



HAL
open science

La cysticerose : parasitose négligée mais véritable enjeu de santé publique dans les pays en développement

Julie Lovadina

► To cite this version:

Julie Lovadina. La cysticerose : parasitose négligée mais véritable enjeu de santé publique dans les pays en développement. Sciences pharmaceutiques. 2012. dumas-00662031

HAL Id: dumas-00662031

<https://dumas.ccsd.cnrs.fr/dumas-00662031>

Submitted on 23 Jan 2012

HAL is a multi-disciplinary open access archive for the deposit and dissemination of scientific research documents, whether they are published or not. The documents may come from teaching and research institutions in France or abroad, or from public or private research centers.

L'archive ouverte pluridisciplinaire **HAL**, est destinée au dépôt et à la diffusion de documents scientifiques de niveau recherche, publiés ou non, émanant des établissements d'enseignement et de recherche français ou étrangers, des laboratoires publics ou privés.

UNIVERSITE JOSEPH FOURIER
FACULTE DE PHARMACIE DE GRENOBLE

Année : 2012

**La cysticercose: parasitose négligée mais véritable enjeu
de santé publique dans les pays en développement**

THESE
PRESENTEE POUR L'OBTENTION DU TITRE DE DOCTEUR EN PHARMACIE
DIPLOME D'ETAT

LOVADINA Julie

Née le 3 mai 1987 à La Tronche

THESE SOUTENUE PUBLIQUEMENT A LA FACULTE DE PHARMACIE DE GRENOBLE

Le : 13/01/2012

DEVANT LE JURY COMPOSE DE

Président du jury : Mme ALDEBERT Delphine MC Pharmacie (L.A.P.M)

Membres :

Mme PINEL Claudine MCU-PH Pharmacie

Mme ENKAOUA Sandrine Docteur en Pharmacie

Mme BRENIER-PINCHARD Marie-Pierre MCU-PH Médecine

*La faculté de Pharmacie de Grenoble n'entend donner aucune approbation aux opinions émises dans les thèses ;
ces opinions sont considérées comme propres à leurs auteurs.*

Directeur de l'UFR : **M. Pr. Christophe RIBUOT**

Vice-doyen et Directeur des Etudes : **Mme Delphine ALDEBERT**

Année 2011-2012

PROFESSEURS A L'UFR DE PHARMACIE (n = 18)

BAKRI	Aziz	Pharmacie Gélénique et Industrielle, Formulation et Procédés Pharmaceutiques (TIMC-IMAG)
BOUMENDJEL	Ahcène	Chimie Organique (D.P.M.)
BURMEISTER	Wim	Biophysique (U.V.H.C.I)
CALOP	Jean	Pharmacie Clinique (TIMC-IMAG, PU-PH)
CORNET	Murielle	Parasitologie – Mycologie Médicale (LAPM, PU-PH)
DANEL	Vincent	Toxicologie (SMUR SAMU / PU-PH)
DECOUT	Jean-Luc	Chimie Inorganique (D.P.M.)
DROUET	Christian	Immunologie Médicale (TIMC-IMAG)
DROUET	Emmanuel	Microbiologie (U.V.H.C.I)
FAURE	Patrice	Biochimie (HP2/PU-PH)
GODIN-RIBUOT	Diane	Physiologie-Pharmacologie (HP2)
GRILLOT	Renée	Parasitologie – Mycologie Médicale (LAPM, PU-PH) (Eméritat)
LENORMAND	Jean Luc	Ingénierie Cellulaire, Biothérapies (THEREX, TIMC, IMAG)
MOSSUZ	Pascal	Hématologie (PU-PH)
PEYRIN	Eric	Chimie Analytique (D.P.M.)
SEVE	Michel	Biochimie – Biotechnologie (IAB, PU-PH)
RIBUOT	Christophe	Physiologie – Pharmacologie (HP2)
WOUESSIDJEWE	Denis	Pharmacotechnie (D.P.M.)

PROFESSEURS ASSOCIES (PAST) (n=3)

BELLETT	Béatrice	Pharmacie Clinique
RIEU	Isabelle	Qualitologie (Praticien Attaché – CHU)
TROUILLER	Patrice	Santé Publique (Praticien Hospitalier – CHU)

ATER : Attachés Temporaires d'Enseignement et de Recherches
CHU : Centre Hospitalier Universitaire
CIB : Centre d'Innovation en Biologie
DPM : Département de Pharmacochimie Moléculaire
HP2 : Hypoxie Physiopathologie Respiratoire et Cardiovasculaire
IAB : Institut Albert Bonniot, Centre de Recherche « Oncogenèse et Ontogenèse »
IBS : Institut de Biologie Structurale
JR : Jean Roget
LAPM : Laboratoire Adaptation et Pathogenèse des Microorganismes
LBFA : Laboratoire Bioénergétique Fondamentale et Appliquée

Dernière mise à jour : 05/09/11

Rédacteur : L.FAURE, Secrétaire du Directeur

Directeur de l'UFR : **M. Pr. Christophe RIBUOT**

Vice-doyen et Directeur des Etudes : **Mme Delphine ALDEBERT**

Année 2011-2012

MAITRE DE CONFERENCES DE PHARMACIE (n = 35)

ALDEBERT	Delphine	Parasitologie-Mycologie (L.A.P.M)
ALLENET	Benoît	Pharmacie Clinique (ThEMAS TIMC-IMAG / MCU-PH)
BATANDIER	Cécile	Nutrition et Physiologie (L.B.F.A)
BOURGOIN	Sandrine	Biochimie – Biotechnologie (IAB)
BRETON	Jean	Biologie Moléculaire / Biochimie (L.C.I.B – LAN)
BRIANCON-MARJOLLET	Anne	Physiologie Pharmacologie (HP2)
BUDAYOVA SPANO	Monika	Biophysique (I.B.S)
CAVAILLES	Pierre	Biologie Cellulaire et génétique (L.A.P.M)
CHOISNARD	Luc	Pharmacotechnie (D.P.M)
DELETRAZ-DELPORTE	Martine	Droit Pharmaceutique
DEMEILLIERS	Christine	Biochimie (L.B.F.A)
DURMORT-MEUNIER	Claire	Biotechnologies (I.B.S)
GEZE	Annabelle	Pharmacotechnie (D.P.M)
GERMI	Raphaëlle	Microbiologie (U.V.H.C.I / MCU-PH)
GILLY	Catherine	Chimie Thérapeutique (D.P.M)
GROSSET	Catherine	Chimie Analytique (D.P.M)
GUIEU	Valérie	Chimie Analytique (D.P.M)
HININGER-FAVIER	Isabelle	Biochimie (L.B.F.A)
JOYEUX-FAURE	Marie	Physiologie - Pharmacologie (HP2)
KHALEF	Nawel	Pharmacie Galénique (TIMC-IMAG)
KRIVOBOK	Serge	Biologie Végétale et Botanique (L.C.B.M)
MOUHAMADOU	Bello	Cryptogamie, Mycologie Générale (L.E.C.A)
MORAND	Jean-Marc	Chimie Thérapeutique (D.P.M)
MELO DE LIMA	Christelle	Biostatistiques (L.E.C.A)
NICOLLE	Edwige	Chimie Thérapeutique (D.P.M)
PERES	Basile	Pharmacognosie (D.P.M)
PEUCHMAUR	Marine	Chimie Organique (D.P.M.)
PINEL	Claudine	Parasitologie - Mycologie Médicale (GIN / MCU-PH)
RACHIDI	Walid	Biochimie (L.C.I.B)
RAVEL	Anne	Chimie Analytique (D.P.M)
RAVELET	Corinne	Chimie Analytique (D.P.M)
SOUARD	Florence	Pharmacognosie (D.P.M)
TARBOURIECH	Nicolas	Biophysique (U.V.H.C.I.)
VANHAVERBEKE	Cécile	Chimie Organique (D.P.M.)
VILLET	Annick	Chimie Analytique (VP Form Adjoint UJF, D.P.M.)

Dernière mise à jour : 08/09/201108/09/2011

Rédacteur : L.FAURE; Secrétaire du Doyen

UFR de Pharmacie de Grenoble

DOMAINE DE LA MERCI
38706 LA TRONCHE CEDEX – France
TEL : +33 (0)4 75 63 71 00
FAX : +33 (0)4 75 63 71 70



ASSISTANTS HOSPITALO-UNIVERSITAIRES (AHU) (n=2)

BUSSER	Benoît	Biochimie (IAB, AHU-Biochimie)
VAN NOOLEN	Laëtitia	Biochimie (HP2, AHU-Biochimie, à partir du 1 ^{er} novembre)

ENSEIGNANTS ANGLAIS (n=3)

FITE	Andrée	Professeur Certifié
GOUBIER	Laurence	professeur Certifié

ATER (n= 6)

BIROS Camille	ATER	Anglais Master ISM (JR)
DEFENDI Frédérica	ATER	Immunologie Médicale (GREPI-TIMC)
EL BAKKALI Abdellatif	ATER	Pharmacie Galénique (Therex/TIMC, La serve)
HENRI Marion	ATER	Physiologie (HP2, LER)
NGO TOM Esther	½ ATER	Pharmacologie (HP2, LER)
REGENT Myriam	½ ATER	Biochimie Biotechnologie (IAB)

MONITEUR ET DOCTORANTS CONTRACTUELS (n=8)

BOUCHET	Audrey	(01-10-2009 au 30-09-2012)	Biotechnologie (GIN, ESRF)
CAVAREC	Fanny	(01-10-2011 au 30-09-2014)	Laboratoire HP2 (JR)
FAVIER	Mathieu	(01-10-2009 au 30-09-2012)	Laboratoire HP2 (JR)
GRAS	Emmanuelle	(01-10-2010 au 30-09-2013)	Laboratoire HP2 (JR)
HAUDECOEUR	Romain	(01-10-2008 au 30-09-2011)	Chimie Thérapeutique (DPM)
LESART	Anne-Cécile	(01-10-2009 au 30-09-2013)	Informatique C2i
POULAIN	Laureline	(01-10-2009 au 30-09-2012)	Laboratoire HP2 (JR)
THOMAS	Amandine	(01-10-2011 au 30-09-2014)	Laboratoire HP2 (JR)

ATER : Attachés Temporaires d'Enseignement et de Recherches
CHU : Centre Hospitalier Universitaire
CIB : Centre d'Innovation en Biologie
DPM : Département de Pharmacochimie Moléculaire
HP2 : Hypoxie Physiopathologie Respiratoire et Cardiovasculaire
IAB : Institut Albert Bonniot, Centre de Recherche « Oncogenèse et Ontogenèse »
IBS : Institut de Biologie Structurale
JR : Jean Roget
LAPM : Laboratoire Adaptation et Pathogenèse des Microorganismes
LBFA : Laboratoire Bioénergétique Fondamentale et Appliquée
LCBM : Laboratoire Chimie et Biologie des Métaux
LCIB : Laboratoire de Chimie Inorganique et Biologie
LECA : Laboratoire d'Ecologie Alpine
LR : Laboratoire des Radio pharmaceutiques
PAST : Professeur Associé à Temps Partiel
PRAG : Professeur Agrégé
TIMC-IMAG : Laboratoire Technique de l'Imagerie, de la Modélisation et de Cognition
UVHCI : Unit of Virus Host Cell Interactions

Dernière mise à jour : 08/09/2011/08/09/2011

Rédacteur : L.FAURE; Secrétaire du Doyen

REMERCIEMENTS

Tout d'abord, je tiens à remercier Mme Claudine PINEL, pour avoir accepté de diriger ce travail. Je la remercie pour sa disponibilité, sa patience, ses conseils avisés ainsi que son enthousiasme à chacune de nos rencontres tout au long de l'avancé de cette thèse.

Je souhaite également remercier Mme Delphine ALDEBERT qui me fait l'honneur de présider mon jury de thèse,

Mme Sandrine ENKAOUA qui me fait l'honneur de participer au jury de cette thèse. Je la remercie également, ainsi que toute son équipe, pour ces six mois de stage passés beaucoup trop vite au sein de son officine.

Mme BRENIERD-PINCHARD qui me fait l'honneur de participer au jury de cette thèse.

Je tiens également à remercier,

Mes parents et Hervé, pour m'avoir soutenue et supporté tout au long de ce travail car cela n'a pas été une mince affaire !

Mes frères, merci à vous deux pour tous ces moments passés ensemble que se soit nos fous rires ou nos prises de tête qui ont toujours fait crier maman.

Ma Babelle, merci à toi pour ton soutien et ta gentillesse.

PN, pour son aide technique très utile et son amitié.

Nath , Emilie et Nico, quel plaisir d'avoir passé ces six années avec vous ! Merci pour votre soutien, votre bonne humeur et votre amitié qui m'est très précieuse.

Ma Jojo, dix ans déjà ! Merci pour ta folie et ton soutien sans faille quelle que soit la distance qui nous sépare. Quoi qu'il en soit: « Vive le kiwi ! »

SOMMAIRE

REMERCIEMENTS	5
TABLE DES ILLUSTRATIONS	8
INTRODUCTION :	11
I. Epidémiologie :	12
I.1. Amérique latine	16
I.2. L'Afrique	19
I.3. L'Asie	22
I.4. L'Europe	24
I.5. Les Etats-Unis	26
I.6. Conclusion	27
II. Le parasite : <i>Taenia solium</i>	29
II.1. Description:	29
II.2. Cycle de vie :	32
II.3. Modes de contamination :	34
III. Physiopathologie :	36
IV. Aspects cliniques :	40
IV.1. Neurocysticercose :	40
IV.2. Cysticercose oculaire :	49
IV.3. Cysticercose musculaire	52
IV.4. Cysticercose sous-cutanée	52
IV.5. Cysticercose disséminée :	53

V. Diagnostic	54
V.1. Critères de diagnostic :	55
V.2. L'imagerie :	56
V.3 Diagnostic sérologique :	65
V.4. Examen anatomo-pathologique :	73
V.5. Biologie moléculaire :	74
V.6. Autres :	76
VI. Traitement:	78
VI.1. Généralités sur le traitement médical:	79
VI.2. Traitement en fonction de la localisation du parasite :	90
VII. Prophylaxie et contrôle:	98
VII.1. Prophylaxie collective :	98
VII. 2. Prophylaxie individuelle :	106
VII.3. Contrôle de la cysticerose :	107
CONCLUSION:	109
BIBLIOGRAPHIE :	112

Table des illustrations

FIGURE 1 : DISTRIBUTION GEOGRAPHIQUE DE L'ENDEMIE CYSTICERQUIENNE EN 2002	13
FIGURE 2: SEROPREVALENCE DU TAENIASIS ET DE LA CYSTICERCOSE EN FONCTION DE L'AGE, PEROU 1996	15
TABLEAU 1: SEROPREVALENCE DE LA CYSTICERCOSE DANS 4 REGIONS DE PAPOUASIE EN 2007	15
TABLEAU 2 : SEROPREVALENCE DES ANTICORPS DIRIGES CONTRE LES ANTIGENES DE <i>T.SOLIUM</i> SELON LA RELATION DES INDIVIDUS AVEC LES PORCS	17
FIGURE 3 : PREVALENCE DE LA CYSTICERCOSE PORCINE AU MEXIQUE	17
FIGURE 4 : NOMBRE DE CAS DE CYSTICERCOSE RECENSES PAR AN PAR LE MINISTERE DE LA SANTE AU MEXIQUE ENTRE 1990 ET 2009	18
FIGURE 5: PREVALENCE DE LA CYSTICERCOSE PORCINE ET HUMAINE AU PEROU, 1996	19
TABLEAU 3 : SYNTHESE DES ETUDES EPIDEMIOLOGIQUES EFFECTUEES EN AFRIQUE DE L'OUEST	20
TABLEAU 4 : SYNTHESE DES ETUDES EPIDEMIOLOGIQUES EFFECTUEES EN AFRIQUE CENTRALE	21
FIGURE 6: DISTRIBUTION GEOGRAPHIQUE DE LA CYSTICERCOSE ET DU TAENIASIS EN INDE	23
TABLEAU 5 : CAS AUTOCHTONES DE CYSTICERCOSE EN EUROPE ENTRE 1990 ET 2000	25
FIGURE 7: <i>TAENIA SOLIUM</i>	29
FIGURE 8: SCOLEX DE <i>T. SOLIUM</i>	30
FIGURE 9: PROGLOTTIS DE <i>T. SOLIUM</i>	31
FIGURE 10: ŒUF DE <i>T. SOLIUM</i>	31
FIGURE 11: CYCLE DE VIE DE <i>T. SOLIUM</i>	32

FIGURE 12 : CYSTICERQUE ISSU D'UNE COUPE DU LOBE DROIT DU CERVEAU D'UN PATIENT ATTEINT DE CYSTICERCOSE _____	36
TABLEAU 6: SYMPTOMES ASSOCIES A LA NEUROCYSTICERCOSE CHEZ 159 PATIENTS DE L'HOPITAL DE HOUSTON _____	44
TABLEAU 7 : MANIFESTATIONS CLINIQUES ET CLASSIFICATION DE LA NEUROCYSTICERCOSE CHEZ 336 PATIENTS _____	45
TABLEAU 8 : DISTRIBUTION TOPOGRAPHIQUE DE LA CYSTICERCOSE OCULAIRE ____	50
FIGURE 13 : KYSTE OCULAIRE FLOTTANT DANS L'HUMEUR VITREE _____	51
FIGURE 14 : KYSTES SOUS-CUTANES _____	53
TABLEAU 9 : CRITERES DIAGNOSTIQUES DE LA CYSTICERCOSE _____	55
FIGURE 15 : KYSTE PARENCHYMATEUX VESICULAIRE, COLLOÏDALE ET CALCIFIE _	60
FIGURE 16: ENCEPHALITE CYSTICERCOTIQUE _____	61
FIGURE 17 : ARACHNOÏDITE FIBREUSE _____	62
FIGURE 18 : KYSTES VENTRICULAIRES _____	62
FIGURE 19: DETECTION D'ANTICORPS PAR LE TECHNIQUE ELISA _____	68
FIGURE 20 : RESULTATS D'UN TEST D'EITB POUR LA CYSTICERCOSE _____	70
FIGURE 22: LARVE CYSTICERQUE AU NIVEAU MUSCULAIRE EN COUPE HISTOLOGIQUE _____	73
FIGURE 23: LARVE OUVERTE DE CYSTICERQUE _____	74
FIGURE 21: PRINCIPE DE LA PCR _____	76
FIGURE 24: ALGORITHME DU DIAGNOSTIC DE LA CYSTICERCOSE CEREBRAL	77
FIGURE 25: STRUCTURE CHIMIQUE DU PRAZIQUANTEL _____	80
FIGURE 26: TRAITEMENT DE LA CYSTICERCOSE EN FONCTION DE LA LOCALISATION DU PARASITE _____	84
FIGURE 27: FREQUENCE DES CRISES EPILEPTIQUES PARTIELLES OU AVEC GENERALISATION LORS D'UN TRAITEMENT PAR ALBENDAZOLE VS PLACEB ____	87

FIGURE 28: PRATIQUES DES HABITANTS DANS UNE COMMUNAUTE DU MEXIQUE
AVANT ET APRES EDUCATION SANITAIRE _____ 105

FIGURE 29: ETAPES DE PREVENTION DU RISQUE AU COURS DU CYCLE DU PARASITE
_____ 106

Introduction :

La cysticerose est une cestodose larvaire causée par le parasite *T. solium*. Contrairement au taeniasis, la cysticerose est liée à l'ingestion par l'Homme ou le porc des œufs du parasite présents dans l'eau ou l'alimentation souillée par les déjections humaines. Ainsi, ces œufs libéreront des embryons capables de s'enkyster dans différents organes, les localisations les plus redoutées étant l'œil et le système nerveux central.

Cette parasitose est liée au manque d'hygiène et au péril fécal, c'est pourquoi, les principaux foyers endémiques sont l'Amérique centrale, l'Afrique et l'Asie. Ailleurs, la cysticerose a su être maîtrisée du fait de la mise en place de mesures de prévention. Toutefois, de nouveaux cas sont diagnostiqués dans les pays développés du fait de l'augmentation du tourisme vers les zones d'endémie et de l'immigration.

Dans une première partie, nous étudierons la situation épidémiologique mondiale de la parasitose. Ensuite, nous nous intéresserons à la physiopathologie, aux aspects cliniques ainsi qu'aux différents moyens diagnostiques et thérapeutiques de cette parasitose. Nous terminerons cette analyse bibliographique, en exposant les différentes méthodes de prévention et de contrôle de la cysticerose.

I. Epidémiologie :

La cysticerose est une zoonose cosmopolite et endémique dans de nombreux pays. Elle affecte particulièrement les régions rurales d'élevage intensif de porcs où les conditions d'hygiène sont défectueuses, les installations sanitaires rares, la consommation de viande ou les préparations à base de porc sont fréquentes et où la promiscuité homme animal très importante (86, 99).

Les foyers endémiques reconnus par l'OMS (Figure 1) sont: l'Amérique centrale et du sud (région des Andes, Brésil, Mexique, Amérique centrale), l'Asie (Chine, Inde, Papouasie Nouvelle Guinée, sud-est de l'Asie) et l'Afrique (Afrique sub-saharienne) (93, 99). Dans ces régions, le porc est l'animal d'élevage de choix pour les exploitants souffrant de pauvreté car il est bon marché et nécessite peu d'investissement pour le nourrir, souvent laissé libre d'errer sur les terres où il se nourrit de pâturages, de racines et d'ordures. D'autres facteurs de risque semblent communs à plusieurs de ces régions: l'absence de toilettes et de structure de traitement des eaux usées utilisées pour l'irrigation des terres entraînant la présence de déjections humaines en quantité non négligeable dans l'environnement proche des habitations et des zones d'élevage. De plus, l'utilisation systématique des déjections humaines et animales comme engrais sur les terres cultivables associés à un faible niveau d'hygiène et d'éducation sur le plan personnel et collectif contribuent fortement à l'augmentation de l'incidence de cette parasitose. L'abattage à la ferme des bêtes plutôt qu'à l'abattoir, et le mode de consommation de viandes infectées et souvent mal cuites sont autant d'éléments qui renforcent le maintien et l'ancrage dans ces régions de la cysticerose (36, 75).

En raison de conditions socio-économiques plus favorables, d'infrastructure existante et entretenue, de conditions plus rigoureuses régissant l'abattage des animaux et le commerce des viandes, la cysticerose est rarement diagnostiquée: en Europe centrale et Europe de l'est, dans les îles Caraïbes (excepté à Haïti), dans la pointe sud et le nord de l'Amérique (excepté dans les états du sud-ouest des Etats-Unis), en Australie, au Japon, en Nouvelle Zélande et dans les îles du Pacifique.

De part des pratiques religieuses ne permettant pas la consommation de viande de porc, la cysticerose est rarement diagnostiquée: en Israël, dans certains pays d'Afrique du nord, en Asie centrale et dans le croissant méditerranéen oriental (93).

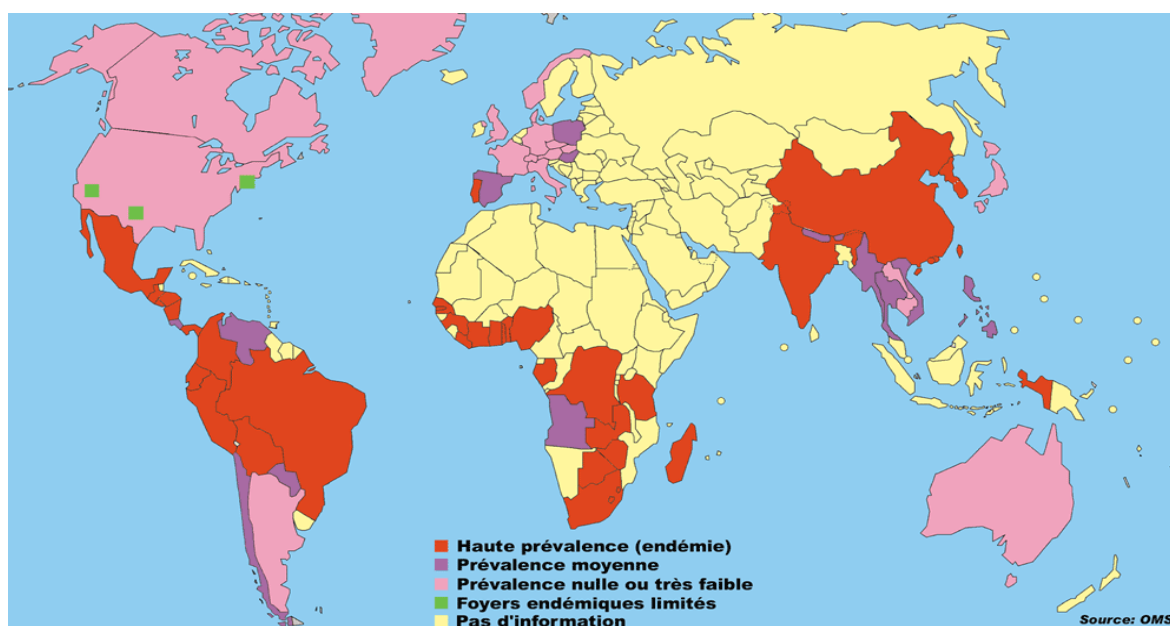


Figure 1 : distribution géographique de l'endémie cysticerquienne en 2002 (113).

La prévalence exacte de cette parasitose larvaire est impossible à déterminer avec précision dans les régions endémiques du fait qu'un grand nombre de cas sont asymptomatiques et/ou non signalés, du coût élevé des méthodes de diagnostic et de la mauvaise connaissance de la pathologie par la population ainsi que du manque de contrôle vétérinaire sur les viandes (8).

A l'heure actuelle, on estime que 2,5 millions de personnes sont porteuses du ver adulte: *Taenia solium* et qu'environ 20 millions de personnes seraient porteuses de la forme larvaire. La cysticercose serait responsable de 50 000 décès par an (7, 70, 93). Sa détection chez l'animal est aussi parcellaire, car les données concernant les animaux sont obtenues après inspection des viandes à l'abattoir. Seulement, les porcs infectés, identifiés par un simple examen de la langue peu sensible, sont, le plus souvent, abattus de façon clandestine. Ainsi, les chiffres obtenus sous-estiment la réelle prévalence chez le porc (120).

Une étude menée au Mexique (21) en 2000 et 2001 a permis d'évaluer l'influence de l'âge et du sexe sur la prévalence de la cysticercose. Il n'a pas été démontré de différence significative de prévalence liée au sexe (hormis pour la forme encéphalitique), toutefois, quelques différences ont pu être mises en évidence. En effet, il semblerait que la réaction inflammatoire soit plus intense chez la femme (70% des femmes ont un taux de leucocytes élevé dans le LCR contre 44,8% chez l'homme) et probablement sous contrôle hormonal et qu'elles présentent un nombre de parasites calcifiés plus important avec une réaction immunitaire semble-t-il plus efficace chez la femme que chez l'homme.

Concernant le patrimoine génétique de l'hôte, il n'y a pas de différence de prévalence notable établie entre les différentes populations étudiées. Cependant, les localisations du parasite peuvent diverger selon le continent (principalement sub arachnoïde en Amérique latine et parenchymateuse en Afrique et en Asie). Une prédisposition pour les

individus porteurs du marqueur HLA A28 semble probable par analyse statistiquement significative des données épidémiologiques (24, 99).

Différentes études épidémiologiques (38, 95) démontrent que la cysticerose est une zoonose présente à tous les âges affectant préférentiellement l'adulte plutôt que l'enfant et dont la prévalence a tendance à augmenter avec l'âge (21, 22, Figure 2, Tableau 1).

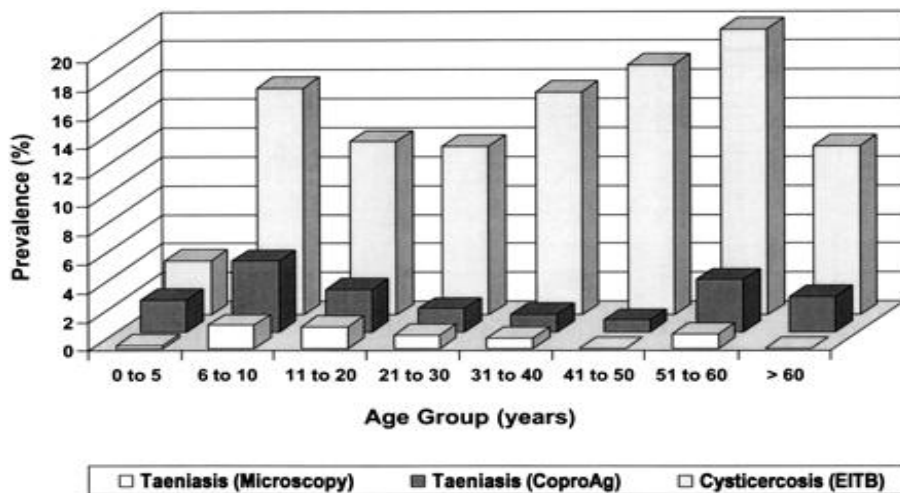


Figure 2: Séroprévalence du taeniasis et de la cysticerose en fonction de l'âge, Pérou 1996 (35)

	Jayawijaya	Paniai	Pegunungan Bintang	Punkac jaya
Âge	% de cysticerose	% de cysticerose	% de cysticerose	% de cysticerose
≤ à 12 ans	10	21	0	1,5
13-18 ans	17,4	25,5	1,8	2,8
18-59 ans	24,3	35,1	3,3	2,5
≥ à 60 ans	27	30	0	0

Tableau 1: Séroprévalence de la cysticerose dans 4 régions de Papouasie en 2007 (95)

Ces études démontrent bien que la prévalence de la cysticerose augmente avec l'âge. Plusieurs explications ont été proposées. Tout d'abord, une période d'incubation plus ou moins longue et un diagnostic difficile peuvent retarder le diagnostic de la parasitose à

l'âge adulte. D'autre part, un effet cumulatif de l'exposition avec l'âge lié aux activités pratiquées peut également expliquer cette différence (21).

I.1. Amérique latine

La cysticercose est connue en Amérique latine depuis des décennies et constitue un sérieux problème de santé publique et économique (123). L'ampleur de la situation a pu être mise en évidence grâce à de réels efforts menés dans cette région afin d'obtenir des données fiables permettant, de connaître plus précisément l'ampleur de cette parasitose et d'adapter progressivement la mise en place de plans de lutte. Grâce à ces données, la cysticercose a pu être identifiée comme un problème de santé prioritaire au Brésil, en Colombie, au Mexique et au Pérou (27). Un total de 400 000 cas symptomatiques a été estimé sur les 75 millions de personnes vivants dans les régions endémiques ainsi qu'une séroprévalence pouvant atteindre 10 à 25% de la population étudiée selon les régions géographiques (36).

Dans la région de forte endémicité, beaucoup de spécialités culinaires ont comme ingrédient principal la viande de porc (les chicharrones au Pérou, les tacos au Mexique, les fritadas en Equateur). Ces spécialités sont, la plupart du temps, vendues sur des petits stands situés aux bords des routes par les éleveurs eux-mêmes. Ainsi, Garcia *et al*, en 1998 ont analysé l'impact des comportements sur la séroprévalence de la parasitose (Tableau 2). L'élevage des porcs, leur abattage domestique et la vente de viande ou de produits à base de viande de porc sont donc des facteurs de risque supplémentaire d'exposition à la parasitose.

	Prévalence en %
Personne n'élevant pas de porcs	9,4
Personne élevant des porcs	30,4
Personne abattant également les porcs	33,0
Personne vendant également de la viande de porcs	44,4
Personne vendant également des chicharrones	50,0

Tableau 2 : Séroprévalence des anticorps dirigés contre les antigènes de *T.solium* selon la relation des individus avec les porcs (33)

Au Mexique, la cysticerose est une parasitose connue et considérée comme maladie à déclaration obligatoire depuis 1990 (93). De nombreuses études menées dans le pays ont permis d'évaluer sa prévalence chez l'Homme et le porc. Un taux de prévalence variant de 3,7 à 12,2% selon les régions a ainsi pu être établi chez l'Homme alors que chez les porcs, il varie de 1,0 à 35 % (27, 59, Figure 3).

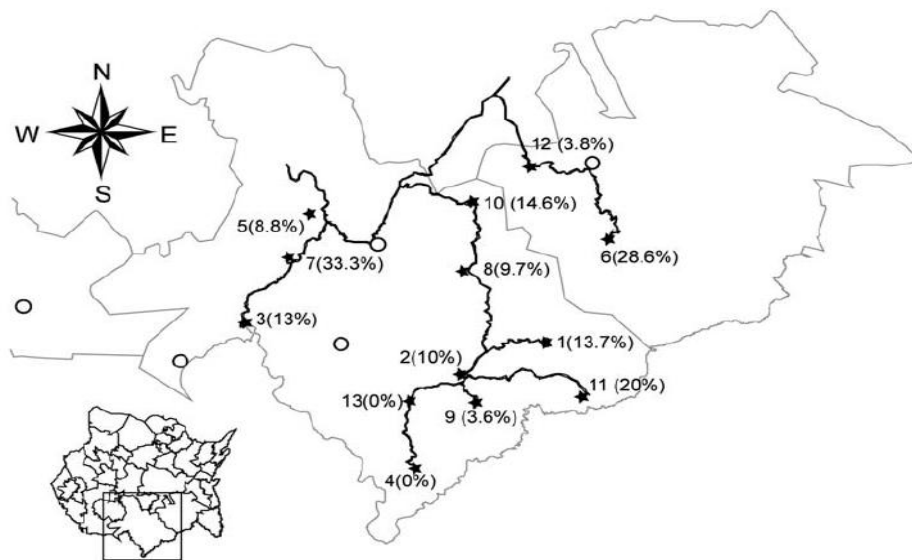


Figure 3 : Prévalence de la cysticerose porcine au Mexique (59)

Une étude récente (25), comparant la fréquence de la neurocysticerose (NC) au sein de l'institut national de neurologie et neurochirurgie entre 1994 et 2004, ne révèle pas de changement significatif en terme de fréquence entre ces 2 dates (2,4% des patients en 1994

contre 2,5 % en 2004). La NC doit toujours être considérée comme un problème de santé majeur au Mexique nécessitant de réels efforts pour envisager son éradication. Des informations contradictoires sont apportées par le système de notification officiel de surveillance épidémiologique du ministère de la santé. D'après ce ministère, le nombre de cas recensés aurait considérablement diminué depuis 1995 grâce au programme national de prévention et de contrôle du taeniasis et de la cysticercose mis en place en 1994 (Figure 4).

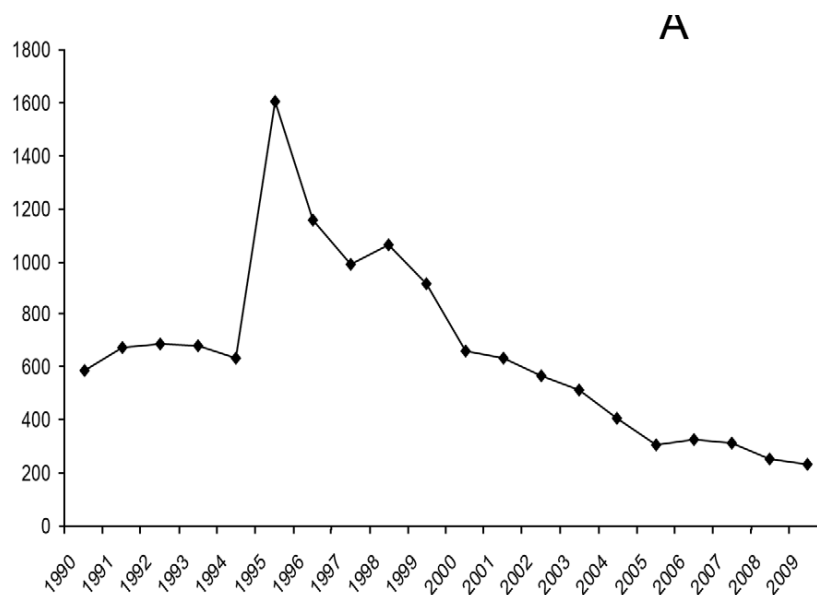


Figure 4 : Nombre de cas de cysticercose recensés par an par le ministère de la santé au Mexique entre 1990 et 2009 (31)

Au Pérou, de nombreuses enquêtes épidémiologiques ont également permis de chiffrer la séroprévalence entre 7,1 et 26,9 % chez l'Homme et entre 42,3 et 75 % chez le porc (35, 70, Figure 5).

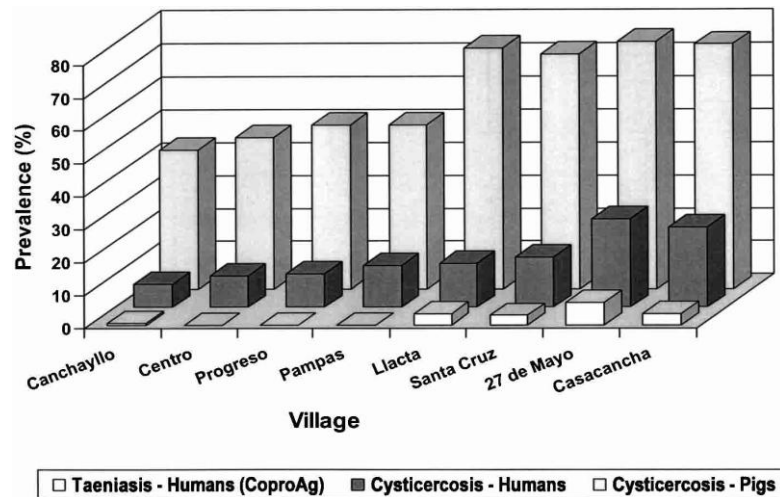


Figure 5: Prévalence de la cysticerose porcine et humaine au Pérou, 1996 (35)

Plusieurs enquêtes épidémiologiques (10, 20, 80, 96) ont été menées dans d'autres pays d'Amérique latine permettant d'établir la prévalence de la cysticerose chez l'Homme: Colombie (1.8–2.2%), Brésil (3.0–5.6%), Honduras (15.6–17%), Equateur (2.6–14.3%), Guatemala (10–17%), Bolivie (22%), Vénézuéla (4–36.5%). La séroprévalence moyenne dans ces régions est de 10% (70).

I.2. L'Afrique

En Afrique, la cysticerose est un problème émergent de santé publique et d'agriculture dans la quasi-totalité de l'Afrique subsaharienne (à l'est et au sud essentiellement) excepté dans les régions musulmanes ou les régions où le porc est très peu consommé. Ceci s'explique par l'explosion de l'élevage de façon assez traditionnelle des porcs et l'augmentation de la consommation de viande de porc dans ces régions. Ainsi, toutes

les conditions sont réunies dans ces régions pour permettre une transmission aisée du parasite du porc à l'Homme ou inversement (123).

Comme dans la plupart des pays en développement, la prévalence de la cysticerose est sous-estimée en Afrique en raison d'un manque d'infrastructures médicales et de diagnostic appropriés (66). Toutefois, la cysticerose est retrouvée en Afrique du Sud, au Bénin, au Burundi, au Cameroun, en Côte d'Ivoire, à Madagascar, au Sénégal, au Togo, au Zimbabwe et à l'île de la Réunion avec une prévalence estimée entre 0,45 et 30% (5).

Dans l'ouest du continent, en raison de l'instabilité politique de certains pays, il est très difficile d'obtenir des données sur la parasitose (116). Des études menées au Bénin et au Togo ont permis d'évaluer l'importance de la cysticerose (Tableau 3). Elle est considérée comme endémique au Bénin, au Ghana et au Togo (120).

pays	% de cysticerose porcine	% de cysticerose humaine
Bénin	Pas de données	1 à 3
Burkina Faso	0,6	Cas signalés
Ghana	11,7	Cas signalés
Côte d'ivoire	2,5	Cas signalés
Nigéria	5,85 à 14,40 voir 20,5	Pas de données
Sénégal	1,2	Cas signalés
Togo	17	2,4

Tableau 3 : Synthèse des études épidémiologiques effectuées en Afrique de l'ouest (44, 48, 116)

En Afrique centrale, la cysticerose est présente au Cameroun, au Congo, au Tchad, au Burundi et au Rwanda (Tableau 4).

Pays	% de cysticerose porcine	% de cysticerose humaine
Rwanda	20	7
Tchad	25,7	Pas de données
Congo	10-41,2	3
Burundi	2-39	2,8
Cameroun	2-25	0,4 à 3

Tableau 4 : Synthèse des études épidémiologiques effectuées en Afrique centrale (66, 78, 116)

Au sud comme à l'est du continent, la prévalence actuelle de la cysticerose n'est pas connue chez l'Homme. Elle a toutefois été suspectée en Afrique du Sud, au Zimbabwe, en Zambie, au Mozambique, en Tanzanie, au Kenya et en Uganda où la présence d'anticorps anticysticerques a été retrouvée chez 0,7 à 34,9 % de la population selon les régions étudiées (52, 55, 74, 76) ainsi que chez le porc avec des séroprévalences pouvant atteindre 45 % (55, 65).

A Madagascar comme à l'île de la Réunion, la cysticerose est une parasitose endémique depuis des décennies. Elle affecte 7 à 21 % de la population à Madagascar avec des prévalences plus élevées dans les populations rurales des régions centrales d'altitude où la promiscuité homme-porc et le péril fécal sont importants (2). A l'île de la Réunion, la prévalence moyenne est de 1,4% et il est possible que cette parasitose disparaisse progressivement de l'île parallèlement à l'amélioration des conditions socio-économiques, du niveau d'hygiène et au nombre croissant d'élevages industriels de porcs (120).

I.3. L'Asie

En Asie, la cysticercose est connue depuis des centaines d'années. Malheureusement, cette parasitose n'a pas reçue une attention suffisante des pouvoirs publics pour être considérée comme un problème majeur de santé et d'économie. Ainsi, les données épidémiologiques ne sont pas facilement disponibles et d'une fiabilité parfois douteuse (88). De plus, l'évaluation de la prévalence de *T. solium* est difficile à estimer de part la présence simultanée sur le continent de *T. saginata* et de *T. asiatica*. Néanmoins, la présence de *T. solium* a pu être établie en Indonésie (Bali et Papouasie essentiellement), en Chine, en Inde, au Vietnam, au Népal. Elle est moins commune aux Philippines, en Thaïlande, en Malaisie et en Corée du sud et quasiment absente de la péninsule arabique, de l'Afghanistan, de l'Iran, de l'Irak et du Pakistan en raison d'une dominance de la religion musulmane dans ces pays. La situation n'est cependant pas connue au Bangladesh, au Sri-Lanka, en République populaire démocratique de Corée, au Laos et au Cambodge (70, 123).

En Inde, la parasitose est répandue dans presque tous les états, bien que la prévalence varie considérablement entre ces derniers (Figure 6). Il y a peu de cas dans la région de Jammu et Cachemire car on y retrouve beaucoup de musulmans et dans la région de Kerala où le niveau d'éducation et les normes d'hygiène sont les plus hautes du pays (88). Deux particularités sont retrouvées dans ce pays: une infection n'impliquant qu'un seul kyste est retrouvée dans 47,7 à 53,4 % des cas (79) et dans plus de 95 % des cas, les patients sont végétariens ou ne mangent pas de viande de porc (123). Aucune donnée n'est disponible concernant la prévalence de la cysticercose chez l'Homme en Inde. Cependant, chez le porc, il a été estimé que 8 à 10 % des bêtes étaient infectées (79).

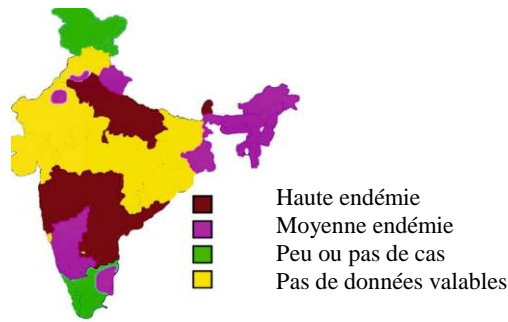


Figure 6: Distribution géographique de la cysticercose et du taeniasis en Inde (79)

Quelques études (18, 102) menées au Vietnam, ont permis d'évaluer la prévalence de la cysticercose chez l'Homme de 5 à 7 % de la population. Cette pathologie est signalée au nord comme au sud du pays (123) où la consommation de plats traditionnels à base de viande de porc crue est considérée comme un facteur de risque majeur d'exposition au parasite. D'autre part, on estime que 0,04 à 0,9 % des porcs sont infectés (88).

En Indonésie, la cysticercose est bien connue à Bali et en Nouvelle Guinée occidentale où la plupart des habitants sont chrétiens ou hindu. Il y a plus de vingt ans, la séroprévalence de la cysticercose chez l'Homme à Bali était comprise entre 5,2 et 21 %. Des études menées plus récemment entre 2002 et 2004, ont montré une diminution considérable de l'incidence de cette parasitose (entre 0 et 0,8%) probablement liée à une amélioration des installations sanitaires et des conditions d'élevage des porcs (108). A l'opposé, la Nouvelle Guinée occidentale est considérée comme ayant un des plus hauts niveaux d'endémicité en Indonésie à l'heure actuelle avec un taux de prévalence pouvant atteindre 30 % de la population (95, 123). Concernant la cysticercose chez le porc, la prévalence moyenne en Indonésie varie entre 0,02 et 2,63% sachant que très peu de cas ont été recensés à Bali depuis 1986 (88).

Des études épidémiologiques conduites dans d'autres pays, permettent d'établir la prévalence moyenne au Laos à 10% chez l'Homme et 1,7 % chez le porc (14). Au Népal, peu de données sont disponibles par manque de structures biologiques pour établir un diagnostic et d'études épidémiologiques. Il a cependant été retrouvé des œufs de ténias dans les selles de 10 à 50 % de la population et la cysticercose a été diagnostiquée chez 14 à 32 % des porcs. En Chine, la cysticercose est endémique dans 31 provinces du pays. La prévalence chez l'Homme varie selon les régions entre 0,14 et 3,2% et chez le porc entre 0,8 et 15 % allant même jusqu'à 40%. Il n'y a pas de rapports publiés concernant des études au Cambodge, en Malaisie et aux Philippines, mais des cas isolés rapportés laissent entendre que la cysticercose est probablement endémique dans ces pays (88, 120).

1.4. L'Europe

En Europe, la cysticercose est considérée comme une parasitose contrôlée et presque éradiquée grâce aux progrès sociaux et à l'inspection minutieuse des viandes (99). Cependant, la cysticercose reste présente et augmente avec l'essor du tourisme dans les zones d'endémie et l'immigration d'individus infectés (porteurs sains ou malades). Il faut savoir que les données obtenues sont incomplètes par manque d'un système de notification obligatoire en Europe. Ainsi, il est impossible de connaître la prévalence exacte de la pathologie dans les différents pays sauf pour les Pays-Bas où il est recensé 5 cas par an, tous les cas étant importés (120).

Deux études recensant les cas diagnostiqués en Europe entre 1990 et 2000, ont permis de montrer que *T. solium* pouvait aussi être acquis localement dans certains pays. Ainsi, des cas autochtones ont été recensés en République Tchèque, en Allemagne, au Portugal, en

Espagne, en France, en Italie, en Yougoslavie et en Bosnie (Tableau 5). Il apparaît aussi que la péninsule ibérique reste une zone d'endémie pour cette zoonose, surtout dans le nord du Portugal et l'ouest de l'Espagne. En effet, sur 779 diagnostics européens, 658 ont eu lieu au Portugal et 59 en Espagne (121).

Résultats issus de la littérature	Nombre de cas autochtones diagnostiqués (779 cas au total)	Résultats issus de données cliniques collectées	Nombre de cas autochtones diagnostiqués (45 cas au total)
République Tchèque	2	République Tchèque	1
France	1	Bosnie	1
Germany	1	Yougoslavie	2
Portugal	Pas de chiffres exacts	Portugal	4
Espagne	56	Italie	2
		Espagne	1
Total	60 (7%)		11 (24%)

Tableau 5 : Cas autochtones de cysticerose en Europe entre 1990 et 2000 (121)

Ainsi, la survenue de cas autochtones en Europe reste rare, la majorité des cas diagnostiqués étant des cas importés. Ces cas sont le reflet de la transmission d'Homme à Homme de cette parasitose, les contrôles vétérinaires complets ne révélant que très peu d'infections chez le porc. En effet, un immigrant ou un voyageur en provenance des zones d'endémie peut être porteur asymptomatique de taeniasis à *T solium* et ainsi se révéler comme étant une source potentielle d'infection (121).

1.5. Les Etats-Unis

Comme en Europe, la plupart des cas diagnostiqués aux Etats-Unis sont attribués à l'immigration et aux voyages dans les foyers endémiques. Toutefois, il y a plus de cas importés aux Etats-Unis que dans tous les autres pays développés réunis. La cysticercose est principalement connue dans les hôpitaux où l'on retrouve des hispaniques comme Los Angeles, San Diego, Houston et au Nouveau Mexique. En extrapolant les données obtenues, il a été estimé que l'incidence de la parasitose dans tout le pays était au moins de 8 à 10 pour 100 000 habitants et par an chez les hispaniques et que 1 000 nouveaux cas étaient diagnostiqués chaque année (107). Cependant, la cysticercose n'est pas à déclaration obligatoire dans tous les états, ce qui explique que les données épidémiologiques aux Etats-Unis soient limitées (68).

Il a également été mis en évidence des cas de cysticercose acquis dans le pays. En effet, une étude menée en Orégon entre 1995 et 2000 a démontré que sur 89 hospitalisations de patients avec une cysticercose, 5 cas l'ont été chez des patients n'ayant jamais voyagé ou vécu en dehors des Etats-Unis (120).

En Orégon, les cas de cysticercose doivent être déclarés depuis 2002. Ainsi, l'incidence annuelle a pu être estimée à 0,5 pour 100 000 dans la population générale et à 5,8 pour 100 000 dans la population hispanique entre 2006 et 2009 (68).

En Californie, cette parasitose doit être déclarée depuis 1989. Elle est principalement retrouvée chez des immigrants issus d'Amérique latine avec un taux de prévalence de 1,5 pour 100 000 habitants et de 0,02 pour 100 000 chez les non hispaniques. A Los Angeles, le taux

d'incidence est de 0,6 pour 100 000 habitants et atteint 1,6 pour 100 000 habitants pour la population hispanique (107).

Une épidémie bien documentée de cysticerose acquise localement est survenue dans quatre familles d'une communauté juive orthodoxe de New York. Il est apparu que la seule cause possible d'infection pour cette population soit les employés de maison originaires d'Amérique latine qui devaient être infectés par *T. solium* (98).

1.6. Conclusion

La prévalence mondiale de la cysticerose est donc difficile à apprécier en raison d'un manque de données épidémiologiques résultant d'un manque d'études d'envergure menées auprès des populations, de la non obligation de déclarer les cas diagnostiqués, du coût important des moyens de diagnostic et de la mauvaise connaissance de cette pathologie par les populations.

L'Amérique latine, l'Afrique et l'Asie ont été identifiées comme foyers endémiques pour cette parasitose car tous les éléments permettant l'accomplissement du cycle de vie du parasite y sont réunis à savoir, une grande promiscuité entre l'Homme et le porc, l'élevage des porcs en toute liberté, un péril fécal important permettant aux porcs d'avoir accès aux déjections humaines, un manque d'hygiène alimentaire, l'abattage souvent domestique des porcs et un manque de contrôle vétérinaire des viandes.

En Europe et aux Etats-Unis, le problème n'est pas le même. En effet, ces régions avaient réussi à réduire considérablement l'incidence de la parasitose mais une augmentation des cas est actuellement observée en raison d'une forte hausse du tourisme et de l'immigration en provenance des régions d'endémie.

Afin de comprendre les causes d'infestation, il est opportun de rappeler les caractéristiques du parasite et du cycle parasitaire.

II. Le parasite : *Taenia solium*

II.1.Description:

T. solium est un plathelminthe qui appartient à la famille des Taeniidae et au genre *Taenia*. Actuellement, sur 42 espèces connues au sein du genre *Taenia*, seules 3 ont comme hôte définitif l'Homme, il s'agit de *T. solium*, *T. saginata* et *T. asiatica* (61). Cependant, seul *T. solium* est capable d'adapter son cycle larvaire chez l'Homme et ainsi causer la forme larvaire de la parasitose : la cysticercose. *T.saginata* a comme hôte intermédiaire le bœuf et *T. asiatica* le porc, cependant cette espèce n'a jamais été mise en cause dans la cysticercose humaine (28, 131).

La forme adulte de *T .solium* est un parasite strictement humain se développant dans l'intestin grêle. Il se présente sous la forme d'un ruban aplati et segmenté en 800 anneaux ou proglottis. Il est blanc ou jaunâtre opaque et peut mesurer jusqu'à 8 mètres au stade adulte (28, Figure 7).

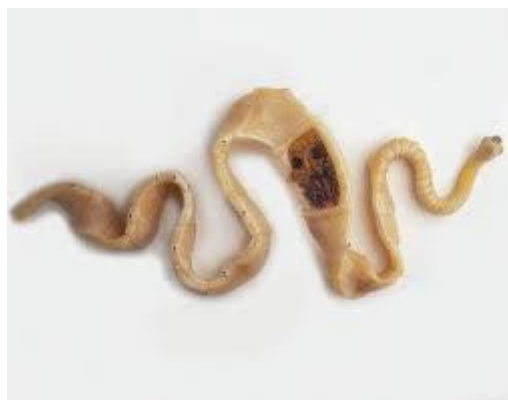

Figure 7: *Taenia solium* (128)

Le scolex ou tête, sphérique et d'1 mm de diamètre, comporte 4 ventouses arrondies et un rostre court muni d'une double couronne de crochets. Les crochets sont au nombre de 22 à 32 avec alternance de gros crochets (160 à 180 μm) et de petits crochets (110 à 140 μm). Il est aussi communément appelé ténia armé (28, Figure 8).

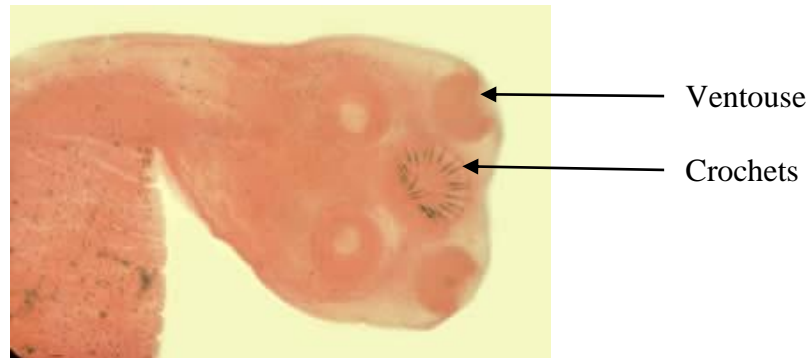


Figure 8: Scolex de *T. solium* (126)

A la suite du scolex, le cou fin et court, donne naissance aux nouveaux proglottis, permettant la formation du corps du ténia ou strobile. Les proglottis immatures sont plus larges que longs, petits et indifférenciés. A maturité, ils sont plus longs que larges et l'alternance des pores génitaux est régulière d'un proglottis à l'autre. Le système reproducteur est constitué de 150 à 200 testicules, 3 lobes ovariens, une glande vitellogène et d'un utérus ramifié rempli d'œufs à maturité (50 à 60 000 par segment). En effet, 7 à 13 ramifications utérines sont présentes de chaque côté de l'axe central du proglottis (Figure 9). Les proglottis sont émis passivement dans le milieu extérieur, avec les selles, isolément ou en chaînes plus ou moins longues (131).




Figure 9: Proglottis de *T. solium* (126)

Les œufs (Figure 10) sont libérés dans le milieu extérieur après le délitement des proglottis. Ils possèdent 2 coques : - une externe ou membrane vitelline, fragile, épaisse, translucide contenant des granules réfringents délimitant l'œuf proprement dit. Cette membrane est rarement retrouvée car fragile, elle est souvent détruite dans le milieu extérieur.

- une interne brun sombre, radiée, résistante, délimitant un embryophore de forme arrondie mesurant 40 à 50 μm x 30 μm .

La durée de vie de *T. solium* adulte est très longue, elle peut dépasser 10 ans (131).

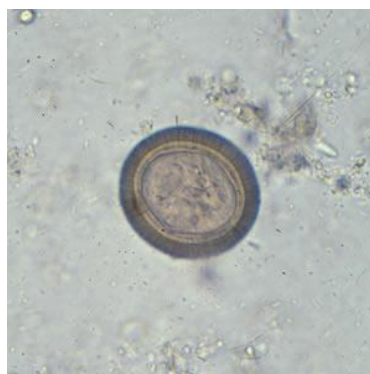

Figure 10: œuf de *T. solium* (126)

II.2. Cycle de vie :

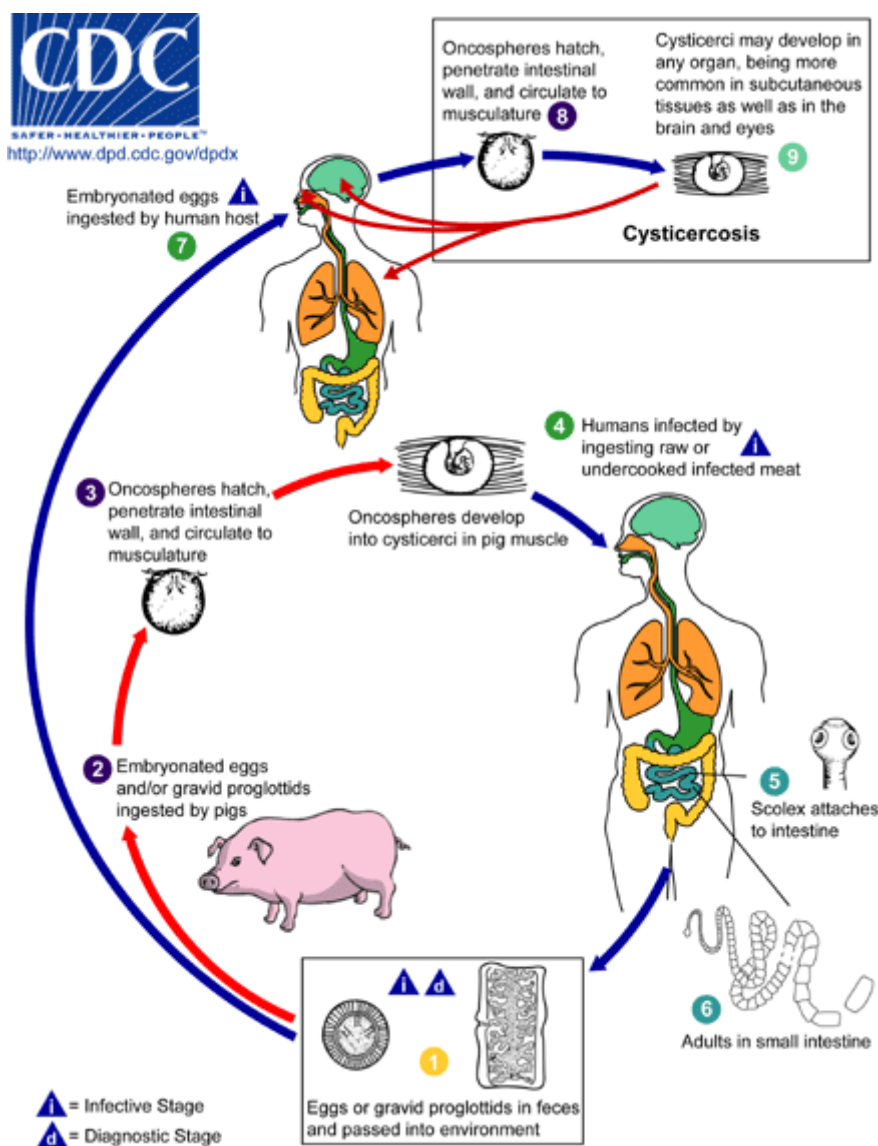


Figure 11: Cycle de vie de *T. solium* (127)

Le cycle de *T. solium* (Figure 11) comporte deux hôtes, un hôte intermédiaire: le porc et un hôte définitif: l'Homme. L'hôte définitif est l'organisme qui héberge la forme sexuée du parasite alors que l'hôte intermédiaire abrite la forme larvaire, permettant ainsi la dissémination du parasite.

Les Hommes infectés par le parasite excrètent, dans leur selle, des œufs ou des proglottis gravides qui sont rejetés avec les déjections dans l'environnement. L'embryon directement infestant, est capable de rester viable plusieurs mois à l'intérieur de ces œufs, résistants à l'eau mais pas à la sécheresse. Les porcs s'infectent alors en ingérant les œufs ou les proglottis présents dans l'environnement. Dans l'estomac l'embryophore sera digéré, libérant des embryons hexacanthés appelés aussi oncosphères. Ces embryons vont ensuite franchir la muqueuse de l'estomac ou la paroi intestinale et se propager par voie sanguine pour se loger dans les muscles squelettiques, les yeux ou le cerveau et former en 3 à 4 mois, des kystes contenant chacun une larve cysticerque appelée *Cysticercus cellulosae*. Ces formes larvaires ont la capacité de persister plusieurs années chez leur hôte (46). L'Homme s'infecte en consommant de la viande de porc crue ou insuffisamment cuite contenant des cysticerques. Au niveau de l'intestin grêle, la larve de *T. solium* s'évagine du kyste, le scolex du parasite s'attache à la muqueuse et la larve se transforme progressivement en ver adulte. Le ver s'allonge par le développement de nouveaux proglottis, chacun suivant un processus de maturation le conduisant à un état grvide. Deux mois après l'ingestion, les proglottis gravides se détachent de la partie distale du ver et sont excrétés dans les fèces, entraînant la dissémination de nombreux œufs dans l'environnement (36, 130).

Si l'Homme est l'hôte définitif de ce cycle, il développe un taeniasis c'est-à-dire une infection intestinale souvent asymptomatique causée par le ver adulte. En revanche, l'homme peut aussi être hôte intermédiaire et développer une cysticercose. Dans ce cas, l'Homme s'infeste à partir des œufs de *T. solium* et comme chez le porc, les œufs ingérés vont éclore, libérant un embryon qui va pouvoir traverser la paroi stomacale ou intestinale, passer dans la circulation sanguine et s'enkyster au niveau des muscles, des yeux, du cerveau ou des tissus sous-cutané ou dans tout autre organe bien irrigué. Cette branche du cycle représente une

impasse parasitaire. De même, la lyse de proglottis gravide par régurgitation dans l'estomac peut aussi mais plus rarement, être à l'origine de l'infestation pour les porteurs de la forme adulte du taenia (36, 46).

II.3. Modes de contamination :

La cysticerose se développe suite à l'ingestion d'œufs de *T. solium* présents dans les déjections humaines. Cela se traduit donc par une transmission oro-fécale, l'origine étant les porteurs du ver, souvent asymptomatiques, qui contaminent l'environnement. Ainsi, cette transmission peut avoir lieu lors de la manipulation de nourriture par des mains insuffisamment lavées, lors de l'ingestion de fruits ou légumes fertilisés par des déjections humaines contaminées ou lors de la consommation d'eau souillée. Ceci permet d'expliquer pourquoi des personnes ne consommant pas ou ne côtoyant pas de porcs peuvent être infectées par cette parasitose (51). L'auto-infection interne par la régurgitation dans l'estomac de proglottis en cas de taeniasis est possible mais difficile à prouver. Cependant, l'auto-infection externe par des œufs transmis de l'anus à la bouche par des mains sales, semble être une façon plus probable de contracter l'infection causée par *T. solium* (120).

Il est également important de s'intéresser à la transmission à l'Homme de *T. solium* dans le cadre de taeniasis car les individus infectés représentent une source importante de contamination pour la cysticerose par l'émission de milliards d'œufs dans l'environnement. Deux aspects sont à examiner: la transmission du porc à l'Homme et la transmission de l'Homme au porc.

La transmission du porc vers l'Homme s'effectue lors de l'ingestion de viande de porc infectée n'ayant pas subi de contrôles vétérinaires, chose fréquente dans les régions endémiques. En effet, comme cela a déjà été vu précédemment, dans ces régions les porcs sont, la plupart du temps, abattus par les éleveurs eux-mêmes dans leurs exploitations pour leur propre consommation ou vendus sur les marchés locaux. Ainsi, la viande est consommée sans aucun contrôle. Par ailleurs, les mœurs des populations locales favorisant la consommation de viande crue ou peu cuite, majorent le risque de transmission (74, 88, 116, 120).

Le porc s'infeste lors de l'ingestion d'œufs du parasite. Pour cela, il doit avoir accès aux déjections humaines contaminées, mode de transmission très fréquent dans les pays en développement, où les porcs sont en liberté, les latrines inexistantes ou inadaptées et le manque d'hygiène important. De plus, les porcs sont parfois utilisés dans le seul et unique but d'éliminer les déchets et résidus de l'alimentation humaine, ces derniers ayant « l'avantage » de représenter une alimentation bon marché (74, 116, 120).

Ainsi, tous les éléments permettant l'accomplissement du cycle de vie du parasite représentent un risque avéré de transmission de ce dernier.

Afin de mieux comprendre les signes cliniques et l'évolution de la parasitose, il est nécessaire de s'intéresser au devenir du parasite chez son hôte définitif ainsi qu'aux multiples réactions de l'organisme consécutives à l'invasion parasitaire.

III. Physiopathologie :

Les kystes parasitaires envahissant l'organisme contiennent chacun une larve cysticercoïde baignant dans un liquide vésiculaire entouré d'une paroi mince et semi transparente. Le scolex invaginé, de 4 à 5 mm de diamètre, apparaît comme un nodule opaque à l'intérieur du kyste. La taille et la forme du kyste varient en fonction de la pression des tissus environnants. Dans le cerveau, ils sont souvent ronds et mesurent environ 1 cm de diamètre. Il peut y avoir une capsule autour d'épaisseur variable qui se compose d'astrocytes et de fibres de collagène (109, Figure 12).

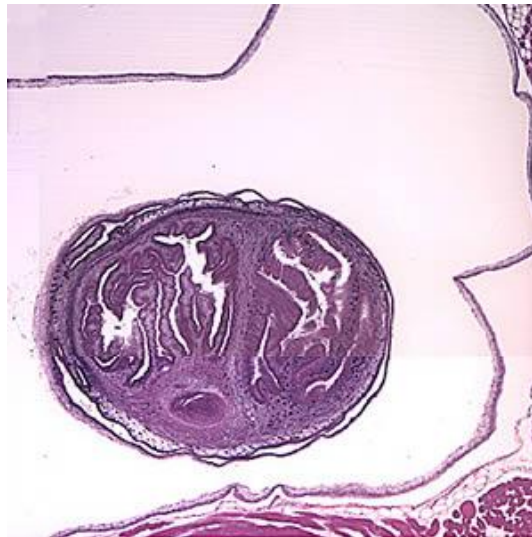


Figure 12 : Cysticerque issu d'une coupe du lobe droit du cerveau d'un patient atteint de cysticercose (126)

Les kystes peuvent se loger dans le cerveau, la colonne vertébrale, les yeux, les muscles (cou, langue, thorax, muscles orbitaires) et les tissus sous-cutanés. Ce sont les kystes situés au niveau du cerveau et des yeux qui causent le plus de morbidité. L'atteinte neurologique est la forme la plus sévère et plus fréquemment rencontrée constituant 60 à 90 %

des cas, l'atteinte de l'œil, moins fréquente, représente 1 à 3 % des cas. Le nombre total de kystes peut aller de un seul à plusieurs centaines (51).

La réaction inflammatoire initiale de l'hôte est souvent évitée ou reste très faible du fait de l'enkystement des larves, processus qui permet l'enrôlement des mécanismes de défense contre la destruction par l'hôte. Cette phase peut durer des années et se traduire par aucun symptôme. Différents mécanismes permettent au parasite d'échapper à l'immunité de l'hôte: séquestration des kystes dans des sites immunologiquement privilégiés, variations antigéniques, mimétisme moléculaire des composés antigéniques de l'hôte, masquage des antigènes du kyste par les immunoglobulines de l'hôte, fixation du parasite au fragment Fc des anticorps, augmentation de la quantité de lymphocytes T suppresseurs, activation polyclonale des lymphocytes B ainsi que la modulation de la réponse immunitaire de l'hôte médiée par les anticorps et le complément (75). De plus, la paramyosine, protéine musculaire du parasite, peut se lier au fragment C1q du complément et inhiber l'activation de ce dernier. Le parasite sécrète également un inhibiteur de la sérine protéase: la taeniastatine qui inhibe l'activation du complément, la sécrétion de cytokines, interfère avec la prolifération des lymphocytes et altère la fonction des macrophages. Les polysaccharides sulfatés recouvrant la paroi du kyste, permettent, une fois relargués, l'activation du complément à distance du parasite et limitent l'accès des cellules inflammatoires au parasite. D'autres molécules de faibles poids moléculaires ainsi que des prostaglandines sont élaborées par le parasite pour également diminuer l'inflammation (109, 110).

Au sein des tissus de l'hôte, la larve va évoluer en 4 stades consécutifs sur une période de 2 à 5 ans. Tout d'abord, la larve se développe à partir d'un stade vésiculaire correspondant au stade où le kyste est viable et n'entraîne pas de réaction de la part de l'hôte. Au stade vésiculaire colloïdal, le kyste montre les premiers signes de dégénérescence avec

formation d'un liquide vésiculaire gélatineux et une hyalinisation de la larve, ce qui engendre une réaction inflammatoire. Puis, au stade granulo-nodulaire, la vésicule se rétrécit, la paroi du kyste s'épaissit et la larve commence à se minéraliser en se calcifiant. La dégénérescence se termine au stade nodulaire calcifié où l'inflammation devient moins importante. Ainsi, au cours de cette évolution, on assiste à un épaississement progressif de l'enveloppe et le liquide vésiculaire, de clair et fluide, devient trouble et granuleux. Cette évolution correspond à la dégénérescence de la larve. Elle s'accompagne d'une perméabilité accrue de l'enveloppe qui permet au système immunitaire de l'hôte la reconnaissance d'antigènes larvaires jusqu'alors inaccessibles et, puissamment immunogènes. Ceci entraîne une réponse vigoureuse de l'hôte se traduisant par une réaction granulomateuse autour du kyste (sauf au niveau de l'œil) du fait de la présence de médiateurs inflammatoires (cellules lymphocytaires, plasmocytes, macrophages, éosinophiles et cellules multinuclées géantes) et d'un œdème ainsi que de l'apparition de symptômes car le parasite ne peut plus moduler efficacement la réponse immunitaire de l'hôte (46). Après la phase aigue inflammatoire, les larves enkystées meurent, se calcifient et sont entourées d'une fibrose gliale, de zones de nécrose et d'un infiltrat inflammatoire généralement peu abondant. Un même patient peut présenter une zone inflammatoire intense autour d'un kyste, des kystes viables non inflammatoires et des calcifications disséminées (51).

L'infection par *T. solium* se traduit habituellement, par une production accrue d'immunoglobulines sériques (Ig) et d'anticorps spécifiques, principalement de la classe des IgG. Il est possible que les personnes les plus infectées produisent des anticorps de spécificités multiples qui apparaissent à différents intervalles de temps après l'infection en réponse aux différentes phases d'évolutions du parasite. L'immunologie de cette pathologie reste donc encore un domaine de recherche avec beaucoup de questions non résolues car elle

est multifactorielle, pouvant aller d'une complète tolérance à une réponse immunitaire très intense (8).

Lorsque le parasite arrive dans le système nerveux central (SNC) par voie hématogène, il a tendance à s'installer dans la matière grise du parenchyme richement irriguée. Il peut également migrer vers le plexus choroïde pour finir dans l'espace sous arachnoïdien ou dans les ventricules. Les 4 stades d'évolution décrits précédemment ne sont pas retrouvés en cas de localisation sous arachnoïdienne ou ventriculaire. En effet, le parasite reste souvent au stade vésiculaire ou sous la forme « racémeuse » dans ces localisations. La cysticercose cérébrale « racémeuse » est due à un cysticerque de grande dimension pouvant atteindre 100 mm de diamètre voir plus. En effet, le développement n'est pas limité par la pression intracérébrale, ce qui permet le développement d'une grande vésicule translucide, arrondie, lobulée avec l'apparence d'une grappe. Cette présentation particulière ne contient pas de scolex rendant difficile son identification parasitaire. Il s'agit en fait de plusieurs petites vésicules qui s'unissent comme une grappe de raisin autour d'un pédicule au niveau de la pie mère et qui se développe, le plus souvent, au niveau des citernes basales, de la vallée sylvienne ou des ventricules (103).

L'invasion de l'organisme par les larves de *T. solium* va, la plupart du temps, être la cause de manifestations cliniques multiples, plus ou moins importantes selon le degré de l'invasion parasitaire et la réactivité immunitaire de l'hôte.

IV. Aspects cliniques :

Les manifestations cliniques de la cysticercose sont très variables tant en type qu'en sévérité. Elles varient en fonction de la localisation, du nombre, de la taille des kystes et de la sévérité de la réponse immunitaire de l'hôte face à l'infection parasitaire. Il s'agit d'une infection habituellement bénigne, sauf en cas d'atteinte du cerveau ou de l'œil (60). Les symptômes se manifestent lorsque la larve s'est développée soit au minimum 60 jours après l'infection (131).

IV.1. Neurocysticercose :

Les aspects cliniques de la neurocysticercose sont hétérogènes, non spécifiques et leur évolution clinique est le plus souvent imprévisible. La période de latence entre l'infection et l'apparition des symptômes peut varier de quelques mois à quelques années (voir trente années après l'infection) (99). On estime que 30 à 40 % des cas sont asymptomatiques. La majorité des cas asymptomatiques étant détectés lors d'autopsie ou d'enquêtes sérologiques, leur réelle fréquence reste donc inconnue (103). Le taux de mortalité rapporté est de 2,2% (60).

Les localisations les plus fréquentes sont les hémisphères cérébraux et plus particulièrement la jonction entre la matière grise et la matière blanche. Cependant, les kystes peuvent aussi être retrouvés au niveau du cervelet, des ventricules, du tronc cérébral, de l'espace sous arachnoïdien, des citernes basales et de la colonne vertébrale. Chez l'enfant, les localisations sous arachnoïdienne et ventriculaire sont peu fréquentes (36). Le nombre de

parasites retrouvés est variable, dans 20 à 53 % des cas, des cysticerques solitaires sont responsables de l'infection. Dans le cadre d'une infection multiple, il s'agit le plus souvent d'un nombre assez restreint de kystes car les formes disséminées où l'on retrouve plusieurs centaines de cysticerques sont rares (75).

Les cysticerques provoquent des symptômes de part l'effet de masse ou par l'obstruction de la circulation du LCR qu'ils engendrent mais la plupart des symptômes de la NC résultent du processus inflammatoire qui accompagne la dégénérescence des kystes. Cette inflammation varie d'un cas à l'autre et d'un cysticerque à l'autre pour un même cas (36).

Les crises épileptiques représentent le plus fréquent des symptômes de la NC. En effet, elles sont présentes dans plus de 52,4 % des cas et se révèlent même en être la manifestation principale voire unique dans 18 à 36% des cas (36). Elles se manifestent généralement sous forme de crises généralisées ou partielles, avec ou sans généralisation secondaire, et le plus souvent lors d'atteinte du parenchyme notamment chez les patients avec un granulome cérébral solitaire. Les convulsions sont supposées avoir pour origine l'irritation du parenchyme causée par l'inflammation présente lors de la dégénérescence ou la gliose associée au stade terminal des lésions calcifiées (46).

Peu de données précises sont disponibles sur l'association entre la NC et l'épilepsie. Une étude (9) a montré que 50 % des patients atteints d'une NC de forme modérée présentent de nouvelles crises dans les 7 années à venir, dont la moitié l'année suivante. Une méta-analyse menée en Afrique (84) a permis de démontrer qu'une personne présentant une cysticercose avait 3,4 à 3,8 fois plus de risque de développer une épilepsie et en Inde, 5,3% des patients épileptiques sont atteints d'une NC (8). Ainsi, la NC doit être évoquée devant

toute apparition de convulsions en zone d'endémie car elle serait responsable de plus de 50% des crises d'épilepsie à début tardif dans les PED (40).

Cependant, toutes les personnes ayant des convulsions ne souffrent pas d'épilepsie. D'après la ligue internationale contre l'épilepsie, les convulsions aiguës ou provoquées surviennent en relation temporelle étroite avec une lésion aiguë du SNC comme une infection ou un traumatisme crânien. De telles convulsions sont souvent des événements épileptiques isolés mais peuvent parfois récidiver et être considérés comme un état de mal épileptique. Les convulsions non provoquées, considérées comme de l'épilepsie, sont issues de foyers épileptogènes et apparaissent après résorption de l'œdème et calcification des kystes. Ces convulsions sont classées en deux groupes : crises symptomatiques à distance dues à des circonstances (infections, traumatisme,...) entraînant une encéphalopathie statique et présumées être le résultat de lésions non progressives; crises symptomatiques dues à des troubles progressifs du SNC (8, 77).

Selon le stade d'évolution du parasite, la NC peut présenter des convulsions provoquées ou non provoquées. Elles peuvent survenir à n'importe quel stade de l'infection larvaire, de l'inflammation active que suscite le parasite jusqu'à sa forme calcifiée. Les personnes avec des kystes en phase de transition développent des crises aiguës symptomatiques du fait de l'inflammation environnante alors que celles avec des kystes actifs, inactifs ou les deux présentent des crises considérées comme non provoquées (8, 77).

Les consultations ont souvent lieu lors de la seconde crise de convulsion. A ce moment, l'imagerie révèle le plus souvent, une ou plusieurs calcifications et un kyste en phase de transition avec un œdème péri-lésionnel. On considère alors que lors de la 1^{ère} crise, le patient a des kystes en phase de transition qui vont se calcifier, alors que la 2^{nde} crise serait causée par de nouvelles crises aiguës. Ces crises sont considérées comme étant des événements isolés associés à une affection aiguë récurrente (kyste en phase de transition) (8).

L'hypertension intracrânienne, caractérisée par des céphalées sévères, des nausées et des vomissements se manifeste le plus souvent dans les formes extra parenchymateuses associée à de l'hydrocéphalie (20 à 30 % des cas). Ce symptôme s'explique de part la localisation des kystes dans les ventricules cérébraux ou les citernes basales qui obstruent, en raison de la présence du parasite, de l'inflammation épendymaire ou arachnoïdienne ou de la fibrose résiduelle, la circulation ou l'absorption du LCR. Une hydrocéphalie peut exister en l'absence d'HTIC cependant, peu de patients présentent une hydrocéphalie chronique en l'absence d'infection active (36).

D'autres symptômes plus ou moins graves peuvent se révéler lors d'une NC (Tableau 6): céphalées (hémicraniennes ou bilatérales) qui lors d'une association à une NC parenchymateuse sont le reflet d'une atteinte vasculaire, syndrome parkinsonien, hémiplégie transitoire, états psychotiques dont la sévérité est corrélée à l'augmentation de la pression intracrânienne et non au nombre et à la localisation des lésions, manie aiguë, détérioration mentale progressive, déficits neurologiques focaux, ataxie cérébelleuse, déficits sensoriels et mouvements involontaires. Des déficits moteurs peuvent également survenir à cause d'œdèmes secondaires à la dégénérescence du kyste ou à la suite d'un accident vasculaire cérébral (AVC) compliquant une NC méningée. Les complications cérébrales de la NC sont le plus souvent des infarctus lacunaires profonds résultant de l'endartérite des petites artères pénétrantes mais aussi des accidents ischémiques transitoires (AIT), des infarctus cérébraux importants et des hémorragies sous arachnoïdiennes (102).

Symptômes	% de patients présentant ces symptômes
Convulsion	79
Céphalées	41
Troubles de la vue	17
Confusion	16
Ataxie	6
Symptômes d'hydrocéphalie	11
Psychoses	6

Tableau 6: Symptômes associés à la neurocysticercose chez 159 patients de l'hôpital de Houston (109)

Ces manifestations cliniques se développent sur une période de quelques jours, semaines ou mois, alternant des périodes de rechutes et de rémissions, probablement dues aux différents stades évolutifs du parasite (8). Selon que le parasite est retrouvé dans le parenchyme, les ventricules, l'espace sous-arachnoïdien ou la moelle épinière, les manifestations cliniques ne sont pas les mêmes.

Une classification basée sur la viabilité et la localisation du parasite au sein du SNC de l'hôte a été proposée par Carpio et approuvée par la communauté médicale (8). Elle permet ainsi de classer les cas de NC en NC active, transitionnelle et inactive. Chaque catégorie est divisée en forme parenchymateuse et extra parenchymateuse. Les formes actives réfèrent aux cas où le parasite est vivant et sont, la plupart du temps, asymptomatiques excepté en cas d'infection massive. La NC transitionnelle est identifiée lorsque le parasite est en phase de dégénérescence alors que la NC inactive correspond aux cas où le parasite n'est plus viable, témoin d'une infection active antérieure. Les cas de NC symptomatiques sont davantage liés aux formes transitionnelles ou inactives du parasite. Il s'agit essentiellement de calcifications intra-parenchymateuses provoquant des crises de convulsions non provoquées, des céphalées et plus rarement, des psychoses et des altérations du statut mental (9).

Ainsi, en se basant sur cette classification, il est possible de relier les manifestations cliniques à une de ces catégories. Par exemple, les convulsions sont principalement retrouvées dans les formes actives et transitionnelles parenchymateuses alors que l'hypertension intracrânienne et les anomalies des nerfs crâniens sont plus fréquentes dans les formes méningées en raison de l'arachnoïdite présente (8, Tableau 7).

Viabilité et localisation	Patients (%)	Convulsions (%)	Hypertension intracrânienne (%)	Anomalies motrices (%)	Anomalies des nerfs crâniens (%)
Active					
Parenchymateuse	26,7	82	10	24	15
Extra parenchymateuse	2,1	0	86	14	10
Les 2	8,3	43	86	28	38
Transition					
Parenchymateuse	24,4	88	18	14	14
méningée	2,9	20	100	10	60
Les 2	5,3	33	89	33	78
Inactive					
Parenchymateuse	25,9	75	0	3	8
méningée	4,1	50	86	14	4
Total	100	71	27	16	21

Tableau 7 : Manifestations cliniques et classification de la neurocysticercose chez 336 patients (8)

☆ NC parenchymateuse :

Il s'agit de la localisation la plus fréquente avec plus de 60% des cas de NC. Les sites préférentiels sont le cortex et les ganglions de la base (46). Cette forme de NC représente la cause la plus fréquente d'épilepsie (focale ou généralisée) car elle est retrouvée dans 50 à 80% des cas. Ces crises, provoquées par l'inflammation du parenchyme, sont facilement maîtrisées

et ont tendance à diminuer en fréquence lorsque l'inflammation disparaît. Une des caractéristiques de cette localisation est que les crises provoquées sont des crises aiguës symptomatiques dans quasiment tous les cas (9). Les autres symptômes cités précédemment sont moins fréquemment décrits. Des cas asymptomatiques ont été décrits lorsque l'infection n'est causée que par quelques kystes (103).

Le SCCG ou granulome cysticerque cérébral solitaire est la forme granulaire nodulaire du kyste parenchymateux. Cette forme est retrouvée chez 60 à 70% des cas de NC en Inde et se traduit par des crises partielles dans 70 à 88% des cas sans déficit neurologique ni augmentation pression intracrânienne (85).

Chez les enfants et les jeunes femmes, une présentation sous forme d'encéphalite aiguë peut survenir. Il s'agit d'une forme de NC agressive due à une réaction inflammatoire intense de l'hôte envers une infection parasitaire massive avec présence d'un œdème cérébral diffus. Sur le plan clinique, cela se traduit par une certaine confusion, une perte de conscience, une diminution de l'acuité visuelle, un œdème papillaire, des convulsions, des céphalées ainsi que des nausées et des vomissements (= signes de l'augmentation de la pression intracrânienne). Cette situation peut évoluer vers une méningo-encéphalite (46).

L'atteinte parenchymateuse est de meilleur pronostic et plus accessible à la thérapeutique que les formes extra parenchymateuses (131).

☆ NC sous arachnoïdienne :

Il s'agit de la deuxième localisation cérébrale la plus fréquente avec environ 48,2 % des cas de NC (46). Les kystes peuvent donner lieu à un effet de masse focale ou à une réaction inflammatoire importante, se manifestant par une méningite basilaire et un épaissement anormal des leptoméniges à la base du crâne, conduisant à une atteinte des nerfs crâniens. Tout cela se traduit sur le plan clinique par une baisse de l'acuité visuelle, une réduction du champ visuel, une paralysie des nerfs crâniens atteints et des crises convulsives. Une hydrocéphalie communicante et des signes de pression intracrânienne élevée peuvent suivre. La réaction inflammatoire peut atteindre les vaisseaux entraînant des infarctus cérébraux. Des signes déficitaires, une ataxie ou un déficit sensoriel peuvent également se manifester et se révèlent être de pronostic défavorable (46, 103).

La clinique des formes avec ou sans scolex (forme racémeuse) est la même. En raison de son association avec une hydrocéphalie obstructive, la mortalité estimée de cette forme de NC est élevée. Des dysfonctionnements des nerfs crâniens peuvent accompagner cette forme, touchant préférentiellement les paires VI, VII et IX (46). Cette forme peut coexister chez le même malade avec des formes uniloculaires classiques avec scolex (131).

☆ NC ventriculaire :

L'atteinte ventriculaire est responsable de 10 à 20 % des cas de NC (46). On peut retrouver les kystes parasitaires dans n'importe quel ventricule mais plus particulièrement dans le quatrième en raison du mode d'écoulement du LCR et de la gravité (54 à 64%). Les kystes sont moins fréquemment rencontrés dans le 3^{ème} ventricule (23 à 27%) et rarement

dans les ventricules latéraux (11 à 14%). Dans la majorité des cas, on retrouve un kyste unique flottant dans le liquide ventriculaire ou accroché à l'épendyme. Ces kystes se déplacent rarement d'une cavité à une autre (4, 103).

Le ou les cysticerques peuvent alors bloquer la circulation du LCR et provoquer une hypertension intracrânienne ainsi qu'une hydrocéphalie non communicante. L'obstruction est plus susceptible de se produire sur des sites tels que le foramen de Luschka, celui de Magendie ou de Monroe et l'aqueduc de Sylvia car le passage du LCR y est plus étroit (109).

Une hydrocéphalie intermittente aiguë ou une perte soudaine de conscience lors des mouvements de la tête (syndrome de Bruns) ainsi que des céphalées violentes peuvent se produire en cas de kyste ventriculaire mobile (46).

Dans 20% des cas, les patients présentent également des convulsions qui sont associées à une pathologie parenchymateuse (kystes actifs ou calcifiés) (109).

☆ NC Spinale ou médullaire :

La NC spinale est une forme rare, représentant environ 1 à 3% des cas de NC. Les kystes sont le plus souvent localisés dans l'espace sous arachnoïdien et rarement dans l'espace intramédullaire. Cette forme de NC, rarement isolée, est dans 75 % des cas associée à une cysticercose cérébrale.

On distingue les formes extra-rachidiennes (lésions au niveau des corps vertébraux) des formes intrarachidiennes (formes épidurales, sous arachnoïdiennes, sous-durales et intramédullaires). La localisation des kystes semble proportionnelle au niveau régional de flux sanguin du cordon médullaire. La répartition suivante a été décrite: 34% au niveau cervical, 44,5% au niveau thoracique car la circulation est plus importante dans ce segment, 15,5% au

niveau des lombaires et 6% dans la région sacrée .Le flux sanguin vers le cerveau est cent fois supérieur à celui de la colonne vertébrale d'où une incidence plus faible (12, 49). Un mécanisme plausible pour l'arrivée des larves à ce niveau est la migration des cysticerques par la voie ventriculo-épendymaire et leur diffusion par voie hématogène (1).

Sur le plan clinique, on retrouve des douleurs radiculaires, des myélopathies, des paresthésies, des para ou quadriplégies sensitivomotrices ainsi que des troubles sphinctériens. Ces manifestations cliniques sont dues à la compression rachidienne et à l'arachnoïdite provoquées par la présence du parasite. L'inflammation cause des phénomènes de démyélinisation des nerfs périphériques à partir des racines médullaires. Les déficits neurologiques varient en fonction de la localisation des kystes et peuvent être irréversibles si la NC n'est pas traitée (1, 49).

IV.2. Cysticercose oculaire :

T. solium est la larve parasitaire la plus souvent en cause dans les parasitoses oculaires (36). L'embryon parasitaire envahit l'œil par l'artère ophtalmique et le cysticerque se développe dans l'espace sous-rétinien ou au sein de l'humeur vitrée (on l'y trouve flottant librement ou attaché à la rétine) en cas de localisations intra-oculaires ou au niveau de la paupière supérieure, de la conjonctive, du canal lacrymal ou de l'orbite en cas de localisations extra-oculaires. Les localisations intra-oculaires sont estimées à 90 % des cas de cysticercoses oculaires alors que les localisations extra-oculaires n'en représentent que 10 % (Tableau 8). On retrouve essentiellement des formes intra-oculaires dans les pays de l'ouest alors qu'en Inde, les manifestations extra-oculaires sont majoritaires et plus particulièrement les atteintes

sous conjonctivales (44 à 86% des cas) (91). Les kystes sont des vésicules sphériques, d'aspect grisâtre avec une tâche blanche interne ou externe (scolex invaginé ou dévaginé) et des tâches jaunes ou des cristaux autour du parasite (131).

Atteinte rétinienne	32%
Atteinte du corps vitré	30%
Atteinte de la sous conjonctive	23%
Atteinte de la chambre antérieure	7%
Atteinte orbitaire	5%
Atteinte de l'iris	2%
Atteinte de la cornée	0,5%
Atteinte du cristallin	0,5%

Tableau 8 : Distribution topographique de la cysticercose oculaire (112)

Lorsque les larves se situent dans l'espace sous-rétinien ou au sein de l'humeur vitrée (Figure 13), cela entraîne une uvéite plus ou moins sévère et une perte de la vue soudaine ou progressive. Dans les localisations proches de la rétine, l'inflammation peut provoquer un décollement rétinien, des hémorragies ou plus rarement, un glaucome (131). Le symptôme habituel est une baisse unilatérale de l'acuité visuelle qui, dans la majorité des cas, est due à un œdème papillaire (117). D'après une étude menée entre 1990 et 2001, les manifestations cliniques observées sont: restriction de la motilité oculaire dans 64,3% des cas, exophtalmie dans 44,4% des cas, diplopie dans 36,8% des cas, ptosis dans 28,7% des cas, strabisme dans 22,8% des cas, œdèmes des paupières dans 17,5% des cas et cellulite orbitaire dans 4,7% des cas (91). Ce sont les localisations intra-vitréennes et sous-rétiniennes qui causent le plus de dommages. En effet, ces 2 atteintes mènent à la cécité dans les 3 à 5 ans suivant l'infection, à moins que le parasite ne soit retiré. Les troubles visuels engendrés par la présence du parasite sont variables selon les dommages du tissu rétinien. En cas d'atteinte de l'iris, une uvéite ainsi

qu'une rougeur de l'œil sont observées. L'atteinte du nerf optique est rare et se situe la plupart du temps au niveau de la portion rétrobulbaire du nerf. Il s'agit le plus souvent d'une atteinte isolée sans signe neurologique associé (6). Elle se manifeste par une diminution de la vision, un œdème papillaire ou une papillite ainsi que des douleurs oculaires. La plupart des patients présente également une névrite optique ou une neurorétinite pouvant être associée à une exophtalmie (118). En cas d'infections parasitaires massives, des kystes envahissent l'espace rétro-oculaire affectant alors le nerf optique et causant une exophtalmie (36).

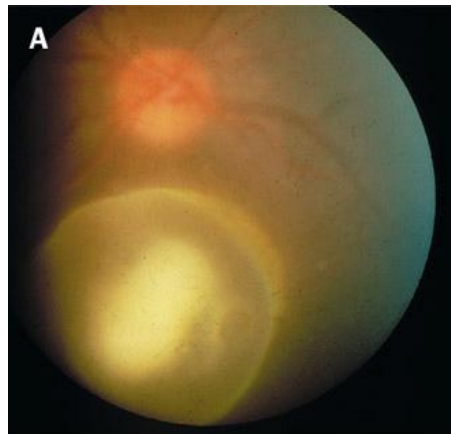


Figure 13 : Kyste oculaire flottant dans l'humeur vitrée (36)

Il faut noter qu'un pourcentage significatif des troubles visuels liés à la cysticercose ne sont pas dus à une infection oculaire mais à l'atteinte à divers niveaux des voies visuelles, comme le nerf optique, le chiasma (kystes de la citerne supra-sellaire avec troubles du champ visuel) ou les voies rétro-chiasmatiques.

IV.3. Cysticercose musculaire

Cette forme de cysticercose est le plus souvent de découverte fortuite lors de radiographies effectuées pour d'autres raisons, révélant des calcifications ellipsoïdales suivant le faisceau musculaire des cuisses ou des bras. Il s'agit donc d'une infection principalement asymptomatique. Rarement, l'atteinte musculaire squelettique est massive, causant alors une tuméfaction progressive accompagnée d'une faiblesse musculaire, de fibrose, de myosite et de myalgies (36).

L'atteinte cardiaque reste rare car ne concerne que 5 % des patients. Elle est découverte de manière fortuite, *post mortem* dans la plupart des cas, car souvent asymptomatique. Le parasite peut se localiser dans le péricarde, le myocarde ou l'endocarde (36).

IV.4. Cysticercose sous-cutanée

La cysticercose sous-cutanée se manifeste par la présence de petits kystes palpables, mobiles, indolores, fermes parfois prurigineux et dont l'aspect ressemble à ceux de kystes sébacés. Ils sont principalement localisés au niveau des bras et du thorax (Figure 14). Ces kystes apparaissent des mois ou des années après l'infection initiale et leur nombre est variable (57). Ils mesurent de quelques millimètres à quelques centimètres avec une moyenne de 1 à 2 centimètres. Après une période de quelques mois ou années, ces kystes peuvent se tuméfier puis disparaître progressivement. Quand un kyste est l'objet d'une forte inflammation, ceci signifie la mort du parasite, avec lyse et excrétion de substances antigéniques entraînant une réaction immune. Ceci se traduira par une zone érythémateuse,

oedématisée et douloureuse (105). La cysticercose sous-cutanée est fréquente en Asie et en Afrique alors qu'elle est rarement rencontrée en Amérique latine (36).

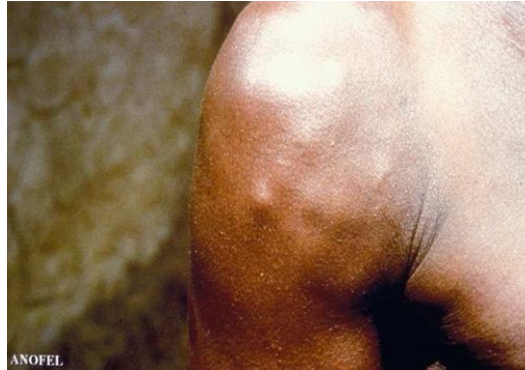

Figure 14 : Kystes sous-cutanés (131)

IV.5. Cysticercose disséminée :

On parle de formes généralisées ou disséminées lorsque plusieurs organes sont atteints par les larves parasites. Une centaine de kystes au niveau du cerveau ainsi qu'une intense infestation au niveau des muscles squelettiques et du tissu sous-cutané sont alors observées. Cela se traduit par des convulsions incontrôlées, une démence progressive, des signes neurologiques focaux, des signes d'hypertension intracrânienne ainsi qu'une pseudo hypertrophie des muscles. L'association de convulsions, de démence et atrophie musculaire est typique des formes disséminées (75).

L'examen clinique du patient est un élément à prendre en compte dans le chemin menant au diagnostic de la cysticercose. Cependant, au vu du nombre important de cas restant asymptomatique et de la non spécificité des signes cliniques, il paraît évident que l'examen clinique à lui seul ne suffit pas et que d'autres méthodes complémentaires de diagnostic sont impératives.

V. Diagnostic

Le diagnostic de la cysticercose n'est pas aisé en raison de ces manifestations polymorphes. Un diagnostic est basé sur l'association de données cliniques, épidémiologiques, radiologiques et immunologiques (46).

Dans l'évaluation clinique de cas suspects, une série de points fondamentaux est à respecter. Chez un patient résidant hors zone d'endémie, la question des voyages effectués doit être posée. L'anamnèse précisera si des segments de vers ont été notés dans les selles du patient ou chez d'autres membres de la famille. La recherche par palpation de nodules sous-cutanés doit être associée à une coprologie pour recherche d'œufs de *Taenia* chez le patient et son entourage, même si cette dernière a une sensibilité faible et n'est pas systématiquement liée à une cestodose. Une biopsie d'un nodule sous-cutané peut être réalisée pour permettre de poser le diagnostic (117).

La biologie n'est que trop peu spécifique pour poser un diagnostic de cysticercose cérébrale, révélant lors de l'analyse du LCR, une pléiocytose modérée de 5 à 500 éléments par μL , une protéinorachie ainsi que des lymphocytes. L'hyperéosinophilie observée dans la majorité des cas est importante mais non spécifique de la cysticercose (69, 131).

Dans les pays en développement, l'investigation chez les patients avec des symptômes neurologiques est limitée par des facteurs économiques. Les analyses de routine sont réduites au strict nécessaire et les détections par imagerie, tels que la tomodensitométrie ou l'échographie, sont souvent disponibles uniquement pour les membres privilégiés de la population (32).

V.1. Critères de diagnostic :

Des critères spécifiques ont été proposés pour le diagnostic de la cysticerose (Tableau 9) :

Niveau de critères	Résultats
Absolu	Démonstration histologique du parasite sur une biopsie, lésion kystique comportant un scolex trouvée sur tomодensitométrie ou imagerie par résonance magnétique, visualisation directe des parasites sur fond d'œil.
Majeur	Lésions suggestives de la neurocysticerose sur la neuroimagerie, examen sérologique positif, radiographies montrant des calcifications en forme de cigare au niveau des muscles des cuisses ou des mollets.
Mineur	Présence de nodules sous-cutanés (sans confirmation histologique), preuves de calcifications intracrâniennes ou de l'atteinte des tissus mous par l'imagerie, manifestations cliniques suggérant une neurocysticerose, résolution des lésions cérébrales sous traitement antiparasitaire.
Epidémiologique	contact avec un individu infecté, individus provenant d'une zone d'endémie, voyage fréquent dans une zone d'endémie.

Tableau 9 : Critères diagnostiques de la cysticerose (16)

Les critères diagnostiques d'une neurocysticerose sont différents et peuvent être subdivisés en:

1) Absolus: démonstration histologique du parasite dans une biopsie, lésions kystiques comportant un scolex visible en CT ou IRM, visualisation directe de parasites sous-rétiens au fond d'œil.

2) Majeurs: lésions kystiques suggestives en neuroradiologie, examen sérologique positif, résolution des lésions cérébrales sous traitement antiparasitaire.

3) Mineurs: lésions compatibles en neuroimagerie, tableau clinique suggestif, examen du LCR positif (anticorps spécifiques ou antigènes du cysticerque), cysticerose confirmée en dehors du SNC.

4) Epidémiologiques: contact avec un individu infecté, individus provenant d'une zone d'endémie, voyage fréquent dans une zone d'endémie.

Un diagnostic définitif est alors évoqué lors de la présence d'un critère absolu ou de deux critères majeurs associés à un critère mineur et un critère épidémiologique. On parle de diagnostic probable lorsqu'un critère majeur et deux critères mineurs sont présents ou qu'un critère majeur est associé à un critère mineur ainsi qu'un critère épidémiologique ou si un critère mineur et trois critères épidémiologiques sont évoqués (16).

V.2. L'imagerie :

L'imagerie médicale joue un rôle prépondérant dans le diagnostic de la cysticerose et plus particulièrement pour la NC (131) étant donné que les caractéristiques importantes sont le nombre, la taille et la localisation des lésions (37). Le diagnostic de la NC est donc suggéré par des données cliniques et épidémiologiques mais confirmé par la neuroimagerie (102).

La tomodensitométrie (TDM) et l'imagerie par résonance magnétique (IRM) représente le « gold standard » du diagnostic clinique de la NC. Ces 2 techniques sont complémentaires et devraient autant que possible être utilisées conjointement (99). L'imagerie permet en outre de suivre l'évolution des lésions sous traitement, confirmant ou infirmant ainsi indirectement le diagnostic. Le suivi radiologique a aussi démontré que dans un nombre significatif de cas, les lésions peuvent connaître une résolution spontanée. Finalement, elle a permis d'établir une idée plus fiable du taux d'infection prenant en compte les individus présentant des lésions asymptomatiques. Cependant, comme pour certaines lésions palpées, la différenciation par rapport à une tumeur peut s'avérer difficile, notamment face à une lésion unique prenant le contraste de façon annulaire (117).

La tomodensitométrie ou scanner avec ou sans produit de contraste injecté représente la première étape du diagnostic de la NC. Elle est très utile car elle permet la visualisation de formes actives et inactives de la NC et fournit une orientation sur sa localisation. Cette technique, très sensible, permet de déceler des lésions de moins de 20 mm de diamètre et parfois même le scolex, élément pathognomique de la NC (51). La sensibilité et la spécificité de la tomodensitométrie ont été estimées à plus de 95 % pour le diagnostic de la NC, bien que les images obtenues soient rarement pathognomiques de cette pathologie (37).

L'imagerie n'est pas la même en fonction du stade de développement de la larve. La forme aiguë de primo-invasion se traduit par un œdème cérébral pluri-focal ou diffus, sans kystes ou vésicules visibles, correspondant à la dissémination parfois massive de cysticerques. Quelques semaines plus tard, les vésicules ne sont toujours pas visibles mais il existe une prise de contraste homogène due aux anomalies de perméabilité des capillaires se développant autour du cysticerque. L'image disparaît ou évolue ensuite en 3 à 12 mois vers celle d'une vésicule, d'un kyste ou d'une calcification. Les kystes viables apparaissent comme des lésions hypodenses bien délimitées et arrondies d'un diamètre de 5 à 20 mm. Un nodule hyperdense

de 2-3 mm est parfois visible dans la partie centrale et correspond au scolex du parasite. Quand ce dernier est apparent, l'image est quasi pathognomonique. La dégénérescence du parasite se traduit d'abord par une hyperdensité au niveau des bords du kyste et par un œdème péri-lésionnel résultant de la réaction inflammatoire dans les tissus environnants. C'est dans cette phase que le diagnostic différentiel avec la tuberculose (ou plus précisément un tuberculome) devient le plus difficile, les 2 entités ayant en plus une endémicité superposable. Dans les phases ultérieures, le kyste devient hypodense par rapport au parenchyme et il persiste un foyer de calcification de 2 à 6 mm de diamètre qui n'est normalement pas renforcé par la substance de contraste. La forme racémeuse est remarquable par la présence de kystes multiples, de taille inégale, regroupés en "grappes" à la paroi généralement visible. L'aspect le plus fréquemment rencontré est celui d'une hydrocéphalie mais cette forme peut également se traduire par un élargissement des citernes supra-sellaires, de la fosse postérieure ou de la base, ou encore par un simple épaissement des méninges (37).

Les kystes intra ventriculaires ou dans les citernes sont moins visibles en CT car leur densité est proche de celle du LCR, bien que leur présence peut souvent être supposée dans le cadre d'hydrocéphalie obstructive. En cas de localisation ventriculaire, des signes indirects d'hydrocéphalie comme un élargissement de la cavité ou une déformation sont visibles sur TDM. L'administration de produit de contraste permet une localisation précise des cysticerques intra ventriculaires. Elle est généralement effectuée par ponction transcutanée de l'antichambre d'un shunt ventriculaire ou par un tube de ventriculocisternostomie. Il peut également être administré par une ponction lombaire, procédure devant être menée avec prudence, car la pression intracrânienne peut induire le développement d'une hernie cérébrale chez les patients atteints d'hydrocéphalie ou de masses intra ventriculaires. Lors de localisation sous-arachnoïdienne, la TDM décèle une prise de contraste non spécifique (37).

Les kystes situés au niveau de la moelle épinière peuvent être identifiés par l'IRM, une myélographie ou un myéloscanner. La localisation intra-médullaire donne une image d'élargissement de la moelle d'aspect pseudo-tumoral (109) ou des formations pseudo réticulaires dans le canal rachidien (kystes méningés).

Des précautions doivent être prises pour envisager d'autres causes (par exemple, la tuberculose et d'autres maladies parasitaires, le cancer du cerveau métastatique ou primaire, un abcès cérébral) quand une lésion se trouve sur le scanner (51).

Actuellement, l'IRM est la modalité d'imagerie de choix pour l'évaluation des patients atteints de neurocysticercose. Elle permet une meilleure visualisation des lésions au niveau des ventricules et des citernes basales mais aussi au niveau du tronc cérébral, du cervelet, de la moelle épinière, des yeux et de la fosse postérieure. Sa résolution en contraste élevé permet la reconnaissance de kystes qui ne sont pas visualisés par tomодensitométrie. Sa limitation majeure est son incapacité à détecter les calcifications ainsi que les granulomes, plus couramment détectés par TDM (99) mais aussi son coût élevé et sa rare disponibilité. L'IRM est la technique la plus précise pour évaluer le degré d'infection, la localisation et le stade évolutif des parasites. Il permet ainsi la visualisation de l'inflammation péri kystique incluant l'œdème péri-lésionnel et les changements dégénératifs du parasite (37).

A l'IRM, les kystes vésiculaires parenchymateux (Figure 15) sont hypo intenses en T1 mais hyper intenses en T2. Les kystes en dégénérescence produisent des anneaux ou nodules prenant le contraste et entourés d'œdèmes et de gliose. Le scolex peut occasionnellement être visible sous forme de nodule hyper intense à l'intérieur du kyste. Dans la forme extra parenchymateuse, l'IRM est la technique de choix pour apprécier la distorsion des citernes et l'effet compressif sur le parenchyme des kystes au sein du LCR. Dans la forme racémeuse, l'IRM en mode T1 permet une appréciation de l'extension des lésions, plus performante que la

tomodensitométrie. Le mode T2 détecte bien l'inflammation méningée (signal hyper intense) (117).

Le principal diagnostic différentiel radiologique, comme en TDM, est celui d'un tuberculome intracérébral. D'autres diagnostics à considérer face à une prise de contraste sont les mycoses, la toxoplasmose, les abcès bactériens, les gliomes de hauts grades, les métastases et les malformations vasculaires. Une lésion unique ne prenant pas le contraste doit faire exclure un kyste hydatique, un kyste arachnoïdien, un kyste colloïde du 3^{ème} ventricule ou une tumeur kystique (117).

Les caractéristiques d'imagerie de la cysticerose médullaire ne sont pas spécifiques sur l'IRM et le diagnostic différentiel inclut les lésions néoplasiques, inflammatoires, démyélinisantes, vasculaires et granulomateuses (49). Sur l'IRM, les cysticerques intramédullaires apparaissent comme des lésions arrondies qui peuvent présenter un nodule excentrique hyper intense représentant le scolex. La myélographie joue encore un rôle dans le diagnostic des patients atteints de cysticerose leptoméningée vertébrale car elle montre de multiples défauts de remplissage de produit de contraste dans la colonne correspondant à des kystes (40).

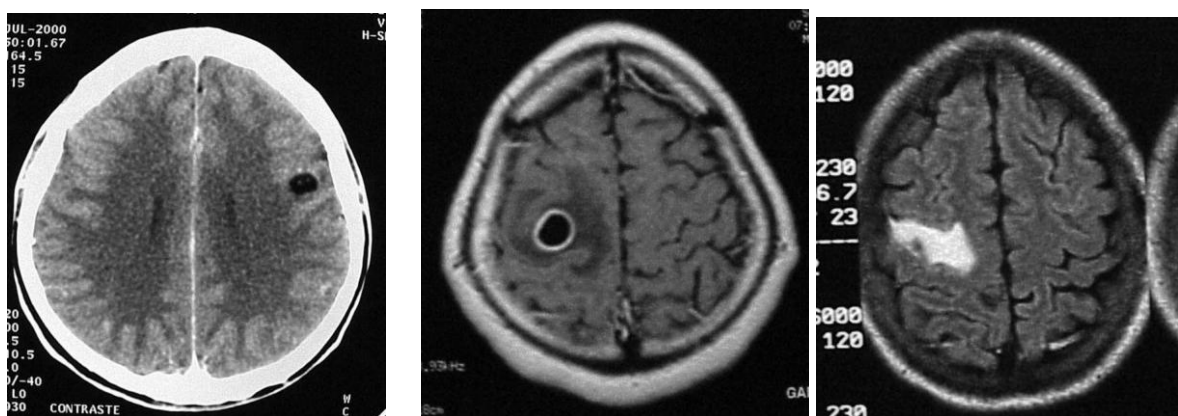


Figure 15 : Kyste parenchymateux vésiculaire, colloïdale et calcifié (40)

Une image particulière est celle observée en cas d'encéphalite cysticercotique (Figure 16). Dans cette forme grave de la maladie, le scanner et l'IRM montrent un œdème cérébral diffus et l'effondrement du système ventriculaire sans décalage de la ligne médiane. Après l'administration de produit de contraste, de multiples petites lésions nodulaires apparaissent au sein du parenchyme cérébral représentant de jeunes cysticerques (40).

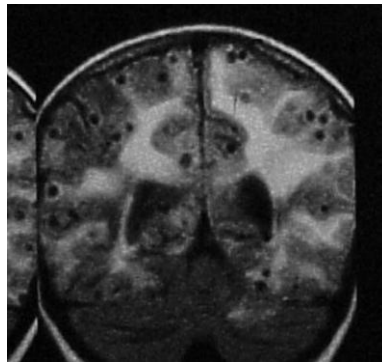


Figure 16: Encéphalite cysticercotique (40)

Lors de la présence de kystes dans l'espace sous arachnoïdien, l'hydrocéphalie causée par l'occlusion inflammatoire des forams de Luschka et Magendie, est associée à des liserés péri ventriculaires représentant un œdème interstitiel du à la migration trans épendymale du LCR. L'arachnoïdite fibreuse (Figure 17) qui est responsable du développement de l'hydrocéphalie est vue à la TDM ou l'IRM comme une zone anormalement renforcée au niveau des leptoméninges de la base du cerveau après l'administration du produit de contraste. Les lésions kystiques sous-arachnoïdiennes peuvent être petites quand elles sont situées dans les sillons corticaux ou de grande taille si elles sont situées dans la scissure de Sylvius ou dans les citernes basales (40).

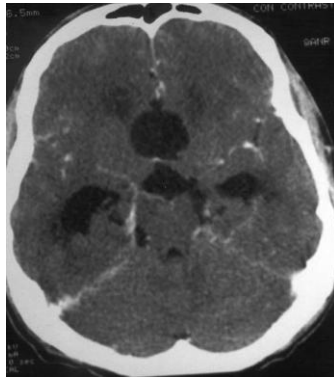


Figure 17 : Arachnoïdite fibreuse (40)

Le diagnostic non-invasif des kystes intra ventriculaires (Figure 18) représente l'un des grands avantages de l'IRM. La plupart des kystes ventriculaires sont facilement visualisés à l'IRM car les propriétés du signal du liquide kystique ou du scolex sont bien différentes de celles du LCR. Cependant, pour certains kystes, le scolex ne se voit pas et les propriétés du signal du kyste sont similaires à ceux du LCR. Dans ces cas, le kyste ventriculaire est visualisé seulement par la séquence de densité protonique ou avec des techniques FLAIR, où il apparaît tout juste hyper intense face au LCR. La mobilité des kystes au sein des cavités ventriculaires en réponse aux mouvements de la tête du patient est mieux observée par IRM que par TDM (40).

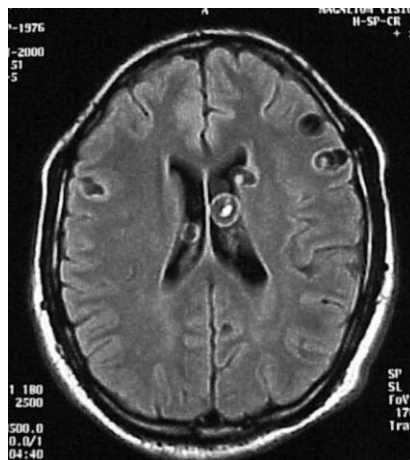


Figure 18 : Kystes ventriculaires (40)

Les complications cérébro-vasculaires ischémiques de la NC méningée sont visibles par TDM ou IRM. Toutefois, par elles-mêmes, de telles constatations ne sont pas spécifiques d'infarctus cérébraux liés à la cysticercose car elles sont semblables à celles observées lors d'infarctus cérébraux provoqués par d'autres causes. Chez la plupart des patients, l'association de lésions kystiques sous-arachnoïdiennes (en particulier au niveau de la citerne suprasellaire), l'amélioration anormale du contraste des leptoméninges basales ainsi que l'examen du LCR suggèrent, habituellement, le diagnostic. Dans de tels cas, les études angiographiques ou l'examen Doppler transcrânien peuvent montrer un rétrécissement segmentaire ou une occlusion des grandes artères intracrâniennes (40).

Typiquement, l'atteinte des muscles extra-oculaires se traduit par leur élargissement fusiforme. Le nodule représentant le scolex, le muscle élargi ainsi que son insertion tendineuse montrent alors une augmentation intense du contraste. Le diagnostic repose sur la découverte de ces caractéristiques au scanner ou à l'IRM. La turbidité et la gélification du liquide après la mort parasitaire et l'évolution résultante du signal de l'IRM peuvent réduire le contraste entre le nodule et le liquide kystique. Le diagnostic est difficile lorsque les résultats caractéristiques ne sont pas vus et il doit alors être confirmé par l'exérèse chirurgicale lorsqu'elle est possible. Dans les autres cas, la densité du fluide kystique est la même que celle du corps vitré, tandis que le nodule apparaît relativement hyperdense et pourrait être clairement identifié (104).

Si l'identification et les caractéristiques des kystes oculaires dans le segment postérieur est difficile à l'examen direct du fait de son emplacement ou de l'inflammation, l'échographie est utile, et démontre habituellement la structure kystique avec une opacité excentrique au sein du kyste (scolex). Si le diagnostic n'est pas orienté après échographie, les

études d'imagerie complémentaires, notamment la tomodensitométrie (TDM) et l'IRM, peuvent être effectuées (13).

Les cysticerques musculaires se présentent sous la forme de nodules ovalaires calcifiés de 1 cm de diamètre suivant le grand axe. Ils sont visibles grâce à la radiographie des tissus mous (47).

Dans la plupart des cas d'atteinte du nerf optique, le diagnostic peut être confirmé par tomodensitométrie, imagerie par résonance magnétique (IRM) ou par échographie. Sur les études d'imagerie, la cysticercose du nerf optique peut imiter une lésion du nerf optique comme un gliome, un méningiome ou un granulome inflammatoire. Diverses études ont montré que l'échographie (8 MHz) est plus performante que le scanner pour détecter le scolex mais elle peut échouer quand le kyste se localise dans le canal optique, probablement en raison de la faible pénétration rétro-orbital des ondes ultrasonores (6).

Cependant, ces méthodes peuvent conduire à des résultats faussement positifs et parfois non spécifiques. Elles se révèlent également trop coûteuses pour déterminer la prévalence de la maladie dans la population ou pour évaluer l'efficacité de nouvelles approches thérapeutiques dans les zones endémiques. Cela donne alors l'impulsion pour le développement de tests immuno-diagnostic sensibles et spécifiques.

V.3 Diagnostic sérologique :

L'immuno-diagnostic possède comme avantage le fait de minimiser les coûts du diagnostic médical et de faciliter l'interprétation des enquêtes séro-épidémiologiques. Les tests immunologiques sont utilisés pour fournir un soutien supplémentaire à l'imagerie dans le diagnostic de la cysticercose. Un certain nombre de tests sérologiques ont été développés. Certains détectent des anticorps anti-cysticerques, d'autres identifient des antigènes de cysticerques. La présence d'anticorps est synonyme d'une exposition au parasite alors que celle d'antigène révèle une infection active par *T. solium* et donc la présence de parasite vivant (17, 36). Ces tests sont réalisés dans le sang, dans le liquide céphalorachidien (LCR) ou dans la salive. Presque toutes les techniques ont été évaluées et presque toutes ont revendiqué le succès, cependant, aucune n'a résisté aux problèmes posés par la réactivité croisée des antigènes, la spécificité des antigènes testés ainsi qu'aux difficultés techniques dans les pays endémiques. Ces tests incluent l'hémagglutination indirecte, la fixation du complément, l'immunoélectrophorèse, l'immunofluorescence indirecte, le dosage immuno-enzymatique (ELISA) et l'électro immuno transfert blot (EITB). La sensibilité et la spécificité de tous ces tests dépendent de la densité des formes parasitaires, du site des lésions et de la réponse immunologique de l'hôte. En zone d'endémie, les résultats des tests doivent être interprétés avec précaution car une réaction positive peut être due à une infection passée et ne prouve pas une infection récente. Les différences de sensibilité et de spécificité entre les études pour un même test sont sans doute dues aux différents antigènes utilisés dans les populations étudiées. Cette diversité méthodologique, l'absence d'analyses multicentriques, de consensus dans les procédures analytiques empêchent ou limitent une comparaison des performances des tests (99).

Cependant, certaines méthodes de détection sont très largement plus usitées que d'autres, en particulier l'ELISA et l'EITB qui utilisent des préparations d'antigènes totalement ou partiellement purifiés obtenus à partir de *C. cellulosae* prélevés sur des porcs ladres par dissection des muscles. Un bon test de diagnostic devrait être très sensible et spécifique, mais aussi bon marché et simple d'utilisation surtout s'il vise une maladie tropicale négligée. Alors que le format ELISA remplit les deux dernières conditions, l'EITB a quelques inconvénients qui limitent son utilisation dans les zones endémiques. En effet, la purification des sept glycoprotéines spécifiques de *T. solium* nécessite un matériel plus coûteux (46). L'expérience réunionnaise nous a appris, que le Western blot devait être réalisé dans le sérum car l'ELISA engendre beaucoup trop de réactions croisées avec d'autres parasitoses (bilharziose, hydatidose,...) et que dans le LCR ou le liquide oculaire, le Western blot pouvait être associé à l'ELISA car le polyparasitisme intestinal et tissulaire y est moins fréquent (36, 87).

De nature glycoprotéique, l'antigène complexe utilisé est obtenu après une purification d'antigènes solubles de cysticerques par chromatographie d'affinité sur une colonne de ConA-Sépharose 4B après une élution spécifique avec un tampon contenant 50 mM de méthyl D-glucopyranoside. Avant son dépôt, l'échantillon purifié est préalablement soumis à une filtration sur un gel de Séphadex G25. La positivité de l'ELISA est ensuite confirmée par la technique du Western blot qui fait appel à une séparation électrophorétique des fractions antigéniques sur un gel de polyacrylamide. Des travaux antérieurs ont montré que les bandes de poids moléculaires de 13 et 14 kDa sont hautement spécifiques et sont liées de façon très significative à la forme dite "active" ou "évolutive" des lésions cysticerquiennes, seule forme pouvant réellement justifier l'utilisation d'un agent antiparasitaire. En révélant ces bandes, l'EITB permet également de préciser le stade d'évolution des lésions et fournit une indication précieuse concernant le schéma thérapeutique (87). Des tentatives ont été faites pour produire des antigènes recombinants. Différents auteurs ont synthétisé des polypeptides recombinants

de 10, 7-10 et 14 kDa qui peuvent être utilisés en immunoblot et en ELISA. Alors que la spécificité de ces antigènes est élevée, la sensibilité est généralement inférieure à celle des antigènes natifs (17). Un nouveau test « multiantigen printing immunoassay » a été récemment développé pour comparer les performances de plusieurs protéines recombinantes issues de *T. solium*. Sur les six protéines recombinantes testées, l'antigène T24 a bien fonctionné pour la détection de la pathologie lorsque deux ou plusieurs kystes viables infectent le cerveau (97% de sensibilité et 99,4% de spécificité). Le fait de combiner différents antigènes de cysticerques n'a pas amélioré la sensibilité du test. Par ailleurs, des différences peuvent exister entre les lots d'antigènes préparés et le mélange d'antigènes n'est pas adapté pour une utilisation dans un format ELISA en raison de la présence de fractions non-spécifiques (15).

Le test ELISA permet la détection des anticorps dirigés contre le métacestode de *T. solium* pour le diagnostic de la cysticercose. Elle est basée sur l'utilisation d'antigènes de cysticerques de *T. solium* fixés à l'intérieur des puits d'une microplaque. Si l'échantillon est positif, les anticorps spécifiques dans l'échantillon de sérum se lient aux antigènes. Dans une seconde étape, les anticorps liés sont détectés avec des anticorps anti-immunoglobulines humaines couplés à une peroxydase (Figure 19). C'est lors de la troisième étape que les anticorps sont rendus visibles en utilisant une solution chromogène/substrat capable de générer une réaction colorée (125).

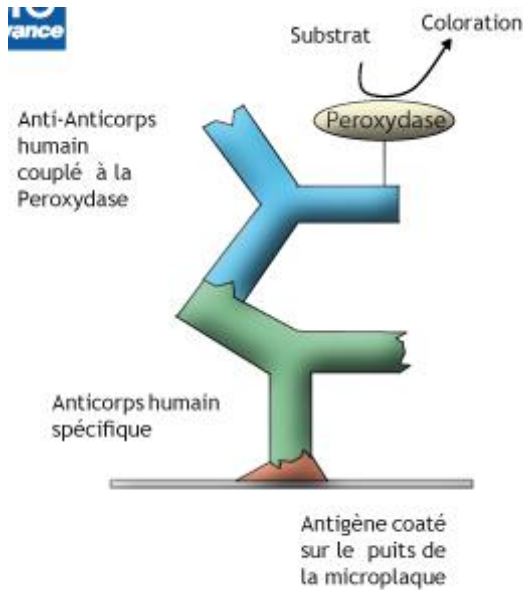


Figure 19: Détection d’anticorps par le technique ELISA (125)

Les premiers tests utilisaient des antigènes non ou partiellement purifiés qui pouvaient reconnaître d’autres épitopes d’antigènes de plathelminthes. Actuellement, les antigènes sont purifiés. Les préparations de ces antigènes peuvent être faites à base du kyste entier ou de parties du kyste comme le fluide vésiculaire, le scolex ou la membrane. Les performances de ces tests sont très variables suivant le type d’antigène utilisé, les techniques de préparation de l’antigène et selon qu’il s’agit d’infections de terrains ou expérimentales. Les antigènes de scolex et de la paroi ont montré une spécificité de 98% et une sensibilité de 62% (27). Les meilleures performances sont obtenues avec les antigènes de fluide vésiculaire. La sensibilité dans le sérum varie de 65% à 87% avec une spécificité de 63% à 100% et la sensibilité dans le LCR varie de 62% à 90% avec une spécificité de 98% à 100%. La plupart des études examinant la sensibilité et la spécificité des tests ELISA sont toutefois limitées, en raison de l’absence d’un diagnostic confirmé par biopsie. Le test ELISA est très utilisé dans les pays en développement en raison de sa simplicité et de son faible coût (46).

La détection des anticorps a deux inconvénients majeurs. Premièrement, elle peut indiquer une exposition à une infection et pas nécessairement la présence établie d’une

infection. D'autre part, les anticorps peuvent, parfois, persister après la mort du parasite. Ainsi, la sérologie doit systématiquement être interprétée en fonction de la clinique et de l'imagerie et ne doit pas être considérée comme indicateur de présence de kyste vivant (51). Un test ELISA a été développé pour la détection d'antigènes circulants de cysticerque en utilisant des anticorps monoclonaux. La détection de l'antigène peut être faite sur le sérum ainsi que sur le LCR. En raison de la localisation des kystes dans le cerveau, la détection d'antigènes dans le LCR peut être plus appropriée pour le diagnostic que dans le sérum, mais, l'échantillonnage du LCR est plus invasif qu'un prélèvement sanguin. Chez l'homme, la sensibilité et la spécificité du test sont respectivement de 85% et 92%. La sensibilité chez les patients avec un seul kyste étant de 65% (41).

Le Western blot ou EITB (Electro-Immuno-Transfert-Blot) détecte les anticorps de *T. solium* dans le sérum et le LCR en fonction de bandes glycoprotéiques spécifiques. Le test utilise des antigènes glycoprotéiques purifiés (lentil lectin-purified glycoprotein ou LLPG). Toutefois, une diminution de sensibilité du test EITB a été observée lorsque peu de lésions intracrâniennes étaient présentes ou lorsque les lésions calcifiées étaient majoritaires. En effet, selon le Centers of Disease Control (CDC), l'EITB a une spécificité de 100% et une sensibilité de 98% pour les patients souffrant de multiples lésions cérébrales alors qu'une sensibilité de 60 à 85% est estimée pour les patients avec une lésion kystique unique. Actuellement, il s'agit de la méthode la plus efficace pour la détection spécifique d'anticorps anti cysticerques (46). Dans le sérum, la présence d'anticorps dirigés contre certaines fractions antigéniques plus spécifiques est indicative d'une cysticercose alors que dans le LCR, la présence de certaines bandes spécifiques est indicative d'une neurocysticercose (Figure 20, 129). Les bandes de masses moléculaires de 50, 39-42, 24, 21, 18, 14 et 13 kDa (la fraction totale est appelée LL-GP) se sont avérées spécifiques pour la cysticercose humaine (36). Ce test est plus susceptible

d'être positif dans le sérum que les prélèvements de LCR et plus spécifique et plus sensible pour les bandes de bas poids moléculaires. Il est considéré comme un critère de diagnostic majeur de la NC (16). La protéine GP50 est un autre élément de diagnostic des antigènes LLGP qui est utilisée comme base d'anticorps avec le test EITB depuis près de 15 ans. Il s'agit d'une protéine membranaire glycosylée dont la protéine native a une masse moléculaire de 50 kDa alors que la masse moléculaire prédite de la protéine mature est de 28,9 kDa. Une évaluation préliminaire de la protéine GP50 recombinante (rGP50) avec le test EITB a montré une spécificité de 100% pour la cysticerose et une sensibilité de 90% (43).

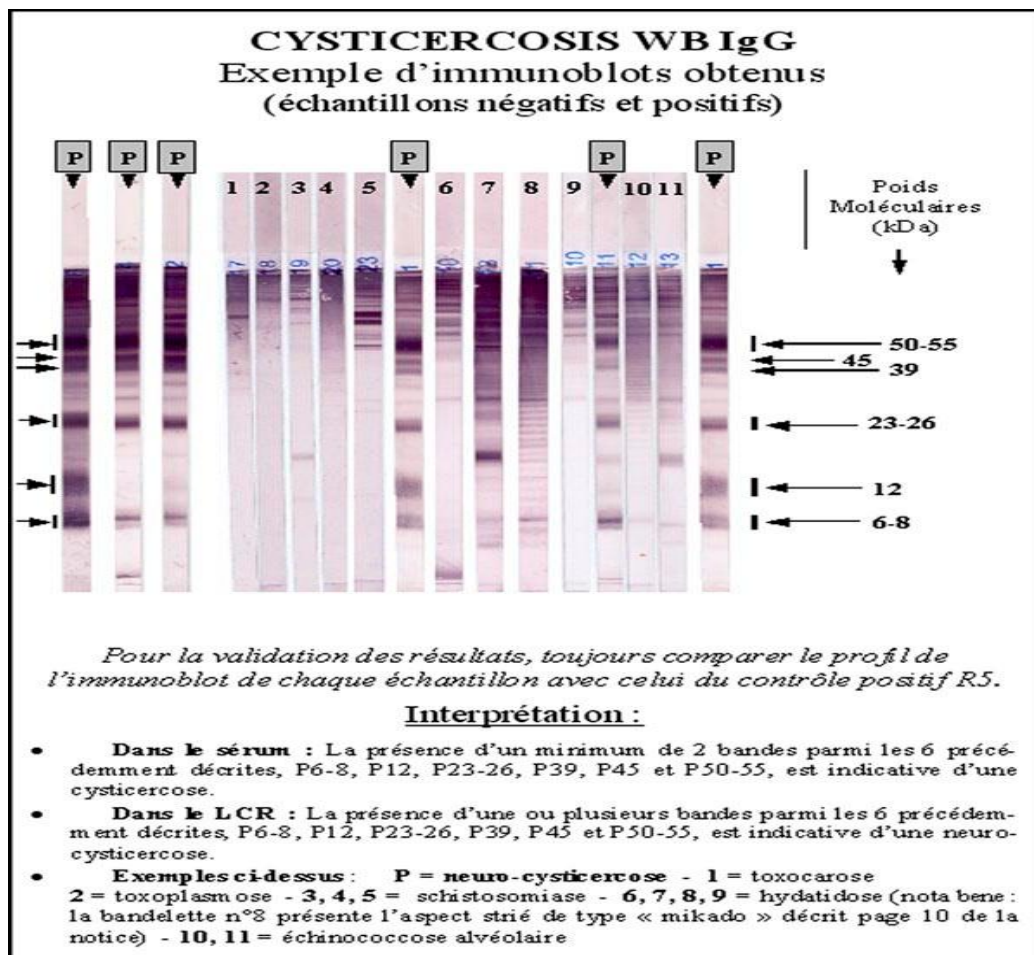


Figure 20 : Résultats d'un test d'EITB pour la cysticerose (125)

Le test EITB, donnera des résultats positifs chez les patients porteurs de taeniasis ou atteints de cysticercose. Dans les régions endémiques, de nombreuses personnes séropositives peuvent être asymptomatiques (32). Ce test est proposé comme test de confirmation d'un résultat positif ou douteux obtenu par les tests sensibles de dépistage (ELISA). Cependant, un résultat sérologique négatif n'écarte pas le diagnostic de cysticercose (125).

Tant l'ELISA que l'EITB a un taux élevé de résultats faussement négatifs lorsque seule l'atteinte du parenchyme est présente, ce qui suggère une tolérance immunologique envers le parasite ainsi qu'un manque de production d'anticorps. En outre, on ignore si l'ELISA ou l'EITB peut distinguer l'infestation intestinale de la neurocysticercose (46). Par ailleurs, la sérologie de la NC peut se révéler faussement positive chez certains sujets sains de pays endémiques qui peuvent avoir des anticorps sériques induits par des infections antérieures n'ayant pas engendrées de cysticercose. Récemment, une étude concernant 480 cas de NC diagnostiqués par tomographie dans un village du Honduras, a démontré que seulement 23% des cas sérologiquement positifs avaient une NC et que seulement 4% des cas de NC étaient sérologiquement positifs. Ces résultats démontrent les limites de la sérologie dans la détection de la NC dans les études épidémiologiques et insistent sur la nécessité de développer des méthodes sérologiques plus sensibles et spécifiques que celles existantes (99).

Récemment, une nouvelle méthode de diagnostic basée sur le principe du test de transformation lymphocytaire (LTT) a été créée. Le test, dans sa première étude, a montré un très bon résultat avec une sensibilité de 93,7% et une spécificité de 96,2% pour le diagnostic de la NC. Même lors d'infections par un seul kyste, la sensibilité du test était de 87,5%, ce qui était beaucoup plus élevé que pour l'EITB ou l'ELISA. La méthode actuelle consiste en l'incorporation de 3H-thymidine pour mesurer la prolifération des cellules lymphocytaires

stimulées par les antigènes parasitaires. Ce test n'est pas utilisé en routine pour le diagnostic de la cysticercose (79).

La détection des antigènes peut aussi permettre de diagnostiquer des formes évolutives. Ainsi, la détection de l'antigène HP10 par ELISA dans le sérum permet le suivi des patients avec des NC de formes sévères. En effet, le niveau d'antigène HP10 sécrété par les métacestodes dans le LCR est un facteur hautement prédictif qui indique la présence de kystes vésiculaires dans l'espace ventriculaire ou sous arachnoïdien. Ainsi, la détection de cet antigène peut être particulièrement utile en tant que premier outil de diagnostic dans les pays endémiques où les installations d'imagerie nécessaires ne sont pas disponibles ainsi qu'en cas de NC accompagnée d'une hypertension intracrânienne contre-indiquant la récupération du LCR (23).

La détection des antigènes sécrétés dans les urines a été utilisée pour d'autres parasites et utilisée dans la NC avec des performances optimales. Une base d'anticorps monoclonaux ELISA a été utilisée pour détecter les antigènes de *T. solium* dans l'urine de 87 patients atteints de neurocysticercose issus d'un village péruvien et de 32 volontaires d'une région non endémique du Pérou. La sensibilité globale de la détection d'antigène urinaire s'est révélée de 92% mais seulement de 62,5% chez les patients infectés par un kyste unique. La spécificité est estimée à 91%. La plupart des patients (83%) avec seulement des kystes calcifiés n'excrétaient pas d'antigènes urinaires, suggérant ainsi que la détection d'antigènes urinaires peut aussi indiquer la viabilité des kystes. Par ailleurs, les taux d'antigènes détectés chez les patients atteints de NC méningée sont nettement plus élevés que ceux des individus avec des kystes intra-parenchymateux. Il s'agit donc d'un test non invasif représentant une alternative utile pour le diagnostic de la NC et de son suivi (11).

Les progrès dans le diagnostic sérologique comprennent l'identification et la purification d'antigènes hautement spécifiques pour obtenir des tests performants, très reproductibles et abordables pour les pays en développement (43).

V.4. Examen anatomo-pathologique :

Une biopsie du cerveau, de la peau ou des muscles (Figure 22) permet de fournir un diagnostic définitif en cas de situation ambiguë par la démonstration de la présence réelle du parasite (Figure 23). Il s'agit de la méthode de diagnostic de choix des formes sous-cutanées et musculaires (51). Un examen microscopique de coupes colorées pourra montrer les quatre ventouses et la double rangée de crochets (114).

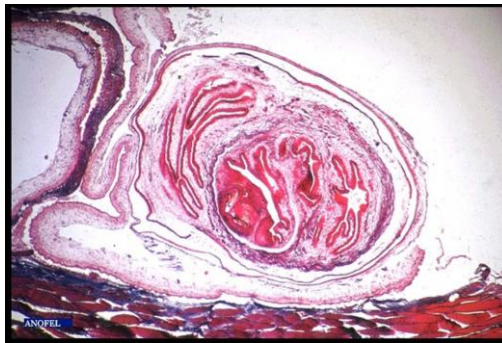


Figure 22: Larve cysticerque au niveau musculaire en coupe histologique (131)

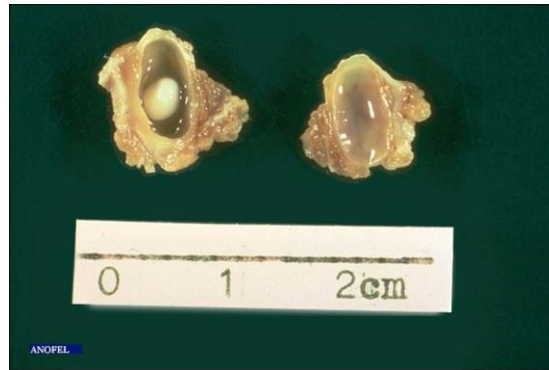


Figure 23: Larve ouverte de cysticerque (131)

La cytoponction à l'aide de fines aiguilles a été décrite comme étant une méthode utile pour le diagnostic de formes sous-cutanées et musculaires. L'aspiration d'un liquide clair avec ou sans particules est très suggestive. Le diagnostic définitif est posé par identification de la cuticule larvaire, du parenchyme et des crochets. Même si les fragments du parasite n'ont pu être identifiés, une très forte suspicion est suscitée si l'infiltrat inflammatoire est composé d'éosinophiles, de plasmocytes, d'histiocytes, de cellules géantes et de neutrophiles. Dans ce cas, une aspiration répétée peut être effectuée sous guidage échographique pour aider à localiser la tache blanche (53).

V.5. Biologie moléculaire :

Le diagnostic clinique de la cysticerose chez les humains met en jeu des méthodes d'approches par imagerie et par sérologie. L'examen histopathologique des biopsies est une méthode nécessaire pour la confirmation du diagnostic de cysticerose. Cependant, il n'est pas toujours facile de faire un diagnostic définitif de cysticerose à la suite de la préparation des coupes de tissus (115). Diverses approches moléculaires, dont les méthodes de détection de l'ADN, ont été développées pour aider au diagnostic conventionnel. Chacune de ces

techniques a ses avantages et ses inconvénients, par exemple, l'utilisation de sondes d'ADN, PCRRFLP et SSCP est relativement longue alors que la PCR qui utilise des amorces spécifiques d'espèces fournit un résultat rapide, sensible et spécifique (100).

L'analyse des régions ITS1 et ITS2 ribosomales a été utilisée pour le génotypage géographique et la phylogénie moléculaire des espèces de *Taenia*. Les séquences ITS sont situées sur les gènes de l'ARNr eucaryotes entre les régions de codage 18S et 5.8S (région ITS1) et entre les régions 5.8S et 25S (région ITS2). Les régions codantes encadrant les régions ITS sont très conservées. Le taux d'évolution de ses régions est plus lent que celui des autres régions génétiques permettant ainsi une différenciation entre les espèces parasitaires. L'ADN mitochondrial (ADNmt) est polycopié (20 000 paires de base) car il possède un haut degré de variabilité en raison d'une évolution plus rapide. Plusieurs séquences d'ADNmt, comme COX1, sont d'excellentes cibles pour une différenciation entre les espèces d'helminthes (45).

La PCR se révèle être un outil très puissant permettant un diagnostic de certitude par détection de l'ADN de *T. solium* suite à l'enchaînement de différents processus: dénaturation, hybridation, extension. Elle est également utilisée au sein des programmes de lutte contre le taeniasis et la cysticercose afin de détecter les porteurs de ver et de les traiter. Chez le porc, elle s'est révélée être plus spécifique mais cependant moins sensible que l'ELISA (115).

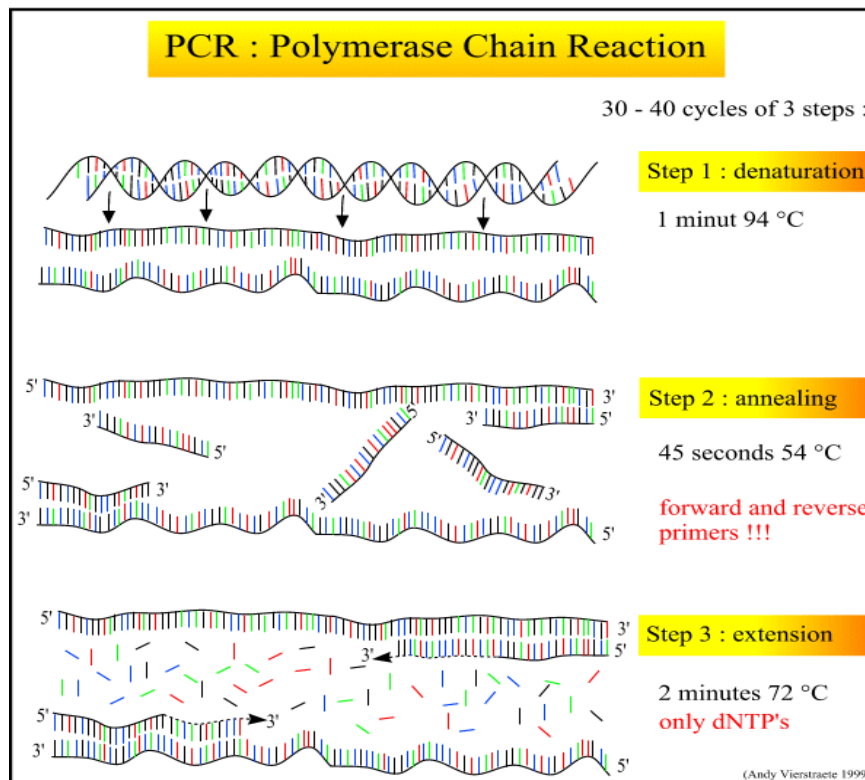


Figure 21: Principe de la PCR (132)

V.6. Autres :

L'examen ophtalmologique est utile pour la détection de kystes oculaires localisés dans la chambre postérieure et nécessaire devant toute cysticercose diagnostiquée pour exclure une atteinte oculaire (51).

Un algorithme de diagnostic a été proposé en 2008 (Figure 24) par une équipe de Madagascar dans l'optique de faciliter le diagnostic de la cysticercose avec les moyens disponibles localement.

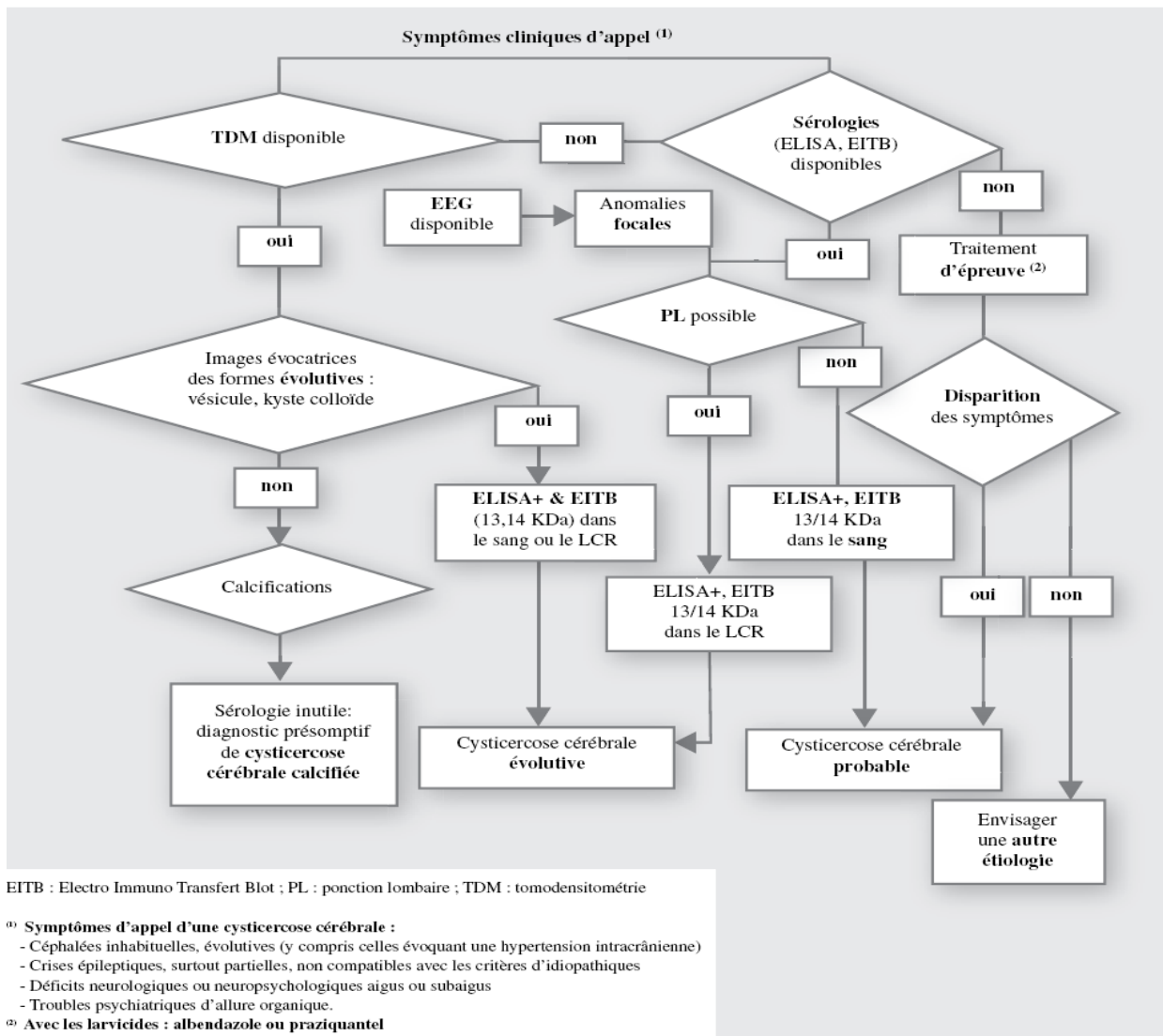


Figure 24: Algorithme du diagnostic de la cysticercose cérébrale (3)

Une fois le diagnostic de cysticercose posé, il est nécessaire d'établir une stratégie de prise en charge efficace pour permettre la guérison du patient. Pour cela, plusieurs moyens thérapeutiques et chirurgicaux sont à disposition des cliniciens.

VI. Traitement:

La cysticerose est une maladie qui provoque une symptomatologie très pléomorphe. Ainsi, un schéma thérapeutique unique ne peut être proposé. En dehors du système nerveux, il s'agit d'une affection bénigne qui ne nécessite généralement pas de traitement spécifique. La viabilité du kyste, le degré de réponse immunitaire de l'hôte au parasite, l'emplacement et le nombre des lésions sont des éléments importants dans le choix de la thérapie. Celle-ci comprend une combinaison d'un traitement symptomatique (par exemple les médicaments antiépileptiques), de médicaments spécifiques antiparasitaires (praziquantel, albendazole), d'une thérapie anti-inflammatoire ou d'une surveillance attentive du patient. A cela, il faut ajouter la résection chirurgicale de lésions épileptogènes compressives ou occasionnant une obstruction de la circulation du LCR ainsi que la mise en place de drains ventriculaires pour diminuer l'hypertension intracrânienne (102, 117).

Jusqu'en 1978, les seuls traitements disponibles étaient la chirurgie et l'utilisation de stéroïdes pour diminuer l'inflammation. Le praziquantel, d'abord utilisé dans la cysticerose porcine, a été le premier antiparasitaire spécifique efficace. Plus tard, l'albendazole a ajouté une alternative moins coûteuse et plus efficace (36). Ces molécules, capables de diffuser dans le système nerveux central, ont transformé le pronostic de la neurocysticerose (90). Le traitement est actuellement essentiellement médical, quelque soit la forme et la localisation. Il nécessite une surveillance neurologique et, souvent, une corticothérapie associée pour éviter le développement d'une hypertension intracrânienne qui pourrait résulter d'une lyse parasitaire intense. Le traitement chirurgical est réservé aux formes neurologiques graves avec hypertension intracrânienne, hydrocéphalie ou lorsque la localisation permet une exérèse rapide sans lourd traumatisme (131).

VI.1. Généralités sur le traitement médical:

Deux molécules sont commercialisées:

Le praziquantel (Figure 25), dérivé pyrazino-iso-quinoléique à large spectre actif dans les parasitoses suivantes: les bilharzioses, les distomatoses, les taeniasis et les cestodes larvaires.

Le protocole thérapeutique utilise le praziquantel (Biltricide®) pendant 15 jours à raison de 50 mg/kg/j, associé à un traitement corticoïde : la prednisone (1mg/kg/j) pour éviter les poussées d'hypertension intracrânienne. Cette cure doit être suivie par une deuxième, identique, 30 à 40 jours après la fin de la première. Dans 100 % des cas traités, aucun ne présente d'effet secondaire (90). Certains effets secondaires sont connus mais peu importants comme les nausées, les vomissements, les douleurs abdominales et les céphalées (58). Le praziquantel élimine jusqu'à 70% des cysticerques du parenchyme cérébral après une cure de 15 jours de traitement à des doses quotidiennes de 50 mg/kg. Le schéma initial de praziquantel à la dose journalière de 50 mg/kg pendant 15 jours a été choisi arbitrairement. Par la suite, les doses recommandées ont varié de 10 à 100 mg/kg pour des périodes de 3-21 jours (102). Des doses de 5 à 10 mg/kg /j ont cependant montré un effet sur les cysticerques et des doses de 50 à 75 mg sont également bien tolérées (34). Une étude (81) décrit un traitement par praziquantel sur une journée pour la neurocysticercose. Trois doses de 25 mg/kg ont été données à des intervalles de 2 heures à huit patients présentant des kystes viables mais sans aucune preuve d'inflammation. La résolution des lésions a été observée par tomodensitométrie chez les cinq patients présentant un seul kyste alors que tous les kystes ont persisté chez les trois patients avec de multiples cysticerques. Il s'agit donc d'une bonne alternative pour les patients présentant un seul kyste, cependant, elle ne devrait pas être utilisée dans les cas avec de multiples cysticerques viables.

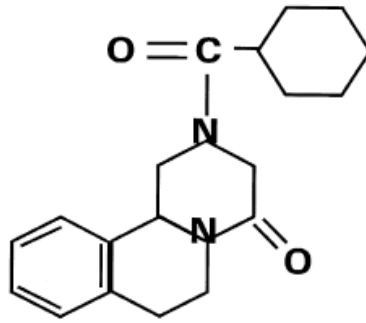


Figure 25: Structure chimique du praziquantel (58)

Les taux sériques de praziquantel sont augmentés lors de prise au cours de repas, d'une alimentation riche en glucides ainsi qu'en cas d'administration simultanée avec la cimétidine et l'ingestion de jus de pamplemousse. Ils diminuent lors de l'utilisation concomitante avec certains médicaments antiépileptiques tels que la phénytoïne et la carbamazépine ainsi qu'avec la dexaméthasone. Par conséquent, il est raisonnable de changer de médicament antiépileptique ou corticoïde ou alors d'espacer les prises pour maximiser les taux de praziquantel dans le sang et le LCR (63).

Après administration, le praziquantel est rapidement absorbé et les études cinétiques réalisées indiquent qu'il y a une libre circulation de la drogue à travers la barrière hémato-encéphalique de $1/7^{\text{ème}}$ du taux sérique total, correspondant à la fraction non liée aux protéines sériques dans le LCR. Le praziquantel est ensuite métabolisé par le cytochrome P450. Son mécanisme d'action exact n'est pas complètement connu mais on considère qu'il endommage le tégument du ver pour produire une paralysie spastique du scolex par entrée de calcium dans les muscles et le tégument. Cela entraîne une contraction musculaire, une vacuolisation et une rupture du tégument (58).

Le praziquantel est un agent efficace contre la cysticercose parenchymateuse mais les atteintes intra ventriculaires ou intra citernales peuvent ne pas répondre en raison de la faible concentration de la molécule dans le LCR. Il est contre indiqué en cas de cysticercose oculaire

et est à éviter en cas de grossesse même si aucun effet tératogène n'a jamais été démontré (67).

L'albendazole (Zentel®) est actuellement préconisé en première intention dans le traitement de la neurocysticercose pour deux raisons: tout d'abord pour la brève durée de la cure (8 jours au lieu de 15 jours pour le praziquantel) mais surtout pour son efficacité supérieure à celle du praziquantel. En effet, l'albendazole a une meilleure diffusion dans tous les compartiments du SNC et voit ses taux augmenter de 50 % sous dexaméthasone. Par ailleurs, il s'est avéré efficace sur des localisations extra parenchymateuses du SNC (ventriculaire et sous arachnoïdienne) jusqu'ici inaccessibles au traitement médical et son prix est bien inférieur à celui du praziquantel (34, 90).

Le protocole consiste en l'administration de 15 mg/kg/j d'albendazole par voie orale pendant une semaine pour les formes parenchymateuses et 1 mois pour les formes sous arachnoïdiennes. Comme pour le praziquantel, des études sur une période plus courte ont été menées. Ainsi, un traitement de 3 jours d'albendazole semble efficace chez les patients avec un seul cysticerque, mais pas pour ceux ayant plusieurs kystes (36).

L'albendazole est contre indiqué en cas de cysticercose oculaire et en cas de grossesse et d'allaitement en raison d'effets tératogènes observés chez l'animal. Son administration simultanée avec la carbamazépine peut diminuer ses taux sériques alors que les stéroïdes ont tendance à augmenter ses concentrations car ils diminuent son élimination. Une fois absorbé, il est d'abord oxydé en sulfoxyde, forme active de l'albendazole, puis il est oxydé en sulfone, forme inactive. L'absorption orale est très pauvre. En effet, après une dose orale de 400 mg, le niveau plasmatique de la forme sulfoxyde de l'albendazole atteindra au maximum 0,04 à 0,55 mg/l. Les concentrations retrouvées par la suite dans le LCR et le tissu cérébral sont

respectivement de 50% et 40% par rapport à celles des taux plasmatiques. L'absorption de la molécule est augmentée lors de prise avec des aliments gras (106).

L'Albendazole, imidazolé, inhibe l'absorption du glucose par les membranes parasitaires en se liant à la tubuline du parasite, empêchant ainsi sa polymérisation (106). L'albendazole détruit 75 à 90% des kystes du parenchyme cérébral et a été supérieur au praziquantel dans plusieurs essais comparant l'efficacité des deux médicaments (102).

Les effets secondaires de l'albendazole sont rares et peu sévères et ne nécessitent généralement pas l'arrêt du médicament. Ils comprennent des troubles gastro-intestinaux, des vertiges et des éruptions cutanées. Après une utilisation prolongée, 15% des patients développent une augmentation réversible des transaminases hépatiques sériques, ce qui nécessite le suivi et l'arrêt du traitement dans certains cas (106).

En cas d'une charge parasitaire élevée (plus de 100 kystes), les antiparasitaires sont contre-indiqués en raison du risque de provoquer ou d'exacerber une hypertension intracrânienne liée à l'œdème présent. Cela est plus précisément le cas de la forme encéphalitique qui peut alors avoir une issue fatale pour le patient en cas de traitement par des antiparasitaires (117). Ces patients doivent donc être uniquement traités par des stéroïdes et des traitements non spécifiques anti-œdémateux tels que le mannitol et le glycérol (89).

Bien que les agents antiparasitaires soient acceptés par la majeure partie de la communauté médicale, certains pensent que, le parasite commençant à causer des symptômes au moment de sa mort, l'utilisation de médicaments parasitocides conduit à une augmentation inutile du processus inflammatoire. La question a conduit à de vives discussions. Certains font valoir qu'il s'agit d'une maladie parasitaire et que la seule réponse thérapeutique consiste en l'administration de médicaments antiparasitaires. D'autres notent que les médicaments

antiparasitaires aggravent les symptômes (au moins transitoirement) et qu'il n'y a aucune preuve de bénéfice clinique pour le patient. Au cours des 10 dernières années, un certain nombre d'essais cliniques contrôlés ont permis de clarifier cette question. Ce qui est maintenant admis, c'est que les médicaments antiparasitaires tuent les parasites un peu plus rapidement (110).

Les experts ont établi un consensus actuel en fonction des expériences de chacun sur la gestion thérapeutique de la cysticercose. Leurs principales conclusions ont été: des décisions thérapeutiques adaptées à l'individu et basées sur le nombre, l'emplacement et la viabilité des parasites dans le système nerveux; une croissance des cysticerques activement gérée soit par les médicaments antiparasitaires soit par l'exérèse chirurgicale; une gestion prioritaire de l'hypertension intracrânienne secondaire à la neurocysticercose et une gestion adéquate des convulsions. Plus précisément, ils ont convenu que les patients atteints d'infection modérée et de kystes viables devaient bénéficier d'un traitement antiparasitaire associé aux stéroïdes. Lors de cysticercose calcifiée, le traitement antiparasitaire ne doit pas être administré. Dans le cas de cysticercose ventriculaire, l'exérèse sous neuro-endoscopie doit être privilégiée. Lors de kystes sous-arachnoïdiens y compris les kystes géants, les formes racémeuses et en cas de méningite chronique, un traitement antiparasitaire associé aux stéroïdes doit être administré et un shunt ventriculaire, s'il ya une hydrocéphalie, est à pratiquer. En cas d'encéphalite cysticercotique, aucun traitement antiparasitaire n'est à administrer, seuls des stéroïdes à haute dose et des diurétiques osmotiques ont une indication thérapeutique. Lors d'hydrocéphalie sans kystes visibles sur la neuroimagerie, un shunt ventriculaire sans aucun traitement antiparasitaire est conseillé. Dans la cysticercose spinale, intramédullaire ou extramédullaire, le traitement doit être essentiellement chirurgical ainsi que lors de cysticercose ophtalmique (34, Figure 26). Ce consensus doit être appliqué à chaque patient

(34). Aucun consensus n'a été obtenu pour les patients avec un nombre faible (5) ou très élevé (100) de lésions viables (110).

Treatment	
Parenchymal neurocysticercosis	
Vesicular cysts	
Single	Albendazole 15 mg/kg/day for 1 week, steroids used only if side-effects occur; or praziquantel 100 mg/kg in three equal doses
Moderate infections	Albendazole 15 mg/kg/day for 1 week, with simultaneous use of steroids.
Heavy infections (100 or more cysts)	Albendazole 15 mg/kg/day for 1 week with high doses of steroids
Degenerating (colloidal) cysts	
Single lesions	Albendazole 15 mg/kg/day for 1 week, steroids used only if side-effects occur; or no antiparasitic treatment
Moderate infections	Albendazole 15 mg/kg/day for 1 week with steroids
Heavy infections (encephalitis)	No antiparasitic treatment, high doses of steroids, osmotic diuretics (mannitol)
Calcifications	
Single or multiple	No antiparasitic treatment
Extraparenchymal neurocysticercosis	
Subarachnoid neurocysticercosis	
Giant cyst (usually in Sylvian fissure)	Albendazole 15 mg/kg/day for >1 month, with high doses of steroids; or surgical excision
Basal subarachnoid (racemose)	Albendazole 15 mg/kg/day for >1 month, with high doses of steroids.
Ventricular cysts	Endoscopic aspiration or surgical resection, use of antiparasitic drugs is controversial
Hydrocephalus	No antiparasitic treatment, ventricular shunt
Arachnoiditis, angiitis	No antiparasitic treatment, high doses of steroids for >1 month
Ependymitis	No antiparasitic treatment, ventricular shunt if indicated, high doses of steroids
Other forms of neurocysticercosis	
Spinal cysts	Surgical resection, albendazole may be used
Ocular cysts	Surgical resection

Table: Treatment guidelines for the diverse forms of neurocysticercosis

Figure 26: Traitement de la cysticercose en fonction de la localisation du parasite (34)

Une complication majeure des agents antiparasitaires est la survenue, lors de la mort du parasite, d'une réaction inflammatoire sévère dans le parenchyme avoisinant pouvant occasionner une aggravation transitoire de la symptomatologie neurologique ou bien aller jusqu'à la mort du patient par hypertension intracrânienne. Cet effet paradoxal se produit entre le 5^e et 7^e jour après le début de l'administration du traitement (117). Le contrôle de cette réaction inflammatoire est donc primordial. Pour cette raison, l'administration de médicaments anti-inflammatoires comme les corticostéroïdes est recommandée. Le protocole de traitement est le suivant: dexaméthasone entre 4,5 et 12 mg/j ou prednisone à 1mg/kg/j

mais cela dépend de l'emplacement, du nombre de parasites et de la réponse inflammatoire liée au traitement antiparasitaire de chaque individu. Les immunosuppresseurs sont considérés comme des auxiliaires de traitement dans les cas où la corticothérapie ne permet pas de pallier l'inflammation (99).

Les corticoïdes représentent la principale forme de thérapie pour l'encéphalite cysticercotique, où jusqu'à 32 mg de dexaméthasone par jour sont nécessaires pour réduire l'œdème cérébral qui accompagne cette localisation (34). Chez ces mêmes patients, les corticoïdes peuvent être utilisés seuls ou en association avec le mannitol à des doses de 2 mg/kg /jour. Si des antiparasitaires sont administrés, l'association avec la dexaméthasone a été recommandée afin d'améliorer les effets secondaires (céphalées et vomissements) qui peuvent survenir durant les 2 premiers jours de traitement avec le praziquantel ou l'albendazole (40).

Les indications absolues à l'administration de corticoïdes pendant la thérapie antiparasitaire comprennent la gestion des patients atteints de cysticerques géants arachnoïdiens, de kystes ventriculaires, de kystes dans la moelle épinière et de multiples kystes du parenchyme cérébral. Dans ces cas, les corticoïdes doivent être administrés avant, pendant, et même quelques jours après le traitement antiparasitaire pour éviter le risque d'infarctus cérébraux, l'hydrocéphalie aiguë, le gonflement de la moelle épinière et un œdème cérébral massif (39).

Une étude a été menée chez des patients atteints de neurocysticercose ayant développé une inflammation chronique ou récurrente qui exigeait un traitement à long terme et à forte dose par corticostéroïdes. Une telle thérapie entraîne souvent de graves effets indésirables. L'ajout de méthotrexate, prescrit à 20 mg/semaine, ainsi que la supplémentation en acide folique a permis une réduction efficace de l'utilisation de corticoïdes et a abouti à l'amélioration de nombreux effets indésirables associés à ces derniers. Le méthotrexate serait alors un agent bénéfique, corticoïde épargnant ou de remplacement, pour les patients atteints

de neurocysticercose qui développent une inflammation chronique ou récurrente. Cependant, à l'heure actuelle, le méthotrexate n'est pas recommandé comme traitement de première ligne pour contrôler l'inflammation dans la neurocysticercose car il est possible qu'il empêche le système immunitaire du patient d'éliminer complètement le parasite (56).

Le traitement des symptômes a un rôle important dans la gestion de la neurocysticercose (36). Un parasite en dégénérescence spontanée ou sous l'effet d'un traitement, peut déclencher une crise d'épilepsie. Bien que l'administration d'agents antiépileptiques (phénytoïne ou carbamazépine) permette de contrôler les crises chez la majorité des patients, la durée du traitement n'est pas clairement définie. L'arrêt du traitement après des années de prise régulière peut provoquer une reprise des crises, une lésion résiduelle calcifiée pouvant être un foyer épileptogène. En revanche, un patient avec une neurocysticercose n'ayant jamais présenté de crise ne doit pas recevoir d'antiépileptiques à titre prophylactique (117).

Chez les patients atteints d'épilepsie causée par des kystes localisés au niveau du parenchyme cérébral, le contrôle des crises est considérablement amélioré par un traitement avec des médicaments antiparasitaires. En effet, ces derniers permettent d'éliminer l'infection, de prévenir le développement d'un granulome et d'atteindre un contrôle adéquat des crises avec les médicaments antiépileptiques. Une étude (Figure 27) en double-aveugle a été menée chez 120 patients présentant des crises épileptiques liées à la présence de cysticerques vivants au niveau du cerveau. L'étude compare un traitement par 800 mg d'albendazole par jour et 6 mg de dexaméthasone par jour pendant 10 jours (60 patients) avec deux placebos (60 patients). Les patients ont été suivis pendant 30 mois. L'efficacité du traitement a été jugée sur la diminution du nombre de crises après le traitement. Dans le groupe albendazole, une

réduction de 46 % dans le nombre de crises au cours de 2 à 30 mois après le traitement a été observée (38).

Chez les patients souffrant de crises dues à une cysticerose ou à un granulome calcifié, l'administration d'un seul antiépileptique de première ligne se traduit généralement par un contrôle adéquat des crises d'épilepsie (102). La pratique courante veut que l'on prescrive un traitement anticonvulsivant jusqu'à 2 ans après la dernière crise épileptique. Parfois, la chirurgie est nécessaire pour contrôler l'épilepsie réfractaire associée à la NC (89).

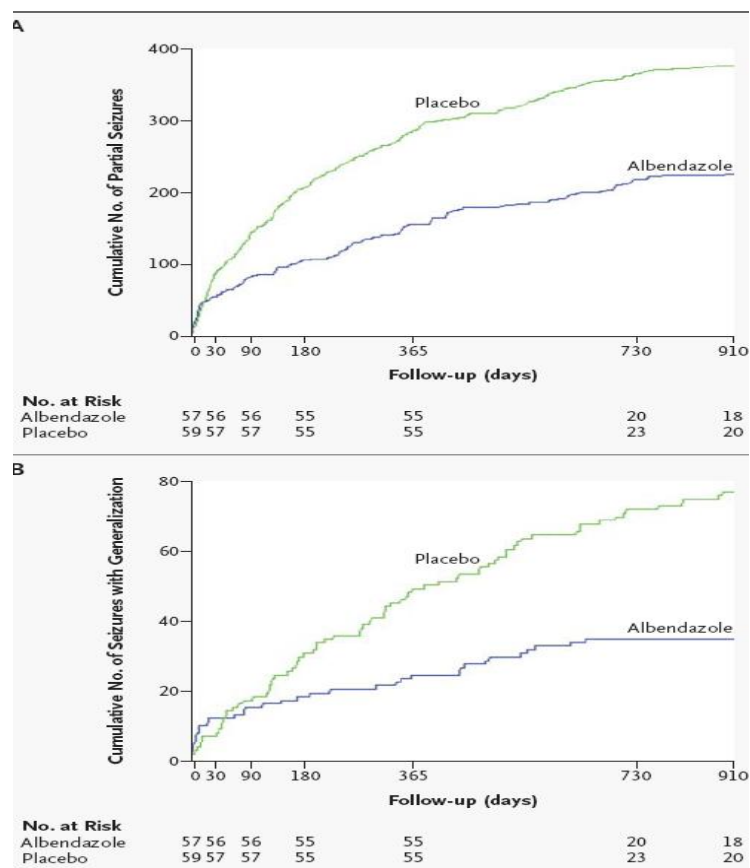


Figure 27: Fréquence des crises épileptiques partielles ou avec généralisation lors d'un traitement par albendazole vs placebo (38)

Les indications pour le traitement chirurgical ont diminué depuis l'avènement des traitements chimiques mais il a encore un rôle très important dans certains cas de NC (99). Les patients atteints de cysticerose cérébrale ne nécessitent une intervention chirurgicale que si une hypertension intracrânienne est présente (67). En effet, cette hydrocéphalie nécessite le

placement d'un shunt ventriculaire. Le principal problème dans ces cas, est la forte prévalence de dysfonctionnement des shunts. L'évolution prolongée de ces patients et leur taux de mortalité élevé (jusqu'à 50% en 2 ans) est directement liée au nombre d'interventions chirurgicales et de changements de shunt. Un nouveau dispositif de shunt fonctionnant à débit constant, sans mécanisme de valve a été récemment développé. Ce shunt empêche l'entrée rétrograde de LCR dans le système ventriculaire. Chez les patients atteints de la NC, cette inversion de transit du LCR est la cause la plus fréquente de dysfonctionnement des shunts car elle permet le passage de cellules inflammatoires et de protéines sous-arachnoïdiennes dans les cavités ventriculaires (102). La corticothérapie pourrait diminuer la fréquence des blocages (34).

La chirurgie permet aussi l'exérèse des kystes non accessibles au traitement médical et parfois la correction des complications mécaniques chroniques (39). Récemment, des procédures moins invasives ont été décrites, notamment l'utilisation de la résection neuro-endoscopique des kystes ventriculaires. Les résultats globaux ont été excellents, avec une morbidité beaucoup moins élevée qu'avec la chirurgie ouverte (34).

Un groupe d'experts internationaux a publié une procédure consensuelle concernant la gestion de la NC. Ils ont considéré la prise en charge chirurgicale des patients dans les situations suivantes:

✓ NC extra parenchymateuse :

kystes intra ventriculaires

Hydrocéphalie due aux formes racémeuses

Hydrocéphalie due à l'épendymite causée par la NC

✓ cysticercose spinale :

intramédullaire

extramédullaire

En plus de ces conditions, les situations suivantes peuvent nécessiter une intervention neurochirurgicale :

1. Grands kystes parenchymateux colloïdaux ou kystes arachnoïdiens en grappe provoquant un effet de masse.
2. Confirmation d'un diagnostic dans le cas d'un SCG atypique.
3. Chirurgie pour l'épilepsie réfractaire associée à la NC.

Les complications de la chirurgie pour la NC sont similaires à celles de toute pathologie intracrânienne. Les principales complications de la chirurgie endoscopique comprennent l'hémorragie intra ventriculaire, les fuites de LCR, les convulsions et la méningite. Ces complications surviennent chez moins de 5% des patients. Le résultat de la chirurgie dépend de la forme de la maladie pour laquelle la chirurgie a été effectuée. Pour les kystes intra ventriculaires, les gros kystes parenchymateux et les kystes en grappe, le résultat est généralement excellent (89).

VI.2. Traitement en fonction de la localisation du parasite :

Le traitement de la neurocysticercose du parenchyme cérébral est le scénario clinique le plus étudié parmi tous les types de cysticercose. En général, la cysticercose parenchymateuse chez un patient avec un examen neurologique stable doit être traitée par une cure de médicaments antihelminthiques. Un traitement de sept jours par albendazole semble être efficace tout comme 14 jours de traitement par praziquantel. Dans une étude prospective sur 26 patients présentant une atteinte du parenchyme, une amélioration a été démontrée chez 25 des 26 patients traités par 50 mg/kg de praziquantel pendant 14 jours. Tous les patients traités ont montré une amélioration sur le plan clinique et 67% des patients ont eu une rémission totale de leurs lésions kystiques alors que la plupart des témoins ont empiré sans rémission spontanée. Étant donné l'efficacité du traitement médical, le traitement chirurgical est réservé comme traitement de deuxième ligne pour la maladie du parenchyme. Dans la cysticercose parenchymateuse, la chirurgie est principalement destinée à soulager l'effet de masse local et pour le traitement de l'hydrocéphalie (46). Les infections massives ne sont généralement pas traitées avec des médicaments antihelminthiques en raison du risque d'une réponse inflammatoire des kystes dégénérants. Il semblerait qu'en association avec une forte dose de corticoïdes, le traitement antiparasitaire soit possible (51).

Les échecs médicaux nécessitent le recours à un traitement chirurgical. Les traitements chirurgicaux comprennent: la craniotomie, l'extraction du kyste ou l'aspiration stéréotaxique du kyste et le placement de shunt. Si le kyste est à l'origine d'un effet de masse significatif ou si le patient n'a pas un traitement médical, une craniotomie directe et le retrait du kyste sont appropriés (46).

Contrairement aux patients atteints de cysticercose parenchymateuse, pour qui le pronostic est généralement bon indépendamment de la thérapie, les patients atteints par les formes extra-parenchymateuses sont plus à même de développer des séquelles neurologiques permanentes et d'en mourir si elles ne sont pas correctement traitées. L'hydrocéphalie nécessite généralement un traitement chirurgical. Le rôle des autres thérapies, y compris les corticoïdes et les médicaments antiparasitaires, sont moins bien définis (109).

L'utilisation des médicaments antihelminthiques n'est pas précisée dans les formes sous-arachnoïdiennes. Le mécanisme pathogénique majeur étant l'arachnoïdite, de nombreux chercheurs ont fait valoir que les corticoïdes ont un rôle primordial dans la gestion de l'inflammation et de la vascularite engendrées, pouvant obstruer les petits vaisseaux environnants. Ainsi, l'administration concomitante de stéroïdes est obligatoire pour traiter simultanément l'infection et l'inflammation (102). Il y a des rapports de réactions spectaculaires au traitement par praziquantel, toutefois, des cures répétées sont le plus souvent nécessaires (109). La plupart des experts considèrent que la NC méningée est une indication pour un traitement antiparasitaire. La dose optimale et la durée de la thérapie antiparasitaire n'a cependant pas été établie. Dans la plus grande série de cas, 1033 patients ont été traités avec de l'albendazole à 15 mg/kg/jour pendant 4 semaines. Cependant, la plupart des patients a nécessité plusieurs cures de traitement antiparasitaire. De même, la dose optimale et la durée du traitement anti-inflammatoire n'ont pas été consensuellement définies (40).

Les kystes géants peuvent ne pas disparaître trois mois après traitement par albendazole même s'ils sont attaqués avec succès par la drogue. Dix des 11 kystes géants inclus dans une série ont répondu à l'albendazole, mais seulement cinq d'entre eux ont disparu dans les trois mois. Les cinq autres kystes ont disparu plus tard, suggérant que la réduction de la taille d'un kyste géant à trois mois est un signe fiable de l'efficacité des médicaments (83).

L'albendazole a donc été efficace chez les patients atteints de cysticerques sous-arachnoïdiens, ce qui suggère que le pronostic de ces patients n'est pas aussi pauvre que l'on pensait. D'autres essais cliniques sont nécessaires afin de confirmer les avantages de l'albendazole dans la cysticercose méningée (16).

La forme racémeuse, qui est souvent accompagnée d'arachnoïdite basilaire, d'hydrocéphalie, de neuropathies crâniennes et de vascularites, complique le traitement de la maladie citernale. Bien que certains préconisent une intervention chirurgicale comme traitement pour cette forme de la maladie, d'autres recommandent tout d'abord un traitement médical chez les patients cliniquement stables.

Une résection chirurgicale peut être associée dans les cas compliqués par une hypertension intracrânienne, des kystes attachés à l'artère sylvienne et ceux comprimant le chiasma optique (117). Dans tous les cas, lorsque l'option chirurgicale est choisie, toutes les précautions doivent être prises pour éviter le déversement du contenu du kyste (46). La chirurgie dans les formes méningées se limite essentiellement au placement de shunt ventriculo-péritonéale ou à la décompression d'urgence (64).

La plupart des patients atteints de neurocysticercose ventriculaire présentent une hydrocéphalie obstructive. La correction rapide de cette hydrocéphalie est le principal objectif du traitement, ce qui implique généralement un traitement chirurgical de dérivation du LCR ou le retrait du kyste. La plupart des cas de cysticercose intra ventriculaire présentent un seul kyste et l'épendymite n'est généralement pas visible (46). Il s'agit généralement de kystes qui flottent librement et qui peuvent donc être extraits sans traumatisme (64).

L'exérèse chirurgicale a été l'approche traditionnelle de la thérapie pour les kystes ventriculaires, en particulier lorsque les kystes n'étaient pas associés à une épendymite. Actuellement, la procédure chirurgicale de choix est l'excision endoscopique peu invasive des

kystes, en particulier pour les kystes des ventricules latéraux et ceux du troisième ventricule. La chirurgie endoscopique évite les complications d'une craniotomie importante et réduit les manipulations du cerveau. L'emplacement des kystes ainsi que la présence de l'épendymite doivent être évalués avant la planification de l'approche chirurgicale et la possibilité d'un blocage aigu de l'écoulement du fluide cérébro-spinal pendant le traitement antiparasitaire doit être gardé à l'esprit (34). Une approche transcorticale est utilisée pour la résection des kystes dans les ventricules latéraux alors qu'une approche sous-occipitale est utilisée pour les kystes du quatrième ventricule et une approche transcalleuse pour ceux du troisième ventricule. Si l'épendymite n'est pas présente, il n'y a pas de risque d'hydrocéphalie après l'excision des kystes même sans le placement d'un shunt. Parfois, les kystes sont densément adhérents à l'épendyme environnant et ne peuvent pas être retirés facilement. Dans ce cas, un shunt est nécessaire. La plupart des chirurgiens n'a signalé aucun incident susceptible de provoquer une forte réaction immune liée à la rupture opératoire de kystes. En effet, contrairement à un kyste hydatique du parenchyme, la rupture d'un kyste intra ventriculaire ne conduit pas au risque de métastase secondaire ou à une réaction anaphylactique. Habituellement, les patients avec un seul kyste intra ventriculaire n'ont besoin d'aucun traitement supplémentaire après l'excision. Toutefois, ceux soupçonnés d'avoir plusieurs kystes devraient être traités par de l'albendazole (15 mg/kg en deux doses quotidiennes fractionnées) pendant 2 semaines. Des stéroïdes (la prednisolone ou la dexaméthasone) peuvent être donnés pendant le traitement par albendazole. Bien que la thérapie médicale des kystes intra ventriculaires ait été proposée, l'efficacité de la thérapie n'est pas immédiate car elle prend plusieurs jours à plusieurs semaines et au cours de cette latence, certains patients peuvent évoluer vers une détérioration neurologique (89).

Comme pour la cysticercose cisternale, l'efficacité de la thérapie médicale rapportée avec le praziquantel et l'albendazole est limitée. Bien que les rapports d'un traitement réussi

avec des antihelminthiques aient été publiés, le traitement chirurgical est fortement recommandé dans la plupart des cas pour éviter une détérioration neurologique aiguë. Par ailleurs, le traitement médical seul peut conduire à une épendymite sévère (44). Certaines observations sont reportées concernant l'évolution sous albendazole de patients avec des kystes ventriculaires sans hydrocéphalie. Cependant, ces cas sont trop limités pour valider cette approche (109).

En raison d'un nombre limité de cas de cysticercose spinale, l'efficacité réelle du traitement médical ou chirurgical reste difficile à estimer. La chirurgie a obtenu une place définitive dans la gestion de la cysticercose de la colonne vertébrale principalement pour deux raisons: d'une part, l'efficacité du traitement médical en cas d'atteinte sous-arachnoïdienne, cisternale et extra-durale demeure incertaine, d'autre part, les exacerbations aiguës lors de déficits neurologiques nécessitent une rapide intervention chirurgicale (83).

Actuellement, le rôle du traitement médical est de plus en plus évoqué dans la gestion de la NC spinale mais en complément de l'intervention chirurgicale (1). Il n'est envisageable qu'à condition de prescrire conjointement de fortes doses de corticoïdes, du fait du risque de paraplégie lié à la réaction de lyse parasitaire (94). L'albendazole combiné à la dexaméthasone semble être la meilleure association mais la durée du traitement n'est pas définie (12).

Pour les patients présentant des lésions calcifiées, il n'y a aucune place pour les agents antiparasitaires puisque les kystes sont déjà morts. La place des anti-inflammatoires peut être discutée lorsqu'il existe un œdème entourant ces kystes (34). Le traitement des lésions calcifiées est donc limité à un traitement symptomatique. Pour les patients souffrant de crises, un traitement par anticonvulsivants permet généralement de maîtriser celles-ci. Pour les

patients ayant des symptômes d'hydrocéphalie, des procédures de déviation du LCR sont nécessaires (109).

Lorsque les kystes ne sont pas présents dans le SNC ou la rétine, la cysticercose est une affection bénigne ne nécessitant généralement pas de traitement spécifique. Parmi les exceptions à cette règle, on peut citer les lésions sous-cutanées ou intramusculaires devenant symptomatiques et très inflammatoires. La combinaison d'un agent antiparasitaire, de corticoïdes et d'une excision chirurgicale doit alors être discutée au cas par cas (117).

Le traitement de la cysticercose des tissus mous peut être médical, chirurgical ou une combinaison des deux. Quand les nodules sous-cutanés sont asymptomatiques, ils ne nécessitent aucun traitement. En présence de quelques nodules, il est préférable de les exciser et si les lésions sont multiples, il est le plus souvent conseiller de les traiter médicalement. Les médicaments utilisés dans ce cas sont le praziquantel ou l'albendazole mais il faut être certain que ces patients n'ont pas une neurocysticercose ou une localisation oculaire associée en raison des effets secondaires potentiellement délétères consécutifs au traitement (51). Pour les patients atteints de cysticercose musculaire massive, le traitement antiparasitaire doit être accompagné de fortes doses de dexaméthasone pour prévenir la forte réponse inflammatoire de l'hôte pouvant être responsable de myosite invalidante (103).

Longtemps prise en charge uniquement par la chirurgie, l'atteinte du muscle extra-oculaire est à présent traitée par l'albendazole combiné à des corticostéroïdes. En effet, cela permet la guérison mais surtout évite les complications potentielles d'une intervention chirurgicale (92).

L'ablation chirurgicale des kystes est considérée comme le traitement de choix pour les kystes intra-oculaires même si les preuves démontrant la supériorité de la chirurgie sur la

thérapie antiparasitaire proviennent principalement d'études sur un nombre limité de cas. L'excision chirurgicale semble être une procédure relativement simple et offre au patient l'avantage d'éliminer le cysticerque avant sa mort naturelle, évitant ainsi le développement possible de réaction inflammatoire qui aboutit à la destruction du globe et nécessite une énucléation finale (94).

Il a été suggéré que les médicaments antihelminthiques devaient être impérativement évités en raison du risque inflammatoire pouvant conduire à la perte de l'œil. Cependant, la cysticerose oculaire semble pouvoir maintenant faire l'objet d'un traitement médical associant l'albendazole à des injections péri-oculaires d'acétate de méthyl-prednisolone. Le praziquantel n'est pas utilisé dans cette indication car il semble exercer un effet toxique mais réversible sur l'œil. Il n'est donc pas une alternative valable à la vitrectomie dans les cas de cysticerose oculaire (62, 91, 92).

L'extrusion spontanée de la cysticerose est rare, comme en témoignent les quelques rapports anecdotiques. Des rapports antérieurs ont spéculé sur le rôle de l'albendazole dans l'accélération de l'extrusion spontanée de kystes. La prise en charge médicale aboutit à la résolution clinique de la cysticerose orbitales chez 92,8% des patients 1 mois après l'initiation du traitement et chez 95,3% des patients 3 mois après (91).

Une approche chirurgicale a souvent été préconisée dans la cysticerose du nerf optique. Cependant, elle a abouti à la récupération visuelle partielle dans quelques cas avec des complications postopératoires, comme une parésie oculomotrice et une atrophie optique. Jusqu'à présent, le traitement médical a été essayé dans deux cas de cysticerose du nerf optique avec de mauvais résultats visuels (6).

Afin de venir à bout de cette parasitose, le traitement des individus infectés n'est pas suffisant. En effet, des actions supplémentaires doivent être mises en place dans le but de prévenir la transmission de la parasitose chez l'Homme et chez le porc à partir de l'environnement ou des porteurs sains.

VII. Prophylaxie et contrôle:

Considérée comme pathologie éradicable depuis 1993 par l'International Task Force for Disease Eradication, la plupart des pays développés ont mis en place des méthodes de protection permettant l'éradication de la cysticerose. Ces méthodes font appel à l'amélioration de l'assainissement et au contrôle des élevages de porcs domestiques (36, 93). Dans les pays en développement, la prévention de la cysticerose doit être un objectif de santé publique pour permettre une décroissance de l'incidence. Considérant qu'il s'agit d'une maladie liée à la pauvreté, l'amélioration des conditions socio-économiques semble être nécessaire pour contrôler cette maladie. Malheureusement, le développement social est un processus lent qui ne comprend généralement pas les classes les plus faibles (99). Les principaux obstacles rencontrés dans la prévention de cette parasitose sont le manque d'installations sanitaires dans les zones endémiques, l'étendue de l'élevage porcin domestique, les coûts des interventions et surtout, leur acceptabilité culturelle (39).

VII.1. Prophylaxie collective :

Les transmissions de cette parasitose font intervenir les porteurs de *T. solium* et les porcs infectés. Cela facilite l'élimination des sources d'infection et permet de prévenir la propagation chez les humains et chez les porcs de la cysticerose.

Le taux de taeniasis humain devrait diminuer après détection et traitement des porteurs de ténia et/ou par un traitement de masse de toute la population. La transmission peut aussi

être bloquée si la vente et la consommation de viande de porc est contrôlée par l'inspection des professionnels dans les abattoirs afin d'empêcher la commercialisation de viandes infestées (36).

Des programmes de traitement de masse devraient prendre des précautions particulières pour ne pas augmenter le risque de souillure de l'environnement avec une quantité massive d'œufs très résistants après une chimiothérapie de masse, une éventualité qui pourrait donner des résultats tout à fait contraires aux intentions originelles. Des modèles mathématiques théoriques de simulation de la chimiothérapie dans les zones endémiques montrent qu'au moins 11 exécutions de traitements de masse sont nécessaires pour parvenir à une éradication locale de *T. solium*. Ceci est principalement dû au manque de traitement disponible, la migration humaine et/ou des porcs infectés et le fait que les œufs présents dans l'environnement agissent comme un réservoir de l'infection (70). Dans les zones endémiques, certaines catégories socio-professionnelles sont à risque élevé d'infection par *T. solium* (par exemple les travailleurs dans l'industrie de la viande, les agriculteurs, les fermiers). Des actions menées dans ces groupes peuvent non seulement détecter les cas de taeniasis mais offrent également des données précieuses pour l'analyse de la situation épidémiologique (72). Le traitement des porteurs de ténia est une alternative peu coûteuse qui pourrait être un outil réaliste dans le contrôle de la transmission. Son impact épidémiologique dépendra de l'amélioration des méthodes de détection de porteurs de ténia. Récemment, des efforts fructueux ont été faits pour développer des procédures spécifiques et hautement sensibles de détection des porteurs de *T. solium* par ELISA et PCR dans les selles avec la détection de coproantigènes. Ces méthodes doivent encore être évaluées sur le terrain (99). Une étude menée au Mexique a révélé un bénéfice en terme de santé publique lors d'une chimiothérapie de masse avec 5 mg/kg de praziquantel. Cependant, le praziquantel n'est pas le médicament idéal pour ce genre de traitement car il peut induire des convulsions chez des personnes

asymptomatiques hébergeant un kyste vivant ou aggraver une cysticercose oculaire. En effet, étant à la fois un agent taenicide et anti cysticerque, le praziquantel traverse la barrière hémato-encéphalique. Pour cette raison, le niclosamide, taenicide non absorbé au niveau intestinal, devrait être le médicament de choix pour la chimiothérapie de masse du taeniasis. Cependant, son coût et la logistique de distribution des médicaments doivent être étudiés. Les autres avantages majeurs du niclosamide sont sa longue durée de vie et le fait qu'il ne nécessite pas de chaîne du froid. Il est recommandé que la thérapie de masse par niclosamide soit administrée deux fois par an sur l'ensemble de la population dans les pays endémiques afin d'avoir un impact majeur sur la charge parasitaire dans la communauté. Les gens doivent aussi être éduqués sur l'élimination de leurs matières fécales après la thérapie de masse. Ainsi, parallèlement à la thérapie de masse, la communication et une campagne d'éducation concernant l'élimination des excréments humains doivent être mis en œuvre (97).

Un autre aspect à prendre en compte dans la prévention de cette parasitose est l'aménagement de latrines à distance des zones d'élevage afin d'éviter la dissémination des œufs de taenia dans l'environnement. Ceci sous entend également l'installation d'un réseau d'assainissement et d'élimination correcte des eaux usées et du contenu des fosses septiques (119).

Les stratégies pour le contrôle de *T. solium* chez l'Homme seulement ne sont pas totalement efficaces parce que la transmission pourrait ensuite se produire à partir de porcs infectés (42).

La principale méthode de contrôle dans les pays développés est l'éradication de la cysticercose porcine par l'amélioration des pratiques d'élevage et des procédures d'inspection des viandes. Cette approche a abouti à une importante diminution du taeniasis à *T. solium* aux Etats-Unis et en Europe occidentale. Cependant, ces approches ont échoué dans les pays en

développement. En effet, élever des animaux dans des enclos ou à l'intérieur de zones où ils ne peuvent pas récupérer des aliments exige qu'ils soient nourris par le fermier, concept souvent inabordable pour un pauvre éleveur. Les porcs infectés peuvent être détectés par les éleveurs par simple palpation de la langue, révélant alors la présence de kystes. La sensibilité de ce test reste toutefois modérée, en particulier dans les infections légères. Représentant une importante perte économique en cas de confiscation des viandes, les agriculteurs préfèrent le plus souvent vendre clandestinement leur viande plutôt que d'amener les animaux dans les abattoirs, où ils seront inspectés et éliminés en cas de cysticercose (109). Dans de nombreux pays en développement, les réglementations concernant l'inspection des viandes et/ou les contrôles sont insuffisantes ou inexistantes, exposant les consommateurs à des agents pathogènes y compris les parasites zoonotiques. Par exemple, au Népal, jusqu'en 1999, il n'y avait aucune réglementation officielle sur l'inspection des viandes. A partir de cette date, une loi a stipulé que tout animal à abattre devait subir un examen *ante mortem* à l'abattoir, ou si aucune des installations d'abattage existait, sur un site spécifié par un inspecteur des viandes. Si l'animal est jugé apte à la consommation humaine, l'autorisation pour l'abattage doit être donnée accompagnée d'un timbre. D'autre part, si un animal est trouvé malade après inspection, l'inspecteur des viandes peut interdire l'abattage de l'animal. Il est donc responsable de l'examen de la viande de l'animal abattu et si une maladie ou un défaut est décelé dans la viande, l'inspecteur peut partiellement ou complètement interdire la vente ou la distribution de ces viandes. La loi précise également qu'aucune vente de viande provenant d'un animal mort à cause de la maladie ou toute autre cause ne peut être autorisée. Ainsi, le gouvernement népalais doit prendre des mesures urgentes pour améliorer les conditions dans lesquelles se déroule l'abattage. Les activités suivantes doivent donc être mises en œuvre par le gouvernement national ainsi que local: introduction de procédures efficaces d'inspection des viandes, construction de petits abattoirs simples et modernes avec tous les équipements

nécessaires à l'élimination des déchets pour prévenir la pollution de l'environnement, mise en place de procédures normalisées pour protéger la santé et le bien-être des bouchers, des gestionnaires de la viande et du public en général. Il est essentiel de fournir au personnel une formation adéquate afin d'améliorer l'hygiène d'abattage et la qualité de la viande, de réduire les pertes de matières premières, d'accroître l'utilisation des sous-produits et d'augmenter ainsi la rentabilité et le rendement financier pour les agriculteurs (50).

La chimiothérapie des porcs infectés est une stratégie possible pour éviter la transmission de la maladie. Dans une étude préliminaire, sept porcs infectés de 6 à 12 mois d'âge ont été étudiés. Quatre d'entre eux ont été traités et les trois autres ont servi de témoins. Les animaux traités ont reçu une injection sous-cutanée dans leurs pattes et leurs cuisses de 15 mg/kg de sulfoxyde d'albendazole une fois par jour pendant 8 jours. Les porcs du groupe de contrôle ont reçu, quand à eux, une injection sous-cutanée d'une solution saline (NaCl 9%). Après 12 semaines, tous les animaux ont été abattus et 200 métacestodes ont été isolés des muscles et du cerveau de ces animaux. Il n'a été retrouvé aucun kyste viable dans les muscles des animaux traités, tandis que chez 41,1% d'entre eux, des kystes viables ont été observés au niveau du cerveau. Dans le groupe contrôle, 91,5 % des porcs présentent des métacestodes viables au niveau musculaires et 75,8% des kystes viables au niveau du cerveau. Le traitement par sulfoxyde d'albendazole est donc 100% efficace contre la cysticercose musculaire (73). De nombreux auteurs ont rapporté d'excellents résultats et montré que cette chimiothérapie est aussi efficace qu'un vaccin, les porcs devenant réfractaires à une réinfection même en cas d'exposition continue aux œufs de *T. solium* (42). Cette molécule à une efficacité de 100% dans la guérison de la cysticercose porcine 3 mois après son administration. Pendant cet intervalle de temps, les porcs ne doivent pas être tués pour la consommation humaine. Le sulfoxyde d'albendazole étant bon marché, cette alternative présente des avantages certains par rapport à un vaccin. Par ailleurs, les familles d'éleveurs porcins et les producteurs

commerciaux de porcs ne perdent pas leurs porcs s'ils sont infectés et leurs troupeaux sont protégés pendant 2 ans après l'administration du médicament. Une campagne d'éducation peut être initiée avant d'introduire le médicament comme thérapie de masse pour illustrer les avantages du traitement (97). Une autre méthode de lutte contre la transmission de la parasitose est l'induction d'une immunité passive via l'administration d'antigènes issus de *T. solium*. La vaccination a donc l'avantage de stimuler l'immunité de l'animal, immunité jouant un rôle important dans la régulation naturelle de la transmission du parasite (43, 54).

Plusieurs études ont été menées dans la recherche des meilleurs antigènes recombinants pouvant être inclus dans le vaccin. Cependant, aucun à ce jour n'a montré une efficacité totale. Le vaccin doit être bon marché, avec une protection à long terme et être facile à administrer dans une campagne d'intervention massive. Les gouvernements devront subventionner, complètement ou partiellement, le coût du vaccin, les porcs ayant besoin de vaccination étant généralement détenus par des familles trop pauvres pour payer. Il faut aussi décider si une telle intervention devrait être mise en œuvre sur tout le pays ou seulement dans les lieux et les communautés où la transmission de la maladie a été démontrée («hot spots»). Deux antigènes recombinants issus de l'oncosphère de *T. solium* (TSOL18 et TSOL45-1A) ont été étudiés. Les deux antigènes ont été efficaces pour induire des niveaux de protection très élevés (jusqu'à 100%) dans trois essais de vaccins indépendants ayant été menés au Mexique et au Cameroun sur les porcs. C'est le plus haut niveau de protection qui a été retrouvé pour une infection à *T. solium* chez les porcs par la vaccination avec un antigène défini. Afin d'utiliser ces protéines dans des essais de vaccins, TSOL18 et TSOL45-1A ont été sous-clonés dans des vecteurs d'expression et les protéines de fusion ont été exprimées chez *Escherichia coli*. L'antigène TSOL45-1A induit un niveau de protection élevé (97%). Des essais supplémentaires seront nécessaires pour déterminer la fiabilité de l'antigène TSOL45-1A comme immunogène efficace et antigène protecteur chez le porc. Il a récemment été

rapporté que l'antigène TSOL18 induit une étonnante protection de 100% contre l'infection. Il existe certaines preuves sur le fait que les porcs sont infectés par *T. solium* tôt dans la vie. Si cela est vrai, la vaccination doit être effectuée à un âge précoce. Toutefois, si les cochons sont vaccinés à un âge trop précoce, ils peuvent ne pas être capables de développer une réponse immunitaire protectrice en raison de l'immaturité de leur système immunitaire. A l'opposé, la vaccination des porcs plus âgés peut ne pas être efficace si les porcs sont infectés tôt dans leur vie, la capacité du vaccin pour éliminer une infection déjà établie étant mauvaise (19).

L'éducation sanitaire des populations des régions endémiques est primordiale compte tenu du cycle du parasite et des coutumes locales. Elle s'est révélée très efficace dans les communautés devenues conscientes de l'importance de la cysticerose humaine et porcine et de la possibilité de l'éliminer. Elle doit toutefois être effectuée par un personnel bien formé (26). Au Mexique, une étude approfondie a été menée dans une communauté rurale pour évaluer l'effet de l'éducation sanitaire, à la fois sur le court et le long terme (6 et 42 mois). Cela s'est avéré comme étant une stratégie d'intervention efficace car presque 4 ans après sa mise en œuvre, aucun nouveau porc infecté n'a été identifié dans cette communauté. Les changements dans les connaissances, attitudes et pratiques à l'égard de la maladie, ainsi que la réduction des taux de taeniasis humains et du taux d'exposition à la cysticerose chez les humains ont également été les résultats de cette intervention (97, Figure 28). Cependant, dans d'autres régions, les résultats ne sont pas aussi encourageants car les connaissances acquises ne semblent pas donner lieu à des changements de comportement (40, 42).

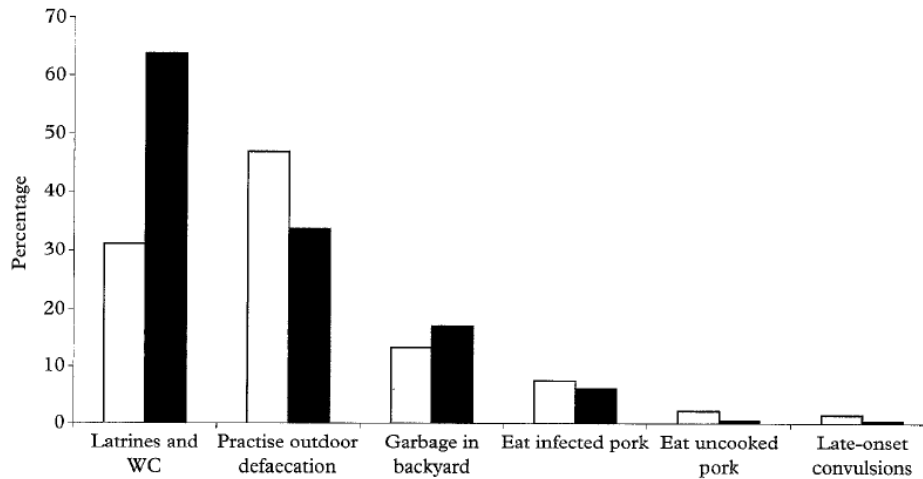


Figure 28: Pratiques des habitants dans une communauté du Mexique avant et après éducation sanitaire (97)

Avant de concevoir ou de mener des programmes d'éducation sanitaire adaptés à des populations spécifiques, les personnes impliquées doivent être bien préparées. Les éducateurs doivent être bien formés pour transmettre des messages clairs et précis. La technologie actuelle fournit de précieuses ressources pour l'enseignement et l'apprentissage. Les apprenants en utilisant des matériaux électroniques bénéficient d'une dynamique, d'une interaction non-linéaire et flexible qui peut amener des effets durables par rapport aux méthodes traditionnelles. Les ressources électroniques fournissent également la capacité de produire un seul modèle standardisé, assez polyvalent pouvant être adapté, traduit, modifié et mis à jour (97).

VII. 2. Prophylaxie individuelle :

De nombreuses interventions sont possibles à chaque étape du cycle du parasite (Figure 29) pour l'interrompre et empêcher la transmission de la parasitose.

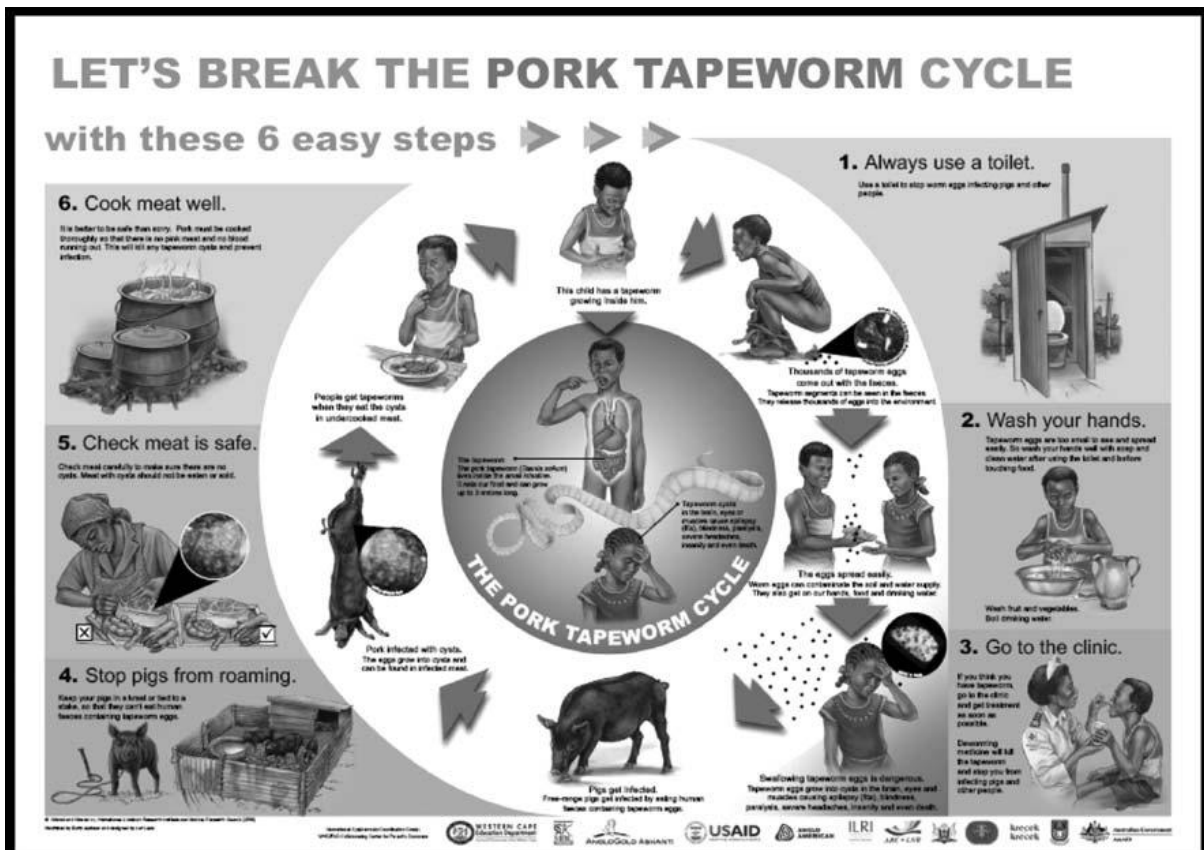


Figure 29: Etapes de prévention du risque au cours du cycle du parasite (111)

Connaissant le cycle de vie du parasite, un certain nombre de mesures sont nécessaires pour empêcher sa transmission. Ainsi, il est important d'aménager et d'utiliser des latrines pour éloigner les porcs des déjections humaines et de ne pas utiliser d'engrais humain sur les terres cultivables. L'eau issue des égouts ne doit pas être utilisée pour irriguer les pâturages qui serviront à nourrir le bétail, qui ne doit pas avoir accès aux espaces recevant ces eaux pendant au moins 6 mois. Des mesures d'hygiène alimentaire sont également essentielles: se

laver les mains avec du savon et de l'eau chaude après avoir utilisé les toilettes, changer les couches ou manipuler la nourriture; laver et éplucher tous les légumes et fruits crus avant de les manger; éviter les crudités et les fruits qui ne peuvent être pelés; cuire suffisamment la viande de porc afin de détruire les cysticerques présents ou la congeler à -15°C pendant 6 jours. Si l'abattage des animaux ne se fait pas à l'abattoir, les fermiers doivent savoir inspecter la viande à la recherche des larves du parasite (119,131).

VII.3. Contrôle de la cysticerose :

Le contrôle de *T. solium*, a été, pendant plus d'un siècle, le domaine des vétérinaires. Le temps est venu pour les services médicaux d'être activement impliqués. Toutefois, cette parasitose n'a jamais vraiment attiré l'attention des pouvoirs publics et des médias sauf celle de neurologues et neurochirurgiens, très rares dans les pays en développement. Seuls quelques instituts de recherche et établissements publics de santé dans les zones endémiques de *T. solium* sont impliqués dans la mise en œuvre des mesures de contrôle. Des programmes de contrôle de *T. solium* ont été discutés par l'OMS à plusieurs reprises, mais c'est seulement en 2004 que le problème a été porté à l'attention de l'Assemblée mondiale de la Santé pour décider de la politique de santé dans le monde. Un consensus a été atteint sur la nécessité de l'établissement d'un programme mondial de lutte contre la cysticerose. Le plan d'action a été formulé pour mener la campagne mondiale, y compris la création d'un Centre international de coordination de la cysticerose (ICCC). L'implication des organismes internationaux, des institutions et fondations, ainsi que l'engagement des décideurs, des scientifiques et des travailleurs sur le terrain, a été jugé très importante pour la viabilité et le succès de la

campagne mondiale. Ces dernières années, les agences internationales de développement de pays comme le Danemark, la Belgique, le Royaume-Uni, la France, les Etats-Unis, l'Italie, le Japon et le Mexique, ont joué un rôle déterminant en participant aux efforts de recherche et de contrôle de la cysticerose dans plusieurs pays endémiques (30). La récente campagne mondiale contre l'épilepsie peut contribuer à la maîtrise de cette pathologie, l'épilepsie étant fréquemment rencontrée chez les personnes atteintes de cysticerose. L'intérêt de la communauté parasitologique dans le contrôle du taeniasis est en croissance, mais cela n'est pas encore suffisamment pris en compte dans les politiques existantes de promotion de la santé (71). Plusieurs groupes internationaux sur trois continents travaillent sur le contrôle des infections à *T. solium*: le groupe de travail sur la cysticerose au Pérou, le Groupe de travail sur la cysticerose en Afrique orientale et australe, un réseau pour le taeniasis et la cysticerose ainsi que l'échinococcose dans la région Asie et pacifique et le ministère de l'éducation et du département de parasitologie au Japon. Pourtant, il y a encore un important besoin de recherche opérationnelle dans les régions endémiques (70). Bien qu'aucun programme d'intervention visant spécifiquement *T. solium* au niveau national ou régional ait été mis en œuvre avec succès, plusieurs stratégies ont été proposées, y compris des programmes complets d'intervention à long terme et à court terme (98).

Conclusion:

La cysticercose est donc une parasitose endémique dans de nombreuses régions où les facteurs de risque permettant au parasite d'effectuer son cycle de vie et d'engendrer cette parasitose sont présents.

Des progrès ont été faits concernant la prise en charge de cette pathologie. Toutefois, aucun consensus international n'a encore été établi concernant la thérapeutique à adopter face à cette parasitose.

Une prise de conscience semble émerger dans les régions endémiques, conduisant à la mise en œuvre de différentes mesures de prévention collectives et individuelles. Cependant, ces mesures nécessitent d'importants changements de comportement de la part des populations ainsi que des moyens économiques considérables souvent non disponibles dans ces régions. Ainsi, une implication internationale s'avère nécessaire afin de financer des programmes de prévention et de lutte contre la cysticercose.

Thèse soutenue par : LOVADINA Julie

Titre : La cysticercose: parasitose négligée mais véritable enjeu de santé publique dans les pays en développement.

CONCLUSION

La cysticercose, infection parasitaire liée au développement larvaire de cysticerques *in situ* consécutivement à l'ingestion des œufs de *Taenia solium*, est particulièrement préoccupante et constitue un véritable enjeu de santé publique dans les pays en développement. Cette situation est liée à plusieurs causes, en particulier à une absence et/ou une carence d'infrastructures de traitement des eaux usées, à l'utilisation d'engrais humain et à une promiscuité importante entre l'homme et le porc. Cette parasitose a cependant été quasiment éradiquée dans les pays développés, toutefois, l'incidence augmente de nouveau dans ces pays comme aux USA, où les cas recensés correspondent essentiellement à des cas d'importation dû à l'essor du tourisme vers les zones endémiques et à l'immigration.

Le diagnostic de cette parasitose n'est pas précocement évoqué en raison du manque de spécificité des signes cliniques, des symptômes de sévérité extrêmement variable selon la localisation larvaire, le nombre, la taille des kystes et l'intensité de la réponse immunitaire de l'hôte lors de l'infection parasitaire. Les localisations dont les conséquences sont les plus redoutables sont l'œil et le système nerveux central. Elles s'accompagneront respectivement de diminution de l'acuité visuelle, de troubles neurologiques, de crises épileptiques, d'hypertension intracrânienne associée à de l'hydrocéphalie. L'épidémiologie et l'examen clinique sont des éléments évocateurs de cysticercose mais incitent à la confirmation du diagnostic par des méthodes d'imagerie performantes (TDM ou IRM), associées aux méthodes sérologiques de détection des anticorps spécifiques.

Aucun consensus international n'a été actuellement adopté concernant la prise en charge de cette parasitose. Ainsi, la thérapeutique antiparasitaire n'est pas strictement définie tout comme les associations avec les corticoïdes. Elle dépend toutefois des localisations et du nombre de formes larvaires.

La lutte contre l'infestation porcine et humaine a été entreprise dans diverses régions d'endémie. Des mesures collectives et individuelles ont été développées pour tenter de limiter la transmission et assurer une information qui pourrait contribuer à modifier les comportements des populations. Cependant, l'efficacité est tributaire de moyens économiques le plus souvent très faibles dans les régions endémiques. Ainsi, un programme mondial de lutte a été élaboré par l'Organisation Mondiale de la Santé (OMS), permettant l'apport de fonds pour: le financement d'enquêtes épidémiologiques, l'accessibilité aux méthodes performantes de diagnostic et au traitement. L'éducation des populations est aussi primordiale afin que les mesures de prévention nécessaires à l'éradication de la cysticerose soient acceptées et bien suivies.

VU ET PERMIS D'IMPRIMER



Grenoble, le 15/12/2011

LE DOYEN



Professeur Christophe RIBUOT

LE PRESIDENT DE LA THESE



Mme Delphine ALDEBERT

Bibliographie :

Articles :

1. AGRAWAL R., CHAUHAN S.P., MISRA V., SING P.A., GOPAL N.N. Focal spinal intramedullary cysticercosis. *Acta Biomed.* 2008,**79**: 39-41.
2. ANDRIANTSIMAHAVANDY A., RAVAOALIMALALA V.E., RAJAONARISON P., RAVONIARIMBININA P., RAKOTONDRAZAKA M., RAHARILAZA N., RAKOTOARIVELO D., RATSITORAHINA M., RABARIJAONA L.P., RAMAROKOTO C.E., LEUTSCHER P., MIGLIANI R. Situation épidémiologique actuelle de la cysticercose à Madagascar. *Arch Inst Pasteur de Madagascar.* 2003, **69**: 46-51.
3. ANDRIANTSEHENO L.M., RAKOTOSON A., RAZAFIMAHEFA J., CAROD J.F. La cysticercose cérébrale à Madagascar: proposition d'un algorithme de diagnostic. *Med Trop.* 2008, **68**: 640-642.
4. ARAUJO A.L., RODRIGUES R.S., MARCHIORI E., PINHEIRO R.A., FLORES M., ALVES J.R., GASPARETTO E.L. Migrating intraventricular cysticercosis. *Arq Neuropsiquiatr.* 2008, **66**: 111-113.
5. AVODE D.G. Epidémiologie de la neurocysticercose en Afrique Noire. *Médecine d'Afrique Noire.* 1996, **43**: 468-471.
6. BAJAJ M.S., PUSHKER N. Optic nerve cysticercosis. *Clin Experiment Ophthalmol.* 2002, **30**: 140-143.
7. BERN C., GARCIA H.H., EVANS C., GONZALEZ A.E., VERASTEGUI M., TSANG V.C., GILMAN R.H. Magnitude of the disease burden from neurocysticercosis in a developing country. *Clin Infect Dis.* 1999, **29**: 1203-1209.
8. CARPIO A., ESCOBAR A., HAUSER W.A. Cysticercosis and Epilepsy: a critical review. *Epilepsia.* 1998, **39**: 1025- 1040.
9. CARPIO A., HAUSER W.A. Prognosis for seizure recurrence in patients with newly diagnosed neurocysticercosis. *Neurology.* 2002, **59**: 1730-1734.

10. CARRIQUE-MAS J., IIHOSHI N., WIDDOWSON M.A., ROCA Y., MORALES G., QUIROGA J., CEJAS F., CAIHUARA M., IBARRA R., EDELSTEN M. An epidemiological study of *Taenia solium* cysticercosis in a rural population in the Bolivian Chaco. *Acta Trop.* 2001, **80**: 229–235.
11. CASTILLO Y., RODRIGUEZ S., GARCIA H.H., BRANDT J., VAN HUL A., SILVA M., RODRIGUEZ-HIDALGO R., PORTOCARRERO M., MELENDEZ D.P., GONZALEZ A.E., GILMAN R.H., DORNY P. Urine antigen detection for the diagnosis of human neurocysticercosis. *Am J Trop Med Hyg.* 2009, **80**: 379–383.
12. CHHIBER S.S., SINGH B., BANSAL P., PANDITA K.K., RAZDAN S., SINGH J. Intramedullary spinal cysticercosis cured with medical therapy: case report and review of literature. *Surg Neurol.* 2009, **72**: 765–769.
13. CHUNG G.W., LAI W.W., THULBORN K.R., MENNER C., BLAIR N.P., PULIDO J.S. Magnetic resonance imaging in the diagnosis of subretinal cysticercosis. *Am J Ophthalmol.* 2002, **134**: 931-932.
14. CONLAN J., KHOUNSY S., INTHAVONG P., FENWICK S., BLACKSELL S., THOMPSON R.C. A review of taeniasis and cysticercosis in the Lao People's Democratic Republic. *Parasitol Int.* 2008, **57**: 252-255.
15. DECKERS N., DORNY P. Immunodiagnosis of *Taenia solium* taeniosis/cysticercosis. *Trends in Parasitol.* 2010, **26**: 137-144.
16. DEL BRUTTO O.H., RAJSHEKHAR V., WHITE A.C, TSANG V.C., NASH T.E., TAKAYANAGUI O.M., SCHANTZ P.M., EVANS C.A., FLISSER, A., CORREA D., BOTERO D., ALLAN J.C., SARTI E., GONZALEZ A.E., GILMAN R.H., GARCIA H.H. Proposed diagnostic criteria for neurocysticercosis. *Neurology.* 2001, **57**: 177-183.
17. DORNY P., BRANDT J., ZOLI A., GEERTS S. Immunodiagnostic tools for human and porcine cysticercosis. *Acta Trop.* 2003, **87**: 79-86.
18. ERHART A., DORNY P., VAN DE N., VIEN HV., THACH DC., TOAN ND., CONG L.D., GEERTS S., SPEYBROECK N., BERKVENS D., BRANDT J. *Taenia solium* cysticercosis in a village in northern VietNam: sero-prevalence study using an ELISA for detecting circulating antigen. *Trans R Soc Trop Med Hyg.* 2002, **96**: 270-272.

19. EVANS C.A.W., GONZALEZ A.E., GILMAN R.H., VERASTEGUI M., GARCIA H.H., CHAVERA A., PILCHER J.B., TSANG V.C.W. Immunotherapy for porcine cysticercosis: implications for prevention of human disease. *Am J Trop Med Hyg.* 1997, **56**: 33-37.
20. FERRER E., CABRERA Z., ROJAS G., LARES M., VERA A., DE NOYA B.A., FERNANDEZ I., URDANETA ROMERO H., HARRISON L.J.S., PARKHOUSE R.M.E., MILAGROS CORTEZ M. Evidence for high seroprevalence of *Taenia solium* cysticercosis in individuals from three rural communities in Venezuela. *Trans R Soc Trop Med Hyg.* 2003, **97**: 522-526.
21. FLEURY A., DESSEIN A., DUMAS M., PREUX P.M., TAPIA G., LARRALDE C. Symptomatic neurocysticercosis: host and exposure factors relating with disease heterogeneity. *J Neurology.* 2004, **251**: 830–837.
22. FLEURY A., MORALES J., BOBES R.J., DUMAS M., YANEZ O., PINA J. An epidemiological study of familial neurocysticercosis in an endemic Mexican community. *Trans R Soc Trop Med Hyg.* 2006, **100**: 551–558.
23. FLEURY A., HERNANDEZ M., AVILA M., CARDENAS G., BOBES R.J., HUERTA M., FRAGOSO G., URIBE-CAMPERO L., HARRISON L.J.S., PARKHOUSE R.M.E., SCIUTTO E. Detection of HP10 antigen in serum for diagnosis and follow-up of subarachnoidal and intraventricular human neurocysticercosis. *J Neurol Neurosurg Psychiatry.* 2007, **78**: 970–974.
24. FLEURY A., ESCOBAR A., FRAGOSO G., SCIUTTO E., LARRALDE C. Clinical heterogeneity of human neurocysticercosis results from complex interactions among parasite, host and environmental factors. *Trans R Soc Trop Med Hyg.* 2010, **104**: 243–250.
25. FLEURY A., MORENO GARCIA J., VALDEZ AGUERREBERE P., DE SAYVE DURAN M., BECERRIL RODRIGUEZ P., LARRALDE C., SCIUTTO E. Neurocysticercosis, a persisting health problem in Mexico. *PLoS Negl Trop Dis.* 2010, **4**: e805.
26. FLISSER A., LIGHTOWLERS M. Vaccination against *Taenia solium* cysticercosis. *Mem Inst Oswaldo Cruz.* 2001, **96**: 353-356.
27. FLISSER A., SARTI E., LIGHTOWLERS M., SCHANTZ P. Neurocysticercosis: regional status, epidemiology, impact and control measures in the Americas. *Acta Trop.* 2003, **87**: 43-51.

28. FLISSER A., VINIEGRA A.E., AGUILAR-VEGA L., GARZA-RODRIGUEZ A., MARAVILLA P., AVILA G. Portrait of human tapeworms. *J Parasitol.* 2004, **90**: 914-6.
29. FLISSER A., GAUCI C.G., ZOLI A., MARTINEZ-OCANA J., GARZA-RODRIGUEZ A., DOMINGUEZ-ALPIZAR J.L., MARAVILLA P., RODRIGUEZ-CANUL R., AVILA G., AGUILAR-VEGA L., KYNGDON C., GEERTS S., LIGHTOWLERS M.W. Induction of protection against porcine cysticercosis by vaccination with recombinant oncosphere antigens. *Infect Immun.* 2004, **72**: 5292-5297.
30. FLISSER A., RODRIGUEZ-CANUL R., WILLIGHAM A.L. Control of the taeniasis/cysticercosis complex: future developments. *Vet Parasitol.* 2006, **139**: 283-292.
31. FLISSER A., CORREA D. Neurocysticercosis may no longer be a public health problem in Mexico. *PLoS Negl Trop Dis.* 2010, **4**: e831.
32. GARCIA H.H., MARTINEZ M., GILMAN R., HERRERA G., TSANG V.C., PILCHER J.B., DIAZ F., VERASTEGUI M., GALLO C., PORRAS M. Diagnosis of cysticercosis in endemic regions. *Lancet.* 1991, **338**: 549-51.
33. GARCIA H.H., ARAOZ R., GILMAN R.H., VALDEZ J., GONZALEZ A.E., GAVIDIA C., BRAVO M.L., TSANG V.C.W. Increased prevalence of cysticercosis and taeniasis among professional fried pork vendors and the general population of a village in the Peruvian highlands. *Am J Trop Med Hyg.* 1998, **59**: 902-905.
34. GARCIA H.H., EVANS C.A., NASH T.E., TAKAYANAGUI O.M., WHITE A.C Jr., BOTERO D., RAJSHEKHAR V., TSANG V.C., SCHANTZ P.M., ALLAN J.C., FLISSER A., CORREA D., SARTI E., FRIEDLAND J.S., MARTINEZ S.M., GONZALEZ A.E., GILMAN R.H., DEL BRUTTO OH. Current consensus guidelines for treatment of neurocysticercosis. *Clin Microbiol Rev.* 2002, **15**: 747-56.
35. GARCÍA H.H., GILMAN R.H., GONZALEZ A.E., VERASTEGUI M., RODRIGUEZ S., GAVIDIA C., TSANG V.C.W., FALCON N., LESCANO A.G., MOULTON L.H., BERNAL T., TOVAR M. Hyperendemic human and porcine *Taenia solium* infection in Peru. *Am J Trop Med Hyg.* 2003, **68**: 268-275.
36. GARCIA H.H., GONZALEZ A.E., EVANS C.A.W., GILMAN R.H. *Taenia solium* cysticercosis. *Lancet.* 2003, **361**: 547-556.

37. GARCIA H.H., DEL BRUTTO O.H. Imaging findings in neurocysticercosis. *Acta Trop.* 2003, **87**: 71-78.
38. GARCIA H.H., PRETELL E.J., GILMANN R.H., MARTINEZ S.M., MOULTON L.H., DEL BRUTTO O.H., HERRERA G., EVANS C.A., GONZALEZ A.E. A trial of antiparasitic treatment to reduce the rate of seizures due to cerebral cysticercosis. *N Engl J Med.* 2004, **350**: 249-58.
39. GARCIA H.H., DEL BRUTTO O.H. Neurocysticercosis: updated concepts about an old disease. *Lancet.* 2005, **4**: 653-661.
40. GARCIA H.H., DEL BRUTTO O.H., NASH T.E., WHITE A.C, TSANG V.C., GILMAN R.H. New concepts in the diagnosis and management of neurocysticercosis (*Taenia solium*). *Am J Trop Med Hyg.* 2005, **72**: 3-9.
41. GARCIA H.H., PARKHOUSE R.M.E., GILMAN R.H., MONTENEGRO T., BERNAL T., MARTINEZ S.M., GONZALEZ A.E., TSANG V.C.W., HARRISON L.J.S. Serum antigen detection in the diagnosis, treatment, and, follow-up of neurocysticercosis patients. *Trans R Soc Trop Med Hyg.* 2000, **94**: 673-676.
42. GONZALEZ A.E., GARCIA H.H., GILMAN R.H., TSANG V.C.W. Control of *Taenia solium*. *Acta Trop.* 2003, **87**: 103-109.
43. GONZALEZ A.E., GAUCI C.G., BARBER D., GILMAN R.H., TSANG V.C.W., GARCIA H.H., VERASTEGUI M., LIGHTOWLERS W. Short report: vaccination of pigs to control human neurocysticercosis. *Am J Trop Med Hyg.* 2005, **72**: 837-839.
44. GWEBE M., FALEKE O.O., JUNAIDU A., FABIYI J.P., FAJINMI A.O. Some risk factors for *Taenia solium* cysticercosis in semi-intensively raised pigs in Zuru, Nigeria. *Vet Ital.* 2010, **46**: 57-67.
45. HARRINGTON A.T., CREUTZFELDT C.J., SENGUPTA D.J., HOOGESTRAAT D.R., ZUNT J.R., COOKSON B.T. Diagnosis of neurocysticercosis by detection of *Taenia solium* DNA using a global DNA screening platform. *Clin Infect Dis.* 2009, **48**: 86-90.
46. HAWK M.W., SHAHLAIE K., KIM K.D., THEIS J.H. Neurocysticercosis: a review. *Surg Neurol.* 2005, **63**: 123-32.

47. HOANG KY., NGUYEN VAN CHAP. Aspects radiologiques de la cysticercose cérébrale et musculaire, à propos de 20 observations. *J Neuroradiol.* 2000, **27**: 264-266.
48. HOUINATO D., RAMANANKANDRASANA B., ADJIDE C., MELAKU Z., JOSSE R., AVODE G., DUMAS M., BOUTEILLE B. Seroprevalence of cysticercosis in Bénin. *Trans R Soc Trop Med Hyg.* 1998, **92**: 621-624.
49. IZCI Y., MOFTAKHAR R., SALAMAT M.S., BASKAYA M.K. Spinal intramedullary cysticercosis of the conus medullaris. *WMJ.* 2008, **107**: 37-39.
50. JOSHI D.D., MAHARJAN M., JOHANSEN M.V., WILLIGHAM A.L., SHARMA M. Improving meat inspection and control in resource-poor communities: the Nepal example. *Acta Trop.* 2003, **87** : 119-127.
51. KRAFT R. Cysticercosis: an emerging parasitic disease. *Am Fam Physician.* 2007, **75**: 91-96.
52. KRECEK R.C., MICHAEL L.M., SCHANTZ P.M., NTANJANA L., SMITH M.F., DORNY P., HARRISON L.J.S., GRIMM F., PRAET N., WILLINGHAM A.L. Prevalence of *Taenia solium* cysticercosis in swine from a community-based study in 21 villages of the eastern Cape Province, South Africa. *Vet Parasitol.* 2008, **154**: 38-47.
53. LAKHEY M., HIRANCHAND S., AKHTER J., THAPA B. Cysticerci in palpable nodules diagnosed on fine needle aspiration cytology. *J Nepal Med assoc.* 2009, **48**: 314-317.
54. LIGHTOWLERS M.W, GAUCI C.G. Vaccines against cysticercosis and hydatidosis. *Vet Parasitol.* 2001, **101**: 337-352.
55. MAFOJANE N.A., APPLETON C.C., KRECEK R.C., MICHAEL L.M., WILLINGHAM A.L 3rd. The current status of neurocysticercosis in eastern and southern Africa. *Acta Trop.* 2003, **87**: 25-33.
56. MITRE E., TALAAT K.R., SPERLING M.R., NASH T.E. Methotrexate as a corticosteroid-sparing agent in complicated neurocysticercosis. *Clin Infect Dis.* 2007, **44**: 549-53.

57. MIURA H., ITOH Y., KOZUKA T. A case of subcutaneous cysticercosis (*Cysticercus cellulosae* cutis). *J Am Acad Dermatol.* 2000, **43**: 538-540.
58. MONTERO R., OSTROSKY P. Genotoxic activity of praziquantel. *Mutat Res.* 1997, **387**: 123-139.
59. MORALES J., MARTINEZ J.J., ROSETTI M., FLEURY A., MAZA V., HERNANDEZ M., VILLALOBOS N., FRAGOSO G., DE ALUJA A.S., LARRALDE C., SCIUTTO E. Spatial distribution of *Taenia solium* porcine cysticercosis within a rural area of Mexico. *PLoS Negl Trop Dis.* 2008, **2**: e284.
60. MOSKOWITZ J., MENDELSON G. Neurocysticercosis. *Arch Pathol Lab Med.* 2010, **134**: 1560-1563.
61. NAKAO M., YANAGIDA T., OKAMOTO M., KNAPP J., NKOUAWA A., SAKO Y., ITO A. State-of-the-art *Echinococcus* and *Taenia*: phylogenetic taxonomy of human-pathogenic tapeworms and its application to molecular diagnosis. *Infect Genet Evol.* 2010, **10**: 444-452.
62. NATARAJAN S., MALPANI A., NIRMALAN P.K., DUTTA B. Management of intraocular cysticercosis. *Graefe's Arch Clin Exp Ophthalmol.* 1999, **237**: 812-814.
63. NASH TE. Human case management and treatment of cysticercosis. *Acta Trop.* 2003, **87**: 61-69.
64. NASH T.E., SINGH G., WHITE A.C., RAJSHEKHAR V., LOEB J.A., PROANO J.V., TAKAYANAGUI O.M., GONZALEZ A.E., BUTMAN J.A., DEGIORGIO C., DEL BRUTTO O.H., DELGADO-ESCUETA A., EVANS C.A., GILMAN R.H., MARTINEZ S.M., MEDINA M.T., PRETELL E.J., TEALE J., GARCIA H.H. Treatment of neurocysticercosis: current status and future research needs. *Neurology.* 2006, **67**: 1120-1127.
65. NGOWI H.A., KASSUKU A.A., CARABIN H., MLANGWA J.E., MLOZI M.R., MBILINVU B.P., WILLINGHAM A.L. Spatial clustering of porcine cysticercosis in Mbulu district, northern Tanzania. *PLoS Negl Trop Dis.* 2010, **4**: e652.
66. NGUEKAM J.P., ZOLI A.P., ZOGO P.O., KAMGA A.C., SPEYBROECK N., DORNY P., BRANDT J., LOSSON B., GEERTS S. A seroepidemiological study of human cysticercosis in west Cameroon. *Trop Med Int Health.* 2003, **8**: 144-149.

67. OKA Y., FUKUI K., SHODA D., ABE T., KUMON Y., SAKAKI S., TORII M. Cerebral cysticercosis manifesting as hydrocephalus: case report. *Neurol Med Chir.* 1996, **36**: 654-8.
68. O'NEAL S., NOH J., WILKINS P., KEENE W., LAMBERT W., ANDERSON J., LUMAN J.C, TOWNES J. *Taenia solium* tapeworm infection, Oregon, 2006-2009. *Emerg Infect Dis.* 2011, **17**:1030-1036.
69. PAROLA P., KONE-PAUT I., ADICEAM P., GIRE C., BREGIGEON M., BROSSET C., RAYBAUD C., GARNIER J.M. Epilepsie révélant une neurocysticercose : deux observations. *Presse med.* 1998, **27**: 307-309.
70. PAWLOWSKI Z.S., ALLAN J., SARTI E. Control of *Taenia solium* taeniasis/cysticercosis: from research towards implementation. *Int J Parasitol.* 2005, **35**: 1221–1232.
71. PAWLOWSKI ZS. Role of chemotherapy of taeniasis in prevention of neurocysticercosis. *Parasitol Int.* 2005, **55**: 105-109.
72. PAWLOWSKI ZS. Control of neurocysticercosis by routine medical and veterinary services. *Trans R Soc Trop Med Hyg.* 2007, **102** : 228-232.
73. PENICHE-CARDENA A., DOMINGUEZ-ALPIZAR J.L., SIMA-ALVAREZ R., ARGAEZ-RODRIGUEZ F., FRASER A., CRAIG P.S., RODRIGUEZ-CANUL R. Chemotherapy of porcine cysticercosis with albendazole sulphoxide. *Vet Parasitol.* 2002, **108**: 63-73.
74. PHIRI I.K., DORNY P., GABRIEL S., WILLINGHAM A.L., SPEYBROECK N., VERCRUYSSSE J. The prevalence of porcine cysticercosis in eastern and southern provinces of Zambia. *Vet Parasitol.* 2002, **108**: 31-39.
75. PITTELLA J.E.H. Neurocysticercosis. *Brain pathol.* 1997, **7**: 681-693.
76. PONDJA A., NEVES L., MLANGWA J., AFONSO S, FAFETINE J., WILLINGHAM A.L., THAMSBORG S.M., JOHANSEN M.V. Prevalence and risk factors of porcine cysticercosis in Angónia District, Mozambique. *PLoS Negl Trop Dis.* 2010, **4**: e594.
77. PRADHAN S., KUMAR R., GUPTA R.K. Intermittent symptoms in neurocysticercosis: could they be epileptic? *Acta Neurol Scand.* 2003, **107**: 260-266.

78. PRAET N., KANOBANA K., KABWE C., MAKETA V., LUKANU P., LUTUMBA P., POLMAN K., MATONDO P., SPEYBROECK N., DORNY P., SUMBU J. Taenia solium cysticercosis in the Democratic Republic of Congo: how does pork trade affect the transmission of the parasite? *PLoS Negl Trop Dis*. 2010, **4**: e817.
79. PRASAD K.N., PRASAD A., VERMA A., SINGH A.K. Human cysticercosis and indian scenario: a review. *J Biosci*. 2008, **33**: 571-582.
80. PRESTES-CARNEIRO L.E., FREITAS SDE B., ZAGO S.C., MIGUEL N.A., PRIMO O.B., IHA A.H., ESPINDOLA N.M., VAZ A.J. Taeniosis-cysticercosis complex in individuals of a peasants' settlement (Teodoro Sampaio, Pontal of Paranapanema, SP, Brazil). *Mem Inst Oswaldo Cruz*. 2006, **101**: 15-20.
81. PRETELL E.J., GARCIA H.H., GILMAN R.H., SAAVEDRA H., MARTINEZ M. Failure of one-day praziquantel treatment in patients with multiple neurocysticercosis lesions. *Clin Neurol Neurosurg*. 2001, **103**: 175-7.
82. PROANO J.V., MADRAZO I., AVELAR F., LOPEZ-FELIX B., DIAZ G., GRIJALVA I. Medical treatment for neurocysticercosis characterized by giant subarachnoid cysts. *N Engl J Med*. 2001, **345**: 879-885.
83. PROANO J.V., TORRES-CORZO J., RODRIGUEZ-DELLA VECCHIA R., GUIZAR-SAHAGUN G., RANGEL-CASTILLA L. Intraventricular and subarachnoid basal cisterns neurocysticercosis: a comparative study between traditional treatment versus neuroendoscopic surgery. *Childs Nerv Syst*. 2009, **25**: 1467-1475.
84. QUET F., GUERCHET M., PION S.D., NGOUNGOU E.B., NICOILETTI A., PREUX P.M. Meta-analysis of the association between cysticercosis and epilepsy in Africa. *Epilepsia*. 2010, **51**: 830-837.
85. RAJSHEKHAR V. Solitary cerebral cysticercus granuloma. *Epilepsia*. 2003, **44**: 25-28.
86. RAETHER W., HANEL H. Epidemiology, clinical manifestations and diagnosis of zoonotic cestode infections: an update. *Parasitol Res*. 2003, **91**: 412-438.
87. RAJAONARISON P., RALAMBOSON S., ANDRIAMAMONJY C., RAMANAMPAMONJY R., RAMANANTOANINA C.E., RAZAFINDRATRIMO F., VILLENEUVE R., ANDRIANTSIMAHAVANDY A. Diagnostic de la neurocysticercose: à propos d'un cas. *Arch Inst Pasteur de Madagascar*. 2001, **67**: 53-56.

88. RAJSHEKHAR V., JOSHI D.D., DOANH N.Q., VAN DE N., XIAONONG Z. *Taenia solium* taeniasis/cysticercosis in Asia: epidemiology, impact and issues. *Acta Trop.* 2003, **87**: 53-60.
89. RAJSHEKHAR V. Surgical management of neurocysticercosis. *Internat Surgery.* 2010, **8**: 100-104.
90. RAOBIJAONA H., RAKOTOARIMANITRA W. La cysticerose chez l'enfant en milieu hospitalier : à propos de 28 cas observés à l'Hôpital des enfants Antananarivo, Madagascar. *Médecine d'Afrique Noire.* 2000, **47**: 88-91.
91. RATH S., HONAVAR S.G., NAIK M., ANAND R., AGARWAL B., KRISHNAIAH S., SEKHAR G.C. Orbital cysticercosis: clinical manifestations, diagnosis, management, and outcome. *Ophthalmology.* 2010, **117**: 600-605.
92. RAUNIYAR R.K., THAKUR S.K.D., PANDA A. CT in the diagnosis of isolated cysticercal infestation of extraocular muscle. *Clin Radiol.* 2003, **58**: 154-156.
93. ROMAN G., SOTELO J., DEL BRUTTO O., FLISSER A., DUMAS M., WADIA N., BOTERO D., CRUZ M., GARCIA H., DE BITTENCOURT P.M.R., TRELLES L., ARRIAGADA C., LORENZANA P., NASH T.E., SPINA-FRANCA A. A proposal to declare neurocysticercosis an international reportable disease. *Bull WHO*, 2000, **78**: 399-406.
94. SAILLER L., MARCHOU B., AUVERGNAT J.C. Neurocysticerose : « actualités diagnostiques et thérapeutiques ». *Med Mal Infect.* 1996, **26**: 513-22.
95. SALIM L., ANG A., HANDALI S., TSANG V.C.W. Seroepidemiologic survey of cysticercosis-taeniasis in four central highland districts of Papua, Indonesia. *Am J Trop Med Hyg.* 2009, **80**: 384-388.
96. SANCHEZ A.L., MEDINA M.T., LJUNGSTROM I. Prevalence of taeniasis and cysticercosis in a population of urban residence in Honduras. *Acta Trop.* 1998, **69**: 141-149.
97. SARTI E., RAJSHEKHAR V. Measures for the prevention and control of *Taenia solium* taeniosis and cysticercosis. *Acta Trop.* 2003, **87**: 137-143.

98. SCHANTZ P.M., MOORE A.C., MUNOZ J.L. Neurocysticercosis in an Orthodox Jewish community in New York City. *N Engl J Med.* 1992, **327**: 692-695.
99. SCIUTTO E., FRAGOSO G., FLEURY A., LACLETTE J.P., SOTELO J., ALUJA A., VARGAS L., LARRALDE C. *Taenia solium* disease in humans and pigs: an ancient parasitosis disease rooted in developing countries and emerging as a major health problem of global dimensions. *Microbes Infect.* 2000, **2**: 1875-1890.
100. SHIH Y.C., CHEN C.M., HUANG Y.H., LIAO C.W., FAN C.K., YANG C.H. Subcutaneous cysticercosis diagnosed by mitochondrial DNA analysis. *Int J Dermatol.* 2010, **49**: 672-675.
101. SOMERS R., DORNY P., NGUYEN V.K., DANG T.C., GODDEERIS B., CRAIG P.S., VERCRUYSSSE J. *Taenia solium* taeniasis and cysticercosis in three communities in north Vietnam. *Trop Med Int Health.* 2006, **11**: 65-72.
102. SOTELO J., DEL BRUTTO O.H. Brain cysticercosis. *Arch Med Res.* 2000, **31**: 3-14.
103. TAKAYANAGUI O.M., ODASHIMA N.S. Clinical aspects of neurocysticercosis. *Parasitol Int.* 2006, **55**: S111-S115.
104. URSEKAR M.A., DASTUR D.K., MANGHANI D.K., URSEKAR A.T. Isolated cysticercal infestation of extraocular muscles: CT and MR findings. *Am J Neuroradiol.* 1998, **19**: 109-113.
105. UTHIDA-TANAKA A.M., SAMPAIO M.C.A., FERREIRA VELHO P.E.N., DAMASCENO B.P., CINTRA M.L., DE MORAES A.M., ZANARDI V. Subcutaneous and cerebral cysticercosis. *J Am Acad Dermatol.* 2004, **50**: 14-17.
106. VENKATESAN P. Albendazole. *Journal of Antimicrobial Chemotherap.* 1998, **41**: 145-147.
107. WALLIN M.T., KURTZKE J.F. Neurocysticercosis in the United States: review of an important emerging infection. *Neurolog.* 2004, **63**: 1559-1564.
108. WANDRA T., DEPARY A.A., SUTISNA P., MARGONO S.S., SUROSO T., OKAMOTO M., CRAIG P.S., ITO A. Taeniasis and cysticercosis in Bali and north Sumatra, Indonesia. *Parasitol Int.* 2006, **55** Suppl: S155-60.

109. WHITE A.C. Neurocysticercosis: a major cause of neurological disease worldwide. *Clin Infect Dis.* 1997, **24**: 101-13.
110. WHITE A.C. New developments in the management of neurocysticercosis. *J Infect Dis.* 2009, **199**: 1261-1262.
111. WILLINGHAM AL., ENGELS D. Control of *Taenia solium* cysticercosis/taeniosis. *Adv Parasitol.* 2006, **61**: 509-566.
112. WITTING E.O. Ocular cysticercosis: an epidemiological study. *Arq Neuropsiquiatr.* 2001, **59**: 696-701.
113. WORLD HEALTH ORGANIZATION. Control of neurocysticercosis: report by the secretariat. 2002. Provisional Agenda Item 13.18, A55/23.
114. YAMASHITA P., KELSEY J., HENDERSON S.O. Subcutaneous cysticercosis. *J Emerg Med.* 1998, **16**: 583-586.
115. YAMASAKI H., NAKAO M., SAKO Y., NAKAYA K., SATO MO., ITO A. Mitochondrial DNA diagnosis for taeniasis and cysticercosis. *Parasitol Int.* 2006, **55** Suppl:S81-5.
116. ZOLI A., SHEY-NIJILA O., ASSANA E., NGUEKAM JP., DORNY P., BRANDT J., GEERTS S. Regional status, epidemiology and impact of *Taenia solium* cysticercosis in western and central Africa. *Acta Trop.* 2003, **87**: 35-42.

Thèses:

117. BURKHARDT, K. La cysticerose du système nerveux central: expérience de la neuropathologie genevoise dans le diagnostic d'une infection parasitaire fréquente. Th D Med, Genève, 2010.
118. LECLERC L. La Cysticerose : maladie endémique à l'île de la Réunion. Th D Pharm, Montpellier, 1996.

Ouvrages:

119. KYVSGAARD CN., MURRELL KD. Prevention of taeniosis and cysticercosis. *In* WHO/FAO/OIE guidelines for the surveillance, prevention and control of taeniasis/cysticercosis. OIE, Paris, 2005: 57- 72.
120. MURRELL KD. Epidemiology of taeniosis and cysticercosis. *In* WHO/FAO/OIE guidelines for the surveillance, prevention and control of taeniosis/cysticercosis. OIE, Paris, 2005: 27-34.
121. OVERBOSCH D, OOSTERHUIS JW, KORTBEEK LM, GARCIA-ALBEA E. Neurocysticercosis in Europe. *In* CRAIG P, PAWLOWSKI Z. Cestodes zoonoses: Echinococcosis and Cysticercosis: an emergent and global problem. IOS Press, Amsterdam, 2002: 33-40.
122. PAWOWSKI ZS., ALLAN JC., MEINARDI H. Control measures for taeniosis and cysticercosis. *In* WHO/FAO/OIE guidelines for the surveillance, prevention and control of taeniasis/cysticercosis. OIE, Paris, 2005: 73- 89.
123. World Health Organization. Working to overcome the global impact of neglected tropical diseases. OMS, Genève, 2010.

Sites web:

124. BIO 2525 web site. Les Plathelminthes et les Nématodes – URL : <http://simulium.bio.uottawa.ca/bio2525/labo/Protocoles/platyhel.htm> - consulté le 4 août 2011.
125. Bio advance web site. ELISA Sérologie Infectieuse – URL : <http://www.bio-advance.fr/index.php/principe-du-test-elisa-si.html> - consulté le 16 septembre 2011.
126. CDC web site. Laboratory Identification of Parasites of Public Health Concern – URL: http://www.dpd.cdc.gov/dpdx/HTML/ImageLibrary/Taeniasis_il.htm - consulté le 3 août 2011.
127. CDC web site. Laboratory Identification of Parasites of Public Health Concern – URL: http://www.dpd.cdc.gov/dpdx/HTML/ImageLibrary/Cysticercosis_il.htm - consulté le 4 août 2011


128. Health Scientist web site. Cestodes Tape Worms Taenia Saginata & Solium cysticercii neurocysticercosis Diagnosis Treatment – URL : <http://health.medicscientist.com/cestodes-tape-worms-taenia-saginata-solium-cysticercii-neurocysticercosis-diagnosis-treatment-2/> - consulté le 3 août 2011.
129. LDBIO Diagnostics web site. Cysticercosis WB IgG – URL: http://www.ldbiodiagnostics.com/index.php?l_idpa=30 – consulté le 16 septembre 2011.
130. Sandford University web site. Taenia solium – URL : http://www.stanford.edu/class/humbio103/ParaSites2006/Taenia_solium/Life%20Cycle.html – consulté le 4 août 2011.
131. Université Médicale Virtuelle Francophone web site. Taeniasis et Cysticercose – URL : <http://umvf.univ-nantes.fr/parasitologie/enseignement/taeniasis/site/html/1.html> - consulté le 3 août 2011.
132. University of Florida IFAS web site. Polymerase Chain Reaction: Detecting the invisible presence of biological weapons and future benefits for mosquito-borne disease surveillance – URL: <http://fmel.ifas.ufl.edu/buzz/csPCR.shtml> - consulté le 19 septembre 2011.

Documents techniques :

133. LDBIO DIAGNOSTICS. Technique d'immunoblot pour usage diagnostique *in vitro*, Notice d'utilisation. 2011: 1-16.



Serment des Apothicaïres



Je jure, en présence des maîtres de la faculté, des conseillers de l'ordre des pharmaciens et de mes condisciples :

D'honorer ceux qui m'ont instruit dans les préceptes de mon art et de leur témoigner ma reconnaissance en restant fidèle à leur enseignement.

D'exercer, dans l'intérêt de la santé publique, ma profession avec conscience et de respecter non seulement la législation en vigueur, mais aussi les règles de l'honneur, de la probité et du désintéressement.

De ne jamais oublier ma responsabilité et mes devoirs envers le malade et sa dignité humaine ; en aucun cas je ne consentirai à utiliser mes connaissances et mon état pour corrompre les mœurs et favoriser des actes criminels.

Que les hommes m'accordent leur estime si je suis fidèle à mes promesses. Que je sois couvert d'opprobres et méprisé de mes confrères si j'y manque.

LOVADINA Julie

La cysticerose : parasitose négligée mais véritable enjeu de santé publique dans les pays en développement.

Résumé :

La cysticerose est une infection parasitaire liée à l'ingestion, par l'Homme ou le porc, des œufs de *Taenia solium*. Ainsi, les œufs libèrent des embryons qui s'enkystent au niveau des muscles, des tissus sous-cutanés ou, ce qui est le plus grave, au niveau des yeux et du système nerveux central.

La prévalence exacte de la parasitose est difficile à estimer actuellement en raison d'un manque d'études exhaustives dans les pays endémiques. Cependant, il est admis que 2,5 millions de personnes sont porteuses du vers adulte (taeniasis) et environ 20 millions seraient porteuses de larves cysticerques. La prévalence est essentiellement notable en Asie, en Afrique et en Amérique centrale où les conditions d'hygiène sont défectueuses, les installations sanitaires inexistantes ou rudimentaires, la consommation de viande de porc importante et où les conditions d'élevage entraînent une transmission aisée du parasite du fait d'une promiscuité homme-porc importante. Dans les pays développés, les cas sont liés à l'immigration et à l'essor du tourisme vers les zones d'endémie.

Actuellement, la prise en charge de cette parasitose n'est pas strictement définie. Elle n'est donc pas uniforme à travers le monde, essentiellement pour des raisons économiques. En effet, les techniques de diagnostic les plus performantes ainsi que les moyens thérapeutiques efficaces représentent un coût important, souvent peu abordable pour les pays endémiques. Des programmes de soutien internationaux sont donc nécessaires pour parvenir à la maîtrise de cette parasitose larvaire.

Mots clés :

Neurocysticerose, *Taenia solium*, cosmopolite, proximité homme-porc, manque d'hygiène, absence de latrines, éducation sanitaire.

Composition du jury :

Mme ALDEBERT Delphine
Mme PINEL Claudine
Mme ENKAOUA Sandrine
Mme BRENIER-PINCHARD Marie-Pierre

Date de soutenance : 13/01/12