



HAL
open science

Résultats à long terme de la photo-kératectomie thérapeutique dans les dystrophies cornéennes épithéliales

Badreddine Chanaoui

► **To cite this version:**

Badreddine Chanaoui. Résultats à long terme de la photo-kératectomie thérapeutique dans les dystrophies cornéennes épithéliales. Médecine humaine et pathologie. 2013. dumas-00845772

HAL Id: dumas-00845772

<https://dumas.ccsd.cnrs.fr/dumas-00845772>

Submitted on 17 Jul 2013

HAL is a multi-disciplinary open access archive for the deposit and dissemination of scientific research documents, whether they are published or not. The documents may come from teaching and research institutions in France or abroad, or from public or private research centers.

L'archive ouverte pluridisciplinaire **HAL**, est destinée au dépôt et à la diffusion de documents scientifiques de niveau recherche, publiés ou non, émanant des établissements d'enseignement et de recherche français ou étrangers, des laboratoires publics ou privés.

FACULTE MIXTE DE MEDECINE ET DE PHARMACIE DE ROUEN

ANNEE 2013

N°

**THESE POUR LE
DOCTORAT EN MEDECINE**

(Diplôme d'Etat)

Par

Badreddine CHANAOU

Né le 17 août 1981 à Rabat (Maroc)

Présentée et soutenue publiquement le 26 avril 2013

***RESULTATS A LONG TERME DE LA PHOTO-KERATECTOMIE THERAPEUTIQUE
DANS LES DYSTROPHIES CORNEENNES EPITHELIALES***

Président du jury : Professeur Marc MURAINÉ

Directeur de thèse : Professeur Marc MURAINÉ

Membres du jury : Professeur Solange MILAZZO

Professeur Martine PESTEL-CARON

Docteur Olivier GENEVOIS

Docteur Kamal SIAHMED

ANNEE UNIVERSITAIRE 2012-2013
U.F.R. DE MEDECINE-PHARMACIE DE ROUEN

DOYEN : **Professeur Pierre FREGER**

ASSESEURS : **Professeur Michel GUERBET**
Professeur Benoît VEBER
Professeur Pascal JOLY
Professeur Bernard PROUST

DOYENS HONORAIRES : **Professeurs J. BORDE – Ph. LAURET – H. PIGUET – C. THUILLEZ**

PROFESSEURS HONORAIRES : **MM. M-P AUGUSTIN - J. ANDRIEU-GUITRANCOURT - M. BENOZIO - J. BORDE - Ph. BRASSEUR - R. COLIN - E.COMOY - J.DALION - DESHAYES - C. FESSARD - J.P. FILLASTRE - P. FRIGOT - J. GARNIER - J. HEMET - B. HILLEMAND - G. HUMBERT - J.M. JOUANY - R. LAUMONIER - Ph. LAURET - M. LE FUR - J.P. LEMERCIER - J.P. LEMOINE - M^{le} MAGARD - MM. B. MAITROT - M. MAISONNET - F. MATRAY - P. MITROFANOFF - Mme A.M. ORECCHIONI - P. PASQUIS - H. PIGUET - M. SAMSON - Mme SAMSON-DOLLFUS - J.C. SCHRUB - R. SOYER - B. TARDIF - TESTART - J.M. THOMINE - C. THUILLEZ - P. TRON - C. WINCKLER - L.M. WOLF**

I – MEDECINE

PROFESSEURS

M. Frédéric ANSELME	HCN	Cardiologie
Mme Isabelle AUQUIT AUCKBUR	HCN	Chirurgie plastique
M. Bruno BACHY	HCN	Chirurgie pédiatrique
M. Fabrice BAUER	HCN	Cardiologie
Mme Soumeya BEKRI	HCN	Biochimie et Biologie moléculaire
M. Jacques BENICHOU	HCN	Biostatistiques et informatique médicale
M. Jean-Paul BESSOU	HCN	Chirurgie thoracique et cardio-vasculaire
Mme Françoise BEURET-BLANQUART	CRMPR	Médecine physique et de réadaptation
M. Guy BONMARCHAND	HCN	Réanimation médicale
M. Olivier BOYER	UFR	Immunologie
M. Jean-François CAILLARD (Surnombre)	HCN	Médecine et santé au travail
M. François CARON	HCN	Maladies infectieuses et tropicales
M. Philippe CHASSAGNE	HB	Médecine interne (Gériatrie)
M. Vincent COMPERE	HCN	Anesthésiologie et réanimation chirurgicale
M. Alain CRIBIER (Surnombre)	HCN	Cardiologie
M. Antoine CUVELIER	HB	Pneumologie
M. Pierre CZERNICHOW	HCH	Epidémiologie, économie de la santé
M. Jean-Nicolas DACHER	HCN	Radiologie et imagerie médicale
M. Stéfan DARMONI	HCN	Informatique médicale/techniques de communication
M. Pierre DECHELOTTE	HCN	Nutrition
Mme Danièle DEHESDIN	HCN	Oto-Rhino-Laryngologie
M. Jean DOUCET	HB	Thérapeutique/Médecine - Interne - Gériatrie
M. Bernard DUBRAY	CB	Radiothérapie
M. Philippe DUCROTTE	HCN	Hépto - Gastro - Entérologie
M. Frank DUJARDIN	HCN	Chirurgie orthopédique - traumatologique
M. Fabrice DUPARC	HCN	Anatomie - Chirurgie orthopédique et traumatologique
M. Bertrand DUREUIL	HCN	Anesthésiologie et réanimation chirurgicale
Mlle Hélène ELTCHANINOFF	HCN	Cardiologie
M. Thierry FREBOURG	HCN	Génétique
M. Pierre FREGER	HCN	Anatomie/neurochirurgie
M. Jean-François GEHANNO	HCN	Médecine et santé au travail
M. Emmanuel GERARDIN	HCN	Imagerie médicale
Mme Priscillen GERARDIN	HCN	Pédopsychiatrie
M. Michel GODIN	HB	Néphrologie
M. Philippe GRISE	HCN	Urologie
M. Didier HANNEQUIN	HCN	Neurologie
M. Fabrice JARDIN	CB	Hématologie
M. Luc-Marie JOLY	HCN	Médecine d'urgence
M. Pascal JOLY	HCN	Dermato - vénéréologie
M. Jean-Marc KUHN	HB	Endocrinologie et maladies métaboliques

Mme Annie LAQUERRIERE	HCN	Anatomie cytologie pathologiques
M. Vincent LAUDENBACH	HCN	Anesthésie et réanimation chirurgicale
M. Joël LECHEVALLIER	HCN	Chirurgie infantile
M. Hervé LEFEBVRE	HB	Endocrinologie et maladies métaboliques
M. Thierry LEQUERRE	HB	Rhumatologie
M. Eric LEREBOURS	HCN	Nutrition
Mlle Anne-Marie LEROI	HCN	Physiologie
M. Hervé LEVESQUE	HB	Médecine interne
Mme Agnès LIARD-ZMUDA	HCN	Chirurgie infantile
M. Pierre Yves LITZLER	HCN	Chirurgie cardiaque
M. Bertrand MACE	HCN	Histologie, embryologie, cytogénétique
M. Eric MALLET (Surnombre)	HCN	Pédiatrie
M. Christophe MARGUET	HCN	Pédiatrie
Mlle Isabelle MARIE	HB	Médecine interne
M. Jean-Paul MARIE	HCN	ORL
M. Loïc MARPEAU	HCN	Gynécologie - obstétrique
M. Stéphane MARRET	HCN	Pédiatrie
Mme Véronique MERLE	HCN	Epidémiologie
M. Pierre MICHEL	HCN	Hépto - Gastro - Entérologie
M. Francis MICHOT	HCN	Chirurgie digestive
M. Bruno MIHOUT (Surnombre)	HCN	Neurologie
M. Pierre-Yves MILLIEZ	HCN	Chirurgie plastique, reconstructive et esthétique
M. Jean-François MUIR	HB	Pneumologie
M. Marc MURAINÉ	HCN	Ophthalmologie
M. Philippe MUSETTE	HCN	Dermatologie - Vénérologie
M. Christophe PEILLON	HCN	Chirurgie générale
M. Jean-Marc PERON	HCN	Stomatologie et chirurgie maxillo-faciale
M. Christian PFISTER	HCN	Urologie
M. Jean-Christophe PLANTIER	HCN	Bactériologie - Virologie
M. Didier PLISSONNIER	HCN	Chirurgie vasculaire
M. Bernard PROUST	HCN	Médecine légale
M. François PROUST	HCN	Neurochirurgie
Mme Nathalie RIVES	HCN	Bilogie et méd. du dévelop. et de la reprod.
M. Jean-Christophe RICHARD (Mise en dispo)	HCN	Réanimation médicale, Médecine d'urgence
M. Horace ROMAN	HCN	Gynécologie obstétrique
M. Jean-Christophe SABOURIN	HCN	Anatomie - Pathologie
M. Guillaume SAVOYE	HCN	Hépto - gastro
Mme Céline SAVOYE – COLLET	HCN	Imagerie médicale
M. Michel SCOTTE	HCN	Chirurgie digestive
Mme Fabienne TAMION	HCN	Thérapeutique
Mlle Florence THIBAUT	HCN	Psychiatrie d'adultes
M. Luc THIBERVILLE	HCN	Pneumologie
M. Christian THUILLEZ	HB	Pharmacologie
M. Hervé TILLY	CB	Hématologie et transfusion
M. François TRON (Surnombre)	UFR	Immunologie
M. Jean-Jacques TUECH	HCN	Chirurgie digestive
M. Jean-Pierre VANNIER	HCN	Pédiatrie génétique
M. Benoît VEBER	HCN	Anesthésiologie Réanimation chirurgicale

M. Pierre VERA	CB	Biophysique et traitement de l'image
M. Eric VERIN	CRMPR	Médecine physique et de réadaptation
M. Eric VERSPYCK	HCN	Gynécologie obstétrique
M. Olivier VITTECOQ	HB	Rhumatologie
M. Jacques WEBER	HCN	Physiologie

MAITRES DE CONFERENCE

Mme Noëlle BARBIER-FREBOURG	HCN	Bactériologie - Virologie
M. Jérémie BELLIEN	HCN	Pharmacologie
Mme Carole BRASSE LAGNEL	HCN	Biochimie
Mme Mireille CASTANET	HCN	Pédiatrie
M. Gérard BUCHONNET	HCN	Hématologie
Mme Nathalie CHASTAN	HCN	Physiologie
Mme Sophie CLAEYESSENS	HCN	Biochimie et biologie moléculaire
M. Moïse COEFFIER	HCN	Nutrition
M. Manuel ETIENNE	HCN	Maladies infectieuses et tropicales
M. Guillaume GOURCEROL	HCN	Physiologie
Mme Catherine HAAS-HUBSCHER	HCN	Anesthésie - Réanimation chirurgicale
M. Serge JACQUOT	UFR	Immunologie
M. Joël LADNER	HCN	Epidémiologie, économie de la santé
M. Jean-Baptiste LATOUCHE	UFR	Biologie cellulaire
Mme Lucie MARECHAL-GUYANT	HCN	Neurologie
M. Thomas MOUREZ	HCN	Bactériologie
M. Jean-François MENARD	HCN	Biophysique
Mme Muriel QUILLARD	HCN	Biochimie et biologie moléculaire
M. Vincent RICHARD	UFR	Pharmacologie
M. Francis ROUSSEL	HCN	Histologie, embryologie, cytogénétique
Mme Pascale SAUGIER-VEBER	HCN	Génétique
Mme Anne-Claire TOBENAS-DUJARDIN	HCN	Anatomie

PROFESSEURS AGREGES OU CERTIFIES

Mme Dominique LANIEZ	UFR	Anglais
Mme Cristina BADULESCU	UFR	Communication

II – PHARMACIE

PROFESSEURS

M. Thierry BESSON	Chimie thérapeutique
M. Jean-Jacques BONNET	Pharmacologie
M. Roland CAPRON (PU-PH)	Biophysique
M. Jean COSTENTIN (Professeur émérite)	Pharmacologie
Mme Isabelle DUBUS	Biochimie
M. Loïc FAVENNEC (PU-PH)	Parasitologie
M. Jean-Pierre GOULLE	Toxicologie
M. Michel GUERBET	Toxicologie
M. Olivier LAFONT	Chimie organique
Mme Isabelle LEROUX	Physiologie
Mme Martine PESTEL-CARON (PU-PH)	Microbiologie
Mme Elisabeht SEGUIN	Pharmacognosie
M. Jean-Marc VAUGEUIS	Pharmacologie
M. Philippe VERITE	Chimie analytique

MAITRES DE CONFERENCE

Mlle Céline BARBOT	Chimie générale et minérale
Mme Dominique BOUCHER	Pharmacologie
M. Frédéric BOUNOURE	Pharmacie galénique
M. Abdeslam CHAGRAOUI	Physiologie
M. Jean CHASTANG	Biomathématiques
Mme Marie-Catherine CONCE-CHEMTOB	Législation pharmaceutique et économie de la santé
Mme Elizabeth CHOSSON	Botanique
Mlle Cécile CORBIERE	Biochimie
M. Eric DITTMAR	Biophysique
Mme Nathalie DOURMAP	Pharmacologie
Mlle Isabelle DUBUC	Pharmacologie
Mme Roseline DUCLÓS	Pharmacie galénique
M. Abdelhakim ELOMRI	Pharmacognosie
M. François ESTOUR	Chimie organique
M. Gilles GARGALA (MCU-PH)	Parasitologie
Mme Najla GHARBI	Chimie analytique
Mlle Marie-Laure GROULT	Botanique
M. Hervé HUE	Biophysique et mathématiques
Mme Laetitia LE GOFF	Parasitologie Immunologie
Mme Hong LU	Biologie
Mme Sabine MENAGER	Chimie organique
Mme Christelle MONTEIL	Toxicologie
M. Paul MULDER	Sciences du médicament
M. Mohamed SKIBA	Pharmacie galénique
Mme Malika SKIBA	Pharmacie galénique
Mme Christine THARASSE	Chimie thérapeutique
M. Rémi VARIN (MCU-PH)	Pharmacie hospitalière
M. Frédéric ZIEGLER	Biochimie

PROFESSEUR ASSOCIE

Mme Sandrine **PANCHOU**

Pharmacie officinale

PROFESSEUR CONTRACTUEL

Mme Elizabeth **DE PAOLIS**

Anglais

ATTACHES TEMPORAIRES D'ENSEIGNEMENT ET DE RECHERCHE

M. Mazim **MEKAOUI**

Chimie analytique

Mlle Virginie **OXARAN**

Microbiologie

LISTE DES RESPONSABLES DE DISCIPLINE

Melle Cécile BARBOT	Chimie générale et minérale
M. Thierry BESSON	Chimie thérapeutique
M. Roland CAPRON	Biophysique
M. Jean CHASTANG	Mathématiques
Mme Marie-Christine CONCE-CHEMTOB	Législation, économie de la santé
Mlle Elisabeth CHOSSON	Botanique
M. Jean-Jacques BONNET	Pharmacodynamie
Mme Isabelle DUBUS	Biochimie
M. Loïc FAVENNEC	Parasitologie
M. Michel GUERBET	Toxicologie
M. Olivier LAFONT	Chimie organique
Mme Isabelle LEROUX-NICOLLET	Physiologie
Mme Martine PESTEL-CARON	Microbiologie
Mme Elisabeth SEGUIN	Pharmacognosie
M. Mohamed SKIBA	Pharmacie galénique
M. Philippe VERITE	Chimie analytique

ENSEIGNANTS MONO-APPARTENANTS

MAITRES DE CONFERENCES

M. Sahil ADRIOUCH	Biochimie et biologie moléculaire (Unité Inserm 905)
Mme Gaëlle BOUGEARD-DENOYELLE	Biochimie et biologie moléculaire (URM 1079)
Mme Carine CLEREN	Neurosciences (Néovasc)
Mme Pascaline GAILDRAT	Génétique moléculaire humaine (URM 1079)
M. Antoine OUVRARD-PASCAUD	Physiologie (Unité INSERM 1076)
Mme Isabelle TOURNIER	Biochimie (UMR 1079)

PROFESSEUR DES UNIVERSITES

M. Serguei FETISSOV	Physiologie (Groupe ADEN)
Mme Su RUAN	Génie informatique

Par délibération en date du 3 mars 1967, la faculté a arrêté que les opinions émises dans les dissertations qui lui sont présentées doivent être considérées comme propres à leurs auteurs et qu'elle entend leur donner aucune approbation ni improbation.

Remerciements

A mon Maître, Monsieur le Professeur Marc Muraine

Vous m'avez accepté au sein de votre service, et en ce sens, je vous serai toujours reconnaissant. A vos côtés, j'ai pu m'imprégner de votre art. Votre rigueur clinique, votre calme en toute circonstance ainsi que votre talent chirurgical seront pour moi un modèle.

Vous me faites l'honneur de présider cette thèse,

Veillez trouver dans ces modestes lignes tout le respect que j'ai pour vous.

A mon Maître, Madame le Professeur Solange Milazzo

J'ai appris l'ophtalmologie à vos côtés et j'ai pu me rendre compte très rapidement de vos dons pédagogiques. Vos talents d'orateur, votre expérience ainsi que votre humour aiguisé m'ont à chaque fois épaté lors de vos cours.

Vous me faites l'honneur de siéger dans ce jury et de juger ce travail,

Veillez trouver ici l'expression de mon estime et de ma sincère reconnaissance.

A mon Maître, Madame le Professeur Martine Pestel-Caron

J'ai pu apprendre la bactériologie à vos côtés. L'infectiologie tient une part importante en ophtalmologie, et votre enseignement m'a été grandement bénéfique. Outre votre rigueur scientifique et vos connaissances abyssales des micro-organismes, j'ai particulièrement apprécié votre sens de la relation humaine.

Vous avez accepté de faire partie de ce jury et de juger ce travail,

Veillez trouver ici le témoignage de mon admiration et de ma reconnaissance.

Monsieur le Docteur Olivier Genevois

Cela fait cinq ans que je te côtoie. Et cela fait cinq ans que je me demande comment fais-tu pour être aussi doué au bloc, toujours de bonne humeur et une « machine » en consultation ?? Tu es au sommet de ton art et tu auras marqué de ton empreinte mon internat.

Tu as accepté de juger ce travail,

Trouve dans ces lignes l'expression de ma gratitude et de mon profond respect.

A Monsieur le Docteur Kamal SiAhmed

J'ai beaucoup appris à tes côtés. Tes conseils sont inestimables à mes yeux. Je te prends pour modèle et cela au-delà du cadre professionnel.

Tu as accepté de juger ce travail,

Sois assuré de toute ma reconnaissance et de ma sincère amitié.

A Monsieur le Docteur Alain Retout

Une fois n'est pas coutume, je me permets de te tutoyer pour que ces lignes aient plus de profondeur. Tu es le plus bel exemple de l'alliage entre compétence, expérience et bonne humeur. Quel est ton secret ?? Tu es une icône du service à bien des égards. Sois assuré de mon profond respect.

A Madame le Docteur Julie Gueudry

Pendant ces cinq années, j'ai appris à tes côtés une qualité fondamentale pour tout médecin : devant tout tableau clinique qui sort de l'ordinaire, savoir être méthodique et obstiné jusqu'à mettre la main sur le diagnostic. Merci d'avoir éclairé mes lacunes sur les ulcères cornéens, les inflammations et autres choroidites. Sois assurée de toute ma gratitude.

A Monsieur le Docteur Yamil Kasmi

Je serai ton assistant pour les deux prochaines années et je te suis très reconnaissant de la confiance que tu m'accordes. A tes côtés, nul doute que la transition se fera en douceur pour moi.

Je n'oublie pas les bons souvenirs de notre mission humanitaire au Maroc. Sache que je te porte en haute estime.

A ma regrettée mamie Fatima,

Tu aurais aimé le vivre à mes côtés... Je t'aime profondément. Repose en paix.

A ma mamie Rokaya,

Tu m'as toujours dit que j'étais ton petit-fils préféré... l'amour que tu me portes est plus que réciproque.

A ma maman et mon papa,

Je n'ai qu'une chose à dire : je vous aime énormément. J'espère être à la hauteur des valeurs que vous m'avez enseignées.

A Lina, Sofiane, Yassine, Nadia et Kamal

Merci pour tout le soutien que vous m'avez apporté. Vous m'êtes très chers.

A Florence, Flore, Estelle et Stéphane

Quels bons moments en votre compagnie ! Merci pour votre soutien de toute heure.

Une pensée particulière au regretté Stéphane : tu laisses un vide derrière toi... Repose en paix.

A mes amis : Issam, Faouzi, Reda, Yohan, MBark, Houcine, Nacim

En plus de 20 ans d'amitié, il y a matière à écrire des tomes et des tomes. Vous êtes plus que des amis pour moi. Nos souvenirs sont indélébiles. Je tiens énormément à vous et compte sur vous pour continuer à apporter du bonheur, de la joie et des fous rires dans ma vie.

A Hélène, Johann, Alix, Léna et Lucie

Restez comme vous êtes et revenez vite en région parisienne (vous nous manquez !)

Vous m'avez toujours soutenu et je vous en remercie infiniment.

A Olivier et Mathieu

Mes ex. co-internes devenus maintenant CCA et ... jeunes papas ! Vous avez tout pour vous pour être épanouis et je m'efforcerai de suivre votre cap. Soyez assurés de mon amitié.

A Mounir

Mounche pour les intimes ! Toujours disponible pour les avis (« mouniriens » pour la plupart !!), tu m'auras sauvé plus d'une fois en consultation. Merci pour tes conseils chirurgicaux. Sois assuré de mon amitié.

A Philippe

Tchatche pour les intimes ! Tu respire la sympathie. Ta modestie impose le respect. C'est promis tchache.... je ne ferai plus de rhexis « patatoïde » !! Sois assuré de mon amitié.

A David

Je prends le relais à Evreux. Mais tu as mis la barre très haute... J'ai passé 6 mois formidables avec toi. Tu as guidé mes premiers pas en phaco. Je te souhaite le meilleur. Sois assuré de mon estime et de mon amitié.

A Etienne

Tu as marqué le service par ta joie de vivre. A priori l'histoire continue à Mathilde... Je garde de bons souvenirs de notre mission au Maroc. Sois assuré de mon estime.

A mes co-internes

Hélène : Babibel la belle !! Je te souhaite le meilleur et bon courage pour ta thèse (11/07/13 c'est très proche !!)

Alex : Tu te rends compte... on a fait nos premiers pas dans le service ensemble totalement perdus en Cs et on se disait « on y arrivera jamais !!! ». Finalement plus de peur que de mal !!! Reste comme tu es : numéro 1 pour la fête !

Olivier : Je ne compte plus les fous rires que tu as provoqués chez tes auditeurs lors des staffs et autres réunions. Tu es « hors-normes » !! Bon courage pour ta thèse !

Perrine : Perrichoux pour les intimes ! La plus normande des corses.

Abdel : Monsieur IOVS !! Ta modestie impose le respect.

Alice : I hope for you the best ! Best regards.

Mickaël : Je milite pour que tu deviennes un interne rouennais!

Admir : La courbe de survie... j'te la dois !! Tu es le Mac Gyver du service ! A très bientôt sur Evreux !

Héla : Petite en taille mais grande par les qualités ! Merci pour ton soutien. « Je s'occupe de tout, tu t'occupes de rien !! » A très bientôt au CHIES d'Evreux.

Elodie : Ca Maringe pas la soupe, j'préfère le Potage !! Elodie Energizer !! Ton dynamisme me fascine ! A très bientôt sur Evreux !

Guillaume : guy guy pour les intimes ! Monsieur « sport » !

*

A toutes les équipes du service

Aux secrétaires : mille pardons pour les retards des CRH !

A l'équipe de consultation : un grand merci pour votre soutien.

A l'équipe d'hospitalisation : merci pour votre gentillesse.

Aux équipes du bloc : garder votre bonne humeur.

Enfin à Audrey

Tu auras été co-auteur pour cette thèse : tout le travail de mise en page te revient de droit ! Merci pour ta patience !!

A ta phrase préférée : « mais Badre... tu sais très bien que j'te connais par cœur » ; j'te réponds par ma phrase « préférée » : « ce que je ne dis pas, j'le pense très fort ! » !!!

LISTE DES ABREVIATIONS

AV : acuité visuelle

D : dioptrie

ECR : érosion cornéenne récidivante

ES : équivalent sphérique

HRT : Heidelberg Retina Tomograph

MAVC : meilleure acuité visuelle corrigée

OCT : Optical Coherence Tomography

PKR : Photokératectomie réfractive

PKT : Photokératectomie thérapeutique

TABLE DES MATIERES

INTRODUCTION	1
RAPPELS	2
1. Rappels anatomique et histologique de la cornée	2
1.1. Le film lacrymal	3
1.2. L'épithélium cornéen	4
1.3. La membrane de Bowman	7
1.4. Ultrastructure de la jonction épithélium-membrane basale-couche de Bowman	7
1.5. Le stroma	8
1.6. L'endothélium	9
1.7. L'innervation cornéenne	9
2. Les érosions cornéennes récidivantes	10
2.1 Historique	10
2.2 Approche clinique	11
2.3 Pathogénie	12
a. Dans le cas des ECR post-traumatiques	12
b. Dans les cas des ECR liées à une dystrophie de la membrane basale épithéliale (dystrophie microkystique de Cogan)	13
2.4 Les causes des ECR	14
a. Les érosions épithéliales récidivantes post-traumatiques	14
b. La dystrophie de Messman	14
c. La dystrophie de Lisch	15
d. La dystrophie microkystique de Cogan	15
Historique	15
Epidémiologie	16
Physiopathologie	16
Clinique	17
Apports de la microscopie confocale pour le diagnostic de la dystrophie de Cogan	20
e. Dystrophie de Reis-Buckler	21
f. Dystrophie granulaire	22
g. Dystrophie grillagée	22
h. Dystrophie maculaire	23
2.5 Diagnostics différentiels	23
2.6 Prise en charge des ECR	24
Traitements conservateurs	24
a. Traitements topiques et systémiques	24
b. Sérum autologue	24
c. Les lentilles souples thérapeutiques	25
Traitements chirurgicaux	25
a. Kératectomie superficielle (débridement épithélial)	25
b. Microponctions du stroma antérieur à l'aiguille	26
c. Microponctions stromales au laser Nd : YAG	27
d. Polissage de la couche de Bowman par le polisseur diamant	27
e. Photo-kératectomie thérapeutique	28
3. La photo-kératectomie thérapeutique par laser Excimer	28
3.1 Rappels sur le laser Excimer	28
a. Caractéristiques du rayonnement laser à excimer	29

b.	Effets cornéens du laser _____	30
c.	Intérêt du laser pour le traitement cornéen de surface _____	30
3.2	La PKT _____	31
a.	Les indications de la PKT _____	31
b.	PTK diffuse après débridement épithélial (technique usuelle) _____	31
c.	Variantes de la technique usuelle (mode opératoire, avantages, limites) _____	32
d.	Les complications et effets secondaires de la PKT _____	34
OBJECTIFS DE NOTRE ETUDE _____		37
1.	Objectif principal _____	37
2.	Objectifs secondaires _____	37
MATERIEL ET METHODES _____		38
1.	Matériel _____	38
1.1.	Type d'étude _____	38
1.2.	Critères d'inclusion et d'exclusion _____	38
a.	Critères d'inclusion _____	38
b.	Critères d'exclusion _____	38
1.3.	Recueil des données _____	39
a.	Caractéristiques de la population _____	39
b.	Etiologies _____	39
c.	Symptômes ayant motivé la PKT _____	39
d.	Fréquence des symptômes douloureux avant laser _____	40
e.	Durée des symptômes avant le laser _____	40
f.	Nombre de premières récurrences après le laser _____	40
g.	Délai écoulé entre la PKT et la première récurrence _____	40
h.	Symptômes des patients actuels _____	40
i.	L'instillation actuelle de collyres mouillants _____	40
j.	Satisfaction globale par le laser _____	41
k.	Résultats visuels _____	41
2.	Méthodes _____	41
2.1	Technique opératoire _____	41
2.2	Statistiques _____	44
RESULTATS _____		46
1.	Population _____	46
2.	Les symptômes avant le laser _____	47
3.	Les symptômes après le laser _____	49
4.	Résultats visuels _____	53
5.	Résultats réfractifs _____	54
L'équivalent sphérique _____	54	
Le cylindre _____	55	
6.	Les résultats des yeux non inclus dans l'étude statistique _____	55
DISCUSSION _____		57
1.	Nos résultats _____	57

1.1.	Résultats de la PKT sur les symptômes initiaux _____	57
1.2.	La survenue des récives _____	58
1.3.	Les résultats visuels et réfractifs _____	60
a.	Résultats visuels _____	60
b.	Résultats réfractifs _____	61
	Hypermétropisation _____	61
	Résultats sur le cylindre _____	62
1.4.	Complications de la PKT _____	63
2.	Pourquoi avons-nous choisi cette technique ? _____	64
3.	Pourquoi la PKT est-elle efficace dans les ECR? _____	64
4.	Perspectives d'avenir _____	66
	CONCLUSION _____	67
	REFERENCES BIBLIOGRAPHIQUES _____	68
	REFERENCES ICONOGRAPHIQUES _____	80

INTRODUCTION

Les érosions cornéennes récidivantes (ECR) sont connues depuis plus d'un siècle. Elles représentent une situation non rare de consultation en ophtalmologie. Elles peuvent être classées comme étant d'origine dystrophique lorsqu'elles sont causées par une dystrophie de la membrane basale épithéliale, post-traumatiques quand elles surviennent dans les suites d'un traumatisme de l'épithélium cornéen, ou encore idiopathiques si aucune dystrophie ni traumatisme n'ont pu être mis en évidence.

Cliniquement, les patients présentent des épisodes récurrents associant douleur, photophobie, larmolement et rougeur oculaire, survenant typiquement la nuit ou le matin au réveil. L'examen à la lampe à fente retrouve un épithélium peu adhérent et érodé.

Le traitement du syndrome d'érosion cornéenne récidivante comporte toujours des mesures simples, conservatives, le plus souvent suffisantes. Pour certains cas rebelles, un traitement plus agressif est nécessaire.

La photokératectomie thérapeutique (PKT) représente actuellement l'alternative la plus populaire. L'utilisation de la PTK dans les ECR donne des taux de réussite de 70 % à 100 % selon les auteurs [87-98]. Son évaluation à court terme a été le sujet de plusieurs études dans la littérature, mais ses résultats à long terme n'ont fait l'objet que de peu de travaux.

Nous rapportons dans ce travail les résultats à long terme de la PKT dans les ECR post-traumatiques et celles liées à la dystrophie de Cogan.

Après des rappels sur l'anatomie de la cornée, sur les ECR, ainsi que sur la PKT, nous présenterons nos résultats puis notre discussion en les confrontant à ceux trouvés dans la littérature.

1. Rappels anatomique et histologique de la cornée

La cornée est le prolongement antérieur de la tunique externe de l'œil appelée sclérotique. Elle représente un hublot transparent, épais de 530 à 550 μm en son centre, et assurant avec une puissance dioptrique moyenne de +43,5 dioptries (D) les deux tiers du pouvoir réfractif du globe oculaire.

Sa transparence correspond à une fonction complexe sous tendue par de nombreux facteurs :

- La qualité du film lacrymal et la régularité de la surface épithéliale.
- Le métabolisme assuré par trois types de cellules : épithéliales, endothéliales et fibroblastiques (kératocytes).
- L'absence de vascularisation.
- La régulation de l'hydratation stromale par la pompe endothéliale.

La cornée est composée de cinq couches (figure 1) : l'épithélium en relation étroite avec le film lacrymal, la couche de Bowman, le stroma, la membrane de Descemet et l'endothélium [1].



Figure 1 : Coupe histologique de la cornée

1.1. Le film lacrymal

Pour prévenir les dommages à l'épithélium de la cornée, celui-ci doit être gardé humide par l'entremise du film lacrymal. Le film lacrymal est composé de trois couches :

- une couche lipidique superficielle de 0,1 μm d'épaisseur sécrétée par les glandes sébacées de Meibomius, de Zeiss et de Moll. Cette couche a pour fonction de limiter l'évaporation des larmes.
- une couche intermédiaire aqueuse de 7 μm d'épaisseur provenant des glandes lacrymales principales et accessoires.
- une couche profonde mucinique de 0,05 μm d'épaisseur sécrétée par les glandes caliciformes de l'épithélium conjonctival et par les glandes de Henlé.

Le film lacrymal est ancré à l'épithélium sous-jacent par le biais des microvillosités de la surface apicale des cellules épithéliales (figure 2).

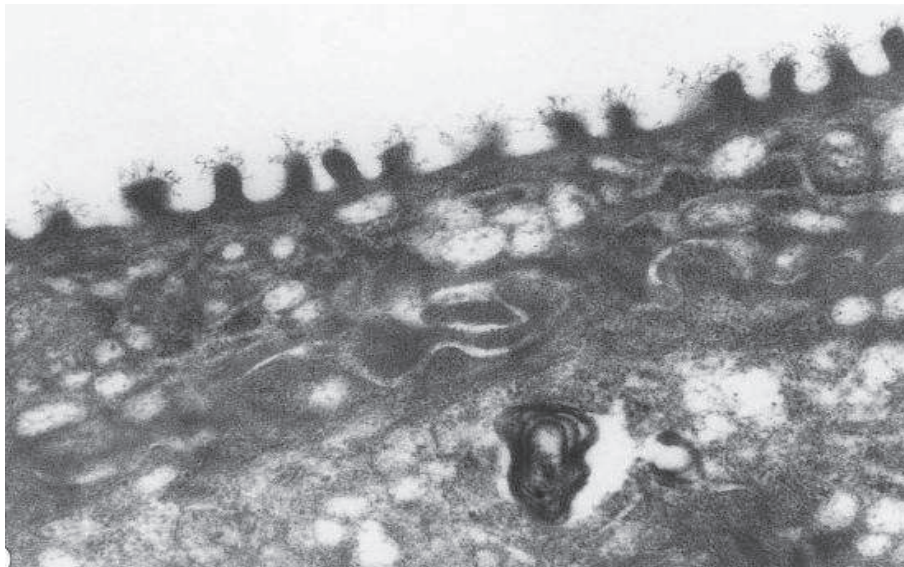


Figure 2 : Microvillosités épithéliales vues en microscopie électronique

Il joue de multiples rôles : lubrifiant, réfractif, trophique et anti-microbien.

1.2. L'épithélium cornéen

La cornée possède un épithélium pavimenteux stratifié non-kératinisé. Cet épithélium est épais d'environ 50 μm et représente environ 10 % de l'épaisseur de la cornée. Celle-ci est constante sur toute la surface cornéenne. Son premier rôle, en collaboration avec l'épithélium conjonctival, est d'assurer un système de bio-défense à l'œil [2,3].

L'épithélium cornéen est composé de six à sept couches cellulaires composées de trois types cellulaires (figure 3):

- 3 à 4 couches de cellules superficielles squameuses (*surface cells*) étroitement liées au film lacrymal par leurs villosités.
- 2 à 3 couches de cellules intermédiaires (*wing cells*).
- Une couche unique de cellules basales (*columnar cells*) adhérentes à la membrane basale.

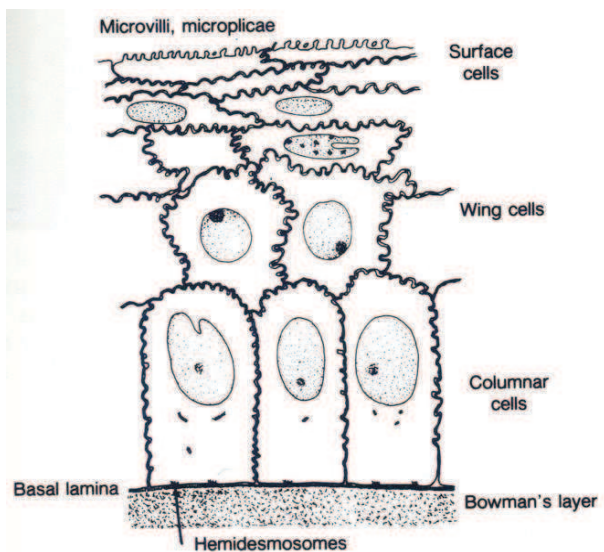


Figure 3 : Représentation schématique des différentes couches cellulaires de l'épithélium

Le renouvellement cellulaire épithélial est permanent pour assurer son intégrité face aux différentes agressions extérieures (rayonnement ultraviolet, hypoxie, stress mécanique) [4-7]. Le mouvement centripète des cellules épithéliales à partir des cellules souches limbiques a été démontré [8-11], tout comme le fait que seules les cellules basales sont capables de proliférer [12]. Le cycle cellulaire peut être résumé comme étant une migration et une différenciation progressives des cellules épithéliales vers la surface à partir des cellules basales, leur élimination dans les larmes se faisant par desquamation.

Ce processus prend entre 7 et 14 jours [12]. Il existe un équilibre permanent entre le mouvement cellulaire centripète à partir des cellules souches limbiques, la différenciation des cellules basales en cellules intermédiaires puis superficielles, et la desquamation des cellules superficielles [13].

Les interactions cellule-cellule et cellule-matrice extracellulaire sont primordiales pour maintenir la structure stratifiée de l'épithélium et ses rôles physiologiques [14]. Le rôle le plus important de l'épithélium est de servir de barrière aux différents stimuli externes. La présence de complexes jonctionnels entre cellules épithéliales adjacentes empêche le passage d'agents pathogènes aux couches cornéennes plus profondes. La cohésion du tissu épithélial est assurée par différentes jonctions intercellulaires :

- Les jonctions serrées (« tight junctions » ou zonula occludens) lient solidement les cellules épithéliales les unes aux autres. Elles sont surtout retrouvées au niveau des cellules épithéliales superficielles. Leur rôle est de maintenir l'étanchéité de la barrière épithéliale (figures 4 et 6).
- Les desmosomes sont retrouvés dans toutes les couches épithéliales.
- Les Gap-jonctions sont présentes uniquement au niveau des cellules intermédiaires et basales. Elles permettent le passage de petites molécules messagers entre cellules.
- Les hémi-desmosomes (zonula adherens) se trouvent au niveau de la face basale des cellules basales. Ils permettent un ancrage solide des cellules sur leur membrane basale (figure 5).

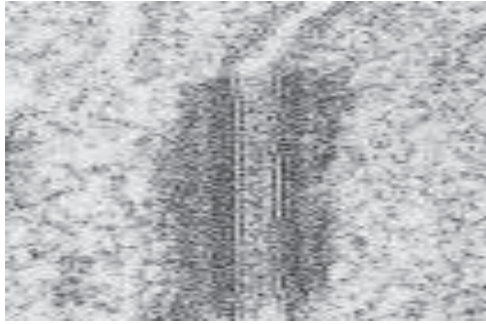


Figure 4 : Tight-junctions inter-cellulaires

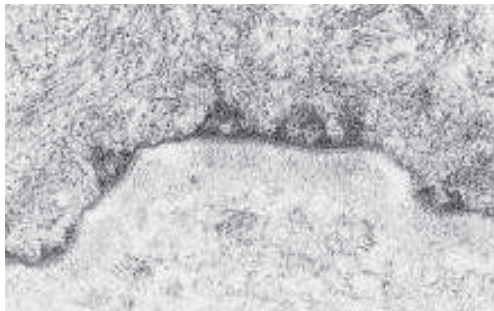


Figure 5 : Hémi-desmosomes entre les cellules basales et la membrane basale

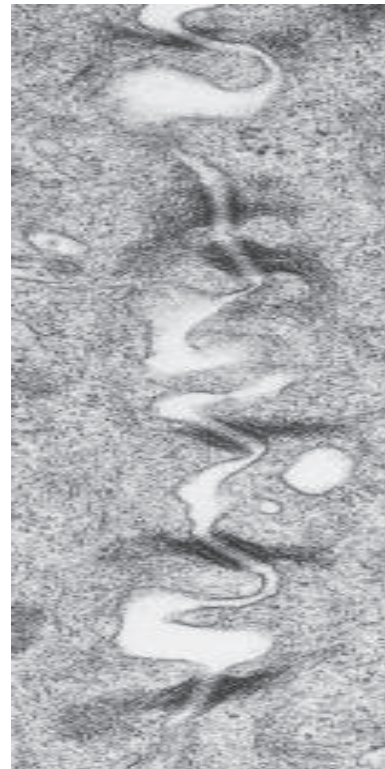

Figure 6 : Inter-digitations et jonctions serrées entre les cellules épithéliales

Pour assurer sa fonction de barrière, l'épithélium doit être capable de se régénérer rapidement après toute agression. La cicatrisation épithéliale comprend trois phases :

- La migration des cellules épithéliales, assurée par la fibronectine (matrice extracellulaire) [15]
- Puis la prolifération cellulaire, médiée par différents facteurs de croissance comme l'EGF (Epidermal Growth Factor) [16] et le FGF (Fibroblast Growth Factor) [16], ainsi que par de multiples interleukines (principalement les interleukines 1 et 6) [17]
- Enfin la différenciation cellulaire sous l'effet du TGF (Transforming Growth Factor) [18]

Ce mécanisme efficace et rapide permet une restauration de l'intégrité épithéliale en quelques jours.

L'épithélium cornéen repose sur sa membrane basale. Il s'agit d'une fine couche composée de collagène de type 4. Elle est produite par les cellules épithéliales basales.

1.3. La membrane de Bowman

La membrane de Bowman est une composante acellulaire du stroma antérieur de 10 à 14 μm d'épaisseur. Elle est localisée sous la membrane basale de l'épithélium. Elle est constituée de fibres de collagène (essentiellement de type 1 et 3) non-alignées et réparties dans une substance fondamentale muco-protéique. Elle n'est pas régénérée après une blessure, et toute lésion traumatique ou chirurgicale est définitive. Son rôle physiologique est encore mystérieux.

1.4. Ultrastructure de la jonction épithélium-membrane basale-couche de Bowman

Les cellules épithéliales basales sont ancrées dans la membrane basale par le biais des hémi-desmosomes. Chaque cellule en produit plusieurs à sa face basale. Ceux-ci sont solidement liés aux réseaux de collagène sous-jacents (de type 4 de la membrane basale, et de type 1 de la couche de Bowman).

La membrane basale est étroitement liée à la couche de Bowman par de multiples plaques d'ancrage reliées entre elles par un réseau de collagène de type 7 [19,20].

Tout défaut d'adhésion à quelque étage que ce soit donnera lieu à la présence de kératalgies récidivantes.

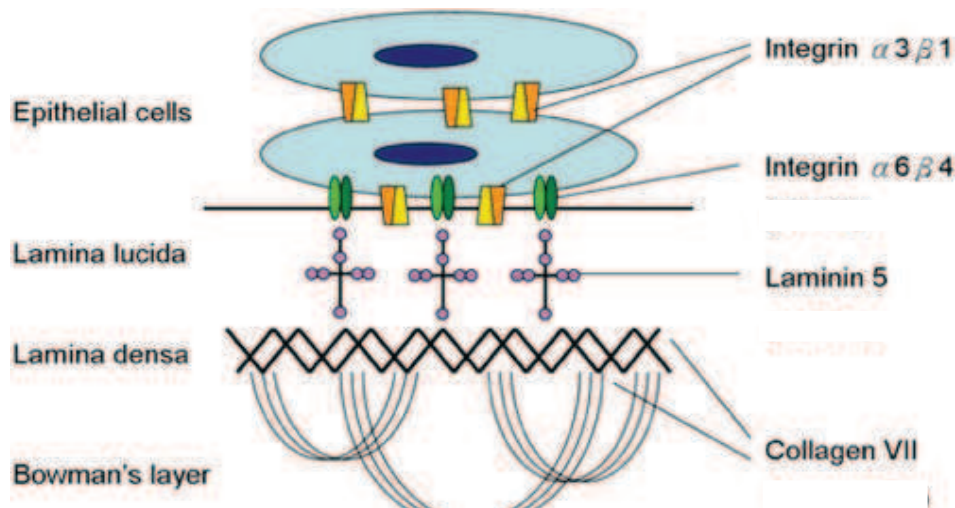


Figure 7 : Schématisation du complexe « cellules basales – membrane basale – couche de Bowman »

1.5. Le stroma

Situé entre l'endothélium et l'épithélium, le stroma constitue environ 90 % de l'épaisseur de la cornée. Il se compose majoritairement de collagène. Les fibres de collagène sont alignées en lamelles et chaque lamelle est empilée sur la suivante de façon perpendiculaire [21-30]. Cet arrangement des lamelles de collagène permet une bonne transparence de la cornée et une résistance mécanique à la pression intraoculaire. Les kératocytes peuplant le stroma se retrouvent éparpillés entre les lamelles de collagène. Ils sont normalement quiescents et synthétisent le collagène à un taux très lent. Malgré leur faible densité cellulaire, ils forment un réseau complexe connecté par des extensions cytoplasmiques [31]. En situation de blessure au stroma, les kératocytes quiescents sont activés en fibroblastes [32]. Ces fibroblastes synthétisent une nouvelle matrice extracellulaire (MEC), de composition et d'organisation structurelle différentes de celles du stroma normal [32]. Tous ces facteurs contribuent à la formation de cicatrices opaques, fréquentes dans les cas de blessures du stroma.

1.6. L'endothélium

L'endothélium se situe sur la face postérieure de la cornée. Il est constitué d'une monocouche de cellules aplaties de 5µm d'épaisseur. Les cellules sont de forme hexagonale le plus souvent et forment un pavé qui repose sur leur membrane basale, la membrane de Descemet. La densité cellulaire endothéliale est d'environ 3000 cellules/mm² chez le jeune adulte. Les cellules endothéliales n'étant pas douées de pouvoir de prolifération, cette densité décroît physiologiquement et très progressivement avec l'âge [33].

La fonction de l'endothélium est de déshydrater le stroma cornéen afin d'assurer la transparence cornéenne. Les cellules endothéliales présentent au niveau de leur membrane cytoplasmique des échangeurs ioniques (pompes Na⁺/K⁺ ATP-dépendantes, échangeur Na⁺/H⁺) qui créent un gradient osmotique de Na⁺ entre l'humeur aqueuse (143 mEq/L) et le stroma (134 mEq/L). Ce gradient chasse l'eau du stroma vers l'humeur aqueuse. Les cellules endothéliales métabolisent également le dioxyde de carbone (CO₂) et l'eau par l'anhydrase carbonique donnant des ions bicarbonates (HCO₃⁻). Ces ions sont expulsés par pompe vers l'humeur aqueuse, entraînant un flux hydrique dans le même sens. Cette pompe endothéliale n'est possible que si le seuil de densité cellulaire est suffisant. Classiquement, on considère qu'en dessous de 500 cellules/mm², il y a décompensation endothéliale et un œdème stromal se met en place faisant chuter l'acuité visuelle.

1.7. L'innervation cornéenne

La cornée est le tissu périphérique le plus richement innervé de l'organisme. Sa densité nerveuse est 300 à 600 fois plus élevée que la peau. Cette innervation sensitive est assurée par la branche ophtalmique afférente du ganglion trigéminal par l'intermédiaire des nerfs ciliaires longs. L'épithélium reçoit une riche innervation sous forme de branches terminales issues du plexus sous-épithélial stromal antérieur. Celles-ci se ramifient en branches horizontales et en réseau dense de branches verticales se dirigeant perpendiculairement vers la surface cornéenne. Ces fibres perdent leurs cellules de Schwann dès leur passage dans l'épithélium, puis s'insinuent entre les cellules épithéliales et se distribuent à toutes

les couches cellulaires intermédiaires (leur nombre étant plus restreint au niveau des assises basales et superficielles).

2. Les érosions cornéennes récidivantes

Les ECR sont une pathologie chronique de l'épithélium cornéen faite d'une répétition soudaine de douleur oculaire, typiquement la nuit ou le matin au réveil. Le tableau clinique est celui d'une désépithélialisation, et associe douleur et rougeur oculaires, photophobie et larmoiement. L'intensité des symptômes ainsi que leur durée varient d'un individu à l'autre en fonction de l'étiologie causale. Classiquement, la classification causale des ECR reconnaît trois groupes : les ECR post-traumatiques, celles qui s'intègrent dans le cadre d'une dystrophie cornéenne antérieure et celles qui sont idiopathiques (où aucune cause n'a pu être définie).

Dans la majorité des cas des ECR, l'épisode aigu est géré par des traitements conservateurs (agents mouillants, cycloplégique, lentille thérapeutique). Certains cas rebelles nécessitent cependant un traitement alternatif.

2.1 Historique

Les ECR ont été identifiées comme une maladie à part entière depuis plus d'un siècle. Hansen [34] fut le premier à en publier un cas en 1872. Il nomma ce syndrome « kératite vésiculaire douloureuse et intermittente ». Von Arlt rapporta un cas similaire deux ans plus tard [35]. Tous deux avaient remarqué un antécédent de traumatisme cornéen. Vogt [98] établit en 1921 le lien entre les ECR et l'aspect biomicroscopique associant nodules sous-épithéliaux, irrégularités épithéliales et œdème cornéen localisé. Stood [36] en 1901 fut le premier à évoquer l'idée qu'un épithélium traumatisé était inapte à redevenir stable, sans pouvoir en préciser la raison.

2.2 Approche clinique

Les ECR surviennent de manière spontanée, à la suite d'un traumatisme ou dans le cadre d'une dystrophie cornéenne antérieure. La symptomatologie est pathognomonique. Le patient décrit une gêne et une sensation de corps étranger après l'ouverture des yeux, le plus souvent le matin au réveil, avec une évolution douloureuse et l'apparition d'une photophobie et de larmoiements intenses. Les douleurs commencent toujours la nuit ou le matin. Certains auteurs ont avancé l'idée que la rupture de l'épithélium cornéen serait favorisée par l'ouverture palpébrale et par les mouvements oculaires rapides de la phase profonde du sommeil paradoxal [37-39].

Chandler [40] en 1945 divisa les ECR en deux entités cliniques selon l'intensité des symptômes : les érosions dites « microformes » et les érosions « macroformes ». Les érosions microformes sont moins intenses, les crises pouvant ne durer que quelques heures mais avec une récurrence des symptômes plus importante (parfois toutes les nuits ou tous les matins) [41]. Les érosions macroformes (figures 8 et 9) sont beaucoup plus bruyantes avec une fréquence de récurrence moindre mais une durée des symptômes plus longue, pouvant atteindre plusieurs semaines [39]. Ces deux entités se distinguent également par leur cause : les microformes sont le plus souvent spontanées ou associées à une dystrophie de la membrane basale épithéliale, tandis que les macroformes ont souvent une origine traumatique [40].

Le diagnostic d'ECR repose sur des critères majeurs : un antécédent de traumatisme cornéen (très souvent minime comme un coup d'ongle ou un corps étranger cornéen superficiel), des épisodes douloureux récurrents au réveil et une instabilité épithéliale. La labilité épithéliale peut être manifeste (érosion macroforme) mais il faut savoir la rechercher par un test à la microponge dans les formes frustes (figure 10) [37]. Des signes de dystrophie épithéliale ou de dystrophie de la membrane basale doivent aussi être attentivement recherchés en rétro-illumination, au niveau des deux yeux, avec les pupilles dilatées.

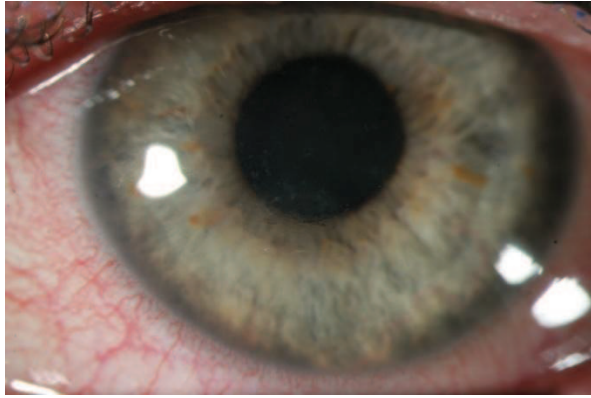


Figure 8 : Image en lampe à fente d'une érosion cornéenne en cornée inférieure

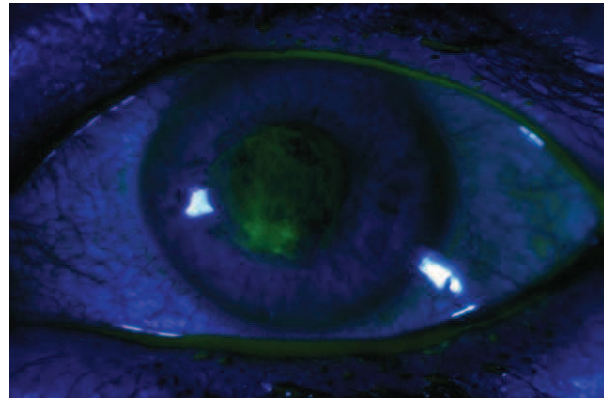


Figure 9 : Image en lampe à fente après instillation de fluorescéine

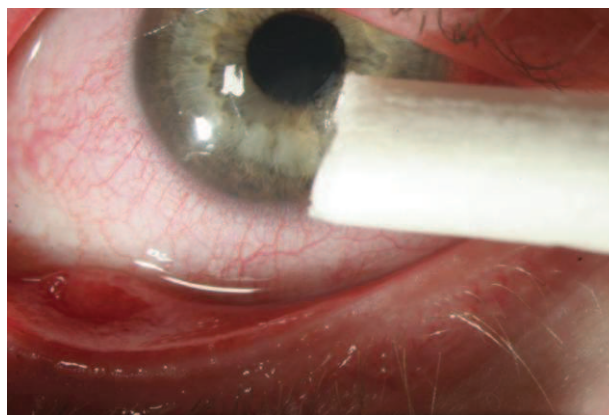


Figure 10 : Test au cigare confirmant l'instabilité épithéliale

2.3 Pathogénie

Les ECR ont des présentations cliniques sensiblement différentes selon leur cause. Sur le plan histopathologique, les observations ultra-structurales de la jonction « épithélium-membrane basale-lame de Bowman » sont également différentes selon la cause. La totalité des patients que nous avons inclus dans notre étude présentait soit des ECR post-traumatiques, soit des ECR liée à la dystrophie de Cogan ; nous n'exposons la pathogénie que de ces deux entités.

a. Dans le cas des ECR post-traumatiques

La cause supposée des ECR post-traumatiques serait une incapacité des cellules épithéliales blessées à reformer des adhésions solides et stables dans le temps avec leur membrane basale.

Ying-Ting Chen et coll. [42] montrent, par une étude immuno-histochimique et par microscopie électronique réalisée sur des cornées de patients décédés ayant présenté des ECR post-traumatiques, un défaut segmentaire des fibrilles de collagène de type 7 au niveau de la lamina densa de la membrane basale.

Garrana et Afonso [43,44] montrent une augmentation de l'activité des métalloprotéinases matricielles lacrymales (MMP 2 et MMP 9). Ces enzymes ont comme substrat majoritaire le collagène de type 7. Ces observations trouvent écho dans l'efficacité modérée des inhibiteurs de MMP pour diminuer la fréquence des crises de kératalgies récidivantes [45].

Hope-Ross et coll. [41] ont observé une incidence plus grande de dysfonctionnement meibomien chez les patients présentant des ECR récalcitrantes. Ils ont également observé que les érosions avaient préférentiellement lieu sur le tiers inférieur de la cornée, souvent à distance du lieu du traumatisme initial. Il est à noter qu'il s'agit de la partie cornéenne la plus en contact avec les larmes. Chez ces patients la colonisation palpébrale par le *Staphylococcus epidermidis* serait à l'origine d'une production accrue de lipases bactériennes dans les larmes. Ces lipases dégradent les sécrétions meibomiennes et augmentent considérablement la concentration lacrymale en acides gras. Ces acides gras interféreraient avec le mécanisme de cicatrisation épithéliale donnant lieu à la formation d'hémi-desmosomes non matures et à des complexes jonctionnels incomplets [46-48].

La cause de la labilité épithéliale post-traumatique n'est donc pas encore clairement établie mais il semblerait que le mécanisme repose sur une dégradation du collagène de type 7. La perte d'adhésion serait ainsi localisée entre la lame basale et la couche de Bowman.

b. Dans les cas des ECR liées à une dystrophie de la membrane basale épithéliale (dystrophie microkystique de Cogan)

La physiopathologie est détaillée dans le chapitre consacré à la dystrophie de Cogan.

2.4 Les causes des ECR

Les ECR peuvent être primitives ou secondaires. Lorsqu'elles sont primitives, la dystrophie peut être strictement épithéliale (dystrophie de Messman, dystrophie de Lisch), intéresser la membrane basale épithéliale (dystrophie microkystique de Cogan), intéresser la couche de Bowman (dystrophie de Reis-Buckler), être stromale (dystrophie grillagée, dystrophie stromale maculaire, dystrophie granulaire) ou encore concerner l'endothélium (dystrophie de Fuchs). Les ECR peuvent être secondaires (dégénérescence épithéliale, traumatisme épithélial, pathologies des paupières, post chirurgie réfractive par LASIK, diabète). Les traumatismes et la dystrophie de Cogan sont de loin les causes les plus fréquentes des ECR [49].

a. Les érosions épithéliales récidivantes post-traumatiques

Elles surviennent dans les suites d'un traumatisme cornéen minime (souvent un coup d'ongle ou une blessure par branche d'arbre). Le délai entre le traumatisme initial et la survenue spontanée d'érosion épithéliale est variable entre quelques jours à plusieurs années. Les crises sont souvent franches et s'intègrent dans le cadre de macroformes [37-39]. Ces patients doivent être examinés de façon attentive en biomicroscopie à la recherche de signes de dystrophie microkystique.

b. La dystrophie de Messman

C'est une dystrophie épithéliale pure. Elle est très rare. Elle se transmet sur le mode autosomique dominant. Elle se caractérise par la présence de façon bilatérale et symétrique d'une myriade de vésicules épithéliales dans la zone interpalébrale de la cornée (figure 11). Ces vésicules sont parfaitement reconnaissables en rétro-illumination. Elles sont de même taille et de même forme, et augmentent en nombre et en densité avec l'âge. Elles seraient dues à une mutation de la kératine cornéenne [50]. En histologie, la dystrophie de Messman se caractérise par la présence de kystes intra-épithéliaux associés à une désorganisation diffuse de l'épithélium et à un épaississement irrégulier de la membrane basale.

Elle est le plus souvent asymptomatique avec une acuité visuelle conservée mais peut donner des épisodes de kératalgies récidivantes.




Figure 11 : Aspect en lampe à fente des vésicules intra-épithéliales

c. La dystrophie de Lisch

Elle a été décrite en 1983 [51]. Elle associe une kératopathie en bandelette et des microkystes épithéliaux [52]. L'acuité visuelle peut chuter si l'axe optique est touché. Les ECR sont possibles mais non fréquentes.

d. La dystrophie microkystique de Cogan

Historique

Cogan et coll. [53] furent les premiers à en décrire l'aspect sous forme d'opacités kystiques grisâtres, de formes variées mais n'excédant pas 0,5 μm de diamètre qu'ils nommèrent « dots » (points). Ils remarquèrent que ces lésions changeaient de taille, de localisation et en nombre en fonction du temps.

L'aspect en carte de géographie (« map-like change ») autour de ces micro-kystes a été décrit en 1965 par Guerry [54]. Il s'agit de zones irrégulières, à peine visibles, grisâtres, en carte de géographie et séparées par des espaces clairs.

Vogt [55] avait bien avant relevé l'aspect en empreintes digitales (« finger-print ») dans son atlas de 1930.

Epidémiologie

La dystrophie de Cogan est la plus fréquente des dystrophies cornéennes antérieures. Sa prévalence n'est cependant pas bien définie : Guerry [56] la considérait comme étant une pathologie rare et chiffrait sa prévalence à 1/4 000, tandis que Laibson [57] retrouvait une prévalence dans la population générale de 6 %.

Reidy et coll. [39] examinèrent de façon rétrospective 104 patients ayant consulté pour ECR : 49 patients (47 %) avaient des antécédents traumatiques, 30 patients (29 %) étaient atteints de dystrophie de Cogan et 25 patients (17 %) avaient une association de dystrophie (signes biomicroscopiques) et d'antécédents traumatiques. La dystrophie de Cogan serait donc la deuxième cause des ECR, juste derrière les traumatismes.

Il n'a pas été mis en évidence de caractère héréditaire. Il est à noter que des cas familiaux ont été rapportés sans qu'on ait pu identifier le gène causal.

Physiopathologie

Rodrigues et coll. [58] puis Cogan et coll. [59] furent les premiers à en décrire les anomalies histologiques. La théorie la plus communément admise [60] est résumée sur la figure 12 :

- Les cellules épithéliales produisent une membrane basale anormale multi-lamellaire ayant deux localisations : normale (1) et intra-épithéliale (2)
- Avec l'épaississement de la membrane basale, la migration physiologique des cellules épithéliales vers la surface se bloque

- Les cellules trappées dégénèrent pour former des microkystes intra-épithéliaux (3) qui migrent lentement vers la surface puis s'affaissent (4)

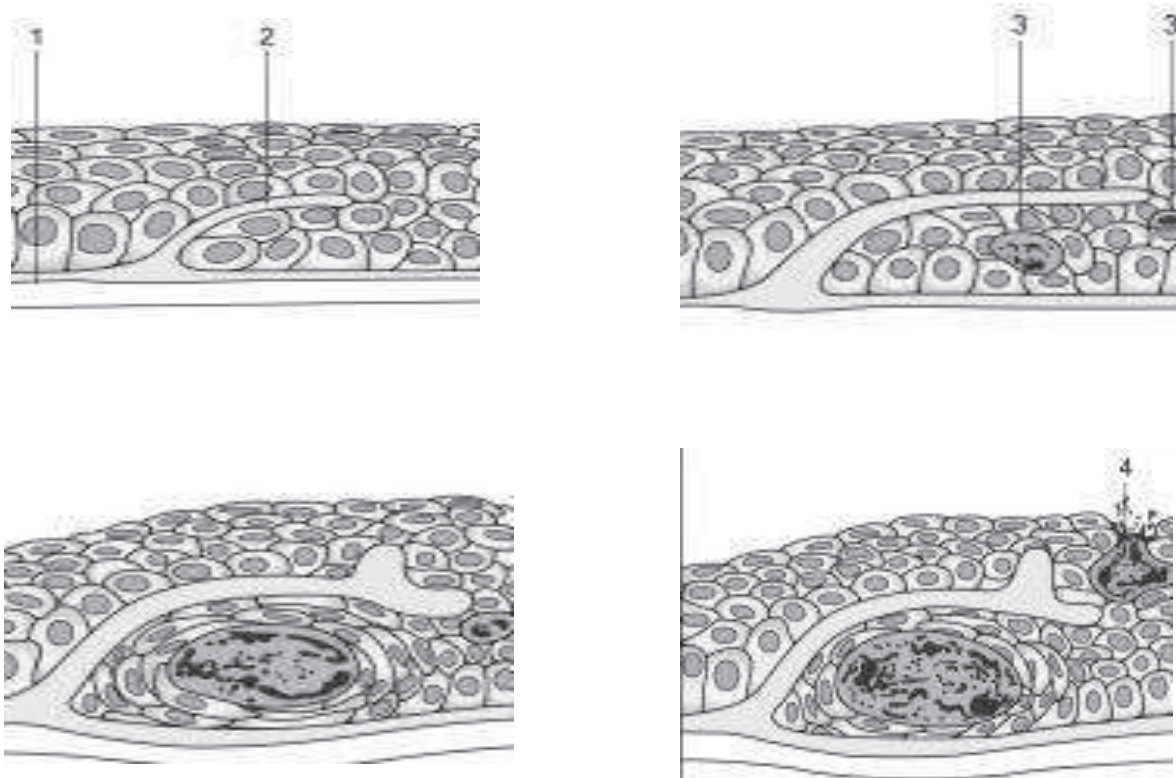


Figure 12 : Représentation schématique de la physiopathologie de la dystrophie de Cogan

Incapable de former ses propres héli-desmosomes et fibrilles d'ancrage, l'épithélium présente des épisodes récurrents de « dysadhésion » pouvant être infra-cliniques ou symptomatiques.

Clinique

Signes fonctionnels

La dystrophie microkystique de Cogan est le plus souvent asymptomatique, et de découverte fortuite lors d'un examen à la lampe à fente [60].

Lorsqu'elle est symptomatique, les patients décrivent essentiellement deux symptômes :

- des ECR, le plus souvent modérées (microformes), ne durant souvent que quelques heures, responsables d'irritation, de photophobie et de sensation de corps étranger.
- une sensation de flou visuel (plus rare) qui est due à un astigmatisme irrégulier (déformation de la surface épithéliale par les lésions et par l'instabilité du film lacrymal en regard de ces lésions).

Signes physiques

La localisation préférentielle des lésions est la cornée inférieure, de 4h à 8h. Cette zone est la plus exposée au monde extérieur [61]. L'examen à la lampe à fente permet de retrouver :

- des images en carte de géographie [62] (« maps ») correspondant à des aires bien circonscrites d'épaississements visibles de la membrane basale épithéliale. L'aspect biomicroscopique de la lésion comprend une partie centrale en verre dépoli, relativement claire, et l'existence de bords d'aspect surélevé (figure 13). Ces lésions peuvent occuper jusqu'à la moitié de la surface cornéenne.

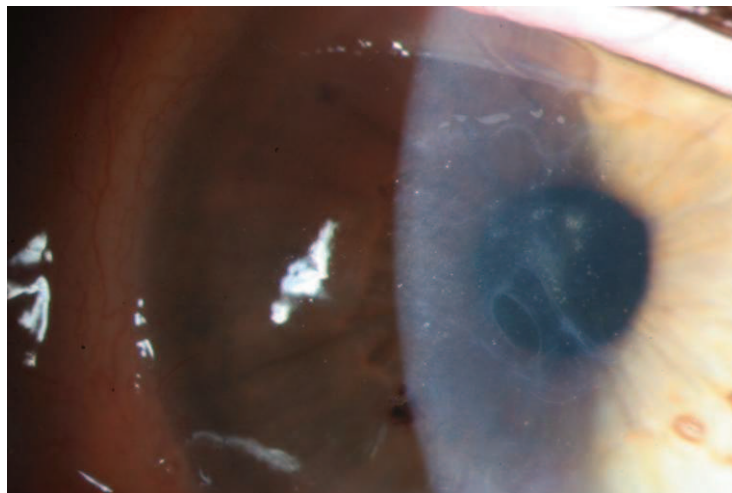
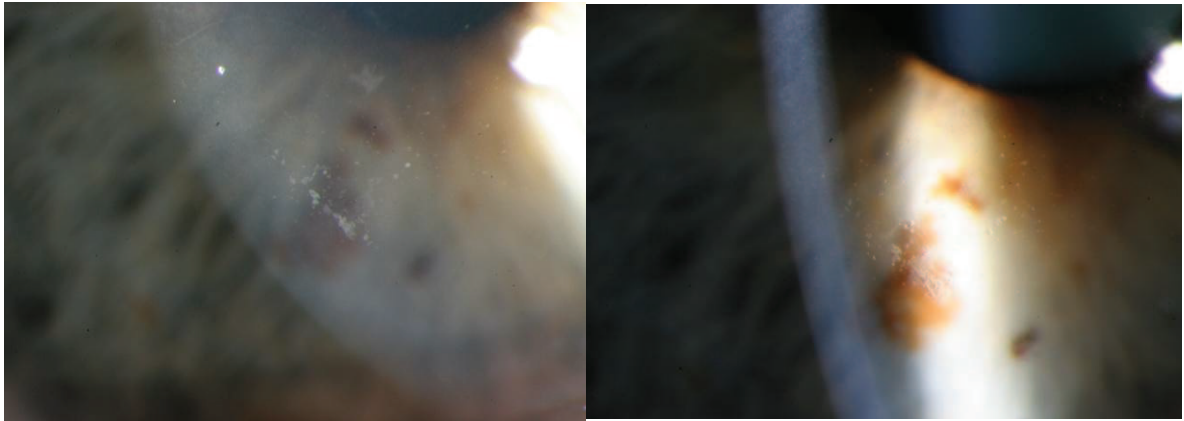


Figure 13 : Aspect biomicroscopique en carte de géographie

- des microkystes [57] (« dots ») intra-épithéliaux visibles sous forme d'opacités grisâtres arrondies, dites « améboïdes », plus ou moins larges, à bords nets, et de taille moyenne ne dépassant pas 1 mm de diamètre (figures 14 et 15).



**Figures 14 et 15 : Aspect en lampe à fente de microkystes intra-épithéliaux (photo de gauche).
Même aspect en fente fine (photo de droite)**

- des empreintes digitales [57] (« fingerprint lines ») réalisant des lignes parallèles, multiples, curvilignes s'étendant le plus souvent sur plusieurs millimètres (figure 16) et correspondant à des épaissements de la membrane basale épithéliale.



Figure 16 : Aspect en empreinte digitale en rétro-illumination

- des bulles [63] (« blebs ») sous forme d'excroissances sous-épithéliales, plates et arrondies, de taille variable (15 à 100 μm), regroupées en amas et visibles surtout en rétro-illumination (figure 17).




Figure 17 : Bulles intra-épithéliales en rétro-illumination

Toutes ces lésions peuvent être associées en proportion variable et de façon uni ou bilatérale.

Apports de la microscopie confocale pour le diagnostic de la dystrophie de Cogan

Le principe de la microscopie optique conventionnelle est l'observation d'une image réfléchiée au travers d'un objectif contenant une ou plusieurs lentilles, après illumination de l'objet étudié par un faisceau lumineux focalisé. Le principe de la microscopie confocale (figure 18) permet une focalisation en un même point du système d'observation (objectif) et du système d'illumination (condenseur).

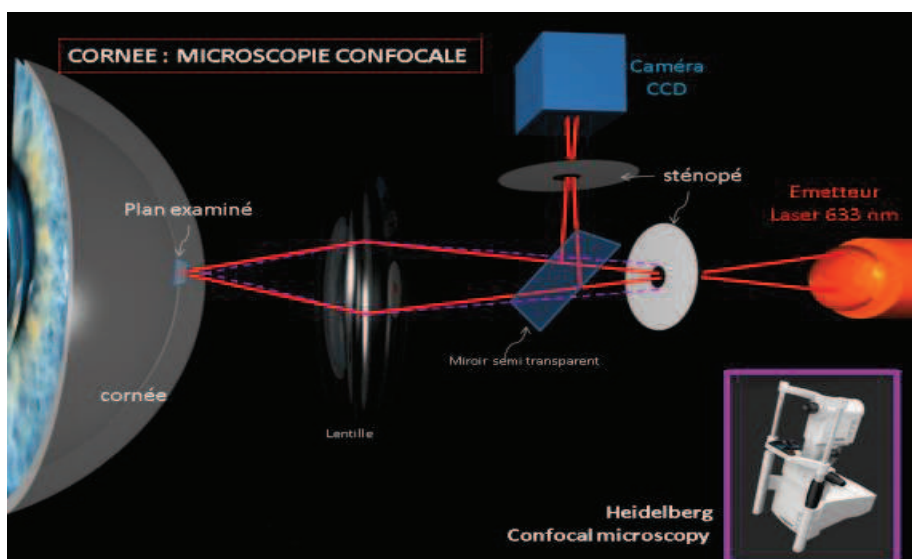


Figure 18 : Principes de la microscopie confocale (d'après le Dr Gatinel)

Cette technique augmente considérablement la résolution axiale des images en réduisant les interférences lumineuses (diffusion, réflexion, diffraction). L'HRT (*Heidelberg Retina Tomograph*) permet une étude histologique in vivo de la cornée. Dans le cadre de la dystrophie de Cogan, l'HRT permet d'identifier des signes microscopiques de la pathologie et aider au diagnostic dans les cas où aucun signe biomicroscopique n'est visible (figures 19 et 20). Ainsi, A. Labbé et coll. [64] ont retrouvé des signes de dystrophie de Cogan chez 13,6 % des patients de leur cohorte (n=22) à l'aide de l'HRT chez qui aucun signe n'avait été dépisté biomicroscopiquement.

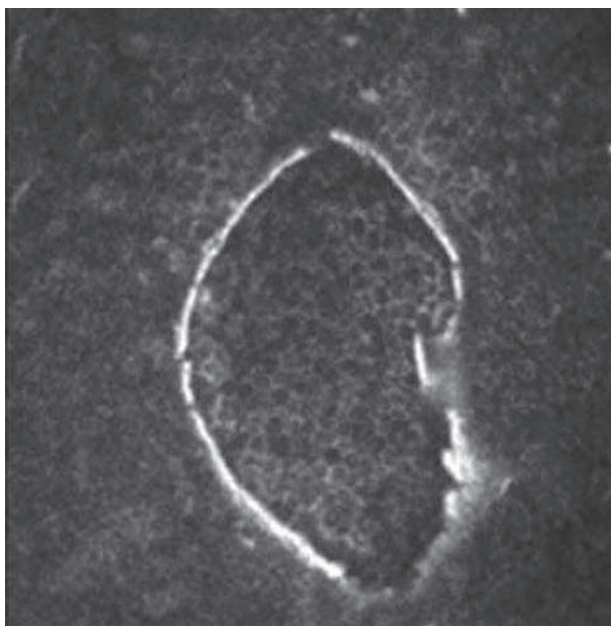


Figure 19 : Kyste intra-épithélial (aspect hyper-réfléctif de sa paroi)


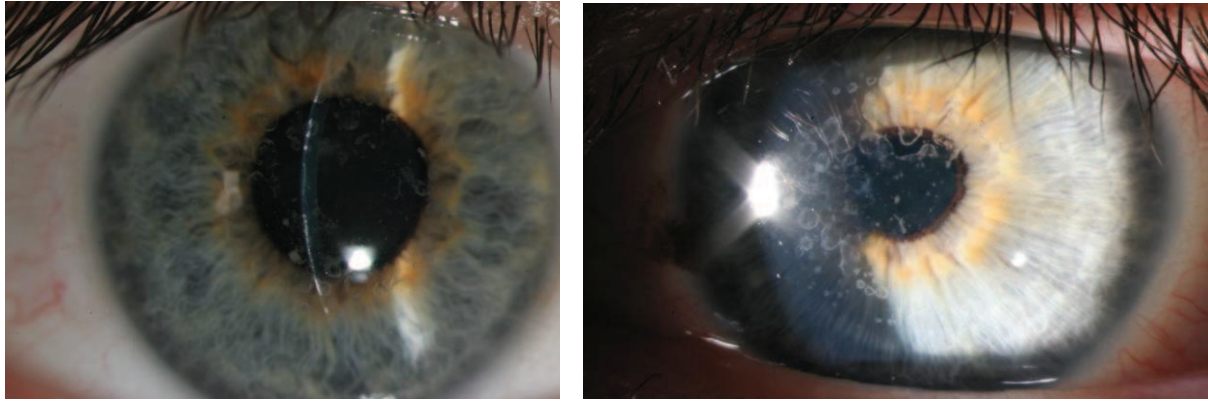


Figure 20 : Aspect hyper-réfléctif des excroissances intra-épithéliales pathologiques de la membrane basale

e. Dystrophie de Reis-Buckler

Il s'agit d'une dystrophie rare. Elle est de transmission autosomique dominante. Le gène causal code pour le TGF β 1 (*Transforming Growth Factor*). Les ECR débutent dès l'enfance par des épisodes d'irritation et de photophobie. La fréquence des ECR diminue avec le temps, mais l'acuité visuelle se dégrade progressivement par opacification cornéenne antérieure et par irrégularités de la surface cornéenne [65]. Les lésions sont sous-épithéliales, d'aspect blanc-grisâtre,

en forme de nid d'abeilles, plus denses au centre qu'en périphérie (figures 21 et 22). Sur le plan histologique, cette dystrophie se caractérise par une projection dans l'épithélium de la couche de Bowman pathologique accompagnée d'un tissu fibreux. L'épithélium dégénère et perd ses hémi-desmosomes [65].



Figures 21 et 22 : Aspect en lampe à fente de la dystrophie de Reis Buckler

f. Dystrophie granulaire

Dystrophie stromale rare, de transmission autosomique dominante en rapport avec le gène codant pour le TGF β 1. Les opacités sont grises et blanchâtres, de petite taille et très centrales. Elles augmentent en taille avec le temps et confluent. La périphérie est toujours respectée. Les premiers signes cliniques apparaissent typiquement vers la troisième décennie. L'acuité visuelle peut être longtemps conservée. Les ECR sont rarement présentes.

g. Dystrophie grillagée

Cette dystrophie se caractérise par des dépôts amyloïdes dans le stroma antérieur. La transmission se fait sur le mode autosomique dominant et est liée au gène TGF β 1 codant pour la kérato-épithéline. L'atteinte est bilatérale et symétrique. L'évolution clinique peut être marquée par une diminution de l'acuité visuelle et des ECR dès la première décennie. Les lésions cornéennes sont en formes de lignes filamenteuses stromales d'organisation anarchique (figure 23). L'épithélium est irrégulier avec une membrane basale épaissie et une perte de cohésion cellulaire.



Figure 23 : Aspect en retro-illumination des lignes filamenteuses stromales

h. Dystrophie maculaire

C'est la plus rare des dystrophies stromales. Elle se transmet sur le mode autosomique récessif. Les lésions sont des opacités blanc grisâtre en taches à bords flous centrées sur l'axe optique. Elles siègent dans le stroma antérieur. Elles confluent avec le temps et peuvent devenir plus profondes. Les signes fonctionnels sont tardifs alors que les signes biomicroscopiques apparaissent dès la première décennie. Les ECR sont rares et rencontrées dans les formes tardives très évoluées.

2.5 Diagnostics différentiels

Des tableaux cliniques d'érosions cornéennes peuvent se rencontrer dans différentes situations cliniques. Elles doivent être éliminées avant de conclure à un syndrome d'érosion cornéenne récidivante :

- kératite d'exposition
- kératite neurotrophique (absence de douleur, anesthésie cornéenne)
- kératite herpétique (notion d'ulcération dendritique, infiltration stromale possible)

2.6 Prise en charge des ECR

Durant la phase aiguë, l'objectif du traitement est de diminuer la douleur et de faciliter la ré-épithélialisation, ainsi que le rétablissement d'un complexe membranaire basal compétent. Dans la majorité des cas, un traitement conservateur non agressif est suffisant. Pour les cas récalcitrants, un traitement chirurgical agressif est nécessaire.

Traitements conservateurs

Ils sont toujours bénéfiques quelque soit la cause des ECR. Ils doivent être proposés systématiquement en première intention.

a. Traitements topiques et systémiques

La majorité des patients sont soulagés par un traitement topique associant agent mouillant et pommade pansement à la vitamine A. Un pansement occlusif peut leur être associé les premières heures. Utiles pendant la crise douloureuse, ils peuvent être utilisés à long terme en prévention des récurrences en gardant l'œil lubrifié et en limitant les frictions des paupières sur la cornée.

Les solutions salines hypertoniques (NaCl 5 %) en instillations quotidiennes ont, en plus de leur effet lubrifiant, un effet osmotique. En gardant les cellules épithéliales superficielles déshydratées, elles limitent aussi les forces de traction générées par les paupières au réveil.

Certains auteurs ont proposé les inhibiteurs oraux des MMP en suggérant qu'ils limitent la durée des symptômes, et diminuent la fréquence des récurrences [45].

Enfin, les patients présentant une méibomite doivent avoir une bonne hygiène palpébrale (chauffage puis massage palpébral). Un traitement oral par tétracyclines doit lui être associé pour une durée minimale de 3 mois [66-69].

b. Sérum autologue

Sa composition est comparable à celle des larmes. Il apporte à la surface oculaire les substrats nécessaires à la ré-épithélialisation [70] :

- la fibronectine qui favorise la migration des cellules épithéliales [71]

- les lipides qui agissent comme lubrifiant
- enfin la pré-albumine qui contribue à la stabilité du film lacrymal [72]

Holzer et coll. [73] ont traité 25 yeux souffrant d'ECR avec du sérum autologue, après les avoir traités par photo-kératectomie thérapeutique, pendant six semaines à la posologie de six gouttes par jour. Ils ont remarqué que 80 % des yeux n'avaient pas présenté de récurrence.

L'usage du sérum autologue est efficace et sûr pour réduire les récurrences. Il ne présente pratiquement pas de risque. Le seul effet secondaire décrit dans la littérature est un cas de dépôt cornéen d'immunoglobulines [74]. Cependant son utilisation est très limitée en raison de la difficulté à s'en procurer.

c. Les lentilles souples thérapeutiques

Elles peuvent soulager les douleurs en cas d'érosions épithéliales étendues et favoriser la ré-épithélialisation en protégeant la surface cornéenne de l'action abrasive des paupières. Leur port doit être prolongé (6 semaines au minimum) et continu [75]. Cependant le risque de complications infectieuses et néovasculaires cornéennes nécessite une surveillance clinique régulière. Les lentilles *PureVision* (Bausch et Lomb, New-York, USA) [76] et *Focus Night and Day* (Ciba Vision, Johns Creek, USA) [77] semblent être sûres pour réduire ces risques.

Traitements chirurgicaux

Eu égard à leur taux de succès élevé et à leur risque minime, les traitements non conservateurs doivent être proposés assez rapidement une fois l'inefficacité du traitement conservateur avérée. Cependant, il n'y a pas d'indications consensuelles permettant de tirer des conduites à tenir bien définies.

a. Kératectomie superficielle (débridement épithélial)

Elle consiste à retirer, idéalement sous microscope opératoire et anesthésie topique, l'épithélium cornéen à l'aide d'une éponge en cellophane et/ou d'une lame de bistouri (scarificateur de Desmars). Elle doit impérativement respecter le

limbe cornéen, zone de localisation des cellules souches épithéliales. Une antibioprophylaxie est nécessaire pour prévenir le risque de kératite infectieuse. La pose d'une lentille souple thérapeutique permet de réduire la période douloureuse après la procédure.

Il semble que le débridement épithélial seul ne permette pas de réduire les récurrences d'érosions épithéliales [39,75,78]. Les héli-desmosomes reformés ne sont pas assez solides, ceci peut être dû à la conservation de la membrane basale et de la couche de Bowman pathologiques. Le débridement épithélial mécanique ne laisse pas une surface cornéenne lisse, ce qui peut être un frein à la bonne cicatrisation.

b. Microponctions du stroma antérieur à l'aiguille

McLean [79] a proposé cette technique après avoir remarqué que les ECR ne se produisaient pas après les blessures cornéennes profondes touchant le stroma, mais plutôt au décours de traumatismes mineurs.

La technique opératoire consiste à placer de multiples microponctions sur toute la zone intéressée par la labilité épithéliale, sous anesthésie topique et à l'aide d'une aiguille 25 gauges. Les microponctions doivent être distantes les unes des autres d'environ 0,5 mm, et concerner également les 1 mm d'épithélium sain bordant la zone à traiter [39]. Pour mieux définir cette zone, on peut s'aider d'une instillation de fluorescéine. La pose d'une lentille souple thérapeutique est nécessaire après la procédure, ainsi qu'une antibioprophylaxie pour une durée d'une semaine [39]. Judge D. et coll. [80] décrivent plusieurs séquences dans la cicatrisation épithéliale après microponctions effectuées sur des cornées de lapin :

- une semaine après le traitement, l'épithélium cornéen est exposé aux fibres de collagène stromales et aux kératocytes activés localisés près de l'épithélium sur le site de la microponction.
- à un mois, une nouvelle membrane basale est reformée par l'épithélium, avec la présence de complexes d'adhésions matures.
- à six semaines, une prolifération fibroblastique s'étend à travers le stroma antérieur et la couche de Bowman.

Cette cicatrisation s'expliquerait par la stimulation des cellules basales épithéliales par le collagène de type 1 présent dans le stroma antérieur. Il en résulte la production d'une néo-membrane basale fonctionnelle.

Les microponctions stromales antérieures donnent des taux de succès supérieurs à 80 % dans les ECR récalcitrantes [79, 81, 82]. Cependant leur indication est limitée aux cas où la zone de labilité épithéliale est à distance de l'axe optique en raison des cicatrices sous-épithéliales qu'elles peuvent laisser et de l'astigmatisme irrégulier qu'elles peuvent induire.

c. Microponctions stromales au laser Nd : YAG

Rubinfeld et coll. [83] ont décrit une variante de la technique à l'aiguille. La réalisation des microponctions se faisant cette fois-ci à l'aide du laser Nd:YAG. L'énergie utilisée est comprise entre 1,8 et 2,2 mJ. Les avantages de cette procédure en comparaison à celle utilisant l'aiguille sont sa reproductibilité et le caractère plus superficiel des ponctions donnant des cicatrices moins disgracieuses.

Au même titre que la technique avec aiguille, elle ne doit pas être utilisée au niveau de l'axe optique au risque d'altérer l'acuité visuelle.

d. Polissage de la couche de Bowman par le polisseur diamant

Il s'agit d'une technique récente. Elle consiste, sous anesthésie topique et au bloc opératoire, à débrider l'épithélium en respectant les 2 mm périphériques, puis à polir en douceur, à l'aide d'un polisseur diamant, toute la surface cornéenne. Il convient d'éroder la membrane basale et la partie antérieure de la couche de Bowman de la manière la plus régulière possible en réalisant des mouvements doux et harmonieux, circulaires et centrifuges, afin d'éviter tout astigmatisme post-opératoire [84]. La mise en place d'une lentille souple pansement est nécessaire, au même titre qu'une antibioprophyllaxie d'une semaine.

Cette technique a surtout été évaluée dans les dystrophies de Cogan, que l'indication soit des ECR ou un trouble visuel. Elle donne des résultats comparables à ceux de la PKT [85,86]. Dans une série incluant 42 yeux, les auteurs ont comparé la PKT à cette technique. Elles étaient comparables en

termes de conservation de l'acuité visuelle et d'amendement des douleurs. Cependant, il a été trouvé plus de haze post-opératoire dans le groupe PKT [85] ; ceci étant probablement dû à la profondeur d'ablation plus importante avec la PKT.

Du fait de sa facilité opératoire, de son coût faible et de la possibilité de retraitement si besoin, certains auteurs en font le traitement de choix de la dystrophie de Cogan et ce d'autant plus que l'axe optique est touché [84,85]. Son évaluation à long terme est certes nécessaire avant de tirer des conclusions claires.

e. Photo-kératectomie thérapeutique

Cette technique étant le sujet de cette thèse, elle est décrite en détail dans le chapitre qui suit.

3. La photo-kératectomie thérapeutique par laser Excimer

Les indications du laser Excimer en ophtalmologie s'intègrent au sein de deux grands cadres : la PKT qui désigne le traitement de pathologies cornéennes, et la photo-kératectomie réfractive (PKR) qui réalise le remodelage d'une cornée normale pour corriger une amétropie. C'est en 1985 qu'ont été réalisées les premières expérimentations du laser Excimer sur un modèle animal. Les applications cliniques chez l'homme ont été étudiées à partir de 1988. Aux Etats-Unis, l'utilisation du laser Excimer pour le traitement des pathologies cornéennes de surface est validée par la *U.S. Food and Drug Administration* (FDA) depuis 1995 à la suite de deux importantes études prospectives (protocoles VISX et SUMMIT). Depuis, la PTK a été évaluée par de nombreux auteurs et son intérêt thérapeutique dans différentes pathologies cornéennes antérieures est indéniable.

3.1 Rappels sur le laser Excimer

Le laser, acronyme de l'anglais *light amplification by stimulated emission of radiation* (amplification de la lumière par émission stimulée de radiations), est un

dispositif qui amplifie la lumière et la rassemble en un étroit faisceau dit « cohérent », où ondes et photons associés ne se propagent non plus aléatoirement mais en phase. Le rayonnement émis est ainsi monochromatique, composé d'une seule longueur d'onde. Le terme Excimer vient de la contraction des mots anglais *excited dimers* (dimères excités). Le laser Excimer de longueur d'onde de 193 nm (laser de surface le plus utilisé en pratique clinique) tient son rayonnement de l'excitation de deux gaz : l'argon (Ar) et le fluor (F). Une fois excités, ces deux gaz forment une molécule instable appelée le fluorure d'argon (ArF). En se décomposant, cette molécule émet des photons. Ces photons ont une longueur d'onde de 193 nm, et sont à la base du rayonnement laser.

La cornée laisse traverser les longueurs d'ondes comprises entre 300 et 1 600 nm. En revanche, elle a un pouvoir d'absorption important pour les longueurs d'ondes inférieures à 300 nm. De ce fait, le laser Excimer Argon-Fluor, émettant dans l'ultraviolet très court, possède la plus faible pénétration intracornéenne, ce qui explique son intérêt pour le traitement des pathologies de surface cornéenne. Il autorise une ablation tissulaire avec une précision de l'ordre 0,25 micron, avec très peu de dommages au niveau des tissus adjacents non traités.

a. Caractéristiques du rayonnement laser à excimer

Chaque appareil délivrant un faisceau laser a des paramètres techniques qui lui sont propres :

- la fluence : densité énergétique délivrée par impulsion exprimée en $\text{mJ}/\text{cm}^2/\text{impulsion}$. Elle détermine le taux d'ablation tissulaire. La fluence seuil (fluence minimale pour obtenir une ablation de matériel) est de $50 \text{ mJ}/\text{cm}^2/\text{impulsion}$. En pratique, la fluence la plus usitée est aux alentours de $200 \text{ mJ}/\text{cm}^2$. Elle est modifiée par l'état d'hydratation des tissus traités.
- la fréquence : nombre d'impulsions par minute exprimée en Hertz (Hz). Elle conditionne la durée du traitement. Elle ne doit pas excéder 10 Hz pour éviter une élévation thermique indésirable de la cornée.

- l'homogénéité du faisceau : essentielle pour obtenir une ablation régulière et une surface cornéenne lisse. Elle est assurée par de nombreux ajustements optiques à l'intérieur de l'appareil.
- le mode de délivrance du faisceau : variable selon l'appareil utilisé, il peut être par balayage en fente, par faisceaux pleins ou encore par balayage en spot volant.

A côté de ces paramètres non modifiables, l'opérateur peut adapter, en fonction du traitement qu'il veut appliquer, le diamètre, la largeur, la profondeur et le centrage de la zone d'ablation.

b. Effets cornéens du laser

Le faisceau laser a principalement trois effets sur la cornée, en proportion différente :

- Un effet photo-thermique qui est limité en raison de la très courte durée des pulses (aux alentours de 15 nanosecondes).
- Un effet photo-disruptif (ou photosection) qui est limité avec une très courte longueur d'onde.
- Et un effet photo-chimique (effet principal du laser à longueur d'onde de 193 nm) dont le but est de rompre les liaisons intermoléculaires par transmission de la très forte énergie des photons (6,4 électronvolts par photon) aux tissus à traiter. A chaque impact, se produisent une fragmentation et une vaporisation des tissus cornéens. Cet effet s'appelle la photo-ablation.

c. Intérêt du laser pour le traitement cornéen de surface

La première utilisation du laser Excimer était à des fins réfractives. Secondairement et dès le début des années 1990, il a été utilisé à des fins thérapeutiques. Ses avantages sont nombreux et reconnus dans la littérature : facilité opératoire, précision de traitement, très peu d'effets secondaires et

possibilité de retraitement si besoin. Cependant, son gros désavantage demeure son prix ; et il n'est pas diffusé à ce titre dans les pays en voie de développement.

3.2 La PKT

La photo-ablation par laser Excimer est utilisée à des fins thérapeutiques depuis près de 20 ans. Jugée sûre et efficace, elle est actuellement la technique de choix pour de nombreux auteurs pour traiter les ECR [87-98]. Dans la littérature, ses taux de succès, que ce soit pour amender les symptômes ou éviter les récurrences d'érosions épithéliales, varient de 74 à 100 % [87-98].

La PKT consiste, après désépithélialisation mécanique le plus souvent, à ablater la membrane basale de l'épithélium cornéen, ainsi que la partie superficielle de la couche de Bowman, mettant à nu le stroma antérieur.

a. Les indications de la PKT

La PKT au laser Excimer est couramment utilisée dans de multiples pathologies cornéennes antérieures. La FDA recommande l'usage de la PKT pour :

- les dystrophies cornéennes antérieures (dystrophie granulaire, dystrophie grillagée, dystrophie maculaire et dystrophie de Reis-Buckler)
- les dystrophies épithéliales et de la couche de Bowman
- les irrégularités de la surface cornéenne (secondaires aux nodules dégénératifs de Salzmann par exemple)
- les cicatrices et les opacités cornéennes superficielles (traumatisme, infection, chirurgie, dégénérescence)

Elle recommande également que la photo-ablation n'excède pas le tiers de l'épaisseur cornéenne. Un mur postérieur minimal de 250 µm doit être respecté.

b. PTK diffuse après débridement épithélial (technique usuelle)

C'est la technique que nous utilisons. Elle se déroule sous anesthésie topique. La désépithélialisation est réalisée mécaniquement, sous microscope

opératoire, en utilisant une micro-sponge en cellulose ou un couteau de Desmars. Celle-ci ne doit pas être trop large afin de respecter l'épithélium périphérique et ne pas léser les cellules souches limbiques. Il faut prendre soin à bien laver la surface cornéenne après désépithélialisation par du sérum physiologique ou du BSS pour laisser une surface cornéenne la plus lisse possible ; puis attendre son « dessèchement » avant de passer à l'étape suivante, l'hydratation cornéenne modifiant la photo-ablation. Après focalisation sur la cornée et centrage, le faisceau laser est appliqué de telle sorte à traiter une zone cornéenne plus ou moins grande (nous traitons les 8 mm centraux mais d'autres auteurs limitent cette zone à 6 mm), avec une profondeur d'ablation plus ou moins importante (nous photo-ablatons 15 μm , d'autres auteurs limitent cette profondeur à 5-6 μm). En comparaison à la littérature, notre technique peut être qualifiée de « PKT agressive ».

Certains auteurs préfèrent photo-ablater le bloc épithélium-membrane basale-partie supérieure de la couche de Bowman en un temps par le laser [88,99-102]. Leur profondeur de photo-ablation est donc de 55 μm . Dans le cadre de la dystrophie de Cogan, le risque est de sous-évaluer l'épaisseur épithéliale et de laissant en place des reliquats de membrane basale pathologique [100].

c. Variantes de la technique usuelle (mode opératoire, avantages, limites)

La technique opératoire peut varier et n'intéresser que la zone de labilité épithéliale (PKT focale) [103-105], être trans-épithéliale (t-PKT) [106,107] ou encore utiliser un capot épithélial [107] :

PKT après réalisation d'un capot épithélial

La PKT avec débridement épithélial pouvant avoir des suites post-opératoires algiques invalidantes et une récupération visuelle retardée, certains auteurs ont proposé de conserver une partie de l'épithélium et de réaliser une PKT avec un capot épithélial. Ardjomand et coll. [107] ont traité neuf patients souffrant de kéralgies récidivantes post-traumatiques par cette technique. La photo-ablation était de 10 μm sur un diamètre de 7 mm. Le suivi était de 6 mois. Aucun

n'était symptomatique à une semaine et tous les patients avaient récupéré l'acuité visuelle pré-opératoire dans les 7 jours qui ont suivi la procédure. Cette technique permettrait donc de s'affranchir des douleurs post-opératoires ainsi qu'une réhabilitation visuelle rapide. Cependant, elle présente de nombreux désavantages : conservation de l'épithélium et de la membrane basale pathologiques (elle est donc contre-indiquée dans les dystrophies de la membrane basale) et difficulté à réaliser le capot (épithélium instable). Elle n'est donc pas recommandée par tous les auteurs.

PKT trans-épithéliale

A l'instar de la PKT avec capot épithélial, la t-PKT a été proposée pour limiter les douleurs après procédure. Cette technique permet une photo-ablation uniquement des couches superficielles de l'épithélium et laisse en place la membrane basale ainsi que la couche de Bowman. Son mécanisme d'action est inconnu mais certains auteurs pensent que les cellules épithéliales basales et leur membrane basale sont indirectement stimulées par les vibrations causées par le laser [106]. Ces vibrations provoqueraient un mécanisme de cicatrisation aboutissant à la formation de complexes d'adhésion stables. Dans une série de 45 yeux traités par t-PKT en dehors de toute période algique (zone traitée de 6 à 9 mm et profondeur d'ablation de 10 à 30 μm), Giessler et coll. [106] concluent à une efficacité de la technique chez 41 yeux (91 %) après 7 mois de recul. Holtzer et coll. [73] ont associé à la t-PKT un traitement post-opératoire par collyre de sérum autologue pour une durée de 6 semaines chez 25 patients. La combinaison des deux traitements a été efficace chez 20 patients (80 %) après 15 mois de suivi. Cependant, cette étude ne permet pas de conclure à l'efficacité de la t-PKT du fait du biais lié au deuxième traitement.

Cette technique ne doit pas être choisie s'il existe des irrégularités de surface. En effet, dans ce cas il y a un risque de reproduire les irrégularités épithéliales sur le stroma par effet miroir. Certains proposent d'utiliser des agents « masques » pour lisser la surface cornéenne et s'affranchir ainsi de cet effet miroir [127]. Ces modulateurs de surface vont combler les vallées et ne laisser dépasser que les pics. Ainsi, la photo-ablation est orientée uniquement vers les pics de la surface

épithéliale. Les modulateurs les plus couramment utilisés sont les larmes artificielles grasses (méthylcellulose) ou les solutions salines à 0,9 % NaCl. Cependant leur instabilité durant la procédure (nécessitant des instillations répétées) en limite l'utilisation. Pour palier à cette difficulté, certains ont proposé d'utiliser du polymère de collagène stabilisé par une lentille de contact (photo-ablation modulée par lentille) [138-141].

PKT focale

Dans la même logique la moins agressive possible, la PKT « focale » a été proposée pour limiter les désagréments de la PKT usuelle. La PKT focale ne traite que les zones épithéliales macroscopiquement repérées par la fluorescéine comme étant labiles. Kaplan-Messas et coll. [142] ont comparé les PKT « focales » et les PKT « diffuses » : ils ne mettaient pas en évidence de différence significative quant à l'efficacité du traitement. Cette technique semble être élégante en étant la moins agressive possible (puissance de laser délivrée beaucoup plus faible). Cependant son évaluation nécessite des considérations à long terme : elle ne traite que la zone épithéliale instable à un instant « t » et des « retouches » sont donc nécessaires au cours du suivi (l'instabilité épithéliale étant une pathologie diffuse et chronique de l'épithélium).

Eschstruth et coll. [108] ont comparé les différentes techniques de PKT. Le taux de récurrence le plus faible à long terme (6 % avec un suivi moyen de 42 mois) était dans le groupe « PKT agressive » (15µm de profondeur de photo-ablation) sans changement de l'acuité visuelle.

d. Les complications et effets secondaires de la PKT

La grande majorité des complications imputables à la PKT sont rares. Ces complications sont en règle générale non sérieuses. Le but principal de la gestion post-opératoire immédiate est de favoriser une réépithélialisation rapide de la cornée. La plupart des complications de la PKT sont directement liées au retard ou à une réépithélialisation insuffisante : douleur, kératites infectieuses, astigmatisme irrégulier induit, voire cicatrice sous-épithéliales.

- Le retard de réépithélialisation nécessite une surveillance rapprochée en post-opératoire immédiat. Il conditionne la douleur et augmente les risques infectieux s'il persiste trop longtemps. L'usage de la lentille souple thérapeutique prend ici toute sa dimension : elle diminue la douleur et favorise la cicatrisation. Une antibioprofylaxie doit lui être systématiquement associée. Il faut également garder une bonne hydratation épithéliale par instillation fréquente d'agents mouillants.
- La douleur post-opératoire est un effet secondaire courant après PKT. La photo-ablation mettant les plexus nerveux à nu, ces douleurs peuvent être rebelles et invalider le patient pendant plusieurs jours voire plusieurs semaines. Elle peut être limitée par la prise orale d'antalgique de palier 1 voire de palier 2, par la pose d'une lentille souple thérapeutique, la mise en place d'un pansement occlusif sur une courte durée et l'instillation de cycloplégique et d'agents mouillants.
- Les changements réfractifs sont possibles après PKT. Le plus fréquent est l'hypermétropisation, mais une augmentation du cylindre ainsi qu'un shift myopique sont possibles [109]. Les méthodes pour prévenir ces changements sont le recours à une large zone de traitement, l'utilisation d'un programme de polissage avec un fluide de faible viscosité (agent masque) et enfin de faire appel à un traitement en deux phases pour certains patients afin d'éviter des ablations trop profondes [109].
- Plusieurs pathologies peuvent récidiver après PKT. Les dystrophies antérieures ont tendance à récidiver :
 - assez rapidement comme la dystrophie de Reis-Buckler [88]
 - ou plus tardivement comme la dystrophie de Schneyder [88]
 - les nodules dégénératifs de Salzmann peuvent également récidiver. Certains auteurs proposent l'usage de Mitomycine C pour limiter ces récurrences [110,111].

Quelle que soit la dystrophie cornéenne, la récurrence après PKT n'est pas grave en soi dans la mesure où celle-ci est souvent superficielle et est accessible à un retraitement de surface [112]. Des PKT itératives

peuvent donner de bons résultats visuels dans ces cas tout en évitant la greffe cornéenne ou en la retardant le plus possible [112].

- Un haze stromal antérieur est possible mais non fréquent après PKT. Son risque est lié à la profondeur d'ablation. S'il est modéré et sans symptômes, il aura tendance à régresser spontanément. S'il est plus prononcé, un traitement par corticostéroïdes topiques est à envisager sur plusieurs semaines.
- Des récurrences d'herpès oculaire ont été décrites après PKT [80-82]. Elles seraient provoquées par le « stress » des plexus nerveux cornéens par le laser. Les patients ayant des antécédents de kératite herpétique doivent recevoir une prophylaxie anti-virale (valaciclovir) pendant la période péri-opératoire [113-115].
- Les kératites bactériennes ont également été décrites dans les suites de PKT [116,117]. Elles sont le plus souvent liées à un retard de cicatrisation épithéliale. Ce risque doit être prévenu par une antibioprofylaxie ainsi qu'un suivi rapproché des patients jusqu'à ré-épithélialisation complète.

OBJECTIFS DE NOTRE ETUDE

1. Objectif principal

L'objectif principal de cette étude est d'évaluer l'efficacité à long terme de la PKT :

- en précisant l'effet de la PKT sur les symptômes initiaux qui ont motivé le traitement laser
- en évaluant la qualité de vie des patients après PKT

2. Objectifs secondaires

Les objectifs secondaires sont :

- évaluer les résultats visuels après PKT
- identifier des facteurs pouvant influencer la fréquence des récives

1. Matériel

1.1. Type d'étude

Cette étude rétrospective et mono-centrique a été réalisée au sein du service d'ophtalmologie du Centre Hospitalier Universitaire Charles Nicolle de Rouen. Il s'agit d'une série de cas consécutifs, opérés de PKT entre janvier 2005 et janvier 2010. La période d'inclusion est de 60 mois. Durant cette période 68 yeux de 60 patients ont été opérés.

1.2. Critères d'inclusion et d'exclusion

a. Critères d'inclusion

Tous les patients ayant bénéficié d'une PKT pour ECR et/ou vision floue en raison de la dystrophie de Cogan ont été inclus.

b. Critères d'exclusion

Ont été exclus de l'étude :

- les patients dont le recueil de données n'a pas pu être réalisé (refus de répondre au questionnaire, pas de réponse de l'ophtalmologiste traitant, perdu de vu ou décédé)
- les patients ayant bénéficié d'une PKT pour une autre indication que les douleurs liées aux ECR ou à la vision floue causée par la dystrophie de Cogan.

1.3. Recueil des données

a. Caractéristiques de la population

- ✓ Sexe (homme ou femme)
- ✓ Age au moment de la PKT (en années)
- ✓ Délai entre la date de la PKT et la dernière consultation qui a eu lieu en janvier 2013 (en mois)

b. Etiologies

Nous avons classé les cas inclus selon trois groupes étiologiques :

- Le groupe des ECR post-traumatiques : patients aux antécédents de traumatisme épithélial, ayant présenté une ECR (micro- ou macroforme) avec labilité épithéliale confirmée à la lampe à fente au CHU de Rouen, et ne présentant aucun signe biomicroscopique de dystrophie de la membrane basale épithéliale
- Le groupe des ECR dans le cadre d'une dystrophie de la membrane basale épithéliale : patients présentant des signes biomicroscopiques de dystrophie de Cogan associés à une ECR avec labilité épithéliale confirmée à la lampe à fente, avec ou sans vision trouble associée, et avec ou sans traumatisme cornéen déclencheur.
- Le groupe des ECR idiopathiques : patients avec une labilité épithéliale confirmée à la lampe à fente présentant des ECR, sans aucun signe biomicroscopique de dystrophie de Cogan, ni aucun antécédent de traumatisme retrouvé.

c. Symptômes ayant motivé la PKT

Nous avons défini trois types de motivation à la PKT :

- la douleur oculaire
- la vision trouble
- l'association de douleur oculaire et de vision trouble

d. Fréquence des symptômes douloureux avant laser

Nous avons recueilli par questionnaire auprès des patients inclus, la fréquence de leurs symptômes avant la PKT (nombre de crises/an).

e. Durée des symptômes avant le laser

Nous avons recueilli par questionnaire la durée approximative en mois de leurs symptômes avant le traitement laser.

f. Nombre de premières récurrences après le laser

Nous avons défini une récurrence comme étant une récurrence des symptômes initiaux (douleurs et/ou vision trouble). Notre définition ne prend en compte que les critères cliniques de récurrence : plainte du patient compatible, érosion cornéenne manifeste voire labilité épithéliale confirmée mécaniquement, avec ou sans récurrence biomicroscopique de la dystrophie de Cogan.

g. Délai écoulé entre la PKT et la première récurrence

Nous avons recueilli le délai écoulé (en mois) entre la PKT et la première récurrence.

h. Symptômes des patients actuels

Nous avons recueilli par questionnaire la gêne actuelle (si présente) des patients. La réponse était limitée à 4 items : douleur, vision trouble, petite gêne occasionnelle et pas de gêne.

i. L'instillation actuelle de collyres mouillants

Nous avons demandé aux patients lors de la dernière visite s'ils s'instillaient ou non des collyres mouillants. Pour des raisons statistiques, nous avons limité les réponses à oui ou non.

j. Satisfaction globale par le laser

Nous avons demandé aux patients s'ils étaient satisfaits ou non par le traitement laser.

k. Résultats visuels

La meilleure acuité visuelle corrigée (MAVC) a été mesurée après correction optique optimale selon l'échelle de Monoyer avant et après la PKT. Ces mesures ont été faites le plus souvent par l'ophtalmologiste traitant dans le cadre du suivi, sinon au CHU de Rouen. La MAVC a été convertie en échelle LogMAR pour des raisons statistiques. Les paramètres recueillis étaient : la sphère, le cylindre et l'équivalent sphérique (ES).

2. Méthodes

2.1 Technique opératoire

Les machines laser utilisées étaient le *Technolas 217c* (Technolas Perfect Vision, Munich, Allemagne), l'*Allegretto WaveLight* (Alcon, Fort Worth, Texas, USA) et le *MEL 80* (Carl Zeiss Meditec, Berlin, Allemagne) (figure 24).

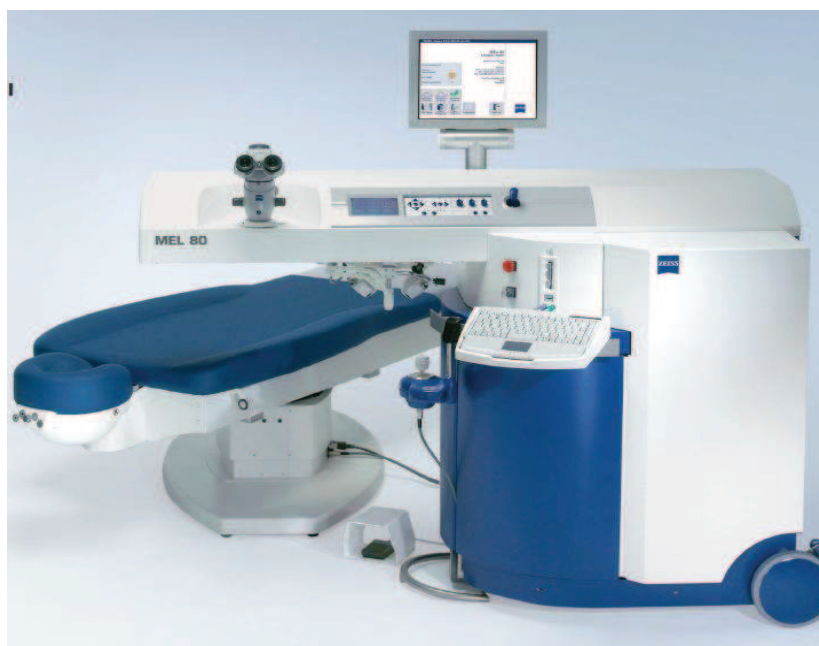

Figure 24 : Appareil MEL 80

La technique est simple et demande très peu de matériel : une seringue avec du BSS, un blépharostat, des micro-sponges en cellulose et un couteau de Desmars. (figure 25).

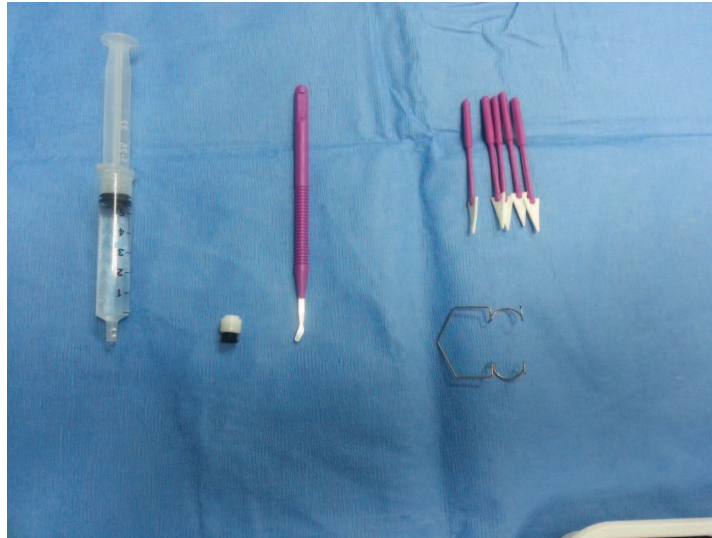


Figure 25 : Aperçu des instruments nécessaires à la réalisation de la PKT

Le patient est installé en décubitus dorsal sous le microscope opératoire (figure 26).

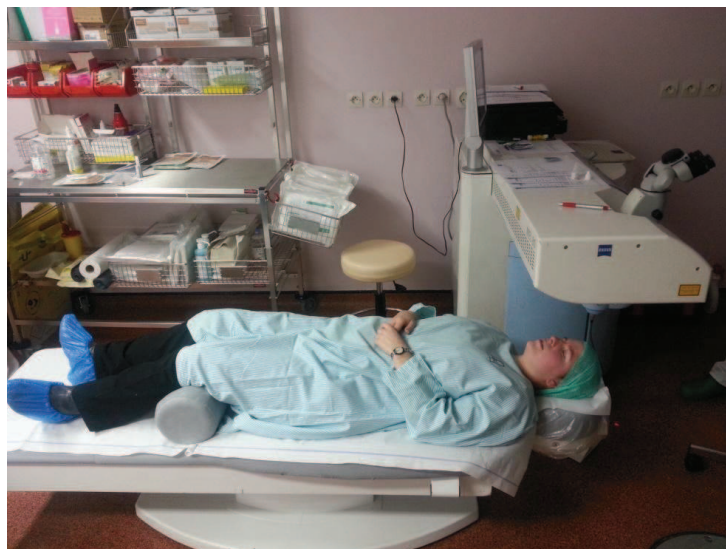

Figure 26 : Installation du patient en décubitus dorsal

Il est informé des différentes étapes opératoires, et rassuré par un contact oral avec l'opérateur tout au long de la procédure. Celle-ci se déroule sous anesthésie topique par instillations répétées de tétracaïne. Après désinfection par de la

bétadine ophtalmique, mise en place du champ stérile et du blépharostat, la désépithérialisation est réalisée mécaniquement en utilisant une micro-sponge en cellulose ou un couteau de Desmars (figure 27). Elle ne doit pas être trop large afin de respecter l'épithélium périphérique et ne pas léser les cellules souches limbiques (figure 28).

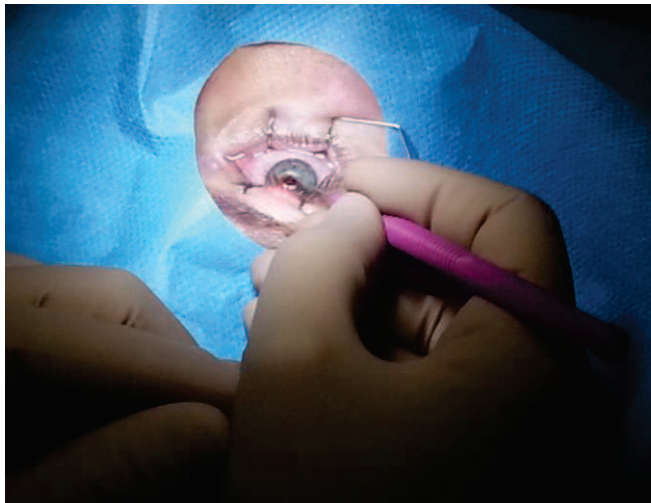

Figure 27 : Désépithérialisation à l'aide d'un couteau de Desmars

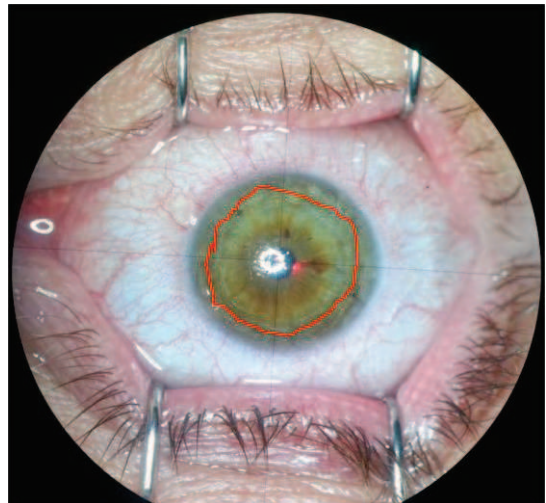


Figure 28 : Limite de la zone désépithérialisée

Il faut prendre soin de bien laver la surface cornéenne après désépithérialisation par du sérum physiologique ou du BSS (Alcon, Four Worth, Texas, USA). Puis attendre son « dessèchement » avant de passer à l'étape suivante.

Après focalisation sur la cornée et centrage (figure 29), le faisceau laser est appliqué de façon à traiter les 8 mm centraux avec une profondeur d'ablation de 15 μm .

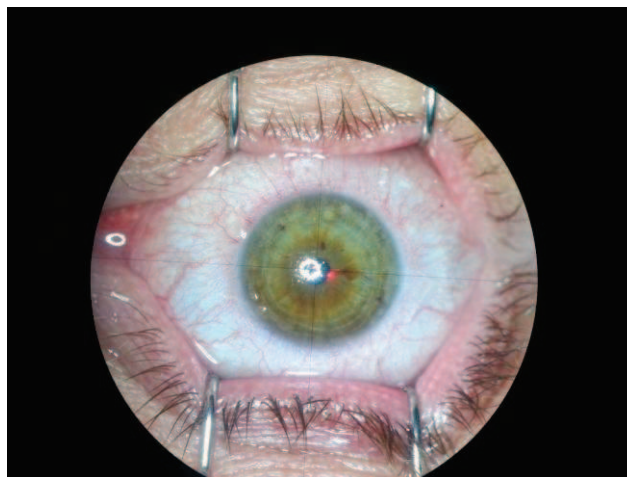


Figure 29 : Centrage et focalisation avant la procédure laser

Après la procédure, la surface cornéenne est de nouveau lavée. Deux gouttes de collyre associant dexaméthasone et tobramycine (*Tobradex*, Alcon, USA) ou associant néomycine et dexaméthasone (*Chibro-Cadron*, Thea, Clermont-Ferrand, France) sont instillées (figure 30). Une lentille souple pansement est appliquée pour une durée de 3 semaines (figure 31).



Figure 30 : Instillation de gouttes de Chibro-Cadron

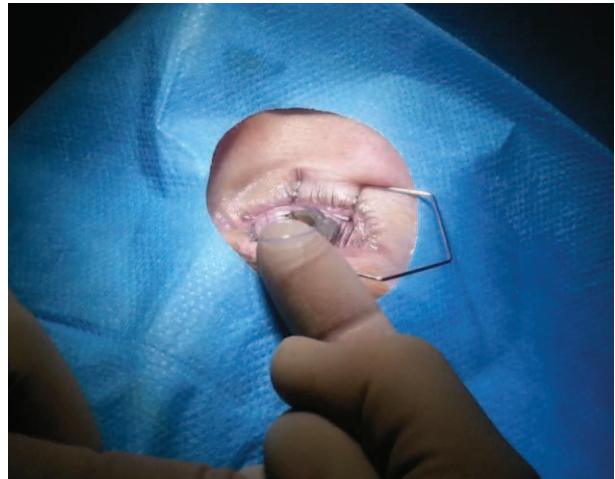

Figure 31 : Mise en place d'une lentille souple thérapeutique

Le patient reçoit ensuite une ordonnance de sortie comprenant : Tobradex, analgésique et agent mouillant. Le suivi post-opératoire est rapproché : le patient est revu à 3 jours puis 3 semaines.

2.2 Statistiques

Pour limiter les biais de population, un seul œil par patient a été inclus dans les calculs statistiques. Pour les patients ayant été opérés des deux yeux, seul le premier œil à avoir été opéré a été arbitrairement pris en compte.

Les logiciels utilisés étaient « StatXact, version 4.0 » et « NCSS, version 6.0 ».

Les variables qualitatives sont présentées sous forme d'effectif et proportion. Les comparaisons sont réalisées, du fait de la taille des effectifs, par un test exact de Fisher, suivi, si significatif, de tests de comparaison 2 à 2 avec le même test exact de Fisher.

Les variables quantitatives sont présentées sous forme de médiane et de valeurs extrêmes. Les comparaisons sont réalisées à l'aide du test non paramétrique des médianes de Mann et Whitney.

Un seuil de significativité alpha de 5 % a été retenu pour ces tests.

RESULTATS

Nous présentons en premier lieu les résultats des yeux qui ont été intégrés dans l'étude statistique (n = 60), puis nous exposons les données des yeux non inclus (n = 8).

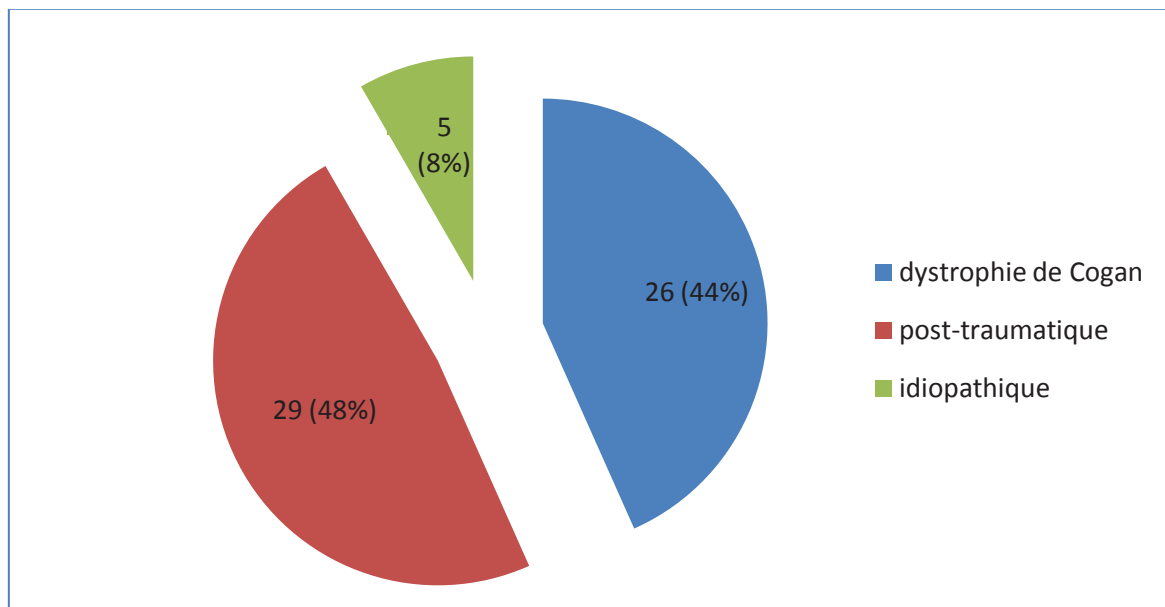
1. Population

Nous avons inclus 60 yeux de 60 patients (44 femmes pour 16 hommes ; 26 yeux droits pour 34 yeux gauches).

L'âge moyen au moment de la PKT était de 53 ans (min = 28 ; max = 89). Il n'y a pas de différence significative entre les médianes des âges selon l'étiologie :

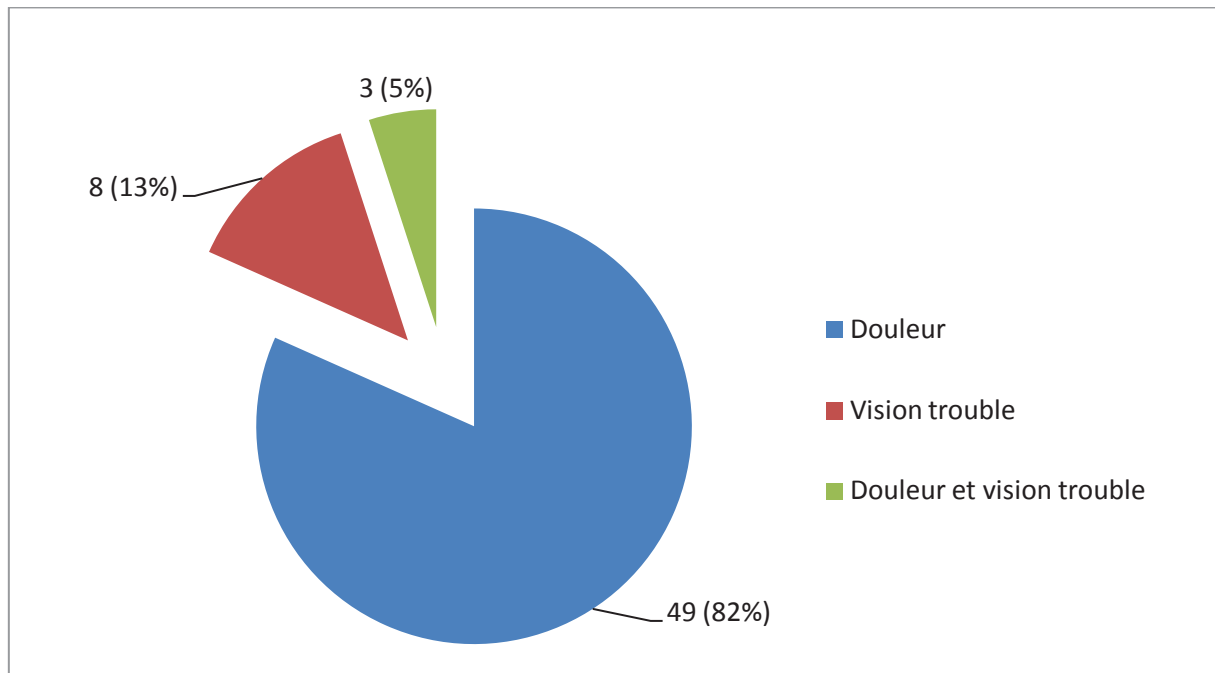
- 55 +/- 15,9 ans pour le groupe «dystrophie de Cogan»
- 49 +/- 12,3 ans pour le groupe «post-traumatique»
- 58 +/- 9,7 ans pour le groupe «idiopathique»

Le recul moyen (pour les trois groupes confondus) est de 66 mois (min = 36 mois, max = 96 mois).

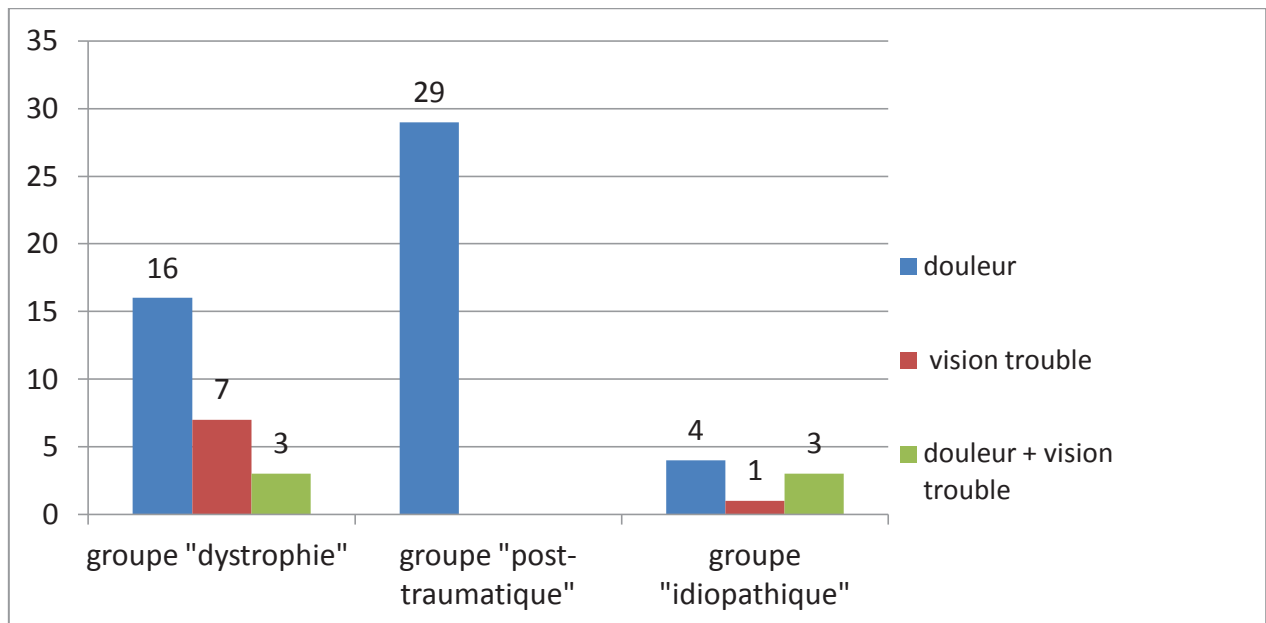


Graphique 1 : Répartition des patients selon le groupe étiologique des ECR et/ou de la vision floue

2. Les symptômes avant le laser



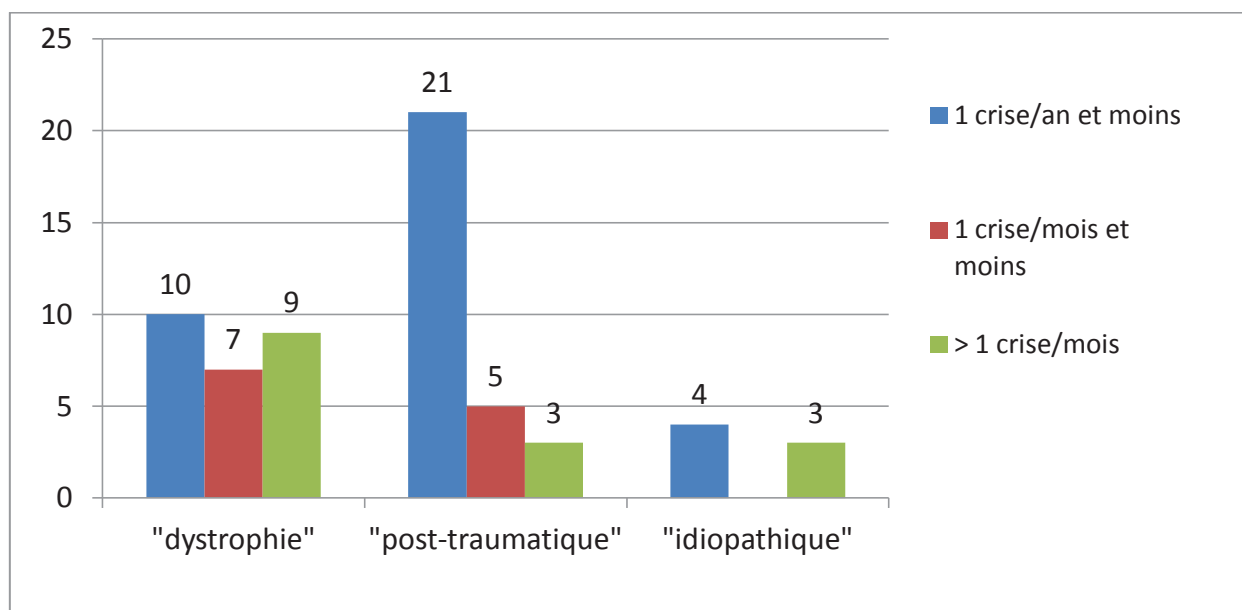
Graphique 2 : Répartition des symptômes ayant motivé la PKT



Graphique 3 : Répartition des symptômes ayant motivé la PKT dans chaque groupe étiologique

Il y a une différence significative entre les différents groupes étiologiques pour les symptômes ayant motivant le laser ($p=0,001$). Les ECR post-traumatiques sont uniquement pourvoyeuses de douleur. La dystrophie de Cogan se manifeste majoritairement par des ECR douloureuses ($n=16$). Elle est moins souvent à l'origine d'une BAV ($n=7$) ou d'une BAV associée à des douleurs oculaires ($n=3$).

La fréquence des crises douloureuses avant laser était répartie comme suit : 35 patients (58 %) déclaraient une crise par an ou moins ; 12 patients (20 %) avaient une crise mensuelle ; enfin, 13 patients (22 %) étaient gênés quotidiennement.



Graphique 4 : Répartition de la fréquence des crises selon le groupe étiologique

Il n'a pas été mis en évidence de différence significative entre les différents groupes étiologiques quant à la fréquence des crises algiques ($p=0,06$).

Nous avons recueilli les médianes des durées des symptômes avant le traitement par PKT (délai écoulé entre les premiers symptômes et la PKT):

- groupe « dystrophie » : 24,2 +/- 15,3 mois [min = 6, max = 60]
- groupe « post-traumatique » : 32,1 +/- 29 mois [min = 3, max= 120]
- groupe « idiopathique » : 57,6 +/- 46,8 [min = 12, max= 120]

On ne met pas en évidence de différence significative entre les médianes des durées des symptômes avant la réalisation de la PKT selon l'étiologie.

3. Les symptômes après le laser

La période douloureuse après la procédure laser

Les médianes des durées (en jours) de la douleur ressentie par les patients juste après la PKT :

- groupe « dystrophie » : 4,5 +/- 2,7 jours
- groupe « post-traumatique » : 4 +/- 6,6 jours
- groupe « idiopathique » : 15 +/- 10,9 jours

Nous n'avons pas retrouvé de différence significative entre les trois groupes.

Les récurrences après laser

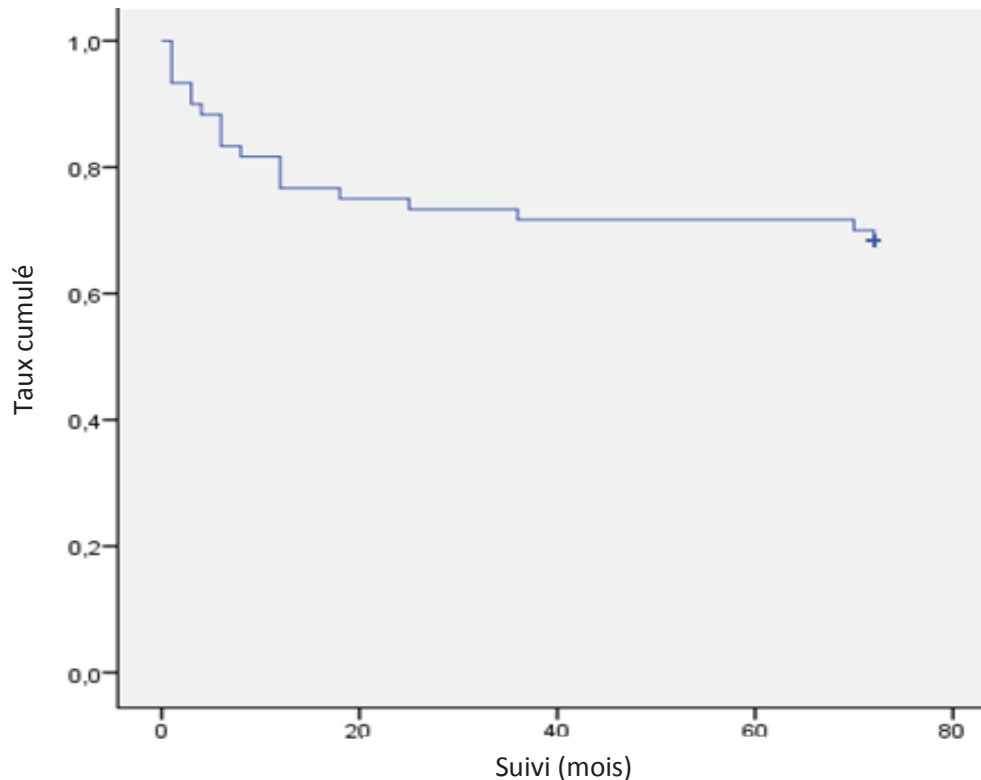
Sur les 60 yeux, 19 (31,6 %) ont présenté au moins une récurrence au cours du suivi.

Y a-t-il eu récurrence ?	Dystrophie	Idiopathique	Post-traumatique	Total général
Non	17	3	21	41
Oui	9	2	8	19
Total général	26	5	29	60

Tableau 1 : Répartition des premières récurrences selon le groupe étiologique

En considérant chaque groupe, il apparaît que 35 % (9/26) des yeux traités pour une dystrophie de Cogan ont présenté au moins une récurrence de leurs symptômes. Ce taux est de 26 % (8/29) dans le groupe « post-traumatique », et de 39 % (2/5) dans le groupe « idiopathique ». Nous n'avons pas mis en évidence de différence significative entre les trois groupes ($p = 0,77$).

Le délai moyen de survenue de la 1^{ière} récurrence toute étiologie confondue est de 15,6 mois après la PKT.



Graphique 5 : Taux cumulé sans récurrences (courbe de survie de Kaplan-Meier) après PKT.

Il apparaît que la majorité des premières récurrences a lieu pendant les premiers mois qui suivent la PKT. A 12 mois post-opératoire, 23 % (n=14) des yeux ont récidivé au moins une fois. Deux récurrences très tardives à 70 et 72 mois post-opératoire ont été relevées. Au terme du suivi, 68,5 % des yeux (n=41) n'ont présenté aucune récurrence de leurs symptômes initiaux.

Les délais, après la PKT, de la survenue de la 1^{ière} récurrence dans chaque groupe étaient :

- pour le groupe « dystrophie » : 12 +/- 28,3 mois [min = 1, max = 72]
- pour le groupe « post-traumatique » : 3,5 +/- 11,5 mois [min = 1, max = 36]
- pour le groupe « idiopathique » : 18,5 +/- 9,2 mois [min = 12, max = 25]

Nous n'avons pas mis en évidence de différence significative entre les médianes des délais de survenue de la 1^{ière} récurrence selon l'étiologie.

Effets du laser sur les symptômes ayant motivé l'indication de la PKT

Gêne ressentie au terme du suivi	Symptômes ayant motivé le laser			Total général
	Douleur oculaire	Vision trouble	Douleur + vision trouble	
Vision trouble	2	2	-	4
Petite gêne	19	1	1	21
Pas de gêne	28	5	2	35
Total général	49	8	3	60

Tableau 2 : Gêne ressentie au terme du suivi par les patients en fonction des symptômes ayant motivé la PKT

Il apparaît au terme du suivi que 58 % (n=35) des patients ne ressentait plus aucune gêne. Aucun patient ne se plaignait de douleurs oculaires au terme du suivi, ils étaient 49 (82 %) en pré-opératoire. Quatre patients (7 %) se plaignaient de vision floue, ils étaient 11 (18 %) avant la procédure.

Gêne ressentie au terme du suivi	Étiologie			Total général
	Dystrophie	Idiopathique	Post-traumatique	
Vision floue	2	1	1	4
Petite gêne	10	3	8	21
Pas de gêne	14	1	20	35
Total général	26	5	29	60

Tableau 3 : Gêne ressentie au terme du suivi par les patients en fonction de l'étiologie des symptômes ayant motivé la PKT

Dans le groupe « post-traumatique », 29 patients (100 %) se plaignaient de douleur avant la PKT. Aucun ne ressentait de douleur oculaire au terme du suivi, et 8 (26 %) faisaient état d'une petite gêne à type de sensation d'œil sec.

Dans le groupe « dystrophie », 19 patients (73 %) avaient des douleurs oculaires (16 patients ne ressentait que des douleurs oculaires et trois patients se plaignaient de douleur et de vision trouble). Au terme du suivi, 10 patients (38 %) avaient une petite gêne.

Nous n'avons pas mis en évidence de différence significative entre les différentes étiologies pour la gêne au terme du suivi (p=0,19).

Instillation de collyres mouillants au terme du suivi	Étiologie			Total général
	Dystrophie	Idiopathique	Post-traumatique	
Non	14	1	21	36
Oui	12	4	8	24
Total général	26	5	29	60

Tableau 4 : Instillation de collyres mouillants au terme du suivi dans chaque groupe

Nous n'avons pas mis en évidence de différence significative entre les différentes étiologies pour l'instillation de collyre au terme du suivi ($p=0,06$).

Satisfaction des patients par la PKT

Etes-vous satisfait par la PKT ?	Étiologie			Total Général
	Dystrophie	Idiopathique	Post-traumatique	
Non	3	1	1	5
Oui	23	4	28	55
Total général	26	5	29	60

Tableau 5 : Satisfaction des patients par la PKT en fonction des étiologies

Globalement, les patients étaient satisfaits par la PKT.

8 % (n=5) des patients traités ont déclaré ne pas avoir été satisfaits par le laser. Trois patients avaient été traités pour dystrophie de Cogan, un patient était dans le groupe « post-traumatique » et le dernier dans le groupe « idiopathique ». Sur ces cinq patients, quatre se plaignaient toujours de vision floue.

Les retraitements

Nous avons retraité six patients (10 %) avec la même technique chirurgicale.

	Patient n°1	Patient n°2	Patient n°3	Patient n°4	Patient n°5	Patient n°6
Âge	52	60	50	49	44	59
Indication de la PKT	Dystrophie de Cogan	Dystrophie de Cogan	Dystrophie de Cogan	ECR post-traumatique	Dystrophie de Cogan	Dystrophie de Cogan
Délai de survenue de la 1 ^{ière} récurrence	6 mois	8 mois	1 mois	3 mois	24 mois	12 mois
Délai entre les deux procédures	12 mois	10 mois	6 mois	12 mois	36 mois	24 mois

Tableau 6 : Données récapitulatives des 6 patients retraités

Aucun des patients retraités n'a présenté de récurrence au terme du suivi.

4. Résultats visuels

L'AV initiale moyenne, toute étiologie confondue, était de 0,08 LogMAR (8/10^{ième} en échelle de Monoyer), allant de 1 LogMAR (1/10^{ième} chez une patiente présentant une DMLA sèche avancée) à 0 LogMAR (10/10^{ième}) pour 56 % des patients (34/61).

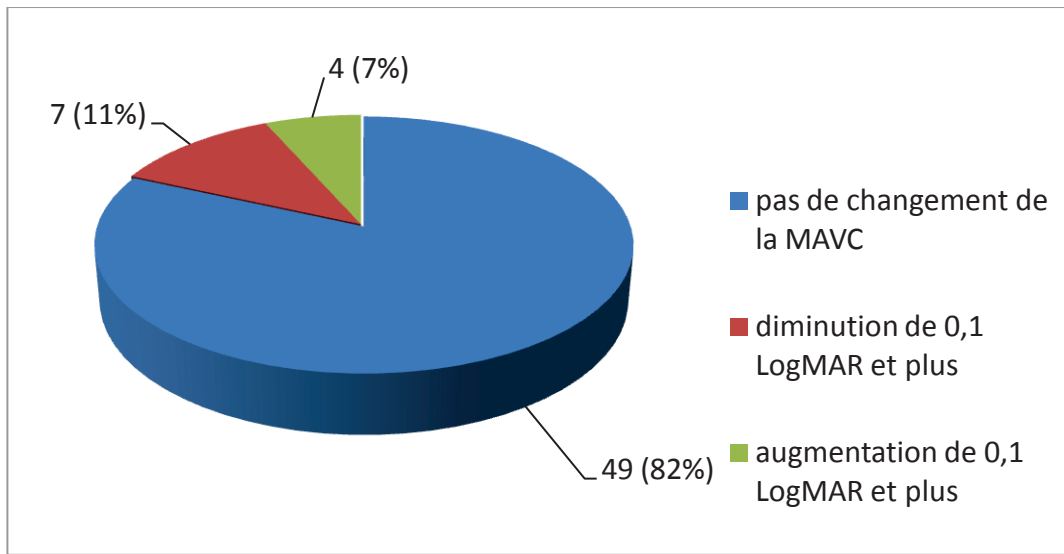
L'AV finale moyenne, toute étiologie confondue, était de 0,075 LogMAR (8/10^{ième} à 9/10^{ième}) allant de moins de 1 LogMAR (1/20^{ième}, patiente avec la DMLA) à 0 LogMAR pour 58,5 % des patients (35/60).

En considérant chaque groupe étiologique, les AV moyenne avant et après PKT étaient :

- Groupe « post-traumatique » : 0,05 +/- 0,09 LogMAR (9/10^{ième} à 10/10^{ième}) versus 0,04 +/- 0,09 LogMAR (9/10^{ième} à 10/10^{ième})
- Groupe « dystrophie » : 0,13 +/- 0,21 LogMAR (7/10^{ième} à 8/10^{ième}) versus 0,12 +/- 0,20 LogMAR (7/10^{ième} à 8/10^{ième})

- Groupe « idiopathique » : l'AV est restée stable à 0,02 +/- 0,04 LogMAR (10/10^{ième})

Il n'a pas été mis en évidence de différence significative entre les mesures d'acuité visuelle avant et après le laser selon l'étiologie, la valeur de « p » étant respectivement égale à 0,33 ; 0,42 et 1. La MAVC est restée stable dans l'ensemble.

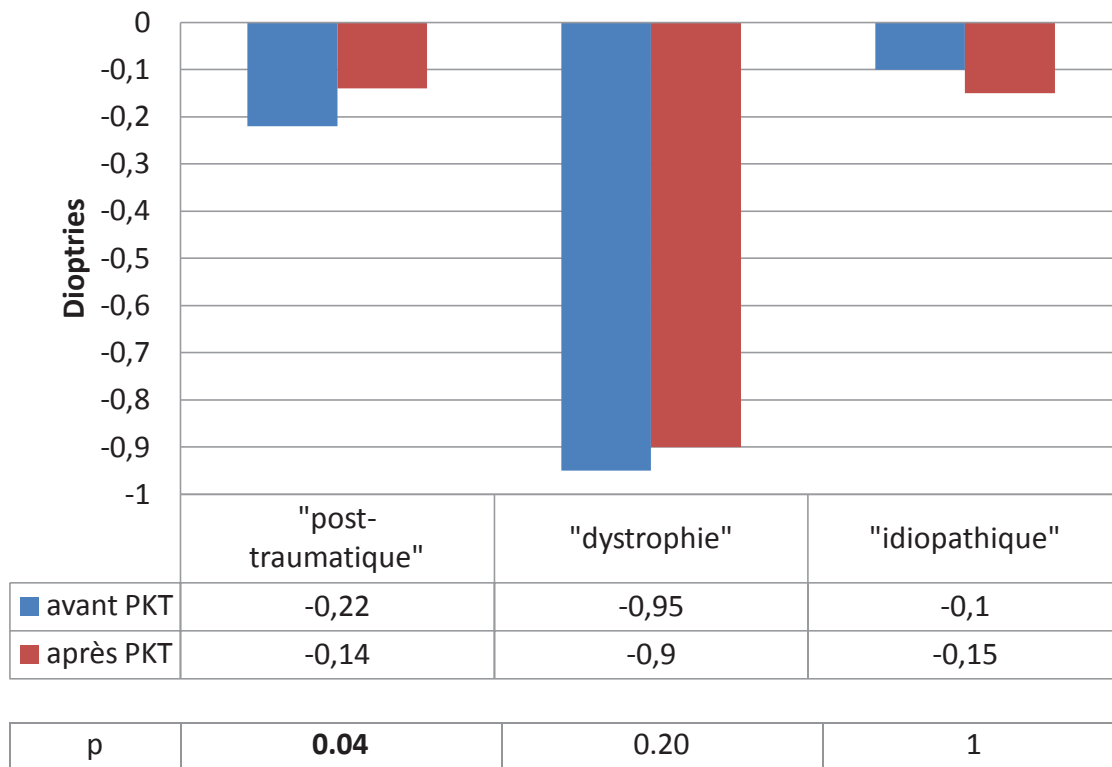


Graphique 6 : Changements de la MAVC après PKT (en LogMAR)

5. Résultats réfractifs

L'équivalent sphérique

L'équivalent sphérique moyen avant la PKT toute étiologie confondue était de - 0,53 +/- 2,13 dioptries. Il est passé après le laser à - 0,47 +/- 2,13 dioptries. La différence est significative (p = 0,03).



Graphique 7 : Changements de l'ES après PKT selon le groupe étiologique

Le cylindre

Le cylindre moyen (en valeur absolue) toute étiologie confondue avant PKT était de 0,59 +/- 0,74 dioptries. Après le laser, il était de 0,66 +/- 0,84 dioptries. La différence n'est pas significative ($p = 0,16$).

6. Les résultats des yeux non inclus dans l'étude statistique

Tous les patients qui ont été traités des deux yeux ($n = 8$) présentaient une dystrophie de Cogan. Ils étaient 4 hommes pour 4 femmes. L'âge moyen était de 57 ans [min = 41 ; max = 87]. Le recul moyen était de 69 mois [min = 33 ; max = 92].

Les symptômes qui ont motivé la PKT étaient : une vision floue pour 2 yeux, et des douleurs oculaires pour 6 yeux.

Deux yeux ont présenté une récurrence douloureuse respectivement à 12 et 48 mois après la PKT. Les récurrences douloureuses étaient rebelles au traitement médical

pour un des deux yeux et une nouvelle PKT est envisagée (pas encore réalisée à l'heure de la rédaction de ce travail).

DISCUSSION

Nous rapportons dans notre étude les résultats à long terme de la PKT dans les ECR (ECR de la dystrophie de Cogan ou dans les suites d'un traumatisme) chez 60 patients. Notre suivi moyen est de 66 mois. Ceci fait de notre étude, au vue de la littérature, une de celles avec le recul moyen le plus long [87-98].

Notre discussion portera sur :

- l'analyse de nos résultats confrontés à ceux de la littérature
- les raisons qui nous ont incité à pratiquer cette technique
- les mécanismes d'action de la PKT
- enfin sur les perspectives d'avenir concernant cette technique

1. Nos résultats

Nos objectifs thérapeutiques étaient de prévenir les récives d'ECR et de maintenir voire d'améliorer la MAVC de nos patients.

1.1. Résultats de la PKT sur les symptômes initiaux

A la question « êtes-vous satisfait par le laser ? », 55 patients (92 %) ont répondu « oui ». Ce constat nous a semblé être très bon. Cependant, au terme du suivi, 21 patients (35 %) ressentait encore des symptômes mineurs à type de sécheresse oculaire et quatre patients (7 %) ressentait toujours une vision floue.

Si l'on se réfère aux symptômes qui nous ont incité à pratiquer la PKT chez nos patients, on peut considérer que notre objectif thérapeutique (pas de douleur ni de vision trouble) est atteint chez 56 patients (93 %) au terme du suivi. Cet excellent résultat doit toutefois être nuancé par le fait qu'un tiers de nos patients déclarent être encore gênés par une sensation de sécheresse oculaire les obligeant à s'instiller régulièrement des collyres mouillants. Ce désagrément est probablement lié au traumatisme des nerfs cornéens lors de la PKT [118]. Il nous a semblé que la régénération nerveuse est retardée chez nos patients, ceci étant certainement

lié à la profondeur d'ablation que nous réalisons (15µm) et qui intéresse la majeure partie de la couche de Bowman lésant une proportion importante de terminaisons nerveuses.

Il semble donc qu'à défaut d'éradiquer les symptômes initiaux, la PKT a considérablement diminué la gêne chez la grande majorité de nos patients. Ce constat est également cité dans la littérature [89].

1.2. La survenue des récurrences

19 patients (32 %) ont présenté au moins une récurrence au cours du suivi. Ce taux de première récurrence est comparable à ceux rapportés dans la littérature. En effet, les taux de première récurrence relevés dans les études d'évaluation de l'efficacité de la PKT à court terme (suivi moyen < 1 an) varient de 0 % à 24 % [87,105,106,107,119-121]. Ces taux de récurrences sont globalement légèrement supérieurs dans les études d'évaluation à long terme (14 à 42 %) [85,88,94,97]. Ces disparités de résultats entre notre étude et la littérature peuvent s'expliquer par la variabilité du suivi moyen, mais aussi par les étiologies des ECR traitées et la technique de PKT utilisée :

Le suivi moyen

Seitz et coll. [94] ont avancé l'idée que l'incidence des premières récurrences était directement liée au délai post-opératoire. A ce titre, ils avaient constaté un doublement du taux de première récurrence entre la première année post-opératoire (6,5%) et le terme de leur suivi à 5 ans (13 %). Germundsson et coll. [122] ont également montré une corrélation positive entre les récurrences et le délai post-opératoire ($p < 0,001$). Nos résultats ne vont pas dans le même sens dans la mesure où la grande majorité des premières récurrences ont eu lieu durant la première année post-opératoire. Notre taux de première récurrence est passé de 23 % (14 sur 60) à 1 an à 32 % (19 sur 60) au terme du suivi. Les premières récurrences ont tendance à être plutôt précoces et survenir dans les premiers mois après PKT. Ceci a été relevé par d'autres auteurs [87,88]. Nous pensons que ces récurrences précoces sont liées à l'immaturation des complexes d'adhésion. Fountain

et coll. [123] avaient d'ailleurs montré que les complexes d'adhésion (hémi-desmosomes et plaques d'ancrage) n'étaient réellement fonctionnels qu'au-delà de 15 mois après la PKT.

Notre taux de première récurrence est légèrement supérieur à ceux décrits dans les études d'évaluation à court terme du fait des récurrences tardives. Nous avons noté cinq récurrences tardives (au-delà de la première année de suivi), dont deux très tardives (après 70 mois de suivi). Il nous semble ainsi impératif de suivre à long terme les patients traités avant de tirer des conclusions sur leur risque de récurrence.

Les étiologies des ECR

Jain et coll. [89] avaient rapporté une meilleure efficacité de la PKT sur les ECR post-traumatiques en comparaison avec les ECR dues à une dystrophie cornéenne. Ceci a été soutenu par les constatations de Dinh et coll. [88] qui avaient un taux de récurrence de 42 % chez les patients avec une dystrophie de Cogan. Dans notre étude, nous n'avons pas mis en évidence de différence significative entre les trois groupes pour la survenue de la première récurrence ($p=0,77$). Cependant la plupart des premières récurrences tardives (3 sur 5) étaient dans le groupe « dystrophie de Cogan ». Il nous a semblé également que les récurrences dans le cadre de dystrophie de Cogan étaient plus rebelles dans la mesure où sur les six patients retraités, cinq présentaient une dystrophie de Cogan, ce qui laisse à penser que la PKT n'a eu qu'un effet suspensif chez ces patients. Le mécanisme du rétablissement de l'état pathologique de la membrane basale après PKT est à ce jour encore obscur : est-ce un envahissement de la zone traitée par la membrane basale pathologique de la zone cornéenne périphérique non traitée (nous n'avons cependant pas mis en évidence de signes biomicroscopiques de dystrophie de Cogan chez ces patients lors de leurs récurrences) ou est-ce une prédisposition génétique des cellules épithéliales basales à produire une membrane basale pathologique ? Une étude confrontant la clinique aux données histologiques (à l'aide de l'HRT par exemple) pourrait apporter des éléments de réponse.

La technique de PKT utilisée

Dans notre service, nous avons opté pour la technique dite « agressive ». Tous nos patients ont eu un débridement épithélial mécanique suivi d'une photo-ablation de profondeur unique de 15 μ m sur les 8 mm centraux. Nos résultats en termes de récurrences après traitement comparés aux autres techniques de PKT nous ont semblé être globalement moins bons. Mais des nuances s'imposent :

- Ainsi, l'efficacité de la t-PKT dans la littérature varie de 80 à 91 % [73,106]. Ces chiffres doivent être pondérés par le fait que le recul moyen ne dépassait pas 15 mois et que seules les ECR post-traumatiques avaient été incluses. En ne considérant que le groupe ECR post-traumatiques (n=29), nous avons relevé six premières récurrences (21 %) durant les 15 premiers mois, soit une efficacité dans ce groupe de 79 % à 15 mois. Notre technique ne semble finalement pas moins efficace que la t-PKT sur un suivi à court terme.
- Ardjomand et coll. [107] retrouvaient une efficacité de 100 % à 6 mois chez neuf patients traités par PKT après réalisation d'un capot épithélial. Cependant, la taille de l'échantillon et le faible recul ne nous permettent pas de comparer raisonnablement ce taux à celui de notre étude.
- En optant pour une PKT diffuse, notre taux de retraitement est de 10 % (6 patients sur 60). Kaplan-Messas et coll. [142] ne mettaient pas en évidence de différence significative d'efficacité à court terme entre les PKT focales et les PKT diffuses.

1.3. Les résultats visuels et réfractifs

a. Résultats visuels

Nous n'avons pas mis en évidence de différence significative entre les mesures d'acuité visuelle corrigée avant et après le laser dans les trois groupes. Dans la littérature, d'autres études montrent l'absence de modification de la MAVC après PKT [85,87,89,94,97].

Sur les 60 patients traités, seulement trois patients ont vu leur acuité visuelle diminuer. Cette diminution n'excède pas 0,1 point de LogMAR (1 à 2 lignes en échelle de Monoyer). Cette perte visuelle est à mettre sur le compte de l'évolution de la DMLA sèche chez une patiente. Pour les deux autres patients, nous n'avons pas relevé de signes de haze et l'équivalent sphérique ainsi que le cylindre n'ont pas été modifiés. Cependant, ces deux patients déclaraient recourir à l'instillation de collyre mouillant fréquemment en raison de l'inconfort lié à une sensation de corps étranger et de sécheresse oculaire. Nous pensons que cette petite baisse d'acuité visuelle est liée à l'instabilité de leur film lacrymal.

Il est à noter également que quatre patients déclaraient avoir toujours une vision floue. Nos mesures d'acuité visuelle corrigée retrouvaient chez ces patients : une baisse d'acuité visuelle légère (patiente avec la DMLA), mais une stabilité de la vision chez les trois autres patients. Deux patients ont été traités pour des ECR et un patient pour vision trouble due à la dystrophie de Cogan. Un patient (dystrophie de Cogan) a vu son cylindre diminuer d'une dioptrie. Nous pensons au final que là encore cette sensation de vision floue est surtout le fait d'une labilité du film lacrymal.

b. Résultats réfractifs

Hypermétropisation

Nos résultats réfractifs montrent un petit shift hypermétropique après la PKT (différence significative entre les équivalents sphériques entre avant et après le laser, $p = 0,03$). Cette hypermétropisation après laser est évoquée dans la littérature [87,100]. Ce shift hypermétropique est lié à l'aplatissement cornéen (la cornée devenant plus oblate) par la PKT [92,99,124-126]. Dogru et coll. [127] avaient relevé un shift hypermétropique très important (3,4 dioptries en moyenne). Leurs indications opératoires ne comprenaient que des cicatrices cornéennes superficielles avec des profondeurs d'ablation pouvant atteindre 100 μm . Pour palier à ce problème, ils proposaient de limiter la profondeur d'ablation, de prévoir une zone de transition dans le programme d'ablation et enfin d'utiliser un agent masquant. La question d'un traitement anti-hypermétropisant est légitime.

Cependant, l'expérience de Rapuano [128,129], qui avait systématiquement proposé un traitement anti-hypermétropisant, montre certes une diminution des erreurs réfractives post-opératoires, mais une réfraction totalement aléatoire. Déterminer pour chaque patient un traitement anti-hypermétropisant fiable et prédictible ne semble pas être du ressort d'une science exacte [127,126,128,129]. En se basant sur la formule de Munnerlyn [130], une équation qui relie l'épaisseur de cornée à retirer avec le laser Excimer en chaque point de la cornée pour corriger la myopie sur une zone optique donnée, on comprend aisément qu'une petite zone optique ainsi qu'une grande profondeur d'ablation sont source d'erreurs réfractives induites. Ainsi, beaucoup d'auteurs proposent de limiter la profondeur d'ablation ($<10 \mu\text{m}$) afin de ne pas induire de changements de l'équivalent sphérique [91,95,131,132] ; mais même avec des profondeurs d'ablation de l'ordre de $5-6 \mu\text{m}$, une hypermétropisation est possible [87,100]. Nous avons opté pour une grande profondeur d'ablation (pour ne pas perdre le bénéfice thérapeutique) et une large zone de traitement (pour palier au plus à l'hypermétropisation). Notre shift hypermétropique est à ce titre minime (l'ES passe de $-0,53 \pm 2,13$ dioptries à $-0,47 \pm 2,13$ dioptries). On peut le considérer comme négligeable.

Résultats sur le cylindre

Nous n'avons pas mis en évidence de différence significative entre les mesures de cylindre avant et après le laser ($p = 0,16$). Ceci peut être expliqué par différentes raisons :

- la performance du laser Excimer. Celui-ci permet une photo-ablation avec une précision de l'ordre du quart de micron, tout en respectant les tissus voisins. Il permet d'obtenir une surface cornéenne parfaitement lisse et n'altère pas son pouvoir réfractif.
- nous réalisons une PKT après débridement manuel de l'épithélium. A ce titre nous gommons avant le laser les irrégularités de surface pouvant être présentes. Ces irrégularités sont connues pour être source d'effet miroir notamment dans la technique trans-épithéliale [73] : si l'épithélium cornéen présente des irrégularités, la PKT aura tendance à les convertir

en irrégularités stromales (effet miroir), induisant un astigmatisme irrégulier.

- une zone de traitement large (8 mm) couplée à la précision du laser permettent une photoablation très peu astigmatogène.

Notons que seuls 8 patients (13 %) ont été traités pour vision floue en rapport avec un astigmatisme irrégulier. Tous ces patients ont vu leur astigmatisme diminué (réduction allant jusqu'à une dioptrie). Mais la faible proportion de ces patients explique que cette amélioration n'ait pas eu de conséquence sur les résultats globaux.

1.4. Complications de la PKT

Nous n'avons relevé aucune complication sérieuse imputable à la PKT.

Nous n'avons pas constaté de retard de ré-épithélialisation. Pour palier au risque infectieux, nos patients ont reçu une antibioprophylaxie par tobramycine (aminoside). Une autre classe d'antibiotique peut se discuter (macrolides ou fluoroquinolones). L'avantage des aminosides est leur activité sur la majorité des germes saprophytes des paupières et de la conjonctive (staphylocoques et streptocoques), sans induire de résistance, et tout en étant disponibles en collyre y associant un corticoïde.

Pour limiter l'activité des fibroblastes cornéens et éviter une cicatrisation cornéenne anarchique (pouvant être astigmatogène, source de haze sous-épithélial, voire de cicatrices sous-épithéliales), nos patients reçoivent une corticothérapie topique par dexaméthasone. Cette corticothérapie peut être discutée dans la mesure où le but de la PKT est d'induire un stress et une blessure cornéenne volontaire conduisant à une cicatrisation solide de l'unité jonctionnelle épithélium-stroma. Il n'a pas été démontré de rôle aux fibroblastes dans la régénération des plaques d'ancrage ainsi que des hémi-desmosomes. La corticothérapie topique ne semble pas non plus influencer péjorativement sur le risque de récurrences.

2. Pourquoi avons-nous choisi cette technique ?

Nous pratiquons systématiquement la même technique pour traiter les ECR quelle qu'en soit la cause. Nous débridons manuellement l'épithélium, et nous traitons les 8 mm centraux par une photo-ablation de 15 μm .

Nous ne conseillons pas la technique trans-épithéliale ni la technique avec capot épithélial dans la mesure où celles-ci laissent en place une partie de l'épithélium pathologique. Nous pensons que cela peut influencer le risque de récurrence.

Nous avons opté pour une large zone de traitement ainsi que pour une profondeur d'ablation relativement importante. Le rationnel à ce choix repose sur l'objectif d'être efficace tout en induisant le moins d'effets secondaires. Comme il a été évoqué précédemment, nous limitant le risque d'erreurs réfractives après procédure avec nos paramètres (8 mm / 15 μm). La profondeur de photo-ablation idéale est très discutée. Certains pensent que la conservation de la couche de Bowman serait liée aux récurrences [64,133]. Les récurrences après ablation partielle de la couche de Bowman ont, en effet, été rapportées [85,88,89,91,131,134]. Mais dans ces cas, un retraitement a permis un amendement des symptômes le plus souvent, alors que la partie toute postérieure de la couche de Bowman était préservée [89,131,134]. Le rôle exact de cette couche est inconnu. Nous pensons que la cicatrisation n'est pas liée à la présence ou non de la couche de Bowman, mais plus au stress cornéen et à l'inflammation que peut provoquer une photo-ablation profonde. A ce titre et au vu de nos résultats à long terme, un seuil de 15 μm nous semble être un bon compromis entre efficacité (cicatrisation cornéenne induite acceptable) et sûreté (très peu d'erreurs réfractives et pas de troubles trophiques).

3. Pourquoi la PKT est-elle efficace dans les ECR?

Le mécanisme d'action de la photo-ablation permettant de prévenir les récurrences dans les ECR est à ce jour encore flou. Plusieurs pistes ont été

explorées et font état en post-opératoire de la formation de complexes d'adhésion plus solides.

Ainsi, il a été montré sur des cornées de singes traitées par photo-ablation comparées à des cornées non traitées, une présence plus grande de collagène de type 7 et d'hémi-desmosomes le long de la membrane basale des cornées traitées [135,136]. Szentmary et coll. [137] rapportent les mêmes observations.

Chez l'homme, des phénomènes de cicatrisation rapides ont été mis en évidence après PKT : les hémi-desmosomes et la membrane basale sont reformés ad integrum par les cellules basales dans les 15 jours qui ont suivi la procédure [143]. Cette cicatrisation « rapide » suggère que l'épithélium migre de façon plus lente sur une surface cornéenne irrégulière, comme celle résultant d'une kératectomie superficielle manuelle. Or la PKT génère une surface d'ablation beaucoup plus lisse et régulière que celle permise par un débridement manuel. Elle favorise ainsi la migration cellulaire et permet aux cellules épithéliales basales d'être actives plus rapidement. Ces constatations sont soutenues par des modèles expérimentaux chez l'animal. Ces modèles montrent une vitesse de cicatrisation plus rapide après laser qu'après kératectomie manuelle [144].

Il a été aussi démontré qu'après PKT, le collagène stromal avait tendance à infiltrer la couche des cellules basales épithéliales sur une portion pouvant aller jusqu'à 4 μm , augmentant ainsi les zones d'attache de l'épithélium à sa membrane basale [143].

Cependant, Fountain et coll. [123] ont remarqué que la constitution des complexes d'adhésion était plus lente : à 6 mois post-opératoire, seuls 8 % des cellules basales avaient formé des fibrilles d'intégrine fonctionnelles. Ce n'est qu'au quinzième mois post-opératoire que les complexes d'adhésion étaient jugés normalisés. Ceci suggère que les conclusions quant aux récurrences d'érosions cornéennes ne doivent être tirées qu'une fois ce délai dépassé [123].

Notre travail n'a pas la prétention d'apporter des lumières sur les phénomènes physiopathologiques qui expliquent l'efficacité de la PKT. Toutefois, nos résultats nous amènent à penser que si les récurrences ont très majoritairement lieu durant la première année, elles sont très probablement le fait de l'immaturation des complexes d'adhésion. Nous avons également constaté que des récurrences tardives (voire très tardives après plusieurs années) sont possibles. Il semble donc que la PKT est insuffisante pour éradiquer l'état pathologique de l'entité d'adhésion (cellules

basales-membrane basale-couche de Bowman) chez certains patients. Le rétablissement de cet état pathologique après traitement demeure un mystère. Une étude confrontant la clinique aux données microscopiques (HRT, microscopie électronique ou encore étude immuno-histochimique) pourrait apporter des éléments de réponse.

4. Perspectives d'avenir

Les techniques de la PKT ont évolué durant les vingt dernières années en profitant des avancées permises par la chirurgie réfractive en termes de connaissances topographiques et de cicatrisation cornéenne. La PKT pourrait voir son efficacité considérablement augmenter en s'inspirant des traitements personnalisés qu'offre la chirurgie réfractive (comme les traitements aberrométriques). Cette « customisation » des photo-ablations thérapeutiques reposera sur des technologies permettant une analyse anatomique de la cornée de plus en plus fines (OCT, HRT, topographes), un traitement laser assisté par une analyse cornéenne en temps réel, et enfin une appréciation de plus en plus précise des premiers signes de récurrence de la pathologie traitée.

CONCLUSION

Les ECR ainsi que les irrégularités de surface cornéennes secondaires à la dystrophie de Cogan sont une cause relativement fréquente de consultation en ophtalmologie. Leur retentissement sur la qualité de vie des patients peut être considérable.

Différentes approches thérapeutiques ont été proposées pour amender les symptômes et limiter leur récurrence. Qu'elle soit conservatrice ou chirurgicale, aucune technique n'est parfaite.

La PKT a fait la preuve de son efficacité à court et moyen termes, mais également, comme le montre notre travail, à long terme. Les techniques de PKT sont multiples et sont surtout affaire d'école. En réunissant la plupart des avantages et en limitant les inconvénients des autres méthodes de PKT, notre technique « agressive » nous paraît être sûre et efficace pour traiter les kératalgies récidivantes ainsi que les irrégularités de surface de nos patients. Les récurrences à long terme ainsi que le petit shift hypermétropique qu'elle induit nous rappellent cependant qu'elle reste perfectible.

REFERENCES BIBLIOGRAPHIQUES

1. Beuerman RW, Pedroza L: Ultrastructure of the human cornea. *Microsc Res Tech* 1996; 33:320-335.
2. Sack RA, Nunes I, Beaton A, et al: Host-defense mechanism of the ocular surfaces. *Biosci Rep* 2001; 21:463-480.
3. Thoft RA, Friend J, Kenyon KR: Ocular surface response to trauma. *Int Ophthalmol Clin* 1979; 19:111-131
4. Esco MA, Wang Z, McDermott ML, et al: Potential role for laminin 5 in hypoxia-mediated apoptosis of human corneal epithelial cells. *J Cell Sci* 2001; 114:4033-4040.
5. Ma X, Bazan HE: Platelet-activating factor (PAF) enhances apoptosis induced by ultraviolet radiation in corneal epithelial cells through cytochrome c-caspase activation. *Curr Eye Res* 2001; 23:326-335.
6. Li L, Ren DH, Ladage PM, et al: Annexin V binding to rabbit corneal epithelial cells following overnight contact lens wear or eyelid closure. *CLAO J* 2002; 28:48-54.
7. Estil S, Primo EJ, Wilson G: Apoptosis in shed human corneal cells. *Invest Ophthalmol Vis Sci* 2000; 41:3360-3364.
8. Cotsareils G, Cheng S-Z, Dong G, et al: Existence of slow-cycling limbal epithelial basal cells that can be preferentially stimulated to proliferate: implications on epithelial stem cells. *Cell* 1989; 57:201-209.
9. Daniels JT, Harris AR, Mason C: Corneal epithelial stem cells in health and disease. *Stem Cell Rev* 2006; 2:247-254.
10. O'Sullivan F, Clynes M: Limbal stem cells, a review of their identification and culture for clinical use. *Cytotechnology* 2007; 53:101-106.
11. Secker GA, Daniels JT: Corneal epithelial stem cells: deficiency and regulation. *Stem Cell Rev* 2008; 4:159-168.
12. Hanna C, Bicknell DS, O'Brien JE: Cell turnover in the adult human eye. *Arch Ophthalmol* 1961; 65:695-698.

13. Thoft RA, Friend J: The X, Y, Z, hypothesis of corneal epithelial maintenance. *Invest Ophthalmol Vis Sci* 1983; 24:1442-1443.
14. Suzuki K, Tanaka T, Enoki M, et al: Coordinated reassembly of the basement membrane and junctional proteins. *Invest Ophthalmol Vis Sci* 2000; 41:2495-2500.
15. Proctor RA: Fibronectin: a brief overview of its structure, function, and physiology. *Rev Infect Dis* 1987; 9(suppl 4):S317-S321.
16. Rieck P, Assouline M, Savoldelli M, et al: Recombinant human basic fibroblast growth factor (Rh-bFGF) in three different wound models in rabbits: corneal wound healing effect and pharmacology. *Exp Eye Res* 1992; 54:987-998
17. Wilson SE, Liu JJ, Mohan RR: Stromal-epithelial interactions in the cornea. *Prog Retin Eye Res* 1999; 18:293-309.
18. Mishima H, Nakamura M, Murakami J, et al: Transforming growth factor- β modulates effects of epidermal growth factor on corneal epithelial cells. *Curr Eye Res* 1992; 11:691-696.
19. Gipson IK, Spurr-Michaud SJ, Tisdale AS: Anchoring fibrils form a complex network in human and rabbit cornea. *Invest Ophthalmol Vis Sci* 1987; 28:212-220.
20. Bentz H, Morris NP, Murray LW, et al: Isolation and partial characterization of a new human collagen with an extended triple-helical structural domain. *Proc Natl Acad Sci USA* 1983; 80:3166-3172.
21. Dodson JW, Hay ED: Secretion of collagen by corneal epithelium. II. Effect of the underlying substratum on secretion and polymerization of epithelial products. *J Exp Zool* 1974; 189:51-72.
22. Linsenmayer TF, Fitch JM, Mayne R: Extracellular matrices in the developing avian eye: type V collagen in corneal and noncorneal tissues. *Invest Ophthalmol Vis Sci* 1984; 25:41-47.
23. Fitch JM, Gross J, Mayne R, et al: Organization of collagen type I and V in the embryonic chicken cornea: monoclonal antibody studies. *Proc Natl Acad Sci USA* 1984; 81:2791-2795.
24. Konomi H, Hayashi T, Nakayasu K, et al: Localization of type V collagen and type IV collagen in human cornea, lung, and skin. Immunohistochemical evidence by anti-collagen antibodies characterized by immunoelectroblotting. *Am J Pathol* 1984; 116:417-426.

25. Birk DE, Fitch JM, Linsenmayer TF: Organization of collagen type I and V in the embryonic chicken cornea. *Invest Ophthalmol Vis Sci* 1986; 27:1470-1477.
26. Yue BYJT, Sugar J, Schrode K: Collagen staining in corneal tissues. *Curr Eye Res* 1986; 5:559-564.
27. McLaughlin JS, Linsenmayer TF, Birk DE: Type V collagen synthesis and deposition by chicken embryo corneal fibroblasts in vitro. *J Cell Sci* 1989; 94:371-379.
28. Kern P, Menasche M, Robert L: Relative rates of biosynthesis of collagen type I, type V and type VI in calf cornea. *Biochem J* 1991; 274:615-617.
29. Komai Y, Ushiki T: The three-dimensional organization of collagen fibrils in the human cornea and sclera. *Invest Ophthalmol Vis Sci* 1991; 32:2244-2258.
30. Doane KJ, Yang G, Birk DE: Corneal cell-matrix interactions: Type VI collagen promotes adhesion and spreading of corneal fibroblasts. *Exp Cell Res* 1992; 200:490-499.
31. Nishida T, Yasumoto K, Otori T, et al: The network structure of corneal fibroblasts in the rat as revealed by scanning electron microscopy. *Invest Ophthalmol Vis Sci* 1988; 29:1887-1890.
32. Tomasek JJ, Gabbiani G, Hinz B, et al: Myofibroblasts and mechano-regulation of connective tissue remodelling. *Nat Rev Mol Cell Biol* 2002; 3:349-363.
33. Laule A, Cable MK, Hoffman CE, et al: Endothelial cell population changes of human cornea during life. *Arch Ophthalmol* 1978; 96:2031-2035
34. Hansen E: Om den intermitterende keratitis vesicularis neuralgica af traumatisk opindelse. *Hospitalis-Tidende* 51:201--3, 1872
35. Von Arlt F: Ueber die Verletzungen des Auges in gerichtsärztlicher Beziehung. *Wien Medizin Wochenschr* 23:447--9, 1874
36. Stood W: Ueber rezidivierende Blasenbildungen auf der Hornhaut des Auges und Keratalgien nach Verletzungen der Hornhautoberflaeche. *Arch Augenheilkd* 43:220--8,1901
37. Heyworth P, Morlet N, Rayner S, Hykin P, Dart J. Natural history of recurrent erosion syndromeFa 4 year review of 117 patients. *Br J Ophthalmol* 1998; 82: 26–28.

38. Eke T, Morrison DA, Austin DJ. Recurrent symptoms following traumatic corneal abrasion: prevalence, severity, and the effect of a simple regimen of prophylaxis. *Eye* 1999;13(Part 3a): 345–347.
39. Reidy JJ, Paulus MP, Gona S. Recurrent erosions of the cornea: epidemiology and treatment. *Cornea* 2000; 19:767–771.
40. Chandler P. Recurrent corneal erosion of the cornea. *Am J Ophthalmol* 1945; 28: 355–363.
41. Hope-Ross MW, Chell PB, Kervick GN, McDonnell PJ. Recurrent corneal erosion: clinical features. *Eye* 1994; 8(Part 4): 373–377.
42. Ying-Ting Chen, Chia-Wei Huang, Fu-Chin Huang, Shih-Ya Tseng, Sung-Huei Tseng. The cleavage plane of corneal epithelial adhesion complex in traumatic recurrent corneal erosion. *Molecular Vision* 2006; 12:196-204
43. Garrana RM, Zieske JD, Assouline M, Gipson IK. Matrix metalloproteinases in epithelia from human recurrent corneal erosion. *Invest Ophthalmol Vis Sci* 1999; 40:1266-70.
44. Afonso AA, Sobrin L, Monroy DC, Selzer M, Lokeshwar B, Pflugfelder SC. Tear fluid gelatinase B activity correlates with IL-1alpha concentration and fluorescein clearance in ocular rosacea. *Invest Ophthalmol Vis Sci* 1999; 40:2506-12.
45. Dursun D, Kim MC, Solomon A, Pflugfelder SC. Treatment of recalcitrant recurrent corneal erosions with inhibitors of matrix metalloproteinase-9, doxycycline and corticosteroids. *Am J Ophthalmol* 2001; 132:8-13.
46. Dougherty JM, McCulley JP. Bacterial lipases and chronic blepharitis. *Invest Ophthalmol Vis Sci* 1986; 27: 486–491.
47. Dougherty JM, McCulley JP. Analysis of the free fatty acid component of meibomian secretions in chronic blepharitis. *Invest Ophthalmol Vis Sci* 1986; 27: 52–56.
48. McCulley JP, Dougherty JM. Bacterial aspects of chronic blepharitis. *Trans Ophthalmol Soc UK* 1986; 105(Part 3):314–318.
49. Wood TO, Griffith ME: Corneal epithelial basement membrane dystrophy. *Trans Am Ophthalmol Soc* 85:281–292, 1987

50. Coleman CM, Hannush S, Covello SP, et al: A novel mutation in the helix termination motif of keratin K12 in a US family with Meesmann corneal dystrophy. *Am J Ophthalmol* 1999; 128(6):687-691.
51. Lisch W, Lisch C: Die epitheliale Hornhaut basal membrane dystrophie. *Klin Monatsbl Augenheilkd* 1983; 183:251-255.
52. Lisch WB, Buttner A, Offner F, et al: Lisch corneal dystrophy is genetically distinct from Meesman corneal dystrophy and maps to xp22.3. *Am J Ophthalmol*. 2000; 130:461-468.
53. Cogan, D.G, *et al.*, Microcystic dystrophy of the corneal epithelium. *Trans Am Ophthalmol Soc*, 1964. 62:p213-25.
54. Guerry, D., Fingerprint-like lines in the cornea. *Am J Ophthalmol*, 1950. 33:p724.
55. Vogt, A., Lehrbuch und atlas spaltlampenmilcroskopie des Lebenden Auges, Berlin, *Springer-Verlag*, 1930:p264-265.
56. Guerry, D.P., Observations on Cogan's microcystic dystrophy of the corneal epithelium. *Trans Am Ophthalmol Soc*, 1965. 63:p320
57. Laibson, P.R., Microcystic Corneal Dystrophy. *Trans Am Ophthalmol Soc*, 1976. 74(488-531)
58. Rodrigues MM, Fine B, Laibson PR, Zimmerman L: Disorders of the corneal epithelium: a clinical pathological study of dot, geographic and fingerprint patterns. *Arch Ophthalmol* 1974; 92:475-482.
59. Cogan DG, Kuwabara T, Donaldson DD, Collins E: Microscopic dystrophy of the cornea. A partial explanation for its pathogenesis. *Arch Ophthalmol* 1974; 92:470-474.
60. Waring GO, Rodrigues MM, Laibson PR: Corneal dystrophies. I. Dystrophies of the epithelium, Bowman's layer, and stroma. *Surv Ophthalmol* 1978; 23:71-122.
61. Werblin, T.P., L.W. Hirst, and W.J. Stark, Prevalence of Map-Dot-Fingerprint changes in the cornea. *Br J Ophthalmol*, 1981. 65:p.401-409
62. Cogan DG, Donaldson DD, Kuwabara T, Marshall D: Microcystic dystrophy of the corneal epithelium. *Trans Am Ophthalmol Soc* 1964; 63:213.

63. Bron AJ, Brown NA: Some superficial corneal disorders. *Trans Ophthalmol Soc UK* 1971; 91:13-29.
64. Antoine Labbé, Raphaël De Nicola, Bénédicte Dupas, François Auclin, Christophe Baudouin. Epithelial Basement Membrane Dystrophy, Evaluation with the HRT II Rostock Cornea Module. *Ophthalmology* 2006;113:1301–1308
65. Kùchle M, Green WR, Volcker HE, Barraquer J: Reevaluation of corneal dystrophies of Bowman's layer and the anterior stroma (Reis–Bücklers' and Thiel–Behnke types): a light and electron microscopic study of eight corneas and a review of the literature. *Cornea* 1995; 14:333-354
66. Dilly PN, Mackie IA: Distribution of tetracycline in the conjunctiva of patients on long term systemic doses. *Br J Ophthalmol* 69:25--8, 1985
67. Dougherty JM, McCulley JP, Silvany RE, et al: The role of tetracycline in chronic blepharitis. Inhibition of lipase production in staphylococci. *Invest Ophthalmol Vis Sci* 32:2970--5, 1991
68. Hope-Ross MW, Chell PB, Kervick GN, et al: Oral tetracycline in the treatment of recurrent corneal erosions. *Eye* 8(Pt 4):384--8, 1994
69. Ramamurthi S, Rahman MQ, Dutton GN, et al: Pathogenesis, clinical features and management of recurrent corneal erosions. *Eye* 20:635--44, 2006
70. Ferreira de Souza R, Kruse FE, Seitz B: [Autologous serum for otherwise therapy resistant corneal epithelial defects— Prospective report on the first 70 eyes]. *Klin Monatsbl Augenheilkd* 218:720--6, 2001
71. Fujikawa LS, Foster CS, Harrist TJ, et al: Fibronectin in healing rabbit corneal wounds. *Lab Invest* 45:120--9, 1981
72. Goto E, Shimmura S, Shimazaki J, et al: Treatment of superior limbic keratoconjunctivitis by application of autologous serum. *Cornea* 20:807--10, 2001
73. Holzer MP, Auffarth GU, Specht H, et al: Combination of transepithelial phototherapeutic keratectomy and autologous serum eyedrops for treatment of recurrent corneal erosions. *J Cataract Refract Surg* 31:1603--6, 2005
74. McDonnell PJ, Schanzlin DJ, Rao NA: Immunoglobulin deposition in the cornea after application of autologous serum. *Arch Ophthalmol* 106:1423--5, 1988
75. Hykin, P.G., The Natural history and management of recurrent corneal erosion: a prospective randomized trial. *Eye*, 1994. 8:p.35-40

76. Lim L, Tan DT, Chan WK: Therapeutic use of Bausch & Lomb PureVision contact lenses. *CLAO J* 27:179--85, 2001
77. Kanpolat A, Uçakhan OO: Therapeutic use of Focus Night & Day contact lenses. *Cornea* 22:726--34, 2003
78. Brown N, Bron A. Recurrent erosion of the cornea. *Br J Ophthalmol* 1976; 60: 84–96.
79. McLean EN, MacRae SM, Rich LF. Recurrent erosion. Treatment by anterior stromal puncture. *Ophthalmology*, 1986; 93: 784–788.
80. Judge, D., Anterior stromal micropuncture electron microscopic changes in the rabbit cornea. *Cornea*, 1990. 9:p.152-160
81. Rubinfeld RS, Laibson PR, Cohen EJ, Arentsen JJ, Eagle Jr RC. Anterior stromal puncture for recurrent erosion: further experience and new instrumentation. *Ophthalmic Surg* 1990; 21: 318–326.
82. Malecha MA. Anterior stromal puncture for recurrent corneal erosion after laser in situ keratomileusis. *J Cataract Refract Surg* 2004; 30: 496–498.
83. Rubinfeld RS, MacRae SM, Laibson PR. Successful treatment of recurrent corneal erosion with Nd:YAG anterior stromal puncture. *Am J Ophthalmol* 1991; 111: 252–255.
84. Soong HK, Farjo Q, Meyer RF, Sugar A. Diamond burr superficial keratectomy for recurrent corneal erosions. *Br J Ophthalmol* 2002; 86: 296–298.
85. Sridhar MS, Rapuano CJ, Cosar CB, Cohen EJ, Laibson PR: Phototherapeutic keratectomy versus diamond burr polishing of Bowman's membrane in treatment of recurrent corneal erosions associated with anterior basement membrane dystrophy. *Ophthalmology* 2002; 109:674-679.
86. Tzelikis PF, Rapuano CJ, Hammersmith KM, Laibson PR, Cohen EJ: Diamond burr treatment of poor vision from anterior basement membrane dystrophy. *Am J Ophthalmol* 2005; 140:308-310
87. Cavanaugh TB, Lind DM, Cutarelli PE, Mack RJ, Durrie DS, Hassanein KM, Graham CE. Phototherapeutic keratectomy for recurrent erosion syndrome in anterior basement membrane dystrophy. *Ophthalmology*. 1999;106(5):971-6.

88. Dinh R, Rapuano CJ, Cohen EJ, Laibson PR. Recurrence of corneal dystrophy after excimer laser phototherapeutic keratectomy. *Ophthalmology*. 1999;106(8):1490-7.
89. Jain S, Austin DJ. Phototherapeutic keratectomy for treatment of recurrent corneal erosion. *J Cataract Refract Surg*. 1999;25(12):1610-4.
90. Maini R, Loughnan MS. Phototherapeutic keratectomy re-treatment for recurrent corneal erosion syndrome. *Br J Ophthalmol*. 2002;86(3):270-2.
91. Chow AM, YiuEP, Hui MK, Ho CK. Shallow ablations in phototherapeutic keratectomy: long-term follow-up. *J Cataract Refract Surg*. 2005;31(11):2133-6.
92. Fagerholm P, Fitzsimmons TD, Orndahl M, Ohman L, Tengroth B. Phototherapeutic keratectomy: long-term results in 166 eyes. *Refract Corneal Surg*. 1993;9(2 Suppl):S76-81.
93. Baryla J, Pan YI, Hodge WG. Long-term efficacy of phototherapeutic keratectomy on recurrent corneal erosion syndrome. *Cornea*. 2006;25(10):1150-2.
94. Seitz B, Langenbucher A, Hafner A, Kus MM, Naumann GO. [Phototherapeutic keratectomy for recurrent corneal erosion syndrome (e-PTK). Report on 116 consecutive interventions]. *Ophthalmologe*. 2002;99(9):703-8. Germany.
95. Pogorelov P, Langenbucher A, Kruse F, Seitz B. Long-term results of phototherapeutic keratectomy for corneal map-dot-fingerprint dystrophy (Cogan-Guerry). *Cornea*. 2006; 25(7):774-7.
96. Fagerholm P. Phototherapeutic keratectomy: 12 years of experience. *Acta Ophthalmol Scand*. 2003;81(1):19-32. Review.
97. Morad Y, Haviv D, Zadok D, Krakowsky D, Hefetz L, Nemet P. Excimer laser phototherapeutic keratectomy for recurrent corneal erosion. *J Cataract Refract Surg*. 1998; 24(4): 451-5. Comment in *J Cataract Refract Surg*. 1998; 24(11):1418-9.
98. Rashad KM, Hussein HA, El-Samadouny MA, El-Baha S, Farouk H. Phototherapeutic keratectomy in patients with recurrent corneal epithelial erosions. *J Refract Surg*. 2001;17(5):511-8.
99. Örndahl M, Fagerholm P, Fitzsimmons T, Tengroth B. Treatment of corneal dystrophies with excimer laser. *Acta Ophthalmol (Copenh)* 1994;72:235– 40.

100. Örndahl MJF, Fagerholm PP. Phototherapeutic keratectomy for map-dot-fingerprint corneal dystrophy. *Cornea*, 1998;17:595–9.
101. Gruenauer-Kloevekorn C, Braeutigam S, Froster UG, Dunker GI. Surgical outcome after phototherapeutic keratectomy in patients with TGFBI-linked corneal dystrophies in relation to molecular genetic findings. *Graefes Arch Clin Exp Ophthalmol*, 2009;247:93–9.
102. Starr M, Donnenfeld E, Newton M, et al. Excimer laser phototherapeutic keratectomy. *Cornea*, 1996;15:557– 65.
103. Algawi K, Goggin M, O’Keffe M: 193 nm excimer laser phototherapeutic keratectomy for recurrent corneal erosions. *Eur J Implant Refract Surg* 7:11-3, 1995
104. Heyworth P, Morlet N, Rayner S, et al: Natural history of recurrent erosion syndrome—a 4 year review of 117 patients. *Br J Ophthalmol* 82:26-8, 1998
105. O’Brart DP, Muir MG, Marshall J: Phototherapeutic keratectomy for recurrent corneal erosions. *Eye* 8:378--83, 1994
106. Giessler S, Duncker GI: [Recurrent corneal erosion after mechanical trauma. Results of transepithelial phototherapeutic keratectomy]. *Ophthalmologe* 98:950-4, 2001
107. Ardjomand N, Fellner P, Vidic B: Phototherapeutic keratectomy with an epithelial flap for recurrent erosion syndrome. *J Cataract Refract Surg* 30:543-5, 2004
108. Eschstruth P, Sekundo W: [Recurrent corneal erosion. Different treatment options with the excimer laser with emphasis on aggressive PTK]. *Ophthalmologe* 103:570-5, 2006
109. Amm M, Duncker GI: Refractive changes after phototherapeutic keratectomy. *J Cataract Refract Surg* 1997; 23:839-844.
110. Ayres BD, Hammersmith KM, Laibson PR, Rapuano CJ: Phototherapeutic keratectomy with intraoperative mitomycin C to prevent recurrent anterior corneal pathology. *Am J Ophthalmol* 2006; 142:490-492.
111. Marcon AS, Rapuano CJ: Excimer laser phototherapeutic keratectomy retreatment of anterior basement membrane dystrophy and Salzmann's nodular degeneration with topical mitomycin C. *Cornea* 2002; 21:828-830.

112. Ellies P, Bejjani RA, Bourges JL, et al: Phototherapeutic keratectomy for BIGH3-linked corneal dystrophy recurring after penetrating keratoplasty. *Ophthalmology* 2003; 110:1119-1125.
113. Pepose JS, Laycock KA, Miller JK, et al: Reactivation of latent herpes simplex virus by excimer laser photokeratectomy. *Am J Ophthalmol* 1992; 114:45-50.
114. Deai T, Fukuda M, Tomoda Y, et al: Excimer laser photokeratectomy reactivates latent herpes simplex virus. *Jpn J Ophthalmol* 2004; 48:570-572.
115. Lu CK, Chen KH, Lee SM, et al: Herpes simplex keratitis following excimer laser application. *J Refract Surg* 2006; 22:509-511
116. Shoch DE, Stock EL, Schwartz AE: Stromal keratitis complicating anterior membrane dystrophy. *Am J Ophthalmol* 100:199--201, 1985
117. Ionides AC, Tuft SJ, Ferguson VM, et al: Corneal infiltration after recurrent corneal epithelial erosion. *Br J Ophthalmol* 81:537-40, 1997
118. Neil Lagali, Johan Germundsson, Per Fagerholm: The Role of Bowman's Layer in Corneal Regeneration after Phototherapeutic Keratectomy: A Prospective Study Using In Vivo Confocal Microscopy. *Investigative Ophthalmology & Visual Science*, September 2009, Vol. 50, No. 9
119. Lohmann CP, Sachs H, Gabel VP. Treatment of recurrent corneal erosion using phototherapeutic keratectomy with the excimer laser. *Klin Monatsbl Augenheilkd*. 1996;209:304--308.
120. Tuunanen TH, Tervo TM. Excimer laser phototherapeutic keratectomy for corneal diseases: a follow-up study. *CLAO J*. 1995;21:67--72.
121. Forster W, Grewe S, Atzler U, et al. Phototherapeutic keratectomy in corneal diseases. *Refract Corneal Surg*. 1993;9(2 Suppl):S85--S90.
122. Johan Germundsson, Per Fagerholm, Neil Lagali. Clinical Outcome and Recurrence of Epithelial Basement Membrane Dystrophy after Phototherapeutic Keratectomy. A Cross-sectional Study. *Ophthalmology* 2011;118:515--522
123. Fountain TR, de la Cruz Z, Green WR, et al: Reassembly of corneal epithelial adhesion structures after excimer laser keratectomy in humans. *Arch Ophthalmol* 112:967--72,1994
124. Campos M, Nielsen S, Szerenyi K, et al. Clinical follow-up of phototherapeutic keratectomy for treatment of corneal opacities. *Am J Ophthalmol* 1993;115:433-40

125. Sher NA, Bowers RA, Zabel RW, et al. *Clinical use of the 193-nm excimer laser in the treatment of corneal scars. Arch Ophthalmol* 1991;109:491-8
126. Stark WJ, Chamon W, Kamp MT, et al. Clinical follow-up of 193-nm ArF excimer laser photokeratectomy. *Ophthalmology*, 1992;99:805-12
127. Dogru M, Katakami C, Yamanaka A: Refractive changes after excimer laser phototherapeutic keratectomy. *J Cataract Refract Surg* 2001; 27:686-692.
128. Rapuano CJ. Excimer laser phototherapeutic keratectomy in eyes with anterior corneal dystrophies: preoperative and postoperative ultrasound biomicroscopic examination and short-term clinical outcomes with and without an antihyperopia treatment. *Trans Am Ophthalmol Soc* 2003;101:371-99
129. Rapuano CJ. Excimer laser phototherapeutic keratectomy in eyes with anterior corneal dystrophies: short-term clinical outcomes with and without an antihyperopia treatment and poor effectiveness of ultrasound biomicroscopic evaluation. *Cornea* 2005;24:20-31
130. Munnerlyn CR, Koons SJ, Marshall J. Photorefractive keratectomy: A technique for laser refractive surgery. *J Cataract Refract Surg* 1988;14:46-52
131. Stewart OG, Pararajasegaram P, Cazabon J, Morell AJ. Visual and symptomatic outcome of excimer phototherapeutic keratectomy (PTK) for corneal dystrophies. *Eye (Lond)* 2002;16:126–31.
132. Förster W, Atzler U, Ratkay I, Busse H. Therapeutic use of the 193-nm excimer laser in corneal pathologies. *Graefes Arch Clin Exp Ophthalmol* 1997;235:296 – 305.
133. Rosenberg ME, Tervo TM, Petroll WM, Vesaluoma MH. In vivo confocal microscopy of patients with corneal recurrent erosion syndrome or epithelial basement membrane dystrophy. *Ophthalmology* 2000;107:565–73.
134. Bernauer W, De Cock R, Dart JK. Phototherapeutic keratectomy in recurrent corneal erosions refractory to other forms of treatment. *Eye (Lond)* 1996;10:561–4.
135. Marshall J, Trokel SL, Rothery S, et al: Long-term healing of the central cornea after photorefractive keratectomy using an excimer laser. *Ophthalmology* 1995:1411--21, 1988

136. SundarRaj N, Geiss MJ, Fantes F, et al: Healing of excimer laser ablated monkey corneas. An immunohistochemical evaluation. *Arch Ophthalmol* 108:1604--10, 1990
137. Szentma'ry N, Seitz B, Langenbacher A, et al: Histologic and ultrastructural changes in corneas with granular and macular dystrophy after excimer laser phototherapeutic keratectomy. *Cornea* 25:257--63, 2006
138. Englanoff JS, Kolaoudouz-Isfahani AH, Moreira H, et al. In situ collagen gel mold as an aid in excimer laser superficial keratectomy. *Ophthalmology* 1992;99:1201-8
139. DeVore DP, Scott JB, Nordquist RE, et al. Rapidly polymerized collagen gel as a smoothing agent in excimer laser photoablation. *J Refract Surg* 1995;11:50-5
140. Stevens SX, Bowyer BL, Sanchez-Thorin JC, et al. The BioMask for treatment of corneal surface irregularities with excimer laser phototherapeutic keratectomy. *Cornea* 1999;18:155-63
141. Katsanevaki VJ, Ginis HS, Naoumidi, II, Pallikaris IG. The PALM Technique: histological findings of masked phototherapeutic keratectomy on rabbit corneas. *BMC Ophthalmol* 2003;3:4
142. Kaplan-Messas A, AssoulineM, Saragoussi JJ, et al. Diffuse versus focal photoablation for recurrent epithelial erosion. ARVO Abstract N° 2646. *Invest Ophthalmol Vis Sci* 1996 ; 37 :S574
143. Lohman CP, Gartry DS, Kerr Muir M, et al: Haze in photorefractive keratectomy: its origin and consequences. *Laser Light Ophthalmol* 4:15-34, 1991
144. Reidy JJ., Jacobson M.S. and Thomson H.W., Comparaison of corneal epithelial wound healing after photorefractive and lamellar keratectomy. *J Refractive Surg*, 1996. 12:p.352

REFERENCES ICONOGRAPHIQUES

Figure 1 : Cornea, 3rd edition
Jay H. Krachmer et coll.

Figure 2 : Cornea, 3rd edition
Jay H. Krachmer et coll.

Figure 3 : Cornea, 3rd edition
Jay H. Krachmer et coll.

Figure 4 : Cornea, 3rd edition
Jay H. Krachmer et coll.

Figure 5 : Cornea, 3rd edition
Jay H. Krachmer et coll.

Figure 6 : Cornea, 3rd edition
Jay H. Krachmer et coll.

Figure 7: Ying-Ting Chen et coll.: The cleavage plane of corneal epithelial adhesion complex in traumatic recurrent corneal erosion. *Molecular Vision* 2006

Figure 12 : *Waring GO et coll. Surv Ophthalmol* 1978

Figures 19 et 20 : Antoine Labbé et coll.: Epithelial Basement Membrane Dystrophy, Evaluation with the HRT II Rostock Cornea Module. *Ophthalmology* 2006

RESUME

INTRODUCTION

Les ECR sont un motif fréquent de consultation ophtalmologie. Les causes les plus fréquentes sont la dystrophie microkystique de Cogan et les traumatismes cornéens superficiels. Leur traitement est initialement conservateur mais pour les cas rebelles un traitement chirurgical s'impose.

La PKT représente actuellement l'alternative la plus populaire. Son utilisation dans les ECR donne des taux de réussite de 70 % à 100 %. Son évaluation à court terme a été le sujet de plusieurs travaux dans la littérature, mais ses résultats à long terme n'ont fait l'objet que de peu de travaux.

OBJECTIF

L'objectif de l'étude est d'évaluer l'efficacité à long terme de la PKT sur les symptômes des ECR.

MATERIEL ET METHODES

Etude rétrospective et mono-centrique portant sur 60 yeux de 60 patients entre 2005 et 2010. Nous avons inclus les patients ayant été opérés par PKT « agressive » (profondeur d'ablation de 15 μ m après désépithélialisation sur les 8 mm centraux). Nous les avons répartis en trois groupes selon l'étiologie des ECR (post-traumatique, dystrophie de Cogan, et idiopathique), et avons définis 3 types de symptômes (douleur oculaire, vision trouble, douleur et vision trouble). Les critères étudiés sont l'effet du laser sur les symptômes (taux de 1^{ière} récurrence, délai des 1^{ières} récurrences, gêne actuelle, taux de retraitements), la MAVC et la réfraction.

RESULTATS

Le suivi moyen est de 66 mois. L'objectif thérapeutique a été atteint chez 93 % des patients, et 92 % des patients déclaraient être satisfaits par le laser. Mais un tiers des patients ressentaient toujours une sensation d'œil sec les obligeant à s'instiller des collyres mouillants. Le taux de 1^{ière} récurrence est de 31,5 %. La majorité des récurrences ont eu lieu durant la 1^{ière} année. Deux récurrences tardives ont eu lieu après cinq ans de suivi. Le taux de retraitement est de 10 %. La MAVC moyenne est restée stable après laser à 8/10, de même que le cylindre. Nous avons constaté un shift hypermétropique ($p = 0,03$). Nous n'avons pas relevé de complications sérieuses.

CONCLUSION

La PKT est une technique sûre et efficace pour traiter les ECR ainsi que pour lisser les irrégularités de la surface cornéenne. Des récurrences tardives sont possibles et imposent un suivi à long terme des patients.

MOTS CLES

PKT, kératalgies récidivantes, dystrophie microkystique de Cogan, dystrophies cornéennes antérieures, irrégularités de surface cornéenne.