



**HAL**  
open science

## Ostéonécroses de la mâchoire et bisphosphonates : état des connaissances en 2009

Marylaure Gavard

► **To cite this version:**

Marylaure Gavard. Ostéonécroses de la mâchoire et bisphosphonates : état des connaissances en 2009. Sciences pharmaceutiques. 2009. dumas-00592315

**HAL Id: dumas-00592315**

**<https://dumas.ccsd.cnrs.fr/dumas-00592315>**

Submitted on 12 May 2011

**HAL** is a multi-disciplinary open access archive for the deposit and dissemination of scientific research documents, whether they are published or not. The documents may come from teaching and research institutions in France or abroad, or from public or private research centers.

L'archive ouverte pluridisciplinaire **HAL**, est destinée au dépôt et à la diffusion de documents scientifiques de niveau recherche, publiés ou non, émanant des établissements d'enseignement et de recherche français ou étrangers, des laboratoires publics ou privés.

UNIVERSITE JOSEPH FOURIER  
FACULTE DE PHARMACIE DE GRENOBLE

Année : 2009

N°

OSTEONECROSES DE LA MACHOIRE ET BISPHOSPHONATES :  
ETAT DES CONNAISSANCES EN 2009

THESE  
PRESENTEE POUR L'OBTENTION DU TITRE DE DOCTEUR EN PHARMACIE

DIPLOME D'ETAT

Marylaure GAVARD

Née le 1<sup>er</sup> août 1985

A Beaune

THESE SOUTENUE PUBLIQUEMENT A LA FACULTE DE PHARMACIE DE GRENOBLE\*

Le : 30 novembre 2009

DEVANT LE JURY COMPOSE DE

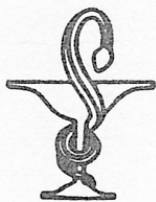Président du jury : M. le Professeur Christophe Ribuot

Membres

M. le Professeur Michel Mallaret

M. le Docteur Olivier Junod

*La Faculté de Pharmacie de Grenoble n'entend donner aucune approbation ni improbation aux opinions émises dans les thèses ; ces opinions sont considérées comme propres à leurs auteurs.*



UFR  
DE PHARMACIE  
DE GRENOBLE

UNIVERSITE  
JOSEPH FOURIER  
SCIENCES. TECHNOLOGIE. SANTÉ.



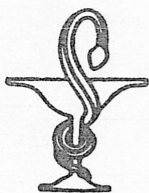UNIVERSITE JOSEPH FOURIER  
FACULTE DE PHARMACIE DE GRENOBLE  
Domaine de la Merci 38700 LA TRONCHE

Doyen de la Faculté : Mme le Professeur **Renée GRILLOT**  
Vice -Doyen : Mme **Edwige NICOLLE**

**Année 2008-2009**  
**Mise à jour : le 6 octobre 2008**

### PROFESSEURS A L'UFR DE PHARMACIE

<b>BAKRI</b>	Aziz	Pharmacie Galénique et Industrielle, Formulation et Procédés Pharmaceutiques (LR)
<b>BOUMENDJEL</b>	Ahcène	Chimie Organique (D.P.M.)
<b>BURMEISTER</b>	Wilhelm	Physique (U.V.H.C.I)
<b>CALOP</b>	Jean	Pharmacie Clinique (CHU)
<b>DANEL</b>	Vincent	Toxicologie (CHU SAMU-SMUR)
<b>DECOUT</b>	Jean-Luc	Chimie Inorganique (D.P.M.)
<b>DROUET</b>	Emmanuel	Immunologie / Microbiologie (U.V.H.C.I)
<b>FAURE</b>	Patrice	Biochimie (DBI / CHU)
<b>FAVIER</b>	Alain	Professeur Emérite
<b>GODIN-RIBUOT</b>	Diane	Physiologie – Pharmacologie (HP2)
<b>GRILLOT</b>	Renée	Parasitologie - Mycologie Médicale (Directeur UFR et CHU)
<b>MARIOTTE</b>	Anne-Marie	Pharmacognosie (D.P.M.)
<b>PEYRIN</b>	Eric	Chimie Analytique (D.P.M.)
<b>SEVE</b>	Michel	Biotechnologie (CHU / CRI IAB)
<b>RIBUOT</b>	Christophe	Physiologie - Pharmacologie (HP2)
<b>ROUSSEL</b>	Anne-Marie	Biochimie Nutrition (L.B.F.A)
<b>WOUESSIDJEWÉ</b>	Denis	Pharmacotechnie (D.P.M.)



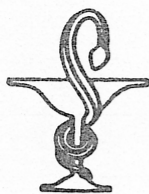**PROFESSEURS ASSOCIES (PAST)**

CHAMPON	Bernard	Pharmacie officine
RIEU	Isabelle	Qualitologie (CHU)
TROUILLER	Patrice	Santé Publique (CHU)

**PROFESSEUR AGREGE (PRAG)**

GAUCHARD	Pierre Alexis	Chimie Inorganique (D.P.M.)
----------	---------------	-----------------------------

CHU : Centre Hospitalier Universitaire  
DPM : Département de Pharmacochimie Moléculaire  
HP2 : Hypoxie Physiopathologie Respiratoire et Cardiovasculaire  
LBFA : Laboratoire de Bioénergétique Fondamentale et Appliquée  
LCIB : Laboratoire de Chimie Inorganique et Biologie  
LR : Laboratoire des Radio pharmaceutiques  
PAST : Professeur Associé à Temps Partiel  
PRAG : Professeur Agrégé  
UVHCI: Unit of Virus Host Cell Interactions



UFR  
DE PHARMACIE  
DE GRENOBLE



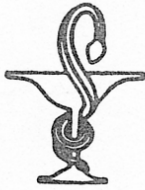UNIVERSITE JOSEPH FOURIER  
FACULTE DE PHARMACIE DE GRENOBLE  
Domaine de la Merci 38700 LA TRONCHE

Doyen de la Faculté : Mme le Professeur **Renée GRILLOT**  
Vice -Doyen : Mme **Edwige NICOLLE**

**Année 2008-2009**

**MAITRES DE CONFERENCES DE PHARMACIE**

<b>ALDEBERT</b>	Delphine	Parasitologie - Mycologie (L.A.P.M)
<b>ALLENET</b>	Benoît	Pharmacie Clinique (THEMAS TIMC-IMAG / CHU)
<b>BATANDIER</b>	Cécile	Nutrition et Physiologie (L.B.F.A / CHU)
<b>BRETON</b>	Jean	Biologie Moléculaire / Biochimie (L.C.I.B)
<b>BRIANCON-MARJOLLET</b>	Anne	Physiologie Pharmacologie (HP2)
<b>BUDAYOVA SPANO</b>	Monika	Biophysique (U.V.H.C.I)
<b>CAVAILLES</b>	Pierre	Biologie Cellulaire et génétique (L.A.P.M)
<b>CHOISNARD</b>	Luc	Pharmacotechnie (D.P.M)
<b>DELETRAZ-DELPORTE</b>	Martine	Droit Pharmaceutique Economie Santé
<b>DEMEILLIERS</b>	Christine	Biochimie (N.V.M.C)
<b>DURMORT-MEUNIER</b>	Claire	Biotechnologies (I.B.S.)
<b>ESNAULT</b>	Danielle	Chimie Analytique (D.P.M.)
<b>GEZE</b>	Annabelle	Pharmacotechnie (D.P.M.)
<b>GERMI</b>	Raphaële	Microbiologie (I.V.H.C.I. / CHU)
<b>GILLY</b>	Catherine	Chimie Thérapeutique (D.P.M.)
<b>GROSSET</b>	Catherine	Chimie Analytique (D.P.M.)
<b>HININGER-FAVIER</b>	Isabelle	Biochimie (L.B.F.A)
<b>JOYEUX-FAURE</b>	Marie	Physiologie –Pharmacologie (HP2)
<b>KRIVOBOK</b>	Serge	Biologie Végétale et Botanique (L.C.B.M)
<b>MOUHAMADOU</b>	Bello	Cryptogamie, Mycologie Générale (L.E.C.A)
<b>MORAND</b>	Jean-Marc	Chimie Thérapeutique (D.P.M.)
<b>MELO DE LIMA</b>	Christelle	Probabilités Biostatistiques (L.E.C.A)
<b>NICOLLE</b>	Edwige	Chimie Organique (D.P.M.)
<b>PINEL</b>	Claudine	Parasitologie - Mycologie Médicale (CIB / CHU)
<b>RACHIDI</b>	Walid	Biochimie (L.C.I.B)
<b>RAVEL</b>	Anne	Chimie Analytique (D.P.M.)
<b>RAVELET</b>	Corinne	Chimie Analytique (D.P.M.)
<b>RICHARD</b>	Jean Michel	Service Accueil Handicap (Direction)
<b>SOUARD</b>	Florence	Pharmacognosie (D.P.M)
<b>TARBOURIECH</b>	Nicolas	Biophysique (U.V.H.C.I.)
<b>VANHAVERBEKE</b>	Cécile	Chimie organique (D.P.M.)
<b>VILLET</b>	Annick	Chimie Analytique (D.P.M.)



**ENSEIGNANTS ANGLAIS**

<b>COLLE</b> Pierre Emmanuel	Maître de Conférence
<b>FITE</b> Andrée	Professeur Certifié
<b>GOUBIER</b> Laurence	Professeur Certifié

**ATER**

1 ATER	<b>RECHOUM</b> Yassine	Immunologie / DMBMT
1 ATER	<b>GLADE</b> Nicolas	Biophysique
½ ATER	<b>RUTA</b> Joséphine	Chimie Analytique
1 ATER	<b>NZENGUE</b> Yves	Biologie cellulaire / DMBMT
1 ATER	<b>ELAZZOZI</b> Samira	Pharmacie Galénique
1 ATER	<b>VERON</b> Jean Baptiste	Chimie Organique
1 ATER	<b>HADJ SALEM</b> Jamila	Pharmacognosie
½ ATER	<b>REINICKE</b> Anne Teresa	Pharmacologie
1 ATER	<b>CHENAU</b> Jérôme	DMBMT
1 ATER	<b>NASER EDDINE</b> Abeer	Anglais

**ATER** : Attachés Temporaires d'Enseignement et de Recherches  
**CHU** : Centre Hospitalier Universitaire  
**CIB** : Centre d'Innovation en Biologie  
**DPM** : Département de Pharmacochimie Moléculaire  
**DMBMT** : Département Mécanismes Biologiques des Maladies et des Traitements  
**HP2** : Hypoxie Physiopathologie Respiratoire et Cardiovasculaire  
**IAB** : Institut Albert Bonniot, Centre de Recherche « Oncogenèse et Ontogenèse »  
**IBS** : Institut de Biologie Structurale  
**LAPM** : Laboratoire Adaptation et Pathogenèse des Microorganismes  
**LBFA** : Laboratoire de Bioénergétique Fondamentale et Appliquée  
**LCBM** : Laboratoire Chimie et Biologie des Métaux  
**LCIB** : Laboratoire de Chimie Inorganique et Biologie  
**LECA** : Laboratoire d'Ecologie Alpine  
**TIMC-IMAG** : Laboratoire Technique de l'Imagerie, de la Modélisation et de Cognition  
**UVHCI** : Unit of Virus Host Cell Interactions

## Remerciements

### **A Christophe Ribuot**

Pour l'honneur qu'il me fait de présider ce jury.

### **A Michel Mallaret**

Pour m'avoir donné l'opportunité de réaliser cette thèse, guidée, aidée dans l'élaboration de ce travail, et permis son aboutissement.

### **A Anne Woeller**

Pour m'avoir accueillie en consultation de chirurgie maxillo-faciale et montré la réalité clinique et humaine de la pathologie.

### **A Olivier Junod**

Pour avoir accepté d'être membre de ce jury, et pour m'avoir accueillie dans son officine.

### **A l'ensemble de l'équipe du Centre de Pharmacovigilance de Grenoble**

Pour leur accueil pendant le stage hospitalier.

Et pour m'avoir initiée à cette discipline et à son importance dans la pratique clinique.

**A l'ensemble de l'équipe de la Pharmacie du Pont de Fillinges**

Pour leur accueil durant mon stage et la très bonne ambiance de travail.

**A ma famille et à mes amis**

Pour leur présence, leur coopération et leur soutien sans faille.

Pour ces excellents moments passés, et pour ceux que l'avenir nous apportera.



## Table des matières

Liste actualisée des enseignants de l'UFR de Pharmacie de Grenoble.....	2
Remerciements.....	6
Table des matières.....	8
Liste des tableaux et figures.....	15
Liste des abréviations et acronymes.....	18
Glossaire.....	20
Introduction.....	22
<b>Première partie : les bisphosphonates.....</b>	<b>23</b>
1. Physiologie du remodelage osseux.....	23
1.1. Les cellules du tissu osseux.....	23
1.2. Le remodelage osseux.....	24
1.2.1. Phase d'activation.....	24
1.2.2. Phase de résorption du tissu osseux.....	24
1.2.3. Phase d'inversion.....	25
1.2.4. Phase de formation osseuse.....	25
1.2.4.1. Production de la matrice par les ostéoblastes.....	25
1.2.4.2. Minéralisation de la matrice.....	26
2. Mode d'action des bisphosphonates.....	27
2.1. Généralités.....	27
2.2. Au niveau moléculaire.....	28
2.2.1. Alkylbisphosphonates.....	28

2.2.2. Aminobisphosphonates.....	28
2.3. Au niveau cellulaire.....	29
2.4. Au plan tissulaire.....	30
2.5. Particularités de certains BP .....	31
3. Principales indications des BP.....	32
3.1. L'ostéoporose.....	32
3.1.1. Généralités sur l'ostéoporose.....	32
3.1.2. Intérêt des BP.....	32
3.2. Les cancers métastatiques et le myélome multiple.....	33
3.2.1. Intérêt des BP.....	33
3.2.2. Mécanisme d'action.....	33
3.3. Autres indications.....	34
4. Eléments de cinétique.....	35
5. Relations structure-activité.....	36
6. Principaux effets indésirables des bisphosphonates.....	37
6.1. Hypocalcémie.....	37
6.2. Effets indésirables au niveau du squelette.....	37
6.2.1. Apparition de fractures.....	37
6.2.2. Evolution des fractures sous BP.....	38
6.3. Douleurs musculo-squelettiques.....	38
6.3.1. Douleurs osseuses et musculaires chroniques .....	38

6.3.2. Douleurs musculo-squelettiques sous BP oraux.....	38
6.4. Tolérance digestive des BP.....	39
6.5. Syndrome pseudo-grippal.....	39
6.6. Troubles oculaires.....	40
6.7. Effets indésirables rénaux des BP.....	41
<b>Deuxième partie : description clinique et épidémiologique.....</b>	<b>42</b>
1. Historique : le phossy jaw.....	42
2. Aspect clinique de l'ostéonécrose de la mâchoire.....	43
2.1. Définition.....	43
2.2. Localisation.....	43
2.3. Présentation clinique.....	43
2.4. Présentation histologique.....	45
2.5. Imagerie.....	45
2.5.1. La radiographie.....	45
2.5.2. La tomodensitométrie.....	46
2.5.3. Autres techniques d'imagerie.....	47
2.6. Marqueurs sanguins.....	47
2.7. Présence de micro-organismes.....	48
2.8. Complications.....	49
2.9. Atteintes particulières.....	49
2.10. Diagnostic différentiel.....	50
2.10.1. Les métastases des mâchoires .....	50
2.10.2. Une ostéomyélite des mâchoires .....	51

2.10.3. Une ostéoradionécrose.....	51
2.10.4. Une névralgie induite par une ostéonécrose cavitaire.....	51
2.11. Stades cliniques.....	51
2.11.1. Première classification de l'AAOMS en 2006.....	51
2.11.2. Seconde classification de l'AAOMS en 2009 (131).....	53
3. Epidémiologie de l'ostéonécrose.....	54
3.1. Incidence.....	54
3.2. Facteurs de risques .....	54
3.2.1. Type de bisphosphonate et voie d'administration.....	54
3.2.2. Indication du bisphosphonate.....	55
3.2.3. Facteurs de risque locaux.....	57
3.2.4. Durée d'exposition.....	58
3.2.5. Autres traitements.....	59
3.2.6. Diabète.....	60
3.2.7. Tabac.....	60
3.2.8. Obésité.....	61
3.2.9. Insuffisance rénale.....	61
3.2.10. Facteurs de risque d'ordre génétique.....	61
3.2.11. Facteurs de risque d'ordre démographique.....	62
3.2.12. Conclusion.....	62
3.3. Susceptibilité des mâchoires aux ostéonécroses.....	63
3.4. Imputabilité des BP dans l'ONM.....	63
<b>Troisième partie : Analyse physiopathologique, traitement et prévention.....</b>	<b>65</b>

1. Physiopathologie.....	65
1.1. L'action anti-ostéoclastique.....	67
1.1.1. Arguments en faveur d'un rôle de l'inhibition du remodelage osseux dans la physiopathologie de l'ONM.....	67
1.1.2. Influence des BP sur les ostéoclastes.....	68
1.1.3. Influence des BP sur les ostéoblastes.....	69
1.1.4. Influence des BP sur les ostéocytes.....	69
1.2. L'action anti-angiogénique.....	69
1.3. La toxicité des BP envers les tissus mous.....	71
1.4. Actions pro-inflammatoire et nécrotique.....	72
1.5. L'hypothèse d'un gène ?.....	73
1.6. Rôle du processus infectieux dans la physiopathologie de l'ONM.....	74
1.7. Conclusion : un phénomène très vraisemblablement multi-factoriel.....	74
2. Prise en charge thérapeutique.....	76
2.1. Recommandations générales.....	76
2.2. Antibiothérapie.....	77
2.3. Chirurgie.....	79
2.3.1. Recommandations générales.....	79
2.3.2. Intérêt de la résection chirurgicale.....	79
2.3.3. Chirurgie réparatrice .....	80
2.3.3.1. Résections avec fixation immédiate d'une plaque rigide.....	80
2.3.3.2. Résections avec reconstruction retardée à l'aide d'une plaque rigide.....	80
2.3.3.3. Mise en place de tissu de couverture.....	81
2.3.3.4. Reconstruction osseuse après une résection.....	81

2.4. Protection des lésions.....	82
2.5. L'arrêt des BP.....	82
2.6. Cas des patients souffrant de myélome multiple en attente de greffe de cellules souches hématopoïétiques.....	83
2.7. Méthodes de traitement nécessitant une validation par des études prospectives et randomisées.....	83
2.7.1. Résection osseuse et facteurs de croissance dérivés des plaquettes .....	83
2.7.2. Administration de parathormone.....	83
2.7.3. Protocole thérapeutique à l'ozone.....	84
2.7.4. Le bortézomib.....	84
2.7.5. Thérapie au laser.....	85
2.7.6. Utilisation d'un protocole indiqué habituellement dans le traitement de l'ostéomyélite suppurative chronique.....	85
2.7.7. Utilisation de l'oxygène hyperbare.....	85
2.7.8. Débridement guidé par l'imagerie.....	86
2.8. Conclusion.....	87
3. Prévention des ONM.....	88
3.1. Patients en attente de traitement par bisphosphonate.....	88
3.1.1. Dans le cadre de pathologies malignes.....	88
3.1.2. Dans le cadre d'une ostéoporose ou d'une maladie de Paget.....	88
3.2. Patients traités par bisphosphonate sans signe d'ostéonécrose.....	89
3.2.1. Dans le cadre de pathologies malignes.....	89
3.2.2. Dans le cadre d'une ostéoporose ou d'une maladie de Paget.....	90

3.3. Prédiction du risque d'ONM chez les patients traités par BP oraux à l'aide du test au CTX.....	91
3.4. Pistes de recherches.....	93
3.5. Adaptation des fréquences d'administration pour les patients atteints de myélome multiple.....	93
3.6. Impact des recommandations sur l'incidence de l'ONM.....	93
3.7. Impact de l'arrêt des BP oraux en prévention de l'ONM.....	94
3.8. Combinaisons et switch de BP.....	94
3.9. Information des patients et dispensation des BP.....	95
3.9.1. Patients traités par BP dans le cadre d'une ostéoporose.....	95
3.9.2. Patients traités par BP dans le cadre d'une pathologie cancéreuse.....	95
3.9.3. Conseils aux patients.....	95
Conclusion.....	97
Bibliographie.....	99
Annexes.....	113
Annexe 1. Spécialités.....	114
Annexe 2. Images .....	118
Annexe 3. Recommandations de l'Afssaps.....	119
Serment des Apothicaires.....	123

## Liste des figures et tableaux

### Liste des figures

#### Figure n°1

Schéma du mode d'action des bisphosphonates sur la voie du mévalonate.

#### Figure n°2

Photographie de la déformation du visage suite à l'excision de la mâchoire inférieure dans le cas d'une nécrose phosphorée.

#### Figure n°3

Photographie de lésions d'ONM.

- E. Exposition bilatérale d'os nécrotique dans une maxillaire édentée.
- F. Multiples fistules associées à une importante déformation du tiers inférieur du visage.

#### Figure n°4

Scanner en reconstruction 3D avec injection de produits de contraste iodés.

- A.** ostéonécrose mandibulaire droite, néovascularisation en périphérie de la lésion
- B.** mandibule controlatérale saine.

#### Figure n°5

Colonies d'*Actinomyces* à la surface d'os exposé.



Figure n° 6

Aspect clinique de l'ostéonécrose de la mâchoire : les différents stades de la pathologie.

Figure n° 7

Risque cumulatif de développement d'une ostéonécrose de la mâchoire à partir de l'initiation du traitement, chez 252 patients sous bisphosphonates.

Figure n° 8

Schéma des différents hypothèses proposées dans la physiopathologie de l'ostéonécrose de la mâchoire.

Figure n° 9

Photographie d'une patiente en chambre hyperbare.

Figure n° 10

Débridement guidé par l'imagerie.

Figure n° 11

Extraction dentaire à l'aide d'élastiques.

Figure n° 12

Photographie d'une ostéonécrose mandibulaire.

Figure n° 13

Photographie d'une fistule bucco-cervicale.

Figure n° 14

Photographie d'une ostéonécrose au niveau d'un torus et d'une exostose.

Figure n° 15

Photographie d'une ostéonécrose.

Figure n° 16

Photographie de l'ablation d'un séquestre.

Figure n° 17

Photographie d'une ostéonécrose maxillaire.

Liste des tableaux

Tableau n°1.

Bisphosphonates commercialisés en France.

Tableau n° 2.

Germes impliqués dans l'ONM et sensibilités aux antibiotiques.

Tableau n° 3

Les différentes spécialités contenant des bisphosphonates commercialisés en France : indications et posologies usuelles.

## Liste des abréviations et acronymes

**AAOMS** : American Association of Oral and Maxillofacial Surgeons

**ADP** : adénosine di-phosphate

**Afssaps** : Agence française de sécurité sanitaire des produits de santé

**AINS** : anti-inflammatoires non stéroïdiens

**AlkylBP** : alkyl-bisphosphonate

**AminoBP** : amino-bisphosphonate

**ATP** : adénosine tri-phosphate

**BP** : bisphosphonates

**CBCT** : cone beam computed tomography = tomographie à faisceau conique

**CRP** : protéine C réactive

**CSMO** : cellules stromales de la moelle osseuse

**CTX** : télopeptide C-terminal

**FDA** : Food and Drug Administration

**FDG** : fluorodéoxyglucose

**bFGF** : facteur de croissance des fibroblastes

**IGF1** : insulin-like growth factor = facteur de croissance analogue à l'insuline

**IL** : interleukine

**IRM** : imagerie par résonance magnétique

**IV** : intra-veineuse

**M-CSF** : macrophage colony stimulating factor = facteur stimulant le développement des macrophages

**MM** : myélome multiple

**MMP2** : matrice métalloprotéinase 2

**ODF** : facteur de différenciation des ostéoclastes

**ONM** : ostéonécrose de la mâchoire

**OPG** : ostéoprotégérine

**PGE2** : Prostaglandine E2

**PRP** : plasma riche en plaquettes

**PTH** : hormone parathyroïdienne

**RANK** : récepteur activateur du NF- $\kappa$ B

**RLO** : radicaux libres de l'oxygène

**TGF $\beta$**  : tumor growing factor  $\beta$  = facteur de croissance et de transformation

**TNF $\alpha$**  : tumor necrosis factor  $\alpha$  = facteur nécrosant des tumeurs

**VEGF** : vascular endothelial growth factor = facteur de croissance vasculaire endothéliale

# Glossaire

**Mandibule** : maxillaire inférieur

**Torus** : protubérance, éminence

**Exostose** : hypertrophie partielle, circonscrite de tissu osseux à la surface d'un os.

**Séquestre** : fragment osseux nécrosé, détaché du reste de l'os, provenant d'un foyer pathologique osseux.

**Sclérose** : induration pathologique suite à une prolifération de tissu conjonctif, accompagnée d'une augmentation pathologique du collagène et d'une raréfaction progressive des cellules.

**Périoste** : membrane fibreuse recouvrant l'os. Il est composé d'une couche externe conjonctive et d'une couche interne formée de fibres élastiques et d'ostéoblastes. Il sert à la distribution des vaisseaux dans le tissu osseux et à la formation et à la régénération de celui-ci.

**Ligne mylo-hyoïdienne** : crête située sur la face interne de la mandibule.

**Degrés de mobilité dentaire :**

- Degré 0 : mobilité physiologique, dent ferme.
- Degré 1 : mobilité augmentée mais le déplacement est inférieur à 1 mm dans le sens vestibulo – lingual.
- Degré 2 : la dent peut être déplacée de plus de 1 mm dans le sens horizontal mais pas en direction apicale. La fonction n'est pas altérée.
- Degré 3 : la fonction est perturbée et la dent est également souvent déplacée dans le sens vertical.

## Introduction

Les bisphosphonates (BP) sont indiqués dans l'ostéoporose, l'hypercalcémie maligne et en prévention des accidents atteignant le squelette dans le cadre de cancers. Depuis 2003, un effet indésirable imputé à cette classe de médicaments est apparu dans la littérature : l'ostéonécrose de la mâchoire (ONM). Il s'agit d'une mise à nu d'os nécrotique qui persiste pendant plusieurs semaines. De fréquence variable selon les contextes, les lésions provoquées par cette pathologie sont douloureuses, et parfois invalidantes. L'Afssaps a d'ailleurs émis en décembre 2007 des recommandations destinées aux professionnels de santé pour prévenir et prendre en charge cet effet indésirable.

L'objet de ce travail consiste à présenter cet effet indésirable, et les avancées en matière de physiopathologie, de traitement et de prévention depuis sa mise en lumière. Après quelques rappels sur les bisphosphonates en termes de mode d'action et profil de tolérance notamment, une description clinique et épidémiologique de l'ostéonécrose de la mâchoire sera abordée. Elle sera suivie d'une analyse des hypothèses physiopathologiques actuellement suggérées et des traitements proposés. La prévention des lésions et la dispensation des bisphosphonates à l'officine termineront le sujet.

# Première partie : les bisphosphonates

## 1. Physiologie du remodelage osseux (89, 129)

Pour rappel, le tissu osseux a trois fonctions :

- **mécanique** : rôle de soutien du corps et de protection des organes
- **métabolique** : régulation du métabolisme phosphocalcique
- **hématopoïétique** : les os contiennent la moelle hématopoïétique. Certaines cellules stromales de la moelle osseuse sont des cellules souches multipotentes, pouvant se différencier en ostéoblastes ou en chondrocytes par exemple.

### 1.1. Les cellules du tissu osseux

- Les **ostéoblastes** : situés à la surface du tissu osseux en croissance, ils ont une fonction ostéoformatrice (production des composants de la matrice). Ils peuvent se transformer en ostéocytes, en cellules bordantes qui tapissent les surfaces osseuses, ou mourir par apoptose.
- Les **ostéocytes** : ils sont différenciés et ont des possibilités de synthèse ou de résorption réduites. Leur rôle consiste surtout à maintenir la matrice osseuse et la calcémie.
- Les **cellules bordantes** : ce sont des ostéoblastes au repos, qui peuvent redevenir actifs. Ils empêchent l'accès des ostéoclastes à la matrice de l'os.
- Les **ostéoclastes** : ils permettent la résorption de l'os et sont capables de se déplacer entre plusieurs sites de remodelage.



## 1.2. Le remodelage osseux

Il a pour base les unités fonctionnelles de remodelage, qui réunissent ostéoblastes et ostéoclastes. Ces millions d'unités se déplacent au sein du tissu osseux pour y assurer leur fonction, un cycle nécessitant au minimum 4 à 6 mois au total.

### 1.2.1. Phase d'activation

La présence de facteurs favorisant la résorption tels que l'hormone parathyroïdienne (PTH), la vitamine D3 ou la PGE2, modifie la forme des cellules bordantes qui laissent alors les ostéoclastes atteindre la matrice osseuse. Sous l'effet du M-CSF, les précurseurs médullaires des ostéoclastes prolifèrent, et les ostéoclastes arrivent en nombre sur le site. Ceux-ci ont pour origine la fusion de pré-ostéoclastes, issus de précurseurs mononucléés, provenant eux-mêmes des monocytes, grâce à la sécrétion du M-CSF par les ostéoblastes.

Les ostéoblastes interviennent en effet dans le processus de différenciation des ostéoclastes, à l'aide des molécules suivantes : l'ODF (facteur de différenciation des ostéoclastes), l'OPG (ostéoprotégérine) et le RANK (récepteur activateur du NF- $\kappa$ B). L'ODF peut en fait se lier :

- soit au RANK, ce qui stimule la différenciation ostéoclastique,
- soit à l'OPG (sécrétée par les ostéoblastes), ce qui l'inhibe.

### 1.2.2. Phase de résorption du tissu osseux

Elle nécessite deux étapes :

- la dissolution de la phase minérale (composée de cristaux d'hydroxyapatite et de carbonate de calcium), permise par une acidification locale du milieu. En effet, au niveau

de la bordure en brosse des ostéoclastes, une pompe à protons est présente, et elle sécrète des ions  $H^+$  sous l'influence de l'anhydrase carbonique.

- puis la dégradation de la matrice organique (composée de collagène, protéoglycanes, ostéocalcine...) grâce aux enzymes protéolytiques lysosomales (phosphatases acides, cathepsines, collagénases, métalloprotéases).

La vitamine D et la PTH stimulent l'activité des ostéoclastes en augmentant leur bordure en brosse, à l'inverse de la calcitonine et de la PGE2.

La PTH, l'IL1, le  $TNF\alpha$  ou encore la vitamine D3 favorisent la sécrétion par les ostéoblastes du M-CSF, de IL6, IL11 ou PGE2. IL6, IL11 et PGE2 agissent d'ailleurs sur l'ostéoblaste pour stimuler la sécrétion d'ODF, qui peut alors se lier à RANK et lancer ainsi la différenciation cellulaire et donc l'activation des ostéoclastes.

### **1.2.3. Phase d'inversion**

Lorsqu'une lacune de résorption est achevée, les ostéoclastes la quittent et meurent par apoptose. Ils sont alors relayés par des macrophages, cellules nettoyantes, qui peuvent lisser le fond de la lacune et former ainsi la ligne cimentante.

### **1.2.4. Phase de formation osseuse**

#### 1.2.4.1. Production de la matrice par les ostéoblastes

A l'issue de la phase de résorption, les cellules ostéoprogénitrices de la ligne cimentante se divisent et se différencient en ostéoblastes, qui peuvent alors former une nouvelle matrice (non minéralisée) comblant la lacune.

Cette production se fait sous l'impulsion des oestrogènes, des androgènes et de la vitamine D, mais aussi grâce à des facteurs de croissance directement produits par les

ostéoblastes (TGF $\beta$ , IGF1...). IL1 et TNF $\alpha$  ont un effet opposé et inhibent cette production.

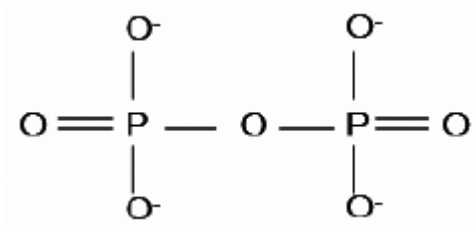
#### 1.2.4.2. Minéralisation de la matrice

Les esters phosphoriques, inhibiteurs de la minéralisation, sont hydrolysés par la phosphatase alcaline (synthétisée par les ostéoblastes). Des vésicules produites par les ostéoblastes, remplies de phosphatases alcalines et d'ions, sont déversées dans le milieu extracellulaire, ce qui augmente les concentrations en ions calcium et phosphate, et permet ainsi la minéralisation. L'ostéocalcine, en accroissant aussi la concentration de calcium, est apte à le fixer sur la matrice encore non minéralisée.

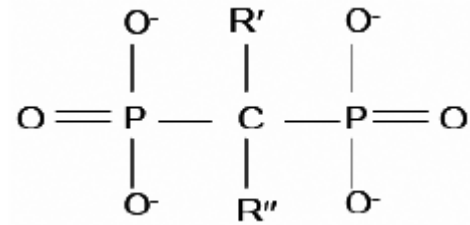
## 2. Mode d'action des bisphosphonates

### 2.1. Généralités

Structurellement, les BP sont des analogues synthétiques du pyrophosphate (l'oxygène est simplement remplacé par un carbone). Le groupement phosphate terminal permet l'ancrage du BP à la surface osseuse. (100)



Pyrophosphate



Bisphosphonate

Les chaînes R' et R'' confèrent aux BP leurs propriétés antirésorptives et déterminent leur affinité pour l'hydroxyapatite (cf. relation structure activité), celle-ci étant généralement importante. En effet, le groupement phosphate se lie aisément à certains ions, comme l'ion calcium, d'où la formation de complexes solubles ou non, et donc une certaine résistance aux hydrolyses, tant chimiques qu'enzymatiques. (46, 100)

Par ailleurs, les BP inhibent la formation, l'agrégation et la dissolution des cristaux d'hydroxyapatite. (100)

On distingue :

- les alkylbisphosphonates (clodronate et étidronate)
- les aminobisphosphonates (risédronate, alendronate, pamidronate, ibandronate, zolédronate). (93)

La forte affinité des BP envers l'hydroxyapatite les élimine rapidement du système circulatoire pour rejoindre les surfaces osseuses, en particulier celles pourvues d'une activité ostéoclastique. En effet, lors de la résorption par les ostéoclastes, l'environnement local est fortement acide, ce qui favorise le relargage des BP à partir de l'os, et augmente ainsi la concentration locale en médicament. De ce fait, les BP sont internalisés par les ostéoclastes où ils peuvent ainsi exercer leur action. Cette internalisation est réalisée soit par diffusion passive, soit par endocytose : en effet, les protons présents se lient à leur groupement phosphate, ce qui les rend lipophiles et leur permet d'intégrer la cellule. (80)

## 2.2. Au niveau moléculaire

### 2.2.1. Alkylbisphosphonates

De par leur structure proche du pyrophosphate, ils sont intégrés à la chaîne phosphate de composants contenant de l'ATP. Cette fonction devient alors non hydrolysable et s'accumule au sein de la cellule, aboutissant à une apoptose des ostéoclastes. (100, 93) Ce type de métabolites inhibe en fait la translocase ADP/ATP de la mitochondrie, réduisant ainsi sa consommation en oxygène. (28)

### 2.2.2. Aminobisphosphonates

Les aminoBP induisent également un analogue de l'ATP aboutissant à l'apoptose. Mais ils agissent aussi par inhibition de la farnésyl-diphosphonate synthétase, enzyme participant à la voie de l'acide mévalonique (voie de biosynthèse du cholestérol). En effet, cet enzyme catalyse la conversion du géranylpyrophosphate en farnésylpyrophosphate, d'où une diminution de la prénylation post-translationnelle de différentes GTPases (Rac, Rho ou encore Ras) impliquées dans les fonctions cellulaires fondamentales (transport intracellulaire, morphologie et prolifération cellulaires, circulation des endosomes...). Ceci

aboutit à une diminution de l'activité ostéoclastique et à une augmentation de l'apoptose.  
(100, 118, 1, 28)

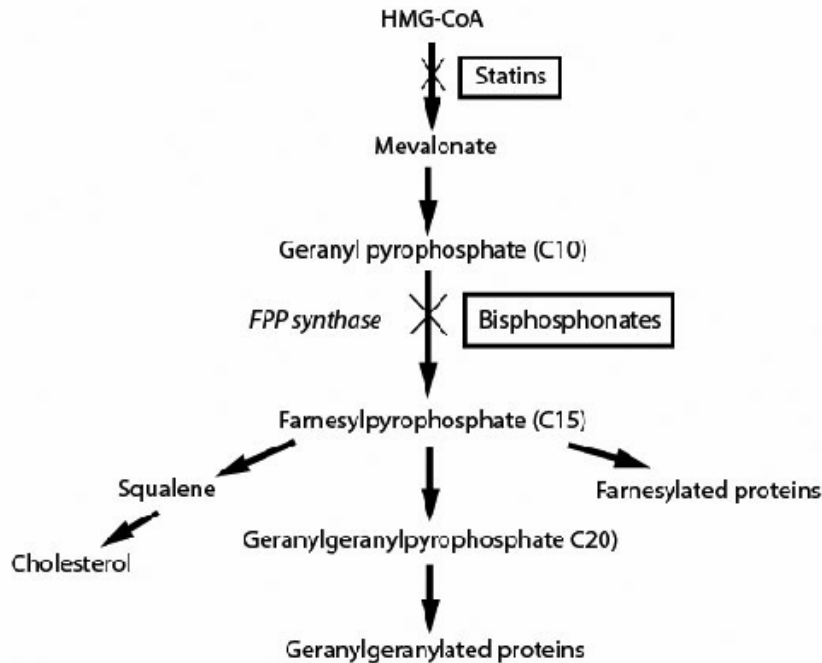


Figure n° 1.

Schéma du mode d'action des bisphosphonates sur la voie du mévalonate.

D'après Sarin et al., n° 100

In vitro, les capacités d'inhibition de la farnésyl-diphosphonate synthétase dépendent du BP : le zolédronate est beaucoup plus puissant que le risédronate, lui-même plus actif que l'alendronate, lui-même plus efficace que le pamidronate. Cette puissance est d'ailleurs le reflet direct des propriétés anti-résorptives des différents aminoBP. (80)

### 2.3. Au niveau cellulaire

Les alkylbisphosphonates n'agissent que sur les ostéoclastes matures, alors que les aminobisphosphonates inhibent à la fois la prolifération, la différenciation et la migration des précurseurs des ostéoclastes. (93)

Les BP agissent également sur les cellules stromales de la moelle osseuse (CSMO) et les ostéoblastes. Les BP inhibent l'expression de RANK et augmentent la production

d'OPG par les CSMO et les ostéoblastes, ce qui supprime le recrutement des ostéoclastes et réduit la résorption osseuse.(100)

#### 2.4. Au plan tissulaire

Lors du turn-over osseux, la matrice osseuse à laquelle le BP est lié est phagocytée par les ostéoclastes. L'accumulation de BP au sein des ostéoclastes induit des modifications de la structure du cytosquelette et ensuite l'apoptose. (100)

Au final, les BP inhibent la résorption osseuse réalisée par les ostéoclastes, et donc le remaniement osseux, ce qui améliore la densité osseuse. (93) Les paramètres de la résorption sont réduits, comme l'étendue de la zone de remodelage et la profondeur de l'érosion par rapport à la surface osseuse. (94)

A noter qu'à l'échelle des unités fonctionnelles de remodelage, la balance formation / résorption semble en faveur de la formation car :

- la diminution de la résorption n'est pas immédiatement suivie par une diminution de la formation : les sites en remodelage au moment de la mise sous traitement vont en effet terminer leur cycle jusqu'à la minéralisation de l'os ;
- en raison de la réduction du turn-over osseux, l'os néo-formé risque moins d'être remodelé, et a plus de temps pour bien se minéraliser. (94)

L'action d'un BP dépend au final de plusieurs facteurs :

- la cible de ce BP
- son affinité pour l'hydroxyapatite
- et son relargage de l'hydroxyapatite en vue de son incorporation par les ostéoclastes. (80)

## 2.5. Particularités de certains BP (100)

L'alendronate inhibe l'activité des ostéoclastes, mais n'intervient pas dans leur recrutement. Il perturbe leur capacité à résorber l'os et réduit le nombre de sites de remodelage osseux. Il permet une augmentation progressive de la masse osseuse.

Le pamidronate est capable d'inhiber la résorption osseuse sans intervenir sur la formation ou la minéralisation de l'os.

L'ibandronate permet un gain de masse osseuse.

L'étidronate accroît la densité osseuse sans intervenir sur les ostéoblastes ou les ostéoclastes, mais en inhibant la formation, la croissance et la dissolution de l'hydroxyapatite, de façon dose-dépendante.

Le tiludronate inhibe la tyrosine-phosphatase permettant aux ostéoblastes de se détacher de la surface osseuse et inhibe aussi la pompe à protons des ostéoclastes.

Le clodronate augmente la synthèse de collagène par les cellules osseuses et cartilagineuses in vitro. (94)



## 3. Principales indications des BP

### 3.1. L'ostéoporose

#### **3.1.1. Généralités sur l'ostéoporose**

Il s'agit d'un problème majeur, en raison du nombre important de fractures liées à cette maladie dans la population. Les fractures vertébrales sont responsables de douleurs, de restrictions des capacités pulmonaires, et d'une surmortalité par pneumonie. Quant aux fractures du col du fémur, la mortalité est de 20 %, et l'espérance de vie lorsqu'elle survient chez une personne âgée de plus de 80 ans est de un an et demi. Elles sont également responsables d'une importante perte d'autonomie chez des personnes déjà particulièrement fragilisées. (126)

#### **3.1.2. Intérêt des BP**

Dans cette indication, les BP permettent de diminuer l'incidence des fractures. L'effet est rapide (dans les 6 mois suivant le début du traitement), et persiste même après leur arrêt. (93)

Si on prend l'exemple de l'alendronate, les études ont montré :

- une augmentation de la densité osseuse de 8,8 % au niveau du rachis lombaire, de 5,9 % pour le col du fémur et de 7,8 % pour le trochanter au bout de 3 ans de traitement ;
- une réduction de 50 % de l'incidence des fractures vertébrales et de 56 % pour les fractures de la hanche chez des femmes ostéoporotiques sans antécédents de fractures vertébrales (étude FIT2). (124)

## 3.2. Les cancers métastatiques et le myélome multiple

### 3.2.1. Intérêt des BP

Dans les cancers métastatiques, les BP ont un effet positif sur la prévention des complications osseuses en retardant leur apparition et en diminuant leur incidence, ce qui réduit la morbidité. Ainsi, on note une diminution de 36 % des événements squelettiques chez les patients avec un cancer de la prostate, 51 % dans le cancer du sein et 24 % dans le myélome multiple. (70)

Les BP contrôlent les douleurs osseuses chez les patients présentant des métastases osseuses. (1) Ils sont également indiqués dans l'hypercalcémie.

### 3.2.2. Mécanisme d'action

Les BP ont un effet antirésorptif, ils bloqueraient la nidation et la multiplication des cellules malignes dans le milieu osseux. (93)

In vitro, les aminoBP entraînent sur les cellules tumorales :

- une inhibition de l'adhésion des cellules néoplasiques à l'os,
- une diminution de la capacité d'invasion,
- un ralentissement de la migration cellulaire, sans cytotoxicité directe. (111)

Ils induiraient l'apoptose et ralentissent la croissance cellulaire de cellules malignes par perturbation de la voie du mévalonate. Les métalloprotéases, enzymes qui permettent la réparation et qui servent aux cellules tumorales à envahir les tissus environnants, seraient inhibées. Ils activeraient également les cellules  $\gamma\delta$  T, favorisant la réponse immunitaire. (118)

D'après les modèles animaux, les BP réduiraient la communication cellules cancéreuses / ostéoclastes, en freinant la libération de TGF $\beta$  et de IGF1. Le zolédronate inhibe aussi l'angiogénèse, grâce à une réduction des doses circulantes de VEGF, par

diminution de la propagation des nouveaux vaisseaux et suppression de la prolifération des cellules endothéliales. (33)

### 3.3. Autres indications

Les BP sont également employés dans d'autres pathologies, comme l'ostéogenèse imparfaite, ou la maladie de Paget.

## 4. Eléments de cinétique

Le volume et la charge de la structure chimique des BP (en effet, à pH neutre les BP sont polaires) expliquent le faible franchissement des membranes cellulaires, et donc l'absorption très réduite au niveau du tube digestif (0,1 à 10 %). Cette absorption est d'ailleurs vraisemblablement permise de façon paracellulaire. Elle est très réduite par la consommation d'aliments, ce qui explique que les BP doivent être administrés à distance des repas. (94)

Si les alkylBP quittent rapidement le milieu sanguin, les aminoBP en revanche sont retenus durant plusieurs heures voire jours par certains tissus, pourtant non calcifiés, tels que le foie, la rate ou encore les poumons (selon des études menées chez les rats et les souris). (80)

Suite à une administration intra-veineuse de BP, environ la moitié de la dose est incorporée dans l'os, le reste étant excrété sous forme inchangée dans les urines. Les BP se lient très fortement à l'hydroxyapatite, d'où leur spécificité d'action. Ils se déposent essentiellement là où l'os se forme ou se résorbe. Ils sont ensuite relargués quand l'os est de nouveau en résorption (à pH acide, la protonation des groupements phosphates des BP diminue leur capacité à chélater le calcium). (113, 94)

La structure P-C-P permet aux BP de résister à l'hydrolyse enzymatique, ce qui explique que ces substances ne soient pas métabolisées par l'organisme, et sont excrétées telles quelles. (94) Les BP n'interviennent pas au niveau du cytochrome P450. (89)

Les BP présentent à la fois une phase d'élimination rapide et une phase d'élimination lente, qui s'explique par le relargage lent des BP à partir de l'os en remodelage. Comme ils ralentissent le turn-over osseux, ils retardent aussi leur propre élimination. C'est pourquoi leur effet sur la diminution du nombre de fractures perdure, même cinq ans après leur arrêt. (121)

## 5. Relations structure-activité

Le groupement R' permet d'augmenter l'affinité envers l'os (plus exactement le calcium), d'autant plus s'il s'agit d'un groupement OH. Une forte affinité permet de cibler rapidement l'hydroxyapatite exposée dans les zones de résorption active. C'est l'alendronate qui présente cette plus grande capacité.

Le groupement R'' est impliqué dans la puissance du bisphosphonate (qui correspond au fait qu'une faible quantité de BP suffit à supprimer l'activité des ostéoclastes). Elle est maximale en présence d'un atome d'azote. Le zolédronate est le BP le plus puissant. (121)

## 6. Principaux effets indésirables des bisphosphonates

### 6.1. Hypocalcémie

Les BP inhibant la résorption de l'os, ils entraînent une diminution du départ du calcium de l'os donc une hypocalcémie, et une augmentation du taux sanguin d'hormone parathyroïde (PTH).

Cette hypocalcémie est très généralement asymptomatique, mais dans le cas contraire (faiblesse, allongement de l'intervalle QT, paresthésie péri-orale, tétanie...), une hospitalisation peut s'avérer nécessaire. Elle concerne surtout des patients en déficit de vitamine D, souffrant d'une anomalie de la fonction de la parathyroïde ou du rein, ou encore de la maladie de Paget.

En cas de traitement par BP en IV, il serait donc intéressant de contrôler les valeurs de la créatinine, du calcium et de la 25-hydroxy-vitamine D sériques. Les apports en calcium et vitamine D avant, pendant et après traitement doivent être suffisants, une supplémentation devant être proposée dans le cas contraire. (89)

### 6.2. Effets indésirables au niveau du squelette

#### 6.2.1. Apparition de fractures

Il existe un risque, théorique, de fracture sous bisphosphonates, liée à une trop forte inhibition du remodelage osseux. Des études réalisées chez l'animal sont allées dans ce sens. Des cas de fractures inhabituelles dans le cadre d'une ostéoporose (tibia, bassin) ont été rapportés, dont la cause est supposée être un excès de suppression du turn-over osseux par les BP. De même, l'apparition de fractures lors de traitements au long cours par alendronate a été notifiée. Cependant, aucune relation cause / effet n'a pu être établie. (89, 79)

Les patients présentant avant traitement un excès de suppression du remodelage osseux, cause de leurs fractures, ne devraient pas recevoir de BP, au risque d'accroître le problème. La difficulté est bien sûr d'identifier ces patients particuliers, puisque aucune méthode diagnostique ne permet de les détecter. La densité osseuse avant traitement n'étant guère inférieure à la normale, et la persistance des fractures sous thérapie, laissent supposer un excès de suppression du remodelage osseux antérieur à son initiation. Dans ce cas, il est préférable d'opter pour un autre médicament. (89)

### **6.2.2. Evolution des fractures sous BP**

L'hypothèse d'un retard dans la réparation des fractures lié à l'utilisation des BP ne semble pas validée pour le moment. Au contraire, ils l'amélioreraient. (89)

## **6.3. Douleurs musculo-squelettiques**

### **6.3.1. Douleurs osseuses et musculaires chroniques (89)**

Cet effet indésirable a été récemment mentionné dans une lettre de la FDA destinée aux professionnels de santé. Difficiles à diagnostiquer, ces douleurs doivent être distinguées du syndrome pseudo-grippal post-injection. Elles peuvent nécessiter l'utilisation d'antalgiques.

### **6.3.2. Douleurs musculo-squelettiques sous BP oraux (15)**

Ces douleurs assez banales, de type myalgies, arthralgies ou douleurs osseuses généralisées, sont rapportées chez moins de 6 % des patients. Elles concernent les prises hebdomadaires de BP, et non les prises quotidiennes (les concentrations plasmatiques en BP après la prise étant, de fait, nettement plus faibles). Les douleurs apparaissent dans les 24 heures suivant l'administration et persistent quelques jours. La réintroduction du

médicament s'accompagne rarement d'une récurrence des symptômes. Il est possible d'envisager une initiation de traitement à faible dose, quotidienne, pour ensuite prendre le relais avec une administration hebdomadaire, afin de réduire ces types de symptômes, certes peu invalidants, mais qui risquent de ne pas favoriser l'observance des patients.

#### 6.4. Tolérance digestive des BP

Le problème de la tolérance digestive ne concerne pratiquement que les BP utilisés par voie orale. En effet, ils peuvent entraîner des lésions au niveau de l'œsophage. Certains éléments, comme une utilisation quotidienne, une acidité gastrique, des lésions œsophagiennes pré-existantes, favorisent cette toxicité. Des cas d'œsophagite sévère ont été rapportés, chez des patients n'absorbant pas suffisamment d'eau ou ne restant pas assis ou debout après administration. Il est donc important de rappeler les conseils suivants lors de toute délivrance de BP destinés à la voie orale :

- prendre son médicament avec une quantité suffisante d'eau (du robinet), au minimum un grand verre
- ne pas s'allonger dans les 30 minutes suivant la prise, et jusqu'à l'absorption de nourriture.

Les contre-indications, telles qu'une incapacité à rester assis ou debout plus de 30 minutes, ou encore toute anomalie permettant une évacuation du contenu de l'œsophage, doivent être respectées. (89)

#### 6.5. Syndrome pseudo-grippal (89, 107)

Ces symptômes peuvent survenir suite à l'administration d'aminobp, surtout par voie injectable. On retrouve une fièvre (présente chez 15 à 30 % des patients après une perfusion de pamidronate), des douleurs musculaires, osseuses et / ou articulaires (pas



forcément situées au niveau d'éventuelles métastases), des céphalées et des nausées. Ils surviennent dans les deux jours suivant l'injection et durent généralement trois jours, mais cela peut aller jusqu'à sept ou quatorze jours.

Des « anomalies » dans les bilans sanguins durant cette phase peuvent aussi être présentes : élévation de la CRP, anémie, leucopénie.

Ce syndrome concerne surtout une première administration de BP, leur récurrence lors d'une réintroduction du médicament étant peu fréquente. Il est lié à la libération par les cellules T de cytokines pro-inflammatoires, telles que le  $TNF\alpha$  et l'IL6. En effet, les aminoBP inhibent la farnésyl-diphosphonate synthétase, ce qui aboutit à l'accumulation d'isopentenyl pyrophosphate, puissant activateur des cellules  $\gamma\delta T$ . Hewitt a d'ailleurs montré en 2005 qu'un pré-traitement par statines permettrait de contre-carrer la libération de ces cytokines. (15)

La prise en charge de ce syndrome peut nécessiter l'utilisation de paracétamol (parfois même en prémédication), et éventuellement d'AINS, à condition de s'assurer que la fièvre n'est pas la conséquence d'une infection sous-jacente.

## 6.6. Troubles oculaires (62, 107)

Particulièrement rares, les effets indésirables de type oculaire liés à la prise de BP ne concernent que 0,046 à 1 % des patients. Il peut s'agir de conjonctivites, de sclérites ou d'uvéites notamment. Des cas d'uvéites ont d'ailleurs été rapportés jusqu'à 1 an après le début du traitement. Uni ou bilatéraux, ils n'ont concerné que les aminoBP, avec une récurrence associée à la réintroduction du médicament.

En cas d'uvéite chez un patient, il est donc préférable d'arrêter le médicament, et éventuellement de prendre le relais par un non aminoBP, car un cas de réaction croisée lors

du passage du risédronate au pamidronate a été observé. L'usage de collyres anti-inflammatoires permet de soulager les symptômes.

#### 6.7. Effets indésirables rénaux des BP (89, 107)

Il est bien établi qu'une injection trop rapide (supérieure à 200 mg par heure) de BP peut provoquer une défaillance rénale aiguë. Cet effet indésirable serait lié à de trop fortes concentrations sanguines en BP, responsables d'une toxicité directe envers les cellules tubulaires du rein. Pour le prévenir, il faut contrôler la clairance à la créatinine avant la mise sous traitement, réaliser son administration durant au moins 15 minutes et assurer une hydratation suffisante. De même, l'indication doit être bien pesée avant toute association à un médicament néphrotoxique.

## Deuxième partie : description clinique et épidémiologique

### 1. Historique : le phossy jaw

Les BP ont été synthétisés au 19<sup>ème</sup> siècle, comme agents détartrants et anti-corrosion. (104)

C'est au milieu du 19<sup>ème</sup> siècle que des cas de nécroses de la mâchoire sont rapportés chez des fabricants d'allumettes et des travailleurs des mines de phosphore. Les allumettes étaient en effet plongées dans des solutions contenant du phosphore blanc, ce qui exposait les travailleurs aux fumées phosphorées. Cette exposition quotidienne a entraîné une accumulation de phosphates dans l'os.

Environ 11 % des personnes exposées ont développé une nécrose. Cette pathologie très douloureuse, s'accompagne d'importantes déformations au niveau du visage, avec des suppurations qui ont stigmatisé les victimes vis-à-vis du reste de la population. La mortalité était d'environ 20 % suite à des septicémies ou des méningites, car les antibiotiques n'existaient pas encore.

Avec la Convention de Berne en 1906, le phosphore blanc est interdit en Europe. Il est progressivement remplacé pour les allumettes par le phosphore rouge. (104, 31)



Figure n° 2.

Photographie de la déformation du visage suite à l'excision de la mâchoire inférieure dans le cas d'une nécrose phosphorée

D'après Donoghue, n° 31.

## 2. Aspect clinique de l'ostéonécrose de la mâchoire

### 2.1. Définition

L'ostéonécrose correspond à une extériorisation d'os nécrotique dans la cavité buccale, chez des patients ayant reçu un traitement par BP, mais qui n'ont pas subi de radiothérapie cervico-faciale. (63)

L'AFSSAPS définit l'ONM de la manière suivante :

- traitement par BP antérieur ou en cours
- lésion de la muqueuse au niveau de la région maxillo-faciale mettant à nu l'os nécrosé, et persistant depuis plus de 8 semaines
- absence d'antécédents de radiothérapie dans la région maxillaire
- absence de localisation métastatique au niveau de la zone d'ONM. (125)

### 2.2. Localisation

La mandibule est deux fois plus fréquemment touchée que le maxillaire (mais les atteintes peuvent être doubles). (64, 66) Cette observation serait liée au fait que la mandibule est un os très dense, à vascularisation terminale. La ligne mylo-hyoïdienne dans sa partie postérieure est la localisation habituelle (sauf plaie d'extraction). (64)

Il a été observé que les lésions sont retrouvées plus souvent dans des zones à mucus fin reposant sur des proéminences osseuses telles que des tori ou des exostoses osseuses. (7)

### 2.3. Présentation clinique

La lésion correspond à une zone d'exposition de l'os, dévitalisé, avec ou sans surinfection. (72, 63) L'os exposé présente une décoloration blanc-jaune. (74) La gencive

et la muqueuse buccale périphériques peuvent être normales ou légèrement inflammatoires. Mais l'inflammation peut être beaucoup plus importante : sensibilité accrue, douleur parfois très invalidante (présente dans 60 à 69 % des cas, elle peut être gênante pour la prise alimentaire et l'hygiène dentaire) et potentiellement associée à une surinfection locale, oedèmes, présence de liquide séropurulent. (63, 74, 93, 5) Les dents des zones touchées peuvent devenir mobiles. (122)

Des fistules sont présentes dans certains cas : elles peuvent être cutanées ou muqueuses. (122, 66)

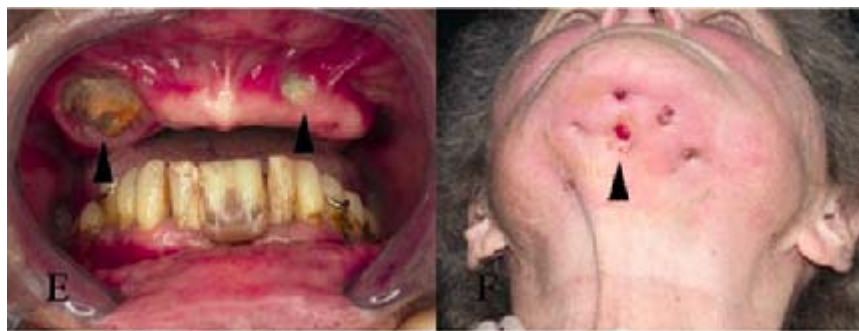

Figure n°3. Photographie de lésions d'ONM.

- E. Exposition bilatérale d'os nécrotique dans une maxillaire édentée.
- F. Multiples fistules associées à une importante déformation du tiers inférieur du visage.

D'après Bedogni et al., n° 13

Une atteinte du tissu nerveux contigu peut exister : Migliorati a rapporté en 2005 deux cas de patients souffrant de lésions mandibulaires avec un engourdissement progressif des lèvres et du visage, suggérant une implication neurale et nécessitant à la fois l'extraction des dents adjacentes à la zone nécrotique et un contrôle agressif de l'infection. Malgré une disparition des symptômes neurologiques et de l'infection, l'ostéonécrose a persisté. L'absence de saignement et de symptôme lors de l'exploration de l'os conforte l'idée d'une ostéonécrose avasculaire. (74)

Comme dans l'ostéomyélite, il a été également observé une dysesthésie de la lèvre inférieure, liée à une dysfonction du nerf alvéolaire inférieur, chez certains patients souffrant d'ONM, même à des stades limités de la pathologie. (83)

La zone de nécrose peut progresser et s'étendre aux dents adjacentes, ce phénomène étant favorisé par une hygiène buccale altérée, avec un risque d'infection augmenté. (109)

## 2.4. Présentation histologique

L'histologie montre habituellement des zones d'inflammation chronique, sous forme d'une infiltration cellulaire et de capillaires. (74, 16) L'examen de l'os périnécrotique montre une inflammation de la moelle osseuse dont la sévérité va de pair avec celle de l'ONM. (61)

Les échantillons prélevés au niveau de l'os exposé dans l'étude menée par Bedogni et publiée en 2008, montrent d'importantes quantités d'os non vivant, avec des marges rugueuses et des lacunes. Il n'y avait pas de signe de remodelage osseux. Peu de vaisseaux et de cellules type ostéoblaste ou ostéoclaste ont été retrouvés. En revanche, les échantillons prélevés au niveau de la zone malade, mais où l'os n'était pas exposé, montrent un tissu fibreux hypervascularisé. (13)

## 2.5. Imagerie

### 2.5.1. La radiographie

La radiographie est souvent normale au départ (une légère déminéralisation osseuse peut exister (63)), mais plus tard, elle présente des zones hypodenses avec des bords irréguliers et parfois des séquestres osseux. (93) Les radiographies panoramiques (orthopantomographe) montrent un retard voire une absence de remodelage osseux des

cavités d'extraction, lorsqu'un tel geste a été pratiqué. (13) Il semble que la sclérose augmente avec la progression et l'aggravation de la maladie. Aux stades avancés, un rétrécissement du canal mandibulaire peut exister, expliquant une éventuelle paresthésie ressentie par les patients. Toutes ces observations peuvent également concerner des zones où l'os n'est pas (encore ?) exposé.

Cependant, le panoramique dentaire a tendance à sous-estimer l'étendue des lésions, et des séquestres de petite taille n'y sont pas toujours visibles. La détectabilité, c'est-à-dire le pourcentage de lésions ostéonécrotiques identifiées par l'imagerie est assez faible. (9, 106)

### **2.5.2. La tomодensitométrie**

Le scanner est plus performant que l'orthopantomographe car il permet de mieux apprécier l'extension des lésions osseuses (même si elles sont également sous-estimées) et la présence de séquestres. Il donne une vision tri-dimensionnelle de la cavité buccale, particulièrement intéressante en vue d'une chirurgie. Grâce à cette technique d'imagerie, on peut aussi observer une lymphadénopathie, signe d'une infection au niveau de l'os exposé. (97, 9) Plusieurs observations, spécifiques de l'ONM, peuvent être relevées, comme la présence d'un os néoformé secondaire à la réaction périostée. Des séquestres et l'altération de la structure de l'os sont également visibles. (101)

Il fournit des informations détaillées sur l'os cortical et trabéculaire, et aide au diagnostic différentiel entre l'ONM et les métastases notamment. C'est la méthode d'imagerie qui présente la meilleure détectabilité. (106)

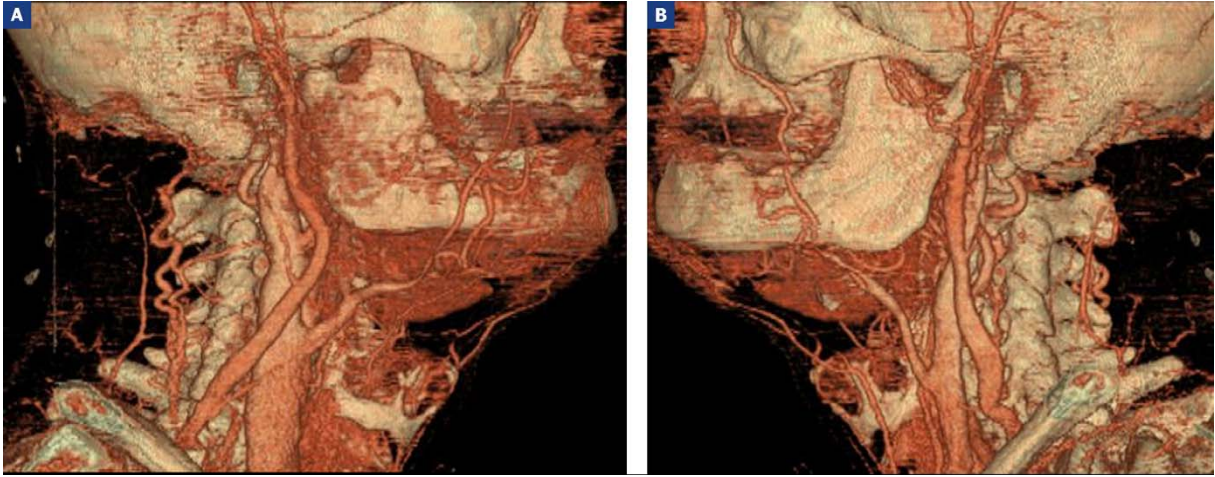


Figure n°4. Scanner en reconstruction 3D avec injection de produits de contraste iodés.  
**A.** ostéonécrose mandibulaire droite, néovascularisation en périphérie de la lésion  
**B.** mandibule controlatérale saine.  
 D'après Saussez et al., n° 101

### 2.5.3. Autres techniques d'imagerie

L'IRM permet d'évaluer le niveau d'inflammation osseuse. (101) Tout comme le scanner, la possibilité d'observer la zone touchée en trois dimensions est particulièrement intéressante. La détectabilité de cette méthode d'imagerie est importante. (98, 106)

La scintigraphie, très sensible mais peu spécifique (difficultés pour différencier les processus malins des processus inflammatoires), permet de détecter les zones où le turn-over osseux est important. (92, 106) Elle pourrait identifier des localisations de pré-ONM, c'est-à-dire où l'ONM risque de se développer. (81)

La tomographie par émission de positrons au fluorodéoxyglucose (FDG) sert à détecter une ostéomyélite. (92)

### 2.6. Marqueurs sanguins

En 2008, Lehrer et al n'ont pas constaté d'anomalies dans les valeurs de certains marqueurs sanguins, tels que le C-télopeptide, le N-télopeptide, ou encore l'ostéocalcine, chez les patients souffrant d'ONM. (60)



## 2.7. Présence de micro-organismes

La présence de microbes, comme *Actinomyces* est retrouvée avec une fréquence estimée à 90% chez les patients souffrant d'ONM. Il s'agit d'un bacille Gram positif, anaérobie. La rupture de la barrière muqueuse (en raison par exemple d'une extraction dentaire) permettrait l'implantation d'*Actinomyces* au sein des tissus endommagés. (43) Selon les auteurs, leur présence peut être un facteur aggravant, déclenchant ou simplement être une infection secondaire des tissus nécrotiques. (63, 120) En effet, en cas d'infection, les besoins en réparation osseuse sont augmentés, mais les BP inhibent cette réparation, d'où une nécrose septique. La colonisation bactérienne entraînerait aussi une modification de la surface osseuse empêchant une fixation correcte des ostéoblastes et aboutissant ainsi à l'exposition d'un os dévitalisé. (63)

D'autres germes sont aussi retrouvés dans les biopsies tissulaires, comme *Veillonella* (cocci Gram négatif, anaérobie), *Eikenella* (bacille Gram négatif, anaérobie) et *Moraxella* (bactérie Gram négatif, aérobie). Plus en profondeur, dans la surface nécrotique, des granules de soufre peuvent être présents, ce qui justifie le diagnostic d'une actinomycose. (104)

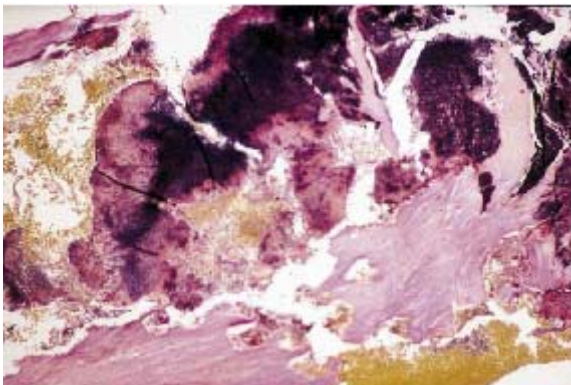


Figure n° 5.

Colonies d'*Actinomyces* à la surface d'os exposé

D'après Marx et al., n°66.

## 2.8. Complications

La sensibilité des tissus périphériques à la nécrose peut poser des difficultés dans le maintien d'une hygiène buccale optimale. (72)

La surface de l'os nécrotique présente des microfractures provoquant des marges tranchantes qui peuvent facilement traumatiser les tissus mous avoisinants, y compris le bord latéral de la langue, d'où un risque d'ulcération et une douleur. Le processus nécrotique peut s'étendre aux dents adjacentes si elles sont touchées par la maladie parodontale, aboutissant à une augmentation de la mobilité des dents avec parfois la nécessité d'extractions supplémentaires. Ce processus peut aboutir à d'importantes zones de nécrose osseuse qui se présentent ensuite comme des séquestres osseux. De sévères cas d'ONM ont abouti à des fractures pathologiques du maxillaire ou de la mandibule. (72, 118, 117)

## 2.9. Atteintes particulières

Sanna rapportait en 2006 le cas d'un patient ayant reçu du zolédronate pendant 3 ans, souffrant de douleur dans la mâchoire supérieure droite et d'un gonflement nasal en eau lorsqu'il buvait. Il existait une communication oro-sinusale et une complète obstruction du sinus maxillaire avec un épaissement des parois du sinus lié à la présence de sécrétions correspondant à une sinusite chronique. (97)

Un autre patient ayant reçu du pamidronate et du zolédronate a présenté d'abord une intense douleur mandibulaire, associée à un gonflement permanent au niveau du menton et sous la langue. Progressivement, des nodules cutanés avec une suppuration se sont développés. Le patient a souffert d'importantes difficultés pour parler, manger et avaler. Des lésions cutanées associées à des fistules et à un exsudat purulent dans la région sous le menton sont apparues.(75)

Des ulcérations de la langue, particulièrement douloureuses en raison des frottements de la langue contre l'os exposé ont également été rapportées. (110)

Mais l'ostéonécrose peut s'étendre et atteindre l'extérieur de la cavité buccale : Polizzotto rapportait en 2005 le cas d'un homme de 64 ans souffrant d'ostéonécrose associée aux bisphosphonates, touchant la mâchoire mais aussi le canal auditif. (87) De même, une ostéonécrose particulièrement étendue, touchant également les sinus et la base du crâne a été rapportée chez une femme de 61 ans aux antécédents de myélome multiple et de prise de zolédronate. Elle s'est compliquée d'une sinusite, mais surtout d'un abcès intracrânien, nécessitant un drainage neurochirurgical. (52)

## 2.10. Diagnostic différentiel

Le diagnostic d'ONM doit s'accompagner de la réalisation d'un panoramique dentaire (pour apprécier la gravité des lésions, leur étendue et la présence ou non de complications) et parfois d'un scanner (34, 53, 101). Il ne peut être posé que si les autres pathologies touchant les mâchoires ont été écartées. Il faut par exemple avoir éliminé : (14)

### 2.10.1. Les métastases des mâchoires

Elles peuvent survenir notamment dans le cadre de cancers du sein, du rein, de la prostate, du poumon ou de l'estomac. Elles touchent plus fréquemment la mandibule que le maxillaire et peuvent être associées à une douleur, une paresthésie, une mobilité dentaire, une destruction de l'os ou encore une lymphadénopathie. Généralement, il n'y a pas d'exposition de l'os. Le seul moyen d'écartier définitivement cette hypothèse est de réaliser une biopsie suivie d'un examen histologique. Mais cette pratique n'est pas du tout recommandée en raison du risque d'aggravation de l'ONM (cf. partie recommandations). (20, 70)

### **2.10.2. Une ostéomyélite des mâchoires**

Il s'agit d'une inflammation des espaces contenant la moelle pouvant apparaître suite à une infection dentaire chronique, une fracture, une immunodépression... Elle peut s'accompagner d'un œdème, d'une douleur et du pus peut être présent. Mais généralement, il n'y a pas de mise à nu d'os nécrotique. (14, 70)

### **2.10.3. Une ostéoradionécrose**

Elle est retrouvée chez les patients ayant reçu de la radiothérapie au niveau de la tête et du cou. Les radiations rendent les tissus moins bien vascularisés et donc hypoxiques. La mandibule est plus fréquemment touchée. L'exposition d'un os nécrotique peut s'accompagner de douleurs, d'abcès et parfois de fistules. (14, 5)

### **2.10.4. Une névralgie induite par une ostéonécrose cavitaire**

La douleur faciale de cette atteinte est particulière et souvent présente depuis des années. Elle peut survenir dans différents contextes : traumatisme, infection dentaire, radiothérapie, tumeurs, thrombophilie héréditaire... (14, 22, 5)

## **2.11. Stades cliniques**

### **2.11.1. Première classification de l'AAOMS en 2006**

L'American Association of Oral and Maxillofacial Surgeons (AAOMS) a défini en 2006 différents stades de la pathologie, en fonction de la clinique, afin d'établir des stratégies thérapeutiques. Trois stades sont proposés :

- stade 1 (concerne 27 % des patients) : défini par la présence d'os exposé ou nécrotique chez des patients par ailleurs asymptomatiques et qui ne montrent pas de signe d'infection,
- stade 2 : défini par la présence d'os exposé ou nécrotique chez des patients souffrant de douleur et ayant des signes cliniques d'infection,
- stade 3 (concerne 64 % des patients) : défini par la présence d'os exposé ou nécrotique chez des patients souffrant de douleur, d'infection et d'au moins un élément parmi la liste suivante : fracture pathologique, fistule extra-orale ou ostéolyse s'étendant au bord inférieur de la mandibule. (7, 5)

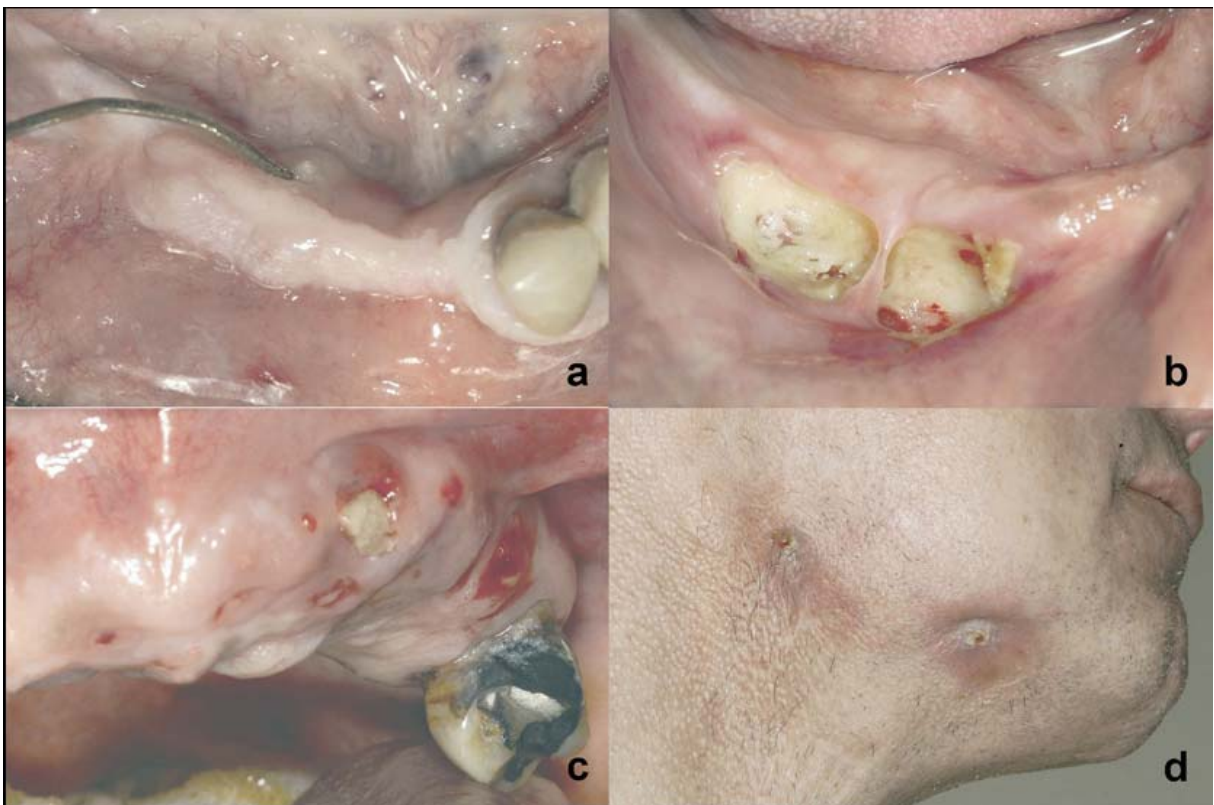


Figure n° 6  
 Aspect clinique de l'ostéonécrose de la mâchoire : les différents stades de la pathologie.  
**a**, stade 1 ; **b**, stade 2 ; **c** et **d**, stade 3.  
 D'après Wilde et al., n° 115

### **2.11.2. Seconde classification de l'AAOMS en 2009 (95)**

Par rapport à la version 2006, la nouvelle classification en vigueur en 2009 ajoute un stade 0, ceci afin de ne pas exclure des patients ayant reçu des BP, aux symptômes non spécifiques, ou présentant des anomalies cliniques ou radiographiques, potentiellement liés à des modifications du métabolisme osseux induites par les BP.

Les symptômes retrouvés à ce stade 0 peuvent être :

- une douleur dentaire sans cause identifiée, pouvant être liée à des modifications du métabolisme osseux local (ischémie, inflammation, augmentation de la concentration locale en cytokines ou autre)
- une lourdeur mandibulaire irradiant la jonction temporomandibulaire,
- une douleur du sinus, éventuellement associée à une inflammation loco-régionale,
- une paresthésie ou une dysesthésie, provoquée par l'inflammation
- une douleur neuropathique, qui peut parfois répondre à la gabapentine ou à une autre molécule de ce type.

Au plan clinique, il peut s'agir aussi de la chute de dents sans maladie parodontale, d'une fistule périapicale ou parodontale sans nécrose de la pulpe liée à une carie, ou encore d'une cavité persistant plus de 6 semaines après une extraction.

Ce stade peut aussi inclure des patients étant passés par les stades 1, 2 ou 3 mais qui ne présentent plus d'exposition osseuse grâce à une cicatrisation. (95, 10)

## 3. Epidémiologie de l'ostéonécrose

### 3.1. Incidence

Celle-ci est difficile à établir, car les études proposées sont souvent rétrospectives et concernent de petits échantillons. Cependant, pour les patients traités par bisphosphonates en intraveineux, l'incidence varie de 0,8 à 12 % selon les sources. (7)

Pour les bisphosphonates administrés par voie orale, le laboratoire Merck estime l'incidence à 0,7 pour 100 000 patients/années d'exposition à l'alendronate.(7) Mais plusieurs études rapportent des fréquences plus importantes, parfois entre 2,5 et 27,3 %. (120) Différentes hypothèses pourraient expliquer ces écarts de résultats : une sous-notification, des durées d'exposition différentes dans des pays utilisant les BP depuis peu, et des variantes dans la définition-même de l'ONM. (53)

### 3.2. Facteurs de risques

#### 3.2.1. Type de bisphosphonate et voie d'administration

Les bisphosphonates possédant un groupe amine terminal ou une chaîne latérale avec un groupe nitrogène sont plus à risque (63). Cependant, peu de cas sont rapportés chez des patients prenant de l'alendronate pour l'ostéoporose, et 94 % des patients ayant une ostéonécrose ont reçu du pamidronate ou du zolédronate (118), le zolédronate étant plus impliqué que le pamidronate. (7)

L'usage en intraveineux des bisphosphonates expose plus au risque d'ONM. (73, 53) Il faut cependant noter que les doses utilisées en oncologie peuvent être 12 fois supérieures à celles employées dans l'ostéoporose. (118) La biodisponibilité des formes orales étant relativement faible, les concentrations plasmatiques en BP suite à une administration par voie parentérale sont très supérieures à celles obtenues lors d'une

administration en comprimés par exemple. Il est estimé que l'utilisation des BP en IV dans le cadre d'un cancer multiplie par 2,7 à 4,2 le risque d'ONM par rapport aux patients cancéreux non exposés à cette famille de molécules. (95)

Globalement, les ONM suite à la prise de BP par voie orale sont moins fréquentes, moins agressives et moins complexes à traiter que celles induites par les BP en IV. (104)

Tableau n°1. Bisphosphonates commercialisés en France

Principe actif	Spécialités françaises	Voie d'administration	Groupe amine	Puissance relative (7) (par rapport à l'étidronate)	Biodisponibilité des formes orales (sans prise d'aliments associée)
<b>Etidronate</b>	Didronel®	Orale	Non	1	3,5 %
<b>Clodronate</b>	Clastoban® Lytos®	Orale, IV Orale	Non		2 %
<b>Tiludronate</b>	Skelid®	Orale	Non	50	6 %
<b>Alendronate</b>	Fosamax®	Orale	Oui	1 000	0,64 %
<b>Pamidronate</b>	Ostepam®	IV	Oui	1 000-5 000	
<b>Risédrionate</b>	Actonel®	Orale	Oui	1 000	0,63 %
<b>Acide zolédronique</b>	Zometa® Aclasta®	IV (1 par mois) IV (1 par an)	Oui	10 000	
<b>Ibandronate</b>	Bonviva® Bondronat®	Orale, IV IV	Oui	1 000	0,6 %

### 3.2.2. Indication du bisphosphonate

Les tumeurs malignes avec métastases osseuses, le myélome multiple et l'ostéoporose sont considérés comme des facteurs de risque d'ONM. (93)



Le risque serait plus important chez les patients souffrant de myélome multiple (incidence estimée entre 2 et 11 %) que chez les patients ayant un cancer du sein (incidence estimée entre 1 et 7 %) ou de la prostate (incidence estimée entre 6 et 15 %), ces derniers étant eux-mêmes plus à risque que les personnes souffrant d'autres cancers. (7, 104)

Une explication, de Delibasi, peut être proposée : les moelles osseuses de la mandibule et du maxillaire sont supposées être impliquées dans le myélome multiple, alors qu'elles le sont rarement dans les cancers du sein ou dans d'autres tumeurs solides avec des métastases osseuses. Comme les BP se maintiennent spécifiquement dans les sites osseux actifs ayant une activité ostéoclastique accrue, ils s'accumulent plus dans la région de la mâchoire chez les patients souffrant de myélome multiple que chez les patients souffrant de cancer du sein ou d'autres tumeurs solides, d'où une incidence plus élevée de l'ONM dans cette sous-population. (26)

L'étude menée par Hoff a retrouvé, chez les patientes souffrant de cancer du sein, un lien entre le statut vis-à-vis des récepteurs aux oestrogènes et le développement d'une ONM. Cette constatation s'expliquerait par le fait que les patients ayant une tumeur avec un récepteur positif aux oestrogènes ont une durée de survie et de traitement plus longue, ainsi que des doses cumulées de BP plus importantes. (48) Une méta-analyse portant sur l'usage des BP dans le traitement adjuvant du cancer du sein retrouve une incidence faible, de 0,24 % chez des personnes sous zolédronate (Odds ratio à 3,23 en cas d'utilisation du zolédronate comparativement à son absence d'emploi). Mais les doses totales utilisées dans cette indication sont très inférieures à celles employées en cas de métastases. (69)

Des cas sont également décrits chez des patients traités par BP dans le cadre de la maladie de Paget. (34)

En revanche, aucun cas d'ONM n'a été documenté chez de jeunes patients souffrant d'ostéogenèse imparfaite. Ces résultats sont par exemple retrouvés dans une étude menée chez 64 patients de 3 mois à 21 ans, traités par pamidronate essentiellement : aucun des patients n'a montré de signe clinique d'ONM, malgré une chirurgie dentaire pour 22 d'entre eux. (65)

### **3.2.3. Facteurs de risque locaux (63, 118)**

On retrouve :

- extraction dentaire récente (16) : il est estimé que le risque d'ONM chez un patient prenant un BP par voie orale dans le cadre d'une ostéoporose, suite à une extraction dentaire est de 1 pour 296 à 1130 (56) ;
- procédures chirurgicales exposant l'os des mâchoires ;
- érosions et ulcères de décubitus liés au port de prothèses dentaires amovibles ;
- parodontite de l'adulte ;
- infection buccale et hygiène dentaire défailante ;
- abcès et caries dentaires (57) ;
- échec d'un traitement du canal radiculaire (73) ;
- anatomie locale : tori. (7)

60 % des patients touchés ont eu une chirurgie dentaire, dont le site opératoire n'a pas cicatrisé et qui a abouti à une nécrose osseuse. Cependant, il est complexe de faire la part des choses entre une éventuelle infection qui a pu motiver l'intervention dentaire, et l'intervention elle-même. (118)

Ainsi, un patient a 9 fois plus de risque de développer une ONM après une extraction. (11)

### 3.2.4. Durée d'exposition

Il s'agit d'un facteur de risque majeur. Le risque augmente avec la durée d'exposition : en effet, le risque cumulatif est de l'ordre de 12 % après 24 mois de traitement IV.(63) A 1 an d'utilisation du zolédronate, il est de l'ordre de 1 %, contre 21 % au bout de 3 ans. (12) Certains cas sont apparus dès 4 mois de traitement pour une administration IV (118), et 2 ans pour une administration orale. (122)

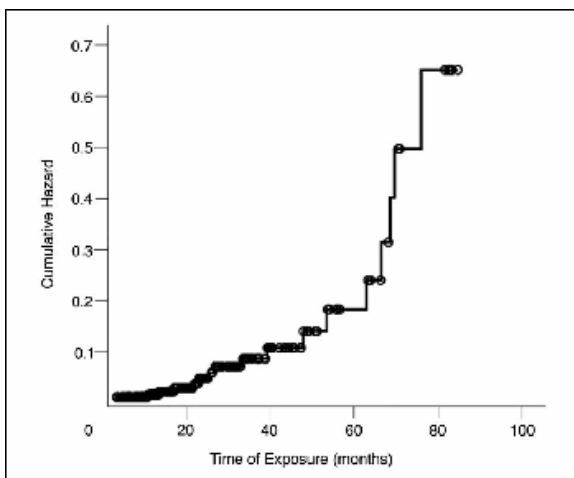


Figure n° 7.

Risque cumulatif de développement d'une ostéonécrose de la mâchoire à partir de l'initiation du traitement, chez 252 patients sous bisphosphonates.

D'après Bamias et al., n° 12.

Dans le cas des bisphosphonates par voie orale, une étude de Marx a montré un développement d'ONM après plus de 3 ans de traitement, la plupart survenant surtout au bout de 5 ans ou plus d'exposition, alors que les cas d'ONM sous BP en IV apparaissent en moyenne après 9 mois pour le zolédronate et 14 mois pour le pamidronate. Or, la durée minimale de traitement par alendronate ou risédronate dans l'ostéoporose doit être d'au moins 4 ans. Cette observation peut s'expliquer aussi par l'importante différence de biodisponibilité entre ces 2 voies d'administration : l'absorption par voie orale est faible et variable, alors qu'en IV, 40 % du principe actif est retrouvé dans l'urine, le reste s'accumulant au niveau osseux. (67)

L'étude menée par Hoff montre une décroissance temps-dépendante quant au pourcentage de patients échappant à l'ONM, sous pamidronate ou zolédronate dans le cancer du sein ou le myélome. (48)

### **3.2.5. Autres traitements**

Les médicaments de chimiothérapie et les corticoïdes sont parfois considérés comme des facteurs de risque d'ONM, notamment en raison du fait qu'ils peuvent retarder les phénomènes de cicatrisation. (96) Brunello rapportait en 2008 le cas d'un homme de 59 ans, ayant reçu du zolédronate dans le cadre d'un carcinome rénal métastatique, et souffrant d'ONM. Le BP a été arrêté, mais la pathologie cancéreuse a nécessité la prescription de sunitinib, un inhibiteur des tyrosine kinases, ce qui a conduit à une aggravation de l'ostéonécrose. Suite à l'arrêt du sunitinib et à l'ajout d'antibiotiques, les symptômes de l'ONM se sont partiellement améliorés. Mais la réintroduction du sunitinib a entraîné une nouvelle aggravation de l'ostéonécrose. (18)

De plus, une évaluation des facteurs de risque du développement de l'ONM, réalisée par Zervas sur 303 patients atteints de myélome multiple, montre que l'usage du thalidomide accroît nettement l'incidence de l'ONM (risque multiplié par 2,4). (123) Il en serait de même avec d'autres molécules, de type cyclophosphamide, érythropoïétine ou encore les corticoïdes. (95)

Dans l'étude rétrospective menée par Chrisodoulou et al, l'usage concomitant de bévacizumab, de sunitinib ou de sorafénib avec les BP fait monter la fréquence de l'ONM à 16 % (contre 1,1% pour les BP seuls) : l'utilisation de médicaments antiangiogéniques semble donc accroître le risque d'ONM. (23)

Cependant, l'étude prospective réalisée par Boonyapakorn et al (sur 80 patients dont 22 ayant développé une ONM) ne retrouve pas d'association entre l'ostéonécrose et l'usage de chimiothérapies, de corticostéroïdes, ou de thalidomide. (16)

### **3.2.6. Diabète**

Une étude réalisée entre 2004 et 2006 chez 31 patients ayant une ONM a retrouvé 18 personnes diabétiques ou intolérantes au glucose, soit 58 %, contre 14 % de diabétiques dans la population générale (ou 12 % si on considère un groupe contrôle de patients traités par BP mais ne souffrant pas d'ONM). (50)

Plusieurs explications sont proposées : le diabète est associé à une ischémie de la microcirculation osseuse, une dysfonction des cellules endothéliales, et une diminution du turnover osseux, ainsi qu'une induction de l'apoptose des ostéoblastes et des ostéocytes : la néoformation et l'architecture osseuses sont altérées en cas de diabète, de même que la cicatrisation est retardée. De plus, le stress oxydatif, phénomène accru chez les diabétiques, pourrait favoriser le développement de l'ostéonécrose. (50)

### **3.2.7. Tabac (114, 53)**

Le tabac a pu être associé à l'ONM. Dans la cavité orale, les carcinogènes de la fumée retardent la cicatrisation des plaies et aggravent la maladie parodontale. De plus, la nicotine du tabac pourrait accroître la vasoconstriction dans l'os, d'où des états d'ischémie.

On peut citer le cas d'une patiente souffrant d'ONM dont la muqueuse a cicatrisé peu après l'arrêt du tabac. (120)

### **3.2.8. Obésité**

L'obésité a été associée au risque d'ONM dans l'étude de Wessel. Plusieurs hypothèses ont été proposées : cette obésité pourrait être liée à un usage prolongé de corticoïdes, l'espérance de vie des patients obèses souffrant de cancer pourrait être supérieure à celle de patients perdant du poids durant leur maladie, d'où des doses de chimiothérapies ou de stéroïdes supérieures, ou encore, l'obésité pourrait être corrélée à une augmentation de l'activité de mastication, qui aboutirait à des microtraumatismes des tissus durs déjà compromis. (114)

### **3.2.9. Insuffisance rénale**

L'apparition des ONM pourrait être favorisée par l'insuffisance rénale : en effet, les BP sont éliminés par le rein, et en cas d'insuffisance rénale, ils s'accumulent de façon plus importante. (116)

### **3.2.10. Facteurs de risque d'ordre génétique (99, 98)**

Une étude du génome a été menée au sein de deux groupes de patients souffrant de myélome multiple, l'un présentant une ONM, l'autre non. Celle-ci a montré qu'un polymorphisme sur le gène du cytochrome 2C8 (rs1934951, allèle T), qui est situé sur le chromosome 10q23, est un facteur de risque d'ONM, bien que le CYP 2C8 n'intervienne pas sur le métabolisme des BP, dans la mesure où il semble qu'ils n'en subissent pas. En effet, les patients, traités par BP dans le cadre d'un MM, ayant bénéficié d'une greffe de cellules souches, et qui sont porteurs de cet allèle seraient 12,5 fois plus susceptibles de développer une ONM.

En revanche, le cytochrome 2C8 agit sur la voie de métabolisation de l'acide arachidonique en substances impliquées dans la régulation du tonus vasculaire. L'altération

de cette voie par les BP pourrait, du moins en partie, expliquer le développement d'une ONM. Son influence s'exerce aussi sur la cascade de synthèse du cholestérol, qui a un rôle dans la différenciation des ostéoblastes. Or, les BP capturés par les ostéoclastes inhibent la farnesyl pyrophosphate synthase, enzyme de synthèse du cholestérol, qui induit l'apoptose des ostéoclastes. Ces différents phénomènes peuvent perturber le fragile équilibre entre formation et destruction osseuse, ce qui peut contribuer au développement de l'ONM.

### **3.2.11. Facteurs de risque d'ordre démographique**

\* Age et sexe : tous les 10 ans, le risque augmente de 9 % chez les patients souffrant de myélome multiple traités par des BP en IV. (11)

Des cas d'ONM sont décrits chez des patients de moins de 40 ans, laissant supposer que l'âge n'est pas un facteur de risque. (39)

En revanche, une étude menée chez 42 enfants souffrant d'ostéoporose, dont 11 ont subi un traitement dentaire invasif n'a retrouvé aucun cas d'ONM. (17)

Enfin, il n'y a pas d'association statistique significative entre le sexe et l'ONM. (95)

\* Origine ethnique : un risque plus élevé de développer une ONM a été retrouvé chez des personnes de peau blanche par rapport à des personnes de peau noire. (11)

### **3.2.12. Conclusion**

Une évaluation plus précise de l'incidence de l'ONM et des facteurs de risque devrait être permise par la réalisation d'études prospectives réalisées sur d'importants échantillons. On peut par exemple citer l'étude Southwest Oncology Group trial (S0307), qui est menée sur environ 6000 patients traités par zolédronate, ibandronate ou clodronate. (28)

### 3.3. Susceptibilité des mâchoires aux ostéonécroses

Les mâchoires auraient une vascularisation supérieure et un turn-over cellulaire plus important que d'autres os, par la présence des dents, qui nécessitent un remodelage fréquent. Ces caractéristiques sont à l'origine d'une concentration en BP supérieure à celle des autres os, d'où leur atteinte. Les microfractures liées au rôle même des mâchoires ne sont pas réparées en raison de l'accumulation des BP. (63, 72, 71) Le remodelage osseux est réprimé, ce qui peut aboutir à une rupture spontanée ou à une faible cicatrisation après une extraction dentaire. (26)

De plus, la mandibule est irriguée par des artères terminales : les phénomènes ischémiques ont donc plus d'impact envers cet os. (41) La susceptibilité des mâchoires à l'ostéonécrose semble liée à un micro-environnement particulier. La flore buccale peut surinfecter une plaie de l'os de la mâchoire avec lequel elle est alors en contact direct, et qui présente des difficultés pour cicatriser. (71, 41)

### 3.4. Imputabilité des BP dans l'ONM

Si l'on suit les critères de Bradford Hill, la relation BP / ONM est cohérente :

- association statistique entre l'événement et la prise des médicaments en cause : un traitement par BP accroît le risque d'ONM (risque relatif d'environ 2,87 pour l'alendronate) ; (126)
- relation dose-effets : les études épidémiologiques montrent clairement une augmentation du risque avec la durée d'exposition et avec les doses employées (voie parentérale versus voie orale) ;
- spécificité : l'ONM est retrouvée dans un contexte de pathologies cancéreuses ou de troubles osseux type ostéoporose, pris en charge par les BP ;



- plausibilité chronologique : l'exposition précède l'apparition de la pathologie de plusieurs mois au minimum.

On peut noter également la plausibilité biologique : même si la physiopathologie de l'ONM est encore mal établie, le mécanisme d'action des BP permet d'expliquer les pistes retenues.

# Troisième partie : analyse physiopathologique, traitement et prévention

## 1. Physiopathologie

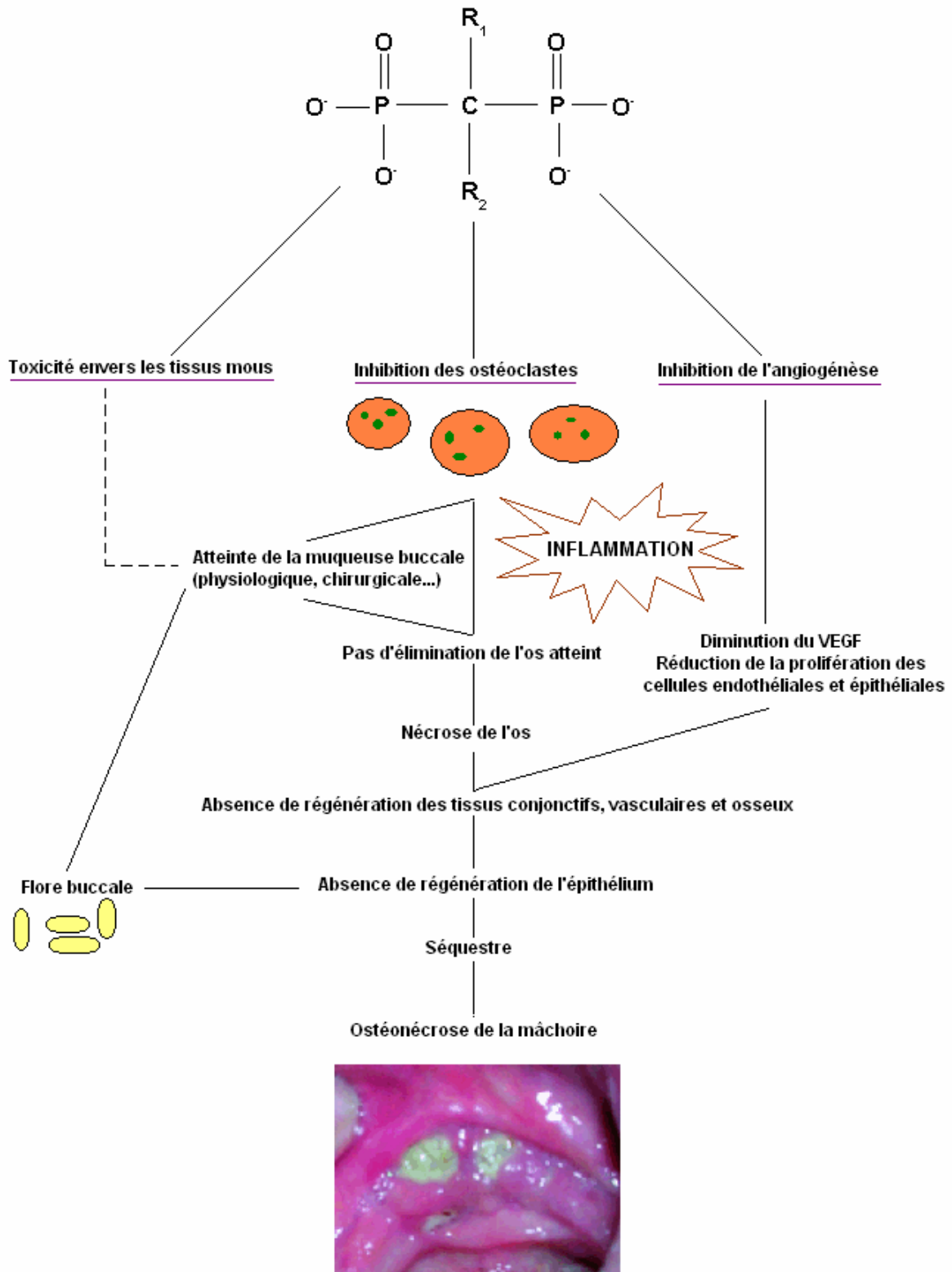
Le mécanisme de formation de l'ONM n'est pas pour l'instant élucidé, mais plusieurs hypothèses, souvent complémentaires, sont proposées. Les deux principales sont l'inhibition ostéoclastique induite par les BP, aboutissant à un arrêt du remodelage osseux (3) et les mécanismes anti-angiogéniques, par inhibition de la néoangiogénèse des capillaires, et donc diminution de la formation des vaisseaux in vitro. (46, 3) Néanmoins, il faut également tenir compte de l'importance des phénomènes inflammatoires et infectieux dans le processus physiopathologique.

La complexité de la physiopathologie de l'ONM pourrait être mieux comprise à l'aide de modèles animaux. Cependant, les processus de remodelage diffèrent selon les espèces. Il semble que le chien soit le modèle le plus fidèle. (19)

Figure n° 8

Schéma des différentes hypothèses proposées dans la physiopathologie de l'ostéonécrose de la mâchoire.

(41, 84, 63)



## 1.1. L'action anti-ostéoclastique

### **1.1.1. Arguments en faveur d'un rôle de l'inhibition du remodelage osseux dans la physiopathologie de l'ONM**

Par définition, les BP inhibent le remodelage osseux, en réduisant l'activité des ostéoclastes, et donc, celle des ostéoblastes, qui agissent ensuite : la formation osseuse est ainsi réduite. (41) L'étude menée par Raje en 2008 a d'ailleurs retrouvé une diminution des marqueurs de la résorption et de la formation osseuse aux niveaux transcriptionnel et protéique, les patients souffrant d'ONM ayant une inhibition des gènes du remodelage osseux. (88) L'ONM pourrait aussi être favorisée par une minéralisation excessive de l'os, le rendant finalement plus fragile et moins vascularisé. (41)

Cette théorie de suppression du remodelage osseux s'appuie également sur d'autres pistes. Le phénomène de l'ONM n'est pas retrouvé avec d'autres médicaments inhibant ce remodelage, comme la calcitonine ou le raloxifène, mais vraisemblablement en raison d'une inhibition qui reste modérée (inférieure à 50 %). En revanche, chez certains patients présentant une mutation génétique qui affecte l'activité ostéoclastique, mimant une forte altération du remodelage osseux, des symptômes cliniques similaires à ceux de l'ONM sous BP ont pu être rapportés. On peut citer par exemple le cas des personnes ayant une mutation du gène inactivant le canal chlore 7, dont 13% souffrent d'une ostéomyélite des mâchoires, parfois associée à des fistules. Des phénomènes d'exposition osseuse buccale existent aussi chez les personnes présentant une mutation du gène de la cathepsine K qui inhibe l'activité ostéoclastique. A contrario, une résolution des symptômes de l'ONM sous BP a été observée lors de l'administration de téraparatide, qui stimule le remodelage osseux (cf. partie traitement). (4)

### **1.1.2. Influence des BP sur les ostéoclastes**

Les BP, en raison de la formation de métabolites cytotoxiques de l'ATP, induiraient l'apoptose des ostéoclastes.(57) Cette réduction de l'activité ostéoclastique a pour conséquence l'absence de réparation des lésions (physiologiques comme chirurgicales), qui vont ainsi s'accumuler. (49) En effet, des micro-craquelures (par exemple provoquées par les forces de mastication) sont retrouvées dans certains échantillons osseux de patients ayant une ONM. (47) Comme les maxillaires ont un turn-over osseux important, la concentration locale en BP est accrue, et leurs effets sont augmentés.

Hansen et al en revanche, ont remarqué en 2006 une augmentation du nombre d'ostéoclastes dans des échantillons tissulaires de patients ayant une ONM, pouvant aboutir à une dégradation de l'os. (44)

L'étude de Bedogni montre par ailleurs que des cellules multinucléées, ressemblant à des ostéoclastes, se détachent de la surface osseuse, ce qui laisserait penser qu'il s'agit bien d'ostéoclastes, dont le détachement a entraîné des modifications morphologiques. Or, la résorption osseuse est initiée par l'attachement des ostéoclastes à la matrice osseuse grâce aux intégrines, et si cette résorption diminue, la matrice osseuse n'est pas dégradée : du tissu osseux non vivant s'accumule. (13)

Enfin, les BP inhibent l'expression de RANKL (ligand du récepteur activateur de NFκB), ce qui altère le recrutement des ostéoclastes et donc la résorption osseuse. Les cellules stromales de la moelle osseuse, précurseurs des ostéoblastes, expriment également RANKL à leur surface. Le pamidronate par exemple, peut réduire la différenciation des cellules stromales de la moelle au niveau orofacial en ostéoblastes, et accroître la capacité de celles-ci à recruter des ostéoclastes. En conséquence, l'équilibre entre ostéoblastes et ostéoclastes est perturbé. (100)

### **1.1.3. Influence des BP sur les ostéoblastes**

Concernant les ostéoblastes, Naidu et al ont observé une diminution de la viabilité cellulaire in vitro pour des concentrations importantes d'alendronate et de zolédronate, néanmoins associée à une élévation du taux de TGF $\beta$ 1 (facteur de croissance et de transformation, cytokine impliquée dans le remodelage osseux) aux effets bénéfiques. Cette augmentation de l'expression de TGF  $\beta$ 1 se retrouve également à des doses plus faibles, mais avec un délai supplémentaire, ce qui laisse penser que les BP pourraient conserver leur intérêt thérapeutique à des doses moins importantes, mais durant une période plus longue, en évitant leurs effets cytotoxiques. (77) L'influence des BP sur les ostéoblastes dans la physiopathologie de l'ONM ne semble toutefois pas majeure. (4)

### **1.1.4. Influence des BP sur les ostéocytes**

Les études histologiques réalisées sur du tissu d'ONM retrouvent la présence de lacunes vides, dépourvues d'ostéocytes. Les BP pourraient avoir un effet direct sur ces ostéocytes : ils sont présents au niveau de ces lacunes, et la concentration locale est vraisemblablement importante, ce qui expose les ostéocytes à une toxicité directe des BP. En effet, si à faibles doses, les BP s'opposent à l'apoptose de ces ostéocytes, à fortes doses, ils ont tendance à la favoriser. Cette hypothèse semble compatible avec l'observation de l'augmentation du risque d'ONM avec la dose totale de BP administrée (fonction de la dose et du nombre d'administrations). (4)

## **1.2. L'action anti-angiogénique**

Les BP inhiberaient la prolifération des cellules endothéliales, induisant leur apoptose (36, 119), et diminueraient les taux de facteur de croissance vasculaire endothéliale (VEGF) (49). Ceci entraînerait une hypovascularisation, une hypoxie et une

nécrose avasculaire. (66, 41). De ce fait, les lésions existantes peuvent conduire à l'ostéonécrose. Le cas de deux personnes ayant présenté une ONM sans antécédents de prise de BP, mais ayant reçu du bevacizumab, conforte l'hypothèse anti-angiogénique dans le processus physiopathologique aboutissant à ces lésions. Cette molécule est un anticorps monoclonal recombinant, qui se lie au VEGF, afin d'inhiber l'angiogénèse. Il est autorisé aux Etats-Unis depuis 2004 dans le cancer colorectal métastatique, et il a démontré son intérêt dans d'autres cancers. (33)

En culture, les BP inhibent la prolifération endothéliale sur des cellules humaines de veines, en neutralisant la stimulation par le bFGF (facteur de croissance des fibroblastes) et le VEGF. Le VEGF est un facteur angiogénique permettant la prolifération des cellules endothéliales et la perméabilité capillaire : son inactivation entraîne la formation d'un os défectueux. Chez la souris, cette inhibition est également rapportée au niveau des cellules de l'os et de la prostate. Une diminution significative des taux circulants de VEGF a été observée chez des patients ayant une tumeur solide à un stade avancé avec des métastases osseuses recevant du pamidronate et du zolédronate. (3)

D'ailleurs, une diminution des taux circulants d'interleukine 17 (IL17) a été observée chez les patients atteints de myélome multiple suite à l'administration de BP, mais aussi en cas d'ONM. Cette cytokine, produite par les cellules T, est médiatrice de l'angiogénèse. Elle intervient dans la régulation du TNF- $\alpha$  et du VEGF. (82)

L'étude menée par Allegra en 2007 retrouve une diminution des cellules circulantes génitrices de l'endothélium chez les patients souffrant à la fois de myélome multiple et d'ONM, et un nombre de cellules endothéliales matures comparable aux sujets en bonne santé, mais inférieur à celui des patients ayant un myélome sans ONM. Les BP auraient un effet inhibiteur sur l'angiogénèse par action sur les cellules endothéliales circulantes, car

les patients souffrant de myélome multiple ont habituellement une néoangiogénèse accrue.

(3)

Allegra et son équipe pensent que, chez certains patients souffrant de myélome multiple, ayant vraisemblablement un environnement particulier dans leur moelle osseuse, l'administration de BP en IV pourrait entraîner une suppression marquée de la prolifération des cellules endothéliales, suite à une réduction des taux de facteurs angiogéniques, le tout induisant une nécrose. (3)

### 1.3. La toxicité des BP envers les tissus mous

L'étude menée par Landesberg sur des cellules murines a montré que le pamidronate supprime la prolifération des kératinocytes de la muqueuse orale in vitro, et retarde sa cicatrisation, sans qu'il y ait d'apoptose, aux doses attendues dans les os des mâchoires après une administration de BP en IV. (58)

Les BP présentent une toxicité sur les tissus mous du tractus digestif (épithélium gastro-intestinal). En effet, des ulcérations orales sont retrouvées chez des personnes qui ont sucé les comprimés de BP. De même, il a été démontré que de hautes concentrations en BP altèrent la muqueuse orale. Certains auteurs supposent ainsi que des concentrations importantes dans l'os sous-jacent sont responsables d'un phénomène identique.

Au niveau cellulaire, les BP entraînent la mort cellulaire des fibroblastes et des cellules épithéliales, à la fois par les voies extrinsèque et intrinsèque de l'apoptose. L'étude menée par Scheper et al retrouve une inhibition de l'expression des gènes anti-apoptotiques. (103) In vitro, l'exposition des fibroblastes et des ostéoblastes aux BP inhibe leur production en collagène. (105)

En cas d'extraction, il y a relargage de BP, ce qui inhibe la prolifération des cellules épithéliales et ralentit ainsi la cicatrisation, autorisant ainsi une infection secondaire. Il se



forme ainsi un biofilm, qui empêche la cicatrisation, maintient l'inflammation, et aboutit à l'ONM et à sa chronicité. (103, 104)

Cette hypothèse expliquerait à la fois pourquoi ce type de lésions osseuses n'est pas présent ailleurs et pourquoi une résection osseuse est inutile car augmentant localement le relargage de BP.

Le problème pourrait se présenter dans d'autres zones de l'organisme si des altérations de l'épithélium apparaissent à proximité de la surface osseuse : le cas d'une ONM atteignant le canal auditif externe irait dans ce sens. Les sinus seraient alors un autre site potentiellement touché.

Il faut noter que cette toxicité des BP au niveau épithélial s'avère réversible in vitro par ajout de géranylgeraniol ou de farnesol, qui sont des produits issus de la synthèse du farnesyl diphosphate. L'application locale de ces molécules pourrait peut-être accélérer la cicatrisation des lésions, à condition que cette toxicité envers les tissus mous ait un rôle prépondérant dans la formation de l'ONM.(84)

#### 1.4. Actions pro-inflammatoire et nécrotique (80, 27)

Chez la souris, il est démontré qu'une injection de zolédronate induit une inflammation locale dans les jours suivant l'injection, cette zone inflammatoire devenant ensuite nécrotique. On retrouve ces observations, avec une importance néanmoins moindre, avec le pamidronate, l'alendronate ou encore le risédronate. Ces effets sont dose-dépendants et les concentrations nécessaires pour atteindre une nécrose supérieures à celles provoquant une inflammation. En revanche, même à des doses très élevées, le clodronate et l'étidronate n'ont entraîné ni inflammation, ni nécrose.

Au contraire, le clodronate a permis d'inhiber les actions pro-inflammatoire et nécrotique du zolédronate de façon dose-dépendante, sans interagir aux propriétés anti-

résorptives des aminoBP. Il diminue les concentrations intra-tissulaires en aminoBP, notamment au niveau du foie, de la rate et des poumons. Il pourrait inhiber l'incorporation des aminoBP au sein des cellules.

L'inflammation et la nécrose induites par les aminoBP pourraient être influencées à la fois par la capacité du BP à inhiber la farnésyl-diphosphonate synthétase, mais aussi par son aptitude à être incorporé par les cellules. En effet, les aminoBP sont capables de rentrer dans les cellules, même si le milieu n'est pas acide, ce qui n'est pas le cas du clodronate. Le clodronate pourrait inhiber ce type d'entrée des aminoBP dans les cellules, ce qui rendrait l'action des aminoBP plus sélective envers le tissu osseux.

Par ailleurs, une étude de Deng et al montre qu'un prétraitement à l'alendronate augmente la production d'IL1 $\beta$  par des cellules infectées par des bactéries présentes dans la maladie parodontale. En l'absence d'infection, ce phénomène n'est pas retrouvé. Il passe par l'activation de la caspase 1, qui convertit le précurseur de l'IL1 $\beta$  en cytokine mature et biologiquement efficace.

Il est supposé que l'alendronate agit sur les macrophages, et ainsi sur la régulation de la cascade de l'IL1 $\beta$ , en réponse à l'infection. IL1 $\beta$  est un médiateur de la réponse immunitaire, il favorise le phénomène inflammatoire et la destruction tissulaire, qui pourraient contribuer à la physiopathologie de l'ONM. Là encore, le clodronate inhibe la production d'IL1 $\beta$  induite par l'association alendronate / infection bactérienne.

### 1.5. L'hypothèse d'un gène ? (59)

Lehrer et son équipe ont émis en 2009 l'hypothèse qu'un gène, celui de la matrice métalloprotéinase 2 (MMP2), soit impliqué dans l'ONM. En effet, cette famille de protéines est associée à des anomalies osseuses et à de la fibrillation auriculaire, autre effet indésirable imputé aux acides zolédronique et alendronique. Les BP pourraient agir sur le

gène MMP2 et ainsi provoquer des effets indésirables osseux et cardiaques. Néanmoins, le lien supposé entre BP et fibrillation auriculaire n'est pas clairement établi dans la littérature. D'autres preuves sont donc nécessaires pour affiner ou écarter cette théorie. (89, 42)

## 1.6. Rôle du processus infectieux dans la physiopathologie de l'ONM

Les échantillons prélevés au niveau des sites d'ostéonécrose retrouvent la présence de bactéries, de type *Actinomyces*, et notamment, *Actinomyces israelii*. Il se forme de ce fait un biofilm, qui entretient ce phénomène bactérien. En effet, les bactéries pourraient favoriser la résorption osseuse, par la libération de substances acides et de protéases. Comme ce phénomène est indépendant des ostéoclastes, ces derniers ne peuvent effectuer le processus de signalement du remodelage aux ostéoblastes, qui de ce fait n'interviennent pas. La formation osseuse est ainsi inhibée. (4)

D'ailleurs, les aminoBP pourraient favoriser l'adhésion bactérienne à l'os : le groupement amine des BP, cationique, attirerait les bactéries vers la surface osseuse grâce à des interactions électrostatiques. Ainsi, une chirurgie dentaire exposant l'os pourrait déclencher l'invasion bactérienne, étape vraisemblablement importante du processus physiopathologique de l'ONM. (54)

## 1.7. Conclusion : un phénomène très vraisemblablement multi-factoriel

Les BP ont une forte affinité pour le tissu osseux, surtout au niveau des sites de résorption. Les mâchoires représentent d'ailleurs un site de prédilection pour ces molécules, où elles peuvent s'accumuler. En cas d'intervention dentaire, la présence de lacunes de résorption, donc un milieu acide, favorise le relargage de BP et augmente ainsi leur concentration. Or, des quantités significatives de BP ont un impact négatif sur d'autres

types cellulaires, tels que les fibroblastes ou encore les kératinocytes, ce qui peut ralentir les phénomènes de cicatrisation. Une infection chronique entretient le phénomène et accroît l'étendue des lésions : la nécrose apparaît. (113, 104)

## 2. Prise en charge thérapeutique

La prise en charge thérapeutique dépend en premier lieu de l'état général du patient, de son espérance de vie, et de l'importance de l'altération de la qualité de vie liée à l'ONM. L'instauration de traitements dentaires lourds (comme les ostéotomies) ne peut se faire qu'en cas de bénéfices attendus réels.

### 2.1. Recommandations générales

En cas d'ONM, les recommandations éditées par l'Afssaps (125) prévoient que le patient doit être adressé à un service hospitalier de chirurgie maxillo-faciale, d'ORL ou d'odontologie. Un panoramique dentaire doit être réalisé pour mesurer l'importance de la nécrose et révéler ou non la présence de séquestres. La douleur doit être traitée médicalement. Des bains de bouche à la chlorhexidine aqueuse 0,1% sont à effectuer tous les jours s'il existe des ulcérations avec zone d'os nécrotique visible en bouche, afin de réduire la charge bactérienne et donc le risque de colonisation. (73)

Un détartrage et les soins de routine peuvent être prodigués, en prenant garde aux tissus mous. (73)

Globalement, il est recommandé de s'abstenir de toute chirurgie à risque d'atteinte osseuse afin d'éviter de nouvelles zones d'exposition. Un débridement agressif est même contre-indiqué. (51) Cette approche conservatrice semble appropriée si l'on en croit l'étude prospective menée par Montebugnoli sur seize patients : elle montre en effet que l'ONM peut être contrôlée en l'absence de chirurgie, avec un traitement antibiotique associant amoxicilline / acide clavulanique et métronidazole. Cependant, cette logique ne permet la cicatrisation des lésions que dans la moitié des cas environ, selon les études. Les auteurs partent du principe qu'il est possible de vivre avec une zone d'exposition osseuse, dans la mesure où elle n'est pas douloureuse. (76, 104)

Les anesthésiques locaux ne doivent pas être associés à des vasoconstricteurs. Il faut vérifier que les prothèses sont bien positionnées et ne traumatisent pas les tissus mous.

(44) Celles qui s'avèrent inadaptées sont à retirer. (70)

L'ablation des séquestres sous couverture antibiotique est un traitement de première ligne. (57)

La pose d'implants dentaires intégrés à l'os est contre-indiquée en raison du risque d'aggravation de l'ostéonécrose. (128)

Le patient doit être informé sur la pathologie et l'importance de maintenir une hygiène dentaire stricte et un suivi régulier. Le cas doit être déclaré au centre de pharmacovigilance.

## 2.2. Antibiothérapie

En cas d'infection, une antibiothérapie (avec amoxicilline et métronidazole par exemple) est indiquée, parfois même au long cours. (63, 76) Celle-ci doit notamment couvrir les germes de type *Actinomyces*, *Moraxella* et *Eikenella*, responsables des surinfections. (67) Toutefois, l'antibiothérapie est utile surtout pour les tissus mous et l'os non nécrosé, car l'os touché est dévascularisé donc peu accessible aux antibiotiques. (74)

Tableau n° 2. Germes impliqués dans l'ONM et sensibilités aux antibiotiques.

Germes	Principales sensibilités aux antibiotiques
<i>Actinomyces</i>	Pénicillines, céphalosporines, tétracyclines, chloramphénicol
<i>Moraxella</i>	Pénicillines, céphalosporines, tétracyclines, quinolones, aminosides
<i>Eikenella</i>	Pénicillines, céphalosporines, tétracyclines

C'est pourquoi l'amoxicilline et la clindamycine sont souvent recommandées, en raison de leur large spectre et de leur pénétration osseuse tout à fait correcte. (73) Mais la clindamycine seule ne permet pas de couvrir *Actinomyces* et *Eikenella*, et des résistances à cette molécule apparaissent, chez des patients préalablement exposés souffrant d'ostéomyélite de la mâchoire (suite à des implants dentaires ou une ONM notamment). (91, 86) Il est donc recommandé de proposer en priorité une bêta-lactamine (amoxicilline 1g deux fois par jour), sauf en cas d'allergie. Dans ce cas, la lévofloxacine (500 mg par jour) est considérée par certains auteurs comme l'antibiotique de choix, car elle présente un spectre élargi aux anaérobies. En deuxième ligne figurent la doxycycline (100 mg par jour) et l'azithromycine (250 mg par jour ; la couverture des bacilles Gram négatif est cependant très médiocre). Le métronidazole à 500 mg trois fois par jour peut également être ajouté, grâce à sa très bonne activité anti-anaérobies. (67, 128)

Un prélèvement bactériologique doit être réalisé, en cas de surinfection osseuse notamment, et des antibiotiques adaptés à l'antibiogramme administrés, sachant cependant que le prélèvement risque d'être contaminé par la flore buccale. (73)

L'autre intérêt du contrôle de l'infection par des antibiotiques, est la rupture du cercle traumatisme / altération des fonctionnements osseux et vasculaire / absence d'auto-réparation / surinfection bactérienne / séquestres. Ainsi, il est possible de limiter la progression de l'exposition osseuse, voire de la réduire. (76)

L'antibiothérapie est également souvent recommandée associée aux actes chirurgicaux (cf. paragraphes suivants), dès le stade pré-opératoire, car un laps de temps est nécessaire pour atteindre des concentrations thérapeutiques suffisantes au sein de l'os, surtout lors d'un déficit circulatoire local, comme c'est le cas dans l'ONM. (83)

## 2.3. Chirurgie

### 2.3.1. Recommandations générales

La chirurgie n'est pas indiquée au stade 1. Au stade 2, un débridement superficiel est possible, afin d'éviter l'irritation des tissus mous et de réduire l'inflammation. (7, 34, 63) Dans ce cas, des contrôles toutes les deux semaines doivent avoir lieu, car l'apparition d'un érythème et d'une suppuration autour de l'os exposé nécessite la prescription d'antibiotiques. (73) Au stade 3, une résection chirurgicale peut être proposée. (7) Une supplémentation voire une nutrition entérale sont à envisager en cas de douleur, d'infection ou de fracture mandibulaire. (51)

Les curetages osseux de la zone nécrotique sont contre-indiqués car il y a un risque de fracture. (102)

Les extractions dentaires doivent être évitées, envisagées seulement lorsque la dent a un score de mobilité supérieur ou égal à 3. Dans ce cas, l'extraction doit être la moins traumatisante possible, associée à un suivi hebdomadaire pendant au moins quatre semaines, puis régulier jusqu'à cicatrisation. Le geste peut être pratiqué sous couverture antibiotique (amoxicilline). (73)

La chirurgie peut aussi être indiquée, en dernier recours, dans certaines situations : fracture invalidante, douleurs chroniques, échec d'un traitement conservateur de longue durée... (63)

### 2.3.2. Intérêt de la résection chirurgicale (21)

Une étude menée par Carlson en 2009 a tenté d'évaluer l'impact d'une résection chirurgicale de l'os. 95 sites d'ONM chez 74 patients ont subi cette intervention, prévue pour être la moins traumatisante possible, sous couverture antibiotique : 91,6 % d'entre eux ont cicatrisé de façon acceptable. Les résultats les meilleurs concernent des patients



souffrant d'ONM suite à la prise de BP oraux ; ceux dont la mandibule est atteinte après prise de BP par voie parentérale ont une évolution de la cicatrisation variable.

### **2.3.3. Chirurgie réparatrice (68)**

#### 2.3.3.1. Résections avec fixation immédiate d'une plaque rigide

La difficulté principale consiste à déterminer les marges de la résection, car la frontière entre os normal et nécrotique n'est pas toujours évidente à visualiser. En effet, des marges trop courtes risquent d'aboutir à une extension de la zone d'exposition osseuse. Celles-ci doivent donc être suffisantes, et atteindre une zone contenant un peu de moelle viable et où l'os a une couleur normale.

La fixation de la plaque rigide (qui comporte plusieurs trous) doit être précise, car elle peut être présente pour une période assez longue, en fonction des antécédents du patient. Elle nécessite 4 à 5 attaches à chaque marge de résection, le placement de la plaque au niveau du bord inférieur, le trou de la plaque le plus près de la marge devant rester vide. Elle doit être fixée sur une zone intacte de la mâchoire.

#### 2.3.3.2. Résections avec reconstruction retardée à l'aide d'une plaque rigide (68)

Cette stratégie concerne des patients :

- pour lesquels une infection secondaire risque d'atteindre la plaie opératoire autour de la plaque, et donc, d'imposer son retrait avec une nouvelle chirurgie,
- ayant perdu une importante quantité de tissu mou, ce qui empêcherait les tissus sains de couvrir la plaque, et pour lesquels une greffe de tissu ne serait pas indiquée,

- ou dont l'état général rend le rapport bénéfice / risques de l'intervention défavorable.

Dans les cas cités, il est donc préférable d'assurer une chirurgie rapide pour réaliser la résection, et d'envisager éventuellement ultérieurement, si la situation clinique le permet, la fixation d'une plaque.

#### 2.3.3.3. Mise en place de tissu de couverture (68)

Le lambeau généralement employé est prélevé au niveau pectoral, car ce tissu musculo-cutané est bien irrigué et est présent en quantité suffisante en cas de nécessité. Des alternatives sont possibles, comme l'emploi de la zone du trapèze par exemple. Cette stratégie concerne des patients souffrant d'une ONM au stade 3 et ayant perdu de grandes quantités de tissu, notamment en raison d'une infection persistante causant une lyse puis une fibrose.

Une étude a également proposé la reconstruction de la mandibule, mais dans ce cas à l'aide d'un lambeau vascularisé issu du péroné. Cette intervention concerne des patients dont l'ostéonécrose mandibulaire était particulièrement étendue. De nombreuses séances d'oxygène hyperbare ont eu lieu avant l'intervention et les BP ont été arrêtés. Une mandibulectomie, suivie du prélèvement d'un lambeau de péroné sont nécessaires. Puis le transfert du lambeau au niveau de la mâchoire pour sa reconstruction peut avoir lieu. Six des sept patients traités par cette méthode proposée par Nocini et al n'avaient pas de signe clinique ou radiologique de récurrence de l'ONM au bout de 23 mois. (78)

#### 2.3.3.4. Reconstruction osseuse après une résection (68)

Globalement, cette pratique est relativement peu recommandée, en raison de l'état général des patients touchés, qui sont souvent à risque pour ce type de chirurgie, mais aussi

parce que la source donneuse en tissu osseux a été également « traitée » par BP, chimiothérapie, ou peut contenir des cellules cancéreuses (myélome multiple).

#### 2.4. Protection des lésions

Des plaques de méthylméthacrylate ou de vinyle peuvent être employées pour protéger les lésions et les tissus mous adjacents, mais aussi favoriser la cicatrisation des muqueuses. Elles ne doivent cependant pas appuyer ni exercer de pression sur les tissus nécrotiques. Leur retrait est nécessaire lors de la mastication. (101, 73)

#### 2.5. L'arrêt des BP

Dans le cas de BP pris par voie orale, il pourrait être utile de les arrêter et éventuellement de les remplacer par une autre thérapeutique. (67) En effet, une étude a montré que 5 ans après l'arrêt de l'alendronate (qui avait été administré durant 5 ans), si la densité osseuse a diminué, le risque de fractures non vertébrales n'a en revanche pas progressé. (10)

Concernant les BP administrés dans le cadre de pathologies malignes, en raison de leur accumulation dans le tissu osseux, il paraît peu probable que leur arrêt permette un retour à la normale. En revanche, il y a alors un risque de progression des métastases et des douleurs osseuses. (40) Cependant, l'arrêt prolongé pourrait permettre de stabiliser la progression des lésions et réduire le risque d'apparition de nouveaux sites d'exposition osseuse. (7) La décision doit être prise conjointement par les équipes en charge du patient, au cas par cas.

## 2.6. Cas des patients souffrant de myélome multiple en attente de greffe de cellules souches hématopoïétiques

Le risque principal est que la zone nécrotique représente une porte d'entrée pour les germes. Une chirurgie visant à supprimer cette zone et à la refermer avec une muqueuse saine est envisageable, avec le risque qu'elle n'aboutisse pas, voire qu'elle aggrave les lésions. (73) L'évaluation du rapport bénéfices/risques de ces situations est à discuter au cas par cas.

## 2.7. Méthodes de traitement nécessitant une validation par des études prospectives et randomisées

### **2.7.1. Résection osseuse et facteurs de croissance dérivés des plaquettes (2, 25)**

Cette méthode, employée par Adornato et al (2), s'adresse aux patients souffrant d'une ONM réfractaire. Elle nécessite une résection limitée à l'os atteint et l'application locale de plasma riche en plaquettes (PRP). Ensuite, une membrane en collagène résorbable imprégnée de PRP est déposée au-dessus de la cavité osseuse. Le PRP est une source de facteurs de croissance qui améliorent la cicatrisation et l'angiogénèse. Dans cette étude, une cicatrisation complète des lésions a été obtenue chez 10 des 12 patients.

### **2.7.2. Administration de parathormone (45)**

Harper et al ont rapporté en 2007 le cas d'une patiente pour laquelle l'administration à faibles doses de parathormone recombinante (tériparatide ou Forsteo®, à 20µg tous les jours en sous-cutané pendant plusieurs mois) et l'arrêt des BP ont permis une résolution de l'ostéonécrose. Cette hormone anabolique est habituellement utilisée en cas

d'ostéoporose. Elle augmente la densité osseuse et restaure la micro-architecture de l'os. Elle ne doit pas être utilisée en cas de pathologie osseuse ostéolytique liée à un cancer.

### **2.7.3. Protocole thérapeutique à l'ozone (85)**

Ce protocole, proposé par Petrucci en 2007, inclut une antibiothérapie de quinze jours (amoxicilline 2g par jour + acide clavulanique, et métronidazole 1g par jour) et des séances quotidiennes de thérapie à l'ozone les sept jours précédant et suivant une chirurgie (durant laquelle deux autres applications ont eu lieu). Il est basé sur les propriétés antimicrobiennes et pro-cicatrisantes de l'ozone. Sur les douze patients traités, huit ont eu une résolution complète de l'ONM, et quatre une réponse partielle, mais tous ont vu disparaître les problèmes de douleur, de sécrétions et de mauvaise haleine.

### **2.7.4. Le bortézomib (108)**

Une femme de 58 ans, souffrant d'une ONM suite à la prise d'acide zolédronique dans le cadre d'un myélome multiple, s'est vue proposer un traitement par bortézomib en raison d'une rechute du cancer. Or, après le premier cycle de bortézomib, une régression de la douleur de la mâchoire a été observée (en l'absence de traitement corticoïde, antibiotique ou tout autre pouvant améliorer les symptômes). Cette molécule est un inhibiteur du protéasome et du NF- $\kappa$ B. Elle diminue la transcription des gènes impliqués dans la survie des tumeurs, leur prolifération et l'angiogénèse. Elle a également des effets anti-inflammatoires, ce qui a pu permettre l'amélioration des symptômes.

### **2.7.5. Thérapie au laser (112)**

Il a été démontré que la thérapie au laser a des propriétés antimicrobiennes, stimulant la prolifération cellulaire et la cicatrisation au niveau des tissus de la cavité buccale. Il améliore également la minéralisation osseuse.

L'étude menée par Vescovi chez 28 patients, dont la moitié a reçu un traitement au laser en complément d'un traitement médical et/ou chirurgical selon le sous-groupe, a montré qu'une nette amélioration clinique était possible avec le laser. En effet, neuf des 14 patients traités par cette technique n'avaient plus de symptômes d'infection ou de douleur, et 3 ont noté une amélioration de ces symptômes. Le suivi a été de 4 à 7 mois.

### **2.7.6. Utilisation d'un protocole indiqué habituellement dans le traitement de l'ostéomyélite suppurative chronique (6)**

Ce protocole a été proposé à sept patients souffrant d'une ONM suite à la prise de BP de puissance faible ou moyenne. Il repose sur une séquestrectomie avec un curetage, associée à une antibiothérapie intra-veineuse d'une semaine et relais per os pendant trois semaines. Six d'entre eux ont vu disparaître les symptômes.

### **2.7.7. Utilisation de l'oxygène hyperbare (37, 38)**

L'oxygène hyperbare augmente les concentrations locales en radicaux libres de l'oxygène (RLO), qui agissent notamment sur la différenciation des ostéoclastes (en stimulant l'expression de RANKL, ce qui change le ratio RANKL/ostéoprotégérine en faveur de la différenciation) et sur leur activité. Ainsi, l'oxygène hyperbare permettrait de s'opposer aux effets des BP sur les ostéoclastes. Les RLO amélioreraient aussi la mobilisation des cellules souches, la vasculogénèse et la prolifération cellulaire. Ils seraient impliqués dans une réduction des phénomènes inflammatoires, et donc de l'œdème.

Par ailleurs, l'oxygène hyperbare améliore l'oxygénation des tissus, et peut présenter une toxicité pour les bactéries présentes. Son utilisation semble pertinente en association à la chirurgie.

Cette méthode est relativement controversée, car d'efficacité variable, souvent liée à un arrêt des BP. Pourtant, elle peut être un complément intéressant du traitement, en diminuant parfois la taille et le nombre des lésions. C'est pourquoi son évaluation semble nécessaire : une étude prospective et randomisée est d'ailleurs en cours, afin d'évaluer l'efficacité de cette thérapeutique dans le traitement de l'ONM.

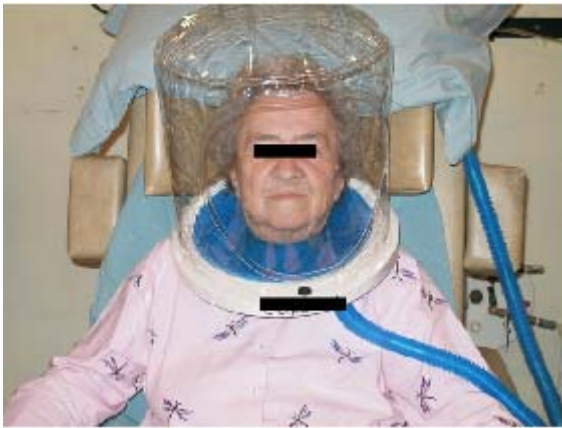

Figure n° 9

Photographie d'une patiente en chambre hyperbare.

D'après Freiburger, n° 38.

### **2.7.8. Débridement guidé par l'imagerie (35)**

Il s'agit en fait de réaliser un examen par tomographie à faisceau conique (ou CBCT : cone beam computed tomography) afin de bien localiser les lésions d'ONM, puis d'administrer une tétracycline pendant plusieurs jours, qui, étant incorporée dans le tissu osseux en remodelage, permet de distinguer en utilisant une lampe de Wood l'os viable (forte déposition de la tétracycline, apparence claire avec la lampe) de l'os nécrotique (faible déposition de tétracycline, apparence sombre avec la lampe). De cette façon, les limites à donner au débridement sont plus appréciables : les zones restant sombres avec la lampe sont débridées jusqu'à que l'os « s' éclaire ». Une antibiothérapie par amoxicilline /

acide clavulanique ou clindamycine a été associée pendant les sept jours suivant l'intervention. Les dix patients ainsi traités par l'équipe de Fleisher n'ont plus eu de symptômes , dont neuf pour lesquels il n'y avait plus d'exposition osseuse.

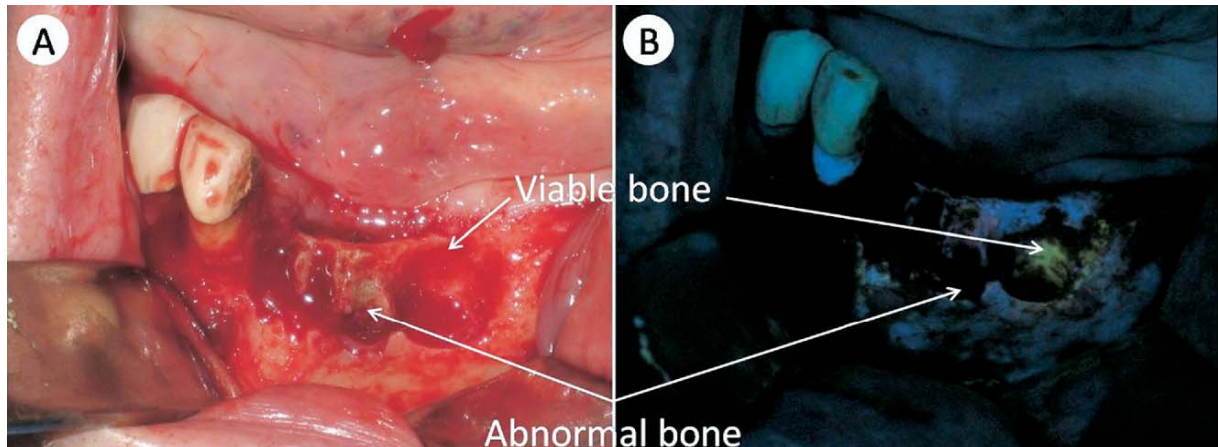


Figure n° 10. Débridement guidé par l'imagerie.

Après extraction au niveau mandibulaire gauche de la canine, des incisives latérale et centrale. A/B. Evaluation clinique et par fluorescence de l'état de santé de la mandibule : au plan clinique, l'os apparaît sain, mais il ne fluoresce pas. D'après Fleisher et al., n° 35.

## 2.8. Conclusion

Le traitement de l'ONM est complexe, et encore mal évalué. L'approche conservatrice qui est actuellement recommandée ne permet pas d'obtenir une cicatrisation dans de nombreux cas. La plupart des pistes de traitement proposées n'ont été testées que sur de petits échantillons de patients, mais elles laissent envisager de nouvelles solutions pour l'avenir. En tous les cas, la prise en charge, qu'elle soit chirurgicale ou non, dépend à la fois de l'étendue des lésions, mais aussi de l'état général du patient et de son espérance de vie.



## 3. Prévention des ONM

### 3.1. Patients en attente de traitement par bisphosphonate

Quelle que soit l'indication du bisphosphonate, celle-ci doit être bien pesée. Les facteurs de risque d'ONM (âge, durée estimée de traitement, pathologies et médicaments associés...) doivent être recherchés et expliqués au patient.

#### 3.1.1. Dans le cadre de pathologies malignes

Les recommandations de l'Afssaps prévoient la réalisation de bilans bucco-dentaire et radiologique (panoramique dentaire avec clichés rétroalvéolaires, scanner si suspicion de foyer infectieux). Les soins dentaires nécessaires à l'issue du bilan doivent être effectués, les foyers infectieux éliminés... Ce n'est qu'après ces soins et obtention de la cicatrisation des muqueuses (2-3 semaines) et de l'os (4 mois environ) que devrait être débuté le traitement par bisphosphonate. Cette dernière recommandation n'est applicable bien sûr que si l'état du patient permet d'attendre ce délai relativement long, au vu de la nécessité de ce type de médicament. (125, 7) En cas d'hypercalcémie par exemple, le traitement ne peut être retardé.

#### 3.1.2. Dans le cadre d'une ostéoporose ou d'une maladie de Paget

Dans cette indication, l'Afssaps recommande un bilan bucco-dentaire, avec des soins si nécessaire. La mise en place du traitement peut néanmoins débuter si le risque de fractures du patient est élevé. (125)

## 3.2. Patients traités par bisphosphonate sans signe d'ostéonécrose

### 3.2.1. Dans le cadre de pathologies malignes

Il est dans ce cas recommandé par l'Afssaps d'effectuer un suivi bucco-dentaire au moins tous les quatre mois, ainsi qu'en cas de symptôme. Ce bilan doit être réalisé par un spécialiste, en concertation avec l'oncologue prescripteur. Une exposition osseuse, des fistules orales ou cutanées, des oedèmes des tissus mous, des mobilités dentaires, une douleur ou une dysesthésie doivent être systématiquement recherchés. (70) Les foyers infectieux doivent être traités.

Par ailleurs, une radiographie devrait être proposée deux fois par an, associée à un scanner en cas d'images douteuses. (70)

Les soins dentaires de routine comme les détartrages peuvent être pratiqués sans interruption du traitement par BP. (34)

Les extractions dentaires sont envisageables si la dent n'est pas conservable (mobilité stade trois, infection), sous anesthésie locale sans vasoconstricteur, sous antibiothérapie dès la veille de l'intervention et jusqu'à cicatrisation complète. Il n'est pas nécessaire d'arrêter le traitement par BP selon l'Afssaps, mais d'autres sources préconisent cependant une interruption avec reprise à cicatrisation (sauf en cas d'hypercalcémie ou d'atteinte osseuse). (125, 34, 51) Lors de l'extraction, la crête alvéolaire doit être régularisée et les berges suturées hermétiquement. Si la mobilité de la dent est en revanche au stade 1 ou 2, il faut préférer une stabilisation par une attelle parodontale. (125)

Pour permettre une extraction aussi peu traumatisante que possible, l'utilisation d'élastiques peut être proposée : cette technique a été étudiée en 2008 par Regev chez 10 patients sous BP dans le but d'éviter l'apparition d'une ONM consécutive au geste. Les

élastiques appliquent en effet une force suffisante pour détruire les ligaments et retirer la dent sans toucher à l'os. Dans cette étude, les élastiques ont suffi pour 19 racines sur 21, les 2 autres ont nécessité l'usage de forceps. (90)

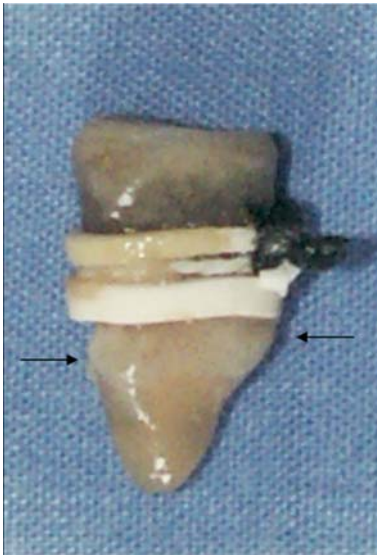

Figure n° 11

Extraction dentaire à l'aide d'élastiques.

Le renflement de la dentine évite le glissement des élastiques au niveau apical.

D'après Regev et al., n° 90.

En cas de carie délabrante mais sans mobilité pathologique, l'extraction est à éviter au profit d'un traitement de racine.

Les traitements parodontaux chirurgicaux et la pose d'implants sont absolument contre-indiqués. (125)

### 3.2.2. Dans le cadre d'une ostéoporose ou d'une maladie de Paget

Selon l' Afssaps, le suivi bucco-dentaire doit avoir lieu au moins une fois par an ainsi qu'en cas d'apparition de symptôme.

Les extractions dentaires nécessaires peuvent être réalisées, de la façon la plus douce possible, et sous couverture antibiotique. La vascularisation de l'os sous-jacent doit être préservée au maximum. (125)

S'il est nécessaire d'effectuer une chirurgie dentaire atteignant l'os médullaire et/ou le périoste sur plusieurs sextants, il est préférable, si possible, de traiter d'abord un premier

sextant et d'utiliser de la chlorhexidine deux fois par jour pendant deux mois après l'intervention. Après ce délai, ou plus si la zone est toujours inflammée, irritée ou érythémateuse, le traitement d'autres sextants peut débuter. L'usage des antibiotiques à titre prophylactique est envisageable selon les recommandations habituelles ; il n'y aurait pas lieu, actuellement, de les proposer en raison d'un traitement en cours par bisphosphonate. En effet, leur utilisation devrait être basée sur le risque d'infection, et non sur le simple usage des BP. (8, 32, 126)

La maladie parodontale doit être gérée au maximum de façon non chirurgicale, avec un suivi rapproché. Si une intervention est nécessaire, l'accès à la racine dentaire est à privilégier, en essayant de contourner l'os. (32)

La pose d'implant nécessite de réaliser préalablement une ostéotomie, ce qui accroît le risque d'ONM. Si des implants sont déjà installés, il faut régulièrement s'assurer de l'absence d'inflammation autour du site. (32)

### 3.3. Prédiction du risque d'ONM chez les patients traités par BP oraux à l'aide du test au CTX (67)

Le taux sanguin de CTX (télopeptide C-terminal) est un reflet du remodelage osseux. En effet, il est proportionnel à la résorption de l'ensemble des ostéoclastes au moment du prélèvement. Il semble que les valeurs les plus faibles de CTX soient obtenues chez les patients sous bisphosphonates souffrant d'ostéonécrose. Marx notait en 2007 qu'une interruption de 6 mois des bisphosphonates chez des patients souffrant d'ONM améliorait les valeurs du CTX sérique, mais surtout les signes cliniques : dans ce cas, l'os peut donc répondre à des vacances thérapeutiques, car les ostéoclastes sont encore capables de retrouver leurs fonctions. 4 à 6 mois d'arrêt des BP pourraient donc être utiles en cas de nécessité d'une chirurgie invasive de la mâchoire afin de prévenir le risque d'ONM chez

les patients n'en souffrant pas. Ces observations ne sont pas retrouvées dans les cas d'ONM suite à la prise de BP en IV.

L'utilisation concomitante de prednisone ou de méthotrexate avec les BP par voie orale amplifie la suppression du remodelage osseux, et retarde une récupération en cas d'interruption thérapeutique.

En revanche, il n'y aurait pas de corrélation entre les valeurs du CTX et la taille de l'exposition osseuse, la douleur ou l'existence d'une infection.

Pour les patients devant subir une chirurgie dentaire non urgente, et qui prennent des BP oraux seuls depuis plus de 3 ans, ou depuis moins longtemps mais avec des corticoïdes ou une chimiothérapie, un dosage du CTX serait utile. En effet, si sa valeur dépasse 150 pg/ml, le risque d'ONM suite à la chirurgie semble faible. En revanche, si sa valeur est inférieure, une concertation avec le prescripteur pour envisager une interruption thérapeutique et retarder l'intervention est recommandable. Si au bout de 4-6 mois d'arrêt, un nouveau dosage du CTX ne permet pas d'atteindre 150 pg/ml ou plus, l'interruption pourrait être prolongée. Cette valeur ne devrait pas être obtenue en plus de 6 à 9 mois d'arrêt des BP.

Il est possible d'estimer la durée de l'arrêt du BP nécessaire pour atteindre l'objectif : en effet, le CTX augmente d'environ 25 pg/ml par mois de vacances thérapeutiques. (56)

Globalement, le risque peut être considéré comme élevé en cas de dosage du CTX inférieur à 100 pg/ml, modéré entre 100 et 150, et faible au-delà. D'autres auteurs, comme Kunchur, placent en revanche la zone de sécurité à 200 pg/ml. (56)

Cependant, cette mesure, qui évalue l'activité ostéoclastique systémique, c'est-à-dire du squelette dans son ensemble, n'est pas le reflet direct de l'activité loco-régionale, au niveau de la mâchoire. Il s'agit seulement d'un indicateur. (121)De plus, des études

prospectives et sur de grands échantillons semblent indispensables en vue d'une éventuelle validation de cette méthode. Mais l'ONM étant une situation peu courante, la valeur prédictive positive de ce test sera de toute façon faible. (30)

### 3.4. Pistes de recherches

La poursuite des recherches, dans le but d'établir l'implication des facteurs de risques génétiques, a toute son importance dans la prévention de cette pathologie. L'identification de ces risques permettrait d'écarter les patients concernés d'un traitement par BP, ou, si celui-ci est indispensable, de suivre de très près ces malades.

### 3.5. Adaptation des fréquences d'administration pour les patients atteints de myélome multiple

Il semble envisageable de trouver une fréquence d'administration BP permettant à la fois de minimiser le risque d'événements squelettiques, et celui d'ONM. Corso l'a montré dans une étude rétrospective : la réduction des doses de BP (administration mensuelle de zolédronate la première année et trimestrielle ensuite, au lieu d'une administration mensuelle poursuivie) a permis d'atteindre les mêmes objectifs en matière de prévention des fractures et douleurs osseuses, avec un risque d'ONM divisé par huit. (24, 95)

### 3.6. Impact des recommandations sur l'incidence de l'ONM

La prévention de l'ONM par des contrôles dentaires avant, pendant et après traitement, associés aux soins adaptés, permettrait effectivement de réduire le risque d'ONM chez les patients recevant des BP. Plusieurs études le prouvent, parmi lesquelles on peut citer celle menée par Dimopoulos : 128 patients présentant un myélome multiple et

recevant du zolédronate ont été séparés en deux groupes, en fonction d'une initiation de traitement avant ou après la mise en place des recommandations de prévention. L'incidence de l'ONM a été plus faible en cas d'instauration post-recommandations (0,230 pour 100 personnes-mois contre 0,671 pour le groupe à instauration pré-recommandations) (95, 29)

En France, d'après une étude menée par l'Assurance Maladie en Auvergne en 2007 (donc essentiellement avant la mise en place de recommandations officielles par l'Afssaps), parmi les personnes ayant eu au moins une prescription de BP dans le cadre d'une ostéoporose, 58 % n'ont pas consulté de dentiste ou de stomatologue, et 10 % ont eu au moins un acte codé comme une avulsion dentaire, dont 67 % sans prescription antibiotique associée. (127)

### 3.7. Impact de l'arrêt des BP oraux en prévention de l'ONM

Dans le cas où la situation clinique autorise une pause thérapeutique, l'arrêt des BP 3 mois avant et durant au moins 3 mois après un geste chirurgical invasif, permettrait de réduire le risque d'ONM. (95)

### 3.8. Combinaisons et switch de BP (80)

L'étude menée par Oizumi et al en 2009 suggère que l'adjonction de clodronate à un aminoBP permettrait de réduire l'action pro-inflammatoire et donc le risque de nécrose, tout en conservant une action anti-résorptive. Les auteurs supposent d'ailleurs que l'association de ces deux molécules, aux effets cytotoxiques différents, augmenterait l'efficacité anti-tumorale sur les métastases osseuses, à condition d'être simultanément incorporés par les cellules cancéreuses. Il est aussi suggéré, pour les patients ayant reçu des aminoBP et à risque d'ONM, de substituer l'aminobp par le clodronate. Ces deux théories

nécessitent cependant une validation par des études cliniques avant de pouvoir être appliquées en pratique.

### 3.9. Information des patients et dispensation des BP

#### **3.9.1. Patients traités par BP dans le cadre d'une ostéoporose**

Il est important d'informer les patients sur cet effet indésirable grave qu'est l'ONM, de manière à prévenir son apparition, et, le cas échéant, de le diagnostiquer précocement. Il paraît également important de préciser aux patients les bénéfices attendus du traitement : diminution du risque de fractures, et donc des complications associées (y compris surmortalité importante, surtout dans le cas de la fracture du col du fémur). Ceci est à mettre en balance avec l'incidence de l'ONM, estimée à 1 cas pour 2260 patients traités dans cette indication. (126)

#### **3.9.2. Patients traités par BP dans le cadre d'une pathologie cancéreuse**

Là encore, les patients doivent être conscients du risque d'ONM, sans négliger l'importance de leur traitement. Les bénéfices en termes de morbidité (réduction des complications osseuses, de l'hypercalcémie, et diminution des douleurs osseuses...) doivent être exposés. La prévention de l'ONM est fondamentale, pour en éviter, ou du moins limiter, les lésions et les difficultés de traitement le cas échéant. Il faut insister sur la nécessité d'un suivi rapproché, dans un contexte où les patients souhaitent plutôt une certaine tranquillité.

#### **3.9.3. Conseils aux patients**

L'information des patients quant aux risques d'ONM ne doit pas être un frein à l'observance du traitement.



Le patient doit avertir son dentiste, pour les visites de routine comme pour les soins, qu'il reçoit ou a reçu un traitement par BP, afin que celui-ci puisse mieux évaluer le risque d'ONM, et ainsi informer son patient quant à ce risque lors d'éventuels traitements bucco-dentaires.

Des rappels sur le maintien d'une bonne hygiène bucco-dentaire doivent être proposés :

- utilisation d'une brosse à dents souple afin d'éviter d'agresser les gencives
- brossage des dents au minimum de trois minutes après chaque repas
- brossage séparé des dents des mâchoires inférieure et supérieure, avec la brosse inclinée à 45°
- utilisation du fil dentaire et des brossettes interdentaires de la façon la moins agressive possible
- en cas de lésion, douleur..., un bain de bouche à base de chlorhexidine, de préférence sans alcool peut être proposé
- en cas de port de prothèses et de gêne associée, en informer son dentiste pour ajuster le placement.

De même, le patient doit être convaincu par la nécessité d'un suivi dentaire régulier afin de limiter, et/ou de diagnostiquer au plus tôt une éventuelle ONM. En cas de haut risque d'ONM, et pour la santé en général, il peut être recommandé aux patients l'arrêt du tabac et la limitation de l'alcool. (51)

Le patient doit savoir qu'il faut avertir le dentiste ou le médecin en cas de mobilité dentaire, douleur, gonflement, inflammation des gencives ou exposition osseuse. (125)

THESE SOUTENUE PAR : Marylaure GAVARD

TITRE : Ostéonécroses de la mâchoire et bisphosphonates : état des connaissances en 2009

## CONCLUSION

L'ostéonécrose de la mâchoire est une pathologie fréquemment douloureuse et parfois très invalidante. La méconnaissance des mécanismes physiopathologiques responsables des lésions est un frein à la prévention et au traitement. Plusieurs hypothèses sont évoquées, comme des atteintes physiologiques ou chirurgicales non réparées en raison de l'inhibition du remodelage par les bisphosphonates, associée à une certaine toxicité pour les tissus mous de ces molécules. L'infection souvent associée amplifie les phénomènes, ajoutant aux processus inflammatoires induits aussi par les bisphosphonates.

Les possibilités de traitement sont pour l'instant assez minces : l'approche conservatrice est recommandée, mais les résultats sont rarement probants, et de plus en plus d'auteurs s'essaient à d'autres techniques, plus ou moins invasives, mais pour l'instant menées sur de petits échantillons, et donc loin d'être encore validées.

L'intérêt des bisphosphonates dans l'arsenal thérapeutique ne doit cependant pas être remis en cause, surtout en ce qui concerne les pathologies malignes. Les alternatives dans la prise en charge de l'ostéoporose présentent leurs propres effets indésirables, avec une efficacité pas toujours comparable.


En conséquence, la prévention occupe une place majeure. Elle passe par l'information des patients sur les risques du traitement, qui peut s'avérer difficile car elle ne doit pas constituer un obstacle à l'observance, problème important notamment dans

l'ostéoporose. L'importance du maintien d'une bonne hygiène dentaire doit être rappelée, et les malades doivent penser à signaler toute mobilité dentaire ou douleur, dans le cadre d'un suivi médical et dentaire particulièrement rapproché. Les études qui paraîtront à l'avenir devraient permettre de mieux cerner si les recommandations émises par l'Afssaps ont été suivies, et quel impact elles ont en terme d'incidence de l'ostéonécrose la mâchoire.


VU ET PERMIS D'IMPRIMER

Grenoble, le 09 Novembre 2009

LE DOYEN



Professeur Renée GRILLOT



LE PRESIDENT DE LA THESE



Professeur Christophe RIBUOT

## Bibliographie

### Articles de périodiques :

**1**

Aapro M., Abrahamsson P.A., Body J. J. et al. Guidance on the use of bisphosphonates in solid tumours : recommendations of an international expert panel.  
Annals of oncology, 2008, **19** : 420-432.

**2**

Adornato M.C., Morcos I., Rozanski J. The treatment of bisphosphonate-associated osteonecrosis of the jaws with bone resection and autologous platelet-derived growth factors.  
J Am Dent Assoc, 2007, **138** : 971-977 .

**3**

Alons K., Kuijpers SC., De Jong E., Van Merkesteyn JP. Treating low- and medium-potency bisphosphonate-related osteonecrosis of the jaws with a protocol for the treatment of chronic suppurative osteomyelitis: report of 7 cases.  
Oral Surg. Oral Med. Oral Pathol. Oral Radiol. Endod., 2009, **107** : e1-7.

**4**

Allegra A., Oteri G., Nastro E. et al. Patients with bisphosphonates-associated osteonecrosis of the jaw have reduced circulating endothelial cells.  
Hematol. Oncol., 2007, **25** : 164-169.

**5**

Allen MR., Burr DB. The pathogenesis of bisphosphonate-related osteonecrosis of the jaw : so many hypotheses, so few data.  
J. Oral Maxillofac. Surg., 2009, **67**, Suppl. 5 : 61-70.

**6**

Almazrooa S.A., Woo S.B. Bisphosphonate and nonbisphosphonate-associated osteonecrosis of the jaw : a review.  
J. Am. Dent. Assoc., 2009, **140** : 864-875.

**7**

American Association of Oral and Maxillofacial Surgeons Position Paper on Bisphosphonate-Related Osteonecrosis of the Jaws.  
J. Oral Maxillofac. Surg., 2007, **65** : 369-376.

**8**

American Dental Association Council on Scientific Affairs. Dental management of patients receiving oral bisphosphonate therapy : expert panel recommendations.

J. Am. Dent. Assoc., 2006, **137** : 1144-1150.

**9**

Arce K., Assael LA., Weissmann JL., Markiewicz MR. Imaging findings in bisphosphonate-related osteonecrosis of jaws.  
J. Oral Maxillofac. Surg., 2009, **67**, Suppl. 5 : 75-84.

**10**

Assael LA. Oral bisphosphonates as a cause of bisphosphonate-related osteonecrosis of the jaws : clinical findings, assessment of risks, and preventive strategies.  
J. Oral Maxillofac. Surg., 2009, **67**, Suppl. 5 : 35-43.

**11**

Badros A., Weikel D., Salama A. et al. Osteonecrosis of the jaw in multiple myeloma patients : clinical features and risk factors.  
J. Clin. Oncol., 2006, **24** : 945–952.

**12**

Bamias A., Kastritis E., Bamia C. et al. Osteonecrosis of the jaw in cancer after treatment with bisphosphonates : incidence and risk factors.  
J. Clin. Oncol., 2005, **23** : 8580-8587.

**13**

Bedogni A., Blandamura S., Lokmic Z. et al. Bisphosphonate-associated jawbone osteonecrosis : a correlation between imaging techniques and histopathology.  
Oral Surg. Oral Med. Oral Pathol. Oral Radiol. Endod. 2008, **105** : 358-364.

**14**

Bisdas S., Chambron Pinho N., Smolarz A., Sader R., Vogl T.J., Mack M.G. Bisphosphonate-induced osteonecrosis of the jaws: CT and MRI spectrum of findings in 32 patients.  
Clinical Radiology, 2008, **63**, 71-78.

**15**

Bock O., Boerst H., Thomasius FE. et al. Common musculoskeletal adverse effects of oral treatment with once weekly alendronate and risedronate in patients with osteoporosis and ways for their prevention.  
J. Musculoskelet. Neuronal Interact., 2007, **7** : 144-148.

**16**

Boonyapakorn T., Schirmer I., Reichart P. A., Sturm I., Massenkeil G. Bisphosphonate-induced osteonecrosis of the jaws : prospective study of 80 patients with multiple myeloma and other malignancies.  
Oral Oncol., 2008, **44** : 857-869.

**17**

Brown JJ., Ramalingam L., Zacharin MR. Bisphosphonate-associated osteonecrosis of the jaw - does it occur in children ?  
Clin Endocrinol, 2008, **68** : 863-867.

**18**

Brunello A, Saia G., Bedogni A., Scaglione D., Basso U. Worsening of osteonecrosis of the jaw during treatment with sunitinib in a patient with metastatic renal cell carcinoma. *Bone*, 2009, **44** : 173-175.

**19**

Burr D.B., Allen M.R. Mandibular necrosis in beagle dogs treated with bisphosphonates. *Orthod. Craniofac. Res.*, 2009, **12** : 221-228.

**20**

Campisi G., Di Fede O., Musciotto A., et al. Bisphosphonate-related osteonecrosis of the jaw (BRONJ) : run dental management designs and issues in diagnosis. *Ann. Oncol.*, 2007, **18**, Suppl. 6 : vi168-172.

**21**

Carlson ER., Basile JD. The role of surgical resection in the management of bisphosphonate-related osteonecrosis of the jaws. *J. Oral Maxillofac. Surg.*, 2009, **67**, Suppl. 5 : 85-95.

**22**

Carneiro E., Vibhute P., Montazem A., Som PM. Bisphosphonate-associated mandibular osteonecrosis. *Am. J. Neuroradiol.*, 2006, **27** : 1096-1097.

**23**

Christodoulou C., Pervena A., Klouvas G. et al. Combination of bisphosphonates and antiangiogenic factors induces osteonecrosis of the jaw more frequently than bisphosphonates alone. *Oncology*. 2009, **76** : 209-211.

**24**

Corso A., Varettoni M., Zappasodi P. et al. A different schedule of zoledronic acid can reduce the risk of the osteonecrosis of the jaw in patients with multiple myeloma. (résumé) *Leukemia*, 2007, **21** : 1545-1548.

**25**

Curi M.M., Issa Cossolin G.S., Koga D.H., et al. Treatment of avascular osteonecrosis of the mandible in cancer patients with a history of Bisphosphonate therapy by combining bone resection and autologous platelet-rich plasma : report of 3 cases. *J. Oral Maxillofac. Surg.*, 2007, **65** : 349-355.

**26**

Delibasi T., Altundag K., Kanlioglu Y. Why osteonecrosis of the jaw after bisphosphonates treatment is more frequent in multiple myeloma than in solid tumors. *J. Oral Maxillofac. Surg.*, 2006, **64** : 995-996.

**27**

Deng X., Tamai R., Endo Y., Kiyoura Y. Alendronate augments interleukin-1beta release from macrophages infected with periodontal pathogenic bacteria through activation of caspase-1.

Toxicol. Appl. Pharmacol., 2009, **235** : 97-104.

**28**

Diel I.J., Fogelman I., Al-Nawas B. et al. Pathophysiology, risk factors and management of bisphosphonate-associated osteonecrosis of the jaw : is there a diverse relationship of amino- and non-aminobisphosphonates ?

Critical Reviews in Oncology / Hematology, 2007, **64** : 198-207.

**29**

Dimopoulos MA., Kastiris E., Bamia C. et al. Reduction of osteonecrosis of the jaw (ONJ) after implementation of preventive measures in patients with multiple myeloma treated with zoledronic acid. (résumé)

Ann. Oncol., 2009, **20** : 117-120.

**30**

Don-Wauchope AC., Cole DE. The (mis) use of bone resorption markers in the context of bisphosphonate exposure, dental surgery and osteonecrosis of the jaw.

Clin. Biochem., 2009, **42** : 1194-1196.

**31**

Donoghue AM. Bisphosphonates and osteonecrosis : analogy to phossy jaw.

Med. J. Aust., 2005, **183** : 163-164.

**32**

Edwards BJ., Hellstein JW., Jacobsen PL., Kaltman S., Mariotti A., Migliorati CA. ; American Dental Association Council on Scientific Affairs Expert Panel on Bisphosphonate-Associated Osteonecrosis of the Jaw. Updated recommendations for managing the care of patients receiving oral bisphosphonate therapy : an advisory statement from the American Dental Association Council on Scientific Affairs.

J. Am. Dent. Assoc., 2008, **139** : 1674-1677.

**33**

Estilo CL., Fornier M., Farooki A., Carlson D., Bohle G., Huryn JM. Osteonecrosis of the jaw related to bevacizumab.

J. Clin. Oncol., 2008, **26** : 4037-4038.

**34**

Facon T., Bensadoun RJ., Blanc JL. Ostéonécrose des maxillaires et bisphosphonates en cancérologie.

Bull. Cancer, 2008, **95** : 413-418.

**35**

Fleisher K.E., Doty S., Kottal S., Phelan J., Norman R.G., Glickman R.S. Tetracycline-guided debridement and cone beam computed tomography for the treatment of bisphosphonate-related osteonecrosis of the jaw : a technical note.

J. Oral Maxillofac. Surg., 2008, **66** : 2646-2653.

**36**

Fournier P., Boissier S., Filleur S. et al. Bisphosphonates inhibit angiogenesis in vitro and testosterone-stimulated vascular regrowth in the ventral prostate in castrated rats.

Cancer Res., 2002, **62** : 6538-6544.

**37**

Freiberger J.J., Padilla-Burgos R., Chhoeu A.H. et al. Hyperbaric oxygen treatment and bisphosphonate-induced osteonecrosis of the jaw : a case series.  
J. Oral Maxillofac. Surg., 2007, **65** : 1321-1327.

**38**

Freiberger JJ. Utility of hyperbaric oxygen in treatment of bisphosphonate-related osteonecrosis of the jaws.  
J. Oral Maxillofac. Surg., 2009, **67**, Suppl. 5 : 96-106.

**39**

Fresco R.E., Ponte Fernández N., Aguirre Urizar J.M. Bisphosphonates and oral pathology II. Osteonecrosis of the jaws : review of the literature before 2005.  
Med. Oral Patol. Oral Cir. Bucal., 2006, **11** : E456-E461.

**40**

Gallego L., Junquera L. Consequence of therapy discontinuation in bisphosphonate-associated osteonecrosis of the jaws.  
Br. J. Oral Maxillofac. Surg., 2009, **47** : 67-68.

**41**

Gering A., Grange L., Villier C., Woeller A., Mallaret M. Les ostéonécroses de la mâchoire associées aux bisphosphonates : synthèse bibliographique.  
Thérapie, 2007, **62** : 49-54.

**42**

Grosso A., Douglas I., Hingorani A., MacAllister R., Smeeth L. Oral bisphosphonates and risk of atrial fibrillation and flutter in women : a self-controlled case-series safety analysis.  
PlosOne, 2009, **4** : e4720-e4726.

**43**

Hansen T., Kunkel M., Springer E. et al. Actinomycosis of the jaws\_histopathological study of 45 patients shows significant involvement in bisphosphonate-associated osteonecrosis and infected osteoradionecrosis.  
Virchows Arch., 2007, **451** : 1009-1017.

**44**

Hansen T., Kirkpatrick C.J., Walter C., Kunkel M. Increased numbers of osteoclasts expressing cysteine proteinase cathepsin K in patients with infected osteoradionecrosis and bisphosphonate-associated osteonecrosis\_a paradoxical observation ?  
Virchows Arch., 2006, **449** : 448-454.

**45**

Harper R.P., Fung E. Resolution of bisphosphonate-associated osteonecrosis of the mandible : possible application for intermittent low-dose parathyroid hormone [rhPTH(1-34)].  
J. Oral Maxillofac. Surg., 2007, **65** : 573-580.



**46**

Hewitt C., Farah C. S. Bisphosphonate-related osteonecrosis of the jaws : a comprehensive review.

J. Oral Pathol. Med., 2007, **36** : 319-328.

**47**

Hoefert S., Schmitz I., Tannapfel A., Eufinger H. Importance of microcracks in etiology of bisphosphonate-related osteonecrosis of the jaw : a possible pathogenetic model of symptomatic and non-symptomatic osteonecrosis of the jaw based on scanning electron microscopy findings.

Clin. Oral Invest., 2009. Publié seulement en ligne.

**48**

Hoff A.O., Toth B.B., Altundag K. et al. Frequency and risk factors associated with osteonecrosis of the jaw in cancer patients treated with intravenous bisphosphonates.

J. Bone Miner. Res., 2008, **23** : 826–836.

**49**

Junod AF., Carrel JP., Richter M., Vogt-Ferrier N. Ostéonécrose des maxillaires et bisphosphonates.

Rev. Med. Suisse, 2005, **39** : 2537-40, 2542-2543.

**50**

Khamaisi M., Regev E., Yarom N. et al. Possible association between diabetes and bisphosphonate-related jaw osteonecrosis.

J. Clin. Endocrinol. Metab., 2007, **92** : 1172-1175.

**51**

Khan AA., Sándor GK., Dore E. et al. Canadian consensus practice guidelines for bisphosphonate associated osteonecrosis of the jaw.

J. Rheumatol., 2008, **35** : 1391-1397.

**52**

Khan AM., Sindwani R. Bisphosphonate-related osteonecrosis of the skull base.

Laryngoscope, 2009, **119** : 449-452.

**53**

Khosla S., Burr D., Cauley J. et al. Bisphosphonate-associated osteonecrosis of the jaw : report of a task force of the american society for bone and mineral research.

J. Bone Miner. Res., 2007, **22** : 1479-1491.

**54**

Kos M., Luczak K. Bisphosphonates promote jaw osteonecrosis through facilitating bacterial colonisation. (résumé)

Bioscience Hypotheses, 2008, **2** : 34-36.

**55**

Koulocheris P., Liebehenschel N., Otten JE., Gutwald R., Scmelzeisen R. Suppurative maxillary sinusitis in patients with bisphosphonate-associated osteonecrosis of the maxilla : report of 2 cases.

J. Oral Maxillofac. Surg., 2008, **66** : 539-542.

**56**

Kunchur R., Need A., Hughes T., Goss A. Clinical investigation of C-terminal cross-linking telopeptide test in prevention and management of bisphosphonate-associated osteonecrosis of the jaws.

J. Oral Maxillofac. Surg., 2009, **67** : 1167-1173.

**57**

Lam D.K., Sándor G.K.B., Holmes H.I., Wayne Evans A., Clokie C.M.L. A review of bisphosphonate-associated osteonecrosis of the jaws and its management.

J Can Dent Assoc, 2007, **73** : 417-422.

**58**

Landesberg R., Cozin M., Cremers S. et al. Inhibition of oral mucosal cell wound healing by bisphosphonates.

J. Oral Maxillofac. Surg., 2008, **66** : 839-847.

**59**

Lehrer S., Montazem A., Ramanathan L. et al. Bisphosphonate-induced osteonecrosis of the jaws, bone markers, and a hypothesized candidate gene.

J. Oral Maxillofac. Surg., 2009, **67** : 159-161.

**60**

Lehrer S., Montazem A., Ramanathan L. Normal serum bone markers in bisphosphonate-induced osteonecrosis of the jaws.

Oral Surg. Oral Med. Oral Pathol. Oral Radiol. Endod., 2008, **106** : 389-391.

**61**

Lesclous P., Abi Najm S., Carrel J.P. et al. Bisphosphonate-associated osteonecrosis of the jaw : a key role of inflammation ?

Bone, 2009, **45** : 843-852.

**62**

Li Tan Y., Sims J., Chee SP. Bilateral uveitis secondary to bisphosphonate therapy.

Ophthalmologica, 2009, **223** : 215-216.

**63**

Madrid C., Jaques B., Bouferrache K., Broome M. Ostéonécrose des maxillaires en rapport avec la prise de bisphosphonates : que faire ?

Rev. Med. Suisse 2007, **112** : 1322, 1324-1326, 1329-1331.

**64**

Magremanne M. Vervaet C., Dufrasne L., Declercq I., Legrand W., Daelemans P. Bisphosphonates et ostéo(chimio)nécrose maxillo-mandibulaire.

Rev. Stomatol. Chir. Maxillofac., 2006, **107** : 423-428.

**65**

Malmgren B., Aström E., Söderhäll S. No osteonecrosis in jaws of young patients with osteogenesis imperfecta treated with bisphosphonates.

J. Oral Pathol. Med., 2008, **37** : 196–200.

**66**

Marx R.E., Sawatari Y., Fortin M., Broumand V. Bisphosphonate-induced exposed bone (osteonecrosis / osteopetrosis) of the jaws : risk factors, recognition, prevention, and treatment.

J. Oral Maxillofac. Surg., 2005, **63** : 1567-1575.

**67**

Marx R.E., Cillo J.E., Ulloa, J.J. Oral bisphosphonate-induced osteonecrosis : risk factors, prediction of risk using serum CTX testing, prevention, and treatment.

J. Oral Maxillofac. Surg., 2007, **65** : 2397-2410.

**68**

Marx RE. Reconstruction of defects caused by bisphosphonate-induced osteonecrosis of the jaws.

J. Oral Maxillofac. Surg., 2009, **67**, Suppl. 5 : 107-119.

**69**

Mauri D., Valachis A., Polyzos IP., Polyzos NP., Kamposioras K., Pesce LL. Osteonecrosis of the jaw and use of bisphosphonates in adjuvant breast cancer treatment: a meta-analysis.

Beast Cancer Res. Treat., 2009, **116** : 433-439.

**70**

Mawardi H., Treister N., Richardson P. et al. Sinus tracts--an early sign of bisphosphonate-associated osteonecrosis of the jaws ?

J. Oral Maxillofac. Surg., 2009, **67** : 593-601.

**71**

Mehrotra B., Ruggiero S. Bisphosphonate complications including osteonecrosis of the jaw.

Hematology Am. So.c Hematol. Educ. Program. 2006, **515** : 356-360.

**72**

Migliorati C.A., Siegel M.A, Elting L.S. Bisphosphonate-associated osteonecrosis : a long-term complication of bisphosphonate treatment.

Lancet Oncol., 2006, **7** : 508-514.

**73**

Migliorati CA., Casiglia J., Epstein J., Jacobsen PL., Siegel MA., Woo SB. Managing the care of patients with bisphosphonate-associated osteonecrosis. An American Academy of Oral Medicine position paper.

J. Am. Dent. Assoc., 2005, **136** :1658-1668.

**74**

Migliorati CA., Schubert MM., Peterson DE., Seneda LM. Bisphosphonate-associated osteonecrosis of mandibular and maxillary bone : an emerging oral complication of supportive cancer therapy.  
Cancer, 2005, **104** : 83-93.

**75**

Mignogna MD., Fedele S., Lo Russo L., Ciccarelli R., Lo Muzio L. Case 2. Osteonecrosis of the jaws associated with bisphosphonate therapy.  
J. Clin. Oncol. 2006, **24** : 1475-1477.

**76**

Montebugnoli L., Felicetti L., Gissi D.B., Pizzigallo A., Pelliccioni G.A., Marchetti C. Bisphosphonate-associated osteonecrosis can be controlled by nonsurgical management.  
Oral Surg. Oral Med. Oral Pathol. Oral Radiol. Endod., 2007, **104** : 473-477.

**77**

Naidu A., Dechow P.C., Spears R., Wright J.M., Kessler H.P., Opperman L.A. The effects of bisphosphonates on osteoblasts in vitro.  
Oral Surg. Oral Med. Oral Pathol. Oral Radiol. Endod., 2008, **106** : 5-13.

**78**

Nocini P.F., Saia G., Bettini G. et al. Vascularized fibula flap reconstruction of the mandible in bisphosphonate-related osteonecrosis.  
Eur. J. Surg. Oncol., 2009, **35** : 373-379.

**79**

Odvina CV., Zerwekh JE., Rao DS., Maalouf N., Gottschalk FA., Pak CY. Severely suppressed bone turnover : a potential complication of alendronate therapy.  
J. Clin. Endocrinol. Metab. 2005, **90** : 1294-1301.

**80**

Oizumi T., Yamaguchi K., Funayama H. et al. Necrotic actions of nitrogen-containing bisphosphonates and their inhibition by clodronate, a non-nitrogen-containing bisphosphonate in mice: potential for utilization of clodronate as a combination drug with a nitrogen-containing bisphosphonate.  
Basic Clin. Pharmacol. Toxicol., 2009, **104** : 384-392.

**81**

O’Ryan F.S., Khoury S., Liao W. Intravenous bisphosphonate-related osteonecrosis of the jaw : bone scintigraphy as an early indicator.  
J. Oral Maxillofac. Surg., 2009, **67** : 1363-1372.

**82**

Oteri G., Allegra A., Bellomo G. et al. Reduced serum levels of Interleukin 17 in patients with osteonecrosis of the jaw and in multiple myeloma subjects after bisphosphonates administration.  
Cytokine, 2008, **43** : 103-104.

**83**

Otto S., Hafner S., Grötz KA. The role of inferior alveolar nerve involvement in bisphosphonate-related osteonecrosis of the jaw.  
J. Oral Maxillofac. Surg., 2009, **67** : 589-592.

**84**

Reid IR., Bolland MJ., Grey AB. Is bisphosphonate-associated osteonecrosis of the jaw caused by soft tissue toxicity ?  
Bone, 2007, **41** : 318-320.

**85**

Petrucci MT., Gallucci C., Agrillo A., Mustazza MC., Foà R. Role of ozone therapy in the treatment of osteonecrosis of the jaws in multiple myeloma patients.  
Haematologica., 2007, **92** : 1289-1290.

**86**

Pigrau C., Almirante B., Rodriguez D., et al. Osteomyelitis of the jaw: resistance to clindamycin in patients with prior antibiotics exposure.  
Eur. J. Clin. Microbiol. Infect. Dis., 2009, **28** : 317-323.

**87**

Polizzotto M.N., Cousins V., Schwarer A.P. Bisphosphonate-associated osteonecrosis of the auditory canal.  
British Journal of Haematology, 2005, **132** : 114-117.

**88**

Raje N., Woo SB., Hande, K. et al. Clinical, radiographic, and biochemical characterization of multiple myeloma patients with osteonecrosis of the jaw.  
Clin. Cancer Res., 2008, **14** : 2387-2395.

**89**

Recker RR., Lewiecki EM., Miller PD., Reiffel J. Safety of bisphosphonates in the treatment of osteoporosis.  
Am. J. Med., 2009, **122**, Suppl. 2 : S22-32.

**90**

Regev E., Lustmann J., Nashef R. Atraumatic teeth extraction in bisphosphonate-treated patients.  
J. Oral Maxillofac. Surg., 2008, **66** : 1157-1161.

**91**

Rincón H. I., Rodríguez Z. I., Tambay C. M., Moreno M. JJ. Osteonecrosis of the jaws and bisphosphonates. Report of fifteen cases. Therapeutic recommendations.  
Med. Oral Patol. Oral Cir. Bucal., 2007, **12** : E267-271.

**92**

Rizzoli R., Burlet N., Cahall D. et al. Osteonecrosis of the jaw and bisphosphonate treatment for osteoporosis.  
Bone , 2008, **42** : 841-847.

**93**

Robertson A., Kraenzlin ME., Zeilhofer HF., Meier C. Ostéonécrose maxillaire due aux bisphosphonates.

Forum Med. Suisse, 2007, **7** : 408-412.

**94**

Rodan GA., Fleisch HA. Bisphosphonates : mechanisms of action.

J. Clin. Invest., 1996, **97** : 2692-2696.

**95**

Ruggiero SL., Dodson TB., Assael LA., Landesberg R., Marx RE., Mehrotra B. ; American Association of Oral and Maxillofacial Surgeons.

American Association of Oral and Maxillofacial Surgeons position paper on bisphosphonate-related osteonecrosis of the jaws--2009 update.

J. Oral Maxillofac. Surg., 2009, **67**, Suppl. 5 : 2-12.

**96**

Ruggiero SL., Mehrotra B., Rosenberg TJ., Engroff SL. Osteonecrosis of the jaws associated with the use of bisphosphonates : a review of 63 cases.

J. Oral Maxillofac. Surg., 2004, **62** : 527-534.

**97**

Sanna G., Preda L., Bruschini R. et al. Bisphosphonates and jaw osteonecrosis in patients with advanced breast cancer.

Annals of Oncology, 2006, **17** : 1512-1516.

**98**

Sarasquete ME., González M., San Miguel JF., García-Sanz R. Bisphosphonate-related osteonecrosis : genetic and acquired risk factors.

Oral Dis. 2009, **15** : 382-387.

**99**

Sarasquete M.E., Garcia-Sanz R., Marin L. et al. Bisphosphonate-related osteonecrosis of the jaw is associated with polymorphisms of the cytochrome P450 CYP2C8 in multiple myeloma : a genome-wide single nucleotide polymorphism analysis.

Blood, 2008, **112** : 2709-2712

**100**

Sarin J., DeRossi SS., Akintoye SO. Updates on bisphosphonates and potential pathobiology

of bisphosphonate-induced jaw osteonecrosis.

Oral Diseases, 2008, **14** : 277-285.

**101**

Saussez S., Filleul O., Loeb I. Bisphosphonates et ostéonécrose maxillo-mandibulaire.

Rev. Stomatol. Chir. Maxillofac., 2008, **109** :367-373.

**102**

Savoldelli C., Le Page F., Santini J., Scortecci G., Odin G. Ostéonécrose maxillaire sous bisphosphonates et implants dentaires.

Rev. Stomatol. Chir. Maxillofac., 2007, **108** : 555-558.

**103**

Scheper M.A., Badros A., Chaisuparat R., Cullen K.J., Meiller T. F. Effect of zoledronic acid on oral fibroblasts and epithelial cells : a potential mechanism of bisphosphonate-associated

*osteonecrosis.*

Br J Haematol., 2009, **144** : 667-676.

**104**

Siddiqi A., Payne A.G.T., Zafar S. Bisphosphonate-induced osteonecrosis of the jaw : a medical enigma ?

Oral Surg. Oral Med. Oral Pathol. Oral Radiol. Endod., 2009, **108** : e1-e8.

**105**

Simon M.J.K., Niehoff P., Kimmig B., Wiltfang J., Açil Y. Expression profile and synthesis of different collagen types I, II, III, and V of human gingival fibroblasts, osteoblasts, and SaOS-2 cells after bisphosphonate treatment.

Clin. Oral Invest., 2009. Publié seulement en ligne.

**106**

Stockmann P., Hinkmann F.M., Lell M.M. et al. Panoramic radiograph, computed tomography or magnetic resonance imaging. Which imaging technique should be preferred in bisphosphonate-associated osteonecrosis of the jaw ? A prospective clinical study.

Clin. Oral Invest., 2009. Publié seulement en ligne.

**107**

Tanvetyanon T., Stiff P. J. Management of the adverse effects associated with intravenous bisphosphonates.

Ann. Oncol., 2006, **17** : 897-907.

**108**

Timuragaoglu A., Özkaynak C., Tüzüner S., Bostan F., Ündar L. Improvement of zoledronic acid-induced jaw osteonecrosis with bortezomib.

Acta Haematol., 2007, **118** : 203-204.

**109**

Tirelli G., Biasotto M., Chiandussi S., Dore F., De Nardi E., Di Lenarda R. Bisphosphonate-associated osteonecrosis of the jaws: the limits of a conservative approach.

Head Neck, 2009, **31** : 1249-1254.

**110**

Treister N.S., Richardson P., Schlossman R., Miller K., Woo S.B. Painful tongue ulcerations in patients with bisphosphonate-associated osteonecrosis of the jaws.

Oral Surg. Oral Med. Oral Pathol. Oral Radiol. Endod., 2008, **105** : e1-e4.

**111**

Van den Wyngaet T., Huizing MT., Vermorcken JB. Bisphosphonates and osteonecrosis of the jaw : cause and effect or a post hoc fallacy ?

Ann. Oncol., 2006, **17** : 1197-1204.

**112**

Vescovi P., Merigo E., Manfredi M. et al. Nd : YAG laser biostimulation in the treatment of bisphosphonate-associated osteonecrosis of the jaw : clinical experience in 28 cases. *Photomedicine and Laser Surgery*, 2008, **26** : 37-46.

**113**

Walter C., Klein MO., Pabst A., Al-Nawas B., Duschner H., Ziebart T. Influence of bisphosphonates on endothelial cells, fibroblasts, and osteogenic cells. *Clin. Oral Investig.*, 2009. Publié seulement en ligne.

**114**

Wessel J.H., Dodson T.B., Zavras A.I. Zoledronate, smoking, and obesity are strong risk factors for osteonecrosis of the jaw : a case-control study. *J. Oral Maxillofac. Surg.*, 2008, **66** : 625-631.

**115**

Wilde F., Steinhoff K., Frerich, B. et al. Positron-emission tomography imaging in the diagnosis of bisphosphonate-related osteonecrosis of the jaw. *Oral Surg. Oral Med. Oral Pathol. Oral Radiol. Endod.*, 2009, **107** : 412-419.

**116**

Woeller A., Gering A., Brix M., Bettega G., Lebeau J. Ostéonécrose des maxillaires sous bisphosphonates : cinq cas. *Rev. Stomatol. Chir. Maxillofac.*, 2006, **107** : 417-422.

**117**

Wongchuensoontorn C., Liebehenschel N., Wagner K. et al. Pathological fractures in patients caused by bisphosphonate-related osteonecrosis of the jaws: report of 3 cases. *J. Oral Maxillofac. Surg.*, 2009, **67** : 1311-1316.

**118**

Woo S., Hellstein JW., Kalmar JR. Systemic review : bisphosphonates and osteonecrosis of the jaws. *Ann. Intern. Med.*, 2006, **144** : 753-61.

**119**

Wood J., Bonjean K., Ruetz S. et al. Novel antiangiogenic effects of the bisphosphonate compound zoledronic acid. *J. Pharmacol. Exp. Ther.*, 2002, **302** : 1055-1061.

**120**

Yarom N., Yahalom R., Shoshani Y., Hamed W., Regev E., Elad S. Osteonecrosis of the jaw induced by orally administered bisphosphonates : incidence, clinical features, predisposing factors and treatment outcome. *Osteoporos. Int.*, 2007, **18** : 1363-1370.

**121**



Zahrowski JJ. Optimizing orthodontic treatment in patients taking bisphosphonates for osteoporosis.  
Am. J. Orthod. Dentofacial Orthop., 2009, **135** : 361-374.

**122**

Zahrowski J.J. Bisphosphonate treatment : an orthodontic concern calling for a proactive approach.  
Am. J. Orthod. Dentofacial Orthop., 2007, **131** : 311-20.

**123**

Zervas K., Verrou E. ,Teleioudis Z. et al. Incidence, risk factors and management of osteonecrosis of the jaw in patients with multiple myeloma : a single-centre experience in 303 patients.  
Br. J. Haematol. 2006, **134** : 620-623.

Anonymes :

**124**

Monographies Vidal des spécialités suivantes : Fosamax®, Actonel®, Zometa®, Lytos®, Clastoban®, Didronel®, Skelid®, Ostepam®, Aclasta®, Bonviva®, Bondronat®.

Sites Internet :

**125**

Afssaps. Recommandations sur la prise en charge bucco-dentaire des patients traités par bisphosphonates. Web site – URL :  
[http://www.afssaps.fr/Infos-de-securite/Lettres-aux-professionnels-de-sante/Recommandations-sur-la-prise-en-charge-bucco-dentaire-des-patients-traites-par-bisphosphonates/\(language\)/fre-FR](http://www.afssaps.fr/Infos-de-securite/Lettres-aux-professionnels-de-sante/Recommandations-sur-la-prise-en-charge-bucco-dentaire-des-patients-traites-par-bisphosphonates/(language)/fre-FR) - janvier 2008

**126**

American Dental Association web site (Dental management of patients receiving oral bisphosphonate therapy \_ expert panel recommendations) – site URL :  
[http://www.ada.org/prof/resources/topics/topics\\_osteonecrosis\\_bisphosphonate\\_report.pdf](http://www.ada.org/prof/resources/topics/topics_osteonecrosis_bisphosphonate_report.pdf)  
- novembre 2009

**127**

Assurance maladie Auvergne web site – site URL :  
[http://psa.auvergne.free.fr/newsI\\_35/telechargement/biphosphonates.pdf](http://psa.auvergne.free.fr/newsI_35/telechargement/biphosphonates.pdf) - octobre 2009

**128**

FDA web site – URL :  
[http://www.fda.gov/ohrms/DOCKETS/ac/05/briefing/2005-4095B2\\_02\\_12-Novartis.Zometa-App-11.pdf](http://www.fda.gov/ohrms/DOCKETS/ac/05/briefing/2005-4095B2_02_12-Novartis.Zometa-App-11.pdf) - février 2008

**129**

Université de Jussieu web site – site URL :  
<http://www.chups.jussieu.fr/polys/histo/histoP1/POLY.Chp.5.2.html> - octobre 2009

## Annexes

### Annexe 1.

Les différentes spécialités (liste non exhaustive) contenant des bisphosphonates commercialisés en France : indications et posologies usuelles

### Annexe 2.

Lésions d'ostéonécroses induites par les bisphosphonates

### Annexe 3.

Recommandations pour la prise en charge bucco-dentaire des patients traités par bisphosphonates (Afssaps)

**Les différentes spécialités (liste non exhaustive) contenant des bisphosphonates commercialisés en France : indications et posologies usuelles (124)**

<b>DCI</b>	<b>Spécialité</b>	<b>Indications AMM</b>	<b>Posologies</b>
<b>acide alendronique</b>	FOSAMAX® 10 mg	Traitement de l'ostéoporose post-ménopausique et de l'ostéoporose masculine	1 comprimé à 10 mg, une fois par jour.
	FOSAMAX® 70 mg	Traitement de l'ostéoporose post-ménopausique	1 comprimé à 70 mg une fois par semaine
<b>acide clodronique</b>	LYTOS 520 mg	Traitement palliatif des ostéolyses d'origine maligne, avec ou sans hypercalcémie, en complément du traitement spécifique de la tumeur	2 comprimés par jour (soit 1040 mg de clodronate disodique). En cas de besoin, elle peut être augmentée jusqu'à 4 comprimés/jour (soit 2080 mg).
		Traitement des hypercalcémies malignes en relais de la forme injectable	
	CLASTOBAN® 400 mg gélule CLASTOBAN® 800 mg comprimé	Traitement des hypercalcémies malignes en relais de la forme injectable et traitement palliatif des ostéolyses d'origine maligne avec hypercalcémie : doses de départ : de 2 400 à 3 200 mg/jour, réparties en plusieurs prises.	
	CLASTOBAN® 300 mg/5 ml solution pour perfusion	Traitement palliatif des ostéolyses d'origine maligne, sans hypercalcémie, en complément du traitement spécifique de la tumeur : 1600 mg par jour en une seule prise	
		Traitement initial des hypercalcémies sévères d'origine maligne	300 mg par jour

<b>acide étidronique</b>	DIDRONEL <sup>®</sup> 200 mg	<p>Maladie de Paget de l'adulte, douloureuse ou non, en poussée évolutive ou compliquée : dose initiale recommandée : 5 mg/kg/jour.</p> <p>Hypercalcémies malignes en relais du traitement par un bisphosphonate injectable : 20 mg/kg/jour administrés le jour suivant la dernière dose de bisphosphonate IV, pendant 30 jours</p>	<p>1 comprimé à 400 mg par jour pendant 14 jours puis pendant les 2 mois et demi suivant la prise d'étidronate, apport de calcium à dose suffisante</p>
<b>acide étidronique</b>	DIDRONEL <sup>®</sup> 400 mg	<p>Traitement curatif de l'ostéoporose post-ménopausique, avec au moins un tassement vertébral et prévention de la perte osseuse chez les patients nécessitant une corticothérapie prolongée supérieure à 3 mois par voie générale et à dose supérieure à 7,5 mg/jour d'équivalent- prednisonne.</p>	<p>1 comprimé pelliculé à 150 mg une fois par mois</p>
<b>acide ibandronique</b>	BONVIVA <sup>®</sup> comprimé BONVIVA <sup>®</sup> solution injectable	<p>Traitement de l'ostéoporose post-ménopausique chez la femme à risque augmenté de fracture</p> <p>Traitement de l'ostéoporose post-ménopausique chez la femme à risque augmenté de fracture</p>	<p>3 mg, administrée par une injection intraveineuse en 15 à 30 secondes, tous les 3 mois</p>
<b>acide ibandronique</b>	BONDRONAT <sup>®</sup>	<p>Prévention des complications osseuses (fractures pathologiques, complications osseuses nécessitant une radiothérapie ou une chirurgie) chez les patients atteints de cancer du sein et de métastases osseuses : 6 mg par voie IV administré toutes les 3 à 4 semaines.</p> <p>Traitement de l'hypercalcémie induite par des tumeurs avec ou sans métastases : hypercalcémie sévère 4mg en dose unique ; hypercalcémie modérée 2 mg</p>	

<b>acide pamidronique</b>	OSTEPAM®	<p>Traitement des hypercalcémies sévères d'origine maligne : dose totale recommandée par cure de 15 à 90 mg selon la calcémie</p> <p>Traitement du myélome stade III avec au moins une lésion osseuse : 90 mg toutes les 4 semaines</p> <p>Traitement palliatif des ostéolyses d'origine maligne avec ou sans hypercalcémie en complément du traitement spécifique de la tumeur : 90 mg toutes les 4 semaines.</p> <p>Traitement de la maladie de Paget : dose de 120 à 180 mg répartie en 2 à 3 jours consécutifs.</p>
<b>acide risédronique</b>	ACTONEL® 35 mg	<p>Traitement de l'ostéoporose post-ménopausique pour réduire le risque de fractures vertébrales.</p> <p>Traitement de l'ostéoporose post-ménopausique avérée pour réduire le risque de fractures de hanche</p> <p>Traitement de l'ostéoporose chez l'homme à haut risque de fracture</p>
<b>acide risédronique</b>	ACTONEL® 5 mg	<p>Traitement de l'ostéoporose post-ménopausique, pour réduire le risque de fractures vertébrales.</p> <p>Traitement de l'ostéoporose post-ménopausique avérée, pour réduire le risque de fractures de hanche.</p> <p>Prévention de l'ostéoporose post-ménopausique chez les femmes à risque élevé d'ostéoporose.</p> <p>Maintien ou augmentation de la masse osseuse chez les femmes ménopausées, nécessitant une corticothérapie prolongée (supérieure à 3 mois) par voie générale à des</p>

		doses supérieures ou égales à 7,5 mg/jour d'équivalent prednisone.	
<b>acide risédronique</b>	ACTONEL 75 mg <sup>®</sup>	Traitement de l'ostéoporose post-ménopausique chez les femmes à risque élevé de fractures	1 comprimé à 75 mg par voie orale, deux jours consécutifs par mois
<b>acide risédronique</b>	ACTONEL <sup>®</sup> 30 mg	Traitement de la maladie osseuse de Paget	1 comprimé à 30 mg par voie orale pendant deux mois
<b>acide tiludronique</b>	SKELID <sup>®</sup>	Traitement de la maladie de Paget.	400 mg par jour (soit 2 comprimés), en une seule prise, pendant une durée de 3 mois
<b>acide zolédronique</b>	ZOMETA <sup>®</sup>	Prévention des complications osseuses (fractures pathologiques, irradiation ou chirurgie osseuse, hypercalcémie induite par des tumeurs) chez des patients atteints de pathologie maligne à un stade avancé avec atteinte osseuse : 4 mg toutes les 3 à 4 semaines.	
		Traitement de l'hypercalcémie induite par des tumeurs (TIH) : 4 mg.	
<b>acide zolédronique</b>	ACLASTA <sup>®</sup>	Traitement de l'ostéoporose post-ménopausique et de l'ostéoporose masculine : perfusion intraveineuse de 5 mg d'Aclasta, administrée une fois par an	
		Traitement de l'ostéoporose associée à une corticothérapie au long cours par voie générale : perfusion intraveineuse de 5 mg d'Aclasta, administrée une fois par an	
		Traitement de la maladie de Paget : unique perfusion intraveineuse de 5 mg	

Annexe 2. Lésions d'ostéonécroses induites par les bisphosphonates

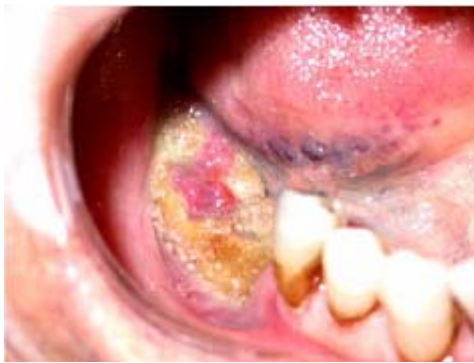

Figure n° 12  
Ostéonécrose mandibulaire  
D'après Saussez et al., n° 101

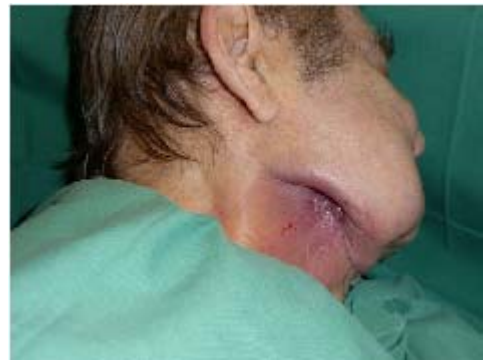

Figure n° 13  
Fistule bucco-cervicale  
D'après Saussez et al., n° 101

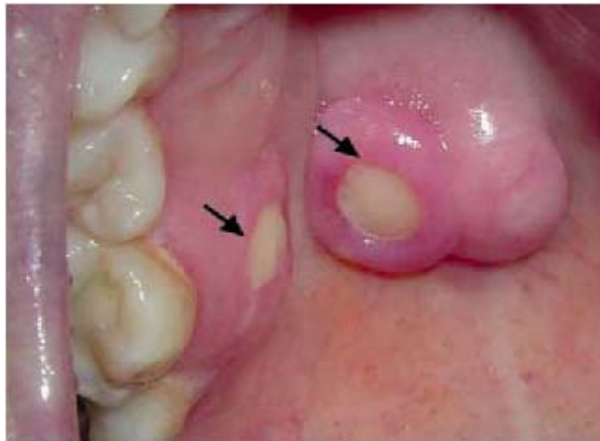

Figure n° 14  
Ostéonécroses au niveau d'un torus et  
d'une exostose  
D'après Sarin et al., n° 100

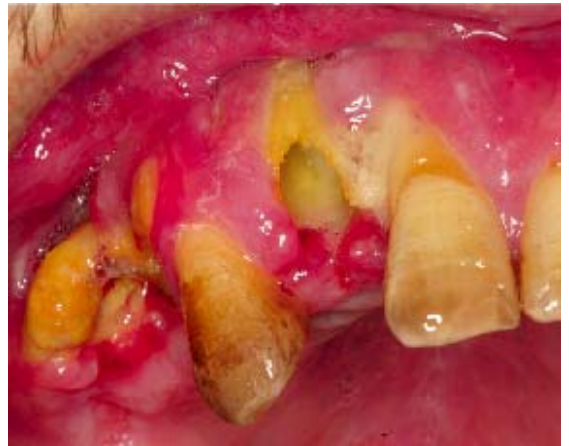

Figure n° 15  
Ostéonécrose, l'incisive latérale  
droite est tombée lors du brossage  
des dents.  
D'après Koulocheris et al., n° 55

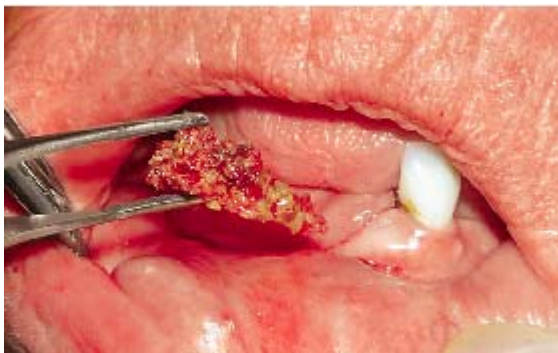

Figure n° 16  
Ablation d'un séquestre  
D'après Marx et al., n° 67

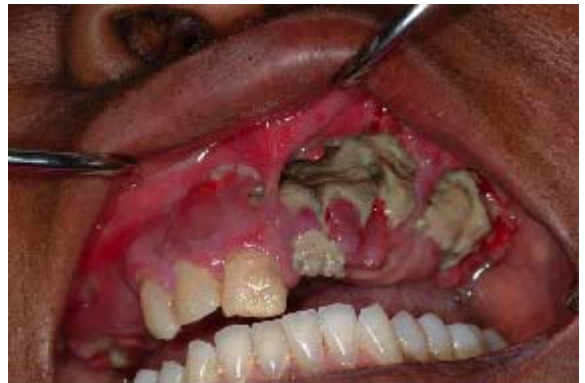

Figure n° 17  
Ostéonécrose maxillaire  
D'après Ruggiero et al., n° 96

18 Décembre 2007

## Lettres aux professionnels de santé

## Pharmacovigilance

### Recommandations sur la prise en charge bucco-dentaire des patients traités par bisphosphonates

*Information destinée aux chirurgiens dentistes, aux stomatologues, aux chirurgiens maxillo faciaux, aux médecins généralistes, hématologues, oncologues, rhumatologues, ORL, dermatologues, et radiologues.*

Madame, Monsieur,

Les bisphosphonates (BP) agissent en ralentissant le remodelage osseux, principalement par inhibition de l'activité des ostéoclastes. Administrés par voie intraveineuse (IV), les BP sont indiqués dans la prise en charge des myélomes multiples, la prévention des complications osseuses de certaines tumeurs malignes avancées, et le traitement des hypercalcémies malignes. Les BP constituent par ailleurs le traitement le plus largement prescrit dans des maladies bénignes avec au premier rang le traitement de l'ostéoporose postménopausique chez les femmes à haut risque de fracture, le traitement de l'ostéoporose masculine, de l'ostéoporose cortico-induite. Ils sont dans ces indications principalement administrés par voie orale à faible dose, à l'exception de l'Aclasta® (zoledronate) et de Bonviva (ibandronate) (Cf. annexe 1).

Depuis 2003, des publications signalent un effet indésirable grave imputable aux bisphosphonates (BP) : l'ostéonécrose de la mandibule et/ou du maxillaire (ONM) (Cf. annexe 2). En juillet 2005, l'agence européenne du médicament (EMA) et l'Afssaps ont informé les prescripteurs de ce risque et émis des recommandations concernant la prescription de bisphosphonates administrés par voie intraveineuse.

Depuis, de nombreux cas d'ONM continuent d'être rapportés chez des patients traités par BP. Dans la très grande majorité des cas, ces patients étaient traités par BP IV dans le cadre d'une pathologie maligne. Cependant, quelques publications rapportent également des cas d'ONM chez des patients traités par BP dans le cadre du traitement de l'ostéoporose.

L'ONM, dont le diagnostic est souvent retardé, est d'intensité douloureuse variable, difficile à traiter et peut entraîner des séquelles. Il n'y a pas, à l'heure actuelle, de traitement curatif. Il est donc important que les prescripteurs de BP, ainsi que les chirurgiens dentistes, les stomatologues et les chirurgiens maxillo-faciaux, soient informés des risques de complications bucco-dentaires et osseuses graves qui existent pendant et après un traitement par BP et qu'ils en informent leurs patients.

L'Agence Française de Sécurité Sanitaire des Produits de Santé, en collaboration avec un groupe d'experts comprenant des cliniciens, des stomatologues, des chirurgiens maxillo-faciaux et des chirurgiens dentistes a élaboré des recommandations concernant la prise en charge bucco-dentaires des patients traités par BP. Ces recommandations concernent trois situations :

1. patients candidats à un traitement par BP ;
2. patients traités par BP sans évidence d'ONM ;
3. patients traités par BP atteints d'une ONM avérée.

Ces recommandations sont des lignes directrices et seront mises à jour régulièrement afin de prendre en compte les dernières données scientifiques concernant cette complication du traitement par les BP.



## Stratégies / Recommandations

### 1. PATIENTS CANDIDATS A UN TRAITEMENT PAR BISPHOSPHONATE

*a. Chez les patients devant recevoir un BP dans le cadre de pathologies malignes, il est indispensable :*

- De réaliser un bilan bucco-dentaire : celui-ci sera pratiqué par un chirurgien dentiste ou un stomatologue.
- De réaliser un bilan radiologique : le panoramique dentaire devra être complété par des clichés rétroalvéolaires voire un dentalscanner en cas de doute concernant un foyer infectieux.

Il est préférable de ne débiter le traitement par BP, si l'état clinique du patient le permet, qu'une fois la situation dentaire assainie : il faut effectuer les soins dentaires nécessaires, éliminer tous les foyers infectieux, attendre la cicatrisation des muqueuses et, dans la mesure du possible, la cicatrisation osseuse complète (120 jours).

*b. Chez les patients devant recevoir un BP dans le cadre d'une ostéoporose/maladie Paget, il est recommandé :*

- D'effectuer un bilan bucco-dentaire, suivi des soins dentaires nécessaires. Ces soins ne doivent pas retarder l'instauration du traitement par BP chez les patients à risque élevé de fractures.

### 2. PATIENTS TRAITES PAR BISPHOSPHONATE SANS EVIDENCE D'OSTEONECROSE

*a. Chez les patients recevant un bisphosphonate dans le cadre de pathologies malignes, il est indispensable de :*

- Réaliser un suivi bucco-dentaire : celui-ci sera pratiqué par un spécialiste tous les 4 mois et au moindre symptôme bucco-dentaire, en collaboration avec l'oncologue.
- Dépister et traiter les foyers infectieux par des gestes aussi peu agressifs que possible pour l'os, le parodonte et la muqueuse. Il convient :
  - De limiter les extractions aux dents non conservables (mobilité de stade 3 ou présence de foyer infectieux actif) :
    - . sans arrêter le traitement par BP,
    - . sous anesthésie locale ou locorégionale, sans vasoconstricteur,
    - . sous traitement antibiotique la veille de l'extraction puis jusqu'à cicatrisation complète (évaluée cliniquement et radiologiquement),
    - . régulariser la crête alvéolaire et
    - . suturer les berges de façon hermétique
  - D'envisager de confectionner une attelle parodontale pour stabiliser les dents dont la mobilité est de stade 1 à 2, plutôt qu'une extraction ;
  - D'éviter l'extraction en présence d'une dent avec carie délabrante mais sans mobilité pathologique, en réalisant un traitement de racine (en coupant la couronne de la dent au ras de la gencive), et en reconstituant la dent avec les techniques conventionnelles en prenant la précaution de ne pas altérer les tissus environnants ;
  - De contre-indiquer les traitements parodontaux chirurgicaux ;
  - De contre-indiquer l'implantologie. En revanche, la présence d'implants déjà intégrés dans la structure osseuse n'augmente pas le risque d'ONM ; ils doivent être conservés.

*b. Chez les patients recevant un bisphosphonate dans le cadre d'une ostéoporose/maladie Paget, il est recommandé :*

- de réaliser un suivi bucco-dentaire : celui-ci sera pratiqué par un chirurgien dentiste ou un stomatologue au moindre symptôme bucco-dentaire et, comme recommandé dans la population générale au minimum une fois par an

- D'effectuer les avulsions dentaires, lorsqu'elles sont nécessaires, sous traitement antibiotique et de la façon la moins traumatisante possible. La chirurgie nécessaire sera réalisée en évitant de lever un ou des lambeaux d'épaisseur totale ; s'il existe des problèmes de fermeture de la plaie on privilégiera un lambeau d'épaisseur partielle pour préserver au mieux la vascularisation de l'os sous-jacent.

Les données actuellement disponibles ne permettent pas de considérer que la prise de BP pour une ostéoporose est une contre-indication à la mise en place d'un implant dentaire.

**Recommandations générales concernant les patients sans évidence d'ostéonécrose, avant ou pendant un traitement par bisphosphonate IV ou oral (situations 1 et 2):**

- *Les soins dentaires peuvent être effectués en ville ou à l'hôpital.*
- *Le chirurgien dentiste est invité à questionner le patient afin de s'assurer que celui-ci a été correctement informé du risque d'ONM et de la nécessité de maintenir une bonne hygiène dentaire.*
- *Le patient doit être informé de la nécessité de signaler toute mobilité dentaire ou toute douleur, gonflement, ou inflammation de la muqueuse gingivale à son chirurgien dentiste ou à son (ses) médecin(s).*

### 3. PATIENTS ATTEINTS D'UNE OSTÉONÉCROSE AVÉRÉE

a- Le patient doit être impérativement adressé à un service hospitalier de chirurgie maxillo-faciale, d'ORL ou d'odontologie. Dans l'attente de la prise en charge hospitalière, il est recommandé de :

- . réaliser un bilan radiologique (panoramique dentaire) afin d'apprécier l'importance de la nécrose et la présence éventuelle d'un séquestre
- . éviter tout geste chirurgical,
- . traiter médicalement la douleur,
- . poursuivre une hygiène bucco dentaire stricte.

b- Des rinçages quotidiens à l'aide d'une solution antiseptique (chlorhexidine aqueuse 0,1%) sont recommandés en présence d'ulcérations avec zone d'os nécrotique visible en bouche.

c- Les traitements chirurgicaux ne doivent s'envisager qu'à minima. Il conviendra de préférer une chirurgie de propreté : régularisation des bords traumatisants les tissus mous environnant, élimination de séquestre mobile. En cas de fractures et lorsque la nécrose osseuse envahit largement la mandibule, il faut éviter les reconstructions par greffes osseuses libres ou pédiculées. Après résection de l'os nécrotique au voisinage de la fracture, un fixateur externe peut être envisagé ou mieux, une plaque de reconstruction avec des ancrages vissés les plus éloignés possibles de la zone de nécrose.

d- Il est nécessaire d'informer le médecin prescripteur de la complication du traitement par bisphosphonates. La poursuite du traitement par BP doit être décidée au cas par cas par le médecin prescripteur.

L'Afssaps rappelle que tout effet indésirable grave ou inattendu doit être signalé au centre régional de pharmacovigilance dont vous dépendez (coordonnées sur le site internet de l'Afssaps [www.afssaps.sante.fr](http://www.afssaps.sante.fr) et dans le cahier complémentaire du Vidal).

Je vous remercie de diffuser largement cette information au sein des équipes médicales concernées.

Je vous prie de croire, Madame, Monsieur, à l'assurance de ma considération distinguée.

Jean MARIMBERT

## ANNEXE 1 : Biphosphonates commercialisés en France

DCI	Principes	Voie administration	Indications
<b>Biphosphonates / 1<sup>ère</sup> génération</b>			
Etidronate	Didronel®	Orale	Ostéoporose
Clodronate	Clastoban®	Orale/IV	Onco-hématologie
	Lytos ®	Orale	
Tiludronate	Skelid®	Orale	Maladie de Paget
<b>Biphosphonates / 2<sup>ème</sup> génération</b>			
Pamidronate	Aredia®	IV	Onco-hématologie, Maladie de Paget
Alendronate	Fosamax®	Orale	Ostéoporose
	Fosavance®		
<b>Biphosphonates / 3<sup>ème</sup> génération</b>			
Risédrionate	Actonel®	Orale	Ostéoporose, Maladie de Paget
Ibandronate	Bonviva®	Orale, IV	Ostéoporose
	Bondronat®	IV	Onco-hématologie
Zolédronate	Zometa ®	IV 1 injection /mois	Onco-hématologie
	Aclasta®	IV 1 injection/an	Ostéoporose, Maladie de Paget

## ANNEXE 2 : Généralités sur les ostéonécroses de la mâchoire (ONM)

### Définition d'une ONM due à un traitement par bisphosphonates (BP)

Une ONM due à un BP peut être définie par les 4 caractéristiques suivantes :

- Traitement par BP antérieur ou en cours.
- Lésion de la muqueuse au niveau de la région maxillo-faciale mettant à nu l'os nécrosé, et persistant depuis plus de 8 semaines.
- Absence d'antécédents de radiothérapie dans la région maxillaire.
- Absence de localisation métastatique au niveau de la zone d'ONM.

### Incidence des ONM sous BP

Des données publiées concernant l'incidence des ONM chez les patients atteints de pathologie maligne traités par BP IV mentionnent des chiffres très variables (entre 0,8% et 12%). Cependant, il est important de noter qu'il s'agit d'études rétrospectives portant sur de petits effectifs<sup>(1,2)</sup>.

Concernant l'ostéoporose et la maladie de Paget, l'incidence des ONM sous BP per os est très mal connue. Toutefois, des publications mentionnent que le risque de survenue d'une ONJ est bien plus faible que celui observé chez les patients traités par BP IV dans le cadre d'une pathologie maligne et serait estimée à 1 cas sur 100 000 patient-années<sup>(3-5)</sup>.

### Les facteurs de risque :

- liés au BP : puissance de l'action inhibitrice sur la résorption osseuse du BP, doses utilisées, rythmes d'administration et durée du traitement<sup>(1,2,6-8)</sup>.
- liés au patient : chirurgie alvéolo-dentaire<sup>(2,7)</sup>, antécédents de maladie dentaire inflammatoire.
- démographiques et systémiques : âge, race caucasienne, type de cancer (risque plus élevé dans le myélome multiple que dans le cancer du sein, et que dans les autres types de cancer, cancer associé à une ostéopénie/ostéoporose<sup>(1,2)</sup>).
- autres: hygiène buccale médiocre, chimiothérapie et traitements par corticostéroïdes, alcool, tabac.

### Références

- Durie BGM et al. Osteonecrosis of the jaws and BP. N Engl J Med 2005; 353:99-102.
- Hoff AO et al. Osteonecrosis of the jaw in patients receiving intravenous BP therapy. J Clin Oncol 2006; 24:8528
- Ruggiero et al. Osteonecrosis of the jaws associated with the use of BP: review of 63 cases. J Oral Maxillofac Surg 2004; 62:527-34.
- Marx et al. BP-induced exposed bone (osteonecrosis/osteopetrosis) of the jaws: Risk factors, recognition, prevention and treatment. J Oral Maxillofac Surg 2005; 63: 1567-75.
- Khosla S et al. Bisphosphonates-associated osteonecrosis of the jaw : Report of a task force of the American Society for Bone and Mineral Research. JBMR 2007; 22(10) : 1479-91.
- Bamias A et al. Osteonecrosis of the jaw in cancer after treatment with BP: incidence and risk factors. J Clin Oncol 2005; 23: 8580-7.
- Badros et al. Osteonecrosis of the jaw in multiple myeloma patients: Clinical features and risk factors. J Clin Oncol 2006; 24: 945-52.
- Mayo clinic consensus statement for the use of bisphosphonates in multiple myeloma. Mayo Clin Proc 2006;81:1047-53.
- American Association of Oral and Maxillofacial Surgeons Position Paper on BP Related Osteonecrosis of the Jaws. J Oral Maxillofac Surg 2007; 65:369-76.



# Serment des Apothicairez

Je jure, en présence des maîtres de la faculté, des conseillers de l'ordre des pharmaciens et de mes condisciples :

D'honorer ceux qui m'ont instruit dans les préceptes de mon art et de leur témoigner ma reconnaissance en restant fidèle à leur enseignement.

D'exercer, dans l'intérêt de la santé publique, ma profession avec conscience et de respecter non seulement la législation en vigueur, mais aussi les règles de l'honneur, de la probité et du désintéressement.

De ne jamais oublier ma responsabilité et mes devoirs envers le malade et sa dignité humaine ; en aucun cas je ne consentirai à utiliser mes connaissances et mon état pour corrompre les mœurs et favoriser des actes criminels.

Que les hommes m'accordent leur estime si je suis fidèle à mes promesses. Que je sois couvert d'opprobre et méprisé de mes confrères si j'y manque.

