HAL
open science

Les dermatophyties d'origine zoonotique : aspects actuels et prise en charge à l'officine

Camille Causse

▶ To cite this version:

Camille Causse. Les dermatophyties d'origine zoonotique : aspects actuels et prise en charge à l'officine. Sciences pharmaceutiques. 2011. dumas-00597518

HAL Id: dumas-00597518
https://dumas.ccsd.cnrs.fr/dumas-00597518v1

Submitted on 1 Jun 2011

HAL is a multi-disciplinary open access archive for the deposit and dissemination of scientific research documents, whether they are published or not. The documents may come from teaching and research institutions in France or abroad, or from public or private research centers.

L'archive ouverte pluridisciplinaire **HAL**, est destinée au dépôt et à la diffusion de documents scientifiques de niveau recherche, publiés ou non, émanant des établissements d'enseignement et de recherche français ou étrangers, des laboratoires publics ou privés.

UNIVERSITÉ JOSEPH FOURIER

FACULTÉ DE PHARMACIE DE GRENOBLE

Année : 2011

LES DERMATOPHYTIES D'ORIGINE ZOONOTIQUE : ASPECTS ACTUELS ET PRISE EN CHARGE À L'OFFICINE

THÈSE

PRÉSENTÉE POUR L'OBTENTION DU TITRE DE DOCTEUR EN PHARMACIE

DIPLOME D'ÉTAT

CAUSSE Camille

Née le 24 Janvier 1985 À Saint-Martin d'Hères (Isère)

THÈSE SOUTENUE PUBLIQUEMENT À LA FACULTÉ DE PHARMACIE DE GRENOBLE LE 30 MAI 2011

DEVANT LE JURY COMPOSÉ DE

Président du jury : Pr. R. GRILLOT

Directeur de thèse : Dr. O. FAURE

Membres : Dr. V. LUU DUC, pharmacien d'officine

Dr. J. CHARLES, médecin assistant des hôpitaux

DEDICACES

À toutes ces années passées à la fac avec vous, mes amis,

À tous ces bons moments, ces fous rires, ces coups de stress…

Aux révisions…

Aux cessions « Grau »

Aux bonnes vieilles soirées « pharma »

À vous, qui avez fait de ces études, un merveilleux souvenir,

À vous tous, Fla, Floflo, Matéo, Coco, Drey, Anne-Claire, Cricri, Clem, Djé, Polo…

A toi David,

A mes parents, pour tout ce qu'ils ont pu m'apporter

REMERCIEMENTS

- À Mme Odile FAURE, pour toute l'aide qu'elle m'a apporté, tout le temps qu'elle m'a consacré et pour toute la disponibilité dont elle a fait preuve.

- À Mme le Professeur Renée GRILLOT, pour m'avoir fait l'honneur de présider ce jury et pour toute l'attention qu'elle m'a accordée.

- À Mr Vincent LUU DUC, tout d'abord pour m'avoir si bien enseigné le métier de pharmacien lors de mon stage officinal de 6ème année, et pour avoir accepté de faire parti de ce jury.

- À Mme Julie CHARLES pour avoir gentiment consenti à faire partie du jury.

LES DERMATOPHYTIES D'ORIGINE ZOONOTIQUE : ASPECTS ACTUELS ET PRISE EN CHARGE À L'OFFICINE

TABLE DES MATIERES

INTRODUCTION **12**

1. **DEFINITION** **14**

2. RAPPEL SUR LES DERMATOPHYTES **16**

2.1. Classification

2.2. Description : structure et reproduction

2.3. Mode de vie

2.4. Contamination

2.4.1. Environnement domestique, maisons d'habitation

2.4.2. Environnement professionnel

2.4.3. Environnements de loisirs

2.5. Physiopathologie

2.5.1. Parasitisme fongique cutané

2.5.1.1. Structure de la peau

2.5.1.2. Physiopathologie

2.5.2. Parasitisme fongique capillaire et pilaire

2.5.2.1. Structure des poils et des cheveux

2.5.2.2. Physiopathologie

2.6. Clinique

2.6.1. Dermatophyties de la peau glabre

2.6.2. Teignes du cuir chevelu

2.6.3. Sycosis

2.6.4. Folliculites

3. L'EPIDEMIOLOGIE ET LES CARACTERISTIQUES DES DERMATOPHYTES ZOOPHILES 34

3.1. Epidémiologie

3.2. Facteurs favorisants

3.3. Du réservoir à l'homme : caractéristiques et expressions cliniques des dermatophytes impliqués

3.3.1. Microsporum canis

3.3.2. Trichophyton mentagrophytes

3.3.3. Trichophyton verrucosum (ochraceum)

3.3.4. Microsporum persicolor

3.3.5. Microsporum praecox

3.3.6. Trichophyton erinacei

3.3.7. Autres dermatophytes

4. LA PRISE EN CHARGE 62

4.1. Diagnostic

4.1.1. Données sur le patient

4.1.2. Signes cliniques/ Diagnostic différentiel

4.1.3. Examens de laboratoires

4.1.3.1. Prélèvement

4.1.3.2. Examen direct

4.1.3.3. Culture

4.1.3.4. Autres techniques d'identification

4.1.3.5. Caractéristiques macroscopiques et microscopiques des dermatophytes zoophiles

4.2. Traitements

4.2.1. Les antifongiques actifs sur les dermatophytes

4.2.1.1. La griséofulvine

4.2.1.2. Les dérivés azolés

4.2.1.3. Les allylamines

4.2.1.4. Les pyridones

4.2.1.5. Les thiocarbamates

4.2.1.6. Les acides gras insaturés

4.2.2. Prise en charge des lésions dermatophytiques

4.2.2.1. Les épidermophyties

4.2.2.2. Les teignes du cuir chevelu et de la barbe

4.2.2.3. Eviction scolaire

4.3. Prise en charge de l'animal contaminant

4.3.1. Diagnostic

4.3.2. Traitements

4.3.2.1. Tonte

4.3.2.2. Traitement systémique

4.3.2.3. Traitement topique

4.3.2.4. Traitement des animaux congénères

4.3.2.5. Vaccination

4.3.3. Mesures d'hygiène

4.3.3.1. Nettoyage

4.3.3.2. Désinfection

5. CONSEILS A L'OFFICINE **112**

CONCLUSION **116**

BIBLIOGRAPHIE **118**

INTRODUCTION

Les animaux ont toujours occupé une place importante dans la vie des hommes, autrefois par le biais du travail, des transports et aujourd'hui avec les animaux de compagnie et le développement des sports équestres. De plus en plus de foyers possèdent un animal de compagnie, et des animaux bien moins conventionnels que les chiens et chats, les « nouveaux animaux de compagnie » (N.A.C) : lapins, hamsters, souris ou encore cobayes, furets, chinchillas, gerbilles etc., sont devenus des animaux facilement accessibles (achat, entretien, responsabilité), ce qui explique l'engouement pour ces types d'animaux. Ils seraient présents en France dans 5% des foyers.

Ainsi, les contacts avec les hommes, et en particulier avec les enfants se sont multipliés, et les risques de transmission de zoonoses accrus.

Les dermatophyties d'origine animale représentent ainsi un risque important de transmission à l'homme et sont parmi les dermatoses zoonotiques les plus fréquentes.

Etant, de plus, à titre personnel, régulièrement en contact avec les chevaux et leur environnement, j'ai pu observer à de nombreuses occasions, des suspicions de teignes équines.

Je me suis alors demandé si ces infections étaient transmissibles à l'homme, au travers des soins et de la pratique de l'équitation, ainsi qu'aux autres animaux, en particulier les chiens et les chats, souvent présents au sein des écuries et centres hippiques.

Le but de ce travail est donc d'étudier quels sont les impacts de ces zoonoses en pathologie humaine, mais aussi leur fréquence, leur traitements et les moyens de prévention.

Dans une première partie, nous ferons un rappel sur les dermatophytes en développant leur description, leur mode de contamination, ainsi que la physiopathologie et la clinique des lésions qu'ils provoquent. Puis nous nous intéresserons à l'évolution de leur épidémiologie à l'échelle européenne et mondiale ainsi qu'à leur description par espèce. Nous envisagerons, ensuite, les différentes étapes de la prise en charge de ces dermatophyties, ceci impliquant leur diagnostic, le choix d'un traitement, et les moyens de prévention pour les hommes et les animaux. Enfin, nous détaillerons comment, à l'officine, on peut participer à la prévention de ces zoonoses, par l'information des propriétaires d'animaux et/ou des patients, ainsi qu'à l'optimisation des thérapeutiques.

1. DEFINITION

Les dermatophytes sont des champignons microscopiques ou micromycètes, organismes eucaryotes, pourvus de noyaux avec une membrane nucléaire, chromosomes et nucléoles. Ils sont hétérotrophes, immobiles, se nourrissent par absorption de matières organiques et se reproduisent par l'intermédiaire de spores.

Ils possèdent une paroi résistante, faite de polysaccharides, de polypeptides et de chitine ainsi qu'une membrane riche en ergostérol.

Les micromycètes vivent en saprophytes ou commensaux, parfois en symbiotes mais aussi en parasites. Un de leur habitat courant est le sol (réservoir tellurique).

Parmi eux, on distingue les champignons filamenteux, les champignons levuriformes, et les champignons dimorphiques.

- Les champignons filamenteux : ils se développent par un système de filaments plus ou moins ramifiés appelé thalle. Ce dernier est constitué d'hyphes (filaments tubulaires) cloisonnées ou non que l'on appelle le mycélium. Ils sont divisés en deux groupes : les dermatophytes et les moisissures (champignons du genre *Aspergillus*, *Penicillium*, *Fusarium*…).
- Les levures : le thalle se réduit à un état unicellulaire. Exemple : le genre *Candida* (avec *Candida albicans* agent de candidoses superficielles et profondes) ; le genre *Cryptococcus* (agent de méningo-encéphalites) ; ou *Malassezia sp.* (levures commensales de la peau, agents du Pityriasis versicolor essentiellement)
- Les champignons dimorphiques : ils se présentent sous forme filamenteuse dans le sol et *in vitro* et sous forme de levure à l'état parasitaire *in vivo*. Ils sont responsables de nombreuses mycoses « exotiques ». Tels : le genre *Histoplasma*, le genre *Blastomyces*, ou le genre *Coccidioidomyces*.

Les dermatophytes sont des champignons filamenteux qui parasitent la peau et les phanères de l'homme et des animaux. Ils vivent aux dépens de la kératine de la couche cornée de l'épiderme et des phanères. Les dermatophytes pénètrent et lysent la kératine de deux manières différentes, mécaniquement, et par l'intermédiaire d'enzymes kératinolytiques, les kératinases.

Ils sont responsables de mycoses superficielles :

- Des épidermomycoses de la peau glabre ;
- Des teignes du cuir chevelu et des poils ;
- Des atteintes unguéales ou onyxis.

Ces infections engendrent des réactions de la part de l'hôte qui sont très variables (discrètes ou sévères) selon l'espèce parasitaire, la localisation anatomique des lésions, les facteurs intrinsèques à l'hôte et l'environnement (3).

Ils peuvent également être responsables de manifestations allergiques (11), et enfin, exceptionnellement, envahir les tissus profonds.

2. RAPPEL SUR LES DERMATOPHYTES

2.1. Classification

Les dermatophytes appartiennent à la classe des Ascomycètes ce qui suppose une reproduction sexuée par l'intermédiaire de spores, à la famille des Arthrodermataceae et à l'ordre des Onygénales. Cependant, en pratique de laboratoire, la forme sexuée de ces champignons est très rarement observée. Ainsi, leur classification repose sur la reproduction asexuée. Les dermatophytes sont alors classés dans le Phylum des Deutéromycètes (ou *Fungi imperfecti*, les champignons imparfaits) et la classe des Hyphomycètes.

La classification actuellement utilisée est la classification d'Emmons (1934), elle reconnaît trois genres :

- Le genre *Microsporum* ;
- Le genre *Trichophyton* ;
- Le genre *Epidermophyton*.

Les formes parfaites (ou formes sexuées) des espèces de *Microsporum* font partie du genre *Nannizzia*, celles des espèces de *Trichophyton*, du genre *Arthroderma*. Pour *Epidermophyton sp.*, la forme parfaite n'est pas connue (11).

2.2. Description : structure et reproduction

Les dermatophytes sont des champignons filamenteux, au thalle ou mycélium cloisonné ou septé produisant des spores (reproduction sexuée). Ces spores sexuées sont des ascospores contenues dans un sac, l'asque. Ces asques sont enfermés dans un « fruit à asques », l'ascocarpe (ou gymnothèce), formée par des filaments ascogènes émanant de la base de la cellule femelle, l'ascogone (7).

La reproduction asexuée s'effectue sur le mode thallique solitaire, et conduit à la formation de deux types de spores asexuées ou conidies (également appelées aleuries) : des spores unicellulaires appelées microconidies ou microaleuries, et des spores pluricellulaires, à base tronquée et cloisonnée transversalement, les macroconidies ou macroaleuries. On retrouve également des chlamydospores, spores asexuées qui ne se détachent pas du *mycélium*.

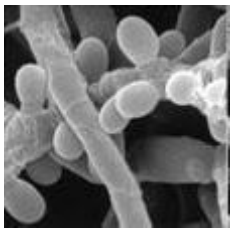

Photo 1 : Chlamydospores de *T. verrucosum* (78)

Dans le genre *Microsporum,* il existe la plupart du temps, des macroconidies fusiformes à paroi épaisse et rugueuse, de grande taille (40 à 160 µm sur 8 à 20 µm) et des microconidies piriformes (parfois rondes).

Photo 2 : Macroconidies de *M. canis* (78)

Le genre *Trichophyton* regroupe des espèces très différentes. Certaines (T. *verrucosum, T. schoenleinii, T. violaceum*) donnent rarement des spores. D'autres, donnent des macroconidies à paroi et cloisons minces et lisses, de petite taille (10 à 50 µm sur 3 à 6 µm) et des microconidies rondes ou piriformes (*T. mentagrophytes, T.rubrum, T. tonsurans*) (4).

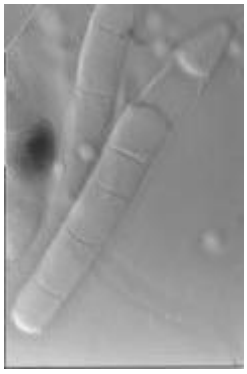

Photo 3 : Macroconidies de T. mentagrophytes (78)

Dans le genre *Epidermophyton,* seules les macroconidies sont présentes (20-35 x 6-8 µm) en forme de massues, à paroi et cloisons minces, elles sont disposées en bouquet.

La vie parasitaire a infligé aux dermatophytes un processus dégénératif, de sorte que dans les lésions infligées aux hommes et aux animaux parasités, ils ont perdu leurs organes reproducteurs et ne se présentent que sous la forme de filaments banals et de spores imparfaites. Ils ne procèdent donc pas à une reproduction sexuée mais à une simple transformation des filaments, par désarticulation : les arthrospores (7).

2.3. Mode de vie

Originellement, ces champignons mènent une vie libre, saprobiotique et se développent sur des substrats kératinisés (kératinophilie) : poils, corne, laines… et sont géophiles, car fréquemment isolés du sol.

Cependant, certains sont devenus parasites, obligés ou facultatifs, et colonisent les parties kératinisées de la peau : épiderme et phanères.

2.4. Contamination

Les dermatophytes zoophiles contaminent facilement l'homme, et ceci d'autant plus qu'il vit en promiscuité avec l'animal contaminateur.

La transmission interhumaine est possible ensuite, mais reste très limitée (2).

2.4.1. Environnement domestique, maisons d'habitation

La contamination peut se faire soit par contact direct avec un animal parasité, soit par l'intermédiaire d'objets souillés suite à ce contact (organozoonoses) : brosses, couvertures, canapés, literie, etc. Les objets contaminés conservent pendant très longtemps leur pouvoir infectant, du fait de la très grande résistance des spores, qui s'exprime en mois voire en années.

Le chien et le chat sont des réservoirs de dermatophytes, mais le chat intervient plus fréquemment que le chien parce que, chez le chat, l'infection est souvent cryptosymptomatique, de sorte qu'on ne prend pas de précautions particulières pour éviter la contamination (7).

D’autres animaux devenus familiers, les nouveaux animaux de compagnie (NAC), tels que le lapin, le hamster, le furet, ou la gerbille, peuvent être la cause de transmission de dermatophyties.

2.4.2. Environnement professionnel

Les éleveurs de bovins, d’équidés, de lapins, de cobayes, de poules, de souris blanches, le personnel de laboratoire, les vétérinaires, les forestiers, les agriculteurs (via la contamination du sol par une espèce zoophile), sont exposés à un risque de contamination par un dermatophyte zoophile.

2.4.3. Environnement de loisir

La pratique de l’équitation, la fréquentation des bacs à sable pour les enfants, les randonnées (clôtures souillées de poils infestés), les ballades en forêts, font partie des pratiques qui peuvent entraîner une contamination.

2.5. Physiopathologie

2.5.1. Le parasitisme fongique cutané

2.5.1.1. Structure de la peau

La peau est formée de quatre couches superposées qui sont, de la superficie vers la profondeur, l'épiderme, la jonction dermo-épidermique, le derme et l'hypoderme.

- L'épiderme est un épithélium de revêtement, stratifié, pavimenteux et non vascularisé. Il est normalement constitué de 4 types cellulaires : les kératinocytes, les mélanocytes, les cellules de Langerhans et les cellules de Merkel (6).

  Les kératinocytes, responsables de la synthèse de kératine, représentent 80% de l'ensemble de ces cellules. Ils se répartissent dans quatre couches dénommées, de la profondeur à la superficie : couche basale, couche spineuse, couche granuleuse et couche cornée.

  Les kératinocytes naissent et se multiplient au niveau de la couche basale puis se différencient lors de leur migration jusqu'à la couche cornée, desquamante en superficie. Cette desquamation permanente est compensée par le renouvellement continuel de l'épiderme.

  Les mélanocytes (10% des cellules), situés dans la couche basale, sont à l'origine de la synthèse de mélanine, pigment responsable de la couleur de la peau.

  Les cellules de Langerhans, situées dans la couche spineuse, placées côte à côte, forment une première ligne de défense capable de capter les micro-organismes qui auraient franchi la barrière cutanée.

  Les cellules de Merkel, localisées dans la partie basse de l'épiderme, sont associées à des terminaisons nerveuses, et constituent les récepteurs essentiels du toucher (6).

- Le derme est un tissu conjonctif, qui joue un rôle de soutien, de nutrition, de thermorégulation. Les annexes cutanées, follicules pilo-sébacés et glandes sudoripares y sont implantées.
- L'hypoderme, la couche la plus profonde de la peau, est un tissu conjonctif lâche qui prolonge celui du derme, il est associé en sa partie profonde au tissu adipeux.

  Il constitue une réserve capable de stocker des graisses et de les libérer en fonction des besoins de l'organisme.

  Il est d'épaisseur variable : inexistant au niveau des paupières, plus épais autour des l'abdomen, des fesses ou des cuisses (80).

Figure 1 : Coupe de peau (75)

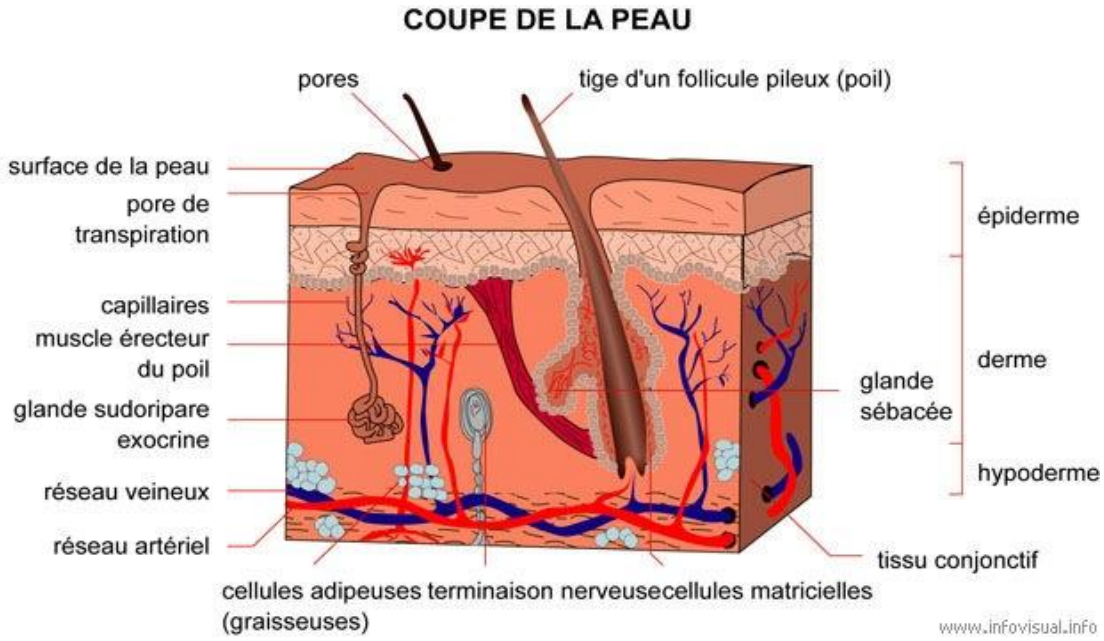

2.5.1.2. Physiopathologie

L'inoculation du champignon est favorisée par une lésion cutanée préexistante ou une excoriation, si minime soit-elle (piqûre d'insecte, égratignure, peau soumise à une macération ou à des frottements). Une spore ou un fragment de mycélium pénètre dans la couche cornée de l'épiderme et s'étend de façon circulaire et centrifuge. Au contact des filaments et de la peau saine, se forment des vésicules qui se dessèchent en donnant des squames. Les lésions réalisées sont arrondies, le champignon est actif à la périphérie de la lésion alors qu'il tend à disparaître au centre (11).

L'apparition des lésions se fait une à trois semaines après le contact infestant (66).

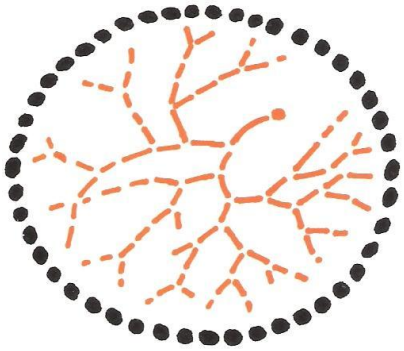

Figure 2 : Epidermophytie circinée- progression excentrique des filaments mycéliens à partir d'une spore (1)

2.5.2. Le parasitisme fongique capillaire et pilaire

2.5.2.1. Structure des poils et des cheveux

Les poils proviennent d'une invagination tubulaire de l'épiderme qui s'enfonce dans le derme pour former le follicule pileux.

Ce follicule est accompagné d'une glande sébacée, qui parvenue à maturité, sécrète le sébum. Celui-ci, riche en triglycérides, lubrifie le poil, et de par son pouvoir antiseptique

protège le poil des bactéries et champignons. Un muscle arrecteur assure le redressement du poil et facilite l'excrétion du sébum.

L'ensemble de ces structures est vascularisé et innervé par des prolongements neuronaux.

Les poils sont constitués de deux parties :

- La tige, partie visible, constituée de cellules mortes, et organisées du centre vers la surface en trois couches concentriques : médulla, cortex et cuticule ;
- La racine, partie invisible, logée dans la cavité formée par le follicule pileux, avec à sa base un bulbe.

Leur principal constituant est la kératine, qui leur confère une très grande solidité.

Leur pousse se fait en trois phases successives aboutissant à leur mort et à leur chute, suivie d'une nouvelle pousse :

- Une phase de croissance ou phase anagène qui dure environ 3 ans ;
- Une phase de régression ou phase catagène qui dure environ 3 semaines ;
- Une phase de repos ou phase télogène qui dure environ 3 mois.

A la fin de la phase télogène, le poil tombe. Il s'en-suit une période de latence de 2 à 5 mois, puis une nouvelle phase anagène commence.

En fonction de leur localisation, on parlera de poils, de cheveux, de cils, de sourcils ou de barbe.

Figure 3 : Coupe d'un follicule pileux (75)

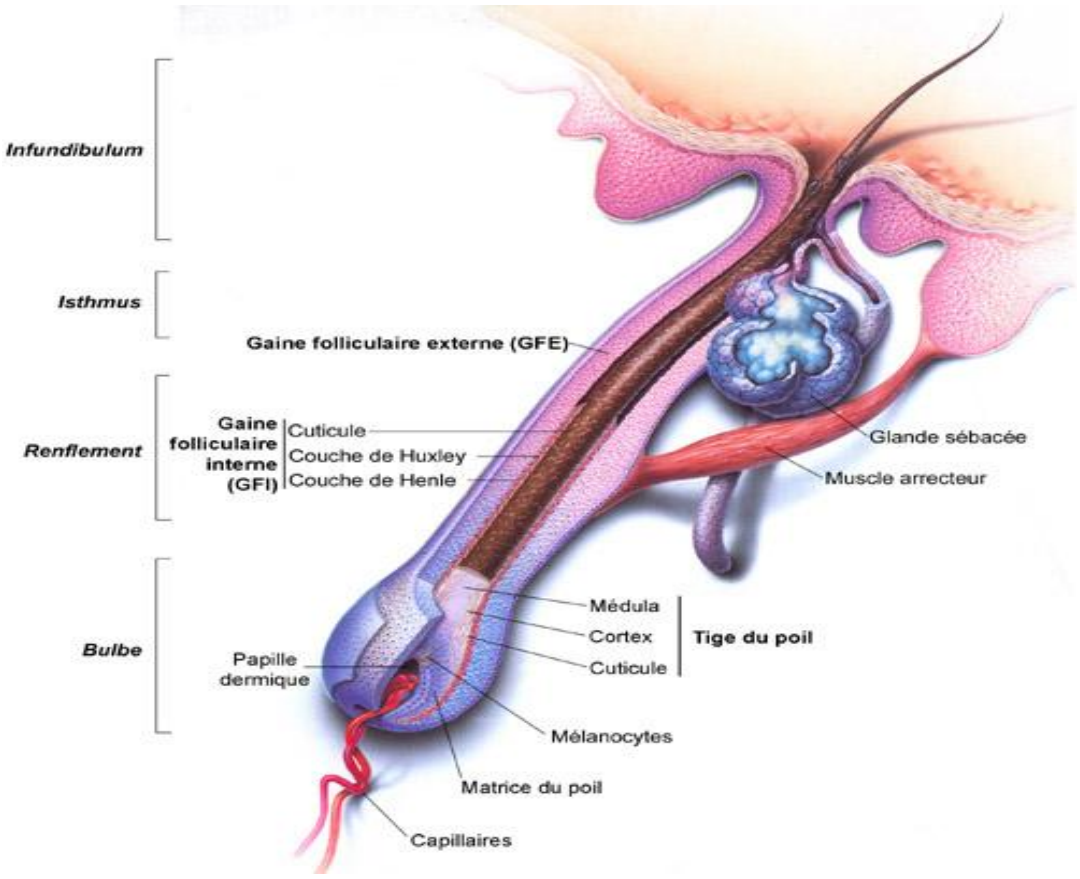

2.5.2.2. Physiopathologie

L'atteinte du cheveu est secondaire à l'atteinte cutanée, le filament arrivant à un orifice pilaire, progresse dans la couche cornée jusqu'à l'infundibulum. Au contact avec le cheveu, le champignon soulève la cuticule et pénètre dans le cheveu qu'il envahi de la superficie vers la profondeur. Sa progression s'arrête au niveau du collet du bulbe pilaire où il n'y a plus de kératine et forme une ligne appelée « frange d'Adamson ».

Figure 4 : Frange d'Adamson (1)

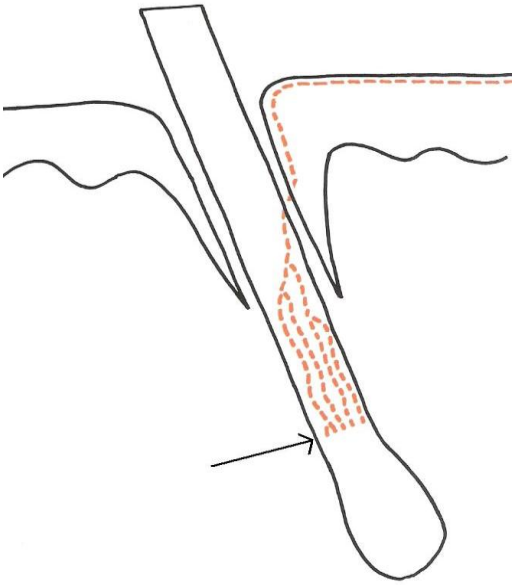

A ce niveau, deux mouvements contraires interviennent, d'une part la pousse pilaire de la profondeur vers la superficie, qui fournit sans arrêt de la kératine, et d'autre part la pousse des filaments mycéliens de haut en bas.

Ces deux mouvements s'équilibrent à la même vitesse, ce qui explique que, sans traitement, les teignes puissent avoir une durée indéfinie.

L'évolution du champignon dans le cheveu dépend de l'espèce responsable :

- Les filaments se multiplient au point d'envahir entièrement le cheveu. Il n'y a pas d'éléments autour du cheveu. Les nombreux filaments mycéliens sont segmentés en arthrospores remplissant le cheveu. Très fragile, celui-ci se casse au ras du cuir chevelu : teigne endothrix ;
- Les filaments intrapilaires sont peu nombreux et ressortent du cheveu en formant autour de lui une gaine : teignes ecto-endothrix. Si cette gaine est formée de petites

spores très compactes : teigne microsporique, ou si les spores sont dissociées en chaînettes : teigne microïde ou de spores plus grosses : teigne mégasporique.

- Les filaments se multiplient peu dans le cheveu qui reste relativement long, les filaments intrapilaires sont segmentés en élément courts : les « tarses faviques », dans la partie distale on observe des vides laissés par la progression du filament : teigne favique ;

Notons que les poils pubiens et axillaires ne sont jamais atteints par les champignons responsables de teignes.

Figure 5 : Teignes ecto-endothrix (10)

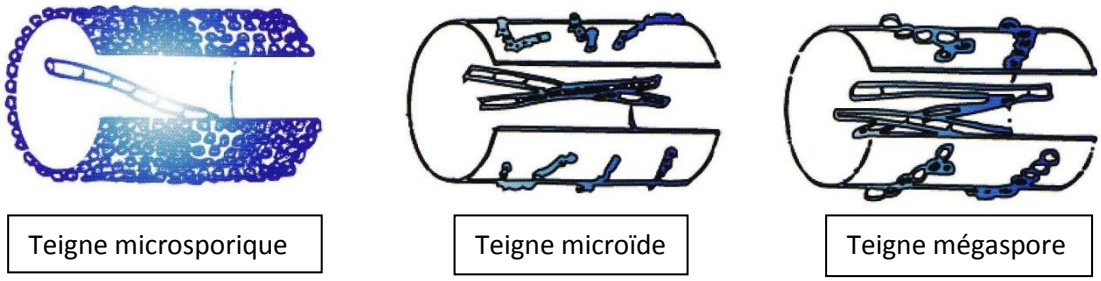

Figure 6 : Teignes endothrix (10)

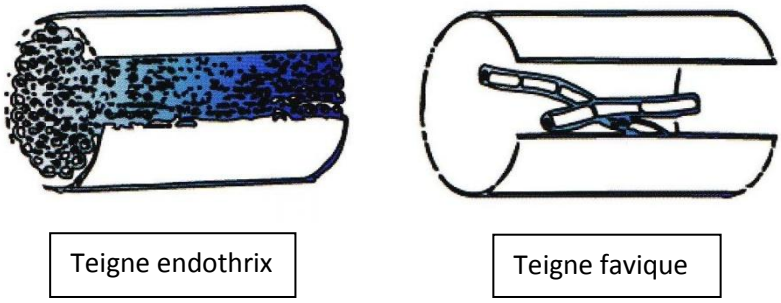

2.6. Clinique

Nous nous intéresserons aux dermatophyties de la peau glabre et plus particulièrement aux dermatophyties circinées ainsi qu'aux teignes du cuir chevelu et sycosis de la barbe, qui sont les lésions les plus fréquemment causées par les espèces zoophiles. En effet, Les dermatophyties unguéales ne sont que très exceptionnellement occasionnées par des dermatophytes zoophiles, ainsi nous ne développerons pas cette forme clinique.

2.6.1. Les dermatophyties de la peau glabre

Elles se présentent sous différents aspects :

- Atteinte des pieds, surtout au niveau des espaces interdigitoplantaires (intertrigo des petits plis). Elle se manifeste au départ par un simple érythème qui se fissure puis devient suintant et se recouvre de squames et parfois d'une couenne blanchâtre dans les lésions évoluées (pieds d'athlète). Les lésions sont asymptomatiques le plus souvent, prurigineuses parfois, et le caractère centrifuge est évocateur. Des atteintes plantaires et unguéales sont souvent associées.
- Atteinte des mains, typiquement unilatérale, se manifestant principalement par une hyperkératose palmaire avec prurit absent ou modéré.
- Atteinte des grands plis (intertrigo des grands plis), en particulier de la région inguino-crurale. Elle se caractérise par le développement d'un petit médaillon à la face interne de la cuisse, extensif, qui finit par constituer un placard érythématosquameux ou vésiculeux, souvent prurigineux. La lésion peut se bilatéraliser et déborder sur les plis interfessiers et le pubis. Il faut systématiquement rechercher une atteinte primitive des pieds.

Ces lésions mettent rarement en causse des dermatophytes zoophiles, en revanche, elles sont fréquentes lors de contaminations avec des dermatophytes anthropophiles.

- Les épidermophyties circinées (anciennement appelées « herpès circiné ») correspondent aux lésions élémentaires des dermatophytes sur la peau. Elles se retrouvent aussi bien chez les adultes hommes et femmes que chez les enfants. Elles peuvent siéger sur n'importe quelle partie de la peau glabre, mais préférentiellement sur les zones découvertes qui sont en contact avec le dermatophyte : jambes, bras, avant-bras, cou et visage. Elles se présentent sous forme de médaillons érythématosquameux d'évolution centrifuge, avec une périphérie rouge papulo-vésiculeuse surélevée où le dermatophyte est actif, et une partie centrale plus claire et légèrement squameuse, en voie de guérison. Ces lésions sont de taille variable, et peuvent couvrir de grandes surfaces corporelles. Elles peuvent être isolées ou multiples, et dans ce cas parfois confluentes. D'emblée ou secondairement, des pustules peuvent apparaître et donner un aspect de lésion inflammatoire (kérions). Les épidermophyties circinées sont souvent très prurigineuses, le prurit étant aggravé par les frottements.

  Selon le dermatophyte en cause, les lésions n'auront pas le même aspect, elles seront plus ou moins importantes et plus ou moins inflammatoires. Les lésions causées par les dermatophytes zoophiles sont très inflammatoires.

  L'évolution, en l'absence de traitement, est chronique, les lésions s'étendent et atteignent de nombreux foyers, les cheveux, les poils, et les ongles pour certaines espèces anthropophiles.

Les espèces zoophiles sont le plus souvent responsables de ce type de lésion (44).

2.6.2. Les teignes du cuir chevelu

Elles touchent essentiellement les enfants avant la puberté, en particulier les sujets de sexe masculin. Il est très rare d'en observer chez l'adulte.

En fonction du parasitisme pilaire, on distingue classiquement quatre formes cliniques :

- LES TEIGNES TONDANTES SECHES

  - D'origine microsporique :

Ces teignes sont caractérisées par des plaques d'alopécie en petit nombre, en général une seule voire deux ou trois au maximum. Elles sont de grande taille (plusieurs centimètres de diamètre), à contours bien délimités, tapissées de squames et de cheveux cassés à ras. Les lésions sont sèches et peu inflammatoires. Les cheveux, cassés à quelques millimètres du cuir chevelu, gardent un bulbe intact et peuvent prendre un aspect grisâtre. Ils s'arrachent très facilement et présentent à leur base une gaine blanchâtre contenant les filaments et les spores des dermatophytes.

Les teignes microsporiques sont souvent associées à une épidermophytie circinée.

L'examen sous lampe de Wood montre une fluorescence verte caractéristique.

L'envahissement du cheveu se fait sur le mode ecto-endothrix, avec des petites spores autour du cheveu et des filaments mycéliens à l'intérieur. Exemple : *M. canis, M. audouinii.*

  - D'origine trichophytique :

Ces teignes touchent les enfants mais aussi les femmes. Elles sont caractérisées par la présence de plaques d'alopécie souvent nombreuses, de petites tailles, et mal délimitées. L'examen sous lampe de Wood ne montre aucune fluorescence. Le

parasitisme est de type endothrix. Les dermatophytes responsables sont exclusivement des espèces anthropophiles. Exemple : *T. violaceum, T. tonsurans.*

- LES TEIGNES INFLAMMATOIRES

Ces teignes, appelées aussi kérions, touchent habituellement le cuir chevelu de l'enfant, et plus exceptionnellement celui de la femme.

Dans cette forme clinique, la plaque d'alopécie devient érythémateuse, se surélève et prend l'aspect d'une coupole indurée de plusieurs centimètres de diamètre où les orifices pilaires laissent sourdre du pus. Les cheveux sont expulsés par cette importante réaction inflammatoire qui vise à éliminer le parasite et les cheveux parasités. Cette lésion est souvent unique et se situe au sommet du crane : il s'agit du kérion de Celse. Les teignes inflammatoires sont douloureuses.

Il n'y a ni fièvre ni adénopathies satellites en dehors d'une surinfection bactérienne.

Le parasitisme est de type ecto-endothrix.

La chute des cheveux engendre en 7-10 jours une plaque d'alopécie non définitive, car, en l'absence de surinfection bactérienne, les cheveux repoussent indemnes.

La guérison de ce type de teigne est en théorie spontanée, l'inflammation finit par se réduire, la formation de pus s'arrête, et le cheveu commence à repousser. Cependant, en pratique, la guérison passe par un traitement oral et local.

Le kérion confère une immunité durable.

En règle générale, les teignes inflammatoires sont généralement le fait d'espèces zoophiles ou telluriques, et touchent principalement des personnes vivant en milieu

rural, ou vivant au contact d'animaux de compagnie. Exemple : *T. verrucosum, T. mentagrophytes*.

- LES TEIGNES FAVIQUES

Elles débutent dès l'enfance, et peuvent évoluer chez l'adulte. Elles sont caractérisées par la formation de croûtes épaisses en forme de godet sur le cuir chevelu. En tombant, ces croûtes laissent apparaître un cuir chevelu lisse où les cheveux ne repoussent jamais. De teinte jaune paille, les cheveux et les croûtes dégagent une odeur caractéristique dite de « nid de souris ». Par ailleurs, les cheveux parasités sont fluorescents sur toute leur longueur sous lampe de Wood.

Ces teignes faviques, aujourd'hui exceptionnelles, sont déterminées principalement par une espèce anthropophile : *Trichophyton schoenleinii*.

2.6.3. Les sycosis

Ils correspondent à des lésions inflammatoires survenant au niveau de la barbe ou de la moustache chez l'homme. Les espèces en cause sont identiques à celles isolées des kérions du cuir chevelu. Leur expression clinique est similaire : des lésions érythémateuses, suppurées, avec expulsion des poils parasités et fréquemment une surinfection bactérienne.

2.6.4. Les folliculites

Tous les follicules pileux du revêtement cutané, à l'exception des poils pubiens et axillaires, peuvent être atteints par un dermatophyte. La péri-folliculite de Wilson, ou folliculite chronique, siège habituellement sur une seule jambe, elle est retrouvée surtout chez la femme. Les lésions se présentent comme des petits nodules érythémateux centrés par un poil. Des microtraumatismes engendrés par le rasage répétés des jambes, des troubles circulatoires ou une corticothérapie locale intempestive sont incriminés.

Un dermatophyte anthropophile, *Trichophyton rubrum*, est l'espèce la plus fréquemment isolée. Néanmoins, les folliculites dues à des dermatophytes zoophiles (*M. canis, T. mentagrophytes et T. verrucosum, T. megnini* au Portugal) ou telluriques (*M. gypseum*) ne sont pas rares. Elles siègent plus volontiers sur les parties découvertes du corps et sont parfois plus inflammatoires et plus douloureuses (2).

3. L'EPIDEMIOLOGIE ET LES CARACTERISTIQUES DES DERMATOPHYTES ZOOPHILES

3.1. Epidémiologie

Selon le mode de transmission, on distingue les espèces :

- **Anthropophiles** : ce sont des parasites obligatoires de l'homme, leur transmission est interhumaine, soit directe par contact, soit indirecte par l'intermédiaire d'objets de toilette ou la fréquentation de lieux publics contaminés tels que les piscines, les douches communes, les saunas, dont les surfaces contiennent des débris de kératine humaine contaminée (fragments d'ongles, squames parasités).

  Ils sont bien adaptés à l'homme et diffusent très bien dans l'espèce humaine.

  Parmi ces espèces, citons *Trichophyton rubrum*, *Trichophyton tonsurans*, *Trichophyton soudanense*, *Trichophyton violaceum*, *Microsporum audouinii*, *Epidermophyton floccosum.*
- **Telluriques** : qui vivent dans la terre et sont transmises accidentellement à l'homme, à l'occasion de travaux de jardinage ou par l'intermédiaire d'animaux. Par exemple, *Microsporum gypseum*.
- **Zoophiles** : parasites des animaux, transmis accidentellement à l'homme par contact direct ou indirect avec un animal infecté ou porteur sain. Ce sont les espèces auxquelles nous allons nous intéresser (70).

Les dermatophytes sont répandus dans le monde entier. Certaines espèces sont cosmopolites, d'autres sont localisées à des régions particulières du globe.

Les dermatophytes zoophiles sont également cosmopolites, cependant, leur répartition est influencée par la concentration de l'animal contaminateur.

L’exportation d’animaux de pays endémiques (animaux porteurs sains ou infectés) vers des pays non endémiques, peut infecter des élevages entiers ainsi que le personnel, alors que jusque là le pays était indemne de cette infection. Prenons l’exemple, de l’exportation de vaches hollandaises vers des élevages chinois, où 30% du bétail et 20% du personnel ont été atteints par *T. verrucosum*, alors que jusque là cette maladie était inconnue dans ce pays (59).

Les dermatophytes zoophiles se répandent en fonction des mouvements des animaux contaminateurs.

Tableau I : Principaux dermatophytes agents de zoonoses rencontrés chez l'homme (3)

Dermatophytes Fréquence chez l'homme	CHIEN	CHAT	BOVIN	OVIN	CHEVAL	PORC	LAPIN	Rongeurs et Mammifères Sauvages	OISEAU
Fréquemment rencontrés									
Microsporum canis	++	+++	+/-	+/-	+/-	+/-	++	+/-	
Trichophyton mentagrophytes	++	+/-	++	++	+	+		++ (mulot)	+
Trichophyton verrucosum	+/-	+/-	+++	++	+/-	+/-			
Microsporum persicolor	+	+						+++ (campagnol)	
Rarement rencontrés									
Trichophyton erinacei	+	+						+++ (hérisson)	
Microsporum praecox	+/-	+/-			++				
Trichophyton equinum	+/-	+/-	+/-		++			+/-	
Exceptionnellement rencontrés									
Microsporum equinum									
Trichophyton gallinae					+++				
Trichophyton quinckeaneum	+/-	+/-							++
Microsporum nanum	+	+					+	++ (souris grise)	
						+			

Historique

Situation dans les années 1960 en Europe :

Il y avait une endémie importante et généralisée à M. *canis*, en Europe. *T. mentagrophytes* était en progression, et l'emportait dans les régions méridionales. *T. verrucosum* était présent en Europe centrale et en Grande-Bretagne. Parmi les espèces rares de l'époque, citons *T.equinum*, *T.quinckeanum*, et *T. gallinae*.

Concernant les teignes :

M. canis était le principal agent de teigne dans la moitié sud-ouest de l'Europe ainsi que dans les villes de Grande-Bretagne avec une prévalence de 30 à 50%. En Allemagne et dans les pays de l'est européen, sa fréquence était modérée quoiqu'en augmentation.

Concernant les mycoses cutanées d'origine animale :

Deux espèces zoophiles étaient prédominantes : *T. mentagrophytes* et *T. verrucosum*.

T. mentagrophytes l'emportait dans les régions ouest et sud de l'Europe, il représentait 10% des mycoses cutanées dans la péninsule ibérique, 25 à 40% en Italie, 5 à 10% en France, autour de 50% en Allemagne, Belgique et Hollande. Sa fréquence était plus rare en Europe de l'est (Pologne, Bulgarie, Roumanie, URSS).

T. verrucosum était moins fréquent que *T. mentagrophytes*, mais prédominait dans les régions de l'est et du centre de l'Europe. Il constituait une endémie importante chez les bovidés en Allemagne et en Yougoslavie. Sa fréquence concernant les mycoses d'origine animales était aux environ de 20% en Tchécoslovaquie, Pologne et Danemark. En France, sa fréquence était de 5%. Ce dermatophyte était rare ailleurs en Europe. L'endémie

animale était étendue au centre et à l'est de l'Europe, avec une incidence relative en pathologie humaine.

Il est difficile d'avoir une juste estimation de la fréquence des mycoses cutanées à l'époque. En effet, d'un coté, le phénomène semblait s'amplifier car les médecins portaient d'avantage d'attention sur ce genre d'infection, le recours aux soins médicaux, en particulier dans les zones rurales devenait plus facile, le progrès des équipements médicaux ainsi que le recours aux examens de laboratoire permettaient la multiplication des recensements.

A l'inverse, l'amélioration des conditions d'hygiène corporelle, et des conditions de travail ont eu comme incidence une diminution des chances de contamination indirecte par les dermatophytes zoophiles. De même, la mécanisation de l'industrie et des transports ont diminué les contacts avec les animaux et donc les chances de contamination directe. Cependant, l'augmentation du nombre de personnel dans les laboratoires utilisant les animaux, a eu comme conséquence une hausse du nombre de contamination dans cette profession (30).

Situation actuelle en Europe

En Europe, *M. canis* est toujours le plus fréquents des agents étiologiques de teigne. Les pays avec la plus grande incidence sont les pays méditerranéens (Italie, Espagne, Grèce, Croatie) ainsi que leurs pays frontaliers (Autriche, Allemagne, Hongrie, Pologne). On observe une augmentation de l'incidence des teignes en relation avec une augmentation des teignes d'origine anthropophile, surtout dans les milieux urbains (*T. tonsurans* en Grande-Bretagne, *T. soudanense* et *M. audouinii* en France). Ce phénomène est imputable à l'immigration croissante depuis les pays africains (35) (39).

En Europe, avant la 2ème guerre mondiale, les dermatophytes anthropophiles *M. audouinii* et *E. floccosum* étaient les dermatophytes le plus fréquemment isolés. Depuis les années 1950, *T. rubrum* est le dermatophyte le plus courant dans les pays du centre et du nord de l'Europe, avec en deuxième position, *T. interdigitale*. Dans les pays du sud de l'Europe ainsi que dans les pays arabes, ce sont les dermatophytes zoophiles qui l'emportent, *M. canis* et *T. verrucosum* étant les plus souvent isolés. Dans ces pays, l'incidence des infections à *M. canis* a augmenté ces dernières années, et il est le dermatophyte dont la prévalence dans les teignes de l'enfant est la plus élevée (62).

A Zagreb, en Croatie, 63% des infections superficielles seraient causées par les dermatophytes, *M. canis* représentant 29% des dermatophytes isolés (51).

En Espagne, la teigne est la plus fréquente des infections fongiques de l'enfant, et représente par conséquent un important problème de santé publique dans ce pays. Elle touche 61,5% de garçons, et 66,9% des enfants atteints ont entre 4 et 9 ans. *M. canis* est le dermatophyte le plus souvent isolé (63,5% des cultures positives) et 18,2% des formes sont inflammatoires (31).

En Autriche, la teigne est la plus fréquente des infections dermatophytiques de l'enfant, 84,4% d'entre elles sont dues à *M. canis* (20).

En Hollande et en Belgique, durant les 30 dernières années, l'étiologie des teignes a été modifiée. *T. schoenleinii* a été remplacé par *T. violaceum*, ceci en relation avec l'augmentation de l'immigration originaire des pays du contour méditerranéen. Les infections à dermatophytes zoophiles tels que *M. canis* sont devenues plus fréquentes en Hollande. Ainsi, les dermatophytes zoophiles ont supplanté les dermatophytes anthropophiles en tant qu'agents principaux de teignes (45).

En ce qui concerne les épidermophyties du visage, une étude menée en Italie a mis en évidence les agents étiologiques de cette infection peu courante. *M. canis* a été retrouvé dans 58,9% des cas, suivi par *T. rubrum* 22,4% et *T. mentagrophytes* 18,7% (54).

En Pologne, à Krakow, les mycoses superficielles sont majoritairement dues aux dermatophytes, le plus fréquemment retrouvé est *T. rubrum* (62,4%), suivi par *T. interdigitale* (35,5%), *M. canis* (1,71%) et *E. floccosum* (1,32%) (48).

Dans un hôpital au nord de l'Italie, une étude a montré la fréquence d'isolement des différents dermatophytes dans son service de dermatologie. *T. rubrum* est l'agent le plus fréquent (42,3%) suivi par *M. canis* (31%), *T. mentagrophytes* (14,5%) et *M. gypseum* (9,2%). Les dermatophytes zoophiles sont les plus couramment retrouvés chez les enfants et adolescents. Ils causent principalement des teignes et des épidermophyties de la peau glabre. Les dermatophytes anthropophiles sont plus fréquents chez les adultes et sont à l'origine d'intertrigos, de mycoses inguino-crurales et d'onychomycoses (19) (32).

Une étude réalisée sur 7 années en Slovénie, a permis d'établir les fréquences d'isolement des différents dermatophytes impliqués dans les mycoses superficielles. On retrouve *M. canis* en tête avec 46,8% des dermatophytes isolés, puis *T. rubrum* 36,7%, *T. mentagrophytes var. interdigitale* 7,9% et *T. mentagrophytes* 4,9%. Sur cette période, la tendance est une baisse de la prévalence des infections à *M. canis* et une augmentation de la prévalence de *T. rubrum* (32).

A Sarajevo (Bosnie Herzégovine), 34% des personnes suspectées de teignes étaient infectées par un dermatophyte. Parmi les dermatophytes isolés, les zoophiles sont les plus fréquents (91,8%), suivis par les anthropophiles (7,2%) et les géophiles (1%). *M. canis* est l'agent le plus fréquemment retrouvé (90,4%). La majorité des cas de teigne concerne des enfants âgés de moins de 10 ans et de sexe masculin (58).

En Crète, une étude de 7 ans a montré que 13,9% des personnes suspectées de dermatophyties sont infectées. Parmi les agents étiologiques les plus courants, on retrouve *T. rubrum* (48%), *M. canis* (17,9%), *T. interdigitale* (14,2%) et *E. floccosum* (6%). Les formes cliniques les plus fréquentes par ordre décroissant, sont : les onychomycoses, les intertrigos plantaires, les épidermophyties, et les intertrigos des grands plis (49).

En Grande-Bretagne, durant les 30 dernières années, les espèces zoophiles *M. canis*, *T. verrucosum* et *T. mentagrophytes* ont vu leur fréquence d'isolement diminuer de 90%, tandis que les espèces zoophiles *T. tonsurans* et *T. violaceum* ont augmenté de 1000% sur la même période (22).

A Rome, 20% des infections fongiques sont dues aux dermatophytes, et *M. canis* est l'agent le plus fréquemment isolé (55).

Epidémiologie actuelle dans le monde

Les mycoses cutanées superficielles dans le monde ont une prévalence de 20 à 25%, ce qui en fait une des infections les plus fréquentes au monde. Les pathogènes les plus fréquemment mis en cause sont les dermatophytes anthropophiles et zoophiles. L'incidence est variable selon les continents et les pays. *T. rubrum*, *T. interdigitale*, *M. canis*, *M. audouinii*, *T. tonsurans* et *T. verrucosum* sont les dermatophytes les plus courants (40).

En Afrique

En Ethiopie, une étude sur la prévalence des teignes, menée dans une école, a montré qu'un quart des enfants de l'école était contaminé, l'âge moyen étant 10 ans et que dans 13,8% des cas il s'agissait du dermatophyte zoophile *T. verrucosum* (17).

Dans une école à Nairobi (Kenya), on rapporte 11,2% de dermatophyties parmi les enfants, la teigne étant la forme clinique la plus fréquente. La tranche d'âge la plus touchée est celle des 6-8 ans. Les agents étiologiques identifiés sont principalement anthropophiles (*T. violaceum* 71% et *T. tonsurans* 6,9%), cependant, le rôle des dermatophytes zoophiles n'est pas négligeable (*T. mentagrophytes* 6%, *M. canis* 4% et *M. equinum* 2%) (26).

Dans une école à Ogun, au Nigeria, 23,2% des enfants présentaient une dermatophytie, 13,6% étant des garçons et 9,6% des filles. Les dermatophytes isolés sont *M. audouinii* dans 32,9% des cas, *M. canis* 30,2%, *T. interdigitale* 14,4%, *T. tonsurans* 12,1% et *T. soudanense* 9,7%. *M. canis* est le seul dermatophyte zoophile isolé. Les sites d'infection les plus fréquents sont, par ordre décroissant : les cheveux, la peau glabre, les ongles et les pieds. La prévalence augmente jusqu'à l'âge de 11 ans, puis baisse fortement (57).

Dans le sud-est asiatique

Dans le sud-est de la Chine, une augmentation des teignes a été enregistrée entre 1993 et 2001, et depuis 2001 on enregistre une baisse de ce type d'infection. M. canis représente 62,4% des dermatophytes isolés (68).

A l'hôpital de Kuala Lumpur, en Malaisie, sur une période de 7 ans, dix espèces de dermatophytes ont été isolées. Soixante pour cent d'entre elles sont d'origine anthropophile, avec une prévalence de 54% pour *T. rubrum*. Les dermatophytes zoophiles

les plus souvent isolés sont T. *mentagrophytes* et *M. canis* avec une fréquence respective de 36% et 3%. *M. canis* est associé à la présence de chiens domestiques (53).

Au moyen orient

Concernant les infections fongiques superficielles au Kuweit, on observe une prédominance des dermatophytes zoophiles parmi les dermatophytes isolés, avec dans 39% des cas *T. mentagrophytes*, 16% pour *M. canis* et 0,4% pour *T. verrucosum*. Les dermatophytes anthropophiles sont au second plan avec 10% pour *T. rubrum*, 6,2% pour *E. floccosum* et 2,4% pour *T. violaceum* (65). Les teignes y sont un problème de santé publique, en particulier dans les écoles, chez les jeunes enfants. *M. canis* est le principal agent (62,5% des cas) (60).

Au Maghreb

En Tunisie, à Sfax, 39,2% des patients suspectés de mycoses superficielles ont une dermatophytie. Les formes cliniques les plus fréquentes sont les onychomycoses (30,3%), suivies par les intertrigos plantaires (24,8%), les épidermophyties (11,4%) et les teignes (9,6%). Les dermatophytes le plus souvent isolés sont *T. rubrum* (74,5%), *T. violaceum* (7,9%), *T. mentagrophytes* (7,5%), *M.canis* (3,8%), *E. floccosum* (0,7%) et *T. verrucosum* (0,54%). Depuis quelques années, les dermatophyties d'origine zoophile deviennent plus fréquentes dans cette région (52).

En Egypte, au Caire, les dermatophyties les plus fréquentes sont respectivement les teignes (76,4%), les épidermophyties (22,3%) et les onychomycoses (1,2%). Les dermatophytes isolés sont *T. violaceum* (71,1%), *M. canis* (21,1%) et *T. rubrum* (6,2%) (67).

Sur le continent américain

A Mexico, une étude sur 10 ans a mis en évidence que 44,26% des mycoses superficielles étaient causées par les dermatophytes, et ce, principalement par les dermatophytes anthropophiles (*T. rubrum* 71,2%, *T. tonsurans* 6,9%), les dermatophytes zoophiles, étant quant à eux sont isolés dans 10% des cas (*T. mentagrophytes* 5,5% et *M. canis* 4,5%) (47).

En Amérique du Nord (États-Unis et Canada), les teignes sont actuellement principalement dues à *T. tonsurans*. Durant les 100 dernières années, les agents étiologiques les plus fréquents étaient *M. canis* suivi par *M. audouinii*. Les teignes sont en général observées sur les enfants de moins de 6 ans, et la population afro-américaine est la plus touchée (38).

Tableau II :

CHAMPIGNONS ZOOPHILES ISOLES AU CHU DE GRENOBLE DEPUIS 2000

O. FAURE- laboratoire de Parasitologie-Mycologie

	2000	2001	2002	2003	2004	2005	2006	2007	2008	2009	2010
Nombre de dermatophytes zoophiles/Total des prélèvements	10/763 **1,31%**	5/662 **0,76%**	11/595 **1,85%**	9/424 **2,12%**	8/400 **2,00%**	5/322 **1,55%**	8/481 **1,66%**	14/530 **2,64%**	11/575 **1,91%**	6/493 **1,21%**	4/416 **0,96%**
Trichophyton mentagrophytes	7/763 **0,92%**	5/662 **0,76%**	5/595 **0,84%**	4/424 **0,94%**	7/400 **1,75%**	3/322 **0,93%**	2/481 **0,42%**	8/530 **1,51%**	4/575 **0,70%**	3/493 **0,61%**	1/416 **0,24%**
Microsporum canis	3/763 **0,39%**		5/595 **0,84%**	5/424 **1,18%**			1/481 **0,21%**	2/530 **0,38%**	5/575 **0,87%**	1/493 **0,20%**	1/416 **0,24%**
Microsporum persicolor					1/400 **0,25%**	1/322 **0,31%**	2/481 **0,42%**	2/530 **0,38%**	2/575 **0,35%**		
Trichophyton verrucosum						1/322 **0,31%**	3/481 **0,62%**	2/530 **0,38%**		2/493 **0,40%**	2/416 **0,48%**
Microsporum praecox			1/595 **0,17%**								

3.2. Facteurs favorisants

- FACTEURS LIES A L'HOTE

- **Les facteurs hormonaux** : les teignes s'observent majoritairement avant la puberté, leur disparition à la puberté étant attribuée d'une part, à un changement dans la composition des cheveux de l'adulte où la kératine est plus riche en acides gras soufrés qui conviennent mal au développement des dermatophytes et d'autre part, à l'action fongistatique des triglycérides dans le sébum produit après la puberté. Ainsi une réduction en triglycérides dans le sébum peut prédisposer des femmes ménopausées à développer des teignes plus fréquemment que les autres adultes (3).

- **L'hygiène et le mode de vie :** L'altération de la barrière cutanée par un microtraumatisme, la macération, l'occlusion, favorisent le parasitisme par les dermatophytes : les coiffures traditionnelles chez la femme noire, l'application fréquente de pommades occlusive sur le cuir chevelu, l'absence de soins capillaires sur les tresses laissées en place des mois durant, les microtraumatismes liés au rasage des cheveux ou de la barbe.

  L'échange de peignes et de brosses permet la dissémination des agents pathogènes.

- **Modification du terrain** (facteurs iatrogènes ou généraux) :

  Certaines maladies telles que le diabète fortement déséquilibré, le SIDA, entraînent une diminution de l'immunité et ont pour conséquence une plus grande susceptibilité aux infections fongiques ;

  La corticothérapie ainsi que les autres traitements immunosuppresseurs peuvent aussi prédisposer au développement d'une teigne du cuir chevelu (3).

- FACTEURS LIES A L'ENVIRONNEMENT

- **Les facteurs climatiques, locaux et généraux** tels que la chaleur et l'humidité sont favorables à la croissance dermatophytique (11).

3.3. Du réservoir à l'homme : épidémiologie, caractéristiques et expressions cliniques des dermatophytes impliqués

3.3.1. *Microsporum canis*

Microsporum canis (73) (11) (63) (43)	
Caractéristiques	Expression clinique
Habitat Cosmopolite zoophile Milieu urbain ++	Animal Jeunes animaux +++ Chats errants +++ -Chat : 90% porteurs sains de spores - 10% : teigne : dépilation arrondie de plusieurs centimètres de diamètre. tête et pattes ++ - Dermatite miliaire (petites croûtes) avec dépilation diffuse -Chien : clinique bruyante - Teigne : dépilation arrondie de plusieurs cm de diamètre sur n'importe quelle partie du corps ou tête - Kérion sur le museau - Alopécie généralisée - Lésions squameuses et séborrhéiques - NAC : clinique bruyante, plaques d'alopécies rondes, isolées ou multiples
	Contamination facile de l'être humain Contact direct ou environnement, objets Chats +++
	Incubation : 1 à 2 semaines
Réservoir Chat (milieu urbain) +++ Chien Lapin –hamster- cobayes (NAC)	Homme -Enfant : - Epidermophyties circinées du visage et des parties découvertes, multiples, bien dessinées - Teignes tondantes microsporiques (1 à 4 grandes plaques) -Adulte : - Sycosis de la barbe (homme) - Teignes (femme) peu fréquentes - Epidermophyties circinées +++ - Folliculite
Epidémiologie 4 à 15% des dermatophytes isolés en France Dermatophyte zoophile le + souvent impliqué en pathologie humaine 70% des teignes des chiens 98% des teignes des chats	

Photo 4 : Epidermophytie circinée à *M. canis* chez un enfant (79)



Photo 5 : Kérion à *M. canis* chez un chien (79)

Photo 6 : Teigne microsporique à *M. canis* (15)

Photo 7 : Teigne à *M. canis* chez un chat (86)

3.3.2. *Trichophyton mentagrophytes*

Trichophyton mentagrophytes (73) (11) (24)	
Caractéristiques	Expression clinique
Habitat Cosmopolite zoophile et géophile Survit longtemps dans la terre Milieu rural	Animal → Teignes tondantes sèches à parasitisme ecto-endothrix microïde - Souris de laboratoire, cobayes et lapins : souvent porteurs sains de spores - Equidés : nombreuses zones de dépilation recouvertes de croûtes, situées sur zones de contact et pouvant atteindre l'ensemble du corps (teigne miliaire)
	Contamination par contact avec les animaux malades ou porteurs de spores, terre, objets souillés, poils infestants
Réservoir Lapin –souris blanche-hamster-cobayes (rongeurs, NAC) +++ Elevage de lapins et souris souvent contaminés Chien Cheval	Homme → Personnel de laboratoire et d'élevage +++, propriétaires de NAC → lésions inflammatoires +++ - Teigne inflammatoire (microïde) chez la femme et l'enfant - Sycosis de la barbe chez l'homme - Folliculites ou épidermophyties circinées érythémateuses et accompagnées de vésicules, sur les parties découvertes du corps
Epidémiologie 3,5% des dermatophytes isolés en France 30% des teignes du chien 47,9% de lapins contaminés dans les élevages dans le sud de l'Italie	

Photo 8 : Teigne trichophytique chez le cobaye (72)

Photo 9 : Epidermophytie circinée du visage *T. mentagrophytes* (15)

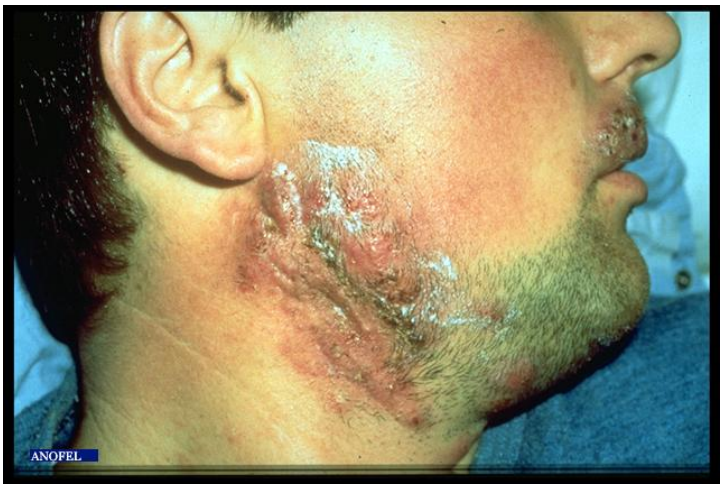

Photo 10 : Teigne inflammatoire avec suppuration *T. mentagrophytes* (15)

Photo 11 : Teigne du cheval T. mentagrophytes (86)

3.3.3. *Trichophyton verrucosum* (ou *ochraceum*)

Trichophyton verrucosum (ou *ochraceum*) (73) (11) (56)	
Caractéristiques	Expression clinique
Habitat Cosmopolite Zoophile Régions d'élevage (Ouest de la France ++)	Animal → Teignes ecto-endothrix mégasporiques - Bovins : dartres, touchent plus les veaux que les sujets adultes, les lésions peuvent atteindre 1 cm de diamètre et couvrir de larges régions du corps → Localisations les + fréquentes : tête et encolure → Débute par des lésions sèches, blanc-grisâtre, avec des poils hérissés à leur surface, puis les lésions s'épaississent et se recouvrent de squames brunâtres d'aspect verruqueux → Recrudescence en hiver car concentration des animaux dans les étables -Ovins : teignes plus rares chez ces animaux, localisation des lésions : tête et face
	Contamination par contact avec les animaux malades (lors de la traite), les surfaces (étable) ou le sol souillé, les clôtures souillées de poils parasités
Réservoir Bovins Ovins	Homme → Eleveurs, producteurs de lait, randonneurs, vétérinaires → Lésions très inflammatoires et suppurées +++ - Teigne inflammatoire (mégasporique): kérion du cuir chevelu - Sycosis de la barbe chez l'homme - Epidermophyties circinées inflammatoires sur les parties découvertes du corps associées à une folliculite
Epidémiologie 0,5% des dermatophytes isolés en France Prévalence de 25 à 100% dans les élevages bovins en Italie	

Photo 12 : Sycosis de la barbe *T. verrucosum* (15)

Photo 13 : Teigne inflammatoire kérion *T. verrucosum* (15)

Photo 14 : Dartre du bovin *T. verrucosum* (15)

3.3.4. *Microsporum persicolor*

Microsporum persicolor (73) (11)	
Caractéristiques	Expression clinique
Habitat Zoophile Europe	Animal - Campagnol : lésions peu évidentes - Chien, chat : - teigne avec chute de poils irrégulière (le pelage paraît éclairci) - papules et pustules croûteuses, situées sur le museau (zones de contact)
	Contamination par l'intermédiaire du chien ou directement par contact avec le rongeur
Réservoir Petits rongeurs sauvages Campagnol ++ Hôtes intermédiaires : chiens, chats	Homme → Chasseurs, forestiers - Dermatophyties de la peau glabre au niveau des zones découvertes (avant-bras, dos de la main, poignet) : lésions circinées érythémateuses vésiculeuses ou squameuses
Epidémiologie 0,3% des dermatophytes isolés en France 7,3% en Alsace Sous estimée car souvent confondu avec *T. mentagrophytes*	- Ne pénètre jamais le poil, ni le cheveu, ni l'ongle → Recrudescence au printemps et à l'automne

Photo 15 : Teigne à *M. persicolor* chez un chien vivant en extérieur (85)

Photo 16 : Lésion circinée à *M. persicolor* sur un poignet d'un garçon de 14 ans vivant à la campagne (1)

3.3.5. *Microsporum praecox*

Microsporum praecox (73) (11) (16)	
Caractéristiques	Expression clinique
Habitat Zoophile et tellurique Europe	Animal Ne provoque pas de lésions chez le cheval
	Contamination peu fréquente
Réservoir Cheval et environnement du cheval (paille, couvertures, selles, harnais…)	Homme - Lésions cutanées, souvent atypiques, évoquant plutôt un eczéma qu'une dermatophytie - Epidermophytie de la peau glabre, favorisée par un traitement local ou général par corticoïdes - Atteint surtout les femmes jeunes pratiquant l'équitation.
Epidémiologie 0,05% des dermatophytes isolés en France Depuis 1944 : 29 cas relatés dans la littérature Prévalence sous estimée	

Photo 17 : Lésion vésiculo-bulleuse à *M. praecox* chez une fille de 15 ans (1)

Photo 18 : Epidermophytie du dos de la main et de l'avant-bras à *M. praecox* chez une jeune femme pratiquant l'équitation (1)

3.3.6. *Trichophyton erinacei*

Trichophyton erinacei (73) (11)	
Caractéristiques	Expression clinique
Habitat Zoophile	Animal Hérisson : - Peut être porteur sain - Desquamation farineuse des oreilles et du museau voire chute de poils et des piquants dans des cas plus importants Chien : - Peut être porteur sain - Peut présenter des teignes inflammatoires aux points de contact avec le hérisson
	Contamination exceptionnelle, soit par contact direct, soit par l'intermédiaire d'un chien de chasse ou par la terre
Réservoir Hérissons Chiens (hôte intermédiaire)	Homme - Dermatophyties de la peau glabre : lésions circinées sur les parties découvertes - Plus rarement kérions et teignes du cuir chevelu
Epidémiologie 0,05% des dermatophytes isolés en France France, Angleterre, Nouvelle-Zélande : Répartition géographique liée à la présence de hérissons Cas plus fréquents chez les gens du voyage qui consomment les hérissons	

Photo 19 : Teigne du museau chez un hérisson à *T. erinacei* (85)

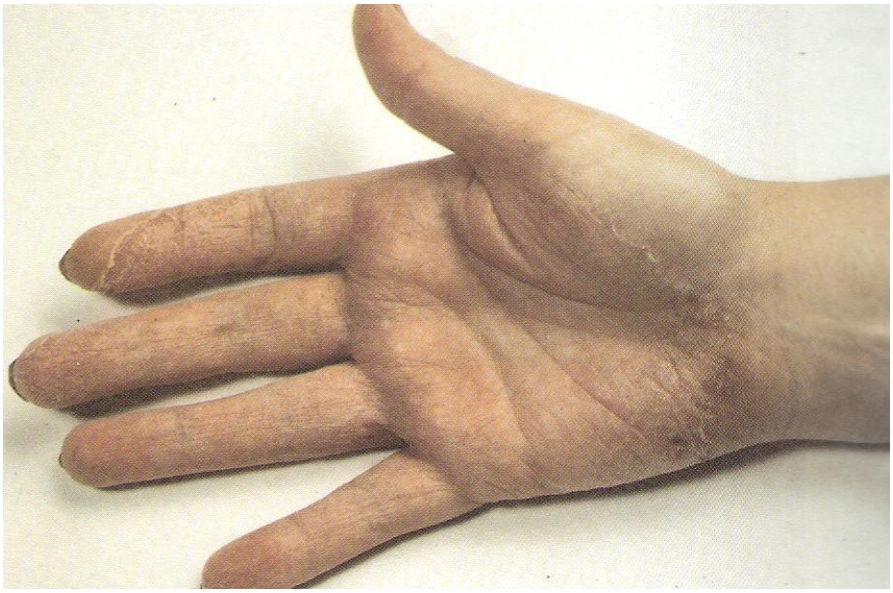

Photo 20 : Epidermophytie de la paume à *T. erinacei* chez une femme ayant recueilli un hérisson (1)

3.3.7. Autres dermatophyties zoophiles

- ***Trichophyton equinum***

Dermatophyte cosmopolite, fréquent chez le cheval.

La transmission à l'homme est très rare, et se fait par contact direct avec les chevaux malades.

Chez le cheval, il provoque une teigne tondante à nombreuses petites plaques d'alopécie.

Les lésions, en général localisées au niveau des points de frottement des harnais, sont sèches, dépilées, couvertes de squames, et la peau est épaissie.

Chez l'homme, il provoque des épidermophyties circinées des parties découvertes du corps, ainsi que des kérions.

- ***Microsporum equinum***

Serait l'équivalent exact chez le cheval de *M. canis* chez le chat.

Il est signalé surtout en Angleterre, la contamination de l'homme est très rare.

- ***Trichophyton quinckeanum***

Dermatophyte cosmopolite, fréquent chez les muridés (souris sauvage).

Très rarement impliqué en pathologie humaine. Il est isolé exceptionnellement en France.

Chez la souris grise, il provoque des godets faviques de grandes tailles, extensifs, et une croûte favique très envahissante. Les lésions sont blanches, squameuses et se localisent sur la tête et le corps.

Chez l'homme, il peut provoquer, très rarement, des épidermophyties circinées, avec ou sans godets faviques.

- ***Microsporum nanum***

Dermatophyte cosmopolite, zoophile et tellurique, retrouvé chez le porc, mais rare en France, aussi bien chez l'animal que chez l'homme.

Chez le porc, il provoque des lésions chroniques non inflammatoires, situées essentiellement au niveau des oreilles : formation de rides sur la peau, recouvertes de squames brunes et fines.

Chez l'homme, en milieu rural, il peut provoquer (très rarement) des épidermophyties circinées inflammatoires ou des kérions du cuir chevelu.

- ***Trichophyton gallinae***

Dermatophyte cosmopolite habituel des Gallinacés (poules, pintades, dindons, faisans), susceptible d'être transmis par contact direct avec les animaux malades.

La transmission à l'homme est très rare.

Il provoque chez les Gallinacés des godets faviques au niveau de la crête : « crête blanche ».

Peut provoquer chez l'homme, des kérions du cuir chevelu et des épidermophyties circinées.

4. LA PRISE EN CHARGE

4.1. Diagnostic

4.1.1. Données sur le patient

Il est essentiel de recueillir des données précises sur le patient et son environnement, afin d'orienter le diagnostic. Ces données nécessaires sont recueillies lors de l'interrogatoire du patient, et doivent comporter un certain nombre de points importants :

- **Date d'apparition des lésions**
- **Vitesse à laquelle elles évoluent**
- **Notion de prurit ou de douleur associée**
- **Origine géographique du patient et notion de voyage récent** : le lieu d'habitation ou de séjour temporaire est à prendre en compte car il peut s'agir d'une zone d'endémie pour une mycose particulière.
- **Mode de vie** : les conditions sociales, la vie en communauté, peuvent influencer la transmission de dermatophyties anthropophiles très contagieuses. Il est nécessaire de savoir si des personnes de l'entourage ont déjà contractés une dermatophyties.
- **Notion de traitement pour une mycose, mycose sur un autre site (peau, cuir chevelu, ongle)** : les récidives d'une mycose et l'inoculation à d'autres sites, sur le même patient, sont assez fréquentes.
- **Activités** : la fréquentation de milieux chauds et humides tels que les piscines, la pratique de sports de salle (judo), l'utilisation de douches communes peuvent orienter le diagnostic vers un dermatophyte anthropophile. Les activités en contact avec la terre telles que le jardinage, orientent vers une espèce tellurique.
- **S'il y a, ou s'il y a eu contact avec des animaux**
- **Quels types d'animaux et dans quel contexte**

- **Si ces animaux présentent ou non des lésions, et s'ils ont un traitement**
- **Si un traitement local ou général est en cours ou a été suivi :** l'immunodépression induite par certaines maladies ou certains traitements peut modifier les signes cliniques d'une mycose. L'utilisation d'un immunodépresseur, ou d'un dermocorticoïde vont diminuer l'inflammation des lésions et favoriser le développement des champignons.

4.1.2. Signes cliniques, diagnostic différentiel (2)

Au niveau du cuir chevelu :

De nombreuses affections simulent cliniquement les teignes :

- **La candidose** : la levure *C. albicans* est responsable de lésions très inflammatoires pouvant se localiser au niveau des follicules. Ces folliculites peuvent atteindre le cuir chevelu et ressemblent alors à des teignes suppurées. (74).
- **La dermatite séborrhéique** : les *Malassezia sp.* (*M. globosa, M. sympodialis…)* sont des levures lipophiles responsables de la dermatite séborrhéique. Les lésions peuvent se localiser sur le cuir chevelu, elles sont érythémateuses, recouvertes de squames adhérentes et les cheveux sont intacts (75).
- **La pelade** : dans ce cas, le cuir chevelu reste lisse et non squameux, les plaques sont rondes ou ovales et bien délimitées. Son apparition est liée au psychisme, elle est déclenchée par un stress ou un choc.
- **La fausse teigne amiantacée** : les cheveux sont englués dans des croûtes épaisses blanchâtres simulant des godets faviques, mais les cheveux ne tombent pas. L'origine est difficilement retrouvée, elle est souvent liée à une infection bactérienne ou à un psoriasis (74).

- **Les alopécies cicatricielles consécutives à des traumatismes** (trichotillomanie…)
- **Les pseudo-pelades** rencontrées au cours de maladies de système (lupus érythémateux disséminés, sarcoïdose, sclérodermie)
- **Le psoriasis** du cuir chevelu : les squames sont sèches et abondantes, les cheveux sont indemnes. Il est associé généralement à des lésions aux genoux et aux coudes (74).
- **Le lichen plan** : il se caractérise par des minuscules papules cornées en relief enserrant la base et la racine du cheveu. Les lésions sont réparties "au hasard" de préférence au sommet du crâne (76).
- **Les abcès** du cuir chevelu, impétigo ou autres infections bactériennes qui sont souvent confondues avec les teignes suppurées et souvent énoncées en premier lieu comme diagnostic par les praticiens à la place des teignes.

Au niveau de la peau glabre :

De nombreuses affections cutanées peuvent ressembler à des dermatophyties :

- **Pityriasis versicolor** : il est caractérisé par des petites taches de 2 à 10 millimètres de diamètre, bien délimitées, pigmentées, le plus souvent, de couleur brun rose à blanchâtre, peu prurigineuses et couvertes de squames faisant penser à des « tâches de bougie ». Il est localisé essentiellement sur les parties supérieures du tronc et des bras, le cou et les épaules. Il est provoqué par une levure, du genre *Malassezia sp.*, kératinophiles et lipophiles, saprophytes de la peau de l'homme.
- **Eczéma nummulaire** : il forme un placard érythémato-vésiculo-croûteux homogène, sans bordure active et sans évolution centrifuge, souvent colonisé par des staphylocoques. Les lésions sont arrondies, bien limitées et prennent la forme d'une pièce de monnaie, on les retrouve surtout au niveau des membres, le visage et le tronc peuvent également être touchés.

- **Eczématide** : il s'agit d'une dermatose proche de l'eczéma. Elle s'en distingue néanmoins par le fait qu'il n'existe pas de vésicules, les lésions sont érythémato-squameuses.
- **Psoriasis** : il provoque des lésions érythémato-squameuses apparaissant symétriquement au niveau des extrémités. Il peut atteindre de nombreuses régions corporelles.
- **Dermite de contact** : elle est la conséquence d'un contact avec un allergène. Elle se présente sous forme de lésions rouges sans contour surélevé causée le plus souvent par un bracelet montre ou tout autre objet métallique (74).
- **Pityriasis rosé de Gibert** : il donne de nombreuses taches ovalaires, rosées, au niveau des parties couvertes par les vêtements avec une éruption plus généralisée. Il n'est pas prurigineux. Il disparaît en trois mois sans traitement.

Devant l'absolue nécessité d'établir un diagnostic différentiel, il est donc indispensable d'avoir recours au prélèvement mycologique afin de pouvoir infirmer ou préciser l'origine fongique de la lésion.

4.1.3. Examens de laboratoire

4.1.3.1. Prélèvement

Le prélèvement doit être réalisé avant tout traitement spécifique, qu'il soit local ou général. Dans le cas contraire, une abstention thérapeutique d'au moins 15 jours est nécessaire pour les lésions de la peau et des cheveux (2 mois pour les ongles).

Le préleveur (clinicien ou biologiste) doit connaître parfaitement la séméiologie des dermatophyties afin de réaliser le prélèvement approprié aux lésions observées.

Pour les teignes du cuir chevelu, le prélèvement sera précédé d'un examen sous lampe de Wood dans une pièce où l'obscurité est totale. Une fluorescence verte orientera le diagnostic vers une teigne tondante microsporique ou une teigne favique (2).

Le matériel :

Le prélèvement des lésions dermatophytiques nécessite un matériel réduit : curette de Brocq ou grattoir de Vidal, ciseaux, vaccinostyle et écouvillons. L'ensemble de ce matériel doit bien entendu être stérile.

Une pince à épiler sera par ailleurs nécessaire devant une folliculite, une teigne ou un sycosis. Ces deux dernières lésions pourront également être prélevées à l'aide d'un carré de moquette préalablement stérilisé.

Enfin, des boîtes de Pétri stériles en polystyrène seront utilisées pour recueillir les squames, cheveux, ou poils (et fragments d'ongles) (2).

Modalités du prélèvement

Chaque lésion doit être prélevée séparément avec du matériel stérile.

- **Lésions cutanées** : l'obtention des squames se fait par grattage avec une curette, un grattoir ou un scalpel, en bordure de la lésion (sur le bourrelet inflammatoire), sur laquelle on applique ensuite un écouvillon préalablement humidifié avec de l'eau distillée stérile. Si la desquamation est minime, il faudra prélever à la cellophane adhésive puis l'appliquer sur une lame de microscope. Si les lésions sont humides ou suintantes, on prélèvera d'abord la sérosité à l'écouvillon, puis les squames à la curette.
- **Folliculites et sycosis** : les poils et les duvets seront prélevés à la pince à épiler, puis un écouvillon sera appliqué sur les lésions suintantes pour prélever le pus folliculaire.

- **Teignes** : le prélèvement sera précédé par un examen du cuir chevelu sous lampe de Wood à la recherche d'une fluorescence verte qui orientera le diagnostic vers une teigne endo-ectothrix de type microsporique ou une teigne favique. Aucune fluorescence n'est observée dans les teignes endo-ectothrix de type microïde ou mégaspore, ni dans les teignes endothrix.

  On prélèvera les cheveux fluorescents et, dans la zone d'alopécie les squames, les racines des cheveux cassés et les croûtes avec une curette et une pince à épiler. Un écouvillon préalablement humidifié avec de l'eau distillée stérile sera ensuite appliqué sur la plaque d'alopécie.

  On peut aussi utiliser un carré de moquette de laine stérile d'environ 5 centimètres de côté, qui sera passé plusieurs fois sur le cuir chevelu. Cette dernière technique permet de dépister les porteurs sains de dermatophytes (9) (2).

4.1.3.2. Examen direct

L'examen direct est indispensable compte tenu de la lenteur habituelle de croissance des dermatophytes et des difficultés d'interprétation en cas d'isolement de certaines moisissures habituellement saprophytes. Réalisé immédiatement après le prélèvement, il permettra d'orienter le diagnostic afin d'entreprendre un traitement approprié sans attendre les résultats des cultures.

Il permettra aussi, en cas de parasitisme pilaire, de déterminer l'étiologie anthropophile ou zoophile et permettra ainsi la mise en place des mesures préventives et thérapeutiques nécessaires.

Technique

Cheveux et poils

La méthode de choix consiste à éclaircir le prélèvement, pour cela, on déposera le cheveu ou le poil pathologique sur une lame porte-objet dans une goutte de liquide éclaircissant (chloral-lactophénol, ou potasse à 10,15 ou 20%) afin de digérer la kératine et faciliter la visualisation des éléments fongiques au microscope, objectif 20 ou 25. De même, l'utilisation du contraste de phase facilitera leur observation.

On préférera en première intention, l'utilisation de chloral-lactophénol car il provoque un éclaircissement lent er ne modifie pas les structures pilaires. On peut ainsi conserver les préparations et les utiliser dans un second temps.

La potasse, quant à elle, provoque un éclaircissement plus rapide, mais entraîne en quelques heures la désorganisation totale des structures pilaires, d'où l'impossibilité de conserver les lames. Cette méthode sera utile si une teigne favique est suspectée (9).

Squames (et débris d'ongles)

L'utilisation d'agents éclaircissants en association avec des colorants (noir chlorazole, encre Parker® bleue ou noire) ou des fluorochromes dérivés du stilbène (Blankophor, blanc de calcofluor, Uvitex 2B) qui se lient spontanément aux polysaccharides présents chez les champignons (et les végétaux), faciliter le repérage des éléments fongiques.

Le noir chlorazole colore en bleu-vert la paroi fongique car il possède une affinité sélective pour la chitine, les cellules kératinisées apparaissent grises.

Le blanc de calcofluor, agent blanchissant, se lie à la cellulose et à la chitine, et rend la paroi fluorescente sous lumière ultraviolette.

Résultats

Dans les squames (ou les fragments d'ongle)

On observera, pour les dermatophytes, la présence de filaments mycéliens hyalins, septés, plus ou moins réguliers, d'aspect en bois mort. La présence de levures bourgeonnantes signe une infection par *Candida sp.* On peut observer également des spores de champignons qui sont généralement des contaminants. La différenciation de ces divers éléments peut s'avérer délicate par le simple examen microscopique et nécessite une certaine expertise (11).

Lors de l'utilisation d'une association éclaircissant contre colorant, l'examen direct peut se révéler d'une très bonne sensibilité. On estime ainsi que 25 à 30% des prélèvements ne sont positifs qu'à l'examen direct (54).

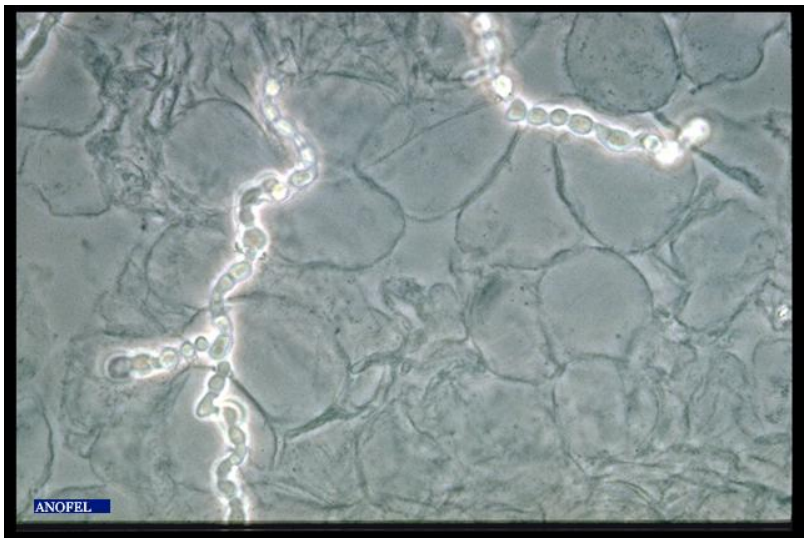

Photo 21 : Examen direct de squames éclaircies au chloral-lactophénol microscopie optique en contraste de phase (15)

Dans les cheveux ou les poils

Le développement des dermatophytes dans les cheveux ou les poils se traduit, à l'examen direct, par différents aspects.

Le parasitisme endo-ectothrix

L'attaque du cheveu se manifeste par la présence de filaments mycéliens intrapilaires. Mais surtout, on observe autour du cheveu, la présence de spores résultant de la dissociation des filaments mycéliens, sur toute la longueur de la zone parasitée. En fonction de la taille de ces spores et de leur abondance, on distinguera trois types de parasitisme pilaire endo-ectothrix.

- Le type microsporique : les spores qui mesurent environ 2 µm de diamètres sont très nombreuses et forment autour du cheveu (ou du poil), une gaine dense et épaisse. En relation

avec l'abondance des éléments fongiques à leur surface, et la présence de sels de cuivre dans ces spores, les cheveux parasités sont fluorescents sous lampe de Wood. Ce type de parasitisme pilaire s'observe exclusivement pour certaines espèces du genre *Microsporum* : *M. canis, M. audouinii* et plus rarement *M. ferrugineum*.

Photo 22 : Teigne de type endo-ectothrix ou microsporique (x400) (15)

- Le type microïde : la gaine de spores est lâche et les spores mesurent environ 2 µm de diamètre. Les champignons en cause sont *T.mentagrophytes* et *T.erinacei*.

- Le type mégasporique : dans ce type de parasitisme pilaire qui oriente le diagnostic vers *T. verrucosum* et *T. equinum*, la gaine de spores est continue, et les spores sont plus grosses (4 à 5 µm de diamètre).

Photo 23 : Teigne de type mégasporique - *T. verrucosum*
Examen direct au noir chlorazole (15)

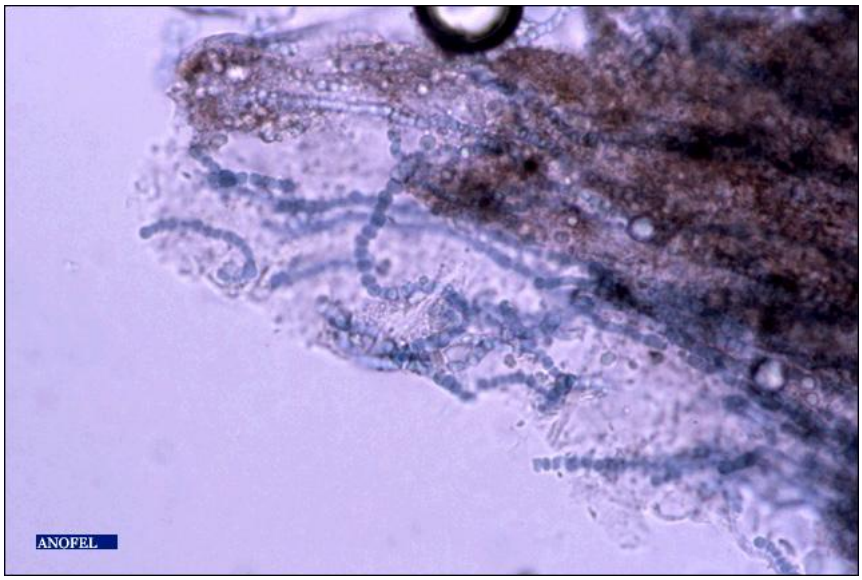

Le parasitisme endothrix

Les filaments mycéliens envahissent le cheveu et se dissocient à maturité en spores qui finissent par casser le cheveu. Le cheveu cassé très court apparaît, à l'œil nu, comme un point noir au milieu des squames. Au microscope (objectif 20), il se réduit à l'image d'un petit fragment enroulé simulant un chiffre ou une lettre. Seules les espèces anthropophiles du genre *Trichophyton* (*T. tonsurans*, *T. violaceum*, *T. soudanense*,…) produisent ce type de parasitisme pilaire.

Photo 24 : Teigne de type endothrix (ou trichophytique) (x1000) (15)

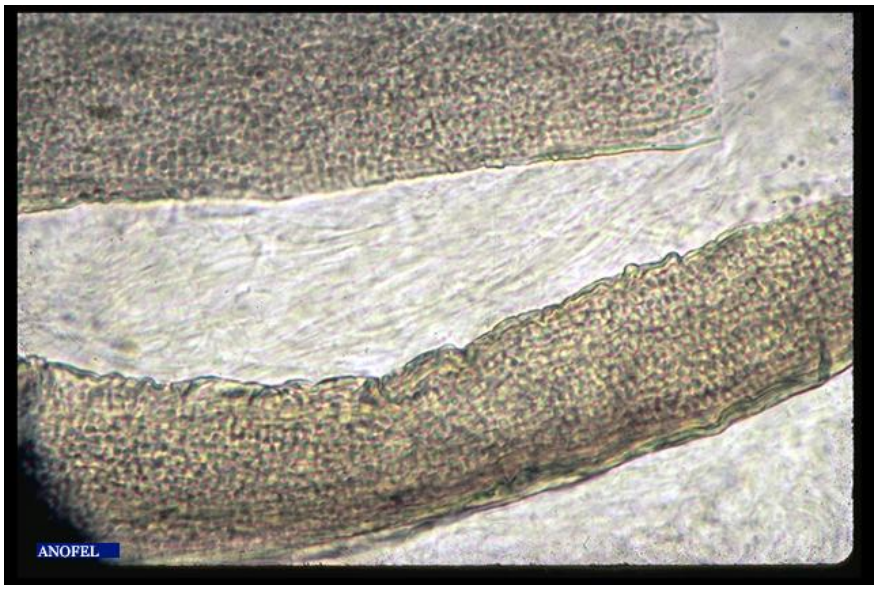

Le parasitisme favique

Dans parasitisme pilaire qui est spécifique de *T. schoenleinii*, les filaments mycéliens intrapilaires sont assez nombreux. Cependant, dans la partie distale du cheveu parasité, non cassé, les filaments mycéliens morts laissent dans le cheveu des galeries qui apparaîtront brunes à l'examen microscopique.

Photo 25 : Teigne favique (x400) (15)

4.1.3.3. Culture

La mise en culture est une étape essentielle du diagnostic d'une dermatophytie, car elle va permettre l'identification de l'espèce en cause.

Elle permet également de déclencher et orienter une enquête épidémiologique.

Milieux de culture et ensemencement

Le milieu de référence pour les dermatophytes est le milieu de Sabouraud additionné d'antibiotiques (chloramphénicol) pour limiter la contamination du milieu par les bactéries et de cycloheximide (actidione®). Ce dernier inhibe la croissance des champignons à développement plus rapide (moisissures et levures) et facilite ainsi l'isolement des dermatophytes. Le pH des milieux doit être légèrement acide, aux environs de 5,5.

Ce milieu de culture se présente sous forme de géloses coulées en boîte de Pétri ou en tubes. L'usage des géloses en tubes est préférable, car les géloses en boîtes de Pétri, plus fines, ont tendance à sécher lors des incubations prolongées. Cependant, il ne faudra pas visser complètement les tubes, les dermatophytes étant aérobies.

Les boîtes de Pétri seront utilisées de préférence pour les repiquages.

Les cultures seront incubées à 20-25°C pendant au moins 3 semaines, car certains dermatophytes comme *T. verrucosum* ont une croissance très lente (jusqu'à 6 semaines). Elles seront examinées deux fois par semaine, car les aspects macroscopiques caractéristiques sont transitoires et le délai d'apparition des colonies constitue un des critères d'identification.

Par ailleurs, il existe le milieu de Taplin (en tubes ou sous forme de lames gélosées), qui contient un indicateur coloré que la croissance des dermatophytes fait virer au rouge.

Cependant, certaines moisissures non pathogènes peuvent également faire virer le milieu de culture (2). De plus, ce milieu modifie l'aspect macroscopique habituel des dermatophytes, de ce fait, il reste très peu utilisé.

Démarche de l'identification au laboratoire

L'identification repose sur un ensemble de critères, notamment la vitesse de croissance, mais surtout sur les aspects macroscopiques et microscopiques des colonies sur la primo culture.

Examen macroscopique des cultures

L'examen macroscopique des cultures comporte l'analyse de l'aspect macroscopique des colonies (au recto et au verso) : couleur, forme (rondes, étoilées ...), relief (plates, plissées…), caractéristiques de leur surface (duveteuse, poudreuse, granuleuse, glabre,…), consistance (molle, élastique, cartonnée,…) et taille (réduite, ou au contraire étendue). On recherchera également la présence d'un pigment diffusant dans la gélose.

Examen microscopique des cultures

Un montage entre lame et lamelle sera réalisé dans du bleu lactique (colore les structures fongiques), à l'aide de cellophane adhésive transparente (ou scotch), ou par dissociation d'un fragment de colonies au vaccinostyle.

On étudiera :

- L'aspect des filaments mycéliens. Ils sont cloisonnés, de diamètre habituellement régulier, mais ils présentent parfois des dilatations successives (hyphes en raquette des *Microsporum*).

Figure 7 : Hyphes en raquette (10)



- La présence de chlamydospores intercalaires ou terminales (*M. audouinii*)

Figure 8 : Chlamydospores intercalaires (10)

Figure 9 : Chlamydospore terminale (10)

➢ L'abondance et la morphologie des microconidies : spores de petite taille (<5µm), toujours unicellulaires, rondes ou piriformes, solitaires ou disposées en acladium, voire en buissons.

Figure 10 : Microconidie piriforme (10)

Figure 11 : Microconidie ronde (10)

Figure 12 : Microconidies en acladium (10)

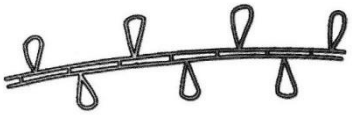

Figure 13 : Microconidies en amas (10)

➢ La présence et la morphologie des macroconidies : spores de grande taille (>15µm), toujours pluricellulaires et cloisonnées seulement transversalement, à paroi lisse chez les *Trichophyton*, ou rugueuse chez les *Microsporum*.

Figure 14 : Macroconidie de M. canis (10)

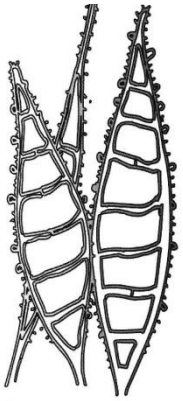

Figure 15 : Macroconidies de T. mentagrophytes (10)

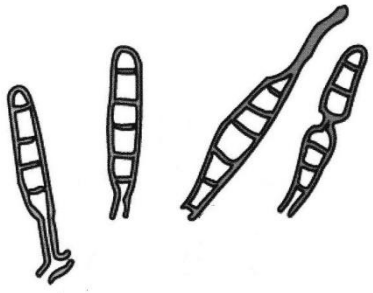

➢ La présence d'autres éléments que l'on appelle ornementations :

- Excroissances triangulaires caractéristiques de *T. rubrum*
- Organes pectinés (en forme de peigne) chez *M. audouinii* et *T. schoenleinii*

Figue 16 : Hyphe pectiné (10)



- Vrilles chez *M .persicolor* et *T. mentagrophytes*

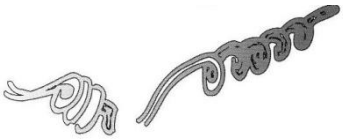

Figure 17 : Hyphes en vrille et spirale (10)

- Clous et chandeliers faviques de *T. schoenleinii*

Figure 18 : Clou favique (10)

Figure 19 : Chandelier favique (10)

- Structures proliférantes de *T. erinacei*, observées surtout dans la profondeur de la gélose.

Photo 26 : Structures proliférantes de *T. erinacei* (1)

- Organes nodulaires des souches dites « *nodular* » de *T. mentagrophytes.*

Figure 20 : Organe nodulaire (10)



En cas de difficultés d'identification, il conviendra de repiquer l'isolat sur d'autres milieux.

Milieux permettant l'identification

Ils sont indispensables quand une souche ne présente pas de fructifications en primo culture. Ces milieux favorisent, pour la plupart, la sporulation (macro ou microconidies), et la production de pigment. Le plus couramment utilisé en première intention est le milieu Lactrimel de Borelli. D'autres permettent de différencier des espèces morphologiquement proches par le virage d'un indicateur coloré.

- Milieu Lactrimel de Borelli : il stimule la sporulation des dermatophytes et la production de pigment, rouge ou violet pour *T. rubrum*, jaune-orangé pour *M. canis.*
- D'autres milieux favorisent également la sporulation : le milieu PDA ou potato-dextrose-agar, le milieu de Takashio (Sabouraud dilué), le milieu de Baxter, peuvent être utilisés en cas de suspicion de dermatophyte. De même, la gélose au malt et l'eau gélosée peuvent s'avérer utiles pour faire fructifier les moisissures.
- Milieu peptoné à 3% (Sabouraud conservation) : il permet de différencier *M. persicolor* qui devient rose en 8 jours, de *T. mentagrophytes* qui reste blanc sur ce milieu.
- Milieu urée-indole ou gélose à l'urée de Christensen : ce milieu contient un indicateur de pH dont le virage traduit l'alcalinisation du milieu par suite de la décomposition de l'urée. Il permet de différencier les souches autochtones de *T. rubrum* qui sont uréase négatives de celles de T. *mentagrophytes* qui sont uréase positive (rouge fuchsia).
- Milieu au Bromocrésol pourpre (ou BCP caséine) : la couleur de ce milieu initialement gris, n'est pas modifiée pour *T. rubrum*, ni pour *M. persicolor*. Il vire par contre au bleu-violacé avec *T.mentagrophytes var. interdigitale*. Par

ailleurs, il contient de la caséine qui est hydrolysée en quelques jours par *T. verrucosum* et *T. violaceum var. glabrum*, hydrolyse qui se traduit par l'apparition d'une zone claire autour de la culture.

- Milieu Brain-heart gélosé : ce milieu riche favorise, tout comme les géloses au sang, la croissance de *T. verrucosum*. Une incubation à 32°C est par ailleurs souhaitable pour cette espèce.

Recherche des exigences nutritionnelles

Certains dermatophytes exigent pour leur croissance, la présence de vitamines. Ainsi, *T. verrucosum* nécessite la présence de thiamine. D'autres, comme *T. tonsurans* ont un besoin partiel en vitamines. Pour rechercher ces exigences nutritionnelles, on comparera la croissance de la souche à l'étude sur milieu basal (absence de pousse ou croissance restreinte) et sur milieux additionnés de vitamine.

Toutefois, cette recherche des exigences nutritionnelles n'est que rarement réalisée, et uniquement dans des laboratoires spécialisés.

4.1.3.4. Autres techniques d'identification (ou techniques complémentaires)

Recherche de la formation d'organes perforateurs in vitro

Cette technique consiste à inoculer à une mèche de cheveux blonds stériles, le dermatophyte à identifier, et à observer au bout d'une semaine, le mode d'attaque du cheveu *in vitro*.

Elle est utile pour différencier les souches autochtones de *T. rubrum* d'aspect duveteux (absence d'organes perforateurs) des souches de T. *mentagrophytes* (formation d'organes perforateurs en 8 à 15 jours).

Les organes perforateurs sont des formations triangulaires envahissant les cheveux perpendiculairement à leur surface, de la cuticule vers la moelle. Leur progression aboutit à la coupure du cheveu. (11)

Apport de la biologie moléculaire

Pour identifier les dermatophytes, plusieurs méthodes d'analyse du génome existent :

- L'étude du polymorphisme de longueur des fragments de restriction enzymatique (RFLP, restriction fragment length polymorphism) de l'ADN mitochondrial.
- Le séquençage du gène codant pour une enzyme impliquée dans la synthèse de la chitine (la chitine synthase).
- Le séquençage de la région ITS (région transcrite, mais non traduite) de l'ADN codant pour l'ARN ribosomique.
- Des techniques de PCR (polymerase chain reaction) permettant l'identification de M. canis et de T. rubrum.
- Et une technique dérivée de la PCR, l'amplification aléatoire de fragments d'ADN polymorphes (RAPD, random amplification of polymorphic DNA).

Ces techniques sont réservées aux laboratoires spécialisés, elles ont l'avantage d'être rapides, elles permettent une identification précise, et ont ainsi un intérêt pour l'épidémiologie.

Démarche diagnostique des dermatophytes (2)

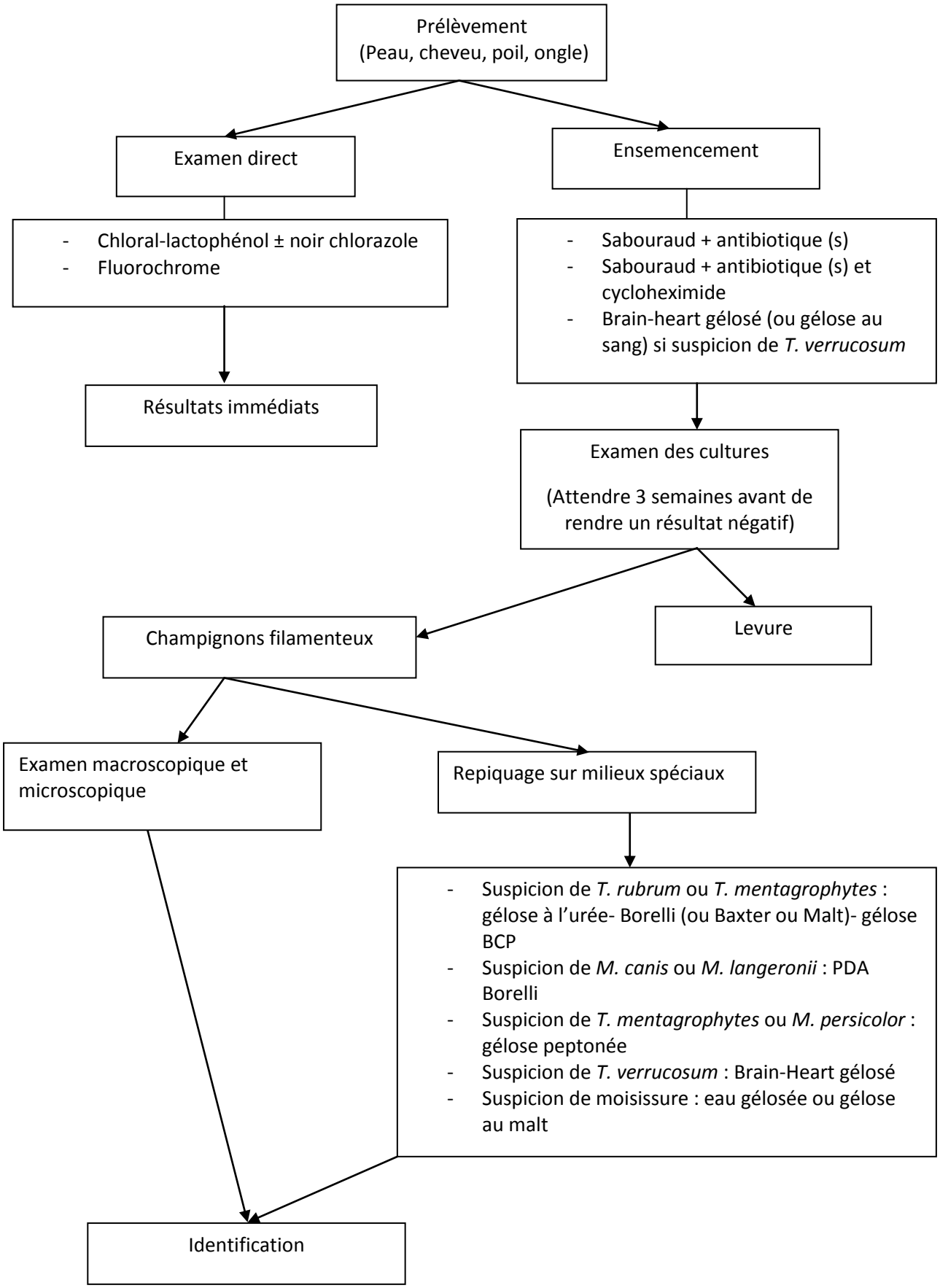

4.1.3.5. Caractéristiques macroscopiques et microscopiques des principaux dermatophytes zoophiles (1) (2)

Dermatophytes	Parasitisme pilaire	Caractères culturaux		Morphologie microscopique		
		Vitesse de croissance	Aspect des colonies	Microconidies	Macroconidies	Particularités
M. canis	Microsporique Wood (+)	Rapide (5 à 6 jours)	Duveteuses, blanches, Aspect étoilé Pigment jaune-orangé au verso	Inconstantes, Piriformes	En « quenouille » Echinulées (parois et cloisons épaisses)	Mycélium en raquette
M. persicolor	Absence	Rapide (5 à 6 jours)	Aspect de feutre, Blanches à beiges, puis rosées, verso rose lilas	Nombreuses, Arrondies, en « bout d'allumette »	Plus rares, Lancéolées, Finement échinulées (parois minces)	Vrilles, Filaments articulés à angle droit
T. mentagrophytes	Microïde Wood (-)	Rapide (5 à 6 jours)	Poudreuses, duveteuses, Blanc-crème, Verso incolore ou brun rougeâtre	Nombreuses, Arrondies, Disposées en buissons	Plus rares, En massue, Lisse (parois minces)	Vrilles, Filaments articulés à angle droit
T. verrucosum	Mégasporique Wood (-)	Très lent (jusqu'à 6 semaines)	Verruqueuses, blanc-crème, Verso brun	Absentes	Absentes	Chlamydospores, Filaments toruloïdes
M. praecox	Microsporique Wood (+)	Rapide (5 à 6 jours)	Finement poudreuse, Jaune-orangé (primo-culture) à chamois (souches repiquées)	Absentes	Allongées, lancéolées Paroi mince et échinulée,	Verso jaune et pigment diffusible
T. equinum	Mégasporique Wood (-)	Lent	Epaisses, avec quelques plis, jaune- brun,	Nombreuses, Piriformes, disposées en acladium,	Rares, Lisses, à parois minces	Verso de la colonie brun-acajou
T. erinacei	Microïde Wood (-)	Rapide (5 à 6 jours)	Astéroïdes, à grains très blancs et fins	Abondantes, Piriformes, en buissons	Lisses, en fuseau	Verso jaune à orangé, filaments mycéliens articulés à angle droit

Photo 27 : *T. verrucosum.* Culture sur milieu de Sabouraud (15)

Photo 28 : *M. canis.* Culture sur milieu de Sabouraud (15)

Photo 29 : *T. mentagrophytes.* Culture sur milieu de Sabouraud (15)

Photo 30 : *M. persicolor.* Culture sur milieu pauvre (eau gélosée) (15)

4.2. Traitements

4.2.1. Les antifongiques actifs sur les dermatophytes

Parmi les antifongiques existants, toutes les molécules n'ont pas l'A.M.M dans le traitement des dermatophyties. On retrouve des formes à usage systémique (voie orale) et des formes à usage local. Nous ne traiterons que les molécules et les formes utilisées dans le traitement des épidermophyties et des teignes.

Tableau III : Les principales cibles des antifongiques

Ergostérol membranaire	Azolés, allylamines, thiocarbamates
Division cellulaire	Griséofulvine
Métabolisme cellulaire	Hydroxypyridines

4.2.1.1. La griséofulvine (66) (87) (5) (81)

Découvert en 1939, cet antifongique est un antibiotique fongistatique, issu du métabolisme de *Penicillium griseofulvum*. Utilisé initialement comme antifongique agricole, il ne fut développé en médecine humaine qu'à partir de 1958 où il révolutionna la prise en charge des teignes. Son mode d'action est imparfaitement connu, et plusieurs mécanismes sont évoqués : blocage du déroulement des mitoses en métaphase, interférence avec la synthèse des acides nucléiques et inhibition des fonctions des microtubules. Toutes ces actions au niveau cellulaire altèrent la constitution de la paroi du filament fongique. La griséofulvine possède un spectre étroit limité aux dermatophytes.

Les données de pharmacocinétique montrent que le produit pris per os est absorbé principalement dans le duodénum. Le pic plasmatique est obtenu en 2 à 4 heures. Cette absorption est améliorée lorsque le produit est pris sous forme micronisée et au cours d'un

repas riche en graisses mais il existe une grande variabilité inter- et intra-individuelle des concentrations sériques obtenues. La liaison aux protéines sériques est de 80% et sa demi-vie de 10 à 15 heures. Le métabolisme est hépatique avec élimination principalement fécale sous forme inchangée. La griséofulvine est inducteur enzymatique hépatique et peut accélérer la transformation de nombreux médicaments en diminuant généralement leur activité. La griséofulvine se fixe électivement sur la kératine. Elle rend les cellules kératinisées résistantes à l'invasion des dermatophytes, les cellules parasitées étant progressivement remplacées par des cellules saines. Le produit s'accumule dans la peau infectée selon un gradient de concentration croissant entre les couches profondes et superficielles du *stratum corneum* grâce à son excrétion sudorale. Lors de l'arrêt du traitement, les concentrations cutanées du médicament diminuent plus rapidement que les taux plasmatiques, avec disparition au niveau de la peau en 2 jours.

Une administration continue est indispensable, et le traitement doit être prolongé car la réponse clinique est lente, dépendante du temps nécessaire à la destruction des filaments fongiques.

Les effets indésirables de ce médicament sont variés, moins fréquents chez l'enfant que chez l'adulte : troubles digestifs (anorexie, nausée, diarrhée, sensation de soif, troubles du goût), troubles neurologiques (céphalées, vertiges, troubles du sommeil, confusion, irritabilité), manifestations cutanées (photosensibilisation, éruptions allergiques, urticaire, syndrome de Stevens-Johnson) ont été rapportés. Plus rarement sont signalés : réactions hépatiques (cholestase, hépatite), troubles hématologiques (leucopénie, neutropénie, anémie hypochrome), neuropathie périphérique, aggravation d'un lupus.

Ce médicament est contre-indiqué pendant la grossesse (risque tératogène) et en cas de prise de contraceptifs oraux dont elle diminue l'action, chez les patients atteints de porphyrie, et en cas de lupus érythémateux.

Les indications du médicament sont les dermatophyties des la peau glabre et des phanères. Il est actuellement le seul antifongique à posséder une autorisation de mise sur le marché (AMM) pour le traitement des teignes du cuir chevelu. La posologie est de 10 à 20 mg/kg/j chez l'enfant et 500 mg à 1g/j chez l'adulte répartie en deux prises quotidiennes.

Tableau IV : Interactions médicamenteuses avec la griséofulvine

Médicaments associés	Interactions
Antivitamine K (anticoagulant)	Diminution des taux sériques
Contraceptifs oraux	Diminution des taux sériques
Ciclosporine, Tacrolimus (immunosuppresseurs)	Diminution des taux sériques
Isoniazide (antituberculeux)	Augmentation de l'hépatotoxicité
Alcool	Majoration des effets (antabuse)
Phénobarbital (antiépileptique)	Diminution des taux sériques de griséofulvine

4.2.1.2. Les dérivés azolés (66) (5) (87) (81)

Ils constituent une famille de dérivés obtenus par synthèse chimique qui possèdent un noyau imidazole. De nombreuses molécules existent, utilisables en topiques ou par voie générale. Le spectre d'action de ces antifongiques est très large, incluant les dermatophytes. Plus récemment, des molécules aux noyaux triazolés sont venues enrichir la gamme des traitements antifongiques, apportant des propriétés et des puissances thérapeutiques

importantes. Elles n'ont actuellement pas d'AMM en France pour le traitement des dermatophyties cutanées.

Le mode d'action des dérivés azolés est double : mécanisme physico-chimique avec altération des fonctions respiratoires du champignon lors de sa croissance, permettant à fortes concentration, d'aboutir à un effet fongicide ; mécanisme métabolique, commun à tous les dérivés azolés, de type fongistatique et obtenu pour de faibles concentrations, avec inhibition de la synthèse de l'ergostérol membranaire par compétition avec le système enzymatique de la C14 déméthylase, qui est une enzyme dépendante du CYP 450.

Le kétoconazole est le premier dérivé imidazolé actif par voie orale, possédant un spectre d'action antifongique à l'origine d'une révolution dans le traitement des mycoses depuis son introduction en début des années 1980.

L'absorption du kétoconazole par voie orale est bonne, dépendante de l'acidité gastrique. S'agissant d'une molécule lipophile, le médicament doit être pris lors d'un repas riche en graisses. Le pic sérique est obtenu en 1 à 2 heures et la demi-vie du médicament est de 8 heures environ. Sa distribution tissulaire est large, la fixation aux protéines plasmatiques élevée (84%) et sa diffusion dans les liquides biologiques mauvaise. Son métabolisme est hépatique, avec élimination sous forme inactive principalement fécale. La distribution cutanée du médicament comporte quatre voies : la principale est la sueur qui est une voie rapide. Les autres voies sont le sébum (en 3 à 4 semaines), l'incorporation dans la couche basale (processus lent) et la diffusion à partir du système circulatoire à travers le derme et l'épiderme (processus plus ou moins rapide). Le produit est maintenu dans la couche cornée par ses liaisons protéiques. La distribution aux phanères est liée à une incorporation passive dans la kératine ou à un mécanisme actif par absorption à partir de la sueur, du sébum et par diffusion à partir du lit de l'ongle. Le kétoconazole possède de plus une action anti-inflammatoire

accessoire par inhibition de la 5-lipoxygénase dans la voie métabolique de l'acide arachidonique.

La toxicité du médicament est représentée essentiellement par le risque d'atteinte hépatique, de type parfois cholestatique, le plus souvent cytolytique. Le mécanisme de ces hépatites pourrait être de nature immuno-allergique. Le délai d'apparition est variable, de quelques jours à 24 semaines. Dans la grande majorité des cas, les altérations hépatiques ont été modérées et ont disparu en moins de deux mois après l'arrêt du médicament. Cependant, des cas mortels ont été rapportés. Ce risque, bien reconnu chez l'adulte, est rare chez l'enfant. Une surveillance biologique hépatique (transaminases et phosphatases alcalines) est indispensable lors de l'utilisation de ce traitement, dès lors que la durée de traitement est supérieure à un mois. D'autres effets indésirables sont possibles : troubles digestifs (nausées, vomissements, diarrhées), troubles neurologiques (céphalées, urticaire, rash prurigineux). Le médicament est tératogène sur des modèles animaux.

Le kétoconazole est contre-indiqué en cas de grossesse et d'allaitement, en cas d'antécédents allergiques aux imidazolés, et en association avec certains médicaments (cf. tableau).

Ce médicament, par son mécanisme d'action, expose aux risques d'interactions médicamenteuses.

La posologie usuelle est de 200 mg/j chez l'adulte pour les infections cutanées.

Cependant, l'AFSSAPS (Agence Française de Sécurité Sanitaire des Produits de Santé), du fait de sa toxicité hépatique, a placé le kétoconazole dans la liste des médicaments à surveillance renforcée, et envisage le retrait des indications dans le traitement des infections fongiques.

Tableau V : Interactions médicamenteuses avec le kétoconazole

	Médicaments associés	Interactions
Contre-indiquées	Antihistaminiques H1 (astémizole, terfénadine, mizolastine, ébastine)	Risque de troubles du rythme ventriculaire par augmentation des taux sériques des anti-H1
	Cisapride (stimulant motricité digestive) Pimozide (antipsychotique) Bépridil (inhibiteur calcique)	Risque de troubles du rythme ventriculaire
	Triazolam (benzodiazépine)	Majoration de la sédation par augmentation des taux sériques de triazolam
	Simvastatine, cérivastatine, atorvastatine (hypocholestérolémiants)	Risque majoré d'EI (rhabdomyolyse) par diminution du métabolisme de la statine
	Ciclosporine, tacrolimus	Augmentation des taux sériques
Déconseillées ou nécessitant des précautions d'emploi	Antiacides et topiques gastro-intestinaux	Diminution de l'absorption du kétoconazole
	Didanosine	Diminution de l'absorption digestive du kétoconazole
	Alcool	Majoration des effets de l'alcool (antabuse)
	Antivitamine K	Potentialisation des anticoagulants
	Lercanidipine (inhibiteur calcique)	Risque majoré d'EI par diminution du métabolisme
	Isoniazide	Diminution des taux plasmatiques de kétoconazole
	Rifampicine	Diminution des taux sériques des deux médicaments
	Griséofulvine et autres médicaments hépatotoxiques	Aggravation possible de l'hépatotoxicité du kétoconazole

Deux médicaments dérivés triazolés destinés aux traitements des mycoses viscérales et profondes, existent par voie systémique : le fluconazole et l'itraconazole. Leur particularité réside en une spécificité plus marquée pour les enzymes CYP450 fongiques que pour les enzymes humaines. Le fluconazole possède un spectre d'action anti-levures mais semble également actif sur les dermatophyties. L'itraconazole possède un spectre d'action large, incluant des dermatophytes, mais ne possède pas l'AMM pour cette indication.

Les dérivés azolés topiques (66) (5) (87)

Les imidazolés disponibles sous forme topique possèdent une très faible capacité de passage transcutané, ce qui limite les effets indésirables systémiques connus avec ces médicaments. Selon les molécules, ils s'utilisent en une ou deux applications quotidiennes pour des durées de traitement dépendantes de l'indication, voisines de trois semaines le plus souvent. Le choix de la forme galénique dépend également de l'aspect clinique de la lésion. L'idéal est de choisir une formulation plus grasse (crème, émulsion) pour les lésions cutanées sèches et une formulation peu couvrante, voire asséchante (gel, solution, lotion, poudre) pour les lésions cutanées macérées, suintantes. Sur les lésions muqueuses ou semi-muqueuses et sur les lésions érosives, l'usage de solutions alcoolisées est déconseillé.

4.2.1.3. Les allylamines (66) (5) (87) (81)

Cette classe d'antifongiques est la plus récente. Elle possède un mode d'action spécifique par blocage de la synthèse de l'ergostérol de la membrane fongique par inhibition spécifique de la squalène époxydase. L'accumulation de squalène entraîne la mort du champignon. Ces médicaments agissent comme fongicides. La terbinafine est le représentant de cette classe et

agit comme inhibiteur du CYP 2D6. Elle n'interfère pas avec le CYP 450 3A qui intervient dans le métabolisme de nombreux médicaments.

La pharmacocinétique de cette molécule lipophile montre une absorption de 70% après prise orale, augmentée si la prise a lieu lors d'un repas. Le pic plasmatique est atteint en 2 heures. La liaison aux protéines plasmatiques est forte. Le produit diffuse rapidement à travers le derme et se concentre dans la couche cornée. Il diffuse également dans le sébum, et atteint des concentrations élevées dans les follicules pileux, les cheveux et les régions riches en glandes sébacées. De plus, la terbinafine est excrétée dans le lait.

Le métabolisme de la molécule est hépatique avec élimination majeure par voie urinaire sous forme de métabolites inactifs. Dans certains tissus, la décroissance des taux du médicament est lente, en particulier au niveau de la couche cornée, du derme, dans le sébum, les ongles et les cheveux. Cela explique la rémanence du médicament pendant deux à trois semaines à des concentrations efficaces notamment sur les dermatophytes, permettant d'envisager des modalités de traitement séquentielles. Chez l'enfant, la pharmacocinétique de la terbinafine est similaire à celle de l'adulte sauf en ce qui concerne la clairance qui est augmentée.

Les contre-indications et précautions d'emploi sont représentées par l'insuffisance hépatique et/ou rénale sévère. Les indications de cette molécule sont très centrées sur la prise en charge des dermatophyties cutanées et phanériennes de l'adulte mais de nombreuses études en soulignent également l'intérêt chez l'enfant. Cependant, il n'y a pas encore à l'heure actuelle, en France, d'AMM pour l'enfant. Les effets indésirables décrits dans la littérature sont des troubles digestifs (nausées, douleurs abdominales diarrhées, anorexie), des troubles du goût (agueusie ou dysgueusie) réversibles en un à deux mois après l'arrêt du traitement, des éruptions cutanées transitoires (urticaire, éruptions), et plus rarement, des troubles hépatiques

(hépatique mixte à prédominance cholestatique 2,5/100000) et des troubles hématologiques (neutropénie, thrombopénie, agranulocytose).

Les interactions médicamenteuses avec cette molécule sont peu nombreuses, la rifampicine diminue les taux plasmatique de terbinafine par induction de son métabolisme. La terbinafine étant inhibiteur du CYP 2D6, il convient d'adapter la posologie des médicaments à marge thérapeutique étroite métabolisés par ce cytochrome, à savoir, la propafénone, le flécainide et le métoprolol (antiarythmiques), qui vont voir leurs taux sériques augmentés.

Les allylamines topiques (66) (5) (87)

La terbinafine existe aussi en forme topique. Les caractéristiques pharmacocinétiques de la molécule permettent une seule prise quotidienne et des durées de traitement plus courtes car des concentrations efficaces supérieures aux concentrations minimales inhibitrices (CMI) des dermatophytes persistent 7 jours après l'arrêt du traitement.

4.2.1.4. Les pyridones (hydroxypyridones) (66) (5) (87)

La molécule issue de cette famille est la ciclopiroxolamine, elle est uniquement utilisée par voie locale. Elle inhibe le captage et l'incorporation des substrats nécessaires à la croissance et au métabolisme du champignon : altération du transport transmembranaire des ions, des acides aminés, chélation du fer des systèmes enzymatiques cellulaires. De plus, la molécule possède une activité anti-inflammatoire par blocage de la voie des peroxydases et de la lipoxygénase.

In vivo, le médicament se concentre dans les couches superficielles de la couche cornée et dans les follicules pilosébacés où il exerce son action fongicide. Le spectre d'action de cette molécule est large incluant les dermatophytes, les levures, les bacilles à Gram positif et certains bacilles à Gram négatif.

4.2.1.5. Les thiocarbamates (5) (87)

Le représentant de cette classe est le tolnaftate, uniquement utilisé par voie locale. Son action fongicide s'exerce, comme pour les allylamines, par inhibition de la synthèse de l'ergostérol par blocage de la squalène époxydase.

4.2.1.6. Les acides gras insaturés (5) (87)

L'acide undécylénique est un acide gras insaturé à activité fongistatique, il est uniquement actif sur les dermatophytes. Il constitue un traitement d'appoint et doit être appliqué deux fois par jour en évitant les muqueuses. Le traitement doit être poursuivi quelques jours après la guérison apparente des lésions. Les effets indésirables rapportés sont des réactions locales avec irritation ou sensibilisation.

Tableau VI : Médicaments utilisés dans le traitement des épidermophyties et des teignes

Nom générique	Nom commercial	Présentations
Dérivés imidazolés		
Bifonazole	Amycor®	Crème, solution, poudre
Econazole	Pévaryl®	Crème, émulsion, poudre, solution et lotion
Fenticonazole	Lomexin®	Crème
Fluconazole hors AMM	Triflucan®	Gélules, suspension buvable
Isoconazole	Fazol®	Crème, émulsion
Itraconazole hors AMM	Sporanox®	Gélules, solution buvable
Kétoconazole	Kétoderm® Nizoral®	Crème, gel moussant Comprimés, suspension buvable
Omoconazole	Fongamil®	Crème, poudre, solution
Oxiconazole	Fonx®	Crème, solution, poudre
Sertaconazole	Monazol®	Crème
Sulconazole	Myk®	Poudre
Tioconazole	Trosyd®	Crème
Allylamines		
Terbinafine	Lamisil®	Crème, solution, gel Comprimés
Griséofulvine		
Griséofulvine	Griséfuline®	Comprimés
Pyridones		
Ciclopiroxolamine	Mycoster® Sébiprox® **hors AMM**	Crème, solution, poudre Shampooing
Thiocarbamates		
Tolnaftate	Sporiline®	Lotion
Acides gras insaturés		
Acide undécylénique	Mycodécil®	Crème, solution, poudre

4.2.2. Prise en charge des lésions dermatophytiques

Dans toutes les situations cliniques décrites, le traitement médicamenteux associera toujours des mesures visant à supprimer les facteurs favorisants : chaleur, humidité et occlusion sont impliquées dans les atteintes cutanées. Pour les teignes, il sera important de réduire mécaniquement l'importance du foyer fongique et de faciliter la pénétration des principes actifs à ce niveau : décapage des zones atteintes et coupe des cheveux parasités.

L'utilisation d'un antiseptique n'est pas indispensable à la guérison de l'infection fongique. Cependant, elle est utile pour supprimer les colonisations bactériennes pouvant être associées et reconnues sur le caractère érosif ou suintant des lésions. (66)

4.2.2.1. Les épidermophyties (66) (42) (71)

Le plus souvent, un traitement local est suffisant, tout antifongique actif sur les dermatophytes peut être utilisé. La forme galénique est choisie en fonction de la localisation et du caractère plus ou moins sec des lésions. Ainsi, on emploiera une crème ou une pommade sur la peau glabre et les lésions sèches. Les zones cutanées pileuses et les lésions suintantes nécessiteront l'emploi de gels ou lotions, plus adaptés sur le plan galénique. Le traitement local repose sur l'antisepsie biquotidienne, le séchage et l'application d'antifongiques. Les imidazolés, la ciclopiroxolamine, le tolnaftate s'utiliseront pendant trois semaines, deux fois par jour, alors que la terbinafine ne nécessitera que deux semaines de traitement en application quotidienne ou 8 jours de traitement en application biquotidienne. Lorsque l'atteinte est très kératosique ou croûteuse, un décapage avec une préparation kératolytique est nécessaire en préalable au traitement antifongique.

En cas de lésions multiples, de lésions étendues, d'atteinte des poils, de lésions très inflammatoires ou si l'amélioration est insuffisante sous traitement local seul, un traitement systémique est nécessaire.

La terbinafine peut être prescrite pendant 2 semaines, à la dose de 250mg/j, elle est à prendre à la fin d'un repas. En France, elle n'a l'AMM que pour les patients de plus de 40 kg. Il est nécessaire de contrôler avant traitement et au bout d'un mois le bilan hépatique, la numération formule sanguine et les plaquettes.

La griséofulvine peut être également utilisée, en particulier si les lésions sont inflammatoires (1 g/j pendant 4 semaines) ou s'il s'agit d'un enfant.

Le kétoconazole, hépatotoxique est rarement utilisé actuellement.

L'origine humaine, animale ou tellurique du champignon doit toujours être précisée pour adopter les mesures associées : traitement d'éventuels foyers associés, traitement de l'animal porteur.

Démarche thérapeutique en cas de dermatophytie circinée (71)

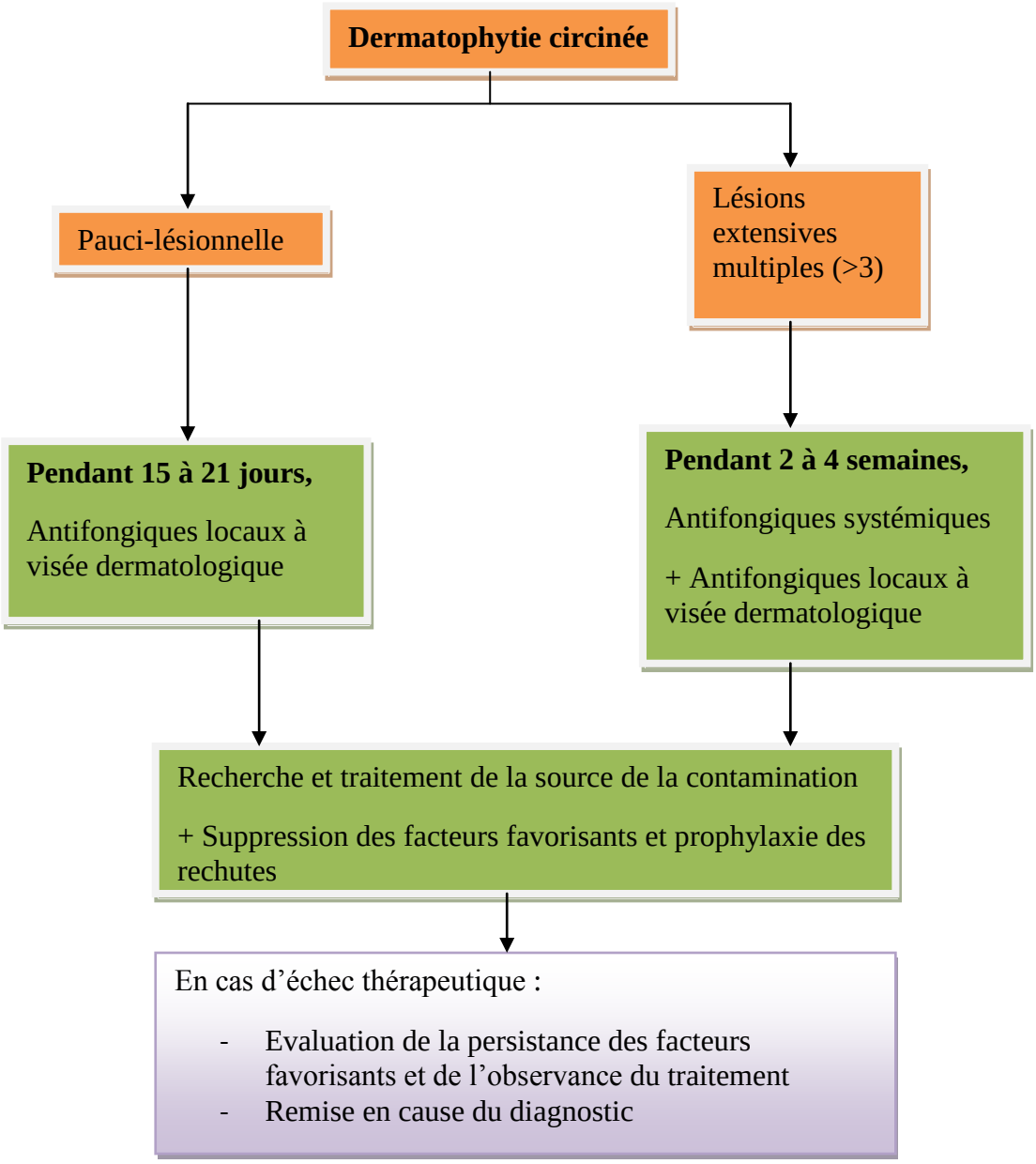

4.2.2.2. Les teignes du cuir chevelu et de la barbe (66) (42) (46) (23)

La conduite thérapeutique est identique qu'il s'agisse de teignes tondantes ou de teignes inflammatoires, kérions du cuir chevelu et sycosis de la barbe.

Un traitement général est indispensable en association avec un traitement local.

Le traitement général de référence est la griséofulvine pendant 6 à 8 semaines à la dose de 15-20 mg/kg/j chez l'enfant, et de 500 mg à 1 g chez l'adulte, en deux prises. Les comprimés peuvent être écrasés dans un peu de liquide si l'enfant ne sait pas les avaler et la prise doit être accompagnée d'un corps gras pour une meilleure absorption. Il faudra augmenter la posologie lors des atteintes à *M. canis* (25 à 30 mg/kg/j) du fait d'une moindre sensibilité de certaines souches. De même, en présence d'une teigne très inflammatoire, il est parfois utile de doubler la dose de griséofulvine pour bénéficier de ses propriétés anti-inflammatoires. Elle est active dans toutes les formes cliniques, tondante, favique ou inflammatoire, et sur tous les types de parasitisme pilaire (endothrix, ectothrix, favique). Toutefois, il est important d'effectuer un suivi hématologique (NFS) dès que le traitement est supérieur à 4 semaines ou dès qu'il est prescrit à dose supérieure à 1,5g/jour.

En cas d'intolérance à la griséofulvine, le kétoconazole (4 à7 mg/kg/j) peut être utilisé bien que son action semble inférieure dans les teignes microsporiques, mais sa prescription impose une surveillance des fonctions hépatiques.

D'autres molécules présentent un intérêt dans le traitement des teignes mais ne possèdent pas, à ce jour, d'autorisation de mise sur le marché (AMM) en France dans cette indication : la terbinafine, l'itraconazole et le fluconazole.

Des études récentes prouvent l'intérêt de la terbinafine, à la posologie de 3 à 6 mg/kg/j pendant 2 à 4 semaines. Elle est bien tolérée chez l'enfant, et semble être plus efficace sur les teignes endothrix (trichophytiques) que sur les teignes microsporiques et inflammatoires.

L'itraconazole a aussi montré son intérêt dans les dermatophyties de l'enfant et plus spécialement dans les teignes endothrix et microsporiques. Il existe une solution buvable, bien adaptées aux enfants. La posologie recommandée est de 3 à 5 mg/kg/j pour une durée de traitement de 4 à 6 semaines. La tolérance est excellente.

Enfin, le fluconazole, à la posologie de 6mg/kg/j pendant 3 à 6 semaines est très efficace. Cette molécule a l'avantage de présenter une forme suspension orale.

Il faut souligner qu'aucun antifongique systémique ne doit être prescrit à une femme enceinte ou allaitant et à un nourrisson (<1 an) dont les fonctions hépatiques sont encore immatures.

Concernant le traitement local, les lotions ou shampooings contenant un imidazolé sont à privilégier car ils sont adaptés à une bonne biodisponibilité locale du principe actif.

Sur cheveux crépus, on préférera le tolnaftate (Sporiline®), présenté sous forme de lotion huileuse facilitant la pénétration du médicament et le coiffage.

Un shampooing antifongique (Ketoderm® ou Sebiprox®) peut être utilisé deux fois par semaine en complément, en le laissant agir 10 à 15 minutes avant rinçage.

En présence d'une teigne inflammatoire, il est préférable de ne pas utiliser des antifongiques topiques trop actifs (ciclopiroxolamine, kétoconazole), qui risquent de majorer la réaction immunitaire, et de privilégier les « anciens » antifongiques comme l'éconazole.

En cas des lésions très inflammatoires, l'administration de corticoïdes systémiques ou locaux pendant quelques jours, peut être utile.

Des mesures additives sont indispensables afin d'obtenir une guérison rapide et définitive. Elles consistent à dégager aux ciseaux les zones infectées jusqu'en zone saine en cas de teigne microsporique ou de kérion, et ce, toutes les semaines jusqu'à guérison. Une épilation des cheveux persistants sur le kérion peut être utile. Le détressage des nattes africaines est essentiel. L'utilisation d'un kératolytique (pommade à l'acide salicylique) est indiquée en cas de teigne croûteuse car il permet une meilleure action des antifongiques topiques (46) (44). La désinfection des oreillers, peignes, brosses, tondeuses, « doudous », bonnets, casquettes, casques etc. à l'aide de poudres ou de solutions antifongiques permet d'éviter les récidives ainsi que les transmissions via ces objets.
Les animaux à l'origine de la contamination devront être identifiés et traités (23).

Folliculites

En cas d'atteinte pilaire, un traitement systémique et un traitement local doivent être associés.

Les folliculites causées par les dermatophytes zoophiles étant souvent très inflammatoires, la prescription de griséofulvine pendant 4 semaines est préférable à la terbinafine car elle a une action à la fois anti-inflammatoire et fongistatique. En effet, la lyse trop brutale du dermatophyte par la terbinafine risque de majorer la réaction immunitaire locale. Pour les mêmes raisons, le choix de l'antifongique topique doit se porter vers un imidazolé ou la ciclopiroxolamine.

4.2.3. Eviction scolaire (29)

Les mesures d'éviction scolaire en cas de teigne sont définies par l'arrêté du 3 mai 1989 (JO du 31 mai 1989). Elles ont été revues par le Conseil supérieur d'Hygiène Publique de France en 2004. Cet arrêté stipule qu'en cas de teigne du cuir chevelu, l'enfant doit faire l'objet d'une éviction scolaire sauf s'il présente un certificat médical attestant d'une consultation et de la prescription d'un traitement adapté. En pratique, l'éviction scolaire ne se justifie que pour les teignes anthropophiles.

4.3. Prise en charge de l'animal contaminant

4.3.1. Diagnostic (21) (85)

Les méthodes de diagnostic chez l'animal sont sensiblement les mêmes que chez l'homme et la démarche se veut identique.

Ainsi, les principales méthodes utilisées sont l'examen à la lampe de Wood, puis l'examen direct au microscope à l'aide d'éclaircissants et de colorants, et enfin la culture. La biopsie est parfois pratiquée, car elle est utile dans les formes inhabituelles.

L'examen direct

Les échantillons sont collectés par l'épilation des poils, le grattage de la bordure inflammatoire des lésions annulaires ou de la lésion entière. Les lésions peuvent être grattées ou épilées, ou prélevées avec un carré de moquette pour détecter les porteurs sains de spores.

Les éléments fongiques (arthrospores ou hyphes) peuvent être vus à l'examen direct grâce à un éclaircissement par la potasse (KOH).

Concernant le parasitisme pilaire, le parasitisme endo-ectothrix domine en médecine vétérinaire, avec *T. verrucosum* et sa gaine de grosses spores (12 µm), *M. canis* avec sa gaine de petites spores (2 à 4 µm) et *T. mentagrophytes* (teigne microïde).

Les poils des chiens et des chevaux étant plus épais et pigmentés, ils nécessitent un éclaircissement prolongé par la potasse.

L'utilisation du blanc calcofluor associé à la potasse, peut augmenter la sensibilité de l'examen direct.

Examen sous lampe de Wood

Parmi les dermatophytes d'importance, seul M. canis provoque la fluorescence verte.

La nécessité d'une pièce sombre limite son utilisation sur les petits animaux, mais les poils peuvent être arraché et examinés dans le laboratoire.

Culture

Le milieu de Sabouraud additionné de chloramphénicol et de cycloheximide, est le plus utilisé (comme en médecine humaine).

Les cultures seront incubées pendant au moins 3 semaines à 20-25°C, il s'en suivra l'identification des dermatophytes en fonction de leurs caractéristiques macroscopiques et microscopiques particulières (cf. examens de laboratoire chez l'homme).

4.3.2. Traitements

Le cours normal des dermatophyties chez les mammifères est la guérison en un à quatre mois, bien que l'infection ne régresse pas d'elle-même chez certains sujets, en particulier les chats à poils longs. Il est cependant nécessaire de traiter l'animal concerné ainsi que ses congénères du fait du risque de contagion aux personnes et aux animaux, et de la contamination environnementale.

Le traitement des dermatophyties chez les animaux de compagnie repose sur l'association d'un traitement topique et systémique ainsi que la coupe des poils.

Dans la peau glabre de l'homme, la physiologie de la couche cornée rend le champignon sensible aux antifongiques topiques seuls. Dans la plupart des espèces animales, il y a une vaste invasion folliculaire, d'où l'obligation de les traiter comme des teignes, en associant un traitement topique et systémique (36) (21).

Chez les animaux de ferme et les chevaux, le traitement systémique est rarement donné.

4.3.2.1. La tonte

La tonte des poils dans les zones infectées, peut être utile, grâce à l'élimination mécanique des poils infectés, de plus, elle permet une meilleure pénétration de l'antifongique topique (85). Cependant, des précautions doivent être prises lors de la tonte, pour limiter les abrasions et microtraumatismes cutanés qui pourraient favoriser de nouvelles lésions. En pratique, la tonte n'est recommandée qu'en cas de lésions étendues, et chez les animaux à poils longs (25) (8).

M. persicolor n'envahissant jamais les structures pilaires, la tonte ne sera pas réalisée si ce dermatophyte est en cause.

4.3.2.2. Traitement systémique

La griséofulvine

La griséofulvine (Fulsan®, Fulviderm®, Dermogine®) est le traitement systémique le plus couramment utilisé pour traiter les dermatophyties chez les petits animaux et les carnivores domestiques. Pour les rongeurs, la posologie est de 20 à 25 mg/kg/j pendant 3 à 6 semaines. Pour les chiens et les chats, des doses de 50 mg/kg/j sont recommandées, en deux prises, pendant les repas, pour une durée minimale de 4 semaines. Des effets indésirables hématologiques et gastro-intestinaux peuvent survenir et sont plus fréquent chez les chats que chez les chiens.

La griséofulvine est tératogène et ne doit pas être donnée aux femelles gestantes et son utilisation requiert une certaine prudence chez les très jeunes animaux (en dessous de 3 mois) (37) (69).

Il existe quelques rapports concernant l'efficacité de la griséofulvine chez les ruminants et les chevaux, mais cette molécule ne doit pas être utilisée chez les animaux destinés à la production de lait et de viande, en Europe (21).

Les alternatives au traitement systémique par la griséofulvine sont le kétoconazole et l'itraconazole.

Le kétoconazole

Le kétoconazole (Kétofungol®) peut être utilisé chez le chien et le chat à raison de 10mg/kg/j en 1 ou 2 prises au cours d'un repas, pour une durée de 4 semaines. Il peut causer de l'anorexie et des vomissements et être hépatotoxique. De plus, il est tératogène, et ne doit pas être administré chez les jeunes animaux (21) (69).

L'itraconazole

L'itraconazole (Sporanox®) est coûteux mais généralement mieux toléré que le kétoconazole. Cette molécule a désormais l'AMM pour une utilisation chez les chats atteints d'une dermatophytie à *M. canis.* Sa posologie est de 10 mg/kg/j en une prise, pendant un mois, au cours d'un repas (25).

Il peut permettre une utilisation séquentielle d'une semaine sur deux, grâce à son incorporation dans la couche cornée et les poils (21).

La terbinafine

La terbinafine (Lamisil®) a fait l'objet d'études afin de confirmer l'efficacité et la sécurité d'utilisation de ce médicament chez les carnivores domestiques et les rongeurs atteints de dermatophyties. Ces études ont montré que la terbinafine administrée aux rongeurs à la dose de 10-30 mg/kg, une fois par jour, pendant six semaines, se révèle efficace contre la teigne et ne présente pas d'effets indésirables. Mais son utilisation nécessite une évaluation plus poussée (25) (37).

Le lufénuron

Le lufénuron (Program F® en ampoules buvables) par voie orale, est un inhibiteur de la synthèse de la chitine, largement utilisé comme antipuces. La chitine est un polysaccharide retrouvé non seulement dans la cuticule des arthropodes mais aussi dans la paroi des cellules fongiques. Son efficacité dans le traitement des dermatophyties félines et canines et chez les rongeurs a été établie par des études. Les doses à administrer ainsi que la durée de traitement sont encore à déterminer (64).

4.3.2.3. Traitement topique

Le traitement topique est particulièrement utile pour éliminer les spores fongiques sur l'épiderme et sur la surface des poils, ce qui permet de réduire le risque de contamination et de propagation des spores dans l'environnement. Cependant, il n'atteint pas les éléments fongiques au plus profond du poil. Il doit ainsi être considéré comme un traitement adjuvant au traitement systémique dans la plupart des cas.

Le produit doit être appliqué sur l'ensemble du corps, même en dehors des lésions, et ne doit pas être rincé (37).

Plusieurs essais cliniques ont montré que la combinaison d'un traitement topique et d'un traitement systémique avec la griséofulvine était plus efficace qu'un traitement systémique seul, chez les chats atteints d'une dermatophytie à *M. canis* (21).

L'énilconazole à 0,2%

L'énilconazole (Imavéral®) est un antifongique de la famille des imidazolés. Ce principe actif exerce une activité fongicide et sporicide sur les dermatophytes. Il s'utilise dans le traitement externe des teignes et permet aussi de traiter l'environnement (61).

Le traitement local à effectuer consiste à laver ou à asperger l'animal en entier avec une solution d'énilconazole à 0,2% (= Imavéral® dilué 50 fois), 2 fois par semaine pendant 2 à 4 semaines. Il faut insister particulièrement au niveau des lésions (86) (8) (34).

Il s'agit d'un traitement très bien toléré.

L'énilconazole a l'AMM pour l'utilisation chez les chiens, les chats, les bovins et les chevaux. Il n'y a pas d'AMM pour le cobaye mais son utilisation est possible sous la responsabilité du vétérinaire.

D’autres imidazolés, utilisés en médecine humaine, tels que l’éconazole ou le miconazole sont utilisables chez les carnivores domestiques, mais nécessitent deux applications quotidiennes, ce qui est moins approprié (37).

La natamycine

La natamycine (Mycophyt®) est indiqué dans le traitement externe des teignes chez les bovins et les chevaux, ainsi que pour le traitement du matériel et de l’environnement.

Elle s’utilise diluée à raison d’un gramme de natamycine dans 10 litres d’eau tiède.

Il faut imprégner tout le corps de l’animal à l’aide d’une éponge ou d’un pulvérisateur, en insistant particulièrement sur la tête, l’encolure, la base de la queue et les emplacements des harnais et selle. Il faut renouveler l’opération 4 à 5 jours plus tard.

La natamycine est très bien tolérée, elle n’irrite pas les muqueuses.

Il s’agit d’une molécule sensible à la lumière solaire directe, il conviendra donc d’effectuer l’intervention soit à l’intérieur d’un bâtiment, soit en plein air pendant la soirée (77) (69) (34).

La chlorhexidine à 1%

Les shampooings à base de chlorhexidine sont des compléments de traitements utiles, en application une fois par semaine jusqu’à guérison (21).

4.3.2.4. Traitement des animaux congénères

Le traitement des animaux congénères est indispensable car certains animaux peuvent être porteurs sains de spores de dermatophytes et être à l'origine d'une recontamination de l'animal malade.

Si les animaux en contact présentent une culture positive, ils doivent être considérés comme cliniquement atteint et traités comme l'animal malade.

Si la culture est négative, les animaux en contact doivent être isolés des animaux infectés et traités par voie locale, par exemple par de l'énilconazole, à raison de 2 fois par semaine, pendant un mois (82).

4.3.2.5. Vaccination

L'immunoprophylaxie des dermatophyties chez les animaux fait l'objet d'études détaillées. Des souches vivantes atténuées de T. verrucosum ont été utilisé dans une campagne de vaccination de masse dans les troupeaux de bovins dans les anciens pays du bloc de l'Est et en Norvège.

La situation chez les chevaux, les chiens et les chats est un peu moins avancée, en dépit des recherches.

Le défi pour les immunologistes est de développer des vaccins efficaces pour les animaux de compagnie sans utiliser un immunogène vivant (21).

4.3.3. Mesures d'hygiène

Les spores des dermatophytes peuvent survivre des mois, voire des années, dans l'environnement. Ainsi, surfaces, plantes, mobilier, vêtements, et outils constituent une importante source d'exposition et de recontamination. Le traitement de l'environnement et des surfaces susceptibles d'être contaminées s'avère indispensable pour éviter une recontamination ultérieure des animaux et une contamination de l'homme.

Le fait de confiner l'animal dans une pièce facile à nettoyer pendant la durée du traitement, permet de limiter la contamination de l'environnement.

Traiter les animaux ne suffit donc pas à prévenir les contaminations humaines ou les réinfestations animales. Il faut traiter l'environnement en même temps que les animaux.

Concernant la décontamination de l'environnement, l'utilisation de désinfectants seuls n'est pas suffisante (21).

4.3.3.1. Nettoyage

Tous les poils et les squames doivent être éliminés par aspiration et les surfaces doivent être dépoussiérées. Tous les objets infectés tels que les jouets, les brosses, les couvertures, les paniers doivent être parfaitement nettoyés ou mieux, renouvelés. Les moquettes, tapis, canapés doivent être quotidiennement aspirés et les sacs, véritables réservoirs de spores, doivent être brûlés.

Il est recommandé de passer également l'aspirateur au niveau des murs, des planchers, des fenêtres et des ventilations.

Les litières doivent être régulièrement changées puis brûlées et un nettoyage mécanique radical du logement des animaux doit être effectué.

Ceci doit être suivi d'un lavage complet de toutes les surfaces avec de l'eau et du détergent.

Le nettoyage concerne aussi le chauffage et les appareils d'air conditionné. Les zones où s'accumulent squames et poils font ensuite l'objet d'un triple nettoyage.

Ne pas omettre le nettoyage des véhicules si des animaux infectés y ont été transportés. Les murs et les sols carrelés ou cimentés peuvent être nettoyés à la vapeur d'eau sous pression (37) (25).

Les textiles lavables en machine, devront être lavés à 60°C minimum afin d'être décontaminés.

4.3.3.2. Désinfection

Concernant les élevages, écuries ou étables, la désinfection des surfaces (sols, murs, cages, parois diverses) peut être faite avec une solution d'énilconazole à 4% (Clinafarm®) ou avec un générateur de fumée contenant le même principe actif. La solution est pulvérisée sur les surfaces et en l'absence des animaux.
La solution diluée d'énilconazole à 4% peut également être utilisée pour laver les brosses et autre matériel mais aussi les harnais et selles (25).

La natamycine (Mycophyt®) peut également être utilisée pour traiter le matériel de pansage et harnais des chevaux et des bovins (34).

Concernant les maisons d'habitation, les seuls produits sûrs et faciles d'utilisation sont les désinfectants à base d'hypochlorite (eau de javel diluée à 10%) pour la désinfection des sols et surfaces, ainsi que la pulvérisation d'énilconazole dans l'environnement et sur le matériel et les textiles (21).

Du fait d'une rémanence limitée, ces produits devront être appliqués de façon hebdomadaire.

5. Conseils à l'officine

Par rapport au diagnostic

Il faut encourager le patient à réaliser un prélèvement mycologique afin de confirmer une dermatophytie et identifier le champignon en cause. Il s'agit d'une étape primordiale, que bien souvent les médecins omettent, et qui permettra d'orienter la prise en charge globale, de réaliser des enquêtes épidémiologiques et de mettre en place les mesures préventives appropriées.

Par rapport au traitement

Il faut insister sur l'importance de l'observance des traitements antifongiques, qu'ils soient par voie locale et/ou systémique. Il est important de respecter la posologie et la durée du traitement prescrit.

Pour le traitement local

- Avant l'application de l'antifongique, désinfecter la lésion avec un antiseptique.
- Faire déborder l'application par rapport à la lésion et masser légèrement afin de faire pénétrer le produit.
- Préférer les formes « grasses », pommades et crèmes, pour des lésions sèches et kératosiques, inversement, des formes « asséchantes », lotions, gels, pour des lésions suppurées.
- Précéder le traitement des teignes par la coupe des cheveux autour des lésions et l'épilation des cheveux persistants dans les lésions, et ce, de façon hebdomadaire jusqu'à guérison.

Pour le traitement systémique

Par la griséofulvine :

- Interroger les patientes sur leur mode de contraception : la griséofulvine diminue l'efficacité des contraceptifs oraux.
- De même, attention aux interactions médicamenteuses avec certains traitements : AVK, immunosuppresseurs…
- Eviter de consommer de l'alcool au cours du traitement par griséofulvine car celle-ci peut entraîner des effets antabuse.
- Elle doit être prise au moment d'un repas riche en graisse, par exemple avec une tartine de beurre, de Nutella® ou encore de la charcuterie etc.
- Pour les enfants n'avalant pas les comprimés, il est possible de les broyer et des les mélanger à l'alimentation.
- Il est important d'effectuer une NFS, dès que le traitement est supérieur à 4 semaines ou dès qu'il est prescrit à dose supérieure à 1,5g/jour.
- Il faut éviter les expositions au soleil, et dans le cas contraire, se protéger (chapeau, vêtements longs et crèmes solaires indice 50, car la griséofulvine est photo sensibilisante.

Par la terbinafine :

- Elle doit être prise au moment d'un repas pour une meilleure biodisponibilité.
- Possibilité d'altération du goût.
- Il faut arrêter immédiatement le traitement si apparition de fièvre ou d'un ictère.
- Il est nécessaire de faire un bilan hépatique et une NFS dès que le traitement est supérieur à 4 semaines.

Par le kétoconazole :

- Attention aux nombreuses interactions médicamenteuses avec ce médicament, interroger les patients sur leur traitement habituel.
- Risque d'hépatotoxicité : un suivi hépatique rigoureux est nécessaire lors de tout traitement par kétoconazole : un dosage des transaminases devra être effectué avant le début du traitement puis tous les 15 jours.

Par rapport à l'animal contaminateur :

- Conseiller aux propriétaires d'animaux atteints d'une dermatophytie, d'emmener leur animal, si cela n'est pas déjà fait, chez le vétérinaire afin de faire un prélèvement mycologique. Ceci permettra d'affirmer ou non l'origine zoonotique de l'infection, de traiter l'animal contaminateur et d'adopter des mesures d'hygiène afin de ne pas recontaminer la personne, les autres animaux et l'environnement.
- Le traitement de l'animal devra être donné à la dose et pendant la durée prescrite par le vétérinaire, même si celui-ci n'a pas ou n'a plus de lésions.
- Lors des soins aux animaux malades, il conviendra de porter des gants à usage unique et de se désinfecter les mains.
- Il est important de traiter tous les animaux de la maison, ou de la ferme, ou de l'élevage.
- L'animal ou les animaux infectés devront être séparés des autres animaux et mis dans une pièce facile à nettoyer.
- Il faudra limiter au maximum les divagations de l'animal contaminateur.

Par rapport aux mesures d'hygiène :

- L'environnement qu'il soit domestique ou professionnel (élevage, ferme…), devra être nettoyé de façon drastique quotidiennement, puis désinfecté au moins une fois par semaine avec des produits adaptés.
- Les objets, les tapis, les rideaux, les canapés, radiateurs, la voiture, etc., ne devront pas être oubliés, et devront subir un nettoyage par aspiration suivi d'une désinfection.
- Le matériel destiné à panser, à soigner ou à harnacher les animaux ainsi que les couchages et litières devront être également nettoyés et désinfectés à l'aide de produits spéciaux.
- Les vêtements lavables en machine devront être lavés à 60°C minimum ou sinon aspergé de solution désinfectantes.

- Utiliser un savon acide pour la toilette, dans les cas de dermatophytie.
- Eviter la fréquentation répétée de lieux chauds et humides (bains bouillonnants, sauna, etc.).
- Privilégier l'aération et le séchage soigneux des lésions par tamponnement, pour prévenir la macération.

Par rapport aux mesures préventives :

- Eviter de toucher un animal suspect.
- Les animaux recueillis à la S.P.A devront être amenés en consultation vétérinaire avant d'être introduits dans un nouveau foyer.

THÈSE SOUTENUE PAR : CAUSSE Camille

TITRE : LES DERMATOPHYTIES D'ORIGINE ZOONOTIQUE : ASPECTS ACTUELS ET PRISE EN CHARGE À L'OFFICINE

CONCLUSION

Les dermatophyties sont des infections très fréquentes en pathologie humaine, causées par des champignons microscopiques filamenteux appelés dermatophytes. Ces micromycètes possèdent une grande affinité pour la kératine de l'homme et des animaux, et parasitent ainsi la peau et les phanères. Les dermatophytes anthropophiles, responsables majoritairement d'onychomycoses et d'intertrigos, sont les agents les plus fréquemment isolés. En revanche, ceux d'origine zoophile provoquent, principalement chez l'enfant et le jeune adolescent, des épidermophyties de la peau glabre, des teignes du cuir chevelu et de la barbe, et des folliculites. Trois genres de dermatophytes sont décrits : *Microsporum, Trichophyton et Epidermophyton*, mais seules certaines espèces de *Microsporum* et de *Trichophyton* sont transmissibles de l'animal à l'homme.

La fréquence chez l'homme de ces dermatophytes zoophiles est variable selon les régions du globe. En Europe, *M. canis* demeure le premier agent de teignes et, concernant les épidermophyties de la peau glabre, les dermatophytes zoophiles jouent un rôle non négligeable, *Microsporum canis* étant également fréquemment isolé.

Le diagnostic des dermatophyties s'effectue en plusieurs étapes. En premier lieu, le prélèvement qui, selon les lésions, sera constitué de squames, de cheveux, de poils ou de pus. Puis, s'ensuivra l'examen direct, l'échantillon étant traité avec des agents éclaircissants et des colorants, ceci offrant une bonne sensibilité et permettant l'orientation diagnostique. Enfin, la mise en culture permettra, au bout de plusieurs jours voire plusieurs semaines, d'identifier l'espèce en cause.

Le traitement des dermatophyties repose sur l'utilisation d'antifongiques systémiques et/ou topiques, les protocoles de traitement étant différents selon le type de lésions :

- Pour les teignes du cuir chevelu et de la barbe ainsi que les folliculites : un traitement local et systémique seront associés, pour une durée minimale de 4 à 6 semaines selon la molécule utilisée.

- Pour les épidermophyties de la peau glabre, un traitement topique sera suffisant en cas de lésion unique, en revanche, si les lésions sont extensives et/ou multiples, un traitement systémique sera associé pour une durée de 2 à 4 semaines.

Les molécules les plus utilisées pour le traitement systémique sont la griséofulvine et la terbinafine, et pour le traitement local, les dérivés azolés et la terbinafine.

Les mesures prophylactiques, essentielles, permettent d'éviter toute contamination ou rechute, elles consistent à dépister et à traiter les animaux parasités ainsi qu'à décontaminer l'environnement et les objets vecteurs de spores.

Enfin, le rôle du pharmacien d'officine est primordial, il participe à l'information du patient et/ou propriétaire d'animaux, par ces recommandations il est le garant d'une bonne observance du traitement, et il dispense des conseils concernant les mesures d'hygiène devant être associées.

VU ET PERMIS D'IMPRIMER

Grenoble, le

LE DOYEN | LE PRESIDENT DE LA THÈSE

Professeur C. RIBUOT | Professeur R. GRILLOT

BIBLIOGRAPHIE

OUVRAGES ET THESES

(1) BADILLET G. Dermatophyties et dermatophytes, Atlas Clinique et biologique. Editions Varia, Paris, 1991.

(2) BOUCHARA JP., BRUN S., CHABASSE D., DE GENTILE L., PENN P. Les dermatophytes. Cahier de Formation Biologie Médical n°31, Bioforma, 2004.

(3) CHABASSE D., GUIGUEN C., CONTET-AUDONNEAU N. Mycologie médicale. Editions Masson, collection Abrégés, Paris, 1999.

(4) DELORME J., ROBERT A. Mycologie médicale. Décarie Editeur, Québec, 1997.

(5) DOROSZ P. Guide pratique des médicaments : Dorosz 2010. Maloine, 2010.

(6) DUBOIS J. La peau, De la santé à la beauté, Notions de dermatologie et de dermocosmétologie. Editions Privat, Toulouse, 2007.

(7) EUZEBY J. Les dermatoses parasitaires d'origine zoonosique dans les environnements de l'Homme. Editons Médicales Internationales, Lavoisier, 2003, 240p.

(8) FAYET G. Les dermatophytoses du cheval. Parasitisme externe. Fiche technique n°18. Laboratoire Mérial, 2001.

(9) GRILLOT R. Les mycoses humaines : démarche diagnostique. Editions Elsevier, collection OPTIONBIO, Paris, 1996.

(10) GUILLAUME V. Mycologie. Fiches pratiques. Editions de Boeck, collection biologie médicale pratique, Bruxelles, 2006.

(11) KOENIG H. Guide de mycologie médicale. Editons Ellipses, Paris, 1995.

(12) MACLOU A. Les dermatophytoses du cobaye : étude épidémiologique en élevage. Thèse Vétérinaire, Alfort, 2002.

(13) PACCARD B. Les dermatophyties : Conseils à l'officine. Thèse Pharmacie, Grenoble, 2006.

(14) SAUCEROTTE J. Dermatophytoses zoophiles transmissibles à l'homme. Thèse Pharmacie, Montpellier, 2004.

CD-ROM

(15) Association Française des Enseignants et Praticiens Hospitaliers Titulaires de parasitologie et Mycologie Médicale, CD Rom ANOFEL 3.

ARTICLES

(16) ALANIO A, ROMAND S, PENSO-ASSATHIANY D, FOULET F, BOTTEREL F. Microsporum praecox: molecular identification of a new case and review of the literature. *Mycopathologia,* 2011, 171(1):61-5.

(17) ALI J, YIFRU S, WOLDEAMANUEL Y. Prevalence of tinea capitis and the causative agent among school children in Gondar, North West Ethiopia.
Ethiop Med J., 2009, 47(4):261-9.

(18) AMEEN M. Epidemiology of superficial fungal infections.
Clin Dermatol., 2010, 4;28(2):197-201.

(19) ASTICCIOLI S, DI SILVERIO A, SACCO L, FUSI I, VINCENTI L, ROMERO E. Dermatophyte infections in patients attending a tertiary care hospital in northern Italy.
*New Microbiol.,*2008, 31(4):543-8.

(20) BINDER B, LACKNER HK, POESSL BD, PROPST E, WEGER W, SMOLLE J, GINTER-HANSELMAYER G. Prevalence of tinea capitis in Southeastern Austria between 1985 and 2008: up-to-date picture of the current situation.
Mycoses, 2009, 26.

(21) BOND R. Superficial veterinary mycoses.
Clinics in Dermatology, 2010, 28, 226-236.

(22) BORMAN AM, CAMPBELL CK, FRASER M, JOHNSON EM. Analysis of the dermatophyte species isolated in the British Isles between 1980 and 2005 and review of worldwide dermatophyte trends over the last three decades.
Med mycol., 2007, 45(2):131-41.

(23) BUOT G. Dermatomycoses métropolitaines.
EMC (Elsevier Masson SAS, Paris), Dermatologie, 98-380-A-10, 2007.

(24) CAFARCHIA C, CAMARDA A, COCCIOLI C, FIGUEREDO LA, CIRCELLA E, DANESI P, CAPELLI G, OTRANTO D. Epidemiology and risk factors for dermatophytoses in rabbit farms.
Med Mycol., 2010, 48(7):975-80.

(25) CARLOTTI DN., PIN D. Aspects cliniques et histopathologiques, diagnostic différentiel et traitements des dermatophytoses chez les carnivores domestiques.
Ann. Méd. Vét., 2002, 147, 85-96.

(26) CHEPCHIRCHIR A, BII C, NDINYA-ACHOLA JO. Dermatophyte infections in primary school children in Kibera slums of Nairobi.
East Afr Med J., 2009, 86(2):59-68.

(27) CHERMETTE R, FERREIRO L, GUILLOT J. Dermatophytoses in animals.
Mycopathologia, 2008, 166(5-6):385-405.

(28) CONTET-AUDONNEAU N. Dermatophyties.
EMC (Elsevier Masson SAS, Paris), Biologie clinique, 90-35-0080, 2003.

(29) CONTET-AUDONNEAU N. Teignes du cuir chevelu.
EMC (Elsevier Masson SAS, Paris), AKOS Encyclopédie Pratique de Médecine, 8-0926, 2003.

(30) COUDERT J. Répartition géographique des dermatophytes en Europe.
Ann. Soc. Belge Méd. Trop., 1964, 44, 4/5, 725-740.

(31) DEL BOZ J, CRESPO V, RIVAS-RUIZ F, DE TROYA M. A 30-year survey of paediatric tinea capitis in southern Spain.
J Eur Acad Dermatol Venereol., 2011, 25(2):170-4.

(32) DOLENC-VOLJC M. Dermatophyte infections in the Ljubljana region, Slovenia, 1995-2002.
Mycoses, 2005, 48(3):181-6.

(33) FEUILHADE DE CHAUVIN M., LACROIX C. Examen mycologique en dermatologie.
EMC (Elsevier Masson SAS, Paris), Dermatologie, 98-075-B-10, 2007.

(34) GALISSON C., PECHAYRE M. La consultation en dermatologie équine.
Dep. Vet. Suppl., 2003, 84, 3-5.

(35) GINTER-HANSELMAYER G, WEGER W, ILKIT M, SMOLLE J. Epidemiology of tinea capitis in Europe: current state and changing patterns.
Mycoses, 2007, 50, Suppl. II: 6-13.

(36) GUILLOT J. La teigne nécessite un traitement local et général.
Sem. Vet. Suppl., 2000, 995, 4-6.

(37) GUILLOT J., CHERMETTE R. Le traitement des mycoses des carnivores domestiques.
Point Vet., 1997, 28 (185), 51-61.

(38) GUPTA AK, SUMMERBELL RC. Tinea capitis.
Med Mycol., 2000, 38(4):255-87.

(39) HACKETT BC, O'CONNELL K, CAFFERKEY M, O'DONNELL BF, KEANE FM. Tinea capitis in a paediatric population.
Ir Med J., 2006, 99(10):294-5.

(40) HAVLICKOVA B, CZAIKA VA, FRIEDRICH M. Epidemiological trends in skin mycoses worldwide.
Mycoses, 2008, 51, Suppl. IV: 2-15.

(41) HAY R. Onychomycosis.
J. Eur. Acad. Dermatol. Venerol., 2005, 19, Suppl. I : 1-7.

(42) HOCHEDEZ P., DATRY A., CAUMES E. Mycoses superficielles.
EMC (Elsevier Masson SAS, Paris), Traité de Médecine Akos, 4-1380, 2007.

(43) IORIO R, CAFARCHIA C, CAPELLI G, FASCIOCCO D, OTRANTO D, GIANGASPERO A. Dermatophytoses in cats and humans in central Italy: epidemiological aspects.
Mycoses, 2007, 50(6):491-5.

(44) KAC G., FEUILHADE DE CHAUVIN M. Dermatomycoses.
Encyclopédie Médicale et Chirurgicale, Elsevier, Paris, AKOS Encyclopédie pratique de médecine, 2002, 2-0740.

(45) KORSTANJE MJ, STAATS CG. Tinea capitis in Northwestern Europe 1963-1993: etiologic agents and their changing prevalence.
Int J Dermatol., 1994, 33(8):548-9.

(46) LACROIX C., FEUILHADE DE CHAUVIN M. Traitements antifongiques.
EMC (Elsevier Masson SAS, Paris), Dermatologie, 98-906-A-10, 2008.

(47) LOPEZ-MARTINEZ R, MANZANO-GAYOSSO P, HERNANDEZ-HERNANDEZ F, BAZAN-MORA E, MENDEZ-TOVAR LJ. Dynamics of dermatophytosis frequency in Mexico: an analysis of 2084 cases.
Med Mycol., 2010, 48(3):476-9.

(48) MACURA AB, KRZYŚCIAK P, SKÓRA M, GNIADEK A. Dermatophyte species in superficial mycoses in the Kraków district, Poland in the years 1972-2007.
Mycoses, 2010, 1;53(2):148-52.

(49) MARAKI S, NIOTI E, MANTADAKIS E, TSELENTIS Y. A 7-year survey of dermatophytoses in Crete, Greece.
Mycoses, 2007, 50(6):481-4.

(50) MARCHISIO VF, GALLO MG, TULLIO V, NEPOTE S, PISCOZZI A, CASSINELLI C. Dermatophytes from cases of skin disease in cats and dogs in Turin, Italy.
Mycoses, 1995, 38(5-6):239-44.

(51) MIKLIC P, SKERLEV M, BUDIMCIC D, LIPOZENCIC J. The frequency of superficial mycoses according to agents isolated during a ten-year period (1999-2008) in Zagreb area, Croatia.
Acta Dermatovenerol Croat., 2010, 18(2):92-8.

(52) NEJI S, MAKNI F, CHEIKHROUHOU F, SELLAMI A, SELLAMI H, MARRECKCHI S, TURKI H, AYADI A. Epidemiology of dermatophytoses in Sfax, Tunisia.
Mycoses, 2009, 52(6):534-8.

(53) NG KP, SOO-HOO TS, NA SL, ANG LS. Dermatophytes isolated from patients in University Hospital, Kuala Lumpur, Malaysia.
Mycopathologia, 2002, 155(4):203-6.

(54) NICOLA A, LAURA A, NATALIA A, MONICA P. A 20-year survey of tinea faciei.
Mycoses, 2010, 53(6):504-8.

(55) PANASITI V, DEVIRGILIIS V, BORRONI RG, MANCINI M, CURZIO M, ROSSI M, BOTTONI U, CALVIERI S. Epidemiology of dermatophytic infections in Rome, Italy: a retrospective study from 2002 to 2004.
Med Mycol., 2007, 45(1):57-60.

(56) PAPINI R, NARDONI S, FANELLI A, MANCIANTI F. High infection rate of Trichophyton verrucosum in calves from Central Italy.
Zoonoses Public Health, 2009, 56(2):59-64.

(57) POPOOLA TO, OJO DA, ALABI RO. Prevalence of dermatophytosis in junior secondary schoolchildren in Ogun State, Nigeria.
Mycoses, 2006, 49(6):499-503.

(58) PROHIC A. An epidemiological survey of tinea capitis in Sarajevo, Bosnia and Herzegovina over a 10-year period.
Mycoses, 2008, 51(2):161-4.

(59) PU XIONG M., YI LI XIA T., GLENN S., Outbreak of Trichophyton verrucosum in China transmitted from cows to humans.
Mycopathologia, 2006, 161: 225–228.

(60) RAZZAQ ADEL AA, SULTAN AO, BASMIAH AM, AFTAB A, NABEL N. Prevalence of tinea capitis in southern Kuwait.
Mycoses, 2007, 50(4):317-20.

(61) ROCHETTE F., ENGELEN M., VANDEN BOSSCHE H. Antifungal agents of use in animal health-pratical applications.
J. Vet. Pharmacol. Therap. 2003, 26, 31-53.

(62) SEEBACHER C, BOUCHARA JP, MIGNON B. Updates on the epidemiology of dermatophyte infections.
Mycopathologia, 2008, 166(5-6):335-52.

(63) SEKER E, DOGAN N. Isolation of dermatophytes from dogs and cats with suspected dermatophytosis in Western Turkey.
Prev Vet Med., 2011, 1;98(1):46-51.

(64)VANDAELLE E. Le lufénuron contre les teignes des chiens et des chats.
Point Vét., 2001, 212, 12-13.

(65) YEHIA MA, EL-AMMAWI TS, AL-MAZIDI KM, ABU EL-ELA MA, AL-AJMI HS. The spectrum of fungal infections with a special reference to dermatophytoses in the capital area of Kuwait during 2000-2005: a retrospective analysis.
Mycopathologia, 2010, 169(4):241-6.

(66) ZAGNOLI A., CHEVALIER B., SASSOLAS B. Dermatophyties et dermatophytes.
EMC (Elsevier Masson SAS, Paris), Pédiatrie, 4-110-A-10, 2005.

(67) ZAKI SM, IBRAHIM N, AOYAMA K, SHETAIA YM, ABDEL-GHANY K, MIKAMI Y. Dermatophyte infections in Cairo, Egypt.
Mycopathologia, 2009, 167(3):133-7.

(68) ZHU M, LI L, WANG J, ZHANG C, KANG K, ZHANG Q. Tinea capitis in Southeastern China: a 16-year survey.
Mycopathologia, 2010, 169(4):235-9.

ANONYMES

(69) Dictionnaire des médicaments vétérinaires, 15ème édition, Editions du Point Vétérinaire, Maison-Alfort, 2010.

(70) Parasitoses et mycoses courantes de la peau et des phanères. Editions Elsevier, collection Guides MédiBIO, Paris, 2003.

(71) Recommandations et Pratique, 125 stratégies thérapeutiques, Vidal Recos, Vidal 2007.

SITES INTERNET

(72) http://www.cobayesclub.com

(73) http://coproweb.free.fr

(74) http://dermatlas.med.jhmi.edu

(75) http://dermatologie.free.fr

(76) http://www.drvarlet.fr

(77) www.intervet.fr

(78) http://www.mycobank.org

(79) http://sante.leobase.fr/

(80) http://www.sfdermato.org

(81) http://www.theriaque.org

(82) http://theses.vet-alfort.fr

(83) http://umvf.univ-nantes.fr/parasitologie/enseignement/dermatophytoses/site/html/5.html

(84) http://www.univadis.fr

(85) http://www.vetderm.fr

(86) http://www3.vet-lyon.fr

(87) http://www.vidalpro.net

CAUSSE Camille

LES DERMATOPHYTIES D'ORIGINE ZOONOTIQUE : ASPECTS ACTUELS ET PRISE EN CHARGE À L'OFFICINE.

Thèse pour l'obtention du titre de Docteur en pharmacie – Grenoble

Résumé :

Les dermatophyties sont des mycoses superficielles fréquentes de la peau et des phanères, causées par des champignons microscopiques filamenteux. Ces micromycètes kératinophiles peuvent être d'origine anthropophile, zoophile, ou tellurique. Ce travail s'intéresse uniquement aux dermatophytes transmis à l'homme par les animaux.

Bien que ces champignons soient, pour la plupart cosmopolites, leur épidémiologie est variable selon les différentes régions d'Europe et du monde. Seules certaines espèces de *Microsporum* et de *Trichophyton* sont transmissibles de l'animal à l'homme, et de nombreuses enquêtes révèlent que *Microsporum canis* est, en Europe notamment, l'agent de teignes le plus fréquent.

Les lésions engendrées par les dermatophytes zoophiles sont, des teignes du cuir chevelu et de la barbe, des folliculites et des épidermophyties de la peau glabre. Elles concernent pour beaucoup l'enfant et le jeune adolescent. Leur prise en charge repose tout d'abord sur le diagnostic mycologique effectué au laboratoire qui permettra d'identifier, à partir de l'espèce isolée, le réservoir en cause, puis sur l'instauration d'un traitement topique associé ou non à un traitement systémique. Enfin, la mise en place de mesures prophylactiques est essentielle, elles consistent à dépister et à traiter les animaux parasités, à nettoyer et à désinfecter l'environnement de manière drastique, et à observer certaines règles d'hygiène.

Le pharmacien d'officine a donc dans ce sens, un rôle important à jouer concernant l'information du patient, le suivi du traitement, et dans la mise en place des mesures prophylactiques.

Mots-clés :

Dermatophyties, dermatophytes zoophiles, épidémiologie, antifongiques, prophylaxie

Composition du jury :

Pr. R. GRILLOT	Président du jury
Dr. O. FAURE	Directeur de thèse
Dr. V. LUU DUC	Pharmacien d'officine
Dr. J. CHARLES	Médecin assistant des hôpitaux

Date de soutenance :

30 Mai 2011

Adresse de l'auteur :

300 chemin de ribotière, 38330 Saint-Ismier