



**HAL**  
open science

## Performance diagnostique de l'échographie pleuro-pulmonaire en traumatologie grave

Anne-Claire Morin Hyacinthe

► **To cite this version:**

Anne-Claire Morin Hyacinthe. Performance diagnostique de l'échographie pleuro-pulmonaire en traumatologie grave. Médecine humaine et pathologie. 2011. dumas-00619191

**HAL Id: dumas-00619191**

**<https://dumas.ccsd.cnrs.fr/dumas-00619191v1>**

Submitted on 17 May 2012

**HAL** is a multi-disciplinary open access archive for the deposit and dissemination of scientific research documents, whether they are published or not. The documents may come from teaching and research institutions in France or abroad, or from public or private research centers.

L'archive ouverte pluridisciplinaire **HAL**, est destinée au dépôt et à la diffusion de documents scientifiques de niveau recherche, publiés ou non, émanant des établissements d'enseignement et de recherche français ou étrangers, des laboratoires publics ou privés.

UNIVERSITE JOSEPH FOURIER  
FACULTE DE MEDECINE DE GRENOBLE

ANNEE : 2011

N°

**PERFORMANCE DIAGNOSTIQUE DE  
L'ECHOGRAPHIE PLEURO-PULMONAIRE EN  
TRAUMATOLOGIE GRAVE**

Thèse présentée pour l'obtention du doctorat en  
médecine

**DIPLÔME D'ETAT**

Par : **Anne-Claire MORIN HYACINTHE**  
Née le : 25/05/1981 à Paris (75)

THESE SOUTENUE PUBLIQUEMENT A LA FACULTE DE MEDECINE  
DE GRENOBLE

Le 19 Avril 2011

Devant le jury composé de

Président du jury : Monsieur le Professeur Jean-François PAYEN

Membres : Monsieur le Professeur Pierre ALBALADEJO  
Monsieur le Docteur Christophe BROUX  
Monsieur le Professeur Gilbert FERRETTI  
Madame le Docteur Claude JACQUOT  
Monsieur le Docteur Pierre MICHELET

## LISTE DES PROFESSEURS D'UNIVERSITES - PRATICIENS HOSPITALIERS

NOM	PRENOM	DISCIPLINE
ALBALADEJO	Pierre	ANESTHESIE - REANIMATIONS
ARVIEUX-BARTHELEMY	Catherine	CLINIQUE DE CHIRURGIE ET DE L'URGENCE
BACONNIER	Pierre	BIostatISTIQUES ET InFORMATIQUE MEDICALE SANTÉ PUBLIQUE
BAGUET	Jean-Philippe	CARDIOLOGIE / HYPERTENSION ARTERIELLE
BALOSSO	Jacques	RADIODIAGNOSTIC CANCEROLOGIE
BARRET	Luc	MEDECINE LEGALE
BAUDAIN	Philippe	RADIOLOGIE ET IMAGERIE MEDICALE
BEANI	Jean-Claude	DERMATOLOGIE-VENERELOGIE
BENHAMOU	Pierre Yves	ENDOCRINO DIABETO
BERGER	François	CANCEROLOGIE
BLIN	Dominique	CHIRURGIE CARDIAQUE
BOLLA	Michel	CANCEROLOGIE
BONAZ	Bruno	HEPATO-GASTRO- ENTEROLOGIE
BOSSON	Jean-Luc	SANTÉ PUBLIQUE
BOUGEROL	Thierry	PSYCHIATRIE
BRAMBILLA	Elisabeth	ANATOMIE & CYTOLOGIE PATHOLOGIQUES
BRAMBILLA	Christian	PNEUMOLOGIE
BRICHON	Pierre-Yves	CHIRURGIE VASCULAIRE ET THORACIQUE
BRIX	Muriel	CHIR. MAXILLO-FACIALE
CAHN	Jean-Yves	CANCEROLOGIE
CARPENTIER	Patrick	MEDECINE VASCULAIRE
CARPENTIER	Françoise	SAMU
CESBRON	Jean-Yves	IMMUNOLOGIE
CHABARDES	Stephan	NEUROCHIRURGIE
CHABRE	Olivier	ENDOCRINOLOGIE

<b>CHAFFANJON</b>	<b>Philippe</b>	<b>CHIRURGIE THORACIQUE, VASCULAIRE ET ENDOCRINIENNE</b>
<b>CHAVANON</b>	<b>Olivier</b>	<b>CHIRURGIE CARDIAQUE</b>
<b>CHIQUET</b>	<b>Christophe</b>	<b>OPHTALMOLOGIE</b>
<b>CHIROSEL</b>	<b>Jean-Paul</b>	<b>ANATOMIE</b>
<b>CINQUIN</b>	<b>Philippe</b>	<b>SANTE PUBLIQUE</b>
<b>COHEN</b>	<b>Olivier</b>	<b>DELEGATION - HC FORUM (création entreprise)</b>
<b>COUTURIER</b>	<b>Pascal</b>	<b>GERIATRIE</b>
<b>CRACOWSKI</b>	<b>Jean-Luc</b>	<b>Laboratoire de Pharmacologie</b>
<b>DE GAUDEMARIS</b>	<b>Régis</b>	<b>MEDECINE &amp; SANTE DU TRAVAIL</b>
<b>DEBILLON</b>	<b>Thierry</b>	<b>PEDIATRIE</b>
<b>DEMATTEIS</b>	<b>Maurice</b>	<b>Clinique de Médecine légale et d'Addictologie</b>
<b>DEMONGEOT</b>	<b>Jacques</b>	<b>SANTE PUBLIQUE</b>
<b>DESCOTES</b>	<b>Jean-Luc</b>	<b>CLINIQUE UROLOGIE POLE 6 DIGIDUNE</b>
<b>ESTEVE</b>	<b>François</b>	<b>Dir. Equipe 6 U836 - ID17 /ESRF Grenoble Institut des Neurosciences</b>
<b>FAGRET</b>	<b>Daniel</b>	<b>CLINIQUE DE MEDECINE NUCLEAIRE POLE 13 IMAGERIE</b>
<b>FAUCHERON</b>	<b>Jean-Luc</b>	<b>CLINIQUE DE CHIRURGIE DIGESTIVE ET DE L'URGENCE POLE 6 DIGIDUNE</b>
<b>FAVROT</b>	<b>Marie Christine</b>	<b>DPT DE BIOLOGIE INTEGREE / CANCEROLOGIE POLE 14 BIOLOGIE</b>
<b>FERRETTI</b>	<b>Gilbert</b>	<b>CLINIQUE RADIOLOGIE &amp; IMAGERIE MEDICALE POLE 13 IMAGERIE</b>
<b>FEUERSTEIN</b>	<b>Claude</b>	<b>GRENOBLE INSTITUT DES NEUROSCIENCES</b>
<b>FONTAINE</b>	<b>Eric</b>	<b>CLINIQUE NUTRITION ARTIFICIELLE POLE 7 MED. AIGÛE &amp; COMMUNAUTAIRE</b>
<b>FRANCOIS</b>	<b>Patrice</b>	<b>DPT DE VEILLE SANITAIRE POLE 17 SANTE PUBLIQUE</b>
<b>GARNIER</b>	<b>Philippe</b>	
<b>GAUDIN</b>	<b>Philippe</b>	<b>CLINIQUE DE RHUMATOLOGIE POLE 11 APPAREIL LOCOMOTEUR GERIATRIE CHISSE</b>
<b>GAY</b>	<b>Emmanuel</b>	<b>CLINIQUE NEUROCHIRURGIE POLE 3 TETE &amp; COU &amp; CHIR. REPARATRICE</b>
<b>GRIFFET</b>	<b>Jacques</b>	<b>CHIRURGIE INFANTILE</b>
<b>HALIMI</b>	<b>Serge</b>	<b>CLINIQUE ENDOCRINO-DIABETO-NUTRITION POLE 6 DIGIDUNE</b>
<b>HOMMEL</b>	<b>Marc</b>	<b>CLINIQUE DE NEUROLOGIE POLE 10 PSYCHIATRIE &amp; NEUROLOGIE</b>

<b>JOUK</b>	<b>Pierre-Simon</b>	<b>DEPARTEMENT GENETIQUE ET PROCREATION POLE 9 COUPLE/ENFANT</b>
<b>JUVIN</b>	<b>Robert</b>	<b>CLINIQUE DE RHUMATOLOGIE POLE 11 APPAREIL LOCOMOTEUR &amp; GERIATRIE CHISSE</b>
<b>KAHANE</b>	<b>Philippe</b>	<b>CLINIQUE DE NEUROLOGIE POLE 10 PSYCHIATRIE &amp; NEUROLOGIE</b>
<b>KRACK</b>	<b>Paul</b>	<b>CLINIQUE DE NEUROLOGIE POLE 10 PSYCHIATRIE &amp; NEUROLOGIE</b>
<b>KRAINIK</b>	<b>Alexandre</b>	<b>CLINIQUE NEURORADIOLOGIE &amp; IRM POLE 13 IMAGERIE</b>
<b>LANTUEJOUL</b>	<b>Sylvie</b>	<b>DEPARTEMENT D'ANATOMIE ET CYTOLOGIE PATHOLOGIQUES PÔLE 14 BIOLOGIE</b>
<b>LE BAS</b>	<b>Jean-François</b>	<b>CLINIQUE NEURORADIOLOGIE &amp; IRM POLE 13 IMAGERIE</b>
<b>LEBEAU</b>	<b>Jacques</b>	<b>CLINIQUE CHIR. MAXILLO-FACIALE POLE 3 TETE &amp; COU &amp; CHIR. REPARATRICE</b>
<b>LECCIA</b>	<b>Marie-Thérèse</b>	<b>CLINIQUE DERMATOLOGIE-VENERELOGIE- PHOTOBIOLOGIE ET ALLERGOLOGIE POLE 8 PLURIDISCIPLINAIRE DE MEDECINE</b>
<b>LEROUX</b>	<b>Dominique</b>	<b>DEPARTEMENT BIOLOGIE ET PATHOLOGIE DE LA CELLULE POLE 14 BIOLOGIE</b>
<b>LEROY</b>	<b>Vincent</b>	<b>CLINIQUE D'HEPATO GASTRO ENTEROLOGIE POLE 6 DIGIDUNE</b>
<b>LETOUBLON</b>	<b>Christian</b>	<b>CLINIQUE CHIRURGIE DIGESTIVE &amp; URGENCE POLE 6 DIGIDUNE</b>
<b>LEVERVE</b>	<b>Xavier</b>	<b>LABORATOIRE THERAPEUTIQUE UFR BIOLOGIE BAT 72 UJF BP 53X</b>
<b>LEVY</b>	<b>Patrick</b>	<b>PHYSIOLOGIE POLE 12 REEDUCATION &amp; PHYSIOLOGIE</b>
<b>LUNARDI</b>	<b>Joël</b>	<b>BIOCHIMIE ADN- POLE 9 COUPLE/ENFANT</b>
<b>MACHECOURT</b>	<b>Jacques</b>	<b>CLINIQUE DE CARDIOLOGIE POLE 4 CARDIO VASC. &amp; THORACIQUE</b>
<b>MAGNE</b>	<b>Jean-Luc</b>	<b>CLINIQUE CHIRURGIE VASCULAIRE &amp; THORACIQUE POLE 4 CARDIO VASC. &amp; THORACIQUE</b>
<b>MAITRE</b>	<b>Anne</b>	<b>MEDECINE DU TRAVAIL EPSP/DPT DE BIOLOGIE INTEGREE - POLE 14 BIOLOGIE</b>

<b>MASSOT</b>	<b>Christian</b>	<b>CLINIQUE MEDECINE INTERNE POLE 8 PLURIDISCIPLINAIRE DE MEDECINE</b>
<b>MAURIN</b>	<b>Max</b>	<b>DEPARTEMENT DES AGENTS INFECTIEUX / BACTERIOLOGIE POLE 14 BIOLOGIE</b>
<b>MERLOZ</b>	<b>Philippe</b>	<b>CLINIQUE CHIR. ORTHOPEDIE TRAUMATOLOGIE POLE 3 TETE &amp; COU &amp; CHIR. REPARATRICE</b>
<b>MORAND</b>	<b>Patrice</b>	<b>DPT DES AGENTS INFECTIEUX / VIROLOGIE POLE 14 BIOLOGIE</b>
<b>MORO-SIBILOT</b>	<b>Denis</b>	<b>PNEUMOLOGIE PHTISIOLOGIE BUREAU HD11</b>
<b>MOUSSEAU</b>	<b>Mireille</b>	<b>ONCOLOGIE MEDICALE POLE 5 CANCEROLOGIE</b>
<b>MOUTET</b>	<b>François</b>	<b>CHIR. PLASTIQUE ET RECONSTRUCTRICE ET ESTHETIQUE</b>
<b>PASSAGIA</b>	<b>Jean-Guy</b>	<b>ANATOMIE POLE 3 TETE &amp; COU &amp; CHIR. REPARATRICE</b>
<b>PAYEN DE LA GARANDERIE</b>	<b>Jean- François</b>	<b>CLINIQUE REANIMATION POLE 2 ANESTHESIE-REANIMATION</b>
<b>PELLOUX</b>	<b>Hervé</b>	<b>DEPARTEMENT DES AGENTS INFECTIEUX PARASITOLOGIE ET MYCOLOGIE POLE 14 BIOLOGIE</b>
<b>PEPIN</b>	<b>Jean-Louis</b>	<b>CLINIQUE PHYSIOLOGIE SOMMEIL &amp; EXERCICE - POLE 12 REEDUCATION &amp; PHYSIOLOGIE</b>
<b>PERENNOU</b>	<b>Dominique</b>	<b>CLINIQUE MPR POLE 12 REEDUCATION &amp; PHYSIOLOGIE</b>
<b>PERNOD</b>	<b>Gilles</b>	<b>CLINIQUE DE MEDECINE VASCULAIRE- POLE PLURIDISCIPLINAIRE DE MEDECINE - POLE 8</b>
<b>PIOLAT</b>	<b>Christian</b>	<b>CLINIQUE DE CHIRURGIE INFANTILE</b>
<b>PISON</b>	<b>Christophe</b>	<b>CLINIQUE PNEUMOLOGIE POLE 7 MEDECINE AIGÛE &amp; COMMUNAUTAIRE</b>
<b>PLANTAZ</b>	<b>Dominique</b>	<b>CLINIQUE MEDICALE PEDIATRIQUE POLE 9 COUPLE/ENFANT</b>
<b>POLACK</b>	<b>Benoît</b>	<b>DEPARTEMENT DE BIOLOGIE ET PATHOLOGIE DE LA CELLULE POLE 14 BIOLOGIE</b>
<b>POLLAK</b>	<b>Pierre</b>	<b>NEUROLOGIE POLE 10 PSYCHIATRIE &amp; NEUROLOGIE</b>
<b>PONS</b>	<b>Jean-Claude</b>	<b>CLINIQUE UNIVERSITAIRE GYNECOLOGIE OBSTETRIQUE POLE 9 COUPLE/ENFANT</b>

<b>RAMBEAUD</b>	<b>J Jacques</b>	<b>CLINIQUE UROLOGIE POLE 6 DIGIDUNE</b>
<b>REYT</b>	<b>Emile</b>	<b>CLINIQUE O.R.L. POLE 3 TETE &amp; COU &amp; CHIR. REPARATRICE</b>
<b>RIGHINI</b>	<b>Christian</b>	<b>CLINIQUE O.R.L. POLE 3 TETE &amp; COU &amp; CHIR. REPARATRICE</b>
<b>ROMANET</b>	<b>J. Paul</b>	<b>CLINIQUE OPHTALMOLOGIQUE POLE 3 TETE &amp; COU &amp; CHIR. REPARATRICE</b>
<b>SARAGAGLIA</b>	<b>Dominique</b>	<b>CLINIQUE ORTHOPEDIQUE ET TRAUMATOLOGIE POLE 11 APPAREIL LOCOMOTEUR &amp; GERIATRIE CHISSE</b>
<b>SCHAAL</b>	<b>Jean-Patrick</b>	<b>CLINIQUE UNIVERSITAIRE GYNECOLOGIE OBSTETRIQUE POLE 9 COUPLE/ENFANT</b>
<b>SCHMERBER</b>	<b>Sébastien</b>	<b>CLINIQUE O.R.L. POLE 3 TETE &amp; COU &amp; CHIR. REPARATRICE</b>
<b>SEIGNEURIN</b>	<b>Daniel</b>	<b>DPT ANATOMIE &amp; CYTOLOGIE PATHOLOGIQUES POLE 14 BIOLOGIE</b>
<b>SELE</b>	<b>Bernard</b>	<b>DPT GENETIQUE &amp; PROCREATION POLE 9 COUPLE/ENFANT</b>
<b>SESSA</b>	<b>Carmine</b>	<b>CHIRURGIE THORACIQUE VASCULAIRE POLE 4 CARDIO VASC. &amp; THORACIQUE</b>
<b>STAHL</b>	<b>Jean-Paul</b>	<b>CLINIQUE INFECTIOLOGIE POLE 7 MEDECINE AIGÛE &amp; COMMUNAUTAIRE</b>
<b>TIMSIT</b>	<b>Jean-François</b>	<b>CLINIQUE REANIMATION MEDICALE POLE 7 MED. AIGUE &amp; COMMUNAUTAIRE</b>
<b>TONETTI</b>	<b>Jérôme</b>	<b>CLINIQUE ORTHOPEDIQUE ET TRAUMATOLOGIE POLE 11 APPAREIL LOCOMOTEUR &amp; GERIATRIE CHISSE</b>
<b>TOUSSAINT</b>	<b>Bertrand</b>	<b>BIOCHIMIE ET BIOLOGIE MOLECULAIRE POLE 14 BIOLOGIE</b>
<b>VANZETTO</b>	<b>Gérald</b>	<b>CLINIQUE DE CARDIOLOGIE POLE 4 CARDIO VASC. &amp; THORACIQUE</b>
<b>VUILLEZ</b>	<b>Jean-Philippe</b>	<b>BIOPHYSIQUE ET TRAITEMENT DE L'IMAGE</b>
<b>ZAOUI</b>	<b>Philippe</b>	<b>CLINIQUE NEPHROLOGIE POLE 6 DIGIDUNE</b>
<b>ZARSKI</b>	<b>Jean-Pierre</b>	<b>CLINIQUE HEPATO-GASTRO-ENTEROLOGIE POLE 6 DIGIDUNE</b>
<b>BLIN</b>	<b>Dominique</b>	<b>CHU</b>

<b>BOLLA</b>	<b>Michel</b>	<b>CHU</b>
<b>GARNIER</b>	<b>Philippe</b>	<b>CHU</b>
<b>MOREL</b>	<b>Françoise</b>	<b>CHU</b>
<b>SEIGNEURIN</b>	<b>Jean-Marie</b>	<b>CHU</b>



## LISTE DES MAITRES DE CONFERENCES DES UNIVERSITES - PRATICIENS HOSPITALIERS

NOM	PRENOM	LOCALISATION HOSPITALIERE		ADRESSE 1	ADRESSE 2
BOTTARI	Serge	Biologie Cellulaire	CHU	Laboratoire de bioénergétique INSERM U884	BP 53 38041 GRENOBLE CEDEX 9
BOUTONNAT	Jean	Département de Biologie et Pathologie de la Cellule - Pôle 14 Biologie	CHU	Département de Biologie et Pathologie de la Cellule - Pôle 14: Biologie	CHU
BRENIER-PINCHART	M.Pierre	Parasitologie	CHU	Département des agents infectieux Parasitologie Mycologie Pôle 14: Biologie	CHU
BRICAULT	Ivan	Radiologie et imagerie médicale	CHU	Clinique de radiologie et imagerie médicale Pôle 13: Imagerie Pôle Urgence SAMU	CHU
BRIOT	Raphaël	Départ. de Cancérologie et d'Hématologie	CHU		CHU
CALLANAN-WILSON	Mary	Génétique	IAB	Génétique	IAB
CROIZE	Jacques	Bactériologie-Virologie	CHU	Département des agents infectieux Microbiovigilance Pôle 14: Biologie	CHU
DERANSART	Colin	Neurologie LAPSEN	UFR BIOLOGIE	Equipe 9	Bâtiment E. SAFRA
DETANTE	Olivier	Cancérologie et hématologie - Pôle 5 : Cancérologie	CHU	Clinique de Neurologie	
DUMESTRE-PERARD	Chantal	Immunologie SUD	CHU	Immunologie	CHU Bâtiment J.ROGET
EYSSERIC	Hélène	Médecine Légale	CHU	Clinique de Médecine Légale Pôle 8: Pôle Pluridisciplinaire de Médecine	CHU

<b>FAURE</b>	<b>Anne-Karen</b>	Département de génétique et procréation	CHU	<b>Biologie de la procréation / CECOS</b> <b>Département génétique et procréation</b> <b>Pôle 9:</b> <b>Couple/enfant</b>	<b>CHU</b>
<b>FAURE</b>	<b>Julien</b>			<b>Département génétique et procréation</b> <b>Pôle 9:</b> <b>Couple/enfant</b>	<b>CHU</b>
<b>GARBAN</b>	<b>Frédéric</b>	Unité Clinique thérapie cellulaire - Pôle 5 : Cancérologie	CHU	<b>Unité clinique thérapie cellulaire</b> <b>Pôle 5 :</b> <b>Cancerologie</b>	<b>CHU</b>
<b>GAVAZZI</b>	<b>Gaëtan</b>	Médecine interne gériatrique - Pôle 8 : pôle pluridisciplinaire de Médecine	CHU	<b>Clinique médecine interne gériatrique</b> <b>Pôle 8 : Pôle pluridisciplinaire de Médecine</b>	<b>CHU</b>
<b>GILLOIS</b>	<b>Pierre</b>	Information et informatique Médicale	CHU	<b>Laboratoire TIMC</b>	<b>CHU</b>
<b>GRAND</b>	<b>Sylvie</b>	Radiologie et Imagerie Médicale (I.R.M.)	CHU	<b>Clinique de Radiologie et Imagerie Médicale</b> <b>Pôle 13 : Imagerie</b>	<b>CHU</b>
<b>HENNEBICQ</b>	<b>Sylviane</b>	Biologie du développement et de la reproduction	CHU	<b>Biologie de la procréation / CECOS</b> <b>Département génétique et procréation</b> <b>Pôle 9:</b> <b>Couple/enfant</b>	<b>CHU</b>
<b>HOFFMANN</b>	<b>Pascale</b>	Gynécologie Obstétrique	CHU	<b>Clinique Universitaire Gynécologie Obstétrique</b> <b>Pôle 9:</b> <b>Couple/enfant</b>	<b>CHU</b>
<b>JACQUOT</b>	<b>Claude</b>	Anesthésiologie et Réanimation Chirurgicale	CHU	<b>Clinique d'Anesthésie</b> <b>Pôle 2 : Anesthésie - Réanimations</b>	<b>CHU</b>
<b>LABARERE</b>	<b>José</b>	Dpt de veille sanitaire	CHU	<b>Département de veille sanitaire</b> <b>Pôle 17 : Santé Publique</b>	<b>CHU</b>

LAPORTE	François	Pathologie Cellulaire - Pôle 14 Biologie	CHU	Département de biologie intégrée Pôle 14: Biologie	CHU
LARDY	Bernard	Laboratoire d'enzylologie – 6 ème étage	CHU	Département de biologie et pathologie de la cellule - Laboratoire d'Enzymologie Pôle 14: Biologie	CHU
LARRAT	Sylvie	Biochimie et Biologie Moléculaire	CHU	Département des agents infectieux Pôle 14: Biologie Clinique de Physiologie sommeil et exercice	CHU
LAUNOIS-ROLLINAT	Sandrine	Lab. explor. fonct. cardio-respiratoires	CHU	Lab. explor. fonct. cardio-respiratoires Pôle 12 : Rééducation et physiologie	CHU
MALLARET	Marie-Reine	Epidémiologie, économie de la Santé (Mal. Inf.)	CHU	Unité d'Hygiène Hospitalière Pavillon E	CHU
MAUBON	Danièle	Département des agents infectieux Parasitologie-Mycologie	CHU	Département des agents infectieux Parasitologie-Mycologie	CHU
MOREAU-GAUDRY	Alexandre		CHU	Département d'innovations technologiques Pôle 17 Santé Publique	CHU
MOUCHET	Patrick	Physiologie	CHU	Clinique de Physiologie sommeil et exercice Lab. explor. fonct. cardio-respiratoires Pôle 12 : Rééducation et physiologie	CHU
PACLET	Marie-Hélène	Biochimie et Biologie moléculaire	CHU	Département de biologie et pathologie de la cellule - Laboratoire d'Enzymologie Pôle 14: Biologie	CHU

<b>PALOMBI</b>	<b>Olivier</b>	Clinique de Neurochirurgie	CHU	<b>Clinique de neurochirurgie Pôle 3 : Tête et cou et chirurgie réparatrice</b>	<b>CHU</b>
<b>PASQUIER</b>	<b>Dominique</b>	UM Ana. Path. 4 - Pôle 14 : Biologie	CHU	<b>Département d'anatomie et cytologie pathologiques Pôle 14 : Biologie</b>	<b>CHU</b>
<b>PELLETIER</b>	<b>Laurent</b>	Biologie Cellulaire	CHU	<b>Centre d'innovation biologique</b>	<b>CHU</b>
<b>PAYSANT</b>	<b>François</b>			<b>Clinique de Médecine Légale Pôle 8: Pôle Pluridisciplinaire de Médecine</b>	<b>CHU</b>
<b>RAY</b>	<b>Pierre</b>	Génétique.BDR	CHU	<b>Biologie de la reproduction Département génétique et procréation Pôle 9: Couple/enfant</b>	<b>CHU</b>
<b>RENVERSEZ</b>	<b>J.Charles</b>	Biochimie et Biologie Moléculaire - Pôle 14 Biologie	CHU	<b>Département de biologie intégrée Biochimie et Biologie Moléculaire Pôle 14 : Biologie</b>	<b>CHU</b>
<b>RIALLE</b>	<b>Vincent</b>	Information et informatique Médicale	CHU	<b>Laboratoire TIMC</b>	<b>La Tronche</b>
<b>SATRE</b>	<b>Véronique</b>	Génétique chromosomique	CHU	<b>Génétique chromosomique Département génétique et procréation Pôle 9: Couple/enfant</b>	<b>CHU</b>
<b>STANKE-LABESQUE</b>	<b>Françoise</b>	Laboratoire de Pharmacologie	CHU	<b>Laboratoire de Pharmacologie</b>	<b>CHU</b>
<b>STASIA</b>	<b>Marie-Josée</b>	UM diagnostic & Recherche granulomatose septique - Pôle 14 Biologie	CHU	<b>Département de biologie et pathologie de la cellule Pôle 14: Biologie</b>	<b>CHU</b>

<b>TAMISIER</b>	<b>Renaud</b>	Physiologie	CHU	<b>Clinique de Physiologie sommeil et exercice Lab. explor. fonct. cardio-respiratoires Pôle 12 : Rééducation et physiologie</b>	<b>CHU</b>
<b>WEIL</b>	<b>Georges</b>	Biostatistiques et Informatique Médicales	CHU	<b>Biostatistiques et Informatique Médicale Pôle 17 Santé Publique</b>	<b>CHU</b>

## Merci...

Par ces simples mots, je tiens à remercier toutes les personnes qui m'ont accompagnée jusqu'ici, tant sur le plan professionnel que personnel. J'espère que vous trouverez derrière la pauvreté de ces mots, la sincérité de ce que je veux exprimer.

Je tiens à remercier le Professeur Jean-François Payen, président du jury de cette thèse. Je vous suis très reconnaissante de m'avoir suivie tout au long de ce travail. J'ai beaucoup appris et je vous remercie pour votre charisme, vos connaissances et votre disponibilité. Un grand Merci également de m'avoir permis de passer une année aux hôpitaux universitaires de Genève. Ça a été une grande chance pour moi de travailler dans ce centre. Merci également de présider cette thèse, cela ne doit pas arriver souvent d'être jury de la thèse de la femme ET du mari!

Merci au Professeur Pierre Michelet d'avoir fait le déplacement pour faire partie du jury de cette thèse. Je vous suis très reconnaissante d'avoir accepté de juger ce travail.

Je remercie le Professeur Gilbert Ferretti d'avoir accepté de participer au jury de cette thèse. Je vous remercie d'avoir pris le temps de relire tous les scanners des patients de notre étude. Cela ne doit pas arriver souvent non plus d'encadrer les thèses de deux sœurs dans deux domaines de la médecine (pas si différents sur le fond !).

Merci au Professeur Pierre Albaladejo. Vous me faites l'honneur d'avoir accepté de juger ce travail.

Je remercie le Docteur Claude Jacquot d'être membre de ce jury et de m'avoir suivie pendant ce (long) internat. Merci pour votre disponibilité, et pour m'avoir permis de travailler dans d'autres centres hospitaliers.

Un grand Merci à Christophe. Pour nos conversations professionnelles et extra professionnelles (genre recette de soupe à l'échalote BIO, ou "où faire du bon ski?", ou encore "comment essayer de se faire exorciser?"), pour ton soutien moral en tant que père de famille et conjoint d'une chercheuse. J'ai beaucoup appris à tes côtés par ce projet de thèse, mais aussi en RPC ou au déchocage où j'admire tes connaissances, ton savoir faire et ton calme.

Merci à Céline Genty pour son aide statistique, et ses réponses rapides à toutes mes questions.

Merci au professeur Jean-Luc Bosson pour son aide précieuse.

Merci à Gilles, Dominique et Damien de nous avoir aidé pour cette étude.

Merci à Elisabeth de m'avoir enregistré avec gentillesse tous les scanners des patients de l'étude.

Merci aux médecins de garde du déchocage qui, en plus de la prise en charge des patients ont pensé à m'appeler pour l'inclusion des patients (même en pleine nuit).

Merci aux secrétaires du département et tout particulièrement à Corinne, Jocelyne, Virginie et Sandrine.

Merci à mes cointernes: Karine, Pierre, Lucie, Julie, Christine, Serge et Serge, Marine, Amélie, Evodie, Laurent G, Renaud, Emilie, Ossam, Jérôme et Jérôme, Arnaud, Marie-Cécile, Sylvain, Isabelle, Stéphanie, Samuel, Myriam...

Un immense Merci aux anesthésistes de CMF qui m'ont permis de finir dans les temps.

Merci aux IADES et médecins que j'ai croisés durant mon internat et qui m'ont tout appris. Une pensée particulière pour Isabelle, Sophie, Aline, Nadine et Nadine, Patricia, Maylis, Marie-Hélène, Katia, Philippe, Julie-Anne, Lionel, Claire, Nathalie, les multiples Véroniques, Valérie, Maria, Claudia, Nelly, Anne, Daniel, Régis, Denis. Dominique et Christine, je vous appellerai de la mat d'Annecy! Caroline, Céline, Pascal, Léon, Gilles, Dominique, Katarina, Luis, Bruno, Marielle, Olivier, Anna, True, Yves, Marie-Pierre, Blandine, Thierry, Emmanuel, Charles, François, Bertrand, Manuela, Fabienne, Marc, les Juliens, Pierre, Françoise, Dominique, Marie-Christine, Philippe, Kelly, Hélène, Sabine, Françoise, Damien, Guy, Géraldine, merci d'avoir pris le temps de m'enseigner cette profession.

Merci aux suisses. Cette année à Genève a été une grande expérience pour moi que je ne suis pas prête d'oublier. Merci de m'avoir fait découvrir la prémédication au Dormicum, l'anticoagulation par la Liquemine, et de savoir compter en septante, octante et nonante avec accent !

Merci aux anesthésistes et réanimateurs d'Annecy, j'ai eu un réel plaisir à passer dans vos deux services, et je rejoins votre équipe avec grand plaisir.

Merci Hervé et aux autres MAR de Thonon. Merci pour votre accueil et votre fidélité.

A toutes les équipes des blocs opératoires et réanimations que j'ai croisées.

Au delà de l'hôpital, cet internat qui s'achève ici est un énorme morceau de ma vie. Toutes ces années n'auraient en rien été les mêmes sans toutes celles et ceux qui m'ont accompagnée.

Merci à Hugues et Delph pour vos WE qui ressourcent, à Ben et Marie pour leur fidélité, à Nico et ASo mes pharmaciens préférés, à Jo et Prisci pour les raclettes bonnes pour le moral (promis on revient dans votre coin bientôt), à Marie pour notre longue amitié, Claire pour ton exemple de volonté et d'altruisme, Béné (finalement, la vieille aura quand même passé sa thèse avant toi), Pascal E, Pascal

F, Vio pour ta sagesse, Dam's, Guigue et Mu, Séverin, Briac (pour tes crampes et ton drapeau breton).

Aline, merci pour ton amitié du quotidien, pourvu qu'elle dure encore longtemps! Cette année n'aurait pas été la même sans tes messages, tes attentions et encouragements permanents. Merci pour les flocons (même si trop rares cette année), et le vent que tu nous envoies de la Rosière. J'espère que nos projets de Transju seront menés à bout! Promis l'année prochaine, j'aurais plus de temps pour m'entraîner... est ce qu'il neige à La Rochelle?

A ma soeur et consoeur, qui m'a donné le goût de la médecine et qui continue à m'encourager. Merci Nico pour les recettes de gratins aux ravioles et légumes, mais surtout aux ravioles. Pour les BBQ et les pizzas et les bons moments qui vont avec. Vous formez une chouette famille.

Merci Solie pour nos concours de déprime. Merci pour tes notes artistiques colorées qu'il nous manquait dans la famille. Courage, Paris c'est pas si loin...

Merci PAM pour tes notes « ombrées ». J'espère que tes projets musicaux continueront.

Merci à Alex, Seb et Lise, j'ai beaucoup de chance de vous connaître.

Merci à Josiane pour vos valeurs solides. Merci pour les rissoles, le repassage, les gardes d'enfants au pied levé. Merci Michel pour notre chemin bien que trop court, passé ensemble.

Merci à Clémence et Bernard pour leur courage et leur exemple.

Merci Mamou d'être là, et promis, je viens te voir rapidement.

Merci à mes parents pour votre éternel soutien. Heureuse d'avoir passé cette année un peu plus proche de vous. Merci pour les messages d'encouragement du Japon, pour l'aide régulièrement fournie entre 18h et 21h, pour les repas au « Detour », pour les nuits de garde et pour tout le reste. Je vous souhaite du bonheur et de la sérénité.

A Romain et Arnaud. Ce n'est sans doute pas un hasard si j'ai choisi ce métier...

Léon et Elie, continuez sur votre bobsleigh, on essaiera de vous suivre. Qu'est ce qu'on a de la chance de vous avoir !

Jean-No, tu es exceptionnel comme compagnon de cordée...



# Table des matières

<b>MERCI...</b>	<b>13</b>
<b>TABLE DES MATIERES.....</b>	<b>16</b>
<b>LISTE DES ABREVIATIONS.....</b>	<b>17</b>
<b>INTRODUCTION.....</b>	<b>18</b>
<b>ECHOGRAPHIE PLEURO-PULMONAIRE : SEMEIOLOGIE .....</b>	<b>20</b>
LE POU MON NORMAL .....	20
LE PNEUMOTHORAX.....	23
L'EPANCHEMENT PLEURAL.....	26
LA CONDENSATION ALVEOLAIRE .....	27
<b>ARTICLE EN COURS DE PUBLICATION.....</b>	<b>29</b>
ABSTRACT .....	31
INTRODUCTION.....	33
MATERIALS AND METHODS.....	34
RESULTS .....	38
DISCUSSION.....	40
FIGURES AND TABLES .....	44
<b>COMPLEMENTS DE RESULTATS .....</b>	<b>53</b>
DELAIS .....	53
VARIABILITE INTER-OPERATEUR .....	53
VARIABILITE INTRA-OPERATEUR.....	54
BMI .....	56
EMPHYSEME SOUS-CUTANE.....	57
<b>CONCLUSIONS.....</b>	<b>60</b>
<b>BIBLIOGRAPHIE.....</b>	<b>62</b>

## Liste des abréviations

Ce manuscrit regroupant un article en cours de publication dans une revue internationale et des compléments en français, cette liste comprend des abréviations en anglais et en français.

AIS	Abbreviated Injury Scale
AUC	area under curve
BMI	Body Mass Index
CE	clinical examination
CI	confidence interval
CT	computed tomography
CXR	chest X-ray
GCS	Glasgow Coma Scale
ISS	Injury Severity Score
MV	mechanical ventilation
ROC	receiver operating characteristic
SABP	systolic arterial blood pressure
SAPS II	Simplified Acute Physiology Score II
SOFA	Sequential Organ Failure Assessment
TM	temps mouvement
US	ultrasound
2D	bidimensionnel

## Introduction

Les traumatismes du thorax sont présents dans 60% à 80% chez les patients polytraumatisés [1, 2] et sont à l'origine d'une évolution fatale dans 25 % à 32,9% des cas [1, 3, 4] . En ce qui concerne les traumatismes fermés, ils sont majoritairement secondaires à des accidents de la voie publique [3]. L'existence d'un traumatisme thoracique est un facteur de surmortalité au cours des traumatismes multiples [4] et favorise les complications respiratoires post-traumatiques [5]. Concernant les atteintes parenchymateuses et pleurales, les principales lésions rencontrées sont les hémothorax (deuxième cause d'instabilité hémodynamique), les pneumothorax (jusqu'à 40% des cas ) [6] et les contusions pulmonaires qui sont retrouvées dans 17% chez des patients présentant un ISS > 15 [7]. Du fait de leur retentissement parfois gravissime, il est important de réaliser un bilan lésionnel thoracique de manière rapide et fiable afin de mettre en route un traitement adéquat.

Ces diagnostics sont établis actuellement en salle de déchocage par l'examen clinique et la radiographie pulmonaire. De nombreuses études leur rapportent une performance diagnostique limitée [8-10]. La tomodensitométrie thoracique reste l'examen de référence bien que le délai d'obtention du diagnostic soit parfois long et qu'elle nécessite le transport d'un patient qui demande donc d'avoir été préalablement stabilisé [11].

L'échographie pleuro pulmonaire est peu développée à ce jour dans ce contexte, cependant celle-ci peut être réalisée au lit du patient, en quelques minutes, son coût est moindre, c'est une technique non invasive et non irradiante et bien qu'étant opérateur dépendant, elle est réalisable par tous moyennant une courte

formation. De plus, cet examen présente une bonne pertinence diagnostique en réanimation [12].

L'échographie thoracique a été décrite pour la première fois en 1967 pour le diagnostic d'épanchement pleural liquidien [13] et sa performance diagnostique pour l'hémothorax est supérieure à celle de la radiographie pulmonaire en traumatologie [14, 15]. Quelques études rapportent également une bonne performance diagnostique de l'échographie pleuro pulmonaire pour le pneumothorax [16-23] tandis que sa sensibilité pour les contusions pulmonaires dépasse les 94% [24].

Contrairement aux études précédemment citées qui se concentraient sur une seule lésion thoracique, l'objectif de ce travail est d'évaluer la pertinence diagnostique de l'échographie pleuro-pulmonaire en salle de déchocage pour les trois principales lésions pleurales et pulmonaires à savoir le pneumothorax, l'hémothorax et la contusion pulmonaire. Pour ce faire, une étude prospective a été réalisée au CHU de Grenoble, comparant les performances diagnostiques de l'examen clinique et de la radiographie thoracique, d'une part et de l'échographie pleuro pulmonaire, d'autre part, avec comme examen de référence pour ces trois diagnostics, le scanner thoracique, chez les patients admis pour traumatisme en salle de déchocage.

Ce travail a fait l'objet d'un article en cours de publication.

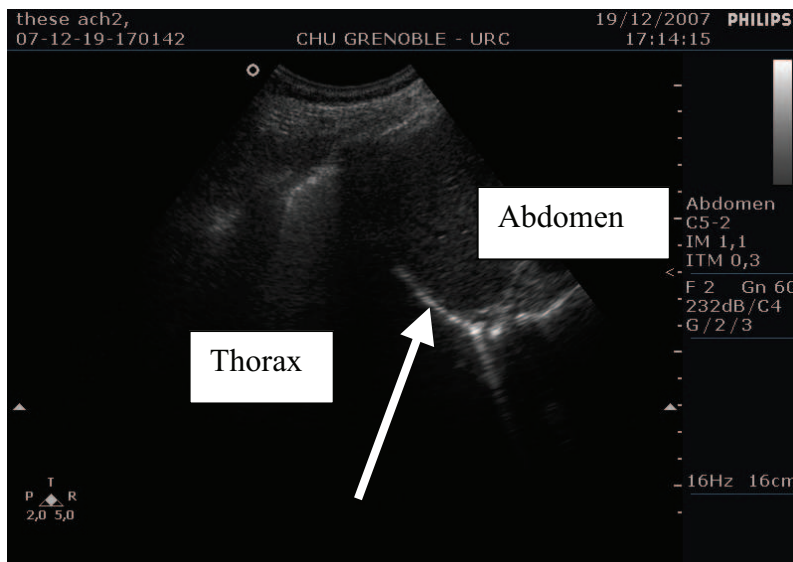
Ce manuscrit est composé de la présente introduction, d'une description de la séméiologie de l'échographie pleuro-pulmonaire pour les lésions considérées, de cette publication, ainsi que des compléments de résultats de notre étude pour élargir la discussion sur l'évaluation de la méthode.

## Echographie pleuro-pulmonaire : séméiologie

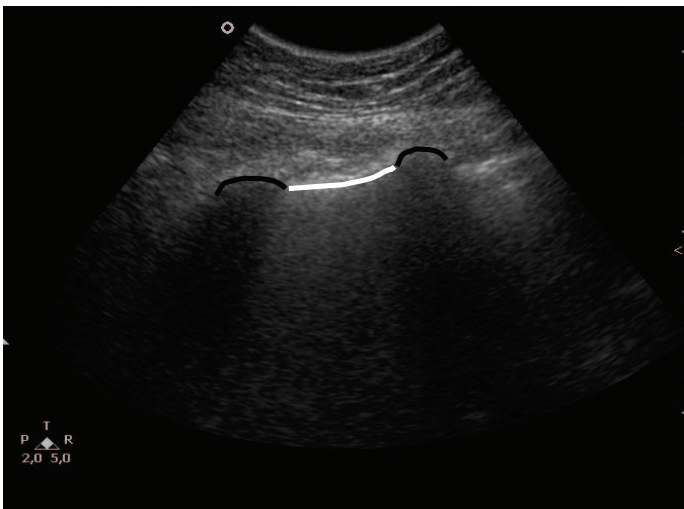
Le thorax est régulièrement divisé en 3 zones : antérieure, latérale et postérieure, divisées entre elles par les lignes axillaires antérieures et postérieures. Selon la loi de la gravité, chez un patient en décubitus dorsal, la zone antérieure nous renseignera sur la présence de pneumothorax; la zone latérale sur la présence de gros épanchements pleuraux et la zone postérieure sur les petits épanchements pleuraux. Pour obtenir un examen complet de la zone postérieure, le patient doit être positionné assis ou en décubitus latéral afin d'explorer la zone très postérieure (à exclure évidemment chez les patients traumatisés).

### *Le poumon normal*

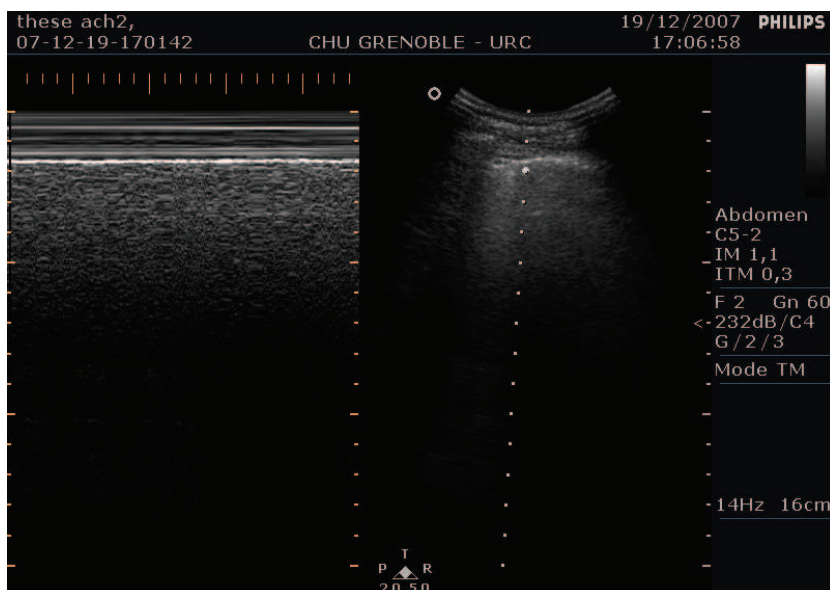
Tout d'abord, le thorax doit être repéré dans son axe crânio-caudal, en ce sens, la visualisation du diaphragme (flèche blanche) est importante.



L'ombre des côtes supérieures et inférieures doivent ensuite être identifiées. La ligne pleurale (ligne hyperéchogène horizontale, correspondant à la plèvre) (ligne blanche) est présente entre les deux ombres des côtes (lignes noires) et forme le signe de la « chauve souris ». L'image dynamique peut montrer le glissement pleural (mouvement de la plèvre viscérale et du poumon sous-jacent contre la plèvre pariétale) avec les mouvements respiratoires.

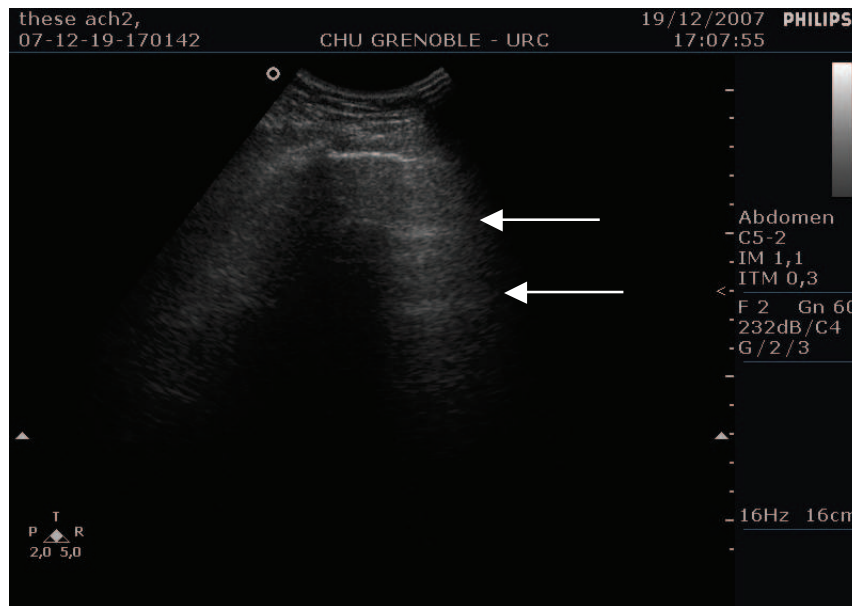


Le glissement pleural peut également être bien visible en mode temps-mouvement : c'est le signe du bord de mer :

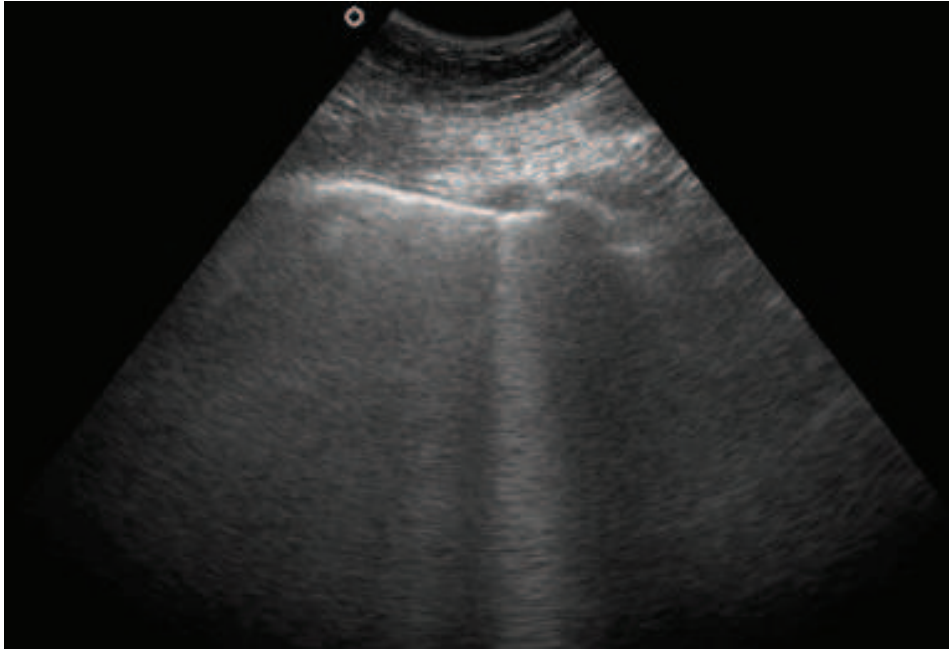


Il existe plusieurs types d'artéfacts statiques qu'il est important de rechercher :

- les lignes A sont un reflet de la ligne pleurale. Elles sont horizontales et se répètent en profondeur à des intervalles réguliers (flèches blanches).



- Les lignes B ou fusées pleurales résultent d'un haut gradient d'impédance existant entre l'eau transmettant les ultrasons et l'air les bloquant. Elles sont verticales, bien définies, partent de la ligne pleurale, et descendent jusqu'en bas de l'écran, effacent les lignes A à leur passage, et sont synchronisées avec le glissement pleural. On les appelle aussi les queues de comète. Ces lignes sont physiologiques en quantité restreinte (1 à 2 par écran) dans les parties déclives, et sont en revanche pathologiques et signe de syndrome interstitiel si localisées antérieurement ou si en quantité importante.



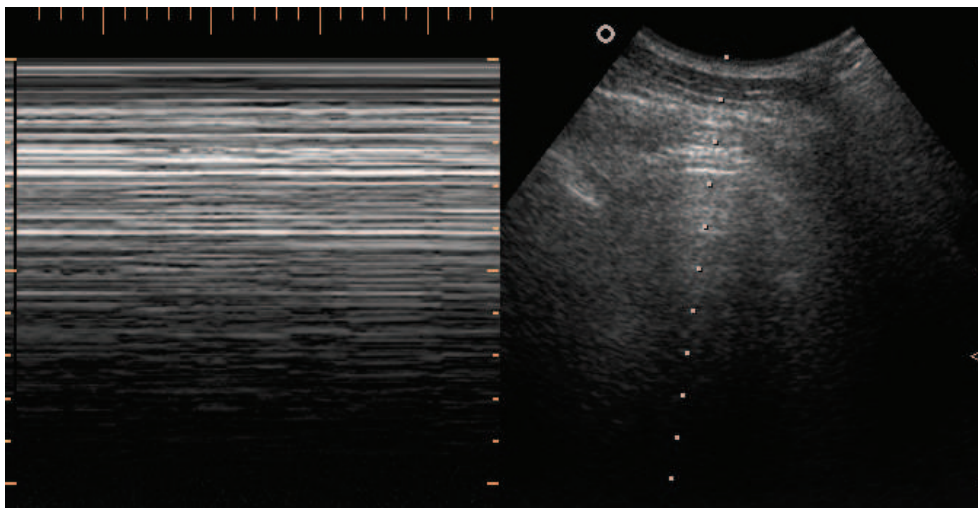
Exemple de lignes B

### *Le pneumothorax*

Les quatre principaux signes échographiques sont :

- l'absence de glissement pleural:

Elle est objectivée en mode temps mouvement par le signe de la stratosphère, qui correspond à l'abolition du glissement pleural (le poumon n'étant pas à la paroi, aucun mouvement n'est enregistré sous la ligne pleurale)





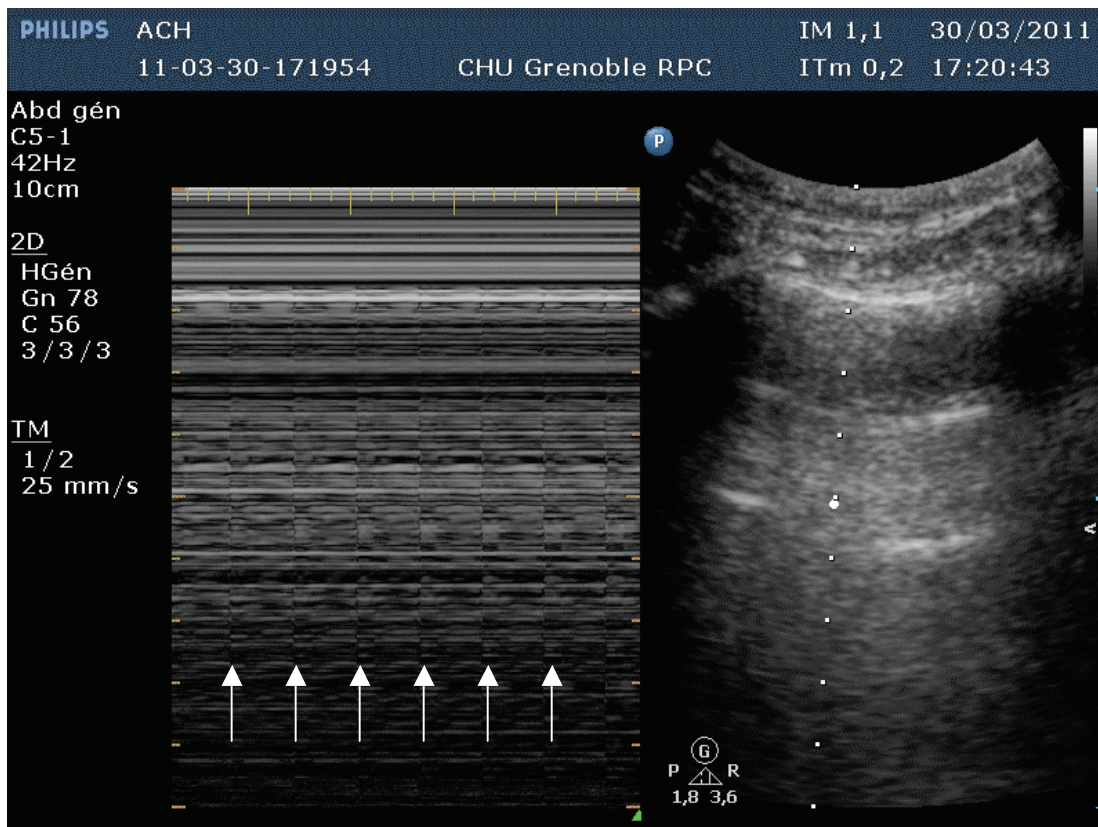
- le signe de la ligne A exclusive:

Aucune ligne B n'est alors visible, ce qui s'explique tout à fait par l'absence de poumon directement sous jacent à la plèvre.

- l'absence de pneumocardiogramme

L'absence de pneumocardiogramme permet de faire le diagnostic différentiel entre le pneumothorax et la bradypnée ou l'atélectasie puisque l'absence de glissement pleural est retrouvée pour ces trois diagnostics.

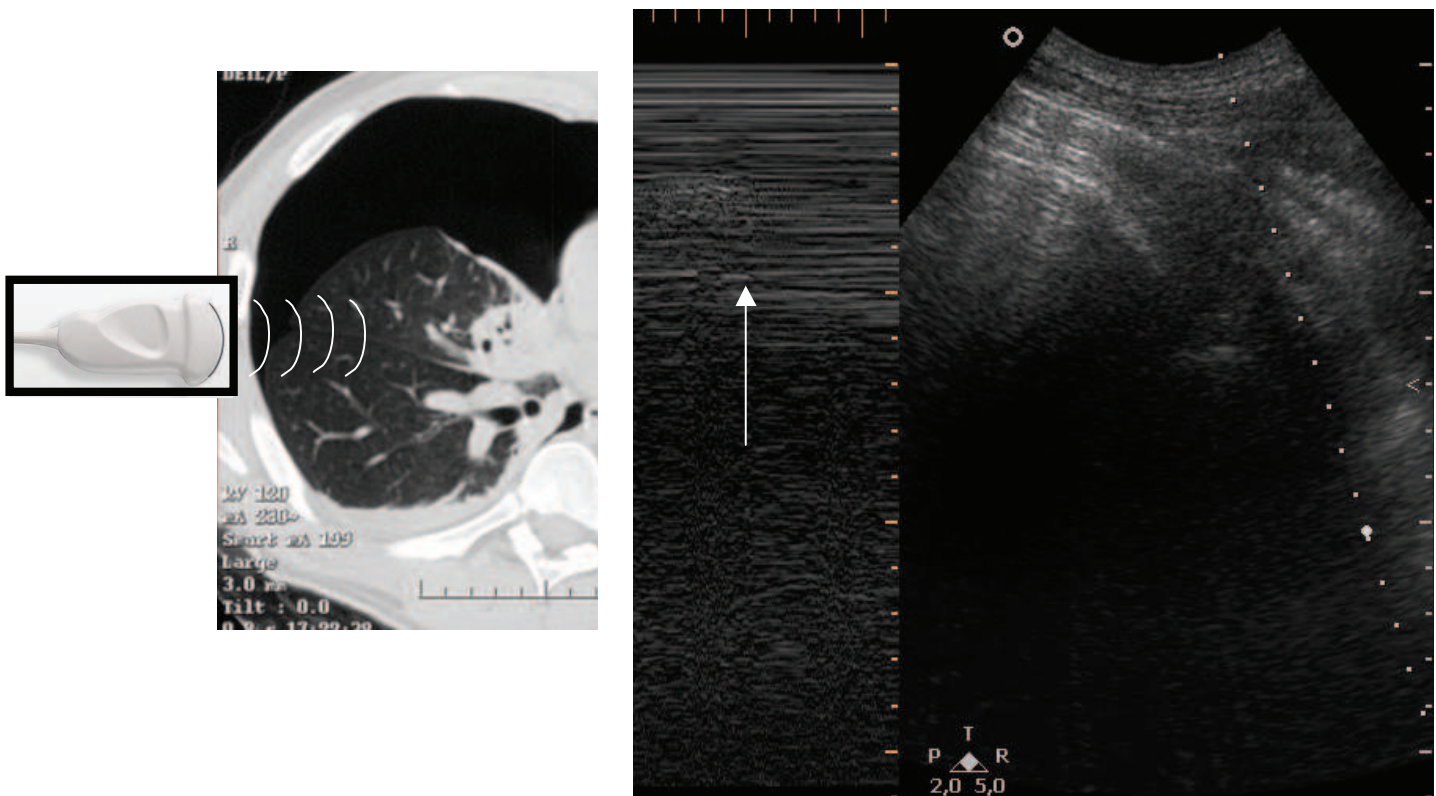
Le pneumocardiogramme se caractérise par la transmission des battements cardiaques au parenchyme pulmonaire lorsque celui-ci n'est pas ventilé (bradypnée, atélectasie par exemple) mais lorsqu'il est à la paroi.



Dans le cas d'un pneumothorax, le poumon n'est pas à la paroi, il n'existe donc pas de pneumocardiogramme.

- le point poumon ou « lung point » :

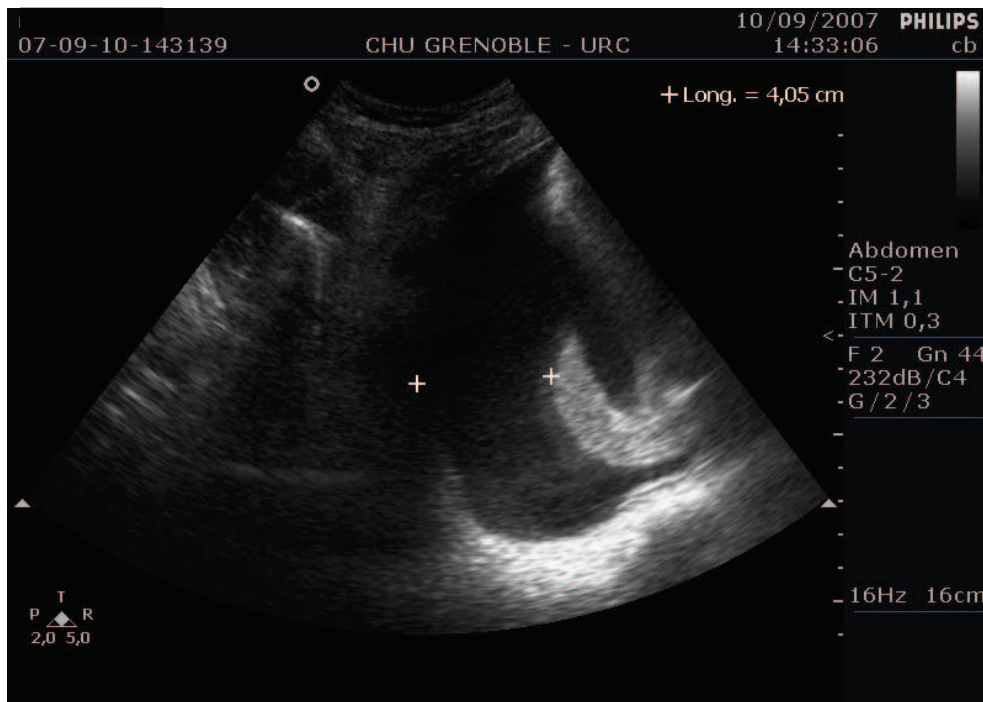
Il se situe à l'endroit où le poumon se recolle à la paroi en inspiration, avec visualisation de glissement pleural ou de ligne B alors que ces signes étaient absents en expiration. Il existe en mode temps mouvement, une alternance de signe du bord de mer et de signe de la stratosphère avec les mouvements respiratoires (flèche blanche à l'endroit du point poumon).



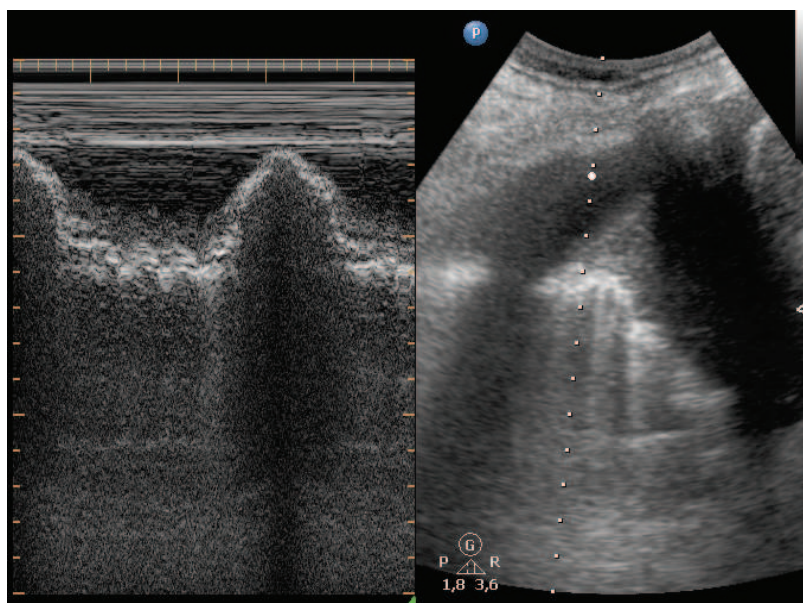
Le point poumon peut être plus ou moins postérieur selon la taille du pneumothorax voire invisible si le pneumothorax est complet et le poumon complètement rétracté. Il permet donc d'évaluer la taille du pneumothorax s'il est retrouvé.

## L'épanchement pleural

Il s'agit d'une image déclive, bien délimitée, située entre le diaphragme et la plèvre avec un mouvement de la plèvre viscérale vers l'avant en inspiration.



En mode temps mouvement, il se caractérise par le signe de la sinusoïde (variation de la distance inter pleurale avec les mouvements inspiratoires et expiratoires).



La nature de l'épanchement pleural peut être suggérée par la présence du signe du plancton (présence d'éléments flottants/solides au sein de la collection liquidienne).

L'échographie pleuro-pulmonaire permet de visualiser également le volume de l'épanchement, de le quantifier, d'indiquer son drainage (habituellement supérieur à 1.5mm sur au moins 3 espaces intercostaux), et de le guider [25].

### *La condensation alvéolaire*

La condensation alvéolaire contient essentiellement de l'eau, avec un peu d'air. La plupart des condensations partent de la ligne pleurale ce qui les rend accessibles à l'échographie.

Les signes échographiques sont essentiellement statiques : image intra pulmonaire irrégulière, hépatisée dont la taille et les limites peuvent être bien définies. La présence de points hyperéchogènes ou d'images linéaires constituent le bronchogramme aérien qui est dynamique avec les mouvements respiratoires mais statique en cas d'atélectasie. Le glissement pleural peut aussi être aboli.

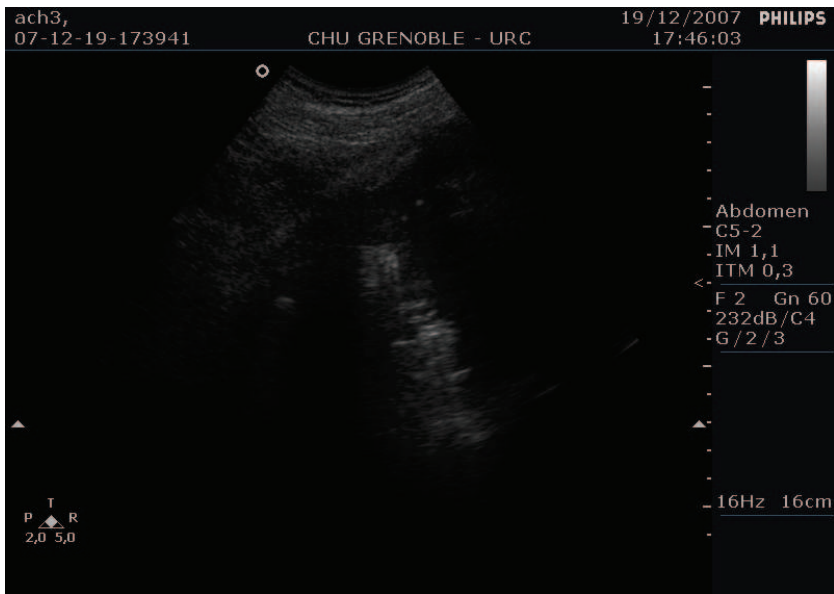


Image de condensation alvéolaire

## Article en cours de publication

Cette article a été soumis à la revue *Chest*, il est actuellement (31/03/2011) en révision.

# Diagnostic accuracy of ultrasonography in the acute assessment of common thoracic lesions after trauma

Running head: Ultrasonography in thoracic trauma

Anne-Claire HYACINTHE, M.D., \*, ACHyacinthe@chu-grenoble.fr

Christophe BROUX, M.D., \*, CBroux@chu-grenoble.fr

Gilles FRANCONY, M.D., \*, GFrancony@chu-grenoble.fr

Céline GENTY, B. Sc., #, celinegentyfr@yahoo.fr

Pierre BOUZAT, M.D., \*, PBouzat@chu-grenoble.fr

Claude JACQUOT, M.D., \*, CJacquot@chu-grenoble.fr

Pierre ALBALADEJO, M.D., Ph.D., \*, PAlbaladejo@chu-grenoble.fr

Gilbert R. FERRETTI, M.D., Ph.D., †, GFerretti@chu-grenoble.fr

Jean-Luc BOSSON, M.D., Ph.D., #, jlbosson@img.fr

Jean-François PAYEN, M.D., Ph.D., \*, jfpayen@ujf-grenoble.fr

\* Pôle d'Anesthésie-Réanimation, Hôpital Michallon, et Université Joseph Fourier, Grenoble, France.

# Centre de Recherche Clinique, INSERM 003, Hôpital Michallon, et TIMC-IMAG, UMR-CNRS 5525, Université Joseph Fourier, Grenoble, France.

† Département de Radiologie, Hôpital Michallon, et Université Joseph Fourier, Grenoble, France.

**Correspondence to** Pr Jean-Francois PAYEN, Pôle d'Anesthésie-Réanimation, Hôpital Albert Michallon, BP 217, 38043 Grenoble, France. Tel (33) 4 76 76 56 35. Fax: (33) 4 76 76 51 83. E-mail: jfpayen@ujf-grenoble.fr.

**Received from** Michallon Hospital and Joseph Fourier University, Grenoble, France.

**Conflicts of interest and financial support:** All of the authors have disclosed that they have no financial relationship with or interest in any commercial companies.

**How does this advance the field?** Thoracic ultrasonography is a reliable method in the acute assessment of pneumothorax and lung contusion in unselected chest trauma patients, by comparison with clinical examination and bedside chest radiography. The diagnostic performance of thoracic ultrasonography is further enhanced to detect pneumothoraces in the patients presented with cardio-respiratory failure.

**What are the clinical implications?** Due to its accessibility, thoracic ultrasonography should be encouraged on admission to improve the early screening of chest trauma patients in the emergency setting.

## **Abstract**

*Background.* The accuracy of combined clinical examination (CE) and chest radiography (CXR) (CE+CXR) *versus* thoracic ultrasonography in the acute assessment of pneumothorax, hemothorax and lung contusion in chest trauma patients is unknown.

*Methods.* We conducted a prospective, observational cohort study involving 119 adult patients admitted to the emergency room with thoracic trauma. Each patient, secured on to a vacuum mattress, underwent a subsequent thoracic CT scan after first receiving a CE, CXR, and thoracic ultrasound. The diagnostic performance of each method was evaluated in a subgroup of 35 patients with severe cardio-respiratory failure.

*Results.* Of the 237 lung fields included in the study, we observed 53 pneumothoraces, 35 hemothoraces and 147 lung contusions, according to either thoracic CT or thoracic decompression if placed before the CT scan. The diagnostic performance of ultrasonography was higher than that of CE+CXR, as shown by their respective areas under the receiver operating characteristic curves (AUC-ROC): 0.75 (0.67-0.83) (mean, 95% confidence interval) *versus* 0.62 (0.54-0.70) in pneumothorax cases, and 0.73 (0.67-0.80) *versus* 0.66 (0.61-0.72) for lung contusions, respectively (all  $p < 0.05$ ). In addition, the diagnostic performance of ultrasonography to detect pneumothorax was enhanced in the most severely injured patients: 0.86 (0.73-0.98) *versus* 0.70 (0.61-0.80) with CE+CXR. No difference between modalities was found for hemothorax.

*Conclusions.* Thoracic ultrasound can provide a reliable method for assessing chest trauma patients on admission, particularly for diagnosing severe pneumothoraces



and hemothoraces. The procedure should be encouraged to improve the initial diagnosis and management of chest trauma patients in the emergency setting.

**Key words:** chest trauma, ultrasonography, thorax, emergency

## ***Introduction***

Pneumothoraces, hemothoraces and lung contusions are common after chest trauma but they can be life-threatening if not promptly recognized in the emergency room [26, 27]. The acute assessment of a patient with chest trauma usually includes a clinical examination (CE) and bedside chest X-radiography (CXR). Such patients are usually managed in supine position with spinal immobilization, which underestimates the prevalence of these thoracic lesions in comparison to diagnosis with thoracic computed tomography (CT) [10, 28]. However, thoracic CT raises problems for the transport of unstable high-risk patients [11].

Thoracic ultrasonography appears to be the optimal bedside diagnostic modality, with a growing body of evidence supporting its use after chest trauma in the diagnosis of pneumothorax [16-23], hemothorax [14, 15] and lung contusion [24]. Although these studies reported a greater sensitivity of thoracic ultrasound over that of CXR [30], they only assessed the performance of thoracic ultrasound in the diagnosis of one pre-defined thoracic lesion. Our study aimed to assess the ability of thoracic ultrasound to detect, on arrival, the occurrence of common thoracic lesions, i.e., pneumothorax, hemothorax, and/or lung contusion, in a cohort of unselected chest trauma patients admitted to the emergency room. We prospectively compared the diagnostic performance of combined CE and CXR (CE+CXR) *versus* thoracic ultrasound, using thoracic CT (or chest drain if placed prior to the CT) as the gold standard. In addition, the diagnostic performance of each method was evaluated in a subgroup of patients with severe cardio-respiratory failure.

## ***Materials and Methods***

### **Patients**

This prospective observational cohort study was conducted from November 2005 to April 2007 in the emergency room at the University Hospital of Grenoble Level I trauma center. The Regional Institutional Ethics Committee approved the design of the study and waived requirements for informed consent from the patients (registration number #5891). Patients were included if they were admitted to the emergency room that indicated a thoracic CT scan within 6 hours of their initial trauma and required a CE, CXR and thoracic ultrasound no more than 90 min before the CT examination. Pneumothorax, hemothorax and lung contusion were sought in each patient using each diagnostic modality. Therapeutic decisions, such as thoracic decompression using chest tube drainage, were left to the discretion of the physician in charge of the trauma patient. A subgroup of severely injured patients was identified as presenting on admission a respiratory and/or cardiovascular sequential organ failure assessment (SOFA) score of 3 or 4 [31].

### **Clinical examination and chest radiography**

Clinical examination (CE) included palpation, percussion and auscultation, was used as tolerated by the in-charge physician, with the patient in the supine position. The presence of subcutaneous emphysema was also noted. Both right and left chest walls were examined for thoracic trauma lesions. Chest X-ray radiography (CXR) was subsequently performed prior to CT, and interpreted by the same physician. According to his CE and CXR findings, the physician was asked to write in a dedicated patient's file a diagnosis of each thoracic lesion according to a probability

diagnosis scale: 0 = sure of absence of a lesion, 1 = doubt the presence of a lesion, 2 = suspect the presence of a lesion, and 3 = sure of presence of the lesion.

### **Thoracic ultrasonography**

Thoracic ultrasonography was performed prior to CT scan using Envisor C (Philips, Eindhoven, Netherlands) and an abdominal 5-2 MHz probe (curvature 40R, field-of-view 75 degree), by one of 3 trained operators (ACH, CB, GFr), each with at least 50 thoracic ultrasound experiences and blinded to the CE and CXR results. The abdominal probe was used as part of extended protocol of focused assessment with sonography for trauma (EFAST) [19]. Pneumothorax, hemothorax and lung contusion were sought according to the approach described by Lichtenstein [32]. The upper, medium and lower parts of the anterior and lateral regions of the 2 chest walls were sequentially examined with the patient in the supine position. The posterior part of the chest was not explored because all patients were immobilized on vacuum mattress until spinal trauma excluded by CT scan. After localizing diaphragm and lungs, conventional two-dimensional imaging was used to check in B-mode lung sliding and pleural effusion, B-lines, lung point, lung consolidation, and lung pulse in this respective order.

Pneumothorax was defined by the absence of lung sliding with A-lines and the absence of lung pulse (Fig.1). The lung point, if present, confirmed the diagnosis of pneumothorax. Hemothorax was defined by dependant collection between the diaphragm and the pleura with inspiratory movement of the visceral pleura from depth to superficialities (sinusoid sign) (Fig.2). A lung contusion was diagnosed by the presence of the following: 1) an irregularly delineated tissue image, which could be a moderately hypoechoic blurred lesion with no change during respiration or

hyperechoic punctiform images corresponding to air bronchogram; 2) multiple B-lines (Fig.2). The ultrasound operator recorded each thoracic lesion assessment using the probability diagnosis scale (0-3). Thoracic ultrasound results could be, however, disclosed to the physician in charge of the trauma patient if patient had abnormal vital signs and required immediate diagnosis.

### **Thoracic CT scan**

Each patient, once stabilized, was transported to the Radiology Department. Thoracic CT scans were performed from the apex of the chest to the diaphragm, with the patient in supine position (Somatom Sensation 16, Siemens Medical Systems, Erlangen, Germany). Thoracic CT scan was interpreted retrospectively by an independent radiologist who was blinded to the results from the former investigations (CE+CXR and ultrasound).

In patients requiring immediate chest tube placement prior to CT scan, chest tube with no cutting end was placed after CXR and thoracic ultrasound. The diagnosis of either pneumothorax and/or hemothorax was then confirmed if air bubbles or blood (at least 100 mL) appeared in the chest tube with no worsening of the patient's clinical condition.

### **Statistical analysis**

Variables were expressed as frequency and percentage, and median and interquartile range (IQR), i.e., 25<sup>th</sup> and 75<sup>th</sup> percentiles. The accuracy of each method (CE+CXR, ultrasound) in diagnosing thoracic lesions using CT (or chest drain) as the reference method was expressed using sensitivity, specificity and likelihood ratios, according to a probability diagnosis scale score of 2 or 3. The diagnosis performance

of each method was then evaluated using the area under the receiver operating characteristic (ROC) curve (AUC-ROC) (mean, 95% confidence interval). The AUC-ROC curves of the 2 diagnostic modalities (CE+CXR, ultrasound) were compared using a test for dependant ROC curves (same sample) [33]. The independence between right and left chest walls in the occurrence of each thoracic lesion was tested using the chi2-test. We also tested the inter-observer variability between the 3 ultrasound operators by comparing their AUC-ROC curves for the 3 thoracic lesions. Statistical analysis was performed using Stata version 10.0 (Stata Corp., College Station, TX, USA). Statistical significance was declared when  $P \leq 0.05$ .

## **Results**

Of the 137 consecutive patients screened during the study period, 18 were excluded from the analysis: 11 patients had CT scans not been reviewed by the radiologist, 2 patients had no indication for a CT scan, 5 patients had thoracic ultrasound after CT examination or chest tube drainage. Of the 119 included patients, 5 patients had evidence of penetrating thoracic trauma (Table 1). All patients were admitted to the emergency room within 120 min (90-150) of the initial trauma. Nine patients died before discharge from hospital: 1 patient suffered complete aortic disruption after blunt trauma (unilateral chest tube placement revealed both a pneumothorax and hemothorax, no CT examination), 6 patients died from refractory intracranial hypertension due to severe head injury, 1 patient suffered multiple organ failure, and 1 died from refractory acute respiratory distress syndrome. Of the 119 patients, 17 patients required thoracic decompression, using 18 chest tubes overall for pneumothorax (n=13), hemothorax (n=2) or both (n=3). Of these, 13 chest tubes were placed before CT scan to drain pneumothorax (8/13), hemothorax (2/2) or both (3/3). The period from admission to results for thoracic CT was 85 min (65-105) with a delay of 60 min (40-85) between thoracic ultrasound and CT scan.

We found no difference between the right and left chest walls about the occurrence of each thoracic lesion (data not shown), which allowed us to analyze lung fields as separate entities. There were 237 lung fields analyzed for pneumothorax and hemothorax and 236 for lung contusions. Eighteen lung fields had subcutaneous emphysema. One patient underwent unilateral chest tube drainage, which diagnosed both a pneumothorax and hemothorax, prior to death. We observed 53 pneumothoraces (15 lung points), 35 hemothoraces and 147 lung contusions according to reference methods. Table 2 shows the sensitivity, specificity, likelihood

ratios and AUC-ROC curves for each diagnostic method. The AUC-ROC of ultrasound for pneumothorax and lung contusion diagnosis was significantly higher than the AUC-ROC curve of CE+CXR ( $p < 0.05$ ) (Fig. 3). We found no significant difference between the 2 diagnostic modalities for hemothorax diagnosis ( $p = 0.09$ ) (Fig. 3).

In a subgroup of 35 patients with a respiratory and/or cardiovascular SOFA score of 3 or 4 on admission, thoracic ultrasound was the only modality to enhance its diagnostic performance in detecting pneumothorax in these patients by comparison with patients with no cardiovascular failure (Table 3). The AUC-ROC curves of the 3 operators (ACH, CB, GF) were comparable for the 3 thoracic lesions.

Of the 25 pneumothoraces not diagnosed on ultrasound, 15 were minimal, 8 were not accessible, e.g., retrosternal, in the posterior mediastinal region, or beneath a bandage, and 2 occurred in lung fields with subcutaneous emphysema. Only one pneumothorax was missed on thoracic ultrasound that subsequently required a chest tube according to the CT scan; in that case, there was a one-hour delay between thoracic ultrasound and CT scan in a patient with subcutaneous emphysema. Of 22 missed hemothoraces, 20 were minimal and located posteriorly and 2 occurred in lung fields with subcutaneous emphysema. Only one hemothorax was missed by thoracic ultrasound that subsequently required a chest tube according to the CT scan; in that case, the chest tube was initially placed to drain an anterior pneumothorax in a lung field with subcutaneous emphysema. Of the 57 undiagnosed lung contusions, 35 were minimal and posterior, 13 were not accessible to ultrasound (e.g. retrosternal or paravertebral) and 2 lung contusions occurred in lung fields with substantial subcutaneous emphysema. Seven lung contusions were missed by thoracic ultrasound for reasons that remain unclear.



## ***Discussion***

This cohort study showed thoracic ultrasound as superior to the combined CE and CXR in diagnosing pneumothorax and lung contusion in unselected trauma patients with a suspicion of thoracic trauma. Furthermore, the diagnostic performance of thoracic ultrasound was enhanced to detect pneumothorax in patients with cardio-respiratory failure. Due to its accessibility in the emergency setting, thoracic ultrasound, as part of EFAST protocol, should be encouraged to markedly enhance the performance of clinical examination in chest trauma patients.

In ICU patients with acute respiratory distress syndrome, thoracic ultrasound detected pleural effusion, alveolar consolidation, and alveolar-interstitial syndrome more accurately than CE or CXR [34-36]. However, the major breakthrough with thoracic ultrasonography came with the early assessment of chest trauma patients, as shown for pneumothorax [16-23], hemothorax [14, 15], or lung contusion [24]. Adding to these studies with separated disorders, we deliberately chose to evaluate the accuracy of thoracic ultrasound in *unselected* trauma patients in the emergency room.

We found that the sensitivity of thoracic ultrasound in detecting each thoracic lesion ranged from 37% to 61%. This is much lower than the 85%-100% sensitivities reported from earlier studies [30]. There are several explanations about these discrepancies. Patients with other thoracic lesions than assessed, those with subcutaneous emphysema, or those who required mechanical ventilation were excluded from some former studies [15, 21, 22, 24]. In this study, the presence of pneumothorax or hemothorax could have prevented from diagnosing underlying disease such as lung contusion, as previously shown [20]. In the 2 missed pleural effusions that subsequently required a chest tube according to the CT scan, the lung

field had substantial subcutaneous emphysema, a condition known to impair the exploration of parietal pleura by thoracic ultrasound. The one-hour delay between thoracic ultrasound and CT scan might have allowed a thoracic lesion undetectable at the time of ultrasound to progress to become recognizable on CT. Moreover, the diagnostic performance of thoracic ultrasound diagnosis was assessed with a physician blinded to the CE and CXR results. Knowledge of the patient's condition during the thoracic ultrasound examination might have influenced the rate of probability diagnosis scale. Above all, the exploration by thoracic ultrasound was limited to the anterior and axillary areas because, in our institution, all trauma patients admitted to the emergency room are secured on to a vacuum mattress for spinal immobilization. This limitation explains why ultrasound showed modest value for hemothorax and why the rate of lung point was weak (15 of 53).

Despite relatively unfavorable conditions to assess its performance, thoracic ultrasound showed higher accuracy than combined CE and CXR in the detection of pneumothorax and lung contusions. We determined the ROC curves of these 2 diagnostic modalities that revealed how accurate each modality was at detecting or ruling out various thoracic lesions [37]. We constructed a probability diagnosis scale reflecting doubts and certainties about the interpretation of results from each diagnosis modality, as seen in clinical practice, and 2 or 3 score was considered as reflecting the operator's conviction about the presence of thoracic lesion. The 95% CI lower limit of the AUC for CE+CXR was close to 0.5 for the diagnosis of the 3 thoracic lesions, confirming their low selectivity in chest trauma patients. However, the diagnostic accuracy of thoracic ultrasound did not differ statistically to that of CE and CXR for hemothorax diagnosis, in line with previous studies [14, 15]. This lack of difference in our study could be due to the supine position of patients, preventing an

adequate examination of posterior lung regions. Nevertheless, the diagnostic accuracy of thoracic ultrasound was enhanced to detect pneumothorax in patients with severe cardio-respiratory failure. No such effect was found with CE+CXR. These findings might provide important insights into the value of thoracic ultrasound in the prompt assessment of this subgroup of patients.

This study is observational. Whether the diagnosis ascertained by thoracic ultrasound influences the decision-making process also needs to be evaluated. In addition, it is believed that ultrasonography is an operator-dependant examination. We did not test its reproducibility among our operators by using a kappa-test. However, the absence of a significant difference in diagnostic performance between our 3 operators argues against a substantial operator performance bias, because they probably used standardized signs.

In conclusion, thoracic ultrasound is more accurate than clinical examination and bedside chest X-ray in the early diagnosis of pneumothorax and lung contusion, not for hemothorax, in unselected chest trauma patients secured on to a vacuum mattress. Thoracic ultrasound as a bedside diagnostic modality could improve the early screening of chest trauma patients in the emergency setting. Subsequent thoracic CT scans remain, however, mandatory to thoroughly assess all thoracic regions.

## **Acknowledgments**

**Author contributions:** CB, JLB, and JFP designed research; ACH, CB, GF, PB, and GRF performed research; ACH, CB, CG, CJ, PA, JLB and JFP analyzed data; and ACH, CB, and JFP wrote the paper. Dr Jean-François Payen is the guarantor of the paper, taking responsibility for the integrity of the work as a whole, from inception to published article.

There are no funding sources for this study.

## Figures and tables

Figure 1. Typical image of pneumothorax. *Left:* M-mode imaging showing the absence of movement of the lung under the pleural line. *Right:* Conventional two-dimensional imaging of the pleural line (double headed arrow) and the shadow of two ribs (thick arrow). Note the presence of A-lines (thin arrows) and the absence of B-lines.

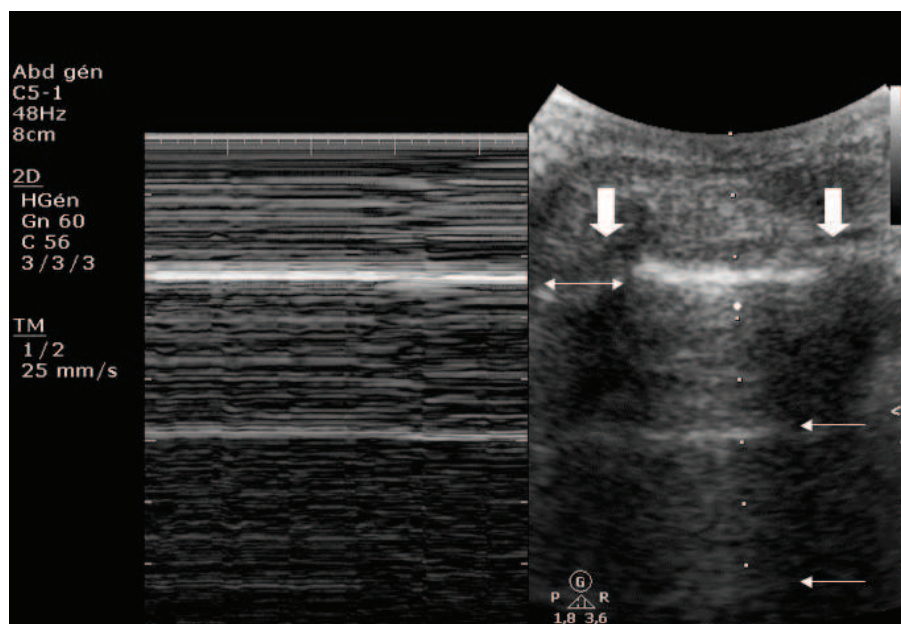


Figure 2. Typical image of hemothorax and lung contusion in M-mode (*left*) and conventional two-dimensional (*right*) imaging. Hemothorax (H) is contained between parietal and visceral pleura (white arrows). Lung contusion has irregularly delineated tissue image (black arrows) and air artefact.

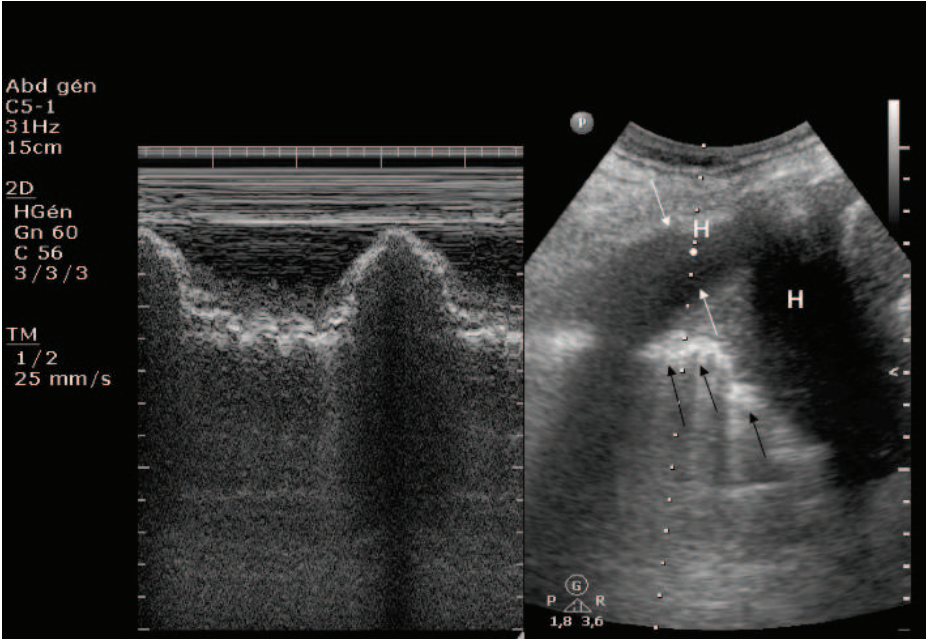
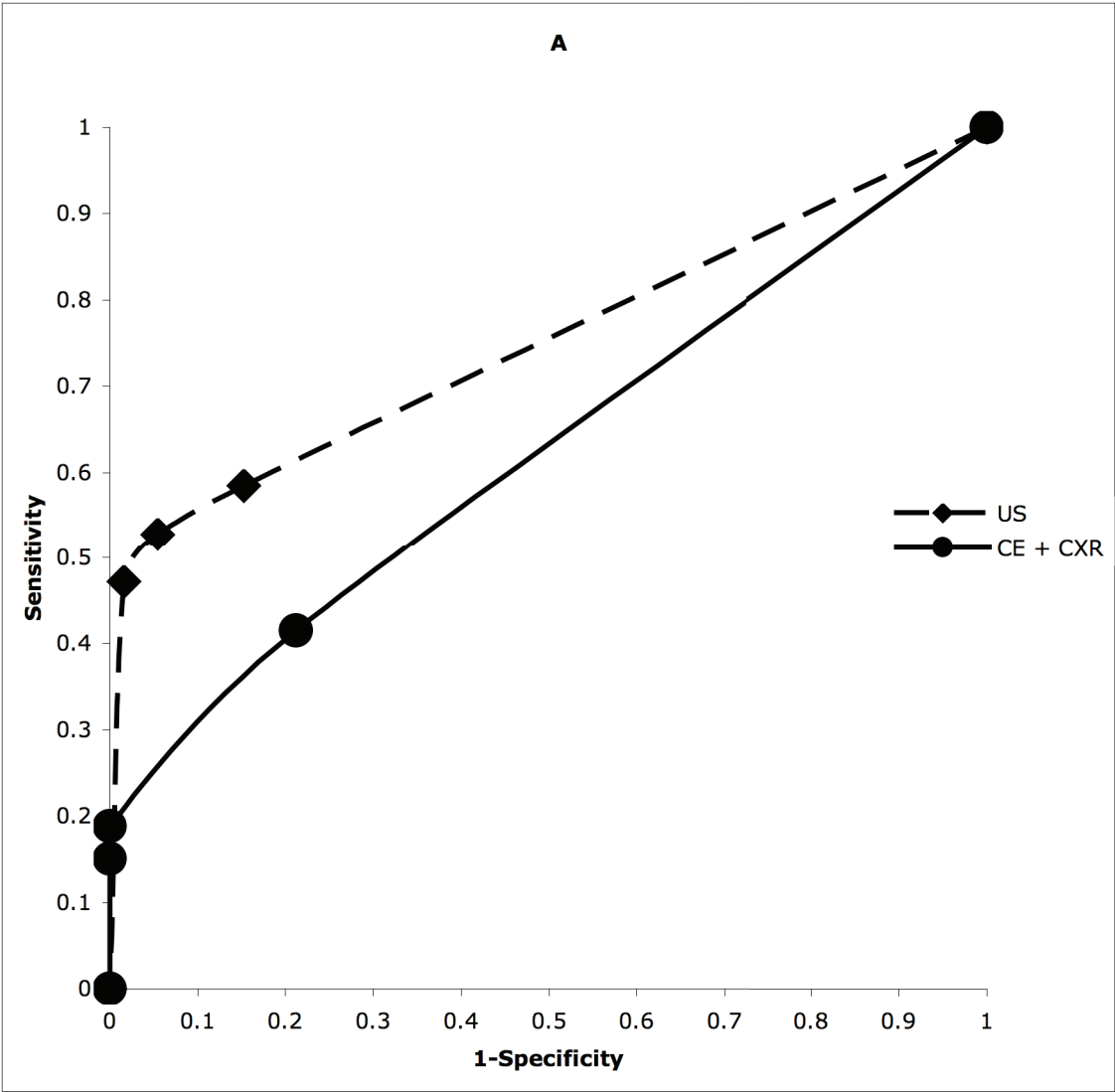
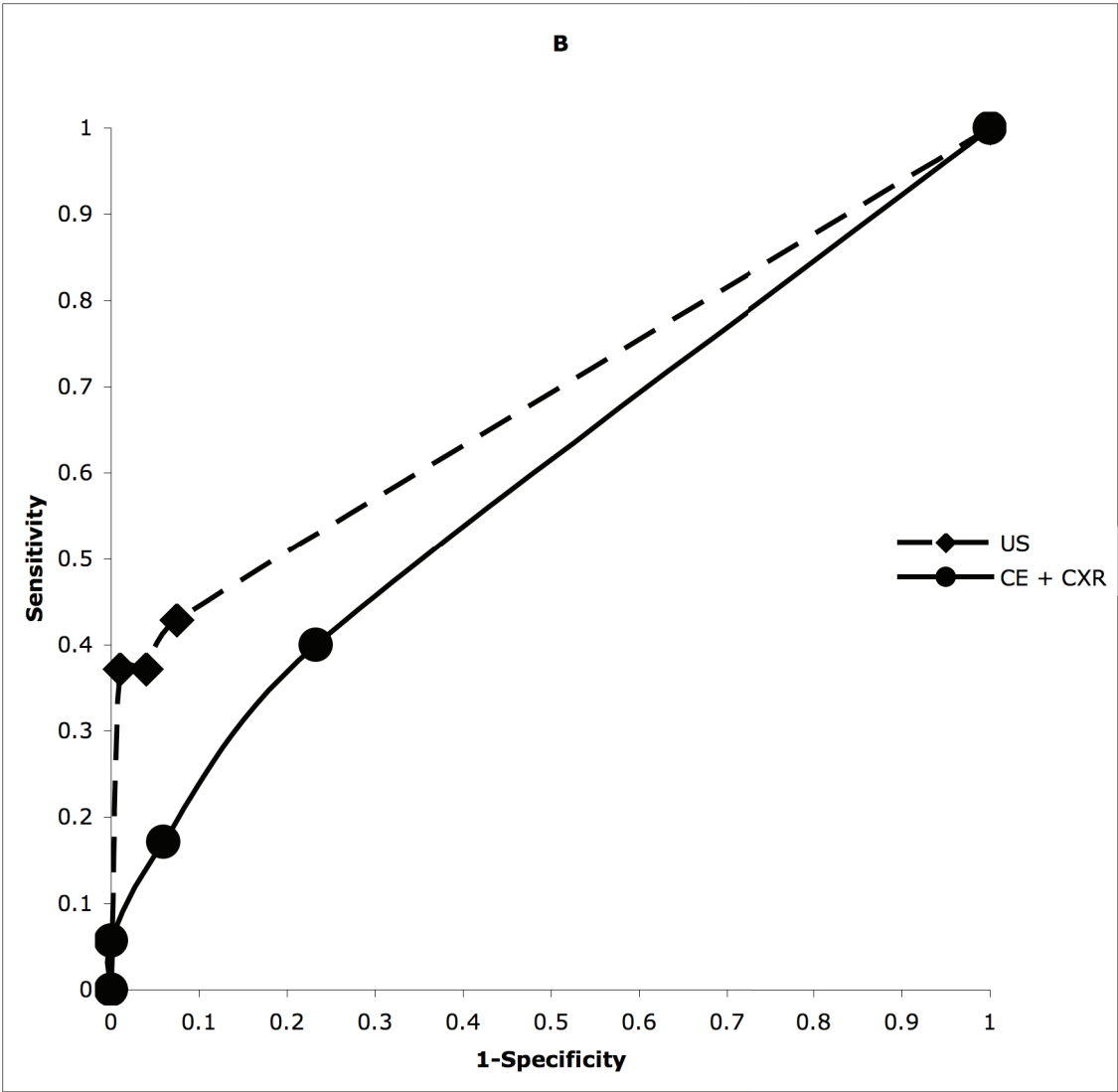


Figure 3. Receiver operating characteristic curves of combined clinical examination and bedside chest X-radiography (CE+CXR) *versus* thoracic ultrasound (US), in diagnosing pneumothorax (A), hemothorax (B) and lung contusion (C) in 119 patients with thoracic trauma. Thoracic CT scan (or chest drain if placed prior to the CT) was used as the reference diagnostic method.







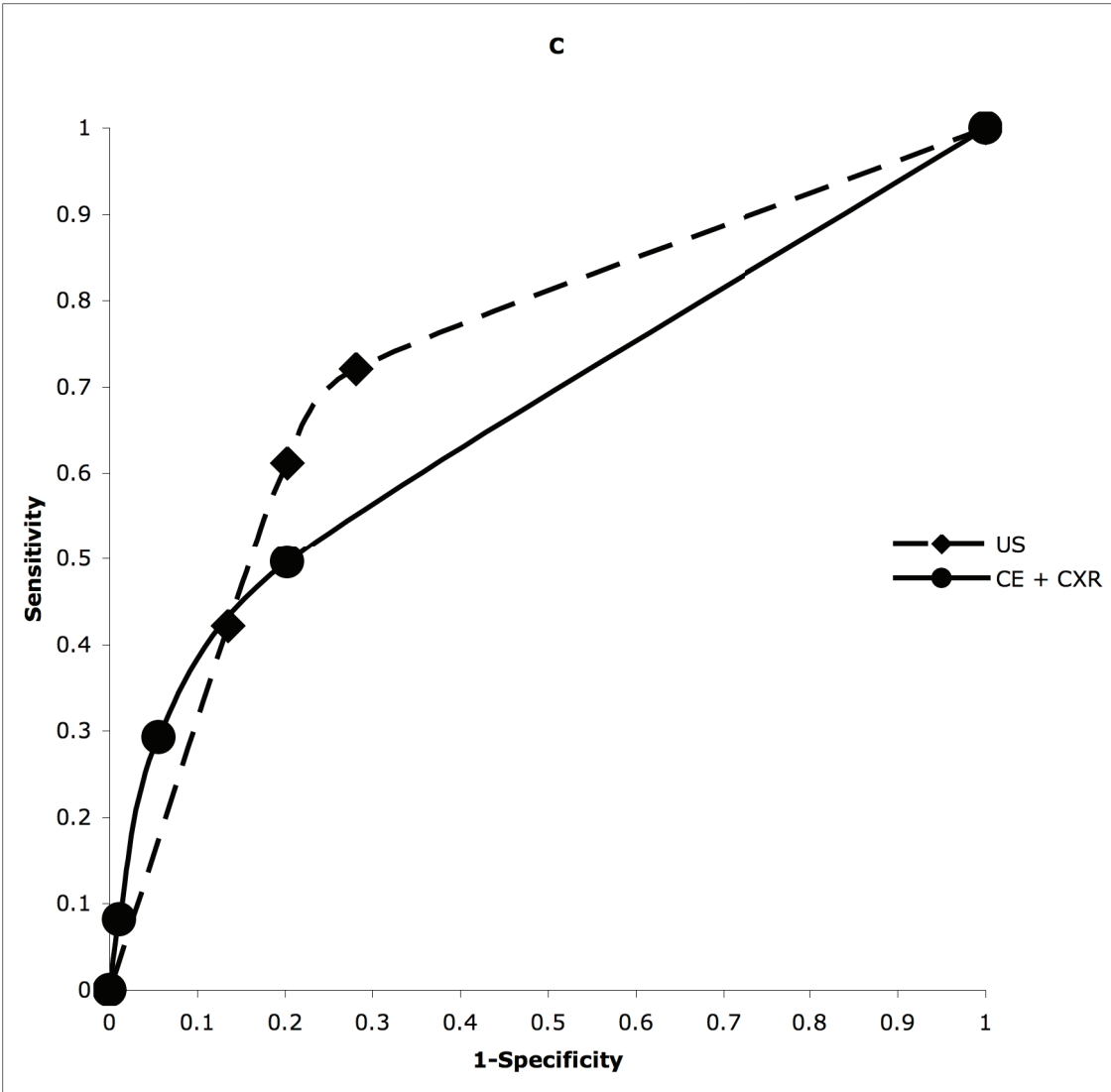


Table 1. Baseline characteristics and physiological data collected on admission from 119 patients with thoracic trauma.

	Patients
Age (years), median (IQR)	39 (22-51)
Male sex, n (%)	97 (82)
BMI, median (IQR)	24 (22-26)
Injury type, n (%):	
Motor accident	51 (43)
Sports-related	25 (21)
Fall	37 (31)
Other	6 (5)
ISS, median (IQR)	17 (9-29)
SAPS II, median (IQR)	25 (13-45)
SOFA score 3 or 4 on admission, <sup>a</sup> n (%)	35 (29)
Respiratory	15 (13)
Cardiovascular	30 (25)
Thorax-AIS, <sup>b</sup> median (IQR)	2 (0-3)
In-hospital mortality, n (%)	9 (8)
Heart rate, median (IQR), bpm	89 (75-100)
SABP, median (IQR), mmHg	130 (110-142)
Catecholamines, n (%)	31 (26)
SaO <sub>2</sub> on admission, median (IQR), %	100 (98-100)
MV, n (%)	62 (52)
For patients with MV:	
- PaO <sub>2</sub> , median (IQR), mmHg	240 (150-370)
- PaCO <sub>2</sub> median (IQR), mmHg	35 (31-40)
- Arterial pH	7.35 (7.27-7.39)
Head trauma, n (%)	79 (66)
GCS score, median (IQR)	14 (7-15)

Quantitative data are expressed as medians and interquartile ranges (IQR), i.e., 25<sup>th</sup> and 75<sup>th</sup> percentiles.

BMI = Body Mass Index; ISS = Injury Severity Score; SAPS II = Simplified Acute Physiology Score II; SOFA = Sequential Organ Failure Assessment; AIS = Abbreviated Injury Scale; SABP = systolic arterial blood pressure; MV = mechanical ventilation; GCS = Glasgow Coma Scale.

<sup>a</sup> The number of individual organ's failures (SOFA score 3 or 4) exceeds the total number of included patients.

<sup>b</sup> The maximum thorax Abbreviated Injury Scale score (thorax-AIS) ranges from 1 to 6; severe thoracic damage is given an AIS score of 3 or more., and no thoracic lesion is 0.

Table 2. Sensitivity, specificity, positive and negative likelihood ratios, and area under the receiver operating characteristic (ROC) curve (AUC-ROC) of the 2 diagnosis modality: clinical examination + chest X-radiography (CE+CXR) *versus* thoracic ultrasonography for detecting pneumothorax, hemothorax and lung contusion in 119 patients with thoracic trauma. 237 lung fields were assessed for pneumothorax and hemothorax and 236 lung fields for lung contusion. The accuracy of each diagnostic modality was assessed using a probability diagnosis scale score of 2 or 3 (see text).

		CE+CXR	Thoracic ultrasound
Pneumothorax (n = 53)	Sensitivity (%)	19	53
	Specificity (%)	100	95
	Positive likelihood	/	9.7
	Negative likelihood	0.8	0.5
	Correctly classified (%)	82	85
	AUC-ROC (mean, 95% CI)	0.62 (0.54-0.70)	0.75 (0.67-0.83)
Hemothorax (n = 35)	Sensitivity (%)	17	37
	Specificity (%)	94	96
	Positive likelihood	2.9	9.4
	Negative likelihood	0.9	0.7
	Correctly classified (%)	83	87
	AUC-ROC (mean, 95% CI)	0.59 (0.50-0.69)	0.69 (0.60-0.78)
Lung contusion (n = 147)	Sensitivity (%)	29	61
	Specificity (%)	94	80
	Positive likelihood	5.2	3
	Negative likelihood	0.7	0.5
	Correctly classified (%)	54	68
	AUC-ROC (mean, 95% CI)	0.66 (0.61-0.72)	0.74 (0.67-0.80)

CI, confidence interval.

Table 3. Comparison of the area under the receiver operating characteristic (ROC) curves (AUC-ROC) (mean; 95% confidence interval) of the 2 diagnosis modality: clinical examination + chest X-radiography (CE+CXR) and thoracic ultrasonography (US) for detecting pneumothorax, hemothorax and lung contusion, according to the presence of a respiratory and/or cardiovascular failure on admission defined by a sequential organ failure assessment (SOFA) of 3 or 4 (n= 35 chest trauma patients).

		Lung fields in patients with CV- SOFA 3-4 (n = 69)	Lung fields in patients with CV- SOFA 0-2 (n = 168)	<i>P</i>
Pneumothorax (n = 53)	CE+CXR	0.65 (0.51-0.79)	0.61 (0.51-0.71)	0.62
	Thoracic US	0.86 (0.73-0.98)	0.70 (0.61-0.80)	0.05
Hemothorax (n = 35)	CE+CXR	0.45 (0.32-0.59)	0.67 (0.56-0.79)	0.02
	Thoracic US	0.66 (0.51-0.81)	0.70 (0.59-0.81)	0.67
Lung contusion (n = 147)	CE+CXR	0.71 (0.62-0.80)	0.65 (0.58-0.72)	0.32
	Thoracic US	0.74 (0.62-0.87)	0.73 (0.66-0.81)	0.84

CV, cardiovascular.

## Compléments de résultats

### *Délais*

Les délais d'obtention des diagnostics par les différentes méthodes étaient de 30 minutes (20-50) (moyenne, intervalle de confiance) pour la combinaison examen clinique et radiographie, 18 minutes (10-25) pour l'échographie, et 85 minutes (65-105) pour le scanner, après l'arrivée du patient en salle de déchocage.

### *Variabilité inter-opérateur*

Aucune différence en termes de performance diagnostique à l'échographie pleuro-pulmonaire n'a été retrouvée entre les trois opérateurs, comme le montre le tableau 1.

	N°1	N°2	N°3	p
Pneumothorax	0,75 (0,63-0,87)	0,74 (0,60-0,87)	0,77 (0,63-0,92)	0,93
Hémithorax	0,67 (0,52-0,88)	0,67 (0,52-0,81)	0,70 (0,55-0,86)	0,93
Condensations alvéolaires	0,74 (0,65-0,84)	0,72 (0,57-0,86)	0,73 (0,62-0,83)	0,95

Tableau 1 : Comparaison des aires sous les courbes ROC (intervalles de confiance) par diagnostics échographiques (pneumothorax, hémithorax et condensations alvéolaires) et par opérateur.

### *Variabilité intra-opérateur*

Afin de s'assurer de la bonne formation des opérateurs pour l'échographie pleuro-pulmonaire et de l'absence d'effet apprentissage au fur et à mesure du déroulement de l'étude, nous avons comparé les aires sous les courbes ROC pour chaque diagnostic échographique pour les premiers patients (moitié de l'effectif) inclus par chaque opérateur versus les derniers patients (autre moitié). Les résultats ne montrent pas de différence significative, donc pas d'effet intra-opérateur, excepté pour un opérateur pour qui la performance diagnostique échographique d'hémothorax a été plus pertinente en début d'étude. A noter que pour cet opérateur seulement 4 hémothorax étaient présents dans le deuxième groupe de patients (contre 10 dans le premier groupe) et aucun de ces hémothorax n'a été drainés ce qui signifie qu'ils étaient de faible abondance. Ce sous échantillon est donc faiblement représentatif de l'effectif global et est statistiquement peu significatif. (cf. tableau 2)

Opérateur	1 <sup>ère</sup> moitié de l'effectif	2 <sup>ème</sup> moitié de l'effectif	p
<b>N°1</b>			
Nombre de patients par groupe	49	49	
Pneumothorax	0,72 (0,53-0,92)	0,77 (0,61-0,94)	0,7
Hémothorax	0,70 (0,41-0,98)	0,70 (0,46-0,94)	0,98
Condensations alvéolaires	0,74 (0,60-0,88)	0,75 (0,62-0,87)	0,93
<b>N°2</b>			
Nombre de patients par groupe	26	26	
Pneumothorax	0,60 (0,40-0,80)	0,83 (0,66-1)	0,08
Hémothorax	0,60 (0,32-0,86)	0,70 (0,52-0,89)	0,56
Condensations alvéolaires	0,73 (0,61-0,84)	0,79 (0,60-0,98)	0,5
<b>N°3</b>			
Nombre de patients par groupe	44	43	
Pneumothorax	0,81 (0,66-0,97)	0,70 (0,41-0,99)	0,5
Hémothorax	0,81 (0,63-0,99)	0,46 (0,42-0,50)	0,003
Condensations alvéolaires	0,74 (0,59-0,88)	0,70 (0,55-0,86)	0,73

Tableau 2 : Aires sous les courbes ROC (intervalles de confiance) par diagnostic échographique (pneumothorax, hémothorax et condensations alvéolaires) pour la première moitié de l'effectif inclus par l'opérateur et la deuxième moitié pour chaque opérateur.



## *BMI*

Nous avons également étudié l'influence du BMI des patients sur les performances diagnostiques de l'échographie pleuro-pulmonaire (tableau 3). Nous retrouvons des résultats différents pour les trois diagnostics, et notamment l'inverse des résultats attendus pour le pneumothorax puisque les patients obèses présentent habituellement une faible échogénicité.

Seulement 16 pneumothorax (soit 30,2% du total des pneumothorax) étaient présents chez des patients au BMI > 25. A l'intérieur de ce sous-groupe de taille modeste, 50% des pneumothorax ont été drainés (témoignant de lésions plus importantes) contre 30,2% dans la population globale des patients. Cette surreprésentation de lésions importantes (et donc plus facile à détecter) dans ce sous-groupe BMI>25 peut expliquer l'apparente amélioration de la performance diagnostique de l'échographie pleuro-pulmonaire pour le pneumothorax chez les patients obèses.

Les patients présentant un BMI < 25 concernent 64% de la population totale de l'étude. Dans cette population, on retrouve 68,6% des hémithorax et 56,5% des contusions pulmonaires retrouvés dans l'étude. Les contusions pulmonaires sont donc, proportionnellement, légèrement moins présentes dans la population présentant un BMI < 25.

	BMI < 25 n = 152	BMI > 25 n = 85	p
Pneumothorax	0,69 (0,60-0,79)	0,88 (0,77-0,99)	0,01
Hémithorax	0,71 (0,60 -0,82)	0,63 (0,48-0,79)	0,42
Condensations alvéolaires	0,78 (0,71-0,85)	0,56 (0,42-0,70)	< 0,01

Tableau 3 : Aires sous les courbes ROC (intervalles de confiance) par diagnostic échographique (pneumothorax, hémithorax et condensations alvéolaires) pour le groupe de patient avec un BMI < 25 et le groupe de patient avec un BMI > 25 ; n étant le nombre d'hémithorax étudiés.

### *Emphysème sous-cutané*

18 hémithorax présentaient de l'emphysème sous-cutané. Le nombre de patient présentant un emphysème sous-cutané étant trop faible, nous n'avons pas pu effectuer d'analyses statistiques sur ces données. Les aires sous les courbes pour les 3 diagnostics sont cependant comparables pour le total des patients et les patients sans emphysème sous-cutané. (Tableau 4).

	total des patients (n=236)	patients sans emphysème sous cutané (n = 218)
Pneumothorax	0,75 (0,67-0,83)	0,67 (0,59-0,78)
Hémothorax	0,69 (0,60-0,78)	0,66 (0,56-0,76)
Condensations alvéolaires	0,73 (0,67-0,80)	0,72 (0,66-0,79)

Tableau 4 : Aires sous les courbes ROC (intervalles de confiance) par diagnostic échographique (pneumothorax, hémothorax et condensations alvéolaires) pour le total des patients et pour le total des patient sans emphysème.

## *Formation des opérateurs*

Chacun des trois opérateurs a reçu une formation théorique (DIU ultrasons en anesthésie réanimation (JJLehot -Lyon) pour deux d'entre eux; CEURF (Cercle des Echographistes d'Urgence et de Réanimation Francophones) (D. Lichtenstein-Paris) pour le dernier), suivie d'une formation pratique d'au moins 50 échographies avant de pouvoir inclure des patients pour l'étude.

# Conclusions

THESE SOUTENUE PAR : Anne-Claire MORIN HYACINTHE

TITRE : Performance diagnostique de l'échographie pleuro-pulmonaire en traumatologie grave.

Les lésions pleuro-pulmonaires graves sont fréquentes en traumatologie et sont difficiles à dépister au déchocage par l'examen clinique et la radiographie thoracique. La tomodensitométrie thoracique est l'examen de référence mais présente des contraintes de durée et de transport. L'objectif de ce travail est d'évaluer la performance diagnostique de l'échographie pleuro-pulmonaire à l'admission des patients traumatisés graves, comparée à celle de l'examen clinique combiné à la radiographie pulmonaire, pour le pneumothorax, l'hémithorax et la contusion pulmonaire.

Après avis consultatif du comité d'éthique du CHU de Grenoble, 119 patients ont été prospectivement inclus à leur entrée au déchocage du CHU de Grenoble suite à un traumatisme grave. La prise en charge diagnostique des traumatismes thoraciques comprenait habituellement un examen clinique, une radiographie pulmonaire et un scanner thoracique (examen de référence). Une échographie pleuro-pulmonaire était réalisée par l'un des trois opérateurs formés à cette technique, extérieur à la prise en charge du patient. Une échelle de certitude diagnostique était alors établie pour l'examen clinique combiné avec la radiographie thoracique et pour l'échographie pleuro-pulmonaire, en aveugle des résultats des autres techniques, pour le pneumothorax, l'hémithorax et la contusion pulmonaire. L'analyse d'un sous-groupe de 35 patients en détresse cardio-respiratoire a également été effectuée.

237 hémithorax ont été analysés et 53 pneumothorax, 35 hémithorax et 147

contusions pulmonaires ont été diagnostiqués par le scanner ou le drainage thoracique (s'il était mis en place avant le scanner). La performance diagnostique de l'échographie pleuro-pulmonaire était supérieure à celle de l'examen clinique combiné à la radiographie, comme le montrent les aires sous les courbes ROC : 0.75 (0.67-0.83) (moyenne, 95% intervalle de confiance) *versus* 0.62 (0.54-0.70) pour le pneumothorax, et 0.73 (0.67-0.80) *versus* 0.66 (0.61-0.72) pour la contusion pulmonaire respectivement ( $p < 0.05$ ). Il n'a pas été montré de différence significative pour l'hémithorax. Concernant les patients en détresse hémodynamique et respiratoire, la performance diagnostique de l'échographie pour le pneumothorax est encore meilleure : 0.86 (0.73-0.98) *versus* 0.70 (0.61-0.80) pour la combinaison examen clinique et radiographie. De plus, les résultats de l'échographie pleuro-pulmonaire étaient notés en 18 minutes (10-15) *versus* 30 minutes (20-50) pour l'examen clinique et la radiographie.

L'échographie pleuro pulmonaire présente un réel intérêt en termes de performance diagnostique et de délai d'obtention du diagnostic pour la détection des pneumothorax et des contusions pulmonaires chez les patients traumatisés admis au déchocage. Cet examen permettrait d'améliorer la prise en charge des patients traumatisés thoraciques. La tomodensitométrie reste cependant l'examen de référence pour l'exploration exhaustive du thorax.

Mots clés : échographie pleuro pulmonaire, traumatisme thoracique, urgence

VU ET PERMIS D'IMPRIMER

Grenoble, le

LE DOYEN

Professeur B. SELE

LE PRESIDENT DE THESE

Professeur JF. PAYEN

## Bibliographie

Cette bibliographie intègre de façon indifférenciée les références utilisées dans ce manuscrit, qu'elles apparaissent dans l'article ou dans les chapitres complémentaires.

1. Klein, U., et al., [*Emergency treatment of thoracic trauma*]. *Anaesthesist*, 2006. **55**(11): p. 1172-88.
2. Chan, O. and M. Hiorns, *Chest trauma*. *Eur J Radiol*, 1996. **23**(1): p. 23-34.
3. LoCicero, J., 3rd and K.L. Mattox, *Epidemiology of chest trauma*. *Surg Clin North Am*, 1989. **69**(1): p. 15-9.
4. Gaillard, M., et al., *Mortality prognostic factors in chest injury*. *J Trauma*, 1990. **30**(1): p. 93-6.
5. Hoyt, D.B., et al., *A risk analysis of pulmonary complications following major trauma*. *J Trauma*, 1993. **35**(4): p. 524-31.
6. Miller, L.A., *Chest wall, lung, and pleural space trauma*. *Radiol Clin North Am*, 2006. **44**(2): p. 213-24, viii.
7. Cohn, S.M., *Pulmonary contusion: review of the clinical entity*. *J Trauma*, 1997. **42**(5): p. 973-9.
8. Chen, S.C., et al., *Hemopneumothorax missed by auscultation in penetrating chest injury*. *J Trauma*, 1997. **42**(1): p. 86-9.
9. Neff, M.A., et al., *Detection of occult pneumothoraces on abdominal computed tomographic scans in trauma patients*. *J Trauma*, 2000. **49**(2): p. 281-5.
10. Guerrero-Lopez, F., et al., *Evaluation of the utility of computed tomography in the initial assessment of the critical care patient with chest trauma*. *Crit Care Med*, 2000. **28**(5): p. 1370-5.
11. Linsenmaier, U., et al., *Whole-body computed tomography in polytrauma: techniques and management*. *Eur Radiol*, 2002. **12**(7): p. 1728-40.
12. Lichtenstein, D., et al., *Comparative diagnostic performances of auscultation, chest radiography, and lung ultrasonography in acute respiratory distress syndrome*. *Anesthesiology*, 2004. **100**(1): p. 9-15.
13. Joyner, C.R., Jr., R.J. Herman, and J.M. Reid, *Reflected ultrasound in the detection and localization of pleural effusion*. *JAMA*, 1967. **200**(5): p. 399-402.
14. Ma, O.J. and J.R. Mateer, *Trauma ultrasound examination versus chest radiography in the detection of hemothorax*. *Ann Emerg Med*, 1997. **29**(3): p. 312-5; discussion 315-6.
15. Brooks, A., et al., *Emergency ultrasound in the acute assessment of haemothorax*. *Emerg Med J*, 2004. **21**(1): p. 44-6.
16. Dulchavsky, S.A., et al., *Prospective evaluation of thoracic ultrasound in the detection of pneumothorax*. *J Trauma*, 2001. **50**(2): p. 201-5.
17. Rowan, K.R., et al., *Traumatic pneumothorax detection with thoracic US: correlation with chest radiography and CT--initial experience*. *Radiology*, 2002. **225**(1): p. 210-4.
18. Knudtson, J.L., et al., *Surgeon-performed ultrasound for pneumothorax in the trauma suite*. *J Trauma*, 2004. **56**(3): p. 527-30.

19. Kirkpatrick, A.W., et al., *Hand-held thoracic sonography for detecting post-traumatic pneumothoraces: the Extended Focused Assessment with Sonography for Trauma (EFAST)*. J Trauma, 2004. **57**(2): p. 288-95.
20. Blaivas, M., M. Lyon, and S. Duggal, *A prospective comparison of supine chest radiography and bedside ultrasound for the diagnosis of traumatic pneumothorax*. Acad Emerg Med, 2005. **12**(9): p. 844-9.
21. Zhang, M., et al., *Rapid detection of pneumothorax by ultrasonography in patients with multiple trauma*. Crit Care, 2006. **10**(4): p. R112.
22. Soldati, G., et al., *Occult traumatic pneumothorax: diagnostic accuracy of lung ultrasonography in the emergency department*. Chest, 2008. **133**(1): p. 204-11.
23. Brook, O.R., et al., *Sonographic detection of pneumothorax by radiology residents as part of extended focused assessment with sonography for trauma*. J Ultrasound Med, 2009. **28**(6): p. 749-55.
24. Soldati, G., et al., *Chest ultrasonography in lung contusion*. Chest, 2006. **130**(2): p. 533-8.
25. Lichtenstein, D., et al., *Feasibility and safety of ultrasound-aided thoracentesis in mechanically ventilated patients*. Intensive Care Med, 1999. **25**(9): p. 955-8.
26. Shorr, R.M., et al., *Blunt thoracic trauma. Analysis of 515 patients*. Ann Surg, 1987. **206**(2): p. 200-5.
27. Hoff, S.J., et al., *Outcome of isolated pulmonary contusion in blunt trauma patients*. Am Surg, 1994. **60**(2): p. 138-42.
28. Traub, M., et al., *The use of chest computed tomography versus chest X-ray in patients with major blunt trauma*. Injury, 2007. **38**(1): p. 43-7.
29. Soldati, G., et al., *Occult Traumatic Pneumothorax: Diagnostic Accuracy of Lung Ultrasonography in the Emergency Department*. Chest, 2007.
30. Wilkerson, R.G. and M.B. Stone, *Sensitivity of bedside ultrasound and supine anteroposterior chest radiographs for the identification of pneumothorax after blunt trauma*. Acad Emerg Med. **17**(1): p. 11-7.
31. Vincent, J.L., et al., *The SOFA (Sepsis-related Organ Failure Assessment) score to describe organ dysfunction/failure. On behalf of the Working Group on Sepsis-Related Problems of the European Society of Intensive Care Medicine*. Intensive Care Med, 1996. **22**(7): p. 707-10.
32. Lichtenstein, D.A., *Ultrasound in the management of thoracic disease*. Crit Care Med, 2007. **35**(5 Suppl): p. S250-61.
33. DeLong, E.R., D.M. DeLong, and D.L. Clarke-Pearson, *Comparing the areas under two or more correlated receiver operating characteristic curves: a nonparametric approach*. Biometrics, 1988. **44**(3): p. 837-45.
34. Lichtenstein, D.A., et al., *Ultrasound diagnosis of alveolar consolidation in the critically ill*. Intensive Care Med, 2004. **30**(2): p. 276-81.
35. Remerand, F., et al., *Multiplane ultrasound approach to quantify pleural effusion at the bedside*. Intensive Care Med. **36**(4): p. 656-64.
36. Rocco, M., et al., *Diagnostic accuracy of bedside ultrasonography in the ICU: feasibility of detecting pulmonary effusion and lung contusion in patients on respiratory support after severe blunt thoracic trauma*. Acta Anaesthesiol Scand, 2008. **52**(6): p. 776-84.
37. Hanley, J.A. and B.J. McNeil, *The meaning and use of the area under a receiver operating characteristic (ROC) curve*. Radiology, 1982. **143**(1): p. 29-36.
38. Hansell, D.M., et al., *Fleischner Society: glossary of terms for thoracic imaging*. Radiology, 2008. **246**(3): p. 697-722.



