



HAL
open science

Chirurgie aortique mini-invasive : intérêt de la vidéo assistance ?

Matthieu Claudel Toulouse

► **To cite this version:**

Matthieu Claudel Toulouse. Chirurgie aortique mini-invasive : intérêt de la vidéo assistance ?. Médecine humaine et pathologie. 2011. dumas-00621246

HAL Id: dumas-00621246

<https://dumas.ccsd.cnrs.fr/dumas-00621246v1>

Submitted on 9 Sep 2011

HAL is a multi-disciplinary open access archive for the deposit and dissemination of scientific research documents, whether they are published or not. The documents may come from teaching and research institutions in France or abroad, or from public or private research centers.

L'archive ouverte pluridisciplinaire **HAL**, est destinée au dépôt et à la diffusion de documents scientifiques de niveau recherche, publiés ou non, émanant des établissements d'enseignement et de recherche français ou étrangers, des laboratoires publics ou privés.

UNIVERSITE JOSEPH FOURNIE
FACULTE DE MEDECINE DE GRENOBLE

UNIVERSITE DE LA MEDITERRANEE – AIX MARSEILLE II
FACULTE DE MEDECINE DE MARSEILLE

Année : 2011

**CHIRURGIE AORTIQUE MINI-INVASIVE :
INTERET DE LA VIDEO ASSISTANCE ?**

THESE
PRESENTEE POUR L'OBTENTION DU DOCTORAT EN MEDECINE

DIPLÔME D'ETAT

MATTHIEU CLAUDEL TOULOUSE

Né le 30/09/1981 à LUXEMBOURG

THESE SOUTENUE PUBLIQUEMENT A LA FACULTE DE MEDCINE DE MARSEILLE

Le 07 février 2011

DEVANT LE JURY COMPOSE DE

Président du Jury et Directeur de thèse:

Pr. ALIMI Yves

Membres:

Pr. SESSA Carmine

Pr. MAGNE Jean-Luc

Dr. HARTUNG Olivier



CHIRURGIE AORTIQUE MINI-INVASIVE : INTERET DE LA VIDEO ASSISTANCE ?

Matthieu Claudel

CHU Grenoble - Université Joseph Fourier

Assistance Publique Hôpitaux de Marseille, Hôpital Nord - Université de la Méditerranée Aix-Marseille II

Table des matières

I	RESUME / ABSTRACT	2
II	INTRODUCTION	4
III	PATIENTS ET METHODES	6
III.1	PATIENTS.....	6
III.1.1	Série marseillaise: 40 patients consécutifs	6
III.1.1.a	Voies d'abords effectuées	6
III.1.1.b	Types de chirurgies effectuées (Tableau 2).....	7
III.1.2	Série grenobloise: 48 patients consécutifs.....	8
III.1.2.a	Voies d'abords effectuées	8
III.1.2.b	Types de chirurgies effectuées (Tableau 4).....	8
III.2	METHODES	9
III.2.1	Analyse statistique.....	9
III.2.2	Description technique des voies d'abord effectuées.....	10
III.2.2.a	Mini laparotomie vidéo assistée ou MLVA (LOAI et AAA / Marseille) [22].....	10
III.2.2.b	Mini laparotomie médiane sus ombilicale ou ML (LOAI / Grenoble) [23]	14
III.2.2.c	Mini voie rétro-péritonéale gauche ou MR (AAA / Grenoble) [23].....	19
IV	RESULTATS	23
IV.1	DONNEES EPIDEMIOLOGIQUES, CLINIQUES ET BILAN PRE-OPERATOIRE.....	23
IV.1.1	LOAI.....	23
IV.1.2	AAA.....	25
IV.2	DONNEES OPERATOIRES	26
IV.2.1	LOAI.....	26
IV.2.2	AAA.....	27
IV.3	DONNEES POST-OPERATOIRES	28
IV.3.1	LOAI.....	28
IV.3.2	AAA.....	29
IV.4	MORBI-MORTALITE.....	29
IV.4.1	LOAI.....	29
IV.4.1.a	Période péri opératoire	29
IV.4.1.b	Période post-opératoire – moyen terme.....	31
IV.4.2	AAA.....	32
IV.4.2.a	Période péri opératoire	32
IV.4.2.a	Période post-opératoire – moyen terme.....	34
V	DISCUSSION	35
VI	CONCLUSION	39
VII	REFERENCES	40

I Résumé / Abstract

TITRE: Chirurgie aortique mini invasive: intérêt de la vidéo assistance?

OBJECTIFS: Comparer les résultats entre une mini laparotomie vidéo assistée (MLVA) et une mini laparotomie non vidéo assistée (ML).

METHODES: De 2005 à 2007, 88 patients ont bénéficié d'une chirurgie aortique pour lésions anévrysmales sous rénales (AAA=50) ou occlusives aorto-iliaques (LOAI=38). Les techniques ont été une MLVA (n= 40, 18 LOAI et 22 AAA) ou une ML (n= 48, 20 LOAI et 28 AAA).

RESULTATS:

Concernant les LOAI: la durée moyenne d'intervention est de 205 min (MVLA) vs 140 min (ML) ($p < .05$), et de clampage aortique de 32 min vs 30 min ($p = \text{NS}$). Dans les 2 groupes, la médiane de durée d'hospitalisation est de 6 jours ($p = \text{NS}$), la morbidité péri opératoire est de 30% ($p = \text{NS}$), aucun patient n'est décédé. La moyenne de suivi est de 11.4 vs 10.1 mois avec un taux de morbidité à 22 vs 20% ($p = \text{NS}$).

Concernant les AAA : la durée moyenne d'intervention est de 188 min (MVLA) vs 119 min (ML) ($p < .05$) et de clampage aortique de 49 min vs 47 min ($p = \text{NS}$). Le nombre de patients transfusés en péri opératoire est de 22% vs 10,7% ($p = \text{NS}$). L'alimentation solide est obtenue à 2,5 vs 4 jours ($p < .05$) la déambulation à 3 vs 4 jours ($p < .05$). Dans les 2 groupes la médiane de durée d'hospitalisation est de 6 jours ($p = \text{NS}$). La morbidité péri opératoire est de 26,2 vs 32% ($p = \text{NS}$), un patient est décédé dans chaque groupe. La moyenne de suivi est de 12 vs 9.5 mois avec un taux de morbidité à 27 vs 14% ($p = \text{NS}$).

CONCLUSION: La vidéo assistance n'apporte pas les avantages escomptés en termes de durées opératoire et d'hospitalisation. Son intérêt pourrait apparaître avec le développement de techniques d'anastomose aortique automatisée.

Mots Clés : Chirurgie aortique, mini invasif, vidéo assistance, mini laparotomie

TITLE: Minimally invasive aortic surgery: interest of the video assistance?

PURPOSE: To compare results of video assisted mini laparotomy (VAML) versus non assisted mini laparotomy (ML).

METHODS: Between 2005 and 2007, 88 patients underwent aortic surgery for abdominal aortic aneurysm (AAA=50) or aorto iliac occlusive disease (AIOD=38). Surgical techniques were VAML (n=40, 18 AOID and 22 AAA) or ML (n=48, 20 AOID and 28 AAA).

RESULTS:

Regarding AIOD: Mean operation time is 205 min (VAML) vs 119 min (ML) ($p<.05$), and mean aortic clamping time is 32 min vs 30 min ($p=NS$). In both groups, the median length of stay after surgery is 6 days ($p=NS$), morbidity rate is 30% ($p=NS$) and nobody died. The mean follow-up time is 11,4 vs 10,1 months with a late morbidity rate at 22 vs 20% ($p=NS$).

Regarding AAA: Mean operation time is 188 min (VAML) vs 140 min (ML) ($p<.05$), and mean aortic clamping time is 49 min vs 47 min ($p=NS$). During the hospitalisation transfusion was necessary in 22 vs 10,7% ($p=NS$). Solid alimentation was possible at 2,5 vs 4 days ($p<.05$) and déambulation at 3 vs 4 days ($p<.05$). In both groups, the median length of stay after surgery is 6 days ($p=NS$). Morbidity rate is 26,2 vs 32% ($p=NS$), one patient died in each group. Mean follow-up time is 12 vs 9,5 months with a morbidity rate of 27 vs 14% ($p=NS$).

CONCLUSION: Video assistance doesn't bring the hoped advantages concerning duration of the operation and hospitalisation length of stay. Its interest could grow with the development of new automatic suture devices.

Key words: Minimally aortic surgery, video assistance, mini laparotomy

II Introduction

Depuis les premières publications concernant le traitement chirurgical des pathologies aortiques par Matas [1] en 1902 et son principe d'aneurysmorraphie puis par Dubost, De Bakey et Creech [2, 3, 4] dans les années 1960 pour la technique de mise a plat greffe prothétique, les techniques se sont diversifiées et les résultats se sont largement améliorés.

Jusque dans les années 1990 la chirurgie ouverte par laparotomie xyphopubienne était la règle avec des taux de mortalités de 4% à 8%, de morbidité de 20% à 30% pour des durées d'hospitalisation en réanimation de 4,6 jours et en unité de soins de 12 jours en moyenne quelle que soit la pathologie (anévrismes de l'aorte abdominale (AAA) ou lésions occlusives aorto iliaques (LOAI)) [5, 6].

L'apparition des techniques endovasculaires pour lésions occlusives iliaques en 1986 [7] puis pour les anévrismes en 1991 [8] a révolutionné la prise en charge de ces lésions en améliorant nettement la morbi-mortalité péri opératoire. Pour les AAA la mortalité précoce a chuté à 1,2-1,6% [9,10,11] alors que le traitement endovasculaire des LOAI s'est accompagné de taux de perméabilité très satisfaisants (71% à 5ans) pour une morbidité plus faible [12].

Quel est alors l'état actuel des indications de traitement des pathologies aortiques ?

- Concernant les anévrismes de l'aorte abdominale, les dernières recommandations de la Haute Autorité de Santé (HAS) révisées en avril 2009 permettent de proposer une endoprothèse a tout malade présentant un anévrisme sous rénal quel que soit le risque chirurgical tant que les conditions anatomiques sont favorables [13]. Pourtant l'efficacité à long terme de ce traitement est mal connue. Plusieurs auteurs rapportent une disparition du bénéfice initial en terme de mortalité globale ou liée à l'anévrisme au bout de 5 ans. Par ailleurs ces patients doivent s'astreindre à une surveillance scanographique annuelle avec un taux de ré intervention à distance et un coût global de prise en charge plus élevés [9,10,11,14].

- Concernant les lésions occlusives aorto iliaques, le traitement endovasculaire a montré son efficacité sur les lésions TASC A et B mais les lésions diffuses et segmentaires TASC C complexes et D ne présentent pas d'aussi bons résultats. Dans ces indications le traitement chirurgical est recommandé. Il permet une excellente perméabilité à long terme : 85-90% à 5 ans et 70-75% à 10 ans [12].

Le traitement chirurgical a donc gardé sa place que ce soit pour les lésions anévrysmales chez les patients à bon risque chirurgical ou pour les lésions occlusives complexes grâce à ses meilleurs résultats à long terme. Les mini voies d'abord ont donc logiquement fait leurs apparitions dans les années 1990 dans le but de diminuer la morbi-mortalité péri opératoire tout en maintenant les résultats connus à long terme des restaurations chirurgicales.

Trois directions ont été proposées :

- La chirurgie totalement laparoscopique [16]. Elle se heurte aux problèmes de difficultés techniques avec non seulement une courbe d'apprentissage très longue (suture laparoscopique) mais également des durées de clampage aortique long (de 60 à 100 min selon les auteurs [17,18] et des taux de conversion per-opératoire élevés (jusqu'à 22% [17]). Même les équipes les plus expérimentées pratiquant ces techniques depuis plus de 15 ans ne parviennent toujours pas à améliorer ces paramètres [19].
- La mini laparotomie [20]. Elle permet de diminuer simplement la taille de l'incision. Son inconvénient est la moins bonne visibilité du champ opératoire entraînant une moins bonne sécurité.
- La technique « mixte » ou vidéo assistée [21]. Cette technique a comme objectif de conserver les avantages d'une voie d'abord peu invasive tout en procurant une bonne visibilité et sécurité opératoire sans les contraintes du « tout coelioscopique ».

De nombreuses études ont déjà comparé ces différentes voies d'abord mini-invasives à la voie d'abord classique et ont démontré leurs avantages [6,17,18,19,20]. Elles permettent de diminuer les durées opératoires, les durées et les coûts d'hospitalisation ainsi que les complications péri et post opératoires à long terme.

Mais une de ces techniques doit-elle être privilégiée par rapport aux autres ? La chirurgie totalement laparoscopique n'a pas réussi à s'imposer malgré presque 20 ans de recul à ce jour. Par ailleurs aucune comparaison n'a été faite pour savoir si la vidéo assistance représentait un apport bénéfique pour les mini laparotomies. L'objectif de cette série est donc d'évaluer l'intérêt de la vidéo assistance concernant la chirurgie aortique mini invasive.

III Patients et Méthodes

III.1 Patients

Ce travail compare de mai 2005 à mai 2007 deux cohortes de patients opérés respectivement à Marseille et Grenoble pour lésions aorto iliaques occlusives ou anévrysmales par voie mini invasive. 40 patients ont été pris en charge sur le CHU Nord de Marseille et 48 sur le CHU Nord de Grenoble, ce qui correspond à une série consécutive de 88 patients sur un total de 396 patients traités durant cette même période dans les deux centres.

Les critères d'inclusions sont les suivants :

- La présence d'un anévrisme de l'aorte abdominale (AAA) nécessitant un traitement chirurgical (diamètre > 50mm ou évolution > 6mm/an) ou lésions occlusives aorto iliaques sévères TASC C ou D (LOAI).
- Un âge entre 18 et 85 ans
- L'absence de chirurgie aortique préalable
- L'absence de contre-indication à une anesthésie générale pour une laparotomie.

Dans les deux séries ont été relevés :

- Les caractéristiques démographiques : âge, sexe, index de masse corporelle, facteurs de risques cardio-vasculaires (tabagisme, hypertension artérielle, dyslipidémie, diabète, coronaropathie, fonction rénale)
- Les symptômes préopératoires : degré de claudication et ischémie critique des membres inférieurs pour les LOAI ou douleur abdominale pour les AAA.
- Les éléments du bilan préopératoire (fonction cardiaque et classification ASA (American Society of Anesthesiologists)).
- Les éléments de l'intervention (taille de l'incision, durée de l'intervention et du clampage aortique, température postopératoire, et nécessité de transfusion).
- Les données postopératoires (durée du séjour en soins intensifs, nécessité de transfusion, évolution de l'alimentation, de la déambulation, morbidité, mortalité, durée d'hospitalisation postopératoire)

Enfin le suivi après hospitalisation s'est fait jusqu'à 1 an. Des consultations de contrôles étaient prévues à 1 mois, 3 mois, 6 mois et 1 an.

III.1.1 Série marseillaise: 40 patients consécutifs

III.1.1.a Voies d'abords effectuées

Le recueil des données de cette cohorte s'est fait de manière rétrospective. Sur les 40 patients, 18 ont été traités pour des lésions occlusives aorto iliaques (LOAI) et 22 pour anévrisme de l'aorte abdominale (AAA) (Tableau 1). Tous ont bénéficié de la même technique chirurgicale : la mini laparotomie vidéo assistée (MLVA). Celle-ci consiste en une dissection totalement laparoscopique suivie d'une mini laparotomie pour la réalisation de la procédure aortique [22]. Elles ont été effectuées par l'un des 3 chirurgiens de l'équipe.

Pendant la même période, 79 patients ont été traités par une autre technique:

D'une part, 61 patients ont été traités pour LOAI soit par voie endovasculaire (n=57 pour lésions TASC A ou B) soit par pontage extra anatomique (n= 4 en raison d'un état général altéré contre-indiquant une laparotomie).

D'autre part, 18 patients ont été traités pour AAA soit par voie endovasculaire (n= 10 car état général altéré contre-indiquant une laparotomie) soit par laparotomie xyphopubienne ou lombotomie (n=8 car antécédent de chirurgie abdominale).

Les patients ayant bénéficié d'une mini laparotomie vidéo assistée représentent donc 34% de l'ensemble des patients marseillais mais 77% des patients traités par abord direct de l'aorte.

Tableau 1: Chirurgie aortique - Marseille (2005 à 2007)

	LOAI	AAA
Mini laparotomie assistée (n=40)	18	22
Patients exclus (n=79)		
Endovasculaire	57	10
Autres types de chirurgie	4	8

III.1.1.b Types de chirurgies effectuées (Tableau 2)

Dans le groupe LOAI (n= 18 patients) 16 patients ont bénéficié d'un pontage aorto bi fémoral, 1 d'un pontage aorto uni fémoral gauche et 1 d'une endartériectomie et patch prothétique aortique.

Dans le groupe AAA (n=22 patients) 6 ont bénéficié d'une mise à plat-greffe aorto-aortique, 4 d'une mise à plat-greffe aorto bi iliaque dont 2 avec clampage sus rénal, 9 d'une mise à plat-greffe aorto bi fémoral dont 2 avec clampage inter rénal et une avec réimplantation mésentérique inférieure, les 3 derniers ont fait l'objet d'une mise à plat-greffe aorto uni-fémorale uni-iliaque controlatéral.

Tableau 2: Types de reconstructions effectuées - Marseille

	LOAI (n= 18)	AAA (n=22)
Aorto aortique		6
Aorto bi fémoral	16	9*
Aorto uni fémoral Gauche Droit	1	
Aorto bi-iliaque		4**
Aorto uni-iliaque uni- fémoral		3
Patch prothétique	1	

* dont 2 avec clampage inter rénal

** dont 2 avec clampage inter rénal

III.1.2 Série grenobloise: 48 patients consécutifs

III.1.2.a Voies d'abords effectuées

Le recueil des données de cette cohorte s'est fait de manière rétrospective. Elle comprend 48 patients opérés soit pour LOAI par mini laparotomie (ML : 20 patients) soit pour AAA par mini voie rétro péritonéale (MR : 28 patients) (Tableau 2). Tous les patients de cette série ont été opérés par le même chirurgien, C. SESSA, le seul à effectuer ce type de voie d'abord sur cette période à Grenoble.

Pendant la même période 229 patients ont été traités par une autre technique :
136 patients traités pour LOAI:

- 97 par voie endovasculaire car présentant des lésions TASC A ou B.
- 14 par laparotomie médiane, 19 par laparotomie transverse, 15 par voie rétro péritonéale et 1 par cœlioscopie. Ces patients soit ont été opérés par un autre opérateur soit présentaient des contre-indications à une mini laparotomie (antécédent de laparotomie, chirurgie aortique complexe avec revascularisation viscérale ou pontage bi-ilio bi fémoral, 1 essai cœlioscopique).

93 patients ont été traités pour AAA:

- 24 par voie endovasculaire car présentant une contre-indication à une anesthésie générale et laparotomie.
- 37 par voie rétro péritonéale large, 31 par laparotomie xyphopubienne et 1 par laparotomie transverse. Ces patients soit ont été opérés par un autre opérateur soit présentaient des contre-indications à une mini voie rétro péritonéale (anévrisme rompu, chirurgie aortique complexe).

Les patients ayant bénéficié d'une mini voie d'abord aortique représentent donc 17% de l'ensemble des patients grenoblois mais 65% des patients avec abord aortique direct opérés par C. SESSA.

Tableau 3: Chirurgie aortique - Grenoble (2005 à 2007)

	LOAI	AAA
Mini voie d'abord (n=48)	20	28
Patients exclus (n=229)		
Endovasculaire	97	24
Autres types de chirurgie	39	69

III.1.2.b Types de chirurgies effectuées (Tableau 4)

Parmi le groupe LOAI opéré par mini laparotomie (n= 20 patients) 13 patients ont bénéficié d'un pontage aorto bi fémoral dont 1 avec pontage prothéto-rénal dans le même temps et 7 d'un pontage aorto uni fémoral (2 gauches et 5 droits)

Parmi le groupe AAA opéré par mini voie rétro péritonéale (n=28 patients), 21 patients ont bénéficié d'une mise à plat greffe aorto aortique dont une avec clampage sus rénal et une avec réimplantation de l'artère mésentérique inférieure, les 7 autres ont fait l'objet d'une mise à plat greffe aorto bi iliaque.

Tableau 4: Types de reconstruction effectuée – Grenoble

	LOAI (n= 20)	AAA (n=28)
Aorto aortique		21*
Aorto bi-fémoral	13**	
Aorto uni fémoral		
Gauche	2	
Droit	5	
Aorto bi-iliaque		7

* dont 1 avec clampage sus rénal et 1 avec réimplantation de l'artère mésentérique inférieure

** dont 1 avec pontage protheto-rénal.

III.2 Méthodes

L'ensemble des données a été recueilli à la fois sur le logiciel de gestion des patients Crystalnet (Grenoble) et dans les dossiers classiques. La liste complète des patients a été obtenue par la fonction Gestact sur Grenoble, les données épidémiologiques dans les observations cliniques des dossiers, les données opératoires dans le dossier anesthésique et les compte-rendu opératoires, les données postopératoires dans le compte-rendu de l'unité de réanimation, dans le dossier infirmier ainsi que le courrier de sortie et les données de suivi jusqu'à un an ont été recueillis dans les courriers du chirurgien ou angiologue responsable.

III.2.1 Analyse statistique

Les analyses statistiques ont été réalisées à l'aide du logiciel SPSS (version 17.0). Le seuil de significativité des tests sera fixé à 5% en bilatéral.

Les variables qualitatives sont présentées sous forme d'effectif et de pourcentage, tandis que les variables quantitatives sont présentées à l'aide des paramètres usuels de position (moyenne et Médiane) et de dispersion (écart-type, étendue (Minimum, Maximum)).

La liaison entre les variables qualitatives a été réalisée à l'aide du test du Chi-2 ou test exact de Fisher si les effectifs théoriques étaient inférieurs à 5. La liaison entre une variable continue et une variable qualitative a été réalisée à l'aide du test t de Student ou le test non paramétrique de Mann-Whitney si les distributions des variables n'étaient pas normalement distribuées.

III.2.2 Description technique des voies d'abord effectuées

III.2.2.a Mini laparotomie vidéo assistée ou MLVA (LOAI et AAA / Marseille) [22]

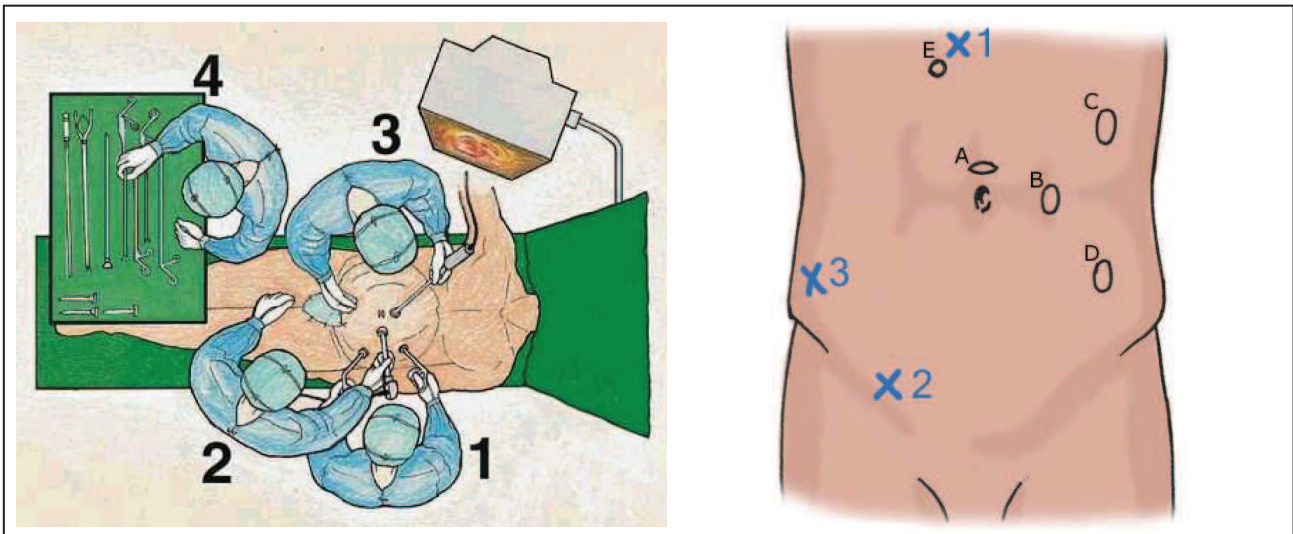


Fig.1 : Position de l'opérateur (1), du 1^{er} et 2^{ème} aides (2 et 3), et de l'instrumentiste (4).
Position des trocars (A,B,C,D) et du point d'entrée de l'écarteur intestinal (E).
x1 à x3 : fixation percutanée de l'écarteur intestinal : sortie des aiguilles.

Monitoring :

L'intervention est pratiquée sous anesthésie générale et intubation orotrachéale. Le patient est équipé de 2 voies veineuses périphériques, d'un cathéter de pression artérielle et d'une sonde urinaire avec capteur thermique.

Positionnement :

Le patient est installé en décubitus dorsal, le bras gauche le long du corps, un billot est placé sous les lombes, des cales sont disposées sous l'aisselle droite, contre la cuisse droite et au dessus de l'épaule droite. Le champ opératoire s'étend de la xiphoïde jusqu'aux genoux.

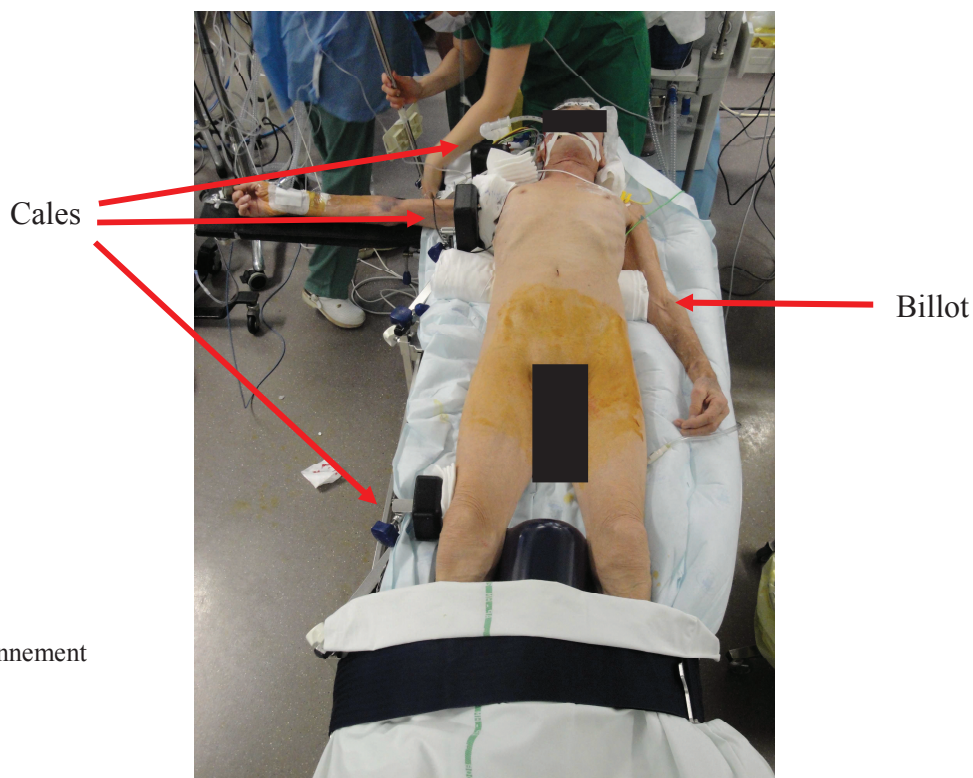


Fig.2 : positionnement

Abords des scarpas:

Si un pontage aorto fémoral est effectué, les trépiers fémoraux sont abordés en premier par une petite incision verticale. La technique est classique : dissection en dehors de la lame celluloganglionnaire et contrôle du trépier fémoral.

Temps coelioscopique ; dissection aortique :

Un premier introducteur coelioscopique est inséré selon la technique d'open coelioscopie en sus ombilical. Un pneumopéritoine est créé à une pression de de 8 mm Hg, la caméra est insérée pour faire une exploration première de la cavité abdominale. Trois autres trocarts sont ensuite mis en place dans le flanc gauche sous contrôle laparoscopique.

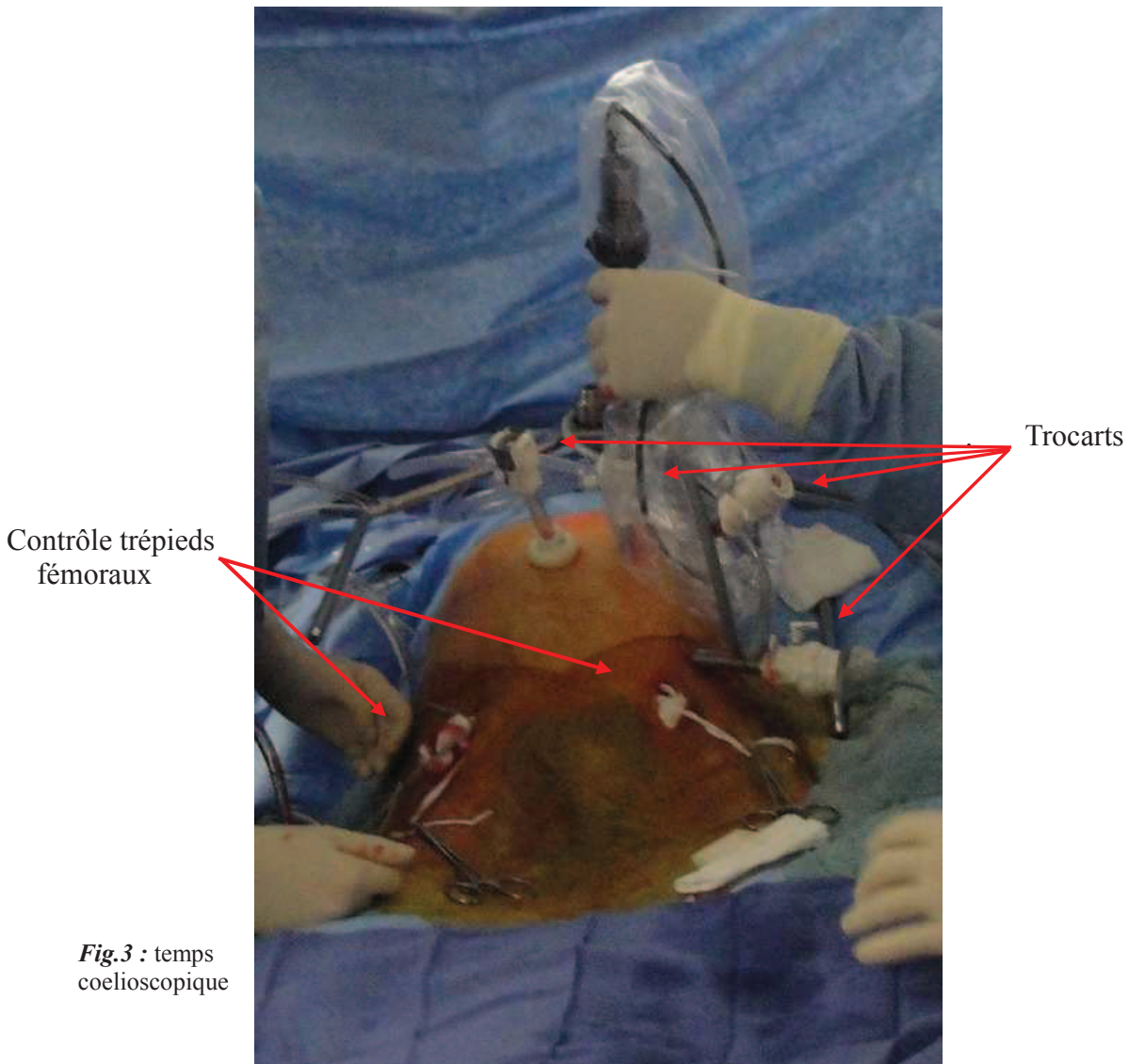


Fig.3 : temps coelioscopique

Le patient est alors positionné en Trendelenburg et roulis vers la droite afin de faciliter le refoulement du colon transverse vers le haut et des anses grêles vers le flanc droit. Le mésocolon est fixé à la paroi antérieure à l'aide d'un flexocrin arrêté sur un petit tampon chirurgical : le fil est inséré dans la cavité abdominale, l'aiguille passe à travers le mésocolon puis à travers la paroi abdominale, elle est récupérée est fixée à l'extérieur à l'aide d'une pince de Halstead.

Les anses grêles sont repoussées vers le flanc droit puis la première anse jéjunale est tractée par l'aide vers le bas et la droite, ce qui permet d'exposer l'angle duodénal. La dissection de celui-ci à la coagulation expose l'aorte sous rénale puis la veine rénale gauche et les artères rénales si nécessaire. La dissection se poursuit vers le bas exposant ainsi le corps de l'aorte, l'origine de l'artère mésentérique inférieure puis la bifurcation aortique. Est alors inséré par le trocart supérieur l'écarteur intestinal « Rétis » sur le bord droit de l'aorte où il est déployé puis fixé à la paroi antérieure par 3 aiguilles maintenues à l'extérieur à l'aide de pinces de Halstead. Le colon et les anses intestinales ne gênent alors plus le champ opératoire et le patient peut alors être remis en décubitus dorsal.

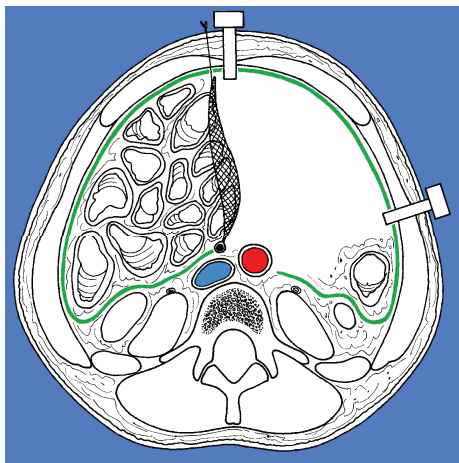


Fig.4 : écarteur intestinal en place, patient en décubitus dorsal

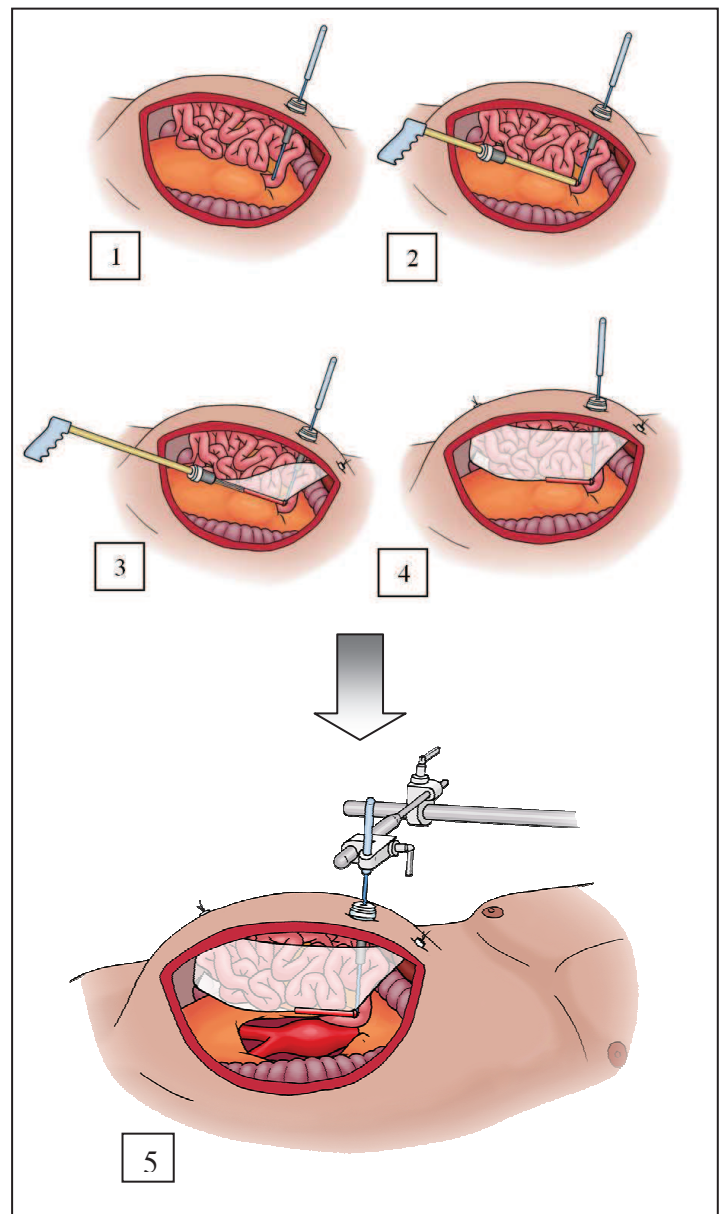


Fig.5 : mise en place de l'écarteur intestinal

Mini laparotomie sus ombilicale :

Une courte incision cutanée de 4 à 12 cm est effectuée verticalement sur la ligne blanche en sus ombilical en fonction du type de lésion à traiter (LOAI ou AAA). Un écarteur auto statique de type Gray ou Omnitract est mis en place : deux valves rénales sont disposées à la partie supérieure de l'incision, une valve à paroi sur la berge gauche et une valve large plate sur le côté droit. Le système « Rétis » est également fixé à l'omnitract et donne une exposition claire de l'aorte sans anse intestinale dans le champ. Une héparinisation par voie générale est effectuée à la dose de 30 à 50UI/kg. Les prothèses utilisées au CHU Nord de Marseille sont toutes en polyester (Intervascular Sylver, Braun Sylver, Gelweave) le diamètre étant choisit en per opératoire adapté au diamètre de l'aorte.

Dans le cas d'une anastomose aortique latéro-terminale (LOAI), l'aorte est clampée par 2 clamps laparoscopiques puis une artériotomie longitudinale de 2 à 3 cm est effectuée. L'anastomose proximale est réalisée au Prolène 3/0 soit par un surjet suspendu soit par 2 héli-surjets.

Dans le cas d'une anastomose termino-terminale, l'aorte ainsi que les iliaques sont clampées par un clamp aortique laparoscopique et 2 clamps largables. Une artériotomie longitudinale est effectuée, elle permet la ligature des artères lombaires refluentes. L'anastomose est réalisée au Prolène 3/0 soit par un surjet suspendu soit par 2 hémi surjets.

Dans tous les cas l'étanchéité est testée par injection de sérum hépariné sous pression dans la prothèse, des points en X de Prolène 3/0 sont éventuellement rajoutés. L'aorte est ensuite déclampée sur la prothèse.

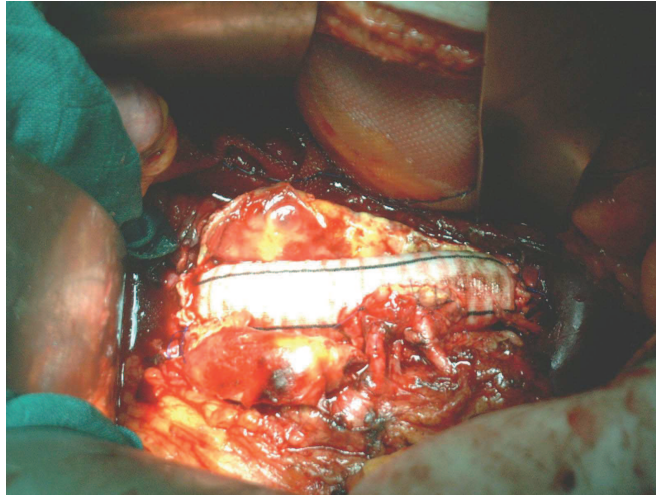


Fig 6 : Tube droit avec réimplantation mésentérique inférieure et rénale gauche

Anastomoses distales :

Dans le cas d'un pontage aorto-aortique, le collet distal est exposé. La longueur de la prothèse est réajustée avant de réaliser l'anastomose distale au Prolène 3/0 selon les mêmes techniques.

Dans le cas d'un pontage aorto bi-iliaque les anastomoses distales sont effectuées séquentiellement au Prolène 4/0. Dans le cas d'un pontage aorto bi fémoral, la tunnelisation des branches de prothèse est réalisée premièrement par le passage à partir des iliaques d'un clamp aortique long. Les branches de prothèses sont ensuite anastomosées sur les artères fémorales communes en regard de la bifurcation fémorale. Cette anastomose est termino-latérale après avoir spatulé la prothèse et effectuée au Prolène 5/0 ou 6/0.

Dans tous les cas des manœuvres de purge sont réalisées puis le déclantage se fait de manière séquentielle en surveillant la chute tensionnelle. La vérification immédiate de la perméabilité des axes vasculaires est effectuée par la recherche des pouls fémoraux.

Fermeture :

Après comptage des compresses et vérification soigneuse de l'hémostase, la paroi aortique puis le rétro péritoine sont refermés sur la prothèse par deux surjets de vicryl 3/0. le Gray ainsi que le « Rétis » sont retirés, le point fixant le mésocolon à la paroi abdominale est également enlevé. Les points d'entrées des trocarts sont fermés par un point de vicryl 4 aponévrotique puis par des points intradermiques séparés inversés de Monocryl 3/0. La mini laparotomie est fermée par 2 hémi surjets de Vicryl 5, un surjet sous cutané de Vicryl 2/0 et surjet intradermique de Monocryl 3/0.

Les abords éventuels de iliaques sont fermés sur un drain de redon par 2 surjets de Vicryl 2/0 puis surjet intradermique de Monocryl 3/0.

Vérifications postopératoires immédiates

Recherche des pouls poplités et distaux, appréciation de la chaleur et couleur des membres inférieurs.

III.2.2.b Mini laparotomie médiane sus ombilicale ou ML (LOAI / Grenoble) [23]

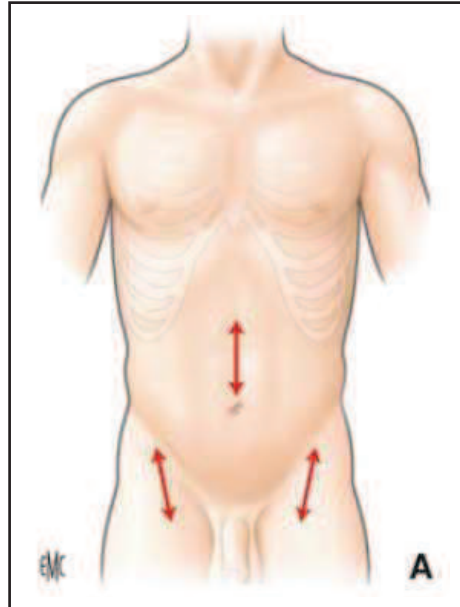


Fig.7 : Incisions de la mini laparotomie

Monitoring

L'intervention est pratiquée sous anesthésie générale et intubation orotrachéale. Le patient est équipé d'une voie veineuse centrale, d'une voie veineuse périphérique, d'un cathéter de pression artérielle et d'une sonde urinaire avec capteur thermique.

Positionnement

Le patient est positionné en décubitus dorsal les bras en croix à 90°. Un billot est positionné au niveau des premières vertèbres lombaires, en regard de la localisation présumée de l'anastomose aortique. Le champ opératoire s'étend de la xiphoïde jusqu'aux genoux dégageant bien la ligne blanche et les iliaques.

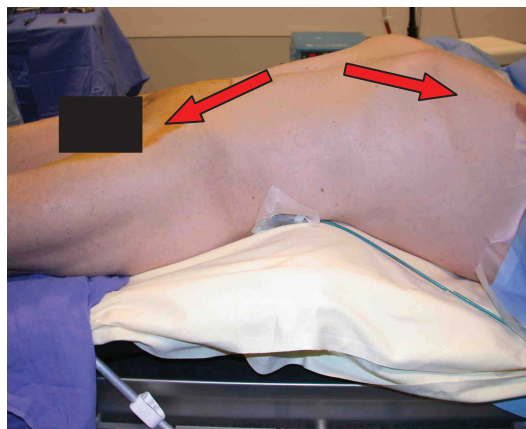


Fig.8 : hyper extension par le billot

Abords des Scarpas

On débute par une dissection classique des axes fémoraux au niveau des triangles de Scarpa : Par une incision arciforme à convexité externe de 5cm de long puis refoulement de la lame lymphoganglionnaire on expose et contrôle l'artère fémorale commune. On procède ensuite à une ouverture sur 2cm de l'arcade crurale qui permet de débiter la tunnelisation rétro péritonéale le long de l'axe iliaque externe. L'exposition ne nécessite pas de dissection étendue, elle doit permettre de pouvoir exécuter une anastomose latéro-terminale sur une portion saine de l'artère fémorale commune se terminant sur la bifurcation fémorale. L'ouverture de l'arcade crurale permet d'éviter une compression des branches de prothèse.

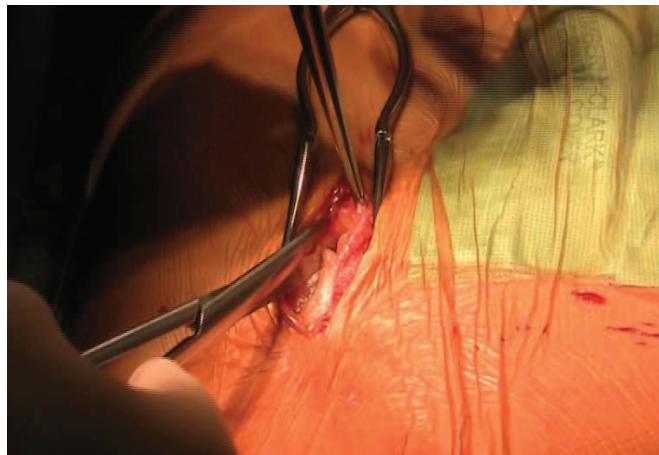


Fig.9 : Abord fémoral externe à la lame cellulo-ganglionnaire

Mini laparotomie et anastomose proximale.

Une courte incision sus ombilicale de 5 à 9 cm est effectuée, la ligne blanche est exposée à la lame froide uniquement, en prenant soin de décoller la graisse sous-cutanée jusqu'à 1 cm de part et d'autre du croisement central des fibres aponévrotiques. Ce geste permettra une fermeture facilitée de l'aponévrose en fin d'intervention. Après ouverture de la cavité abdominale, un écarteur auto statique est mis en place, L'épiploon et le colon transverse sont refoulés vers le haut puis le grêle est refoulé par un champ abdominal jusqu'à exposer l'angle duodéno-jéjunal. Ce champ a préalablement été roulé et maintenu par plusieurs lacs en tissu. Il est inséré dans l'abdomen en forme de U à concavité supérieure, il permet de maintenir les anses grêles sur les parties latérales et inférieures tandis qu'une valve maintient le colon transverse vers le haut.

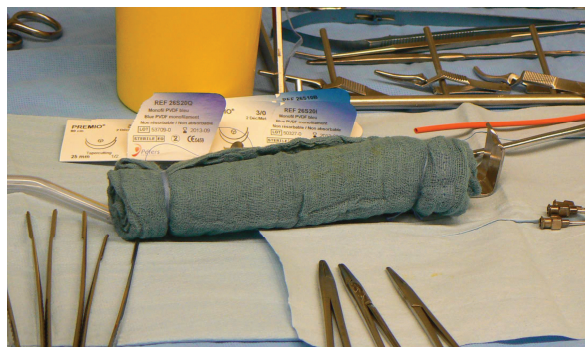


Fig.10 : confection du champ roulé

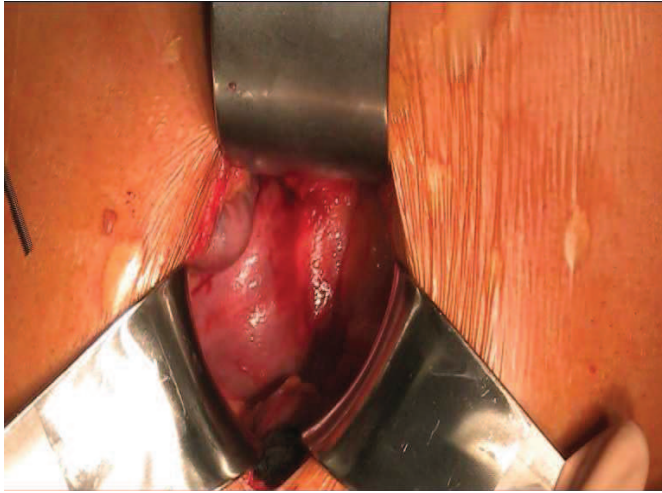


Fig.11 : Exposition de l'angle de Treitz

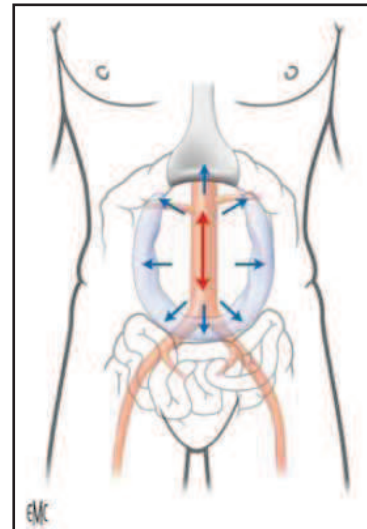


Fig.12 : mise en place du champ

La table est cassée puis une valve est placée à la partie supérieure de l'incision, elle repousse après dissection le duodénum puis la veine rénale gauche et permet l'exposition de l'aorte jusqu'aux artères rénales. Celle-ci est disséquée sur une hauteur de 5 à 10 cm, les artères rénales et mésentérique inférieure sont squelettisées.

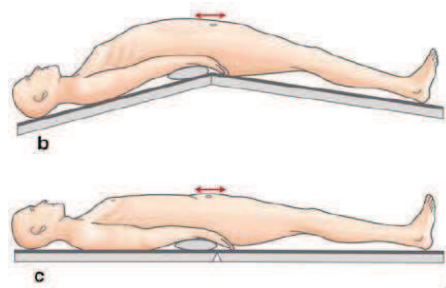


Fig.13 : table cassée

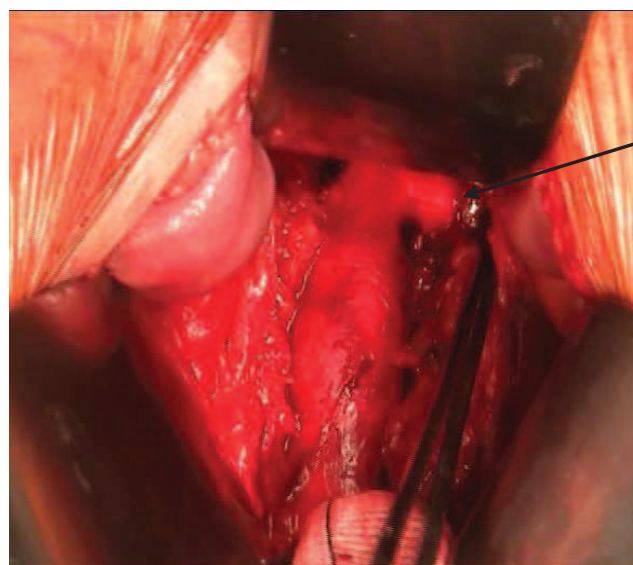


Fig.14 : Exposition de l'aorte sous rénale

La tunnelisation est complétée par dissection digitale combinée au niveau du iliaques et par voie abdominale. Les prothèses utilisées au CHU de Grenoble sont en polyester, le diamètre étant choisi de façon à être adapté à la taille de l'aorte. Les branches de prothèses sont ensuite tunnelisées de la cavité abdominale jusqu'aux iliaques à l'aide de longs clamps. Une héparinisation par voie générale est effectuée à la dose de 50 UI/Kg.

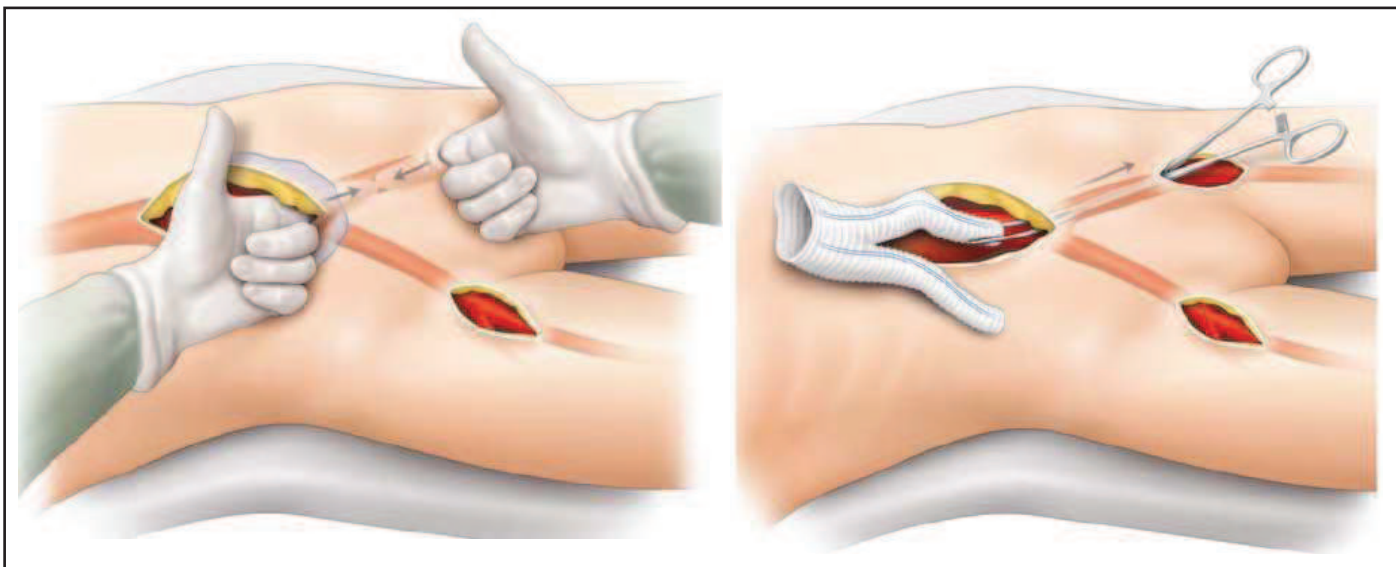


Fig.15 : Tunnelisation

L'aorte est clampée latéralement par un clamp de type Satinsky complété par un clamp droit de De Bakey. Une aortotomie de 20 à 30 mm est effectuée à l'artériotome puis agrandie aux ciseaux de Potts. Une pastille d'aorte est éventuellement réséquée. L'anastomose proximale est réalisée selon la technique du parachute par un surjet suspendu de Prolène 3/0 en latéro-terminal. La prothèse est remplie de sérum hépariné, ses branches sont clampées puis le déclampage aortique est effectué. Une éventuelle hémostase est effectuée au Prolène 3/0.

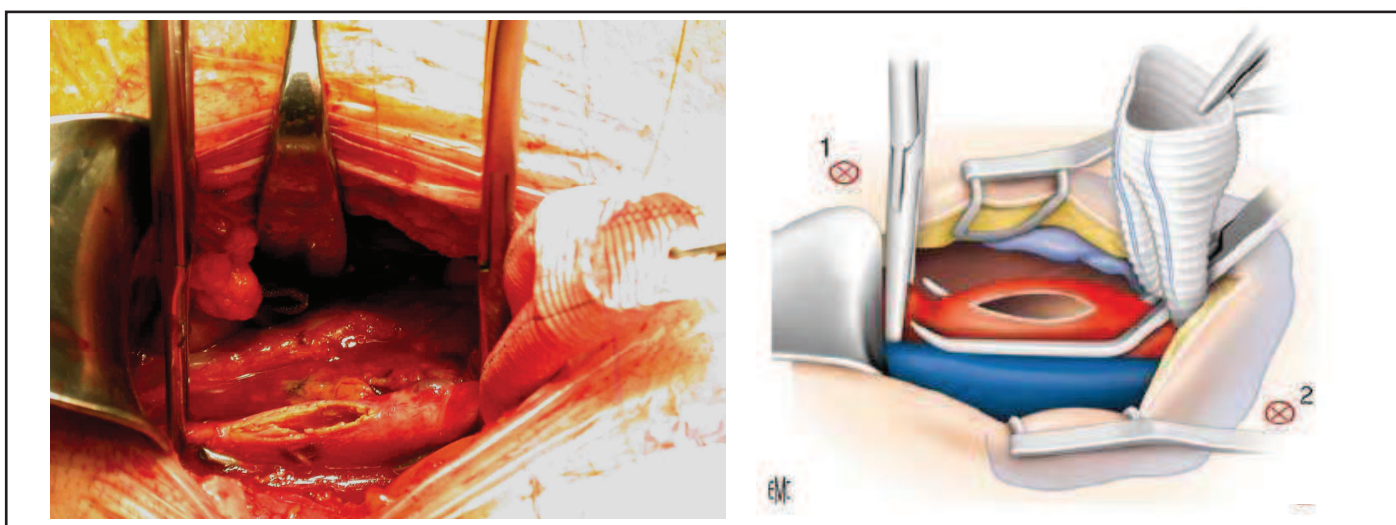


Fig.16: Aortotomie

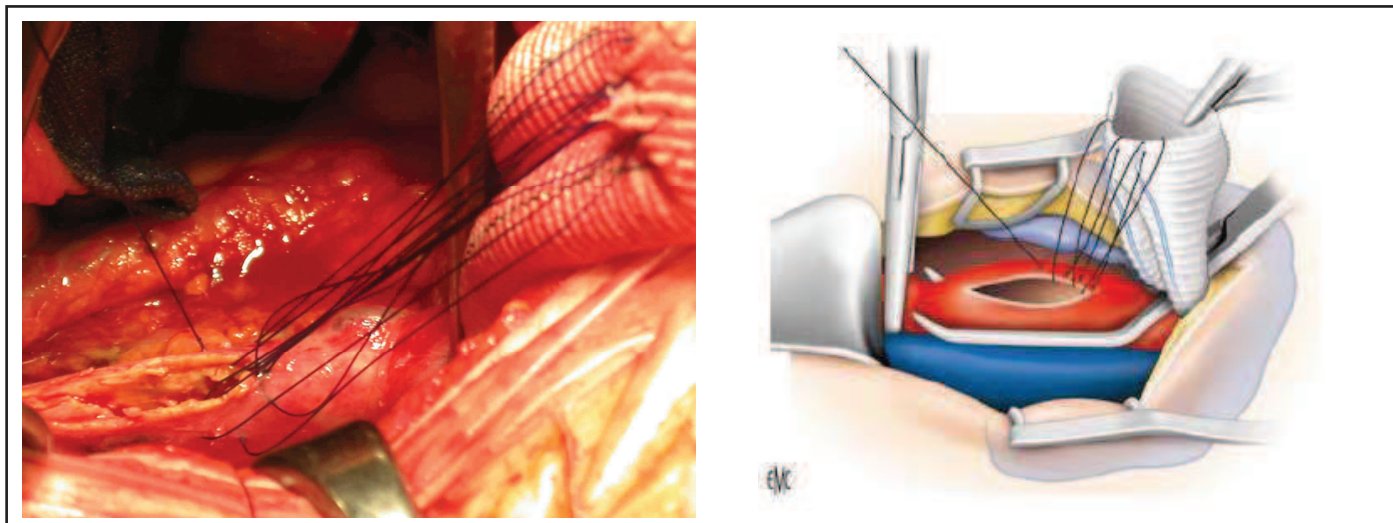


Fig.17 : Surjet « en parachute » ou suspendu

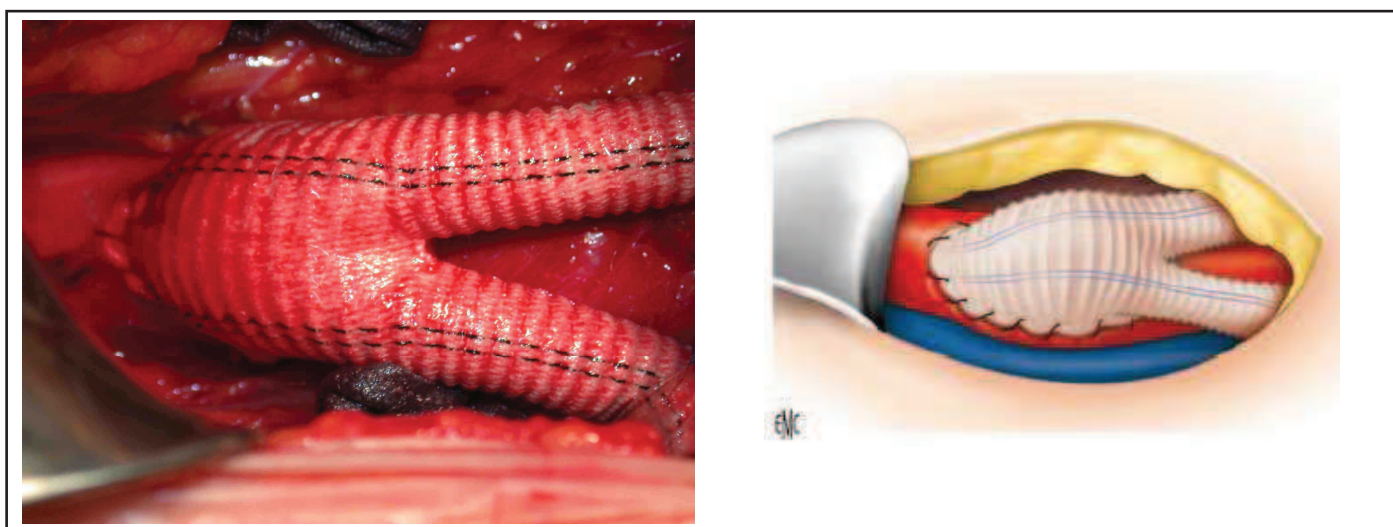


Fig.18: Prothèse remise en charge

Anastomoses distales

Après clampage séquentiel des artères fémorales communes les anastomoses distales sont réalisées l'une après l'autre sur les artères fémorales communes en termino-latéral par des surjets de Prolène 4/0 après avoir spatulé les extrémités des branches prothétiques. Une purge est effectuée avant déclampage sur le membre inférieur, la chute tensionnelle est surveillée. On vérifie immédiatement le pouls en aval de la prothèse.

Fermeture

La fermeture du péritoine postérieur ne pouvant pas être satisfaisante, une épiplo-plastie libre de couverture de la prothèse est effectuée. Après une dernière vérification soignée de l'hémostase et un comptage des champs et compresses, la mini laparotomie est fermée par deux surjets de Mersuture 2. La fermeture des iliaques est effectuée en deux plans par du Vicryl 2/0 sans drainage puis des agrafes cutanées sur les trois incisions.

Vérifications postopératoires immédiates

Recherche des pouls poplités et distaux, appréciation de la chaleur et de la coloration des membres inférieurs.

III.2.2.c Mini voie rétro-péritonéale gauche ou MR (AAA / Grenoble) [23]

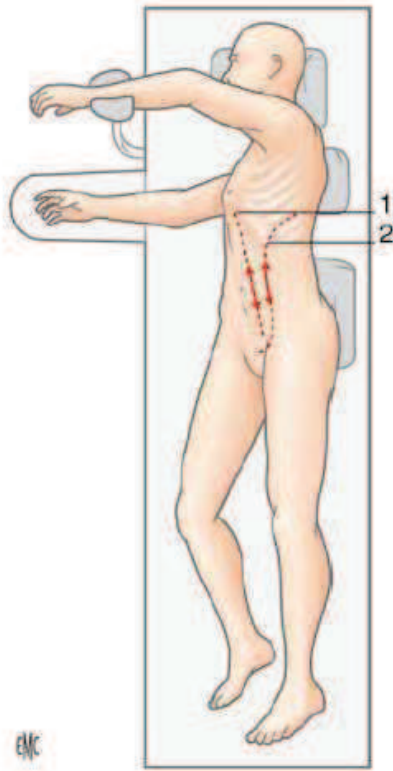


Fig.19: décubitus latéral droit

Monitoring :

L'intervention est pratiquée sous anesthésie générale et intubation trachéale. Le patient est équipé d'une voie veineuse centrale, d'une voie veineuse périphérique, d'un cathéter de pression artérielle et d'une sonde urinaire avec capteur thermique.

Positionnement :

Le patient est installé le thorax en décubitus latéral droit à l'aide d'un billot placé longitudinalement sous le flanc gauche, le bras gauche étant en abduction au dessus de la tête pour dégager le flanc, le bras droit à 90° laissé accessible aux anesthésistes. Le champ opératoire s'étend de la xiphoïde jusqu'aux deux genoux en descendant largement en arrière du flanc gauche.

Mini abord rétro péritonéal gauche

L'incision est effectuée verticalement en para rectal gauche, latéralement au relief des muscles grands droits. Elle est centrée sur la masse battante de l'anévrisme. L'aponévrose antérieure est dégagée, la limite externe du muscle grand droit est repérée. Une petite incision à 1 cm à l'extérieur du grand droit permet de glisser des ciseaux de Mayo sous l'aponévrose antérieure en respectant les aponévroses plus profondes. L'aponévrose est sectionnée sur toute sa hauteur en dépassant la taille de l'incision cutanée. Une dissection mousse dans ce plan avasculaire permet de passer en arrière du muscle oblique externe et de dégager le muscle oblique interne. Le décollement de ce plan doit être large. Par une dissection aux ciseaux de Mayo du muscle oblique interne effectuée à 2cm de sa terminaison médiale on aborde l'espace rétro péritonéal.

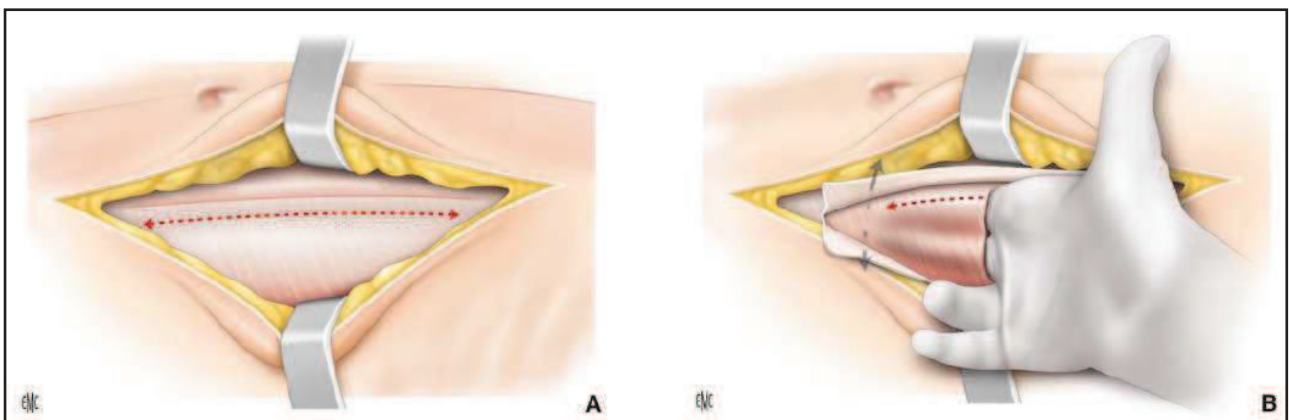


Fig. 20 : Incision aponévrose antérieure (A) et dissection mousse du sac péritonéal (B)

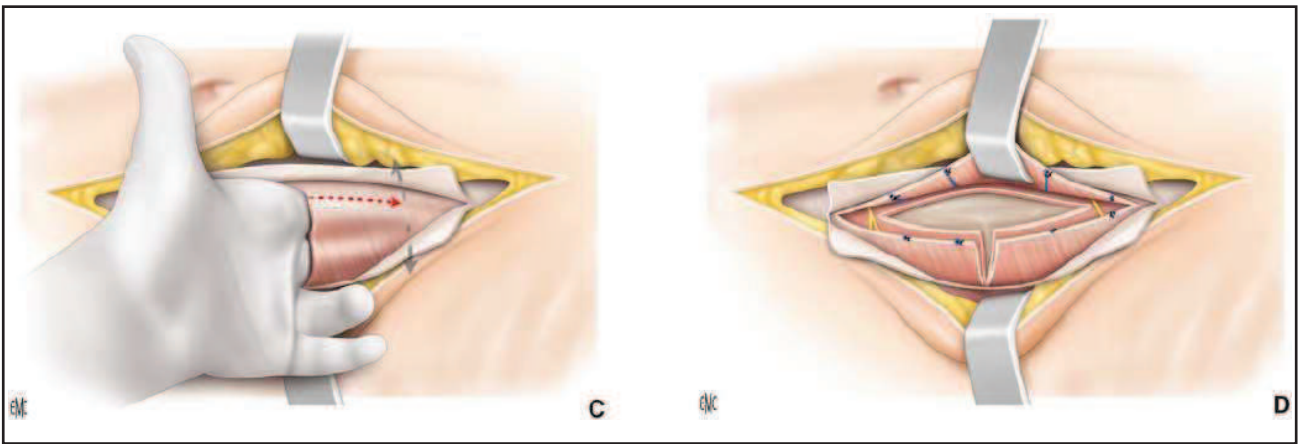


Fig. 21: Dissection mousse rétro-péritonéale (C) et section des muscles en «T» (D)

Dès que l'aponévrose postérieure est franchie une dissection digitale permet de décoller le péritoine de la paroi musculaire. Ce décollement est débuté vers l'arrière où le péritoine est moins adhérent à la paroi puis dirigé vers la ligne médiane par des mouvements de glissement et balayage du doigt. Lorsque le décollement atteint la ligne médiane les muscles obliques internes et transverses sont sectionnés verticalement au bistouri électrique, un éventuel trait de refend perpendiculaire peut être effectuée pour une meilleure exposition. Une grande valve est mise en place pour écarter la paroi musculaire vers l'extérieur. La dissection dans l'espace rétro péritonéal est poursuivie jusqu'à découvrir le muscle psoas qui est largement dégagé. L'uretère est ensuite identifié puis décroché du rétro péritoine pour être laissé en arrière. La dissection se poursuit ensuite dans le plan pré rénal jusqu'à la paroi de l'anévrysme.

Celui-ci est disséqué vers la partie supérieure pour contrôler en premier le collet proximal. Une autre valve permet de repousser la paroi musculaire médiale ainsi que le sac péritonéal, les valves sont mobilisées au fur et à mesure de la dissection aortique pour dégager la partie visée. Le collet proximal est contrôlé après identification et mise sur lac de la veine rénale gauche puis l'artère rénale gauche est également squelettisée. La dissection se poursuit ensuite vers la bifurcation aortique. Les deux artères iliaques primitives sont dégagées à minima pour pouvoir être clampées. La dissection peut être poursuivie plus loin vers les artères iliaques externes et iliaques internes mais elle est limitée par la profondeur du champ opératoire.

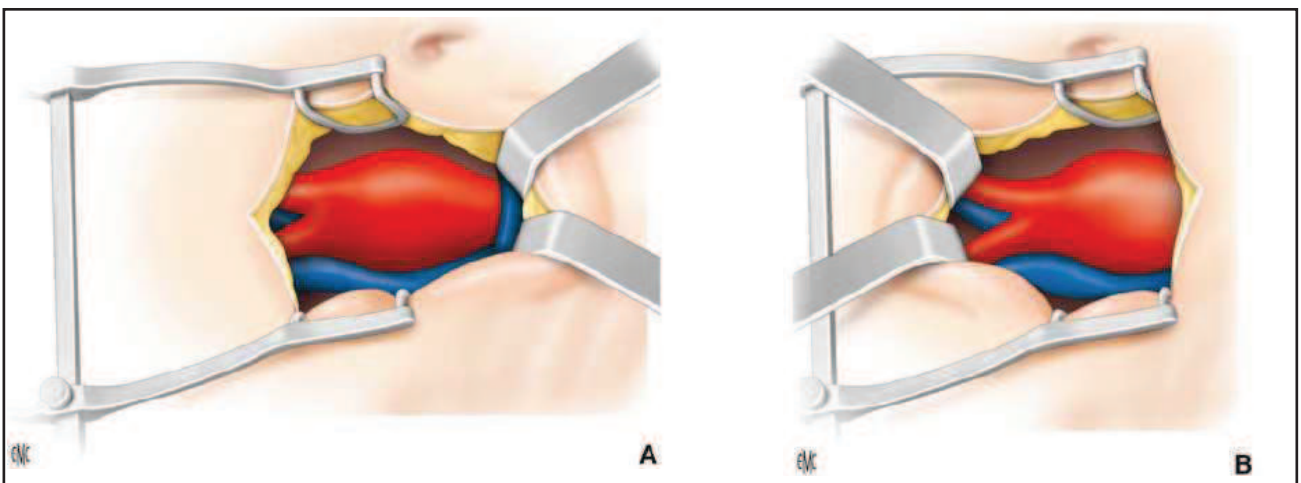


Fig.22 : Exposition du collet proximal (A) et des artères iliaques primitives (B)

L'artère mésentérique inférieure est mise en évidence et disséquée sur un à deux centimètres. Le patient est ensuite hépariné à la dose de 50 UI/Kg. Le clampage du collet proximal puis des artères iliaques primitives est effectué. L'aorte est clampée à l'aide d'un clamp courbe en « S » puis les artères iliaques avec le même type de clamp. L'artère mésentérique inférieure est occluse par un clamp de type bulldog.

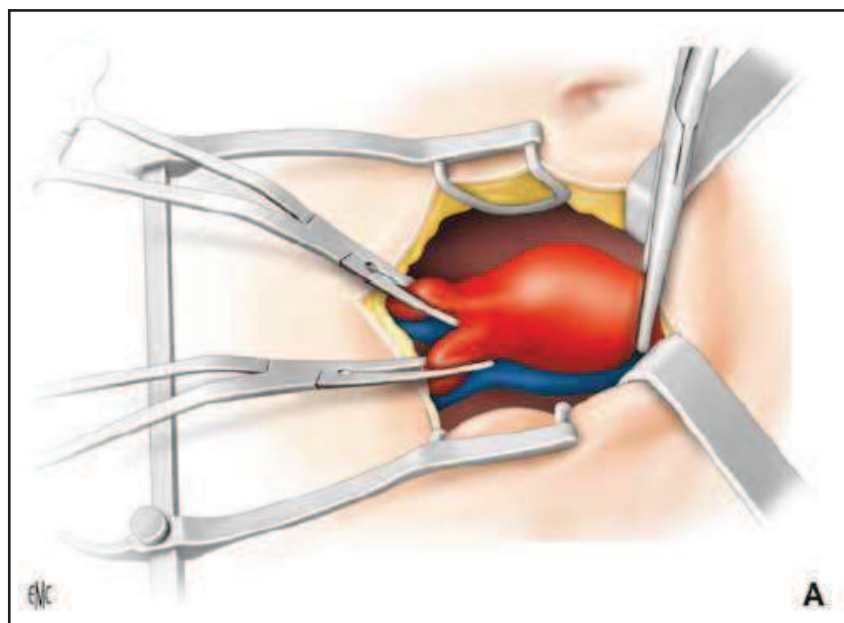


Fig.23 : Clampage aortique et des artères iliaques primitives

L'anévrisme est mis à plat par une artériotomie longitudinale courte. L'hémostase des artères lombaires refluentes est assurée par des points de Mersuture en X. L'analyse du collet proximal et de la bifurcation aortique permet de déterminer la taille de la prothèse à utiliser. Toutes les prothèses utilisées ont été en polyester. Une endartériectomie aortique sous rénale est effectuée au besoin puis la suture aorto prothétique proximale est réalisée selon la technique du parachute par un surjet de Prolène 3/0. L'aorte est déclampée sur la prothèse pour vérifier l'étanchéité de la suture, une éventuelle hémostase complémentaire est effectuée.

Sutures distales:

En cas de tube aorto-aortique, le collet inférieur est exposé puis la longueur de la prothèse est réajustée. L'anastomose distale est réalisée selon la même technique (surjet suspendu au Prolène 3/0). L'aorte est purgée puis rincée au sérum hépariné avant de terminer la suture. Les artères iliaques sont déclampées séquentiellement pour limiter la chute tensionnelle.

En cas de pontage aorto bi-iliaque, la première anastomose se porte sur l'artère iliaque droite. Celle-ci est exposée puis un surjet suspendu au Prolène 4/0 est effectué. L'aorte est purgée avant de déclamer l'axe droit. L'anastomose du côté gauche est effectuée secondairement soit selon la technique du parachute soit par deux hémi-surjets au Prolène 4/0. Les manœuvres de purges sont également effectuées avant le déclampage. La chute tensionnelle après déclampage doit être surveillée et reflète la bonne perméabilité de l'axe vasculaire.

Dans tous les cas, les pouls fémoraux sont ensuite recherchés pour éliminer un embol dans le trépid fémoral.

Fermeture:

L'héparine est antagonisée dose pour dose, et l'hémostase est vérifiée soigneusement avant de refermer la coque anévrysmale sur le corps de prothèse par un surjet de Vicryl 2/0. Un redon est laissé dans l'espace rétro-péritonéal sortant en fosse iliaque gauche. Le plan musculaire profond (muscle transverse et oblique interne) est fermé par un surjet arrêté de Mersuture n°2. L'aponévrose antérieure est également suturée de la même manière puis le plan sous-cutané est fermé par un surjet de Vicryl 2/0. Enfin, la peau est fermée à l'aide d'agrafes.

Vérifications postopératoires immédiates :

Recherche des pouls poplités et distaux, appréciation de la chaleur et couleur des membres inférieurs

IV Résultats

IV.1 Données épidémiologiques, cliniques et bilan pré-opératoire

IV.1.1 LOAI

L'analyse des données épidémiologiques (Tableau 5) permet de noter que les deux populations semblent identiques concernant la répartition homme / femme, l'âge au moment de l'intervention, le nombre de patient en surpoids, hypertendus, diabétiques et insuffisants rénaux.

Si le nombre de patients insuffisants rénaux est proche dans les deux groupes, les patients du groupe ML présentent un stade plus avancé puisque dialysés dans 80% des cas (4 des 5 patients insuffisants rénaux) alors qu'aucun patient n'est dialysé dans l'autre groupe. Le groupe ML présente également plus de fumeurs avec une différence significative ($p=0,003$).

Les patients du groupe MLVA semblent par contre présenter plus de comorbidités: patients en obésité majeure, dyslipidémiques, et coronariens.

La seule différence statistiquement significative concerne le tabagisme.

Tableau 5: Epidémiologie (patients présentant une LOAI)

	MLVA (18 patients) <i>n</i> (%)	ML (20 patients) <i>n</i> (%)	<i>p</i>
Sexe	15(83%) / 3(17%)	17(85%) / 3(15%)	1,000
Age	58	57,9	0,891
Poids:			
Surpoids (IMC de 25 à 30)	5 (28%)	5 (25%)	0,412
Obésité	2 (11%)	0	0,412
Fumeur	11 (61%)	20 (100%)	0,003
Nombre de PA (moyenne)	47.6	47.9	
Hypertension	10 (55%)	11 (55%)	0,974
Dyslipidémie	13 (72%)	10 (50%)	0,973
Diabète	3 (17%)	4 (20%)	0,162
Coronaropathie	5 (28%)	4 (20%)	1,000
Insuffisance rénale	5 (28%)	5 (25%)	0,442
dialysés	0	4 (20%)	

IMC: Indice de masse corporelle; PA: Paquets années

Concernant la symptomatologie préopératoire (Tableau 6), dans les deux groupes la majorité des patients ont été opérés pour claudication artérielle (stade II de Leriche et Fontaine). Les quatre patients insuffisants rénaux dialysés ont été opérés pour pouvoir recevoir un greffon rénal sur la prothèse car les axes iliaques étaient trop calcifiés. Ne présentant pas de claudication ils sont classés stade I. Enfin quelques patients présentaient comme indication chirurgicale une ischémie critique avec présence de troubles trophiques des membres inférieurs.

Tableau 6: Symptomatologie (patients présentant une LOAI)

	MLVA (18 patients) <i>n (%)</i>	ML (20 patients) <i>n (%)</i>	<i>p</i>
AOMI stade I	0	4* (20%)	0.124
AOMI stade II	16 (89%)	15 (75%)	0.124
AOMI stade III	0	0	0.124
AOMI stade IV	2 (11%)	1 (5%)	0.124

* Patients dialysés en attente de greffe rénale
AOMI: Artériopathie oblitérante des membres inférieurs

Enfin, en ce qui concerne le bilan préopératoire (Tableau 7), les différences entre les deux groupes s'expliquent par le fait qu'ils ont été pris en charge dans deux centres différents, avec des équipes anesthésistes n'ayant pas les mêmes habitudes. Tous les patients du groupe MLVA ont bénéficié d'une échographie cardiaque alors que dans le groupe ML, les anesthésistes n'ont jugé cet examen nécessaire que chez 60 % des patients. Les 40% restants étaient considérés comme ayant une fonction cardiaque normale. La proportion de patients insuffisants cardiaques (fraction d'éjection ventriculaire entre 40 et 60%) semble donc être plus importante dans le groupe MLVA. Enfin, concernant la classification ASA de gravité globale d'un patient, les deux séries présentent une même proportion d'individus classés ASA II tandis que la population classée ASA III est prépondérante dans le groupe MLVA.

Tableau 7: Bilan pré-opératoire (patients présentant une LOAI)

	MLVA (18 patients) <i>n (%)</i>	ML (20 patients) <i>n (%)</i>	<i>p</i>
Echographie cardiaque	18 (100%)	12 (60%)	
FEV > 60%	15 (83%)	11 (55%)*	
FEV entre 40% et 60%	3 (17%)	1 (5%)*	
Classification ASA			
Classe I	0	2 (10%)	0.509
Classe II	9 (50%)	11 (55%)	0.509
Classe III	9 (50%)	7 (35%)	0.509

* ne tient compte que des patients ayant bénéficié d'une échographie cardiaque.

FEV: Fraction d'éjection ventriculaire;

IV.1.2 AAA

Des données épidémiologiques (Tableau 8) nous pouvons observer que les deux populations semblent comparables concernant les patients en surpoids, hypertendus et insuffisants rénaux. Le groupe MLVA présente plus de patients masculins, en obésité majeure, dyslipidémiques et diabétiques, tandis que le groupe MR présente des patients plus âgés, avec une plus grande proportion de fumeurs et de coronariens. Il est important de noter que seule les différences du nombre de patients fumeurs et coronariens sont statistiquement significatives ($p < 0.05$), les différences observées pour les autres paramètres ne sont que des tendances retrouvées dans cette série.

Tableau 8: Epidémiologie (patients présentant un AAA)

	MLVA (22 patients) <i>n (%)</i>	MR (28 patients) <i>n (%)</i>	<i>p</i>
Sexe	21 (95,5%) / 1 (4,5%)	24 (85%) / 4 (15%)	0,368
Age	69,5	73,4	0,109
Poids:			
Surpoids (IMC de 25 à 30)	7 (32%)	10 (35,6%)	0,929
Obésité	6 (27%)	5 (17,8%)	0,929
Fumeur	10 (45%)	21 (75%)	0,033
Nombre de PA (moyenne)	48,5	41,15	0,362
Hypertension	16 (73%)	19 (67,8%)	0,709
Dyslipidémie	16 (73%)	17 (60,7%)	0,373
Diabète	4 (18%)	3 (10,7%)	0,684
Coronaropathie	3 (13,6%)	11 (39,3%)	0,045
Insuffisance rénale	4 (18%)	6 (21,6%)	0,551
dialysés	0	0	

IMC: Indice de Masse Corporelle; PA: Paquets Années

Concernant la symptomatologie pré-opératoire (Tableau 9) la découverte des anévrismes a été fortuite dans la grande majorité des cas et ce de manière égale dans les deux groupes. Seuls 2 anévrismes ont été diagnostiqués pour douleur abdominale sans signe de complication anévrysmal.

Tableau 9: Symptomatologie (patients présentant un AAA)

	MLVA (22 patients) <i>n (%)</i>	MR (28 patients) <i>n (%)</i>	<i>p</i>
Symptômes préopératoires			
Asymptomatique	21 (95%)	27 (96,4%)	0,717
Douleur abdominale	1 (5%)	1 (3,6%)	0,717

Enfin, dans le cadre du bilan préopératoire (Tableau 10: Bilan pré-opératoire (patients présentant un AAA)) seuls 75% des patients du groupe MR ont bénéficié d'une échographie cardiaque pour la même raison que pour le groupe ML vu précédemment. En effet, ces deux groupes de patients ont été pris en charge dans le même centre où l'équipe anesthésiste n'effectue pas systématiquement ce bilan cardiaque. Les 25% de patients restants sont donc considérés comme ayant une fonction cardiaque non altérée. D'autre part, il faut noter qu'il existe une population d'insuffisant cardiaque plus importante dans le groupe MR et qu'il existe une légère différence de répartitions des patients dans la classification ASA avec une population majoritairement ASA II dans le groupe MR alors que dans le groupe MLVA 50% sont classés ASA II et 50% ASA III (p=NS).

Tableau 10: Bilan pré-opératoire (patients présentant un AAA)

	MLVA (22 patients) n (%)	MR (28 patients) n (%)	p
Echographie cardiaque	22 (100%)	21 (75%)	
FEV > 60%	22 (100%)	14 (50%)*	
FEV entre 40% et 60%	0	7 (25%)*	
Classification ASA			0.477
Classe I	0	1 (3,6%)	
Classe II	11 (50%)	17 (60,7%)	
Classe III	11 (50%)	10 (35,7%)	

* ne tient compte que des patients ayant bénéficié d'une échographie cardiaque.

FEV: Fraction d'éjection ventriculaire

IV.2 Données opératoires

IV.2.1 LOAI

On peut observer (Tableau 11) que pour des tailles d'incision cutanée semblables la durée d'intervention est significativement plus longue d'une heure en moyenne dans le groupe MLVA (MLVA 205,6 min vs ML 140 min). Par contre les durées de clampage aortique ainsi que les températures post-opératoires sont similaires. Enfin il faut noter qu'un seul patient du groupe MLVA a été transfusé de 2 culots globulaires pendant l'intervention alors qu'aucun ne l'a été dans le groupe ML.

Tableau 11: Données interventions (patients présentant des LOAI)

	MLVA (18 patients)	ML (20 patients)	<i>p</i>
Taille de l'incision - moyenne -cm	6.44	7	
Durée intervention - moyenne - minutes (Ecart Type)	205.6 (46.0)	140 (25.6)	<0.05
Durée clampage aortique - moyenne - minutes (Ecart Type)	32.44 (10.03)	30.05 (10.6)	0.480
Température post-opératoire - moyenne - degrés (Ecart Type)	35.58 (0.94)	35.29 (0.55)	
Transfusion			
Nombre de patients	1 (5.5%)	0	0.474
Quantité de culot globulaire - moyenne	2		

IV.2.2 AAA

En ce qui concerne la pathologie anévrysmale les incisions semblent plus grandes en général que pour la pathologie occlusive (MLVA 6,44cm vs 11cm et ML 7cm vs MR 12cm) sans toutefois présenter de différence significative entre les groupes MLVA et MR. Il faut noter que la seule différence significative entre les deux groupes concerne la durée d'intervention plus importante d'une heure pour le groupe MLVA (MLVA 188,4 min vs MR 119,3 min) alors que les durées de clampage aortiques et les températures post-opératoires sont similaires. Il faut également noter que le groupe MLVA présente plus de patients transfusés en per-opératoire (p=NS).

Tableau 12: Données interventionnelles (patients présentant un AAA)

	MLVA (22 patients)	MR (28 patients)	<i>p</i>
Taille de l'incision - moyenne -cm	11	12	
Durée intervention - moyenne - minutes (Ecart Type)	188.4 (34.4)	119.3 (29.4)	<0.05
Durée clampage aortique - moyenne - minutes (Ecart Type)	49.3 (19)	47.3 (10.3)	0.651
Température post-opératoire - moyenne - degrés (Ecart Type)	35.6 (0.81)	35.1 (0.62)	
Transfusion			
Nombre de patients	4 (18%)	1 (3.5%)	0.155
Quantité de culot globulaire – moyenne (Ecart Type)	2 (0)	2 (0)	

IV.3 Données post-opératoires

IV.3.1 LOAI

Pour les patients opérés de lésions occlusives (Tableau 13) la durée d'hospitalisation en réanimation est de une journée (médiane) dans les deux groupes. De retour dans le service, alors que la reprise de l'alimentation liquide se fait aussi rapidement dans les deux groupes, on note une différence significative sur l'alimentation solide avec un jour d'avance dans le groupe MLVA ($p=0.004$). La déambulation semble également plus précoce dans ce dernier groupe sans toutefois qu'il n'y ait de différence entre les durées d'hospitalisation post-opératoires (MLVA 6 jours vs ML 6 jours).

D'autre part, plus de patients ont été transfusés en post-opératoire dans le groupe MLVA même s'il faut noter que le seul patient transfusé du groupe ML a reçu 12 culots globulaires.

Tableau 13: Données post-opératoires (patients présentant des LOAI)

	MLVA (18 patients)	ML (20 patients)	<i>p</i>
Réanimation			
Durée - médiane – jours (min / max)	1 (1 / 4)	1 (1 / 15)	0.800
Hospitalisation post-opératoire			
Alimentation liquide - médiane – jours (min / max)	2 (1 / 3)	2 (1 / 8)	0.164
Alimentation solide - médiane – jours (min / max)	3 (2 / 4)	4 (3 / 12)	0.004
Déambulation - médiane – jours (min / max)	3 (2 / 6)	4 (2 / 10)	0.340
Durée d'hospitalisation - médiane – jours (min / max)	6 (3 / 14)	6 (4 / 90)	0.210
Transfusions post-opératoires			
Nombre de patients	2 (11%)	1 (5%)	0.595
Quantité de culot globulaire – moyenne (Ecart Type)	3 (1)	12 (0)	0.120

IV.3.2 AAA

Pour les patients opérés de lésions anévrysmales (Tableau 14) on trouve les mêmes tendances avec une reprise de l'alimentation solide et une déambulation plus précoces d'une journée pour le groupe MLVA ($p < 0,05$) mais sans différence sur la durée en unité de soins intensifs (MLVA = MR = 1 jour) ou sur la durée d'hospitalisation post-opératoire (MLVA = MR = 6 jours). Il faut noter que le groupe MR comprend plus de patients transfusés (7,1% vs 4,5% ; $p = 1,000$).

Tableau 14: Données post-opératoires (patients présentant un AAA)

	MLVA (22 patients)	MR (28 patients)	<i>p</i>
Réanimation			
Durée - médiane – jours (min / max)	1 (1 / 6)	1 (0 / 4)	0.257
Hospitalisation post-opératoire			
Alimentation liquide - médiane – jours (min / max)	1.5 (1 / 3)	1 (1 / 3)	0.173
Alimentation solide - médiane – jours (min / max)	2.5 (3 / 4)	4 (3 / 9)	< 0.05
Déambulation - médiane – jours (min / max)	3 (2 / 4)	4 (3 / 6)	< 0.05
Durée d'hospitalisation - médiane – jours (min / max)	6 (3 / 42)	6 (4 / 19)	0.527
Transfusions post-opératoires			
Nombre de patients	1 (4.5%)	2 (7.1%)	1.000
Quantité de culot globulaire – moyenne (Ecart Type)	2 (0)	3 (1)	0.667

IV.4 Morbi-mortalité

IV.4.1 LOAI

IV.4.1.a Période péri opératoire

Le taux de complication entre les groupe ML et MLVA est similaire sans différence significative. Il est de 0 à 5% en per-opératoire et s'élève jusqu'à 30% en post-opératoire. Il n'y a aucun décès (Tableau 15).

En per-opératoire 1 seul patient du groupe ML a eu une complication majeure. Il a présenté une chute tensionnelle inexpliquée sans saignement actif. Cet événement est mis sur le compte d'une compression cave inférieure aggravée par l'hyper extension du billot lombaire. Celui-ci a donc été retiré et l'incision élargie en laparotomie xyphopubienne. L'intervention s'est par la suite déroulée normalement, le patient a pu bénéficier d'un pontage aorto bi-fémoral.

En post-opératoire immédiat, c'est-à-dire jusqu'à la sortie du service, 6 patients dans chaque groupe ont présenté une complication.

Parmi les patients du groupe MLVA :

- 3 ont fait l'objet d'un syndrome coronarien aigu (hospitalisés de 10 à 12 jours).
- 1 d'une insuffisance rénale aiguë (créatininémie à 450 μ mol/L) entraînant un OAP sur insuffisance cardiaque avec hospitalisation en Unité de Soins Intensifs de Cardiologie (hospitalisé 14 jours).
- 1 a présenté une ischémie subaiguë du membre inférieur droit (pontage aorto-bi fémoral) par bascule d'une plaque fémorale superficielle. Elle a été traitée à J1 par une endartériectomie du trépied fémoral et angioplastie/stenting (Viabahn) de l'artère fémorale superficielle. (hospitalisé 8 jours).
- Le dernier a présenté deux complications (pontage aorto bi-fémoral, hospitalisé 10 jours) :
 - > Une ischémie aiguë du membre inférieur gauche par fracture de plaque à l'origine de l'artère fémorale superficielle traitée par thrombo-endartériectomie du trépied fémoral et aponévrotomies de décharges.
 - > Une plaie urétérale liée à la tunnelisation du jambage droit. Un rétablissement de la continuité urétérale par anastomose termino-terminale sur sonde en double J avec agrandissement en laparotomie xyphopubienne a été effectuée à J1.

Parmi les patients du groupe ML :

- Trois ont présenté une pneumopathie avérée à la radiographie thoracique et ont été traités par antibiotiques (hospitalisés de 5 à 7 jours)
- Un a présenté une ischémie subaiguë par thrombose de la branche prothétique droite (pontage aorto bi-fémoral). Un écho doppler effectué à J2 a montré une occlusion courte de l'iliaque primitive et une collatéralité lombaire très développée réinjectant l'iliaque externe par l'hypogastrique entraînant un flux compétitif avec le pontage. Il n'a pas été réopéré (hospitalisé 6 jours)
- Le dernier, qui avait présenté l'hypotension per-opératoire, a fait l'objet d'embolies multiples entraînant :
 - > Une ischémie aiguë du membre inférieur gauche opérée à quatre reprises : deux embolectomies puis un pontage poplité-péronier avec aponévrotomies de décharge. Malheureusement en ischémie dépassée du pied il a subi une amputation en jambe gauche.
 - > Une ischémie colique nécessitant une intervention de Hartmann.
 - > Une ischémie rénale aiguë (créatininémie = 682 μ mol/L) par probable embols de cristaux de cholestérol avec nécessité d'hémodialyse transitoire.

Tableau 15: Morbi-mortalité péri-opératoire (patients présentant des LOAI)

	MLVA (18 patients) n (%)	ML (20 patients) n (%)	p
Complications per-opératoires	0 (0%)	1 (5%)	1,000
mineures			
majeures		1	1,000
décès			
Complications post-opératoires	6 (30%)	5 (25%)	0,830
mineures		3	0,107
majeures	6	2	0,117
décès			

IV.4.1.b Période post-opératoire – moyen terme

Le taux de complication varie de 5 à 11% sans différence significative entre les 2 groupes MLVA et ML. Il n'y a aucun décès (Tableau 16).

Le suivi moyen est de 11,4 mois pour le groupe MLVA et de 10,1 mois pour le groupe ML. Les taux de perméabilité primaire et secondaire à un an sont de 100% dans les deux groupes. (p=NS)

Parmi le groupe MLVA :

- Trois patients ont développé une éventration sur la mini laparotomie (1 à 3 mois, les 2 autres à 6 mois).
- Un a présenté une ischémie subaiguë du membre inférieur droit à 3 mois. Il présentait une sténose aortique sus-jacente au pontage aorto bi-fémoral ainsi qu'une thrombose de la branche prothétique et de la fémorale superficielle droite. Il a bénéficié d'une thrombectomie prothétique et fémorale superficielle puis stenting aortique. Aucune cause anastomotique fémorale n'a été mise en évidence.

Parmi le groupe ML :

- Deux ont présenté une éventration sur la mini laparotomie (à 6 et 12 mois), dont un a fait l'objet d'une intervention.
- Un a présenté un syndrome occlusif aigu sur bride à 1 mois opéré.
- Le dernier, qui avait fait l'objet d'un pontage prothéto rénal dans le même temps que son pontage aorto bi-fémoral a présenté une insuffisance rénale modérée persistante nécessitant une angioplastie et stenting des 2 artères rénales à 1 an.

Tableau 16: Morbi-mortalité à moyen terme (patients présentant des LOAI)

	MLVA (18 patients) n (%)	ML (20 patients) n (%)	p
Complications 1 mois	0 (0%)	1 (5%)	1,000
mineures			
majeures		1	
décès			
Complications 3 mois	2 (11%)	0 (0%)	1,000
mineures	1		
majeures	1		
décès			
Complications 6 mois	2 (11%)	1 (5%)	1,000
mineures	2	1	
majeures			
décès			
Complications 1 an	0 (0%)	2 (10%)	0,485
mineures		2	
majeures			
décès			

IV.4.2 AAA

IV.4.2.a Période péri opératoire

Les taux de complications péri opératoires sont proches dans les 2 groupes MLVA et MR sans différence significative et varient de 13,6 à 17,8%. Un patient est décédé dans chaque groupe. (Tableau 17)

En per-opératoire, 7 patients ont présenté une complication.

Parmi les patients du groupe MLVA :

- 2 patients ont été victimes d'une plaie veineuse iliaque
 - > Le premier présentait un anévrisme étendu aux artères iliaques. Alors que la mini laparotomie (7cm) est déjà effectuée une plaie de la veine iliaque primitive gauche est faite lors du contrôle postérieur de l'artère avec le dissecteur. La laparotomie est étendue à 14cm puis l'hémostase est acquise après plusieurs points de prolène 3/0 sur Plejet. Il n'y aura pas de bolus d'héparine pour le reste de l'intervention qui a duré 225 minutes. 2 culots globulaires auront été transfusés en per-opératoire
 - > Le second a présenté une plaie veineuse iliaque droite lors de la dissection. La mini laparotomie a été élargie à 15cm, l'hémostase est acquise sans transfusion nécessaire mais aucun bolus d'héparine n'aura été effectué. L'intervention a duré 185 minutes.
- 1 patient est décédé à la suite d'une hémorragie cataclysmique en fin d'intervention sur rupture de l'anastomose iliaque gauche.

Parmi les patients du groupe MR :

- 1 a nécessité une ligature de l'artère hypogastrique lors d'un pontage aorto bi-iliaque.
- 2 patients n'ont pas pu bénéficier de la mise à plat et pontage de l'anévrisme avec décision per-opératoire de wrapping aortique.
 - > Le premier présentait un collet supérieur inexistant avec une insuffisance rénale modérée (clairance = 46 ml/min) ainsi que de multiples comorbidités.
 - > Le second présentait une double veine cave inférieure avec connexion par la veine rénale gauche. De plus il présentait une insuffisance rénale modérée (clairance= 50ml/min), une insuffisance cardiaque ischémique (FEV= 50%) et une obésité modérée (IMC = 30,1). Une endoprothèse aortique a été posée un an plus tard.

- le dernier patient n'a pas pu bénéficier du pontage aorto bi-iliaque prévu pour un anévrisme aortique de 66mm de diamètre étendu après la bifurcation. En per-opératoire il a été décidé de n'effectuer qu'un tube droit aorto-aortique en raison d'une insuffisance respiratoire (CV= 1.24L, VEMS= 1.03L), d'une obésité sévère (IMC= 37,1) et d'une insuffisance rénale modérée (clairance= 52ml/min)

En post-opératoire 8 patients ont présenté une complication.

Parmi les patients du groupe MLVA :

- 1 a présenté une embolie pulmonaire. (Hospitalisé 12 jours)
- 1 a présenté une ischémie colique gauche nécessitant une intervention de Hartmann. L'artère mésentérique inférieure n'avait pas été réimplantée. (Hospitalisé 20 jours)
- 1 a présenté un hématome rétro péritonéal avec déglobulisation (Hb= 5,4g/dl) nécessitant une ré intervention a J2 puis un SCA traité médicalement. (Hospitalisé 43 jours)

Parmi les patients du groupe MR :

- 2 ont présentés une pneumopathie traitée par antibiotiques. (Hospitalisés 6 et 10 jours)
- 1 a développé une ACFA avec décompensation cardiaque aigue et OAP. (Hospitalisé 7 jours)
- 1 a majoré son insuffisance rénale de modérée à sévère
- 1 est décédé à J3 d'une probable ischémie colique avec défaillance multi viscérale.

Tableau 17: Morbi-mortalité péri opératoire (patients présentant un AAA)

	MLVA (22 patients) <i>n (%)</i>	MR (28 patients) <i>n (%)</i>	<i>p</i>
Complications per-opératoires	3 (13,6%)	4 (14,2%)	1,000
mineures		1	1,000
majeures	2	3	1,000
décès	1		0,440
Complications post-opératoires	3 (13,6%)	5 (17,8%)	1,000
mineures	1	3	0,621
majeures	2	1	0,576
décès		1	1,000

IV.4.2.a Période post-opératoire – moyen terme

Les taux de complications s'élèvent jusqu'à 9% sans différence significative entre les deux groupes. Il n'y a aucun décès. (Tableau 18).

Le suivi moyen est de 12 mois pour le groupe MLVA et de 9,5 mois pour le groupe MR. Les taux de perméabilité primaire et secondaire à un an sont respectivement de 90% et 95% pour le groupe MLVA et de 95% et 100% pour le groupe MR. (p=NS)

Parmi les patients du groupe MLVA, 6 patients ont développé une éventration sur la mini laparotomie à 1 an. Seuls 2 de ces patients ont désiré être opérés.

Parmi les patients du groupe MR :

- Deux ont présenté une éventration. Aucun n'a été opéré
- Un a présenté une aggravation de sa fonction rénale (créatininémie = 95 à la sortie puis 145 à 1 mois et 158 à 3 mois) entraînant une insuffisance cardiaque avec OAP ayant motivé son transfert en cardiologie.
- Un a présenté une infection de prothèse à *Coxiella Burnettii*.
- Le dernier a fait l'objet d'une ré intervention à 1an pour un faux anévrisme anastomotique iliaque droit sur un pontage aorto bi-iliaque.

Tableau 18: Morbi-mortalité à moyen terme (patients présentant un AAA)

	MLVA (22 patients) n (%)	MR (28 patients) n (%)	p
Complications 1 mois	1 (4,5%)	2 (7,1%)	1,000
mineures	1		0,440
majeures		2	0,497
décès			
Complications 3 mois	2 (9%)	0 (0%)	0,490
mineures	2		0,490
majeures			
décès			
Complications 6 mois	1 (4,5%)	1 (3,6%)	1,000
mineures	1	1	
majeures			
décès			
Complications 1 an	2 (9%)	1 (3,6%)	0,598
mineures	2		
majeures		1	
décès			

V Discussion

Cette série de 88 patients remet en question l'intérêt de la vidéo assistance pour la chirurgie aortique mini invasive.

L'intérêt théorique de la vidéo-assistance est de permettre une meilleure vision per-opératoire, limitée par la mini-laparotomie, à l'aide d'une caméra qui rend possible la dissection de l'aorte abdominale avec une visualisation satisfaisante des artères rénales jusqu'aux 2 artères iliaques primitives. Le développement spécifique d'un écarteur intestinal laparoscopique [24] permet d'écarter le tube digestif de l'espace de travail tout en gardant le patient en décubitus dorsal et autorise une exploration globale de la cavité abdominale en début et en fin d'intervention [6]. Toutefois, les résultats de notre étude ne montrent pas les bénéfices péri-opératoires attendus.

Tableau 19: Revue de la littérature : Chirurgie aortique par mini laparotomie sans vidéo assistance
[25, 26,27,28,29,30,31]

Auteur	Année	Pathologie	N	Temps opératoire*	Temps de clampage*	Conversion	Hospit (jours)	Morbidité	Mortalité	Eventration
Notre série	2011	AAA	50	119 +/- 30	47,3 +/- 10	0%	6	17,8%	2%	4%
		LOAI		140 +/-25	30,05 +/-10	2%	6	25%	0%	4%
Khan	2009	AAA	38	155	NR	NR	9	40%	5,2%	NR
Bakoyiannis	2009	AAA	19	207 +/- 15	67,4 +/- 7,7	NR	4 +/- 0,8	5,26%	0%	NR
Salcuni	2005	AAA	67	170	NR	NR	5,9 à 6,7	4,7%	2,3%	NR
Turnipseed	2003	AAA LOAI	80	157 +/- 37	NR	NR	4,8 +/- 1,4	15%	1,3%	NR
Turnipseed	2001	AAA LOAI	30	172 +/- 38 197 +/- 42	NR	NR	4,5 +/- -0,7	13%	0%	NR
Turnipseed	2000	AAA LOAI	40	185 +/- 42	NR	2,5%	4,9 +/- 1,8	13%	0%	2 (5%)
Cerveira / Cohen	1999	AAA	11	130	NR	NR	5,2	18%	0%	NR

N= Nombre de patient ; NR : Non renseigné ; * : exprimés en minutes

Tableau 20: Revue de la littérature: Chirurgie aortique par mini laparotomie avec vidéo assistance
[32,33,34,35,6,36,37,38]

Auteur	Année	Pathologie	N	Temps opératoire*	Temps de clampage*	Conversion	Hospit (jours)	Morbidité	Mortalité	Eventration
Notre série	2011	AAA	38	188,4 +/- 34,4	49,3 +/- 19	5,2%	6	13,6%	2,6%	15,7%
		LOAI		205,6 +/- 46	32,44 +/- 10	0%	6	30%	0%	7,8%
Hand-port										
Ferrari	2006	AAA	122	257 +/- 70	76 +/- 26	7,3%	4,4 +/- 1,7	12%	0%	2,4%
Fourneau	2005	LOAI	46	208 (155-300)	28 (15-55)	2,1%	6 (3-26)	23,9%	4,5%	19,5%
Witjenburg	2003	LOAI	25	180 (120-290)	37 (15-60)	8%	7 (4-15)	20%	4%	NR
Kolvenbach	2000	LOAI	41	149 +/- 35	36 +/- 8	7,3%	4 +/-2	14,6%	2,4%	NR
Mini laparotomie vidéo assistée										
Alimi	2004	LOAI	58	238 (140-420)	54 (15-170)	1,7%	8 (3-32)	8,6%	3,4%	3,4%
Alimi	2003	AAA	24	238 (155-360)	76 (42-160)	16,6%	7 (3-21)	20,8%	4,1%	8%
Castronuovo	2000	AAA	60	462 (90-690)	112 (43-286)	5%	6 (1-25)	11,6%	5%	NR
Mini lombotomie vidéo assistée										
Piquet	2004	AAA	130	207 +/-57	76 +/-26	2%	8	8,4%	0,76%	NR
		LOAI		224 +/-55	48 +/-21		9	15%	0%	

N= Nombre de patient ; NR : Non renseigné ; * : exprimés en minutes

En effet, pour une taille d'incision cutanée comparable, le **temps d'intervention** est allongé de manière significative ($p < 0.05$) de 65 minutes en moyenne que ce soient pour les LOAI (MLVA 205,6 min vs ML 140min) ou les AAA (MLVA 188,4 min vs MR 119min). L'analyse de la littérature donne la même tendance (Tableau 19 et Tableau 20). Les durées opératoires paraissent plus courtes pour les interventions non vidéo assistées (171 minutes vs 247 minutes) et ce dès les

premières publications [20].

On pouvait penser que la dissection coelioscopique plus longue mais plus précise amènerait une meilleure exposition et ainsi une diminution du temps de suture aortique mais ce n'est pas le cas. Le temps de clampage aortique dans notre série reste identique pour les deux groupes : LOAI 32,4min (MLVA) vs 30,05min (ML) (p=NS) et AAA 49,3min (MLVA) vs 47,3min (MR) (p=NS). Les données de la littérature à ce sujet montrent un temps de clampage pour le groupe MLVA relativement plus long que celui de notre série (AAA : 88 min et LOAI : 38,7 min). Celles-ci datant de 2000 à 2006 et notre série analysant des patients de 2005 à 2007, on peut supposer que cette diminution est la conséquence d'une meilleure maîtrise de la technique.

Concernant la chirurgie totalement laparoscopique, il faut remarquer que les temps d'intervention et de clampage aortique sont plus longs que tous les autres types de chirurgie mini invasive [19]. On peut également noter que même les équipes spécialisées maîtrisant au mieux cette technique ne parviennent pas à faire évoluer ces durées. Coggia a publié en 2004 puis en 2008 deux séries (Tableau 21) dans lesquelles les durées opératoires s'améliorent pour les AAA (de 290min à 260min) mais pas pour les LOAI (de 240 min à 260 min) avec des temps de clampage identiques voire plus longs (AAA : de 78 min à 77 min et LOAI : de 68 min à 81min).

La suture laparoscopique demeure le problème majeur avec une stagnation de la durée d'anastomose depuis 10 ans.

Tableau 21: Revue de la littérature: Chirurgie aortique totalement laparoscopique
[39,40,41,42,43,44,46,47]

Auteur	Année	Pathologie	N	Temps opératoire*	Temps de clampage*	Conversion	Hospit (jours)	Morbidité	Mortalité	Eventration
Fourneau	2008	LOAI	50	328 (205-490)	69 (20-73)	22%	5 (3-29)	27,1%	0%	NR
Coggia	2008	AAA	13	260 (180-355)	77 (36-105)	0%	10 (4-30)	NR	0%	NR
		LOAI	150	260 (120-450)	81 (36-190)	3,4%	7	20,4%	2,7	NR
Cau	2006	LOAI	72	216 +/- 50	57 +/- 21	2,7%	8 (5-42)	9,7%	0%	NR
		AAA	23	251 +/- 57	101 +/- 15	30,4%	6 (4-12)	22%	4,3%	NR
Rouers	2005	LOAI	30	244 +/- 11	66 +/- 5	20%	5 +/- 3		0%	
Coggia	2004	LOAI	93	240 (140-450)	68 (30-120)	2,1%	4 (2-7)		4,5%	
		AAA	30	290 (160-420)	78 (35-230)	6,6%	9 (8-37)		6,6%	
Barbera	1998	LOAI	24	250 (150-450)	70 (55-120)	16,6%	8 (3-25)		0%	
Robot assisté										
Stadler	2010	LOAI AAA	150	228 (150-360)	39 (22-120)	2,7%	5 (4-10)	4,1%	0%	NR
Kolvenbach	2004	AAA	10	243 +/- 41	96 +/- 22	20%	7 +/- 2,4	NR	0%	0%

N= Nombre de patient ; NR : Non renseigné ; * : exprimés en minutes

Concernant la **sécurité per opératoire** la vidéo assistance ne semble pas non plus apporter de bénéfice. Dans notre série, les patients présentent un taux de complication identique pendant l'intervention quelle que soit la pathologie (LOAI : MLVA 0% vs ML 5% et AAA : MLVA 13,6% vs MR 14,2%) (p=NS). Il faut remarquer que la pathologie anévrysmale est grévée de plus de complications que la pathologie occlusive, le volume occupé par l'anévrysme rendant la dissection plus difficile. On pouvait penser que l'espace plus confiné conféré par la mini lombotomie entraînerait plus de complication mais ce n'est pas le cas.

Une tendance un recours plus fréquent à la transfusion est également trouvée dans le groupe AAA opéré par MLVA, les plaies veineuses per opératoire ayant été plus fréquentes dans ce groupe. Toutefois, il faut noter que les anévrysmes du groupe MR étaient moins étendus que ceux du groupe MLVA (27,2% de tube aorto-aortique pour le groupe MLVA vs 75% pour le groupe MR) et si on cumule le nombre de patients transfusés pendant et après l'intervention la différence n'est plus significative.

Enfin, la nécessité de conversion en laparotomie est faible quel que soit la technique chirurgicale : MLVA : 5,2% et ML+MR : 2%. La différence entre ces deux groupes est non significative, d'autre part il faut rappeler la proportion plus importante d'anévrysme non étendus à la bifurcation aortique dans le groupe MR pouvant expliquer la tendance à un plus faible taux de conversion. Par rapport aux données de la littérature le taux de conversion est plus faible dans notre

série, cela peut encore s'expliquer par une plus grande habitude et maîtrise de la technique. Dans la série de 2004, Alimi décrit un taux de conversion à 16,6% pour les AAA alors que dans notre série celui-ci s'est abaissé à 5,2%.

Concernant la **tolérance** globale de l'intervention, celle-ci n'est pas meilleure avec la vidéo assistance : les températures post opératoires ainsi que les durées d'hospitalisation en réanimation sont identiques.

En post opératoire, la réhabilitation des patients est plus rapide dans le groupe MLVA. Ces malades s'alimentent et déambulent un jour plus tôt en moyenne et ce de manière statistiquement significative pour les patients opérés d'AAA. Toutefois malgré cette meilleure tolérance, il n'y a aucune différence sur la durée d'hospitalisation post opératoire. Tous les patients sortent à 6 jours post chirurgie quel que soit le groupe ou la pathologie. Ces données sont en accord avec celles de la littérature, les durées d'hospitalisations étant également de 4 à 8 jours quelle que soit la technique chirurgicale mini invasive utilisée.

Encore une fois la chirurgie totalement laparoscopique n'amène pas non plus d'avantage par rapport aux deux autres techniques (Tableau 21).

En terme de **mortalité**, les 2 groupes sont semblables avec un décès dans chaque groupe pour les patients traités pour AAA (soit MLVA=2,6% et ML+MR=2%). Ces données sont concordantes avec celles de la littérature, les taux variant de 0% à 5% selon les auteurs (Tableau 19 ; Tableau 20 ; Tableau 21)

En termes de **morbidity à court terme**, les données de la littérature sont plus disparates. Le but des techniques mini invasives est de diminuer la morbidité péri-opératoire. Cet objectif a été acquis par une durée d'hospitalisation plus courte témoin d'une réhabilitation plus rapide. Toutefois il semble que les taux de morbidités restent élevés.

Dans notre série, ces taux sont de 17,8% et 25% (AAA et LOAI) pour les MR et ML (p=NS) et de 13,6% et 30% (AAA et LOAI) pour les MLVA (p=NS). Les différences observées entre les deux techniques ne sont pas significatives. La comparaison de ces taux avec la littérature reste malheureusement hasardeuse car chaque auteur définit différemment les événements considérés comme complication. Il est donc très probable que les biais d'exclusions soient importants.

En termes de morbidité à long terme, l'intérêt des mini-voies d'abord aortiques est de diminuer le taux d'éventration. Selon Raffetto [JVS 2003], le taux d'éventration après laparotomie médiane est de 0.1% à 15%, il augmente à 21,2% dans la chirurgie aortique globale. Plus spécifiquement il s'élève à 11% pour les LOAI et jusqu'à 32% concernant les AAA avec un recul de 48 mois. Après ajustement aux facteurs de risques cardio-vasculaire, la pathologie anévrysmale semble être le seul élément significatif qui augmente de 9 fois le risque de développer une éventration (RR=8.8, p=0.049).

Dans notre série ces taux sont de 4% (ML) à 7,8% (MLVA) pour les LOAI et de 4% (MR) à 15,7% (MLVA) pour les AAA. Ces taux sont donc globalement plus faibles que lors de la chirurgie conventionnelle avec la même tendance de taux plus élevés concernant les AAA. On peut donc penser logiquement que cette incidence plus faible est liée à l'incision aponévrotique plus courte des mini-voies d'abord. Il faut toutefois modérer ces résultats en rappelant que notre moyenne de suivi est de 12 mois au maximum.

Les différences entre groupes vidéo-assistés ou non sont liées à plusieurs éléments. Tout d'abord les moyennes de suivi plus longues pour le groupe MLVA augmentent le nombre d'éventrations dépistés : pour les LOAI elle est de 11,4 vs 10,1 mois et pour les AAA elle est de 12 vs 9,5 mois. D'autre part, concernant les AAA, c'est une mini lombotomie qui est comparée à la

MLVA. L'incidence plus faible d'éventrations pour les mini lombotomies peut s'expliquer par le fait que la solidité pariétale est acquise par une épaisseur plus importante de paroi suturée en fin d'intervention. Alors que pour les mini laparotomies seule la ligne blanche est fermée, pour l'abord rétro péritonéal ces sont les 3 plans musculaires et l'aponévrose antérieure qui sont impliquées.

De nombreuses études ont déjà montré les avantages des voies mini invasives sur la chirurgie classique et plusieurs autres études ont déjà comparé la technique totalement laparoscopique aux techniques de vidéo assistance [45,19]. Notre étude est la première à proposer une comparaison entre deux groupes ayant bénéficié d'un abord mini-invasif avec ou sans vidéo-assistance. Certes, notre étude ne présente pas une grande puissance : elle est rétrospective sur 2 centres différents avec des effectifs modérés mais chaque équipe effectue sa technique depuis longtemps et en possède donc une bonne expérience.

Un des intérêts indéniables de la vidéo assistance est de permettre aux chirurgiens vasculaires d'apprendre ou de garder contact avec la technique coelioscopique. En raison des difficultés techniques du tout coelioscopique, notamment concernant la suture laparoscopique, celle-ci n'a pas réussi à s'imposer comme dans le domaine de la chirurgie viscérale. Cette technique est exigeante car elle nécessite une formation préalable et une longue courbe d'apprentissage.

Toutefois plusieurs auteurs travaillent sur différents systèmes s'attachants à raccourcir le temps d'anastomose. Certains auteurs obtiennent de très bon résultats avec la chirurgie robot-assistée [46,47] mais cette technique ne paraît pas généralisable en raison de son coût et d'une courbe d'apprentissage également très longue. D'autres auteurs développent des outils de suture automatisés [48,49] ou d'anastomose sans suture ni clampage aortique [50] qui pourraient dans l'avenir de nouveau révolutionner la coelioscopie et donner un regain d'intérêt pour cette chirurgie.

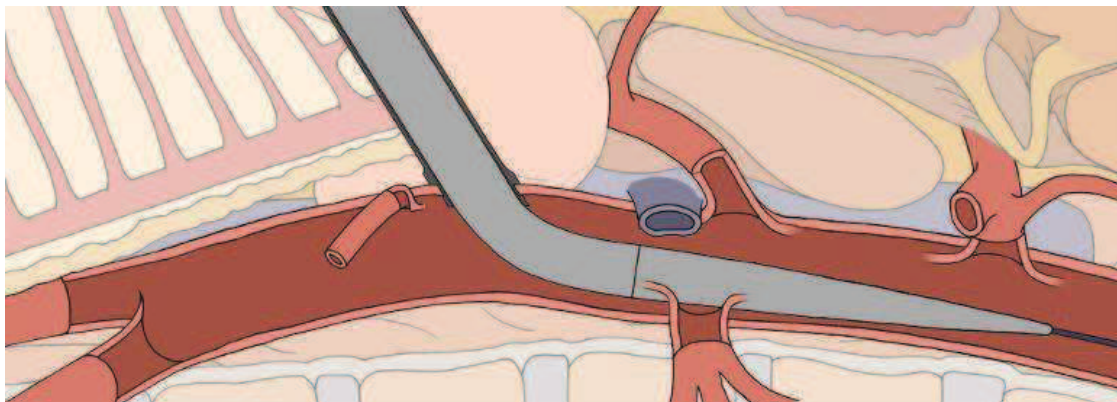


Fig.24 : Mise en place de l'introducteur du système Clamless ©

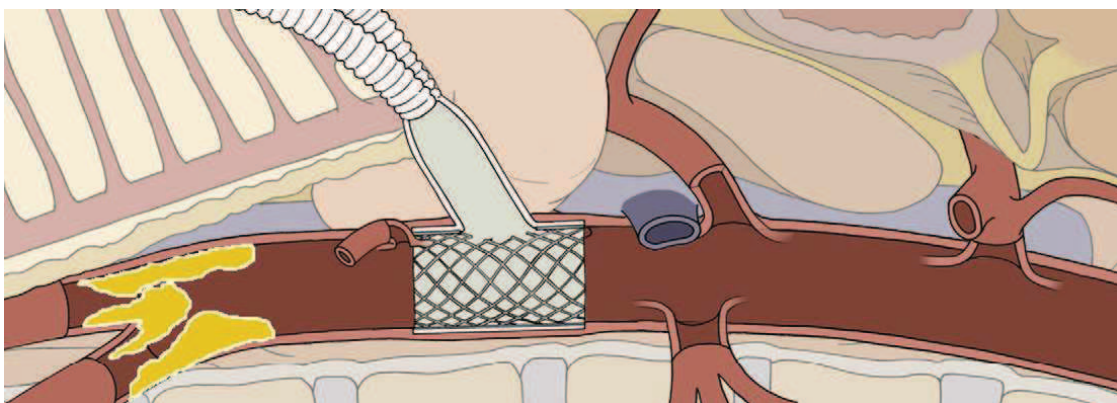


Fig.25 : Après largage du stent couvert relié à la prothèse

VI Conclusion

THESE SOUTENUE PAR: Matthieu CLAUDEL

TITRE: Chirurgie aortique mini-invasive: intérêt de la vidéo assistance?

OBJECTIFS: Comparer les résultats entre une mini laparotomie vidéo assistée (MLVA) et une mini-laparotomie non vidéo-assistée (ML).

METHODES: De 2005 à 2007, 88 patients ont bénéficié d'une chirurgie aortique pour lésions anévrysmales sous-rénales (AAA=50) ou occlusives aorto-iliaques (LOAI=38). Les techniques ont été une MLVA (n= 40, 18 LOAI et 22 AAA) ou une ML (n= 48, 20 LOAI et 28 AAA).

RESULTATS:

Concernant les LOAI: la durée moyenne d'intervention est de 205 min (MVLA) vs 140 min (ML) ($p<.05$), et de clampage aortique de 32 min vs 30 min ($p=NS$). Dans les 2 groupes, la médiane de durée d'hospitalisation est de 6 jours ($p=NS$), la morbidité péri opératoire est de 30% ($p=NS$), aucun patient n'est décédé. La moyenne de suivi est de 11.4 vs 10.1 mois avec un taux de morbidité à 22 vs 20% ($p=NS$).


Concernant les AAA : la durée moyenne d'intervention est de 188 min (MVLA) vs 119 min (ML) ($p<.05$) et de clampage aortique de 49 min vs 47 min ($p=NS$). Le nombre de patients transfusés en péri-opératoire est de 22% vs 10,7% ($p=NS$). L'alimentation solide est obtenue à 2,5 vs 4 jours ($p<.05$) la déambulation à 3 vs 4 jours ($p<.05$). Dans les 2 groupes la médiane de durée d'hospitalisation est de 6 jours ($p=NS$). La morbidité péri opératoire est de 26,2 vs 32% ($p=NS$), un patient est décédé dans chaque groupe. La moyenne de suivi est de 12 vs 9.5 mois avec un taux de morbidité à 27 vs 14% ($p=NS$).

CONCLUSION: La vidéo assistance n'apporte pas les avantages escomptés en termes de durées opératoire et d'hospitalisation. Son intérêt pourrait apparaître avec le développement de techniques d'anastomose aortique automatisée.

VU ET PERMIS D'IMPRIMER

Grenoble, le 14/01/2011

LE DOYEN
PROFESSEUR B. SELE



LE DIRECTEUR DE THESE
PROFESSEUR Y.S. ALIMI

A handwritten signature in black ink.

VII Références

1. ***An operation for the radical cure of aneurysm based upon arteriorrhaphy: with the report of four cases successfully operated upon by the author.***
Matas R.
Trans Am Surg Assoc 1902;20;396
2. ***Resection of an aneurysm of the abdominal aorta.***
Dubost C, Allary M, Oeconomos N.
Ann Surg 1952;64: 405-8
3. ***Clinical application of a new flexible knitted dacron arterial substitute.***
De Bakey ME, Cooley DA, Crawford ES, Morris GC jr.
Am Surg. 1958 Dec;24(12):862-9.
4. ***Endo-aneurysmorrhaphy and treatment of aortic aneurysm.***
Creech O Jr.
Ann Surg. 1966 Dec;164(6):935-46.
5. ***Résultats à court et long terme de la chirurgie conventionnelle des anévrismes de l'aorte abdominale sous-rénale : à propos de 208 cas.***
Emmanuel Gardet, Francis Pesteil, Alexandre Le Guyader, Pierre-Marie Preux, Marc Laskar.
Journal de Chirurgie Thoracique Cardio-Vasculaire - 2010;14:52-56.
6. ***Laparoscopy-assisted reconstruction to treat severe aortoiliac occlusive disease: early and midterm results.***
Yves S Alimi, Giovanni De Caridi, Olivier Hartung, Pierre Barthélemy, Karim Aissi, Andres Otero, Maher Amer, Roch Giorgi
Journal of Vascular Surgery, Volume 39, Issue 4, April 2004, Pages 777-783
7. ***A self-fixing synthetic blood vessel endoprosthesis.***
Volodos' NL, Shekhanin VE, Karpovich IP, Troian VI, Gur'ev IuA.
Vestn Khir Im I I Grek. 1986 Nov;137(11):123-5.
8. ***Transfemoral intraluminal graft implantation for abdominal aortic aneurysms.***
Parodi JC, Palmaz JC, Barone HD.
Ann Vasc Surg. 1991 Nov;5(6):491-9.
9. ***Endovascular versus open repair of abdominal aortic aneurysm***
The United Kingdom EVAR Trial Investigators
N Engl J Med 2010;362:1863-71
10. ***Endovascular repair of aortic aneurysm in patients physically ineligible for open repair***
The united Kingdom EVAR Trial Investigators
N Engl J Med 2010;362:1872-80
11. ***Long-term outcome of open or endovascular repair of abdominal aortic aneurysm***
JL De Bruin, AF Baas, J Buth, M Prinssen, E Verhoeven, P Cuypers, M Van Sambeek, R Balm, DE Grobbee, JD Blankensteijn, for the DREAM study Group
N Engl J Med 2010;362:1881-9
12. ***Consensus for the Management of Peripheral Arterial Disease (TASC II)***
Norgren L, Hiatt WR, Dormandy JA, Nehler MR, Harris KA, Fowkes FG, et al. Inter-Society.
J Vasc Surg 2007; 45 (Suppl S): S5-67. PMID 17223489.
13. ***Evaluation des endoprothèses aortiques abdominales pour le traitement des anévrismes de l'aorte abdominale sous rénale.***
Bartoli JM, Cardon JM, Cucherat M et al.
HAS ;2009 ;04 :1-83

14. ***Causes of late mortality after endovascular and open surgical repair of infrarenal abdominal aortic aneurysms.***
Philip P. Goodney, Dale Tavriss, F. Lee Lucas, Thomas Gross, Elliott S. Fisher, Samuel R.G. Finlayson
Journal of Vascular Surgery, Volume 51, Issue 6, June 2010, Pages 1340-1347.e1
15. ***Endovascular surgery (fourth edition)***
Jonathan D. Beard, BSc, ChM, FRCS and Peter A. Gaines
Chapter 26 p285-291
16. ***Experimental laparoscopic aortobifemoral bypass.***
Dion YM, Chin AK, Thompson TA.
Surg Endosc. 1995 Aug;9(8):894-7.
17. ***Potential benefits of laparoscopic aorto-bifemoral bypass surgery.***
Rouers A, Meurisse N, Lavigne JP, Francart D, Quaniers J, Desiron Q, Limet R.
Acta Chir Belg. 2005 Nov-Dec;105(6):610-5.
18. ***Total laparoscopic aortic repair for occlusive and aneurysmal disease: first 95 cases.***
Cau J, Ricco JB, Marchand C, Lecis A, Habbibeh H, Guillou M, Febrer G, Bossavy JP.
Eur J Vasc Endovasc Surg. 2006 Jun;31(6):567-74. Epub 2006 Jan 18.
19. ***Laparoscopic aortic surgery: Techniques and results.***
Cau J, Ricco JB, Corpataux JM.
J Vasc Surg. 2008 Dec;48(6 Suppl):37S-44S; discussion 45S. Epub 2008 Oct 22. Review.
20. ***Minimal incision abdominal aortic aneurysm repair***
Joaquim J. Cerveira, Vivienne J. Halpern, Glenn Faust, Jon R. Cohen
Journal of Vascular Surgery, Volume 30, Issue 6, December 1999, Pages 977-984
21. ***Laparoscopically assisted abdominal aortic aneurysm repair: First 20 cases***
Roxana G. Kline, Anthony J. D'Angelo, Marie H.M. Chen, Vivienne J. Halpern, Jon R. Cohen
Journal of Vascular Surgery, Volume 27, Issue 1, January 1998, Pages 81-88
22. ***Laparoscopic aortoiliac surgery for aneurysm and occlusive disease: When should a minilaparotomy be performed?***
Yves S. Alimi, Olivier Hartung, Nicolas Valerio, Claude Juhan
Journal of Vascular Surgery, Volume 33, Issue 3, March 2001, Pages 469-475
23. ***Voies d'abord de l'aorte abdominale et des artères iliaques***
Ricco J.-B., Sessa C.
EMC (Elsevier Masson, SAS, Paris) Techniques chirurgicales - Chirurgie vasculaire, 43-034-A,2010
24. ***Intestinal retractor for transperitoneal laparoscopic aortoiliac reconstruction: experimental study on human cadavers and initial clinical experience.***
Alimi YS, Hartung O, Cavalero C, Brunet C, Bonnoit J, Juhan C.
Surg Endosc 2000;14:915-9.
25. ***Reduced access aortic exposure (RAAE) technique for infrarenal abdominal aortic aneurysm (AAA) repair***
M. Khan, C. Davies, K. Bhatti, P. Strike, A.S. Ghauri, C.J. Ranaboldo
International Journal of Surgery, Volume 7, Issue 2, 2009, Pages 159-162
26. ***Minilaparotomy abdominal aortic aneurysm repair in the era of minimally invasive vascular surgery: preliminary results.***
Bakoyiannis CN, Tsekouras NS, Georgopoulos SE, Skrapari IC, Economopoulos KP, Tsigris C, Bastounis EA.
ANZ J Surg. 2009 Nov;79(11):829-35.

27. ***Mini-invasive aortic surgery: a 2 year experience.***
Salcuni P, Azzarone M, Biasi L, Mosso F, Orlandelli E, Tecchio T.
Acta Biomed. 2005 Apr;76(1):28-32.
28. ***Comparison of minimal incision aortic surgery with endovascular aortic repair***
William Turnipseed, Girma Tefera, Sandra Carr
The American Journal of Surgery, Volume 186, Issue 3, September 2003, Pages 287-291
29. ***Minimal incision aortic surgery***
William D. Turnipseed, Sandra C. Carr, Girma Tefera, Charles W. Acher, John R. Hoch
Journal of Vascular Surgery, Volume 34, Issue 1, July 2001, Pages 47-53
30. ***Less invasive aortic surgery: The minilaparotomy technique***
W. D. Turnipseed, J. R. Hoch, C. W. Acher, S. C. Carr
Surgery, Volume 128, Issue 4, October 2000, Pages 751-756
31. ***Minimal incision abdominal aortic aneurysm repair***
Joaquim J. Cerveira, Vivienne J. Halpern, Glenn Faust, Jon R. Cohen
Journal of Vascular Surgery, Volume 30, Issue 6, December 1999, Pages 977-984
32. ***Laparoscopy-assisted abdominal aortic aneurysm repair: early and middle-term results of a consecutive series of 122 cases***
Ferrari M, Adami D, Del Corso A, Berchiolli R, Pietrabissa A, Romagnani F et al.
J Vasc Surg 2006;43: 695–700.
33. ***Hand-assisted laparoscopic aortobifemoral bypass for occlusive disease. Early and mid-term results.***
Fourneau I, Daenens K, Nevelsteen A.
Eur J Vasc Endovasc Surg 2005;30: 489–493.
34. ***Hand-assisted Laparoscopic Aortoiliac Surgery : Preliminary Report of 25 cases***
E. Wijtenburg, Ph. Remy, Ch. D'hont, Ch. Vindevogel, J.-P. Blampain, H. Massin
Acta chir belg, 2003, **103**, 493-496
35. ***Video-assisted aortic surgery.***
Kolvenbach R, Da Silva L, Deling O, Schwierz E.
J Am Coll Surg. 2000 Apr;190(4):451-7.
36. ***Laparoscopy-assisted abdominal aortic aneurysm endoaneurysmorrhaphy: early and mid-term results***
Alimi YS, Di Molfetta L, Hartung O, Dhanis AF, Barthelemy P, Aissi K et al.
J Vasc Surg 2003;37: 744–749.
37. ***Laparoscopic-assisted abdominal aortic aneurysmectomy.***
Castronuovo JJ Jr, James KV, Resnikoff M, McLean ER, Edoga JK.
J Vasc Surg. 2000 Aug;32(2):224-33.
38. ***Minimally invasive retroperitoneal approach for the treatment of infrarenal aortic disease.***
Piquet P, Amabile P, Rollet G.J
Vasc Surg. 2004 Sep;40(3):455-62
39. ***The learning curve of totally laparoscopic aortobifemoral bypass for occlusive disease. How many cases and how safe?***
Fourneau I, Lerut P, Sabbe S, Houthoofd K, Daenens K, Nevelsteen A.Eur J Vasc Endovasc Surg 2008;35:723-9.
40. ***Total laparoscopic juxtarenal aortic aneurysm repair.***
Coggia M, Cerceau P, Di Centa I, Javerliat I, Colacchio G, Goeau-Brissonnière O.
J Vasc Surg 2008;48:37-42.
41. ***Total laparoscopic aortic repair for occlusive and aneurysmal disease: first 95 cases.***
Cau J, Ricco JB, Marchand C, Lecis A, Habbibeh H, Guillou M, et al.
Eur J Vasc Endovasc Surg 2006;31:567-74.
42. ***Potential benefits of laparoscopic aorto-bifemoral bypass surgery.***

Rouers A, Meurisse N, Lavigne JP, Francart D, Quaniers J, Desiron Q, et al.
Acta Chir Belg 2005;105:610-5.

43. **Total laparoscopic infrarenal aortic aneurysm repair: preliminary results.**
Coggia M, Javerliat I, Di Centa I, Colacchio G, Cerceau P, Kitzis M, et al. J Vasc Surg
2004;40:448-54.
44. **Operative results and outcome of twenty-four totally laparoscopic vascular procedures for aortoiliac occlusive disease.** Barbera L, Mumme A, Metin S, Zumtobel V, Kemen M. J Vasc Surg
1998;28:136-42.
45. **Laparoscopic vascular surgery: A systematic review.**
Nio D, Diks J, Bemelman WA, Wisselink W, Legemate DA.
Eur J Vasc Endovasc Surg 2007;33:263-71.
46. **Total laparoscopically and robotically assisted aortic aneurysm surgery: a critical evaluation**
Journal of Vascular Surgery, Volume 39, Issue 4, April 2004, Pages 771-776
Ralf Kolvenbach, Elisabeth Schwierz, Sergej Wasilljew, Abdul Miloud, Ariane Puerschel, Laslo Pinter
47. **Robotic vascular surgery, 150 cases.**
Städler P, Dvoracek L, Vitasek P, Matous P.
Int J Med Robot. 2010 Dec;6(4):394-8. doi: 10.1002/rcs.344
48. **Chirurgie artérielle mini-invasive : comment simplifier la chirurgie aortique laparoscopique ? Une nouvelle instrumentation**
Y.S. Alimi, F. Mouret, V. Garitey
Journal des Maladies Vasculaires, Volume 33, Supplement 2, September 2008, Page S65
49. **Evaluation of a New Vascular Suture System for Aortic Laparoscopic Surgery: An Experimental Study on Pigs and Cadavers**
A. Millon, M. Boufi, V. Garitey, J. Ramos-Clamote, Z. Hakam, F. Mouret, J.M. Chevalier, Y.S. Alimi
European Journal of Vascular and Endovascular Surgery, Volume 35, Issue 6, June 2008, Pages 730-736
50. **A Clampless and Sutureless Aorto-Prosthetic End-to-Side Anastomotic Device: An Experimental Study**
Y.S. Alimi, B. Saint Lebes, V. Garitey, A. Afrapoli, M. Boufi, O. Hartung, S. Garcia, F. Mouret, S. Berdah
Journal of Vascular Surgery, Volume 50, Issue 5, November 2009, Page 1244



Qui dias memorem laudes, repetimque fideles
 Ingenij dotes, Hippocratisque decus.
 Democriti auditor Phœbea, ô, Cœt propago,
 Cœtius an quis te tradidit artis opes?

SERMENT D'HIPPOCRATE

En présence des Maîtres de cette Faculté, de mes chers condisciples et devant l'effigie d'HIPPOCRATE,
 je promets et je jure d'être fidèle aux lois de l'honneur et de la probité dans l'exercice de la Médecine.

Je donnerai mes soins gratuitement à l'indigent et n'exigerai jamais un salaire au dessus de mon travail. Je ne participerai à aucun partage clandestin d'honoraires.

Admis dans l'intimité des maisons, mes yeux n'y verront pas ce qui s'y passe ; ma langue taira les secrets qui me seront confiés et mon état ne servira pas à corrompre les mœurs, ni à favoriser le crime.

Je ne permettrai pas que des considérations de religion, de nation, de race, de parti ou de classe sociale viennent s'interposer entre mon devoir et mon patient.

Je garderai le respect absolu de la vie humaine.

Même sous la menace, je n'admettrai pas de faire usage de mes connaissances médicales contre les lois de l'humanité.

Respectueux et reconnaissant envers mes Maîtres, je rendrai à leurs enfants l'instruction que j'ai reçue de leurs pères.

Que les hommes m'accordent leur estime si je suis fidèle à mes promesses.

Que je sois couvert d'opprobre et méprisé de mes confrères si j'y manque.

Résumé

TITRE: Chirurgie aortique mini invasive: intérêt de la vidéo assistance?

OBJECTIFS: Comparer les résultats entre une mini laparotomie vidéo assistée (MLVA) et une mini laparotomie non vidéo assistée (ML).

METHODES: De 2005 à 2007, 88 patients ont bénéficié d'une chirurgie aortique pour lésions anévrysmales sous rénales (AAA=50) ou occlusives aorto-iliaques (LOAI=38). Les techniques ont été une MLVA (n= 40, 18 LOAI et 22 AAA) ou une ML (n= 48, 20 LOAI et 28 AAA).

RESULTATS:

Concernant les LOAI: la durée moyenne d'intervention est de 205 min (MVLA) vs 140 min (ML) ($p<.05$), et de clampage aortique de 32 min vs 30 min ($p=NS$). Dans les 2 groupes, la médiane de durée d'hospitalisation est de 6 jours ($p=NS$), la morbidité péri opératoire est de 30% ($p=NS$), aucun patient n'est décédé. La moyenne de suivi est de 11.4 vs 10.1 mois avec un taux de morbidité à 22 vs 20% ($p=NS$).

Concernant les AAA : la durée moyenne d'intervention est de 188 min (MVLA) vs 119 min (ML) ($p<.05$) et de clampage aortique de 49 min vs 47 min ($p=NS$). Le nombre de patients transfusés en péri opératoire est de 22% vs 10,7% ($p=NS$). L'alimentation solide est obtenue à 2,5 vs 4 jours ($p<.05$) la déambulation à 3 vs 4 jours ($p<.05$). Dans les 2 groupes la médiane de durée d'hospitalisation est de 6 jours ($p=NS$). La morbidité péri opératoire est de 26,2 vs 32% ($p=NS$), un patient est décédé dans chaque groupe. La moyenne de suivi est de 12 vs 9.5 mois avec un taux de morbidité à 27 vs 14% ($p=NS$).

CONCLUSION: La vidéo assistance n'apporte pas les avantages escomptés en termes de durées opératoire et d'hospitalisation. Son intérêt pourrait apparaître avec le développement de techniques d'anastomose aortique automatisée.

Mots Clés : Chirurgie aortique, mini invasif, vidéo assistance, mini laparotomie