

**Tomodensitométrie corps entier pour le traumatisé grave stable : reste-t-il une place à l'examen clinique ?  
Une étude observationnelle prospective multicentrique**

Julien Turk

► **To cite this version:**

Julien Turk. Tomodensitométrie corps entier pour le traumatisé grave stable : reste-t-il une place à l'examen clinique ? Une étude observationnelle prospective multicentrique. Médecine humaine et pathologie. 2010. dumas-00623738

**HAL Id: dumas-00623738**

**<https://dumas.ccsd.cnrs.fr/dumas-00623738>**

Submitted on 15 Sep 2011

**HAL** is a multi-disciplinary open access archive for the deposit and dissemination of scientific research documents, whether they are published or not. The documents may come from teaching and research institutions in France or abroad, or from public or private research centers.

L'archive ouverte pluridisciplinaire **HAL**, est destinée au dépôt et à la diffusion de documents scientifiques de niveau recherche, publiés ou non, émanant des établissements d'enseignement et de recherche français ou étrangers, des laboratoires publics ou privés.

UNIVERSITE JOSEPH FOURNIER  
FACULTE DE MEDECINE DE GRENOBLE

Année 2010

N°

**Tomodensitométrie corps entier pour le traumatisé grave stable:  
reste-t-il une place à l'examen clinique? Une étude  
observationnelle prospective multicentrique.**

THESE  
PRESENTEE POUR L'OBTENTION DU DOCTORAT EN MEDECINE

DIPLÔME D'ETAT

**Julien Turk**

Née le 15 décembre 1981 à Thonon-les-Bains (74)

THESE SOUTENUE PUBLIQUEMENT A LA FACULTE DE MEDECINE DE GRENOBLE  
Le 18 octobre 2010

Devant le jury composé de :

Président du jury : Madame le Professeur F. CARPENTIER

Membres :

Monsieur le Professeur V. Danel

Monsieur le Professeur G. Ferretti

Monsieur le Docteur R. Briot

Monsieur le Docteur JM. Thouret, directeur de thèse

# SOMMAIRE

REMERCIEMENTS	2
ABREVIATIONS	5
RESUME EN FRANCAIS	6
RESUME EN ANGLAIS	7
INTRODUCTION	8
MATERIELS ET METHODES	12
RESULTATS	15
DISCUSSION	21
CONCLUSION	25
BIBLIOGRAPHIE	26
ANNEXE 1	29
ANNEXE 2	30
ANNEXE 3	36
SERMENT D' HIPPOCRATE	

## REMERCIEMENTS

A Mme le Professeur Carpentier.

Merci d'avoir accepté de présider mon jury de thèse. Vous m'avez permis d'intégrer la formation du DESC de médecine d'urgence qui m'a donné les bases essentielles de cette spécialité qui me comble. J'ai hâte de les mettre à profit et de les approfondir dans les nouvelles responsabilités qui m'attendent au sein de votre équipe. Merci pour votre dynamisme et votre optimisme à toute épreuve.

A M. le Professeur Danel.

Merci d'avoir accepté de juger mon travail de thèse. Je suis très heureux de rejoindre votre équipe et de pouvoir bénéficier au quotidien de votre expérience et de votre sens de la responsabilité.

A M. le Professeur Ferretti.

Merci d'avoir accepté de juger mon travail de thèse. Je ne vous connais qu'au travers de vos interprétations et notamment des radiographies pulmonaires qui m'ont ouvert les yeux plus d'une fois. J'ai hâte de vous rencontrer.

A M. le Docteur Brillot.

Merci d'avoir accepté de juger mon travail de thèse. Travailler à tes côtés est un réel plaisir, ton utilisation très pragmatique de savoirs très scientifiques est source d'inspiration pour moi, je t'en remercie.

A M. le Docteur Thouret.

Merci d'avoir dirigé mon travail de thèse. Tu as été toujours disponible, étayant sans être dirigiste, très motivé sans être pressant et c'est sans doute ce qui a permis de rendre ce travail aussi agréable à réaliser. J'ai ressenti une vraie relation de compagnonnage à tes côtés et j'espère qu'elle continuera. Merci beaucoup.

A M. le Dr Ageron

Merci pour ton aide dans l'analyse des données. C'était une chance et un réel plaisir de pouvoir travailler avec le statisticien tout en discutant avec l'urgentiste.

A M. le Dr Levrat

Merci pour ton aide dans l'élaboration du projet et ton soutien. Merci d'avoir su motiver les équipes pour ce projet.

A M. le Dr Broux

Merci de ton aide et de ton regard aiguisé sur le projet.

A Mme Blandine Lafitte

Merci de ta gentillesse et de ton aide précieuse pour exploiter les bases de données du TRENAU

A toutes les équipes des SMUR, urgences et réanimations de Chambéry, Annecy et Grenoble. C'est grâce à vous et votre investissement que ce travail a vu le jour, je vous en remercie énormément.

A tous les médecins m'ayant encadrés durant ma formation et notamment:

-le Dr Deschamps

-le Dr Viel

-le Dr Badet

-le Dr Dumont

-le Dr Bosseray

qui m'ont aidé à construire le médecin que je veux devenir.

A mes parents pour leur amour et leur soutien sans faille quels que soient mes choix.

A mes amis et particulièrement à la dream team des collocs pour cette somme astronomique de bons moments qui ne fait que commencer

A Théodore, mon fils chéri qui a du beaucoup patienter pendant que papa travaille.

A Anne Claire la fille magique qui me transporte.

## ABREVIATIONS

AIS: abbreviated injury score

AVP: accident de la voie publique

cc: centimètre cube

CGS: coma glasgow score

CH: centre hospitalier

EI: espace inter-quartile

ET: écart-type

HED: hématome extra-dural

IC 95%: intervalle de confiance à 95%

ISS: injury severity score

mg : milligramme

mm: millimètre

mSvt: millisievert

PAS: pression artérielle systolique

PTX: pneumothorax

SaO<sub>2</sub>: saturation en oxygène

sec: seconde

TDM-CE: tomodensitométrie corps entier

TDM TAP: tomodensitométrie thoraco-abdomino-pelvienne

TRENAU: Trauma System du Réseau Nord Alpin des Urgences

VL: véhicule léger

VPN: valeur prédictive négative

## RESUME EN FRANCAIS

Introduction: La tomodensitométrie corps entier est utilisée en routine pour le bilan initial des traumatisés graves présentant des signes de détresse vitale. Sa supériorité sur une stratégie de scanners segmentaires ciblés à partir de points d'appel cliniques a été démontrée dans cette population. L'irradiation et le cout qu'elle occasionne pourraient cependant justifier une approche plus sélective dans la population des traumatisés graves stables (sans trouble de conscience ni signe de gravité immédiate). Notre objectif principal est de déterminer si l'examen clinique du traumatisé grave stable est suffisamment fiable pour envisager une telle stratégie. Par ailleurs nous souhaitons évaluer l'impact sur la prise en charge des lésions découvertes au scanner à partir de leur recensement complet et plus particulièrement les lésions muettes cliniquement.

Méthode: Notre étude prospective observationnelle s'est déroulée dans les trois principaux centres de traumatologie (un niveau I et 2 niveau II) du réseau de traumatologie nord alpin (TRENAU). Les patients traumatisés graves sans trouble de conscience ni signe de détresse selon les critères régionaux ont été inclus par une partie des équipes entre juillet 2009 et septembre 2010. Les données cinétiques, cliniques et radiologiques conventionnelles étaient consignées par l'équipe pré hospitalière puis hospitalière ainsi que leur appréciation sur la stratégie d'imagerie à envisager. Un scanner corps entier était ensuite réalisé selon le protocole régional. Les données du compte rendu scannographique, de l'hospitalisation et des comptes-rendus opératoires ont été consignées a posteriori. Les caractéristiques de test de l'examen clinique ont été déterminées à partir de tableaux de contingence en prenant les données scannographiques comme référence. Les analyses descriptives ont été réalisées à l'aide de tableaux croisés des différentes variables. Un test t et un test de Fischer ont été utilisés.

Résultats: 123 traumatisés graves stables ont été inclus. L'âge moyen était de 37 ans (+/- 18), 72% étaient des hommes, l'ISS moyen était de 9,2 (+/7,2). L'origine du traumatisme était un accident de la voie publique pour 64% d'entre eux. La tomodensitométrie corps entier était positive chez 65% des patients. Les résultats du scanner corps entier ont motivé 6 interventions chirurgicales urgentes et 12 transferts en centre de traumatologie de niveau I. La valeur prédictive négative de l'examen clinique était de 100% à l'étage crânien. Au niveau cervical, thoracique, abdominal, dorsolombaire et pelvien elles ont été mesurées respectivement à 94,5%, 93,3%, 90,8%, 90,4% et 96,9%. 26 lésions découvertes sur la tomodensitométrie corps entier étaient muettes cliniquement, elles n'ont pas conduit à des interventions urgentes.

Conclusion: La fréquence des lésions retrouvées et l'absence de validité de l'examen clinique du traumatisé grave stable sont des arguments en faveur de la réalisation systématique de la TDM-CE, crâne mis à part, pour obtenir un bilan lésionnel satisfaisant.

## RESUME EN ANGLAIS

Whole body computed tomography in blunt multisystem trauma without signs of vital distress: is there still a place for clinical examination?

Introduction: Whole body multislice computed tomography is routinely used for early clinical assessment of major trauma patients. Its superiority to targeted CT-scanners from clinical examination has been proved in this population. Irradiation and cost it entails, however, could justify a more selective approach in conscious trauma patients without signs of immediate severity. Our main goal is to determine if these patients clinical examination is reliable enough to consider such a strategy. Furthermore we wish to assess the impact of CT findings on the management from the comprehensive survey of the lesions and particularly clinically silent lesions.

Methods: This prospective observational study was conducted in three major trauma centers (a level I and 2 level II ) of the Trauma System Réseau Nord Alpin des Urgences (TRENAU). Conscious trauma patients without signs of vital distress according to regional criteria have been included between July 2009 and September 2010. Accidents data, clinical and conventional radiology findings were recorded by the pre-hospital and hospital staff and their assessment of the imaging strategy to consider. A whole body scan was then performed according to the regional protocol. Data from CT scan report, hospitalization and surgery were recorded retrospectively. The test characteristics of clinical examination have been determined from contingency tables by taking the scanner data as a reference. Descriptive analysis were conducted using cross-tabulations. A t-test and Fischer test were used.

Results: 123 conscious trauma patients without signs of vital distress were included. The average age was 37 years (+ / - 18), 72% were male, the average ISS was 9.2 (+ / 7.2). The origin of trauma was a traffic accident for 64% of them. Whole body CT scan was positive in 65% of patients. From whole body CT findings 6 patients needed an immediate operative intervention and 12 needed to be referred to a level I trauma center. The negative predictive value of clinical examination was 100% for the head. They were respectively 94.5%, 93.3%, 90.8%, 90.4% and 96.9% for the cervical spine, thorax, abdomen, dorso-lumbar spine and pelvis. 26 lesions found on whole body CT were clinically silent, they didn't need urgent interventions.

Conclusion: We found that a negative clinical examination of trauma patients without signs of vital distress couldn't eliminate a lesion safely, except for the head. A great number of lesions are found on CT scan in this population. We think these are serious arguments for the routine performance of whole body CT, except for the head, to obtain a correct assessment of the lesions.



# INTRODUCTION

Le traumatisé grave est un patient présentant au moins une lésion traumatique mettant en jeu son pronostic vital selon une définition classiquement reconnue. Dans la littérature un traumatisé est habituellement considéré comme grave lorsque son score "injury severity score" ou ISS est supérieur à 15 (1,2).

La pathologie traumatique est la troisième cause de mortalité globale et la première cause de mortalité chez les moins de 40 ans dans les pays industrialisés (3), elle est à l'origine d'une morbidité importante touchant des sujets jeunes et constitue donc un problème de santé publique.

La mortalité des traumatisés graves a été réduite de manière significative au cours des années 90 grâce à la mise en place de réseaux organisés et d'équipes de traumatologie comme l'ont démontré plusieurs études (4). Au niveau régional il s'agit du Trauma system du Réseau Nord Alpin des Urgences (TRENAU). Ce réseau propose une organisation de la prise en charge des traumatisés graves dans trois départements que sont l'Isère, la Savoie et la Haute-Savoie et gère un registre des traumatisés depuis 2009 (5).

Cette organisation en réseau a conduit à la recherche d'éléments permettant la reconnaissance et la stratification des traumatisés graves afin de les orienter dans le centre de traumatologie adapté à leur niveau de gravité (annexe 1). Trois types de critères ont émergés et ont prouvé leur capacité à trier les patients traumatisés avec un nombre minime de patients "sous-triés" et raisonnable de "sur-triés"(6). En France les critères servant de référence ont été énoncé dans la conférence Vittel en 2002 (7), ils sont encore à la base de la prise en charge de ces patients. Il s'agit de critères physiologiques, anatomiques et d'accidentologie. Les critères utilisés au sein du TRENAU (annexe 1) en sont inspirés, ils permettent de déterminer trois catégories de patients traumatisés.

Les patients présentant une détresse physiologique non compensée par les manœuvres de réanimation sont dits de grade A, ceux présentant une détresse physiologique compensée par la réanimation ou des lésions anatomiques majeures de grade B.

Les patients nous intéressant dans notre étude sont dit de grade C. Ils sont sélectionnés sur la base de critères de cinétique listés en annexe qui diffèrent quelque peu des critères américains. Ces patients ne sont que suspects d'être des traumatisés graves puisqu'ils ne présentent aucune détresse. Si certains d'entre eux sont réellement des traumatisés graves une part importante ne l'est pas *in fine* si l'on s'en tient à la définition classiquement reconnue dans la littérature puisque leur ISS moyen dans le registre du TRENAU est de 13 (écart-type 9).

Le bilan d'imagerie du traumatisé grave est la pierre angulaire de sa prise en charge, l'examen clinique étant souvent mis en défaut par des troubles de conscience, un retard éventuel d'expression clinique, ou des lésions en occultant d'autres. Il doit répondre à plusieurs impératifs: permettre la poursuite des thérapeutiques et manœuvres de réanimation débutées hors de l'hôpital, être rapide afin de ne pas retarder la prise en charge de lésions dont le traitement est urgent, être suffisamment exhaustif et précis pour ne pas passer à côté d'une lésion pouvant s'aggraver pendant le traitement d'une autre et permettre de bien choisir les orientations thérapeutiques chirurgicales ou radio-interventionnelles.

Ce bilan d'imagerie est réalisé au plus tôt au cours des manœuvres de réanimation, il comprend classiquement (8) un cliché radiologique du thorax de face, un cliché du bassin de face, éventuellement une échographie de l'abdomen et pleurale à la recherche d'hémopéritoine ou d'hémothorax. Ce bilan de débrouillage permet de choisir les orientations thérapeutiques pour traiter en premier lieu la lésion la plus grave, responsable de la détresse vitale. En cas de détresse vitale persistante le patient est orienté vers le bloc opératoire approprié ou vers la radio-embolisation. En cas de détresse vitale contrôlée le bilan lésionnel est complété de manière exhaustive par une TDM-CE.

L'imagerie du patient traumatisé grave a été bouleversée depuis le début des années 90 par le développement du scanner spiralé en routine (9). La faisabilité du scanner corps entier a été démontrée dans plusieurs études (10, 11). Les évolutions technologiques et l'apparition des scanners multibarettes permettent désormais une acquisition rapide de l'ordre du quart d'heure compatible avec l'urgence thérapeutique du traumatisé grave. Wurmb et al. ont même démontré une réduction significative de la durée de prise en charge au déchoquage par l'utilisation du scanner corps entier comme unique examen diagnostique (12).

La fiabilité diagnostique du scanner mesurée pour chaque segment est excellente, les résultats de ces mesures sont repris dans la méta-analyse de Stengel et al. (13). Au niveau abdominal la comparaison au diagnostic chirurgical représentant le gold standard montre une aire sous la courbe ROC de 96%. Pour les vaisseaux extra crâniens en comparaison à l'angiographie cette aire est de 97%. Pour le crâne, le rachis, le bassin et l'abdomen le scanner surpasse vraisemblablement les gold standards habituels. Le taux de lésions passées inaperçues lors de la prise en charge des traumatisés graves est ainsi passé de 5,4% en 1980 à 2,4% en 2006 (13), baisse attribuable au moins en partie à la généralisation de la TDM.

Cependant les modalités de son utilisation restent très débattues. Si la durée d'acquisition du scanner est brève le temps de transport et d'installation peut être rédhibitoire. Les mobilisations d'un patient instable peuvent être à l'origine de complications voir de décès. Il est à noter que dans l'étude de

Wurmb le scanner est situé au sein même du déchoquage et il n'est pas nécessaire de mobiliser le patient pour le réaliser. Hors cette configuration est encore exceptionnelle dans les centres de traumatologie.

Un autre point important est l'irradiation engendrée par la tomodensitométrie corps entier. Une étude publiée en 2007 dans le New England Journal of Medicine (14) estimait que 1,5 à 2% de la totalité des cancers aux Etats-Unis pouvaient être attribuables aux radiations émises par les scanners. Malgré la diminution de l'irradiation par les scanners multi barrettes celle-ci est encore de 10 à 20 mSvt pour une TDM corps entier soit l'équivalent de 76 clichés pulmonaires simples (15, 16).

Le cout des scanners en diminution constante reste élevé, Deunk et al. ont mesuré un surcout moyen de 164 euros par patient en réalisant une stratégie scanner corps entier par rapport à une stratégie segmentaire (17).

L'impact de l'utilisation du scanner corps entier sur la mortalité est sujet à controverses. Une étude rétrospective publiée par Huber-Wagner et al. en 2009 dans le Lancet (18) retrouvait une réduction significative de la mortalité dans une population de traumatisés graves avec un ISS>16 ou un passage en réanimation bénéficiant d'un scanner corps entier par rapport à la mortalité prédite par les scores TRISS et RISC de 5,9 et 3,1 % respectivement. Cette réduction n'était pas retrouvée dans un groupe bénéficiant de scanners segmentaires. La découverte scannographique de lésions sans impact clinique pourrait cependant augmenter artificiellement les scores prédictifs de mortalité (13).

Il est démontré par plusieurs auteurs (17,19) que la TDM corps entier révèle un nombre conséquent de lésions qui passeraient inaperçues avec une stratégie segmentaire. Deunk et al retrouvent ainsi dans une étude prospective 13% de lésions supplémentaires par la réalisation d'un scanner abdomino-pelvien systématique par rapport un scanner indiqué par l'examen clinique, résultant en un changement de traitement chez 6,4% des patients. Mais globalement l'impact de la découverte de ces lésions sur la prise en charge reste débattu.

Le bilan d' imagerie du traumatisé grave stable a été peu étudié (20). La réalisation d'un scanner corps entier systématique chez ces patients paraît particulièrement indiquée. En effet l'urgence de leur prise en charge est moins prégnante et il est séduisant de réaliser un bilan totalement exhaustif des lésions. Cependant ces patients sont parfaitement examinables puisqu'ils ne présentent pas de trouble de conscience, un bilan scannographique ciblé sur les étages cliniquement parlant pourraient diminuer l'irradiation des patients et leur cout de prise en charge. De plus on peut s'interroger sur la pertinence d'examens réalisés sans suspicion clinique et le nombre de scanners sans lésion retrouvée paraît important en pratique clinique. Ces motivations contradictoires sont à l'origine d'une hétérogénéité des pratiques et de conflits entre les différents intervenants.

L'objectif principal de l'étude est d'évaluer prospectivement si l'examen clinique des traumatisés graves sans signe de détresse vitale est suffisamment fiable pour orienter le bilan scannographique. Notre critère de jugement principal est la valeur prédictive négative de l'examen clinique à chaque étage par rapport au scanner que l'on assimile au gold standard. Les objectifs secondaires sont la détermination de l'impact sur la prise en charge des lésions découvertes au scanner à partir de leur recensement complet, la description des lésions découvertes sur la TDM-CE et leurs prises en charge, la description précise des lésions muettes cliniquement et leur nécessité prise en charge urgente, la recherche d'éventuels prédicteurs d'une discordance clinico-scannographique.

## MATERIEL ET METHODES

Notre étude prospective s'est déroulée dans les trois principaux établissements hospitaliers du réseau nord alpin des urgences. Le centre hospitalier universitaire de Grenoble est un centre de traumatologie de niveau I accueillant les traumatisés graves de l'Isère, de la Savoie et de la Haute Savoie. Les CH d'Annecy et de Chambéry sont des centres de traumatologie de niveau II avec plateau d'embolisation et services de réanimation prenant en charge des traumatisés crâniens. Le volume d'admission de ces trois centres est respectivement de 599, 208 et 141 traumatisés graves sur 2009. Les données pré hospitalières, d'admission et d'hospitalisation des patients sont consignées sur le registre du TRENAU.

Les patients présentant un traumatisme grave de grade C fermé selon les critères du TRENAU (annexe 1) et restant dans cette catégorie avant la réalisation du scanner corps entier ont été inclus consécutivement par une partie des équipes de juillet 2009 à septembre 2010. Un questionnaire dédié (annexe 2) était rempli par les différents intervenants. Un questionnaire test a été utilisé pour les 43 premiers patients et a conduit à quelques modifications du questionnaire. Les données de ce questionnaire test ont été utilisées pour l'étude quand les données manquantes ont pu être récupérées de manière certaine a posteriori.

Le médecin sénior de l'équipe pré hospitalière renseignait le sexe, l'âge des patients, leurs antécédents, les variables d'accidentologie, les signes fonctionnels et les données de l'examen clinique pré hospitalier. Les variables physiologiques étaient consignées afin de s'assurer de la réalité du classement en grade C. A l'issue de la prise en charge du patient au déchoquage le médecin sénior hospitalier renseignait les variables physiologiques, les signes fonctionnels, les données de l'examen clinique hospitalier et les données des examens radiologiques conventionnels si ils étaient demandés. Il indiquait ensuite pour quels étages il suspectait une lésion profonde. Enfin il indiquait quel bilan scannographique était selon lui justifié en dehors des protocoles de service et l'orientation envisagée pour le patient avant la réalisation du scanner.

A l'issue de cette prise en charge initiale un scanner corps entier était réalisé selon un protocole régional:

- Acquisition en mode radio de la tête aux pieds.
- TDM du crâne sans injection en coupes de 0,6mm du sommet du crâne aux arcades dentaires supérieures étendues jusqu'à la mandibule en cas de suspicion d'atteinte faciale reconstruction en filtre osseux et parenchymateux.

- TDM des cervicales et TAP de la base du crâne au bassin osseux en un temps en coupe de 1,2 mm démarré à 25 sec de l'injection de 1,5 cc/kg de produit de contraste dosé à 350 mg au débit de 4cc/sec.
- Extension de cette hélice jusqu' aux genoux en cas de fracture déplacée.
- Hélice complémentaire si fracture articulaire aux membres inférieurs.
- Hélice tardive abdomino-pelvienne complémentaire en cas de suspicion de trauma rénal ou pelvien débutée à 50 sec de la première.

A posteriori ont été consignées les données du compte-rendu initial du scanner signé par le radiologue de garde, les lieux et durées d'hospitalisation, les interventions chirurgicales pratiquées et l'ISS final.

L'examen clinique était considéré comme positif lorsqu'était retrouvé:

- A l'étage crânien: une perte de connaissance initiale, des traces d'impact (contusions, abrasions, plaies) facial ou crânien, des céphalées, un CGS<15, une anomalie pupillaire.
- A l'étage cervical: des douleurs spontanées ou à la palpation, une déformation, des signes moteurs ou sensitifs des membres supérieurs.
- A l'étage thoracique: des traces d'impact thoracique, des douleurs à la palpation du thorax, une anomalie auscultatoire, une SaO<sub>2</sub><90%, une fréquence respiratoire>30, des douleurs spontanées ou à la palpation du rachis thoracique, des anomalies sensitives ou motrices dans le territoire thoracique.
- A l'étage abdominal: des traces d'impact abdominal, une sensibilité ou une défense à la palpation, une hématurie, une douleur spontanée ou à la palpation du rachis lombaire, des signes sensitifs ou moteurs aux membres inférieurs.
- A l'étage pelvien: des traces d'impact sur le bassin et sacrum, une douleur spontanée ou à la palpation du bassin et du sacrum, une mobilité du bassin, une hématurie.

Le scanner était considéré comme positif lorsqu'était mentionné dans le compte-rendu radiologique une lésion d'allure traumatique à l'étage considéré.

Les lieux et durées d'hospitalisation, les interventions chirurgicales, les diagnostics définitifs et le calcul des AIS et ISS ont été déterminés à partir des comptes-rendus d'hospitalisation définitifs de chacun des centres.

L'ensemble des données a été saisie dans une base de calcul Excel (Microsoft Inc.) et a été vérifié par relecture. Les analyses ont été faites à l'aide de tableaux croisés des différentes variables avec le logiciel SPSS V.17 (Chicago Inc.). Les caractéristiques de test de l'examen ont été calculées à l'aide de tableaux de contingence. Un test exact de Fisher a été utilisé pour tester la variable "alcoolémie légale positive" entre les groupes ayant des discordances clinico-scannographique et ceux n'en ayant pas, les effectifs théoriques étant

inférieurs à 5. Un test t de Student a été utilisé pour tester la différence d'ISS entre les groupes inclus sur l'appréciation de l'équipe pré hospitalière seule et ceux ayant au moins un autre critère d'inclusion.

Notre étude étant strictement observationnelle il n'a pas été demandé d'approbation par un comité d'éthique.

## RESULTATS

Cent quarante traumatisés graves de grade C selon les critères du TRENAU ont été inclus entre le 3 juillet 2009 et le 28 août 2010. 88 patients ont été inclus sur le CH de Chambéry, 44 sur le CH d'Annecy et 8 sur le CH de Grenoble. Un patient a été exclu du fait d'un traumatisme de mécanisme pénétrant, un patient a été exclu du fait de son aggravation le faisant passer grade B avant le TDM-CE, 4 patients ont été exclus du fait de la non réalisation de la TDM-CE, 11 patients ont été exclus pour cause de données manquantes. Les analyses ont été faites sur les 123 patients restants.

### Cinétique et gravité

Notre population présentait une distribution classique pour des traumatisés graves avec une nette prédominance masculine 72% d'hommes, un âge moyen de 37 ans (écart type 18ans). Seuls 12 patients avaient des antécédents médicaux, 3 patients étaient sous anticoagulants, 3 sous antiagrégants, 1 patient sous antiagrégant et anticoagulant.

La répartition des types d'accidents était (figure 1):

- un accident de la voie publique pour 79 patients (64%)
- un accident de sport pour 23 (19%)
- une chute d'un lieu élevé pour 16 patients (13%)
- un autre mécanisme pour 5 patients (4%).

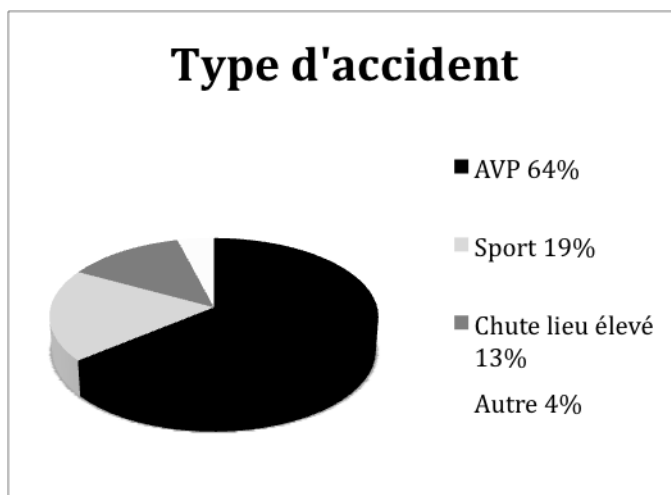


Figure 1: Type d'accidents



Les critères de cinétique retenus par l'équipe pré hospitalière pour l'inclusion des patients étaient:

- chute d'un lieu élevé pour 21%
- projection pour 18%
- écrasement pour 11%
- éjection pour 6%
- piétons ou 2 roues renversés pour 18%
- décès ou traumatisé grave dans l'accident pour 6%
- aucun patient n'a été inclus pour phénomène de blast
- le critère "autre élément témoignant d'une forte cinétique selon l'équipe pré hospitalière" figurait pour 50%. 31% des patients victimes d'AVP n'avaient que ce seul critère d'inclusion.

La gravité globale des patients était inférieure à celle retrouvée sur l'analyse globale du registre du TRENAU pour les grades C. L'ISS moyen était de 9,2 (+/- 7,2) contre 13 (+/- 9) sur l'analyse globale du réseau. Seuls 20,3% des patients avaient un ISS>15.

Les patients ayant été inclus sur la seule appréciation de l'équipe pré hospitalière ont un ISS moyen à 6,4 IC 95%(4,7-8,2) contre 10,5 IC 95%(8,9-12,1) pour les patients ayant au moins un autre critère d'inclusion. Cette différence est significative selon le test t de Student avec  $p=0,04$ .

Le devenir des patients après le passage au déchoquage est résumé sur la figure 2:

- un patient est décédé d'un choc hémorragique au cours de l'embolisation du bassin à l'issue de sa prise en charge au déchoquage, un patient est décédé au septième jour de réanimation du fait d'un saignement intracrânien majeur.
- 11,1% des patients ont été transférés vers un centre de traumatologie de niveau I.
- 5,7% ont été admis en service réanimation.
- 17,7% en unité de soins continus.
- 48,7% ont été hospitalisés dans un service conventionnel.
- 9,7% ont regagné directement leur domicile.
- 2,4% (3 patients) ont bénéficié d'une intervention chirurgicale urgente sur place.

La médiane des durées de séjour était de 5 jours (EI 9). 87 patients ont été hospitalisés plus de 24 heures.




Figure 2: orientation des patients après leur passage au déchoquage en proportion du total (%).

### Résultats de la TDM-CE

La TDM-CE était positive chez 81 patients (65%). La proportion de TDM positives à chaque étage est résumée dans la figure 3:

- dans 22 cas (18%) au niveau du crâne
- 11 cas (9%) au niveau cervical
- 60 cas (49%) au niveau thoracique
- 40 cas (32,5%) au niveau abdominal
- 11 cas (9%) au niveau pelvien

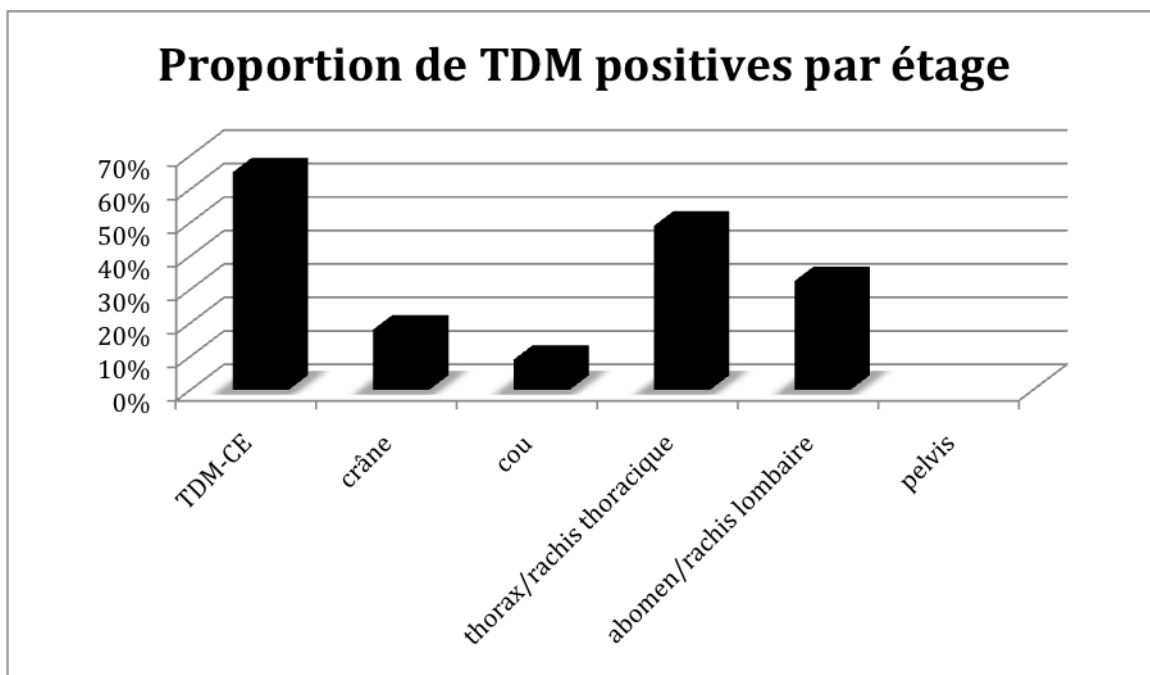


Figure 3: proportion de TDM positives par étage (%).

Fig

Six lésions découvertes sur la TDM-CE ont motivées une intervention chirurgicale urgente:

-deux interventions ont été pratiquées pour fracture-éclatement de L3 avec recul du mur postérieur.

-une laparotomie exploratrice motivée par un pneumopéritoine retrouvant des perforations grêliques.

-un drainage thoracique d'un pneumothorax gauche complet.

-une splénectomie suite à une fracture de rate avec saignement actif.

-une craniectomie pour un hématome sous dural aigu.

Toutes ces lésions étaient cliniquement parlantes.

12 lésions découvertes sur la TDM-CE ont motivé un transfert vers un centre de traumatologie de niveau I.

Deux de ces lésions étaient des suspicions d'atteinte de l'isthme aortique, elles ont été infirmées par la suite. Les autres motifs de transfert étaient une prise en charge neurochirurgicale pour 8 lésions et maxillo-faciale pour 2 lésions.

Les associations lésionnelles sont fréquentes, 42 patients (34,2%) avaient au moins deux étages touchés.

### Valeur de l'examen clinique

Le tableau 1 montre la répartition des patients selon le nombre d'étages suspects cliniquement et la proportion de TDM-CE positives (TDM-CE retrouvant au moins une lésion) dans chacun des cas. Les patients présentent dans leur majorité (75,6%) des signes sur de multiples étages et la proportion TDM-CE positives varie peu en fonction du nombre d'étages suspects.

Nombres d'étages avec signes cliniques	Nombre de patients (proportion (%))	Nombre de TDM-CE positives (proportion (%))
0	5 (4,1)	3 (60)
1	25 (20,3)	14 (56)
2	42 (34,1)	23 (54,8)
3 et plus	51 (41,5)	41 (76,5)
total	123 (100)	81 (65,8)

Tableau 1: Répartition des patients en fonction du nombre d'étages suspects cliniquement et proportion de TDM-CE positives.

Les caractéristiques de test de l'examen clinique pour chaque étage en le comparant au scanner que l'on assimile au gold standard sont résumées dans le tableau 2. Seul l'examen clinique du crâne est parfaitement fiable pour éliminer une lésion.

	crâne	rachis cervical	thorax	abdomen	rachis dorsolombaire	pelvis
Valeur prédictive négative(%) (IC 95%)	100	94,5 (90-99)	93,3 (87,1-99,5)	90,8 (84,7-97)	90,4 (83,7-97,1)	96,9 (93,5-100)
Valeur prédictive positive(%) (IC 95%)	28,9 (18,8-39)	18,7 (5,2-32,2)	61,9 (49,9-73,9)	21,3 (9,6-33)	56 (42,2-69,8)	32 (13,8-50,2)
Sensibilité(%) (IC 95%)	100	54,5 (25,1-83,9)	90,7 (82-99,4)	58,8 (35,8-82)	80 (66,8-93,2)	72 (45,5-98,5)
Spécificité(%) (IC 95%)	46,5 (36,8,7-56,2)	76,8 (69-84,6)	70 (60-80)	65 (55,9-74,1)	75 (62,9-84,1)	84,8 (78,2-91,4)

Tableau 2: caractéristiques de test de l'examen clinique par étage

### Analyse des lésions muettes cliniquement

Un total de 26 lésions découvertes sur la TDM-CE n'étaient pas suspectées par l'examen clinique chez 23 patients différents (18,7%) (3 patients présentant 2 lésions non suspectées):

-5 lésions occultes ont été retrouvées au niveau cervical

-8 au niveau thoracique rachis inclus

-9 au niveau abdominal rachis lombaire inclus

-4 au niveau du bassin.

-Aucune lésion encéphalique n'a été découverte sur scanner encéphalique sans suspicion clinique.

Aucune de ces lésions n'a conduit à une intervention chirurgicale urgente.

Tous les patients présentant une lésion occulte étaient cliniquement suspects d'au moins une autre lésion après l'examen clinique et devaient être hospitalisés pour celle(s)-ci.

Aucun élément d'accidentologie ne semble prédominant chez ces patients présentant une discordance clinico-scannographique.

Par contre la proportion de TDM discordants parmi les patients avec alcoolémie légale positive était de 42% IC 95%(14-70) contre 16% IC 95%(11-25) dans la population avec alcoolémie négative. Le test exact de Fisher est significatif avec  $p=0,47$ .

L'âge moyen des patients de cette sous-population est de 36,5 ans (ET 19,4), l'ISS moyen est plus élevé que celui de la population globale à 12,8 (ET 9,18). Le tableau en annexe 3 récapitule pour chaque lésion occulte, le mécanisme du traumatisme, le critère cinétique d'inclusion, les étages suspects cliniquement d'une lésion profonde, le type de lésion retrouvée, les étages présentant une lésion, l'ISS, la durée totale d'hospitalisation et la positivité de l'alcoolémie.

## DISCUSSION

La population des traumatisés de grade C représente la majorité des traumatisés pris en charge dans le TRENAU (5). L'épidémiologie de notre population est comparable à celle des traumatisés graves en général puisqu'il s'agit très majoritairement d'une population jeune, de sexe masculin, en bonne santé. Nous ne pouvons cependant exclure un biais de sélection les inclusions n'ayant été réalisées que par une partie des équipes et la proportion des patients inclus étant faible par rapport au volume d'inclusion global hormis sur le CH de Chambéry.

Les mécanismes du traumatisme sont différents de la population générale des traumatisés graves avec une nette prédominance des AVP puisque 64% de notre population en a été victime contre 41% dans la population générale du TRENAU.

Notre étude confirme la grande hétérogénéité de gravité de cette population. La plupart de ces patients ne sont pas des traumatisés graves: seuls 20,3% d'entre eux avaient un ISS > 15 et l'ISS médian était de 9 (EI 9). Malgré cela un nombre conséquent de patients présentent des lésions entraînant un risque vital puisque 2 décès sont à déplorer, 6 patients ont été opérés en urgence, 13 ont été transférés vers un centre de niveau I et 7 ont été admis en réanimation.

Cette hétérogénéité peut s'expliquer par la faible valeur prédictive positive du triage basé sur la cinétique comme en atteste l'étude de Long et al. qui retrouvait des taux de sur triage variant de 16 à 61% selon le critère d'inclusion (21), alors que les critères anatomiques et physiologiques pour les autres grades sont très fiables (6).

Il est à noter que le critère d'inclusion prédominant est l'appréciation de l'équipe hospitalière seule. 38 patients victimes d'un AVP ont ainsi été inclus sur ce seul critère qui à notre connaissance n'a pas fait l'objet d'évaluation.

Les patients inclus sur ce critère ont une gravité significativement inférieure aux autres patients avec un ISS moyen à 6,4 IC95%(4,7-8,2). Ils ne sont donc pas des traumatisés graves. Aussi il semble important pour améliorer le triage des patients traumatisés de réévaluer les critères d'inclusion utilisés pour les AVP.

Le devenir des patients après leur prise en charge au déchoquage est le reflet de la gravité, près de la moitié des patients sont hospitalisés en service conventionnel mais près d'un cinquième nécessite des unités de soins intensifs ou réanimation.

Il est surprenant de constater que moins de 10% de ces patients ayant bénéficié d'une TDM-CE regagnent directement leur domicile alors que la valeur prédictive négative du scanner est excellente et qu'il a été démontré que les patients ayant subi des traumatismes abdominaux ou crâniens pouvaient regagner leur domicile en toute sécurité après une TDM normale (22,23). Dans l'étude de Tillou et al. (24) 27% des patients retournaient à domicile alors que la gravité globale de leurs patients était supérieure à la nôtre.

Une large majorité des patients (65,8%) présentent au moins une lésion sur la TDM-CE. 18 de ces lésions ont nécessité une prise en charge urgente. La TDM CE pour les traumatisés stables est donc un examen rentable. Il existe une grande disparité concernant les étages touchés. Les lésions sont plus fréquemment retrouvées au niveau du thorax et de l'abdomen.

D'après nos résultats la proportion de TDM-CE positives varie peu selon le nombre d'étages suspects cliniquement. Cet examen nous semble donc aussi rentable pour les patients présentant peu ou pas de signe clinique.

La comparaison d'une stratégie segmentaire orientée par la clinique à une stratégie TDM CE systématique a été faite dans plusieurs études pour les traumatisés graves en général. Elle permettrait une irradiation jusqu'à trois fois moindre (25). Tillou et al. (24) retrouvaient en réalisant systématiquement la TDM-CE 17% scanners segmentaires positifs non demandés par l'équipe de traumatologie. Dans l'étude de Deunk et al. (17) 242 patients sur 465 présentaient au moins une lésion supplémentaire découverte sur la TDM-CE par rapport à une stratégie segmentaire basée sur la clinique et les clichés standards.

Dans notre étude 24 patients (19,5%) présentaient au moins une lésion non suspectée cliniquement et 5 d'entre eux n'auraient pas fait l'objet d'un scanner ciblé sur l'étage touché selon l'appréciation de l'équipe de traumatologie. Le taux de lésions occultes est donc important et diffère peu de celui de la population générale des traumatisés graves. Ce résultat est concordant avec l'étude de Salim et al. (20) qui retrouvait 20% de lésions cliniquement muettes sur la TDM-CE dans une population de traumatisés graves stables comparable à la nôtre. 75,6 % des patients présentent des signes cliniques sur deux étages au moins, ainsi si une stratégie de scanner segmentaire était envisagée le nombre de scanners évités serait faible.

Les lésions non diagnostiquées à la phase initiale de la prise en charge peuvent être à l'origine d'un retard thérapeutique et constituent une cause évitable de mortalité (26). Cependant dans notre étude aucune des lésions muettes cliniquement n'a fait l'objet d'une prise en charge chirurgicale urgente et tous les patients devaient être hospitalisés pour une autre lésion. On peut donc penser que ces lésions auraient été découvertes ultérieurement sans incidence pronostique majeure. Les modifications thérapeutiques occasionnées par les lésions muettes n'ont cependant pas été mesurées et il n'est pas possible de déterminer si les changements d'orientation des patients sont attribuables à ces lésions. Ceci est discordant avec l'étude de Salim et al.(20) qui retrouvait 6 interventions abdominales urgentes pratiquées pour des lésions muettes cliniquement.

La présence d'une alcoolémie positive est associée à un nombre plus élevé de discordance clinico-scannographiques de manière significative. Les patients ayant une alcoolémie positive bénéficieraient donc davantage d'une TDM-CE. Cependant les intervalles de confiance à 95% du nombre de TDM discordants en fonction de cette variable se recoupent nous ne pouvons donc être formels quant à cette association bien que le test de Fisher soit significatif.

L'examen clinique des traumatisés graves est réputé peu fiable. A notre connaissance il n'a cependant pas été évalué chez les traumatisés graves stables. Nous retrouvons au niveau encéphalique une VPN de 100% par rapport à la TDM que l'on assimile au gold standard diagnostique. Ce résultat est concordant avec le Canadian head CT rule (27) qui montre que les traumatisés crâniens mineurs ne nécessitent pas de scanner si leur CGS est de 15, qu'il ne vomissent pas plus d'une fois, qu'ils n'ont pas de signe de fracture du crâne. Ainsi il n'est vraisemblablement pas nécessaire de réaliser une TDM encéphalique aux traumatisés de grade C dont l'examen clinique est totalement négatif à savoir pas de perte de connaissance initiale, CGS 15, pas d'anomalie pupillaire, pas de céphalée, pas de trace d'impact crânien. En agissant ainsi 47 TDM encéphaliques auraient été évités sur nos 123 patients.

Au niveau cervical la VPN de l'examen clinique est mesurée à 94,5% IC 95%(90-99). Quatre fractures cervicales dont deux corporales ainsi qu'une dissection d'une artère vertébrale n'étaient pas cliniquement parlantes. Les radiographies simples du rachis cervicales n'ont pas été réalisées, ainsi nous ne pouvons affirmer qu'elles seraient passées inaperçues en utilisant une stratégie conventionnelle. Cependant les radiographies simples ne permettent pas non plus d'éliminer avec certitude une fracture vertébrale comme l'atteste l'étude de McCulloch et al (28). Notre résultat est concordant avec l'étude de Duane et al. (29) qui retrouvait prospectivement une VPN de l'examen clinique des cervicales de 95,7% dans une population de traumatisés graves fermés. Ainsi nous pensons que le scanner du cou pourrait être réalisé systématiquement.



Au niveau thoracique les lésions retrouvées sur la TDM sans signe clinique sont 2 minimes pneumothorax, 2 contusions pulmonaires et une fracture de côte. Bien que les lésions muettes découvertes sur le scanner paraissent peu sévères et n'aient pas nécessité d'intervention urgente leur impact clinique est sujet à débat. Deunk et al. (30) ont démontré qu'il n'existait pas de différence pronostique entre les patients traumatisés graves ayant des contusions pulmonaires occultes et ceux n'en ayant pas. De même Yadav et al. (31) ont démontré dans une méta-analyse récente qu'il n'y avait pas de différence de mortalité et de durée de séjour entre les pneumothorax occultes traités et ceux uniquement surveillés y compris sous ventilation mécanique. Ainsi les lésions occultes thoraciques auraient vraisemblablement pu passer inaperçues sans conséquence pronostique majeure. Par contre aucun de nos patient n'a présenté de lésion de l'isthme aortique qui représente la crainte première chez les traumatisés thoraciques, nous ne sommes donc pas en mesure de savoir si elles peuvent être découvertes sur le scanner thoracique sans aucun point d'appel clinique dans notre population.

C'est au niveau de l'abdomen que l'examen clinique est le moins fiable, plusieurs épanchements péritonéaux sont retrouvés sans signe clinique ainsi qu'une fracture de rein et une contusion hépatique. Si ces lésions n'ont pas été à l'origine d'une intervention chirurgicale on peut cependant penser que la prise en charge de ces patients a été modifiée par l'instauration d'une surveillance accrue.

Au niveau pelvien la VPN reste correcte à 96,9%(93,5-100), 3 lésions passées inaperçues cliniquement sont de faible gravité, une a nécessité une intervention chirurgicale non urgente (fracture toit du cotyle). Nous ne pouvons donc pas affirmer que l'examen clinique du bassin est fiable. Malheureusement un seul de ces patients a bénéficié d'un cliché standard du bassin qui était positif, il ne nous est donc pas possible de déterminer l'apport réel du scanner à cet étage. Deunk et al. (17) retrouvaient 8% d'atteintes pelviennes muettes cliniquement et radiologiquement parmi une population avec un ISS moyen à 17.

Au niveau du rachis dorsolombaire la VPN de l'examen clinique est médiocre à 90,4%(83,7-97,1). Inaba et al. (32) retrouvaient une VPN de l'examen clinique par rapport au scanner segmentaire à 94,7% dans une population de traumatisés graves examinables comparables à la nôtre. De nombreuses fractures vertébrales de faibles gravités sont retrouvées dont certaines nécessitent une immobilisation. Les radiographies conventionnelles qui n'ont pas été réalisées dans notre étude auraient pu déceler au moins une partie de ces lésions mais leur réalisation longue et difficile ne nous semble pas compatible avec la prise en charge de nos patients. Nous pensons donc que le scanner du rachis dorsolombaire pourrait être systématique.

## CONCLUSION

La tomodensitométrie corps entier est réalisée en routine pour une majorité des traumatisés graves stables au niveau régional. La comparaison de cette stratégie à la réalisation de scanners segmentaires décidés sur des points d'appels cliniques a cependant été peu étudiée. La TDM-CE a permis de mettre en évidence une et souvent plusieurs lésions chez la plupart de nos patients, certaines ont motivé une intervention chirurgicale urgente ou un transfert hospitalier. D'après nos résultats l'examen clinique du traumatisé grave sans signe de détresse était insuffisamment fiable pour déterminer les scanners nécessaires au niveau du cou, du thorax, de l'abdomen et du pelvis. Les scanners réalisés sans point d'appel clinique révèlent à ces étages de nombreuses lésions qui n'ont pas conduit à des interventions urgentes mais dont l'impact thérapeutique n'est vraisemblablement pas négligeable. L'examen de l'étage crânien nous a paru fiable pour éliminer une lésion. Ainsi le scanner encéphalique pourrait n'être réalisé qu'en cas de signe clinique ce qui pourrait permettre une diminution de l'irradiation et du coût de prise en charge des patients. Nous n'avons pu mettre en évidence de prédicteur fiable d'une discordance clinico-scannographique. Cependant il existait une tendance statistique à l'augmentation des lésions passées inaperçues chez les patients alcoolisés devant inciter à la prudence dans cette population.

La fréquence des lésions retrouvées et l'absence de validité de l'examen clinique du traumatisé grave stable nous semblent des arguments en faveur de la réalisation systématique de la TDM-CE, crâne mis à part, pour obtenir un bilan lésionnel satisfaisant. Une étude comparative sur une plus large population est requise pour valider ces résultats et mieux apprécier l'impact d'une telle prise en charge sur le devenir des patients.

VU ET PERMIS D'IMPRIMER

Grenoble, le

LE DOYEN

B. SELE

LE PRESIDENT DE THESE

Pr. CARPENTIER

# BIBLIOGRAPHIE

- (1) Baker SP, O'Neill B, Haddon W, Jr., Long WB: The injury severity score: a method for describing patients with multiple injuries and evaluating emergency care. *J Trauma* 1974; 14 : 187-96
- (2) Copes WS, Champion HR, Sacco WJ et al. The injury severity score revisited. *J Trauma* 1988; 28 : 69-77
- (3) Tentiller E., Masson F.: Epidémiologie des traumatismes in *Traumatismes graves*. Edité par Beydon L., Carli P., Riou B. Paris, Arnette 2000 : 1-15
- (4) Burdett-Smith P, Airey M, Franks A. Improvements in trauma survival in Leeds. *Injury* 1995; 26(7) : 455-8
- (5) Cécile Vallot. Évaluation d'un registre de traumatisés graves : A propos des 556 premières inclusions du registre du TRENAU. Thèse de doctorat en médecine. Grenoble, Université Joseph Fourier 2010
- (6) Center for Disease Control and Prevention. Guidelines for Field Triage of Injured Patients, Recommendations of the National Expert Panel on Field Triage. *MMWR* 2009; 58(No. RR-1)
- (7) Riou B., Thicoïpé M., Atain-Kouadio P. Comment évaluer la gravité? in *SAMU de France. Actualités en réanimation préhospitalière: le traumatisé grave*. Paris:SFEM éditions, 2003; 115-28
- (8) Marc Leone, Claude Martin. *Imagerie du traumatisé grave, Le polytraumatisé*. Editions Masson 2006 : 21-32
- (9) Kalender WA, Seissler W, Klotz E, Vock P. Spiral volumetric CT with single-breath-hold technique, continuous transport, and continuous scanner rotation. *Radiology* 1990; 176 : 181-83
- (10) Leidner B, Beckman MO. Standardized whole-body computed tomography as a screening tool in blunt multrauma patients. *Emerg Radiol* 2001; 8 : 20-8
- (11) Ptak T, Rhea JT, Novelline RA. Experience with a single-pass whole-body multidetector CT protocol form trauma: the three-minute multiple trauma CT scan. *Emerg Radiol* 2001; 8 : 250-6
- (12) Wurmb TE, Frühwald P, Hopfner W. Whole-body multislice computed tomography as the first diagnostic tool in patients with multiple injuries: the focus on time. *J Trauma* 2009; 66 : 658-65
- (13) Stengel D, Frank M, Matthes G et al. Primary pan-computed tomography for blunt multiple trauma: can the whole be better than its parts? *Injury* 2009; 40 suppl 4 : 36-46

- (14) Brenner DJ, Hall EJ. Computed tomography-an increasing source of radiation exposure. *N Engl J Med.* 2007; 357(22) : 2277-84
- (15) Brenner DJ, Elliston CD. Estimated radiation risks potentially associated with full-body CT screening. *Radiology.* 2004; 232 : 735-38
- (16) Hui CM, MacGregor JH, Tien HC, Kortbeek JB. Radiation dose from initial trauma assessment and resuscitation : review of the literature. *Can J Surg.* 2009; 52(2) : 147-52.
- (17) Deunk J, Brink M, Dekker HM. Routine versus selective multidetector-row computed tomography in blunt trauma patients: level of agreement on the influence of additional findings on management. *J Trauma* 2009; 67 : 1080-6
- (18) Huber-Wagner S, Lefering R, Qvick LM. Effect of whole-body CT during trauma resuscitation on survival: a retrospective, multicentre study. *Lancet* 2009; 373 : 1455-1461
- (19) Self ML, Blake AM, Whitley M, Nadalo L. The benefit of routine, thoracic, abdominal, and pelvic computed tomography to evaluate trauma patients with closed head injuries. *Am J Surg* 2003; 186 : 609-13
- (20) Salim A, Sangthong B, Martin M, Brown C, Plurad D, Demetriades D. Whole body imaging in blunt multisystem trauma patients without obvious signs of injury. *Arch Surg.* 2006; 141 : 468-75
- (21) Long WB, Bachulis BL, Hynes GD. Accuracy and relationship of mechanism of injury, trauma score, and injury severity score in identifying major trauma. *Am J Surg* 1986; 151 : 581-4.
- (22) Livingston DH, Lavery RF, Passannante M. Admission or observation is not necessary after a negative abdominal computed tomographic scan in patients with suspected blunt abdominal trauma: results of a prospective multi-institutional study. *J Trauma* 1998; 44 : 273-82
- (23) Livingston DH, Lavery RF, Passannante M. Emergency department discharge of patients with a negative cranial computed tomography scan after minimal head injury. *Ann Surg* 2000; 232 : 126-32
- (24) Tillou A, Gupta M, Baraff LJ. Is the use of pan-computed tomography for blunt trauma justified? A prospective evaluation. *J Trauma* 2009; 67 : 779-87
- (25) Wedegartner U, Lorenzen M, Nagel HD. Radiologische Bildgebung beim Polytrauma: Dosisvergleich von Ganzkörper-MSCT und konventionellem Röntgen mit organspezifischer CT. *Rofa* 2004; 176 : 1039-44
- (26) Tien HC, Spencer F, Tremblay LN. Preventable deaths from hemorrhage at a level I Canadian trauma center. *J Trauma* 2007; 62 : 142-6
- (27) Stiell IG, Wells GA, Vandemheen K. The canadian CT head rule for patients with minor head injury. *Lancet* 2001; 357(9266) : 1391-6.

(28) McCulloch PT, France J, Jones DL. Helical computed tomography alone compared with plain radiographs with adjunct computed tomography to evaluate the cervical spine after high-energy trauma. *J Bone Joint Surg AM* 2005; 87 : 2388-94

(29) Duane TM, Dechert T, Wolfe LG. Clinical examination and its reliability in identifying cervical spine fractures. *J Trauma* 2007; 62 : 1405-1410

(30) Deunk J, Poels TC, Brink M. The clinical outcome of occult pulmonary contusion on multidetector row computed tomography in blunt trauma patients. *J Trauma* 2010; 68(2) : 387-94

(31) Yadav K, Jalili M, Zehtabchi S. Management of traumatic occult pneumothorax. *Resuscitation* 2010; 81(9) : 1063-8.

(32) Inaba K, Dubose JJ, Barmparas G. Clinical examination is insufficient to rule out thoracolumbar spine injuries. *J Trauma* 2010; parution électronique avant impression.

## Annexe 1: Détermination des grades de traumatisés et orientation

	Grade A	Grade B	Grade C
Critères physiologiques	-PAS<90mmHG malgré la réanimation -Transfusion pré hospitalière -SaO2<90%	-Absence des critères de grade A -Détresse respiratoire corrigée -Hypotension corrigée -CGS<13 ou CGS moteur <5	absence des critères de grade A ou B
Critères anatomiques		-Trauma pénétrant de la tête, du cou, du thorax, de l'abdomen et au-dessus des coudes ou genoux -Volet thoracique -Traumatisme grave du bassin -Amputation, dégantage ou écrasement de membre -Suspicion de trauma vertébro-médullaire	-Absence des critères de grade A ou B
Critères cinétiques			-Chute de plus de 6m -Victime d'une projection, éjection, écrasement, blast -Décès ou traumatisé grave dans l'accident -Victime d'un accident à haute cinétique selon l'appréciation de l'équipe pré hospitalière
Orientation	-Si trauma du bassin: niveau I ou niveau II embolisation -Si absence: niveau I ou niveau II	-Si suspicion d'HED: niveau I -Si absence: niveau I ou niveau II	Niveau I, II ou III

## Annexe 2: questionnaire de recueil des données

### I-TERRAIN

	oui	non	précisions
coronarien			
insuffisant cardiaque			
insuffisant respiratoire			
insuffisant hépatocellulaire			
grossesse en cours			Terme :
traitement anticoagulant			
traitement antiagrégant			

### II-CINETIQUE

	oui	non	
chute d'un lieu élevé			
projection			
écrasement			
éjection			
blast			
décès ou traumatisés graves dans le même véhicule			
piéton ou deux-roues renversé ne se relevant pas			
autre élément témoignant d'une forte cinétique selon l'appréciation de l'équipe pré hospitalière			préciser:
êtes-vous certain de la haute cinétique de l'accident?			

## II-CIRCONSTANCES (remplir le tableau correspondant)

### AVP

Voirie :	agglomération	route	autoroute	
Protection :	casque	ceinture	protections dorsales	airbag déclanché
Vitesse estimée à l'impact :	<30km/h	30-60km/h	60-90km/h	>90km/h
Véhicules impliquées (ex : VL/arbre)				
orientation frontale du choc	oui		non	
Autre élément circonstanciel notable				

### CHUTE

Hauteur (m)	
Type de sol à la réception	
Autre élément circonstanciel notable	

### SPORT

Type de sport	
Éléments circonstanciels notables	

### AUTRE

Activité	
Circonstances précises	



### III-EXAMEN MEDICAL PREHOSPITALIER

Date accident :

heure accident :

heure arrivée SMUR :

#### Constantes :

Pouls			
PAS			
PAD			
FR			
SPO2		débit O2:	
CGS	Y :	V :	M :

#### Signes fonctionnels (entourer):

céphalées	dyspnée	nausées	douleur thoracique
douleur abdominale	douleur bassin	douleur rachidienne dorso-lombaire	Douleur racidienne cervicale

#### Signes d'examen :

Crâne	normal	anomalies :
Face	normal	anomalies :
Rachis cervical	normal	anomalies :
Rachis dorsolombaire	normal	anomalies :
Neurologique	normal	anomalies :
Paroi thoracique (côtes comprises)	normal	anomalies :
Respiratoire	normal	anomalies :
Cardio-vasculaire	normal	anomalies :
Abdomen et paroi	normal	anomalies :
Bassin	normal	anomalies :
Urologique	normal	anomalies :
Membres	normal	anomalies :

## IV-EXAMEN MEDICAL HOSPITALIER

Date :

Heure :

### Constantes :

Pouls			
PAS			
PAD			
FR			
SPO2		Débit O2 :	
CGS	Y :	V :	M :

### Signes fonctionnels (entourer):

céphalées	dyspnée	nausées	douleur thoracique
douleur abdominale	douleur bassin	douleur rachidienne dorso-lombaire	Douleur racidienne cervicale

### Signes d'examen :

Crâne	normal	anomalies :
Face	normal	anomalies :
Rachis cervical	normal	anomalies :
Rachis dorso-lombaire	normal	anomalies :
Neurologique	normal	anomalies :
Paroi thoracique (côtes comprises)	normal	anomalies :
Respiratoire	normal	anomalies :
Cardio-vasculaire	normal	anomalies :
Abdomen et paroi	normal	anomalies :
Bassin	normal	anomalies :
Urologique	normal	anomalies :
Membres	normal	anomalies :

## V-RADIOGRAPHIES

Thorax face	normal	Anomalies :
Bassin face	normal	Anomalies :
Autres radiographies	Type : - - - -	Anomalies :

## V-BIOLOGIE

hémtocrite	Non réalisé	Résultat :
INR (si AVK)	Non réalisé	Résultat :
alcoolémie	Non réalisé	Résultat :
Recherche de toxiques	Non réalisé	Résultat :

## VI-AVIS MEDECIN SENIOR AVANT BODY-TDM

Merci de préciser l'heure à laquelle vous remplissez cette partie :

	crâne	face	thorax	rachis cervical	rachis dorso-lombaire	abdo et pelvis
Suspectez-vous une lésion ? (cocher les étages correspondants)						
Quelle est votre degré de confiance en votre suspicion entre 0 et 10 ?						
Une TDM corps entier vous paraît-elle justifiée ? (indépendamment de tout protocole)	oui			non		
Sinon quels scanners ciblés vous paraissent justifiés? (cocher les étages)						

	Retour à domicile	Hospitalisation conventionnelle	Soins intensifs (surveillance continue)	réanimation	Bloc opératoire
Quelle orientation prévoyez-vous pour votre patient ? (cocher)					

## Annexe 3: descriptif des patients ayant une discordance clinico-scannographique

étage	âge	mécanisme	critère cinétique d'inclusion	étages suspects cliniquement (crâne 1, cervicale 2, thorax 3, abdomen 4, bassin 5 rachis dorsolombaire 6, membres 7)	lésion	étages atteints	ISS	durée hospitalisation	alcoolémie
thorax	17	avp scooter seul 30-60km/h	appréciation équipe	1	minime PTX, contusion Fowler	4	9	2	
	52	chute 3m corde au coup puis chute 3m	chute d'un lieu élevé	1.2.4.6	PTX apex gauche	2.6	34	27	
	20	avp scooter/VL, projeté, choc frontal, casqué	2 roues renversé projection	7	discrète contusion pulmonaire	7	13	10	
	24	ski collision pierre grande vitesse	appréciation équipe	1.5.6	fracture de côte		21	10	
abdomen	30	écrasement, avp vl/pl	écrasement	1.7	minime épanchement postérieur	5	9	20	positive
	17	avp scooter seul 30-60km/h	appréciation équipe	1	minime pneumopéritoine	3	9	2	
	16	chute 15m + glissade	chute lieu élevé	1.3.6	fracture parenchyme rénal gauche + hématome péri rénal sans extravasation active	1.3	17	9	
	38	accident avion, désincarcération longue	appréciation équipe	2.6.7	contusion dôme hépatique	6	9	2	
	36	écrasé par panneau bois 1 tonne	projection, écrasement	1.3.6.7	discontinuité pilier diaphragmatique	1.6.7	5	8	
	19	avp piéton/VL	projection, piéton renversé ne se relevant pas	1.2.6.7	lame d'épanchement dans le douglas		9	4	
	30	avp vl/poteau grande vitesse	appréciation équipe	1.2	doute invagination anses grêles	0	2	1	
bassin	?	chute 7m	chute	1.2.3.4.7	fracture branche ilio ischio pubienne, sacrum	3.4	17	?	
	30	avp VL/PL, écrasement	écrasement	1.7	fracture toit cotyle	4	9	20	positive
	38	chute 6m	chute	6.7	fracture aileron sacré droit	6	8	6	
	71	avp moto/VL	2 roues renversé	7	fracture sacrum	2.3	18	15	
	88	avp VL/arbre	décès ou trauma grave dans l'accident	1.2.3.7	fracture transverse T1	1.2.3	36	35	
rachis dorso lombaire	25	chute 4m	chute	1.3.4	fracture transverse T8	1.3	29	?	
	18	avp VL/VL	décès ou trauma grave dans l'accident	3.7	fracture coin antérieur T6, déformation T3,T4	0	4	2	
	36	avp VL/mur	appréciation équipe	1	fracture épineuses lombaires et sacrées	7	9	1	positive
	58	avp VL/PL	écrasement	1.2	petit tassement T5	0	0	3	
	33	avp piéton/VL	piéton ou 2 roues	5.7	fracture apophyse transverse L5	5.7	9	15	

		renversé							
cervicales									
71	avp moto/vl	2 roues renversé	7	fracture corps C7 stable, transverse gauche C3, dissection artère vertébrale gauche.	3.6	18		15	
20	avp VL/arbre	appréciation équipe	1.3.4.5.7	fracture corps C2	3.4	6		12	
49	avp VL/VL	projection	1.3	fracture articulaire post non déplacée C7	1.3	17		24	positive
39	avp moto/VL	2 roues renversé	3.4.6	fracture épineuse C6	3.6	13		?	positive
18	avp VL/mur	décès ou trauma grave dans l'accident	7	luxation rotatoire C1_C2 infirmée par la suite	0	9		6	positive