



**HAL**  
open science

**Angioplastie des sténoses athéromateuses  
intracrâniennes symptomatiques : 14 ans d'expérience à  
Lariboisière**  
Benjamin Gory

► **To cite this version:**

Benjamin Gory. Angioplastie des sténoses athéromateuses intracrâniennes symptomatiques : 14 ans d'expérience à Lariboisière. Médecine humaine et pathologie. 2010. dumas-00623840

**HAL Id: dumas-00623840**

**<https://dumas.ccsd.cnrs.fr/dumas-00623840v1>**

Submitted on 15 Sep 2011

**HAL** is a multi-disciplinary open access archive for the deposit and dissemination of scientific research documents, whether they are published or not. The documents may come from teaching and research institutions in France or abroad, or from public or private research centers.

L'archive ouverte pluridisciplinaire **HAL**, est destinée au dépôt et à la diffusion de documents scientifiques de niveau recherche, publiés ou non, émanant des établissements d'enseignement et de recherche français ou étrangers, des laboratoires publics ou privés.

UNIVERSITE JOSEPH FOURIER  
FACULTE DE MEDECINE DE GRENOBLE

Année : 2010

N°

**ANGIOPLASTIE DES STENOSES  
ATHEROMATEUSES INTRACRANIENNES  
SYMPTOMATIQUES: 14 ANS D'EXPERIENCE A LARIBOISIERE**

**THESE**

PRESENTEE POUR L'OBTENTION DU DOCTORAT EN MEDECINE  
DIPLOME D'ETAT

**BENJAMIN GORY**

Né le 17 Septembre 1980 à PARIS XIV

THESE SOUTENUE PUBLIQUEMENT A LA FACULTE DE MEDECINE  
DE GRENOBLE

Le : **11 octobre 2010**

DEVANT LE JURY COMPOSE DE

Président du jury

**M. Le Professeur Jean-François Le Bas**

Membres

**M. Le Professeur Emmanuel Houdart**

**M. Le Professeur Emmanuel Gay**

**M. Le Docteur Olivier Detante**

**M. Le Docteur Florence Tahon**



UNIVERSITE JOSEPH FOURIER  
FACULTE DE MEDECINE DE GRENOBLE

Année : 2010

N°

**ANGIOPLASTIE DES STENOSES  
ATHEROMATEUSES INTRACRANIENNES  
SYMPTOMATIQUES: 14 ANS D'EXPERIENCE A LARIBOISIERE**

**THESE**

PRESENTEE POUR L'OBTENTION DU DOCTORAT EN MEDECINE  
DIPLOME D'ETAT

**BENJAMIN GORY**

Né le 17 Septembre 1980 à PARIS XIV

THESE SOUTENUE PUBLIQUEMENT A LA FACULTE DE MEDECINE  
DE GRENOBLE

Le : 11 octobre 2010

DEVANT LE JURY COMPOSE DE

Président du jury

**M. Le Professeur Jean-François Le Bas**

Membres

**M. Le Professeur Emmanuel Houdart**

**M. Le Professeur Emmanuel Gay**

**M. Le Docteur Olivier Detante**

**M. Le Docteur Florence Tahon**

A Elodie,

« Un jeune étudiant en médecine m'a dit un jour qu'il aimerait faire du secours en montagne. Pour diverses raisons ce jeune garçon a changé d'avis, il est heureux de son choix aujourd'hui mais garde une petite étincelle à chaque passage d'hélicoptère. Voici donc un extrait d'un rêve d'enfant. Au-delà des cimes et des sommets, plus haut que tu n'es jamais allé, envolé toi, remplis tes yeux, ta tête et ton cœur de ce spectacle, et garde en toi ce sentiment de liberté »

A Patrick,

« Sachant que tout a sa raison d'être et que chaque événement sert à nous faire évoluer, j'ai le courage d'aller jusqu'au bout de mes démarches, spirituelles ou matérielles, car je suis confiant d'avoir de bons résultats. L'étincelle divine qui brille en moi sait ce qui est bon pour moi. Je la laisse guider mes pas. Je ne m'oppose pas à sa volonté, et je tiens bon coûte que coûte »

Ce travail a été réalisé durant l'année 2009-2010 lors de mon stage inter-CHU dans le service de neuroradiologie diagnostique et thérapeutique de l'hôpital Lariboisière (Paris), dirigé par le Professeur Emmanuel Houdart. Je souhaite remercier l'ensemble des personnes qui m'ont aidé et guidé dans la réalisation de celui-ci.

Je souhaite tout particulièrement remercier le Professeur Emmanuel Houdart qui m'a confié ce travail passionnant comme sujet de thèse de Médecine. Ses connaissances et son expertise concernant la maladie athéro-thrombotique cérébrale ont été la base de cette analyse. A ses côtés, j'ai beaucoup appris sur la pathologie vasculaire intracrânienne. Son éthique médicale est un exemple à suivre durant ma vie de médecin.

Je souhaite remercier le Docteur Mikael Mazighi, neurologue interventionnel dans le service de Neurologie de l'hôpital Bichat (Paris) et attaché au service de Neuroradiologie de l'hôpital Lariboisière, pour m'avoir initié et accompagné dans la rédaction d'un article scientifique. Sa compétence et sa rigueur ont été un élément fort dans l'aboutissement final de mon sujet.

Je souhaite exprimer ma gratitude au Professeur Jean-François Le Bas, chef de service de la Neuroradiologie au CHU de Grenoble, pour m'avoir fait l'honneur de présider mon jury de thèse. Son encouragement et son soutien durant mon internat m'a permis de trouver ma voie.

Je souhaite remercier le Docteur Ashok Vasdev, neuroradiologue au CHU de Grenoble, qui m'a appris les bases théoriques et pratiques de cette discipline. C'est en votre compagnie que j'ai fait mes premiers pas en salle d'angiographie. Ses conseils professionnels et amicaux m'ont permis de m'épanouir harmonieusement dans mes différents stages d'interne.

Je souhaite remercier le Professeur Daniel Rüfenacht, chef de service de la neuroradiologie interventionnelle à la clinique Hirslanden (Zurich, Suisse) qui m'a accepté en stage dans son service à Genève (Suisse) avant son départ. Sa manière de pratiquer ce métier m'a conforté dans mon désir d'être neuroradiologue interventionnel.

Je souhaite remercier le Professeur Charbel Mounayer, chef de service de la neuroradiologie interventionnelle au CHU de Limoges, pour son accueil dans son service comme Chef de Clinique - Assistant des Hôpitaux. C'est un honneur et une chance de travailler à vos côtés.

Je souhaite remercier l'ensemble des médecins qui ont contribué à ma formation :

- Le Professeur Alexandre Krainik, le Docteur Kamel Boubagra, le Docteur Sylvie Grand et le Docteur Olivier Detante du CHU de Grenoble.
- Le Docteur Jean-Pierre Saint-Maurice, le Docteur Armand Aymard, le Docteur Annouk Bisdorff de l'Hôpital Lariboisière. Emmanuel Gevar, Catherine Barnavon et Christine Lafreney ont été d'une aide très précieuse dans les recherches d'archives.
- Le Docteur Hasan Yilmaz et le Docteur Zsolt Kulcsar de l'Hôpital Universitaire Cantonal de Genève (Suisse).

Je souhaite remercier ma mère pour son amour, son soutien et son encouragement quotidien tout au long de mes études médicales.

Je souhaite vivement remercier ma compagne Elodie, bientôt Docteur en Neurosciences, pour son amour, sa patience, son accompagnement au cours de ma vie. Son aide linguistique a été très précieuse. Le 17 septembre 2010 est gravée dans ma mémoire. Encore merci.

Je souhaite remercier mon ami et confrère, Gabriel, oncologue mais aussi jeune chercheur en formation actuellement à Houston (USA), pour m'avoir accompagné dans les moments difficiles de la vie. La réalisation de mes études en ta compagnie est une chance. Ta quête de la réussite est, et restera toujours un exemple.

Mes chers amis Nicolas et Sophie, Gaétan et Corinne, Sébastien, Stan et Zoltan.

Grenoble, Septembre 2010





## Introduction

Les accidents vasculaires cérébraux (AVC) constituent la deuxième cause de mort et la première cause de handicap acquis chez l'adulte dans le monde <sup>1</sup>. Ainsi le nombre d'AVC incidents dans le monde est de 16 millions avec une mortalité de 5.7 millions <sup>2</sup>. Les accidents ischémiques cérébraux représentent 80% des AVC et résultent de la survenue la plupart du temps d'une occlusion artérielle. Cette occlusion est presque toujours la conséquence de phénomènes thrombo-emboliques secondaire à diverses affections de la paroi artérielle, du cœur ou du contenu sanguin. L'athérome intracrânien est responsable de 8 à 10% des accidents ischémiques cérébraux dans la population caucasienne <sup>3</sup>. Le taux de récurrence ischémique dans le territoire de la sténose peut atteindre 23% la première année <sup>4</sup>.

L'approche endovasculaire s'est alors développée pour diminuer la fréquence des récurrences ischémiques, par ailleurs fréquemment graves <sup>5</sup>. Elle était réalisée tout d'abord par angioplastie seule <sup>6</sup>, puis par angioplastie/stenting avec les stents coronaires <sup>7-14</sup>, puis avec les stents auto-expansibles <sup>15-17</sup> spécifiquement destinés à la circulation intracrânienne. Dans toutes ces séries, l'intervention était proposée à des sténoses symptomatiques avec un traitement anti-thrombotique et supérieures à 70%. Cependant, le taux de complication de la procédure est hétérogène selon les séries (0 à 50%) <sup>18</sup>. Il existe donc une incertitude sur le bénéfice clinique de l'angioplastie/stenting comparativement au traitement médical seul. Dans la « cochrane database » de 2006, les auteurs concluaient qu'en l'absence d'études randomisées et avec les données existantes, il n'y avait pas de raison de proposer cette intervention en routine, même pour les sténoses symptomatiques. C'est dans ce cadre que s'inscrit ce travail qui vise à rapporter l'évolution de l'angioplastie intracrânienne à l'hôpital Lariboisière avec l'expérience acquise par un opérateur principal (Emmanuel Houdart).

Notre intention est de faire part des améliorations dans le domaine de la technologie endovasculaire mais également dans les mesures médicales associées.

## Matériels et méthodes

### 1. Sélection des patients

Ce travail repose sur l'analyse de l'ensemble des patients traités à l'hôpital Lariboisière pour une sténose des artères intracrâniennes d'origine athéromateuse entre février 1996 et janvier 2010. En raison du manque de données, les premières angioplasties intracrâniennes effectuées à Lariboisière entre 1993 et 1996 n'ont pas été incluses. Toutes les décisions de traitement étaient prises lors d'une réunion multidisciplinaire (neurologue vasculaire, neurochirurgien et neuroradiologue interventionnel).

Pour qu'un patient soit éligible au traitement endovasculaire, il devait remplir l'ensemble des critères suivants :

- présenter une sténose supérieure à **70%** à l'artériographie <sup>19</sup>.
- être **symptomatique** (accident ischémique cérébral transitoire ou constitué dans le territoire de la sténose).
- sténose d'étiologie supposée **athéromateuse** (voir ci-dessous).
- être récidivant malgré le **traitement anti-thrombotique** (voir ci-dessous).
- ayant donné son **consentement** écrit après avoir reçu une information claire et précise de la procédure ainsi que de ses risques.

### 2. Caractéristiques des patients

Les patients étaient catégorisés selon :

- les facteurs de risques vasculaires non modifiables (âge, sexe).
- les facteurs de risques vasculaires modifiables (hypertension artérielle, diabète, hypercholestérolémie, tabagisme).
- l'évènement neurologique initial (accident ischémique transitoire ou constitué).
- l'état neurologique avant et après angioplastie (score de Rankin modifié).
- le délai entre la procédure et le dernier symptôme neurologique.
- l'imagerie cérébrale réalisée (scanner ou imagerie par résonance magnétique).

L'imagerie cérébrale avait pour but d'évaluer le volume du parenchyme infarcté ainsi que celui du parenchyme sain dans le territoire de l'artère sténosée.

### 3. Caractéristiques des sténoses

#### *a. Etiologie*

La sténose était considérée d'origine athéromateuse lorsqu'elle s'accompagnait d'au moins deux des facteurs de risques vasculaires suivants : hypertension artérielle, diabète, tabagisme, hypercholestérolémie, antécédent coronarien ou d'artériopathie des membres inférieurs, plaques aortiques ou sténoses athéromateuses > 20% dans un autre territoire vasculaire.

#### *b. Degré de rétrécissement*

Le rétrécissement de la sténose était évalué au site le plus serré de la plaque par angiographie

19

#### *c. Localisation*

- Au niveau de la **circulation antérieure**, l'artère carotide interne était divisée en segment pétreux, caverneux, clinoidien et supra-clinoidien. Le segment M1 de l'artère cérébrale moyenne était divisé en segments M1 proximal et distal. Les sténoses de l'artère cérébrale postérieure ou du segment A1 de l'artère cérébrale antérieure, étaient traitées de façon exceptionnelle.
- Au niveau de la **circulation postérieure**, les sténoses étaient situées au niveau du segment V4 de l'artère vertébrale ou de l'artère basilaire.

#### *d. Longueur*

Une sténose  $\leq 5$  mm de longueur est considérée comme courte, une sténose comprise entre 6 et 10 mm comme intermédiaire et une sténose  $> 10$  mm comme longue.

#### *e. Sténose en tandem*

Une sténose en tandem est définie par la présence sur le même axe, d'une seconde sténose supérieure à 50%, pouvant être extra ou intracrânienne. Dans ce cas, la sténose la plus serrée était considérée comme responsable de la symptomatologie du patient.

Les **critères d'exclusion** sont :

- atteinte athéromateuse majeure du lit d'aval ne permettant pas de rapporter l'accident ischémique à la sténose intracrânienne proximale.
- occlusions aiguës en rapport avec une plaque athéromateuse.
- cause non athéromateuse de sténoses intracrâniennes (dissection, vascularite).

#### 4. Traitement antithrombotique encadrant l'angioplastie

Les patients étaient systématiquement sous **double anti-agrégation plaquettaire** avant l'intervention :

- un antiagrégant plaquettaire (aspirine 160 mg/jour).
- un deuxième antiagrégant plaquettaire (ticlid 2 comprimés par jour de 250 mg jusqu'en 1998 remplacé par du clopidogrel, 1 comprimé par jour de 75 mg) était systématiquement instauré 5 jours avant la procédure.

En cas de traitement en urgence, une dose de charge de clopidogrel (huit comprimés de 75 mg) était administrée par la sonde naso-gastrique.

A partir de 2005, le contrôle de l'efficacité du traitement antiplaquettaire était systématique avant la procédure. En cas d'inhibition plaquettaire insuffisante du clopidogrel (VAsodilator-Stimulated Phosphoprotein, VASP < 50%), un deuxième comprimé de 75 mg de clopidogrel était rajouté (dose total de 150 mg/jour).

#### 5. Traitement des facteurs de risques vasculaires

L'ensemble des facteurs de risque vasculaire étaient pris en charge selon les recommandations consensuelles<sup>20</sup> :

- arrêt du tabac.
- contrôle de la glycémie.
- diminution de la pression artérielle  $\leq 130/80$  mmHg<sup>21</sup>.

Une **statine** (1 comprimé d'Atorvastatine de 80 mg par jour) était systématiquement introduit avec comme objectif thérapeutique un LDL - cholestérol  $\leq 1$  g/L à partir de 2006 <sup>22</sup>.

## 6. Technique endovasculaire

La majorité des traitements était réalisée par un opérateur principal (Emmanuel Houdart). L'intervention se déroulait systématiquement de la manière suivante :

- sous anesthésie générale.
- sous contrôle strict de la tension artérielle.
- sous héparinothérapie systémique (bolus intraveineux de 5000 UI d'héparine suivi d'un entretien continue de 500 UI/heure).
- avec un accès fémoral commun 6 French. Un accès radial était préféré en cas de tortuosités importantes des troncs supra-aortiques pour certaines sténoses de la circulation postérieure.
- sous perfusion continue des cathéters coaxiaux par du sérum physiologique. 15 ml de Nimodipine était ajouté dans un litre de sérum physiologique au niveau du cathéter porteur.
- le cathétérisme sélectif de l'artère carotide interne ou de l'artère vertébrale était réalisé à l'aide d'un cathéter porteur 6 French (*Envoy 6 French, Cordis, Miami Lakes, Floride*).

## 7. Procédure d'angioplastie intracrânienne

- De février 1996 à mars 2006, les sténoses étaient traitées soit par angioplastie seule soit par angioplastie/stenting utilisant un stent coronaire. Le ballon d'angioplastie était monté directement sur le micro-guide Transend 0.014-inch (*Boston Scientific*). L'implantation d'un stent coronaire était conditionnée par sa navigabilité au niveau des artères intracrâniennes.

- A partir de mars 2006, la plupart des sténoses étaient traitées avec le stent auto-expansible Wingspan (*Boston Scientific, Fremont, CA*) (*Figure 1*). Dans un premier temps un micro-cathéter Excelsior SL 10 (*Ev3*) était navigué grâce à un micro-guide Transend 0.014-inch sous « road-map ». Par la suite un micro-guide d'échange Transend 0.014-inch (*Boston Scientific*) était positionné. L'extrémité distale très souple était placée à distance de la sténose au niveau d'une artère corticale. L'angioplastie était réalisée avec un ballon Gateway (*Boston Scientific*) remplie avec un mélange de 50% de sérum physiologique – 50% de produit de contraste. Le diamètre du ballon était sous-dimensionné de 20% par rapport au diamètre de l'artère. Sa longueur était supérieure à la longueur de la plaque pour obtenir une bonne stabilité du ballon lors de l'inflation. L'inflation se faisait de façon douce et progressive jusqu'à la levée de la sténose. Après angioplastie, le ballon était retiré puis le stent Wingspan était préparé et monté jusqu'à la sténose sur le guide d'échange laissé en place. Le diamètre du stent était supérieur de 0.5 mm au diamètre de l'artère, et sa longueur dépassait la plaque de 1 mm de chaque côté.

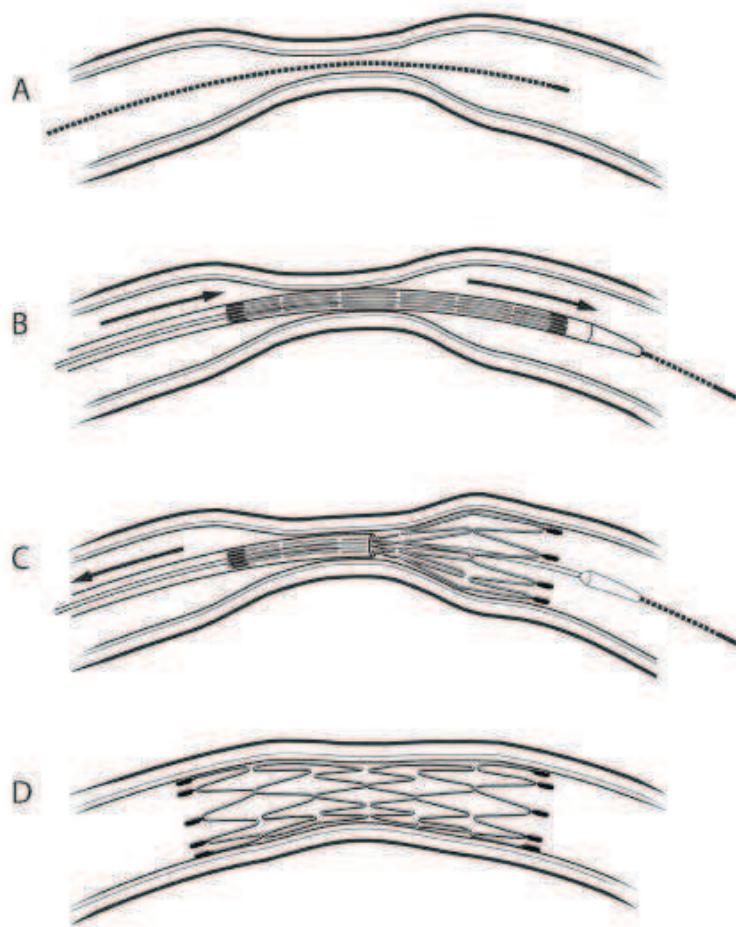


Figure 1 : étapes de mise en place du stent Wingspan <sup>23</sup>:

- A- Passage de la sténose avec un micro-guide
- B- Après angioplastie sous-dimensionnée, monté du stent dans sa gaine
- C- Déploiement du stent en nitinol auto-expansible
- D- Résultat final idéal



## 8. Surveillance post opératoire

Immédiatement après levé de la sténose, la pression artérielle était diminuée pour être inférieure à **120/80 mmHg**. Les patients étaient alors admis en unité de soins intensifs neurologiques. Ils sortaient du service une fois la pression artérielle stable et inférieure à 140/90 mmHg sous traitement anti-hypertenseur oral. La double anti-agrégation plaquettaire quotidienne était maintenue de la façon suivante : **aspirine** 160 mg par jour à vie et **clopidogrel** 75 ou 150 mg/jour selon les résultats du VASP pendant trois mois.

## 9. Surveillance à long terme

Tous les patients étaient suivis régulièrement à trois mois après l'intervention puis chaque année avec les résultats du doppler trans-crânien et de la cholestérolémie par un neuroradiologue interventionnel du service (Emmanuel Houdart, Jean-Pierre Saint-Maurice, Armand Aymard et Mikael Mazighi). Un examen neurologique était réalisé à chaque consultation. En janvier 2010, tous les patients ont été contactés pour une évaluation neurologique globale (Benjamin Gory), selon le score de Rankin modifié (mRS).

Toute modification de l'état neurologique conduisait à la réalisation d'une IRM si possible ou d'un scanner. En cas d'augmentation des vitesses au doppler trans-crânien, une angiographie cérébrale était systématiquement réalisée à la recherche d'une resténose intra-stent.

## 10. Resténose intra-stent

La resténose intra-stent était définie à l'angiographie, par un rétrécissement du diamètre artériel de plus de 50% (et une augmentation de la sténose résiduelle de plus de 20%). Les resténoses intra-stent étaient évaluées par une seule personne (Benjamin Gory). Les retraitements étaient effectués dans la plupart des cas par le même opérateur (Emmanuel Houdart). La resténose intra-stent était considérée comme symptomatique si elle s'accompagnait de symptômes neurologiques (AIT ou AVC).

Elles étaient catégorisées selon la classification décrite pour la resténose du stent Wingspan, issue de la classification de Mehran utilisée au niveau des artères coronaires (figure 2) <sup>24</sup>:

- **Type 1** : resténose **focale** (longueur de la resténose < 50% de la longueur du stent et localisée au niveau des extrémités du stent (1A), du centre du stent (1B), ou multi-focale (1C)).
- **Type 2** : resténose **diffuse** (atteinte  $\geq$  50% de longueur du stent).
- **Type 3** : resténose **proliférative** (atteinte  $\geq$  50% de longueur du stent avec extension à l'artère non stentée).
- **Type 4** : **occlusion** complète du stent.

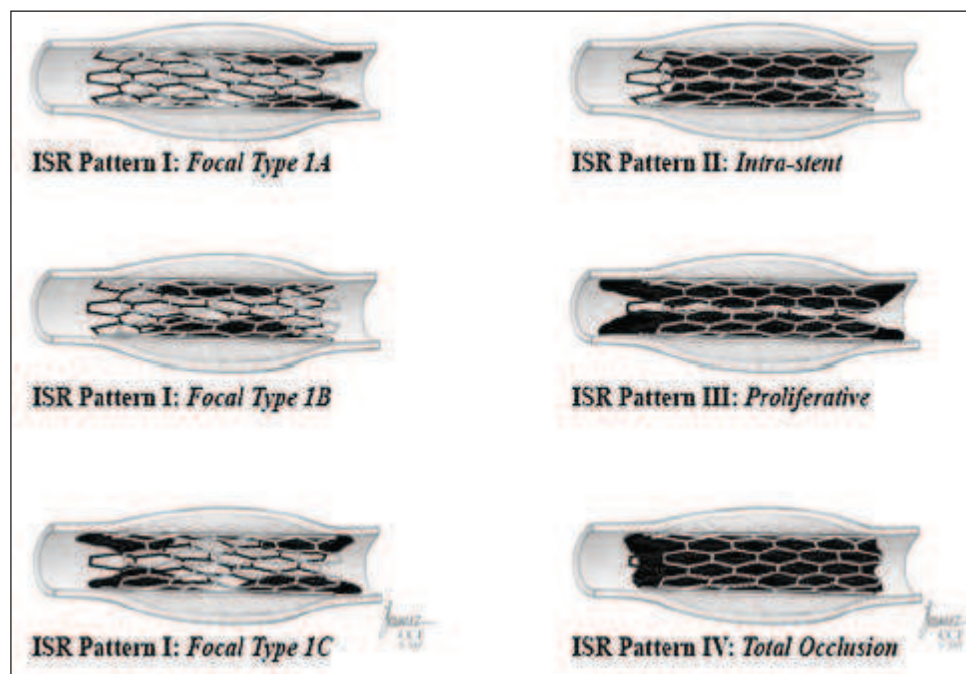


Figure 2 : classification des resténoses intra-stents <sup>24</sup>

## 11. Critères d'évaluation de la procédure

### *a. Critère de réussite technique*

Le **succès technique** de la procédure est défini par l'obtention d'une sténose résiduelle inférieure à 30% du diamètre de l'artère.

Les complications en rapport avec le geste (hématome, pseudo-anévrisme fémoral au niveau du point de ponction) sont aussi rapportées.

### *b. Critère de réussite clinique*

La réussite de la procédure est définie par l'absence de récurrence de tout événement neurologique. Les complications en rapport avec la procédure sont différenciées en deux groupes : les complications péri-procédurales survenant dans les 30 jours et celles survenant au-delà.

La survenue d'un accident ischémique transitoire ou constitué dans le territoire de l'artère traitée ou dans un autre territoire artériel était évaluée lors du suivi clinique régulier.

Un **AVC majeur** est défini par une modification durable de l'état neurologique avec un mRS > 2. Un **AIT** est défini par un déficit neurologique transitoire avec une imagerie négative (absence d'hyper-signal en diffusion).

## Résultats

### 1. Caractéristiques des patients

Durant 14 ans, **101 patients** ont été inclus (âge moyen de 62.7 ans ; min : 35 ans ; max : 85 ans ; 94 hommes et 7 femmes). **109 sténoses intracrâniennes athéromateuses** ont été traitées. La majorité des patients était des hommes (85.1%). L'indication d'angioplastie était un AVC ischémique pour 39 patients (39.4%) et un AIT pour les 62 restants (60.6%). Le délai moyen entre l'événement neurologique et l'intervention était de 82.5 jours (66.5 jours – 98.5 jours) (*tableau 1*).

<i>Caractéristiques</i>	<i>No. (%)</i>
Age, année, moyenne (min - max)	62.7 (35.0 - 85.0)
Homme / Femme	86 / 15
Hypertension artérielle	78 (72.9)
Diabète	37 (34.6)
Hyperlipidémie	56 (52.3)
Tabagisme	42 (39.3)
Symptômes initiaux	
• AVC	39 (39.4)
• AIT	62 (60.6)

*Tableau 1 : caractéristiques des patients*

## 2. Résistance au clopidogrel

A partir de 2005, 26 patients ont bénéficié d'un test de résistance au clopidogrel. Seize patients sur 26 (**61.5%**) étaient résistants à la dose d'un comprimé de 75 mg par jour (index VASP  $\leq$  50%). La dose était doublée ( $2 \times 75$  mg/j) et l'index VASP était supérieur à 50%.

## 3. Caractéristiques des sténoses

### *a. Degré de rétrécissement*

Sur les 109 sténoses, on notait une sténose comprise entre 50 et 70% pour cinq d'entre elles et supérieure ou égale à 70% pour les autres (dont 38 sténoses  $\geq$  90%).

### *b. Localisation*

La localisation des sténoses est résumée dans le *tableau 2*. On constate une répartition homogène des sténoses entre la circulation antérieure et postérieure.

<i>Localisation</i>	<i>No. (%)</i>
<b>Circulation antérieure</b>	<b>59 (54.1)</b>
• Pétreuse	11 (10.2)
• Caverneuse	15 (13.8)
• Clinoïdien	7 (6.5)
• Supra-clinoïdien	4 (3.8)
• M1 proximal	19 (17.7)
• M1 distal	2 (2.1)
<b>Circulation postérieure</b>	<b>50 (45.9)</b>
• Artère vertébrale V4	22 (20.2)
• Artère basilaire	28 (25.7)

*Tableau 2 : localisation des sténoses intracrâniennes*

*c. Longueur*

Un quart des sténoses mesuraient moins de 5 mm. La moitié mesurait entre 6 et 10 mm et le dernier quart plus de 10 mm.

**4. Résultats anatomiques**

Huit patients avaient une sténose résiduelle après angioplastie avec ou sans stent  $\geq 30\%$  (taux de succès technique = **92.6%**).

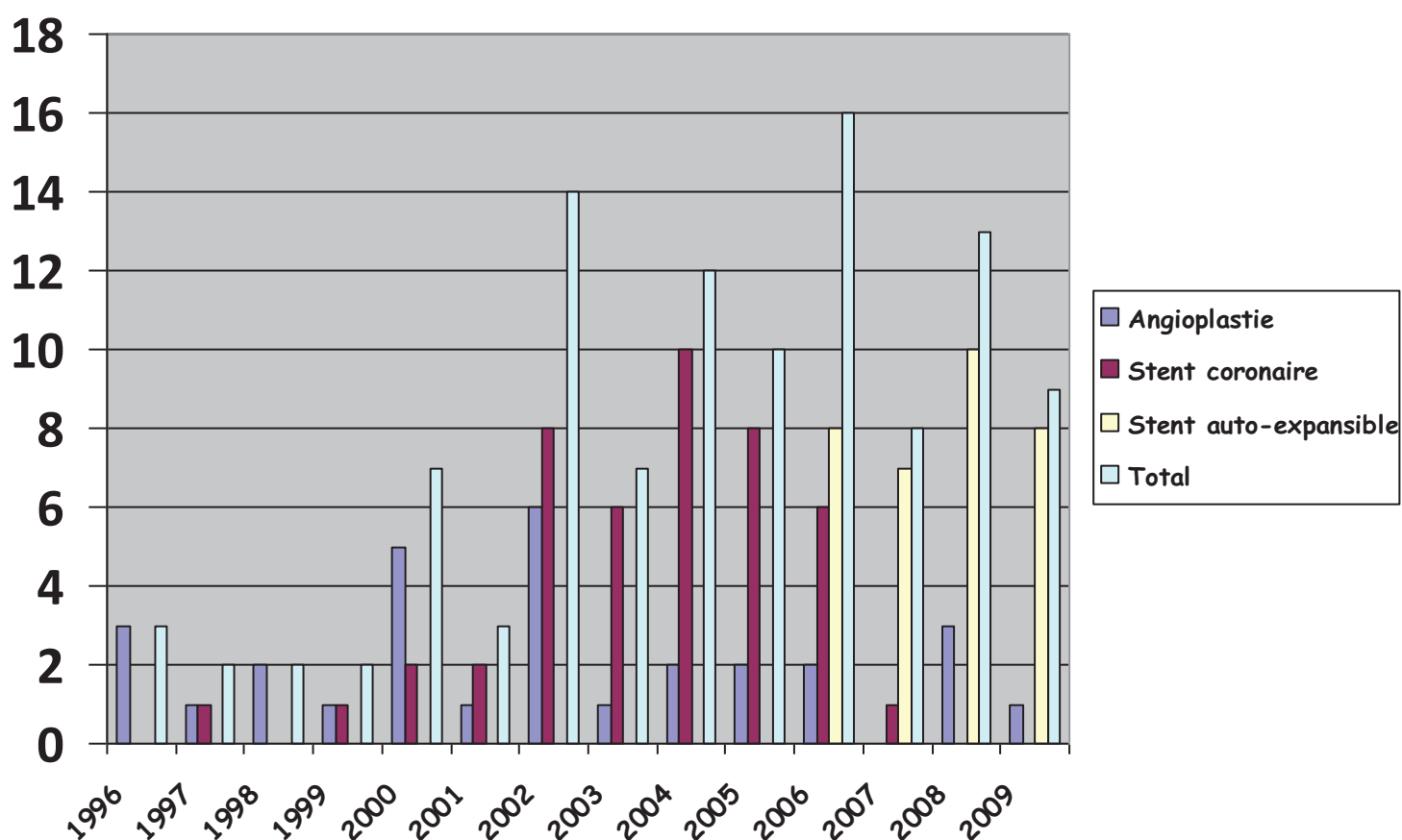
## 5. Evolution du traitement endovasculaire

### *a. Nombre de procédure annuelle*

Sur 14 ans, la répartition des techniques utilisées pour le traitement des sténoses intracrâniennes est la suivante :

- angioplastie seule au ballon pour 31 patients (**28.2%**).
- stent coronaire pour 44 patients (**40%**).
- stent spécifique intracrânien auto-expansible (28 Wingspan ou 2 neuroform 3) ou expansible par ballon (4 Pharos) pour 34 patients (**32.8%**).

L'histogramme 1 représente le nombre de procédures réalisées entre 1996 et 2010, ainsi que les différentes techniques utilisées. On observe une augmentation globale du nombre de procédures au cours des années. Cette tendance est corrélée à une l'utilisation des stents coronaires puis des stents auto-expansibles. On note en moyenne deux procédures par an d'angioplastie seule de 1996 à 2000, dix procédures par an avec les stents coronaires de 2000 à 2006 et treize procédures par an avec les stents auto-expansibles à partir de 2006.

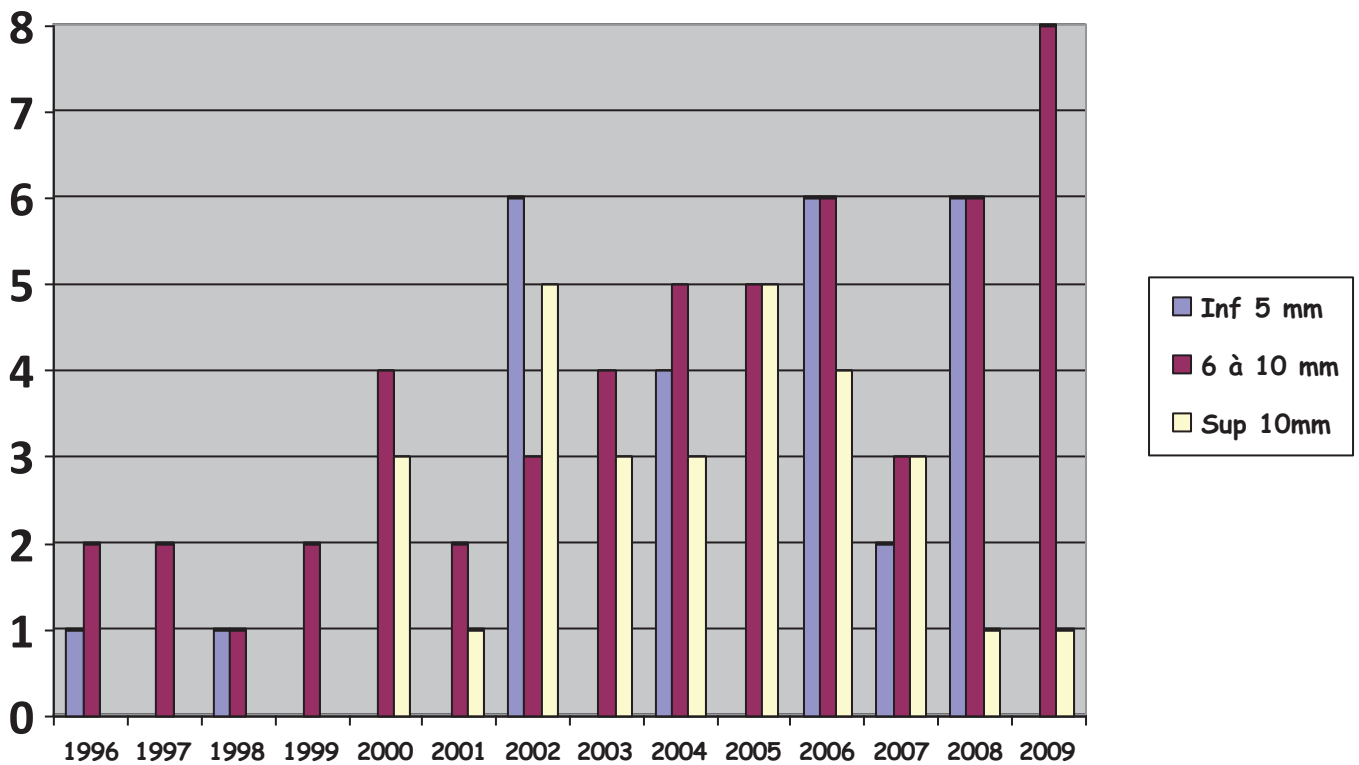


Histogramme 1 : évolution du nombre de procédure annuelle selon le matériel utilisé



*b. Longueur des sténoses intracrâniennes*

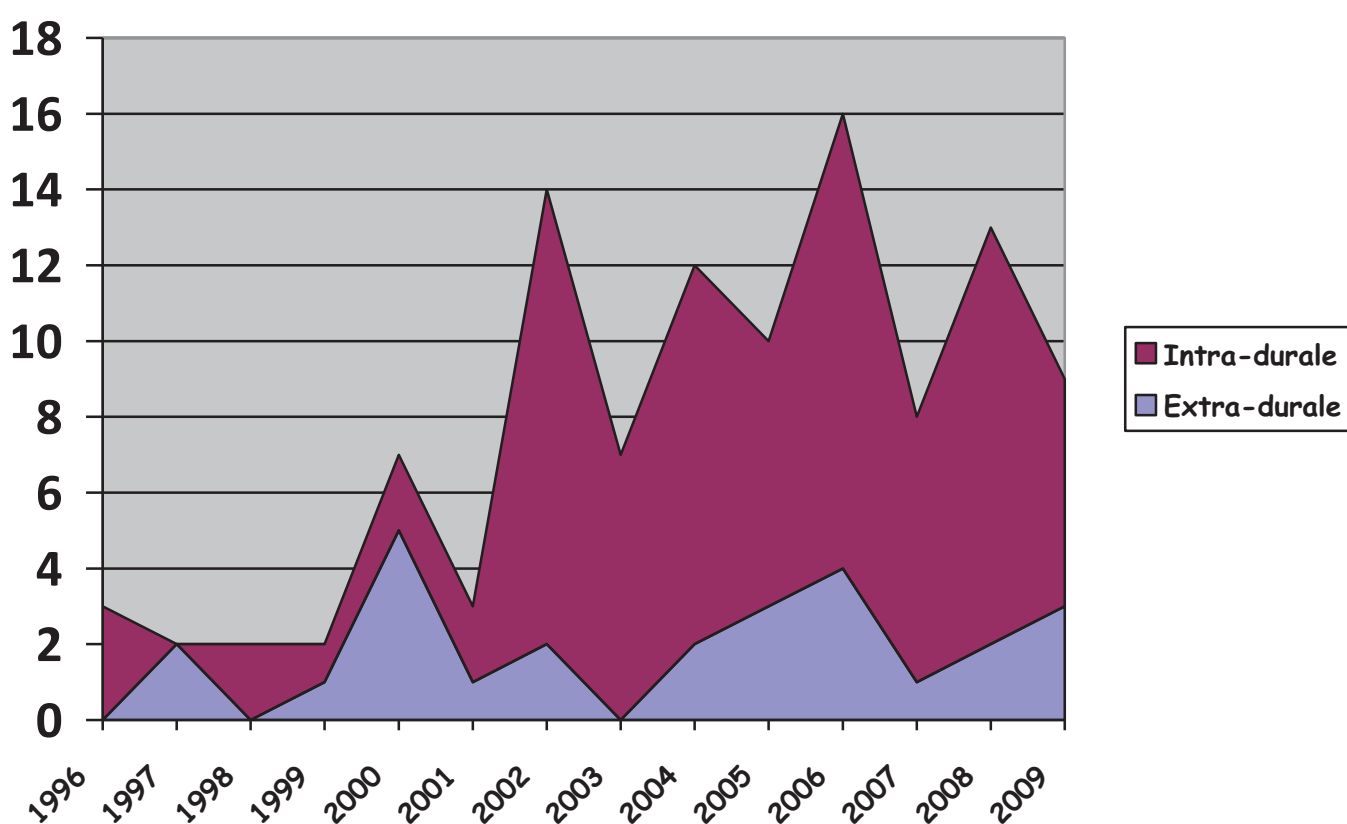
L'histogramme 2 montre l'évolution du traitement endovasculaire en fonction de la taille des sténoses. On peut encore noter que le nombre de sténoses traitées n'a cessé d'augmenter depuis 1996. De plus on observe que ce traitement s'adresse de plus en plus aux sténoses longues. En effet, il est possible de traiter des sténoses excédant 10 mm depuis 2000.



*Histogramme 2 : profil évolutif de la longueur des sténoses*

### c. Evolution du siège

L'histogramme 3 représente l'évolution du traitement endovasculaire en fonction de la localisation intra ou extra-durale des sténoses. On observe que depuis les années 2000, les sténoses intra-durales sont plus accessibles, au traitement et ce, grâce à l'expansion de l'utilisation des stents coronaires. A contrario le nombre de sténoses extra-durales reste stable ces dernières années.



Histogramme 3 : évolution du traitement des sténoses intracrâniennes selon la localisation

#### 6. Sténose en tandem

- Les sténoses en tandem extracrâniennes concernaient 25 patients sur 109 (24.7%). Parmi eux, quinze d'entre eux ont été traité par angioplastie/stenting au cours de la même procédure.

- Les sténoses en tandem intracrâniennes concernaient huit patients. Les deux sténoses intracrâniennes de chaque patient ont été traitées durant la même procédure. Les résultats cliniques sont identiques par rapport au groupe des sténoses intracrâniennes isolées.

### 7. Complications neurologiques dans les 30 jours de l'angioplastie

Quinze patients sur 101 ont présenté une complication neurologique dans les 30 jours suivant le geste (**14.8%**). Ils se répartissent en :

- **3 décès**
- **4 AVC majeurs**
- **8 AIT**

Le mécanisme était ischémique pour 14 d'entre eux et hémorragique pour le quinzième (hématome de reperfusion).

On constate une diminution du taux de complications neurologiques à 30 jours après 2006 (voir *histogramme 4*).

-Avant 2006, 12 patients pour 59 traités ont présenté une complication à 30 jours (**20.3%**) :

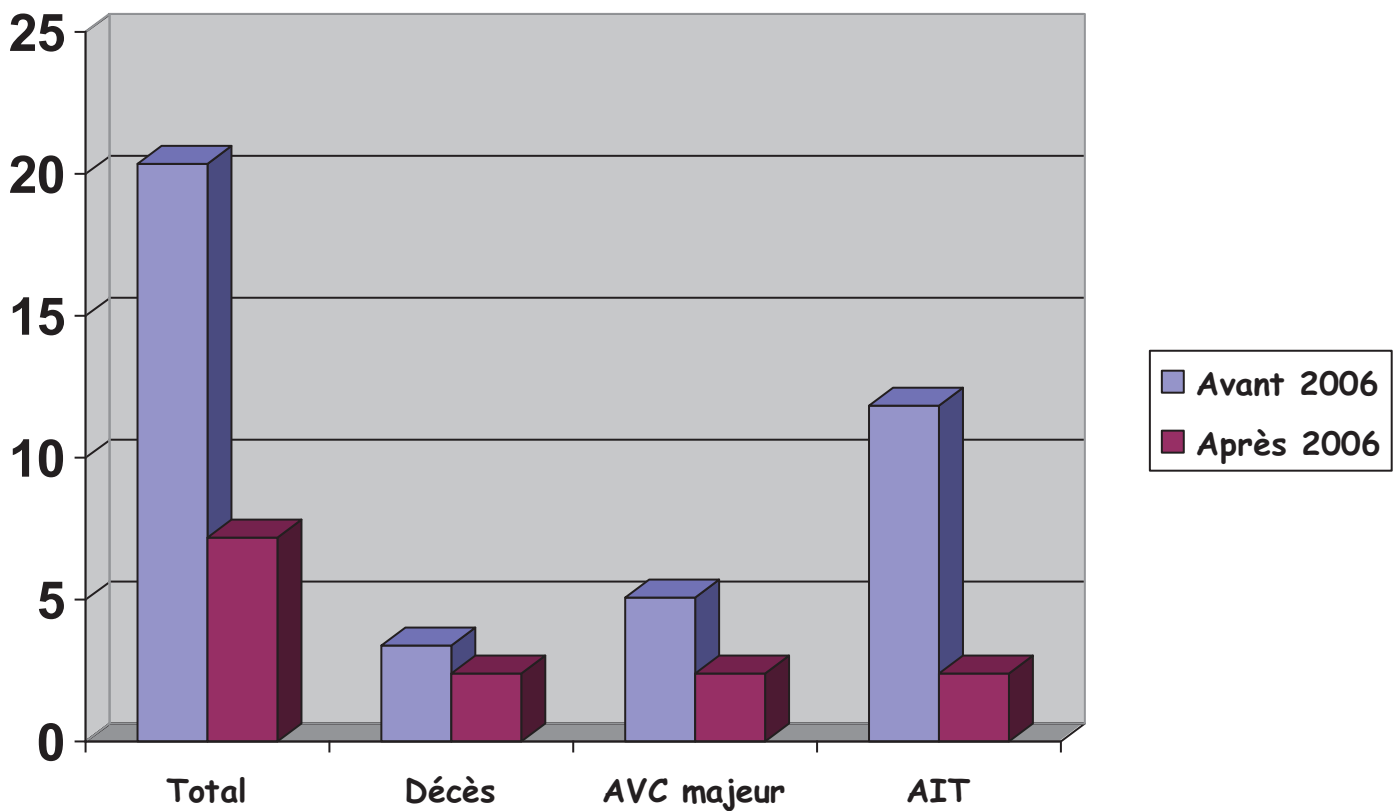
- deux décès (1 hématome de reperfusion pour une sténose du siphon carotidien ; 1 infarctus sylvien profond pour une sténose du segment M1 suite à l'occlusion du stent).
- trois AVC majeurs (1 infarctus protubérantielle pour une sténose du tronc basilaire, 1 infarctus sylvien profond pour une sténose extra-durale de l'artère carotide interne, 1 quadransie pour une sténose la portion caverneuse de la carotide interne).
- sept AIT (2 parésies du membre supérieur, 2 hémiparésies, 2 aphasies, 1 agitation).

Cinq complications se sont produites au niveau de la circulation postérieure et sept au niveau de la circulation antérieure.

-Après 2006, trois patients pour 41 traités ont présenté une complication à 30 jours (7.3%) :

- un décès (1 infarctus de la protubérance).
- un AVC majeur (1 infarctus du vermis cérébelleux suite à hypotension artérielle à l'induction de l'anesthésie générale).
- un AIT (1 héli-paresthésie par infarctus protubérantielle).

Toutes les complications se sont produites pour une sténose localisée au niveau de la circulation postérieure.



*Histogramme 4 : évolution des complications neurologiques à 30 jours*

#### 8. Complications péri-procédurales extra-neurologiques

Deux complications techniques se sont produites durant la procédure sans conséquence clinique :

- une migration d'un stent coronaire lors d'une tentative de retrait. Le stent avait migré au niveau du segment M1. Il a pu être retiré par voie endovasculaire au « lasso ».
- une thrombose aigue de stent coronaire durant la procédure traitée par anti-Gp IIb-IIIa.

Deux lésions de l'artère fémorale commune ont eu lieu dont une a nécessité un pontage chirurgical en urgence et dont d'évolution a été favorable.

## 9. Evolution clinique à long terme

### *a. Evolution favorable*

**98 patients** ont été suivis sur le long terme avec une durée moyenne de **40.3 ± 5.5 mois**. Le suivi se répartissait de la façon suivante :

- plus de 12 mois pour 70 patients (**71.4%**).
- plus de 24 mois pour 54 patients (**55.1%**).
- plus de 60 mois pour 30 patients (**30.6%**).

87 patients sur 98 (**88.7%**) n'ont présenté aucune récurrence neurologique dans le territoire de la sténose.

### *b. Evolution défavorable*

Sept patients sur 98 (**7.2%**) sont décédés après 30 jours. La cause du décès était :

- **neurologique** pour quatre patients :
  - ✓ un hématome sous-dural post-opératoire suite à une anastomose temporo-sylvienne réalisée en raison d'une resténose à 90% à 5 mois de l'angioplastie initiale (octobre 1996).
  - ✓ un infarctus sylvien suite à l'occlusion de l'anastomose temporo-sylvienne réalisée pour une sténose serrée du segment M1 non accessible à un traitement

endovasculaire chez un patient traité initialement d'une sténose en tandem du segment V4 et du tronc basilaire.

- ✓ un infarctus du pont sur une sténose à 70% non traitée du tronc basilaire (patient traité auparavant pour une sténose de la portion pétreuse de la carotide interne).
- ✓ un infarctus de la protubérance suite à l'occlusion tardive du stent du tronc basilaire à 13 mois.
- **extra-neurologique** pour les trois autres patients:
  - ✓ deux infarctus du myocarde à 2 et 42 mois de la procédure.
  - ✓ une infection pulmonaire à 14 mois du traitement.

Quatre patients sur 98 (**4.1%**) ont présenté un AIT dans le territoire artériel traité en rapport avec une resténose intra-stent prouvée à l'angiographie. L'AIT s'est produit à deux, six, onze et quinze mois de la procédure.

#### **10. Resténose intra-stent**

Une Resténose Intra-Stent (RIS) a été rapporté par angiographie dans sept cas (**10.9%**) et une occlusion de stent dans quatre cas (**6.2%**). Cinq patients sur onze ont présenté un AIT.

Sur les onze patients atteints de RIS ou de thrombose :

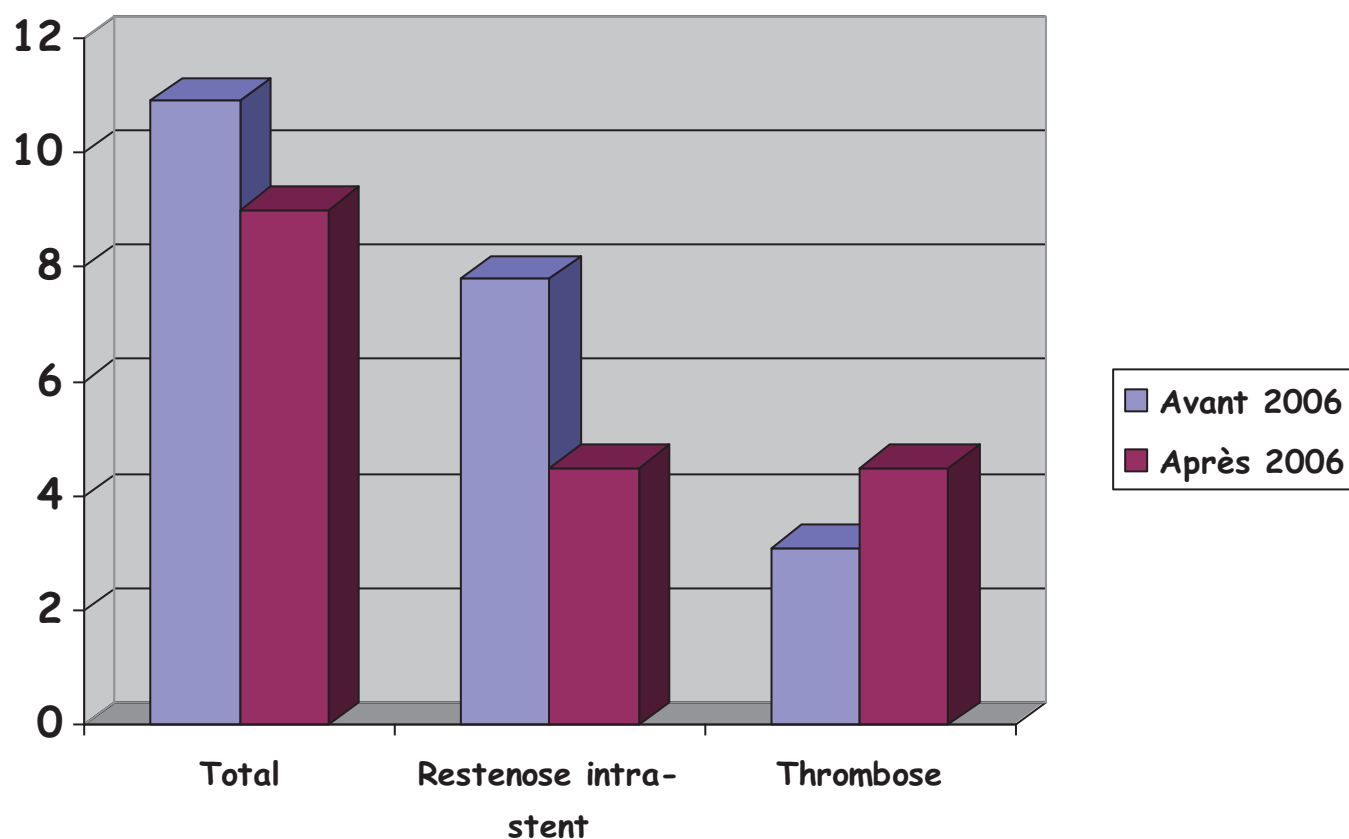
- six avaient été traité par angioplastie seule. Le taux de RIS/thrombose pour l'angioplastie simple dans cette série est de 6/31 (**19.3%**).
- quatre avaient été traité par stent expansible par ballon. Le taux de RIS/thrombose pour les stents coronaires est de 4/48 (**8.3%**).
- un avait traité par stent auto-expansible. Le taux de RIS/thrombose pour les stents auto-expansibles est de 1/30 (**3.3%**).

-Avant 2006, cinq RIS (7.8%) et deux thromboses de stent (3.1%) se sont produites pour 64 artères.

Trois RIS étaient de type 2, un RIS de type 1B et le dernier RIS de type 3.

-Après 2006, deux RIS (4.5%) et deux thromboses de stent (4.5%) ont eu lieu pour 44 artères.

Un RIS était de type 1A et un RIS était de type 2.



*Histogramme 5 : évolution du taux de resténose et de thrombose intra-stent*

## 11. Retraitement des resténoses intra-stent

Six sur sept resténoses intra-stents ont été traité. Un patient a été traité par angioplastie simple et les autres par angioplastie/stenting. Une complication per-procédurale a eu lieu sur les six traitements (perforation artérielle par le micro-guide).

Le siège des RIS était :

- trois au niveau du tronc basilaire.
- deux au niveau supra-clinoïdien de la carotide interne.
- un au niveau du segment M1.

La moitié des patients ont été traité à deux reprises compte tenu d'une récurrence de la resténose intra-stent (*tableau 4*).

<i>RIS (classification Mehran modifiée)</i>	<i>≥ 2 traitements (No.)</i>	<i>1 traitement (No.)</i>
1A	1	0
1B	0	0
1C	0	0
2	2	2
3	0	1

*Tableau 4 : Classification angiographique des resténoses intra-stent et durabilité du traitement*

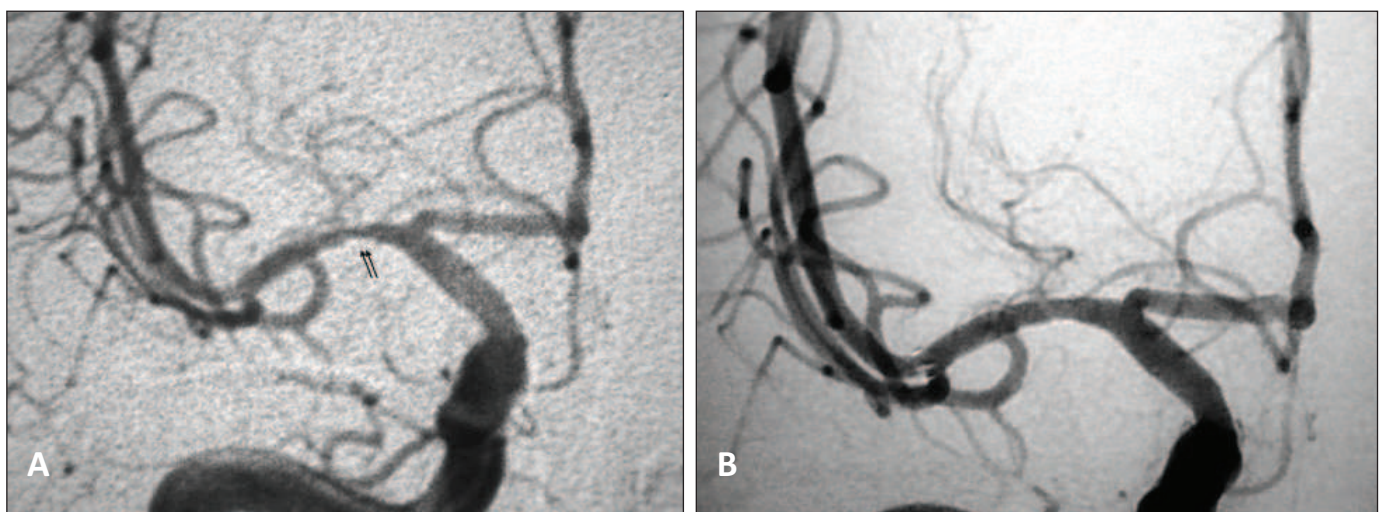


## Cas cliniques

Cinq cas cliniques sont détaillés ci-après afin d'illustrer différentes situations en rapport avec la technique d'angioplastie/stenting.

### *Cas clinique 1 : « résistance au clopidogrel »*

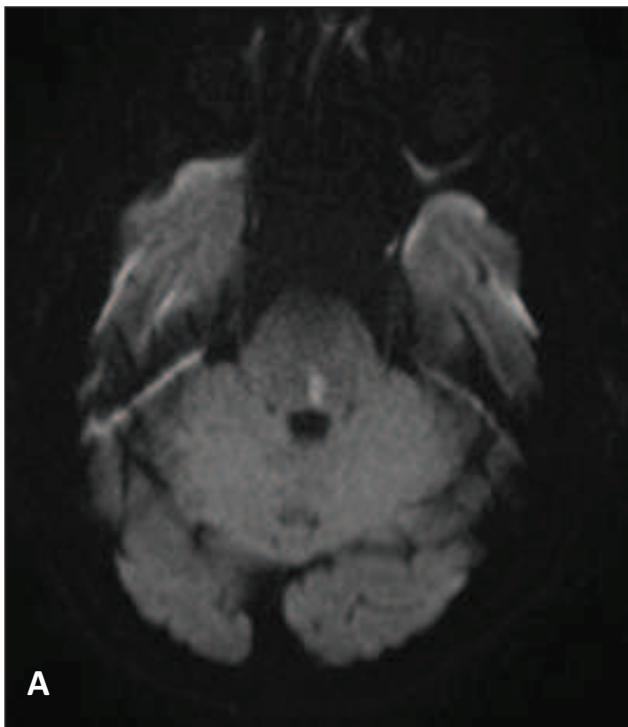
Un homme âgé de 46 ans, fumeur et hypertendu, était hospitalisé en urgence pour la survenue d'AIT à répétition caractérisé par deux épisodes d'hémi-parésie gauche de 15 minutes chacun. Le doppler trans-crânien et l'angio-IRM retrouvaient une sténose serrée de l'artère cérébrale moyenne droite. Une angioplastie avait été réalisée en urgence compte tenu d'un nouvel AVC jonctionnel antérieur droit malgré l'administration d'aspirine (1 sachet de 160 mg/jour), de clopidogrel (1 comprimé de 75 mg/jour) et d'héparine. Le patient avait bénéficié de 2 doses de charge de clopidogrel de 300 mg chacune à huit heures d'intervalle. L'index VASP réalisé confirmait l'efficacité du clopidogrel ( $VASP \geq 50\%$ ). Le patient sortait du service avec 160 mg d'aspirine et 75 mg de clopidogrel par jour. Le doppler trans-crânien réalisé à trois mois retrouvait une augmentation des vitesses au niveau de l'artère sylvienne droite. L'angiographie confirmait la resténose intra-stent estimée à 50% (A). Le patient était alors programmé pour un retraitement mais le VASP montrait une inefficacité du clopidogrel ( $VASP < 50\%$ ). Une nouvelle dose de charge de clopidogrel ( $2 \times 300$  mg) était administrée par voie orale en prévision du traitement. L'artériographie réalisée le jour suivant était normale (B). Le patient sortait alors avec un sachet d'aspirine de 160 mg et deux comprimés de clopidogrel de 75 mg par jour (index VASP efficace).



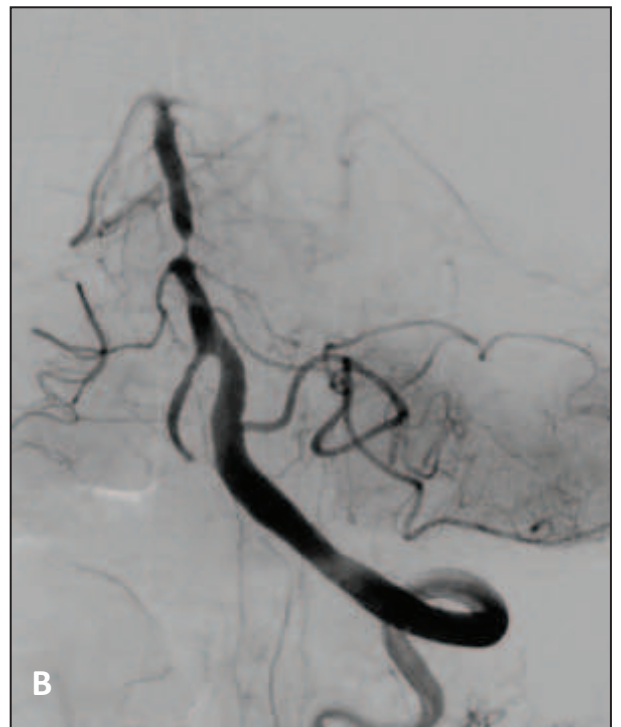
Artériographie de face de la carotide interne droite

*Cas clinique 2 : « artères perforantes intracrâniennes »*

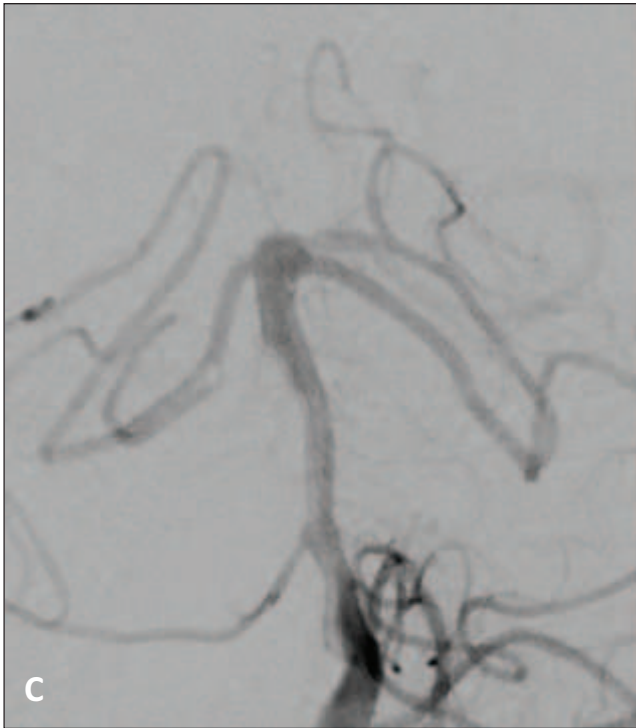
Un patient âgé de 77 ans, sans facteur de risque cardio-vasculaire, était hospitalisé pour des AVC ischémiques à répétition dans le territoire vertébro-basilaire malgré le traitement antiplaquettaire. Le score de Rankin était à 1 à l'entrée. La séquence de diffusion retrouvait un infarctus de la protubérance gauche postéro-médian (A) en rapport avec une sténose serrée du tiers moyen du tronc basilaire, confirmée à l'angiographie cérébrale (B). Un traitement par angioplastie/stenting était retenu. L'intervention s'était déroulée sans complication avec un bon résultat angiographique final (C). Le patient présentait au réveil des troubles sensitifs héli-corporels gauche en rapport avec des infarctus punctiformes protubérantielle gauche. Le mécanisme s'explique par l'occlusion des artères perforantes par impaction de la plaque lors de l'inflation du ballon d'angioplastie (D). L'état neurologique était stable à deux mois (mRS à 2, NIHSS à 2 et index de Barthel à 100).



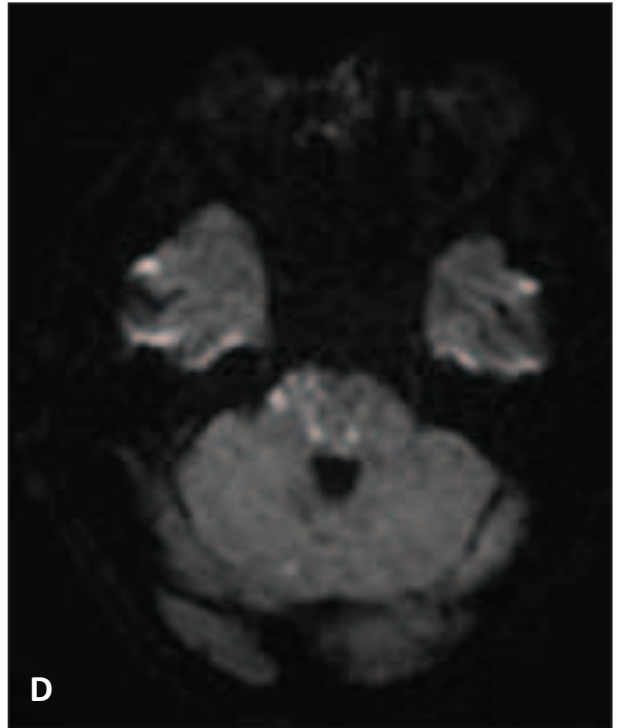
Séquence axiale diffusion



Artériographie de la vertébrale gauche



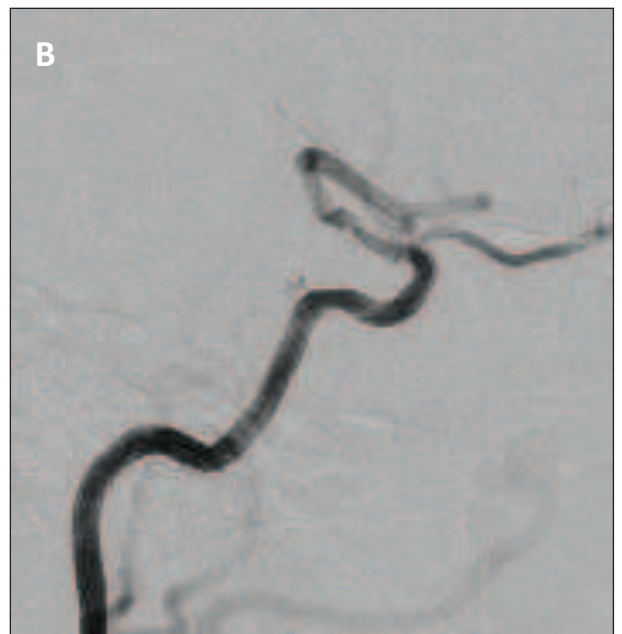
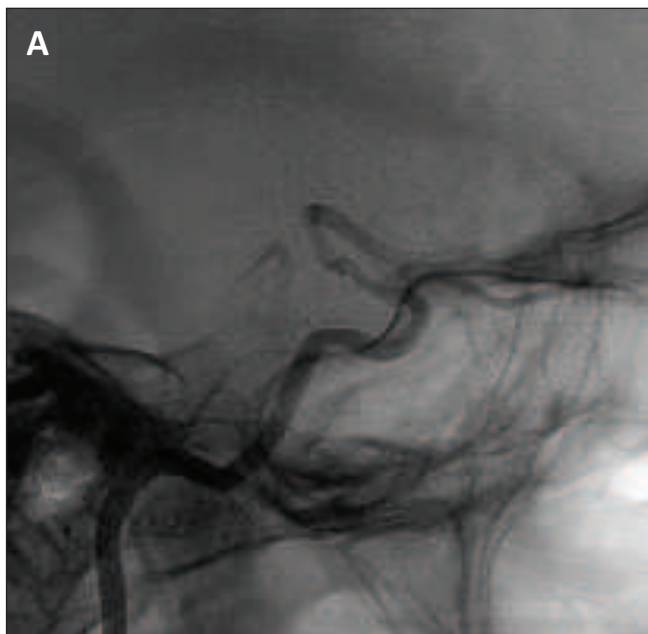Artériographie après angioplastie/stenting

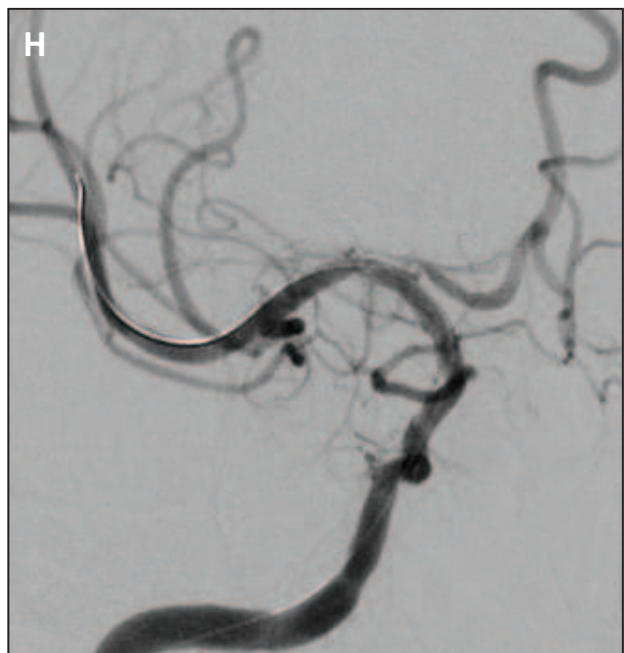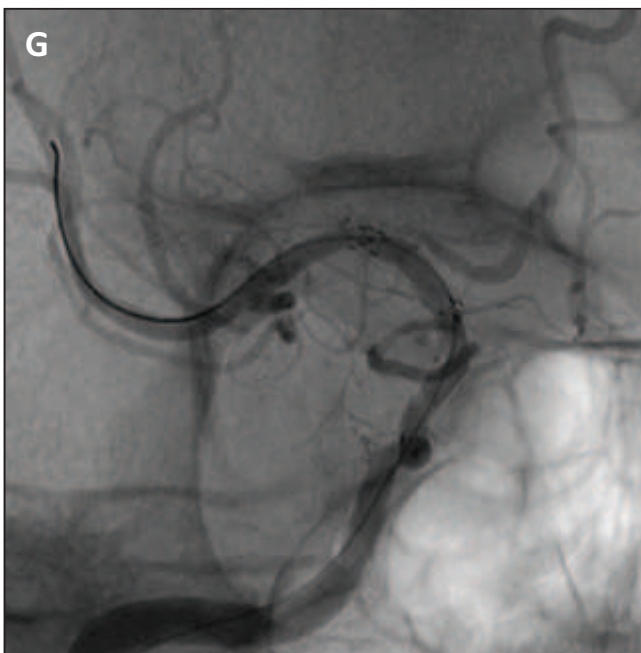
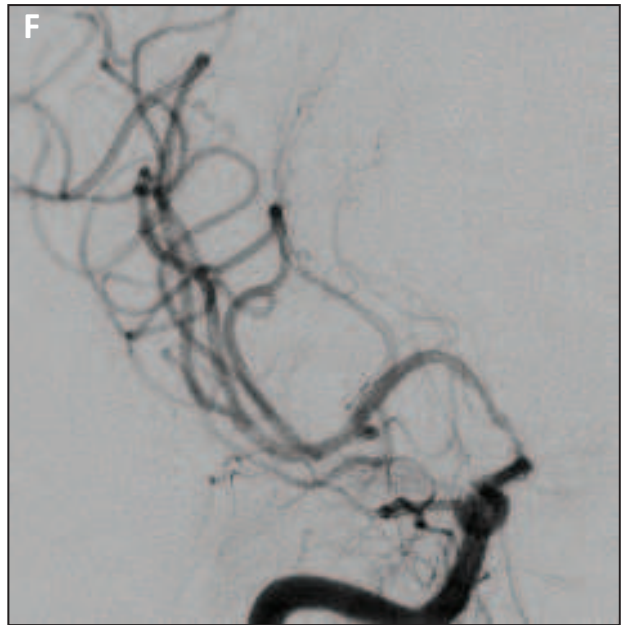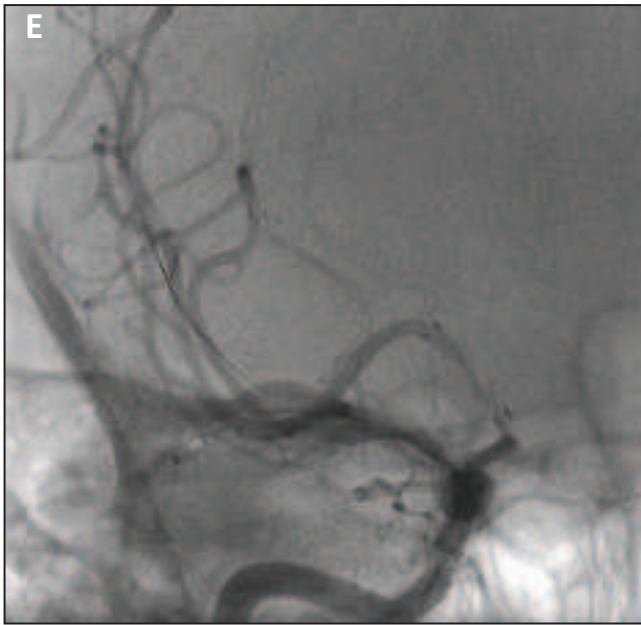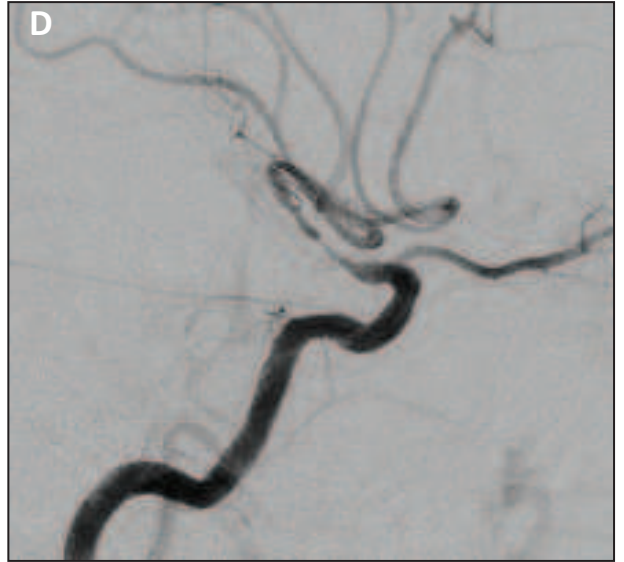
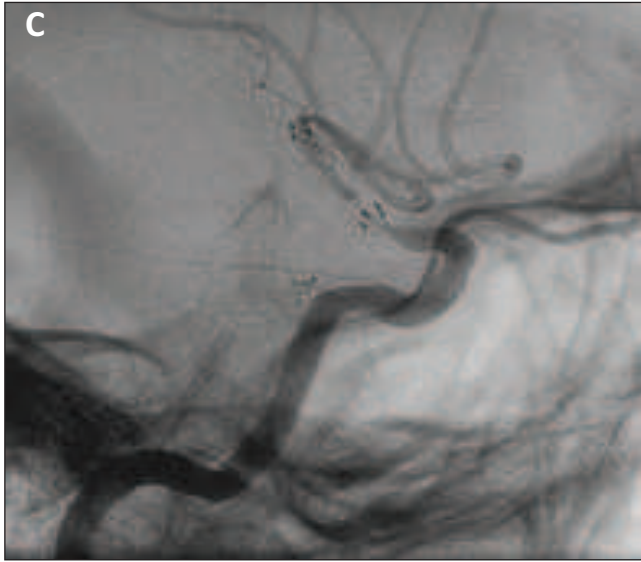


Séquence axiale diffusion

*Cas clinique 3 : « traitement d'une resténose intra-stent »*

Une jeune femme âgée de 43 ans avait pour seul facteur de risque cardiovasculaire une hypertension artérielle. Elle était hospitalisée pour un AIT carotidien droit, 2 mois après angioplastie/stenting (stent Wingspan 2,5 × 9 mm) d'une sténose symptomatique à 80% de la portion supra-clinoïdienne de la terminaison de l'artère carotide interne droite [profil sans (A) et avec soustraction et (B)]. Deux mois après le traitement, l'artériographie de profil sans (C) et avec soustraction (D) et de face sans (E) et avec soustraction (F) retrouvait une resténose intra-stent de type 1A. L'indication de retraitement était retenue du fait de la sévérité de la resténose et d'une récurrence des symptômes. Le traitement était effectué par angioplastie au ballon Gateway (*Boston Scientific*) 2.5 × 15 mm et un stent Neuroform 3 (*Boston Scientific*) de 3.5 mm de diamètre était positionné [série oblique droite sans (G) et avec soustraction (H)].

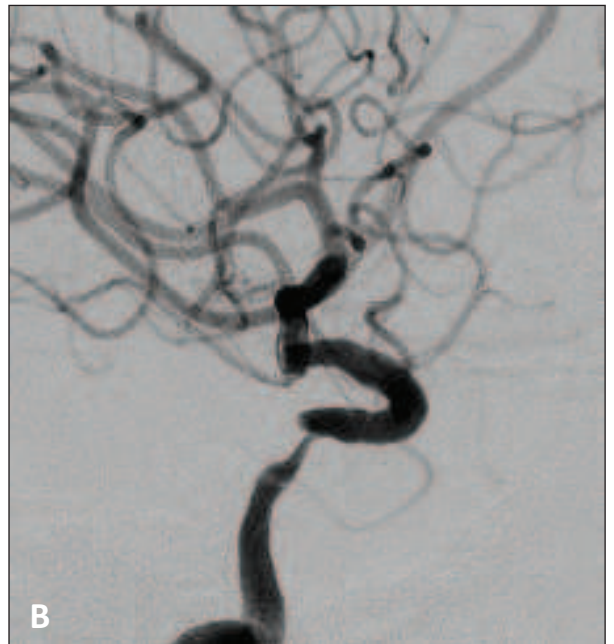
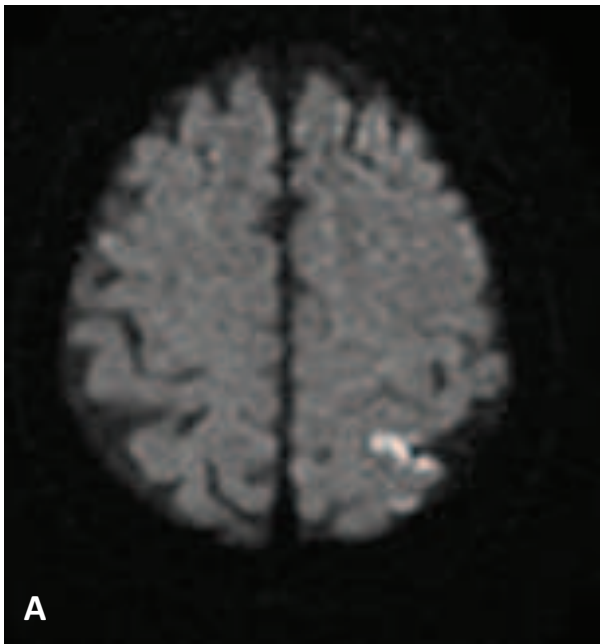


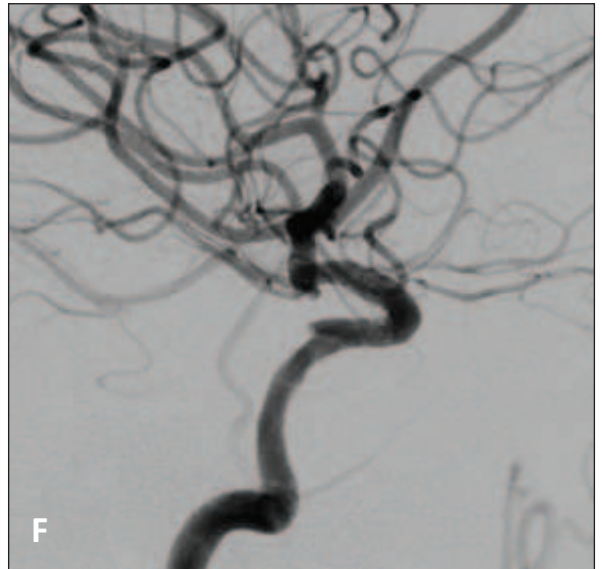
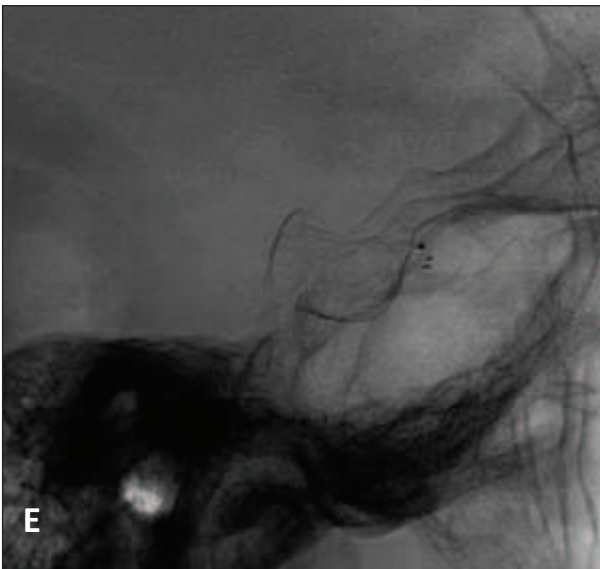
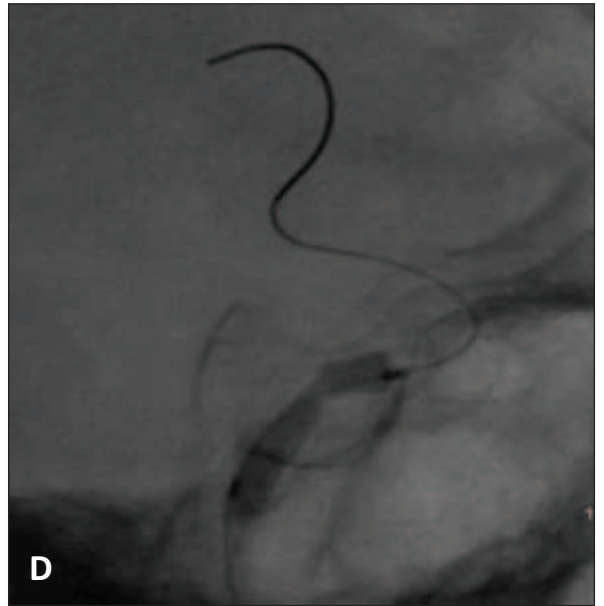
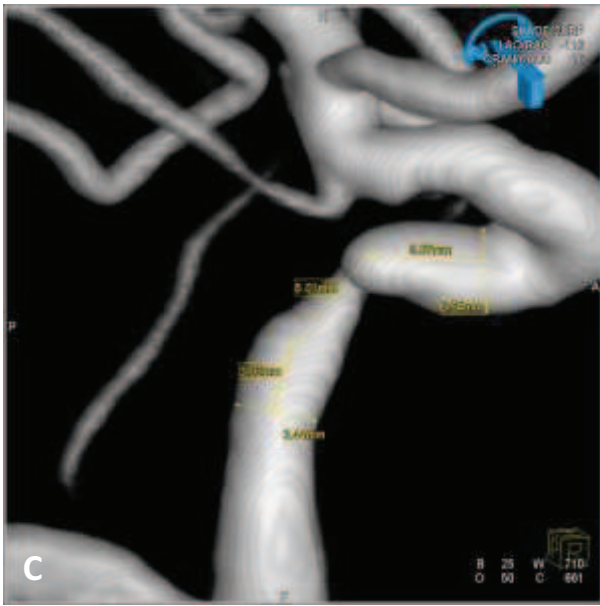


*Cas clinique 4 : « complication péri-procédurale »*

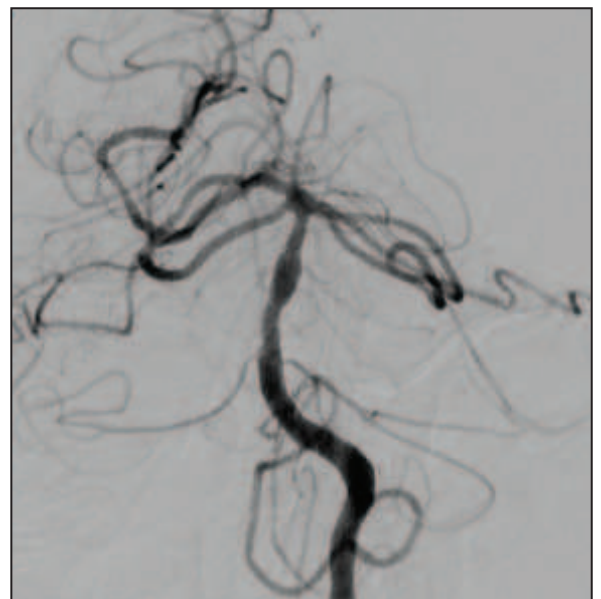
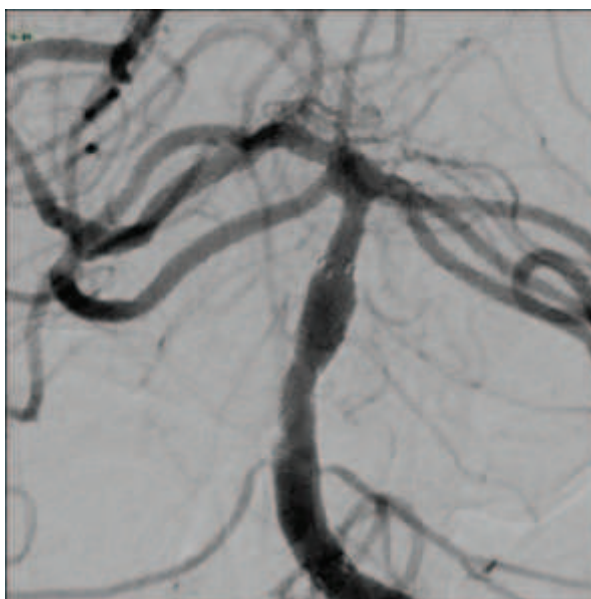
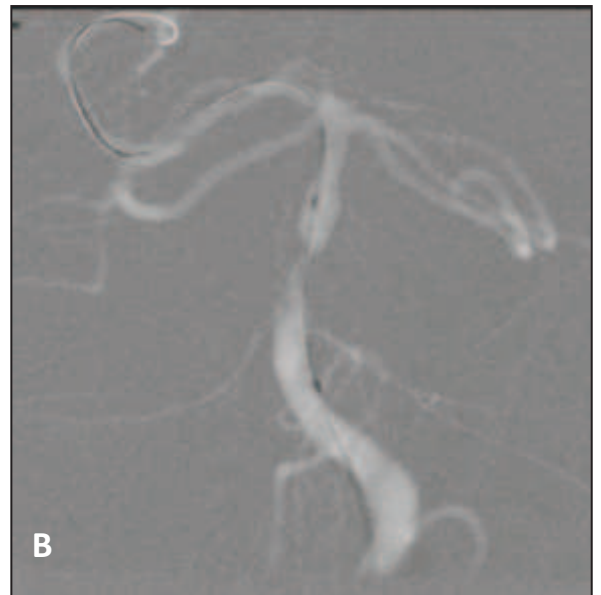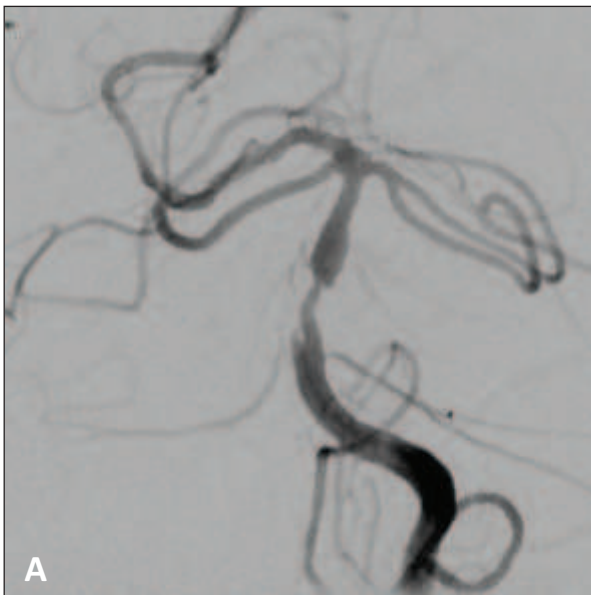Illustration du risque d'une procédure d'angioplastie intracrânienne selon la localisation de la sténose:

- *Procédure à faible risque de complication* : une patiente de 70 ans (diabétique, hypercholestérolémique et fumeuse) était hospitalisée pour un infarctus jonctionnel postérieur gauche (diffusion - image **A**) en rapport avec une sténose serrée de la portion pétreuse de la carotide interne gauche (**B**). Une angioplastie/stenting de la sténose était alors retenue : angiographie tridimensionnelle pour évaluation précise du diamètre et de la longueur du stent (**C**). L'angioplastie (**D**) était réalisée avec un ballon Gateway (*Boston Scientific*) 15 × 2.25 mm progressive jusqu'à levée de la sténose (6 atm) puis avec un stent Wingspan (*Boston Scientific*) 20 × 4 mm (**E**). Le résultat angiographique final est satisfaisant (**F**). Aucune complication n'avait eu lieu durant le geste et l'évolution clinique était favorable (mRS à 0).





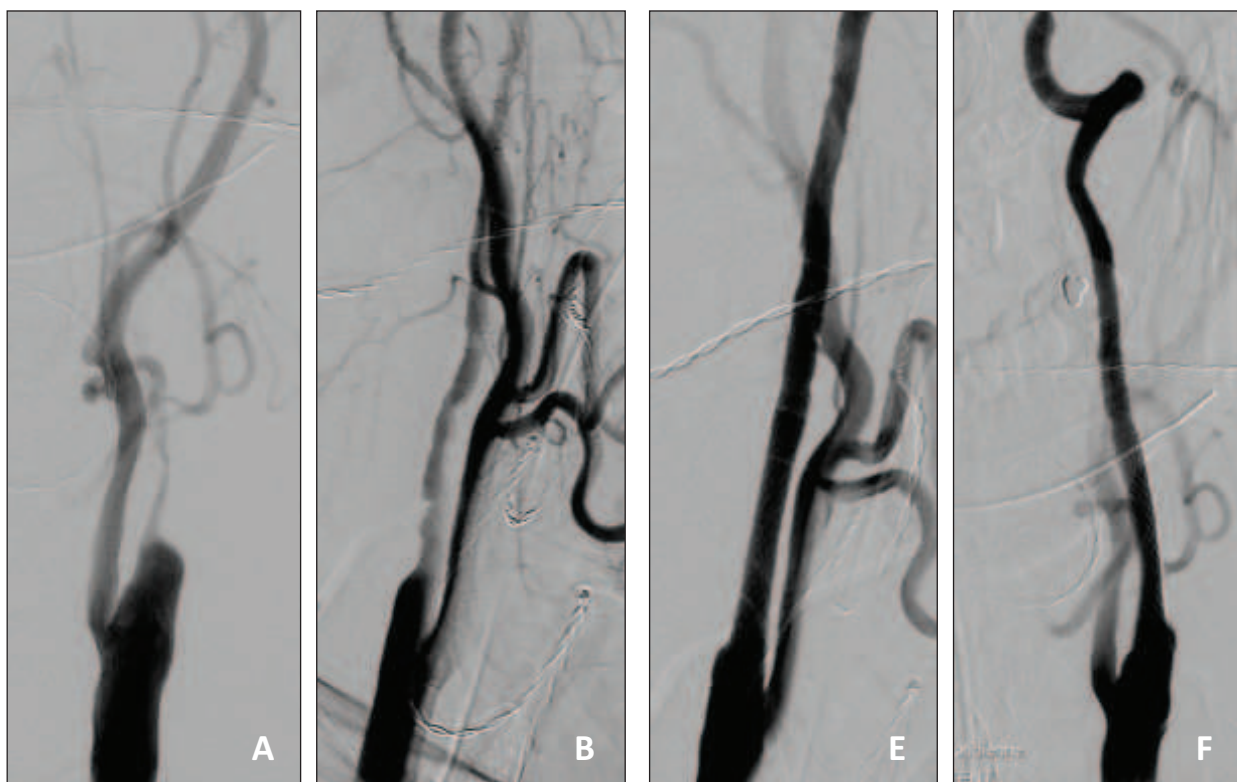
- *Procédure à haut risque de complication* : un patient de 79 ans (hypertendu, diabétique et hypercholestérolémique) était pris en charge pour des AVC de la fosse postérieure malgré le traitement médical. L'angiographie confirmait une sténose longue et irrégulière du tiers moyen du tronc basilaire (A). Une angioplastie (B) au ballon Gateway (*Boston Scientific*) 20 × 3.25 mm était réalisée puis un stent Wingspan (*Boston Scientific*) 20 × 4 mm était positionné en regard de la sténose (C). Le résultat angiographique (D) était satisfaisant mais le patient avait présenté brutalement une hémiparésie gauche massive six heures après la fin du geste. Le patient était décédé dans la semaine suivante par dégradation neurologique.

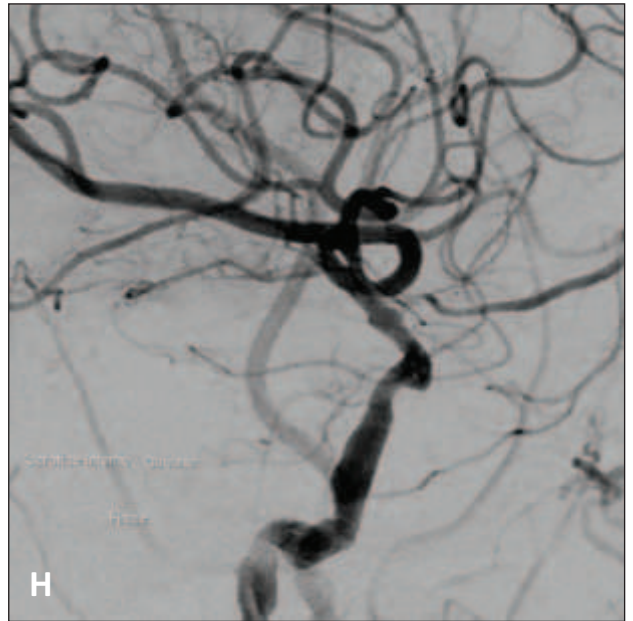
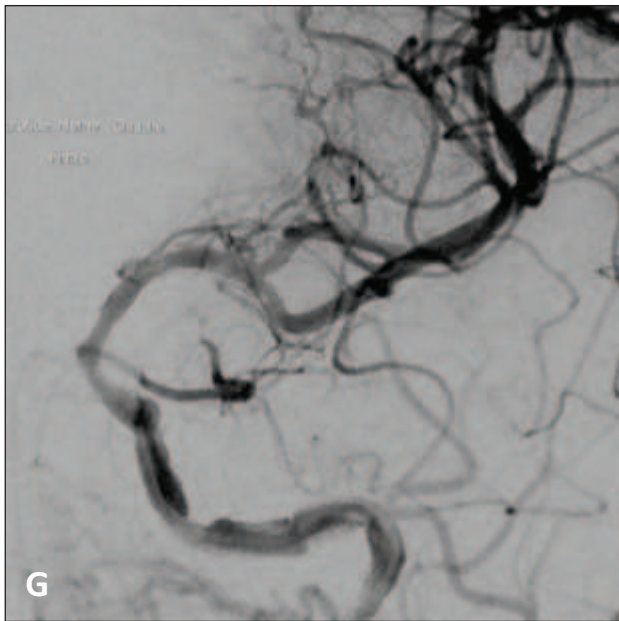
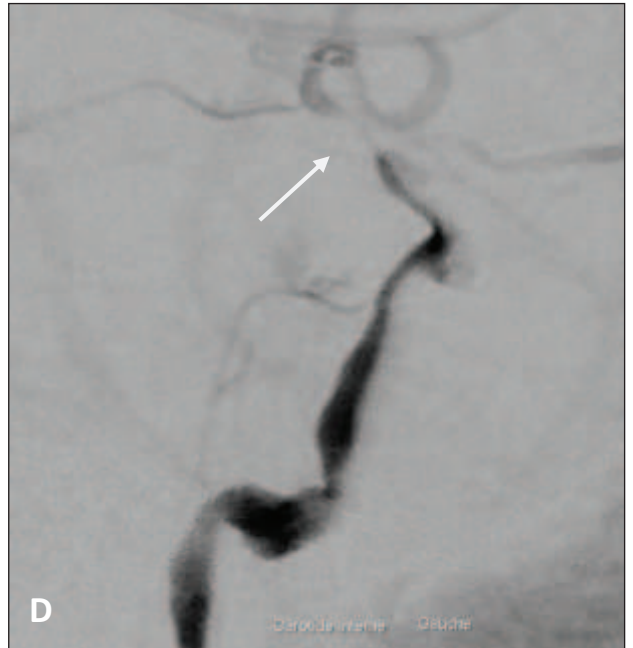
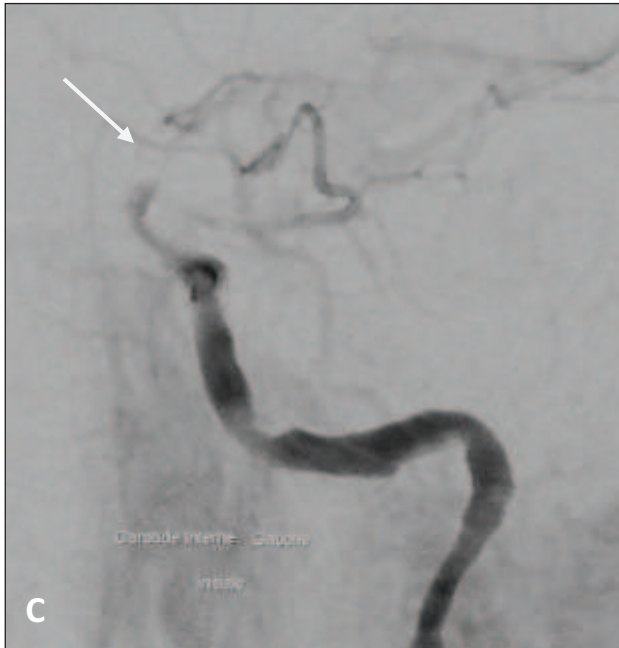



*Cas clinique 5 : « sténose en tandem »*

Un patient de 76 ans était pris en charge pour une sténose en tandem de l'artère carotide interne gauche, extracrânienne (Face – **A** ; Profil – **B**) et intracrânienne (Face – **C** ; Profil - **D**) dans sa portion supra-clinoïdienne symptomatique (AVC ischémique jonctionnel) sous traitement anti-thrombotique. La bifurcation carotidienne cervicale a été traitée en premier par angioplastie/stenting. Le résultat angiographique de face (**E**) et de profil (**F**) était satisfaisant. Suite à cela, l'angioplastie/stenting de la sténose intracrânienne était réalisée avec mise en place d'un stent Wingspan (*Boston Scientific*) 15 × 3 mm. Le contrôle angiographique de face (**G**) et de profil (**H**) était satisfaisant.





## Discussion

Actuellement, les sténoses athéromateuses intracrâniennes sont responsables d'environ 10% des accidents ischémiques cérébraux (AIC). Ces patients sont à haut risque de récurrence ischémique dans le territoire artériel de la sténose avec un traitement médical optimal. En effet, Chimowitz et al rapportent que 11% des patients ayant présentés un AIC, en rapport à une sténose intracrânienne supérieure à 50%, présenteront dans l'année suivante un nouvel AIC dans le territoire de la sténose <sup>25</sup>. La moitié de ces récurrences laisseront des séquelles neurologiques invalidantes <sup>5</sup>. Certains critères majorent ce risque (sténose supérieure à 70%, délai entre les symptômes et la procédure inférieur à 17 jours) <sup>4</sup>. Ainsi, un quart des patients atteints d'une sténose supérieure à 70% présenteront un nouvel AIC durant la première année (IC 95%, 15% - 30%) <sup>4</sup>.

Ce taux de récurrence important est retrouvé dans d'autres séries. L'étude **GESICA** (Groupe d'Etudes des Sténoses IntraCrâniennes Athéromateuses symptomatiques) incluant 102 patients, retrouve un taux de récurrence ischémique à deux ans de 38.2% avec un délai moyen de deux mois <sup>26</sup>. Ces patients à haut risque d'atteinte neuro-vasculaire sont aussi à risque d'atteinte vasculaire systémique. En effet, un tiers des patients, dans l'étude GESICA, ont une atteinte significative concomitante des artères coronaires ou des artères des membres inférieurs <sup>26</sup>. L'angioplastie intracrânienne a donc pour objectif d'améliorer le pronostic neurologique de ces patients sur le plus long terme possible.

### 1. Impact du stent


L'utilisation des stents coronaires, à partir des années 2000, ont permis un net élargissement des indications d'angioplastie/stenting des artères intracrâniennes. Les stents ont permis d'accroître le nombre de traitement chaque année en partie par le traitement de sténoses plus longues et plus distales comme le segment M1 de l'artère sylvienne ou le tronc basilaire. Ils permettent de prévenir ou de traiter une dissection après angioplastie, d'éviter le recoil de l'artère, mais aussi de couvrir la plaque qui peut être emboligène. Initialement l'angioplastie seule ne traitait que le versant hémodynamique d'une sténose. On cherchait à obtenir le même résultat que lors du traitement d'un vasospasme compliquant une hémorragie sous-arachnoïdienne. La réendothélialisation du stent permet une guérison locale de la plaque ce

qui empêche la récurrence embolique. Une méta-analyse comparant l'angioplastie seule à l'angioplastie/stenting démontre le bénéfice important de ce dernier<sup>27</sup>: un taux plus bas d'AVC ou de décès à 1 an ( $p = 0.001$ ), un meilleur résultat angiographique immédiat ( $p < 0.0001$ ), et un taux de resténose plus bas ( $p = 0.04$ ). Ce bénéfice est atteint sans augmentation du taux de complications péri-procédurales ( $p = 0.48$ ).

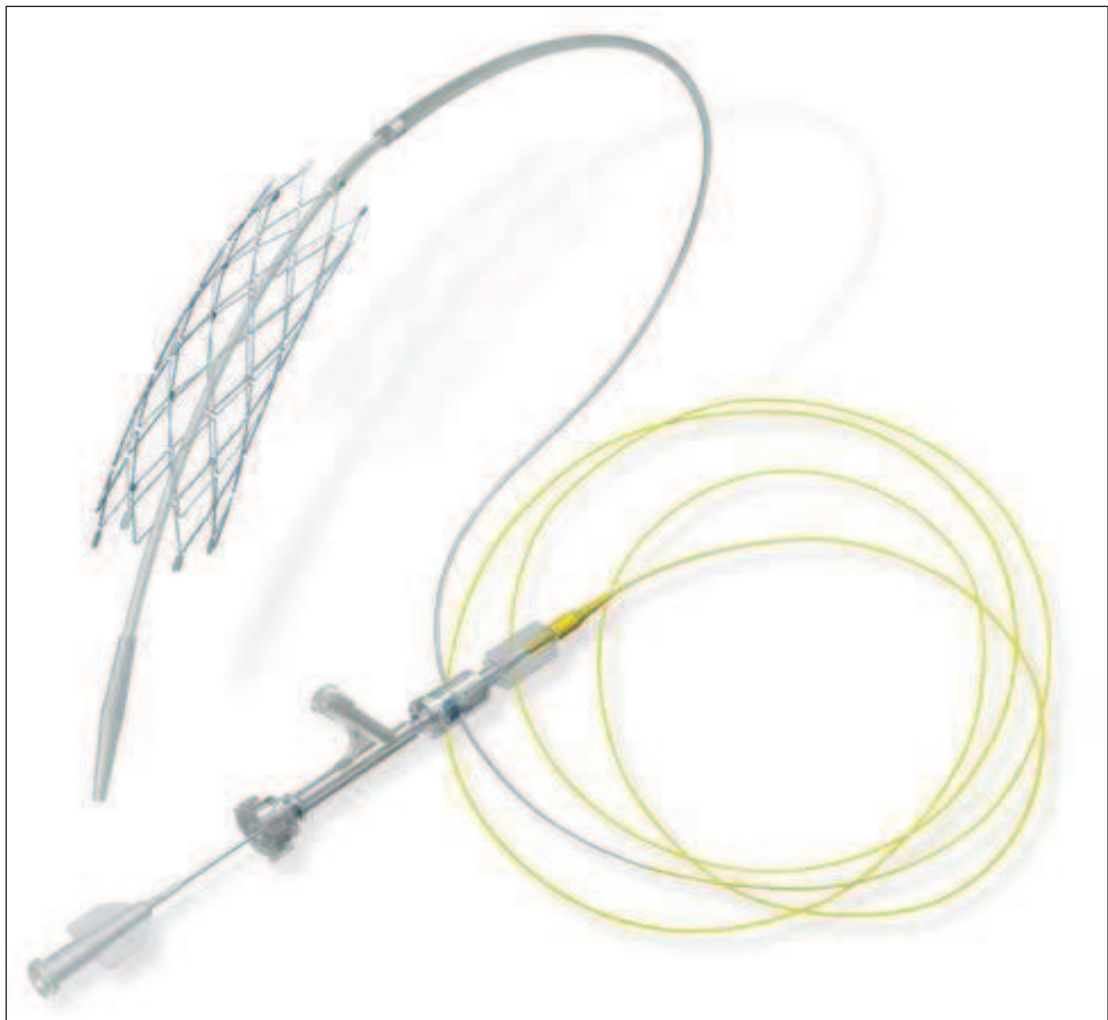Cependant les stents coronaires ont certaines caractéristiques qui limitent leur utilisation au niveau des artères cérébrales (rigidité importante, risque de dislocation de son support, risque barotraumatique). Par contre la sur-dilatation du stent nécessaire à son déploiement lui confère une meilleure impaction dans la plaque avec un risque de resténose plus faible. Gröschel et al.<sup>18</sup> retrouvent un taux de resténose plus faible avec ce type de stents qu'avec les stents auto-expansibles (13.8% versus 17.4%). Les résultats de cette étude sont cependant à nuancer en raison de l'absence de suivi angiographique systématique et du faible nombre de stents auto-expansibles inclus. Qui plus est, nos résultats sont en contradiction car nous trouvons un taux de resténose moindre avec les stents auto-expansibles (voir **10.** dans Résultats).

Actuellement, deux types de stents existent spécifiquement pour la circulation cérébrale:

- le stent expansible par ballon (Pharos, *Micrus Endovascular, Sunnyvale, CA*) (Figure 3).
- le stent auto-expansible (Wingspan, *Boston Scientific, Fremont, CA*) (Figure 4).



*Figure 3: stent expansible par ballon, Pharos (Micrus Endovascular)*



*Figure 4: stent auto-expansible, Wingspan (Boston Scientific)*

Le stent Wingspan (voir *Figure 4*) est nettement plus flexible que les stents coronaires et dispose d'une force radiale suffisante pour remodeler la sténose et éviter le recoil de l'artère. Il peut être positionné au niveau de toutes les sténoses intracrâniennes accessibles par un micro-guide. Le concept de ce stent est nouveau. Il repose sur une dilatation sous-dimensionnée suivie par le déploiement d'un stent en nitinol auto-expansible sans post-dilatation nécessaire. Il est monté jusqu'à la sténose à l'intérieur de sa gaine, ce qui évite un largage inopiné ou la migration de matériel athéro-thrombotique lors du passage du stent au niveau de la plaque.

Toutefois une sténose tortueuse et longue reste encore actuellement un véritable challenge technique et augmente indéniablement les risques de complications.

## 2. Complications neurologiques péri-procédurales

On constate une diminution du taux de complications neurologiques survenant dans les 30 jours de la procédure. En effet il diminue de 20 à 7.3% après 2006, la moitié des complications après 2006 étant des AIT.

Malgré cela, le taux de complications péri-procédurales est encore élevé. Il pourrait s'expliquer par l'anatomie des artères cérébrales. L'occlusion des artères perforantes au contact de la plaque ne peut être totalement évitée<sup>23</sup>. Ce phénomène est analysé dans une étude mono-centrique de 181 sténoses intracrâniennes traitées par stents coronaires<sup>28</sup>. Les auteurs retrouvent que cinq patients sur 169 (3%) ont présenté un nouvel infarctus profond suite à l'occlusion d'artères perforantes. Toutefois leur évolution clinique apparaît favorable à long terme (mRS  $\leq$  1 à un an). Néanmoins, seul un scanner était réalisé systématiquement vingt-quatre heures après la procédure ce qui pouvait conduire à une sous-estimation du nombre et de la taille de ces infarctus, en particulier au niveau de la fosse cérébrale postérieure.

La réduction du nombre de complications peut être expliquée par un changement de nos pratiques concernant à la fois le matériel endovasculaire mais aussi les mesures associées (sélection des patients, contrôle de l'inhibition antiplaquettaire et de la pression artérielle) :

### *a. Sélection des patients*

La sélection des patients est délicate en l'absence d'études randomisées. Compte tenu du risque de l'intervention et du faible risque d'AVC pour les patients asymptomatiques <sup>29</sup> (< 3.5% par an), l'angioplastie intracrânienne se limite aux patients qui ont présenté récemment un AIT ou un AVC imputable à une sténose intracrânienne supérieure à 70%.

La sélection des sténoses pour un traitement se faisait systématiquement sur une artériographie afin de préciser :

- le degré de rétrécissement.
- ses rapports avec les autres artères intracrâniennes et notamment par rapport aux troncs des artères perforantes (imputabilité de la sténose).
- une éventuelle atteinte athéromateuse importante du lit d'aval.

### *b. Traitement antiplaquettaire*

La résistance à l'aspirine et au clopidogrel est toujours débattue mais plusieurs données dans la littérature soulignent son importance <sup>30-32</sup>. La résistance à l'aspirine est peu fréquente mais une résistance au clopidogrel a été rapportée chez environ 50% des patients candidats à une angioplastie/stenting des artères cervicales ou intracrâniennes <sup>33</sup>, taux relativement similaire au 61% retrouvés dans notre série (voir **2.** dans Résultats).

La double anti-agrégation plaquettaire introduite avant la procédure a pour objectif de prévenir une thrombose du stent. De telles complications sont bien décrites dans la littérature cardiologique. Par contre peu de données sont rapportées, à notre connaissance, en cas de stenting intracrânien. Dans cette série, on retrouve un taux de thrombose élevé après 2006 en dépit d'un contrôle systématique de l'efficacité de l'inhibition plaquettaire. Mais ce taux est similaire au 4.8% rapporté dans une série de 84 sténoses intracrâniennes traitées avec le stent Wingspan <sup>34</sup>. Ce phénomène ne concernant que deux patients dans notre série, il est difficile d'en tirer des conclusions.

Une inhibition plaquettaire trop faible peut aussi être responsable d'un aspect de fausse resténose intra-stent suite à un thrombus plaquettaire se développant au contact des mailles du stent (1 cas dans la série publié <sup>35</sup>). C'est en partie pour cette raison que le contrôle de l'efficacité des anti-agrégants sur la dose d'entretien, est systématique avant toute procédure depuis 2005.

#### *c. Gestion de la pression artérielle*

L'incidence des complications hémorragiques après angioplastie intracrânienne n'est pas bien connue. Elles ont été décrites à la fois pour des sténoses de la circulation antérieure et postérieure <sup>36</sup>. Par contre, le syndrome d'hyperperfusion cérébrale après angioplastie/stenting de la bifurcation carotidienne extracrânienne est mieux connu mais reste toutefois rare (1.1%) <sup>37</sup>. Cependant il peut entraîner un hématome intra-parenchymateux responsable d'une mortalité importante estimée à 80% <sup>37</sup>. Dans une série de 106 procédures intracrâniennes, le taux de complication hémorragique était rapporté à 3% <sup>38</sup>. Dans notre série, on retrouve un taux similaire (3 pour 109 procédures), tous s'étant produit avant 2006, période à partir de laquelle le contrôle tensionnel était strict.

En effet, la baisse de la pression artérielle permet de diminuer l'incidence des hémorragies cérébrales sans complications supplémentaires <sup>38-40</sup>.

#### *d. Anesthésie générale*

La plupart des études concernant l'angioplastie des sténoses intracrâniennes étaient réalisées sous anesthésie générale, et ce fut le cas également de chacune des interventions de cette étude. En effet, l'anesthésie générale permet d'optimiser la sécurité des procédures par une immobilité complète du patient et un contrôle optimal des mouvements du micro-guide. Une perforation artérielle serait dramatique. Elle nécessiterait l'occlusion de l'artère pour juguler le saignement (patient sous double anti-agrégation plaquettaire et héparinothérapie à dose hypo-coagulante).

Cependant certains auteurs décrivent une approche sous anesthésie locale qui présente l'avantage de permettre une évaluation neurologique pendant la procédure et donc d'éventuellement d'ajuster le traitement <sup>41, 42</sup>.



### 3. Pronostic neurologique après angioplastie/stenting

Le taux de récurrence ischémique au-delà des 30 jours du geste est bas. En effet cinq sur 98 patients ont présenté une récurrence ischémique au-delà des 30 jours suivant le geste (5.1% pour un suivi moyen de 40 mois). Le taux de complications cumulés dans le territoire de la sténose chez les patients traités est donc inférieur à 10 % la première année. Ce taux apparaît donc plus faible que les 14% à six mois rapporté dans l'étude WASID. Certaines séries récentes confirment ces résultats (taux cumulé de récurrence ischémique de 9.5 % à six mois) <sup>17</sup>.

Le traitement endovasculaire semble donc améliorer le pronostic de ces patients. Seule une étude prospective randomisée permettrait de confirmer ce bénéfice.

### 4. Circulation vertebro-basilaire

Malgré ces progrès technologiques indiscutables, l'angioplastie/stenting d'une sténose de la circulation postérieure reste plus risquée. Le risque d'occlusion des multiples artères perforantes naissant du tronc basilaire en est probablement l'une des principales explications. Toutes nos complications péri-procédurales avec les stents auto-expansibles concernaient une sténose de la circulation postérieure. Ces résultats sont confirmés par ceux retrouvés dans une revue récente de la littérature sur l'angioplastie/stenting des sténoses intracrâniennes <sup>18</sup>. Les auteurs retrouvent aussi un taux de complications péri-procédurales significativement plus élevé au niveau de la circulation postérieure (12.1%) qu'au niveau de la circulation antérieure (6.6%, IC 95% = 1.21 – 3.1, p = 0.006).

## 5. Sténose en tandem extra et intracrânienne

Il n'a pas été retrouvé de sur-morbidité dans ce groupe de patients. Le traitement de la sténose proximale était réalisé pour plusieurs raisons :

- accessibilité pour le cathéter porteur.
- prévention d'une complication ischémique intracrânienne en rapport avec une chute du débit sanguin en aval de la sténose intracrânienne.
- prévention de l'occlusion de la sténose en cas d'embolies.

Les sténoses en tandem de 50 à 99% de l'artère carotide extracrânienne étaient un critère d'exclusion dans l'étude WASID<sup>25</sup> et le traitement concomitant d'une sténose intracrânienne en tandem était un autre critère dans l'étude du NIH<sup>17</sup>. Les sténoses en tandem sont source de confusion. En effet elles posent souvent le problème difficile de savoir laquelle des deux sténoses est à l'origine de la symptomatologie et laquelle doit être traitée.

## 6. Resténose intra-stent

La resténose intra-stent a été initialement décrite après l'implantation d'un stent au niveau des artères coronaires et se produisait dans 10 à 30% des procédures<sup>43</sup>. Les stents permettent de diminuer le recoil élastique ainsi que le remodelage négatif de l'artère. Cependant ils majorent les phénomènes inflammatoires de l'hyperplasie intimale. Il a été retrouvé que cette hyperplasie est proportionnelle à la pénétration des mailles du stent au sein de la plaque d'athérome coronarienne<sup>44</sup>. Ces données sont en accord avec les résultats des études cliniques où le taux de resténose intra-stent est plus faible avec les stents « actifs » qu'avec les stents « nu »<sup>45, 46</sup>.

Dans notre série, le taux de resténose intra-stent diminue de 7.8% à 4.5% après 2006 (*histogramme 5*). Ce taux est bien plus bas que les 25% rapportés dans la série du NIH sur le stent Wingspan<sup>17</sup>. Le taux de resténose intra-stent est très hétérogène selon les séries. Il fluctue entre 0 et 50% avec une moyenne estimée à 3.9%<sup>18</sup>. La resténose intra-stent est donc relativement peu fréquente dans notre série. Tous les patients n'étaient pas contrôlés systématiquement par angiographie ce qui pourrait engendrer une sous représentation du taux de resténose. Cependant tous les patients étaient suivis par un doppler trans-crânien et un

angio-scanner ou angiographie était systématiquement effectué en l'absence de fenêtre osseuse.

### 7. Traitement d'une resténose intra-stent

Malgré le faible nombre de retraitements de resténose intra-stent dans la série, nos résultats sont relativement similaires à ceux de la littérature <sup>47</sup> :

- le taux de complications péri-procédurales est plus élevé (**16.6%**).
- la moitié des patients présenteront une seconde resténose intra-stent (*tableau 4*).
- Le risque de récurrence est plus élevé chez les patients de moins de 55 ans présentant une sténose de la terminaison carotidienne (cas illustratif 2). Certains auteurs évoquent une étiologie inflammatoire pour expliquer ces sténoses <sup>48</sup>.

## **Conclusion**

Ces quatorze années d'expérience d'angioplastie des sténoses athéromateuses intracrâniennes ont permis de diminuer la morbidité du geste notamment par une amélioration de la prise en charge médicale. Les stents auto-expansibles ont permis d'élargir les indications anatomiques en rendant possible le traitement de sténoses longues de la circulation antérieure. Toutefois, ces indiscutables progrès techniques ne permettent pas la diminution du risque lié aux spécificités anatomiques de ces artères : l'occlusion des artères perforantes naissant à proximité de la plaque reste un risque grave notamment dans la circulation postérieure.

Les études randomisées comparant l'angioplastie intracrânienne au traitement médical seront nécessaires pour prouver le bénéfice de ce geste. Ce n'est qu'à ce prix que le dépistage d'une sténose intracrânienne deviendra systématique dans le bilan d'un accident vasculaire cérébral ischémique.

## Bibliographies

1. Murray CJ, Lopez AD. Mortality by cause for eight regions of the world: Global burden of disease study. *Lancet*. 1997;349:1269-1276
2. Strong K, Mathers C, Bonita R. Preventing stroke: Saving lives around the world. *Lancet Neurol*. 2007;6:182-187
3. Sacco RL, Kargman DE, Gu Q, Zamanillo MC. Race-ethnicity and determinants of intracranial atherosclerotic cerebral infarction. The northern manhattan stroke study. *Stroke*. 1995;26:14-20
4. Kasner SE, Chimowitz MI, Lynn MJ, Howlett-Smith H, Stern BJ, Hertzberg VS, Frankel MR, Levine SR, Chaturvedi S, Benesch CG, Sila CA, Jovin TG, Romano JG, Cloft HJ. Predictors of ischemic stroke in the territory of a symptomatic intracranial arterial stenosis. *Circulation*. 2006;113:555-563
5. Famakin BM, Chimowitz MI, Lynn MJ, Stern BJ, George MG. Causes and severity of ischemic stroke in patients with symptomatic intracranial arterial stenosis. *Stroke*. 2009;40:1999-2003
6. Marks MP, Wojak JC, Al-Ali F, Jayaraman M, Marcellus ML, Connors JJ, Do HM. Angioplasty for symptomatic intracranial stenosis: Clinical outcome. *Stroke*. 2006;37:1016-1020
7. Qureshi AI, Ziai WC, Yahia AM, Mohammad Y, Sen S, Agarwal P, Zaidat OO, Suarez JJ, Wityk RJ. Stroke-free survival and its determinants in patients with symptomatic vertebrobasilar stenosis: A multicenter study. *Neurosurgery*. 2003;52:1033-1039; discussion 1039-1040
8. Stenting of symptomatic atherosclerotic lesions in the vertebral or intracranial arteries (ssylvia): Study results. *Stroke*. 2004;35:1388-1392
9. Lylyk P, Vila JF, Miranda C, Ferrario A, Musacchio A, Rufenacht D, Cohen JE. Endovascular reconstruction by means of stent placement in symptomatic intracranial atherosclerotic stenosis. *Neurol Res*. 2005;27 Suppl 1:S84-88
10. Fiorella D, Chow MM, Anderson M, Woo H, Rasmussen PA, Masaryk TJ. A 7-year experience with balloon-mounted coronary stents for the treatment of symptomatic vertebrobasilar intracranial atheromatous disease. *Neurosurgery*. 2007;61:236-242; discussion 242-233
11. Fiorella D, Woo HH. Emerging endovascular therapies for symptomatic intracranial atherosclerotic disease. *Stroke*. 2007;38:2391-2396
12. Jiang WJ, Xu XT, Du B, Dong KH, Jin M, Wang QH, Ma N. Comparison of elective stenting of severe vs moderate intracranial atherosclerotic stenosis. *Neurology*. 2007;68:420-426
13. Suh DC, Kim JK, Choi JW, Choi BS, Pyun HW, Choi YJ, Kim MH, Yang HR, Ha HI, Kim SJ, Lee DH, Choi CG, Hahm KD, Kim JS. Intracranial stenting of severe symptomatic intracranial stenosis: Results of 100 consecutive patients. *AJNR Am J Neuroradiol*. 2008;29:781-785
14. Mazighi M, Yadav JS, Abou-Chebl A. Durability of endovascular therapy for symptomatic intracranial atherosclerosis. *Stroke*. 2008;39:1766-1769
15. Fiorella D, Levy EI, Turk AS, Albuquerque FC, Niemann DB, Aagaard-Kienitz B, Hanel RA, Woo H, Rasmussen PA, Hopkins LN, Masaryk TJ, McDougall CG. Us multicenter experience with the wingspan stent system for the treatment of intracranial atheromatous disease: Periprocedural results. *Stroke*. 2007;38:881-887

16. Bose A, Hartmann M, Henkes H, Liu HM, Teng MM, Szikora I, Berlis A, Reul J, Yu SC, Forsting M, Lui M, Lim W, Sit SP. A novel, self-expanding, nitinol stent in medically refractory intracranial atherosclerotic stenoses: The wingspan study. *Stroke*. 2007;38:1531-1537
17. Zaidat OO, Klucznik R, Alexander MJ, Chaloupka J, Lutsep H, Barnwell S, Mawad M, Lane B, Lynn MJ, Chimowitz M. The nih registry on use of the wingspan stent for symptomatic 70-99% intracranial arterial stenosis. *Neurology*. 2008;70:1518-1524
18. Groschel K, Schnaudigel S, Pilgram SM, Wasser K, Kastrup A. A systematic review on outcome after stenting for intracranial atherosclerosis. *Stroke*. 2009;40:e340-347
19. Schumacher HC, Meyers PM, Higashida RT, Derdeyn CP, Lavine SD, Nesbit GM, Sacks D, Rasmussen P, Wechsler LR. Reporting standards for angioplasty and stent-assisted angioplasty for intracranial atherosclerosis. *Stroke*. 2009;40:e348-365
20. Sacco RL, Adams R, Albers G, Alberts MJ, Benavente O, Furie K, Goldstein LB, Gorelick P, Halperin J, Harbaugh R, Johnston SC, Katzan I, Kelly-Hayes M, Kenton EJ, Marks M, Schwamm LH, Tomsick T. Guidelines for prevention of stroke in patients with ischemic stroke or transient ischemic attack: A statement for healthcare professionals from the american heart association/american stroke association council on stroke: Co-sponsored by the council on cardiovascular radiology and intervention: The american academy of neurology affirms the value of this guideline. *Stroke*. 2006;37:577-617
21. Randomised trial of a perindopril-based blood-pressure-lowering regimen among 6,105 individuals with previous stroke or transient ischaemic attack. *Lancet*. 2001;358:1033-1041
22. Amarenco P, Bogousslavsky J, Callahan A, 3rd, Goldstein LB, Hennerici M, Rudolph AE, Silleisen H, Simunovic L, Szarek M, Welch KM, Zivin JA. High-dose atorvastatin after stroke or transient ischemic attack. *N Engl J Med*. 2006;355:549-559
23. Levy EI, Chaturvedi S. Perforator stroke following intracranial stenting: A sacrifice for the greater good? *Neurology*. 2006;66:1803-1804
24. Albuquerque FC, Levy EI, Turk AS, Niemann DB, Aagaard-Kienitz B, Pride GL, Jr., Purdy PD, Welch BG, Woo HH, Rasmussen PA, Hopkins LN, Masaryk TJ, McDougall CG, Fiorella DJ. Angiographic patterns of wingspan in-stent restenosis. *Neurosurgery*. 2008;63:23-27; discussion 27-28
25. Chimowitz MI, Lynn MJ, Howlett-Smith H, Stern BJ, Hertzberg VS, Frankel MR, Levine SR, Chaturvedi S, Kasner SE, Benesch CG, Sila CA, Jovin TG, Romano JG. Comparison of warfarin and aspirin for symptomatic intracranial arterial stenosis. *N Engl J Med*. 2005;352:1305-1316
26. Mazighi M, Tanasescu R, Ducrocq X, Vicaut E, Bracard S, Houdart E, Woimant F. Prospective study of symptomatic atherothrombotic intracranial stenoses: The gesica study. *Neurology*. 2006;66:1187-1191
27. Siddiq F, Memon MZ, Vazquez G, Safdar A, Qureshi AI. Comparison between primary angioplasty and stent placement for symptomatic intracranial atherosclerotic disease: Meta-analysis of case series. *Neurosurgery*. 2009;65:1024-1033; discussion 1033-1024
28. Jiang WJ, Srivastava T, Gao F, Du B, Dong KH, Xu XT. Perforator stroke after elective stenting of symptomatic intracranial stenosis. *Neurology*. 2006;66:1868-1872
29. Nahab F, Cotsonis G, Lynn M, Feldmann E, Chaturvedi S, Hemphill JC, Zweifler R, Johnston K, Bonovich D, Kasner S, Chimowitz M. Prevalence and prognosis of coexistent asymptomatic intracranial stenosis. *Stroke*. 2008;39:1039-1041

30. Lepantalo A, Virtanen KS, Heikkila J, Wartiovaara U, Lassila R. Limited early antiplatelet effect of 300 mg clopidogrel in patients with aspirin therapy undergoing percutaneous coronary interventions. *Eur Heart J*. 2004;25:476-483
31. Jiang WJ, Du B, Leung TW, Xu XT, Jin M, Dong KH. Symptomatic intracranial stenosis: Cerebrovascular complications from elective stent placement. *Radiology*. 2007;243:188-197
32. Riedel CH, Tietke M, Alfke K, Stingele R, Jansen O. Subacute stent thrombosis in intracranial stenting. *Stroke*. 2009;40:1310-1314
33. Prabhakaran S, Wells KR, Lee VH, Flaherty CA, Lopes DK. Prevalence and risk factors for aspirin and clopidogrel resistance in cerebrovascular stenting. *AJNR Am J Neuroradiol*. 2008;29:281-285
34. Levy EI, Turk AS, Albuquerque FC, Niemann DB, Aagaard-Kienitz B, Pride L, Purdy P, Welch B, Woo H, Rasmussen PA, Hopkins LN, Masaryk TJ, McDougall CG, Fiorella DJ. Wingspan in-stent restenosis and thrombosis: Incidence, clinical presentation, and management. *Neurosurgery*. 2007;61:644-650; discussion 650-641
35. Mazighi M, Saint Maurice JP, Bresson D, Szatmary Z, Houdart E. Platelet aggregation in intracranial stents may mimic in-stent restenosis. *AJNR Am J Neuroradiol*. 31:496-497
36. Rezende MT, Spelle L, Mounayer C, Piotin M, Abud DG, Moret J. Hyperperfusion syndrome after stenting for intracranial vertebral stenosis. *Stroke*. 2006;37:e12-14
37. Abou-Chebl A, Yadav JS, Reginelli JP, Bajzer C, Bhatt D, Krieger DW. Intracranial hemorrhage and hyperperfusion syndrome following carotid artery stenting: Risk factors, prevention, and treatment. *J Am Coll Cardiol*. 2004;43:1596-1601
38. Terada T, Tsuura M, Matsumoto H, Masuo O, Tsumoto T, Yamaga H, Ohura Y, Itakura T. Hemorrhagic complications after endovascular therapy for atherosclerotic intracranial arterial stenoses. *Neurosurgery*. 2006;59:310-318; discussion 310-318
39. Kurre W, Berkefeld J, Brassel F, Bruning R, Eckert B, Kamek S, Klein GE, Knauth M, Liebig T, Maskova J, Mucha D, Neumann-Haefelin T, Pilgram-Pastor S, Sitzer M, Sonnberger M, Tietke M, Trenkler J, Turowski B. In-hospital complication rates after stent treatment of 388 symptomatic intracranial stenoses: Results from the intrastent multicentric registry. *Stroke*. 41:494-498
40. Abou-Chebl A, Reginelli J, Bajzer CT, Yadav JS. Intensive treatment of hypertension decreases the risk of hyperperfusion and intracerebral hemorrhage following carotid artery stenting. *Catheter Cardiovasc Interv*. 2007;69:690-696
41. Abou-Chebl A, Krieger DW, Bajzer CT, Yadav JS. Intracranial angioplasty and stenting in the awake patient. *J Neuroimaging*. 2006;16:216-223
42. Chamczuk AJ, Ogilvy CS, Snyder KV, Ohta H, Siddiqui AH, Hopkins LN, Levy EI. Elective stenting for intracranial stenosis under conscious sedation. *Neurosurgery*.
43. Bhargava B, Karthikeyan G, Abizaid AS, Mehran R. New approaches to preventing restenosis. *BMJ*. 2003;327:274-279
44. Riessen R, Wight TN, Pastore C, Henley C, Isner JM. Distribution of hyaluronan during extracellular matrix remodeling in human restenotic arteries and balloon-injured rat carotid arteries. *Circulation*. 1996;93:1141-1147
45. Grube E, Bullesfeld L. Initial experience with paclitaxel-coated stents. *J Interv Cardiol*. 2002;15:471-475
46. Kipshidze N, Leon MB, Tsapenko M, Falotico R, Kopia GA, Moses J. Update on sirolimus drug-eluting stents. *Curr Pharm Des*. 2004;10:337-348
47. Fiorella DJ, Levy EI, Turk AS, Albuquerque FC, Pride GL, Jr., Woo HH, Welch BG, Niemann DB, Purdy PD, Aagaard-Kienitz B, Rasmussen PA, Hopkins LN, Masaryk

- TJ, McDougall CG. Target lesion revascularization after wingspan: Assessment of safety and durability. *Stroke*. 2009;40:106-110
48. Turk AS, Levy EI, Albuquerque FC, Pride GL, Jr., Woo H, Welch BG, Niemann DB, Purdy PD, Aagaard-Kienitz B, Rasmussen PA, Hopkins LN, Masaryk TJ, McDougall CG, Fiorella D. Influence of patient age and stenosis location on wingspan in-stent restenosis. *AJNR Am J Neuroradiol*. 2008;29:23-27





THESE SOUTENUE PAR :

BENJAMIN GORY

TITRE :

**ANGIOPLASTIE DES STENOSES ATHEROMATEUSES INTRACRANIENNES  
SYMPTOMATIQUES : 14 ANS D'EXPERIENCE A LARIBOISIERE**

CONCLUSION :

Ces quatorze années d'expérience d'angioplastie des sténoses athéromateuses intracrâniennes ont permis de diminuer la morbidité du geste notamment par une amélioration de la prise en charge médicale. Les stents auto-expansibles ont permis d'élargir les indications anatomiques en rendant possible le traitement de sténoses longues de la circulation antérieure. Toutefois, ces indiscutables progrès techniques ne permettent pas la diminution du risque lié aux spécificités anatomiques de ces artères : l'occlusion des artères perforantes naissant à proximité de la plaque reste un risque grave notamment dans la circulation postérieure.

Les études randomisées comparant l'angioplastie intracrânienne au traitement médical seront nécessaires pour prouver le bénéfice de ce geste. Ce n'est qu'à ce prix que le dépistage d'une sténose intracrânienne deviendra systématique dans le bilan d'un accident vasculaire cérébral ischémique.


VU ET PERMIS D'IMPRIMER

Grenoble, Le 24 septembre 2010

LE DOYEN

B. SELE

(\*) B. SELE



LE PRESIDENT DE THESE

PROFESSEUR JF. LEBAS

P. JF LEBAS

(\*) PROFESSEUR

CENTRE HOSPITALIER UNIVERSITAIRE  
DE GRENOBLE  
POLE IMAGERIE

Clinique Universitaire de Neuro-Radiologie et IRM  
Responsable Medical : Professeur Jean François LE BAS  
RPPS 10002978848