



HAL
open science

**Placenta accreta : facteurs de risque et prise en charge.
À propos de 23 cas à la maternité de Port Royal**

Samira Oudaoud

► **To cite this version:**

Samira Oudaoud. Placenta accreta : facteurs de risque et prise en charge. À propos de 23 cas à la maternité de Port Royal. Gynécologie et obstétrique. 2011. dumas-00624327

HAL Id: dumas-00624327

<https://dumas.ccsd.cnrs.fr/dumas-00624327>

Submitted on 16 Sep 2011

HAL is a multi-disciplinary open access archive for the deposit and dissemination of scientific research documents, whether they are published or not. The documents may come from teaching and research institutions in France or abroad, or from public or private research centers.

L'archive ouverte pluridisciplinaire **HAL**, est destinée au dépôt et à la diffusion de documents scientifiques de niveau recherche, publiés ou non, émanant des établissements d'enseignement et de recherche français ou étrangers, des laboratoires publics ou privés.

AVERTISSEMENT

Ce document est le fruit d'un travail approuvé par le jury de soutenance et mis à disposition de l'ensemble de la communauté universitaire élargie.

Il est soumis à la propriété intellectuelle de l'auteur. Ceci implique une obligation de citation et de référencement lors de l'utilisation de ce document.

D'autre part, toute contrefaçon, plagiat, reproduction illicite encourt toute poursuite pénale.

Liens

Code de la Propriété Intellectuelle. Articles L 122.4

Code de la Propriété Intellectuelle. Articles L 335.2-L 335.10

UNIVERSITÉ PARIS DESCARTES



Faculté de Médecine de Paris

ECOLE DE SAGES-FEMMES DE BAUDELOCQUE

Groupe Hospitalier Cochin – Saint-Vincent de Paul

Mémoire pour obtenir le **Diplôme d'Etat de Sage-Femme**

Présenté et soutenu publiquement

le : 08 avril 2011

par

Samira OUDAUD

Née le 27 août 1987

Placenta accreta : facteurs de risque et prise en charge

A propos de 23 cas à la maternité de Port Royal

DIRECTEUR DU MEMOIRE :
Professeur CABROL Dominique

Chef de service, maternité de Port Royal

JURY

Mr le Professeur CABROL Dominique

Mme VERROT Christine

Mr DUTRIAUX Nicolas

Mme DRAN Claire

Mme SIMON-HEMION Laurence

Directeur technique de l'ESF Baudelocque

Représentante de la directrice de l'ESF Baudelocque

Sage-femme, maternité Argenteuil

Sage-femme guide, ESF Baudelocque

Sage-femme, clinique de Tournan-en-Brie

Mémoire N° 2011PA05MA27

Remerciements

A *Monsieur le professeur Cabrol*, pour son aide tout au long de l'élaboration de ce mémoire, ainsi que pour son enseignement ces quatre années.

A *Claire Dran*, ma guidante de mémoire pour ses conseils, sa disponibilité et son soutien.

A *Julie Tort*, sage-femme, ainsi que le personnel des archives de Port-Royal, de m'avoir facilité l'accès aux dossiers pour la réalisation de ce travail.

Je remercie également l'équipe pédagogique pour ces quatre années d'enseignement au sein de l'école de sages-femmes de Baudelocque.

Enfin je tiens à remercier mes amies et ma famille pour leur soutien tout au long de mes études notamment à Sandy et ma sœur pour tout ce qu'on a partagé durant nos voyages et pour votre présence.

Table des matières

Remerciements.....	3
Liste des tableaux et figures.....	6
Liste des annexes	7
Introduction.....	8
Première partie Etude de la littérature	10
1.1 Définition	10
1.2 Epidémiologie	11
1.3 Facteurs de risque	11
1.4 Méthodes diagnostiques	12
1.4.1 Echographie-Doppler	12
1.4.1.1 Signes échographiques	12
1.4.1.2 Les limites de l'échographie	14
1.4.2 Imagerie par Résonance Magnétique	14
1.4.3 Examen anatomopathologique.....	15
1.4.4 Autres techniques.....	15
1.5 Prise en charge	15
1.5.1 Traitement conservateur	16
1.5.1.1 En cas de diagnostic anténatal	16
1.5.1.2 Diagnostic lors de l'accouchement.....	17
1.5.1.3 Traitements adjuvants	18
1.5.1.4 Surveillance post-partum	19
1.5.2 Traitement radical	20
1.5.2.1 Attitude extirpative.....	20
1.5.2.2 Hystérectomie d'emblée.....	20
1.6 Prise en charge anesthésique	21
1.6.1 Préparation maternelle	21
1.6.2 Surveillance clinique et biologique	22
1.7 Pronostic maternel	23
1.7.1 Mortalité maternelle.....	23
1.7.2 Morbidité maternelle	23
1.7.2.1 Complications hémorragiques.....	24
1.7.2.2 Complications secondaires à la prise en charge	24
1.8 Pronostic foetal	24
1.8.1 Mortalité néonatale	24

1.8.2 Morbidité néonatale.....	25
1.9 Fertilité ultérieure	25
Deuxième partie Méthodologie et résultats	26
2.1 Problématique	26
2.1.1 Hypothèses	27
2.1.2 Objectifs.....	27
2.2 Protocole de recherche	27
2.2.1 Critères d'inclusion et d'exclusion.....	28
2.2.2 Recueils de données	28
2.3 Résultats	30
2.3.1 Incidence	30
2.3.2 Description de la population	30
2.3.4 Diagnostic	34
2.3.5 Modalités d'accouchement	36
2.3.6 Prise en charge conservatrice.....	38
2.3.7 Morbidité maternelle	40
2.3.8 Mortalité maternelle	44
2.3.9 Morbidité et mortalité néonatales.....	48
Troisième partie Discussion	49
3.1 Généralités.....	49
3.2 Facteurs de risque	50
3.3 Diagnostic anténatal	53
3.4 Modalité de la prise en charge conservatrice	55
3.5 Morbidité et mortalité maternelles	56
3.6 Morbidité néonatale	59
3.7 Limites de l'étude.....	60
Rôle de la sage-femme	61
Conclusion.....	63
Bibliographie.....	65
Annexes.....	69
Résumé.....	80

Liste des tableaux et figures

Figure 1 : Les différentes formes anatomiques de placenta accreta	10
Figure 2 : Répartition de la gestité dans la population	30
Figure 3 : Répartition de la parité dans la population.....	31
Figure 4 : Transfert in utero	31
Figure 5 : Motifs de transfert.....	32
Figure 6 : modalités de découverte du placenta accreta.....	36
Figure 7 : Modalités d'accouchement	37
Tableau 1 : Facteurs de risque selon le mode de diagnostic.	33
Tableau 2 : Signes échographiques relevés.....	34
Tableau 3 : Morbidité maternelle embolisation versus ligature vasculaire	38
Tableau 4 : Morbidité maternelle	41
Tableau 5 : Morbidité maternelle selon le type de diagnostic	43
Tableau 6 : Morbidité et mortalité néonatale.....	49
Tableau 7 : Association placenta praevia et antécédent de césarienne.....	52
Tableau 8 : Morbidité maternelle en cas de traitement conservateur : comparaison avec une étude de Kayem et al et Courbière et al.	57

Liste des annexes

Annexes.....	69
Annexe I : Sensibilité, spécificité et vpp de l'échographie-Doppler selon Warshak et al, Levine et al et Chou et al	70
Annexe II : Images échographiques de placenta accreta.	71
Annexe III : Sensibilité et VPP des différents signes échographiques selon Comstock et al.	72
Annexe IV : IRM , image de placenta percreta avec invasion vésicale.	73
Annexe V : Prise en charge en cas de diagnostic prénatal de placenta accreta.	74
Annexe VI : Formulaire de recueils de données	75

Introduction

La survenue d'un placenta accreta est la conséquence d'une invasion anormale des villosités placentaires au niveau du myomètre(1). Le terme de « placenta accreta » est souvent employé de façon générale afin de désigner 3 variétés anatomiques, selon le degré d'invasion des villosités: accreta vera, increta, percreta. Ce dernier peut être à l'origine d'hémorragies graves entraînant une mortalité et une morbidité maternelles importantes. Selon l'INVS (2) la principale cause de mort maternelle est le risque hémorragique, C'est pourquoi le placenta accreta, à l'origine de risques importants d'hémorragies « cataclysmiques », est devenu un problème de santé publique.

La fréquence du placenta accreta est difficilement évaluable. En effet, son incidence varie considérablement selon les études, cette variation est principalement liée à la diversité des critères diagnostic de placenta accreta. La seule certitude est que son incidence est actuellement en augmentation. Cette augmentation est en relation avec une croissance importante du taux de césariennes dans les 30 dernières années.

Compte tenu des pratiques obstétricales actuelles concernant les sièges, les utérus cicatriciels et l'augmentation de la fréquence des femmes à risque (obésité, âge maternel élevé), cette tendance ne risque pas de s'améliorer.

Le traitement de première intention a longtemps été l'hystérectomie. Les progrès des techniques hémostatiques tant médicamenteuses que chirurgicales ont permis d'améliorer le pronostic dans les hémorragies du post-partum permettant ainsi d'expérimenter un traitement conservateur qui permettrait de préserver la fertilité ultérieure et probablement de réduire la morbidité et la mortalité maternelles.

Le diagnostic de certitude est histologique, cependant il est principalement posé en per-partum devant l'absence de zone de clivage entre le placenta et le myomètre rendant la délivrance difficile voire impossible.

Mais il peut être suspecté en anténatal en présence de facteurs de risque associés à des images échographiques évocatrices de placenta accreta et confirmé en cas de doute par l'imagerie par résonance magnétique (IRM).

Par l'analyse de la littérature, et après une étude rétrospective de 23 cas à la maternité de Port Royal du 1^{er} janvier 2008 au 31 décembre 2009, nous avons recherché quels pouvaient être les facteurs prédisposant à cette pathologie, les moyens diagnostics, ainsi que la morbidité et la mortalité maternelles induites par cette pathologie.

Première partie

Etude de la littérature

1.1 Définition

Le placenta accreta se caractérise par une adhérence anormale du placenta au myomètre; liée à l'absence localisée ou diffuse de la caduque basale qui, habituellement, s'interpose entre les villosités trophoblastiques et le myomètre.(3)

Selon le degré d'infiltration des villosités trophoblastiques placentaires dans le myomètre, il est décrit trois niveaux de gravité :

- **le placenta accreta vera**: la pénétration des villosités trophoblastiques est limitée à la couche superficielle du myomètre ;
- **le placenta increta** : les villosités trophoblastiques pénètrent dans l'épaisseur du myomètre ;
- **le placenta percreta** : les villosités trophoblastiques traversent la totalité de l'épaisseur du myomètre pour atteindre la séreuse et même les organes avoisinants (en particulier la vessie).

Le caractère adhérent du placenta peut concerner la totalité de la surface d'insertion placentaire, mais peut être limité à un ou plusieurs cotylédons.

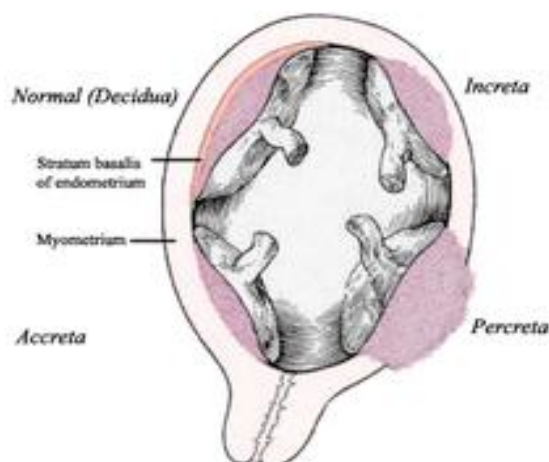


Figure 1 : Les différentes formes anatomiques de placenta accreta(4)

1.2 Epidémiologie

Le placenta accreta n'est plus une situation rare en obstétrique; son incidence ne cesse d'augmenter depuis ces dernières années.

Cette augmentation qui aurait été multipliée par 10 en 50 ans passant de 1/30 000 naissances à 1/2500 selon des études américaines est corrélée à l'augmentation du taux de césariennes.(5) En France, les études menées ont retrouvé une incidence du placenta accreta allant de 1/1916 (6) à 1/968 naissances(7).

Cette tendance ne devrait pas changer dans les années à venir compte tenu des pratiques obstétricales actuelles concernant les indications de césarienne notamment pour la présentation du siège, les grossesses gémellaires, les utérus cicatriciels.

C'est pourquoi il est important de dépister les femmes à risques afin de mettre en place une prise en charge adaptée.

1.3 Facteurs de risque

Les principaux facteurs de risques rapportés par les différentes études sont notamment:

- Les antécédents de césarienne. En effet, Miller et Wu ont pu démontrer que le nombre de césarienne augmente graduellement le risque placenta accreta.(5)(8)
- La présence d'un placenta prævia.
- L'âge maternel supérieur à 35 ans.

Tout geste endo-utérin favorisant une anomalie dans la reconstruction de l'endomètre, telles que les curetages, myomectomies, les metroplasties, les synéchies, accroît le risque d'anomalies du développement placentaire. A cela s'ajoute la multiparité, les antécédents de placenta accreta et d'endométrite.

L'association d'un antécédent de césarienne et la présence d'un placenta prævia augmente le risque de 24%.(9)

1.4 Méthodes diagnostiques

Certains signes cliniques ont été décrits dans la littérature notamment les métrorragies, qui sont très peu spécifiques mais aussi l'hématurie qui en revanche reste spécifique mais plutôt rare. Le diagnostic de certitude du placenta accreta ne peut être posé que par l'examen anatomopathologique de la pièce d'hystérectomie. Cependant, un dépistage anténatal est possible.

Le dépistage anténatal a pour objectif d'améliorer le pronostic maternel afin de mettre en place une prise en charge optimale face à la survenue d'une urgence obstétricale.

Dans le cas du placenta accreta, ce dépistage pourrait permettre d'éviter des complications telles qu'une hémorragie massive mettant en jeu le pronostic vital, et de planifier la prise en charge dans un centre adéquat avec une équipe obstétricale complète et expérimentée à cette pathologie.

Actuellement, deux techniques d'imagerie sont répandues : l'échographie couplée au Doppler et l'Imagerie par Résonance Magnétique.

1.4.1 Echographie-Doppler

L'échographie-Doppler par voie abdominale et vaginale est l'examen de référence qui permet d'établir un diagnostic de placenta accreta si elle est pratiquée par un opérateur entraîné.

La performance de l'échographie pour ce type d'indication a été étudiée. Son efficacité varie en fonction des études, mais reste satisfaisante. (10)(Annexe I)

1.4.1.1 Signes échographiques

Les signes échographiques décrits dans la littérature sont principalement: (10-12)

- La présence de lacunes intra placentaires:

Ce signe présente une bonne valeur prédictive pour la présence d'un placenta accreta(13). Les lacunes ont généralement un aspect irrégulier, qui se manifeste sous la forme d'image anéchogène et donne un aspect de «gruyère» au placenta(12). (Annexe II)

Finger (9) a établi une classification en 4 grades:

- Grade 0: pas de lacune.
- Grade 1: 1 à 3 lacunes, en général de petite taille.
- Grade 2: 4 à 6 lacunes de plus grande taille avec des irrégularités.
- Grade 3: plus de 6 lacunes occupant toute l'épaisseur placentaire.

Finger et al ont pu montrer que la valeur prédictive positive de ce critère augmente avec le grade. Cependant le manque de données ne permet pas de recommander cette classification pour le diagnostic du placenta accreta.

- L'absence ou l'interruption d'un liséré hypoéchogène entre placenta et myomètre:

Ce liséré représente la caduque basale. Son absence devrait donc être un signe évocateur du placenta accreta. Cependant, selon Comstock ce critère présente une sensibilité faible(13).

- L'interruption de la zone hyperéchogène à l'interface de la séreuse utérine et de la vessie:

La limite entre la vessie et le myomètre est normalement hyperéchogène et lisse. L'interruption de cette limite est un signe spécifique mais peu sensible (13), des aspects de bombements vers la vessie peuvent être visibles et sont prédictifs d'un placenta accreta (9) (14)

- Amincissement du myomètre en regard de la vessie:

Certains auteurs tels que Twickler et al estiment qu'une épaisseur inférieure à 1 mm serait une mesure prédictive d'accreta. (15)

La valeur diagnostique des différents signes échographiques a été évaluée. Par exemple, selon l'étude de Comstock et al la présence de lacunes placentaires serait le signe échographique le plus prédictif du placenta accreta tout au long de la grossesse avec une sensibilité pouvant atteindre 93 %(13). A l'inverse, l'absence de liséré montre une faible sensibilité (16). (Annexe III)

L'échographie associée au Doppler va permettre de visualiser la présence d'un flux vasculaire turbulent, artériel ou veineux dans les lacunes intra placentaires, de visualiser une vascularisation anormale pénétrant le myomètre et d'orienter le diagnostic.

Il est donc indispensable de réaliser une échographie-doppler en présence d'un facteur de risque tel qu'un utérus cicatriciel associé à un placenta prævia pour pouvoir mettre en place une prise en charge optimale.

L'échographie-Doppler joue un rôle majeur dans le dépistage anténatal et dans la surveillance de l'involution du placenta dans le cadre d'un traitement conservateur durant le post-partum.

1.4.1.2 Les limites de l'échographie

Malgré les performances de l'échographie quelques limites subsistent.

Cette dernière nécessite avant tout un opérateur expérimenté dans le diagnostic de ce type de pathologie rare. Elle est très peu fiable lors des positions postérieures et dans l'évaluation de la profondeur de l'invasion des villosités placentaires (16).

1.4.2 Imagerie par Résonance Magnétique

L'IRM est un examen de deuxième intention. Elle apparaît complémentaire à l'échographie dans le dépistage prénatal, notamment dans les insertions postérieures, et permet de confirmer un diagnostic de placenta accreta. (Annexe IV)

Lax et al ont tenté de définir des critères diagnostiques et ont notamment retenu(17):

- La présence de bandes sombres intra placentaires.
- La présence d'un effet de masse sur l'utérus avec un bombement localisé.
- L'aspect d'un placenta hétérogène en hypo signal.
- L'amincissement du myomètre avec disparition du liséré interne en hypo signal.

Certaines études récentes ont étudié l'apport de l'IRM avec injection de gadolinium et ont pu démontrer que celle-ci permettrait une amélioration de la spécificité de l'IRM(18).

En effet, l'IRM effectuée avec une injection de produit de contraste permet une meilleure visibilité de la limite entre le placenta et le myomètre et permettrait d'éliminer le diagnostic de placenta accreta évoqué lors de l'échographie-Doppler(17)(18).

L'injection de gadolinium est une pratique très peu répandue en France compte tenu de la méconnaissance actuelle de ces potentiels effets secondaires sur le fœtus.

1.4.3 Examen anatomopathologique

Seul l'examen de la pièce d'hystérectomie permet de confirmer le diagnostic de placenta accreta.

Histologiquement, la confirmation du diagnostic est posée sur la présence de villosités placentaires anormalement adhérentes au myomètre du fait de l'absence de la caduque déciduale. En fonction du degré d'invasion des villosités il est possible de définir la forme anatomique (accreta, percreta, increta). Il est difficile de confirmer le diagnostic de placenta accreta lorsque le traitement conservateur est appliqué. En effet, dans certaines situations, seuls certains fragments de placenta sont recueillis et il est alors difficile de conclure avec cet examen.

1.4.4 Autres techniques

D'autres moyens diagnostiques sont en développement ou en évaluation, tels que les marqueurs biologiques notamment avec l'Alpha-Foetoprotéine qui serait anormalement élevée chez les patientes à risque de placenta accreta(20). Mais aussi le Doppler énergie 3D ou l'échographie de contraste qui ont pu montrer des résultats satisfaisants (21)(23). Ce sont donc des techniques à suivre.

1.5 Prise en charge

En cas de forte suspicion prénatale, la prise en charge nécessite avant tout la programmation de l'accouchement dans une structure adaptée de type 3, disposant d'une équipe pluridisciplinaire composée d'obstétriciens, de radiologues et d'anesthésistes expérimentés.

Le plateau technique doit comporter une réanimation maternelle et néonatale, un accès rapide aux produits sanguins et à l'embolisation.

Le choix de la prise en charge est différent d'une patiente à une autre et dépend de certains éléments tels que les antécédents, l'âge maternel, l'histoire obstétricale, le désir de grossesse ultérieure mais également du type anatomique de placenta et de l'état hémodynamique de la patiente lors de l'accouchement.

Actuellement, deux types de stratégies sont proposés: le traitement conservateur ou le traitement radical.

1.5.1 Traitement conservateur

Cette attitude dite «conservatrice» a été expérimentée par quelques équipes françaises au début des années 90 et tend à se généraliser en France.

Les objectifs de cette attitude sont de prévenir l'hémorragie «cataclysmique» et de préserver la fertilité ultérieure en conservant l'utérus.

1.5.1.1 En cas de diagnostic anténatal

En cas de forte suspicion anténatale, la stratégie de prise en charge est déterminée suite à une décision collégiale et un entretien avec la patiente; notamment sur son désir de grossesse ultérieure et sur les complications possibles liées à cette stratégie.

Lorsqu'un traitement conservateur est décidé; il est tout d'abord nécessaire de localiser la position du placenta.

Une césarienne est ensuite programmée, l'idéal est d'atteindre un terme supérieur à 36 semaines d'aménorrhées (SA) afin de réduire les complications liées à la prématurité. Cependant en cas de métrorragies à répétition ou de menace d'accouchement prématuré, l'accouchement devra être programmé à un terme plus précoce.

Le traitement consiste à réaliser une hystérotomie à distance de l'insertion placentaire. Après l'extraction du nouveau-né, une injection de 5UI d'ocytocine associée à une légère traction du cordon est tentée.

En cas d'échec, le placenta, considéré comme accreta, est laissé en place et le cordon est sectionné au niveau de son insertion placentaire. (11) (Annexe V).

L'utilisation du sulprostone et d'autres techniques hémostatiques telles que l'embolisation ou la ligature des artères sont discutées au cas par cas.

Cependant une antibioprofylaxie par amoxicilline et acide clavulanique est mise en place systématiquement pendant dix jours. (11)

En cas d'hémorragie non contrôlée, l'hystérectomie d'hémostase ne doit pas être retardée afin de ne pas augmenter le risque de complications maternelles.

Cette stratégie permet d'éviter une hystérectomie dans 75 à 80% des cas, mais présente selon les dernières études un risque infectieux et une morbidité maternelle non négligeables (6)(11)(24)

1.5.1.2 Diagnostic lors de l'accouchement

Le traitement conservateur peut être décidé à la suite d'un accouchement voie basse ou par césarienne:

- Lors d'un accouchement par voie basse, s'il existe une rétention placentaire associée ou non à une hémorragie de la délivrance, une délivrance artificielle devra être effectuée. L'impossibilité de cette délivrance liée à l'absence de zone de clivage posera alors le diagnostic de placenta accreta.
- De même au cours d'une césarienne, la délivrance artificielle semble impossible et souvent accompagnée de saignements importants.

Dans cette situation le traitement conservateur est possible si l'état hémodynamique maternel est stable. La prise en charge est identique à celle décrite précédemment.

Toutefois, si la prise en charge conservatrice semble séduisante, elle n'est pas dénuée d'une certaine morbidité maternelle: risque d'hémorragie secondaire, d'endométrite quelque fois sévère.

La procédure conservatrice peut être associée à des techniques adjuvantes telles que le méthotrexate, l'embolisation des artères utérines, les ligatures vasculaires.

1.5.1.3 Traitements adjuvants

➤ Embolisation

Le principe est d'occlure la lumière artérielle des vaisseaux à l'origine de l'hémorragie par injection en flux libre de différents matériels d'embolisation. Elle est indiquée uniquement si l'état hémodynamique de la patiente est stable.

Actuellement l'embolisation est de plus en plus indiquée dans les cas d'hémorragie graves de la délivrance résistant au traitement médical, pour essayer d'éviter une hystérectomie aux patientes jeunes.

Cette procédure a été utilisée pour la première fois en 1993(25) dans la prise en charge du placenta accreta. Son efficacité dans les hémorragies de la délivrance est évaluée entre 70 et 100%(26). En revanche dans les cas de placenta accreta, l'embolisation serait moins performante (27) avec un échec d'embolisation dans 50 % des cas (28).

Cependant cette procédure peut être réalisée de manière préventive lors d'un diagnostic anténatal de placenta accreta : les sondes d'embolisation sont montées avant la césarienne ou l'accouchement voie basse et l'embolisation ne se fera que si nécessaire et après extraction fœtale.

Mais, le plus souvent celle-ci est principalement effectuée en urgence après discussion entre l'obstétricien, l'anesthésiste et le radiologue.

Cette technique a l'avantage d'être non invasive, reproductible, et permet de conserver la fertilité ultérieure des patientes.

➤ Ligatures vasculaires

La ligature vasculaire artérielle est l'une des techniques avec l'hystérectomie d'hémostase constituant le traitement de référence des hémorragies sévères de la délivrance. Les ligatures vasculaires comprennent:

- la ligature des artères utérines.
- la ligature des artères hypogastriques.
- la triple ligature de Tsirulnikov: ligature du ligament rond, des utéro-ovariens et des artères utérines.

Cette technique reste indiquée face à une hémorragie non contrôlée quand l'état hémodynamique de la patiente est instable ou en cas d'échec d'embolisation.

La ligature vasculaire reste très efficace dans les cas d'hémorragie grave liée à une atonie utérine. Mais tout comme l'embolisation son efficacité est moindre en cas d'anomalie d'insertion placentaire qui reste la principale cause d'échec. (26)

➤ **Méthotrexate**

Le méthotrexate est un anti métabolite, appartenant au groupe des anti foliques.

Utilisé en obstétrique, dans le traitement des grossesses extra utérines, le méthotrexate est un produit antimétabolique permettant l'arrêt de la division des cellules trophoblastiques(29)

Certains auteurs ont proposé l'utilisation de méthotrexate dans le but d'accélérer la nécrose du tissu placentaire laissé in situ en cas de traitement conservateur.

Cependant, l'utilisation n'est possible que si l'état hémodynamique de la patiente est stable et que le pronostic maternel n'est pas mis en jeu. (30)

Son utilisation dans ce type d'indication est discutée étant donné qu'il n'existe pas de certitude quant à son efficacité. De plus, le méthotrexate expose à une toxicité non négligeable, des cas de neutropénie et d'aplasie médullaire ont été décrits. (31)

1.5.1.4 Surveillance post-partum

Lorsque le traitement conservateur a connu une issue favorable, les patientes bénéficient d'une surveillance échographique afin de s'assurer de l'involution placentaire. Un suivi clinique et biologique est mis en place, notamment par une numération globulaire avec quantification des leucocytes, un dosage de la protéine C et un prélèvement vaginal afin de détecter précocement la survenue d'une complication infectieuse.

1.5.2 Traitement radical

1.5.2.1 Attitude extirpative

Cette attitude dite «extirpative» consiste à obtenir une vacuité utérine complète coûte que coûte en réalisant des révisions utérines forcées. Ces tentatives répétées engendrent le plus souvent des hémorragies de la délivrance graves, non contrôlées mettant en échec les moyens médicamenteux tels que l'ocytocine et sulprostone et toutes autres techniques hémostatiques non radicales : embolisation, ligatures vasculaires.

Cette méthode qui a longtemps été pratiquée doit être aujourd'hui abandonnée car elle majore le risque d'hémorragie sévère et comme le montrent certaines études, elle présente un taux élevé d'hystérectomie d'hémostase allant jusqu'à 84,6%, associé à une importante morbidité et mortalité maternelles. (6)(32)

1.5.2.2 Hystérectomie d'emblée

L'hystérectomie d'emblée totale ou subtotale est l'option qui permet d'éviter au maximum le risque d'hémorragie sévère.

Il y a encore quelques années, la prise en charge de référence dans certaines maternités en France était notamment de pratiquer une césarienne associée à une hystérectomie comme le recommande encore aujourd'hui l'American College of Obstetrics and Gynecology. (33)

Actuellement cette stratégie est peu commune, néanmoins dans le cas d'un utérus multicatriciel chez une patiente qui n'exprime aucun désir de grossesse ultérieure ou en cas de pathologie pouvant mettre en jeu le pronostic vital, la décision peut être discutée.

Celle-ci consiste à réaliser une hystérectomie après l'extraction fœtale sans tentative de délivrance artificielle quand le caractère accreta du placenta est fortement suspecté en prénatal, ou en perpartum.

Dans le cas de placenta percreta avec atteinte vésicale l'hystérectomie est plus complexe et s'accompagne souvent de cystectomie partielle.

Cette stratégie permettrait probablement de réduire le risque d'hémorragie massive et donc la morbidité maternelle. Cependant les études les plus récentes montrent au final que l'hystérectomie présente une morbidité maternelle importante : 59% selon Eller et al. (34)

Néanmoins, quel que soit le choix thérapeutique décidé, l'objectif essentiel est de réduire la morbidité et la mortalité maternelles.

Cela nécessite une prise en charge optimale des pertes sanguines massives que peut engendrer le placenta accreta; qui est devenu la deuxième cause d'hémorragie grave de la délivrance ainsi que la première cause d'hystérectomie d'hémostase. Cette dernière devra être réalisée rapidement en cas d'échec des différents moyens hémostatiques ou d'emblée si l'hémorragie ne peut être contrôlée.

1.6 Prise en charge anesthésique

Une des principales complications dans la prise en charge des placentas accreta est l'hémorragie de la délivrance qui se définit par une perte sanguine de plus de 500 ml dans les 24 heures qui suivent l'accouchement. (35)

L'objectif de cette prise en charge est d'évaluer rapidement l'abondance des pertes sanguines, ainsi que les répercussions sur l'état hémodynamique afin d'éviter l'état de choc hémorragique.

1.6.1 Préparation maternelle

Lorsqu'il y a une suspicion de placenta accreta en anténatal, cette prise en charge se déroulera avant la césarienne. Lors d'un diagnostic per-opératoire, il faudra compléter la prise en charge déjà instaurée.

Tout d'abord il faut vérifier la présence d'une carte de groupe et de recherche d'agglutinines irrégulières (RAI) de moins de 3 jours. La mise en place de deux voies d'abord vasculaire avec des cathéters courts de calibre 14 ou 16 gauge est indispensable associées à une perfusion rapide de 1 à 2 litres de solutés cristalloïdes (Ringer-lactate) ou de colloïdes (Plasmion) pour compenser la perte volumique.

Certains anesthésistes proposent la mise en place d'une voie veineuse centrale. Afin de prévenir le risque transfusionnel une commande immédiate de 2 à 3 culots globulaire (CG) iso groupe, iso rhésus doit être faite ainsi qu'une mise à disposition de 4 à 6 culots supplémentaires au centre de transfusion sanguine. Une surélévation des jambes et positionnement de la patiente en Trendelenburg modéré peut être effectué si nécessaire pour diminuer le saignement et favoriser le retour veineux. Une oxygénothérapie au masque est réalisée si besoin ainsi que la poursuite du traitement pharmacologique tels que les ocytociques ou la sulprostone. Dans le cas d'un diagnostic anténatal du placenta accreta; certains auteurs proposent de réaliser si nécessaire une auto transfusion en per opératoire par «cell saver» cependant cette utilisation reste débattue (36)

1.6.2 Surveillance clinique et biologique

Une surveillance clinique est nécessaire : tension artérielle, fréquence cardiaque, saturation en oxygène et diurèse horaire; ainsi que biologique avec un bilan prélevé en urgence comprenant:

- Une numération de formule sanguine (NFS) et une numération plaquettaire.
- Un dosage du fibrinogène.
- Un dosage des cofacteurs du complexe prothrombinique (II, V, VII, X).
- Les D-dimères, les produits de dégradation de la fibrine.
- Le taux de prothrombine (TP), le temps de céphaline activée (TCA).
- Le temps de lyse des euglobulines.

Une correction des troubles de l'hémostase est indispensable afin de prévenir le risque principal de l'hémorragie de la délivrance qui est le syndrome de défibrination. En ce qui concerne le type d'analgésie, selon les recommandations pour la pratique clinique du Collège National des Obstétriciens Gynécologues Français lors du diagnostic anténatal du placenta accreta une césarienne sous anesthésie générale doit être réalisée:

«Lorsque le placenta déborde largement sur la face antérieure du segment inférieur et a fortiori s'il s'agit d'un utérus cicatriciel, si un saignement actif est en cours ou si l'on a la certitude de l'existence d'un placenta accreta, l'ALR péri médullaire expose à l'instabilité hémodynamique péri-opératoire et à l'inconfort maternel». (35)

Cependant l'ALR n'est pas contre-indiquée car certaines études ont pu mettre en évidence une perte sanguine moindre lors d'une Analgésie Locorégionale périmédullaire (ALR)(36-38)

Ainsi, il est essentiel chez les patientes porteuses d'un placenta accreta, d'anticiper et de prendre en charge le plus rapidement possible les pertes sanguines afin de réduire les risques de mortalité maternelle.

1.7 Pronostic maternel

1.7.1 Mortalité maternelle

L'hémorragie de la délivrance constitue la première cause de mortalité maternelle en France et le placenta accreta représente l'une des causes de ces hémorragies sévères.

En cas de placenta accreta, le taux de mortalité maternelle varie en fonction des études. Certains auteurs tel que Miller (étude de 62 cas) retrouvent une mortalité de 10%(5), alors que dans l'étude de O'Brien, portant sur 109 cas de placenta percreta le taux de mortalité est de 7%.(19)

Le diagnostic anténatal et l'évolution des traitements dans les cas de placenta accreta vont permettre d'organiser une prise en charge optimale avec une équipe pluridisciplinaire expérimentée, capable d'agir avec rapidité face à une hémorragie «cataclysmique».

1.7.2 Morbidité maternelle

La morbidité maternelle reste importante que le traitement soit conservateur ou non. Les complications liées au placenta accreta sont nombreuses.

1.7.2.1 Complications hémorragiques

La complication principale est donc l'hémorragie de la délivrance; elle représente selon Read et al 59%.(39). Des cas de rupture utérine ont été décrits, représentant environ 3%. De même, les perturbations de l'hémostase à type de coagulation intra-vasculaire disséminée (CIVD) témoignent de l'intensité de l'hémorragie.

1.7.2.2 Complications secondaires à la prise en charge

Dans le cas d'une prise en charge conservatrice les complications infectieuses telles que l'endométrite sembleraient plus importantes que dans le traitement radical. (7) D'autres complications liées aux différents traitements sont décrits dans la littérature notamment le risque d'inversion utérine liée à une tentative de délivrance forcée, les complications secondaires aux transfusions ainsi qu'une atteinte des organes pelviens adjacents telles que des lésions au niveau des uretères et des plaies vésicales qui surviennent le plus souvent en cas de placenta percreta.(19)(27)

1.8 Pronostic fœtal

La morbidité et la mortalité néonatale sont souvent secondaires à la prématurité qui correspond à la principale complication du placenta accreta avec l'hémorragie.

1.8.1 Mortalité néonatale

Seule l'étude de O'brien portant sur 109 cas de placenta percreta a mis en évidence une mortalité néonatale importante de 9%. La mort est liée dans 6 cas sur 10 à l'extrême prématurité en moyenne 22SA et 2 cas liés à une mort maternelle.

Dans la série de Read et Miller, la mortalité est quasi nulle.(5) (39)

1.8.2 Morbidité néonatale

La prématurité est responsable des complications les plus fréquentes que sont les détresses respiratoires, l'infection, l'hypocalcémie et l'anémie.(5) (39)

Read a pu décrire dans son étude sur 22 naissances, 3 cas de détresses respiratoires, 3 cas d'infections néonatales, 2 anémies.(39)

Miller dans sa série de 62 cas de placenta accreta, trouve une morbidité allant de 56 à 70% principalement liée à la prématurité. L'âge gestationnel moyen est selon Miller de 34,6 SA et pour Read de 36,2 SA.(5)

Ainsi la morbidité et la mortalité néonatales sont essentiellement liées à la prématurité qui correspond à la principale complication du placenta accreta.

1.9 Fertilité ultérieure

Des cas de grossesses après mise en place d'un traitement conservateur ont été décrits dans la littérature(40). Ils sont caractérisés par un risque élevé de récurrence de placenta accreta(11). Dans la série de Port Royal, un certain nombre de patientes ayant bénéficié d'un traitement conservateur ont pu être contactées. Une patiente a eu une grossesse de déroulement normal et une patiente a eu deux grossesses chacune compliquée d'un placenta accreta. Une seconde série faite par Bretelle et al(41), a pu mettre en évidence trois grossesses. Une grossesse et un accouchement de déroulement normal, une seconde grossesse qui aboutit à une fausse couche et enfin une troisième grossesse compliquée d'un placenta accreta et d'une hystérectomie.

Ces dernières études ont pu mettre en évidence l'efficacité du traitement conservateur en ce qui concerne la préservation de la fertilité ultérieure.

Cependant le risque de récurrence du placenta accreta est encore mal évalué.

Deuxième partie

Méthodologie et résultats

2.1 Problématique

L'incidence du placenta accreta ne cesse d'augmenter depuis ces dernières années ; devenant l'une des causes d'hémorragie sévère de la délivrance et l'une des causes d'hystérectomie d'hémostase.

Le placenta accreta peut-être totalement asymptomatique, d'où l'importance des investigations para-cliniques en cas de facteurs de risque. Facteurs principalement liés à une altération de la muqueuse utérine. En effet, tout déficit de la décidua crée une zone propice à une invasion non contrôlée du trophoblaste et est donc favorable à la survenue d'un placenta accreta.

Le diagnostic anténatal repose sur l'échographie-Doppler et l'IRM. Deux méthodes principalement réalisées en présence de facteurs de risque. Cependant malgré ces moyens techniques, le placenta accreta est souvent diagnostiqué en per-partum face à l'existence d'adhérences anormales entre le placenta et le myomètre rendant la délivrance difficile voire impossible.

La prise en charge radicale consistant à obtenir une délivrance complète entraînant une hémorragie massive et imposant ainsi la pratique d'une hystérectomie d'hémostase était le seul traitement possible. Cependant, en France et depuis quelques années, la prise en charge conservatrice du placenta accreta est de plus en plus réalisée, ce qui a probablement permis de conserver l'utérus des patientes. Cette avancée scientifique a probablement permis de diminuer la morbidité maternelle.

Ainsi nous pouvons nous demander si la mise en évidence des facteurs de risque et le diagnostic anténatal du placenta accreta permettent d'anticiper les complications et ainsi réduire la morbidité et la mortalité maternelles.

2.1.1 Hypothèses

Les hypothèses de notre étude sont les suivantes:

Hypothèse 1:

L'antécédent d'utérus cicatriciel n'est pas l'unique facteur de risque de placenta accreta.

Hypothèse 2:

L'échographie-Doppler associée à l'IRM est un bon moyen diagnostique de placenta accreta.

Hypothèse 3 :

Le diagnostic anténatal permet de réduire la morbidité et la mortalité maternelles.

2.1.2 Objectifs

Les objectifs sont les suivants :

- Définir les facteurs de risque du placenta accreta.
- Evaluer l'efficacité de l'échographie et de l'IRM dans le diagnostic du placenta accreta.
- Evaluer la morbidité et la mortalité et maternelles liée au placenta accreta

2.2 Protocole de recherche

Afin de traiter le sujet une étude rétrospective sur dossiers a été menée à la maternité de Port Royal du 1er Janvier 2008 au 31 Décembre 2009. Ainsi nous avons recherché quels pouvaient être les facteurs prédisposant à cette pathologie, les moyens diagnostics, ainsi que la morbidité et la mortalité maternelle engendrées par le placenta accreta.

2.2.1 Critères d'inclusion et d'exclusion

Dans notre étude nous avons inclus toutes les patientes ayant accouché après 22 SA à la maternité Port Royal de Janvier 2008 à Décembre 2009 pour lesquelles a été porté un diagnostic de placenta accreta.

Le dépistage de placenta accreta a été posé :

- En prénatal devant l'association de facteurs de risque et en présence de signes évocateurs à l'imagerie (échographie et/ou IRM) (10 dossiers)
- En per-partum devant une délivrance manuelle impossible ou incomplète avec absence de plan de clivage. (16 dossiers)

La recherche des dossiers a été effectuée à partir du système informatique de codage : 26 dossiers ont pu être obtenus. Cependant, après une consultation approfondie, trois de ces dossiers ont été exclus car chez ces 3 patientes la délivrance était difficile mais complète.

2.2.2 Recueils de données

Nous avons repris à partir de la base de données, tous les dossiers médicaux des patientes pour lesquelles il existait un diagnostic de placenta accreta, increta ou percreta. Cette base de données regroupait l'ensemble des patientes inscrites à la maternité de Port Royal, ainsi que les patientes transférées, entre janvier 2008 et décembre 2009. Ainsi, une fiche individuelle de renseignements relative à chaque patiente a pu être établie. Les variables retenues ont été notamment : l'âge maternel, la gestité, les antécédents de gestes endo-utérins, de césarienne, de placenta accreta, le déroulement de la grossesse, la localisation de l'insertion placentaire, le mode d'accouchement, les méthodes diagnostics, la morbidité maternelle et fœtale. (Annexe VI)

Nous avons également étudié les moyens de dépistage anténatal notamment les différents signes en faveur d'un placenta accreta en imagerie (échographie et /ou IRM).

En post-partum, la morbidité maternelle a été évaluée en fonction des éléments suivants :

- Le recours à l'hystérectomie.
- La nécessité d'une transfusion sanguine de culots globulaires, de plasma frais congelé (PFC), fibrinogène (Fg) et dérivés plaquettaires.
- L'admission et la durée de l'hospitalisation en service de réanimation.
- Les troubles de l'hémostase à type CIVD.
- Les complications per et post opératoires.

2.3 Résultats

2.3.1 Incidence

Au cours de cette période de 2 ans, nous avons dénombré 23 patientes porteuses de placenta accreta parmi 6128 naissances soit environ 4/1000.

2.3.2 Description de la population

➤ Age

Dans notre étude, l'âge maternel moyen est de 34,5 ans, avec des extrêmes allant de 24 à 44 ans. Neuf patientes présentaient un âge supérieur à 35 ans.

➤ Gestité

Ces femmes étaient en général des multigestes représentant ainsi plus de la moitié de notre population, avec une gestité moyenne de 3,7 (+/-1,6)

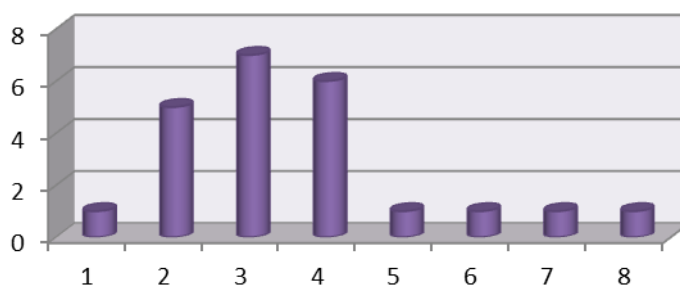


Figure 2 : Répartition de la gestité dans la population

➤ **Parité**

Les patientes sont des multipares dans 10 cas sur 23, la parité est en moyenne de 2,5 (+/-1,4).




Figure 3 : Répartition de la parité dans la population

➤ **Transfert in utero**

Port Royal étant une maternité de type 3, de nombreuses patientes ont été transférées d'autres maternités, pour pathologies materno-fœtales.

Ainsi nous dénombrons 12 patientes transférées sur l'ensemble de nos patientes.

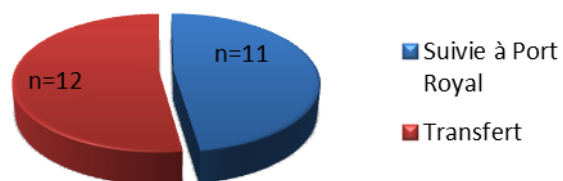


Figure 4 : Transfert in utero

Le terme moyen du transfert était de $30,5 \pm 1,9$ SA. Les motifs des transferts étaient : suspicion de placenta accreta (n=6); métrorragies sur placenta bas inséré (n=3), menace d'accouchement prématuré (n=1), rupture prématurée des membranes (n=1), retard de croissance intra utérin (RCIU)(n=1).

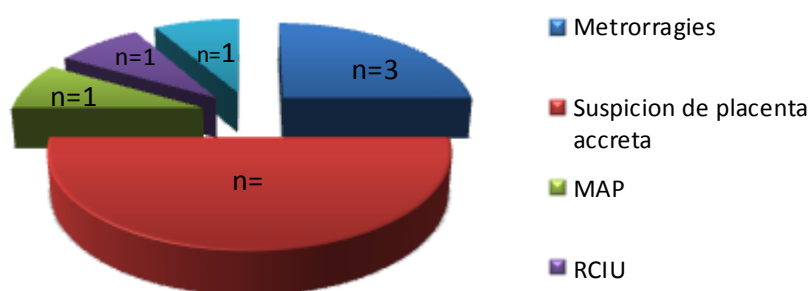


Figure 5 : Motifs de transfert

➤ Facteurs de risque

Dans notre population 21 patientes sur 23 présentaient au moins un des facteurs de risque décrits dans la littérature notamment: antécédent de césarienne, de chirurgie utérine, âge maternel ≥ 35 ans et présence d'un placenta bas inséré.

Seulement 9 patientes sur 23 n'avaient aucun antécédent de césarienne.

Chez les patientes ayant bénéficié d'un diagnostic anténatal (DAN) 9 présentaient au moins 1 antécédent d'utérus cicatriciel contre 5 dans le groupe sans DAN.

Nous retrouvons au moins un antécédent de curetage dans 7 cas sur 13 dans le groupe sans DAN contre 5 sur 10 dans le groupe avec DAN.

Néanmoins, dans les 2 groupes nous retrouvons un nombre similaire d'antécédents de chirurgie utérine. En ce qui concerne l'insertion placentaire, la présence d'un placenta praevia recouvrant est 3 fois plus importante dans le groupe DAN.

Dans le groupe DAN (n=10) l'ensemble des patientes présentait au moins un facteur de risque. Dans le groupe de patientes n'ayant pas bénéficiées de DAN, 2 patientes ne présentaient aucun facteur de risque.

Les facteurs mis en évidence sont décrits dans le tableau 1.

Facteurs de risque	DAN n=10	Sans DAN n=13
Antécédents de césarienne	9	5
1 césarienne	4	3
2 césariennes	3	1
3 ou plus	2	1
Antécédents de curetage	4	7
1 curetage	3	6
2 ou plus	1	1
Antécédents de chirurgie utérine	3	3
Résection utérine	2	3
Synéchie	1	0
Endométrite	0	0
Age supérieur ou égal à 35 ans	5	9
Insertion placentaire		
prævia	1	1
prævia recouvrant	9	3
Antécédents de placenta accreta	1	0
Au moins un facteur de risque	10	11
Au moins un facteur de risque dans la population n=23		21/23

Tableau 1 : Facteurs de risque selon le mode de diagnostic.

2.3.4 Diagnostic

➤ Diagnostic anténatal

Sur les 23 cas de placenta accreta 10 patientes ont été diagnostiquées en anténatal dans l'ensemble de notre population.

Le moyen diagnostic chez les patientes ayant bénéficié d'un dépistage anténatal (n=10) a été l'échographie seule dans 3 cas et la combinaison de l'échographie et de l'IRM dans 7 cas; le terme moyen de diagnostic est de $30,8 \pm 2,3$ SA.

Sur les 10 patientes dont le diagnostic a été suspecté par l'échographie, les signes évocateurs retrouvés étaient: la présence de lacunes intraplacentaires chez 2 patientes, l'absence ou l'interruption d'un liséré hypoéchogène chez 2 patientes, l'absence ou interruption de l'interface vessie/utérus chez une patiente. Ainsi pour la moitié (n=5) des patientes 2 signes échographiques étaient présents. (Tableau 2)

Signes échographiques		n= 10
Présence d'un signe échographique		5
Lacunes intraplacentaires		2
Interruption ou absence de liséré hypoéchogène		2
Interruption ou absence de l'interface vessie/utérus		1
Présence de 2 signes échographiques		5

Tableau 2 : signes échographiques relevés

L'IRM placentaire a été réalisée en deuxième intention dans 7 cas de suspicion de placenta accreta. Le terme moyen de réalisation de l'IRM était de $31,3 \pm 2,3$ SA.

Aucune injection de gadolinium n'a été pratiquée. L'IRM a ainsi confirmé dans tous les cas le caractère accreta : non percreta dans 2 cas et percreta dans 3 cas.

L'IRM a permis de corriger le diagnostic échographique dans 2 cas : l'échographie les avait identifiés comme uniquement accreta ; tandis que l'IRM a pu les diagnostiquer comme percreta (Figure 5)

Certaines équipes réalisent une cystoscopie en cas de suspicion d'atteinte vésicale, ou une échographie endo-rectale dans le cas d'invasion rectale cependant dans notre population aucune cystoscopie ni échographie endo-rectale n'a été effectuée.

Donc au total dans notre série nous avons pu mettre en évidence 16 cas de placenta accreta, 7 cas de percreta et aucun increta.

➤ **Diagnostic per-partum**

Dans treize cas sur 23, le diagnostic de placenta accreta a été posé le jour de l'accouchement, au moment de la délivrance. Ces patientes avaient bénéficié d'une surveillance échographique standard pendant la grossesse.

L'échographie obstétricale avait mis en évidence une insertion placentaire de type prævia chez 4 patientes, dont 3 recouvrant, sans aucun signe évocateur de placenta accreta.

Dans neuf cas, le placenta a été identifié comme normalement inséré; 4 placenta avec une insertion postérieure et 5 en position antérieure.

Elles ont accouché par césarienne dans 8 cas et par voie basse dans 5 cas.

➤ **Anatomopathologie**

L'examen anatomopathologique a permis de confirmer le caractère percreta dans 4 cas sur 7, et le caractère accreta dans 3 cas sur 16.

La majorité des placentas accreta ont été diagnostiqués en post partum et il est difficile de confirmer le diagnostic en anatomopathologie sur une portion de placenta.

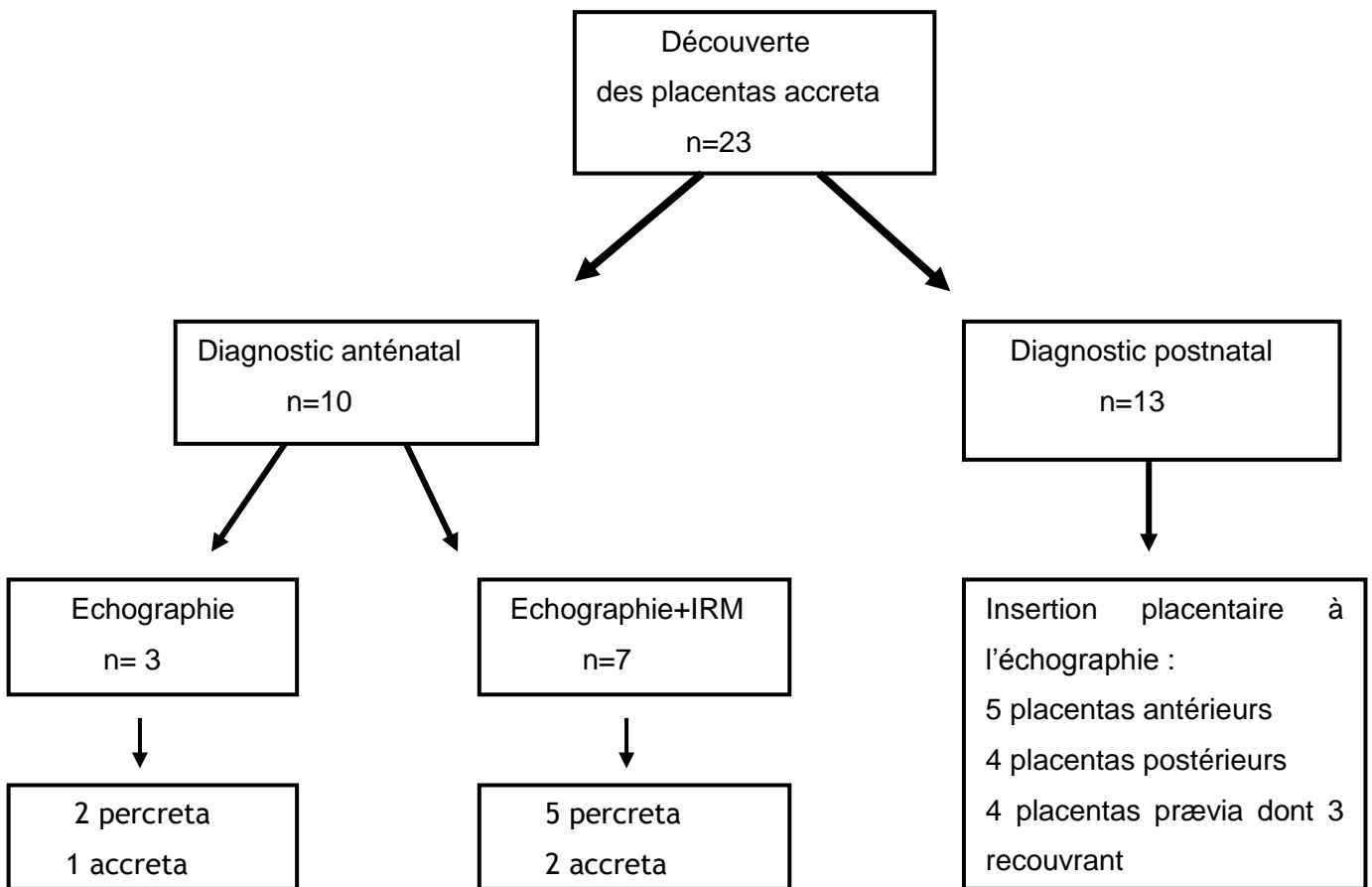


Figure 6 : modalités de découverte du placenta accreta

2.3.5 Modalités d'accouchement

➤ Terme

En moyenne, les patientes ont accouché prématurément ; le terme moyen le jour de l'accouchement était de 35SA+6jours avec des extrêmes allant de 25SA+2jrs à 41SA+5jrs.

➤ Voie d'accouchement

Dans notre série, 18 patientes avaient accouché par césarienne contre 5 par voie basse.

La césarienne a été réalisée de façon programmée chez 7 patientes.

Les indications de cette dernière étaient pour 4 patientes une suspicion de placenta accreta, 1 patiente pour un utérus pentatriciel, une patiente pour utérus bicatriciel et suspicion de placenta accreta, une patiente pour placenta recouvrant.

Dans plus de la moitié des cas la césarienne a été pratiquée en urgence, dont 3 pendant le travail. (figure7)

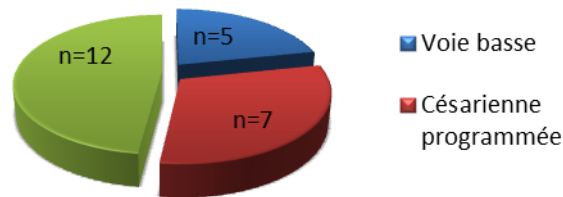


Figure 7 : Modalités d'accouchement

Le type d'hystérotomie a été dans notre population :

- Segmentaire dans 10 cas : dont une hystérotomie segmento-corporéale.
- Fundique dans 6 cas
- Corporéale dans 3 cas.
- 2 corporéo-fundique

Ainsi sur les 10 placentas accretas diagnostiqués en anténatal, 4 ont eu une césarienne programmée, 6 une césarienne en urgence au terme moyen de 32 SA dont 4 pour métrorragies, 1 pour anomalie du rythme cardiaque fœtal, et 1 patiente pour utérus tricatriciel.

Pour les 13 patientes n'ayant pas eu de DAN, 8 ont été césarisées et 5 ont accouché voie basse. Le diagnostic a alors été fait lors de la révision utérine réalisée pour non décollement.

Le placenta a été totalement laissé en place dans 9 cas et une ablation partielle pratiquée chez 14 patientes.

Le mode d'analgésie a été une anesthésie générale chez un peu plus de la moitié de nos patientes (n=12), une anesthésie péridurale chez un peu plus d'un tiers (n=8), et une rachianesthésie dans 3 cas.

2.3.6 Prise en charge conservatrice

Le traitement conservateur consiste à laisser en place en totalité ou partiellement le placenta et à réaliser si nécessaire un traitement complémentaire visant à réduire les risques hémorragiques notamment l'embolisation ou la ligature vasculaire.

Dans l'ensemble de notre population 6 patientes ont bénéficié d'une embolisation dont 3 en préventive et 3 face à des saignements abondants.

➤ Embolisation versus ligatures vasculaires

Nous avons voulu comparer ces deux traitements en termes de morbidité dans le tableau suivant :

	Embolisation n=6	Ligature vasculaire n=3
Hysterectomie (nombre de patientes)	3	1
Transfusion (nombre de patientes)	3	2
<i>Nombre de CG</i>	7	19
<i>Nombre de PFC</i>	12(1patiente)	30(1patiente)
<i>Nombre de concentrés plaquettaires</i>	1(1patiente)	0
<i>Fibrinogène(g)</i>	3(1patiente)	3(1patiente)
CIVD	1	2
Séjour en réanimation	2	1
Infection post partum	2	1
metrorragies secondaires	4	1
Décès	1	1

Tableau 3 : Morbidité maternelle embolisation versus ligature vasculaire

Le groupe 1 comprend 6 patientes ayant été embolisé, le groupe 2 comprend 3 patientes avec ligatures vasculaires réalisées devant des saignements anormaux.

Dans le groupe 1 la moitié des patientes (n=3) ont eu une hystérectomie, de même 3 d'entre elles ont été transfusées en moyenne de 7CG, une patiente a reçu 12 PFC ; dans le groupe 2 l'hystérectomie est réalisée pour 1 patiente, et 2 ont été transfusées, en moyenne de 19CG. Sur ces deux patientes transfusées, une a reçu 30 PFC. Un tiers des patientes du groupe 1 ont eu des complications infectieuses dont une endométrite et une pyélonéphrite contre 1 cystite dans le groupe 2.

Nous retrouvons beaucoup plus de métrorragies secondaires chez les patientes du groupe 1 (4 cas sur 6 versus 1 cas sur 3).

Une diminution des pertes sanguines a pu être mise en évidence chez les patientes ayant bénéficié d'une embolisation préventive (500-1L versus supérieur à 1L).

Dans chacun des groupes un décès est à déplorer.

➤ **Succès du traitement conservateur**

L'ensemble de notre population a bénéficié d'une tentative de traitement conservateur, celui-ci a été efficace dans 16 cas sur 23.

Cependant, toutes les patientes n'ont pas été traitées de la même manière. En effet, sur ces sur ces 16 patientes, 3 ont été traitées par Syntocinon® seul, 8 par association Syntocinon® et Nalador®, 3 par embolisation et 2 par ligatures vasculaires.

➤ **Echec du traitement conservateur**

La procédure de traitement conservateur a échoué pour 7 patientes sur 23 :

Nous relevons 4 échecs immédiats et 3 échecs à distance.

Pour les 4 cas d'échec immédiat, une hystérectomie d'hémostase a été pratiquée face une hémorragie grave de la délivrance. Une patiente a également bénéficié d'une ligature des artères hypogastriques bilatérales. Ces 4 patientes ont été transfusées en moyenne entre 17 et 18 CG, une moyenne de 12 PFC et un concentré plaquettaire en moyenne pour 2 patientes. Deux patientes ont dû être hospitalisées en service de réanimation.

Le diagnostic en anténatal était connu pour ces 4 patientes, 3 d'entre elles ont accouché par césarienne programmée pour suspicion de placenta accreta et une par césarienne en urgence pour métrorragies.

Les 3 cas d'échec à distance concernent des patientes pour lesquelles il a été tenté de laisser le placenta en place en totalité. Ces 3 patientes ont ensuite bénéficié d'une embolisation dans les suites de la césarienne. Ce traitement a été compliqué chez une patiente par une endométrite et des métrorragies importantes à J 82 nécessitant une hystérectomie secondaire. Pour les deux autres patientes, une reprise des métrorragies à J12 a nécessité la réalisation d'une seconde embolisation. Devant l'inefficacité de ces traitements, une hystérectomie d'hémostase a finalement dû être réalisée. Ces deux patientes ont nécessité une hospitalisation en réanimation d'une durée moyenne de 2 jours.

Ces 3 patientes ont reçu en moyenne 21 CG, 18 PFC et 2 concentrés plaquettaires.

Pour chaque groupe un décès a été déploré.

2.3.7 Morbidité maternelle

➤ Morbidité maternelle immédiate

Le placenta accreta peut être responsable d'une hémorragie cataclysmique, qui correspond à la principale complication du post partum immédiat.

Celle-ci est retrouvée dans 14 cas sur 23, nécessitant une transfusion chez 8 patientes. En termes de transfusion, il y a eu un passage moyen de 11 CG par patiente. Il est à noter que 3 patientes ont reçu un concentré plaquettaire. Les pertes sanguines étant difficilement estimées nous avons pu mettre en évidence que dans 11 cas ces dernières sont supérieures à 1 litre.

Par ailleurs les hémorragies massives peuvent conduire à la survenue d'une coagulation intravasculaire disséminée (CIVD). Nous en dénombrons 5 pendant la période étudiée.

Dans l'ensemble de la population, 5 patientes ont été transférées en unité de réanimation adulte ; la durée moyenne d'hospitalisation a été de $1,4 \pm 0,6$ jours.

➤ **Morbidité maternelle retardée**

Durant la période étudiée 5 patientes ont présenté des complications infectieuses.

Les complications infectieuses retrouvées dans l'ensemble de notre population sont principalement : l'endométrite (n=3); un cas de cystite et enfin un cas de pyélonéphrite. Aucun cas de sepsis n'a été mis en évidence.

Parmi l'ensemble de notre population, 6 patientes ont présenté des métrorragies secondaires 26 jours après l'accouchement en moyenne.

Par ailleurs il a été retrouvé un cas d'occlusion digestive ainsi qu'un cas de thrombose post-embolisation. (Tableau 4)

Total	n=23
Hystérectomie	7
≤24 heures	4
≥ 24heures	3
Transfusion	10
CIVD	5
Séjour en réanimation	5
complications per opératoire	5
<i>plaies vésicales</i>	4
<i>cystectomie partielle</i>	1
métrorragies secondaires	6
complications infectieuses	5
<i>endométrite</i>	3
<i>cystite</i>	1
<i>pyélonéphrite</i>	1
Autres	3
<i>hématurie</i>	1
<i>thrombose post embolisation</i>	1
<i>occlusion digestive</i>	1

Tableau 4 : Morbidité maternelle

➤ Involution placentaire

Sur l'ensemble de nos dossiers, deux ne contenaient aucune information à propos d'une possible involution placentaire.

L'involution placentaire a été suivie principalement par échographie, Aucun dosage de β -HCG n'a été pratiqué.

Chez 10 patientes, une vacuité utérine spontanée a été obtenue en moyenne $12,6 \pm 8,4$ semaines après l'accouchement

Nous dénombrons 3 patientes dont le placenta a été laissé totalement ou partiellement in situ, qui ont nécessité secondairement une reprise au bloc afin d'obtenir une vacuité utérine. Chez une patiente, le placenta a été partiellement laissé en place, la surveillance échographique a montré la persistance d'une rétention placentaire au niveau de la face antéro latérale gauche 3 mois après l'accouchement, nécessitant une hystéroscopie diagnostique et opératoire avec une résection de la totalité de la masse placentaire. Pour la seconde patiente, le placenta a totalement été laissé en place. L'évolution dans le post-partum a permis d'obtenir une résorption partielle de la masse placentaire. Mais 15 mois après l'accouchement, un résidu placentaire vascularisé a persisté, la patiente étant désireuse d'une nouvelle grossesse, ainsi il a été décidé de réaliser une résection de la zone résiduelle par laparotomie.

Enfin une patiente a consulté aux urgences pour des métrorragies 2 semaines après l'accouchement. A l'examen clinique, le col est dilaté à 4cm avec un placenta en voie d'expulsion. Au bloc opératoire, le bord inférieur du placenta est extériorisé par le col, une traction douce est effectuée ainsi qu'une révision utérine montrant l'intégrité et la vacuité de l'utérus.

➤ Morbidité selon diagnostic

10 cas de placentas accretas ont pu être dépistés en anténatal contre 13 en post natal.

Dans le groupe ayant bénéficié d'un DAN l'ensemble des patientes présentaient des facteurs de risque contre plus de la moitié dans l'autre groupe.

Le recours à l'embolisation a été plus important dans le groupe DAN (5 cas versus 1 cas). La transfusion a été nécessaire dans 9 cas sur 10 dans le groupe DAN alors que dans le groupe sans DAN ,1 seul cas sur les 13 en a nécessité une.

Dans le groupe DAN, nous dénombrons 2 décès et 7 hystérectomies contre 0 décès et aucune hystérectomie dans l'autre groupe.

Dans le groupe DAN nous retrouvons 3 patientes avec une endométrite tandis que dans l'autre groupe aucun cas n'est recensé.

Des troubles de la coagulation telle que la CIVD sont plus important dans le groupe DAN. L'ensemble des données sont présentées dans le tableau 5

Caractéristiques	DAN n=10	Sans DAN n=13
Patientes ayant eu une hystérectomie	7	0
Patientes ayant eu une embolisation	5	1
patientes ayant nécessité une transfusion	9	1
patientes ayant eu des complications infectieuses	3	2
Patientes ayant eu un CIVD	4	1
Patientes transférées en réanimation	5	0
Décès maternels	2	0

Tableau 5 : Morbidité maternelle selon le type de diagnostic

2.3.8 Mortalité maternelle

Deux décès maternels ont été recensés

➤ Premier dossier

Il s'agit d'une patiente âgée de 38 ans, 4^{ème} geste, 3^{ème} pare avec un utérus bicatriciel. Lors de la deuxième grossesse, on note la présence d'un placenta accreta.

Cette patiente a été transférée à Port Royal pour suspicion de placenta accreta au terme de 32SA+2jrs.

A son arrivée il est mis en évidence un placenta antérieur à 40 mm de l'orifice interne du col, avec suspicion de placenta percreta en raison de la présence d'un envahissement complet de la vessie et la disparition de l'image du segment inférieur en regard de la vessie.

Cette suspicion est confirmée grâce à l'échographie de contrôle réalisée à 33SA+4jrs, ainsi qu'à l'IRM.

Une césarienne prophylactique a été programmée à 37SA+4jrs. Une incision sous et para ombilicale puis une hystérotomie antéro-fundique ont été réalisées permettant la naissance d'une fille vivante de 2610grammes, Apgar 10/10/10, ph=7,2, transférée en néonatalogie.

Après extraction, des saignements importants sont survenus au niveau de l'insertion placentaire.

Un chirurgien viscéral a donc été appelé en urgence. En attendant son arrivée, l'équipe sur place a effectué une compression au niveau de la zone placentaire hémorragique ainsi qu'une libération des annexes après ligature-section bilatérale des ligaments utéro ovariens. Une ligature bilatérale des artères hypogastriques avec pose de clamps vasculaires sur les veines iliaques communes a été réalisée l'arrivée du chirurgien.

L'hémorragie est tout de même restée abondante et difficilement contrôlable notamment au niveau d'une néoformation vasculaire de 10 cm de diamètre.

L'ensemble de l'équipe a alors décidé de réaliser une hystérectomie totale avec le placenta associé à une cystectomie partielle face à cette hémorragie non contrôlable. Malgré la décision d'hystérectomie l'hémorragie est restée abondante.

La patiente a fait un premier arrêt cardiaque, résolu par un massage cardiaque externe. L'intervention est reprise et met en évidence une plaie hépatique maîtrisée par coagulation.

Trois champs de compression sont mis en place et la face postérieure de la vessie est fermée.

Suite à un deuxième arrêt cardiaque, il est décidé de mettre en place un packing (technique d'hémostase) afin de pouvoir fermer l'abdomen.

La patiente a reçu au total 35CG, 30 PFC, 3 grammes de fibrinogène, 3 concentrés plaquettaires, 2 novoseven® et 3 flacons d'albumine à 20%, ainsi que de l'adrénaline et du calcium pour les arrêts cardiaques. Une antibioprophylaxie par Dalacine est également réalisée.

La patiente est alors transférée immédiatement en réanimation chirurgicale où elle est intubée, ventilée, hémodynamiquement instable avec une tension artérielle à 9/5, une fréquence cardiaque à 100/min.

Elle présente un œdème aigu du poumon et une hémorragie vésicale avec évacuation d'un litre de sang.

Durant son séjour en réanimation une embolisation d'une branche iliaque gauche est réalisée suite à la poursuite des saignements au niveau abdominal et vésical; la patiente est toujours hémodynamiquement instable avec poursuite du remplissage vasculaire, et présente une CIVD majeure, une épuration extrarénale est effectuée afin de maintenir une natrémie et une kaliémie correcte.

A C1 la situation est stable mais reste critique avec une tension artérielle à 79/45, une fréquence cardiaque à 90/min sous 25mg d'adrénaline.

Devant la persistance des saignements, un passage au bloc est nécessaire afin d'obtenir une hémostase.

La patiente décèdera peu de temps après son retour en réanimation chirurgicale.

➤ Deuxième dossier

Il s'agit d'une patiente âgée de 35 ans, 4^{ème} pare, 4^{ème} geste avec un utérus tricicatriciel.

Elle est transférée au terme de 23SA+5jrs pour métrorragies sur un placenta recouvrant.

A son arrivée l'échographie met en évidence un placenta antérieur, recouvrant le col, avec disparition du liséré hypoéchogène et un envahissement de tout le myomètre avec probablement une atteinte vésicale.

L'IRM confirme le diagnostic et montre un placenta antérieur avec une zone d'hyposignal linéaire évocateur d'une adhérence sur la paroi postérieure du dôme vésical.

Elle est hospitalisée à 34SA une seconde fois pour métrorragies. Durant son hospitalisation elle bénéficie de 2 cures de Venofer à 35SA+4jrs pour une hémoglobine à 10,4g/dl et en prévention du risque hémorragique lié au placenta percreta.

Une césarienne en urgence est réalisée à 35SA+4jrs sous anesthésie générale pour rupture des membranes et début de travail.

Une incision médiane et sus ombilicale puis une hystérotomie corporéo-fundique sont réalisées permettant la naissance d'une fille vivante pesant 2450 grammes d'Apgar 8/9/10 et le pH=7,28 qui est transférée en néonatalogie.

Le placenta a été localisé sur le segment inférieur et la vessie n'était pas visualisée. Une traction douce sur le cordon n'a pas permis la délivrance, il est donc décidé de laisser le placenta en place avec section du cordon à la base,

La patiente a reçu deux ampoules de nalador, et a bénéficié d'une embolisation des artères utérines. Elle a été hospitalisée en réanimation chirurgicale, où elle a présenté un hématome de Scarpa sans gravité, les suites sont simples avec une extubation sans complication. Elle retourne en suite de couches à C1.

A C10 la patiente présente des hématuries macroscopiques, avec présence de caillots. Suite à une rétention urinaire avec globe vésical, il a été décidé de poser une sonde à demeure et d'effectuer une échographie rénale. Cette dernière ne montre aucun retentissement sur les voies urinaires.

Une hystérectomie d'hémostase associée à une seconde embolisation a été réalisée devant la présence d'une hémorragie vésicale.

L'hystérectomie a été effectuée à C11. Lors de l'intervention un bombement de la vessie est mis en évidence confirmant le caractère percreta du placenta.

Une dissection de la vessie est tenté, mais celle-ci est rendue impossible sur la face antérieure devant des saignements abondants, une ouverture de la vessie est donc réalisée permettant d'extraire un caillot de taille importante.

Une hystérectomie totale a été pratiquée devant un envahissement placentaire hémorragique du col.

L'hémorragie restant incontrôlable, une tentative de packing est faite. Suite à cela, la patiente s'est mise alors en choc hémodynamique, à l'origine d'un arrêt cardiaque, 4 chocs électriques et plusieurs massages externes ont alors dû être réalisés afin de récupérer un rythme cardiaque.

Malgré cela 3 arrêts cardiaques sont survenus dans un contexte d'hypovolémie, d'hyperkaliémie et d'acidose métabolique. Une hémostase rapide a été faite après l'obtention d'un rythme sinusal correct.

Un packing ainsi qu'un drain de Blake ont été mise en place afin de la transférer en réanimation chirurgicale. Au total la patiente aura reçu 29 culots globulaires, 18 PFC, 3 concentrés plaquettaires, 3 grammes de fibrinogène et 4mg de novoseven®.

En réanimation chirurgicale la patiente est sous 3mg d'adrénaline, elle a une tension artérielle à 71/35, une fréquence cardiaque à 111/min et une température à 35°. Un saignement important est mis en évidence au niveau de la sonde vésicale, Pour y pallier, un drain est mis en place. Mais un saignement actif persiste au niveau du drain pelvien, de même qu'un épanchement intra péritonéal s'étendant en sus ombilical. Une hémodialyse en urgence est faite. Cependant l'hémostase restait difficile à stabiliser.

Cette patiente présentait une tension artérielle augmentant progressivement associée à des saignements diffus faisant évoquer une CIVD majeure.

Ainsi face au bilan, elle a été transfusée de nouveau. En dépit du remplissage vasculaire la patiente s'est aggravé avec une tension artérielle à 3/2 sous noradrénaline et adrénaline et une hémoglobine à 4,8g/l.

La patiente décèdera quelques heures après son arrivée en réanimation chirurgicale.

2.3.9 Morbidité et mortalité néonatales

Le terme moyen d'accouchement était de 35,3±4,3SA. Le poids fœtal moyen est de 2554±1072 g. L'Apgar est inférieur à 7 à 5 minutes dans 6 cas sur 23. Un Apgar inférieur à 3 à 5 minutes est retrouvé chez 3 nouveaux nés.

Une détresse respiratoire est retrouvée chez 7 nouveaux nés, une infection materno-fœtale dans 3 cas, une anémie chez 2 nouveaux nés. Une hémorragie intraventriculaire associée à une infection a été retrouvée chez un nouveau-né dont la patiente a été césarisée à 28SA+3jrs pour chorioamniotite, compliquée d'une endométrite en post partum. Ce dernier a nécessité des gestes de réanimation en salle de naissance et un transfert en unité de réanimation. Une hospitalisation en réanimation pédiatrique a été effectuée dans 9 cas sur 23 avec une durée moyenne de 26,1±22,8jours. Un décès est survenu à 1 jour de vie lié à une méningite à streptocoque B.

Il est à noter que nous retrouvons un pH inférieur à 7,20 dans 2 cas. (Tableau 6)

Total	n=23
Poids de naissance	2554±1072
Apgar	
≤ 7 à 1min	7
≤ 7 à 5min	6
≤ 3 à 1min	5
≤ 3 à 5min	3
PH	
≤7,20	2
Complications néonatales	13
Détresse respiratoire	7
Infection	3
Anémie	2
HIV	1
Transfert	13
réanimation	9
unité mère enfant	2
néonatalogie	2
Décès	1

Tableau 6 : Morbidité et mortalité néonatales

Troisième partie

Discussion

Notre discussion, portera principalement sur les facteurs de risque essentiels dans la mise en place d'un diagnostic anténatal de placenta accreta, sur les méthodes diagnostics et sur l'analyse de la morbidité et mortalité maternelles liées aux placentas accreta.

3.1 Généralités

L'incidence du placenta accreta est très variable dans la littérature. Les taux variant entre 1/500 et 1/2500 accouchements(5). Dans notre étude, l'incidence était de 4/1000 accouchements. Le taux dans notre étude est donc supérieur à celui rapporté dans la littérature.

Cette variabilité peut s'expliquer notamment par la diversité des critères diagnostics de placenta accreta entre les différentes études. En effet, pour certains auteurs, seuls les cas diagnostiqués par l'examen anatomopathologique de placenta ou la pièce d'hystérectomie étaient pris en compte. Or dans cette situation, le risque était de ne pas prendre en considération des placentas avec des zones d'accreta laissées in situ dans le cadre d'un traitement conservateur. Nos patientes étaient incluses lorsqu'il existait une délivrance impossible ou incomplète avec absence de clivage.

L'incidence élevée dans notre étude, est probablement liée au nombre important de transferts de patientes à risque, la maternité de Port Royal étant un centre référent de niveau III. Ainsi, les transferts représentaient la moitié (n=12) des cas de placenta accreta.

Les indications de transfert étaient principalement la suspicion de placenta accreta (6 cas sur 12) et les métrorragies sur placenta prævia (n= 3).

3.2 Facteurs de risque

Bien que l'étiologie précise du placenta accreta reste inconnue, l'altération de la muqueuse utérine semble être responsable de cette pathologie. Les anomalies de la décidua sont la conséquence de lésion de l'endomètre et sont causés principalement par les césariennes et les curetages.

➤ Age maternel

Dans notre série, 9 patientes sur 23 ont plus de 35 ans, Miller et al(5) ont retrouvé une augmentation de l'incidence de 14,6% chez des patientes ayant plus de 35 ans, ces femmes représentaient 45% de son étude. Mais il semblerait que l'âge maternel ne soit pas un facteur de risque proprement dit. En effet, c'est plutôt le passé gynécologique et obstétrical d'une femme de plus de 35 ans, qui semblerait être un facteur de risque de placenta accreta

➤ La parité

Sur l'ensemble de la population 10 patientes sont des multipares. Il semblerait que la parité soit un élément orientant vers le risque de placenta accreta. Ceci correspond aux données de la littérature pour qui la multiparité est considérée comme un facteur de risque de cette pathologie (5)

➤ Antécédent de césarienne

Plus de la moitié de nos patientes présentant un placenta accreta, ont au moins un antécédent de césarienne (14 cas sur 23). Chez ces patientes la moitié présentaient un antécédent de césarienne (n=7) et l'autre moitié au moins 2 antécédents de césarienne. Dans les études récentes de la littérature notamment Kayem et al (7) ainsi que Courbière et al (32) des effectifs comparables à notre série ont été retrouvés. Au moins un antécédent de césarienne a été retrouvé dans 50% des cas pour Kayem et al (10 cas sur 20) et chez 7 patientes sur 13 pour Courbière et al.

➤ Antécédent de curetage

La moitié des patientes de notre série présente un ou plusieurs antécédents de curetage ce chiffre est comparable à l'étude de Miller qui trouve dans sa population 49% d'antécédent de curetage(3).Cependant Hung (21), retrouve un taux très élevé de 60,8%, cela pourrait s'expliquer par l'origine géographique de la population. En effet, à Taïwan, la politique locale favorise la réalisation d'interruption de grossesse en vue de l'enfant unique. C'est pourquoi la fréquence de femmes porteuses d'un utérus cicatriciel y est plus faible

Les autres antécédents de gestes endo-utérins, pouvant être des facteurs de risque du placenta accreta (myomectomies, cures de synéchies...) sont retrouvés dans 6 cas sur 23, Néanmoins ils sont peu décrits dans la littérature.

➤ Insertion placentaire

L'insertion placentaire est un des éléments essentiel pour le diagnostic de placenta accreta. Dans 14 cas sur 23 le placenta a été défini comme prævia ; nous retrouvons les mêmes résultats dans la série de Kayem et al avec 13 cas sur 20(7).

Quant à lui Miller et al (5) retrouve un taux un peu plus élevé. Selon ce dernier l'absence de placenta prævia exclut presque le risque de placenta accreta. Cependant dans notre série de 23 patientes, 9 présentent un placenta normalement inséré, de même dans l'étude de Read qui lui retrouve 37%.

➤ Association cicatrice utérine et placenta prævia

Dans de nombreuses études il est mis en évidence que l'association placenta prævia et utérus cicatriciel est un risque majeur de placenta accreta. Dans notre série 12 patientes sur 23 soit un peu plus de la moitié présentaient un placenta prævia associé à un utérus cicatriciel. Miller et al ont montré que l'incidence du placenta accreta passait de 24% en cas d'association d'un placenta prævia à un utérus unilocatriciel à 67% pour un utérus quadricatriciel(5)

Antécédents de césarienne	Placenta praevia
0	2
1	6
2	4
3	2
Total	14

Tableau 7 : Association placenta praevia et antécédent de césarienne

Dans notre étude le faible effectif ne nous permet pas de conclure.

En ce qui concerne les 2 patientes sans antécédent de césarienne mais avec un placenta praevia :

- dans le 1^{er} cas la patiente avait dans ses antécédents 1 curetage.
- dans le 2^{eme} cas il s'agit d'une patiente avec un antécédent de résection utérine.

Nous dénombrons 7 patientes n'ayant ni d'antécédent de césarienne, ni de placenta praevia :

- 2 patientes présentaient un antécédent de résection utérine.
- 4 patientes avec un antécédent de curetage et 1 patiente avec 5 antécédents de curetage.

Même si les patientes ne présentent pas d'antécédent de césarienne, ces différents cas nous montrent bien que l'altération de l'endomètre est un facteur de risque à ne pas négliger.

Dans notre série 2 patientes ne présentaient aucun facteur de risque. Autrement dit 21 patientes présentaient au moins un de ces facteurs de risque.

Ces proportions sont équivalentes à celles retrouvées dans l'étude de Kayem et al. au moins un facteur de risque dans 95% des cas. (7)

Notre première hypothèse est validée. L'antécédent d'utérus cicatriciel est bien un facteur prédominant. Cependant, il n'est pas l'unique facteur influant sur l'apparition du placenta accreta.

3.3 Diagnostic anténatal

Le dépistage est indispensable afin de prendre en charge les patientes dans des conditions optimales et ainsi améliorer le pronostic maternel; étant donné le risque hémorragique imprévisible du placenta accreta.

➤ Echographie-Doppler

Dans notre étude le diagnostic anténatal a été réalisé chez 10 patientes. Pour 3 d'entre elles seule l'échographie-Doppler a été pratiquée. Dans les autres cas, une IRM a été réalisée afin de confirmer les images échographiques.

Cette faible proportion de diagnostic anténatal est en accord avec les études, notamment celle de Clouqueur et al sur 21 patientes(6), seules 6 ont bénéficié d'un diagnostic anténatal. Il en est de même dans l'étude d'O'brien où il constate que seulement 50% des 109 cas de placenta percreta(19) ont été diagnostiqués en anténatal. Cette difficulté à diagnostiquer les placentas accreta au cours de la période prénatale peut s'expliquer par la fréquence élevée des facteurs de risque. En effet, il est difficile de réaliser un dépistage efficace sur une grande population avec ce type d'examen complémentaires.

Le diagnostic est fait principalement en présence de l'association de placenta prævia et d'un utérus cicatriciel. Dans notre série, concernant les patientes ayant bénéficié d'un DAN (n=10), 9 présentaient cette association. Dans l'étude de Clouqueur et al, cette association représente 5 patientes sur 6. (6)

D'après nos résultats il semblerait que l'échographie-Doppler soit très efficace dans le diagnostic de placenta accreta dans une population à risque, ceci concorde avec la littérature.

Ainsi Chou et al dans une étude sur 64 cas de placenta accreta, évaluant l'efficacité de l'échographie-Doppler dans le diagnostic anténatal du placenta accreta dans une population à risque (antécédent de césarienne, placenta prævia), retrouve une bonne spécificité (96,8%) et une bonne valeur prédictive négative (95,3%). (42)

Dans le dépistage échographique, aucun faux positif n'a été relevé, c'est-à-dire qu'aucun placenta accreta diagnostiqué à l'échographie s'est avéré non accreta lors de la délivrance ou bien encore non confirmé par l'IRM.

Néanmoins nous ne pouvons conclure étant donné le faible effectif.

➤ Signes échographiques

Dans le groupe de patientes dont l'échographie était évocatrice d'un placenta accreta, des lacunes intraplacentaires ont été retrouvées dans 2 cas sur 10 comme unique critère échographique. Chez 3 patientes, ces lacunes intraplacentaires étaient associées à un second signe évocateur de placenta accreta. Ainsi 5 patientes sur 10 présentaient ce signe échographique.

D'après ces résultats les lacunes intraplacentaires seraient donc un signe prédictif de placenta accreta ce qui est en accord avec l'étude de Yung et al qui retrouve une spécificité de 78,6% et une sensibilité de 86,9% en présence de lacunes intraplacentaires il est ainsi considéré comme le signe le plus fiable dans le diagnostic du placenta accreta(43).

➤ IRM

Chez 7 patientes sur 10 l'IRM a été nécessaire afin de confirmer la présence d'un placenta accreta. Ce dernier a permis de confirmer le diagnostic échographique de placenta accreta non percreta dans 2 cas et confirmer le caractère percreta dans 3 cas.

L'IRM a également permis de corriger le diagnostic de l'échographie dans 2 cas. En effet, les deux cas d'abord considérés comme uniquement accreta, se sont avérés être percreta.

L'ensemble des placentas était en position antérieure.

Nos résultats ne sont pas comparables à la littérature, qui attribue à l'IRM, une utilité importante dans les cas de placenta postérieur. Notamment Levine et al (16) qui ont comparé l'IRM à l'échographie-doppler chez 19 patientes, concluant que l'IRM pouvait être plus performante uniquement dans les insertions placentaires postérieures. Effectivement, le faible nombre d'IRM dans notre série ne nous permet pas d'évaluer l'intérêt diagnostique de celle-ci en fonction du caractère antérieur ou postérieur du placenta.

Cependant l'IRM a permis d'apprécier le degré d'invasion placentaire, notamment dans 2 cas où le placenta percreta était considéré accreta à l'échographie-Doppler, Ces résultats sont en accord avec l'étude de Maldijan et al (44) qui concluent que l'IRM permet de mieux visualiser le degré d'invasion placentaire et donc de mieux identifier les placentas percreta et leurs rapports à la vessie.

Notre deuxième hypothèse est confirmée. En effet L'échographie-Doppler et l'IRM est un bon moyen diagnostique dans le dépistage du placenta accreta.

3.4 Modalité de la prise en charge conservatrice

Dans le cadre du traitement conservateur aucune de nos patientes n'a reçu de Methotrexate® en raison des faibles résultats et des complications décrites dans la littérature. En effet quelques essais ont tenté d'étudier l'efficacité d'une injection de Méthotrexate® lors d'une prise en charge conservatrice, dans le but d'accroître la vitesse. Bretelle et al l'ont notamment utilisé dans 5 cas de placenta accreta, mais face à son efficacité réduite par rapport à l'embolisation et la ligature vasculaire, ils ont été contraints d'abandonner son utilisation. (41)

Par ailleurs, il n'y a pas de assez de résultats en faveur du Méthotrexate® pour recommander son utilisation dans les cas de placenta accreta ce d'autant plus que des cas de neutropénie et d'aplasie médullaire ont été décrits dans la littérature. (31)

Dans notre étude 6 patientes ont bénéficié d'une embolisation, dont 3 en préventive.

En comparant, les patientes ayant bénéficié d'une embolisation préventive et celles ayant eu une embolisation face à des saignements anormaux, nous avons pu mettre en évidence une diminution des pertes sanguines, mais non significative, dans le groupe ayant bénéficié d'une embolisation préventive (500-1L versus \geq à 1L). Ceci est en accord avec l'étude faite par Angstmann et al qui ont pu montrer qu'une embolisation préventive avant une hystérectomie pouvait amoindrir les pertes sanguines et ainsi réduire la morbidité maternelle liée à une hémorragie grave causée par un placenta accreta. Ainsi il met en évidence une différence significative en termes de pertes sanguines ($p \leq 0,0001$) et du nombre de patientes transfusées ($p=0,001$). Chez les patientes ayant bénéficié d'une embolisation artérielle préventive avant l'hystérectomie en comparaison aux patientes ayant eu une hystérectomie juste après l'extraction fœtale(45).

Au vu de ces résultats, il serait donc intéressant de mettre en place d'autres études pouvant confirmer ces résultats, montrant ainsi que l'embolisation lorsqu'elle est faite en préventive permettrait d'éviter des hémorragies importantes voir la pratique d'hystérectomie d'hémostase.

3.5 Morbidité et mortalité maternelles

➤ Morbidité maternelle

Les résultats de notre étude, de même que la littérature mettent en évidence une morbidité maternelle non négligeable.

En comparant nos résultats à l'étude de Kayem et al ainsi qu'à celle de Courbière et al, des valeurs similaires ont pu être observées.(7)(32) (Tableau 8)

Le nombre d'hystérectomies, la pratique de la transfusion et le transfert en réanimation sont plus importants dans notre étude et celle de Kayem et al. par rapport à Courbière et al. Cela peut s'expliquer par une proportion importante de placenta percreta dans l'étude de Kayem et al et notre série (7) (32)

Les données relevées dans notre étude confirment la proportion élevée d'infections liées aux traitements conservateurs. Ainsi Kayem et al dans une étude visant à comparer une prise en charge radicale versus un traitement conservateur, le nombre de patientes ayant eu une infection en post-partum est plus important, 3 cas versus 0 lors d'un traitement radical.

Etudes caractéristiques	Kayem et al n=20	Courbière et al n=13	Notre série n=23
Hystérectomie	3	2	7
Transfusion	16	6	10
CIVD	1	2	4
Endométrite	3	1	3
Admission en réanimation	6	0	5

Tableau 8 : Morbidité maternelle en cas de traitement conservateur : comparaison avec une étude de Kayem et al et Courbière et al.

Dans notre étude, nous avons voulu voir si la morbidité était moindre en présence d'un dépistage en prénatal. Or il n'en est rien, les résultats obtenus dans notre série montrent que le taux de transfusion et les complications infectieuses, ainsi que le nombre d'hystérectomies sont plus élevés dans le groupe de diagnostic anténatal. Ces résultats sont sans doute liés à la proportion élevée de placenta percreta. En effet, l'ensemble des placentas percreta ont été diagnostiqués en anténatal. Sur les 7 hystérectomies réalisées, 6 sont dues à des hémorragies causées par le placenta percreta.

Mais une nouvelle fois, le faible effectif ne nous permet pas de conclure.

L'étude multicentrique faite par Ambroselli en 2008 (24), compare un groupe de 64 patientes ayant eu DAN contre 92 sans DAN.

Elle met en évidence une augmentation statistiquement significative du taux d'hystérectomies : 22 hystérectomies contre 14 chez les patientes sans DAN; cette différence peut s'expliquer également par la proportion de placenta percreta. En effet dans cette étude le nombre de placenta percreta était 2 fois plus important chez les patientes avec un DAN (12 versus 6). Cependant une étude faite en 2010 par Warshak et al (46) a tenté de comparer la morbidité maternelle entre des patientes ayant bénéficié soit d'un diagnostic prénatal soit d'un diagnostic per partum. Warshak et al compare 62 patientes avec DAN et 37 sans DAN, il met en évidence une diminution des pertes sanguines et du nombre de transfusions mais ces résultats ne sont pas statistiquement significatif. Cette différence peut s'expliquer par notre nombre limité de patientes ayant bénéficié d'un DAN, qui nous ne permet pas d'obtenir de valeur statistiquement significative.

➤ Mortalité maternelle

Les deux décès survenus dans notre étude concernaient des patientes chez qui un placenta percreta a été mis en évidence par l'échographie-Doppler et l'IRM. Ces deux patientes étaient suivies dans une maternité de type II. L'une d'entre elle a été transférée pour métrorragies sur un placenta recouvrant à 23SA+5jrs. Tandis que la seconde patiente a été transférée plus tardivement, au terme de 32SA+2jrs pour suspicion de placenta accreta. Dans ces deux cas une prise en charge pluridisciplinaire été indispensable, avec l'intervention d'anesthésiste, de radiologue et de chirurgien viscéral. Dans la littérature très peu de cas décès sont décrits lors d'une prise en charge conservatrice. Nous retrouvons néanmoins un décès lié également à un placenta percreta dans l'étude multicentrique faite par Senthiles et al.(47)

Notre troisième hypothèse est donc infirmée : Selon nos résultats le diagnostic anténatal ne permet pas de réduire la morbidité et la mortalité maternelles.

Ces résultats ne sont pas significatifs étant donné notre faible effectif.

Le manque de recul ne nous permet pas d'évaluer le pronostic fonctionnel après un traitement conservateur cependant des grossesses ont été décrites après une prise en charge conservatrice caractérisée par un risque élevé de récurrence de placenta accreta.(40) (11)

3.6 Morbidité néonatale

La prématurité et la morbidité induites par la présence d'un placenta accreta sont les principales complications rencontrées. Dans notre série un peu plus d'un tiers des nouveaux nés sont des prématurés nés avant 34 SA.

Ceci rejoint les résultats de l'étude de Gielchinski (48) qui met en évidence une différence significative concernant le taux d'accouchement prématuré entre une population de placenta accreta et une population témoin (10,7% versus 1% $p < 0,01$ OR=12,1; IC=[3,7 ; 39,9]).(56) Pour l'ensemble des naissances plus de la moitié des nouveaux nés (n=13) ont présenté des complications néonatales. Ces résultats sont en accord avec Miller et al qui retrouve une morbidité fœtale élevée de 56% à 70%, essentiellement liée à la prématurité.

Un décès est à déplorer, il est lié aux complications de la grande prématurité induite par une césarienne pour ARCF dans le groupe sans DAN.

Il n'y a pas de différence entre le groupe DAN et sans DAN en termes de morbidité néonatale.

Le placenta accreta peut être responsable d'hémorragies imposant une césarienne avant terme et ainsi être à l'origine d'une prématurité induite responsable d'une morbidité élevée.

3.7 Limites de l'étude

Il s'agit d'une étude rétrospective, pour laquelle les dossiers ne sont pas toujours complets. En effet les données nécessaires à notre analyse n'ont pas toujours été retrouvées. Selon l'ANAES, il s'agit d'études où le niveau de preuve scientifique est le plus faible. En découle ainsi des biais statistiques dans nos résultats.

De plus elle ne permet pas d'avoir assez de recul notamment sur l'analyse des complications à long terme, ou de la fertilité ultérieure qui aurait été intéressantes à étudier.

D'autre part le faible effectif (23 dossiers) ne permet pas de tirer de véritables conclusions, ou de recommander une pratique par rapport à une autre.

Rôle de la sage-femme

La sage-femme assure le suivi de la grossesse normale (Loi n°82-413 du 19 Mai 1982). En cas de pathologie, elle travaille en collaboration avec l'obstétricien et a un rôle de prévention.

Le suivi de grossesse

Durant la grossesse, la sage-femme se doit de rechercher les facteurs favorisant la survenue du placenta accreta. Ceci, notamment au cours des consultations, grâce à un interrogatoire rigoureux afin de détailler les antécédents de gestes endo-utérins, de césarienne. La récupération des comptes-rendus opératoires paraît de ce fait évidente.

La pratique de l'échographie entre dans les compétences de la sage-femme dans le cadre de la surveillance de la grossesse. En présence de facteurs de risque, la sage-femme titulaire d'un Diplôme Inter-Universitaire d'échographie doit être vigilante et très attentive aux différents signes échographiques pouvant faire suspecter un placenta accreta afin d'organiser une prise en charge adaptée.

Les patientes sont principalement hospitalisées pour des métrorragies liées au placenta accreta impliquant un stress supplémentaire pour les parturientes. Ainsi la sage-femme doit être vigilante à l'importance des métrorragies notamment en traitant si nécessaire l'anémie qui en découle. Mais elle doit aussi évaluer la situation qui peut à tout moment s'aggraver avec la collaboration des obstétriciens.

L'accouchement

En cas de diagnostic anténatal, une césarienne est programmée. Une équipe pluridisciplinaire doit être présente afin d'anticiper les risques hémorragiques.

La sage-femme devra s'assurer de la présence d'une carte de groupe complète, de la validité du bilan pré-opératoire ainsi que de la recherche de RAI datant de moins de trois jours.

Par ailleurs, elle doit vérifier la disponibilité de culots globulaires au bloc opératoire et à la Banque du sang.

Les précautions à prendre sont les mêmes en cas de césarienne en urgence.

Si la patiente accouche par voie basse, face à un non décollement placentaire, en présence ou non d'hémorragie, la sage-femme doit pratiquer une révision utérine à la recherche d'une zone de clivage afin d'obtenir une vacuité utérine.

En absence de zone de clivage, avec ou sans hémorragie, elle doit faire immédiatement appel à l'équipe obstétricale.

Dans le post partum la sage-femme, avec l'ensemble de l'équipe, surveille l'état hémodynamique de la patiente.

Suite de couches

Après l'accouchement, il est difficile pour ces femmes de faire en même temps le deuil d'une future maternité en cas d'hystérectomie. Ainsi la prise en charge conservatrice a pour avantage la conservation utérine qui est importante pour certaines patientes.

L'hystérectomie et le suivi à long terme peuvent être un facteur de risque de dépression. Il est donc important en suite de couches, avec la collaboration de l'équipe médicale et de la psychologue, de veiller à la santé morale de la patiente et de s'assurer que la patiente ait bien compris les risques infectieux et hémorragiques encourus et le suivi à long terme dans le cas d'un traitement conservateur.

Conclusion

Le placenta accreta est une pathologie rare mais dont l'incidence n'a cessé d'augmenter ces dernières années. Cette tendance serait probablement corrélée à l'augmentation de la pratique de la césarienne et de certains facteurs de risque tels que les curetages. Par conséquent le placenta accreta pourrait donc faire partie dans les années à venir du quotidien des gynécologues –obstétriciens et des Sages-femmes.

Les résultats de notre étude nous montrent d'ailleurs que la majorité des patientes de notre série présentent un antécédent d'utérus cicatriciel ou de curetage. Ainsi nos résultats et ceux de la littérature devraient nous faire réfléchir sur nos pratiques cliniques. Par exemple, les indications de césarienne pour siège effectué de façon systématique dans certains hôpitaux.

Le diagnostic est encore actuellement fait en majorité en per-partum. Le dépistage anténatal semble principalement être orienté en présence de l'association utérus cicatriciel et placenta prævia. Ainsi dans les groupes à haut risque, la recherche anténatale de placenta accreta devrait être systématique. Ainsi un placenta prævia associé à un utérus cicatriciel devrait alerter tout obstétricien et sage-femme, afin de réaliser des examens complémentaires en vue d'un diagnostic précoce. Toutefois, une vigilance échographique soutenue reste nécessaire, car dans notre série de 23 patientes, 8 ne présentaient aucun de ces 2 facteurs de risque.

L'échographie-Doppler reste la technique de référence. La complémentarité de l'IRM à l'échographie apparaît importante, afin de confirmer le diagnostic de placenta accreta en cas de doute, et de prédire au mieux les anomalies d'implantation placentaire les plus graves.

Notre étude n'a pas pu mettre en évidence une diminution de la morbidité maternelle lors d'un diagnostic anténatal. Cependant nous avons pu mettre en avant l'importance capitale du diagnostic anténatal à savoir une prise en charge dans une maternité de niveau III, avec une équipe expérimentée.

Ceci afin de pouvoir définir une stratégie de prise en charge incluant le terme, les modalités d'accouchement, ainsi que le choix du traitement du placenta accreta une fois la patiente informée des risques.

Afin d'améliorer le diagnostic anténatal de cette pathologie, d'autres méthodes restent encore à l'étude et semblent prometteuses tels que l'échographie 3D, l'échographie de contraste et les marqueurs biologiques, notamment l'analyse de l'ADN foetale ou du vascular endothelial growth factor (VEGF) et ses récepteurs (VEGFR) (49)

La mise en place du traitement conservateur semble une alternative attractive. En effet elle permettrait de diminuer le taux d'hystérectomie, et de tenter de préserver la fertilité des patientes contrairement à la pratique d'une hystérectomie d'emblée.

Néanmoins cette option conservatrice augmente le risque infectieux et impose un suivi à long terme jusqu'à résorption complète du placenta.

Bibliographie

1. .Khong TY et al. Placenta creta and placenta praevia creta. *Placenta* 1987 ;8 :399-409.
2. Rapport du Comité national d'experts sur la mortalité maternelle (CNEMM) 2001-2006. Saint-Maurice (Fra) : Institut de veille sanitaire, janvier 2010, 99 p
3. Cabrol Dominique, Pons Jean-Claude, Goffinet François. *Traité d'obstétrique*. Paris : Flammarion médecine-sciences,; 2003.
4. Bonnet M, Mercier F. placenta accretaen 2008: point de vue de l'anesthésiste.
5. Miller DA, Chollet JA, Goodwin TM. Clinical risk factors for placenta previa-placenta accreta. *Am. J. Obstet. Gynecol* 1997 Jul;177(1):210-214
6. Clouqueur E, Rubod C, Paquin A, Devisme L, Deruelle P. [Placenta accreta: diagnosis and management in a French type-3 maternity hospital]. *J Gynecol Obstet Biol Reprod (Paris)* 2008 Sep;37(5):499-504.
7. Kayem G, Davy C, Goffinet F, Thomas C, Clément D, Cabrol D. Conservative versus extirpative management in cases of placenta accreta. *Obstet Gynecol* 2004 Sep;104(3):531-536.
8. Wu S, Kocherginsky M, Hibbard JU. Abnormal placentation: Twenty-year analysis. *American Journal of Obstetrics and Gynecology* 2005 Mai;192(5):1458-1461.
9. Finberg HJ, Williams JW. Placenta accreta: prospective sonographic diagnosis in patients with placenta previa and prior cesarean section. *J Ultrasound Med* 1992 [sans date];(11):333-43.
10. Millischer-Bellaiche A, Grange G, Adamsbaum C. Imagerie des placentas accretas. *Imagerie de la Femme* 2009 Juin;19(2):84-88.
11. Kayem G, Sentilhes L, Deneux-Tharaux C. Management of placenta accreta. *BJOG* 2009 Oct;116(11):1536-1537; author reply 1537-1538.
12. Sentilhes L, Kayem G, Ambroselli C, Grangé G, Resch B, BouSSION F, Descamps P. [Placenta accreta: Frequency, prenatal diagnosis and management]. *Presse Med* 2010 Aoû;39(7-8):765-777.
13. Comstock CH. Antenatal diagnosis of placenta accreta: a review. *Ultrasound Obstet Gynecol* 2005 [sans date];(26):89-96.
14. Comstock CH, Lee W, Vettraino IM, Bronsteen RA. The early sonographic appearance of placenta accreta. *J Ultrasound Med* 2003 Jan;22(1):19-23; quiz 24-26.

15. Twickler DM, Lucas MJ, Balis AB, Santos-Ramos R, Martin L, Malone S, Rogers B. Color flow mapping for myometrial invasion in women with a prior cesarean delivery. *J Matern Fetal Med* 2000 Déc;9(6):330-335.
16. Levine D, Hulka CA, Ludmir J, Li W, Edelman RR. Placenta accreta: evaluation with color Doppler US, power Doppler US, and MR imaging. *Radiology* 1997 Déc;205(3):773-776.
17. Lax A, Prince MR, Mennitt KW, Schwebach JR, Budorick NE. The value of specific MRI features in the evaluation of suspected placental invasion. *Magn Reson Imaging* 2007 Jan;25(1):87-93.
18. Warshak (F) C, Eskander R, Hull A, Scioscia A, Mattrey R, Benirschke K, Resnik R. Accuracy of ultrasound and magnetic resonance imaging in the diagnosis of placenta accreta and percreta. *American Journal of Obstetrics and Gynecology* 2005 Déc;193(6, Supplement 1):S29.
19. O'Brien JM, Barton JR, Donaldson ES. The management of placenta percreta: Conservative and operative strategies, , *American Journal of Obstetrics and Gynecology* 1996 Déc;175(6):1632-1638.
20. Zelop. Placenta accreta/percreta/increta: A cause of elevated maternal serum alpha-foetoprotein. [sans date];
21. Hung T, Shau W, Hsciech C, Chiu T, Hsu J, Hsieh T. Risk factors for placenta accreta. *Obstetrics and Gynecology* 1999 [sans date];4(93):545-549.
22. Washecka R, Behling A. Urologic complications of placenta percreta invading the urinary bladder: a case report and review of the literature. *Hawaii Med J* 2002 Avr;61(4):66-69.
23. Shih JC, Palacios Jaraquemada JMP, Su YN, Shyu MK, Lin CH, Lin SY, Lee CN. Role of three-dimensional power Doppler in the antenatal diagnosis of placenta accreta: comparison with gray-scale and color Doppler techniques. *Ultrasound Obstet Gynecol* 2009 Fév;33(2):193-203.
24. Ambroselli A. Devenir maternel à court et moyen termes après tentatives de traitement conservateur en cas de placenta accreta/ percreta ; étude multicentrique française. Thèse de médecine. Université de Rennes 1 ; 12 décembre 2008.
25. Mitty HA, Sterling KM, Alvarez M, Gendler R. Obstetric hemorrhage: prophylactic and emergency arterial catheterization and embolotherapy. *Radiology* 1993 Jul;188(1):183-187.
26. Sergent F, Resch B, Verspyck E, Rachet B, Clavier E, Marpeau L. [Intractable postpartum haemorrhages: where is the place of vascular ligations, emergency peripartum hysterectomy or arterial embolization?]. *Gynecol Obstet Fertil* 2004 Avr;32(4):320-329.
27. Zelop CM, Harlow BL, Frigoletto FD, Safon LE, Saltzman DH. Emergency peripartum hysterectomy. *Am. J. Obstet. Gynecol* 1993 Mai;168(5):1443-1448.

28. Vandelet P, Gillet R, Pease S, Clavier E, Descargues G, Dureuil B. [Limits to arterial embolization treatment of severe postpartum hemorrhage]. *Ann Fr Anesth Reanim* 2001 Avr;20(4):317-324.
29. Lioté F. *Le méthotrexate à faible dose en pratique courante*. Issy-les-Moulineaux: Elsevier Masson; 2007.
30. Jaffe R, DuBeshter B, Sherer DM, Thompson EA, Woods JR. Failure of methotrexate treatment for term placenta percreta. *Am. J. Obstet. Gynecol* 1994 Aoû;171(2):558-559.
31. Isaacs JD, McGehee RP, Cowan BD. Life-threatening neutropenia following methotrexate treatment of ectopic pregnancy: a report of two cases. *Obstet Gynecol* 1996 Oct;88(4 Pt 2):694-696.
32. Courbière B, Bretelle F, Porcu G, Gamberre M, Blanc B. [Conservative treatment of placenta accreta]. *J Gynecol Obstet Biol Reprod (Paris)* 2003 Oct;32(6):549-554.
33. ACOG committee opinion. Placenta accreta. Number 266, January 2002. American College of Obstetricians and Gynecologists. *Int J Gynaecol Obstet* 2002 Avr;77(1):77-78.
34. Eller AG, Porter TF, Soisson P, Silver RM. Optimal management strategies for placenta accreta. *BJOG* 2009 Avr;116(5):648-654.
35. Goffinet F, Mercier F, Teyssier V, Pierre F, Dreyfus M, Mignon A, Carbonne B, Lévy G. [Postpartum haemorrhage: recommendations for clinical practice by the CNGOF (December 2004)]. *Gynecol Obstet Fertil* 2005 Avr;33(4):268-274.
36. ACOG committee opinion. Number 266, January 2002: placenta accreta. *Obstet* 2002; 99:169-70.
37. Parekh N, Husaini SW, Russell IF. Caesarean section for placenta praevia: a retrospective study of anaesthetic management. *Br J Anaesth* 2000 Jun;84(6):725-730.
38. Frederiksen MC, Glassenberg R, Stika CS. Placenta previa: a 22-year analysis. *Am. J. Obstet. Gynecol* 1999 Jun;180(6 Pt 1):1432-1437.
39. Read JA, Cotton DB, Miller FC. Placenta accreta: changing clinical aspects and outcome. *Obstet Gynecol* 1980 Jul;56(1):31-34.
40. Kayem G, Pannier E, Goffinet F, Grangé G, Cabrol D. Fertility after conservative treatment of placenta accreta. *Fertil. Steril* 2002 Sep;78(3):637-638.
41. Bretelle F, Courbière B, Mazouni C, Agostini A, Cravello L, Boubli L, Gamberre M, D'Ercole C. Management of placenta accreta: morbidity and outcome. *Eur. J. Obstet. Gynecol. Reprod. Biol* 2007 Jul;133(1):34-39.
42. Chou MM, Ho ES, Lee YH. Prenatal diagnosis of placenta previa accreta by transabdominal color Doppler ultrasound. *Ultrasound Obstet Gynecol* 2000; 15: 28-35.

43. Yang JI et al. Sonographic findings of placental lacunae and the prediction of adherent placenta in women with placenta previa totalis and prior cesarean section. *Ultrasound Obstet Gynecol* 2006 ; 28 : 178-82
44. Maldjian C, Adam R, Pelosi M, Pelosi M 3rd, Rudelli RD, Maldjian J. MRI appearance of placenta percreta and placenta accreta. *Magn Reson Imaging* 1999;17:965—71.
45. Angstmann T et al. Surgical management of placenta accreta. *Obstet Gynecol* 2010; 115 : 526-34.
46. Warshak, Carri R. MD; Ramos, Gladys A. MD; Eskander, Ramez MD; Benirschke, Kurt MD; Saenz, Cheryl C. MD; Kelly, Thomas F. MD; Moore, Thomas R. MD; Resnik, Robert MD. *Effect of Predelivery Diagnosis in 99 Consecutive Cases of Placenta Accreta*. *Obstetrics & Gynecology*: January 2010 - Volume 115 - Issue 1 - pp 65-69.
47. Sentilhes L et al. Maternal Outcome after conservative treatment of placenta accreta. *Obstet Gynecol* 2010; 115: 526-34.
48. Gielchinsky Y, Rozansky N, Fasouliotis SJ, Elna Y. Placenta accreta—summary of 10 years: a survey of 310 cases. *Placenta* 2002;23:210–4.
49. Tseng JJ et al. Differential expression of vascular endothelial growth factor, placenta growth factor and their receptors in placentae from pregnancies complicated by placenta accreta. *Placenta* 2006 ; 27 : 70-8

Annexes

Annexe I : Sensibilité, spécificité et VPP, VPN de l'échographie-Doppler selon Warshak et al, Levine et al et Chou et al .

	Groupe étudié	Patientes	Accreta	Sensibilité	VPP	VPN
Warshak et al	PBI + antcd cs	453	9,00%	77,00%	65,00%	98,00%
Levine et al	PBI + antcd cs	19	21,00%	86,00%	86%	92,00%
Finberg et al	PBI + antcd cs	34	44,00%	93,00%	77,00%	94,00%

Annexe II : Images échographiques de placenta accreta.

Source : Antenatal diagnosis of placenta accreta: ultrasonography or MR imaging ? R.

Desbrière, B. Courbière, K. Chaumoitre, M. Provansal, R. Ledu, E. Ricard, F. Bretelle, C. d'Ercole *La Lettre du Gynécologue* 2007

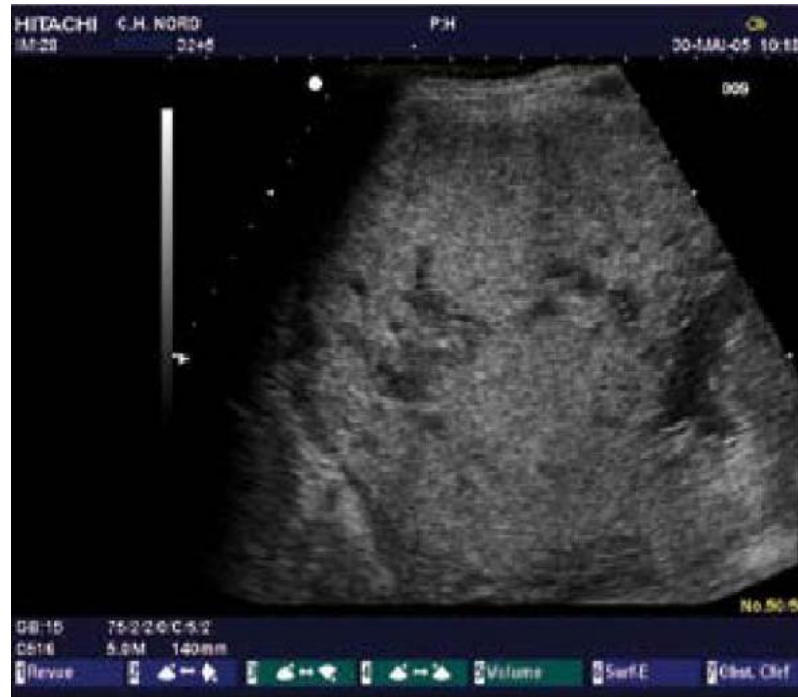

Figure 1a. Placenta accreta : lacunes placentaires.

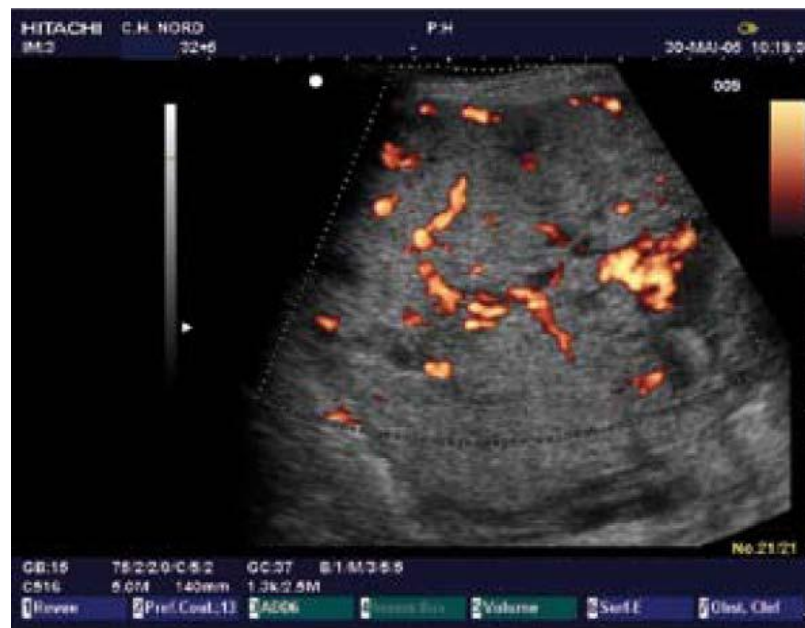

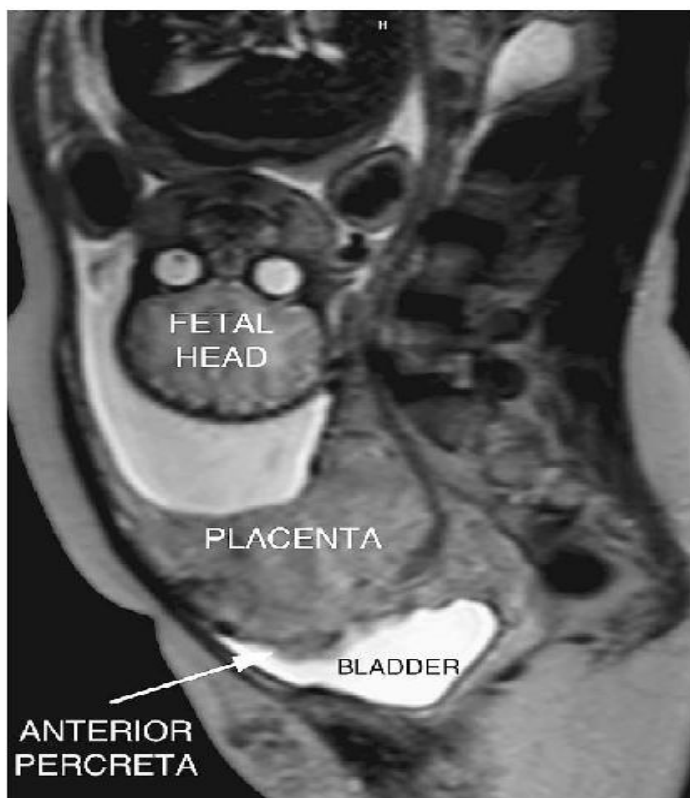
Figure 1b. Placenta accreta : lacunes placentaires, aspect en doppler couleur.

Annexe III : Sensibilité et VPP des différents signes échographiques selon Comstock et al.

Critères diagnostiques échographiques	Sensibilité (%)	VPP (%)
N'importe quel critère	100	48
Au moins 2 critères échographiques	80	86
Lacunes intraplacentaires	93	93
Absence de l'espace rétroplacentaire	7	6
Absence de l'espace rétroplacentaire + un autre critère	73	85
Interruption entre la zone hyperéchogène entre la séreuse et la vessie	20	75

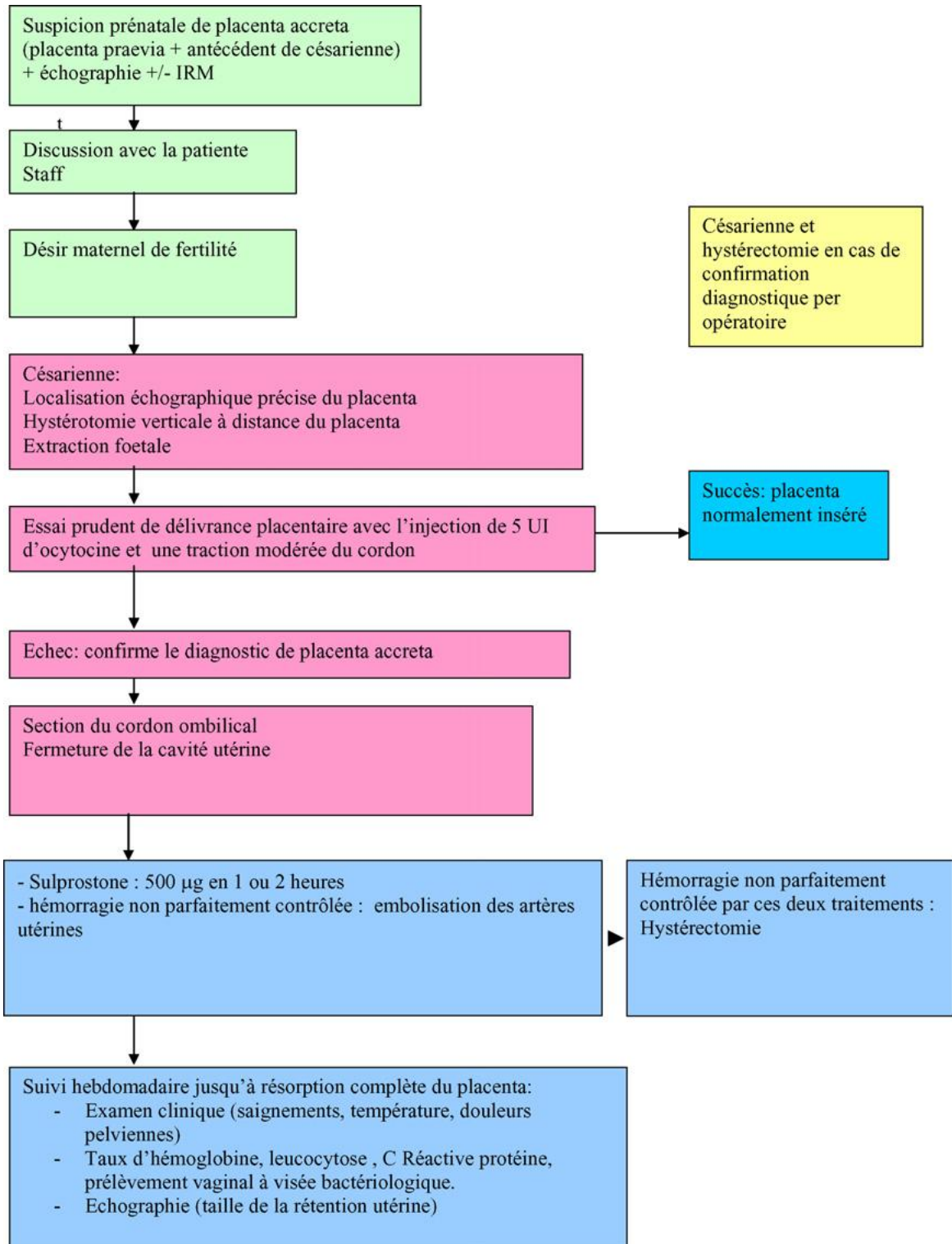
Annexe IV : IRM , image de placenta percreta avec invasion vésicale.

Source : Diagnosis and management of placenta accreta. Jose Miguel Palacios Jaraquemada. Best Practice & Research Clinical Obstetrics and Gynaecology Vol. 22, No. 6, pp. 1133–1148, 2008.



Annexe V : Prise en charge en cas de diagnostic prénatal de placenta accreta.

Source : Prise en charge du placenta accreta. G. Kayem et al. Gynécologie Obstétrique & Fertilité 35 (2007) 186–192.



Annexe VI : Formulaire de recueils de données.

Anamnèse :

Numéro de dossier :

Date de naissance :

Origine ethnique :

Antécédents gynécologiques/ obstétricaux :

Gestité : Parité :

Grossesse multiple:

Chirurgie utérine : curetage : oui - non nombre :

Myomectomie oui - non nombre :

Resection hysteroscopique oui - non nombre :

Cure de synéchie : oui - non nombre :

Accouchement : Voir basse : nombre : date terme

Césarienne : oui- non date motif :

Antécédent de placenta accreta :

Grossesse actuelle :

Suivi à la maternité de Port Royal : oui- non

Transfert : (Terme) lieu de provenance : motif :

Unique : oui-non Multiple : oui-non

Voie d'accouchement :

VBS VB instrumentale
Césarienne programmée : oui-non motif
Césarienne en urgence : oui-non motif :
Césarienne pendant le travail : oui-non motif :
Si césarienne type d'hystérotomie : fundique segmentaire *corporéale*

Délivrance :

Dirigée Artificielle
Complète incomplète
Révision utérine oui-non
Hémorragie de la délivrance : oui- non
Evaluation : ≤500ml entre 500ml-1l ≥1L

Traitement :

A/ Médicamenteux
ocytociques : *Syntocinon*® oui-non
Prostaglandines : *Nalador*® oui-non
Méthotrexate : oui-non

B/Prise en charge anesthésique ;

Correction de l'hypovolémie : -cristalloïdes -colloïdes
Correction trble del'hémostase : -Fibrinogène oui-non
-Culots Globulaires oui-non nbre :
-Plasma frais congelé oui-non nbre :
-Plaquette : oui-non nbre :

Antibiothérapie : oui-non

C/Chirurgicaux :

- Ligatures vasculaires : oui-non artère : préventive/curative
- Embolisation : oui-non artère : préventive/curative
- Placenta laissé in situ : oui- non partiellement/totalement
- Hystérectomie d'hémostase :
≤ 24 heures ≥ 24 heures
Totale Subtotale

Transfert en réanimation : oui-non

Durée de séjour :

Complications maternelle :

Infection

MTE

autre :

métrorragies secondaires

Décès

Délais de résorption placentaire :

semaines

Spontanée : oui-non

hystérocopie opératoire :

autres :

Anatomopathologie :

-Confirmation : oui-non

-Placenta : accreta

increta

percreta

Nouveau-né :

Poids :

Apgar 1/5/10

PH :

Transfert Néonatal

USI

UME

Complication néonatal : Détresse respiratoire

Infection

autres :

Placenta accreta : facteurs de risque et prise en charge

Le placenta accreta est une anomalie d'insertion placentaire, rare mais grave par le risque d'hémorragie « cataclysmique » lors de la délivrance. **Objectifs** : Nos objectifs étaient de définir les facteurs de risque du placenta accreta, mettre en évidence les différents moyens diagnostics, et évaluer la morbidité et mortalité maternelle. **Matériels et méthode** : Pour ce faire, une étude rétrospective a été réalisée Port Royal entre janvier 2008 et décembre 2009, correspondant à un total de 23 patientes. **Résultats** : Nous avons pu mettre en évidence les principaux facteurs de risque notamment ; un antécédent de césarienne ainsi que les antécédents de curetage. Le diagnostic anténatal a été fait chez 10 patientes sur 23, les moyens diagnostics utilisés ont été l'échographie-Doppler et l'IRM. Une hystérectomie d'hémostase a été nécessaire dans 7 cas sur 23 et 2 décès ont été déplorés.

En conclusion : La mise en évidence des facteurs de risque permet d'orienter le diagnostic et ainsi effectuer des examens complémentaires. Le diagnostic anténatal est essentiel afin d'informer les patientes du risque d'hystérectomie et dans le but de les orienter vers des structures adaptées. Les complications hémorragiques liées au placenta accreta sont pourvoyeur d'une morbidité et d'une mortalité maternelle non négligeables.

Mots-clés : Placenta accreta, hémorragie de la délivrance, placenta praevia, hystérectomie d'hémostase.

Placenta accreta: risk factors and management

Placenta accreta is abnormal placental insertion, a rare but serious risk of bleeding «cataclysmic» after delivery. **Objectives**: Our objectives were to identify risk factors for placenta accreta, highlight the different diagnostic method and evaluate the morbidity and mortality. **Materials and methods**: For this, a retrospective study was conducted in Port Royal between January 2008 and December 2009, corresponding to a total of 23 patients.

Results: We could highlight the major risk factors include: a history of caesarean section and the history of curettage. Prenatal diagnosis was made in 10 out of 23 patients. A hysterectomy was required in 7 out of 23 cases and 2 deaths have been deplored.

Conclusion: The identification of risk factors to guide the diagnostic and complementary tests. Prenatal diagnosis is essential to inform patients of the risk of hysterectomy in order to direct them to appropriate structures. Hemorrhagic complications a deaths have been deplored associated with placenta accreta is a provider of maternal morbidity and significant mortality.

Keywords: Placenta accreta, postpartum hemorrhage, placenta previa, hysterectomy.