



HAL
open science

Contribution à l'étude anatomique des séquestrations pulmonaires : corrélations anatomo-radio-chirurgicales

Yohann Robert

► **To cite this version:**

Yohann Robert. Contribution à l'étude anatomique des séquestrations pulmonaires : corrélations anatomo-radio-chirurgicales. Médecine humaine et pathologie. 2011. dumas-00626202

HAL Id: dumas-00626202

<https://dumas.ccsd.cnrs.fr/dumas-00626202>

Submitted on 19 Mar 2012

HAL is a multi-disciplinary open access archive for the deposit and dissemination of scientific research documents, whether they are published or not. The documents may come from teaching and research institutions in France or abroad, or from public or private research centers.

L'archive ouverte pluridisciplinaire **HAL**, est destinée au dépôt et à la diffusion de documents scientifiques de niveau recherche, publiés ou non, émanant des établissements d'enseignement et de recherche français ou étrangers, des laboratoires publics ou privés.

**Contribution à l'étude anatomique des séquestrations
pulmonaires : corrélations anatomo-radio-chirurgicales**

THESE
PRESENTEE POUR L'OBTENTION DU DOCTORAT EN MEDECINE
DIPLOME D'ETAT

Par

Yohann ROBERT
Interne des Hôpitaux de Grenoble

Né le 22 Septembre 1982 à Angers

Thèse soutenue publiquement à la faculté de Médecine de Grenoble
Le 16 Septembre 2011
Devant le jury composé de :

Président :

Monsieur le Professeur Pierre Simon JOUK

Directeur :

Monsieur le Professeur Christian PIOLAT

Membre d'honneur :

Monsieur le Professeur Jean François DYON

Membres :

Monsieur le Professeur Pascal DE LAGUSIE

Madame le Professeur Sylvie LANTUEJOL

Monsieur le Professeur Olivier PALOMBI

Madame le Docteur Chantal DURAND

NOM	PRENOM	DISCIPLINE
ALBALADEJO	Pierre	ANESTHESIE - REANIMATIONS
ARVIEUX-BARTHELEMY	Catherine	CLINIQUE DE CHIRURGIE ET DE L'URGENCE
BACONNIER	Pierre	BIOSTATISTIQUES ET INFORMATIQUE MEDICALE SANTÉ PUBLIQUE
BAGUET	Jean-Philippe	CARDIOLOGIE / HYPERTENSION ARTERIELLE
BALOSSO	Jacques	RADIOTHERAPIE CANCEROLOGIE
BARRET	Luc	MEDECINE LEGALE
BAUDAIN	Philippe	RADIOLOGIE ET IMAGERIE MEDICALE
BEANI	Jean-Claude	DERMATOLOGIE-VENEREOLOGIE
BENHAMOU	Pierre Yves	ENDOCRINO DIABETO
BERGER	François	CANCEROLOGIE
BLIN	Dominique	CHIRURGIE CARDIAQUE
BOLLA	Michel	CANCEROLOGIE
BONAZ	Bruno	HEPATO-GASTRO- ENTEROLOGIE
BOSSON	Jean-Luc	SANTÉ PUBLIQUE
BOUGEROL	Thierry	PSYCHIATRIE
BRAMBILLA	Elisabeth	ANATOMIE & CYTOLOGIE PATHOLOGIQUES
BRAMBILLA	Christian	PNEUMOLOGIE
BRICHON	Pierre-Yves	CHIRURGIE VASCULAIRE ET THORACIQUE
BRIX	Muriel	CHIR. MAXILLO-FACIALE
CAHN	Jean-Yves	CANCEROLOGIE
CARPENTIER	Patrick	MEDECINE VASCULAIRE
CARPENTIER	Françoise	SAMU
CESBRON	Jean-Yves	IMMUNOLOGIE
CHABARDES	Stephan	NEUROCHIRURGIE
CHABRE	Olivier	ENDOCRINOLOGIE

CHAFFANJON	Philippe	CHIRURGIE THORACIQUE, VASCULAIRE ET ENDOCRINIENNE
CHAVANON	Olivier	CHIRURGIE CARDIAQUE
CHIQUET	Christophe	OPHTALMOLOGIE
CHIROSSEL	Jean-Paul	ANATOMIE
CINQUIN	Philippe	SANTE PUBLIQUE
COHEN	Olivier	DELEGATION - HC FORUM (création entreprise)
COUTURIER	Pascal	GERIATRIE
CRACOWSKI	Jean-Luc	PHARMACOLOGIE
DE GAUDEMARIS	Régis	MEDECINE & SANTE DU TRAVAIL
DEBILLON	Thierry	PEDIATRIE
DEMATTEIS	Maurice	Médecine légale et d'Addictologie
DEMONGEOT	Jacques	SANTE PUBLIQUE
DESCOTES	Jean-Luc	UROLOGIE
ESTEVE	François	Dir. Equipe 6 U836 - ID17 /ESRF Grenoble Institut des Neurosciences
FAGRET	Daniel	MEDECINE NUCLEAIRE
FAUCHERON	Jean-Luc	CHIRURGIE DIGESTIVE ET DE L'URGENCE
FAVROT	Marie Christine	BIOLOGIE INTEGREE / CANCEROLOGIE
FERRETTI	Gilbert	RADIOLOGIE & IMAGERIE MEDICALE
FEUERSTEIN	Claude	GIN
FONTAINE	Eric	CLINIQUE NUTRITION ARTIFICIELLE POLE 7 MED. AIGÛE & COMMUNAUTAIRE
FRANCOIS	Patrice	VEILLE SANITAIRE SANTE PUBLIQUE
GARNIER	Philippe	PEDIATRIE
GAUDIN	Philippe	RHUMATOLOGIE
GAY	Emmanuel	NEUROCHIRURGIE
GRIFFET	Jacques	CHIRURGIE INFANTILE
HALIMI	Serge	DIABETOLOGIE
HOMMEL	Marc	NEUROLOGIE
JOUK	Pierre-Simon	GENETIQUE ET PROCREATION
JUVIN	Robert	RHUMATOLOGIE
KAHANE	Philippe	NEUROLOGIE
KRACK	Paul	NEUROLOGIE

KRAINIK	Alexandre	NEURORADIOLOGIE & IRM
LANTUEJOUL	Sylvie	ANATOMIE ET CYTOLOGIE PATHOLOGIQUES
LE BAS	Jean-François	NEURORADIOLOGIE & IRM
LEBEAU	Jacques	CHIR. MAXILLO-FACIALE
LECCIA	Marie-Thérèse	DERMATOLOGIE
LEROUX	Dominique	BIOLOGIE ET PATHOLOGIE DE LA CELLULE
LEROY	Vincent	HEPATO GASTRO ENTEROLOGIE
LETOUBLON	Christian	CHIRURGIE DIGESTIVE & URGENCE
LEVY	Patrick	PHYSIOLOGIE
LUNARDI	Joël	BIOCHIMIE
MACHECOURT	Jacques	CARDIOLOGIE
MAGNE	Jean-Luc	CHIRURGIE VASCULAIRE & THORACIQUE
MAITRE	Anne	Médecine du travail EPSP/DPT DE BIOLOGIE INTEGREE
MASSOT	Christian	MEDECINE INTERNE
MAURIN	Max	DEPARTEMENT DES AGENTS INFECTIEUX / BACTERIOLOGIE
MERLOZ	Philippe	ORTHOPEDIE TRAUMATOLOGIE
MORAND	Patrice	VIROLOGIE
MORO-SIBILOT	Denis	PNEUMOLOGIE
MOUSSEAU	Mireille	ONCOLOGIE MEDICALE
MOUTET	François	CHIR. PLASTIQUE ET RECONSTRUCTRICE ET ESTHETIQUE
PASSAGIA	Jean-Guy	NEUROCHIRURGIE
PAYEN DE LA GARANDERIE	Jean-François	ANESTHESIE-REANIMATION
PELLOUX	Hervé	PARASITOLOGIE ET MYCOLOGIE
PEPIN	Jean-Louis	PHYSIOLOGIE SOMMEIL
PERENNOU	Dominique	REEDUCATION & PHYSIOLOGIE
PERNOD	Gilles	MEDECINE VASCULAIRE-

PIOLAT	Christian	CHIRURGIE INFANTILE
PISON	Christophe	PNEUMOLOGIE
PLANTAZ	Dominique	PEDIATRIE
POLLAK	Pierre	NEUROLOGIE
PONS	Jean-Claude	GYNECOLOGIE OBSTETRIQUE
RAMBEAUD	J Jacques	UROLOGIE
REYT	Emile	O.R.L.
RIGHINI	Christian	O.R.L.
ROMANET	J. Paul	OPHTALMOLOGIQUE
SARAGAGLIA	Dominique	ORTHOPEDIE
SCHLATTNER	Uwe	UFR de BIOLOGIE
SCHMERBER	Sébastien	O.R.L.
SEIGNEURIN	Daniel	ANATOMIE & CYTOLOGIE
SELE	Bernard	GENETIQUE & PROCREATION
SESSA	Carminé	CHIRURGIE THORACIQUE VASCULAIRE
STAHL	Jean-Paul	INFECTIOLOGIE
TIMSIT	Jean-François	REANIMATION MEDICALE
TONETTI	Jérôme	ORTHOPEDIQUE ET TRAUMATOLOGIE
TOUSSAINT	Bertrand	BIOCHIMIE ET BIOLOGIE MOLECULAIRE
VANZETTO	Gérald	CARDIOLOGIE
VUILLEZ	Jean-Philippe	BIOPHYSIQUE ET TRAITEMENT DE L'IMAGE
ZAOUI	Philippe	NEPHROLOGIE
ZARSKI	Jean-Pierre	HEPATO-GASTRO-ENTEROLOGIE

NOM	PRENOM	LOCALISATION HOSPITALIERE	ADRESSE 1
BOTTARI	Serge	Biologie Cellulaire	Laboratoire de bioénergétique INSERM U884
BOUTONNAT	Jean	Département de Biologie et Pathologie de la Cellule - Pôle 14 Biologie	Département de Biologie et Pathologie de la Cellule - Pôle 14: Biologie
BRENIER- PINCHART	M.Pierre	Parasitologie	Département des agents infectieux Parasitologie Mycologie Pôle 14: Biologie
BRICAULT	Ivan	Radiologie et imagerie médicale	Clinique de radiologie et imagerie médicale Pôle 13: Imagerie
BRIOT	Raphaël	Départ. de Cancérologie et d'Hématologie	Pôle Urgence SAMU
CALLANAN- WILSON	Mary	Génétique	Génétique IAB
CROIZE	Jacques	Bactériologie-Virologie	Département des agents infectieux Microbiovigilance Pôle 14: Biologie
DERANSART	Colin	Neurologie LAPSEN	GIN Equipe 9
DETANTE	Olivier	Cancérologie et hématologie - Pôle 5 : Cancérologie	Clinique de Neurologie
DUMESTRE- PERARD	Chantal	Immunologie SUD	Immunologie Bât. J. Roger
EYSSERIC	Hélène	Médecine Légale	Clinique de Médecine Légale Pôle 8: Pôle Pluridisciplinaire de Médecine
FAURE	Anne-Karen	Département de génétique et procréation	Biologie de la procréation / CECOS Département génétique et procréation Pôle 9: Couple/enfant
FAURE	Julien		Département génétique et procréation Pôle 9: Couple/enfant
GARBAN	Frédéric	Unité Clinique thérapie cellulaire - Pôle 5 : Cancérologie	Unité clinique thérapie cellulaire Pôle 5 : Cancerologie
GAVAZZI	Gaëtan	Médecine interne gériatrique - Pôle 8 : pôle pluridisciplinaire de Médecine	Clinique médecine interne gériatrique Pôle 8 : Pôle pluridisciplinaire de Médecine

GILLOIS	Pierre	Information et informatique Médicale	Laboratoire TIMC
GRAND	Sylvie	Radiologie et Imagerie Médicale (I.R.M.)	Clinique de Radiologie et Imagerie Médicale Pôle 13 : Imagerie
HENNEBICQ	Sylviane	Biologie du développement et de la reproduction	Biologie de la procréation / CECOS Département génétique et procréation Pôle 9: Couple/enfant
HOFFMANN	Pascale	Gynécologie Obstétrique	Clinique Universitaire Gynécologie Obstétrique Pôle 9: Couple/enfant
JACQUOT	Claude	Anesthésiologie et Réanimation Chirurgicale	Clinique d'Anesthésie Pôle 2 : Anesthésie - Réanimations
LABARERE	José	Dpt de veille sanitaire	Département de veille sanitaire Pôle 17 : Santé Publique
LAPORTE	François	Pathologie Cellulaire - Pôle 14 Biologie	Département de biologie intégrée Pôle 14: Biologie
LARDY	Bernard	Laboratoire d'enzymologie - 6^{ème} étage	Département de biologie et pathologie de la cellule - Laboratoire d'Enzymologie Pôle 14: Biologie
LARRAT	Sylvie	Biochimie et Biologie Moléculaire	Département des agents infectieux Pôle 14: Biologie
LAUNOIS-ROLLINAT	Sandrine	Lab. explor. fonct. cardio-respiratoires	Clinique de Physiologie sommeil et exercice Lab. explor. fonct. cardio-respiratoires Pôle 12 : Rééducation et physiologie
MALLARET	Marie-Reine	Epidémiologie, économie de la Santé (Mal. Inf.)	Unité d'Hygiène Hospitalière Pavillon E
MAUBON	Danièle	Département des agents infectieux Parasitologie- Mycologie	Département des agents infectieux Parasitologie- Mycologie
MOREAU-GAUDRY	Alexandre		Département d'innovations technologiques Pôle 17 Santé Publique
MOUCHET	Patrick	Physiologie	Clinique de Physiologie sommeil et exercice Lab. explor. fonct. cardio-respiratoires Pôle 12 : Rééducation et physiologie

PACLET	Marie-Hélène	Biochimie et Biologie moléculaire	Département de biologie et pathologie de la cellule - Laboratoire d'Enzymologie Pôle 14: Biologie
PALOMBI	Olivier	Clinique de Neurochirurgie	Clinique de neurochirurgie Pôle 3 : Tête et cou et chirurgie réparatrice
PASQUIER	Dominique	UM Ana. Path. 4 - Pôle 14 : Biologie	Département d'anatomie et cytologie pathologiques Pôle 14 : Biologie
PELLETIER	Laurent	Biologie Cellulaire	Centre d'innovation biologique
PAYSANT	François		Clinique de Médecine Légale Pôle 8: Pôle Pluridisciplinaire de Médecine
RAY	Pierre	Génétique.BDR	Biologie de la reproduction Département génétique et procréation Pôle 9: Couple/enfant
RENVERSEZ	J.Charles	Biochimie et Biologie Moléculaire - Pôle 14 Biologie	Département de biologie intégrée Biochimie et Biologie Moléculaire Pôle 14 : Biologie
RIALLE	Vincent	Information et informatique Médicale	Laboratoire TIMC
SATRE	Véronique	Génétique chromosomique	Génétique chromosomique Département génétique et procréation Pôle 9: Couple/enfant
STANKE-LABESQUE	Françoise	Laboratoire de Pharmacologie	Laboratoire de Pharmacologie
STASIA	Marie-Josée	UM diagnostic & Recherche granulomateuse septique - Pôle 14 Biologie	Département de biologie et pathologie de la cellule Pôle 14: Biologie
TAMISIER	Renaud	Physiologie	Clinique de Physiologie sommeil et exercice Lab. explor. fonct. cardio-respiratoires Pôle 12 : Rééducation et physiologie
WEIL	Georges	Biostatistiques et Informatique Médicales	Biostatistiques et Informatique Médicale Pôle 17 Santé Publique

[Page de remerciement supprimée de la version électronique
à la demande de l'auteur]

[Page de remerciement supprimée de la version électronique
à la demande de l'auteur]

[Page de remerciement supprimée de la version électronique
à la demande de l'auteur]


[Page de remerciement supprimée de la version électronique
à la demande de l'auteur]

[Page de remerciement supprimée de la version électronique
à la demande de l'auteur]

[Page de remerciement supprimée de la version électronique
à la demande de l'auteur]

[Page de remerciement supprimée de la version électronique
à la demande de l'auteur]

SERMENT D'HIPPOCRATE



En présence des Maîtres de cette Faculté, de mes chers condisciplines et devant l'effigie d'HIPPOCRATE,

Je promets et je jure d'être fidèle aux lois de l'honneur et de la probité dans l'exercice de la Médecine.

Je donnerais mes soins gratuitement à l'indigent et n'exigerai jamais un salaire au dessus de mon travail. Je ne participerai à aucun partage clandestin d'honoraires.

Admis dans l'intimité des maisons, mes yeux n'y verront pas ce qui s'y passe ; ma langue taira les secrets qui me seront confiés et mon état ne servira pas à corrompre les mœurs, ni à favoriser le crime.

Je ne permettrai pas que des considérations de religion, de nation, de race, de parti ou de classe sociale viennent s'interposer entre mon devoir et mon patient.

Je garderai le respect absolu de la vie humaine.

Même sous la menace, je n'admettrai pas de faire usage de mes connaissances médicales contre les lois de l'humanité.

Respectueux et reconnaissant envers mes Maîtres, je rendrai à leurs enfants l'instruction que j'ai reçue de leurs pères.

Que les hommes m'accordent leur estime si je suis fidèle à mes promesses.

Que je sois couvert d'opprobre et méprisé de mes confrères si j'y manque.

SOMMAIRE

INTRODUCTION	4
ETUDE BIBLIOGRAPHIQUE	6
DEFINITION :	7
EPIDEMIOLOGIE :	7
ANATOMIE ET HISTOLOGIE :	7
<i>LES SEL</i> :	7
<i>LES SIL</i> :	9
<i>HISTOLOGIE DE L'ARTERE SYSTEMIQUE</i> :	10
<i>LES ATYPIES</i> :	11
HISTORIQUE ET EMBRYOPATHOGENIE :	12
EMBRYOLOGIE :	19
<i>LA GASTRULATION</i> :	19
Formation de la ligne primitive :	19
Formation des feuilletts primordiaux :	19
Formation de la notochorde :	20
La neurulation :	21
Evolution du mésoblaste dans le sens céphalo-caudal :	22
<i>DEVELOPPEMENT INITIAL DE LA CAVITE THORACIQUE AUX 3^{ème} ET 4^{ème} SEMAINES DE DEVELOPPEMENT EMBRYONNAIRE</i> :	22
<i>LE PERICARDE</i> :	23
<i>LE DIAPHRAGME</i> :	24
<i>PROENTERON</i> :	26
Séparation trachée / œsophage :	26
Hypothèses embryologiques :	26
Bases génétiques et moléculaires :	31
Pattern d'expression génétique :	32
Développement ultérieur du proentéron :	33
Arbre trachéo-broncho-alvéolaire :	33
Phase pseudoglandulaire : 6 ^{ème} -16 ^{ème} semaine :	34
Phase canaliculaire : 17 ^{ème} -24 ^{ème} semaine :	34
Phase sacculaire : 25 ^{ème} -36 ^{ème} semaine :	34
Phase alvéolaire : 37 ^e semaine-2 à 3 ans :	35
Mécanismes moléculaires :	35
<i>ARTERES PULMONAIRES</i> :	38
<i>VEINES PULMONAIRES</i> :	40
<i>CŒUR</i> :	42
Stades initiaux du développement cardiaque (du 15 ^e au 23 ^e jour de vie intra-utérine) :	42
Formation du tube cardiaque primitif :	42
Subdivisions du tube cardiaque primitif :	44
Mise en place des éléments du tube cardiaque primitif :	45
Formation de la boucle cardiaque ou « looping » :	45
Déterminisme droite-gauche :	46
Après la boucle cardiaque : le développement des différents segments et des zones de transition :	47
Les composants extracardiaques :	47
Les zones de transition :	48
Septation cardiaque et formation des valves cardiaques :	49
Looping, convergence et wedging :	49
Cloisonnement des oreillettes :	50
Veines pulmonaires :	51
Développement de la jonction atrioventriculaire droite :	51
Septation du canal atrio-ventriculaire :	53
Valves cardiaques atrioventriculaires :	53
Cloisonnement des ventricules et compaction myocardique :	53
Cloisonnement de la voie d'éjection :	54
Valves pulmonaires et aortiques :	55
Conduction cardiaque :	55

Formation des nœuds sinoatrial (sinusal) et auriculoventriculaire :	56
Développement du tissu de conduction :	56
Artères coronaires :	57
Chronologie globale du développement cardiaque :	59
Bases génétiques :	60
CIRCONSTANCES DE DECOUVERTE ET DIAGNOSTIC :	61
<i>SEL</i> :	61
<i>SIL</i> :	61
<i>MAKP</i> :	62
<i>PERIODE ANTENATALE</i> :	63
<i>PERIODE NEONATALE</i> :	65
<i>PETITE ENFANCE</i> :	66
<i>ET ENSUITE</i> :	67
TRAITEMENT :	68
<i>PERIODE FŒTALE</i> :	68
Surveillance :	68
Chirurgie :	69
Chirurgie fœtale ouverte :	69
Chirurgie fœtale percutanée :	69
<i>PERIODE POSTNATALE</i> :	70
Exérèse chirurgicale :	70
Principes :	70
Voies d'abord :	71
Complications :	72
Indications :	73
Exclusion de l'artère systémique nourricière :	74
Principes :	74
Moyens et voies d'abord :	75
Complications :	75
Indications :	76
Surveillance :	76
ETUDE CLINIQUE.....	77
MATERIEL ET METHODE :	78
RESULTATS :	80
<i>REPARTITIONS DES SEQUESTRATIONS PULMONAIRES</i> :	80
<i>LOCALISATION</i> :	81
<i>LATERALITE</i> :	82
<i>SEXE</i> :	84
<i>MALFORMATIONS ASSOCIEES</i> :	84
<i>RETOUR VEINEUX</i> :	87
<i>ARTERE SYSTEMIQUE</i> :	88
<i>SIL TYPIQUES</i> :	91
<i>PSEUDOSCISSURES ET SIL</i> :	92
<i>SEL ET STRUCTURES BRONCHIQUES</i> :	92
<i>ATYPIES</i> :	93
<i>PARENCHYME PULMONAIRE</i> :	94
<i>UN CAS D'OPACIFICATION BRONCHIQUE</i> :	96
<i>DIAGNOSTIC</i> :	97
<i>SIGNES ECHOGRAPHIQUES INDIRECTS ANTENATAUX</i> :	101
<i>SYMPTOMES, COMPLICATIONS</i> :	102
<i>TRAITEMENT</i> :	104
<i>SEQUESTRATIONS COMPLEXES</i> :	106
DISCUSSION :	107
<i>GENERALITES</i> :	107
<i>MALFORMATIONS ASSOCIEES</i> :	108
<i>RAPPEL EMBRYOLOGIQUE DANS LE TEMPS ET L'ESPACE</i> :	108
<i>RETOUR VEINEUX</i> :	109
<i>ARTERE SYSTEMIQUE</i> :	110

<i>MAKP</i> :	115
<i>SIL TYPIQUES ET CLASSIFICATION DE PRYCE</i> :	116
<i>DEFINITION</i> :	118
<i>ETIOPATHOGENIE</i> :	118
<i>PROPOSITION DE CLASSIFICATION</i> :	128
<i>CIRCONSTANCES DE DECOUVERTE, SYMPTOMES</i> :	129
<i>IMAGERIE DIAGNOSTIQUE</i> :	130
<i>TRAITEMENT : CHIRURGIE OU EMBOLISATION</i> :	141
<i>PRONOSTIC</i> :	143
CONCLUSION	144
BIBLIOGRAPHIE	148
ANNEXES	161

INTRODUCTION

Le terme de séquestration pulmonaire (SP) a été défini en 1946 par Pryce (1). Depuis elle est définie comme du parenchyme pulmonaire anormal non connecté à l'arbre trachéo-bronchique normal, et vascularisé par une artère systémique. Il en existe deux sous types, la séquestration extralobaire (SEL) qui possède sa plèvre viscérale propre, et la séquestration intralobaire (SIL) qui est incorporée au parenchyme normal. Elles font partie des malformations broncho-pulmonaires (MBP), congénitales même s'il existe des partisans d'une origine acquise concernant les SIL.

Depuis Pryce, de nombreux auteurs ont décrit cette malformation. A partir de leurs observations, ils ont pu élaborer les premières hypothèses embryologiques. Avant l'avènement de l'imagerie anténatale et donc du diagnostic anténatal, ces descriptions étaient faites plutôt par des chirurgiens, lors d'interventions pour des SP de diagnostic postnatal. Ainsi l'observation de la malformation était faite à partir de tissus souvent polykystiques, remaniés par l'inflammation, voire l'infection. Cependant, cela n'empêchait pas de rapporter certaines anomalies associées aux SP, comme les bronches œsophagiennes, l'association chez un même patient à un kyste bronchogénique, à une malformation adénomatoïde kystique pulmonaire (MAKP) distincte ou dans la SP elle-même, à une SP controlatérale (SIL ou SEL), à une hernie diaphragmatique congénitale, et à d'autres malformations congénitales. C'est ainsi que les SP ont été intégrées dans une pathologie plus loco-régionale que sont les malformations proentéro-broncho-pulmonaires. La SIL elle-même dans sa constitution histologique est sujette à variation. Déjà, Pryce décrivait son type I avec une artère systémique vascularisant un parenchyme pulmonaire normal. La littérature récente, contemporaine du diagnostic prénatal, et donc d'une imagerie et d'une chirurgie préalable aux complications précoces de cette MBP que sont l'inflammation et la surinfection, décrit régulièrement des cas de SIL connectées à l'arbre trachéo-bronchique normal. Leur vascularisation pulmonaire est à l'occasion décrite comme normale. L'artère systémique est variable dans son origine, sa taille, son trajet, et peut être multiple. Le retour veineux est variable, mais plutôt pulmonaire dans les SIL, et systémique voire portal dans les SEL.

Les progrès concernent l'imagerie, améliorant le diagnostic des MBP, de leur vascularisation, voire de leur constitution, la chirurgie avec la vidéo-thoroscopie permettant une très bonne observation de la malformation, l'anatomopathologie étudiant ces malformations maintenant plus proches de leur état « fœtal », et l'embryologie avec l'apparition de l'embryologie moléculaire. Beaucoup d'auteurs se sont intéressés aux SP en élaborant des théories toujours d'actualité. Cet historique et les progrès des différents domaines de la médecine sollicités dans les SP ont motivé ce travail original, espérant contribuer à l'étude anatomique et embryopathogénique de cette MBP en utilisant les données rapportées par les différents professionnels impliqués dans toute pathologie malformative, les embryologistes, les radiologues pédiatres, les chirurgiens pédiatres, et les anatomopathologistes.

ETUDE BIBLIOGRAPHIQUE

DEFINITION :

Les SP sont définies par tous les auteurs comme des MBP correspondant à un segment de poumon anormal ne communiquant pas avec l'arbre trachéo-bronchique normal, et possédant une vascularisation de type systémique, naissant majoritairement de l'aorte descendante. Ce terme de séquestration introduit par Pryce en 1946 (1) dérive du latin *sequestrae*, signifiant « séparé ». Éthymologiquement la séquestration est donc définie par sa non-connexion à l'arbre trachéo-bronchique.

Unaniment, elles sont divisées en séquestrations extra et intralobaires (SEL et SIL). Une SEL possède une plèvre propre. Elle est ainsi complètement isolée du parenchyme pulmonaire normal. Une SIL n'est pas indépendante du poumon normal. Faisant partie intégrante du parenchyme pulmonaire, elle est recouverte de la plèvre du lobe pulmonaire au sein duquel elle s'est développée. Elles représentent respectivement 25 et 75 % des SP.

EPIDEMIOLOGIE :

Leur incidence est estimée entre 0,15 et 1,8 % (2, 3). Elle est probablement sous-estimée, le diagnostic pouvant encore être fait dans la population adulte, chez des patients symptomatiques ou non. Leur prévalence est actuellement inconnue.

Les SP représentent 0,15 à 6,45% des malformations broncho-pulmonaires (4).

Le sex ratio est de 3 à 4 garçons pour 1 fille pour les SEL, alors qu'il est équilibré dans les SIL (3).

D'autres malformations congénitales peuvent être associées, aux SEL, dans 65 % des cas, et aux SIL dans 10 % des cas.

ANATOMIE ET HISTOLOGIE :

LES SEL :

Par définition, une SEL apparaît macroscopiquement sous la forme d'une masse pulmonaire accessoire, indépendante du reste du parenchyme pulmonaire. Son aspect est hépatisé, violacé, non aéré (Figure 1).

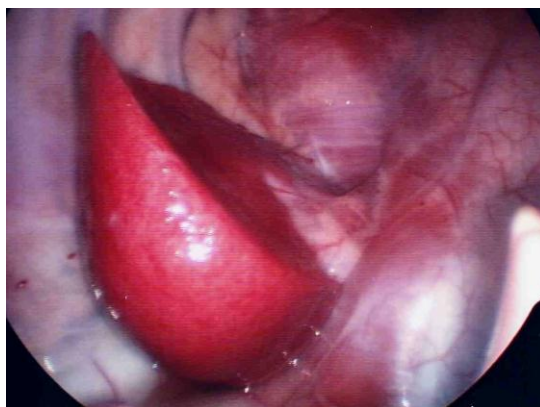


Figure 1

En ce qui concerne leurs localisations, les SEL, dans plus de 90% des cas, sont de siège intrathoracique, et dans plus de 77% des cas postéro-basal, entre le diaphragme et le lobe inférieur. Exceptionnellement, elles sont entre le lobe supérieur et inférieur, intrapéricardiques, médiastinales antérieures et postérieures, ou encore intradiaphragmatique, entre les piliers du diaphragme (3, 5). Le côté gauche représente 65 % des cas. Moins de 10 % sont sous-diaphragmatiques, habituellement suprarénales gauche.

Sur le plan histologique, les SEL sont décrites comme du parenchyme pulmonaire subnormal (2, 6, 7). Les coupes histologiques décrivent une lumière bronchiolaire irrégulière et large, un épithélium cylindrique pseudostratifié contenant des cellules ciliées, des cellules caliciformes sécrétant du mucus. Ces coupes mettent également en évidence la transition entre un épithélium bronchique pseudo stratifié cylindrique cilié avec cellules à mucus et un épithélium bronchiolaire cylindrique voire cubique cilié et avec cellules de Clara, puis entre épithélium bronchiolaire et épithélium alvéolaire avec des pneumocytes de type 1 et 2. Cette transition est habituellement observée sur un poumon sain lors du passage des bronchioles terminales aux conduits alvéolaires (pré/post acinaire). Stocker, en 1986, décrit des associations avec des lésions de malformation adénomatoïde kystique pulmonaire (MAKP), et une association dans 85% des cas à des lymphangiectasies semblables aux lymphangiectasies pulmonaires congénitales (8).

Sur le plan vasculaire, il existe des données sur l'origine de la ou des artères systémiques (2, 3). 46% naissent de l'aorte thoracique descendante, 31% de l'aorte abdominale, 5% de l'artère pulmonaire, puis du tronc cœliaque, de l'artère splénique, gastrique gauche, sous-clavière, thoracique interne, péricardo-phrénique, brachiocéphalique, d'une artère intercostale, et de l'aorte thoracique ascendante. Dans 10 (2) à 20% (3) des cas, une SEL recevrait plusieurs artères dont les trajets sont décrits depuis Pryce sans réelle remise en question. Dans les SEL basi-thoraciques gauches, une artère naissant de l'aorte thoracique passe du médiastin postérieur en arrière de l'œsophage vers la SEL, et une artère naissant en sous-diaphragmatique, traverserait le diaphragme au niveau du sinus costo-diaphragmatique. Dans certains cas, et depuis les progrès de l'imagerie notamment en terme de résolution spatiale, l'artère est parfois décrite passant dans le hiatus aortique ou œsophagien diaphragmatique (9).

Le diamètre moyen d'une artère systémique est de 6mm (2).

Le retour veineux s'effectue dans le système veineux systémique dans 80% des cas, via les veines azygos, hémi-azygos, la veine cave caudale. Sinon, il s'effectue dans le système veineux pulmonaire, et rarement dans le système porte (2, 3).

LES SIL :

Par définition, une SIL n'est pas indépendante du reste du parenchyme pulmonaire. Macroscopiquement, la lésion est rougeâtre, ferme, élastique, et adhérente au parenchyme voisin (Figure 2). Elle peut être aérée par des kystes plus ou moins volumineux.

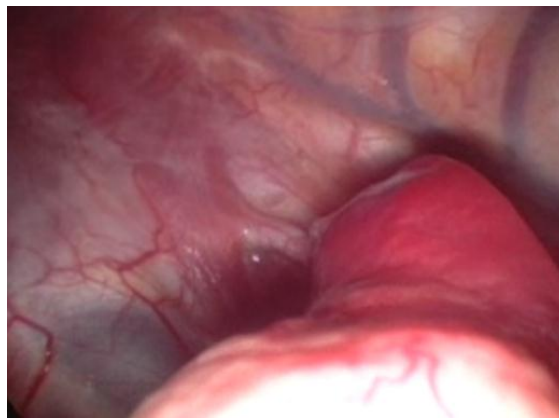

Figure 2

Leur localisation est toujours intrathoracique. Dans plus de 97 % des cas, les SIL se situent dans le lobe inférieur, et plus volontiers dans le segment postéro-basal. Le côté gauche représente 55% des cas. Pryce a décrit 3 types de SIL (10) (Figure 3). Le type I correspond à une artère anormale (systémique) vascularisant un poumon non séquestré sur le plan des voies aériennes. Nous l'appellerons SIL pure dans la suite de l'étude. Ce type 1 de Pryce est considéré comme rare mais régulièrement publié dans la littérature (11-17). Le type II correspond à une artère systémique vascularisant du parenchyme sain et du parenchyme séquestré. Le type III correspond à une artère systémique vascularisant exclusivement du parenchyme séquestré. Des cas de SIL pures ont été décrits avec, comme le sous-entend la définition de Pryce, une architecture pulmonaire normale. Des types II et III sont décrits histologiquement (2, 8, 10, 18), avec des remaniements inflammatoires, du tissu pulmonaire bronchiectasique, du tissu pulmonaire

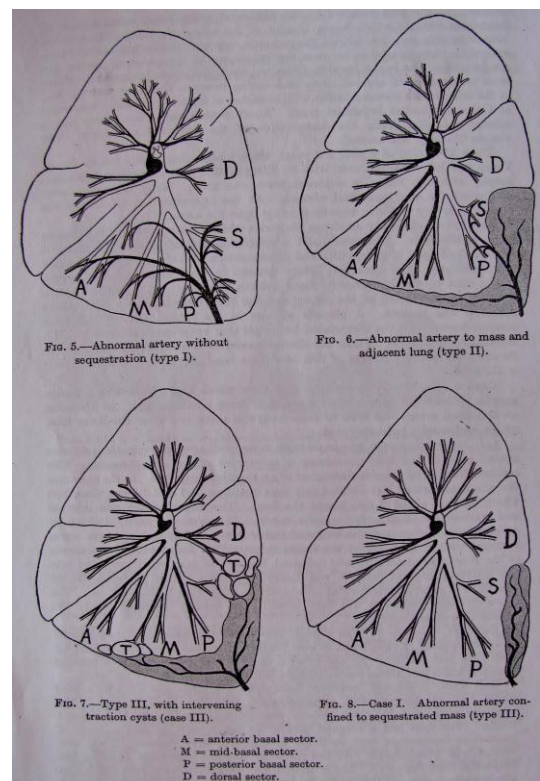


Figure 3

polykystique, avec des kystes contenant des structures bronchiques, de l'épithélium respiratoire cilié, du cartilage, des glandes muqueuses. L'aération de ces lésions est expliquée par différents auteurs comme Pryce et Sade, par une fistulisation de la lésion polykystique dans une structure bronchique voisine secondaire à un processus inflammatoire, voire infectieux. Buntain en 1974 différencie les SIL « habituellement kystiques » et celles associées à des lésions de MAKP, constituées de kystes tapissés d'un épithélium cubique et cylindrique, par prolifération bronchiolaire.

L'artère systémique alimentant les SIL prendrait son origine au niveau de l'aorte thoracique descendante dans 74% des cas, dans 19% des cas de l'aorte abdominale, puis du tronc cœliaque, de l'artère splénique, sous-clavière, thoracique interne, péricardo-phrénique, d'une artère coronaire, intercostale, de l'artère mésentérique supérieure, et de l'artère rénale droite (19). Dans 15% des cas, il existe des artères multiples. Toujours depuis Pryce, l'artère passerait dans le ligament triangulaire pour une artère naissant en intrathoracique (2, 10), alors qu'elle traverserait le diaphragme ou passerait à travers les hiatus œsophagien ou aortique (9), en cas d'origine sous-diaphragmatique.

Le diamètre moyen d'une artère systémique est de 6mm (2).

Le retour veineux s'effectue dans le système veineux pulmonaire via les veines pulmonaires dans 80 (3) à 95% (2) des cas, puis dans le système veineux systémique.

HISTOLOGIE DE L'ARTERE SYSTEMIQUE :

L'artère vascularisant une séquestration pulmonaire est une artère de type systémique par l'épaisseur de sa paroi (plus épaisse qu'une artère pulmonaire), par la nature du sang transporté (oxygéné). Cette artère systémique possède deux limitantes élastiques (Figure 4), similaires aux artères systémiques, du sinus aortique jusqu'à la terminaison des artères carotides communes, sous-clavières, et de l'aorte abdominale.

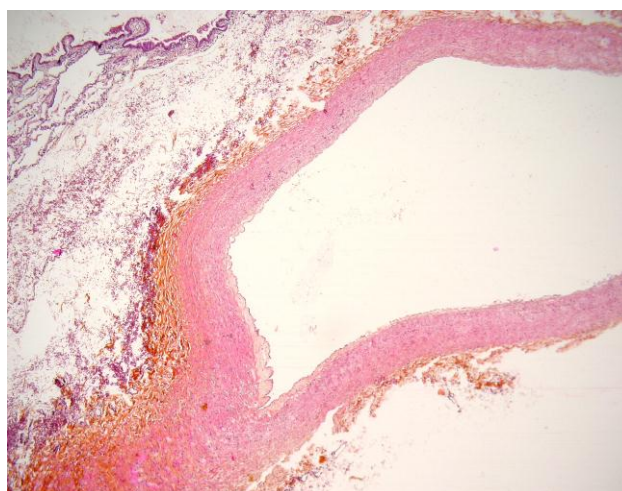


Figure 4

La distalité du système artériel systémique, dont les artères bronchiques, possède une composante musculaire lisse entre la limitante élastique interne et externe. On rappelle qu'une artère pulmonaire possède une limitante élastique constituée de muscle lisse.

LES ATYPIES :

Les séquestrations ne sont pas toujours aussi clairement définies. En effet des malformations plus complexes peuvent être observées. Nous les nommerons séquestrations atypiques, correspondant aux malformations proentéro-broncho-pulmonaires de Gerlé (20).

Comme évoqué plus haut, la séquestration peut être associée à des lésions de MAKP. Les MAKP correspondent à une masse hamartomateuse de tissu pulmonaire désorganisé plus ou moins kystique. Cette lésion comporte une hyperprolifération bronchiolaire (rapport nombre de bronchioles / nombre de branches artérielles pulmonaires $\gg 1$) (21), qui serait secondaire à une atrésie ou absence de développement bronchique segmentaire (22), donc survenant au stade pseudoglandulaire. Elle est initialement classée en trois types par Stocker en fonction de la taille des kystes, le type 1 macrokystique ($> 2\text{cm}$), le type 2 macro et microkystique ($< 2\text{cm}$), et le type 3 microkystique (23). Il a récemment ajouté le type 0 et le type 4 (24). L'hypothèse est que du type 0 au type 4, l'anomalie concerne du tissu de plus en plus distal, donc de survenue plus tardive, avec une agénésie complète des acini dans le type 0 et une malformation kystique périacinaire dans le type 4, qui par ailleurs est composée de kystes à paroi fine dépourvue de cellules interstitielles primitives, proche du pleuropneumoblastome. Du cartilage et des cellules mucineuses seront ainsi retrouvés dans le type 0 et 1, puis absents des types suivants. L'épithélium est cilié pseudostratifié dans le type 0, cilié pseudostratifié et/ou pavimenteux dans le type 1, pavimenteux et/ou cuboïde dans le type 2, cuboïde dans le type 3. Si l'anomalie est plus distale on ne retrouve plus de cartilage ni de cellules à mucus, l'épithélium est cilié et plutôt cuboïde dans les types 2 et 3. L'association aux séquestrations est maintenant bien identifiée. Plusieurs auteurs ont observé cette malformation, nommée « hybride » par Riebel en 1982. Nous l'appellerons SEL ou SIL hybride. Conran et Stocker évoquent même une proportion de 50% dans les SEL, avec des lésions de MAKP de type 2 (25), mais l'association au SIL est considérée comme rare (26).

Une catégorie encore plus complexe peut comporter, en plus d'un segment de poumon séquestré, une bronche naissant d'un dérivé du proentéron, notamment de l'œsophage inférieur, voire de l'estomac. Cette bronche comportant toutes les caractéristiques histologiques d'une bronche normale, se rencontre surtout dans les SEL, mais des cas associés aux SIL ont été décrits (20, 27).

Cette complexité malformative peut aller jusqu'à concerner le retour veineux et le reste du parenchyme pulmonaire. Le plus classique est le syndrome du Cimenterre comportant une hypoplasie pulmonaire par hypoplasie artérielle pulmonaire, une séquestration pulmonaire, et un retour veineux totalement anormal dans la veine cave inférieure ou l'oreillette droite (28).

Nous ne parlons pas de séquestrations atypiques dans les cas de bilatéralité d'une même lésion et d'association controlatérale de SEL et de SIL.

HISTORIQUE ET EMBRYOPATHOGENIE :

Historique, embryopathogénie, et chirurgie sont indissociables, surtout jusqu'à la fin du XXème siècle. En effet avant l'émergence de l'imagerie anténatale et de l'embryologie moléculaire, la description malformative et la réflexion sur l'embryopathogénie étaient principalement faites par les chirurgiens qui opéraient ces malformations, puis par des embryologistes. Les séquestrations étaient opérées devant leur caractère symptomatique. Ainsi leur étude anatomopathologique se pratiquait majoritairement sur du tissu remanié. Les chirurgiens qui ont les premiers décrit ces malformations, ont également développé les premières hypothèses embryologiques malformatives, ou pathogéniques acquises, plus rarement, mais toujours partagées par certains auteurs. Puis l'émergence de l'imagerie anténatale et de l'embryologie moléculaire, l'amélioration de l'imagerie postnatale et de l'examen anatomopathologique, ont permis une réflexion pluridisciplinaire.

Le premier vaisseau anormal, systémique, vascularisant du tissu pulmonaire a été décrit par **Hüber** en 1777, et le terme de poumon accessoire correspondant aux SEL a été défini par **Müller** en 1928 comme du tissu pulmonaire séparé du reste du poumon.

Pryce (10) est cependant le premier à définir le terme de séquestration, et à proposer une classification des SIL à partir de 8 cas personnels (Figure 3). Depuis, les SIL sont considérées comme des malformations pulmonaires correspondant à du tissu pulmonaire non fonctionnel non connecté à l'arbre trachéo-bronchique normal, et vascularisé par une artère anormale d'origine systémique. Les séquestrations sont décrites en position basi-thoracique, et contenant des kystes voire totalement polykystiques.

Les séquestrations aérées sont expliquées par ulcération de la malformation kystique dans une structure bronchique normale avoisinante. Pryce note 2 cas (opérés dans la première décennie contrairement aux autres cas) où la communication pourrait être congénitale.

L'artère systémique est large et de composante élastique, donc différente des artères bronchiques, fines et musculaires, et différente des artères pulmonaires, élastiques également, par leur paroi plus épaisse due à la pression systémique, et par la nature du sang transporté, oxygéné. Cette artère systémique passerait par le ligament triangulaire.

Le retour veineux est décrit comme pulmonaire dans les SIL et systémique dans les SEL.

Ces données restent d'actualité dans la littérature.

L'explication embryopathogénique avancée par Pryce est d'ordre mécanique, et est commune aux séquestrations extra et intralobaires. La séquestration, au sens bronchique, serait la résultante d'une traction vasculaire exercée par la persistance du vaisseau systémique, excluant ainsi ce fragment de parenchyme de l'arbre trachéo-bronchique normal. La chronologie de ce phénomène expliquerait la différence entre séquestration intra et extralobaire. Si la malformation apparaît précocement, alors la séquestration sera intralobaire. Si la malformation apparaît après le cloisonnement thoracique et le recouvrement pleural du péricarde, alors la séquestration sera extralobaire.

Cette théorie sera remise en question par **Boyden** en 1955. La nature de l'artère systémique ne peut selon lui être responsable d'une traction mécanique de la séquestration. La variabilité d'origine de l'artère systémique (aorte thoracique basse mais également haute, artère sous-clavière, artère diaphragmatique...), sa nature fragile, mésenchymateuse, ne peuvent expliquer une traction de la séquestration en position basi-thoracique. Boyden cite par ailleurs l'exemple de l'estomac. Au cours de son développement, sa vascularisation est d'abord d'origine cervicale, puis après croissance caudale de l'embryon, sa vascularisation sera originaire du tronc coéliaque, soit 12 segments plus bas, et sans « séquestration » intrathoracique de l'estomac.

En 1958, il conclut à l'absence de relation causale et à une simple association entre artère systémique et parenchyme pulmonaire non fonctionnel, devant l'observation d'un kyste bronchogénique exclu de l'arbre trachéo-bronchique, non vascularisé par une artère systémique, et son association à une SIL sur un embryon d'horizon XXIII (29) (Figure 5).

Smith, en 1956, explique la persistance d'une vascularisation d'origine systémique par insuffisance artérielle pulmonaire (30) (Figure 6).

Il étudia 7 cas adultes personnels. 2 cas ont bénéficié d'angiographies sélectives, qui montraient 2 territoires distincts vascularisés soit par l'artère pulmonaire soit par l'artère systémique sans anastomose entre les deux. Les 5 autres cas possédaient des branches artérielles pulmonaires hypoplasiques lors de l'intervention chirurgicale. Toutes ces lésions dont l'exérèse a été faite chez des adultes étaient très remaniées, surinfectées et kystiques.

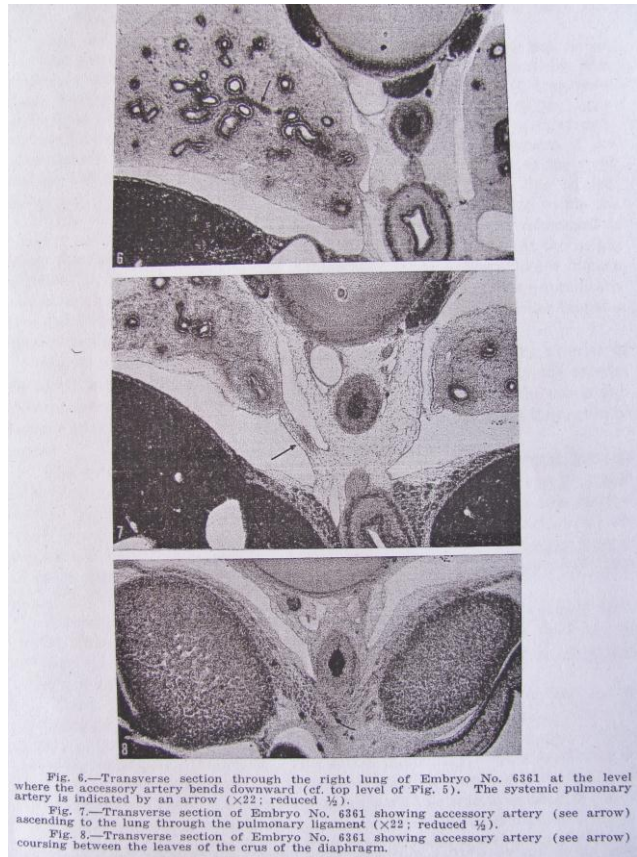


Figure 5

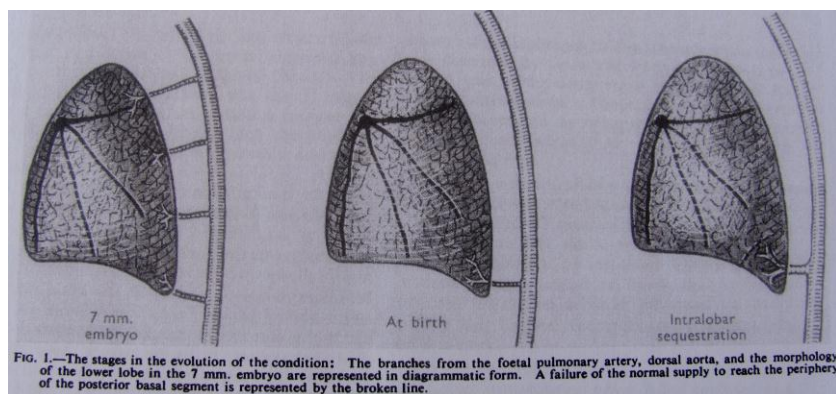


Figure 6

Halasz décrit en 1956 le syndrome du Cimenterre, qui associe une hypoplasie artérielle pulmonaire, une agénésie bronchique lobaire, un retour veineux pulmonaire anormal (RVPA) total vers la veine cave caudale et la présence d'un vaisseau artériel systémique. Le terme Cimenterre vient de la description radiologique de cette malformation. Sur la radiographie thoracique de face, le RVPA vers la veine cave caudale donne cette image arquée à concavité supérieure évoquant ce sabre à large lame recourbée (28) (Figure 7).

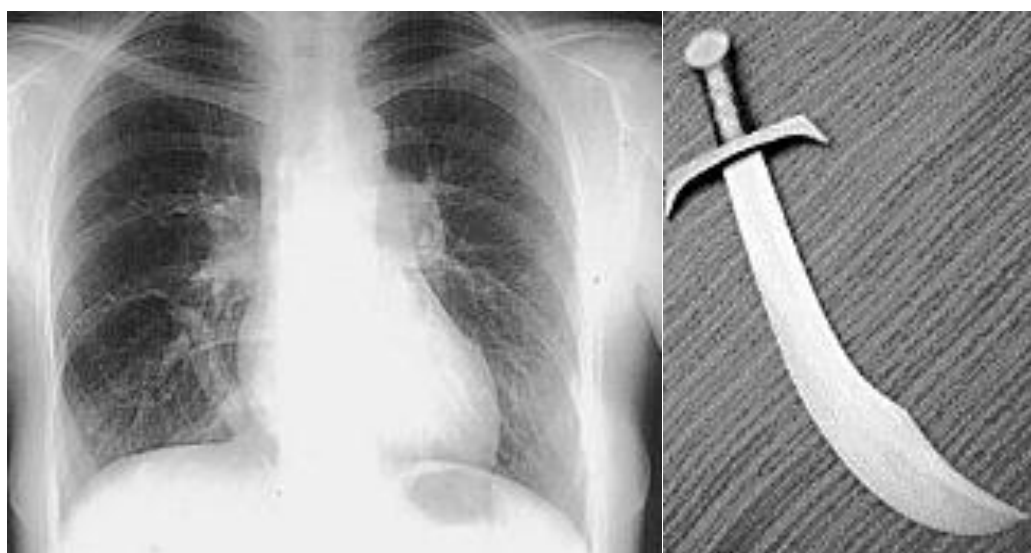


Figure 7

Blesovsky, en 1968, après revue de la littérature, constate une grande variabilité dans l'association d'anomalies artérielles pulmonaires et systémiques, bronchiques, veineuses, et du parenchyme pulmonaire. Il décrit en plus des SEL et SIL décrites comme précédemment, des cas d'artères systémiques vascularisant du parenchyme pulmonaire normal (SIL pure, type 1 de Pryce), des cas d'artères systémiques vascularisant du parenchyme séquestré et normal (type 2 de Pryce), des cas d'aplasie artérielle pulmonaire sans vaisseau systémique, et rappelle le syndrome du Cimenterre (Figure 8). Ainsi, il conclut plutôt à une anomalie du développement loco-régional embryonnaire (27).

TABLE	
A. Transition from intra- to extralobar sequestration	
1. Normal lung supplied by a systemic artery	McCotter, R. E., 1910 Paul (quoted by Bolck, F., 1950) Cole <i>et al.</i> , 1951 McLaughlin <i>et al.</i> , 1966
2. Pulmonary sequestration with a systemic artery supplying normal lung	Pryce, D. M., 1946 Abul-Wafa, M., 1954 Bolck, F., 1950
3. Pulmonary sequestration with systemic and pulmonary artery supply	Cole <i>et al.</i> , 1951 (Case 6) Fisher (quoted by Pryce, D. M., 1946)
4. Abnormal lung without a systemic artery	Weisel <i>et al.</i> , 1955
5. Typical extralobar sequestration	Upper lobe Cohn, R., and Hopeman, A., 1955 Witten <i>et al.</i> , 1962 Lower lobe Numerous reports since Pryce, D. M., 1946
6. Partial separation of sequestration from the lower lobe by incompletely developed tissues	Weisel <i>et al.</i> , 1955
7. Separation of sequestration from the lower lobe though still connected to it by fibrous tissue	Cohn, R., and Hopeman, A., 1955 Le Roux, B. T., 1962
8. Combined intra- and extralobar sequestrations	Bolck, F., 1950 Parke, W. W., 1962 Kergin, F. G., 1952 Kafka, V., and Beco, V., 1960
9. Extralobar sequestration connected to a normal lobe by a pedicle	Abul-Wafa, M., 1954 (bronchus and a systemic artery) Barlow, D. (unreported case, 1965) (bronchus)
10. Typical extralobar sequestration	
B. Pulmonary sequestration with oesophageal connexions	
11. Extralobar sequestration connected to oesophagus	Gans, S. L., and Potts, W. J., 1951 Boyden <i>et al.</i> , 1962
12. Intralobar sequestration connected to oesophagus	Das <i>et al.</i> , 1959 Beskin, C. A., 1961 Duprez <i>et al.</i> , 1956
13. Extralobar sequestration with connexion to oesophagus and lung	Davidson, J. S., 1956
C. Sequestration with 'uncharacteristic' features	
14. Intralobar sequestration with associated anomalies	See No. 12 Talalak, P., 1960
15. Intralobar sequestration with azygos drainage	Weisel <i>et al.</i> , 1955 Kergin, F. G., 1952
16. Extralobar sequestration with pulmonary blood supply	Gans, S. L., and Potts, W. J., 1951 Warner <i>et al.</i> , 1958 Baar, H. S., and d'Abreu, A., 1949 Present case

Figure 8

Gerle, en 1969, introduit le terme de malformation congénitale proentéro-broncho-pulmonaire ou « congenital broncho pulmonary foregut malformation » (20). Ce terme

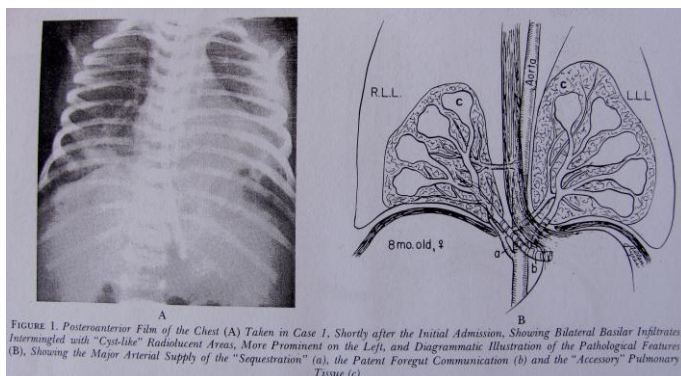


Figure 9

découle d'observations de séquestrations associées à une bronche œsophagienne ou gastrique. La première description est de Klebs en 1874, qui parle de poumon accessoire (SEL) communiquant avec l'œsophage. Depuis la majorité des séquestrations décrites communicantes avec l'œsophage ou l'estomac concernent des SEL. Cependant Gerle décrit 2 cas personnels sur 3 comme intralobaires, et après revue de la littérature jusqu'en 1968, décrit 5 cas sur 10 comme intralobaires (Figures 9 et 10).

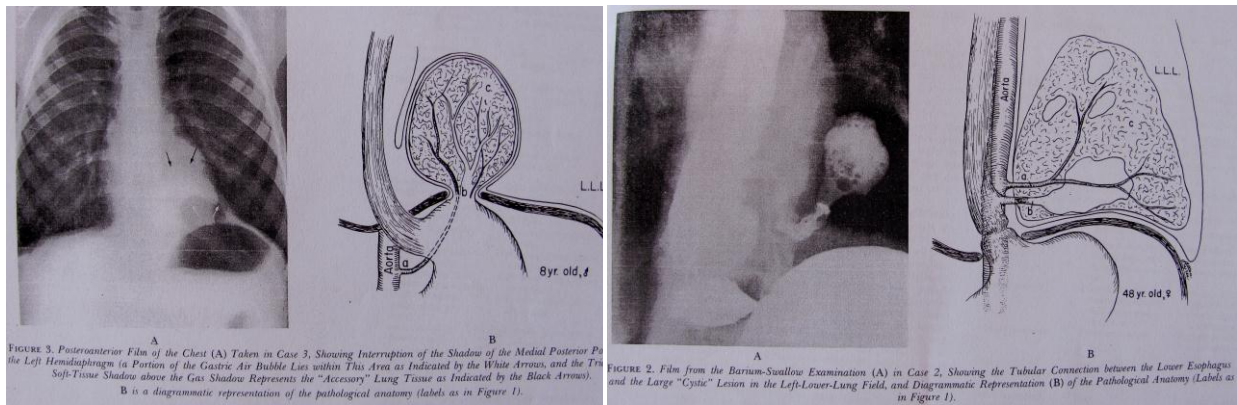


Figure 10

Gerle en déduit, comme **Eppinger** en 1902, une origine commune aux SEL et SIL. Un bourgeon bronchique accessoire issu du proentéron serait à l'origine de ces malformations. En cas de survenue précoce, la séquestration serait incorporée dans le poumon normal et deviendrait une SIL. L'apparition plus tardive de ce bourgeon accessoire aboutirait à une SEL. Cependant on ne retrouve pas de cas plus récent concernant des SIL.

Buntain en 1974 différencie les séquestrations classiquement décrites comme polykystiques, et les séquestrations associées à des lésions de MAKP (31).

Riebel, en 1982, parle de séquestrations hybrides (32).

Sade, en 1974, parle de spectre des séquestrations pulmonaires (18), terme partagé par différents auteurs par la suite (33-38) (Figure 11).

Condition	Reference
Intralobar bronchial sequestration without aberrant artery	40
Intralobar bronchial sequestration without aberrant artery, with anomalous pulmonary venous drainage	41
Intralobar sequestration ^a with anomalous pulmonary venous drainage	12, 35
Total right lung sequestration ^a with normal pulmonary venous drainage	19
Intralobar sequestration with broncho-esophageal connection, without aberrant artery, with anomalous venous return	40
Intralobar sequestration with broncho-esophageal connection with aberrant artery, but with normal pulmonary venous drainage	40
Intra- and extralobar sequestrations in the same patient	6, 20, 35 case 2
Bilateral intralobar sequestration ^a	32
Extralobar sequestration without aberrant artery	2
Pulmonary arterial sequestration with anomalous pulmonary venous return in absence of bronchial sequestration	8, 33
Broncho-esophageal connections with anomalous venous drainage	17, 14, 24, 28
Scimitar syndrome without pulmonary arterial hypoplasia	Case 2
Scimitar syndrome with aplasia of right upper lung lobe	13
Scimitar syndrome associated with horseshoe lung	17, case 2
Horseshoe lung with right pulmonary artery hypoplasia but normal arterial supply and normal pulmonary venous drainage	7

^a If not otherwise specified "sequestration" indicates bronchial and pulmonary arterial sequestration

Figure 11

A partir de 250 cas de la littérature et de plus de 50 cas personnels, il décrit les différentes associations possibles chez un même patient entre SEL, SIL, MAKP, kyste bronchogénique, hernie diaphragmatique. Il décrit également les variations diverses concernant les séquestrations elles-mêmes, anomalie artérielle pulmonaire (normale, atrétique, hypoplasique),

systémique (nombre, origine), bronchique (normale, atrétique), veineuse (retour veineux pulmonaire, systémique, Cimetterre), l'existence d'une bronche œsophagienne.

Pour expliquer ce spectre malformatif, Sade évoque le rôle probable du mésenchyme avoisinant l'épithélium respiratoire lors de son développement et leurs interactions cellulaires.

Stocker, en 1984, se distingue de cette réflexion malformative congénitale. Il propose une théorie acquise aux séquestrations (39), à laquelle font encore référence de nombreux auteurs dans leurs publications. Sa théorie repose sur deux constatations anatomopathologiques. La première est l'atrésie bronchique et l'inflammation voire l'infection de la séquestration qui s'en suit. La seconde est la localisation de l'artère systémique dans le ligament triangulaire. Ainsi, cette artère systémique serait une artère bronchique normalement localisée dans ce ligament triangulaire, qui se serait développée suite à la destruction inflammatoire de la vascularisation pulmonaire de la séquestration (Figure 12).

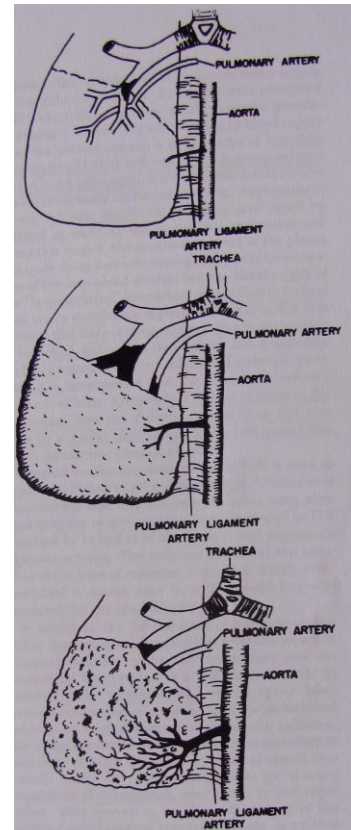


Figure 12

Clements, en 1987, propose le terme de malinosculation, compliquée donc peu suivie, mais qui présente l'avantage d'essayer de classer les différentes anomalies broncho-pulmonaires congénitales (40, 41). Pour ce faire, il considère les différents composants broncho-pulmonaires et leur combinaison malformative selon cinq possibilités (Figure 13):

- arrêt de développement bronchique et artériel pulmonaire plus ou moins précoce aboutissant aux agénésies pulmonaires, lobaires, segmentaires.

- anomalie localisée mineure ne perturbant pas le développement normal du poumon aboutissant aux sténoses bronchiques et aux kystes bronchogéniques.

- arrêt de développement artériel pulmonaire isolé aboutissant aux SIL pures ou type 1 de Pryce.

- anomalie majeure avec arrêt de développement bronchique et artériel pulmonaire avec persistance d'une vascularisation artérielle systémique aboutissant aux SIL (type 2 et 3 de Pryce), et aux SEL, avec différentes possibilités d'anomalies veineuses, incluant le syndrome du Cimetterre.

- anomalie majeure avec arrêt de développement et déconnexion trachéo-bronchique mais persistance de la vascularisation artérielle pulmonaire aboutissant aux kystes pulmonaires congénitaux, aux MAKP, puis aux emphysèmes lobaires congénitaux en cas de survenue plus tardive.

Cependant les bronches œsophagiennes ne sont pas prises en compte.

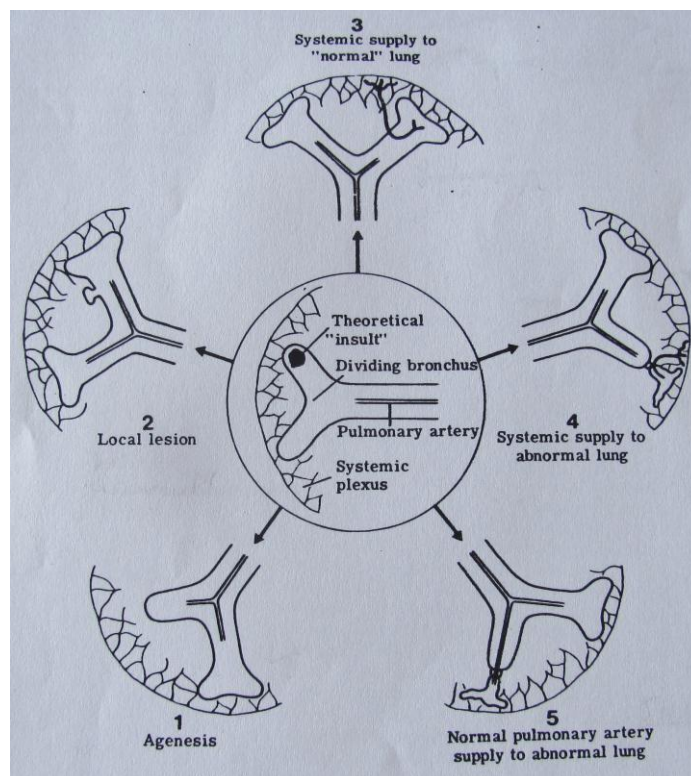


Figure 13

Langston, en 2003, a proposé une classification des malformations pulmonaires congénitales qui a le mérite de prendre en compte les diverses pathologies pleuro-broncho-pulmonaires (42) (Figure 14).

Table 3. Classification of Congenital Lung Malformations
Bronchopulmonary malformation
Bronchogenic cyst (noncommunicating bronchopulmonary foregut malformation)
Bronchial atresia
Isolated
With systemic arterial/venous connection (intralobar sequestration)
With connection to gastrointestinal tract (intralobar sequestration/complex or communicating bronchopulmonary foregut malformation)
Systemic arterial connection to normal lung
Cystic adenomatoid malformation, large cyst type (Stocker type 1)
Isolated
With systemic arterial/venous connection (hybrid lesion/intralobar sequestration)
Cystic adenomatoid malformation, small cyst type (Stocker type 2)
Isolated
With systemic arterial/venous connection (hybrid lesion/intralobar sequestration)
Extralobar sequestration
Without connection to gastrointestinal tract (with/without CAM, small cyst type)
With connection to gastrointestinal tract (complex/communicating bronchopulmonary foregut malformation)
Pulmonary hyperplasia and related lesions
Laryngeal atresia
Solid or adenomatoid cystic adenomatoid malformation (Stocker type 3)
Polyalveolar lobe
Congenital lobar overinflation
Other cystic lesions
Lymphatic/lymphangiomatous cysts
Enteric cysts
Mesothelial cysts
Simple parenchymal cysts
Low-grade cystic pleuropulmonary blastoma

Figure 14

Dans les malformations broncho-pulmonaires, les SIL éventuellement associées à une bronche œsophagienne sont classées dans les atrésies bronchiques. Parallèlement aux atrésies bronchiques, elle note les MAKP 1, les MAKP 2 éventuellement associées à un vaisseau

systemique, et les SEL éventuellement associées à une MAKP et/ou à une bronche œsophagienne.

Riedlinger, en 2006, choisit comme dénominateur commun l'atrésie bronchique pour classer SIL, SEL, MAKP, et emphysème lobaire congénital en fonction de sa survenue dans le temps et dans l'espace, précoce et proximale pour les SIL et les SEL, précoce et distale pour les MAKP, tardive pour l'emphysème lobaire congénital (43).

Cet historique est relativement observationnel, à partir de pièces opératoires voire d'embryons, puis anatomo-radio-chirurgical. La fin du 20^{ème} siècle a permis l'analyse de pièces moins remaniées par l'amélioration de la qualité de l'imagerie et par l'apparition du diagnostic anténatal. Depuis les années 80, des données plus expérimentales sont apparues avec l'embryologie moléculaire, permettant une réflexion de plus en plus multidisciplinaire.

EMBRYOLOGIE :

LA GASTRULATION (44, 45):

La troisième semaine de développement embryonnaire est caractérisée par le passage d'un disque embryonnaire didermique à un disque tridermique. C'est le phénomène de gastrulation, où un troisième feuillet embryonnaire, le mésoblaste, apparaît entre les deux préexistants, l'entoblaste et l'ectoblaste.

Formation de la ligne primitive :

A la fin de la deuxième semaine de développement, le disque embryonnaire est ovoïde avec une extrémité céphalique large et une extrémité caudale étroite. Il existe donc un axe longitudinal céphalo-caudal définissant une polarité droite/gauche.

Au 15^{ème} jour, un épaississement du disque embryonnaire le long de l'axe céphalo-caudal sur la moitié de la longueur de l'embryon, la ligne primitive résulte de la prolifération et de la migration de cellules épiblastiques.

Au 16^{ème} jour, le sillon primitif apparaît par surélévation des extrémités de cette ligne primitive telle une gouttière, avec le nœud de Hensen à son extrémité la plus crâniale.

Formation des feuillets primordiaux :

C'est au 16^{ème} jour qu'a lieu la gastrulation par prolifération, invagination, et migration des cellules épiblastiques de la ligne primitive (Figure 15). Elles sont à l'origine du

mésoblaste intra-embryonnaire. Les cellules migrant le plus crânialement dans la dépression primitive sont à l'origine de la plaque préchordale.

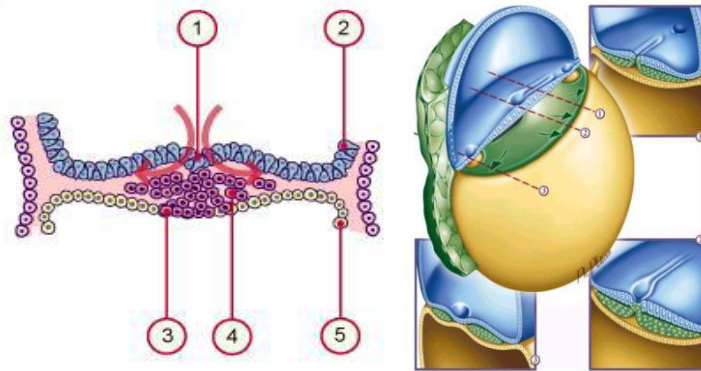


Figure 15 (Langman) : 1. Sillon primitif, 2. Epiblaste, 3. Entoblaste définitif, 4. Invagination des cellules formant le futur mésoblaste intraembryonnaire, 5. Hypoblaste

Formation de la notochorde (Figure 16):

Au 17^{ème} jour, le processus notochordal se met en place. Des cellules s'invaginent en doigt de gant dans la région du nœud primitif et migrent sur la ligne médiane en direction céphalique sous l'ectoblaste jusqu'à la plaque pré-chordale.

Au 18^{ème} jour, le tube chordal fusionne avec l'entoblaste sous-jacent: la cavité amniotique communique ainsi transitoirement avec la cavité vitelline via le canal neurentérique. La plaque chordale s'épaissit et prolifère vers les parties caudales de l'embryon formant ainsi un cordon plein, la notochorde, située au sein du mésoblaste entre l'ectoblaste et l'entoblaste.

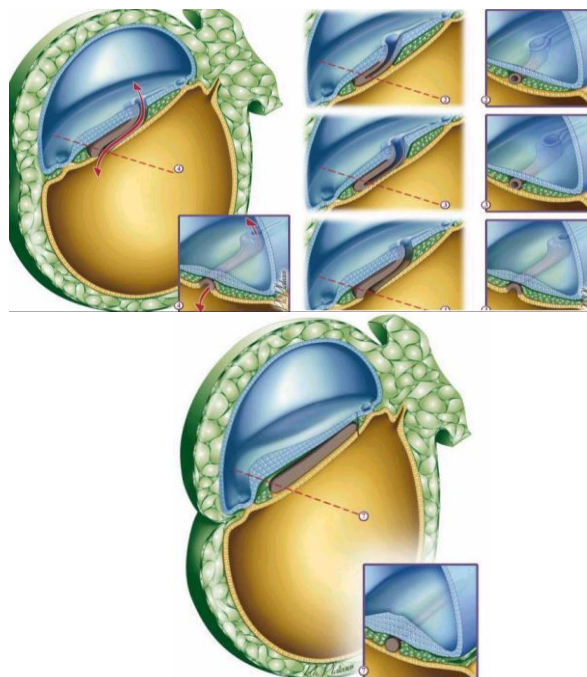


Figure 16 (Langman)

La neurulation :

Elle permet l'apparition de la plaque neurale au 18^{ème} jour de développement, se manifestant par un épaissement médio-sagittal de l'ectoblaste, large à l'extrémité céphalique, et étroit dans sa portion caudale, à l'origine du système nerveux central (Figure 17). La neurulation est concomitante à la gastrulation.

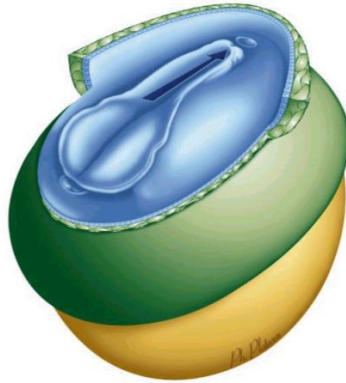


Figure 17 (Langman)

Sous l'influence inductrice du mésoblaste sous-jacent, il y a différenciation de l'épithélium ectoblastique en un épithélium prismatique pseudo-stratifié : le neuro-ectoblaste. Au cours de la 3^{ème} semaine, les bords de la plaque neurale se surélèvent, formant des bourrelets neuraux qui délimitent la gouttière neurale. Les bords de la gouttière neurale vont se rapprocher dès le 25^{ème} jour, et donneront le tube neural, dont la fermeture commence dans la région cervicale et progresse alors simultanément en direction céphalique et caudale (Figure 18). Le neuropore antérieur se ferme au 25^{ème} jour et le neuropore postérieur au 29^{ème} jour. Lors de la fermeture du tube neural, des amas de cellules se détachent des bords de la gouttière constituant les crêtes neurales. Ainsi, 50% de l'ectoblaste formera la plaque neurale et 50% le futur épiderme.

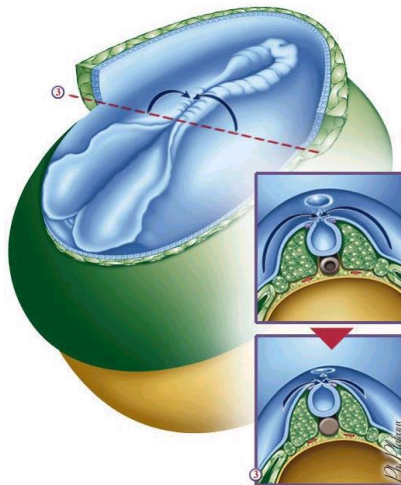


Figure 18 (Langman)

Evolution du mésoblaste dans le sens céphalo-caudal :

Lors de la formation de la notochorde, le mésoblaste intra-embryonnaire prolifère de chaque côté de la ligne médiane, et forme trois structures à l'aspect de colonnes longitudinales et de feuillettes (Figure 19) :

- le mésoblaste para-axial, à l'origine des somites et somitomères.
- le mésoblaste intermédiaire, qui donnera les néphrotomes dont la partie caudale formera plus tard les reins et les gonades.
- le mésoblaste latéral est composé de deux feuillettes séparés par la cavité coelomique intra-embryonnaire, la somatopleure qui borde l'ectoblaste et participe à la formation des parois ventrales et latérales de l'embryon, et la splanchnopleure qui tapisse l'entoblaste et participe à la formation de la paroi du tube digestif.

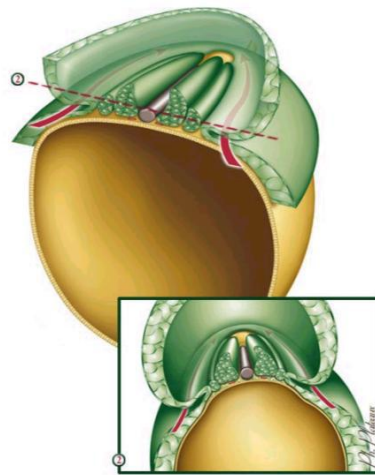


Figure 19 (Langman)

DEVELOPPEMENT INITIAL DE LA CAVITE THORACIQUE AUX 3^{ème} ET 4^{ème} SEMAINES DE DEVELOPPEMENT EMBRYONNAIRE (44, 45):

A la fin de la 3^{ème} semaine de développement, l'embryon est un disque plat tridermique. Il subit des phénomènes de croissance et de plicature au cours de la 4^{ème} semaine à l'origine de la forme reconnaissable d'un corps de vertébré.

La plicature longitudinale permet le rapprochement des bords latéraux du disque, notamment des lames latérales mésodermiques. La fusion ventrale sur la ligne médiane des lames somatopleurales qui adhèrent à l'ectoderme et des lames splanchnopleurales accolées à l'endoderme, entraîne la formation du coelome intra-embryonnaire. Ce dernier correspond donc à la fin de la 4^{ème} semaine à une seule et unique cavité bordée de ces deux membranes. L'hypertrophie et la plicature de la partie crâniale de l'embryon déplacent la membrane bucco-pharyngée vers la région de la future bouche, et l'aire cardiogénique, initialement plus crâniale que la membrane bucco-pharyngée, vers le futur thorax. Une deuxième structure est amenée dans le futur thorax, le septum transversum, issu d'un épaissement du mésoderme

entre l'aire cardiogénique et le bord crânial du disque embryonnaire (Figure 20). Il débute le cloisonnement du cœlome intra-embryonnaire, à l'origine des futures cavités thoracique et abdominale, et est à l'origine d'une portion du diaphragme ainsi que du mésogastre ventral.

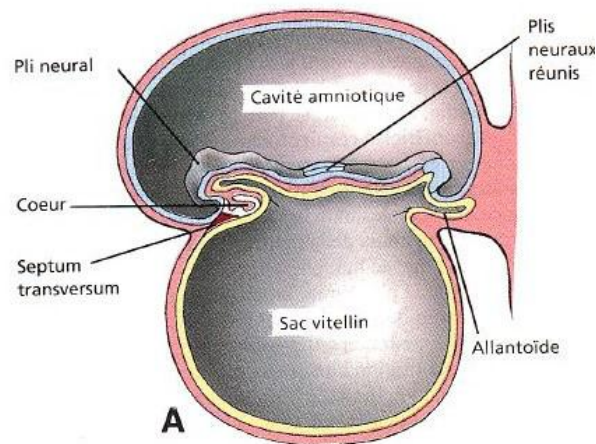


Figure 20 : Larsen

Le septum transversum, uni dorsalement au méso-œsophage, sépare la cavité pleuro-péricardique primitive, supérieure, de la cavité péritonéale, inférieure. Cependant cette séparation est partielle puisque ces cavités restent en communication, postérieure, par les canaux péricardo-péritonéaux (Figure 22).

LE PERICARDE (44-46):

Au cours de la 5^{ème} semaine, les cavités pleurales et péricardiques sont isolées les unes des autres par les plis pleuro-péricardiques qui naissent dans le plan frontal, le long des parois latérales du tronc. Ces cloisons apparaissent sous la forme de larges replis du mésenchyme se développant en direction médiale, à la rencontre l'un de l'autre entre le cœur et les poumons en formation (Figure 21).

Le développement des plis pleuro-péricardiques est lié à l'évolution des veines qui aboutissent aux deux cornes du sinus veineux avec la migration du sinus veineux vers la région dorsale et caudale du tube cardiaque, entraînant avec elle la lame mésenchymateuse du péricarde qui, tel un rideau, se ferme progressivement vers le haut. En cas d'involution précoce du sinus veineux, il existe une fermeture incomplète des pli pleuro-péricardiques, le plus souvent à gauche (47). On rappelle qu'il ne persiste à gauche que la veine oblique de l'oreillette gauche et le sinus coronaire issus respectivement de la veine cardinale antérieure gauche et commune gauche.

Les plis pleuro-péricardiques ont 3 couches : le mésenchyme de la paroi latérale du tronc situé entre les deux feuillets mésodermiques de la somatopleure. Le sac péricardique définitif garde cette structure en 3 couches, deux feuillets séreux qui deviendront le péricarde séreux et la plèvre médiastinale, séparés par le péricarde fibreux, tissu conjonctif dérivant du mésenchyme. Les nerfs phréniques qui cheminent dans la portion de mésenchyme chemineront donc le long du péricarde fibreux.

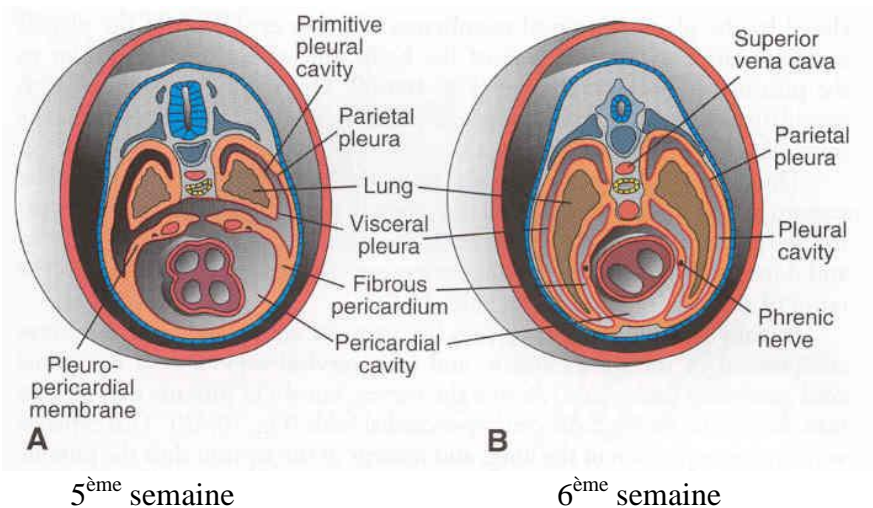


Figure 21 : Larsen

Au début, le tube cardiaque primitif est suspendu dans la cavité péricardique primitive par un mésocarde dorsal issu du mésoderme en avant de l'intestin antérieur. Ce mésocarde dorsal se désagrège rapidement pour donner le sinus transverse du péricarde.

A la fin de la 5^{ème} semaine, les plis se rencontrent et fusionnent avec le mésenchyme de l'intestin antérieur, divisant ainsi la cavité péricardique primitive en 3 compartiments : la cavité péricardique définitive ventralement complètement fermée et deux cavités pleurales dorso-latérales toujours en communication avec la cavité péritonéale par les canaux pleuro-péritonéaux (48) (Figure 23).

LE DIAPHRAGME (44-46, 49):

Le développement du diaphragme, séparation musculo-tendineuse entre les cavités thoracique et abdominale, provient de la rencontre de 4 structures : le septum transversum, les membranes pleuro-péritonéales, le méso dorsal de l'œsophage et les replis pariétaux mésoblastiques provenant de la paroi thoracique (Figure 22).

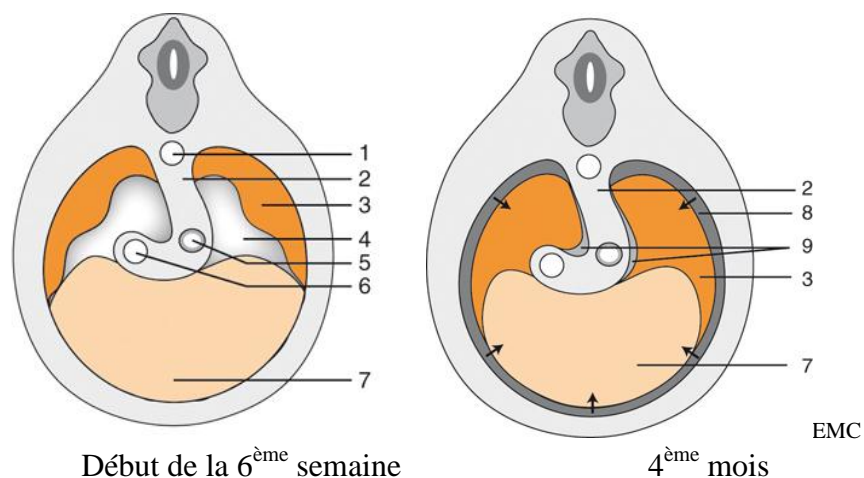


Figure 22 : 1 : Aorte, 2 : Méséo-œsophage, 3 : membranes pleuro-péritonéales, 4 : canaux péricardo-péritonéaux, 5 : Œsophage, 6 : Veine cave inférieure, 7 : septum transversum, 8 : bourrelet musculaire pariétal, 9 : piliers du diaphragme.

Le septum transversum, mésodermique, apparaît à J22 à l'extrémité crâniale de l'embryon, et est constitué à la fin de la 4^{ème} semaine de gestation.

Durant la 4^{ème} semaine, en tant que diaphragme primaire, il sépare partiellement la cavité cœlomique en cavités pleuro-péricardique, crâniale, et péritonéale, caudale. Son développement commence à hauteur de C3. Lors de sa migration caudale au cours des 4^{ème} et 5^{ème} semaines, des cellules myoblastiques s'y différencient. Les fibres nerveuses les innervant sont issues des nerfs cervicaux C3, C4, C5. Ces fibres s'unissent pour former les nerfs phréniques qui s'allongent en suivant la migration caudale du septum transversum. Le bord ventral de ce septum s'unit à la paroi antérieure du tronc à hauteur de la 7^{ème} vertèbre thoracique. Il formera en grande partie le centre tendineux du diaphragme.

Dorsalement, le méso-œsophage entourant l'œsophage primitif s'unit au septum transversum à hauteur de la 12^{ème} vertèbre thoracique, laissant alors ouverts les canaux péricardo-péritonéaux.

Au début de la 5^{ème} semaine, au moment du développement sous-jacent des corps de Wolf et des glandes surrénales, les membranes pleuro-péritonéales se détachent d'une ligne oblique reliant la 12^{ème} vertèbre thoracique au sommet des côtes 7 à 12. Ces membranes croissent en direction ventrale et s'unissent au bord postérieur du septum transversum à la fin de la 7^{ème} semaine, puis la fusion complète de ces deux structures s'effectuera en direction postéro-latérale. Elles seront colonisées par des myoblastes issus du septum transversum. Ainsi, responsables de la majorité de la partie musculaire du diaphragme, elles seront innervées par les nerfs phréniques.

Le diaphragme est localisé au niveau des somites thoraciques durant la 6^{ème} semaine, au niveau de L1 à la 8^{ème} semaine. Son inclinaison change de la position frontale à la disposition transverse. Cette évolution est à mettre en rapport avec le développement du foie. Jusqu'à la 8^{ème} semaine de gestation, les cavités pleurales et péritonéales communiquent par les canaux pleuro-péritonéaux (Figure 23). Le canal pleuro-péritonéal gauche est plus large que le droit et se ferme après celui-ci, au début de la 8^{ème} semaine.

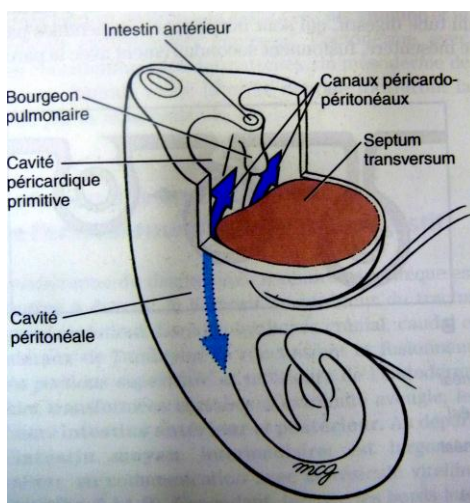


Figure 23 : Larsen

Entre les 9^{ème} et 12^{ème} semaines, les cavités pleurales croissent latéralement. De manière concomitante, des replis pariétaux musculaires rejoignent le diaphragme, depuis la paroi thoracique (mésoderme para-axial). Cette partie est innervée par les nerfs spinaux de T7 à T12. Ces replis formeront les sinus costo-diaphragmatiques droit et gauche. Le mésenchyme associé au proentéron des niveaux L1 à L3 se condense pour former 2 bandes musculaires : les piliers du diaphragme. Le pilier droit se détache à hauteur des vertèbres L1 à L3 et le pilier gauche des vertèbres L1 et L2.

PROENTERON :

Séparation trachée / œsophage :

La trachée et l'œsophage sont issus de la même structure embryonnaire primitive, le proentéron, ou intestin antérieur. Les mécanismes de la mise en place de ces deux structures ne sont pas encore élucidés malgré les progrès de la génétique, notamment moléculaire. Lors de la plicature embryonnaire, l'endoderme de la partie dorsale de la vésicule vitelline vient former le tube digestif primitif dont sa partie la plus antérieure est appelée proentéron. Cette plicature permet l'accumulation de mésenchyme de part et d'autre du proentéron. A J22 apparaît le diverticule laryngo-trachéal endodermique, qui donnera naissance à la trachée ainsi qu'aux ébauches des deux bronches souches entre J26 et J28. Mais le mécanisme de mise en place de la trachée est encore débattu. L'œsophage se développe à partir du proentéron, caudalement au plancher pharyngien. Ainsi, à partir d'une structure tubulaire unique se développe deux autres structures canalaire, mais anatomiquement et fonctionnellement bien distinctes. Si à la fin de la 7^{ème} semaine, la séparation trachéo-œsophagienne est achevée (27), le mécanisme précis de cette séparation n'est pas à ce jour entièrement compris. Plusieurs théories s'opposent.

Hypothèses embryologiques :

Pour certains la séparation est initialement marquée par un simple sillon trachéo-œsophagien, qui va progressivement s'élargir. Historiquement, la séparation a été d'abord décrite comme résultante de la croissance de deux plis mésenchymateux sur les faces latérales du proentéron: c'est la théorie de la septation (50, 51). Progressivement et dans un sens caudo-rostral, ces plis se développent à l'intérieur de la lumière pour former deux crêtes, qui vont progressivement converger vers la ligne médiane pour y fusionner et ainsi cloisonner en avant la trachée, et en arrière l'œsophage (Figure 24). Le processus se terminera par la séparation des deux structures. Zaw-Tun a été le premier à remettre en cause cette théorie devant l'absence de démonstration de l'existence de ces plis mésenchymateux et de leur fusion (52). D'autres l'ont suivi (53) et contredisent la théorie de la septation sur deux arguments majeurs, l'absence de démonstration d'une prolifération cellulaire au niveau des crêtes latérales (54) en faveur de la croissance et de la fusion des crêtes, ainsi que l'absence de visualisation in situ du développement de ce septum (55). Certains auteurs évoquent la fusion directe des parois

latérales de l'intestin primitif pour cloisonner ces deux éléments, sans prolifération cellulaire mésenchymateuse (56).

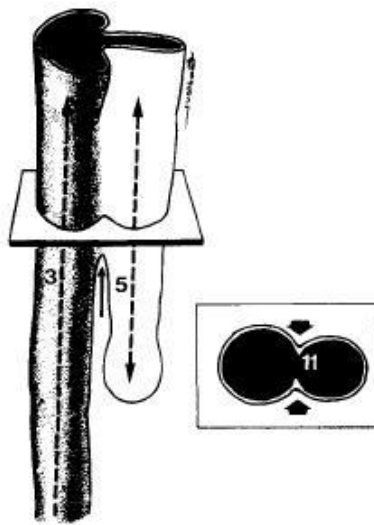


Figure 24 (49) : Théorie de la Septation. Deux crêtes mésenchymateuses (11) progressent dans la lumière de l'intestin antérieur et fusionnent sur la ligne médiane pour former le septum avec un sens de progression caudo-rostral. 3 – Oesophage 5 – Trachée

La deuxième théorie apparue plus récemment dite du " Tap-water " s'oppose à la première sur l'existence de ce septum, et a été proposée initialement par O'Rahilly et Muller, pour qui le diverticule laryngo-trachéal se développe rapidement à partir du plancher pharyngien (57). Ainsi, au stade 12 de Carnegie, le diverticule se développerait d'un bloc dans le mésenchyme pré-intestinal, la face postérieure du diverticule jouant le rôle de septum (56, 58). Ce septum ne subirait aucune croissance contrairement à la théorie de la septation car il serait présent dès le début (J22). Des travaux de microphotographie et de reconstruction 3D plaident en la faveur du tap-water via l'observation de l'émergence de la trachée depuis le plancher pharyngien (55, 58).

Le rôle de l'apoptose, ou mort cellulaire programmée, a été évoqué en complément de la septation (59), en affirmant qu'une bande de cellules apoptotiques permettait le cloisonnement trachéo-oesophagien, avec la disparition de cellules endodermiques intercalées entre l'oesophage et la trachée (56, 60). Des travaux retrouvent effectivement un gradient de cellules apoptotiques avec un gradient ventro-dorsal et rostro-caudal. Si le rôle de l'apoptose n'a que récemment été évoqué, cela est dû à la découverte récente de diverses voies de signalisation. Mais l'étude de souris *Apaf* ^{-/-} (protéine impliquée dans la cascade de régulation de l'apoptose) n'a pas démontré de défaut de cloisonnement malgré une apoptose inhibée (54). De nombreux travaux restent à faire sur ce sujet précis.

Williams propose une chronologie de la séparation trachéo-oesophagienne à partir de reconstructions 3D obtenues à partir de coupes d'embryons de rat (55).

A J11 de développement, il n'y a pas encore de bourgeon trachéal visible. Le mésenchyme se forme en avant du point de la future séparation trachéo-oesophagienne (Figure 25). Ce mésenchyme est le lieu de formation du futur système respiratoire.

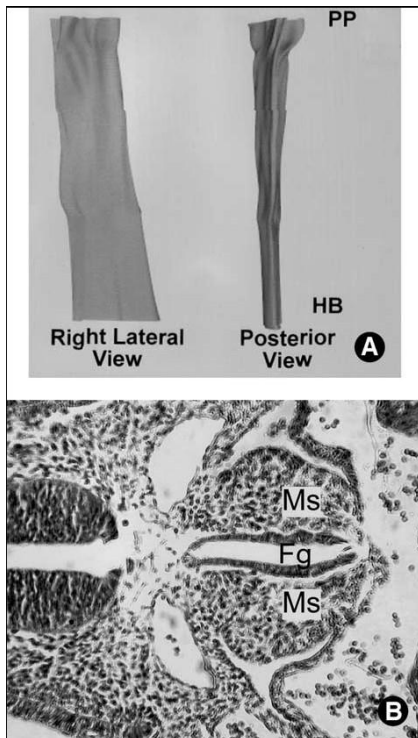


Figure 25 (54): (A) Day 11.0 Foregut from the lowest pharyngeal pouch (PP) to the hepatic bud (HB). Note that at this stage there is little lateral expansion of the foregut, ie, no evidence of lung budding. (B) Histologic section of a day 11.0 embryo shows the respiratory mesenchyme (Ms) anterolateral to the undivided foregut (Fg).

A J11,5, les deux bourgeons bronchiques sont apparus comme des expansions latérales du proentéron. Un sillon est visible sur les faces latérales du proentéron, en arrière de l'extension des bourgeons bronchiques (Figure 26).

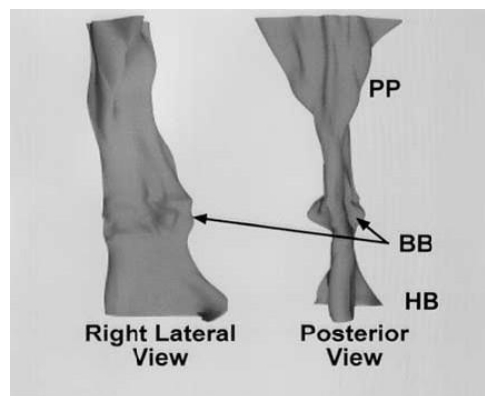


Figure 26 (54): Day 11.5 embryo shows the marked lateral growth of bronchic buds (BB). PP, pharyngeal pouch; HB, hepatic bud.

A J12, les 2 bronches souches sont formées à partir des 2 bourgeons observés à J11,5 et descendent sur les faces latérales de l'intestin. Il n'y a pas de signes de développement trachéal en direction crâniale, et le sillon visible précédemment sur les faces latérales de l'intestin a disparu. On note que la portion d'œsophage en arrière des 2 bronches s'est considérablement amincie, alors qu'à son niveau caudal, l'œsophage garde son aspect de masse non encore différenciée (Figure 27).

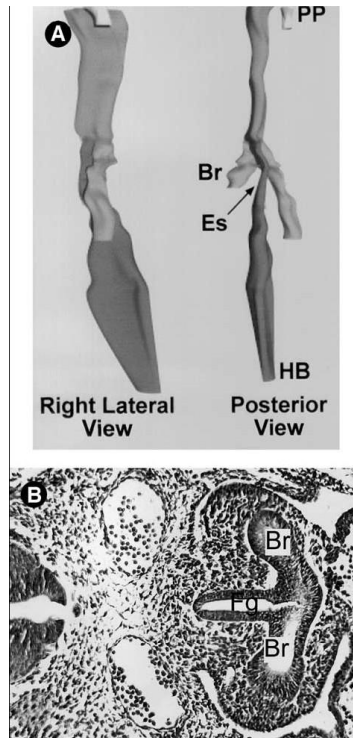


Figure 27 (54): (A) By day 12.0 the bronchi (Br) have formed, but as yet there is no tracheal formation. The distal esophagus (Es) has formed behind the bronchi. PP, pharyngeal pouch; HB, hepatic bud. (B) Histologic section of a day 12.0 embryo clearly shows the development of bronchi (Br) from the foregut (Fg) before the development of the trachea.

A J12,5, la trachée commence à se former à partir de la portion ventrale de l'œsophage et s'allonge. Elle se sépare de l'œsophage proximal par un mécanisme d'apoptose (Figure 28). On note qu'il n'y a pas de preuves de l'existence d'un processus apoptotique en tout autre point de l'œsophage.

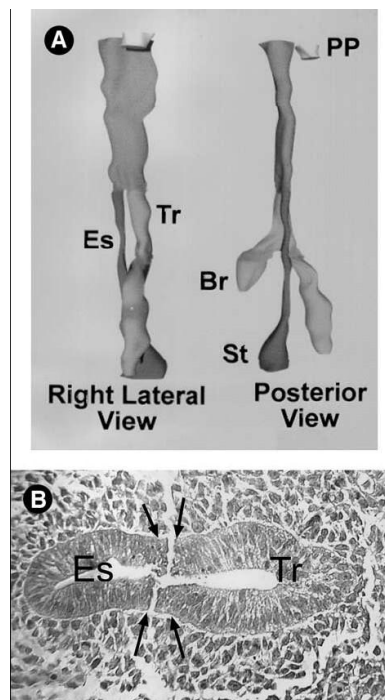


Figure 28 (54): Fig 4. (A) Day 12.5 embryo Tracheal development has now begun and extends cranial to both bronchi (Br). PP, pharyngeal pouch; St, stomach; Es, esophagus. (B) Histologic section of a day 12.5 embryo shows numerous apoptotic bodies at the point of the tracheoesophageal separation. Es, future esophagus; Tr, future trachea.

A J13, la séparation avec l'œsophage est presque complète. La trachée a atteint le larynx crânialement, et l'estomac s'est mis en place caudalement (Figure 29).

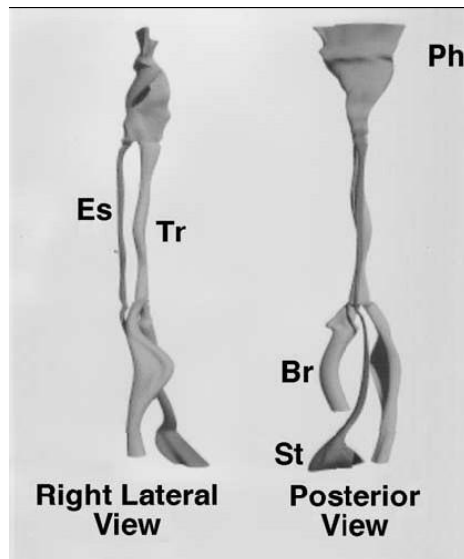


Figure 29 (54): Day 13.0. The final morphology of the foregut. Br, bronchi; Es, esophagus; Ph, pharynx; St, stomach; Tr, trachea.

La séparation de l'œsophage et de la trachée serait donc issue de la croissance caudale de la trachée une fois les bourgeons bronchiques émis, associée à une activité apoptotique entre ces deux structures (Figure 30).

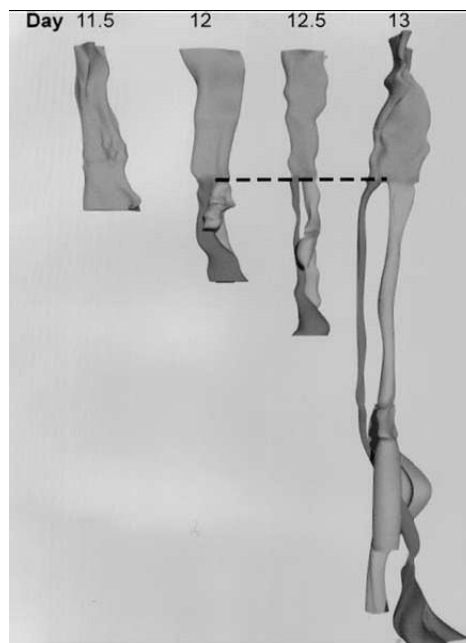


Figure 30 (54): Comparison of foregut morphology between day 11.5 to day 13 shows the constant distance between the separation point and the pharynx (dotted line). All embryos have been reconstructed from the last pharyngeal pouch to the cranial stomach except that of the day 11.5 embryo, which has been reconstructed down to the hepatic bud.

Bases génétiques et moléculaires :

Les premiers modèles d'étude de la séparation trachéo-œsophagienne ont utilisé des lignées de souris traitées par adriamycine, puissant agent tératogène, provoquant, entre autres, des fistules trachéo-œsophagiennes, malformations dans lesquelles on observe un défaut de cloisonnement trachéo-œsophagien. Malgré l'obtention d'un modèle reproductible pour l'étude de malformations comme les atrésies de l'œsophage et les fistules trachéo-œsophagiennes, la compréhension des mécanismes du développement trachéo-œsophagien n'a pu être établie, notamment par la variabilité des malformations obtenues, type atrésie de l'œsophage, fistule trachéo-œsophagienne, agénésie trachéale, diastème laryngo-trachéo-œsophagien (61).

L'adriamycine perturbe le pattern d'expression de la glycoprotéine *Sonichedgheg* (*Shh*) (62, 63), protéine majeure de la morphogénèse chez les vertébrés, dont le rôle est maintenant connu et documenté dans le développement de l'axe antéro-postérieur des membres, du tube neural, de la notochorde et des téguments (64). *Shh* est également impliqué dans la formation du pharynx, du larynx, de la thyroïde, de l'arbre respiratoire et du tractus digestif, qui sont tous dérivés de l'intestin primitif (65, 66). Sa localisation chromosomique est en 7q36.

Les protéines *Gli* sont des facteurs de transcription, au nombre de trois, et des cibles en aval de *Shh*. D'importants travaux de mutagenèse ont permis de comprendre précisément les rôles respectifs des membres de la famille *Gli* (54, 67). Les mutants KO homozygotes pour *Gli 1* sont viables et sans anomalies. Les mutants hétérozygotes *Gli1⁻ / Gli2⁻* présentent des malformations diverses sans notion d'atrésie œsophagienne ou de fistule trachéo-œsophagienne. Les souris *Gli2⁻ / -* présentent des sténoses de l'œsophage associées à des hypoplasies pulmonaires. Enfin, les souris *Gli2⁻ / Gli3⁻* présentent une absence totale de développement des dérivés du proentéron, affirmant le rôle central de *Gli 2* et *3* dans la morphogénèse trachéo-œsophagienne.

Forkhead Box *f1* (*Foxf1*) est également impliqué dans le développement pulmonaire. Son KO entraîne la mort in utéro des embryons en entraînant des aberrations au niveau du mésoderme extra-embryonnaire. Les souris *Fox-f1⁻ / +* présentent des hémorragies alvéolaires létales avec une activité apoptotique accrue, une diminution d'expression de la protéine du surfactant B, du VEGF, et de son récepteur de type 2, de la bone morphogenetic protein 4 (*Bmp-4*), illustrant encore les fortes interactions épithélio-mésenchymateuses (68).

Le rôle de TTF-1 (*Nkx 2.1*) est connu dans le rôle du développement de la thyroïde. Le KO de TTF-1 entraîne une absence de séparation trachéo-œsophagienne avec une lumière unique, ainsi que d'autres malformations associées à type d'agénésie thyroïdienne et d'anomalies pulmonaires (69).

Les gènes de la famille *Hox* sont fortement impliqués dans la morphogénèse de tous les vertébrés (Homéogènes). Le KO pour le gène *Hoxc-4* entraîne une diminution d'expression de *Hoxc-5* et *Hoxc-6*, et une obstruction de la lumière œsophagienne, dont l'hypothèse est qu'elle est issue d'une prolifération excessive de cellules dans la lumière œsophagienne (70).

Tbx-4 est un gène de la famille des T-Box. Ce facteur de transcription est exprimé dans le mésenchyme de l'arbre trachéo-bronchique en développement. Son expression

ectopique induit un bourgeon bronchique ectopique en relation avec l'activation de l'expression du FGF-10. Inversement un défaut d'expression entraîne un défaut d'expression du FGF-10, et l'absence de développement bronchique. Enfin l'expression ectopique de Tbx-4 ou du FGF-10, induit l'expression ectopique de Nkx2.1, marqueurs spécifiques de l'épithélium respiratoire, au niveau de l'épithélium œsophagien, ayant pour conséquence un défaut de séparation entre la trachée et l'œsophage (71).

Les gènes impliqués dans le développement trachéo-œsophagien sont résumés dans le tableau suivant (Figure 31).

Table 1 Summary of genes essential for normal tracheo-oesophageal development

Gene	Mutant phenotype	Human locus
RAR α ^{-/-} ; β ₂ ^{-/-} or RAR α ^{-/-} ; β ^{-/-} Shh ^{-/-}	Tracheo-oesophageal fistula Lung hypoplasia or agenesis Oesophageal atresia Tracheo-oesophageal fistula Lungs form rudimentary sacs	RAR α : 17q21.1 RAR β : 3p24 7q36
Gli2 ^{+/-} ; Gli3 ^{+/-}	Oesophageal atresia Tracheo-oesophageal fistula Severe lung phenotype	Gli2: 2q14 Gli3: 7p13
Gli2 ^{-/-} ; Gli3 ^{-/-} Foxf1 ^{-/-} Foxf1 ^{+/-}	No formation of oesophagus, trachea, and lungs Lethal before embryonic day 10 Extra-embryonic defects Oesophageal atresia Tracheo-oesophageal fistula Lung immaturity/hypoplasia Lobulation defects	16q24
TTF-1 ^{-/-}	Tracheo-oesophageal fistula Rudimentary peripheral lung primordia	14q13
Hoxc4 ^{-/-}	Partially or completely blocked oesophageal lumen Disruption of oesophageal musculature	12q13.3
Tbx4 misexpression	Tracheo-oesophageal fistula	17q21-q22

Figure 31 (66)

Pattern d'expression génétique :

Ioanides étudie l'expression de Shh au niveau de l'intestin antérieur et du plancher pharyngien, avec initialement un gradient ventro-dorsal. L'expression est forte au niveau de la future trachée et faible au niveau du futur œsophage. Ce gradient d'expression s'inverse, au moment même où la séparation trachéo-œsophagienne s'achève (54). Morrissey et Hogan ont tenté de déterminer précisément les patterns d'expression des différents facteurs. Ainsi, à un stade précoce du développement, TTF-1 est exprimé au niveau de la paroi antérieure de l'intestin antérieur, et chez la souris son expression se situe au niveau du diverticule laryngo-trachéal. Cette même étude apporte des précisions sur les patterns d'expression dans l'axe ventro-dorsal de l'endoderme. Par exemple, Sox 2 est exprimé dorsalement, au niveau du futur œsophage, alors que TTF-1 est exprimé ventralement au niveau de la future trachée (72). La perte de l'expression de Wnt2/2b au niveau du mésenchyme entraîne la perte d'expression de TTF-1, l'augmentation du domaine d'expression de Sox 2 et conduit à un défaut de séparation trachéo-œsophagienne (73). Ce pattern dépend de signaux issus du mésenchyme adjacent, comme les FGFs, et leur antagoniste Wnt impliqués dans le bourgeonnement bronchique, qui sont régulés par l'activité TGF bêta, elle-même régulée par la signalisation de l'acide rétinoïque (74). Ces patterns sont résumés sur la figure 32.

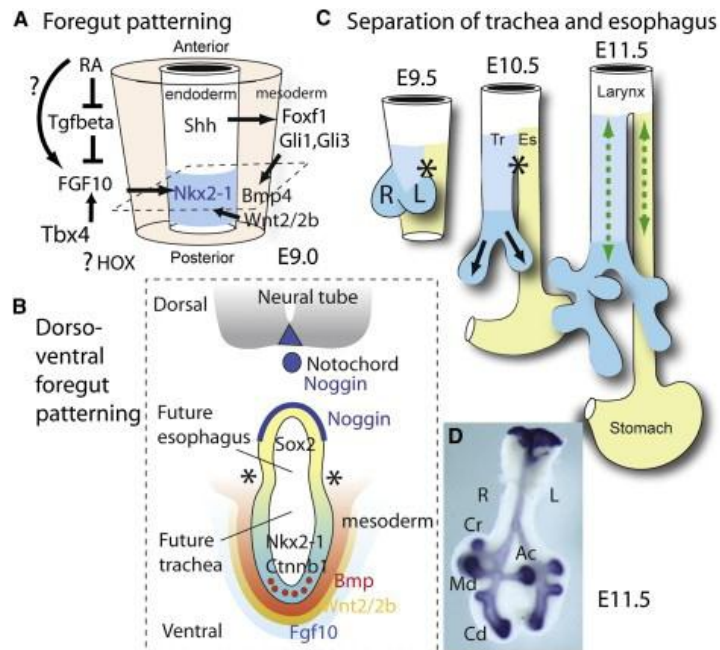


Figure 32 (71)

Développement ultérieur du proentéron :

L'intestin antérieur primitif est à l'origine de la partie proximale du tube digestif, du pharynx, de l'œsophage, de l'estomac, et de la moitié proximale du duodénum. A partir de J26, la partie thoracique de l'intestin antérieur s'allonge rapidement. Dans les deux jours qui suivent, l'estomac s'est éloigné des bourgeons bronchiques. On rappelle que c'est entre J26 et J28 que les bourgeons bronchiques se forment. L'estomac se développe initialement à la partie haute du proentéron, à hauteur de C3- C5, sous la forme d'une simple dilatation du proentéron à la 5^{ème} semaine. La lumière gastrique est visible dès la 6^{ème} semaine. La paroi dorsale du futur estomac grandit plus vite, faisant apparaître la grande courbure. La croissance caudale du proentéron amène l'estomac en regard de la 10^{ème} vertèbre thoracique qu'il atteint à la 7^{ème} semaine. Au cours des 7^{ème} et 8^{ème} semaines une rotation de 90° selon un axe rostro-caudal situe la grande courbure à gauche. Une dernière rotation d'environ 90° selon un axe ventro-dorsal correspondant au tronc cœliaque place l'estomac dans sa position définitive, à J56.

Sans préjuger du mécanisme des duplications gastriques, leur formation peut se dérouler précocement, alors que le futur estomac se trouve encore en relation étroite avec l'origine des bourgeons bronchiques. Outre une histologie correspondant à de l'estomac, on peut y retrouver du surfactant, et l'expression de TTF-1, impliqué dans la séparation de l'œsophage et de la trachée (75).

Arbre trachéo-broncho-alvéolaire :

La connaissance des mécanismes moléculaires de la morphogenèse pulmonaire est basée sur l'étude de modèles de drosophiles et de mammifères, et tente d'expliquer les malformations pulmonaires (76).

L'arbre trachéo-bronchique se développe à partir d'un bourgeon naissant ventralement du proentéron, à l'extrémité caudale du sillon laryngo-trachéal, à J22. Ensuite, vont se former caudalement les bourgeons bronchiques droit et gauche entre J26 et J28, donnant respectivement trois et deux bourgeons lobaires. Le développement des bourgeons bronchiques est entièrement dépendant de l'expression localisée du FGF10 dans le mésoderme entourant les bourgeons, et de son récepteur, le FGFR2, dans l'endoderme. L'ensemble de ces structures va subir une série de divisions dichotomiques en progressant latéralement et caudalement, envahissant ainsi les canaux pleuro-péritonéaux formés de la future plèvre à double feuillet (plèvre viscérale issue de la splanchnopleure et plèvre pariétale issue de la somatopleure). A la fin de la 5^{ème} semaine, la période embryonnaire est achevée. A la 6^{ème} semaine débute la période fœtale, et ce jusqu'à la fin de la vie intra-utérine.

Le développement du parenchyme pulmonaire s'effectue en quatre phases.

Phase pseudoglandulaire : 6^{ème}-16^{ème} semaine :

C'est à ce moment que les voies de conductions aériennes se constituent, c'est-à-dire les divisions bronchiques pré-acinaires, afin d'obtenir 15 à 26 branches par axe aérien, nombre équivalent à l'âge adulte. Au 35^{ème} jour, les bronches lobaires sont individualisées, au 40^{ème} jour les bronches segmentaires, et enfin les sous-segmentaires au 58^{ème} jour. Les plus grands nombres de divisions bronchiques sont retrouvés au niveau des segments les plus longs, que sont la lingula et les segments postéro-basaux. Cette activité de division bronchique est la plus importante entre les 10^{ème} et 14^{ème} semaines. Au niveau des bronches proximales apparaissent des cellules ciliées (dont les battements ciliaires sont observables), des cellules non ciliées, des cellules caliciformes (formant des glandes muqueuses), et des cellules neuro-endocrines. A ce stade les cellules épithéliales constituant le parenchyme proprement dit restent encore indifférenciées. Autour de l'épithélium bronchique, le mésenchyme embryonnaire se différencie en cartilage, en éléments fibreux, et en cellules musculaires lisses. L'arbre aérien extra-acinaire est en place.

Phase canaliculaire : 17^{ème}-24^{ème} semaine :

A partir de la 17^{ème} semaine, les unités fonctionnelles respiratoires se mettent en place, à savoir les bronchioles respiratoires, constituées notamment de cellules cubiques. Certaines cellules épithéliales commencent à se différencier et acquièrent les caractéristiques des pneumocytes de type II contenant des corps lamellaires correspondant à la synthèse de surfactant. Les pneumocytes de types I se différencient à proximité de capillaires qui se multiplient dans le mésenchyme. Les cellules de Clara se développent au sein des futures zones bronchiolaires.

Phase sacculaire : 25^{ème}-36^{ème} semaine :

Les structures alvéolaires se développant à partir de la division des acini, petits sacs précurseurs des alvéoles, le fœtus devient apte à la vie extra-utérine, d'autant plus que la

membrane alvéolo-capillaire s'amincit, permettant d'éventuels échanges gazeux, et que les cellules épithéliales acquièrent de plus en plus de spécificités avec le début de sécrétion de surfactant tensio-actif par les pneumocytes de type II (72). Les autres cellules épithéliales continuent à se différencier en fonction de leur localisation. Les pneumocytes de types I et II se trouvent dans les alvéoles par opposition aux bronchioles constitués de cellules ciliées et de cellules de Clara.

Phase alvéolaire : 37^e semaine-2 à 3 ans :

Au cours des dernières semaines de grossesse, les alvéoles continuent de se différencier et de se développer. L'épithélium alvéolaire mature et le parenchyme entre les sacs alvéolaires du poumon fœtal forment les septas primaires constitués d'une double épaisseur de capillaire. Puis, avec l'augmentation du nombre de sacs, les septas s'amincissent et deviennent des septas secondaires avec un seul capillaire. Le développement des capillaires au contact des alvéoles subit une véritable crise vasculaire à partir du 5^{ème} mois. Les alvéoles se développent en nombre et en taille. Ainsi, le nombre de sacs terminaux est de 20 millions chez le nouveau-né, de 300 millions chez l'enfant de 2 ans. Après l'âge de 2 ou 3 ans, les alvéoles ne se développent plus qu'en terme de taille, et ce jusqu'à l'âge de 8 ans.

Mécanismes moléculaires :

Le développement broncho-pulmonaire dépend de nombreuses interactions entre les cellules épithéliales dérivées de l'endoderme du proentéron et les cellules environnantes mésenchymateuses. Ces interactions se font par l'intermédiaire de nombreux gènes, de facteurs de croissance, et de facteurs de transcription impliqués également dans la vasculogénèse (77).

En ce qui concerne les facteurs de croissance de la morphogénèse pulmonaire, nous pouvons tout d'abord citer l'un des membres de la famille des FGF qui a un rôle très important dès le stade embryonnaire et pseudoglandulaire, dont les facteurs sont représentés sur la figure 33 (72). Le FGF-10 est exprimé par le mésenchyme situé autour des bourgeons bronchiques en formation, et interagit avec son récepteur, le FGFR2, qui est exprimé de façon uniforme par l'endoderme. Il est tout particulièrement impliqué dans la formation des bronches et dans la morphogénèse des ramifications du parenchyme pulmonaire.

Le morphogène sonic hedgehog (Shh) est sécrété par l'endoderme, notamment dans la région où les bronches apparaissent et se lie à son récepteur Patched (Ptch1) situé dans le mésenchyme, régulant la production de FGF10 (78). Shh intervient donc précocement, dès la formation du septum trachéo-oesophagien, et jusqu'aux dernières ramifications bronchiques, mais n'intervient pas dans la différenciation de l'épithélium pulmonaire qui débute plus tardivement au stade canaliculaire.

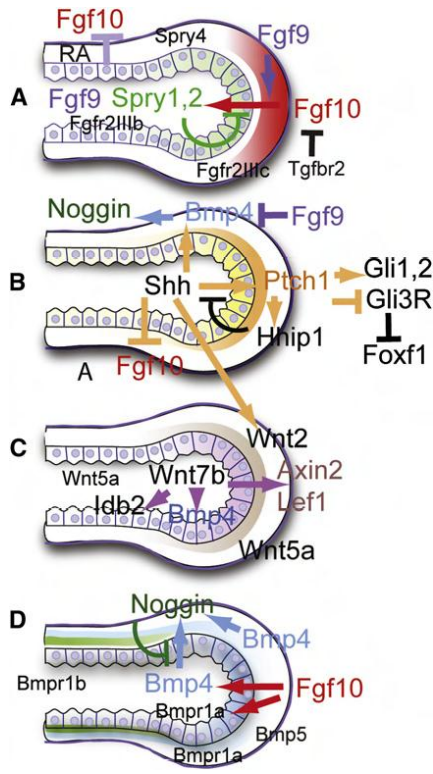


Figure 33

Toujours lors de la phase pseudoglandulaire, le Bone morphogenic factor-4, BMP4, membres de la super famille des TGFβéta, est transcrit dans l'épithélium distal et dans le mésoderme, avec un niveau d'expression plus élevé autour des tiges des bourgeons. Par ailleurs, le BMP5 est exprimé seulement dans le mésoderme, le BMPR1a est exprimé à la fois dans l'épithélium et le mésenchyme, alors que BMPR1b est limité à l'épithélium proximal. Le niveau de BMP4/LacZ augmente dans l'épithélium avec l'allongement du bourgeon, suggérant son rôle dans la limitation de ce processus (79). L'addition in vitro de BMP4 au niveau des bourgeons inhibe leur croissance en direction de la source de FGF10. Inversement, la suppression de BMPR1a dans l'épithélium réduit la prolifération in vivo et inhibe la capacité de l'épithélium des bourgeons à répondre au FGF in vitro. La réponse précise des cellules aux BMPs dépend probablement de la concentration en ligand, de la mise en jeu d'autres voies de signalisation, et du type de cellules impliquées. Les BMPs jouent probablement un rôle supplémentaire dans le développement ultérieur des poumons et après la naissance (80).

D'autres facteurs de croissance de la famille des PDGF ou comme l'EGF sont produits par les cellules épithéliales et mésenchymateuses lors du développement du futur poumon, et ont un rôle essentiel notamment lors de la phase alvéolaire. En effet, une inactivation biallélique du gène du PDGF-A produit par l'épithélium alvéolaire chez la souris est responsable d'une hyperinflation avec emphysème par altération des septas inter-alvéolaires. Ce phénomène est probablement dû à une dérégulation de la prolifération et de la migration des cellules musculaires lisses lors du développement des alvéoles.

L'AMPc et les glucocorticoïdes agissent plus tardivement en tant que facteurs de différenciation et de maturation du parenchyme pulmonaire. Des études réalisées sur des

cultures d'extraits de poumons d'embryons ayant avorté en milieu de cycle gestationnel ont montré que l'AMPc favorise l'élargissement des canaux alvéolaires, diminue la quantité de tissu conjonctif et permet la différenciation de l'épithélium en pneumocytes de type II (81, 82). Les glucocorticoïdes agissent sur les fibroblastes les faisant sécréter le fibroblast pneumocyte factor (FPF) favorisant ainsi la production de surfactant par les pneumocytes de types II (83).

Lors de la morphogenèse pulmonaire, la différenciation des cellules endodermiques en cellules épithéliales respiratoires est associée à la coexpression, dans les cellules progénitrices, de facteurs de transcription appartenant à trois grandes familles: hepatocyte nuclear factor (HNF), les familles des doigts de zinc, et les thyroid transcription factors (notamment le TTF-1). Ces progéniteurs finiront par former les différents types de cellules épithéliales dans les poumons matures (84).

Le plus important des facteurs de transcription de la famille des HNF est le HNF-3bêta qui agit dès la phase embryonnaire sur les cellules progénitrices de l'épithélium respiratoire issues de l'endoderme de l'intestin antérieur. En période néonatale, HNF-3bêta peut être détecté à la fois dans les cellules ciliées et les cellules non ciliées de l'épithélium bronchiolaire, ainsi que dans les pneumocytes de type II. Plus tard dans le développement du poumon, l'expression de HNF-3bêta est limitée à un faible nombre de cellules bronchiolaires et alvéolaires où il influence la transcription de nombreux gènes spécifiques de l'épithélium pulmonaire, tel que TTF-1 (85), de la protéine-B du surfactant (SP-B) dans les cellules épithéliales (86, 87), et des protéines dans cellules de Clara (CCSP ou CC10) (88, 89). Le HNF-4 est quant à lui exprimé dans l'épithélium durant le développement et en post-natal dans le nez, la trachée et les cellules basales et ciliées de l'épithélium pulmonaire, soit dès les stades pseudoglandulaire et canaliculaire (90). Il participe notamment à l'activation du gène de la bêta-tubuline. Son inactivation chez la souris serait responsable des anomalies constatées dans le syndrome de Kartagener: une absence de cils vibratiles, un situs inversus et des infections respiratoires à répétition.

GATA-6, membre de la famille des facteurs de transcription en doigt de zinc, est exprimé dans les cellules épithéliales des bourgeons pulmonaires avant le stade pseudoglandulaire. Sa distribution spatiale est quasi-similaire à celle du HNF-3bêta, du TTF-1 et de la protéine SP-C. Il jouerait un rôle primordial dans la différenciation cellulaire en modifiant l'expression de TTF-1. GATA-6 active l'expression de gènes comme SP-A et SP-C impliqués dans la différenciation des cellules en cellules épithéliales pulmonaires.

Le dernier facteur de transcription très important est le TTF-1 qui est exprimé dans les poumons, la thyroïde, certaines régions du proencéphale, et dans la glande pituitaire (91-93). Dans le poumon fœtal, il est présent dès la 11^{ème} semaine de développement dans le noyau des cellules cylindriques non ciliées de l'épithélium (94). Ensuite, l'expression de TTF-1 est maintenue dans les cellules épithéliales de la périphérie du poumon tout au long du développement (95). Dans le poumon adulte, TTF-1 est présent au niveau bronchiolo-alvéolaire et dans les pneumocytes de type II (96), où il active la transcription de SP-A, SP-B et SP-C.

L'adhésion des cellules entre elles et avec la matrice extracellulaire (MEC) est primordiale au bon déroulement de la morphogenèse pulmonaire. Les laminines, famille de protéines de la MEC, jouent un rôle dans l'adhésion, la migration, la prolifération et la différenciation des cellules du poumon en développement. Leur inhibition est responsable d'une altération de la morphologie des cellules pérbronchiques et d'un développement insuffisant des cellules musculaires lisses. L'entactine, autre protéine de la MEC, a un rôle dans l'organisation de la membrane basale de l'épithélium pulmonaire, dont le collagène de type IV est le principal composant. Les intégrines, famille de protéines présentes à la surface des cellules, servent de récepteurs aux molécules de la MEC (collagène, fibronectine) ce qui permet la cohésion de l'ensemble MEC-cellules (97).

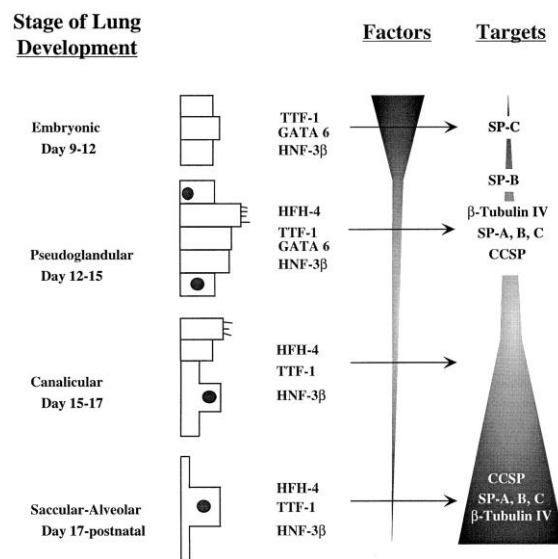


Figure 34

ARTERES PULMONAIRES :

Les premiers vaisseaux embryonnaires se développent à partir d'îlots vasculaires isolés. Ces derniers confluent en plexus, puis vont constituer le réseau vasculaire uniforme des aortes dorsales initialement paires. Le sang provenant des ventricules cardiaques parvient à ces aortes dorsales paires par l'intermédiaire d'un système pair d'arcs aortiques. Au cours du développement embryonnaire cinq arcs aortiques sont formés, mais jamais présents simultanément, un gradient cranio-caudal de développement étant également présent à ce niveau. Les aortes dorsales sont initialement paires, mais fusionnent au cours du développement à la hauteur de C7 jusqu'au départ des artères ombilicales. Les arcs aortiques sont des vaisseaux reliant le sac aortique impair et médian aux aortes dorsales paires (Figure 35). Ils se développent les uns après les autres dans les arcs pharyngiens, lorsque les arcs aortiques 3 à 6 apparaissent, les deux premiers ont déjà régressé plus au moins complètement. Entre les arcs pharyngiens se trouvent les poches pharyngiennes, représentant des évaginations endodermiques. Les cellules des crêtes neurales qui migrent dorsalement à travers les arcs pharyngiens jusqu'au cœur, semblent également avoir un rôle important dans le développement normal des arcs aortiques. Les arcs aortiques évolueront pour donner la vascularisation de la face, du cou, et les gros vaisseaux.

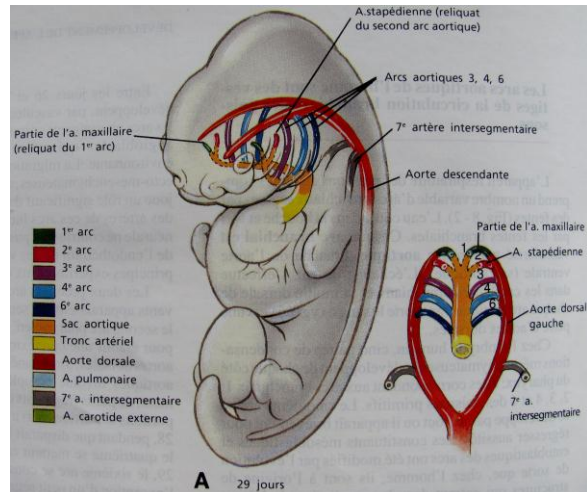


Figure 35

A J22, le sac aortique est connecté à la partie crâniale du tube cardiaque primitif, au niveau du tronc artériel. Alors que le diverticule laryngo-trachéal est en formation, il reçoit initialement sa vascularisation, commune au proentéron, depuis un plexus artériel issu de l'aorte primitive, sous le 6^{em} arc, qui a bourgeonné par vasculogénèse (98). La vascularisation précinaire suit la règle de développement des voies ariennes précinaires de sorte qu'elle est en place à la fin de la 16^{eme} semaine.

Ces vaisseaux situés dans la région cervicale, originaire de l'aorte dorsale en amont du tronc cœliaque, disparaissent avant la formation des artères bronchiques qui se développent entre les 9^{eme} et 12^{eme} semaines. Les artères bronchiques définitives originaires de l'aorte descendante suivent l'arbre bronchique. La vascularisation systémique précoce peut persister notamment dans les séquestrations pulmonaires. Elles auront alors suivi la croissance caudale de l'embryon, comme le tronc cœliaque, et prendront volontiers leur origine au niveau de l'aorte thoracique basse, voire abdominale (99).

Progressivement, le sixième arc aortique va évoluer pour donner les artères pulmonaires primitives: La partie ventrale de l'arc gauche donne l'artère pulmonaire gauche, tandis que l'arc droit donne l'artère pulmonaire droite. Ces deux artères se connectent par angiogenèse aux capillaires pulmonaires vers le 30^{eme} jour, pour prendre en charge leur vascularisation, ce qui entraîne l'involution des artères systémiques initiales. Un défaut de cette involution est d'ailleurs évoqué pour la mise en place de malformations vasculaires de type séquestrations.

Dans le même temps, le tronc artériel se cloisonne, pour séparer aorte et tronc pulmonaire. A 52 jours, le tronc pulmonaire est clairement individualisé et identifiable, et vient se connecter aux deux artères pulmonaires. La partie dorsale du 6^{em} arc aortique gauche reliera l'artère pulmonaire et l'aorte dorsale gauche pour former le conduit artériel embryonnaire, alors que la portion dorsale du sixième arc droit s'amincit pour finalement involuer. La vascularisation issue des artères pulmonaires devient prédominante à partir du 2^{eme} mois (Figure 36).

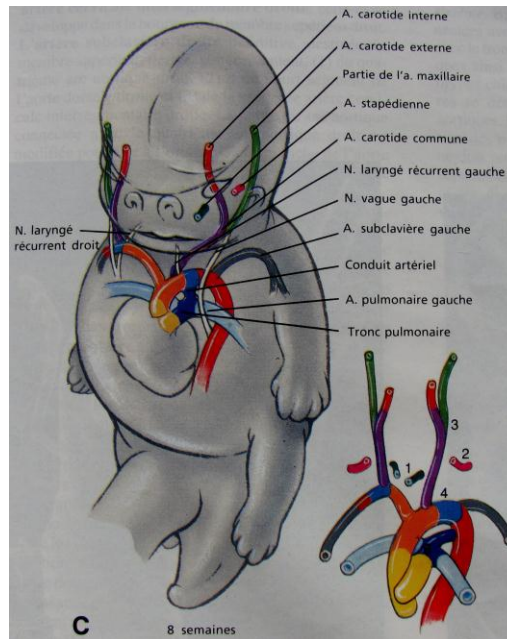


Figure 36

La mise en place de la circulation artérielle pulmonaire fait donc intervenir des processus d'angiogenèse, de vasculogénèse, et de lyse cellulaire pour perméabiliser les connexions vasculaires (100). La vasculogénèse permet initialement le développement du plexus pro-entérique à partir de l'aorte dorsale, et le développement du réseau artériel pulmonaire issu du mésenchyme. L'angiogenèse permet le développement des artères pulmonaires à partir des arcs aortiques. Leur régulation est principalement faite par le VEGF A, facteur de croissance de l'endothélium vasculaire, qui joue un rôle prédominant dans l'angiogenèse et la vasculogénèse. Il interagit avec de multiples récepteurs tels les VEGFR 1 et 2, les récepteurs tyrosine kinases tie-1 et tie-2 (101). Il est régulé par le FGF-9 et Shh concernant l'angiogenèse (102), et est inhibé par Notch concernant la vasculogénèse (103).

VEINES PULMONAIRES :

Les veines pulmonaires proviennent de deux formations embryologiques, le tronc veineux pulmonaire primitif, et les ébauches veineuses splanchniques péri-œsophagiennes. Les ébauches veineuses splanchniques péri-œsophagiennes naissent avant le 26^{ème} jour, un peu avant l'évagination atriale à l'origine du tronc veineux pulmonaire primitif. Leurs formations débutent par angiogénèse à hauteur du reliquat du 5^{ème} arc aortique. Elles descendent dans le méso-œsophage ventral aux alentours de l'arbre trachéo-bronchique en formation, puis gagnent le mésocarde dorsal où elles s'organisent en un réseau transversal encore anastomosé au plexus veineux de l'œsophage (104), par l'intermédiaire d'un plexus veineux commun œsophagien et broncho-pulmonaire.

Le plexus pulmonaire communique avec les dérivés du système cardinal par des anastomoses entre veines pulmonaires et bronchiques, et avec les dérivés des systèmes veineux ombilicaux et vitellins jusqu'à la veine porte par l'intermédiaire de veines accompagnant le nerf vague traversant le diaphragme (105).

Le tronc veineux pulmonaire primitif naît entre J26 et J28 d'une évagination atriale médiane en direction du mésocarde postérieur. La plicature et la septation auriculaire (J30) vont déplacer vers la gauche son orifice atrial qui se situe alors sur le plancher atrial gauche, au ras du septum primum. Son extrémité myocardique se divise par double dichotomie afin de donner les quatre branches principales (J35) (106, 107).

Les deux systèmes s'anastomosent entre J36 et J38, au niveau des quatre veines pulmonaires, s'abouchant dans l'oreillette gauche par l'intermédiaire d'un tronc commun (Figure 37).

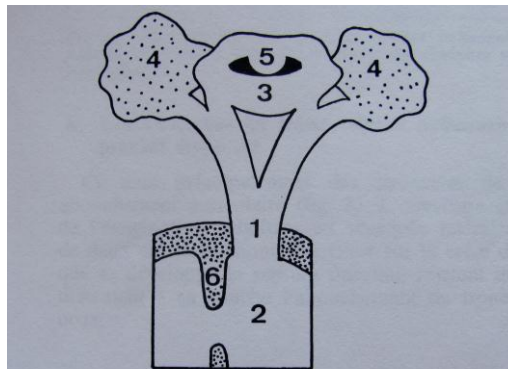


Fig. 1. - Organogénèse des veines pulmonaires. Le tronc veineux pulmonaire primitif (1) qui s'abouche dans l'oreillette gauche (2) s'anastomose en arrière avec le plexus veineux splanchnique péri-œsophagien (3) dont quelques éléments gagnent latéralement les ébauches pulmonaires (4) (5 : œsophage; 6 : septum primum).

Figure 37 (106)

Puis au cours de cette 5^e semaine (J39), un processus d'intussusception incorpore le tronc et les deux premières branches du système veineux pulmonaire dans la paroi postérieure du segment gauche de l'oreillette primitive où elles constituent la portion lisse de celle-ci. A la suite de ce processus d'intussusception, le système veineux pulmonaire s'ouvre dans l'oreillette gauche, initialement par une large ouverture unique puis par deux orifices transitoires et enfin par les quatre embouchures des veines pulmonaires définitives.

Le système veineux pulmonaire est donc en place avant le système bronchique et artériel pulmonaire (100).

Les malformations de type retours veineux pulmonaires anormaux quand ils sont associés à des anomalies broncho-pulmonaires, dont le syndrome du Cimenterre, sont considérés comme liés à une anomalie des ébauches veineuses splanchniques, donc avant J26 (107).

CŒUR :

Stades initiaux du développement cardiaque (du 15^e au 23^e jour de vie intra-utérine) :

Formation du tube cardiaque primitif :

L'ébauche cardiaque n'apparaît qu'au début de la 3^e semaine de vie intra-utérine. Pendant les 2 premières semaines, les besoins métaboliques de l'embryon sont assurés par simple diffusion.

Le cœur dérive de l'aire cardiaque primitive, située dans le mésoderme splanchnique antérieur, à l'intérieur duquel les cellules précardiaques se différencient en cardiomyocytes, en réponse aux signaux d'induction issus de l'endoderme (Figure 38), dont le principal est le facteur de transcription BMP4.

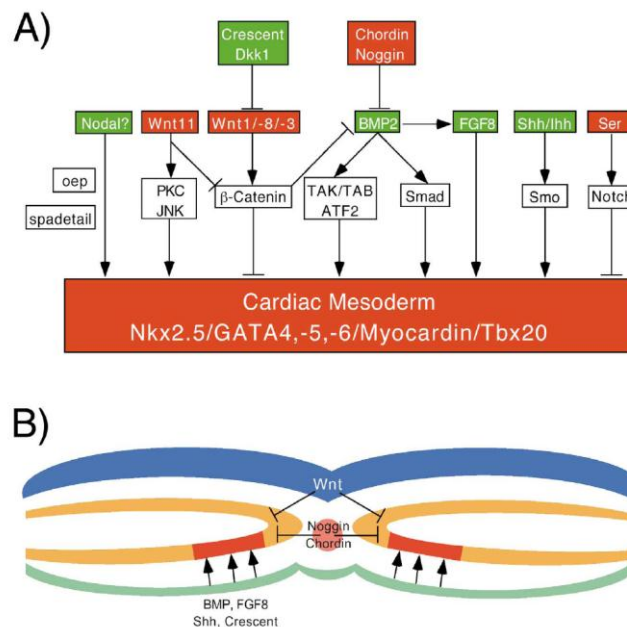


Figure 38 (107) : Signaux impliqués dans la formation de l'aire cardiaque primitive.

Les signaux issus de l'endoderme antérieur et de l'ectoderme non neural entraînent la spécification cardiaque, de concert avec les signaux issus du mésoderme antérieur, alors que les signaux émis par les tissus axiaux et la plaque neurale ont une action répressive sur la différenciation cardiaque dans le mésoderme rostral. La somme de ces signaux détermine les limites médio-latérales de la région cardiogénique. Les systèmes de signalisation activateurs de l'induction cardiaque sont *Hedgehog*, *BMP*, *FGF*, *Wnt-JNK*, et *Wnt-βcatenin* qui requièrent une inhibition. Les signaux inhibiteurs comprennent les ligands de *Wnt* exprimés dans la partie dorsale du tube neural (*Wnt1* et *Wnt3a*) et les inhibiteurs de la voie du *BMP* exprimés dans les structures axiales (e.g. *Noggin* dans la notochorde).

Seule une partie du champ cardiaque mésodermique se différencie pour créer l'ébauche cardiaque ou aire cardiaque primitive, la différenciation des autres parties étant inhibée par les signaux provenant de la plaque neurale antérieure. Les cellules du mésoderme

splanchnique antérieure migrent vers la partie céphalique de l'embryon pour former la plaque cardiogénique en forme de fer à cheval, constituée de deux parties asymétriques réunies par un pont antérieur (croissant cardiaque ou aire cardiaque primitive). La spécification des cardiomyocytes se produit pendant la formation de la plaque cardiogénique.

En réponse à l'inflexion céphalique puis latérale de l'embryon, les deux parties du croissant cardiaque (ou tubes endocardiques latéraux) migrent en position antérieure et fusionnent pour aboutir au tube cardiaque primitif. L'extrémité antérieure du tube endocardique reste connectée aux aortes dorsales par le 1^{er} arc aortique. Une série de 4 arcs aortiques supplémentaires se mettent en place au cours des 4^e et 5^e semaines.

La plicature de l'embryon dans le plan sagittal, simultanément à la croissance cérébrale, repousse les tubes endocardiques en région cervicale puis thoracique, sous l'intestin antérieur (Figure 39).

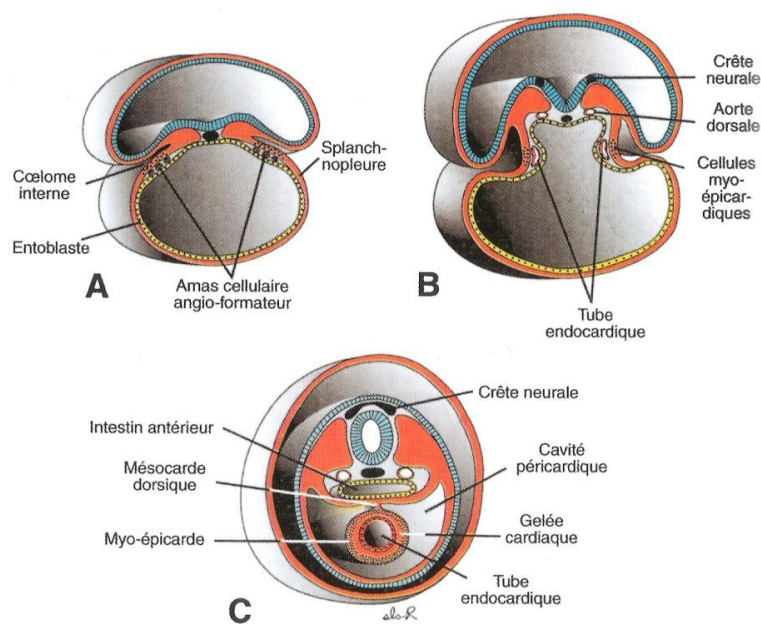


Figure 39 : Coupes transversales schématisques d'embryons à divers stades du développement, montrant la formation du tube cardiaque impair à partir des tubes primitifs. (45)

A : au stade présomitique (17 jours)

B : à la fin du stade présomitique (18 jours)

C : au stade 8 somites

Dès le stade de la plaque cardiogénique, le second champ cardiaque apparaît dans le mésoderme splanchnique, à la partie interne du croissant cardiaque. Lors de la formation du tube cardiaque primitif, les cellules du second champ cardiaque migrent vers la ligne médiane pour se placer à la partie dorsale du tube cardiaque primitif, dans le mésoderme pharyngé (Figure 40).

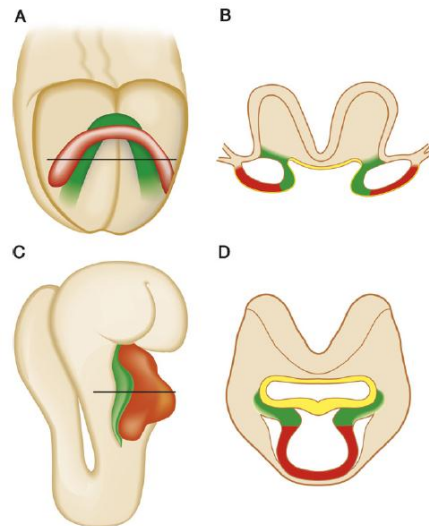


Figure 40 : Les deux ères cardiogéniques contribuent à la formation du tube cardiaque des mammifères (108)
A : Vue ventrale de la croissance cardiaque chez l'embryon de souris – en rouge, l'aire cardiogénique primaire (ACP) ; en vert, l'aire cardiogénique secondaire (ACS), plus dorsale.
B : Coupe transversale du stade décrit en A, montrant les ACP et ACS adjacentes, et la proximité de l'ACS avec l'endoderme pharyngé (en jaune).
C : Vue ventrolatérale au stade du tube cardiaque linéaire, où on peut voir que le tube cardiaque primitif est dérivé de l'ACP et de l'ACS dorsalement.
D : Coupe transversale au stade décrit en C, montrant la contigüité entre l'ACS, le tube cardiaque primitif et l'endoderme pharyngé.

Lors de la boucle cardiaque, les cellules du second champ cardiaque migreront aux deux extrémités (antérieure et postérieure) du tube rectiligne, en réponse à des substances chémoattractives produites par le tube cardiaque primitif. L'aire cardiaque primitive sert ainsi de charpente pour l'édification des cavités cardiaques à partir du second champ cardiaque, divisé en deux parties contiguës antérieure et postérieure (l'aire cardiaque antérieure, et le mésocarde dorsal).

Les cellules cardiaques, sous l'influence de différents facteurs provenant du mésoderme, se différencieront en plusieurs lignées : myocytes et cellules de l'endocarde. Les gènes nécessaires au développement cardiaque sont maintenant dénombrés, il s'agit d'un groupe de 5 facteurs de transcription : Nkx2, MEF2, GATA, Tbx et Hand, dont la particularité est d'avoir été conservés à travers l'évolution des espèces animales.

Subdivisions du tube cardiaque primitif :

Le tube cardiaque primitif est une structure régionalisée, déjà organisée selon des axes antéropostérieur, crâniocaudal et droite-gauche (109). Le tube primitif rectiligne, contrairement à la représentation classique (5 segments), comporte seulement 2 segments : l'un postérieur (oreillette primitive) et l'autre antérieur (ventricule primitif), individualisés histologiquement grâce à l'étude de l'expression des isoformes des chaînes lourdes de la myosine (110). La différenciation des lignées cellulaires cardiomyogéniques survient très tôt, avant la formation des cavités cardiaques. Elle est déterminée par la position des cardiomyocytes selon un axe antéropostérieur à l'intérieur du mésoderme cardiogénique probablement établie dès la gastrulation.

L'acide rétinoïque, tératogène puissant, agit directement sur la régulation des gènes d'expression des homéoprotéines (111). Son influence sur la morphogenèse cardiaque est double : il agit sur la différenciation du mésoderme en lignées cellulaires cardiogéniques, et à un stage plus tardif, sur la diversification de ces cellules en lignées antérieure et postérieure. On peut donc considérer que le tube cardiaque primitif n'a pas de segments à proprement parler, mais des polarités (109).

Mise en place des éléments du tube cardiaque primitif :

Le tube cardiaque primitif se tient initialement au sein de la cavité pleuropéricardique primitive, dérivée du coelome interne. Les feuillets somatopleuraux droit et gauche fusionnent et formeront la séreuse pariétale qui délimite la cavité thoracique pleuro-péricardique. Les feuillets splanchnopleuraux fusionnent sur la ligne médiane et recouvrent extérieurement, à la fois l'intestin antérieur et l'ébauche endocardique médiane. Dès la formation du tube cardiaque primitif, le mésocarde ventral disparaît, et le tube cardiaque primitif n'est plus connecté au mésoderme splanchnique que par le mésocarde dorsal, qui s'étend des arcs pharyngés (futurs arcs aortiques) au sinus veineux. Dès la formation de la boucle cardiaque, le mésocarde disparaît partiellement, et le tube cardiaque primitif sera connecté crânialement aux arcs pharyngés et caudalement, par ce qui reste du mésocarde dorsal à la paroi postérieure de l'embryon.

Le tube cardiaque primitif est constitué par le tube endocardique recouvert par la splanchnopleure qui se différenciera en myocarde. Entre le futur myocarde et l'endocarde, un manchon de matrice acellulaire est sécrété par le myocarde : la gelée cardiaque.

L'épicarde séreux ou péricarde viscéral est formé par des cellules mésothéliales dérivant de manière indépendante de la splanchnopleure et qui migrent à la surface du cœur à partir du sinus veineux ou du septum transversum.

Formation de la boucle cardiaque ou « looping » :

La boucle cardiaque est le premier phénomène embryologique d'abandon de la symétrie morphologique originelle pour la latéralisation.

Dès le 23^e jour, le *looping* cardiaque, mouvement à la fois d'incurvation et de rotation, débute : le tube cardiaque s'infléchit selon une courbe à convexité droite, initialement en forme de C, puis, après la rupture du mésocarde dorsal, en forme de S, amenant le futur ventricule droit en position ventrale et droite, et le futur ventricule gauche en position dorsale et gauche (Figure 41). Ce mouvement est immédiatement précédé d'un déplacement vers la gauche de l'extrémité caudale de l'embryon, appelé *jogging*.

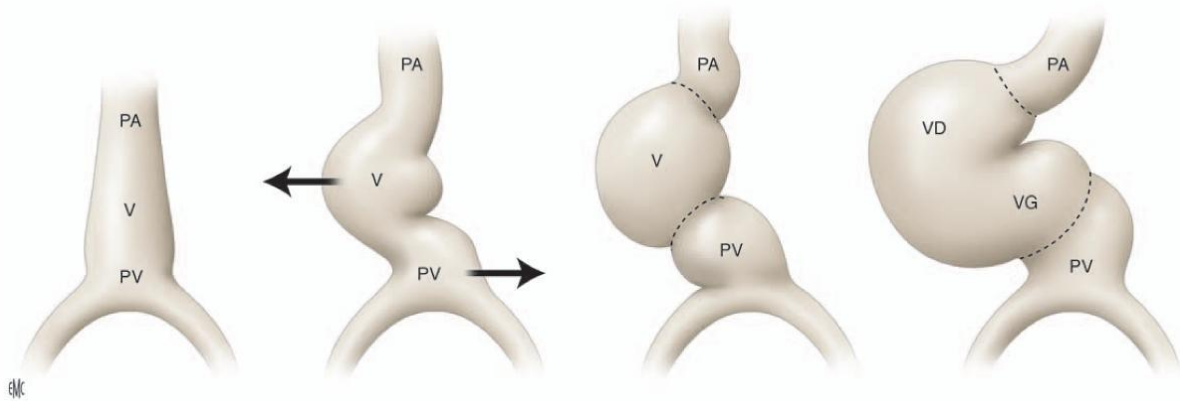


Figure 41 : Formation de la boucle cardiaque à partir du tube cardiaque primitif rectiligne (112). PA : pôle artériel ; PV : pôle veineux ; VD : ventricule droit ; VG : ventricule gauche ; V : ventricule.

Les mécanismes qui président à ce stade fondamental du développement cardiaque sont de mieux en mieux connus : il semble s'agir d'une propriété intrinsèque du cœur, programmée à l'intérieur du myocarde et inaccessible aux influences extrinsèques du moins à son stade précoce (la boucle se forme même sur cœur explanté et en l'absence de circulation sanguine (113)). L'hypothèse actuellement la plus probable est celle d'un courant de flux extracellulaire asymétrique, provoqué par la rotation de cils vibratiles au niveau du nœud de Hensen, avant la gastrulation. Ce nœud de Hensen possède à sa surface des cils vibratiles qui tournent dans le sens horaire, entraînant un flux extracellulaire asymétrique dirigé vers la gauche. Chez la souris, une mutation du gène *LRD* (*left-right dynein*) induit une immobilité des cils avec dans environ 50% des cas une inversion de l'axe droite-gauche de l'embryon et une randomisation du situs (hétérotaxie). Si chez ces souris l'on introduit artificiellement un courant de flux dirigé vers la gauche ou la droite, on obtient à nouveau un phénotype déterminé (*D-loop* ou *L-loop*). L'équivalent humain de cette mutation murine *LRD* est une mutation au niveau du gène codant pour la chaîne lourde de la dynéine *DNAH5*, qui entraîne la maladie des cils immobiles ou dyskinésie ciliaire primitive, associée dans 50% des cas à un situs inversus, constituant alors le syndrome de Kartagener. Le courant de flux extracellulaire débute dès le stade présomitique, avant même l'expression des gènes de latéralisation (*nodal*, *lefty*, *Pitx2*). Le sens de la boucle cardiaque ne peut donc être déterminé par les gènes de latéralisation. C'est au contraire l'appareil ciliaire du nœud de Hensen, par le courant de flux qu'il entraîne, qui pourrait initier l'expression de ces gènes et ainsi présider à l'organisation asymétrique du corps des vertébrés (114).

Déterminisme droite-gauche :

Le déterminisme droite-gauche de l'embryon comporte 3 étapes et débute bien avant l'organogenèse.

La première étape de la latéralisation intervient avant le développement du cœur et détermine l'axe droite-gauche de l'embryon. L'aspect moléculaire le plus précoce du déterminisme droite-gauche est l'expression du gène *nodal*, membre de la superfamille des *TGF-β*, dans la partie gauche du nœud de Hensen. Cette expression est régulée par les gènes

activin, *sonic hedgehog (shh)* et *Notch*. En amont interviennent les mouvements des cils du nœud de Hensen, mais il existe sûrement d'autres signaux antérieurs à ce stade (comme par exemple les mouvements de flux ioniques (115)).

La deuxième étape est le maintien de l'expression asymétrique de nodal et le relais de l'information positionnelle droite-gauche aux tissus en développement (dont le cœur), grâce à plusieurs gènes : *lefty 1* et *2*, *Zic 3*, *CFC1* (équivalent humain de *cryptic* chez la souris). Une fois établie, l'expression de nodal dans le nœud de Hensen active l'expression de nodal dans la partie gauche de la plaque cardiogénique. Des gènes répresseurs empêchent l'expression de nodal dans la partie droite du nœud de Hensen et de la plaque cardiogénique.

La dernière étape est la traduction de l'information positionnelle droite-gauche en asymétrie anatomique, dont le principal vecteur est le gène *Pitx2* et ses trois isoformes a, b et c. Le gène *Pitx2* et son isoforme *Pitx2c* restent exprimés dans la partie gauche du cœur après la *loop*, leur expression étant maintenue par *Nkx2.5*, ce qui suffit à établir l'identité droite-gauche du cœur (109). Chez la souris, l'absence d'expression de *Pitx2c* entraîne un cortège de malformations regroupées sous le nom d'isomérisme droit. A l'inverse, les mutations entraînant une expression bilatérale de *Pitx2* entraînent un isomérisme gauche. Les lésions du gène *Pitx2c* interviennent dans la genèse de nombreuses malformations cardiaques, notamment les syndromes d'hétérotaxie.

Après la boucle cardiaque : le développement des différents segments et des zones de transition :

Les composants extracardiaques :

Le cœur ne se forme pas uniquement à partir des cellules de l'aire cardiaque primitive, il intègre également des cellules de sources extracardiaques :

Le second champ cardiaque donnera l'aire cardiaque antérieure et le mésocarde dorsal . L'aire cardiaque antérieure est située dans le mésoderme pharyngé antérieur, elle appartient au second champ cardiaque qui participera à la constitution du pôle artériel mais aussi du pôle veineux. Elle permet d'ajouter des cardiomyocytes au niveau du ventricule droit et du cône troncal. Le mésocarde dorsal relie la partie postérieure du tube cardiaque primitif à la paroi postérieure du thorax de l'embryon. Il se situe au niveau du sinus veineux. Il participera à la septation ventriculaire par l'intermédiaire d'un de ses dérivés, l'épine vestibulaire, et il permettra d'amener l'ébauche des veines pulmonaires au contact de la partie gauche de l'oreillette commune.

Les cellules de la crête neurale sont issues de la portion cardiaque de la crête neurale (à la partie dorsale du tube neural), et elles migrent vers le pôle artériel et le pôle veineux en passant par les arcs pharyngés à partir du 22^e jour. Leur ablation expérimentale chez l'embryon de poulet donne les cardiopathies cône troncales : l'ablation totale aboutit à la persistance d'un tronc artériel commun, alors que l'ablation partielle produit des défauts d'alignement au niveau du cône troncal, comprenant le ventricule droit à double issue, la

tétralogie de Fallot, l'interruption de l'arche aortique ou encore la CIV par mal-alignement (116).

L'organe proépicardique est situé, comme le mésocardie, près du sinus veineux, mais constitue une structure distincte qui donnera naissance à l'épicarde, qui se propage de la surface postérieure des ventricules à leur paroi latérale puis antérieure, puis aux cellules des artères coronaires.

Les zones de transition :

Les zones de transition sont au nombre de quatre, le sinus veineux, entre les veines systémiques et l'oreillette primitive, l'anneau primitif ou *primary fold* (entre les deux ébauches ventriculaires), les bourgeons endocardiques du canal atrioventriculaire (entre oreillette commune et futur ventricule gauche), les bourgeons endocardiques du cône tronc (entre ébauche du ventricule droit et cône tronc).

Concernant le développement du sinus veineux, au début de la 4^e semaine, il reçoit le sang veineux par ses cornes droite et gauche. Chaque corne reçoit le sang de 3 veines : la veine vitelline, la veine ombilicale et la veine cardinale commune. Au début, il existe une large communication entre la partie transversale du sinus et l'oreillette. Progressivement, l'orifice se rétrécit et se déplace vers la droite, simultanément à la déviation du flux sanguin veineux vers la corne droite du sinus qui croît nettement plus rapidement (117). Après l'oblitération de la veine ombilicale gauche, puis de la veine vitelline gauche, la corne gauche du sinus perd rapidement de son importance, pour se réduire au sinus coronaire et à la veine oblique de l'oreillette gauche après l'oblitération de la veine cardinale commune. De l'autre côté, la corne droite et les veines droites augmentent de taille et s'incorporent progressivement dans l'oreillette droite (Figure 42). L'orifice sino-auriculaire ainsi formé est bordé de chaque côté d'un repli valvulaire : ce sont les valves veineuses droite et gauche, qui se réunissent en arrière pour former le septum spurium. La valve gauche et le septum spurium seront incorporés dans le septum auriculaire, et la valve droite donnera la valve de la veine cave inférieure et la valve du sinus coronaire.

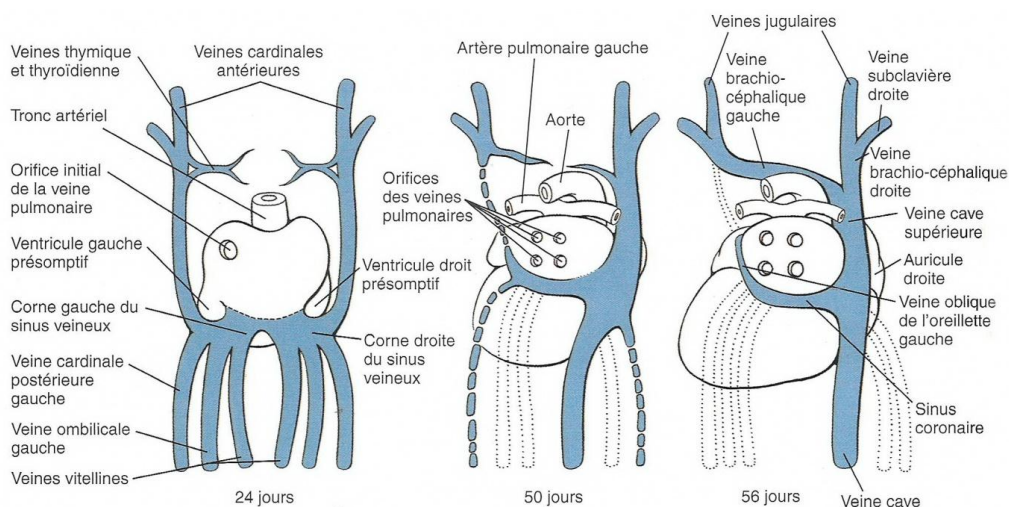


Figure 42 : Transformation de l'extrémité afférente du cœur entre la 4^e et la 8^e semaine, aboutissant au retour de tout le sang systémique dans l'oreillette droite (44).

Concernant l'oreillette gauche, au cours de la 5^e semaine, un processus d'intussusception incorpore le tronc et les deux premières branches du système veineux pulmonaire dans la paroi postérieure du segment gauche de l'oreillette primitive où elles constituent la portion lisse de celle-ci. A la suite de ce processus d'intussusception, le système veineux pulmonaire s'ouvre dans l'oreillette gauche, initialement par une large ouverture unique puis par deux orifices transitoires et enfin par les quatre embouchures des veines pulmonaires définitives.

Immédiatement après la boucle cardiaque, la gelée cardiaque disparaît, sauf au niveau de ces deux zones de transition : le cône tronç et le canal atrioventriculaire. En réponse à des signaux provenant du myocarde, les cellules endocardiques bordant la gelée cardiaque se transforment en mésenchyme en colonisant la matrice extracellulaire (118). Les bourgeons endocardiques ainsi formés ont un triple rôle : diviser le segment d'admission en gauche et droite, former les feuillets valvulaires et induire la musculation conduisant au *wedging*, qui achève la septation du cône tronç et du canal atrioventriculaire.

Septation cardiaque et formation des valves cardiaques :

Looping, convergence et wedging (112):

Immédiatement après la boucle cardiaque, le segment d'admission est entièrement relié au ventricule gauche, et le segment d'éjection est relié au ventricule droit (Figure 43). A ce stade, le ventricule droit n'a donc pas de segment d'admission, ni le ventricule gauche de voie d'éjection.

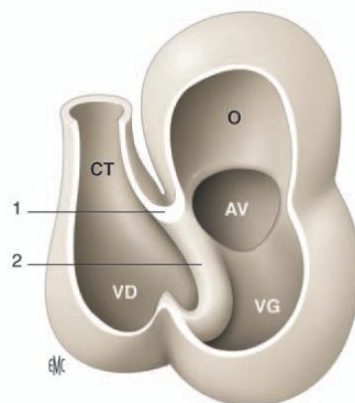


Figure 43 : Stade du *early looping* : localisation de l'anneau primitif (112). AV : jonction auriculoventriculaire ; CT : cône tronç ; O : oreillette primitive ; VG : futur ventricule gauche ; VD : futur ventricule droit. 1. Courbure interne ; 2. Anneau primitif

Une série de déplacements va alors se produire : le cône tronç se déplace vers la gauche, le canal atrioventriculaire vers la droite, et le septum interventriculaire vers la gauche. Cette série de mouvements aboutit au stade de *convergence*, où le cône tronç, le canal atrioventriculaire et le septum interventriculaire primitif sont alignés selon un même plan sagittal (116). Cette étape, où le cône tronç est encore situé entièrement au-dessus du

ventricule droit, est nécessaire au remodelage de la courbure interne qui aboutit à la dernière étape, le *wedging*. Le *wedging* est l'encastrement de la valve aortique, qui par un mouvement de rotation dans le sens antihoraire en arrière de l'origine du tronc pulmonaire, vient se nicher entre la tricuspide et la mitrale (119). Il se produit en même temps que la formation des septa conal et aorto-pulmonaire et constitue le dernier stade de la septation cardiaque.

Une grande partie des cardiopathies congénitales, notamment les anomalies côntroncales, sont liées à des défauts de *convergence* et de *wedging* (116). L'action des cellules de la crête neurale cardiaque, qui permet à l'aire cardiaque antérieure d'ajouter des cellules myocardiques au niveau de la voie d'éjection, est essentielle, car elle permet l'élongation de la voie d'éjection, donc le mouvement de rotation au niveau du conus qui aboutira au *wedging*. Un défaut à ce niveau aboutit à un défaut de septation au niveau du conus et un mal-alignement de la voie d'éjection, aboutissant aux cardiopathies côntroncales (tétralogie de Fallot, APSO, et surtout VDDI) (119).

Histologiquement, le phénomène conduisant au *wedging* est appelé *muscularisation* (ou *myocardialization*) : les cellules myocardiques de la courbure interne envahissent le mésenchyme des bourgeons endocardiques atrioventriculaire supérieur et conal gauche, remplaçant les cellules de la crête neurale qui disparaissent par apoptose.

Cloisonnement des oreillettes :

A la fin de la 4^e semaine de vie intra-utérine, l'ébauche du septum primum apparaît au toit de la cavité de l'oreillette commune, sous la forme d'une crête falciforme. Elle croît vers le bas en direction du canal atrioventriculaire. A la partie postérieure de l'oreillette primitive, immédiatement au-dessous du septum auriculaire primitif et au-dessus du bourgeon endocardique du canal atrioventriculaire, se situe le mésocarde dorsal, encore appelé « protrusion mésenchymateuse dorsale » ou « épine vestibulaire » (117), dérivant du second champ cardiaque (démontrée par l'expression du FT Islet 1 par les deux structures (120)) (Figure 44).

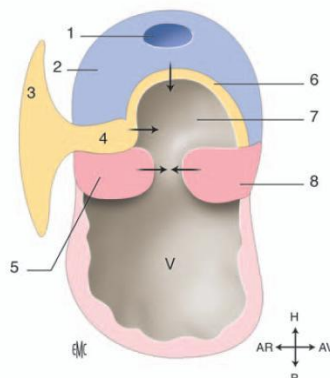


Figure 44 : Mécanisme de la septation auriculaire : coupe sagittale montrant les mouvements des différents composants du septum interauriculaire aboutissant à la fermeture du foramen interauriculaire primitif ou ostium primum (flèches) (112). En bleu : septum primum. En rose : bourgeons endocardiques du canal atrioventriculaire. En jaune : mésocarde dorsal. V : ventricule ; H : haut ; B : bas ; AR : arrière ; AV : avant. 1. Ostium secundum ; 2. Septum primum ; 3. Mésocarde dorsal ; 4. Epine vestibulaire ; 6. Capsule mésenchymateuse ; 7. Ostium primum (foramen interauriculaire primitif) ; 8. Bourgeon antérosupérieur du canal atrioventriculaire.

L'ouverture en voie de rétrécissement, située entre les oreillettes est l'ostium primum. Avant que la fermeture ne soit complète (à la 7^e semaine de vie intra-utérine), des perforations apparaissent dans le septum primum et confluent pour former l'ostium secundum qui assure la communication entre oreillette droite et gauche.

Un nouveau repli en forme de croissant se forme à côté du septum primum à partir de la 8^e semaine de vie intra-utérine, et forme le septum primum, épais et musculéux (alors que le septum primum était mince et membraneux), qui grandit également en direction postéro-inférieure, mais s'arrête avant d'atteindre le septum intermedium en laissant persister une ouverture : le foramen ovale. Il marque la frontière entre le myocarde auriculaire à phénotype gauche (exprimant *Pitx2*) et le myocarde auriculaire à phénotype droit (n'exprimant pas *Pitx2*).

Sur le plan moléculaire, chacun des composants de l'oreillette primitive possède deux domaines de transcription, droit et gauche, prédéterminés (121). Le gène *Pitx2* est exprimé dans la partie gauche de l'oreillette commune ainsi que dans le septum interauriculaire primitif.

Veines pulmonaires :

Dès la 4^e semaine de vie intra-utérine, une veine pulmonaire embryonnaire unique se développe à travers le mésenchyme de l'épine vestibulaire (dérivée du mésocarde dorsal) par formation d'un cordon de cellules endothéliales à partir de la paroi postérieure de l'oreillette primitive. Cette veine va s'anastomoser avec les plexus veineux de la splanchnopleure dans la région où se développent les bourgeons pulmonaires.

Bien qu'apparaissant à travers le mésocarde dorsal à la partie médiane de l'oreillette primitive, la veine pulmonaire primitive appartient d'emblée à la future oreillette gauche, comme en témoigne l'expression de gènes de latéralisation gauche *Pitx2* et *CK-B*. L'orifice de la veine pulmonaire primitive est initialement situé sur la ligne médiane, de même que le septum interauriculaire primitif. Il est entouré à son entrée dans l'oreillette de deux rebords myocardiques, appelés rebords pulmonaires droit et gauche. A partir de 5 semaines de vie intra-utérine, le mésenchyme de l'épine vestibulaire s'accumule entre le rebord pulmonaire droit et l'orifice de la veine pulmonaire commune, faisant migrer celui-ci de la ligne médiane vers la partie gauche de l'oreillette commune. A partir de la 6^e semaine de vie intra-utérine, l'orifice de la veine pulmonaire commune est séparé totalement du mésenchyme de l'épine vestibulaire par du myocarde auriculaire gauche, en continuité avec le septum interauriculaire primitif (117).

Développement de la jonction atrioventriculaire droite (112):

C'est l'expansion de l'anneau primitif (*primary fold*) à la partie postérieure de la courbure interne qui permet la création d'une nouvelle paroi postérieure pour le ventricule droit, et de sa chambre d'admission. A partir de cette zone se forme l'entonnoir tricuspide,

dont la croissance attire vers la droite à la fois les bourgeons endocardiques du canal atrioventriculaire et la partie postéro-droite de l'anneau primitif, et qui participe à la formation de la bande septale et de la bande modératrice (Figure 45).

La partie apicale de l'anneau primitif est incorporée au septum interventriculaire.

Le remodelage de la jonction interventriculaire primitive et de la courbure interne aboutit à une division en trois parties de l'anneau interventriculaire primitif (Figure 46) : le segment 2 persiste comme la communication interventriculaire primitive dans le plan sagittal, le segment 1 se situe dans un plan frontal et représente la jonction auriculoventriculaire droite, et le segment 3 est orienté dans le plan transversal et devient la jonction entre le futur ventricule gauche et la partie sous aortique du segment d'éjection.

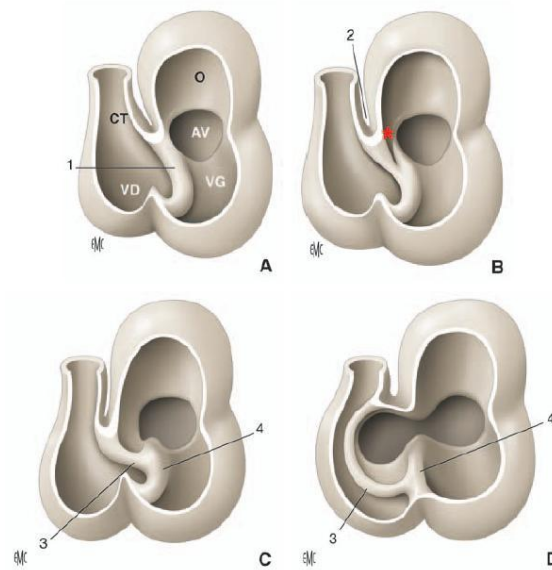


Figure 45 : Développement de la jonction atrioventriculaire droite (112).

CT : cône tronç ; VD : ventricule droit ; VG : ventricule gauche ; AV : canal atrioventriculaire ; O : oreillette.

1. Anneau primitif ; 2. Courbure interne ; 3. Bande modératrice ; 4. Bande septale.

A. Localisation de l'anneau primitif (1).

B. Apparition de l'entonnoir tricuspide (astérisque).

C, D. Formation de la bande septale (4) et de la bande modératrice (3) à partir de l'anneau primitif (en même temps que l'expansion vers la droite du canal atrioventriculaire).

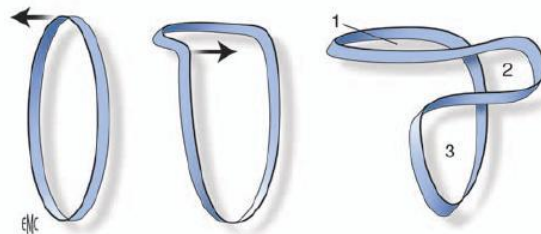


Figure 46 : Représentation schématique du remodelage de la jonction interventriculaire primitive, aboutissant à la division du foramen interventriculaire primitif en 3 segments (112).

1. Jonction auriculoventriculaire droite ; 2. Jonction entre ventricule gauche et région sous-aortique ; 3. Communication interventriculaire embryonnaire.

Septation du canal atrio-ventriculaire :

Au moment où le canal est dévié vers la droite par la *convergence*, il subit un clivage en deux parties par la croissance des bourrelets endocardiques supérieur et inférieur. La division du canal atrioventriculaire, terminée vers la fin de la 5^e semaine, coïncide donc avec l'alignement avec les oreillettes et les ventricules respectifs. En plus des bourrelets endocardiques inférieur et supérieur, deux autres, les bourrelets atrioventriculaires latéraux, apparaissent sur les bords droit et gauche du canal. Ils se creuseront sur leur paroi ventriculaire pour former les valves cardiaques.

Valves cardiaques atrioventriculaires :

Elles se constituent à partir des bourrelets endocardiques atrioventriculaires latéraux par un processus dit de délamination, entre la 5^e et la 8^e semaine (122). Ces bourrelets endocardiques sont liés à la persistance de la gelée cardiaque au niveau des segments de transition (canal atrioventriculaire et voie d'éjection) en réponse à des signaux localisateurs provenant du myocarde : BMP2 (au niveau du canal atrio-ventriculaire), BMP4 (au niveau de la voie d'éjection), et Tbx2 (118). En réponse à TGF- β 2, les cellules de l'endocarde vont subir une transformation épithélio-mésenchymateuse, régulée par le myocarde. L'invasion de la matrice extracellulaire par ces cellules mésenchymateuses aboutit à la formation des bourgeons endocardiques.

La formation de la valve tricuspide nécessite deux phases successives : tout d'abord l'établissement de la connexion entre l'oreillette droite et le ventricule droit, qui n'existe pas au stade initial du développement cardiaque, puis la formation de la valve elle-même et de son appareil sous-valvulaire.

La formation de la valve mitrale nécessite à la fois la septation du canal atrio-ventriculaire et celle de la voie d'éjection, afin que l'aorte soit connectée au ventricule gauche. Les valves atrio-ventriculaires restent attachées aux parois ventriculaires par les cordages tendineux, qui se terminent sur les muscles papillaires. Les piliers se forment par compaction du myocarde trabéculé. Leur orientation est différente selon le ventricule, en raison de l'orientation des fibres myocardiques elles-mêmes (circonférentielles pour le ventricule droit, radiale pour le ventricule gauche) (122).

Les processus de septation et la formation des valves sont étroitement liés, puisque tous deux mettent en jeu le mésenchyme des bourgeons endocardiques. Au niveau du canal atrio-ventriculaire, ils sont contemporains.

Cloisonnement des ventricules et compaction myocardique :

Vers la fin de la 4^e semaine, la partie inférieure du sillon bulbo-ventriculaire commence à faire saillie dans la lumière cardiaque. De même, la partie trabéculée des ventricules croît rapidement de haut en bas à partir de la courbure externe, par un phénomène de croissance appelé ballonnisation (*ballooning*) (123).

La croissance du septum musculaire interventriculaire s'interrompt avant que son bord libre ne rencontre le septum intermedium, au cours de la 7^e semaine. Cet arrêt de la croissance est primordial puisque si la fusion des deux septa se produisait trop tôt, le ventricule gauche serait coupé de sa voie d'évacuation. La fermeture de l'orifice interventriculaire, qui persiste au-dessus de la cloison interventriculaire musculaire, se fera par prolifération du septum membraneux du cône. Elle se fait par bourgeonnement d'une lame tissulaire à partir du bourrelet endocardique inférieur, le long du bord supérieur du septum interventriculaire musculaire. Cette cloison rejoint le septum aortico-pulmonaire. Elle constitue la portion membraneuse du septum interventriculaire.

Chez l'homme, la compaction myocardique apparaît entre 10 et 12 semaines de vie intra-utérine, en même temps que la formation des coronaires. L'acide rétinoïque jouerait un rôle dans la croissance de la zone compacte du septum interventriculaire : les souris *knock-out* pour le gène *RXRα* ont une absence complète (et létale) de compaction du myocarde ventriculaire. Un déséquilibre à ce niveau, de même que de possibles problèmes d'interface entre les cellules provenant du tube cardiaque primitif et celles de l'aire cardiaque antérieure, au niveau du septum interventriculaire pourraient être à l'origine des CIV musculaires (124).

Cloisonnement de la voie d'éjection (112):

La voie d'éjection, immédiatement après la *loop*, est comprise entre le ventricule droit en développement et le sac aortique qui est constitué des arcs aortiques en développement (3^e, 4^e et 6^e arcs). Sa structure est entièrement myocardique, et comprend deux parties, distale (truncus) et proximale (conus), séparées par une coudure à concavité droite appelée *dog-leg bend*. Chacune de ces deux structures possède des bourgeons endocardiques dès la 5^e semaine qui vont participer à la septation.

En fusionnant, les bourgeons endocardiques distaux divisent le truncus en deux troncs artériels : l'aorte ascendante et le tronc de l'artère pulmonaire. Leur fusion s'effectue sous l'action des cellules de la crête neurale (119).

La partie proximale ou conus comporte aussi deux parties : l'une distale située juste avant la coudure, qui sera divisée par la fusion des extrémités distales des bourgeons proximaux, et l'autre proximale. A ce niveau, la fusion des bourgeons proximaux aboutit à la formation du septum conal, au départ situé au-dessus du ventricule droit. La muscularisation va permettre, par la fusion du futur septum conal avec le mésenchyme du bourgeon antérosupérieur du canal atrioventriculaire, le *wedging*, mettant en contact l'aorte et le ventricule gauche à J44.

Les bourgeons proximaux de la voie d'éjection participent également à la formation de la bande pariétale et du conus sous pulmonaire. Un défaut de fusion du septum conal avec le Y de la bande septale détermine une CIV conoventriculaire, commune à toutes les cardiopathies cônotroncales.

Les cellules musculaires de la paroi de l'aorte et du tronc pulmonaire proviennent de deux sources : la partie distale provient de la crête neurale cardiaque, la partie proximale provient de l'aire cardiaque antérieure (Figure 47).

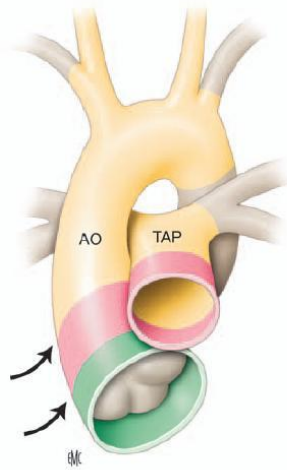


Figure 47 : Provenance des différentes parties du pôle artériel (112). L'aire cardiaque antérieure apporte des cellules myocardiques pour le conus et des cellules musculaires lisses pour la media de la partie initiale des gros vaisseaux. En aval, la media des gros vaisseaux dérive des cellules de la crête neurale cardiaque. Les zones de jonction (flèches) entre deux populations cellulaires sont des zones fragiles. En jaune : muscle lisse provenant de la crête neurale cardiaque. En rose : muscle lisse provenant de l'aire cardiaque antérieure. En vert : myocarde provenant de l'aire cardiaque antérieure. AO : aorte ; TAP : tronc de l'artère pulmonaire.

Valves pulmonaires et aortiques :

Elles se développent à partir de la partie distale des bourgeons endocardiques du cône tronculaire. La fusion des bourgeons cône tronculaires sur la ligne médiane donnera naissance aux feuillets droit et gauche de chacune des valves aortique et pulmonaire. Les bourgeons intercalaires apparaissent secondairement et forment le feuillet postérieur de la valve aortique et le feuillet antérieur de la valve pulmonaire. Les feuillets initialement courts et épais vont s'affiner par la suite, par apoptose. Les sinus de Valsalva apparaissent sous forme d'excavations entre la surface artérielle des feuillets valvulaires et la paroi artérielle, également par apoptose (125).

Conduction cardiaque :

Le cœur commence à présenter des contractions rythmées dès la 3^e semaine de vie intra-utérine. Dans le tube cardiaque primitif au stade de la préboucle, l'onde de contraction débute dans le segment d'admission et se propage au ventricule et à la voie d'éjection (126). Le système de conduction cardiaque se développe à partir des deux zones de transition dépourvues de bourgeons endocardiques : le sinus venosus et l'anneau primitif ou *primary fold*.

Formation des nœuds sinoatrial (sinusal) et auriculoventriculaire (112) :

Ils peuvent être considérés comme formés de myocarde primitif persistant, leur caractéristique principale qu'ils partagent avec celui-ci étant la lenteur de conduction de l'influx (126).

La formation du nœud sinusal dépend de l'activité du gène *Nkx2.5*, essentiel pour différencier le myocarde auriculaire du myocarde du nœud sinusal. Initialement bilatéral, sa restriction à l'oreillette droite dépend du gène de latéralisation *Pitx2c* : les embryons *Pitx2c* $-/-$ ont deux nœuds sinusaux (127). *Nkx2.5* et *Tbx5* sont essentiels pour la formation du nœud atrioventriculaire et du faisceau de His (Figure 48). Chez l'homme, une mutation dominante du gène *Nkx2.5* provoque un bloc auriculoventriculaire complet associé à des malformations congénitales (CIA) ou à une cardiomyopathie (128).

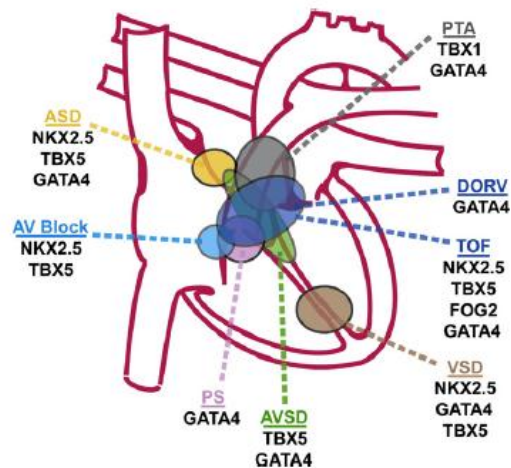


Figure 48 : Pathologies cardiaques congénitales majeures (129). Noter qu'un FT peut être associé à plusieurs anomalies, et qu'une anomalie résulte de l'interaction de plusieurs gènes.

ASD : communication interatriale ; AV block : bloc atrioventriculaire ; AVSD : canal atrioventriculaire ; DORV : ventricule droit à double voie d'éjection ; PS : sténose pulmonaire ; PTA : atrésie tricuspide ; TOF : tétralogie de Fallot ; VSD : communication interventriculaire.

Développement du tissu de conduction (112):

Le développement du faisceau de His est étroitement lié au processus de septation ventriculaire. L'intégralité du système de conduction ventriculaire est développée à partir du myocarde interventriculaire entourant le foramen ventriculaire primitif (130).

L'hypothèse communément admise jusqu'à une époque récente était celle de la présence de quatre anneaux de myocarde « spécialisé » situés au niveau des quatre zones de transition entre les segments du myocarde embryonnaire, dont seulement trois donneraient naissance aux tissus de conduction (131). En fait, avec les techniques immunohistochimiques actuelles, il semble bien que l'intégralité du système de conduction ventriculaire se développe à partir du myocarde interventriculaire entourant le foramen ventriculaire primitif. Une étude immunohistochimique à l'aide d'un anticorps monoclonal dirigé contre GLN2 (antigène tissulaire neural) permet de suivre le développement du faisceau de His et de ses branches et

démontre que l'on peut identifier les précurseurs du tissu de conduction ventriculaire par ces anticorps (130).

Le tissu de conduction auriculoventriculaire ne peut se former normalement que si les septa interauriculaire, interventriculaire et conal sont normalement formés et normalement alignés. Les nœuds auriculoventriculaires anormaux présents dans les défauts d'alignement, en général situés en position antérieure, se développent toujours néanmoins sur la zone de l'anneau à GLN2.

Artères coronaires (112) :

Les artères coronaires apparaissent après la fin de la septation aux étages ventriculaire et artériel, les premières apparaissant à J35-38 sous la forme d'îlots sanguins dérivés de l'épicarde par vasculogenèse (Figure 49).

L'épicarde dérive de l'organe proépicardique, émanant du septum transversum qui s'étend à partir de la paroi dorsale de l'embryon et divise les cavités péricardique et péritonéale par l'intermédiaire du diaphragme (132, 133). Le proépicarde recouvre l'ensemble du myocarde et de la cavité péricardique en réponse à des facteurs d'adhésion comme le VCAM-1 (*vascular cell adhesion molecule*) et l' α 4-integrin, puis subit une transformation épithélio-mésenchymateuse permettant aux cellules de migrer dans le tissu conjonctif en formation de l'espace sous-épicardique. La transformation épithélio-mésenchymateuse est régulée par FOG-2 (Friend of GATA-2) qui est un cofacteur de GATA-4. Les souris knock-out pour FOG-2 ont un épicarde bien développé, mais pas de vaisseaux coronaires, et présentent un canal atrioventriculaire complet associé à une tétralogie de Fallot et à un amincissement du myocarde compact des ventricules (134).

Lors de la formation du cœur embryonnaire, les espaces intramyocardiques sont en continuité avec l'espace sous-épicardique, mais l'endocarde reste intact, donc il n'y a à aucun moment de connexion entre ces espaces et la cavité ventriculaire, autrement dit de sinusoides. La coalescence des cellules mésenchymateuses, leur différenciation en cellules endothéliales, et la formation de tubes endothéliaux conduisent à la formation d'un réseau vasculaire primitif à l'intérieur du myocarde (135). Ce mécanisme de vasculogenèse est régulé par le VEGF et le FGF (*fibroblast growth factor*). Des interactions réciproques entre l'endothélium et le mésenchyme recrutent et transforment les cellules mésenchymateuses en cellules musculaires lisses, péricytes et fibroblastes pour former les veines et artères coronaires définitives. Ces vaisseaux coronaires définitifs apparaissent d'abord dans l'épicarde du sillon auriculoventriculaire, et s'étendent ensuite à la fois vers l'apex et l'origine des gros vaisseaux, où ils forment un cercle périartériel.

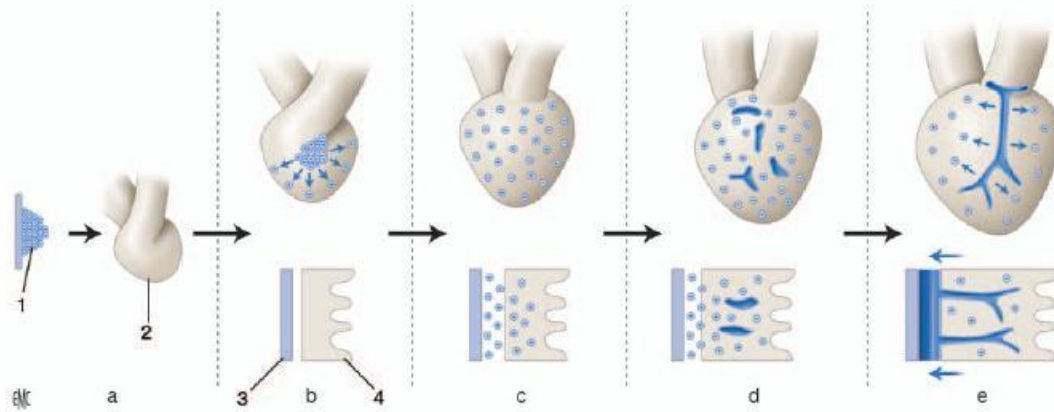


Figure 49 : Formation des artères coronaires. En haut, expansion de l'organe proépicaudique couvrant la surface du cœur ; en bas, migration et différenciation cellulaire (112). a : expansion de l'organe proépicaudique ; b : formation de l'épicaudique ; c : transformation épithéliomésenchymateuse ; d : développement du plexus capillaire ; e : développement des artères coronaires. 1. Organe proépicaudique ; 2. Cœur ; 3. Epicaudique ; 4. Myocarde.

La connexion des veines coronaires au sinus coronaire précède la connexion artérielle des artères coronaires à l'aorte, qui s'effectue vers J60.

Les artères coronaires du cercle périartériel pénètrent la racine de l'aorte à angle droit, par des phénomènes d'apoptose localisée (136). Les coronaires ne naissent donc pas par évagination (*outgrowth*) comme il a été pensé auparavant. Ce sont les vaisseaux issus du plexus capillaire périartériel qui vont pénétrer l'aorte (*ingrowth*) en deux points, perpendiculairement à la paroi, traversant l'adventice puis la media pour s'ouvrir dans la lumière de l'aorte. Le point de pénétration dans l'aorte forme ainsi les ostia coronaires.

D'après une étude anatomique, Chiu conclut que la disposition coronaire dépend de la relation spatiale entre les gros vaisseaux. Les coronaires issues du sillon interventriculaire, du sillon auriculoventriculaire, et du cercle périartériel, perforent l'aorte au point le plus proche de leur origine épicaudique, en fonction de la position de l'aorte par rapport à l'artère pulmonaire après septation (137).

Chronologie globale du développement cardiaque :

Date	Principaux événements	Malformations possibles
18 jours	Croissant cardiaque	
20 jours	Formation du tube cardiaque primitif Sac aortique	Cardia bifida
23 jours	Formation de la boucle cardiaque Premiers battements cardiaques Arcs aortiques 1 et 2	Dextrocardie
Fin de la 4 ^e semaine	Individualisation de la voie d'éjection Développement de la corne droite du sinus veineux Apparition de la veine pulmonaire primitive Arcs aortiques 2 et 3	
5 ^e semaine	Élongation de la voie d'éjection Formation des bourgeons endocardiques j35 : apparition de l'entonnoir tricuspide Arcs aortiques 4 et 6 (artère pulmonaire) Début de la formation des voies de conduction	Atrésie tricuspide Ventricule unique
6 ^e semaine	Développement du SIA primitif Convergence Début de la septation de la voie d'éjection Apparition de l'orifice inférieur de la tricuspide Apparition des premières ébauches coronaires	Oreillette unique
7 ^e semaine	Apparition de l'ostium secundum <i>Wedging</i> (45-49 jours) Fermeture du foramen interatrial primitif (j49) Formation des valves AV et semi-lunaires Connexion des veines coronaires au sinus coronaire	Cardiopathies conotruncales TGV CAV
8 ^e semaine	Apparition du septum secundum Muscularisation Délamination des valves AV Fin de la septation cardiaque	Maladie d'Ebstein CIV membraneuse
9 ^e semaine	Connexion des artères coronaires à l'aorte	Anomalies coronaires
10 ^e semaine et après	Disparition du myocarde des feuillets valvulaires par apoptose Compaction du myocarde	

SIA : septum interauriculaire ; valves AV : valves auriculoventriculaires ; TGV : transposition des gros vaisseaux ; CAV : canal atrioventriculaire ; CIV : communication interventriculaire.

Figure 50 (112)

Bases génétiques :

Le facteur de transcription (FT) GATA-4 (doigts de zinc), initialement identifié comme un facteur clé de l'expression des gènes des peptides natriurétiques cardiaques, est à présent considéré comme le régulateur principal de la cardiogenèse précoce. GATA-4 régule la réponse cellulaire aux substances cardioinductives, et sa combinaison avec d'autres facteurs de transcription comme Nkx2.5, régule la signalisation par le BMP. Pendant la cardiogenèse *in vitro*, l'expression de GATA-4 précède celle de Nkx2.5 et de la plupart des autres régulateurs cardiaques, et est essentielle à la survie des cardioblastes ainsi qu'à la formation du tube cardiaque.

Nkx2.5 (homeobox) est un homologue chez les vertébrés de *tinman* qui chez la drosophile est nécessaire à la différenciation du mésoderme cardiaque et viscéral. Bien qu'il soit exprimé de façon homogène dans le cœur, une analyse détaillée de souris mutantes knock-out pour Nkx2.5 suggère un rôle important de celui-ci dans la différenciation des cavités cardiaques, plus spécialement du ventricule gauche. Chez l'homme, les mutations de Nkx2.5 sont associées à des anomalies septales et de la conduction cardiaque.

Le facteur de transcription SRF (serum response factor) est essentiel à la différenciation des cardiomyocytes par l'intermédiaire du facteur *myocardin*. BMP2 est essentiel à l'induction du mésoderme cardiogénique au niveau de l'aire cardiogénique primaire, et contrôle ultérieurement l'expression de Nkx2.5.

Tbx5 est un membre de la famille des facteurs de transcription de type T-box. Il est muté dans le syndrome de Holt-Oram, lui-même appartenant au groupe des syndromes main-cœur, traduit par des anomalies cardiaques congénitales et des anomalies du squelette des membres supérieurs.

Hand 1 et Hand2 appartiennent à la famille des facteurs de transcription de type « hélice-boucle-hélice », et sont exprimés dans le mésoderme précardiaque aussi bien que dans les cellules non cardiaques. Ils sont associés à la différenciation en ventricule droit et ventricule gauche. L'inactivation de Hand2 a des conséquences létales au stade de l'inflexion du tube cardiaque, et entraîne l'absence du segment du tube cardiaque destiné à former le ventricule droit. L'inactivation de Hand1 est létale de façon précoce par défaut dans la placentation, mais l'analyse de chimères suggère un rôle important de Hand1 dans l'inflexion du tube cardiaque, notamment par la croissance différentielle.

La mutation de *Jagged1* conduit au syndrome d'Alagille, défini par l'association d'un défaut de développement des voies biliaires intra-hépatiques, d'une sténose périphérique des branches de l'artère pulmonaire, d'un faciès caractéristique, d'une déformation typique des vertèbres et d'une anomalie oculaire typique, qui peut aussi se révéler sous la forme d'une tétralogie de Fallot. En effet, une mutation de la protéine *Jagged1*, un ligand du récepteur Notch exprimé dans le cœur droit en développement, conduit à des malformations complexes comme la tétralogie de Fallot.

Shh (Sonic Hedgehog) a un rôle prédominant dans le développement de la région pharyngée, qui est le support de l'aire cardiaque secondaire. La délétion de Shh a des effets catastrophiques sur le développement de la région pharyngée et de la crête neurale, mais entraîne aussi une réduction de la taille du ventricule droit et des arcs aortiques, suggérant des effets de Shh sur la différenciation et la prolifération de l'aire cardiaque secondaire.

CIRCONSTANCES DE DECOUVERTE ET DIAGNOSTIC :

Les circonstances qui vont amener à diagnostiquer une séquestration pulmonaire, et les moyens radiologiques qui vont évoquer ou confirmer le diagnostic, diffèrent en fonction que l'on se situe en période anténatale ou en postnatale. En période postnatale, les symptômes prédominants diffèrent selon que l'on se trouve en période néonatale, au moment de la petite enfance, ou à l'adolescence et à l'âge adulte. Le type même de la séquestration influe sur le mode de révélation. Quoiqu'il en soit le diagnostic de certitude repose sur la mise en évidence de l'artère anormale d'origine systémique vascularisant la séquestration.

SEL :

60% des SEL seraient découvertes dans les premiers mois de vie, et la plupart fortuitement dans le cadre d'un bilan malformatif ou préopératoire. 60% des SEL s'intègrent dans un syndrome polymalformatif. Les malformations classiquement retrouvées regroupent les hernies de coupole diaphragmatique, les plus fréquentes, les malformations cardiovasculaires, les anomalies de rotation de l'anse intestinale primitive, les anomalies de résorption du canal omphalo-mésentérique (8).

En période néonatale, les SEL peuvent être responsables, de détresse respiratoire néonatale, d'accès de cyanose, de difficultés alimentaires (138), voire de troubles digestifs liés à une communication au tube digestif par une bronche oesophagienne, ou gastrique (139-143). La surinfection est une complication possible dans les SEL, volontiers plus tardive que dans les SIL (144).

SIL :

Seulement 10% des SIL seraient associées à d'autres malformations congénitales. Les circonstances de diagnostic sont plus tardives, avec peu de symptomatologie chez le nouveau-né et dans la petite enfance, et plus de 50% des SIL sont diagnostiquées à l'adolescence ou à l'âge adulte (145, 146). Malgré leur caractère volontiers asymptomatique en période néonatale, et dans la petite enfance, une insuffisance cardiaque congestive peut révéler une SIL, par un shunt gauche-gauche, lié à l'artère anormale systémique et au retour veineux dans l'oreillette gauche (147). Cette symptomatologie cardiaque peut disparaître une fois la SIL opérée (148). A des âges plus tardifs, le tableau clinique classiquement retrouvé est une toux chronique, muco-purulente, émaillée de pneumopathies récidivantes. L'hémoptysie peut être un signe précurseur, volontiers associée aux épisodes d'infections récurrentes. En cas d'hémoptysie massive, elle peut mettre en jeu le pronostic vital (149).

MAKP :

Des lésions de MAKP sont régulièrement décrites en association aux séquestrations pulmonaires. Outre les complications infectieuses et respiratoires, des cas de tumeurs malignes épithéliales et mésenchymateuses ont été rapportés en association à des MAKP, dont la première fut décrite en 1953 (150). Volontiers rapportées à l'âge adulte, Granata décrit un cas de carcinome bronchiolo-alvéolaire associé à une MAKP de type I chez un garçon de 11 ans (151), et Ozcan un cas de rhabdomyosarcome associé à une MAKP chez un garçon de 13 ans (152). Outre l'association malformation-néoplasie, plusieurs études évoquent le statut précancéreux de la MAKP. Mac Sweeney, sur 16 MAKP de type 1, retrouve des foyers de carcinome bronchiolo-alvéolaire dans 5 cas, et des foyers d'hyperplasie adénomateuse dans 2 cas (153). Stacher retrouve les mêmes caractéristiques immuno-histo-chimiques dans les hyperplasies atypiques des cellules caliciformes que l'on peut observer dans les MAKP et dans les carcinomes bronchiolo-alvéolaires (expression nucléaire de l'IL-13 et du récepteur alpha de l'IL-4) (154). Lantuejoul conforte cette notion de lésion précancéreuse de la MAKP, en montrant le même profil de différenciation cellulaire mucineux au niveau de proliférations mucineuses retrouvées dans des MAKP de type 1 et dans des carcinomes bronchiolo-alvéolaires de novo. De plus elle montre les mêmes altérations chromosomiques de ces 2 groupes (mutation K-ras des clusters de différenciations des cellules mucineuses et altérations du gène suppresseur de tumeur p16 INK4, de type perte d'hétérozygotie et/ou altérations microsatellites (155). Concernant MAKP et pleuropneumoblastome, la relation causale reste débattue. La problématique se pose plutôt en terme de diagnostic différentiel (156). Cependant l'analyse de la cellularité du stroma dans les MAKP de type 4 peut laisser penser à une éventuelle transformation blastomateuse, avec des similarités histologiques entre les MAKP de type 4 et les pleuropneumoblastomes de grade 1 (153).

Bien que la littérature rend compte de moins de SIL hybrides que de SEL hybrides, la survenue de lésions préneoplasiques ou néoplasiques, épithéliales et mésenchymateuses, sont tout de même rapportées dans les SIL hybrides (26, 151).

PERIODE ANTENATALE :

La circonstance de découverte principale est la réalisation de l'échographie du deuxième trimestre de grossesse. On ne peut pas parler de découverte fortuite. En effet cette échographie est réalisée dans un but morphologique, afin de dépister d'éventuelles malformations congénitales, dont les séquestrations pulmonaires.

Le parenchyme apparaît sous la forme d'une lésion triangulaire ou arrondie, hyperéchogène, bien limitée (Figure 51).

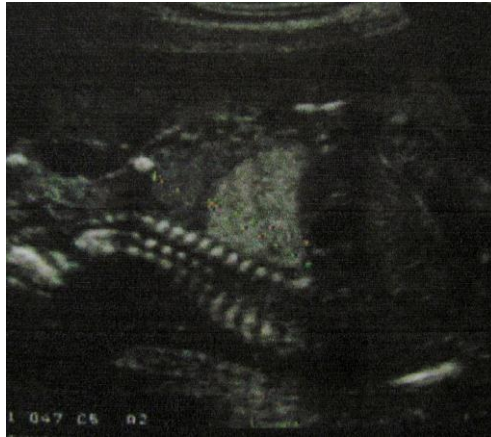

Figure 51

La lésion peut comporter des images kystiques hypoéchogènes (157), en relation ou non avec une MAKP associée (158, 159). Mais l'absence de kyste n'élimine pas une MAKP associée (160).

Les diagnostics différentiels d'une lésion thoracique hyperéchogène sont la MAKP microkystique, l'emphysème lobaire congénital, la hernie de coupole diaphragmatique notamment à droite avec hernie hépatique, le neuroblastome (exceptionnel), le pneumoblastome. Dans le cadre d'une SEL sous diaphragmatique, les masses rénales et surrénaliennes sont évoquées.

Le diagnostic est quasiment confirmé si le vaisseau systémique est observé, grâce au doppler couleur et énergie, moins sensible aux mouvements fœtaux. Le diagnostic échographique est fait 4 fois sur 10 (161). L'échographie doppler énergie tridimensionnelle permet d'être encore plus sensible (162).

Des signes indirects peuvent également être mis en évidence, et orienter l'examen échographique à la recherche d'une séquestration pulmonaire. L'hydramnios, peu spécifique, est associé aux séquestrations de diagnostic anténatal dans environ 40 % des cas (161). Il nécessite une surveillance échographique. S'il évolue, en l'absence de traitement, il peut entraîner le décès du fœtus, ou un accouchement prématuré, avec sa morbidité et sa mortalité. Une déviation médiastinale peut être observée. Le plus souvent liée au volume de la lésion, elle peut être liée à un hydrothorax. Pour Salomon, l'association d'un hydrothorax à une masse intrathoracique est pathognomonique d'une séquestration pulmonaire, et serait liée à une torsion du pédicule vasculaire systémique et lymphatique (163). Une déviation médiastinale se rencontre également dans le syndrome du Cimenterre. Dans ce cas, la déviation sera homolatérale à la lésion, liée à l'hypoplasie pulmonaire. Un hydrothorax et une déviation

médiastinale nécessitent également une surveillance échographique, afin de pouvoir intervenir avant le stade d'anasarque par défaillance cardiaque.

La différence entre SEL et SIL est difficile en échographie. Cependant son intérêt principal reste le dépistage malformatif, et la surveillance d'éventuelles complications. Ainsi le fœtus pourra être surveillé autant que nécessaire par cet examen non irradiant.

L'IRM fœtale peut être proposée vers 30 S.A.. Initialement les indications étaient cérébrales, mais les indications thoraciques et abdominales se développent. Elle peut éliminer les diagnostics différentiels extraparenchymateux comme une hernie de coupole diaphragmatique, un neuroblastome, une hémorragie des surrénales, une duplication digestive, et parenchymateux comme un kyste bronchogénique, ou un emphysème lobaire congénital (164, 165). La différence avec une MAKP peut être faite si l'IRM permet la visualisation du vaisseau systémique sachant qu'une forme hybride est possible. Cependant elle reste encore peu performante pour l'identification de l'artère systémique (166).

Cet examen non irradiant peut être réalisé sous prémédication. Son déroulement et ses motivations doivent être expliqués à la patiente, l'étroitesse du tunnel pouvant être source d'angoisse. Les séquences réalisées sont des séquences rapides pondérées T2 qui permettent une étude anatomique, associées à des séquences T1 pour l'analyse du signal. Les acquisitions se font dans les trois plans de l'espace, sagittal, coronal, et transversal (167). La malformation broncho-pulmonaire apparaît sous la forme d'un hyper signal en T2, plus intense que le poumon normal (Figure 52).

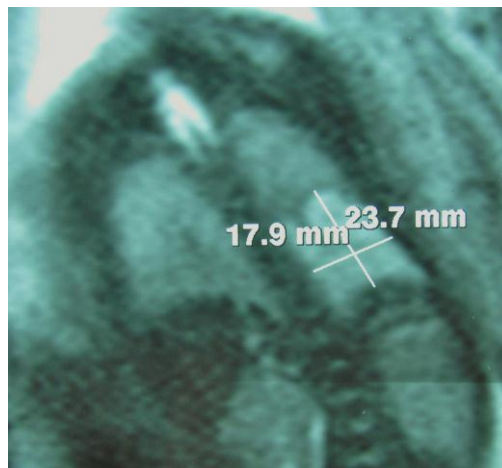


Figure 52

Des zones kystiques en hyper signal T2 peuvent être mises en évidence, éventuellement en rapport avec une MAKP. L'IRM a également la capacité d'analyser le volume pulmonaire fœtal, critère d'importance pour la prise en charge thérapeutique. Les inconvénients sont un coût important, et sa disponibilité limitée. D'autres inconvénients, ceux-ci en constante amélioration, sont une résolution spatiale limitée et la durée des séquences d'acquisition.

L'imagerie anténatale permet de porter le diagnostic de SP si le vaisseau systémique est visualisé. Elle permet de détecter et de surveiller des complications telles qu'un hydramnios important, une déviation médiastinale, un hydrothorax, voire une anasarque. Ainsi la surveillance échographique peut être adaptée à chaque fœtus, l'accouchement peut

être orienté sur une maternité de niveau adapté, et une éventuelle prise en charge thérapeutique fœtale peut être décidée en cas de menace vitale sur le fœtus.

Ce bilan peut également observer une diminution, voire une disparition de la séquestration pulmonaire, ce qui ne dispensera en rien du bilan post natal. Certains auteurs déclarent que cette régression in utéro est un argument en faveur d'une séquestration pulmonaire (168), permettant de la différencier d'une MAKP de type 3 (169, 170). Cette diminution pourrait concerner 75% des séquestrations pulmonaires (171). Cependant les MAKP sont également décrites comme pouvant diminuer de taille pendant la grossesse (172).

PERIODE NEONATALE :

Une MBP de diagnostic anténatal va bénéficier d'une évaluation clinique. En l'absence de détresse respiratoire néonatale, il n'y a pas d'urgence au bilan diagnostique précis et préopératoire. Cependant le nouveau-né bénéficiera au minimum d'une radiographie standard thoracique de face. Une opacité homogène bien limitée volontiers basithoracique peut être observée en cas de SEL (Figure 53). Une SIL apparaîtra plutôt sous la forme d'une opacité moins bien limitée et moins homogène car aérée, voire sous la forme d'une hyperclarté (Figure 54), même si elle se situera également volontiers au niveau des bases (143).

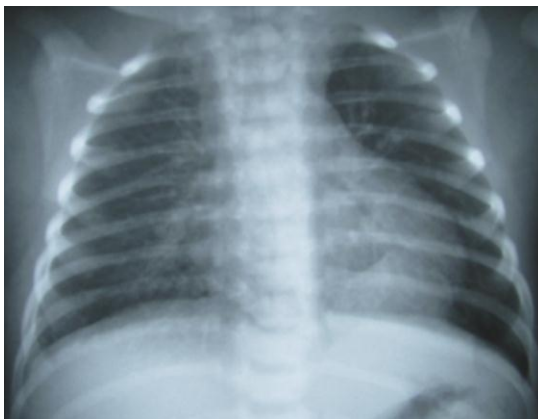


Figure 53 : SEL base gauche

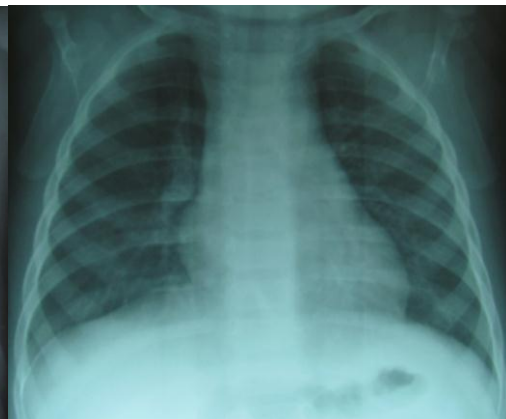

Figure 54 : SIL base droite

En présence d'une MAKP associée, les kystes peuvent être visualisés, notamment en cas de type 1. On étudiera le reste du parenchyme pulmonaire, à la recherche d'une MBP controlatérale, les coupes diaphragmatiques, le médiastin, le rachis et les côtes à la recherche de malformations associées. C'est sur cette radiographie thoracique de face que l'on peut visualiser l'image caractéristique du syndrome du Cimenterre, opacité arciforme concave vers le haut allant du parenchyme pulmonaire en regard du lobe inférieur vers le médiastin. La MBP peut être étudiée par échographie thoracique, si la lésion est située au contact du diaphragme ou de la paroi thoracique, et qu'elle n'est pas ou peu aérée. Sur la radiographie standard qui comprendra également l'abdomen et le pelvis, on recherchera des malformations osseuses du reste du rachis. Le reste du bilan malformatif comprendra sur le plan uro-digestif une échographie abdomino-pelvienne, qui étudiera également une SEL sous-diaphragmatique, sur le plan cardiaque une échographie transthoracique qui étudiera outre les cavités cardiaques,

le retour veineux pulmonaire, et sur le plan neurologique, éventuellement, une échographie transfontanellaire et médullaire.

En dehors du cadre de l'urgence, la période néonatale ne nécessitera pas d'autres examens d'imagerie. En présence de signes respiratoires, on réalisera précocement un scanner injecté ou une angioIRM, afin d'étudier l'anatomie vasculaire en vue d'un traitement chirurgical. Si le traitement envisagé est endovasculaire, alors une angiographie peut être réalisée. Cet examen était traditionnellement le gold standard pour le diagnostic des séquestrations pulmonaires avec une excellente visualisation de l'anatomie artérielle et veineuse. Cependant elle a laissé sa place aux techniques d'imageries vasculaires moins irradiantes et ne nécessitant pas forcément d'anesthésie générale que sont le scanner injecté et l'angioIRM (147). L'angiographie garde toute sa place dans un contexte d'extrême urgence, notamment devant des troubles hémodynamiques majeurs, rencontrés dans des malformations plus complexes, par exemple en cas de retour veineux pulmonaire anormal, mais également dans une SIL sans anomalie du retour veineux avec la possibilité d'insuffisance cardiaque gauche (145). Cet examen peut permettre à la fois le diagnostic vasculaire, et d'emboliser une artère systémique anormale, afin de restaurer un statut hémodynamique permettant de réfléchir à la suite de la prise en charge.

PETITE ENFANCE :

Deux principes physiques sont disponibles afin d'évaluer la séquestration et notamment sa cartographie vasculaire, point déterminant de la prise en charge thérapeutique, qu'elle soit chirurgicale ou endovasculaire, les rayons X avec l'angioscanner, et le phénomène de résonance magnétique avec l'angioIRM. Ces deux examens sont conduits sous sédation afin d'éviter les artéfacts liés à d'éventuels mouvements, condition indispensable pour obtenir la meilleure résolution spatiale vasculaire possible. Le scanner a pour avantages d'être plus rapide, donc nécessitant un temps de sédation moins important que l'IRM, et d'avoir une meilleure résolution spatiale. Contrairement à l'IRM, il peut analyser le parenchyme pulmonaire, et serait plus performant pour le diagnostic du vaisseau systémique (173) (Figure 55). Cependant l'IRM est un examen non irradiant, en amélioration technique continue, notamment en termes de performance diagnostique et de rapidité d'acquisition des séquences.

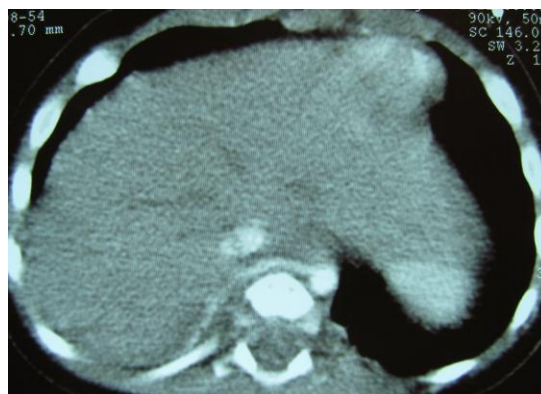


Figure 55

Le scanner non injecté avant l'âge de 4 ou 5 mois a l'avantage de se réaliser sans sédation. En effet une sédation induit des troubles ventilatoires dans les territoires déclives, donc postéro-basaux des poumons. Or, si on veut analyser le parenchyme d'une MBP, et à fortiori s'il s'agit d'une séquestration, malformation le plus souvent située dans le territoire postéro-basal, il vaut mieux s'affranchir de ces troubles ventilatoires. Ce scanner thoracique non injecté peut permettre de rechercher une forme hybride devant la présence de kystes (Figure 56).

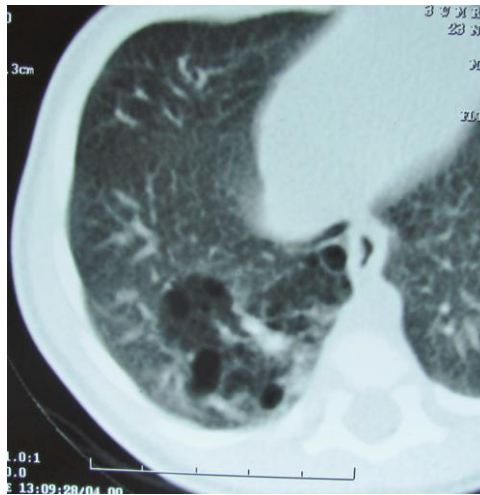


Figure 56

ET ENSUITE :

L'adolescence et l'âge adulte sont l'apanage des découvertes fortuites et surtout des complications, infectieuses toujours, mais également cardio-vasculaires, voire tumorales.

L'infection est la complication au premier plan par ordre de fréquence, et concerne aussi bien les SIL que les SEL, y compris les SEL sous-diaphragmatiques (144). Les germes rencontrés sont ceux rencontrés dans les infections broncho-pulmonaires, sur poumon non pathologique, mais également sur poumon pathologique, avec la possibilité de greffe aspergillaire (174, 175), et ses complications propres de type hémorragique par érosion d'une artère bronchique, mais également d'une branche de l'artère systémique dans le cadre des séquestrations. Le tableau peut associer des signes type douleur thoracique, fièvre, toux, rentrant dans un tableau de pneumopathie récurrente (176).

Le vaisseau systémique peut entraîner ses complications propres soit hémorragiques, soit par retentissement sur la fonction cardiaque.

Une complication hémorragique est le plus souvent liée à l'inflammation voire l'infection de la MBP. Ces phénomènes inflammatoires peuvent éroder le vaisseau systémique, dans la MBP avec comme conséquence une hémoptysie pouvant être cataclysmique, avant qu'elle pénètre dans la malformation avec comme conséquence un hémothorax, éventuellement par l'intermédiaire d'un pseudoanévrisme (177).

Ce vaisseau systémique, comme tout vaisseau systémique, est sujet aux altérations de type athéromateuses, avec la possibilité de développer une ectasie voire un véritable

anévrisme, dont la complication possible, outre la thrombose, est la rupture, même sans altération de type inflammatoire.

Une complication d'ordre hémorragique met bien évidemment en jeu le pronostic vital du patient, avec la possibilité de décès par choc hémorragique (149).

Sur le plan cardio-vasculaire, une SIL, par le shunt gauche-gauche qu'elle entraîne, peut retentir sur la fonction cardiaque elle-même. Ainsi une véritable insuffisance cardiaque gauche peut survenir, avec la possibilité de retrouver une fonction cardiaque normale (148), et de faire régresser une cardiomyopathie dilatée après résection chirurgicale de la SIL (178).

En période de complication, la radiographie standard ne mettra pas en évidence la MBP seule, mais plutôt la complication, que ce soit un foyer de pneumopathie dans le cadre d'une infection, ou un hémothorax dans le cadre d'une hémorragie.

TRAITEMENT :

Le traitement de référence des séquestrations pulmonaires est pour la majorité des équipes la résection chirurgicale. Cependant cette conduite thérapeutique classique peut être remise en question, d'abord par la survenue de complications précoces anté ou néonatales, ensuite par le choix de la thérapeutique elle-même, certains auteurs proposant de traiter l'anomalie vasculaire systémique seule par embolisation ou ligature chirurgicale, voire une surveillance clinique et radiologique.

PERIODE FŒTALE :

La suspicion d'une MBP ne justifie pas à elle seule la réalisation d'une interruption thérapeutique de grossesse. Le pronostic des séquestrations pulmonaires semble bon (179). Seule une faible proportion développe un volumineux hydrothorax, voire une d'anasarque, inversant alors le pronostic (180). Le taux de survie néonatale devant une masse intrathoracique sans anasarque est supérieur à 95 %. Le taux de survie anté et néonatale d'une masse thoracique associée à une anasarque est inférieur à 5 % (181). En dehors de cette complication rare, la grossesse sera menée à terme, avec une survie néonatale excellente et une séquestration accessible à un traitement efficace. Ces malformations ne sont pas connues comme associées à des anomalies chromosomiques. Cependant la réalisation d'un caryotype fœtal est proposée à la parturiente.

Surveillance :

La suspicion de MBP, ou le diagnostic de séquestration pulmonaire (vaisseau systémique identifié dès l'échographie morphologique du deuxième trimestre de grossesse) nécessite la mise en place d'une surveillance radiologique adaptée en fonction des premières constatations échographiques et de l'habitude des équipes. Cette surveillance radiologique est

bien évidemment non irradiante, et l'échographie associée au doppler en est l'instrument central. L'imagerie par résonance magnétique fœtale réalisée vers 30 S.A. est plus réalisée pour le bilan malformatif et pour la recherche de kystes, que pour surveiller la MBP elle-même. En l'absence d'anasarque, les séquestrations pulmonaires sont de bon pronostic (180). Dans une situation plus intermédiaire un hydrothorax et/ou une déviation médiastinale peuvent être observés, justifiant une augmentation de la fréquence de la surveillance échographique. Bien que peu fréquent, au stade d'anasarque même débutant, le pronostic s'assombrit, avec une mortalité proche de 100% (182, 183). L'éventualité d'un geste sur le fœtus doit être envisagée, nécessitant le transport in utéro dans une maternité de niveau 3.

Chirurgie :

En cas de trop grande prématurité ne permettant pas une délivrance immédiate, un geste sur le fœtus est envisagé devant une MBP associée à une anasarque fœtale, témoin d'une grande souffrance fœtale avec pronostic vital engagé. Différentes situations sont possibles, si le diagnostic du vaisseau systémique, et donc de séquestration est fait, et s'il existe un hydrothorax. Cependant du fait de la rareté de cette situation, il n'existe que des cas reports sans réelle évaluation thérapeutique.

Chirurgie fœtale ouverte :

Si le vaisseau systémique n'a jamais été identifié, il ne peut être accessible au traitement. En l'absence d'hydrothorax, seule une chirurgie fœtale ouverte d'exérèse peut être envisagée (184). Une survie néonatale d'environ 50% peut être espérée (181). Cette option thérapeutique présente cependant de hauts risques pour la grossesse actuelle, mais également pour une grossesse ultérieure.

Chirurgie fœtale percutanée :

En présence du diagnostic de séquestration pulmonaire, et de visualisation du vaisseau systémique en doppler, il est possible de coaguler ce vaisseau. Cette intervention, moins invasive, est possible sous anesthésie locale associée à une légère sédation. Sous contrôle échographique, le vaisseau est coagulé au laser. Witlox rapporte le cas d'un patient présentant également un hydrothorax évacué sans laisser de drain pleuro-amniotique (185). Le premier cas a été traité par la même équipe en 2007, et ne présentait pas d'hydrothorax associé. Il est né à terme et se porte bien (180). Ruano rapporte un cas traité par laser, mais dont l'artère systémique s'est reperméabilisée et ayant nécessité une chirurgie d'exérèse en urgence à J15 de vie devant des difficultés respiratoires (186). D'autres auteurs ont proposé l'oblitération du vaisseau par l'injection d'alcool pur (187), ou d'un agent sclérosant (polidocanol) (188).

Devant un hydrothorax associé à une anasarque, certains auteurs proposent le drainage pleuro-amniotique seul (163, 189), ou associé au traitement du vaisseau systémique (187), la

mise en place d'un drain pleuro-amniotique nécessitant la mise en place d'un introducteur de plus gros calibre (3mm), par rapport à l'utilisation du laser seul associé à la thoracocentèse.

Dans le cas des séquestrations, ce geste semble efficace avec un décès sur 14 dans la littérature entre 1986 (le cas décédé) et 2006 (189).

Anandakumar part du principe que l'anasarque est due à une défaillance cardiaque par shunt gauche-gauche. Ainsi il propose l'injection fœtale in utero de digoxine à visée inotrope positive, et de furosémide afin de diminuer la volémie, et donc la précharge (190). Il reconnaît, malgré l'efficacité dans un cas de séquestration pulmonaire, l'absence de données pharmacologiques chez le fœtus, et le possible passage dans le sang maternel. Il pense cependant que cela peut permettre de diminuer la fréquence des thoracocentèses.

Toute chirurgie fœtale comporte des risques de rupture prématurée des membranes, d'accouchement prématuré, de chorioamniotite, d'infection materno-fœtale. Cependant toute intervention sur le fœtus n'est envisagée qu'en présence d'un risque vital immédiat pour le fœtus.

PERIODE POSTNATALE :

L'incidence exacte des complications infectieuses des séquestrations, ainsi que l'évolution naturelle de cette MBP n'est pas connue. Il n'existe donc pas d'argument formel pour un traitement chirurgical, notamment avec l'augmentation des formes de diagnostic anténatal, séquestrations pouvant être de petites tailles, asymptomatiques, invisibles à la radiographie thoracique. Certains pensent que le risque chirurgical est supérieur au risque de survenue des complications (184). Il est cependant recommandé par la plupart des auteurs devant une littérature riche en complications infectieuses, hémorragiques pouvant être cataclysmiques, en formes hybrides méconnues avec des cas de malignité associés à des MAKP (2, 36, 149, 151, 161, 191). L'exérèse chirurgicale est à ce jour toujours le traitement de choix des séquestrations.

Exérèse chirurgicale :

Principes :

Le premier et principal temps de la chirurgie d'exérèse d'une séquestration pulmonaire est le contrôle du vaisseau systémique. Elle se conduit donc idéalement avec une cartographie vasculaire obtenue en préopératoire par un examen radiologique en coupe, l'angioscanner ou l'angioIRM.

La résection parenchymateuse se doit d'être la plus économe possible, et d'enlever toute la malformation, notamment en cas de forme hybride. Le timing de la chirurgie est régi par la loi de Lynne Reid qui nous dit qu'il existe une croissance résiduelle pulmonaire postnatale, notamment alvéolaire. La croissance alvéolaire continue jusqu'à l'âge de 2-3 ans en nombre, et jusqu'à l'âge de 6 à 8 ans en taille (99). Ainsi toute pathologie affectant le

poumon infantile et nécessitant une résection chirurgicale sera idéalement opérée vers l'âge de 5 ou 6 mois, période où le risque anesthésique devient acceptable chez un enfant asymptomatique. Par ailleurs, cette période permet de ne pas attendre le stade des complications, ce qui rendrait le geste chirurgical plus difficile.

Dans le cadre des SEL, la résection consistera en une séquestrectomie. Il n'y a pas de section parenchymateuse à réaliser. La SEL est pédiculée par son pédicule artériovoineux, voire broncho-artériovoineux en cas de communication avec le tractus digestif. Il faut donc disséquer son pédicule, et réaliser la ligature-section de chaque élément de façon distincte. Ces principes sont valables pour une SEL intrathoracique, intradiaphragmatique, ou sous-diaphragmatique.

Par définition, dans le cadre des SIL, une section parenchymateuse doit être réalisée. Une fois le contrôle de l'artère systémique effectué par ligature-section, la résection dépend de la localisation, et est plus ou moins typique, systématisée. Le segment postéro-basal est souvent concerné. Dans ce cas une segmentectomie 10 peut être réalisée. Quoiqu'il en soit ces résections pulmonaires suivent les règles standards de la chirurgie pulmonaire, avec contrôle premier du pédicule artériobronchique, s'il existe, suivi de la séparation de la pièce du reste du parenchyme pulmonaire, avec contrôle du retour veineux pulmonaire, selon la technique choisie par le chirurgien, dissection aux ultrasons, thermofusion, agraffage, pilling. Tous les territoires fonctionnels peuvent théoriquement être concernés, une lobectomie est donc possible. La lésion notamment en cas de MAKP associée, n'est pas toujours systématisée, et une résection atypique ou wedge resection est possible, le principal étant d'enlever la totalité de la lésion.

L'exploration de toute la cavité pleurale est bien sûr indiquée, ainsi que du médiastin. En effet une association à une autre MBP (MAKP, kyste bronchogénique), ou une hernie diaphragmatique est possible, à traiter dans le même temps, ou à biopsier en fonction des constatations peropératoires.

Voies d'abord :

La voie d'abord classique est la thoracotomie, plutôt latérale dans le 5^e espace intercostal devant la fréquence des localisations dans le lobe inférieur. Les avantages de cette voie d'abord est en premier lieu le contrôle vasculaire. En effet, le contrôle de l'artère systémique est le principal danger de la chirurgie des séquestrations. Il s'agit d'une artère de gros calibre pouvant faire plus de la moitié du diamètre aortique, de composante élastique ne possédant pas la capacité de spasme des artères systémiques plus périphériques, musculaires. Enfin la dissection se conduit au ras du médiastin, voire du diaphragme avec un risque de rétraction vasculaire majeure au moment de la section, rendant indispensable l'hémostase primaire. L'autre avantage est l'exploration de la cavité pleurale, avec la possibilité de palpation du parenchyme pulmonaire. Les inconvénients sont fonctionnels avec plus de douleur post opératoire qu'une voie d'abord mini invasive, avec des risques de déformations musculo-squelettiques par asymétrie de la cage thoracique, scoliose, synostose costale, voire de scapula alata (192, 193). Les conséquences esthétiques cutanées ne sont pas négligeables.

La thoracoscopie, est la voie d'abord émergente et prometteuse. Elle se doit de respecter les mêmes règles chirurgicales vasculaires et parenchymateuses. La pratique de la thoracoscopie chez l'enfant est apparue dans les années 70 mais en se limitant à des biopsies (194). C'est dans les années 90 que des gestes thérapeutiques plus poussés ont commencé à être réalisés grâce à d'énormes progrès technologiques dans l'instrumentation (195). Actuellement, grâce à la miniaturisation des instruments opérateurs et des optiques, et de la résolution haute définition de l'image, les différents types de résections parenchymateuses sont réalisés en pratique courante dans la population pédiatrique (196). Malgré l'absence de palpation du parenchyme pulmonaire possible, la visibilité de la cavité pleurale est excellente, notamment au niveau du sinus costo-diaphragmatique, lieu possible de passage de l'artère systémique. Cette visibilité, et ainsi le confort du geste chirurgical, sont cependant dépendants d'une bonne exclusion pulmonaire homolatérale, surtout pour une SIL. Il n'y a pas plus de morbi-mortalité par rapport à la thoracotomie (197, 198). Outre les avantages esthétiques, la douleur post opératoire et la durée d'hospitalisation, puis à plus long terme les conséquences musculo-squelettiques, sont moindres (192, 193).

Dans le cadre des SEL sous-diaphragmatiques, la voie d'abord de choix est la cœlioscopie, avec un contrôle de l'artère systémique effectué dans de bonnes conditions (5). Cette technique est considérée comme efficace et sûre, et associée à moins de douleurs postopératoires, à une récupération plus rapide (199), et à des conséquences esthétiques moindres par rapport à la laparotomie (200). La conversion en laparotomie reste bien sûr une option, notamment en cas d'incidents vasculaires, anesthésiques, ou de difficultés opératoires (adhérences, dilatation intestinale majeure...).

Complications :

En peropératoire, les complications peuvent être d'ordre vasculaire, avec une plaie de l'artère systémique lors de sa dissection, notamment en cas d'environnement inflammatoire, éventuellement associée à une rétraction vasculaire dans le médiastin postérieur ou en sous-diaphragmatique. Cette complication est la plus redoutée d'autant plus que cette artère est par définition élastique, et donc dépourvue de capacité de vasospasme. La plaie peut concerner l'aorte d'autant plus que l'artère peut être courte. L'aorte elle-même peut être confondue avec l'artère systémique, notamment dans les cas d'artère systémique de très gros calibre, proche de celle de l'aorte d'un petit enfant. Quoiqu'il en soit la dissection de l'artère se doit d'être prudente, suffisante pour permettre une double ligature et une section vasculaire épargnant un moignon en amont, plutôt poussée vers le versant parenchymateux. Le contrôle de l'artère que ce soit en chirurgie ouverte ou en thoracoscopie ne doit pas utiliser de clips, qui peuvent être responsables d'un stripping de l'artère. Les moyens disponibles sont donc plutôt la ligature appuyée au fil (201) (Figure 57), voire la thermofusion au Ligasure (Valleylab) (Figure 58) efficace théoriquement sur des vaisseaux jusqu'à 7mm de diamètre. Les complications peuvent être nerveuses, notamment en cas d'adhérences avec le nerf phrénique rencontrées après une complication infectieuse.

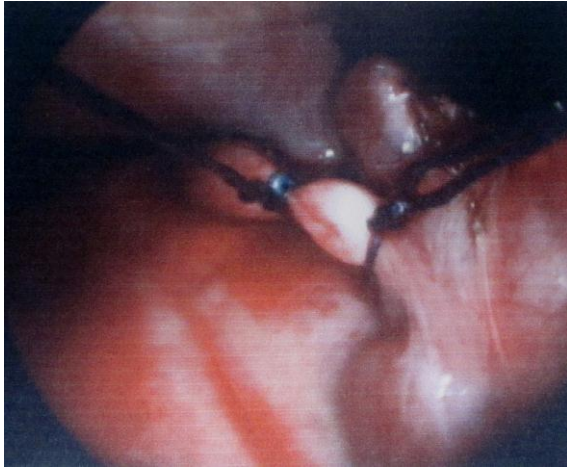


Figure 57

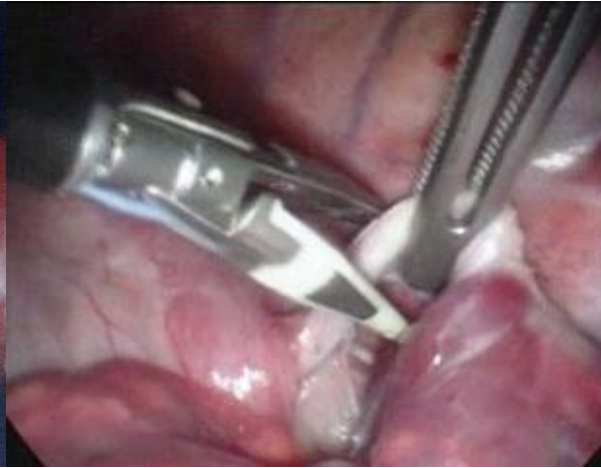

Figure 58

L'aérostase peut poser problème dans les SIL où il existe une section parenchymateuse. Les autres complications sont celles de toute résection pulmonaire notamment en cas de résection parenchymateuse plus large comme les lobectomies, avec des difficultés pouvant survenir au moment du contrôle de l'artère pulmonaire ou de la veine pulmonaire concernée.

A court terme, la complication à craindre est la survenue d'un hémithorax secondaire à une hémorragie au niveau du moignon artériel. Des fuites aériennes persistantes peuvent nécessiter un drainage pleural prolongé. L'empyème pleural peut également être rencontré dans les suites, notamment après l'exérèse d'une séquestration surinfectée.

Ces complications peuvent survenir quelle que soit la voie d'abord. A long terme, la survenue de troubles fonctionnels musculo-squelettiques, concernent plutôt la thoracotomie.

Pour ramener ces complications éventuelles à la réalité, Albanese décrit 3% de complications sur 144 lobectomies thoracoscopiques consécutives chez l'enfant, une en peropératoire par la condamnation d'une bronche lobaire supérieure gauche, et quatre en postopératoire, une pneumopathie, un pneumothorax, un empyème pleural, et un drainage pleural prolongé pour une fuite aérienne persistante. Aucun patient n'a présenté de déformations musculo-squelettiques avec un recul maximal de 12 ans (202). De Lagausie rapporte 8 thoracosopies consécutives pour séquestrations, dont deux conversions et aucune complication postopératoire (201). Jesch rapporte 5 patients opérés dans les 3 premiers mois de vie pour séquestration pulmonaire, et ne déplore aucune complication per ni postopératoire (203).

Indications :

Devant une complication, qu'elle soit néonatale, plutôt d'ordre respiratoire, ou par la suite, plutôt infectieuse et hémorragique, l'indication de résection chirurgicale est partagée par l'ensemble des chirurgiens pédiatres. Face à la suspicion d'une forme hybride, la plupart des auteurs sont favorables à une résection chirurgicale, devant le risque infectieux et néoplasique. La voie d'abord de référence est la thoracotomie lorsque l'on se trouve face à un patient

instable sur le plan respiratoire ou hémodynamique. Cependant, devant une menace vitale immédiate, l'embolisation de l'artère systémique peut être le premier temps thérapeutique.

Devant une situation stable comme face à une séquestration s'étant surinfectée, le choix de la voie d'abord est surtout affaire de l'opérateur. En effet, quelle que soit la voie d'abord, les mêmes principes de contrôle vasculaire et de résection parenchymateuse régissent l'intervention. La thoracoscopie nécessite bien sûr le matériel adapté (instrument de 3 à 5 mm), la possibilité et la réalisation d'une exclusion ventilatoire complète du poumon homolatéral, et une parfaite connaissance de l'anatomie dans les trois dimensions. La conversion en thoracotomie est toujours envisageable devant une complication hémorragique ou devant toute autre difficulté opératoire.

La discussion concerne les séquestrations asymptomatiques, notamment de petite taille, sans lésions kystiques visualisées au cours des différents examens d'imagerie. Même si la résection chirurgicale est conseillée dans les différents ouvrages de chirurgie infantile, certains auteurs préconisent de ne traiter que l'artère systémique.

Exclusion de l'artère systémique nourricière :

En dehors d'une situation d'urgence, la prise en charge recommandée dans les ouvrages de chirurgie infantile est l'exérèse chirurgicale. Cependant certains auteurs proposent de traiter uniquement l'anomalie vasculaire systémique sans réséquer la MBP.

En situation d'urgence avec pronostic vital engagé, devant une défaillance cardiaque par shunt gauche-gauche dans les SIL ou shunt gauche-droit dans les SEL, ou devant une hémoptysie, le principe d'obstruer l'artère systémique, et donc l'étiologie de la complication est moins sujette à discussion. L'embolisation est dans ce cas une étape obligatoire.

Certains auteurs rapportent des cas d'embolisations préalables à la résection chirurgicale, afin de diminuer le risque hémorragique (204).

Le sujet de ce chapitre concerne l'oblitération de l'artère systémique en tant qu'unique traitement de la séquestration.

Principes :

Par l'occlusion de l'artère systémique, certains auteurs espèrent voir régresser, voire disparaître la séquestration. Cette réflexion est basée sur l'observation de cas de séquestrations pulmonaires ayant spontanément involués, que ce soit en période anténatale (205) et/ou postnatale (206). Cette involution et disparition spontanée est mise sur le compte d'un infarctus de la MBP (206). Cette option thérapeutique a bien sûr l'avantage d'être moins invasive qu'une thoracotomie, argument principal avancé par ses défenseurs.

Moyens et voies d'abord:

Bien que la ligature thoracoscopique ait été rapportée par Watine (1994), c'est l'embolisation qui est actuellement développée dans certains centres. Les agents occlusifs utilisés sont principalement des coils (207-209), mais des plugs semblent pouvoir être utilisés à travers un cathéter de diamètre 5 French. La problématique se pose plutôt en terme de voie d'accès artériel, surtout chez le tout petit. Outre la voie fémorale commune, certains auteurs proposent chez le nouveau-né la cathétérisation de l'artère ombilicale (210). Dans la littérature, le diamètre nécessaire du cathéter est au minimum de 4 French.

Complications :

Les complications locales d'un cathétérisme de l'artère fémorale commune (seul abord disponible chez le petit enfant), sont l'hématome éventuellement circulant au point de ponction, la fistule artério-veineuse, et surtout la thrombose, dont la conséquence immédiate est l'ischémie aiguë de membre. Bien que la perte du membre soit rare, des études rapportent jusqu'à 38% de thrombose chez le nouveau-né et l'enfant, corrélée au petit poids de l'enfant (211). Taylor rapporte 8% de retard de croissance du membre inférieur concerné chez des enfants de moins de 5 ans, mais sans significativité par rapport à des enfants n'ayant eu qu'un cathétérisme veineux (212). Une héparinisation systémique encadrant le geste permettrait de fortement diminuer ce risque (213).

Les complications thrombo-emboliques peuvent survenir à distance du point de ponction, donc également suite à un cathétérisme de l'artère ombilicale. Adelman rapporte un cas d'hypertension durable dans les suites d'une telle procédure avec thrombose d'une artère rénale, et atrophie rénale secondaire. Ce même patient a développé dans les suites une thrombose de l'aorte distale (214).

Dans les suites de la procédure, une hypertension artérielle transitoire peut survenir, probablement d'origine thrombo-embolique, ainsi que des douleurs, une hyperthermie, ou encore une pleurésie réactionnelle. Les coils peuvent également migrer, reperméabilisant ainsi l'artère systémique. Lee rapporte 30 cas d'embolisation de séquestrations pulmonaires par voie ombilicale, avec 12% d'hyperthermie, 12% d'hypertension artérielle transitoire, et 6% de migration de coils.

La question de l'irradiation doit également être posée. Bien que l'irradiation durant cette procédure soit équivalente à l'irradiation lors d'un cathétérisme cardiaque dont on sait qu'elle n'a pas de conséquences carcinologiques à long terme (215), la prise en charge thérapeutique d'une séquestration par embolisation nécessite un suivi radiologique plus rapproché et plus prolongé qu'une exérèse chirurgicale. Les défenseurs de cette technique utilisent le scanner injecté. Quand bien même l'IRM serait utilisée, le coût et la plus grande durée d'anesthésie poseraient problème. Ce suivi est impératif face à une séquestration laissée en place, et ce d'autant plus que l'efficacité de l'embolisation n'est pas de 100%, soit par reperméabilisation de l'artère, soit par la présence d'une artère supplémentaire non embolisée, soit par la non disparition de la MBP malgré l'absence de vascularisation d'origine systémique. Lee rapporte une différence significative de régression entre les séquestrations

solides et kystiques en imagerie, avec seulement 25% de régression (>50%) dans les formes kystiques (208).

Indications :

L'embolisation de l'artère systémique est une solution à envisager face à une défaillance cardiaque avec instabilité hémodynamique, ou face à une hémoptysie (216).

L'embolisation en tant que traitement curatif de la SP est défendue par certains auteurs devant l'absence de connaissance de l'évolution naturelle des SP, notamment sur le plan des complications, et devant des régressions spontanées possibles, probablement ischémiques. Cela pourrait justifier chez les enfants asymptomatiques porteurs d'une SP, probablement de volume raisonnable, le recours à l'embolisation. Son côté moins invasif est mis en avant, mais elle n'est pas dénuée de complications. Cette prise en charge nécessite d'être évaluée, que ce soit sur le plan des indications, de l'âge de réalisation, des complications, et des modalités de suivi radiologique, afin de limiter l'irradiation de ces enfants.

Cette option peut néanmoins s'avérer être une solution chez des patients au statut respiratoire précaire, chez qui une exclusion pulmonaire même partielle ou une thoracotomie ne pourraient être tolérées, ou potentiellement précaire, chez qui une résection parenchymateuse ou le risque de syndrome restrictif par déformation thoracique pourraient être compromettants.

D'ores et déjà, la présence de kyste dans la MBP, et donc la suspicion de MAKP associée, doit faire remettre en cause cette prise en charge thérapeutique, avec seulement 25% d'efficacité sur ces formes, dans la série de Lee (208).

Surveillance :

La surveillance du patient peut parfois être envisagée.

Elle peut être choisie devant une SP de très petite taille ayant quasiment disparu au cours du suivi anténatal et du bilan néonatal.

Elle peut être choisie chez un patient à l'état général précaire, contre-indiquée à toute anesthésie générale.

Elle peut également être choisie par les parents, qui refusent toute intervention malgré une information claire et adaptée.

Le suivi sera alors clinique et radiologique. Le suivi clinique sera assuré par le médecin traitant et/ou pédiatre qui sera informé des éventuelles complications pouvant survenir, par le chirurgien pédiatre, et par un pneumopédiatre. Le suivi radiologique sera réfléchi pour limiter l'irradiation avec discussion régulière en staff multidisciplinaire. Il comportera des radiologies thoraciques de face au minimum. Le scanner thoracique sera envisagé devant la survenue d'une complication, mais également au cours du simple suivi, avec parcimonie, d'autant plus si la SP n'est pas visible à la radiographie standard.

ETUDE CLINIQUE

MATERIEL ET METHODE :

Depuis Janvier 1996 et jusqu'à Décembre 2010, toutes les SP prises en charges dans le service de chirurgie pédiatrique viscérale au CHU de Grenoble ont été étudiées de manière rétrospectives. Les principales données étudiées sont anatomiques.

En ce qui concerne l'artère systémique, différents critères ont été relevés : son caractère unique ou non par SP et son diamètre à partir de données radio-chirurgicales, son origine à partir de données radiologiques, son passage diaphragmatique en cas d'origine sous-diaphragmatique à partir de données radiologiques, son trajet le cas échéant du médiastin postérieur à la SP (direct ou dans le ligament triangulaire) à partir de données chirurgicales (compte rendu opératoire, photos, vidéos).

Les artères pulmonaires ont été étudiées à partir de données anatomopathologiques.

Le retour veineux a été étudié à partir de données anatomo-radio-chirurgicales.

La présence d'une bronche a été recherchée à partir de données anatomo-chirurgicales (compte rendu opératoire), voire à partir de l'opacification bronchique de la pièce opératoire.

Les données anatomopathologiques ont permis d'étudier le parenchyme pulmonaire, son architecture, d'éventuelles lésions associées, fixées à type de MAKP, ou potentiellement réversibles à type d'inflammation, d'hémorragie alvéolaire chronique, d'hypertension artérielle pulmonaire. Les lames de toutes les pièces opératoires ont été relues avec le Pr Lantuejoul.

Leur localisation a été étudiée à partir de données radio-chirurgicales en terme de région anatomique (thoracique, abdominale), et de latéralité. Leur localisation en termes de correspondance à la systématisation segmentaire pulmonaire a été étudiée à partir de données chirurgicales, ainsi que l'existence d'éventuelles pseudo-scissures entre la SP et le reste du parenchyme pulmonaire dans les SIL.

Les malformations associées ont été relevées à partir de données radiologiques et anatomopathologiques. Elles sont classées en 2 groupes, proentéro-thoraciques, et « à distance ».

A partir de ces principales données, les SP sont réparties en :

-SEL

-typiques

-atypiques par la présence d'une connexion bronchique à l'intestin antérieur, ou par la présence d'une MAKP associées (SEL hybrides).

-SIL

-typiques, qualifiées de « pures » si la seule anomalie retrouvée est une vascularisation de type systémique.

-atypiques par la présence d'une MAKP associée (SIL hybrides), ou d'un retour veineux pulmonaire anormal (syndrome du Cimenterre), voire de l'association des deux.

-séquestrations complexes, non étiquetées, par l'association complexe à d'autres malformations thoraciques pulmonaires ou autres.

Les différents examens d'imagerie pratiqués dans le service dont bénéficie un patient porteur d'une MBP diagnostiquée lors de l'échographie fœtale morphologique à 22 S.A. sont :

- Echographie fœtale à 22 S.A..

- Echographie fœtale à 32 S.A. (troisième trimestre).

- IRM fœtale aux alentours de la trentième semaine d'aménorrhée.

- Echographie néonatale thoraco-abdomino-pelvienne, dont cardiaque, ainsi que médullaire et transfontanellaire.

- Radiographie standard thoraco-abdomino-pelvienne.

- Scanner thoracique sans injection de produit de contraste et sans anesthésie générale aux alentours de 1 mois de vie. Il a pour but d'étudier le parenchyme pulmonaire en l'absence de trouble ventilatoire et de collapsus pulmonaire liés à une sédation, dans un contexte de SP potentiellement postéro-basale.

- Scanner thoracique avec injection de produit de contraste et sous anesthésie générale aux alentours de 6 mois de vie, afin de rechercher ou d'étudier une vascularisation systémique, le retour veineux, et des malformations associées.

Cette prise en charge diagnostique concerne les patients détectés en anténatal, sans signe de gravité échographique anténatal et asymptomatiques à la naissance.

Les échographies fœtales de contrôle sont d'autant plus proposées que la SP est volumineuse, qu'il existe un hydramnios, un hydrothorax, ou une déviation médiastinale

Le scanner injecté peut être réalisé en urgence ou semi-urgence en cas de symptômes respiratoires.

La valeur diagnostique des différents examens a ainsi été étudiée, concernant le diagnostic de la malformation broncho-pulmonaire, de l'artère systémique, et d'éventuelles lésions kystiques associées en rapport à une éventuelle forme hybride. La détection de kystes a également été notée lors de la chirurgie, le tout corrélé au compte-rendu anatomopathologique.

Des données secondaires ont été étudiées, le sexe, le terme de la naissance, le poids de naissance, les signes indirects échographiques anténataux, la présence d'une détresse respiratoire néonatale, la technique opératoire, la mortalité.

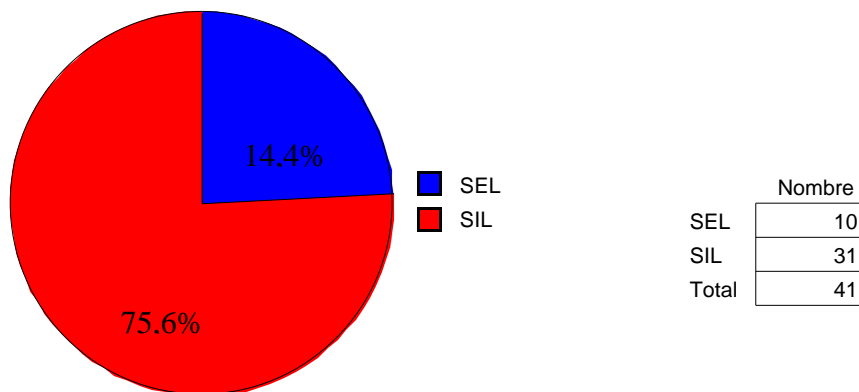
L'étude statistique est obtenue à partir du logiciel Statview. Elle comporte une part de statistiques descriptives, et une part de statistiques comparatives à partir de données qualitatives. Le test de Chi-2 a alors été utilisé, avec un seuil de significativité accepté pour un $p < 0,05$.

RESULTATS :

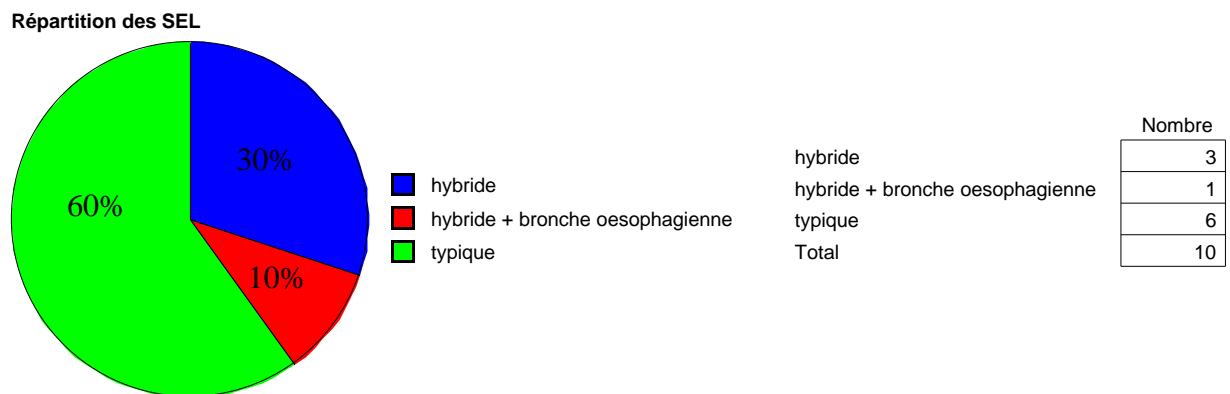
Le tableau de recueil de données est en annexe 1.

REPARTITIONS DES SEQUESTRATIONS PULMONAIRES :

Répartition des séquestrations intra et extralobaires :

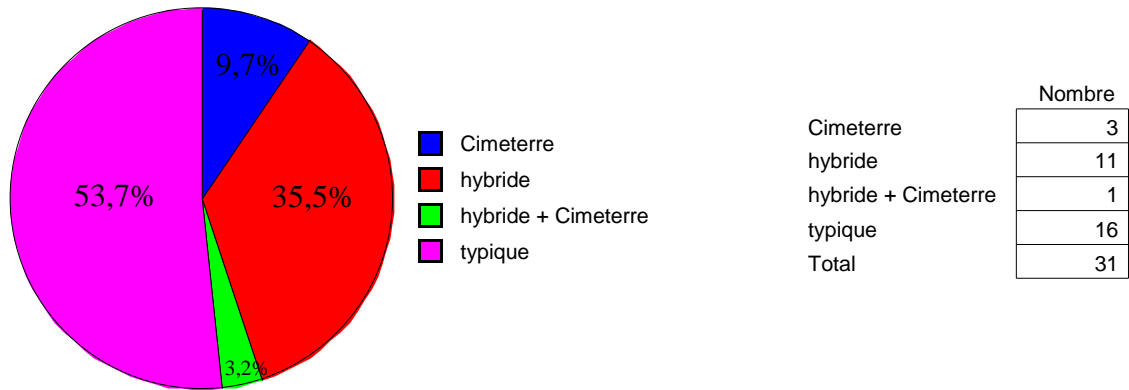


Répartition des séquestrations typiques et atypiques :



On retrouve 40% de formes hybrides dans les SEL.

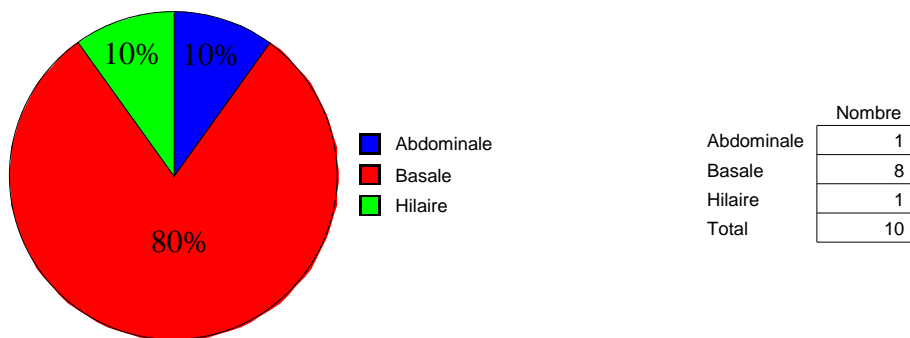
Répartition des SIL



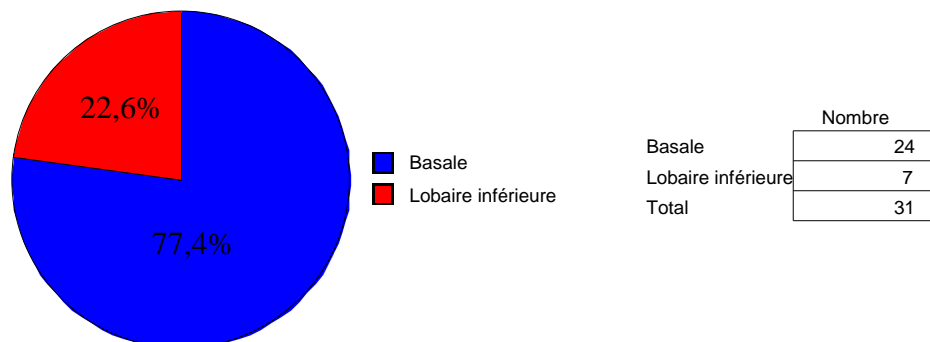
On retrouve 38,7% de formes hybrides dans les SIL, et 13% de syndrome du Ciméterre.

LOCALISATION :

Séquestrations extralobaires :



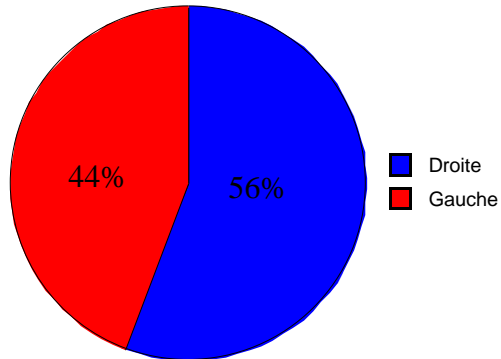
Séquestrations intralobaires :



La localisation basale regroupe préférentiellement le segment 10, puis le segment 7, puis la pyramide basale.

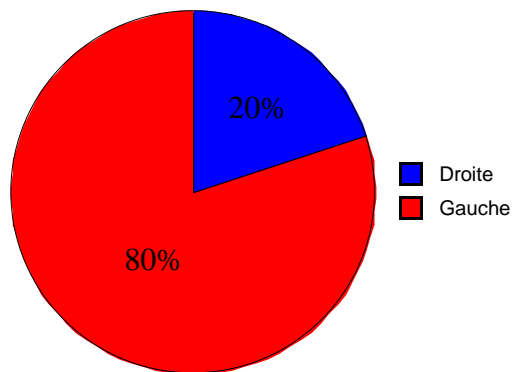
LATERALITE :

Séquestrations extra et intralobaires :



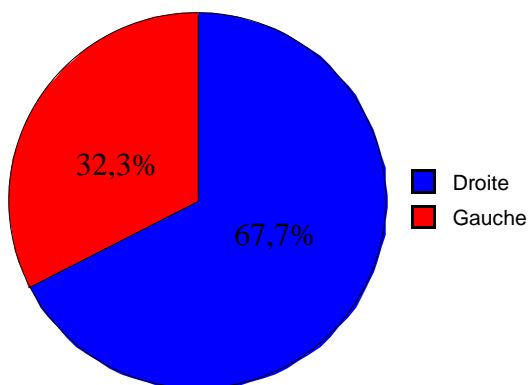
	Nombre
Droite	23
Gauche	18
Total	41

Séquestrations extralobaires :



	Nombre
Droite	2
Gauche	8
Total	10

Séquestrations intralobaires :



	Nombre
Droite	21
Gauche	10
Total	31

Type de séquestration et latéralité :

Tableau "résumé" pour type, latéralité

Manquants	0
DDL	1
Chi 2	6,998
p (Chi 2)	,0082
G-carré	7,233
p (G-carré)	,0072
Coef. de contingence	,382
Phi	,413
Chi 2 corrigé	5,234
p corrigé	,0221
Prob. exacte de Fisher	,0119

Fréquences observ. pour type, latéralité

	droit	gauche	Totaux
SEL	2	8	10
SIL	21	10	31
Totaux	23	18	41

Type et latéralité

Manquants	0
DDL	2
Chi 2	8,938
p (Chi 2)	,0115
G-carré	.
p (G-carré)	.
Coef. de contingence	,423
V de Cramer	,467

	droite	gauche	Totaux
Cimeterre	4	0	4
SEL	2	8	10
SIL	17	10	27
Totaux	23	18	41

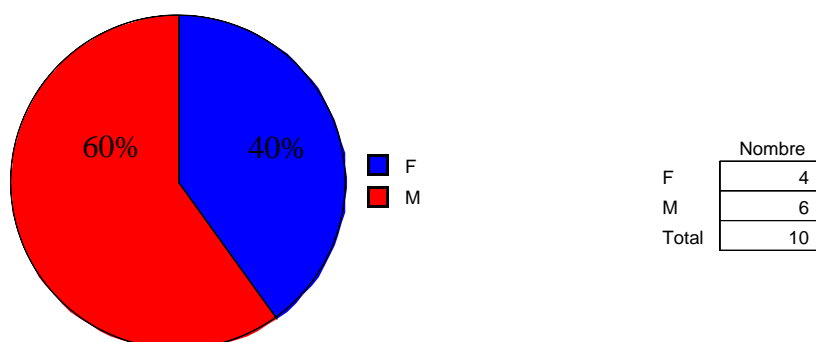
Type hors Cimeterre et latéralité

Manquants	0
DDL	1
Chi 2	5,392
p (Chi 2)	,0202
G-carré	5,664
p (G-carré)	,0173
Coef. de contingence	,357
Phi	,382
Chi 2 corrigé	3,848
p corrigé	,0498
Prob. exacte de Fisher	,0293

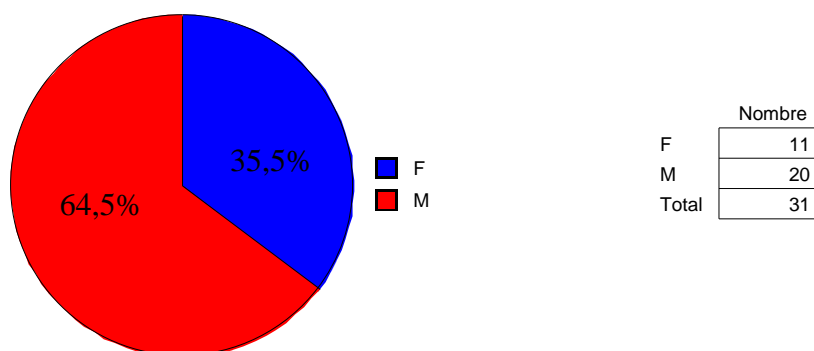
	droite	gauche	Totaux
SEL	2	8	10
SIL	17	10	27
Totaux	19	18	37

SEXE :

Séquestrations extralobaires :



Séquestrations intralobaires :



En excluant les syndromes du Cimeterre des SIL, les SIL comportent 59,3% de sexe masculin. Malgré l'absence de significativité, on note que les quatre syndromes du Cimeterre sont de sexe masculin.

MALFORMATIONS ASSOCIEES :

Malformations proentéro-thoraciques :

Séquestrations extralobaires :

30% des SEL sont associées à d'autres malformations proentéro-thoraciques.

Séquestrations intralobaires :

45% des SIL sont associées à d'autres malformations proentéro-thoraciques, 32,3% si on exclut les Cimeterres.

Malformations proentéro-thoraciques et atypies :

Manquants	0
DDL	2
Chi 2	6,462
p (Chi 2)	,0395
G-carré	.
p (G-carré)	.
Coef. de contingence	,369
V de Cramer	,397

	non	oui	Totaux
Cimeterre	0	4	4
Hybride	8	7	15
Typique	15	7	22
Totaux	23	18	41

Malformations proentéro-thoraciques et types :

Malformations proentéro-thoraciques, types

Manquants	0
DDL	2
Chi 2	6,406
p (Chi 2)	,0406
G-carré	.
p (G-carré)	.
Coef. de contingence	,368
V de Cramer	,395

	non	oui	Totaux
Cimeterre	0	4	4
SEL	7	3	10
SIL	17	10	27
Totaux	24	17	41

Malformations rencontrées :

- deux kystes bronchogéniques,
- une MAKP de type 2 homolatérale,
- une SIL typique associée à une SEL controlatérale,
- une SIL typique associée à une SIL hybride controlatérale,
- un lobe accessoire,
- deux agénésies lobaires (Cimeterre),
- une atrésie de la bronche lobaire moyenne,
- quatre duplications gastriques,
- une éventration diaphragmatique,
- un foramen ovale perméable,
- trois CIA ostium secundum, dont deux dans un Cimeterre,
- une CIV,
- un syndrome de VACTERL dans un Cimeterre avec une atrésie de l'œsophage de type 3, une sténose trachéale, une CIA, une MAR haute, une agénésie S3/4/5.

Malformations « à distance » :

Séquestrations extralobaires :

Aucune malformation à distance n'a été retrouvée dans les SEL.

Séquestrations intralobaires :

13% des SIL sont associées à des malformations à distance, 6% si on exclut les Ciméterres.

Malformations à distance et atypies :

Manquants	0
DDL	2
Chi 2	9,955
p (Chi 2)	,0069
G-carré	•
p (G-carré)	•
Coef. de contingence	,442
V de Cramer	,493

	non	oui	Totaux
Cimeterre	2	2	4
Hybride	13	2	15
Typique	22	0	22
Totaux	37	4	41

Malformations à distance et types :

Malformations à distance et type

Manquants	0
DDL	2
Chi 2	8,608
p (Chi 2)	,0135
G-carré	•
p (G-carré)	•
Coef. de contingence	,417
V de Cramer	,458

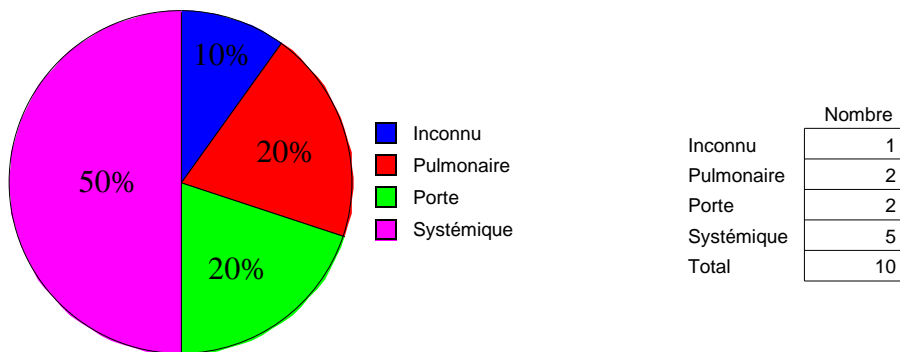
	non	oui	Totaux
Cimeterre	2	2	4
SEL	10	0	10
SIL	25	2	27
Totaux	37	4	41

Malformations rencontrées :

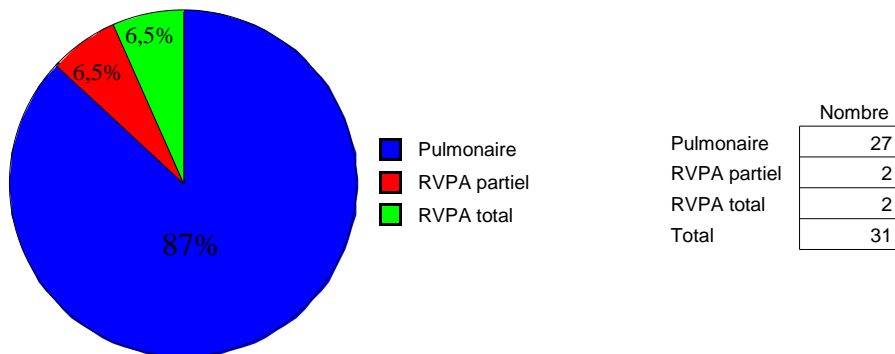
- un rein en fer à cheval,
- un rein pelvien,
- une moelle attachée basse (Cimeterre),
- une anomalie costale de type onze côtes droites.

RETOUR VEINEUX :

Séquestrations extralobaires :



Séquestrations intralobaires :



Type de séquestration et retour veineux :

Manquants	0
DDL	5
Chi 2	30,903
p (Chi 2)	<,0001
G-carré	•
p (G-carré)	•
Coef. de contingence	,656
V de Cramer	,868

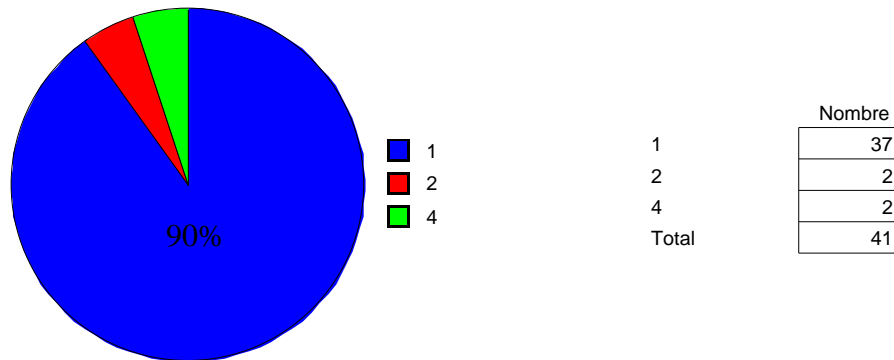
	Inconnu	Pulm	Porte	RVPA partiel	RVPA total	Systémique	Totaux
SEL	1	2	2	0	0	5	10
SIL	0	27	0	2	2	0	31
Totaux	1	29	2	2	2	5	41

ARTERE SYSTEMIQUE :

Nombre :

En moyenne 1,2 artères systémiques alimentent une SP, avec des extrêmes allant de 1 à 4 artères systémiques (Annexe 2). 90% des SP sont vascularisées par une artère systémique unique.

Nombre d'artère systémique par séquestration



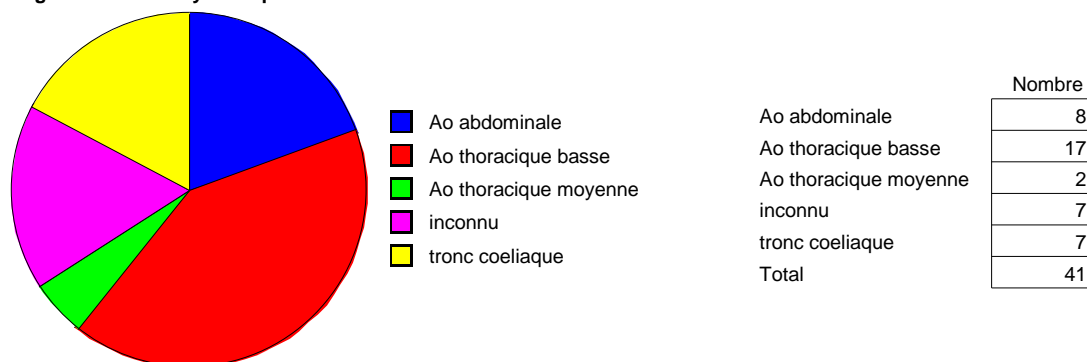
Les deux cas alimentés par quatre artères systémiques concernent deux syndromes du Ciméterre.

Diamètre :

Le diamètre moyen d'une artère systémique est de 3 mm, avec des extrêmes allant de 0,5 à 6 mm (Annexes 2).

Origine :

Origine de l'artère systémique



Quand il existe plusieurs artères systémiques pour une SP, elles naissent du même côté du diaphragme. Quand elles naissent en sous-diaphragmatique elles naissent soit de l'aorte abdominale, soit du tronc coeliaque, soit des deux.

Dans 37% des SP, la ou les artères naissent de l'aorte sous-diaphragmatique, et dans 37% de l'aorte thoracique basse.

Origine de l'artère systémique et atypie

Manquants	0
DDL	4
Chi 2	9,361
p (Chi 2)	,0527
G-carré	.
p (G-carré)	.
Coef. de contingence	,431
V de Cramer	,338

	Ao sus-diaphragmatique	Ao sous-diaphragmatique	inconnu	Totaux
Cimeterre	0	4	0	4
hybride	6	5	4	15
typique	13	6	3	22
Totaux	19	15	7	41

Origine de l'artère systémique et type

Manquants	0
DDL	2
Chi 2	4,219
p (Chi 2)	,1213
G-carré	4,822
p (G-carré)	,0897
Coef. de contingence	,305
V de Cramer	,321

	SEL	SIL	Totaux
inconnu	2	5	7
sous-diaphragmatique	1	14	15
sus-diaphragmatique	7	12	19
Totaux	10	31	41

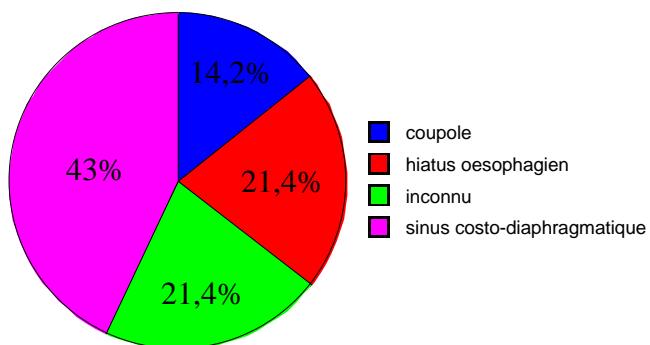
Origine de l'artère systémique et type

Manquants	0
DDL	4
Chi 2	10,179
p (Chi 2)	,0375
G-carré	.
p (G-carré)	.
Coef. de contingence	,446
V de Cramer	,352

	Cimeterre	SEL	SIL	Totaux
Ao sus-diaphragmatique	0	7	12	19
Ao sous-diaphragmatique	4	1	10	15
Inconnu	0	2	5	7
Totaux	4	10	27	41

Passage diaphragmatique :

Il concerne les artères systémiques d'origine sous-diaphragmatiques.



	Nombre
coupole	2
hiatus oesophagien	3
inconnu	3
sinus costo diaphragmatique	6
Total	14

Passage diaphragmatique et atypie

Manquants	0
DDL	6
Chi 2	11,667
p (Chi 2)	,0698
G-carré	•
p (G-carré)	•
Coef. de contingence	,674
V de Cramer	,645

	Cimeterre	hybride	typique	Totaux
coupole	2	0	0	2
hiatus oesophagien	0	1	2	3
inconnu	2	1	0	3
sinus costo-diaphragmatique	0	2	4	6
Totaux	4	4	6	14

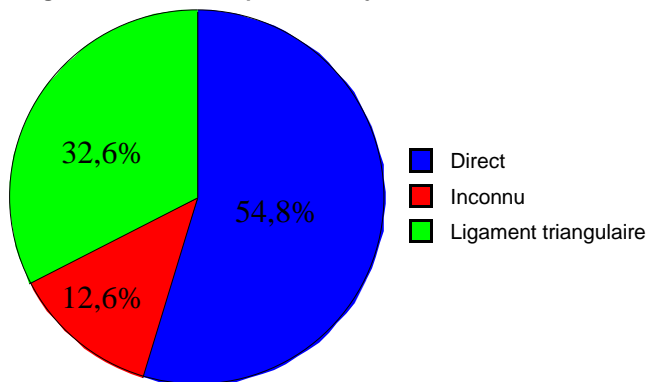
Passage diaphragmatique et type

Manquants	0
DDL	3
Chi 2	10,733
p (Chi 2)	,0133
G-carré	•
p (G-carré)	•
Coef. de contingence	,659
V de Cramer	,876

	Cimeterre	SIL	Totaux
coupole	2	0	2
hiatus oesophagien	0	3	3
inconnu	2	1	3
sinus costo-diaphragmatique	0	6	6
Totaux	4	10	14

Passage dans le ligament triangulaire dans les SIL :

Diagramme en secteur pour AS, trajet

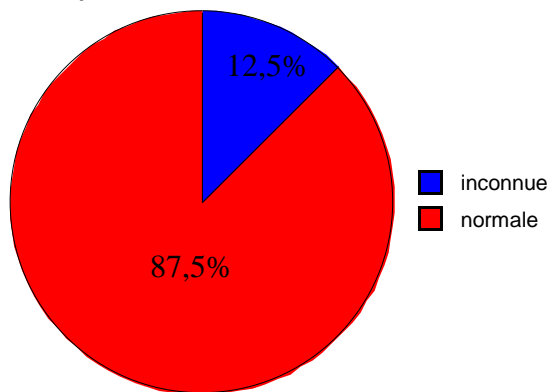


Distribution en fréquence pour AS, trajet

	Nombre
Direct	17
Inconnu	4
Ligament triangulaire	10
Total	31

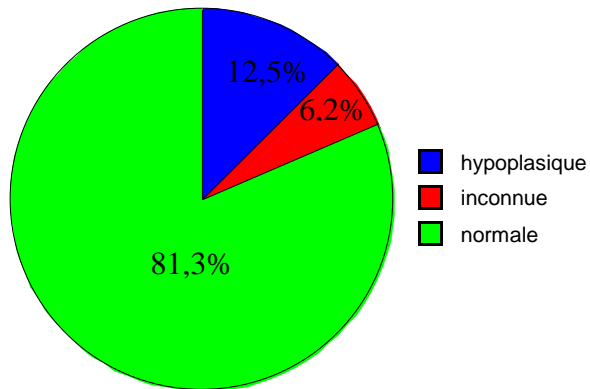
SIL TYPIQUES :

Artère pulmonaire



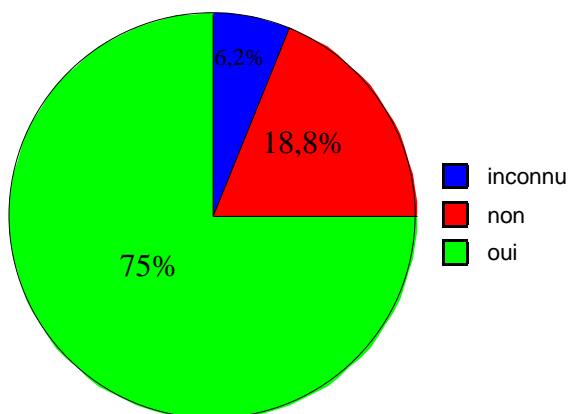
Nombre	
inconnue	2
normale	14
Total	16

Bronche



Nombre	
hypoplasique	2
inconnue	1
normale	13
Total	16

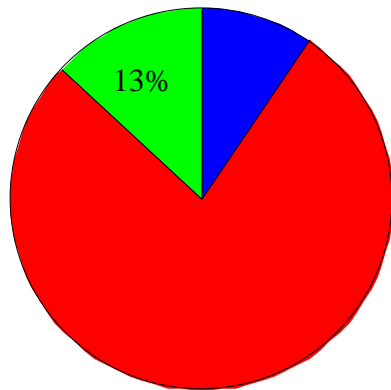
SIL pures



Nombre	
inconnu	1
non	3
oui	12
Total	16

PSEUDOSCISSURES ET SIL :

Pseudoscissure



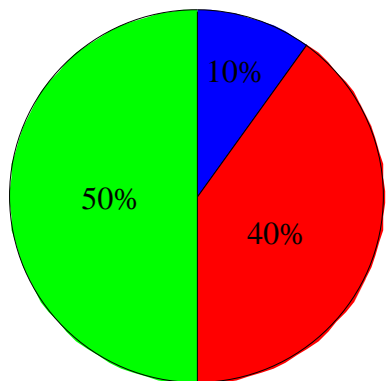
■ inconnu
■ non
■ oui

	Nombre
inconnu	3
non	24
oui	4
Total	31

On retrouve 13% de pseudoscissures dans les SIL en excluant les syndromes du Ciméterre.

SEL ET STRUCTURES BRONCHIQUES :

SEL et bronche



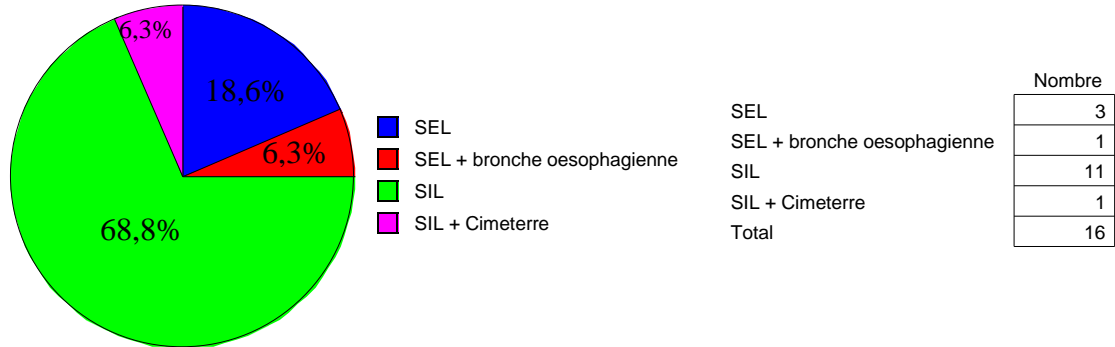
■ bronche oesophagienne
■ ébauche hilaire cartilagineuse
■ non

	Nombre
bronche oesophagienne	1
ébauche hilaire cartilagineuse	4
non	5
Total	10

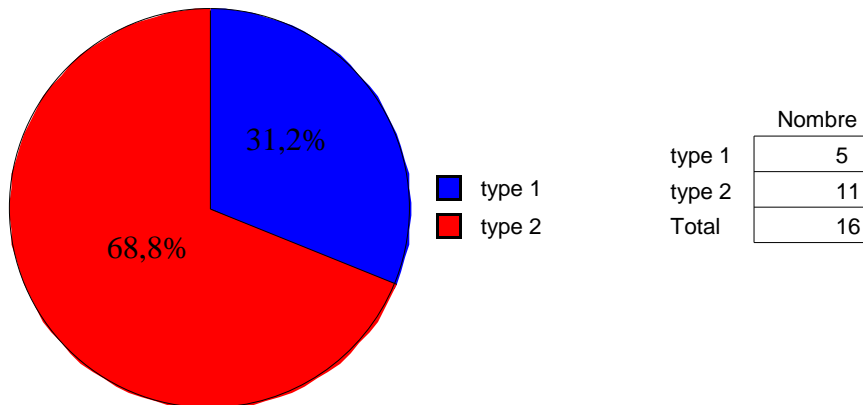
ATYPIES :

MAKP :

Types de séquestrations hybrides



Type de MAKP



Retour veineux pulmonaire anormal :

On retrouve quatre syndromes du Ciméterre, tous à droite, avec 50% de retour veineux pulmonaire total. Dans ce dernier cas, soit la malformation concerne tout le poumon droit, soit elle concerne le lobe inférieur droit avec agénésie des autres lobes.

Ils sont associés dans 100% des cas à d'autres malformations proentéro-diaphragmatique, et dans 50% des cas à des malformations à distance.

Ils sont vascularisés par des artères systémiques multiples, d'origine sous-diaphragmatique, passant à travers le centre tendineux du diaphragme.

Volume des atypies dans les SIL:

Volume > 2 segments et atypie

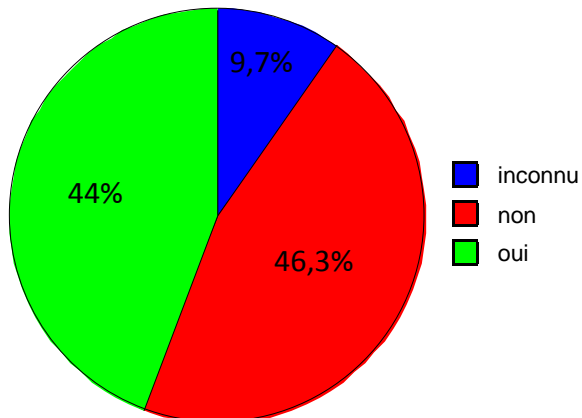
Manquants	0
DDL	2
Chi 2	11,976
p (Chi 2)	,0025
G-carré	•
p (G-carré)	•
Coef. de contingence	,528
V de Cramer	,622

	inconnu	non	oui	Totaux
atypique	0	4	11	15
typique	1	13	2	16
Totaux	1	17	13	31

PARENCHYME PULMONAIRE :

Hypertension artérielle pulmonaire, hémorragie alvéolaire chronique :

htap, hémorragie alvéolaire chronique



	Nombre
inconnu	4
non	19
oui	18
Total	41

Artère systémique de diamètre > 3 mm, htap et/ou hémorragie alvéolaire chronique

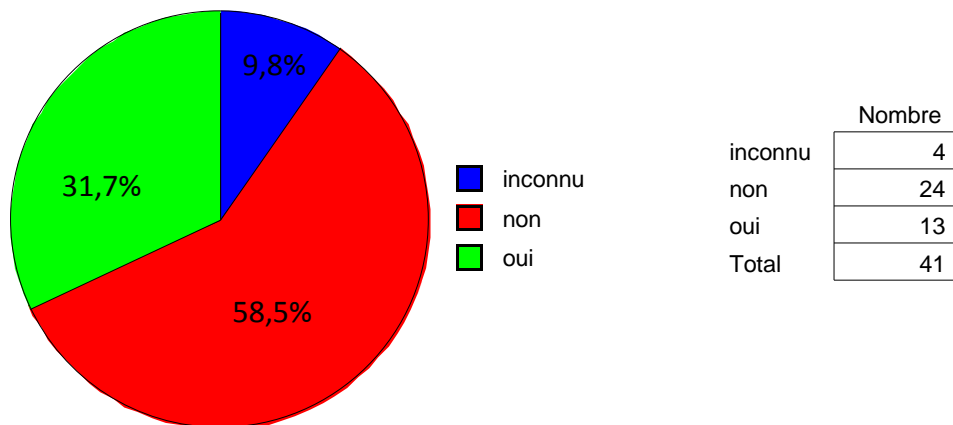
Manquants	3
DDL	2
Chi 2	6,695
p (Chi 2)	,0352
G-carré	6,942
p (G-carré)	,0311
Coef. de contingence	,387
V de Cramer	,420

	inconnu	non	oui	Totaux
non	2	15	7	24
oui	1	3	10	14
Totaux	3	18	17	38

Les lésions d'hypertension artérielle pulmonaire ne sont pas liées au type de SP, ni aux atypies.

Inflammation, surinfection :

Inflammation, surinfection



Les lésions d'inflammation et de surinfection ne sont pas liées au type de séquestration pulmonaire, ni aux différentes atypies, ni au diamètre de l'artère systémique.

Stade sacculaire :

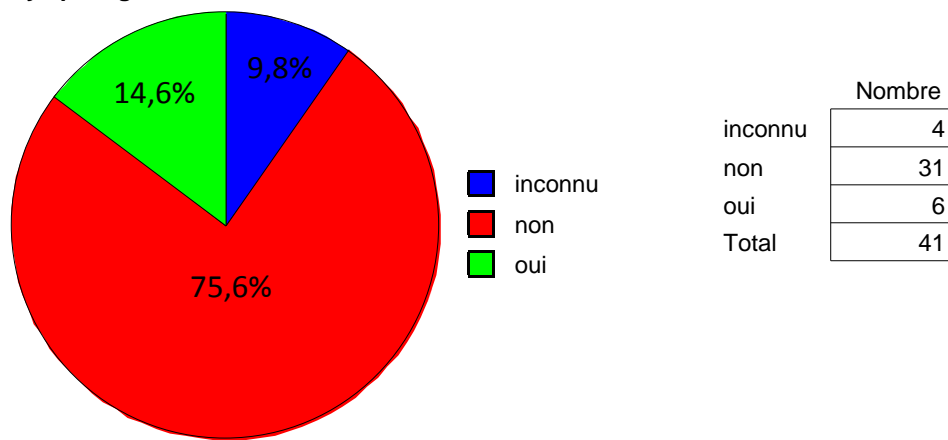
Parenchyme immature au stade sacculaire et type

Manquants	0
DDL	1
Chi 2	12,109
p (Chi 2)	,0005
G-carré	•
p (G-carré)	•
Coef. de contingence	,497
Phi	,572
Chi 2 corrigé	8,409
p corrigé	,0037
Prob. exacte de Fisher	,0032

	SEL	SIL	Totaux
non	6	27	33
oui	4	0	4
Totaux	10	27	37

Lymphangiectasies :

Lymphangiectasies



Les lymphangiectasies ne sont pas liées au type de SP ni aux différentes atypies.

UN CAS D'OPACIFICATION BRONCHIQUE :

Une opacification bronchique de la pièce opératoire a été effectuée sur une SIL hybride du lobe inférieur gauche. La MAKP de type 1 avait été localisée au niveau du segment 7, la SP concernait le lobe inférieur. L'opacification concernait l'arbre bronchique lobaire inférieur excepté ce segment 7 en regard de la MAKP.

DIAGNOSTIC :

Diagnostic de la malformation broncho-pulmonaire :

Diagnostic de la MBP								
Examen	Echo 22 S.A.	Echo 32 S.A.	IRM fœtale	Anténatal	Echo néonatale	TDM sans injection	TDM injecté	Préopératoire
Positive	34	25	25	38	23	25	32	40
Négative	7	13	8	3	17	2	0	1
Sensibilité	83%	66%	75,80%	92,20%	57,50%	92,60%	100%	97,60%

TDM IV: aspect de la MBP, type

Manquants	8
DDL	2
Chi 2	13,025
p (Chi 2)	,0015
G-carré	13,060
p (G-carré)	,0015
Coef. de contingence	,557
V de Cramer	,670

	SEL	SIL	Totaux
hyper	6	2	8
hypo	1	16	17
mixte	1	3	4
Totaux	8	21	29

Il n'existe pas de différence significative de densité au scanner entre les formes typiques et hybrides.

Diagnostic de l'artère systémique :

Diagnostic de l'artère systémique								
Examen	Echo 22 S.A.	Echo 32 S.A.	IRM fœtale	Anténatal	Echo néonatale	TDM sans injection	TDM injecté	Préopératoire
Positive	9	9	14	17	23	10	29	37
Négative	41	29	19	41	17	17	3	4
Sensibilité	22%	24%	42,50%	41,50%	57,50%	37,00%	91%	90,30%

Diagnostic à l'échographie néonatale de l'artère systémique, ≤ 1mm et > 1mm

Manquants	4
DDL	1
Chi 2	9,337
p (Chi 2)	,0022
G-carré	9,770
p (G-carré)	,0018
Coef. de contingence	,449
Phi	,502
Chi 2 corrigé	7,076
p corrigé	,0078
Prob. exacte de Fisher	,0038

	non	oui	Totaux
non	8	21	29
oui	7	1	8
Totaux	15	22	37

On ne retrouve pas d'association significative entre le diamètre de l'artère systémique et son diagnostic pour les autres examens d'imagerie.

Concernant les artères systémiques diagnostiquées au scanner sans injection, elles sont diagnostiquées devant l'image d'une structure tubulaire centro-lésionnelle. Le diagnostic de SP a pu être posé en préopératoire chez deux patients qui présentaient une artère systémique de très petit calibre, évalué à 0,5 mm en dehors de la SP. Leur diagnostic n'avait pas été fait par les autres examens d'imagerie. A l'intérieur de la MBP, une structure vasculaire de plus gros calibre a été visualisée au scanner sans injection.

Dans un cas de SP, l'artère systémique pourtant diagnostiquée en préopératoire, n'a pas été vue lors de l'intervention chirurgicale, mais confirmée à l'examen anatomopathologique de la pièce opératoire. Cette artère systémique avait été évaluée à 1 mm de diamètre au scanner injecté, et naissait du tronc cœliaque.

Diagnostic des kystes :

Echo 22 S.A.	MAKP +	MAKP -	VPP/VPN	Echo 32 S.A.	MAKP +	MAKP -	VPP/VPN
Kyste +	9	1	90%	Kyste +	7	0	100%
Kystes -	7	4	36,40%	Kystes -	7	24	77,40%
Se/Sp	56,30%	80%		Se/Sp	50,00%	100%	
IRM fœtale	MAKP +	MAKP -	VPP/VPN	Diagnostic anténatal de la MAKP 10/16: 62,5%			
Kyste +	8	2	80%				
Kystes -	4	19	82,60%				
Se/Sp	66,70%	91%					

Echo néonatale	MAKP +	MAKP -	VPP/VPN	TDM non injecté	MAKP +	MAKP -	VPP/VPN
Kyste +	4	0	100%	Kyste +	6	1	86%
Kystes -	11	25	26,70%	Kystes -	5	15	75,00%
Se/Sp	26,70%	100%		Se/Sp	54,50%	94%	
TDM injecté	MAKP +	MAKP -	VPP/VPN	Diagnostic préopératoire de la MAKP 10/16: 62,5%			
Kyste +	6	0	100%				
Kystes -	5	21	80,80%				
Se/Sp	54,50%	100%					

L'examen macroscopique préopératoire observe des kystes au niveau de la MBP dans 62,5% des formes hybrides (10/16).

Diagnostic des kystes à l'échographie à 22 S.A. et type de MAKP

Manquants	0
DDL	1
Chi 2	5,657
p (Chi 2)	,0174
G-carré	•
p (G-carré)	•
Coef. de contingence	,511
Phi	,595
Chi 2 corrigé	3,366
p corrigé	,0665
Prob. exacte de Fisher	,0337

	non	oui	Totaux
type 1	0	5	5
type 2	7	4	11
Totaux	7	9	16

Diagnostic des kystes au scanner sans injection et type de MAKP

Manquants	5
DDL	1
Chi 2	5,238
p (Chi 2)	,0221
G-carré	•
p (G-carré)	•
Coef. de contingence	,568
Phi	,690
Chi 2 corrigé	2,946
p corrigé	,0861
Prob. exacte de Fisher	,0606

	non	oui	Totaux
type 1	0	4	4
type 2	5	2	7
Totaux	5	6	11

Diagnostic des kystes à l'échographie néonatale et type de MAKP

Manquants	1
DDL	1
Chi 2	4,261
p (Chi 2)	,0390
G-carré	4,166
p (G-carré)	,0413
Coef. de contingence	,470
Phi	,533
Chi 2 corrigé	2,209
p corrigé	,1372
Prob. exacte de Fisher	,0769

	non	oui	Totaux
type 1	2	3	5
type 2	9	1	10
Totaux	11	4	15

Les autres examens d'imagerie ne montrent pas de différence significative entre le type de MAKP et la visualisation de kystes.

Concernant les MAKP de type 1 au nombre de cinq, elles ont toutes pu être évoquées en préopératoire, 5 sur 5 échographies à 22 S.A., 3 sur 5 échographies à 32 S.A., 4 sur 4 IRM fœtales effectuées, 3 sur 5 échographies néonatales, 4 sur 4 scanners non injectés effectués, et 2 sur 2 scanners injectés effectués.

Lors du temps chirurgical, l'analyse macroscopique a permis de visualiser des kystes dans les cinq cas.

Image radiologique anormale à la radiographie thoracique :

On retrouve 50% des SEL visibles sur la radiographie thoracique de face sans différence significative entre les formes hybrides et typiques.

On retrouve 56% des SIL visibles sur la radiographie thoracique, avec une différence significative entre les formes typiques et hybrides, bien que les formes hybrides soient statistiquement plus volumineuses, avec des formes hybrides apparaissant volontiers sous la forme d'une opacité, et des formes typiques plus discrètes, pouvant apparaître sous la forme d'une simple hyperclarté.

Image à la Rx thoracique, sous type

Manquants	0				
DDL	2				
Chi 2	9,428				
p (Chi 2)	,0090				
G-carré	•	inconnu	hybride	typique	Totaux
p (G-carré)	•	non	0	1	1
Coef. de contingence	,509	oui	1	10	11
V de Cramer	,591	Totaux	10	5	15
			11	16	27

Image à la Rx thoracique, lésion volumineuse > 2 segments

Manquants	0					
DDL	4					
Chi 2	9,891					
p (Chi 2)	,0423					
G-carré	•	inconnu	inconnu	non	oui	Totaux
p (G-carré)	•	non	0	1	0	1
Coef. de contingence	,518	oui	1	10	0	11
V de Cramer	,428	Totaux	0	7	8	15
			1	18	8	27

SIGNES ECHOGRAPHIQUES INDIRECTS ANTENATAUX :

Déviatiion médiastinale échographique anténatale :

Déviatiion médiastinale/Echo AN, Sous-type

Manquants	0
DDL	2
Chi 2	5,985
p (Chi 2)	,0502
G-carré	.
p (G-carré)	.
Coef. de contingence	,357
V de Cramer	,382

	atypique	typique	Totaux
inconnu	1	0	1
non	6	15	21
oui	12	7	19
Totaux	19	22	41

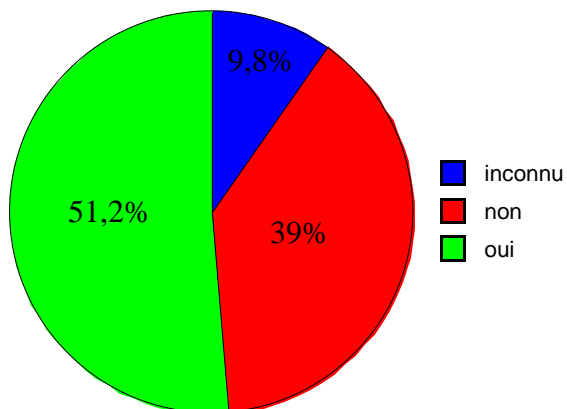
Les formes hybrides entraînent une déviatiion médiastinale controlatérale, les syndromes du Cimenterre, une déviatiion médiastinale homolatérale à l'hypoplasie pulmonaire.

Hydramnios :

On retrouve 17% d'hydramnios associés à une SP lors d'une échographie anténatale, sans différence significative entre les différents types de SP, ni entre les différentes atypies.

Diminution de volume anténatale :

Diminution volume anténatale



	Nombre
inconnu	4
non	16
oui	21
Total	41

Une diminution de volume de la MBP n'est associée de manière significative ni à un type de SP, ni aux différentes atypies.

SYMPTOMES, COMPLICATIONS :

Détresse respiratoire néonatale (DRN):

Un cas de SEL a présenté une DRN (10%), 4 cas de SIL dont 2 syndromes du Ciméterre, correspondant à 7,4 % des SIL sans les Ciméterres, et 50% des Ciméterres. En dehors des Ciméterres, seule une ventilation non invasive temporaire a été nécessaire, sans intervention chirurgicale en urgence, contrairement aux Ciméterres, ayant nécessité une ventilation invasive, et une prise en charge thérapeutique en urgence.

DRN et atypies

Manquants	0
DDL	2
Chi 2	5,965
p (Chi 2)	,0507
G-carré	4,108
p (G-carré)	,1282
Coef. de contingence	,356
V de Cramer	,381

	non	oui	Totaux
Ciméterre	2	2	4
hybride	14	1	15
typique	20	2	22
Totaux	36	5	41

DRN, type

Manquants	0
DDL	2
Chi 2	5,962
p (Chi 2)	,0507
G-carré	4,100
p (G-carré)	,1288
Coef. de contingence	,356
V de Cramer	,381

	Ciméterre	SEL	SIL	Totaux
non	2	9	25	36
oui	2	1	2	5
Totaux	4	10	27	41

Il n'y a pas d'association statistiquement significative entre la survenue d'une DRN et le type de séquestration, les différentes atypies, ou le fait de présenter une déviation médiastinale échographique anténatale.

Infection :

Un cas de pneumopathie a été retrouvé à un mois de vie chez une patiente présentant une SIL hybride.

Instabilité hémodynamique :

Deux nouveau-nés ont présenté un état de choc néonatal. Ces deux patients présentaient un syndrome du Ciméterre. Ces syndromes du Ciméterre étaient par ailleurs associés à une CIA ostium secundum, contrairement aux deux autres syndromes du Ciméterre. Ils correspondent aux deux prises en charges en urgence.

Décès :

Un cas de syndrome du Ciméterre est décédé à l'âge de 1 mois d'hypertension artérielle pulmonaire. Le patient présentait par ailleurs de nombreuses malformations, comme une agénésie lobaire, une atrésie de l'œsophage de type 3, une sténose trachéale, une malformation ana-rectale haute, une moelle attachée basse, et une agénésie sacrée S2, 3, et 4. Certaines rentrent donc dans un syndrome de VACTERL.

TRAITEMENT :

Anténatal :

Un patient porteur d'une SEL typique a bénéficié en période anténatale de la mise en place d'un shunt thoraco-amniotique devant la présence échographique d'une déviation médiastinale importante associée à un hydrothorax, avec œdème débutant, et donc devant une anasarque débutante. Bien que le patient ait présenté une DRN néonatale transitoire, il est né à terme, et a pu être opéré à distance de la période néonatale (3 ans).

Programmé :

Exérèse chirurgicale :

Voies d'abord :

-1 cœlioscopie convertie en laparotomie devant une distension digestive compromettant la sécurité du contrôle vasculaire (SEL abdominale alimentée par 2 artères systémiques).

-3 thoracotomies (1 SEL, 2 SIL)

-11 thoracoscopies (5 SEL, 6 SIL)

-22 mini thoracotomies vidéo-assistées (2 SEL, 20 SIL dont 1 syndrome du Cimeterre).

Age :

L'âge moyen de prise en charge chirurgicale « à froid » est de 9.6 mois avec des extrêmes allant de 1,5 à 36 mois.

Ligature de l'artère systémique :

Cette prise en charge concerne une patiente atteinte d'une mucoviscidose et présentant une SIL basale gauche. La MBP avait été diagnostiquée à l'IRM fœtale effectuée dans les suites d'un diagnostic échographique anténatal d'image kystique abdominale. Le bilan diagnostic de l'image kystique était très en faveur d'une duplication gastrique. Le scanner injecté a diagnostiqué deux artères systémiques anormales originaires du tronc cœliaque, et atteignant la SP par l'intermédiaire du hiatus œsophagien. La prise en charge adoptée a été la ligature cœlioscopique des artères systémiques à l'âge de 18 mois, réalisée au cours de l'intervention de résection de la duplication gastrique, suivie d'une surveillance. Le recul actuel est de 6 ans, avec une nette régression radiologique de la MBP.

Urgence :

Deux syndromes du Cimeterre associés à une CIA ont présenté un état de choc en période néonatale.

Le premier patient a présenté une DRN par hypertension artérielle pulmonaire et un état de choc avec anurie ayant nécessité des amines. Le patient a bénéficié d'une thoracotomie en urgence à 10 jours de vie. Ce patient est actuellement en bonne santé avec 10 ans de recul.

Le deuxième patient a présenté une DRN par hypertension artérielle pulmonaire et un état de choc avec acidose. Le patient a bénéficié d'une embolisation en urgence des artères systémiques, mais est décédé de son hypertension artérielle pulmonaire à l'âge de 1 mois. On rappelle que ce patient présentait un syndrome de VACTERL, et une agénésie lobaire.

Thérapeutique en urgence, type

Manquants	1
DDL	2
Chi 2	25,965
p (Chi 2)	<,0001
G-carré	•
p (G-carré)	•
Coef. de contingence	,627
V de Cramer	,806

	Cimeterre	SEL	SIL	Totaux
non	1	10	27	38
oui	2	0	0	2
Totaux	3	10	27	40

Thérapeutique en urgence, DRN

Manquants	1
DDL	1
Chi 2	14,737
p (Chi 2)	,0001
G-carré	•
p (G-carré)	•
Coef. de contingence	,519
Phi	,607
Chi 2 corrigé	7,519
p corrigé	,0061
Prob. exacte de Fisher	,0128

	non	oui	Totaux
non	35	3	38
oui	0	2	2
Totaux	35	5	40

Perdu de vue :

Ce patient était porteur d'un syndrome du Cimeterre, et présentait comme malformation associée une agénésie lobaire homolatérale. Il n'a pas présenté de DRN. La prise en charge chirurgicale a été refusée par la famille, puis le patient a été perdu de vue.

SEQUESTRATIONS COMPLEXES :

Premier cas :

SP du lobe inférieur droit associée à une agénésie pulmonaire gauche et à une hypoplasie de l'isthme aortique. Déviation médiastinale anténatale par hypoplasie pulmonaire. Naissance à terme, DRN majeure avec hypertension artérielle pulmonaire. Une artère systémique anormale de petit calibre est visualisée en angiographie. Nécessité de ligature du canal artériel par thoracotomie. Le patient est décédé à l'âge de 1 an suite à l'évolution d'une hypertension artérielle pulmonaire sévère et réfractaire.

Deuxième cas :

SP du lobe inférieur gauche associée à une agénésie du lobe supérieur gauche. Déviation médiastinale anténatale par hypoplasie pulmonaire. Naissance à terme sans DRN. Une artère systémique anormale est diagnostiquée lors de l'IRM anténatale, mais est non retrouvée au scanner injecté. Une surveillance a été décidée de façon multidisciplinaire, avec un recul de 12 ans.

Troisième cas :

Visualisation échographique anténatale d'un hydramnios sans estomac visible. Mort fœtale in utéro. Examen fœtopathologique retrouvant deux SP, une en base gauche et une au niveau du lobe inférieur droit, associées à un diastème laryngo-trachéal complet, une carène très haut située, une bronche trachéale à destinée du lobe inférieur droit, et un estomac très rudimentaire.

DISCUSSION :

GENERALITES :

Répartition SIL/SEL :

Comme dans la littérature (3), on retrouve une proportion de 75% pour les SIL, et de 25% pour les SEL.

Sex ratio :

Dans cette étude le sex ratio est équilibré dans les SEL et les SIL. On ne retrouve qu'une légère prédominance masculine dans les SEL et les SIL d'environ 60%. Cette notion est nouvelle pour les SEL, car tous les auteurs s'accordent à dire qu'il existe un sex ratio de 4:1 dans les SEL (3). En revanche, on ne retrouve que des patients de sexe masculin présentant un syndrome du Cimeterre, sans pour autant qu'il existe une significativité statistique. La littérature rapporte une prédominance féminine dans cette pathologie (217).

Localisation :

Nos données sont concordantes avec la littérature (3).

Concernant les SEL, nous retrouvons 90% de positions intra thoraciques, 80% postéro-basales, et 10% abdominales.

Concernant les SIL, nous retrouvons 100% de SIL développées dans le lobe inférieur. Tout le lobe inférieur est concerné dans 22,6% des cas. Sinon la SIL est basale, avec une prédominance au niveau du segment 10, puis du 7.

Latéralité :

La littérature rapporte le côté gauche dans 55% des SEL, et dans 65% des SIL (3). Cette étude rapporte 80% de SEL à gauche, 63% de SIL hors Cimeterre à droite, et 100% de syndrome du Cimeterre à droite. Nous retrouvons une différence significative de latéralité entre les SEL et les SIL, avec les SEL plutôt localisées à gauche et les SIL hors Cimeterre plutôt localisées à droite ($p=0,0202$).

Sans surprise, cette différence est également significative entre les syndromes du Cimeterre et les autres types de SP. Par définition, ils sont retrouvés exclusivement à droite ($p=0,0115$) (28, 217).

MALFORMATIONS ASSOCIEES :

Les différentes malformations associées sont largement représentées, dans 77,8% des cas, par des malformations proentéro-thoraciques variées. Contrairement à la littérature qui retrouve 65% de malformations associées dans les SEL et 10% dans les SIL (3), cette étude rapporte 30% de malformations associées dans les SEL, 41 % dans les SIL hors Cimetterre, 100% dans les syndromes du Cimetterre. Il n'existe pas de différence significative entre les SEL et les SIL.

En revanche, il existe une différence significative entre les syndromes du Cimetterre et les séquestrations extra et intralobaires, sur le plan des malformations proentéro-thoraciques ($p=0,0406$), et des malformations qualifiées de « à distance » ($p=0,0135$).

RAPPEL EMBRYOLOGIQUE DANS LE TEMPS ET L'ESPACE :

Tableau 1

S4		S5		S6		S7	S8		S9	S10-12	S13-16	S17-24	S25-36	S37-2 à 3 ans
J2-2	J26-28	J30	J35	J36-38	J40		J52	J56	J58					
				Phase pseudoglandulaire								Canaliculaire	Sac-culinaire	Alvéolaire
BT	BP		BL		BS				BSS					
		Estomac cervical				Estomac thoracique bas		Estomac en position						
						Trachée œsophage en place								
Vascularisation pulmonaire artérielle systémique														
		APP D et G + communication en distalité						Communication TP/AP						
Arbre artériel pulmonaire préacinaire														
										Artères bronchiques				
	TVPP			Communication au PVS										
PVS														
Centre tendineux										Replis pariétaux musculaires + piliers				
Membranes pleuro-péritonéales														

Arbre trachéo-bronchique	Vascularisation artérielle pulmonaire	Système veineux pulmonaire
Position de l'estomac	Vascularisation artérielle systémique	Diaphragme

BT : bourgeon trachéal, BP : bronches principales, BL : bronches lobaires, BS : bronches segmentaires, BSS : bronches sous-segmentaires, APP : artères pulmonaires primitives, AP D et G : artères pulmonaires droites et gauches, TP : tronc pulmonaire, TVPP : tronc veineux pulmonaire primitif, PVS : plexus veineux splanchnique.

RETOUR VEINEUX :

Le retour veineux en fonction du type de SP est comparable à la littérature (2). En effet, retour veineux est significativement différent entre les SEL et les SIL ($<0,0001$), avec un retour veineux pulmonaire pour toutes les SIL exceptées les syndromes du Cimenterre, et avec un retour veineux plus varié dans les SEL, surtout systémique (50%), mais également portal (20%) (Figure 59) et pulmonaire (20%) (Figure 60).

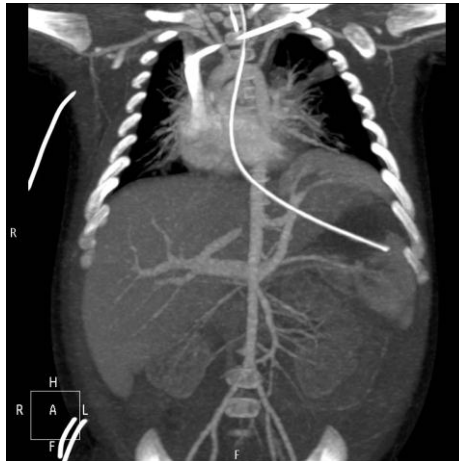

Figure 59

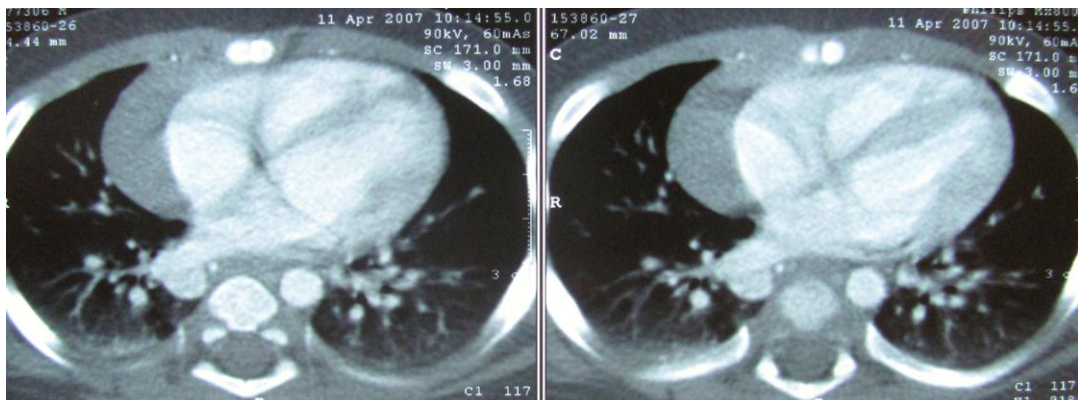


Figure 60 : SEL hilare droite avec retour veineux dans la veine pulmonaire supérieure droite

Le retour veineux portal dans les SEL ne semble pas être une rareté comme décrit dans la littérature (2). Ces différents retours veineux anormaux sont expliqués par l'embryologie. Dans une SEL, sa plèvre viscérale propre la sépare du reste du parenchyme, et de son retour veineux pulmonaire formé par la communication entre le réseau veineux pulmonaire drainant jusque-là dans le système veineux splanchnique péri-œsophagien et le tronc veineux pulmonaire primitif entre J36 et J 38 dans le mésocarde dorsal. Si la communication ne se fait pas, son retour veineux primitif persistera. Ce retour veineux suivra alors celui des dérivés digestifs du proentéron, le système azygos dérivé du système cardinal pour l'œsophage, le système porte dérivé du système vitellin en aval. Dans le cadre du syndrome du Cimenterre, le retour veineux pulmonaire anormal est dû à une anomalie des ébauches veineuses splanchniques se développant avant J26, donc de manière très précoce, ne permettant pas la

communication avec le tronc veineux pulmonaire primitif, entraînant un retour veineux pulmonaire dans la veine cave caudale (107). Le retour veineux des syndromes du Cimenterre serait alors dû à une mauvaise communication à l'origine de la malformation, alors que dans les autres SP un retour veineux anormal serait plutôt dû à une non communication.

ARTERE SYSTEMIQUE :

Diamètre :

Contrairement aux données de la littérature où le diamètre moyen de l'artère systémique est de 6 mm (2), cette étude rapporte une valeur moyenne de 3 mm. On rappelle la précocité d'intervention de nos patients par rapport aux études rapportant ces valeurs, avec une moyenne de 9 mois. Cette différence peut être expliquée par une croissance de l'artère en diamètre avec la croissance du patient.

Nombre :

Dans cette étude, 90% des SP ne reçoivent qu'une seule artère systémique. 10% des SEL et 4% des SIL en excluant les syndromes du Cimenterre reçoivent 2 artères systémiques. 50% des Cimenterre reçoivent plusieurs artères systémiques (4 artères dans 2 cas) (Figure 61). La littérature rapporte des artères multiples dans 10 à 20% des cas dans les SEL, et dans 15% des cas dans les SIL (2).

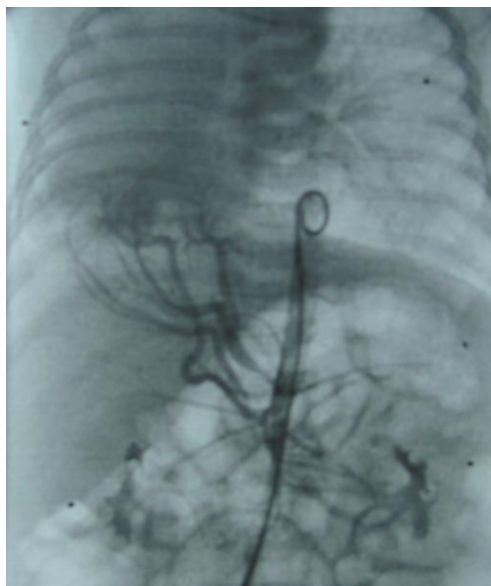


Figure 61

Origine :

Nous retrouvons la même proportion d'artères d'origine sous-diaphragmatiques dans les SEL que dans la littérature (10%) (3). Dans le cadre des SIL, notre proportion est supérieure avec 37% d'origine sous-diaphragmatique en excluant les syndromes du Cimenterre, et 100% dans les syndromes du Cimenterre. La littérature rapporte un taux de 20%.

La différence n'est pas significative entre les SEL et les SIL.

La différence est significative dans les syndromes du Cimenterre s'ils sont considérés comme un type de SP au même titre que les SEL et les SIL ($p=0,0375$).

Sans pouvoir considérer le niveau d'origine de l'artère systémique comme un témoin du moment de formation de la MBP, la ou les artères systémiques alimentant les syndromes du Cimenterre semblent avoir subi une migration caudale plus importante pouvant être le témoin d'une origine plus précoce.

L'aorte thoracique basse est concernée dans 41,5% (Figure 62), l'aorte abdominale dans 19,5% (Figure 63), et le tronc cœliaque dans 17% (Figure 64), puis l'aorte thoracique moyenne dans 5% (Figure 65). 17% des données sont restées inconnues.

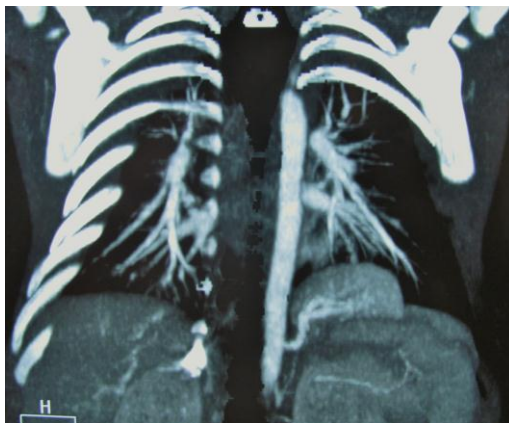


Figure 62 : SEL base gauche

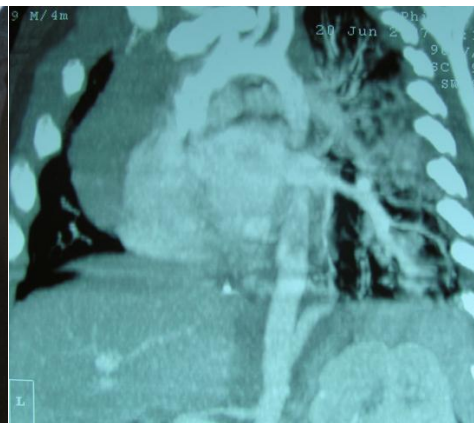


Figure 63 : SIL base gauche

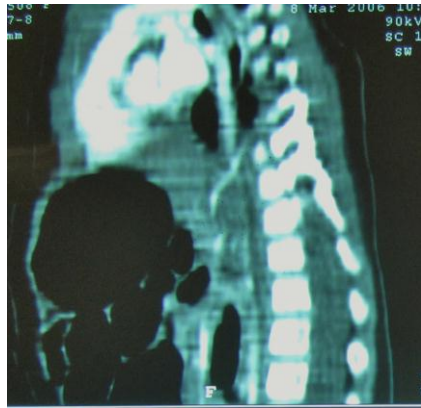


Figure 64 : SIL base gauche

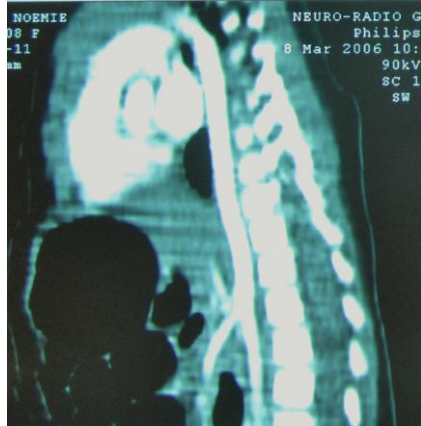
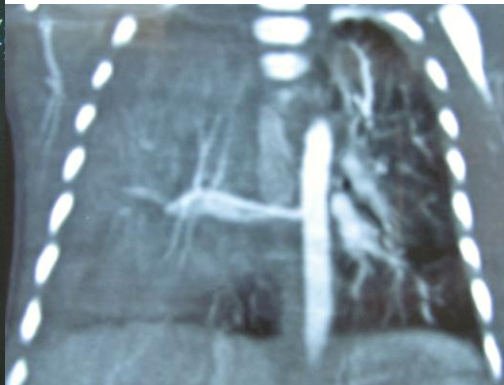


Figure 65 : SEL hilare droite



Trajet de l'artère systémique :

Du médiastin postérieur à la MBP :

Nous nous sommes intéressés à ce trajet, notamment au niveau du ligament triangulaire qui apparaît être le lieu de prédilection de passage de l'artère systémique des SIL dans la littérature (1, 10). Cependant dans les SIL, il ne représente que 32,6% des cas (Figure 66). Un trajet direct est observé dans 54,8% des cas jusqu'à la SIL, soit à partir du médiastin postérieur (Figure 67), soit à partir du sinus costo-diaphragmatique (Figure 68). Il est resté inconnu dans 12,6%.

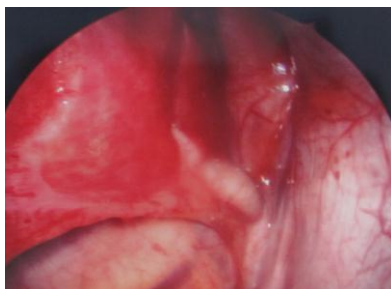


Figure 66

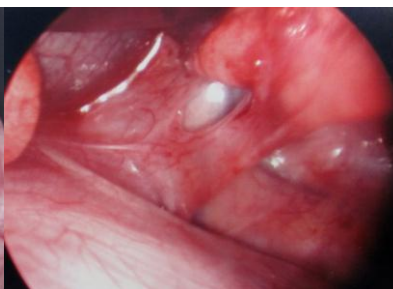

Figure 67

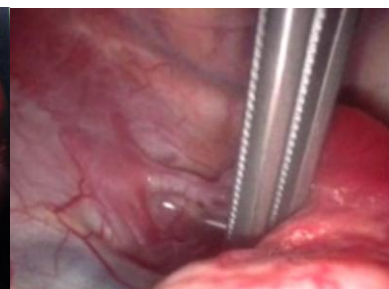

Figure 68

Passage diaphragmatique :

Le sinus costo-diaphragmatique, comme dans la littérature (9), semble être le lieu de passage le plus fréquent d'une artère systémique d'origine sous-diaphragmatique à destinée d'une SP intra thoracique, dans 43% des cas dans notre étude (Figure 68). Le hiatus œsophagien représente 21,4% des cas (Figure 69), et la coupole diaphragmatique (centre tendineux du diaphragme) 14,2% des cas (Figure 70). 21,4% des passages diaphragmatiques sont restés inconnus.

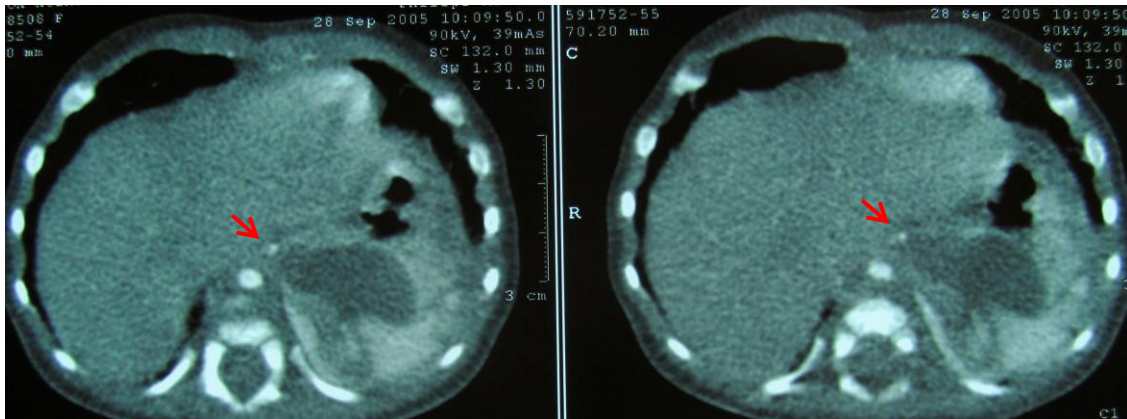


Figure 69

Certes, on ne peut savoir quel est le niveau originel de l'artère systémique anormale au cours de son développement. Cependant, cette artère est issue d'un plexus artériel splanchnique naissant à partir de J22 avec le bourgeon trachéal, s'anastomosant normalement avec les artères pulmonaires droite et gauche dérivées des 4^{ème} et 6^{ème} arcs aortiques à J30, puis disparaissant à la fin du 2^{ème} mois, lorsque la circulation artérielle pulmonaire devient prédominante, suite à la communication à J52 entre le tronc pulmonaire issu du cloisonnement du tronc artériel et les artères pulmonaires droite et gauche. Néanmoins, la zone de localisation du plexus artériel splanchnique reste restreinte initialement. En effet, un autre élément qu'est l'estomac correspond initialement à une simple dilatation du proentéron. Il est localisé dans la région cervicale à S5, puis thoracique basse à S7, puis est en position définitive à S8. Le plexus va suivre cette importante croissance caudale de l'embryon expliquant que l'on retrouve la plupart des artères systémiques originaires de l'aorte thoracique basse ou de l'aorte abdominale ou d'une de ses branches (jusqu'à l'artère mésentérique supérieure dans la littérature). Le passage diaphragmatique peut être un témoin indirect du moment de passage de l'artère systémique en sous-diaphragmatique. En effet, seul un passage précoce de l'origine de l'artère systémique en sous-diaphragmatique peut permettre à l'artère de passer dans le centre tendineux du diaphragme, constitué à la fin de la 5^{ème} semaine. Un passage plus tardif localisera l'artère dans les canaux péricardo-péritonéaux, en direction postéro-basale thoracique. Les membranes pleuro-péritonéales s'unissent à la partie postérieure du septum transversum à S7, puis ferment les canaux pleuro-péritonéaux en direction postéro-latérale au cours de S8 (fin S8 pour le canal gauche) (44, 49). On imagine les artères systémiques repoussées postéro-latéralement, puis repoussées en avant par les

replis musculaires pariétaux se développant entre S9 et S12, pour finalement retrouver le passage de l'artère au niveau du sinus costo-diaphragmatique. Une migration plus tardive, une fois les piliers du diaphragme constitués entre S9 et S12, localiserait l'artère dans le hiatus diaphragmatique œsophagien puis aortique.

Cette étude note une différence significative de passage diaphragmatique entre les syndromes du Cimetterre et les autres SP ($p=0,0133$), avec un passage dans la coupole diaphragmatique pour les syndromes du Cimetterre (Figure 70), renforçant l'idée d'une origine plus précoce.

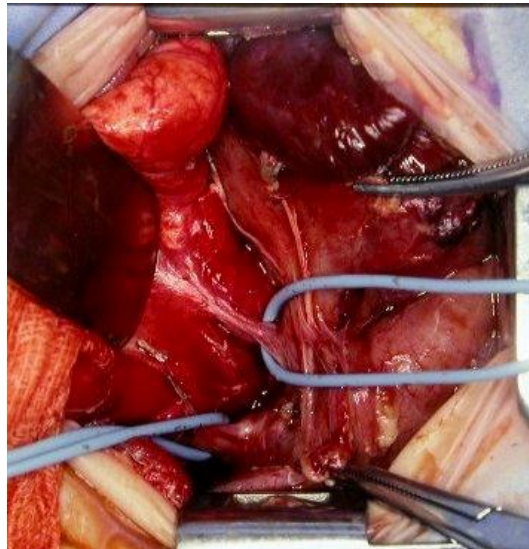

Figure 70 : bouquet de 4 artères systémiques sur le lac inférieur gauche, veine pulmonaire inférieure droite s'abouchant dans la veine cave caudale sur le lac supérieur droit.

Hypertension artérielle pulmonaire :

Même si d'éventuelles communications entre la vascularisation artérielle systémique et la vascularisation artérielle pulmonaire ne sont pas individualisées lors de l'examen anatomopathologique, on retrouve des lésions d'hypertension artérielle pulmonaire à type d'épaississement de la paroi artérielle pulmonaire (Figure 71), voire d'hémorragie alvéolaire chronique. Il n'existe pas de différences significatives entre les différents types de SP. En revanche on retrouve une différence significative pour les artères systémiques à plus de 3mm de diamètre ($p=0,0352$).

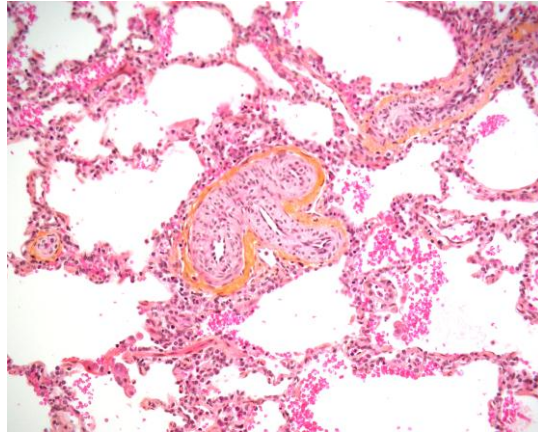


Figure 71 : Les artérioles sont le siège d'une hyperplasie de la média, responsable d'une diminution du calibre du vaisseau. (HES, x 200) (SIL)

MAKP :

Les formes hybrides sont reconnues par tous les auteurs, mais avec une différence entre les SEL hybrides considérées comme fréquentes avec une proportion allant jusqu'à 50% des SEL pour Stocker (25) et les SIL hybrides considérées comme rares (26). Cette étude rapporte un taux comparable de formes hybrides dans les SEL (40%), et dans les SIL (38,7%). Si on considère les syndromes du Cimenterre comme un type de SP au même titre que les SEL et les SIL, alors on retrouve un taux de formes hybrides de 40% pour les SEL, de 40,7% pour les SIL hors Cimenterre, et de 25% pour les Cimenterre. En comparant les formes hybrides aux autres SP sur le plan des malformations associées, de l'origine de l'artère systémique, de son passage diaphragmatique le cas échéant, aucune différence significative n'est mise en évidence. Cette forte proportion de formes hybrides, mise en évidence par le progrès de l'examen anatomopathologique associé à l'analyse d'un parenchyme pulmonaire opéré avant la survenue de complications infectieuses, laisse penser à une association malformative, avec des SP vascularisées par une artère systémique anormale faisant le lit du développement d'une MAKP par atresie bronchique au stade pseudoglandulaire, entre S6 et S16 (22).

Concernant le type de MAKP, nous retrouvons 68,8% de type 2 (Figure 72), et 31,2% de type 1 (Figure 73).

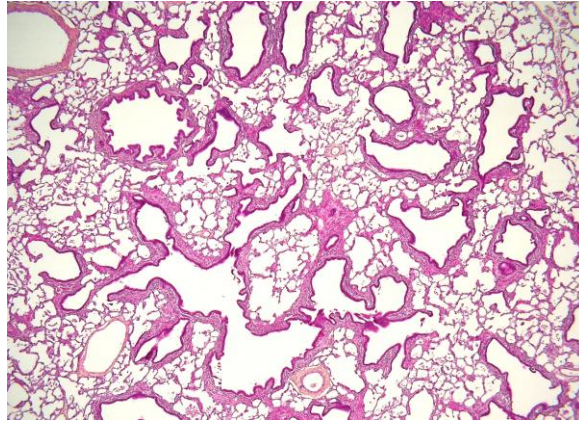


Figure 72 : SIL associée à une MAKP de type II selon Stocker. Les kystes varient en taille de 1 à 5 mm, et sont bordés d'un épithélium de type bronchiolaire, sans cellules mucipares. HES x 200

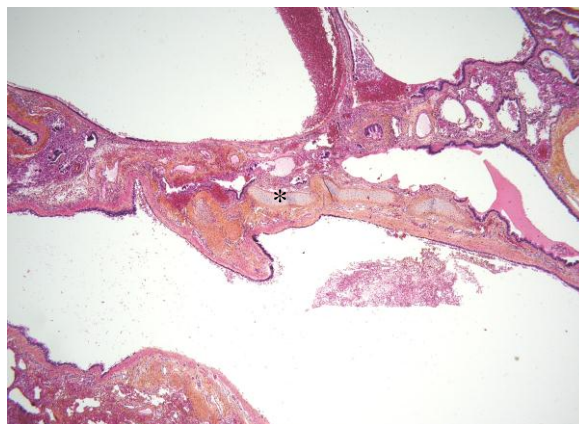


Figure 73 : SIL associée à MAKP de type I selon Stocker. Les kystes sont souvent centimétriques et sont bordés d'un épithélium cylindrique cilié de type bronchique et sous tendu par un chorion abritant des glandes séro-muqueuses bronchiques et des pièces cartilagineuses (*) (Coloration HES, grandissement original x 100)

En terme de volume lésionnel, les formes hybrides apparaissent plus volumineuses que les formes typiques, avec des MBP touchant volontiers plus de 2 segments pulmonaires ($p=0,0025$).

SIL TYPIQUES ET CLASSIFICATION DE PRYCE:

Les SIL typiques sont des SIL sans MAKP associées. C'est depuis 1974 avec Buntain (31), que les SIL kystiques par remaniement inflammatoire et infectieux sont différenciées des SIL hybrides, avec MAKP. On imagine la difficulté d'analyse anatomopathologique d'une pièce opératoire remaniée par l'inflammation et l'infection. Dans cette étude, une seule séquestration, hybride, a été opérée à l'âge de 10 mois après une pneumopathie avérée. Après examen anatomopathologique des SIL typiques, 75% sont des SIL pures (type I de Pryce), c'est-à-dire dénuées de toutes anomalies bronchiques et artérielles pulmonaires associées à un retour veineux pulmonaire normal (Figure 74). Ces SIL pures ayant pour seule anomalie une artère systémique les vascularisant, représentent 44,4% des SIL hors Cimeterre, et 29,3% de

toutes les SP. Ce type I de Pryce régulièrement publié dans la littérature (11-17) apparaît être une entité malformative loin d'être exceptionnelle. Les 25% de SIL typiques non pures, présentent 2 cas d'hypoplasies bronchiques et des données manquantes (une séquestration non opérée chez une patiente souffrant d'une mucoviscidose, et un cas où la présence ou l'absence d'anomalie artérielle pulmonaire n'a pas été rapportée).

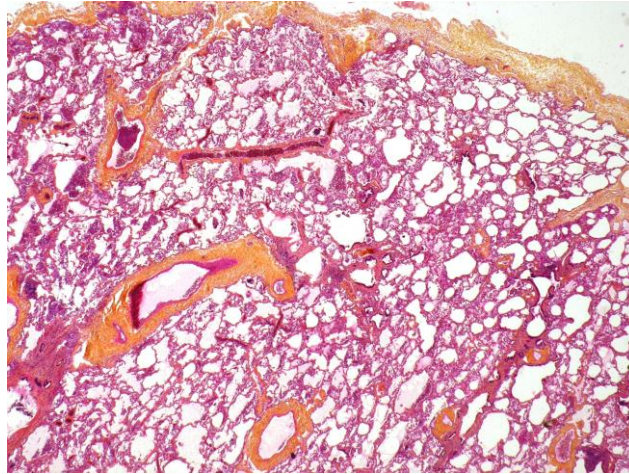


Figure 74 : Poumon histologiquement normal dans une SIL pure (Coloration HES, grandissement original x 100)

Pour illustrer cette absence d'anomalie bronchique, un cas de SIL hybride lobaire inférieure a bénéficié d'une opacification bronchique avant l'examen anatomopathologique. Le bilan préopératoire avait localisé des kystes au niveau du segment 7. L'opacification bronchique s'est faite dans l'ensemble du lobe inférieur excepté au niveau du segment 7 (Figure 75).

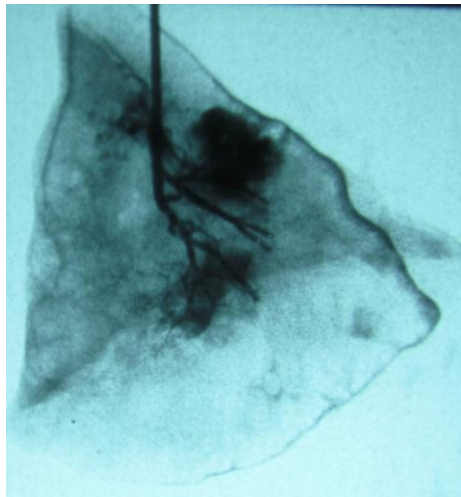


Figure 75

A l'inverse, cette étude rapporte deux formes hybrides, mais situées dans des SEL, dans lesquelles la MAKP occupe l'intégralité de la MPB. Si cette situation était rencontrée dans une SIL, elle pourrait correspondre au type III de Pryce, dans lequel on retrouverait également les formes kystiques par remaniement inflammatoire plus fréquemment rencontrées en l'absence de traitement chirurgical précoce.

Le type I de Pryce apparaît comme relativement fréquent. Les types II et III de Pryce apparaissent difficiles à discerner en l'absence d'opacification de l'artère systémique de la pièce opératoire (Figure 76), et comportent les SIL hybrides et les SIL typiques avec anomalie bronchique et/ou artérielle pulmonaire.

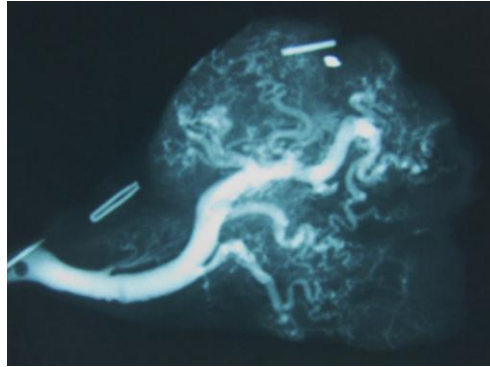


Figure 76 : opacification de l'artère systémique d'une SIL hybride de type 2.

DEFINITION :

Les séquestrations pulmonaires, étymologiquement, sont définies par leur non-connexion à l'arbre trachéo-bronchique (séquestrae), ce qui ne prête pas à discussion dans les SEL. Cependant dans le cadre des SIL qui représentent 75% des SP, 38,7% sont retrouvées indemnes de toute anomalie bronchique à l'examen anatomopathologique, correspondant à près de 30% de toutes les SP (29,3%). Le seul critère de définition apparaissant commun à toutes les séquestrations est donc la présence d'une vascularisation d'origine systémique. La distinction entre SEL et SIL par la présence ou non d'une plèvre propre reste d'actualité.

Par ailleurs, cette constatation va contre théorie de Riedlinger, pour qui le phénomène embryopathogénique à l'origine des SP serait une atrésie bronchique.

ETIOPATHOGENIE :

Hypothèse acquise des SIL:

Dans cette étude plus de 90% des SIL sont diagnostiquées en période anténatale, par la visualisation échographique ou à l'IRM fœtale de la MBP, l'artère systémique étant diagnostiquée dans un peu moins de la moitié des cas en anténatal. Ces résultats sont bien sûr dus à l'amélioration de la performance des moyens d'imagerie anténataux. Avant ce progrès les SIL étaient diagnostiquées plus tardivement, lors de la survenue de complications notamment infectieuses, ce qui compromettait l'examen anatomopathologique de ces malformations, très loin de leur « état fœtal ».

Ensuite, et contrairement à ce qu'avancait Stocker concernant le trajet de l'artère systémique dans le cadre des SIL qui passerait dans le ligament triangulaire (39), les constatations chirurgicales, notamment grâce à la très bonne vision de la thoracoscopie, ne

montrent que un tiers de passage dans le ligament triangulaire dans le cadre des SIL (32,6%). L'étude de l'artère systémique nous apporte d'autres informations, telle son origine, avec 37% d'origine sous-diaphragmatique dans les SIL. Sa nature élastique diffère de la nature musculaire d'une artère bronchique. Enfin d'un point de vue embryologique, les artères bronchiques se développent entre S9 et S12, alors que la vascularisation pulmonaire splanchnique a normalement régressé à la suite de la communication entre les artères pulmonaires droite et gauche et la vascularisation artérielle plus distale à J30, puis entre le tronc pulmonaire et les artères pulmonaires droite et gauche à J52.

Cette étude rend compte d'autant de malformations congénitales associées dans les SEL et les SIL, avec un taux de 30% et 41% respectivement, sans différence significative entre ces 2 types. L'argument des malformations associées pour prétendre qu'une pathologie est congénitale est donc autant valable pour les SIL que pour les SEL.

Enfin une seule SIL, hybride de type 2, a été opérée après une complication infectieuse (pneumopathie), et les seuls critères d'infections retrouvés en anatomopathologie sont la présence de neutrophiles, sans remaniements inflammatoires de l'architecture pulmonaire.

Bien que certaines situations infectieuses peuvent conduire, par destruction du pédicule artério-bronchique, au développement d'artères bronchiques normalement situées au niveau du ligament triangulaire, ces pathologies diffèrent clairement des SIL, congénitales.

Hypothèses congénitales :

La théorie de Pryce est d'ordre mécanique. La MBP serait séquestrée dans le sens bronchique du terme suite à une traction mécanique exercée par l'artère systémique (10). Cette théorie a déjà été remise en question par Boyden en 1955. La nature de l'artère systémique ne peut selon lui être responsable d'une traction mécanique de la séquestration. La variabilité d'origine de l'artère systémique, sa nature fragile, mésenchymateuse, ne peuvent expliquer une traction de la séquestration en position basi-thoracique. Boyden cite par ailleurs l'exemple de l'estomac. Au cours de son développement, sa vascularisation est d'abord d'origine cervicale, puis après croissance caudale de l'embryon, sa vascularisation sera originaire du tronc cœliaque, soit 12 segments plus bas, et sans « séquestration » intra thoracique de l'estomac (29). De plus cette étude rapporte près de 30% de SIL pures parmi toutes les séquestrations, donc sans anomalies bronchiques.

Smith avance la théorie de l'insuffisance artérielle pulmonaire, qui ferait persister après le 2^{ème} mois de développement une vascularisation de type systémique. Dans le cadre des SEL, l'atrésie artérielle pulmonaire est évidente. Concernant les atrésies artérielles pulmonaires observées dans les SIL, Smith étudiait des SIL opérées majoritairement à l'âge adulte, remaniées par l'inflammation (30). Dans notre série, en dehors du syndrome du Cimenterre, nous n'avons pas relevé d'anomalies artérielles pulmonaires dans les SIL. Une critique serait que l'exérèse peut se faire en aval d'une anomalie de l'artère pulmonaire. Cependant, on note sept lobectomies ne rapportant pas d'atrésie artérielle pulmonaire. Cette théorie ne paraît donc pas fondée si on considère la MBP à la naissance. On verra plus loin que cette théorie pourrait s'intégrer dans l'hypothèse d'un bourgeon bronchique accessoire, avec atrésie artérielle pulmonaire initiale, à un stade de développement précoce de la SIL.

Cette hypothèse pourrait convenir aux syndromes du Cimetterre, dans lesquels l'hypoplasie artérielle pulmonaire est constante (Figure 77). On rappelle que le développement des artères pulmonaires à partir des 4^{èmes} et 6^{èmes} arcs aortiques à la 5^{ème} semaine se déroule une fois l'anomalie veineuse des ébauches veineuses splanchniques installée entre J26 et J28 (107).

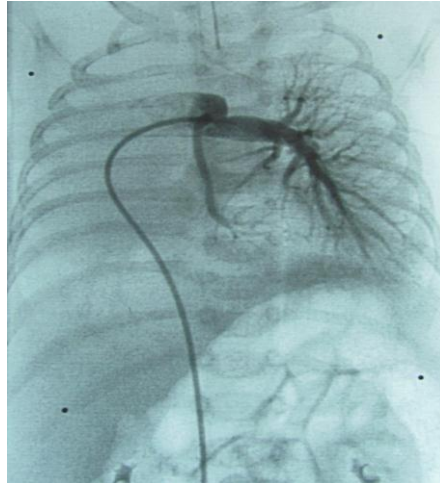


Figure 77 : hypoplasie artérielle pulmonaire droite dans un syndrome du Cimetterre

Blesovsky et Sade évoquent un spectre malformatif locorégional devant l'association de SP à d'autres MBP homo ou controlatérales (SEL, SIL, forme hybride, kyste bronchogénique, hernie de coupole diaphragmatique) et devant les variations possibles histologiques entre SP de même type (18, 27). Cette étude peut aller dans le sens de cette théorie. En effet, elle rapporte à l'intérieur même des SIL (75% des SP), des SIL typiques (39%) dont 75% de SIL pures correspondant à 29,3% de toutes les SP, des SIL atypiques (36,6%) dont principalement des formes hybrides (26,8%), mais également des syndromes du Cimetterre (9,8%), et même une forme mixte. Du côté des SEL (25% des SP), on retrouve des SEL typiques (14,6%), des SEL hybrides (9,8%) dont une SEL hybride associée à une bronche œsophagienne. Les malformations locorégionales proentéro-thoraciques sont tout aussi variées, et elles représentent 77,8% des malformations associées. On retrouve deux kystes bronchogéniques, une MAKP de type 2 homolatérale située dans le médiastin postérieur au contact de l'aorte, une SIL pure associée à une SEL hybride de type 2 controlatérale (Figure 78), une SIL typique associée à une SIL hybride controlatérale, un lobe accessoire, trois agénésies lobaires (Cimetterre), quatre duplications gastriques, une éventration diaphragmatique, un foramen ovale perméable, trois CIA ostium secundum, dont deux dans un Cimetterre, une CIV (Cimetterre), un VACTERL (Cimetterre) avec une atrésie de l'œsophage de type 3, une sténose trachéale, une CIA, une MAR haute, une agénésie S3/4/5.

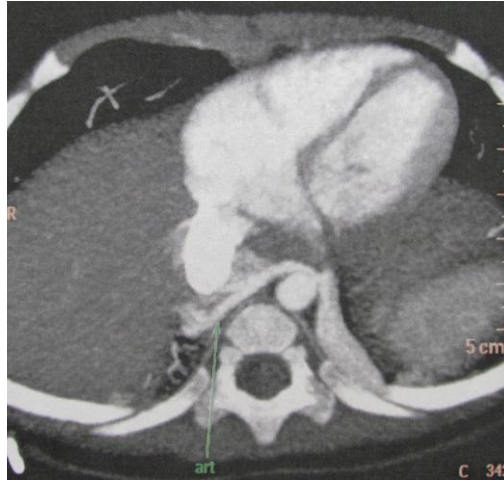


Figure 78 : SIL pure droite dont on visualise l'artère systémique, SEL hybride de type 2 gauche

Ces malformations concernent autant les SEL (30%), que les SIL hors cimenterre (41%), que les formes hybrides (40%). L'émergence de l'embryologie moléculaire avec la découverte d'une multitude de facteurs impliqués, dont certains ubiquitaires, dans l'embryogénèse des organes de la région thoracique (Tableau 2), et la courte période où ces structures se mettent en place, sont tout à fait compatibles avec une anomalie plus locorégionale de l'embryogénèse que localisée à la SP.

Tableau 2

Facteurs de transcription, de croissance, récepteurs, protéines de liaison	trachée / œsophage	Arbre respiratoire précacinaire	Arbre respiratoire postacinaire	Cœur	Autres proentéron	Autres à distance
Shh	x	x			Pharynx, larynx, thyroïde	Membres, tube neural, notochorde, téguments
Patched 1	x	x				
Notch	x					Tube neural
Gli	x					
Foxf1	x	x	x			
TTF1=Nkx2.1	x		x		Thyroïde	Proencéphale, glande pituitaire
Nkx2.5				x		
Hox	x					
T-Box		x		x		
FGF-10		x				
FGFR2		x				
Sox2	x					
Wnt2/2b	x	x				
TGFbêta : BMP 4, 5, 1a, 1b		x		x		
AMPc			x			
Glucocorticoïde			x			
HNF3bêta	x	x	x		Nez	
GATA6		x				
SP-A, B, C		x	x			
Laminines, intégrines		x	x			
Hand 1, 2				x		
Jagged 1				x	Voies biliaires	Vertèbres, yeux, face
	Vascularisation artérielle précacinaire			Vascularisation artérielle postacinaire		
Shh		x				
Notch		x				
PDGF					x	
EGF					x	
VEGFA		x				
VEGFR 1, 2		x				
FGF9		x				

Le terme de malformation proentéro-broncho-pulmonaire proposé par Gerle est basé sur une théorie séduisante qu'est le bourgeon accessoire (20), théorie déjà évoquée par Eppinger en 1902. Elle est basée sur l'observation de bronches alimentant des SP, originaires d'un dérivé du proentéron. Selon ces auteurs, en cas de survenue précoce de ce bourgeon accessoire, l'incorporation de la séquestration dans le mésenchyme pulmonaire donnerait lieu à une SIL, alors qu'en cas de survenue tardive, l'absence de temps pour l'incorporation donnerait lieu à une SEL.

La littérature apporte des arguments pour cette théorie. Outre l'observation de bronches issues de l'œsophage ou de l'estomac à destinée de SEL, et de quelques SIL (20), l'embryologie moléculaire rapporte une activité apoptotique importante associée au développement distinct de l'œsophage et de la trachée (56), avec un gradient apoptotique ventro-dorsal et rostro-caudal (54), pouvant expliquer la disparition du bourgeon bronchique accessoire.

Cette étude apporte également des arguments pour cette théorie. En effet, on retrouve une SEL hybride associée à une bronche œsophagienne (10% des SEL) (Figure 79), dont l'histologie est celle d'une bronche normale (Figure 80).

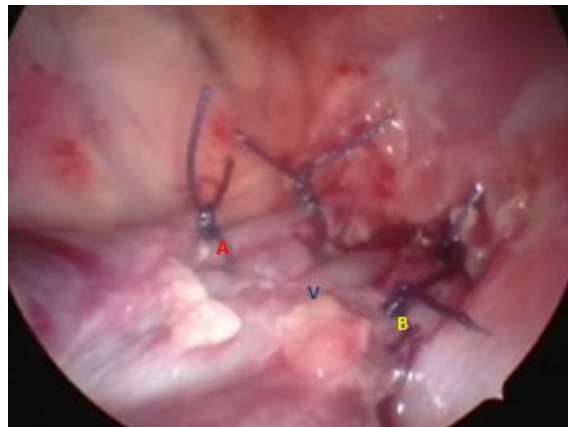


Figure 79 : A : artère systémique, V : veine se drainant dans le système porte, B : bronche œsophagienne

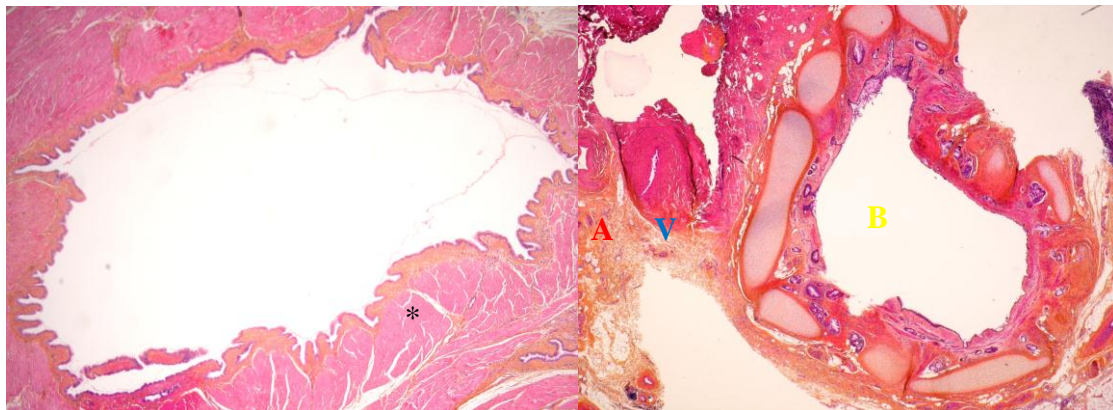


Figure 80 : SEL associée à une MAKP de type 2 selon Stocker et une bronche œsophagienne. A gauche, la bronche est insérée dans la paroi de l'œsophage dont on reconnaît ici la musculature (*). A droite, pédicule hilair avec bronche (B), artère (A) et veine (V). (HES x 40)

Dans quatre autres SEL (40%), l'examen anatomopathologique rapporte des structures cartilagineuses bronchiques dans le hile de la SEL, donc à l'extérieur de la MBP, pouvant donc correspondre à des reliquats du bourgeon bronchique accessoire (Figure 81). Dans cette étude, aucun cas de SIL avec bronche œsophagienne ou gastrique n'a été observé. Cependant, Gerle rapporte des cas concernant des SIL.

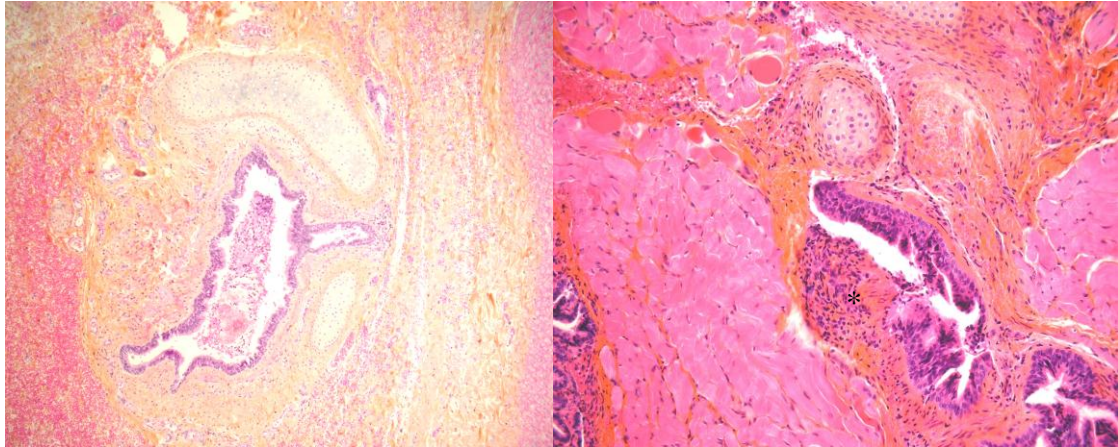


Figure 81 : reliquats bronchiques hilaires : à gauche bronche hypoplasique, à droite bronche (*) enchassée dans les fibres musculaires du diaphragme (flèches) dans une SEL associée à une MAKP de type 2 selon Stocker abdominale gauche. (Coloration HES, grandissement original x 100)

Cette étude rapporte des signes indirects malformatifs pouvant présumer d'une origine similaire dans le temps, avec une absence de différences significatives entre les SIL et les SEL en termes de nombre de malformations congénitales associées, de proportion d'artères systémiques d'origine sous-diaphragmatique, ou de proportion de lymphangiectasies (Figure 82).

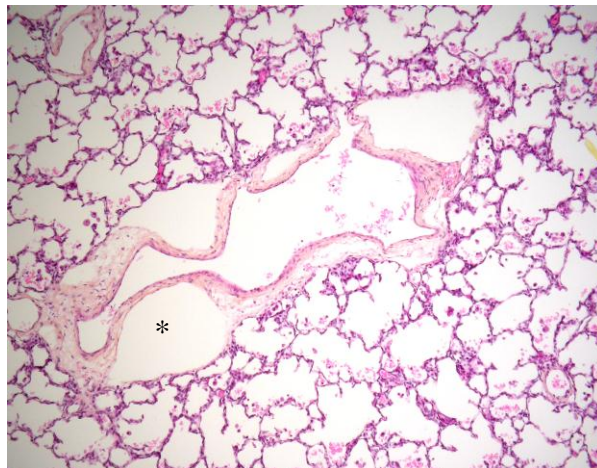


Figure 82 : SEL associée à une MAKP de type 2 selon Stocker et à des lymphangiectasies (*). (HES, x 100).

Ces dernières sont plutôt décrites associées aux SEL dans la littérature (8). Les SP se développent probablement à partir de la 4^{ème} semaine, et ce jusqu'à la fin de la 5^{ème} semaine, voir jusqu'à la 6^{ème} semaine. En effet, avec des artères systémiques très majoritairement originaires de l'aorte thoracique basse ou sous-diaphragmatique, des bronches issues d'un dérivé du proentéron plutôt œsophagien bas ou gastrique (20), et un estomac cervical à S5 et thoracique bas à S7, la SP se met en place probablement jusqu'à la 6^{ème} semaine, laissant le temps à ces éléments de suivre la croissance caudale de l'embryon.

Si une SIL dérive d'un bourgeon bronchique accessoire, alors elle a été séparée du parenchyme normal. Certains éléments peuvent être interprétés dans ce sens. Tout d'abord, la persistance d'une artère systémique, caractéristique commune à toutes les SP peut être le témoin d'une non-connexion des artères pulmonaires de la MBP aux artères pulmonaires

droite ou gauche (J30) qui elles-mêmes communiquent avec le tronc pulmonaire à J52, au début de la 8^{ème} semaine de développement, permettant ainsi la régression de la vascularisation artérielle systémique à la fin de la 8^{ème} semaine. La théorie de Smith serait alors fondée, avec des artères systémiques persistantes par atrésie artérielle pulmonaire, mais par atrésie initiale, avant la fin du 2^{ème} mois de développement. Malgré la constatation de SIL pures dénuées d'anomalies artérielles pulmonaires, mais également bronchiques, une absence de communication initiale à l'arbre trachéo-bronchique, pourrait expliquer un même taux de MAKP associées dans les SEL et les SIL et son importance, autour de 40%. On rappelle qu'une MAKP se développe au stade pseudoglandulaire entre S6 et S16, lors de la constitution du réseau bronchique précacinaire (22).

Si l'origine des SEL et des SIL est le développement d'un bourgeon bronchique accessoire, alors il faut qu'il y ait intégration de la MBP dans le parenchyme pulmonaire normal pour obtenir une SIL. Cette intégration se produirait après la 8^{ème} semaine pour expliquer la persistance de la vascularisation artérielle systémique. L'étude de différents éléments anatomiques pourraient aller dans ce sens, en témoignant d'une intégration plus ou moins complète de la MBP, par la présence de certaines variations anatomiques ou états intermédiaires d'intégration. Le retour veineux, première structure anatomique en place, est pulmonaire dans les SIL de cette étude, en dehors des syndromes du Cimeterre. Certaines SEL ont un retour veineux pulmonaire, qui pourrait être le témoin d'un début d'intégration parenchymateuse, le système veineux pulmonaire étant la première structure anatomique en place et étant situé en périphérie des unités fonctionnelles respiratoires. Ainsi, en l'absence totale d'intégration, les futures SEL gardent un retour veineux qui se fera par l'intermédiaire du plexus veineux splanchnique connecté aux systèmes cardinal et vitellin, qui donneront respectivement le système azygos et porte. Dans les SIL de cette étude, l'artère systémique peut emprunter le ligament triangulaire (32,6%), ou atteindre directement la MBP (54,8%), recouverte par une plèvre viscérale indépendante de celle du ligament triangulaire. Si elle emprunte le ligament triangulaire, alors l'intégration concernerait à la fois la MBP (SIL) et l'artère systémique. Les variations concernant les SIL typiques avec des SIL pures et certaines avec anomalies bronchiques (deux hypoplasies bronchiques) et/ou artérielles pulmonaires pourraient aller dans ce sens. Bien que retrouvé dans seulement 13% des SIL, il a été observé ce qui a été qualifié dans les comptes-rendus opératoires d'ébauche scissurale entre le parenchyme normal et la MBP (Figure 83).

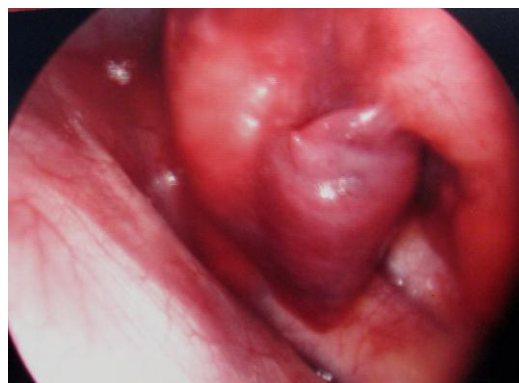

Figure 83

En raisonnant dans le sens de la théorie du bourgeon bronchique accessoire, cette observation pourrait être qualifiée de reliquat scissural. Enfin, en intégrant le parenchyme pulmonaire normal, les SIL et leur mésenchyme intégreraient celui du parenchyme normal. Connaissant l'importance des interactions entre l'épithélium respiratoire et le mésenchyme correspondant dans le développement pulmonaire et sa maturation (77), un défaut d'intégration pourrait expliquer la différence significative entre les SEL et les SIL ($p=0,0005$) en terme de parenchyme immature resté au stade sacculaire, voire canalaire (40% dans les SEL, aucun cas dans les SIL) (Figure 84).

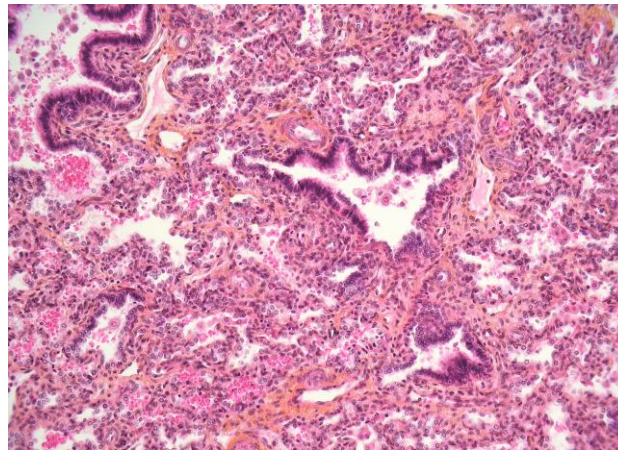


Figure 84 : SEL avec poumon immature. (HES, x 200)

Pour aller plus loin, on trouve une différence significative de latéralité entre les SEL et les SIL, avec des SEL plutôt à gauche, et des SIL plutôt à droite. Dans cette étude et dans la littérature, les SEL sous-diaphragmatiques sont quasi exclusivement retrouvées à gauche. Est-ce que la fermeture du canal pleuro-péritonéal gauche plus tardive que le droit (fin/début S8) en interagissant de manière négative sur cette intégration, pourrait être à l'origine de cette différence de latéralité entre SEL et SIL ?

Conclusion :

Depuis que les malformations congénitales sont opérées, le chirurgien s'est posé la question de l'origine de ces malformations. Concernant les SP, différentes théories ont été avancées, dont plusieurs en se concentrant sur une des anomalies retrouvées dans la MBP (artère systémique, artère pulmonaire, ou bronche). Il est apparu par la suite une très grande diversité dans la constitution même de la MBP et dans les malformations associées ayant conduit à une théorie plus locorégionale de l'embryopathogénie de la séquestration. L'embryologie moléculaire et la description d'une multitude de facteurs impliqués dans l'organogénèse ne font que conforter cette idée. Une anomalie liée à un facteur de croissance potentiellement ubiquitaire, peut ainsi altérer le développement d'un autre organe dans lequel il est impliqué. Cependant, la théorie du bourgeon bronchique accessoire semble tout à fait fondée. Si on accepte l'idée d'une origine commune aux SEL et aux SIL, et que l'on considère ces deux théories comme crédibles, pourquoi ne pas imaginer que le bourgeon

bronchique, par la présence de tissu broncho-pulmonaire ectopique, soit à l'origine d'un dérèglement de la signalisation impliquée dans l'organogénèse et la morphogénèse locorégionale. Cette réflexion datant de plus d'un siècle est loin d'être terminée (Figure 85). Elle est alimentée par les progrès des différents domaines impliqués dans la pathologie malformative, avec l'embryologie notamment moléculaire, l'imagerie anténatale (IRM fœtale), la chirurgie (bonne visualisation de la thoracoscopie), et l'anatomopathologie (numérisation, pièce diagnostiquée et opérée plus tôt).

Une certitude, les séquestrations ne sont pas des lésions acquises, et ne peuvent être définies que par leur vascularisation systémique, caractère commun à toutes les séquestrations.

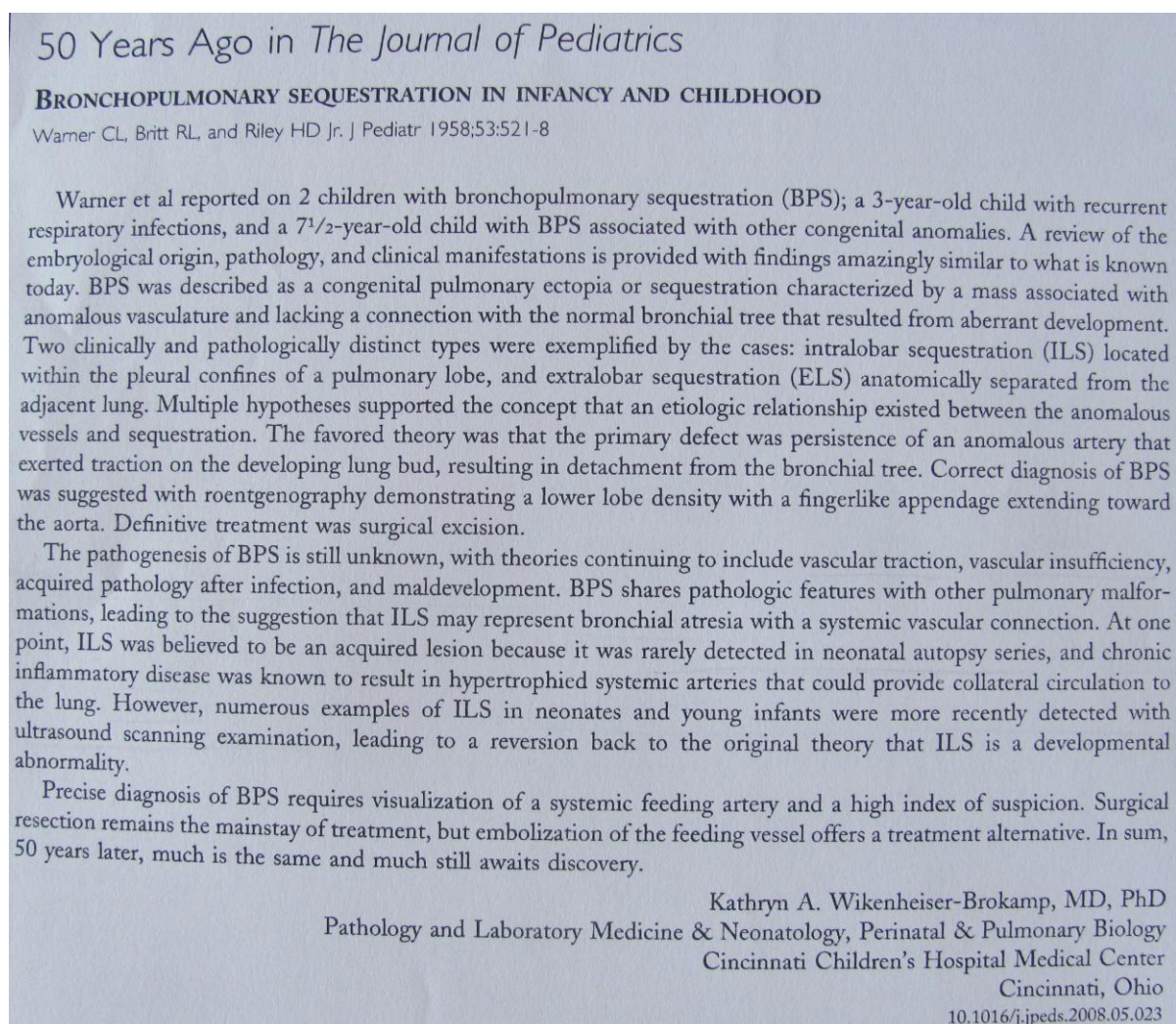


Figure 85

PROPOSITION DE CLASSIFICATION :

Tableau 3

Origine Mécanisme	Proentéron							Ebauches veineuses splanchniques
	Carrefour	Trachée, bronches principales	Œsophage				Bronche	
			Précoce < S8		Précoce > S8			
Défaut	AO, FOT, diastème laryngo- trachéal, atrésie laryngée	Agénésie pulmo- naire, lobaire			Sténose œsophagienne fibreuse ou cartilagineuse	KB MAKP type 0 à 4	Emphysème lobaire congénital	Cimeterre
Excès (bourgeon ectopique +/- régression)		Lobe accessoire, KB	SIL +/- bronche œsophagienne/gastrique	SEL +/- bronche œsophagienne / gastrique	Duplication, KB, MAKP	KB		
			typique	hybride	typique	hybride		
			P u r e	Atrésie bronchique et/ou artérielle pulmonaire				

AO : atrésie de l'œsophage, FOT : fistule oeso-trachéale, KB : kyste bronchogénique, MAKP : malformation adénomatoïde kystique pulmonaire, SIL : séquestration intralobaire, SEL : séquestration extralobaire.

Cette classification est basée sur le développement intime dans le temps et l'espace du proentéron et de l'arbre respiratoire, et sur la crédibilité d'un bourgeonnement bronchique accessoire comme origine malformative des SP, mais également des kystes bronchogéniques, voire des duplications œsophagiennes ou gastriques.

Si ce bourgeonnement se produit précocement, il peut être vascularisé par une artère systémique qui aura alors persisté. S'il se produit plus tardivement, il pourrait expliquer les diverses localisations des kystes bronchogéniques, pouvant être retrouvés aussi bien dans le parenchyme pulmonaire, que dans le médiastin moyen (paratrachéal, sous-carénaire) et postéro-inférieur. Comme témoin malformatif, on peut citer une malformation publiée par Kim, formée de l'association d'une SEL et d'une duplication kystique au contact de l'œsophage. Cette duplication comporte une histologie mixte à la fois œsophagienne et bronchogénique. L'examen anatomopathologique retrouve également une communication entre la duplication kystique et le réseau bronchique de la SEL (218). Cette association malformative sera de nouveau prochainement publiée par le Pr De Lagausie.

On note dans cette étude une MAKP retrouvée sous la forme d'un nodule localisé dans le médiastin postérieur.

Les duplications gastriques témoignent également de la proximité dans leur développement des dérivés du proentéron et de l'arbre respiratoire, malgré l'éloignement final de l'estomac. Khoury décrit une duplication gastrique où il est retrouvé du surfactant et

l'expression de TTF-1 (75), normalement retrouvé dans le poumon adulte au niveau bronchiolo-alvéolaire et dans les pneumocytes de type 2, où il active la production de surfactant (96).

CIRCONSTANCES DE DECOUVERTE, SYMPTOMES :

Concernant les SEL, la littérature rapporte 60% de diagnostic précoce anté et post natal immédiat dans les premiers mois de vie, et la plupart fortuitement dans le cadre d'un bilan malformatif ou préopératoire (8). Cette étude rapporte 90% de diagnostics anténataux, avec 90% de visualisations de la MBP lors de l'échographie à 22 S.A.. Une SEL (10%) a été diagnostiquée fortuitement en peropératoire. Ce patient avait bénéficié de la découverte fortuite d'une éventration diaphragmatique gauche à la radiographie thoracique. La SEL avait été retrouvée en position basi-thoracique gauche et sous-pleurale, sous la plèvre de la coupole diaphragmatique gauche.

Concernant les SIL, elles sont réputées pour être diagnostiquées plus tardivement, suite à une complication (146). Cette étude rapporte 96% de diagnostics anténataux de la MBP. Le diagnostic a été fait dans 7,4% des cas de SIL, grâce au bilan malformatif (IRM fœtale) effectué suite à la visualisation échographique anténatale d'une image kystique abdominale (duplication gastrique), ou d'une MBP controlatérale (SIL hybride). Cette notion est plutôt caractéristique des SEL dans la littérature.

Durant la période de l'étude, si l'on exclut les syndromes du Ciméterre, aucun cas n'a été diagnostiqué suite à une complication à l'âge pédiatrique, ce qui peut être en faveur d'une bonne puissance diagnostique de l'échographie comme d'une faible pathogénicité des SP. Cependant l'âge d'exérèse chirurgicale programmée est de 9.6 mois avec des extrêmes allant de 1,5 à 36 mois. Malgré une évolution naturelle des SP inconnue, nous n'avons à déplorer qu'une complication infectieuse survenue chez une patiente porteuse d'une SIL hybride de type 2 de petite taille (segment 10) en cours de bilan, qui a finalement été opérée à l'âge de 10 mois. Aucune complication hémorragique de la SP n'est survenue dans cette série, complications reconnues pour survenir après l'enfance.

Sur le plan respiratoire, un cas de SEL (10%), et deux cas de SIL (7,4% hors syndromes du Ciméterre), une typique et une hybride ont présenté une détresse respiratoire néonatale. En dehors des syndromes du Ciméterre, seule une ventilation non invasive temporaire a été nécessaire, sans intervention chirurgicale en urgence.

Comme sur le plan embryologique, avec l'amélioration de l'imagerie anténatale, SEL et SIL se rejoignent également sur le plan des circonstances diagnostiques.

Dans 50% des syndromes du Ciméterre, l'évocation du diagnostic a été faite à l'échographie de 32 S.A. par la constatation d'une hypoplasie pulmonaire. Ces deux cas n'ont pas présenté de détresse respiratoire néonatale. Les deux autres cas (50%) ont été diagnostiqués suite à une détresse respiratoire néonatale avec une différence proche de la significativité par rapport aux autres types de séquestrations ($p=0,0507$). Ces détresses respiratoires néonatales ont été suivies d'un état de choc avec instabilité hémodynamique, et ont nécessité une ventilation invasive.

Les patients porteurs d'un syndrome du Cimetterre peuvent être asymptomatique comme présenter une défaillance cardiaque majeure (217). On note que les deux patients symptomatiques de notre étude sont porteurs d'une communication inter-auriculaire.

IMAGERIE DIAGNOSTIQUE :

Diagnostic de la MBP:

Diagnostic de la MBP								
Examen	Echo 22 S.A.	Echo 32 S.A.	IRM fœtale	Anténatal	Echo néonatale	TDM sans injection	TDM injecté	Préopératoire
Positive	34	25	25	38	23	25	32	40
Négative	7	13	8	3	17	2	0	1
Sensibilité	83%	66%	75,80%	92,20%	57,50%	92,60%	100%	97,60%

Période anténatale :

En échographie, classiquement la MBP apparait comme une lésion hyperéchogène bien limitée, triangulaire ou arrondie.

L'examen apparaissant le plus sensible est l'échographie du 2^{ème} trimestre. Mais il est impossible de savoir combien de patients sont porteurs d'une SP asymptomatique ayant échappé au diagnostic anténatal. Cependant, sur sept SP non visualisées lors de l'échographie à 22 S.A., quatre sont des syndromes du Cimetterre, une est une SIL typique atteignant de façon partielle le segment 10 et qui a été diagnostiquée à l'IRM fœtale réalisée suite au diagnostic échographique d'une SIL hybride controlatérale, une autre a été diagnostiquée à l'IRM fœtale réalisée dans le bilan d'une image kystique abdominale (duplication gastrique), la dernière était une SEL diagnostiquée en peropératoire lors du traitement chirurgical d'une éventration diaphragmatique diagnostiquée de manière fortuite.

L'échographie du 3^{ème} trimestre, malgré une sensibilité de 66%, a permis de visualiser deux hypoplasies pulmonaires ayant permis d'évoquer le diagnostic de deux syndromes du Cimetterre.

L'IRM fœtale apparait comme un bon examen avec une sensibilité de 75,8%. L'aspect est classiquement sous la forme d'un hypersignal T2 par rapport au parenchyme pulmonaire normal. Les critiques sont les mêmes que pour l'échographie. De plus, malgré les progrès continus de l'IRM fœtale, sa réalisation dépend des performances de l'échographie à évoquer la présence d'une malformation, broncho-pulmonaire ou autre (Figure 86).

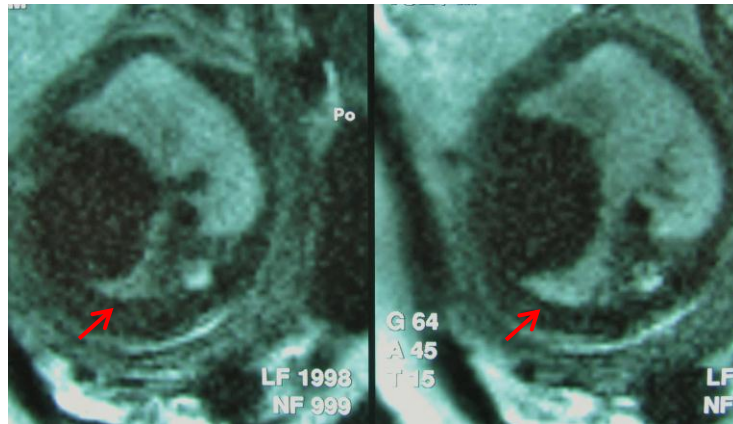


Figure 86 : IRM fœtale retrouvant une hypoplasie pulmonaire droite visualisée lors de l'échographie à 32 S.A.

La combinaison de ces examens permet d'atteindre un taux de diagnostic anténatal de la MBP de 92,2% à l'âge pédiatrique, et de 97,3% sans les syndromes du Cimeterre.

Période postnatale :

L'échographie néonatale peut visualiser sous la forme d'une masse hyperéchogène la MBP si elle est au contact de la paroi thoracique ou du diaphragme, et qu'elle est peu ou pas aérée (Figure 87). Dans cette étude, elle la visualise dans seulement 57,5% des cas. Cependant, son rôle principal n'est pas le diagnostic de la SP, mais plutôt d'effectuer le bilan malformatif néonatal à la recherche d'associations malformatives, cardiaques, gastriques (Figure 88), rénales, médullaires dans cette étude.

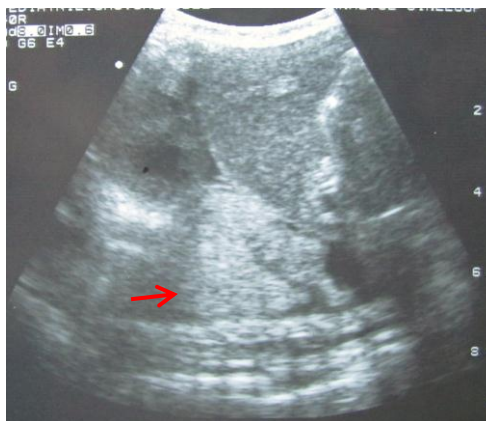

Figure 87

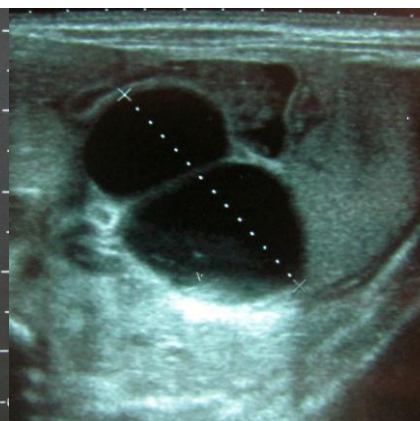


Figure 88 : duplication gastrique double

Le scanner sans injection est réalisé dans le service avec pour objectif d'étudier la MBP. En effet, dans le cadre des SP classiquement situées en position thoracique postéro-basale, l'intérêt du scanner thoracique sans injection est d'être réalisé sans sédation. Ainsi on espère limiter les troubles ventilatoires déclives qui seraient donc localisés en lieu et place de la très grande majorité des SP. Cependant, sur la visualisation simple de la MBP, bien que 92,6% des SP soient visualisées, ce pourcentage reste inférieur à celui de 100% du scanner injecté pourtant réalisé sous sédation. Mais il garde un intérêt d'analyse plus fine du

parenchyme pulmonaire, notamment de l'arbre bronchique (Figure 89). Cet examen a permis de diagnostiquer une hypoplasie du lobe supérieur droit et une agénésie lobaire dans le cadre de deux syndromes du Cimeterre. Mais ce taux de diagnostic de la MBP doit faire discuter la réalisation de cet examen irradiant malgré l'intérêt diagnostique sur l'arbre aérien qu'il présente, d'autant plus qu'un scanner injecté sera systématiquement réalisé à la recherche d'une artère systémique anormale. Cependant, cet examen présente un argument propre à la pathologie pédiatrique congénitale de diagnostic anténatal. En effet, cet examen a l'avantage d'être réalisé précocement à la naissance afin d'apporter une réponse à des parents inquiets, à qui on parle de suspicion de MBP depuis l'échographie réalisée à 22 S.A.

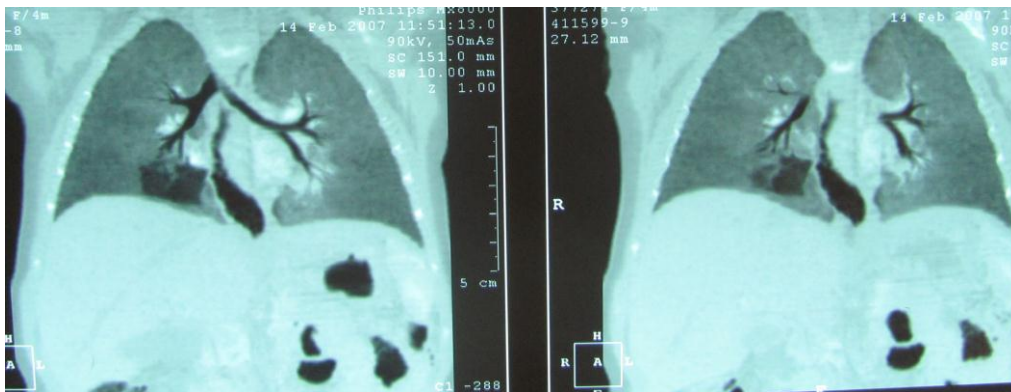


Figure 89

La densité scannographique de la MBP est variable, hypodense, hyperdense, ou mixte. Les SEL sont volontiers hyperdenses (Figure 90) et les SIL hypodenses (Figure 91), et ce de manière significative ($p=0,0015$). Il n'existe pas de différence significative entre les formes typiques et hybrides notamment concernant les SIL.

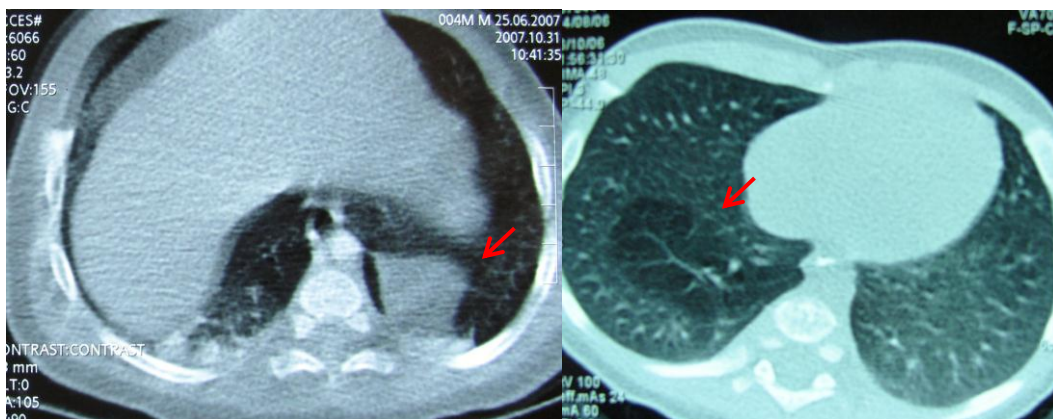


Figure 90 : SEL

Figure 91 : SIL pure

La combinaison de ces examens a permis de diagnostiquer la MBP dans 97,6% des SP avant la prise en charge thérapeutique, chirurgicale dans 95% des cas dont un cas de ligature de l'artère systémique, par embolisation dans un cas de syndrome du Cimeterre, et par simple surveillance devant un refus de prise en charge chirurgicale, patient qui sera ensuite perdu de vue.

La radiographie thoracique de face :

On retrouve 50% des SEL visibles sur la radiographie thoracique de face sans différence significative entre les formes hybrides et typiques. Elles apparaissent volontiers sous la forme d'une opacité triangulaire, mais peuvent être très discrètes lorsqu'elles sont de petites tailles (Figure 92).

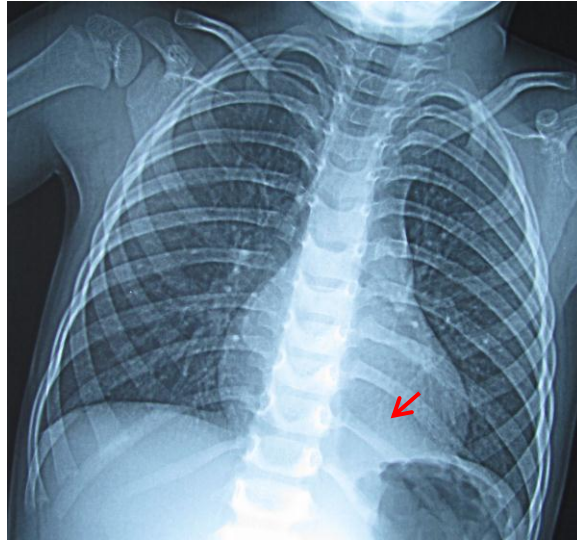


Figure 92

On retrouve 56% des SIL visibles sur la radiographie thoracique, avec une différence significative entre les SIL typiques et hybrides ($p=0,009$) malgré des SIL hybrides statistiquement plus volumineuses par rapport aux SIL typiques ($p=0,0423$), avec des formes hybrides apparaissant volontiers sous la forme d'une opacité éventuellement associée à des images kystiques (Figure 93), et des formes typiques plus discrètes, pouvant apparaître sous la forme d'une simple hyperclarté.

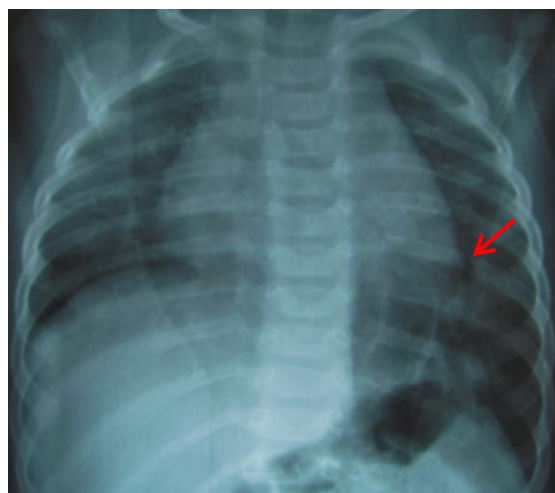


Figure 93 : SIL hybride de type 1 du lobe inférieur gauche

Diagnostic de l'artère systémique :

Diagnostic de l'artère systémique								
Examen	Echo 22 S.A.	Echo 32 S.A.	IRM fœtale	Anténatal	Echo néonatale	TDM sans injection	TDM injecté	Préopératoire
Positive	9	9	14	17	23	10	29	37
Négative	41	29	19	41	17	17	3	4
Sensibilité	22%	24%	42,50%	41,50%	57,50%	37,00%	91%	90,30%

C'est la visualisation de l'artère systémique anormale qui fait le diagnostic de SP, qu'elle soit faite en anté ou postnatale. La caractérisation exacte de la vascularisation artérielle systémique en termes de nombre d'artères, de son origine, et de son trajet, est fondamentale dans l'optique d'un traitement chirurgical. En effet, c'est l'obtention, par l'imagerie et pour le chirurgien, d'une cartographie vasculaire de la SP qui permettra la réalisation d'un geste chirurgical dans les meilleures conditions de sécurité possibles.

Période anténatale :

Dans cette étude les échographies à 22 S.A. et à 32 S.A. visualisent l'artère systémique grâce au doppler couleur et énergie respectivement dans 22% et 24% des SP (Figure 94). Le taux de diagnostic de l'artère systémique cumulé de ces deux échographies est de 32%. L'étude de Becmeur retrouve un taux 40% (sur 10 patients) (161).

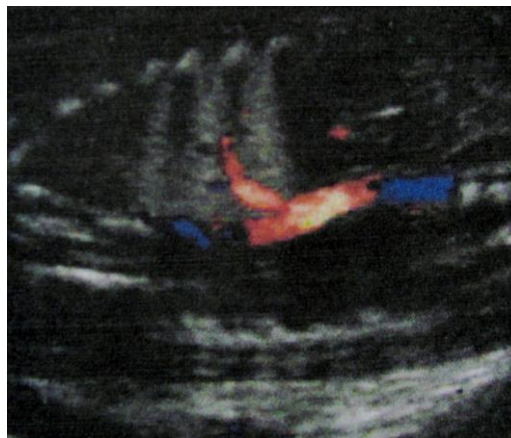

Figure 94

L'IRM fœtale, réputée pour être encore peu performante dans le diagnostic de l'artère systémique (166), retrouve dans cette étude l'artère systémique dans 42,5% des cas (Figure 95).

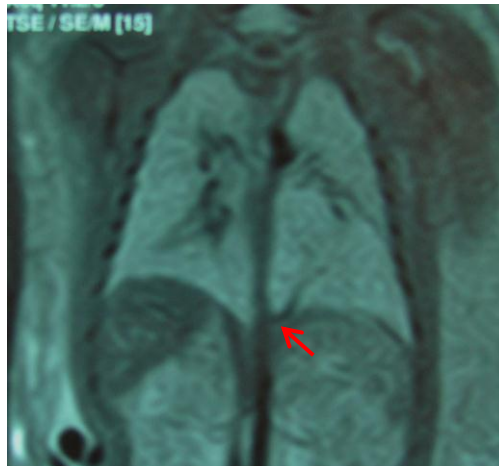

Figure 95

Le bilan anténatal associant échographie et IRM permet le diagnostic de SP dans 41,5% des cas en anténatal.

Période postnatale :

Même si l'objectif de l'échographie néonatale est le bilan malformatif, elle permet grâce au doppler le diagnostic de l'artère systémique dans 57,5% des cas (Figure 96). On retrouve une différence significative de diagnostic en fonction du diamètre de l'artère avec un seuil inférieur ou égal à 1mm ($p=0,0022$), significativité que l'on ne retrouve pas pour les autres examens d'imagerie.

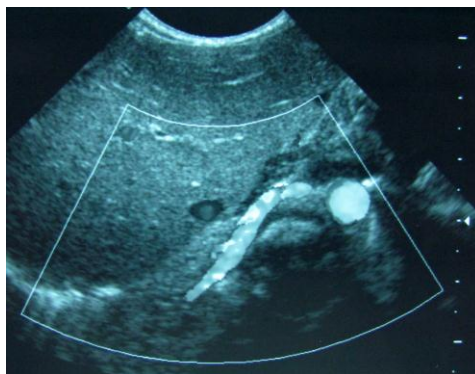


Figure 96

Le gold standard reste le scanner injecté réalisé sous anesthésie générale, qui permet dans cette étude le diagnostic de l'artère dans 91% des cas, permettant d'atteindre un taux de diagnostic préopératoire de 90,3%, sans dépendre du diamètre de l'artère. Cet examen ne permet pas qu'une simple visualisation de l'artère systémique, mais renseigne également sur son origine, son diamètre (Figure 97), son passage diaphragmatique en cas d'origine sous-diaphragmatique, et le nombre d'artères systémiques (Figure 98). Toujours sur le plan vasculaire, il permet d'analyser le retour veineux (Figure 99).

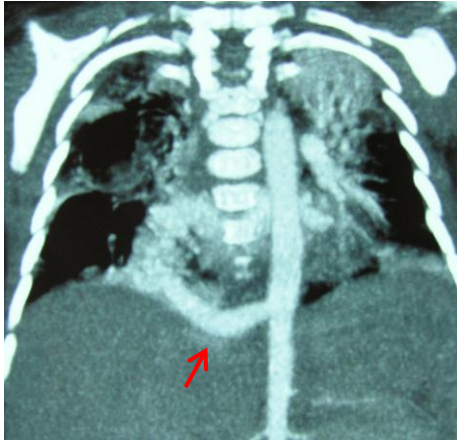


Figure 97 : volumineuse artère

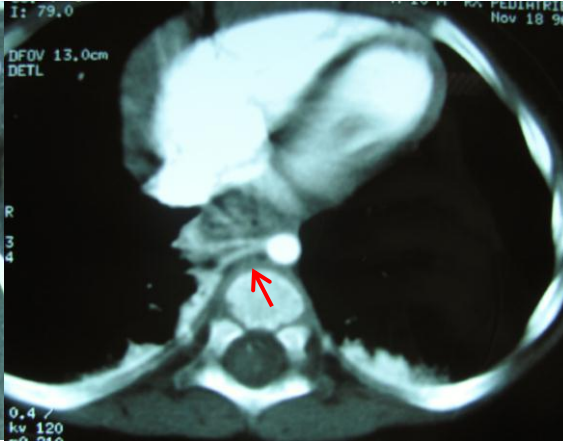


Figure 98 : artère systémique double

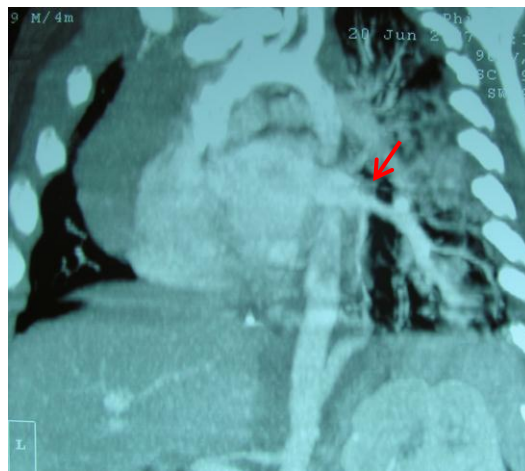

Figure 99 : retour veineux pulmonaire

On note deux cas où l'artère systémique a été diagnostiquée seulement au scanner non injecté par la visualisation d'une structure tubulaire centro-lésionnelle (Figure 100). Lors de l'intervention chirurgicale, le diamètre de ces deux artères systémiques a été évalué à 0,5 mm pouvant témoigner d'une régression du diamètre de l'artère. Cependant, le scanner sans injection ne renseigne en rien sur la cartographie de cette artère en dehors de la MBP.

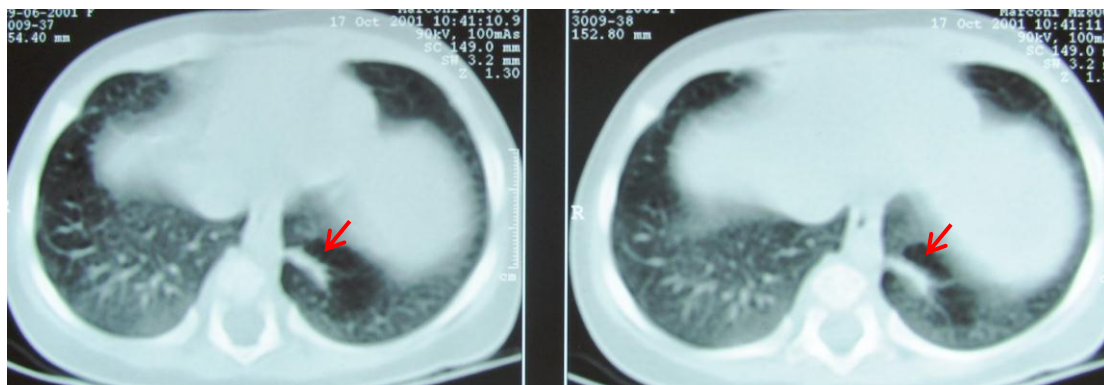


Figure 100

Diagnostic des kystes :

Période anténatale :

Echo 22 S.A.	MAKP +	MAKP -	VPP/VPN	Echo 32 S.A.	MAKP +	MAKP -	VPP/VPN
Kyste +	9	1	90%	Kyste +	7	0	100%
Kystes -	7	4	36,40%	Kystes -	7	24	77,40%
Se/Sp	56,30%	80%		Se/Sp	50,00%	100%	
IRM fœtale	MAKP +	MAKP -	VPP/VPN	Diagnostic anténatal de la MAKP 10/16: 62,5%			
Kyste +	8	2	80%				
Kystes -	4	19	82,60%				
Se/Sp	66,70%	91%					

Les échographies anténatales à 22 S.A. et 32 S.A. n'ont pas une bonne sensibilité pour diagnostiquer la présence de kystes hypoéchogènes au sein de la MBP (160), avec une sensibilité respective de 56,3% et de 50%, et ce d'autant plus que la MAKP associée n'est pas un type 1 ($p=0,0174$ pour l'échographie du 2^{ème} trimestre) (Figure 101). Elles possèdent cependant une bonne valeur prédictive positive avec respectivement une VPP à 90% et 100%. Cependant la visualisation de kystes peut ne pas être en relation avec une forme hybride (159). Un kyste a été visualisé au sein de la MBP lors d'une échographie à 22 S.A., qui s'est avéré en relation avec un kyste bronchogénique.

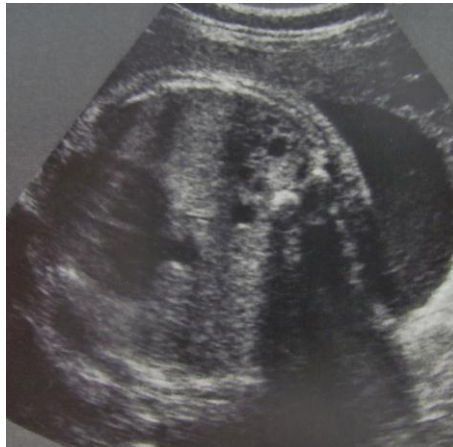

Figure 101 : SEL hybride de type 1

L'IRM fœtale s'avère être un examen relativement performant dans le diagnostic de formes hybrides (Figure 102), avec une VPP à 80% et une VPN à 82,6%. Cependant sa sensibilité reste de 66,7% dans cette étude.

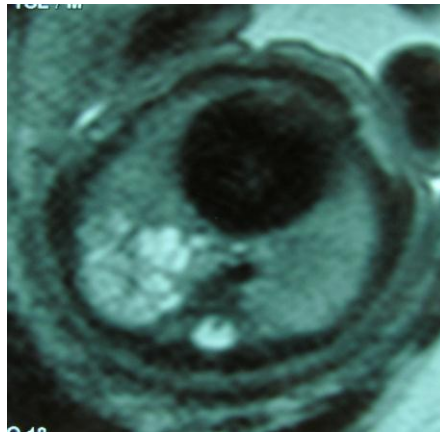


Figure 102 : SIL hybride de type 2

L'identification de kystes peut ne pas être en relation avec une forme hybride. Nous rapportons un cas de kyste bronchogénique au sein d'une SIL typique (Figure 103).

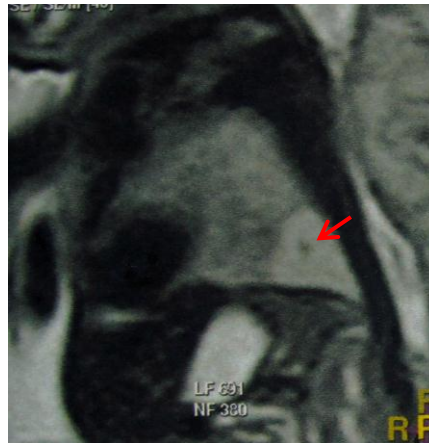


Figure 103

Le diagnostic de forme hybride a été évoqué dans 62,5% des cas en anténatal.

Période postnatale :

Echo néonatale	MAKP +	MAKP -	VPP/VPN	TDM non injecté	MAKP +	MAKP -	VPP/VPN
Kyste +	4	0	100%	Kyste +	6	1	86%
Kystes -	11	25	26,70%	Kystes -	5	15	75,00%
Se/Sp	26,70%	100%		Se/Sp	54,50%	94%	
TDM injecté	MAKP +	MAKP -	VPP/VPN	Diagnostic préopératoire de la MAKP			
Kyste +	6	0	100%				
Kystes -	5	21	80,80%				
Se/Sp	54,50%	100%		10/16: 62,5%			

L'échographie néonatale, malgré une valeur prédictive positive de 100%, est un mauvais examen pour l'analyse du parenchyme pulmonaire, avec une sensibilité de 26,7%. Il existe une différence significative entre les types 1 et 2 ($p=0,039$).

Le scanner non injecté motivé par l'analyse du parenchyme en minimisant les troubles ventilatoires par l'absence de sédation, n'a pas une sensibilité supérieure au scanner injecté dans la détection des kystes (Figure 104), d'autant plus qu'il existe une différence significative entre les type 1 et 2 pour le scanner sans injection ($p=0,0221$), et une meilleure valeur prédictive négative pour le scanner injecté ($VPN=80,8\%$). La sensibilité est de 54,5% pour ces deux examens, inférieur à l'IRM fœtale (66,7%) concernant le diagnostic des kystes.

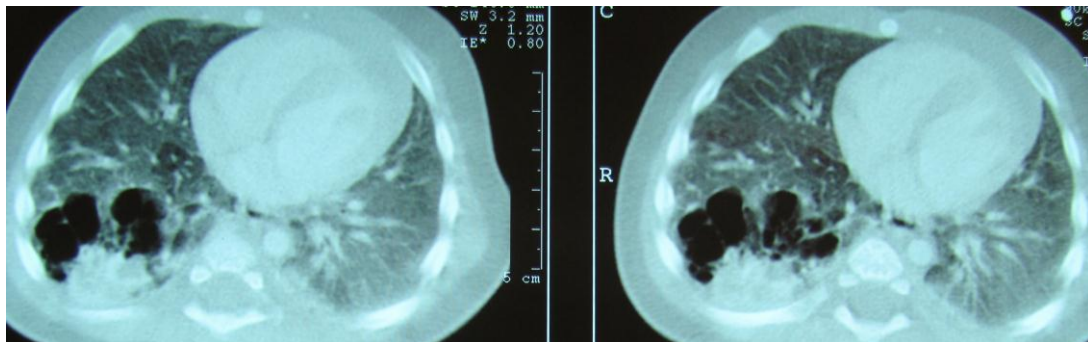


Figure 104 : SIL hybride de type 2

L'évocation du diagnostic de forme hybride en préopératoire est fait dans 62,5% des cas, taux qui restera inchangé lors de l'exploration macroscopique peropératoire.

Ainsi, dans 37,5% des cas, l'anatomopathologie posera le diagnostic de forme hybride sans que le diagnostic n'ait été évoqué avant.

Concernant les MAKP de type 1 au nombre de cinq, elles ont toutes pu être évoquées en préopératoire, 5 sur 5 échographies à 22 S.A., 3 sur 5 échographies à 32 S.A., 4 sur 4 IRM fœtales effectuées, 3 sur 5 échographies néonatales, 4 sur 4 scanners non injectés effectués, et 2 sur 2 scanners injectés effectués. Lors du temps chirurgical, l'analyse macroscopique a permis de visualiser des kystes dans les cinq cas.

Signes échographiques indirects anténataux :

Déviations médiastinales échographiques anténatales :

Il n'existe pas de différence entre les SEL et les SIL. Entre les formes atypiques et les formes typiques, cette étude retrouve un p égal à 0,0502 en intégrant les syndromes du Ciméterre dont deux présentaient une déviation médiastinale. Les formes hybrides entraînent une déviation médiastinale contralatérale, les syndromes du Ciméterre, une déviation médiastinale homolatérale à l'hypoplasie pulmonaire.

Hydramnios :

Ce signe aspécifique est rencontré dans 14,6% des SP sans différence significative entre les différents types de SP, ni entre les différentes atypies. On peut retrouver dans la littérature jusqu'à 40% d'hydramnios associé aux SP (161).

Hydrothorax :

On retrouve un cas d'hydrothorax ayant entraîné une déviation médiastinale dans un cas de SEL. Pour certains auteurs cette association est pathognomonique d'une SEL compliquée d'une torsion sur son pédicule (163). Ce patient, présentant un tableau d'anasarque débutant témoignant d'une souffrance fœtale dont l'évolution est la mort fœtale in utero, a bénéficié d'un premier drainage thoraco-amniotique à 28 S.A., suivi d'un deuxième à 31 S.A. devant une récurrence de l'hydrothorax. Ce patient a pu être opéré à 36 mois de vie, sans complications.

Diminution de volume anténatal :

Cette étude retrouve une diminution de volume de la MBP dans 51,2% des cas sans retrouver de différences significatives entre les différents types de SP, ni entre les différentes atypies. Pour certains auteurs, une diminution de volume de la MBP pourrait être en faveur d'une SP par rapport à une MAKP, avec une diminution de volume pouvant concerner 75% des SP (171).

TRAITEMENT : CHIRURGIE OU EMBOLISATION :

En urgence :

Une prise en charge thérapeutique en urgence a été nécessaire chez deux patients porteurs d'un syndrome du Cimeterre. On retrouve une différence significative avec les autres types de SP ($p < 0,0001$), dont aucun cas n'a été opéré en urgence. On remarque que ces deux cas étaient porteurs d'une CIA, contrairement aux deux autres syndromes du Cimeterre de cette étude, qui n'ont pas nécessité de prise en charge en urgence. Une prise en charge en urgence est également associée de manière significative à la survenue d'une détresse respiratoire néonatale ($p < 0,0001$). Cliniquement, le premier patient présentait un état de choc avec anurie, stabilisé par la réanimation avec instauration d'amines, de sorte que la prise charge choisie a été une pneumonectomie par thoracotomie en urgence. En effet, le lobe supérieur droit était vascularisé par une artère pulmonaire hypoplasique, et drainé par une veine également hypoplasique (Figure 105). Ce patient est actuellement en vie avec un recul de 10 ans.

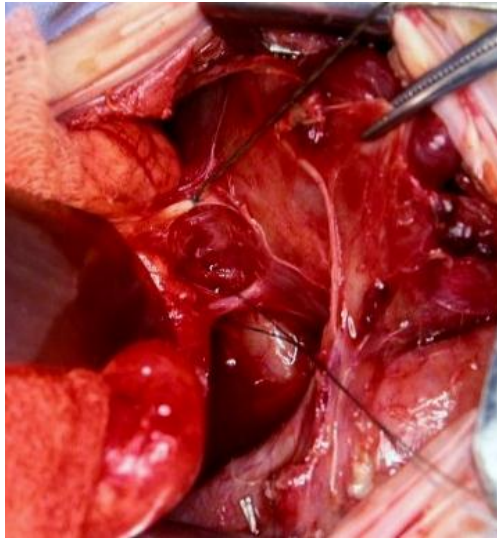


Figure 95 : vue opératoire après résection de la MBP du lobe inférieur droit, artère pulmonaire supérieure droite hypoplasique liée en haut, petite veine pulmonaire inférieure droite avant ligature en bas

Le deuxième patient présentait une instabilité hémodynamique ne répondant pas à la réanimation, avec acidose métabolique associée. La prise en charge adoptée a été une embolisation en urgence des artères systémiques, ayant permis de stabiliser le patient (Figure 106). Il est cependant décédé à un mois de vie de son hypertension artérielle pulmonaire réfractaire. Ce nouveau-né était également polymalformé, avec outre une CIA, une agénésie lobaire, une atrésie de l'œsophage de type 3, une sténose trachéale, une malformation ano-rectale haute, une moelle attachée basse, et une agénésie sacrée S3/4/5.

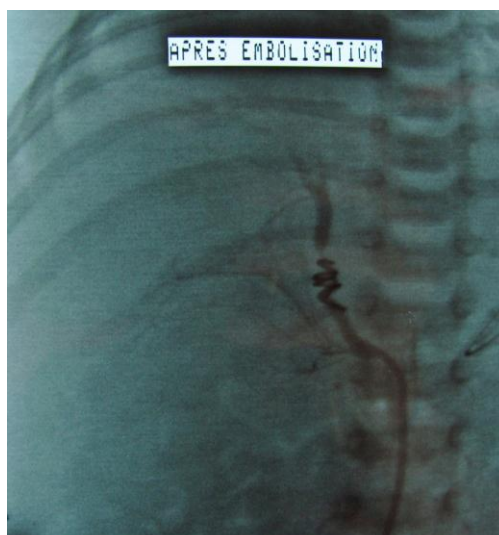


Figure 106

Dans un contexte d'instabilité hémodynamique malgré une réanimation adaptée, la prise en charge est peu sujette à discussion. Dans cette situation, l'embolisation peut permettre de passer un cap avant une prise en charge programmée, éventuellement chirurgicale. Si l'état clinique du patient le permet, la chirurgie peut permettre de traiter l'ensemble de la MBP en un temps, par son exérèse.

« A froid »:

En dehors du cadre de l'urgence, la prise en charge adoptée dans le service est la résection chirurgicale de la SP. Seule une patiente a bénéficié de la ligature seule d'une l'artère systémique originaire du tronc cœliaque, réalisée au cours d'une chirurgie d'exérèse d'une duplication gastrique. Ce choix a été fait chez une patiente souffrant d'une mucoviscidose. Les risques de syndrome restrictif secondaire à un abord thoracique, de diminution de volume pulmonaire en cas de résection parenchymateuse, ont fait préférer cette option chez une patiente porteuse d'une maladie chronique pulmonaire évolutive.

Cette étude n'est pas un test thérapeutique comparant deux méthodes thérapeutiques en termes d'efficacité et de complications. Cependant cette étude anatomique peut apporter des arguments dans cette réflexion thérapeutique.

Une première constatation dans cette étude est la proportion de SIL pures, dont la seule anomalie constatée est l'artère systémique anormale, retrouvée à 29,3% de toutes SP. Cette constatation pourrait être un argument en faveur de l'embolisation dans ce type de SP.

Une deuxième constatation est la forte proportion de formes hybrides, associées aux SEL, et aux SIL, respectivement dans 40% et 40,7% des cas. Son diagnostic, ou du moins son évocation, par la visualisation de kystes, apparaît fondamentale devant l'émergence de l'embolisation comme option thérapeutique des SP. En effet, la littérature rapporte des transformations néoplasiques associées à des MAKPs, avec des tumeurs épithéliales type carcinomes bronchiolo-alvéolaires (151, 153), et des tumeurs mésoenchymateuses type rhabdomyosarcome (152). Bien que ces cas de transformations néoplasiques soient décrits en

association avec des MAKP de type 1, type dont cette étude rapporte 100% de diagnostics préopératoires, les MAKP peuvent présenter des caractéristiques immuno-histo-chimiques et un profil de différenciation cellulaire communs aux carcinomes bronchiolo-alvéolaires (154, 155). De plus, outre les complications thrombo-emboliques, et les échecs thérapeutiques liés à la migration des coils, Lee rapporte une différence significative de régression entre les séquestrations solides et kystiques en imagerie, avec seulement 25% de régression (plus de 50% du volume initial) dans les formes kystiques (208). Bien que la littérature ne rapporte des transformations néoplasiques de MAKP que dans des types 1, 37,5% des formes hybrides sont restées méconnues avant l'intervention chirurgicale. Quand bien même on opérerait pour une ligature de l'artère systémique sous thoracoscopie, l'examen macroscopique peropératoire ne permet pas dans cette étude d'en améliorer le diagnostic.

Ainsi, une prise en charge chirurgicale par exérèse de la SP, paraît à ce jour l'option thérapeutique la plus sage, sous réserve du progrès de l'imagerie dans sa capacité à différencier les différents types de SP, et notamment les formes hybrides qui doivent être réséquées.

PRONOSTIC :

Cette étude confirme le bon pronostic des séquestrations pulmonaires évalué dans la littérature à 95%. Cette étude rapporte un décès par hypertension artérielle pulmonaire à l'âge de 1 mois (2,4%) et un perdu de vue porteur d'un syndrome du Cimenterre asymptomatique à la naissance. Le patient décédé présentait un syndrome du Cimenterre intégré dans un syndrome polymalformatif, associant une atrésie de l'œsophage de type 3, une sténose trachéale, une communication interauriculaire, une agénésie lobaire, une malformation ano-rectale haute, une moelle attachée basse, et une agénésie sacrée S3/4/5. Cette étude confirme également l'absence de prématurité associée aux SP. Seul un patient issu d'une grossesse gémellaire est né à 35 S.A.

CONCLUSION

Cette étude confirme la notion de spectre malformatif locorégional des séquestrations pulmonaires (SP), par la variabilité dans les associations d'anomalies pouvant intéresser toutes les structures anatomiques composant et formant le parenchyme pulmonaire séquestré (artère pulmonaire et systémique, retour veineux, bronche, forme hybride, parenchyme de type sacculaire), nous permettant de classer les séquestrations en séquestrations extra-lobaires (SEL) typiques et atypiques (hybrides et/ou associées à une bronche naissant d'un dérivé du proentéron), en séquestrations intra-lobaires (SIL) typiques (dont les SIL pures) et atypiques (hybrides), et en syndrome du Cimeterre typique et hybride. Sur le plan local, les éléments nouveaux sont une différence significative de latéralité entre les SEL, plutôt à gauche, et les SIL, plutôt à droite, l'importance des formes hybrides dans les SIL (38%) équivalent aux SEL (40%), et un retour veineux portal dans les SEL dans 20% des cas. Ce spectre malformatif est également régional par l'association à d'autres malformations broncho-pulmonaires (MBP) homo ou controlatérales (SEL, SIL, MAKP, kystes bronchogéniques, lobe accessoire, agénésie lobaire, sténose trachéale), et par l'association à d'autres malformations proentéro-thoraciques (atrésie de l'œsophage, malformations cardiaques, éventration diaphragmatique, duplications gastriques), dont l'importance est équivalente dans les SEL (30%) et dans les SIL (40%). Enfin il existe des SP plus complexes associées à des agénésies pulmonaires, ou des malformations de tous les dérivés du proentéron, souvent incompatibles avec la vie. L'embryologie est en faveur de ce spectre. Tout d'abord la plupart des organes proentéro-thoraciques se mettent en place entre la 4^{ème} et 7^{ème} semaine de développement. Ensuite ce développement est sous le contrôle d'une multitude de gènes codant pour des facteurs de croissance, facteurs de transcription, récepteurs, protéines de liaison..., pouvant intervenir à plusieurs reprises dans le temps et l'espace. Cette ubiquitarité associée à l'importance connue des interactions épithélio-mésenchymateuses permet, sans pour l'instant l'expliquer, d'admettre ces associations malformatives.

Ces MBP ne peuvent être acquises, même s'il existe certaines situations pathologiques infectieuses à l'origine du développement d'une vascularisation systémique d'origine bronchique. En effet, 90% des SIL sont diagnostiquées en anténatal, vascularisées par une artère systémique passant dans le ligament triangulaire dans 33% des cas et associées à d'autres malformations congénitales dans 45% des cas. Cette artère systémique, de nature élastique, est issue dans 35% des cas de l'aorte thoracique basse et dans 45% des cas de l'aorte abdominale, après avoir suivi la croissance caudale de l'embryon à partir du plexus splanchnique initial.

L'embryopathogénie a pu être affinée. L'étude des SIL typiques rapporte 87% d'artères pulmonaires normales allant à l'encontre de la théorie de la vascularisation systémique par insuffisance artérielle pulmonaire (34% de toutes les SP), 81% de bronches normales allant à l'encontre de la théorie de SP par atrésie bronchique (32% de toutes les SP). De plus, ces deux éléments sont volontiers retrouvés normaux dans les SIL hybrides au niveau du parenchyme autour de la MAKP. Les SIL pures, ayant pour seule anomalie une vascularisation d'origine systémique, représentent 75% des SIL typiques et 30% de toutes les SP.

Ainsi, la définition même de la SP par sa non-connexion à l'arbre trachéo-bronchique est remise en question, l'artère systémique de nature élastique, congénitale, étant la seule caractéristique commune à toutes les SP.

L'étude des SEL est très en faveur de la théorie du bourgeon accessoire avec 50% de structures bronchiques retrouvées au niveau du hile, à l'extérieur du parenchyme séquestré, allant jusqu'à une véritable bronche sur le plan histologique bien que naissant d'un dérivé du proentéron, plutôt de l'œsophage inférieur ou de l'estomac. En effet comme la vascularisation artérielle splanchnique qui naît entre le plancher pharyngien et le futur tronc cœliaque (C7), le bourgeon trachéal donne rapidement les bourgeons bronchiques (J26-J28), et c'est simultanément à la croissance caudale de l'embryon, avec un estomac qui passe de la région cervicale basse à la région thoracique basse, que la trachée et l'œsophage apparaissent distinctement, avec la participation d'une forte activité apoptotique. Cette dernière peut expliquer la disparition du bourgeon accessoire. La littérature rapporte quelques cas de bronches œsophagiennes ou gastriques associées à des SIL. Par ailleurs cette étude ne note pas de différence significative entre SIL et SEL concernant les malformations associées et le niveau d'origine de l'artère systémique, compatible avec une origine commune. Enfin on note 15% de SIL (hors Cimetterre) associées à une ébauche de scissure entre le parenchyme séquestré et le parenchyme pulmonaire normal, peut être témoin de l'intégration de la séquestration dans le parenchyme pulmonaire, correspondant alors plus à un reliquat scissural qu'à une ébauche. D'autres constatations peuvent être le témoin de l'intégration, et donc de l'isolement initial des SIL, avec un taux de formes hybrides important (40%) pour les SEL et les SIL pouvant être le témoin d'un isolement initial bronchique, avec un parenchyme statistiquement plus immature dans les SEL (stade sacculaire) pouvant être le témoin de l'intégration des SIL qui terminent alors leur maturation dans des conditions normales, et avec des variations anatomiques pouvant être interprétées comme états d'intégrations intermédiaires, retour veineux pulmonaire des SEL (le système veineux pulmonaire est la première structure pulmonaire en place, et est située en périphérie des unités fonctionnelles respiratoires), artère systémique des SIL tangentes au ligament triangulaire mais avec une plèvre viscérale propre, SIL typiques mais avec anomalies bronchiques et / ou artérielles pulmonaires. Les SIL pures pouvant être le témoin d'une intégration parfaite. Ce serait donc l'atrésie artérielle pulmonaire initiale, avant la fin de la 8^{ème} semaine de développement, qui serait responsable de la persistance d'une vascularisation artérielle systémique, dans le cadre d'une malformation de survenue précoce.

Cette théorie permettrait d'expliquer les localisations diverses des kystes bronchogéniques (parenchymateux, paratrachéal, sous-carénaire, hilaire, ou au contact de l'œsophage dans le médiastin postéro-inférieur), et ainsi classer les malformations proentéro-broncho-pulmonaires en fonction du mécanisme embryopathogénique primitif, bourgeonnement bronchique excessif (accessoire), défectueux (atrésie), ou l'association des deux, ce mécanisme pouvant survenir sur l'ensemble du proentéron et de ses dérivés. Pour illustrer la proximité initiale de cet ensemble, la littérature rapporte des duplications gastriques comportant des caractéristiques de l'épithélium bronchiolo-alvéolaire.

La notion de spectre malformatif et la théorie du bourgeon accessoire ne sont pas incompatibles. En effet on peut imaginer que les interactions épithélio-mésenchymateuses dans l'organogénèse et la morphogénèse dont on connaît l'importance peuvent être perturbées par le développement d'un bourgeon bronchique accessoire puis de la MBP.

Le syndrome du Cimetterre apparaît comme une malformation différente dans son origine. Le retour veineux pulmonaire est en place avant le système bronchique et artériel

pulmonaire. L'anomalie du retour veineux est plus précoce, et considérée comme liée à une anomalie des ébauches veineuses splanchniques, donc avant J26. Elle est donc probablement l'anomalie primitive. Par ailleurs ce syndrome est statistiquement associé à plus de malformations proentéro-thoraciques (100%), notamment à type d'agénésie lobaire (précoce), cardiaques (précoce), et à plus de malformations à distance (50%). Enfin, les artères systémiques sont toutes d'origine sous-diaphragmatique, et passent à travers la coupole diaphragmatique (centre tendineux du diaphragme formé à la 5^{ème} semaine de développement), ces données étant statistiquement significatives. Ce syndrome du Cimenterre est également différent dans sa prise en charge avec significativement plus de prise en charge néonatale en urgence.

Toujours sur le plan thérapeutique, 30% de toutes les SP étant des SIL pures, l'embolisation de l'artère systémique pourrait alors être légitime. Cependant, la considération des formes hybrides modère cette prise en charge. Une MAKP est retrouvée dans 40% des SEL et dans 38% des SIL (type 1 = 33 %, type 2 = 66%). Les complications néoplasiques, les similarités cellulaires avec les carcinomes bronchiolo-alvéolaires, et le problème du diagnostic différentiel des types 4 avec le pneumoblastome sont en faveur d'une résection chirurgicale des MAKP. Le problème actuel est la capacité à diagnostiquer ces formes hybrides. Cette étude rapporte seulement deux tiers de diagnostic anténatal, taux qui n'est pas amélioré ni en préopératoire, ni en peropératoire par l'examen macroscopique. Seul le progrès de l'imagerie pourra permettre d'améliorer le diagnostic des formes hybrides. De plus la littérature rapporte une efficacité moindre de l'embolisation sur les formes kystiques.

De nombreuses questions restent à résoudre. Même si l'embryologie moléculaire fait des progrès constants, la multiplicité des protéines impliquées, leurs implications dans différents organes, rendent difficile la création de modèles d'études reproductibles.

Cependant des observations plus récentes de bronches œsophagiennes ou gastriques associées à des SIL permettraient de conforter l'hypothèse du bourgeon accessoire, ainsi que la recherche systématique pour les SEL, et les SIL, de reliquats bronchiques aux environs de l'artère systémique à l'extérieure de la MBP à l'examen anatomopathologique. La question de la vascularisation artérielle est également à préciser au niveau des SIL. Une vascularisation à la fois systémique et pulmonaire est souvent rencontrée mais le territoire respectif de chacune n'est pas individualisable, et de probables anastomoses ne sont pas visualisées en anatomopathologie. Un prochain travail se penchera sur cette question par leur opacification respective. Afin d'affirmer l'existence des SIL pures, l'opacification de la bronche sera également effectuée.

BIBLIOGRAPHIE

1. Pryce DM. Lower accessory pulmonary artery with intralobar sequestration of lung; a report of seven cases. *The Journal of Pathology and Bacteriology*. 1946;58(3):457-67.
2. Savic B, Birtel FJ, Tholen W, Funke HD, Knoche R. Lung sequestration: report of seven cases and review of 540 published cases. *Thorax*. 1979;34(1):96-101.
3. Corbett HJ, Humphrey GME. Pulmonary sequestration. *Paediatric Respiratory Reviews*. [10.1016/j.prrv.2003.09.009]. 2004;5(1):59-68.
4. Halkic N, Cuénoud PF, Corthésy ME, Ksontini R, Boumghar M. Pulmonary sequestration: a review of 26 cases. *European Journal of Cardio-Thoracic Surgery: Official Journal of the European Association for Cardio-Thoracic Surgery*. 1998;14(2):127-33.
5. Joyeux L, Mejean N, Rousseau T, Couaillier J-F, Piard F, Sapin E. Ectopic extralobar pulmonary sequestrations in children: interest of the laparoscopic approach. *Journal of Pediatric Surgery*. [10.1016/j.jpedsurg.2010.06.033]. 2010;45(11):2269-73.
6. Kawai K, Koizumi M, Honma S, Fujii H, Shimazu K, Kodama K. A histologic study of extralobar pulmonary sequestration and its anomalous artery as a clue to its development. *Annals of Anatomy = Anatomischer Anzeiger: Official Organ of the Anatomische Gesellschaft*. 2002;184(6):595-601.
7. Stocker JT, Kagan-Hallet K. Extralobar pulmonary sequestration: analysis of 15 cases. *American Journal of Clinical Pathology*. 1979;72(6):917-25.
8. Stocker JT. Sequestrations of the lung. *Seminars in Diagnostic Pathology*. 1986;3(2):106-21.
9. DeParedes CG, Pierce WS, Johnson DG, Waldhausen JA. Pulmonary sequestration in infants and children: a 20-year experience and review of the literature. *J Pediatr Surg*. 1970 Apr;5(2):136-47.
10. Pryce DM, Sellors TH, Blair LG. Intralobar sequestration of lung associated with an abnormal pulmonary artery. *The British Journal of Surgery*. 1947;35(137):18-29.
11. Wong MNL, Joshi P, Sim KH. Large anomalous systemic arterial supply to the left lung without pulmonary sequestration: a rare cause of heart failure in a child. *Pediatric Cardiology*. [10.1007/s00246-008-9287-z]. 2009;30(1):85-6.
12. Flisak ME, Chandrasekar AJ, Marsan RE, Ali MM. Systemic arterialization of lung without sequestration. *AJR American Journal of Roentgenology*. 1982;138(4):751-3.
13. Golding MR, Kwon K, Chiu CJ, Nicastrì AD. Pulmonary sequestration. A report of an unusual case. *The Journal of Thoracic and Cardiovascular Surgery*. 1967;54(1):121-5.
14. Holder PD, Langston C. Intralobar pulmonary sequestration (a nonentity?). *Pediatric Pulmonology*. 1986;2(3):147-53.
15. Kirks DR, Kane PE, Free EA, Taybi H. Systemic arterial supply to normal basilar segments of the left lower lobe. *AJR American Journal of Roentgenology*. 1976;126(4):817-21.
16. Makinen EO, Merikanto J, Rikalainen H, Satokari K. Intralobar pulmonary sequestration occurring without alteration of pulmonary parenchyma. *Pediatr Radiol*. 1981;10(4):237-40.
17. Yamanaka A, Hirai T, Fujimoto T, Hase M, Noguchi M, Konishi F. Anomalous systemic arterial supply to normal basal segments of the left lower lobe. *Ann Thorac Surg*. 1999 Aug;68(2):332-8.
18. Sade RM, Clouse M, Ellis FH. The spectrum of pulmonary sequestration. *The Annals of Thoracic Surgery*. 1974;18(6):644-58.
19. Kestenholz PB, Schneiter D, Hillinger S, Lardinois D, Weder W. Thoracoscopic treatment of pulmonary sequestration. *European Journal of Cardio-Thoracic Surgery: Official Journal of the European Association for Cardio-Thoracic Surgery*. [10.1016/j.ejcts.2006.02.018]. 2006;29(5):815-8.

20. Gerle RD, Jaretzki A, Ashley CA, Berne AS. Congenital bronchopulmonary-foregut malformation. Pulmonary sequestration communicating with the gastrointestinal tract. *The New England Journal of Medicine*. [10.1056/NEJM196806272782602]. 1968;278(26):1413-9.
21. Travis WD, Armed Forces Institute of Pathology (U.S.), Universities Associated for Research and Education in Pathology. *Non-neoplastic disorders of the lower respiratory tract*. Washington, DC
Bethesda, Md: American Registry of Pathology : Armed Forces Institute of Pathology ; Universities Associated for Research and Education in Pathology; 2002.
22. Moerman P, Fryns JP, Vandenberghe K, Devlieger H, Lauweryns JM. Pathogenesis of congenital cystic adenomatoid malformation of the lung. *Histopathology*. 1992 Oct;21(4):315-21.
23. Stocker JT, Madewell JE, Drake RM. Congenital cystic adenomatoid malformation of the lung. Classification and morphologic spectrum. *Hum Pathol*. 1977 Mar;8(2):155-71.
24. Pham TT, Benirschke K, Masliah E, Stocker JT, Yi ES. Congenital pulmonary airway malformation (congenital cystic adenomatoid malformation) with multiple extrapulmonary anomalies: autopsy report of a fetus at 19 weeks of gestation. *Pediatr Dev Pathol*. 2004 Nov-Dec;7(6):661-6.
25. Conran RM, Stocker JT. Extralobar sequestration with frequently associated congenital cystic adenomatoid malformation, type 2: report of 50 cases. *Pediatric and Developmental Pathology: The Official Journal of the Society for Pediatric Pathology and the Paediatric Pathology Society*. 1999;2(5):454-63.
26. Orpen N, Goodman R, Bowker C, Lakhoo K. Intralobar pulmonary sequestration with congenital cystic adenomatous malformation and rhabdomyomatous dysplasia. *Pediatric Surgery International*. [10.1007/s00383-003-1040-3]. 2003;19(8):610-1.
27. Blesovsky A. Pulmonary sequestration. A report of an unusual case and a review of the literature. *Thorax*. 1967;22(4):351-7.
28. Halasz NA, Halloran KH, Liebow AA. Bronchial and arterial anomalies with drainage of the right lung into the inferior vena cava. *Circulation*. 1956 Nov;14(5):826-46.
29. Boyden EA. Bronchogenic cysts and the theory of intralobar sequestration: new embryologic data. *The Journal of Thoracic Surgery*. 1958;35(5):604-16.
30. Smith RA. A theory of the origin of intralobar sequestration of lung. *Thorax*. 1956;11(1):10-24.
31. Buntain WL, Isaacs H, Payne VC, Lindesmith GG, Rosenkrantz JG. Lobar emphysema, cystic adenomatoid malformation, pulmonary sequestration, and bronchogenic cyst in infancy and childhood: A clinical group. *Journal of Pediatric Surgery*. 1974;9(1):85-93.
32. Riebel T, von Windheim K. [Pulmonary sequestration (author's transl)]. *Monatsschr Kinderheilkd*. 1982 Apr;130(4):233-8.
33. O'Connell DJ, Kelleher J. Congenital intrathoracic bronchopulmonary foregut malformations in childhood. *Journal of the Canadian Association of Radiologists*. 1979;30(2):103-8.
34. Thilenius OG, Ruschhaupt DG, Replogle RL, Bharati S, Herman T, Arcilla RA. Spectrum of pulmonary sequestration: association with anomalous pulmonary venous drainage in infants. *Pediatric Cardiology*. 1983;4(2):97-103.
35. Rodgers BM, Harman PK, Johnson AM. Bronchopulmonary foregut malformations. The spectrum of anomalies. *Annals of Surgery*. 1986;203(5):517-24.
36. Bratu I, Flageole H, Chen MF, Di Lorenzo M, Yazbeck S, Laberge JM. The multiple facets of pulmonary sequestration. *Journal of Pediatric Surgery*. [10.1053/jpsu.2001.22961]. 2001;36(5):784-90.

37. Zumbro GL, Treasure RL, Seitter G, Strevey TE, Brott W, Green DC. Pulmonary sequestration. A broad spectrum of bronchopulmonary foregut abnormalities. *Ann Thorac Surg.* 1975 Aug;20(2):161-9.
38. O'Connell DJ, Kelleher J. Congenital intrathoracic bronchopulmonary foregut malformations in childhood. *J Can Assoc Radiol.* 1979 Jun;30(2):103-8.
39. Stocker JT, Malczak HT. A study of pulmonary ligament arteries. Relationship to intralobar pulmonary sequestration. *Chest.* 1984;86(4):611-5.
40. Clements BS, Warner JO. Pulmonary sequestration and related congenital bronchopulmonary-vascular malformations: nomenclature and classification based on anatomical and embryological considerations. *Thorax.* 1987;42(6):401-8.
41. Clements BS, Warner JO, Shinebourne EA. Congenital bronchopulmonary vascular malformations: clinical application of a simple anatomical approach in 25 cases. *Thorax.* 1987;42(6):409-16.
42. Langston C. New concepts in the pathology of congenital lung malformations. *Seminars in Pediatric Surgery.* [10.1053/spsu.2003.00001]. 2003;12(1):17-37.
43. Riedlinger WFJ, Vargas SO, Jennings RW, Estroff JA, Barnewolt CE, Lillehei CW, et al. Bronchial atresia is common to extralobar sequestration, intralobar sequestration, congenital cystic adenomatoid malformation, and lobar emphysema. *Pediatric and Developmental Pathology: The Official Journal of the Society for Pediatric Pathology and the Paediatric Pathology Society.* [10.2350/06-01-0023.1]. 2006;9(5):361-73.
44. Larsen WJ. *Human embryology.* New York: Churchill Livingstone; 1993.
45. Sadler TW, Langman J. *Langman's medical embryology.* 8th ed. Philadelphia: Lippincott Williams & Wilkins; 2000.
46. Skandalakis JE, Gray SW. *Embryology for surgeons : the embryological basis for the treatment of congenital anomalies.* 2nd ed. Baltimore: Williams & Wilkins; 1994.
47. Searls RL. A description of caudal migration during growth leading to the formation of the pericardial and pleural coeloms, to caudal movement of the aortic arches, and to development of the shoulder. *Am J Anat.* 1986 Oct;177(2):271-83.
48. Wells LJ, Boyden EA. The development of the bronchopulmonary segments in human embryos of horizons XVII to XIX. *Am J Anat.* 1954 Sep;95(2):163-201.
49. Encha-Razavi F. EE. *Embryologie. encyclopédie médico-chirurgicale.* 2010;obstétrique, 5-001-A-50.
50. Smith E. The early development of the trachea and esophagus in relation to atresia of the esophagus and tracheoesophageal fistula. *Contrib Embryol.* 1957;36:43-57.
51. Rosenthal A. Congenital atresia of the esophagus with tracheoesophageal fistula. Report of 8 cases. *Arch Pathol.* 1931;12:756-72.
52. Zaw-Tun HA. The tracheo-esophageal septum--fact or fantasy? Origin and development of the respiratory primordium and esophagus. *Acta Anat (Basel).* 1982;114(1):1-21.
53. Kluth D, Steding G, Seidl W. The embryology of foregut malformations. *J Pediatr Surg.* 1987 May;22(5):389-93.
54. Ioannides AS, Massa V, Ferraro E, Cecconi F, Spitz L, Henderson DJ, et al. Foregut separation and tracheo-oesophageal malformations: the role of tracheal outgrowth, dorso-ventral patterning and programmed cell death. *Dev Biol.* 2010 Jan 15;337(2):351-62.
55. Williams AK, Quan QB, Beasley SW. Three-dimensional imaging clarifies the process of tracheoesophageal separation in the rat. *J Pediatr Surg.* 2003 Feb;38(2):173-7.
56. Qi BQ, Beasley SW. Stages of normal tracheo-bronchial development in rat embryos: resolution of a controversy. *Dev Growth Differ.* 2000 Apr;42(2):145-53.

57. O'Rahilly R, Muller F. Chevalier Jackson lecture. Respiratory and alimentary relations in staged human embryos. New embryological data and congenital anomalies. *Ann Otol Rhinol Laryngol*. 1984 Sep-Oct;93(5 Pt 1):421-9.
58. Sasaki T, Kusafuka T, Okada A. Analysis of the development of normal foregut and tracheoesophageal fistula in an adriamycin rat model using three-dimensional image reconstruction. *Surg Today*. 2001;31(2):133-9.
59. Kluth D, Steding G, Seidl W. The embryology of foregut malformations. *Journal of Pediatric Surgery*. 1987;22(5):389-93.
60. Orford J, Manglick P, Cass DT, Tam PP. Mechanisms for the development of esophageal atresia. *J Pediatr Surg*. 2001 Jul;36(7):985-94.
61. Dawrant MJ, Giles S, Bannigan J, Puri P. Adriamycin mouse model: a variable but reproducible model of tracheo-oesophageal malformations. *Pediatr Surg Int*. 2007 May;23(5):469-72.
62. Nebot-Cegarra J, Domenech-Mateu JM. Association of tracheoesophageal anomalies with visceral and parietal malformations in a human embryo (Carnegie stage 21). *Teratology*. 1989 Jan;39(1):11-7.
63. Arsic D, Keenan J, Quan QB, Beasley S. Differences in the levels of Sonic hedgehog protein during early foregut development caused by exposure to Adriamycin give clues to the role of the Shh gene in oesophageal atresia. *Pediatr Surg Int*. 2003 Aug;19(6):463-6.
64. Weed M, Mundlos S, Olsen BR. The role of sonic hedgehog in vertebrate development. *Matrix Biol*. 1997 May;16(2):53-8.
65. Hu D, Helms JA. The role of sonic hedgehog in normal and abnormal craniofacial morphogenesis. *Development*. 1999 Nov;126(21):4873-84.
66. Ramalho-Santos M, Melton DA, McMahon AP. Hedgehog signals regulate multiple aspects of gastrointestinal development. *Development*. 2000 Jun;127(12):2763-72.
67. Felix JF, Keijzer R, van Dooren MF, Rottier RJ, Tibboel D. Genetics and developmental biology of oesophageal atresia and tracheo-oesophageal fistula: lessons from mice relevant for paediatric surgeons. *Pediatr Surg Int*. 2004 Oct;20(10):731-6.
68. Kalinichenko VV, Lim L, Stolz DB, Shin B, Rausa FM, Clark J, et al. Defects in pulmonary vasculature and perinatal lung hemorrhage in mice heterozygous null for the Forkhead Box f1 transcription factor. *Dev Biol*. 2001 Jul 15;235(2):489-506.
69. Minoo P, Su G, Drum H, Bringas P, Kimura S. Defects in tracheoesophageal and lung morphogenesis in Nkx2.1(-/-) mouse embryos. *Dev Biol*. 1999 May 1;209(1):60-71.
70. Boulet AM, Capecchi MR. Targeted disruption of hoxc-4 causes esophageal defects and vertebral transformations. *Dev Biol*. 1996 Jul 10;177(1):232-49.
71. Sakiyama J, Yamagishi A, Kuroiwa A. Tbx4-Fgf10 system controls lung bud formation during chicken embryonic development. *Development*. 2003 Apr;130(7):1225-34.
72. Morrissey EE, Hogan BL. Preparing for the first breath: genetic and cellular mechanisms in lung development. *Dev Cell*. 2010 Jan 19;18(1):8-23.
73. Goss AM, Tian Y, Tsukiyama T, Cohen ED, Zhou D, Lu MM, et al. Wnt2/2b and beta-catenin signaling are necessary and sufficient to specify lung progenitors in the foregut. *Dev Cell*. 2009 Aug;17(2):290-8.
74. Chen F, Desai TJ, Qian J, Niederreither K, Lu J, Cardoso WV. Inhibition of Tgf beta signaling by endogenous retinoic acid is essential for primary lung bud induction. *Development*. 2007 Aug;134(16):2969-79.
75. Khoury T, Rivera L. Foregut duplication cysts: a report of two cases with emphasis on embryogenesis. *World J Gastroenterol*. 2011 Jan 7;17(1):130-4.
76. Labbé A, Saulnier JP, Déchelotte P. [Lung development and malformations]. *Archives De Pédiatrie: Organe Officiel De La Société Française De Pédiatrie*. [10.1016/j.arcped.2004.03.055]. 2004;11(6):515-7.

77. Mendelson CR. Role of transcription factors in fetal lung development and surfactant protein gene expression. *Annual Review of Physiology*. [10.1146/annurev.physiol.62.1.875]. 2000;62:875-915.
78. Murone M, Rosenthal A, de Sauvage FJ. Sonic hedgehog signaling by the patched-smoothed receptor complex. *Curr Biol*. 1999 Jan 28;9(2):76-84.
79. Weaver M, Dunn NR, Hogan BL. Bmp4 and Fgf10 play opposing roles during lung bud morphogenesis. *Development*. 2000 Jun;127(12):2695-704.
80. Alexandre-Alcazar MA, Shalamanov PD, Amarie OV, Sevilla-Perez J, Seeger W, Eickelberg O, et al. Temporal and spatial regulation of bone morphogenetic protein signaling in late lung development. *Dev Dyn*. 2007 Oct;236(10):2825-35.
81. Snyder JM, Johnston JM, Mendelson CR. Differentiation of type II cells of human fetal lung in vitro. *Cell Tissue Res*. 1981;220(1):17-25.
82. Mendelson CR, Johnston JM, MacDonald PC, Snyder JM. Multihormonal regulation of surfactant synthesis by human fetal lung in vitro. *J Clin Endocrinol Metab*. 1981 Aug;53(2):307-17.
83. Smith BT, Post M. Fibroblast-pneumonocyte factor. *Am J Physiol*. 1989 Oct;257(4 Pt 1):L174-8.
84. Perl AK, Whitsett JA. Molecular mechanisms controlling lung morphogenesis. *Clinical Genetics*. 1999;56(1):14-27.
85. Ikeda K, Shaw-White JR, Wert SE, Whitsett JA. Hepatocyte nuclear factor 3 activates transcription of thyroid transcription factor 1 in respiratory epithelial cells. *Mol Cell Biol*. 1996 Jul;16(7):3626-36.
86. Clevidence DE, Overdier DG, Peterson RS, Porcella A, Ye H, Paulson KE, et al. Members of the HNF-3/forkhead family of transcription factors exhibit distinct cellular expression patterns in lung and regulate the surfactant protein B promoter. *Dev Biol*. 1994 Nov;166(1):195-209.
87. Bohinski RJ, Di Lauro R, Whitsett JA. The lung-specific surfactant protein B gene promoter is a target for thyroid transcription factor 1 and hepatocyte nuclear factor 3, indicating common factors for organ-specific gene expression along the foregut axis. *Mol Cell Biol*. 1994 Sep;14(9):5671-81.
88. Sawaya PL, Stripp BR, Whitsett JA, Luse DS. The lung-specific CC10 gene is regulated by transcription factors from the AP-1, octamer, and hepatocyte nuclear factor 3 families. *Mol Cell Biol*. 1993 Jul;13(7):3860-71.
89. Sawaya PL, Luse DS. Two members of the HNF-3 family have opposite effects on a lung transcriptional element; HNF-3 alpha stimulates and HNF-3 beta inhibits activity of region I from the Clara cell secretory protein (CCSP) promoter. *J Biol Chem*. 1994 Sep 2;269(35):22211-6.
90. Tichelaar JW, Wert SE, Costa RH, Kimura S, Whitsett JA. HNF-3/forkhead homologue-4 (HFH-4) is expressed in ciliated epithelial cells in the developing mouse lung. *J Histochem Cytochem*. 1999 Jun;47(6):823-32.
91. Guazzi S, Price M, De Felice M, Damante G, Mattei MG, Di Lauro R. Thyroid nuclear factor 1 (TTF-1) contains a homeodomain and displays a novel DNA binding specificity. *EMBO J*. 1990 Nov;9(11):3631-9.
92. Lazzaro D, Price M, de Felice M, Di Lauro R. The transcription factor TTF-1 is expressed at the onset of thyroid and lung morphogenesis and in restricted regions of the foetal brain. *Development*. 1991 Dec;113(4):1093-104.
93. Damante G, Di Lauro R. Thyroid-specific gene expression. *Biochim Biophys Acta*. 1994 Aug 2;1218(3):255-66.
94. Stahlman MT, Gray ME, Whitsett JA. Expression of thyroid transcription factor-1(TTF-1) in fetal and neonatal human lung. *J Histochem Cytochem*. 1996 Jul;44(7):673-8.

95. Zhou L, Lim L, Costa RH, Whitsett JA. Thyroid transcription factor-1, hepatocyte nuclear factor-3beta, surfactant protein B, C, and Clara cell secretory protein in developing mouse lung. *J Histochem Cytochem*. 1996 Oct;44(10):1183-93.
96. Zhang L, Whitsett JA, Stripp BR. Regulation of Clara cell secretory protein gene transcription by thyroid transcription factor-1. *Biochim Biophys Acta*. 1997 Feb 28;1350(3):359-67.
97. Warburton D, El-Hashash A, Carraro G, Tiozzo C, Sala F, Rogers O, et al. Lung organogenesis. *Current Topics in Developmental Biology*. [10.1016/S0070-2153(10)90003-3]. 2010;90:73-158.
98. DeRuiter MC, Gittenberger-de Groot AC, Poelmann RE, VanIperen L, Mentink MM. Development of the pharyngeal arch system related to the pulmonary and bronchial vessels in the avian embryo. With a concept on systemic-pulmonary collateral artery formation. *Circulation*. 1993 Apr;87(4):1306-19.
99. Reid L. 1976 Edward B.D. Neuhauser lecture: the lung: growth and remodeling in health and disease. *AJR American Journal of Roentgenology*. 1977;129(5):777-88.
100. deMello DE, Reid LM. Embryonic and early fetal development of human lung vasculature and its functional implications. *Pediatr Dev Pathol*. 2000 Sep-Oct;3(5):439-49.
101. Akeson AL, Wetzel B, Thompson FY, Brooks SK, Paradis H, Gendron RL, et al. Embryonic vasculogenesis by endothelial precursor cells derived from lung mesenchyme. *Dev Dyn*. 2000 Jan;217(1):11-23.
102. White AC, Lavine KJ, Ornitz DM. FGF9 and SHH regulate mesenchymal Vegfa expression and development of the pulmonary capillary network. *Development*. 2007 Oct;134(20):3743-52.
103. Horowitz A, Simons M. Branching morphogenesis. *Circ Res*. 2008 Oct 10;103(8):784-95.
104. Butler H. An abnormal disposition of the pulmonary veins. *Thorax*. 1952 Sep;7(3):249-54.
105. Butler H. The veins of the oesophagus. *Thorax*. 1951 Sep;6(3):276-96.
106. Auer J. The development of the human pulmonary vein and its major variations. *Anat Rec*. 1948 Aug;101(4):581-94.
107. Sarrazin R, Brabant A. [Anatomical and embryological approach to a classification of the abnormal pulmonary venous returns]. *Poumon Coeur*. 1972;28(1):39-44.
108. Dunwoodie SL. Combinatorial signaling in the heart orchestrates cardiac induction, lineage specification and chamber formation. *Semin Cell Dev Biol*. 2007 Feb;18(1):54-66.
109. Ramsdell AF. Left-right asymmetry and congenital cardiac defects: getting to the heart of the matter in vertebrate left-right axis determination. *Dev Biol*. 2005 Dec 1;288(1):1-20.
110. Yutzey KE, Bader D. Diversification of cardiomyogenic cell lineages during early heart development. *Circ Res*. 1995 Aug;77(2):216-9.
111. Xavier-Neto J, Shapiro MD, Houghton L, Rosenthal N. Sequential programs of retinoic acid synthesis in the myocardial and epicardial layers of the developing avian heart. *Dev Biol*. 2000 Mar 1;219(1):129-41.
112. Houyel L. *Embryologie du coeur normal*. 2009.
113. Manasek FJ, Monroe RG. Early cardiac morphogenesis is independent of function. *Dev Biol*. 1972 Apr;27(4):584-8.
114. Nonaka S, Shiratori H, Saijoh Y, Hamada H. Determination of left-right patterning of the mouse embryo by artificial nodal flow. *Nature*. 2002 Jul 4;418(6893):96-9.
115. Levin M. The embryonic origins of left-right asymmetry. *Crit Rev Oral Biol Med*. 2004;15(4):197-206.
116. Kirby ML, Waldo KL. Neural crest and cardiovascular patterning. *Circ Res*. 1995 Aug;77(2):211-5.

117. Wessels A, Anderson RH, Markwald RR, Webb S, Brown NA, Viragh S, et al. Atrial development in the human heart: an immunohistochemical study with emphasis on the role of mesenchymal tissues. *Anat Rec.* 2000 Jul 1;259(3):288-300.
118. Srivastava D. Making or breaking the heart: from lineage determination to morphogenesis. *Cell.* 2006 Sep 22;126(6):1037-48.
119. Ward C, Stadt H, Hutson M, Kirby ML. Ablation of the secondary heart field leads to tetralogy of Fallot and pulmonary atresia. *Dev Biol.* 2005 Aug 1;284(1):72-83.
120. Snarr BS, O'Neal JL, Chintalapudi MR, Wirrig EE, Phelps AL, Kubalak SW, et al. *Isl1* expression at the venous pole identifies a novel role for the second heart field in cardiac development. *Circ Res.* 2007 Nov 9;101(10):971-4.
121. Franco D, Campione M, Kelly R, Zammit PS, Buckingham M, Lamers WH, et al. Multiple transcriptional domains, with distinct left and right components, in the atrial chambers of the developing heart. *Circ Res.* 2000 Nov 24;87(11):984-91.
122. de Lange FJ, Moorman AF, Anderson RH, Manner J, Soufan AT, de Gier-de Vries C, et al. Lineage and morphogenetic analysis of the cardiac valves. *Circ Res.* 2004 Sep 17;95(6):645-54.
123. Christoffels VM, Habets PE, Franco D, Campione M, de Jong F, Lamers WH, et al. Chamber formation and morphogenesis in the developing mammalian heart. *Dev Biol.* 2000 Jul 15;223(2):266-78.
124. Zaffran S, Kelly RG, Meilhac SM, Buckingham ME, Brown NA. Right ventricular myocardium derives from the anterior heart field. *Circ Res.* 2004 Aug 6;95(3):261-8.
125. Hurle JM, Colvee E, Blanco AM. Development of mouse semilunar valves. *Anat Embryol (Berl).* 1980;160(1):83-91.
126. Moorman AF, Lamers WH. Molecular anatomy of the developing heart. *Trends Cardiovasc Med.* 1994 Nov-Dec;4(6):257-64.
127. Mommersteeg MT, Hoogaars WM, Prall OW, de Gier-de Vries C, Wiese C, Clout DE, et al. Molecular pathway for the localized formation of the sinoatrial node. *Circ Res.* 2007 Feb 16;100(3):354-62.
128. Pashmforoush M, Lu JT, Chen H, Amand TS, Kondo R, Pradervand S, et al. *Nkx2-5* pathways and congenital heart disease; loss of ventricular myocyte lineage specification leads to progressive cardiomyopathy and complete heart block. *Cell.* 2004 Apr 30;117(3):373-86.
129. Nemer M. Genetic insights into normal and abnormal heart development. *Cardiovasc Pathol.* 2008 Jan-Feb;17(1):48-54.
130. Wessels A, Vermeulen JL, Verbeek FJ, Viragh S, Kalman F, Lamers WH, et al. Spatial distribution of "tissue-specific" antigens in the developing human heart and skeletal muscle. III. An immunohistochemical analysis of the distribution of the neural tissue antigen G1N2 in the embryonic heart; implications for the development of the atrioventricular conduction system. *Anat Rec.* 1992 Jan;232(1):97-111.
131. Wenink AC. Embryologie des tissus de conduction. *Coeur.* 1982.
132. Manner J, Perez-Pomares JM, Macias D, Munoz-Chapuli R. The origin, formation and developmental significance of the epicardium: a review. *Cells Tissues Organs.* 2001;169(2):89-103.
133. Reese DE, Mikawa T, Bader DM. Development of the coronary vessel system. *Circ Res.* 2002 Nov 1;91(9):761-8.
134. Tevosian SG, Deconinck AE, Tanaka M, Schinke M, Litovsky SH, Izumo S, et al. FOG-2, a cofactor for GATA transcription factors, is essential for heart morphogenesis and development of coronary vessels from epicardium. *Cell.* 2000 Jun 23;101(7):729-39.
135. Vrancken Peeters MP, Gittenberger-de Groot AC, Mentink MM, Hungerford JE, Little CD, Poelmann RE. The development of the coronary vessels and their differentiation into arteries and veins in the embryonic quail heart. *Dev Dyn.* 1997 Mar;208(3):338-48.

136. Bogers AJ, Gittenberger-de Groot AC, Poelmann RE, Peault BM, Huysmans HA. Development of the origin of the coronary arteries, a matter of ingrowth or outgrowth? *Anat Embryol (Berl)*. 1989;180(5):437-41.
137. Chiu IS, Chu SH, Wang JK, Wu MH, Chen MR, Cheng CF, et al. Evolution of coronary artery pattern according to short-axis aortopulmonary rotation: a new categorization for complete transposition of the great arteries. *J Am Coll Cardiol*. 1995 Jul;26(1):250-8.
138. Rosado-de-Christenson ML, Frazier AA, Stocker JT, Templeton PA. From the archives of the AFIP. Extralobar sequestration: radiologic-pathologic correlation. *Radiographics*. 1993 Mar;13(2):425-41.
139. Ransom JM, Norton JB, Williams GD. Pulmonary sequestration presenting as congestive heart failure. *J Thorac Cardiovasc Surg*. 1978 Sep;76(3):378-80.
140. MacKenzie TC, Guttenberg ME, Nisenbaum HL, Johnson MP, Adzick NS. A fetal lung lesion consisting of bronchogenic cyst, bronchopulmonary sequestration, and congenital cystic adenomatoid malformation: the missing link? *Fetal Diagn Ther*. 2001 Jul-Aug;16(4):193-5.
141. Al-Bassam A, Al-Rabeeh A, Al-Nassar S, Al-Mobaireek K, Al-Rawaf A, Banjer H, et al. Congenital cystic disease of the lung in infants and children (experience with 57 cases). *Eur J Pediatr Surg*. 1999 Dec;9(6):364-8.
142. White JJ, Donahoo JS, Ostrow PT, Murphy J, Haller JA, Jr. Cardiovascular and respiratory manifestations of pulmonary sequestration in childhood. *Ann Thorac Surg*. 1974 Sep;18(3):286-94.
143. Pefoublou Y. Séquestrations pulmonaires: apport de nouvelles techniques d'imagerie chez le fœtus et le nouveau-né. *Feuillets de radiologie*. 2005;45, n°2:97-106.
144. Kim HK, Choi YH, Ryu SM, Chae YS, Sohn YS, Kim HJ. Infected infradiaphragmatic retroperitoneal extralobar pulmonary sequestration: a case report. *J Korean Med Sci*. 2005 Dec;20(6):1070-2.
145. Kolls JK, Kiernan MP, Ascuitto RJ, Ross-Ascuitto NT, Fox LS. Intralobar pulmonary sequestration presenting as congestive heart failure in a neonate. *Chest*. 1992 Sep;102(3):974-6.
146. Frazier AA, Rosado de Christenson ML, Stocker JT, Templeton PA. Intralobar sequestration: radiologic-pathologic correlation. *Radiographics*. 1997 May-Jun;17(3):725-45.
147. Abbey P, Das CJ, Pangtey GS, Seith A, Dutta R, Kumar A. Imaging in bronchopulmonary sequestration. *Journal of Medical Imaging and Radiation Oncology*. [10.1111/j.1754-9485.2009.02033.x]. 2009;53(1):22-31.
148. Fabre OH, Porte HL, Godart FR, Rey C, Wurtz AJ. Long-term cardiovascular consequences of undiagnosed intralobar pulmonary sequestration. *The Annals of Thoracic Surgery*. 1998;65(4):1144-6.
149. Rubin EM, Garcia H, Horowitz MD, Guerra JJ. Fatal massive hemoptysis secondary to intralobar sequestration. *Chest*. 1994;106(3):954-5.
150. Korol E. The correlation of carcinoma and congenital cystic emphysema of the lungs; report of ten cases. *Dis Chest*. 1953 Apr;23(4):403-11.
151. Granata C, Gambini C, Balducci T, Toma P, Michelazzi A, Conte M, et al. Bronchioloalveolar carcinoma arising in congenital cystic adenomatoid malformation in a child: a case report and review on malignancies originating in congenital cystic adenomatoid malformation. *Pediatr Pulmonol*. 1998 Jan;25(1):62-6.
152. Ozcan C, Celik A, Ural Z, Veral A, Kandiloglu G, Balik E. Primary pulmonary rhabdomyosarcoma arising within cystic adenomatoid malformation: a case report and review of the literature. *J Pediatr Surg*. 2001 Jul;36(7):1062-5.
153. MacSweeney F, Papagiannopoulos K, Goldstraw P, Sheppard MN, Corrin B, Nicholson AG. An assessment of the expanded classification of congenital cystic

- adenomatoid malformations and their relationship to malignant transformation. *Am J Surg Pathol*. 2003 Aug;27(8):1139-46.
154. Stacher E, Ullmann R, Halbwedl I, Gogg-Kammerer M, Boccon-Gibod L, Nicholson AG, et al. Atypical goblet cell hyperplasia in congenital cystic adenomatoid malformation as a possible preneoplasia for pulmonary adenocarcinoma in childhood: A genetic analysis. *Hum Pathol*. 2004 May;35(5):565-70.
155. Lantuejoul S, Nicholson AG, Sartori G, Piolat C, Danel C, Brabencova E, et al. Mucinous cells in type 1 pulmonary congenital cystic adenomatoid malformation as mucinous bronchioloalveolar carcinoma precursors. *Am J Surg Pathol*. 2007 Jun;31(6):961-9.
156. Nasr A, Himidan S, Pastor AC, Taylor G, Kim PC. Is congenital cystic adenomatoid malformation a premalignant lesion for pleuropulmonary blastoma? *J Pediatr Surg*. 2010 Jun;45(6):1086-9.
157. Felker RE, Tonkin IL. Imaging of pulmonary sequestration. *AJR Am J Roentgenol*. 1990 Feb;154(2):241-9.
158. Samuel M, Burge DM. Management of antenatally diagnosed pulmonary sequestration associated with congenital cystic adenomatoid malformation. *Thorax*. 1999 Aug;54(8):701-6.
159. Danielson PD, Sherman NJ. Laparoscopic removal of an abdominal extralobar pulmonary sequestration. *J Pediatr Surg*. 2001 Nov;36(11):1653-5.
160. Hung J-H, Shen S-H, Guo W-Y, Chen C-Y, Chao K-C, Yang M-J, et al. Prenatal diagnosis of pulmonary sequestration by ultrasound and magnetic resonance imaging. *Journal of the Chinese Medical Association: JCMA*. [10.1016/S1726-4901(08)70074-1]. 2008;71(1):53-7.
161. Becmeur F, Horta-Geraud P, Donato L, Sauvage P. Pulmonary sequestrations: prenatal ultrasound diagnosis, treatment, and outcome. *Journal of Pediatric Surgery*. 1998;33(3):492-6.
162. Ruano R, Benachi A, Aubry MC, Revillon Y, Emond S, Dumez Y, et al. Prenatal diagnosis of pulmonary sequestration using three-dimensional power Doppler ultrasound. *Ultrasound Obstet Gynecol*. 2005 Feb;25(2):128-33.
163. Salomon LJ, Audibert F, Dommergues M, Vial M, Frydman R. Fetal thoracoamniotic shunting as the only treatment for pulmonary sequestration with hydrops: favorable long-term outcome without postnatal surgery. *Ultrasound Obstet Gynecol*. 2003 Mar;21(3):299-301.
164. Kouchi K, Yoshida H, Matsunaga T, Ohtsuka Y, Kuroda H, Hishiki T, et al. Intralobar bronchopulmonary sequestration evaluated by contrast-enhanced three-dimensional MR angiography. *Pediatr Radiol*. 2000 Nov;30(11):774-5.
165. Leung JW, Coakley FV, Hricak H, Harrison MR, Farmer DL, Albanese CT, et al. Prenatal MR imaging of congenital diaphragmatic hernia. *AJR Am J Roentgenol*. 2000 Jun;174(6):1607-12.
166. Hubbard AM, Harty P. Prenatal magnetic resonance imaging of fetal anomalies. *Semin Roentgenol*. 1999 Jan;34(1):41-7.
167. Robert Y, Cuilleret V, Vaast P, Devisme L, Mestdagh P, Boyer C, et al. [Fetal thoracic MR imaging]. *Archives De Pédiatrie: Organe Officiel De La Société Française De Pédiatrie*. 2003;10(4):340-6.
168. Langer B, Donato L, Riethmuller C, Becmeur F, Dreyfus M, Favre R, et al. Spontaneous regression of fetal pulmonary sequestration. *Ultrasound in Obstetrics & Gynecology: The Official Journal of the International Society of Ultrasound in Obstetrics and Gynecology*. [10.1046/j.1469-0705.1995.06010033.x]. 1995;6(1):33-9.
169. Sakala EP, Furness ME, Perrott WS, Grube GL. Spontaneous, in utero regression of antenatally diagnosed solid fetal chest masses. A report of two cases. *J Reprod Med*. 1994 Jul;39(7):531-6.

170. Sakala EP, Perrott WS, Grube GL. Sonographic characteristics of antenatally diagnosed extralobar pulmonary sequestration and congenital cystic adenomatoid malformation. *Obstet Gynecol Surv.* 1994 Sep;49(9):647-55.
171. Morin L, Crombleholme TM, Louis F, D'Alton ME. Bronchopulmonary sequestration: prenatal diagnosis with clinicopathologic correlation. *Curr Opin Obstet Gynecol.* 1994 Oct;6(5):479-81.
172. Roelofsen J, Oostendorp R, Volovics A, Hoogland H. Prenatal diagnosis and fetal outcome of cystic adenomatoid malformation of the lung: case report and historical survey. *Ultrasound Obstet Gynecol.* 1994 Jan 1;4(1):78-82.
173. Siegel MJ. Multiplanar and three-dimensional multi-detector row CT of thoracic vessels and airways in the pediatric population. *Radiology.* 2003 Dec;229(3):641-50.
174. Gezer S, Taştepe I, Sirmali M, Findik G, Türüt H, Kaya S, et al. Pulmonary sequestration: a single-institutional series composed of 27 cases. *The Journal of Thoracic and Cardiovascular Surgery.* [10.1016/j.jtcvs.2006.11.003]. 2007;133(4):955-9.
175. Zambudio RA, Calvo RMJ, García PLA, Lanzas JT, Paricio PP. Colonization of an intralobar pulmonary sequestration by *Aspergillus*. *Lung.* [10.1007/s00408-003-1020-3]. 2003;181(6):303-7.
176. Schreiner K, Cornelissen C, Frechen D, Spillner J, Krüger S. [Bronchopulmonary Sequestration as a Cause for Recurrent Pneumonia.]. *Pneumologie (Stuttgart, Germany).* [10.1055/s-0030-1256050]. 2011;65(1):37-8.
177. Wong P-S, Ahmed ADB, Lee C-N. False aneurysm in pulmonary sequestration. *The Annals of Thoracic Surgery.* [10.1016/S0003-4975(03)01212-8]. 2004;78(4):1477-.
178. Martí V, Pujadas S, Casan P, García J, Guiteras P, Augé JM. Reversible dilated cardiomyopathy after lobectomy for pulmonary sequestration. *The Journal of Thoracic and Cardiovascular Surgery.* [10.1067/mtc.2001.112320]. 2001;121(5):1001-2.
179. Lopoo JB, Goldstein RB, Lipshutz GS, Goldberg JD, Harrison MR, Albanese CT. Fetal pulmonary sequestration: a favorable congenital lung lesion. *Obstet Gynecol.* 1999 Oct;94(4):567-71.
180. Oepkes D, Devlieger R, Lopriore E, Klumper FJCM. Successful ultrasound-guided laser treatment of fetal hydrops caused by pulmonary sequestration. *Ultrasound in Obstetrics & Gynecology: The Official Journal of the International Society of Ultrasound in Obstetrics and Gynecology.* [10.1002/uog.3984]. 2007;29(4):457-9.
181. Grethel EJ, Wagner AJ, Clifton MS, Cortes RA, Farmer DL, Harrison MR, et al. Fetal intervention for mass lesions and hydrops improves outcome: a 15-year experience. *J Pediatr Surg.* 2007 Jan;42(1):117-23.
182. Adzick NS, Flake AW, Crombleholme TM. Management of congenital lung lesions. *Semin Pediatr Surg.* 2003 Feb;12(1):10-6.
183. Davenport M, Warne SA, Cacciaguerra S, Patel S, Greenough A, Nicolaidis K. Current outcome of antenally diagnosed cystic lung disease. *J Pediatr Surg.* 2004 Apr;39(4):549-56.
184. Adzick NS, Harrison MR, Crombleholme TM, Flake AW, Howell LJ. Fetal lung lesions: management and outcome. *Am J Obstet Gynecol.* 1998 Oct;179(4):884-9.
185. Witlox RSGM, Lopriore E, Walther FJ, Rijkers-Mutsaerts ERVM, Klumper FJCM, Oepkes D. Single-needle laser treatment with drainage of hydrothorax in fetal bronchopulmonary sequestration with hydrops. *Ultrasound in Obstetrics & Gynecology: The Official Journal of the International Society of Ultrasound in Obstetrics and Gynecology.* [10.1002/uog.7316]. 2009;34(3):355-7.
186. Ruano R, de A Pimenta EJ, Marques da Silva M, Maksoud JG, Zugaib M. Percutaneous intrauterine laser ablation of the abnormal vessel in pulmonary sequestration

- with hydrops at 29 weeks' gestation. *Journal of Ultrasound in Medicine: Official Journal of the American Institute of Ultrasound in Medicine*. 2007;26(9):1235-41.
187. Nicolini U, Cerri V, Groli C, Poblete A, Mauro F. A new approach to prenatal treatment of extralobar pulmonary sequestration. *Prenat Diagn*. 2000 Sep;20(9):758-60.
188. Bermudez C, Perez-Wulff J, Bufalino G, Sosa C, Gomez L, Quintero RA. Percutaneous ultrasound-guided sclerotherapy for complicated fetal intralobar bronchopulmonary sequestration. *Ultrasound Obstet Gynecol*. 2007 May;29(5):586-9.
189. Hayashi S, Sago H, Kitano Y, Kuroda T, Honna T, Nakamura T, et al. Fetal pleuroamniotic shunting for bronchopulmonary sequestration with hydrops. *Ultrasound in Obstetrics & Gynecology: The Official Journal of the International Society of Ultrasound in Obstetrics and Gynecology*. [10.1002/uog.3861]. 2006;28(7):963-7.
190. Anandakumar C, Biswas A, Chua TM, Choolani M, Chia D, Wong YC, et al. Direct intrauterine fetal therapy in a case of bronchopulmonary sequestration associated with non-immune hydrops fetalis. *Ultrasound in Obstetrics & Gynecology: The Official Journal of the International Society of Ultrasound in Obstetrics and Gynecology*. [10.1046/j.1469-0705.1999.13040263.x]. 1999;13(4):263-5.
191. Laurin S, Aronson S, Schuller H, Henrikson H. Spontaneous hemothorax from bronchopulmonary sequestration. Unusual angiographic and pathologic-anatomic findings. *Pediatr Radiol*. 1980 Sep;10(1):54-6.
192. Bal S, Elshershari H, Celiker R, Celiker A. Thoracic sequels after thoracotomies in children with congenital cardiac disease. *Cardiol Young*. 2003 Jun;13(3):264-7.
193. Rothenberg SS, Pokorny WJ. Experience with a total muscle-sparing approach for thoracotomies in neonates, infants, and children. *J Pediatr Surg*. 1992 Aug;27(8):1157-9; discussion 9-60.
194. Rodgers BM, Moazam F, Talbert JL. Thoracoscopy in children. *Ann Surg*. 1979 Feb;189(2):176-80.
195. Rodgers BM. The role of thoracoscopy in pediatric surgical practice. *Semin Pediatr Surg*. 2003 Feb;12(1):62-70.
196. Rothenberg SS. Thoracoscopic pulmonary surgery. *Seminars in Pediatric Surgery*. [10.1053/j.sempedsurg.2007.06.004]. 2007;16(4):231-7.
197. Albanese CT, Sydorak RM, Tsao K, Lee H. Thoracoscopic lobectomy for prenatally diagnosed lung lesions. *J Pediatr Surg*. 2003 Apr;38(4):553-5.
198. Rothenberg SS, Kuenzler KA, Middlesworth W, Kay S, Yoder S, Shipman K, et al. Thoracoscopic Lobectomy in Infants Less Than 10 kg with Prenatally Diagnosed Cystic Lung Disease. *Journal of Laparoendoscopic & Advanced Surgical Techniques Part A*. [10.1089/lap.2010.0138]. 2011.
199. van der Zee DC, K NMB. Laparoscopic resection of intra-abdominal extralobar pulmonary sequestration. *Pediatr Surg Int*. 2005 Oct;21(10):841-2.
200. te Velde EA, Bax NM, Tytgat SH, de Jong JR, Travassos DV, Kramer WL, et al. Minimally invasive pediatric surgery: Increasing implementation in daily practice and resident's training. *Surg Endosc*. 2008 Jan;22(1):163-6.
201. de Lagausie P, Bonnard A, Berrebi D, Petit P, Dorgeret S, Guys JM. Video-assisted thoracoscopic surgery for pulmonary sequestration in children. *The Annals of Thoracic Surgery*. [10.1016/j.athoracsur.2005.02.015]. 2005;80(4):1266-9.
202. Albanese CT, Rothenberg SS. Experience with 144 consecutive pediatric thoracoscopic lobectomies. *J Laparoendosc Adv Surg Tech A*. 2007 Jun;17(3):339-41.
203. Jesch NK, Leonhardt J, Sumpelmann R, Gluer S, Nustede R, Ure BM. Thoracoscopic resection of intra- and extralobar pulmonary sequestration in the first 3 months of life. *J Pediatr Surg*. 2005 Sep;40(9):1404-6.

204. Dinkel HP, Hoppe H, Striffeler HU, Triller J. [Preoperative arterial embolization of intralobar lung sequestration]. *Radiologe*. 2001 Nov;41(11):1001-4.
205. Smulian JC, Guzman ER, Ranzini AC, Benito CW, Vintzileos AM. Color and duplex Doppler sonographic investigation of in utero spontaneous regression of pulmonary sequestration. *J Ultrasound Med*. 1996 Nov;15(11):789-92.
206. García-Peña P, Lucaya J, Hendry GM, McAndrew PT, Duran C. Spontaneous involution of pulmonary sequestration in children: a report of two cases and review of the literature. *Pediatric Radiology*. 1998;28(4):266-70.
207. Chien K-J, Huang T-C, Lin C-C, Lee C-L, Hsieh K-S, Weng K-P. Early and late outcomes of coil embolization of pulmonary sequestration in children. *Circulation Journal: Official Journal of the Japanese Circulation Society*. 2009;73(5):938-42.
208. Lee BS, Kim JT, Kim EA-R, Kim K-S, Pi S-Y, Sung K-B, et al. Neonatal pulmonary sequestration: clinical experience with transumbilical arterial embolization. *Pediatric Pulmonology*. [10.1002/ppul.20799]. 2008;43(4):404-13.
209. Curros F, Chigot V, Emond S, Sayegh N, Revillon Y, Scheinman P, et al. Role of embolisation in the treatment of bronchopulmonary sequestration. *Pediatric Radiology*. 2000;30(11):769-73.
210. Park ST, Yoon CH, Sung KB, Yoon HK, Goo DE, Kim KS, et al. Pulmonary sequestration in a newborn infant: treatment with arterial embolization. *Journal of Vascular and Interventional Radiology: JVIR*. 1998;9(4):648-50.
211. Burrows PE, Benson LN, Williams WG, Trusler GA, Coles J, Smallhorn JF, et al. Iliofemoral arterial complications of balloon angioplasty for systemic obstructions in infants and children. *Circulation*. 1990 Nov;82(5):1697-704.
212. Taylor LM, Jr., Troutman R, Feliciano P, Menashe V, Sunderland C, Porter JM. Late complications after femoral artery catheterization in children less than five years of age. *J Vasc Surg*. 1990 Feb;11(2):297-304; discussion -6.
213. Girod DA, Hurwitz RA, Caldwell RL. Heparinization for prevention of thrombosis following pediatric percutaneous arterial catheterization. *Pediatr Cardiol*. 1982;3(2):175-80.
214. Adelman RD, Morrell RE. Coarctation of the abdominal aorta and renal artery stenosis related to an umbilical artery catheter placement in a neonate. *Pediatrics*. 2000 Sep;106(3):E36.
215. Modan B, Keinan L, Blumstein T, Sadetzki S. Cancer following cardiac catheterization in childhood. *Int J Epidemiol*. 2000 Jun;29(3):424-8.
216. Muñoz JJ, García JA, Bentabol M, Padín MI, Serrano F. Endovascular treatment of hemoptysis by abnormal systemic pulmonary artery supply. *Cardiovascular and Interventional Radiology*. [10.1007/s00270-006-0129-1]. 2008;31(2):427-30.
217. Wang CC, Wu ET, Chen SJ, Lu F, Huang SC, Wang JK, et al. Scimitar syndrome: incidence, treatment, and prognosis. *Eur J Pediatr*. 2008 Feb;167(2):155-60.
218. Kim KW, Kim WS, Cheon JE, Lee HJ, Kim CJ, Kim IO, et al. Complex bronchopulmonary foregut malformation: extralobar pulmonary sequestration associated with a duplication cyst of mixed bronchogenic and oesophageal type. *Pediatr Radiol*. 2001 Apr;31(4):265-8.

ANNEXES

Annexe 1:

patients	type	sous type	atypie	sexe	terme (SA)	poids (g)	malformations proœntœrdiaphragmatique	malformations à distance
Julien S	SEL	typique		M	39	3720	0	0
Eddy P	SEL	typique		M	40	3600	1	0
Hissem A	SEL	typique		M	38	3250	0	0
Lena C	SEL	typique		F	38	2590	0	0
Erzo M	SEL	typique		M	39	3200	0	0
Melina G	SEL	typique		F	36	3780	1	0
Ibrahim G	SEL	atypique	hybride	M	inconnu	inconnu	1	0
Hermine M	SEL	atypique	hybride	F	40	inconnu	1	0
Diana S	SEL	atypique	hybride	F	38	2950	0	0
Gabriel B	SEL	atypique	hybride-bronche œesœ	M	40	inconnu	0	0
Jœfœny C	SIL	typique		M	35	1700	0	0
Samantha C	SIL	typique		F	37	3050	0	0
Ema L	SIL	typique		F	40	3090	0	0
Nourelhœuda H	SIL	typique		F	38	3500	0	0
Lamine M	SIL	typique		M	40	3015	0	0
Aymœric P	SIL	typique		M	38	3820	0	0
Paul F	SIL	typique		M	38	2990	0	0
Clœment B	SIL	typique		M	41	3510	0	0
Noœmie C	SIL	typique		F	36	2610	1	0
Julien R	SIL	typique		M	39	3700	1	0
Raphael L	SIL	typique		M	38	3490	0	0
Okan O	SIL	typique		M	38	4040	0	0
Ilan C	SIL	typique		M	40	3230	0	0
Silvain G	SIL	typique		M	41	3770	1	0
Mœlina G	SIL	typique		F	36	3780	1	0
Safa A	SIL	typique		F	39	3730	1	0
Chœdœ A	SIL	typique	hybride	F	37	2940	0	1
Thomas B	SIL	atypique	hybride	M	41	3480	0	0
Justine M	SIL	atypique	hybride	F	41	3200	1	0
Nathan C	SIL	atypique	hybride	M	39	3480	2	0
Lœane P	SIL	atypique	hybride	F	39	2660	1	1
Nataœha R	SIL	atypique	hybride	F	41	3380	1	0
Valœntin B	SIL	atypique	hybride	M	41	3100	0	0
Mael B	SIL	atypique	hybride	M	39	3900	0	0
Valœntin L	SIL	atypique	hybride	M	38	3150	0	0
Silvain G	SIL	atypique	hybride	M	41	3770	1	0
Giovanna N	SIL	atypique	hybride	F	39	3040	0	0
Ryan S	SIL	atypique	hybride-Cimœterœ	M	34	2360	1	0
Anis M	SIL	atypique	Cimœterœ	M	41	3820	1	0
Thœo L	SIL	atypique	Cimœterœ	M	40	3940	4	3
Mikœo C	SIL	atypique	Cimœterœ	M	38	2880	2	1
Richard P				M	41	3250	2	0
Salma B				F	40	3920	1	0
Lola P				F	mflu		4	1

maladie chronique	signes échographiques AN	DNN	décès	localisation	systématisé	pseudossusure	traitement	urgence	abord	âge (m)
0	hydrarthros, déviation médiastinale	oui	non	base G	oui	non	sequestrectomie	non	vats	36
0	déviation médiastinale	non	non	hile D			sequestrectomie	non	vts	24
0	déviation médiastinale	non	non	base D			sequestrectomie	non	vts	1,5
0	non	non	non	base G			sequestrectomie	non	vts	5
0	non	non	non	base G			sequestrectomie	non	vts	9
0	non	non	non	base G			sequestrectomie	non	vts	6
0	incornu	non	non	base G			sequestrectomie	non	thoractomie	28
0	non	non	non	base G			sequestrectomie	non	vats	6
0	non	non	non	abdominale G			sequestrectomie	non	coelio/lapar	5
0	non	non	non	base G			sequestrectomie	non	vts	6
0	non	non	non	base D			segt 10	non	vats	11
0	hydrarnnios, déviation médiastinale	non	non	base G	non	oui	segt 7/8+/9	non	thoractomie	6
0	non	non	non	base G	oui	non	segt 10	non	vats	10
0	non	non	non	base D	oui	non	segt 7	non	vats	18
0	non	non	non	base D	oui	non	segt 10	non	vats	7
0	non	non	non	base G	oui	non	segt 10	non	vats	11
0	non	non	non	base D	non	non	segt 10/6	non	vats	24
0	non	non	non	base D	non	non	segt 10+/7	non	vats	4
1	hydrarnnios, KAA, microcolon KAA	non	non	base G	incornu	incornu	gature (+duplication+DOF)	non	coelio/lapar	18
0	déviation médiastinale	non	non	base D	oui	non	segt 10 partielle	non	vts	6
0	hydrarnnios, déviation médiastinale	non	non	base D	oui	non	segt 10 partielle	non	vts	7
0	non	non	non	base G	non	non	lobectomie	non	vats	4
0	non	non	non	base G	non	non	segt 10+/9	non	vts	18
0	déviation médiastinale	non	non	base D	oui	non	segt 10 partielle	non	vts	12
0	non	oui	non	base D	oui	non	segt 10 partielle	non	vts	12
0	non	non	non	base D	oui	oui	segt 7	non	vats	10
0	non	non	non	base D	oui	non	segt 10	non	thoractomie	10
0	non	oui	non	base D	oui	non	segt 10	non	vats	8
0	déviation médiastinale	non	non	base D	non	non	lobectomie	non	vats	3
0	déviation médiastinale	non	non	base G	non	oui	lobectomie	non	vats	5
0	déviation médiastinale	non	non	lobe inf D	oui	non	lobectomie	non	vats	7
0	hydrarnnios, déviation médiastinale	non	non	lobe inf D	non	non	lobectomie	non	vats	5
0	déviation médiastinale	non	non	lobe inf G	non	non	lobectomie	non	vats	5
0	déviation médiastinale	non	non	base G	non	non	pyramide basale	non	vats	5
0	déviation médiastinale	non	non	base G	oui	oui	segt 7	non	vats	10
0	déviation médiastinale	non	non	base G	oui	non	segt 10	non	vats	6
0	déviation médiastinale	non	non	base D	oui	non	lobectomie	non	vats	5
0	non	oui	non	lobe inf D	oui	non	pneumonectomie	oui	thoractomie	0,3
0	déviation médiastinale	non	incornu	lobe inf D	incornu	incornu	refus			
0	hydrarnnios, déviation médiastinale	oui	oui	poumon D	incornu	incornu	embolisation	oui	artério	0,5
0	déviation médiastinale	non	non	lobe inf D	oui	non	pneumonectomie	non	vats	2
0	déviation médiastinale	oui	oui	lobe inf D	incornu	incornu	ligature CA	oui	thoractomie	0,6
0	déviation médiastinale	non	non	lobe inf G	incornu	incornu	surveillance			
	hydrarnnios, estomac non vu	non	oui	base G et lobe inf D	incornu	non				

A systemique, nb	A5, diamètre (mm)	A5, origine	A5, passage diaphragmatique	A5, trajet	A5, diagnostic	retour veineux	bronche Xie
1	3	Ao tho basse		direct	préopératoire	inconnu	non
1	2	Ao tho basse		hilaire	préopératoire	normal	non
1	3	Ao tho moyenne		direct	AN	systemique	non
1	3	Ao tho basse		direct	AN	systemique	non
1	4	Ao tho basse		direct	AN	systemique	non
1	3	Ao tho basse		direct	préopératoire	normal	non
1	1	inconnu		direct	peropératoire	systemique	non
1	1	inconnu		direct	peropératoire	systemique	non
2	2+2	TC		direct	AN	porte	non
1	2	Ao tho basse		direct	AN	porte	oesophageenne
1	3	Ao tho basse		lgt triangulaire	AN	normal	oui
1	0,5	inconnu		lgt triangulaire	peropératoire	normal	non
1	0,5	inconnu		direct	préopératoire	normal	non
1	2	Ao tho moyenne		lgt triangulaire	AN	normal	inconnu
1	5	TC		direct	préopératoire	normal	oui
1	3	Ao tho basse		direct	AN	normal	oui
1	0,5	inconnu		lgt triangulaire	préopératoire	normal	oui
1	2	TC		lgt triangulaire	préopératoire	normal	non
1	2	TC		lgt triangulaire	préopératoire	normal	non
1	3	Ao abdo	sinus costo diaphragmatique	inconnu	préopératoire	normal	inconnu
1	3	Ao abdo	sinus costo diaphragmatique	direct	préopératoire	normal	oui
1	5	Ao abdo	sinus costo diaphragmatique	direct	AN	normal	non
1	5	Ao tho basse		direct	AN	normal	oui
1	0,5	Ao tho basse		lgt triangulaire	AN	normal	non
1	4	Ao tho basse		lgt triangulaire	préopératoire	normal	oui
2	4+2	Ao tho basse		direct	préopératoire	normal	oui
1	1	Ao abdo	dôme hépatique	direct	préopératoire	normal	oui
1	2	Ao tho basse		direct	AN	normal	non
1	5	TC	sinus costo diaphragmatique	direct	préopératoire	normal	non
1	4	Ao abdo	sinus costo diaphragmatique	direct	préopératoire	normal	oui
1	5	TC	hiatus oesophagien	lgt triangulaire	AN	normal	oui
1	3	inconnu		lgt triangulaire	peropératoire	normal	oui
1	6	Ao tho basse		direct	AN	normal	oui
1	1	inconnu		lgt triangulaire	préopératoire	normal	oui
1	5	Ao tho basse		direct	AN	normal	oui
1	1	TC		inconnu	préopératoire	normal	oui
1	5	Ao tho basse		direct	AN	normal	oui
1	6	Ao tho basse		direct	AN	normal	oui
4	inconnu	Ao abdo	couple	direct	préopératoire	RVPA partiel	oui
1	inconnu	Ao abdo	inconnu	inconnu	préopératoire	RVPA partiel	inconnu
1	4	Ao abdo	inconnu	inconnu	préopératoire	RVPA total	inconnu
4	inconnu	Ao abdo+TC	couple	direct	préopératoire	RVPA total	oui
1	petite en angio	Ao tho basse		inconnu	préopératoire	normal	inconnu
1	inconnu	Ao tho basse		inconnu	AN	normal	inconnu
inconnu	inconnu	inconnu		inconnu	autopsie	inconnu	atrésie-trachéale

écho T1, AS	écho T1, kystes	année	IRM, âge	IRM, MBP	IRM, AS	IRM, kystes	diminution volume	écho NN, MBP	écho NN, AS
non	non	1995					oui	hyper	oui
non	non	2006	32	non	non	non	oui	non	non
oui	non	2006	30	hyper-T2	oui	non	non	hyper	oui
non	non	2006	30	hyper-T2	oui	oui	non	hyper	oui
oui	non	2007	31	hyper-T2	non	non	oui	hyper	oui
non	non	2008	31	non	non	non	oui	hyper	oui
non	non	1996					inconnu	hyper	oui
non	oui	2000	33	hyper-T2	non	oui	non	hyper, hétérogène	non
		2007	31	hyper-T2	non	non	non	hyper	oui
non	non	2007	32	hyper-T2	oui	non	non	hyper	oui
non	non	1995					oui	non	oui
non	non	1996	31	hyper-T2	non	non	non	non	non
oui	non	2001	29	hyper-T2	oui	non	oui	non	non
non	non	2001	32	non	oui	non	non	hyper	oui
non	non	2001	31	non	non	non	oui	non	oui
oui	non	2002	30	hyper-T2	non	oui	non	non	oui
non	non	2003					oui	non	non
non	non	2005	33	hyper-T2	non	non	non	non	non
non	non	2005	30	hyper-T2	non	non	inconnu	non	non
non	non	2006	31	hyper-T2	non	non	non	non	oui
oui	non	2006	30	hypo BFEE	oui	non	oui	hyper	oui
non	non	2006	29	non	oui	non	oui	hyper	oui
		2007	30	hyper-T2	oui	non	oui	hyper	non
non	non	2007	28	non	non	non	inconnu	non	non
non	non	2008	30	non	non	non	oui	non	non
non	non	2006	32	non	non	non	oui	non	non
non	non	1995					oui	non	non
non	oui	1998	37	hyper-T2	non	non	oui	hyper	oui
		2001	30	hyper-T2	non	oui	non	hyper	oui
oui	oui	2004	31	hyper-T2	oui	oui	non	hyper	oui
non	oui	2004	29	hyper-T2	non	oui	oui	hypo	non
oui	oui	2004	33	hyper-T2	oui	oui	oui	hyper	oui
non	non	2004					oui	non	oui
oui	oui	2005	30	hyper-T2	oui	oui	oui	hyper	oui
non	non	2006	31	hyper-T2	non	non	oui	hyper	oui
oui	oui	2007	28	hyper-T2	oui	oui	non	hyper	oui
non	non	2007	30	hyper-T2	oui	oui	oui	hyper	oui
non	non	2001					inconnu	hyper	oui
non	non	2008	31	hypoplasie pm	non	non	oui	non	non
non	non	1999					non	non	non
non	non	2000	30	hypoplasie pm	non	non	non	hyper	non
non	non	1998	33	hypoplasie pm G	non	non	inconnu	non	non
non	non	1999	33	hyper-T2	oui	non	non	non	non
non	non	2006	30	hyper-T2 G	non	non	non	non	non

écho NM, kystes	image radiologique	TDM sans inj, âge (m)	TDM sans inj, MBP	TDM sans inj, AS	TDM sans inj, kystes	TDM IV, âge	TDM IV, MBP
non	oui					36	hyper
non	non	2	hypo	non	oui	6	hypo
non	oui					0,5	hyper
non	oui	1	hyper	non	non	3	hyper
non	non	1	hyper	non	non	3	hyper
non	non	24	non	non	non	6	hyper
oui	oui	4	hyper	non	oui		
non	non					1	hétérogène
non	oui	1	hyper	non	non	5	hyper
non	oui	1	hypo	non	non	10	hyper+hypo
non	oui	1	hyper	oui	non		
non	non	4	hypo	oui	non		
non	non					8	hyper
non	non					5	hypo
non	non					6	hyper+hypo
non	non	1	hypo	oui	non	5,5	hypo
non	non	1	hypo	oui	non	4	hypo
non	non					1	hypo
non	oui	2	hypo	oui	non		
non	non	1	hypo	non	non	5	hypo
non	oui	1	hypo	oui	non	3	hypo
non	incertain	2	hypo	non	non	5	hypo
non	non	1	non	non	non	4	hypo
non	oui					4	hypo
non	non					4	hypo
non	non	1	hypo	oui	non		
non	non	1	hyper	non	non	1,5	hyper
non	oui	1	hyper	oui	oui	2	hypo
non	oui					1	hyper+hypo
oui	oui	2	hypo	non	oui		
non	oui					3	hypo
non	oui	1	hypo	non	oui		
non	oui	1	hypo	non	oui	3	hypo
non	oui	1	hypo	non	non	6	hypo
non	oui	1	hypo	oui	non	4	hypo
oui	oui	1	hypo	oui	oui	2	hypo
non	oui					0,3	hyper
non	oui					1	hyper
non	oui	0,25	hyper	non	non		
non	oui	2	hyper	non	non	2	hypo
non	non					0,4	hyper
non	non					7	hypo

TDM IV, AS	TDM IV, kystes	malformations
oui	non	
oui	non	Kyste bronchogénique
oui	non	
non	non	
oui	non	FO perméable
oui	non	SIL
		Eventration diaphragmatique de diagnostic fortuit à la radiographie thoracique
oui	non	nodule en arrière de l'aorte: méjço de type 2
oui	non	
oui	non	
oui	non	
oui	non	
non	non	
oui	non	
oui	non	
oui	non	duplication gastrique (brèche muqueuse en coelioscopie)
oui	non	duplication gastrique
oui	non	
oui	non	
oui	non	
oui	non	SIL hybride G
oui	non	SEL
oui	non	lobe accessoire
		rein en fer à cheval
oui	oui	
oui	oui	CA os sec
oui	oui	duplication gastrique double
oui	oui	Kyste bronchogénique: Rein pelvien
		Anastomose de l'AS au réseau artériel péricardien
oui	oui	
oui	oui	
oui	non	
oui	non	
oui	non	SIL
oui	non	
oui	non	CA os sec
oui	non	Agénésie LSD
non	non	AO de type 3, Sténose trachéale, CA os sec, Agénésie lobaire, MAA haute, Moelle attachée basse, Agénésie S3,4,5
non	non	Artérios bronche moyenne, CIV, 11 côtes à D
non	non	Agénésie pulmonaire G, Hypoplasie isthme aortique
non	non	Agénésie LSG
		Diastrème laryngotrachéal complet, Carène très haute, Bronche trachéale pour le LLD, Estomac rudimentaire

autre
Drain pleuro-ammiotique
SEI sous pleurale
seulement séquelles vasculaires au scanner injecté, IG dilaté, Retour veineux au niveau du confluent splénohépatique
Grossesse gémeillaire
Artéfacts à l'angiogramme
Artéfacts à l'IRM
Grossesse gémeillaire bichorale biamniotique; Echographie néonatale: pas coopérante
Mucoviscidose
Pyramide basale
Déviaton médiasinale vers la D
Artéfacts de mouvement à l'IRM
pneumopathie avant TDM sans injection
FAV, Retour veineux dans l'OG
pyramide basale
pyramide basale
pas le 7
pas le 7. Opacification de la bronche L6; pas de bronche en regard de la mako
2/3 pyramide basale
AS non vue en Xie (anapath)
1 AS, division précoce en 2. Diminution de volume après l'IRM. Echographie néonatale: AS intralésionnelle
pyramide basale
DNN par hrap, Choc, anurie, aminie, CA, VPSD très hypoplasique en Xie, Hypoplasie CSA, TDM IV: AS division en 2 avant coupole, Anapath, dilatation veineuse, AP fibreuse, thrombus
Hypoplasie pulmonaire D et ABD, Hrap, choc, acidosé, Agénésie lobaire au scanner sans injection, DC à 1 mois par hrap, VATER
Bronche LSD hypoplasique AS diagnostiquée à l'angiographie
AS diagnostiquée à l'angiographie, DC à 1 an par hrap
Malrotation, Situs inversus

Annexe 2:

Statistiques descriptives

	terme (S.A.)	poids (g)	âge (m)	A systémique, nb	AS, diamètre (mm)	IRM, âge	TDM sans inj, âge (m)	TDM IV, âge
Moy.	38,872	3303,378	9,408	1,195	2,947	30,788	2,231	4,713
Dév. Std	1,689	504,703	7,720	,679	1,668	1,691	4,436	6,136
Erreur Std	,270	82,973	1,221	,106	,271	,294	,854	1,085
Nombre	39	37	40	41	38	33	27	32
Minimum	34,000	1700,000	,300	1,000	,500	28,000	,250	,300
Maximum	41,000	4040,000	36,000	4,000	6,000	37,000	24,000	36,000
# Manquants	2	4	1	0	3	8	14	9
Variance	2,852	254725,075	59,604	,461	2,781	2,860	19,678	37,651
Coef. Var.	,043	,153	,821	,568	,566	,055	1,988	1,302
Etendue	7,000	2340,000	35,700	3,000	5,500	9,000	23,750	35,700
Somme	1516,000	122225,000	376,300	49,000	112,000	1016,000	60,250	150,800
Som. Carrés	59038,000	412925525,000	5864,590	77,000	433,000	31372,000	646,063	1877,840
Moy. Géom.	38,835	3259,987	6,706	1,107	2,361	30,745	1,346	3,108
Moy. Harm.	38,798	3208,597	3,490	1,065	1,716	30,703	1,078	1,961
Asym.	-,660	-,950	1,669	3,631	,128	1,401	4,618	4,303
Aplat.	,232	1,038	2,580	12,035	-1,115	3,799	20,171	19,571
Médiane	39,000	3380,000	6,500	1,000	3,000	31,000	1,000	4,000
Interquartile	2,000	706,250	6,000	0,000	2,000	1,250	1,000	3,250
Mode	38,000	•	5,000	1,000	3,000	30,000	1,000	•
10% Moy. élaguée	39,000	3345,000	8,125	1,000	2,922	30,667	1,348	3,654
DAM	1,000	350,000	3,000	0,000	1,000	1,000	0,000	2,000

THESE POUR L'OBTENTION DU DOCTORAT EN MEDECINE, DIPLOME D'ETAT : CONCLUSION

THESE SOUTENUE PAR : ROBERT Yohann

TITRE : Contribution à l'étude anatomique des séquestrations pulmonaires : corrélations anatomo-radio-chirurgicales.

CONCLUSION :

Cette étude confirme la notion de spectre malformatif locorégional des séquestrations pulmonaires (SP), par la variabilité dans les associations d'anomalies pouvant intéresser toutes les structures anatomiques composant et formant le parenchyme pulmonaire séquestré (artère pulmonaire et systémique, retour veineux, bronche, forme hybride, parenchyme de type sacculaire), nous permettant de classer les séquestrations en séquestrations extra-lobaires (SEL) typiques et atypiques (hybrides et/ou associées à une bronche naissant d'un dérivé du proentéron), en séquestrations intra-lobaires (SIL) typiques (dont les SIL pures) et atypiques (hybrides et/ou syndrome du Ciméterre). Sur le plan local, les éléments nouveaux sont l'absence de localisation préférentielle gauche dans les SIL, l'importance des formes hybrides dans les SIL (38%), et un retour veineux portal dans les SEL dans 20% des cas. Ce spectre malformatif est également régional par l'association à d'autres malformations broncho-pulmonaires (MBP) homo ou controlatérales (SEL, SIL, MAKP, kystes bronchogéniques, lobe accessoire, agénésie lobaire, sténose trachéale), et par l'association à d'autres malformations proentéro-thoraciques (atrésie de l'œsophage, malformations cardiaques, éventration diaphragmatique, duplications gastriques). Enfin il existe des SP plus complexes associées à des agénésies pulmonaires, ou des malformations de tous les dérivés du proentéron, souvent incompatibles avec la vie. L'embryologie est en faveur de ce spectre. Tout d'abord la plupart des organes proentéro-thoraciques se mettent en place entre la 4^{ème} et 7^{ème} semaine de développement. Ensuite ce développement est sous le contrôle d'une multitude de gènes codant pour des facteurs de croissances, facteurs de transcription, récepteurs, protéines de liaison..., pouvant intervenir à plusieurs reprises dans le temps et l'espace. Cette ubiquitarité associée à l'importance des interactions épithélio-mésenchymateuses permet, sans pour l'instant l'expliquer, d'admettre ces associations malformatives.

Ces MBP ne peuvent être acquises, même s'il existe certaines situations pathologiques infectieuses à l'origine du développement d'une vascularisation systémique d'origine bronchique. En effet, 90% des SIL sont diagnostiquées en anténatal, vascularisées par une artère systémique passant dans le ligament triangulaire dans 33% des cas et associées à d'autres malformations congénitales dans 45% des cas. Cette artère systémique, de nature élastique, est issue dans 35% des cas de l'aorte thoracique basse et dans 45% des cas de l'aorte abdominale, après avoir suivi la croissance caudale de l'embryon à partir du plexus splanchnique initial.

L'embryopathogénie a pût être affinée. L'étude des SIL typiques rapporte 87% d'artères pulmonaires normales allant à l'encontre de la théorie de la vascularisation systémique par insuffisance artérielle pulmonaire (34% de toutes les SP), 81% de bronches normales allant à l'encontre de la théorie de SP par atrésie bronchique (32% de toutes les SP). De plus, ces deux éléments sont volontiers retrouvés normaux dans les SIL hybrides au niveau du parenchyme autour de la MAKP. Les SIL pures, ayant pour seule anomalie une vascularisation d'origine systémique, représentent 75% des SIL typiques et 30% de toutes les SP.

Ainsi la définition même de la SP par sa non connexion à l'arbre trachéo-bronchique est remise en question, l'artère systémique de nature élastique, congénitale, étant la seule caractéristique commune à toutes les SP.

L'étude des SEL est très en faveur de la théorie du bourgeon accessoire avec 50% de structures bronchiques retrouvées au niveau du hile, à l'extérieur du parenchyme séquestré, allant jusqu'à une véritable bronche sur le plan histologique bien que naissant d'un dérivé du proentéron, plutôt de l'œsophage inférieur ou de l'estomac. En effet comme la vascularisation artérielle splanchnique qui naît entre le plancher pharyngien et le futur tronc coeliaque (C7), le bourgeon trachéal donne rapidement les bourgeons bronchiques (J26-J28), et c'est simultanément à la croissance caudale de l'embryon, avec un estomac qui passe de la région cervicale basse à la région thoracique basse, que la trachée et l'œsophage apparaissent distinctement, avec la participation d'une forte activité apoptotique. Cette dernière peut expliquer la disparition du bourgeon accessoire. La littérature rapporte quelques cas de bronches œsophagiennes ou gastriques associées à des SIL. Par ailleurs cette étude ne note pas de différence significative entre SIL et SEL concernant les malformations associées et les formes hybrides, compatible

avec une origine commune. Enfin on note 15% de SIL (hors Ciméterre) associées à une ébauche de scissure entre le parenchyme séquestré et le parenchyme pulmonaire normal, peut être témoin de l'intégration de la séquestration dans le parenchyme pulmonaire, correspondant alors plus à un reliquat scissural qu'à une ébauche.

La notion de spectre malformatif et la théorie du bourgeon accessoire ne sont pas incompatibles. En effet on peut imaginer que les interactions épithélio-mésenchymateuses dans l'organogénèse et la morphogénèse dont on sait l'importance peuvent être perturbées par le développement d'un bourgeon bronchique accessoire puis de la MBP.

Le syndrome du Ciméterre apparaît comme une malformation possiblement différente dans son origine. Le retour veineux pulmonaire est en place avant le système bronchique et artériel pulmonaire. L'anomalie du retour veineux est plus précoce, et considérée comme liée à une anomalie des ébauches veineuses splanchniques, donc avant J26. Elle est donc probablement l'anomalie primitive. Par ailleurs ce syndrome est statistiquement associé à plus de malformations proentéro-thoraciques (100%) et à plus de malformations à distance (50%). Enfin les artères systémiques sont toutes d'origine sous-diaphragmatique, et passent à travers la coupole diaphragmatique. La migration des artères systémiques s'est donc faite avant la différenciation du centre tendineux du diaphragme (4^{ème} semaine). Les artères systémiques d'origine sous-diaphragmatique alimentant les autres types de SP passent plutôt par le sinus costo-diaphragmatique voire par les hiatus œsophagien ou aortique, de formation plus tardive. Ce syndrome du Ciméterre est également différent dans sa prise en charge avec significativement plus de prise en charge néonatale en urgence.

Toujours sur le plan thérapeutique, 30% de toutes les SP étant des SIL pures, l'embolisation de l'artère systémique pourrait alors être légitime. Cependant, la considération des formes hybrides modère cette prise en charge. Une MAKP est retrouvée dans 40% des SEL et dans 38% des SIL (type 1 = 33 %, type 2 = 66%). Les complications néoplasiques, les similarités cellulaires avec les carcinomes bronchiolo-alvéolaires, et le problème du diagnostic différentiel des types 4 avec le pneumoblastome sont en faveur d'une résection chirurgicale des MAKP. Le problème actuel est la capacité à diagnostiquer ces formes hybrides. Cette étude rapporte seulement deux tiers de diagnostic anténatal, taux qui n'est pas amélioré ni en préopératoire, ni en peropératoire par l'examen macroscopique. Seul le progrès de l'imagerie pourra permettre d'améliorer le diagnostic des formes hybrides.

De nombreuses questions restent à résoudre. Même si l'embryologie moléculaire fait des progrès constants, la multiplicité des protéines impliquées, leurs implications dans différents organes, rendent difficile la création de modèles d'études reproductibles.


Cependant des observations plus récentes de bronches œsophagiennes ou gastriques associées à des SIL permettraient de conforter l'hypothèse du bourgeon accessoire. La question de la vascularisation artérielle est également à préciser au niveau des SIL. Une vascularisation à la fois systémique et pulmonaire est souvent rencontrée mais le territoire respectif de chacune n'est pas individualisable, et de probables anastomoses ne sont pas visualisées en anatomopathologie. Un prochain travail se penchera sur cette question par leur opacification respective. Afin d'affirmer l'existence des SIL pures, l'opacification de la bronche sera également effectuée.

VU ET PERMIS D'IMPRIMER

Grenoble, le 20/7/2011


LE DOYEN

J.P. ROMANET



LE PRESIDENT DE LA THESE

PROFESSEUR JOUK



M.F.S. JOUK
Genétique Clinique
Centre Hospitalier Universitaire
BP 217 - F - 38043 Grenoble Cedex 03