



HAL
open science

Analyse descriptive des données cliniques et radiologiques d'une série prospective de 188 patients consécutifs présentant une entorse latérale de cheville, comportant selon les groupes une échographie, une radiographie dynamique ou bien les deux

Boris Niermont

► **To cite this version:**

Boris Niermont. Analyse descriptive des données cliniques et radiologiques d'une série prospective de 188 patients consécutifs présentant une entorse latérale de cheville, comportant selon les groupes une échographie, une radiographie dynamique ou bien les deux. Médecine humaine et pathologie. 2010. dumas-00629028

HAL Id: dumas-00629028

<https://dumas.ccsd.cnrs.fr/dumas-00629028>

Submitted on 5 Oct 2011

HAL is a multi-disciplinary open access archive for the deposit and dissemination of scientific research documents, whether they are published or not. The documents may come from teaching and research institutions in France or abroad, or from public or private research centers.

L'archive ouverte pluridisciplinaire **HAL**, est destinée au dépôt et à la diffusion de documents scientifiques de niveau recherche, publiés ou non, émanant des établissements d'enseignement et de recherche français ou étrangers, des laboratoires publics ou privés.

UNIVERSITE JOSEPH FOURNIER
FACULTE DE MEDECINE DE GRENOBLE

Année : 2009/2010

n°

Analyse descriptive des données cliniques et radiologiques d'une série prospective de 188 patients consécutifs présentant une entorse latérale de cheville, comportant selon les groupes une échographie, une radiographie dynamique ou bien les deux.

THESE
PRESENTEE POUR L'OBTENTION DU DOCTORAT EN MEDECINE
DIPLOME D'ETAT

NIERMONT BORIS
Né le 05/09/81 à Koumac
THESE SOUTENUE PUBLIQUEMENT A LA FACULTE DE MEDECINE DE GRENOBLE
Le : 29/04/2010

Devant le jury compose de :

Président du jury : Professeur SARAGAGLIA Dominique
Membres : Professeur JUVIN Robert
Professeur CRACOWSKI Jean Luc
Docteur BANIHACHEMI Jean-Jacques
Docteur RAVEY Jean Noel
Docteur CHAUSSARD Christophe

Thèse de médecine
NIERMONT Boris
IMG Grenoble
06 28 33 60 62
borisniermont@hotmail.com

SOMMAIRE :

I) INTRODUCTION :

II) MATERIEL ET METHODE :

- 1) TYPE D'ETUDE :
- 2) DEROULEMENT DE L'ETUDE :
- 3) METHODE D'ALLOCATION ALEATOIRE :
- 4) EXAMENS COMPARES :
 - TELOS
 - ECHOGRAPHIE
- 5) LA POPULATION :
 - LES CRITERES D'INCLUSIONS:
 - LES CRITERES DE NON INCLUSIONS :
 - LE PERSONNEL MEDICAL :
- 6) VARIABLES MESUREES ET METHODES DE MESURES:
- 7) RECCUEIL DES DONNEES :
- 8) METHODES STATISTIQUES :
- 9) MODIFICATION DU PROTOCOLE DURANT L'ETUDE :

III) RESULTATS :

- 1) EPIDEMIOLOGIE :
- 2) GROUPES ET DIAGNOSTIQUES :
- 3) DONNEES CLINIQUES:
- 4) DONNEES DU TELOS:
- 5) DONNEES DE L'ECHOGRAPHIE:
- 6) RECAPITULATIF DES DIAGNOSTIQUES CLINIQUES PUIS FINAUX APRES IMAGERIE DYNAMIQUE :
- 7) DONNEES NON INCLUES DANS LES STATISTIQUES :

IV) DISCUSSION

A) justification de l'étude :

B) matériel et méthode :

- a) TYPE D'ETUDE :
- b) DEROULEMENT DE L'ETUDE :
- c) CHOIX DU CRITERE DE GRAVITE ET DES TRAITEMENTS
- d) EXAMENS COMPARES :
- e) LA POPULATION ETUDIEE :
- f) LES VARIABLES ETUDIEES :
- g) LE RECUEIL DES DONNES

C) discussion des résultats :

- 1 EPIDEMIOLOGIE :
- 2 LES GROUPES ET DIAGNOSTIQUES:
- 3 DONNEES CLINIQUES:
- 4 DONNEES DU TELOS:
- 5 DONNEES DE L'ECHOGRAPHIE:
- 6 DONNEES GLOBALES:
- 7 AUTRES DONNEES:

V) CONCLUSION :

VI) ANNEXES :

VI) BIBLIOGRAPHIE :

I) INTRODUCTION :

Le diagnostic clinique reste de nos jours l'élément principal de décision pour la prise en charge des patients présentant une entorse latérale de cheville aigüe alors qu'il n'y a pas de corrélation anatomo-clinique. (2) (6) (15) (28) (29). La réactualisation de la 5^{ème} conférence de consensus de 2004 recommande de revoir les patients dans la semaine et de faire des radiographies selon les critères d'Ottawa, un traitement fonctionnel est ensuite recommandé (12) (15).

Il est important de rappeler que la cheville est une articulation complexe et son rôle est primordial dans l'absorption du choc initial lors de la marche. Le pied, médio pied et avant pied mettent en jeu vingt-six os, trente articulations dont plusieurs avec au moins six degrés de liberté. (13).

Certaines études retrouvent des séquelles allant de 5 à 15% à deux ans (4) et jusqu'à 40% à six ans et demi (14) après une simple entorse de cheville. Ce sont principalement les conflits antéro latéraux, le syndrome du sinus du tarse ou l'instabilité chronique outre les lésions passées inaperçues: syndesmose, luxation des tendons fibulaires, lésions du dôme de l'astragale...

Si la radiographie standard a trouvé sa place grâce aux critères d'Ottawa, elle permet de rechercher des lésions ostéo-articulaires, mais ne porte pas de diagnostic de gravité au niveau ligamentaire.

Nous avons donc analysé une série de 188 patients, présentant une entorse aigüe du LLE dont le diagnostic de gravité a été évalué, d'un premier point de vue clinique, puis après randomisation par une imagerie dynamique (l'échographie, le Télés ou bien les deux).

La première émerge de plus en plus dans l'imagerie ostéo-articulaire, elle paraît sensible, spécifique et n'est pas invasive. L'analyse morphologique puis dynamique permet une étude précise de l'état ligamentaire, cependant elle reste encore opérateur dépendant, et son manque d'accessibilité ne permettrait pas de l'appliquer à chaque entorse, d'où l'intérêt d'essayer de cibler ses indications. De nombreuses études s'y sont intéressées (2) (3) (5) (6) (9) (17) (18) (22) (23).

Le Télés ou cliché radiologique dynamique permet une analyse indirecte de la fonction ligamentaire, si il ne visualise pas directement le ligament, il permet de dire si celui ci est fonctionnel. Bien codifié en chronique, il est décrié à cause de son manque de sensibilité, qui serait attribué à une contraction réflexe des muscles fibulaires ainsi que par sa potentielle dangerosité, suspecté d'aggraver les lésions lorsqu'il est réalisé en aigüe. (17) (18). Peu d'études s'y sont intéressées (7), (26) (28), et aucune n'a démontré ni écarté ce qui lui est reproché. Il pourrait pourtant être un examen rapide, reproductible et applicable à une grande population comme c'est le cas pour cette pathologie. En effet l'incidence de ces entorses est de 1/10 000 habitants, ce qui représente 6 000 entorses par jour en France (9) (12) (15).

Cette étude comporte une série de 188 cas consécutifs d'entorse aigüe du LLE, elle est Monocentrique (CHU Grenoble Sud) et a été randomisée en trois groupes comportant soit une échographie, soit un cliché dynamique, soit les deux.

L'objectif principal de ce travail est de décrire les lésions retrouvées, de confirmer l'absence de corrélation anatomo clinique ou l'existence de signes cliniques discriminatifs et de démontrer l'apport de la radiologique dynamique (Télés et échographie).

II) MATERIEL ET METHODE :

1) Type d'étude :

Il s'agit d'une recherche biomédicale :

- Ouverte
- Monocentrique (Service des urgences de traumatologie, Hôpital Sud, CHU de Grenoble)
- Prospective et consécutive
- en 3 groupes parallèles
- Randomisée de manière électronique et stratifiée selon la gravité clinique et la circonstance 'accident de travail'
- Etude de nature descriptive
- Examens testés : examen clinique, radiographie en stress et échographie
- Nombre total de sujets : 188
- Durée totale de l'étude : 2 ans : de novembre 2007 à décembre 2009
- Critères de sécurité : Recueil clinique des évènements indésirables
- Objectif principal : analyse descriptive des résultats
- il s'agit d'une étude faisant partie de l'étude TALOS, visant à faire une étude descriptive de la population et des résultats à mi-parcours

2) déroulement de l'étude:

- 1) accueil du patient, examen clinique et radiographie standard de la cheville (F+P), une prémédication est proposée
- 2) inclusion des patients répondant aux critères d'inclusion en l'absence de critère d'exclusion, avec leur accord éclairé, (un délai de réflexion de 24h prévu initialement n'a jamais été nécessaire)
- 3) après avoir lu le protocole et signé le consentement de participation, le patient est examiné puis randomisé sur le serveur du CIC (centre d'investigation clinique). Il est donc inclus dans un des trois groupes : groupe 1 (échographie +Télos), groupe 2 (Télos seul), groupe 3 (échographie seule) une double stratification est faite selon la gravité initiale de l'entorse (bénigne, moyenne ou grave), basée sur l'examen et la radio standard ainsi que sur la circonstance « arrêt de travail » ou non
- 4) pour le Télos, une sédation légère par Kalinox est proposée, elle n'a cependant jamais été utilisée
- 5) un diagnostic de gravité est retenu selon les données de l'imagerie dynamique
- 6) le patient est traité en conséquence :
 - entorse bénigne = attelle 5j + kinésithérapie
 - entorse moyenne = attelle 30j + kinésithérapie
 - entorse grave = plâtre 30/45 j + kinésithérapie

Remarque importante :

- le Télos étant soit positif, soit négatif il ne peut déboucher sur le diagnostic d'entorse moyenne, le diagnostic est soit bénin soit grave, il a donc été nécessaire de moduler celui-ci par la clinique:
- si le Télos est négatif, le diagnostic final est soit bénin, soit moyen en fonction de l'examen clinique
- s'il est positif, le diagnostic est grave
- ce problème ne se pose pas avec l'échographie qui fait un diagnostic précis
- en cas de diagnostic différent entre le Télos et l'échographie, le diagnostic le plus grave est retenu

3) Méthode d'allocation aléatoire (randomisation) :

L'allocation aléatoire a été réalisée de façon informatisée avec accès au serveur du CIC et a été faite par blocs de taille variable compte tenu de la méthodologie en ouvert de l'étude.

Une stratification a été effectuée afin d'équilibrer les groupes selon les strates suivantes:

- Gravité clinique : bénigne/ moyenne et grave
- Accidents de travail

4) Examens comparés:

Radiographie en stress :

Il s'agit d'une radiographie en stress car les radiographies sont réalisées tout en exerçant une contrainte sur l'articulation, quantifiée, à l'aide d'un appareil dédié incluant un dynamomètre (Télos®).

Deux incidences sont réalisées :

1/Cheville de face en varus forcé

Le genou et le pied sont bloqués par l'appareil, la contrainte est appliquée progressivement jusqu'à 15 kP de dedans en dehors par un dynamomètre à vis appliqué à hauteur de la région malléolaire interne.

Cette incidence permet de mesurer l'angle tibio-talien dans le plan frontal en varus forcé. S'il existe un bâillement en varus, un cliché comparatif controlatéral est réalisé afin d'écarter les cas d'hyper laxité constitutionnelle, bilatérale.

Le test est positif pour un angle supérieur ou égal à 12° ou une différentielle avec le côté controlatéral supérieur ou égal à 6° : rupture complète du ligament calcanéofibulaire. (28)

Les clichés sont revus systématiquement le lendemain matin lors de la présentation de tous les patients vus dans le service dans une réunion vérification des radiologies par les orthopédistes.

2/Cheville de profil en tiroir antérieur forcé.

Genou et pied bloqués, la contrainte est appliquée jusqu'à 15 kP d'avant en arrière sur le versant antérieur de l'extrémité tibiale supérieure.

La mesure est effectuée entre le centre de la poulie talienne et le rebord postérieur de l'épiphyse tibiale.

Le test est positif si le tiroir est supérieur ou égal à 8 mm : rupture complète du ligament talofibulaire antérieur. (28)

Varus forcé pathologique supérieur à 12° (photo 1) Varus forcé controlatéral sain (photo 2)

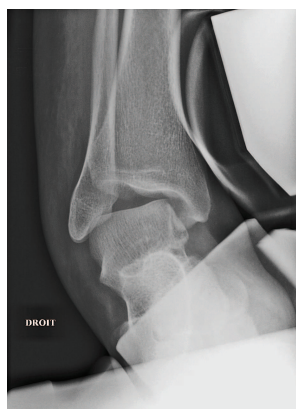

photo 1

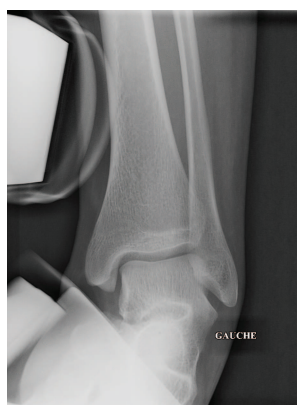

photo 2

Ci-dessous la photo 3 montre un tiroir normal, la photo 4 un tiroir pathologique modéré et photo 5 un tiroir pathologique extrême.

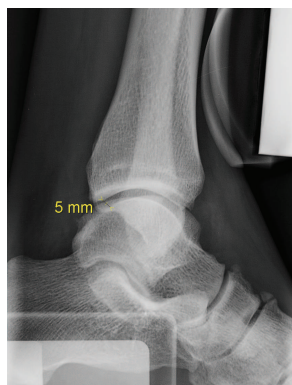

photo 3

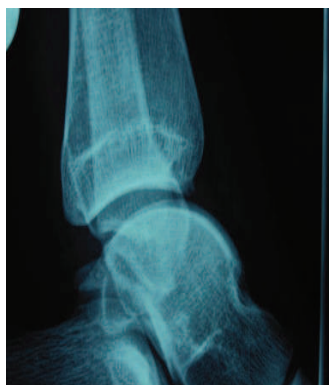

photo 4

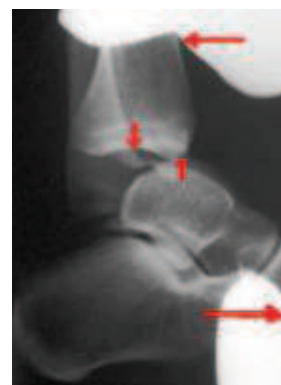


photo 5

Echographie de la cheville :

Il s'agit d'un examen principalement morphologique mais permettant aussi une approche dynamique.

L'appareil utilisé est un Toshiba Applio® de 2005 équipé :

- d'une sonde haute fréquence 5 à 8 MHz, et son matériel d'interposition (poche à eau)
- d'une sonde ultra-haute fréquence 5 à 12 MHz, matricielle.

L'exploration est conduite par un radiologue spécialisé en imagerie ostéo-articulaire.

Celui-ci ne connaît pas le diagnostic de la radio dynamique qui est faite en premier lieu dans les groupes concernés.

Elle est exhaustive sur toutes les formations anatomiques accessibles, standardisée articulation par articulation (talo-crurale, syndesmose tibio-fibulaire inférieure, sous taliennne, médio-pied) et structure anatomique par structure anatomique (ligament talo-fibulaire antérieur, ligament calcanéo-fibulaire, tendons fibulaires, rétinaculum des fibulaires etc.).

L'étude est complétée systématiquement par des manœuvres dynamiques sélectives, pour mettre en tension certaines formations ligamentaires (ligament calcanéo-fibulaire, ligament tibio-fibulaire antéro-inférieur par dorsiflexion) ou tendineuses (luxation des fibulaires).

En cas d'anomalie morphologique ou dynamique, la cheville controlatérale est étudiée à titre comparatif. Le diagnostic de gravité a été retenu dès-lors qu'au moins un faisceau ligamentaire était rompu.

La durée d'examen est de 20 minutes en moyenne sur une cheville traumatisée.

Le diagnostic de gravité est le suivant :

- Bénigne si atteinte ligamentaire sans rupture partielle
- Moyenne si rupture partielle d'un ligament
- Grave si rupture totale d'au moins un ligament

Cette classification se rapproche de celle de O'Donoghue (21).

Coupe longitudinale du ligament talo fibulaires antérieur (LTFA) sain : (photo 6)

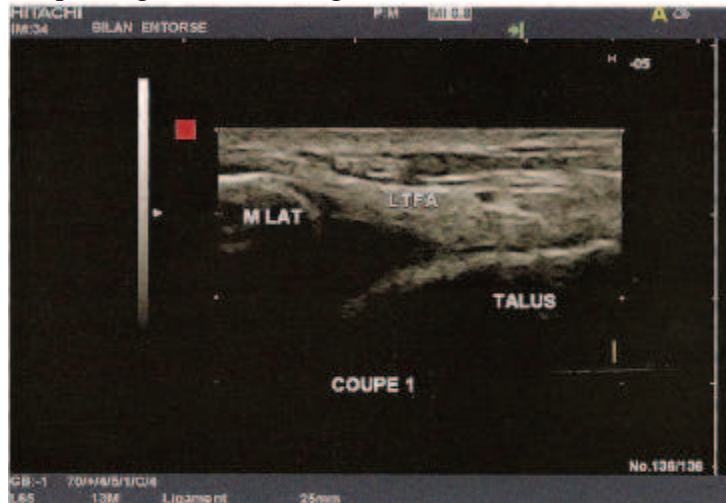


photo 6

coupe longitudinale du LTFA , rupture partielle : (photo 7,8 et 9)

le LTFA est épaissi (4,4 mm versus 1,9 mm controlatéral), hypo-échogène mais continu avec une petite poche liquidienne de décollement partiel au niveau de son insertion malléolaire témoin d'une rupture partielle .

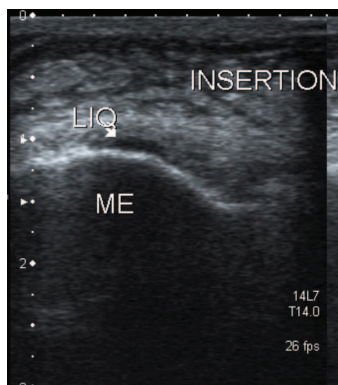


photo 7

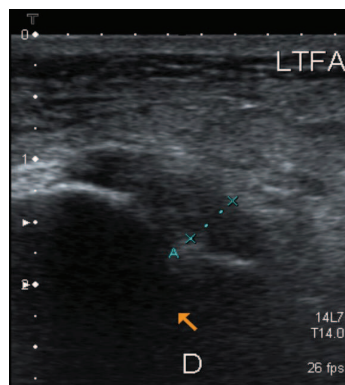


photo 8

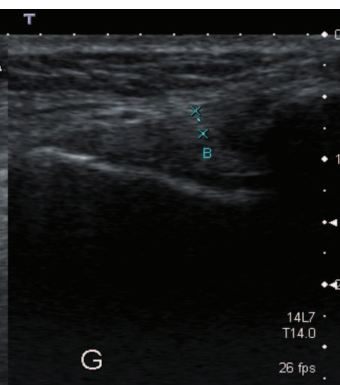


photo 9

Coupe longitudinale d'une rupture complète du LTFA (photo 10)

On visualise bien la rupture du LTFA sur la malléole externe avec l'épanchement transligamentaire

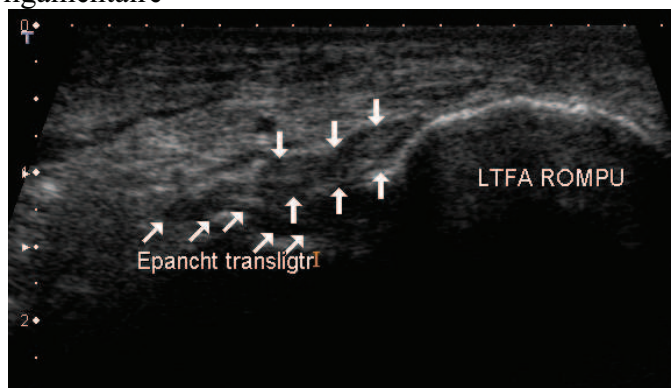


photo 10

5) LA POPULATION :

Les critères d'inclusions:

Les patients inclus doivent présenter une entorse talo-crurale survenue depuis moins de 48h00. La personne doit être âgée de 18 à 55 ans et doit être affiliée à la sécurité sociale.

Les critères de non inclusions sont :

-la présence d'antécédents d'une entorse talo-crurale ou d'une fracture de cheville homolatérale de moins de deux ans

-la présence de diagnostic différentiel évident (entorse médio tarsienne, syndesmose, sous-talienne, luxation des tendons fibulaires ou tibial postérieur,)

-la présence radiographique d'une fracture d'un des os du tarse ou de la cheville ou d'un arrachement des insertions ligamentaires

-la présence d'une lésion ostéo-articulaire du dôme de l'astragale (LODA)

-selon le terrain : patient pour lesquels le suivi à deux ans semble difficile, patient sous anti-coagulants, femmes enceinte ou qui allaite, personne privée de liberté par décision judiciaire ou faisant l'objet d'une mesure de protection légale.

Le personnel médical :

Un(e) infirmier(e) qui installe le patient

Le médecin

la Radio et le Télors sont faits par un manipulateur radio formé spécifiquement au Télors

les clichés sont analysés par le médecin ayant examiné le patient (interne séniorisé).

Pour l'échographie il s'agit d'un radiologue expérimenté spécifiquement formé pour l'échographie de l'appareil ostéo-articulaire (sénior ou assistant)

6) VARIABLES MESUREES ET METHODES DE MESURES:

Paramètres cliniques :

Interrogatoire

- Sexe M /F
- Age
- Coté lésion : droit ou gauche
- Délai entre l'accident et la consultation
- Circonstance : Accident du travail, Sport, Accident domestique, Autre
- Sports pratiqués, questionnaire d'activité de Baecke
- Mécanisme : inversion, éversion, flexion plantaire, flexion dorsale
- EVA douleur à l'inclusion
- Antécédents : troubles neurologiques, diabète, pied bot...

Examen

- Poids, taille, IMC (index de masse corporelle)
- Signe fonctionnel de gravité : douleur fulgurante, craquement, sensation de déchirure, sensation de déboîtement, œuf de pigeon, impotence fonctionnelle
- Ecchymose : siège
- Circonférence de la cheville par rapport à l'autre
- Critères d'Ottawa :

sujet – de 18 ans et + de 60 ans

Impossibilité de faire plus de deux doubles pas dans la salle d'urgence

Présence d'une douleur élective localisée :

- soit au versant postérieur ou à la pointe d'une des malléoles (atteinte talo-crurale) : radio de cheville

- soit au versant médial du scaphoïde ou à la base du 5ème métatarsien (atteinte tarse) : radio du pied

- Entorse Talo-crurale: diagnostic clinique après radiographie standard :

- Bénigne : Peu d'impotence / Peu d'œdème / Pas de laxité

- Moyenne : Impotence modérée/ œdème modéré / Peu de laxité

- Grave : Impotence complète / œdème important / Laxité articulaire / SFG (signes fonctionnelles généraux)

- Hyperalgique

Paramètres para-cliniques :

- Radiographie en stress (cf annexe 1)
- Echographie (cf annexe 2)
- Radiographie standard

7) RECCUEIL DES DONNEES :

En dehors de l'examen clinique prévu dans le cadre de l'étude, l'ensemble des données décrites ci-dessus est inscrit directement dans le cahier d'observation de l'étude

Monitoring des données :

Un monitoring des données est effectué sur l'ensemble des parties par un Attaché de recherche Clinique du CIC de Grenoble. L'ensemble des consentements a été vérifié, ainsi que les critères d'inclusion/non inclusion, et les événements indésirables.

Lieu d'analyse des données et logiciels utilisés :

Centre d'investigation clinique de Grenoble (C.I.C.)

Logiciel Stata®

Pour l'analyse statistique de la base de donnée : Excel®

METHODES STATISTIQUES :

Les analyses statistiques ont été réalisées sous Excel.

Elles sont de nature descriptive

Les variables quantitatives sont présentées sous forme de moyenne et écart type, minimum et maximum

Les variables qualitatives sont présentées sous forme de pourcentages et valeurs absolues

MODIFICATION DU PROTOCOLE DURANT L'ETUDE :

Assez rapidement s'est posé le problème de l'accès à l'échographie, en effet celles-ci n'étaient pas possibles selon les jours pour des problèmes de logistique d'équipe. Un gros effort d'investissement des radiologues a permis de faire les échographies cinq jours sur sept, ce qui a permis un recrutement plus important. (L'échographie devant être faite dans les 48h00.)

Les accidents de travail initialement retenus comme critères d'exclusions ont été inclus au bout de trois mois pour deux raisons : ils sont importants en terme de fréquence et ils permettront de faire une étude en intention de traitement dans le cadre de l'étude TALOS qui enveloppe ce travail.

En effet cette étude s'inscrit dans le cadre de l'étude TALOS qui est actuellement en cours et qui a pour but de comparer les valeurs pronostiques et diagnostiques des deux modalités radiologiques (échographie et Télométrie) grâce à des questionnaires d'évaluations à un an et à deux ans (27), étude portant sur 390 sujets.

Pour la mesure de l'EVA lors du Talos, il a été initialement retenue l'EVA globale, moyenne de l'EVA du tiroir et du varus, puis il nous a paru intéressant de mesurer séparément l'EVA du tiroir et l'EVA du varus ce qui a été fait à partir de 60 inclusions.

II) RESULTATS :

Ces résultats portent sur 188 cas consécutifs inclus de novembre 2007 à décembre 2009. Les données ont été analysées en janvier 2010.

1) EPIDEMIOLOGIE :

Sur ces 188 patients :

- 1 patient a été inclus à tort donc sortie de l'étude car une fracture était visible sur les radiographies standard
- 1 patient hyperalgique a refusé les examens complémentaires
- 1 patient perdu de vue avant l'échographie, n'est pas revenu

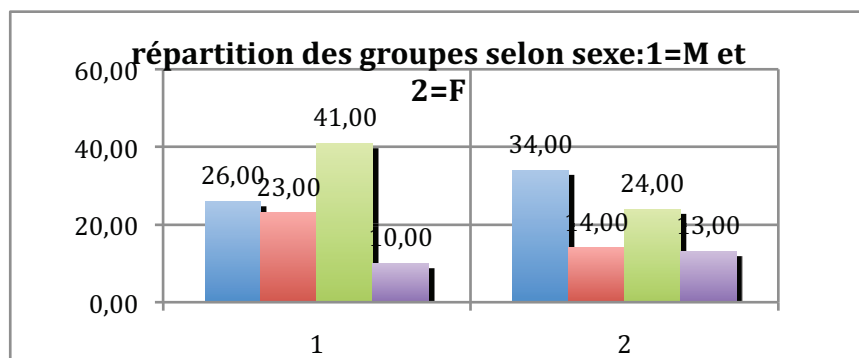
D'une façon générale, rappelons qu'il y a trois groupes de randomisation :

- 1 = échographie +Télos soit 61 patients
- 2 = Télos soit 63 patients
- 3 = échographie seule soit 61 patients

a) La population a entre 18 et 55 ans, en moyenne 32 ans +/- 11 ans

Il s'agit de 100 hommes et 85 femmes avec une plus grande proportion d'entorse grave chez les hommes et une plus grande part d'entorses bénignes chez les femmes. (Figure 1)

Figure 1



à gauche la répartition des hommes et à droite celle des femmes

- en bleu le groupe = 'bénin' soit 14% vs 18%
- en rouge = 'moyen' soit 12% vs 7%
- en vert = 'grave' soit 22 %vs 13%
- et en mauve = 'DD' soit 5% vs 7% (Diagnostics Différentiels)

b) L'IMC (indice de masse corporel) moyen est de 24 (min 15 max 41) +/- 4,3, il n'y a pas de différence significative entre les différents groupes de gravité. :

Entorses bénignes IMC de 24,88

Entorses moyennes IMC de 24,52

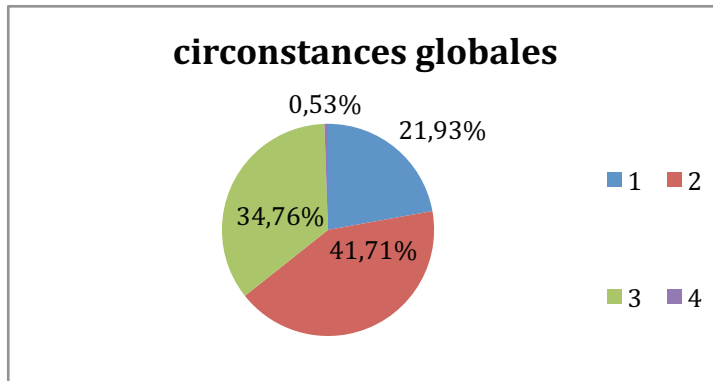
Entorses graves IMC de 24,02

DD : IMC de 24,01

c) Le mécanisme le plus fréquent est un varus forcé dans 34% des cas et un varus équin dans 43% des cas principalement.

d) Les circonstances initiales de l'entorse sont représentées dans la figure 2, ceux-ci sont par ordre décroissants les accidents de sport (78 cas) puis domestiques (65 cas) puis les accidents de travail (AT) 41 cas.

Figure 2



1=travail	41 cas
2=sport	78 cas
3=domestique	65 cas
4=autre	1 cas

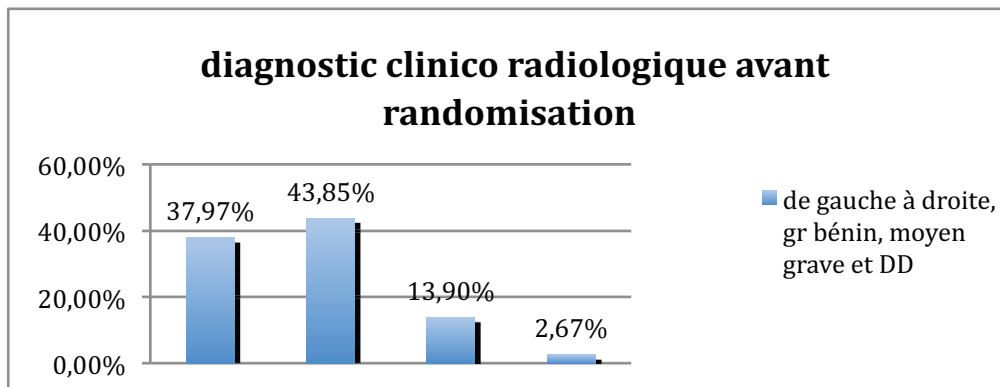
2) GROUPES ET DIAGNOSTICS :

Nous utiliserons principalement le regroupement par diagnostic final pour l'analyse des données qui vont suivre. Afin de ne pas être trop redondant, les groupes 1,2,3 et 4 seront donc toujours 'bénin, moyen, grave et diagnostics différentiels' sauf précision.

a) Nous avons diagnostiqué cliniquement (avant randomisation): (figure 3)

- 71 entorses bénignes (38%)
- 82 entorses moyennes (44%)
- 26 entorses graves (14%)
- 5 DD associés (2,5%)

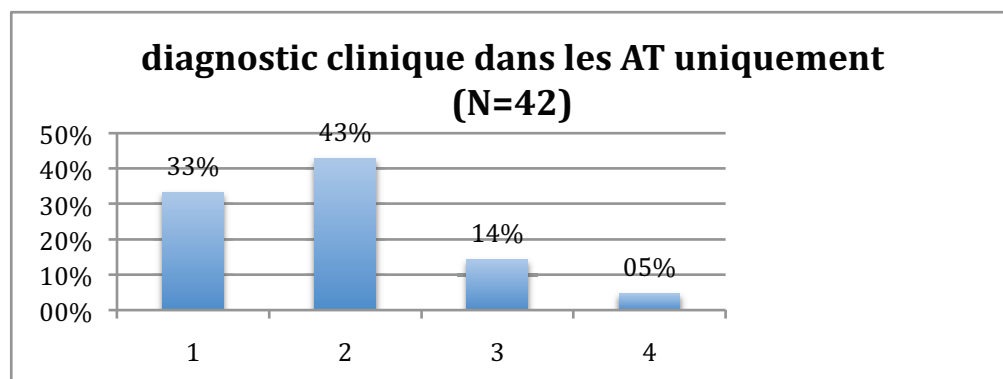
Figure 3



il n'y a pas de différence manifeste avec les accidents de travail :figure 4

- 1 : 15 cas bénin (33%)
- 2 : 19 cas moyens (43%)
- 3 : 6 cas graves (14%)
- 4 : 2 DD (5%)

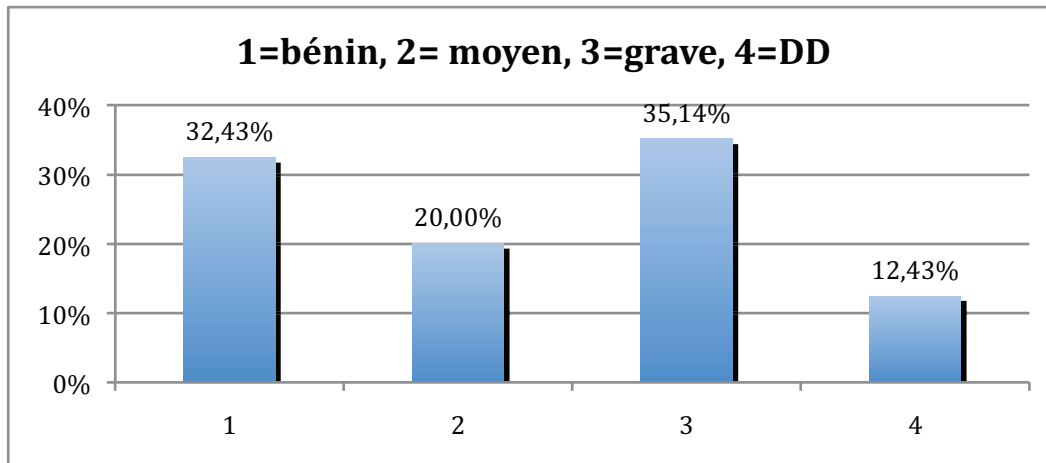
Figure 4



b) les diagnostics finaux ont été classés en 4 groupes de gravité : ils sont rassemblés dans la figure 5 :

1 = bénin	soit 60 patients (32%)
2 = moyen	soit 37 patients (20%)
3 = grave	soit 65 patients (35%)
4 = diagnostic différentiel	soit 23 patients (DD) (12%)

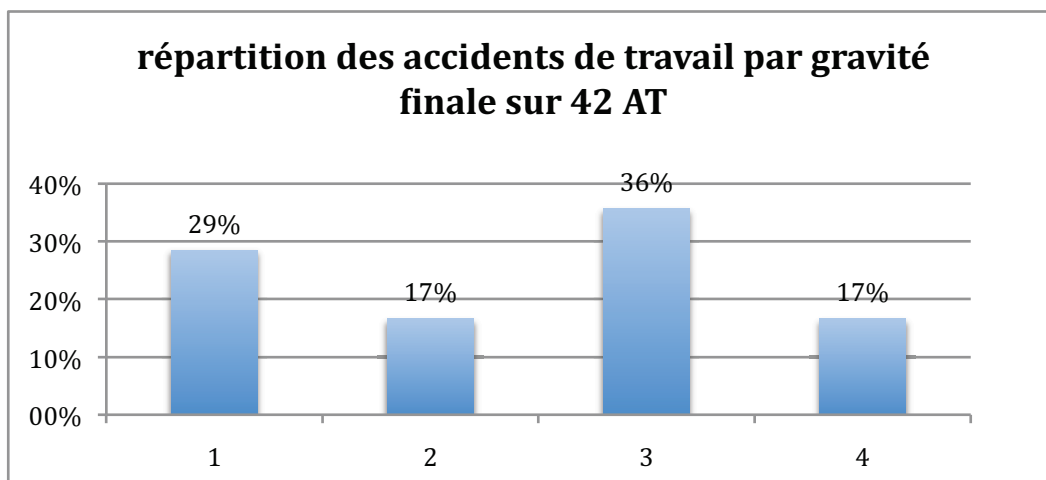
Figure 5



La même répartition dans le groupe accidents de travail (AT) ne montre pas de différence significative : figure 6

1 : 12 cas 'bénin' (29%)
2 : 7 cas 'moyen' (17%)
3 : 15 cas 'graves' (36%)
4 : 7 cas 'DD' (17%)

Figure 6

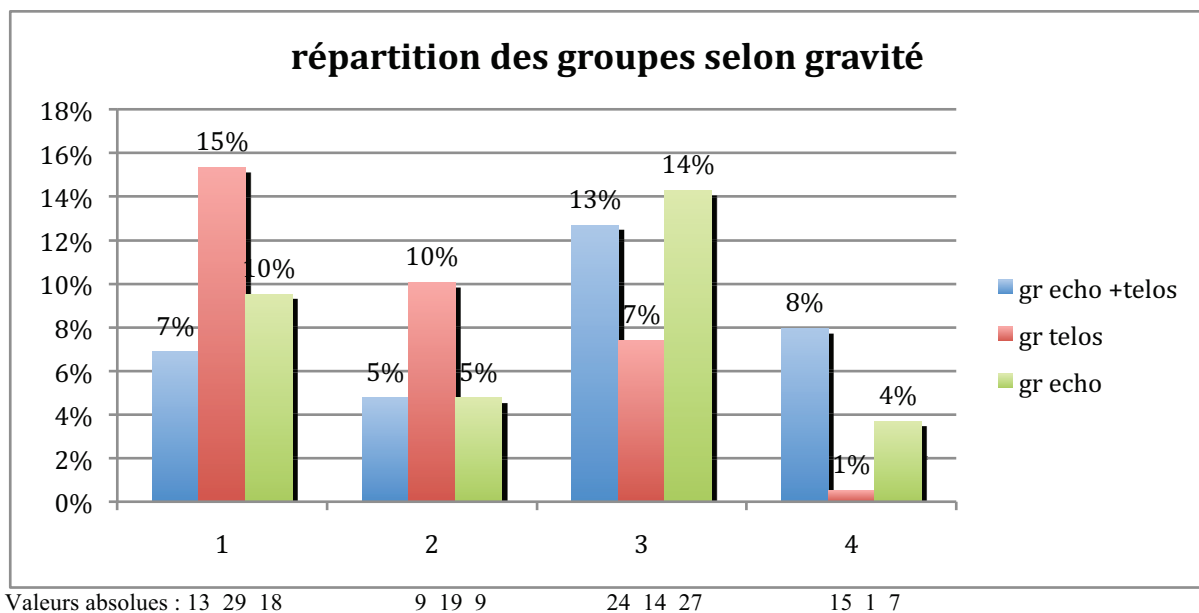


c) La répartition des groupes de randomisation selon les critères de gravité (figure 7) montrent une surreprésentation des entorses bénignes et moyennes dans le groupe 'Télos seul', due à une sensibilité moindre à ce qui était attendu. Celui ci ne participe également pas aux diagnostics différentiels apportés par l'échographie uniquement.

Rappelons que le groupe Télos a un diagnostic 'bénin' ou 'grave' qui est pondéré par la clinique pour diviser le groupe 'bénin' en 'bénin et moyen'.

Le groupe écho + Télos présente moins d'entorse grave que le groupe écho seul, ce résultat nous a paru surprenant, cependant l'inverse aurait pu impliquer une aggravation des lésions par le Télos ce qui n'est apparemment pas le cas dans cette étude. Il nous faut attendre 390 inclusions pour conclure définitivement à une absence de dangerosité statistiquement fiable.

Figure 7



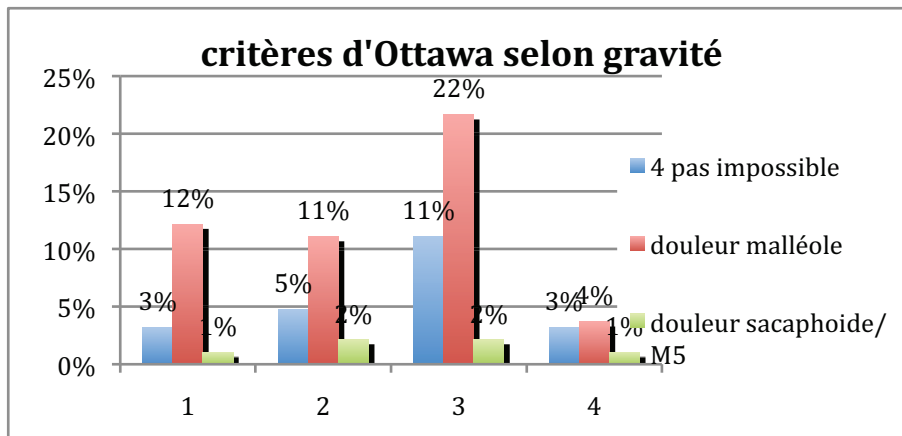
3) DONNEES CLINIQUES :

Pour les données cliniques, il a été impossible de mettre pour chaque figure les valeurs absolues et les valeurs en % vu le grand nombre de données. Cependant il est important de repérer les signes se démarquant les uns aux autres et détailler le chiffre exact nous est apparu inutile (avec N=188, il suffit de multiplier le pourcentage par 1,88 pour obtenir les valeurs absolues ou inversement).

a) les critères d'Ottawa semblent intéressants de par leur corrélation au niveau des douleurs malléolaire et de la possibilité ou non à faire quatre pas, mais s'ils semblent sensibles, ils ne semblent pas spécifiques. (figure 8)

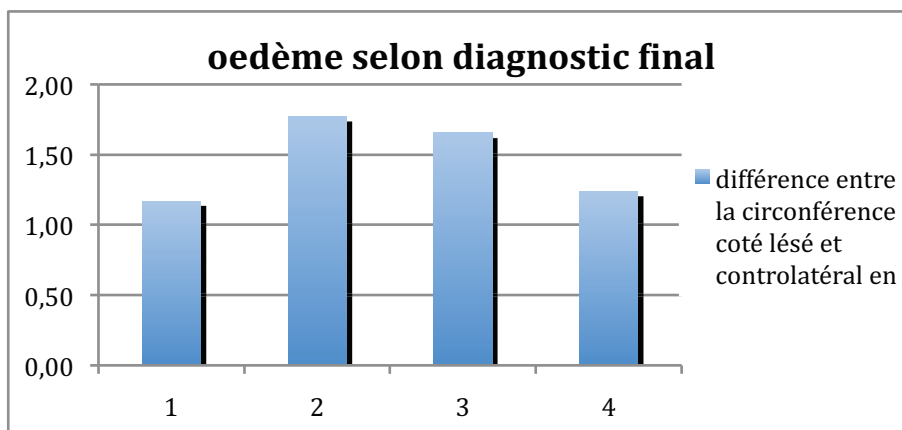
Rappelons que tous les patients avaient entre 18 et 55 ans (critère d'exclusion)

Figure 8



b) Une analyse de l'œdème par mesure des circonférence des chevilles par un mètre ruban, comparativement entre le coté sain et lésé ne montre pas non plus de corrélation anatomo clinique. Le graphique représente la différentielle entre les deux donc l'œdème (sans différencier un œdème diffus d'un œdème en œuf de pigeon). Il paraît bien difficile de différencier une entorse moyenne ou grave selon ce critère. (figure 9)

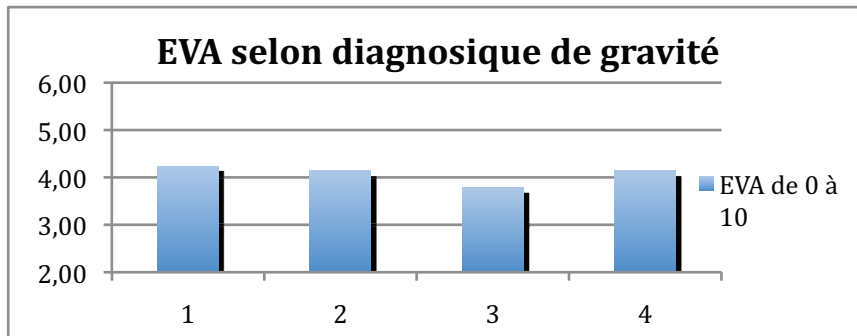
Figure 9



c) Une donnée importante de la clinique est la douleur, nous allons voir que si elle peut justifier un traitement orthopédique pour les patients hyperalgiques, elle n'a pas de corrélation anatomo clinique non plus, et, au contraire, les patients présentant une entorse grave ont été les moins algiques (figure 10)

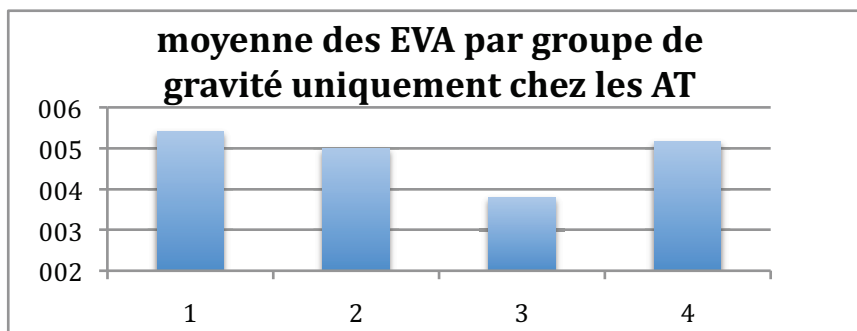
L'EVA moyenne est de $4 \pm 2,2$ (0 ;8) avec une moyenne de 3,8 pour les entorses graves et 4,2 pour les entorses non graves.

Figure 10



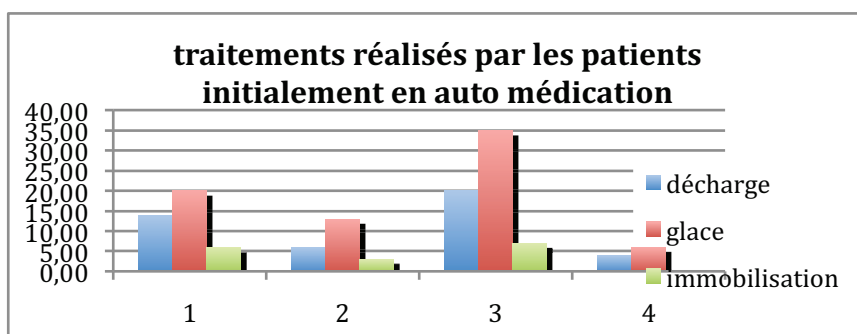
Pour le groupe AT la répartition semble la même avec, peut être une EVA plus élevée pour les entorses bénignes et moyennes

Figure 11



Ces résultats sont à interpréter avec la connaissance des auto médications qui peuvent les influencer, en effet peut être que les entorses graves sont plus algiques initialement, ce qui a pour conséquence une auto médication plus importante (figure 12 en valeur absolue), il semble qu'elles soient lors de l'examen moins algiques, de part l'évolution naturelle et de part l'auto médication probablement.

Figure 12

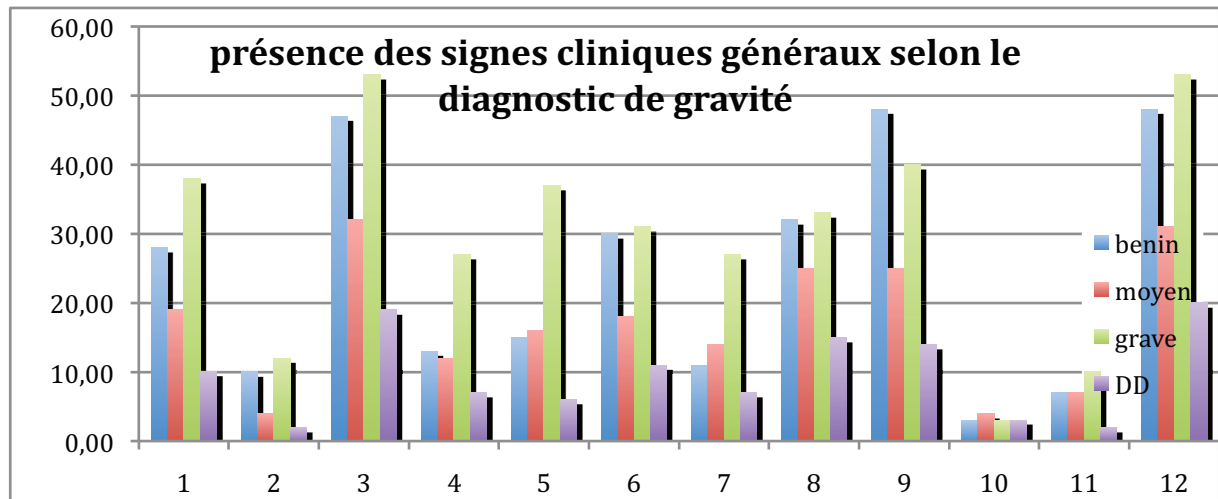


d) Les signes cliniques généraux, les ecchymoses et les points douloureux ont été étudiés dans de nombreuses études, ils sont nombreux et un certain nombre de classification tente de se baser dessus pour affiner la clinique.

Sans les définir un à un car ils sont nombreux, nous allons voir que certains se démarquent comme l'impotence fonctionnelle immédiate, l'œdème articulaire immédiat et l'œuf de pigeon. Ils semblent toutefois assez sensibles mais peu spécifiques.

La figure 13 regroupe ces signes généraux en valeurs absolues. Il est intéressant de voir ceux qui se démarquent entre le groupe grave et non grave.

Figure 13



1=sensation de craquement

2=sensation de déchirure

3=doulueur fulgurante

4=impotence fonctionnelle immédiate

5= œdème articulaire immédiat

6=ATCD d'entorse de cheville homolatérale

7=œuf de pigeon

8=œdème diffus

9=possibilité de faire deux doubles pas

10=laxité articulaire

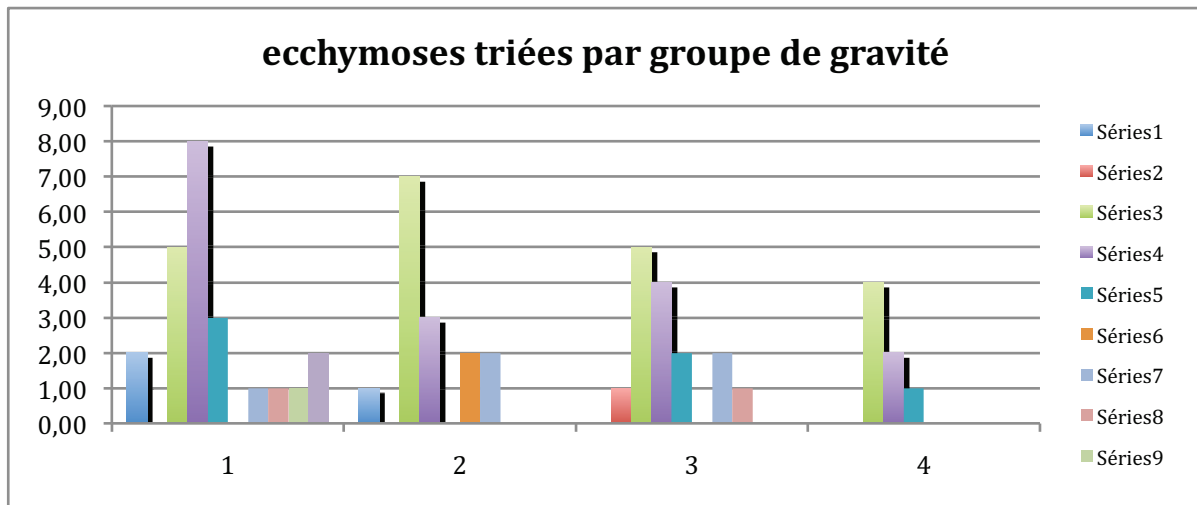
11= douleur interne

12=doulueur externe

Les autres signes cliniques tels que les ecchymoses ou les points douloureux semblent encore moins spécifiques

La présence et la localisation des ecchymoses ainsi que les points douloureux selon les groupes de gravité sont représentés en valeur absolue par groupe de gravité dans la figure 14 et 15. Ils ne paraissent pas spécifiques.

Figure 14



1=base de M5

2=scaphoïde

3=LLE antérieur

4=LLE moyen

5=LLE postérieur

6= malléole fibulaires post

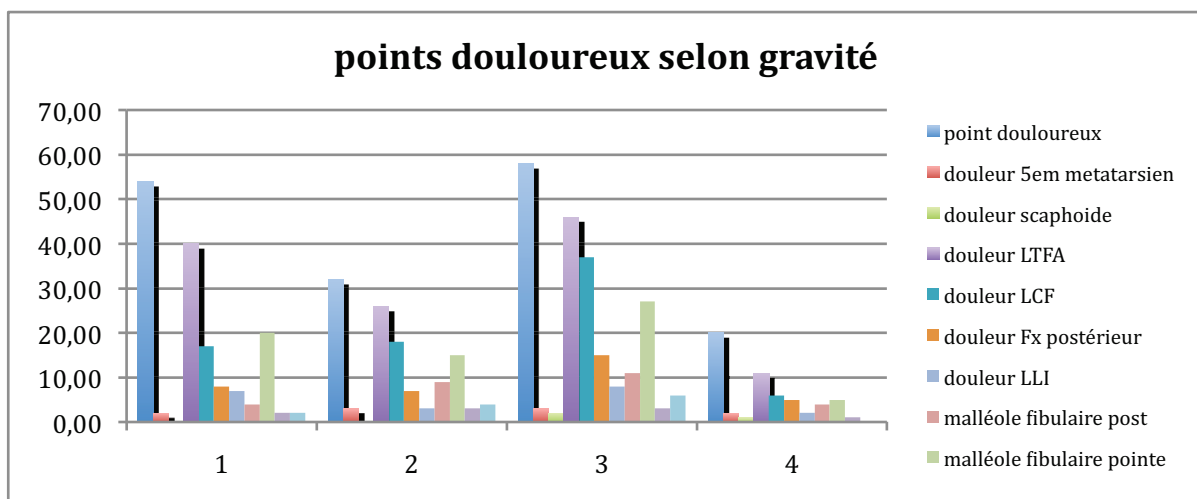
7=malléole fibulaires pointe

8=malléole tibiale post

9=malléole tibiale pointe

10= LLI

Figure 15

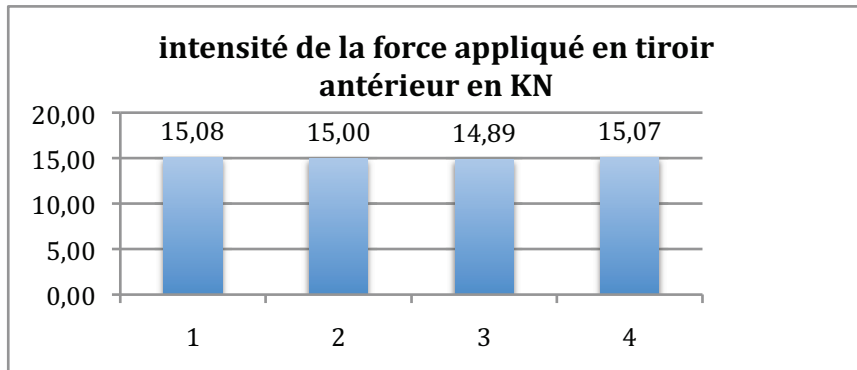


4) DONNEES DU TELOS :

Rappelons que le Télós a été fait toujours en aigu, après prémédication proposée
Le seuil de positivité a été de 8mm en tiroir et de 12° avec un différentiel de 6° en varus.

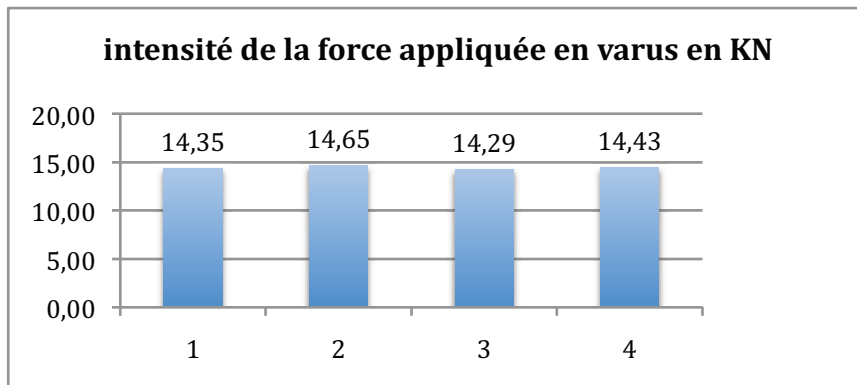
a) Tout d'abord il ne semble pas y avoir de différence dans l'acceptation du Télós par les patients parmi les groupes, les intensités mesurées étant similaires dans les figures 16 et 17:

Figure 16



Moyenne globale : 15 +/- 0,5 min 13 max 17

Figure 17



Moyenne globale : 14,4 +/- 1,4 min 13 max 18

b) Nous avons mesuré les EVA lors du Télors, cependant il est important de signaler que du 1^{er} à la 60^{ème} inclusion il s'agit d'une EVA moyenne (qui suit les EVA initiales alors qu'ensuite nous avons différencié les EVA lors du tiroir et lors du varus, cependant les résultats ne paraissent pas concordants, ils sont donc difficiles à interpréter vu le nombre N diminué pour chaque groupe. Par contre l'EVA en Varus forcé est toujours plus important que l'EVA en tiroir. (figures 18 et 19)

Figure 18

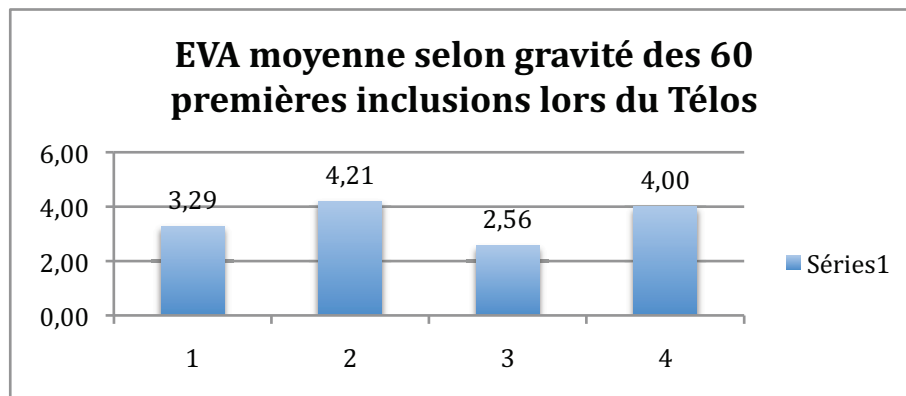
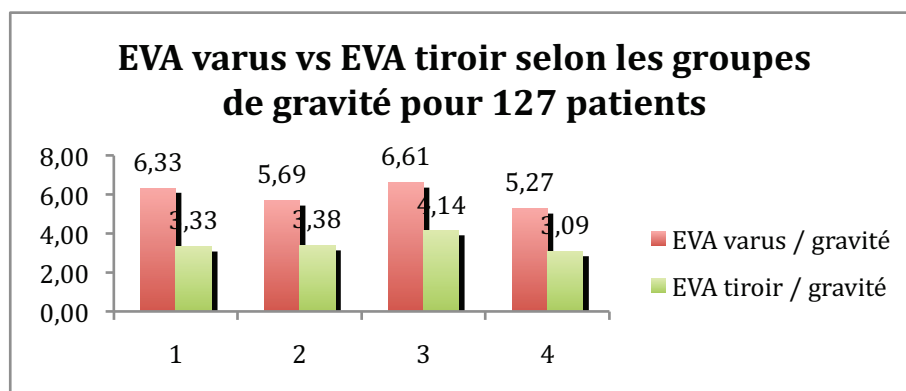


Figure 19



c) Les valeurs du Télors sont regroupées dans deux graphiques, elles se démarquent dans le groupe 3 de façon plus nette pour le Varus. Il est intéressant de voir que les moyennes du groupe 3 sont inférieures au seuil de positivité du Télors, nous y reviendrons dans la discussion. Le tiroir moyen des entorses graves est de 7,17 mm +/- 3 vs 5,63mm +/- 1,3 pour les entorses non graves (global 6 (2 ;14)) et le varus moyen est de 11,29° +/- 7,5 vs 4,6° +/- 4,6 dans les entorses non graves.

Figure 20

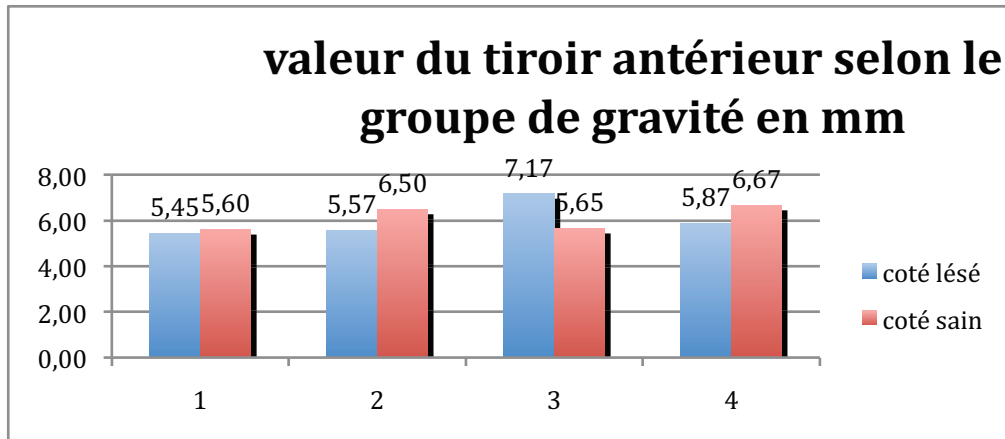
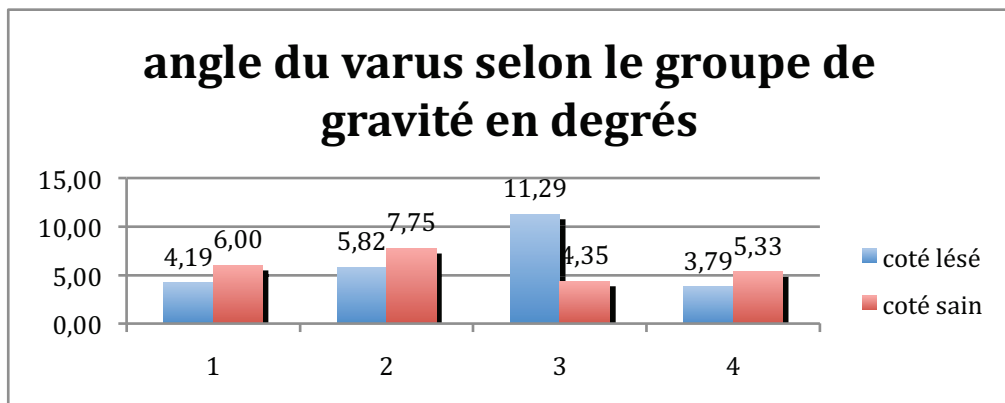


Figure 21



d) les résultats du Télôs sont sur 121 Télôs effectués tous groupes confondus ayant eu le Télôs: les valeurs absolues et en pourcentages sont répertoriées dans l'annexe 3 pour le tiroir figure 22 pour le varus figure 23 tiroir + varus figure 24

Figure 22

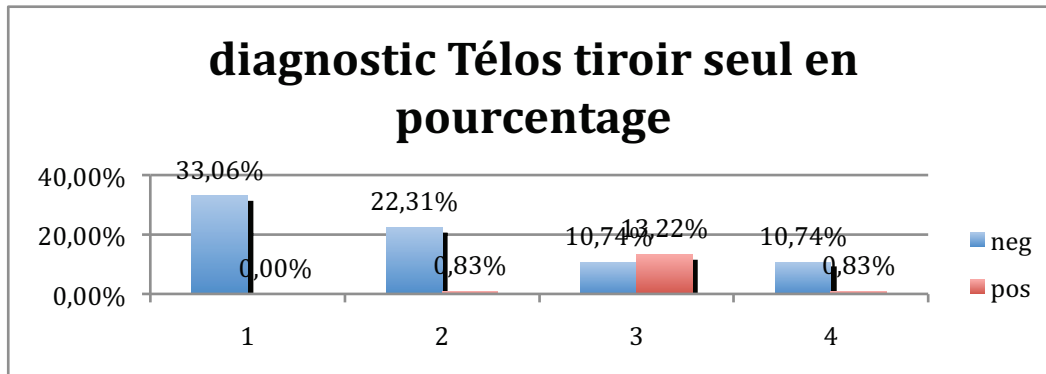


Figure 23

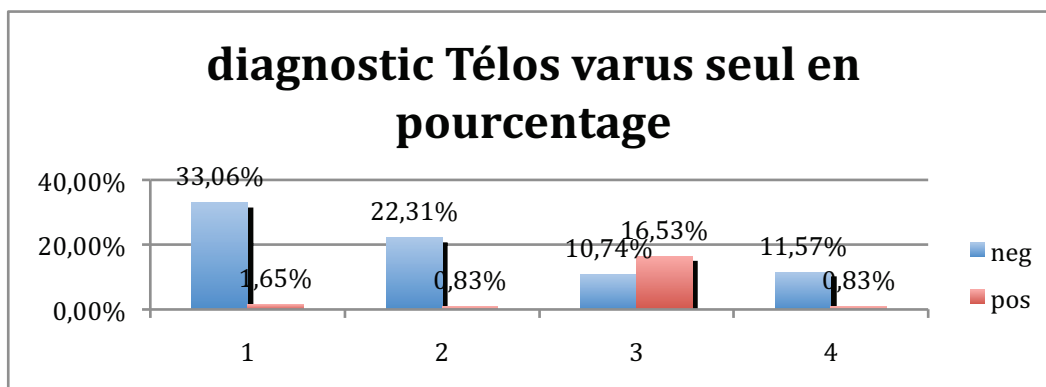
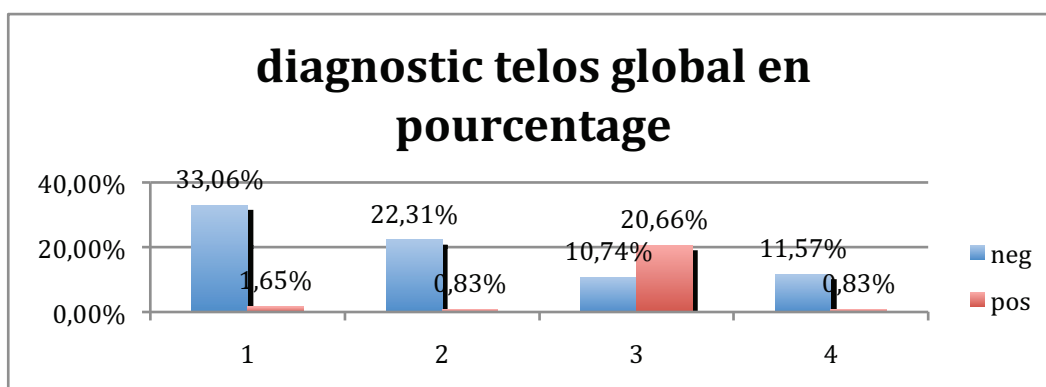


Figure 24



S'ils paraissent peu sensibles ils paraissent tout de même très spécifiques. Les figures 22, 23 et 24 ont permis d'estimer rétrospectivement une Sensibilité et une spécificité pour notre étude respectivement de 66 et 95%. Le Télôs a modifié la prise en charge dans 23 cas soit 12% des cas (traitement orthopédique pour entorse grave au lieu de traitement fonctionnel pour entorse bénigne ou moyenne).

5) DONNEES DE L'ECHOGRAPHIE :

De même que pour les données cliniques, les données sont nombreuses et il est plus intéressant de voir qualitativement quelles sont les lésions retrouvées plutôt que de les analyser de façon quantitative.

- 1- les figures 25 à 26 montrent les types de lésions du LTFA présentes selon le groupe de gravité, la difficulté du radiologue résidant dans le nombre de facettes différentes que peuvent prendre une atteinte bénigne, une atteinte partielle ou totale d'un ligament.

Figure 25

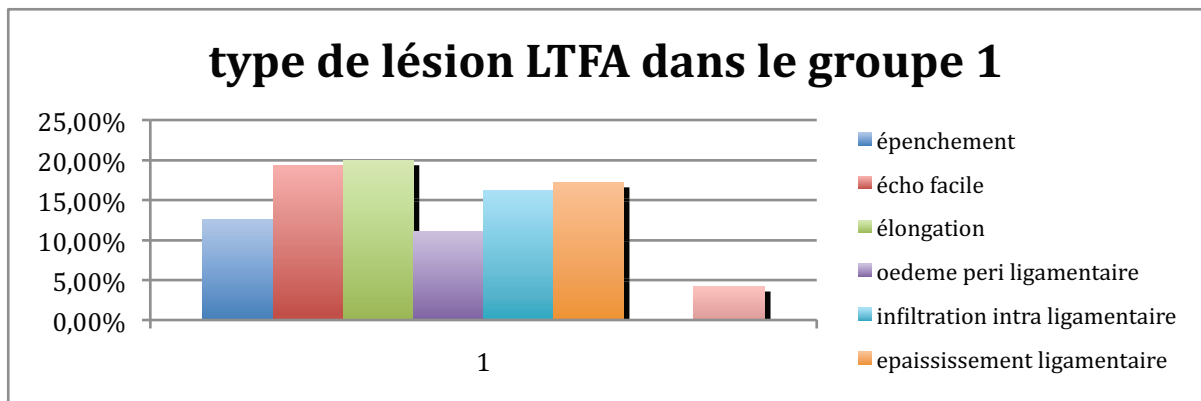


Figure 26

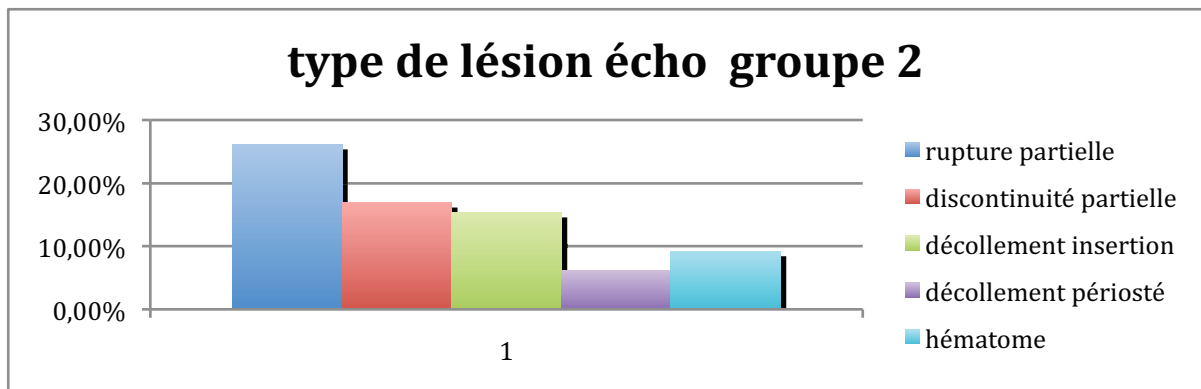
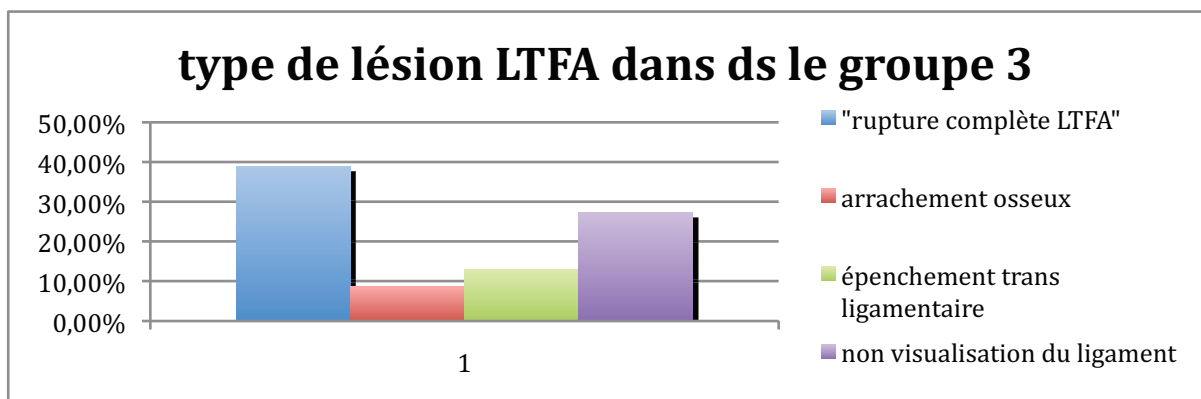


Figure 27



b) L'échographie retrouve également une atteinte non négligeable du LCF dans un peu moins de 25% des cas et du LLI dans moins de 5% des cas, associés pour tous les deux au groupe des entorses grave alors qu'elles sont négligeables dans les autres groupes. Ceci est net dans les graphiques 28 et 29

Figure 28

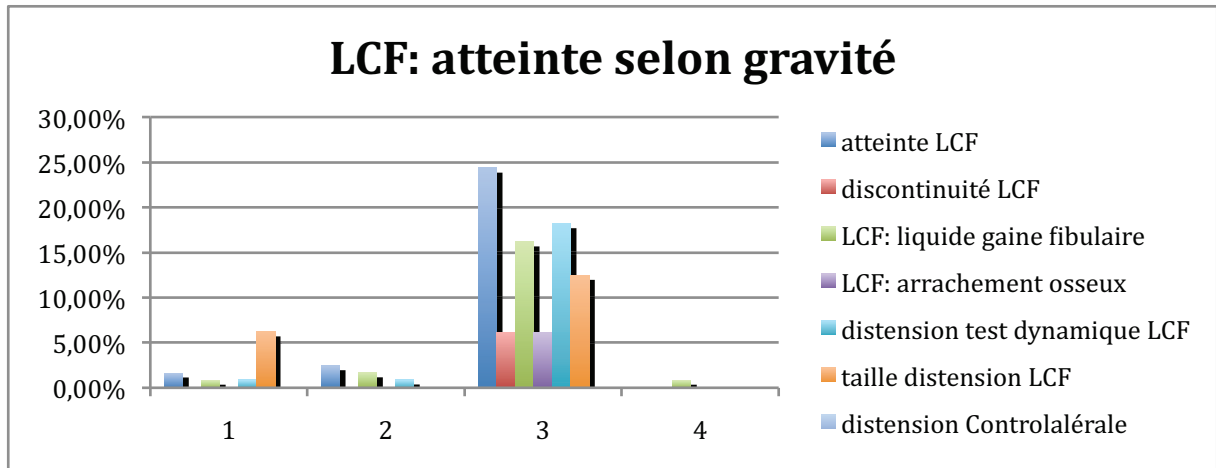
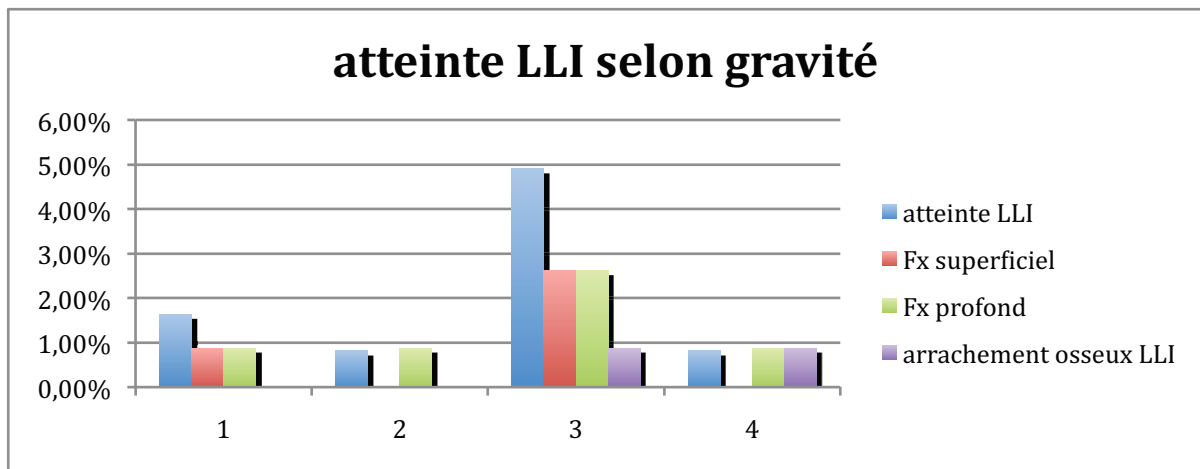


Figure 29



6) récapitulatif des diagnostics cliniques puis finaux après radiographie dynamique :

Nous allons voir maintenant en quoi les radiologies dynamiques (échographie ou Télés) ont modifié la prise en charge thérapeutique, cette modification est conséquente et permet de calculer la sensibilité et spécificité rétrospective, dans notre série, de l'examen clinique qui sont rétrospectivement de 26% et 92% ce qui est bien inférieur, dans notre étude, à celles du Télés, Ces résultats rappellent la difficulté d'apporter un diagnostic clinique juste en l'absence de corrélation anatomo-clinique.

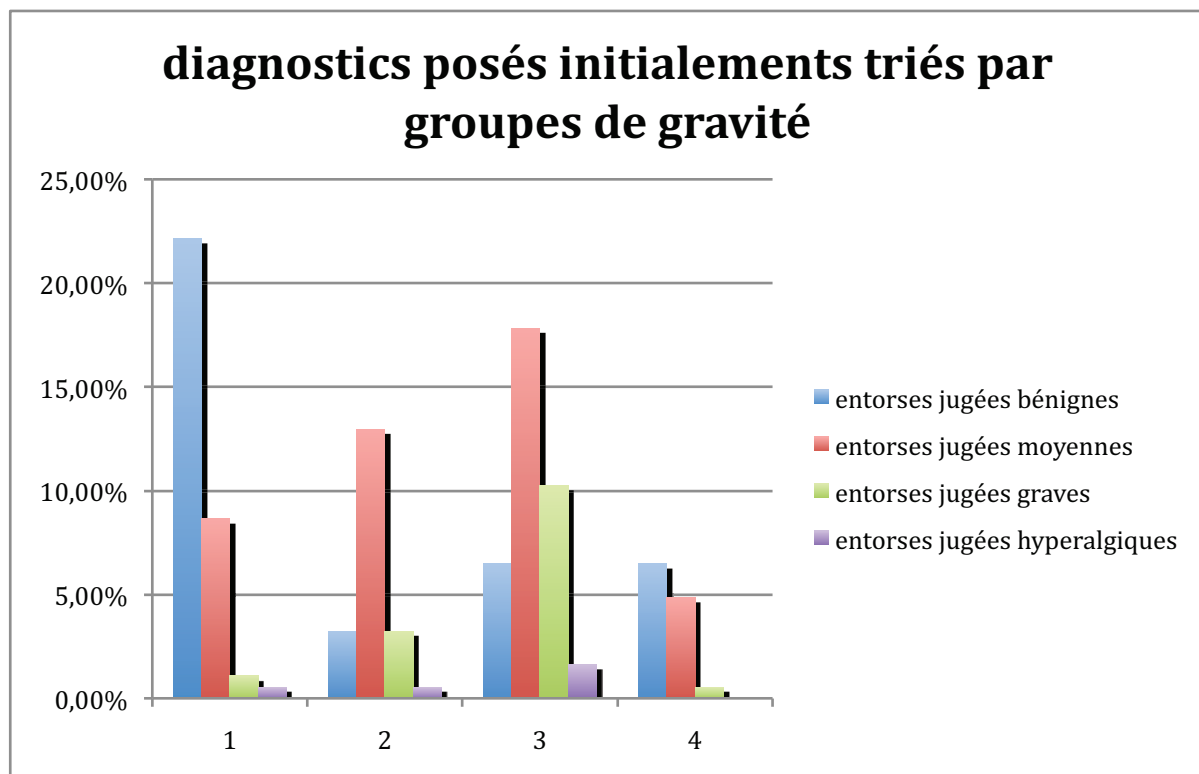
On peut voir dans la figure 30 que :

- dans la colonne 1, l'histogramme bleu représente les vrais positifs (VP) et les autres des erreurs
- de même dans la colonne 2, l'histogramme rouge représente les VP
- dans la colonne 3 l'histogramme vert représente les VP
- la colonne 4 ne contient aucun VP puisqu'ils sont des DD donc auraient été des critères d'exclusion

1, 2, 3 et 4 étant les groupes diagnostics finaux bénin, moyen, grave, et hyperalgiques.

Les données brutes sont répertoriées dans l'annexe 4

Figure 30



Données N° 28 : sensibilités (Se) et spécificités (Sp) rétrospectives sur notre série de 188 patients :

clinique : Se 26%
 Sp clinique 92%
 VPP (valeur prédictive positive) 65%
 VPN (valeur prédictive négative) 69%
 Indice de Youden 0,19
 $X^2 = 11,97$

Télos : Se 65,8%
 Sp 95,3%
 VPP 86%
 VPN 86%
 Indice de youden 0,61
 $X^2 = 45$

7) données non incluses dans les statistiques :

Analyse des diagnostics différentiels (groupe 4):

Rappelons que tous les DD (diagnostics différentiels) ci-dessous font partie du groupe 4 de gravité; tous font partie du groupe de randomisation 1 ou 3 c'est à dire ayant eu une échographie. Celle ci a retrouvé :

- 1 luxation des tendons péroniers avec ténosynovite de leur gaine
- 4 atteintes de la syndesmose tibio-fibulaires
- 12 entorses du médio-pied dont 2 de l'articulation de Lisfranc, 6 de l'articulation de Chopart et 4 non précisées
- 2 absences de lésions quelles qu'elles soient
- 1 atteinte isolée du LLI
- 2 atteintes du bec de la grande apophyse du calcanéum
- 1 atteinte du ligament calcanéocuboidien

soit un total de 23 diagnostics différentiels

Parmi les diagnostics différentiels, nombreux appartiennent au médio pied dont la structure est proche et l'examen est parfois difficile quand le patient décrit un mécanisme en varus et ne localise pas bien les douleurs, elles ont moins d'importances car ne nécessitent pas de traitement spécifique et une attelle de type thermo AB stabilisant le médio-pied est généralement suffisante pour les lésions communes.

Par contre rares sont les atteintes de la syndesmose tibio-fibulaire ou les luxations des fibulaires ou du tibial postérieur, cependant, elles nécessitent un traitement particulier qui peut être orthopédique ou chirurgical dans certains cas, c'est dans ces cas particuliers, noyés dans le diagnostic 'entorse de cheville' que prend toute l'importance de l'échographie.

Analyse des lésions associées selon les groupes de gravité (valeurs absolues):

Fréquentes sont les lésions associées dans l'entorse de cheville, elles intéressent principalement la syndesmose, le médio pied et la sous-talienne. Leur répartition est à peu près équilibrée dans chaque groupe avec peut-être une prédominance dans les entorses graves pour l'entorse sous-talienne.

A l'inverse les fractures sont rares et intéressent principalement le bec de la grande apophyse du calcanéum lors des entorses du médio-pied notamment l'insertion du ligament bifurqué.

Heureusement les luxations fibulaires ou tibial postérieur sont rares et soit isolée pour un cas, soit associées à une entorse grave dans les deux autres.

lésions associées selon les groupes de gravité en valeurs absolues:

	Total	Groupe 1	Groupe 2	Groupe 3	Groupe 4
Entorses autres	36	6	4	9	17
Syndesmose	11	3	2	2	4
- LTFAI œdème	9	2	2	2	3
- LTFA discontinu	4	1	0	0	3
-épenchement trans-ligamentaire	4	1	0	0	3
-diastasis en dorsi-flexion (N inf à 6mm)	0				
Chopart	19	2	2	4	11
-talo-naviculaire dorsal	4	1	1	1	1
-bifurqué	14	1	2	3	8
-calcanéo-cuboidien latéral	6	0	1	1	4
-Calcanéo-naviculaire inférieur(spring)	3	1	1	0	1
-avulsion osseuse	5	0	1	0	4
Sous-talienne	10	2	2	5	1
-sinus du tarse infiltré	8	1	2	4	1
Fracture	10	1	0	3	6
-Fracture malléole externe	0				
-Fracture malléole interne	0				
-fracture du bec de la grande apophyse du calcaneum	7	1	0	1	5
-Fracture apophyse latérale du talus	0				
-Fracture base de M5	0				
Luxation des fibulaires	2	0	0	1	1
-décollement périosté	0				
-épaississement/discontinuité du rétinaculum	0				
-désorganisation intra tendineuse	1	0	0	0	1
-Test dynamique positif	0				
Luxation du tibial postérieur	1	0	0	1	0
-décollement périosté	0				
-épaississement/discontinuité du rétinaculum	1	0	0	1	0
-désorganisation intra tendineuse	1	0	0	1	0
-Test dynamique positif	0				

LES ERREURS :

a) échographies faites par erreurs :

- 1 dans le groupe Télés seul (refus Télés car hyperalgique) écho =DD : entorse de Chopart
 - 1 dans le groupe Télés seul : écho= gravité moyenne au lieu de bénigne
 - 2 autres idem mais diagnostics 'bénignes' non modifiés par écho
 - 1 dans le groupe Télés seul : diagnostic 'grave' non modifié par écho
- Elles ont donc peu modifié le diagnostic final et l'attitude thérapeutique.

b) refus du patient :

- 1 plâtre dans le groupe Télés + écho, diagnostic 'grave'
- 1 écho dans le groupe échographie seule : diagnostic clinique 'bénin'
- 1 écho et Télés = hyperalgique, considéré comme grave
- 1 Télés dans le groupe écho + Télés (écho=grave) + hyperalgique
- 1 Télés varus dans le groupe écho + Télés, diagnostique échographique : 'grave' + 'hyperalgique'

c) erreurs d'interprétation :

- avulsion osseuse dans le groupe Télés seul (critère d'exclusion ='grave')

d) critères d'inclusions non respectés :

- 2 entorse récidivante : groupe Télés + écho= gravité 'moyenne'
- 2 entorse de plus de 48H, groupe Télés + écho= dont 1 'moyenne' et 1 bénigne

IV) DISCUSSION

A) JUSTIFICATION DE L'ETUDE ET HYPOTHESES :

De par la fréquence de cette pathologie, son coût et la fréquence de ses séquelles sur la fonction du pied, de par l'absence de corrélation clinique et l'absence de bilan para-clinique sensible, spécifique, de faible coût, reproductif à grande échelle et non invasif.

Notre hypothèse se base sur l'étude descriptive de cette série de 188 cas, première moitié des inclusions de l'étude TALOS, aussi on ne peut tirer de conclusion statistiquement fiable applicable à toute la population car l'étude TALOS repose sur un nombre N d'inclusion de 390 cas et toute l'étude à été basée dans le but de répondre aux objectifs de l'étude TALOS qui est une étude comparative. Notre étude se contentera donc de confirmer l'absence de corrélation anatomo-clinique ainsi que de démontrer l'apport de l'imagerie dynamique dans notre série.

B) MATERIEL ET METHODE :

- type d'étude :

Monocentrique donc peut contenir les biais de sélection du centre d'urgence traumatologique, d'appréciation et de jugement clinique du clinicien, biais qui auraient pu être en partie lissés par une étude multicentrique faisant intervenir une plus grande multitude d'intervenants. De plus il est certain que les patients se présentant aux urgences ont statistiquement plus de lésion grave. Ainsi par exemple la méta analyse de Backmann (1) a montré qu'il y avait en moyenne 15% de fractures dans les entorses de chevilles se présentant aux urgences contre 1 à 4% en ville. Il en est probablement de même pour les lésions ligamentaires.

Le médecin examinateur est généralement un interne de médecine générale séniorisé par un médecin urgentiste ou un chirurgien avec revue de tous les dossiers le lendemain.

De plus, la précision de l'examen clinique s'affine avec le temps rendant l'examineur de plus en plus performant. Cette variabilité intra individuelle est impossible à définir précisément quant à ses répercussions.

- déroulement de l'étude :

On peut discuter l'inclusion après le début de l'étude des accidents de travail qui s'est faite précocement à deux mois du début des inclusions et la modification des recueils des EVA pour le Téllos, d'abord globale puis séparément du tiroir et du varus rendant l'interprétation des résultats difficiles (après 60 inclusions).

- choix du critère de gravité et des traitements

Pour le Téllos le choix des seuils de positivité a été décidé avec le concepteur du Téllos en accord avec le chef de service

L'appréciation du diagnostic final de gravité dans le groupe Téllos seul avec un Téllos négatif est laissée à l'appréciation du clinicien qui module le diagnostic en bénin ou moyen en fonction de son examen clinique

Pour l'échographie la rupture complète d'un seul faisceau a été arbitrairement choisie pour inclure le patient dans le groupe d'entorse grave. Il n'y a pas de consensus sur ce point certains auteurs mettant ce seuil à un ou deux ou trois faisceaux. Cette classification se rapproche de celle de O'Donoghue (21).

Pour le traitement, le choix du traitement fonctionnel pour les entorses bénignes et moyennes ainsi que du traitement orthopédique pour les entorses graves est également arbitraire. Il se base sur une volonté de séparer les groupes « bénin » et « moyen », qui nécessitent une immobilisation de trois semaines maximum d'un côté et « grave », qui nécessite une immobilisation de six semaines, de l'autre. Il faut bien spécifier qu'à compliance égale le traitement fonctionnel est réputé aussi efficace que le traitement orthopédique, cependant le facteur humain et notamment le défaut de compliance abaisse le temps moyen de portage d'une attelle à 15j toute gravité confondue, ce qui est responsable, au final d'une différence en terme de guérison ligamentaire qui nécessite comme toujours un délai de 6 semaines.

Actuellement les recommandations sont en faveur d'un traitement fonctionnel par attelle (24) (15) (10) (14).

De plus on peut souligner les effets néfastes du traitement orthopédique en terme de fonte musculaire, de perte de sensibilité proprioceptive et de retardement de la kinésithérapie.

- examens comparés :

D'autres auteurs retiennent un seuil plus bas de 5mm en tiroir et de 10° en varus avec un différentiel d'au moins 5° pour le Télós (20)

L'échographie est faite par le senior ou par un des assistants de radiologie

Il peut donc y avoir un biais inter (et intra) individuel

- La population étudiée:

L'étude pourrait logiquement inclure les patients de moins de 18 ans dont la croissance est terminée mais le fait d'être mineur complique le recrutement sur le plan médico-légal. Il en est de même pour les personnes fragiles ou protégées judiciairement.

L'âge de 55 ans est communément admis comme seuil au delà desquels les fractures sont plus fréquentes et les entorses moins problématiques sur le plan des séquelles de par un enraidissement du système ostéo-ligamentaire.

Enfin les signes de gravité ou les diagnostics différentiels évidents rendent inutiles les examens complémentaires.

- les variables étudiées :

Il est utile de souligner la difficulté de recherche d'une laxité en aigüe de par la clinique (à cause de la douleur et de la contraction réflexe du système musculaire)

Il manque également un critère notable, celle de la recherche d'un choc astragalien qui a démontré sa corrélation anatomo clinique dans une étude (6), Le choc astragalien étant non spécifique du LTFA ou du LCF mais signant l'atteinte complète de l'un des deux dans cette étude. (test de corrélation significatif sur une étude de 60 patients).

Enfin la difficulté de la prise en charge des patients hyperalgiques nous a amené à les renvoyer à domicile avec un traitement fonctionnel et antalgique et à les revoir à 48H pour la suite du protocole.

De même nous n'avons pas étudié les facteurs de risques intrinsèques aux patients, qui sont très bien décrits dans l'article de Katherine en 2007 (13).

Critère de gravité : pour le groupe Télós + échographie : un seul des deux examens positifs suffit à porter le diagnostic d'entorse grave.

- le recueil des données a été fait avec des logiciels validés et les résultats ont été vérifiés pour chaque cahier d'observation par le CIC.

C) DISCUSSION DES RESULTATS :

1 EPIDEMIOLOGIE :

Les résultats sont conformes à ceux retrouvés dans de nombreuses études, il existe en effet toujours une prédominance du sexe masculin et de la latéralisation des entorses prédominant à droite. L'âge, l'IMC et les circonstances ne présentent pas d'écart majeur (16) (9).

La prédominance des entorses graves chez l'homme peut sans doute s'expliquer par une puissance musculaire plus forte et donc des ligaments sollicités par une contrainte plus forte. De plus le manque de laxité peut avoir un rôle à jouer, il serait intéressant de comparer les différences de laxité entre les groupes « grave » et « non grave » dans l'étude TALOS, en effet dans le groupe grave de notre étude la laxité moyenne du groupe 3 est de 4,35 degré en varus contre 6,0 ; 7,75 et 5,33 pour les groupes 1,2 et 4.

2 LES GROUPES ET DIAGNOSTICS:

Il paraît évident que l'examen clinique a tendance à sous estimer les entorses graves et sur estimer les entorses bénignes, car on a tendance à classer toutes les entorses de chevilles dans un groupe peu spécifique 'd'entorse moyenne'. En effet, dans la pratique courante, le diagnostic de gravité modifie peu le traitement qui reste fonctionnel selon les recommandations. Il reste dans le futur proche à démontrer qu'un diagnostic précis et un traitement adapté peuvent diminuer les séquelles qui restent fréquentes (4) (14).

Rappelons également que cette étude se base sur un recueil de donnée de l'étude TALOS, fait dans un objectif de comparer le Télós à l'échographie et non pour étudier la sensibilité ou la spécificité de l'examen clinique, qui sont donc données uniquement à but descriptif et ne sont donc que peu représentatives et non extrapolables à la population générale.

3 DONNEES CLINIQUES:

Les critères d'Ottawa gardent leur place dans l'indication des radios (1) mais apportent peu dans le diagnostic lésionnel ligamentaire comme on s'y attendait.

Les signes généraux sont également peu spécifiques même si se détache l'œuf de pigeon, qui selon la revue Prescrire (25) 'correspond souvent à une lésion du LTFA', ainsi que l'impotence fonctionnelle et l'œdème articulaire immédiat.

Nous n'avons pas étudié la présence de laxité. La revue de la littérature ne retrouve pas de corrélation entre les tests dynamiques en tiroir et la rupture du LTFA (8) (25).

Nous n'avons pas étudié non plus la présence d'un choc talien qui est significatif même si non spécifique du LTFA ou du LCF pour Paget en 2002 (23). Il est retrouvé dans 3% des cas pour Tourné en 1999 (28).

L'œdème, les ecchymoses et les points douloureux paraissent non spécifiques, Paget en 2002 (23) ne retrouve pas non plus de corrélation lors de la présence de plus de trois signes cliniques avec une entorse grave.

4 DONNEES DU TELOS:

Celui ci paraît bien accepté par les patients puisque nous n'avons eu que trois refus, l'EVA restera à étudier dans l'étude TALOS car les résultats ne sont pas concordants dans cette étude même s'ils montrent une EVA nettement supérieure pour le varus.

Les données de valeur en tiroir et varus semblent intéressantes car inférieures au seuil admis comme critère de gravité. Peut-être serait il préférable de les abaisser.

Ces valeurs ont déjà été utilisées dans l'étude de Tourné en 1999 (28) mais cette étude n'étudiait que des entorses graves, elle retrouvait un varus moyen de 17° (min 10 ; max 29) avec un tiroir moyen à 8,3 (min 4 ; max 14).

Norihiro en 2007 (20) utilisait un seuil de 6mm en tiroir et de 10° en varus avec un différentiel minimum de 5° avec la cheville controlatérale

C Niek van Dijk en 1996 retenait un seuil de 10°/5° en varus et de 4 mm en tiroir, il obtenait ainsi une Se (sensibilité) et une Sp (spécificité) de 68 et 71%.

Dans cette optique, une simulation de l'abaissement du seuil en varus de 12° à 10° dans notre étude a amélioré la sensibilité du Télôs avec peu de perte de la spécificité (vu la différentielle nette dans la figure 21 entre les Télôs positifs et négatifs du groupe 3.

Ainsi, en prenant comme gold standard l'échographie, c'est à dire en étudiant uniquement les données du groupe échographie + Télôs (61 patients), on obtient :

Clinique : Se 16%
 Sp 92%

Télôs avec seuil à 12° :
 Se 36%
 Sp 92%

Télôs avec seuil à 10° :
 Se 57%
 Sp 89%

Pour le tiroir, la différence plus minime entre les positifs et négatifs et entre les différents groupes rendent plus difficile l'amélioration de la sensibilité sans nuire à la spécificité pour autant. (figure 20). Il reste donc à rechercher l'intérêt d'un seuil à 6 ou 7mm.

Rappelons que cette étude n'a pas la puissance statistique pour affirmer ces données et qu'elle n'a pas été conçue dans ce but, ces résultats sont donc peu interprétables, cependant ils semblent intéressants à analyser dans le futur proche sur une banque de données suffisante.

L'apport du Télôs paraît également intéressant car paraît plus sensible en varus, or celui ci est en théorie spécifique d'une rupture du LCF (dans notre étude pour un seuil de 12°)

Il semblerait que les lésions du LTFA isolées guérissent très bien sans séquelle contrairement aux lésions du LTFA + LCF qui seraient de bien plus mauvais pronostic (Orihiro 2007) d'où l'intérêt de traquer les lésions du LCF associées (25% dans notre étude figure 28). A noter que ce dernier auteur retrouve une excellente cicatrisation au niveau du LLI.

5 DONNEES DE L'ECHOGRAPHIE:

On peut retrouver à titre comparatif une analyse des lésions échographiques dans les études de Morvan (17) (18).

Pour Guillodo en 2007 (9), un épanchement talo-crural a une excellente VPP pour une rupture du LTFA (110 patients) et Coltmann en 2008 (5) retrouve une Se supérieur de l'échographie à l'IRM dans la recherche de cet épanchement dans son étude sur 17 footballeurs. Elle permet des manœuvres de chasse dynamique impossible en IRM (étude sur les lésions chroniques de conflit antéro latéral). Bordet en 2002 (2) confirme une corrélation significative pour ce signe dans son étude de 30 cas.

Notre étude ne les contredit pas mais ne retrouve ce signe que partiellement (figure 27)

Enfin on peut citer à titre indicatif que deux études de Paget (23) et Bordet (2) en 2002 ont proposé des indications ciblées de l'échographie selon les situations cliniques.

6 DONNEES GLOBALES:

Notre série de 188 patients ne montre pas non plus de corrélation anatomo-clinique, par contre l'apport du Téllos et de l'échographie a été manifeste dans notre étude. Le Téllos a modifié le traitement dans 12% des cas, l'échographie a affiné le diagnostic dans 40% des cas et a modifié le traitement dans 24% des cas. Enfin les deux ensembles ont modifié la prise en charge dans 30% des cas.

En 2002, Paget et Bordet (23) (2) ont retrouvé respectivement 12 et 17% de modification de la prise en charge grâce à l'échographie.

C Nick Van Dijk (29) avait retrouvé en 1996 sur 160 patients une Se et Sp clinique de 71 et 34%, on voit bien qu'en l'absence de corrélation anatomo-clinique on peut soit être optimiste et sous estimer les lésions avec pour conséquence une bonne SP et une mauvaise SP, soit faire l'inverse.

Ces derniers ont amélioré leurs résultats dans leur étude lors de la consultation à J5 par un médecin spécialiste du sport avec une Se de 96% et une Sp de 84% qui étaient encore améliorés par l'apport du Téllos et de l'échographie. L'apport des examens radiologiques dynamiques permet donc d'améliorer la sensibilité en altérant peu, voire en améliorant la spécificité. Ils peuvent être d'une grande aide pour tous les patients ne pouvant avoir une consultation spécialisée à J5 (soit environ 6 000 par jour)

7 AUTRES DONNEES:

De nombreuses lésions sont associées et retrouvées à l'échographie. Cependant hormis l'atteinte du LCF et du LLI, les autres ne paraissent pas corrélées à la gravité clinique ce qui concorde avec les données retrouvées par Bordet en 2002 dans son étude (2).

Les atteintes de la syndesmoses sont peu fréquentes, environ 4%, ce qui correspond aux données de la littérature. Omer Mei Dan en 2009 (22) a montré que l'échographie avait une Se et une Sp de 100% et 100% pour un Cut-off point de 0,9mm en rotation externe pour rechercher les lésions du LTFAI ce qui fait de l'échographie un excellent examen pour l'étude de la syndesmose tibio fibulaire.

TITRE : Analyse descriptive des données cliniques et radiologiques d'une série prospective de 188 patients consécutifs présentant une entorse latérale de cheville, comportant selon les groupes une échographie, une radiographie dynamique ou bien les deux.

V) CONCLUSION :

L'objectif de ce travail était de décrire, à partir d'une étude prospective, les données de 188 cas consécutifs d'entorses récentes du ligament collatéral latéral (LCL) de la cheville. Nous avons principalement énuméré les données de façon descriptive portant sur l'examen clinique et l'apport de l'imagerie dynamique tels que le Télós et l'échographie. Cette étude se justifie par l'absence de corrélation anatomo-clinique et la nécessité de mettre en place la possibilité de faire des imageries dynamiques pour affiner le diagnostic. Ces examens doivent être faciles, reproductibles à grande échelle et performants. La place de ces examens d'imageries dynamiques n'a pas été définie par la Société Française de Médecine d'Urgence (SFMU) dans les entorses latérales récentes de la cheville. Cette étude pourra peut être consolider leur apport dans la prise en charge de cette pathologie.

Matériel et Méthodes

La série était composée de 188 patients, 85 femmes et 100 hommes, âgés en moyenne de 32 +/-11 ans (18 - 55), pris en charge entre novembre 2007 et décembre 2009 pour une entorse latérale de la cheville datant de moins de 48H.

Il s'agit d'une étude consécutive, prospective, randomisée, ouverte, mono centrée, sur trois groupes parallèles avec une stratification/répartition des groupes par gravité clinique et par accident du travail.

L'objectif principal était l'analyse descriptive des données sur l'examen clinique, la radiographie en stress (Télós) ou l'échographie. Il s'agit d'une étude faisant partie de l'étude Talos dont elle décrit les données à mi-parcours (188 inclusions sur 390), étude plus large à visée comparative entre les examens radiologiques dynamiques concernant le diagnostic et le pronostic. Les seuils de positivités étaient pour le Télós de 12° pour le varus avec une différentielle de 6° minimum, et de 8mm pour le tiroir, et pour l'échographie, la rupture complète d'au moins un ligament.

Résultats

Nous avons retrouvé 60 entorses bénignes (32%), 37 entorses moyennes (20%), 65 entorses graves (35%) et 23 diagnostics différentiels (12%) qui, en fait, n'étaient pas des entorses. Notre série confirme l'absence de corrélation anatomo-clinique avec, peut être, une démarcation de l'œdème péri articulaire immédiat, l'œuf de pigeon et l'impotence fonctionnelle immédiate qui sont assez sensibles mais non spécifiques. Elle n'a retrouvé aucune spécificité de l'œdème diffus ou des ecchymoses. Il en est de même pour les critères d'Ottawa. La stratification des accidents de travail n'a décelé aucune différence significative par rapport à la population générale.

Il n'y a pas de différence de l'Indice de Masse Corporelle (IMC) selon la gravité. Cet IMC moyen est de 24 +/- 4,3 (15 ; 41). L'EVA moyenne est de 4 +/- 2,2 (0 ; 8) avec une moyenne de 3,8 pour les entorses graves et 4,2 pour les entorses non graves.

Le mécanisme le plus fréquent est un varus équin dans 43% des cas, et un varus forcé dans 34% des cas. Les circonstances de l'accident sont le sport (41%), les accidents domestiques (34%) et les accidents du travail (22%). La sensibilité de l'examen clinique a été de 26% et la spécificité de 92%.

En ce qui concerne le Télós, il a été bien supporté avec seulement 3 refus sur les 124 Télós effectués, le varus étant le plus douloureux. L'intensité appliquée a été la même dans tous les groupes : 14,9 KN pour les entorses graves et 15 KN pour les entorses non graves. Le tiroir moyen

des entorses graves était de 7,17 +/- 3,0 mm versus 5,63 +/- 1,3 mm pour les entorses non graves (global : 6 +/- 1,76 mm - 2 à 14) et le varus moyen était de 11,29° +/- 7,5° pour les entorses graves versus 4,6° +/- 4,6° pour les entorses non graves (global : 6,61 +/- 5,3 - 0 à 31). Il n'a pas été retrouvé d'augmentation du nombre des entorses graves dans le groupe « Télós + échographie » (13%) par rapport au groupe échographie (14%). Ainsi, le Télós n'a pas aggravé les lésions comme cela pouvait lui être reproché. La sensibilité rétrospective du Télós était de 66% et la spécificité de 95%. Cet examen a modifié la prise en charge des entorses dans 12% des cas.

L'échographie a un rôle de « gold standard » dans notre série. Elle a retrouvé 25% d'atteintes associées du ligament calcanéo fibulaire (LCF) et 5% d'atteinte du ligament collatéral médial (LCM), principalement dans les entorses graves. Elle a permis un descriptif précis des lésions du ligament collatéral latéral (LCL) et des lésions associées soit : 11 lésions de la syndesmose tibio fibulaire antéro-inférieure (LTFAI), 19 atteintes de l'articulation de Chopart, 10 de la sous-talienne, 10 fractures (cheville et pied), 2 luxations des tendons fibulaires et 1 luxation du tendon du tibial postérieur. Elle a retrouvé également dans les diagnostics différentiels 1 luxation des tendons fibulaires, 4 atteintes du LTFAI, 12 entorses du médio-pied, 1 atteinte isolé du LCM, 1 du ligament calcanéo-cuboidien, 2 fractures du bec de la grande apophyse du calcaneum et 2 absences de lésion. Elle a affiné le diagnostic dans 40% des cas et a modifié la prise en charge dans 24% des cas. La combinaison avec les clichés dynamiques a modifié la prise en charge des patients dans 30% des cas.

Discussion - conclusion

Notre série est conforme aux données de la littérature sur le plan épidémiologique et confirme l'absence de corrélation anatomo-clinique, l'évaluation clinique ayant été faite par des médecins juniors.

Le Télós a été relativement bien supporté même si le varus forcé semble le plus douloureux. Il n'a pas aggravé les lésions et a contribué à améliorer la sensibilité et la spécificité de façon importante. Il semblerait que l'on puisse encore améliorer la sensibilité en diminuant le seuil de positivité du Varus sans perdre en spécificité.

L'échographie a tenu ses promesses notamment dans la précision du diagnostic de gravité mais aussi dans celle des diagnostics associés ou différentiels même si on peut discuter son rôle de « gold standard ».

On peut conclure que l'imagerie dynamique, que ce soit le Télós ou l'échographie est d'un grand intérêt dans la prise en charge de l'entorse aiguë latérale de la cheville. D'autres études sont nécessaires pour comparer leurs valeurs diagnostiques et pronostiques, ce qui sera l'objectif, notamment, de l'étude TALOS dont les inclusions devraient se terminer en 2011.

VU et PERMIS D'IMPRIMER

Grenoble, le 29 avril 2010

LE DOYEN



B. SELE



LE PRESIDENT DE THESE

HOPITAL SUD de GRENOBLE
Clinique de Chirurgie Orthopédique
Traumatologie du Sport et des Jeunes
PROFESSEUR
Professeur D. SARAGAGLIA
Avenue de Kinkerley - B.P. 536
38434 ÉCHIROLLES Cedex



ANNEXE :

Annexe 1 :

Ce tableau est rempli par le manipulateur radio sauf la partie diagnostique

Radiographie en stress

	CHEVILLE PATHOLOGIQUE			CHEVILLE CONTROLATERALE		
	<input type="checkbox"/> droite <input type="checkbox"/> gauche			Si tiroir > 8mm <u>ou</u> varus >12°		
Tiroir antérieurmmkN	<input type="checkbox"/> maximal <input type="checkbox"/> sous maximalmmkN	<input type="checkbox"/> max <input type="checkbox"/> sous max
Varus forcédegréskN	<input type="checkbox"/> maximal <input type="checkbox"/> sous maximaldegréskN	<input type="checkbox"/> max <input type="checkbox"/> sous max
EVA/10	Kalinox <input type="checkbox"/> oui <input type="checkbox"/> non	<input type="checkbox"/> non réalisé			
Commentaires :						

Diagnostic Télés

<input type="checkbox"/> Positif : entorse grave	<input type="checkbox"/> Négatif	ENTORSE GRAVE SI	
<input type="checkbox"/> en tiroir <input type="checkbox"/> en varus		<u>LTFA</u> : Tiroir >8 mm 10<varus<12°	<u>LTFA + LCF</u> : Tiroir > 8 mm Varus > 12° ou différentielle >6°

ECHOGRAPHIE diagnostique et gravitéDate écho : | | Opérateur : JNRavey Autre :**TALOCRURALE**Epanchement : non oui

<input type="checkbox"/> LTFA Elongation	<input type="checkbox"/> Œdème péri-ligamentaire hypoéchogène <input type="checkbox"/> Infiltration intra-ligamentaire hypoéchogène <input type="checkbox"/> Epaissement ligamentaire mm vs mm
<input type="checkbox"/> LTFA Rupture partielle	<input type="checkbox"/> discontinuité partielle <input type="checkbox"/> décollement insertion : <input type="checkbox"/> décollement périosté <input type="checkbox"/> hématome / poche liquidienne
<input type="checkbox"/> LTFA Rupture complète	<input type="checkbox"/> Arrachement osseux <input type="checkbox"/> Epanchement transligamentaire - discontinuité complète <input type="checkbox"/> Non visualisation du ligament
<input type="checkbox"/> LCF	<input type="checkbox"/> discontinuité <input type="checkbox"/> liquide gaine fibulaires <input type="checkbox"/> Arrachement osseux <input type="checkbox"/> distension en dorsiflexion (..... mm vs mm)
<input type="checkbox"/> LLI	<input type="checkbox"/> lésion morphologique faisceau superficiel (deltoïde) <input type="checkbox"/> lésion faisceau profond <input type="checkbox"/> Arrachement osseux
Diagnostic de gravité échographique <input type="checkbox"/> facile à poser <input type="checkbox"/> difficile à poser	
<input type="checkbox"/> bénigne (élongation LTFA)	<input type="checkbox"/> moyenne (rupture partielle LTFA) <input type="checkbox"/> grave (rupture complète LTFA ou LCF)
Commentaires :	

DIAGNOSTIC DIFFERENTIEL – LESIONS ASSOCIEES

<input type="checkbox"/> Autre entorse		
<input type="checkbox"/> Syndesmose <input type="checkbox"/> LTFAl œdème <input type="checkbox"/> LTFAl discontinu <input type="checkbox"/> Epanchement transligamentaire <input type="checkbox"/> Diastasis en dorsiflexion N<6mm	<input type="checkbox"/> Chopart <input type="checkbox"/> Talonaviculaire dorsal <input type="checkbox"/> Bifurqué <input type="checkbox"/> Calcaneéo-cuboïdien latéral <input type="checkbox"/> Calcaneonaviculaire inferieur (spring)	<input type="checkbox"/> Sous talienne <input type="checkbox"/> sinus tarse infiltré
<input type="checkbox"/> Fracture		
<input type="checkbox"/> Malléole externe <input type="checkbox"/> Malléole interne	<input type="checkbox"/> Rostre calcanéen <input type="checkbox"/> Apophyse latérale talus	<input type="checkbox"/> Base M5 <input type="checkbox"/> Autre :
<input type="checkbox"/> Luxation des fibulaires <input type="checkbox"/> Ecaille paramalléolaire / décollement périosté <input type="checkbox"/> Epaissement / discontinuité retinaculum <input type="checkbox"/> Désorganisation intra-tendineuse <input type="checkbox"/> Test dynamique positif (Rotation externe dorsiflexion – éversion contrariée)	<input type="checkbox"/> Luxation du tibial postérieur <input type="checkbox"/> Ecaille osseuse / décollt périosté <input type="checkbox"/> Epaissement retinaculum <input type="checkbox"/> Désorganisation intra-tendineuse <input type="checkbox"/> Test dynamique positif (varus dorsiflexion – inversion contrariée)	
<input type="checkbox"/> Autres anomalies, commentaires (rupture tendineuse, Achille, nodule chondromateux, calcifications, variantes anatomiques, séquelles...) :		

Annexe 3 : données brutes des figures 22, 23 et 24

	Tiroir + varus	Tiroir	Varus
Gr 1 Télors négatif	40,00	40,00	40,00
Gr 1 Télors positif	2,00	0,00	2,00
%	33,06%	33,06%	33,06%
%	1,65%	0,00%	1,65%
Gr 2 télors négatif	27,00	27,00	27,00
Gr 2 Télors positif	1,00	1,00	1,00
%	22,31%	22,31%	22,31%
%	0,83%	0,83%	0,83%
Gr 3 Télors négatif	13,00	13,00	13,00
Gr 3 Télors positif	25,00	16,00	20,00
%	10,74%	10,74%	10,74%
%	20,66%	13,22%	16,53%
Gr 4 Télors négatif	14,00	14,00	14,00
Gr 4 Télors positif	1,00	0,00	1,00
%	11,57%	11,57%	11,57%
%	0,83%	0,00%	0,83%

Annexe 4: Données brutes de la figure 30

Diagnostic final	Diagnostic initial clinique	n	%
gr benin	benin	41	22,16%
	moyen	6	3,24%
	grave	12	6,49%
	DD	12	6,49%
gr moyen	benin	16	8,65%
	moy	24	12,97%
	grave	33	17,84%
	DD	9	4,86%
gr grave	benin	2	1,08%
	moy	6	3,24%
	grave	19	10,27%
	DD	1	0,54%
hyperalgique	benin	1	0,54%
	moy	1	0,54%
	grave	3	1,62%
	DD	0	

Données N° 28 : sensibilités et spécificités rétrospectives sur notre série de 188 patients :

clinique :
 Se 26%
 Sp clinique 92%
 VPP 65%
 VPN 69%
 Indice de Youden 0,19
 X2 =11,97

Télos :
 Se 65,8%
 Sp 95,3%
 VPP 86%
 VPN 86%
 Indice de youden 0,61
 X2= 45

NB : indice de youden : test inefficace si proche de 0, et efficace si se rapproche de 1
 X2 sup à 10= risque alpha inf à 0,001 donc liaison significative entre 2 variable, ne résultants pas du hazard

NB : données à titre indicatives non applicable à la population générale car N inf à 390

VI) BIBLIOGRAPHIE :

1. **Backmann LM et Coll.** “Accuracy of Ottawa ankle rules to exclude fractures of the ankle and mid foot: systematic review”. *BMJ* 2003; 326:417-419
2. **Bordet P** Thèse UFR Lyon sud Apport de l'échographie haute résolution dans la prise en charge de l'entorse latérale de la cheville 2002
3. **Brasseur JL, Morvan G, Godoc B.** ‘Dynamic ultrasonography’ *J Radiol.* 2005 Dec;86(12 Pt 2):1904-10.
4. **Brasseur JL, Tardieu M.** ‘Accurate use of imaging in ankle sprain’ *JBR-BTR.* 1999 Apr;82(2):63-8.
5. **C. L. McCarthy & D. J. Wilson & T. P. Coltman,** ‘Anterolateral ankle impingement: findings and diagnostic accuracy with ultrasound Imaging’, *Skeletal Radiol* (2008) 37:209–216 DOI 10.1007/s00256-007-0411-6
6. **Dehaut FX** Thèse UFMF Marseille ‘échographie de la cheville : diagnostic initial et surveillance évolutive des lésions du ligament collatéral latéral dans l'entorse aigue’ 2005
7. **Duquenoy A, Liselele D, Torabi DJ.** ‘Elements radiographique du diagnostic de gravité de l'entorse. Clichés en varus équin forcé.’ *Revue de chirurgie orthopédique et réparatrice de l'appareil locomoteur* 1975 ; 61 : 134-136
8. **Gino M. M. J. Kerkhoffs Leendert Blankevoort Inger N. Sierevelt Ruby Corvelein, Guido H. W. Janssen C. Niek van Dijk,** ‘Two ankle joint laxity testers: reliability and validity’, *Knee Surg Sports Traumatol Arthrosc* (2005) 13: 699–705, DOI 10.1007/s00167-005-0644-7
9. **Guillodo Y, MD, Patrick Riban, MD, Xavier Guennoc, MD, Frédéric Dubrana, MD, Alain Saraux, MD,** ‘Usefulness of Ultrasonographic Detection of Talocrural Effusion in Ankle Sprains’, © 2007 by the American Institute of Ultrasound in Medicine • *J Ultrasound Med* 2007; 26:831–836
10. **Higgins G, Bruce Martin,** 11th April 2001, ‘Lateral ligament ankle sprains should be mobilised early’, Current web editor: Minnie Alexander - *Senior Information Officer*

11. **Jourdel F, Tourne Y, Saragaglia D.** Related Articles, 'Posterior ankle impingement syndrome: a retrospective study in 21 cases treated surgically' *Rev Chir Orthop Reparatrice Appar Mot.* 2005 May;91(3):239-47

12. **Kannus P, Renström P.** 'Current concept review : treatment of acute tears of the lateral ligaments of the ankle'. *J bone Joint Surg Am* 1991 ; 73 : 305-312

13. **Katherine E Morrison, MS, ATC and Thomas W Kaminski, PhD, ATC, FACSM** 'Foot Characteristics in Association With Inversion Ankle Injury' University of Delaware, Newark, DE *J : Athl Train.* 2007 Jan–Mar; 42(1): 135–142. PMID: PMC1896068

14. **Kerkhoffs GM, Blankevoort L, Van Dijk CN** (2005). 'A measurement device for anterior laxity of the ankle joint complex'. *Clin Biomechanics* 20:219–222

15. **Leuret.A, Sommereisen.J.P, Philippe JM, Le gall C, Busseuil C, Carpentier F, Le goff S, Atain-kouadio P, Fougeras O, Stempfle S, Picault L** 'Actualisation 2004 de la conference de consensus l'entorse de cheville au service d'urgence 5eme conference de consensus roanne le 28 avril 1995'

16. **Mohammad Akbari, Hossein Karimi, Hossein Farahini, Soghrat Faghihzadeh,** 'Balance problems after unilateral lateral ankle sprains' *,Iran,JRRD,* , Volume 43, Number 7, Pages 819–824, November/December 2006

17. **Morvan G.** 'Foot and ankle imaging: what is the best modality' *J Radiol.* 2001 Mar;82(3 Pt 2):409-20; quizz 421-4.

18. **Morvan G, Busson J, Wybier M, Mathieu P.** 'Ultrasound of the ankle'. *Eur J Ultrasound* 2001; 14 ; 72-82

19. **Morvan G, Mathieu P, Busson J, Wybier M.** 'Ultrasonography of tendons and ligaments of foot and ankle' *J Radiol.* 2000 Mar;81(3 Suppl):361-80.

20. **Norihiro Samoto¹, Kazuya Sugimoto², Takanori Takaoka³, Tadashi Fujita³, Chikara Kitada⁴, and Yoshinori Takakura :** 'Comparative results of conservative

treatments for isolated anterior talofibular ligament (ATFL) injury and injury to both the ATFL and calcaneofibular ligament of the ankle as assessed by subtalar arthrography' *J Orthop Sci* (2007) 12:49–54 DOI 10.1007/s00776-006-1090-1

21. **O'Donoghue DH.** 'Treatment of injuries of athletes'. Philadelphia : WB Saunders, 1970 : 630-633
22. **Omer Mei-Dan, Eugene Kots, Vidal Barchilon, Sabri Massarwe, Meir Nyska and Gideon Mann,** 'A Dynamic Ultrasound Examination for the Diagnosis of Ankle Syndesmotic Injury in Professional Athletes '*Am J Sports Med* 2009 37: 1009 originally published online March 31, 2009 DOI: 10.1177/0363546508331202
23. **Paget P,** U.F.R Lyon-Nord Thèse 'Apport de l'échographie haute résolution dans le diagnostic des lésions initiales de l'entorse fraîche de cheville. Incidence sur la prise en charge. Etude prospective à prospective à propos de 60 patients. '
24. **Pilardeau P et Coll.** « Traitement des entorses externes de la cheville chez le sportif ». *J. Traumatol Sport* 1996 ;13 :109-114.
25. **Prescrire :'** Reconnaître et traiter les entorses simples de cheville.' *La Revue Prescrire* Février 2004 ;24(247) :129-34.
26. **Saragaglia D, Picard F, Tourne Y, Montbarbon E** 'Ankle trauma. Diagnostic orientation' *Rev Prat* 1995 Nov 15 ;45(18) :2335-42
27. **Saragaglia D, Zémati Karim, Ferretti G, Juvin R, Banihachemi JJ , Cracowski JL** , Thèse : 'TALOS Mise en place d'un protocole de recherche clinique intitulée : « Etude comparative de deux modalités radiologiques, échographie versus radiographie en stress, dans la prise en charge en urgence et le pronostic des entorses externes de cheville .' Le 18 janvier 2008
28. **Tourné Y, Corral L, Fornasiéri C , Verjux T, Charbel A, Saragaglia D** 'Le traitement orthopédique des entorses graves de la cheville à propos d'une série continue de 90 cas.' *J.Traumatol. Sport* ,1999 16 81-88

29. **Van Dijk CN, Mol BW, Lim LS, Marti RK, Bossuyt PM. Van Dijk CN, Mol BW, Lim LS, Marti RK, Bossuyt PM.** 'Diagnosis of ligament rupture of the ankle joint.'æ Physical examination, arthrography, stress radiography and sonography compared in 160 patients after inversion trauma.
Acta Orthop Scand. 1996 Dec;67(6):566-70. PMID: 9065068

Analyse descriptive des données cliniques et radiologiques d'une série prospective de 188 patients consécutifs présentant une entorse latérale de cheville, comportant selon les groupes une échographie, une radiographie dynamique ou bien les deux.

Clinique Universitaire de Chirurgie Orthopédique et de Traumatologie du Sport. CHU de Grenoble, Hôpital Sud. 38130, Échirolles.

L'objectif de ce travail était de décrire, à partir d'une étude prospective, les données de 188 cas consécutifs d'entorses du ligament latéral externe aiguës de cheville. Nous avons principalement énuméré les données de façon descriptive portant sur l'examen clinique et l'apport de l'imagerie dynamique tel que le Télés ou l'échographie. Leurs places n'ont pas été définies par la Société Française de Médecine d'Urgence (SFMU) dans les entorses externes récentes de cheville et cette étude pourra peut-être consolider leurs apports dans la prise en charge de cette pathologie.

Matériel et Méthode :

La série était composée de 188 patients, 85 femmes et 100 hommes, âgés en moyenne de 32 ans +/- 11 ans (18 ; 55), pris en charge entre novembre 2007 et décembre 2009 pour une entorse externe de cheville datant de moins de 48H.

Il s'agit d'une étude prospective, randomisée, ouverte, monocentrique, consécutive sur trois groupes parallèles avec une stratification/répartition des groupes par gravité clinique et par accident de travail. L'objectif principal était l'analyse descriptive des données sur l'examen clinique, la radiographie en stress (Télés) ou l'échographie. Les seuils de positivités étaient pour le Télés de 12° pour le varus avec une différentielle de 6° minimum et de 8mm pour le tiroir et pour l'échographie la rupture complète d'au moins un ligament.

Résultats :

Nous avons retrouvé 60 entorses bénignes (32%), 37 entorses moyennes (20%), 65 entorses graves (35%) et 23 diagnostics différentiels (12%).

Notre série confirme l'absence de corrélation anatomo-clinique. La stratification 'accident de travail' ne décèle pas de différence significative par rapport à la population générale.

Il n'y a pas de différence de l'IMC selon la gravité, l'IMC est de 24 en moyenne +/- 4,3 (15 ; 41) et l'EVA moyenne est de 4 +/- 2,2 (0 ; 8) avec une moyenne de 3,8 pour les entorses graves et 4,2 pour les entorses non graves.

Le mécanisme le plus fréquent est un varus équin dans 43% des cas et un varus forcé dans 34% des cas. Les circonstances sont le sport (41%), les accidents domestiques (34%) et de travail (22%). La sensibilité de l'examen clinique a été de 26% et la spécificité de 92%.

En ce qui concerne le Télés, il a été bien supporté avec seulement 3 refus sur les 124 Télés effectués, le varus étant le plus douloureux. Le tiroir moyen des entorses graves était de 7,17 mm +/- 3,0 vs 5,63mm +/- 1,3 pour les entorses non graves (global 6mm +/- 1,76 (2 ; 14)) et le varus moyen était de 11,29° +/- 7,5 pour les entorses graves vs 4,6° +/- 4,6 dans les entorses non graves. (Global 6,61 +/- 5,3 (0 ; 31)).

Le Télés n'a pas aggravé les lésions dans notre série comme cela pouvait lui être reproché.

La sensibilité rétrospective du Télés dans notre série était de 66% et la spécificité de 95%. Le Télés a modifié la prise en charge dans 12% des cas.

L'échographie a un rôle de gold standard dans notre série, elle a retrouvé 25% d'atteintes associées du LCF et 5% du LLI principalement dans les entorses graves et permet un descriptif précis des lésions du LLE et des lésions associées et des diagnostics différentiels.

Elle a affiné le diagnostic dans 40% des cas et a modifié la prise en charge dans 24% des cas.

Les clichés dynamiques combinés ont modifié la prise en charge des patients dans 30% des cas.

Discussion/conclusion :

Notre série est conforme aux données de la littérature sur le plan épidémiologique et confirme l'absence de corrélation anatomo-clinique.

Le Télés a été relativement bien supporté même si le varus forcé semble le plus douloureux. Il n'a pas aggravé les lésions dans notre série et a contribué à améliorer la sensibilité et la spécificité de façon importante. Il semblerait que l'on puisse encore améliorer la sensibilité en diminuant le seuil de positivité du Varus sans perdre en spécificité.

L'échographie a tenu ses promesses notamment dans la précision du diagnostic de gravité mais aussi dans celle des diagnostics associés ou différentiels même si on peut discuter sans rôle de 'gold standard'.

On peut conclure que l'imagerie dynamique, que ce soit le Télés ou l'échographie est d'un grand intérêt dans la prise en charge de l'entorse aiguë latérale de cheville.

MOTS CLES: Entorse – cheville – Ligament latéral externe – échographie – Télés - diagnostic et pronostic - étude prospective – consécutive