



HAL
open science

Pathologies périnatales inexplicées : apport de l'examen anatomopathologique du placenta

Léa David

► **To cite this version:**

Léa David. Pathologies périnatales inexplicées : apport de l'examen anatomopathologique du placenta. Gynécologie et obstétrique. 2011. dumas-00629348

HAL Id: dumas-00629348

<https://dumas.ccsd.cnrs.fr/dumas-00629348>

Submitted on 5 Oct 2011

HAL is a multi-disciplinary open access archive for the deposit and dissemination of scientific research documents, whether they are published or not. The documents may come from teaching and research institutions in France or abroad, or from public or private research centers.

L'archive ouverte pluridisciplinaire **HAL**, est destinée au dépôt et à la diffusion de documents scientifiques de niveau recherche, publiés ou non, émanant des établissements d'enseignement et de recherche français ou étrangers, des laboratoires publics ou privés.

UNIVERSITE JOSEPH FOURRIER
U.F.R. DE MEDECINE DE GRENOBLE
ECOLE DE SAGES-FEMMES DE GRENOBLE

**PATHOLOGIES PERINATALES INEXPLIQUEES :
APPORT DE L'EXAMEN
ANATOMOPATHOLOGIQUE DU PLACENTA**

Mémoire soutenu le 5 Septembre 2011

Par DAVID Léa

Née le 19 Février 1987

En vue de l'obtention du Diplôme de Sage-Femme

Année 2011

UNIVERSITE JOSEPH FOURRIER
U.F.R. DE MEDECINE DE GRENOBLE
ECOLE DE SAGES-FEMMES DE GRENOBLE

**PATHOLOGIES PERINATALES INEXPLIQUEES :
APPORT DE L'EXAMEN
ANATOMOPATHOLOGIQUE DU PLACENTA**

Mémoire soutenu le 5 Septembre 2011

Par DAVID Léa

Née le 19 Février 1987

En vue de l'obtention du Diplôme de Sage-Femme

Année 2011

Je remercie les membres du Jury :

Madame le Dr Véronique EQUY,

Praticien hospitalier en Gynécologie-Obstétrique au CHU de Grenoble, Présidente du Jury.

Madame le Dr Marie-Pierre FERNANDEZ,

Praticien hospitalier en Gynécologie-Obstétrique et Chef de service au CH de Valence.

Madame Chantal SEGUIN,

Directrice de l'école de sages-femmes de Grenoble.

Madame Nadine VASSORT,

Sage-Femme enseignante à l'école de sages-femmes de Grenoble.

Madame Ingrid SORNAY,

Sage-Femme libérale à Morestel.

Je remercie plus particulièrement,

Madame le Dr Danielle TOURNADRE

Professeur d'Université et Praticien hospitalier en Gynécologie-Obstétrique au CHU de Grenoble et à la Clinique du Mail, directeur de ce mémoire,

Pour m'avoir proposé ce sujet et pour sa disponibilité, son aide et ses conseils précieux dans la construction de ce travail.

Madame Nadine VASSORT

Sage-femme enseignante à l'école de sages-femmes de Grenoble, guidante de ce mémoire,

Pour son soutien, sa patience et la confiance qu'elle m'a accordée tout au long de la réalisation de ce mémoire.

Mes parents, proches et amis

Pour leurs encouragements, leur soutien moral et leur contribution dans l'élaboration de ce travail.

ABREVIATIONS

Par ordre d'apparition :

- EAPP : examen anatomopathologique du placenta
- RCIU : retard de croissance intra-utérin
- RPM : rupture prématurée des membranes
- HTA : hypertension artérielle
- PE : prééclampsie
- HRP : hématome rétro-placentaire
- ARCF : anomalies du rythme cardiaque fœtal
- DMO : dossier médico-obstétrical
- HDB : hématome décidual basal
- NIDF : nécrose ischémique avec dépôt de substance fibrinoïde
- pHao : pH artériel ombilical
- LAT : liquide amniotique teinté
- LAM : liquide amniotique méconial
- RCF : rythme cardiaque fœtal
- MAP : menace d'accouchement prématuré
- RPM : rupture prématurée des membranes
- SFA : souffrance foetale aigüe
- SA : semaines d'aménorrhée

INTRODUCTION

Le placenta est un organe qui ne bénéficie pas toujours de l'attention qu'il mérite. Au cœur de tous les échanges materno-foœtaux, il est une source importante de renseignements nous aidant dans la compréhension de nombreux processus physiopathologiques périnataux.

L'examen anatomopathologique du placenta (EAPP) est globalement sous évalué et sous utilisé. Cependant de nouvelles entités anatomocliniques régulièrement apportées par les travaux de recherche ont ravivé l'intérêt pour ce dernier.

En plus de permettre de mieux comprendre l'issue pathologique de la grossesse ou de l'accouchement, et la physiopathologie d'évènements périnataux régulièrement rencontrés dans notre pratique, il apporte parfois des éléments majeurs pour établir le diagnostic étiologique de pathologies, telles que le retard de croissance intra utérin (RCIU), l'accouchement prématuré, etc.

L'analyse du placenta présente également deux intérêts considérables :

- d'une part, grâce à l'identification de lésions placentaires connues pour être associées à des pathologies récidivantes, il permet parfois de mettre en place une stratégie préventive lors des grossesses ultérieures [1],

- d'autre part, il peut avoir une grande valeur d'un point de vue médico-légal. En effet, grâce à l'identification de lésions d'apparition chronique ou aiguë, il est possible de dater approximativement la survenue de celles-ci [1, 2]. Il apporte ainsi des informations objectives sur le déroulement de la période anténatale et per partum notamment dans les situations d'issues néonatales défavorables (asphyxie périnatale, troubles du développement neurocognitif), pour lesquelles la responsabilité de l'équipe médicale présente à l'accouchement est souvent engagée. Une étude récente de G. Boog [3] mentionne que l'analyse de la littérature de Graham et coll.[4] a montré que la proportion des paralysies

cérébrales associées à une asphyxie perpartum n'était que de 14,4%, ce qui signifie que pour les 84,6% restants, l'origine était antérieure à la période intra partale et permet donc d'alléger la responsabilité médico-légale de l'équipe médicale ayant participé à l'accouchement.

L'EAPP est composé d'une étude macroscopique, puis histologique du placenta. Il fait entièrement partie de l'examen foetopathologique, et est réalisé dans plusieurs grands types de situations : l'avortement spontané ou la mort fœtale in utero, les grossesses multiples, les tumeurs trophoblastiques et certaines situations pathologiques d'ordre maternel ou fœtal.

Bien qu'il n'y ait pas de consensus au niveau national, les principales indications d'analyse du placenta, selon une étude française récente [7], sont les suivantes:

- Indications fœtales : RCIU, oligoamnios sévère, prématurité, rupture prématurée des membranes (RPM) > de plus de 36 heures, anomalie fœtale majeure (congénitale, chromosomique), grossesse multiple, avortement spontané, mort fœtale in utero.
- Indications néonatales : sepsis néonatal, asphyxie périnatale (Apgar inférieur à 6 à 5 minutes, pH artériel ombilical inférieur à 7,00), signes neurologiques, anasarque, anémie fœtale sévère, mort néonatale.
- Indications maternelles : syndrome infectieux, hypertension artérielle/prééclampsie (HTA/PE), diabète préexistant, thrombophilie, maladies auto-immunes, métrorragies du troisième trimestre, complications de la grossesse inexpliquées ou récidivantes.
- Indications placentaires : placenta adhérent (accreta, percreta), anomalie de taille, anomalie macroscopique (aspect inhabituel,...), anomalie échographique, suspicion d'hématome rétro-placentaire (HRP).

Nous nous intéresserons dans cette étude uniquement à l'examen anatomopathologique du placenta dans les indications obstétricales suivantes :

- pathologies hypertensives de la grossesse (HTA gravidique, prééclampsie, toxémie)
- RCIU,
- suspicion d'HRP,
- anomalies du rythme cardiaque fœtal (ARCF),
- suspicion de chorioamniotite.

L'objectif principal de notre étude est de décrire la nature des lésions placentaires présentes lors de complications périnatales inexplicées, et d'essayer de mettre en évidence des liens entre les lésions et ces pathologies.

Les objectifs secondaires sont, dans un premier temps, d'étudier plus précisément les lésions associées aux pathologies maternelles potentiellement récidivantes, et nous tenterons dans un deuxième temps de voir s'il est possible d'expliquer un accident per natal à l'aide de l'analyse des lésions placentaires, dans un but médico-légal.

MATERIEL ET METHODES

1. Type d'étude

Il s'agit d'une étude descriptive, dont les données ont été recueillies de façon rétrospective et monocentrique à partir des dossiers médico-obstétricaux (DMO) informatisés de l'Hôpital Couple-Enfant de Grenoble.

Les dossiers ont été sélectionnés à l'aide d'une requête informatique permettant d'obtenir tous les dossiers dont les patientes ont bénéficié d'un examen anatomopathologique du placenta sur la période du 02 Janvier 2009 au 22 Août 2010.

2. Population

2.1 Critères d'inclusion

Etaient incluses toutes les patientes ayant accouché à l'Hôpital Couple-Enfant de Grenoble entre le 02 Janvier 2009 et le 22 Août 2010 d'un enfant vivant singleton après 32 SA révolues, et dont le placenta a été envoyé et analysé au laboratoire d'anatomopathologie du CHU de Grenoble. Le motif de la demande d'analyse du placenta devait être la présence d'une pathologie périnatale sans étiologie clairement définie.

2.2 Critères d'exclusion

Etaient exclues toutes les patientes dont le motif de la demande d'analyse du placenta était : grossesse multiple, accouchement prématuré avant 32 SA, infection materno-fœtale, rupture prématurée des membranes (RPM), anomalie de l'insertion placentaire (placenta accreta, increta, percreta, praevia), anomalie chromosomique, avortement spontané, interruption médicale de grossesse (IMG), mort fœtale in utero (MFIU).

3. Variables recueillies (cf. Annexe 1)

Les données maternelles, fœtales et placentaires ont été relevées à l'aide d'une grille de recueil, à partir des dossiers obstétricaux et des comptes-rendus anatomopathologiques joints dans les dossiers. La confidentialité des données était assurée grâce à l'attribution d'un numéro d'anonymat à chaque patiente.

Les principales variables relevées pour notre étude étaient les suivantes :

- Données démographiques maternelles
- Antécédents obstétricaux et médicaux notables
- Pathologies de la grossesse et per natales
- Caractéristiques du nouveau-né
- Indications de l'examen anatomopathologique du placenta
- Lésions placentaires (classées en fonction des grands types de pathologies auxquelles elles appartiennent)

(Ces groupes de variables sont détaillés en annexe 1.)

Concernant les pathologies que nous avons choisi d'étudier et les lésions placentaires élémentaires que nous avons sélectionnées pour notre étude leur correspondant :

<p>Pathologies vasculo-placentaires (HTA, prééclampsie, RCIU, HRP)</p>	<p>Lésions vasculaires liées à la non transformation gravidique des artères utéro-placentaires entraînant une hypoperfusion de la chambre intervillieuse, elle-même à l'origine de lésions placentaires telles que l'infarctus, l'hématome décidual basal (HDB), les signes d'hypoxie-ischémie villositaire, la nécrose ischémique avec dépôt de substance fibrinoïde (NIDF).</p> <p>La villite de cause inconnue peut être associée ces pathologies mais son origine est encore mal définie, il s'agirait d'une réaction immunologique de type hôte greffon entre la mère et le fœtus, elle est connue pour être récidivante [5, 10, 14].</p>
<p>Souffrance fœtale (ARCF, pH < 7,20, liquide amniotique teinté ou méconial, RCIU...)</p>	<p>pigmentation des membranes (macrophages chargés de granulation méconiale). Son apparition est datée selon la localisation des macrophages. [5, 6]</p>
<p>Suspicion de chorioamniotite</p>	<p>lésions spécifiques de chorioamniotite (infiltrats de polynucléaires témoins d'une inflammation plus ou moins étendue selon leur localisation) [5, 6]</p>
<p>Diabète mal contrôlé</p>	<p>thrombose intervillieuse, chorangiose, infarctus (lésions associées, mais non spécifiques du diabète) [5, 6, 17]</p>

4. Critères de jugement

Critère de jugement principal

Le critère de jugement principal est l'étude du ou des type(s) de lésion(s) les plus fréquemment retrouvés lors de pathologies périnatales inexplicées.

Critères de jugement secondaires

Le premier critère de jugement secondaire est la présence de lésions placentaires spécifiques de pathologies maternelles à risque de récurrence.

Le second est la présence de lésions permettant d'expliquer un accident per natal.

5. Méthodes statistiques

L'analyse statistique a été réalisée avec le logiciel Statview sous Windows.

Les variables qualitatives ont été décrites par la fréquence et les proportions.

Les variables quantitatives continues ont été décrites par les moyennes et les écarts types, ou par la médiane et l'intervalle interquartile.

Nous avons utilisé le test de Chi² remplacé par la probabilité exacte de Fisher en cas de valeur attendue inférieure à 5, pour comparer les pourcentages. Le seuil de signification retenu est de 0,05.

Nous avons également utilisé l'odds ratio pour mesurer les associations, avec un intervalle de confiance à 95%.

RESULTATS

1. Population

1.1 Diagramme d'inclusion de la population

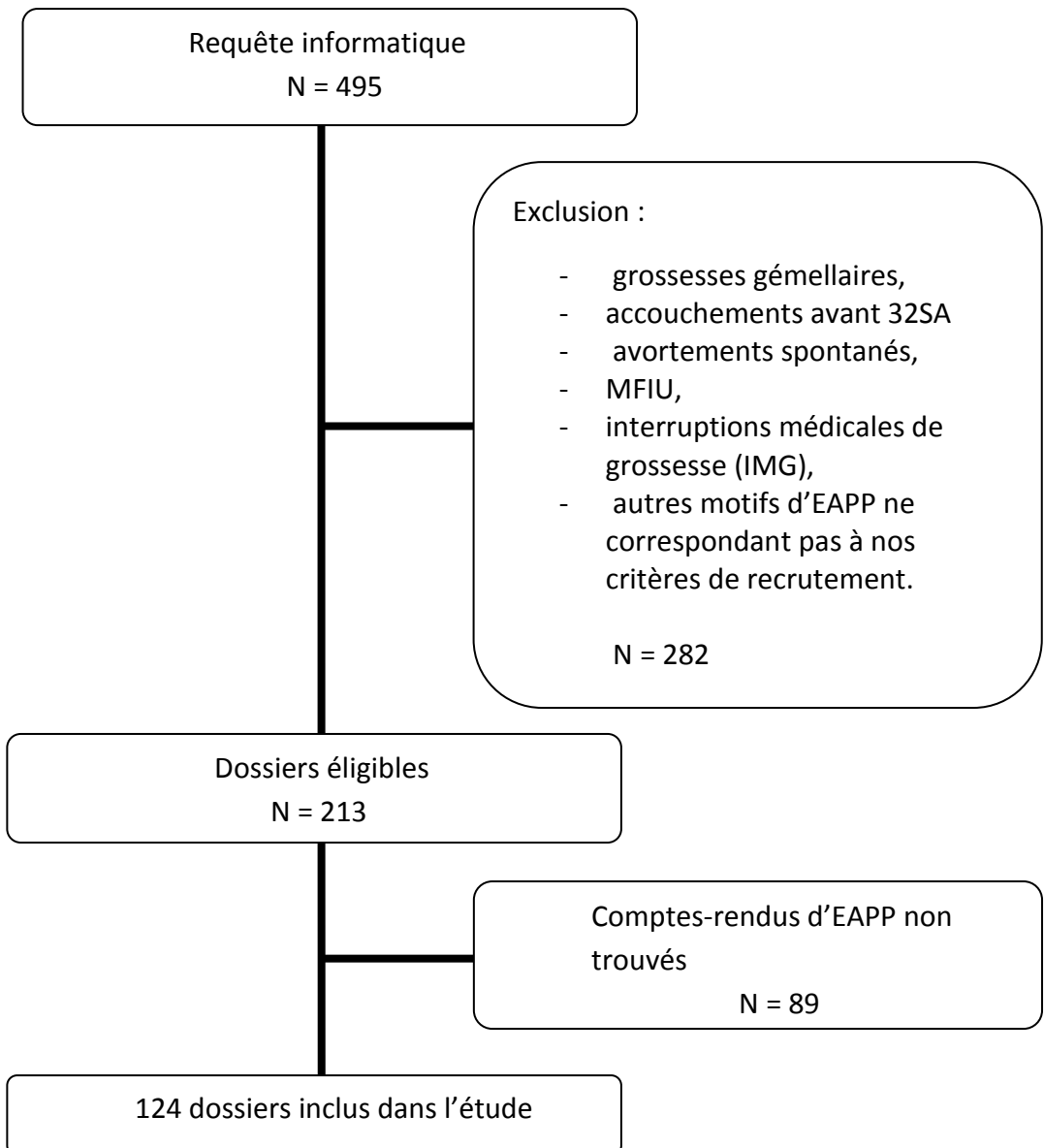


Figure 1 : Diagramme d'inclusion de la population

1.2 Caractéristiques principales des patientes

Variables	N= 124
Age ¹	30,6 (18-46)
Gestité ¹	2,2 (1-10)
Parité	
Primipares ²	75 (60.5%)
Multipares ²	49 (39.5%)
Parité moyenne ¹	1,7 (1-8)
IMC ¹	23,4 (15,2-41)
Terme ¹	37,6 (32SA+1j - 41SA+3j)
Tabagisme ²	28 (22,9%)

¹ moyenne (extrêmes)

² nombre (pourcentage)

Tableau I. Caractéristiques principales des patientes

2. Répartition des différentes indications de l'examen anatomopathologique du placenta

Sur les 124 placentas analysés, nous avons observé 148 ensembles d'indications car un même placenta pouvait être analysé pour plusieurs raisons.

Pathologie maternelle		
Pathologie hypertensive de la grossesse	31 (21%)	21%
Pathologie fœtale et /ou néonatale		
Anomalies du rythme cardiaque fœtal	28(18,9%)	65,5%
Retard de croissance intrautérin	55(37,2%)	
Suspicion de chorioamniotite	8 (5,4%)	
Pathologie placentaire		
Suspicion d'hématome rétro placentaire	13 (8,8%)	13,5%
Aspect anormal du placenta en salle de naissance	7 (4,7%)	

Tableau II. Répartition des différentes indications de l'examen anatomopathologique placentaire

3. Pathologies et lésions placentaires

3.1 Lésions placentaires associées aux pathologies vasculo-placentaires

	Pathologie hypertensive de la grossesse N=37	Retard de croissance intra-utérin N=37	Suspicion d'HRP N=13
Présence de lésion(s)	30 (81,1%)	31 (83,8%)	13 (100%)
Lésions vasculo-placentaires :			
Infarctus	16 (43,2%)	15 (40,5%)	5 (38,5%)
Signes d'hypoxie-ischémie villositaires	17 (45,9%)	20 (54,1%)	2 (15,4%)
Hématome décidual basal	3 (8,1%)	0	4 (30,8%)
NIDF	5 (13,5%)	4 (10,8%)	1 (7,7%)
Autres types de lésions :			
Pigmentation des membranes	4 (10,8%)	11 (29,7%)	8 (6,5%)
Villite de cause inconnue	0	0	0
Lésion de chorioamniotite	0	0	0
Thrombose inter-villeuse	4 (10,8%)	0	0
Chorangiose	0	0	0

Tableau III. Lésions placentaires associées aux pathologies vasculo-placentaires

Des lésions placentaires étaient retrouvées pour la grande majorité des patientes ayant présenté une pathologie hypertensive de la grossesse, un RCIU et pour la totalité des patientes pour lesquelles il y avait une suspicion d'hématome rétro-placentaire.

Nous constatons que quasiment tous les placentas présentaient des lésions vasculo-placentaires. Parmi ces lésions, les plus retrouvées étaient :

- les infarctus (38,5% et 43,2%),
- les signes d'ischémie-hypoxie villositaire pour 45,9% des placentas des patientes ayant présenté une pathologie hypertensive de la grossesse, 54,1% des placentas des patientes ayant présenté un RCIU et 15,4% de celles pour qui il y avait une suspicion d'HRP.

Enfin, parmi les 13 patientes pour lesquelles il y avait une suspicion d'hématome rétro-placentaire à l'accouchement, 30,8% des placentas présentait un hématome décidual basal, et 6,5% montraient une pigmentation des membranes à l'examen histologique.

3.2 Lésions placentaires associées aux pathologies per natales

	Risque d'acidose N=31	Risque important d'acidose N=15	Risque majeur d'acidose N=13	pHao < 7,2* N=33	LAT/LAM* N=19
Présence de lésion(s)	27 (87,1%)	12 (80%)	8 (61,5%)	27 (81,8%)	15 (78,9%)
Lésions vasculo-placentaires :					
infarctus	10 (32,3%)	3 (20%)	3 (23,1%)	13 (39,4%)	8 (42,1%)
signes d'hypoxie-ischémie villositaires	17 (54,8%)	4 (26,7%)	4 (30,8%)	15 (45,5%)	6 (31,6%)
hématome décidual basal	2 (6,5%)	1 (0,7%)	1 (7,8%)	2 (6%)	1 (5,3%)
NIDF	3 (9,7%)	3 (20%)	0	2 (6%)	2 (10,5%)
Autres types de lésions :					
pigmentation des membranes	7 (22,6%)	4 (26,7%)	5 (38,5%)	9 (27,3%)	7 (36,8%)
villite de cause inconnue	0	0	0	0	0
lésion de chorioamniotite	1 (3,2%)	0	0	0	0
thrombose inter-villeuse	2 (6,5%)	1 (0,7%)	0	1 (3%)	0
chorangiome	0	0	0	0	0

Tableau IV. Lésions placentaires associées aux pathologies per natales

* pHao : pH artériel ombilical, LAT : liquide amniotique teinté, LAM : liquide amniotique méconial

La grande majorité des placentas correspondant à des couples mère-enfant ayant présenté une pathologie per natale montrait des lésions.

La présence d'une pigmentation des membranes était observée à chaque degré d'anomalie du RCF (rythme cardiaque fœtal) per partum et de manière croissante en fonction du niveau de pathologie du RCF.

De même, pour les fœtus dont le pH était inférieur à 7,20 à la naissance, et ceux dont le liquide amniotique était teinté ou méconial, on observait une

pigmentation des membranes pour respectivement 27,3% et 36,8% des placentas.

3.3 Lésions placentaires et autres pathologies périnatales

Les variables diabète gestationnel et diabète préexistant ont été regroupés en une seule catégorie intitulée « diabète ».

Les variables MAP (Menace d'Accouchement Prématuro), RPM (Rupture Prématuroe des Membranes) et indication de l'EAPP = suspicion de chorioamniotite ont été regroupées en une seule catégorie pour ce tableau intitulée « suspicion de chorioamniotite ».

	Diabète N=28	Métrorragies per- partum N= 21	Suspicion de chorioamniotite N=24
Présence de lésion(s)	22 (78,6%)	19 (90,5%)	18 (75%)
Lésions vasculo- placentaires :			
Infarctus	9 (32,1%)	8 (38,1%)	6 (25%)
Signes d'ischémie hypoxie	8 (28,6%)	6 (28,6%)	10 (4,7%)
Hématome décidual basal	0	5 (23,8%)	0
NIDF	5 (17,9%)	1 (4,8%)	1 (4,2%)
Autres types de lésions :			
Pigmentation des	1 (3,6%)	9 (42,9%)	4 (16,7%)
Villite de cause inconnue	0	0	0
Lésion de chorioamniotite	1 (3,6%)	0	2 (8,3%)
Thrombose inter-villeuse	2 (7,1%)	0	3 (12,5%)
Chorangiose	0	0	0

Tableau V. Lésions placentaires et autres pathologies périnatales

On a observé des lésions de thrombose intervilleuse chez 7,1% des placentas des patientes ayant présenté un diabète au cours de la grossesse (préexistant ou non), et des infarctus chez 32,1%.

23,8% des placentas appartenant aux patientes ayant présenté des métrorragies durant l'accouchement présentaient un hématome décidual basal. Un ou plusieurs infarctus étaient présent(s) dans 38,1% des cas et des signes d'ischémie-hypoxie

villositaire dans 28,6% des cas. Enfin pour ces mêmes patientes, 42,9% des placentas montraient une pigmentation des membranes à l'analyse histologique.

Parmi les 24 placentas relevant de la catégorie « suspicion d'une chorioamniotite », 8,3% montraient des lésions de chorioamniotite.

4. Lésions placentaires associées aux pathologies maternelles à risque de récurrence

	Pathologie hypertensive de la grossesse N=37	Diabète gestationnel N=25	RCIU N=37
Présence de lésion(s)	30 (81,1%)	20 (80%)	31 (83,8%)
Lésions vasculo-placentaires :			
Infarctus	16 (43,2%)	8 (32%)	15 (40,5%)
Signes d'ischémie hypoxie villositaires	17 (45,9%)	7 (28%)	20 (54,1%)
Hématome décidual basal	3 (8,1%)	0	0
NIDF	5 (13,5%)	5 (20%)	4 (10,8%)
Autres types de lésions :			
Pigmentation des membranes	4 (10,8%)	1 (4%)	11 (29,7%)
Thrombose inter-villeuse	4 (10,8%)	1 (4%)	0
Lésion de chorioamniotite	0	1 (4%)	0

Tableau VI. Lésions placentaires associées aux pathologies maternelles récidivantes

L'analyse de tous les placentas des patientes ayant présenté des pathologies à risque de récurrence montrait la présence de NIDF, d'infarctus et de signes d'ischémie-hypoxie villositaire.

Des lésions de NIDF, d'infarctus et des signes d'ischémie-hypoxie villositaire étaient observés lors de l'analyse des placentas des patientes ayant présenté des pathologies potentiellement récidivantes.

Un hématome décidual basal n'a été retrouvé que chez les patientes ayant développé une pathologie hypertensive durant la grossesse.

Une pigmentation des membranes était présente pour chacune des pathologies récidivantes étudiée mais dans des proportions faibles pour les femmes hypertendues ou diabétiques, et pour 29,7% des fœtus avec RCIU.

5. Lésions placentaires associées aux accidents per natalis

Nous avons ici éliminé toutes les patientes pour lesquelles il y avait une ou plusieurs pathologie(s) connue(s) et présente(s) avant la naissance (pathologie hypertensive, RCIU, diabète insulino-dépendant, accouchement avant 36 SA) ayant pu avoir une influence sur la variable étudiée à savoir le pH artériel ombilical.

« P » représente ici la valeur exacte de Fischer car pour chaque variable étudiée, il y avait au moins l'une des valeurs attendues inférieures à 5.

	pH<7.20 N=13	pH>7.20 N= 34	P
Présence de lésion(s)	8 (61,5%)	28(82,4%)	0,246
Lésions vasculo-placentaires :			
Infarctus	1(7,1%)	8(23,5%)	0,409
Signes d'ischémie hypoxie villositaire	4(30,8%)	13(38,2%)	0,742
Hématome décidual basal	1(7,7%)	1(2,9%)	0,481
NIDF	0	3(8,8%)	0,550
Autres types de lésions :			
pigmentation des membranes	3(23,1%)	12(35,3%)	0.503
lésion de chorioamniotite	0	2(5,9%)	>0,999
Thrombose inter-villeuse	1(7,7%)	2(5,9%)	>0.999

Tableau VII. Lésions placentaires associées aux accidents per natalis

La comparaison des proportions des lésions placentaires entre les groupes pH<7,20 et pH>7,20, ne mettait pas en évidence de différence statistiquement significative.

Caractéristiques des placentas associés à un pHao <7,20	OR [IC à 95%]
Pigmentation des membranes	0,55 [0,13-2,39]
Lésions de chorioamniotite	0
Infarctus	0,27 [0,03-2,41]
Signes d'ischémie-hypoxie villositaire	0,72 [0,18-2,82]
Hématome décidual basal	2,75 [0,16-47,52]
NIDF	0
Thrombose inter-villeuse	1,33 [0,11-16,05]

Tableau VIII. Caractéristiques des placentas associés à un pHao < 7,20

De la même manière lorsque nous avons calculé l'Odds ratio concernant les lésions des placentas dont les nouveau-nés avaient un pH < 7,20, les résultats n'étaient pas interprétables car les intervalles de confiance à 95% calculés contenaient tous la valeur 1, en raison d'effectifs trop faibles. Malgré tout nous avons constaté que dans notre échantillon de population, le risque de trouver des lésions de SFA était deux fois moins important lorsque l'issue néonatale était défavorable.

En ce qui concerne les autres caractéristiques des placentas, on remarque que l'hématome décidual basal est 2,75 fois plus fréquemment retrouvé lorsqu'il y a une acidose foetale.

DISCUSSION

1. Biais et limites

Le principal biais de notre étude est un biais de confusion. En effet, les patientes que nous avons incluses présentent toutes au moins une pathologie périnatale. Ainsi lorsque nous nous intéressons à une pathologie et aux lésions qui lui sont associées, les autres pathologies périnatales présentes chez ces mêmes patientes peuvent perturber l'association entre la pathologie étudiée et les lésions placentaires observées. Ainsi, lors de l'analyse de la fréquence d'apparition des lésions placentaires en fonction d'une pathologie, la présence d'une certaine proportion de lésions liées à d'autres pathologies est quasiment inévitable. Il aurait fallu dans l'idéal sélectionner pour chaque pathologie étudiée, des patientes ne présentant aucune autre pathologie pouvant interférer avec la pathologie concernée.

L'une des limites de notre étude est le manque de puissance. Notre objectif de départ était d'étudier uniquement les placentas dont l'indication de l'analyse était la présence d'anomalies du rythme cardiaque fœtal, mais ce type d'indication étant encore peu répandu nous avons dû élargir notre étude à d'autres indications d'analyse placentaire, afin d'augmenter le nombre de comptes-rendus placentaires disponibles, et tout en respectant l'intérêt de l'étude. C'est également pourquoi nous avons écarté tous les placentas dont les indications sont trop peu fréquentes pour obtenir suffisamment de comptes-rendus sur une telle période (oligoamnios sévère, maladie métabolique, etc.). Mais cette démarche a finalement entraîné un second inconvénient, puisqu'en multipliant les pathologies étudiées, les effectifs des sous-populations sélectionnées en fonction des pathologies étaient trop faibles pour pouvoir tirer des conclusions de nos résultats. Cependant nous avons tenté de les exploiter au mieux en les comparant à ceux de la littérature et en n'utilisant que des tableaux descriptifs.

Dans le cadre de cette étude, nous n'avons pas pu exploiter toutes les variables recueillies au départ dans nos résultats, que ce soit parmi les données maternelles, les données concernant la grossesse et l'accouchement, les données néonatales ou placentaires.

Plusieurs limites liées au mode de recueil des données, sont à souligner. Toutes les données ont été recueillies dans les dossiers informatisés des patientes sélectionnées. Données elles-mêmes transcrites lors de consultation par le personnel de la maternité, ce qui peut expliquer certaines données manquantes et une certaine proportion d'erreurs puisque le facteur humain entre en jeu, bien que la plupart du temps les informations soient présentes de manière exhaustive. Le manque de moyens humains et matériels ne nous permettait pas de recueillir nous-mêmes les données de manière prospective et objective.

Ce mode de recueil a été également réducteur pour certaines variables et notamment pour relever les anomalies du rythme cardiaque fœtal. Les enregistrements du rythme cardiaque fœtal ne figurent pas tels quels dans le DMO, seule une interprétation peut y être reportée. De plus, nous avons choisi de les classer en plusieurs sous-groupes, selon les recommandations de bonnes pratiques cliniques du CNGOF de 2007, ce qui nous a fait perdre en finesse par rapport aux données de départ.

En ce qui concerne les données placentaires, les anatomopathologistes réalisent l'analyse suivant un protocole (cf. annexe II), en revanche, les comptes-rendus sont rédigés sous forme de texte (cf. annexe III) dans lesquels ne sont pas retranscrits tous les items de ce protocole. Le compte-rendu n'est donc pas toujours exhaustif et ceci nous a confrontés parfois à des données manquantes.

D'autre part, les indications de l'analyse des placentas ne sont pas toujours précises ou même précisées, le bon de demande d'analyse du placenta ne comprend souvent que peu d'informations cliniques sur les circonstances de la demande et sur l'histoire de la grossesse et de l'accouchement. L'anatomopathologiste se retrouve donc parfois à analyser des placentas sans avoir réellement d'orientation. Bien que la question ait déjà été soulevée, nous pourrions imaginer une grille d'information à

remplir et à envoyer avec le placenta au laboratoire d'anatomopathologie, plutôt qu'un simple bon sur lequel l'opérateur en maternité est libre de donner les informations de son choix. De plus, ce sont majoritairement les sages-femmes présentes à l'accouchement qui sont chargées d'envoyer le placenta or celles-ci sont peu concernées par les résultats d'EAPP car ces derniers ne sont lus et interprétés que par des médecins.

2. Analyse des résultats

2.1 Population

Les caractéristiques de la population de notre étude étaient proches de celles de la population générale concernant l'âge moyen à la maternité, la parité moyenne, l'IMC et le tabagisme [14].

2.2 Répartition des différentes indications de l'EAPP

Le RCIU et les pathologies hypertensives de la grossesse étaient les indications d'EAPP les plus fréquentes dans notre étude.

2.3 Pathologies et lésions placentaires

Pour toutes les pathologies étudiées, la majeure partie des placentas présentait des lésions. Ceci est lié à la population que nous avons sélectionnée puisque toutes nos patientes présentaient au moins une pathologie périnatale. Ces résultats montrent cependant l'intérêt de l'examen placentaire dans les situations pathologiques périnatales. En effet la découverte quasi constante de lésions lors de l'analyse de ces placentas montre que l'EAPP est une source non négligeable d'informations sur les processus physiopathologiques de ces grossesses ou accouchements pathologiques. Le placenta est comparé à la « boîte noire de la grossesse » par S. Patrier dans l'« histoséminaire carrefour pathologie 2009 » intitulé « Pathologie du placenta » du 19 Novembre 2009.

Nous avons remarqué l'absence constante de deux des lésions choisies dans notre protocole de recueil de données, à savoir la lésion de villite d'étiologie inconnue et la chorangiose. La villite d'étiologie inconnue est une lésion inflammatoire récurrente et souvent associée à des pathologies auto-immunes maternelles ou à

des RCIU, prééclampsie ou avortement spontané, tandis que la chorangiose est une anomalie du réseau vasculaire fœtal, observée dans des situations variées telles que l'asphyxie périnatale, le diabète mal contrôlé. L'étiopathogénie de ces deux lésions est mal connue. C'est la raison pour laquelle nous avons choisi d'étudier leur fréquence d'apparition en fonction des différentes pathologies périnatales. Néanmoins leur absence des comptes-rendus peut laisser penser qu'elles ne font pas partie des lésions recherchées par les anatomopathologistes, ou bien qu'elles ont un taux d'apparition très faible et que notre échantillon n'était pas assez conséquent pour les détecter.

2.3.1 Lésions placentaires associées aux pathologies vasculo-placentaires

Les lésions placentaires les plus fréquemment retrouvées chez les patientes ayant présenté une pathologie hypertensive de la grossesse, un RCIU ou une suspicion d'HRP, correspondent aux lésions de la littérature décrites pour être associées à ces pathologies. Nous pouvons donc supposer grâce à ces résultats qu'une anomalie du développement des artères utéro-placentaires a pu être à l'origine de ces complications développées au cours de la grossesse. Nous ne pouvons pas nous permettre d'établir de véritable lien entre ces lésions et ces pathologies puisque, comme nous l'avons précisé plus haut, plusieurs biais et limites à notre étude ne nous permettent pas de conclure. Cependant l'intérêt de l'EAPP se perçoit bien ici puisqu'en permettant la compréhension des processus physiopathologiques de ces pathologies connues pour être récidivantes, il permet une meilleure prise en charge des grossesses ultérieures [3, 5, 7, 10].

Concernant les patientes pour lesquelles il était suspecté la survenue d'un HRP lors de l'accouchement, le diagnostic a été confirmé par l'examen du placenta pour 30,8%. Néanmoins, l'absence d'un hématome décidual basal à l'EAPP n'exclut pas l'HRP, en effet, lorsque celui-ci se forme juste avant l'accouchement, il n'a pas le temps de déformer la plaque basale du placenta et ne peut donc pas être détecté par l'anatomopathologiste. Par ailleurs, seulement 6,5% de ces placentas montraient des lésions de souffrance fœtale aigüe. On ne peut pas corrélérer la

présence d'HRP récent à celle de lésions de SFA puisque d'autres pathologies interfèrent.

2.3.2. Lésions placentaires associées aux pathologies per natales

Sachant que la majorité des EAPP de notre étude avait pour indication la présence d'un RCIU ou d'une pathologie hypertensive de la grossesse, nous pouvions nous attendre à avoir un certain nombre d'ERCF pathologiques à l'accouchement. Cependant, la présence de lésions vasculo-placentaires n'est pas proportionnelle au degré de pathologie du RCF. Il n'y a donc pas de lien direct.

La pigmentation des cellules amniotiques est un signe de souffrance fœtale. Celle-ci apparaît dès 2 à 3h après l'émission méconiale du fœtus. Elle peut donc apparaître au cours de l'accouchement, juste avant la naissance, ou être déjà présente avant le début du travail. La localisation des macrophages permet à l'anatomopathologiste de dater approximativement la survenue de l'émission méconiale et donc l'apparition de la souffrance fœtale [2, 5]. Après plus de 48h, d'autres lésions sont associées à la pigmentation des membranes, une nécrose de la média des vaisseaux ombilicaux apparaît. Nous n'avons donc relevé ce type de lésions que lorsqu'il était isolé, afin de pouvoir considérer uniquement celles d'apparition récente. Ainsi, en datant approximativement l'apparition de ces lésions, il est possible de savoir si l'origine de la souffrance fœtale était présente avant la période per partale, ou si elle est survenue lors de l'accouchement.

Ici, les proportions de ces lésions spécifiques de souffrance fœtale aiguë (SFA) vont de 22,6% pour les RCF classés à risque d'acidose, à 38,8% pour les RCF classés à risque majeur d'acidose. Autrement dit, pour les placentas qui présentaient ces lésions et qui étaient associés à des ARCF, nous pourrions supposer que la souffrance fœtale est survenue au cours de l'accouchement, tandis que pour tous les autres la souffrance fœtale était déjà présente avant l'accouchement.

2.3.3. Lésions placentaires et autres pathologies péri natales

L'analyse des lésions placentaires des patientes qui présentaient un diabète gestationnel ou non ne font pas ressortir de résultats pertinents ou exploitables, d'autant plus que les lésions placentaires décrites chez les patientes diabétiques sont peu spécifiques du diabète [5, 6, 17].

9 des 24 placentas dont les patientes ont présenté des métrorragies pendant la période per partum montraient des signes de souffrance fœtale aigüe. Ces lésions placentaires d'apparition aigüe concordent avec l'apparition per partale des métrorragies.

D'autre part, des lésions vasculoplacentaires étaient associées à ces mêmes placentas. La présence des métrorragies dans ces cas là pourrait être liée à l'apparition d'un HRP lui-même issu d'une anomalie vasculaire placentaire. Des lésions de chorioamniotite ont été retrouvées pour 2 des 24 placentas correspondant à une situation de suspicion de chorioamniotite. L'examen du placenta a donc permis ici de confirmer ou d'infirmer le diagnostic chorioamniotite.

2.4. Lésions placentaires associées aux pathologies maternelles à risque de récurrence

Les lésions placentaires retrouvées chez les patientes ayant développé une pathologie à risque de récurrence pendant la grossesse étaient globalement des lésions vasculo-placentaires. Ceci permet donc de confirmer ou infirmer l'origine placentaire de la pathologie développée, et donc, dans les cas où l'étiologie placentaire est confirmée, de mettre en place des traitements préventifs lors des grossesses suivantes.

2.5. Lésions placentaires associées aux accidents per natales

Aucune différence statistiquement significative n'a pu être mise en évidence entre les lésions placentaires des nouveau-nés dont le pH artériel à la naissance montrait une acidose fœtale et ceux pour qui ce dernier était normal. Donc nous

n'avons pas pu ici expliquer l'issue néonatale défavorable à l'aide de l'analyse des lésions placentaires. Il faut prendre en considération la taille réduite des effectifs causée par l'élimination des potentiels facteurs de confusions.

Nous avons ensuite, à l'aide du calcul de l'Odds ratio, tenté d'évaluer la probabilité de présenter une lésion placentaire parmi les nouveau-nés dont le pH était pathologique. Le manque d'effectif ne nous a à nouveau pas permis de conclure, mais nous avons tout de même observé, dans notre échantillon, que lorsque le placenta présentait des lésions de SFA (pigmentation des membranes), le risque d'avoir une issue néonatale défavorable (pH < 7,20) était divisé par 2. Autrement dit, nous pourrions penser que l'origine de l'acidose fœtale était pour la moitié antérieure à l'accouchement, et ne serait pas liée aux circonstances de la naissance. Il faut cependant rester prudent dans notre interprétation car d'autres facteurs entrent en jeu, et un pH < 7,20 seul n'est pas systématiquement à l'origine d'une issue néonatale défavorable.

Ces considérations rejoignent celles de G. Boog dans ses travaux sur la souffrance fœtale aigüe [17].

Dans l'échantillon de patientes dont le nouveau-né présentait une acidose, nous avons constaté que les hématomes déciduaux basaux étaient plus fréquents. Le lien entre souffrance fœtale aigüe et hématome décidual basal peut être supposé.

CONCLUSION

Notre objectif principal n'a pu être atteint qu'en partie puisque nous n'avons pas pu dégager de liens significatifs entre les pathologies que nous avons étudiées et les lésions placentaires qui y étaient associées. Cependant, les résultats qui se dégagent de notre étude concordent avec les données de la littérature, notamment concernant les pathologies hypertensives de la grossesse, les RCIU et les HRP auxquels étaient associées le plus souvent des lésions vasculoplacentaires.

Pour obtenir des résultats plus pertinents, il aurait fallu se contenter d'une étude détaillée des lésions placentaires associées à une seule pathologie comme nous souhaitions procéder au départ.

Nos objectifs secondaires ont également été atteints en partie, puisque des corrélations entre les pathologies récidivantes de la grossesse telles que le RCIU et les maladies hypertensives se sont dégagés de nos résultats, et ont permis ainsi de souligner tout l'intérêt de cet examen dans ces situations. En connaissant l'origine physiopathologique de ces manifestations cliniques, il devient possible d'en éviter la récurrence grâce à la mise en place d'un traitement préventif tel que la prise d'aspirine au cours des grossesses suivantes chez ces patientes.

D'autre part, concernant les accidents per natus, nos résultats, bien que non significatifs, allaient dans le même sens que ceux des travaux déjà effectués, et montraient que grâce à la connaissance de lésions placentaires d'apparition spécifiquement chronique ou aiguë, il est parfois possible de déterminer si l'issue néonatale défavorable provient d'une souffrance fœtale aiguë ou chronique, et ainsi d'apporter des éléments objectifs quant à l'origine de l'accident per natal. Les études réalisées sur le sujet vont dans le même sens et s'accordent à dire que l'intérêt médico-légal de l'EAPP est considérable puisqu'il peut être utilisé par les experts comme une preuve irréfutable au même titre que l'ERCF et les pH du sang de cordon.

L'EAPP est encore trop peu utilisé et il est donc important de systématiser cet examen en présence de pathologies périnatales inexpliquées.

L'utilisation d'une grille d'informations pré remplie pour la demande de l'examen anatomopathologique du placenta, à remplir conjointement par le médecin responsable de l'accouchement et la sage-femme pourrait apporter des réponses à ce problème.

Par ailleurs, il serait intéressant de réaliser la même étude avec une population et un panel de lésions placentaires étudiées plus conséquents. L'étude des lésions placentaires associées à une seule pathologie en éliminant tous les facteurs de confusion possibles permettrait d'obtenir des résultats plus pertinents.

BIBLIOGRAPHIE

1. A. L'Herminé-Coulomb
Examen du placenta
EMC(Elsevier Masson Consulte), Obstétrique, 5-070-C-20, 2005

2. G. Boog
La souffrance fœtale aigüe : Etat des connaissances
Journal de gynécologie obstétrique et de biologie de la reproduction 2001 ;
30 : 393-429
Masson, Paris, 2001

3. Georges Boog
Gestion des risques : pourquoi ne faut-il pas jeter trop vite le placenta ?
XXIV^{es} journées du Collège National des Gynécologues Obstétriciens français,
Paris, 9-11 Décembre
Revue sage-femme N° 174, page 20

4. Graham EM, Ruis KA, Hartman AI, Northington FJ, Fox HE
A systematic review of the role of intrapartum ischemia in the causation of
neonatal encephalopathy.
Am J Obstet Gynecol 2008; 199: 587-595

5. Bouvier R, Carless D, Dauge M-C, Dechelotte P, Delezoide AL, Foliguet B et al
Pathologie fœtale et placentaire pratique
Edité par la SOFFOET, Sauramps médical 2008

6. C. Nessmann et J.C. Larroche
Atlas de pathologie placentaire
Masson, Paris, 2001

7. F. Cornélis
Intérêt de l'examen anatomopathologique du placenta
Revue francophone des laboratoires, Vol 38, N°402, mai 2008, p. 71-76

8. Carles D, Pelluard F
Diplôme inter-universitaire « Pathologie foetale et placentaire »
Apprentoile, Les ressources pédagogiques de l'université Bordeaux Segalen
<http://www.u-bordeaux2.fr>

9. A L'Herminé-Coulomb, MC Vacher-Lavenu (AP-HP, Antoine Béchère, Cochin)
Lésions élémentaires non tumorales du placenta
Carrefour Pathologie 2005, Société française de pathologie

10. B Hargitai, T Marton, and P M Cox
Examination of the human placenta
Best practice n°178, J Clin Pathol. 2004 August; 57(8): 785–792.

11. Altshuler G.
A conceptual approach to placental pathology and pregnancy outcome;
Semin Diagn Pathol. 1993 Aug;10(3):204-21

12. Aviram R, T BS, Kidron D
Placental aetiologies of foetal growth restriction: clinical and pathological differences.
Early Hum Dev. 2010 Jan;86(1):59-63. Epub 2010 Feb 1.

13. P. Marcorelles
Placenta de la prééclampsie : lésions anatomiques et corrélations anatomocliniques
Annales françaises d'anesthésie et de réanimation, volume 29, n° 3, mars 2010, p. 25-29

14. INED (Institut National des Etudes Démographiques)

http://www.ined.fr/fr/pop_chiffres/france/naissances_fecondite/evolution_fecondite/

Année 2011

15. K. TE Chang

Pathological examination of the placenta : Raison d'être, clinical relevance and medicolegal utility

Review Article, Singapore Med J 2009; 50(12) : 1123

16. J. Froidart

La prééclampsie: la maladie des hypothèses. De la physiopathologie à la clinique

Journées de techniques avancées en gynécologie et obstétrique PMA
périnatalogie et pédiatrie, année 2001

17. A-L Delezoide

Retentissement foetoplacentaire du diabète et de l'obésité maternels

Revue Médecine de la reproduction, gynécologie et endocrinologie, volume
10, N°3, 175-84, Mai-Juin 2008

ANNEXES

Annexe I. Grille de recueil de données

Annexe II. Protocole d'examen anatomopathologique du placenta au laboratoire d'anatomopathologie du CHU de Grenoble

Annexe III. Exemple de compte-rendu de l'examen anatomopathologique d'un placenta

Annexe I.

Grille de recueil de données

Données maternelles :

- **Age maternel :**
- **Gestité :**
- **Parité :**
- **Indice de Masse Corporelle** antérieur à la grossesse (en kg/m^2) calculé à partir du poids et de la taille maternels et selon les limites proposées par l’OMS pour définir le statut pondéral chez la femme adulte :

IMC>18,5	Insuffisance pondérale
18,5≤IMC<25	Poids normal
25≤IMC<30	Surpoids
30≤IMC<40	Obésité
IMC≥40	Obésité morbide

- **Consommation tabagique** pendant la grossesse (quelle que soit le nombre de cigarettes consommées par jour) : **oui / non**
- **Antécédents médicaux** ayant un potentiel retentissement sur la grossesse
 - Diabète
 - Hypertension artérielle
 - Pathologie de la coagulation
 - Obésité
 - Toxicomanie/alcoolisme
- **Antécédents obstétricaux** potentiellement récidivants et/ou en lien avec une pathologie placentaire :
 - HTA gravidique : **oui / non**

-RCIU : **oui / non**

Données concernant la grossesse et l'accouchement :

- **Pathologies obstétricales**

-HTA gravidique : **oui / non**

-Prééclampsie : **oui / non**

-RCIU : **oui / non**

-MAP : **oui / non**

-RPM : **oui / non**

-Anomalie de l'insertion placentaire : **oui / non**

-Diabète : **oui / non**

- **Mode d'entrée en travail et mode d'accouchement**

- Déclenchement : **oui / non**

- Césarienne programmée : **oui / non**

- Césarienne en urgence : **oui / non**

- **Complications lors de l'accouchement :**

- HTA perpartum : **oui / non**

- Métrorragies perpartum : **oui / non**

- Suspicion d'hématome rétro-placentaire : **oui / non**

- Liquide amniotique (clair, teinté, méconial) : **oui / non**

- Anomalies du rythme cardiaque fœtal : Classement des ARCF (rapportées dans le partogramme du DMO) selon les recommandations de bonnes pratiques cliniques du CNGOF de 2007 :
ERCF normal / à faible risque d'acidose / à risque d'acidose / à risque important d'acidose / à risque majeur d'acidose.

- **Caractéristiques du nouveau-né :**

- Age gestationnel à la naissance (en SA (semaines d'aménorrhées))
- Sexe : masculin / féminin
- Poids de naissance (en grammes)
- pH artériel ombilical < 7,20 : **oui / non**

Indication de l'examen anatomo-pathologique du placenta

- **Pathologie maternelle :**
 - Pathologie hypertensive de la grossesse : **oui / non**
 - Suspicion de chorioamniotite : **oui / non**

- **Pathologie foetale ou néonatale :**
 - Retard de croissance intra-utérin : **oui / non**
 - Anomalies du rythme cardiaque foetal (ARCF) : **oui / non**

- **Pathologie placentaire :**
 - Suspicion d'hématome rétroplacentaire (HRP) : **oui / non**

Données placentaires

- **Données générales :**
 - Poids placentaire (en grammes)
 - Insertion du cordon : centrale/ paracentrale/ marginale/ vellamenteuse

- **Lésions placentaires élémentaires :**
 - Pathologies vasculaires :
 - Hématome décidual basal : **oui / non**
 - Dépôts massifs de fibrine périvillositaire (NIDF) : **oui / non**
 - Thrombose(s) intervillouse(s): **oui / non**

Infarctus : **oui / non**

Signes d'ischémie-hypoxie villositaire (espaces intervileux étroits et collabés, villosités de petite taille, fibreuses, peu vascularisées, voire avasculaires, excès d'amas nucléaire périvillositaire, chorioangiose) : **oui / non**

-Pathologie inflammatoire et infectieuse :

Lésions de chorioamniotite (infiltrat à polynucléaire neutrophiles (PNN) de la plaque chorale) et/ou funiculite (présence de polynucléaires dans la paroi des vaisseaux ombilicaux) : **oui / non**

Villite de cause inconnue (lymphocytes T villositaires) :
oui / non

-Lésions diverses de signification pathologique

Pigmentation des cellules amniotiques : **oui / non**

Chorangiose (augmentation du nombre des capillaires villositaires dans les villosités terminales) : **oui / non**

PLAQUE CHORIALE

*** Amnios**

Absent opaque tâches de bougies nouveaux

*** Hématome récent ancien, kyste cytotrophoblastique sous amniotique**

*** Vaisseaux congestion**

Diffuse veines thrombose
Focale artères

*** Thrombose sous choriale**

Absente Quelques mm Quelques cm En placards disséminés
Massive récente Massive ancienne

PLAQUE BASALE

Normale lisse déchiquetée
Calcifiée incomplète blanche

*** Hématome décidual marginal**

simple
avec rupture des espaces intervillositaires
taille

*** Hématome décidual basal**

simple
avec cupule
taille

TRANCHE DE SECTION

Épaisseur variant de... cm à... cm

Homogène non homogène à lobules apparents

*** Couleur**

Normale foncée claire
Foncée et claire hydropique

*** Consistance**

Normale ferme spongieuse

*** Kystes cytotrophoblastiques**

*** NIDF cytotrophoblastiques**

Marginale normale Marginale étendue
Juxtapasale Diffuse étendue

*** Thrombose intervillositaire**

*** Abscès**

*** Infarctus**

Couleur	Siège marginal	Partout	Siège central	Siège paracentral	Diamètre
Rouge					
Blanc					
Rouge et Blanc					

- Frottis de l'amnios : polynucléaires :

- Frottis de caduque : polynucléaires :

- Cultures :

- germes :

- germes :

Protocole d'examen histologique du placenta

Cordon			
Trois vaisseaux	AO unique		
Vaisseaux normaux	anomalies calibre : artère		veine
Vestiges (en clair) :			
Hémorragie	thromboses :	artère	veine
Lésions inflammatoires :			
Membranes			
Épithélium amniotique :	normal	maturation (en clair) :	
	desquamé	dystrophique	nécrosé
Métaplasie malpighienne :		amnios noueux	
Lésions inflammatoires :	mésenchyme sous-amniotique	chorion lisse	caduque
Germes :			
Autre(s) lésion(s) :			
Plaque choriale			
Chorioamniotite : lésions inflammatoires dans :			
mésenchyme sous-amniotique		chorion	
vaisseaux allanto-choriaux (paroi)		plafond chambre intervillieuse	
Macrophages pigmentés (siège) :			
Thrombose vaisseaux		calcifications paroi	
Autre(s) lésion(s) :			
Parenchyme			
Villosités choriales :	normales pour AGT	petites	œdémateuses
fibreuses	dystrophiques	hydropiques	kystiques
Villosités : normalement vascularisées		congestives	chorangiose
peu vascularisées	avasculaires	avec hématies nucléées	
Trophoblaste : normal pour AGT		hyperplasique	hypoplasique
kystes intravillositaires	cytotrophoblastes récurrents		
Troncs villositaires :	calibre normal	œdémateux	kystique
vaisseaux perméables	sténosés	thrombosés	
	reperméabilisés	autre(s) :	
Chambre intervillieuse :	large		
étroite (collabée)	congestive		
thrombose(s)	hématies falciformes	autre(s) :	
Nécrose ischémique avec dépôts fibrinoïdes (NIDF)			
	sous-choriale	centrale	basale
	discrète	modérée	étendue
Infarctus :	ancien(s) :	récent(s)	remanié(s)
micro-infarctus			
Chorioangiome :	unique	multiples	
type capillaire	mésenchymateux	microscopique	
Intervillite :	leucocytaire	histiocytaire	
Villite aiguë	abcès	granulomes	
Villite chronique :	infiltrat lymphoplasmocytaire	gigantocellulaire	
nécrose			
Lésions spécifiques :			
Plaque basale			
Caduque	normale	hémorragique nécrosée	
inflammatoire	absente	tissu musculaire lisse	
Artères utéro-placentaires :	normales	athéromateuses	non vues
NIDF basale avec infiltrat lymphoplasmocytaire			

Annexe III.

Exemple de compte-rendu de l'examen anatomopathologique d'un placenta

EXAMEN ANATOMOPATHOLOGIQUE D'UN PLACENTA

Renseignements cliniques : IG accouchement à 35 SA. Dopplers ombilicaux limites, DU gauche patho. Hyperthermie pendant le travail. LA teinté.

Le placenta pèse 360 g et mesure 16 x 14 cm. Les membranes sont focalement épaissies et discrètement méconiales.

Le cordon d'insertion centrale, mesure 42 cm et comporte trois vaisseaux.

La plaque choriale est normale et comporte une zone de prélèvement. La plaque basale maternelle présente des sillons estompés.

A l'examen histologique, le cordon comporte trois vaisseaux. Il est indemne d'infiltrat inflammatoire tout comme les membranes et la chambre intervillieuse. Les villosités placentaires, de petit calibre, sont congestives et sont parfois agglomérées par des dépôts de fibrine.

Les vaisseaux allanto-choriaux sont congestifs.

CONCLUSION :

Aspects histologiques d'excès de dépôt fibrinoïde inter-villositaire.

RESUME

Objectifs : Décrire les lésions placentaires présentes lors de complications périnatales inexplicées.

Etudier les lésions associées aux pathologies maternelles récidivantes, et expliquer un accident per natal à l'aide de l'analyse placentaire.

Matériel et méthodes : Notre étude est une analyse descriptive rétrospective d'une série de 124 patientes ayant accouché à l'Hôpital Couple-Enfant de Grenoble entre le 02 Janvier 2009 et le 22 Août 2010. Les données maternelles, néonatales et placentaires ont été recueillies dans les dossiers obstétricaux informatisés.

Résultats : Des lésions vasculo-placentaires étaient associées aux pathologies hypertensives, aux RCIU, aux HRP, et aux pathologies récidivantes. Les lésions placentaires associées aux accidents per nats étaient la pigmentation des membranes. Des lésions de chorioamniotite étaient retrouvées chez 8,3% des patientes pour qui il y avait suspicion de chorioamniotite. Aucun type de lésion ne pouvait être corrélé au diabète. Des lésions vasculo-placentaires ainsi que la pigmentation des membranes étaient associées aux métrorragies per-partum.

Les placentas associés aux accidents per nats montraient la plupart du temps des lésions d'apparition chronique et antérieures à la période per partum.

Conclusion : L'examen du placenta permet de connaître les processus physiopathologiques à l'origine de pathologies périnatales inexplicées, de confirmer ou infirmer un diagnostic, de mettre en place une stratégie préventive lors de pathologies récidivantes, et d'apporter des preuves objectives d'un point de vue médico-légal.

Mots clefs : examen anatomopathologique - placenta - lésions placentaires - pathologies périnatales inexplicées - récidivantes - médico-légal