



HAL
open science

Étude du profil mutationnel K-RAS, EGFR, LKB1 et de la transition épithélio-mésenchymateuse dans une série de 22 carcinomes sarcomatoïdes pulmonaires

Maud-Anne Rabeyrin

► To cite this version:

Maud-Anne Rabeyrin. Étude du profil mutationnel K-RAS, EGFR, LKB1 et de la transition épithélio-mésenchymateuse dans une série de 22 carcinomes sarcomatoïdes pulmonaires. Médecine humaine et pathologie. 2011. dumas-00637301

HAL Id: dumas-00637301

<https://dumas.ccsd.cnrs.fr/dumas-00637301>

Submitted on 31 Oct 2011

HAL is a multi-disciplinary open access archive for the deposit and dissemination of scientific research documents, whether they are published or not. The documents may come from teaching and research institutions in France or abroad, or from public or private research centers.

L'archive ouverte pluridisciplinaire **HAL**, est destinée au dépôt et à la diffusion de documents scientifiques de niveau recherche, publiés ou non, émanant des établissements d'enseignement et de recherche français ou étrangers, des laboratoires publics ou privés.

UNIVERSITE JOSEPH FOURIER
FACULTE DE MEDECINE DE GRENOBLE

Année : 2011

N°

« ETUDE DU PROFIL MUTATIONNEL K-RAS, EGFR, LKB1 ET
DE LA TRANSITION EPITHELIO-MESENCHYMATEUSE DANS
UNE SERIE DE 22 CARCINOMES SARCOMATOÏDES
PULMONAIRES »

THESE
PRESENTEE POUR L'OBTENTION DU DOCTORAT EN MEDECINE
DIPLOME D'ETAT

Maud-Anne RABEYRIN
Née le 29 avril 1982

à Sainte Foy lès Lyon

THESE SOUTENUE PUBLIQUEMENT A LA FACULTE DE MEDECINE DE GRENOBLE
Le 21 octobre 2011

Devant le jury compose de

Président du jury : **Mme le Professeur E BRAMBILLA**

Membres : **Mme le Professeur S LANTUEJOUL**

Mme le Professeur F THIVOLET

M. le Professeur MORO-SIBILOT

**La Faculté de Médecine de Grenoble n'entend donner aucune approbation ni improbation aux opinions émises dans les thèses ; ces opinions sont considérées comme propres à leurs auteurs.*

REMERCIEMENTS :

Je tiens d'abord à remercier mon directeur de thèse, le Pr Sylvie Lantuejoul. Sylvie, je te remercie de m'avoir proposé ce sujet intéressant et de m'avoir tant conseillée et encouragée pour mener à bien ce travail. Au-delà de cette thèse, tu as toujours été une enseignante hors pair et un modèle de travail et d'efficacité. Je salue ton humour et ta disponibilité, qualités appréciables dans le monde du travail. Je te remercie pour tout ce que tu m'as appris ; pour tout cela je te manifeste ma profonde reconnaissance.

Mes remerciements vont également au Pr Elisabeth Brambilla pour avoir accepté la présidence du jury de cette thèse et m'avoir plus que guidée dans la réalisation de ce travail, grâce à son expertise scientifique. Elisabeth, je vous remercie pour vos séances pédagogiques au multi-tête, où vous m'avez enseigné la pathologie pulmonaire. Vous trouverez ici l'expression de ma reconnaissance et de mon respect.

Je remercie vivement le Pr Françoise Thivolet de s'être déplacée jusque dans le Grésivaudan pour juger ma thèse. Je vous remercie de m'avoir accueillie dans votre service et souhaite que notre collaboration perdure.

Un grand merci au Pr Denis Moro-Sibilot qui a accepté d'évaluer mon travail.

J'adresse aussi mes remerciements à Laurence David-Boudet pour son aide inestimable à la réalisation de toutes les techniques immuno-histochimiques. Laurence, sans toi cette thèse n'existerait pas ! Merci pour ta disponibilité et ton professionnalisme.

Un grand merci aux autres membres, présents et passés, du laboratoire que j'ai fréquentés avec un grand bonheur et qui contribuent tous les jours dans le succès du DACP tant sur le plan professionnel que sur le plan humain.

Merci à tous les médecins du service qui m'ont formée depuis mes débuts anatomopathologiques où je ne savais pas reconnaître un polynucléaire neutrophile... Un merci tout particulier au Dr Dimitri Salameire à qui je dois beaucoup pour son compagnonnage de grande qualité.

Je remercie mes adorables co-internes d'avoir été aux petits soins pendant les moments « tendus ».

Je remercie toutes les mamans rencontrées en stage d'anapath (Marine CB, Charlotte, Georgiana, Perrine, Christelle, Lena, Daniela, Lucie) qui m'ont largement instruite sur le module 2 de l'internat « de la conception à la naissance » durant nos déjeuners, Laurence Pernod, tu n'as plus rien à m'apprendre... Pour la détente sur le dance floor entre 2 chapitres, tous mes remerciements vont à Diane, Marine B, Julie et Claire, votre maîtrise du Kuduro m'impressionne.

J'adresse également mes remerciements à mes parents qui m'ont toujours soutenue, quoi que j'aie envie de faire. Merci pour votre confiance et pour le champagne!

Merci à mes grands parents, mon frère et ma sœur pour leur affection.

Merci pour mon nouveau laboratoire d'adoption d'HEH dont l'accueil fut très chaleureux.

Merci à mon conjoint Mihail, tu as participé à la réalisation de ce travail grâce à tes injonctions du style « va faire ta thèse » lorsque tu voulais avoir le monopole de la télécommande de la télévision... Sans blagues, merci pour tes conseils précieux et ton soutien de tous les jours.

SOMMAIRE :

REMERCIEMENTS :	2
SOMMAIRE :	4
LISTE DES ABREVIATIONS :	10
INTRODUCTION.....	11
1. Rappel sur les carcinomes sarcomatoïdes	12
1.1. Présentation clinique et radiologique	12
1.1.1. Présentation clinique.....	12
1.1.2. Présentation radiologique	13
1.2. Eléments pronostiques, modalités thérapeutiques	13
1.2.1. Pronostic	13
1.2.2. Thérapeutique	14
Stades précoces	14
Stades métastatiques.....	15
1.3. Présentation anatomopathologique	15
1.3.1. Caractéristiques macroscopiques.....	15
1.3.2. Caractéristiques microscopiques	15
Le carcinome pléomorphe	16
Le carcinome à cellules fusiformes	17
Le carcinome à cellules géantes	17
Le carcinosarcome.....	18
Blastome pulmonaire.....	19
Compte-rendu histo-pathologique.....	19
1.3.3. Caractéristiques immunohistochimiques	20

Marqueurs épithéliaux.....	20
TTF-1	21
Généralités.....	21
Pour les carcinomes sarcomatoïdes.....	22
P63.....	23
Généralités.....	23
Pour les carcinomes sarcomatoïdes.....	24
CK5/6	24
Généralités.....	24
Pour les carcinomes sarcomatoïdes.....	25
Vimentine	25
Généralités.....	25
Pour les carcinomes sarcomatoïdes.....	25
Calrétinine, WT1 et podoplanine	26
HCG	26
1.4. Caractéristiques moléculaires	27
1.4.1. Rappel des principales anomalies moléculaires dans les CBNPC	27
1.4.2. Présentation des principales anomalies moléculaires dans les CBNPC et dans les carcinomes sarcomatoïdes	29
LOH.....	29
EGFR.....	29
Généralités.....	29
K-RAS.....	31
Généralités.....	31
P53.....	33
Généralités.....	33

EML4-ALK	34
Généralités.....	34
FGFR-1.....	34
Généralités.....	34
c-Met	35
Généralités.....	35
m-Tor.....	36
Généralités.....	36
Pour les carcinomes sarcomatoïdes.....	36
2. Carcinomes sarcomatoïdes, LKB-1 et transition épithélio-mésenchymateuse	37
2.1. La transition épithélio-mésenchymateuse (TEM)	37
2.1.1. Introduction	37
2.1.2. Concept de la TEM.....	38
E-cadhérine.....	38
Snail , Slug , ZEB1, ZEB2, TWIST	39
tumor budding	39
2.2. La protéine LKB1.....	40
2.2.1. introduction.....	40
2.2.2. Rôle biologique.....	40
2.2.3. LKB1 et carcinomes pulmonaires	42
2.2.4. Perspectives thérapeutiques	44
2.3. Carcinomes pléomorphes et transition épithélio-mésenchymateuse	45
OBJECTIFS DU TRAVAIL DE THESE	47
MATERIELS ET METHODES	48
1. Données cliniques	48
1.1. Sélection des patients	48

1.2. Caractéristiques cliniques des patients	48
1.2.1. Age/sex	48
1.2.2. Exposition toxique	48
1.2.3. Examen clinique au diagnostic	49
1.2.4. Traitement.....	49
2. Matériel biologique	49
2.1. Conditionnement du prélèvement et technique standard	49
2.2. Caractéristiques histologiques des tumeurs.....	50
3. Examen immunohistochimique.....	51
3.1. Technique d'immuno-histochimie en paraffine	51
3.2. Caractéristiques des anticorps utilisés	52
3.3. Évaluation de l'expression.....	52
4. Classement des tumeurs en plusieurs groupes à l'issue de l'examen immuno-histochimique	54
5. Analyse moléculaire	55
5.1. Analyse du statut mutationnel de K-RAS et EGFR.....	55
5.2. Analyse du statut mutationnel de LKB1	56
5.3. Recherche d'amplification de FGFR et EGFR en FISH	56
6. Analyses statistiques	57
RESULTATS	58
1. Suivi clinique.....	58
2. Analyse morphologique en colorations HES, PAS diastase et kreyberg	58
3. Etude immuno-histochimique avec TTF-1, P63 et CK5/6, puis classement en groupes selon l'immuno-phénoype:.....	59
3.1. Cytokératine 5-6 et P63.....	60
3.2. TTF-1.....	61
Etude des marqueurs classiques, des marqueurs de la TEM et de la protéine ALK	62

3.3. Etude des marqueurs classiques (vimentine et cytokératines).....	62
3.3.1. Cytokératines	62
3.3.2. Vimentine	63
3.4. Expression des marqueurs de la TEM	63
3.4.1. LKB1	63
3.4.2. Snail	65
3.4.3. E-cadhérine	68
3.4.4. FAK	69
3.4.5. m-Tor	70
3.4.6. Expression de c-Met	71
3.5. Expression de l'ALK.....	71
4. Analyses moléculaires	72
4.1. Statut EGFR	72
4.2. Statut K-RAS	72
4.3. mutation de LKB1	73
4.4. amplification de FGFR1	73
DISCUSSION	74
1. Données cliniques	74
2. Aspects morphologiques	75
3. Etude immuno-histochimique des carcinomes sarcomatoïdes.....	76
3.1. TTF-1.....	76
3.2. P63 et CK5/6	76
3.3. Marqueurs de la TEM	77
3.3.1. Expression de Snail et E-cadhérine	77
3.3.2. Expression de la vimentine.....	78
3.4. Autres marqueurs	78

3.4.1. FAK, m-Tor, c-Met	78
4. Anomalies moléculaires	79
4.1. profil mutationnel EGFR.....	79
4.2. profil mutationnel K-RAS	80
4.3. expression immuno-histochimique et mutation de LKB1	80
4.4. Amplification de FGFR1	80
CONCLUSION	82
BIBLIOGRAPHIE	83
SERMENT D’HIPPOCRATE	93
ANNEXES	94

LISTE DES ABREVIATIONS :

ADK : adénocarcinome

ADN : acide désoxyribonucléique

ARN : acide ribonucléique

CBNPC : carcinome broncho-pulmonaire non à petites cellules

CE : carcinome épidermoïde

CPC : carcinome à petites cellules

EMA : epithelial membrane antigen= antigène épithélial de membrane

HES: hématoxyline éosine safran

HGF : Hepatocyte Growth Factor=facteur de croissance hépatocytaire

HIF: hypoxia inducible factor

IASLC : International Association for the Study of Lung Cancer

LOH : loss of heterozygosity=perte d'hétérozygotie

OMS : organisation mondiale de la santé

TEM : transition épithélio-mésenchymateuse

INTRODUCTION

Les carcinomes sarcomatoïdes primitifs pulmonaires sont des tumeurs rares, représentant 0,3% à 3% des cancers primitifs pulmonaires (1-6). En 2004, l'OMS définit dans sa classification une nouvelle entité, le carcinome sarcomatoïde, comme « toute prolifération capable d'offrir de façon permanente des aspects morphologiques de transition épithélio-mésenchymateuse ». Le terme *carcinome sarcomatoïde* est générique, il inclut diverses entités : le carcinome pléomorphe, le carcinome à cellules fusiformes, le carcinome à cellules géantes, le carcinosarcome et le pneumoblastome. La grande majorité de ces tumeurs peuvent être classées sur leur simple aspect histologique en coloration standard (HES), bien que l'étude immuno-histochimique puisse parfois se révéler utile. Le diagnostic de carcinome sarcomatoïde peut être suggéré sur biopsie mais jamais affirmé : en effet, ces tumeurs étant très hétérogènes, il est nécessaire de poser ce diagnostic après échantillonnage très large de la pièce opératoire. Le diagnostic de carcinome sarcomatoïde serait méconnu en préopératoire dans près de 60 % des cas (1, 5, 7-9). Il est nécessaire de reconnaître cette entité dont le pronostic est péjoratif, notamment du fait d'une chimio sensibilité réduite (4).

Les mécanismes de carcinogénèse ont été longtemps débattus. La thèse actuelle propose que les carcinomes sarcomatoïdes dérivent de cellules souches pluri-potentes, capables d'une différenciation carcinomateuse et d'une différenciation sarcomateuse. Plusieurs études de biologie moléculaire vont dans le sens de cette hypothèse. La meilleure caractérisation de ces tumeurs sur le plan morphologique, immuno-histochimique et moléculaire pourrait permettre de proposer une nouvelle classification en relation avec les possibilités thérapeutiques disponibles.

1. Rappel sur les carcinomes sarcomatoïdes

1.1. Présentation clinique et radiologique

1.1.1. Présentation clinique

La plupart des carcinomes sarcomatoïdes surviennent chez le sujet âgé, avec un âge médian de 60 à 70 ans (valeurs extrêmes de 30 à 85 ans) et une prédominance masculine marquée (le sex ratio atteint presque 4 hommes pour une femme). Les facteurs étiologiques sont les mêmes que pour les carcinomes pulmonaires primitifs, le tabac étant le facteur principal. Plus de 90% des patients atteints de carcinome pléomorphe sont de gros fumeurs ou ex- gros fumeurs (2, 4,6,1-16). Quelques cas en rapport avec une exposition à l'amiante ont été rapportés (1, 5, 17,18). Les données cliniques relatives aux cas de carcinomes sarcomatoïdes concernent très majoritairement des patients pris en charge chirurgicalement, alors que les patients diagnostiqués à un stade clinique avancé sont rarement opérés et font l'objet de peu d'études. Ceci s'explique par le fait que le diagnostic histologique de carcinomes sarcomatoïdes ne peut être formellement posé sur un échantillon de petite taille (biopsie, cytologie). Ainsi, les patients atteints de carcinome sarcomatoïde sont sous-diagnostiqués en cas de stade avancé.

Par rapport aux autres carcinomes bronchiques non à petites cellules (CBNPC), on note une proportion importante de patients symptomatiques au diagnostic. Les symptômes dépendent de la localisation de la tumeur. Pour les tumeurs proximales, on décrit toux, hémoptysie (dans 50% des cas), dyspnée progressive ou pneumopathie à répétition du fait de l'obstruction bronchique, alors que pour les tumeurs périphériques, la douleur thoracique signe un envahissement pleural ou pariétal, fréquemment décrit, notamment dans les carcinomes sarcomatoïdes de sous type pléomorphe (invasion de la paroi thoracique dans plus de 25% des cas). (5, 8, 14, 19-21).

1.1.2. **Présentation radiologique**

Au plan radiologique, les carcinomes sarcomatoïdes ont une présentation presque similaire aux autres carcinomes bronchiques non à petites cellules. Ils peuvent être centraux ou périphériques. Ils se présentent souvent sous la forme d'une lésion unique, volumineuse, de 4 à 5 cm de diamètre. Si une prédilection pour les lobes supérieurs a été décrite dans certaines études (5), cette donnée n'est pas toujours validée. Le stade histo-pathologique est en général d'emblée avancé avec une proportion importante d'invasion pleurale, pariétale et/ou vasculaire (40-70% des cas) (1, 5, 9, 14, 21).

1.2. **Eléments pronostiques, modalités thérapeutiques**

1.2.1. **Pronostic**

Les carcinomes pléomorphes sont des tumeurs agressives avec une survie faible (médiane variant de 5 à 35 mois selon les études) (4). La plupart des études menées montrent que les carcinomes sarcomatoïdes sont de pronostic péjoratif, inférieur à celui des CBNPC, mais ceci n'est pas toujours retrouvé (22). Les sites métastatiques sont les mêmes que dans les cancers bronchiques non à petites cellules (cerveau, os, foie), mais il a aussi été décrit des sites inhabituels comme l'œsophage, le jéjunum, le rectum, le péritoine, le tissu sous-cutané, ou le rein (1, 2, 5, 23-25).

En général, le stade au diagnostic est identique à celui des CBNPC. Pour les blastomes et les carcinosarcomes, la résection chirurgicale est le traitement de référence. Le taux de récurrence après chirurgie pour les pneumoblastomes est de 43%, avec une médiane de survie de 33% à 2 ans et 16% à 5 ans.

En ce qui concerne les carcinosarcomes, le taux de survie à 5 ans est de 23% avec une médiane de survie de 9 à 12 mois.

Dans les séries publiées, la répartition des stades tumoraux au diagnostic est identique à celle des autres CBNPC. (5, 4, 9, 26, 27).

La croissance tumorale des carcinomes sarcomatoïdes est rapide (7, 21, 28), avec une médiane de survie sans récurrence courte, comprise entre 6 et 8 mois. Les récurrences locales sont rares (15 % de l'ensemble des récurrences) et fréquemment systémiques survenant chez plus de

60% des patients opérés. La survie globale médiane est comprise entre 6 et 20 mois, avec une survie à 5 ans inférieure à 10-20 % (1, 2, 4, 9, 21, 25, 26, 29-31).

Les principaux facteurs pronostiques identifiés sont la taille tumorale, le stade, et l'envahissement ganglionnaire médiastinal. Dans une série de 70 cas de carcinomes pléomorphes, le sous-type histologique épithélial prédominant (adénocarcinome, carcinome épidermoïde ou carcinome à grandes cellules) n'était pas un facteur pronostique significatif. Ceci suggère que le mauvais pronostic de ces tumeurs est attribuable à la présence du contingent sarcomatoïde. L'analyse multi variée montre que la nécrose massive, l'invasion lymphatique et le stade avancé sont des facteurs pronostiques indépendants (10).

Dans une grande série de l'International Adjuvant Lung Cancer Trial (IALT) concernant 1876 patients porteurs de CBNPC dont le suivi clinique médian atteignait 7.5 ans, la seule donnée anatomopathologique corrélée de manière significative avec un mauvais pronostic en analyse multi variée était la présence d'un contingent sarcomatoïde. Par ailleurs, la présence d'un abondant infiltrat lymphocytaire au sein du stroma tumoral était significativement corrélée avec un bon pronostic (32).

1.2.2. **Thérapeutique**

Les principes de traitement sont les mêmes que ceux des autres CBNPC.

Stades précoces

La plupart des séries rapportées dans la littérature sont des séries chirurgicales. La chirurgie permet un contrôle local satisfaisant, similaire à celui des autres CBNPC (1, 5, 6, 9, 15, 27). Le rôle des traitements adjuvants, radiothérapie ou chimiothérapie, est difficile à évaluer du fait de l'absence de série prospective contrôlée. La survie globale reste plus défavorable que pour les carcinomes bronchiques non à petites cellules classiques, même après traitement adjuvant.

Dans une série japonaise comparant la survie de patients traités par chirurgie (9 patients) versus chimiothérapie ou radiothérapie (8 patients), la survie des patients opérés était significativement augmentée par rapport aux patients non opérés ($p=0.0096$). Néanmoins les groupes n'étaient pas comparables : les stades des patients opérés étaient moins avancés que les patients ayant reçu de la chimiothérapie ou de la radiothérapie (32).

Stades métastatiques

Les agents cytotoxiques rapportés comme ayant été utilisés en cas de carcinome sarcomatoïde métastatique sont identiques à ceux utilisés pour les carcinomes non à petites cellules (associations à base de sels de platine) (33): carboplatine/paclitaxel et carboplatine/docetaxel en première ligne, gemcitabine/vinorelbine en seconde ligne, gefitinib en troisième ligne. Aucune réponse, même partielle n'a été rapportée. Des cas d'utilisation de l'association adriamycine/cyclophosphamide/vincristine, avec un rationnel basé sur l'obtention d'une cytotoxicité à la fois sur le composant épithélial et pseudosarcomateux, ont été publiés. Les taux de contrôle tumoral restent faibles (12, 14, 15).

1.3. Présentation anatomopathologique

1.3.1. Caractéristiques macroscopiques

Macroscopiquement, les tumeurs périphériques sont souvent supérieures à 5cm, bien délimitées, non encapsulées, à tranche de section gris-jaune, chair de poisson, mucoïde ou hémorragique. La nécrose est fréquente. Les tumeurs proximales sont souvent endobronchiques, sessiles ou pédiculées, souvent de plus petite taille, avec infiltration du parenchyme pulmonaire adjacent.

1.3.2. Caractéristiques microscopiques

La répartition des sous-types histologiques au sein de la catégorie « carcinome sarcomatoïde » est largement hétérogène. La grande majorité des carcinomes sarcomatoïdes sont des carcinomes pléomorphes, composés de plusieurs contingents histologiques (un contingent sarcomatoïde atteignant au moins 10% de la surface tumorale est requis pour le diagnostic). Les carcinomes à cellules fusiformes purs ou les carcinomes à cellules géantes purs sont très rares ; ils sont souvent confondus morphologiquement avec des sarcomes. Les carcinosarcomes et les blastomes pulmonaires sont exceptionnels, très rarement représentés dans les publications s'intéressant aux carcinomes sarcomatoïdes. Le **tableau 1** rapporte les critères du diagnostic morphologique de ces tumeurs.

Le carcinome pléomorphe

Ce sous-groupe est le plus fréquent (plus de 75%), largement représenté dans les séries de carcinomes sarcomatoïdes. Il est défini par l'association d'un carcinome non à petites cellules (bien à peu différencié) avec, par définition, un contingent sarcomatoïde atteignant au moins 10% de la surface tumorale (**cf photo 1, figurant dans la partie annexes, comme l'ensemble des photographies histologiques**). Le contingent sarcomatoïde est dans 1/3 des cas à cellules fusiformes, dans 1/3 des cas à cellules géantes et dans le 1/3 restant à cellules géantes et fusiformes (contingents concomitants entremêlés) (1). Le contingent carcinomateux peut être :

- adénocarcinome : formations glandulaires, mise en évidence d'une mucosécrétion avec les colorations spéciales du PAS diastase et du Kreyberg
- carcinome épidermoïde : présence de ponts d'union inter-cellulaire, kératinisation intra et/ou extra-cellulaire
- carcinome adénosquameux : présence d'un contingent de carcinome épidermoïde et d'un contingent adénocarcinomateux représentant chacun au moins 10 % de la surface tumorale.
- carcinome à grandes cellules : carcinome ne présentant aucun critère cytologique et architectural d'adénocarcinome, de carcinome épidermoïde ou neuro-endocrine.
- carcinome neuroendocrine : carcinome à petites cellules (cellules à très haut rapport nucléocytoplasmique dont la taille ne dépasse pas celle de 3 lymphocytes, chromatine poussiéreuse dissimulant le nucléole, déformation réciproque des noyaux, activité mitotique élevée, nécrose) et carcinome neuroendocrine à grandes cellules (cellules de grande taille, noyau à chromatine vésiculeuse, disposition palissadique et en rosette, index mitotique > 10 pour 2 mm^2 , nécrose). Le premier peut être diagnostiqué sur la simple morphologie en coloration HES tandis que pour le second, l'expression en immuno-histochimie d'au moins un marqueur neuroendocrine (parmi la chromogranine A, la synaptophysine et le neural cell adhesion molecule (NCAM)) est requise.

Il est nécessaire de préciser le contingent carcinomateux présent lorsque ce dernier est de type adénocarcinome ou épidermoïde, exemple : « carcinome sarcomatoïde pléomorphe associant un carcinome épidermoïde et un contingent à cellules fusiformes ». Il n'est pas nécessaire de préciser la présence du contingent à grandes cellules (très souvent présent). Par

contre, en cas de contingent à petites cellules, la tumeur doit être classée sans équivoque en carcinome à petites cellules combiné avec un contingent sarcomatoïde.

Le carcinome à cellules fusiformes

Il s'agit d'un carcinome constitué exclusivement de cellules fusiformes organisées en faisceaux entrecroisés (**photo 2**). Cette entité est très rare (1, 4, 34). Les cellules tumorales sont allongées, de grande taille, pléomorphes et très atypiques (**photo 3**). Les noyaux sont très irréguliers, souvent multilobés avec mitoses atypiques. L'aspect épithélioïde des cellules permet parfois d'évoquer le diagnostic de carcinome en HES. De rares cas décrits comportent un stroma richement inflammatoire, pouvant en imposer pour une tumeur myofibroblastique inflammatoire. Dans ce cas, la nécrose tumorale, l'invasion vasculaire, les atypies cellulaires, les mitoses atypiques et l'expression des cytokératines en immuno-histochimie font pencher pour le diagnostic de carcinome sarcomatoïde à cellules fusiformes.

La présence d'un contingent carcinomateux (glandulaire, épidermoïde ou à grandes cellules) fera classer la tumeur en carcinome pléomorphe.

Le carcinome à cellules géantes

Le carcinome à cellules géantes est très rare dans sa forme pure (8). Il est défini comme un carcinome non à petites cellules composé de cellules géantes hautement pléomorphes mono- et/ou multi-nucléées. Il est entièrement constitué de cellules polygonales de grande taille, souvent peu ou pas cohésives, sans aucun critère spécifique d'adénocarcinome, de carcinome épidermoïde ni de carcinome à grandes cellules (**photo 4**). Les noyaux sont uniques ou multiples, hyperchromatiques, à chromatine vésiculeuse avec un nucléole turgide. A noter que le caractère multinucléé des cellules est facultatif dans la définition de l'OMS 2004. Le stroma est souvent inflammatoire, avec des phénomènes d'empéripolèse leucocytaire (pénétration active des cellules leucocytes à l'intérieur du cytoplasme des cellules tumorales) (**photo 5**).

Le carcinome à cellules géantes est le plus fréquemment associé à un contingent à cellules fusiformes : on l'appellera « carcinome sarcomatoïde à cellules fusiformes et géantes ». Les cellules géantes tumorales peuvent exprimer l'HCG (Human Chorionic Gonadotrophin) et ne doivent pas être confondues avec un choriocarcinome pulmonaire primitif, d'autant plus que les cancers pulmonaires quels qu'ils soient peuvent produire diverses hormones placentaires (35).

Tableau 1 : Critères du diagnostic morphologique des carcinomes sarcomatoïdes pulmonaires d'après(5):

Type de tumeur	Contingent épithélial différencié	Contingent sarcomatoïde
Carcinome pléomorphe	<ul style="list-style-type: none"> • adénocarcinome*, • carcinome épidermoïde*, • carcinome adénoquameux*, • carcinome à grandes cellules ou • carcinome neuroendocrine* 	cellules fusiformes et/ou cellules géantes (représentant au moins 10% de la surface tumorale)
Carcinome à cellules fusiformes	Aucun	cellules fusiformes
Carcinome à cellules géantes	Aucun	cellules géantes (empéripolèse leucocytaire et globules hyalins fréquemment observés)
Carcinosarcome	<ul style="list-style-type: none"> • adénocarcinome, • carcinome épidermoïde, • carcinome adénoquameux, • carcinome à grandes cellules ou • adénocarcinome de type fœtal de haut grade 	rhabdomyosarcome, ostéosarcome, chondrosarcome ou liposarcome
Blastome pulmonaire	adénocarcinome de type fœtal bien différencié, de bas grade, avec foyers occasionnels de différenciation sarcomateuse vraie (en particulier rhabdomyosarcome et ostéosarcome +/- chondrosarcome)	stroma mésenchymateux primitif avec blastème

* les différents contingents cellulaires du carcinome pléomorphe doivent tous être mentionnés dans la conclusion du compte-rendu anatomopathologique à l'exception du carcinome à grandes cellules.

Le carcinosarcome

Cette tumeur maligne est exceptionnelle. Histologiquement, on observe un contingent épithélial différencié (par ordre de fréquence : de type malpighien, glandulaire, adénoquameux ou à grandes cellules) mêlé à un authentique contingent sarcomateux hétérologue identifié par la présence d'éléments tumoraux cartilagineux, osseux ou musculaires striés. Un cas a été rapporté avec un contingent liposarcomateux (4). Souvent, l'essentiel de la tumeur correspond à une prolifération peu différenciée de cellules fusiformes, ponctuée de plages de différenciation rhabdomyosarcomateuse, ostéosarcomateuse ou chondrosarcomateuse. Une telle tumeur sans élément hétérologue est classée comme carcinome pléomorphe. Le diagnostic de carcinosarcome se fait en microscopie optique, sauf pour les cas où la composante rhabdomyosarcomateuse est peu différenciée, non reconnaissable morphologiquement. Dans ce cas, la différenciation musculaire est confirmée en immuno-histochimie avec des marqueurs tels que la desmine et la myogénine. La composante épithéliale peut exprimer les kératines, le TTF-1 et la vimentine.

Cette entité, en voie de disparition, reste contestée ; le contingent hétérologue est souvent mineur au sein du contingent fusiforme. Ces aspects sont également observés dans les mésothéliomes sarcomatoïdes avec contingent hétérologue, ce dernier exprimant parfois les cytokératines (36). Pour le mésothéliome, la présence de tels éléments ne remet pas en cause l'origine mésothéliale de la prolifération et le diagnostic reste celui de mésothéliome sarcomatoïde, avec contingent hétérologue. Le carcinosarcome pourrait être considéré comme un carcinome sarcomatoïde contenant des éléments hétérologues plutôt que comme une entité à part, d'autant plus que l'expression des cytokératines ou l'EMA par ces derniers a été décrite (37-39).

Blastome pulmonaire

Cette tumeur biphasique rare est composée d'un contingent épithélial ressemblant à un adénocarcinome bien différencié de type fœtal et d'un contingent mésenchymateux très primitif. Les cellules tumorales épithéliales sont cylindriques hautes, au cytoplasme riche en glycogène. Elles forment des tubes et plus rarement des morules. Les cellules mésenchymateuses du stroma sont de petite taille, ovales à fusiformes et ont un aspect blastémateux. Comme pour le carcinosarcome, le contingent mésenchymateux peut renfermer des foyers d'ostéosarcome, de chondrosarcome ou de rhabdomyosarcome.

En immunohistochimie, la composante épithéliale du blastome pulmonaire exprime les cytokératines, l'ACE et l'EMA, mais également l'antigène spécifique des cellules de Clara et l'apoprotéine du surfactant, notamment au niveau des morules.

Compte-rendu histo-pathologique

La présence et les sous-types des différentes composantes morphologiques doivent être mentionnés dans le compte-rendu histo-pathologique définitif. Le diagnostic histo-pathologique des carcinomes sarcomatoïdes est complexe du fait de l'hétérogénéité de ces tumeurs qui rend nécessaire l'obtention de prélèvements tumoraux suffisamment volumineux pour mettre en évidence les différentes composantes épithéliales et mésenchymateuses.

Le diagnostic de carcinome sarcomatoïde est rarement posé sur biopsies. Dans la série de Venissac, sur 19 biopsies préopératoires manifestement malignes, le diagnostic était suggéré seulement dans 1 cas (40). Par contre, dans une série de Pelosi et al., le diagnostic positif était fait sur biopsie pour 5 des 8 cas de carcinomes sarcomatoïdes (41).

1.3.3. Caractéristiques immunohistochimiques

Marqueurs épithéliaux

L'expression en immuno-histochimie des marqueurs épithéliaux dans les cellules fusiformes et géantes n'est pas requise pour porter le diagnostic de carcinome sarcomatoïde dès lors qu'il existe un composant tumoral de type épithélial et différencié (2, 5).

Dans les autres cas, l'expression des cytokératines et/ou de l'EMA est souhaitable mais non obligatoire pour mettre en évidence les cellules épithéliales au sein du composant sarcomateux. Les sarcomes primitifs pulmonaires sont extrêmement rares et une tumeur sarcomatoïde n'exprimant aucun marqueur spécifique de sarcome ni de cytokératines est un carcinome jusqu'à preuve du contraire (2, 4, 6, 10).

De nombreuses séries rapportent l'expression des cytokératines (le plus souvent étudiées avec l'anticorps anti-pan-cytokératine AE1/AE3) dans les 2 contingents sarcomatoïdes et épithéliaux (cf **figure 1**). La cytokératine 18 serait fortement exprimée dans les carcinomes sarcomatoïdes (22).

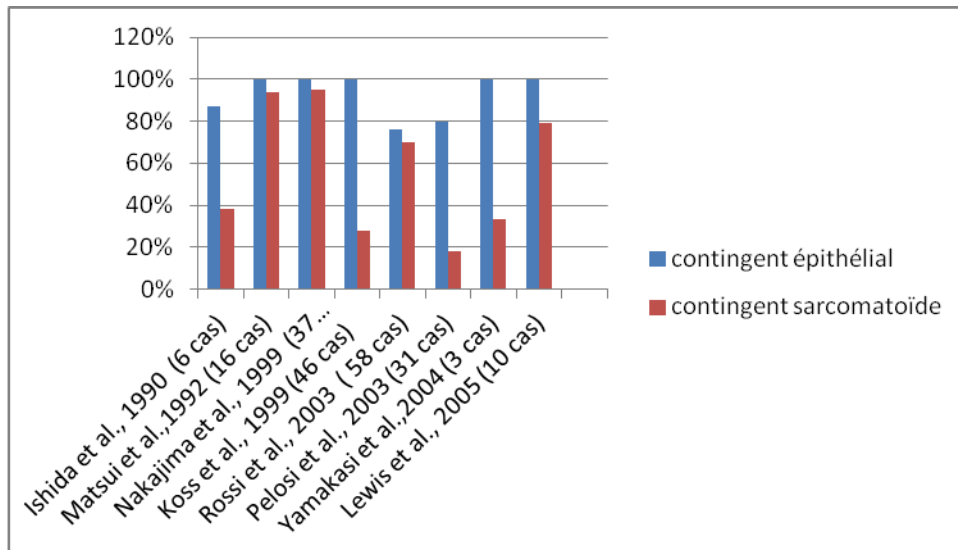
L'expression intense et diffuse de l'EMA et des cytokératines est d'une aide précieuse au diagnostic du carcinome sarcomatoïde inflammatoire ; il représente une variante du carcinome à cellules fusiformes et se présente souvent sous une apparence trompeuse avec un composant majoritaire de cellules inflammatoires, pouvant en imposer pour une tumeur myofibroblastique inflammatoire (42). La négativité de l'actine muscle lisse permet d'écarter définitivement ce diagnostic différentiel.

Devant une tumeur à double contingent de cellules fusiformes et de cellules épithéliales, il conviendra d'éliminer le synoviosarcome biphasique pulmonaire primitif, en cas de morphologie évocatrice. D'une façon générale, l'identification morphologique d'un synoviosarcome est aisée quand il présente l'aspect biphasique typique associant un contingent « épithélial » organisé en formations glandulaires et un contingent mésenchymateux à cellules fusiformes circonscrivant les structures épithéliales. La densité cellulaire est importante avec un aspect de « tumeur bleue » au faible grossissement ; les cellules sont plutôt monomorphes (contrairement au carcinome sarcomatoïde où les cellules sont pléomorphes), rendant la prolifération « monotone ». Le contingent « épithélial » exprime les cytokératines et l'EMA, le contingent mésenchymateux exprime la vimentine. Les marqueurs Bcl2 et CD99 sont souvent exprimés (43), cependant, l'étude immuno-histochimique n'est pas discriminante et il conviendra

pour certains cas de rechercher la présence d'une translocation t(X ; 18)(SYT-SSX) en faveur de ce diagnostic.

L'expression de la cytokératine-20 et de la protéine du surfactant-A est constamment négative (5, 24, 34).

Figure 1 : expression des cytokératines dans les carcinomes sacomatoïdes dans les contingents épithélial et sarcomatoïde :



TTF-1

Généralités

Le thyroïde transcription factor-1 (TTF-1) est un facteur de transcription sélectivement exprimé dans la thyroïde, le poumon et le diencéphale. TTF-1 a été identifié comme un régulateur transcriptionnel de gènes spécifiques de la thyroïde (régulant l'expression de la thyroglobuline et de la thyropéroxydase) et il est également impliqué dans l'activation de gènes de différenciation spécifiquement pulmonaires (44, 45). Le TTF-1 régule l'expression des protéines du surfactant (A, B et C) ; il est fortement spécifique des pneumocytes de types II et des cellules de Clara, considérés comme des témoins internes positifs à l'examen immunohistochimique (marquage nucléaire exclusif, intense).

Face à une métastase d'adénocarcinome, le TTF-1 est utilisé en routine pour affirmer une origine pulmonaire primitive puisque sa spécificité avoisine les 100% (si une tumeur thyroïdienne a été exclue cliniquement) (46). Environ 80% des adénocarcinomes et des

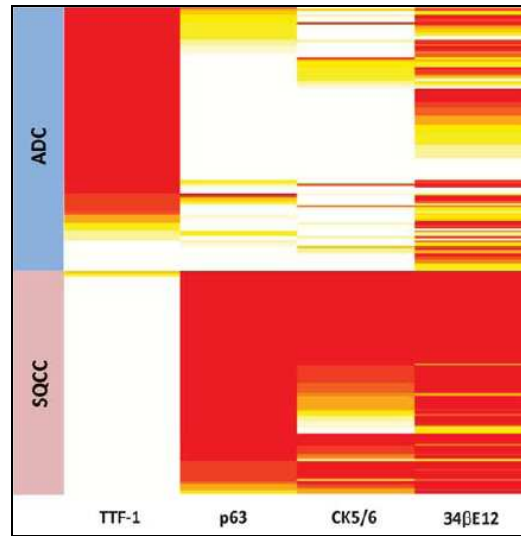
carcinomes à petites cellules pulmonaires primitifs expriment le TTF-1 alors qu'il n'est presque jamais exprimé dans les carcinomes épidermoïdes.

Dans une série récente sur 315 CBNPC, 89% des adénocarcinomes exprimaient le TTF-1 (dont 84% avec un marquage >50% des cellules) alors que seulement 4% des carcinomes épidermoïdes exprimaient cette protéine (marquage entre 10 et 49% des cellules) (47).

Pour les carcinomes sarcomatoïdes

3 séries seulement ont fait l'objet d'étude immunohistochimique du TTF-1 dans des carcinomes sarcomatoïdes. Dans la série de Rossi et al. concernant entre autres 58 carcinomes pléomorphes avec contingent épithélial, le TTF-1 est exprimé dans 43% des cas au niveau du contingent sarcomatoïde et 59% des cas au niveau du contingent épithélial. Dans cette même série, 4/7 cas de carcinomes sarcomatoïdes composés exclusivement de cellules géantes et/ou fusiformes expriment le TTF-1 (expression focale intéressant moins de 50% des cellules tumorales) (4). Dans une série de 19 cas de carcinomes sarcomatoïdes, Lewis et al. rapportent une expression de TTF-1 par le contingent sarcomatoïde dans 28% des cas (49). Enfin, aucun des 10 cas de carcinomes sarcomatoïdes à cellules fusiformes de la série de Lucas et al. n'exprimaient le TTF-1 (50). L'hétérogénéité des résultats peut s'expliquer par la prépondérance de carcinomes pléomorphes avec contingent épithélial de type adénocarcinome dans les séries où le TTF-1 est souvent exprimé.

Figure 2 : profil d'expression de TTF-1, P63, CK5/6 et des cytokératines 1,5,10,14 (anticorps 34βE12) dans les adénocarcinomes et les carcinomes épidermoïdes, d'après Rekhtam et al. (47):



ADC, adénocarcinome ; SQCC, carcinome épidermoïde

P63

Généralités

Le gène P63 code pour une protéine complexe présentant plusieurs domaines de liaison, certains se liant à l'ADN, lui conférant un rôle de facteur de transcription, d'autres pouvant se lier à P53. De nombreux isoformes de la protéine existent, dont les rôles sont parfois antagonistes mais les 2 principales formes sont la TAP63 et deltaN. On oppose la première, impliquée dans le maintien de la cellule à l'état de cellule souche, à la seconde, impliquée dans la différenciation de la cellule au sein de l'épithélium. P63 joue un rôle important dans les processus de prolifération et de différenciation du tissu épithélial malpighien (épidermoïde) ; son expression est essentielle à la formation des membres et à la mise en place de la peau et de la langue, ainsi qu'au développement des annexes (dents, cheveux, glandes mammaires et prostatiques, glandes lacrymales).

En situation physiologique, les cellules basales de nombreux épithéliums, notamment l'épithélium bronchique et les cellules myoépithéliales normales, expriment fortement P63 (marquage nucléaire, intensité 3). Si P63 est perdue dans la plupart des cancers urothéliaux

invasifs (51), elle est très fortement exprimée dans les carcinomes épidermoïdes des voies aéro-digestives supérieures (52) et du poumon (53), le marquage étant toujours diffus et intense, même lorsqu'il s'agit d'un carcinome épidermoïde peu différencié. Sur 115 carcinomes épidermoïdes de la série de Rekhman et al., tous les cas sans exception exprimaient fortement P63 et seul 4 cas l'exprimaient sur moins de 75% des cellules tumorales (soit 4%). Par contre, P63 peut être exprimée par les adénocarcinomes broncho-pulmonaires (dont la cellule d'origine est proximale dans l'arbre bronchique), la positivité étant toujours focale et/ou de faible intensité (41, 47, 54).

Pour les carcinomes sarcomatoïdes

Rares sont les études portant sur l'expression de P63 dans les carcinomes sarcomatoïdes. A propos de 19 cas pulmonaires primitifs, Lewis et al rapportent une expression de P63 dans 50 % des cas sur le contingent épithélial quand ce dernier est présent (avec un marquage moyen entre 25 et 75% des cellules (score moyen 2,8)) et dans 50% des cas sur le contingent sarcomatoïde entre 5 et 75% des cellules (score moyen 2,5) (49).

La protéine P63 présente une grande utilité dans le diagnostic différentiel entre carcinome sarcomatoïde et mésothéliome malin sarcomatoïde puisque ces derniers expriment rarement P63 (2 cas sur 30 dans la série de Ordonez, marquage sur moins de 75% des cellules tumorales alors que 30/30 des carcinomes épidermoïdes montrent une positivité > 75% des cellules tumorales)(55, 56).

CK5/6

Généralités

Les kératines 5 et 6 sont des kératines de poids moléculaire de taille intermédiaire. Dans les tissus normaux, CK5 / 6 sont principalement exprimées dans les épithéliums malpighiens kératinisant (épiderme) et non kératinisant (muqueuses), ainsi que dans la couche basale des cellules myoépithéliales de la prostate, du sein et des glandes salivaires. Elles sont également exprimées dans les cellules mésothéliales normales. Les CK5 / 6 sont également observées dans les tumeurs bénignes et malignes de l'épiderme, des muqueuses malpighiennes, d'origine myoépithéliale et mésothéliales (57)(58). Les CK 5 / 6 sont actuellement utilisée par de nombreux pathologistes dans le diagnostic différentiel de

mésotéliome malin par rapport à l'adénocarcinome (positifs dans 2 à 19% pour la CK5/6) (55).

Pour les carcinomes sarcomatoïdes

Il n'existe pas à ce jour d'étude exhaustive concernant le statut CK5/6 dans les carcinomes sarcomatoïdes.

Vimentine

Généralités

La vimentine est un membre de la famille des filaments intermédiaires, constituant le cytosquelette, avec les microtubules et les microfilaments d'actine. Elle est responsable du maintien de la forme cellulaire, de l'intégrité du cytoplasme et stabilise les interactions cytosquelettiques. Son expression est retrouvée au niveau de la plupart des tumeurs conjonctives mais également au niveau des mélanomes, des mésotéliomes, de certains lymphomes non hodgkiniens et d'un grand nombre de carcinomes tels les adénocarcinomes du rein, de la thyroïde, des glandes salivaires, du poumon, de l'endomètre et du sein ou les carcinomes épidermoïdes de la sphère ORL. Pour ces derniers, il a été récemment démontré que l'expression de la vimentine en immuno-histochimie était corrélée à une survenue accrue de métastases (59).

Pour les carcinomes sarcomatoïdes

La grande majorité des carcinomes sarcomatoïdes expriment fortement la vimentine. Cette forte expression est le signe de l'acquisition d'un profil migratoire, l'une des étapes du processus de transition épithélio-mésenchymateuse (TEM). La vimentine est un marqueur dénué de spécificité, elle n'est d'aucune aide au diagnostic. En effet, les sarcomes primitifs pulmonaires et métastatiques, les mésotéliomes malins ou les tumeurs myofibroblastiques inflammatoires, principaux diagnostics différentiels du carcinome sarcomatoïde, expriment la vimentine.

Calrétinine, WT1 et podoplanine

Le diagnostic différentiel avec un mésothéliome peut être difficile en cas de localisation pleurale et peut requérir l'utilisation de marqueurs immuno-histochimiques spécialisés (50, 60-62). *Le Wilm's tumour-1 (=WT1)* est rapporté positif dans des mésothéliomes biphasiques (20 cas) alors qu'il est négatif dans les carcinomes sarcomatoïdes (10 cas) (avec un anticorps polyclonal fourni par Santa Cruz Biotechnology). La positivité du WT1 prédomine sur le contingent épithélial: 60% contre 20% dans le contingent sarcomateux (50). Les résultats sont différents dans la série de Kushitani (avec un anticorps différent: clone 6F-H12 fourni par DakoCytomation) où 90% des mésothéliomes (39 cas) expriment le WT1 contre 45% des carcinomes sarcomatoïdes. Concernant *la podoplanine*, le marquage était positif sur la grande majorité des mésothéliomes, soit 84% (24 cas de mésothéliomes épithélioïdes et 31 cas de mésothéliomes biphasiques ou sarcomatoïdes) et le plus souvent négatif sur les carcinomes sarcomatoïdes (seulement 1 cas positif sur les 15 cas analysés) (63). L'immuno-histochimie ne permet pas toujours de trancher et les données cliniques et radiologiques restent capitales pour poser le bon diagnostic.

HCG

L'hormone chorionique gonadotrope (ou HCG) est produite au cours de la grossesse, synthétisée par l'embryon puis par le trophoblaste placentaire. Elle est également exprimée par différentes tumeurs malignes germinales: certains cancers testiculaires (100% des choriocarcinomes, 50% des tumeurs non séminomateuses et 10% des séminomes purs), les choriocarcinomes ou la môle hydatiforme. Ce marqueur non spécifique est également exprimé dans les carcinomes non à petites cellules (35, 64), notamment dans 20% des adénocarcinomes pulmonaires primitifs. Une sécrétion de beta-HCG ectopique a été rapportée dans plusieurs cas de carcinomes sarcomatoïdes à cellules géantes, parfois responsable d'une gynécomastie (65, 66).

1.4. Caractéristiques moléculaires

1.4.1. Rappel des principales anomalies moléculaires dans les CBNPC

Les oncogènes sont une catégorie de gènes dont l'expression favorise la survenue de cancers. Il existe trois grands types de modifications génétiques qui peuvent altérer un oncogène: les mutations activatrices, les translocations et les amplifications géniques. Le gène modifié deviendra hyperactif, et conduira à la stimulation de la division cellulaire de sorte qu'elle échappe à la régulation normale.

Les gènes suppresseurs de tumeurs sont des gènes qui codent pour des protéines régulant négativement la prolifération cellulaire ou exerçant un effet répresseur sur certains oncogènes. Ils sont des gardiens de l'intégrité du matériel génétique et correspondent aux gènes d'arrêt du cycle cellulaire. L'inactivation des gènes suppresseurs de tumeurs par perte de leurs deux allèles actifs peut être due à des mutations ou à des méthylations sur leur promoteur (régulation épigénétique).

Les 4 anomalies génétiques les plus fréquentes concernant les adénocarcinomes pulmonaires concernent, par ordre décroissant, les protéines P53, K-RAS, LKB1 et EGFR (**figure 3**). P53 et LKB1 sont considérés comme des gènes suppresseurs de tumeurs, alors que K-RAS et EGFR sont des oncogènes. Ces anomalies sont plus ou moins fréquentes en fonction du type histologique, de l'ethnie, du sexe et de l'exposition tabagique du patient (**figure 4**).

Figure 3 : Principales mutations décrites dans les adénocarcinomes bronchiques d’après Ding et al.(67) :

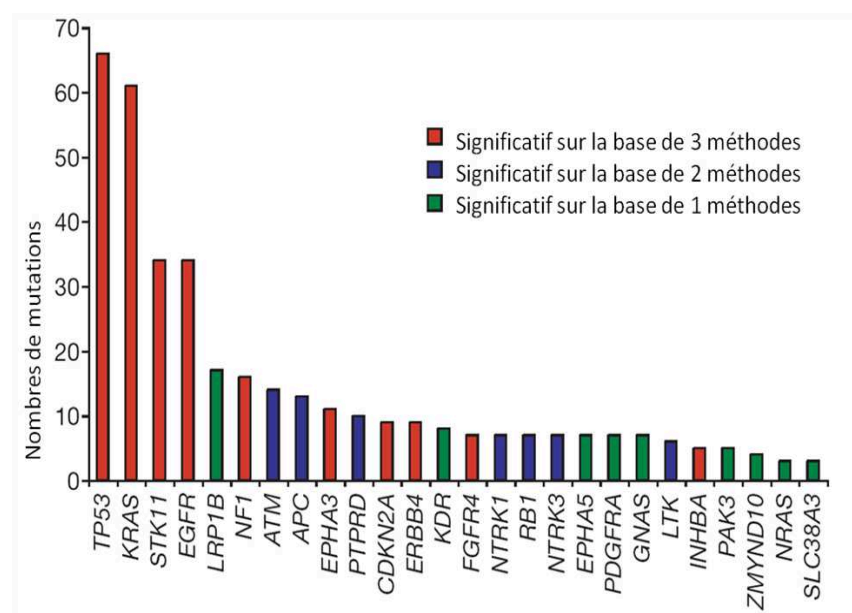


Figure 4 : fréquence des principales mutations en fonction du type histologique de CBNPC d’après Herbst et al.(68)

	Carcinome épidermoïde	Adéno-carcinome
Mutation KRAS	5 %	10-30 %
Mutation BRAF	3 %	2 %
EGFR		
Mutation TK	2-5 %	10-40 %
Amplification	30 %	15 %
Mutation variant III	5 %	Rare
HER 2		
Mutation TK	Rare	2-4 %
Amplification	2 %	6 %
ALK (fusion)	Rare	7 %
MET		
Mutation	5 %	5 %
Amplification	< 10 %	< 10 %
P53 mutation	60-70 %	50-70 %
LKB1 mutation	10-20 %	30-40 %
PIK3CA		
Mutation	2 %	2 %
Amplification	33 %	6 %

1.4.2. Présentation des principales anomalies moléculaires dans les CBNPC et dans les carcinomes sarcomatoïdes

Pour chaque anomalie génétique, nous rappellerons succinctement les données de la littérature concernant les carcinomes bronchiques non à petite cellules puis nous traiterons les données concernant les carcinomes sarcomatoïdes.

LOH

La perte d'hétérozygotie fait suite à l'altération d'un allèle dont l'homologue était antérieurement non fonctionnel. La perte d'hétérozygotie peut survenir par différentes voies, comme une délétion, une conversion génique, une recombinaison ou une perte chromosomique. 5 des 6 cas de carcinomes sarcomatoïdes pléomorphes à contingent épithélial adénocarcinomateux de la série de Nishida et al. montraient une rétention ou une perte d'hétérozygotie (topographie de la LOH non précisée dans l'abstract de l'article) dans les 2 contingents sarcomatoïde et épithélial, suggérant une origine commune à partir d'une cellule précurseur plutôt qu'une tumeur de collision (69).

EGFR

Généralités

Le récepteur du facteur de croissance épidermique (EGFR) est un récepteur membranaire à activité tyrosine kinase. Il devient un oncogène par acquisition d'une mutation au sein de son domaine catalytique, avec pour conséquence une auto-activation constitutive. Cette mutation est retrouvée dans 10 à 40% des adénocarcinomes (70, 71). La fréquence de ces mutations est significativement accrue chez les patients non-fumeurs, les asiatiques (30-50% contre environ 10-15% des caucasiens) et les femmes. La présence d'une mutation activatrice de l'EGFR est un facteur prédictif de réponse aux médicaments anti-tyrosine kinase.

Les mutations activatrices du gène K-RAS, du gène BRAF et la translocation EML4-ALK ne coexistent jamais avec les mutations de l'EGFR (elles sont mutuellement exclusives).

Pour les carcinomes sarcomatoïdes

Le **tableau 2** résume les données des principales études concernées.

Dans une série de patients asiatiques comportant 17 carcinomes pléomorphes (dont 11 comportent un contingent épithélial de type adénocarcinome), 3 cas présentaient une mutation de l'EGFR. Tous les cas mutés présentaient un contingent adénocarcinomateux. De façon surprenante, la recherche de la mutation effectuée a posteriori dans les contingents épithélial et sarcomateux se révélait positive dans le contingent épithélial mais négative dans le contingent sarcomateux pour les 3 cas (32). Un des patients a bénéficié d'un traitement par gefinitib® et a présenté une courte réponse thérapeutique avec une évolution rapidement défavorable.

Ushiki et al. rapportent un cas de carcinome pléomorphe pour lequel une mutation de l'EGFR par délétion de l'exon 19 était mise en évidence sur les 2 contingents épithélial (il s'agissait d'un adénocarcinome) et sarcomatoïde. Une seconde mutation de l'EGFR surajoutée (T790M) était présente dans le contingent sarcomatoïde uniquement. L'hypothèse était celle d'une néo-mutation induite par le traitement par gefinitib® (inhibiteur de tyrosine kinase) (72).

Une série niçoise à propos de 22 carcinomes pléomorphes (sans précision sur la répartition des sous-types histologiques) ne mettait en évidence aucune mutation ni amplification de l'EGFR. Dans 23%, une haute polysomie était notée. L'expression de la protéine EGFR en immuno-histochimie était positive dans tous les cas (73).

Dans une réponse sous forme de lettre à l'éditeur, Leone et al. rapportent des résultats très différents. Sur 23 carcinomes sarcomatoïdes pléomorphes (17 sarcomatoïdes à cellules géantes et/ou fusiformes et 6 carcinomes pléomorphes avec contingent adénocarcinomateux), 4 cas présentaient une mutation de l'EGFR : 2 cas de carcinomes à cellules géantes et/ou fusiformes et 2 cas avec contingent adénocarcinomateux. Pour l'un des cas, l'analyse de la mutation a pu être effectuée sur les 2 contingent sarcomatoïde et épithélial : les 2 contingents étaient mutés.

Récemment, l'article de Chang confirme l'existence de carcinomes pléomorphes mutés pour l'EGFR dans une population taïwanaise avec 10/42 cas mutés (74). Sur les 10 cas mutés pour l'EGFR, 2 cas comportaient un contingent adénocarcinomateux.

Enfin, deux autres séries s'intéressant au statut mutationnel de l'EGFR dans les carcinomes non à petites cellules mentionnent des cas de carcinomes pléomorphes mutés (75, 76).

Tableau 2 : tableau récapitulatif des principales études de mutation de l'EGFR dans les carcinomes sarcomatoïdes

Auteur, date	Nombre de cas avec ADK, %	Nombre de cas mutés pour l'EGFR, %	Remarques
Takano et al. ; 2005	Non renseigné	1/1	Série de 66 CBNPC ayant pour but l'étude du statut EGFR Le seul carcinome pléomorphe de la série est muté
Sugio et al. ; 2006	Non renseigné	1/2	Série de 469 CBNPC ayant pour but l'étude du statut EGFR Parmi les 2 carcinomes pléomorphes de la série, 1 seul est muté
Italiano et al., 2009	Non renseigné	0/22	
Ushiki et al. ,2009	1	1	Mutation trouvée dans les 2 contingents
Kaira et al. ,2010	11/17, 65%	3/17, 18%	Tous les cas mutés ont un contingent d'ADK
Chang et al. , 2011	7/42, 17%	10/42, 24%	19/42 échantillons biopsiques
Leone et al., 2011	6/23, 26%	4/23, 17%	2/4 cas mutés avec contingent adénocarcinomateux
Lee at al. ; 2011	44/61, 72%	12/61 20%	9 mutations classiques et 3 mutations inhabituelles (sur les exons 20 et 21)
Saitoh et al. ; 2011	1	1	Mutation trouvée dans les 2 contingents

En somme, la prévalence des mutations de l'EGFR dans les carcinomes sarcomatoïdes à contingent adénocarcinomateux n'est pas différente de celle des adénocarcinomes classiques (de 10 à 40%).

K-RAS

Généralités

Les mutations activatrices de K-RAS sont retrouvées dans 10 à 15 % des cancers bronchiques non à petites cellules, localisées le plus souvent au niveau du codon 12 de K-RAS, plus rarement au niveau des codons 13 et 61 et très rarement au niveau de N- et H-ras (77, 78). Les mutations de K-RAS sont plus fréquentes dans les adénocarcinomes et les carcinomes

bronchiques à grandes cellules (environ 30%) et plus rarement dans les carcinomes épidermoïdes (moins de 5%) Elles sont quasi exclusivement retrouvées chez des patients fumeurs. Les mutations de BRAF sont rares dans les cancers du poumon (3 %) (79-81).

Pour les carcinomes sarcomatoïdes

Le **tableau 3** résume les données des principales études concernées.

Les patients développant un carcinome sarcomatoïde sont souvent de « gros fumeurs » et cette population est à risque de présenter une mutation de K-RAS. Différentes séries rapportent des résultats très variables.

Holst et al. n'ont mis en évidence aucune mutation de K-RAS dans une série de 25 carcinomes sarcomatoïdes (9 carcinomes à cellules fusiformes, 7 blastomes, 6 carcinomes pléomorphes de contingent épithélial épidermoïde, 3 adénocarcinomes de type foetal) (30).

Pelosi et al. rapportent 22% de mutations de K-RAS sur le codon 12 dans une série de 27 carcinomes sarcomatoïdes pléomorphes (les contingents épithéliaux étaient distribués comme suit : 12 carcinomes à grandes cellules, 11 adénocarcinomes, 3 carcinomes épidermoïdes et 1 adénosquameux). Sur les 6 cas de mutations de K-RAS, 4 présentaient un contingent épithélial de type adénocarcinome et 2 un contingent épithélial de carcinome à grandes cellules (82).

Przygodzki et al. mettent en évidence 2 mutations de K-RAS parmi les 22 cas de carcinomes pléomorphes à cellules géantes et/ou fusiformes (83).

La série d'Italiano et al. déjà citée, comportait 8 cas mutés K-RAS sur les 21 carcinomes sarcomatoïdes analysés, soit 38%. L'article ne précisait pas la répartition des sous-types histologiques (73).

Chang et al. rapportent 2 cas de mutation de K-RAS sur 42 carcinomes pléomorphes dont 17% avec un contingent adénocarcinomateux (74).

Enfin, Lee et al. mettent en évidence 6 cas mutés parmi 61 cas de carcinomes pléomorphes dont 72% avec un contingent adénocarcinomateux.

Dans toutes ces études, le taux de mutation de K-RAS paraît corrélé au pourcentage de carcinomes pléomorphes de sous-type adénocarcinomateux. Les mutations étant rares dans les carcinomes épidermoïdes, il est logique que la série de Holst ne mette en évidence aucune mutation.

Tableau 3 : tableau récapitulatif des principales études de mutation de K-RAS dans les carcinomes sarcomatoïdes

Auteur, date	Nombre de cas avec	Nombre de cas mutés	Remarques
Holst et al. 1997	0/15	0/15	9 carcinomes à cellules fusiformes et 6 carcinomes pléomorphes de contingent épithélial épidermoïde
Pelosi et al. 2003	11/27 41%	6/27 22%	4/6 cas mutés ont un contingent d'ADK
Italiano et al., 2009	Non renseigné	8/21 38%	
Przygodzki et al. 1996	0/22	2/22 9%	Série de 22 carcinomes à cellules géantes et/ou fusiformes
Kaira et al. ,2010	11/17, 65%	0/17	
Chang et al. , 2011	7/42, 17%	2/42 5%	19/42 échantillons biopsiques
Leone et al., 2011	6/23, 26%	4/23, 17%	1/4 cas mutés avec contingent adénocarcinomateux
Lee at al. ; 2011	44/61, 72%	6/61, 10%	1 patient présente à la fois une mutation de K-RAS (c.35G;p Gly12Ala) et une mutation de EGFR (délétion de l'exon 19)

Comme pour EGFR, les mutations de K-RAS sont retrouvées dans les mêmes proportions que pour les adénocarcinomes classiques (de 10 à 30%) dans les carcinomes pléomorphes avec adénocarcinome.

P53

Généralités

Les mutations du gène p53 correspondent aux anomalies génétiques les plus souvent observées dans les cancers et particulièrement dans les cancers pulmonaires (70 % des cancers du poumon chez l'homme sont mutés) (84). Ces mutations incluent surtout des mutations faux sens (dans 75%) aboutissant à des transversions de G vers T caractéristiques de l'effet des carcinogènes du tabac sur l'ADN, des mutations non sens, des anomalies d'épissage et des délétions plus ou moins importantes. Les mutations faux-sens sont responsables de la synthèse d'une protéine P53 modifiée dont la demi-vie atteint plusieurs heures permettant sa détection en immuno-histochimie (85).

Pour les carcinomes sarcomatoïdes

Concernant une série de 22 carcinomes pléomorphes, Przygodzki et al 1996 ont mis en évidence 3 cas présentant une mutation de P53, soit 14 % des cas. Leur étude consistait par ailleurs à évaluer l'expression de la protéine P53 en immuno-histochimie et de la comparer à la présence ou non d'une mutation : l'expression protéique était faiblement positive dans 86% des cas, il n'y avait pas de corrélation (83).

EML4-ALK

Généralités

Récemment, la fusion du gène de l'« echinoderm microtubule-associated protein-like 4 » (EML4) et du gène de l'« anaplastic lymphoma kinase » (ALK, kinase du lymphome anaplasique) a été décrite dans 1% à 5% des CBNPC. Plusieurs caractéristiques ont été associées aux tumeurs avec protéine fusion de EML4-ALK : patient non-fumeur, de sexe masculin, d'âge jeune, sous type histologique d'adénocarcinome (en particulier solide), et absence de mutation de l'EGFR ou de K-RAS (86-88). Des résultats impressionnants ont été observés dans un groupe de patients présentant un CBNPC après traitement par crizotinib, une petite molécule capable d'inhiber ALK.

Pour les carcinomes sarcomatoïdes Dans une série de 54 cas de carcinomes pulmonaires avec translocation EML4-ALK, 2 cas présentaient, en plus d'un contingent d'adénocarcinome, un contingent sarcomatoïde (89). L'immuno-marquage était positif non seulement dans la composante adénocarcinomateuse mais aussi sur le contingent sarcomatoïde pour ces 2 cas.

FGFR-1

Généralités

Le récepteur du facteur de croissance des fibroblastes 1 (FGFR1) est un récepteur tyrosine kinase dont les ligands sont des membres particuliers de la famille des facteurs de croissance de fibroblastes. Des études récentes ont mis en évidence une amplification du gène

FGFR1, situé sur le bras court du chromosome 8, dans 21% des carcinomes épidermoïdes et 3% des adénocarcinomes primitifs pulmonaires. L'extinction de FGFR1 par ARN interférence (avec des shRNA spécifiques) conduit à l'inhibition de la croissance cellulaire dans des lignées de CBNPC présentant une amplification de FGFR1 (90). Une étude par hybridation in situ fluorescente (FISH) a confirmé la présence d'une amplification FGFR1 dans une cohorte de carcinomes épidermoïdes pulmonaires primitifs (22% des cas). Ce gène est une cible thérapeutique prometteuse dans les carcinomes broncho-pulmonaires non à petites cellules, puisque le PD173074, un médicament inhibiteur du FGFR1, inhibe la croissance cellulaire et induit l'apoptose, spécifiquement dans les lignées de cancer du poumon présentant une amplification de FGFR1. Ces résultats ont été confirmés in vivo (91).

Pour les carcinomes sarcomatoïdes

Une étude rétrospective récente réalisée sur 61 carcinomes pléomorphes opérés dont 44 avec contingent adénocarcinomateux (72%), 15 avec contingent épidermoïde (25%) et 2 carcinomes à grandes cellules (3%), montre une amplification de FGFR chez 6 patients (9.8%). Il n'est pas précisé quel était le type de contingent épithélial sur les cas amplifiés pour FGFR.

c-Met

Généralités

c-MET est un gène localisé sur le bras long du chromosome 7 (7q21-31) qui code pour un récepteur tyrosine kinase dont le ligand est l'Hepatocyte Growth Factor (HGF). c-MET est l'initiateur d'une signalisation intracellulaire complexe qui intervient dans la prolifération et la résistance à l'apoptose, la mobilité, l'invasion et l'angiogenèse (92). Il a récemment été identifié comme une nouvelle cible prometteuse dans plusieurs cancers humains, y compris le cancer du poumon non à petites cellules. Particulièrement impliqué dans la transition épithélio-mésenchymateuse, c-MET active notamment la prolifération cellulaire (activation de la voie des MAP kinases), la survie cellulaire (voie PI3K/AKT/mTOR) et la mobilité cellulaire (activité sur le cytosquelette d'actine). La voie de signalisation HGF/MET peut être altérée par différents mécanismes, comme la surexpression d'HGF et/ou de MET, ou par mutation ou amplification du gène c-MET. L'amplification du gène c-MET est associée à un mauvais pronostic dans différentes séries rétrospectives de CBNPC (93), elle reste un événement relativement rare dans le CBNPC, survenant chez 1-7% des cas non sélectionnés. Néanmoins, dans les cohortes de

patients hautement sélectionnés, tels que ceux présentant des mutations somatiques du récepteur de l'EGF (EGFR) avec une résistance acquise aux inhibiteurs de tyrosine kinase EGFR, l'amplification de c-MET peut atteindre 20% des cas.

Pour les carcinomes sarcomatoïdes

Seule l'étude de Lee et al. mentionne l'analyse du statut de c-Met en FISH : 11 patients sur 61 (soit 18%) présentaient une amplification ou une forte polysomie de c-Met. Parmi ces 11 tumeurs, 1 seule avait une mutation de l'EGFR associée (94).

m-Tor

Généralités

La protéine m-Tor (mammalian target of rapamycin) est une sérine/thréonine kinase qui joue un rôle central dans la modulation des signaux prolifératifs, qu'ils soient physiologiques ou liés à une activation anormale de certaines voies, et dont la voie des PI3K (Phosphoinositide 3-kinases) est une des voies principales (95). M-Tor, via la phosphorylation de protéines cibles, induit la synthèse de protéines impliquées dans la régulation du cycle cellulaire (96). Elle joue également un rôle dans le métabolisme cellulaire en modulant l'action de l'insuline en fonction des réserves nutritives de la cellule. L'implication de m-Tor dans l'oncogénèse de nombreuses tumeurs a conduit au développement de molécules destinées à bloquer le message transmis par cette voie, notamment la rapamycine. En inhibant m-Tor, la rapamycine provoque une inhibition de la synthèse protéique.

Pour les carcinomes sarcomatoïdes

Il n'existe pas à ce jour d'étude concernant l'expression de m-Tor dans les carcinomes sarcomatoïdes.

Les inhibiteurs de m-Tor sont couramment utilisés en oncologie urologique. 3 cas de carcinomes à cellules claires rénaux avec un contingent sarcomatoïde ont été traités par temsirolimus. Un premier patient a montré une progression rapide conduisant au décès deux mois après le diagnostic. Le second patient a montré une amélioration clinique et une réponse partielle maintenue pendant 14 mois. Le troisième patient était toujours vivant, en rémission complète après 7 mois de traitement par temsirolimus. La toxicité du temsirolimus est considérée comme faible (97).

2. Carcinomes sarcomatoïdes, LKB-1 et transition épithélio-mésenchymateuse

2.1. La transition épithélio-mésenchymateuse (TEM)

2.1.1. Introduction

La transition épithélio-mésenchymateuse est un processus physiologique qui intervient au cours du développement embryonnaire (98). Depuis environ 800 millions d'années, la TEM a été conservée tout au long de l'évolution pour contrôler la morphogenèse, en particulier la formation des trois feuilletts primordiaux durant la gastrulation (99, 100). Les voies de la TEM sont en connexion étroite avec les programmes d'orientation et de différenciation et sont réactivées chez l'adulte à la suite de lésions ou d'exposition à des agents toxiques (101). La TEM se traduit par une perte des jonctions intercellulaires, une dépolarisation des cellules, l'induction de l'expression de métalloprotéases, une destruction de la membrane basale et l'invasion des tissus adjacents (102). Sous l'influence de différents facteurs, les cellules perdent leurs marqueurs épithéliaux comme la E-cadhérine (responsable des jonctions cellulaires) et acquièrent des marqueurs mésenchymateux comme l'actine musculaire lisse ou la vimentine.

La vimentine est un filament intermédiaire de type III qui constitue le cytosquelette avec les microtubules et les microfilaments d'actine. Elle joue un rôle dans l'ancrage des organites intra-cellulaires. Son expression est ubiquitaire dans les cellules mésenchymateuses mais elle est également exprimée dans des tumeurs épithéliales : endométriales, surrenaliennes, rénales ou autres (particulièrement dans les tumeurs peu différenciées). Son acquisition constitue l'une des étapes du processus de TEM.

Il est maintenant établi que la TEM est mise en œuvre durant les stades précoces de l'invasion qui conduisent à l'intravasation des cellules malignes dans les vaisseaux sanguins ou lymphatiques. Cette transition permet aux cellules d'augmenter leur capacité migratoire.

2.1.2. Concept de la TEM

Un épithélium est constitué de cellules adjacentes interconnectées par des liaisons intercellulaires: jonctions serrées, jonctions adhérentes et desmosomes. Les cellules épithéliales normales présentent une polarisation apicobasale, une répartition localisée des molécules d'adhésion (cadhérines, intégrines), une latéralisation des jonctions intercellulaires et une polarisation des fibres d'actine. Elles sont ancrées au niveau de leur pôle basal dans un réseau dense de glycoprotéines et de protéoglycanes, appelé membrane basale, qui délimite le tissu épithélial de la matrice extracellulaire environnante.

E-cadhérine

La E-cadhérine est une protéine transmembranaire clef des jonctions adhérentes. Elle induit la différenciation des épithéliums (103) par la mise en place d'une polarité cellulaire des cellules épithéliales (104). Sa perte d'expression est l'un des événements initiateurs de la TEM. Expérimentalement, l'extinction de la E-cadhérine par ARN interférence est suffisante pour induire une TEM, du moins dans le contexte de lignées épithéliales mammaires : après extinction de la E-cadhérine établie avec des ShRNA (Short Hairpin Ribonucleic Acid), les cultures cellulaires de carcinome mammaire passent d'un état cohésif avec aspect « pavimenteux » à un état discohésif avec perte de l'adhérence intercellulaire. De plus, les cellules tumorales adoptent un phénotype fibroblastique (cellules allongées, fusiformes). La réexpression de l'e-cadherine dans ces mêmes lignées cellulaires permet une restauration de l'organisation pavimenteuse (105).

L'expression du gène CDH1 (gène de la E-cadhérine) peut être réprimée suite à la méthylation de ses séquences promotrices par processus de régulation épigénétique (106, 107). Ce phénomène est fréquent, intéressant 28.6 à 62% des carcinomes non à petites cellules selon les séries (108-110). Cependant, il n'a pas été prouvé d'association entre la méthylation du promoteur de la E-cadhérine et la diminution du taux d'ARN messager de la E-cadhérine sur une série de 35 carcinomes broncho-pulmonaires non à petites cellules (107).

La perte de la E-cadhérine est considérée comme un facteur de mauvais pronostic dans les CBNPC (111, 112).

De nombreuses études, réalisées sur des échantillons de tumeurs chez l'homme, mettent en évidence une perte d'expression de la E-cadhérine dans les stades invasifs et métastatiques des cancers du sein, du poumon ou des cancers colorectaux (32, 113, 114).

Snail , Slug , ZEB1, ZEB2, TWIST

Plusieurs travaux ont montré que différents facteurs de transcription, dont l'expression est restreinte à la période du développement embryonnaire, sont capables de réprimer l'expression de la E-cadhérine (115). Ces facteurs de transcription tels que les protéines Snail (=SNAI1) et Slug (=SNAI2), les protéines ZEB1 et ZEB2/SIP1 ainsi que la protéine Twist, peuvent être exprimés suite à l'activation physiologique ou inappropriée de multiples voies de signalisation (via des cytokines et des facteurs de croissance), mais également en réponse à différents stress, mécaniques ou hypoxiques (par le biais de l'activation des facteurs HIF1/2 α) (115-118). L'expression de Slug est inversement corrélée avec celle de la E-cadhérine dans des lignées d'adénocarcinomes broncho-pulmonaires (119), d'adénocarcinomes mammaires (120) et sur des carcinomes épidermoïdes de l'œsophage (121).

L'observation d'une réactivation fréquente des gènes embryonnaires Snail, Slug et TWIST au cours de la progression tumorale constitue un argument important en faveur du rôle de la TEM au cours de la dissémination métastatique. En effet, la comparaison du potentiel métastatique de lignées cellulaires mammaires chez la souris a permis de mettre en évidence une association étroite entre l'expression de TWIST et leur potentiel métastatique : l'extinction de TWIST par ARN interférence fait considérablement diminuer l'occurrence et le nombre de métastases pulmonaires par rapport au témoin (100). Expérimentalement, l'expression forcée de TWIST, de Snail ou de Slug (ou leur induction en réponse au V-EGF ou à l'hypoxie) dans des cellules épithéliales humaines favorise la survenue d'une TEM, accompagnée de l'acquisition de propriétés migratoires et invasives et de l'augmentation de leur potentiel métastatique (100, 115). Une augmentation de 20 % d'expression de Snail dans des modèles murins est suffisante pour provoquer l'émergence de tumeurs, et la surexpression de Slug s'accompagne du développement de sarcomes et de leucémies avec une pénétrance complète (122).

tumor budding

A l'examen histopathologique, la présence d'un « bourgeonnement tumoral » (ou « tumor budding ») initialement décrit dans les adénocarcinomes colorectaux (123, 124) comme facteur de mauvais pronostic, serait une illustration in situ du processus de TEM (125, 126). Le bourgeonnement tumoral est défini comme la présence de cellules isolées ou en amas (constitués de quatre cellules ou moins) au sein du stroma tumoral (**photo 38**). Sur une série de 201 adénocarcinomes broncho-pulmonaires de petite taille (moins de 3cm), sa présence est un

facteur significatif indépendant de mauvais pronostic (analyse univariée); elle est significativement corrélée à l'agressivité tumorale (métastases ganglionnaires, embolies lymphatiques, invasion vasculaire, invasion pleurale). Les cellules au sein du bourgeonnement tumoral montrent une expression significativement diminuée de la E-cadhérine en étude immuno-histochimique ($p < 0.05$) (127).

2.2. La protéine LKB1

2.2.1. introduction

La protéine LKB1 est une sérine/thréonine kinase codée par le gène LKB1, aussi nommé STK11 pour "Sérine-Thréonine Kinase 11", situé sur le bras long du chromosome 19 (locus 19q13-3). Les mutations de cette protéine ont été associées à la majorité des cas de syndrome de Peutz-Jeghers. Le gène LKB1, considéré comme un gène suppresseur de tumeur, est muté dans 20 à 30% des carcinomes non à petites cellules du poumon chez le caucasien (128) et se classe au troisième rang des gènes mutés dans l'adénocarcinome du poumon après p53 et K-RAS (41, 67, 128, 129). Les altérations du gène LKB1 dans les tumeurs du poumon sont en majorité des mutations non sens / ou des mutations avec décalage du cadre de lecture (de rares cas de mutations faux-sens ont été décrits dans des adénocarcinomes primitifs pulmonaires) (130). L'inactivation de LKB1 prédomine dans les adénocarcinomes de patients fumeurs et peut coexister avec d'autres mutations comme celles de K-RAS ou de P53. La fonction biologique et les voies moléculaires associées à LKB1 sont en cours d'exploration.

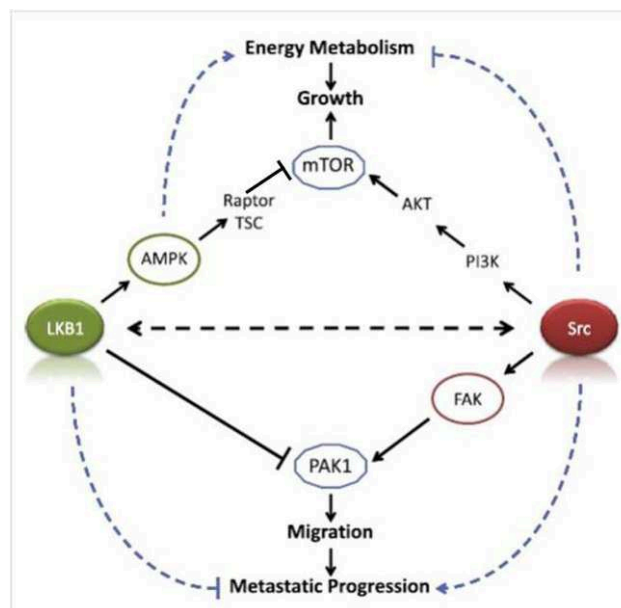
2.2.2. Rôle biologique

LKB1 régule négativement la croissance cellulaire, l'angiogenèse, et modifie le métabolisme énergétique dans des conditions de stress oxydatif ou nutritionnel, conditions souvent présentes au sein des tumeurs. Son substrat principal est l'AMP activated protein kinase (AMPK), une protéine jouant un rôle de senseur du statut énergétique cellulaire (131): L'augmentation intracellulaire du ratio AMP/ATP engendre une phosphorylation de l'AMPK par LKB1 qui forme un complexe hétérotrimérique avec les protéines STRAD et MO25. L'AMPK, une fois phosphorylée par LKB1, entraîne une régulation positive des gènes impliqués dans le catabolisme. Elle induit un arrêt du cycle cellulaire (médié par p53), régule négativement l'expression de gènes impliqués dans la néoglucogénèse et la lipogénèse et inhibe la synthèse des

protéines de la voie m-Tor. Par cette voie, LKB1 ralentit le cycle cellulaire, la croissance cellulaire, la glycolyse, autant d'actions qui font de lui un « bon » gène suppresseur de tumeur.

LKB1 joue 2 rôles majeurs : l'un concerne l'orthoplasie des cellules épithéliales avec la régulation de la polarité cellulaire et l'autre concerne l'engagement dans la réponse au stress énergétique avec régulation de l'apoptose, du cycle cellulaire, du remodelage chromatinien et régulation du métabolisme énergétique (132-139).

Figure 5: voie de signalisation de LKB1 d'après (140)



Légende de la figure 5 :

LKB1 et l'AMPK sont considérés comme des sentinelles de l'énergie et de la prolifération. LKB1, activée par la fixation de STRAD et MO25 phosphoryle l'AMPK lorsque le rapport AMP / ATP est élevé. En cas de stress (énergétique), l'AMPK est impliqué dans plusieurs voies cataboliques telles que l'absorption du glucose, la glycolyse, la prolifération mitochondriale et l'oxydation des acides gras pour produire l'ATP. Il régule négativement les voies anaboliques consommatrices d'ATP, notamment la synthèse de protéines, d'acides gras de cholestérol ou de glycogène. L'AMPK joue un rôle dans la croissance et la prolifération cellulaires en impliquant les protéines TSC1 / 2 (Tuberous sclerosis protein 1 et 2) et mTOR (mammalian Target of Rapamycin) lors de l'inhibition de la synthèse protéique. En somme, l'AMPK et LKB1 agissent ensemble comme senseurs du stress énergétique et permettent de fournir aux cellules des nutriments afin de produire rapidement de l'énergie, tout en limitant leur croissance. L'activité sentinelle de LKB1 et AMPK est perdue dans le cancer, ce qui permet une prolifération illimitée, malgré des indices métaboliques bas.

Il a été montré que l'inactivation de la protéine LKB1 sur lignée cellulaire augmente la motilité cellulaire et le caractère invasif des cellules et induit l'expression de marqueurs mésenchymateux (141). LKB1 est de ce fait impliqué dans le processus de TEM. Dans un modèle de souris mutées pour K-RAS et plus ou moins invalidées (par knockdown) pour LKB1 développant des CBNPC, Carretero et al. ont mis en évidence l'activation de la TEM au niveau des métastases. La perte de LKB1 module les voies de régulation de la migration cellulaire. L'étude du profil d'expression génique montrait que des molécules impliquées dans la migration cellulaire comme Src et FAK (Focal Adhesion Kinase) étaient élevés dans les tumeurs K-RAS muté/Lkb1 -/- par rapport aux tumeurs K-RAS muté/Lkb1 +/+ (128).

2.2.3. **LKB1 et carcinomes pulmonaires**

LKB1 est particulièrement altéré :

- chez les patient fumeurs,
- non-asiatiques,
- dans les adénocarcinomes pulmonaires
- dans les tumeurs peu différenciées.

La concomitance d'autres mutations associées comme celles de P53, K-RAS, P16 et BRG1 est fréquente (142).

Le **tableau 4** résume les principales données concernant LKB1 et cancer pulmonaire par ordre chronologique de publication.

Tableau 4 : Résumé des résultants de plusieurs études rapportant des anomalies de LKB1 dans le cancer pulmonaire d'après (140):

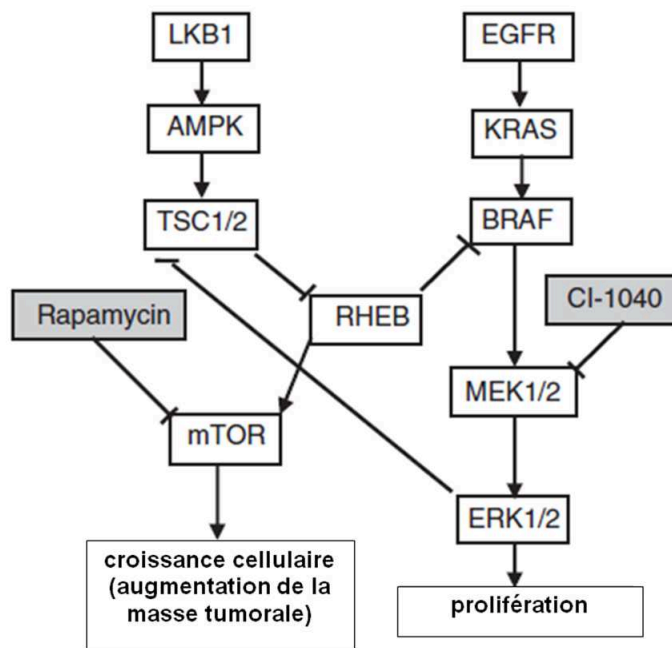
Auteur, date	Observations	Méthode
Virmani et al (1998)	-LOH en 19p13.2 sur 10/12 lignées cellulaires de CBNPC et 3/9 de CE	Allélotypage par PCR
Sobottka et al (2000)	-LOH en 19p sur 7/12 (58%) métastases cérébrales de CBNPC	Analyse des microsatellites par PCR et séquençage génomique
Sanchez-Cespedes et al (2002)	-Mutation de LKB1 dans : 15/20 ADK primitifs, 0/12 CE primitifs, et 2/9 lignées cellulaires de CBNPC -1/20 tumeurs à promoteur hyperméthylé	PCR microsatellite, séquençage direct, PCR long-range Méthylation-spécifique PCR
Ghaffar et al (2003)	-Perte de LKB1 dans : 9/35 des ADK, 10/96 des AAH (7/33 AAH de haut grade et 3/63 AAH de bas grade)	Immunohistochimie
Fernandez et al (2004)	-5/19 ADK avec mutation ponctuelle de LKB1 10/18 LOH en 19p -Aucune méthylation du promoteur de LKB1	Séquençage direct ,long-range PCR Methylation-specific PCR, FISH
Carretero et al (2004)	-6/11 ADK avec mutation de LKB1 (dont certains avec une mutation de K-RAS surajoutée) -0/11 CE mutés	Allelotypage en PCR et en séquençage
Matsumoto et al (2007)	-Lignées cellulaires de cancer pulmonaire mutées pour LKB1 : 13/31 ADK, 1/2 ADSq, 3/11 CE,3/7 CGCet 1/19 CPC -2 lignées cellulaires de cancer pulmonaire sans mutation de LKB1 mais sans expression du gène LKB1, suggérant une régulation épigénétique -Mutation de LKB1 dans des tumeurs pulmonaires primitives: 1/106 tumeurs de stade I, 7/91 hommes fumeurs, 0/64 femmes non fumeuses	RT-PCR, séquençage génomique
Ji et al (2007)	-Mutation de LKB1 (1 seule copie) sur carcinome pulmonaire primitif: 19/80 ADK, 6/42 CE, 1/7 CGC, 1/4 adénosquameux -Mutation homozygote de LKB1: 8/80 adénosquameux, 2/42 CE (coexistence fréquente d'une mutation de K-RAS et de P53)	Séquençage direct, multiplex ligation dependent probe amplification probe amplification
Onozato et al (2007)	-Cultures cellulaires mutées pour LKB1 dans: 3/8 ADK, 1/6 CE, 1/3 CGC, et 0/5 CPC -3/100 tumeurs pulmonaires mutés pour LKB1 dans une cohorte japonaise (les 3 cas concernaient des hommes fumeurs)	Séquençage direct Séquençage direct
Gao et al (2010)	86 ADK de patients chinois: 6.9% de mutation somatiques de LKB1 (100% d'hommes fumeurs), 10.5% de patients présentant un polymorphisme germlinal F354L de LKB1 (avec LOH pour cet allèle sur la tumeur pour 2 patients). Les 2 tumeurs mutes pour K-RAS sont également mutées pour LKB1	

Abréviations : LOH Loss of Heterozygosity (perte d'hétérozygotie), CBNPC carcinomes broncho-pulmonaires non à petites cellules, CE carcinome épidermoïde, CGC carcinomes à grandes cellules

2.2.4. Perspectives thérapeutiques

Mahoney et al décrivent une sensibilité de lignées cellulaires de CBNPC mutées pour LKB1 et K-RAS à un inhibiteur de MEK (le CI-1040). En effet, dans ces lignées, le médicament induit une réduction du taux de prolifération de façon dose-dépendante. Par contre, les mutations de LKB1 et K-RAS à elles seules ne confèrent pas la même sensibilité. Les lignées mutées à la fois pour K-RAS et LKB1 sont également sensibles à la rapamycine, un inhibiteur de m-TOR. Ces données suggèrent que le sous groupe des CBNPC mutés pour LKB1 et K-RAS pourrait bénéficier de thérapies ciblées contre mTor et contre les MAPKinases (Mitogen-activated protein kinase) K-RAS, RAF et MEK.

Figure 6 : Voie de signalisation de LKB1 d'après Mahoney et al, 2009



2.3. Carcinomes pléomorphes et transition épithélio-mésenchymateuse

Bien que la carcinogénèse des carcinomes sarcomatoïdes soit peu connue, l'activation du programme TEM est pressentie pour jouer un rôle clé dans la différenciation des cellules carcinomateuses en cellules sarcomatoïdes.

Blaukovitsch et al ont étudié en immuno-histochimie certains marqueurs impliqués dans la TEM sur 22 carcinomes sarcomatoïdes de variante pléomorphe (31) ; plusieurs voies de signalisation étaient explorées. Notch1 est une protéine impliquée dans le développement embryonnaire notamment dans la formation des valves cardiaques où elle induit la TEM via l'induction de Snail (144). Snail est un facteur de transcription répresseur de la E-cadhérine (cf chapitre précédent). C-Jun est une protéine kinase pouvant induire la TEM dans certaines conditions. En moyenne, 45% des cellules (intensité 1+) et seulement 5% des cellules (intensité 1+) étaient respectivement marquées avec les anticorps anti-Notch1 et anti-Snail dans le contingent sarcomatoïde. Snail n'était exprimé dans aucun noyau des cellules tumorales, le marquage était cytoplasmique pur. Par contre, la fascine, une protéine de liaison à l'actine contribuant au phénotype migratoire et à la plasticité cellulaire, était fortement exprimée, tout comme c-Jun. Le marquage était intense et cantonné aux cellules du contingent sarcomatoïde. L'analyse statistique montrait une forte corrélation entre l'expression de la fascine et de c-Jun ($p=0.011$), entre l'expression de la fascine et de la vimentine ($p=0.006$) et entre l'expression de c-Jun et de la vimentine ($p=0.046$). Par contre, il n'y avait pas de corrélation entre les protéines Notch et Snail et la vimentine ou la fascine.

Dans une plus grande série de 31 carcinomes pléomorphes, Pelosi et al ont confirmé que c-Jun est accumulé dans le noyau des cellules sarcomatoïdes de la plupart des carcinomes pléomorphes, impliquant un possible rôle de cette protéine dans l'acquisition du phénotype tumoral «mésenchymateux ». La fascine était aussi abondamment exprimée dans le composant mésenchymateux des carcinomes pléomorphes. Aucune étude depuis n'a exploré cette voie (29).

Dans une étude portant sur 27 cas de carcinomes sarcomatoïdes, certains marqueurs impliqués dans le processus de TEM étaient explorés en immuno-histochimie dans le but d'aider au diagnostic différentiel avec les sarcomes à cellules fusiformes ou pléomorphes. Contrairement à ce qui était attendu, aucune différence significative d'expression n'a été observée pour les claudines 1 et 7 (protéines structurelles nécessaires au maintien des jonctions serrées

intercellulaires épithéliales), la E-cadhérine, la cadhérine placentaire, 14-3-3Sigma (une protéine régulatrice négative du cycle cellulaire), Twist, et Slug. Seul l'anticorps anti-AE1/AE3 (pan-cytokératine de large spectre) marquait préférentiellement les carcinomes sarcomatoïdes de manière statistiquement significative (149).

OBJECTIFS DU TRAVAIL DE THESE

Le premier objectif était de redéfinir l'immuno-phénotype des carcinomes sarcomatoïdes dans le but de distinguer différents sous-types. Pour préciser le phénotype immunohistochimique, une étude des marqueurs classiques utilisés pour différencier le carcinome épidermoïde de l'adénocarcinome dans les CBNPC était conduite. Ensuite, des anomalies moléculaires classiques comme les mutations de K-RAS ou EGFR et plus récemment décrites comme la mutation de LKB1, l'hyper expression de c-MET et de la protéine de fusion EML4-ALK, ainsi que l'amplification de FGFR1 et de EGFR en FISH étaient également recherchées pour préciser le phénotype moléculaire.

L'existence d'un continuum entre des structures bien différenciées (malpighienne ou adénocarcinomateuse) et un contingent d'allure mésoenchymateux dans les carcinomes sarcomatoïdes faisait de cette tumeur un support parfait pour l'étude immunohistochimique du processus de transition épithélio-mésenchymateuse (TEM). L'idée émergente a priori, était de corrélérer le « profil TEM » avec les anomalies des gènes K-RAS et de LKB1, ce dernier étant défini comme un gène suppresseur de tumeur impliqué dans la TEM.

MATERIELS ET METHODES

1. Données cliniques

1.1. Sélection des patients

24 patients opérés dans le service de chirurgie thoracique du CHU de Grenoble entre 1990 et 2011 ont été initialement inclus dans cette étude. Les critères de sélection étaient les suivants: diagnostic de carcinome sarcomatoïde pulmonaire primitif pour lequel du matériel tissulaire tumoral congelé était disponible. Le matériel est stocké au centre de ressources biologiques (CRB); cette tumorothèque dispose aussi des données cliniques et du suivi des patients. Les cas de carcinosarcomes et blastomes pulmonaires étaient volontairement écartés. A l'issue de la relecture des lames par les Pr E Brambilla et S Lantuejoul, 2 tumeurs ont été reclassées : l'une en synovialosarcome biphasique et l'autre en tumeur myofibroblastique inflammatoire.

1.2. Caractéristiques cliniques des patients

1.2.1. Age/sexe

L'âge des patients est compris entre 41 et 79 ans avec une moyenne de 62,5 ans (médiane = 61.5 ans). 7 femmes et 15 hommes ont été inclus pour cette étude.

1.2.2. Exposition toxique

5 patients sont des anciens fumeurs, 16 patients des fumeurs actifs et 1 patiente n'a jamais fumé. Les patients fumeurs ont une consommation moyenne de 35.9 paquet-années (médiane 32.5).

Plusieurs patients ont été exposés à des toxiques : fibres d'amiante (3 cas), fumées de soudage (2 cas), huiles de coupe huiles d'usinage (1 cas) et formaldéhyde et méthanol (1 cas).

1.2.3. Examen clinique au diagnostic

Le mode de révélation était la toux dans 8 cas, une hémoptysie dans 4 cas et une douleur thoracique dans 2 cas. Dans 4 cas la tumeur était découverte à l'occasion d'un examen systématique. Pour 4 cas, le mode de révélation n'est pas connu.

18 patients présentaient une perte de poids inférieure à 10% du poids de référence au moment du diagnostic et 4 patients une perte de poids supérieure à 10% du poids de référence. L'évaluation de l'état général à l'aide de l'échelle de performance de l'OMS dénombrait 3 patients d'indice 0 (activité normale), 10 patients d'indice 1 (activité diminuée), 9 patients d'indice 2 (autonome mais sans activité professionnelle).

1.2.4. Traitement

Aucun patient n'a reçu de traitement néo-adjuvant.

7 patients ont reçu un traitement par chimiothérapie néo-adjuvante à base de vinorelbine (navelbine®) et cisplatine pour 6 d'entre eux et à base de docétaxel (taxotère®), cisplatine et bevacizumab (avastin®) pour l'un d'entre eux.

6 patients ont bénéficié d'une radiothérapie néo-adjuvante (doses comprises entre 48 et 54 grays).

2. Matériel biologique

2.1. Conditionnement du prélèvement et technique standard

Immédiatement après l'exérèse chirurgicale, un examen macroscopique de la pièce fraîche permet d'orienter les prélèvements en zone tumorale et non tumorale ; ces prélèvements sont réalisés en condition « RNase free » (utilisation d'un kit de prélèvement stérile pour éviter toute contamination par des RNases exogènes, enzymes capables de digérer l'ARN donc délétères pour la qualité du matériel congelé). Ces derniers sont plongés dans l'iso pentane liquide refroidi dans de l'azote liquide, puis conservés à -80°C. Ils serviront à l'extraction d'ADN pour l'analyse des mutations de LKB1 et pour l'étude mutationnelle de K-RAS et EGFR pour certains cas dont l'ADN extrait à partir des copeaux de paraffine était mal conservé (blocs trop anciens). Le reste de la pièce est fixé dans du formol tamponné pendant 72 heures.

Un échantillonnage de la tumeur (ou la totalité selon sa taille) et du parenchyme pulmonaire à distance sera prélevé puis inclus en paraffine. Les coupes en paraffine sont colorées à l'HES (Hématoxyline, Éosine, Safran) pour le diagnostic histopathologique de la tumeur correspondante selon les critères de la classification internationale de l'OMS.

Le diagnostic anatomo-pathologique a été réalisé par les Professeurs E. Brambilla et S. Lantuejoul et les Docteurs D. Salameire et C. Faure (Département d'Anatomie et Cytologie Pathologiques, Pr E. Brambilla, CHU de Grenoble).

2.2. Caractéristiques histologiques des tumeurs

Le matériel histologique provient de 20 pièces de lobectomies ou de pneumonectomies et de 2 biopsies ganglionnaires chirurgicales.

Les 22 tumeurs ont été classées par type histologique et selon la classification internationale de l'OMS/IASLC (2004) et par stade selon la classification TNM. La répartition est la suivante :

- 15 carcinomes pléomorphes :
 - 5 avec contingent épithélial de type adénocarcinome,
 - 4 avec contingent épithélial de type malpighien,
 - 5 avec contingent épithélial de type carcinome à grandes cellules
 - 1 avec contingent épithélial de type adénosquameux,
- 7 carcinomes sarcomatoïdes à cellules géantes et/ou fusiformes

La taille tumorale variait de 1 à 14 cm avec une moyenne de 4,8 cm. 11 tumeurs étaient périphériques intraparenchymateuses, 6 tumeurs étaient sous pleurales et 5 tumeurs étaient proximales (dont 3 sous forme de bourgeon endobronchique) (**tableaux 6 à 9 en annexe**).

Des embolies vasculaires étaient présents dans 9 cas sur les pièces de lobectomie ou pneumonectomie.

On dénombrait 4 tumeurs de stade IA, 3 de stade IB, 5 de stade IIA, 3 de stade IIB, 2 de stade IIIA, 1 de stade IIIB et 2 de stade IV (**tableau 7 en annexe**). Les 2 patients ayant bénéficié d'une biopsie chirurgicale ganglionnaire n'ont pas eu d'exérèse chirurgicale de la tumeur du fait du caractère métastatique d'emblée de la maladie (stade IV). Pour ces patients, la taille de la tumeur (T de la classification TNM) était évaluée radiologiquement.

Pour les patients 11 et 18, classés stade IV en raison de la présence de métastases, le statut métastatique était méconnu avant la chirurgie.

3. Examen immunohistochimique

3.1. Technique d'immuno-histochimie en paraffine

Après fixation pendant 24 heures par le formol tamponné et inclusion du prélèvement en paraffine, des coupes de 3µm sont réalisées au microtome et étalées sur lames pré-traitées de type Superfrost Plus. Les lames sont mises à l'étuve (au minimum pendant 1 heure à 60°C).

Les étapes suivantes se font sur automate (Benchmark XT). Le kit de détection utilisé est le kit UltraView (référence catalogue 760-500):

- déparaffinage
- inhibition des peroxydases endogènes
- démasquage antigénique : il se fait dans un tampon basique à base d'acide borique, de pH 8.2 (appelé « CC1 » BenchMark, Ventana) ou dans un tampon citrate de pH6 (« CC2 » BenchMark, Ventana). L'anticorps secondaire est un multimère. Il est constitué d'un mélange d'anticorps de chèvre anti-souris IgG, d'anti-souris IgM et d'anti-lapin IgG. La révélation se fait par un chromogène DAB et son substrat H₂O₂ et d'un copper qui intensifie cette révélation. Le multimère ne contenant pas de streptavidine, il n'y a pas de réaction non spécifique avec les biotines endogènes, ce qui permet de limiter le bruit de fond.

3.2. Caractéristiques des anticorps utilisés

Anticorps	Clone	Fournisseur	Référence	Démasquage Antigénique	Conditions Particulières	Dilution Anticorps	Temps d'incubation
AE1AE3	cocktail de 2 anticorps monoclonaux	Dako	M3515	Tampon CC1 Court (30 min)		1/100e	32 minutes
E-cadhérine	4A2C7	Zymed Laboratories	18-0223	Tampon CC1 Standard (60 min)		1/50e	1 heure
TTF-1	8G7G3/1	Neomarkers	MS-699-P	Tampon CC1 Court (30 min)	Amplification	1/50e	1 heure à 42°C
CK 5/6	D5/16B4	Dako	M7237	Tampon CC1 Standard (60 min)	Amplification	1/50e	1 heure à 42°C
ALK/CD246	5A4	Abcam	ab17127	Tampon CC1 Standard (60 min)	Amplification	1/50e	2 heures
Vimentine	V9	Dako	M0725	Tampon CC1 Court (30 min)		1/150e	32 minutes
P63	4A4	Dako	M7247	Tampon CC1 Court (30 min)		1/75e	1 heure
LKB1	27D10	Cell Signaling	#3050	Tampon CC1 Standard (60 min)		1/100e	1 heure à 42°C
FAK	ab40794	Abcam	EP695Y	Tampon CC2 (36 min)		1/100e	1 heure
SNAIL	ab63371	Abcam	ab63371	Tampon CC2 (36 min)		1/200e	1 heure
c-Met	SP44	Ventana	SP44	Tampon CC1 Standard (60 min)	anticorps prédilué en seringue	non précisé par fournisseur	16 minutes à 37°C
mTOR	49F9	Cell Signaling	#2976L	Tampon CC1 Standard (60 min)		1/100e	1 heure à température ambiante

3.3. Évaluation de l'expression

La lecture des lames a été effectuée sur un microscope multi-tête (Leica) par trois observateurs (E. Brambilla, S.Lantuejoul et moi-même), afin d'évaluer de manière semi-quantitative l'expression de AE1/AE3, P63, CK5/6, TTF-1, ALK (protéine de fusion EML4/ALK), vimentine, E-cadhérine, FAK (focal adhesion kinase), Snail, LKB1 et mTor dans les 22 carcinomes pléomorphes sélectionnés.

Le marquage est d'abord évalué par un score prenant en compte le pourcentage de cellules positives (de 0 à 100 %) ainsi que l'intensité du marquage (de 1 à 3), évaluée par

rapport au contrôle interne. Pour établir ce score, nous avons retenu le plus grand nombre de cellules marquées à intensité de marquage identique. Nos contrôles internes, sont les suivants:

- pour AE1/AE3 et E-cadhérine: l'épithélium bronchique, bronchiolaire normaux et/ou les pneumocytes II de l'épithélium alvéolaire dont l'intensité de marquage est évaluée à 3 (marquage cytoplasmique).
- pour P63 et CK5/6 : les cellules basales bronchiques dont l'intensité de marquage est évaluée à 3 (marquages respectivement nucléaire et membranaire/cytoplasmique).
- pour TTF-1 : les pneumocytes II et les cellules de Clara de l'épithélium alvéolaire d'intensité de marquage évaluée à 3 (marquage nucléaire).
- pour la vimentine : les vaisseaux du stroma tumoral et/ou les vaisseaux pulmonaires bronchiques et alvéolaires, d'intensité de marquage évaluée à 3 (marquage cytoplasmique).
- pour FAK : l'épithélium bronchique, et les pneumocytes II de l'épithélium alvéolaire d'intensité de marquage évaluée à 3 (marquage cytoplasmique).
- pour Snail : les vaisseaux du stroma tumoral et/ou les vaisseaux pulmonaires bronchiques et alvéolaires, d'intensité de marquage évaluée à 3 (marquage cytoplasmique).
- pour LKB1 : les cellules épithéliales bronchiques, d'intensité de marquage évaluée à 3 (marquage cytoplasmique).
- pour mTor : l'épithélium bronchique et/ou les pneumocytes II de l'épithélium alvéolaire présent au contact direct de la tumeur, dont l'intensité de marquage est évaluée à 3 (marquage membranaire et/ou cytoplasmique).
- pour c-Met : l'épithélium bronchique, d'intensité de marquage évaluée à 2 (marquage membranaire).

Pour une analyse comparative plus fine des marqueurs Snail et E-cadhérine, ces 2 marqueurs étaient étudiés sur un groupe contrôle comportant 24 adénocarcinomes et 25 carcinomes épidermoïdes primitifs pulmonaires pour lesquels la méthode de scoring était identique.

Le score total est obtenu en multipliant le pourcentage de cellules positives par l'intensité de marquage donnant des scores de 0 à 300.

Une lecture qualitative a également été réalisée, on distinguait les localisations du marquage: nucléaire, cytoplasmique et membranaire ainsi qu'une précision du contingent marqué : épithélial versus sarcomatoïde (cellules géantes et fusiformes).

4. Classement des tumeurs en plusieurs groupes à l'issue de l'examen immuno-histochimique

L'analyse a été faite en 2 temps : dans un premier temps, une analyse morphologique avec les colorations HES, PAS diastase et Kreyberg est réalisée pour évaluer les différents contingents : adénocarcinome, carcinome épidermoïde, carcinome adénoquameux, carcinome à grandes cellules, carcinome à cellules géantes, carcinome à cellules fusiformes .

Dans un second temps, après examen immuno-histochimique, les tumeurs sont classées en 3 groupes principaux en fonction de leur phénotype immuno-histochimique. On distingue :

- le groupe « ADK » pour adénocarcinome: architecture glandulaire et/ou expression du TTF-1, absence de d'expression des cytokératines 5/6 et de la protéine P63
- le groupe « CE » pour carcinome épidermoïde: ponts d'union intercellulaires, kératinisation intra- et/ou extra-cellulaire, expression obligatoire des cytokératines 5/6 et de la protéine P63, absence d'expression du TTF-1
- le groupe « TTF-1-/P63- » pour carcinome à cellules géantes : contingent à cellules géantes et/ou fusiformes plus ou moins associé à un contingent épithélial de type carcinome à grandes cellules, sans aucune expression des marqueurs 5/6, P63 et TTF-1. Ce groupe comporte 5 carcinomes à cellules géantes et fusiformes et 1 carcinome pléomorphe avec carcinome à grandes cellules.

Le seul cas de carcinome pléomorphe de type adénoquameux avec cellules géantes (« ADS ») n'a été intégré dans aucun groupe.

Ainsi, lorsqu'un carcinome à cellules géantes et fusiformes exprimait la P63 et la CK5/6, il était classé dans le groupe « CE », son phénotype immuno-histochimique primant sur la présentation morphologique (**schéma**).

5. Analyse moléculaire

5.1. Analyse du statut mutationnel de K-RAS et EGFR

Les étapes successives sont les suivantes :

- Sélection du bloc de paraffine d'intérêt avec évaluation du pourcentage de cellules tumorales
- Coupes de copeaux de paraffine de 5 ou 10 μm d'épaisseur
- Déparaffinage au traitement par xylène
- Digestion protéolytique avec la protéinase K pendant 48 heures à 56°C puis extraction de l'ADN
- Amplification de l'ADN par technique de PCR nichée avec 4 amorces:
 - première étape d'amplification par PCR à 58°C pendant 20 cycles.
 - seconde étape qui consiste à mettre en contact dans un volume de 50 μL : 2 μL du produit de la première PCR, 20 pmol de chaque amorce, 1.5 mmol/L de chlorure de magnésium (MgCl_2), et 1.25 U de FastStart Taq DNA polymérase (Roche).
 - le programme de PCR inclut une étape de dénaturation à 95°C pendant 15 minutes puis 45 cycles à 95°C pendant 20 secondes, 65°C pendant 20 secondes, 72°C pendant 20 secondes puis une extension finale à 72°C pendant 20 secondes
 - le produit de la PCR (10 μL) est analysé sur électrophorèse sur gel d'agarose pour confirmer la présence d'un amplicon d'un nombre de bases précis.
 - le brin à séquencer est isolé avec dénaturation dans une solution d'hydroxyde de sodium à 0.2-mol/L NaOH, et hybridé avec l'amorce de séquence.
 - le pyroséquençage a été effectué sur un appareil de type PyroMark ID (Biotage) suivant les instructions du fabricant.

Contrairement à plusieurs études, nous n'avons pas réalisé d'analyse comparative du statut mutationnel sur les contingents épithélial et sarcomatoïde. En effet, un bloc où les 2 contingents étaient présents été sélectionné pour les analyses moléculaires, bloc utilisé également pour l'analyse immuno-histochimique et l'analyse en FISH.

5.2. Analyse du statut mutationnel de LKB1

La recherche de mutation du gène *STK11/LKB1* a été effectuée par les docteurs E. Pros et M. Sanchez Cespedes (Programa Epigenetica i Biologia del Cancer-PEBC, Institut Investigacions Biomediques Bellvitge (IDIBELL), Hospital Duran i Reynals, Av. Gran Via de l'Hospitalet, 199-203, 08907 Hospitalet de Llobregat-Barcelona, Spain e-mail: mscespedes@idibell.cat) par séquençage direct selon la technique de long-range PCR. Tous les exons et les introns ont été séquencés.

5.3. Recherche d'amplification de FGFR et EGFR en FISH

L'analyse a été conduite à partir de coupes de paraffines de 3µm. Les étapes successives ont été les suivantes : déparaffinage des lames, prétraitement et traitement par la protéase, dépôt de la sonde, dénaturation puis incubation, rinçage, contre coloration des noyaux au DAPI (4',6-diamidino-2-phenylindole) puis montage des lames. Les signaux d'hybridation ont ensuite été capturés sur une station Metafer (Metasystems) avec un objectif x 63 en immersion à huile, à l'aide d'un microscope à fluorescence (M1, Zeiss) équipé des filtres appropriés et d'une caméra CCD, et en utilisant le logiciel de capture et d'analyse FISH Metafer 4. Les noyaux ont été contre-colorés au DAPI/Vectashield (Vektor Laboratories).

Pour FGFR1, les références de la sonde de détection utilisée étaient : ZytoLight® SPEC FGFR1/CEN 8 Dual Color Probe (Clinisciences). Un fluorochrome orange (fluorescence directe) est couplé à une séquence spécifique de la région centromérique du chromosome 8 ; un fluorochrome vert est couplé à la séquence du gène FGFR1, situé en 8p12.

Pour EGFR, les références de la sonde de détection utilisée étaient : Abbott Molecular® Vysis LSI EGFR SpectrumOrange / CEP 7 SpectrumGreen Probe. Un fluorochrome vert est couplé à une séquence spécifique de la région centromérique du chromosome 7 ; un fluorochrome orange est couplé à la séquence du gène EGFR, situé en 7p12.

6. Analyses statistiques

L'analyse statistique de l'expression des différents marqueurs a été effectuée pour nos trois groupes de tumeurs : les carcinomes pléomorphes à phénotype adénocarcinomateux, les carcinomes pléomorphes à phénotype épidermoïde, les carcinomes pléomorphes à cellules géantes et/ou fusiformes sans phénotype particulier.

Le but de cette étude est de mettre en évidence et d'illustrer si possible le phénomène de transition épithélio-mésenchymateuse à l'aide de marqueurs immuno-histochimiques mettant en évidence des protéines impliquées dans ce processus.

L'ensemble de ces résultats a été obtenu avec le logiciel de statistiques Origin®. La comparaison de groupe était effectuée avec le test t de Student.

RESULTATS

Les **tableaux 6 à 9** présentent les principales données concernant notre cohorte ; ils figurent dans le chapitre « annexes ».

1. Suivi clinique

Le suivi clinique des patients a été réalisé très régulièrement, les dates de dernières nouvelles pour les patients survivants s'étendent du 31/01/2011 au 30/09/2011.

8 sont en remissions complète : 4 patients du « groupe ADK » (diagnostiqués en 2006, 2009, 2009 et 2011 de stades respectifs IB, IIIA, IB et IIA), 2 patients du « groupe CE » (diagnostiqués en 1992 et 2006 de stades respectifs IA et IB) et 2 patients du « groupe TTF-1-/P63- » (diagnostiqués en 2007 et 2009 de stades respectifs IIIA et IA). 4 patients opérés entre 2007 et 2010 sont au stade métastatique de la maladie. 9 patients sont décédés des suites de la maladie (survie sans progression moyenne de 2,9 ans et survie globale moyenne de 5,7 ans).

Un patient est décédé en période post-opératoire immédiate de la pneumonectomie.

Du fait de la petite taille de cet échantillon, il n'a pas été réalisé de courbes de survie de type Kaplan Meyer.

La survie sans progression était de 1,4 ans pour les stades III et IV et 2,9 ans pour les stades I et II sans différence statistiquement significative ($p=0,300$).

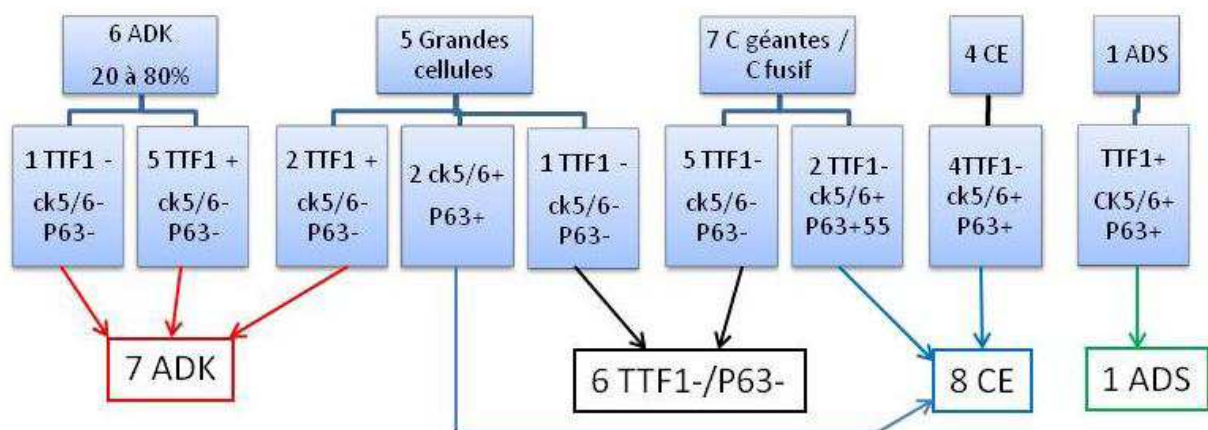
2. Analyse morphologique en colorations HES, PAS diastase et kreyberg

On dénombrait après cette analyse histopathologique : 6 cas à contingent glandulaire, 4 cas à contingent à grandes cellules, 7 cas de carcinomes cellules géantes et/ou fusiformes et 1 carcinome adénosquameux (**Figure 7**) Les mucines étaient positives pour 3 des 6 adénocarcinomes ; par définition, elles étaient négatives pour tous les carcinomes à grandes cellules et carcinomes épidermoïdes.

3. Etude immuno-histochimique avec TTF-1, P63 et CK5/6, puis classement en groupes selon l'immuno-phénoype:

A l'issu du classement, on dénombrait 7 cas dans le « groupe ADK », 6 cas dans le « groupe TF1-/P63-», 8 cas dans le « groupe CE » et 1 carcinome adénoquameux. La figure 7 résume les étapes du classement.

Figure 7 : analyse morphologique puis immuno-histochimique pour le classement des carcinomes sarcomatoïdes de notre série en sous groupes immuno-phénotypiques :



3.1. Cytokératine 5-6 et P63

Figure 8 : expression de la cytokératine 5/6 dans les contingents épithélial et sarcomatoïde :

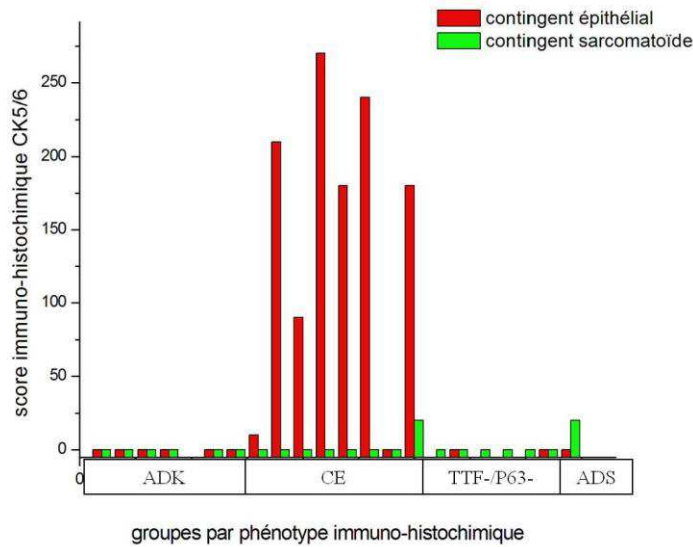
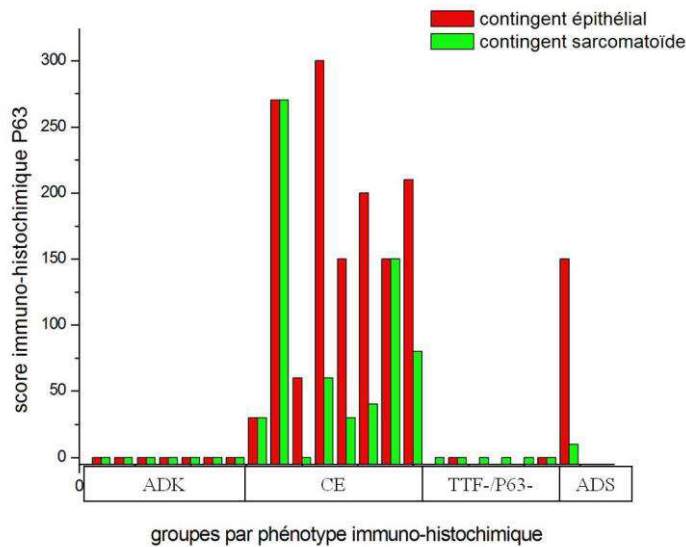


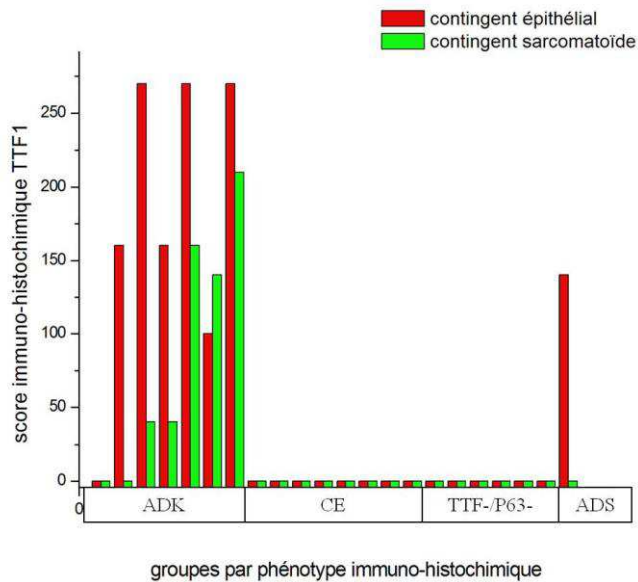
Figure 9: expression de la protéine P63 dans les contingents épithélial et sarcomatoïde :



Par définition, tous les cas du « groupe CE » expriment, au moins sur le contingent épithélial, la protéine P63. Si la cytokératine 5-6 est faiblement exprimée dans le contingent sarcomatoïde (1 seul cas sur 7, de score 40), la P63 est exprimée dans 4 cas sur 7 dans le contingent sarcomatoïde (score moyen de 67).

3.2. TTF-1

Figure 10: expression du TTF-1 dans les contingents épithélial et sarcomatoïde :



Seuls les cas du « groupe ADK » expriment le TTF-1.

Dans le « groupe ADK », 4 cas avec une morphologie d'adénocarcinome expriment le TTF-1 : 2 cas montrent une positivité sur les 2 contingents épithélial et sarcomatoïde (**photo 9**) et 2 cas une positivité dans le contingent épithélial seul. Les 2 cas à morphologie de carcinome à grandes cellules sont positifs sur les 2 contingents épithélial et sarcomatoïde. Enfin, 1 de nos cas de morphologie d'adénocarcinome solide avec composante à croissance lépidique est négatif pour TTF-1 sur les 2 contingents. Lorsque le carcinome adénoquameux exprimait le TTF-1 dans le contingent épithélial, il n'exprimait pas la protéine P63. et vice versa.

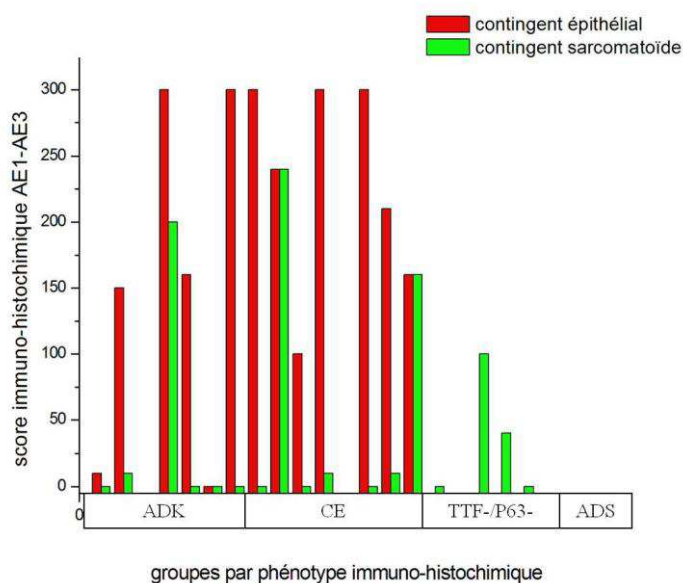
Etude des marqueurs classiques, des marqueurs de la TEM et de la protéine ALK

3.3. Etude des marqueurs classiques (vimentine et cytokératines)

3.3.1. Cytokératines

Figure 11 : expression des cytokératines dans les contingents épithélial et sarcomatoïde:

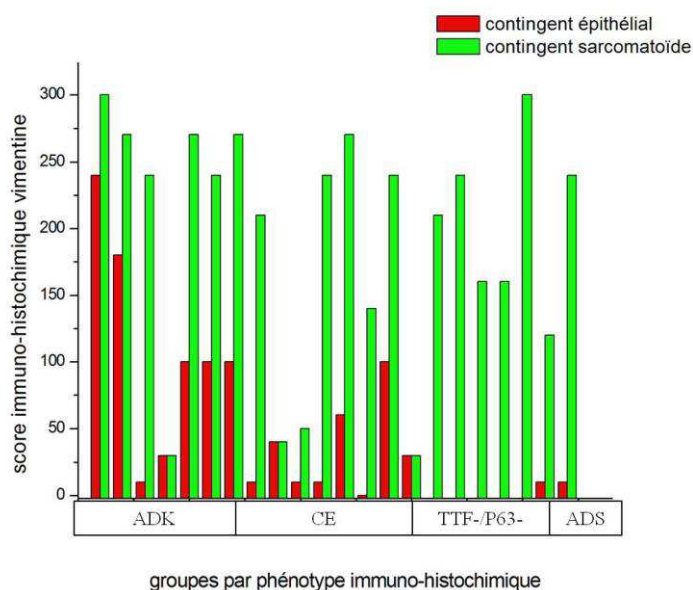
Une seule tumeur n'exprimait pas les cytokératines sur le contingent épithélial dans les cas de carcinomes pléomorphes. Pour ces derniers, le contingent sarcomatoïde était marqué dans 6 cas sur 13. Dans le groupe TTF-1-/P63-, les tumeurs n'exprimaient pas les cytokératines, ou de façon focale, avec faible intensité.



Certaines données sont manquantes.

3.3.2. Vimentine

Figure 12 : expression de la vimentine dans les contingents épithélial et sarcomatoïde :



Toutes les tumeurs de notre série expriment la vimentine dans le contingent sarcomatoïde (à cellules géantes ou à cellules fusiformes) mais également dans le contingent épithélial (**figure 12**). Le score d'expression dans le contingent épithélial est plus élevé dans les adénocarcinomes (score moyen de 97) que dans les carcinomes épidermoïdes (score moyen de 19) même si cette différence n'est pas significative ($p=0.11$). Au niveau du contingent sarcomatoïde, l'expression de la vimentine est intense avec des scores moyens de 142, 177 et 134 pour respectivement les groupes ADK, TTF-1-/P63- et CE (**photos 7, 20, 40**).

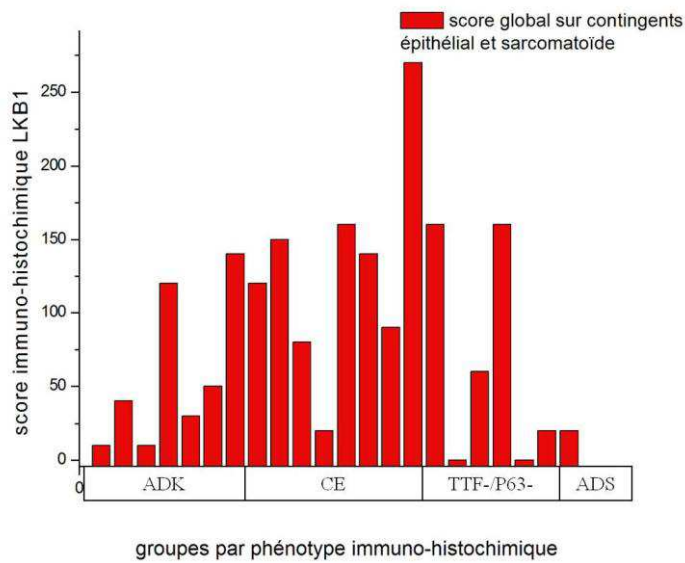
3.4. Expression des marqueurs de la TEM

3.4.1. LKB1

Les scores moyens de marquage sont respectivement de 53, 77 et 108 pour les groupes « ADK », « TTF-1-/P63- » et « CE ». Le score de marquage par le LKB1 n'est pas significativement différent en fonction du phénotype tumoral (ADK vs TTF-1-/P63- $p=0.50$, CE vs TTF-1-/P63- $p=0.14$ et ADK vs CE $p=0.38$). Le marquage par LKB1 était soit cytoplasmique pur, soit cytoplasmique avec renforcement membranaire et rarement membranaire pur. Au sein d'une même tumeur, on pouvait trouver les différents types de marquage. L'intensité de

marquage était souvent hétérogène au sein d'une même tumeur avec des aspects en ciel étoilé où des cellules isolées présentaient un fort marquage membranaire (**photos 23, 24, 30, 31**). Aucun marquage nucléaire n'était retrouvé.

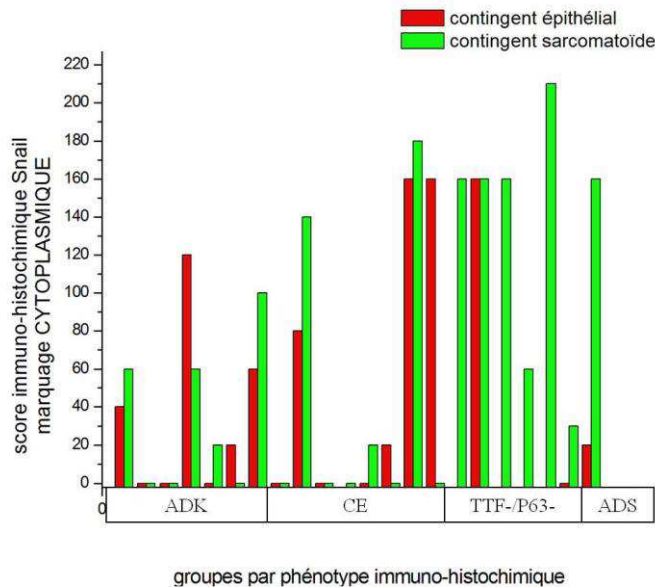
Figure 13: expression globale (dans les contingents épithélial et sarcomatoïde) de la protéine LKB1 :



3.4.2. Snail

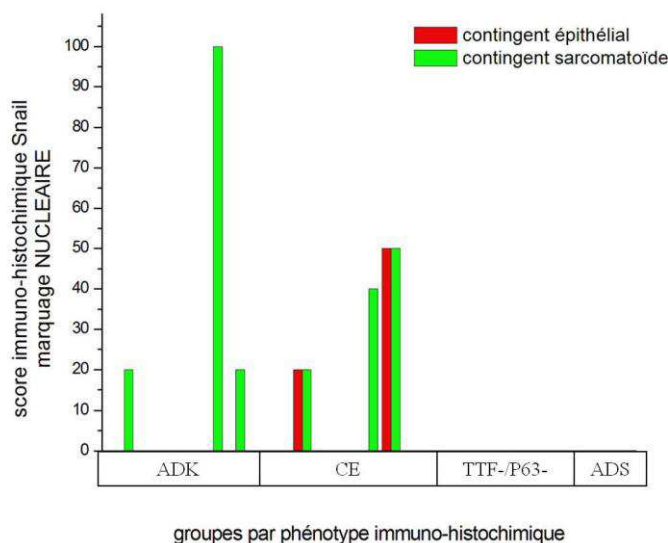
Le marquage avec Snail était soit de type cytoplasmique, soit de type périnucléaire ou nucléolaire.

Figure 14 : expression CYTOPLASMIQUE de Snail (contingents épithélial et sarcomatoïde) :



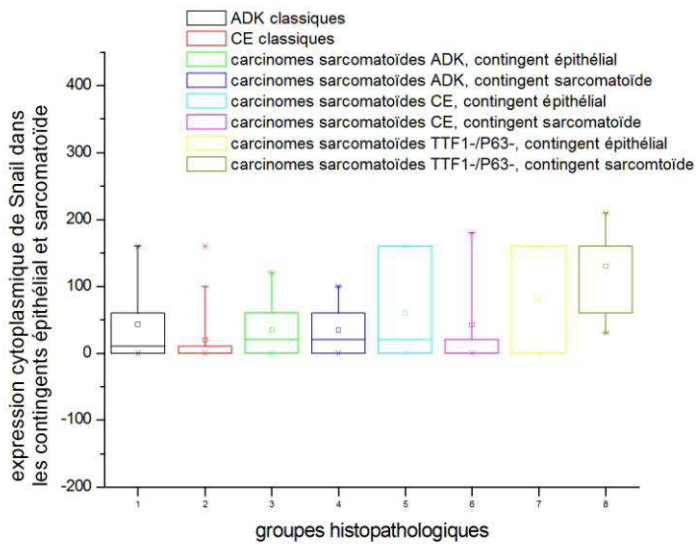
L'expression cytoplasmique de Snail (**photos 22, 34**) est plus forte sur le contingent sarcomatoïde dans le sous-groupe « TTF-1-/P63- » que dans les groupes « ADK » et « CE » (résultats à la limite de la significativité avec respectivement $p=0.06$ et $p=0.08$).

Figure 15 : expression nucléaire de Snail (dans les contingents épithélial et sarcomatoïde) :



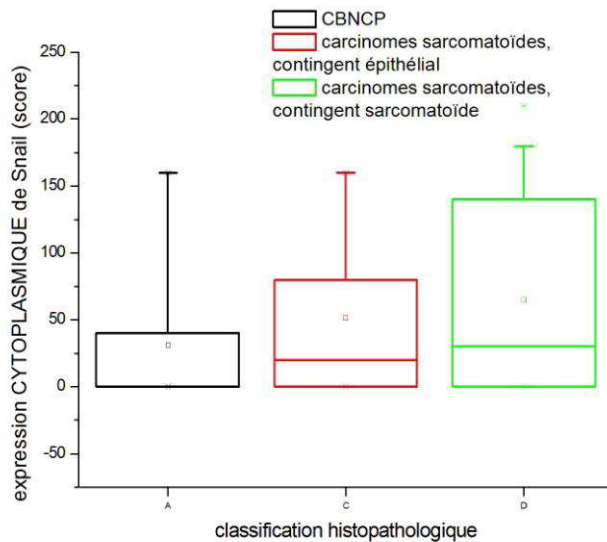
Rares étaient les tumeurs exprimant Snail au niveau du noyau (**photo 13**).

Figure 16 : expression CYTOPLASMIQUE de Snail, sur les contingents épithélial et sarcomatoïde:



L'expression cytoplasmique de Snail est significativement plus forte sur le contingent sarcomatoïde dans le sous-groupe « TTF-1-/P63- » que dans les groupes « ADK classique » et « CE classique » ($p=0.033$ et $p=0.027$).

Figure 17 : expression CYTOPLASMIQUE de Snail, comparant l'expression entre tous les carcinomes sarcomatoïdes confondus (soit sur le contingent épithélial, soit sur le contingent sarcomatoïde) et les carcinomes classiques:



L'expression cytoplasmique de Snail est plus forte dans les carcinomes sarcomatoïdes que dans les carcinomes épidermoïdes et glandulaires (regroupés sous le terme discutable de « CBNPC » dans ce tableau). Ceci est valable pour l'expression au sein du contingent épithélial ($p=0.062$) comme au sein du contingent sarcomatoïde ($p=0.029$).

3.4.3. E-cadhérine

Sur certains cas, on observe une perte progressive du marquage circonférentiel au niveau de la périphérie des massifs épithéliaux (front d'invasion tumoral).

La E-cadhérine n'était jamais exprimée sur le contingent sarcomatoïde, sauf au niveau de 2 tumeurs : 1 carcinome à grandes cellules et à cellules géantes/fusifformes où le marquage était évalué à 20%, intensité ++ sur le contingent à cellules fusiformes et 1 cas d'adénocarcinome où le marquage était évalué à 20%, intensité +, sur le contingent à cellules épithéliales/fusifformes.

Figure 18: expression de la E-cadhérine dans les contingents épithélial et sarcomatoïde :

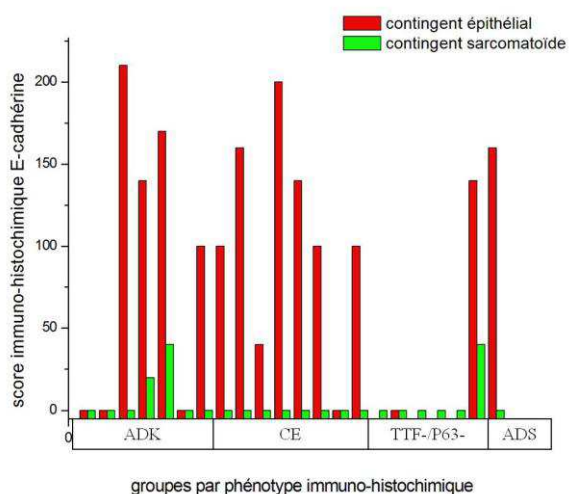


Figure 19: expression comparée de la E-cadhérine dans le contingent épithélial:

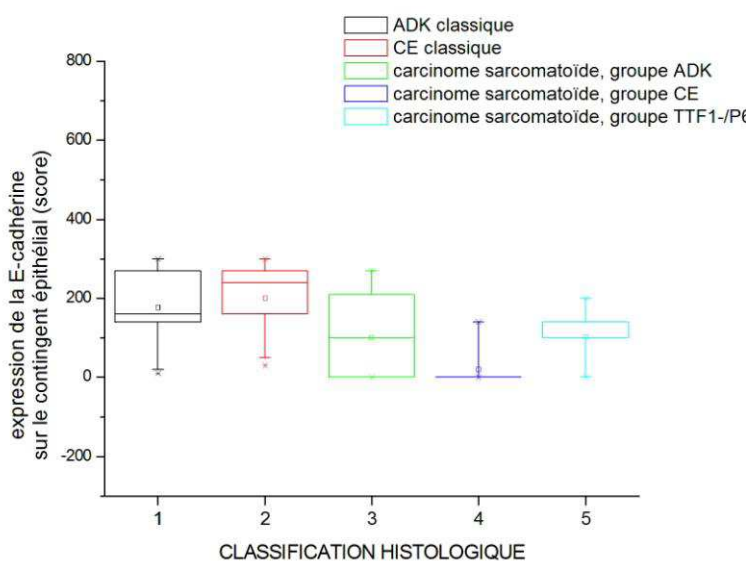


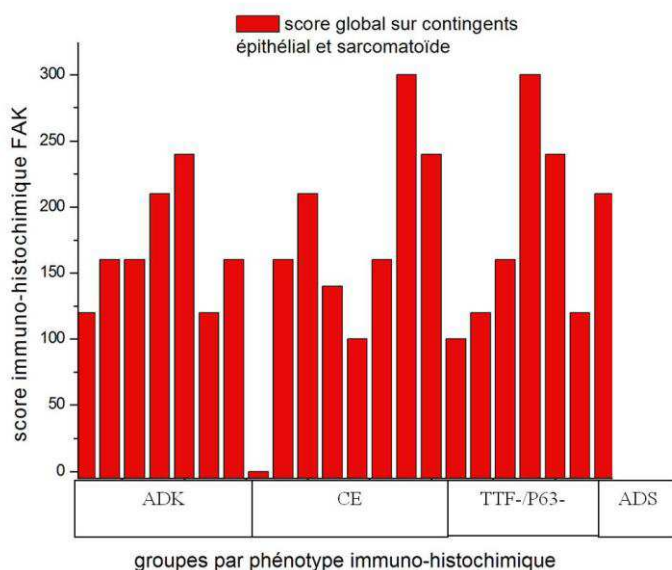
Tableau 5 : comparaison du score d'expression cytoplasmique de E-cadhérine sur le contingent épithélial avec le test t de Student (test de comparaison de groupes)

		p*
ADK classique	CE classique	0.34
ADK classique	carcinome sarcomatoïde, groupe ADK	0.07
ADK classique	carcinome sarcomatoïde, groupe TTF-1-/P63-	0.0001
ADK classique	carcinome sarcomatoïde, groupe CE	0.051
CE classique	carcinome sarcomatoïde, groupe ADK	0.01
CE classique	carcinome sarcomatoïde, groupe TTF-1-/P63-	0.000008
CE classique	carcinome sarcomatoïde, groupe CE	0.008
carcinome sarcomatoïde, groupe ADK	carcinome sarcomatoïde, groupe TTF-1-/P63-	0.1
carcinome sarcomatoïde, groupe ADK	carcinome sarcomatoïde, groupe CE	0.95
carcinome sarcomatoïde, groupe TTF-1-/P63-	carcinome sarcomatoïde, groupe CE	0.049

*significativité des résultats en cas de $p < 0.05$

Ces résultats montrent que l'E-cadhérine est davantage réprimée dans les carcinomes sarcomatoïdes par rapport aux carcinomes classiques. Le score de marquage pour la E-cadhérine est significativement plus faible dans le groupe « TTF-1-/P63- » par rapport aux groupes « CE classique », « ADK classique » et « carcinome sarcomatoïde, groupe CE ». Il en est de même pour le groupe « carcinome sarcomatoïde, groupe CE » ou le score est plus faible que pour le groupe « CE classique ».

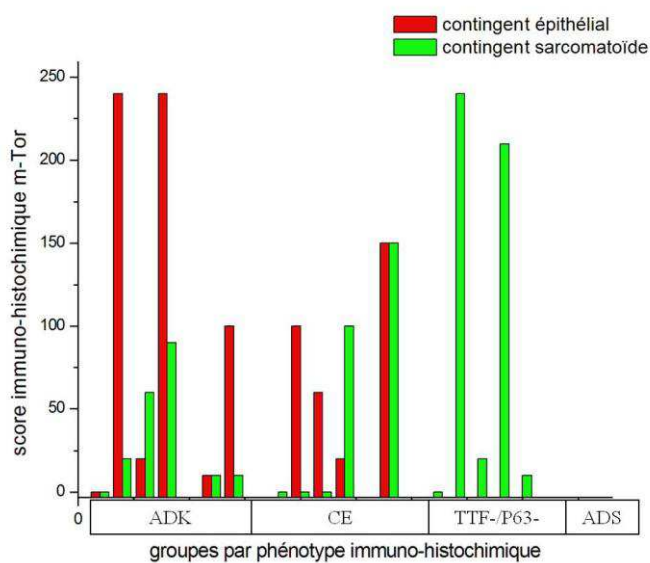
3.4.4. FAK



La protéine FAK fait partie de la famille des kinases de l'adhérence focale, qui sont des protéines riche en prolines. Cette protéine est particulièrement exprimée dans des cancers du sein, de la prostate, du côlon, de la glande thyroïde, du mésenchyme et des ovaires. FAK est impliquée dans la formation de métastases via la migration cellulaire.

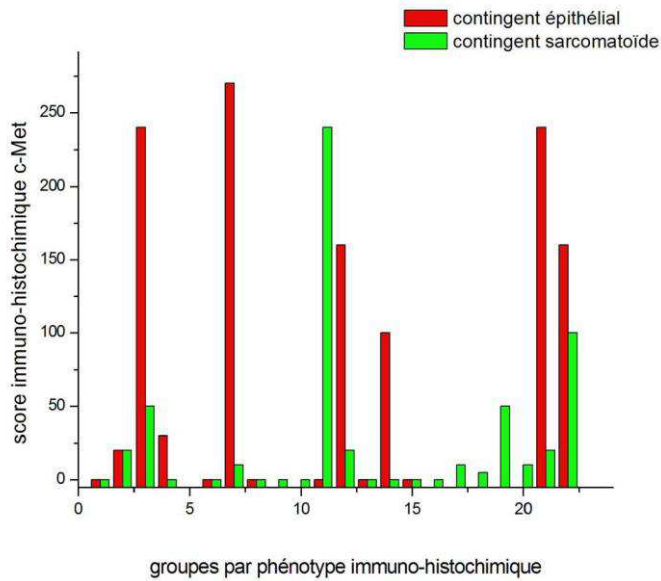
L'expression de FAK est globale est diffuse sur l'ensemble des cas (**photo 15**). Il n'y a pas de différence significative entre les sous groupes.

3.4.5. m-Tor



La protéine m-Tor est exprimée dans les 2 contingents épithélial et sarcomatoïde. Il n'y a pas de différence significative d'expression entre les groupes.

3.4.6. Expression de c-Met



c-Met est principalement exprimé dans le contingent épithélial, surtout dans les adénocarcinomes et dans le seul cas de carcinome adénoquameux. Il est faiblement exprimé par les cellules sarcomatoïdes (géantes ou fusiformes).

3.5. Expression de l'ALK

Aucune des tumeurs analysées n'étaient marquées avec l'anticorps anti-ALK.

4. Analyses moléculaires

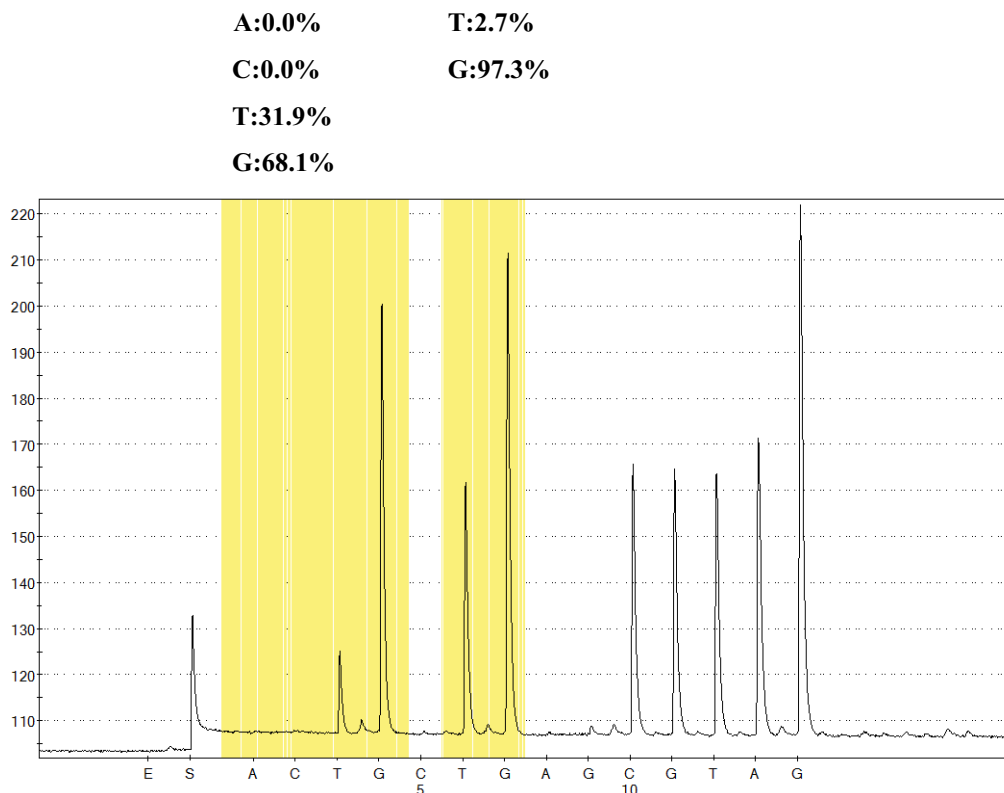
4.1. Statut EGFR

Aucun de nos cas ne présentait de mutation de l'EGFR. Sur les 10 cas analysés en FISH, 3 cas présentaient une amplification du gène EGFR (scores 5, 6 et 6) (1 cas dans le groupe ADK et 2 cas dans le groupe TTF-1-/P63-) et 1 cas une haute polysomie du gène (appartenant au groupe TTF-1-/P63-).

4.2. Statut K-RAS

4 tumeurs renfermaient une mutation de l'oncogène K-RAS, de type classique, au niveau du codon (**figure 20**). Pour 3 cas un contingent adénocarcinomateux était reconnaissable des l'examen en HES ; le 4ème cas comportait un contingent adénosquameux.

Figure 20 : Résultat de l'analyse mutationnelle des codons 12 et 13 de l'exon 2 sous forme de pyrogramme (cas 4)



4.3. mutation de LKB1

Un seul de nos cas présentait une mutation de LKB1 de type « frame-shift », avec décalage du cadre de lecture. Le cas correspondait à un carcinome sarcomatoïde avec un contingent adénocarcinomateux bien différencié (à croissance lépidique, papillaire et acinaire). Une mutation de K-RAS était associée. La patiente était fumeuse (17 paquet-années).

4.4. amplification de FGFR1

Les résultats préalables de l'étude de l'amplification du gène FGFR1 en FISH réalisée préférentiellement sur les cas du sous-groupe CE ne mettent en évidence aucune anomalie de ce gène.

DISCUSSION

1. Données cliniques

6 patients, soit 27%, ont été exposés à des toxiques pendant leur activité professionnelle alors que le pourcentage de CBNPC en relation avec des expositions professionnelles ne dépasse pas 15% (145). Si le facteur de risque principal de la survenue d'un carcinome sarcomatoïde retenue dans presque toutes les études clinique est l'exposition tabagique (ce que nous confirmons dans cette étude), l'exposition à d'autres toxiques, notamment d'origine professionnelle doit être considérée du fait du fort taux d'association dans notre série par rapport aux CBNPC. Il pourrait y avoir un mécanisme direct entre le toxique et l'émergence d'un contingent sarcomatoïde. Dans notre série, 3 patients (soit 14%) ont été en contact avec des fibres d'amiante. Cette association a déjà été décrite dans la littérature (3% des patients dans la série de Fisback portant sur 78 carcinomes sarcomatoïdes) (1, 17). L'exposition à l'amiante serait responsable de 4.2 % des CBNPC chez les hommes et 2.9 % chez les femmes (146).

L'amiante est le facteur de risque principal de survenue de mésothéliome malin et l'on sait que ces tumeurs peuvent être biphasiques, offrant une transition entre des cellules mésothéliales bien différenciées (épithélioïdes) et des cellules mésothéliales très peu différenciées, fusiformes dites sarcomatoïdes. D'autres mésothéliomes sont purement sarcomatoïdes. L'amiante pourrait être un inducteur direct du phénotype sarcomatoïde, mais ces données doivent être vérifiées sur un échantillon plus large. Si les mécanismes de carcinogénèse dus à l'amiante ne sont pas élucidés, la voie de l'activation de la TEM a été récemment incriminée (146)

2 patients ont été exposés à des fumées de soudage : un patient du groupe ADK et le patient présentant un carcinome adénosquameux. En effet, ces toxiques sont connus comme responsables d'un risque relatif combiné de survenue de cancer broncho-pulmonaire de 1.26, surtout des adénocarcinomes (147).

2. Aspects morphologiques

Dans 15/22 cas, un contingent épithélial était identifiable à l'examen HES. Les 2 contingents épithélial et sarcomatoïde étaient toujours en connexion directe. Toutefois, la transition entre les contingents était plutôt abrupte, avec un continuum morphologique sur un intervalle de quelques cellules (**photos 7, 8, 37**).

Dans 7/22 cas, la totalité de la tumeur était constituée de cellules indifférenciées, soit géantes, soit fusiformes, souvent intimement mêlées. Les cellules géantes étaient uni ou pluri-nucléées. Il y avait un continuum morphologique entre des cellules cohésives de grandes taille, proche morphologiquement du carcinome à grandes cellules et des cellules devenant progressivement discohévives puis détachées les unes des autres avec un aspect « ébranlé » (où les cellules sont isolées les unes des autres au sein d'un stroma inflammatoire) (**photos 4, 16,27**). L'étude immuno-histochimique anti-cytokératines permettait la mise en évidence du phénotype épithélial, non suspecté morphologiquement, dans 4 cas sur 6 (**photo 18 et 19**).

Les carcinomes pléomorphes sont des tumeurs présentant peu de stroma. L'angiogénèse est modeste, notamment par rapport aux carcinomes épidermoïdes. Les phénomènes de « trappage » ou d'emprisonnement des structures parenchymateuses normales au voisinage direct de la tumeur (bronches, bronchioles, alvéoles) étaient fréquents (**photo 48**), ces structures étant retrouvées relativement profondément au sein de la tumeur. Les embolies vasculaires sont fréquents, ainsi que les secteurs de nécrose tumorale, comme précédemment décrit dans la littérature (1-6).

3. Etude immuno-histochimique des carcinomes sarcomatoïdes

3.1. TTF-1

Dans notre série, seuls les cas du « groupe ADK » expriment le TTF-1. Dans le « groupe ADK » 4 cas avec une morphologie d'ADK expriment le TTF-1 : 2 cas montrent une positivité sur les 2 contingents épithélial et sarcomatoïde et 2 cas une positivité dans le contingent épithélial seul. Les 2 cas à morphologie de carcinome à grandes cellules sont positifs sur les 2 contingents épithélial et sarcomatoïde. Enfin, 1 de nos cas de morphologie d'adénocarcinome solide avec contingent à croissance lépidique est négatif pour TTF-1 sur les 2 contingents.

Si l'on considère l'ensemble des cas de carcinomes pléomorphes avec contingent épithélial de notre série, le TTF-1 est exprimé dans 40% des cas sur le contingent épithélial et 27% des cas sur le contingent sarcomatoïde, proportion moins élevée que dans la série de Rossi et al. où les pourcentages sont respectivement de 59% et 43% (sur 53 carcinomes pléomorphes à contingent épithélial), mais proportion similaire à la série de Lewis et al. où les pourcentages sont respectivement de 39% et 26% (4, 49).

Comme déjà rapporté, la positivité du TTF-1 sur les 2 contingents épithélial et sarcomatoïde est un argument fort pour une origine commune aux 2 contingents (**photo 10**).

Contrairement à la série de Rossi et al. aucun de nos cas de carcinomes à cellules géantes et/ou fusiformes n'exprime le TTF-1 (4).

3.2. P63 et CK5/6

Comme attendu, la protéine P63 était exprimée dans tous les cas où un contingent de carcinome épidermoïde bien à peu différencié était identifié en coloration HES (**photo42**). Le marquage était présent aussi bien sur le contingent épithélial que sur le contingent sarcomatoïde dans tous les cas, avec une intensité plus faible sur le contingent sarcomatoïde par rapport au contingent épithélial (score médian de 52 vs 185). 2 cas constitués exclusivement de cellules fusiformes et cellules géantes se sont révélés positifs pour P63 (score de 270 et 80). 2 cas parmi

les 5 cas classés en carcinome à grandes cellules sur la morphologie simple exprimaient fortement la P63 sur les contingents épithélial et sarcomatoïde (scores de 150 et 150 sur le contingent épithélial et 30 et 40 sur le contingent sarcomatoïde) (**photos 17, 28, 29, 45**). Cette forte expression de P63 est un élément déterminant dans le diagnostic différentiel avec le mésothéliome malin biphasique ou le mésothéliome malin sarcomatoïde. La cytokératine 5/6 était seulement positive sur le contingent épithélial. Contrairement à la P63, elle était perdue dans le contingent sarcomatoïde, ce qui en fait un marqueur nettement moins sensible que la P63.

La constance du marquage des cellules sarcomatoïdes avec la P63 fait de ce marqueur un bon outil de dépistage d'un contingent épidermoïde au sein d'un carcinome sarcomatoïde, notamment sur biopsie (**photo 45**). Par ailleurs, P63 n'était jamais positif sur les tumeurs du groupe ADK de notre série. Le coupe P63/ TTF-1 semble très utile dans la détermination de l'immuno-phénotype de tout carcinome sarcomatoïde, d'autant plus que la morphologie en HES est souvent prise en défaut. Du fait de la similitude du profil mutationnel des carcinomes sarcomatoïdes vis-à-vis des CBNPC, les recommandations devraient être les mêmes pour ces tumeurs. En effet, devant la multiplication des marqueurs moléculaires, il est nécessaire de cibler les recherches mutationnelles.

3.3. Marqueurs de la TEM

3.3.1. Expression de Snail et E-cadhérine

Snail est un facteur de transcription qui a un rôle de régulateur négatif vis-à-vis de la E-cadhérine. Il est particulièrement impliqué dans le processus de la TEM. Le score d'expression cytoplasmique de Snail était significativement augmenté dans le groupe des carcinomes à cellules géantes et/ou fusiformes par rapport aux groupes adénocarcinomes classiques, carcinomes épidermoïdes et carcinome pléomorphe à contingent épidermoïde. Par contre, le score de marquage nucléaire n'était pas significativement différent entre les différents groupes.

Lors de notre lecture, on observait une opposition d'expression souvent systématique pour Snail et E-cadhérine. En effet, lorsque Snail était exprimé dans un contingent (marquage cytoplasmique ou nucléaire), la E-cadhérine n'était jamais exprimée. Cette information qualitative qui ne « ressort » pas dans l'analyse quantitative par score est capitale puisqu'en montrant la relation entre Snail et la E-cadhérine, elle donne une caractéristique particulière aux carcinomes sarcomatoïde : la signature « TEM ». En effet, si le profil mutationnel des carcinomes sarcomatoïdes se rapproche de celui des CBNPC, le profil d'expression des protéines

de la TEM est différent. Cependant, dans de nombreux cas, ni l'E-cadhérine, ni Snail n'étaient exprimés (**photo 33, 35**). Dans une série de 22 carcinomes pléomorphes seulement 5% des cellules (intensité 1+) étaient marquées avec l'anticorps anti-Snail. La protéine Snail, facteur de transcription, n'était pas exprimée dans le noyau des cellules tumorales, le marquage était de type cytoplasmique. Ces données invitent à penser que Snail n'est pas le répresseur principal de la E-cadhérine dans les carcinomes pléomorphes, et une étude ultérieure de la protéine ZEB1 (répresseur de la E-cadhérine) pourrait être intéressante.

E cadhérine est une protéine constitutionnelle des épithéliums. Sa perte d'expression dans les carcinomes à cellules géantes et/ou fusiformes pourrait être le fait de l'expression de Snail, facteurs de transcription répresseur de la E-cadhérine. Les résultats comparant l'expression de l'E-cadhérine sur les simples contingents épithéliaux sont particulièrement intéressants. En effet, ils montrent que dans les carcinomes sarcomatoïdes, la perte de l'E-cadhérine est non seulement présente dans le contingent sarcomatoïde mais aussi dans le contingent épithélial puisqu'on observe un score de marquage significativement plus faible. Ces données signent la réalité de TEM dans les carcinomes sarcomatoïdes broncho-pulmonaires.

3.3.2. **Expression de la vimentine**

L'acquisition de la vimentine semble être un phénomène précoce, puisque la quasi-totalité des tumeurs montrent une positivité de la vimentine dans le contingent épithélial.

3.4. **Autres marqueurs**

3.4.1. **FAK, m-Tor, c-Met**

Ces 3 marqueurs étaient exprimés par les cellules tumorales, à la fois dans les contingents épithélial et sarcomatoïde. Aucune différence significative entre les groupes et les contingents n'étaient décelable.

L'expression de la protéine m-Tor dans les contingents épithéliaux et sarcomatoïdes est une donnée intéressante au vue des thérapeutiques anti-m-Tor. Néanmoins, m-Tor peut être exprimée de façon physiologique et des études précises sur le rôle de cette protéine dans la carcinogénèse sont nécessaires.

4. Anomalies moléculaires

4.1. profil mutationnel EGFR

Nous avons rapporté l'hétérogénéité des résultats dans la littérature des analyses mutationnelles concernant EGFR dans les carcinomes sarcomatoïdes. Il ressort dans les études que les mutations sont le plus souvent retrouvées dans des carcinomes pléomorphes à contingent adénocarcinomateux suggérant la filiation du carcinome pléomorphe à contingent adénocarcinomateux et de l'adénocarcinome. Dans la grande majorité des cas où l'analyse mutationnelle était faite sur le contingent épithélial et le contingent sarcomatoïde, la mutation de l'EGFR était retrouvée dans les 2 contingents. Des cas de réponse après chimiothérapie par thérapie ciblée anti-EGFR (tel que le gefitinib ou tarceva®) ont été décrits. Il est désormais admis que la recherche de mutation de l'EGFR est une nécessité devant tout adénocarcinome, dans le but d'instaurer un traitement inhibiteur de tyrosine kinase. Il semble que ceci soit aussi le cas pour tous les carcinomes pléomorphes avec contingent adénocarcinomateux, voire les carcinomes pléomorphes à grandes cellules et à cellules géantes.

La fréquence des mutations de l'EGFR varie selon des critères ethniques ; les mutations sont plus courantes chez les sujets asiatiques que chez les sujets caucasiens. C'est ainsi que les séries de Kaira, Chang et Lee comportent des taux élevés de mutations de l'EGFR (32, 74, 94) alors qu'aucun cas muté ne figure dans la série d'Italiano (73) comme dans la notre, deux séries de patients caucasiens. Notre série comportait 7 cas de carcinomes pléomorphes à contingent adénocarcinomateux dont 3 étaient mutés pour K-RAS et l'on sait que les mutations de K-RAS et d'EGFR sont mutuellement exclusives. Dans notre série, 3 cas étaient amplifiés pour EGFR (1 cas avec contingent adénocarcinomateux et 2 cas avec contingent de carcinome à grandes cellules) et 1 cas présentait une haute polysomie. Ces données diffèrent de celles d'Italiano et al. : aucun cas d'amplification n'était noté alors que 40% de leurs cas présentaient une haute polysomie. Néanmoins, tous les cas de notre série n'ont pas été analysés en FISH et une étude exhaustive des cas serait souhaitable.

Enfin, le carcinome sarcomatoïde se développe sur un terrain de tabagisme sévère alors que les mutations de l'EGFR surviennent préférentiellement chez les sujets non fumeurs ; ceci pourrait en partie expliquer le faible taux de mutation dans notre étude.

4.2. profil mutationnel K-RAS

K-RAS est muté préférentiellement dans les adénocarcinomes et, contrairement à l'EGFR, chez les patients fumeurs. Dans notre série, 21/22 patients étaient fumeurs ou anciens fumeurs, avec une intoxication tabagique sévère (moyenne de 36 paquet-années (PA)). Concernant les 4 cas qui présentaient une mutation de K-RAS, l'intoxication tabagique était estimée à 20, 40, 40 et 17 PA (soit une moyenne de 29 PA). 3 cas concernaient des carcinomes avec contingent adénocarcinomateux et 1 cas mêlant carcinome à grandes cellules et carcinome à cellules géantes. Ces données sont concordantes avec celles de séries de patients caucasiens (73, 82, 83) où les taux de mutations dans un panel de carcinomes pléomorphes étaient respectivement de 9%, 22% et 38%.

4.3. expression immuno-histochimique et mutation de LKB1

Au sein d'une même tumeur, on note une hétérogénéité de type de marquage (cytoplasmique, membranaire) et d'intensité. Nous n'avons trouvé qu'une seule mutation de la protéine LKB1 dans cette série de 22 cas de carcinomes pléomorphes, alors que cette mutation est fréquente dans les carcinomes non à petites cellules, surtout chez les patients fumeurs. Néanmoins, nombreuses sont les études se basant sur des lignées cellulaires et certaines études réalisées sur des tumeurs broncho-pulmonaires montrent des fréquences de mutation plus faibles, notamment chez les patients asiatiques (cf **tableau 4**). La mutation LKB1 a été décrite comme concomitante de celle de K-RAS. Sur 4 cas mutés K-RAS, 1 était muté LKB1.

Il n'y avait pas de concordance entre le statut mutationnel de LKB1 et l'expression en immuno-histochimie. Des cas non mutés pour LKB1 montraient une extinction complète de la protéine en immuno-histochimie; ceci est peut être en rapport avec une inactivation épigénétique du gène. LKB1 ne semble pas jouer de rôle dans la carcinogénèse des carcinomes pléomorphes, mais ceci est à confirmer sur un plus grand effectif.

4.4. Amplification de FGFR1

Les résultats préalables de l'étude de l'amplification du gène FGFR1 en FISH réalisée préférentiellement sur les cas du groupe CE ne mettent en évidence aucune anomalie de ce gène. Ces résultats sont à considérer avec prudence devant la petite taille de l'échantillon. Si l'on

considère que seulement 20% des carcinomes épidermoïdes sont amplifiés et que notre série ne comporte que 8 cas, il est évident que la probabilité de détecter une amplification de FGFR dans notre série est faible. Néanmoins, cette piste est à explorer, les thérapeutiques anti-FGFR1 étant parmi les seules disponibles dans le traitement des carcinomes épidermoïdes broncho-pulmonaires.

THESE SOUTENUE PAR : Maud RABEYRIN

TITRE : « Etude du profil mutationnel RAS, EGFR, LKB1 et de la transition épithélio-mésenchymateuse dans une série de 22 carcinomes pléomorphes pulmonaires »


CONCLUSION

Les carcinomes pléomorphes sont des tumeurs agressives survenant chez des sujets fumeurs préférentiellement de sexe masculin. Comme pour les carcinomes non à petites cellules, on observe la présence de mutations des oncogènes RAS et EGFR, en fonction des ethnies et de l'exposition tabagique. Les mutations de l'EGFR (surtout chez les patients asiatiques non fumeurs) et de RAS (surtout chez les patients caucasiens fumeurs) sont retrouvées dans les carcinomes pléomorphes avec contingent adénocarcinomateux ou à grandes cellules, rarement dans les carcinomes à cellules géantes. Des cas de réponse après chimiothérapie par inhibiteurs de tyrosine kinase chez des patients mutés pour l'EGFR invitent, comme il est déjà préconisé pour les carcinomes à grandes cellules, à préciser par immuno-histochimie et/ou biologie moléculaire, le phénotype épidermoïde ou adénocarcinomateux des carcinomes sarcomatoïdes. Nous n'avons trouvé qu'une seule mutation de la protéine LKB1 dans cette série de 22 cas de carcinomes pléomorphes, alors que cette mutation est fréquente dans les carcinomes non à petites cellules, surtout chez les patients fumeurs. Il n'y avait pas de concordance entre le statut mutationnel de LKB1 et l'expression en immuno-histochimie. Des cas non mutés pour LKB1 montraient une extinction complète de la protéine en immuno-histochimie; ceci est peut être en rapport avec une inactivation épigénétique du gène. LKB1 ne semble pas jouer de rôle dans la carcinogénèse des carcinomes pléomorphes, mais ceci est à confirmer sur un plus grand effectif. L'étude immuno-histochimique confirme l'activation du processus de transition épithélio-mésenchymateuse dans les cellules sarcomatoïdes sous forme de perte de l'e-cadhérine et acquisition de la vimentine. La répression de l'e-cadhérine ne semble pas être le seul fait de l'action de Snail (facteur de transcription), ce dernier n'étant pas exprimé dans tous les carcinomes sarcomatoïdes de notre série.

VU ET PERMIS D'IMPRIMER

Grenoble, le 22 Septembre 2011

LE DOYEN



LE PRESIDENT DE LA THESE
PROFESSEUR E. BRAMBILLA

BIBLIOGRAPHIE

1. Fishback NF, Travis WD, Moran CA, Guinee DG Jr, McCarthy WF, Koss MN. Pleomorphic (spindle/giant cell) carcinoma of the lung. A clinicopathologic correlation of 78 cases. *Cancer* 1994 juin;73(12):2936-2945.
2. Nakajima M, Kasai T, Hashimoto H, Iwata Y, Manabe H. Sarcomatoid carcinoma of the lung: a clinicopathologic study of 37 cases. *Cancer* 1999 août;86(4):608-616.
3. Travis WD. Pathology of lung cancer. *Clin. Chest Med* 2002 mars;23(1):65-81, viii.
4. Rossi G, Cavazza A, Sturm N, Migaldi M, Facciolo N, Longo L, Maiorana A, Brambilla E. Pulmonary carcinomas with pleomorphic, sarcomatoid, or sarcomatous elements: a clinicopathologic and immunohistochemical study of 75 cases. *Am. J. Surg. Pathol* 2003 mars;27(3):311-324.
5. Travis WD, Brambilla E, Müller-Hermelink HK, Harris CC. Pathology & Genetics Tumours of the Lung, Pleura, Thymus and Heart [Internet]. Dans: Pathology & Genetics Tumours of the Lung, Pleura, Thymus and Heart. IARCpress; 2004.
6. Pelosi G, Sonzogni A, De Pas T, Galetta D, Veronesi G, Spaggiari L, Manzotti M, Fumagalli C, Bresaola E, Nappi O, Viale G, Rosai J. Review article: pulmonary sarcomatoid carcinomas: a practical overview. *Int. J. Surg. Pathol* 2010 avr;18(2):103-120.
7. Shin MS, Jackson LK, Shelton RW Jr, Greene RE. Giant cell carcinoma of the lung. Clinical and roentgenographic manifestations. *Chest* 1986 mars;89(3):366-369.
8. Ginsberg SS, Buzaid AC, Stern H, Carter D. Giant cell carcinoma of the lung. *Cancer* 1992 août;70(3):606-610.
9. Raveglia F, Mezzetti M, Panigalli T, Furia S, Giuliani L, Conforti S, Meda S. Personal experience in surgical management of pulmonary pleomorphic carcinoma. *Ann. Thorac. Surg* 2004 nov;78(5):1742-1747.
10. Mochizuki T, Ishii G, Nagai K, Yoshida J, Nishimura M, Mizuno T, Yokose T, Suzuki K, Ochiai A. Pleomorphic carcinoma of the lung: clinicopathologic characteristics of 70 cases. *Am. J. Surg. Pathol* 2008 nov;32(11):1727-1735.
11. Humphrey PA, Scroggs MW, Roggli VL, Shelburne JD. Pulmonary carcinomas with a sarcomatoid element: an immunocytochemical and ultrastructural analysis. *Hum. Pathol* 1988 févr;19(2):155-165.
12. Ishida T, Tateishi M, Kaneko S, Yano T, Mitsudomi T, Sugimachi K, Hara N, Ohta M. Carcinosarcoma and spindle cell carcinoma of the lung. Clinicopathologic and immunohistochemical studies. *J. Thorac. Cardiovasc. Surg* 1990 déc;100(6):844-852.
13. Zimmerman KG, Sobonya RE, Payne CM. Histochemical and ultrastructural features of an unusual pulmonary carcinosarcoma. *Hum. Pathol* 1981 nov;12(11):1046-1051.
14. Davis MP, Eagan RT, Weiland LH, Pairolero PC. Carcinosarcoma of the lung: Mayo Clinic experience and response to chemotherapy. *Mayo Clin. Proc* 1984 sept;59(9):598-603.
15. Koss MN, Hochholzer L, Frommelt RA. Carcinosarcomas of the lung: a clinicopathologic study of 66 patients. *Am. J. Surg. Pathol* 1999 déc;23(12):1514-1526.
16. Nishiyama O, Taniguchi H, Kondoh Y, Kimura T, Kato K, Kataoka K, Ogawa T, Watanabe F, Arizono S. A simple assessment of dyspnoea as a prognostic indicator in idiopathic pulmonary fibrosis. *Eur. Respir. J* 2010 nov;36(5):1067-1072.

17. Farrell DJ, Cooper PN, Malcolm AJ. Carcinosarcoma of lung associated with asbestosis. *Histopathology* 1995 nov;27(5):484-486.
18. Non DP Jr, Lang WR, Patchefsky A, Takeda M. Pulmonary blastoma: cytopathologic and histopathologic findings. *Acta Cytol* 1976 août;20(4):381-386.
19. Pelosi G, Sonzogni A, De Pas T, Galetta D, Veronesi G, Spaggiari L, Manzotti M, Fumagalli C, Bresaola E, Nappi O, Viale G, Rosai J. Pulmonary Sarcomatoid Carcinomas: A Practical Overview [Internet]. *International Journal of Surgical Pathology* 2009 janv;
20. Herman DL, Bullock WK, Waken JK. Giant cell adenocarcinoma of the lung. *Cancer* 1966 oct;19(10):1337-1346.
21. Nappi O, Glasner SD, Swanson PE, Wick MR. Biphasic and monophasic sarcomatoid carcinomas of the lung. A reappraisal of « carcinosarcomas » and « spindle-cell carcinomas ». *Am. J. Clin. Pathol* 1994 sept;102(3):331-340.
22. Travis WD. Sarcomatoid neoplasms of the lung and pleura. *Arch. Pathol. Lab. Med* 2010 nov;134(11):1645-1658.
23. Cabarcos A, Gomez Dorransoro M, Lobo Beristain JL. Pulmonary carcinosarcoma: a case study and review of the literature. *Br J Dis Chest* 1985 janv;79(1):83-94.
24. Ro JY, Chen JL, Lee JS, Sahin AA, Ordóñez NG, Ayala AG. Sarcomatoid carcinoma of the lung. Immunohistochemical and ultrastructural studies of 14 cases. *Cancer* 1992 janv;69(2):376-386.
25. Chang YL, Lee YC, Shih JY, Wu CT. Pulmonary pleomorphic (spindle) cell carcinoma: peculiar clinicopathologic manifestations different from ordinary non-small cell carcinoma. *Lung Cancer* 2001 oct;34(1):91-97.
26. Moon KC, Lee GK, Yoo S-H, Jeon YK, Chung J-H, Han J, Chung DH. Expression of caveolin-1 in pleomorphic carcinoma of the lung is correlated with a poor prognosis. *Anticancer Res* 2005 déc;25(6C):4631-4637.
27. Robert J, Pache J-C, Seium Y, de Perrot M, Spiliopoulos A. Pulmonary blastoma: report of five cases and identification of clinical features suggestive of the disease. *Eur J Cardiothorac Surg* 2002 nov;22(5):708-711.
28. Razzuk MA, Urschel HC Jr, Albers JE, Martin JA, Paulson DL. Pulmonary giant cell carcinoma. *Ann. Thorac. Surg* 1976 juin;21(6):540-545.
29. Pelosi G, Fraggetta F, Nappi O, Pastorino U, Maisonneuve P, Pasini F, Iannucci A, Solli P, Musavinasab HS, De Manzoni G, Terzi A, Viale G. Pleomorphic carcinomas of the lung show a selective distribution of gene products involved in cell differentiation, cell cycle control, tumor growth, and tumor cell motility: a clinicopathologic and immunohistochemical study of 31 cases. *Am. J. Surg. Pathol* 2003 sept;27(9):1203-1215.
30. Holst VA, Finkelstein S, Colby TV, Myers JL, Yousem SA. p53 and K-ras mutational genotyping in pulmonary carcinosarcoma, spindle cell carcinoma, and pulmonary blastoma: implications for histogenesis. *Am. J. Surg. Pathol* 1997 juill;21(7):801-811.
31. Blaukovitsch M, Halbwedl I, Kothmaier H, Gogg-Kammerer M, Popper HH. Sarcomatoid carcinomas of the lung--are these histogenetically heterogeneous tumors? *Virchows Arch* 2006 oct;449(4):455-461.
32. Kaira K, Horie Y, Ayabe E, Murakami H, Takahashi T, Tsuya A, Nakamura Y, Naito T, Endo M, Kondo H, Nakajima T, Yamamoto N. Pulmonary Pleomorphic Carcinoma. *Journal of Thoracic Oncology* 2010 avr;5(4):460-465.
33. VC Broaddus, Murray J, Nadel J, Girard N. Lymphoma, Lymphoproliferative Diseases, and Other Primary Malignant Tumors. Dans: Murray and Nadel's textbook of respiratory medicine. Philadelphia:

Elsevier Saunders (Eds); 2009

34. Matsui K, Kitagawa M, Miwa A. Lung carcinoma with spindle cell components: sixteen cases examined by immunohistochemistry. *Hum. Pathol* 1992 nov;23(11):1289-1297.
35. Boucher LD, Yoneda K. The expression of trophoblastic cell markers by lung carcinomas. *Hum. Pathol* 1995 nov;26(11):1201-1206.
36. Demirag F, Unsal E, Tastepé I. Biphasic malignant mesothelioma cases with osseous differentiation and long survival: a review of the literature. *Lung Cancer* 2007 août;57(2):233-236.
37. Aramendi T, Fernández-Aceñero MJ, Villanueva MC. Carcinosarcoma of the colon: report of a rare tumor. *Pathol. Res. Pract.* 2003;199(5):345-348.
38. Perret L, Chaubert P, Hessler D, Guillou L. Primary heterologous carcinosarcoma (metaplastic carcinoma) of the urinary bladder: a clinicopathologic, immunohistochemical, and ultrastructural analysis of eight cases and a review of the literature. *Cancer* 1998 avr;82(8):1535-1549.
39. Nakayama Y, Murayama H, Iwasaki H, Iwanaga S, Kikuchi M, Ikeda S, Okada M, Iizuka Y, Iwashita A. Gastric carcinosarcoma (sarcomatoid carcinoma) with rhabdomyoblastic and osteoblastic differentiation. *Pathol. Int.* 1997 août;47(8):557-563.
40. Venissac N, Pop D, Lassalle S, Berthier F, Hofman P, Mouroux J. Sarcomatoid lung cancer (spindle/giant cells): an aggressive disease? *J. Thorac. Cardiovasc. Surg* 2007 sept;134(3):619-623.
41. Pelosi G, Rossi G, Bianchi F, Maisonneuve P, Galetta D, Sonzogni A, Veronesi G, Spaggiari L, Papotti M, Barbareschi M, Graziano P, Decensi A, Cavazza A, Viale G. Immunohistochemistry by means of widely agreed-upon markers (cytokeratins 5/6 and 7, p63, thyroid transcription factor-1, and vimentin) on small biopsies of non-small cell lung cancer effectively parallels the corresponding profiling and eventual diagnoses on surgical specimens. *J Thorac Oncol* 2011 juin;6(6):1039-1049.
42. Wick MR, Ritter JH, Nappi O. Inflammatory sarcomatoid carcinoma of the lung: report of three cases and clinicopathologic comparison with inflammatory pseudotumors in adult patients. *Hum. Pathol* 1995 sept;26(9):1014-1021.
43. Nicholson AG, Goldstraw P, Fisher C. Synovial sarcoma of the pleura and its differentiation from other primary pleural tumours: a clinicopathological and immunohistochemical review of three cases. *Histopathology* 1998 déc;33(6):508-513.
44. Lazzaro D, Price M, de Felice M, Di Lauro R. The transcription factor TTF-1 is expressed at the onset of thyroid and lung morphogenesis and in restricted regions of the foetal brain. *Development* 1991 déc;113(4):1093-1104.
45. Bohinski RJ, Di Lauro R, Whitsett JA. The lung-specific surfactant protein B gene promoter is a target for thyroid transcription factor 1 and hepatocyte nuclear factor 3, indicating common factors for organ-specific gene expression along the foregut axis. *Mol. Cell. Biol.* 1994 sept;14(9):5671-5681.
46. Reis-Filho JS, Carrilho C, Valenti C, Leitão D, Ribeiro CA, Ribeiro SG, Schmitt FC. Is TTF1 a good immunohistochemical marker to distinguish primary from metastatic lung adenocarcinomas? *Pathol. Res. Pract.* 2000;196(12):835-840.
47. Rektman N, Ang DC, Sima CS, Travis WD, Moreira AL. Immunohistochemical algorithm for differentiation of lung adenocarcinoma and squamous cell carcinoma based on large series of whole-tissue sections with validation in small specimens. *Mod. Pathol.* 2011 oct;24(10):1348-1359.
48. Travis WD, Brambilla E, Noguchi M, Nicholson AG, Geisinger KR, Yatabe Y, Beer DG, Powell CA, Riely GJ, Van Schil PE, Garg K, Austin JHM, Asamura H, Rusch VW, Hirsch FR, Scagliotti G, Mitsudomi T, Huber RM, Ishikawa Y, Jett J, Sanchez-Cespedes M, Sculier J-P, Takahashi T, Tsuboi M, Vansteenkiste J, Wistuba I, Yang P-C, Aberle D, Brambilla C, Flieder D, Franklin W, Gazdar A, Gould M, Hasleton P, Henderson D, Johnson B, Johnson D, Kerr K, Kuriyama K, Lee JS, Miller VA, Petersen

- I, Roggli V, Rosell R, Saijo N, Thunnissen E, Tsao M, Yankelewitz D. International association for the study of lung cancer/american thoracic society/european respiratory society international multidisciplinary classification of lung adenocarcinoma. *J Thorac Oncol* 2011 févr;6(2):244-285.
49. Lewis JS, Ritter JH, El-Mofty S. Alternative epithelial markers in sarcomatoid carcinomas of the head and neck, lung, and bladder-p63, MOC-31, and TTF-1. *Mod. Pathol* 2005 nov;18(11):1471-1481.
 50. Lucas DR, Pass HI, Madan SK, Adsay NV, Wali A, Tabaczka P, Lonardo F. Sarcomatoid mesothelioma and its histological mimics: a comparative immunohistochemical study. *Histopathology* 2003 mars;42(3):270-279.
 51. Urist MJ, Di Como CJ, Lu M-L, Charytonowicz E, Verbel D, Crum CP, Ince TA, McKeon FD, Cordon-Cardo C. Loss of p63 expression is associated with tumor progression in bladder cancer. *Am. J. Pathol.* 2002 oct;161(4):1199-1206.
 52. Gu X, Coates PJ, Boldrup L, Nylander K. p63 contributes to cell invasion and migration in squamous cell carcinoma of the head and neck. *Cancer Lett.* 2008 mai;263(1):26-34.
 53. Conde E, Angulo B, Redondo P, Toldos O, García-García E, Suárez-Gauthier A, Rubio-Viqueira B, Marrón C, García-Luján R, Sánchez-Céspedes M, López-Encuentra A, Paz-Ares L, López-Ríos F. The use of P63 immunohistochemistry for the identification of squamous cell carcinoma of the lung. *PLoS ONE* 2010;5(8):e12209.
 54. Nicholson AG, Gonzalez D, Shah P, Pynegar MJ, Deshmukh M, Rice A, Popat S. Refining the diagnosis and EGFR status of non-small cell lung carcinoma in biopsy and cytologic material, using a panel of mucin staining, TTF-1, cytokeratin 5/6, and P63, and EGFR mutation analysis. *J Thorac Oncol* 2010 avr;5(4):436-441.
 55. Husain AN, Colby TV, Ordóñez NG, Krausz T, Borczuk A, Cagle PT, Chirieac LR, Churg A, Galateau-Salle F, Gibbs AR, Gown AM, Hammar SP, Litzky LA, Roggli VL, Travis WD, Wick MR. Guidelines for pathologic diagnosis of malignant mesothelioma: a consensus statement from the International Mesothelioma Interest Group. *Arch. Pathol. Lab. Med.* 2009 août;133(8):1317-1331.
 56. Ordóñez NG. The diagnostic utility of immunohistochemistry in distinguishing between epithelioid mesotheliomas and squamous carcinomas of the lung: a comparative study. *Mod. Pathol.* 2006 mars;19(3):417-428.
 57. Cooper D, Schermer A, Sun TT. Classification of human epithelia and their neoplasms using monoclonal antibodies to keratins: strategies, applications, and limitations. *Lab. Invest.* 1985 mars;52(3):243-256.
 58. Ordóñez NG. Value of cytokeratin 5/6 immunostaining in distinguishing epithelial mesothelioma of the pleura from lung adenocarcinoma. *Am. J. Surg. Pathol.* 1998 oct;22(10):1215-1221.
 59. Nijkamp MM, Span PN, Hoogsteen IJ, van der Kogel AJ, Kaanders JHAM, Bussink J. Expression of E-cadherin and vimentin correlates with metastasis formation in head and neck squamous cell carcinoma patients. *Radiother Oncol* 2011 juin;99(3):344-348.
 60. Takeshima Y, Amatya VJ, Kushitani K, Kaneko M, Inai K. Value of immunohistochemistry in the differential diagnosis of pleural sarcomatoid mesothelioma from lung sarcomatoid carcinoma. *Histopathology* 2009 mai;54(6):667-676.
 61. Attanoos RL, Dojcinov SD, Webb R, Gibbs AR. Anti-mesothelial markers in sarcomatoid mesothelioma and other spindle cell neoplasms. *Histopathology* 2000 sept;37(3):224-231.
 62. Kushitani K, Takeshima Y, Amatya VJ, Furonaka O, Sakatani A, Inai K. Differential diagnosis of sarcomatoid mesothelioma from true sarcoma and sarcomatoid carcinoma using immunohistochemistry. *Pathol. Int* 2008 févr;58(2):75-83.
 63. Padgett DM, Cathro HP, Wick MR, Mills SE. Podoplanin is a better immunohistochemical marker for sarcomatoid mesothelioma than calretinin. *Am. J. Surg. Pathol* 2008 janv;32(1):123-127.

64. Slodkowska J, Szturmowicz M, Rudzinski P, Giedronowicz D, Sakowicz A, Androsiuk W, Zakrzewska-Rowinska E. Expression of CEA and trophoblastic cell markers by lung carcinoma in association with histological characteristics and serum marker levels. *Eur. J. Cancer Prev* 1998 févr;7(1):51-60.
65. Attanoos RL, Papagiannis A, Suttinont P, Goddard H, Papotti M, Gibbs AR. Pulmonary giant cell carcinoma: pathological entity or morphological phenotype? *Histopathology* 1998 mars;32(3):225-231.
66. Yaturu S, Harrara E, Nopajaroonsri C, Singal R, Gill S. Gynecomastia attributable to human chorionic gonadotropin-secreting giant cell carcinoma of lung. *Endocr Pract* 2003 juin;9(3):233-235.
67. Ding L, Getz G, Wheeler DA, Mardis ER, McLellan MD, Cibulskis K, Sougnez C, Greulich H, Muzny DM, Morgan MB, Fulton L, Fulton RS, Zhang Q, Wendl MC, Lawrence MS, Larson DE, Chen K, Dooling DJ, Sabo A, Hawes AC, Shen H, Jhangiani SN, Lewis LR, Hall O, Zhu Y, Mathew T, Ren Y, Yao J, Scherer SE, Clerc K, Metcalf GA, Ng B, Milosavljevic A, Gonzalez-Garay ML, Osborne JR, Meyer R, Shi X, Tang Y, Koboldt DC, Lin L, Abbott R, Miner TL, Pohl C, Fewell G, Haipek C, Schmidt H, Dunford-Shore BH, Kraja A, Crosby SD, Sawyer CS, Vickery T, Sander S, Robinson J, Winckler W, Baldwin J, Chirieac LR, Dutt A, Fennell T, Hanna M, Johnson BE, Onofrio RC, Thomas RK, Tonon G, Weir BA, Zhao X, Ziaugra L, Zody MC, Giordano T, Orringer MB, Roth JA, Spitz MR, Wistuba II, Ozenberger B, Good PJ, Chang AC, Beer DG, Watson MA, Ladanyi M, Broderick S, Yoshizawa A, Travis WD, Pao W, Province MA, Weinstock GM, Varmus HE, Gabriel SB, Lander ES, Gibbs RA, Meyerson M, Wilson RK. Somatic mutations affect key pathways in lung adenocarcinoma. *Nature* 2008 oct;455(7216):1069-1075.
68. Herbst RS, Heymach JV, Lippman SM. Lung cancer. *N. Engl. J. Med.* 2008 sept;359(13):1367-1380.
69. Nishida K, Kobayashi Y, Ishikawa Y, Satoh Y, Okumura S, Nishimura H, Nakagawa K, Nakamura K, Koike M, Tsuchiya E. Sarcomatoid adenocarcinoma of the lung: clinicopathological, immunohistochemical and molecular analyses. *Anticancer Res* 2002 déc;22(6B):3477-3483.
70. Lynch TJ, Bell DW, Sordella R, Gurubhagavatula S, Okimoto RA, Brannigan BW, Harris PL, Haserlat SM, Supko JG, Haluska FG, Louis DN, Christiani DC, Settleman J, Haber DA. Activating mutations in the epidermal growth factor receptor underlying responsiveness of non-small-cell lung cancer to gefitinib. *N. Engl. J. Med* 2004 mai;350(21):2129-2139.
71. Rosell R, Moran T, Queralt C, Porta R, Cardenal F, Camps C, Majem M, Lopez-Vivanco G, Isla D, Provencio M, Insa A, Massuti B, Gonzalez-Larriba JL, Paz-Ares L, Bover I, Garcia-Campelo R, Moreno MA, Catot S, Rolfo C, Reguart N, Palmero R, Sánchez JM, Bastus R, Mayo C, Bertran-Alamillo J, Molina MA, Sanchez JJ, Taron M. Screening for epidermal growth factor receptor mutations in lung cancer. *N. Engl. J. Med* 2009 sept;361(10):958-967.
72. Ushiki A, Koizumi T, Kobayashi N, Kanda S, Yasuo M, Yamamoto H, Kubo K, Aoyagi D, Nakayama J. Genetic heterogeneity of EGFR mutation in pleomorphic carcinoma of the lung: response to gefitinib and clinical outcome. *Jpn. J. Clin. Oncol* 2009 avr;39(4):267-270.
73. Italiano A, Cortot AB, Ilie M, Martel-Planche G, Fabas T, Pop D, Mouroux J, Hofman V, Hofman P, Pedetour F. EGFR and K-RAS status of primary sarcomatoid carcinomas of the lung: implications for anti-EGFR treatment of a rare lung malignancy. *Int. J. Cancer* 2009 nov;125(10):2479-2482.
74. Chang Y-L, Wu C-T, Shih J-Y, Lee Y-C. EGFR and p53 Status of Pulmonary Pleomorphic Carcinoma: Implications for EGFR Tyrosine Kinase Inhibitors Therapy of an Aggressive Lung Malignancy. *Ann Surg Oncol* 2011 mars.
75. Takano T, Ohe Y, Sakamoto H, Tsuta K, Matsuno Y, Tateishi U, Yamamoto S, Nokihara H, Yamamoto N, Sekine I, Kunitoh H, Shibata T, Sakiyama T, Yoshida T, Tamura T. Epidermal growth factor receptor gene mutations and increased copy numbers predict gefitinib sensitivity in patients with recurrent non-small-cell lung cancer. *J. Clin. Oncol* 2005 oct;23(28):6829-6837.
76. Sugio K, Uramoto H, Ono K, Oyama T, Hanagiri T, Sugaya M, Ichiki Y, So T, Nakata S, Morita M, Yasumoto K. Mutations within the tyrosine kinase domain of EGFR gene specifically occur in lung adenocarcinoma patients with a low exposure of tobacco smoking. *Br. J. Cancer* 2006 mars;94(6):896-

77. Sekido Y, Fong KM, Minna JD. Molecular genetics of lung cancer. *Annu. Rev. Med* 2003;54:73-87.
78. Linardou H, Dahabreh IJ, Kanaloupiti D, Siannis F, Bafaloukos D, Kosmidis P, Papadimitriou CA, Murray S. Assessment of somatic k-RAS mutations as a mechanism associated with resistance to EGFR-targeted agents: a systematic review and meta-analysis of studies in advanced non-small-cell lung cancer and metastatic colorectal cancer. *The Lancet Oncology* 2008 oct;9(10):962-972.
79. Brose MS, Volpe P, Feldman M, Kumar M, Rishi I, Gerrero R, Einhorn E, Herlyn M, Minna J, Nicholson A, Roth JA, Albelda SM, Davies H, Cox C, Brignell G, Stephens P, Futreal PA, Wooster R, Stratton MR, Weber BL. BRAF and RAS mutations in human lung cancer and melanoma. *Cancer Res* 2002 déc;62(23):6997-7000.
80. Davies H, Bignell GR, Cox C, Stephens P, Edkins S, Clegg S, Teague J, Woffendin H, Garnett MJ, Bottomley W, Davis N, Dicks E, Ewing R, Floyd Y, Gray K, Hall S, Hawes R, Hughes J, Kosmidou V, Menzies A, Mould C, Parker A, Stevens C, Watt S, Hooper S, Wilson R, Jayatilake H, Gusterson BA, Cooper C, Shipley J, Hargrave D, Pritchard-Jones K, Maitland N, Chenevix-Trench G, Riggins GJ, Bigner DD, Palmieri G, Cossu A, Flanagan A, Nicholson A, Ho JWC, Leung SY, Yuen ST, Weber BL, Seigler HF, Darrow TL, Paterson H, Marais R, Marshall CJ, Wooster R, Stratton MR, Futreal PA. Mutations of the BRAF gene in human cancer. *Nature* 2002 juin;417(6892):949-954.
81. Naoki K, Chen T-H, Richards WG, Sugarbaker DJ, Meyerson M. Missense mutations of the BRAF gene in human lung adenocarcinoma. *Cancer Res* 2002 déc;62(23):7001-7003.
82. Pelosi G, Scarpa A, Manzotti M, Veronesi G, Spaggiari L, Frassetto F, Nappi O, Benini E, Pasini F, Antonello D, Iannucci A, Maisonneuve P, Viale G. K-ras gene mutational analysis supports a monoclonal origin of biphasic pleomorphic carcinoma of the lung. *Mod. Pathol* 2004 mai;17(5):538-546.
83. Przygodzki RM, Koss MN, Moran CA, Langer JC, Swalsky PA, Fishback N, Bakker A, Finkelstein SD. Pleomorphic (giant and spindle cell) carcinoma is genetically distinct from adenocarcinoma and squamous cell carcinoma by K-ras-2 and p53 analysis. *Am. J. Clin. Pathol* 1996 oct;106(4):487-492.
84. Hoeijmakers JH. Genome maintenance mechanisms for preventing cancer. *Nature* 2001 mai;411(6835):366-374.
85. Casey G, Lopez ME, Ramos JC, Plummer SJ, Arboleda MJ, Shaughnessy M, Karlan B, Slamon DJ. DNA sequence analysis of exons 2 through 11 and immunohistochemical staining are required to detect all known p53 alterations in human malignancies. *Oncogene* 1996 nov;13(9):1971-1981.
86. Wong DW-S, Leung EL-H, So KK-T, Tam IY-S, Sihoe AD-L, Cheng L-C, Ho K-K, Au JS-K, Chung L-P, Pik Wong M. The EML4-ALK fusion gene is involved in various histologic types of lung cancers from nonsmokers with wild-type EGFR and K-RAS. *Cancer* 2009 avr;115(8):1723-1733.
87. Inamura K, Takeuchi K, Togashi Y, Hatano S, Ninomiya H, Motoi N, Mun M-yon, Sakao Y, Okumura S, Nakagawa K, Soda M, Choi YL, Mano H, Ishikawa Y. EML4-ALK lung cancers are characterized by rare other mutations, a TTF-1 cell lineage, an acinar histology, and young onset. *Mod. Pathol.* 2009 avr;22(4):508-515.
88. Shaw AT, Yeap BY, Mino-Kenudson M, Digumarthy SR, Costa DB, Heist RS, Solomon B, Stubbs H, Admane S, McDermott U, Settleman J, Kobayashi S, Mark EJ, Rodig SJ, Chirieac LR, Kwak EL, Lynch TJ, Iafrate AJ. Clinical features and outcome of patients with non-small-cell lung cancer who harbor EML4-ALK. *J. Clin. Oncol.* 2009 sept;27(26):4247-4253.
89. Yoshida A, Tsuta K, Nakamura H, Kohno T, Takahashi F, Asamura H, Sekine I, Fukayama M, Shibata T, Furuta K, Tsuda H. Comprehensive Histologic Analysis of ALK-Rearranged Lung Carcinomas. *Am. J. Surg. Pathol* 2011 août;35(8):1226-1234.
90. Dutt A, Ramos AH, Hammerman PS, Mermel C, Cho J, Sharifnia T, Chande A, Tanaka KE, Stransky N, Greulich H, Gray NS, Meyerson M. Inhibitor-Sensitive FGFR1 Amplification in Human Non-Small Cell


91. Weiss J, Sos ML, Seidel D, Peifer M, Zander T, Heuckmann JM, Ullrich RT, Menon R, Maier S, Soltermann A, Moch H, Wagener P, Fischer F, Heynck S, Koker M, Schöttle J, Leenders F, Gabler F, Dabow I, Querings S, Heukamp LC, Balke-Want H, Ansén S, Rauh D, Baessmann I, Altmüller J, Wainer Z, Conron M, Wright G, Russell P, Solomon B, Brambilla E, Brambilla C, Lorimier P, Sollberg S, Brustugun OT, Engel-Riedel W, Ludwig C, Petersen I, Sängler J, Clement J, Groen H, Timens W, Sietsma H, Thunnissen E, Smit E, Heideman D, Cappuzzo F, Ligorio C, Damiani S, Hallek M, Beroukhi R, Pao W, Klebl B, Baumann M, Buettner R, Ernestus K, Stoelben E, Wolf J, Nürnberg P, Perner S, Thomas RK. Frequent and focal FGFR1 amplification associates with therapeutically tractable FGFR1 dependency in squamous cell lung cancer. *Sci Transl Med* 2010 déc;2(62):62ra93.
92. Corso S, Migliore C, Ghiso E, De Rosa G, Comoglio PM, Giordano S. Silencing the MET oncogene leads to regression of experimental tumors and metastases. *Oncogene* 2008 janv;27(5):684-693.
93. Bean J, Brennan C, Shih J-Y, Riely G, Viale A, Wang L, Chitale D, Motoi N, Szoke J, Broderick S, Balak M, Chang W-C, Yu C-J, Gazdar A, Pass H, Rusch V, Gerald W, Huang S-F, Yang P-C, Miller V, Ladanyi M, Yang C-H, Pao W. MET amplification occurs with or without T790M mutations in EGFR mutant lung tumors with acquired resistance to gefitinib or erlotinib. *Proc. Natl. Acad. Sci. U.S.A.* 2007 déc;104(52):20932-20937.
94. Lee S, Kim Y, Sun J-M, Choi YL, Kim JG, Shim Y-M, Park YH, Ahn JS, Park K, Han JH, Ahn M-J. Molecular profiles of EGFR, K-ras, c-met, and FGFR in pulmonary pleomorphic carcinoma, a rare lung malignancy. *J. Cancer Res. Clin. Oncol* 2011 août;137(8):1203-1211.
95. Vivanco I, Sawyers CL. The phosphatidylinositol 3-Kinase AKT pathway in human cancer. *Nat. Rev. Cancer* 2002 juill;2(7):489-501.
96. DeGraffenried LA, Fulcher L, Friedrichs WE, Grünwald V, Ray RB, Hidalgo M. Reduced PTEN expression in breast cancer cells confers susceptibility to inhibitors of the PI3 kinase/Akt pathway. *Ann. Oncol.* 2004 oct;15(10):1510-1516.
97. Areses MC, Herranz UA, Ferrán BB, Mateos LL, González JG, López RL. Temsirolimus in renal cell carcinoma with sarcomatoid differentiation: a report of three cases [Internet]. *Medical Oncology* (Northwood, London, England) 2011 mai;
98. Hay ED. An overview of epithelio-mesenchymal transformation. *Acta Anat (Basel)* 1995;154(1):8-20.
99. Oliveri P, Tu Q, Davidson EH. Global regulatory logic for specification of an embryonic cell lineage. *Proc. Natl. Acad. Sci. U.S.A* 2008 avr;105(16):5955-5962.
100. Yang J, Mani SA, Donaher JL, Ramaswamy S, Itzykson RA, Come C, Savagner P, Gitelman I, Richardson A, Weinberg RA. Twist, a master regulator of morphogenesis, plays an essential role in tumor metastasis. *Cell* 2004 juin;117(7):927-939.
101. Arnoux V, Nassour M, L'Helgoualc'h A, Hipskind RA, Savagner P. Erk5 controls Slug expression and keratinocyte activation during wound healing. *Mol. Biol. Cell* 2008 nov;19(11):4738-4749.
102. Thiery JP. Epithelial-mesenchymal transitions in tumour progression. *Nat. Rev. Cancer* 2002 juin;2(6):442-454.
103. Larue L, Antos C, Butz S, Huber O, Delmas V, Dominis M, Kemler R. A role for cadherins in tissue formation. *Development* 1996 oct;122(10):3185-3194.
104. McNeill H, Ryan TA, Smith SJ, Nelson WJ. Spatial and temporal dissection of immediate and early events following cadherin-mediated epithelial cell adhesion. *J. Cell Biol.* 1993 mars;120(5):1217-1226.
105. Onder TT, Gupta PB, Mani SA, Yang J, Lander ES, Weinberg RA. Loss of E-cadherin promotes metastasis via multiple downstream transcriptional pathways. *Cancer Res* 2008 mai;68(10):3645-3654.

106. Shimamoto T, Ohyashiki JH, Hirano T, Kato H, Ohyashiki K. Hypermethylation of E-cadherin gene is frequent and independent of p16INK4A methylation in non-small cell lung cancer: potential prognostic implication. *Oncol. Rep* 2004 août;12(2):389-395.
107. Liu R-Y, Lei Z, Li W, Xu L, Liu Z, Chen X-F, Zhao J, Zhang H-T. Infrequently methylated event at sites -181 to -9 within the 5' CpG island of E-cadherin in non-small cell lung cancer. *Exp. Lung Res* 2009 sept;35(7):541-553.
108. Wang G, Hu X, Lu C, Su C, Luo S, Luo ZW. Promoter-hypermethylation associated defective expression of E-cadherin in primary non-small cell lung cancer. *Lung Cancer* 2008 nov;62(2):162-172.
109. Dumont N, Wilson MB, Crawford YG, Reynolds PA, Sigaroudinia M, Tlsty TD. Sustained induction of epithelial to mesenchymal transition activates DNA methylation of genes silenced in basal-like breast cancers. *Proc. Natl. Acad. Sci. U.S.A* 2008 sept;105(39):14867-14872.
110. Kim DS, Kim MJ, Lee JY, Kim YZ, Kim EJ, Park JY. Aberrant methylation of E-cadherin and H-cadherin genes in nonsmall cell lung cancer and its relation to clinicopathologic features. *Cancer* 2007 déc;110(12):2785-2792.
111. Bremnes RM, Veve R, Hirsch FR, Franklin WA. The E-cadherin cell-cell adhesion complex and lung cancer invasion, metastasis, and prognosis. *Lung Cancer* 2002 mai;36(2):115-124.
112. Deeb G, Wang J, Ramnath N, Slocum HK, Wiseman S, Beck A, Tan D. Altered E-cadherin and epidermal growth factor receptor expressions are associated with patient survival in lung cancer: a study utilizing high-density tissue microarray and immunohistochemistry. *Mod. Pathol* 2004 avr;17(4):430-439.
113. Hirata T, Fukuse T, Naiki H, Wada H. Expression of E-cadherin and lymph node metastasis in resected non-small-cell lung cancer. *Clin Lung Cancer* 2001 nov;3(2):134-140.
114. Oka H, Shiozaki H, Kobayashi K, Inoue M, Tahara H, Kobayashi T, Takatsuka Y, Matsuyoshi N, Hirano S, Takeichi M. Expression of E-cadherin cell adhesion molecules in human breast cancer tissues and its relationship to metastasis. *Cancer Res* 1993 avr;53(7):1696-1701.
115. Peinado H, Olmeda D, Cano A. Snail, Zeb and bHLH factors in tumour progression: an alliance against the epithelial phenotype? *Nat. Rev. Cancer* 2007 juin;7(6):415-428.
116. Gort EH, van Haaften G, Verlaan I, Groot AJ, Plasterk RHA, Shvarts A, Suijkerbuijk KPM, van Laar T, van der Wall E, Raman V, van Diest PJ, Tijsterman M, Vooijs M. The TWIST1 oncogene is a direct target of hypoxia-inducible factor-2alpha. *Oncogene* 2008 mars;27(11):1501-1510.
117. Evans AJ, Russell RC, Roche O, Burry TN, Fish JE, Chow VWK, Kim WY, Saravanan A, Maynard MA, Gervais ML, Sufan RI, Roberts AM, Wilson LA, Betten M, Vandewalle C, Berx G, Marsden PA, Irwin MS, Teh BT, Jewett MAS, Ohh M. VHL promotes E2 box-dependent E-cadherin transcription by HIF-mediated regulation of SIP1 and snail. *Mol. Cell. Biol* 2007 janv;27(1):157-169.
118. Straseski JA, Gibson AL, Thomas-Virnig CL, Allen-Hoffmann BL. Oxygen deprivation inhibits basal keratinocyte proliferation in a model of human skin and induces regio-specific changes in the distribution of epidermal adherens junction proteins, aquaporin-3, and glycogen. *Wound Repair Regen* 2009 août;17(4):606-616.
119. Shih J-Y, Tsai M-F, Chang T-H, Chang Y-L, Yuan A, Yu C-J, Lin S-B, Liou G-Y, Lee M-L, Chen JJW, Hong T-M, Yang S-C, Su J-L, Lee Y-C, Yang P-C. Transcription repressor slug promotes carcinoma invasion and predicts outcome of patients with lung adenocarcinoma. *Clin. Cancer Res* 2005 nov;11(22):8070-8078.
120. Hajra KM, Chen DY-S, Fearon ER. The SLUG zinc-finger protein represses E-cadherin in breast cancer. *Cancer Res* 2002 mars;62(6):1613-1618.
121. Uchikado Y, Natsugoe S, Okumura H, Setoyama T, Matsumoto M, Ishigami S, Aikou T. Slug

- Expression in the E-cadherin preserved tumors is related to prognosis in patients with esophageal squamous cell carcinoma. *Clin. Cancer Res* 2005 févr;11(3):1174-1180.
122. Pérez-Mancera PA, Pérez-Caro M, González-Herrero I, Flores T, Orfao A, de Herreros AG, Gutiérrez-Adán A, Pintado B, Sagra A, Sánchez-Martín M, Sánchez-García I. Cancer development induced by graded expression of Snail in mice. *Hum. Mol. Genet* 2005 nov;14(22):3449-3461.
 123. Hase K, Shatney C, Johnson D, Trollope M, Vierra M. Prognostic value of tumor « budding » in patients with colorectal cancer. *Dis. Colon Rectum* 1993 juill;36(7):627-635.
 124. Park SY, Choe G, Lee HS, Jung S-Y, Park J-G, Kim WH. Tumor budding as an indicator of isolated tumor cells in lymph nodes from patients with node-negative colorectal cancer. *Dis. Colon Rectum* 2005 févr;48(2):292-302.
 125. Gosens MJEM, van Kempen LCL, van de Velde CJH, van Krieken JHJM, Nagtegaal ID. Loss of membranous Ep-CAM in budding colorectal carcinoma cells. *Mod. Pathol* 2007 févr;20(2):221-232.
 126. Kevans D, Wang LM, Sheahan K, Hyland J, O'Donoghue D, Mulcahy H, O'Sullivan J. Epithelial-Mesenchymal Transition (EMT) Protein Expression in a Cohort of Stage II Colorectal Cancer Patients With Characterized Tumor Budding and Mismatch Repair Protein Status [Internet]. *Int J Surg Pathol* 2011 juill;
 127. Yamaguchi Y, Ishii G, Kojima M, Yoh K, Otsuka H, Otaki Y, Aokage K, Yanagi S, Nagai K, Nishiwaki Y, Ochiai A. Histopathologic features of the tumor budding in adenocarcinoma of the lung: tumor budding as an index to predict the potential aggressiveness. *J Thorac Oncol* 2010 sept;5(9):1361-1368.
 128. Carretero J, Shimamura T, Rikova K, Jackson AL, Wilkerson MD, Borgman CL, Buttarazzi MS, Sanofsky BA, McNamara KL, Brandstetter KA, Walton ZE, Gu T-L, Silva JC, Crosby K, Shapiro GI, Maira S-M, Ji H, Castrillon DH, Kim CF, García-Echeverría C, Bardeesy N, Sharpless NE, Hayes ND, Kim WY, Engelman JA, Wong K-K. Integrative genomic and proteomic analyses identify targets for Lkb1-deficient metastatic lung tumors. *Cancer Cell* 2010 juin;17(6):547-559.
 129. Sanchez-Cespedes M, Parrella P, Esteller M, Nomoto S, Trink B, Engles JM, Westra WH, Herman JG, Sidransky D. Inactivation of LKB1/STK11 is a common event in adenocarcinomas of the lung. *Cancer Res* 2002 juill;62(13):3659-3662.
 130. Fernandez P, Carretero J, Medina PP, Jimenez AI, Rodriguez-Perales S, Paz MF, Cigudosa JC, Esteller M, Lombardia L, Morente M, Sanchez-Verde L, Sotelo T, Sanchez-Cespedes M. Distinctive gene expression of human lung adenocarcinomas carrying LKB1 mutations. *Oncogene* 2004 juin;23(29):5084-5091.
 131. Hawley SA, Boudeau J, Reid JL, Mustard KJ, Udd L, Mäkelä TP, Alessi DR, Hardie DG. Complexes between the LKB1 tumor suppressor, STRAD alpha/beta and MO25 alpha/beta are upstream kinases in the AMP-activated protein kinase cascade. *J. Biol* 2003;2(4):28.
 132. Lin-Marq N, Borel C, Antonarakis SE. Peutz-Jeghers LKB1 mutants fail to activate GSK-3beta, preventing it from inhibiting Wnt signaling. *Mol. Genet. Genomics* 2005 avr;273(2):184-196.
 133. Karuman P, Gozani O, Odze RD, Zhou XC, Zhu H, Shaw R, Brien TP, Bozzuto CD, Ooi D, Cantley LC, Yuan J. The Peutz-Jegher gene product LKB1 is a mediator of p53-dependent cell death. *Mol. Cell* 2001 juin;7(6):1307-1319.
 134. Marignani PA, Kanai F, Carpenter CL. LKB1 associates with Brg1 and is necessary for Brg1-induced growth arrest. *J. Biol. Chem* 2001 août;276(35):32415-32418.
 135. Ossipova O, Bardeesy N, DePinho RA, Green JBA. LKB1 (XEEK1) regulates Wnt signalling in vertebrate development. *Nat. Cell Biol* 2003 oct;5(10):889-894.
 136. Tiainen M, Vaahtomeri K, Ylikorkala A, Mäkelä TP. Growth arrest by the LKB1 tumor suppressor: induction of p21(WAF1/CIP1). *Hum. Mol. Genet* 2002 juin;11(13):1497-1504.

137. Baas AF, Kuipers J, van der Wel NN, Batlle E, Koerten HK, Peters PJ, Clevers HC. Complete polarization of single intestinal epithelial cells upon activation of LKB1 by STRAD. *Cell* 2004 févr;116(3):457-466.
138. Han S, Khuri FR, Roman J. Fibronectin stimulates non-small cell lung carcinoma cell growth through activation of Akt/mammalian target of rapamycin/S6 kinase and inactivation of LKB1/AMP-activated protein kinase signal pathways. *Cancer Res* 2006 janv;66(1):315-323.
139. Jimenez AI, Fernandez P, Dominguez O, Dopazo A, Sanchez-Cespedes M. Growth and molecular profile of lung cancer cells expressing ectopic LKB1: down-regulation of the phosphatidylinositol 3'-phosphate kinase/PTEN pathway. *Cancer Res* 2003 mars;63(6):1382-1388.
140. Makowski L, Hayes DN. Role of LKB1 in lung cancer development. *Br. J. Cancer* 2008 sept;99(5):683-688.
141. Roy BC, Kohno T, Iwakawa R, Moriguchi T, Kiyono T, Morishita K, Sanchez-Cespedes M, Akiyama T, Yokota J. Involvement of LKB1 in epithelial-mesenchymal transition (EMT) of human lung cancer cells. *Lung Cancer* 2010 nov;70(2):136-145.
142. Sanchez-Cespedes M. The role of LKB1 in lung cancer [Internet]. *Fam Cancer* 2011 avr;
143. Tarin D, Thompson EW, Newgreen DF. The fallacy of epithelial mesenchymal transition in neoplasia. *Cancer Res* 2005 juill;65(14):5996-6000; discussion 6000-6001.
144. Grego-Bessa J, Díez J, Timmerman L, de la Pompa JL. Notch and epithelial-mesenchyme transition in development and tumor progression: another turn of the screw. *Cell Cycle* 2004 juin;3(6):718-721.
145. De Matteis S, Consonni D, Bertazzi PA. Exposure to occupational carcinogens and lung cancer risk. Evolution of epidemiological estimates of attributable fraction. *Acta Biomed* 2008;79 Suppl 1:34-42.
146. Kamp DW. Asbestos-induced lung diseases: an update. *Transl Res* 2009 avr;153(4):143-152.
147. Clément Duchêne C. Cancer bronchique et facteurs de risque: existe-t-il des marqueurs phénotypiques spécifiques? 2009; Thèse de science.
148. Cates JM. Markers of epithelial-mesenchymal transition and epithelial differentiation in sarcomatoid carcinoma: utility in the differential diagnosis with sarcoma. *Appl Immunohistochem Mol Morphol*. 2008 May;16(3):251-62.

SERMENT D'HIPPOCRATE



En présence des Maîtres de cette Faculté, de mes chers condisciplines et devant l'effigie d'HIPPOCRATE,

Je promets et je jure d'être fidèle aux lois de l'honneur et de la probité dans l'exercice de la Médecine.

Je donnerais mes soins gratuitement à l'indigent et n'exigerais jamais un salaire au dessus de mon travail. Je ne participerai à aucun partage clandestin d'honoraires.

Admis dans l'intimité des maisons, mes yeux n'y verront pas ce qui s'y passe ; ma langue taira les secrets qui me seront confiés et mon état ne servira pas à corrompre les mœurs, ni à favoriser le crime.

Je ne permettrai pas que des considérations de religion, de nation, de race, de parti ou de classe sociale viennent s'interposer entre mon devoir et mon patient.

Je garderai le respect absolu de la vie humaine.

Même sous la menace, je n'admettrai pas de faire usage de mes connaissances médicales contre les lois de l'humanité.

Respectueux et reconnaissant envers mes Maîtres, je rendrai à leurs enfants l'instruction que j'ai reçue de leurs pères.

Que les hommes m'accordent leur estime si je suis fidèle à mes promesses.

Que je sois couvert d'opprobre et méprisé de mes confrères si j'y manque.

ANNEXES

1. Tableaux récapitulatifs des résultats

2. Photographies histologiques

Aspect morphologique des carcinomes sarcomatoïdes

Cas n 1 carcinome pléomorphe avec contingent adénocarcinomateux

Cas n 16 carcinome à cellules géantes

Cas n 10 carcinome pléomorphe avec contingent épidermoïde

Cas n 11 carcinome pléomorphe avec contingent épidermoïde

Diagnostic de carcinome sarcomatoïde sur ponction-biopsies transpariétales

Tableau 6: principales caractéristiques anatomo-cliniques des 22 cas de carcinomes sarcomatoïdes (en rouge : sous-groupe ADK, en bleu : sous-groupe CE, en noir : sous-groupe CCG, en vert : 1 cas de carcinome adénoquameux.)

cas	Caractéristiques cliniques				Caractéristiques de la tumeur					Biopsie pré-opératoire		Survie (mois)		
	Age	Sexe	Tabac paquet-année	Exposition professionnelle	Contingents identifiables en HES	Topographie tumeur	TTF1	P63	Anomalies moléculaires	Biopsie pré-opératoire	IHC	sans progression	globale	Statut
1	62	M	35	Non	ADK/CF/CG	périph.	-	-						RC
2	41	F	17	Non	ADK/CG	sous pl.	Epit. + Sarc. +	-	Mutation KRAS	biop. bronchique négative		24	133	DCD
3	57	M	0	NR	ADK/CF/CG	périph.	Epit. + Sarc. -	-	Amplif EGFR score 6			25	42	DCD
4	68	F	20	Non	ADK/CG	périph.	Epit. + Sarc. +	-	Mutation KRAS et LKB1	biop. bronchique négative				RC
5	41	M	40	Non	ADK/CF	sous pl.	Epit. + Sarc. -	-	Mutation KRAS					RC
6	56	F	135	Huiles de coupe	Grandes C/CG	périph.	Epit. + Sarc. +	-		ponction trans-pariétale positive :CBNPC	TTF1+	12	26	DCD
7	59	F	25	non	Grandes C/CF/CG	périph.	Epit. + Sarc. -	-						RC
8	56	M	36	Formaldéhyde méthanal	CE/ CF/CG	endo br.	-	Epit. + Sarc. +		biopsie bronchique positive : CE+ C.sarco-matoïde	Pas d'IHC	64		DCD
9	61	M	10	NON	CF/CG	prox. non endobronchique	-	* Sarc. +				16	88	DCD
10	57	F	40	Amiante (fibres)	CF/CG	endo br.	-	* Sarc. +		biop. bronchique positive : C. sarco-matoïde	CK rares cellules			RC
11	71	M	20	Amiante (fibres)	CE/CF	Périph.	-	Epit. + Sarc. +				18	73	DCD
12	50	M	72	non	Grandes C/CF/CG	Périph.	-	Epit. + Sarc. +		biop. bronchique négative		73		M
13	61	M	60	non	CE/CF	endo br.	-	Epit. + Sarc. +					150	DCD
14	46	F	25	non	Grandes C/CG	Périph.	-	Epit. + Sarc. +						RC
15	74	M	40	Fumées de soudage	CE/CF	sous pl.	-	Epit. + Sarc. +		biop. bronchique positive : CE	P63 ++ TTF1- CK-	0		DCD
16	62	M	17	NR	CG	sous pl.	-	-		ponction trans-pariétale positive :C.sarco-matoïde	TTF1- CK-	6	54	DCD
17	79	F	60	Amiante (fibres)	CF/CG	Périph.	-	-	Haute polysomie EGFR, score 5			2		M
18	65	M	30	non	CF/CG	prox.	-	-		biop. bronchique négative				RC
19	75	M	12	non	CF/CG	Périph.	-	-	Amplif EGFR, score 6			75		M
20	59	M	35	non	CF/CG	sous pl.	-	-		ponction trans-pariétale positive :CBNPC	P63- TTF1-	11	62	DCD
21	71	M	20	non	Grandes C/CF	sous pl.	-	-	Amplif EGFR, score 5					RC
22	52	M	40	non	ADS	périph.	Epit. + Sarc. -	Epit. + Sarc. +	Mutation KRAS			15		M

M : masculin, F : féminin

ADK : adénocarcinome, CF : carcinome à cellules fusiformes ; CG : carcinome à cellules géantes, CE : carcinome épidermoïde, grandes C : carcinome à grandes cellules ; ADS : carcinome adénoquameux

Prox. : proximale, périph : périphérique, sous pl. : sous pleurale,

Epit. + : positivité du marqueur sur le contingent épithélial ; Epit.- : négativité du marqueur sur le contingent épithélial ; Sarc. + : positivité du marqueur sur le contingent sarcomatoïde ; Sarc. - : négativité du marqueur sur le contingent sarcomatoïde

Amplif. : amplification ; Biop. bronchique : biopsie bronchique ; CBNPC : carcinome bronchique non à petites cellules ; IHC : immunohistochimie ; DCD : décédé ; RC : rémission complète ; M : stade métastatique

Tableau 7: stade et suivi clinique (couleur de police en fonction du groupe phénotypique : en rouge : groupe ADK, en bleu : groupe CE, en noir : sous-groupe CCG, en vert : 1 cas de carcinome adénoquameux.):

cas	TNM	stade	année du diagnostic	Survie (mois)		Statut
				sans progression	globale	
15	T4N2M1	IV	1998	0	0	DCD en post opératoire, M
9	T1N3M1*	IV	2009	16	88	DCD
11	T3N0M0	IIA	2009	18	73	DCD
8	T1bN0M0	IA	1992	64		DCD
13	T2bN1M0	IIB	1990		150	DCD
16	T2bN0M0	IIA	2006	6	54	DCD
20	T1b	IA	2003	11	62	DCD
2	T4N2M0	IIIB	2009	24	133	DCD
3	T4N0M1	IV	2008	25	42	DCD
6	T2bN0M0	IIA	2006	12	26	DCD
22	T3N0M0	IIB	2010	15		M
12	T2bN0M0	IIA	2010	73		M
19	T3N0M0	IIB	2008	75		M
17	T4N3M1*	IV	2007	2		M
10	T1bN0M0	IA	1992			RC
14	T2aN0M0	IB	2006			RC
18	T3N1M0	IIIA	2007			RC
21	T1bN0M0	IA	2009			RC
1	T2aN1M0	IIA	2009			RC
4	T3N2M0	IIIA	2009			RC
5	T2aN0M0	IB	2011			RC
7	T2aN0M0	IB	2006			RC
moyenne (mois)				35,1	68,3	
moyenne (année)				2,9	5,7	

* patient non opéré, diagnostic sur biopsie ganglionnaire chirurgicale (T évalué à l'examen radiologique)

ADK : adénocarcinome ; CE : carcinome épidermoïde ; CCG : carcinome à cellules géantes et fusiformes
DCD : décédé ; RC : rémission complète ; M :stade métastatique,

Tableau 8 des scores immuno-histochimiques avec les anticorps classiques pour préciser le phénotype ADK, CE ou CCG :

Cas	HES			Immuno-phénotype	TTF1	TTF1	P63	P63	CK5-6	CK5-6
	%épit	% cell fusif	% cell géantes		E	S	E	S	E	S
1	20	30	50	ADK TTF1 -	0	0	0	0	0	0
2	70	0	30	ADK TTF1 +	160	0	0	0	0	0
3	80	10	10	ADK TTF1 +	270	40	0	0	0	0
4	30	0	70	ADK TTF1 +	160	40	0	0	0	0
5	80	20	0	ADK TTF1+	270	160	0	0		
6	30	0	70	ADK TTF1+	100	140	0	0	0	0
7	70	30	10	ADK TTF1+	270	210	0	0	0	0
8	30	70	Rares	CE	0	0	30	30	10	0
9	0	70	30	CE	0	0	270	270	210	0
10	0	80	20	CE	0	0	60	0	90	0
11	50	50	0	CE	0	0	300	60	270	0
12	30	60	10	CE	0	0	150	30	180	0
13	10	90	0	CE	0	0	200	40	240	0
14	90	0	10	CE	0	0	150	150	0	0
15	10	0	90	CE	0	0	210	80	180	20
16	0	0	100	GCC	*	0	*	0	*	0
17	0	50	50	GCC CF	*	0	*	0	*	0
18	0	50	50	GCC CF	*	0	*	0	*	0
19	0	70	30	GCC CF	*	0	*	0	*	0
20	0	90	10	GCC CF	*	0	*	0	*	0
21	50	50	0	LC CF	0	0	0	0	0	0
22	90	0	10	ADS	140	0	150	10	0	20

* Pas de contingent épithélial

TTF1 E : score immuno-histochimique avec l'anticorps TTF1 au niveau du contingent épithélial, TTF1 S : : score immuno-histochimique avec l'anticorps TTF1 au niveau du contingent sarcomatoïde. Idem pour P63 E et S et CK5/6 E et S.

En rouge : sous-groupe ADK, en bleu : sous-groupe CE, en noir : sous-groupe CCG, en vert : 1 cas de carcinome adénoquameux.

Tableau 9 des scores immuno-histochimiques avec les protéines impliquées dans la TEM :

Cas	HES			Immuno-phénotype	E-Cad E	E-Cad S	VIM E	VIM S	Snail nuc E	Snail nuc S	Snail cytop E	Snail cytop S	m-Tor E	m-Tor S
	%épit	%cell fusif	%cell géantes											
1	20	30	50	ADK TF1 -	0	0	240	300	0	20	40	60	0	0
2	70	0	30	ADK TTF1 +	0	0	180	270	0	0	0	0	240	20
3	80	10	10	ADK TTF1 +	210	0	10	240	0	0	0	0	20	60
4	30	0	70	ADK TTF1 +	140	20	30	30	0	0	120	60	240	90
5	80	20	0	ADK TTF1+	REFAI RE	REFAI RE	100	270	0	100	0	20	REFAI RE	REFAI RE
6	30	0	70	ADK TTF1+	0	0	100	240	0	20	20	0	10	10
7	70	30	10	ADK TTF1+	100	0	100	270	0	0	60	100	100	10
8	30	70	rares	CE	100	0	10	210	0	0	0	0	REFAI RE	REFAI RE
9	0	70	30	CE	160	0	40	40	20	20	80	140	*	0
10	0	80	20	CE	40	0	10	50	0	0	0	0	100	0
11	50	50	0	CE	200	0	10	240	0	0		0	60	0
12	30	60	10	CE	140	0	60	270	0	40	0	20	20	100
13	10	90	0	CE	100	0	0	140	50	50	20	0	REFAI RE	REFAI RE
14	90	0	10	CE	0	0	100	240	0	0	160	180	150	150
15	10	0	90	CE	100	0	30	30	0	0	160	0	REFAI RE	REFAI RE
16	0	0	100	GCC	*	0	*	210	*	0	*	160	*	0
17	0	50	50	GCC CF	*	0	*	240	*	0	*	160	*	240
18	0	50	50	GCC CF	*	0	*	160	*	0	*	160	*	20
19	0	70	30	GCC CF	*	0	*	160	*	0	*	60	*	210
20	0	90	10	GCC CF	*	0	*	300	*	0	*	210	*	10
21	50	50	0	LC CF	140	40	10	120	0	0	0	30	240	240
22	90	0	10	ADS	160	0	10	240			20	160	240	240

REFAIRE : à refaire et à lire

* Pas de contingent épithélial

En rouge : sous-groupe ADK, en bleu : sous-groupe CE, en noir : sous-groupe CCG, en vert : 1 cas de carcinome adénoquameux.

Aspect morphologique des carcinomes sarcomatoïdes

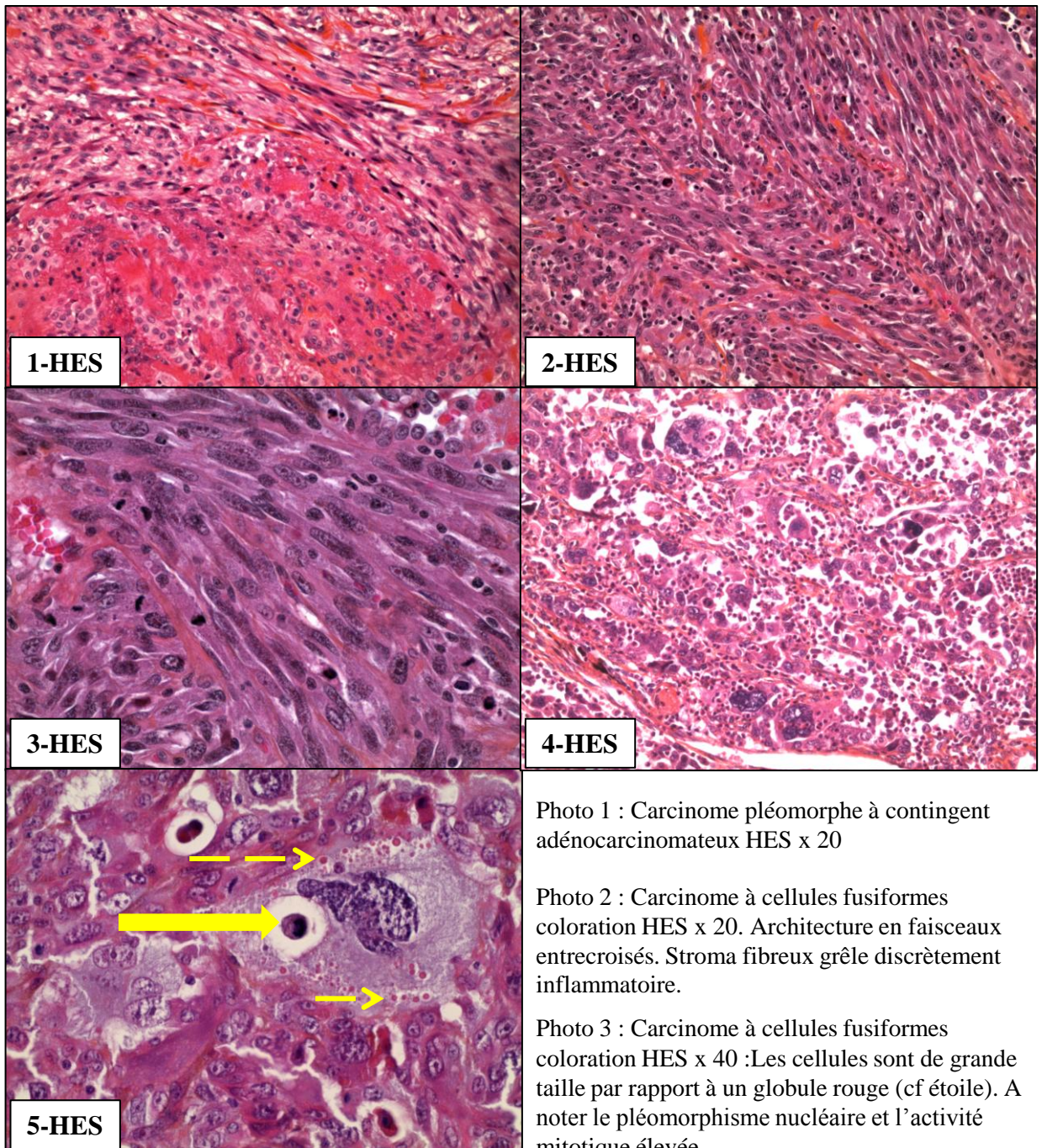


Photo 4 : Carcinome à cellules géantes coloration HES x 20 Cellules géantes multinucléées associées à des cellules mononucléées de grande taille, non cohésives, dissociées par des éléments inflammatoires (lymphocytes et polynucléaires).

Photo5 : Carcinome à cellules géantes coloration HES x 63. Cellules géantes multinucléées aux noyaux hyperchromatiques à chromatine vésiculeuse. Image typique d'empériplèse (phagocytose par la cellule tumorale d'un probable polynucléaire neutrophile, cf flèche pleine) et présence de globules hyalins intracytoplasmiques (cf flèches en pointillés)

Cas n 1 carcinome pléomorphe avec contingent adéno-carcinomateux

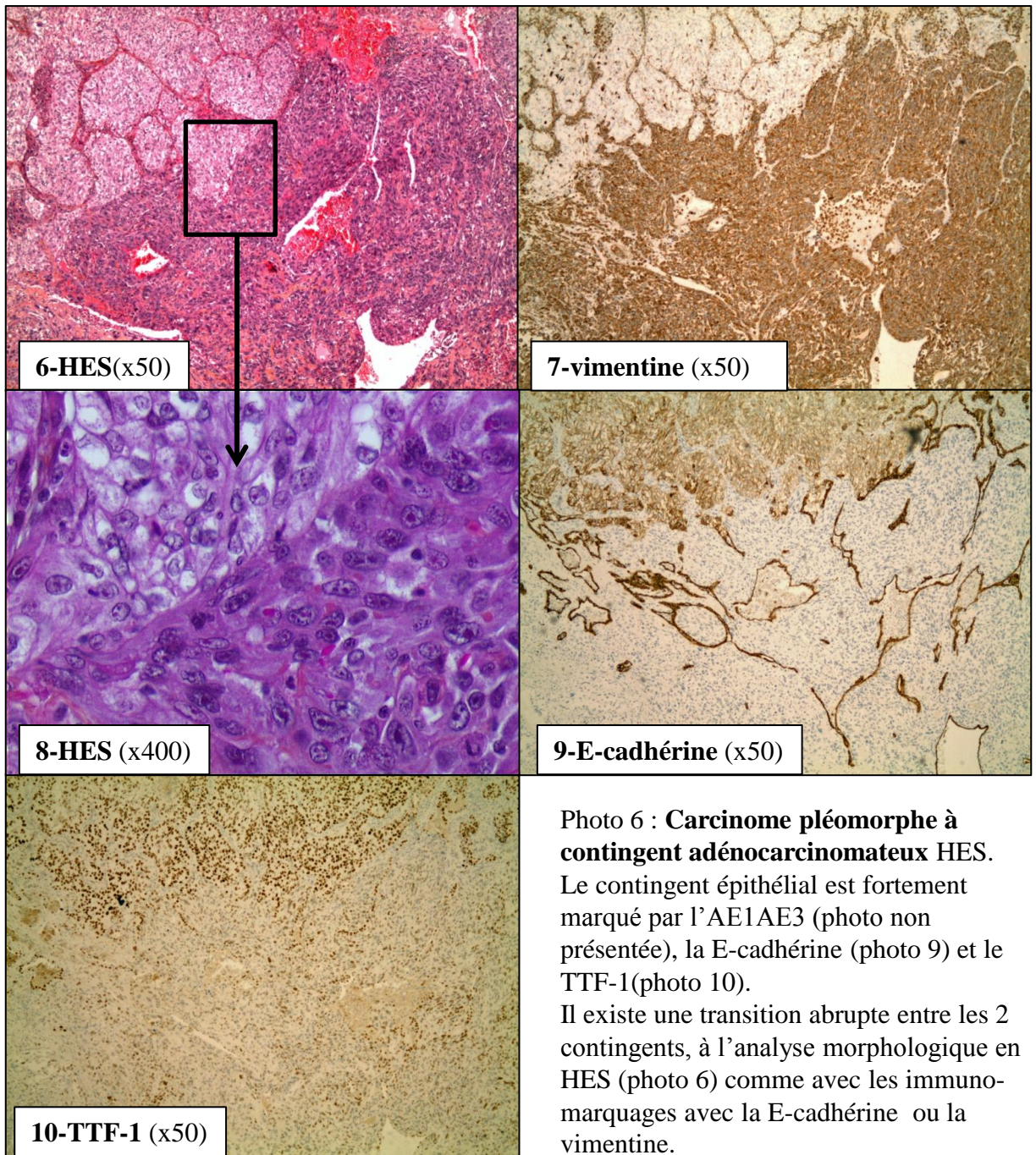
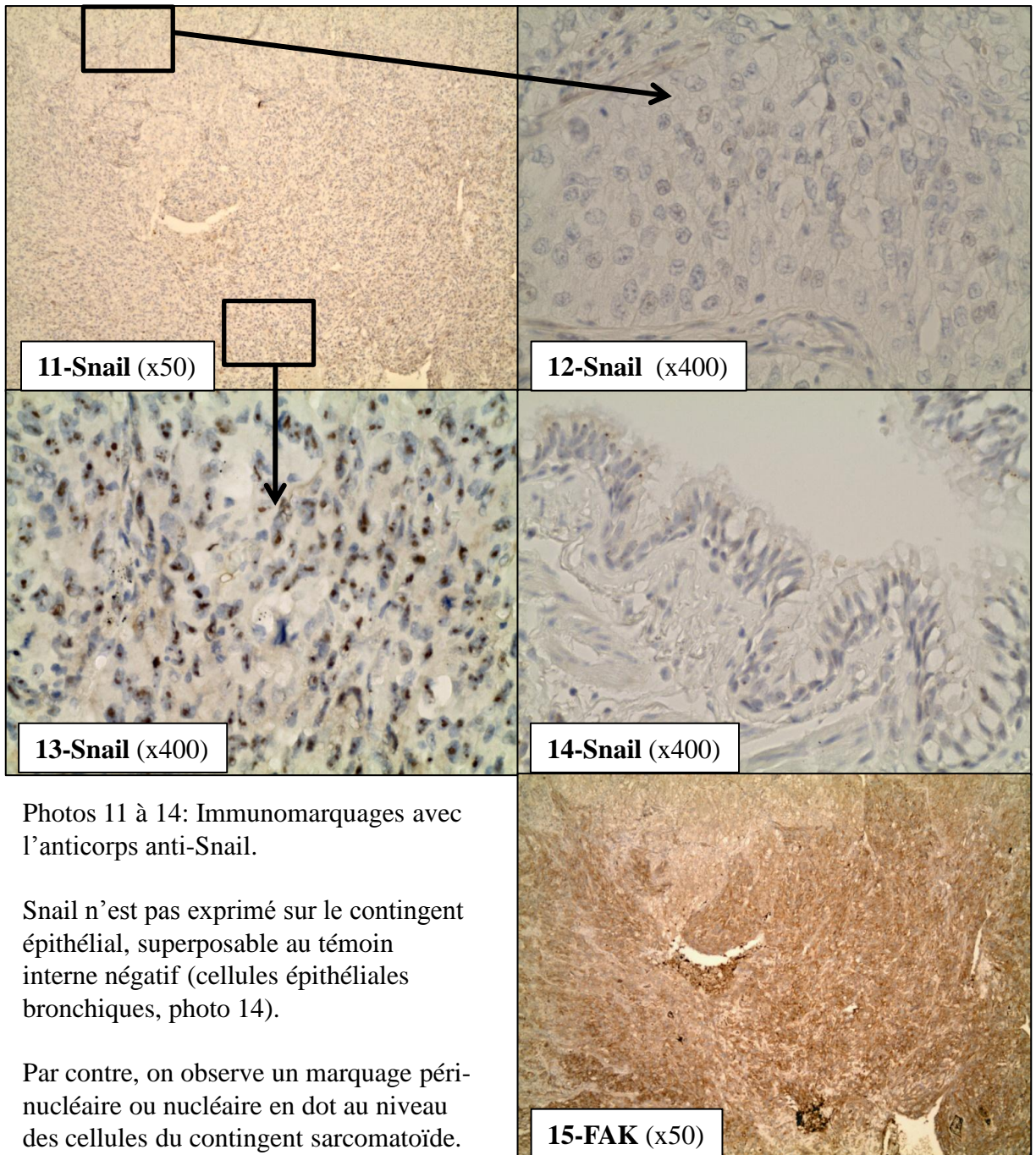


Illustration du processus de transition épithélio-mésenchymateuse:

A plus fort grossissement (photo 8), il existe un continuum morphologique entre les 2 contingents. Les cellules du contingent épithélial expriment faiblement la vimentine alors que les cellules du contingent sarcomatoïde n'expriment pas la E-cadhérine. Le TTF-1 (photo 10) est exprimé dans les 2 contingents (décroissance d'intensité du contingent épithélial vers le contingent sarcomatoïde)

Cas n 1 carcinome pléomorphe avec contingent adénocarcinomateux, suite



Photos 11 à 14: Immunomarquages avec l'anticorps anti-Snail.

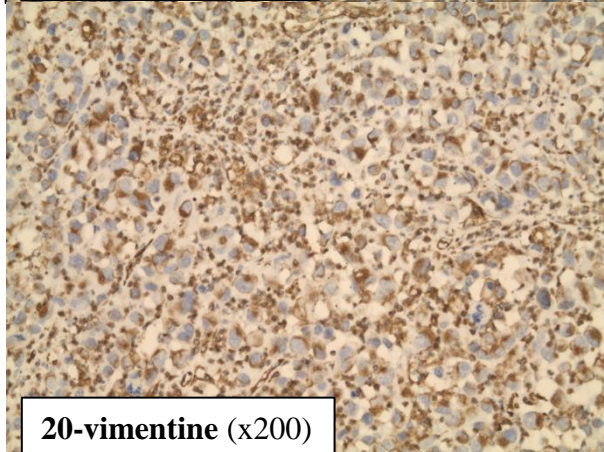
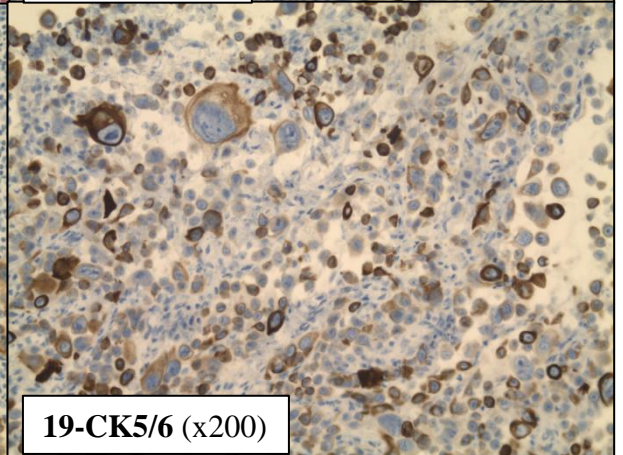
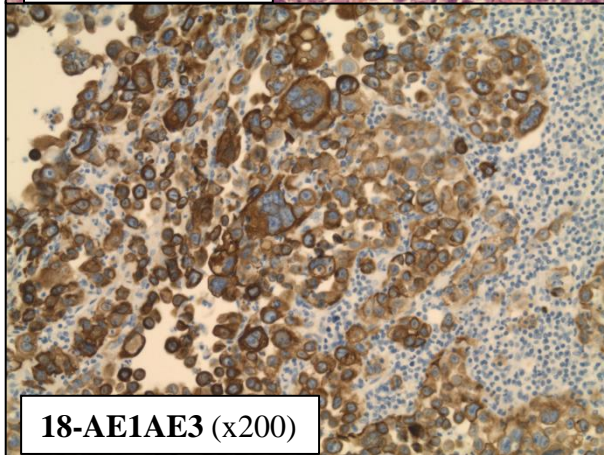
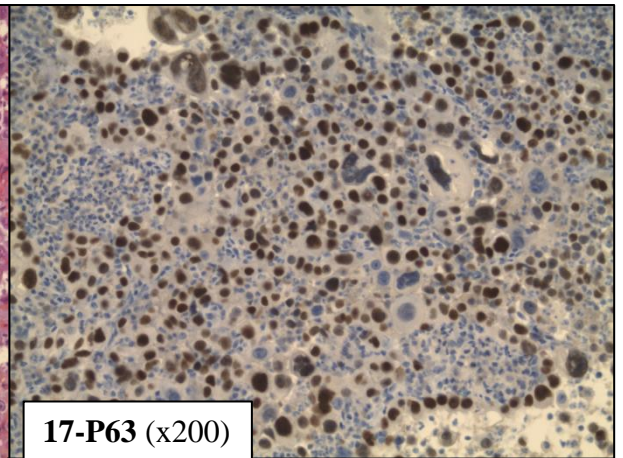
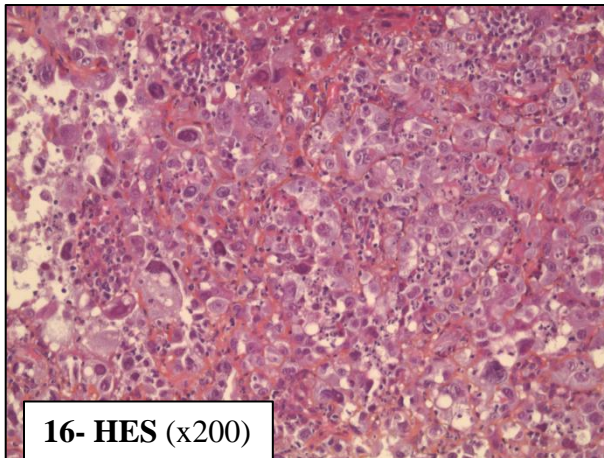
Snail n'est pas exprimé sur le contingent épithélial, superposable au témoin interne négatif (cellules épithéliales bronchiques, photo 14).

Par contre, on observe un marquage péri-nucléaire ou nucléaire en dot au niveau des cellules du contingent sarcomatoïde. Snail est un facteur de transcription nucléaire, son expression induite la répression de l'E-cadhérine.

La positivité de Snail dans le contingent sarcomatoïde est un témoin de son implication dans le processus de TEM pour ce cas précis.

Le marquage avec le FAK (photo 15) dans le contingent sarcomatoïde est plus intense que dans le contingent épithélial.

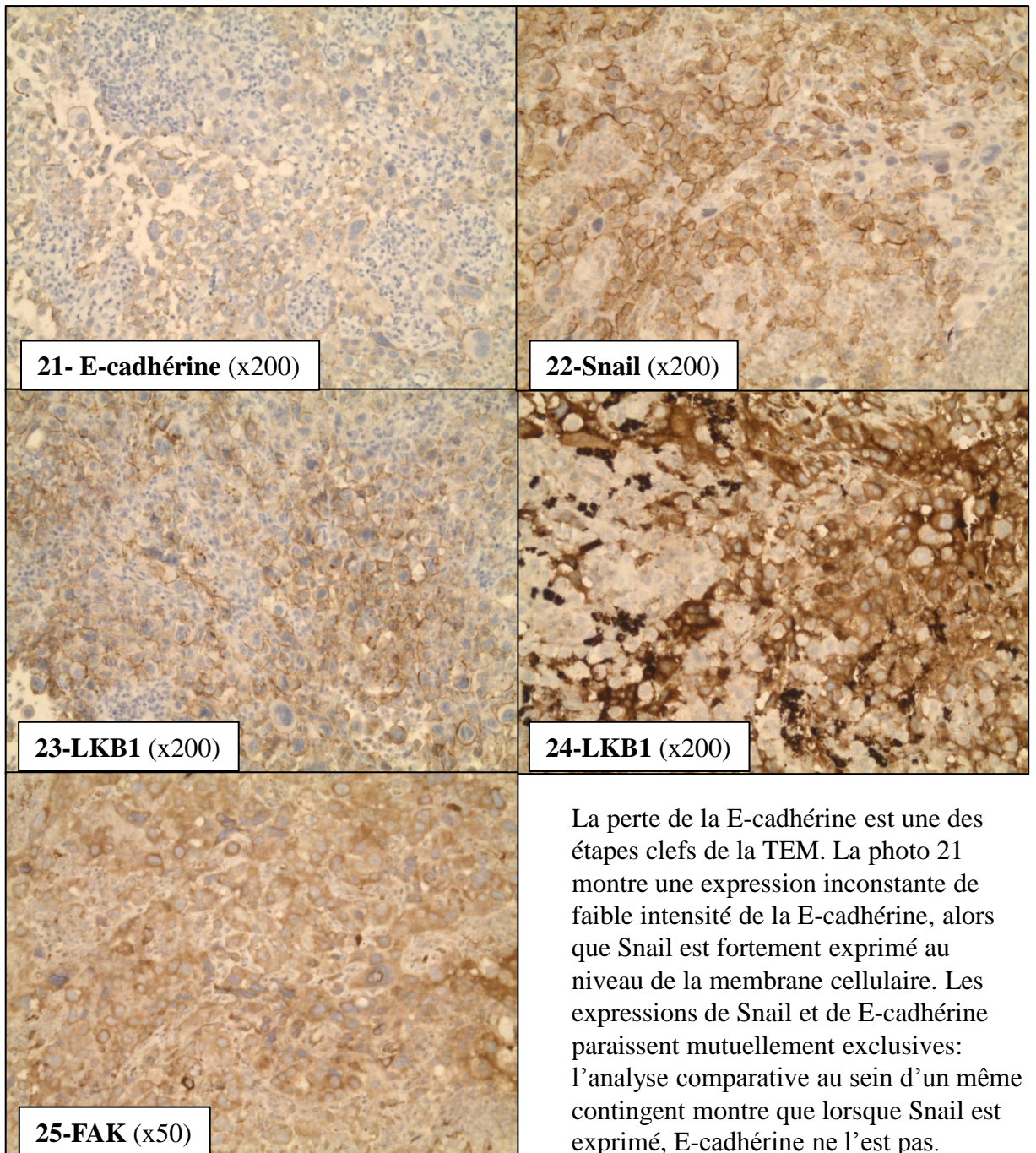
Cas n 16 carcinome à cellules géantes



A l'examen morphologique en HES (photo 16), il s'agit d'une tumeur indifférenciée à cellules géantes. Le marquage par l'AE1/AE3 (photo 18) confirme sa nature carcinomateuse. Cette prolifération ne présente pas de caractéristique de carcinome différencié (pas de pont d'union intercellulaire ou de kératinisation en faveur d'un carcinome épidermoïde, ni de formation glandulaire ou de vacuole de mucosécrétion en

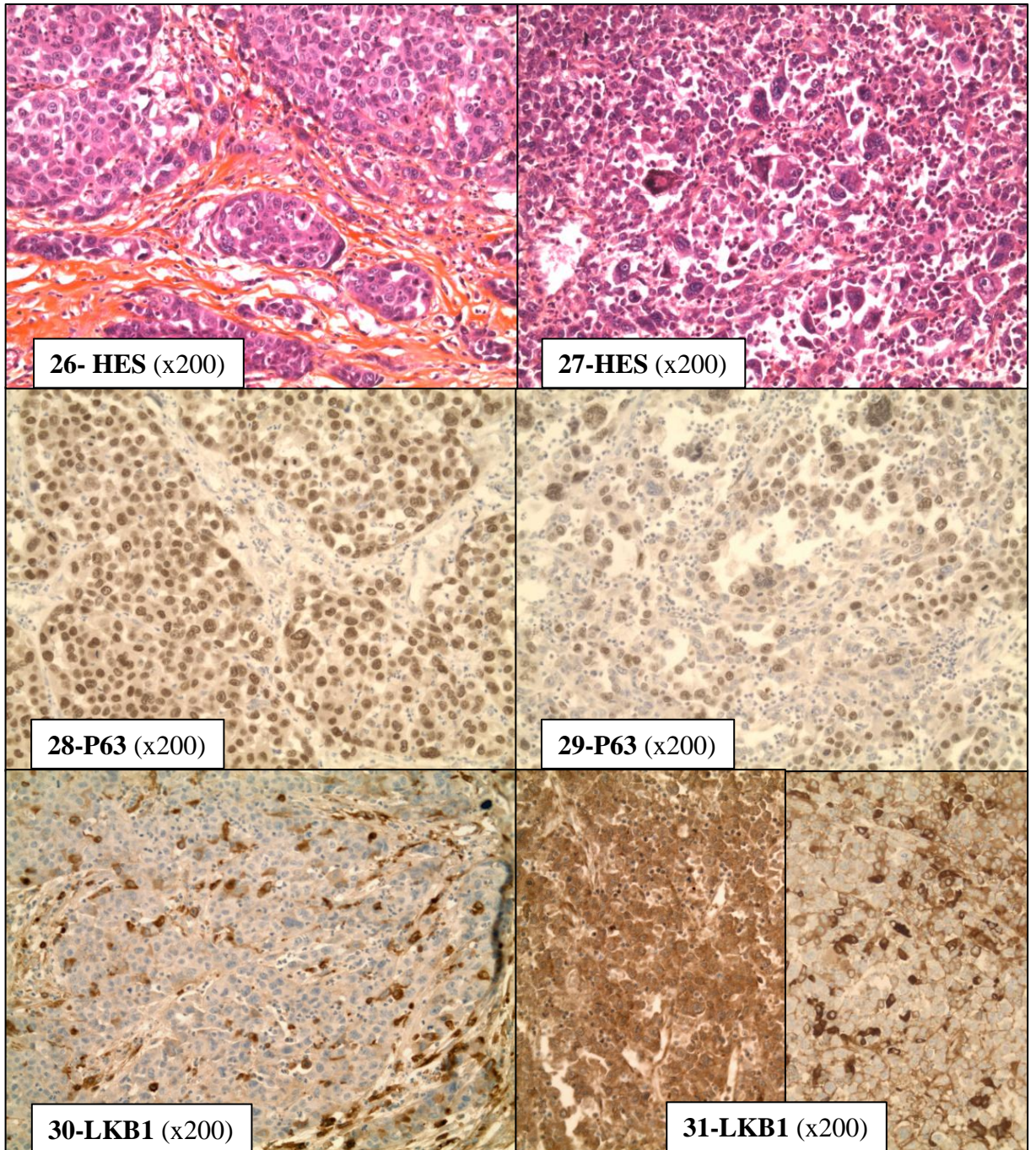
faveur d'un adénocarcinome). C'est l'immuno-marquage avec les cytokératines 5/6 (photo 19) et la protéine P63 (photo 17) qui met en évidence un phénotype de type carcinome épidermoïde, non suspecté sur la morphologie simple. La vimentine est positive, comme dans tous les carcinomes sarcomatoïdes, témoin du processus de transition épithélio-mésenchymateuse.

Cas n 16 carcinome à cellules géantes (suite)



Les photos 23 et 24 illustrent l'hétérogénéité de LKB1 au sein d'une même tumeur. Des secteurs de positivité diffuse membranaire étaient observés (photo 23) ainsi que des secteurs où l'intensité était hétérogène avec une alternance de cellules très fortement marquées (marquage cytoplasmique) et des cellules non marquées (photo 24). Le marquage par le FAK était diffus, comme souvent observé dans les carcinomes sarcomatoïdes de notre série.

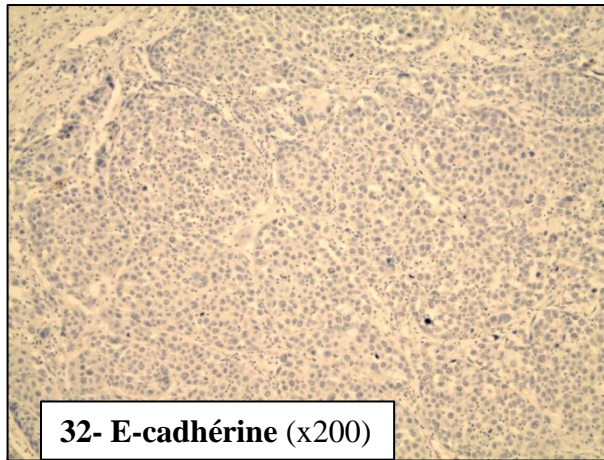
Cas n 10 carcinome pléomorphe avec contingent épidermoïde



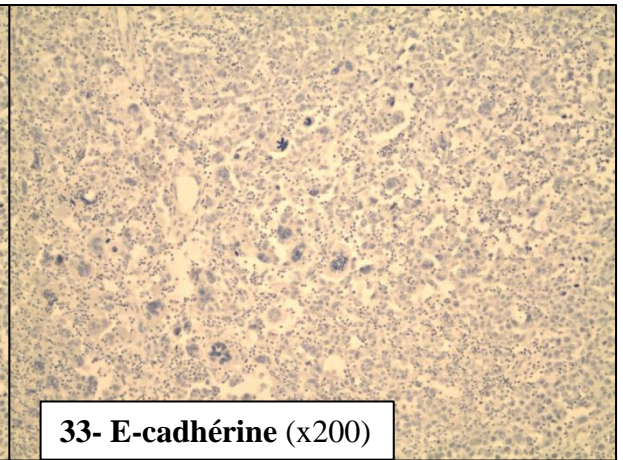
A gauche: contingent épithélial différencié épidermoïde (photo 26). A droite: contingent sarcomatoïde à cellules géantes (photo 27).

Le contingent épidermoïde présente une expression intense, diffuse de P63 (photo 28). Le marquage est persistant sur le contingent sarcomatoïde (photo 29) mais d'intensité plus faible, sur un pourcentage inférieur de cellules tumorales. Le marquage avec LKB1 est hétérogène, avec un score supérieur sur le contingent sarcomatoïde par rapport au contingent épithélial (photo 31).

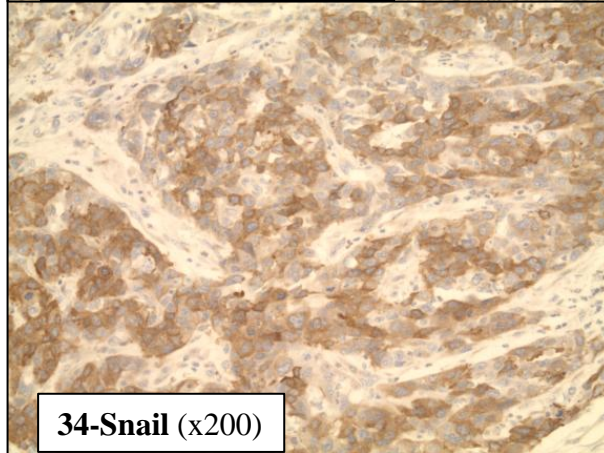
Cas n 10 carcinome pléomorphe avec contingent épidermoïde (suite)



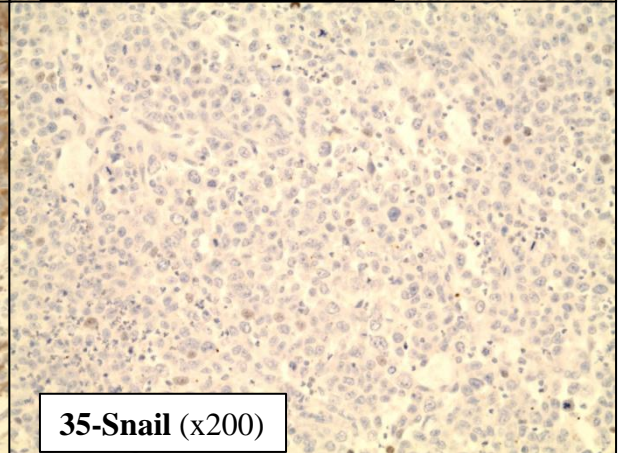
32- E-cadhérine (x200)



33- E-cadhérine (x200)

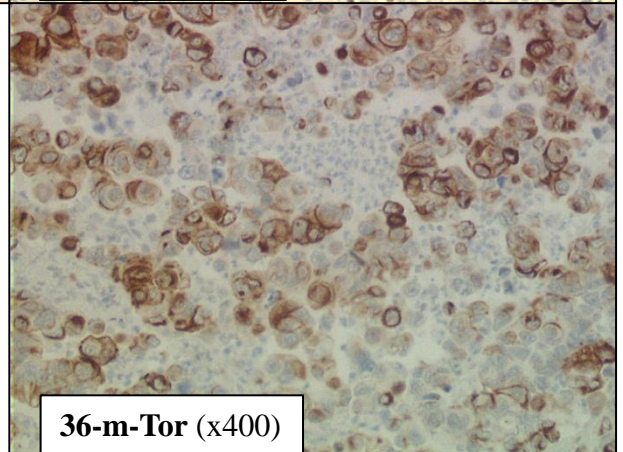


34-Snail (x200)



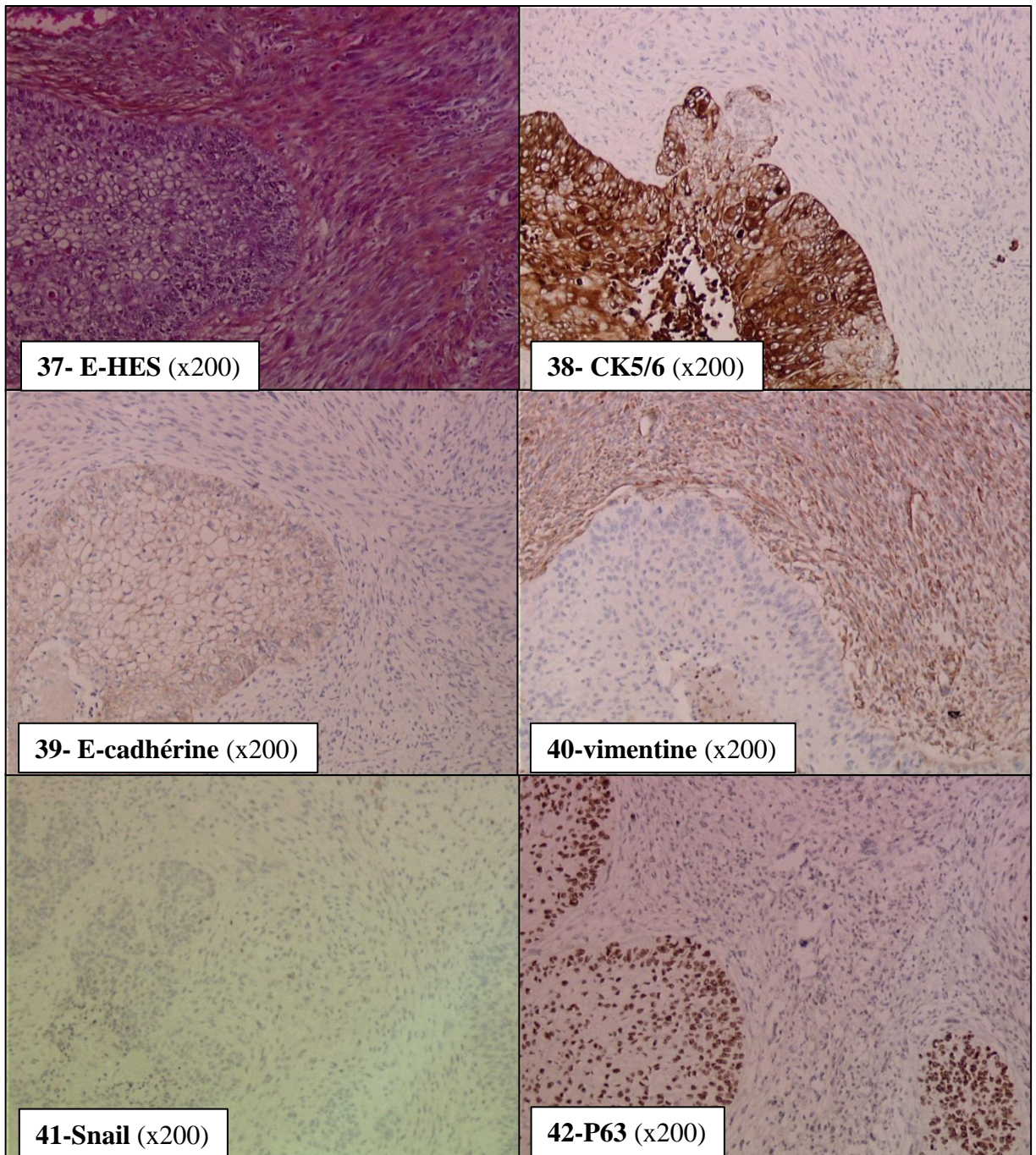
35-Snail (x200)

La E-cadhérine n'est pas exprimée dans cette tumeur. Le marquage avec l'anticorps anti-E-cadhérine sur le contingent épidermoïde est complètement négatif (photo32), alors que le marquage est positif avec l'anticorps anti-Snail sur ce même contingent (photo 34), suggérant que Snail est responsable de l'extinction de l'E-cadhérine dans cette zone. Ceci n'est pas valable pour le contingent sarcomatoïde puisque ni Snail ni la E-cadhérine ne sont exprimés à ce niveau (photos 33 et 35). A un fort grandissement, le marquage par mTor est cytoplasmique avec un renforcement membranaire (photo 36)



36-m-Tor (x400)

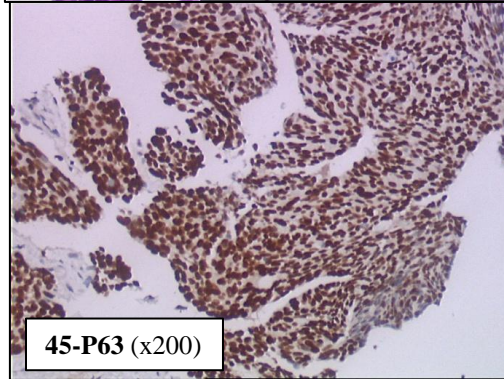
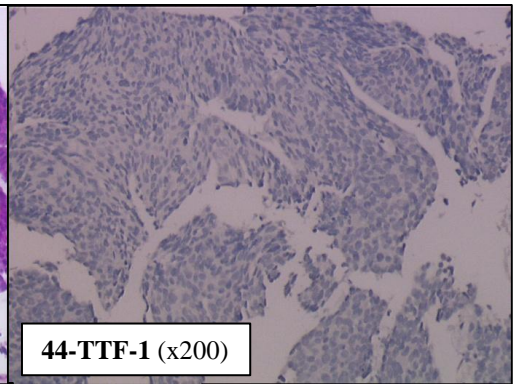
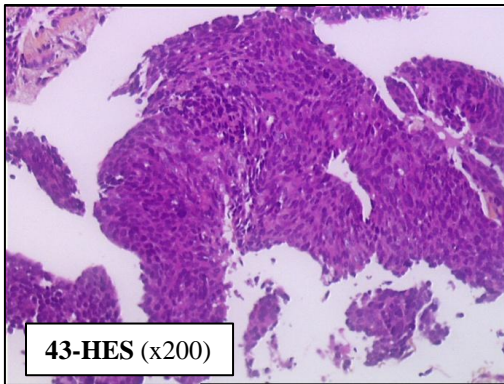
Cas n 11 carcinome pléomorphe avec contingent épidermoïde



En coloration HES (photo 37), le massif carcinomateux est très bien limité du contingent fusiforme. Ce dernier pourrait correspondre au stroma tumoral mais les atypies cytonucléaires marquées et l'extrême densité excluent cette possibilité. La photo 38 illustre bien le phénomène de budding tumoral, où les cellules se détachent du massif épithélial et perdent l'expression des cytokératines. Il en est de même pour l'E-cadhérine (photo 39). Dans ce cas précis, Snail n'est pas exprimé dans le contingent sarcomatoïde. L'opposition entre la perte de l'E-cadhérine et l'expression de Snail n'est pas systématique.

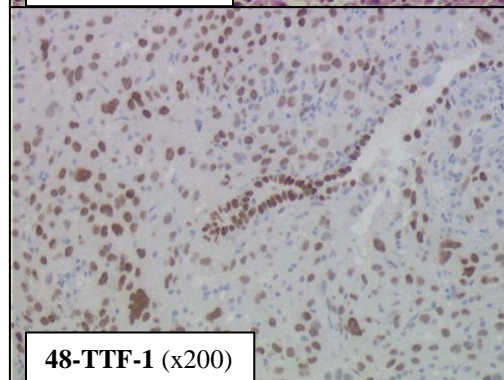
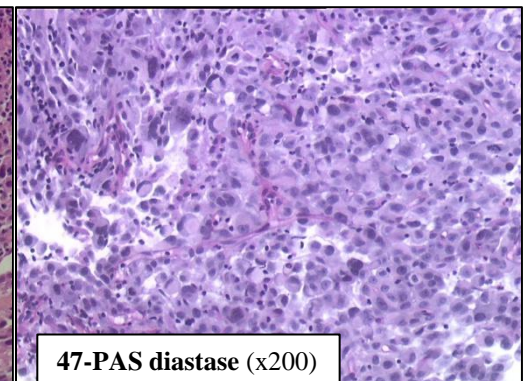
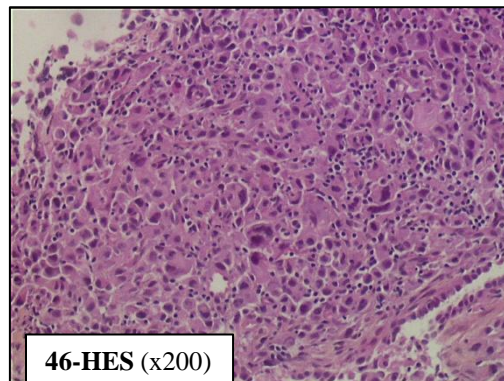
Diagnostic de carcinome sarcomatoïde sur ponction-biopsies transpariétales

•carcinome sarcomatoïde à cellules fusiformes d'immuno-phénotype « épidermoïde »



En HES (photo 43), on note une prolifération fusiforme peu différenciée. L'anticorps anti-AE1/AE3 révèle une positivité diffuse et intense des cellules (photo non présentée), signant l'origine épithéliale. La protéine P63 est exprimée de façon diffuse et intense (photo 45)

•carcinome sarcomatoïde à cellules géantes d'immuno-phénotype « adénocarcinomeux »



En HES (photo 46), on note une prolifération à cellules géantes non différenciée. La coloration par le PAS diastase (47) est négative (photo non présentée). Le marquage avec le TTF-1 est intense (photo 48) avec un témoin interne positif (alvéole « entrappée »).

RESUME :

Les carcinomes sarcomatoïdes primitifs pulmonaires sont des tumeurs rares, représentant 0,3% à 3% des cancers primitifs pulmonaires. En 2004, l'OMS définit dans sa classification une nouvelle entité, le carcinome sarcomatoïde, comme « toute prolifération capable d'offrir de façon permanente des aspects morphologiques de transition épithélio-mésenchymateuse ». Il est nécessaire de reconnaître cette entité dont le pronostic est péjoratif, notamment du fait d'une chimio sensibilité réduite. Les mécanismes de carcinogénèse ont été longtemps débattus. La thèse actuelle propose que les carcinomes sarcomatoïdes dérivent de cellules souches pluri-potentes, capables d'une différenciation carcinomateuse et d'une différenciation sarcomateuse.

Les carcinomes pléomorphes sont des tumeurs agressives survenant chez des sujets fumeurs préférentiellement de sexe masculin. Comme pour les carcinomes non à petites cellules, on observe la présence de mutations des oncogènes K-RAS et EGFR, en fonction des ethnies et de l'exposition tabagique. Les mutations de l'EGFR (surtout chez les patients asiatiques non fumeurs) et de K-RAS (surtout chez les patients caucasiens fumeurs) sont retrouvées dans les carcinomes pléomorphes avec contingent adénocarcinomateux ou à grandes cellules, rarement dans les carcinomes à cellules géantes. Des cas de réponse après chimiothérapie par inhibiteurs de tyrosine kinase chez des patients mutés pour l'EGFR invitent, comme il est déjà préconisé pour les carcinomes à grandes cellules, à préciser par immuno-histochimie et/ou biologie moléculaire, le phénotype épidermoïde ou adénocarcinomateux des carcinomes sarcomatoïdes pour aiguiller les analyses moléculaires. Des études supplémentaires du profil mutationnel vis-à-vis de BRAF, des PI3K ou de HER2, récemment décrites dans le CBNPC seraient souhaitables.

Si le profil mutationnel ne permet pas de différencier les carcinomes sarcomatoïdes des CBNPC, c'est la présence d'une activation du processus de transition épithélio-mésenchymateuse qui caractérise ces tumeurs. L'analyse morphologique permet d'observer de manière figée ce processus dynamique. L'étude immuno-histochimique confirme l'activation du processus de transition épithélio-mésenchymateuse dans les cellules sarcomatoïdes sous forme de perte de la E-cadhérine et acquisition de la vimentine. La répression de l'E-cadhérine ne semble pas être le seul fait de l'action de Snail (facteur de transcription), ce dernier n'étant pas exprimé dans tous les carcinomes sarcomatoïdes de notre série.