



HAL
open science

Morbidité et traitement chirurgical des aires ganglionnaires chez les patients présentant un carcinome de la cavité buccale et de l'oropharynx avec un cou N0

Florent Hoareau-Gruchet

► To cite this version:

Florent Hoareau-Gruchet. Morbidité et traitement chirurgical des aires ganglionnaires chez les patients présentant un carcinome de la cavité buccale et de l'oropharynx avec un cou N0. Médecine humaine et pathologie. 2011. dumas-00653425

HAL Id: dumas-00653425

<https://dumas.ccsd.cnrs.fr/dumas-00653425>

Submitted on 19 Dec 2011

HAL is a multi-disciplinary open access archive for the deposit and dissemination of scientific research documents, whether they are published or not. The documents may come from teaching and research institutions in France or abroad, or from public or private research centers.

L'archive ouverte pluridisciplinaire **HAL**, est destinée au dépôt et à la diffusion de documents scientifiques de niveau recherche, publiés ou non, émanant des établissements d'enseignement et de recherche français ou étrangers, des laboratoires publics ou privés.

**FACULTE DE MEDECINE - UNIVERSITE JOSEPH FOURIER DE GRENOBLE
ANNEE UNIVERSITAIRE 2011-2012**

**THESE PRESENTEE POUR L'OBTENTION DU DOCTORAT EN MEDECINE
DIPLOME D'ETAT**

PAR

**FLORENT HOAREAU-GRUCHET
NE LE 31/05/1981 A SAINT-PIERRE, REUNION**

**MORBIDITE ET TRAITEMENT CHIRURGICAL
DES AIRES GANGLIONNAIRES CHEZ LES
PATIENTS PRESENTANT UN CARCINOME DE
LA CAVITE BUCCALE ET
DE L'OROPHARYNX AVEC UN COU N0.**

**THESE SOUTENUE PUBLIQUEMENT A LA FACULTE DE MEDECINE DE
GRENOBLE LE 14 DECEMBRE 2011**

MEMBRES DU JURY :

**M. LE PROFESSEUR EMILE REYT, PRESIDENT DU JURY.
M. LE PROFESSEUR CHRISTIAN RIGHINI, DIRECTEUR DE THESE.
M. LE PROFESSEUR SEBASTIEN SCHMERBER.
M. LE DOCTEUR GEORGES BETTEGA.
MME LE DOCTEUR CLAIRE FAURE.**

SOMMAIRE

I. INTRODUCTION.....	p 1
II. GENERALITES.....	p 4
II.A. RAPPELS ANATOMIQUES	p5
II.A.1. ANATOMIE DE LA CAVITE BUCCALE.....	p5
II.A.2. ANATOMIE DE L'OROPHARYNX.....	p8
II.B. ÉPIDEMIOLOGIE ET FACTEURS DE RISQUES.....	p10
II.B.1. INCIDENCE.P10	
II.B.2. FACTEURS ETIOLOGIQUES.P12	
II.C. HISTOPATHOLOGIE.....	p15
II.D. BILAN PRETHERAPEUTIQUE ET CLASSIFICATION TNM.....	p16
III. AIRES GANGLIONNAIRES CERVICALES ET DRAINAGE LYMPHATIQUE DE LA CAVITE BUCCALE ET DE L'OROPHARYNX.....	p18
III.A. ANATOMIE DESCRIPTIVE : CLASSIFICATION DE ROUVIERE...p19	
III.A.1. DEVELOPPEMENT ET STRUCTURE DU SYSTEME LYMPHATIQUE DE LA TETE ET DU COU.....	p19
III.A.2. PHYSIOPATHOLOGIE DE L'ENVAHISSEMENT GANGLIONNAIRE METASTATIQUE.....	p21
III.A.3. CLASSIFICATION DES GROUPES GANGLIONNAIRES SELON ROUVIERE.....	p22
III.B. ANATOMIE CHIRURGICALE : CLASSIFICATION DE ROBBINS...p25	
III.B.1. INTRODUCTION.....	p25
III.B.2. HISTORIQUE.....	p27
III.B.3. DESCRIPTION.....	p28
III.B.4. INTERET.....	p33
III.B.5. LIMITES.....	p34

III.C. CORRELATION ANATOMO-RADIOLOGIQUE.....	P35
III.C.1. INTRODUCTION.....	p35
III.C.2. NIVEAUX GANGLIONNAIRES RADIOLOGIQUES.....	p35
III.C.3. APPORTS RESPECTIFS DE CHAQUE TECHNIQUE.....	p41
III.C.4. LIMITES DE L'IMAGERIE EN COUPE.....	p43
III.C.5. IMAGERIE METABOLIQUE OU TEP SCAN.....	p44
III.C.6. MISE EN PRATIQUE.....	p44
III.D. MODALITES DU DRAINAGE LYMPHATIQUE DE LA CAVITE	
BUCCALE ET DE L'OROPHARYNX.....	p46
IV. TECHNIQUE CHIRURGICALE DE L'EVIDEMENT GANGLIONNAIRE	
SELECTIF.....	p50
IV.A. INTRODUCTION.....	p51
IV.B. NOMENCLATURE DES EVIDEMENTS GANGLIONNAIRES.....	p52
IV.C. APPLICATION AUX TUMEURS DE LA CAVITE BUCCALE ET DE	
L'OROPHARYNX.....	p53
IV.C.1. CERVICOTOMIE.....	p53
IV.C.2. LIMITES DE L'EVIDEMENT GANGLIONNAIRE.....	p53
IV.C.3. DISSECTION DU NIVEAU IA.....	p55
IV.C.4. DISSECTION DU NIVEAU IB.....	p55
IV.C.5. DISSECTION DES APONEVROSES.....	p58
IV.C.6. DISSECTION DES NIVEAUX IIA ET III.....	p61
IV.C.7. DISSECTION DU NIVEAU IIB.....	p63
IV.D. COMPLICATIONS.....	p64
IV.D.1. COMPLICATIONS VASCULAIRES.....	p64
IV.D.2. COMPLICATIONS NERVEUSES.....	p64
IV.D.3. LYMPHORRAGIES.....	p66

V. ARTICLE 1 : PREVALENCE DE L'ENVAHISSEMENT GANGLIONNAIRE CERVICAL CHEZ LES PATIENTS PRESENTANT UN CARCINOME DE LA CAVITE BUCCALE ET DE L'OROPHARYNX AVEC UN COU N0.....p67

V.A. INTRODUCTION.....p68

V.B. MATERIEL ET METHODE.....p69

V.C. RESULTATS.....p71

V.C.1. ANALYSE DE LA POPULATION.....p71

V.C.2. ANALYSE DES EVIDEMENTS.....p72

V.C.3. TRAITEMENT COMPLEMENTAIRE.....p75

V.C.4. SUIVI.....p75

V.D. DISCUSSION.....p78

V.E. CONCLUSION.p88

VI. ARTICLE 2 : MORBIDITE LIEE A L'EVIDEMENT GANGLIONNAIRE SELECTIF CHEZ LES PATIENTS PRESENTANT UN CARCINOME DE LA CAVITE BUCCALE ET DE L'OROPHARYNX AVEC UN COU N0.....p89

VIA. INTRODUCTION.....p90

VIB. MATERIEL ET METHODE.....p91

VIB.1. ETUDE DE LA MORBIDITE CERVICALE.....p91

VIB.2. MONITORAGE DU NERF SPINAL.....p93

VIC. RESULTATS.....p95

VIC.1. ANALYSE DE LA POPULATION.....p95

VIC.2. ANALYSE DE LA MORBIDITE CERVICALE PAR EVIDEMENT.....p97

VIC.3. DONNEES ELECTROMYOGRAPHIQUES.....p99

VID. DISCUSSION.....p101

VIE. CONCLUSION.p108

**VI.F. TRAVAUX COMPLEMENTAIRES : LA GRILLE D'EVALUATION
MACC (MORBIDITE ASSOCIEE AU CURAGE CERVICAL).....p110**

V.F.1. CONSTRUCTION ET VALIDATION DE L'OUTIL.....p110
V.F.2. RESULTATS PRELIMINAIRES.p115
V.F.3. PERSPECTIVES..... p116

**VII. TECHNIQUE DU GANGLION SENTINELLE CHEZ LES PATIENTS
PRESENTANT UN CARCINOME DE LA CAVITE BUCCALE ET DE
L'OROPHARYNX AVEC UN COU N0. DEBUT DE L'EXPERIENCE
GRENOBLOISE.....p117**

VII.A. INTRODUCTION.....p118

VII.B. PRINCIPE DE LA TECHNIQUE.....p118

VII.C. INTERET ET LIMITES.....p121

VII.D. CONDITIONS DE L'ETUDE AU CHU DE GRENOBLE.....p122

VII.E. PRESENTATION DU PREMIER CAS.....p124

VII.E.1. ANAMNESE.....p124
VII.E.2. DEROULEMENT.....p125
VII.E.3. RESULTATS.....p128
VII.E.3. BILAN.....p129

VIII. CONCLUSION.....p 130

IX. BIBLIOGRAPHIE.....p 133

FIGURES

Figure II-1. Cavité buccale et oropharynx.....	p6
Figure II-2. Loge amygdalienne.....	p9
Figure II-3. Base de la langue.....	p9
Figure II-4 : Evolution de l'incidence et de la mortalité des cancers de la cavité buccale et de l'oropharynx en France chez la femme et chez l'homme de 1990 à 2005.....	p11
Figure II-5 : Lésions précancéreuses de la cavité buccale.....	p15
Figure III-1. Topographie des ganglions de la tête et du cou.....	p20
Figure III-2. Chaîne lymphatique jugulaire interne.....	p24
Figure III-3. Ganglions cervicaux profonds.....	p26
Figure III-4. Niveaux ganglionnaires cervicaux.....	p26
Figure III-5. Système de classification chirurgicale des niveaux ganglionnaires selon Robbins (AAO-HNS). Niveaux I, II, III.....	p30
Figure III-6. Système de classification chirurgicale des niveaux ganglionnaires selon Robbins (AAO-HNS). Niveaux IV, V, VI.....	p32
Figure III-7. Plans de coupe pour l'exploration des niveaux ganglionnaires cervicaux.....	p36
Figure III-8. Coupes TDM avec injection de produit de contraste.....	p38
Figure III-9. Coupes TDM avec injection de produit de contraste.....	p40
Figure III-10. Voies de drainage lymphatique de la tête et du cou.....	p47
Figure IV-1. Incision de Latyshevsky sans trait de refend inférieur.....	p54
Figure IV-2. Limites de l'évidement ganglionnaire.....	p54
Figure IV-3. Evidement du niveau IA.....	p57
Figure IV-4. Evidement du niveau IB.....	p57
Figure IV-5. Dissection des aponévroses cervicales superficielle et moyenne à partir de la ligne médiane.....	p60
Figure IV-6. Dissection de l'aponévrose du muscle SCM (dédoublage de l'aponévrose cervicale superficielle).....	p60
Figure IV-7. Evidement des niveaux IIA et III.....	p62
Figure IV-8. Evidement du niveau IIB.....	p62
Figure IV-9. Vue d'ensemble de la région cervicale gauche en fin d'intervention.....	p63
Figure V-1A. Courbes de Kaplan-Meier concernant les 130 patients N0 inclus.....	p77
Figure V-1B. Courbes de Kaplan-Meier concernant les deux sous-groupes présentant ou non un envahissement ganglionnaire.....	p77
Figure V-2A. Nombre total des adénopathies envahies selon les territoires ganglionnaires pour les carcinomes de la cavité buccale.....	p83
Figure V-2B. Nombre total des adénopathies envahies selon les territoires ganglionnaires pour les carcinomes de l'oropharynx.....	p83

Figure VI-1. Sévérité de la dégradation du score DASH en postopératoire.....	p98
Figure VI-2. Exemple de grille MACC.....	p112
Figure VI-3. Exemple de testing du trapèze et de l'épaule.....	p114
Figure VII-1. Schématisation de la technique du ganglion sentinelle.....	p119
Figure VII-2. Classification du degré d'atteinte ganglionnaire selon Hermanek.....	p121
Figure VII-3. Protocole GS-ORL.....	p123
Figure VII-4. Schéma de consultation.....	p125
Figure VII-5. Injection du traceur radioactif en périphérie de la tumeur.....	p127
Figure VII-6. Résultats de la lymphoscintigraphie en acquisition TEMP-TDM.....	p127
Figure VII-7. Compte-rendu anatomopathologique du ganglion sentinelle.....	p128

TABLEAUX

Tableau II-1. Carcinome de la cavité buccale et du pharynx. Nombre de cas et de décès en France selon l'année.....	p11
Tableau II-2. Classification TNM des cancers de la cavité buccale et de l'oropharynx. UICC 2002.....	p16
Tableau II-3. Attribution du stade. Correspondance entre les classifications UICC et AJCC.....	p17
Tableau V-1. Répartition des sites tumoraux selon les stades au moment du diagnostic et type de curage réalisé.....	p72
Tableau V-2. Envahissement ganglionnaire en fonction du site tumoral, du stade et du type histologique.....	p74
Tableau V-3. Nombre total d'adénopathies envahies selon les territoires ganglionnaires....	p74
Tableau V-4. Revue de littérature (articles retenus à partir de 2000).....	p79
Tableau VI-1. Evaluation de la mobilité articulaire et la force musculaire.....	p93
Tableau VI-2. Caractéristiques de la population et des évidements étudiés.....	p96
Tableau VI-3. Complications postopératoires.....	p97
Tableau VI-4. Répartition des évidements réalisés.....	p99
Tableau VI-5. Résultats de l'évaluation clinique et du score DASH pour les onze patients présentant une élévation du seuil de stimulation en fin d'évidement.....	p100
Tableau VI-6. Cotation de la part fonctionnelle de la grille MACC.....	p113
Tableau VI-7. Comparaisons des résultats des deux échelles pour les patients inclus.....	p115

I. INTRODUCTION.

Avec 23000 nouveaux cas/an en France, les carcinomes épidermoïdes des voies aéro-digestives supérieures (VADS) se situent au cinquième rang national, parmi l'ensemble des cancers [1]. Depuis 1997, la classification TNM des cancers des VADS a pour but d'établir le stade préthérapeutique de l'extension tumorale (T) et ganglionnaire (N), basé sur des critères cliniques et radiologiques. Dans le langage courant, on parle de « cou N0 » chez les patients pour qui aucun ganglion n'est détecté cliniquement et radiologiquement. Le stade pN (p pour pathologic) est défini par l'analyse anatomopathologique des pièces d'évidement ganglionnaires. Dans la prise en charge des tumeurs de la cavité buccale et de l'oropharynx, les cous N0 représentent près de 2 cas sur 3. La probabilité d'envahissement ganglionnaire (pN+) est non-négligeable, comprise entre 11% et 33% selon les séries [2-5]. Or, on sait que pour une localisation donnée, à stade T égal, le pronostic est lié au statut N [6]. La qualité du traitement des aires ganglionnaires est donc essentielle. En cas de traitement chirurgical d'une tumeur de la cavité buccale ou de l'oropharynx, l'attitude à adopter à l'égard des aires ganglionnaires en cas de cou N0 reste un sujet de controverse. Faut-il s'abstenir ? Faut-il au contraire être maximaliste dans les territoires évidés chirurgicalement ? A l'heure actuelle, le recul manque encore pour affirmer que l'abstention chirurgicale donne des résultats équivalents à la chirurgie de principe. Mais, à l'inverse, la morbidité des évidements cervicaux ne peut pas être occultée. Une chirurgie de principe plus sélective, tenant compte des territoires de drainage lymphatique de la tumeur primitive, est actuellement privilégiée. La technique du ganglion sentinelle semble être l'étape logique suivante, même si elle ne constitue pas encore une méthode de référence.

Ce travail de thèse s'articule autour de **2 articles originaux***, qui cherchent à argumenter la prise en charge des carcinomes épidermoïdes de la cavité buccale et de l'oropharynx. Nous avons d'abord réalisé une étude rétrospective comprenant 130 cas dont le but était d'évaluer la fréquence et la localisation de l'envahissement ganglionnaire histologique chez les patients avec un cou cN0 traités par chirurgie pour un carcinome de la cavité buccale ou de l'oropharynx. Les objectifs secondaires étaient de : 1) comparer nos résultats à ceux de la littérature ; 2) faire le lien avec les données anatomiques du drainage lymphatique de ces régions ; 3) proposer une prise en charge chirurgicale raisonnée des aires ganglionnaires dans ces localisations en cas de cou cN0.

Nous avons réalisé ensuite une étude prospective comprenant 34 patients dont le but était d'étudier les complications et la morbidité liées à l'évidement ganglionnaire sélectif chez les patients présentant un carcinome de la cavité buccale et de l'oropharynx avec un cou cN0. Les objectifs secondaires étaient de : 1) réaliser un enregistrement électromyographique peropératoire du nerf spinal et établir si une modification de la valeur du seuil de stimulation en fin d'intervention était un critère prédictif de la morbidité postopératoire ; 2) comparer nos résultats à ceux de la littérature.

Enfin, nous décrirons les modalités et les résultats obtenus pour le premier patient au sein du CHU de Grenoble à avoir bénéficié de la technique du ganglion sentinelle appliquée en ORL pour un carcinome épidermoïde de la cavité buccale.

*soumis aux Annales françaises d'oto-rhino-laryngologie et de pathologie cervico-faciale.

II. GENERALITES.

II.A. RAPPELS ANATOMIQUES.

II.A.1. ANATOMIE DE LA CAVITE BUCCALE.

La bouche constitue la portion initiale de l'appareil digestif. Lorsqu'elle est fermée, elle se présente alors sous la forme d'une fente orale délimitée par les lèvres. Ouverte, elle découvre la cavité buccale qui est divisée par les arcades dentaires en 2 parties : le vestibule oral et la cavité buccale propre [Figure I-1].

Le vestibule oral est un espace curviligne virtuel tapissé par la muqueuse buccale et comprenant deux gouttières vestibulaires, supérieure et inférieure. Chaque gouttière présente un repli muqueux médian, le frein de la lèvre. Le vestibule communique avec la cavité buccale par les espaces inter-dentaires et par un large espace rétromolaire.

La cavité buccale comprend : les lèvres muqueuses, le vestibule et la face interne des joues ; le plancher buccal et la langue jusqu'au V lingual. En arrière, la bouche s'ouvre dans la partie moyenne du pharynx par un orifice limité en haut par le voile du palais, latéralement par les piliers antérieurs des amygdales et en bas par la base de la langue. Cet isthme pharyngo-buccal (isthme du gosier) constitue la limite entre la cavité buccale en avant et l'oropharynx en arrière. La zone de jonction linguale est définie par le lieu d'insertion du pilier antérieur sur le bord de langue et correspond à l'extrémité latérale du V lingual. Sur le plan anatomique, la commissure intermaxillaire fait partie de la cavité buccale mais son drainage lymphatique est plus proche de celui de l'oropharynx (cf. Article 1).

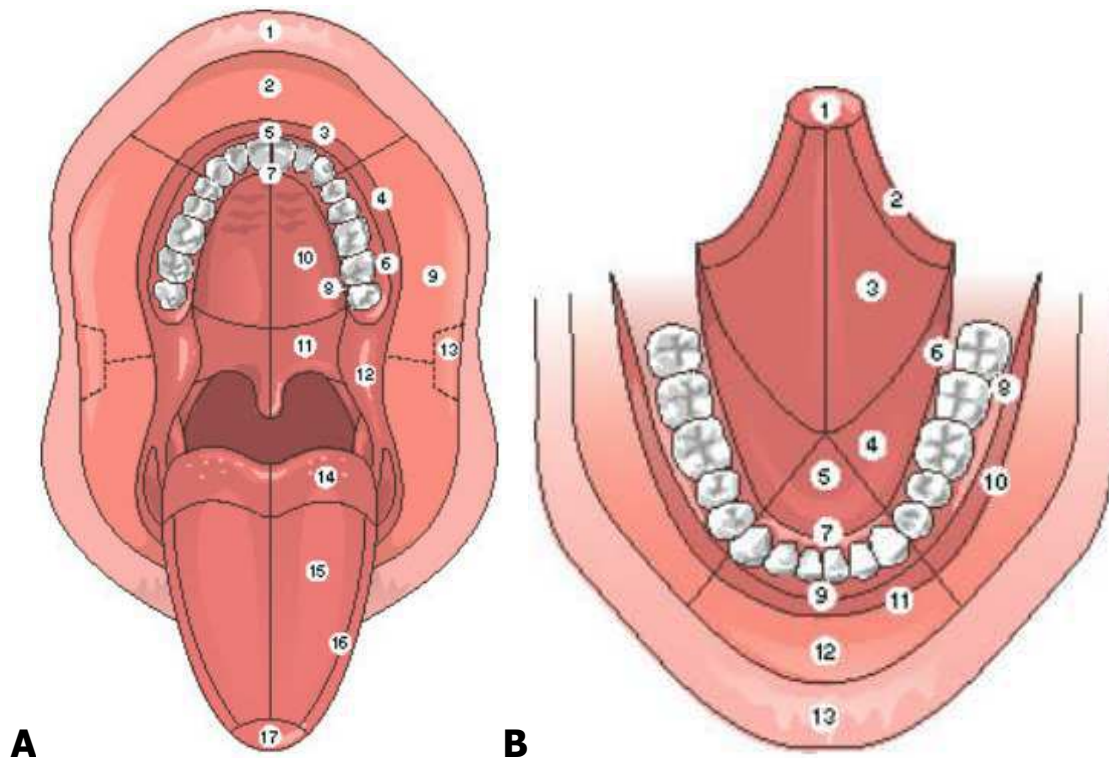


Figure II-1. Cavité buccale et oropharynx. Adapté de Vidic [7].

A / 1= versant cutané lèvre supérieure ; 2= face interne lèvre supérieure ; 3= vestibule supérieur antérieur ; 4= vestibule supérieur latéral gauche ; 5= gencive vestibulaire supérieure antérieure ; 6= gencive vestibulaire supérieure latérale ; 7= palais antérieur ; 8= sillon gingivo-palatin ; 9= face interne de joue ; 10= palais dur ; 11= voile ; 12= commissure intermaxillaire ; 13= zone rétrocommissurale ; 14 = base de langue ; 15= dos de langue ; 16= bord de langue mobile ; 17 = pointe de langue.

B / 1= pointe de langue ; 2= bord de langue mobile ; 3= face ventrale de langue ; 4= plancher buccal latéral gauche ; 5= plancher buccal antérieur ; 6 et 7= crête alvéolaire mandibulaire postérieure ; 8 et 9= crête alvéolaire mandibulaire antérieure ; 10 et 11= vestibule inférieur ; 12= face interne lèvre inférieure ; 13= lèvre inférieure.

Les lèvres sont des replis mobiles musculo-membraneux limitant la fente orale. Elles sont unies à leur extrémité par les commissures labiales. La face interne de chaque lèvre répond au vestibule. Elle est unie à la gencive correspondante par un repli médian, le frein labial.

Les joues constituent les parois latérales molles de la bouche. Chaque joue est constituée principalement par le muscle buccinateur recouvert du fascia bucco-pharyngien. Sur ce fascia reposent le corps adipeux de la joue (boule graisseuse de Bichat), les vaisseaux et nerfs faciaux.

Les gencives correspondent à la muqueuse épaisse et résistante qui recouvre les crêtes alvéolaires et se fixe au collet des dents.

La langue est constituée d'une partie fixe (la base de langue qui appartient à l'oropharynx) et d'une partie libre ou mobile qui repose sur le plancher buccal. Elle est constituée d'un squelette ostéo-fibreux (os hyoïde, septum lingual), de 17 muscles et d'une muqueuse.

Le plancher buccal est compris entre l'arcade gingivo-dentaire inférieure et la racine de la langue. Pour le découvrir, il faut soulever la partie antérieure libre de la langue. Il est essentiellement constitué par les muscles du cou supra-hyoïdiens (digastrique, stylo-hyoïdien, génio-hyoïdien et mylo-hyoïdien) Il contient les glande sublinguale et sous-maxillaire.

Le palais forme la paroi supérieure de la cavité buccale. Il est constitué du palais dur osseux, prolongé en arrière par le palais mou fibro-musculaire appartenant à l'oropharynx. Il est circonscrit en avant et latéralement par l'arcade dentaire supérieure et présente une concavité inférieure. Il est constitué du processus palatin du maxillaire et de la lame horizontale du palatin, recouverts sur sa face supérieure par la muqueuse nasale, et sur sa face inférieure, par la muqueuse buccale.

II.A.2. ANATOMIE DE L'OROPHARYNX.

L'oropharynx peut être divisé en 4 régions : la région latérale ou loge amygdalienne ; la région supérieure ou voile du palais ; la région antérieure ou base de langue et la paroi postérieure de l'oropharynx [Figures II-2 et II-3].

La loge amygdalienne est occupée par la tonsille palatine et limitée par les arcs palato-glosse, palato-pharyngien et le pli semi-lunaire. Sa partie supérieure libre forme la fosse supra-tonsillaire. La tonsille palatine est un amas de tissu lymphoïde ovoïde, appartenant à l'anneau de Waldeyer.

Le voile du palais sépare l'oropharynx du nasopharynx et prolonge le palais dur. Il est constitué d'une muqueuse, de l'aponévrose palatine et de muscles (élevateur et tenseur du voile, palato-glosse et palato-pharyngien).

La paroi postérieure de l'oropharynx répond à l'arc antérieur de l'atlas et au corps des vertèbres cervicales C2 et C3. Elle est limitée en haut par le nasopharynx et en bas par le sillon pharyngo-épiglottique. Elle est formée par une muqueuse, le fascia pharyngo-basilaire, une couche musculaire (constricteurs du pharynx) et le fascia bucco-pharyngien.

La base de langue est la partie pharyngienne de la face dorsale de la langue. Elle est à peu près verticale et regarde le pharynx. Sa surface est inégale, mamelonnée et présente de petites saillies dues à la présence dans le derme de la muqueuse, de follicules clos dont l'ensemble constitue la tonsille linguale. L'extrémité inférieure de la partie pharyngienne de la face dorsale de la langue est unie à l'épiglotte par 3 plis glosso-épiglottiques, un médian, et 2 latéraux. Cette région fait également partie de l'oropharynx. Ces replis muqueux sont soulevés par de minces lamelles élastiques qui unissent la langue à l'épiglotte, le repli médian contient aussi des fibres du muscle lingual supérieur. Ils limitent entre eux, de chaque côté de la ligne médiane, une dépression appelée vallécule épiglottique.

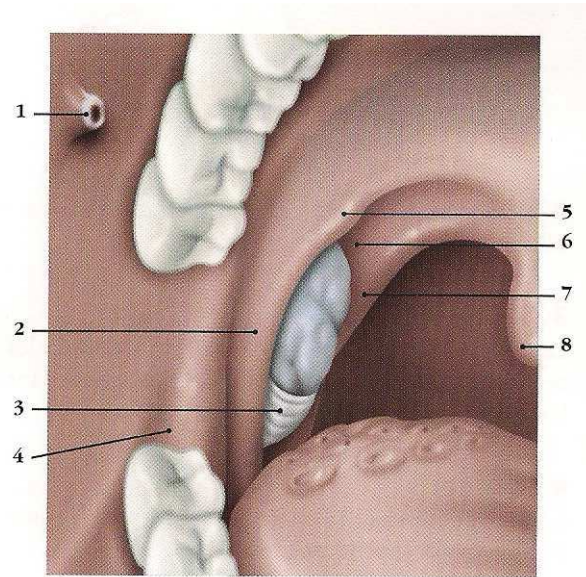


Figure II-2. Loge amygdalienne.

1= papille parotidienne ; 2= arc palato-glosse ; 3= pli triangulaire ; 4= trigone rétromolaire, 5=pli semi-lunaire, 6= fosse supra-tonsillaire ; 7= arc palato-pharyngien ; 8= uvule.
 Anatomie clinique, Tome 2. Tête – Cou – Dos. Kamina, 3^{ème} Edition. Ed. Maloine. Paris 2006.

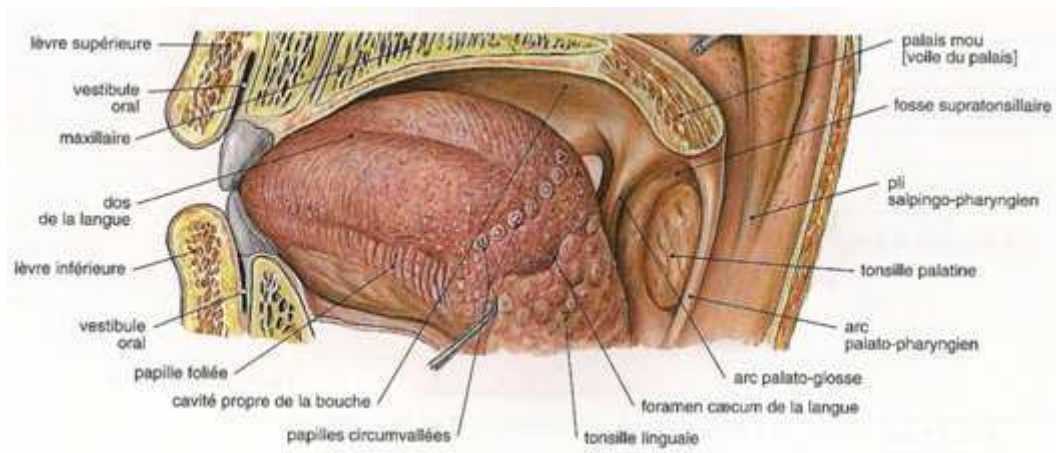


Figure II-3. Base de la langue.

Atlas d'anatomie humaine, Tome 1. Tête, cou, membre supérieur. Sobotta. 5^{ème} édition française. Editions Médicales Internationales. Lavoisier. Cachan 2010.

II.B. EPIDEMIOLOGIE ET FACTEURS DE RISQUE.

II.B.1. INCIDENCE.

Il n'existe pas de registre analysant l'ensemble de tous les cas de cancers en France. Par contre, nous disposons des données nationales concernant la mortalité par cancer établies à partir des fiches de décès remplies à chaque décès par le médecin constatant la mort d'un sujet. D'autre part, il existe des registres départementaux des cas diagnostiqués de cancers dans 12 départements français couvrant 11,5% de la population regroupés dans le réseau Francim. Connaissant dans ces 12 départements le nombre de cancers et la mortalité par cancer, des extrapolations sont faites à l'échelon national. Une autre source de connaissance de l'incidence des cancers en France est donnée par les chiffres de patients reconnus en maladie de longue durée dont le cancer (toutefois ces chiffres excluent des personnes qui bénéficient déjà d'une exonération pour une autre affection) [Tableau II-1 et Figure II-4]. D'après la publication *Cancer Incidence in Five Continents* qui prend en compte 184 populations : la France se singularise par la forte fréquence des cancers de la langue, de l'oropharynx et de l'hypopharynx [1].

Avec 12 270 nouveaux cas estimés en 2005 dont 78% survenant chez l'homme, les cancers de la lèvre, de la bouche et du pharynx représentent 3,8% de l'ensemble des cancers incidents, et se situent, par leur fréquence, au 4^e rang chez l'homme et au 11^e rang chez la femme. Les taux d'incidence standardisés sont de 21,8 chez l'homme et de 5,2 chez la femme : le sex-ratio est de 4,2 (source INSERM/INVS 2008).

	Sexe	Année					
		1980	1985	1990	1995	2000	2005
Incidence							
	Homme	11883	12846	13032	12506	11300	9531
	Femme	1397	1568	1780	2043	2360	2739
Mortalité							
	Homme	5168	5140	4890	4488	3933	3264
	Femme	579	619	659	697	719	736
Mortalité observée							
	Homme	5239	5256	4852	4453	3911	-
	Femme	597	601	670	704	732	-

Tableau II-1. Carcinome de la cavité buccale et du pharynx. Nombre de cas et de décès en France selon l'année. Avec 4 000 décès, dont 82% chez l'homme, ce cancer se situe au 10^e rang des décès par cancer, et il représente 2,7% de l'ensemble des décès par cancer. Données INSERM/INVS. Le cancer en France : incidence et mortalité. La Documentation Française, Paris 2008.

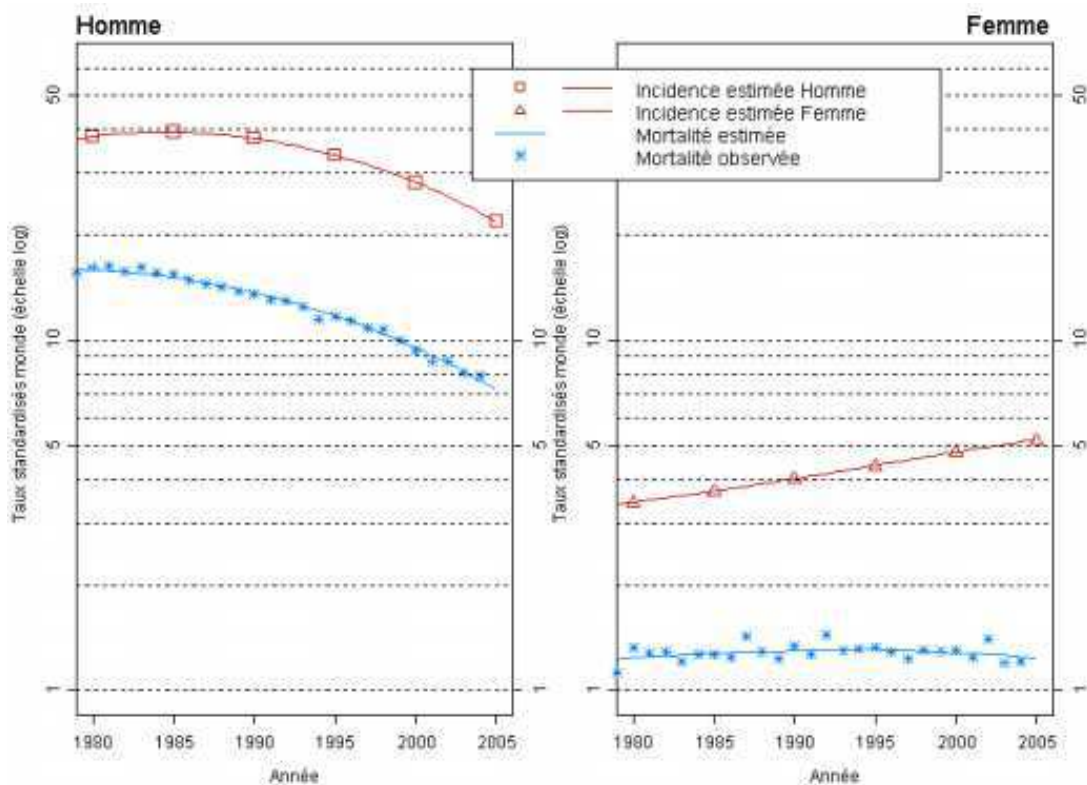


Figure II-4 : Evolution de l'incidence et de la mortalité des cancers de la cavité buccale et de l'oropharynx en France chez la femme et chez l'homme de 1980 à 2005. D'après Belot [8]. Chez l'homme, l'incidence de ce cancer est en très forte diminution : le taux d'incidence baisse de 2,2% par an entre 1980 et 2005 (38,2 cas pour 100 000 personnes-années en 1980 contre 21,8 cas en 2005), cette baisse étant plus importante (- 5% par an) entre 2000 et 2005. Chez la femme, l'incidence augmente avec un taux annuel d'évolution sur la période 1980-2005 de 1,6%. Le taux de mortalité est pour sa part resté quasiment stable.

II.B.2. FACTEURS ETIOLOGIQUES.

Les agents supposés provoquer ou faciliter la survenue de cancers au niveau des VADS sont nombreux. Parmi eux figurent en première place le tabac et l'alcool.

Le tabac contient 4 groupes de substances nocives : la nicotine (qui crée une assuétude mais n'est pas cancérogène), le monoxyde de carbone, les irritants (phénols, aldéhydes, acroléine) et les hydrocarbures aromatiques polycycliques dont le 3-4 benzopyrène. L'étude la plus célèbre est celle de Doll [9] en Grande-Bretagne, montrant que le risque de mortalité par cancer chez les fumeurs par rapport aux non-fumeurs était augmenté de 2 à 12 dans les cancers des VADS. Rothman a établi dès 1972 le rapport entre la consommation de tabac et le risque de cancer de la cavité buccale [10]. Si le risque est de 1 chez le non-fumeur ; il est de 1,52 avec une consommation journalière de 20 cigarettes par jour et de 2,43 avec une consommation journalière supérieure à 40 cigarettes par jour.

La poursuite de l'intoxication tabagique après guérison d'un premier cancer facilite l'apparition d'un deuxième cancer des VADS. Silvermann [11] a montré que la fréquence d'apparition d'un deuxième cancer était de 18% chez le sujet ayant arrêté de fumer et de 30% en cas de poursuite de l'intoxication tabagique. Dans toutes les études, le risque de cancer croît avec l'intensité et l'ancienneté du tabagisme. Actuellement, on estime que le seuil critique se situe à 20 paquets/année. Le tabac à chiquer ou à priser est beaucoup moins toxique mais il peut donner lieu à des cancers des lèvres ou de la face interne des joues car il est habituellement consommé avec du bétel (noix d'Arèque) et de la chaux en Inde et dans le sud-est asiatique.

L'alcool favorise les carences nutritionnelles et a un rôle de cocarcinogène associant plusieurs mécanismes (solvant des produits cancérigènes du tabac, dysrégulation des systèmes enzymatiques en particulier du système cytochrome P450, irritant pour les muqueuses) [12]. Le taux des décès par cancers des VADS est 4 fois plus élevé chez les alcooliques que dans la population en générale. En ce qui concerne les cancers de l'oropharynx, le risque relatif d'observer un tel cancer est 6 fois plus important chez les buveurs excessifs que chez les non buveurs [13].

Depuis la fin des années 1990, des publications font état du rôle vraisemblable du papilloma virus (HPV) dans les cancers de la cavité buccale et surtout au niveau de l'amygdale palatine. Hammarstedt a montré que dans la population suédoise les cancers de l'amygdale à HPV positif sont passés de 29% en 1980, à 57% en 1990 et représentent 68% en 2002 [14]. La présence d'HPV dans les tissus néoplasiques est plus forte que dans la muqueuse normale de la bouche et varie de 14 à 91% [15]. Deux types d'HPV sont carcinogènes, l'HPV 18 et surtout l'HPV 16. Ils agiraient en entraînant une mutation du gène de la PRb et de la p53 sous l'action de l'oncoprotéine E6 et E7 [16]. Hemminki a montré un taux élevé de cancers amygdaliens chez les conjoints de femmes atteintes de cancer du col utérin associé à l'infection par HPV [17].

D'autres facteurs sont incriminés dans la genèse des cancers de la cavité buccale et de l'oropharynx :

- Déficit en fer et carences vitaminiques.
- Exposition professionnelle au Chrome.
- Mauvais état bucco-dentaire.
- Déficit immunitaire : les cancers de l'oropharynx en particulier surviennent plus fréquemment chez les hommes présentant une coinfection VIH/HPV que dans la population générale [18].
- Facteurs génétiques : un certain nombre d'altérations spécifiques sont connus dans les cancers des VADS [19], parmi elles le gène suppresseur de tumeur P53, situé sur le chromosome 17, le gène PRAD 1, les oncogène RAS et c-Myc.

Au total, les facteurs pouvant entraîner la survenue d'un carcinome épidermoïde au niveau de la cavité buccale et de l'oropharynx sont très nombreux. Cela implique que le praticien conduise un interrogatoire approfondi de son patient sachant que souvent plusieurs facteurs sont associés.

II.C. HISTOPATHOLOGIE.

90% des tumeurs localisées dans la cavité buccale et l'oropharynx sont des carcinomes épidermoïdes invasif. Ils se développent au niveau de l'épithélium pavimenteux stratifié des muqueuses et peuvent être bien, moyennement ou peu différenciés et plus ou moins kératinisants. Une particularité des lésions de la cavité buccale est qu'elles peuvent se développer à partir de lésions précancéreuses, que l'OMS définit comme « des altérations tissulaires au sein desquelles le cancer apparaît plus souvent que dans le tissu homologue ». Les anomalies observées sont des dysplasies épithéliales dont la forme la plus sévère correspond au carcinome in situ [20].

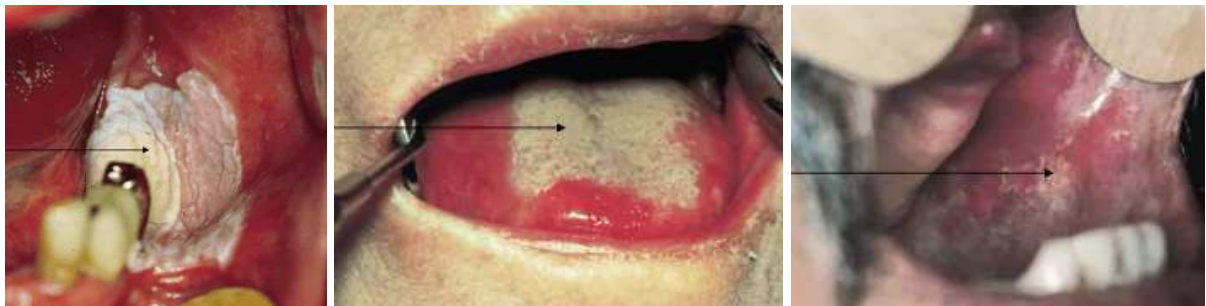

Figure II-5 : Lésions précancéreuses de la cavité buccale. D'après Szpirglas [20].
De gauche à droite : leucoplasie inhomogène de la commissure, érythroplasie de la face dorsale de langue, fibrose sous-muqueuse de la face interne de joue.

II.D. BILAN PRE-THERAPEUTIQUE ET CLASSIFICATION TNM.

Le diagnostic de carcinome de la cavité buccale ou de l'oropharynx est suspecté par l'examen physique est confirmé par la biopsie. La démarche préthérapeutique doit s'attacher à évaluer l'extension loco-régionale et métastatique de la maladie, dans le contexte de l'état général du patient. La classification TNM est établie au terme des explorations médicales. Elle est essentielle puisque c'est elle qui détermine les modalités thérapeutiques. Elle repose historiquement sur des constatations cliniques et endoscopiques, mais les apports de l'imagerie sont maintenant incontournables pour le diagnostic et la classification. La classification TNM a été développée en France par Denoix à partir de 1943 puis reprise par l'UICC (Union Internationale contre le cancer) comme système général d'extension anatomique des tumeurs. Elle a été redéfinie et proposée dans sa nouvelle version en 1987 [21]. La classification pTNM correspond à la classification TNM anatomo-pathologique [Tableau II-2].

	T <i>(site tumoral primitif)</i>	N <i>(adénopathie)</i>	M <i>(métastase)</i>
0	<i>Pas de tumeur primitive</i>	<i>Pas d'adénopathie</i>	<i>Pas de métastase</i>
is	<i>Carcinome in situ</i>	-	-
1	<i>Tumeur ≤ 2 cm</i>	<i>Adénopathie homolatérale unique ≤ 3 cm</i>	<i>Métastase à distance</i>
2	<i>2 cm < Tumeur ≤ 4 cm</i>	<i>N2a 3 cm < adénopathie ≤ 6 cm homolatérale unique</i> <i>N2b adénopathie ≤ 6 cm homolatérales multiples</i> <i>N2c adénopathie ≤ 6 cm bilatérale ou controlatérale</i>	-
3	<i>Tumeur > 4 cm</i>	<i>Adénopathie > 6 cm</i>	
4	<i>Extension tumorale aux muscles, à l'os, aux cartilages, à la peau.</i>	-	
X	<i>Non classable</i>	<i>Non classable</i>	<i>Non classable</i>

Tableau II-2. Classification TNM des cancers de la cavité buccale et de l'oropharynx. UICC 2002.

La classification AJCC (American Joint Committee for Cancer staging) est moins utilisée en France et en Europe. Elle est couramment utilisée aux Etats-Unis et citée dans les publications internationales. Le tableau résume sa correspondance avec la classification UICC. Elle possède l'avantage de regrouper sous un même stade des cancers dont l'état tumoral est différent mais qui possèdent des caractéristiques pronostiques similaires [Tableau II-3].

	N0	N1	N2a	N2b	N2c	N3
T1	Stade I	Stade III	Stade IVa	Stade IVa	Stade IVa	Stade IVb
T2	Stade II	Stade III	Stade IVa	Stade IVa	Stade IVa	Stade IVb
T3	Stade III	Stade III	Stade IVa	Stade IVa	Stade IVa	Stade IVb
T4a	Stade IVa	Stade IVa	Stade IVa	Stade IVa	Stade IVa	Stade IVb
T4b	Stade IVb	Stade IVb	Stade IVb	Stade IVb	Stade IVb	Stade IVb

Tableau II-3. Attribution du stade. Correspondance entre les classifications UICC et AJCC. Du grade I au grade IVb, le statut métastase est Mx ou M0. Quelle que soit la taille de la tumeur et le statut ganglionnaire, la présence de métastases à distance de la tumeur M1 indique automatiquement un grade IVc.

**III. AIRES GANGLIONNAIRES CERVICALES ET DRAINAGE
LYMPHATIQUE DE LA CAVITE BUCCALE ET DE L'OROPHARYNX.**

III.A. ANATOMIE DESCRIPTIVE ET CLASSIFICATION DE ROUVIERE.

III.A.1. DEVELOPPEMENT ET STRUCTURE DU SYSTEME LYMPHATIQUE DE LA TETE ET DU COU.

Le développement du système lymphatique débute à la sixième semaine de vie embryonnaire sous la forme de sacs lymphatiques dérivés du système veineux. Les sacs lymphatiques jugulaires sont dédiés à la région de la tête et du cou et vont former un réseau de ganglions reliés par de fins vaisseaux [22]. Ces sacs communiquent avec la citerne du chyle par deux larges conduits qui deviendront la grande veine lymphatique à droite et le canal thoracique à gauche. Le liquide lymphatique rejoint le système veineux au confluent de ces vaisseaux avec la veine jugulaire interne et la veine sous-clavière de leur côté respectif. Le système lymphatique est divisé en deux réseaux denses : le premier est superficiel, situé dans les tissus sous-cutanés et concernera le drainage des tumeurs de la peau, ce qui ne correspond pas à notre sujet. Un second réseau profond est organisé autour des grands axes vasculaires du cou. Il comprend environ 300 ganglions répartis en plusieurs groupes cervicaux [Figure III-1] et des zones de tissu lymphoïde constituant l'anneau de Waldeyer. Ce dernier inclus les tonsilles palatines, linguales et pharyngées ainsi que les végétations adénoïdes. Il s'étend verticalement le long du pharynx et constitue une première ligne de défense contre les pathogènes extérieurs.

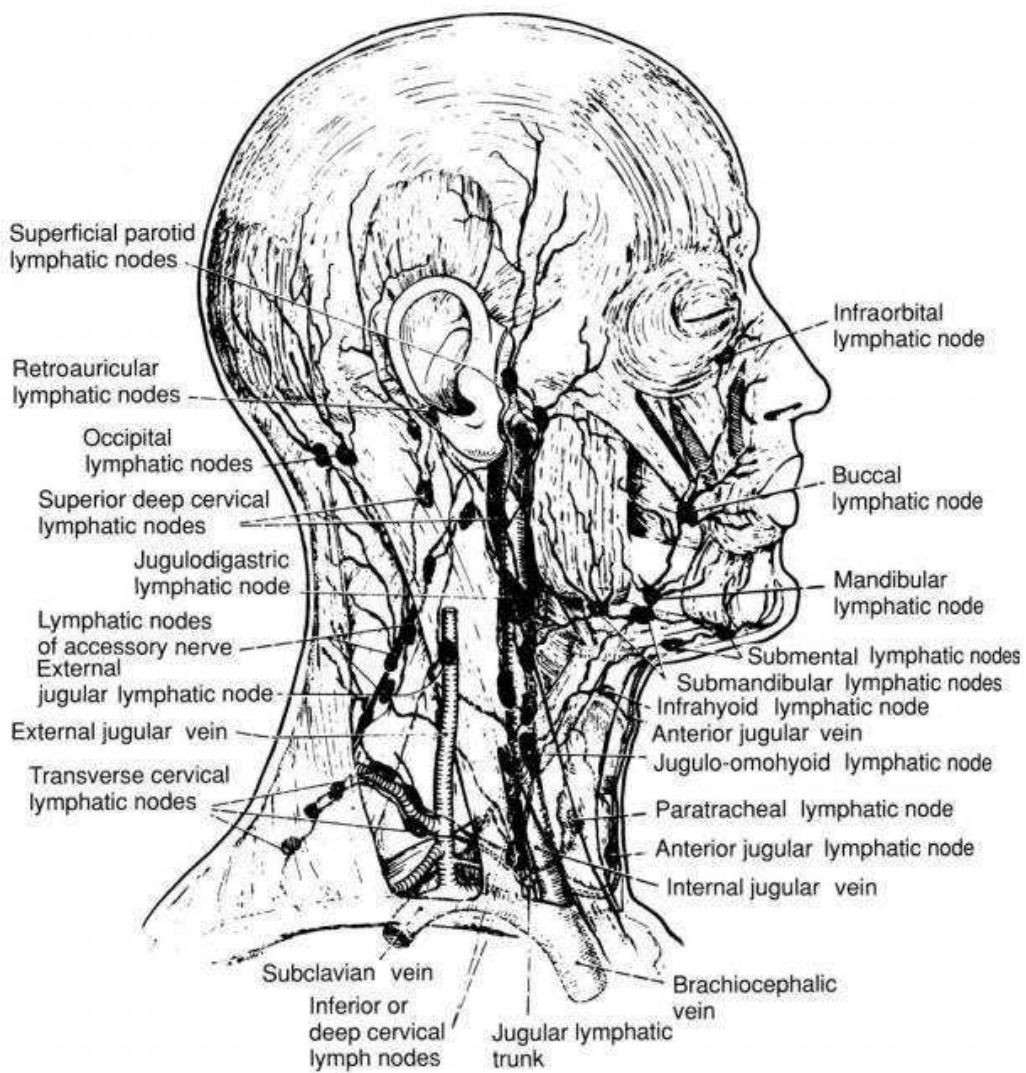


Figure III-1. Topographie des ganglions de la tête et du cou.

Le cercle péri-cervical est formé au bord supérieur du cou par les groupes ganglionnaires suivant : sous-occipitale, rétro-auriculaire (mastoiïdien), parotidien, sous-maxillaire et sous-mental. Les adénopathies des compartiments profonds du cou forment des chaînes verticales antérieures, latérales et postérieures. D'après Myers [23].

III.A.2. PHYSIOPATHOLOGIE DE L'ENVAHISSEMENT GANGLIONNAIRE METASTATIQUE.

Le réseau lymphatique a plusieurs fonctions : drainage des liquides du compartiment interstitiel, transport de nutriments (graisses alimentaires) et surtout un rôle crucial dans le système immunitaire. La lymphe circule le long de vaisseaux avec un système de valve anti-reflux jusqu'aux ganglions qui contiennent les cellules lymphocytaires. Dans le processus de métastase ganglionnaire, les cellules carcinomateuses franchissent d'abord la membrane basale de l'épithélium de la cavité buccale ou de l'oropharynx jusqu'aux vaisseaux lymphatiques à proximité. Elles circulent ensuite jusqu'aux ganglions du territoire de drainage concerné. Des travaux récents [24] suggèrent que certaines cellules tumorales peuvent aussi provoquer une lymphangiogénèse par l'intermédiaire de facteurs de croissance endothéliaux, ce qui augmenterait leur pouvoir de dissémination. Dans le ganglion, les cellules malignes se multiplient au niveau du sinus sous-capsulaire et se propagent le long de la chaîne ganglionnaire concernée. Un autre mode de progression est la destruction de l'endothélium ganglionnaire créant une rupture extracapsulaire de mauvais pronostic. Les carcinomes épidermoïdes de la cavité buccale et de l'oropharynx présentent une importante fréquence d'envahissement ganglionnaire que certains expliquent par la richesse du réseau lymphatique dans cette région [25]. La dissémination par voie hématogène est plus rare.

III.A.3. CLASSIFICATION DES GROUPES GANGLIONNAIRES SELON ROUVIERE.

Les adénopathies de la tête et du cou sont organisées en groupes profond et superficiel au sein d'un tissu cellulo-adipeux compris dans les feuillets des aponévroses cervicales. Les premiers systèmes d'organisation étaient basés sur les repères chirurgicaux de proximité. La classification de Rouvière a longtemps constitué une référence essentielle : elle distingue 9 groupes ganglionnaires principaux. Cinq groupes forment le cercle ganglionnaire péri-cervical de Poirier et Cunéo :

- Les ganglions occipitaux.
- Les ganglions parotidiens.
- Les ganglions mastoïdiens.
- Les ganglions sous-mandibulaires.
- Les ganglions sous-mentaux.

Deux autres groupes sont situés au contact de l'axe viscéral : les groupes sous-linguaux et rétropharyngés. Enfin, il faut distinguer les deux groupes cervicaux fondamentaux antérieurs et latéraux.

Le cercle lymphatique contient deux groupes importants sur le plan chirurgical. Les ganglions sous-maxillaires sont pré et rétrovasculaires, pré et rétroglandulaires, placés dans la loge aponévrotique de la glande mais en dehors de la capsule propre, le long du bord inférieur de la mandibule. Les ganglions sous-mentaux sont généralement sous-aponévrotiques directement au contact du muscle mylo-hyoïdien dans le triangle inter-digastrique. Ils constituent un relai vers les ganglions sous-maxillaires et la chaîne jugulaire interne.

Les ganglions cervicaux antérieurs sont situés en dessous de l'os hyoïde dans la partie du cou située en avant et latéralement par rapport à l'axe viscéral. Ils constituent une chaîne jugulaire antérieure, une chaîne pré-laryngo-trachéale et une chaîne récurrentielle qui drainent les régions du larynx, de la trachée, de la thyroïde et de l'œsophage.

Les ganglions cervicaux latéraux participent au drainage des tumeurs de la cavité buccale et de l'oropharynx et s'organisent en trois axes formant un triangle à sommet supérieur et base inférieure (triangle de Rouvière) [Figure III-2] :

- La chaîne jugulaire interne dont les ganglions sont externes ou antérieurs selon leur siège par rapport à la veine du même nom. Les premiers sont situés entre le ventre postérieur du digastrique en haut et le ventre antérieur de l'omo-hyoïdien en bas puis deviennent rétro-jugulaires. Les seconds constituent plusieurs groupes distincts (supérieur, moyen et inférieur) entre le bord inférieur du ventre postérieur du digastrique et le tronc thyro-linguo-facial ; à la face antérieure de la veine jugulaire jusqu'au bord supérieur du ventre antérieur du muscle omo-hyoïdien et de son bord inférieur jusqu'à la terminaison de la veine jugulaire respectivement.
- La chaîne spinale est satellite de la branche externe du nerf du même nom. Elle s'étend de la région située en dedans de la partie supérieure du muscle sterno-cléido-mastoïdien jusqu'à la face profonde du trapèze. Elle présente à chacune de ses extrémités un amas ganglionnaire par la réunion avec la chaîne jugulaire en haut et cervicale transverse en bas.
- La chaîne cervicale transverse s'étend depuis l'extrémité inférieure de la chaîne de nerf spinal en dehors jusqu'au confluent des veines jugulaires internes et des veines sous-clavières en dedans. Le ganglion le plus interne constitue le ganglion de Troisier, à gauche près du canal thoracique.

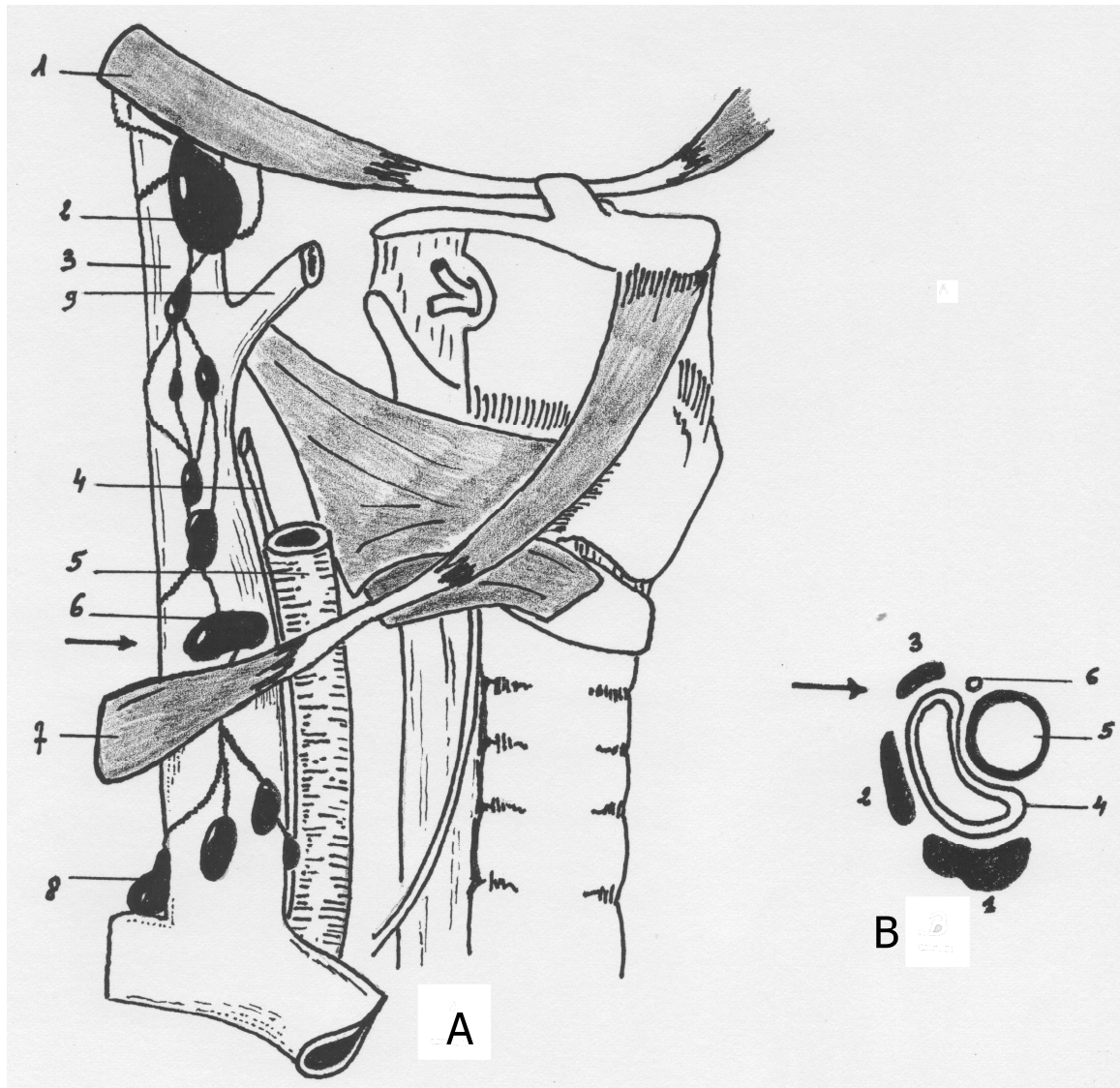


Figure III-2. Chaîne lymphatique jugulaire interne. D'après Rouvière, Anatomie humaine descriptive et topographique. 5^e édition. Paris : Masson.

A= vue latérale héli-cou droit. 1= ventre postérieur du muscle digastrique ; 2= ganglion du groupe jugulaire supérieur ; 3= veine jugulaire interne ; 4= nerf X ; 5= artère carotide commune 6= ganglion du groupe jugulaire moyen ; 7= portion inférieure du muscle omo-hyoïdien ; 8= ganglion du groupe jugulaire inférieur ; 9= tronc veineux thyro-linguo-faciale.
 B= coupe transversale passant au dessus de la portion inférieure du muscle omo-hyoïdien. 1= ganglion antérieur du groupe jugulaire moyen ; 2= ganglion externe du groupe jugulaire moyen ; 3= ganglion postérieur du groupe jugulaire moyen ; 4= veine jugulaire interne ; 5= artère carotide commune ; 6= nerf X.

III.B. ANATOMIE CHIRURGICALE ET CLASSIFICATION DE ROBBINS.

III.B.1. INTRODUCTION.

Il résulte du chapitre précédent que le drainage lymphatique profond de la cavité buccale et de l'oropharynx concerne cinq groupes ganglionnaires cervicaux : les ganglions sub-mentaux, les ganglions sub-mandibulaires, les ganglions jugulaires supérieurs, les ganglions jugulaires moyens et pour la base de langue les ganglions jugulaires inférieurs [Figure III-3]. Cependant, cette classification est peu pratique et difficilement transposable au traitement chirurgical des aires ganglionnaires.

La description du drainage lymphatique cervical par « niveaux ganglionnaires » a permis d'améliorer de façon déterminante la prise en charge de l'envahissement métastatique régional des cancers de la tête et du cou [Figure III-4]. Cette classification créée par les chirurgiens sert de base pour l'uniformisation de la description des techniques d'évidement cervical [26]. Elle s'avéra aussi être un outil précieux pour l'étude de la fréquence de l'envahissement métastatique du cou et permit l'évaluation de traitements chirurgicaux moins agressifs.

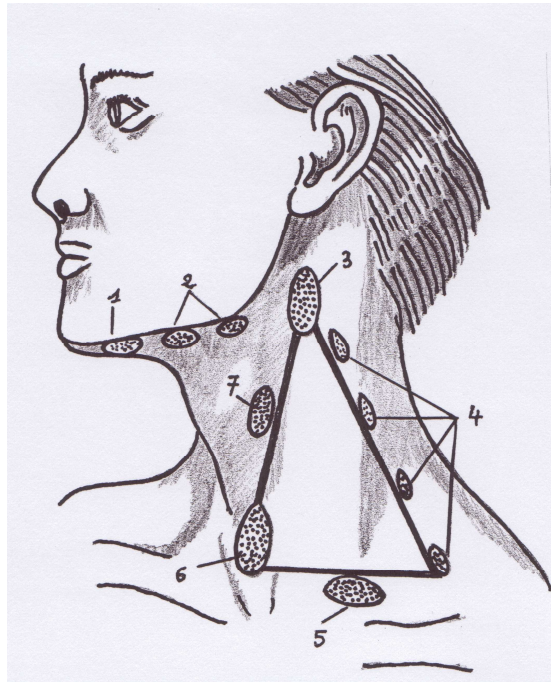


Figure III-3. Ganglions cervicaux profonds. D'après Rouvière, Anatomie humaine descriptive et topographique. 5^e édition. Paris : Masson.

1= ganglions sous-mentaux ; 2= ganglions sous-mandibulaires ; 3= ganglions sous-digastriques ; 4= ganglions spinaux ; 5= ganglions sus-claviculaires ; 6= ganglions jugulo-carotidiens inférieurs ; 7= ganglions jugulo-carotidiens moyens.

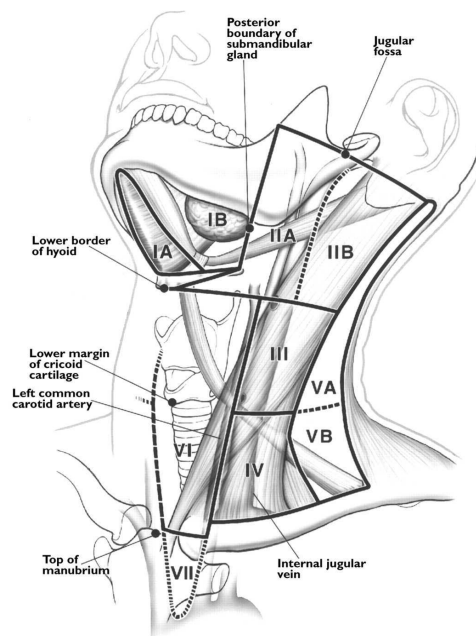


Figure III-4. Niveaux ganglionnaires cervicaux. D'après Robbins.

IA= ganglions sous-mentaux ; IB= ganglions sous-mandibulaires ; IIA= ganglions sous-digastriques ; IIB= ganglions rétrospinaux ; III= ganglions jugulo-carotidiens moyens ; IV= ganglions jugulo-carotidiens inférieurs ; V= ganglions cervicaux postérieurs ; VI= ganglions cervicaux antérieurs.

III.B.2. HISTORIQUE.

Pendant près de quarante ans, la classification des ganglions cervicaux la plus unanimement reconnue, fut celle établie par Rouvière en 1938. Cette description anatomique exhaustive s'avéra cependant peu commode à utiliser en pratique clinique. C'est pourquoi en 1981, Shah proposa une classification simplifiée adoptée par le service de chirurgie cervico-faciale du Memorial Sloan-Kettering Cancer Center de New-York [27]. Cette classification possédait comme principal avantage de décrire les niveaux ganglionnaires sans ambiguïté, grâce à des repères anatomiques fixes, établis à partir des limites chirurgicales de l'évidement cervical radical.

Au moment de standardiser la terminologie des évidements cervicaux, les différentes classifications proposées s'appuyèrent sur ce concept de niveaux ganglionnaires [28-30]. Parmi elles, celles de l'American Academy of Otolaryngology - Head and Neck Surgery (AAO-HNS) [31, 32] et de l'American Joint Committee on Cancer (AJCC) [33] s'imposèrent comme références. Ces classifications définissent à la fois les limites des différents niveaux ganglionnaires et la terminologie standardisée des évidements cervicaux. Des raffinements de ces descriptions furent par la suite proposés pour aboutir aux versions actuelles de ces classifications [34].

Dans le même temps, le développement des techniques modernes d'imagerie en coupe imposa leur utilisation quasi systématique pour le bilan, le traitement et le suivi des malades atteints de cancers de la tête et du cou. L'intégration des données de l'imagerie à la définition des niveaux ganglionnaires fut donc nécessaire. En 1999, Som publia une classification basée sur l'imagerie, s'approchant au mieux des classifications chirurgicales de l'AAO-HNS et de l'AJCC [32]. C'est finalement en juillet 2002 dans le cadre d'une réactualisation de la terminologie des évidements ganglionnaires cervicaux, que l'AAO-HNS intégra les éléments de l'imagerie pour aboutir à une classification radio-chirurgicale commune, utilisable par le plus grand nombre [34].

III.B.3. DESCRIPTION.

Les territoires ganglionnaires cervicaux sont divisés en six niveaux dans la classification de l'AAO-HNS ou classification de Robbins, que nous prenons comme référence [34]. Certains niveaux sont divisés en sous-niveaux A et B. Cette distinction introduite secondairement apporte plus de précision en décrivant des espaces cellulo-ganglionnaires présentant un profil d'envahissement propre au sein d'un même niveau. Pour une meilleure lisibilité nous remplacerons le terme anatomique officiel de « noeud lymphatique » par le terme de ganglion qui est encore utilisé par le plus grand nombre.

Le niveau I comprend les ganglions situés au-dessus de l'os hyoïde et du ventre postérieur du muscle digastrique, au-dessous de la branche horizontale de la mandibule. Ce niveau est divisé en deux sous-groupes [Figure III-5].

- Le niveau IA (groupe sub-mental) : il est impair et comprend les ganglions reposant sur le muscle mylo-hyoïdien et situés dans un triangle formé par les ventres antérieurs des deux muscles digastriques et l'os hyoïde.

- Le niveau IB (groupe sub-mandibulaire) : il comprend les ganglions situés dans un triangle formé par les deux ventres du muscle digastrique et la branche horizontale de la mandibule. La limite en profondeur est celle du plan de dissection postérieur de la glande sub-mandibulaire qui repose sur le rideau stylien en arrière et la musculature pharyngée et linguale médialement.

Le niveau II comprend les ganglions situés entre la base du crâne (foramen jugulaire) et l'os hyoïde. La limite en arrière est celle du bord postérieur du muscle sterno-cléido-mastoïdien, correspondant au plan de dissection chirurgicale le long des branches du plexus cervical superficiel. La limite antérieure est celle du plan de dissection postérieur de la glande sub-mandibulaire. Ce niveau est divisé en deux sous-groupes.

- Le niveau IIA (groupe jugulo-carotidien supérieur) : il comprend les ganglions situés en avant du nerf accessoire (XI) qui traverse cette région.
- Le niveau IIB (rétro-spinal) : il comprend les ganglions situés en arrière du nerf accessoire (XI), dans une zone anatomique de petit volume appelé « récessus musculaire » entre base du crâne, muscle sterno-cléido-mastoïdien, scalène antérieur et élévateur de la scapula.

Le niveau III comprend les ganglions situés entre les bords inférieurs de l'os hyoïde et du cartilage cricoïde. La limite en arrière est celle du bord postérieur du muscle sterno-cléido-mastoïdien, correspondant au plan de dissection chirurgicale le long des branches du plexus cervical superficiel. La limite médiale est constituée par le bord médial de la carotide primitive, correspondant aussi au bord latéral de la musculature pré-laryngée.

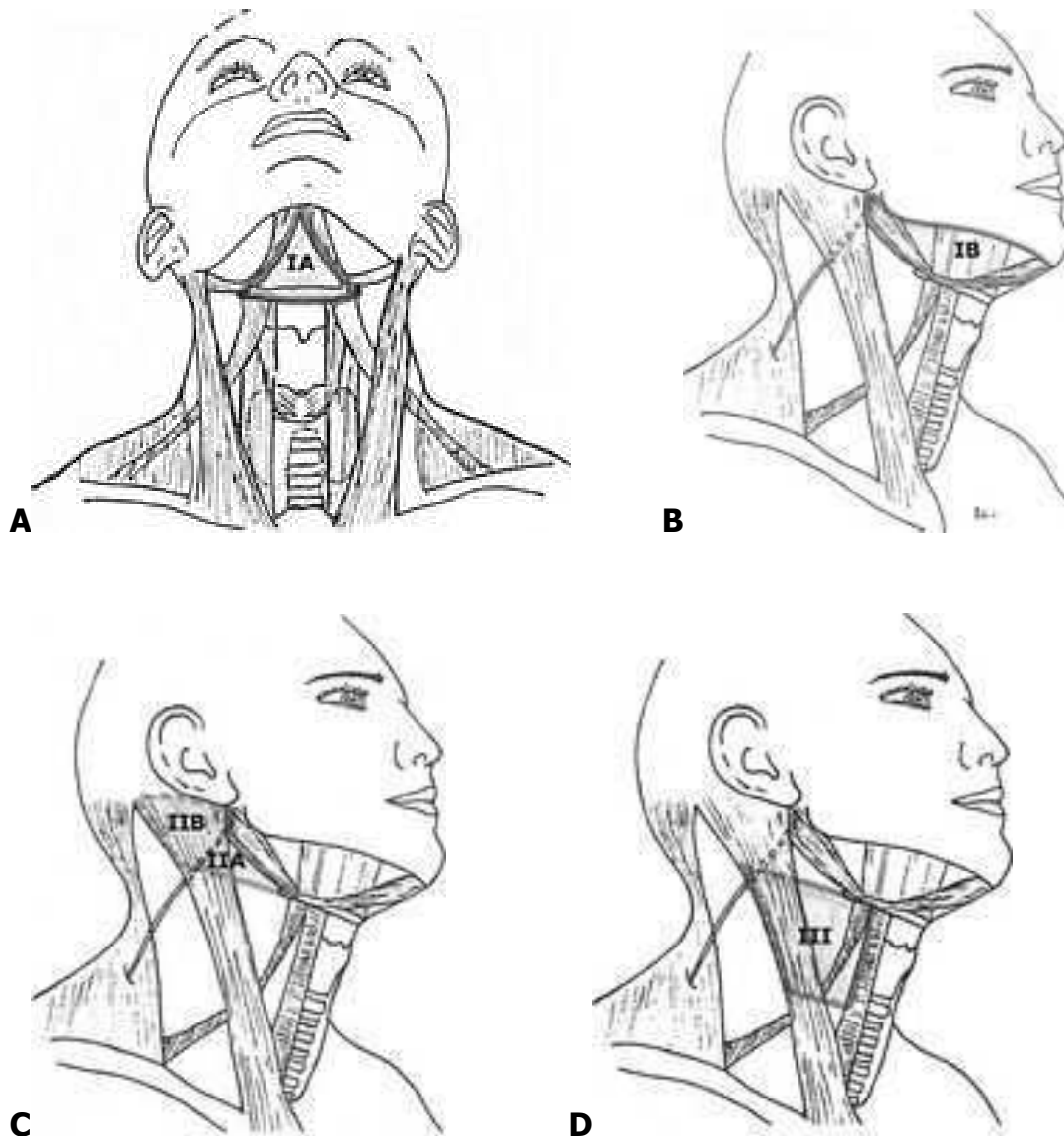


Figure III-5. Système de classification chirurgicale des niveaux ganglionnaires selon Robbins (AAO-HNS). Niveaux I, II, III. Schémas inspirés de Lallemand [35].

A = Niveau IA (sub-mental) : limité par les ventres antérieurs des muscles digastriques et l'os hyoïde. B = Niveau IB (sub-mandibulaire) : limité par le muscle digastrique et la branche horizontale de la mandibule. C = Niveau II (jugulo-carotidien supérieur) : limité par le ventre postérieur du muscle digastrique et, le bord postérieur du muscle sterno-cléido-mastoïdien depuis la base du crâne jusqu'à l'os hyoïde. Le niveau IIA (sous-digastrique) est situé en avant du nerf accessoire (XI). Le niveau IIB (rétro-spinal) est situé en arrière du nerf accessoire (XI). D = Niveau III (jugulo-carotidien moyen) : limité par le bord postérieur du muscle sterno-cléido-mastoïdien et le bord médial de l'axe carotidien depuis le niveau de l'os hyoïde jusqu'au niveau du bord inférieur du cartilage cricoïde.

Le niveau IV comprend les ganglions situés entre le bord inférieur du cartilage cricoïde et le bord supérieur de la clavicule. La limite en arrière est celle du bord postérieur du muscle sterno-cléido-mastoïdien, correspondant au plan de dissection chirurgicale le long des branches du plexus cervical superficiel. La limite médiale, le séparant du niveau VI, est constituée par le bord médial de la carotide primitive, correspondant aussi au bord latéral de la musculature pré-laryngée [Figure III-6].

Le niveau V comprend les ganglions situés dans le triangle postérieur formé par le bord antérieur du muscle trapèze, le bord postérieur du muscle sterno-cléido-mastoïdien en arrière du plan des branches sensibles du plexus cervical et le bord supérieur de la clavicule. Ce niveau est divisé en deux sous-groupes.

- Le niveau VA (triangle postéro-supérieur) : il comprend les ganglions situés au-dessus du plan passant par le bord inférieur du cartilage cricoïde.
- Le niveau VB (triangle postéro-inférieur) : il comprend les ganglions situés au-dessous du plan passant par le bord inférieur du cartilage cricoïde.

Le niveau VI comprend les ganglions enveloppant l'axe viscéral du cou entre os hyoïde et bord supérieur du manubrium sternal. La limite latérale est constituée par le bord médial de la carotide primitive, correspondant aussi au bord latéral de la musculature pré-laryngée. Il comprend les ganglions pré-laryngés, pré-trachéaux et para-trachéaux (laryngés inférieurs).

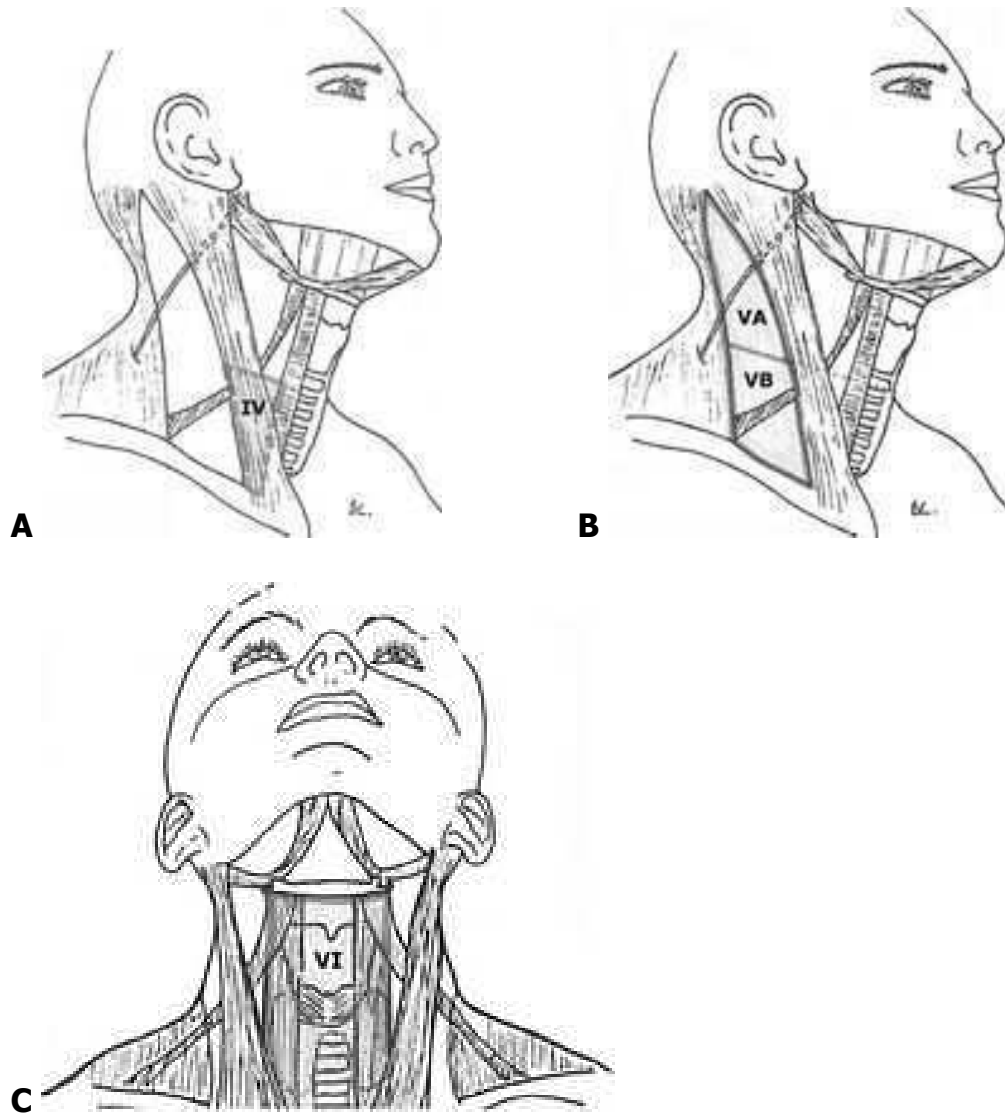


Figure III-6. Système de classification chirurgicale des niveaux ganglionnaires selon Robbins (AAO-HNS). Niveaux IV, V, VI. Schémas inspirés de Lallemand [35].

A= Niveau V (triangle postérieur) : limité par le bord postérieur du muscle sterno-cléido-mastoïdien, le bord antérieur du muscle trapèze et la clavicule. Le niveau VA est situé au dessus du plan passant par le bord inférieur du cartilage cricoïde. Le niveau VB est situé au dessous du plan passant par le bord inférieur du cartilage cricoïde. B= Niveau VI (cervical antérieur) : situé en dedans des axes carotidiens, entre os hyoïde et creux sus-sternal. C= Vue d'ensemble des niveaux I à VI.

III.B.4. INTERET.

Le système des niveaux ganglionnaires a permis de définir la classification des évidements cervicaux grâce à la mise en place de repères chirurgicaux standardisés, fixes et clairement identifiables. Cette classification décrivant différents évidements (radicaux, radicaux modifiés, élargis et sélectifs) mit fin à la confusion liée à la multiplication des terminologies.

La meilleure identification topographique des ganglions envahis par l'anatomo-pathologiste, permet d'accroître la précision des actions thérapeutiques : évidements sélectifs, surdosages radiothérapeutiques ciblés ou radiothérapies sélectives [33].

La prise en charge des patients atteints de cancers doit être pluridisciplinaire. Il faut ainsi assurer une cohérence dans le langage utilisé par les différents intervenants. La création de repères communs et standardisés, entre spécialistes issus de formations très diverses, facilite les échanges et la compréhension des objectifs de chaque discipline, dans un domaine particulièrement complexe. Elle améliore ainsi la qualité de la pratique clinique.

Cette classification constitue un outil méthodologique de choix pour l'étude de l'envahissement ganglionnaire cervical des patients atteints de cancers de la tête et du cou. C'est un outil normatif : par la standardisation qu'elle impose cette classification permet une comparaison méthodologiquement satisfaisante des résultats obtenus par différentes équipes, lors de la mise en place de nouvelles mesures diagnostiques ou thérapeutiques, ou leur mise en commun dans le cadre d'études multi-centriques ou de méta-analyses. C'est un outil transversal : la mise en commun de cette classification pour différentes spécialités permet de corréler les informations recueillies par chacune d'entre elles (radio-chirurgicales, anatomo-chirurgicales, anatomo-radiologiques, etc..) ceci accroît de façon majeure l'intérêt des données collectées lors d'études cliniques.

III.B.5. LIMITES.

Le reproche majeur qui peut être fait à cette classification est de ne pas respecter l'anatomie et la physiologie du drainage lymphatique de la tête et du cou. En effet, la plupart des grandes chaînes de drainage, telle que les a décrites Rouvière, sont divisées arbitrairement. Au contraire, certains groupes ganglionnaires, sont regroupés au sein d'un même niveau. Les subdivisions des groupes I, II et V, qui ont été introduites secondairement [32], ont permis de palier ce problème. Elles définissent des zones ganglionnaires possédant un profil d'envahissement propre au sein d'un même niveau.

La classification ne tient pas compte des régions ganglionnaires qui ne sont pas communément disséquées lors des évidements cervicaux chirurgicaux (régions rétro-pharyngées, parotidiennes, faciales, occipitales, mastoïdiennes).

La limite inférieure des niveaux IV et V est imprécise. Celle-ci est définie par le bord supérieur de la clavicule dont la position varie considérablement lors des mouvements de l'épaule. Le contenu de ses niveaux ganglionnaires peut être ainsi modifié de façon significative selon que le patient est en position chirurgicale ou d'imagerie et de radiothérapie.

Il existe une différence significative entre la définition chirurgicale et radiologique de la limite entre les sous-niveaux IIA et IIB. En effet la limite chirurgicale représentée par le nerf accessoire et à distance du bord postérieur de la veine jugulaire interne constitue la limite radiologique de ces deux sous-niveaux. Malgré quelques finesses de définition radiologique (cf. niveau II : définition radiologique), il existe un espace de tissu cellulo-ganglionnaire appartenant soit au niveau IIA, soit au niveau IIB selon la classification utilisée.

III.C. CORRELATION ANATOMO-RADIOLOGIQUE.

III.C.1. INTRODUCTION.

La carcinologie cervico-faciale s'appuie plus que jamais sur les techniques d'imagerie en coupe, pour le bilan, le traitement et l'évaluation des thérapeutiques anti-tumorales. Il est donc apparu indispensable de réaliser une traduction radiologique des niveaux ganglionnaires. Des travaux récents ont intégré les exigences radiologiques et chirurgicales afin d'aboutir à une classification commune, ouvrant de nouvelles perspectives cliniques et thérapeutiques. Cette nouvelle classification radio-chirurgicale constitue un outil méthodologique de choix pour l'étude de l'envahissement ganglionnaire cervical.

III.C.2. NIVEAUX GANGLIONNAIRES RADIOLOGIQUES.

Les différents niveaux tels qu'ils sont définis ci-dessous résultent des travaux les plus récents publiés et s'appliquent à la tomodensitométrie et à l'imagerie par résonance magnétique. Dans l'absolu, quatre niveaux de coupe (dans un plan axial parallèle au plan de Francfort) sont nécessaires et suffisants à l'exploration de l'ensemble des niveaux ganglionnaires [Figure III-7] :

- 1cm sous le foramen jugulaire.
- Juste au dessus de l'os hyoïde.
- Entre le bord inférieur de l'os hyoïde et le cartilage cricoïde.
- Entre le bord inférieur du cartilage cricoïde et le manubrium sternal.

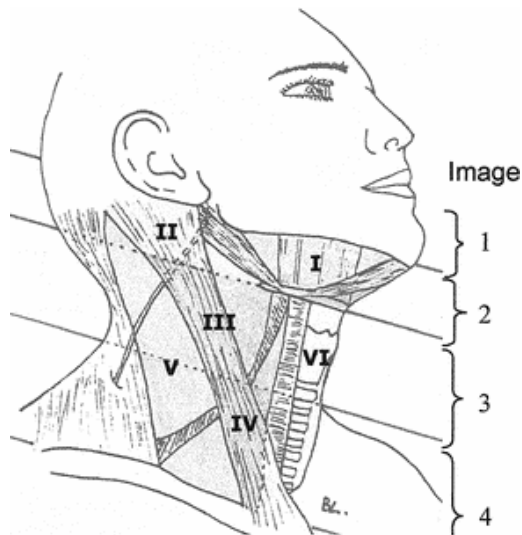


Figure III-7. Plans de coupe pour l'exploration des niveaux ganglionnaires cervicaux. Schémas inspirés de Lallemand.

1= 1cm sous le foramen jugulaire ; 2= Juste au dessus de l'os hyoïde ; 3= entre le bord inférieur de l'os hyoïde et le cartilage cricoïde ; 4= entre le bord inférieur du cartilage cricoïde et le manubrium sternal.

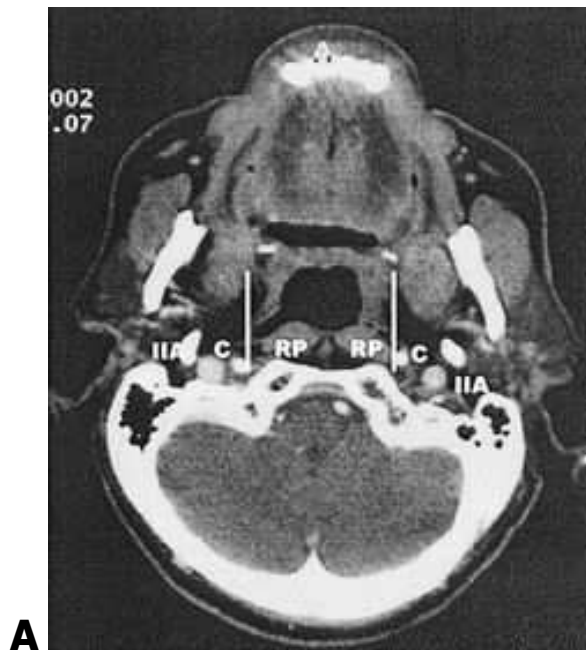
Le niveau I comprend les ganglions situés au-dessus de l'os hyoïde, en avant du muscle mylo-hyoïdien et en avant d'une ligne transverse passant le long du bord postérieur de la glande sub-mandibulaire. Si cette ligne passe à travers un ganglion, celui-ci appartient au niveau I lorsque la majorité de sa surface est antérieure à cette ligne. Dans le cas contraire, il appartient au niveau II. Le niveau I est divisé en deux sous-groupes [Figure III-8].

- Le niveau IA (groupe sub-mental) : il est impair et comprend les ganglions situés entre les bords médiaux des ventres antérieurs des muscles digastriques, au dessus de l'os hyoïde et en avant du muscle mylo-hyoïdien.
- Le niveau IB (groupe sub-mandibulaire) : il comprend les ganglions situés au dessus de l'os hyoïde, postérieurs et latéraux au bord médial du ventre antérieur du muscle digastique et antérieur à une ligne transverse passant le long du bord postérieur de la glande sub-mandibulaire.

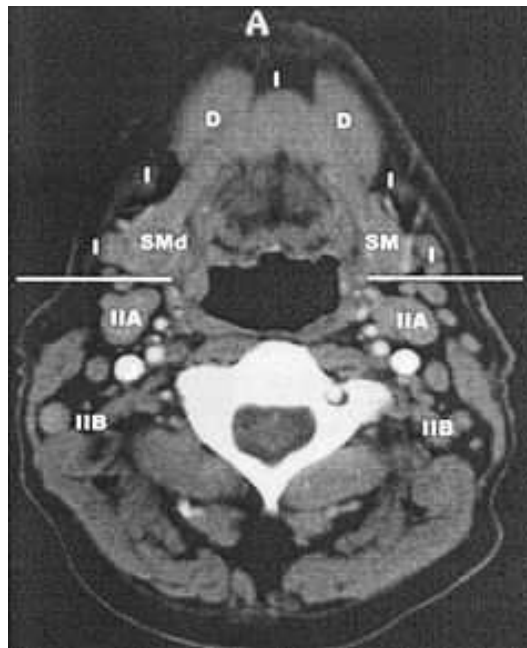Le niveau II comprend les ganglions situés entre la base du crâne, au niveau de la limite inférieure du foramen jugulaire, jusqu'au bord inférieur de l'os hyoïde. En arrière la limite est fixée par une ligne transverse passant par le bord postérieur du muscle sterno-cléido-mastoïdien. Une ligne transverse passant le long du bord postérieur de la glande submandibulaire définit la limite antérieure. Si un ganglion situé moins de deux centimètres sous la base du crâne se trouve en avant, latéralement ou en arrière par rapport au bord médial de l'artère carotide interne, il appartient au niveau II. Si celui-ci se situe médialement, il est considéré comme rétropharyngé. Le niveau II est divisé en deux sous-groupes.

- Le niveau IIA (groupe jugulo-carotidien supérieur) : il comprend les ganglions situés en avant du bord postérieur de la veine jugulaire interne et les nœuds situés en arrière de ce bord, mais ne présentant pas un plan de clivage distinct de la veine.
- Le niveau IIB (rétro-spinal) : il comprend les ganglions situés en arrière de la veine jugulaire interne et présentant un plan de clivage graisseux avec elle.

Le niveau III comprend les ganglions situés entre le bord inférieur de l'os hyoïde et le bord inférieur du cartilage cricoïde. En arrière la limite est fixée par une ligne transverse passant par le bord postérieur du muscle sterno-cléido-mastoïdien. Si cette ligne passe à travers un ganglion, celui-ci appartient au niveau III lorsque sa plus grande partie est antérieure à la ligne. Dans le cas contraire, il appartient au niveau V. Les nœuds du niveau III sont situés latéralement par rapport à la carotide primitive ou la carotide interne.



A



B

Figure III-8. Coupes TDM avec injection de produit de contraste. D'après Lallemand [35].

A = Coupe axiale, 1 cm sous le foramen jugulaire. La ligne sagittale qui passe au bord médial de la carotide interne (CI) sépare les nœuds lymphatiques rétropharyngés (RP) des nœuds lymphatiques du niveau IIA, jusque 2 cm sous la base du crâne. B = Coupe axiale juste au dessus de l'os hyoïde. La ligne transverse tracée en arrière de la glande sous-mandibulaire (SMd) sépare les niveaux IB et IIA. Les nœuds lymphatiques situés entre les ventres antérieurs des muscles digastriques (D) appartiennent au niveau IA. Les nœuds situés latéralement par rapport au ventre antérieur du digastrique appartiennent au niveau IB. Les nœuds lymphatiques situés en avant de la veine jugulaire interne (J) ou présentant un contact avec elle appartiennent au niveau IIA. Les nœuds situés en arrière de la veine et ne la touchant pas sont situés dans le niveau IIB.

Le niveau IV comprend les ganglions situés entre le bord inférieur du cartilage cricoïde et le bord supérieur de la clavicule. En arrière, la limite est fixée par une ligne oblique joignant le bord postérieur du muscle sterno-cléido-mastoïdien au bord postéro-latéral du muscle scalène antérieur. Si cette ligne passe à travers un ganglion, il appartient au niveau IV lorsque sa plus grande partie est antérieure à la ligne. Sinon, il appartient au niveau V. Les ganglions du niveau IV sont situés latéralement par rapport à la carotide primitive [Figure III-9].

Le niveau V comprend les ganglions situés entre la base du crâne et le bord supérieur de la clavicule. La limite postérieure est fixée par une ligne transverse passant par le bord antérieur du muscle trapèze. Entre la base du crâne et le bord inférieur du cartilage cricoïde, la limite antérieure est fixée par une ligne transverse passant par le bord postérieur du muscle sterno-cléido-mastoïdien. Entre le bord inférieur du cartilage cricoïde et le bord supérieur de la clavicule, la limite antérieure est fixée par une ligne oblique joignant le bord postérieur du muscle sterno-cléido-mastoïdien au bord postéro-latéral du muscle scalène antérieur. Si ces lignes passent à travers un ganglion, celui-ci appartient au niveau V lorsque sa plus grande partie est postérieure à la ligne. Dans le cas contraire, il appartient aux niveaux II, III ou IV selon sa position cranio-caudale. Le niveau V est divisé en deux sous-groupes.

- Le niveau VA (triangle postéro-supérieur) : il comprend les ganglions situés entre la base du crâne et le bord inférieur du cartilage cricoïde.
- Le niveau VB (triangle postéro-inférieur) : il comprend les ganglions situés entre le bord inférieur du cartilage cricoïde et le bord supérieur de la clavicule.

Le niveau VI comprend les ganglions situés entre le bord inférieur de l'os hyoïde et le manubrium sternal. La limite médiale est constituée par le bord médial des carotides primitives droite et gauche.

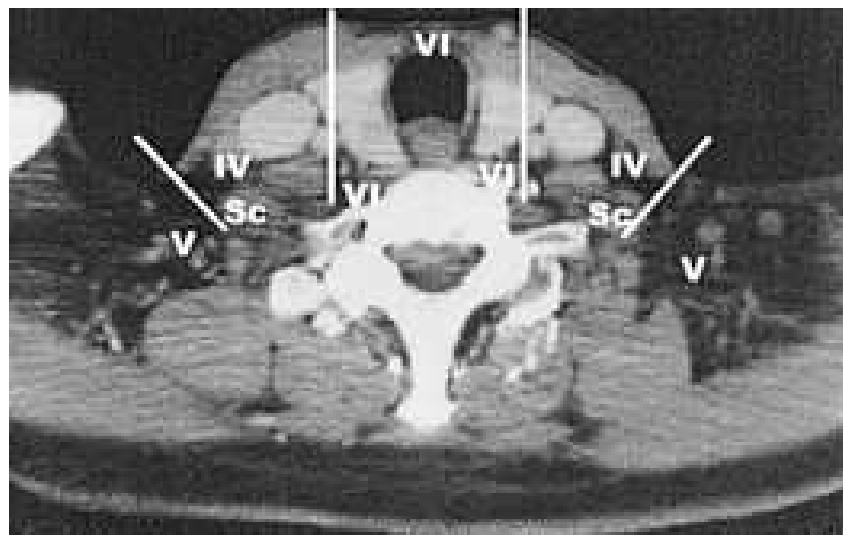
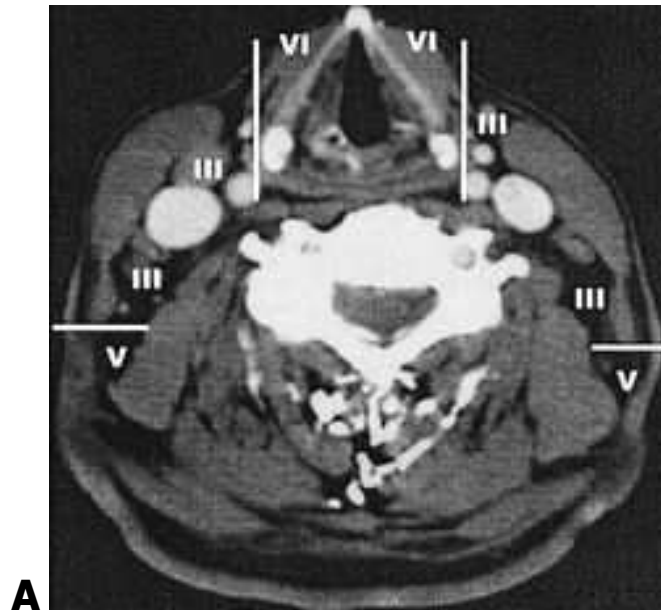


Figure III-9. Coupes TDM avec injection de produit de contraste. D'après Lallemand [35].

A = Coupe axiale, située entre le bord inférieur de l'os hyoïde et le cartilage cricoïde. La ligne transverse tracée en arrière du muscle sterno-cléido-mastoïdien sépare les niveaux III et V. La ligne sagittale passant par le bord médial de la carotide primitive sépare les niveaux III et VI. B = Coupe axiale, située entre le bord inférieur du cartilage cricoïde et le manubrium sternal. La ligne oblique tracée entre le bord postérieur du muscle sterno-cléido-mastoïdien et le bord postérieur du muscle scalène antérieur sépare les niveaux IV et V. La ligne sagittale passant par le bord médial de la carotide primitive sépare les niveaux IV et VI.

La classification des niveaux ganglionnaires cervicaux décrit six niveaux regroupant la totalité des aires ganglionnaires cervicales à l'exception des ganglions rétropharyngés. Toute autre région ganglionnaire située en dehors du cou doit être désignée à l'aide de la terminologie anatomique définie par Rouvière.

On distinguera ainsi les ganglions rétropharyngés, parotidiens, mastoïdiens, occipitaux buccinateurs et médiastinaux supérieurs.

III.C.3. APPORTS RESPECTIFS DE CHAQUE TECHNIQUE.

Il est donc essentiel pour le chirurgien ORL d'avoir une bonne connaissance de l'imagerie des aires ganglionnaires cervicales pour établir le staging TNM préopératoire. Dans nos études, les clichés scanners ont été relus en double équipe avec un radiologue spécialisé.

La TDM reste la technique la plus utilisée dans le staging ganglionnaire des carcinomes des VADS [36]. Un ganglion normal est typiquement homogène, de densité équivalente à celle du tissu musculaire [37]. Seule une injection de produit iodé bien conduite, opacifiant simultanément artères et veines permet de différencier les structures vasculaires et ganglionnaires. Les critères pathologiques sont :

- La taille : elle correspond au plus petit diamètre transversal. La mesure seuil est fixée à 10mm dans les différents territoires sauf dans le niveau II (12mm) et rétropharyngé (8mm). Toutefois, il faut savoir qu'avec ces mesures, 20% des plus grands ganglions restent bénin et 50% des ganglions atteints mesurent moins de 5mm [38], d'où la nécessité d'examiner les territoires controlatéraux pour apprécier leur symétrie. Un changement de taille dans le temps est aussi un critère de malignité.

- L'homogénéité : la présence de nécrose centrale avec rehaussement périphérique est pathognomonique du caractère pathologique du ganglion, sous réserve d'une injection iodée optimale. Un hile graisseux peu marqué sur de petits ganglions peut produire un effet de volume partiel et poser un problème de diagnostic différentiel.
- Les contours : sont très spécifiques de malignité s'ils sont irréguliers avec des signes de fixité musculaire, vasculaire, osseuse ou cutanée et une disparition de la graisse environnante. Le risque d'extension extracapsulaire est très dépendant de la taille du ganglion atteint. Il est de 25% environ pour des ganglions de 1cm ou moins et de 75% pour des structures de plus de 3cm [39].
- La sphéricité : plus le ganglion est rond du fait de sa croissance tumorale, plus il devient suspect. Les ganglions inflammatoires (type adénite réactionnelle) conservent un aspect réniforme avec un ratio grand/petit axe ≥ 2 .
- La perte du hile graisseux.
- Le nombre : plus de 3 ganglions adjacents de même taille apparaissent suspects.

L'IRM offre une meilleure résolution en contraste mais ses indications dans l'étude des adénopathies cervicales sont encore discutées [40]. Il faut disposer d'une antenne cervico-faciale dédiée couvrant les régions latérales et postérieures. Les artefacts sont nombreux (déglutition, respiration et circulation sanguine dans les gros vaisseaux cervicaux).

Sur une séquence T1, un ganglion normal est typiquement iso-intense par rapport au tissu musculaire et hypo-intense par rapport au tissu graisseux. Sur une séquence pondérée T2, il apparaît hyper-intense par rapport au muscle et légèrement plus intense ou non-discernable de la graisse. En IRM, l'hyperintensité T2 des zones de nécrose et le rehaussement inhomogène sont des arguments en faveur d'une atteinte ganglionnaire métastatique. L'usage des séquences T1 injectées avec saturation de graisse est utile pour différencier un centre graisseux d'une nécrose ganglionnaire. En appliquant les séquences de diffusion aux adénopathies cervicales, on trouve des valeurs de coefficient ADC inférieures pour les métastases de carcinomes épidermoïdes, qui ont une forte hypercellularité, comparativement aux ganglions inflammatoires [40].

III.C.4. LIMITES DE L'IMAGERIE EN COUPE.

Nous avons vu que l'imagerie en coupe permet de détecter des ganglions qui ne sont pas palpables. Pourtant aucune des deux techniques utilisées (TDM et IRM) n'est à la fois sensible et spécifique. Onze à 33% des patients considérés comme N0 en imagerie présentent des métastases ganglionnaires occultes [3-5]. Nous vérifierons ce fait dans notre première étude : « Prévalence de l'envahissement ganglionnaire chez les patients présentant un carcinome de la cavité buccale ou de l'oropharynx avec un cou N0 ». Quelle que soit la technique utilisée, les métastases de moins de 5mm ne sont pas détectables de manière fiable. L'analyse anatomopathologique des pièces d'évidement reste le gold-standard pour rechercher un envahissement ganglionnaire métastatique dans les carcinomes épidermoïdes de la cavité buccale et de l'oropharynx.

III.C.5. IMAGERIE METABOLIQUE OU TEP SCAN.

L'intérêt de la TEP au 18-FDG dans le diagnostic des tumeurs des VADS est limité, sa sensibilité étant similaire à celle de l'imagerie anatomique, comprise entre 88 et 100 % [41], et sa spécificité altérée par le fait que des lésions inflammatoires ou des tumeurs bénignes peuvent fixer le 18-FDG. Les techniques de quantification notamment par *Standardized uptake value* (SUV) n'ont pas répondu aux espoirs de détermination du potentiel agressif tumoral. La TEP ne permet donc pas de s'affranchir de la biopsie et de l'imagerie conventionnelle qui, en outre, précise les rapports anatomiques de la tumeur et des structures avoisinantes et l'infiltration tumorale. Actuellement, la TEP au 18-FDG a trois indications principales [42, 43] :

- Bilan d'extension des plus grosses tumeurs T3-T4.
- Bilan des adénopathies prévalentes en apparence primitive.
- Surveillance post-thérapeutique et recherche de récurrence.

III.C.6. MISE EN PRATIQUE.

Pour obtenir un maximum d'informations grâce à l'utilisation du système des niveaux ganglionnaires, la mise en place de procédures rigoureuses est indispensable. Tous les spécialistes en carcinologie cervico-faciale doivent être informés de l'existence de cette classification et de ses intérêts cliniques et scientifiques. Chacune des spécialités pourra tirer parti de cette méthode, mais chacune sera tributaire des autres intervenants. Les erreurs liées à une mauvaise connaissance de la classification pourront biaiser l'ensemble des résultats d'un travail d'équipe et pluridisciplinaire. Ainsi chaque praticien devra connaître avec « précision » les limites des différents niveaux.

D'un point de vue pratique :

- Les radiologues décriront les différents niveaux ganglionnaires en étudiant la présence ou l'absence de nœuds lymphatiques, leur nombre et leur taille, leur caractère suspect ou normal.
- Les chirurgiens respecteront scrupuleusement les limites des niveaux lors des évidements ganglionnaires. Ils sépareront eux-mêmes, au décours immédiat du geste opératoire les différents niveaux les uns des autres. Cette tâche est essentielle et doit être réalisée avec soin et rigueur par le chirurgien. Le repérage des limites des différents niveaux réalisé *ex vivo* sur la pièce d'exérèse monobloc est extrêmement aléatoire. La mise en place de repères au fil serti lors du geste chirurgical est une technique séduisante. Elle limite les erreurs de la division *ex vivo* et respecte l'exérèse monobloc qui est toujours souhaitable. Chaque niveau sera clairement étiqueté et adressé séparément à l'anatomopathologiste. Lorsqu'une adénopathie est à cheval sur deux niveaux, ceux-ci seront adressés conjointement sans être séparés à l'anatomopathologiste qui en sera tenu informé.
- Les anatomo-pathologistes devront pour chaque niveau analyser le nombre de ganglions retrouvés, leur taille, la présence d'un envahissement métastatique, sa nature et la présence de rupture capsulaire.
- Les radiothérapeutes pourront dans l'avenir, grâce aux techniques de modulation d'intensité, définir les doses d'irradiations délivrées pour chacun des niveaux ganglionnaires.

La classification des niveaux ganglionnaires cervicaux est une approche moderne, normative et transversale de l'envahissement métastatique cervical des cancers de la tête et du cou. Elle doit être connue et utilisée par le plus grand nombre.

III.D. MODALITES DU DRAINAGE LYMPHATIQUE DE LA CAVITE BUCCALE ET DE L'OROPHARYNX.

Le sens du drainage lymphatique et donc de l'extension métastatique ganglionnaire suit des étapes prédictibles malgré une variabilité interindividuelle importante. En général, les premiers relais du drainage lymphatique de la cavité buccale et de l'oropharynx sont situés dans le cercle ganglionnaire péri-cervical avant de rejoindre les chaînes latérales qui descendent le long du cou (triangle de Rouvière). D'après Lengele [22], il existe trois axes de drainage principaux concernant la muqueuse des VADS. Un axe majeur qui draine la cavité buccale vers les niveaux IA, IB, IIA dans un premier temps puis III et IV. Un axe postérieur qui draine l'oropharynx et la base de langue en particulier vers le niveau IIB d'abord puis le niveau V. Un axe antérieur qui draine les régions antérieures de la cavité buccale (plancher, pointe de langue, lèvre) vers le niveau IA et directement vers le niveau III. En cas de proximité avec la ligne médiane, le drainage peut être controlatéral ou bilatéral.

Pour Werner, la muqueuse de la cavité buccale dans sa partie antérieure se draine essentiellement dans les vaisseaux collecteurs associés aux vaisseaux faciaux, vers les niveaux IA et IB. La face ventrale de langue mobile se draine vers le plancher de bouche et plus rarement en postérieur vers le trigone rétromolaire et le niveau IIA. La partie postérieure de la cavité orale se draine essentiellement dans les ganglions sous-digastriques du niveau II mais il existe des voies alternatives vers les ganglions sous-maxillaires et directement plus bas dans les niveaux III et IV [44].

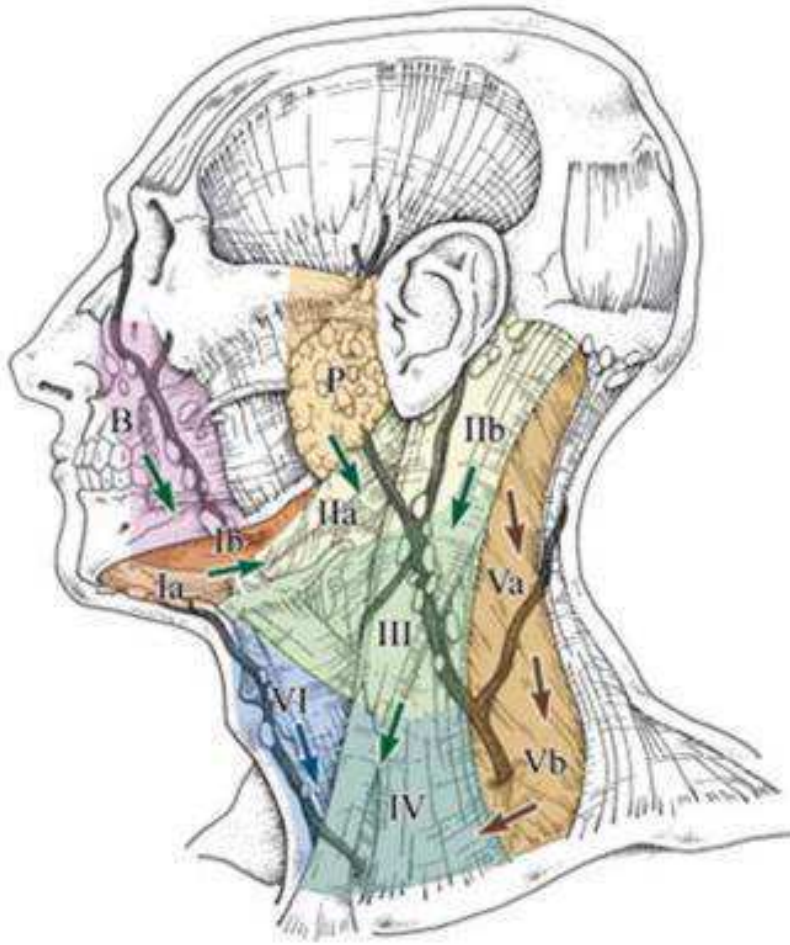


Figure III-10. Voies de drainage lymphatique de la tête et du cou. D'après Lengele.

Le principal axe de drainage concernant la cavité buccale et l'oropharynx se dirige vers les niveaux IA, IB ou IIA puis vers les niveaux III et IV (flèches vertes). Un axe accessoire postérieur draine la base de langue vers les niveaux IIB et V (flèches rouges). Un axe antérieur draine les régions antérieures de la cavité buccale (plancher, gencive, lèvre) du niveau IA vers les niveaux III et IV directement (flèches bleues).

La base de langue en particulier doit être considérée séparément. Les lymphatiques de la base de langue communiquent avec le réseau oropharyngé en suivant le trajet des veines linguales. Mais certains vaisseaux traversent les muscles palato-glosse et palato-pharyngien et peuvent croiser la ligne médiane jusqu'au niveau du muscle mylo-hyoïdien pour se drainer directement vers les niveaux III à IV [44].

Le reste de l'oropharynx contient les tonsilles linguales et palatines riches en tissu lymphatique et se draine principalement vers les régions II et III. Une adénopathie rétropharyngée peut être envahie en cas de lésion du voile mou en particulier. Ce groupe ganglionnaire est difficile à examiner tant cliniquement que radiologiquement. Ces voies de drainage lymphatique se traduisent dans la répartition des métastases ganglionnaires envahies selon les sites tumoraux. Il en découle des implications thérapeutiques dans le traitement chirurgical des aires ganglionnaires cervicales.

Il faut cependant garder à l'esprit que certains facteurs peuvent perturber ces mécanismes et rendre le drainage aléatoire [44] : présence d'une rupture capsulaire, processus inflammatoires locaux, antécédent de chirurgie cervicale ou de radiothérapie.

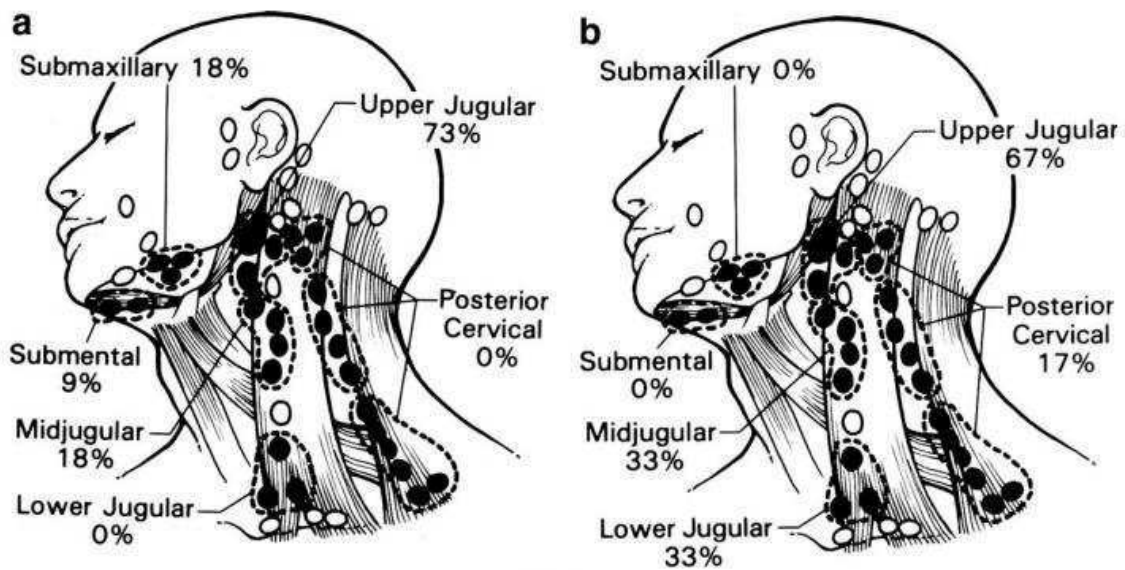


Figure III-11. Comparaison de l'incidence de l'envahissement ganglionnaire d'un site de la cavité buccale (langue mobile) et de l'oropharynx (base de langue). D'après Myers [23].

a = Langue mobile. Envahissement prédominant dans les groupes sous-maxillaire (niveau IB) et jugulaire supérieur (niveau IIA) ; b= Base de langue. Présence d'adénopathies envahies dans les groupes jugulaires moyens (niveau III) et inférieurs (niveau IV) ainsi que dans les chaînes spinales (niveau IIB et V).

Site	%LN metastasis (%) ^a	Neck levels at risk	Primary treatment	Elective treatment of the N0 neck ^b
		<i>Oral cavity</i>		
Oral tongue	35	Levels I-IV, bilateral if midline	Surgery	Yes
Floor of mouth	30.5	Levels I-IV, bilateral if midline	Surgery	Yes
Retromolar trigone	45	Levels I-IV	Surgery	Yes
Base of tongue	78	Levels II-V and bilateral	Radiation	Yes
Oropharyngeal wall	59	Levels II-V, retropharyngeal lymph nodes, and bilateral	Radiation	Yes

Figure III-12. Incidence des métastases ganglionnaires cervicales selon différents sites tumoraux de la cavité buccale et de l'oropharynx et conséquences thérapeutiques. Adapté de Lindberg [45].

Résultats concernant des tumeurs T1-T2. Evidemment ganglionnaire sélectif lorsque le risque d'envahissement >15%.

**IV. TECHNIQUE CHIRURGICALE DE L'EVIDEMENT
GANGLIONNAIRE SELECTIF.**

IV.A. INTRODUCTION.

Le principe du traitement chirurgical des aires ganglionnaires cervicales dans la prise en charge des cancers des VADS fut introduit par Crile en 1906 [46]. Ce n'est que dans les années 40 que Martin introduisit la notion d'évidement dit « radical » qui avait l'avantage de traiter les aires ganglionnaires cervicales, mais l'inconvénient de sacrifier systématiquement des structures non-lymphatiques comme le SCM, la veine jugulaire interne et le nerf spinal [47]. Il faudra attendre les années 60 pour que des auteurs comme Bocca proposent la notion d'évidement ganglionnaire « conservateur » ou « fonctionnel » [48]. Depuis de nombreuses variantes et appellations de ce type de curage ont fait leur apparition dans la littérature [28, 30]. Ce n'est qu'en 1991, grâce à la définition des niveaux ganglionnaires cervicaux proposée par l'AAO-HNS, qu'un consensus a pu être obtenu quant à la terminologie et les techniques d'évidements ganglionnaires correspondantes. On parle d'évidement thérapeutique lorsqu'il existe une ou plusieurs adénopathies cervicales cliniques et/ou radiologiques. En l'absence d'adénopathie décelable (cou cN0), la réalisation d'un évidement ganglionnaire est rendue nécessaire devant le risque de métastases ganglionnaires occultes, en fonction du site tumoral. L'évidement est alors appelé évidement de principe ou évidement prophylactique. Il vise à établir le statut ganglionnaire histologique précis de la région préférentielle de drainage lymphatique de la tumeur primitive.

IV.B. NOMENCLATURE DES DIFFERENTS EVIDEMENTS GANGLIONNAIRES.

Selon l'AAO-HNS, l'évidement cervical radical comporte l'ablation des niveaux ganglionnaires de I à IV, le sacrifice du muscle SCM, de la veine jugulaire interne et de la branche cervical du nerf spinal. Tout évidement qui préserve une de ces 3 structures non-ganglionnaires est appelé évidement radical modifié. Tout évidement qui ne comporte pas l'ablation de l'ensemble des niveaux ganglionnaires est appelé évidement ganglionnaire sélectif. On distingue 4 types d'évidements sélectifs :

- L'évidement sus-omo-hyoïdien emporte les niveaux de I à III.
- L'évidement cervical latéral emporte les niveaux II à IV.
- L'évidement postéro-latéral concerne les niveaux II à V.
- L'évidement cervical antérieur concerne le niveau VI.

Quand un territoire ganglionnaire supplémentaire (ganglions paratrachéaux, médiastinaux supérieurs) et/ou une structure non-lymphatique (glande parotide, carotide interne, peau, XII) sont emportés lors de l'évidement, on parle d'évidement radical étendu.

IV.C. APPLICATION AUX TUMEURS DE LA CAVITE BUCCALE ET DE L'OROPHARYNX.

Nous avons pris comme exemple le cas d'un évidement ganglionnaire sélectif traitant les niveaux I à III. Les documents photographiques sont tirés de l'intervention d'un patient du service opéré d'un carcinome épidermoïde du plancher buccal antérieur gauche par le Pr Righini. La description de la technique chirurgicale s'inspire de Guerrier (D'après Guerrier B. Évidement fonctionnel du cou. Principes, techniques et indications. Montpellier: Sauramps Médical; 1974).

IV.C.1. CERVICOTOMIE.

Nous réalisons une incision de Latyshevsky sans le trait de refend inférieur, qui donne un jour satisfaisant sur toute la région cervicale et permet de réaliser très facilement l'exérèse du tissu cellulo-lymphatique situé au niveau du triangle inter-digastrique, de la région sous-mandibulaire et des territoires jugulaires supérieur et moyen. On dissèque ensuite, du bas vers le haut, dans la plan sous-plastysmal, réalisant un lambeau musculo-cutané à charnière supérieure. La dissection se poursuit jusqu'au bord inférieur de la mandibule [Figure IV-1].

IV.C.2. LIMITES DE L'EVIDEMENT GANGLIONNAIRE.

Elles se situent dans un triangle à base supérieure et pointe inférieure. La base est représentée par la ligne passant par la pointe de la mastoïde et la symphyse mentonnière. La limite postérieure est représentée par le bord postérieur du muscle SCM. La limite antérieure est matérialisée par une ligne oblique de haut en bas et d'avant en arrière partant de la symphyse mentonnière et passant par le bord inférieur du chef supérieur du muscle omo-hyoïdien [Figure IV-2].

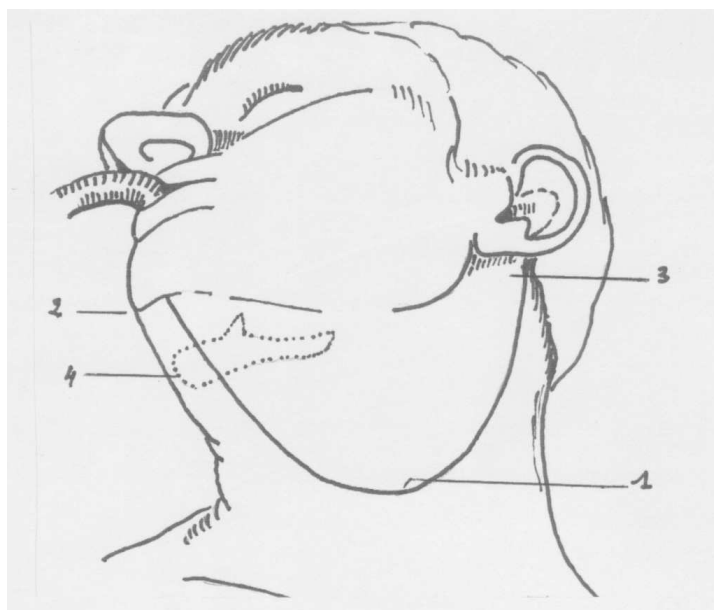


Figure IV-1. Incision de Latyshevsky sans trait de refend inférieur.

1= Tracé de l'incision ; 2= Bord inférieur du menton ; 3= Pointe de la mastoïde ; 4= os hyoïde en projection. D'après Guerrier B. Évidement fonctionnel du cou. Principes, techniques et indications. Montpellier: Sauramps Médical; 1974.

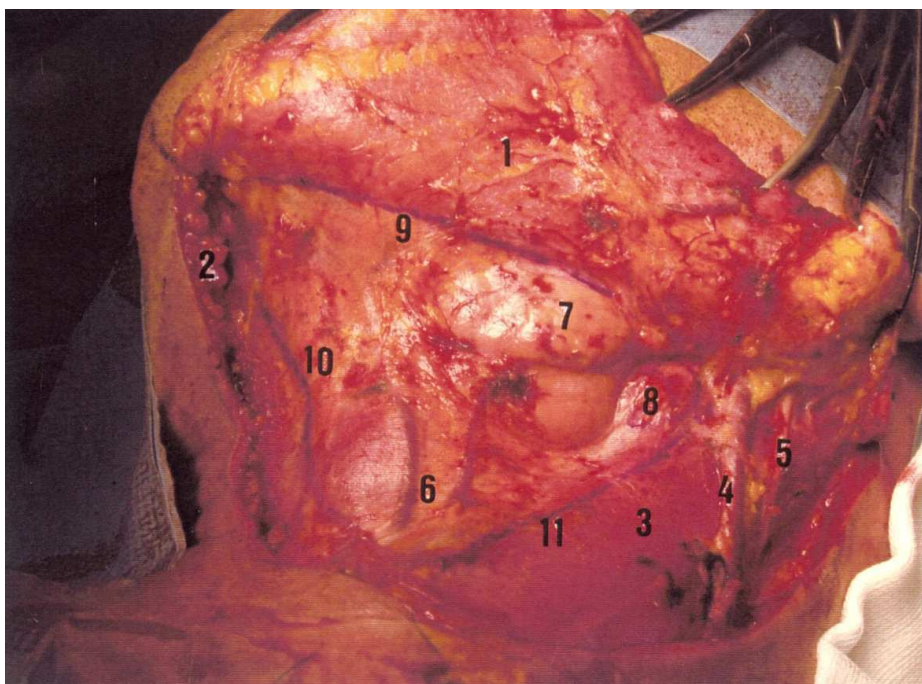


Figure IV-2. Limites de l'évidement ganglionnaire.

1= platysma ; 2= Tissu graisseux sous-cutané ; 3= SCM ; 4= veine jugulaire externe ; 5= plexus cervicale superficiel (rameau grand auriculaire) ; 6= veine jugulaire antérieure ; 7= glande sous-mandibulaire ; 8= niveau II ; 9= limite supérieure ; 10= limite antérieure ; 11= limite postérieure.

IV.C.3. DISSECTION DU NIVEAU IA.

Elle correspond à l'ablation de tout le tissu cellulo-adipeux contenu dans le triangle inter-digastrique. Elle débute par l'ouverture de l'aponévrose cervicale superficielle juste en avant du ventre antérieur du muscle digastrique opposé au coté disséqué ; en haut, cette aponévrose est ouverte au ras du bord inférieur de la mandibule jusqu'à l'aplomb du bord postérieur du ventre antérieur du muscle digastrique correspondant au coté de l'évidement ganglionnaire.

L'exérèse est réalisée en passant au ras de la face superficielle du muscle mylo-hyoïdien et du ventre antérieur du muscle digastrique situé du coté de l'évidement. Cette région est souvent riche en tissu adipeux et la dissection est hémorragique, d'autant qu'à ce niveau se trouvent les branches d'origine de la veine jugulaire antérieure. L'exérèse est faite de haut en bas de manière à ramener tous les éléments évidés vers l'os hyoïde [Figure IV-3].

IV.C.4. DISSECTION DU NIVEAU IB.

Elle correspond à la dissection de la région sous-mandibulaire avec l'ablation de la glande sous-mandibulaire et de tous les ganglions de cette région. L'aponévrose cervicale superficielle est ouverte, d'avant en arrière, juste en dessous du bord inférieur de la mandibule. Cette ouverture se prolonge du bord postérieur du ventre antérieur du muscle digastrique en avant, jusqu'au gonion en arrière, en prenant garde de préserver la veine faciale qui se situe sur le trajet de l'incision, près du pôle postérieur de la glande. Cette ouverture permet l'accès à la loge sous-mandibulaire.

Une fois la face superficielle de cette loge nettement exposée, on repère le rameau mentonnier du nerf facial comme étant un petit filament blanchâtre passant au dessus de la veine faciale, près du bord inférieur de la mandibule. Ce rameau nerveux repéré, on le dissèque pour l'isoler et on le refoule avec l'écarteur vers le haut.

Ensuite, on se porte en avant de manière à isoler le ventre antérieur du muscle digastrique. On enlève alors les ganglions pré-glandulaires et pré-vasculaires ainsi que le tissu cellulo-adipeux situé entre le pôle antérieur de la glande sous-mandibulaire, le ventre antérieur du muscle sous-digastrique et la face superficielle du muscle mylo-hyoïdien en profondeur. L'artère et la veine sous-mentale sont sectionnées après ligature. Le bord postérieur du muscle mylo-hyoïdien est récliné pour disséquer le canal de Wharton et le sectionner le plus en avant possible. Le pôle antérieur de la glande peut alors être récliné d'avant en arrière, permettant de visualiser le nerf grand hypoglosse (XII) qui est préservé.

Les rameaux du nerf lingual à destinée glandulaire sont coagulés et sectionnés pour libérer tout le pôle antérieur de la glande sous-mandibulaire. Les éléments évidés sont passés sous la veine faciale. Les ganglions rétro-glandulaires et rétro-vasculaires sont alors disséqués et le pôle postérieur de la glande sous-mandibulaire est libéré. L'ensemble des ganglions et de la glande est récliné vers le bas pour rejoindre le niveau II. Au cours de cette dissection, l'artère faciale n'est pas liée mais il faut réaliser l'hémostase de petites collatérales situées près de la crosse sous-mandibulaire [Figure IV-4].

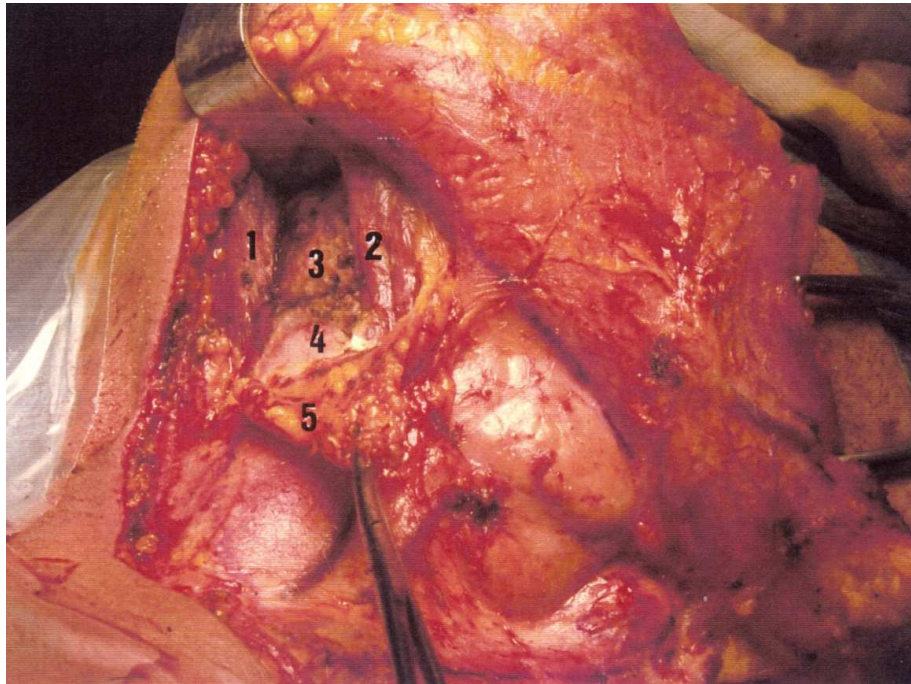


Figure IV-3. Evidement du niveau IA.

1= ventre antérieur du muscle digastrique droit ; 2= ventre antérieur du muscle digastrique gauche ; 3= muscle mylo-hyoïdien ; 4= os hyoïde ; 5= tissu cellulo-ganglionnaire inter-digastrique (niveau IA).

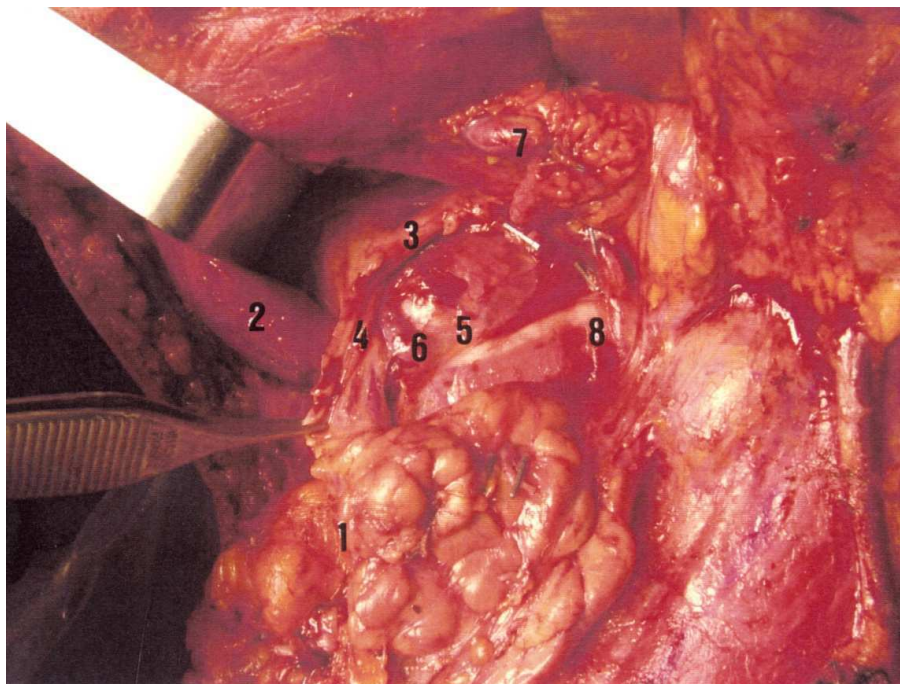


Figure IV-4. Evidement du niveau IB.

1= glande sous-mandibulaire avec la totalité des ganglions du niveau IB basculés en direction du niveau II ; 2= muscle mylo-hyoïdien sur écarteur ; 3= nerf lingual ; 4= canal de Wharton ; 5= nerf XII ; 6= veine satellite du XII ; 7 = artère faciale ; 8= ventre postérieur du muscle digastrique.

IV.C.5. DISSECTION DES APONEVROSES.

La ligne blanche du cou (fusion des aponévroses cervicale superficielle et moyenne sur la ligne médiane) est repérée. Son identification est facilitée par l'épaisseur généralement moins importante du tissu graisseux cervical à ce niveau. Après l'incision de l'aponévrose cervicale superficielle, l'aponévrose cervicale moyenne est à son tour incisée en son milieu à la hauteur de l'espace crico-thyroïdien. Les deux aponévroses sont ensuite incisées verticalement jusqu'à l'os hyoïde en haut et 2 travers de doigt au dessus du manubrium sternal en bas. Il faut réaliser au besoin l'hémostase de la veine jugulaire antérieure.

A la partie basse de l'aponévrose cervicale superficielle, se trouve habituellement la veine communicante qui relie le tronc veineux thyro-linguo-facial (TLF) aux veines jugulaires antérieure et externe, son volume peut être important et il faut en faire une hémostase soignée. Du plat du bistouri ou à la pointe coagulante, on dissèque l'aponévrose cervicale moyenne qui est séparée des muscles sterno-hyoïdien et omo-hyoïdien. Le décollement est mené d'avant en arrière jusqu'à rejoindre la VJI que l'on aperçoit par transparence au fur et à mesure de la dissection.

On change ensuite de plan en regard de l'axe jugulo-carotidien, en ouvrant la gaine vasculaire et en passant à sa face profonde. La gaine est ouverte à l'aplomb de la face antérieure de la carotide primitive en avant et jusqu'au nerf vague (X) en arrière. Une fois le X identifié, la dissection passe à nouveau sous l'aponévrose cervicale moyenne jusqu'à sa réunion avec l'aponévrose cervicale superficielle, au bord postérieur du muscle SCM.

Au fur et à mesure de la progression, on sépare le pôle inférieur de la glande sous-mandibulaire du tendon intermédiaire et du ventre postérieur du muscle digastrique. On obtient un « tripode » constitué, en bas, des aponévroses cervicales superficielle et moyenne, en haut et en arrière, de l'amas glandulaire et cellulo-adipeux de la loge sous-mandibulaire.

On procède ensuite à l'ouverture de l'aponévrose du muscle SCM (dédoublement de l'aponévrose superficielle), 3cm en arrière du bord antérieur du muscle. Le rameau grand auriculaire est préservé si possible. L'aponévrose cervicale superficielle est ensuite disséquée et séparée du bord antérieur et de la face interne du SCM, jusqu'à rejoindre l'aponévrose cervicale moyenne au bord postérieur du muscle [Figures IV-5 et IV-6].

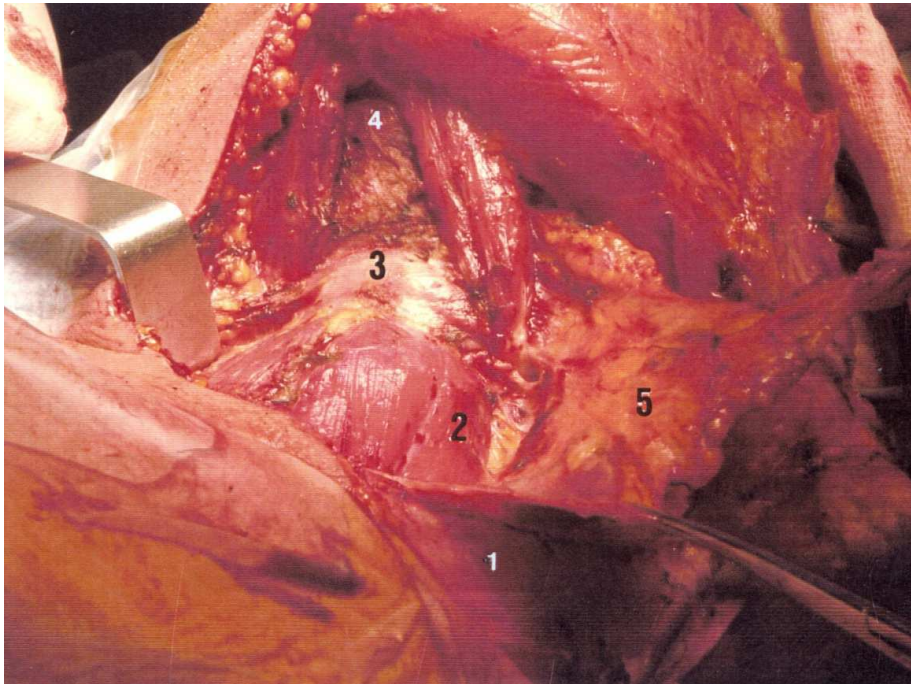


Figure IV-5. Dissection des aponévroses cervicales superficielle et moyenne à partir de la ligne médiane.

1= SCM ; 2= muscle omo-hyoïdien ; 3= os hyoïde ; 4= niveau ganglionnaire IA évidé ; 5= aponévroses cervicales superficielle et moyenne sur pinces.

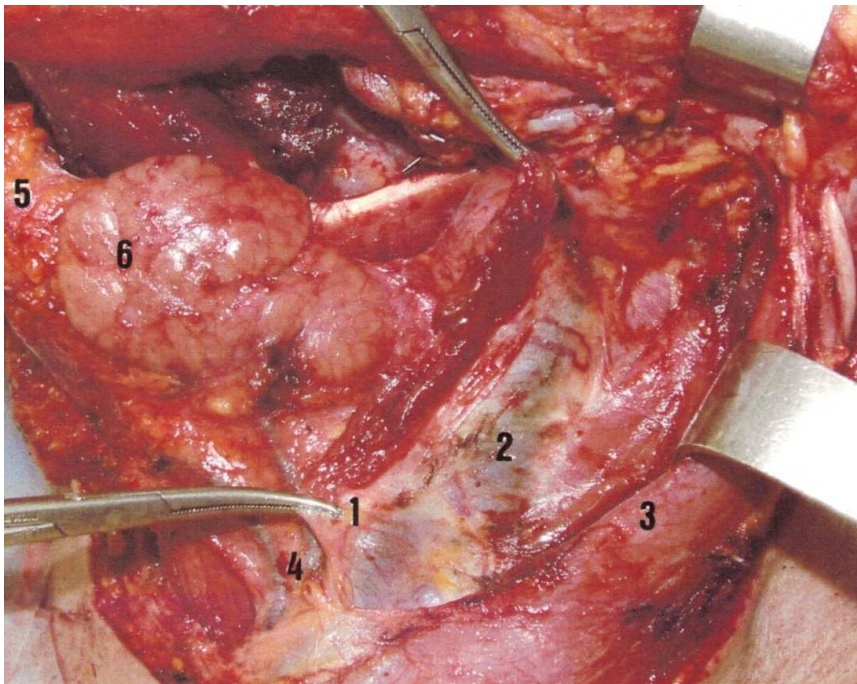


Figure IV-6. Dissection de l'aponévrose du muscle SCM (dédoublément de l'aponévrose cervicale superficielle).

1= aponévrose du SCM sur pinces ; 2= VJI par transparence ; 3= bord antérieur du SCM ; 4= veine jugulaire antérieur ; 5 et 6= niveaux IA et IB évidés.

IV.C.6. DISSECTION DES NIVEAUX IIA ET III.

On se porte ensuite vers le haut en reprenant la dissection de la veine faciale et en disséquant le tronc veineux thyro-linguo-facial (TLF), qui nous amène sur le tronc de la veine jugulaire interne (VJI) qui devient de plus en plus grosse après l'abouchement du TLF. Cette dissection permet de commencer l'exérèse du tissu cellulo-ganglionnaire qui entoure la veine. Plus en dessous, le XII est repéré ainsi que les veines qui le croisent et qui se drainent dans la VJI ; pour cela le bord inférieur du ventre postérieur du muscle digastrique est disséqué et récliné vers le haut par l'écarteur. Après avoir fait cette identification, tout le tissu cellulo-ganglionnaire entourant la VJI est progressivement pédiculé en arrière de celle-ci en passant comme nous l'avons vu sous la gaine vasculaire.

C'est à ce moment qu'il faut repérer le XI entre le tubercule de l'atlas et la VJI et l'isoler jusqu'à sa pénétration dans le SCM. Notre habitude étant de traiter le niveau IIB en dernier, la dissection reste d'abord superficielle par rapport au nerf et on enlève le tissu cellulo-ganglionnaire situé entre lui et la VJI. La dissection est ensuite poursuivie, sous l'aponévrose cervicale moyenne, de haut en bas, juste en dessus des branches du plexus cervical profond. En bas, la dissection s'arrête au-dessus du bord supérieur du chef inférieur du muscle omohyoïdien, enlevant ainsi les niveaux I à III. En cas d'évidement du niveau IV, la limite inférieure sera le bord supérieur de la clavicule [Figures IV-7].

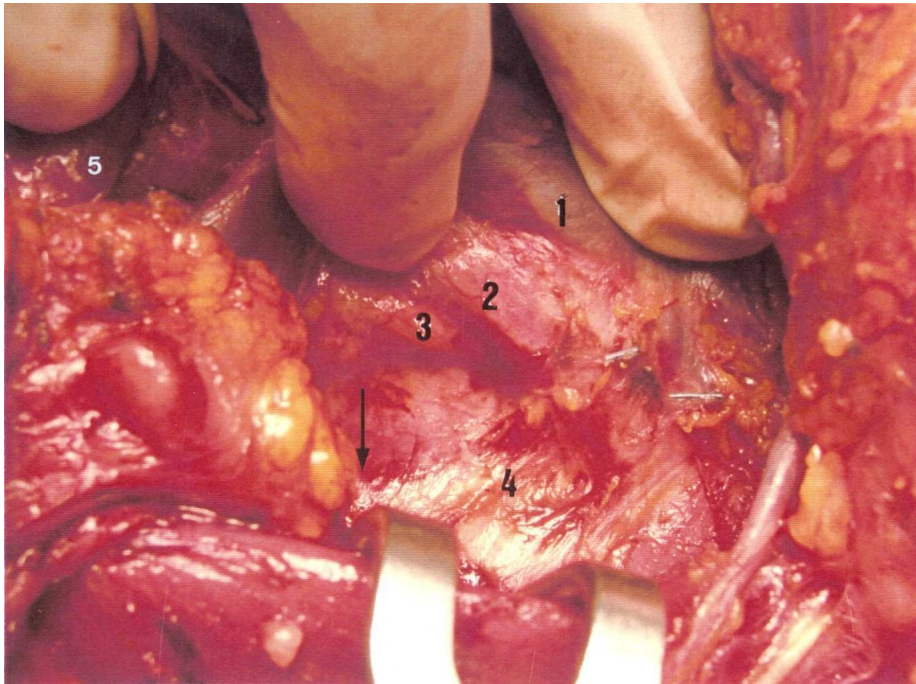


Figure IV-7. Evidement des niveaux IIA et III.

1= veine jugulaire interne réclinée vers l'avant ; 2= axe carotidien ; 3= nerf vague X ; 4= racines du plexus cervical profond vues par transparence ; jonction niveaux II et III.

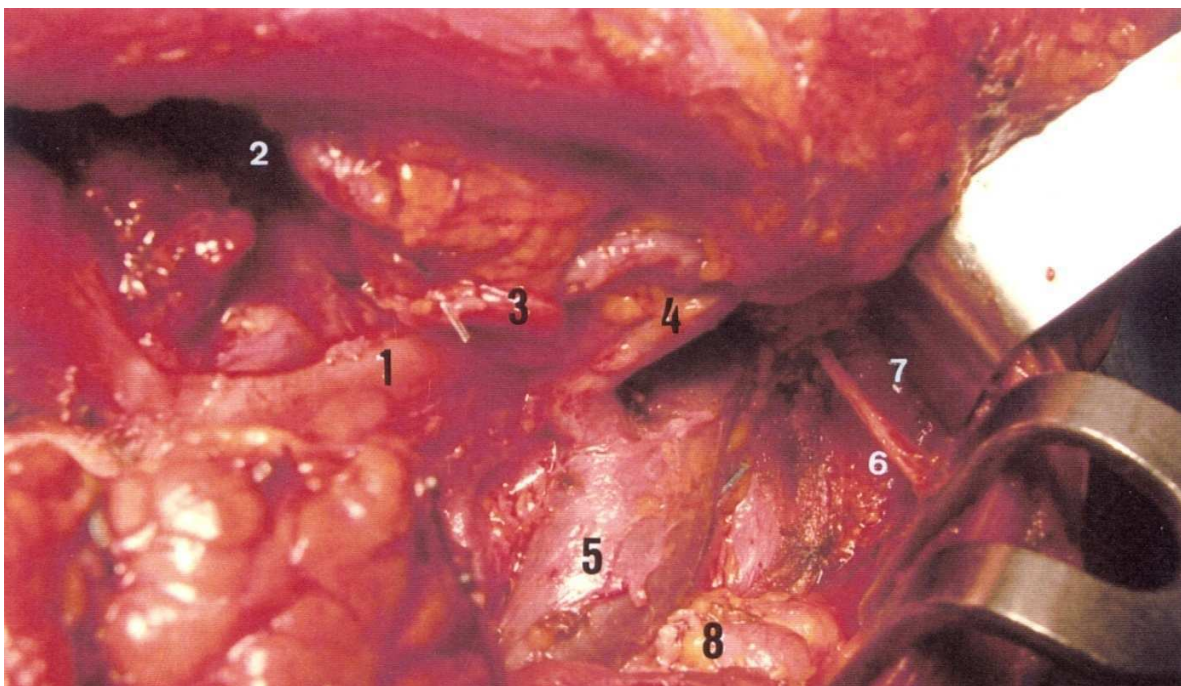


Figure IV-8. Evidement du niveau IIB.

1= ventre postérieur du muscle digastrique ; 2= niveau IB évidé ; 3= artère faciale ; 4= veine faciale ; 5= VII ; 6= XI, 7= niveau IIB ; 8= niveau III.

IV.C.7. DISSECTION DU NIVEAU IIB.

Pendant la dissection du triangle rétro-spinal, le muscle SCM est rétracté vers l'arrière et le ventre postérieur du digastrique vers le haut. Le point d'entrée du nerf spinal dans le muscle SCM est repéré et la dissection du nerf se fait vers le haut, parallèlement au nerf. Le tissu cellulo-ganglionnaire recouvrant le nerf est sectionné à ce niveau de façon à exposer le nerf jusqu'au niveau de la VJI.

La VJI sous-croise le nerf dans 70 % des cas et le surcroise dans 27 % des cas. Exceptionnellement (3 %) le nerf traverse un dédoublement de la veine jugulaire interne [49]. Le tissu cellulo-ganglionnaire situé au-dessus et en arrière du nerf est disséqué du plan profond (muscles splenius capitis et levator scapulae) et rétracté vers le bas, en le passant sous le nerf (mouvement de *swing*). Les artères occipitales et sterno-mastoïdiennes sont fréquemment rencontrées à ce niveau [Figures IV-8 et IV-9].

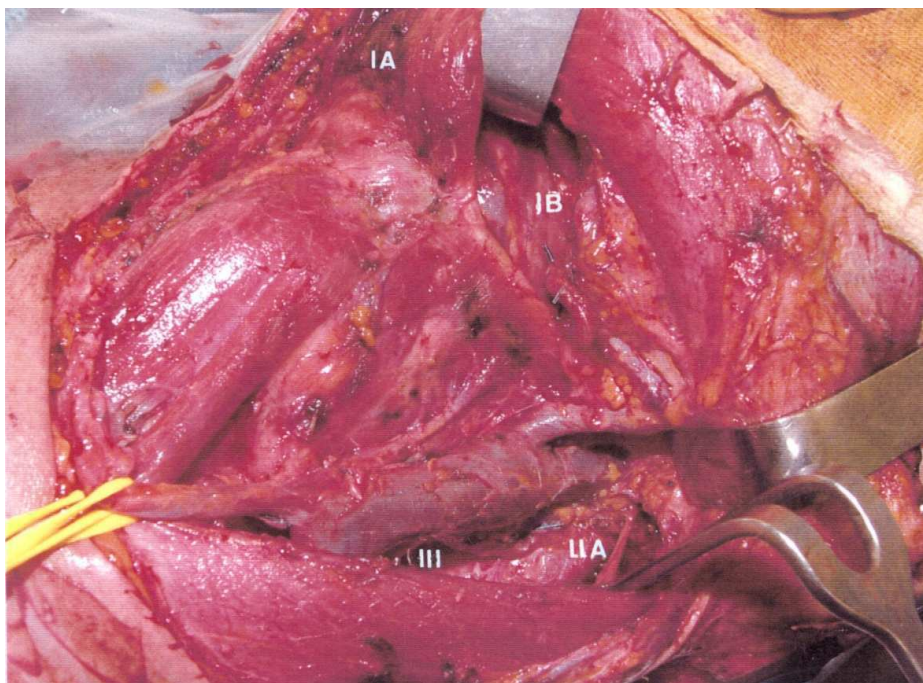


Figure IV-9. Vue d'ensemble de la région cervicale gauche en fin d'intervention. Les niveaux IA, IB, IIA, IIB et III sont évidés, le nerf spinal est squelettisé.

IV.D. COMPLICATIONS DES EVIDEMENTS GANGLIONNAIRES

Les complications des évidements cervicaux sont peu fréquentes dans les mains de chirurgiens expérimentés. La connaissance des complications classiques et rares permet non seulement d'informer les patients en préopératoire mais aussi de prendre les mesures permettant d'éviter leur survenue [50].

IV.D.1. COMPLICATIONS VASCULAIRES.

Le saignement postopératoire n'est pas une complication fréquente. Il faut différencier l'hémorragie due au saignement d'un petit vaisseau de celle d'un gros vaisseau, sérieuse, dont le débit est important. Lorsqu'une hémorragie postopératoire est suspectée, la priorité thérapeutique concerne la supplémentation sanguine si nécessaire, la maintenance d'un airway efficace et la réalisation d'une hémostase.

Les ruptures vasculaires secondaires ne sont pas liées à l'évidement mais le plus souvent à une complication de la chirurgie de la tumeur initiale, en particulier les fistules salivaires par pharyngostome. Un écoulement continu de salive dans la plaie opératoire est responsable d'une infection et de phénomènes nécrotiques pouvant conduire à la rupture d'un gros vaisseau.

IV.D.2. COMPLICATIONS NERVEUSES.

La branche mentonnière du nerf facial se situe sous le muscle platysma, superficielle à la veine faciale. Il est particulièrement vulnérable lors de la dissection du lambeau cutané supérieur. Son atteinte se traduit par une paralysie du muscle orbiculaire des lèvres et une chute de l'hémi-lèvre inférieure homolatérale. La visualisation première du nerf est le meilleur gage de sécurité, bien que sa dissection augmente le risque de lésion.

L'utilisation de la veine faciale comme repère chirurgical permet de préserver ce rameau : après individualisation de la veine faciale et section-ligature à la partie inférieure de la glande sous-mandibulaire, la partie distale de la veine est réclinée vers le haut avec le fascia adjacent dans lequel court le nerf. Ainsi, ce dernier est mis à l'écart de la zone de dissection et protégé.

La section du nerf spinal est à l'origine d'une paralysie du muscle trapèze et du développement d'un syndrome douloureux de l'épaule. Ce syndrome associe douleur, faiblesse, déformation de l'épaule, incapacité d'élévation de l'épaule avec abduction maximale du bras à 90°. Cependant, la préservation du nerf n'est pas la garantie d'une fonction postopératoire strictement normale. La dissection du nerf doit être la plus atraumatique possible, les phénomènes de traction et l'étirement du nerf doivent être évités. Un syndrome douloureux de l'épaule peut apparaître dans les suites d'un traumatisme isolé d'une des branches anastomotiques du plexus cervical.

Le nerf grand hypoglosse se situe au sein du niveau ganglionnaire II. Il est généralement visualisé lors de la dissection de la glande sous-maxillaire, où il se situe sous le réseau veineux du nerf grand hypoglosse. Son atteinte se traduit par la paralysie d'une hémilangue.

Le nerf vague est largement exposé lors de la réalisation d'un évidement radical. Il se situe dans la gaine vasculaire, entre la veine jugulaire interne et la carotide interne. Une attention particulière doit être accordée lors de la ligature de la veine jugulaire interne ou de la ligature du canal thoracique à cause de la proximité du nerf vague.

Une atteinte du nerf phrénique se traduit par une paralysie homolatérale du diaphragme. Les temps les plus à risque sont la dissection du tissu cellulograisieux sus-jacent au plan des scalènes et la section des branches antérieures du plexus cervical superficiel.

La chaîne sympathique cervicale est postérieure et médiale par rapport à la carotide interne. Une dissection sur le plan des muscles profonds (scalènes) trop médiale en arrière de l'axe carotidien est à risque pour la chaîne sympathique cervicale.

IV.D.3. LYMPHORRAGIES.

Les lymphorrhées secondaires sont des complications rares (1 %) [50]. Elles sont plus fréquentes du côté gauche, où se situe le canal thoracique, que du côté droit. Lorsque le canal thoracique doit être ligaturé, la ligature doit concerner les tissus adjacents (muscle, graisse, fascia) de manière à ne pas sectionner la fine paroi du canal thoracique avec le fil de suture. En cas de doute sur une lésion peropératoire du canal thoracique, l'augmentation de la pression intrathoracique ainsi que la mise en position de Trendelenburg aident à la visualisation d'une fuite lymphatique.

Lorsqu'une lymphorrhée apparaît en postopératoire dans le drain aspiratif, il convient d'arrêter l'aspiration du drainage, de réaliser un pansement compressif, et d'instituer un régime hypolipidique et hyperprotidique. La persistance de la lymphorrhée malgré ces mesures est une indication à la reprise chirurgicale pour lymphoplastie.

V. ARTICLE 1 : PREVALENCE DE L'ENVAHISSEMENT GANGLIONNAIRE CERVICAL CHEZ LES PATIENTS PRESENTANT UN CARCINOME DE LA CAVITE BUCCALE ET DE L'OROPHARYNX AVEC UN COU N0.

Elsevier Editorial System(tm) for Annales françaises d'oto-rhino-laryngologie et de pathologie cervico-faciale
Manuscript Draft

Manuscript Number:

Title: PREVALENCE DE L'ENVAHISSEMENT GANGLIONNAIRE CERVICAL CHEZ LES PATIENTS PRESENTANT UN CARCINOME DE LA CAVITE BUCCALE ET DE L'OROPHARYNX AVEC UN COU N0.

Article Type: Article original

Keywords: Cavité buccale; oropharynx; métastase ganglionnaire; cou N0.

Corresponding Author: Mr. Florent Hoareau-Gruchet, Jr.

Corresponding Author's Institution:

First Author: Florent Hoareau-Gruchet, Jr.

Order of Authors: Florent Hoareau-Gruchet, Jr.; Claire Faure, Praticien Hospitalier; Emile Reyt, Professeur des Universités; Christian A Righini, Professeur des Universités

Abstract: Objectifs. Le statut ganglionnaire cervical est un élément pronostic majeur des carcinomes épidermoïdes de la cavité buccale et de l'oropharynx. Les patients sans adénopathies palpables ou visibles à l'imagerie (cN0), conservent un risque non-négligeable de métastases occultes. Le but de cette étude est d'évaluer la fréquence d'un envahissement ganglionnaire histologique (pN+) chez les patients avec un cou cN0 traités par chirurgie pour un carcinome de la cavité buccale ou de l'oropharynx.

Matériel et Méthodes. Etude rétrospective (2003-2010) menée dans un centre hospitalier de niveau III à partir des dossiers médicaux des patients traités pour un carcinome de la cavité buccale ou de l'oropharynx avec un cou cN0. La tumeur primitive a été traitée chirurgicalement; le premier temps opératoire comportait un évidement ganglionnaire cervical sélectif uni ou bilatéral. Un traitement complémentaire par radiothérapie a été réalisé en cas de critères histologiques péjoratifs. Les courbes de survie ont été établies selon la méthode de Kaplan-Meier. Les analyses statistiques ont employées le test exact de Fisher ($p < 0,05$).

Résultats. 130 patients ont été inclus et 24 adénopathies en moyenne par curage ont été analysées. Le taux de pN+ était de 25,4%. Le taux de rupture capsulaire occulte était de 8,5%. Des skip-métastases en région III et IV étaient présentes pour 3 tumeurs de base de langue. Pour les patients pN+, la survie chute à 54,7%, comparativement à 86,4% pour les patients pN0.

Conclusions. Les patients présentant un carcinome de la cavité buccale et de l'oropharynx avec un cou cN0 ont un risque élevé d'envahissement ganglionnaire histologique. Le curage sus-omo-hyoidien est nécessaire et suffisant pour ces localisations, en dehors de la base de langue qui doit faire inclure le territoire IV. C'est un moyen efficace de diagnostic de l'envahissement ganglionnaire des cous N0, de traitement préventif de rechute et d'orientation pour le choix du traitement postopératoire.

V.A. INTRODUCTION.

Le statut ganglionnaire cervical est un élément pronostic majeur des carcinomes épidermoïdes de la cavité buccale et de l'oropharynx. Des adénopathies sont présentes cliniquement au diagnostic (cN+) dans 60% des cas [51, 52]. Les patients sans adénopathie cervicale palpable ou visible à l'imagerie (cN0), présentent un risque non-négligeable de métastases occultes. Selon la taille et le site de la tumeur primitive, la fréquence de l'envahissement ganglionnaire histologique (pN+) est de 11 à 33% [2-5, 53]. En cas de traitement chirurgical, la prise en charge des aires ganglionnaires pour les patients cN0 reste controversée. L'abstention s'oppose au traitement plus ou moins extensif des différents niveaux cervicaux, avec la morbidité qui s'y rattache. La tendance actuelle est de réaliser une chirurgie de principe plus limitée qui tient compte des territoires de drainage de la tumeur primitive. L'aboutissement de ce raisonnement est la technique du ganglion sentinelle, qui ne constitue toujours pas une méthode de référence. Pour les tumeurs de la cavité buccale ou de l'oropharynx, l'évidement sus-omo-hyoïdien fait l'exérèse des territoires ganglionnaires les plus à risque d'un envahissement histologique et comporte les niveaux I-III selon la classification de Robbins [34]. L'évidement sélectif a un intérêt diagnostique pour décider d'un traitement adjuvant (radiothérapie), en fonction du nombre d'adénopathies envahies et/ou de la présence d'une rupture capsulaire. Il a un intérêt thérapeutique en obtenant un contrôle régional comparable au curage radical modifié, avec une morbidité plus faible [54, 55].

L'objectif principal de notre étude était d'évaluer la fréquence et la localisation de l'envahissement ganglionnaire histologique chez les patients avec un cou cN0 traités par chirurgie pour un carcinome de la cavité buccale ou de l'oropharynx. Les objectifs secondaires étaient de : 1) comparer nos résultats à ceux de la littérature, 2) faire le lien avec les données anatomiques du drainage lymphatique de ces régions, 3) proposer une prise en charge chirurgicale raisonnée des aires ganglionnaires dans ces localisations en cas de cou cN0.

V.B. MATERIEL ET METHODES.

Etude rétrospective (2003-2010) menée dans un centre hospitalier de niveau III. Nous avons analysé les dossiers médicaux des patients traités pour un carcinome de la cavité buccale ou de l'oropharynx qui présentaient un cou cN0, quel que soit le statut T. Les autres critères d'inclusion étaient : 1) pas d'antécédent de cancer des VADS ou de radiothérapie, 2) examens radiologiques effectués au maximum 1 mois avant la chirurgie pour éviter le biais de l'évolution naturelle de la maladie, 3) réalisation d'un évidement ganglionnaire cervical sélectif uni ou bilatéral, 4) analyse anatomopathologique de toutes les pièces d'évidement,. Les bilans d'imagerie réalisés (IRM et/ou scanner cervico-facial injecté) ont été ré-analysés en double aveugle par un chirurgien ORL et un radiologue spécialisé en imagerie tête et cou pour confirmer l'absence d'adénopathie suspecte. Pour les patients ayant eu une tomographie par émission de positron (TEP), aucune fixation hypermétabolique ne devait être retrouvée dans la région cervicale. La cavité buccale a été subdivisée en langue mobile, plancher et gencive. L'oropharynx a été subdivisé en base de langue, loge amygdalienne et commissure intermaxillaire/trigone rétromolaire.

Dans tous les cas, la tumeur primitive a été traitée chirurgicalement et le premier temps opératoire comportait un évidement ganglionnaire cervical sélectif sus-omo-hyoïdien [30]. L'exérèse était réalisée en monobloc d'avant en arrière, puis les différents niveaux ganglionnaires étaient individualisés par le chirurgien, selon la classification de Robbins [34]. En cas de tumeur basi-linguale, le territoire IV était aussi prélevé. En cas de curage bilatéral, les deux côtés ont été traités de la même manière. Le même médecin anatomopathologiste a étudié toutes les pièces opératoires. Après fixation par immersion dans un fixateur type AFA (acide acétique, formol, alcool) pendant 48 heures minimum, tous les ganglions adressés ont été analysés, quelle que soit leur taille. Après séparation du tissu cellulo-graisseux environnant, une évaluation macroscopique du statut métastatique de tous les ganglions conduit à 1) inclure en totalité les ganglions non-suspects, 2) échantillonner la région capsulaire des adénopathies objectivement envahies. Tous les blocs de paraffine étaient coupés au microtome et des rubans de 3 à 4 µm étaient ensuite étalés et colorés à l'Hématoxyline-Eosine-Safran (HES). La durée moyenne de l'examen de chaque évidement était comprise entre 60 et 90 minutes, selon le nombre de ganglions concernés. Pour chaque cas, le médecin anatomopathologiste a déterminé le nombre de ganglions prélevés, le nombre de ganglions pN+ par niveau et la présence ou non d'une rupture capsulaire. Une radiothérapie complémentaire a été réalisée dans les cas suivants : 1) patients pN+ avec plus de 3 adénopathies envahies ou une adénopathie en rupture capsulaire, 2) marge d'exérèse insuffisante <5mm, présence d'emboles vasculaires ou d'engainements périnerveux au sein de la pièce opératoire. Une surveillance clinique a été proposée pour : 1) les patients pN+ avec une ou deux adénopathies envahies sans rupture capsulaire, 2) les patients pN0 avec une exérèse tumorale complète sans embolie vasculaire ou engainements périnerveux.

Une revue de la littérature a été réalisée à partir de la base de données Medline (2000-2010). Des études antérieures citées dans les articles retenus ont été incluses en fonction de leur pertinence. Les courbes de survie ont été établies selon la méthode de Kaplan-Meier et validées par le test log-rank. L'analyse des variables catégorielles a employé le test exact de Fisher ($p < 0,05$) à l'aide du logiciel StatView® 5.0 (SAS Institute Inc.).

V.C. RESULTATS.

V.C.1. ANALYSE DE LA POPULATION.

Un total de 157 dossiers de patients cN0 a été étudié et 27 patients ont été exclus devant un ou plusieurs des arguments suivants : 1) présence d'adénopathie suspecte à la relecture des scanners et/ou IRM archivés ; 2) nature histopathologique ne correspondant pas à un carcinome épidermoïde malpighien ; 3) autre type d'évidement réalisé (radical) ; 4) patient perdu de vue au cours du suivi. Cent trente patients ont été inclus, 96 hommes et 34 femmes d'âge moyen 60,3 ans (37-86). Tous étaient éthylo-tabagiques, sauf 4 femmes et 3 hommes d'âge moyen 39,2 ans (37-42). Au cours du bilan préopératoire, 85 patients ont eu un scanner, 45 patients ont eu un scanner et une IRM, 42 patients ont eu une TEP. Tous ont été traités chirurgicalement avec une exérèse tumorale adaptée à la lésion. La localisation, le stade et le type d'évidement réalisé sont résumés dans le [Tableau V-1]. Le site tumoral primitif le plus fréquent dans la cavité buccale était la langue mobile (23,1%), puis le plancher de bouche (21,5%). Le site tumoral le plus fréquent dans l'oropharynx était la loge amygdalienne (17,7%) puis la base de langue (15,4%). Au total, 84% des tumeurs étaient classées T1-T2 et 16% T3-T4.

Site tumoral primitif	Stade				Evidement	
	T1	T2	T3	T4	Unilatéral	Bilatéral
Plancher buccal	4	19	3	2	12	16
Gencive	2	7	0	3	3	9
Langue mobile	10	18	1	1	7	23
Base de langue	7	9	2	2	6	14
Loge amygdalienne	7	13	1	2	18	5
Commissure/trigone	3	10	0	4	12	5
Total	33	76	7	14	58	72

Tableau V-1. Répartition des sites tumoraux selon les stades au moment du diagnostic et type de curage réalisé.

V.C.2. ANALYSE DES EVIDEMENTS.

Le nombre moyen de ganglions analysés par curage était de 24 (6-42). L'examen anatomopathologique définitif a retrouvé un taux de pN+ de 25,4% toutes localisations confondues. L'envahissement ganglionnaire en fonction du site tumoral, du stade et du type histologique est résumé dans le [Tableau V-2]. Le site tumoral associé au plus fort taux de pN+ était la base de langue (45%). Il existait de manière statistiquement significative plus de patients pN+ en cas de lésion tumorale située au niveau de la base de langue, comparativement aux autres localisations ($p=0,038$). Les patients présentant des tumeurs classées T1 ou T2 étaient pN+ dans 21,1% des cas et dans 47,6% des cas pour les lésions localement plus avancées T3 et T4. Le nombre de patients pN+ était significativement plus grand en cas de lésion T3-T4 par rapport aux tumeurs T1-T2 ($p=0,025$).

Dans 69,2% des cas, les carcinomes malpighiens étudiés étaient bien différenciés, moyennement différenciés dans 22,3% des cas et peu différenciés dans 8,5% des cas. Il existait de manière statistiquement significative plus de patients pN+ en cas de lésion tumorale avec un degré de différenciation plus faible (moyennement à peu), comparativement aux carcinomes bien différenciés ($p=0,015$).

La taille moyenne des adénopathies envahies était de 10,4mm (4-25). Le taux de rupture capsulaire occulte était de 8,5%. La répartition des adénopathies pathologiques selon les niveaux et le site tumoral est résumée dans le [Tableau V-3]. Pour les tumeurs de la cavité buccale, 55% des ganglions pN+ se situaient dans le territoire IB et aucun dans le territoire IIB ou IV. Pour les tumeurs de l'oropharynx, le ganglion envahi était controlatéral à la tumeur dans 1 cas. Il s'agissait d'une lésion classée T2 de la base de langue dont l'infiltration vers la ligne médiane était difficile à déterminer à la palpation et qui n'a pas eu d'IRM préopératoire (claustrophobie). Dans 21 cas, l'adénopathie envahie était unique (pN1). Il y avait plusieurs ganglions envahis dans 12 cas (pN2 avec 2,5 ganglions pathologiques en moyenne). A chaque fois que le niveau III était envahi, les niveaux précédents selon la classification de Robbins [34] étaient aussi pathologiques sauf dans 2 cas. Pour ces deux patients, on a identifié une adénopathie envahie en territoire III qui a shunté les niveaux précédents. Il s'agissait de 2 tumeurs T2 de la base de langue. Une autre « skip métastase » isolée a été retrouvée en territoire IV pour une lésion T3 de la base de langue.

Site tumoral primitif	Statut ganglionnaire		Total	
	pN+	pN0		
Plancher buccal	7	21	28	
Gencive	2	10	12	
Langue mobile	9	21	30	
Base de langue	9	11	20	p=0,038
Loge amygdalienne	3	20	23	
Commissure/trigone	3	14	17	
Stade				
T1	6	27	33	
T2	17	59	76	
T3	4	3	7	P=0.025
T4	6	8	14	
Degré de différenciation				
Bien différencié	17	73	90	
Moyennement différencié	11	18	29	
Peu différencié	5	6	11	P=0,015
Total	33	97	130	

Tableau V-2. Envahissement ganglionnaire en fonction du site tumoral, du stade et du type histologique.

Site tumoral primitif	Territoire ganglionnaire						Total
	IA	IB	II	IIB	III	IV	
Plancher buccal	1	7	4	0	1	0	13
Gencive	1	2	0	0	0	0	3
Langue mobile	0	7	5	0	1	0	13
Base de langue	0	2	7	3	3	1	16
Loge amygdalienne	0	0	3	1	1	0	5
Commissure/trigone	0	0	4	0	1	0	5
Total	2	18	23	4	6	1	54

Tableau V-3. Nombre total d'adénopathies envahies selon les territoires ganglionnaires.

V.C.3. TRAITEMENT COMPLEMENTAIRE.

Les patients pN+ ont reçus un traitement complémentaire par radiothérapie en postopératoire pour les raisons suivantes : 1) présence de trois adénopathies ou plus envahies dans 9 cas, 2) présence d'au moins une adénopathie en rupture capsulaire dans 11 cas, 3) présence de critères histologiques tumoraux péjoratifs dans 13 cas. Parmi les patients pN0, 31% ont été irradiés devant les arguments suivants : marge d'exérèse insuffisante <5mm, présence d'embolies vasculaires ou d'engainements périnerveux. Au total dans notre série, 63 patients (48,5%) ont eu une radiothérapie en plus de la prise en charge chirurgicale, avec une dose moyenne délivrée dans la région cervicale de 55 Gy.

V.C.4. SUIVI.

Parmi les patients pN+, une rechute ganglionnaire est apparue en territoire IIB, évidé pour un T3 de la base de langue. Parmi les patients pN0 n'ayant pas reçu de traitement complémentaire (67 cas), 2 rechutes ganglionnaires sont intervenues, respectivement en territoire IIB et III traités chirurgicalement initialement. Il s'agissait d'un T3 de loge amygdalienne et d'un T2 du plancher buccal. Au total, les récurrences régionales ont concerné 2,3% des patients avec un délai moyen d'apparition de 4,8 mois. Des récurrences locales isolées ont concerné 14,6% des patients. L'apparition d'une seconde localisation ou plusieurs a été constatée chez 16,2% des patients et une extension métastatique (hépatique ou pulmonaire) chez 5,4%.

Cent-quatre patients (80%) ont eu un suivi carcinologique de 24 mois au moins. La médiane de suivi était de 52 mois. A la date des dernières nouvelles, 70 patients étaient en rémission, 17 patients étaient en récurrence locale et/ou régionale, 5 étaient décédés de maladies intercurrentes, 13 étaient décédés de l'évolution de leur maladie. La survie spécifique était de 82,3% à 5 ans. La survie sans récurrence était de 96,1% à 1 an, 75,7% à 3 ans et 60,1% à 5 ans [Figure V-1A]. Dans le sous-groupe des patients pN+, la survie chute de manière statistiquement significative à 54,7%, contre 86,4% pour les patients pN0 [Figure V-1B] ($p=0,017$).

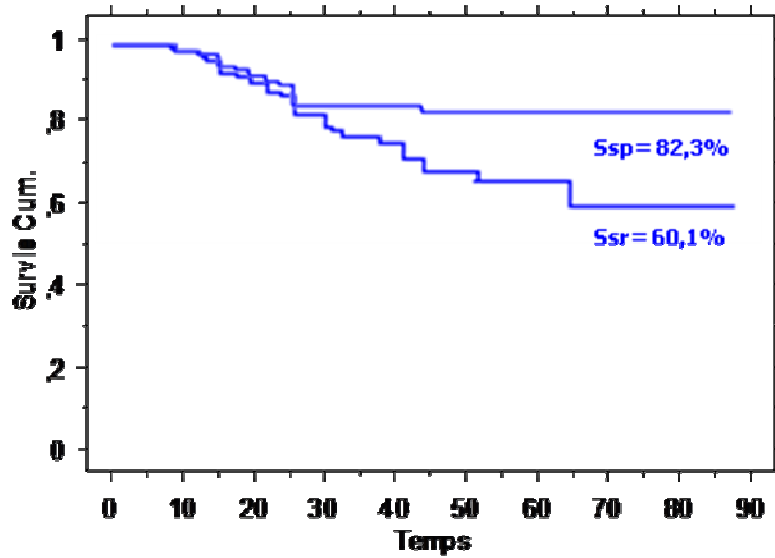


Figure V-1A. Courbes de Kaplan-Meyer concernant les 130 patients N0 inclus.
 (Ssp)= survie spécifique, (Ssr)= survie sans récurrence.

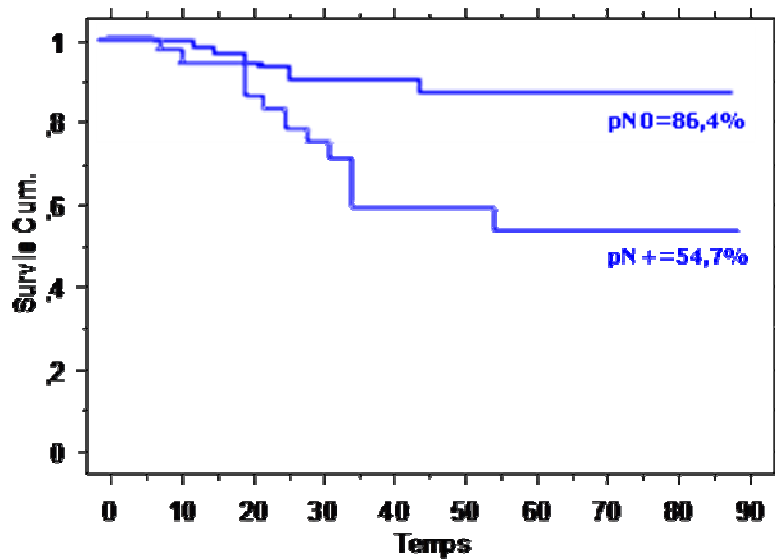


Figure V-1B. Courbes de Kaplan-Meyer concernant les deux sous-groupes présentant ou non un envahissement ganglionnaire.
 (pN0)= patients avec des ganglions sains, (pN+)= patients avec des ganglions pathologiques. Log rank $p=0,017$.

V.D. DISCUSSION.

La population étudiée est conforme à celles rapportées dans la littérature avec une majorité d'hommes (sex-ratio 3:1), éthylo-tabagiques avec un âge compris entre 55 et 65 ans. Durant la période de l'étude, 338 patients ont été traités dans notre service pour une tumeur de la cavité buccale ou de l'oropharynx et 181 patients (53,5%) présentaient des adénopathies cervicales décelables cliniquement et/ou radiologiquement. Parmi les 157 patients restants, 27 dossiers ont été éliminés car un ou plusieurs critères d'inclusion n'étaient pas respectés. Pour 19 cas, la double relecture des bilans d'imagerie archivés avait fait apparaître des adénopathies suspectes. Une étude de Castelijns et al. [56] a rapporté que dans 40 à 60% des cas, les examens d'imagerie (échographie, tomodensitométrie, IRM) permettent d'identifier des adénopathies suspectes chez des patients avec une palpation cervicale normale. Dans les conditions techniques actuelles, la résolution de ces examens est limitée à une taille d'au moins 5mm [57]. Des micrométastases de l'ordre de 3mm sont en-dessous de ce seuil de détection. En cas de pN+, la proportion de ces micrométastases peut aller jusqu'à 25% [53]. Une technique tomodensitométrique différente selon les équipes (plan de coupe, protocole d'injection) peut expliquer un taux de faux-négatifs variable selon les séries. Dans cette hypothèse, le risque serait plus important dans le niveau IA (plan oblique rétro-mandibulaire avec artefacts dentaires). Cependant, nos résultats montrent que ce niveau contient des adénopathies histologiquement envahies dans 2 cas seulement pour la cavité buccale (une tumeur de gencive inférieure médiane et un T2 du plancher antérieur) et jamais pour l'oropharynx. Le risque d'ignorer une adénopathie dans ce territoire est minime, d'autant qu'il est accessible à la palpation. Le groupe des patients ayant eu une TEP en préopératoire n'a pas présenté moins de ganglions envahis que le groupe des patients n'ayant pas eu d'imagerie métabolique ($p=0,34$). Dans cette indication, la TEP n'améliore pas la sensibilité du bilan

d'extension. L'imagerie seule est insuffisante pour guider la prise en charge initiale et les traitements complémentaires. L'analyse anatomopathologique des pièces d'évidement reste la méthode de référence pour le diagnostic des métastases ganglionnaires [58].

Le traitement des aires ganglionnaires des tumeurs classées N0 reste controversé. Les possibilités thérapeutiques sont la surveillance, l'évidement ganglionnaire sélectif, l'évidement radical modifié et la technique plus récente du ganglion sentinelle. La controverse repose sur l'existence d'un nombre important de métastase ganglionnaires occultes non-décelées au cours du bilan (25,4% dans notre série). Le nombre moyen de ganglions examinés par évidement, la répartition des métastases ganglionnaires, le taux de métastases occultes et le taux de rupture capsulaire de notre série sont conformes avec les chiffres retrouvés dans la littérature [Tableau V-4].

Auteurs/ date de publication	Type étude	Nombre de Patients	Taux pN+	Taux pR+
El-Naaj et al.[59], 2011	Rétrospective	68	16%	
Mathew et al.[60], 2008	Rétrospective	161	26,5%	0,9%
Jose et al.[4], 2002	Prospective	72	33,3%	
Lim et al.[61], 2006	Rétrospective	54	24%	
Jegoux et al.[3], 2006	Rétrospective	77	32,5%	7,8%
Mira et al.[2], 2002	Rétrospective	91	11,1%	42,8%
Hosal et al.[5], 2000	Rétrospective	210	23%	24%
Notre étude	Rétrospective	130	25,4%	8,5%

Tableau V-4. Revue de littérature (articles retenus à partir de 2000).

Envahissement ganglionnaires occultes chez des patients présentant un carcinome de la cavité buccale ou de l'oropharynx avec un cou N0. (pN+)= taux de ganglions pathologiques, (pR+)= taux de rupture capsulaire.

La simple surveillance clinique des patients présentant des lésions localement avancées (T3-T4) n'est plus admise. La plupart des études préconisent la réalisation d'un évidement cervical. Byers et al. [62] a conclu que tous les patients avec un carcinome épidermoïde de la langue de stade T3-T4 devaient bénéficier d'un évidement ganglionnaire sélectif. Pour les tumeurs dépistées précocement au stade T1-T2, les avis sont de plus en plus unanimes. Smith et al. [63] a étudié deux cohortes de patients présentant des tumeurs de la cavité buccale classée T1-T2N0 : 75 patients ont été traités par un évidement sélectif et 75 ont été surveillés cliniquement. Des métastases cervicales se sont développées chez 15 patients (20%) dans le groupe des patients surveillés, avec une survie à 5 ans significativement diminuée (63% contre 91%). Dans le même type de population, Capote et al. [64] a aussi identifié l'évidement ganglionnaire comme un élément pronostic significatif pour la récurrence et le suivi avec un contrôle régional à 5 ans de 92,5% contre 71,2% pour les patients sans traitement des aires ganglionnaires. Sachant le taux élevé de métastases occultes décelées dans les cous cN0 et les difficultés de rattrapage des récidives ganglionnaires chez les patients ayant une simple surveillance, cette attitude n'est justifiée que pour les patients présentant une contre-indication à la chirurgie [65].

Le type d'évidement ganglionnaire le plus pratiqué pour le traitement des patients présentant un carcinome épidermoïde de la cavité buccale ou de l'oropharynx avec un cou N0 est le curage sélectif emportant les niveaux I à III (sus-omo-hyoïdien). Quand la lésion cancéreuse est située au niveau de la langue, certaines études incitent à inclure le niveau IV dans la dissection [66]. Il est établi que l'incidence des métastases ganglionnaires occultes dépend de la taille et du site de la tumeur primitive. Concernant les tumeurs de langue mobile, la prise en charge chirurgicale des aires ganglionnaires est consensuelle car elles présentent une incidence de métastases occultes élevée.

Haddadin et al. [67] rapporte une augmentation de survie des patients ayant bénéficié d'un évidement ganglionnaire prophylactique. Il conclut que les tumeurs de langue ont une forte proportion d'atteinte ganglionnaire infraclinique.

Dans notre série, pour les tumeurs de la cavité buccale, toutes les adénopathies envahies se situaient dans les niveaux I-III (dont 55% dans le niveau IB et 31% dans le niveau IIA) [Figure V-2A]. Ceci est en accord avec les données anatomiques du drainage lymphatique de ces régions [44]. Le niveau IB en particulier est prépondérant dans le drainage de la cavité buccale (ganglions pré et rétrovasculaires), il faut donc en faire l'exérèse exhaustive malgré les difficultés chirurgicales de la région (rameau mentonnier du nerf facial, vaisseaux faciaux). En revanche, aucun ganglion pN+ n'a été retrouvé dans le niveau IIB. L'évidement de ce niveau ne paraît pas indispensable pour les tumeurs de la cavité buccale, permettant de limiter la morbidité par atteinte du nerf accessoire. Ces données sont comparables à l'étude de Mathew et al. [60] qui concerne 219 patients présentant un carcinome de la cavité buccale, le taux d'envahissement ganglionnaire occulte est de 26,5% avec un maximum de 35% pour les lésions du plancher buccal. Ce travail retrouve des ganglions envahis prédominant dans les niveaux IB et IIA et aucun dans le niveau IIB.

Peu d'articles traitent de l'oropharynx, d'autant que de nombreux centres utilisent la radiothérapie comme traitement de première intention pour cette localisation. Dans notre étude, les adénopathies envahies provenant de tumeurs de l'oropharynx se situaient majoritairement dans les niveaux II et III (dont 54% dans le territoire IIA) [Figure V-2B] ; sauf en cas de tumeur basi-linguale où des ganglions pathologiques étaient retrouvés dans le niveau IB (2 cas) et le niveau IV (1 cas). D'après ces données, les lésions de la base de langue représentent une entité particulière.

Ce site est pourvoyeur d'un plus grand nombre de ganglions envahis avec une atteinte du niveau IV, une métastase controlatérale et tous les cas de skip-métastases observés. Il implique donc un évidement systématique plus large emportant les niveaux I-IV.

Certains auteurs pensent qu'un traitement systématique des aires ganglionnaires n'est pas nécessaire en cas de localisations oropharyngées autres que la base de langue [59] en cas de cou cN0. Il s'agit pourtant de sites très lymphophiles. Jose et al. [4] recommande l'exérèse des niveaux II-IV (évidement sélectif latéral). Au contraire, d'autres équipes proposent de réaliser un évidement sus-omo-hyoïdien dans ces localisations [68]. Dans notre travail, 40% des pN+ de l'oropharynx provenaient de la loge amygdalienne ou du trigone rétromolaire et tous les ganglions se situaient dans les territoires II-III. Cette observation n'est pas partagée dans la littérature : parmi les 68 patients pN+ présentant un carcinome de l'oropharynx étudiés par Lim et al. [61], l'envahissement ganglionnaire se trouvait au niveau du territoire IB dans 37% des cas. Il semble prudent de préconiser l'évidement sélectif sus-omo-hyoïdien (I-III) pour les tumeurs de l'oropharynx cN0 situées en dehors de la base de langue.

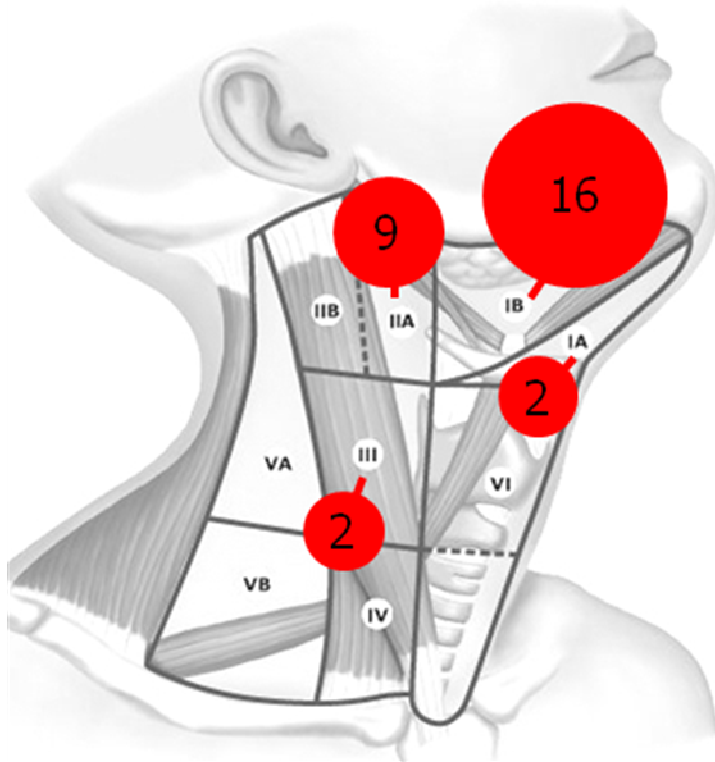


Figure V-2A. Nombre total des adénopathies envahies selon les territoires ganglionnaires pour les carcinomes de la cavité buccale.

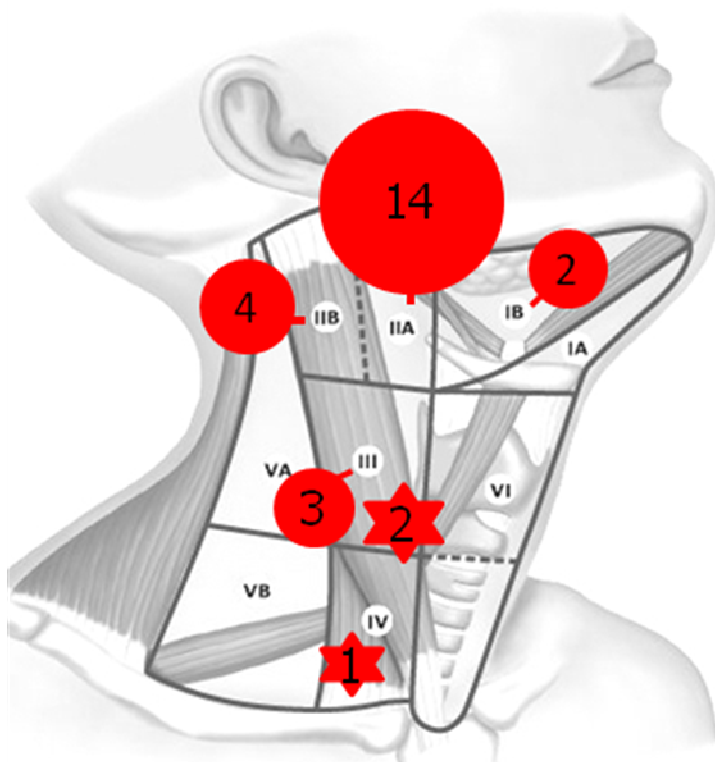


Figure V-2B. Nombre total des adénopathies envahies selon les territoires ganglionnaires pour les carcinomes de l'oropharynx. ☆ = skip-métastase.

Notre travail montre que la survie spécifique chute à 54,7% pour les patients pN+, comparativement à 86,4% pour les patients pN0 ($p=0.017$). En revanche, ces deux groupes ne présentent pas de différence en termes de rechute cervicale, au contraire de certains auteurs [60]. La présence de métastases ganglionnaires cervicales occultes doit être considérée comme un critère histopronostic négatif important. En revanche, la rupture capsulaire n'a pas montré d'impact sur l'échec régional ce qui peut s'expliquer par le traitement adjuvant par radiothérapie réalisé systématiquement dans ces situations. Dans notre série, l'évidement sélectif a été efficace en termes de contrôle ganglionnaire dans 97,7% des cas. Dans la littérature le taux d'efficacité de l'évidement sélectif dans la prise en charge des cous N0 varie de 90 à 97%. Aucune différence notable entre les taux de contrôle des évidements sélectifs et les évidements radicaux modifiés n'est observée par la plupart des auteurs. L'évidement sélectif est donc un moyen efficace pour évaluer l'envahissement ganglionnaire des cous N0 [2, 52, 55]. En plus de ce rôle diagnostique, l'évidement sélectif peut être considéré comme un traitement curatif [69]. Il permet la résection des principaux relais de drainage de la tumeur primitive. Une seconde localisation est survenue dans 16,2% des cas dans notre série ce qui est comparable à la littérature [70]. L'évidement systématique évite de sous-traiter les patients pN+ mais constitue un traitement excessif pour les patients pN0. Dans notre série, il peut provoquer une morbidité inutile pour 79% des patients présentant une tumeur T1 ou T2.

Cela a conduit certaines équipes à rechercher une autre prise en charge pour les patients N0 qui pourrait être la technique du ganglion sentinelle. Elle est limitée par la complexité et la variabilité des voies de drainage lymphatique du cou ainsi que le caractère infiltrant en profondeur et difficile à injecter de certaines lésions des VADS.

Dans de nombreuses séries, l'examen anatomopathologique consiste à traiter une ou deux coupes de chaque ganglion identifié macroscopiquement au sein de la pièce de dissection. Une quantité importante de tissu n'est pas analysée et certaines métastases ne sont pas détectées. La qualité de l'examen anatomopathologique dépend aussi du nombre de ganglions récoltés. Rappelons que le chiffre minimal de ganglions requis par l'UICC pour la classification histopathologique des adénopathies (pN) est de 6 par côté pour un évidement sélectif. Notre étude respecte ces critères avec 24 ganglions en moyenne. Dans notre centre, les carcinomes épidermoïdes des VADS sont traités par un même examinateur. Les pièces sont adressées séparées en territoire anatomique par le chirurgien : chaque prélèvement est traité l'un après l'autre de façon étagée. Les ganglions sont repérés à la fois visuellement et par palpation. Ils sont tous inclus, quelle que soit leur taille. Si l'aspect macroscopique n'est pas suspect, ils sont inclus en totalité en réalisant si besoin des tranches de section multiples jusqu'à épuisement du tissu. Toutes les coupes sont analysées histologiquement. Si un ganglion est envahi de façon évidente, il faut préciser s'il existe ou non une effraction capsulaire. On inclut donc préférentiellement de la région sous-capsulaire jusqu'au tissu péri-ganglionnaire. Cette méthode limite le nombre de faux-négatifs qui risquent d'être sous-traités en ne bénéficiant pas d'une radiothérapie complémentaire. Nous avons aussi trouvé un lien significatif entre le degré de différenciation de la tumeur primitive et le nombre de patients pN+. Une lésion peu à moyennement différenciée a plus de chance de présenter un envahissement ganglionnaire occulte. Pour Lindenblatt et al. [71], qui a étudié les carcinomes de la cavité buccale de 53 patients selon plusieurs échelles anatomopathologiques, une faible différenciation se traduit aussi par une survie sans récurrence fortement diminuée.

Les métastases ganglionnaires avec saut des premiers relais sont la principale limite de l'évidement sélectif comme de la technique du ganglion sentinelle. Elles représentent environ 5% des cas pour les tumeurs de la cavité buccale et de l'oropharynx quel que soit le stade N et 1,5% des cas pour les patients avec un cou N0 [72]. Dans notre série, 3 patients (2,3%) ont présenté un ganglion envahi unique en territoire III-IV ou « skip-metastase ». La tumeur primitive était à chaque fois basi-linguale. Shah et al. [52] relate 8 cas (2,5%) de « skip-metastase » en territoire IV sur 343 carcinomes des VADS cN0 traités par un curage radical modifié. Ce chiffre peut être confronté avec les résultats de Spiro et al. [73] qui retrouve 3% de rechute ganglionnaire en dehors des territoires évidés pour les patients N0 traités par curage sus-omo-hyoïdien (I-III) sans radiothérapie complémentaire. Cependant, la notion de « skip-metastase » doit être prise avec prudence, car pour certains auteurs il existe des micrométastases ou îlots de cellules tumorales isolées qui restent indétectables à l'examen anatomopathologique de routine et constitueraient les premiers relais. Plusieurs travaux démontrent que des analyses complémentaires immuno-histochimiques retrouvent des micrométastases chez environ 8% des patients classés pN0 après examen histopathologique standard [74].

L'augmentation du diagnostic de métastases occultes soulève le problème du traitement postopératoire. Dans notre série, les patients pN+ ont tous été irradiés pour des raisons liées au statut 1) N dans 20 cas, 2) T dans 13 cas. La radiothérapie n'a pas apporté de bénéfice ni en terme de contrôle régional ni en terme de survie entre ces derniers et les patients pN0 irradiés. La tendance actuelle est de proposer une surveillance postopératoire en cas de T1-T2N0 avec marges saines et une radiochimiothérapie concomitante en cas d'éléments histopronostics péjoratifs ($\geq 3N+$, R+, embolies, engainements périnerveux, T3-T4, marges positives).

Entre ces deux situations opposées, le rôle des micrométastases et des îlots de cellules tumorales isolées reste incertain. Certaines seraient détruites par le système immunitaire. D'autres auraient des caractères phénotypiques favorisant la rupture capsulaire et seraient le point de départ d'une rechute néoplasique. Une meilleure connaissance de leur devenir en termes de récurrence ganglionnaire permettra de définir les groupes de patients à risque et nécessitant un traitement complémentaire plus agressif.

Les résultats de notre étude apportent des arguments supplémentaires pour abandonner l'option d'une simple surveillance clinique pour les patients présentant un carcinome de la cavité buccale ou de l'oropharynx avec un cou N0. Cela s'applique pour les lésions localement avancées mais aussi pour les patients classés T1-T2. Pour les lésions de la cavité buccale, l'évidement sus-omo-hyoïdien est adapté et la dissection du niveau IIB n'est pas indispensable, pour limiter la morbidité postopératoire liée au nerf accessoire. Les lésions de base de langue présentent une incidence d'envahissement ganglionnaire occulte significativement plus importante et doivent être traitées par un évidement radical modifié (I-IV). Les autres sites tumoraux de l'oropharynx représentent 20% des ganglions pN+ et doivent être traités aussi par un évidement sélectif adapté emportant au moins les niveaux II-III.

V.E. CONCLUSION.

Les patients présentant un carcinome de la cavité buccale et de l'oropharynx avec un cou N0 ont un risque élevé d'envahissement ganglionnaire cervical histologique. Le curage sus-omohyoïdien est nécessaire et suffisant pour traiter ces localisations, en dehors de la base de langue qui doit faire inclure le territoire IV. L'évidement sélectif est un moyen efficace à la fois de diagnostic de l'envahissement ganglionnaire des cous N0 mais aussi de traitement préventif de rechute ganglionnaire. Il est efficace en termes de contrôle régional et oriente le choix du traitement postopératoire. Il reste à évaluer la morbidité de l'évidement ganglionnaire sélectif au cours d'une étude prospective, en cours dans notre service.

VI. ARTICLE 2 : MORBIDITE LIEE A L'EVIDEMENT GANGLIONNAIRE SELECTIF CHEZ LES PATIENTS PRESENTANT UN CARCINOME DE LA CAVITE BUCCALE ET DE L'OROPHARYNX AVEC UN COU N0.

Elsevier Editorial System(tm) for Annales françaises d'oto-rhino-laryngologie et de
pathologie cervico-faciale
Manuscript Draft

Manuscript Number:

Title: MORBIDITE LIEE A L'EVIDEMENT GANGLIONNAIRE SELECTIF CHEZ LES PATIENTS
PRESENTANT UN CARCINOME DE LA CAVITE BUCCALE ET DE L'OROPHARYNX AVEC UN COU N0.

Article Type: Article original

Keywords: Cavité buccale, oropharynx, morbidité, évidement sélectif, cou N0.

Corresponding Author: Mr. Florent Hoareau-Gruchet, Jr.

Corresponding Author's Institution:

First Author: Florent Hoareau-Gruchet, Jr.

Order of Authors: Florent Hoareau-Gruchet, Jr.; Elisabeth Maclet, Kinésithérapeute; Emile Reyt,
Professeur des Universités; Christian A Righini, Professeur des Universités

Abstract: Objectifs. Pour les patients présentant un carcinome de la cavité buccale et de l'oropharynx avec un cou cN0, la prévalence de l'envahissement ganglionnaire se situe entre 11 et 33%. Les patients sans ganglion pathologique sont traités par excès avec une morbidité cervicale potentielle. L'objectif principal de notre travail était d'étudier les complications et la morbidité liées à l'évidement ganglionnaire sélectif chez ces patients. L'objectif secondaire était de réaliser un enregistrement électromyographique peropératoire du nerf spinal et établir si une modification de la valeur du seuil de stimulation en fin d'intervention était un critère prédictif de la morbidité postopératoire. Matériel et Méthodes. Etude prospective (juillet 2010-Octobre 2011) menée dans un centre hospitalier de niveau III. Un examen par un chirurgien ORL et un kinésithérapeute a été réalisé en préopératoire et à 4 mois de suivi, avec comme critères : 1) la qualité de vie évaluée par le score DASH, 2) l'impotence fonctionnelle évaluée par la fonction du trapèze et la mobilité de l'épaule. Les comparaisons statistiques ont employé le test exact de Fisher ($p < 0,05$) et le test T de Student. Résultats. Cinquante-sept évidements ont été réalisés chez 37 patients inclus. Le taux de complications postopératoires par évidement était de 9%. Vingt évidements (35%) ont provoqué une dégradation significative du score DASH en postopératoire et 4 une perte de force musculaire du trapèze. Quatre évidements ont entraîné une variation significative du seuil de stimulation du nerf spinal en fin d'intervention sans corrélation avec l'impotence fonctionnelle ou la qualité de vie postopératoire. Conclusions. Un évidement ganglionnaire sélectif réalisé chez un patient présentant un carcinome de la cavité buccale ou de l'oropharynx avec un cou cN0 peut entraîner une impotence fonctionnelle et un retentissement sur la qualité de vie. Le monitoring peropératoire du nerf spinal n'est pas prédictif de la morbidité cervicale.

VI. A. INTRODUCTION.

Historiquement, l'évidement ganglionnaire radical sacrifiait le nerf spinal au prix d'une lourde morbidité de l'épaule, essentiellement liée à la paralysie du muscle trapèze [75, 76]. Krause [77] a établi que 72% des patients opérés présentaient un syndrome douloureux de l'épaule et 44% étaient handicapés au quotidien par la sévérité des symptômes. La technique de l'évidement fonctionnel, préservant ce nerf, est encore grevée d'une impotence fonctionnelle dans 36 à 77% des cas [78, 79]. La meilleure connaissance des mécanismes de drainage lymphatique de chaque région des voies aérodigestives supérieures (VADS) permet actuellement de réaliser des évidements sélectifs adaptés au site primitif. Pour les patients présentant un carcinome de la cavité buccale ou de l'oropharynx avec un cou cN0, les travaux récents montrent que la prévalence de l'envahissement ganglionnaire se situe entre 11 et 33%, ce qui rend nécessaire un traitement chirurgical des aires cervicales. On peut aussi en déduire que 67 à 89% des patients sont traités par excès avec une morbidité cervicale potentielle. Il existe peu d'études évaluant de manière reproductible la morbidité de l'évidement ganglionnaire sélectif et la plupart utilisent des tests généralistes élaborés par d'autres spécialités médicales (rhumatologues, orthopédistes). Il s'agit, en général, d'études réalisées de manière rétrospective longtemps après la chirurgie qui ne renseignent pas sur l'état antérieur de l'épaule. Cela ne permet pas de conclure sur la relation de cause à effet entre évidement ganglionnaire et impotence fonctionnelle.

Le but de notre travail était d'étudier les complications et la morbidité liées à l'évidement ganglionnaire sélectif chez les patients présentant un carcinome de la cavité buccale et de l'oropharynx avec un cou cN0. Les objectifs secondaires étaient de : 1) réaliser un enregistrement électromyographique peropératoire du nerf spinal et établir si une modification de la valeur du seuil de stimulation en fin d'intervention était un critère prédictif de la morbidité postopératoire ; 2) comparer nos résultats à ceux de la littérature.

VI.B. MATERIEL ET METHODES.

Etude prospective (Juillet 2010-Octobre 2011) menée dans un centre hospitalier de niveau III. Les critères d'inclusion étaient : 1) patient présentant un carcinome de la cavité buccale ou de l'oropharynx avec un cou cN0 quel que soit le stade T ; 2) pas d'antécédent de carcinome des VADS ou de radiothérapie, 3) pas de troubles préopératoires de la mobilité de l'épaule ou du cou ; 4) patient traité chirurgicalement avec un évidement ganglionnaire sélectif uni- ou bilatéral emportant les niveaux I à III ou I à IV ; 5) pas de reconstruction chirurgicale utilisant un lambeau pédiculé limitant la mobilité cervicale (muscle grand pectoral ou grand dorsal).

VI.B.1. ETUDE DE LA MORBIDITE CERVICALE.

Une évaluation conjointe par un chirurgien ORL et un kinésithérapeute a été réalisée avant la chirurgie puis à 4 mois de suivi. A cette date, tous les patients étaient en rémission locorégionale. Le consentement éclairé des patients pour les différents tests a été recueilli par écrit.

Le principal critère d'évaluation était : l'impotence fonctionnelle et la dégradation de la qualité de vie évaluées par le score DASH (Disability of the Arm, Shoulder and Hand), qui est un outil validé pour déterminer le retentissement d'une pathologie du membre supérieur [80]. Il s'agit d'un questionnaire de qualité de vie comprenant 20 items cotés de 1= pas de difficulté à 5= impossible de réaliser l'action décrite. Il évalue les capacités (taches ménagères, toilette, loisirs) et les symptômes du patient (douleur, sommeil). Le calcul s'effectue selon la formule suivante : $([somme des valeurs des n réponses/n] - 1) * 25$, où n est égal au nombre de réponses. Le résultat est un score DASH compris entre 0 et 100. En cas d'évidement bilatéral, un score a été établi pour chaque épaule. Comme dans la littérature [81], nous avons considéré que la baisse de qualité de vie était minime pour un score entre 1-33, modérée pour un score entre 34-67 et sévère pour un score entre 67-100. Les critères secondaires étaient : 1) la perte de force musculaire du chef supérieur du muscle trapèze ; 2) la perte de mobilité articulaire de l'épaule. Les paramètres mesurés sont résumés dans le [Tableau VI-1].

Les complications opératoires ont été recensées et les variables cliniques suivantes ont été prises en compte : 1) statut nutritionnel (un patient était considéré comme dénutri s'il présentait une perte de poids >10% et un taux d'albumine <35g/L) ; 2) réalisation d'un traitement complémentaire par radiothérapie. Aucun patient n'a bénéficié de soins de kinésithérapie après la chirurgie.

Mouvement étudié	Méthode	Cotation
Élévation épaule	-Résistance verticale appliquée sur le moignon épaule par examinateur	Testing musculaire de 0 à 5
Abduction du bras	-Mobilisation active non douloureuse. -Patient assis sans mouvement compensatoire du tronc	Elévation > ou <90°

Tableau VI-1. Evaluation de la mobilité articulaire et la force musculaire.

(0 = aucune contraction, 1 = contraction visible sans mouvement, 2 = contraction permettant le mouvement sans pesanteur, 3 = contraction permettant le mouvement contre pesanteur, 4 = contraction contre résistance, 5 = force musculaire normale ou mouvement contre forte résistance).

VI.B.2. MONITORAGE DU NERF SPINAL.

Une électromyographie peropératoire en stimulation-détection a été réalisée pour tous les patients inclus, employant le dispositif NIM-Response® 2.0 de Medtronic Xomed™ (Jacksonville, FL, USA). Les paramètres d'enregistrement étaient les suivants : bande passante 100 à 1000Hz, échelle de temps à 20ms, amplitude 200µV par division. Les réglages du stimulateur unipolaire à usage unique étaient les suivants : durée 100µs, fréquence à 4Hz. Les électrodes-aiguilles sous-dermiques étaient mises en place par le chirurgien ORL sur une peau propre et sèche avant installation des champs opératoires, au niveau du tiers moyen du chef supérieur du muscle trapèze, de façon à obtenir une impédance $\leq 5k\Omega$. L'électrode de masse était disposée au niveau du membre supérieur ipsilatéral. En cas d'évidement bilatéral, chaque nerf spinal a été évalué. Aucun curare n'a été utilisé pendant le temps d'évidement.

Au cours de la chirurgie, le seuil d'événement pour l'activité musculaire spontanée a été réglé à 100 μV : à chaque dépassement un signal sonore était clairement audible pour le chirurgien et l'aide-opérateur qui modifiaient leurs gestes pour revenir à l'état de base. Le nombre d'avertissement sonore au cours de la dissection du nerf spinal a été comptabilisé pour chaque côté traité. L'évidement ganglionnaire sélectif a été réalisé en monobloc d'avant en arrière : une première mesure était réalisée à la découverte de la branche cervicale du nerf spinal. Une seconde mesure était réalisée en fin d'intervention (c'est-à-dire après dissection du niveau ganglionnaire IIB). Les seuils de réponse du nerf spinal à la stimulation électrique ont été déterminés par la méthode ascendante-descendante. En plaçant le stimulateur directement au contact du nerf, l'intensité était augmentée par palier de 0,1mA jusqu'à apparition d'un potentiel d'action $\geq 200\mu\text{V}$. L'intensité était diminuée de la même manière jusqu'à disparition de ce potentiel d'action. La stimulation d'intensité la plus faible provoquant une réponse enregistrable a été considérée comme la valeur seuil. Une différence $\geq 0,4\text{mA}$ entre la valeur seuil mesurée à la découverte du nerf et celle enregistrée en fin d'intervention a été considérée comme significative.

Une revue de la littérature a été réalisée à partir de la base de données Medline (2000-2010). Des études antérieures citées dans les articles retenus ont été incluses en fonction de leur pertinence. La comparaison des résultats pré et postopératoires a été faite grâce au test T de Student. La comparaison des variables catégorielles a été faite avec le test exact de Fisher ($p < 0,05$) à l'aide du logiciel StatView® 5.0 (SAS Institute Inc.).

VI.C. RESULTATS.

VI.C.1. ANALYSE DE LA POPULATION.

Trente-quatre patients ont été inclus et 57 évidements ont été réalisés. Les caractéristiques de la population étudiée sont résumées dans le [Tableau VI-2]. Tous les patients étaient éthylo-tabagiques sauf 2 femmes. La durée d'hospitalisation moyenne était de 14,5 jours. Le taux de complications postopératoires par évidement était de 9%, elles sont détaillées dans le [Tableau VI-3]. Deux patients ont dû être repris au bloc opératoire pour évacuer un hématome cervical ; l'un d'entre eux était sous traitement anticoagulant à dose curative pour une fibrillation auriculaire. Un patient a présenté une lymphorrhée de faible abondance le lendemain de l'intervention. Une plaie opératoire du canal thoracique avait été faite et réparée par le chirurgien avec la mise en place de plusieurs clips chirurgicaux. L'évolution clinique a été favorable avec un pansement compressif et une alimentation hypolipidique et hyperprotidique. Un patient diabétique et trachéotomisé a présenté un abcès cervical à 48 heures. Le traitement a associé une antibiothérapie intraveineuse adaptée et des soins locaux. La durée moyenne d'hospitalisation des patients ayant présenté une complication était de 16,5 jours. Elle n'était pas significativement différente de celle des patients avec des suites simples.

Sexe	Nombre de patients	Nombre d'évidements
Homme	25	-
Femme	9	-
Age médian		
60,6 ans (32-77)		
Etat nutritionnel		
Normal	21	33
Dénutrition	13	24
Site tumoral		
Cavité buccale	20	
Oropharynx	14	
Stade tumoral		
T1	7	7
T2	20	36
T3	4	8
T4	3	6
Type évidement		
I-III	21	38
I-IV	13	19
Côté évidement		
Unilatéral	11	11
Bilatéral	23	46
Type de reconstruction		
Lambeau libre	10	20
Lambeau loco-régional	6	10
Autre	18	27
Radiothérapie adjuvante		
Oui	20	37
Non	14	20

Tableau VI-2. Caractéristiques de la population et des évidements étudiés.

Lambeau libre= lambeau micro-anastomosé de fibula, antébrachial radial ou face antérieure de cuisse ; lambeau loco-régional = lambeau nasogénien ou infra-hyoïdien à l'exclusion du lambeau de muscle grand pectoral ou grand dorsal. Autre = sutures simples ou lambeau local de glissement.

Type de complication	Fréquence	Evolution clinique	Durée hospitalisation
Hématome	2	+	13
Lymphorrhée	1	+	17
Abcès cervical	1	+	21
Atteinte rameau labio-mentonnier VII	0		
Atteinte nerf lingual	0		
Autres (lymphoedeme)	1	+	15
Total	5 (9%)		16,5

Tableau VI-3. Complications postopératoires. (+) = évolution favorable.

VIC.2. ANALYSE DE LA MORBIDITE CERVICALE PAR EVIDEMENT.

Le score DASH moyen en préopératoire était de 10,1 (5-22) contre 25,1 (8-65) après l'intervention. Vingt évidements (35%) ont provoqué une dégradation significative du score DASH en postopératoire ($p=0,027$). Dans ce groupe, 17 évidements étaient responsables d'une dégradation minimale (score DASH < 33) et seuls 3 évidements (7%) ont entraîné une dégradation modérée (score DASH entre 34 et 67) [Figure VI-1]. Concernant l'évaluation clinique, une abduction de l'épaule $\geq 90^\circ$ avant et après l'intervention était possible dans tous les cas. Quatre évidements ont provoqué une perte de force musculaire du trapèze du côté opéré : baisse du score de 5 à 4 dans 3 cas et baisse du score de 4 à 3 dans un cas. Tous les évidements responsables d'une cotation musculaire abaissée entraînaient aussi une dégradation significative du score DASH.

Parmi les 20 évidements avec un score DASH significativement dégradé, 12 étaient des évidements emportant les niveaux I à III et 8 concernaient les niveaux I à IV [Tableau VI-4]. La dissection du territoire IV n'est pas corrélée avec la sévérité de la morbidité postopératoire. Treize évidements ont été réalisés chez un patient dénutri et 7 concernaient un patient avec un état nutritionnel normal,. Parmi les 37 évidements réalisés chez un patient recevant une radiothérapie complémentaire, 16 ont entraîné une dégradation significative du score DASH. Il n'existait pas de lien direct mais une tendance statistique entre la réalisation d'une irradiation adjuvante et la morbidité cervicale évaluée par le score DASH ($p=0,09$).

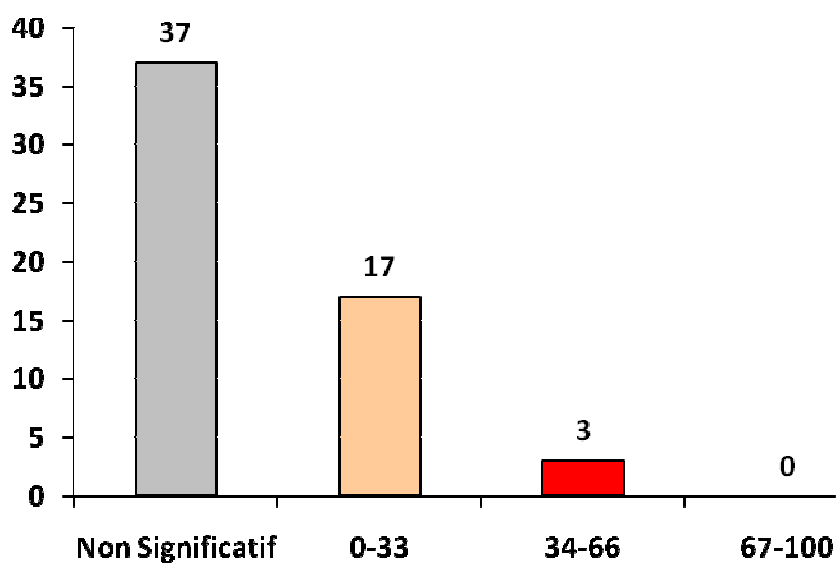


Figure VI-1. Sévérité de la dégradation du score DASH en postopératoire.

La baisse de qualité de vie était minime pour un score entre 1-33, modérée pour un score entre 34-67 et sévère pour un score entre 67-100.

Variable	Evidement avec DASH>	Evidement avec DASH=	
Etat nutritionnel			
Normal	7	26	
Dénutrition	13	11	P>0,05
Type évidement			
I-III	12	26	
I-IV	8	11	P>0,05
Radiothérapie			
Oui	16	21	P=0,09
Non	4	16	

Tableau VI-4. Répartition des évidements réalisés.

DASH> : évidement avec une dégradation significative postopératoire ; DASH= : évidement n'ayant pas entraîné de morbidité cervicale.

VI.C.3. DONNEES ELECTROMYOGRAPHIQUES.

Sur le plan électromyographique, un seuil de stimulation plus élevé en fin d'intervention a été retrouvé lors de 11 évidements concernant 11 patients différents [Tableau VI-5]. Il n'a jamais été observé de variation du seuil de stimulation des deux côtés chez un même patient traité par évidement bilatéral. Seuls 4 évidements ont entraîné une variation significative $\geq 0,4\text{mA}$ du seuil de stimulation du nerf spinal en fin d'intervention. Pour le premier, le repérage du tronc du nerf a été rendu difficile par un saignement local nécessitant des coagulations multiples à la pince bipolaire. Le second concernait un patient avec un cou court et adipeux avec peu d'extension cervicale malgré un billot sous les omoplates. Aucune difficulté chirurgicale particulière n'a été rapportée pour les 2 derniers évidements, notamment au moment de la dissection du niveau IIB. Parmi les 4 évidements ayant entraîné une modification significative du seuil de détection, 2 ont provoqué une dégradation minimale de la qualité de vie (score DASH<33) et 1 une dégradation modérée (score DASH entre 34 et 67).

Sur le plan clinique, 2 évidements parmi 4 ont entraîné une baisse de force musculaire du muscle trapèze. Une variation du seuil de stimulation du nerf spinal en fin d'évidement sélectif n'était pas corrélée avec l'impotence fonctionnelle ou la qualité de vie postopératoire. Pendant la dissection du nerf spinal, avec un seuil d'événements fixé à 100 μ V, le nombre moyen d'avertissements sonores par évidement était de 4 (0-9). Ce chiffre était plus important pour les 15 premiers évidements réalisés dans l'étude : 7 (5-9), comparativement à ceux réalisés à la fin de la période d'inclusion (p=0,032). Au cours des 4 évidements ayant entraîné une variation significative $\geq 0,4$ mA du seuil de stimulation du nerf spinal en fin d'intervention, le nombre de dépassement du seuil d'événement était ≥ 7 .

Patient	Age	Score DASH		Elévation épaule	Abduction épaule	Δ seuil de stimulation
		Avant chirurgie	4 mois de suivi			
2	71	10	10	5	>90°	+0,2
7	62	10	12	5	>90°	+0,8
11	63	12	14	5	>90°	+0,2
13	62	12	32	5	>90°	+1
15	62	8	62	3	>90°	+1
20	61	14	12	5	>90°	+0,2
22	64	12	28	5	>90°	+0,1
25	57	10	33	4	>90°	+0,2
27	72	10	30	4	>90°	+0,8
30	54	10	31	5	>90°	+0,2
34	63	8	31	5	>90°	+0,1

Tableau VI-5. Résultats de l'évaluation clinique et du score DASH pour les onze patients présentant une élévation du seuil de stimulation en fin d'évidement.

VI.D. DISCUSSION.

En carcinologie des VADS, les séquelles fonctionnelles des exérèses tumorales sont souvent au premier plan comparativement à la morbidité propre de l'évidement ganglionnaire. Notre étude montre qu'il peut exister une impotence fonctionnelle et une baisse de qualité de vie après un évidement sélectif avec préservation macroscopique du nerf spinal et testing électromyographique normal en fin de dissection. Cette observation est cohérente avec les résultats publiés dans la littérature. Toutefois, il est difficile de comparer entre eux les différents travaux disponibles car les échelles de mesure et les méthodes sont très différentes. Nous n'avons retrouvé aucune autre étude prospective permettant d'établir un lien direct de cause à effet entre l'évidement ganglionnaire et les symptômes du patient, en réalisant une évaluation pré et postopératoire. Les études rétrospectives sélectionnent les patients sans antécédents de chirurgie ou de pathologie de l'épaule, mais dans cette même population notre travail prouve qu'aucun patient n'a de score maximal en préopératoire. L'âge moyen des patients de notre étude est de 60 ans ce qui est comparable avec les autres séries : le vieillissement musculo-articulaire peut modifier les résultats observés. Il est important de pouvoir comparer chaque score individuel en pré et postopératoire, ce que ne font pas les autres études.

Au total dans notre étude, il existait peu de complications aiguës (9% des évidements réalisés). Pour ces patients, l'évolution a été favorable et la durée d'hospitalisation moyenne n'était pas significativement différente comparativement aux patients avec des suites simples. Murer [82] a étudié un échantillon de 29 patients traités par évidement sélectif pour un carcinome de la cavité buccale et a rapporté 15 complications (52%) dont 5 hématomes et 7 parésies transitoires du rameau mentonnier du nerf facial. C'est la seule étude dont les patients étaient cN0.

Notre travail étudie une population homogène de patients présentant une tumeur de la cavité buccale ou de l'oropharynx, dont l'exérèse a été faite par voie orale pour les tumeurs de la cavité buccale et par voie combinée pour les tumeurs de l'oropharynx. Pour les patients traités par laryngectomie totale, Guldiken [83] a trouvé une baisse de la qualité de vie, une douleur et un enraidissement plus sévère que pour les patients opérés d'une tumeur de la cavité buccale ou de l'oropharynx. Même si le but de son étude était d'évaluer l'impact de l'évidement ganglionnaire sélectif, Guldiken a établi qu'il était difficile pour les lésions du larynx de faire la différence avec les séquelles propres à la chirurgie tumorale. De la même manière, aucun patient inclus dans notre étude n'a eu de reconstruction chirurgicale par un lambeau de muscle grand pectoral. Le tunnel cervical sous-cutané permettant le passage du pédicule limite les mouvements de la tête et du bras. Nous pensons que c'est un biais dans l'analyse de la morbidité cervicale strictement liée à l'évidement sélectif. Ainsi, Nowak [84] a montré que dans une population de patient traités par évidement ganglionnaire sélectif pour un carcinome épidermoïde des VADS, la reconstruction par un lambeau de grand pectoral réduisait significativement la mobilité articulaire de l'épaule (baisse de 25° de flexion antérieure en moyenne).

Plusieurs publications ont clairement établi que l'évidement sélectif entraînait une morbidité cervicale moins importante que l'évidement radical. La morbidité observée lors d'un évidement sélectif est supposée en rapport avec une plaie directe du nerf spinal par le chirurgien ou une traction excessive par l'aide opératoire. Dans la littérature, la prévalence d'un syndrome douloureux de l'épaule après évidement sélectif varie de 22 à 39% [85, 86]. Dans notre étude, 35% des évidements réalisés ont entraîné une dégradation significative du score DASH mais seulement 7% une dégradation modéré et aucun une dégradation sévère. Ces chiffres sont dans la fourchette haute par rapport aux résultats publiés dans la littérature.

Nous pensons que l'outil utilisé est un élément d'explication. Le score DASH est un questionnaire très sensible, largement utilisé dans la littérature pour évaluer le fonctionnement du membre supérieur. Dans nos résultats, tous les patients qui présentaient une baisse de force musculaire ou de mobilité articulaire avaient une dégradation de la qualité de vie significative. Sur le plan clinique, les patients exprimaient souvent une gêne douloureuse sans véritable limitation fonctionnelle, ce qui montre l'intérêt du score DASH dans cette indication. Avec le même questionnaire, Carr [81] a étudié une population de 65 patients traités par évidement sélectif : 54% des patients présentaient une dégradation minimale de la qualité de vie (score DASH<33), 15% une dégradation modérée (score DASH entre 37 et 66) et 8% une dégradation sévère (score DASH>67).

Nous pensons qu'il existe des biais importants selon l'outil d'évaluation utilisé. Les patients porteurs d'un carcinome de la cavité buccale ou de l'oropharynx ont fréquemment un état général détérioré (troubles nutritionnels, asthénie) qui peut influencer sur le score de qualité de vie. Dans nos résultats, la dégradation du score DASH est indépendante de l'état nutritionnel, qui constitue un bon reflet de l'état général du patient. C'est un argument important pour confirmer sa performance dans l'évaluation de la morbidité cervicale.

Certains auteurs ont choisi d'utiliser des outils différents. Schiefke [87] a comparé la morbidité postopératoire entre deux échantillons : 24 patients ont été traités par la technique du ganglion sentinelle et 25 patients ont subi un évidement sélectif. L'évaluation a employé plusieurs questionnaires de qualité de vie généralistes (module Tête et Cou du Cancer Quality of Life Questionnaire, Hospital Anxiety and Depression Scale). Il conclut que le statut fonctionnel est meilleur pour le groupe du ganglion sentinelle mais que cette différence n'est pas retrouvée dans les différentes échelles de qualité de vie. Ces outils ne sont pas adaptés pour évaluer la morbidité liée à l'évidement ganglionnaire sélectif.

Le score de Constant est employé par plusieurs auteurs pour évaluer la morbidité postopératoire. Cette échelle est validée pour évaluer l'impotence fonctionnelle de l'épaule [88]. C'est un test pondéré qui combine une évaluation subjective des symptômes du patient et des mesures objectives de mobilité articulaire et de force musculaire. En revanche, comme le score DASH, il ne donne aucune information sur les mouvements du cou, en particulier une perte de force musculaire de la flexion/rotation de la tête par atteinte du muscle sterno-cléido-mastoïdien, lui aussi innervé par le nerf spinal. Aucun questionnaire disponible ne permet une évaluation exhaustive de la morbidité cervicale.

Dans notre étude, parmi les 20 évidements ayant provoqués une dégradation significative du score DASH, seuls 4 étaient responsables d'une baisse de force musculaire du muscle trapèze. La morbidité cervicale au cours de l'évidement sélectif n'est pas exclusivement liée à l'atteinte du nerf spinal. Historiquement au cours de l'évidement radical, le sacrifice du nerf spinal provoquait la dénervation du muscle trapèze, une chute de l'épaule et un affaiblissement scapulaire. L'étirement des muscles de la coiffe des rotateurs et l'instabilité de l'épaule était présumés responsable du syndrome douloureux de l'épaule. Cependant, plusieurs études ont prouvé la persistance de ces symptômes chez les patients traités par un évidement ganglionnaire préservant le nerf spinal. Dans une étude prospective incluant 109 patients, Leipzig [89] a établi que les malades ayant eu un sélectif avaient un taux d'impotence fonctionnelle de 30%, comparativement à 50% en cas d'évidement radical modifié et 60% en cas d'évidement radical. Pour expliquer ces symptômes malgré les techniques moins invasives utilisées, Terrell [90] affirme que la dissection et la mise à nu du nerf spinal est suffisante pour provoquer une neurapraxie et une impotence fonctionnelle de l'épaule. Patent [91] a suggéré que les lésions nerveuses étaient associées à des mécanismes inflammatoires et cicatriciels locaux provoquant une « capsulite adhésive ».

La rééducation et la physiothérapie ont donc un rôle important à jouer dans la prise en charge des patients présentant une impotence fonctionnelle après évidement ganglionnaire sélectif. Cheng [86] a montré que dans une population de patients traités par évidement sélectif, l'amplitude articulaire de l'épaule en flexion et en abduction était significativement diminuée à 1 mois, en amélioration à 1 an après kinésithérapie, mais encore inférieure aux valeurs préopératoires.

Au cours du monitoring peropératoire du nerf spinal, une variation du seuil de stimulation en fin d'évidement sélectif n'est pas directement corrélée à la morbidité cervicale. L'intégrité électrophysiologique du nerf spinal au cours l'intervention, n'empêche pas une impotence fonctionnelle de l'épaule. Wit [92] a abouti à des conclusions comparables en réalisant un monitoring du nerf spinal sur une population de 22 patients avec un carcinome des VADS répartie en deux groupes : 11 patients étaient traités par un évidement sélectif sus-omo-hyoïdien et les 11 autres par un évidement radical modifié. Aucun patient du premier groupe et 27% des patients du deuxième groupe ont présenté une variation du seuil de détection $\geq 0,4\text{mA}$. Sobol [93] a établi qu'à 16 semaines postopératoires, des anomalies électromyographiques sévère à modérées étaient présentes chez 65% des patients ayant eu un évidement radical modifié contre 22% pour ceux traités par un évidement sus-omo-hyoïdien, mais qu'elles n'étaient pas corrélées avec l'impotence fonctionnelle postopératoire. La morbidité de l'évidement sélectif n'est donc pas exclusivement liée au nerf spinal. Il existe probablement des phénomènes inflammatoires et rétractiles au niveau du SCM en particulier.

Le monitoring du nerf spinal au cours d'un évidement ganglionnaire sélectif n'est pas indispensable, comme celui du nerf facial ou du nerf récurrent dans la chirurgie parotidienne et thyroïdienne respectivement. Notre étude montre que les manœuvres traumatiques au cours de la dissection du niveau IIB en particulier étaient plus fréquentes au cours des 15 premiers évidements. La fréquence des dépassements du seuil d'événement était significativement inférieure pour les évidements réalisés à la fin de la période d'inclusion. Les trois chirurgiens seniors ayant réalisé les interventions étaient rompus à la chirurgie carcinologique cervicale, mais on peut parler d'une courbe d'apprentissage dans le positionnement des instruments et la force de traction excessive appliquée au nerf. Dans notre expérience, le monitoring du nerf spinal a eu une valeur pédagogique pour adapter les gestes opératoires à proximité du nerf.

Dans notre travail, 19 évidements ont inclus le niveau IV dont 8 ont entraînés une dégradation du score DASH : la différence avec les évidements limités aux niveaux I-III n'était pas significative. L'exérèse du niveau IV, en plus des niveaux I-III traités systématiquement au cours de l'évidement sus-omo-hyoïdien, n'a pas provoqué de morbidité supplémentaire. Carr [83] a réalisé une étude rétrospective portant sur une population de 65 patients traités par différents types d'évidement sélectif pour un carcinome des VADS. Il a établi qu'il n'y avait pas de différence significative entre évidement sus-omo-hyoïdien et évidement latéral. Le risque opératoire réside dans le niveau commun à tous les évidements sélectifs : le niveau IIB. Pour les carcinomes de la cavité buccale chez les patients avec un cou cN0, plusieurs études indiquent que le niveau IIB ne contient jamais de métastases ganglionnaires histologiques (pN+) [94]. En s'appuyant sur ces résultats, Murer [82] a comparé un échantillon de 25 patients traités par évidement sélectif (sans le niveau IIB) pour une tumeur de la cavité buccale à un groupe de 33 patients ayant bénéficié de la technique du ganglion sentinelle.

Les résultats moyens obtenus au score de Constant étaient respectivement de 94,3 et 99,7 avec une différence statistiquement significative en faveur du ganglion sentinelle. Seuls 2 patients du groupe évidemment sélectif présentaient une impotence fonctionnelle sévère avec un score <70%. Toutefois les deux moyennes observées étaient excellentes car le fait de ne pas traiter le niveau IIB diminue le risque de neurapraxie du nerf spinal par traction, dévascularisation ou microtraumatismes. Cette attitude ne peut pas être appliquée pour les patients présentant un carcinome de l'oropharynx, car des adénopathies métastatiques occultes sont parfois situées dans le niveau IIB.

Dans l'étude de Taylor [95] qui portait sur 32 patients traités par évidemment sélectif pour un carcinome des VADS, la réalisation d'un traitement complémentaire par radiothérapie était un facteur prédictif de la fréquence et de la sévérité du retentissement sur la qualité de vie. Plusieurs études ont obtenu des résultats contradictoires sur ce point. Dans nos résultats, qui correspondent à une évaluation précoce à 4 mois de suivi, il existe au mieux une tendance statistique qui devra être confirmée par des observations à moyen et long terme. Les remaniements fibro-inflammatoires provoqués par une irradiation pourraient avoir un effet cumulatif sur la morbidité cervicale.

Un syndrome douloureux de l'épaule a un retentissement important sur les activités quotidiennes du patient et la qualité de vie. La morbidité associée à l'évidement ganglionnaire sélectif doit être un élément de décision dans la prise en charge des patients présentant un carcinome de la cavité buccale ou de l'oropharynx avec un cou cN0.

VI.E. CONCLUSION.

Nous avons montré qu'un évidement ganglionnaire sélectif réalisé chez un patient présentant un carcinome de la cavité buccale ou de l'oropharynx avec un cou cN0 peut entraîner une perte de force musculaire, de mobilité articulaire et un retentissement sur la qualité de vie. Nous avons établi que le monitoring peropératoire du nerf spinal n'apporte pas d'élément prédictif de la morbidité cervicale. Le score DASH est un outil fiable et reproductible pour évaluer et suivre dans le temps l'impotence fonctionnelle et la qualité de vie des patients. Cependant, il nous paraît utile de développer un outil spécifique de la morbidité cervicale qui n'est pas limitée au nerf spinal et à l'épaule.

V.F. TRAVAUX COMPLEMENTAIRES : LA GRILLE D'EVALUATION MACC.

PRESENTE SOUS FORME DE POSTER A LA SFORL 15,16,17 OCTOBRE 2011, PARIS.
« Proposition d'un outil d'évaluation de la morbidité des évidements ganglionnaires cervicaux réalisés chez des patients traités par chirurgie pour un cancer des voies aéro-digestives supérieures (VADS). »

L'ensemble de notre travail sur la morbidité cervicale n'a pu être exposé dans l'étude précédente, dans le souci de présenter un texte publiable concis. En réalisant une revue bibliographique sur le sujet, nous avons constaté que les différents articles traitant de la morbidité cervicale après évidement ganglionnaire utilisaient une grande variété d'outils d'évaluation. Cela rend difficile toute comparaison entre les différentes séries. Il nous a paru utile de développer un outil spécifique de la morbidité cervicale qui n'est pas limitée au nerf spinal et à l'épaule : la grille MACC (Morbidity Associée au Curage Cervical). Elle devrait permettre une évaluation standardisée et reproductible pour le suivi d'un même patient ou la comparaison entre plusieurs groupes de patients.

Dans leurs études, certains auteurs ont utilisé des échelles de qualité de vie généralistes comme le Cancer Quality of Life Questionnaire, qui ne permettaient pas d'isoler la morbidité liée à l'évidement ganglionnaire de celle liée à l'exérèse tumorale ou à l'état général. D'autres n'ont évalué que les symptômes douloureux de l'épaule avec une échelle visuelle analogique (EVA), sans rechercher d'enraidissement et d'impotence fonctionnelle. Plusieurs études se basaient uniquement sur des mesures d'amplitude articulaire ou de force musculaire, sans tenir compte du retentissement sur les activités quotidiennes. Certaines échelles évaluaient la difficulté dans les gestes quotidiens, comme le Shoulder Disability Questionnaire (SDQ) ou le Groningen Activity Restriction Scale (GARS), mais elles n'étaient pas spécifiques de la morbidité cervicale.

Des questionnaires plus spécialisés étaient utilisés comme le Neck Dissection Impairment Index (NDII) mais il s'agissait d'une évaluation subjective de la qualité de vie par le patient, sans signe clinique mesurable. L'outil le plus répandu était le score de Constant. Cette échelle est validée et largement utilisée dans la littérature pour évaluer l'impotence fonctionnelle de l'épaule [88]. C'est un test pondéré qui combine : 1) une évaluation subjective des symptômes du patient cotée de 0 à 35 (douleur, sommeil, activités quotidiennes) ; 2) des mesures objectives du fonctionnement de l'épaule cotées de 0 à 65 (abduction, antépuulsion, rotation médiale et latérale). Le score obtenu est compris entre 0 et 100, les valeurs les plus élevées signalent un meilleur fonctionnement. Il présente cependant certaines limites. D'abord, il n'évalue l'impotence fonctionnelle que du membre supérieur et ne teste pas la mobilité de la tête et du cou, en particulier la flexion et rotation cervicale par le SCM ou l'extension par le trapèze. Ce test ne prend donc pas en compte une partie de la morbidité liée à l'atteinte du nerf spinal. D'autre part, sa formulation est conçue pour tester un seul côté et ne peut donc évaluer l'effet cumulatif d'un évidement bilatéral. Enfin, il ne prend pas en compte des séquelles spécifiques de l'évidement ganglionnaire comme les troubles sensitivo-moteurs ou l'aspect de la cicatrice.

V.F.1. CONSTRUCTION ET VALIDATION DE L'OUTIL.

Le but de notre travail était de : 1) élaborer une grille d'évaluation dénommée MACC (Morbidité Associée au Curage Cervical) conçue comme un outil spécifique de la morbidité liée à l'évidement ganglionnaire cervical ; 2) comparer nos résultats à ceux obtenus avec une échelle validée communément utilisée dans la littérature : le score de Constant.

Les critères principaux de la grille d'évaluation MACC étaient :

- la perte de force musculaire du chef supérieur du muscle trapèze et du muscle sterno-cléido-mastoïdien par lésion du nerf spinal.
- la perte de mobilité articulaire de l'épaule et du cou.
- la dégradation de la qualité de vie évaluée par le score DASH (Disability of the Arm, Shoulder and Hand) modifié.

Les critères secondaires de la grille d'évaluation MACC étaient :

- les troubles sensitivo-moteurs : atteinte du rameau labio-mentonnier du nerf facial, anesthésie de la région pré-tragienne par lésion du nerf grand auriculaire, dysesthésie cervicale due au décollement cutané.
- l'aspect cervical : persistance d'un lymphoedème, cicatrice hypertrophique, cou blindé après un traitement complémentaire par radiothérapie.

Le tableau VI-6 et les figures VI-2 et VI-3 résument la cotation du score MACC. La part fonctionnelle est une hétéro-évaluation remplie par un chirurgien ORL ou un kinésithérapeute. La part qualité de vie utilise le questionnaire DASH, qui est un outil validé pour l'évaluation des patients présentant une pathologie de l'épaule. Nous l'avons intégré dans la grille MACC sous une forme abrégée plus facile à manipuler, validée dans la littérature [96]. Le score MACC est compris entre 0 et 100, plus la valeur est basse, plus la morbidité est sévère.

Cette étude prospective a concerné les mêmes patients que décrit précédemment (cf. Article 2). Au cours du suivi à 4 mois postopératoires, en plus de la grille MACC, nous avons établi le score de Constant pour tous les patients inclus. Notre hypothèse était de démontrer une validité convergente entre les résultats obtenus par la grille MACC et le score de Constant, en calculant le coefficient de corrélation de Pearson.

NOM PRENOM DDN.....
 NUMERO INCLUSION : DATE EXAMEN :
 DELAI EVALUATION : Semis e ... mois e ... mois e

QUESTIONNAIRE MACC (MORBIDITE ASSOCIEE AU CURAGE CERVICAL).

- A remplir par l'examinateur -

- COTE OPERE : Gauche Droit Bilatéral

- EVALUATION FORCE MUSCULAIRE :

Elévation épaule G/D : 0 1 2 3 4 5

Inclinaison lat. G/D : 0 1 2 3 4 5

Rotation tête G/D : 0 1 2 3 4 5

Extension tête : 0 1 2 3 4 5

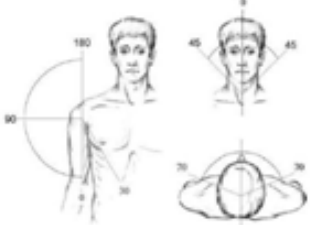
Flexion tête : 0 1 2 3 4 5

- EVALUATION MOBILITE ARTICULAIRE :

Abduction épaule : G...../180° D...../180°

Rotation cervicale :G...../70° D...../70°

Inclinaison lat. : G...../45° D...../45°



- TROUBLES SENSITIVO-MOTEURS :

Rameau labio-mentonnier Région pré-tragienne Dysesthésie cervicale

- ASPECT CERVICAL :

Lymphoedeme Cicatrice hypertrophique/rétractile Cou blindé post-radique

- A remplir par le patient -

- AUTO-EVALUATION QUALITE VIE (ECHELLE DASH MODIFIEE) :

	Aucune difficulté	Difficulté légère	Difficulté moyenne	Difficulté importante	Impossible
Evaluer vos possibilités d'effectuer les activités suivantes : dévisser un couvercle serré, tâches ménagères lourdes, se laver le dos...	1	2	3	4	5
	Aucune	Légère	Moyenne	Importante	Extrême
Evaluer la sévérité des symptômes suivants : douleur, picotements et fourmillements douloureux de l'épaule	1	2	3	4	5
	Pas du tout	Légèrement	Moyennement	Beaucoup	Extrêmement
A quel point votre épaule vous a-t-elle gêné dans vos relation avec votre famille, vos amis, vos voisins ?	1	2	3	4	5
Avez-vous été limité dans votre travail ou dans une de vos activités quotidiennes habituelles en raison de votre épaule ?	1	2	3	4	5
Votre sommeil a-t-il été perturbé par une douleur de votre épaule ?	1	2	3	4	5

Figure VI-2. Exemple de grille MACC.
 L'impotence fonctionnelle est évaluée par l'examinateur. La qualité de vie est évaluée par le score DASH modifié renseigné par le patient.

Mouvement étudié	Méthode	Cotation
Élévation épaule (D+G)	-Résistance verticale appliquée sur le moignon épaule par examinateur	Testing musculaire de 0 à 5
Inclinaison latérale de la tête (D+G)	-Mouvement contrarié dans le plan frontal, main de l'examineur contre la région temporale	Testing musculaire de 0 à 5
Rotation de la tête (D+G)	-Mouvement contrarié dans le plan horizontal, main de l'examineur contre la mandibule	Testing musculaire de 0 à 5
Extension tête	-Résistance main appliquée sur l'occiput, contraction simultanée des deux trapèzes.	Testing musculaire de 0 à 5
Flexion tête	-Résistance main appliquée à plat sur le front, contraction simultanée des deux SCM	Testing musculaire de 0 à 5
Abduction du bras (D+G)	-Mobilisation active non douloureuse.	Mesure amplitude articulaire par goniométrie
Rotation cervicale (D+G)	-Patient assis, buste droit immobile.	Mesure amplitude articulaire par goniométrie
Inclinaison latérale de la tête (D+G)	-Patient en décubitus dorsal, sans mouvement des épaules	Mesure amplitude articulaire par goniométrie

Tableau VI-6. Cotation de la part fonctionnelle de la grille MACC.

Evaluation de la force musculaire (0 = aucune contraction, 1 = contraction visible sans mouvement, 2 = contraction permettant le mouvement sans pesanteur, 3 = contraction permettant le mouvement contre pesanteur, 4 = contraction contre résistance, 5 = force musculaire normale ou mouvement contre forte résistance).

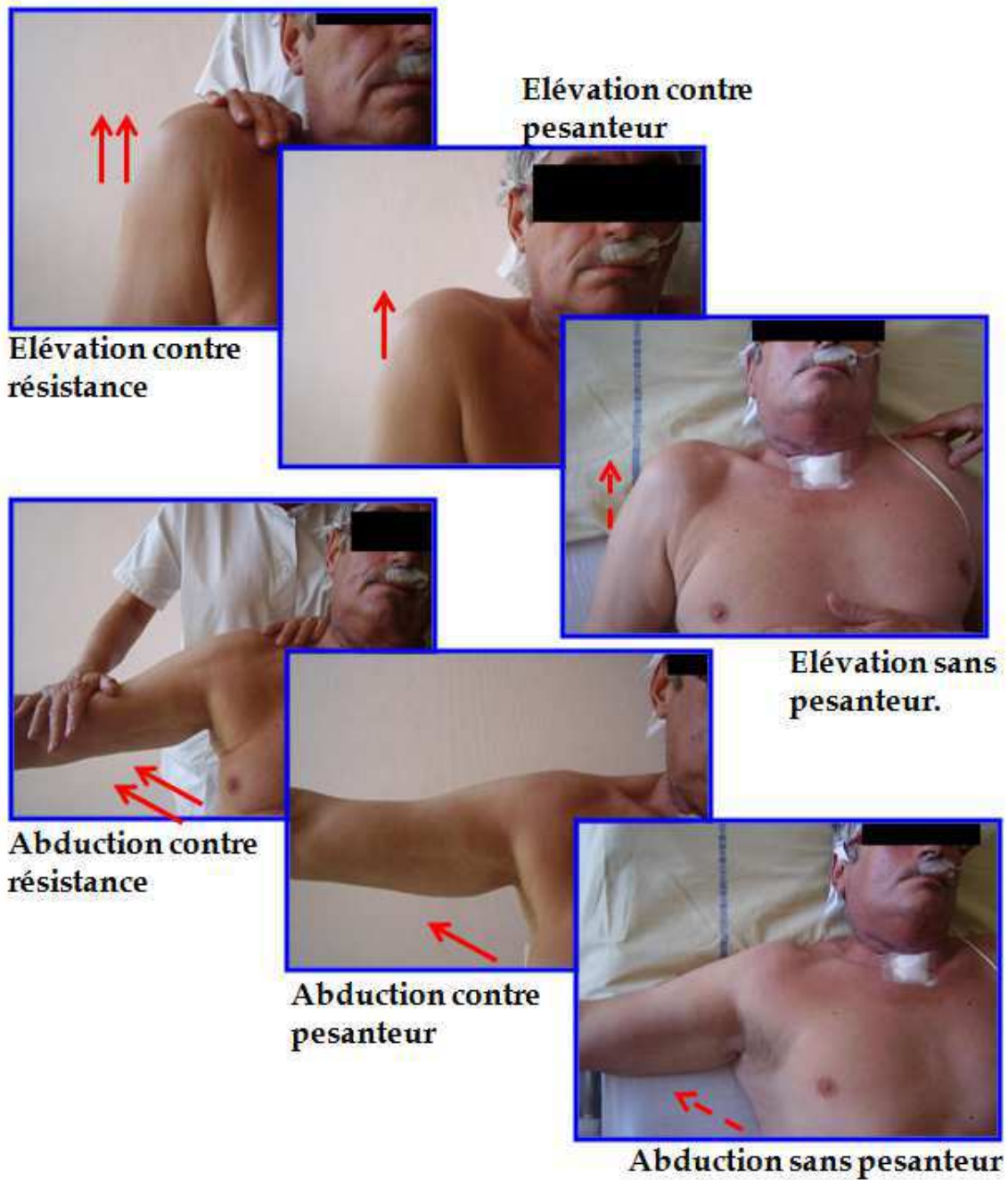


Figure VI-3. Exemple de testing du trapèze et de l'épaule.

Mobilisation active non douloureuse sans mouvement compensatoire du tronc.

V.F.2. RESULTATS PRELIMINAIRES.

Les résultats obtenus à ce stade portent sur la même population de patient décrite dans l'article précédent (34 patients et 57 évidements). Le score MACC moyen à 4 mois est de 85,6 (44-100). Il est de 82,2 (44-90) pour les patients ayant subi un évidement bilatéral contre 90,2 (68-100) pour les patients ayant subi un évidement unilatéral, avec une différence significative ($p=0,026$). La morbidité cervicale est plus sévère lorsque les deux cotés sont évidés.

Le score de Constant moyen à 4 mois est de 97,1 (65-100). Le calcul du coefficient de Pearson entre le score de Constant et le score MACC donne un $r = +0,514$, ce qui constitue une corrélation statistique faible [Tableau VI-7]. Si on décompose les deux scores en leur partie évaluation fonctionnelle et évaluation de la qualité de vie, on trouve une forte corrélation sur le plan de la qualité de vie ($r= -0,891$). Les deux échelles sont sensibles et cohérentes pour évaluer le retentissement sur la qualité de vie.

En revanche, les deux tests diffèrent beaucoup au niveau de l'évaluation fonctionnelle. Nous expliquons cela par le caractère plus spécifique et plus complet de la grille MACC qui teste l'ensemble des mouvements de la tête et du cou impliquant SCM/trapèze et pas seulement l'amplitude articulaire de l'épaule.

	r	
Score Constant	+0,514	Score MACC
Partie subjective	-0,891	Score DASH
Partie objective	+0,123	Score Fonctionnel

Tableau VI-7. Comparaisons des résultats des deux échelles pour les patients inclus. Calcul du coefficient de corrélation de Pearson. Plus le coefficient est proche des valeurs extrêmes -1 et 1, plus la corrélation entre les variables est forte.

V.F.3. PERSPECTIVES.

La grille MACC a montré sa sensibilité pour évaluer la morbidité cervicale après évidement ganglionnaire sélectif et se compare favorablement avec l'échelle la plus utilisée dans la littérature. Son développement passe maintenant par un suivi à moyen et long terme des patients inclus et l'application de cette grille à d'autres populations : patients ayant subi un évidement radical modifié ou à l'opposé patients traités par la technique du ganglion sentinelle.

VII. TECHNIQUE DU GANGLION SENTINELLE CHEZ LES PATIENTS PRESENTANT UN CARCINOME DE LA CAVITE BUCCALE ET DE L'OROPHARYNX AVEC UN COU N0. DEBUT DE L'EXPERIENCE GRENOBLOISE.

VII.A. INTRODUCTION.

Les patients présentant un carcinome épidermoïde de la cavité buccale ou de l'oropharynx sans adénopathie cervicale palpable ou visible à l'imagerie (cN0), présentent un risque non-négligeable de métastases occultes. Dans notre première étude, nous avons établi que le taux d'envahissement ganglionnaire histologique était de 25,4%. Cela veut dire aussi que dans nos résultats, 74,6% des patients étaient pN0. L'évidement systématique évite de sous-traiter les patients pN+ mais constitue un traitement par excès pour les patients pN0. Dans notre seconde étude, nous avons déterminé que 35% des évidements sélectifs entraînaient une morbidité cervicale significative. Des résultats comparables ont conduit certaines équipes à rechercher une autre prise en charge pour les patients cN0 et à envisager une « déflation thérapeutique », sans perte de sensibilité diagnostique de l'envahissement ganglionnaire cervical.

La technique du ganglion sentinelle a été initialement décrite pour les mélanomes cutanés [97]. Elle a été appliquée pour la première fois aux carcinomes des VADS en 1992 [98]. La lymphoscintigraphie et la détection du ganglion sentinelle sont en passe de trouver une place de choix dans la prise en charge des tumeurs de la cavité buccale et de l'oropharynx. La seconde conférence internationale de consensus en 2005 a conclu à la validité de la technique dans cette indication et définit des exigences méthodologiques minimales [99].

VII.B. PRINCIPE.

Il s'agit de réaliser un repérage personnalisé du réseau lymphatique d'une région anatomique porteuse d'une tumeur. La technique consiste schématiquement à injecter un traceur radioactif sous la forme d'un colloïde marqué au ^{99m}Tc aux 4 coins de la tumeur puis suivre la

migration du produit en lymphoscintigraphie. Une cartographie lymphatique est réalisée au bout de quelques heures sous gamma caméra pour repérer le premier relai ganglionnaire ou « ganglion sentinelle ». Pour les carcinomes de la cavité buccale et de l’oropharynx, il se situe plus fréquemment dans les niveaux IA, IB et IIA. Au bloc opératoire, une sonde portable de détection permet au chirurgien de repérer le ou les ganglions ayant fixé le traceur et d’en faire l’exérèse « à la demande » sans réaliser d’évidement systématisé.

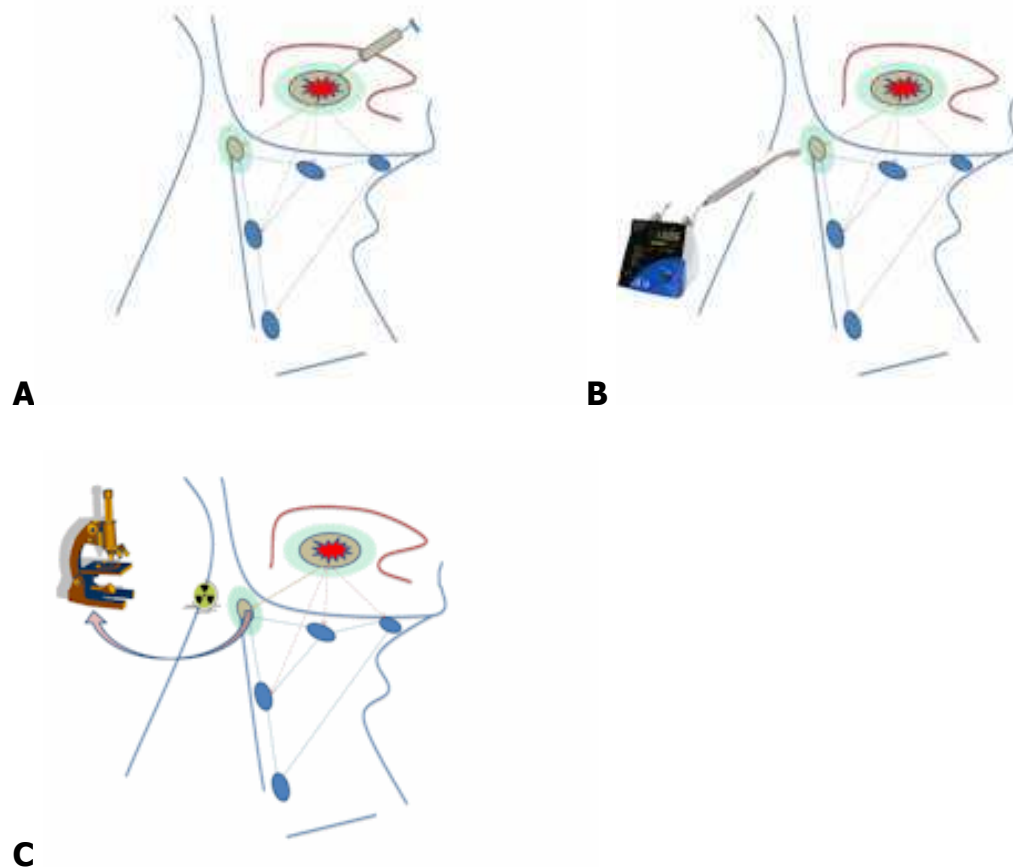


Figure VII-1. Schématisation de la technique du ganglion sentinelle. D’après Mamelle [72].

A= injection du traceur ; B= lymphoscintigraphie et repérage du premier relai ganglionnaire à l’aide d’une sonde de détection portable. C= exérèse du ganglion sentinelle et des tissus péri-ganglionnaires. Examen anatomopathologique (HES + immunohistochimie).

Certains points techniques ont été sujets à discussion. Pitman [100] a proposé d'être plus systématique et de réaliser un évidement de tous les niveaux ganglionnaires où au moins un ganglion a été repéré par la sonde gamma. Mamelle [101] a préconisé lui de réaliser un examen extemporané des ganglions prélevés et de réaliser un évidement ganglionnaire adapté aux résultats histologiques obtenus. D'autres points de divergence étaient liées à l'absence de consensus notamment sur : le délai idéal entre la lymphoscintigraphie et la chirurgie, les types de colloïdes à utiliser selon leur vitesse de migration, les modes d'acquisitions scintigraphiques, le délai d'acquisition et l'utilisation en peropératoire de colorant bleu lymphotrope. Malgré les divergences de méthodologie, tous les résultats de la littérature apparaissaient satisfaisants avec un taux de sensibilité de détection du ganglion sentinelle supérieur ou égal à 90 % et un taux de faux négatif variant de 0 à 12 % selon les séries [102].

Au cours de la seconde conférence internationale de consensus en 2005 [99], 20 équipes ont présenté des résultats portant sur 379 patients cN0 au total. Un ganglion sentinelle a été identifié dans 77% des cas dont 29% présentaient un envahissement ganglionnaire tumoral occulte. La valeur prédictive négative de la technique était de 96% avec les exigences méthodologiques suivantes :

- Utilisation d'un radiotracer, d'une lymphoscintigraphie et d'une sonde de détection portable.
- Analyse anatomopathologique avec coloration HES et technique d'immunohistochimie anti-cytokératine.
- Section du ganglion complet en épaisseur de 150 µm (recommandé).

VII.C. INTERET ET LIMITES.

Plusieurs travaux récents ont établi que la morbidité de la technique du ganglion sentinelle est moins importante que celle de l'évidement sélectif [82]. Elle est celle de l'injection locale du traceur et d'une adénectomie. L'innocuité complète de l'exposition de l'opérateur à la radioactivité du traceur n'a toutefois pas été démontrée [103].

Le ganglion sentinelle est un matériau de choix pour l'analyse anatomopathologique. Un des principaux avantages de la technique est d'accroître la sensibilité du diagnostic d'envahissement ganglionnaire en réalisant des analyses immunohistochimiques poussées sur les adénopathies prélevées. De la sorte, plusieurs degrés d'atteinte ganglionnaire ont été identifiés, jusqu'alors regroupés sous le terme de « métastases occultes ».

Itc	Isolated tumor cell : Cellules tumorales isolées, ou petits amas de cellules tumorales contenus dans un sinus lymphatique
Mi	Micrométastases : Infiltration du ganglion par du parenchyme tumoral de diamètre inférieur ou égal à 2 mm
Ma	Macrométastases : Infiltration du ganglion par du parenchyme tumoral de diamètre supérieur à 2 mm

Figure VII-2. Classification du degré d'atteinte ganglionnaire selon Hermanek [104].

L'enjeu de la détection du ganglion sentinelle n'est pas uniquement d'éviter des évidements par excès mais de permettre un staging ganglionnaire plus précis dans les cous cN0, même si la signification pronostique de ces différents degrés d'atteinte ganglionnaire n'est pas encore clairement établie.

L'utilisation de ces différentes techniques en routine et sur tous les ganglions est coûteuse d'autant que Werner a montré que l'analyse du seul ganglion sentinelle marquant la plus forte radioactivité se traduisait par 39% de faux négatifs. Seule l'analyse d'au moins trois ganglions permet un diagnostic de 97% des métastases occultes dont les micrométastases [44]. Une limite de cette technique est la complexité et la variabilité des voies de drainage lymphatique du cou ainsi que le caractère infiltrant en profondeur et difficile à injecter de certaines lésions des VADS.

Cette technique permet donc d'approfondir l'examen des ganglions, d'alléger notablement la lourdeur du geste chirurgical et les suites opératoires pour les patients qui n'ont pas de métastase ganglionnaire.

A l'avenir, elle pourrait être utilisée pour les petits cancers de l'oropharynx traités par radiothérapie. Conjointement avec l'IMRT, elle permettrait d'éviter l'irradiation du cou et des glandes salivaires pour les patients sans envahissement ganglionnaire (moins de perte de salive, de risque de fibrose du cou et de risque de nécrose osseuse). Elle pourrait servir aussi pour certaines petites tumeurs du larynx qui sont traitées par chirurgie partielle du larynx ou par laser. Elle devrait permettre là aussi de minimiser le geste et les suites opératoires.

VILD. CONDITIONS DE L'ETUDE AU CHU DE GRENOBLE.

Le projet en cours implique les services de médecine nucléaire, d'ORL et d'anatomopathologie. Il s'intitule "GS-ORL : protocole d'évaluation du ganglion sentinelle dans les cancers de la cavité buccale et de l'oropharynx", Cette étude a été retenue au cours de l'appel d'offres 2010 de la Délégation à la Recherche Clinique et à l'Innovation, a obtenu l'accord du CCP en Novembre 2010 et une aide de financement par la Ligue contre le Cancer.

Elle propose d'associer au geste chirurgical conventionnel (qui inclut un évidement ganglionnaire orienté systématique) une identification et une exérèse ciblée du ganglion sentinelle. Le ganglion sentinelle étant normalement inclus dans la zone d'évidement ganglionnaire programmée, il n'y aura donc pas de modification dans l'étendue du geste chirurgical actuellement recommandé, donc pas de risque de sous-stadification pour le patient.

Titre court : GS-ORL
Promoteur : CHU Grenoble
Investigateur principal : Jean-Cyril BOURRE
Investigateurs associés : Claire FAURE, Florent HOAREAU-GRUCHET, Christian RIGHINI
Centre d'étude : CHU de Grenoble
Objectif principal : Sensibilité de détection d'un envahissement ganglionnaire > 90 % Critère de jugement principal : Vrai négatif (VN) : un ganglion sentinelle sain avec un évidement ganglionnaire sain. Faux négatif (FN) : un ganglion sentinelle sain avec un évidement ganglionnaire envahi. Positif (P) : un ganglion sentinelle envahi, que le reste de l'évidement ganglionnaire soit également envahi ou non
Méthodologie de l'essai : observationnel prospectif
Nombre nécessaire de sujets : 60
Principaux critères de sélection : -Critères d'inclusion : cancer de la cavité buccale T1-2 (< 4cm) N0 clinique et radiologique (TDM) -Critères de non-inclusion : tumeur multifocale, adénopathie suspecte cliniquement ou radiologiquement
Durée totale de l'étude par sujet : 6 mois
Durée de l'étude : 2 ans

Figure VII-3. Protocole GS-ORL.

VII.E. PRESENTATION DU PREMIER CAS.

VII.E.1. ANAMNESE.

Le premier patient inclus était un homme de 65 ans, adressé à la consultation ORL par son médecin traitant pour une lésion suspecte du plancher de bouche. Il décrivait une douleur buccale d'aggravation progressive depuis 2 mois avec des difficultés d'alimentation. Il s'agissait d'un ancien mineur de fond en retraite depuis 10 ans. Son tabagisme était estimé à 50 PA et sevré depuis 4 mois. Sa consommation d'alcool était de 30g par jour. Ses antécédents médicaux comportaient une artériopathie oblitérante des membres inférieurs et une dyslipidémie. Il prenait un traitement quotidien associant un antiagrégant plaquettaire et un anti-cholestérolémiant. A l'examen clinique, nous avons retrouvé une lésion ulcéro-bourgeonnante du plancher antérieur droit de 15mm de grand axe, avec une infiltration vers la ligne médiane. Aucune adénopathie cervicale n'était palpable et le reste des VADS apparaissait sain. La tomodensitométrie avec injection de produit de contraste n'a rien retrouvé en dehors de la lésion primitive. Le bilan d'extension thoraco-abdominal était normal. La panendoscopie a été réalisée 8 jours après la première consultation et n'a pas retrouvé de lésion synchrone. Le dossier du patient a été présenté en Réunion de Concertation Pluridisciplinaire et la décision thérapeutique proposée était la suivante : traitement chirurgical par pelvectomie antérieure associé à un évidement ganglionnaire sus-omo-hyoïdien bilatéral. Le patient a reçu une information appropriée et a signé un consentement écrit.

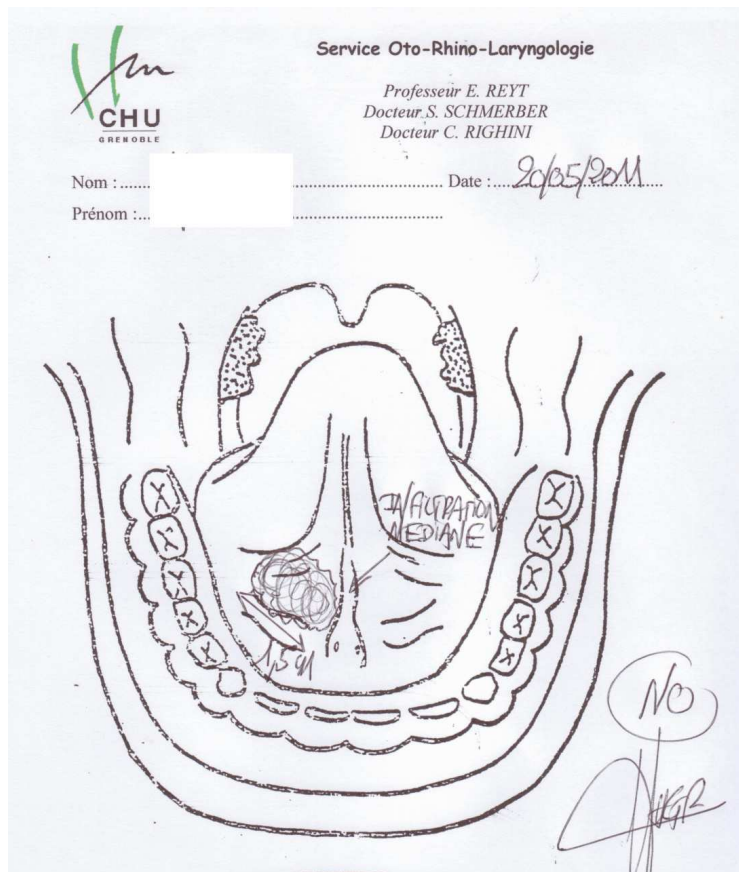


Figure VII-4. Schéma de consultation.

Tumeur ulcéro-bourgeonnante de 15mm de grand axe au niveau du plancher de bouche antérieur droit avec une infiltration médiane.

VII.E.2. DEROULEMENT.

Le patient a été pris en charge par le brancardier du service à 8H, dans des conditions opératoires habituelles (douche bétadinée, prémédication, dossier complet). Il a été transporté vers le service de médecine nucléaire puis installé dans la salle d'examen. Une anesthésie locale à la Xylocaine®1% a été réalisée puis quatre injections de Nanocis® (sulfure de Rhénium colloïdale, CIS BIO International, France) ont été pratiquées par le médecin nucléaire en périphérie de la tumeur.

Toutes les injections ont été réalisées en sous-muqueux, aux 4 points cardinaux de la tumeur, par ponction directe à l'aide d'aiguilles de 25G. L'activité totale injectée a été de 97MBq. Après 40 minutes, le patient a été installé sur la table d'examen de la gamma caméra (General Electric Starport 300A, Milwaukee, USA). Une acquisition des images de lymphoscintigraphie a été réalisée permettant d'identifier un ganglion sentinelle en situation IIA droite [Figure VII-6].

Le patient est ensuite transféré au bloc opératoire et installé selon la méthode habituelle. L'intervention débute 2 heures après l'injection du traceur. Une sonde de détection portable Gamma Sup® (CleradARIES™, France) revêtue d'un manchon stérile est utilisée pour un premier repérage percutané du ganglion sentinelle. L'intervention débute par voie minimale invasive (avec une cervicotomie incluse dans le tracé d'une incision bimastoïdienne classique pour la suite de l'opération). Nous avons d'abord relevé le lambeau du muscle peaucier et effectué un second repérage à l'aide de la sonde de détection gamma. Nous avons alors réalisé l'exérèse sélective du ganglion concerné et des tissus cellulo-adipeux péri-ganglionnaires, en évitant toute effraction capsulaire. Nous avons contrôlé le niveau de radioactivité une fois le ganglion sur table. Nous avons alors vérifié l'absence de radioactivité dans le reste du champ opératoire.

Le ganglion sentinelle a été envoyé immédiatement à l'état frais vers le service d'anatomopathologie. Comme expliqué précédemment, dans cette première étape de validation de la technique dans le service, l'intervention s'est poursuivie par un évidement sus-omo-hyoïdien bilatéral et l'ablation de la tumeur. Les suites opératoires ont été simples. Le patient est en rémission locorégionale actuellement.

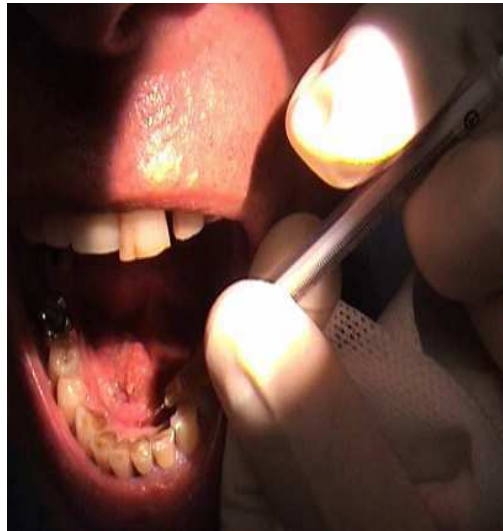

Figure VII-5. Injection du traceur radioactif en périphérie de la tumeur.

Injection de Nanocis® aux quatre points cardinaux de la lésion, par ponction directe à l'aide d'aiguilles de 25G. Activité totale injectée = 97MBq.

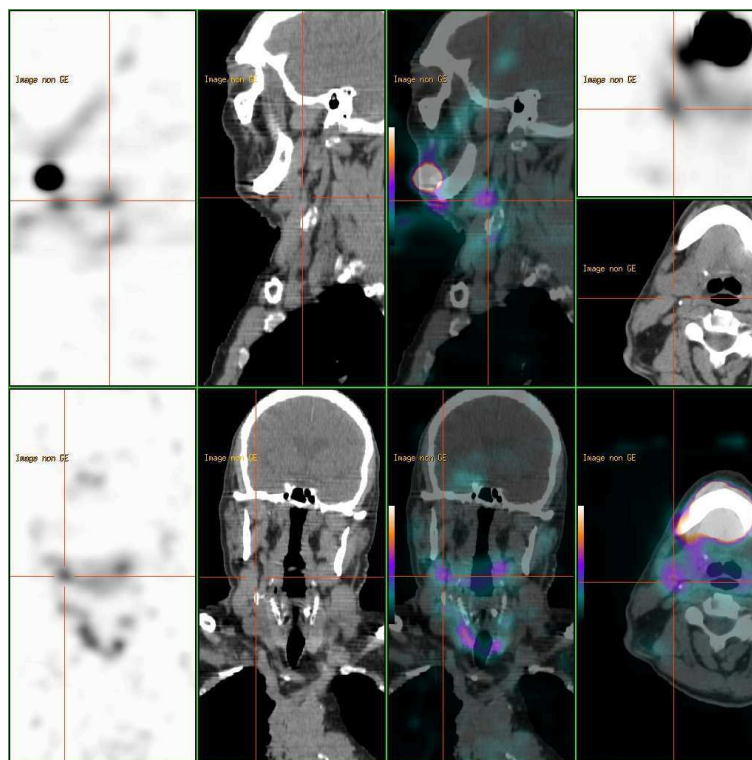


Figure VII-6. Résultats de la lymphoscintigraphie en acquisition TEMP-TDM.

Identification d'une adénopathie hyperfixante précoce en territoire IIA droit. : acquisition dynamique en incidence antérieure + profil homolatéral à la lésion, une image toutes les 30 secondes jusqu'à apparition d'un premier GS (prévoir 45 minutes), deux clichés statiques (incidence antérieure et profil).

VII.E.4. RESULTATS.

L'analyse anatomopathologique du ganglion sentinelle a porté sur une adénopathie de 10mm et n'a pas retrouvé d'envahissement tumoral. Le reste des pièces d'évidements ganglionnaires a été traité de la manière habituelle, décrite précédemment. Aucun ganglion ne présentait d'envahissement tumoral (0/12 à droite et 0/17 à gauche). Comme défini dans le principe de l'étude, il s'agit d'un vrai négatif (VN). La lésion primitive n'avait pas d'engainement périnerveux ou d'embolie vasculaire et les marges d'exérèse étaient > 5mm. Le stade retenu était pT1N0M0.

3. Ganglion sentinelle (territoire II A droit)

Parvenu à l'état frais un fragment de 3,5 x 2 x 1 cm, recelant un ganglion de 10 mm de diamètre, macroscopiquement non suspect.

Ce prélèvement a fait l'objet d'une fixation au formol tamponné. Il a été inclus en paraffine en un bloc, débité selon six niveaux de coupe tous les 150 microns, coloré à l'HES et, étant donné la négativité de l'examen histologique, ayant bénéficié d'une étude immunohistochimique sur ces mêmes niveaux.

Tant sur le plan morphologique qu'immunohistochimique (clone AE1 AE3), **il n'a pas été mis en évidence d'extension néoplasique au sein de ce ganglion.**

Figure VII-7. Compte-rendu anatomopathologique du ganglion sentinelle.

Etude macroscopique = nombre et taille GS. Après fixation, section en tranches de 2 à 3 mm d'épaisseur selon un sens perpendiculaire au grand axe et inclusion en totalité en paraffine de façon conventionnelle. Etude microscopique = GS coupé(s) au microtome à 3 ou 4 µm d'épaisseur : 6 niveaux de coupe par bloc séparés par des intervalles de 150 µm, puis colorés à l'HES avec pour chaque niveau 2 lames non colorées supplémentaires (sur des coupes adjacentes du ruban). En l'absence d'envahissement tumoral, réalisation d'un immunomarquage par cocktail d'anticorps dirigés contre les cytokératines AE1 – AE3 sur l'une des 2 lames non colorées (l'autre étant conservée) et ce sur les 6 niveaux.

VII.E.4. BILAN.

Ce premier cas a permis de valider le matériel, la méthode et la bonne coordination des multiples intervenants. Une courbe d'apprentissage est encore nécessaire avant de proposer aux patients grenoblois la technique du ganglion sentinelle comme seul traitement des aires ganglionnaires pour les carcinomes de la cavité buccale et de l'oropharynx avec un cou cN0.

VIII. CONCLUSION.

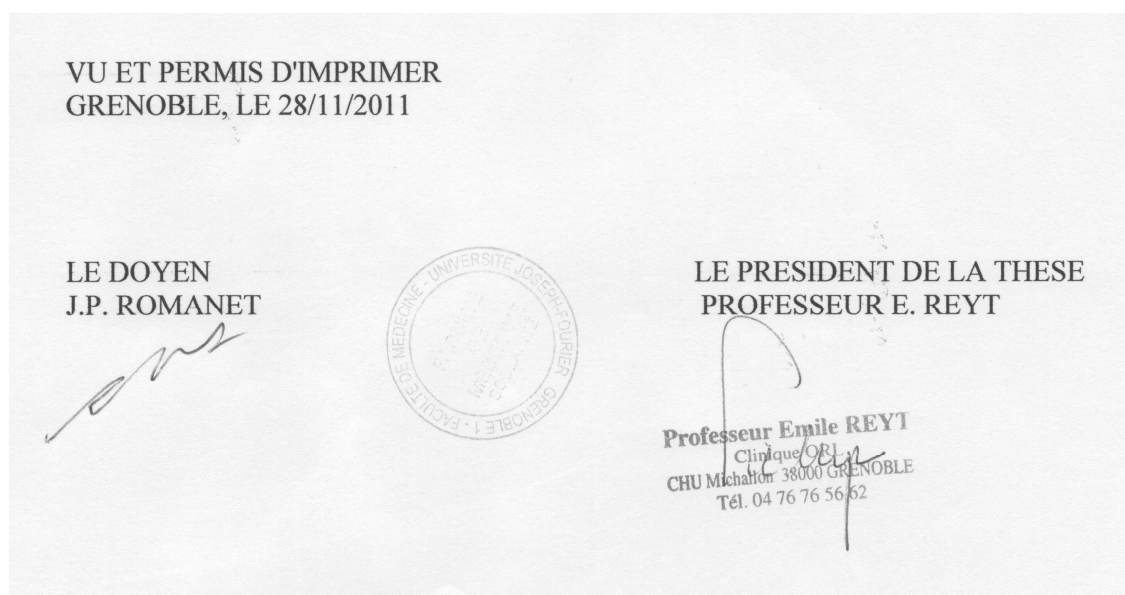
THESE SOUTENUE PAR : HOAREAU-GRUCHET FLORENT.

**MORBIDITE ET TRAITEMENT CHIRURGICAL DES AIRES GANGLIONNAIRES
CHEZ LES PATIENTS PRESENTANT UN CARCINOME DE LA CAVITE
BUCCALE ET DE L'OROPHARYNX AVEC UN COU N0.**

Les études présentées dans ce travail de thèse nous ont permis d'apporter des éléments de réponse à la problématique de la prise en charge des patients présentant un carcinome de la cavité buccale et de l'oropharynx avec un cou cN0. Nous avons établi que ces patients ont un risque élevé d'envahissement ganglionnaire cervical histologique qui doit faire préférer le traitement chirurgical des aires ganglionnaires à la surveillance clinique. Nous avons déterminé que l'évidement sélectif emportant les niveaux I à III est nécessaire et suffisant pour traiter ces localisations, en dehors de la base de langue qui doit faire inclure le niveau IV. L'évidement sélectif est un moyen efficace à la fois de diagnostic de l'envahissement ganglionnaire des cous cN0, de traitement préventif de rechute ganglionnaire et d'orientation dans le choix du traitement postopératoire. L'évidement sélectif systématique évite de sous-traiter les patients pN+ mais constitue un traitement par excès pour les patients pN0.

La question suivante était de savoir quelle était la morbidité liée à ce traitement. Nous avons montré qu'un évidement ganglionnaire sélectif réalisé chez un patient présentant un carcinome de la cavité buccale ou de l'oropharynx avec un cou cN0 peut entraîner une perte de force musculaire, de mobilité articulaire et un retentissement sur la qualité de vie. Pour l'évaluation et le suivi de ces séquelles, il nous a paru utile de développer un outil spécifique de la morbidité cervicale qui n'est pas limitée au nerf spinal et à l'épaule : la grille MACC. Nous avons aussi établi que le monitoring peropératoire du nerf spinal n'est pas prédictif de la morbidité cervicale.

La technique du ganglion sentinelle pourrait constituer une alternative thérapeutique avec une morbidité cervicale moindre, sans perte de sensibilité diagnostique de l'envahissement ganglionnaire cervical. Nous avons contribué à appliquer pour la première fois cette technique pour les carcinomes épidermoïdes des voies aéro-digestives supérieures au centre hospitalier universitaire de Grenoble.



IX. BIBLIOGRAPHIE.

1. *Cancer incidence in five continents. Volume IX.* IARC Sci Publ, 2008(160): p. 1-837.
2. Mira, E., et al., *Efficacy of selective lymph node dissection in clinically negative neck.* Otolaryngol Head Neck Surg, 2002. **127**(4): p. 279-83.
3. Jegoux, F., et al., [*Neck dissection for stage N0 oral cavity carcinoma*]. Ann Otolaryngol Chir Cervicofac, 2006. **123**(5): p. 221-6.
4. Jose, J., et al., *Cervical node metastases in oropharyngeal squamous cell carcinoma: prospective analysis of prevalence and distribution.* J Laryngol Otol, 2002. **116**(11): p. 925-8.
5. Hosal, A.S., et al., *Selective neck dissection in the management of the clinically node-negative neck.* Laryngoscope, 2000. **110**(12): p. 2037-40.
6. Tankere, F., et al., *Prognostic value of lymph node involvement in oral cancers: a study of 137 cases.* Laryngoscope, 2000. **110**(12): p. 2061-5.
7. Vidic, B. and B.J. Melloni, *Applied anatomy of the oral cavity and related structures.* Otolaryngol Clin North Am, 1979. **12**(1): p. 3-14.
8. Belot, A., et al., *Cancer incidence and mortality in France over the period 1980-2005.* Rev Epidemiol Sante Publique, 2008. **56**(3): p. 159-75.
9. Doll, R. and R. Peto, *Mortality in relation to smoking: 20 years' observations on male British doctors.* Br Med J, 1976. **2**(6051): p. 1525-36.
10. Rothman, K. and A. Keller, *The effect of joint exposure to alcohol and tobacco on risk of cancer of the mouth and pharynx.* J Chronic Dis, 1972. **25**(12): p. 711-6.
11. Silverman, S., Jr., M. Gorsky, and D. Greenspan, *Tobacco usage in patients with head and neck carcinomas: a follow-up study on habit changes and second primary oral/oropharyngeal cancers.* J Am Dent Assoc, 1983. **106**(1): p. 33-5.
12. Stevens, M.H., *Synergistic effect of alcohol on epidermoid carcinogenesis in the larynx.* Otolaryngol Head Neck Surg, 1979. **87**(6): p. 751-6.
13. Maier, H., et al., *Chronic alcohol consumption--the key risk factor for pharyngeal cancer.* Otolaryngol Head Neck Surg, 1994. **110**(2): p. 168-73.
14. Hammarstedt, L., et al., *Human papillomavirus as a risk factor for the increase in incidence of tonsillar cancer.* Int J Cancer, 2006. **119**(11): p. 2620-3.
15. Miller, C.S. and B.M. Johnstone, *Human papillomavirus as a risk factor for oral squamous cell carcinoma: a meta-analysis, 1982-1997.* Oral Surg Oral Med Oral Pathol Oral Radiol Endod, 2001. **91**(6): p. 622-35.
16. Shima, K., et al., *Incidence of human papillomavirus 16 and 18 infection and p53 mutation in patients with oral squamous cell carcinoma in Japan.* Br J Oral Maxillofac Surg, 2000. **38**(5): p. 445-50.
17. Hemminki, K., C. Dong, and M. Frisch, *Tonsillar and other upper aerodigestive tract cancers among cervical cancer patients and their husbands.* Eur J Cancer Prev, 2000. **9**(6): p. 433-7.
18. Frisch, M., R.J. Biggar, and J.J. Goedert, *Human papillomavirus-associated cancers in patients with human immunodeficiency virus infection and acquired immunodeficiency syndrome.* J Natl Cancer Inst, 2000. **92**(18): p. 1500-10.
19. Raybaud, H., et al., [*Genic alterations in oral and head and neck squamous cell carcinomas: analysis of international literature*]. Pathol Biol (Paris), 2003. **51**(3): p. 176-84.

20. Szpirglas, H., [*Detection of oral cancers and current conception of precancerous conditions*]. Rev Prat, 1995. **45**(7): p. 831-7.
21. Sobin, L.H., P. Hermanek, and R.V. Hutter, *TNM classification of malignant tumors. A comparison between the new (1987) and the old editions*. Cancer, 1988. **61**(11): p. 2310-4.
22. Lengele, B., et al., *Anatomical bases for the radiological delineation of lymph node areas. Major collecting trunks, head and neck*. Radiother Oncol, 2007. **85**(1): p. 146-55.
23. Wang, Y., T.J. Ow, and J.N. Myers, *Pathways for cervical metastasis in malignant neoplasms of the head and neck region*. Clin Anat.
24. Wang, Y. and G. Oliver, *Current views on the function of the lymphatic vasculature in health and disease*. Genes Dev. **24**(19): p. 2115-26.
25. Wong, S.Y. and R.O. Hynes, *Lymphatic or hematogenous dissemination: how does a metastatic tumor cell decide?* Cell Cycle, 2006. **5**(8): p. 812-7.
26. Robbins, K.T., et al., *Standardizing neck dissection terminology. Official report of the Academy's Committee for Head and Neck Surgery and Oncology*. Arch Otolaryngol Head Neck Surg, 1991. **117**(6): p. 601-5.
27. Shah, J.P., et al., *Surgical grand rounds. Neck dissection: current status and future possibilities*. Clin Bull, 1981. **11**(1): p. 25-33.
28. Suen, J.Y. and H. Goepfert, *Standardization of neck dissection nomenclature*. Head Neck Surg, 1987. **10**(2): p. 75-7.
29. Spiro, R.H., E.W. Strong, and J.P. Shah, *Classification of neck dissection: variations on a new theme*. Am J Surg, 1994. **168**(5): p. 415-8.
30. Medina, J.E. and R.M. Byers, *Supraomohyoid neck dissection: rationale, indications, and surgical technique*. Head Neck, 1989. **11**(2): p. 111-22.
31. Robbins, K.T., *Classification of neck dissection: current concepts and future considerations*. Otolaryngol Clin North Am, 1998. **31**(4): p. 639-55.
32. Som, P.M., H.D. Curtin, and A.A. Mancuso, *An imaging-based classification for the cervical nodes designed as an adjunct to recent clinically based nodal classifications*. Arch Otolaryngol Head Neck Surg, 1999. **125**(4): p. 388-96.
33. Gregoire, V., et al., *CT-based delineation of lymph node levels and related CTVs in the node-negative neck: DAHANCA, EORTC, GORTEC, NCIC, RTOG consensus guidelines*. Radiother Oncol, 2003. **69**(3): p. 227-36.
34. Robbins, K.T., et al., *Neck dissection classification update: revisions proposed by the American Head and Neck Society and the American Academy of Otolaryngology-Head and Neck Surgery*. Arch Otolaryngol Head Neck Surg, 2002. **128**(7): p. 751-8.
35. Lallemand, B., et al., [*Radiological and surgical classification of head and neck lymph node anatomy*]. Ann Otolaryngol Chir Cervicofac, 2003. **120**(4): p. 216-24.
36. van den Brekel, M.W., *Lymph node metastases: CT and MRI*. Eur J Radiol, 2000. **33**(3): p. 230-8.
37. Sigal, R. and S. Lamer, [*Radio-anatomy of lymph node groups in the area of otolaryngology*]. J Radiol, 1999. **80**(12 Suppl): p. 1816-9.
38. van den Brekel, M.W. and J.A. Castelijns, *What the clinician wants to know: surgical perspective and ultrasound for lymph node imaging of the neck*. Cancer Imaging, 2005. **5 Spec No A**: p. S41-9.
39. Chong, V., *Cervical lymphadenopathy: what radiologists need to know*. Cancer Imaging, 2004. **4**(2): p. 116-20.
40. Yousem, D.M., et al., *Central nodal necrosis and extracapsular neoplastic spread in cervical lymph nodes: MR imaging versus CT*. Radiology, 1992. **182**(3): p. 753-9.

41. Goerres, G.W., et al., *Impact of whole body positron emission tomography on initial staging and therapy in patients with squamous cell carcinoma of the oral cavity*. Oral Oncol, 2003. **39**(6): p. 547-51.
42. Baghi, M., et al., *Iron oxide particle-enhanced magnetic resonance imaging for detection of benign lymph nodes in the head and neck: how reliable are the results?* Anticancer Res, 2007. **27**(5B): p. 3571-5.
43. Maunoury, C. and P. Halimi, [*Imaging and PET-CT of head and neck cancers*]. J Radiol, 2008. **89**(3 Pt 2): p. 403-10; quiz 410-2.
44. Werner, J.A., A.A. Dunne, and J.N. Myers, *Functional anatomy of the lymphatic drainage system of the upper aerodigestive tract and its role in metastasis of squamous cell carcinoma*. Head Neck, 2003. **25**(4): p. 322-32.
45. Lindberg, R., *Distribution of cervical lymph node metastases from squamous cell carcinoma of the upper respiratory and digestive tracts*. Cancer, 1972. **29**(6): p. 1446-9.
46. Crile, G., III. *On the Technique of Operations upon the Head and Neck*. Ann Surg, 1906. **44**(6): p. 842-50.
47. Martin, H., *The Treatment of Cervical Metastatic Cancer*. Ann Surg, 1941. **114**(6): p. 972-85.
48. Bocca, E., *Supraglottic laryngectomy and functional neck dissection*. J Laryngol Otol, 1966. **80**(8): p. 831-8.
49. Hill, J.H. and N.R. Olson, *The surgical anatomy of the spinal accessory nerve and the internal branch of the superior laryngeal nerve*. Laryngoscope, 1979. **89**(12): p. 1935-42.
50. Genden, E.M., et al., *Complications of neck dissection*. Acta Otolaryngol, 2003. **123**(7): p. 795-801.
51. Li, X.M., et al., *Cervical lymph node metastatic patterns of squamous carcinomas in the upper aerodigestive tract*. J Laryngol Otol, 1996. **110**(10): p. 937-41.
52. Shah, J.P., F.C. Candela, and A.K. Poddar, *The patterns of cervical lymph node metastases from squamous carcinoma of the oral cavity*. Cancer, 1990. **66**(1): p. 109-13.
53. van den Brekel, M.W., et al., *The incidence of micrometastases in neck dissection specimens obtained from elective neck dissections*. Laryngoscope, 1996. **106**(8): p. 987-91.
54. Andersen, P.E., et al., *Results of selective neck dissection in management of the node-positive neck*. Arch Otolaryngol Head Neck Surg, 2002. **128**(10): p. 1180-4.
55. Pellitteri, P.K., K.T. Robbins, and T. Neuman, *Expanded application of selective neck dissection with regard to nodal status*. Head Neck, 1997. **19**(4): p. 260-5.
56. Castelijns, J.A. and M.W. van den Brekel, *Imaging of lymphadenopathy in the neck*. Eur Radiol, 2002. **12**(4): p. 727-38.
57. Ho, C.M., et al., *Occult lymph node metastasis in small oral tongue cancers*. Head Neck, 1992. **14**(5): p. 359-63.
58. Kerrebijn, J.D., et al., *Supraomohyoid neck dissection. Is it diagnostic or therapeutic?* Head Neck, 1999. **21**(1): p. 39-42.
59. El-Naaj, I.A., et al., *Incidence of oral cancer occult metastasis and survival of T1-T2N0 oral cancer patients*. J Oral Maxillofac Surg. **69**(10): p. 2674-9.
60. Iype, E.M., et al., *The role of selective neck dissection (I-III) in the treatment of node negative (N0) neck in oral cancer*. Oral Oncol, 2008. **44**(12): p. 1134-8.
61. Lim, Y.C., et al., *Distributions of cervical lymph node metastases in oropharyngeal carcinoma: therapeutic implications for the N0 neck*. Laryngoscope, 2006. **116**(7): p. 1148-52.

62. Byers, R.M., et al., *Selective neck dissections for squamous carcinoma of the upper aerodigestive tract: patterns of regional failure*. Head Neck, 1999. **21**(6): p. 499-505.
63. Smith, G.I., et al., *Management of the neck in patients with T1 and T2 cancer in the mouth*. Br J Oral Maxillofac Surg, 2004. **42**(6): p. 494-500.
64. Capote, A., et al., *Elective neck dissection in early-stage oral squamous cell carcinoma--does it influence recurrence and survival?* Head Neck, 2007. **29**(1): p. 3-11.
65. Nieuwenhuis, E.J., et al., *Wait-and-see policy for the N0 neck in early-stage oral and oropharyngeal squamous cell carcinoma using ultrasonography-guided cytology: is there a role for identification of the sentinel node?* Head Neck, 2002. **24**(3): p. 282-9.
66. Ferlito, A., A.R. Shaha, and A. Rinaldo, *The incidence of lymph node micrometastases in patients pathologically staged N0 in cancer of oral cavity and oropharynx*. Oral Oncol, 2002. **38**(1): p. 3-5.
67. Haddadin, K.J., et al., *Improved survival for patients with clinically T1/T2, N0 tongue tumors undergoing a prophylactic neck dissection*. Head Neck, 1999. **21**(6): p. 517-25.
68. Vartanian, J.G., et al., *Distribution of metastatic lymph nodes in oropharyngeal carcinoma and its implications for the elective treatment of the neck*. Arch Otolaryngol Head Neck Surg, 2003. **129**(7): p. 729-32.
69. Sivanandan, R., et al., *Long-term results of 100 consecutive comprehensive neck dissections: implications for selective neck dissections*. Arch Otolaryngol Head Neck Surg, 2004. **130**(12): p. 1369-73.
70. Schwartz, L.H., et al., *Synchronous and metachronous head and neck carcinomas*. Cancer, 1994. **74**(7): p. 1933-8.
71. Lindenblatt, R.D., et al., *Oral squamous cell carcinoma grading systems - analysis of the best survival predictor*. J Oral Pathol Med.
72. Mamelle, G., *Selective neck dissection and sentinel node biopsy in head and neck squamous cell carcinomas*. Recent Results Cancer Res, 2000. **157**: p. 193-200.
73. Spiro, J.D., et al., *Critical assessment of supraomohyoid neck dissection*. Am J Surg, 1988. **156**(4): p. 286-9.
74. Ambrosch, P. and U. Brinck, *Detection of nodal micrometastases in head and neck cancer by serial sectioning and immunostaining*. Oncology (Williston Park), 1996. **10**(8): p. 1221-6; discussion 1226, 1229.
75. Ewing, M.R. and H. Martin, *Disability following radical neck dissection; an assessment based on the postoperative evaluation of 100 patients*. Cancer, 1952. **5**(5): p. 873-83.
76. Remmler, D., et al., *A prospective study of shoulder disability resulting from radical and modified neck dissections*. Head Neck Surg, 1986. **8**(4): p. 280-6.
77. Krause, H.R., *Shoulder-arm-syndrome after radical neck dissection: its relation with the innervation of the trapezius muscle*. Int J Oral Maxillofac Surg, 1992. **21**(5): p. 276-9.
78. Schuller, D.E., et al., *Analysis of disability resulting from treatment including radical neck dissection or modified neck dissection*. Head Neck Surg, 1983. **6**(1): p. 551-8.
79. Pinsolle, V., et al., *[Spinal accessory nerve and lymphatic neck dissection]*. Rev Stomatol Chir Maxillofac, 1997. **98**(3): p. 138-42.
80. Hudak, P.L., P.C. Amadio, and C. Bombardier, *Development of an upper extremity outcome measure: the DASH (disabilities of the arm, shoulder and hand) [corrected]*. The Upper Extremity Collaborative Group (UECG). Am J Ind Med, 1996. **29**(6): p. 602-8.
81. Carr, S.D., D. Bowyer, and G. Cox, *Upper limb dysfunction following selective neck dissection: a retrospective questionnaire study*. Head Neck, 2009. **31**(6): p. 789-92.

82. Murer, K., et al., *Comparison of morbidity between sentinel node biopsy and elective neck dissection for treatment of the n0 neck in patients with oral squamous cell carcinoma*. *Head Neck*. **33**(9): p. 1260-4.
83. Guldiken, Y., et al., *Assessment of shoulder impairment after functional neck dissection: long term results*. *Auris Nasus Larynx*, 2005. **32**(4): p. 387-91.
84. Nowak, P., J. Parzuchowski, and J.R. Jacobs, *Effects of combined modality therapy of head and neck carcinoma on shoulder and head mobility*. *J Surg Oncol*, 1989. **41**(3): p. 143-7.
85. van Wilgen, C.P., et al., *Shoulder and neck morbidity in quality of life after surgery for head and neck cancer*. *Head Neck*, 2004. **26**(10): p. 839-44.
86. Cheng, P.T., et al., *Objective comparison of shoulder dysfunction after three neck dissection techniques*. *Ann Otol Rhinol Laryngol*, 2000. **109**(8 Pt 1): p. 761-6.
87. Schiefke, F., et al., *Function, postoperative morbidity, and quality of life after cervical sentinel node biopsy and after selective neck dissection*. *Head Neck*, 2009. **31**(4): p. 503-12.
88. Constant, C.R. and A.H. Murley, *A clinical method of functional assessment of the shoulder*. *Clin Orthop Relat Res*, 1987(214): p. 160-4.
89. Leipzig, B., et al., *Functional evaluation of the spinal accessory nerve after neck dissection*. *Am J Surg*, 1983. **146**(4): p. 526-30.
90. Terrell, J.E., et al., *Pain, quality of life, and spinal accessory nerve status after neck dissection*. *Laryngoscope*, 2000. **110**(4): p. 620-6.
91. Patten, C. and A.D. Hillel, *The 11th nerve syndrome. Accessory nerve palsy or adhesive capsulitis?* *Arch Otolaryngol Head Neck Surg*, 1993. **119**(2): p. 215-20.
92. Witt, R.L. and L. Rejto, *Spinal accessory nerve monitoring in selective and modified neck dissection*. *Laryngoscope*, 2007. **117**(5): p. 776-80.
93. Sobol, S., et al., *Objective comparison of physical dysfunction after neck dissection*. *Am J Surg*, 1985. **150**(4): p. 503-9.
94. Kraus, D.H., et al., *Supraspinal accessory lymph node metastases in supraomohyoid neck dissection*. *Am J Surg*, 1996. **172**(6): p. 646-9.
95. Taylor, R.J., et al., *Development and validation of the neck dissection impairment index: a quality of life measure*. *Arch Otolaryngol Head Neck Surg*, 2002. **128**(1): p. 44-9.
96. Beaton, D.E., J.G. Wright, and J.N. Katz, *Development of the QuickDASH: comparison of three item-reduction approaches*. *J Bone Joint Surg Am*, 2005. **87**(5): p. 1038-46.
97. Ross, M.I., D. Reintgen, and C.M. Balch, *Selective lymphadenectomy: emerging role for lymphatic mapping and sentinel node biopsy in the management of early stage melanoma*. *Semin Surg Oncol*, 1993. **9**(3): p. 219-23.
98. Terui, S., et al., *Lymphoscintigraphy of head-and-neck cancer*. *Angiology*, 1992. **43**(11): p. 925-32.
99. Stoeckli, S.J., et al., *The second international conference on sentinel node biopsy in mucosal head and neck cancer*. *Ann Surg Oncol*, 2005. **12**(11): p. 919-24.
100. Pitman, K.T., et al., *Sentinel lymph node biopsy in head and neck squamous cell carcinoma*. *Laryngoscope*, 2002. **112**(12): p. 2101-13.
101. Mamelle, G., et al., *[Role and perspectives of sentinel node biopsy in head and neck tumors]*. *Cancer Radiother*, 2006. **10**(6-7): p. 349-53.
102. Ross, G.L., et al., *The First International Conference on Sentinel Node Biopsy in Mucosal Head and Neck Cancer and adoption of a multicenter trial protocol*. *Ann Surg Oncol*, 2002. **9**(4): p. 406-10.

103. Ricard, M., et al., [*Probes for peroperative radioactivity detection in oncology*]. *Rev Prat*, 1991. **41**(26): p. 2744-6.
104. Hermanek, P., *Disseminated tumor cells versus micrometastasis: definitions and problems*. *Anticancer Res*, 1999. **19**(4A): p. 2771-4.