



**HAL**  
open science

**Les interruptions médicales de grossesse d'indication  
foetale : du dépistage à l'examen foetopathologique.  
Etude rétrospective à propos de 150 cas**

Amandine Gaud

► **To cite this version:**

Amandine Gaud. Les interruptions médicales de grossesse d'indication foetale : du dépistage à l'examen foetopathologique. Etude rétrospective à propos de 150 cas. Gynécologie et obstétrique. 2009. dumas-00668243

**HAL Id: dumas-00668243**

**<https://dumas.ccsd.cnrs.fr/dumas-00668243>**

Submitted on 9 Feb 2012

**HAL** is a multi-disciplinary open access archive for the deposit and dissemination of scientific research documents, whether they are published or not. The documents may come from teaching and research institutions in France or abroad, or from public or private research centers.

L'archive ouverte pluridisciplinaire **HAL**, est destinée au dépôt et à la diffusion de documents scientifiques de niveau recherche, publiés ou non, émanant des établissements d'enseignement et de recherche français ou étrangers, des laboratoires publics ou privés.

# CENTRE HOSPITALIER UNIVERSITAIRE de ROUEN

DEPARTEMENT DES ETUDES DE SAGE-FEMME

LES INTERRUPTIONS MEDICALES DE GROSSESSE  
D'INDICATION FŒTALE :  
DU DEPISTAGE A L'EXAMEN FOETOPATHOLOGIQUE  
étude rétrospective à propos de 150 cas



Mémoire présenté par

Mademoiselle Amandine GAUD

Née le 15 janvier 1985

DIPLOME D'ETAT DE SAGE-FEMME

PROMOTION année 2009

Au Dr Labadie

*Pour ses conseils et son aide apportés dans ce travail*

A Mme Blandin

*Pour m'avoir guidé dans ce mémoire*

A Mme Le Guen

*Pour son accompagnement en 1<sup>ère</sup> et 4<sup>ème</sup> années d'études*

A Moutaz Aziz

*Pour m'avoir initié dans le domaine de la foetopathologie*

A Mr Lefeuvre

*Pour sa disponibilité*

A Thomas

*Pour son soutien et sa présence indéniable depuis de nombreuses années*

A mes amies

*Pour notre parcours durant 3 années d'études et pour leur soutien cette année*

A la promotion 2009

A mon père

**Merci**

# SOMMAIRE

<b>INTRODUCTION</b>	<b>1</b>
<b>1<sup>ère</sup> PARTIE: REVUE DE LA LITTERATURE</b>	<b>3</b>
<b>I. LES GENERALITES</b>	<b>3</b>
1.1. DEFINITION	3
1.2. HISTORIQUE	3
1.3. EPIDEMIOLOGIE	4
<b>II. LES INDICATIONS FCETALES</b>	<b>4</b>
2.1. MALFORMATIONS FCETALES	4
2.2. ANOMALIES CHROMOSOMIQUES	5
2.3. ANOMALIES GENETIQUES OU HEREDITAIRES	5
<b>III. LE DEPISTAGE</b>	<b>6</b>
3.1. EXAMENS PRENATAUX	6
3.2. ECHOGRAPHIE OBSTETRICALE	7
3.3. DEPISTAGE SANGUIN	8
<b>IV. LE DIAGNOSTIC PRENATAL</b>	<b>9</b>
4.1. VISUALISATION DU FCETUS	9
4.2. PRELEVEMENTS OVULAIRES	11
4.3. ANALYSE DES PRELEVEMENTS OVULAIRES	13
<b>V. LES CONSULTATIONS</b>	<b>14</b>
5.1. CONSEIL GENETIQUE	14
5.2. CONSULTATION AVEC UN PEDIATRE SPECIALISE	15
<b>VI. LE SUIVI APRES L'IMG</b>	<b>16</b>
6.1. ETUDE ANATOMOPATHOLOGIQUE	16
6.2. CONSULTATION POST-IMG	17
6.3. INHUMATION	18

<b>2<sup>ème</sup> PARTIE: ENQUÊTE</b>	<b>19</b>
--	-----------

<b>I. METHODOLOGIE</b>	<b>19</b>
------------------------	-----------

- |                                |    |
|--------------------------------|----|
| 1. LES OBJECTIFS DE L'ETUDE    | 19 |
| 2. LES LIEUX DE L'ENQUETE      | 20 |
| 3. LA POPULATION CIBLEE        | 21 |
| 4. GRILLE D'ETUDE (CF. ANNEXE) | 21 |
| 5. METHODES STATISTIQUES       | 21 |

<b>II. RESULTATS STATISTIQUES</b>	<b>22</b>
-----------------------------------	-----------

1. PRESENTATION DE LA POPULATION	22
----------------------------------	----

- |                              |    |
|------------------------------|----|
| 1.1. LES AFFECTIONS FCETALES | 22 |
| 1.2. LE DEPISTAGE            | 26 |

2. POPULATION A HAUT RISQUE CONNU AVANT LA GROSSESSE	28
--	----

- |                                  |    |
|----------------------------------|----|
| 2.1. LES AFFECTIONS FCETALES     | 28 |
| 2.2. LE DEPISTAGE                | 30 |
| 2.3. LE DIAGNOSTIC PRENATAL      | 32 |
| 2.4. L'INTERRUPTION DE GROSSESSE | 34 |
| 2.5. LE SUIVI EN POST-IMG        | 34 |

3. POPULATION A BAS RISQUE AVANT LA GROSSESSE	37
---	----

- |                                  |    |
|----------------------------------|----|
| 3.1. LES AFFECTIONS FCETALES     | 37 |
| 3.2. LE DEPISTAGE                | 37 |
| 3.3. LE DIAGNOSTIC PRENATAL      | 39 |
| 3.4. L'INTERRUPTION DE GROSSESSE | 42 |
| 3.5. LE SUIVI EN POST-IMG        | 43 |

4. LES ITEMS NON EXPLOITABLES	46
-------------------------------	----

<b>3<sup>ème</sup> PARTIE: DISCUSION</b>	<b>47</b>
--	-----------

<b>CONCLUSION</b>	<b>57</b>
-------------------	-----------

**BIBLIOGRAPHIE**

**ANNEXE**

## GLOSSAIRE

IMG = interruption médicale de grossesse

SA = semaine d'aménorrhée

CPDP = centre pluridisciplinaire de diagnostic prénatal

CHU = centre hospitalier et universitaire

AOU = artère ombilicale unique

SNC = système nerveux central

OPN = absence d'os propre du nez

RCIU = retard de croissance intra-utérin

CIV = communication inter-ventriculaire

IRM = Imagerie par résonance magnétique nucléaire

DPI = diagnostic pré-implantatoire

LA = liquide amniotique

HCG = human chorionic gonadotropin

AFP = alpha-fœtoprotéine

# **INTRODUCTION**

Une affection foetale « *d'une particulière gravité et incurable au moment du diagnostic* » mène, le plus souvent, à la pratique d'une interruption médicale de grossesse (IMG).

Le développement du diagnostic prénatal est né de la conjonction d'une part du développement de techniques médicales permettant d'appréhender l'anatomie et le bien être foetal, et d'autre part d'une évolution sociologique traduite sur le plan législatif par la loi de 1975 sur l'interruption volontaire de grossesse, puis par les lois bioéthiques de 1994 mettant en place en particulier les centres pluridisciplinaires de diagnostic prénatal.

Ces évolutions ont considérablement influencées la pratique du diagnostic prénatal dans les 30 dernières années.

Les premiers prélèvements ovulaires pour diagnostic prénatal ont été réalisés en France en 1972.

Dans les années 1980, l'échographie devient une exploration systématique à chaque trimestre de la grossesse permettant une analyse morphologique de plus en plus précise et la pratique de prélèvements ovulaires diversifiés – ponction de sang foetal, choriocentèse –.

C'est dans les années 1990 que l'IRM est utilisée en complément de l'échographie dans l'analyse de la morphologie du foetus.

Dans le même temps se produit une véritable révolution où les techniques d'étude du génome élargissent de plus en plus le champ du diagnostic prénatal.

Enfin, l'instauration du dépistage sanguin maternel apparaît en 1997 ; cette prise de sang maternel permet le dépistage du syndrome de Down par un calcul de risque.

La foetopathologie, grâce à la spécialisation de praticiens anatomopathologiste, participe au diagnostic et à la meilleure connaissance de pathologies foetales.



L'avènement de ces progrès permet dans certains cas des traitements in utéro – immunisation anti-D – et permet également une prise en charge néonatale de certaines urgences vitales – hernie diaphragmatique, transposition des gros vaisseaux, ... – malheureusement dans les pathologies incurables, le recours à l'IMG est parfois une des rares alternative envisageables.

Le but de notre mémoire est de retracer, au plus près de l'histoire clinique, le parcours médical des patientes et des couples ayant recours à l'IMG pour atteinte foetale. Nous excluons de notre étude les très rares IMG d'indications purement maternelle.

# **PREMIERE PARTIE**

**REVUE DE LA LITTERATURE**

# I. LES GENERALITES

---

## 1.1. Définition

L'interruption médicale de grossesse (= IMG) est indiquée lorsque la grossesse met en danger la vie de la mère ou lorsqu'il existe « *une forte probabilité que l'enfant à naître soit atteint d'une affection d'une particulière gravité reconnue comme incurable au moment du diagnostic* » (article 13 de la loi 94-654 du 29 juillet 1994), cette IMG est réalisée avec l'accord de deux médecins experts (article 9 de la loi 2001-588 du 4 juillet 2001) (32).

Les activités de diagnostic prénatal s'entendent des « *pratiques médicales ayant pour but de détecter in utero chez l'embryon ou le fœtus une affection d'une particulière gravité* » (Article L 2131-1 du code de la santé publique) (32).

## 1.2. Historique

La première Loi sur l'IMG du 17 janvier 1975 permet « *à toute époque de la grossesse* » d'interrompre celle-ci pour des raisons fœtales ou maternelles justifiant son interruption.

C'est dans les années 1980 que se développe le diagnostic prénatal avec la constatation que les IMG pour raison fœtale étaient réalisées par des médecins sans compétence spécifique dans le domaine du diagnostic prénatal. Ainsi, des centres pluridisciplinaires de diagnostic prénatal ont été créés par la Loi de 30 juillet 1994 ; et en 1999 est ajoutée à cette Loi l'obligation de recueillir l'avis de deux médecins dont l'un doit être membre d'un de ces centres, donc spécialiste en médecine fœtale (31).

### **1.3. Epidémiologie**

Les centres pluridisciplinaires de diagnostic prénatal se réunissent plus de 52 fois par an ; la fréquence de ces réunions étant hebdomadaire. Le nombre moyen de dossiers examinés par réunion est proche de 10. Sur le nombre de dossiers examinés, environ 27,8% aboutiront à une attestation délivrée en vue d'une IMG ; sur ces 27,8%, 1,8% refuse cette autorisation d'IMG (34).

Les motifs pour lesquels est réalisée une IMG sont les suivants :

- Syndrome malformatif foetal dans 43,1% des cas
- Anomalie chromosomique foetale dans 35,8% des cas
- Autres indications foetales dans 8,9% des cas
- Cause génique foetale dans 5,6% des cas
- Indications maternelles dans 2,7% des cas
- Indications infectieuses maternelles dans 1,1% des cas

## **II. LES INDICATIONS FŒTALES**

---

### **2.1. Malformations foetales**

Une malformation foetale est une anomalie morphologique d'un tissu ou d'un organe qui correspond à un arrêt du développement à un stade donné avec

l'impossibilité de franchir les stades suivants. C'est une série d'anomalies consécutives qui ne sont que des épiphénomènes qu'il faut pouvoir reconnaître (4).

Il existe deux types de malformations :

- Les malformations primaires qui sont d'origine intrinsèque ; elles sont constitutionnelles et résultent d'une division spontanée, conséquence d'une anomalie chromosomique ou génique.
- Les malformations secondaires qui sont d'origine extrinsèque ; elles sont acquises et secondaires soit à une contrainte mécanique -une déformation -, soit à une anomalie d'histogenèse - une dysplasie - (3).

## **2.2. Anomalies chromosomiques**

Les maladies chromosomiques sont des altérations de la formule chromosomique normale (46 XY ou 46 XX). Cette altération peut porter sur un chromosome ou sur une partie de ce chromosome et résulte donc en l'absence ou la présence supplémentaire de gènes normaux. Il s'agit donc d'une anomalie morphologique du chromosome qui a lieu lors de la division cellulaire des cellules souches. Ces anomalies ne sont donc pas en rapport avec une maladie génétique (7).

Leur facteur de risque est principalement le vieillissement maternel : la fréquence des non-disjonctions chromosomiques croît exponentiellement avec l'âge maternel, elle est ainsi fortement accentuée après 35 ans (3).

## **2.3. Anomalies génétiques ou héréditaires**

Les maladies génétiques sont dues à une ou plusieurs anomalies sur un ou plusieurs chromosomes qui sont transmis à la descendance (3).

La transmission de ces maladies héréditaires se fait soit sur une paire de chromosomes homologues – maladie autosomale -, soit sur les chromosomes sexuels – maladie gonosomale – (19) ; elles se transmettent soit sur un mode récessif - pouvant épargner plusieurs générations -, soit sur un mode dominant où la probabilité de transmettre la maladie à son enfant est de 50% pour un parent atteint (7). Le conseil génétique permet, dans ce cas, d'évaluer le risque pour un couple d'avoir un enfant atteint d'une maladie héréditaire (7).

### **III. LE DEPISTAGE**

---

#### **3.1. Examens prénataux**

Lors du suivi de grossesse, sept examens nommés prénataux sont obligatoires chez la femme enceinte. Lors de chaque examen, la hauteur utérine est mesurée : c'est un élément reflétant l'évolution de la croissance fœtale et l'évaluation de la quantité de liquide amniotique. Ainsi, sera-t-il dépisté les retards de croissance in utero, les oligoamnios, les hydramnios, qui sont la conséquence d'atteintes fœtales (3).

La prise des constantes maternelles (tension artérielle, pouls, poids, température) apporte des informations sur l'état de santé maternel : hyperthermie, hypertension artérielle, oedèmes, tachycardie, qui peuvent avoir des répercussions fœtales (29).

## 3.2. Echographie obstétricale

### 3.2.1. Echographie obstétricale du premier trimestre

Réalisée entre 10 et 12 semaines d'aménorrhées (= SA), cette échographie permet de dater précisément la grossesse par les mesures du diamètre bipariétal et de la longueur crânio-caudale.

Elle permet de visualiser l'embryon de façon précise : crâne, cerveau, rachis, face, cœur, estomac et parois sont visibles ; l'appareil urinaire est visible quant à lui vers 12 à 14 SA, mais une vessie dilatée se verra à cet examen ; les membres sont explorables mais la fin du 1<sup>er</sup> trimestre reste la période idéale pour leur étude statique et dynamique (17).

La mesure de la clarté nucale et la présence ou non de l'os propre du nez permet de dépister une trisomie 21 (26).

Ainsi, pouvons-nous dépister précocement des malformations telle une agénésie de membre, une hyper clarté nucale, une anencéphalie,...

### 3.2.2. Echographie obstétricale du deuxième trimestre

Elle est réalisée entre 20 et 23 SA et détaille la morphologie du fœtus, la biométrie, la vitalité, ainsi que les annexes (la position du placenta, la taille et le nombre de vaisseaux du cordon, la quantité de liquide amniotique) (15).

Elle est à l'origine de la majorité des découvertes d'embryo-fœtopathies bénignes ou létales. En effet, à cette période de la grossesse, les reins sont visibles et la quantité de liquide amniotique reflète la fonction rénale fœtale (dès 18SA) ; le cœur est visible lors de cette échographie même si son exploration reste idéale à 24 SA ; nous pouvons aussi observer la position des extrémités pour exclure une main ou un pied bot (24).

### 3.2.3. Echographie obstétricale du troisième trimestre

Pratiquée entre 30 et 34 SA, cette échographie a pour intérêt de surveiller la croissance fœtale en évaluant la cinétique depuis le 2<sup>ème</sup> trimestre, les mesures étant reportées sur des courbes définies pour une population donnée. Cette échographie permet un contrôle de la morphologie fœtale, elle peut donc être à l'origine de la découverte d'une malformation d'apparition tardive (8).

### 3.3. Dépistage sanguin

Le protocole HT21, mis en place depuis 1997, permet d'attribuer à une population à risque une probabilité d'avoir un enfant atteint de trisomie 21.

Celui-ci prend en compte différents facteurs de risque tel que l'âge maternel. Ce dépistage est réalisé chez la femme enceinte entre 15 et 18SA et dose trois hormones : la bêta-HCG libre, l'alpha-fœtoprotéine et l'œstriol libre (E3). Si le taux global est supérieur à 1/250, la patiente appartient alors à un groupe à risque et une amniocentèse sera envisagée pour effectuer un caryotype fœtal (26).

En 2006, 8,4% des femmes testées ont appartenu à une zone à risque : 0,9% des ces femmes ont eu un enfant trisomique 21 et 0,4% un enfant porteur d'une autre anomalie chromosomique (34).

Une augmentation de l'alpha-fœtoprotéine signe la présence d'une lésion ouverte du tube neural chez le fœtus, ou une anomalie de fermeture de la paroi abdominale (dans 50% des omphalocèles et 85% des laparoschisis) ; une diminution de cette hormone peut, quant à elle, faire suspecter une trisomie 21 (6).

En ce qui concerne le dépistage de la trisomie 21, l'utilisation d'un calcul de risque intégrant la clarté nucale au dosage de la bêta-HCG libre et de l'alpha-fœtoprotéine, ainsi que l'âge maternel, permet de conserver une excellente sensibilité tout en diminuant le taux de faux positif (6).



## **IV. LE DIAGNOSTIC PRENATAL**

---

Le diagnostic anténatal a pour but de détecter in utero chez l'embryon ou le fœtus une affection de mauvais pronostic. Ce diagnostic prénatal sera réalisé soit devant une anomalie découverte lors de la surveillance habituelle de la grossesse ; soit, plus rarement, lorsqu'il existe un risque d'anomalie embryofœtale dont les familles sont informées avant la grossesse (6).

### **4.1. Visualisation du fœtus**

#### **4.1.1. Expertise échographique**

Pour une malformation embryofœtale dépistée précocement alors que les conséquences ne sont pas encore connues, il est important d'avoir recours à un contrôle échographique dans le mois qui suit. En effet, l'embryologie du fœtus et de sa malformation évolue au fur et à mesure des semaines, soit vers une morphologie normale, soit vers une atteinte à pronostic défavorable (2).

Ainsi, cette étude détaille la malformation et permet d'en mesurer sa gravité tout en vérifiant que l'anomalie décelée primitivement n'est pas associée à d'autres. Donc ce contrôle échographique permet de porter ou non un diagnostic (24). L'anomalie est alors soit intégrée dans une association, un syndrome, une séquence, soit considérée comme isolée. Dès lors, elle peut aboutir à la recherche d'un caryotype fœtal dans le but de s'assurer que la malformation n'est pas l'expression d'une anomalie chromosomique (3).

Les meilleurs résultats du diagnostic échographique sont obtenus lorsque l'examen morphologique est orienté par des antécédents d'enfants malformés, par un dosage anormal de l'alpha-fœtoprotéine, par une pathologie de la grossesse comme le diabète ou par une anomalie de volume du liquide amniotique ou de la croissance fœtale (3).

#### 4.1.2. Echocardiographie

Pratiquée de façon optimale vers la 20<sup>ème</sup> SA, elle permet de visualiser les gros vaisseaux du cœur et les chambres cardiaques fœtales (6).

#### 4.1.3. Imagerie par Résonance Magnétique (= IRM)

Il s'agit d'un examen de seconde intention réalisé sur signe d'appel échographique, après un bilan fœtal complet en centre de référence de diagnostic prénatal. L'IRM est mise en œuvre par des radiologues, elle est appliquée à l'exploration du système nerveux central du fœtus : étude morphologique détaillée du cerveau fœtal et mise en évidence des anomalies de diagnostic difficile. L'IRM permet donc de préciser le pronostic fœtale (14).

Cet examen est réalisé entre 28 et 30 SA de façon à étudier la mise en place de la gyration, les phénomènes de migration cellulaire et l'étude de la myélinisation (6).

#### 4.1.4. Doppler

La mesure du doppler a un intérêt dans la prise en charge des pathologies vasculaires materno-fœtales associées à une augmentation de la mortalité périnatale(25).

Le doppler de l'artère ombilicale permet d'évaluer le potentiel de croissance fœtale ; son utilisation améliore le pronostic des grossesses compliquées d'un retard de croissance intra-utérin (12).

Le doppler de l'artère utérine est utilisé pour évaluer le risque de récurrence de pathologies vasculaires en cas d'antécédents obstétricaux ; et pour la recherche de l'étiologie des retards de croissance intra-utérin (4).

Le doppler de la circulation cérébrale fœtale – au niveau de l'artère cérébrale moyenne - permet de préciser l'état des fœtus hypotrophes en

confirmant ou infirmant l'existence d'un phénomène de redistribution vasculaire (4).

Le doppler veineux - canal d'Arantius, veine cave supérieure et isthme aortique - permet de mettre en évidence des signes de décompensation cardiaque - conséquence d'anomalies hémodynamiques fœtales - et par conséquent de dépister une hypoxie fœtale ; et surtout de déterminer le moment optimal d'extraction fœtale en cas de retard de croissance intra-utérin (13).

En effet, le canal d'Arantius est un des trois shunts de la circulation fœtale permettant le passage de 55 % du sang oxygéné de la veine ombilicale vers le foramen ovale et les cavités gauches cardiaques ; ainsi un doppler veineux pathologique signifiera une mauvaise oxygénation du cerveau et du myocarde(25).

## **4.2. Prélèvements ovulaires**

Cette étude du liquide amniotique ou du sang fœtal, par prélèvement de cellules fœtales, permet d'apporter un diagnostic fiable et objectif. Le choix du type de prélèvement dépend de l'indication, du moment où celle-ci est portée, et de l'urgence du résultat. Tout prélèvement fœtal est précédé d'une consultation de conseil génétique (7).

### **4.2.1. Amniocentèse**

C'est la technique la plus répandue de prélèvement fœtal en vue d'un diagnostic prénatal. Elle est pratiquée sous guidage échographique et consiste à introduire une aiguille fine à travers les parois abdominales et utérines maternelles, afin de prélever une quantité de liquide amniotique (20 à 30ml). L'amniocentèse est possible dès 14 SA jusqu'au terme ; une étude morphologique complète doit être réalisée antérieurement afin de ne pas ignorer un signe échographique qui pourrait donner lieu à d'autres analyses (22).

Les deux indications principales de l'amniocentèse sont la détermination du caryotype fœtal et le diagnostic prénatal de pathologies infectieuses (5).

Elle permet d'analyser les cellules fœtales desquamées dans le liquide amniotique, ainsi que le liquide amniotique lui-même. Les cellules sont isolées après centrifugation, puis analysées immédiatement ou après mises en culture. Cette étude permet ainsi la recherche d'anomalies chromosomiques grâce à l'établissement du caryotype du fœtus, d'une part, et la recherche de certaines affections héréditaires grâce à l'étude de l'ADN d'autre part (7).

C'est aussi la méthode de choix pour le dépistage de la trisomie 21 chez la femme enceinte de plus de 38 ans.

#### 4.2.2. Choriocentèse

Cette technique consiste à prélever des cellules du trophoblaste qui ont des caractéristiques biochimiques et cytogénétiques identiques à celles de l'embryon (5).

Cet examen est réalisé entre 10 et 15 SA en transcervical ou en transabdominal. L'avantage est la précocité et la rapidité des résultats en 2 à 3 semaines.

Elle permet le diagnostic de certaines maladies génétiques, et la réalisation d'un caryotype pour rechercher une anomalie chromosomique ou pour connaître le sexe de l'embryon lorsqu'il existe un risque de maladie liée au sexe (7).

#### 4.2.3. Cordocentèse

Pratiquée après 18 SA, les indications essentielles sont l'étude du caryotype et, surtout, la recherche de maladies infectieuses - toxoplasmose, rubéole, cytomegalovirus - . Il existe d'autres indications plus rares : recherche de maladies métaboliques ou d'allo-immunisation érythrocytaire ou plaquettaire ; réalisation

d'une transfusion in utero (5). Pour cet examen, 2 à 3 ml de sang sont prélevés dans la veine ombilicale et les résultats sont obtenus en 72 heures (7).

### **4.3. Analyse des prélèvements ovulaires**

Les prélèvements réalisés dans le cadre d'un bilan prénatal peuvent être destinés à différents types d'examen :

- la biochimie : analyse des constituants chimiques de l'organisme
- l'hématobiologie : étudie le sang fœtal
- la cytogénétique : dénombre les chromosomes et étudie leur structure
- la biologie moléculaire : s'intéresse à l'ADN cellulaire et aux gènes

#### **4.3.1. Caryotype fœtal en cytogénétique conventionnelle**

Le caryotype consiste en l'étude des 46 chromosomes présents dans le noyau des cellules. Avant la naissance, un caryotype peut être établi : soit à partir des cellules des villosités chorales du placenta qui partagent les mêmes caractéristiques cytogénétiques que les cellules fœtales (6), soit à partir du liquide amniotique, ou enfin soit à partir des lymphocytes du sang fœtal.

Il étudie aussi les cellules en suspension dans le liquide amniotique qui proviennent de la peau, de l'appareil urinaire, des poumons fœtaux ainsi que de l'amnios.

Après le prélèvement, les cellules sont réparties dans des boîtes remplies d'un liquide nutritif favorisant la croissance cellulaire et placées à 37°C. La multiplication cellulaire est alors suffisante pour permettre la préparation des lames sur lesquelles sont retrouvées des cellules au stade de métaphase. Ensuite, une simple coloration au Giemsa permet de dénombrer et de classer les chromosomes en fonction de leur taille et de leur indice centrométrique (7).

La réalisation d'un caryotype dans ces conditions nécessite deux à quatre semaines en fonction du type de cellules mises en culture et du laboratoire choisi.

#### 4.3.2. Autre technique de biologie moléculaire

La FISH - hybridation *in situ* en fluorescence - permet la détection rapide des principales aneuploïdies - chromosomes 13, 18, 21, X, Y - ; cette technique ne nécessite pas de mise en culture, ainsi une réponse peut-être donnée en 24 à 48 heures après le prélèvement. A noter qu'une confirmation reste nécessaire par la cytogénétique conventionnelle après mise en culture pour étude du caryotype complet. Cette technique est indiquée lorsque le risque d'aneuploïdie est important – signes d'appel biologiques, signes d'appel échographiques évocateurs – (7).

## V. LES CONSULTATIONS

---

### 5.1. Conseil génétique

Tout bilan réalisé chez un embryon ou un fœtus est précédé d'une consultation de conseil génétique. Cette consultation a pour but :

- d'évaluer le risque que l'enfant à naître soit atteint d'une maladie, compte tenu des antécédents familiaux ou des résultats déjà obtenus au cours de la grossesse.
- d'informer les parents sur les caractéristiques de cette maladie, les moyens de la détecter et les possibilités thérapeutiques.
- d'informer aussi sur les risques inhérents aux prélèvements.

Cette consultation peut se faire avant la grossesse lorsqu'il y a un passé de stérilité d'origine chromosomique, plusieurs antécédents d'avortements spontanés, un antécédent d'enfant mort-né porteur d'une anomalie chromosomique, un aîné ayant une malformation, un risque de transmission d'une maladie héréditaire, ou un lien de parenté entre les conjoints. Lors de la consultation, le généticien parlera de la maladie, de sa prise en charge, de sa transmission éventuelle, du déroulement

du diagnostic prénatal lorsqu'il est envisageable, ainsi que des mesures préventives qui existent. Le généticien peut aussi aider les couples à réfléchir sur ce que représente pour eux la maladie d'un enfant, comment leur vie de famille et leur désir d'être parents peuvent s'en trouver bouleversé (6).

La consultation génétique peut aussi se dérouler pendant la grossesse quand une anomalie fœtale est découverte fortuitement. Un arbre généalogique est constitué aussi complet que possible pour tenter d'identifier d'autres manifestations de la maladie. Cette consultation renseigne sur le mode de transmission et oriente donc vers telle maladie ou en exclut telle autre. Il est indispensable de connaître les fausses couches et les enfants mort-nés (19).

Une seconde consultation a lieu après le bilan. Si un diagnostic précis a pu être établi, les parents sont informés des traitements possibles et des intervenants médicaux susceptibles de les aider. S'il demeure une incertitude quant à la gravité de l'affection dont l'enfant est atteint, il sera envisagé d'interrompre ou non la grossesse. Quelle que soit la décision prise, tout sera mis en œuvre pour identifier la maladie en cause, que ce soit à la naissance de l'enfant ou bien chez le fœtus après l'interruption de grossesse. Ceci est important pour le diagnostic prénatal des futures grossesses (6).

## **5.2. Consultation avec un pédiatre spécialisé**

En cas de trouble fœtal spécifique, une consultation avec un cardiopédiatre, neuropédiatre ou chirurgien pédiatre peut être demandée. Cette consultation permet donc ainsi d'expliquer au couple la nature même de la pathologie qui touche leur enfant et les possibilités actuelles de sa prise en charge post-natale (5).

## VI. LE SUIVI APRES L'IMG

---

### 6.1. Etude anatomopathologique

C'est un acte médical réalisé avec accord écrit des parents, nécessaire d'une part pour rechercher l'étiologie de l'atteinte fœtale et d'autre part pour réaliser les prélèvements scientifiques autre que la recherche de l'étiologie. Il constitue par là-même un élément médico-légal essentiel permettant de préciser la nature exacte de la malformation et parfois de découvrir d'autres anomalies ayant échappé à l'examen échographique. Cette étude est le seul moyen d'avoir un diagnostic certain qui permettra de donner un pronostic fiable aux parents pour une future grossesse (18).

Avant 22 SA, il s'agit d'un examen macroscopique uniquement, il n'y a pas d'autopsie ; sauf si l'enfant est né vivant (30) ou si les parents font une déclaration à l'état civil du fœtus (33).

Le fœtus doit être transporté dans un laboratoire de fœtopathologie dans de bonnes conditions de conservation et peut être rendu aux parents, après l'examen, pour l'inhumation (30).

Pour cet examen, il est nécessaire de connaître :

- l'état de la mère, ses antécédents familiaux et personnels, ses habitudes de vie, ainsi que le déroulement de la grossesse.
- l'étude radiologique : évaluer la maturation osseuse du fœtus et dépister des anomalies osseuses.

Un examen méthodique et rigoureux des éléments morphologiques externes du corps du fœtus est réalisé : examen clinique, recherche de dysmorphie faciale et de malformations apparentes ; ainsi qu'un examen morphométrique : évaluation de la croissance fœtale - poids, périmètre crânien, distance vertex-coccyx et vertex-talon, taille du pied - en fonction des courbes de référence par rapport à l'âge gestationnel (18).



Puis l'autopsie fœtale est réalisée avec un examen macroscopique des viscères des étages thoracique, abdominal et pelvien. Ultérieurement, ces viscères sont prélevés après fixation pour une étude histologique des tissus au microscope (18). A noter qu'un examen neuropathologique peut aussi être réalisé après une fixation au formol et zinc (14).

Pour l'étude des annexes :

- le placenta : tout d'abord, des prélèvements bactériologiques (frottis et cultures) sont réalisés à l'état frais. Puis après fixation, un examen macroscopique du placenta est réalisé, il est ensuite sectionné dans un plan perpendiculaire allant de la plaque chorale vers la plaque basale à la recherche de lésions éventuelles. Enfin sa taille et son poids sont comparés aux données fœtales.

- le cordon : ses mensurations - longueur et diamètre - sont prises, on observe le point d'insertion sur la plaque chorale, le nombre de vaisseaux, ainsi que l'aspect de la gelée de Wharton.

- les membranes amniotiques sont examinées.

Pour chaque annexe, des prélèvements sont systématiquement réalisés pour une étude histologique au microscope (6).

L'étude anatomopathologique peut changer le diagnostic étiologique et donc le conseil génétique pour la famille, cette étude se clos par la réalisation d'un compte-rendu, réalisé entre 8 et 10 semaines post-IMG (4).

## **6.2. Consultation post-IMG**

Cette consultation, qui peut être faite par le médecin qui a réalisé l'IMG, a lieu lorsque ce dernier est en possession du compte-rendu de l'examen fœtopathologique et des examens réalisés lors de l'IMG (21). Cependant les parents doivent être avertis que certains examens tels que le compte rendu de neuropathologie ne seront disponibles que quelques mois après l'IMG (14).

De plus, une consultation avec un généticien est nécessaire lorsqu'il existe un risque de récurrence.

### 6.3. Inhumation

Pour tout fœtus né sans vie – c'est-à-dire sans tenir compte ni du poids de naissance du fœtus, ni de l'âge gestationnel – une inscription à l'état civil est possible.

Deux décrets sont parus le 20 août 2008 :

Le 1<sup>er</sup> décret (n°2008-798) modifie le régime du livret de famille pour permettre l'indication d'enfant sans vie, avec la date et le lieu d'accouchement.

De plus, ce décret prévoit la remise d'un livret de famille aux parents qui n'en possède pas déjà un.

Le second décret (n°2008-800) précise que l'acte d'enfant sans vie est dressé par l'officier de l'état civil sur production d'un certificat médical mentionnant l'heure, le jour et le lieu d'accouchement. Il n'est plus fait de référence à un critère de viabilité. Ce certificat médical d'accouchement est établi par le médecin ou la sage-femme qui a effectué l'accouchement ou qui dispose des éléments cliniques permettant d'en affirmer l'existence.

Cependant, il paraît important de mettre en exergue le fait qu'aucune filiation ne soit établie et que le fœtus n'acquiert pas de personnalité juridique ; ce qui signifie qu'il n'y a pas d'impact sur le volet pénal en ce qui concerne les décès in utero suite à un accident de circulation ou un accident médical (33).

## DEUXIEME PARTIE

**ENQUÊTE**

# I. METHODOLOGIE

---

## 1. Les objectifs de l'étude

Notre étude est un état des lieux sur la prise en charge médicale des femmes qui vont subir une IMG pour affection fœtale : malformation fœtale, anomalie chromosomique ou maladie génétique. Nous distinguons deux types de populations :

- Une population à bas risque qui ne présente aucun facteur de risque connu avant la grossesse, d'avoir un fœtus porteur d'une maladie génétique, anomalie chromosomique ou malformation fœtale.
- Une population à haut risque connu avant la grossesse.

Ces risques connus avant la grossesse sont les suivants :

- Age maternel  $\geq 38$  ans
- Antécédents d'anomalie chromosomique
- Patient porteur d'une anomalie chromosomique
- Maladie génétique familiale
- Antécédent d'IMG
- Risque tératogène
- Anomalie métabolique maternelle

## 2. Les lieux de l'enquête

Notre étude est rétrospective, descriptive, manuelle et multicentrique.

Elle s'est déroulée dans deux maternités :

- Le Pavillon Mère et Enfant du Centre Hospitalier et Universitaire Charles Nicolle à Rouen
- La maternité du Centre Hospitalier du Belvédère à Mont Saint Aignan

150 dossiers ont été étudiés, 75 dans chaque maternité :

➤ Pour le Pavillon Mère et Enfant du Centre Hospitalier et Universitaire Charles Nicolle, l'étude est du 1<sup>er</sup> septembre 2005 au 31 décembre 2007.

➤ Pour la maternité du Centre Hospitalier du Belvédère, l'étude est du 1<sup>er</sup> juillet 2005 au 31 décembre 2007.

Ne s'agissant pas d'une étude comparative entre les deux centres hospitaliers, l'étude de dossiers a commencé le 31 décembre 2007 et s'est déroulée rétrospectivement jusqu'à obtenir un nombre de dossiers équivalent entre les deux centres.

<b>Nombre d'IMG</b> <b>Année d'étude</b>	<b>PME CHU de Rouen</b>	<b>Le Belvédère</b> <b>Mont Saint Aignan</b>
<b>2007</b>	38	35
<b>2006</b>	29	29
<b>2005</b>	8	11

### **3. La population ciblée**

Une sélection informatique a permis de retrouver toutes les patientes ayant eu une interruption médicale de grossesse, toutes causes et tous termes confondus – les IMG avant 22SA étant distinctes des IMG après 22SA au niveau informatique –. Un tri manuel a permis d'inclure les dossiers suivants : les interruptions médicales de grossesse pour anomalies chromosomiques, anomalies génétiques et malformations fœtales.

Les critères d'exclusion concernent les interruptions médicales de grossesse pour indications maternelles et ovulaires.

A noter que quatre dossiers n'ont pu être étudiés au CHU, soit du à une erreur de codage, soit parce qu'ils étaient introuvables – dont un cas de grossesse gémellaire – ; un dossier était inexploitable – un cas d'IMG sur une grossesse gémellaire –.

### **4. Grille d'étude** (cf. annexe)

### **5. Méthodes statistiques**

Les statistiques ont été réalisées avec les logiciels Microsoft Office Excel 2007 et Stata version 7.0.

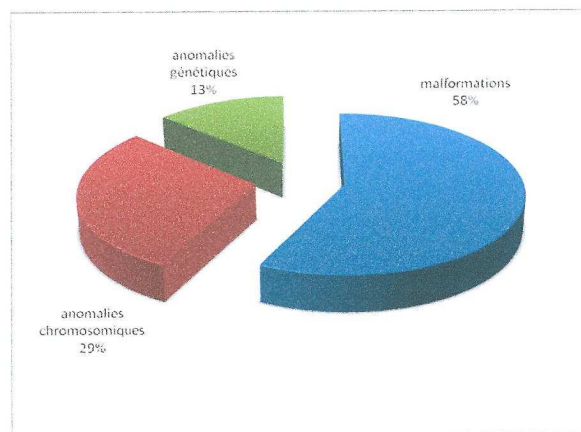
## II. RESULTATS STATISTIQUES

---

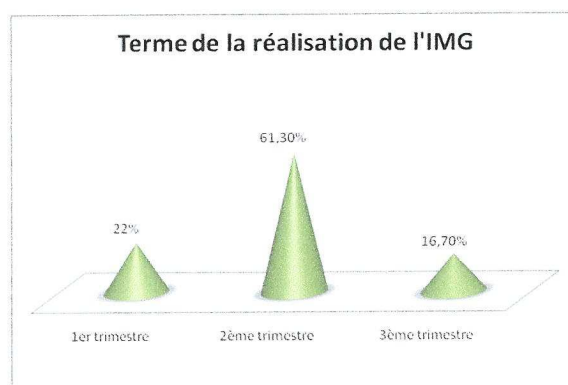
### 1. Présentation de la population

#### 1.1. Les affections fœtales

● Sur les 150 IMG étudiées, nous retrouvons : 86 IMG pour malformations fœtales, 44 IMG pour anomalies chromosomiques et 20 IMG pour anomalies génétiques.

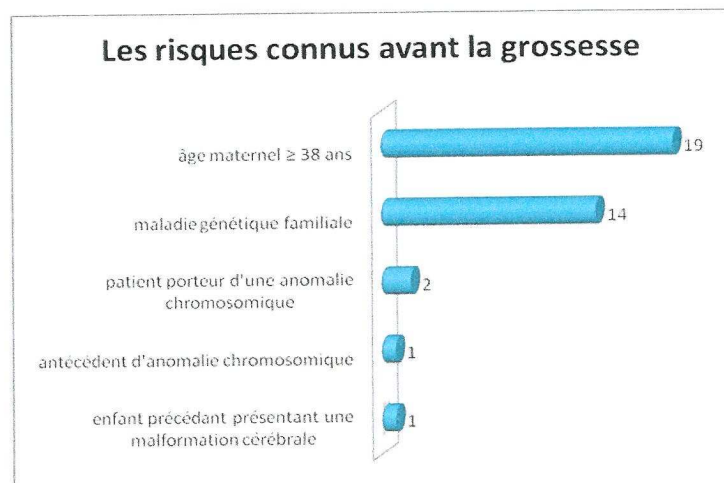
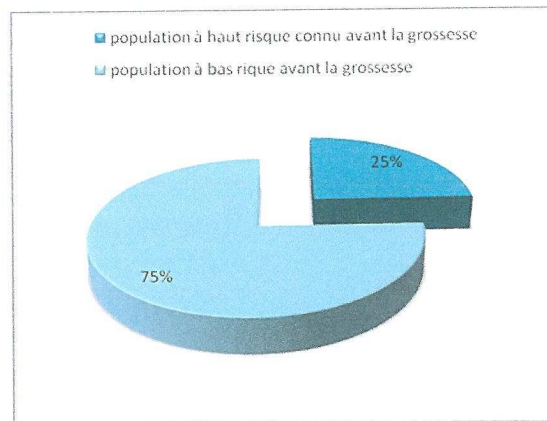


● 33 IMG sont réalisées au 1<sup>er</sup> trimestre de la grossesse, 92 au 2<sup>ème</sup> trimestre et 25 au 3<sup>ème</sup> trimestre. La médiane du terme de réalisation de l'IMG est de 22SA, le minimum se situe à 11.5SA et le maximum à 37SA.



A noter que le 1<sup>er</sup> trimestre va jusqu'à 14 SA + 6 jours, le 2<sup>ème</sup> trimestre va de 15 SA à 27 SA + 6 jours et le 3<sup>ème</sup> trimestre est à partir de 28 SA.

● Parmi les 150 IMG étudiées, nous retrouvons 37 patientes considérées à risque avant le début de la grossesse :




### 1.1.1. Les malformations fœtales

Parmi les 86 IMG étudiées pour malformations fœtales, nous retrouvons les malformations suivantes :



malformations du système nerveux central	39
spina bifida	10
holoprosencéphalie	7
agénésie du corps calleux associée	5
anencéphalie	5
hydrocéphalie	4
méningo-encéphalocèle	3
malformation vermienne	2
hydranencéphalie	1
lésions cérébrales ischémiques	1
hypoplasie cérébelleuse, troubles de la gyration, atteinte du tronc cérébral	1
malformations cardiaques	15
hypoplasie du ventricule gauche (atrésie mitrale)	7
ventricule unique	4
atrésie valve tricuspide	2
cardiopathie complexe (atrésie pulmonaire, CIV et dextrocardie)	1
malformation d'Ebstein	1
malformations rénales	12
agénésie rénale bilatérale	7
mégavessie	5
syndrome polymalformatif	11
anomalies osseuses majeures	2
omphalocèle et encéphalocèle	1
ventricule unique, situs inversus abdominal, fente labiale	1
coelosomie et anomalie de position des extrémités	1
scoliose rachidienne, microrétrognatisme, atrésie mitrale, AOU	1
image liquidienne pelvienne associée à un anamnios	1
tétralogie de fallot, hernie diaphragmatique, dilatation rénale bilatérale	1
main botte radiale droite, nuque épaisse, absence d'OPN, AOU	1
fente labio-maxilo-palatine, reins multikystiques, CIV	1
malformations cérébrales, tétralogie de fallot, épanchement péritonéal	1
autres malformations isolées	3
anasarque	2
ectrodactylie unilatérale	1
immobilisme fœtal	4
RCIU sévère	1
brides amniotiques	1
<b>Total général</b>	<b>86</b>



### 1.1.2. Les anomalies chromosomiques

Parmi les 44 IMG étudiées pour anomalies chromosomiques, nous retrouvons les atteintes chromosomiques suivantes :

trisomie 21	28
trisomie 18	7
syndrome de Turner	4
trisomie 13	2
translocation déséquilibré 7q/20q	1
trisomie 1 en mosaïque	1
duplication interstitielle du chromosome 22	1
<b>Total général</b>	<b>44</b>

A noter qu'il existe une différence significative entre l'âge des patientes qui ont eu une IMG pour anomalie chromosomique – moyenne d'âge 35 ans – et l'âge des patientes ayant eu une IMG pour une malformation fœtale ou maladie génétique – moyenne d'âge 29ans – ( $p^*=0.004$ ).

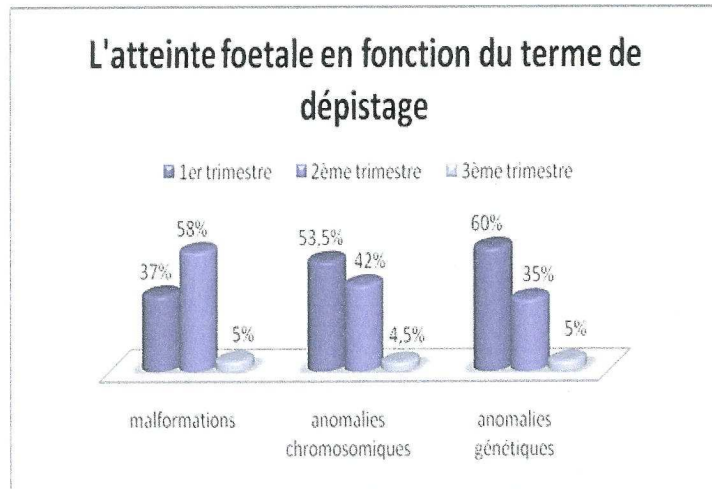
La moyenne d'âge des patientes qui ont accouché au CHU entre le 1<sup>er</sup> juillet 2005 et le 31 décembre 2007 est de 29.01 ans.

### 1.1.3. Les anomalies génétiques

<b>Autosomie Récessive</b>	<b>8</b>
mucoviscidose	5
amyotrophie spinale infantile	1
syndrome cérébro-oculo-facio-squelettique	1
syndrome de Joubert	1
<b>Autosomie Dominante</b>	<b>6</b>
sclérose tubéreuse de Bourneville	3
ostéogénèse imparfaite de type II	1
maladie de Huntington	1
dystrophie myopathique de Steinert	1
<b>Autosomie Récessive liée à l'X</b>	<b>4</b>
dystrophie musculaire de Duchenne	2
hydrocéphalie liée à l'X	1
maladie de Menkes	1
<b>Autosomie Dominante liée à l'X</b>	<b>2</b>
maladie de l'X fragile	2
<b>Total général</b>	<b>20</b>

## 1.2. Le dépistage

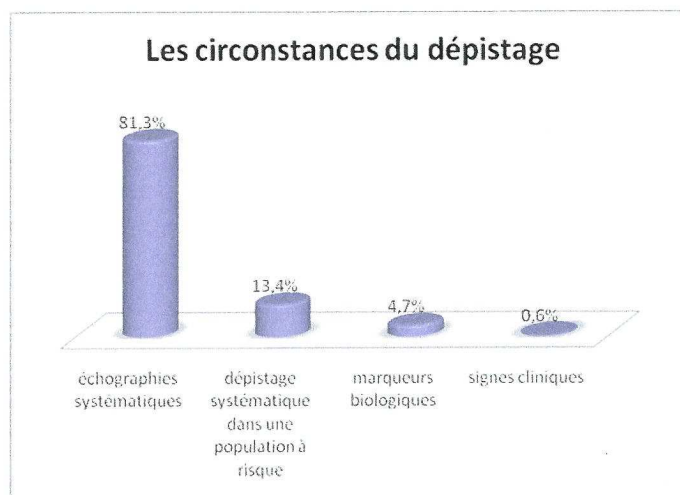
- Le terme de dépistage de l'affection foetale :



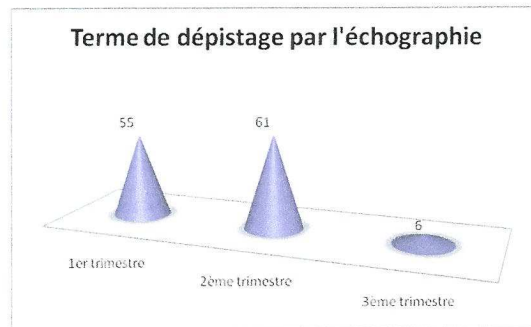
Il existe une différence significative entre les trois types d'atteintes foetales et le terme de dépistage ( $p^*=0.0026$ ). En effet, les malformations foetales ont une moyenne de dépistage au terme de 19.07 SA – médiane à 21.5 SA – ; les anomalies chromosomiques sont dépistées en moyenne à 15.7 SA – médiane à 12 SA – ; et les anomalies génétiques sont en moyenne dépistées à 16.3 SA – médiane à 13.25 SA –.

- Les circonstances du dépistage :

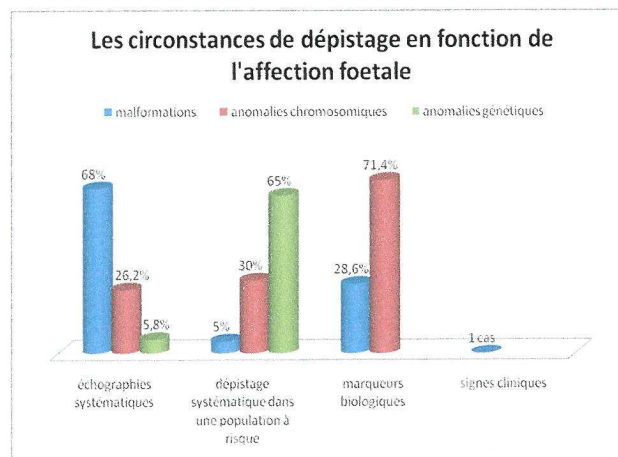
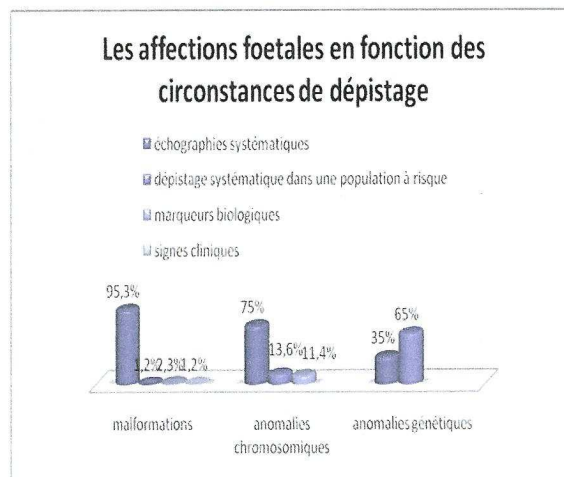
81.3% des IMG sont dépistées à partir des examens échographiques systématiques au cours de la grossesse :



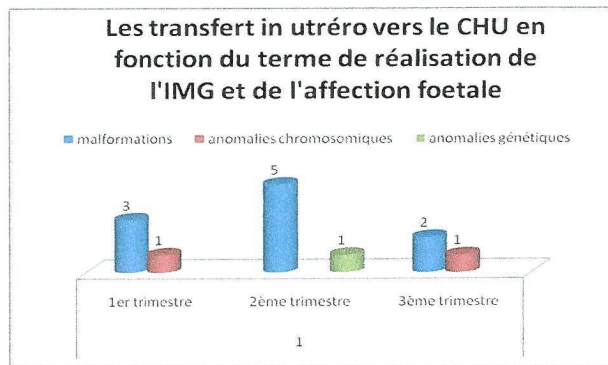
Le dépistage échographique des affections fœtales est pour 54 patientes, réalisé lors de l'échographie du 1<sup>er</sup> trimestre de la grossesse, pour 61 patientes au 2<sup>ème</sup> trimestre et seulement pour 6 patientes au 3<sup>ème</sup> trimestre :



- Les circonstances de dépistage en fonction de l'atteinte fœtale :



- Lors du dépistage d'une affection fœtale, certaines patientes ont été transférées au CHU : 17.3% des IMG étudiées au CHU sont des transferts in utero ; dont 77% pour une cause malformative :



## 2. Population à haut risque connu avant la grossesse

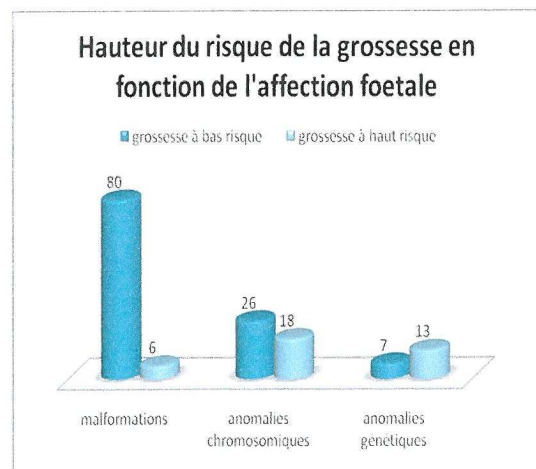
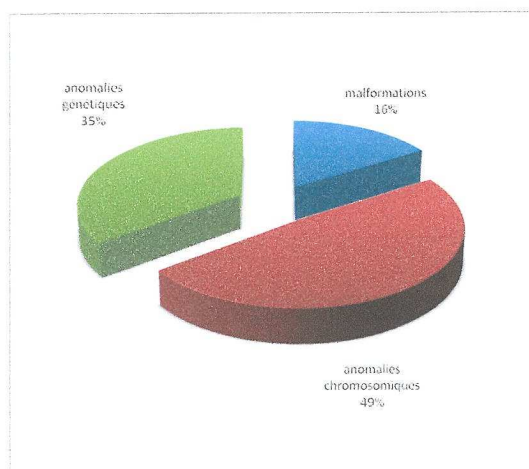
### 2.1. Les affections fœtales

- Nous retrouvons parmi les 37 patientes considérées à risque avant le début de la grossesse :

→ 18 anomalies chromosomiques – sur les 44 IMG étudiées pour anomalies chromosomiques : 41% sont issues d'une grossesse à risque connu avant la grossesse.

→ 13 anomalies génétiques – sur les 20 IMG étudiées pour maladies génétiques : 65% ont un risque connu avant la grossesse.

→ 6 malformations fœtales, en rapport ou non avec le risque identifié avant la grossesse – sur les 86 IMG étudiées pour malformations fœtales : seulement 7% sont issues de femmes à risque connu avant la grossesse.



- Les différents risques connus avant la grossesse et les causes de l'IMG réalisées :

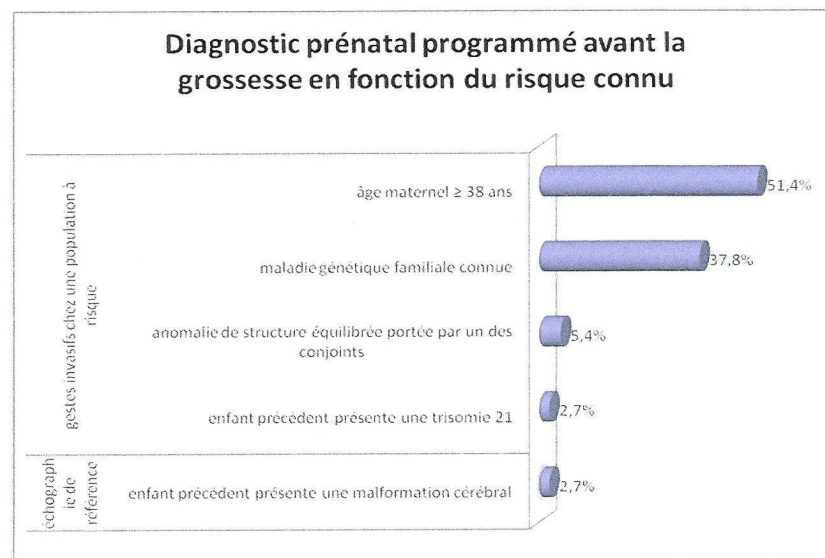
<b>âge maternel ≥ 38 ans</b>	<b>19</b>
trisomie 21	14
trisomie 18	1
trisomie 13	1
malformation fœtale léthale	3
<b>pathologies génétiques</b>	<b>14</b>
<b>un enfant atteint d'une maladie génétique</b>	<b>6</b>
mucoviscidose	3
syndrome de Menkes	1
dystrophie musculaire de Duchenne	1
syndrome de Joubert	1
<b>maladie génétique dans la famille</b>	<b>6</b>
syndrome de l'X fragile	2
maladie de Huntington	2
amyotrophie spinale infantile	1
hydrocéphalie liée à l'X	1
<b>antécédent d'IMG pour anomalie génétique</b>	<b>2</b>
dystrophie myotonique de Steinert	1
dystrophie musculaire de Duchenne	1
<b>anomalies chromosomiques</b>	<b>3</b>
<b>conjoint porteur d'une translocation équilibrée</b>	<b>1</b>
spina bifida	
<b>antécédent d'IMG pour syndrome polymalformatif ; diagnostic post-natal d'une translocation déséquilibrée 7q/20q et d'une translocation équilibrée portée par le conjoint</b>	<b>1</b>
translocation déséquilibrée 7q/20q	
<b>enfant précédent porteur d'une trisomie 21</b>	<b>1</b>
agénésie du corps calleux associée	
<b>enfant précédent présentant une malformation cérébrale (microcéphalie)</b>	<b>1</b>
agénésie du corps calleux associée	
<b>total</b>	<b>37</b>

- Seulement 11 patientes sont des primipares dont 8 ont plus de 38 ans :

	I pare	II pare et plus
âge maternel	8	11
un enfant atteint d'une maladie génétique		6
antécédent d'IMG pour anomalie génétique		2
maladie génétique dans la famille	2	4
conjoint porteur d'une translocation équilibrée	1	1
enfant précédent présentant une malformation cérébrale		1
enfant précédent porteur d'une trisomie 21		1
<b>total</b>	<b>11</b>	<b>26</b>


## 2.2. Le dépistage

- En fonction du risque connu, un diagnostic prénatal a été programmé avant même le début de la grossesse : soit sous la forme d'un prélèvement invasif lorsqu'une anomalie génétique ou chromosomique a été identifiée, soit sous la forme d'une échographie de référence lorsque seul cet examen permet de diagnostiquer une éventuelle récurrence :



- Dans cette population à risque connu, certaines anomalies chromosomiques ont été dépistées précocement sur signe d'appel échographique au 1<sup>er</sup> trimestre :

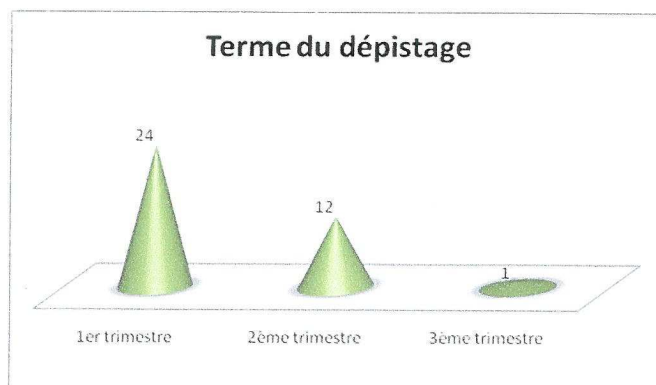




Les signes d'appel échographiques retrouvés au 1<sup>er</sup> trimestre :

- sur les 9 trisomie 21 dépistées par l'échographie, nous retrouvons : 9 mesures de la clarté nucale anormale, associées une fois à une absence d'os propres du nez et une fois à une hyperéchogénicité digestive
- pour la trisomie 18 : mesure de la clarté nucale anormale et cardiopathie
- pour la trisomie 13 : cardiopathie, fente labio-palatine et polydactylie mains et pieds
- pour la translocation déséquilibrée 7q/20q : mesure de la clarté nucale anormale

● Du fait de ces antécédents connus, le dépistage est plus précoce, avec 2/3 des affections fœtales dépistées au 1<sup>er</sup> trimestre.




La médiane de dépistage se situe à 12.5SA avec un minimum à 10SA et un maximum à 28SA – cas d'une patiente âgée de 39 ans ayant refusé l'amniocentèse pour âge maternel – . A noter, un délai moyen entre le dépistage et la réalisation de l'IMG de 2 semaines (minimum 3 jours, maximum 11 semaines).

## 2.3. Le diagnostic prénatal

### 2.3.1. Les prélèvements invasifs

- 35 patientes sur 37 ont eu recours à un geste invasif : soit ce prélèvement est systématique du fait des antécédents connus, soit le prélèvement fait suite au dépistage échographique.



### 2.3.2. L'analyse des prélèvements ovulaires

Biologie moléculaire	13
diagnostic des maladies génétiques	13
Caryotype standard	22
diagnostic des anomalies chromosomiques	18
élimination d'une anomalie chromosomique lors d'une malformation fœtale	4

### 2.3.3. Les examens complémentaires

Les deux patientes ayant eu une IMG pour agénésie du corps calleux associée ont bénéficié d'une IRM.

### 2.3.4. Le conseil génétique

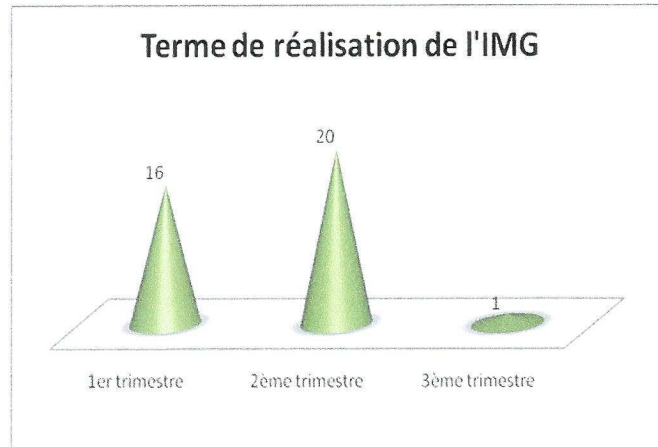
70% des patientes ont bénéficié d'un conseil génétique auprès d'un généticien clinicien pendant leur grossesse :

antécédents connus	affections fœtales	conseil génétique	
		oui	non
âge maternel	trisomie 21	7	7
	trisomie 18	1	
	trisomie 13		1
	malformation fœtale léthale	1	2
enfant atteint d'une maladie génétique	mucoviscidose	3	
	syndrome de Menkes	1	
	dystrophie musculaire de Duchenne	1	
	syndrome de Joubert		1
maladie génétique dans la famille	syndrome de l'X fragile	2	
	hydrocéphalie liée à l'X	1	
	amyotrophie spinale infantile	1	
	maladie de Huntington	1	
	trisomie 21 et maladie de Huntington	1	
antécédent d'IMG pour anomalie génétique	dystrophie myotonique de Steinert	1	
	dystrophie musculaire de Duchenne	1	
conjoint porteur d'une translocation équilibrée	spina bifida	1	
	translocation déséquilibrée 7q/20q	1	
enfant précédent présente une malformation cérébrale	agénésie du corps calleux associée		1
enfant précédent présente une trisomie 21	agénésie du corps calleux associée	1	

Pour les deux patientes n'ayant pas eu de conseil génétique – en gris –, le généticien clinicien a été vu en post-IMG.

## 2.4. L'interruption de grossesse

- Terme de réalisation de l'IMG :



Nous retrouvons 16 IMG réalisées entre 12 SA et 14SA ; la médiane étant à 17 SA avec un maximum à 32 SA – pour la patiente dépistée au 3<sup>ème</sup> trimestre – .

- Manœuvre foeticide :

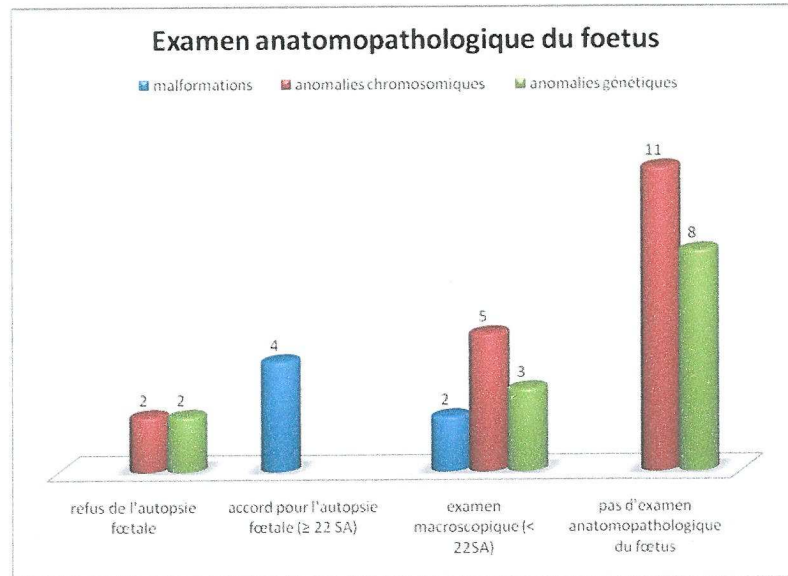
6 IMG ont nécessité une manœuvre foeticide, dont 2 ont eu un prélèvement de liquide amniotique durant cette manœuvre.

## 2.5. Le suivi en post-IMG

### 2.5.1 L'examen anatomopathologique du fœtus

Dans la majorité des IMG réalisées, l'examen anatomopathologique du fœtus n'a pas été réalisé ; la connaissance précise du diagnostic rendant cet examen facultatif.

A noter que pour une IMG < 22SA il sera réalisé un examen macroscopique du fœtus, et pour une IMG ≥ 22SA, il s'agit d'une autopsie fœtale.



➤ Pour les 4 malformations fœtales dont l'autopsie a été réalisée – IMG ≥ 22SA –, l'examen anatomopathologique du fœtus a permis d'enrichir le tableau malformatif par rapport aux données ultrasonores.

- par l'examen macroscopique – autres malformations fœtales associées
- par l'examen microscopique – malformations du système nerveux central et autres lésions des tissus des organes du fœtus

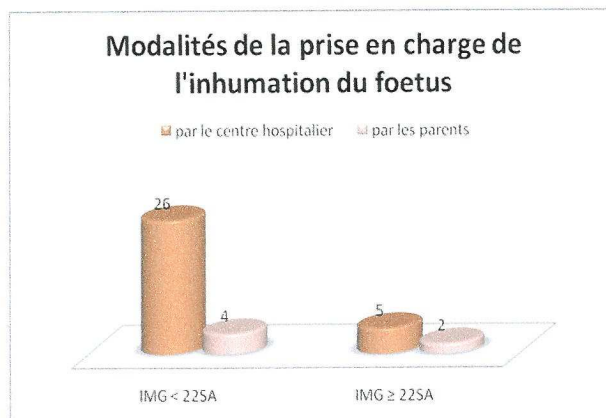
→ conclusion de l'autopsie : cet examen a permis une fois un diagnostic syndromique – syndrome de CHARGE

➤ Sur les 10 examens macroscopiques réalisés – IMG < 22SA –, à 2 reprises ont été retrouvées des malformations non reconnues à l'échographie anténatale.

### 2.5.2. La prise en charge de l'inhumation

➤ 7 patientes ont eu une IMG ≥ 22SA, et seulement deux patientes ont pris en charge l'inhumation de leur enfant, les 4 autres enfants étant pris en charge par le centre hospitalier.

➤ 4 patientes, dont l'IMG a été réalisée avant 22SA, ont pris en charge l'inhumation de leur enfant après dérogation auprès de leur mairie.



### 2.5.3. Les conduites à tenir pour une grossesse ultérieure

Au terme des investigations pré et post natales, de nouvelles conduites à tenir ont été proposées pour une grossesse ultérieure.

Ce tableau présente ces conduites à tenir, en fonction de l'affection foetale :

<b>biopsie de trophoblaste à 12 SA</b>	<b>11</b>
mucoviscidose	3
syndrome de l'X fragile	2
maladie de Huntington (dont une trisomie 21 associée)	2
hydrocéphalie liée à l'X	1
amyotrophie spinale infantile	1
syndrome de Menkes	1
dystrophie myotonique de Steinert	1
<b>diagnostic pré-implantatoire proposé</b>	<b>2</b>
récidive du syndrome de Joubert (couple consanguin)	1
translocation déséquilibrée 7q/20q (2 <sup>ème</sup> IMG)	1
<b>prise de sang maternel pour détermination du sexe foetal :</b> <b>si c'est un garçon → prélèvement de trophoblaste</b>	<b>2</b>
dystrophie musculaire de Duchenne	2
<b>échographie de référence</b>	<b>2</b>
malformations foetales léthales	2
<b>traitement par Spéciafoldine® 2 mois avant le début de la grossesse</b>	<b>1</b>
malformation du système nerveux central (spina bifida)	1
<b>Total général</b>	<b>18</b>

A noter qu'actuellement – en 2009 –, une étude génétique est toujours en cours concernant la découverte d'un syndrome de CHARGE.

Quant à l'IMG pour récurrence de malformations cérébrales chez le fœtus, il n'y a pas eu de diagnostic génétique.

### 3. Population à bas risque avant la grossesse

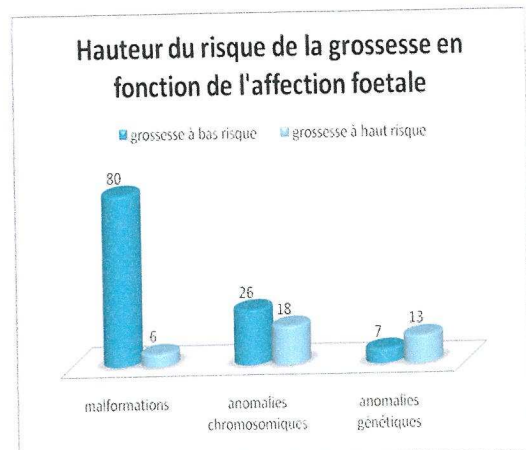
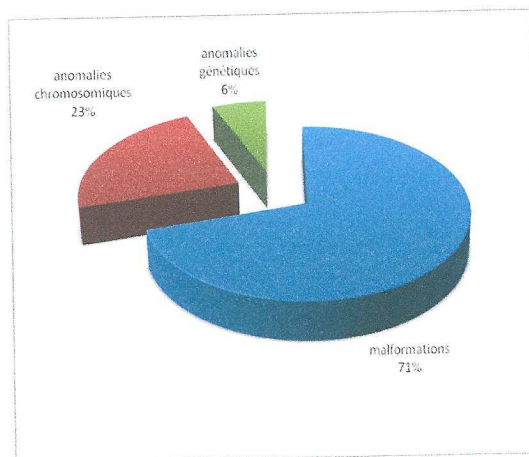
#### 3.1. Les affections fœtales

Sur les 113 patientes à bas risque, nous retrouvons :

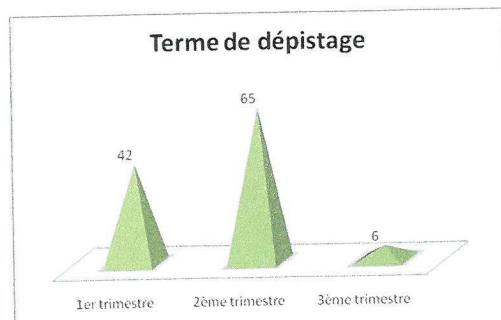
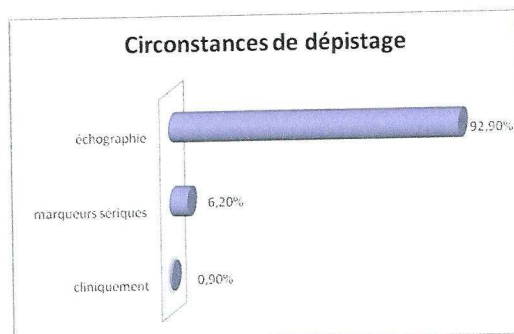
→ 80 IMG pour malformations fœtales – sur les 86 IMG étudiées pour malformations fœtales, 93% sont issues de femmes n'ayant aucun risque connu avant la grossesse.

→ 26 IMG pour anomalies chromosomiques – sur les 44 IMG pour anomalies chromosomiques étudiées, 59% sont issues de grossesse à bas risque.

→ 7 IMG pour anomalies génétiques – sur les 20 IMG pour maladies génétiques, 35% ont été découvertes au cours de la grossesse.



#### 3.2. Le dépistage



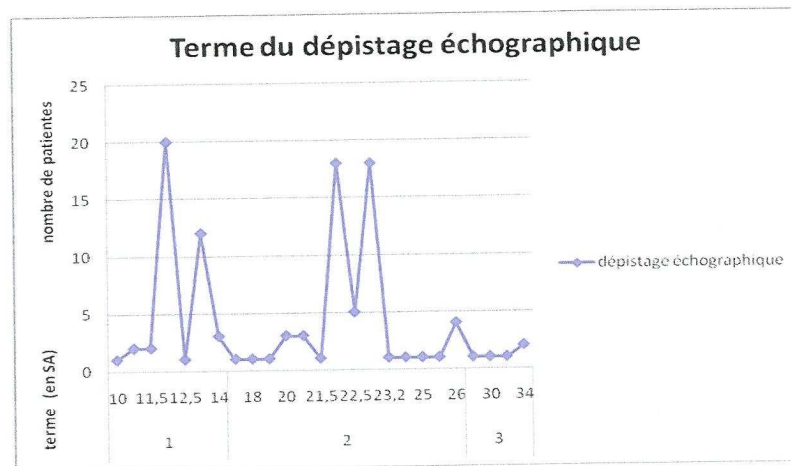
### 3.2.1. Le dépistage échographique

- 92.9% des affections fœtales, chez une population de femmes sans antécédent particulier, sont dépistées par l'échographie systématique :

→ 39% de ces affections fœtales sont dépistées à l'échographie systématique du 1<sup>er</sup> trimestre de la grossesse – de 10SA à 13SA+6 jours – .

→ 41.9% sont dépistées à l'échographie systématique du 2<sup>ème</sup> trimestre de la grossesse – de 21SA à 24SA – .

→ 2.8% sont dépistées à l'échographie systématique du 3<sup>ème</sup> trimestre de la grossesse – de 30SA à 34SA – .



La médiane du dépistage échographique se situe à 22SA, avec un minimum à 10SA et un maximum à 34SA.

- Les signes d'appels échographiques retrouvés au cours du dépistage peuvent être isolés ou associés :

signes d'appel échographiques	n	terme moyen du dépistage en SA	signes d'appel échographiques	n	terme moyen du dépistage en SA
système nerveux central	34	20.3	RCIU	11	21.8
coeur	32	20.5	rachis	9	18.9
reins	17	17.6	massif cervico-facial	8	18.7
clarté nucale augmentée	18	12.1	anasarque	7	13
membres et extrémités	14	18.4	thorax	5	20.3
abdomen	13	16	hygroma coli	5	12
anomalie quantité de LA	12	21.6	AOU	4	terme imprécis



### 3.2.2. Les marqueurs sériques

6.2% des affections fœtales sont dépistées grâce aux marqueurs sériques maternels :

trisomie 21	5
spina bifida	1
faux positif	1

faux positif : résultat = 1/248 → découverte le jour de l'amniocentèse, d'une malformation cardiaque avec un caryotype fœtal normal.

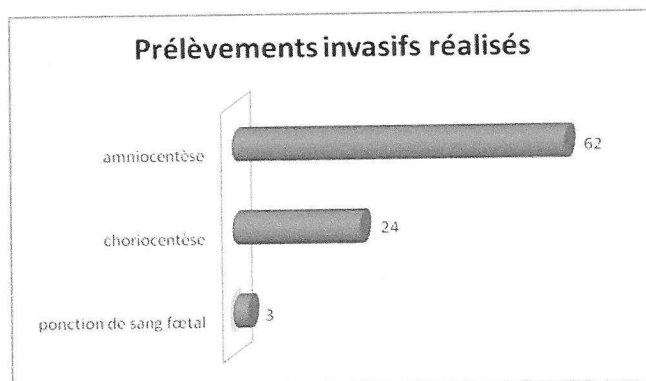
### 3.2.3. Les signes cliniques

Dépistage clinique d'un immobilisme fœtal à 26SA lors d'une consultation obstétricale.

## 3.3. Le diagnostic prénatal

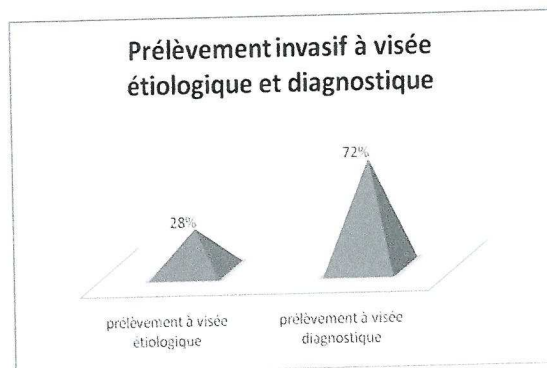
### 3.3.1. Les prélèvements invasifs

- 76.1% des patientes à bas risque ont eu un prélèvement invasif suite au dépistage.



- 72.1% des patientes ont eu une amniocentèse, suite à un dépistage réalisé entre 12SA et 32SA.
- 27.9% des patientes ont eu une choriocentèse, suite à un dépistage réalisé entre 11SA et 14SA.
- 3 patientes ont eu, en complément d'une amniocentèse, un prélèvement de sang fœtal.

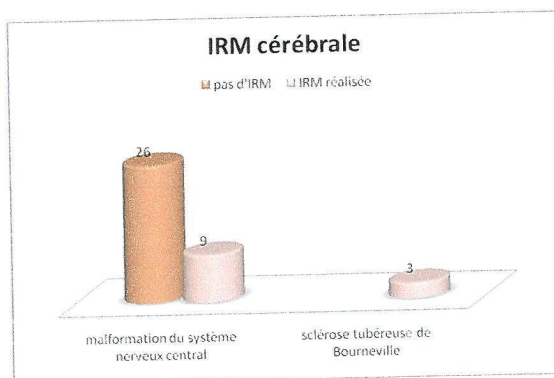
- Ces prélèvements invasifs sont à visée étiologique – recherche d'une cause chromosomique lors d'une malformation foetale léthale – ou à visée diagnostique – recherche d'une atteinte chromosomique sur signe d'appel échographique – .



### 3.3.2. Les examens complémentaires

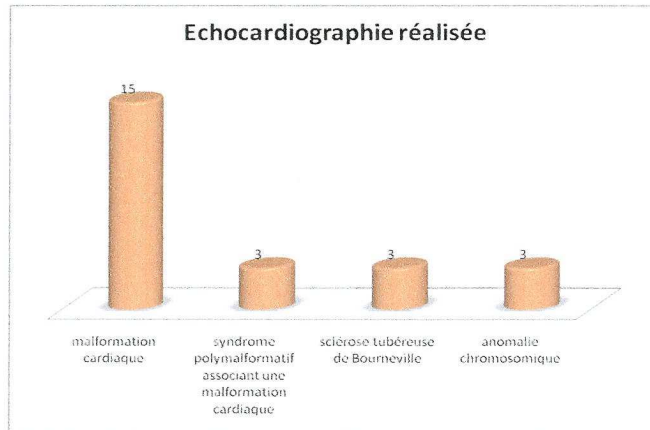
- L'IRM cérébrale foetale :

Le recours à l'IRM cérébrale n'est pas systématique en complément des données échographiques. Elle est réalisée dans 25.7% des cas d'anomalies cérébrales pour préciser le diagnostic et évaluer le pronostic.



- L'échocardiographie :

Cet examen est pratiqué dans 100% des cas de malformations cardiaques isolées, ainsi que dans certains syndromes polymalformatifs et certaines anomalies chromosomiques associées à une malformation cardiaque.



A noter que les 3 cas de sclérose tubéreuse de Bourneville étudiés ont eu recours à l'IRM cérébrale et à l'échocardiographie fœtale en anténatal.

### 3.3.3. Le conseil génétique

40 patientes en attente d'une IMG ont rencontré un généticien clinicien pendant la grossesse – soit 35.4% des patientes – :

<b>malformations fœtales</b>	<b>24</b>
malformation du système nerveux central	10
syndrome polymalformatif	7
immobilisme fœtal	2
malformation cardiaque	2
ectrodactylie unilatérale	1
anasarque	1
malformation rénale	1
<b>anomalies chromosomiques</b>	<b>9</b>
trisomie 21	5
trisomie 18	2
syndrome de Turner	2
<b>anomalies génétiques</b>	<b>7</b>
sclérose tubéreuse de Bourneville	3
mucoviscidose	2
ostéogenèse imparfaite de type II	1
syndrome cérébro-oculo-facio-squelelettique	1
<b>TOTAL</b>	<b>40</b>

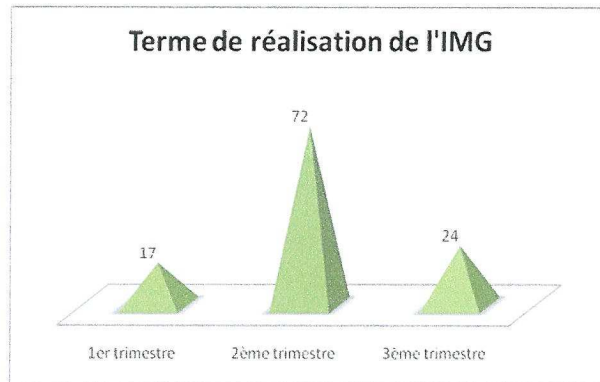
Nous retrouvons 100% des femmes en attente d'une IMG pour anomalies génétiques, 34.6% pour anomalies chromosomiques et 30% pour malformations fœtales.

### 3.4. L'interruption de grossesse

- Le délai entre le dépistage et la réalisation de l'IMG :

Nous retrouvons un délai moyen de 3.8 semaines, avec un minimum à 0.5 semaine et un maximum à 32.5 semaines (cas d'une trisomie 21 sur un jumeau).

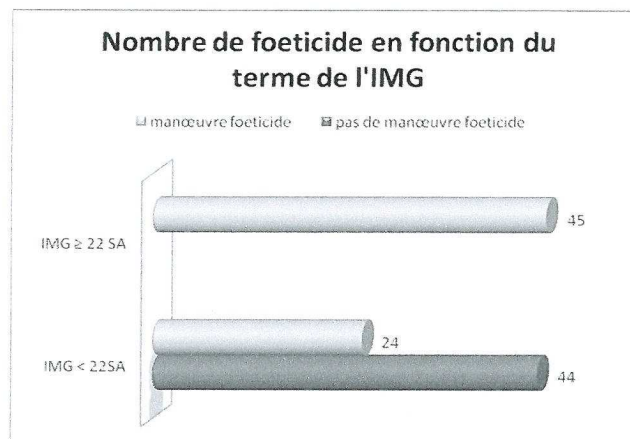
- Terme de réalisation de l'IMG :



La moyenne du terme de réalisation de l'IMG se situe à 22.7SA avec un minimum à 11.5SA et un maximum à 37SA.

- Manœuvre foeticide :

61% des IMG ont eu une manœuvre foeticide ; 1/3 des ces foeticides ont été accompagnés d'un prélèvement de sang foetal et/ou de liquide amniotique pour une étude génétique ultérieure. Un caryotype réalisé en post-IMG a retrouvé une translocation 7q/20q sur un syndrome polymalformatif.

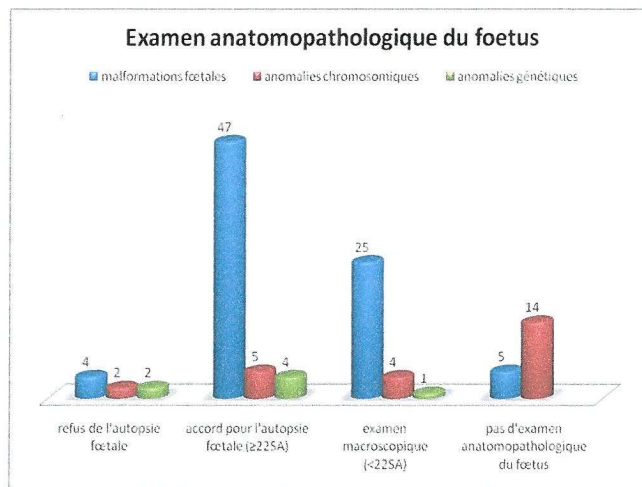


### 3.5. Le suivi en post-IMG

#### 3.5.1. L'examen anatomopathologique du fœtus


- 76.1% des IMG ont été suivies d'un examen anatomopathologique du fœtus.

7.1% des femmes refusent cet examen, et dans 16.8% des cas cet examen n'apparaît pas indispensable.



Parmi les 19 patientes dont l'examen anatomopathologique du fœtus n'a pas été réalisé, 5 concernent une IMG pour malformation foetale – 3 anencéphalies, 1 spina bifida et 1 holoprosencéphalie – ; et 14 concernent une IMG pour anomalie chromosomique.

- Résultats de l'examen anatomopathologique du fœtus :



Dans 8 malformations fœtales, l'examen anatomopathologique retrouve une cause génétique – par le biais d'un examen radiologique et/ou l'examen histologique –. De plus, nous retrouvons des étiologies à certaines atteintes fœtales : deux associations VACTERL ont été retrouvées pour des syndromes polymalformatifs et un processus apoptotique au niveau médullaire pour un immobilisme fœtal.

Dans 29.2% des cas, nous retrouvons des anomalies radiologiques, et dans 10.6% des cas des anomalies placentaires.

### 3.5.2. Les conclusions génétiques

➤ 7 malformations fœtales ont en fait une étiologie génétique :

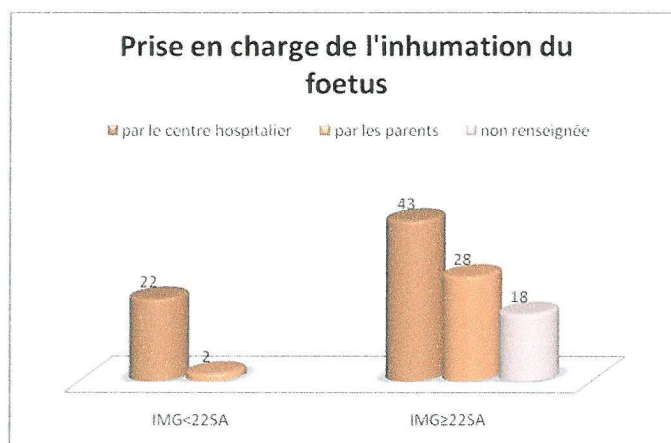
atteinte fœtale	n	conclusion génétique
holoprosencéphalie	2	syndrome de Joubert
		mutation de Sonic Hedge Hog à l'état hétérozygote (forme dominante) – le frère de la patiente a eu 3 enfants nécessitant une IMG pour malformation cérébrale grave –
immobilisme fœtal	2	myopathie à némaline: mutation du gène de l'actine, néomutation, autosomique dominante
		syndrome des ptérygiums multiples, recherche d'une myasthénie congénitale en cours actuellement
anomalies osseuses majeures	2	nanisme diastrophique (autosomique récessive)
		achondrogenèse de type II (autosomique dominante)
anasarque	1	maladie métabolique lysosomale (autosomique récessive) – parents consanguin –

➤ Actuellement, 2 syndromes polymalformatifs sont toujours en cours de recherche génétique.

➤ Dans le cas d'un syndrome polymalformatif : découverte d'une translocation déséquilibrée 7q/20q (*qui récidivera, cf. grossesse à haut risque*).

### 3.5.3. La prise en charge de l'inhumation

Seulement 31.6% des parents prennent en charge l'inhumation de leur enfant, dont 2 cas qui ont demandé une dérogation à la mairie puisque le terme de l'IMG était inférieur à 22SA.



### 3.5.4. Les conduites à tenir pour une grossesse ultérieure

En fonction de l'atteinte fœtale et du bilan étiologique, nous retrouvons les conduites à tenir suivantes, pour une grossesse ultérieure :

- biopsie de trophoblaste à 12SA
- amniocentèse
- échographie de référence
- échocardiographie de référence
- traitement par Spéciafoldine® 2 mois avant le début de la grossesse
- DPI : pour 1 cas de sclérose tubéreuse de Bourneville

#### **4. Les items non exploitables**

L'étude des résultats des marqueurs biologiques –  $\beta$ HCG,  $\alpha$  foetoprotéine et risque HT 21 – pour toutes les anomalies chromosomiques est un item non utilisable car ces résultats ne figurent pas dans tous les dossiers, lorsque cet examen n'a pas été utile au dépistage.

La rencontre avec un pédiatre durant la grossesse pour une femme en attente d'une IMG pour une affection fœtale n'apparaissait pas dans tous les dossiers.

La présentation des dossiers auprès d'un centre pluridisciplinaire de diagnostic prénatal n'a pu être interprétée puisque les certificats d'autorisation d'IMG ne sont pas présents dans tous les dossiers.

Les items « poids » et « sexe du fœtus » n'avaient pas de valeur pour l'étude.

L'état du fœtus à la naissance n'a pas été précisé puisque dans 100% des cas ils sont mort-nés du fait de la manœuvre foeticide ou du terme non viable.



# **TROISIEME PARTIE**

## **DISCUSSION**

Notre objectif est d'étudier la prise en charge médicale des IMG pour affection fœtale – malformation fœtale, anomalie chromosomique, anomalie génétique – sur une période récente, du 1<sup>er</sup> juillet 2005 au 31 décembre 2007, dans deux centres de diagnostic prénatal dont un centre pluridisciplinaire de diagnostic prénatal.

### **Présentation de la population**

Pour cela, 150 dossiers ont été étudiés et nous avons dégagé deux types de populations :

- Une population à bas risque, nommée population P1, n= 113.
- Une population à risque d'avoir une IMG pour motif fœtal, nommée population P2, n=37 ; risque connu avant la grossesse au vu de leurs antécédents.

Nous retrouvons, parmi ces femmes à risques :

- 51.4% de femmes âgées de 38 ans et plus
- 37.8% de femmes présentant un antécédent de maladie génétique familiale
- 8.1% de femmes présentant un antécédent d'anomalie chromosomique
- Une femme seulement présentant un enfant porteur d'une malformation.

### **Indications fœtales**

Parmi les 150 IMG étudiées, nous retrouvons :

- 58% de malformations fœtales
- 29% d'anomalies chromosomiques
- 13% de maladies génétiques

D'après une étude réalisée par Kohler et Favre sur le registre de IMG au CPDP de Strasbourg en 2004 (20), les malformations du système nerveux central représente 29% des IMG – 26% dans notre étude –, les cardiopathies 7.2% - 10% dans notre étude –, les malformations rénales 8% - 8% également dans notre étude –, et les anomalies chromosomiques 41% - 29% dans notre étude –. Les IMG pour anomalie chromosomique sont dominées dans 59.4% des cas par la trisomie 21 – 63.6% des cas dans notre étude –.

Enfin, parmi les maladies génétiques étudiées les plus fréquentes, nous retrouvons 25% de mucoviscidose et 15% de sclérose tubéreuse de Bourneville.

A noter qu'il existe une différence significative entre l'âge des patientes qui ont eu une IMG pour anomalie chromosomique – moyenne d'âge 35 ans – et l'âge des patientes ayant eu une IMG pour une malformation fœtale ou maladie génétique – moyenne d'âge 29 ans – ( $p^*=0.004$ ). La moyenne d'âge des patientes ayant accouché au CHU entre le 1<sup>er</sup> juillet 2005 et le 31 décembre 2007 est de 29.01 ans.

Une étude Eurocat sur les IMG en 1997 retrouve que 90% des anomalies morphologiques du fœtus survient chez des femmes n'ayant aucun antécédent (16) ; dans notre étude, 93% des IMG pour malformations fœtales sont issues de femmes n'ayant aucun risque connu avant la grossesse. De même, 59% des anomalies chromosomiques et 35% des maladies génétiques sont issues de la population P1.

A l'inverse, dans la population P2, nous retrouvons 65% des maladies génétiques, 41% des anomalies chromosomiques et seulement 7% des malformations fœtales.

Les risques identifiés sont les suivants :

- Patientes ayant 38 ans et plus : 74% ont eu une IMG pour trisomie 21 et 15% pour malformation fœtale.

- Patiente avec un antécédent d'enfant porteur de la trisomie 21 : IMG pour agénésie du corps calleux.
- Conjoint porteur d'une translocation équilibrée : 1 IMG pour translocation déséquilibrée et 1 IMG pour spina bifida.
- Patientes ayant des antécédents de maladie(s) génétique(s) connus dans la famille :
  - 6 patientes ayant déjà un enfant atteint d'une maladie génétique : 6 IMG pour récurrence de cette maladie génétique.
  - 2 patientes ayant eu une IMG pour maladie génétique : récurrence d'IMG pour la même maladie génétique.
  - 6 patientes avec un contexte familial de maladie génétique : 6 IMG pour fœtus porteur de cette anomalie génétique
- Enfin, une patiente ayant son 1<sup>er</sup> enfant qui présente une malformation cérébrale et un handicap a eu recours à une IMG en raison des mêmes atteintes cérébrales, sans qu'une étiologie précise ait été découverte.

### Dépistage

L'échographie obstétricale systématique est la méthode de dépistage la plus fréquente, avec 81.3% des affections foetales détectées – 44.6% par l'échographie du 1<sup>er</sup> trimestre de la grossesse et 50.4% par l'échographie du 2<sup>ème</sup> trimestre –.

13.4% des affections foetales sont dépistées par un dépistage systématique dans une population à risque – amniocentèse, choriocentèse –.

4.7% des affections foetales sont dépistées par les marqueurs sériques

1 cas de dépistage sur signes cliniques lors d'une consultation obstétricale.

Les signes d'appels échographiques retrouvés selon Stell et al. en 1995 sont les suivants (27) : les malformations du système nerveux central sont dépistées en moyenne à 24.3 SA, comparativement notre étude fait état d'un dépistage moyen à 20.3 SA ; les malformations rénales 25 SA, de même 17.6 SA dans notre étude ;

laparoschisis et omphalocèle 25 SA, de même 16 SA dans notre étude ; les hernies diaphragmatiques 26 SA, nous retrouvons 20.3 SA. Ainsi constatons-nous actuellement un dépistage plus précoce des affections fœtales depuis cette étude parue en 1995.

Les marqueurs sériques ne dépistent que 6.2% des affections fœtales, soit 19.2% des anomalies chromosomiques issues d'une grossesse sans risque, population P1.

Le terme de dépistage varie de façon significative selon l'affection fœtale ( $p^*=0.0026$ ) : les malformations fœtales ont une moyenne de dépistage de 19.07 SA – médiane à 21.5 SA – ; les anomalies chromosomiques sont dépistées en moyenne à 15.7 SA – médiane à 12 SA – ; et les anomalies génétiques sont en moyenne dépistées à 16.3 SA – médiane à 13.25 SA –.

Nous constatons un dépistage plus précoce pour la population P2 : 65% des affections fœtales sont dépistées au 1<sup>er</sup> trimestre de la grossesse et seulement 1 cas est dépisté au 3<sup>ème</sup> trimestre – patiente âgée de 39 ans ayant refusé l'amniocentèse pour âge maternel – avec une médiane de dépistage à 12.5 SA.

La population P1 présente une médiane de dépistage à 21.5 SA, soit 9 semaines plus tard.

Cette différence de terme de dépistage, entre ces deux populations, est due aux risques identifiés qui mènent à un diagnostic prénatal précoce programmé en début de grossesse, soit sous la forme d'un prélèvement invasif lorsqu'une anomalie génétique ou chromosomique a été identifiée, soit sous la forme d'une échographie de référence lorsque seul cet examen permet de diagnostiquer une éventuelle récurrence.

Il en est de même pour les méthodes de dépistage qui sont différentes entre les deux populations : la population P1 est dépistée par l'échographie obstétricale dans 92.9% des cas : 39% sont dépistées par l'échographie systématique du 1<sup>er</sup> trimestre, 41.9% par l'échographie systématique du 2<sup>ème</sup> trimestre et 2.8% par l'échographie du 3<sup>ème</sup> trimestre. Nous soulignons donc

l'importance de l'échographie du 1<sup>er</sup> trimestre de la grossesse chez une grossesse à priori sans risque, puisque les affections fœtales sont autant dépistées au 1<sup>er</sup> qu'au 2<sup>ème</sup> trimestre de la grossesse.

Lors du dépistage d'une affection fœtale, certaines patientes ont été transférées au CHU, c'est le cas de 17.3% des IMG étudiées au CHU, dont 77% pour une cause malformative.

### **Bilans réalisés suite au dépistage dans la population à bas risque**

Suite au dépistage d'anomalies échographiques, des prélèvements invasifs sont réalisés. Ces prélèvements sont à visée étiologique dans 28% des cas – recherche d'une cause chromosomique lors d'une malformation fœtale léthale – ou à visée diagnostique dans 72% des cas – recherche d'une atteinte chromosomique sur signe d'appel échographique –.

Nous retrouvons parmi les prélèvements réalisés suite à un dépistage : 72% d'amniocentèse et 28% de choriocentèse ; à l'inverse nous constatons 40% d'amniocentèse et 60% de choriocentèse lorsque ces prélèvements sont programmés en début de grossesse.

Le recours à l'IRM n'est pas systématique en complément des données échographiques. Elle est réalisée dans 25.7% des cas d'anomalies cérébrales pour préciser le diagnostic et évaluer le pronostic.

L'échocardiographie fœtale est pratiquée dans 100% des cas de malformations cardiaques isolées, ainsi que certains syndromes polymalformatifs et certaines anomalies chromosomiques associées à une malformation cardiaque.

A noter que les trois cas de suspicion de sclérose tubéreuse de Bourneville ont bénéficié d'une IRM cérébrale et d'une échocardiographie fœtale en anténatal.

### Consultation génétique

Le Code de Santé Publique – article R162-16 – fait obligation d’une consultation de conseil génétique préalable au diagnostic prénatal (32). Cette consultation est du ressort du généticien lorsque le diagnostic chez l’enfant à naître concerne une maladie génétique déjà survenue dans la famille ; 95% des patientes qui ont eu une IMG pour maladie génétique ont rencontré un généticien clinicien au cours de la grossesse – les 5% restant ont vu un généticien en post-IMG –.

Durant la grossesse, le généticien n’est pas toujours sollicité. En effet, parmi les 150 dossiers étudiés, nous ne retrouvons que 47% des patientes qui ont rencontré un généticien avant l’IMG :

- Pour les femmes ayant des antécédents connus, 89% ont rencontré un généticien durant la grossesse, les 11 % restant ont rencontré un généticien en post-IMG.
- Pour les femmes où nous découvrons une affection fœtale au cours de la grossesse, 37% ont rencontré un généticien.

Au total, 53% des femmes n’ont pas vu de généticien durant la grossesse ; cela concerne :

- 2 anomalies génétiques – le généticien est vu en post-IMG –.
- 23 anomalies chromosomiques – dont 8 rencontrent un généticien en post-IMG.
- 55 malformations fœtales – dont 16 rencontrent un généticien en post-IMG. Parmi les observations comportant des malformations fœtales et dont les couples n’ont pas rencontré le généticien ni avant ni après l’IMG, nous retrouvons : 18 malformations du SNC, 10 malformations cardiaque, 8 malformations rénales, 2 syndromes polymalformatifs et 1 RCIU sévère.

### **Terme de réalisation de l'IMG**

D'après une étude réalisée par Kohler et Favre sur le registre de IMG au CPDP de Strasbourg entre 1999 et 2004 (20), il est comptabilisé 25% d'IMG réalisée au 1<sup>er</sup> trimestre de la grossesse – 22% dans notre étude –, 65% au 2<sup>ème</sup> trimestre – 61.3% dans notre étude –, et 10% au 3<sup>ème</sup> trimestre – 16.7% dans notre étude –.

Le délai moyen entre le dépistage d'une affection fœtale et la réalisation de l'IMG est de 3.8 semaines pour la population P1, avec 15% d'IMG réalisées au 1<sup>er</sup> trimestre ; et de 2 semaines pour la population P2 avec 43% d'IMG réalisées au 1<sup>er</sup> trimestre.

Ainsi nous constatons un délai de prise en charge plus rapide et une IMG réalisée plus précocément pour les femmes ayant un antécédent connu avant la grossesse.

### **Examen anatomopathologique du fœtus**

Dans la population P2, l'examen anatomopathologique du fœtus, en raison d'un diagnostic étiologique précis avant même la réalisation de l'IMG, apparaît facultatif dans 51.4% des cas. Par ailleurs, cet examen a permis, grâce à ses composantes macroscopique et histologique, d'enrichir le tableau malformatif dans 35% des cas, par rapport aux données ultrasonores. Cependant, 11% des couples ont refusé cet examen.

A l'opposé, pour une grossesse sans antécédent particulier, le diagnostic prénatal n'étant pas programmé en début de grossesse, le dépistage est plus tardif et la prise en charge plus longue. Un diagnostic précis n'est pas toujours posé durant la grossesse, mais la gravité de l'atteinte fœtale peut conduire à une IMG. Ainsi 76.1% des IMG issues de la population P1 ont été suivies d'un examen anatomopathologique du fœtus. Dans 16.8% des cas cet examen apparaît facultatif – anomalies chromosomiques –, voir impossible – lyse avancée, modalités d'expulsion –. Enfin, 7.1% des couples ont refusé cet examen.



Une étude réalisée par Laussel-Reira et al. (21) retrouve que :

- Dans 20.3% des cas le diagnostic a été modifié par l'examen macroscopique et histologique foetoplacentaire. Comparativement dans notre étude nous retrouvons 11.8% de cas pour lesquels le diagnostic a été modifié par cet examen.
- Dans 41% des cas le diagnostic est inchangé mais des anomalies majeures qui n'avaient pas été vues à l'échographie ont été mises en évidence – 38.8% dans notre étude –.
- Dans 38.7% des cas le diagnostic initial est confirmé – 49.4% dans notre étude –.

De plus, nous retrouvons des anomalies radiologiques dans 29.2% des cas, et des anomalies placentaires dans 10.6% des cas.

#### **Etiologies retrouvées en post-IMG**

L'examen anatomopathologique du fœtus, par le biais d'un examen histologique et/ou un examen radiologique, a permis de poser un diagnostic étiologique non génétique dans les cas suivants :

- 1 syndrome de CHARGE pour un syndrome polymalformatif.
- 2 associations VACTERL sur des syndromes polymalformatifs.
- 1 processus apoptotique au niveau médullaire pour un immobilisme fœtal.

Un diagnostic étiologique génétique a été posé dans les cas suivants :

- Dans 2 cas d'holoprosencéphalies : un syndrome de Joubert et une mutation de Sonic Hedge Hog – cas d'une patiente dont le frère a eu 3 enfants nécessitant une IMG pour malformation cérébrale grave –.
- Dans 2 cas d'immobilisme foetal : une myopathie à némaline – mutation du gène de l'actine, néomutation autosomique dominante –, et un syndrome des ptérygius multiples – recherche d'une myasthénie congénitale en cours actuellement –.
- Dans 2 cas d'anomalies osseuses majeures : un nanisme diastrophique de transmission autosomique récessive et une achondrogenèse de type II, affection autosomique dominante.
- Dans 1 cas d'anasarque : une maladie métabolique lysosomale de transmission autosomique récessive – parents consanguins –.

Enfin, dans un cas de syndrome polymalformatif, il a été découvert une translocation déséquilibrée 7q/20q qui récidivera lors d'une grossesse ultérieure – père porteur d'une translocation équilibrée –.

### **Inhumation du foetus**

Parmi les 150 IMG étudiées, 30 patientes sur 78 prennent en charge l'inhumation du foetus pour une IMG  $\geq$  22 SA – pour 18 patientes, aucun renseignement n'apparaissait dans le dossier –. En ce qui concerne les IMG  $<$  22 SA, 6 patientes sur 54 ont pris en charge l'inhumation du foetus après dérogation auprès de leur mairie.

Depuis la loi du 20 août 2008 sur le statut du foetus, il est mis en évidence une nette augmentation des déclarations à l'état civil des foetus nés avant 22 SA. Dans ces circonstances, les parents prennent en charge l'inhumation du foetus mais acquièrent aussi des droits sociaux.

### Conduites à tenir

Au terme de ce parcours médical ayant conduit à une IMG, et en fonction du bilan étiologique, diverses mesures visant à prévenir ou à dépister une éventuelle récurrence lors d'une grossesse ultérieure ont pu être proposées :

- Traitement par Spéciafoldine® 2 mois avant le début de la grossesse : lorsqu'il y a un antécédent d'anomalie de fermeture du tube neural.
- Diagnostic préimplantatoire : lors d'une maladie génétique autosomique dominante, lors de récurrence d'une maladie génétique au sein de la fratrie, ou lors de récurrence d'IMG pour la même maladie génétique.
- Biopsie de trophoblaste à 12 SA : lors d'une maladie génétique retrouvée chez le fœtus ou dans certains cas d'anomalie chromosomique avec risque de récurrence important, précédée parfois d'une prise de sang maternelle pour détermination du sexe fœtal – lors d'une maladie génétique liée à l'X –.
- Amniocentèse : lorsqu'il s'agit d'une femme de 38 ans ou plus, ou dans certains cas d'anomalie chromosomique sporadique.

# **CONCLUSION**

L'étude de notre série de 150 dossiers d'IMG sur la période du 1<sup>er</sup> juillet 2005 au 31 décembre 2007 permet de dégager plusieurs points essentiels.

Il existe clairement au sein des patientes qui subissent une IMG deux populations distinctes en fonction du caractère à risque ou non de la grossesse, risque identifié avant même le début de la gestation. Ces deux populations diffèrent :

- Par le mode de recrutement
- Par leur importance qualitative
- Par le type de pathologies essentiellement reconnues
- Par le terme de diagnostic et donc le terme de l'IMG
- Probablement par le vécu des diverses pathologies

Dans la population à bas risque avant la grossesse, l'échographie systématique est très souvent la porte d'entrée du dépistage, les marqueurs sériques maternels restent marginaux et la clinique obstétricale classique exceptionnelle.

Le but de la démarche prénatale dans la population à bas risque est de prouver le caractère « *grave et incurable* » pouvant mener à une IMG.

La conjonction des explorations pré- et post-natales – prélèvements ovulaires, consultations génétique, foetopathologie – a pour part de déterminer l'étiologie précise des anomalies observées qui seules permettent la mise en place des mesures préventives et/ou de diagnostic précoce d'une éventuelle récurrence lors d'une grossesse ultérieure.


D'ores et déjà et pour les deux populations à risque connu ou absent, les possibilités de diagnostic et de dépistage au premier trimestre sont de plus en plus grandes offrant la possibilité d'interventions plus précoces.

En l'absence de possibilités thérapeutiques actuelles, le diagnostic pré-implantatoire apparaît comme une alternative à la pratique d'un diagnostic prénatal, pour un nombre probablement croissant de couples.

Dans notre perspective, et bien qu'une minorité de cas relève de cette technique, il apparaît souhaitable qu'un plus grand nombre de couples bénéficient d'une consultation de génétique avant ou au décours de l'IMG.

A noter que la prise en charge psychologique des couples en attente d'une IMG n'a pas été traitée du fait de la diversité de ce domaine, il en est de même pour l'aspect législatif et éthique des IMG, ces autres visions de la prise en charge des IMG faisant l'objet d'un autre travail d'étude.

Cette étude souligne l'intérêt d'un recueil prospectif et d'une analyse critique de l'ensemble des IMG ayant été discutées au sein d'un CPDP. Les sages-femmes, formées à la médecine fœtale, peuvent avoir un rôle éminent dans la collecte de l'ensemble de ces données.



# BIBLIOGRAPHIE





## Ouvrages :

1. Body G. – Perrotin F. – Guichet A. – Paillet C. Descamps P. – La pratique du diagnostic prénatal – Paris – Masson – 2001- 400 pages
2. Boog G., Gillet J.-Y., Dumez Y., Nisand I., Valette C. – Echographie des malformations fœtales – Paris – Vigot – 1990 – 526 pages
3. Dommergues M., Aymé S., Janiaud P., Seror V. – Diagnostic prénatal pratiques et enjeux – Paris – Inserm – 2003 – 574 pages – Questions en santé publique
4. Dumez Y., Benachi A. - Médecine fœtale et diagnostic prénatal – Reuil-Malmaison – Doin éditeurs Groupe Liaisons – 2004 – 280 pages – Progrès en pédiatrie n°16
5. Fondacci C. – Le diagnostic anténatal et ce qu'on peut en attendre – Paris – Albiens Michel S.A. – 2002 – 262 pages
6. Jacquemard F. – Daffos F. – Médecine périnatale, grossesses pathologiques pour raisons fœtales – Paris – Elsevier – 2003 – 611 pages
7. Jeanpierre M., Jonveaux P., Lacombe P., Leporrier N., Lyonnet S., Moraine C. – Génétique médicale, formelle, chromosomique, moléculaire, clinique – Paris – Masson – 2004 – 412 pages

8. Mark I. Evans, Mark P. Johnson, Yaron Y., Drugan A. – Prenatal diagnosis – The United States of America – McGraw-Hillcompanies – 2006 – 767 pages

9. Robert Y., Guérin du Massgenêt B., Ardaens Y. – Echographie en pratique obstétricale – Paris – Masson – 2003 – 380 pages

10. Rodeck C.H., Whittle M.J. – Fetal Medecine - basic science and clinical practice – Section Editors: B. Bencerraf – 1999 – 1162 pages – pages 553 à 755 – Diagnosis and management of fetal malformations

### **Articles:**

11. Boog G. – Limites actuelle de l'échographie dans le dépistage des malformations foétales – Profession Sage-Femme – 2004 – N°108 – pages 20 à 28

12. Cynober E., Haddad B., Uzan M. – Le doppler ombilical : technique et intérêt – Revue du praticien gynécologie et obstétrique – 2001 – N°49 – pages 8 à 15

13. Cynober E., Carbonne B., Milliez J. – Apport du doppler veineux foetal dans la prise en charge du retard de croissance intra-utérin – Revue du praticien gynécologie et obstétrique – 1999 – N°34 – pages 17 à 34

14. Delezoïde A-L., Menez F., Tantou J. – Foetopathologie et diagnostic des malformations – Médecine fœtale et Echographie en gynécologie – mars 2000 – N°41 – pages 18 à 21
15. Directives cliniques de la SOGC – Marqueurs faibles fœtaux en échographie obstétricale – juin 2005 – N°102 – pages 613 à 636
16. Eurocat Working Group – 15 years of surveillance of congenital anomalies in Europe, 1980-1994 – Scientific Institute of Public Health-Louis Pasteur – Bruxelles – 1997 – 181 pages
17. Grange G., Botella C., Goffinet F., Pannier E., Papiernick E., Zorn J.-R. – Biométrie de datation au premier trimestre: quel intervalle d'incertitude peut-on donner à la date de début de grossesse – Journal de gynécologie obstétrique et biologie de la reproduction – 1998 – vol 27 – page 122
18. Imbert M.-C. – l'examen foetopathologique. Technique et apport de l'examen du placenta et de l'autopsie périnatale – Annales de pathologie – 1991 – vol 11 – pages 292 à 298
19. Jonveaux P. - Anomalies des gonosomes et conseil génétique – Médecine fœtale et Echographie en gynécologie – 2002 – N°52 – pages 18 à 21
20. Kholer M., Favre R. – Registre des IMG, notre approche – Médecine fœtale et échographie en gynécologie – septembre 2004 – n°59 – pages 10 à 15

21. Laussel-Riera et al. – intérêt de l'examen foetopathologique dans le cadre des interruptions médicales de grossesse – Annales de pathologies – 2000 – n°6 – pages 549 à 547
22. Orion O., Dahoune S. – Intérêts et limite des amniocentèses cytogénétiques transabdominales au premier trimestre de la grossesse – Journal de gynécologie obstétrique et biologie de la reproduction – 1996 – vol 25 – page 50
23. Perrote F., Mirlesse V., DeVigan C. – Interruption de grossesse pour pathologie fœtal : le point de vue des patientes – Journal de gynécologie obstétrique et biologie de la reproduction – 2000 – vol 29 – pages 185 à 191
24. Phelouzat A., Pontonnier N. – Diagnostic anténatal d'une anomalie réductionnelle de membre, à propos de 103 cas – Les dossiers de l'obstétrique – novembre 2001 – N° 299 – pages 3 à 23
25. Sénat M.-V., Nizard J. – Intérêt des dopplers veineux chez le fœtus – Journal de gynécologie obstétrique et biologie de la reproduction – 2002 – vol 31
26. Scott A. – Mesure de la clarté nucale dans le dépistage du syndrome de Down au premier trimestre – Notes sur les technologies de la santé en émergence – 2007 - N°100
27. Stoll C., Dott B., Alembik Y., Roth MP. – Evaluation of routine prenatal diagnosis by a registry of congenital anomalies – Prenatal diagnosis – 1995 – vol 9 – pages 791 à 800

## **Documents non publiés:**

28. Loubere J. – Du diagnostic prénatal à l'interruption médicale de grossesse – Thèse Pharmacie – Bordeaux – 2006 – 109 pages
29. Varnière C. – Prise en charge médicale des interruptions médicales de grossesse au 2<sup>ème</sup> et 3<sup>ème</sup> trimestre – Mémoire Sage-Femme – Rouen – 1999
30. L'interruption médicale de grossesse – Livret destiné aux parents – Centre hospitalier du Belvédère

## **Internet:**

31. @<http://www.sante.gouv.fr/adm/dagpb/bo/2004/04-02/a0020107.htm> – consulté en septembre 2008
32. @[www.legifrance.gouv.fr](http://www.legifrance.gouv.fr) – consulté en février 2009
33. @<http://www.journal-officiel.gouv.fr/frameset.html> - le journal officiel de la République Française du 22 août 2008 – édition N°0195 – consulté en août 2008
34. @<http://www.agence-biomedecine.fr/fr/chiffres-rapport.aspx> - le rapport annuel de l'agence de la biomédecine 2007 – consulté en août 2008

**ANNEXE**

## GRILLE D'ETUDE

<b>I. Identification de la patiente</b>	
Nom...	
Prénom...	
Parité.....	
Gestité.....	
Age.....	
Transfert in utéro....	
Antécédents particuliers à risque pour cette grossesse...	
<b>II. Etiologie</b>	
Cause de l'IMG : malformation fœtale, anomalie chromosomique, maladie génétique	
En rapport avec.....	
<b>III. Dépistage</b>	
Terme (SA).....	
Trimestre de dépistage...	
Par quel moyen :.....	
● <u>Marqueurs biologique:</u>	
- BHCG.....	
- AFP.....	
- Risque HT21.....	
● <u>Mesures échographique:</u>	
- Clarté nucale au 1 <sup>er</sup> trimestre.....	
- Croissance fœtale en percentile.....	
● <u>Anomalies échographiques retrouvées:</u>	

- Cérébrale	
- Cardiaque	
- Rachis	
- Thoracique	
- Abdominale	
- Appareil urinaire	
- Appareil génital	
- Cervico-faciale	
- Membres et extrémités	
- LA	
- Autres	
● <u>Dépistage systématique dans une population à risque :</u>	
- Age maternel $\geq$ 38 ans	
- Antécédents d'anomalie chromosomique	
- Patient porteur d'une anomalie chromosomique	
- Maladie génétique familiale	
- Antécédents d'IMG	
- Tératogène	
- Anomalie métabolique maternelle	
- Autres....	
<b>IV. DIAGNOSTIC PRENATAL</b>	
Echocardiographie	
IRM et scanner fœtal	
Prise de sang maternel pour détermination du sexe fœtal	
Prélèvements invasifs réalisées :	
● Biopsie de trophoblaste	
● Amniocentèse	



● Ponction de sang fœtal	
Résultat du caryotype	
Biologie moléculaire: analyses réalisées et résultat	
Conseil génétique avec un généticien clinicien	
Consultation avec un pédiatre	
Avis auprès d'un CPDP	
<b>V. Accouchement</b>	
Délai dépistage-accouchement.....	
Terme de réalisation de l'IMG (en SA).....	
Trimestre de réalisation de l'IMG...	
Manœuvre foeticide	
Poids fœtus.....	
Sexe fœtus...	
Etat à la naissance (né vivant ou né mort)	
<b>VI. Post-IMG</b>	
Radiologie du squelette fœtal...	
Prise en charge de l'inhumation...	
Accord des parents pour l'examen anatomopathologique....	
Examen anatomopathologique du foetus:	
- Examen macroscopique.....	
- Examen histologique.....	
- Découverte d'une nouvelle anomalie.....	
- Diagnostic étiologique.....	
Etude cytogénétique en post-IMG: caryotype et résultats.....	
Généticien revu.....	
Etiologie génétique...	
CAT pour une future grossesse.....	