



HAL
open science

Diagnostics précoces de fractures du processus latéral du talus : évaluation clinique et fonctionnelle

Thomas Desmarchelier

► **To cite this version:**

Thomas Desmarchelier. Diagnostics précoces de fractures du processus latéral du talus : évaluation clinique et fonctionnelle. Médecine humaine et pathologie. 2012. dumas-00684985

HAL Id: dumas-00684985

<https://dumas.ccsd.cnrs.fr/dumas-00684985>

Submitted on 3 Apr 2012

HAL is a multi-disciplinary open access archive for the deposit and dissemination of scientific research documents, whether they are published or not. The documents may come from teaching and research institutions in France or abroad, or from public or private research centers.

L'archive ouverte pluridisciplinaire **HAL**, est destinée au dépôt et à la diffusion de documents scientifiques de niveau recherche, publiés ou non, émanant des établissements d'enseignement et de recherche français ou étrangers, des laboratoires publics ou privés.

UNIVERSITE JOSEPH FOURIER
FACULTE DE MÉDECINE DE GRENOBLE
ANNÉE 2012

**DIAGNOSTICS PRÉCOCES DE FRACTURES DU PROCESSUS
LATÉRAL DU TALUS. EVALUATION CLINIQUE ET
FONCTIONNELLE**

THÈSE
PRÉSENTÉE POUR L'OBTENTION DU DOCTORAT EN MÉDECINE
DIPLOME D'ÉTAT

par Thomas DESMARCHELIER
Né le 14 Mai 1984 à Lyon
THÈSE SOUTENUE PUBLIQUEMENT A LA FACULTÉ DE MÉDECINE DE GRENOBLE
le 22 Mars 2012

DEVANT LE JURY COMPOSÉ DE

Président du jury

M. le Professeur SARAGAGLIA Dominique

Membres

M. le Professeur GRIFFET Jacques

M. le Professeur PERENNOU Dominique

M. le Docteur MUGNIER Gilles, directeur de thèse

Université Joseph Fourier
Faculté de Médecine de Grenoble
Domaine de la Merci 38700 LA TRONCHE
Doyen de la faculté: J.P. ROMANET

Professeurs des Universités- Praticiens Hospitaliers (au 01/09/2010)

| | | |
|--------------------|---------------|--|
| ALBALADEJO | Pierre | ANESTHESIE-REANIMATION |
| ARVIEUX-BARTHELEMY | Catherine | CLINIQUE DE CHIRURGIE ET DE L'URGENCE |
| BACONNIER | Pierre | BIostatistiques ET Informatique Médicale Santé Publique |
| BAGUET | Jean-Philippe | CARDIOLOGIE / HYPERTENSION ARTERIELLE |
| BALOSSO | Jacques | RADIOTHERAPIE CANCEROLOGIE |
| BARRET | Luc | MEDECINE LEGALE |
| BAUDAIN | Philippe | RADIOLOGIE ET IMAGERIE MEDICALE |
| BEANI | Jean-Claude | DERMATOLOGIE-VENEREOLOGIE |
| BENHAMOU | Pierre Yves | ENDOCRINO DIABETO |
| BERGER | François | CANCEROLOGIE |
| BLIN | Dominique | CHIRURGIE CARDIAQUE |
| BOLLA | Michel | CANCEROLOGIE |
| BONAZ | Bruno | HEPATO-GASTRO- ENTEROLOGIE |
| BOSSON | Jean-Luc | SANTE PUBLIQUE |
| BOUGEROL | Thierry | PSYCHIATRIE |
| BRAMBILLA | Elisabeth | ANATOMIE & CYTOLOGIE PATHOLOGIQUES |
| BRAMBILLA | Christian | PNEUMOLOGIE |
| BRICHON | Pierre-Yves | CHIRURGIE VASCULAIRE ET THORACIQUE |
| BRIX | Muriel | CHIR. MAXILLO-FACIALE |
| CAHN | Jean-Yves | CANCEROLOGIE |
| CARPENTIER | Patrick | MEDECINE VASCULAIRE |
| CARPENTIER | Françoise | SAMU |
| CESBRON | Jean-Yves | IMMUNOLOGIE |
| CHABARDES | Stephan | NEUROCHIRURGIE |
| CHABRE | Olivier | ENDOCRINOLOGIE |
| CHAFFANJON | Philippe | CHIRURGIE THORACIQUE, VASCULAIRE ET ENDOCRINIENNE |
| CHAVANON | Olivier | CHIRURGIE CARDIAQUE |
| CHIQUET | Christophe | OPHTALMOLOGIE |

| | | |
|---------------|-----------------|---|
| CHIROSSEL | Jean-Paul | ANATOMIE |
| CINQUIN | Philippe | SANTE PUBLIQUE |
| COHEN | Olivier | DELEGATION – HC FORUM (création entreprise) |
| COUTURIER | Pascal | GERIATRIE |
| CRACOWSKI | Jean-Luc | Laboratoire de Pharmacologie |
| DE GAUDEMARIS | Régis | MEDECINE & SANTE DU TRAVAIL |
| DEBILLON | Thierry | PEDIATRIE |
| DEMATTEIS | Maurice | Clinique de Médecine légale et d'Addictologie |
| DEMONGEOT | Jacques | SANTE PUBLIQUE |
| DESCOTES | Jean-Luc | CLINIQUE UROLOGIE POLE 6 DIGIDUNE |
| ESTEVE | François | Dir. Equipe 6 U836 - ID17 /ESRF Grenoble Institut des Neurosciences |
| FAGRET | Daniel | CLINIQUE DE MEDECINE NUCLEAIRE POLE 13 IMAGERIE |
| FAUCHERON | Jean-Luc | CLINIQUE DE CHIRURGIE DIGESTIVE ET DE L'URGENCE POLE 6 DIGIDUNE |
| FAVROT | Marie Christine | DPT DE BIOLOGIE INTEGREE / CANCEROLOGIE POLE 14 BIOLOGIE |
| FERRETTI | Gilbert | CLINIQUE RADIOLOGIE & IMAGERIE MEDICALE POLE 13 IMAGERIE |
| FEUERSTEIN | Claude | GIN |
| FONTAINE | Eric | CLINIQUE NUTRITION ARTIFICIELLE POLE 7 MED. AIGÛE & COMMUNAUTAIRE |
| FRANCOIS | Patrice | DPT DE VEILLE SANITAIRE POLE 17 SANTE PUBLIQUE |
| GARNIER | Philippe | 59 chemin de Franquières |
| GAUDIN | Philippe | CLINIQUE DE RHUMATOLOGIE POLE 11 APPAREIL LOCOMOTEUR GERIATRIE CHISSE |
| GAY | Emmanuel | CLINIQUE NEUROCHIRURGIE POLE 3 TETE & COU & CHIR. REPARATRICE |
| GRIFFET | Jacques | Chirurgie infantile |
| HALIMI | Serge | CLINIQUE ENDOCRINO-DIABETO-NUTRITION POLE 6 DIGIDUNE |
| HOMMEL | Marc | CLINIQUE DE NEUROLOGIE POLE 10 PSYCHIATRIE & NEUROLOGIE |
| JOUK | Pierre-Simon | DEPARTEMENT GENETIQUE ET PROCREATION POLE 9 COUPLE/ENFANT |
| JUVIN | Robert | CLINIQUE DE RHUMATOLOGIE POLE 11 APPAREIL LOCOMOTEUR & GERIATRIE CHISSE CLINIQUE DE NEUROLOGIE POLE 10 PSYCHIATRIE |

| | | |
|--------------|---------------|---|
| KAHANE | Philippe | & NEUROLOGIE |
| KRACK | Paul | CLINIQUE DE NEUROLOGIE POLE 10 PSYCHIATRIE & NEUROLOGIE |
| KRAINIK | Alexandre | CLINIQUE NEURORADIOLOGIE & IRM POLE 13 IMAGERIE |
| LANTUEJOUL | Sylvie | DEPARTEMENT D'ANATOMIE ET CYTOLOGIE PATHOLOGIQUES PÔLE 14 BIOLOGIE |
| LE BAS | Jean-François | CLINIQUE NEURORADIOLOGIE & IRM POLE 13 IMAGERIE |
| LEBEAU | Jacques | CLINIQUE CHIR. MAXILLO-FACIALE POLE 3 TETE & COU & CHIR. REPARATRICE |
| LECCIA | Marie-Thérèse | CLINIQUE DERMATOLOGIE-VENERELOGIE-PHOTOBIOLOGIE ET ALLERGOLOGIE POLE 8 PLURIDISCIPLINAIRE DE MEDECINE |
| LEROUX | Dominique | DEPARTEMENT BIOLOGIE ET PATHOLOGIE DE LA CELLULE POLE 14 BIOLOGIE |
| LEROY | Vincent | CLINIQUE D'HEPATO GASTRO ENTEROLOGIE POLE 6 DIGIDUNE |
| LETOUBLON | Christian | CLINIQUE CHIRURGIE DIGESTIVE & URGENCE POLE 6 DIGIDUNE |
| LEVERVE | Xavier | LABORATOIRE THERAPEUTIQUE UFR BIOLOGIE BAT 72 UJF BP 53X |
| LEVY | Patrick | PHYSIOLOGIE POLE 12 REEDUCATION & PHYSIOLOGIE |
| LUNARDI | Joël | BIOCHIMIE ADN- POLE 9 COUPLE/ENFANT |
| MACHECOURT | Jacques | CLINIQUE DE CARDIOLOGIE POLE 4 CARDIO VASC. & THORACIQUE |
| MAGNE | Jean-Luc | CLINIQUE CHIRURGIE VASCULAIRE & THORACIQUE POLE 4 CARDIO VASC. & THORACIQUE |
| MAITRE | Anne | Médecine du travail EPSP/DPT DE BIOLOGIE INTEGREE - POLE 14 BIOLOGIE |
| MASSOT | Christian | CLINIQUE MEDECINE INTERNE POLE 8 PLURIDISCIPLINAIRE DE MEDECINE |
| MAURIN | Max | DEPARTEMENT DES AGENTS INFECTIEUX / BACTERIOLOGIE POLE 14 BIOLOGIE |
| MERLOZ | Philippe | CLINIQUE CHIR. ORTHOPEDIE TRAUMATOLOGIE POLE 3 TETE & COU & CHIR. REPARATRICE |
| MORAND | Patrice | DPT DES AGENTS INFECTIEUX / VIROLOGIE POLE 14 BIOLOGIE |
| MORO-SIBILOT | Denis | PNEUMOLOGIE PHTISIOLOGIE BUREAU HD11 |
| MOUSSEAU | Mireille | ONCOLOGIE MEDICALE POLE 5 CANCEROLOGIE |

| | | |
|------------------------|---------------|---|
| MOUTET | François | CHIR. PLASTIQUE ET RECONSTRUCTRICE ET ESTHETIQUE |
| PASSAGIA | Jean-Guy | ANATOMIE POLE 3 TETE & COU & CHIR. REPARATRICE |
| PAYEN DE LA GARANDERIE | Jean-François | CLINIQUE REANIMATION POLE 2 ANESTHESIE-REANIMATION |
| PELLOUX | Hervé | DEPARTEMENT DES AGENTS INFECTIEUX PARASITOLOGIE ET MYCOLOGIE POLE 14 BIOLOGIE |
| PEPIN | Jean-Louis | CLINIQUE PHYSIOLOGIE SOMMEIL & EXERCICE - POLE 12 REEDUCATION & PHYSIOLOGIE |
| PERENNOU | Dominique | CLINIQUE MPR POLE 12 REEDUCATION & PHYSIOLOGIE |
| PERNOD | Gilles | CLINIQUE DE MEDECINE VASCULAIRE-POLE PLURIDISCIPLINAIRE DE MEDECINE - POLE 8 |
| PIOLAT | Christian | Clinique de chirurgie infantile |
| PISON | Christophe | CLINIQUE PNEUMOLOGIE POLE 7 MEDECINE AIGÛE & COMMUNAUTAIRE |
| PLANTAZ | Dominique | CLINIQUE MEDICALE PEDIATRIQUE POLE 9 COUPLE/ENFANT |
| POLACK | Benoît | DEPARTEMENT DE BIOLOGIE ET PATHOLOGIE DE LA CELLULE POLE 14 BIOLOGIE |
| POLLAK | Pierre | NEUROLOGIE POLE 10 PSYCHIATRIE & NEUROLOGIE |
| PONS | Jean-Claude | CLINIQUE UNIVERSITAIRE GYNECOLOGIE OBSTETRIQUE POLE 9 COUPLE/ENFANT |
| RAMBEAUD | J Jacques | CLINIQUE UROLOGIE POLE 6 DIGIDUNE |
| REYT | Emile | CLINIQUE O.R.L. POLE 3 TETE & COU & CHIR. REPARATRICE |
| RIGHINI | Christian | CLINIQUE O.R.L. POLE 3 TETE & COU & CHIR. REPARATRICE |
| ROMANET | J. Paul | CLINIQUE OPHTALMOLOGIQUE POLE 3 TETE & COU & CHIR. REPARATRICE |
| SARAGAGLIA | Dominique | CLINIQUE ORTHOPEDIQUE ET TRAUMATOLOGIE POLE 11 APPAREIL LOCOMOTEUR & GERIATRIE CHISSE |
| SCHAAL | Jean-Patrick | CLINIQUE UNIVERSITAIRE GYNECOLOGIE OBSTETRIQUE POLE 9 COUPLE/ENFANT |
| SCHMERBER | Sébastien | CLINIQUE O.R.L. POLE 3 TETE & COU & CHIR. REPARATRICE |
| SEIGNEURIN | Daniel | DPT ANATOMIE & CYTOLOGIE PATHOLOGIQUES POLE 14 BIOLOGIE |
| SELE | Bernard | DPT GENETIQUE & PROCREATION POLE 9 COUPLE/ENFANT |

| | | |
|------------|---------------|---|
| SESSA | Cammine | CHIRURGIE THORACIQUE VASCULAIRE POLE 4 CARDIO VASC. & THORACIQUE |
| STAHL | Jean-Paul | CLINIQUE INFECTIOLOGIE POLE 7 MEDECINE AIGÛE & COMMUNAUTAIRE |
| TIMSIT | Jean-François | CLINIQUE REANIMATION MEDICALE POLE 7 MED. AIGUE & COMMUNAUTAIRE |
| TONETTI | Jérôme | CLINIQUE ORTHOPEDIQUE ET TRAUMATOLOGIE POLE 11 APPAREIL LOCOMOTEUR & GERIATRIE CHISSE |
| TOUSSAINT | Bertrand | BIOCHIMIE ET BIOLOGIE MOLECULAIRE POLE 14 BIOLOGIE |
| VANZETTO | Gérald | CLINIQUE DE CARDIOLOGIE POLE 4 CARDIO VASC. & THORACIQUE |
| VUILLEZ | Jean-Philippe | BIOPHYSIQUE ET TRAITEMENT DE L'IMAGE |
| ZAOUI | Philippe | CLINIQUE NEPHROLOGIE POLE 6 DIGIDUNE |
| ZARSKI | Jean-Pierre | CLINIQUE HEPATO-GASTRO-ENTEROLOGIE POLE 6 DIGIDUNE |
| BLIN | Dominique | |
| BOLLA | Michel | |
| GARNIER | Philippe | |
| MOREL | Françoise | |
| SEIGNEURIN | Jean-Marie | |

Maîtres de conférence des Universités- Praticiens Hospitaliers (au 01/09/2010)

| | | |
|------------------|-----------|---|
| BOTTARI | Serge | Laboratoire de bioénergétique INSERM U884 |
| BOUTONNAT | Jean | Département de Biologie et Pathologie de la Cellule - Pôle 14: Biologie |
| BRENIER-PINCHART | M. Pierre | Département des agents infectieux Parasitologie Mycologie Pôle 14: Biologie |
| BRICAULT | Ivan | Clinique de radiologie et imagerie médicale Pôle 13: Imagerie |
| BRIOT | Raphaël | Pôle Urgence SAMU |
| CALLANAN-WILSON | Mary | Génétique |
| CROIZE | Jacques | Département des agents infectieux Microbiovigilance Pôle 14: Biologie |
| DERANSART | Colin | GIN Equipe 9 |
| DETANTE | Olivier | Clinique de Neurologie |

| | | |
|------------------|-------------|---|
| DUMESTRE-PERARD | Chantal | Immunologie |
| EYSSERIC | Hélène | Clinique de Médecine Légale Pôle 8: Pôle Pluridisciplinaire de Médecine |
| FAURE | Anne-Karen | Biologie de la procréation / CECOS Département génétique et procréation Pôle 9: Couple/enfant |
| FAURE | Julien | Département génétique et procréation Pôle 9: Couple/enfant |
| GARBAN | Frédéric | Unité clinique thérapie cellulaire Pôle 5 : Cancérologie |
| GAVAZZI | Gaëtan | Clinique médecine interne gériatrique Pôle 8 : Pôle pluridisciplinaire de Médecine |
| GILLOIS | Pierre | Laboratoire TIMC |
| GRAND | Sylvie | Clinique de Radiologie et Imagerie Médicale Pôle 13 : Imagerie |
| HENNEBICQ | Sylviane | Biologie de la procréation / CECOS Département génétique et procréation Pôle 9: Couple/enfant |
| HOFFMANN | Pascale | Clinique Universitaire Gynécologie Obstétrique Pôle 9: Couple/enfant |
| JACQUOT | Claude | Clinique d'Anesthésie Pôle 2 : Anesthésie - Réanimations |
| LABARERE | José | Département de veille sanitaire Pôle 17 : Santé Publique |
| LAPORTE | François | Département de biologie intégrée Pôle 14: Biologie |
| LARDY | Bernard | Département de biologie et pathologie de la cellule - Laboratoire d'Enzymologie Pôle 14: Biologie |
| LARRAT | Sylvie | Département des agents infectieux Pôle 14: Biologie |
| LAUNOIS-ROLLINAT | Sandrine | Clinique de Physiologie sommeil et exercice Lab. explor. fonct. cardio-respiratoires Pôle 12 : Rééducation et physiologie |
| MALLARET | Marie-Reine | Unité d'Hygiène Hospitalière Pavillon E |
| MAUBON | Danièle | Département des agents infectieux Parasitologie- Mycologie |
| MOREAU-GAUDRY | Alexandre | Département d'innovations technologiques Pôle 17 Santé Publique |
| MOUCHET | Patrick | Clinique de Physiologie sommeil et exercice Lab. explor. fonct. cardio-respiratoires Pôle 12 : Rééducation |

| | | |
|-----------------|--------------|---|
| | | et physiologie |
| PACLET | Marie-Hélène | Département de biologie et pathologie de la cellule - Laboratoire d'Enzymologie Pôle 14: Biologie |
| PALOMBI | Olivier | Clinique de neurochirurgie Pôle 3 : Tête et cou et chirurgie réparatrice |
| PASQUIER | Dominique | Département d'anatomie et cytologie pathologiques Pôle 14 : Biologie |
| PELLETIER | Laurent | Centre d'innovation biologique |
| PAYSANT | François | Clinique de Médecine Légale Pôle 8: Pôle Pluridisciplinaire de Médecine |
| RAY | Pierre | Biologie de la reproduction Département génétique et procréation Pôle 9: Couple/enfant |
| RENVERSEZ | J. Charles | Département de biologie intégrée Biochimie et Biologie Moléculaire Pôle 14 : Biologie |
| RIALLE | Vincent | Laboratoire TIMC |
| SATRE | Véronique | Génétique chromosomique Département génétique et procréation Pôle 9: Couple/enfant |
| STANKE-LABESQUE | Françoise | Laboratoire de Pharmacologie |
| STASIA | Marie-Josée | Département de biologie et pathologie de la cellule Pôle 14: Biologie |
| TAMISIER | Renaud | Clinique de Physiologie sommeil et exercice Lab. explor. fonct. cardio-respiratoires Pôle 12 : Rééducation et physiologie |
| WEIL | Georges | Biostatistiques et Informatique Médicale Pôle 17 Santé Publique |

Remerciements

A Monsieur le Professeur Saragaglia, pour avoir accepté de présider le jury de cette thèse. Je n'oublierai pas de vous remercier pour l'intérêt que vous avez porté à ma formation et à celle des internes de médecine générale grenoblois, dépassant largement le cadre de la traumatologie.

A Messieurs les Professeurs Griffet, et Perennou d'avoir participé à juger mon travail.

Au Docteur Gilles Mugnier pour m'avoir permis de réaliser cette thèse, avec des éléments cliniques et iconographiques de qualité, ainsi qu'à son approche scientifique. Merci du temps passé à établir avec moi ce travail, surtout dans des périodes où l'activité aux Gets était à son maximum.

Merci à Antoine, et Jean Noël Ravey pour leur apport dans la relecture des imageries.

Merci aux équipes médicales de Sud, des Gets et de La Clusaz pour m'avoir accueilli lors de ma formation, et de votre apport à celle-ci, avec le sérieux et la bonne humeur qui vous caractérise tous.

A ma Maman, qui est toujours là pour nous soutenir, et qui m'a sûrement donné la fibre médicale.

A mon Papa, qui j'espère a changé ses skis, parce qu'ils commencent à se faire vieux... Merci de ton soutien tout au long de mes études, j'aimerais pouvoir en faire aussi autant pour mes enfants plus tard.

A ma Soeurette, vivement que tu rentres !!

A Mamie Odette, je pense très fort à toi.

A Christelle, et Patrick, je vous rejoins avec grand plaisir au cabinet médical d'Epagny, et Isabelle : Merci pour votre aide lors de mes premiers remplacements.

A tous les zozos qui suivent dans l'ordre de vue pour la dernière fois : Hélène, t'as assuré pendant ces dernières semaines, Merci ! Jospin, merci de m'avoir donné du rêve la dernière fois qu'on s'est vu (et toutes les autres fois aussi...) Jésus, Jean...pour le tour de grande roue. Doudou, merci de m'avoir rassuré tant que possible, ...et bosse ton service s'il te plait. Roch merci de ta compagnie pour ces nombreux 18-22h..., Momo' gavage cette full moon, et surtout merci pour l'aide apportée à mon boulot. Mermill' mes crampons attendent ta corde, merci de ne pas m'avoir volontairement blessé cette année.

A Mat' magnifique l'accueil à Melbourne, tu manques ici.

A tous les Oyo' avec qui on aura passé un week-end mémorable à Cardiff (c'est sûr) : pronostic Wales 12- France 17 (12 flèches à 17).

1. INTRODUCTION

Le Processus Latéral du Talus (PLT), excroissance à 2 facettes articulaires, met en rapport le talus et la fibula en dehors, et le calcanéum au dessous. Il est un élément charnière participant aux articulations talo-fibulaire et sous-talienne, donc un élément stratégique entre la cheville et le médio-pied.

Il existe de nombreux cas de lésions probablement jamais dépistées, étiquetées à tort « entorses de cheville », ou méconnues au premier examen médical dans de nombreux cas (1,2,3,4).

Le diagnostic est alors souvent posé dans le cadre d'investigations de douleurs persistantes de la cheville (3,5,6.). Un diagnostic précoce influencerait sur le résultat fonctionnel, cela a été peu étudié, et principalement sur le moyen terme (1,7).

La physiopathologie du mécanisme lésionnel n'a pas été clairement identifiée, l'hypothèse souvent retenue étant l'association d'éversion ou rotation externe, et de pression axiale (8,9,10,11,12).

Le traitement est très souvent chirurgical, notamment en cas de déplacement (13).

L'arthrose est très fréquente (10 à 45%), ainsi que la pseudarthrose, notamment lorsque le diagnostic est retardé (1,7,8,9,14).

Notre série portait sur 26 fractures du PLT diagnostiquées en urgence dans un cabinet médical de montagne sur une période de 10 ans, entre 2000 et 2009, dont 14 ont été ré évalués après 7,0 années de moyenne.

L'objectif principal de ce travail a été d'analyser l'évolution à long terme de patients ayant présenté ces fractures prises en charge précocement. L'analyse précise de la présentation clinique et des examens complémentaires réalisés en urgence avait pour but de mieux comprendre la sémiologie de la lésion afin de ne plus méconnaître une fracture du PLT dès le premier examen médical.

2. EPIDÉMIOLOGIE

Entre Janvier 2000 et Mai 2009, 26 cas de fractures du PLT ont été diagnostiquées au sein du cabinet médical des Gets. Cela représente 1,88% de tous les traumatismes de cheville (26/1383) reçus sur cette même période.

L'accident de snowboard est très représenté dans les cas étudiés aux Gets (20/26).

L'incidence de cette lésion aux Gets est de 1,01% de tous les traumatismes liés à cette activité, 2458 snowboarders ayant consulté pour un problème traumatologique sur cette période.

L'incidence de la lésion dans les accidents de snowboard aurait diminué depuis 15ans, si l'on compare à l'étude dans le Colorado (15) réalisée entre 1988 et 1995, la lésion représentait 2% de tous les traumatismes liés au snowboard.

Cela se vérifie aussi depuis 10 ans aux Gets : 5 cas en 2000, en diminution progressive pour n'avoir plus que 1 à 2 cas par an depuis quelques années.

3. METHODES

a. Critères d'inclusion

Notre travail est une étude rétrospective des fractures du processus latéral du talus prises en charges au cabinet médical de montagne des Gets (Haute Savoie).

Le recrutement s'est fait entre Janvier 2000 et Mars 2009, de manière continue, incluant 26 patients présentant une lésion du PLT diagnostiquée dans les 24 heures suivant l'accident.

Données cliniques

Le recueil des données cliniques a été réalisé à l'aide des comptes-rendus de consultation informatisés disponibles au cabinet médical (Logiciel Medistory, Prokov Editions).

Les dossiers concernés ont été retrouvés dans la base de données en recherchant le codage diagnostique « fracture tubercule externe astragale ».

Les consultations ont été réalisées par deux médecins généralistes membres de l'association médecins de Montagne (16), sur la base d'une maquette « traumatisme de cheville » mise en place par ces mêmes médecins (Annexe 1).

Pour chaque patient, un avis orthopédique en urgence (dans les 7 jours) a été recommandé, ainsi que la réalisation d'un scanner en ville. Le patient était adressé au chirurgien avec compte-rendu de consultation informatisé ainsi qu'une lettre.

Données d'imagerie disponibles

Les documents d'imagerie utilisés sont :

- Les clichés réalisés sur place (appareil radiographique générateur Trophy type OMNIX N 500mA agrément catégorie D).

L'examen radiologique comprenait systématiquement une radiographie de face, une de face en rotation interne de 20°, et un profil strict de cheville. Un déroulé du pied était réalisé en cas d'interprétation difficile.

- Les tomodensitométries de la cheville ont été réalisées dans les 5 jours suivants pour 20 patients. Nous avons récupéré les images pour 16 patients, les comptes-rendus du radiologue pour 4 patients.

- Imagerie par Résonance Magnétique (IRM) réalisées dans 6 cas, au décours de la revue. Les indications étaient la douleur persistante non expliquée dans 4 cas, gêne fonctionnelle (blocages) dans un cas, et contrôle d'une fracture complexe articulaire de prise en charge non adaptée dans un cas.

Les fractures ont été classées grâce aux imageries disponibles, selon la classification de Mac Crory et Bladin (11):

- Type I, parcellaire sans atteinte de la surface articulaire talo-fibulaire;
- Type II, à gros fragment avec atteinte de l'articulation talo-fibulaire ;
- Type III, comminutive à gros fragment. (Figure 1)

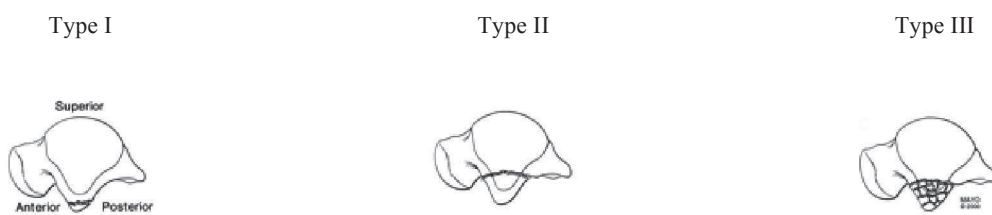


Figure 1: Classification selon Mc Crory et Bladin

Nous avons considéré que les fractures étaient déplacées lorsqu'il y avait un gap interfragmentaire d'au moins 2 mm, et/ou rotation du fragment de plus de 20° par rapport à sa position anatomique initiale.

b. Cas d'exclusion

3 patients ont été exclus, en l'absence de compte rendu de consultation informatique.

Dans 4 cas le scanner a permis de redresser le diagnostic initial et d'exclure 4 patients:

- Deux cas correspondaient à un arrachement osseux périosté talien latéral, sans fracture du PLT ;
- Un cas correspondait à une fracture du tubercule médial du talus ;
- Un cas de fracture de la facette calcanéenne antérieure.

c. Évaluation des patients

14 des 26 patients de la série ont été ré évalués.

12 ont été perdus de vue, une partie habitant à l'étranger (6/12), 4 patients français n'ont pas été retrouvés, et 2 n'ont pas répondu .

Les patients ont été réévalués rétrospectivement de Septembre 2011 à Février 2012.

12 patients ont répondu à un questionnaire en ligne sur Internet (site sécurisé Google document, accès ouvert aux patients contactés par email uniquement, données recueillies anonymes et non accessibles au public). (Annexe 2)

2 ont rempli le même questionnaire édité sur papier, puis nous l'ont adressé par courrier.

Seuls 2 des patients ont été examinés physiquement.

Les données recueillies ont été les suivantes :

- activité professionnelle exercée ;
- existence ou non d'un complément d'imagerie à distance du traumatisme (après 2 ans minimum) ;
- réalisation ou non de kinésithérapie, et nombre de séances ;
- existence d'accident d'instabilité de cheville à distance ;
- existence d'un œdème de cheville récurrent ;
- satisfaction globale quant au résultat de la prise en charge ;
- Evaluation des patients selon le score de Kitaoka (17) (Annexe 3), sur 100 points répartis ainsi :
 - 45 points pour la douleur (45 étant une douleur absente, 0 une douleur majeure) ;
 - 40 points pour la fonction (dont 30 concernant l'utilisation, et 10 concernant la mobilité de la cheville) ;
 - 15 points pour l'alignement.

Le score de Kitaoka a été utilisé car le plus approprié à notre revue à distance. Les résultats seront classés de « excellent », « bon », « médiocre », « mauvais » selon le niveau du score, respectivement plus de 90, de 75 à 90, de 60 à 74, et inférieur à 60.

Une rectification des réponses au questionnaire en ligne a été effectuée lorsque celles-ci nous paraissaient incohérentes, grâce à un entretien téléphonique ou par échange de courriers électroniques : principalement pour préciser le niveau de douleur, et pour les cas de non réponse à une ou plusieurs questions.

Pour les items concernant la mobilité, les réponses au questionnaire ont été complétées par calcul des angles sur des photographies en flexion dorsale (FD), plantaire (FP), et neutre (Annexe 4). Deux patients n'ont pu réaliser ces clichés, nous nous sommes donc fiés uniquement aux réponses du questionnaire dans ces cas.

Lorsqu'une amplitude sur une photographie était limitée (FD inférieure à 25°, FP inférieure à 30°), nous avons demandé un comparatif pour s'assurer du caractère pathologique.

L'alignement a été lui aussi décrit grâce à des photographies réalisées par les patients en position neutre hors charge de face et de profil selon un modèle envoyé par courrier électronique (Annexe 4).

Les photographies ont été réalisées par les patients eux-mêmes, avec un modèle et des règles précises pour une analyse d'angle de bonne qualité :

- Appareil au niveau des malléoles ;
- Respect de consignes de position.

Le non respect des angles a été étudié en réalisant des clichés tests avec un même angle : un angle de prise de vue de 70° au lieu de 90° entraîne une modification de 3° du calcul. Les clichés avec un angle de prise de vue supérieur apparent ont été ré effectués.

d. Recueils bibliographiques

Pour la revue de littérature, nous avons effectué des recherches dans plusieurs bases de données :

- MEDLINE/PubMed, CISMef
- Catalogue des bibliothèques universitaires de Grenoble

La recherche s'est basée sur les connaissances concernant la fracture du processus latéral du talus, avec les mots clés suivants :

- processus latéral , tubercule externe (lateral process) , astragale (talus)
- articulation sous-talienne (subtalar joint)
- fracture (fracture), cheville (ankle), pied (foot)
- anatomie astragale (talus anatomy)

4. MATERIEL

Nous avons distingué la population globale des 26 cas étudiés en urgence (étude clinique), de la sous population réévaluée comprenant 14 de ces 26 cas (étude fonctionnelle).

a. Population de l'étude clinique

Les 26 patients inclus dans notre étude se répartissent en 7 femmes et 19 hommes.

L'âge moyen au moment du traumatisme était de 28,7 ans. (16 ans – 52 ans),

Tous ont consulté dans les 6 heures suivant le traumatisme.

Etiologie et mécanisme :

20 cas résultaient d'un accident de surf des neiges (snowboard), 2 d'un accident de ski alpin, 1 accident de raquettes à neige, 1 cas lors d'une randonnée pédestre, 1 accident de la voie publique, et une chute dans un talus (accident de travail).

Il a été difficile de déterminer le mécanisme dans 12 cas.

L'hyper flexion dorsale est la plus représentée dans 5 cas, éversion dans 2 cas, et inversion dans 6 cas.

L'association inversion et hyper flexion dorsale est la plus représentée avec 3 cas.

2 cas associent hyper flexion dorsale et éversion.

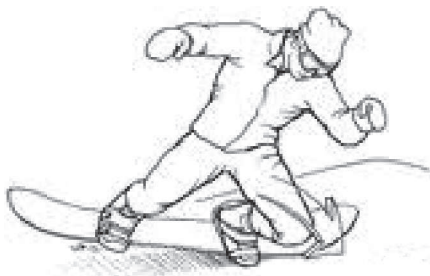

Figure 2: Profil de chute supposé dans le mécanisme lésionnel

b. Sous population de l'étude d'évolution fonctionnelle

Données générales

14 des 26 patients de la série ont pu être ré évalués, dont 2 femmes et 12 hommes.

Le délai moyen à la revue est de 7,0 ans (2 à 11 ans).

L'âge moyen est de 29 ans au moment de l'accident (19 à 52 ans).

Les lésions concernaient le pied gauche dans 10 cas, le droit dans 4 cas.

L'anamnèse des patients avait retrouvé un antécédent de syndrome de Raynaud, un antécédent d'ulcère gastrique, et un patient atteint d'hémochromatose associé à une arthropathie goutteuse.

Sur le plan traumatologique, un patient avait un antécédent de fracture du scaphoïde tarsien du pied opposé, un autre de la clavicule et du scaphoïde carpien, un avait eu des entorses récidivantes du pied homolatéral.

Deux patientes prenaient régulièrement une contraception orale oestro-progestative.

Une seule complication médicale a été recensée : 1 cas de thrombophlébite sous plâtre.

Aucun patient n'exerçait une profession particulièrement physique, aucun ne pratiquait de sport à haut niveau (dans la période allant du traumatisme à la revue).

Variétés lésionnelles (Annexes 5 à 18)

Les fractures les plus représentées sont le type II (7 cas) et type III (5 cas), selon la classification de Mc Crory-Bladin. 1 cas était du type I.

Six fractures sont non déplacées, contre 8 déplacées.

Trois cas revus présentaient des lésions associées :

- fracture du tubercule postérieur du talus;
- désinsertion des péroniers latéraux;
- Fracture du calcanéum.

Traitement initial

9 patients ont bénéficié immédiatement d'une immobilisation par botte plâtrée fendue, l'appui étant proscrit, avec prévention anti-thrombotique. 5 ont bénéficié d'une contention souple (strapping) , dont 1 avec prévention anti-thrombotique et décharge .

La décision des conditions d'immobilisation initiale a été décidée selon le contexte clinique, notamment l'impotence fonctionnelle, l'œdème, et gravité des lésions radiologiques, dans l'attente de l'avis spécialisé d'un chirurgien orthopédique.

Prise en charge définitive après consultation spécialisée

Lorsqu'un traitement fonctionnel a été décidé, la durée a été de 21 à 30 jours.

L'immobilisation par botte plâtrée a été de 45 jours.

Le traitement définitif, après avis chirurgical, a été fonctionnel dans 3 cas, orthopédique par immobilisation rigide 45 jours (botte plâtrée) dans 6 cas, et chirurgical dans 5 cas.

| Classification (Mc Crory) | Nombre de lésions | T .fonctionnel | T.Orthopédique | T. Chirurgical |
|---------------------------|-------------------|----------------|----------------|----------------|
| Type I | 1 | - | 1 | - |
| Type II, ND | 3 | 1 | 2 | - |
| Type II, D | 4 | 1 | 0 | 3 |
| Type III | 6 | 1 | 3 | 2 |

Tableau 1 : ND :Non déplacée ; D : Déplacée ; T :Traitement.

Tableau 1:Attitude thérapeutique finale selon le type fracturaire

Traitement chirurgical:

Aucune fracture non déplacée de type II, ni de fracture de type I n'a été prise en charge de manière chirurgicale.

L'indication dépendait du chirurgien consulté, et a été posée dans 6 cas :

- 3 fractures de type II, avec déplacement significatif;
- 2 fractures de type III, dont 1 avec fracture complexe associée du versant antérieur du calcanéum ;
- 1 fracture de type III, déplacée, avec désinsertion des péroniers latéraux.

L'indication chirurgicale posée dans ce dernier cas de fracture de type III n'a pas été suivie d'un geste opératoire devant un second avis défavorable, un traitement orthopédique par immobilisation plâtrée de 45 jours ayant été privilégié.

La même conduite à tenir chirurgicale a été décidée dans 5 cas : lavage articulaire, ostéosynthèse et réduction intra focale (ORIF). Ablation de fragments articulaires associé dans les cas de fractures de type III.

Deux montages ont été maintenus temporairement par broches.

La prise en charge chirurgicale a été complétée par une immobilisation rigide dans 4 cas, la durée d'immobilisation n'est pas connue.

5. RESULTATS

a. Etude clinique : Analyse des données de l'examen médical réalisé en urgence

Données de l'examen clinique

Si le diagnostic est fait par l'imagerie, il a été fortement orienté par l'examen clinique initial.

La douleur spontanée était caractérisée de « vive » dans 10 cas, « légère » dans 13 cas, et non précisée dans 3 cas.

La localisation douloureuse est précisée à la palpation, toutes les localisations citées dans les comptes-rendus médicaux sont répertoriées dans les tableaux suivants, ainsi que les manoeuvres cliniques complémentaires de l'examen des chevilles (Tableau 2 et 3).

| <i>Localisation des douleurs</i> | <i>Nombre</i> |
|----------------------------------|---------------|
| « région » malléolaire latérale | 24 |
| Douleur du « PLT»* | 17 |
| Trajet du LTFA | 12 |
| Trajet du LCF | 7 |
| Interligne tibio-péronier | 5 |
| « région » malléolaire médiale | 5 |
| Rétro malléolaire latérale | 5 |
| Rétro malléolaire médiale | 5 |

| <i>Manœuvre clinique</i> | <i>Positive</i> |
|--|-----------------|
| Douleur latérale provoquée en « stress test » | 18 |
| Douleur latérale provoquée en varus passif | 12 |
| Douleur à l'éversion contrariée | 2 |
| Ressaut des péroniers latéraux en valgus contrarié | 0 |
| Tiroir antérieur talo-crural | 0 |
| Ballotement astragalien | 0 |
| Douleur à l'inversion contrariée | 0 |

* :Processus Latéral du Talus, situé au dessous et 1cm en avant de la malléole externe. LTFA : Ligament Talo Fibulaire Antérieur ;LCF : Ligament calcanéé Fibulaire.

Tableau 2 et 3: Résultats cliniques en urgence : Localisation douloureuse et testing ligamentaire de la cheville lésée

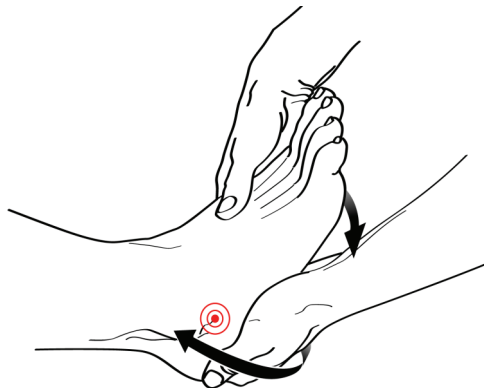

Figure 3: Réalisation clinique du "stress test" : Valgus passif associé à une légère flexion dorsale

Il a été retrouvé dans 16 cas sur 26 une impotence fonctionnelle relative, dans 9 cas une impotence fonctionnelle totale, 1 cas de marche non altérée.

Aucun craquement n'a été ressenti dans 15 cas, présent dans 5 cas, et non précisé dans 6 cas.

Aucune instabilité lors de la marche n'a été retrouvée, lorsque celle-ci était possible.

Un œdème est présent dans 9 cas, au niveau de la région malléolaire latérale à chaque fois,

Diagnostic radiologique et variétés lésionnelles

Les radiographies ont systématiquement dépisté la fracture, de manière certaine dans 21 cas, et probable dans 5 cas. Dans 15 cas, les fractures ont été mises en évidences sur les 3 incidences de Face , Profil strict de cheville et Face en rotation interne de 20°. (tableau 4)

Le déplacement a été évoqué dans 50% des cas sur la radiographie de Face, et dans 75% des cas sur le Profil.

| Diagnostic \ Incidence | Face | Face avec rotation interne de 20° | Profil strict |
|------------------------|------|-----------------------------------|---------------|
| Fracture vue | 17 | 22 | 18 |
| Fracture non vue | 6 | 1 | 3 |

Tableau 4: Mise en évidence de la fracture selon l'incidence radiologique

Le scanner réalisé dans 20 cas confirme les fractures, et a permis de les caractériser selon la classification de Mac Crory-Bladin :

- 5 fractures de type I ;
- 10 fractures de type II, dont 6 déplacées, et 4 non déplacées ;
- 5 fractures de type III.

Cette imagerie complémentaire a permis en outre de confirmer des lésions associées, dépistées sur les radiographies :

- 2 arrachements périostés du tubercule latéral des péroniers latéraux, en faveur d'une luxation spontanément réduite des péroniers latéraux (dans le cadre de lésions type III) ;
- 1 fracture du tubercule postérieur de l'astragale.

Elle a aussi permis de découvrir 1 fracture du bec calcanéen, non diagnostiquée sur les radiographies initiales, bien que visible rétrospectivement.

b. Evaluation fonctionnelle à distance

Nous rappelons qu'elle portait sur 14 des 26 patients dont l'examen initial a été détaillé précédemment.

Evaluation fonctionnelle :

La moyenne du résultat fonctionnel est de 84,2 selon le score de Kitaoka.

Les patients âgés de moins de 20 ans lors de l'accident ont un résultat moyen de 91,6, contre 85,5, 80 et 78 respectivement pour ceux âgés de 21 à 25 ans, 26 à 45 ans, et plus de 45 ans.

L'ensemble des cas ré évalués sont répertoriés dans le tableau suivant :

| Cas | Sexe | Age | Sous-type Lésionnel (Mc Crory) | Traitement | Délais De revue | Etat articulaire à la revue (aspects IRM) | Score Kitaoka (revue) | Flexion dorsale (°) | Flexion plantaire (°) |
|-----|------|-----|-----------------------------------|--------------|-----------------|---|-----------------------|---------------------|-----------------------|
| 1 | M | 19 | type III,ND | Fonctionnel | 11 | Dégénératif | 85 | 39 | 24(36) |
| 2 | M | 24 | Type II, D | Chirurgical | 11 | - | 82 | 35 | 42 |
| 3 | M | 35 | Type II, ND | Fonctionnel | 10 | - | 100 | - | - |
| 4 | M | 37 | Type II, D | Chirurgical | 10 | - | 74 | 37 | 31 |
| 5 | M | 47 | Type II, ND | Orthopédique | 9 | épanchement | 100 | 40 | 17(21) |
| 6 | M | 30 | Type III,ND | Orthopédique | 9 | Dégénératif | 70 | 29 | 46 |
| 7 | M | 24 | Type II, D | Chirurgical | 8 | Dégénératif | 75 | 45 | 22(32) |
| 8 | F | 19 | Type II, ND | Orthopédique | 8 | épanchement | 90 | 27 | 52 |
| 9 | F | 24 | Type I,ND | Orthopédique | 6 | - | 100 | 35 | 52 |
| 10 | M | 33 | Type III , D | Chirurgical | 4 | - | 84 | 40 | 45 |
| 11 | M | 52 | Type III, D +Calcanéum | Chirurgical | 4 | - | 56 | - | - |
| 12 | M | 19 | Type II, D | Fonctionnel | 3 | - | 100 | 42 | 43 |
| 13 | M | 30 | Type III, D +péroniers lat. | Orthopédique | 3 | Dégénératif | 100 | 40 | 45 |
| 14 | M | 23 | Type III, D+ tub.postérieur talus | Orthopédique | 2 | - | 63 | 7(35) | 48 |

ND : Non Déplacé ; D : Déplacé .

Tableau 5: Tableau récapitulatif des 14 cas ré évalués

Selon le type lésionnel, les résultats fonctionnels moyens de notre série sont de:

- 100 pour la fracture de type I;
- 88,7 pour les fractures de type II ;

- 76,3 pour les fractures de type III.

Nous obtenons ainsi :

- 6 excellents résultats : 4 traitements orthopédiques, et 2 traitements fonctionnels ;
- 4 bons résultats : 3 opérés, et 1 traitement fonctionnel;
- 3 résultats médiocres : 1 opéré et 2 traitements orthopédiques ;
- 1 mauvais résultat : patient opéré .

Les résultats diffèrent selon le type lésionnel (Tableau 6), et selon la prise en charge réalisée (Tableau 7).

En jaune apparaissent les sous-types lésionnels à bons pronostics, en vert ceux ayant eu une évolution plus défavorable.

| Lésion (nombre de cas) | I, ND (n=1) | II,ND (n=3) | III,ND (n=2) | I,D (n=0) | II,D (n=4) | III,D (n=4) |
|----------------------------|----------------|----------------|-----------------|--------------|---------------|----------------|
| | Kitaoka Score | 100 | 96,7 | 77,5 | - | 82,8 |
| Recul Moyen (en années) | 6 | 9 | 10 | - | 5,4 | 3,7 |
| | 7,9 | | | 5,6 | | |

ND : Non déplacé, D :Déplacé, n :nombre.

Tableau 6: Répartition des résultats fonctionnels selon le type lésionnel, et le déplacement

Nous avons décrypter les critères évolutifs principaux du score de Kitaoka (douleur, fonction et alignement), pour les comparer selon l'attitude thérapeutique (Tableau 7).

| Items | Score maximum | Non opérés | Opérés |
|-------------------|---------------|-------------|-------------|
| Douleur | 45 | 39,4 | 31 |
| Fonction | 40 | 35,3 | 29,6 |
| Alignement | 15 | 15 | 13,6 |
| Total | 100 | 89,7 | 74,2 |

Tableau 7: Répartition des items fonctionnels du score de Kitaoka selon l'attitude thérapeutique

Lésions opérées

Les fractures de type II opérées ont 2 bons résultats (Kitaoka à 75 et 82), et un moyen (74).

La fracture de type III isolée a une bonne évolution (84).

L'évolution de l'autre fracture de type III est mauvaise (56). Mais la fracture est associée à une fracture du bec calcanéen, chez un patient aux antécédents articulaires lourds (hémochromatose, goutte),

Cas d'évolution défavorable

4 patients présentent des limitations fonctionnelles sérieuses :

-Le patient n°14 (fracture type III, déplacée; traitement orthopédique par immobilisation plâtrée 45 jours) a un résultat qualifié de médiocre (Kitaoka score à 63) avec une limitation de la flexion dorsale à 7°. Absence de signe d'algodystrophie. L'inversion/éversion étant considérées par le patient de « normale et symétrique » au côté sain. Il n'a pas pu reprendre d'activité sportive soutenue depuis l'accident , son activité étant aujourd'hui limitée à la vie quotidienne, la douleur étant occasionnelle ;

- le patient n°6 (traitement orthopédique, fracture de type III, non déplacée) présente un résultat fonctionnel médiocre (Kitaoka score à 70), avec limitations modérées en flexion dorsale (FD à 29°) , une instabilité franche à la marche sur terrain irrégulier. Son activité physique et sportive reste régulière (course à pied), mais s'interdit les terrains . La douleur est quasi quotidienne;

- le patient n°4 (fracture type II déplacée, traitement chirurgical) présente un résultat médiocre (Kitaoka score à 74), avec des amplitudes de cheville respectées (FD à 37°, FP à 31°). La douleur est quotidienne, avec limitation nette des activités sportives, épisodes de blocages fréquents ;

- le patient n°12 (fracture type III, avec fracture comminutive du bec du calcaneum, traitement chirurgical) présente un résultat mauvais (Kitaoka score à 56), la douleur reste épisodique, mais la raideur, instabilité majeure et la baisse de son périmètre de marche sont invalidants .

Autres critères évolutifs

- 4 des patients revus présentent régulièrement un œdème après une activité physique ;

- En ce qui concerne l'activité physique : 10 ont repris une activité normale, et 4 ont dû renoncer à au moins une activité sportive spécifique ;

- La prise d'antalgiques régulière est présente chez 8 patients, aux profils suivants (Tableau 8) :

| Patient | Recul (ans) | Traitement | Douleur /scores (Kitaoka) | Limitatio n sportive | Type lésionnel McCroly | Séquelle anatomique (aspect IRM) |
|---------|----------------|--------------|---------------------------------|-------------------------|------------------------------|---|
| 1 | 11 | Fonctionnel | Episodique/85 | Aucune | III,ND | Arthrose sous talienne postéroexterne, Epanchem sinus tarsien |
| 2 | 11 | ORIF | Episodique/82 | Partielle | II, D | - |
| 4 | 10 | ORIF | Modérée/74 | Partielle | II, D | - |
| 6 | 9 | Orthopédique | Modérée/70 | Partielle | III,ND | Arthrose sous talienne débutante, antéro-externe |
| 7 | 8 | ORIF | Episodique/75 | Aucune | II, D | Arthrose sous talienne débutante, postéro-externe, |
| 8 | 8 | Orthopédique | Episodique/90 | Aucune | II, ND | Epanchement sinus tarsien |
| 11 | 4 | ORIF | Episodique/56 | Totale | III,D | - |
| 14 | 2 | Orthopédique | Episodique/63 | Totale | II ND | - |

Tableau 8: Profil des patients présentant des douleurs séquellaires

Rééducation fonctionnelle

Nous avons défini la rééducation par le nombre de séances de kinésithérapie réalisées.

Les résultats fonctionnels moyens en fonction de la rééducation réalisée, sont présentés dans le tableau 9 suivant. La répartition des types lésionnels est à présentée à titre indicatif.

| Rééducation (Nb de séances) | Lésion type I | Lésion type II | Lésion type III | Score Kitaoka moyen |
|--------------------------------|------------------|-------------------|--------------------|------------------------|
| Aucune | 1(ND) | 1(ND) | 2 (ND) | 86,3 |
| - de 10 | - | - | 1(D) | 75 |
| De 10 à 20 | | 3(ND), 1(D) | 1(D) | 96 |
| Plus de 20 | | 2(D) | 2 | 74,9 |

ND : Non déplacée ; D : Déplacée.

Tableau 9: Répartition du nombre de séances de rééducation selon les types lésionnels comparée au résultat fonctionnel

Les patients interrogés sur leur sentiment global d'évolution ont répondu dans 11 cas sur 14 qu'ils étaient complètement satisfaits de leur prise en charge, 3 sont déçus du résultat.

Complément d'étude fonctionnelle : I.R.M. réalisées avec recul moyen de 7,8 années pour 6

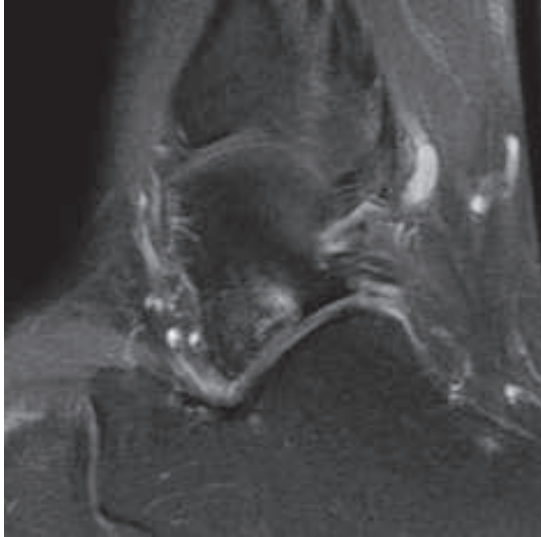
cas (Tableau 10):

Deux relectures par des radiologues différents ont été réalisées.

Aucune lésion des ligaments de la cheville n'a été retrouvée.

| Patients, Sous type lésionnel | Patient n°1 III, ND | Patient n°5 II,ND | Patient n°6 III, ND | Patient n°7 II,D | Patient n°8 II,ND | Patient n°13 III,D |
|---|--|------------------------------|---|--|--|--|
| Indication | Douleur récurrente | Blocages | Douleur invalidante, instabilité | Douleur récurrente | Douleur récurrente | Fracture non opérée, à risque |
| Kitaoka score | 85 | 100 | 70 | 75 | 90 | 100 |
| Recul post Lésionnel | 11 ans | 9 ans | 9ans | 8 ans | 8 ans | 2 ans |
| Epanchemen t sous talien | + | + | - | - | + | - |
| Ligament en haie | sain | sain | Sain | Sain | Sain | Sain |
| Aspects Sinus tarse | Remanié, Fragments osseux intra- articulaires | - | - | | Ligament cervical remanié | - |
| Os sous chondral (talus) | Arthrose postéro latérale | Séquelle fracture | Chondropathie Arthrose antéro-latérale | Arthrose Postéro Latérale | Sain | Chondropat hie évolutive |
| Os sous chondral (calcaneum) | arthrose | Sain | Sain | Sain | Sain | Sain |

Tableau 10: Etat ostéo-articulaire vu par IRM à distance de lésions évolutives du PLT



(patient7)

Figure 4 : Arthrose postérieure sous talienne

6. DISCUSSION

a. Etude clinique : symptomatologie et diagnostic

Une présentation clinique piègeuse...mais caractéristique

La présentation globale rappelle à s'y méprendre une « banale » entorse latérale tibio-tarsienne, dans la majorité des cas :

- douleur spontanée souvent discrète (60% de douleurs spontanées légères ou nulles), en région malléolaire latérale ;
- absence de craquement audible dans 60% des cas ;
- absence d'œdème précoce dans 60% des cas ;
- impotence partielle ou nulle dans une majorité de cas ;
- Varus passif déclenchant une douleur sous malléolaire latérale.

A ce stade de l'examen, il n'existe donc aucune raison de suspecter une lésion fracturaire.

Mais dès qu'on les recherche, l'association de 2 signes cliniques permet d'évoquer fortement le diagnostic :

- La douleur en dessous et en avant (1cm) de la malléole latérale, présente dans 17 cas /26 , qui mime une douleur du ligament talo-fibulaire antérieur;

- par la suite, la manipulation en valgus passif ou « stress test » (8), contraint le processus latéral, et arrache au patient un cri douloureux caractéristique, de manière constante (dans tous les 18 cas où il a été testé). Ce testing infirme quasiment une pathologie ligamentaire latérale isolée de cheville.

Cette manœuvre a déjà été envisagée: une ébauche comme « douleur à la mobilisation active et passive » (18), et récemment décrite comme « stress test » du PLT associant éversion et légère flexion dorsale utile au diagnostic de séquelles lésionnelles du PLT.(8)

La radiographie confirmera alors le diagnostic, à deux conditions :

- que les clichés soient de bonne qualité comprenant au moins un profil et une face en rotation interne de 20° ;

- que l'on oublie les critères d'Ottawa (19), en présence de ces signes. Ces critères ont d'ailleurs déjà été mis en défaut pour le diagnostic d'autres fractures du talus (20).

Association lésionnelle

L'association dans 2 de nos cas d'une fracture comminutive (type III) du PLT et désinsertion des péroniers latéraux avait déjà été décrite (21). Une méfiance particulière de l'examineur dans la recherche de cette association, affinera son diagnostic.

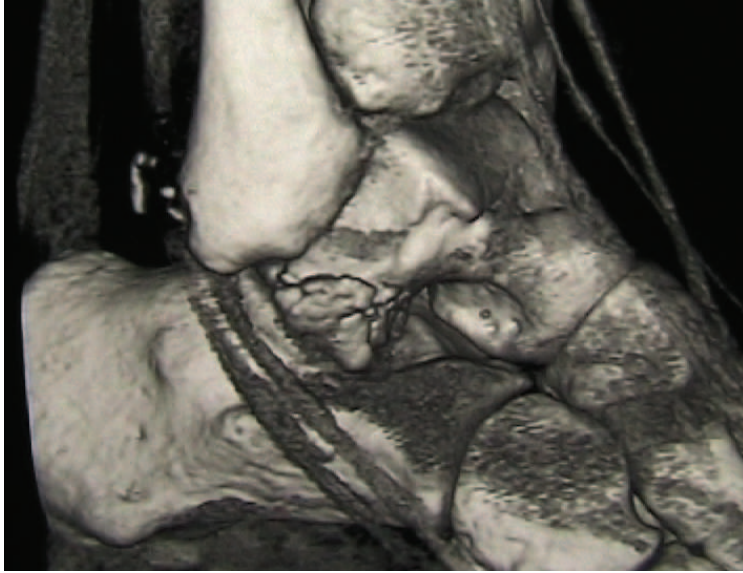


Figure 5: Reconstruction tridimensionnelle d'une fracture type III associée à une lésion du tubercule externe des péroniers latéraux

Imagerie d'urgence

Comme expliqué plus haut, la radiographie simple permet d'obtenir le diagnostic dans tous nos cas, si l'on réalise un cliché de face avec rotation interne de 20°, et un profil au minimum.

Les clichés de face mais de profil surtout, permettent d'identifier un déplacement dans la plupart des cas. Ces deux clichés sont donc nécessaires lorsque l'on évoque le diagnostic.

Certaines lésions ont par contre pu passer inaperçues, ce qui n'est pas vérifiable, les patients étant pour la plupart originaires d'une autre région et n'ont donc pas reconsulté le cabinet médical des Gets. Probablement très peu, car on remarquera la sensibilisation des médecins des Gets à cette lésion.

Le scanner reste indispensable pour prendre une décision thérapeutique fiable, car la radiographie ne peut étudier l'articulation sous-talienne entièrement.

b. Etude fonctionnelle à distance

Tous les résultats de la revue portant sur une série courte de patients, ils n'apportent que de rares conclusions formelles, mais présentent plusieurs pistes de réflexion dans la prise en charge globale des fractures du PLT.

Evolution générale

Nos résultats sont moins bons que ceux des principales études de cas précocément pris en charges (1,7,8,14), avec des scores moyens (Kitaoka) de 84,2/100 dans notre étude. Nos patients ont majoritairement reçu un traitement orthopédique (9/14), avec des résultats similaires aux patients non opérés des études connues (moyenne de 90/100).

Ce sont les résultats chez les patients opérés (Kitaoka à 74,2) qui sont nettement moins bons, là où plusieurs ont atteint plus de 90/100 à la revue à 3,5ans (7,8), à 7ans (14). On l'explique principalement par des indications chirurgicales resserrées à des lésions plus complexes dans notre étude (aucun cas de type II non déplacé n'a été opéré), et peut-être à une expérience moins grande des différents opérateurs cummulés dans la prise en charge de nos lésions.

Seules les lésions simples (type I et II non déplacées) semblent évoluer favorablement dans le temps. Les fractures déplacées évoluent plus défavorablement (Kitaoka 79,25).

Le pronostic des lésions de type III est très défavorable (score de Kitaoka moyen à 76,3), mais aussi très hétérogène: de mauvais à excellent (56 à 100).

Caractéristiques évolutives

La douleur récurrente est la principale séquelle, dépassant les 50% dans notre étude malgré une prise en charge précoce, plus représentée chez les patients opérés (4/5). On remarque que la douleur est quasi constante chez les patients revus avec un recul important.

Le traitement orthopédique ne permet pas restaurer totalement la flexion dorsale qui est significativement diminuée par rapport aux patients opérés.

La mobilité de la cheville, et son utilisation (fonction, tableau 7) sont assez bien préservées, les patients opérés étant plus touchés, les différences appartenant d'abord à la nature des lésions.

Âge et évolution

L'âge moyen au moment de l'accident est de 29,7 ans, la moitié ayant moins de 25 ans. Ces patients vont supporter les conséquences articulaires sur une très longue période, inquiétant quant à leur évolution fonctionnelle à plus long terme.

Le jeune âge (inférieur à 20 ans) au moment du traumatisme semble être protecteur avec des résultats excellents chez tous les patients de moins de 20 ans.

La patiente la plus jeune de notre série (16 ans) n'a pas pu être ré évaluée. Les cas pédiatriques existent mais sont extrêmement rares, et de bonne évolution en cas de diagnostic précoce (22).

Rééducation fonctionnelle

L'analyse de la rééducation, bien que basée uniquement sur le nombre de séances réalisées, montre bien son rôle manifeste dans le pronostic fonctionnel: les patients ayant réalisé une rééducation de durée suffisante (Tableau 9) ont de très bons résultats ,et ce pour des lésions de gravité différentes.

Les cas où elle a été prolongée (plus de 20 séances) correspond naturellement aux évolutions plus défavorables.

La prise en charge de ces fractures, véritables lésions articulaires, doit comporter une étape rééducative, d'autant plus qu'une immobilisation rigide prolongée est souvent nécessaire.

Discussions thérapeutiques

Il serait inapproprié d'opposer les thérapeutiques chirurgicales et non chirurgicales, les thérapeutiques restant complémentaires (14), le profil de notre étude ne nous le permettant de toute façon pas (opérateurs multiples, absence d'algorithme décisionnel).

Nous pouvons cependant apporter quelques éléments complétant ou confirmant les études déjà réalisées.

Le traitement orthopédique des fractures de type I et II non déplacées semble en effet suffisant, avec des résultats excellents dans tous nos cas.

Les fractures de type II déplacées ont majoritairement été traitées chirurgicalement (3/4), les résultats sont plutôt bons (de 74 à 82 pour les patients opérés).

Par contre, l'évolution des lésions de type III, moins bonne, souffre d'indications thérapeutiques encore non consensuelles. L'attitude non chirurgicale n'apparaît pas adaptée.

L'évolution dégénérative sous talienne systématique de nos 3 patients ayant eu un traitement non chirurgical de fractures type III (patient 1, 6 et 13) le confirme bien, l'évolution n'étant pas bonne pour 2 d'entre eux pour qui le recul était suffisant (63, 70 et 100).

La présence d'arthrose sous talienne chez un patient opéré au moins (patient 7), témoigne de la gravité de ces lésions, qui évoluent souvent pour leur propre compte même lorsque l'anatomie articulaire a été restaurée chirurgicalement.

c. Résultats I.R.M. à distance

6 de nos patients ont bénéficié d'un contrôle articulaire à distance par IRM , ce qui a permis une analyse osseuse, et ligamentaire. Tous les patients concernés ont réalisé cet examen plus de 8 ans après le traumatisme, à l'exception d'un seul (à 2 ans), donnant des détails évolutifs avec un recul important.

L'état ligamentaire est bon chez tous les patients, tant au niveau des ligaments de la cheville qu'au niveau de l'articulation sous talienne. Une seule lésion d'un ligament cervical a été remarquée chez une patiente, qui ne présente pas d'instabilité, ni d'atteinte dégénérative. Le sinus du tarse est rarement modifié.

C'est au niveau de la séquelle fracturaire que débute la chondropathie quand elle est présente, et que se développe principalement les lésions arthrosiques. Le facteur principal de l'évolution arthrosique reste donc la désorganisation liée au foyer de fracture. Cela confirme l'importance de la restauration anatomique dans les fractures complexes.

L'ensemble des patients présentent au moins un signe de contrainte évolutive sous talienne (même les cas de fractures II non déplacée) : 3 cas d'arthroses avérées débutantes (21%), une chondropathie préarthrosique à seulement 2 ans de la fracture, 3 épanchements du sinus tarsien.

Il n'existe pas de fracture "simple" du PLT.

d. Biais de l'étude

Sur 26 patients, seuls 14 patients ont pu être ré évalués, constituant un effectif faible pour obtenir des conclusions significatives.

L'existence d'opérateurs multiples dans la prise en charge définitive et l'absence d'algorithme décisionnel thérapeutique ont rendu délicats les commentaires concernant l'influence des thérapeutiques.

La partie clinique a présenté des difficultés liées à la dispersion géographique des cas : un examen clinique physique a été réalisé chez 2 patients , les 12 autres ayant été évalués sur le plan des amplitudes en flexion dorsale , neutre et plantaire, à l'aide de photographies, sans comparatif systématique. Cela ne nous paraît pas avoir affecté résultats, les clichés donnant des calculs d'amplitudes de qualité.

Nous ne disposons enfin pas d'imagerie de contrôle pour l'ensemble des patients, l'étude des complications post traumatiques est donc sous estimée, le taux de pseudarthrose et d'arthrose ne peuvent être exhaustifs.

7 CONCLUSION

THESE SOUTENUE PAR : Thomas DESMARCHELIER

TITRE : Diagnostics précoces de fractures du processus latéral du talus.Evaluation clinique et fonctionnelle .

CONCLUSION :

Les fractures du processus latéral du talus restent des lésions rares du sujet jeune, les accidents de snowboard étant très représentés dans notre série.

Cette étude rétrospective a concerné 26 patients d'un même cabinet médical de montagne, et permis la revue de 14 d'entre eux avec un recul important, dans le but de préciser le pronostic fonctionnel à long terme .

L'analyse clinico-radiologique initiale de ces 26 cas permettait d'apporter des données précises des éléments amenant au diagnostic.

Pour y répondre, une étape de recueil des données cliniques et radiologiques disponibles au cabinet médical des Gets a été réalisée, puis 14 patients ont été ré évalués après 7,0 années en moyenne, à l'aide d'un questionnaire à visée fonctionnelle, et de clichés d'amplitudes de cheville, réponses regroupées sous la forme du score de Kitaoka. Des I.R.M. récentes ont complété cette analyse pour certains patients.

L'analyse des données cliniques initiales présente un profil similaire à une entorse latérale bénigne de cheville, mais avec un point douloureux exquis à la palpation en avant et au dessous de la pointe de la malléole, ainsi qu'un testing en valgus passif ou "stress test" entraînant un cri douloureux caractéristique.La réalisation des clichés de Face en rotation interne à 20°, et d'un profil strict de cheville permettent un diagnostic précis dans la majorité de nos cas, le scanner restant indispensable à la visualisation complète de la fracture et la recherche du déplacement.

L'évolution à distance du traumatisme de nos patients pris en charge et diagnostiqués précocément est bonne avec des score moyens fonctionnels de 84,2/100. Les fractures de type I et II non déplacés ont un pronostic très favorable. Les fractures déplacées ont une évolution plus défavorable . Les fractures de type II et de type III restent problématiques notamment sur le plan de la continuité articulaire sous talienne.

Les patients opérés ont des résultats moins bons dans notre étude, par rapport aux séries connues, les indications plus resserrées à des fractures complexes dans nos cas l'expliquent en partie .

Le jeune age au moment de la lésion et une rééducation bien suivie,semblent être des facteurs protecteurs à long terme.

Cependant, la précocité du diagnostic n'apparait pas améliorer le pronostic concernant la douleur résiduelle présente dans plus d'1 cas revu sur 2, ni le risque d'arthrose sous taliennne précoce, débutante dans au moins 3 cas sur 14 (21%).

On peut s'inquiéter de ces évolutions, dans une population majoritairement très jeune.

Ces constatations d'évolution notamment grâce à l'apport de l'imagerie par IRM suggèrent une contrainte dégénérative fréquente sous taliennne à son versant latéral chez des patients opérés ou non, dans les fractures de type II et III. Des moyens pour limiter cette contrainte peuvent être envisagés: majorer le renforcement articulaire par le bias rééducatif, limiter les pressions latérales en favorisant une position en varus du pied : moyens orthopédiques ou chirurgicaux?

VU ET PERMIS D'IMPRIMER

Grenoble, le 15/3/2012


LE DOYEN

J.P. ROMANET



LE PRESIDENT DE LA THESE

Professeur D.SARAGAGLIA



8 BIBLIOGRAPHIE

1. Sariali E, Lelièvre JF, Y Catonné. Fractures of the lateral process of the talus. Retrospective study of 44 cases. *Rev Chir Orthop Reparatrice Appar Mot* 2008 ;94:145-51
2. Judd DB, Kim DH. Foot fractures frequently misdiagnosed as ankle sprains. *Am Fam Physician* 2002;66:785-94
3. Sharma S Fractures of the lateral process of the talus presenting as ankle pain. *Emerg Med J* 2003;20:e2
4. Mills HJ, Horne G. Fracture of the lateral process of the talus. *Aust N Z J Surg* 1987;57:643-6
5. Lelièvre JF. Analysis of the tarsal sinus syndrome. *Acta Orthop Belg* 1994;60 (Suppl 1);S36-40
6. Pisani G, Pisani PC, Parino E. Sinus Tarsi syndrome and subtalar joint instability. *Clin Podiatr Med Surg* 2005;22:63-77
7. Von Knoch F, Reckord U, Von Knoch M, Sommer C. Fracture of the lateral process of the talus in snowboarders *J Bone Joint Surg Br* 2007;89:772-713
8. Valderrabano V, Perren T, Ryf C, Rillmann PH, Intermann B. Snowboarder's talus fracture: treatment outcome of 20 cases after 3.5 years. *Am J Sports Med* 2005;33:871-80
9. Hawkins LG. Fracture of the lateral process of the talus. *J Bone Joint Surg Am* 1965;47:1170-5
10. Funk JR, Srinivasan SC, Crandall JR. Snowboarder's talus fractures experimentally produced by eversion and dorsiflexion. *Am J Sports medicine* 2003;3:921-8
11. Mc Crory P, Bladin C. Fractures of the lateral process of the talus: a clinical review. "Snowboarder's ankle". *Clin J Sport Med* 1996;6 :124-8
12. Boon AS, Smith J, Zobitz ME, Amrani KM. Snowboarder's talus fracture: mechanism of injury. *Am Journal Sports Med* 2001;29 :333-9
13. Perera A., Baker J.F., Lui D.F., Stephens M.M. The management and outcome of lateral

process fracture of the talus. Foot and Ankle Surgery. 2010 ;16:15-20

14. Saragaglia D, Anoumou M, Chaussard C. Les fractures du processus latéral du talus : à propos de 40 observations. Rev chir orthop 2004;90 (suppl 1):S148-9

15. Kirkpatrick DP, Hunter RE, Janes PC, Mastrangelo J, Nicholas RA. The Snowboarder's Foot and Ankle. Am J Sports Med 1998;26:271-7

16. Association Médecins de montagne. <http://www.mdem.org><<http://www.mdem.org/>>.

17. Kitaoka HB, Patzer G. Analysis of clinical grading scales for the foot and ankle.

Foot Ankle Int 1997;18 :443-6

18. Delee JC, In Mann RA, Coughlin MJ. Fractures and dislocations of the foot and ankle. St.Louis: Mosby;1991:p.1465-1518

19. A study to develop clinical decision rules for the use of radiography in acute ankle injuries. Stiell IG, Greenberg GH, McKnight RD, Nair RC, McDowell I, Worthington JR. Ann Emerg Med. 1992 Apr;21(4):384-90.

20. Kelly AM, Richards D, Kerr L, Grant J, O'Donovan P, Basire K, et al. Failed validation of a clinical decision rule of the use of radiography in acute ankle injury. NZ Med J 1994;107:363

21. Klein SE, Varner KE, Marymont JV. Lateral process fracture and peroneal tendon dislocation: a previously unrecognized injury complex. Foot Ankle Int 2008;29:1020-4

22. Leibner ED, Simanovsky N, Abu-Sneinah K, Nyska M, Porat S. Fractures of the lateral process of the talus in children. J Pediatric Orthop B. 2001;10:68-72

9. ANNEXES

Annexe 1 :
Maquette « examen de cheville traumatisée »

🍏 Traumatisme de la cheville

🍏 Interrogatoire

Etat-Civil :

Antécédents

Absence d'antécédents traumatiques ou médicaux particuliers
Antécédents médicaux
Port de semelles orthopédiques
Antécédents traumatologiques
Traitement en cours
Absence de traitement médicamenteux en cours
Contraception oestro-progestative
Facteurs de risque de maladie thrombo-embolique :
 aucun
 atcd personnel de maladie thrombo-embolique
 cancer actuel ou évolutif
 tabagisme
 traitement hormonal
 grossesse ou post partum immédiat
 IMC > 25
 insuffisance cardiaque ou respiratoire
 varice
 autre
Vaccination antitétanique à jour
Sédentaire
Sports pratiqués :
Sportif de loisir
Sport de compétition
Travail
 retraité
 manuel
 bureau

Accident

Accident du
Accident ce jour, consultation à la è heure
Côté gauche
Côté droit

Circonstances du traumatisme

accident de la voie publique
accident de sport
 randonnée
 collision
 ski alpin
 snow blade
 ski de fond
 luge
 patinage
 snowboard
 sport de ballon
 accident de vélo
 accident de moto

 rixe
 accident du travail
 accident domestique

Mécanisme du traumatisme

choc direct
écrasement
chute sur le talon

hyperflexion dorsale du pied
hyperflexion plantaire du pied
rotation externe
inversion du pied
éversion du pied
compression axiale
difficile à déterminer
position du pied lors de l'accident : en
traumatisme violent
traumatisme peu important

🍏 **Signes fonctionnels**

Douleur

localisée à
interligne tibio-tarsien
région malléolaire externe
région malléolaire interne
cartilage de conjugaison tibial inférieur
talalgie
persistant au repos et après immobilisation
calmée par la prise d'analgésiques
plutôt nocturne

Craquement audible

Sensation de déchirure

Absence de craquement audible

Absence de sensation de nerf qui roule

Absence de sensation d'instabilité de la cheville

Impotence fonctionnelle

relative
totale
sidération fonctionnelle immédiate
absence de sidération fonctionnelle immédiate
reprise du sport après quelques minutes de repos
arrêt immédiat du sport
pris en charge par les pisteurs-secouristes
transporté par les pompiers
transporté par un ambulancier
transport hélicoptéré au cabinet

Oedème de la cheville "immédiat"

🍏 **Examen clinique**

Constantes avant analgésie

EN = /10
Score Evendol /15
TA
Pouls
Fréquence respiratoire mvts/mn
SpO2 % à l'air ambiant
SpO2 % sous O2 (l/mn)
Score de Glasgow

Inspection

absence d'oedème ou d'ecchymose
absence de lésions cutanées
augmentation de volume
de la face externe de la cheville
malléolaire interne
synovite diffuse de l'articulation tibio-tarsienne
rétromalléolaire
ecchymose
hématome
absence de tendon péronier visible sur la malléole externe
absence de luxation du péronier latéral

absence de rupture du tendon d'Achille
tendon péronier visible sur la malléole externe
lésions cutanées
 plaie
 dermabrasions
fracture ouverte
 stade I de Cauchoix et Duparc
 stade II de Cauchoix et Duparc
 stade III de Cauchoix et Duparc

Palpation

point douloureux exquis à la palpation de la région malléolaire latérale
 malléolaire externe
 faisceau antérieur du LLE
 faisceau moyen du LLE
 faisceau postérieur du LLE
 cartilage de conjugaison fibulaire
 ligament tibio-péronier
 sous malléolaire au niveau du processus latéral du talus
 absence de douleur rétromalléolaire externe
 douleur rétromalléolaire externe
point douloureux exquis à la palpation de la région malléolaire médiale
 interligne tibio-astragalien médial
 malléole médiale
 angle supéro-médial du talus
 ligamentaire médial
 médiotarse
 cartilage de conjugaison tibial
 douleur rétromalléolaire interne
 absence de douleur rétromalléolaire interne
absence de douleur à la pression du LLI et du péroné haut
douleur à la palpation diaphysaire de la fibula
douleur à la palpation du col de la fibula
absence de douleur à la pression de
douleur réveillée par
 la mise en varus de la cheville
 la mise en valgus passif de la cheville
 l'inversion contrariée du pied
 l'éversion contrariée du pied
 la compression des tibia et péroné à mi-jambe
 la dorsiflexion du pied
indolence lors de
 la mise en varus de la cheville
 la mise en valgus passif de la cheville
 l'inversion contrariée du pied
 l'éversion contrariée du pied
 la compression des tibia et péroné à mi-jambe
 la dorsiflexion du pied
ballotement astragalien
absence de ballotement astragalien
tiroir antérieur direct
absence de tiroir antérieur direct

Examen neuro-vasculaire

absence de complications vasculonerveuses, d'érosion cutanée, d'hématome
pouls tibial postérieur et pédieux présents, recoloration unguéale normale
une absence d'hypoesthésie du pied
conservation de la force des releveurs du pied
paresthésies

🍏 Examen radiographique

Clichés réalisés

face, profil, et 3/4
face, face en extension, profil, 3/4 interne

face rotation neutre, face rotation interne à 20°, profil, déroulé du pied
face comparatif, profil, 3/4 interne
comparatif
contrôle sous plâtre
stress test en rotation externe
Produit dose.surface : μGym^2

diastasis tibio-astragalien
absence de diastasis tibiopéronier
absence de diastasis tibio-astragalien
perte du parallélisme tibio-astragalien
bon parallélisme tibio-astragalien

déformation importante
test de Skinner
absence de diastasis tibiopéronier
absence de diastasis tibio-astragalien

🍏 Diagnostic :

🍏 Traitement

🍏 Durée des soins prévue, sauf complications : jours.

Annexe 2 :

Questionnaire patients en ligne

EVALUATION FONCTIONELLE A DISTANCE D UNE FRACTURE DU TUBERCULE EXTERNE DE L ASTRAGALE

Vous avez été victime d'une pathologie bien particulière, et rare, ces quelques questions nous permettrons d'évaluer au mieux l'efficacité des thérapeutiques entreprises et l'existence d'éventuelles séquelles .

Merci d' avoir accepté d'y répondre, je reste à votre disposition pour toute question,

* Required

Merci de saisir les 2 premières lettres de votre nom, suivies de la première lettre de votre prénom. *

Nom de votre médecin traitant

si changement depuis l'accident, indiquer les différents noms

Nom de la clinique/Hôpital et du chirurgien orthopédique vous ayant suivi pour cette fracture

Quelle type d' activité professionnelle avez vous?

Possédez vous l'ensemble des compte rendus importants liés à ce problème (Compte rendu opératoire, scanner, IRM, radios)

- Tous
 uniquement les images (scanner, radiographies , autre...)
 Aucun

Avez vous effectué un contrôle par Scanner ou autre imagerie de la cheville au moins un an après la fracture?

- OUI, et je possède encore les résultats
- OUI, mais je n'ai plus les résultats
- NON

Si NON, et selon votre gêne fonctionnelle, seriez vous d'accord pour effectuer une imagerie de votre pied ?

Il est important de connaître le niveau de guérison obtenu après traitement, car l'articulation a été touchée. Les images sont quasi définitives après un an .

- OUI
- NON

DESCRIPTION ET EVALUATION DE VOTRE ETAT FONCTIONNEL A DISTANCE DU TRAUMATISME

Interrogatoire

La Douleur est:

- Absente
- légère (traitement épisodique par médicaments antalgiques)
- moyenne (antalgiques permanents)
- majeure

Un support est :

- Non nécessaire
- Occasionnel (1 canne ou 1 chevillère)
- Permanent (1 ou 2 cannes)

Le périmètre de marche est:

- Illimité
- supérieur à 1km, inférieur à 2km
- entre 500mètres et 1 kilomètre
- se limite à la vie courante

Avez vous dû limiter votre activité physique :

- Pas de limitation, pas d'utilisation de support (béquilles, attelle)
- Oui, pas de limitation dans la vie quotidienne mais dans les activités de loisirs, pas de support
- Oui, limitation à la fois dans la vie quotidienne et activité de loisirs, utilisation d'une bequille ou attelle
- Oui, limitations majeures, utilisation d'un support type chaise roulante fréquent ou déambulateur.

La marche sur terrain irrégulier est:

- Normale
- difficile ou avec appréhension
- Impossible

Existe t-il une anomalie lors de la marche?

- Marche et course normales

- marche normale
- boiterie légère
- boiterie modérée
- boiterie invalidante

Fréquence de sensation de boiterie?

La question est similaire à la précédente mais nécessaire pour les besoins de l'étude...

- Aucune ou minime
- Occasionnelle
- Marquée

La stabilité de votre cheville :

- Pas d'instabilité ressentie, chaussage normal
- sensation d'instabilité et /ou entorses répétées / ou chaussage haut obligatoire (chaussures montantes)
- instabilité majeure

Dans les escaliers, lors de la MONTEE, la marche est:

- Normale
- avec utilisation de la rampe
- marche à marche
- impossible

Dans les escaliers, lors de la DESCENTE, la marche est:

- Normale
- avec utilisation de la rampe
- marche à marche
- impossible

La mobilité globale de la cheville vous paraît:

- parfaite (symétrique au pied sain, tous les mouvements amples)
- diminuée (avec asymétrie par rapport à la cheville saine)
- très diminuée
- Quasi impossible
- Impossible (cheville bloquée)

Existe t-il une restriction de la mobilité de la cheville en mouvements d'inversion et éversion?

Ces mouvements sont ceux de la cheville de la droite vers la gauche, reproduisant une entorse externe ou interne de cheville. Si l'autre pied est sain, il suffit de comparer les 2 chevilles.

- Normal ou limitation minime (75 à 100% de la normale)
- Limitation modérée (25 à 74% de la normale)
- Limitation sévère (moins de 25% de la normale)

Présentez vous parfois un oedème (gonflement) du pied ?

- Oui, quotidiennement
- Oui, en fin de journée parfois
- Oui, après une activité physique

Non, jamais

La flexion "dorsale" est:

Une explication s'impose! Le pied doit pouvoir se plier vers la jambe, c'est la "flexion dorsale". En son absence, le pied ne peut plier à plus d'un angle droit "flexion nulle". Et si l'angle droit ne peut être atteint, le pied est dit en "equin". Pour préciser je vous demanderai de réaliser une photographie telle que le montre l'exemple nommé "flexion 1" adressé par mail.

- Présente
 Nulle
 "Equin" présent

A la station unipodale (sur un seul pied) , genou en extension, vous pouvez:

Autrement pouvez vous soulever l'avant du pied talon au sol?

- Elever la pointe du pied 10 fois de suite
 Elever la pointe du pied 5 fois de suite
 Tenir seulement une fois sur la pointe sans répéter le mouvement
 Tenue sur la pointe impossible mais pied à plat la cheville est stable
 Tenue impossible même pied à plat

Etes vous aujourd'hui satisfait de la prise en charge que vous avez reçu, en terme de résultat obtenu?

- Oui, complètement
 Non, je suis déçu du résultat

Avez vous présenté une ou plusieurs entorses de cette même cheville depuis l' accident?

- Oui, plusieurs
 Oui, une seule
 Non, aucun accident d'instabilité depuis.

Avez vous pu reprendre l'activité physique normalement depuis l'accident ?

SI NON, merci de préciser quelles sports ou activités avez vous abandonner.

Avez vous bénéficié de rééducation par un kinésithérapeute?

- Oui, plus de 20 séances
 Oui, entre 10 et 20 séances
 Oui, moins de 10 séances
 Non, aucune rééducation réalisée.

De quel traitement (s) avez vous bénéficié?

- Immobilisation par un plâtre ou résine rigide
 Immobilisation souple (attelle ou strapping de cheville)
 Chirurgie

L'alignement de votre pied vous paraît-il bon?

Le pied doit être spontanément dans l'axe, à plat. Si il prend une position anormale au repos (vers la gauche ou droite) l'axe est déformé et l'alignement est mauvais.

- Bon
 Moyen
 Mauvais

Powered by [Google Forms](#)

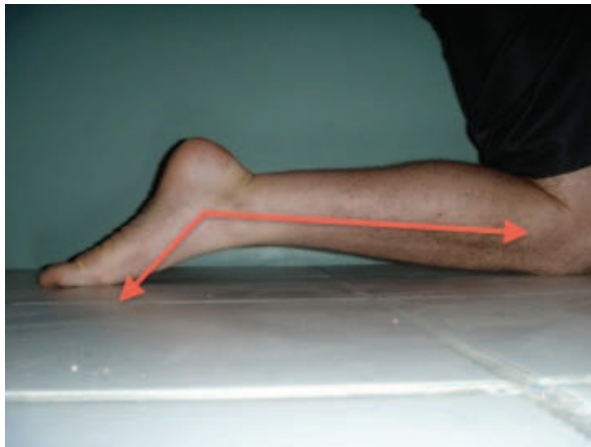[Report Abuse](#) [Terms of Service](#) [Additional Terms](#)

Annexe 3 :
Score de Kitaoka (15)

(15) Kitaoka HB, Patzer G. Analysis of clinical grading scales for the foot and ankle. *Foot Ankle Int* 1997;18 :443-6

| SCORE DE CHEVILLE SELON KITAOKA ET AL. ⁽¹⁵⁾ | |
|--|------------|
| Facteurs cliniques | |
| <i>Douleurs</i> (45 points) : | Points |
| — Aucune | 45 |
| — Légère, occasionnelle | 35 |
| — Modérée, journalière | 25 |
| — Sévère, quasi-constante | 0 |
| <i>Fonctions</i> (40 points) | |
| <i>Niveau d'activité, nécessité d'une aide à la marche :</i> | |
| — Activité normale, pas d'aide à la marche | 10 |
| — Pas de limitation de l'activité dans la vie courante, limitation des activités de loisirs, pas d'aide à la marche | 7 |
| — Activité dans la vie courante et activité de loisirs limitées, nécessité d'une canne | 4 |
| — Activité dans la vie courante et activité de loisir très limitées, nécessité d'une béquille ou d'un fauteuil roulant | 0 |
| <i>Périmètre de marche :</i> | |
| — Plus de 1 km | 10 |
| — De 500m à 1 km | 7 |
| — De 100 à 500 m | 4 |
| — Moins de 100 m | 0 |
| <i>Boiterie :</i> | |
| — Aucune ou négligeable | 10 |
| — Occasionnelle | 5 |
| — Marquée | 0 |
| <i>Limitation de l'amplitude articulaire de cheville :</i> | |
| — Aucune ou légère (75% à 100% de la normale) | 10 |
| — Modérée (25% à 74% de la normale) | 5 |
| — Marquée (moins de 25% de la normale) | 0 |
| <i>Alignement axial</i> (15 points) | |
| — Bon, flexion neutre, valgus de 0 à 10° | 15 |
| — Moyen, désaxation en flexion et en valgus modérée | 8 |
| — Mauvais, désaxation en flexion et en valgus innacceptable | 0 |
| Total | 100 |

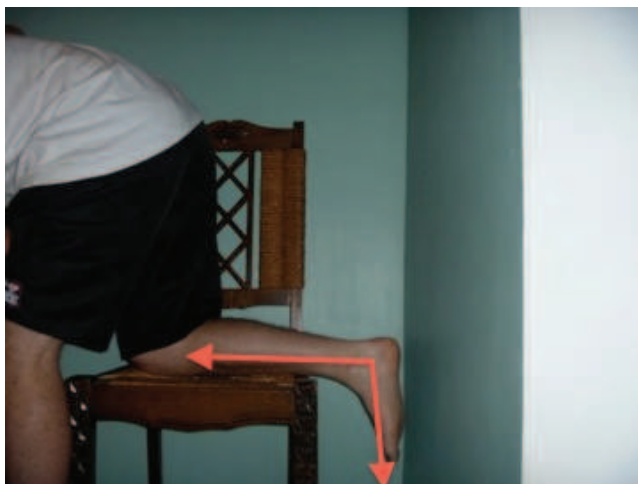
Annexe 4 :
Photographies modèles compléments de l'étude fonctionnelle



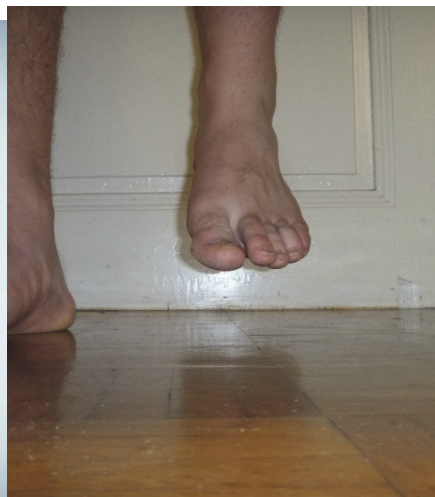Flexion plantaire



Flexion dorsale



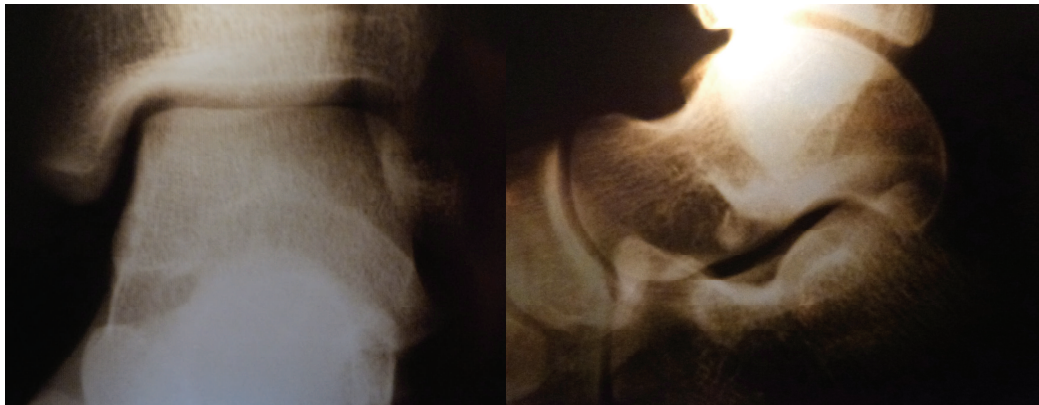
Position neutre (recurvatum physiologique)



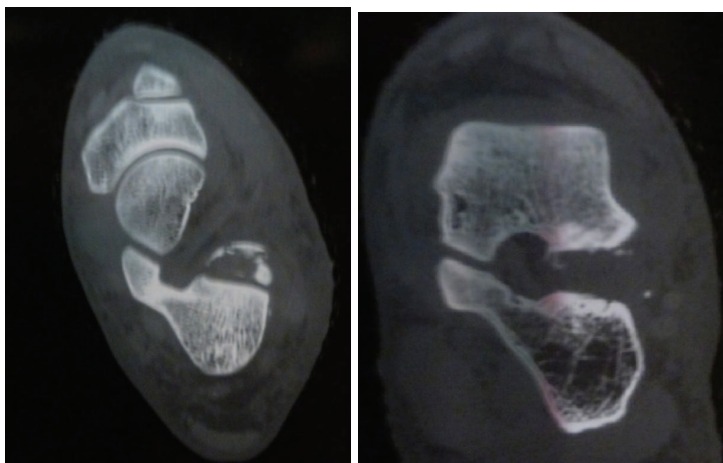
Alignement hors charge

Annexe 5 :
Iconographie Patient n°1

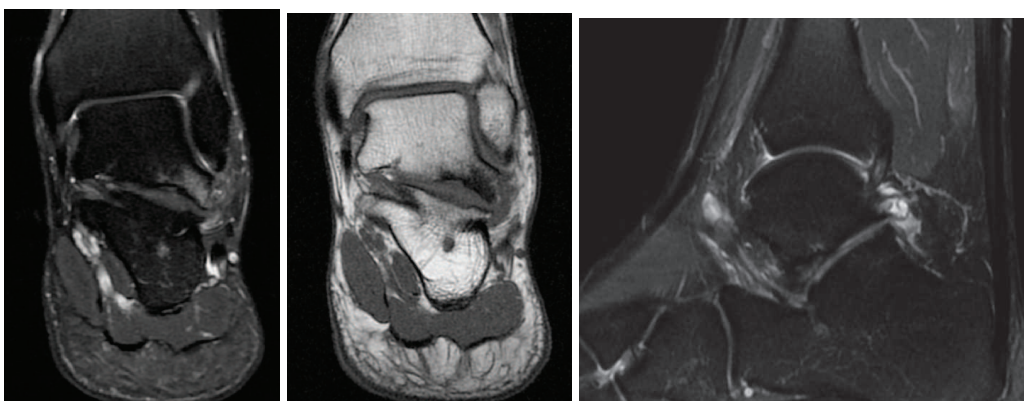
19ans, accident de surf. Hyper flexion dorsale. Impotence relative, douleur vive sous malléolaire externe. Côté gauche
Attitude thérapeutique : Traitement fonctionnel par attelle souple de cheville



*Radiographies de Face et profil en urgence :
Fracture comminutive impactée, d'interprétation difficile*



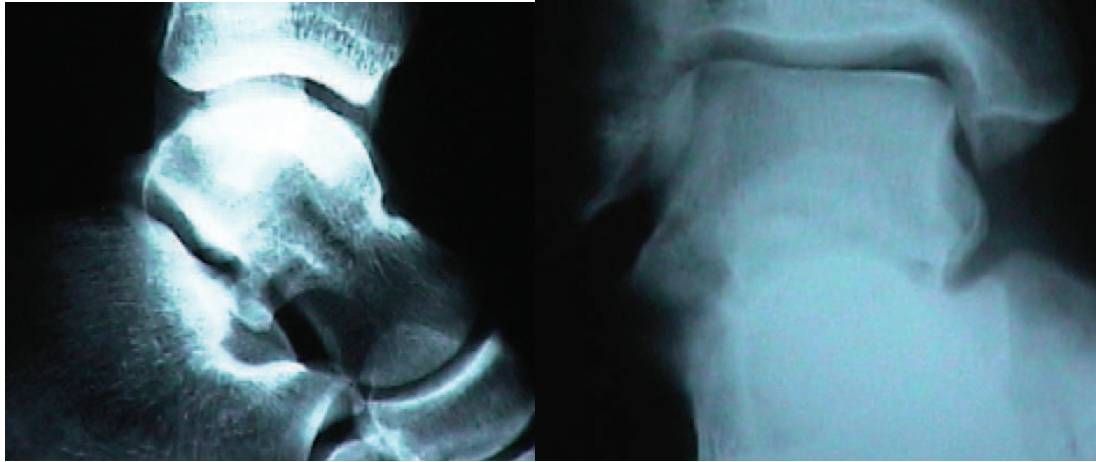
*Tomodensitométrie (coupes horizontale et frontale) confirmant
une lésion comminutive impactée, non déplacée*



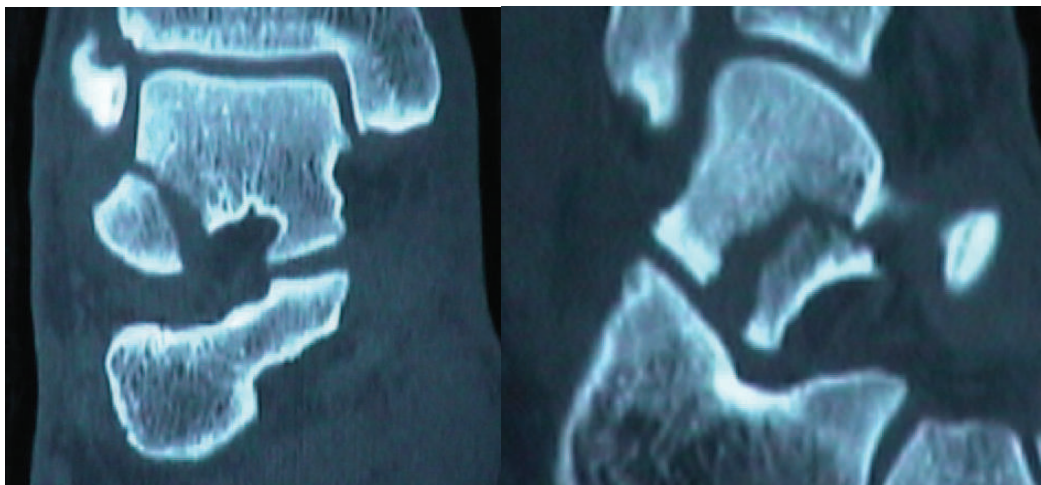
*IRM 10 ans après : Chondropathie sous taliennne des 2 versants,
et réaction sous chondrale inflammatoire du talus (signes pré-arthrosiques), ligament cervical sain
Score Kitaoka après 11ans : 85/100 (douleurs récurrentes)*

Annexe 6:
Iconographie Patient n°2

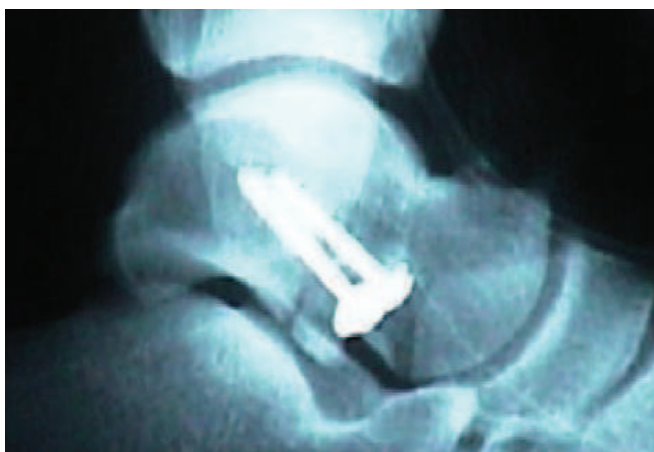24ans, accident de surf. Cinétique violente. Impotence totale, douleur du processus latéral du talus. Côté droit
Attitude thérapeutique : Traitement chirurgical .



*Radiographies Face rot.interne de 20°, et Profil réalisées en urgence :
Fracture et déplacement visibles*



*Tomodensitométrie, coupes frontale et sagittale:
Fracture type II , déplacée*



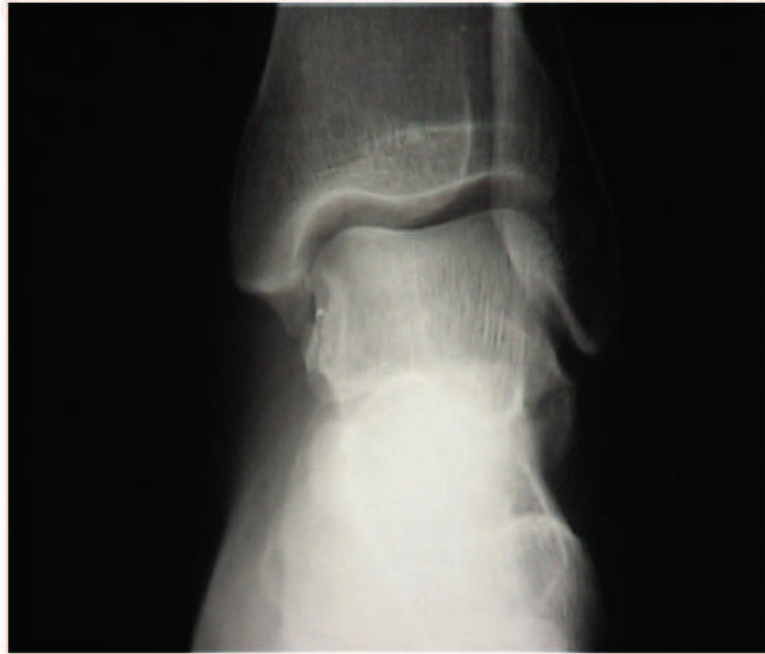*Radiographie de Profil : contrôle post opératoire
Score Kitaoka à 11ans :82*

Annexe 7 :

Iconographie patient n°3

35ans, accident de surf. Rotation externe . Impotence relative, œdème et ecchymose latérale, douleur péri malléolaire latérale et PLT.Côté gauche

Attitude thérapeutique : Botte plâtrée 10jours, puis traitement fonctionnel 21 jours.



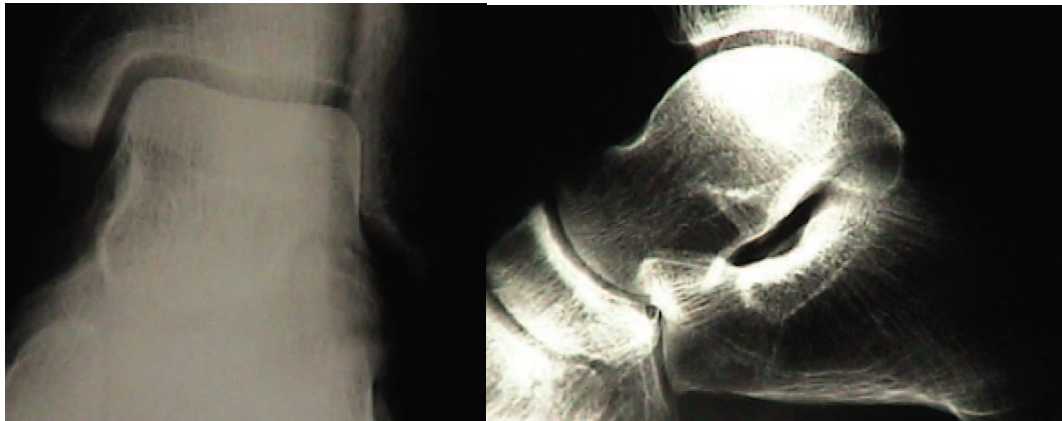
Radiographie de Face en urgence :

Fracture à gros fragment, type II, d'allure peu déplacée

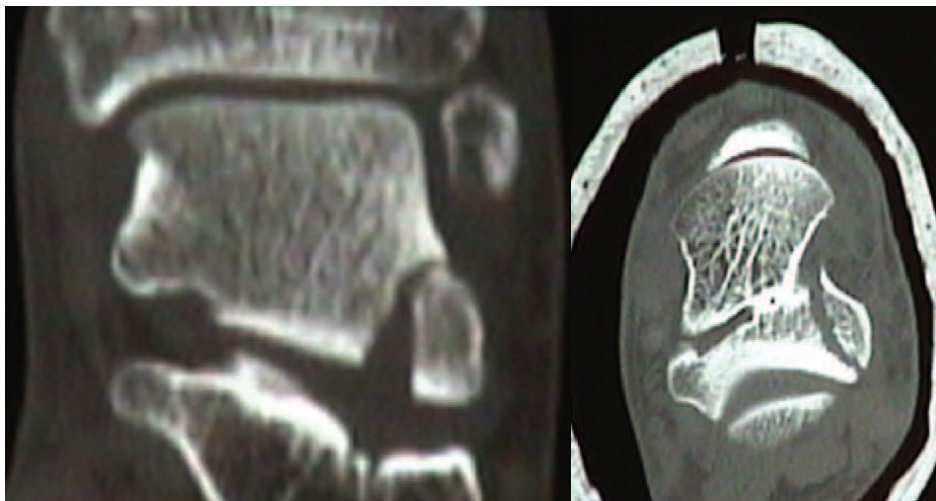
Score Kitaoka à 10ans : 100/100

Annexe 8 :
Iconographie Patient n°4

37ans, accident de surf. Cinétique violente. Impotence relative, douleur du processus latéral du talus et cou de pied. Côté gauche
Attitude thérapeutique : Traitement chirurgical .



*Radiographies, et Profil réalisées en urgence :
Fracture à gros fragment, déplacement évoqué*

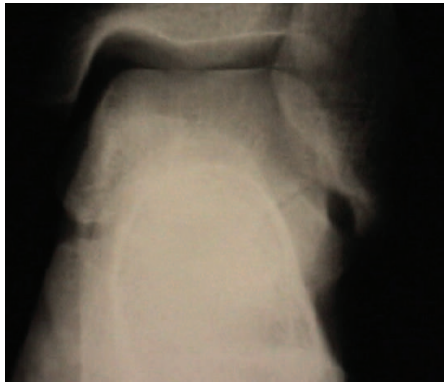

*Tomodensitométrie, coupes frontale et horizontale :
Fracture type II, déplacée*

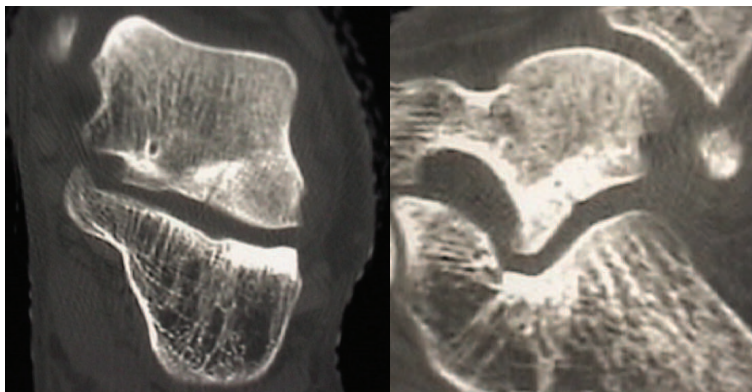
Score Kitaoka à 10ans : 74/100
(blocages fréquents, douleurs)

Annexe 9:
Iconographie Patient n°5

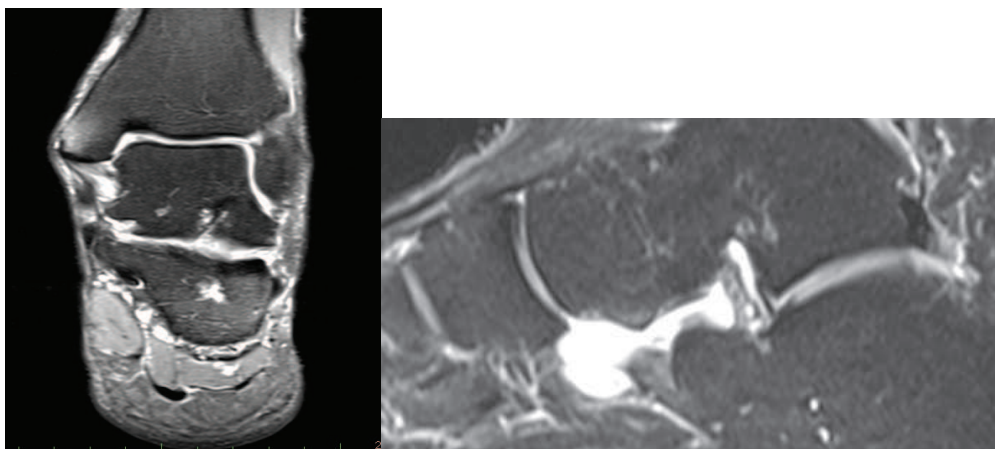
47ans, accident de ski alpin. Mécanisme non déterminé. Impotence relative, douleur des faisceaux moyen et antérieur du LLE .Côté gauche
Attitude thérapeutique : Traitement orthopédique par botte plâtrée. Phlébite sous plâtre.



Radiographies de Face réalisée en urgence :Fracture à gros fragment, d'allure non déplacée



Tomodensitométrie, coupes frontale et saggitale :Fracture type II, non déplacée

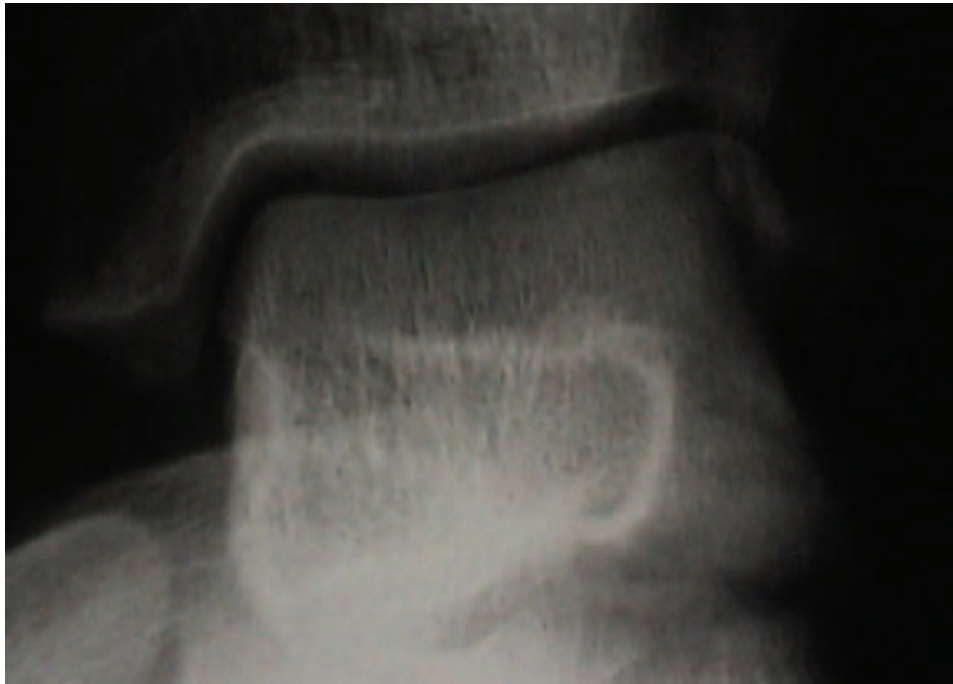


IRM réalisée à 9ans : Séquelles fracturaires simples, épanchement du sinus du tarse , aspect sain du ligament en haie

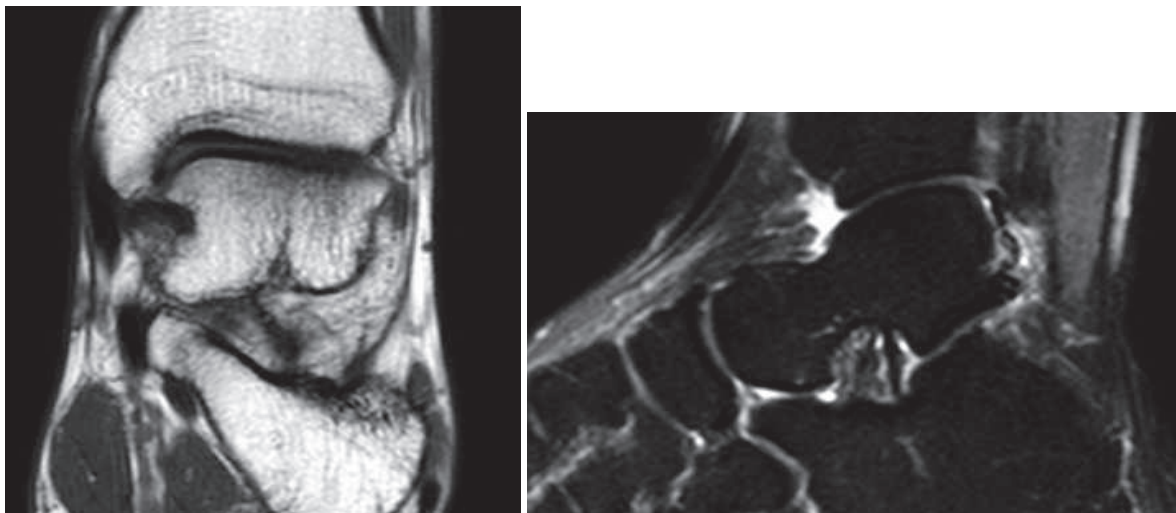
Score Kitaoka à 10ans :100 /100
(persistance « blocages » à la mobilisation)

Annexe n°10 :
Iconographie Patient n°6

30ans, accident de snowboard. Mécanisme inconnu..Impotence relative, douleur du PLT.
Côté gauche.
Attitude thérapeutique : Traitement orthopédique.



*Radiographies Face en rot. Interne 20° réalisée en urgence :
Fracture type III, fragment intra-articulaire ?*

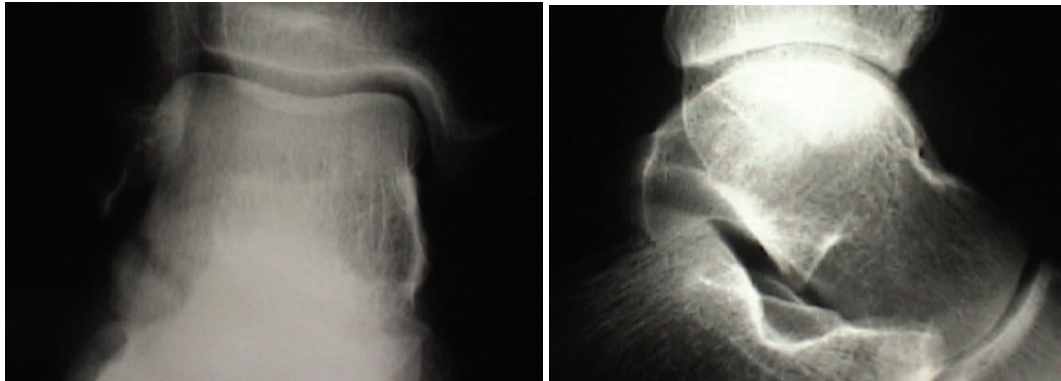


*IRM réalisée à distance : ligament en haie postéro-médial d'aspect détendu
Chondropathie antérieure, plage focale inflammatoire discrète, épanchement tibio-tarsien
Score Kitaoka à 9ans :70 /100
(douleurs persistantes, instabilité sur terrain irrégulier)*

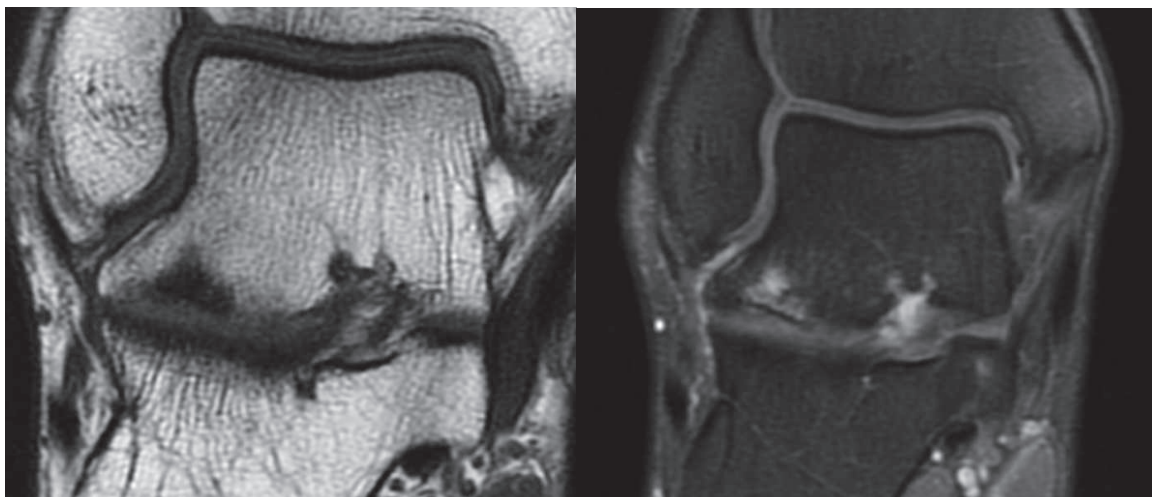
Annexe 11 :
Iconographie Patient n°7

24ans, accident de snowboard. Mécanisme inconnu. Impotence totale, douleur du PLT. Stress test +. Côté droit

Attitude thérapeutique : Traitement chirurgical



*Radiographies Face et Profil réalisées en urgence :
Fracture type II ,déplacée*

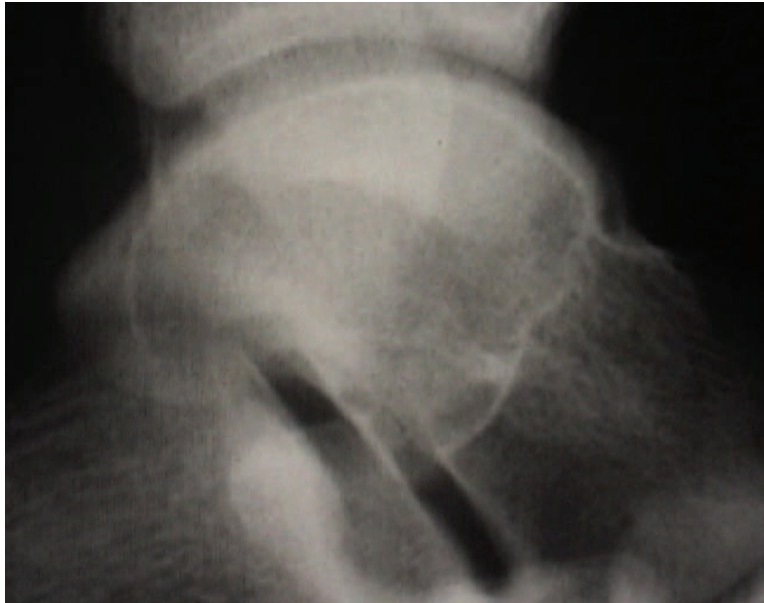


*IRM à distance :arthrose talienne latérale ;
A droite : géodes sous chondrales,
chondropathie talo-fibulaire et sous talienne*

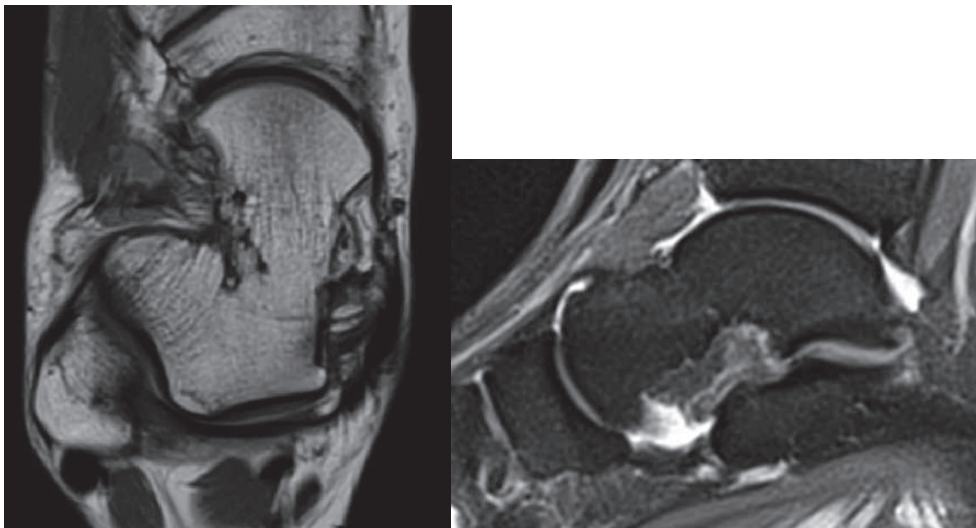
Score Kitaoka à 8ans :75 /100
(douleurs persistantes)

Annexe 12 :
Iconographie Patient n°8

19ans, accident de snowboard. Mécanisme inconnu. Impotence relative, douleur du PLT.
Côté droit.
Attitude thérapeutique : Traitement orthopédique.



*Radiographies Face et Face en rotation interne de 20, Profil réalisées en urgence :
Fracture type II, avec refend vertical.*

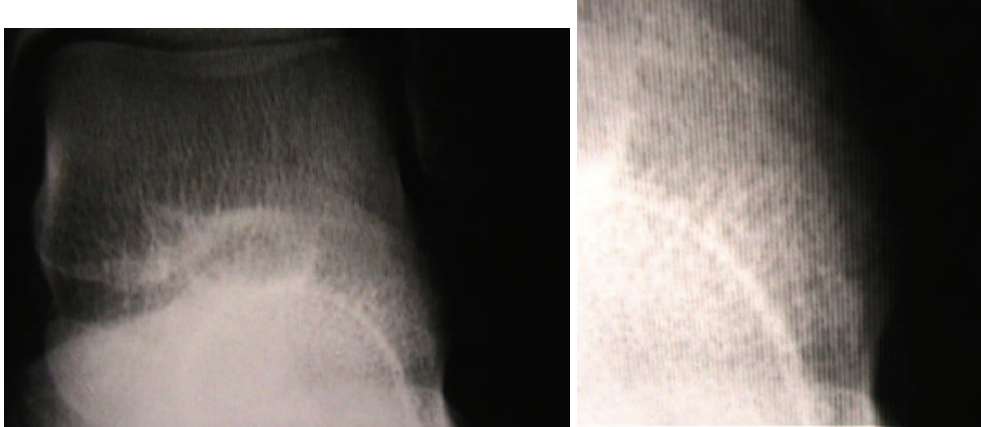


*IRM réalisée à distance : Absence de lésion séquellaire du PLT, intégrité du LTFA
épanchements du sinus du tarse, et tibio-tarsien.*

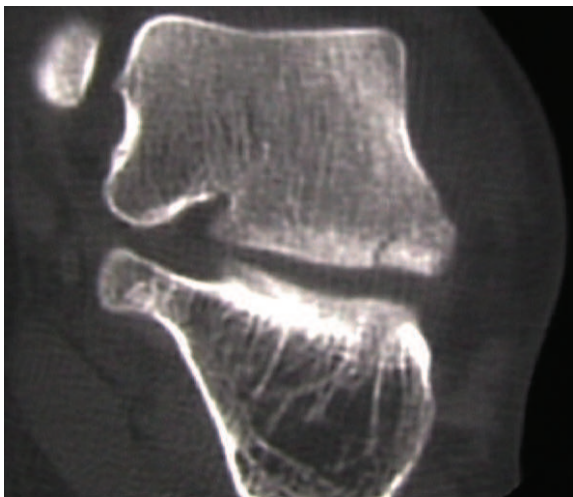
Score Kitaoka à 8ans :90 /100
(douleurs persistantes)

Annexe 13 :
Iconographie Patient n°9

24ans, accident de snowboard. Mécanisme inconnu. Impotence relative, douleur du PLT. Stress test +. Côté gauche
Attitude thérapeutique : Traitement orthopédique



*Radiographies de Face en rotation interne de 20° réalisées en urgence :
Trait fracturaire horizontal visible.*

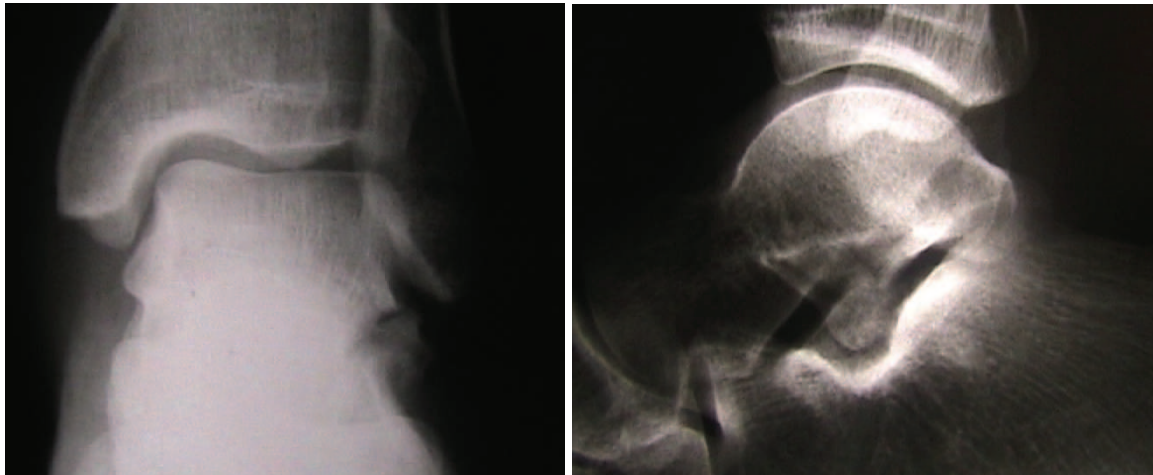


Scanner réalisé en urgence : Fracture parcellaire type I

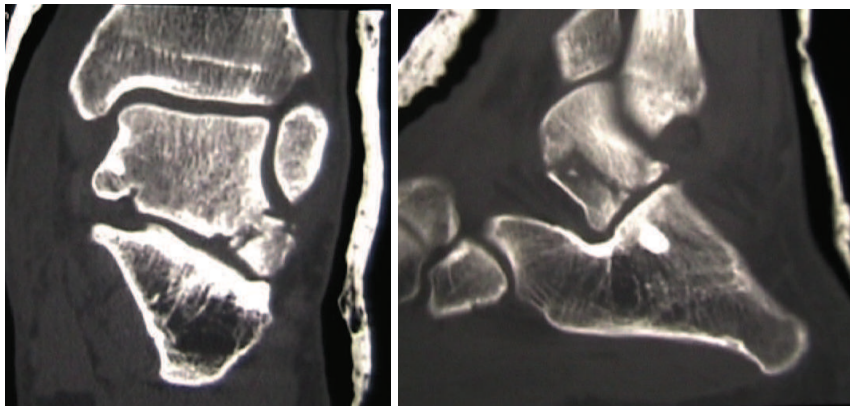
Score Kitaoka à 6 ans :100 /100

Annexe 14 :
Iconographie Patient n°10

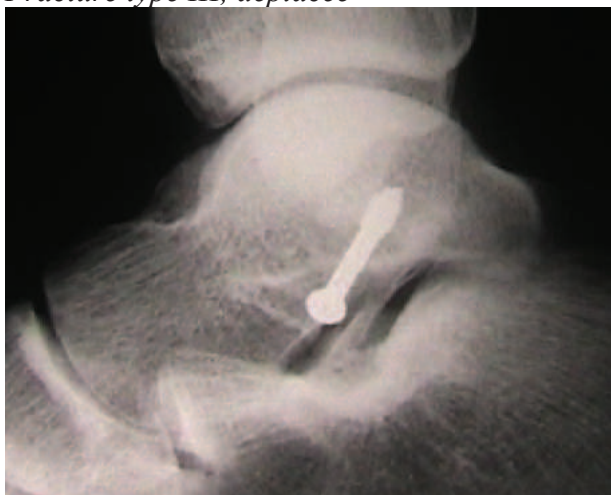33ans, accident de travail. Cinétique violente(choc direct latéral).Impotence relative, douleur du processus latéral du talus et cou de pied.Côté gauche
Attitude thérapeutique : Traitement chirurgical .



*Radiographies,Face et Profil réalisées en urgence :
Fracture comminutive (type III), déplacement bien visible*



*Tomodensitométrie, coupes frontale et horizontale :
Fracture type III, déplacée*

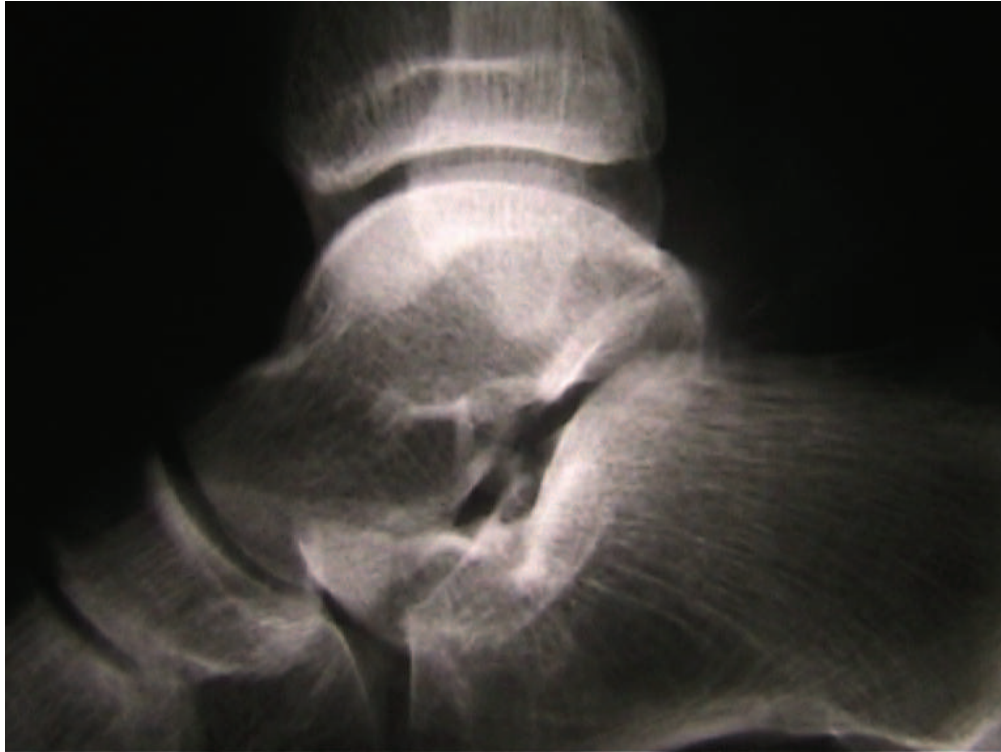


Radiographie de Profil : contrôle post opératoire

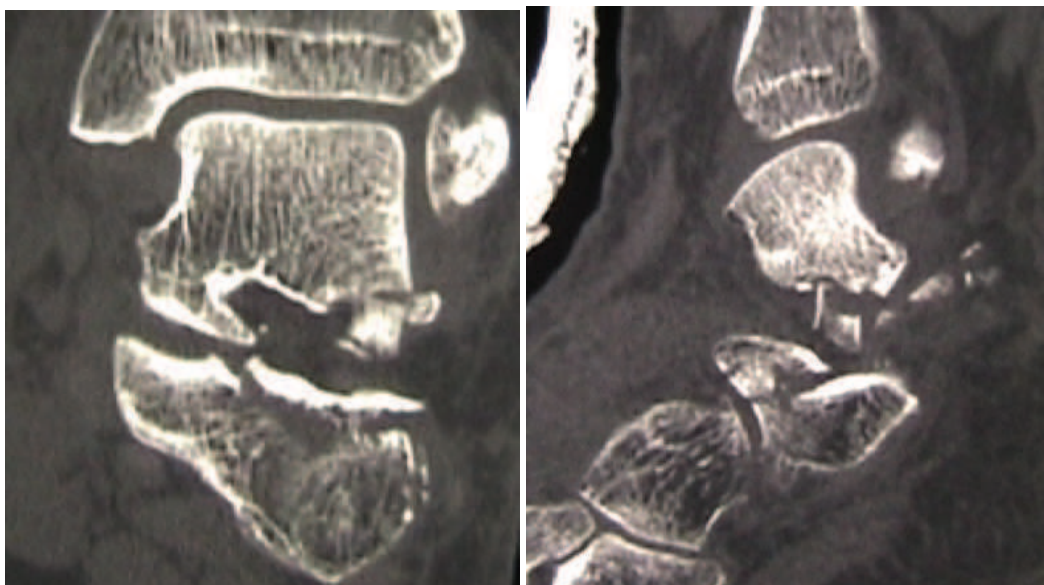
Score Kitaoka à 10ans : 84/100 (douleurs persistantes, périmètre de marche diminué)

Annexe 15 :
Iconographie Patient n°11

52ans, IMC supérieur à 25. Traumatisme en marchant dans un trou. Impotence totale, douleur du processus latéral du talus et rétro malléolaire latérale. Côté gauche
Attitude thérapeutique : Traitement chirurgical .



*Radiographies de Profil réalisées en urgence :
Fracture comminutive type III du PLT, et bascule du bec calcanéen*



*Tomodensitométrie, coupes frontale et sagittale :
Fracture type III, avec fracture associée
Comminutive du bec calcanéen*

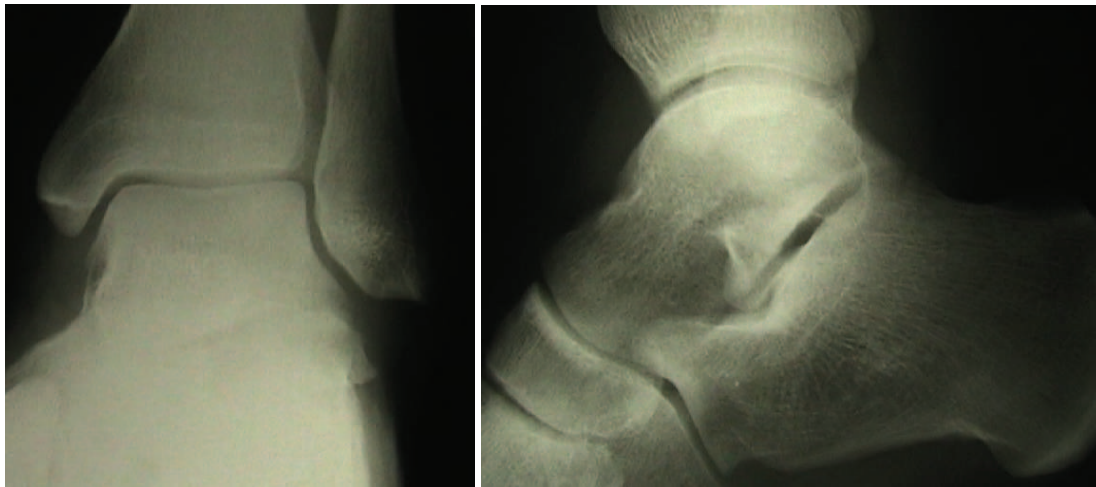
Score Kitaoka à 4ans : 56/100 (douleurs discrètes, instabilité majeure)

Annexe 16 :

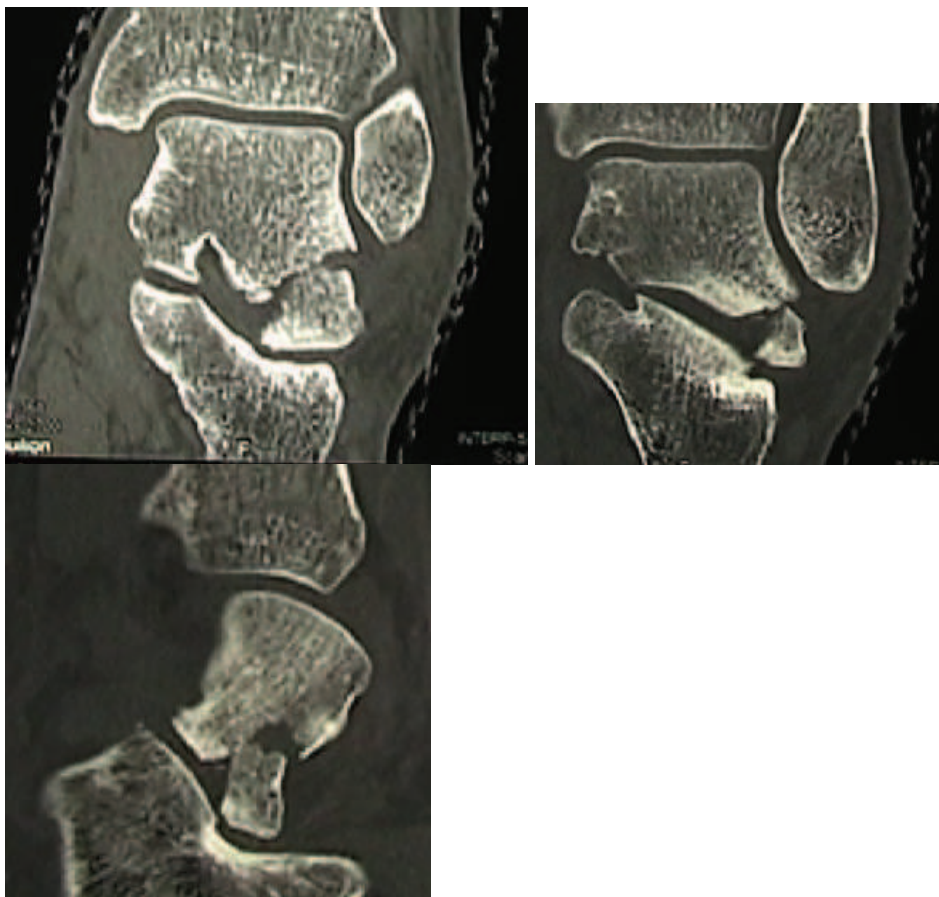
Iconographie Patient n°12

19ans, accident de snowboard. Mécanisme d'hyperflexion dorsale. Impotence relative, douleur du PLT. Stress test +. Côté gauche.

Attitude thérapeutique : Traitement orthopédique



Radiographies de Face en rotation interne de 20° et Profil réalisées en urgence : Fracture type II, déplacement bien visible sur le profil.



Scanner réalisé en urgence : Fracture type II, déplacée

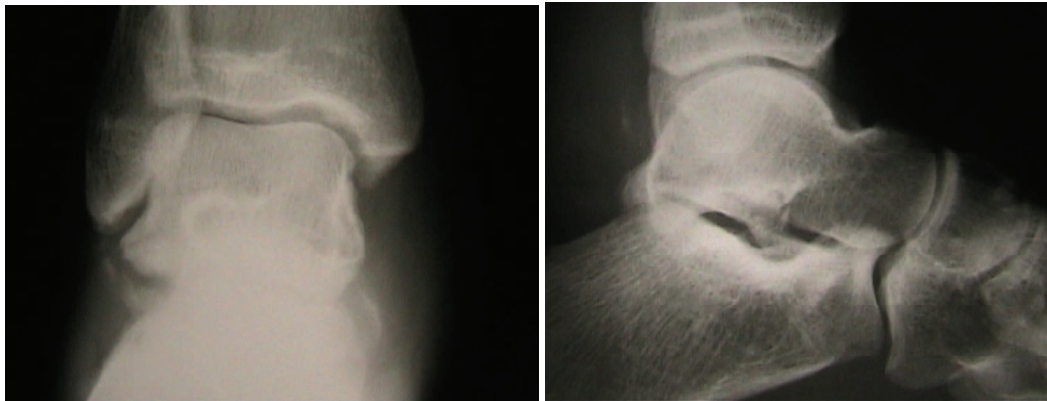Score Kitaoka à 3ans :100/100

Annexe 17 : Iconographie Patient n°13

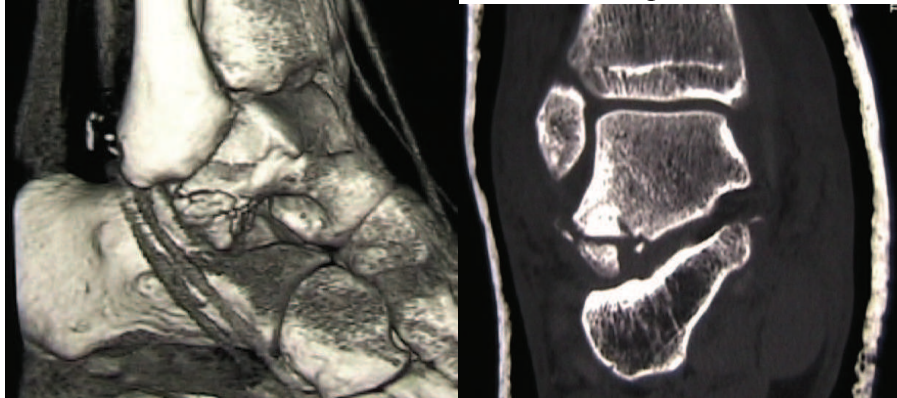
30 ans, accident de raquettes à neige. Eversion et hyper flexion dorsale

Impotence totale, douleur rétro malléolaire et sous malléolaire externe. Côté droit

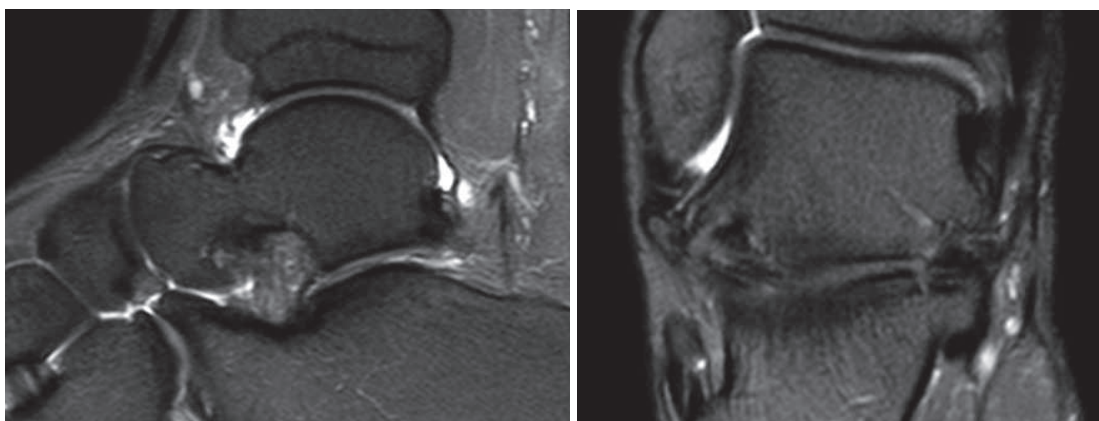
Attitude thérapeutique : Traitement orthopédique, refus de la chirurgie.



Radiographies Face et Profil, en urgence : Fracture type III comminutive, Ecaille rétro malléolaire externe, témoignant d'une atteinte des péroniers latéraux



Scanner confirme une lésion type III, déplacée, et signe indirect de désinsertion des péroniers latéraux



IRM après 2,5ans :

Ligament postéro-médial (ligament en haie) sain, chondropathie postéro-latérale

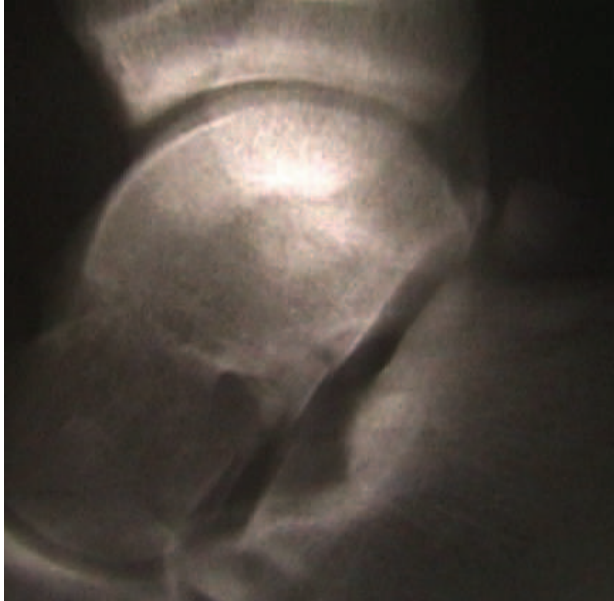
Score Kitaoka à 100/100.

Annexe 18 :

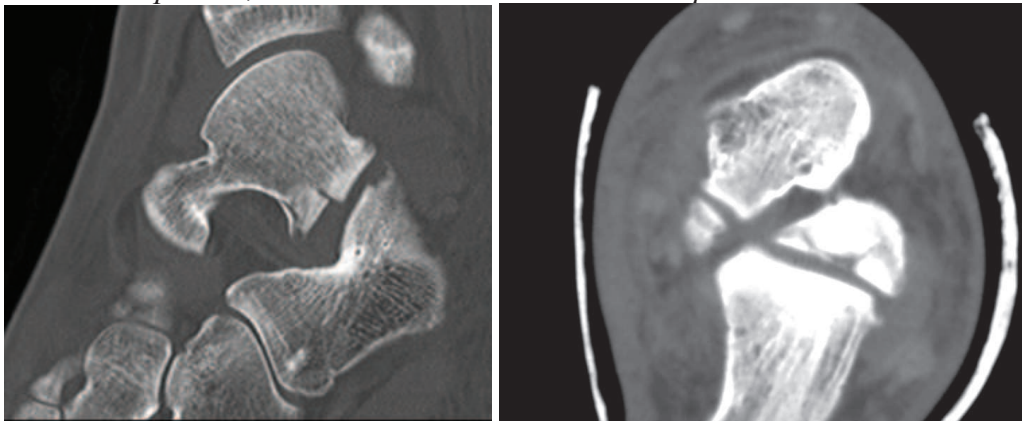
Iconographie Patient n°14

23ans, accident de snowboard. Mécanisme inconnu. Impotence totale, douleur du PLT. Stress test +. Côté gauche.

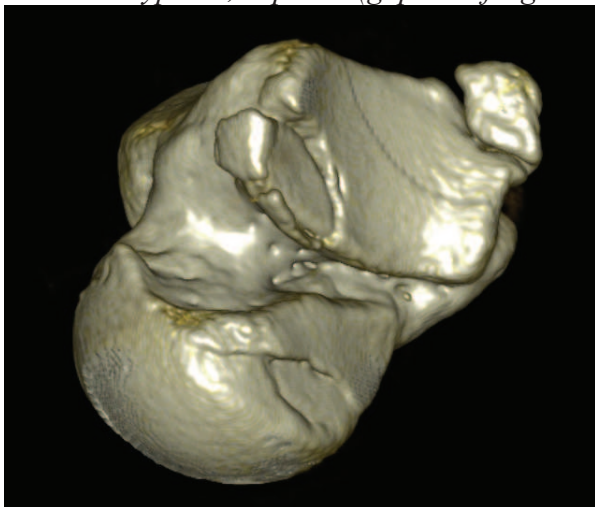
Attitude thérapeutique : Traitement fonctionnel



*Radiographies de Profil réalisées en urgence :
Fracture déplacée , comminutive. Fracture tubercule postérieur ?*



*Tomodensitométrie, coupes sagittale et horizontale:
Fracture type III, déplacée(gap interfragmentaire significatif)*




Reconstruction tridimensionnelle tomodensitométrieque(vue inférieure) : Fracture comminutive impactée, très antérieure

Score Kitaoka à 2ans :70/100 (raideur, douleurs, limitation périmètre marche)

TABLE DES MATIÈRES

- 1. INTRODUCTION**
- 2. EPIDEMIOLOGIE**
- 3. MÉTHODES**
 - a. Critères d'inclusion**
 - b. Cas d'exclusion**
 - c. Évaluation des patients**
 - d. Recueils bibliographiques**
- 4. MATÉRIEL**
 - a. Population de l'étude clinique**
 - b. Sous-population de l'étude fonctionnelle**
- 5. RÉSULTATS**
 - a. Etude clinique : Analyses des données de l'examen médical réalisé en urgence**
 - b. Évaluation à distance**
- 6. DISCUSSION**
 - a. Symptomatologie et diagnostic**
 - b. Étude fonctionnelle à distance**
 - c. Résultats I.R.M. à distance**
 - d. Biais de l'étude**
- 7. CONCLUSION**
- 8. BIBLIOGRAPHIE**
- 9. ANNEXES**



SERMENT D'HIPPOCRATE

En présence des Maîtres de cette Faculté, de mes chers condisciplines et devant l'effigie d'HIPPOCRATE,

Je promets et je jure d'être fidèle aux lois de l'honneur et de la probité dans l'exercice de la Médecine.

Je donnerais mes soins gratuitement à l'indigent et n'exigerais jamais un salaire au dessus de mon travail. Je ne participerai à aucun partage clandestin d'honoraires.

Admis dans l'intimité des maisons, mes yeux n'y verront pas ce qui s'y passe ; ma langue taira les secrets qui me seront confiés et mon état ne servira pas à corrompre les mœurs, ni à favoriser le crime.

Je ne permettrai pas que des considérations de religion, de nation, de race, de parti ou de classe sociale viennent s'interposer entre mon devoir et mon patient.

Je garderai le respect absolu de la vie humaine.

Même sous la menace, je n'admettrai pas de faire usage de mes connaissances médicales contre les lois de l'humanité.

Respectueux et reconnaissant envers mes Maîtres, je rendrai à leurs enfants l'instruction que j'ai reçue de leurs pères.

Que les hommes m'accordent leur estime si je suis fidèle à mes promesses.

Que je sois couvert d'opprobre et méprisé de mes confrères si j'y manque.