



HAL
open science

Faisabilité du traitement endovasculaire des anévrismes iliaques communs par endoprothèse iliaque branchée

Albéric De Lambert

► **To cite this version:**

Albéric De Lambert. Faisabilité du traitement endovasculaire des anévrismes iliaques communs par endoprothèse iliaque branchée. Médecine humaine et pathologie. 2012. dumas-00705065

HAL Id: dumas-00705065

<https://dumas.ccsd.cnrs.fr/dumas-00705065>

Submitted on 6 Jun 2012

HAL is a multi-disciplinary open access archive for the deposit and dissemination of scientific research documents, whether they are published or not. The documents may come from teaching and research institutions in France or abroad, or from public or private research centers.

L'archive ouverte pluridisciplinaire **HAL**, est destinée au dépôt et à la diffusion de documents scientifiques de niveau recherche, publiés ou non, émanant des établissements d'enseignement et de recherche français ou étrangers, des laboratoires publics ou privés.

UNIVERSITE JOSEPH FOURIER
FACULTE DE MEDECINE DE GRENOBLE

Année : 2012

N°

**FAISABILITE DU TRAITEMENT ENDOVASCULAIRE
DES ANEURISMES ILIAQUES COMMUNS PAR
ENDOPROTHESE ILIAQUE BRANCHEE**

THESE PRESENTEE POUR L'OBTENTION DU DOCTORAT EN MEDECINE
DIPLOME D'ETAT

Albéric de LAMBERT

Né le 02 Janvier 1982 à BELLEY

THESE SOUTENUE PUBLIQUEMENT A LA FACULTE DE MEDECINE DE
GRENOBLE

Le 30 mai 2012

DEVANT LE JURY COMPOSE DE

Monsieur le Professeur Jean-Luc MAGNE, Président du jury et directeur de thèse

Monsieur le Professeur Carmine SESSA

Monsieur le Professeur Philippe CHAFFANJON

Monsieur le Professeur Jean-Noël ALBERTINI

Monsieur le Docteur Emmanuel COCHET

Remerciements

A mes proches

A Aurélie,

Ma dou, mon amour, sans qui rien ne serait possible, j'ai la chance de partager ta vie.

A Ninon et Gaspard,

Mes trésors, mes moteurs, qui égaiant mes jours... et parfois mes nuits.

Aux membres du jury :

Monsieur le Professeur Jean-Luc Magne

Vous m'avez donné le goût de la chirurgie vasculaire moi qui voulait initialement faire de l'orthopédie... Vous êtes un modèle pour nous tous, que ce soit au bloc ou en dehors. Je vous remercie également pour la confiance et le soutien que vous m'avez apporté durant ces années.

Monsieur le Professeur Carmine Sessa

Avec vous la chirurgie semble « facile », j'admire votre incroyable aisance au bloc. Heureusement pour nous, vous savez transmettre votre technique et nous vous en remercions. Nous apprécions également votre disponibilité à tout instant.

Monsieur le Professeur Philippe Chaffanjon.

Pour vous les mots compagnonnage et pédagogie ne sont pas des paroles en l'air, nous en avons la preuve chaque jour. Vous avez été l'un de mes premiers professeurs durant ces études. Je suis aujourd'hui fier de travailler à vos côtés.

Monsieur le Professeur Jean-Nöel Albertini,

Merci pour votre accueil en CCV à Saint-Etienne et pour m'avoir donné une autre vision de la chirurgie endovasculaire. J'ai apprécié votre accessibilité et votre souci permanent de la formation des internes. Merci encore pour votre contribution à cette thèse.

Monsieur le Docteur Emmanuel Cochet, il y a presque 6 ans tu débutais ton clinicat, je débutais mon internat, tu m'impressionnais déjà par ta maîtrise. Apôtre du beau geste, tu as grandement participé à ma formation grâce à une fibre pédagogique reconnue par tous. Aujourd'hui tu es un grand chirurgien, pas seulement par la taille.

A ma famille

A Mes Parents

Merci d'avoir fait de moi ce que je suis. Vous m'avez toujours soutenu et fait confiance durant ces années. Je vous dois certainement mon orientation vers ces études médicales.

A Gaëtan, Elodie et Julia

Bonne chance pour cette nouvelle vie à Paris, n'oubliez pas les Alpes pour autant ! Ninon et Gaspard n'ont pas fini de nous réclamer leur cousine....

A Boris et Marie

On dira selon l'humeur, les 2 tourtereaux ou les 2 exilés fiscaux chez les helvètes. 2012 sera pour vous également une grande année : «On vous souhaite tout le bonheur du monde »

A Coline et Andréa

La petite sœur qui fera finalement comme Papa et Maman. J'admire ta combativité et ton audace permanente.

A Martine et Pierre

Merci pour tout ce que vous faites et avez fait pour nous durant ces années. Les allers-retours au CTM, les vacances, les travaux d'intérieurs, les réparations de voiture... Mes enfants ont aujourd'hui la chance de participer chaque semaine aux «Mercredis de Maminou».

A Bernard et Laurence

Vous ne pouviez pas être là ce soir, mais je sais que vous pensez à moi.

A Yannick et Cécilia

Les parisiens qui murmuraient à l'oreille des avions, au final vous êtes plus souvent en montagne que nous... Essayez quand même de revenir dans la région et faites nous de beaux loulous.

A Mes grands parents

J'aime m'arrêter chez vous à Saint Montan, c'est un petit coin de paradis qui me rappelle mon enfance. Malheureusement avec tous ces week-end à l'hôpital les occasions sont rares. N'hésitez pas à venir nous voir de temps en temps en Isère...

A Mutty

Tu n'es plus vraiment là mais je garde en moi de nombreux et beaux souvenirs.

A mes maîtres d'internat

A Monsieur le Pr Pierre Yves BRICHON

Vos qualités chirurgicales, votre rigueur et votre souci permanent du détail sont exceptionnels. Merci d'avoir participé à ma formation, et de m'avoir fait connaître toutes ces phrases et répliques cultes de la chirurgie thoracique

A Axel

L'ex « PH acide » du service, ton talent est à la hauteur de ton impatience. Je me rappelle de tes premiers mots : « Quelle est le nom de cette intervention Monsieur l'interne des hôpitaux ? »

A Stéphanie

Notre Belge préférée, je regrette ton accent qui nous changeait de celui du Grésivaudan

A Greg

Tu garderas toujours une place dans nos cœurs.

A Hélène

Ta taille est inversement proportionnelle à ton énergie, j'admire ta présence et ton dévouement quotidien auprès des malades. Bonne route dans ma ville de cœur.

A Caroline

Tu as été mon interne, ma co-interne (3 semestres...) mon assistante puis ma PH. Je reste admiratif devant tant de calme et de maturité à ton jeune âge. Ne pars pas trop vite à Annecy...

A Augustin

Merci pour ta disponibilité et tes conseils quotidiens au bloc.

A Monsieur le Pr Olivier CHAVANON, Paolo, Vincent

Qui m'ont fait découvrir la chirurgie cardiaque, ses protocoles, ses ECMO, ses blocs interminables parfois....

A Monsieur le Pr Jean-Pierre FAVRE et Monsieur le Pr Xavier BARRAL

Merci de m'avoir accueilli durant ces 6 mois à Saint-Etienne dans le Saint des Saint de la Chirurgie Vasculaire qu'est le CCV.

A Ghislain

Brillant chirurgien vasculaire, tu m'as également fait découvrir les greffes de rein et ta technique du « ptit bidon » pour caler le greffon. Bonne continuation à Québec avec tes 5 petites femmes

A Ambroise

Mon assistant de CCV, l'homme pour qui le staff ne finit jamais assez tard. J'admire ton dévouement pour le service, tes qualités chirurgicales, et ta bonne humeur perpétuelle.

A Marco et Monsieur le Pr Jean François FUZELIER

Une autre façon de faire de la chirurgie cardiaque qui m'a beaucoup plu.

A Olivier, David, Simon

Merci de m'avoir enseigné la chirurgie digestive au début de mon internat. Je garde un très bon souvenir de mon passage au 12eme.

Aux Docteurs Eric Montbarbon et Emmanuel BAUDOUIN

Merci de m'avoir fait découvrir l'orthopédie durant ces 6 mois à Chambéry.

A mes acolytes durant l'internat

A Seb,

L'interniste de la chirurgie, titulaire à seulement 30 ans d'une carte famille nombreuse. Vous avez une question il aura ou il trouvera une réponse....J'ai la chance de te rejoindre prochainement comme co-assistant dans le service, on peut toujours compter sur toi.

A Matthieu,

Ou le "Gers", toujours motivé pour faire une sortie escalade, une rando ou un apéro. J'ai beaucoup apprécié ta gentillesse et ta simplicité.

A Yo,

Le plus graveleux d'entre nous...J'ai adoré nos 2 semestres ½ ensemble.

A Marine,

La globe trotteuse de l'urologie, jamais la langue dans sa poche et toujours le sourire

A Alexis,

Encore un mec de cette belle promo (l'odyssée P2), et encore un urologue, décidément...

A Caro,

La meneuse de la fronde lors de notre passage au 12eme... Vous formez avec Eric, Naël et Mewenn une jolie petite famille.

A Victor

Tu as été également mon interne, mon co-interne et enfin mon assistant en chirurgie cardiaque, merci pour ces qq mots : « last stitch, one shot »

A Gaëlle,

Quel talent au bloc mais aussi à « question pour un champion »... Je croise les doigts pour David...

A Jérôme,

« The Bo goss » de la chirurgie avec sa barbe de 2/3 jours toujours impec...

A Nico,

Besac connection', ton dernier semestre chez nous était très sympa. A bientôt peut-être sur le trail des forts...

A Julien, Fabien, Bertrand, Sergueï

Pour les bons moments dans la mine et à l'internat de Sainté.

A Seb,

Le spirou avec qui j'ai passé tout simplement un excellent semestre, vivement que tu sois mon interne...

A Marine

La dijonnaise de la chirurgie, piquante à souhait, toujours propre sur elle, une vraie plasticienne.

A Philippe

Juneeet !!!!!, Merci pour ce très bon dernier semestre à tes côtés... courage en ORL

A Eric

« Excellent !!!!! » Enorme dernier semestre à tes côtés également....

A Pierre Yves

Le roi de la blague, du jeu de mot, et da la Senseo.

A Juliette, Damien, Mickaël, Dan, Pierre-Yves

Pour cet ultime semestre d'internat.

A mes amis,

A Antoine

Mon partenaire des montées chartroussines pré-hospitalières. Un des pères fondateurs des « Autres, plasticien à ses heures perdues qui réussit tout ce qu'il fait, se casse « presque » jamais rien (tu te fais opérer par Marie demain...), toujours beau même habillé d'un sac ou d'un déguisement improbable, et en plus il court vite, très vite.... Désolé mesdames je crois que son cœur est pris...

A Guillaume

Un autre membre fondateur des « Autres »... Le Schumacher de l'optique, Toujours prêt pour une soirée, un tour de vélo, ou un tête en bas... Heureusement tu t'es calmé au contact de Murielle... Certains malintentionnés diront que tu touches un peu tes affaires on dira que tu connais bien ton matériel. Je garderais un souvenir émus de cette semaine à la Foux d'Allos et de certaines soirées durant ma 6eme année ... On peut toujours compter sur toi...

A Ptit Rom

Le dernier des « Autres », le joyeux drill de la bande né avec des skis aux pieds... Je suis fier de t'avoir traîné autour du Mont Blanc l'année dernière, dire qu'on va remettre ça en un peu plus dur... Sinon j'attends avec impatience ton enterrement, on va pas te rater !!!! (Marion, A bon entendeur !)

A Rom, Auré et Léa

Les « quenelles d'adoption ». On ne se voit pas souvent mais à chaque fois c'est la FEEEEETTE !!! On serai très heureux de vous vous voir revenir dans le coin avec votre Léa et le petit dernier... rassurez vous vous avez déjà la voiture des parfaits Grenoblois... Encore merci Rom pour cette 6eme année passé à tes côtés.

A Marie

Toujours là pour les autres... Merci pour ton amitié. J'admire ta simplicité, ton parcours et tous les sacrifices que tu as réalisé durant ton internat. Tu es passionnée par ton travail c'est bien, n'hésites pas à souffler de temps en temps...

A Hugo, Julie, Colin et maud,

Ou la maison du bonheur. Votre petite famille qui va bientôt s'agrandir est un modèle pour nous. Vive les barbec à Raphelle...

A Arnaud, Domi et Anouck

Déjà Copains de classe au lycée, on a tous filé au CTM pour le meilleur sur tous les plans... Merci pour toutes ces années et les bons moments passés ensemble. Maintenant c'est avec plaisir que l'on se retrouve pour des gouters d'enfants...

A Sly

Expatrié à Lyon pour son plus grand plaisir... A la fois un cerveau énorme et aussi un bon poil dans la main qu'on avait déjà repéré dès le Lycée. Tu es maintenant un cardiologue accompli, bientôt marié. Ton EVG Berlinois était une réussite...

Aux 3 frères, Lolo, Julien et Jérôme

A chacun son style mais ensemble vous êtes capables de tout. Vous êtes l'esprit des autres .

A Fanny, Julien, Mathys et Ilian

Nos a-sins ou voi-mis comme vous voulez. Nous sommes heureux de vous avoir rencontré au Jardin des Sens il y a presque 5 ans. Merci Fanny de t'occuper si bien de nos petits...

A Patrick, Aurélie, Manon, Thibault

Egalement des a-sins ou voi-mis. Merci de rendre nos WE d'astreintes plus plaisants pour Ninon.

A Céline

Pour sa gentillesse et son goût des belles choses...

A Luc

En souvenir de notre mémorable concours d'eau au CTM

A Jenny

La néphrologue du champagne, pour m'avoir supporté durant toutes ces années.

A ceux qui ont participé à mon aparté

Au Professeur Philippe CINQUIN,

Merci pour ton bouillonnement intellectuel permanent et ton réseau...

Au Professeur Pascal HAIGRON,

Pour ton accueil à Rennes et ton aide précieuse durant ce master II

A Simon,

Merci pour tout, tu m'as fait découvrir tout un univers, le C++, la programmation

A Cemil,

Pour son accueil au sein de cette magnifique réalisation qu'est THERENVA

A Seb et Matthieu,

Les 2 geeks mangeurs de kébabs.

A mes co-galériens « en classe » Alix, Guillaume, Pierre, Stéphane.

A l'ensemble des équipes du 10eme A et B/C et D ,

Aux infirmier(e)s du A : Les **Audrey's** ou mes 2 Ca(s), **Isa** la gentille rebelle, **Céline** « le sud » dans une infirmière, **Mylène** et son award du meilleur nettoyage de tableau velleda, **Marion** et ses adorables piques, **Maud** et son calme, **Anaïs** la sérieuse, les nouvelles ou nouveaux **Cécile, Gwen et Jordy**, les échangistes A/B **Dimitri et Elodie**;

Aux infirmières du B, les « anciennes » reines des pansements **Babeth, Anne-marie, Rachelle, Béa, Andrée** ; aux « nouvelles » du B **Marie, Anissa, Dorine**

Je n'oublie pas tou(te)s les « ex du 10 eme » : **Karine** ou madame Praline j'ai toujours faim mais je suis vite remplie, **Anne Laure** ou le retour, **Seb** lors de mon premier semestre, **Alex** et son coude magique, Vanessa toujours sympa, **Gurvan** et ses nuits toujours pleine de surprises, la **Caro** qui s'est enfuie à Annecy, **Laeti** la sportive, **Ségo** , **Maëlle, Lydie, Marie, Dominique, Jacqueline,...** J'espère que je n'en ai pas trop oublié. Encore merci à toutes et tous.

Aux infirmières de consult, Martine, Nicole et Jeanine.

Aux AS, Brigitte, Emilie, Karima, **Sophie, Martine, Isa, Linda, Rosanna, Audrey, Aline , Marilyne, Florian, Milka et Carole**, Sandrine Toujours ok pour faire un changement de chambre et prendre une de mes entrée qui ne devait pas passer.

A nos kinés, Elizabeth, Perrine

Nos indispensables « aides cadre » Laure la reine de trajectoire, l'indiana Jones du SSR et **Véro** à qui rien n'échappe.

Nos **cadres, Claire** qui résiste contre vents et marées et **Sandra**.

A nos très chères secrétaires Dolorès, Josette, Zora, Françoise, Francine, Myriam, Marlène, Marie-Claude, Isabelle.

A l'ensemble des équipes du bloc

A nos très chers médecins anesthésistes

Bruno, l'ours du vasculaire, mais ça va mieux après 1 Litre de café

Luis, le Poncherelo du bloc plexique

Aux « drôles de daMes » : **Maria, Myriam et Marine**

Edith et son efficacité

Thierry et son calme légendaire

Martine l'hypnotiseuse

Aux « filles du bloc », Cathy pour son énergie et son accueil mon 1^{er} jour, **domi** notre doudou du vasculaire, **Martine** la terreur des externes mais notre « maman » à tous, **Claudine** et ses randos, **Kristel** et son efficacité à pas de velours, **Delphine** et sa bonne humeur, **Véro** la discrète, **Renée** notre grande blonde préférée, **Monique** et sa capacité d'engraissement, **Bernadette** ou l'efficacité au service du poumon, **Nath** et **Julie** le duo infernal, **Marie-Pierre** notre chef à tous. Je pense également à **Jean** qui a pris sa retraite il y a peu.

Aux IADEs ; Françoise, Martine, Régis, Denis, Martine

Aux infs du bloc et du service à Sainté qui m'ont si gentiment accueilli durant ces six mois. J'ai été impressionné par votre dévouement à cette institution qu'est le CCV.... « Ce serait votre père ».....

Aux secrétaires du CCV Nathalie, Ghislaine et Evelyne qui m'ont permis de récupérer les dossiers de cette thèse...

Aux différentes équipes soignantes que j'ai croisées durant mon passage au 12eme, au 9emB et à Chambéry.

Merci pour leur présence et leur participation à :

Julie MAZON (Laboratoire ATRIUM)
Vincent PICHAT (Laboratoire BARD)
Jean-Louis PICARD (Laboratoire BOSTON)
Cyril DESPROGES (Laboratoire MEDTRONIC)
Bruno DANCE (Laboratoire VASCUTEK)
Alexandrine MOLLIET (Laboratoire JOHNSON)

TITRE

Faisabilité du traitement endovasculaire des anévrismes iliaques communs par endoprothèse iliaque branchée.

Auteurs : A de LAMBERT ¹, A DUPREY ², JN ALBERTINI ², C SESSA ¹, JL MAGNE ¹, JP FAVRE ²

Institutions :

¹ Clinique universitaire de chirurgie Thoracique Vasculaire et Endocrinienne, CHU Michallon, Grenoble, France

² Service de Chirurgie Vasculaire, CHU Hôpital Nord, Saint Etienne, France.

Présentation :

Communication orale le 24 Juin 2012, 27eme Congrès National de la Société de Chirurgie Vasculaire de Langue Française, 22-25 Juin, Maison de la Chimie, Paris, France.

Mots clés : Anévrisme iliaque commun, Anévrisme aorto-iliaque, endoprothèse iliaque branchée.

Correspondance : A de LAMBERT, Clinique universitaire de chirurgie Thoracique Vasculaire et Endocrinienne, CHU Michallon, Grenoble, France

RESUME

Titre : Faisabilité du traitement endovasculaire des anévrismes iliaques communs par endoprothèse iliaque branchée

But de l'étude :

Evaluer la proportion d'anévrismes aorto-iliaques ou iliaques communs sans collet distal, éligible à un traitement endovasculaire par endoprothèse iliaque branchée (EIB).

Matériels et méthodes :

Du 1^{er} janvier 2006 au 31 Décembre 2010, 82 patients (80 hommes, 2 Femmes) ayant bénéficié d'une intervention pour un anévrisme iliaque commun unilatéral ou bilatéral, isolé ou associé à un anévrisme de l'aorte abdominale ont été inclus de manière rétrospective.

Au total, les scanners de 101 anévrismes iliaques communs (63 unilatéraux, 19 bilatéraux) ont été étudiés grâce à un logiciel de sizing (Endosize, Therenva). Pour chaque anévrisme, les longueurs, angulations et diamètres des artères iliaques communes, externes, internes ont été relevés, puis comparés aux critères anatomiques recommandés par le constructeur et aux critères recommandés dans la littérature pour la pose des EIB. Les critères d'éligibilité selon le constructeur étaient : une lumière iliaque commune distale ≥ 16 mm, une longueur iliaque commune ≥ 50 mm, la présence d'un site de fixation distale ≥ 20 mm sur l'artère iliaque externe, un diamètre iliaque externe ≥ 8 mm et ≤ 11 mm, la présence d'un site de fixation distale ≥ 10 mm sur l'artère iliaque interne (AII) et un diamètre iliaque interne ≤ 11 mm. Les critères d'éligibilité selon les données de la littérature étaient une lumière iliaque commune distale ≥ 18 mm, une longueur iliaque commune ≥ 40 mm, un diamètre iliaque externe ≥ 8 mm ou ≤ 22 mm, la présence d'un site de fixation distal > 10 mm sur l'AII ou sur l'une de ses branches, l'absence d'athérome sévère de l'AII, l'absence de sténose ostiale de l'AII et l'absence d'association tortuosités et calcifications iliaque sévères.

Résultats :

Sur les 101 anévrismes iliaques communs cibles, 32 (32%) et 36 (36%) étaient éligibles pour la pose d'une EIB selon respectivement les recommandations du constructeur et les données de la littérature. Selon les recommandations du fabricant la principale contre-indication pour la pose d'une EIB était le diamètre de l'AII > 11 mm (38/101 soit 38%). Selon les données de la littérature la principale contre-indication pour la pose d'une EIB était une lumière iliaque commune distale < 18 mm (43/101 soit 43%).

Conclusion :

Seule une faible proportion des anévrismes iliaques communs sans collet distal est éligible à un traitement endovasculaire par EIB. Le traitement endovasculaire de ces anévrismes reste donc problématique lorsqu'on veut préserver la perméabilité de l'AII.

Mots clés : Anévrisme iliaque commun, Anévrisme aorto-iliaque, endoprothèse iliaque branchée, artère iliaque interne, étude de faisabilité.

Introduction

Le traitement des anévrismes aorto-iliaques et iliaques communs (AAI-IC) a bénéficié ces dernières années des progrès issues du développement des techniques endovasculaires, permettant ainsi de diminuer la morbi-mortalité liée à leur prise en charge (1; 2). Si le traitement chirurgical conventionnel est longtemps resté le traitement de référence, le traitement endovasculaire est indiqué en premier, le traitement chirurgical restant indiqué en cas de symptômes compressifs (3). Dans la majorité des cas il s'agit d'un anévrisme aorto-iliaque commun, l'anévrisme iliaque commun étant associé à un anévrisme de l'aorte abdominale (AAA), plus de 20 % des AAA présentent en effet une extension anévrismale au niveau de la bifurcation iliaque (4). Cette extension distale de l'anévrisme augmente la fréquence des échecs techniques et des complications lors du traitement endovasculaire de l'AAA (5; 6). Les anévrismes iliaques communs isolés sont quant à eux plus rares avec une incidence estimée à moins de 2 % des anévrismes intra-abdominaux (7; 8).

En l'absence de collet distal suffisamment long au niveau de l'artère iliaque commune (AIC) le déploiement d'une endoprothèse à ce niveau expose au risque d'apparition d'endofuite de type I distale. Le traitement endovasculaire de ces anévrismes fait alors appel le plus souvent à la couverture de l'artère iliaque interne (AII), également appelée artère hypogastrique, et au déploiement de l'endoprothèse dans l'artère iliaque externe (AIE). L'embolisation de l'AII précède alors la mise en place de l'endoprothèse afin de prévenir l'apparition d'endofuite de type II par réinjection de l'AII. Cette embolisation hypogastrique est source de complications fréquentes telle une claudication fessière avec une fréquence variant de 28 à 55 % (3; 9–12) ou de troubles de l'érection. Dans plus de la moitié des cas ces symptômes sont définitifs (13), ils peuvent alors être très invalidants notamment chez les

patients jeunes et actifs. L'embolisation hypogastrique peut également parfois être source de complications potentiellement graves comme l'ischémie voire la nécrose colique, la nécrose périnéale ou fessière et l'ischémie médullaire (9; 14; 15 ; 16). L'incidence de ces complications graves est sujette à controverse, il semblerait cependant qu'elle soit sous estimée dans la littérature (10).

Les mécanismes de cette ischémie pelvienne et du développement d'une suppléance sont encore mal compris. Certains auteurs mettent en cause l'embolisation hypogastrique bilatérale dans l'apparition des symptômes d'ischémie pelvienne (10), d'autres auteurs considèrent au contraire que le développement d'une collatéralité en cas d'embolisation hypogastrique est assurée essentiellement par les branches de l'AIE et de l'artère fémorale profonde et non par les branches de l'AII controlatérale (17; 18). Les symptômes d'ischémie pelvienne auraient ainsi la même incidence que le patient bénéficie d'une embolisation hypogastrique uni ou bilatérale (19). Il apparait ces dernières années que l'apparition des symptômes serait probablement liée à la technique d'embolisation et plus particulièrement au niveau d'embolisation (20; 21). Actuellement il est donc recommandé de réaliser une embolisation la plus proximale possible de l'AII et d'éviter une embolisation distale afin de préserver les branches de l'AII incriminées dans le développement des différents symptômes de l'ischémie pelvienne (19). Il reste cependant impossible de prédire pour un patient la survenue des symptômes d'ischémie pelvienne en cas d'embolisation hypogastrique (22). Plusieurs solutions ont donc été proposées pour maintenir la vascularisation de l'AII lors de la prise en charge des AAI-IC.

Afin de préserver la vascularisation d'au moins une AII, des techniques de revascularisation par une approche rétro-péritonéale ont été proposées. Ces techniques de revascularisation s'intègre dans le cadre des techniques hybrides associant un geste de

chirurgie conventionnelle dite « ouverte » avec le geste endovasculaire. Ces techniques ont été majoritairement proposées en cas d'anévrismes iliaques communs bilatéraux. L'anévrisme iliaque commun est exclu par la mise en place d'une endoprothèse et l'AII ipsilatérale est revascularisée par une transposition ou un pontage par voie rétro ou sous-péritonéale ipsilatérale. Si les résultats en terme de perméabilité et d'incidence de claudication à moyen terme sont satisfaisants (23), ces techniques ont cependant l'inconvénient de diminuer le caractère mini-invasif du traitement endovasculaire (6).

Une technique connue sous le nom de « banana technique » visant à revasculariser l'AII par voie rétrograde a également été proposée(24; 25), elle consiste à maintenir la perfusion hypogastrique au moyen d'un stent couvert déployé de l'AIE à l'AII après la mise en place d'une endoprothèse aorto-uni-iliaque controlatérale. Cette technique ne permet de revasculariser qu'une seule AII en cas d'anévrisme bilatéral, de plus elle impose la réalisation d'un pontage extra-anatomique (26).

D'autres techniques totalement endovasculaires visant à maintenir la perfusion hypogastrique ont été publiées. Nous pouvons ainsi citer la « sandwich technique », qui correspond à une transposition de la technique de la cheminée au niveau de l'AII(27). Une autre technique endovasculaire proposée en 2002 connue sous le nom de « bell bottom technique » consistait initialement à utiliser une cuff aortique telle une extension iliaque distale afin de prendre en charge des anévrismes aorto-iliaques communs sans collet distal (28). Malheureusement cette technique ne peut être réservée qu'à un nombre limité de patients, le diamètre de l'anévrisme iliaque distal ne devant dépasser 25 mm (26). Actuellement certains laboratoires proposent des diamètres distaux de leur endoprothèse aorto-iliaque allant jusqu'à 28 mm permettant de prendre en charge de tels diamètres mais il

ne s'agit probablement pas d'une solution à préconiser en raison du risque évolutif de la maladie anévrysmale.

Toujours dans le but d'éviter une embolisation hypogastrique source de complications lors de la prise en charge d'AAI-IC sans collets distal, des endoprothèses iliaques avec une branche à destinée hypogastrique ont été développées. Il existe actuellement 2 principaux types d'Endoprothèse iliaque branchée (EIB) fabriquées par la compagnie Cook Inc, la Z-bis (Zenith Bifurcated Iliac Side) et l' HBE (Helical Branched Endograft Size) (Figure 1). Il s'agit d'endoprothèses bifurquées présentant une branche principale destinée à être déployée dans l'AIE et une branche latérale assurant la vascularisation de l'AII. Elle possède un cathéter pré positionné dans la branche iliaque interne afin de faciliter le cathétérisme de l'AII. Une fois l'AII cathétérisée, la connexion de la branche latérale de l'EIB avec l'AII est assurée par la mise en place d'un stent couvert expansible sur ballon pour la Z-bis ou par un stent couvert auto-expansible pour l'HBE. Des taux de succès technique variant de 85 à 100% lors de la pose ainsi que des résultats à moyen terme satisfaisants (29–33) ont contribué au développement de cette technique. A long terme il semblerait que les bons résultats des EIB persistent avec un taux de perméabilité primaire supérieur à 90%(34). Récemment une première étude a comparé les résultats entre les malades bénéficiant de la pose d'une EIB avec ceux bénéficiant d'une embolisation de l'AII, les résultats ont mis en évidence une diminution significative des complications à type de claudication fessière et d'endofuites distales dans le groupe EIB (35). Les auteurs de cette étude comparative suggèrent l'utilisation en première intention d'une EIB notamment chez les patients jeunes et actifs. Une autre étude a comparé la pose d'EIB à un traitement chirurgical conventionnel (36). Au vu de la faible morbi-mortalité dans le groupe EIB les auteurs proposent également l'utilisation des EIB comme traitement de choix chez les patients jeunes.

Si les résultats des EIB semblent attractifs, une limite quant à leur faible taux d'éligibilité est apparue. A ce jour, les critères anatomiques pour leur pose n'ont pas été validés (33). Seules 2 études ont évalué la faisabilité des EIB en cas d'AAI-IC. Tiellu et al ont évalué 59 patients, ils ont mis en évidence 52% (27/52) de patients éligibles à la pose d'une EIB (37). Si l'on regarde le taux d'éligibilité par anévrisme, 48% (30/63) des anévrismes étaient éligibles. Plus récemment Karthikesalingam et al ont essayé de quantifier la proportion de patients présentant une morphologie compatible avec la pose d'une EIB (38). 51 patients ayant bénéficié d'une embolisation de l'AII en vue du traitement endovasculaire d'un anévrisme iliaque ou aorto-iliaque ont été inclus. La faisabilité des EIB pour l'ensemble des 66 anévrismes iliaques cibles a été évaluée à 38% selon les critères constructeurs et 29% selon les critères des chirurgiens ayant une expérience dans la pose d'EIB.

Ainsi la majorité des anévrismes iliaques communs publiés dans ces 2 études n'était pas éligible à la pose d'une EIB. Le principal obstacle retenu par les auteurs était la présence d'un anévrisme de l'AII (37; 38). Il faut néanmoins préciser que ces 2 études ont évalué la faisabilité du traitement par EIB chez des patients devant bénéficier d'un traitement endovasculaire, un certain nombre de patients notamment ceux devant bénéficier d'un traitement chirurgical n'ont donc pas été inclus dans ces études de faisabilité. Depuis plusieurs études ayant rapportés de bons résultats des EIB ne contre-indiquent pas systématiquement la pose d'EIB en cas d'anévrisme de l'AII associé (22; 34; 36).

L'objectif de notre étude était de confirmer le faible taux d'éligibilité des EIB pour l'ensemble des AAI-IC et de préciser les critères de non éligibilité incriminés au vu des dernières publications. Cette étude de faisabilité a donc concerné des patients ayant bénéficié d'un traitement endovasculaire mais également des patients ayant bénéficié d'un traitement chirurgical.

Matériels et Méthodes

Sélection des patients :

Les scanners des patients issus de 2 centres (Chu de Grenoble, Chu de St-Etienne) ayant bénéficié du traitement d'un AAI-IC de janvier 2006 à Décembre 2010 ont été étudiés de manière rétrospective. Seuls ont été inclus les scanners au format DICOM afin de permettre la réalisation d'un sizing précis. Les critères d'inclusion étaient : la présence d'un anévrisme iliaque commun > 25 mm de diamètre uni ou bilatéral qu'il soit isolé ou associé à un AAA; l'absence de collet distal > 10 mm de longueur sur l'AIC distale, la présence d'une AII perméable du côté ipsilatéral à l'anévrisme iliaque commun. Les critères d'exclusion étaient la présence de complications à type de rupture, de dissection ou de compression des organes de voisinage (thrombose veineuse proximale des membres inférieurs, utéro-hydronephrose). La modalité de traitement (chirurgical, endovasculaire ou hybride) ainsi que la préservation ou non de l'AII durant l'intervention dont le patient a bénéficié étaient relevées mais ne constituaient pas des critères de sélection.

Mesures :

Une étude de faisabilité a été réalisée pour chaque anévrisme iliaque cible grâce au logiciel de sizing (Endosize, Therenva). Les longueurs, angulations et diamètres des AIC, AIE, AII ont été relevés selon la méthodologie publiée précédemment (38). La longueur AIC était mesurée depuis la terminaison aortique jusqu'à la bifurcation iliaque, la longueur iliaque totale était mesurée depuis la terminaison aortique jusqu'à l'ostium de l'artère épigastrique inférieure. La différence entre les deux correspondait à la longueur AIE. La longueur AII était mesurée depuis l'origine de l'AII jusqu'à sa première branche de division. Le diamètre iliaque commun distal était mesuré à la terminaison de l'artère iliaque commune en amont de la

bifurcation iliaque en veillant à ne mesurer que la lumière résiduelle (hors thrombus). Le diamètre de l'AIE était mesuré à 20 mm de la bifurcation iliaque et le diamètre de l'AII était mesuré à 10 mm de l'ostium de l'AII. Les tortuosités iliaques ipsi et controlatérales, les calcifications iliaques, ainsi que l'angulation aortique et l'angulation de la bifurcation iliaque (offspring angle) étaient également mesurées selon les critères standards (38; 39).

Critères d'éligibilité selon les données du constructeur:

Les critères d'éligibilité selon le constructeur étaient : une lumière iliaque commune distale ≥ 16 mm, une longueur iliaque commune ≥ 50 mm, la présence d'un site de fixation distale ≥ 20 mm sur l'artère iliaque externe, un diamètre iliaque externe ≥ 8 mm et ≤ 11 mm, la présence d'un site de fixation distale ≥ 10 mm sur l'artère iliaque interne (AII) et un diamètre iliaque interne ≤ 11 mm.

Critères d'éligibilité selon les données de la littérature :

Les critères d'éligibilité selon les données de la littérature étaient une lumière iliaque commune distale ≥ 18 mm, une longueur iliaque commune ≥ 40 mm, un diamètre iliaque externe ≥ 8 mm ou ≤ 22 mm, la présence d'un site de fixation distal > 10 mm sur l'AII ou sur l'une de ses branches, l'absence d'athérome sévère de l'AII, l'absence de sténose ostiale de l'AII et l'absence d'association tortuosités et calcifications iliaques sévères.

Analyse statistique

Les données ont été étudiées grâce au logiciel Excel (Microsoft Inc). Les longueurs, diamètres et angulation des différentes artères sont présentés sous forme de valeurs moyennes accompagnées de leur écart type. Les variables qualitatives nominales dont les effectifs attendus étaient ≥ 5 ont été comparées en utilisant le test de chi-deux. Les variables

qualitatives nominales dont les effectifs attendus étaient < 5 ont été comparées en utilisant le test exact de Fischer.

Résultats :

Les scanners de 82 patients ayant bénéficié d'un traitement pour un AAI-IC entre le 1^{er} janvier 2006 et le 31 Décembre 2010 ont été étudiés. Les données démographiques concernant l'ensemble des patients pris en charge sont reportés dans le tableau 1. Dix neuf patients présentaient des anévrismes iliaques bilatéraux, au total 101 anévrismes iliaques communs cibles ont été identifiés. Les caractéristiques morphologiques de l'ensemble des anévrismes iliaques communs sont présentées dans le tableau 2. Cinquante-quatre anévrismes iliaques communs ont bénéficié d'un traitement chirurgical conventionnel, dans 39 cas (72%) la vascularisation hypogastrique a alors été maintenue. Huit anévrismes iliaques ont été traités par chirurgie hybride avec revascularisation de l'AII ipsilatérale dans 6 cas/8 et controlatérale dans 2 cas/8. Trente-six anévrismes iliaques communs ont bénéficié de l'embolisation de l'AII puis du déploiement d'une endoprothèse dans l'AIE. Trois anévrismes ont bénéficié de la pose d'une EIB (CHU Saint-Etienne) (Figure 2). A noter les trois anévrismes iliaques communs ayant bénéficié d'une EIB étaient associés à un anévrisme controlatéral ayant lui été embolisé.

32/101 (32 %) des anévrismes étaient éligibles à la mise en place d'une EIB selon les recommandations donnés par le constructeur, 36/101 (36%) l'étaient selon les critères publiés dans la littérature (NS). Une majorité des anévrismes (45/101 soit 45 %) présentait un critère de non éligibilité à la pose d'une EIB que l'on respecte les recommandations des constructeurs ou les critères de la littérature (Figure 3). Par fréquence décroissante les critères de non éligibilité selon les données du constructeur (Figure 4) étaient : un diamètre de l'AII > 11mm (38/101 soit 38%), un diamètre AIE < 8mm ou > 11mm (26/101 soit 26 %), une lumière iliaque commune distale < 16mm (25/101 soit 25 %) et une longueur AIC < 50mm (9/101 soit 9%). En utilisant les données publiées dans la littérature (Figure 5), les critères de

non éligibilité par fréquence décroissante étaient : une lumière iliaque commune distale < 18mm (43/101 soit 43%), une absence de site de fixation > 10mm de longueur sur l'AII ou l'une de ses branches (18/101 soit 18%), une sténose ostiale de l'AII (12/101 soit 12%), un athérome sévère de l'AII (5/101 soit 5%), des calcifications associées à une tortuosité iliaque importante (5/101 soit 5%), un diamètre AIE < 8mm ou > 22mm (4/101 soit 4%), et une longueur AIC < 40mm (2/101 soit 2%).

Si on évalue le taux d'éligibilité pour une EIB en fonction du type de chirurgie ayant été réalisée, on constate que 17/54 (31%) des anévrismes iliaques communs ayant bénéficié d'un traitement chirurgical conventionnel étaient éligibles à la pose d'une EIB contre 16/44 (36%) des anévrismes ayant bénéficié d'une embolisation hypogastrique ou d'un traitement hybride (NS). (Tableau 3). Parmi les anévrismes ayant bénéficié d'un traitement chirurgical avec revascularisation de l'AII, 14/ 39 soit 36% étaient éligibles à la pose d'une EIB. Sur les 12 patients ayant bénéficié d'un traitement chirurgical sans revascularisation de l'AII, 3 (25 %) étaient éligibles à la pose d'une EIB (NS) (tableau 4).

A noter, les 3 anévrismes ayant bénéficié d'une EIB étaient tous éligibles à la pose d'une EIB selon les critères recommandés dans la littérature, en revanche 1 seul était éligible selon les recommandations du constructeur.

Discussion

Les résultats de notre étude confirment les données publiées dans la littérature (37; 38), une majorité des AAI-IC n'est pas éligible à la pose d'EIB, que l'on utilise les critères constructeurs (32%) ou les critères publiés dans les études récentes (36 %). Les critères de non éligibilité mis en évidence sont en revanche sensiblement différents. Ainsi le premier critère d'exclusion (40%) si l'on se réfère aux recommandations du constructeur est le diamètre de l'AII. Ce résultat va dans le sens des 2 publications qui ont évalué la faisabilité des EIB (37; 38). Cependant plusieurs études retiennent la possibilité de prendre en charge des diamètres de l'AII supérieurs grâce au déploiement du stent dans une branche principale de division de l'AII, tout en embolisant éventuellement d'autres branches accessoires. (34–36). Toutes les AII présentant un diamètre > 11mm ne représentent donc pas nécessairement une contre-indication à la pose d'EIB. Il est probablement plus pertinent d'évaluer grâce au sizing pré-opératoire la présence sur l'AII ou l'une de ses branches d'un site de fixation distale pour le stent couvert. Cette attitude qui permet d'augmenter, sur ce point, le taux d'éligibilité des EIB serait associée à un taux d'endofuite plus important, mais ces dernières sont le plus souvent traitées aisément par une seconde procédure (36). Il existe également depuis peu des stents couverts expansifs sur ballon allant jusqu'à 16 mm de diamètre. Ces stents couverts représentent également une solution alternative en cas de diamètre important de l'AII. D'autres critères de non éligibilité concernant l'AII non mentionnés par le constructeur sont en revanche retenus dans la littérature (22; 30; 33; 34; 37). Ainsi la présence d'une sténose ostiale et d'un athérome important au niveau de l'AII sont des critères importants à prendre en compte lors de la planification d'une EIB. Dans notre série l'AII est finalement impliquée dans la non éligibilité pour la pose d'une EIB dans 35% des cas si l'on prend en compte l'ensemble de ces critères.

Un critère de non éligibilité revêt pour certains auteurs une importance particulière il s'agit du diamètre iliaque commun distal (22; 30). En cas de lumière iliaque commune distale insuffisante la branche iliaque interne est susceptible de ne pas se déployer avec comme conséquences l'impossibilité de réaliser le cathétérisme hypogastrique voire une thrombose de la branche hypogastrique (Figure 6). Le fabricant propose une lumière iliaque commune distale de 16 mm comme critère d'éligibilité minimal. Dans la littérature un seul auteur reprend ce critère de 16 mm comme taille minimale de lumière iliaque commune distale (36). Selon nous ce diamètre est probablement insuffisant et expose à des complications, en effet la branche latérale pour l'AII doit être déployée 10 mm en amont de la bifurcation hypogastrique. La terminaison de l'AIC supporte donc dans sa lumière le déploiement du jambage principal et de la branche latérale à destinée hypogastrique ce qui correspond à un diamètre d'un stent de 12mm et d'un stent de 8mm. Aussi, La majorité des auteurs recommandent un diamètre minimal pour la lumière iliaque commune distale de 18mm. Karthikesalingam dans son étude mettait en évidence un taux de 15% d'AIC non éligible concernant ce critère (38). Dans notre étude le taux d'anévrismes iliaques présentant un diamètre insuffisant est de 25% si l'on considère un diamètre de 16mm, et de 44% si l'on considère un diamètre minimum de 18mm ($p=0,01$). Ce résultat souligne le caractère relativement restrictif de ce critère anatomique. Ce point constitue selon nous un des éléments clé du design de la prothèse si l'on voulait augmenter de manière significative le taux d'éligibilité des EIB. A noter, il s'agit du seul critère pour lequel les auteurs paraissent « plus prudents » que le constructeur.

Concernant le diamètre de l'AIE le constructeur indique dans sa notice d'utilisation que le diamètre de l'AIE doit être compris entre 8 et 11 mm. Ainsi parmi les 101 anévrismes iliaques cibles de notre étude, 26 présentaient un diamètre non éligible. Pour les diamètres supérieurs le constructeur propose une évaluation au cas par cas de la faisabilité de la pose

d'une EIB. En effet, il est possible de prendre en charge des diamètres supérieurs d'AIE en rajoutant une extension iliaque de taille adaptée à l'artère receveuse, ces dernières ayant des diamètres allant jusqu'à 22 mm. Le diamètre de l'AIE constitue alors rarement un élément de contre-indication à la pose d'une EIB. Dans notre série seuls 4 anévrismes présentaient une taille de l'AIE incompatible avec la pose d'une EIB selon les critères de la littérature (taille <8 mm) (Figure 5).

D'autres critères tels les calcifications et les tortuosités iliaques rentrent également en compte. Ces critères sont souvent incriminés dans les études pour exclure certains anévrismes iliaques mais leur évaluation est peu souvent standardisée. En pratique c'est l'association de calcifications et de tortuosités iliaques sévères qui font contre-indiquer la pose d'EIB à la lumière de ce qui est préconisé pour le traitement endovasculaire des AAA. Le problème plus spécifique des EIB concerne l'éventuelle gestion difficile du cross-over nécessaire au cathétérisme du jambage iliaque interne. Il peut ainsi être proposé en cas de tortuosité marquée et/ou associée à une angulation sévère de la bifurcation aortique un cathétérisme de la branche hypogastrique par voie brachiale ou axillaire avec un taux de complications relativement faible (32). Cette attitude permet ainsi de répondre de manière adaptée à de nombreux cas de figure.

Nous avons fait le choix dans notre étude de ne pas retenir un critère mentionné par certains auteurs (30; 34; 38), il concerne l'angulation hypogastrique ou « offspring angle ». Ce critère est lié à la présence sur l'EIB d'une angulation de 30° de la branche à destinée hypogastrique par rapport au jambage principal. En effet, en cas d'angulation hypogastrique (ou offspring angle) trop importante le cathétérisme de l'AII peut s'avérer difficile. Ce critère ne fait cependant pas l'unanimité dans la littérature probablement en raison du manque de standardisation de son calcul (38). Seuls Ziegler et Parlani et al en font également mention (30; 34). Ce dernier ne spécifie cependant pas les angulations contre-indiquant la pose d'une

EIB. Dans notre série 47 % des anévrismes iliaques communs présentaient une angulation hypogastrique $> 50^\circ$.

Au total, que l'on considère les critères constructeurs ou les critères de la littérature environ un tiers des AAI-IC de notre série sont éligibles à la pose d'une EIB. Si l'on se réfère aux critères constructeurs la principale limite est le diamètre trop important de l'AII en revanche en utilisant les critères publiés dans la littérature la principale limite à la pose d'EIB s'avère être le diamètre insuffisant de l'AIC distale.

Concernant l'inclusion dans notre étude de tous les patients ayant bénéficié du traitement d'un AAA-IC sans collet distal quelque soit le traitement réalisé, le taux d'éligibilité pour une EIB n'était significativement pas différent chez les patients ayant bénéficié d'un traitement chirurgical conventionnel ou chez les patients ayant bénéficié d'un traitement endovasculaire/hybride (31 % versus 36 %, NS). Le traitement chirurgical reste la méthode de choix si l'on veut préserver la vascularisation hypogastrique, en effet parmi les 54 anévrismes ayant bénéficié d'un traitement chirurgical dit « ouvert », 39 soit 72% ont pu bénéficier d'une revascularisation chirurgicale de l'AII. Concernant le taux d'éligibilité pour une EIB il n'était pas significativement différent dans le groupe chirurgie avec revascularisation de l'AII et dans le groupe chirurgie sans revascularisation de l'AII (14/39 soit 36% contre 3/12, 25% ; NS) (tableau 4).

Notre étude présente plusieurs limites, en effet elle a été menée de manière rétrospective, certains anévrismes iliaques n'ont pu donc être évalué en raison de l'absence de scanner au format DICOM. Une deuxième limite tient en l'absence de prise en compte d'éventuelles contre-indications au traitement endovasculaire au niveau du collet proximal dans le cas d'anévrismes aorto-iliaques communs. Certains anévrismes peuvent en effet

présenter, notamment au niveau du collet aortique, des éléments contre-indiquant le traitement endovasculaire. Enfin, il s'agissait d'une étude de faisabilité sur des critères anatomiques aussi nous n'avons pas évalué le statut du patient concernant son activité. Existe-t-il un intérêt à préserver une artère hypogastrique chez un patient alité ou se mobilisant peu ? La prise en compte du niveau d'activité par certains auteurs (22; 37) dans le choix de poser une EIB est probablement licite cette technique relativement complexe étant associée à un coût élevé. Actuellement la haute Autorité de Santé (HAS) réserve la pose d'EIB aux patients à haut risque chirurgical, et ayant un anévrisme aorto-iliaque ou iliaque avec anévrisme bilatéral de l'artère iliaque commune en absence d'alternative thérapeutique (40). Il est probable qu'au vu des bons résultats à long terme (32; 34; 36) associé une moindre morbi-mortalité comparé à l'embolisation hypogastrique (35) ou au traitement chirurgical conventionnel (36) les recommandations concernant les EIB évoluent. Tous les patients ne pourront cependant pas bénéficier de ce traitement.

Conclusion :

Seule une faible proportion des patients porteurs d'un anévrisme iliaque commun sans collet distal est éligible à un traitement endovasculaire par endoprothèse iliaque branchée. L'embolisation hypogastrique qui est fréquemment associée à des complications ne peut être évitée dans de nombreux cas. Le traitement endovasculaire de ces anévrismes reste donc problématique lorsque l'on désire préserver la perméabilité de l'AII. L'augmentation significative du taux d'éligibilité des endoprothèses iliaques branchées repose probablement sur l'amélioration du design de ces endoprothèses, afin de s'exempter de certains critères anatomiques contraignants, notamment une bifurcation iliaque trop étroite.

Tableaux

Tableau 1 : Données démographiques des patients inclus.

	N 82	100%
Sexe masculin	80	97,6%
Age	73± 9	-
HTA	64	78,0%
Dyslipidémie	41	50,0%
atcd coronarien	40	48,8%
Insuff. rénale	24	29,3%
tabagisme	24	29,3%
Insuff. respi	22	26,8%
Obésité	18	22,0%
Abdomen hostile	18	22,0%
Diabète	10	12,2%
Proc. secondaire	8	9,8%

Tableau 2 : Caractéristiques morphologiques des anévrismes iliaques communs

AIC	
Diamètre max	38±11 mm
Lumière distale	18,4±4,6 mm
Longueur	76,3±25,1 mm
AIE	
Diamètre	10,4±1,9 mm
Longueur	113,1±24,1 mm
AII	
Diamètre	14,1±8,8 mm
Longueur	39,7±13,1 mm
Offspring angle	53,6±14,9 °
Tortuosité iliaque	
ipsilatérale	1,43±0,2
Controlatérale	1,42±0,2
Angulation aortique	
	60,1±13,8 °

Tableau 3: Evaluation de l'éligibilité pour la pose d'une EIB en fonction du traitement réalisé.

	Chirurgie	Embolisation ou ttt hybride
Eligible	17 (31%)	16 (36%)
Non éligible	37	28
Total	54	44

(p = 0.61)

Tableau 4: Evaluation de l'éligibilité pour la pose d'une EIB des anévrismes ayant bénéficié d'un traitement chirurgical.

	Chirurgie avec revascularisation AII	Chirurgie sans revascularisation AII
Eligible	14 (36%)	3 (25%)
Non éligible	25	12
Total	39	15

(p=0.3)

Figures

Figure 1 : Endoprothèses iliaques branchées de type Z-bis (A) et HBE (B)

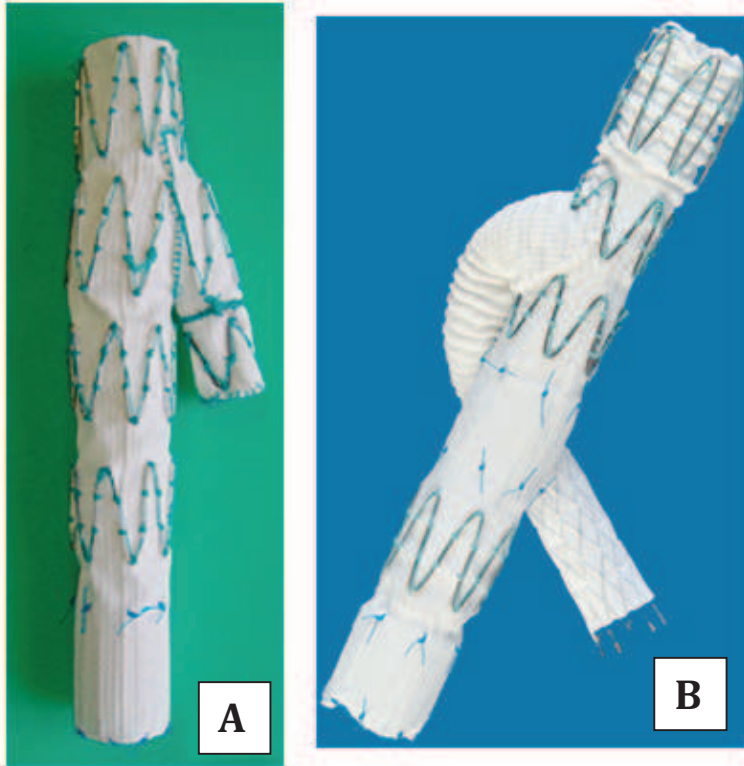


Figure 2 : Modalité de traitement des anévrysmes iliaques communs inclus.

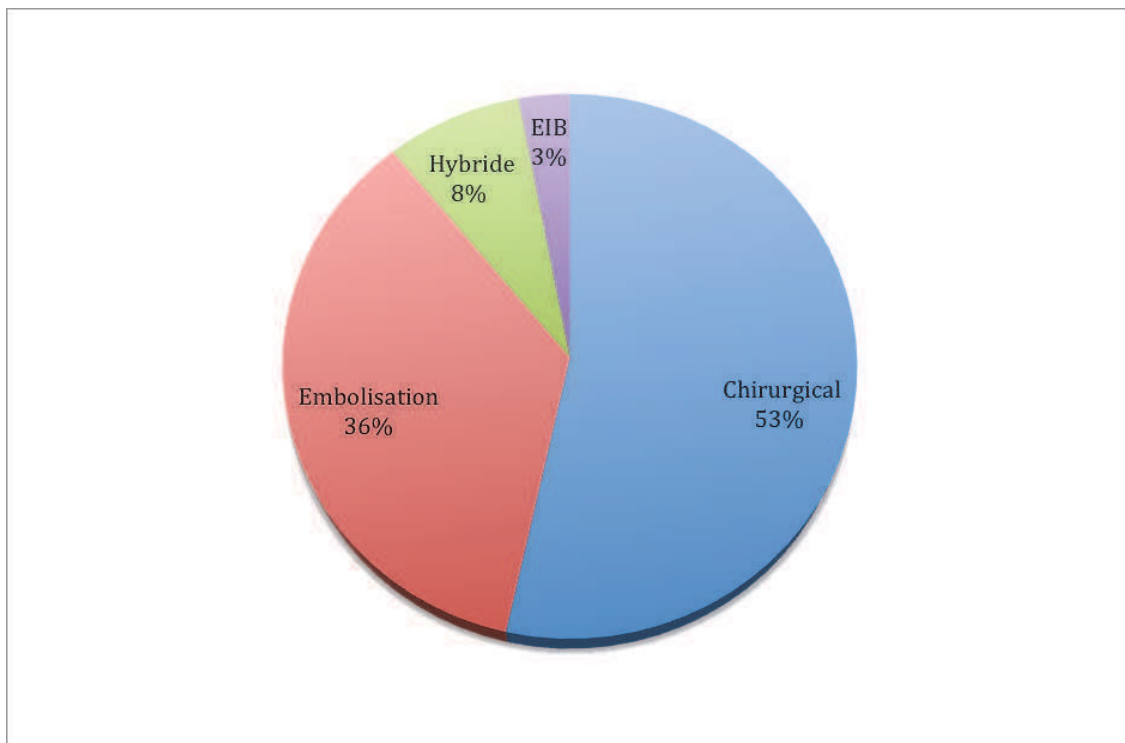


Figure 3 : Répartition des anévrismes iliaques communs en fonction du nombre de critère de non éligibilité à la pose d'EIB.

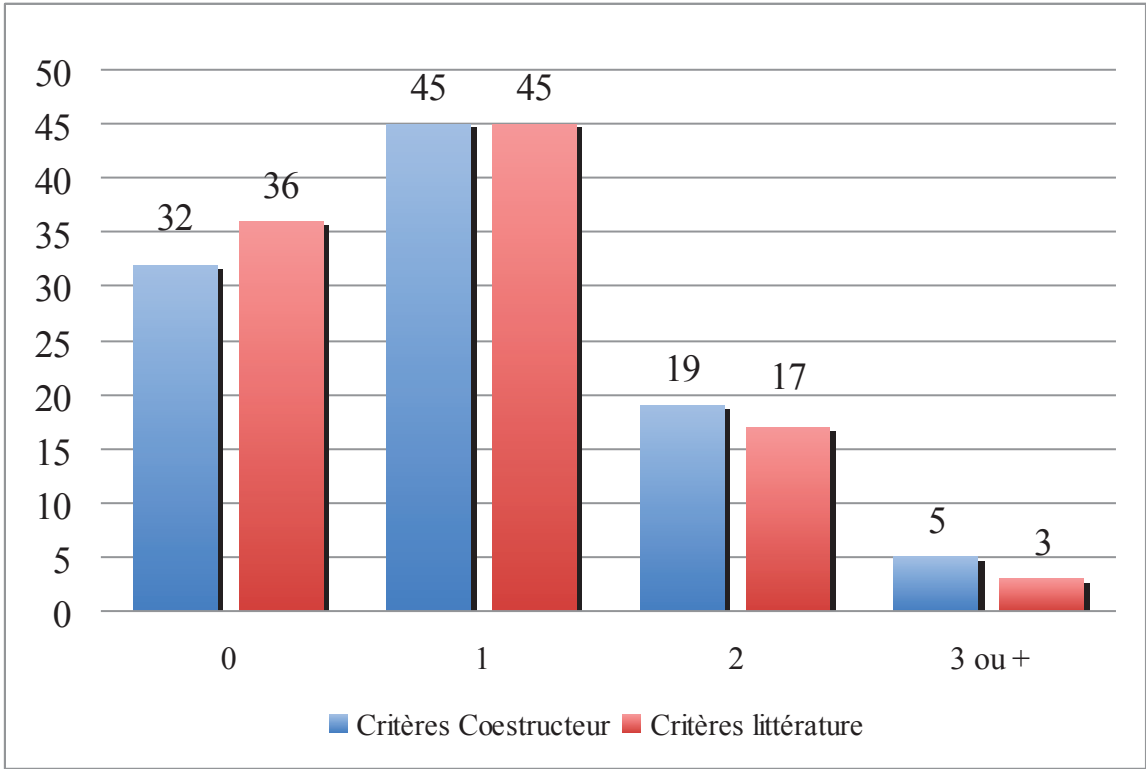


Figure 4 : Répartition des différents critères d'exclusion à la pose d'EIB selon les recommandations des constructeurs.

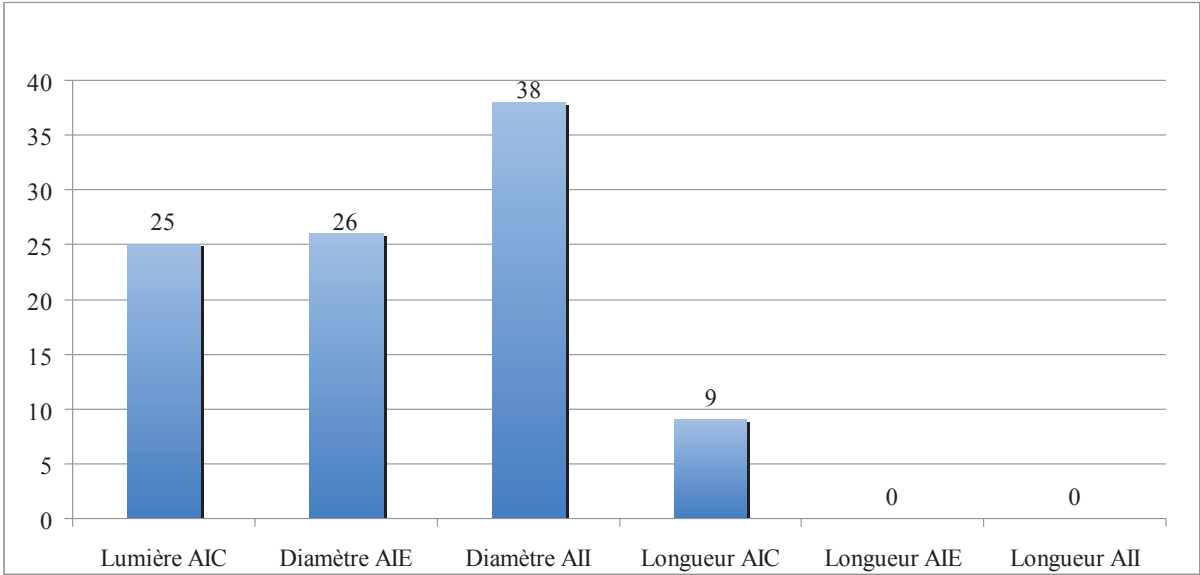


Figure 5 : Répartition des différents critères d'exclusion à la pose d'EIB selon les critères publiés dans la littérature.

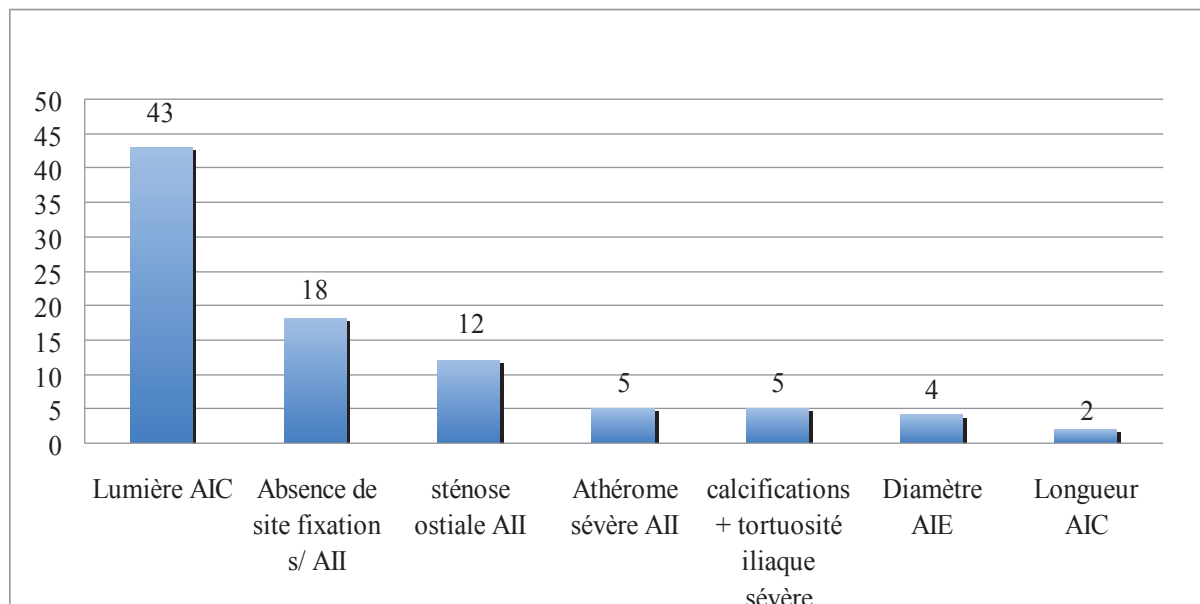
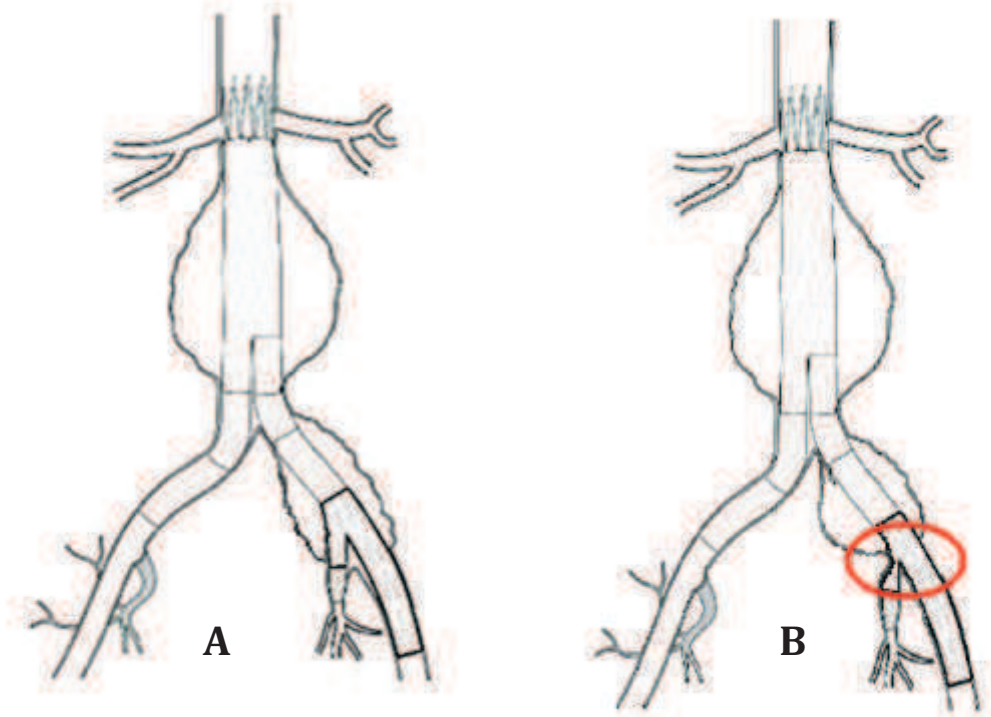


Figure 6 Schéma représentant le déploiement d'une EIB dans un anévrisme iliaque éligible à la pose d'une EIB (A) et dans un anévrisme présentant une bifurcation iliaque étroite entraînant un risque de thrombose de la branche latérale iliaque interne (B).



Bibliographie

1. Chaer RA, Barbato JE, Lin SC, Zenati M, Kent KC, McKinsey JF. Isolated iliac artery aneurysms: a contemporary comparison of endovascular and open repair. *J. Vasc. Surg.* 2008 avr;47(4):708–713.[cité 2012 avr 9]
2. Patel NV, Long GW, Cheema ZF, Rimar K, Brown OW, Shanley CJ. Open vs. endovascular repair of isolated iliac artery aneurysms: A 12-year experience. *J. Vasc. Surg.* 2009 mai;49(5):1147–1153.[cité 2012 mars 6]
3. Huang Y, Gloviczki P, Duncan AA, Kalra M, Hoskin TL, Oderich GS, McKusick MA, Bower TC. Common iliac artery aneurysm: expansion rate and results of open surgical and endovascular repair. *J. Vasc. Surg.* 2008 juin;47(6):1203–1210; discussion 1210–1211.[cité 2012 avr 9]
4. Armon MP, Wenham PW, Whitaker SC, Gregson RH, Hopkinson BR. Common iliac artery aneurysms in patients with abdominal aortic aneurysms. *Eur J Vasc Endovasc Surg* 1998 mars;15(3):255–257.[cité 2012 mars 6]
5. Hobo R, Sybrandy JEM, Harris PL, Buth J. Endovascular repair of abdominal aortic aneurysms with concomitant common iliac artery aneurysm: outcome analysis of the EUROSTAR Experience. *J. Endovasc. Ther.* 2008 févr;15(1):12–22.[cité 2012 avr 9]
6. Albertini J-N, Favre J-P, Bouziane Z, Haase C, Nourrissat G, Barral X. Aneurysmal extension to the iliac bifurcation increases the risk of complications and secondary procedures after endovascular repair of abdominal aortic aneurysms. *Ann Vasc Surg* 2010 juill;24(5):663–669.[cité 2012 avr 9]
7. Richardson JW, Greenfield LJ. Natural history and management of iliac aneurysms. *J. Vasc. Surg.* 1988 août;8(2):165–171.[cité 2012 avr 9]
8. Levi N, Schroeder TV. Isolated iliac artery aneurysms. *Eur J Vasc Endovasc Surg* 1998 oct;16(4):342–344.[cité 2012 avr 9]
9. Razavi MK, DeGroot M, Olcott C 3rd, Sze D, Kee S, Semba CP, Dake MD. Internal iliac artery embolization in the stent-graft treatment of aortoiliac aneurysms: analysis of outcomes and complications. *J Vasc Interv Radiol* 2000 mai;11(5):561–566.[cité 2012 avr 9]
10. Rayt HS, Bown MJ, Lambert KV, Fishwick NG, McCarthy MJ, London NJM, Sayers RD. Buttock Claudication and Erectile Dysfunction After Internal Iliac Artery Embolization in Patients Prior to Endovascular Aortic Aneurysm Repair. *CardioVascular and Interventional Radiology* 2008 mars;31:728–734.[cité 2012 mars 6]
11. Farahmand P, Becquemin JP, Desgranges P, Allaire E, Marzelle J, Roudot-Thoraval F. Is hypogastric artery embolization during endovascular aortoiliac aneurysm repair (EVAR) innocuous and useful? *Eur J Vasc Endovasc Surg* 2008 avr;35(4):429–435.[cité 2010 févr 17]
12. Cochenec F, Marzelle J, Allaire E, Desgranges P, Becquemin J-P. Open vs endovascular repair of abdominal aortic aneurysm involving the iliac bifurcation. *J. Vasc. Surg.* 2010 juin;51(6):1360–1366.[cité 2012 avr 9]

13. Pavlidis D, Hörmann M, Libicher M, Gawenda M, Brunkwall J. Buttock Claudication After Interventional Occlusion of the Hypogastric Artery--A Mid-Term Follow-Up [Internet]. *Vascular and Endovascular Surgery* 2012 mars;[cité 2012 avr 9] Available from: <http://www.ncbi.nlm.nih.gov/pubmed/22442007>
14. Yano OJ, Morrissey N, Eisen L, Faries PL, Soundararajan K, Wan S, Teodorescu V, Kerstein M, Hollier LH, Marin ML. Intentional internal iliac artery occlusion to facilitate endovascular repair of aortoiliac aneurysms. *J. Vasc. Surg.* 2001 août;34(2):204–211.[cité 2012 avr 9]
15. Kritpracha B, Comerota AJ. Unilateral lower extremity paralysis after coil embolization of an internal iliac artery aneurysm. *J. Vasc. Surg.* 2004 oct;40(4):819–821.[cité 2012 avr 9]
16. Angiletta D, Marinazzo D, Guido G, Greco L, Regina G. Spinal cord, bowel, and buttock ischemia after endovascular aneurysm repair. *Ann Vasc Surg* 2011 oct;25(7):980.e15–19.[cité 2012 avr 9]
17. Iliopoulos JI, Hermreck AS, Thomas JH, Pierce GE. Hemodynamics of the hypogastric arterial circulation. *J. Vasc. Surg.* 1989 mai;9(5):637–641; discussion 641–642.[cité 2012 avr 9]
18. Mehta M, Veith FJ, Darling RC, Roddy SP, Ohki T, Lipsitz EC, Paty PSK, Kreienberg PB, Ozsvath KJ, Chang BB, Shah DM. Effects of bilateral hypogastric artery interruption during endovascular and open aortoiliac aneurysm repair. *J. Vasc. Surg.* 2004 oct;40(4):698–702.[cité 2012 avr 9]
19. Bratby MJ, Munneke GM, Belli A-M, Loosemore TM, Loftus I, Thompson MM, Morgan RA. How safe is bilateral internal iliac artery embolization prior to EVAR? *Cardiovasc Intervent Radiol* 2008 avr;31(2):246–253.[cité 2012 avr 9]
20. Cynamon J, Lerer D, Veith FJ, Taragin BH, Wahl SI, Lautin JL, Ohki T, Sprayregen S. Hypogastric artery coil embolization prior to endoluminal repair of aneurysms and fistulas: buttock claudication, a recognized but possibly preventable complication. *J Vasc Interv Radiol* 2000 mai;11(5):573–577.[cité 2012 avr 9]
21. Kritpracha B, Pigott JP, Price CI, Russell TE, Corbey MJ, Beebe HG. Distal internal iliac artery embolization: a procedure to avoid. *J. Vasc. Surg.* 2003 mai;37(5):943–948.[cité 2012 mars 6]
22. Pua U, Tan K, Rubin BB, Sniderman KW, Rajan DK, Oreopoulos GD, Lindsey TF. Iliac branch graft in the treatment of complex aortoiliac aneurysms: early results from a North American institution. *J Vasc Interv Radiol* 2011 avr;22(4):542–549.[cité 2012 avr 18]
23. Arko FR, Lee WA, Hill BB, Fogarty TJ, Zarins CK. Hypogastric artery bypass to preserve pelvic circulation: improved outcome after endovascular abdominal aortic aneurysm repair. *J. Vasc. Surg.* 2004 févr;39(2):404–408.[cité 2012 avr 9]
24. Hoffer EK, Nicholls SC, Fontaine AB, Glickerman DJ, Borsa JJ, Bloch RD. Internal to external iliac artery stent-graft: a new technique for vessel exclusion. *J Vasc Interv Radiol* 1999 sept;10(8):1067–1073.[cité 2012 avr 9]

25. Bergamini TM, Rachel ES, Kinney EV, Jung MT, Kaebnick HW, Mitchell RA. External iliac artery-to-internal iliac artery endograft: a novel approach to preserve pelvic inflow in aortoiliac stent grafting. *J. Vasc. Surg.* 2002 janv;35(1):120–124.[cité 2012 avr 9]
26. Melas N, Saratzis A, Dixon H, Saratzis N, Lazaridis J, Perdikides T, Kiskinis D. Isolated common iliac artery aneurysms: a revised classification to assist endovascular repair. *J. Endovasc. Ther.* 2011 oct;18(5):697–715.[cité 2012 avr 9]
27. Lobato AC. Sandwich technique for aortoiliac aneurysms extending to the internal iliac artery or isolated common/internal iliac artery aneurysms: a new endovascular approach to preserve pelvic circulation. *J. Endovasc. Ther.* 2011 févr;18(1):106–111.[cité 2012 mars 6]
28. Kritpracha B, Pigott JP, Russell TE, Corbey MJ, Whalen RC, DiSalle RS, Price CI, Sproat IA, Beebe HG. Bell-bottom aortoiliac endografts: an alternative that preserves pelvic blood flow. *J. Vasc. Surg.* 2002 mai;35(5):874–881.[cité 2012 mars 6]
29. Haulon S, Greenberg RK, Pfaff K, Francis C, Koussa M, West K. Branched grafting for aortoiliac aneurysms. *Eur J Vasc Endovasc Surg* 2007 mai;33(5):567–574.[cité 2012 avr 9]
30. Ziegler P, Avgerinos ED, Umscheid T, Perdikides T, Erz K, Stelter WJ. Branched iliac bifurcation: 6 years experience with endovascular preservation of internal iliac artery flow. *J. Vasc. Surg.* 2007 août;46(2):204–210.[cité 2012 avr 9]
31. Ferreira M, Monteiro M, Lanziotti L. Technical aspects and midterm patency of iliac branched devices. *J. Vasc. Surg.* 2010 mars;51(3):545–550; discussion 550.[cité 2012 avr 9]
32. Karthikesalingam A, Hinchliffe RJ, Holt PJE, Boyle JR, Loftus IM, Thompson MM. Endovascular aneurysm repair with preservation of the internal iliac artery using the iliac branch graft device. *Eur J Vasc Endovasc Surg* 2010 mars;39(3):285–294.[cité 2012 avr 9]
33. Oderich GS, Greenberg RK. Endovascular iliac branch devices for iliac aneurysms. *Perspect Vasc Surg Endovasc Ther* 2011 sept;23(3):166–172.[cité 2012 avr 9]
34. Parlani G, Verzini F, De Rango P, Brambilla D, Coscarella C, Ferrer C, Cao P. Long-term Results of Iliac Aneurysm Repair with Iliac Branched Endograft: A 5-Year Experience on 100 Consecutive Cases. *Eur J Vasc Endovasc Surg* 2012 mars;43(3):287–292.[cité 2012 avr 9]
35. Verzini F, Parlani G, Romano L, De Rango P, Panuccio G, Cao P. Endovascular treatment of iliac aneurysm: Concurrent comparison of side branch endograft versus hypogastric exclusion. *J. Vasc. Surg.* 2009 mai; 49(5):1154–1161.[cité 2012 avr 9]
36. Donas KP, Torsello G, Pitoulis GA, Austermann M, Papadimitriou DK. Surgical versus endovascular repair by iliac branch device of aneurysms involving the iliac bifurcation. *J. Vasc. Surg.* 2011 mai;53(5):1223–1229.[cité 2012 avr 9]

37. Tielliu IFJ, Bos WTGJ, Zeebregts CJ, Prins TR, Van Den Dungen JJAM, Verhoeven ELG. The role of branched endografts in preserving internal iliac arteries. *J Cardiovasc Surg (Torino)* 2009 avr;50(2):213–218.[cité 2012 avr 9]
38. Karthikesalingam A, Hinchliffe RJ, Malkawi AH, Holt PJ, Loftus IM, Thompson MM. Morphological suitability of patients with aortoiliac aneurysms for endovascular preservation of the internal iliac artery using commercially available iliac branch graft devices. *J. Endovasc. Ther.* 2010 avr;17(2):163–171.[cité 2012 avr 9]
39. Chaikof EL, Fillinger MF, Matsumura JS, Rutherford RB, White GH, Blankensteijn JD, Bernhard VM, Harris PL, Kent KC, May J, Veith FJ, Zarins CK. Identifying and grading factors that modify the outcome of endovascular aortic aneurysm repair. *J. Vasc. Surg.* 2002 mai;35(5):1061–1066.[cité 2012 avr 9]
40. Avis de la Commission nationale d'évaluation des dispositifs médicaux et des technologies de santé (HAS, 27 oct 2009) concernant l' Endoprothèse vasculaire de branche latérale iliaque hélicoïdale ZENITH dit « ZENITH HELICOIDAL ».

THESE SOUTENUE PAR : Albéric de LAMBERT



TITRE : FAISABILITE DU TRAITEMENT ENDOVASCULAIRE DES ANEURISMES ILIAQUES COMMUNS PAR ENDOPROTHESE ILIAQUE BRANCHEE.

CONCLUSION

Seule une faible proportion des patients porteurs d'un anévrisme iliaque commun sans collet distal est éligible à un traitement endovasculaire par endoprothèse iliaque branchée. L'embolisation hypogastrique qui est fréquemment associée à des complications ne peut être évitée dans de nombreux cas. Le traitement endovasculaire de ces anévrismes reste donc problématique lorsque l'on désire préserver la perméabilité de l'artère iliaque interne. L'augmentation significative du taux d'éligibilité des endoprothèses iliaques branchées repose probablement sur l'amélioration du design de ces endoprothèses, afin de s'exempter de certains critères anatomiques contraignants, notamment une bifurcation iliaque trop étroite.

VU ET PERMIS D'IMPRIMER
Grenoble, le 10/5/2012

LE DOYEN


J.P. ROMANET


LE PRESIDENT DE LA THESE

PROFESSEUR J-L MAGNE

