



**HAL**  
open science

# Traitement chirurgical conservateur de l'endométriose colorectale

Maud Vassilieff

► **To cite this version:**

Maud Vassilieff. Traitement chirurgical conservateur de l'endométriose colorectale. Médecine humaine et pathologie. 2012. dumas-00713951

**HAL Id: dumas-00713951**

**<https://dumas.ccsd.cnrs.fr/dumas-00713951>**

Submitted on 3 Jul 2012

**HAL** is a multi-disciplinary open access archive for the deposit and dissemination of scientific research documents, whether they are published or not. The documents may come from teaching and research institutions in France or abroad, or from public or private research centers.

L'archive ouverte pluridisciplinaire **HAL**, est destinée au dépôt et à la diffusion de documents scientifiques de niveau recherche, publiés ou non, émanant des établissements d'enseignement et de recherche français ou étrangers, des laboratoires publics ou privés.

**Université de Rouen**  
**Faculté Mixte de Médecine et de Pharmacie de Rouen**

**THESE POUR LE DOCTORAT EN MEDECINE**

**Présentée par**

**Maud VASSILIEFF**

**Née le 16 Février 1982 à Paris XIV**

**TRAITEMENT CHIRURGICAL CONSERVATEUR  
DE L'ENDOMETRIOSE COLORECTALE**

**Soutenue et présentée publiquement**

**Le 08 juin 2012**

**Devant le jury composé de :**

**M. le Professeur Horace ROMAN, Directeur de thèse**

**M. le Professeur Loïc MARPEAU, Président du jury**

**M. le Professeur Jean-Jacques TUECH, membre du jury**

**M. le Docteur Céline SAVOYE-COLLET, membre du jury**

**M. le Docteur Emmanuel HUET, membre du jury**

**Année universitaire 2011-2012**

**UFR de Médecine-Pharmacie de Rouen**

ANNEE UNIVERSITAIRE 2011 - 2012  
**U.F.R. DE MEDECINE-PHARMACIE DE ROUEN**

-----

DOYEN :	Professeur Pierre FREGER
ASSESSEURS :	Professeur Michel GUERBET Professeur Benoit VEBER Professeur Pascal JOLY Professeur Bernard PROUST
DOYENS HONORAIRES :	Professeurs J. BORDE - Ph. LAURET - H. FIGUET – C. THUILLEZ
PROFESSEURS HONORAIRES :	MM. M-P AUGUSTIN - J. ANDRIEU-GUITRANCOURT - M. BENOZIO - J. BORDE - Ph. BRASSEUR - R. COLIN - E. COMOY - J. DALION - . DESHAYES - C. FESSARD – J.P. FILLASTRE - P. FRIGOT -J. GARNIER - J. HEMET - B. HILLEMAND - G. HUMBERT - J.M. JOUANY - R. LAUMONIER – Ph. LAURET - M. LE FUR – J.P. LEMERCIER - J.P. LEMOINE - Mle MAGARD - MM. B. MAITROT - M. MAISONNET - F. MATRAY - P. MITROFANOFF - Mme A. M. ORECCHIONI - P. PASQUIS - H. FIGUET - M. SAMSON – Mme SAMSON-DOLLFUS – J.C. SCHRUB - R. SOYER - B. TARDIF -. TESTART - J.M. THOMINE – C. THUILLEZ - P. TRON - C. WINCKLER - L.M. WOLF

I - MEDECINE
--------------

**PROFESSEURS**

M. Frédéric ANSELME	HCN	Cardiologie
M. Bruno BACHY	HCN	Chirurgie pédiatrique
M. Fabrice BAUER	HCN	Cardiologie
Mme Soumeya BEKRI	HCN	Biochimie et Biologie Moléculaire
M. Jacques BENICHOU	HCN	Biostatistiques et informatique médicale
M. Eric BERCOFF	HB	Médecine interne (gériatrie)
M. Jean-Paul BESSOU	HCN	Chirurgie thoracique et cardio-vasculaire
Mme Françoise BEURET-BLANQUART	CRMPR	Médecine physique et de réadaptation
M. Guy BONMARCHAND	HCN	Réanimation médicale
M. Olivier BOYER	UFR	Immunologie
M. Jean-François CAILLARD	HCN	Médecine et santé au Travail
M. François CARON	HCN	Maladies infectieuses et tropicales
M. Philippe CHASSAGNE	HB	Médecine interne (Gériatrie)
M. Alain CRIBIER ( <i>Surnombre</i> )	HCN	Cardiologie
M. Antoine CUVELIER	HB	Pneumologie

M. Pierre <b>CZERNICHOW</b>	HCH	Epidémiologie, économie de la santé
M. Jean - Nicolas <b>DACHER</b>	HCN	Radiologie et Imagerie Médicale
M. Stéfan <b>DARMONI</b>	HCN	Informatique Médicale/Techniques de communication
M. Pierre <b>DECHELOTTE</b>	HCN	Nutrition
Mme Danièle <b>DEHESDIN</b>	HCN	Oto-Rhino-Laryngologie
M. Philippe <b>DENIS (Surnombre)</b>	HCN	Physiologie
M. Jean <b>DOUCET</b>	HB	Thérapeutique/Médecine – Interne - Gériatrie.
M. Bernard <b>DUBRAY</b>	CB	Radiothérapie
M. Philippe <b>DUCROTTE</b>	HCN	Hépto – Gastro - Entérologie
M. Frank <b>DUJARDIN</b>	HCN	Chirurgie Orthopédique - Traumatologique
M. Fabrice <b>DUPARC</b>	HCN	Anatomie - Chirurgie Orthopédique et Traumatologique
M. Bertrand <b>DUREUIL</b>	HCN	Anesthésiologie et réanimation chirurgicale
Mlle Hélène <b>ELTCHANINOFF</b>	HCN	Cardiologie
M. Thierry <b>FREBOURG</b>	UFR	Génétique
M. Pierre <b>FREGER</b>	HCN	Anatomie/Neurochirurgie
M. Jean François <b>GEHANNO</b>	HCN	Médecine et Santé au Travail
M. Emmanuel <b>GERARDIN</b>	HCN	Imagerie Médicale
Mme Priscille <b>GERARDIN</b>	HCN	Pédopsychiatrie
M. Michel <b>GODIN</b>	HB	Néphrologie
M. Philippe <b>GRISE</b>	HCN	Urologie
M. Didier <b>HANNEQUIN</b>	HCN	Neurologie
M. Fabrice <b>JARDIN</b>	CB	Hématologie
M. Luc-Marie <b>JOLY</b>	HCN	Médecine d'urgence
M. Pascal <b>JOLY</b>	HCN	Dermato - vénéréologie
M. Jean-Marc <b>KUHN</b>	HB	Endocrinologie et maladies métaboliques
Mme Annie <b>LAQUERRIERE</b>	HCN	Anatomie cytologie pathologiques
M. Vincent <b>LAUDENBACH</b>	HCN	Anesthésie et réanimation chirurgicale
M. Alain <b>LAVOINNE</b>	UFR	Biochimie et biologie moléculaire
M. Joël <b>LECHEVALLIER</b>	HCN	Chirurgie infantile
M. Hervé <b>LEFEBVRE</b>	HB	Endocrinologie et maladies métaboliques
M. Xavier <b>LE LOET</b>	HB	Rhumatologie
M. Eric <b>LEREBOURS</b>	HCN	Nutrition
Mlle Anne-Marie <b>LEROI</b>	HCN	Physiologie
M. Hervé <b>LEVESQUE</b>	HB	Médecine interne
Mme Agnès <b>LIARD-ZMUDA</b>	HCN	Chirurgie Infantile

M. Bertrand <b>MACE</b>	HCN	Histologie, embryologie, cytogénétique
M. Eric <b>MALLET</b> ( <i>Surnombre</i> )	HCN	Pédiatrie
M. Christophe <b>MARGUET</b>	HCN	Pédiatrie
Mlle Isabelle <b>MARIE</b>	HB	Médecine Interne
M. Jean-Paul <b>MARIE</b>	HCN	ORL
M. Loïc <b>MARPEAU</b>	HCN	Gynécologie - obstétrique
M. Stéphane <b>MARRET</b>	HCN	Pédiatrie
M. Pierre <b>MICHEL</b>	HCN	Hépto - Gastro - Entérologie
M. Francis <b>MICHOT</b>	HCN	Chirurgie digestive
M. Bruno <b>MIHOUT</b>	HCN	Neurologie
M. Pierre-Yves <b>MILLIEZ</b>	HCN	Chirurgie plastique, reconstructrice et esthétique
M. Jean-François <b>MUIR</b>	HB	Pneumologie
M. Marc <b>MURAINÉ</b>	HCN	Ophthalmologie
M. Philippe <b>MUSETTE</b>	HCN	Dermatologie - Vénérologie
M. Christophe <b>PEILLON</b>	HCN	Chirurgie générale
M. Jean-Marc <b>PERON</b>	HCN	Stomatologie et chirurgie maxillo-faciale
M. Christian <b>PFISTER</b>	HCN	Urologie
M. Jean-Christophe <b>PLANTIER</b>	HCN	Bactériologie - Virologie
M. Didier <b>PLISSONNIER</b>	HCN	Chirurgie vasculaire
M. Bernard <b>PROUST</b>	HCN	Médecine légale
M. François <b>PROUST</b>	HCN	Neurochirurgie
Mme Nathalie <b>RIVES</b>	HCN	Biologie et méd. du dével. et de la reprod.
M. Jean-Christophe <b>RICHARD</b> ( <i>Mise en dispo</i> )	HCN	Réanimation Médicale, Médecine d'urgence
M. Horace <b>ROMAN</b>	HCN	Gynécologie Obstétrique
M. Jean-Christophe <b>SABOURIN</b>	HCN	Anatomie – Pathologie
M. Guillaume <b>SAVOYE</b>	HCN	Hépto - Gastro
M. Michel <b>SCOTTE</b>	HCN	Chirurgie digestive
Mme Fabienne <b>TAMION</b>	HCN	Thérapeutique
Mlle Florence <b>THIBAUT</b>	HCN	Psychiatrie d'adultes
M. Luc <b>THIBERVILLE</b>	HCN	Pneumologie
M. Christian <b>THUILLEZ</b>	HB	Pharmacologie
M. Hervé <b>TILLY</b>	CB	Hématologie et transfusion
M. François <b>TRON</b> ( <i>Surnombre</i> )	UFR	Immunologie
M. Jean-Jacques <b>TUECH</b>	HCN	Chirurgie digestive
M. Jean-Pierre <b>VANNIER</b>	HCN	Pédiatrie génétique

M. Benoît <b>VEBER</b>	HCN	Anesthésiologie Réanimation chirurgicale
M. Pierre <b>VERA</b>	C.B	Biophysique et traitement de l'image
M. Eric <b>VERSPYCK</b>	HCN	Gynécologie obstétrique
M. Olivier <b>VITTECOQ</b>	HB	Rhumatologie
M. Jacques <b>WEBER</b>	HCN	Physiologie

### MAITRES DE CONFERENCES

Mme Noëlle <b>BARBIER-FREBOURG</b>	HCN	Bactériologie – Virologie
M. Jeremy <b>BELLIEN</b>	HCN	Pharmacologie
Mme Carole <b>BRASSE LAGNEL</b>	HCN	Biochimie
Mme Mireille <b>CASTANET</b>	HCN	Pédiatrie
M. Gérard <b>BUCHONNET</b>	HCN	Hématologie
Mme Nathalie <b>CHASTAN</b>	HCN	Physiologie
Mme Sophie <b>CLAEYSSENS</b>	HCN	Biochimie et biologie moléculaire
M. Moïse <b>COEFFIER</b>	HCN	Nutrition
M. Vincent <b>COMPERE</b>	HCN	Anesthésiologie et réanimation chirurgicale
M. Manuel <b>ETIENNE</b>	HCN	Maladies infectieuses et tropicales
M. Guillaume <b>GOURCEROL</b>	HCN	Physiologie
Mme Catherine <b>HAAS-HUBSCHER</b>	HCN	Anesthésie - Réanimation chirurgicale
M. Serge <b>JACQUOT</b>	UFR	Immunologie
M. Joël <b>LADNER</b>	HCN	Epidémiologie, économie de la santé
M. Jean-Baptiste <b>LATOUCHE</b>	UFR	Biologie Cellulaire
Mme Lucie <b>MARECHAL-GUYANT</b>	HCN	Neurologie
M. Jean-François <b>MENARD</b>	HCN	Biophysique
Mme Muriel <b>QUILLARD</b>	HCN	Biochimie et Biologie moléculaire
M. Vincent <b>RICHARD</b>	UFR	Pharmacologie
M. Francis <b>ROUSSEL</b>	HCN	Histologie, embryologie, cytogénétique
Mme Pascale <b>SAUGIER-VEBER</b>	HCN	Génétique
Mme Anne-Claire <b>TOBENAS-DUJARDIN</b>	HCN	Anatomie
M. Eric <b>VERIN</b>	HCN	Physiologie

### MAITRE DE CONFERENCES ASSOCIE A MI-TEMPS

M. Thierry <b>LEQUERRE</b>	HB	Rhumatologie
M. Fabien <b>DOGUET</b>	HCN	Chirurgie thoracique et cardio-vasculaire

**PROFESSEUR AGREGÉ OU CERTIFIÉ**

Mme Dominique **LANIEZ**

UFR      Anglais

Mme Michèle **GUIGOT**

UFR      Sciences humaines - Techniques d'ex

<b>II - PHARMACIE</b>
-----------------------

**PROFESSEURS**

M. Thierry <b>BESSON</b>	Chimie Thérapeutique
M. Jean-Jacques <b>BONNET</b>	Pharmacologie
M. Roland <b>CAPRON</b> (PU-PH)	Biophysique
M. Jean <b>COSTENTIN</b> (PU-PH)	Pharmacologie
Mme Isabelle <b>DUBUS</b>	Biochimie
M. Loïc <b>FAVENNEC</b> (PU-PH)	Parasitologie
M. Michel <b>GUERBET</b>	Toxicologie
M. Olivier <b>LAFONT</b>	Chimie organique
Mme Isabelle <b>LEROUX</b>	Physiologie
Mme Elisabeth <b>SEGUIN</b>	Pharmacognosie
M. Marc <b>VASSE</b> (PU-PH)	Hématologie
M Jean-Marie <b>VAUGEOIS</b> (Délégation CNRS)	Pharmacologie
M. Philippe <b>VERITE</b>	Chimie analytique

**MAITRES DE CONFERENCES**

Mlle Cécile <b>BARBOT</b>	Chimie Générale et Minérale
Mme Dominique <b>BOUCHER</b>	Pharmacologie
M. Frédéric <b>BOUNOURE</b>	Pharmacie Galénique
Mme Martine <b>PESTEL-CARON</b>	Microbiologie
M. Abdeslam <b>CHAGRAOUI</b>	Physiologie
M. Jean <b>CHASTANG</b>	Biomathématiques
Mme Marie Catherine <b>CONCE-CHEMTOB</b>	Législation pharmaceutique et économie de la santé
Mme Elizabeth <b>CHOSSON</b>	Botanique
Mlle Cécile <b>CORBIERE</b>	Biochimie
M. Eric <b>DITTMAR</b>	Biophysique
Mme Nathalie <b>DOURMAP</b>	Pharmacologie
Mlle Isabelle <b>DUBUC</b>	Pharmacologie
Mme Roseline <b>DUCLOS</b>	Pharmacie Galénique
M. Abdelhakim <b>ELOMRI</b>	Pharmacognosie
M. François <b>ESTOUR</b>	Chimie Organique



M. Gilles <b>GARGALA</b> (MCU-PH)	Parasitologie
Mme Najla <b>GHARBI</b>	Chimie analytique
Mle Marie-Laure <b>GROULT</b>	Botanique
M. Hervé <b>HUE</b>	Biophysique et Mathématiques
Mme Hong <b>LU</b>	Biologie
Mme Sabine <b>MENAGER</b>	Chimie organique
Mme Christelle <b>MONTEIL</b>	Toxicologie
M. Paul <b>MULDER</b>	Sciences du médicament
M. Mohamed <b>SKIBA</b>	Pharmacie Galénique
Mme Malika <b>SKIBA</b>	Pharmacie Galénique
Mme Christine <b>THARASSE</b>	Chimie thérapeutique
M. Rémi <b>VARIN</b> (MCU-PH)	Pharmacie Hospitalière
M. Frédéric <b>ZIEGLER</b>	Biochimie

#### **PROFESSEUR ASSOCIE**

M. Jean-Pierre <b>GOULLE</b>	Toxicologie
------------------------------	-------------

#### **MAITRE DE CONFERENCE ASSOCIE**

Mme Sandrine <b>PANCHOU</b>	Pharmacie Officinale
-----------------------------	----------------------

#### **PROFESSEUR AGREGE OU CERTIFIE**

Mme Anne-Marie <b>ANZELLOTTI</b>	Anglais
----------------------------------	---------

#### **ATTACHE TEMPORAIRE D'ENSEIGNEMENT ET DE RECHERCHE**

M. Bérénice <b>COQUEREL</b>	Chimie Analytique
M. Johann <b>PELTIER</b>	Microbiologie

**CHEF DES SERVICES ADMINISTRATIFS : Mme Véronique DELAFONTAINE**

HCN - Hôpital Charles Nicolle

HB - Hôpital de BOIS GUILLAUME

CB - Centre HENRI BECQUEREL

CHS - Centre Hospitalier Spécialisé du Rouvray

CRMPR - Centre Régional de Médecine Physique et de Réadaptation

<b>III – MEDECINE GENERALE</b>
--------------------------------

**PROFESSEURS**

M. Jean-Loup <b>HERMIL</b>	UFR	Médecine générale
----------------------------	-----	-------------------

**PROFESSEURS ASSOCIES A MI-TEMPS :**

M. Pierre <b>FAINSILBER</b>	UFR	Médecine générale
-----------------------------	-----	-------------------

M. Alain <b>MERCIER</b>	UFR	Médecine générale
-------------------------	-----	-------------------

M. Philippe <b>NGUYEN THANH</b>	UFR	Médecine générale
---------------------------------	-----	-------------------

<b>LISTE DES RESPONSABLES DE DISCIPLINE</b>
---

Melle Cécile <b>BARBOT</b>	Chimie Générale et Minérale
M. Thierry <b>BESSON</b>	Chimie thérapeutique
M. Roland <b>CAPRON</b>	Biophysique
M Jean <b>CHASTANG</b>	Mathématiques
Mme Marie-Catherine <b>CONCE-CHEMTOB</b>	Législation, Economie de la Santé
Mle Elisabeth <b>CHOSSON</b>	Botanique
M. Jean <b>COSTENTIN</b>	Pharmacodynamie
Mme Isabelle <b>DUBUS</b>	Biochimie
M. Loïc <b>FAVENNEC</b>	Parasitologie
M. Michel <b>GUERBET</b>	Toxicologie
M. Olivier <b>LAFONT</b>	Chimie organique
M. Jean-Louis <b>PONS</b>	Microbiologie
Mme Elisabeth <b>SEGUIN</b>	Pharmacognosie
M. Mohamed <b>SKIBA</b>	Pharmacie Galénique
M. Marc <b>VASSE</b>	Hématologie
M. Philippe <b>VERITE</b>	Chimie analytique

**ENSEIGNANTS MONO-APPARTENANTS****MAITRES DE CONFERENCES**

M. Sahil <b>ADRIOUCH</b>	Biochimie et biologie moléculaire (Unité Inserm 905)
Mme Gaëlle <b>BOUGEARD-DENOYELLE</b>	Biochimie et biologie moléculaire (Unité Inserm 614)
M. Antoine <b>OUVRARD-PASCAUD</b>	Physiologie (Unité Inserm 644)

**PROFESSEURS DES UNIVERSITES**

M. Mario <b>TOSI</b>	Biochimie et biologie moléculaire (Unité Inserm 614)
M. Serguei <b>FETISSOV</b>	Physiologie (Groupe ADEN)
Mme Su <b>RUAN</b>	

**Par délibération en date du 3 mars 1967, la faculté a arrêté que les opinions émises dans les dissertations qui lui seront présentées doivent être considérées comme propres à leurs auteurs et qu'elle n'entend leur donner aucune approbation ni improbation.**

## **REMERCIEMENTS**

Au Professeur Loïc Marpeau,

Vous me faites l'honneur de présider ce jury et de juger ce travail, vous m'avez toujours soutenue et encouragée depuis le début de mon internat, vous avez toujours été présent, je vous en remercie.

Au Professeur Horace Roman,

Tu m'as dirigé tout au long de ce travail de thèse, tu as cru en moi pour les travaux universitaires depuis mes débuts à la mater, tu as toujours été rassurant quand je baissais les bras, je t'en remercie.

Au Professeur Jean –Jacques Tuech,

Tu me fais l'honneur de juger ce travail, merci pour tous tes encouragements, tu as toujours été disponible et chaleureux, je t'en remercie.

Au Dr Emmanuel Huet,

Tu me fais l'honneur de juger ce travail, merci pour ta gentillesse et ta patience, tu as toujours été calme et présent, je t'en remercie.

Au Dr Céline Savoye-Collet,

Vous me faites l'honneur de juger mon travail, merci pour votre aide précieuse et votre disponibilité pour la rédaction des articles et communications, merci encore.

A mes co-internes, Mathieu, Stéphanie, Elisabeth, Xavier, Florian, Veronika, Julie, Julien, Marie, Victoria, Fabienne, Mariam, Basile, Julien, Lilian, Rachid, Athmane, Noemie, Camille, Chritina, Florian, à tous ceux que j'oublie, je vous remercie pour ces bons moments et le soutien que vous m'avez apporté tout au long de mon internat.

Au Havre, toutes les équipes des hôpitaux Monod et Flaubert, A Mr Walch pour sa gentillesse, au Dr Alain Talbot, Moez, Dr Trimech, Dr Myriam Cuvelier... et tous, merci à vous pour avoir guidé mes tous premiers pas dans la spécialité. Et surtout Méli, Mathieu, Guillaume, Virginie, Nico, Segó, Vincent et tous les autres pour ces 6 mois inoubliables.

A mes premières chefs de la mater Aude, Sophie, Caro et Lara pour leur indulgence et leur immense gentillesse pour mes premiers pas à la mater. Que des bons souvenirs.

A tous mes chefs de la mater, Alexis, Laurence, Cécile, Stéphane, Benoit, Alain, Brigitte and Co, merci pour tout votre soutien et votre gentillesse.

A toutes les panseuses garçon de bloc et le bloc de la mater pour votre bonne humeur. A toutes les secrétaires pour leur aide quotidienne et leur gentillesse.

Aux anesthésistes, Delphine, Michel, Jean-Pierre, Romain, Brigitte, et IADE merci pour votre bonne humeur et votre gentillesse.

A toutes les sages femmes du Havre, elbeuf et de la mater Anna, Aurélie, Isa, Nath, Elodie, Amélie, Evelyne, Maryse, Diane, Guillermine, Sophie, Stéphanie, Adé, Anne-Sophie... Et je ne peux pas toutes vous citer, mais merci à toutes pour votre bonne humeur et tous ces bons moments passés de jour comme de nuit avec vous toutes.

A toutes les infirmières et aides-soignantes de gyneco et de salle de naissance avec qui j'ai pu travailler, Séverine, Dominique, Dominique, Barbara, Martine, Anne, Paula, Rebecca ...et j'en oublie, désolée, merci à vous.

Merci à Nico Mathieu pour m'avoir encouragé à venir à Rouen pour exercer la spécialité de gynécologie-obstétrique, on aura attendu 12 ans avant de travailler ensemble. Merci à toi.

Merci à Nico et Nico, pour leur réassurance quotidienne au cours de mon dernier semestre à la mater, merci pour votre disponibilité et votre compréhension. J'ai hâte de travailler avec vous.

Merci à toute l'équipe de Becquerel, Marc, Frédérique, Dragos, Christian, Gaël, Dalila, Evelyne, Martine, Bénédicte, et tous, merci pour tous ces fous rires, votre bonne humeur et votre confiance.

Merci à toute l'équipe d'oncologie de Becquerel pour votre accueil, votre indulgence et votre disponibilité. Merci à vous tous.

Merci à Mr Lemarchand et toute l'équipe de Pt-Audemer Merci pour votre profonde gentillesse et tous ces bons moments passés parmi vous.

Merci à Mr Tubiana et toute l'équipe d'Elbeuf, pour votre gentillesse et votre patience.

Merci à mes acolytes de thèse Carla et Mathieu, merci pour votre aide et votre soutien au cours de ces dernières semaines. Merci encore et bon courage à vous.

Merci à mes amies, Aude, Anna, Delphine, Jane, Charlotte, Christèle, Ariane, pour votre soutien sans faille, votre présence, votre écoute de tous les instants.

Thank you C, Xoxo.

Merci à ma sœur et mes parents pour votre aide de ces derniers temps.

J'en oublie je sais, je pourrais remplir toutes ces pages en me remémorant tous ces bons moments passés avec vous, merci à tous pour la transmission de votre savoir, votre gentillesse, votre bonne humeur, votre confiance. Merci à tous.



## **RESUME**

### **A. CONSEQUENCES FONCTIONNELLES DIGESTIVES DE LA CHIRURGIE DE L'ENDOMETRIOSE PROFONDE AVEC ATTEINTE RECTALE: APPROCHE RADICALE OU CONSERVATRICE? RESULTATS D'UNE ETUDE COMPARATIVE**

**Introduction** : Dans le traitement chirurgical de l'endométriose rectale, l'approche guidée par les symptômes consiste en un traitement conservateur du segment digestif atteint, associé à une aménorrhée thérapeutique prolongée.

**Matériel et méthodes**: nous avons mené une étude rétrospective en intention de traiter, incluant 86 patientes atteintes d'endométriose rectale symptomatique. Le groupe 1 comprenant 24 patientes a été traité selon une approche radicale, le groupe 2 comportait 57 patientes traitées selon une approche symptomatique. Nous avons évalué les symptômes fonctionnels digestifs postopératoires par des questionnaires spécifiques (KESS, GIQLI, FIQL, échelle de Bristol).

**Résultats**: Dans le groupe 2 des femmes traitées selon une approche guidée par les symptômes, on constate une amélioration significative des scores KESS et Bristol suggérant une diminution significative du risque de constipation invalidante postopératoire. On constate également une amélioration significative du score GIQLI en rapport avec une amélioration de la qualité de vie liée à l'amélioration des troubles digestifs.

**Conclusion**: Le traitement conservateur colorectal, permet une amélioration de la qualité de vie notamment par l'amélioration des symptômes digestifs sans créer de nouveaux symptômes digestifs invalidants.

### **B. EFFET DE L'EXCISION ET DE L'EXERESE DISCOÏDE DES NODULES RECTAUX SUR LE CALIBRE DU TUBE DIGESTIF, EVALUATION OBJECTIVE PAR COLOSCANNER AVEC COLOSCOPIE VIRTUELLE (CTC)**

**Matériel et méthodes**: nous avons mené une étude prospective incluant 36 patientes atteintes d'endométriose rectale symptomatique. Elles ont bénéficié d'un CTC en pré et postopératoire.

**Résultats**: la chirurgie conservatrice a permis de lever la sténose dans la moitié des cas et de rendre des patientes asymptomatiques dans 4 cas sur 6. Dans tous les cas, le nodule rectal n'était plus présent sur le CTC postopératoire. Dans 2 cas sur 12, persiste une sténose digestive, associée à une persistance des symptômes, peu invalidants, sans que d'autres gestes invasifs soient envisagés. Nous avons constaté 1 cas de sténose anastomotique après résection colorectale.

**Conclusion**: Le traitement conservateur permet une levée de la sténose digestive causée par l'atteinte endométriosique rectale et corrélée à une amélioration des signes fonctionnels digestifs postopératoires.

**MOTS CLES** : endométriose rectale, excision, résection colorectale, excision discoïde, symptômes fonctionnels digestifs, traitement conservateur, coloscanner à l'air avec coloscopie virtuelle.

## TABLES DES MATIERES

	page
<b><u>INTRODUCTION</u></b>	19
1. Physiopathologie de l'endométriose	21
2. Symptômes, Diagnostic et Classification de l'endométriose profonde	23
3. Anatomopathologie de l'endométriose profonde avec atteinte rectale	26
4. Bilan préopératoire des localisations colorectales	28
5. Prise en charge thérapeutique de l'endométriose rectale	28
<b><u>A. CONSEQUENCES FONCTIONNELLES DIGESTIVES DE LA CHIRURGIE DE L'ENDOMETRIOSE PROFONDE AVEC ATTEINTE RECTALE: APPROCHE RADICALE OU CONSERVATRICE? RESULTATS D'UNE ETUDE COMPARATIVE</u></b>	30
<b><u>1. MATERIEL ET METHODES</u></b>	31
1.1 Méthodes de sélection	31
1.2 Méthodes d'intervention	31
1.2.a. Description des techniques chirurgicales utilisées pour le traitement de l'endométriose colorectale	32
❖ Préparation préopératoire	32
❖ Techniques chirurgicales	33
➤ Technique d'excision des nodules sans ouverture de la lumière rectale : shaving	33
➤ Technique d'exérèse losangique à l'aide des pinces mécaniques Contour Transtar et PCEA	36
➤ Technique de résection segmentaire colorectale	40
1.2.b. Traitement médical postopératoire	41
1.3 Méthodes d'observation	43
1.3.a. Questionnaires d'évaluation des symptômes gynécologiques et digestifs avant la chirurgie :Deux périodes , antérieure et postérieure à 2008 : CIRENDO qui a subi plusieurs modifications successives.	43
1.3.b. Evaluation de la qualité de vie et douleurs postopératoires	44
1.3.c. Evaluation spécifique de la fonction digestive postopératoire	44
1.4. Méthodes d'évaluation	45
1.4.a Critère de jugement principal : Score GIQLI et score KESS	45
1.4.b Analyse statistique : test de student, Mann et Whitney test, test exact de Fischer	45

<b><u>2. RESULTATS</u></b>	46
<b><u>3. DISCUSSION</u></b>	53
<b>3.1 Prise en charge chirurgicale de l'endométriose colorectale : deux approches différentes :     approche radicale et conservatrice</b>	55
<b>3.2 L'évaluation de la fonction digestive postopératoire nous apparaît comme le critère le plus     approprié pour évaluer le succès de la prise en charge chirurgicale de l'endométriose colorectale</b>	57
<b>3.3 Le risque de récurrence est-il un argument valable pour justifier la résection colorectale     systématique ?</b>	62
<b>3.4 Les principes de l'approche « guidée par les symptômes »</b>	64
<b>3.4.a L'excision des nodules rectaux : une technique chirurgicale adaptée dans la majorité des cas</b>	65
<b>3.4.b Effet suppressif du traitement hormonal en prise continue sur la croissance de l'endométriose     profonde</b>	68
❖ <b>Les symptômes digestifs chez les femmes atteintes d'une endométriose sont davantage dus aux     micro-hémorragies cataméniales, responsables d'une inflammation cycliques : intérêt du     traitement hormonal prolongé</b>	71
❖ <b>Prophylaxie secondaire par traitement hormonal postopératoire</b>	72
<b><u>B.EFFICACITE DU TRAITEMENT CHIRURGICAL CONSERVATEUR SUR LE CALIBRE DU TUBE DIGESTIF : EVALUATION POSTOPERATOIRE PAR COLOSCANNER AU CO2 AVEC COLOSCOPIE VIRTUELLE</u></b>	76
<b><u>1. INTRODUCTION</u></b>	77
<b>1.1 Bilan d'imagerie préopératoire pour endométriose colorectale</b>	78
<b>1.2 Place du CTC dans le bilan d'imagerie préopératoire pour endométriose rectale</b>	78
<b><u>2. METHODES</u></b>	79
<b>2.a Méthodes de sélection</b>	79
<b>2.b Réalisation pratique de l'examen</b>	80
<b><u>3. RESULTATS</u></b>	83
<b><u>4. DISCUSSION</u></b>	89
<b><u>CONCLUSION</u></b>	94
<b><u>BIBLIOGRAPHIE</u></b>	95
<b><u>ANNEXES</u></b>	103

## **INTRODUCTION**

L'endométriose se définit par la présence de tissu endométrial fonctionnel en dehors de la cavité utérine, situé à distance de l'endomètre et sans continuité avec lui.

La prise en charge thérapeutique d'une endométriose rectale soulève de nombreux problèmes car elle s'adresse dans la majorité des cas à des femmes jeunes, professionnellement actives et souvent désireuses d'une grossesse. Au moment de leur prise en charge, les patientes se trouvent le plus souvent dans la troisième ou quatrième décennie de leur vie, car la durée d'évolution d'une endométriose pelvienne avant le diagnostic peut atteindre vingt ans (1).

L'endométriose est une maladie relativement fréquente puisque son incidence annuelle dans différents pays est estimée entre 0,1 et 0,5% (2). Elle touche 6 à 10 % des femmes en âge de procréer (3). Par ailleurs, l'endométriose digestive représente 8 à 12% des endométrioses et les localisations rectales et sigmoïdiennes représentent 70 à 93% des cas d'endométriose digestive (4).

Les endométrioses profondes postérieures représentent des formes bien connues d'endométriose pelvienne, localisées au niveau des ligaments utéro-sacrés, du fond vaginal, du torus de l'utérus et infiltrant l'espace sous-péritonéal au-delà de cinq millimètres de profondeur (5). En cas de retard diagnostique, les lésions sous-péritonéales peuvent concerner des organes situés en arrière ou latéralement, comme c'est le plus souvent le cas pour le rectum et le colon sigmoïde.

L'endométriose profonde postérieure avec envahissement du rectum est une maladie chronique, agressive, et pouvant conduire à une altération sévère de la qualité de vie des femmes. Elle peut se manifester par des douleurs pelviennes d'intensité croissante, des dyspareunies profondes, des ténesmes, des dyschésies, des douleurs à la défécation, des ballonnements ou même une occlusion rectale (6). Dans certains cas extrêmes, heureusement rares, la sténose progressive de la lumière digestive peut conduire à l'occlusion digestive (7).

L'endométriose profonde avec atteinte rectale est donc responsable d'une perturbation majeure de la vie professionnelle, sociale et affective de jeunes femmes désireuses d'un traitement efficace. La prise en charge active de l'endométriose rectale est proposée par l'ensemble des auteurs dans la littérature et fait l'objet de recommandations de la part des sociétés savantes (8,9,10,11,12,13).

Réalisée généralement par des équipes multidisciplinaires, la chirurgie des endométrioses nécessite un haut degré d'expertise chirurgicale et expose les patientes jeunes à un risque réel de complications postopératoires. Récemment, il a été montré qu'en plus des complications immédiates, les femmes opérées sont exposées aux risques de troubles fonctionnels digestifs dus aux gestes chirurgicaux pratiqués sur le rectum, dont la physiopathologie reste encore insuffisamment élucidée. De plus, dans un nombre non négligeable de cas, la chirurgie complète de l'endométriose rectale est suivie par la persistance, voire l'aggravation, des symptômes digestifs préopératoires (14,15).

## **1. Physiopathologie de l'endométriose**

Par définition, il s'agit de la présence de tissu endométrial en dehors de la cavité utérine et sans continuité avec celui-ci. Cet endomètre ectopique reste fonctionnel au même titre que l'endomètre eutopique et reste sensible aux variations hormonales du cycle menstruel. La chute brutale des taux plasmatiques d'oestrogène et de progestérone à la fin de la phase lutéale entraîne une desquamation des cellules épithéliales et la survenue de saignements aussi bien au niveau de l'endomètre eutopique que de l'endomètre ectopique. Ce saignement qui se produit à chaque cycle menstruel aboutit à une inflammation chronique avec une recrudescence cyclique cataméniale des symptômes.

Plusieurs théories tentent d'expliquer la survenue des lésions d'endométriose, cependant aucune n'explique à elle seule l'ensemble des formes cliniques, ni ne permet de rendre compte de l'hétérogénéité phénotypique et histologique de l'endométriose.

Depuis le premier rapport original de Sampson en 1922, notre compréhension de l'endométriose a peu évolué (16). Sa théorie de l'implantation repose sur le reflux menstruel qui survient de façon physiologique chez 90% des femmes. Ainsi, les cellules endométriales refluent dans la cavité péritonéale au travers des trompes lors des règles. Ces cellules ne sont pas éliminées par le système immunitaire. Elles prolifèrent et acquièrent des propriétés d'adhésion, d'implantation et d'invasion. Cette théorie expliquerait la répartition asymétrique des lésions d'endométriose pelvienne à prédominance postérieure et gauche, suivant la pesanteur et l'anatomie pelvienne (17). Au niveau abdominal, les zones de stagnation du liquide péritonéal déterminent également une asymétrie des lésions endométriosiques qui, à l'inverse, prédominent à droite (18).

La théorie de la mullérianose a également été développée; elle correspond à l'incorporation de différents résidus endométriaux par différents tissus au cours de l'organogénèse (19). En effet, une étude récente rapporte la présence d'implants endométriaux sur des autopsies de fœtus au niveau des sites habituellement concernés par l'endométriose (20).

La théorie de la métaplasie selon laquelle un tissu peut se transformer en un autre à partir d'une origine embryologique commune pourrait expliquer les rares cas de localisations atypiques d'endométriose (ex : lésions endométriosiques de la prostate ou de la paroi abdominale antérieure chez des hommes traités par hormonothérapie au long cours pour cancer de la prostate).

La théorie de l'induction d'un tissu par un autre tissu adjacent ne repose que sur l'expérimentation animale ; les lésions d'endométriose pourraient être secondaires à la diffusion d'une substance capable de stimuler ou d'induire une différenciation de type épithélial au niveau du tissu d'implantation (épithélium coelomique)(21). Cependant, aucune étude ne confirme cette théorie dans l'espèce humaine.

La théorie des embolies vasculaires et/ou lymphatiques est évoquée pour expliquer les localisations à distance du pelvis comme les localisations pulmonaires ou cérébrales.

La théorie des cellules souches endométriales, récemment évoquée, est fondée sur l'existence de cellules souches circulantes, originaires de la moelle osseuse, ayant la propriété de se différencier en tissu endométriosique au niveau de sites variables (22).

## **2. Symptômes, diagnostic et classification de l'endométriose profonde**

Le diagnostic d'endométriose est tout d'abord fortement suspecté à l'interrogatoire devant l'existence de douleurs pelviennes chroniques (dysménorrhées, dyspareunies, douleurs pelviennes intermenstruelles) pouvant être associées à d'autres symptômes cataméniaux. En cas d'atteinte rectale, on retrouvera plus fréquemment des ténésmes, épreintes, constipation, diarrhée, douleur à la défécation parfois rectorragies. Néanmoins, il est important de souligner que des études récentes menées par notre équipe, ont montré que la présence des symptômes digestifs cataméniaux n'est pas spécifique d'une endométriose rectale, ni même d'une localisation profonde de la maladie.

Le diagnostic d'endométriose peut être également posé grâce à la réalisation de certains examens radiologiques mais la certitude diagnostique est apportée par l'exploration chirurgicale. Le diagnostic visuel des lésions, fondé sur leur aspect macroscopique peropératoire, est habituellement considéré comme fiable et suffisant (23), cependant la plupart des équipes préfèrent une confirmation histologique. Toutes les lésions suspectes ne sont pas toujours confirmées par l'analyse histologique, tandis que l'obtention d'une preuve histologique n'est pas toujours possible, en particulier lorsqu'on utilise un procédé visant à détruire les lésions, tel que le laser ou l'électrocoagulation ou bien, lorsqu'en raison des difficultés d'exérèse dans des lésions très évoluées, on renonce à réaliser une chirurgie complète. En ce qui concerne l'endométriose profonde avec envahissement colorectal, les trois techniques suivantes : le shaving, la résection losangique et la résection colorectale nous permettent de confirmer le diagnostic d'endométriose par l'examen anatomopathologique de la pièce opératoire.



**Au plan anatomique**, on distingue trois types de lésions, selon Donnez (24) :

L'endométriuse superficielle matérialisée par des implants péritonéaux blanchâtres ou bleutés, préférentiellement localisés dans le pelvis (Figure 1 et 2).

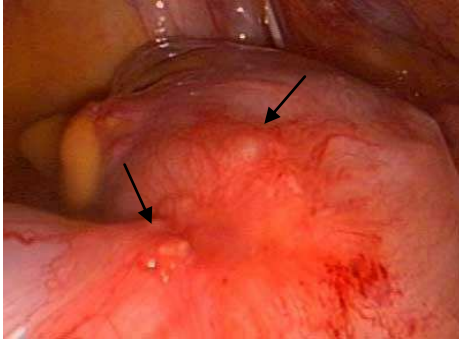


Figure 1 : Lésions d'endométriuse superficielle blanchâtre sur la séreuse du sigmoïde

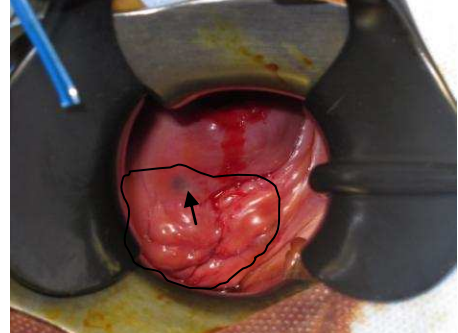


Figure 2 : Lésion bleutée d'endométriuse au sein d'un nodule envahissant le cul de sac vaginal postérieur

L'endométriuse ovarienne sous la forme de kystes endométriosiques ou endométriomes dont le contenu hématique est caractérisé par sa couleur chocolat (Figure 3).

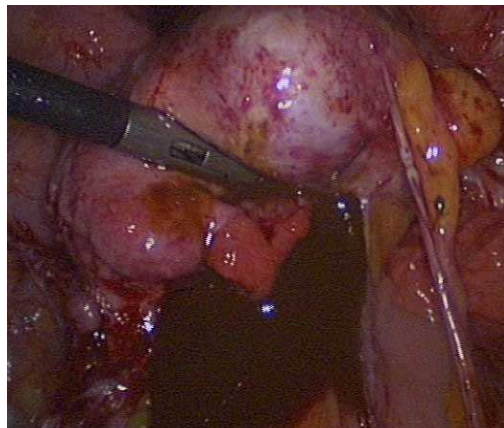


Figure 3 : Vue coelioscopique : endométriome liquide intra kystique couleur chocolat

L'endométriuse profonde, forme agressive d'endométriuse, pénètre au moins 5 mm en profondeur au delà de la surface du péritoine. En ce qui concerne l'endométriuse profonde postérieure, la lésion endométriosique initiale se situe en position rétrocervicale, en regard du torus utérin et infiltre les ligaments utérosacrés, le cul-de-sac vaginal postérieur ainsi que la face antérieure du rectum. En avant, l'endométriuse vésicale provient de l'infiltration du dôme vésical, le plus souvent par un nodule d'adénomyose de la paroi antérieure de l'utérus ou par un nodule endométriosique du cul-de-sac inter-vésico-utérin (Figure 4).

Latéralement, l'endométriose peut envahir les paramètres avec parfois une atteinte urétérale extrinsèque, voire intrinsèque avec atteinte de la musculature urétérale, responsable d'une urétérohydronéphrose (Figure 5).

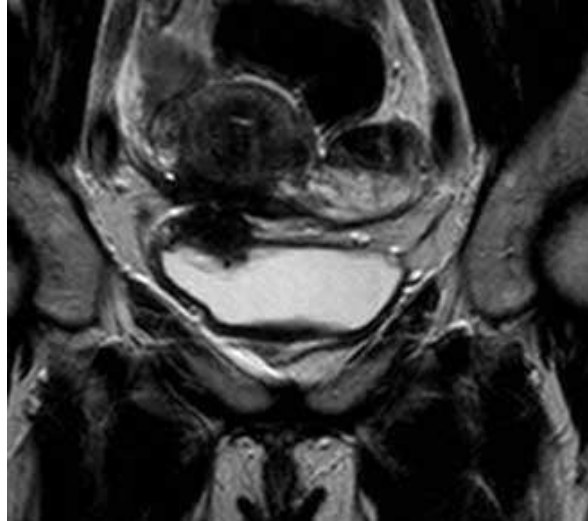

Figure 4 : IRM séquence coronale pondérée T2 montrant un nodule vésical d'endométriose (paroi supéro-latérale droite)

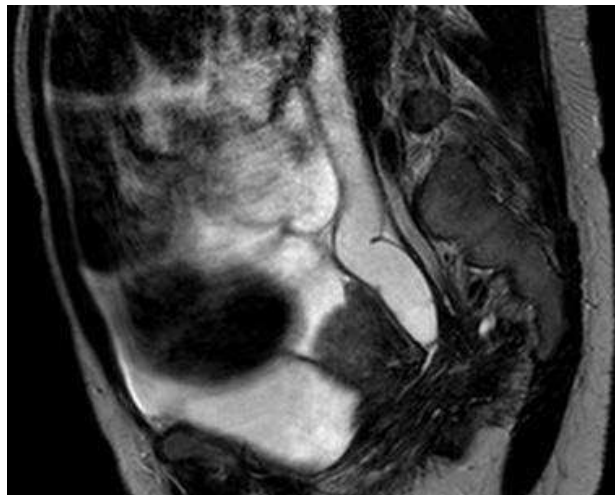


Figure 5 : IRM séquence sagittale pondérée T2 montrant une urétérohydronéphrose gauche

Cette classification est purement didactique, car l'endométriose pelvienne est une maladie multifocale dans laquelle les différentes formes d'endométriose (superficielle, ovarienne, profonde) coexistent dans un nombre élevé de cas (Figure 3,4 et 5) (25).

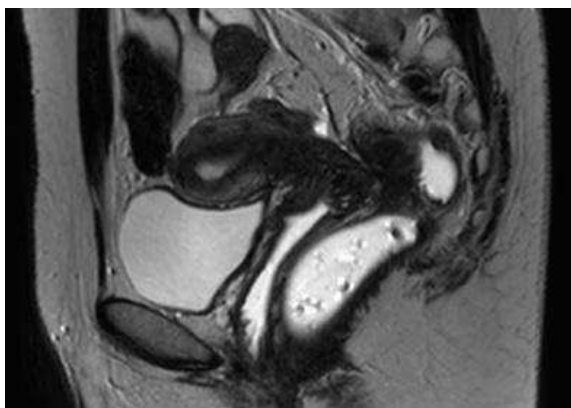


Figure 3: IRM pelvienne - coupe sagittale pondérée T2 montrant une atteinte rectale

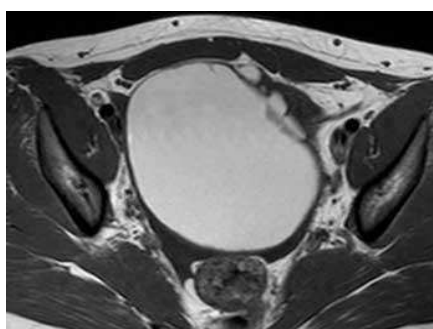


Figure 4 : IRM pelvienne - coupe axiale pondérée T1

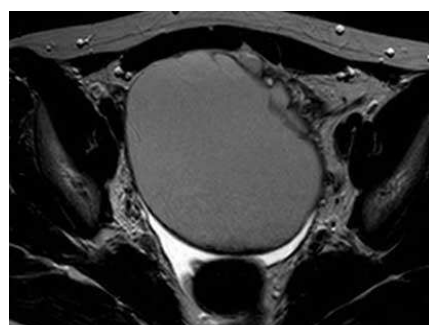


Figure 5 : IRM pelvienne - coupe axiale pondérée T2

### **3. Anatomopathologie de l'endométriose profonde avec atteinte rectale**

Le diagnostic d'endométriose est histologique et repose sur l'association de glandes et/ou d'un épithélium de type endométrial au sein d'un stroma appelé chorion cytogène. On retrouve également de nombreuses cellules du système immunitaire et inflammatoire, une hypertrophie des cellules musculaires lisses ainsi que de la fibrose en proportion variable (26.) Histologiquement, les lésions d'endométriose sont très hétérogènes, non seulement d'un individu à l'autre mais également d'une localisation à une autre chez une même personne.

Les implants d'endométriose digestive sont typiquement localisés sur le bord antimésentérique de l'intestin. Macroscopiquement, ils apparaissent sous la forme de petits nodules pigmentés sur le péritoine ou sous la forme de lésions plus importantes infiltrant la musculature rectale et rétrécissant la lumière digestive.

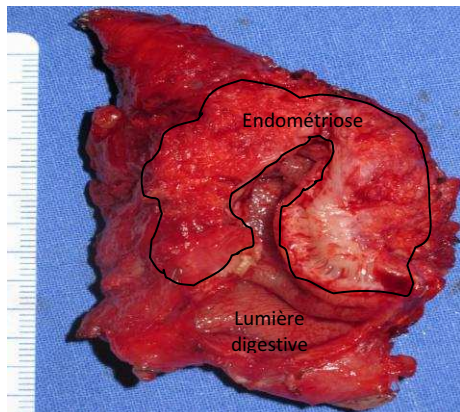


Figure 6 : Coupe de pièce opératoire, après résection recto sigmoïdienne : nodule d'endométriose envahissant et rétrécissant la lumière digestive.



Figure 7 : Pièce macroscopique d'anatomopathologie : vue externe d'un nodule de la charnière recto sigmoïdienne développée sur le bord anti-mésentérique du tube digestif. On remarque des lésions bleutées.

Microscopiquement, la plupart des auteurs considèrent que le terme « endométriose avec envahissement du rectum » désigne l'envahissement de la paroi rectale, de la musculuse à la muqueuse rectale par des glandes endométriales et leur stroma, alors que les implants d'endométriose qui infiltrent exclusivement la séreuse digestive sont considérés comme des lésions péritonéales superficielles. Plus de 80% des localisations digestives concernent le rectum et le colon sigmoïde et sont représentés par des nodules de fibrose, infiltrant également le vagin, l'isthme utérin, les ligaments utéro-sacrés ou les annexes. Histologiquement, l'endométriose profonde diffère des implants péritonéaux et ovariens, par la proportion élevée de tissu fibro-conjonctif (41%) et de fibres musculaires lisses (35%) comparativement à l'épithélium et au stroma endométriosiques (24%) (27) (Figure 8 et 9).

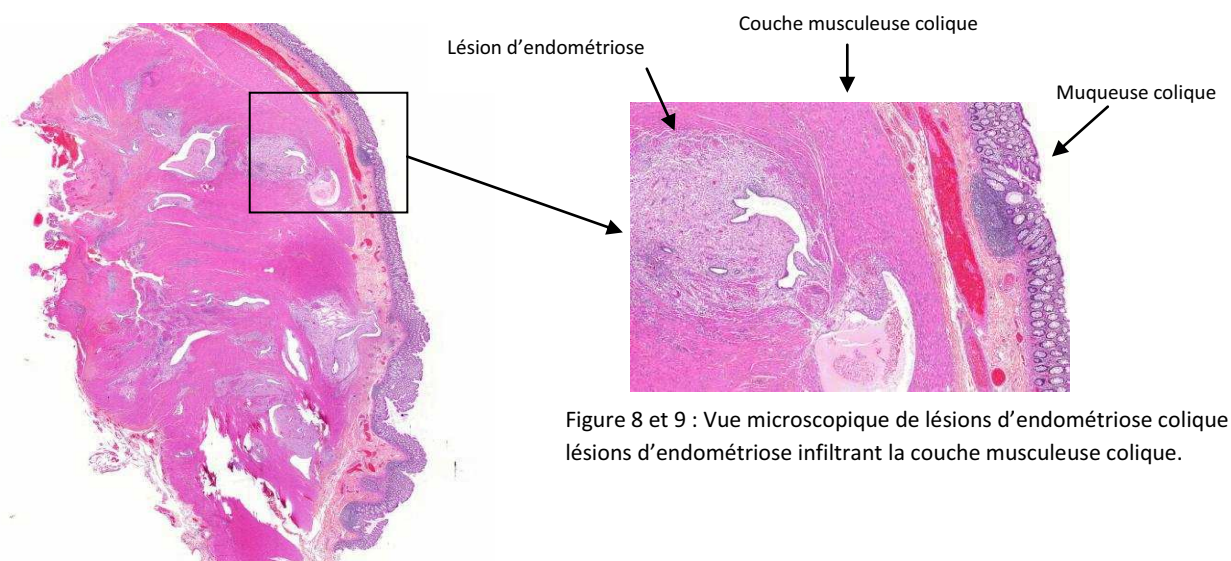


Figure 8 et 9 : Vue microscopique de lésions d'endométriose colique : lésions d'endométriose infiltrant la couche musculuse colique.

#### **4. Evaluation préopératoire**

En raison de la variété des symptômes gynécologiques et digestifs préopératoires, l'interrogatoire et l'examen clinique ne permettent pas une évaluation précise d'une endométriose profonde avec atteinte digestive. En effet, à côté d'un nodule rectal évident, l'endométriose digestive ne peut pas être évaluée par un examen physique seul et nécessite un bilan d'imagerie préopératoire. A l'heure actuelle, il n'existe aucune recommandation sur le bilan d'imagerie préopératoire en cas de suspicion d'une endométriose digestive, mais plusieurs techniques sont utilisées telles que l'IRM pelvienne, le lavement baryté, l'échographie trans-vaginale, l'écho endoscopie endorectale, et depuis 2009 le coloscanner avec coloscopie virtuelle (CTC).

#### **5. Prise en charge thérapeutique de l'endométriose rectale**

La prise en charge thérapeutique d'une endométriose rectale symptomatique comprend un traitement chirurgical et un traitement médical.

Le traitement chirurgical est considéré par la grande majorité des auteurs comme le traitement de choix de l'endométriose colorectale. La littérature médicale abonde de séries rétrospectives concernant des femmes ayant bénéficié d'un traitement chirurgical dans différents centres de référence (Pr J Donnez- Liège, Pr M Canis-Clermont-Ferrand, Pr C Chapron- Cochin Paris).

Actuellement, il existe deux stratégies chirurgicales fondées sur deux conceptions différentes de l'endométriose colorectale :

La première approche est une approche chirurgicale radicale avec résection du segment rectal atteint. Le but de ce geste est d'obtenir une résection microscopiquement complète des implants digestifs d'endométriose afin de réduire au minimum le risque de récurrences digestives. La plupart du temps, est pratiquée une résection colorectale segmentaire avec anastomose, protégée ou non, par une stomie transitoire en amont de l'anastomose. De plus, l'excision ciblée des lésions est parfois microscopiquement incomplète ; en effet, Remorgida et al (28), a montré que l'exérèse losangique des lésions

laisse en place des implants microscopiques d'endométriose au niveau de la paroi rectale dans 40% des cas. Des études rétrospectives récentes ont montré une amélioration globale significative des douleurs et de la qualité de vie des patientes (29,30,31).

La deuxième approche est fonctionnelle. Par conséquent, le traitement vise à améliorer les symptômes tout en réduisant au maximum le risque de complications et de conséquences fonctionnelles désagréables en postopératoire. En effet, après discussion avec d'autres équipes et d'après nos constatations, les conséquences fonctionnelles digestives désagréables sont d'intensité variable, occasionnelle ou permanente. D'autre part, le caractère microscopiquement complet d'une résection segmentaire peut-être remis en question car des implants minimes d'endométriose sont parfois retrouvés au niveau des limites de résection digestive (32). Ainsi, notre équipe pratique en première intention un traitement conservateur comprenant soit une résection losangique « full-thickness » avec une suture digestive en un ou deux plans, soit une excision des lésions rectales sans ouverture de la lumière rectale. Etant donné que les symptômes sont accentués durant les règles, les microimplants d'endométriose peuvent être contrôlés par une aménorrhée thérapeutique.

A ce jour, aucune étude comparative ne permet de recommander une technique plutôt qu'une autre, ni en termes de récurrences ni en termes de complications et de conséquences fonctionnelles postopératoires. Par conséquent, le choix de la technique est aujourd'hui une affaire d'école, d'expérience personnelle et de conception de la maladie endométriosique. Le but de notre étude est donc de comparer les conséquences postopératoires digestives après chirurgie conservatrice et après résection coloproctale afin de définir au mieux les indications de chacune de ces techniques et d'améliorer la qualité de vie des patientes.

**A. CONSEQUENCES FONCTIONNELLES DIGESTIVES DE LA CHIRURGIE DE L'ENDOMETRIOSE  
PROFONDE AVEC ATTEINTE RECTALE: APPROCHE RADICALE OU CONSERVATRICE?  
RESULTATS D'UNE ETUDE COMPARATIVE**

## **1.MATERIEL ET METHODES**

### **1.1 Méthodes de sélection**

Nous avons mené une étude unicentrique, rétrospective, en intention de traiter, incluant toutes les patientes atteintes d'une endométriose rectale située à moins de seize centimètres de la marge anale, c'est-à-dire jusqu'à la charnière rectosigmoïdienne. L'atteinte endométriosique était évaluée par l'IRM, EER et coloscanner avec coloscopie virtuelle depuis 2009. En plus des symptômes cataméniaux d'endométriose pelvienne, l'atteinte rectale était fortement suspectée à l'interrogatoire devant la mention de symptômes digestifs à type de constipation, ténesme, dyschésie, rectorragies, majorés ou survenant exclusivement au moment des règles. Chez toutes ces patientes était diagnostiquée une endométriose rectale c'est-à-dire une endométriose profonde postérieure envahissant au moins la musculature rectale.

### **1.2 Méthodes d'intervention**

Ce degré d'envahissement était évalué dans le cadre d'un bilan préopératoire comprenant une IRM pelvienne, une échoendoscopie endorectale et un coloscanner avec coloscopie virtuelle. Ces examens ont permis d'évaluer l'extension de la maladie, de préciser l'importance de l'atteinte rectale et d'évaluer le retentissement digestif en terme de sténose. La confirmée par les constatations macroscopiques peropératoires et l'examen anatomopathologique des pièces opératoires. Toutes les patientes incluses ont été opérées de Mars 2009 à Décembre 2010 dans le service de gynécologie obstétrique du CHU de Rouen par trois chirurgiens gynécologues expérimentés. Lorsqu'une atteinte digestive et/ou urologique était suspectée après réalisation du bilan préopératoire, chacune des patientes a bénéficié d'une prise en charge multidisciplinaire en collaboration avec les équipes de chirurgie digestive et urologique du CHU de Rouen. Chacune des patientes étaient préalablement examinée par un chirurgien gynécologue et un chirurgien digestif expérimentés. Par ailleurs, les patientes rencontraient systématiquement une infirmière stomathérapeute afin de préparer les patientes à une iléostomie ou colostomie. Il était



également proposé à chaque patiente de remplir un questionnaire afin de compléter l'histoire de leurs symptômes digestifs et gynécologiques. En fonction des résultats des différents examens préopératoires et lorsque l'atteinte rectale était confirmée, la stratégie opératoire était discutée avec la patiente et le chirurgien digestif, avant qu'une décision soit prise concernant la technique chirurgicale.

Préalablement à la chirurgie, toutes les patientes ont donné un consentement éclairé à la procédure chirurgicale planifiée, incluant le traitement de l'endométriose colorectale, une possible colostomie ou iléostomie de protection et une conversion en laparotomie en cas de nécessité.

### **1.2.a Description des techniques chirurgicales utilisées pour le traitement de l'endométriose colorectale**

Les patientes ont été opérées par laparoscopie, coelioscopie avec laparoconversion ou laparotomie.

#### **❖ Préparation préopératoire :**

Chaque patiente a bénéficié d'une préparation préopératoire par régime sans résidu pendant huit jours et ingestion d'un litre d'Xprep la veille de l'intervention.

Les patientes ont toutes bénéficié d'un traitement préopératoire de blocage des règles prescrit au moment de la consultation préopératoire par Add-back thérapie. Ce traitement comprend une injection SC d'analogue de la GnRH (décapeptyl 11,25 mg LP) associée à de l'acétate de cyprotérone , androcur (1 comprimé par jour pendant 1 mois) afin d'éviter l'effet flair-up lié à l'injection d'analogue de la GnRH, et des oestrogènes par voie cutanée (estreva) permettant d'éviter les symptômes liée à la ménopause induite par les analogues de la GnRH.

## ❖ Techniques chirurgicales :

Deux approches chirurgicales sont habituellement utilisées dans le traitement de l'endométriose rectale. Premièrement la résection colorectale segmentaire avec résection limitée du segment colique atteint (33) et deuxièmement l'excision du nodule sans ouverture du rectum (shaving) ou en excisant toute l'épaisseur de la paroi rectale entourant le nodule (full-thickness excision = exérèse losangique) (34). La voie d'abord est coelioscopique en première intention avec laparoconversion ou laparotomie d'emblée si nécessaire (antécédents de la patiente, difficultés opératoires coelioscopiques).

### ➤ Technique d'excision des nodules sans ouverture de la lumière rectale : shaving

Sous anesthésie générale, la patiente est positionnée en décubitus dorsal avec les bras le long du corps. Une sonde urinaire à demeure est mise en place puis un toucher vaginal évalue le diamètre du nodule de la cloison recto vaginale ainsi que l'envahissement des structures adjacentes notamment les ligaments utérosacrés. L'examen au spéculum permet de confirmer une éventuelle atteinte vaginale macroscopiquement visible, à type de nodules bleutés dans le fond vaginal au niveau du cul de sac vaginal postérieur. Dans le même temps, un tuteur utérin (curette ou hystéromètre) est introduit dans l'utérus par le col utérin, afin de faciliter la manipulation utérine et l'exposition du site opératoire. Lorsqu'une hystérectomie totale est associée au geste digestif, un manipulateur utérin de type Clermont-Ferrand est mis en place par voie vaginale. Par voie coelioscopique, un pneumopéritoine à l'aiguille de Palmer après une incision ombilicale et réalisation des tests de sécurité, initie l'intervention. Après obtention d'une pression intra-abdominale de 15 mmHg, on procède à l'introduction de trois trocards de 5 mm dans les deux fosses iliaques et sur la ligne médiane sous-ombilicale, à mi-distance entre la symphyse pubienne et l'ombilic. Après mise en position de Trendelenburg, la pression intra-abdominale est maintenue à 10 mmHg. Le premier temps de l'intervention consiste en l'exploration complète de la cavité péritonéale afin d'évaluer l'étendue des lésions d'endométriose. Le chirurgien identifie et confirme les limites macroscopiques du nodule d'endométriose rectale. Puis le chirurgien procède au décollement du colon sigmoïde avec identification des

uretères au niveau du détroit supérieur. Les fosses pararectales sont ouvertes de part et d'autre du nodule afin d'atteindre la limite inférieure du nodule (Figure 10), les nerfs splanchniques et hypogastriques droits et gauches identifiés. Une urétérolyse bilatérale et prolongée jusqu'aux paramètres droit et gauches est pratiquée. La dissection est prolongée jusqu'au niveau de la cloison recto vaginale libre sous-jacente au nodule. Ainsi les deux ligaments utéro-sacrés sont sectionnés autour des zones fibreuses infiltrées par l'endométriose.

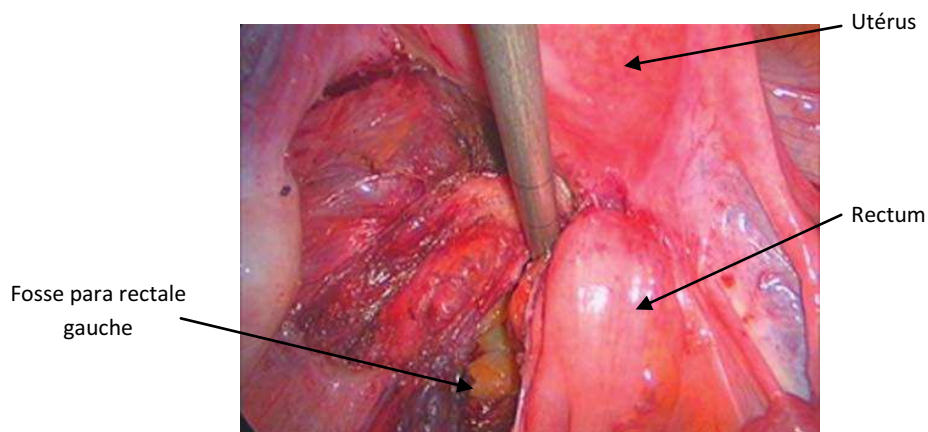


Figure 10 : Les espaces para rectaux sont ouverts jusque sous les limites latérales du nodule.

Le rectum est libéré par une excision du nodule rectal en plus de la tunique musculuse rectale. Le défaut de substance sur la face antérieure du rectum est mesuré. Une effraction de la paroi rectale est recherchée à l'aide d'un test d'étanchéité. On vérifie l'épaisseur, la souplesse de la paroi rectale antérieure, par palper coelioscopique et par toucher rectal, la présence d'une sténose résiduelle par la réalisation d'un toucher rectal et sous contrôle coelioscopique (Figure 11). En cas de défaut pariétal sans atteinte de la muqueuse digestive, des points de renforcement en X de vicryl 3/0 sont réalisés dans le sens transversal afin de ne pas induire de sténose digestive. L'opérateur vérifie que la libération du rectum permet un rétablissement d'un calibre rectal satisfaisant permettant de ne pas pratiquer de geste digestif plus invasif (excision en patch, résection segmentaire digestive). Ensuite, après la séparation des uretères et des nerfs à destination vésicale, l'excision du nodule profond est effectuée en emportant la partie postérieure du torus, une pastille vaginale et la racine antérieure du ou des ligaments utéro-sacrés. Le nodule est excisé au

bistouri à ultrasons, d'une seule pièce, en emportant également les racines antérieures du ou des ligaments utéro-sacrés atteints, la partie postérieure du torus de l'utérus et la collerette de vagin atteinte (Figure 12.0 et 12.1). En fonction du degré d'envahissement du vagin, son ouverture peut être réalisée ; puis vient la fermeture par suture de points séparés en X de Monocryl 2/0. Les autres lésions d'endométriose sont ensuite traitées.

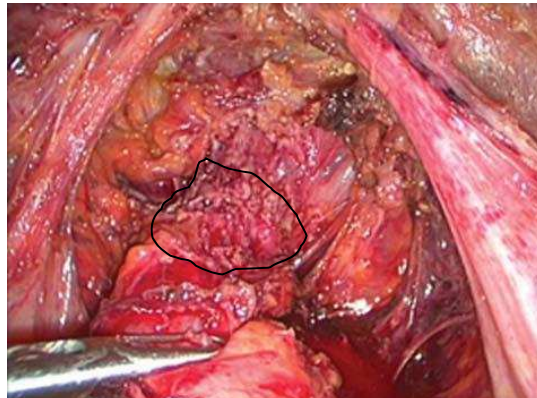


Figure 11 : Aspect de la face antérieure du rectum après shaving (résidu endométriosique contouré).

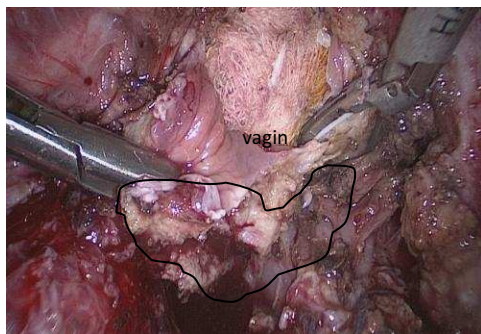


Figure 12.0 : Vue coelioscopique : Shaving rectal (nodule d'endométriose contouré) puis excision emportant la partie postérieure du torus et une pastille vaginale.

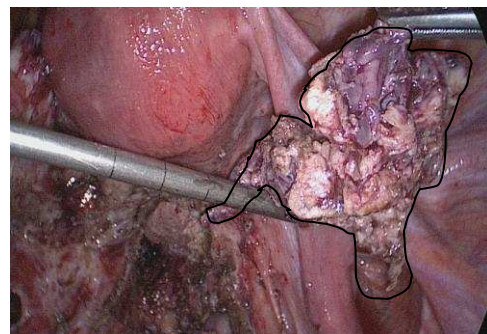


Figure 12.1 : Vue coelioscopique : nodule d'endométriose (contouré) rectal après excision complète.

En fin d'intervention une épiploplastie est systématiquement pratiquée en interposant un fragment d'épiploon entre les sutures vaginales et rectales afin de limiter le risque de fistule recto vaginale. En effet, il s'agit d'une des complications les plus redoutées en cas d'ouverture simultanée du vagin et du rectum. Toutes les autres lésions d'endométriose ovarienne, péritonéale, urétérale sont traitées. Toutes les pièces opératoires sont envoyées pour examen anatomopathologique.

Cette technique diminuerait de manière significative le nombre de complications majeures postopératoires. Selon cette technique, le nodule est d'abord libéré de ses attaches latérales, du fornix vaginal postérieur, du vagin. Un gant stérile rempli de compresses est ensuite placé dans le vagin afin de limiter les fuites de CO2 et de conserver un pneumopéritoine suffisant. La paroi postérieure vaginale est fermée par voie laparoscopique ou vaginale par des points séparés. Le nodule d'endométriose alors attaché à la paroi rectale, est tracté vers le haut, ce qui permettrait une meilleure mobilité de celui-ci et une meilleure dissection, facilitant ainsi le geste digestif (shaving ou résection segmentaire).

- **Techniques d'excision des nodules avec ouverture de la lumière digestive : exérèse losangique= excision en patch= excision discoïde= full-thickness excision : par voie combinée, coelioscopique et trans-anales : technique de STARR (Stapled Transanal Rectal Resection (Lenisal et al., 2009) à la pince Contour® Transtar™ (Ethicon Endo-Surgery inc., Cincinnati, OH, USA) (35).**

En 2009, en collaboration avec l'équipe de chirurgie digestive du CHU, nous avons introduit une nouvelle technique d'excision discoïde des nodules d'endométriose infiltrant le bas et le moyen rectum en utilisant la pince Contour Transtar (Ethicon Endo-Surgery ; Cincinnati) (Figure 13).

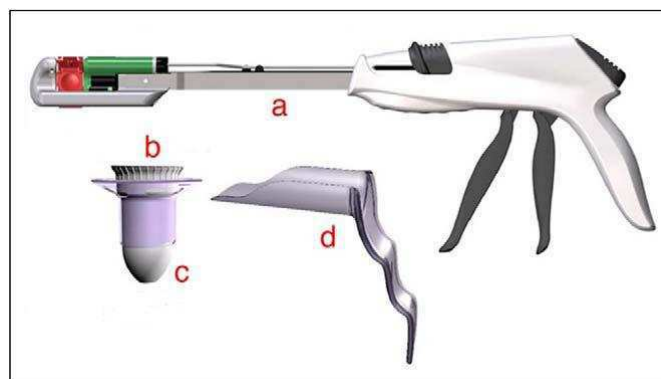


Figure 13 : Le kit Contour Transtar STR5G (Ethicon Endo-Surgery Inc. ; Cincinnati, OH) est composé d'un pince Contour 30 (a), un dilateur anal circulaire (b), un obturateur (c) et un anoscope transparent (d).

Il s'agit d'une technique chirurgicale utilisée depuis 2004 dans le traitement des syndromes obstructifs de défécation secondaire à un prolapsus rectal interne ou rectocèle (Boccasanta et al., 2004). La technique de STARR consiste en une résection circonférentielle de toute l'épaisseur de la paroi rectale en excès, suivie d'une restauration de la continuité digestive, dans le but d'améliorer la fonction rectale. Comme la pince Contour® Transtar™ agrafe et coupe simultanément la paroi rectale, aucun autre instrument n'est nécessaire pour réaliser la résection transanale.

La technique d'excision full-thickness implique une approche combinée par voie laparoscopique et par voie trans-anale.

La première étape accomplie par voie laparoscopique, implique un shaving rectal selon Donnez et al. (1995). Les espaces pararectaux sont ouverts sous les limites latérales du nodule rectal, l'espace rectovaginal est atteint sous la limite inférieure du nodule. Ce dernier est disséqué loin de la paroi rectale en utilisant l'Ultracision Harmonic Scalpel (Ethicon Endo-surgery Inc., Cincinnati, OH, USA). Il est reséqué aussi profondément que possible, afin de réduire au maximum la masse rectale, sans perforer le rectum. Il reste attaché à la paroi vaginale, la paroi recto vaginale saine étant disséquée sur trois centimètres de long. Le nodule enfin extrait avec le fornix vaginal, le défaut vaginal est suturé avec deux ou trois points séparés de fil résorbable.

La deuxième étape est réalisée par voie trans-anale. La patiente est positionnée en décubitus dorsal avec les genoux hyperfléchis. L'examen anal permet d'identifier la hauteur de l'atteinte rectale par rapport à la marge anale. Le dilatateur anal circulaire du Contour Transtar –STRAG (Ethicon Endo-Surgery Inc.) est doucement introduit et fixé à la peau périanale par quatre points cardinaux.

Puis sous contrôle laparoscopique et trans-anal, un premier point de traction de prolène 2/0 est placé au centre du nodule, avec de part et d'autre, deux ou trois points complémentaires afin d'obtenir une traction suffisante permettant d'inclure la totalité du nodule dans la pince.

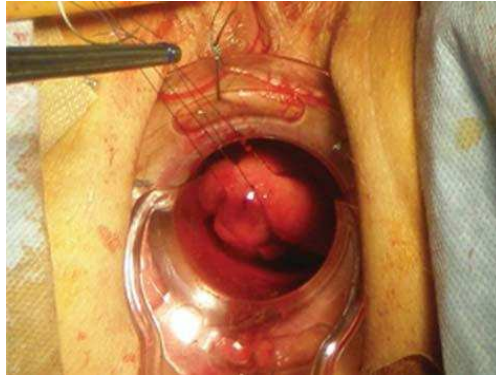


Figure 14 : 2 ou 3 points de traction de prolène 2/0 sont placés au centre, à droite et à gauche du nodule.

Le chirurgien laparoscopique s'assure que cette suture trans-ale ne piège pas d'autres organes à proximité de la paroi rectale et du bon positionnement des points dans la paroi rectale. Deux points identiques de maintien sont placés à gauche et à droite du nodule afin d'obtenir une bonne traction sur le tissu à réséquer. Les fils sont maintenus tendus par deux pinces à hémostase afin de conserver une traction suffisante. Pendant le temps trans-anal, une attention particulière est portée grâce à l'anuscopie, sur le fait que les points effectués sur le nodule n'aient pas englobé la paroi postérieure du rectum, ce qui pourrait conduire à une fermeture partielle ou complète de celui-ci.

La tête lubrifiée du Contour® Transtar™ avec les clamps ouverts positionnés à trois heures, est introduite dans le rectum. L'instrument est ensuite tourné dans le sens inverse des aiguilles d'une montre et le nodule doucement tracté à l'intérieur des clamps jusqu'à ce que le tissu sain soit visualisé. Les points de traction sont tirés vers le bas, dans l'axe de la pince, permettant ainsi d'entourer le nodule avec une marge de tissu sain dans les clamps de la pince. Les accroches retenant la pince sont appliquées et la pince est fermée autour du tissu.

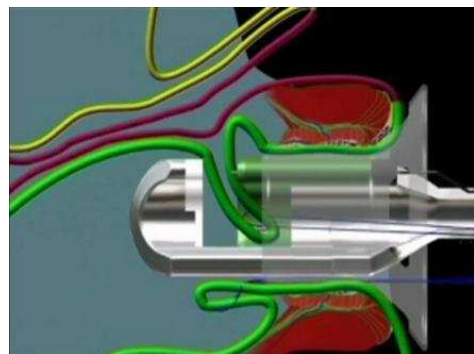
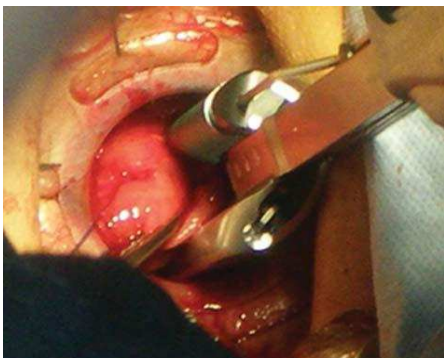

Figure 15 et 16 : En tournant la pince dans le sens inverse des aiguilles d'une montre, la zone rectal à réséquer est positionnée entre les mors de l'agrafeuse. L'agrafeuse est fermée, on vérifie simultanément, par un toucher vaginal, que la paroi vaginale postérieure n'a pas été prise dans la pince.



La fermeture de la pince est maintenue quinze secondes pour optimiser la compression et donc l'hémostase des tissus. La pince est enclenchée, permettant l'agrafage et la section des tissus, puis elle est retirée. Lors de cette étape, il est important de s'assurer que la quantité de tissu normal incluse dans le matériel d'agrafage n'est pas excessive ce qui pourrait entraver le déploiement correct des agrafes.

La cartouche d'agrafes est ensuite repositionnée et la pince réintroduite dans le rectum. La procédure est répétée au niveau des points latéraux si nécessaire, jusqu'à ce que la résection full-thickness du nodule entouré de tissu sain soit complète. La ligne finale d'agrafes est inspectée afin de vérifier l'hémostase. Des points séparés de vicryl 3/0 sont ajoutés en cas d'hémostase imparfaite de même que des points de renforcement sur la ligne d'agrafes.

La pièce de résection est inspectée macroscopiquement afin de s'assurer de l'ablation totale du nodule, adressée dans un deuxième temps au laboratoire d'anatomopathologie pour avec la certitude que les marges de résection sont saines.

Au terme de la procédure, un test à l'air d'étanchéité rectale est réalisé : la cavité pelvienne est remplie d'une solution saline, de l'air est insufflé par le rectum, ce qui permet de vérifier l'intégrité de la ligne d'agrafes.

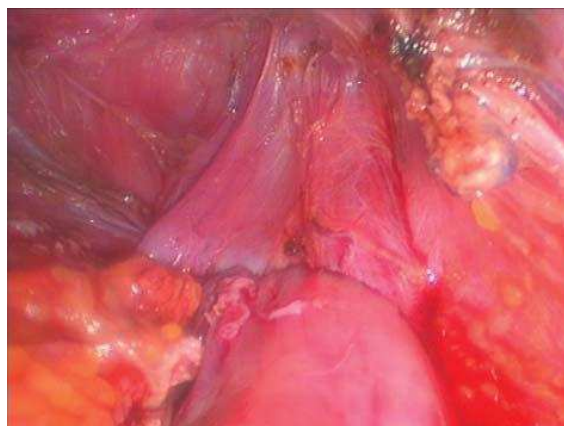


Figure 17 : Vue laparoscopique de la suture rectale



La zone de dissection rectale est ensuite protégée par une épiploplastie : l'épiploon est attiré dans le pelvis puis fixé à la paroi pelvienne par des points séparés.

Un drain, au moins, est placé dans le pelvis et une stomie de protection est fréquemment réalisée. Cette présente étude montre que, sur les six patientes incluses, les résections discoïdes mesuraient de 40\*45 à 60\*50mm, pour des nodules mesurant en préopératoire 20 à 50 mm et situés à une distance de 5 à 10 cm de la marge anale. Dans deux cas, des foyers microscopiques persistaient sur les berges de résection mais dans quatre cas les berges étaient saines. Le temps opératoire variait de 180 à 450 minutes. A plus de six mois de l'intervention, quatre femmes étaient indemnes de tout symptôme digestif.

#### ➤ **Techniques de résection segmentaire colorectale**

En cas de geste digestif plus invasif qu'un shaving (excision discoïde et résection colorectale), le chirurgien gynécologue de notre équipe faisait systématiquement appel à un chirurgien digestif du service de chirurgie digestive de notre CHU. Une évaluation première de la nécessité de suture simple ou de nécessité de résection digestive était faite par le chirurgien digestif.

L'intervention est initiée en laparoscopie avec les gestes usuels : mise en décubitus dorsal, pose d'une sonde vésicale et d'une canulation utérine, création du pneumopéritoine, mise en place des trocars et position de Trendelenburg.

Cette intervention commence par l'exploration de la cavité péritonéale afin d'effectuer le bilan des lésions endométriosiques péritonéales, diaphragmatiques, ovariennes et digestives et d'inspecter les trompes en vue de définir la stratégie chirurgicale. L'opérateur procède à la mobilisation du caecum et du colon sigmoïde puis au repérage des ligaments lombo-ovariens et des uretères au niveau du détroit supérieur. Une fois le nodule digestif identifié et délimité, l'opérateur débute le geste chirurgical par le décollement du colon sigmoïde et du colon gauche suivis de l'ouverture des deux espaces latéro rectaux, au

contact du rectum, jusqu'au niveau de la cloison recto vaginale libre, en dessous du nodule d'endométriose.

Le rectum est ensuite détaché de la face postérieure du torus. Le nodule du torus est ensuite excisé en bloc avec les racines antérieures du ou des deux ligaments utéro-sacrés envahi(s) et avec le fornix vaginal. On procède au traitement des autres lésions d'endométriose.

La résection rectale débute par la section du mésorectum atteint avec une pince endoGIA. Puis le chirurgien digestif réalise une anastomose latéro-terminale mécanique à la pince PCEA28. L'étanchéité rectale est vérifiée à l'aide d'un test à l'air. Une épiploplastie est systématiquement réalisée car elle limite le risque de fistule rectovaginale, notamment en cas d'ouverture simultanée du vagin et du rectum. Enfin, le chirurgien digestif peut décider de réaliser une stomie de protection en amont de l'anastomose, colostomie ou iléostomie.

### **1.2.b Traitement médical postopératoire**

De 2005 à Novembre 2007, les nodules d'endométriose rectale étaient systématiquement traités par une résection colorectale segmentaire avec anastomose colorectale et résection systématique du fornix vaginal postérieur. Ce choix était justifié par notre volonté d'assurer une résection microscopiquement complète des implants digestifs d'endométriose afin de réduire au minimum le risque de récurrence. Le temps digestif était réalisé par un chirurgien digestif entraîné à la laparoscopie. Aussi, pour prévenir le risque de lâchage de sutures digestives postopératoires, on avait l'habitude de recourir à une iléostomie transitoire. La technique chirurgicale de résection colorectale était identique à celle décrite par les autres équipes chirurgicales et l'anastomose colorectale était systématiquement réalisée par voie coelioscopique à l'aide d'une PCEA 28. Le traitement médical postopératoire avait pour but de maintenir les patientes en aménorrhée prolongée ; il comportait des analogues de la GnRH avec une add-back therapy pendant trois à six mois, puis une prise de pilule oestroprogestative en continu chez les patientes ne désirant pas de grossesse.

A partir de Novembre 2007, nous avons changé d'approche chirurgicale. Grâce aux données récentes de la littérature et aux discussions avec d'autres équipes chirurgicales, nous avons été amenés à revoir notre conception de cette pathologie.

Bien que l'excision du nodule d'endométriose ne permette qu'une ablation incomplète des implants microscopiques, le soulagement des symptômes pourrait être obtenu par une aménorrhée postopératoire prolongée. Par ailleurs, nous avons pensé que la résection colorectale était une procédure lourde et complexe pouvant, dans certains cas, se compliquer de lésions nerveuses pelviennes, responsables des symptômes urinaires et digestifs désagréables chez de jeunes patientes. Par conséquent, nous avons décidé, dans la mesure du possible, de pratiquer une excision de nodule plutôt qu'une résection colorectale. Celle-ci étant associée à un traitement postopératoire systématique par analogues de la GnRH, suivi d'une prise de pilule en continu.

D'autre part, nous avons cessé de pratiquer des résections colorectales chez les patientes sans de désir de grossesse et chez les patientes plus âgées. Nous avons remplacé le traitement médical prolongé, par une annexectomie bilatérale.

Cependant, lorsque les femmes avaient, après l'intervention, un désir rapide de grossesse, incompatible avec une aménorrhée post-opératoire prolongée, nous avons réalisé une résection colorectale.

La technique chirurgicale de résection du nodule a déjà été décrite et elle est identique à celle des autres équipes.

Les deux espaces pararectaux sont ouverts en-dessous des limites latérales du nodule ce qui permet d'atteindre la cloison rectovaginale saine en dessous de la limite inférieure du nodule. Ce dernier est ensuite disséqué à distance de la paroi rectale, à l'aide de l'Ultracision Harmonic Scalpel (Ethicon Endosurgery, Cincinnati, USA). Les défauts partiels ou complets de la paroi rectale sont suturés en un ou deux plans avec du fil résorbable par voie coelioscopique. Une épiploplastie est réalisée en fin d'intervention.

### **1.3. Les méthodes d'observation**

Les complications per et post-opératoires ont été recherchées dans le dossier médical. Un questionnaire de surveillance spécifique, orienté sur les douleurs pelviennes, les symptômes digestifs et urinaires a été établi. Les patientes incluses « dans cet observatoire » ont bénéficié d'un suivi post-opératoire d'au moins un an.

Elles étaient revues en consultation post-opératoire par le chirurgien gynécologue à six semaines de l'intervention puis tous les six mois pendant vingt-quatre mois puis une fois par an en l'absence d'évènement indésirable. En cas de geste chirurgical digestif et/ou urologique pendant l'intervention, chaque patiente bénéficiait d'un suivi parallèle post-opératoire de la part de chaque spécialiste impliqué, en relation avec le chirurgien gynécologue.

#### **1.3.a Données pré-opératoires : Questionnaire préopératoire cohorte CIRENDO (Cohorte Inter Régionale de patientes atteintes d'ENDOMétrieuse)**

Les informations concernant l'âge, les antécédents, les traitements antérieurs pour endométriose, les localisations précisées en per-opératoire, l'IRM et l'écho-endoscopie endo-rectale ont été enregistrées de manière prospective dans une base de données informatisée. Les données pré-opératoires ont été tirées du questionnaire de la cohorte CIRENDO et du dossier médical.

La cohorte CIRENDO est une cohorte prospective financée par le groupe du G4 regroupant les Centres Hospitalo-Universitaires de Rouen, Caen, Amiens et Lille et coordonnée par Pr Horace ROMAN. Les informations ont été obtenues à partir de questionnaires et de l'enregistrement de données chirurgicales et histologiques. Une fois les données enregistrées, le contact avec la patiente ainsi que le suivi étaient assurés par une attachée de recherche clinique (pour le CHU de Rouen : Amélie BREANT).

L'enregistrement des données a été approuvé par le CCTIRS (Comité Consultatif pour le Traitement de l'Information en matière de recherche dans le domaine de la santé).

### **1.3.b Evaluation de la qualité de vie et des douleurs post opératoires**

Les questionnaires étaient systématiquement adressés par courrier à chacune des patientes au moins 1 an après leur intervention et en cas de questionnaire incomplet ou non rendu, les patientes étaient contactées afin de compléter ou de renvoyer le questionnaire.

Le même questionnaire CIRENDO était rempli par chaque patiente en post opératoire.

Nous avons également évalué les douleurs pelviennes post-opératoires grâce l'un de nos questionnaires spécifiques (annexe 1). Il évalue ainsi les dysménorrhées, les dyspareunies et la fertilité post-opératoire.

### **1.3.c Evaluation spécifique de la fonction digestive postopératoire**

Les données post-opératoires étaient tirées de questionnaires spécifiques portant sur les symptômes gastro-intestinaux.

Nous avons sélectionné des questionnaires validés ayant pour but d'évaluer spécifiquement la constipation par les questionnaire KESS (36) (annexe2) et l'échelle de Bristol (37) (annexe 3).

En ce qui concerne l'évaluation de la qualité de vie liée aux symptômes digestifs, nous avons utilisé un index de qualité de vie pour les maladies digestives, le GIQLI (38) (annexe 4).

Enfin le FIQL score permettait surtout d'évaluer la qualité de vie en cas d'incontinence anale (39)(annexe 5).

## **1.4. Les méthodes d'évaluation**

### **1.4.a Critères principaux de jugement: score GIQLI et score KESS**

Nous nous sommes donc appuyés sur les résultats de ces deux questionnaires pour évaluer au mieux les symptômes digestifs et leur impact sur la qualité de vie des patientes.

### **1.4.b Méthodes d'analyse**

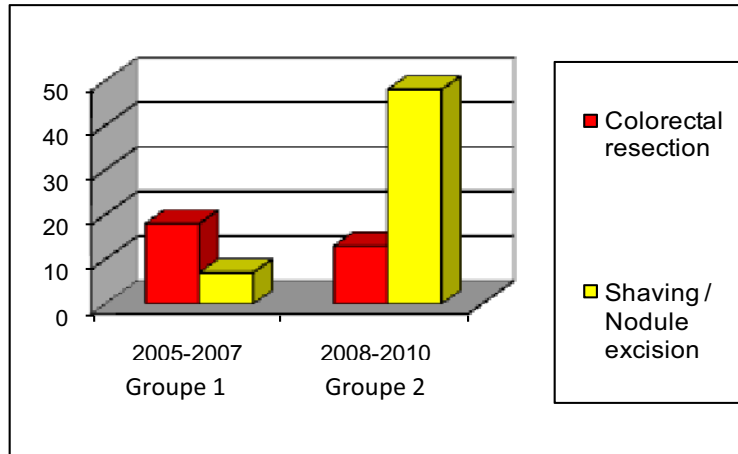
Nous avons choisi de mener une étude en intention de traiter.

Cette étude consiste à analyser les résultats concernant des patientes dans le groupe d'affectation initial, quel que soit le traitement dont elles ont réellement bénéficié et quelle que soit l'évolution par rapport à l'étude.

L'analyse statistique a été réalisée grâce au logiciel Stata 9.0 software (Stata Corporation, 4905 Lakeway Drive, Tx, USA). Les valeurs médianes, percentiles, seuils, valeurs moyennes et les déviations standards ont été calculées pour des variables continues, et les pourcentages pour les variables qualitatives. Les paramètres de distribution, basés sur les procédures chirurgicales ont été comparés par analyse univariées (test exact de Fischer pour les paramètres qualitatifs et le test de Mann-Whitney U pour les variables continues).  $P < 0,05$  était considéré comme statistiquement significatif.

## 2. RESULTATS

- ❖ 86 femmes ont bénéficié d'un traitement chirurgical puis d'un suivi post-opératoire d'au moins un an.



Dans les groupes 1 (N=25) et 2 (N=61), le nombre de données exploitables étaient respectivement de N=24 (96%) et N=57 (93%).

➤ **Données pré-opératoires**

<b>Facteur</b>	<b>Groupe 1 Approche radicale N=24</b>	<b>Groupe 2 Approche symptomatique N=57</b>	<b>p</b>
<b>Age</b>	35.2 ± 6.5	34.2 ± 7	0.52
<b>Nullipares (%)</b>	56.5	73.5	0.24
<b>Dysménorrhée (EVA)</b>	8 ± 2	7.7 ± 1	0.51
<b>Dyspareunie (EVA)</b>	6.3 ± 2.6	6.4 ± 2.1	0.88
<b>Douleurs intermenstruelles ((EVA)</b>	6 ± 2.3	6.7 ± 1.9	0.24
<b>Nodules multiples rectosigmoïdiens (%)</b>	22.7	39.6	0.36
<b>Hauteur du nodule le plus bas (cm à l'anus)</b>	11.9 ± 4.9	11 ± 4.4	0.44
<b>Diamètre du nodule le plus large (mm)</b>	31.6 ± 11	30.9 ± 12	0.81
<b>Profondeur d'infiltration de la paroi rectale :</b>			0.22
- <b>Musculeuse (%)</b>	62.5	75.9	
- <b>Sous-muqueuse (%)</b>	29.2	22.2	
- <b>Muqueuse (%)</b>	8.3	1.9	



➤ Traitement chirurgical

Facteur	Groupe 1 Approche radicale N=24	Groupe 2 Approche symptomatique N=57	p
Période de traitement chirurgical	Janvier 2005 à Novembre 2007	Novembre 2007 à Juillet 2010	
Technique chirurgie rectale :			< 0.001
- Résection colorectale (%)	75	22.8	
- Conservation rectale : shaving , excision discoïde (%)	25	77.2	
Résection du fornix vaginale (%)	75	80	0.70
Urétérolyse ou urétérectomie (%)	13	21	0.46
Résection vésicale (%)	13	9	0.61
Hystérectomie (%)	29	28	0.91
Annexectomie avec aménorrhée définitive (%)	17.4	17.5	1
Aménorrhée médicale prolongée (%)	26.1	38.6	0.29
Traitement médical interrompu pour désir de grossesse (%)	37.5	36.8	0.55
Grossesses (%)	30	52	0.45

➤ Données post-opératoires

Facteur	Groupe 1 Approche radicale N=24 (29,6%)	Groupe 2 Approche symptomatique N=57 (70,3%)	p
Durée du suivi post opératoire (mois)	52 ± 11	21 ± 10	<0.001
Globalement, votre situation actuelle est :			0.08
-Complètement améliorée (%)	67	76	
-Améliorée (%)	21	22	
-Inchangée (%)	8	2	
-Aggravée (%)	4	0	
Récidive de:			
-Dysménorrhée (EVA >3) (%)	37	32	0.61
-Dyspareunie (EVA>3) (%)	38	25	0.24
Récidive rectale	0	0	1

➤ Résultats du questionnaire GIQLI post-opératoire

Facteur	Groupe 1 Approche radicale N=24	Groupe 2 Approche symptomatique N=57	p
Total GIQLI	92.5 ± 27.1	106.7 ± 22.4	0.02
Score GIQLI anormal (<125) (%)	96	78	0.06








➤ **Résultats du questionnaire KESS (Knowles-Eccersley-Scott-Symptom) post-opératoire (annexe 2)**

Facteur	Groupe 1 Approche radicale N=24 (29,6%)	Groupe 2 Approche symptomatique N=57 (70,3%)	p
KESS 1 : antériorité de la constipation (Q : 0-4)	1 ± 1,02	0,91 ± 1,43	0,78
<b>KESS 2 : Utilisation de laxatifs pour évacuer les selles (Q : 0-3)</b>	<b>0,87 ± 0,94</b>	<b>0,42 ± 0,65</b>	<b>0,01</b>
KESS 3 : Fréquence habituelle des selles (Q : 0-3)	0,33 ± 0,56	0,28 ± 0,59	0,71
<b>KESS 4 : Tentative sans succès d'évacuer les selles (Q : 0-3)</b>	<b>0,87 ± 0,79</b>	<b>0,50 ± 0,65</b>	<b>0,03</b>
KESS 5 : Impression de selles incomplètement évacuées (Q : 0-4)	2,16 ± 1,16	1,43 ± 1,16	0,01
<b>KESS 6 : Douleurs abdominales (Q : 0-4)</b>	<b>2,45 ± 0,97</b>	<b>1,52 ± 1,03</b>	<b>0,0003</b>
KESS 7 : Ballonnements (Q : 0-4)	1,37 ± 0,96	1,17 ± 0,82	0,34
KESS 8 : Utilisation de suppositoires, lavements, manœuvres digitales (Q : 0-4)	0,62 ± 0,92	0,35 ± 0,72	0,16
<b>KESS 9 : Temps passé aux toilettes pour tenter d'évacuer les selles (Q : 0-3)</b>	<b>1,04 ± 0,85</b>	<b>0,58 ± 0,62</b>	<b>0,01</b>
<b>KESS 10 : Difficultés d'évacuation des selles entraînant des douleurs abdominales (Q : 0-4)</b>	<b>2,16 ± 1,20</b>	<b>1,28 ± 1,09</b>	<b>0,001</b>
KESS 11 : Consistance des selles sans laxatifs (Q : 0-3)	1,41 ± 1,17	0,87 ± 1,04	0,04
<b>TOTAL KESS</b>	<b>14,5 ± 7,2</b>	<b>9,3 ± 6,3</b>	<b>0,002</b>

➤ Evaluation de la consistance des selles postopératoires par l'échelle de Bristol

Facteur	Groupe 1 Approche radicale N=24	Groupe 2 Approche symptomatique N=57	p
<b>Bristol 1 et 2 (%)</b> (= Constipation >75% du temps)	29%	7	0.01

### 'Bristol stool form scale'

type de selles	description
	selles dures en forme de billes détachées (selles difficiles)
	selles en forme de billes collées
	selles en forme de boudin, structure friable
	selles en forme de boudin, structure douce et lisse
	selles molles avec contours clairement tranchés (selles faciles)
	selles molles à très molles aux contours imprécis
	selles aqueuses sans structure (totalement liquides)

Reproduced by kind permission of Dr 400 Weston, Reader in Medicine at the University of Bristol. ©2000 Produced by Norgine Limited, manufacturers of Malsip®.

➤ Evaluation de l' incontinence anale postopératoire par le questionnaire FIQL (Fecal Quality Of Life)

Cinq patientes souffraient en post-opératoire d'une incontinence anale. Trois (12,5%) dans le groupe 1 et deux (3,5%) dans le groupe 2. Ces patientes avaient été traitées par résection rectale.

Facteur	Groupe 1 Approche radicale N=24	Groupe 2 Approche symptomatique N=57	p
MDV (mode de vie, 1-4)	3.8 ± 0.6	3.9 ± 0.4	0.27
DEP (dépression et estime de soi, 1-4,3)	<b>3.8 ± 0.3</b>	<b>3.8 ± 0.5</b>	<b>0.048</b>
GEN (gêne vis-à-vis des autres, 1-4)	3.8 ± 0.7	3.9 ± 0.4	0.24
COM (comportement, 1-4)	3.7 ± 0.7	3.8 ± 0.5	0.37

### **3. DISCUSSION**

Dans le groupe 2 des femmes traitées selon une approche guidée par les symptômes, on constate une amélioration significative des scores KESS et Bristol suggérant une diminution significative du risque de constipation invalidante post-opératoire. On constate également une amélioration significative du score GIQLI, traduisant une amélioration de la qualité de vie fondée sur l'amélioration des symptômes digestifs, dans le groupe traité selon une approche symptomatique. Donc en accord avec notre hypothèse, la tentative d'une conservation rectale diminuerait le risque de survenue d'un résultat fonctionnel et de symptômes digestifs défavorables.

Toutes les patientes ont été initialement sélectionnées sur les symptômes digestifs cataméniaux. Hors, ces symptômes ne sont pas spécifiques de la localisation rectale de l'endométriose. L'IRM et l'EER étaient les deux examens pratiqués dans le cadre du bilan pré-opératoire. D'autres examens tels que l'échographie transvaginale et le lavement baryté sont également utilisés dans le cadre du bilan pré-opératoire d'une endométriose rectale.

L'IRM, l'EER ont des sensibilités élevées et équivalentes quant à la détection des lésions colorectales (40). Nous nous sommes donc basés sur la forte expérience des radiologues du CHU et de Dr P. HOCHAIN (gastro-entérologue - Clinique du Cèdre - Rouen), pour réaliser ces examens avant chaque intervention.

#### **En ce qui concerne les méthodes d'évaluation :**

Les questionnaires utilisés ont été validés dans la littérature (questionnaires KESS, GIQLI et FIQL) ou validés par un comité d'éthique (CIRENDO). Seul le questionnaire de suivi gynécologique a été élaboré par Pr Horace Roman et utilisé uniquement dans notre service sans validation externe.

**En ce qui concerne le choix d'une durée de suivi d'au moins un an pour évaluer l'efficacité du traitement.**

Dans ce choix intervient la durée de l'effet placebo et la possibilité d'une récurrence. L'effet placebo de la coelioscopie ou des traitements médicamenteux semble à son maximum dans les trois premiers mois (41). A l'inverse, après traitement médical, l'amélioration des symptômes douloureux débute dans les trois premiers mois et paraît maximale à six mois de traitement. Après traitement chirurgical des lésions d'endométriose, il faut de surcroît tenir compte d'une période de cicatrisation. L'amélioration des symptômes douloureux débute, en effet dans les six premiers mois et reste stable.

**En ce qui concerne les méthodes d'analyse : choix d'une étude comparative en intention de traiter.**

Elle consiste à analyser les résultats concernant les patientes dans le groupe d'affectation initial, quel que soit le traitement qu'elles ont réellement reçu et quelle que soit leur évolution par rapport à l'étude.

Cette méthode d'analyse nous a permis de maintenir la comparaison de base, établie au moment de la constitution des deux groupes (groupe 1 : patientes traitées selon une approche radicale et groupe 2 : patientes traitées selon une approche conservatrice).

L'étude en intention de traiter maintient la comparabilité des deux groupes et limite le risque de biais. Aussi, l'analyse en intention de traiter permet de mieux estimer ce qui se produit dans la vie courante, sur le terrain sur lequel le traitement sera utilisé. Cette méthode donnera un meilleur reflet de l'efficacité du traitement dans la réalité quotidienne, en tenant compte des aléas de suivi du traitement.

Par ailleurs, cette étude apparaît comme la plus pertinente car elle évalue l'efficacité clinique des deux approches dans les conditions habituelles de son utilisation en pratique clinique. Cependant, au cours de ce type d'étude, la puissance risque de diminuer en raison d'une dilution de l'effet.

Dans le cadre notre étude rétrospective en intention de traiter, nous sommes en mesure de comparer les résultats obtenus avec les deux techniques.

Il s'agit d'une étude unicentrique avec un nombre plus limité de patientes diminuant la puissance de l'étude, mais notre équipe détient cette spécificité d'avoir expérimenté les deux types de prise en charge chirurgicale de l'endométriose colorectale que nous donc avons pu comparer. En effet de 2004 à 2007, nous avons réalisé dans la grande majorité des cas, une résection colorectale immédiate protégée par une iléostomie transitoire. Puis, à la suite d'une réflexion collective, dès la fin de l'année 2007, nous avons décidé de privilégier l'excision des nodules rectaux, avec ou sans ouverture de la paroi rectale. Ce dernier traitement étant suivi d'un blocage hormonal postopératoire prolongé des règles.

### **3.1 Prise en charge chirurgicale de l'endométriose colorectale : deux approches différentes (approche radicale et approche conservatrice)**

Nous n'avons pas retrouvé dans la littérature de données permettant de recommander une approche plutôt qu'une autre dans la prise en charge de l'endométriose colorectale. Les différentes études publiées montrent que les deux approches chirurgicales sont couramment utilisées, à savoir la résection colorectale du segment digestif atteint et l'excision du nodule (shaving et excision full-thickness). En outre, peu d'études comparent les deux techniques (42).

La résection colorectale est pratiquée par la majorité des chirurgiens à travers le monde, pour la majorité des femmes souffrant d'une endométriose rectale symptomatique. Le choix de ces chirurgiens est conforté par de nombreuses séries rétrospectives qui rapportent une amélioration significative des douleurs et de la qualité de vie des patientes après une résection colorectale (43). Ces chirurgiens pratiquent une résection colorectale systématique en argumentant que cette prise en charge radicale constitue le moyen le plus efficace d'éviter les récurrences de la maladie, selon le même raisonnement que pour la prise en charge des cancers colorectaux.



Ce choix est renforcé par de nombreuses études montrant que l'excision en pastille ne permet pas l'ablation des lésions microscopiques d'endométriose étendues autour du nodule principal (44). D'autre part, l'épithélium glandulaire et le stroma du tissu endométriosique actifs sont responsables d'une invasion en profondeur des différentes couches de la paroi rectale, et ce, au delà des limites du nodule de fibrose et des cellules musculaires lisses (45). Par conséquent les chirurgiens partisans d'une attitude radicale, défendent aussi le fait que le shaving est incompatible avec une ablation complète, carcinologique des lésions endométriosiques colorectales.

Inversement, l'excision du nodule rectal demeure le premier choix pour de nombreux chirurgiens expérimentés (46,47). En effet en 1995, Donnez et al. (1995, 1997) recommandaient une attitude conservatrice plutôt qu'une chirurgie rectale agressive, dans la prise en charge de l'endométriose recto-vaginale avec atteinte colorectale. Le principal argument guidant ce choix étant une augmentation du taux de complications post-opératoires consécutifs à une résection colorectale rapportée dans la littérature (48) et un taux élevé de symptômes digestifs et urinaires invalidants après une résection segmentaire rectale (49). Par ailleurs, certains auteurs rapportent que des foyers microscopiques d'endométriose peuvent être laissés dans la paroi digestive, en amont et en aval des limites de résection colorectale (50). Ceci fournirait une explication à la survenue de symptômes cycliques digestifs parfois présents jusque dans 70% des cas chez les patientes qui ont bénéficié d'une résection rectale (51).

La prochaine étape de l'évaluation des séquelles fonctionnelles digestives constitue l'étude ENDORE, actuellement en cours et dont l'investigateur est le Pr H.ROMAN. Il s'agit d'une étude multicentrique (Rouen, Clermont-Ferrand, Liège, Lille et l'Hôpital Tenon- Paris) prospective randomisée qui comparera les conséquences fonctionnelles digestives et urinaires des deux techniques chirurgicales relatives à la prise en charge de l'endométriose rectale : la résection segmentaire du rectum et l'exérèse des nodules d'endométriose rectale. Son critère d'évaluation majeur est l'évaluation des symptômes post-opératoires fonctionnels digestifs à deux ans de la chirurgie.

### **3.2 L'évaluation de la fonction digestive postopératoire nous apparaît comme le critère le plus approprié pour évaluer le succès de la prise en charge chirurgicale de l'endométriose colorectale**

A ce jour, environ quatre mille cas d'endométriose rectale traités par la chirurgie ont été rapportés dans la littérature, grâce à des études généralement rétrospectives et non comparatives (52). Environ 71% des patientes ont été traitées par résection colorectale, 10% par exérèse discoïde et 17% par shaving . La majorité des auteurs évaluent leurs résultats à travers l'amélioration des dysménorrhées, des dyspareunies, des douleurs chroniques et de la qualité de vie. Dans notre étude également, les dysménorrhées et dyspareunies ont été améliorées dans les deux approches radicale et conservatrice, sans différence significative entre les deux groupes. Néanmoins, ces paramètres ne nous semblaient pas les plus appropriés pour caractériser le succès d'une chirurgie rectale, car la relation entre ces symptômes et l'existence d'une infiltration de la paroi rectale ne semble pas établie (53).

L'amélioration des douleurs pelviennes n'apparaît pas comme le critère le plus pertinent pour juger de l'efficacité du traitement de l'endométriose profonde avec atteinte rectale. La distinction entre les femmes qui nécessitent un traitement chirurgical complet et celles qui nécessitent un traitement mineur est extrêmement difficile pour deux raisons :

- premièrement, même dans les cas les plus graves, l'endométriose n'est pas constamment responsable de douleurs dont se plaignent les femmes.

- deuxièmement, plusieurs types de lésions différentes (adhérences, endométriose ovarienne kystique, lésions d'endométriose profonde) coexistent fréquemment chez une même femme. Selon cette logique, le chirurgien devrait se résoudre à traiter toutes les lésions de façon exhaustive, car il n'a aucun moyen de préjuger de la responsabilité de l'une d'entre elles par rapport aux autres, avec une incertitude quant à la relation directe avec l'amélioration de ces symptômes.

La dysménorrhée post-opératoire est habituellement liée aux implants répandus dans le péritoine pelvien, associés à une adénomyose, et parfois à des adhérences pelviennes (54). Les dyspareunies profondes post opératoires dépendent du caractère complet de l'excision des foyers d'endométriose localisés dans la paroi postérieure vaginale, les ligaments utéro sacrés et le cul de sac de Douglas, dont l'ablation minutieuse pourrait être limitée par la conservation des nerfs végétatifs de la vessie.

Les douleurs pelviennes chroniques dépendent aussi des maladies fonctionnelles digestives et des maladies vésicales associées, adhérences et facteurs psychologiques. Finalement, une amélioration de la qualité de vie reste subjective et dépend fortement de l'altération pré-opératoire des rapports sexuels ainsi que de l'état général des patientes (51). Nos données sont en accord avec les résultats des études antérieures puisque les patientes jugent que leur situation est complètement améliorée ou très améliorée après la résection et le traitement conservateur dans respectivement dans 88 et 98% des cas, sans différence significative entre les deux groupes. On remarque également que leur situation n'est pas significativement aggravée dans le groupe 1 traité selon une approche radicale.

Même si l'amélioration de la qualité de vie est effective pour une large majorité des patientes, la question est de savoir si un meilleur niveau de satisfaction peut être atteint grâce au traitement conservateur, en évitant les différentes complications et l'altération de la fonction digestive due à la résection colorectale.

Pour toutes ces raisons, l'étude que nous avons menée avait principalement pour but d'évaluer l'évolution des symptômes digestifs post-opératoires, avant et après chaque type d'intervention. Ces questionnaires étaient volontairement orientés vers l'évaluation de la constipation (questionnaire KESS) et de l'incontinence anale (FIQL). Un questionnaire d'évaluation de qualité de vie lié aux symptômes digestifs (GIQLI) sans mention des douleurs pelviennes a été aussi choisi.

Dans notre centre, 20-25% des femmes ayant bénéficié d'une chirurgie pour endométriose rectale présentent une constipation de novo. Ces résultats fonctionnels pourraient être considérés comme non satisfaisants, même si la majorité d'entre-elles présentent une réelle amélioration de leur qualité de vie (55) et recommanderaient

l'intervention chirurgicale à une amie souffrant de la même maladie. Ceci explique probablement pourquoi l'évaluation des symptômes digestifs post-opératoires a été jusqu'à ce jour peu pratiquée, par rapport à celle des douleurs pelviennes et de la qualité de vie.

D'autre part, pour une proportion non négligeable de patientes incluses dans les séries rétrospectives de différents centres de référence, la résection rectale ne conduirait pas à une amélioration complète des symptômes digestifs pré-opératoires. En effet, selon Dubernard et al. en 2006, la constipation était inchangée ou aggravée par la chirurgie rectale pour 45% des femmes, les crampes abdominales lors de la défécation l'étaient dans 18% des cas, les dyskésies dans 22% des cas, les ténésmes dans 59% et les diarrhées dans 14%.

D'après notre étude, qui étudie spécifiquement les symptômes digestifs post-opératoires en comparant les deux approches, nous retrouvons des données en accord avec la littérature, en ce qui concerne la résection colorectale.

En revanche, d'après les résultats des questionnaires spécifiques de KESS et l'échelle de Bristol, nous retrouvons une amélioration significative des scores de constipation dans le groupe traité selon une approche conservatrice. A noter que dans aucun cas, les symptômes post-opératoires n'étaient dus à la récurrence des nodules d'endométriose profonde. De plus, la durée de suivi des patientes du groupe 1 était supérieure à celle du groupe 2, ce qui aurait pu constituer un délai supplémentaire pour l'amélioration des symptômes digestifs chez les patientes traitées selon une approche radicale.

Une étude préliminaire menée récemment dans notre centre par le service de gastro-entérologie, avait pour but de comprendre les phénomènes physiopathologiques pouvant expliquer les symptômes fonctionnels digestifs invalidants après traitement radical. Les vingt-cinq patientes traitées par résection colorectale ont été incluses en raison d'une constipation sévère post-opératoire après un suivi d'au moins 2 ans. Les patientes ont bénéficié d'une exploration comportant une endoscopie basse, une mesure du temps de transit et en fonction des symptômes, une manométrie anorectale, une électromyographie, et une défécographie. 20-25% des femmes ayant bénéficié d'une résection rectale pour endométriose présentent une constipation de novo. De plus, quatre mécanismes pouvant expliquer une constipation terminale ont été identifiés: la sténose anastomotique, les

séquelles neurologiques post-opératoires, l'intussusception colique à travers l'anastomose, un ralentissement du transit se développant après la chirurgie (56).

Certaines études, évaluant les conséquences de la résection rectale, prennent en compte comme critère de jugement majeur une amélioration significative de la qualité de vie. Les auteurs préconisent ainsi une approche carcinologique radicale pour le traitement de l'endométriose rectale. Néanmoins, cette amélioration de la qualité de vie ne prend pas en compte l'amélioration des symptômes digestifs mais une amélioration des rapports sexuels et des douleurs pelviennes. Etant donné que ces derniers symptômes dépendent en grande partie des soins pris par le chirurgien à réséquer les lésions endométriosiques des ligaments utéro-sacrés et du vagin, ils sont soulagés de manière similaire par la résection colorectale et par le shaving. Les résultats sont en accord avec cette hypothèse puisqu' on ne retrouve pas de différence significative entre les deux groupes en terme d'amélioration des dysménorrhées et de dyspareunies postopératoires. Et à la question "recommanderiez vous cette intervention à une amie?", nous avons ainsi observé que les femmes prises en charge par shaving répondaient aussi « oui ».

D'autres symptômes fonctionnels de la chirurgie de l'endométriose rectale, comme l'incontinence fécale, ont été peu investigués. L'ablation du rectum peut être à l'origine de symptômes fonctionnels digestifs invalidants et imprévisibles, regroupés sous le terme de « syndrome rectal ». Il a été étudié dans le cadre de proctectomies pour cancer avec des diarrhées (dans plus de 30% des cas), constipation (18%) , incontinence anale (18%) (57). L'activité contractile du néo réservoir colique peut contribuer aux urgenturies et à l'incontinence fécale (58). Ceci a été démontré chez les patientes qui ont bénéficié d'une proctectomie pour cancer rectal même si les sphincters ont été respectés, avec un taux de 10-30% d'incontinence fécale selon le type de technique (réservoir en J ou anastomose coloanale directe) et 5-10% pour obstruction terminale (59).

Aucune de ces complications n'a été rapportée dans une série de cent patientes ayant subi une résection colorectale basse avec anastomose coloanale directe (13). Les auteurs attribuaient cette divergence de résultats au jeune âge des patientes, à l'absence de co-morbidités ainsi qu'à l'absence de radiothérapie adjuvante.

Dans certaines séries incluant des patientes avec une tumeur du moyen rectum (66%) ou du bas rectum (33%) et un suivi de 35+/- 16 mois, l'incontinence aux gaz, liquides et selles solides atteint respectivement 40, 25 et 10%. Il est à noter que 20% des patientes utilisaient régulièrement des protections (60).

De plus, le taux de patientes avec urgenturie était de 21%.

Il serait intéressant de savoir si cette importante différence de résultats fonctionnels peut être exclusivement attribuée à l'augmentation de l'âge des patientes prises en charge pour un cancer rectal comparé à celui des patientes prises en charge pour une endométriose profonde infiltrant le rectum. La conservation d'une continence fécale est complexe et résulte d'interactions réciproques entre le rectum, les sphincters anaux, les muscles du plancher pelvien et les nerfs qui innervent ces structures. L'incontinence fécale est habituellement multifactorielle, impliquant l'altération de plusieurs de ces mécanismes résultant de lésions musculaires (après accouchement et chirurgie anorectale) (61), d'une atrophie ou des dommages causés aux innervations centrale et/ou périphérique du sphincter. Dans notre présente étude, les taux d'incontinence anale post-opératoire étaient de 12,5% dans le groupe1 et 3,5% dans le groupe 2, sachant que toutes les patientes ont été traitées par résection rectale.

Le FIQL score étudie la qualité de vie chez les patientes incontinentes, avec une différence significative en ce qui concerne la dépression et l'estime de soi à la défaveur du groupe traité selon une approche radicale.

### **3.3 Le risque de récurrence est-il un argument valable en faveur de la résection colorectale ?**

A ce jour, il n'existe aucune preuve permettant d'affirmer que le risque de récurrence est un argument valable permettant de privilégier la résection colorectale plutôt que l'excision des nodules rectaux. Cette question est encore plus difficile dans le cas des femmes qui acceptent un traitement hormonal continu ou une annexectomie bilatérale entraînant une aménorrhée prolongée post-opératoire.

D'après la littérature, il n'existe que deux études comparant le taux de récurrences en fonction de la technique chirurgicale employée.

Fanfani et al., en 2010 (42) rapportent un taux de récurrences respectivement de 14 et 12% après excision et résection colorectale, assorti d'une médiane de suivi de 3 ans. Cependant dans cette étude, les cas (n=48) et les témoins (n=88) n'étaient pas totalement comparables puisque l'excision des nodules était réservée aux patientes ayant un inférieur à 3 cm alors que la résection digestive était réalisée chez les patientes avec un nodule de < 3 cm.

La deuxième étude, publiée par notre équipe et dont les résultats sont fournis dans cette présente thèse.

Sa particularité réside dans le fait que la technique chirurgicale utilisée ne dépend pas des caractéristiques du nodule mais de notre type d'approche au moment de la chirurgie. En effet, avant Novembre 2007, la résection colorectale était la technique de référence, puis à partir de cette date, l'excision du nodule rectal fût systématiquement tentée en premier.

D'après les résultats de notre étude, le shaving et l'exérèse losangique permettent effectivement une ablation moins complète des implants microscopiques endométriosiques. Il est probable que ces implants sont responsables de douleurs cycliques et de symptômes digestifs désagréables. Cependant, comme les symptômes cycliques peuvent être contrôlés par une amenorrhée post-opératoire (pilule oestroprogestative ou progestatifs), ces symptômes ne devraient pas conduire à défendre une technique chirurgicale radicale agressive et potentiellement morbide.

A notre connaissance, aucun essai randomisé ne pourra démontrer que les femmes bénéficiant d'un traitement hormonal continu post-opératoire comparativement aux femmes qui ont bénéficié d'une résection colorectale, ont un meilleur résultat pronostique que les femmes ayant bénéficié d'un shaving rectal. Dans une précédente étude randomisée, n'ayant pu démontrer l'utilité du traitement médical post-opératoire, ce dernier n'a été administré que durant quelques mois alors que les résultats ont été vérifiés après un à deux ans d'aménorrhée thérapeutique post-opératoire (62).

Une étude rétrospective, récente, a été menée par Donnez et Squifflet en 2010 (47) à partir de cinq cents patientes prises en charge pour une endométriose de la cloison recto vaginale, et comprenant deux cent quatre patientes traitées exclusivement par shaving. Les auteurs ont rapporté d'excellents résultats avec de faibles taux de récurrences et de complications post-opératoires telles que les rétentions urinaires, les fistules recto-vaginales, ou les sténoses rectales post-opératoires.

On note que le taux de récurrence s'avère très faible : 1%, parmi les patientes qui ont bénéficié d'un traitement hormonal prolongé par progestatif en post-opératoire, ainsi que chez les femmes qui ont interrompu leur traitement pour désir de grossesse et qui ont rapidement conçu (2%). En revanche le taux de récurrences était plus élevé chez les femmes qui ont abandonné le traitement et qui n'ont pas eu de grossesse (20%). Ces données suggèrent que les avantages d'une plus faible morbidité liée au traitement par excision du nodule d'endométriose ne doit pas se faire au prix d'une augmentation du taux de récurrences douloureuses.

Bien que les données récentes issues d'études rétrospectives soient publiées par des équipes chirurgicales ne pratiquant généralement qu'une seule technique, rien ne prouve actuellement que le risque de récurrences soit un argument valable en faveur d'une résection colorectale. L'avantage d'une faible morbidité associée à l'excision d'un nodule ne s'obtient pas au prix d'un taux croissant de récurrences douloureuses, spécialement chez les femmes qui bénéficient d'un traitement médical bloquant les règles.



D'après la littérature, il est difficile voire impossible, de distinguer « les récurrences de la maladie » et « l'évolution des foyers résiduels ». Le terme de maladie résiduelle désigne les foyers macroscopiques laissés en place après l'excision des lésions rectales, alors que « récurrence de la maladie » signifie que l'ablation complète des lésions macroscopiques a déjà été réalisée. Cependant, dans le cas particulier des lésions d'endométriose profonde dont souffrent les jeunes femmes désireuses d'une grossesse, le terme d'ablation complète paraît relatif : en effet, alors que l'ablation macroscopique des lésions colorectales peut habituellement être réalisée par la résection colorectale, cet objectif devient plus difficile à atteindre lorsque les lésions sont situées au niveau du torus utérin ou du vagin, puisque pour des raisons anatomiques et fonctionnelles leur résection doit être limitée. Il est donc probable que dans les différentes séries de femmes prises en charge pour une endométriose rectale, la progression de la maladie résiduelle soit considérée comme une récurrence de la maladie. C'est pourquoi le traitement médical post-opératoire permettrait de prévenir ces deux événements indésirables post-opératoires représentés par les récurrences de la maladie et l'évolution des foyers résiduels.

Même si la qualité de vie est améliorée pour la majorité des patientes traitée par excision, la question est de savoir si une amélioration de l'état de santé pourrait être obtenue après traitement conservateur contribuant à éviter les complications post-opératoires.

### **3.4. Les principes de l'approche « guidée par les symptômes »**

#### **L'approche guidée par les symptômes implique:**

- Une amélioration prolongée voire définitive des symptômes douloureux pelviens et des symptômes digestifs invalidants ; l'excision du nodule digestif permet de lever une sténose rectale et rend le rectum libre de toute adhérence au vagin, torus et ligaments utéro-sacrés
- De ne pas créer de nouveaux symptômes digestifs invalidants en évitant une résection colorectale systématique et en tentant un traitement conservateur des nodules rectaux en première intention.

- D'associer un traitement électif des nodules à une aménorrhée thérapeutique post-opératoire prolongée afin de limiter l'activité des foyers résiduels d'endométriose.

Afin de réduire le taux de morbidité post-opératoire chez les jeunes femmes prises en charge pour une endométriose, (63) ont récemment proposé « une approche plus pragmatique et davantage centrée sur les besoins des femmes que sur l'extension des foyers ectopiques ». Le but est de privilégier « le soulagement des symptômes désagréables, indépendamment de l'exérèse a priori des lésions ». Cette approche deviendrait possible si le traitement associait chirurgie et aménorrhée post-opératoire prolongée « pour des années et pas seulement quelques mois ».

### **3.4.a L'excision des nodules rectaux : une technique chirurgicale adaptée dans la majorité des cas**

Les plaintes digestives des patientes peuvent être expliquées par trois conséquences principales du développement des nodules d'endométriose rectale :

- (1) les micro-hémorragies cycliques et l'inflammation de la paroi rectale
- (2) la fixation directe et rigide du rectum au col cervical ou au fornix vaginal
- (3) la sténose rectale

L'inflammation cyclique de la paroi rectale explique pourquoi la majorité des patientes se plaignent de symptômes digestifs cataméniaux (diarrhée, constipation, dyschésie, ténesme, et douleur à la défécation). L'inflammation agirait comme un facteur irritant provoquant une augmentation du nombre de mouvements intestinaux (habituellement décrits comme une diarrhée), et se traduisant par des douleurs à la défécation et une impression d'ampoule rectale jamais vidée. Ces symptômes peuvent également être présents chez les patientes présentant des implants péritonéaux dans le cul de sac de Douglas et sur la séreuse rectale. L'intensité de ces symptômes est significativement réduite par le traitement médical administré plusieurs semaines avant la chirurgie.

La fixation du rectum au col utérin ou au fornix vaginal est due au développement des types II et III des nodules d'endométriose profonde (64). Elle entraîne une angulation anormale du tube digestif, gênant la progression des selles et provoquant une douleur à la défécation et une constipation. L'angulation du rectum est moins identifiable par IRM lorsque la patiente est en position de décubitus, mais dans la période per opératoire, cette constatation est évidente lorsque l'utérus est antéversé pour faciliter l'accès au cul de sac de Douglas.

La sténose rectale est habituellement due à la protrusion du nodule rectal dans la lumière rectale et peut être révélée par une indentation ou voussure cruentée au lavement baryté ou sur le coloscanner avec coloscopie virtuelle. Il est important de noter que la protrusion intrarectale ne signifie pas que le nodule s'est développé à travers toute la paroi rectale, mais plutôt que le nodule a été repoussé dans les couches rectales avec l'infiltration de la musculature rectale.

Le but de l'approche guidée par les symptômes est de soulager les symptômes douloureux digestifs en luttant contre les conséquences précédemment décrites de l'évolution de l'endométriose profonde infiltrant la paroi rectale. Nous pensons que le shaving et l'exérèse losangique permettent d'atteindre ces objectifs.

Comme précédemment mentionné, les implants microscopiques d'endométriose entourent habituellement les nodules macroscopiques rectaux. De plus, dans la majorité des cas les lésions macroscopiques sont multiples, suggérant une tendance de la maladie à se répandre dans la cavité abdominale. Ceci apporte une explication à l'analyse anatomopathologique des extrémités du tube digestif enlevé par la résection colorectale et qui révèle des implants endométriosiques localisés loin des limites macroscopiques du nodule. Cette dissémination expliquerait également pourquoi les symptômes digestifs cycliques post-opératoires sont toujours présents chez presque 70% des patientes ayant bénéficié d'une résection colorectale (Benbara et al., 2008)(51). Les implications cliniques d'implants microscopiques laissés sur le tube digestif sont inconnues (Fanfani et al.,

2010)(42), mais il est probable que ces foyers soient symptomatiques au moment des micro-hémorragies et de la survenue des phénomènes inflammatoires cataméniaux.

Cependant comme l'aménorrhée post-opératoire continue par des progestatifs ou pilule oestroprogestative, peut être un outil simple et adéquat afin de contrôler les microhémorragies, nous croyons que le shaving et l'exérèse losangique sont aussi efficaces que la résection colorectale pour prévenir les douleurs liées au processus inflammatoire cyclique lorsqu'elles sont associées à une aménorrhée thérapeutique post- opératoire prolongée.

La libération du rectum de sa fixation antérieure peut être obtenue par le shaving et la résection colorectale. En effet les deux techniques entraînent : une séparation du rectum du col utérin et de la paroi postérieure du vagin, l'excision des nodules d'endométriose profonde après la dissection complète de la partie postérieure du col et l'ablation du fornix vaginal postérieur atteint par l'endométriose.

Nous pensons que le degré de sténose rectale est d'une importance majeure lors du choix entre un traitement conservateur et une chirurgie radicale et qu'il devrait être vérifié lors du bilan pré-opératoire. Le seuil de degré de sténose toléré sans symptômes douloureux n'a pas encore été évalué mais il est probable qu'une sténose rectale modérée est souvent asymptomatique et ne requiert pas une ablation systématique du segment rectal envahi. Inversement, l'amélioration complète des symptômes digestifs par un traitement hormonal préopératoire nous a porté à croire que les micro-hémorragies et le processus inflammatoire sont responsables des symptômes digestifs davantage qu'un calibre rectal diminué, et représente un argument fort pour une chirurgie rectale conservatrice.

Toutes ces considérations suggèrent que dans la majorité des cas, l'anatomie pelvienne et la fonction digestive peuvent être restaurée par le shaving et l'exérèse discoïde aussi bien que par la résection colorectale et que les plaintes digestives peuvent être résolues même si le rectum est conservé.

### **3.4.b Effet suppressif du traitement hormonal en prise continue sur la croissance de l'endométriiose profonde**

Dans notre étude, nous avons systématiquement associé le traitement conservateur à un traitement médical prolongé de blocage des règles. Il a pour but de limiter les microhémorragies et l'inflammation pelvienne responsables des douleurs pelviennes et des symptômes digestifs cataméniaux.

Néanmoins, le traitement médical n'a pas d'effet curatif mais un effet uniquement suppressif (9). Pour cette raison, le traitement médical semble avoir des indications plus controversées dans les cas d'endométriiose profonde et représenterait une solution par défaut chez les femmes refusant l'intervention chirurgicale ou présentant un risque opératoire majeur. Dans les cas de lésions macroscopiques, symptomatiques, qui peuvent être complètement réséquées, le traitement chirurgical occupe alors une place prépondérante dans le traitement médico-chirurgical de l'endométriiose rectale.

D'après certaines études (65) concernant des patientes atteintes d'une endométriiose profonde, le volume des nodules mesuré en échographie a progressivement diminué au cours d'un traitement de six mois par analogue de la GnRH. Par ailleurs, la même équipe a rapporté la diminution du volume des nodules d'endometriose profonde postérieure chez onze patientes porteuses d'un stérilet au levonorgestrel, accompagnée d'une nette amélioration des symptômes douloureux (66). Cette diminution était plus marquée au cours des six premiers mois. Ensuite les valeurs restaient sensiblement stables. Cette observation serait à mettre en relation avec la composition histologique des nodules d'endométriiose profonde qui sont composés dans une proportion d'environ 75% de tissu fibro-conjonctif et de cellules musculaires lisses indifférentes à l'action du traitement hormonal (67).

Dans une autre étude comparant l'évolution post-opératoire des douleurs chez les patientes ayant bénéficié d'une chirurgie d'endométriiose profonde, les scores de douleur enregistrés après une résection complète étaient comparables à ceux observés après une résection complète associée à un traitement continu par analogues de la GnRH (68).

D'autre part, d'après la littérature, les symptômes digestifs semblent présenter une faible spécificité pour les lésions d'endométriose profondes infiltrant le rectum, car ils sont fréquemment rencontrés dans les localisations profondes sans atteinte rectale, et dans les localisations superficielles péritonéales du cul de sac de Douglas avoisinant le rectum (Roman et al., 40th Meeting AAGL 2011). Ces observations suggèrent que les phénomènes inflammatoires cycliques au niveau des implants jouent un rôle déterminant dans l'apparition des symptômes digestifs chez les patientes atteintes d'endométriose pelvienne, et constituent des arguments supplémentaires pour l'utilisation du traitement médical continu dans le but d'induire une aménorrhée prolongée. D'autres symptômes digestifs sont probablement dus au phénomène de sténose sévère de la lumière digestive par des nodules volumineux ou responsables d'atteintes circonférentielles. Il existe peu de données sur la proportion de ce type de nodules chez les patientes présentant une endométriose rectale, néanmoins il est probable qu'elle soit inférieure à 10% (69). Cette réduction de la taille des nodules, associée à la suppression des micro-hémorragies et des phénomènes inflammatoires cycliques pourrait être suffisante pour permettre une amélioration complète des symptômes digestifs chez les femmes bénéficiant d'une aménorrhée thérapeutique.

Etant donné l'effet contraceptif du traitement hormonal, il ne peut pas être prescrit de manière définitive aux femmes ayant un désir de grossesse. Par ailleurs, le traitement hormonal doit être bien toléré, sans effets indésirables ou du moins minimes et acceptables.

L'essai randomisé MESURE (MEsure versus SURgical Management of Rectal Endometriosis), en cours de mise en place par le Pr H.ROMAN (service de gynécologie-obstétrique – CHU Rouen), est destiné à comparer les conséquences fonctionnelles digestives des deux modalités de prise en charge de l'endométriose rectale chez les femmes n'ayant plus de désir de grossesse : traitement hormonal continu et chirurgie curative.

L'étude est randomisée, en intention de traiter, multicentrique nationale, concernant les femmes de 35 à 50 ans, présentant une endométriose profonde symptomatique avec infiltration de la paroi rectale, qui n'ont pas de désir de grossesse, compte-tenu de l'effet contraceptif du traitement hormonal continu. De même, le traitement hormonal doit être bien toléré, avec des effets indésirables absents ou du moins minimes et acceptables.

Cet essai comparera la qualité de la fonction digestive à deux ans, après le traitement chirurgical ou le début du traitement médical. Le résultat attendu est une proportion significativement plus élevée de femmes avec une fonction digestive estimée comme étant normale dans les bras « traitement médical ». Secondairement, il est attendu de retrouver des différences statistiquement significatives concernant les scores de KESS, GIQLI, et WEXNER en faveur des patientes non opérées, et des scores comparables de qualité de vie et de douleurs pelviennes entre les deux groupes.

La conclusion attendue est que chez les femmes sans désir ultérieur de grossesse, le traitement hormonal en continu à long terme est une option définitive valable, permettant une meilleure fonction digestive que la chirurgie complète des nodules d'endométriose rectale.

Sur la base de l'absence d'effet curatif, témoignée par la reprise systématique de l'évolution des lésions d'endométriose et des douleurs après l'arrêt du traitement, certains auteurs considèrent que les thérapies hormonales ont des indications limitées, un bénéfice discutable, et que la chirurgie complète est la seule arme réellement efficace pour traiter la maladie. Cependant, d'autres auteurs soulignent l'effet suppressif pendant la durée du traitement, et recommandent leur utilisation systématique et prolongée, en association ou non avec la chirurgie. En effet, chez les patientes sans désir de grossesse et pouvant bénéficier d'un traitement ininterrompu jusqu'à la ménopause, la disparition des symptômes douloureux sous traitement médical permet, soit d'éviter le recours à la chirurgie, soit de réaliser une chirurgie plus conservatrice et à moindre risque de complications fonctionnelles post-opératoires. Cette association systématique du traitement hormonal à une chirurgie plus conservatrice, constitue la base de l'approche chirurgicale guidée par les symptômes, qui vise avant tout à traiter les symptômes plutôt qu'à exciser les lésions de manière exhaustive.

❖ **Les symptômes digestifs chez les femmes atteintes d'une endométriose sont davantage dus aux microhémorragies cataméniales responsables d'une inflammation cycliques : intérêt du traitement hormonal prolongé**

Les symptômes digestifs chez les femmes atteintes d'une endométriose sont davantage dus aux microhémorragies cataméniales responsables d'une inflammation cyclique survenue au niveau des implants situés à l'intérieur ou autour de la paroi digestive qu'à l'infiltration proprement dite de la paroi digestive par les nodules. Il est par conséquent logique d'obtenir une amélioration significative des symptômes digestifs par un traitement hormonal supprimant les règles. Nous avons déjà émis cette hypothèse (Roman et al., Hum Reprod 2011), basée sur l'observation qu'une large majorité de femmes programmées pour une chirurgie de l'endométriose rectale dans notre service et bénéficiant d'un traitement de deux à trois mois de triptoréline associée à l'oestradiol percutané, déclare avoir un transit normalisé la veille de l'intervention.

Une étude récente (69), recrutait des femmes présentant des nodules d'endométriose rectale, dont 84% infiltrant le moyen rectum (5 à 8 cm de la marge anale) et 12% responsables d'une sténose de plus de 30% du diamètre rectal. Les femmes répondaient à des questionnaires concernant les symptômes ressentis au cours des vingt quatre heures précédentes et toutes étaient dans la phase post-menstruelle du cycle. Les symptômes les plus fréquents étaient la constipation (40%), la sensation de vider incomplètement le rectum (36%) et les selles multiples (52%). L'examen de manométrie anorectale retrouvait un réflexe inhibiteur recto-anal normal dans tous les cas, suggérant qu'aucune patiente ne présentait un trouble de la motilité rectale ou une anomalie fonctionnelle liée à la transmission nerveuse. En revanche, une augmentation du tonus du sphincter anal interne était retrouvée dans 80% des cas et était interprétée comme la conséquence de l'inflammation locale chronique responsable d'un spasme musculaire, identique à celle retrouvée dans d'autres maladies inflammatoires digestives (70). Ces données sont en faveur de notre hypothèse sur le rôle majeur de l'inflammation cyclique dans l'apparition des anomalies fonctionnelles du rectum.



De plus, elles peuvent expliquer pourquoi la constipation n'est généralement pas résolue par la chirurgie radicale de l'endométriose rectale qui peut au contraire, altérer la capacité rectale en augmentant le nombre quotidien de selles, et par la suite, le tonus du sphincter anal interne. En revanche, la disparition de l'inflammation cyclique peut être obtenue suite à la suppression des micro-hémorragies cycliques lors d'une aménorrhée thérapeutique prolongée.

Selon ce point de vue, le traitement de l'endométriose rectale devrait en priorité se concentrer sur le soulagement des symptômes digestifs (diarrhée, constipation, ténésme, dyschésie, et douleur de défécation) et des douleurs pelviennes (dysménorrhées, dyspareunies, et douleurs pelviennes inter menstruelles) plutôt que sur la résection carcinologique des lésions. Le risque de symptômes post-opératoires invalidants comme dommages collatéraux d'une résection systématique et abusive des lésions endométriosiques doit être évitée. Comme le risque de récurrence doit être pris en compte, les traitements médicaux permettant une aménorrhée prolongée, devraient être systématiquement proposés aux femmes sans désir de grossesse.

#### ❖ **Prophylaxie secondaire par traitement hormonal postopératoire**

A ce jour, il existe des données d'un excellent niveau de preuve en faveur de l'effet prophylactique du traitement hormonal post-opératoire en prise continue sur les récurrences des endométriomes ovariens (71). La prise d'une pilule contraceptive en continu, sans règles, réduit de plus de trois fois le risque de récurrence des endométriomes ovariens par rapport à l'absence de traitement postopératoire. Cette évidence pourrait constituer une excellente nouvelle pour les patientes opérées car elle démontre que la suppression prolongée des règles évite la progression et la croissance des implants d'endométriose laissés en place ou l'apparition de nouvelles lésions.

Même si le mécanisme de croissance des endométriomes ovariens n'est pas similaire à celui des lésions d'endométriose profonde, il est plus que probable qu'un effet prophylactique similaire serait observé chez les femmes opérées pour une endométriose profonde si une étude randomisée similaire était spécifiquement réalisée dans cette population.

Malgré les différences concernant la composition histologique de différentes lésions d'endométriose, elles ont indiscutablement un point commun : leur croissance est strictement corrélée à la survenue de micro-hémorragies cycliques, ce qui explique l'absence de croissance après la ménopause et pendant la grossesse ainsi que leur réduction sous l'action de l'aménorrhée thérapeutique. Pour ces raisons, l'administration d'un traitement hormonal dans le but d'assurer une aménorrhée post-opératoire chez les femmes opérées qui ne souhaitent pas une grossesse est actuellement recommandée comme une prophylaxie contre les récurrences postopératoires.

Néanmoins, tout traitement hormonal en administration continue, par analogues de la GnRH, par progestatifs ou par pilules contraceptives oestroprogestatives peut entraîner des effets indésirables en balance avec les conséquences fonctionnelles et les complications post-opératoires associées à la chirurgie de l'endométriose rectale. La diminution de la densité minérale osseuse est un effet adverse connu des analogues de la GnRH qui induisent un état semblable à celui de la ménopause et une hypoeostrogénémie marquée. Pour cette raison, il a été recommandé de limiter l'utilisation des analogues de la GnRH de 6 à 12 mois (72). Mais cet effet adverse est généralement évité lorsque le traitement par les analogues de la GnRH est associé à une add back thérapie, représentée par des doses minimales d'œstrogènes naturels administrés quotidiennement (73). Les bouffées de chaleur sont observées chez les patientes traitées par des analogues de la GnRH, mais également par certains progestatifs avec une forte action anti-gonadotrope, comme l'acétate de cyprotérone. Dans ce cas, l'administration systématique d'une add-back thérapie permet un contrôle satisfaisant de cet effet adverse.

D'autres effets adverses peuvent être rencontrés de manière inconstante aussi bien chez les patientes traitées par analogues de la GnRH, que chez celles traitées par progestatifs ou pilules contraceptives oestroprogestatives. Les plus fréquents sont la prise de poids, les mastodynies, les céphalées ou la perte de libido. La survenue de ces évènements justifie le remplacement du médicament incriminé par un autre, plutôt que l'arrêt complet du traitement médical, qui est généralement suivi par la reprise des douleurs au cours des six mois suivants (68).

Depuis Novembre 2007, nous avons adopté cette approche chirurgicale « guidée par les symptômes », et nous avons abandonné la résection colorectale systématique chez les patientes souffrant d'une endométriose profonde avec atteinte rectale au moins jusqu'à la couche musculieuse. Nous avons commencé par proposer l'excision des nodules rectaux aux femmes qui acceptaient une aménorrhée post opératoire prolongée, jusqu'à la ménopause, et aux femmes pour qui les symptômes digestifs se manifestaient uniquement pendant les règles.

Nous avons donc arrêté de pratiquer des résections colorectales chez les femmes qui bénéficiaient d'une annexectomie bilatérale dans le même temps opératoire. Ensuite nous avons proposé le shaving chez des nullipares. Pour plusieurs équipes, dont la nôtre, le désir de grossesse n'est plus un argument en faveur de la résection colorectale, si la période sans aménorrhée est limitée à quelques mois. Cette prise en charge est possible si un bilan complet de fertilité est réalisé immédiatement après avoir arrêté le traitement hormonal.

Une grossesse spontanée est tentée seulement lorsque la fertilité n'est pas réduite ; sinon, une prise en charge en Assistance Médicale à la Procréation est proposée.

**Dans un second temps,** Nous avons donc voulu évaluer l'effet de la chirurgie en évaluant les deux approches, radicale et guidée par les symptômes, sur la levée de la sténose digestive induite par le nodule d'endométriose rectale.

Comme évoqué précédemment, la chirurgie conservatrice intervient dans deux mécanismes participant aux symptômes invalidants digestifs de l'endométriose colorectale.

Premièrement, la fixation rigide du rectum ou du colon sigmoïde au torus utérin, aux ligaments utéro sacrés et au fornix vaginal. Ce premier mécanisme est probablement impliqué dans les ténésmes, les douleurs de défécation et la constipation. Cette fixation rigide est levée en avant du rectum et du colon sigmoïde aussi bien par la résection segmentaire que par l'excision, et permet ainsi de restaurer l'anatomie fonctionnelle colorectale.

Deuxièmement, les sténoses de la lumière digestive par infiltration de la paroi digestive sont plus rares et entraînent, en cas lésions très évoluées, des symptômes obstructifs qui perdurent tout au long du cycle. Cependant les sténoses sont levées davantage par les résections que par l'excision, mais leur fréquence est rare à travers les différentes séries.

Dans le cadre de « l'approche guidée par les symptômes », Nous avons également mis en relation la levée de sténose digestive avec l'évaluation des symptômes digestifs un an après la chirurgie.

**B. EFFET DE L'EXCISION ET EXERESE DISCOÏDE DES NODULES RECTAUX SUR LE CALIBRE DU TUBE DIGESTIF, EVALUATION OBJECTIVE PAR COLOSCANNER AVEC COLOSCOPIE VIRTUELLE (CTC)**

## **1. Introduction**

Les nodules d'endométriose profonde entraînent, soit par compression extrinsèque, soit par infiltration pariétale, des sténoses digestives recto sigmoïdiennes, sigmoïdiennes, voire caecales, participant aux symptômes digestifs invalidants. Les effets de la chirurgie conservatrice sur le calibre digestif et leurs relations avec l'amélioration des symptômes digestifs n'ont jamais été évalués.

Le coloscanner avec coloscopie virtuelle récente, était initialement utilisée en gastro-entérologie pour la détection des polypes colorectaux. Il s'agit d'une technique récemment transposée en gynécologie-obstétrique pour la détection et l'évaluation des sténoses digestives secondaires à l'infiltration de la paroi digestive par un nodule d'endométriose. Nous avons développé un protocole de réalisation de coloscanner en collaboration avec l'équipe de radiologie du CHU de Rouen; dans le cadre d'études prospectives, nous avons d'abord évalué l'intérêt de cet examen par rapport aux autres examens d'imagerie du bilan pré-opératoire. Dans un second temps, nous avons proposé le coloscanner aux patientes, en préopératoire, puis six mois après l'intervention, afin d'évaluer le résultat anatomique du geste digestif réalisé, notamment sur la levée de la sténose digestive. La comparaison radiologique pré et post-opératoire était mise en relation avec l'évolution post-opératoire des symptômes digestifs.

Une évaluation précise du degré, de la longueur et de la distance à l'anus de la sténose est possible et reproductible grâce au CTC. En effet, les conditions d'examen étant strictement reproductibles (pression d'insufflation du CO<sub>2</sub>), l'évolution du degré de sténose entre les périodes pré et post-opératoire est facilement évaluable (sévérité de l'atteinte préopératoire et efficacité post opératoire sur la distension digestive).

### **1.a Bilan préopératoire pour endométriose colorectale**

Toute intervention pour endométriose profonde nécessite un bilan d'imagerie préopératoire ayant pour but d'établir une cartographie la plus précise possible des lésions afin de préparer le geste chirurgical. En cas d'endométriose colorectale symptomatique, le bilan préopératoire comporte avant tout une IRM pelvienne (74) puis en fonction des centres de référence, soit une échographie transvaginale (ETV) (75), soit une échoendoscopie endorectale (EER) (76.) ; notre équipe a jugé ces examens nécessaires pour établir le bilan lésionnel le plus complet possible des lésions d'endométriose pelvienne.

Dans les cas d'endométriose colorectale nécessitant une prise en charge chirurgicale, nous proposons aux patientes la réalisation d'un CTC (77,78).

### **1.b Place du coloscanner dans le bilan préopératoire pour endométriose colorectale**

Les performances de l'ETV, l'IRM pelvienne, et l'EER varient en fonction de la localisation des lésions et aucun examen ne présente une sensibilité de 100% pour les localisations intestinales d'endométriose (79) ce qui justifie de les associer plutôt que de chercher à remplacer un examen par un autre.

En se référant aux autres examens d'imagerie pré-opératoire permettant le bilan lésionnel (ETV, IRM pelvienne, EER), il était déjà noté une bonne corrélation du CTC avec les autres examens (80). Par rapport à l'EER et l'ETV, le CTC explore l'ensemble du colon jusqu'au caecum, donc au-delà du champ d'exploration des ETV et EER limité à 30 cm de la marge anale. Par ailleurs, grâce à la distension colique, il informe sur le degré de sténose digestive en évaluant le calibre de la lumière colorectale. Il est également en mesure de préciser la hauteur et la longueur du segment atteint. Il permet donc d'évaluer les limites d'une résection segmentaire digestive et d'envisager les conséquences fonctionnelles postopératoires.

Par rapport à l'IRM, le CTC apporte des informations précises sur le degré de sténose en mesurant le diamètre de la lumière digestive. En revanche, le CTC est moins performant que l'IRM pour caractériser la nature des structures voisines responsables d'une compression extrinsèque du tube digestif ; notamment pour différencier un endométriome ovarien d'un nodule d'endométriose profonde (78).

## **2. Matériel et Méthodes**

### **2.a Méthodes de sélection**

Nous avons suivi de manière prospective les femmes opérées d'une endométriose colorectale symptomatique, dans le service de gynécologie-obstétrique du CHU de ROUEN, d'août 2009 à décembre 2011.

Au cours d'une ou plusieurs consultations pré-opératoires, les patientes ont été interrogées sur les symptômes évocateurs d'endométriose (dysménorrhée, dyspareunies, douleurs pelviennes intermenstruelles) et sur ceux orientant vers une localisation digestive : troubles du transit cataméniaux, crampes abdominales, difficultés d'exonération, douleurs rectales, ténesmes et rectorragies cataméniales.

L'examen clinique comportait un toucher vaginal et un toucher rectal, à la recherche des nodules d'endométriose profonde postérieure avec atteinte rectale. Devant la suspicion clinique d'endométriose profonde, les femmes bénéficiaient d'une exploration par IRM pelvienne, Echographie Trans Vaginale (ETV), et Echo endoscopie endorectale réalisés par des radiologues expérimentés dans l'imagerie de l'endométriose profonde. Lorsqu'une localisation digestive était visualisée sur au moins un des trois examens et l'indication opératoire retenue, un CTC était proposé aux patientes en pré-opératoire.

Puis six mois après la chirurgie, un deuxième CTC était proposé afin d'évaluer l'effet du shaving et de l'exérèse discoïde des nodules rectaux sur l'anatomie et le calibre digestif. Les patientes étaient libres d'accepter ou de refuser ce deuxième examen. Nous avons retenu toutes les patientes qui ont bénéficié des deux CTC : pré et post-opératoire. Une consultation pré-opératoire avec le chirurgien gynécologue, le chirurgien digestif et



l'infirmière stomathérapeute était planifiée afin d'étudier l'ensemble des données issues des examens paracliniques et de convenir du geste chirurgical à réaliser. En post-opératoire, une consultation avec un chirurgien gynécologue et un chirurgien digestif était également prévue afin d'évaluer les résultats fonctionnels gynécologiques et digestifs du geste chirurgical. Les données objectives et comparables des CTC pré et post-opératoires, étaient confrontées à l'amélioration post-opératoire des symptômes digestifs, en particulier la constipation.

## **2.b Le CTC en pratique**

Les équipes de gynécologues et radiologues du CHU de Rouen ont établi un protocole de préparation, d'acquisition et d'analyse des images avec l'élaboration d'une grille de lecture standardisée (annexe 6), permettant d'assurer la reproductibilité et la comparaison des examens pré et post-opératoire. La préparation des patientes au CTC nécessite une préparation colique quarante-huit heures avant l'examen et un marquage opaque des selles grâce à l'ingestion d'un produit de contraste ; les selles sont ainsi différenciées des lésions tissulaires qui ne s'opacifient pas. Au cours de l'examen, du CO<sub>2</sub> est insufflé par voie intrarectale à pression constante (15 mmHg) permettant une distension colique jusqu'au caecum. Le produit de contraste injecté par voie intraveineuse permet de préciser la nature de la compression extrinsèque et de mieux visualiser la paroi colique. Deux acquisitions sont réalisées, en procubitus et en décubitus ; elles permettent d'analyser des zones spasmées non contributives sur une acquisition et qui peuvent se retrouver distendues sur l'autre acquisition. Elle permet de confirmer une image de lésion ou de sténose sur les deux acquisitions mais aussi de mobiliser les selles et ainsi d'explorer des zones non analysables sur une acquisition et analysables sur l'autre.

Le CTC est effectué selon un protocole « low dose » permettant de limiter l'irradiation chez ces patientes jeunes.

Après reconstructions à partir des images natives, quatre types d'images interviennent dans l'analyse de l'examen :

- ❖ **La série 2D native (avec reconstructions MPR)** qui permet une analyse extracolique ; on visualise ainsi le ou les nodules d'endométriose en rapport avec la sténose rectosigmoïdienne, mais également une atteinte digestive caecale, grêlique ou urologique (Figure 18 et 19).

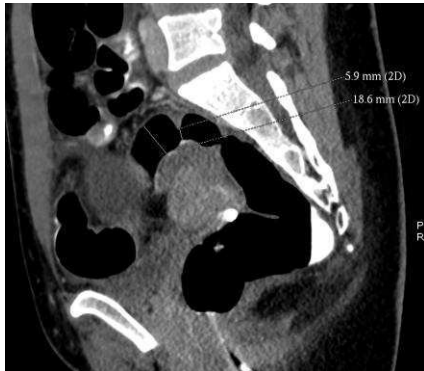

Figure 18 : Coupe 2D sagittale: mise en évidence d'un nodule de la charnière rectosigmoïdienne avec sténose de la lumière digestive

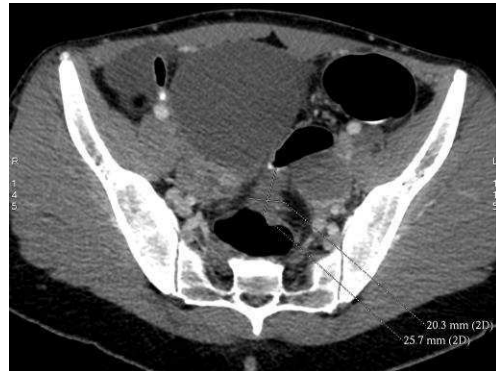

Figure 19 : Coupe 2D transversale : mesure du nodule de la charnière rectosigmoïdienne

- ❖ **La reconstruction 3D "double contraste"** permet d'obtenir l'équivalent d'un lavement double contraste en 3D et ainsi d'analyser le degré, l'étendue et la localisation précise des sténoses. (Figure 20).

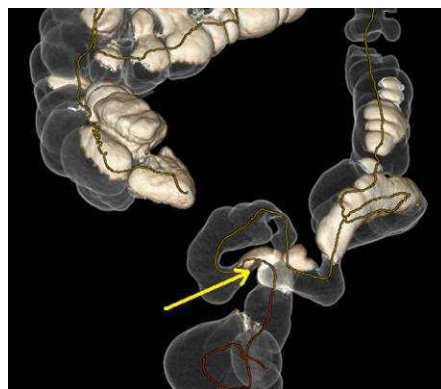


Figure 20 : Reconstruction 3D double contraste : sténose de la charnière

- ❖ **La reconstruction 3D endo-luminale** permet de naviguer à l'intérieur du côlon comme en coloscopie. La paroi colique et toute lésion pariétale sont alors bien analysables dans toutes les directions, dans le sens anté et rétrograde dès lors que le côlon est vide de tout résidu et bien distendu (Figure 21).

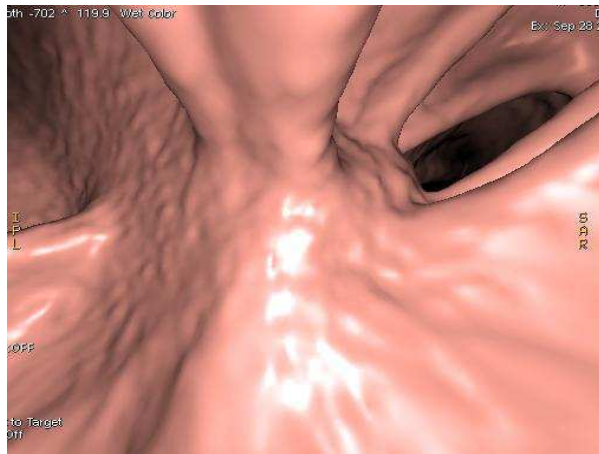


Figure 21 : Coloscopie virtuelle révélant une nette compression de la charnière rectosigmoïdienne .

- ❖ **La reconstruction 3D "auto dissection "** permet d'avoir une vue étalée des 360° de la lumière colique. Les haustrations et plis sont disposés verticalement, toute structure horizontale est suspecte de lésion ou de sténose et doit être caractérisée sur les autres reconstructions.

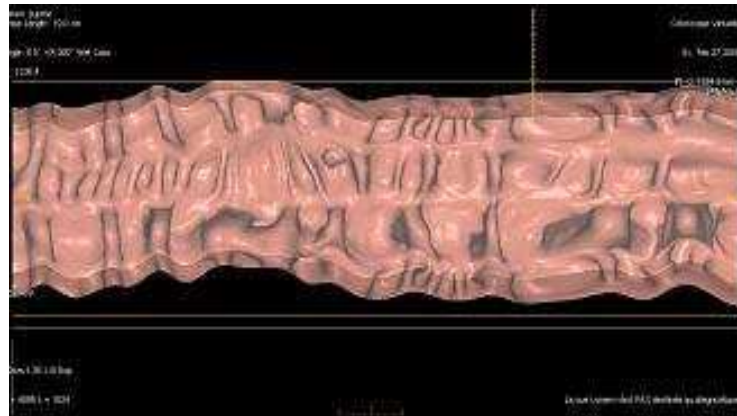


Figure 22 : Reconstruction 3D auto dissection

### 3. RESULTATS

Nous avons inclus 36 patientes ayant bénéficié d'un coloscanner en période pré et postopératoire ; vingt-sept patientes (75%) ont bénéficié d'un traitement conservateur. Parmi elles, deux ont bénéficié d'une abstention thérapeutique, dix-sept d'un shaving, huit d'une excision full-thickness. Neuf patientes (25%) ont été traitées par résection digestive. Le traitement conservateur regroupait l'abstention thérapeutique, le shaving et l'exérèse discoïde par technique de STARR pour respectivement 2 (7,4%), 17 (63%) et 8 (29,6%).

Le délai moyen entre la réalisation du coloscanner préopératoire et le traitement chirurgical était de 6 (1-21) semaines en cas de traitement conservateur et de 6,7 (1-20) semaines pour le traitement radical.

L'ensemble des résultats sont présentés dans les tableaux suivants :

➤ **Tableau B1 - Données pré-opératoires du coloscanner - Atteinte rectale**

<b>Facteur</b>	<b>Approche radicale N=9 (%) Moyenne (min-max)</b>	<b>Approche symptomatique N=27 (%) Moyenne (min-max)</b>
<b>Nodules rectaux</b>	5 (55,5)	16 (59,2)
<b>Longueur (mm)</b>	38,5 (30-54)	27,2 (11-55)
<b>Largeur (mm)</b>	29,5 (14-46)	22,7 (12-37)
<b>Epaisseur (mm)</b>	30,3 (27-33,5)	24,6 (14-34)
<b>Distance à l'anus (cm)</b>	8,7 (7-10)	10,2 (4-24)
<b>Sténose du rectum</b>	4/5	6/16
<b>Longueur (cm)</b>	13,8 (2,8-35)	3,8 (2-9)
<b>Diamètre minimal (mm)</b>	9,2 (5-13)	22,2 (0-41)
<b>Diamètre maximal (mm)</b>	16,5 (11-20,6)	31 (16-56)

➤ **Tableau B2 - Données pré-opératoires du coloscanner - Atteinte de la charnière Recto-sigmoïdienne (CRS)**

<b>Facteur</b>	<b>Approche radicale N=9 (%) Moyenne (min-max)</b>	<b>Approche symptomatique N=27 (%) Moyenne (min-max)</b>
<b>Atteinte de la CRS (%)</b>	4 (80)	22 (81,4)
<b>Nombre de nodule</b>	2	8
<b>Longueur du nodule (mm)</b>	30 (24-36)	20,4 (11-36)
<b>Largeur du nodule (mm)</b>	23,5 (22-25)	19,5 (10-26)
<b>Épaisseur du nodule (mm)</b>	17,5 (17-18)	18,5 (6-25)
<b>Distance à l'anus de la limite inférieure du nodule (cm)</b>	12 (10-14)	13,4 (6-21,4)
<b>Sténose (%)</b>	4 (80)	7 (27)
<b>Longueur de la sténose (cm)</b>	3,5 (3-4)	4,3 (2-10,6)
<b>Diamètre minimal (mm)</b>	6,6 (3,2-10)	17,7 (7-30)
<b>Diamètre maximal (mm)</b>	26,2 (15-38)	16,3 (8,6-24)

➤ **Tableau B3 – Données préopératoires du coloscanner - Atteinte du sigmoïde**

<b>Facteur</b>	<b>Approche radicale N=9 (%) Moyenne (min-max)</b>	<b>Approche symptomatique N=27 (%) Moyenne (min-max)</b>
<b>Atteinte du sigmoïde (%)</b>	6 (66)	13 (50)
<b>Nombre de nodules</b>	3	6
<b>Longueur du nodule (mm)</b>	28,3 (26,7-30)	23 (14-30)
<b>Largeur du nodule (mm)</b>	18,3 (14-22,6)	20 (14-27)
<b>Epaisseur du nodule (mm)</b>	21,2 (18-24,4)	22,2 (12-38)
<b>Distance à l'anūs de la limite inférieure du nodule (cm)</b>	21,8 (14,5-25)	26,8 (16-40)
<b>Sténose (%)</b>	7 (77)	9 (33)
<b>Longueur de la sténose (cm)</b>	8,7 (8-10)	5,6 (1-20)
<b>Diamètre minimal du sigmoïde (mm)</b>	12,1 (8,3-18)	12,6 (5-28)
<b>Diamètre maximal du sigmoïde (mm)</b>	14,4 (9,7-21)	19,6 (7-31)

➤ **Tableau B4 – Données préopératoires du coloscanner - Atteintes digestives d'amont**

<b>Facteur</b>	<b>Traitement radical N=9 (%) Moyenne (min-max)</b>	<b>Traitement conservateur N=27 (%) Moyenne (min-max)</b>
<b>Atteinte du colon d'amont (%)</b>	4 (44)	2 (7,4)
<b>Atteinte de l'intestin grêle (%)</b>	3 (33,3)	1 (3,7)
<b>Atteinte du caecum (%)</b>	4 (44)	0

➤ **Tableau B5 – Données pré-opératoires - Compressions extrinsèques - Masses Latéro-utérines (MLU)**

<b>Facteur</b>	<b>Approche radicale N=9 (%) Moyenne (min-max)</b>	<b>Approche symptomatique N=27 (%) Moyenne (min-max)</b>
<b>Compression extrinsèque (%)</b>	3 (33,3)	8 (29,6)
<b>Longueur MLU Gauche (mm)</b>	31,3 (23-41)	35,6 (21-55)
<b>Largeur MLU Gauche (mm)</b>	18	33,1 (18-64)
<b>Hauteur MLU Gauche (mm)</b>	22,4	34,2 (25-54)
<b>Longueur MLU Droite (mm)</b>	27 (24-30)	45,2 (27-90)
<b>Largeur MLU Droite (mm)</b>	14	35 (26-43)
<b>Hauteur MLU Droite (mm)</b>	28	37,5 (34-41)

➤ **Tableau B6 - Données per- opératoires**

<b>Facteur</b>	<b>Approche radicale N=9 (%)</b>	<b>Approche symptomatique N=27 (%)</b>
<b>Atteinte Rectale</b>	7 (77)	18 (66)
<b>Atteinte CRS</b>	6 (66)	16 (59)
<b>Atteinte du sigmoïde</b>	5 (55)	8 (29)
<b>Atteinte intestin grêle</b>	1 (11)	0
<b>Atteinte du caecum</b>	1 (11)	0
<b>Atteinte du colon d'amont</b>	0	1 (3,7)
<b>Atteinte de l'appendice</b>	0	1 (3,7)
<b>Iléostomie</b>	4 (44)	1 (3,7)
<b>Colostomie</b>	2 (22)	7 (26)

➤ **Tableau B7 – Traitement médical post-opératoire**

<b>Facteur</b>	<b>Traitement radical N=9 (%)</b>	<b>Approche symptomatique N=27 (%)</b>
<b>Décapeptyl</b>	5 (55)	17 (63)
<b>Progestatifs</b>	0	0
<b>Pilule Oestroprogestative en continu</b>	0	1 (3,7)
<b>Androcur</b>	0	2 (7,4)
<b>Annexectomie</b>	0	7 (26)

➤ **Tableau B8 - Données postopératoires du coloscanner - Atteinte rectale**

<b>Facteur</b>	<b>Approche radicale N=9</b>	<b>Approche symptomatique N=27</b>
<b>Atteinte rectale</b>	3	5
<b>Atteinte rectale postop/ Atteinte rectale perop</b>	3/7	5/18
<b>Nodule rectal</b>	0	0
<b>Sténose rectale</b>	1	1
<b>Sténose anastomotique</b>	1	
<b>Sténose rectale</b>	1	1
<b>Distance à l'anus de la limite inférieure du nodule (cm)</b>	10	
<b>Longueur de la sténose rectale (cm)</b>	12	



➤ **Tableau B9 – Données postopératoire du coloscanner - Atteinte de la Charnière Recto-sigmoïdienne**

	<b>Approche radicale N=9</b>	<b>Approche conservatrice N=27</b>
<b>Atteinte CRS</b>	1	4
<b>Nodule de la CRS</b>	0	1
<b>Longueur du nodule (mm)</b>		21
<b>Largeur du nodule (mm)</b>		17
<b>Epaisseur du nodule (mm)</b>		22
<b>Distance à l'anus de la limite inférieure du nodule (cm)</b>		13,21,15
<b>Sténose de la CRS</b>	0	6
<b>Longueur de la sténose (cm)</b>		8,10,4,3
<b>Diamètre minimal (mm)</b>		13,10,21
<b>Diamètre maximal (mm)</b>		19,18,25

➤ **Tableau B10 – Données du coloscanner postopératoire - Atteinte sigmoïdienne**

	<b>Approche radicale N=9</b>	<b>Approche symptomatique N=27</b>
<b>Atteinte sigmoïde</b>	1	4
<b>Nodule sigmoïde</b>		3
<b>Longueur du nodule (mm)</b>		22
<b>Largeur du nodule (mm)</b>		19
<b>Epaisseur du nodule (mm)</b>		21
<b>Distance à l'anus de la limite inférieure du nodule (cm)</b>		19
<b>Sténose sigmoïdienne</b>		2
<b>Longueur de la sténose (cm)</b>		6
<b>Diamètre minimal (mm)</b>		8,33

#### **4. DISCUSSION**

Le CTC est une technique validée, utilisée initialement par les radiologues pour la détection de polypes rectaux. Depuis 2009, nous avons transposé cet examen d'imagerie à l'étude du retentissement digestif de l'endométriose digestive principalement en terme de sténose digestive.

Le CTC réalisé dans le bilan d'une endométriose colorectale fournit des informations utiles pour les équipes privilégiant une chirurgie conservatrice dans le cadre d'une approche fonctionnelle et symptomatique de l'endométriose digestive. La présence et l'évaluation du degré de sténose devient un élément important, intervenant dans le choix d'une chirurgie conservatrice.

D'autre part, le CTC permet une évaluation objective des conséquences de la chirurgie conservatrice sur le calibre digestif, avec une disparition de la sténose digestive pré-opératoire en regard du nodule dans trois quarts des cas. Chez les femmes qui restent symptomatiques après la chirurgie, la mise en évidence sur le CTC d'un calibre digestif harmonieux et dépourvu de sténose permettrait d'orienter la recherche étiologique vers une pathologie digestive fonctionnelle qui pourrait être associée à l'endométriose pelvienne.

Le CTC est utile à la décision chirurgicale car il nous donne des informations sur le nombre et les localisations digestives précises d'endométriose ; surtout sur la présence, le degré et l'étendue d'une sténose digestive.

La coloscopie virtuelle, grâce à son insufflation colique constante et contrôlée, permet l'analyse des segments digestifs qui ne se distendent pas. Cette information est d'autant plus importante que l'évaluation de l'efficacité de la chirurgie sera basée sur l'amélioration de la distension du segment digestif. Un CTC post-opératoire avec une insufflation effectuée dans les mêmes conditions techniques a été réalisé afin de contrôler l'efficacité du geste chirurgical. La coloscopie virtuelle permet d'estimer la distance entre l'anus et respectivement le début et la fin de la sténose, et donc de calculer la longueur du segment de la paroi rectale à traiter. Cette information permet au chirurgien de prévoir le geste chirurgical, étant donné que la réalisation d'une exérèse losangique semble très

délicate lorsque la longueur de la lésion dépasse 40 à 50 mm. D'autre part, l'absence de sténose digestive permet de s'interroger sur le bien fondé d'une résection segmentaire. Le degré de sténose est évalué par la mesure de la distension minimum et maximum de la lumière digestive au niveau de la lésion.

Nous pouvons également évaluer le degré d'envahissement pariétal ; la paroi digestive est tout d'abord analysée sur la reconstruction 3D endoluminale à la recherche d'une voussure lisse au niveau de la sténose, traduisant une probable compression extrinsèque ou un aspect de lésion spiculée, plutôt en faveur d'un envahissement pariétal. Les vues 2D permettent également l'analyse de la graisse péri-digestive (perte du liseré graisseux) et l'épaississement de la paroi, plutôt en faveur d'un envahissement pariétal.

Cette information permet au chirurgien de prévoir soit une simple exérèse du nodule, soit une résection pariétale en patch en cas d'atteinte pariétale. Elle est complémentaire des données de l'écho-endoscopie. A noter qu'en 2007, Biscaldi et al (81) , ont montré que le coloscanner à l'eau permettait de préciser le degré d'infiltration pariétale en différenciant toutes les couches de la paroi colique (séreuse, musculuse, sous-muqueuse, muqueuse).

L'atteinte urologique est également recherchée sous la forme d'un engainement de l'uretère pelvien par un nodule, associé à une dilatation sus-jacente. Dans ce cas, un uroscanner peut être effectué dans le même temps avec une hélice tardive.

Les données du CTC pré-opératoire sont ainsi été utiles au choix de la technique chirurgicale. En effet, nous proposons en première intention un shaving ou une exérèse discoïde en cas de nodules non sténosants ou responsables de sténoses modérées, une résection colorectale, en cas de sténose majeure et d'atteinte circonférentielle.

Par ailleurs, le CTC post-opératoire nous a permis d'évaluer de manière prospective les résultats anatomiques de la chirurgie conservatrice de l'endométriose colorectale. Sachant que les conditions de réalisation des CTC étaient exactement les mêmes et qu'ils étaient réalisés par les mêmes opérateurs en pré et post-opératoire, les images et les données fournies étaient considérées comme absolument fiables.

La comparaison de nos données à celles de la littérature n'a pas été possible en raison de l'absence de ce type d'étude comparative utilisant le CTC.

Par ailleurs, nous n'avons pas calculé de p dans nos résultats, compte-tenu du faible effectif de notre étude.

En outre, même si nous avons donné tous les résultats extraits de notre base de données, nous nous sommes surtout axés sur la localisation rectale des lésions. En effet comme nous l'avons expliqué dans la première partie, il s'agit du segment digestif dont la résection porte le plus à conséquence en terme de symptôme fonctionnels digestifs après l'intervention.

Avant la chirurgie nous avons constaté six cas de sténose rectale sur seize nodules rectaux (37,5%) traités selon une approche symptomatique. Nous avons également constaté quatre cas de sténose rectale sur cinq patientes ayant un nodule rectal (80%) et traités selon une approche radicale. Par ailleurs on note une différence nette en terme de diamètre minimal puisque le diamètre minimal en cas d'approche radicale était en moyenne de 9,2 mm et de 22,2 mm en cas d'approche symptomatique. Ce résultat suggère une sténose préopératoire plus fréquente et plus sévère en cas de résection rectale qu'en cas de traitement conservateur.

Parmi les seize patientes atteintes d'un nodule rectal en préopératoire et traitées selon une approche symptomatique, treize ont retrouvé un calibre régulier et uniforme et trois ont gardé une sténose relative de respectivement 13,10 et 21 mm. Une sensation de constipation persistant après la chirurgie est retrouvée chez deux patientes mais aucune n'évalue le symptôme suffisamment gênant pour justifier des explorations complémentaires.

A noter que ces deux femmes âgées de 43 et 49 ans, ont également bénéficié d'une hystérectomie avec annexectomie bilatérale et cette aménorrhée permanente exclurait l'évolution ultérieure de la maladie. La sténose a été complètement levée pour toutes les autres femmes et sont redevenues asymptomatiques après la chirurgie. Parmi les neuf

femmes traitées par résection segmentaire avec anastomose colorectale, un cas de sténose anastomotique a nécessité une dilatation endoscopique.

A titre d'exemple, nous présentons en détail le cas de Mme L, 23 ans, ayant bénéficié d'un shaving pour une endométriose de la charnière recto-sigmoïdienne. Le CTC pré-opératoire mettait en évidence un nodule d'endométriose rétractile de 25 mm enchâssé dans la paroi digestive, responsable d'une sténose débutant à 19 cm de la marge anale et mesurant 4 cm. Le diamètre de la lumière digestive en regard de la sténose est mesuré à 5 mm, 18 mm en dehors. La coloscopie virtuelle met bien en évidence une rétraction pariétale due à l'infiltration de la paroi digestive par le nodule. Le shaving a été réalisé à l'aide du bistouri à ultrasons, et a permis d'emporter la lésion fibreuse développée dans l'épaisseur de la couche musculaire du rectum, sans atteindre la sous-muqueuse. Sur le CTC post-opératoire, l'empreinte du nodule sur la lumière rectale et la sténose ont disparu, tandis que la coloscopie virtuelle montrait une paroi digestive lisse, facilement distendue et un calibre uniforme.

D'après ces résultats, la chirurgie conservatrice a permis de lever la sténose dans la moitié des cas et de rendre des patientes asymptomatiques dans quatre cas sur six. Dans tous les cas, le nodule rectal n'était plus présent sur le CTC post-opératoire. Dans deux cas sur douze, persiste une sténose digestive, associée à une persistance des symptômes, peu invalidants, sans que d'autres gestes invasifs soient envisagés. Dans certains cas, l'absence de levée de sténose peut être considérée par certains chirurgiens comme un argument contre l'utilisation de la chirurgie conservatrice en cas d'endométriose colorectale. Néanmoins, cette opinion doit être mise en balance avec le phénomène bien connu de sténose symptomatique de l'anastomose colorectale chez certaines femmes traitées par résection segmentaire, comme il a d'ailleurs été constaté dans notre série.

A ce jour, et compte tenu du faible effectif de notre série, nous ne sommes pas en mesure de recommander un seuil de sténose au-dessous duquel le shaving et l'exérèse losangique pourraient être aussi efficaces que la résection colorectale sur les symptômes digestifs dus à l'infiltration digestive par une endométriose profonde.

Le CTC réalisé dans le bilan d'une endométriose colorectale fournit donc des informations utiles pour les équipes privilégiant une chirurgie conservatrice dans le cadre d'une approche fonctionnelle et symptomatique de l'endométriose digestive. La présence et l'évaluation du degré de sténose devient un élément important, intervenant dans le choix d'une chirurgie conservatrice. D'autre part, le CTC permet une évaluation objective des conséquences de la chirurgie conservatrice sur le calibre digestif, avec une disparition de la sténose digestive préopératoire en regard du nodule dans 4 cas sur 6. Chez les femmes qui restent symptomatiques après la chirurgie, la mise en évidence sur le CTC d'un calibre digestif harmonieux et dépourvu de sténose permettrait d'orienter la recherche étiologique vers une pathologie digestive fonctionnelle qui pourrait être associée à l'endométriose pelvienne.

## **CONCLUSION**

Notre étude nous a permis d'exposer les arguments en faveur d'une approche « guidée par les symptômes » dans la prise en charge des lésions d'endométriose rectale. En évitant la résection digestive, l'excision des lésions rectales en première intention, permettrait d'améliorer les symptômes gynécologiques et digestifs préopératoires, en limitant la survenue de nouveaux symptômes digestifs invalidants postopératoires. De plus, l'aménorrhée postopératoire prolongée limiterait l'activité des foyers résiduels d'endométriose participant à l'amélioration des symptômes et réduisant le risque de récurrences. Enfin, grâce au CTC, nous avons pu mettre en évidence l'action bénéfique de l'excision des lésions d'endométriose sur la levée de sténose rectale, participant très probablement à l'amélioration des symptômes digestifs postopératoires.

Actuellement, le choix du traitement chirurgical le plus adapté dans la prise en charge des lésions d'endométriose rectale est un sujet encore fermement débattu. Ainsi, pour étayer les différents arguments avancés, de nouvelles études comparatives avec une évaluation des symptômes gynécologiques et digestifs à long terme seraient nécessaires. Dans cette optique, nous espérons que l'étude prospective randomisée ENDORE participera à l'établissement de nouvelles recommandations, dans le but de proposer aux patientes une prise en charge adaptée à la sévérité de leur maladie, afin d'améliorer leur qualité de vie à long terme.

## **BIBLIOGRAPHIE**



- (1) Roman H., Gromez A, Hochain P, Marouteau-Pasquier N, Tuech JJ, Resch B, et al. Is painful rectovaginal endometriosis an intermediate stage of rectal endometriosis? *Fertil Steril* 2008;90:1014-1018..
- (2) Gylfason JT, Kristjansson KA, Sverrisdottir G, Jonsdottir K, Rafnsson V, Geirsson RT. Pelvic endometriosis diagnosed in an entire over 20 years. *Am J Epidemiol* 2010 Aug 1; 172(3); 237-43.
- (3) Giudice LC, Kao LC. Endometriosis. *Lancet* 2004 ; 364 :1789-99.
- (4) Remorgida V, Ferrero S, Fulcheri E, Ragni N, Martin DC. Bowel endometriosis : presentation , diagnosis, and treatment., *Obstet Gynecol Survey* 2007Jul ;62 : 461-70.
- (5) Cornillie FJ et al., Deeply infiltrating pelvic endometriosis : histology and clinical significance. *Fertil Steril* 1990 Jun ; 53(6) ; 978-83.
- (6) Koninckx PR, Meuleman C, Oosterlynck D, Cornillie FG. Diagnosis of deep endometriosis by clinical examination during menstruation and plasma CA-125 concentration. *Fertil Steril* 1996 Feb; 65(2) ;280-7.
- (7) Roman H, Friederich L, Khalil H, Marouteau-Pasquier N, Hochain P, Marpeau L. Treating severe endometriosis by pregnancy : a risky business, *Gynecol Obstet Fertil.* 2007 Jan ; 35(1) ; 38-40.
- (8) Redwine DB, Aggressive laparoscopic excision of endometriosis of the cul-de-sac and uterosacral ligaments. *J Am Assoc Gynecol Laparosc.* 1997 Aug;4(4):540-1.
- (9) Roman H, Guidelines for the management of painful endometriosis. *J Gynecol Obstet Biol Reprod* 2007Apr;36(2):141-50.
- (10) Redwine DB, Wright JT ,Laparoscopic treatment of complete obliteration of the cul-de-sac associated with endometriosis: long-term follow-up of en bloc resection. *Fertil Steril.* 2001 Aug;76(2):358-65.
- (11) Duepre HJ, Senagore AJ, Delaney CP, Marcello PW, Brady KM, Falcone T et al., Laparoscopic resection of deep pelvic endometriosis with rectosigmoid involvement., *J Am Coll Surg* 2002;195:754-758.
- (12) Daraï E, Thomassin I, Barranger E, Detchev R, Cortez A, Houry S, et al. Feasibility and clinical outcome of laparoscopic outcome of laparoscopic colorectal resection for endometriosis. *Am J Obstet Gynecol* 2005; 192:394-400.
- (13) Dousset B, Leconte M, Borghese B, Millischer AE, Roseau G, Arkwright S, Chapron C. Complete surgery for low rectal endometriosis. Long-term results of a 100-case prospective study. *Ann Surg* 2010;251:887-895.
- (14) Roman H, Tarta O, Pura I, Opris I, Bourdel N, Marpeau L, Sabourin JC., Direct proportional relationship between endometrioma size and ovarian parenchyma inadvertently removed during cystectomy, and its implication on the management of enlarged endometriomas. *Hum Reprod.* 2010 Jun;25(6):1428-32.

- (15) Boileau L, Laporte S, Bourgaux JF, Rouanet JP, Filleron T, Mares P, de Tayrac R., Laparoscopic colorectal resection for deep pelvic endometriosis: Evaluation of post-operative outcome. *J Gynecol Obstet Biol Reprod (Paris)*. 2012 Apr;41(2):128-35.
- (16) Sampson JA. Intestinal adenomas of endometrial type. *Arch Surg* 1922 ; 5 : 217-221.
- (17) Bricou A, Batt RE, Chapron C, Peritoneal fluid flow influences anatomical distribution of endometriotic lesions : why Sampson seems to be right. *Eur J Obstet Gynecol Reprod Biol* 2008 ;138 :127-34.
- (18) Meyers MA. Distribution of intra-abdominal malignant seeding: dependency on dynamics of flow of ascetic fluid. *Am Roentgenol Radium Ther Nucl Med* 1973; 119:198-206.
- (19) Batt RE, Smith RA, Buck Louis GM, Martin DC, Chapron C, Koninckx PR, Yeh J. Mullerianosis. *Histol Histopathol* 2007 ; 22 :1161-6.
- (20) Signorile PG, Baldi F, Bussani R, D'Armiento M, De Falco M, Baldi A. Ectopic endometrium in human foetuses is a common event and sustains the theory of mullerianosis in the pathogenesis of endometriosis, a disease that predisposes to cancer. *J Exp Clin Cancer Res* 2009; 28:49.
- (21) Levander G, The pathogenesis of endometriosis an experimental study. *Acta Obstet Gynecol Scand* 1955 ;34 :366-98.
- (22) Sasson IE, Taylor HS, Stem cells and the pathogenesis of endometriosis. *Ann N Y Acad Sci* 2008 ; 1127 :106-15.
- (23) Chapron C, Fauconnier A, Dubuisson JB, Barakat H, Vieira M, Bréart G., Deep infiltrating endometriosis : relation between severity of dysmenorrhea and extent of disease. *Hum Reprod* 2003 ; 18 :157-61.
- (24) Donnez J, Nisolle M. Advanced laparoscopic surgery for the removal of rectovaginal septum endometriotic or adenomyotic nodules. *Baillieres Clin Obstet Gynaecol*. 1995 Dec;9(4):769-74.
- (25) Somigliana E, Infantino M, Candiani M, Vignali M, Chiodini A, Busacca M, Vignali M. Association rate between deep peritoneal endometriosis and other forms of the disease : pathogenetic implications. *Hum Reprod* 2004; 19:168-171.
- (26) Clement PB. The pathology of endometriosis: a survey of the many faces of a common disease emphasizing diagnostic pitfalls and unusual and newly appreciated aspects. *Adv Anat Pathol* 2007; 14:241-60.
- (27) Bonte H, Chapron C, Vieira M, Fauconnier A, Barakat H, Fritel X, Vacher-Lavenu MC, Dubuisson JB. Histologic appearance of endometriosis infiltrating uterosacral ligaments in women painful symptoms. *J Am Assoc Gynecol Laparosc*. 2002 Nov;9:519-24.

- (28) Remorgida V, Ragni N, Ferrero S, Anserini P, Torelli P, Fulcheri E, et al. How complete is full thickness disc resection of bowel endometriotic lesions ? A prospective surgical and histological study. *Hum Reprod* 2005;20:2317-20.
- (29) Leconte M, Chapron C, Dousset B. Surgical treatment of rectal endometriosis. *J Chir* 2007;144:5-10.
- (30) Dousset B, Leconte M, Borghese B, Millischer AE, Roseau G, Arkwright S, Chapron C. Complete surgery for low rectal endometriosis. Long-term results of a 100-case prospective study. *Ann Surg* 2010;251:887-895.
- (31) Dubernard G, Piketty M, Rouzier R, Houry S, Bazot M, Daraï E. Quality of life after colorectal resection for endometriosis. *Hum Reprod* 2006; 21:1243-1247.
- (32) Roman H, Puscasiu L, Kouteich K, Gromez A, Resch B, Marouteau-Pasquier N, et al. Laproscopic management of deep endometriosis with rectal affect. *Chirurgia* 2007 ;102 :421-8.
- (33) De Cicco C, Corona R, Schonman R, Mailova K, Ussia A, Koninckx P. Bowel resection for deep endometriosis: a systematic review. *BJOG*.2011 Feb; 118(3):285-91.Epub 2012 Oct 13.Review.
- (34) Nezhat C, Nezhat F, Ambroze W, Pennington E. Laparoscopic repair of small bowel and colon. A report of 26 cases., *Surg Endosc*. 1993 Mar-Apr;7(2):88-9.
- (35) Bridoux V, Roman H, Kianifard B, Vassilieff M, Marpeau L, Michot F, Tuech JJ. Combined transanal and laparoscopic approach for the treatment of deep endometriosis infiltrating the rectum. *Hum Reprod*.2012 Feb;27(2):418-26.
- (36) Knowles CH, Eccersley AJ, Scott SM, Walker SM, Reeves B, Lunniss PJ. Linear discriminant analysis of symptoms in patients with chronic co,stipation : validation of a new scoring system (KESS). *Dis Colon Rectum* 2000 Oct;43(10):1419-26.
- (37) Lewis SJ, Heaton KW. Stool form scale as a useful guide to intestinal transit time. *Scan J Gastroenterol*. 1997 Sep;32(9):920-4.
- (38) Slim K, Bousquet J, Kwiatkowski F, Lescure G, Pezet D, Chippono J. Gastroentereol *Clin Biol*. 1999 Jan;23(1):25-31.
- (39) Rullier R, Zerbib F, Marrel A, Amouretti M, LEHUR PA. Validation of the French version of the Fecal Incontinence Quality Of Life (FIQL) scale. *Gastroenterol Clin Biol* 2004;28:562-568.
- (40) Bazot M, Bornier C, Dubernard G, Roseau G, Cortez A, Daraï E. Accuracy of magnetic resonance imaging and rectal endoscopic sonography for the prediction of location of deep pelvic endometriosis. *Hum Reprod*. 2007 May;22(5):1457-63.
- (41) Konincks PR, Meuleman, and Co,. Suggestive evidence that pelvic endometriosis is a progressive disease, whereas deeply infiltrating endometriosis is associated with pelvic pain. *Fertil Steril* 1991 ; 55;759-65.

- (42) Fanfani F, Fagotti A, Gagliardi ML, Ruffo G, Ceccaroni M, Scambia G, Minelli L. Discoid or segmental rectosigmoid resection for deep infiltrating endometriosis: a case-control study. *Fertil Steril* 2010;94:444-449.
- (43) Chopin N, Vieira M, Borghese B, Foulot H, Dousset B, Coste J, Mignon A, Fauconnier A, Chapron C. Operative management of deeply infiltrating endometriosis: results on pelvic pain symptoms according to a surgical classification. *J Minim Invasive Gynecol* 2005;12:106-112.
- (44) Kavallaris A, Köhler C, Kühne-heid R, Schneider A. Histopathological extent of rectal invasion by rectovaginal endometriosis. *Hum Reprod* 2003;18:1323-1327.
- (45) Roman H, Postoperative long-term amenorrhea avoids recurrence of endometriosis: finally the proof!. *Gynecol Obstet Fertil*. 2009 Oct;37(10):771-2.
- (46) Donnez J, Nisolle M, Gillerot S, Smets M, Bassil S, Casanas-Roux F. Rectovaginal septum adenomyotic nodules: a series of 500 cases. *Br J Obstet Gynaecol*. 1997 Sep;104(9):1014-8.
- (47) Donnez J, Squifflet J. Complications, pregnancy and recurrence in a prospective series of 500 patients operated on by the shaving technique for deep endometriosis nodules. *Hum Reprod* 2010;25:1949-1958.
- (48) Slack A, Child T, Lindsey I, Kennedy S, Cunningham C, Mortensen N, Koninckx P, McVeigh E. Urological and colorectal complications following surgery for rectovaginal endometriosis. *BJOG*. 2007 Oct;114(10):1278-82.
- (49) Ret Davalos ML, De Cicco C, D'Hoore A, De Decker B, Koninckx PR. Outcome after rectum or sigmoid resection: a review for gynecologists., *J Minim Invasive Gynecol*. 2007 Jan-Feb;14(1):33-8., 2007.
- (50) Anaf V, El Nakadi I, De Moor V, Coppens E, Zalcmán M, Noel JC. Anatomic significance of a positive barium enema in deep infiltrating endometriosis of the large bowel. *World J Surg*. 2009 Apr;33(4):822-7.
- (51) Benbara A, Fortin A, Martin B, Palazzo L, Le Tohic A, Madelenat P, Yazbeck C. Surgical and functional results of rectosigmoidal resection for severe endometriosis. *Gynecol Obstet Fertil*. 2008 Dec;36(12):1191-201.
- (52) Meuleman C, Tomassetti C, D'Hoore A, Van Cleynenbreugel B, Penninckx F, Vergote I, D'Hooghe T, Surgical treatment of deeply infiltrating endometriosis with colorectal involvement. *Hum Reprod Update*. 2011 May-Jun;17(3):311-26.
- (53) Roman H, Vassilieff M, Gourcerol G, Savoye G, Leroi AM, Marpeau L, Michot F, Tuech JJ, Surgical management of deep infiltrating endometriosis of the rectum: pleading for a symptom-guided approach. *Hum Reprod*. 2011 Feb;26(2):274-81.
- (54) Fauconnier A, Chapron C, Endometriosis and pelvic pain: epidemiological evidence of relation hip and implications. *Hum Reprod Update*. 2005 Nov-Dec;11(6):595-606.

- (55) Daraï E, Dubernard G, Coutant C, Frey C, Rouzier R, Ballester M. Pandomized trial of laparoscopically assisted versus open colorectal resection for endometriosis: morbidity, symptoms, quality of life, and fertility. *Ann Surg* 2010;251:1018-1023.
- (56) Armengol-Debeir L, Armengol-Debeir L, Savoye G, Leroi AM, Gourcerol G, Savoye-Collet C, Tuech JJ, Vassilieff M, Roman H. Pathophysiological approach to bowel dysfunction after segmental colorectal resection for deep endometriosis infiltrating the rectum: a preliminary study. *Hum Reprod.* 2011 Sep;26(9):2330-5.
- (57) Desnoo S, Faithfull L, A qualitative study of anterior resection syndrome: the experiences of cancer survivors who have undergone resection surgery. *Eur J Cancer Care (Engl).* 2006 Jul;15(3):244-51.
- (58) Guillemot F, Leroy J, Boniface M, Hirschauer C, Mudry J, Lamblin MD, Quandalle P, Marti R, Cortot A. Functional assessment of coloanal anastomosis with reservoir and excision of the anal transition zone. *Dis Colon Rectum* 1991;34:967-972.
- (59) Machado M, Nygren J, Goldman S, Ljungqvist O. Similar outcome after colonic pouch and side-to-end anastomosis in low anterior resection for rectal cancer: a prospective randomized trial. *Ann Surg* 2003;238:214-220.
- (60) Gervaz P, Rotholz N, Wexner SD, You SY, Saigusa N, Kaplan E, Secic M, Weiss EG, Nogueras JJ, Belin B. Colonic J-pouch function in rectal cancer patients: impact of adjuvant chemoradiotherapy. *Dis Colon Rectum* 2001;44:1667-1675.
- (61) Sultan AH, Kamm MA, Hudson CN, Thomas JM, Bartram CI. Anal-sphincter disruption during vaginal delivery. *N Engl J Med* 1993;329:1905-1911.
- (62) Yap C, Furness S, Farquhar C. Pre and postoperative medical therapy for endometriosis surgery. *Cochrane Database Syst Rev* 2004;3:CD003678.
- (63) Vercellini P, Crosignani PG, Abbiati A, Soigiana E, Vigano P, Fedele L. The effect of surgery for symptomatic endometriosis: the other side of the story. *Hum Reprod Update* 2009;15:177-188.
- (64) Squifflet J, Feger C, Donnez J. Diagnosis and imaging of adenomyotic disease of the retroperitoneal space. *Gynecol Obstet Invest* 2002;54:43-51.
- (65) Fedele L, Bianchi S, Zanconato G, Tozzi L, Raffaelli R, Gonadotropin-releasing hormone agonist treatment for endometriosis of the rectovaginal septum. *Am J Obstet Gynecol* 2000;183:1462-1467.
- (66) Fedele L, Bianchi S, Zanconato G, Portuese A, Raffaelli R. Use of a levonorgestrel-releasing intrauterine device in the treatment of rectovaginal endometriosis. *Fertil Steril* 2001;75:485-488.
- (67) Bazot M, Malzy P, Cortez A, Roseau G, Amouyal P, Daraï E. Accuracy of transvaginal sonography and rectal endoscopic sonography in the diagnosis of deep infiltrating endometriosis. *Ultrasound Obstet Gynecol.* 2007 Dec;30(7):994-1001.

- (68) Angioni S, Mais V, Contu R, Milano F, Peiretti M, Santeufemia S, Melis GB. Pain control and quality of life after laparoscopic in-block resection of deep infiltrating endometriosis versus incomplete surgical treatment with or without medical therapy. *J Minim Invasive Gynecol* 2006; 13:S66-67.
- (69) Mabrouk M, Ferrini G, Montanari G, Di Donato N, Raimondo D, Stanghellini V, Corinaldesi R, Serrachioli R. Does colorectal endometriosis alter intestinal functions? A prospective manometric and questionnaire-based study., *Fertil Steril* 2012 Mar;97(3):652-6.
- (70) Andersson P, Olaison G, Hallböök O, Boeryd B, Sjö Dahl R. Increased anal resting pressure and rectal sensitivity in Crohn's disease. *Dis Colon Rectum* 2003 Dec;46(12):1685-9.
- (71) Seracchioli R, Mabrouk M, Guerrini M, Manuzzi L, Savelli L, Frascà C, Venturoli S. Dyschezia and posterior deep infiltrating endometriosis: analysis of 360 cases. *J Minim Invasive Gynecol* 2008; 114:1278-1282.
- (72) Canis M. Indications of GnRH analogues before and after surgery for endometriosis. *Gynecol Obstet Fertil* 2005;33:1014-7.
- (73) Kennedy S, Bergqvist A, Chapron C, D'Hooghe T, Dunselman G, Greb R, Hummelshoj L, Prentice A, Saridogan E; ESHRE Special Interest Group for Endometriosis and Endometrium Guideline Development Group., ESHRE guideline for the diagnosis and treatment of endometriosis. *Hum Reprod.* 2005 Oct;20(10):2698-704.
- (74) Bazot M, Daraï E. Evaluation of pelvic endometriosis: the role of IRM. *J Radiol* 2008;89:1695-6.
- (75) Piketty M, Chopin N, Dousset B, Millischer-Bellaische AE, Roseau G, Leconte M, et al. Preoperative work-up for patients with deeply infiltrating endometriosis : transvaginal ultrasonography must definitely be the first-line imaging examination. *Hum Reprod* 2009;24:602-7.
- (76) Bazot M, Malzy P, Cortez A, Roseau G, Amouyal P, Daraï E. Accuracy of transvaginal sonography and rectal endoscopic sonography in the diagnosis of deep infiltrating endometriosis. *Ultrasound Obstet Gynecol* 2007;30:994-1001.
- (77) Biscaldi E, Ferrero S, Fulcheri E, Ragni N, Remorgida V, Rollandi GA. Multislice CT enteroclysis in the diagnosis of bowel endometriosis. *Eur Radiol* 2007;17:211-9.
- (78) Computed tomography-based virtual colonoscopy: An examination useful for the choice of the surgical management of colorectal endometriosis. Vassilieff M, Suaud O, Collet-Savoye C, Da Costa C, Marouteau-Pasquier N, Belhiba H, Tuech JJ, Marpeau L, Roman H. *Gynecol Obstet Fertil.* 2011;39:339-345.

- (79) Bazot M, Lafont C, Rouzier R, Rozeau G, Thomassin-Naggara I, Darai E. Diagnostic accuracy of physical examination, transvaginal sonography, rectal endoscopic sonography, and magnetic resonance imaging to diagnose deep infiltrating endometriosis. *Fertil Steril* 2009;92:1825–33.
- (80) Piketty M, Chopin N, Dousset B, Millischer-Bellaische AE, Roseau G, Leconte M, et al. Preoperative work-up for patients with deeply infiltrating endometriosis : transvaginal ultrasonography must definitely be the first-line imaging examination. *Hum Reprod* 2009;24:602-7.
- (81) Biscaldi E, Ferrero S, Remorgida V, Rollandi GA. Bowel endometriosis: CT-enteroclysis. *Abdom Imaging*. 2007 Jul-Aug;32(4):441-50.

**ANNEXES**



## Annexe 1 :

### **Etude de suivi des femmes opérées d'une endométriose digestive Questionnaire**

Madame, Mademoiselle,

Vous avez été opérée d'une endométriose digestive dans notre service. Comme vous le savez, malgré une chirurgie complète, cette maladie chronique présente un potentiel bien connu de récurrence post-opératoire. De plus, certaines douleurs pelviennes peuvent apparaître après la chirurgie, même en l'absence d'une récurrence proprement-dite de la maladie. D'autre part, cette chirurgie peut entraîner des troubles de transit digestif, dont le mécanisme n'est pas toujours précisé. Dans le souci d'évaluer de manière précise les résultats de notre travail et d'identifier les facteurs qui pourraient être associés au risque de récurrence des douleurs, nous vous sollicitons la participation à cette étude. Toutes les informations recueillies resteront confidentielles.

Les 25 questions concernent les symptômes que vous présentez en ce moment. Certains symptômes peuvent être caractéristiques à l'endométriose (douleurs de règles, douleurs liées aux rapports sexuels, certaines douleurs digestives), d'autres peuvent être dus au geste chirurgical de résection d'une partie de rectum (selles fréquentes, sensations de faux besoin, constipation inexistante avant l'intervention). Il est important pour nous que vous distinguiez les deux types de symptômes et que vous tentiez de préciser leur délai d'apparition après le geste chirurgical.

En cas de malentendu, n'hésitez pas à me contacter aux coordonnées indiquées ci-dessus.

Je vous remercie de votre réponse,  
Très cordialement

Pr. Horace Roman

## A. DOULEURS DE REGLES APRES L'INTERVENTION CHIRURGICALE

1. Avez-vous eu des règles depuis l'intervention ?	Non <input type="checkbox"/>	Oui <input type="checkbox"/>
2. En cas de réponse affirmative, les règles ont-elles été douloureuses ?	Non <input type="checkbox"/>	Oui <input type="checkbox"/>
3. Sur une échelle de 0 (pas de douleur) à 10 (douleur insupportable), quelle étaient l'intensité moyenne des vos douleurs de règles ?	<input type="checkbox"/> /10	
4. Par rapport aux douleurs présentes avant l'intervention, les douleurs des règles étaient :	Moins intenses <input type="checkbox"/>	
	Aussi intenses <input type="checkbox"/>	
	Plus intenses <input type="checkbox"/>	
5. Combien de mois après l'intervention les douleurs de règles sont-elles revenues pour la première fois ?	<input type="checkbox"/> <input type="checkbox"/> mois	

## B. DYSPAREUNIES (DOULEURS LIES AUX RAPPORTS SEXUELS) PRESENTEES APRES L'INTERVENTION CHIRURGICALE

6. Avez-vous eu des rapports sexuels depuis l'intervention ?	Non <input type="checkbox"/>	Oui <input type="checkbox"/>
7. Est-ce que les rapports sexuels ont été douloureux ?	Non <input type="checkbox"/>	Oui <input type="checkbox"/>
8. Sur une échelle de 0 (pas de douleur) à 10 (douleur insupportable), quelle étaient l'intensité moyenne des vos douleurs liées aux rapports sexuels ?	<input type="checkbox"/> /10	
9. Par rapport aux douleurs présentes avant l'intervention, les douleurs liées aux rapports sexuels étaient : (ne pas répondre si ce type de douleurs n'était pas présent avant l'intervention)	Moins intenses <input type="checkbox"/>	
	Aussi intenses <input type="checkbox"/>	
	Plus intenses <input type="checkbox"/>	
10. Combien de mois après l'intervention les douleurs liées aux rapports sexuels sont-elles revenues ou apparues pour la première fois ?	<input type="checkbox"/> <input type="checkbox"/> mois	

**C. L'INTERVENTION DOULEURS PELVIENNES CHRONIQUES (NON LIEES  
AUX REGLES) PRESENTES APRES CHIRURGICALE**

11. Avez-vous eu des douleurs pelviennes (en bas du ventre) en dehors des règles après l'intervention ?	Non <input type="checkbox"/>	Oui <input type="checkbox"/>
12. Au cours du dernier mois, combien de jours environ avez vous été gênée par des douleurs pelviennes (en bas du ventre) apparues en dehors de règles?	<input type="checkbox"/> <input type="checkbox"/> jours	
13. Sur une échelle de 0 (pas de douleur) à 10 (douleur insupportable), quelle était l'intensité moyenne des vos douleurs pelviennes en dehors de règles ?	<input type="checkbox"/> /10	
14. Par rapport aux douleurs présentes avant l'intervention, les douleurs pelviennes en dehors de règles étaient :	Moins intenses <input type="checkbox"/>	
(ne pas répondre si ce type de douleurs n'était pas présent avant l'intervention)	Aussi intenses <input type="checkbox"/>	
	Plus intenses <input type="checkbox"/>	
15. Combien de mois après l'intervention les douleurs pelviennes en dehors de règles sont-elles revenues ou apparues pour la première fois ?	<input type="checkbox"/> <input type="checkbox"/> mois	

#### D. TRAITEMENT MEDICAL POST-OPERATOIRE ET FERTILITE

16. A partir de l'intervention chirurgicale, avez-vous eu un traitement médical de blocage des règles (injection, pilule ou stérilet Mirena) ?

Oui, sans interruption depuis la chirurgie

Oui, pendant plusieurs mois, ensuite je l'ai arrêté sans reprendre un autre traitement

Oui, pendant plusieurs mois, ensuite je l'ai arrêté pendant un temps avant de reprendre un autre traitement

Non, je n'ai pris aucun traitement hormonal de blocage des règles depuis l'intervention

Non, car j'ai eu l'ablation des deux ovaires

17. Quelle que soit la réponse à la question précédente, combien de mois au total avez vous pris un traitement de blocage des règles depuis l'intervention et jusqu'à aujourd'hui?  mois

18. Avez-vous tenté d'avoir une grossesse depuis l'intervention ?

Non

Oui, par tentative spontanée sans aide médical à la procréation

Oui, d'emblée par assistance médicale à la procréation

Oui, par tentative spontanée ensuite par assistance médicale à la procréation

19. En cas de tentative de grossesse, avez-vous obtenu la grossesse désirée? Non  Oui

20. Combien de mois êtes-vous restée sans traitement de blocage des règles afin de tenter une grossesse (délai entre l'arrêt du traitement médical de blocage et respectivement la reprise d'un traitement de blocage ou le début de la grossesse) ?  mois

21. Durant la période de tentative de grossesse, lorsque le traitement médical de blocage de règles a été interrompu, considérez vous que certaines douleurs sont revenues :

Non

Oui, les douleurs de règles

Oui, les douleurs liées aux rapports sexuels

Oui, les douleurs en dehors de règles

## E. SATISFACTION

22. Globalement, par rapport à votre situation d'avant l'intervention, votre situation d'aujourd'hui est :

- Complètement améliorée
- Plutôt améliorée
- Ni améliorée, ni aggravée
- Plutôt aggravée

23. L'absence d'amélioration dans votre cas est due :

- Aux mêmes douleurs, présentes avant l'intervention, qui persistent malgré la chirurgie
- A des douleurs ou des ennuis de santé que vous n'aviez pas avant.

24. L'intervention que vous avez subie est susceptible d'entraîner dans certains cas des modifications du transit digestif. Quel est le nombre moyen quotidien de selles que vous avez en ce moment?

- Plus de 4 selles /jour
- 3 ou 4 selles/j
- 2 selles/j
- 1 selles/j
- 1 selle/2 jours
- 1 selle/3 –4 jours
- Au plus 1 selle/semaine

24. Même en cas d'amélioration complète ou partielle, est-ce qu'il existe des symptômes que vous n'aviez pas avant l'intervention et qui vous gênent particulièrement dans la vie de tous les jours ?

Les quels ? .....

.....

.....

.....

25. Conseilleriez-vous cette intervention à une amie proche qui présente une endométriose digestive?

- Oui, certainement
- Plutôt oui
- Plutôt non
- Non, certainement pas

## Annexe 2 :

### Questionnaire KESS (The Knowles-Eccersley-Scott-Symptom Questionnaire)

Par « *rarement* » nous sous-entendons « *dans moins de 25% des cas* »

Par « *occasionnellement* » nous sous-entendons « *dans 25-50% des cas* »

Par « *souvent* » nous sous-entendons « *dans plus de 50% des cas* »

1. Depuis combien de temps avez-vous l'impression d'être constipée ?

0-18 mois	0
18 mois-5 ans	1
5-10 ans	2
10-20 ans	3
>20 ans	4

2. Utilisez vous des laxatifs afin d'évacuer les selles ?

Non	0
Occasionnel ou pour une courte durée	1
Régulièrement ou pour une longue durée	2
Pour une longue durée mais inefficace	3

3. Quelle est la fréquence habituelle des selles (avec le traitement habituel) ?

1-2 fois/1-2 jours	0
1-2 fois/semaine	1
Moins d'une fois/semaine	2
Moins d'une fois/2 semaines	3

4. Est-ce que ça vous arrive de tenter sans succès d'éliminer les selles ?

Jamais ou rarement	0
Occasionnellement	1
Souvent	2
Toujours, et je suis obligé de les éliminer au doigt	3

5. Avez-vous l'impression que les selles ne soient pas complètement évacuées ?

Jamais	0
Rarement	1
Occasionnellement	2
Souvent	3
Toujours	4

6. Ressentez vous des douleurs abdominales ?

Jamais	0
Rarement	1
Occasionnellement	2
Souvent	3
Toujours	4

7. Avez-vous des ballonnements ?

Jamais	0
Oui, mais c'est seulement moi qui les ressens	1
Oui, et ils sont visibles pour mon entourage	2
Oui, sévères et responsables de nausées	3
Oui, sévères et responsables de vomissements	4

8. Utilisez-vous des suppositoires, des lavements ou des manœuvres digitales ?

Jamais	0
J'utilise occasionnellement suppositoires ou lavements	1
J'utilise régulièrement suppositoires ou lavements	2
J'évacue occasionnellement les selles au doigt	3
J'évacue régulièrement les selles au doigt	4

9. Combien de temps passez-vous aux toilettes lorsque vous tentez d'évacuer les selles ?

< 5 min	0
5-10 min	1
10-30 min	2
> 30 min	3








10. Ressentez vous une difficulté liée à l'évacuation des selles, entraînant des douleurs en bas du ventre ?

Jamais	0
Rarement	1
Occasionnellement	2
Souvent	3
Toujours	4

11. Quelle est la consistance des selles en l'absence de la prise des laxatives ?

Molles ou normales	0
Parfois dures	1
Toujours dures	2
Toujours dures et de toute petite taille (comme des pastilles)	3

**Annexe 3 :**

<b>'Bristol stool form scale'</b>		
<b>type de selles</b>		<b>description</b>
<b>1</b>		selles dures en forme de billes détachées (selles difficiles)
<b>2</b>		selles en forme de billes collées
<b>3</b>		selles en forme de boudin, structure friable
<b>4</b>		selles en forme de boudin, structure douce et lisse
<b>5</b>		selles molles avec contours clairement tranchés (selles faciles)
<b>6</b>		selles molles à très molles aux contours imprécis
<b>7</b>		selles aqueuses sans structure (totalement liquides)

Reproduced by kind permission of Dr KW Heaton, Reader in Medicine at the University of Bristol. ©2000 Produced by Norgine Limited, manufacturer of Movicol®.



Annexe 4 :

**INDEX DE QUALITE DE VIE POUR LES MALADIES  
DIGESTIVES**

**Eypasch E et al. (GIQLI)**

*Chirurg 1993;64:264 et Br J Surg 1995;82:216*

**VERSION FRANÇAISE**

**Slim K et al. *Gastroenterol Clin Biol 1999;23:25-31***

**Service de Chirurgie Générale et Digestive**

**(Pr Chipponi), Hôtel-Dieu.**

**CHU de Clermont-Ferrand.**

**[kslim@chu-clermontferrand.fr](mailto:kslim@chu-clermontferrand.fr)**

Exemple :

Combien de temps, pendant les 2 dernières semaines, vous sentiez-vous complètement à l'aise ?

jamais                      rarement                      quelques fois                      la plupart du temps                      toujours  
(0)                              (1)                              (2)                              (3)                              (4)

---

Date :

NOM :

Prénom :

Date de naissance :

Age :

Sexe :             féminin                       masculin

Adresse :

Rue :

Ville :

Téléphone (facultatif) :

Etes-vous :     célibataire  
                   marié(e)  
                   autre

Etes-vous :     alité(é)  
                   mobile dans l'appartement  
                   entièrement valide

Etes-vous :     étudiant(e)  
                   ouvrier(e)  
                   employé(e)  
                   cadre  
                   agriculteur(trice)  
                   profession libérale  
                   retraité(e)  
                   sans emploi, au foyer  
                   chômeur(se)

---

1. Durant les 15 derniers jours, vous avez eu mal au ventre :

toujours	la plupart du temps	quelques fois	rarement	jamais	
(0)	(1)	(2)	(3)	(4)	<input type="checkbox"/>

2. Durant les 15 derniers jours, vous avez eu la sensation d'avoir l'estomac gonflé :

toujours	la plupart du temps	quelques fois	rarement	jamais	
(0)	(1)	(2)	(3)	(4)	<input type="checkbox"/>

3. Durant les 15 derniers jours, vous avez eu la sensation d'avoir beaucoup de gaz dans le ventre :

toujours	la plupart du temps	quelques fois	rarement	jamais	
(0)	(1)	(2)	(3)	(4)	<input type="checkbox"/>

4. Durant les 15 dernier jours, vous avez été gêné(e) par l'émission de «vents» :

toujours	la plupart du temps	quelques fois	rarement	jamais	
(0)	(1)	(2)	(3)	(4)	<input type="checkbox"/>

5. Durant les 15 derniers jours, vous avez été gêné(e) par des éructations ou des renvois :

toujours	la plupart du temps	quelques fois	rarement	jamais	
(0)	(1)	(2)	(3)	(4)	<input type="checkbox"/>

6. Dans les 15 jours qui ont précédé, vous avez été gêné(e) par des bruits de «glouglou» dans le ventre :

toujours	la plupart du temps	quelques fois	rarement	jamais	
(0)	(1)	(2)	(3)	(4)	<input type="checkbox"/>

7. Durant les 15 derniers jours, vous avez été gêné(e) par des selles fréquentes :

toujours	la plupart du temps	quelques fois	rarement	jamais	
(0)	(1)	(2)	(3)	(4)	<input type="checkbox"/>

8. Durant les 15 derniers jours, vous avez mangé avec plaisir et appétit :

jamais	rarement	quelques fois	la plupart du temps	toujours	
(0)	(1)	(2)	(3)	(4)	<input type="checkbox"/>

9. A cause de votre maladie, vous êtes obligé(e) de supprimer certains aliments :

de façon très importante	de façon importante	un peu	un tout petit peu	pas du tout	
(0)	(1)	(2)	(3)	(4)	<input type="checkbox"/>

10. Durant les 15 derniers jours, vous avez été capable de surmonter les problèmes quotidiens :

extrêmement mal	mal	modérément	bien	extrêmement bien	
(0)	(1)	(2)	(3)	(4)	<input type="checkbox"/>

11. Durant les 15 derniers jours, combien de fois votre maladie vous a-t-elle rendu(e) triste :

toujours	la plupart du temps	quelques fois	rarement	jamais	
(0)	(1)	(2)	(3)	(4)	<input type="checkbox"/>

12. Durant les 15 derniers jours, combien de fois avez-vous été anxieux(e) à cause de votre maladie :

toujours	la plupart du temps	quelques fois	rarement	jamais	
(0)	(1)	(2)	(3)	(4)	<input type="checkbox"/>

13. Durant les 15 derniers jours, combien de fois avez-vous ressenti la joie de vivre :

jamais	rarement	quelques fois	la plupart du temps	toujours	
(0)	(1)	(2)	(3)	(4)	<input type="checkbox"/>

14. Durant les 15 derniers jours, combien de fois avez-vous été frustré(e) à cause de votre maladie :

toujours	la plupart du temps	quelques fois	rarement	jamais	
(0)	(1)	(2)	(3)	(4)	<input type="checkbox"/>

15. Durant les 15 derniers jours, combien de fois vous êtes-vous senti(e) fatigué(e) :

toujours	la plupart du temps	quelques fois	rarement	jamais	
(0)	(1)	(2)	(3)	(4)	<input type="checkbox"/>

16. Durant les 15 derniers jours, combien de fois avez-vous été souffrant :

toujours	la plupart du temps	quelques fois	rarement	jamais	
(0)	(1)	(2)	(3)	(4)	<input type="checkbox"/>

17. Durant la dernière semaine, vous êtes-vous réveillé(e) pendant la nuit ?

toutes les nuits	5 ou 6 nuits	3 ou 4 nuits	1 ou 2 nuits	jamais	
(0)	(1)	(2)	(3)	(4)	<input type="checkbox"/>

18. Depuis que vous êtes malade, avez-vous été chagriné(e) par les modifications de votre apparence

pour une grande part	modérément	un peu	un tout petit peu	pas du tout	
(0)	(1)	(2)	(3)	(4)	<input type="checkbox"/>

19. A quel degré est-ce que la maladie a réduit votre condition physique en général ?

énormément	beaucoup	un peu	un tout petit peu	pas du tout	
(0)	(1)	(2)	(3)	(4)	<input type="checkbox"/>

20.A cause de votre maladie, vous avez perdu de votre endurance :

pour une grande part	modérément	un peu	un tout petit peu	pas du tout	
(0)	(1)	(2)	(3)	(4)	<input type="checkbox"/>

21. De part votre maladie, vous estimez la perte de votre tonus :

majeure	modérée	minime	insignifiante	nulle, vous êtes en forme	
(0)	(1)	(2)	(3)	(4)	<input type="checkbox"/>

22. Durant les 15 derniers jours, combien de fois avez-vous été capable d'accomplir vos activités habituelles (travail, école, ménage, etc)

jamais	rarement	quelques fois	la plupart du temps	toujours	
(0)	(1)	(2)	(3)	(4)	<input type="checkbox"/>

23. Durant les 15 derniers jours, vous avez été capable de vaquer à vos loisirs habituels ou d'entreprendre de nouvelles activités :

jamais	rarement	quelques fois	la plupart du temps	toujours	
(0)	(1)	(2)	(3)	(4)	<input type="checkbox"/>

24. Durant les 15 derniers jours, avez-vous été incommodé(e) par le traitement médical :

énormément	beaucoup	un peu	un tout petit peu	pas du tout	
(0)	(1)	(2)	(3)	(4)	<input type="checkbox"/>

25. Dans quelle mesure votre maladie perturbe-t-elle vos relations avec les autres (famille ou amis)

pour une très grande part    pour une part importante    un peu    un tout petit peu    pas du tout

(0)                                      (1)                                      (2)                                      (3)                                      (4)

26. Dans quelle mesure votre maladie a-t-elle causé du tort à votre vie sexuelle :

pour une très grande part    pour une part importante    un peu    un tout petit peu    pas du tout

(0)                                      (1)                                      (2)                                      (3)                                      (4)

27. Durant les 15 derniers jours, combien de fois avez-vous été incommodé(e) par des remontées

de liquide ou d'aliments la bouche (régurgitations) :

toujours    la plupart du temps    quelques fois    rarement    jamais

(0)                                      (1)                                      (2)                                      (3)                                      (4)

28. Durant les 15 derniers jours, vous êtes-vous senti(e) obligé(e) de diminuer la vitesse avec

laquelle vous mangez :

toujours    la plupart du temps    quelques fois    rarement    jamais

(0)                                      (1)                                      (2)                                      (3)                                      (4)

29. Durant les 15 derniers jours, vous avez eu des problèmes pour avaler

toujours    la plupart du temps    quelques fois    rarement    jamais

(0)                                      (1)                                      (2)                                      (3)                                      (4)

30. Durant les 15 derniers jours, vous avez ressenti le besoin urgent d'aller à la selle :

toujours    la plupart du temps    quelques fois    rarement    jamais

(0)                                      (1)                                      (2)                                      (3)                                      (4)

31. Durant les 15 derniers jours, vous avez été incommodé(e) par de la diarrhée :

toujours	la plupart du temps	quelques fois	rarement	jamais	
(0)	(1)	(2)	(3)	(4)	<input type="checkbox"/>

32. Durant les 15 derniers jours, vous avez été incommodé(e) par une constipation :

toujours	la plupart du temps	quelques fois	rarement	jamais	
(0)	(1)	(2)	(3)	(4)	<input type="checkbox"/>

33. Durant les 15 derniers jours, vous avez été incommodé(e) par une nausée :

toujours	la plupart du temps	quelques fois	rarement	jamais	
(0)	(1)	(2)	(3)	(4)	<input type="checkbox"/>

34. Durant les 15 derniers jours, vous avez été inquiété(e) par la présence de sang dans les selles :

toujours	la plupart du temps	quelques fois	rarement	jamais	
(0)	(1)	(2)	(3)	(4)	<input type="checkbox"/>

35. Durant les 15 derniers jours, vous avez été incommodé(e) par une brûlure ou une acidité remontant dans la poitrine :

toujours	la plupart du temps	quelques fois	rarement	jamais	
(0)	(1)	(2)	(3)	(4)	<input type="checkbox"/>

36. Durant les 15 derniers jours, vous avez été incommodé(e) par une incontinence pour les selles :

toujours	la plupart du temps	quelques fois	rarement	jamais	
(0)	(1)	(2)	(3)	(4)	<input type="checkbox"/>



**Annexe 5 :**

**AUTO-QUESTIONNAIRE INCONTINENCE ANALE**

Nous vous proposons un questionnaire à remplir vous-même afin de préciser ce qui vous a amené à consulter, ce dont vous vous plaignez. Vos réponses permettront de mieux interpréter les résultats de l'examen que vous allez passer, et de choisir le traitement le plus adapté à votre cas.

<b>DATE DE L'EXAMEN :</b> .....	<b>DEMANDE PAR :</b> .....
<b>NOM :</b> .....	<b>PRENOM :</b> .....
<b>DATE DE NAISSANCE :</b> .....	<b>TELEPHONE :</b> .....
<b>ADRESSE :</b> .....	
<b>PROFESSION :</b> .....	

**1°) Dans l'ensemble, pensez-vous que votre santé est :**

- Excellente
- Très bonne
- Bonne
- Médiocre
- Mauvaise

**2°) A cause de vos fuites de selles :**

**- je n'ose pas sortir**

- très souvent
- quelque fois
- rarement
- jamais

**- j'évite de rendre visite à des amis**

- très souvent
- quelque fois
- rarement
- jamais

**- j'évite de passer la nuit ailleurs que chez moi**

- très souvent
- quelque fois
- rarement
- jamais

**A cause de vos fuites de selles :**

**- il m'est difficile de sortir pour faire des choses comme me promener, aller au cinéma ou à l'église :**

- très souvent
- quelque fois
- rarement
- jamais

**- Je mange moins avant de sortir**

- très souvent
- quelque fois
- rarement
- jamais

**- quand que je ne suis pas chez moi, j'essaye autant que possible de rester près des toilettes**

- très souvent
- quelque fois
- rarement
- jamais

**- il est important que j'organise mon emploi du temps (mes activités quotidiennes) en fonction de mon transit intestinal**

- très souvent
- quelque fois
- rarement
- jamais

**- j'évite de voyager**

- très souvent
- quelque fois
- rarement
- jamais

**- j'ai peur de ne pas pouvoir atteindre les toilettes à temps**

- très souvent
- quelque fois
- rarement
- jamais

**- j'ai l'impression de n'avoir aucun contrôle sur mes intestins**

- très souvent
- quelque fois
- rarement
- jamais

**- je n'arrive pas à me retenir suffisamment longtemps pour atteindre les toilettes**

- très souvent
- quelque fois
- rarement
- jamais

**- j'ai des fuites de selles sans même m'en rendre compte**

- très souvent
- quelque fois
- rarement
- jamais

**- j'essaie d'éviter les accidents (fuites de selles) en restant tout près des toilettes**

- très souvent
- quelque fois
- rarement
- jamais

**3°) A cause de vos fuites de selles,**

**- Je me sens gêné(e)**

- tout à fait d'accord
- plutôt d'accord
- plutôt pas d'accord
- pas d'accord du tout

**- Il y a beaucoup de choses que je ne peux pas faire**

- tout à fait d'accord
- plutôt d'accord
- plutôt pas d'accord
- pas d'accord du tout

**- J'ai peur d'avoir des accidents (fuites de selles)**

- tout à fait d'accord
- plutôt d'accord
- plutôt pas d'accord
- pas d'accord du tout

**- Je me sens déprimé(e)**

- tout à fait d'accord
- plutôt d'accord
- plutôt pas d'accord
- pas d'accord du tout

**- J'ai peur que les autres trouvent que je sens mauvais**

- tout à fait d'accord
- plutôt d'accord
- plutôt pas d'accord
- pas d'accord du tout

**- J'ai l'impression de ne pas être en bonne santé**

- tout à fait d'accord
- plutôt d'accord
- plutôt pas d'accord
- pas d'accord du tout

**- J'apprécie moins la vie**

- tout à fait d'accord
- plutôt d'accord
- plutôt pas d'accord
- pas d'accord du tout

**A cause de vos fuites de selles :**

**- Je n'ai pas de relations sexuelles aussi souvent que je le voudrais**

- tout à fait d'accord
- plutôt d'accord
- plutôt pas d'accord
- pas d'accord du tout

**- Je me sens différent(e) des autres**

- tout à fait d'accord
- plutôt d'accord
- plutôt pas d'accord
- pas d'accord du tout

**- J'ai toujours en tête l'idée que je risque d'avoir des accidents (fuites de selles)**

- tout à fait d'accord
- plutôt d'accord
- plutôt pas d'accord
- pas d'accord du tout

**- J'ai peur d'avoir des relations sexuelles**

- tout à fait d'accord
- plutôt d'accord
- plutôt pas d'accord
- pas d'accord du tout

**- J'évite de voyager en bus, en avion ou en train**

- tout à fait d'accord
- plutôt d'accord
- plutôt pas d'accord
- pas d'accord du tout

**- J'évite d'aller manger à l'extérieur**

- tout à fait d'accord
- plutôt d'accord
- plutôt pas d'accord
- pas d'accord du tout

**- Quand je me rends dans un endroit que je ne connais pas, je commence par repérer où se trouvent les toilettes**

- tout à fait d'accord
- plutôt d'accord
- plutôt pas d'accord
- pas d'accord du tout

**4°) Au cours des 4 dernières semaines, vous êtes-vous senti(e) si triste, découragé(e), désespéré(e) ou avez-vous eu tellement de problèmes que vous vous êtes demandé si tout ceci valait la peine d'être vécu?**

**Extrêmement – Au point d'avoir presque complètement**

- baissé les bras
- Beaucoup
- Plutôt
- Un peu – Suffisamment
- pour que cela me gêne
- Très peu
- Pas du tout

**5°) Avez-vous des fuites de selles solides :**

- Jamais
- Moins d'une fois par mois
- Plusieurs fois par mois mais  
moins d'une fois par semaine
- 1 fois par semaine ou plus
- Tous les jours

**6°) Avez-vous des fuites de selles liquides :**

- Jamais
- Moins d'une fois par mois
- Plusieurs fois par mois mais  
moins d'une fois par semaine
- 1 fois par semaine ou plus
- Tous les jours

**7°) Avez-vous des fuites de gaz :**

- Jamais
- Moins d'une fois par mois
- Plusieurs fois par mois mais  
moins d'une fois par semaine
- 1 fois par semaine ou plus
- Tous les jours

**8°) Etes-vous obligé de vous garnir ?**

- Jamais
- Moins d'une fois par mois
- Plusieurs fois par mois mais  
moins d'une fois par semaine
- 1 fois par semaine ou plus
  
- Tous les jours 
  - Le jour seulement
  - La nuit seulement
  - Jour et Nuit

**9°) Avez-vous des BESOINS IMPERIEUX, sentez-vous l'arrivée d'une selle urgente ?**

- Jamais
- Moins d'une fois par mois
- Plusieurs fois par mois mais  
moins d'une fois par semaine
- 1 fois par semaine ou plus
- Tous les jours

**10°) Avez vous un retentissement sur votre vie sociale de votre incontinence, par exemple : Si vous étiez invité à un repas de famille, à une réunion amicale, ou une sortie qui vous fasse plaisir, refuseriez-vous d'y aller du fait de votre incontinence ou bien limitez-vous vos loisirs (sport, voyages organisés, sorties culturelles, etc...) ou vos vacances pour cette raison ?**

OUI  NON

**11°) Si oui quelle est la fréquence de ce retentissement sur votre vie sociale lié à l'incontinence anale ?**

- Jamais
- Moins d'une fois par mois
- Plusieurs fois par mois mais  
moins d'une fois par semaine
- 1 fois par semaine ou plus
- Tous les jours

**12°) Prenez-vous un traitement pour vous constiper?**

OUI  NON

**13°) Prenez-vous un traitement laxatif ?**

OUI  NON

#### 14°) Critères de rome III

##### Critères principaux :

Apparition des symptômes depuis au moins 6 mois

Durant les 3 derniers mois

Présence pendant au moins 3 jours par mois durant les 3 derniers mois :

d' une douleur abdominale (inconfort digestif)

OUI  NON

Associée à au moins 2 symptômes suivant :

Amélioration par la défécation

OUI  NON

Survenue associée à une modification de la fréquence des selles

OUI  NON

Survenue associée à une modification de la consistance des selles

OUI  NON

##### Critères secondaires

Cocher 1 seule case par ligne	0-24 % du temps	25-49% du temps	50-74% du temps	75-100% du temps
Bristol 1 ou 2				
Bristol 3 à 5				
Bristol 6 ou 7				

Pendant vos règles : bristol :

En dehors de vos règles : bristol :



**Annexe 6 :**

**Hôpital Charles Nicolle** - 1, rue de Germont 76031 Rouen Cedex

Département d'Imagerie Médicale

**Secrétariat** ☎ 02.32.88.82.39

Pr Jean-Nicolas DACHER

**Fax** 02.32.88.87.91

Echographie-Doppler-IRM-Scanner-Sénologie

Rouen le, .....

Mme ..... née le .....

---

**COLOSCANNER A L'AIR**

**TECHNIQUE** : pression d'insufflation du CO<sub>2</sub> :  mmHg.

**RESULTATS** :

- Atteinte rectale : **oui**  **non**

- Atteinte charnière recto-sigmoïdienne : **oui**  **non**

- Atteinte sigmoïdienne : **oui**  **non**

- Compression sigmoïdienne : **oui**  **non**

	<b>Début</b> Longueur à l'anus (cm)	<b>Fin</b> Longueur à l'anus (cm)	<b>Longueur</b> (cm)	<b>Diamètre</b> (mm)
<b>Diminution de calibre 1</b>	.....	.....	.....	<b>Mini : .....</b> <b>Maxi : .....</b>
<b>Diminution de calibre 2</b>	.....	.....	.....	<b>Mini : .....</b> <b>Maxi : .....</b>

- Atteinte colon d'amont : **oui**       **non**

	<b>Longueur (mm)</b>	<b>Largeur (mm)</b>	<b>Hauteur (mm)</b>
<b>Nodule</b>	.....	.....	.....
<b>Masse latéro-utérine gauche</b>	.....	.....	.....

## **RESUME**

### **A. CONSEQUENCES FONCTIONNELLES DIGESTIVES DE LA CHIRURGIE DE L'ENDOMETRIOSE PROFONDE AVEC ATTEINTE RECTALE: APPROCHE RADICALE OU CONSERVATRICE? RESULTATS D'UNE ETUDE COMPARATIVE**

**Introduction** : Dans le traitement chirurgical de l'endométriose rectale, l'approche guidée par les symptômes consiste en un traitement conservateur du segment digestif atteint, associé à une aménorrhée thérapeutique prolongée.

**Matériel et méthodes**: nous avons mené une étude rétrospective en intention de traiter, incluant 86 patientes atteintes d'endométriose rectale symptomatique. Le groupe 1 comprenant 24 patientes a été traité selon une approche radicale, le groupe 2 comportait 57 patientes traitées selon une approche symptomatique. Nous avons évalué les symptômes fonctionnels digestifs postopératoires par des questionnaires spécifiques (KESS, GIQLI, FIQL, échelle de Bristol).

**Résultats**: Dans le groupe 2 des femmes traitées selon une approche guidée par les symptômes, on constate une amélioration significative des scores KESS et Bristol suggérant une diminution significative du risque de constipation invalidante postopératoire. On constate également une amélioration significative du score GIQLI en rapport avec une amélioration de la qualité de vie liée à l'amélioration des troubles digestifs.

**Conclusion**: Le traitement conservateur colorectal, permet une amélioration de la qualité de vie notamment par l'amélioration des symptômes digestifs sans créer de nouveaux symptômes digestifs invalidants.

### **B. EFFET DE L'EXCISION ET DE L'EXERESE DISCOÏDE DES NODULES RECTAUX SUR LE CALIBRE DU TUBE DIGESTIF, EVALUATION OBJECTIVE PAR COLOSCANNER AVEC COLOSCOPIE VIRTUELLE (CTC)**

**Matériel et méthodes**: nous avons mené une étude prospective incluant 36 patientes atteintes d'endométriose rectale symptomatique. Elles ont bénéficié d'un CTC en pré et postopératoire.

**Résultats**: la chirurgie conservatrice a permis de lever la sténose dans la moitié des cas et de rendre des patientes asymptomatiques dans 4 cas sur 6. Dans tous les cas, le nodule rectal n'était plus présent sur le CTC postopératoire. Dans 2 cas sur 12, persiste une sténose digestive, associée à une persistance des symptômes, peu invalidants, sans que d'autres gestes invasifs soient envisagés. Nous avons constaté 1 cas de sténose anastomotique après résection colorectale.

**Conclusion**: Le traitement conservateur permet une levée de la sténose digestive causée par l'atteinte endométriosique rectale et corrélée à une amélioration des signes fonctionnels digestifs postopératoires.

**MOTS CLES** : endométriose rectale, excision, résection colorectale, excision discoïde, symptômes fonctionnels digestifs, traitement conservateur, coloscanner à l'air avec coloscopie virtuelle.

