



**HAL**  
open science

# Évaluation du stent Neuroform3™ dans le traitement des anévrismes cérébraux : l'étude française SENAT, prospective, consécutive et multicentrique

Jean-Christophe Gentric

► **To cite this version:**

Jean-Christophe Gentric. Évaluation du stent Neuroform3™ dans le traitement des anévrismes cérébraux : l'étude française SENAT, prospective, consécutive et multicentrique. Médecine humaine et pathologie. 2012. dumas-00714215

**HAL Id: dumas-00714215**

**<https://dumas.ccsd.cnrs.fr/dumas-00714215v1>**

Submitted on 3 Jul 2012

**HAL** is a multi-disciplinary open access archive for the deposit and dissemination of scientific research documents, whether they are published or not. The documents may come from teaching and research institutions in France or abroad, or from public or private research centers.

L'archive ouverte pluridisciplinaire **HAL**, est destinée au dépôt et à la diffusion de documents scientifiques de niveau recherche, publiés ou non, émanant des établissements d'enseignement et de recherche français ou étrangers, des laboratoires publics ou privés.

**UNIVERSITE DE BREST-BRETAGNE OCCIDENTALE**  
**Faculté de Médecine**

\*\*\*\*\*

Année 2012

N°

**THESE DE**  
**DOCTORAT en MEDECINE**

DIPLOME D'ETAT

GENTRIC JEAN-CHRISTOPHE

Né le 6 Juin 1981 à Brest

Présentée et soutenue publiquement le 29 Juin 2012

**«*Evaluation du Stent Neuroform<sup>3TM</sup> dans le Traitement des Anévrismes Cérébraux ; L'Etude Française SENAT, Prospective, Consécutives et Multicentrique* »**

Président

Monsieur le Professeur Nonent

Membres du jury

Monsieur le Professeur Gauvrit

Monsieur le Professeur Timsit

Monsieur le Professeur Dam Hieu

Monsieur le Docteur Costalat

Monsieur le Docteur Seizeur



**UNIVERSITE DE BREST-BRETAGNE OCCIDENTALE**  
**Faculté de Médecine**

\*\*\*\*\*

Année 2012

N°

**THESE DE**  
**DOCTORAT en MEDECINE**

DIPLOME D'ETAT

GENTRIC JEAN-CHRISTOPHE

Né le 6 Juin 1981 à Brest

Présentée et soutenue publiquement le 29 Juin 2012

***«Evaluation du Stent Neuroform<sup>3TM</sup> dans le Traitement des Anévrismes Cérébraux; L'Etude Française SENAT, Prospective, Consécutives et Multicentrique »***

Président

Monsieur le Professeur Nonent

Membres du jury

Monsieur le Professeur Gauvrit

Monsieur le Professeur Timsit

Monsieur le Professeur Dam Hieu

Monsieur le Docteur Costalat

Monsieur le Docteur Seizeur



## Professeurs des Universités - Praticiens hospitaliers de classe exceptionnelle

**BOLES Jean-Michel**  
**FEREC Claude**  
**GARRE Michel**

**MOTTIER Dominique**

**Réanimation Médicale**  
**Génétique**  
**Maladies Infectieuses-Maladies**  
**tropicales**  
**Thérapeutique**

## Professeurs des Universités - Praticiens hospitaliers de 1ère Classe

**ABGRALL Jean-François**  
**BOSCHAT Jacques**  
**BRESSOLLETTE Luc**  
**COCHENER - LAMARD Béatrice**  
**COLLET Michel**  
**DE PARSCAU DU PLESSIX Loïc**  
**DE BRAEKELEER Marc**  
**DEWITTE Jean-Dominique**  
**FENOLL Bertrand**  
**GOUNY Pierre**  
**JOUQUAN Jean**  
**KERLAN Véronique**  
**LEFEVRE Christian**  
**LEJEUNE Benoist**

**LEHN Pierre**  
**LEROYER Christophe**  
**LE MEUR Yannick**  
**LE NEN Dominique**

**LOZAC'H Patrick**  
**MANSOURATI Jacques**  
**OZIER Yves**  
**REMY-NERIS Olivier**

**ROBASZKIEWICZ Michel**  
**SENECAIL Bernard**  
**SIZUN Jacques**  
**TILLY - GENTRIC Armelle**

**Hématologie - Transfusion**  
**Cardiologie & Maladies Vasculaires**  
**Médecine Vasculaire**  
**Ophtalmologie**  
**Gynécologie - Obstétrique**  
**Pédiatrie**  
**Génétique**  
**Médecine & Santé au Travail**  
**Chirurgie Infantile**  
**Chirurgie Vasculaire**  
**Médecine Interne**  
**Endocrinologie**  
**Anatomie**  
**Epidémiologie, Economie de la**  
**santé**  
**de la prévention**  
**Biologie Cellulaire**  
**Pneumologie**  
**Néphrologie**  
**Chirurgie Orthopédique et**  
**Traumatologique**  
**Chirurgie Digestive**  
**Cardiologie**  
**Anesthésiologie et Réanimation**  
**Médecine Physique et**  
**Réadaptation**  
**Gastroentérologie - Hépatologie**  
**Anatomie**  
**Pédiatrie**  
**Gériatrie**

## Professeurs des Universités - Praticiens hospitaliers de 2eme classe

BAIL Jean-Pierre  
BERTHOU Christian  
BEZON Eric

BLONDEL Marc  
BOTBOL Michel  
CARRE Jean-Luc  
COUTURAUD Francis  
DAM HIEU Phong  
DEHNI Nidal  
DELARUE Jacques  
DEVAUCHELLE-PENSEC Valérie  
DUBRANA Frédéric

FOURNIER Georges  
GILARD Martine  
GIROUX-METGES Marie-Agnès  
HU Weigo

LACUT Karine  
LE GAL Grégoire  
LE MARECHAL Cédric  
L'HER Erwan  
MARIANOWSKI Rémi  
MISERY Laurent  
NEVEZ Gilles  
NONENT Michel  
NOUSBAUM Jean-Baptiste  
PAYAN Christopher  
PRADIER Olivier  
REMY-NERIS Olivier

RENAUDINEAU Yves  
RICHE Christian  
SALAUN Pierre-Yves  
SARAUX Alain  
STINDEL Eric

TIMSIT Serge  
VALERI Antoine  
WALTER Michel

Chirurgie Digestive  
Hématologie – Transfusion  
Chirurgie thoracique et  
cardiovasculaire  
Biologie cellulaire  
Psychiatrie Infantile  
Biochimie et Biologie moléculaire  
Pneumologie  
Neurochirurgie  
Chirurgie Générale  
Nutrition  
Rhumatologie  
Chirurgie Orthopédique et  
Traumatologique  
Urologie  
Cardiologie  
Physiologie  
Chirurgie plastique et  
reconstructrice  
Thérapeutique  
Médecine interne  
Génétique  
Réanimation Médicale  
Oto. Rhino. Laryngologie  
Dermatologie - Vénérologie  
Parasitologie et Mycologie  
Radiologie & Imagerie médicale  
Gastroentérologie - Hépatologie  
Bactériologie – Virologie; Hygiène  
Cancérologie - Radiothérapie  
Médecine physique et de  
réadaptation  
Immunologie  
Pharmacologie fondamentale  
Biophysique et Médecine Nucléaire  
Rhumatologie  
Biostatistiques, Informatique  
Médicale  
Neurologie  
Urologie  
Psychiatrie d'Adultes

### Professeurs Associés

LE RESTE Jean Yvees

Médecine Générale

**MAÎTRES DE CONFERENCES DES UNIVERSITES  
-  
PRATICIENS HOSPITALIERS**

**Hors Classe**

---

**ABALAIN-COLLOC Marie Louise**

**AMET Yolande**

**LE MEVEL Jean Claude**

**LUCAS Danièle**

**RATANASAVANH Damrong**

**SEBERT Philippe**

**Bactériologie – Virologie ;  
Hygiène**

**Biochimie et Biologie  
moléculaire**

**Physiologie**

**Biochimie et Biologie  
moléculaire**

**Pharmacologie fondamentale**

**Physiologie**

**1ère Classe**

---

**ABALAIN Jean-Hervé**

**AMICE Jean**

**CHEZE-LE REST Catherine**

**DOUET-GUILBERT Nathalie**

**JAMIN Christophe**

**MIALON Philippe**

**MOREL Frédéric**

**PERSON Hervé**

**PLEE-GAUTIER Emmanuelle**

**UGO Valérie**

**VALLET Sophie**

**VOLANT Alain**

**Biochimie et Biologie  
moléculaire**

**Cytologie et Histologie**

**Biophysique et Médecine  
nucléaire**

**Génétique**

**Immunologie**

**Physiologie**

**Médecine & biologie du  
développement et de la  
reproduction**

**Anatomie**

**Biochimie et Biologie**

**Moléculaire**

**Hématologie, transfusion**

**Bactériologie – Virologie ;**

**Hygiène**

**Anatomie et Cytologie**

**Pathologiques**



## 2ème Classe

---

**DELLUC Aurélien**  
**DE VRIES Philine**  
**HILLION Sophie**  
**LE BERRE Rozenn**

**LE GAC Gérald**  
**LODDE Brice**  
**QUERELLOU Solène**

**SEIZEUR Romuald**

**Médecine interne**  
**Chirurgie infantile**  
**Immunologie**  
**Maladies infectieuses-**  
**Maladies tropicales**  
**Génétique**  
**Médecine et santé au travail**  
**Biophysique et Médecine**  
**nucléaire**  
**Anatomie-Neurochirurgie**

## MAITRES DE CONFERENCES - CHAIRE INSERM

**MIGNEN Olivier**

**Physiologie**

## MAITRES DE CONFERENCES

---

**AMOUREUX Rémy**  
**HAXAIRE Claudie**  
**LANCIEN Frédéric**  
**LE CORRE Rozenn**  
**MONTIER Tristan**  
**moléculaire**  
**MORIN Vincent**

**Psychologie**  
**Sociologie - Démographie**  
**Physiologie**  
**Biologie cellulaire**  
**Biochimie et biologie**

**Electronique et Informatique**

## MAITRES DE CONFERENCES ASSOCIES MI-TEMPS

---

**BARRAINE Pierre**  
**LE FLOC'H Bernard**

**Médecine Générale**  
**Médecine Générale**

**NABBE Patrice**

**Médecine Générale**

## Agrégés du second degré

---

**MONOT Alain**  
**RIOU Morgan**

**Français**  
**Anglais**

Au Professeur Michel Nonent,  
Service de Radiologie, Brest

Vous resterez pour moi l'homme qui a éveillé une envie devenue passion.  
Vous me faites aujourd'hui l'honneur de présider ma thèse.  
Veuillez être sûr de ma reconnaissance.

Au Professeur Jean-Yves Gauvrit,  
Département d'Imagerie Neuro-Faciale, Rennes

Te rencontrer fût une chance et cette année à Rennes un pivot dans un nombre important de décisions concernant mon orientation.

Merci de ton enseignement actuel et merci d'être là aujourd'hui.

Au Professeur Phong Dam-Hieu,  
Service de Neurochirurgie, Brest

Merci pour l'attention vous portez à ma formation, pour l'amabilité et la spontanéité  
avec lesquelles vous avez accepté de juger ce travail de thèse.

A notre future collaboration.

Soyez assuré de ma reconnaissance.

Au Professeur Serge Timsit,  
Service de Neurologie, Brest

Merci d'avoir accepté de juger mon travail de thèse.  
Dans le cadre de notre future collaboration.  
Soyez assuré de ma reconnaissance.

Au Docteur Vincent Costalat,  
Service de Neuroradiologie diagnostique et interventionnelle

Merci d'avoir accepté de diriger ce travail de thèse.  
Merci pour ton enthousiasme, ta passion, ton énergie.  
Cet article est le fruit d'un travail collectif et ton aide était plus que nécessaire.  
Au plaisir de retravailler avec toi sur d'autres thèmes.  
Sois assuré de ma reconnaissance.

Au Docteur Romuald Seizeur,  
Service de Neurochirurgie, Brest

Merci d'avoir spontanément accepté de juger ce travail.

Merci pour tous tes conseils

Et a notre future collaboration

Sois assuré de ma reconnaissance

## **Remerciements au service de Radiologie de Brest**

### Aux médecins du service :

Dr Thomas Hébert, Dr Philippe Mériot, Dr Douraied Ben Salem, Dr Jean Rousset, Dr Pascal Larroche, Dr Danièle Colin, Dr Pierre Forlodou, Dr Marie-Jacques Lefebvre, Dr Isabelle Kergastel et Pr Bruno Sénécaïl. Merci

### Aux internes :

Eric (Archerix), Thierry, Julien (Bicquet), Benoît (Jésus), Anne, Bakar, Marie, Pascal (WIP), Sylvain, Ronan (Ron), Mélanie, Guillaume, Anthony, Matthieu, Alban, Florent, Valentin, Camille, Anne, Morgan, Adèle, Marc, Nicolas, Hugo, Fabien, Idriss, Ali... Je suis très heureux de vous avoir connu pendant cet internat. Bon vent à vous tous.

### Aux manipulateurs de la Cavale Blanche et de Morvan :

Elizabeth, Patrick, Armelle, Jean-François, Vincent, Mickael, Adeline, Hélène, Sébastien, Elise, Marie-Pierre, Arnaud et Eric (mafia Le Goff), Adeline, Eugénie et tous les autres. Avec une bise spéciale aux manipulatrices de nuit: Jaja, Me Dubus, Christine, Marikiki, Christa, Françoise...

### Aux Secrétaires : Régine, Marina, Lydie, Mado, Clémence, Renée, Cathy...

### Aux Techniciennes : Annie, Nelly...



### **Remerciement au service de Neuroradiologie de Rennes**

Au Dr Jean-Christophe Ferré, pour ton apprentissage de la rigueur et ta confiance croissante. Au plaisir de te revoir à ton retour de Californie. Merci

Au Dr Hélène Raoult, pour l'émulation qui naît ; nécessaire. Merci

Au Dr Béatrice Carsin-Nicol pour votre bonne humeur et votre plaisir d'apprendre.  
Merci

A François Eugène Interne, à ton futur déjà lancé. Bravo

Aux Manipulateurs de la salle d'angiographie : Anita, Laurence, Michèle et Delphine.  
On serait tous bien peu de chose au bloc sans vous.

## **Remerciement su service de Neuroradiologie de Montpellier**

Au Pr Alain Bonafé parce que si le futur est en marche dans votre centre c'est grâce à vous. Merci d'avoir bien voulu me confier ce travail.

Au Dr Paolo Machi, merci pour tes conseils, ta patience, ton calme et ton œil critique. Grazie

Au Dr Jean François Vendrell pour ton humour décalé et ces fou rires au bloc ainsi que ces discussions philosophiques autour de notre spécialité. Gracias

Au Dr Carlos Riquelme pour ta disponibilité et ta volonté de formation et d'autonomisation. Aguije

Au Dr Omer Eker, pour tous tes conseils, ton enthousiasme et le partage de tes connaissances. Merci

Au Dr Kyriakos Lobotesis pour ta participation à l'étude, tes relectures et la correction répétée de mon français. Tanan

A Marinette Moynier, Même si notre compréhension d'une même phrase peut varier du tout au tout, merci pour ton aide dans l'analyse des données de SENAT.

Aux Manipulateurs de la salle d'angiographie, Patrick (Pat is Magic), Julien (Le Breton), Gilles (le barbu), Sandrine (la petite), Sandrine (la râleuse), Sonia et ses Maldives, Guillem et l'OM et tous ceux que j'oublie....

## **Merci aux ami(e)s:**

Aux bonnets oranges : JB pour ta soif de vivre, Nadol pour ce fameux cerf, Charles pour notre découverte de ce trésor , cette presque île.

A la Cassiopé TEAM Py pour tes charrues, pour l'équipe, VV pour tes réveils à 6h00 en vacances, David pour ton sens de la ponctualité, Damien pour tes bons plans, Jean Mich pour ta classe. Et bien sûr un bisous à vos femmes, Véro, Sabrina (2), Delphine et Maela.

A Carole et Jean Fé, mon fils fera applaudir la plage en surfant ! Aux Tatas, Maud, Soazig et Coralie. Aux affreux parmi les affreux Parch, Max, HHallan un jour plus aucune boîte ne vous laissera rentrer.

A Pierre Yves et Alex pour ces soirées d'anniversaires complètement folles. A Vincent et sa main verte (le citronnier est reparti!)

A Greg et Magali ne mangez pas trop d'huitre ce WE! Caro et André, Laurent et Elo, Emile et Sébastien...

Merci Jildaz, Houcine, Guillaume vous lirez peut être cet article un jour en entier !

## **Merci Aussi**

Merci pour ce Stage au CCTV ; Merci à Ali, Jean-Noël, Ahmed, Eric, Mr Mondine, Mr Braesco, Pr Gouny, vous n'avez pas subi une hallucination collective, un radiologue a bien passé 6 mois au CCTV !

Au Professeur Charbel Mounayer, pour ton enseignement et cette discussion autour d'un café au soleil de la terrasse de l'hôpital Dupuytren à Limoges qui allait tout changer.

Au personnel du grand Large, Lucie, Marie Pierre, Léna, Sonia, Nathalie, Béatrice, Brigitte

A notre nounou ; Marie Jo

Aux voisins : Patrick et Françoise, Eve et Régis

Au laboratoire Stryker : Carole Fabre, Franck Kunzle et Jérôme Pirra, Merci de votre soutien, Merci Franck pour les images que tu reconnaîtras. Merci Carole d'être là depuis quelques années déjà.

## **A ma famille**

Merci du fond du cœur à mes parents. Papa, Maman une chose est sûre c'est que sans votre soutien permanent, aujourd'hui, je n'en serai pas là. Merci pour tout.

Merci à mon frère, tu sais pouvoir trouver en moi un appui si tu en as besoin, je sais que tu seras toujours là pour moi. Ce doit être cela être frères tout simplement. Merci à Sophie.

Un grand Merci à Patrick et à Anne pour votre soutien et tout particulièrement dans ces derniers 6 mois. Merci

Merci à mes tantes et oncles: Anne (Marraine), Yves, Richard et Danièle, Jean Luc, Claudie, Serge, Christian, Martine,

Merci à mes cousins: Cindy, Sophie, Xavier, Mickael, Léa, Audrey, Kévin, Virginie, Cathy, Stéphanie, Xavier, Etienne, Nathalie, Jean-Michel, Sophie, Isabelle, Christine, Olivier, Claire et Marc.

Merci à Clément et Didier.

Merci

A toi Louis mon fils, ma merveille du quotidien.

A toi mon amour, pour ton soutien de tous les jours,  
ta patience, ton écoute, tes conseils.

Je vous aime

Cette thèse est une évaluation du *stent* Neuroform<sup>3TM</sup> dans le traitement des anévrismes cérébraux non rompus. Le draft de l'article soumis à American Journal of Neuroradiology (AJNR) est placé en Annexe 2. La partie en français est une traduction de l'article sauf l'introduction qui a été développée et illustrée. L'article s'intitule: **“Safety and Efficacy of Neuroform<sup>3TM</sup> for intracranial Aneurysms Treatment (SENAT); a prospective, consecutive, multicentric French Study”**

## **SOMMAIRE**

<b>GLOSSAIRE</b>	<b>24</b>
<b>RESUME</b>	<b>26</b>
<b>ABREVIATIONS</b>	<b>27</b>
<b>INTRODUCTION</b>	<b>28</b>
<b>LA PROBLEMATIQUE DU TRAITEMENT DES ANEURISMES INTRACRANIENS NON ROMPUS (AINR)</b>	<b>28</b>
<b>LES MOYENS DE TRAITEMENT DES ANEURISMES INTRACRANIENS</b>	<b>29</b>
TRAITEMENT CHIRURGICAL	29
TRAITEMENT ENDOVASCULAIRE	30
EVOLUTIONS TECHNIQUES DES PROCEDURES D'EMBOUSATION	31
<b>MATERIEL ET METHODE</b>	<b>34</b>
CONCEPTION DE L'ETUDE	34
DESCRIPTION DES PROCEDURES ENDOVASCULAIRES	34
EVALUATION CLINIQUE	35
EVALUATION ANATOMIQUE	35
COMPLICATIONS	37
ANALYSE STATISTIQUE	37
<b>RESULTATS</b>	<b>38</b>
PATIENTS ET PRESENTATION CLINIQUE	38
CARACTERISTIQUES DES ANEURISMES	39
RESULTATS TECHNIQUES	41
RESULTATS ANATOMIQUES POST PROCEDURE	42
COMPLICATIONS PERI-PROCEDURALES	44
SUIVI CLINIQUE A 1 MOIS	45
COMPLICATIONS RETARDEES (12-18 MOIS)	45
RESULTATS ANATOMIQUES (12-18 MOIS)	46
RE-TRAITEMENT DES ANEURISMES	46
<b>DISCUSSION</b>	<b>48</b>
<b>CONCLUSION</b>	<b>52</b>
<b>REFERENCES</b>	<b>53</b>
<b>ANNEXES</b>	<b>57</b>
ANNEXE 1: LISTE DES CENTRES PARTICIPANTS	57
ANNEXE 2: ARTICLE	57



**Artère porteuse**= Artère sur laquelle se situe le collet de l'anévrisme.

**Coil /Coiler /Coiling**= Spire de platine utilisée pour remplir le sac anévrismal (Coiler/Coiling).

**Conformabilité**= Adaptation à la géométrie de l'artère où se situe la lésion pour permettre un bon recouvrement circonférentiel.

**Force radiale**= La prothèse doit pouvoir maintenir l'artère ouverte malgré les efforts mécaniques pulsatiles de la paroi. La force radiale doit être suffisante pour éviter le recul élastique mais ne pas être trop importante pour ne pas blesser l'artère.

**Flexibilité**= Capacité du stent et de son support de se déformer pour permettre la navigation du système.

**Incidences de travail**= Ce sont les vues utilisées lors de l'embolisation, elles isolent le collet de l'anévrisme ainsi que les zones de largage proximales et distales du stent

**Navigation**= Capacité du dispositif et du stent à évoluer dans les tortuosités vasculaires.

**Occlusion**= L'occlusion représente le volume occupé par les coils et la thrombose au sein de l'anévrisme. Cette occlusion peut être totale (occlusion complète), partielle (collet résiduel) ou incomplète (anévrisme résiduel).

**Packing**= Le packing représente la masse de coils au sein de l'anévrisme. Il est plus ou moins compact selon la densité des coils au sein de l'anévrisme. Les coils n'occupent en général que 20 à 40% du volume du sac anévrismal. La thrombose puis la fibrose représentent le processus de guérison.

**Recanalisation /Récidive /Récurrence**= Apparition sur un examen angiographique de contrôle d'un moins bon niveau d'occlusion du sac anévrismal.

**Reconstruction**= Ce terme est utilisé pour décrire les modifications des parois artérielles suite à la mise en place d'un stent au sein de l'artère porteuse avec notamment la néo endothélialisation des parois suivant la forme du stent.

**Remodelling**= Technique de remodelling au ballon qui consiste à placer un ballonnet compliant en regard du collet de l'anévrisme et à le gonfler pour faciliter le bon positionnement des coils au sein de l'anévrisme.

**Scaffolding**= Support fourni par le stent qui maintient la masse de coils au sein de l'anévrisme.

**Stent à cellules ouvertes**= Stent possédant à la fois des mailles connectées et déconnectées.

**Thrombose progressive**= Apparition sur un examen angiographique de contrôle d'un meilleur niveau d'occlusion du sac anévrysmal.



## RESUME

### CONTEXTE & OBJECTIFS

Le traitement endovasculaire des anévrismes intracrâniens à collet large est techniquement difficile surtout lorsque l'anatomie vasculaire locale est complexe. La reconstruction de l'artère porteuse de l'anévrisme grâce à un *stent* est de plus en plus utilisée pour traiter les anévrismes à collet large. L'utilisation de ce nouveau type de dispositif modifie cependant les conditions techniques du geste et son encadrement pharmacologique. L'objectif principal de l'étude SENAT était d'étudier la morbi-mortalité péri-opératoire et à moyen terme (12-18 mois) lors de l'utilisation du *stent* Neuroform<sup>3TM</sup> en association avec la technique de *coiling* dans le traitement des anévrismes non rompus. L'objectif secondaire était d'étudier la stabilité des résultats anatomiques de l'occlusion anévrismale à moyen terme.

### MATERIEL ET METHODE

SENAT est une étude consécutive, prospective, multicentrique. Les patients porteurs d'anévrismes cérébraux non rompus ont été inclus de façon consécutive dans 10 centres français et exclusivement traités à l'aide du *stent* Neuroform<sup>3TM</sup>. Les résultats techniques ainsi que les complications et leur retentissement clinique ont été décrits. Les résultats anatomiques ont été évalués par contrôle angiographique à 12-18 mois.

### RESULTATS

Cent treize *stents* ont été utilisés pour traiter 107 anévrismes chez 107 patients. La taille moyenne de l'anévrisme était de 6,21 mm et le diamètre moyen du collet anévrismal de 4,55 mm. Le taux d'occlusion complète à la fin de la procédure était de 67,7%. Le taux de thrombose progressive à 12-18 mois était de 14%, avec un taux d'occlusion complète à 12-18 mois de 74,2%. Le taux de récurrence était de 9,7% avec un taux de retraitement de 4%. Le taux de complications thromboemboliques dans la période péri-opératoire était de 3,7% et de 3% dans la période de suivi (12-18 mois). La mortalité à 12-18 mois était de 1% et le taux de morbidité de 1%.

### CONCLUSION

La technique de reconstruction par *stenting* de l'artère porteuse en association au traitement par coils permet d'atteindre un taux élevé d'occlusion anévrismale avec un taux faible de retraitement malgré une population d'anévrismes à collet large. La morbi-mortalité de cette technique et le taux d'évènements thromboemboliques sont faibles, comparables aux techniques classiques de *coiling* simple. L'utilisation du *stent* Neuroform<sup>3TM</sup> n'augmente ni le risque de complications symptomatiques ni la morbi-mortalité.

## ABREVIATIONS

**A**= Artère

**AINR**= Anévrisme Intracrânien Non Rompu

**ARM**= Magnetic Resonance Angiography, Angiographie par Résonance Magnétique

**CPPRB**= Comité de Protection des Personnes pour la Recherche Biomédicale

**CTA**= Computed Tomographic Angiography: Angio-scanner cérébral

**DSA**= Digital Subtraction Angiography, Artériographie cérébrale

**F**= French, unité de longueur, 1F=1/3 de mm

**FDA**= Food and Drug Administration,

**HELPS**= Hydrocoils vs coils en platine pour le traitement endovasculaire des anévrismes intracrâniens (étude multicentrique)

**IV**= Intra Veineux,

**MAPS**= Matrix And Platinum Science. Étude multicentrique d'évaluation des coils Matrix vs coils en platine

**mRS**= Score de Rankin Modifié,

**SAC**= Stent-Assisted Coiling, Coiling Assisté par un Stent

**SENAT**= Safety and Efficacy of Neuroform3<sup>TM</sup> for intracranial Aneurysms Treatment,

**TE**= Thromboembolique.

**VER**= Volume Embolization Ratio.

## INTRODUCTION

### LA PROBLEMATIQUE DU TRAITEMENT DES ANEURISMES INTRACRANIENS NON ROMPUS (AINR)

La prévalence des anévrismes intracrâniens est élevée, estimée entre 1 et 6% de la population adulte<sup>1</sup>. La plupart des anévrismes demeurent asymptomatiques et seulement 0,5-2%<sup>1-3</sup> des anévrismes présentent un jour une rupture, représentant une incidence annuelle faible de 8 à 10 cas pour 100 000 dans la population générale<sup>1,2,4</sup>. L'hémorragie sous-arachnoïdienne (HSA) d'origine anévrismale est cependant associée à une morbidité et une mortalité élevées malgré les progrès de la prise en charge chirurgicale et médicale moderne<sup>3</sup>. Une stratégie de dépistage de masse basée sur un traitement préventif est actuellement inenvisageable compte tenu de l'absence de test discriminant permettant de discerner les anévrismes à risque de rupture des autres.

Cependant, la disponibilité croissante de l'imagerie non invasive du cerveau augmente chaque année le nombre d'anévrismes de découverte fortuite<sup>1,2,4</sup>, posant le problème de la décision thérapeutique préventive individuelle. Le traitement endovasculaire peut prévenir la rupture anévrismale, mais comporte des risques immédiats pour le patient<sup>5-9</sup>. D'une façon générale la prévention est justifiée lorsque les risques de traitement sont faibles et quand les bénéfices ont été validés par des études de forte puissance. La balance bénéfique / risque se pose donc dans chaque cas aux neuroradiologues et aux neurochirurgiens, qui décident conjointement de l'indication d'un traitement préventif. Le choix de la technique de l'exclusion anévrismale se base essentiellement sur la localisation, la complexité anatomique de l'anévrisme ainsi que sur les risques liés à la technique envisagée. La bonne connaissance du taux de morbi-mortalité liée à une technique est donc une donnée indispensable d'aide à la décision thérapeutique. Si pour les traitements conventionnels par *coiling* seul, ces données ont largement été étudiées<sup>10-13</sup>, les données d'évaluation des techniques de *coiling assisté par stenting* (SAC) restent encore à préciser.

## LES MOYENS DE TRAITEMENT DES ANEURISMES INTRACRANIENS

### TRAITEMENT CHIRURGICAL

Celui ci est effectué au bloc opératoire et sous anesthésie générale. Après la réalisation d'un volet crânien et dissection de l'artère porteuse, le chirurgien place au collet de l'anévrisme un clip qui va interrompre le flux artériel au sein de l'anévrisme (Figure 1A).

*Figure 1: Les deux traitements d'un anévrisme cérébral  
A: Clip chirurgical, B: Traitement endovasculaire par coils (coiling)*

---

## TRAITEMENT ENDOVASCULAIRE

### *DESCRIPTION DE LA PROCEDURE*

Celui ci a également pour but d'exclure l'anévrisme de la circulation intracrânienne. Ce geste est effectué au bloc opératoire sous anesthésie générale et sous guidage fluoroscopique (Figure 2). Après une ponction artérielle fémorale, un cathéter est mis en place au niveau cervical au sein de l'artère carotide interne ou de l'artère vertébrale porteuse de l'anévrisme. Puis, un micro cathéter est introduit dans le sac anévrismal. Celui ci a pour but de délivrer les spires de platine (*coils*) au sein de l'anévrisme (Figure 1B). La procédure s'arrête lorsque la masse de *coils* (*packing*) est dense et que l'anévrisme ne circule plus (absence d'opacification par le produit de contraste). A l'inverse de l'intervention chirurgicale, la manipulation de cathéters au sein des vaisseaux nécessite l'utilisation d'héparine et parfois d'anti-agrégants plaquettaires afin d'éviter les possibles phénomènes thrombotiques intra artériels.

*Figure 2: Procédure d'embolisation d'un anévrisme intracrânien*

*A: Opérateurs en condition d'asepsie de bloc opératoire, guidage grâce aux rayons X et au produit de contraste iodé, B: Représentation schématique de la voie d'accès pour l'embolisation incluant un introducteur fémoral, un cathéter guide au niveau du vaisseau cervical porteur de l'anévrisme et le micro cathéter placé dans l'anévrisme.*

---

## EVOLUTIONS TECHNIQUES DES PROCEDURES D'EMBOLISATION

Le traitement endovasculaire des anévrismes intracrâniens à collet large peut être techniquement difficile. Les *coils*, correspondant à des spires de platine, constituent l'agent embolique de référence des anévrismes intracrâniens (Figure 3B). Dans les cas d'anévrismes à collet large (Figure 3A), le manque de support peut engendrer une instabilité majeure du *packing* et risquer d'occlure la lumière de l'artère porteuse de l'anévrisme. Le traitement est encore plus difficile lorsque l'anatomie est complexe au niveau des bifurcations artérielles. De nombreux dispositifs ont donc évolué pour effectuer le traitement le plus complet possible du sac anévrismal dans ces conditions anatomiques d'anévrisme à collet large. Malgré des améliorations significatives dans la conception des *coils* tridimensionnels (3D) et l'utilisation de la technique de *remodelling* au ballon<sup>14</sup> (Figure 3C), le *stenting* de l'artère porteuse est de plus en plus utilisé dans le traitements des anévrismes complexes à collet large et des anévrismes de bifurcation<sup>15</sup> (Figure 3D). Il s'agit dans ces deux derniers cas d'une reconstruction transitoire ou permanente de l'artère porteuse permettant de s'assurer de sa perméabilité en supportant le déploiement des *coils* dans le sac anévrismal.

*Figure 3: Options thérapeutiques endovasculaires des anévrismes à collet large.*  
*A: Anévrisme à collet large d'une artère cérébelleuse postéro inférieure (PICA), B: Coils tridimensionnels dans modèle, C: Exemple de technique de remodelling au ballon, D: Exemple de technique de stenting de l'artère porteuse puis coiling.*

### DESCRIPTION DU STENT NEUROFORM<sup>3TM</sup>

Depuis 2005, le *stent* auto expansible Neuroform (Boston Scientific / Stryker, Fremont CA) est utilisé dans le traitement des AINR. Ce *stent* à cellules ouvertes possède un haut degré de flexibilité et de conformabilité. Il a été conçu pour le traitement des anévrismes cérébraux complexes. Le système se compose de deux micro cathéters; le premier d'un diamètre 3F avec le *stent* pré-chargé et un second de 2F dit de «stabilisation». Les deux cathéters sont rincés de façon continue avec du sérum physiologique durant la procédure. Ce *stent* à cellules ouvertes s'ouvre segment par segment, il n'est donc pas



possible de retirer et/ou de repositionner ce *stent* lorsque le premier segment est largué (Figure 4D). Les principaux avantages de l'utilisation d'un *stent* à cellules ouvertes sont: l'absence de raccourcissement, la grande conformabilité (adaptation à la géométrie de l'artère), le support de la masse de *coils* (*scaffolding*) et la force radiale. La largeur des mailles est aussi un avantage lorsque la procédure consiste à réaliser le *coiling* après le déploiement du *stent* (Figure 4B).

*Figure 4: Le stent Neuroform*

*A: Stent Neuroform, B: Zoom sur les cellules ouvertes et l'espace important entre les brins (struts délimitant les cellules), C: Le micro cathéter de calibre 3F avec stent Neuroform pré-chargé. B: Le retrait du micro cathéter gris permet d'ouvrir le stent segment par segment.*

## **DEPLOIEMENT DU STENT**

Un micro guide est placé de façon coaxiale à l'intérieur d'un micro cathéter qui a été placé en aval de l'anévrisme. Le premier guide est retiré du micro cathéter puis est remplacé par un guide d'échange de 3 mètres. Le micro cathéter est ensuite retiré et le système contenant le *stent* est avancé sur le guide d'échange jusqu'à ce que les marqueurs du *stent* encadrent le collet de l'anévrisme. Le praticien choisit la longueur et le diamètre du *stent* en fonction du diamètre de l'artère porteuse et des dimensions du collet de l'anévrisme. La longueur du *stent* est choisie de façon à couvrir le collet avec une marge de 5 mm de chaque côté. Le *stent* est ensuite déployé (Figure 5).

*Figure 5: Déploiement du stent Neuroform*

*A: Navigation du système en aval de l'anévrisme, B, C: Déploiement progressif par segment du stent Neuroform, D: Positionnement d'un autre micro cathéter dans l'anévrisme avant traitement*

## **TECHNIQUES DE COILING LORS D'UNE EMBOLISATION DE TYPE STENT-ASSISTED COILING (SAC)**

Différentes techniques de *coiling* sont possibles (Figure 6). La première dite de «*jailing*» consiste à piéger le micro cathéter situé dans le sac anévrisimal entre le *stent* et la paroi de l'artère. La deuxième technique de *coiling* se fait après le placement du *stent*, à

travers les mailles du *stent*. Une troisième option consiste à placer le *stent* après le *coiling*, ce qui peut être fait après la technique de *remodelling* au ballon ou non. Dans des situations particulières, un *stenting* en urgence peut être décidé notamment en cas de protrusion de *coils* dans le vaisseau porteur ou encore de lésions de type dissection ou occlusion de ce même vaisseau.

*Figure 6: Différentes techniques de coiling*

*A: Dans les deux techniques représentées, le stent Neuroform est placé en premier, à gauche: technique de «jailing», à droite: navigation du micro cathéter à travers les mailles du stent puis coiling. B: Dans les deux techniques représentées, le stent Neuroform est placé après le coiling qui se fait soit sans l'aide d'un ballon de remodelling (à droite) ou avec l'aide de celui ci (à gauche). C: Résultat final indépendant de la technique utilisée avec coiling du sac anévrismal et stenting de l'artère porteuse en regard du collet.*

Après l'approbation de son utilisation par la FDA, plusieurs études de *coiling* assisté par Neuroform ont été publiées<sup>16-28</sup>. Cependant, l'innocuité et l'efficacité de ce *stent* restent en cours d'évaluation. SENAT est la première étude consécutive, prospective, multicentrique spécialement conçue pour l'évaluation de l'utilisation du *stent* Neuroform<sup>3TM</sup>. Les patients porteurs d'anévrismes cérébraux non rompus et traités par voie endovasculaire avec le *stent* Neuroform<sup>3TM</sup> ont été inclus dans 10 centres français (Annexe 1). Une base de données en ligne a été créée pour la collecte des données. L'objectif principal était d'étudier la morbi-mortalité péri-opératoire et à moyen terme. L'objectif secondaire était d'étudier la stabilité des résultats anatomiques à moyen terme (12-18 mois). Les résultats techniques et les complications ont également été décrits.

### CONCEPTION DE L'ETUDE

L'accord de chaque CPPRB a été obtenu préalablement au sein de chacun des dix centres français participants. Cent treize *stents* Neuroform<sup>3TM</sup> ont été utilisés pour traiter 107 anévrismes non rompus chez 107 patients. Entre Janvier 2008 et Avril 2010, tous les patients porteurs d'un anévrisme non rompu traités au moyen d'un *stent* Neuroform ont été inclus. Le patient devait avoir plus de 18 ans et avoir donné son consentement pour l'étude. Les données individuelles étaient collectées de façon anonyme via une base de données en ligne. Les patients porteurs d'anévrismes disséquants, fusiformes, multiples ou d'anévrismes associés à une malformation artério-veineuse ont été exclus. L'utilisation concomitante d'un autre *stent* que le Neuroform dans la même procédure a également été définie comme un critère d'exclusion. Les patients pour lesquels un suivi était impossible dans l'institution où a eu lieu le traitement ont été exclus. Les femmes enceintes, les personnes protégées par les lois et les patients pour lesquels l'héparine, le Clopidogrel ou l'Aspirine étaient contre-indiqués ont également été exclus.

### DESCRIPTION DES PROCEDURES ENDOVASCULAIRES

Chaque procédure a été réalisée après ponction artérielle fémorale sous anesthésie générale (Figure 2). Un cathéter guide de 6F a été placé dans l'artère carotide interne ou au niveau de l'artère vertébrale. Tous les patients ont reçu de l'héparine pendant la procédure avec un bolus (70 à 100 UI / kg) suivi par un entretien à la seringue électrique. Le régime d'anti agrégation pré-, per-, ou post-procédure n'a pas été imposé mais a été conduit selon les habitudes de l'institution. Les configurations anatomiques de l'anévrisme et de l'artère porteuse ont été étudiées grâce à une acquisition tridimensionnelle avant traitement.

---

## **EVALUATION CLINIQUE**

Cinq évaluations cliniques ont été réalisées; avant le traitement, immédiatement après le traitement, à la sortie de l'hôpital, à un mois et à 12-18 mois. Le statut neurologique et le mRS (modified Rankin Score) ont été à chaque fois comparés au statut neurologique et au mRS de départ. La morbidité a été définie comme une aggravation du mRS de départ du patient entre deux suivis.

---

## **EVALUATION ANATOMIQUE**

À la fin de la procédure, les incidences de travail ont permis la classification de l'occlusion en «occlusion complète», «collet résiduel» ou «anévrisme résiduel» en utilisant l'échelle en trois grades de Montréal<sup>29</sup>. A 12-18 mois, le niveau d'occlusion de l'anévrisme a été évalué par angiographie numérisée (DSA), IRM (angio-IRM, MRA), ou angioscanner (CTA). L'occlusion anévrismale a été comparée avec l'occlusion en fin de traitement. Thrombose progressive et recanalisation ont été définies comme une modification de la classification de l'occlusion initiale en utilisant l'échelle à trois grades de Montréal. La thrombose progressive est définie comme l'occlusion progressive du sac anévrisimal alors que la recanalisation est définie comme une moins bonne occlusion que l'occlusion initiale en utilisant cette même classification (Figure 7). Les recanalisations ont été classées en deux groupes; les recanalisations majeures nécessitant un retraitement et les recanalisations mineures.

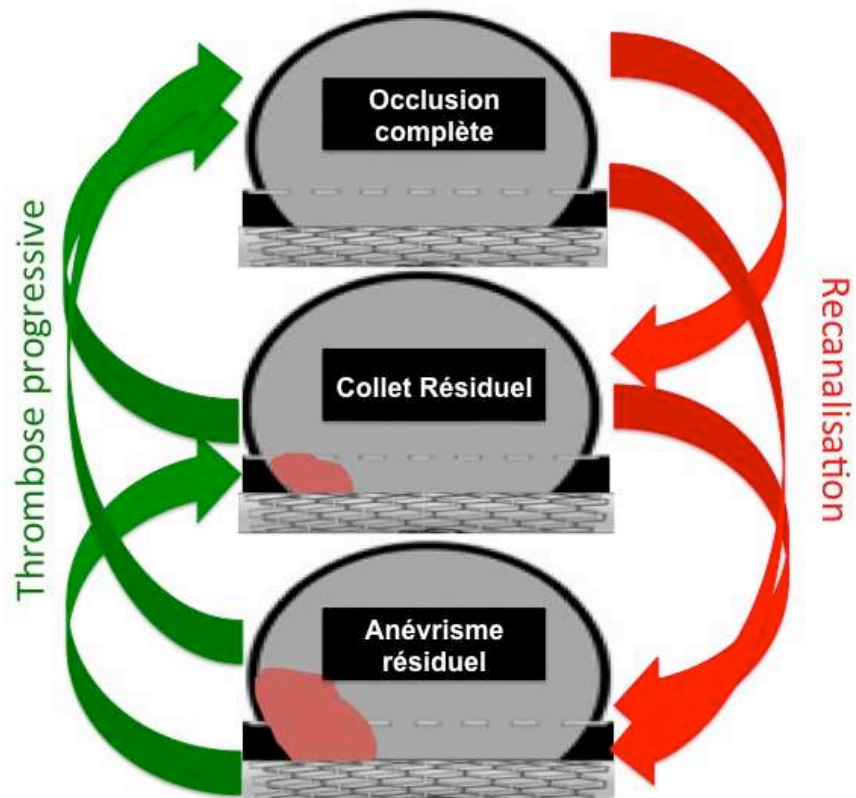


Figure 7: Principe de l'évaluation anatomique basée sur la classification en 3 grades de Montréal

---

## **COMPLICATIONS**

Le comité d'adjudication (Professeur Alain Bonafé – CHRU Gui de Chauliac - Montpellier, Professeur Alessandra Biondi – Groupe Hospitalier Pitié Salpêtrière - Paris) a examiné et classé les événements indésirables rapportés par les investigateurs. Les complications ont été classées selon:

- Leur temporalité dans le suivi (période péri opératoire, premier mois ou après).
- Leur impact sur l'examen neurologique et/ou le mRS
- Leur caractère symptomatique ou asymptomatique et si symptomatique, leur caractère permanent ou transitoire

Les re-traitements au cours de la période de suivi ont été recensés.

---

## **ANALYSE STATISTIQUE**

Les fréquences et les pourcentages ont été calculés pour les variables qualitatives. Moyennes, médianes et intervalles ont été données pour les variables continues. Les taux de morbidité et de mortalité ont été calculés depuis la date du traitement.

### PATIENTS ET PRESENTATION CLINIQUE

Initialement 123 patients ont été inclus. Huit patients ont ensuite été retirés de la base de données à cause de déviations majeures du protocole (anévrismes multiples, dossier clinique incomplet, embolisation sans pose de *stent* et utilisation concomitante d'un autre *stent* que le Neuroform<sup>3TM</sup>). Parmi les 115 patients restants, 8 ont été *stentés* en phase aigue d'une hémorragie sous arachnoïdienne et ont été exclus. Parmi les 107 patients gardés pour l'analyse, 74 étaient des femmes et 33 étaient des hommes avec un âge moyen de 51.83 ans (médiane: 52 ans, extrêmes; 23-77 ans). Quarante-quatre patients présentaient un mRS initial de 0 (Tableau 1).

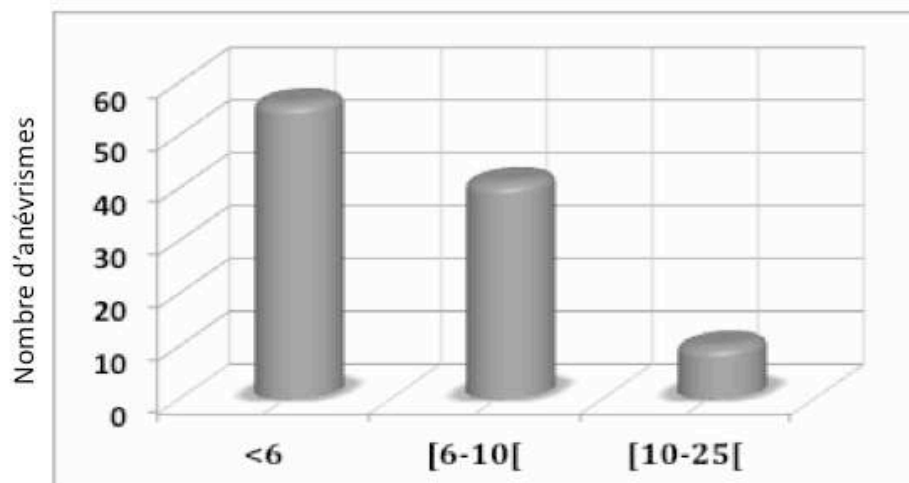
Tableau 1: Score de Rankin modifié avant la procédure des 107 patients

SCORE DE RANKIN MODIFIE	N	%
0 : Pas de symptômes	84	78.5
1 : Pas de handicap significatif malgré les symptômes: capable d'effectuer toutes les tâches et activités habituelles	14	13.1
2 : Handicap léger: incapable d'effectuer seul les précédentes activités, mais effectue seul les tâches de la vie quotidienne	4	3.7
3 : Handicap modéré: requiert une aide, mais peut marcher sans assistance	2	1.9
4 : Handicap modérément sévère: incapable de marcher sans assistance, dépendant pour les besoins vitaux	3	2.8

## CARACTERISTIQUES DES ANEVRIsmES

### TAILLE

Parmi les 107 anévrismes, 91.6% (n = 98) étaient des anévrismes à collet large avec un ratio dôme/collet inférieur à 2. La largeur moyenne des anévrismes était 6.21 mm (médiane; 5.5, extrêmes; 2.5-20). En ce qui concerne le plus grand diamètre, 52.3% des anévrismes mesuraient moins de 6 mm (n = 56), 38.3% mesuraient entre 6 et 9.9 mm (n = 41) et 9.3% mesuraient entre 10 et 24.9 mm (n = 10) (Figure 8). La hauteur moyenne du sac était 5.77 mm (médiane; 5, extrêmes; 1.9-16). Le diamètre moyen du collet était de 4.55 mm (médiane; 4, extrêmes; 2-15).



Plus grand diamètre de l'anévrisme groupé en trois classes

Figure 8: Plus grand diamètre des anévrismes



## TOPOGRAPHIE DES ANÉVRISMES

Les principales localisations sont résumées dans le Tableau 2. Les localisations anévrismales les plus fréquentes sont le segment ophtalmique de la carotide interne (28%), l'artère cérébrale moyenne (26.2%) et l'artère communicante postérieure (15%).

*Table 2: Topographie des anévrismes*

Topographie	N	%
A. carotide interne (segment caverneux)	6	5.6
A. carotide interne (segment ophtalmique)	30	28
A. carotide interne (segment communicant)	3	2.8
A. choroïdienne antérieure	3	2.8
A. cérébrale moyenne	28	26.2
A. péri-calleuse	2	1.9
A. communicante antérieure	8	7.5
A. communicante postérieure	16	15
A. cérébrale postérieure	1	0.9
Sommet du tronc basilaire	9	8.4
A. cérébelleuse supérieure	1	0.9
<b>Total</b>	<b>107</b>	<b>100%</b>

---

## RESULTATS TECHNIQUES

### NOMBRE DE STENTS UTILISES

Cent treize *stents* ont été utilisés pour traiter 107 anévrismes chez 107 patients. Cent onze *stents* ont été implantés. Deux *stents* Neuroform<sup>3™</sup> n'ont pas pu être déployés dans l'artère porteuse. Cent un anévrismes ont été traités en utilisant un seul *stent*. Deux *stents* ont été utilisés pour traiter un seul anévrisme dans 6 cas. Chez 3 patients, le *stenting* a été réalisé dans des situations urgentes ; dans un cas en raison d'une protrusion de *coils* dans l'artère porteuse, dans un autre cas afin de rétablir le flux dans une artère occluse et dans le dernier cas, afin de traiter une dissection de l'artère porteuse.

### FAISABILITE TECHNIQUE

Sur 107 procédures, 101 (94.4%) se sont déroulées sans problème technique. Dans les 6 autres procédures (5.6%), un problème technique lié au *stent* a été rapporté. Dans 2 cas, après un échec de la première tentative de pose, un second Neuroform a été positionné avec succès (dans ces deux cas, seul le second Neuroform a été implanté). Deux cas de mauvais positionnement du *stent* ont été rapportés conduisant dans un cas à la mise en place d'un second *stent* de façon télescopique. De plus, un cas d'ouverture du *stent* au sein de l'anévrisme à cause d'un choix de taille inadapté a été relevé. Pour le dernier cas, les détails techniques étaient manquants.

## REGIME D'ANTI AGREGATION

Les régimes d'anti agrégations en pré-, per-, et post-procédure sont résumés dans le Tableau 3.

*Tableau 3. Régimes d'anti agrégation des 107 patients*

	Pré-procédure N (%)	Per-procédure N (%)	Post-procédure N (%)
<b>Clopidogrel</b>	98 (91.6)	29 (27.1)	102 (95.3)
<b>Aspirine</b>	45 (42.1)	65 (60.7)	97 (90.7)

Au cours de la procédure, une dose de charge de Clopidogrel a été administrée via une sonde naso-gastrique dans 29 cas et une dose de 250-500mg IV d'Aspirine dans 65 cas. Après le traitement, une double anti agrégation a été prescrite pour une durée minimale de 2 mois dans 90% des cas. La durée moyenne était de 13,6 semaines pour le Clopidogrel (médiane 12, extrêmes 4-52) et de 32.7 semaines pour l'Aspirine (médiane 24, extrêmes 6-100).

## **RESULTATS ANATOMIQUES POST PROCEDURE**

Les résultats anatomiques sont résumés dans le Tableau 4.

*Tableau 4. Résultats anatomiques post-procéduraux*

	N	%
<b>Occlusion complète</b>	71	<b>66,3</b>
<b>Collet résiduel</b>	22	<b>20,6</b>
<b>Anévrisme résiduel</b>	14	<b>13,1</b>
<b>Total</b>	<b>107</b>	<b>100%</b>

*Figure 9: Exemple d'embolisation d'un anévrisme carotido-ophtalmique*  
*A: Image 3D, B: Image 2D en incidence de travail, C: Déploiement du stent Neuroform<sup>3TM</sup>, D:*  
*Résultat final (occlusion complète)*

## COMPLICATIONS PERI-PROCEDURALES

Le taux global de complications péri-procédurales était de 12.1% (13/107). Dans la Figure 10, nous avons classé les effets indésirables en distinguant les complications symptomatiques ou non d'un point de vue neurologique. Puis nous avons distingué les complications en lien avec le traitement endovasculaire (*stenting* et *coiling*) de celles non liées au traitement endovasculaire comme par exemple celles liées à l'héparine ou aux anti-agrégants plaquettaires.

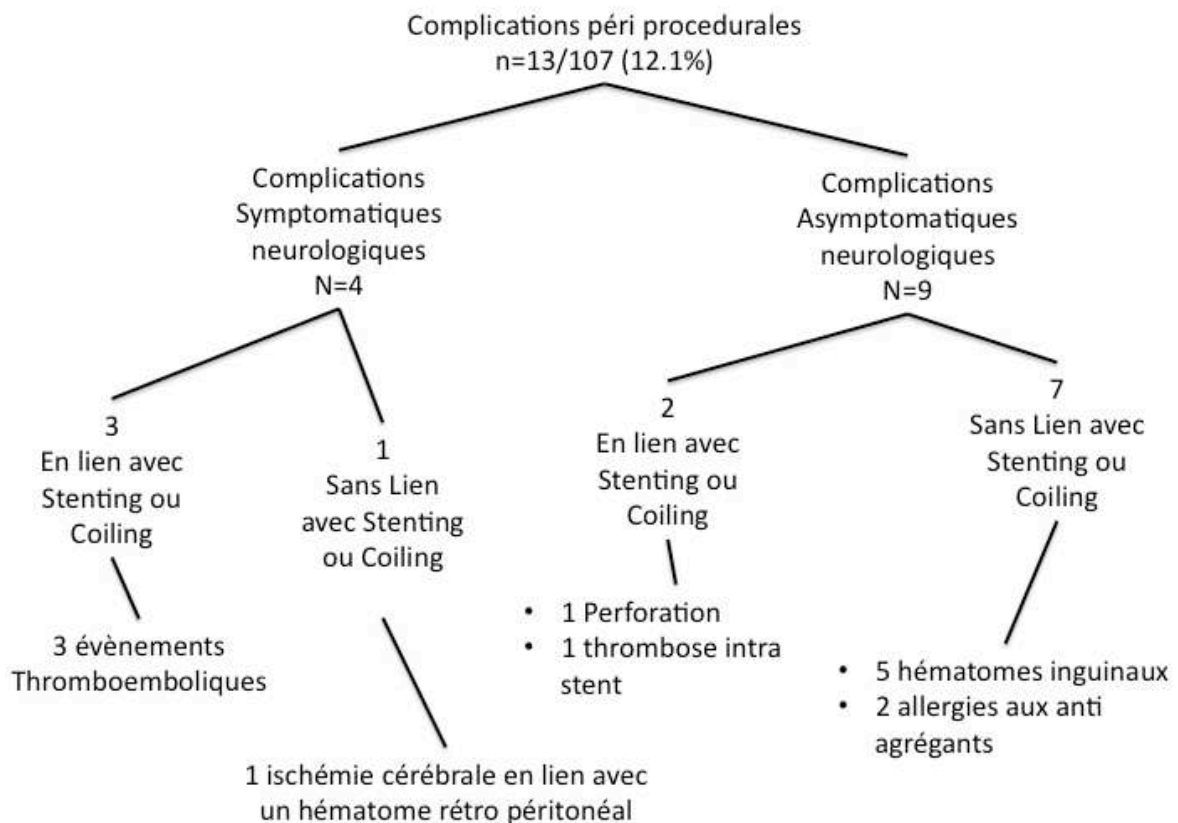


Figure 10: Flow Chart: Complications péri procédurales

Au cours de la période péri opératoire, 4 complications thromboemboliques ont été rapportées dont une thrombose intra-*stent* aigue dont l'évolution a été favorable après injection d'abciximab (Reopro; Eli Lilly, Indianapolis, IN) au contact du thrombus et 1 complication thromboembolique survenue avant le déploiement du *stent* avec un déficit persistant à la sortie (mRS 1). Les 2 autres évènements thromboemboliques ont conduit à des troubles neurologiques transitoires.

En ce qui concerne les événements hémorragiques, un volumineux hématome rétro péritonéal compliqué d'un collapsus a entraîné un accident ischémique cérébral. Cet accident ischémique, en lien avec un bas débit, était responsable d'une invalidité à la sortie de l'hôpital (mRS=1). Dans un cas, une perforation du sac anévrismal s'est produite pendant le déploiement du premier *coil* sans conséquence clinique. On dénombre 5 hématomes inguinaux.

En résumé, dans la période péri procédurale, le taux de morbidité était de 1.9% (2/107). Le mRS de ces deux patients était de 0 avant l'intervention et de 1 à la sortie.

---

## **SUIVI CLINIQUE A 1 MOIS**

L'évaluation clinique à 1 mois était disponible pour 107 patients. L'état neurologique était inchangé pour 103 patients et s'était légèrement amélioré pour 4 d'entre eux. Les 2 patients qui avaient subi des complications symptomatiques dans la période péri-opératoire se sont améliorés cliniquement (mRS 1 à 0 pour les deux). Pour les deux autres patients sans complications péri-procédurales, une amélioration clinique a été observée (mRS 1 à 0 pour les deux). Chez un autre patient, des symptômes neurologiques transitoires secondaires à une compression du tronc cérébral par un volumineux anévrisme carotidien a motivé une occlusion de la carotide interne pendant le premier mois de suivi.

La morbidité à 30 jours dans ce cadre de *coiling* assisté par Neuroform<sup>3TM</sup> était de 0%.

---

## **COMPLICATIONS RETARDEES (12-18 MOIS)**

L'évaluation clinique à 12-18 mois était disponible pour 100 patients. Sept patients ont été perdus de vue. L'état neurologique était inchangé pour 94 patients, amélioré chez 4 patients, aggravé dans 1 cas et 1 patient est décédé. La morbidité à 12-18 mois était de 1% (1/100) et le taux de mortalité de 1% (1/100).

Des complications tardives ont été rapportées chez 5 patients (5%): Un patient est décédé d'une surinfection pulmonaire, un cas de dissection de l'artère carotide interne a aussi été rapporté sur le contrôle angiographique à 12-18 mois sans retentissement clinique. Trois événements thromboemboliques ont été signalés dans le territoire d'aval du *stent*: Un accident ischémique a été observé 7 mois après le traitement d'un anévrisme de l'artère cérébrale antérieure à l'arrêt du traitement par Clopidogrel (patient mRS 1 à 12-18 mois), un autre accident ischémique transitoire a été signalé 13 mois après la procédure initiale. L'angiographie n'a pas retrouvé de thrombose intra-*stent* ou de sténose. Dans le troisième

cas, un an après la procédure, une amaurose transitoire a été rapportée. Aucun saignement d'origine anévrismale n'a été rapporté pendant la période de suivi.

---

## **RESULTATS ANATOMIQUES (12-18 MOIS)**

L'évaluation clinique à 12-18 mois était disponible pour 93 patients. Dans 76.3% (71/93) des cas, l'occlusion anévrismale était stable. Une thrombose progressive a été observée dans 14% (13/93) des cas et une recanalisation a été observée dans 9.7% (9/93) des cas (Tableau 5). Une occlusion complète a été obtenue dans 74.2% (69/93) des patients, comparativement à 67.7% (63/93) dans l'évaluation post-opératoire. Le taux de collet résiduel est passé de 18.3% (17/93) à 11.3% (11/93) et le taux d'anévrisme résiduel est resté stable à 14% (13/93).

---

## **RE-TRAITEMENT DES ANEVRIsmES**

Quatre anévrismes parmi les 13 anévrismes résiduels ont été re-traités par embolisation avant 12 mois. Le taux de retraitement était donc de 4.3% (4/93).

Tableau 5. Tableau croisé des résultats anatomiques angiographiques en fin de procédure et à 12-18 mois. Les modifications d'occlusion durant le suivi sont signalées en noir pour les recanalisations et en gris pour les thromboses progressives.

		Résultats Angiographiques.			Total
		Suivi à 12-18 mois			
		Occlusion Complète	Collet Résiduel	Anévrisme Résiduel	
Résultats Angiographiques en fin de procédure	Occlusion Complète	58	3	2	63
	Collet Résiduel	7	6	4	17
	Anévrisme Résiduel	4	2	7	13
Total		69	11	13	93



## DISCUSSION

SENAT est la première étude prospective multicentrique consécutive sur l'évaluation du *stent* Neuroform<sup>3™</sup>. Cent sept patients ont été inclus. Comme dans les études mono-centriques antérieures<sup>18-20,26</sup>, cette étude souligne le haut taux de succès technique, le bas taux d'échec, et la tendance vers un nombre moins important de récurrences anévrismales. Néanmoins, certaines différences ont été observées et sont discutées ci-dessous.

Cette étude confirme le haut taux de réussite du déploiement du *stent* Neuroform<sup>3™</sup> au cours de la première tentative (101/107, 94.4%). Les études antérieures ont rapporté un taux élevé de succès primaire compris entre 66 et 100%<sup>16-20,22,23,26-28,30-32</sup> et un taux d'échec ou de difficulté de pose compris entre 0% et 34%. Dans SENAT, un taux acceptable d'échec de 5.6% (6 /107) a été observé. Ces variations de taux de succès peuvent être expliquées par le développement continu du *stent* Neuroform. Entre 2003 et 2007, la société Boston Scientific / Stryker a développé 3 générations successives de *stents* (Neuroform 1, 2 & 3). Des progrès concernant les propriétés mécaniques du *stent* ont considérablement facilité la navigation du dispositif et ont augmenté le taux de réussite de déploiement. La courbe d'apprentissage des neuroradiologues est également une cause probable de ce taux de réussite plus important au cours du temps.

Dans SENAT, la taille moyenne des anévrismes était de 6.21 mm, inférieure à la taille moyenne des études précédentes dans lesquelles la taille moyenne était comprise entre 8 et 10 mm<sup>16,19,21,26,27</sup>. Cela reflète probablement l'élargissement des indications du *stenting* intracrânien, initialement dédié aux anévrismes volumineux à collet large, et désormais utilisé pour des anévrismes de taille moyenne. En effet, en comparaison avec le *coiling* seul<sup>33,29,34</sup>, les études utilisant un *stent* intracrânien<sup>15,34,35</sup> suggèrent une diminution du taux de recanalisation et de retraitement par cette nouvelle technique, influençant de fait les indications thérapeutiques des praticiens. Le Neuroform<sup>3™</sup> favorise en effet probablement la thrombose progressive du sac anévrismal<sup>15,34,36,37</sup> et offre un support pour la reconstruction de la couche interne de l'artère en regard du collet de l'anévrisme. Dans SENAT, le taux d'occlusion progressive observé est de 14% alors que certaines précédentes études sur le *stent* Neuroform retrouvent un taux compris entre 50 et 56.8%<sup>15,20,26</sup>. Étant donné la plus petite taille des anévrismes dans SENAT et le fort taux d'occlusion initiale (67.7%), l'effet de thrombose progressive due au *stent* est moins évident à démontrer même si le taux d'occlusion à 12-18 mois reste similaire à ces études de SAC (74.2%).

L'influence de la densité initiale du *packing* dans le cadre du SAC doit donc être étudiée. En effet si les précédentes études qui rapportent des taux d'occlusion initiaux inférieurs arrivent à moyen terme à un résultat anatomique équivalent, la question de l'influence de la densité du *packing* initial se pose. Comme montré par Murayama et al, le

taux de recanalisation en technique de *coiling* simple dépend de la taille du collet. Ainsi, pour un anévrisme de taille compris entre 4 et 10 mm et pour lequel le collet mesure plus de 4 mm, le taux de recanalisation lors de son traitement par *coils* seuls est de 20%<sup>33</sup>. Dans SENAT le taux de recanalisation est de 9.7% et le taux de retraitement de 4.3%. Ce taux est similaire aux autres études de traitement assisté par Neuroform<sup>35,38-40</sup>. Ce taux de retraitement est aussi comparable avec les études multicentriques HELPS<sup>41</sup> et Cerecyte<sup>42</sup> (3 et 4% respectivement) et plus bas que dans ISAT<sup>12</sup> et MAPS<sup>43</sup> (17 et 10% respectivement). De plus, ces taux de retraitement des études sus-citées concernent des populations anévrismales standard (incluant à la fois des collets larges et étroits) normalement moins à risque de recanalisation.

Certains articles<sup>15,34,35,37</sup> suggèrent que le *stenting* améliore le résultat anatomique au cours du suivi. Cet effet pourrait s'expliquer par les réactions biologiques, mécaniques et hémodynamiques secondaires au *stent* dans la portion péri anévrismale de l'artère porteuse<sup>15</sup>. Le *stent* provoque une réaction tissulaire et est un support pour le processus de réparation de l'artère. En effet, il a été montré qu'un tissu fibreux se forme entre ses mailles<sup>44</sup>. La technique de SAC ne permet pas toujours d'obtenir un *packing* plus dense à cause des possibles difficultés de l'opérateur pour stabiliser le micro cathéter à l'intérieur du sac anévrismal. Cependant, l'utilisation de la technique de SAC permet probablement de se contenter d'un VER moindre (*packing* moins dense). Le mécanisme d'occlusion retardée lors de l'utilisation du Neuroform est également dû à des effets hémodynamiques grâce à la modification des flux au sein de l'anévrisme<sup>36,45</sup>. De plus, la haute porosité et le design des mailles du *stent* Neuroform semblent promouvoir un environnement avec des forces de cisaillement oscillantes favorisant la formation de la thrombose intra anévrismale<sup>45</sup>. Canton et al<sup>36</sup> ont montré que placer un Neuroform au collet d'un anévrisme de bifurcation réduit la vélocité du jet entrant dans l'anévrisme de 11%. La prise en compte de la porosité d'un *stent* au moment de la planification thérapeutique pourrait d'ailleurs être une solution pour obtenir des résultats plus stables dans le temps<sup>15</sup>.

Dans SENAT, Le taux de complications péri-procédurales, comprenant les événements symptomatiques et asymptomatiques est de 12.1%, conformément à d'autres études où ce taux se situe entre 9.4 et 25%<sup>16,18-20,22,26</sup>. Le taux d'événements thromboemboliques en période péri-opératoire est bas (3.7%). Dans la littérature, les taux d'événements thromboemboliques liés à l'utilisation du Neuroform sont compris entre 4.5% et 21%<sup>18,21,40</sup>. Comme le montre Lessne et al<sup>46</sup>, le taux d'événements thromboemboliques est très différents selon que l'anévrisme soit rompu ou non (20% et 3.1% respectivement). Cette étude explique que les séries incluant des anévrismes rompus ont un plus fort taux d'événements thromboemboliques et ne peuvent être interprétées dans leur globalité pour l'évaluation d'une technique dédiée à la prise en charge réglée des anévrismes non-rompus. Dans une autre étude récente de 284 patients porteurs de 302 AINR traités par *coiling* et

*stenting* par Neuroform, un taux de 8.8% d'accidents ischémique est rapporté<sup>47</sup>, se rapprochant des résultats de SENAT.

En ce qui concerne les événements thromboemboliques retardés, le taux de SENAT est de 3% comparable à d'autres études où ce taux est compris entre 3,5% et 6,6%<sup>18,26,40,46</sup>. Parmi ces trois patients, un accident ischémique retardé a été rapporté lors de l'arrêt de la double anti-agrégation plaquettaire. Cet accident ischémique a été responsable d'un déficit permanent (mRS 1). A ce stade, l'absence de consensus sur la gestion des anti-agrégants plaquettaires ne permet pas d'émettre une recommandation sur la durée du traitement. Cependant le taux bas d'accidents thromboemboliques péri-procéduraux et retardés semble plaider pour l'utilisation d'une double anti-agrégation pendant au moins deux mois. Des tests de routine sont maintenant disponibles et peuvent identifier les mauvais répondeurs au Clopidogrel et/ou à l'Aspirine. Ces tests devraient être utilisés systématiquement pour adapter les doses nécessaires avant, pendant et après le traitement endovasculaire<sup>48</sup>.

La morbidité neurologique en période péri-procédurale (1.9%), la morbidité neurologique à 12-18 mois (1%) et la mortalité (1%) sont faibles et comparables aux séries précédentes qui rapportent une morbidité comprise entre 2.9 à 11%<sup>16,22,26,2</sup> et une mortalité comprise entre 0 et 3.1%<sup>16,19,22,32</sup>. Une méta-analyse récente publiée par Naggara et al<sup>13</sup> rapporte une morbidité de 4.8% des cas (sur la base du mRS) et une mortalité de 1.2%. Dans ISUIA, le taux de morbidité était de 9.1% et le taux de mortalité de 2%<sup>3</sup>. Les principales études de population de *coiling* des AINR rapportent des taux de morbidité compris entre 6.6% et 10.6% et des taux de mortalité compris entre 0.4% et 1.7%<sup>10,11,49-51</sup>. Alshekhlee et Brinjikji<sup>57,58</sup> dans des études plus récentes rapportent des taux de morbidité de 3.6% et 4.9% respectivement et des taux de mortalité de 0,6% tous les deux<sup>52,53</sup>. Malgré la conception différente de toutes ces études et en gardant à l'esprit que la définition de la morbidité est rarement la même, les résultats de SENAT montrent l'absence de sur-morbidité ou de sur-mortalité lors de l'utilisation du Neuroform<sup>3TM</sup> dans le traitement des AINR.

Même si le Neuroform est un *stent* auto-expansible avec une faible force radiale, les sténoses intra-*stent* retardées sont une complication connue. Ces sténoses sont dues aux réactions biologiques de la paroi artérielle. En effet, une réponse inflammatoire et une prolifération cellulaire ont lieu pendant le premier mois puis une matrice se forme pendant les 5 mois suivants<sup>54</sup>. Dans SENAT, les investigateurs ont rapporté un taux de 3% de sténose intra-*stent* durant la période de suivi, ce résultat est légèrement inférieur au taux de 5,8% rapporté par Fiorella et al.<sup>55</sup> et celui de 7.8% rapporté par Yoon et al.<sup>56</sup>.

En ce qui concerne les complications hémorragiques, SENAT n'a pas rapporté de complication hémorragique intracrânienne mais 5 hématomes au point de ponction et un volumineux hématome rétro-péritonéal. L'utilisation du Clopidogrel et de l'Aspirine augmente pourtant le risque d'hémorragie de toute gravité<sup>57,58</sup>. La double anti-agrégation est

néanmoins une thérapeutique nécessaire et obligatoire pour la prévention des accidents thromboemboliques péri-procéduraux..

## CONCLUSION

SENAT est la première étude prospective multicentrique consécutive sur l'évaluation de la sécurité de l'utilisation du Neuroform<sup>3</sup>™. Ce *stent* démontre une efficacité dans le traitement des anévrismes cérébraux à collet large de petite et de moyenne taille. Les taux de morbi-mortalité et d'accidents thromboemboliques de cette technique restent comparables aux techniques de *coiling* simple des AINR. L'optimisation des traitements anti-agrégants plaquettaires reste un enjeu majeur de la prise en charge.

## REFERENCES

1. Menghini VV, Brown RD, Jr., Sicks JD, et al. **Incidence and prevalence of intracranial aneurysms and hemorrhage in Olmsted County, Minnesota, 1965 to 1995.** *Neurology* 1998;51:405-411
2. Wermer MJ, van der Schaaf IC, Algra A, et al. **Risk of rupture of unruptured intracranial aneurysms in relation to patient and aneurysm characteristics: an updated meta-analysis.** *Stroke* 2007;38:1404-1410
3. Wiebers DO, Whisnant JP, Huston J, 3rd, et al. **Unruptured intracranial aneurysms: natural history, clinical outcome, and risks of surgical and endovascular treatment.** *Lancet* 2003;362:103-110
4. Vernooij MW, Ikram MA, Tanghe HL, et al. **Incidental findings on brain MRI in the general population.** *N Engl J Med* 2007;357:1821-1828
5. Goddard AJ, Annesley-Williams D, Gholkar A. **Endovascular management of unruptured intracranial aneurysms: does outcome justify treatment?** *J Neurol Neurosurg Psychiatry* 2002;72:485-490
6. Roy D, Milot G, Raymond J. **Endovascular treatment of unruptured aneurysms.** *Stroke* 2001;32:1998-2004
7. Pierot L, Spelle L, Vitry F. **Immediate anatomic results after the endovascular treatment of unruptured intracranial aneurysms: analysis of the ATENA series.** *AJNR Am J Neuroradiol* 2010;31:140-144
8. Pierot L, Spelle L, Vitry F. **Immediate clinical outcome of patients harboring unruptured intracranial aneurysms treated by endovascular approach: results of the ATENA study.** *Stroke* 2008;39:2497-2504
9. Pierot L, Spelle L, Vitry F. **ATENA: the first prospective, multicentric evaluation of the endovascular treatment of unruptured intracranial aneurysms.** *J Neuroradiol* 2008;35:67-70
10. Barker FG, 2nd, Amin-Hanjani S, Butler WE, et al. **In-hospital mortality and morbidity after surgical treatment of unruptured intracranial aneurysms in the United States, 1996-2000: the effect of hospital and surgeon volume.** *Neurosurgery* 2003;52:995-1007; discussion 1007-1009
11. Hoh BL, Rabinov JD, Pryor JC, et al. **In-hospital morbidity and mortality after endovascular treatment of unruptured intracranial aneurysms in the United States, 1996-2000: effect of hospital and physician volume.** *AJNR Am J Neuroradiol* 2003;24:1409-1420
12. Molyneux A, Kerr R, Stratton I, et al. **International Subarachnoid Aneurysm Trial (ISAT) of neurosurgical clipping versus endovascular coiling in 2143 patients with ruptured intracranial aneurysms: a randomised trial.** *Lancet* 2002;360:1267-1274
13. Naggara ON, White PM, Guilbert F, et al. **Endovascular treatment of intracranial unruptured aneurysms: systematic review and meta-analysis of the literature on safety and efficacy.** *Radiology* 2010;256:887-897
14. Moret J, Cognard C, Weill A, et al. **The "Remodelling Technique" in the Treatment of Wide Neck Intracranial Aneurysms. Angiographic Results and Clinical Follow-up in 56 Cases.** *Interv Neuroradiol* 1997;3:21-35
15. Kim DJ, Suh SH, Lee JW, et al. **Influences of stents on the outcome of coil embolized intracranial aneurysms: comparison between a stent-remodeled and non-remodeled treatment.** *Acta Neurochir (Wien)* 2010;152:423-429
16. Akpek S, Arat A, Morsi H, et al. **Self-expandable stent-assisted coiling of wide-necked intracranial aneurysms: a single-center experience.** *AJNR Am J Neuroradiol* 2005;26:1223-1231
17. Alfke K, Straube T, Dorner L, et al. **Treatment of intracranial broad-neck aneurysms with a new self-expanding stent and coil embolization.** *AJNR Am J Neuroradiol* 2004;25:584-591

18. Benitez RP, Silva MT, Klem J, et al. **Endovascular occlusion of wide-necked aneurysms with a new intracranial microstent (Neuroform) and detachable coils.** *Neurosurgery* 2004;54:1359-1367; discussion 1368
19. Biondi A, Janardhan V, Katz JM, et al. **Neuroform stent-assisted coil embolization of wide-neck intracranial aneurysms: strategies in stent deployment and midterm follow-up.** *Neurosurgery* 2007;61:460-468; discussion 468-469
20. Fiorella D, Albuquerque FC, Deshmukh VR, et al. **Usefulness of the Neuroform stent for the treatment of cerebral aneurysms: results at initial (3-6-mo) follow-up.** *Neurosurgery* 2005;56:1191-1201; discussion 1201-1192
21. Fiorella D, Albuquerque FC, Han P, et al. **Preliminary experience using the Neuroform stent for the treatment of cerebral aneurysms.** *Neurosurgery* 2004;54:6-16; discussion 16-17
22. Gao X, Liang G, Li Y, et al. **Neuroform stent-assisted coiling of large and giant intracranial aneurysms: angiographic and clinical outcomes in 71 consecutive patients.** *Neurol India* 2010;58:825-832
23. Howington JU, Hanel RA, Harrigan MR, et al. **The Neuroform stent, the first microcatheter-delivered stent for use in the intracranial circulation.** *Neurosurgery* 2004;54:2-5
24. Lee YJ, Kim DJ, Suh SH, et al. **Stent-assisted coil embolization of intracranial wide-necked aneurysms.** *Neuroradiology* 2005;47:680-689
25. Liang G, Gao X, Li Z, et al. **Neuroform stent-assisted coiling of intracranial aneurysms: a 5 year single-center experience and follow-up.** *Neurol Res* 2010;32:721-727
26. Maldonado IL, Machi P, Costalat V, et al. **Neuroform Stent-Assisted Coiling of Unruptured Intracranial Aneurysms: Short- and Midterm Results from a Single-Center Experience with 68 Patients.** *American Journal of Neuroradiology* 2011;32:131-136
27. Wajnberg E, de Souza JM, Marchiori E, et al. **Single-center experience with the Neuroform stent for endovascular treatment of wide-necked intracranial aneurysms.** *Surg Neurol* 2009;72:612-619
28. Wanke I, Doerfler A, Schoch B, et al. **Treatment of wide-necked intracranial aneurysms with a self-expanding stent system: initial clinical experience.** *AJNR Am J Neuroradiol* 2003;24:1192-1199
29. Raymond J, Guilbert F, Weill A, et al. **Long-term angiographic recurrences after selective endovascular treatment of aneurysms with detachable coils.** *Stroke* 2003;34:1398-1403
30. Fiorella D, Albuquerque FC, Deshmukh VR, et al. **Endovascular reconstruction with the Neuroform stent as monotherapy for the treatment of uncoilable intradural pseudoaneurysms.** *Neurosurgery* 2006;59:291-300; discussion 291-300
31. Gao X, Liang G, Li Z, et al. **Complications and adverse events associated with Neuroform stent-assisted coiling of wide-neck intracranial aneurysms.** *Neurol Res* 2011;33:841-852
32. Raslan AM, Oztaskin M, Thompson EM, et al. **Neuroform stent-assisted embolization of incidental anterior communicating artery aneurysms: long-term clinical and angiographic follow-up.** *Neurosurgery* 2011;69:27-37; discussion 37
33. Murayama Y, Nien YL, Duckwiler G, et al. **Guglielmi detachable coil embolization of cerebral aneurysms: 11 years' experience.** *J Neurosurg* 2003;98:959-966
34. Piotin M, Blanc R, Spelle L, et al. **Stent-assisted coiling of intracranial aneurysms: clinical and angiographic results in 216 consecutive aneurysms.** *Stroke* 2010;41:110-115
35. Yahia AM, Latorre JG, Gordon V, et al. **Progressive occlusion of aneurysms in Neuroform Stent-assisted treatment of intracranial aneurysms.** *J Neurol Neurosurg Psychiatry* 2011;82:278-282
36. Canton G, Levy DI, Lasheras JC. **Hemodynamic changes due to stent placement in bifurcating intracranial aneurysms.** *J Neurosurg* 2005;103:146-155
37. Lubicz B, Bandeira A, Bruneau M, et al. **Stenting is improving and stabilizing anatomical results of coiled intracranial aneurysms.** *Neuroradiology* 2009;51:419-425

38. Kim DJ, Suh SH, Kim BM, et al. **Hemorrhagic complications related to the stent-remodeled coil embolization of intracranial aneurysms.** *Neurosurgery* 2010;67:73-78; discussion 78-79
39. Sedat J, Chau Y, Mondot L, et al. **Endovascular occlusion of intracranial wide-necked aneurysms with stenting (Neuroform) and coiling: mid-term and long-term results.** *Neuroradiology* 2009;51:401-409
40. Yahia AM, Latorre J, Gordon V, et al. **Thromboembolic events associated with Neuroform stent in endovascular treatment of intracranial aneurysms.** *J Neuroimaging* 2010;20:113-117
41. White PM, Lewis SC, Gholkar A, et al. **Hydrogel-coated coils versus bare platinum coils for the endovascular treatment of intracranial aneurysms (HELPS): a randomised controlled trial.** *Lancet* 2011;377:1655-1662
42. Coley S, Sneade M, Clarke A, et al. **Cerecyte coil trial: procedural safety and clinical outcomes in patients with ruptured and unruptured intracranial aneurysms.** *AJNR Am J Neuroradiol* 2012;33:474-480
43. Johnston SC, McDougall CG, Gholkar A. **On behalf of MAPS Steering Committee and Investigators: the MAPS trial—Matrix and Platinum Science-clinical trials.** *Proceedings of the Society of Neurointerventional Surgery, 8th Annual Meeting*,. Colorado Springs, Colorado; 2011
44. Geremia G, Brack T, Brennecke L, et al. **Occlusion of experimentally created fusiform aneurysms with porous metallic stents.** *AJNR Am J Neuroradiol* 2000;21:739-745
45. Jou LD, Mawad ME. **Hemodynamic effect of Neuroform stent on intimal hyperplasia and thrombus formation in a carotid aneurysm.** *Med Eng Phys* 2011;33:573-580
46. Lessne ML, Shah P, Alexander MJ, et al. **Thromboembolic complications after Neuroform stent-assisted treatment of cerebral aneurysms: the Duke Cerebrovascular Center experience in 235 patients with 274 stents.** *Neurosurgery* 2011;69:369-375
47. Fiorella D, Albuquerque FC, Woo H, et al. **Neuroform stent assisted aneurysm treatment: evolving treatment strategies, complications and results of long term follow-up.** *J Neurointerv Surg* 2010;2:16-22
48. Lee DH, Arat A, Morsi H, et al. **Dual antiplatelet therapy monitoring for neurointerventional procedures using a point-of-care platelet function test: a single-center experience.** *AJNR Am J Neuroradiol* 2008;29:1389-1394
49. Higashida RT, Lahue BJ, Torbey MT, et al. **Treatment of unruptured intracranial aneurysms: a nationwide assessment of effectiveness.** *AJNR Am J Neuroradiol* 2007;28:146-151
50. Johnston SC, Dudley RA, Gress DR, et al. **Surgical and endovascular treatment of unruptured cerebral aneurysms at university hospitals.** *Neurology* 1999;52:1799-1805
51. Johnston SC, Zhao S, Dudley RA, et al. **Treatment of unruptured cerebral aneurysms in California.** *Stroke* 2001;32:597-605
52. Alsheklee A, Mehta S, Edgell RC, et al. **Hospital mortality and complications of electively clipped or coiled unruptured intracranial aneurysm.** *Stroke* 2010;41:1471-1476
53. Brinjikji W, Rabinstein AA, Lanzino G, et al. **Patient outcomes are better for unruptured cerebral aneurysms treated at centers that preferentially treat with endovascular coiling: a study of the national inpatient sample 2001-2007.** *AJNR Am J Neuroradiol* 2011;32:1065-1070
54. Nikol S, Huehns TY, Hofling B. **Molecular biology and post-angioplasty restenosis.** *Atherosclerosis* 1996;123:17-31
55. Fiorella D, Albuquerque FC, Woo H, et al. **Neuroform in-stent stenosis: incidence, natural history, and treatment strategies.** *Neurosurgery* 2006;59:34-42; discussion 34-42
56. Yoon KW, Kim YJ. **In-stent stenosis of stent assisted endovascular treatment on intracranial complex aneurysms.** *J Korean Neurosurg Soc* 2010;48:485-489
57. Serebruany VL, Malinin AI, Ziai W, et al. **Effects of clopidogrel and aspirin in combination versus aspirin alone on platelet activation and major receptor expression**



**in patients after recent ischemic stroke: for the Plavix Use for Treatment of Stroke (PLUTO-Stroke) trial. *Stroke* 2005;36:2289-2292**

**58. Serebruany VL, Steinhubl SR, Berger PB, et al. Analysis of risk of bleeding complications after different doses of aspirin in 192,036 patients enrolled in 31 randomized controlled trials. *Am J Cardiol* 2005;95:1218-1222**

### **ANNEXE 1: LISTE DES CENTRES PARTICIPANTS**

- CHU Montpellier, A. Bonafé, P. Machi, C. Riquelme, V. Costalat
- CHU Pitié-Salpêtrière, Paris, A. Biondi, B. Jean, N. Sourour
- CHU Lariboisière, Paris, E. Houdart, JP. Saint-Maurice
- Fondation Rothschild, Paris, J. Moret, L. Spelle, M. Piotin, R. Blanc
- CHU Bordeaux, X. Barreau, J. Berge
- CHU Caen, P. Courthéoux
- CHU Lille, X. Leclerc
- CHU Limoges, C. Mounayer
- CHU Nantes, H. Desal
- CHU Nice, J. Sedat, Y. Chau

### **ANNEXE 2: ARTICLE**

Article soumis à L'AJNR (American Journal of Neuroradiology) intitulé: « Safety and Efficacy of Neuroform<sup>3</sup>™ for intracranial Aneurysms Treatment (SENAT); a prospective, consecutive, multicentric French Study»

GENTRIC (Jean-Christophe) –Evaluation du Stent Neuroform<sup>3</sup>™ dans le traitement des Anévrismes Cérébraux ; L'Etude Française SENAT, Consécutives, Prospectives et Multicentriques – xxf., ill., tabl., schémas. Th. : Méd : Brest 2012.

#### RESUME :

**Contexte et Objectifs :** La reconstruction de l'artère porteuse grâce à un *stent* est de plus en plus utilisée pour traiter les anévrismes à collet large ou situés au niveau des bifurcations. L'objectif principal de SENAT était d'étudier la morbi-mortalité péri-opératoire et à moyen terme (12-18 mois) lors de l'utilisation du *stent* Neuroform<sup>3</sup>™. L'objectif secondaire était d'étudier la stabilité des résultats anatomiques à 12-18 mois après traitement.

**Matériel et Méthode :** SENAT est une étude consécutive, prospective, multicentrique. Les résultats techniques ainsi que les complications et leur retentissement clinique ont été décrits. Puis la stabilité anatomique a été évaluée de façon angiographique à 12-18 mois.

**Résultats :** Cent treize *stents* ont été utilisés pour traiter 107 anévrismes chez 107 patients. La taille moyenne de l'anévrisme était de 6,21 mm et le diamètre moyen du collet anévrisimal de 4,55 mm. Le taux d'occlusion complète à la fin de la procédure était de 67,7%. Le taux de thrombose progressive à 12-18 mois était de 14% et le taux de récurrence (recanalisation) de 9,7%. Le taux de retraitement était de 4%. Le taux de complications thromboemboliques (TE) dans la période péri-opératoire était de 3,7% et le taux de TE retardés était de 3%. La mortalité à 12-18 mois était de 1% et le taux de morbidité permanente était de 1%.

**Conclusion :** Cette technique permet d'atteindre un taux élevé d'occlusion avec un taux faible de retraitement malgré une population d'anévrismes à collet large. La morbi-mortalité de cette technique ainsi que le taux de TE est faible. L'utilisation du *stent* Neuroform<sup>3</sup>™ n'augmente pas le risque de complications symptomatiques ainsi que la morbi-mortalité de la procédure. De plus son utilisation permet d'atteindre un haut niveau d'occlusion.

#### MOTS CLES :

ANEVRISMES INTRACRANIENS  
TRAITEMENT ENDOVASCULAIRE  
STENT  
MORBIDITE

#### JURY :

Président : M. NONENT

Membres : M. GAUVRIT

M. TIMSIT

M. DAM HIEU

M. COSTALAT

M. SEIZEUR

#### DATE DE SOUTENANCE :

29 Juin 2012

#### ADRESSE DE L'AUTEUR :

3 rue Saint Sané

29280

Locmaria-Plouzané