



HAL
open science

**Prise en charge des lésions carieuses initiales :
proposition d'un protocole d'évaluation de la résine
d'infiltration comme nouvelle approche thérapeutique**

Guillaume Bail

► **To cite this version:**

Guillaume Bail. Prise en charge des lésions carieuses initiales : proposition d'un protocole d'évaluation de la résine d'infiltration comme nouvelle approche thérapeutique. Autre [q-bio.OT]. 2012. dumas-00726191

HAL Id: dumas-00726191

<https://dumas.ccsd.cnrs.fr/dumas-00726191>

Submitted on 29 Aug 2012

HAL is a multi-disciplinary open access archive for the deposit and dissemination of scientific research documents, whether they are published or not. The documents may come from teaching and research institutions in France or abroad, or from public or private research centers.

L'archive ouverte pluridisciplinaire **HAL**, est destinée au dépôt et à la diffusion de documents scientifiques de niveau recherche, publiés ou non, émanant des établissements d'enseignement et de recherche français ou étrangers, des laboratoires publics ou privés.



université de bretagne
occidentale



THÈSE POUR L'OBTENTION DU DIPLOME D'ÉTAT DE
DOCTEUR EN CHIRURGIE DENTAIRE

Année : 2012
Thèse N° : 29012

Présentée par

Guillaume Bail

Né le 2 février 1984 à Brest

Préparée à l'UFR d'odontologie de BREST

Prise en charge des lésions cariées initiales : Proposition d'un protocole d'évaluation de la résine d'infiltration comme nouvelle approche thérapeutique

Thèse soutenue le 19 juin 2012

devant le jury composé de :

M. le Professeur François PREDINE-HUG

PU-PH, Université de Bretagne Occidentale / Président

M. le Docteur Reza ARBAB CHIRANI

MCU-PH, Université de Bretagne Occidentale / Assesseur

Mme. le Docteur Valérie CHEVALIER-HERISSET

MCU-PH, Université de Bretagne Occidentale / Directeur

M. le Docteur Jérémy SANTUCCI

AHU, Université de Bretagne Occidentale / Directeur associé

M. le Docteur Mathieu ARMBRUSTER

AA-PH, Université de Bretagne Occidentale / Assesseur



université de bretagne
occidentale



THÈSE POUR L'OBTENTION DU DIPLOME D'ÉTAT DE
DOCTEUR EN CHIRURGIE DENTAIRE

Année : 2012
Thèse N° : 29012

Présentée par

Guillaume Bail

Né le 2 Février 1984 à Brest

Préparée à l'UFR d'odontologie de BREST

Prise en charge des lésions carieuses initiales : Proposition d'un protocole d'évaluation de la résine d'infiltration comme nouvelle approche thérapeutique

Thèse soutenue le 19 juin 2012

devant le jury composé de :

M. le Professeur François PREDINE-HUG

PU-PH, Université de Bretagne Occidentale / Président

M. le Docteur Reza ARBAB CHIRANI

MCU-PH, Université de Bretagne Occidentale / Assesseur

Mme. le Docteur Valérie CHEVALIER-HERISSET

MCU-PH, Université de Bretagne Occidentale / Directeur

M. le Docteur Jérémy SANTUCCI

AHU, Université de Bretagne Occidentale / Directeur associé

M. le Docteur Mathieu ARMBRUSTER

AA-PH, Université de Bretagne Occidentale / Assesseur

UNIVERSITÉ DE BRETAGNE OCCIDENTALE

PRESIDENT

Monsieur Pascal OLIVARD

DIRECTEUR GENERAL DES SERVICES

Monsieur Stéphane CHARPENTIER

CORPS PROFESSORAL DE L'U.F.R. D'ODONTOLOGIE DE BREST

Année Universitaire 2011-2012

DOYEN

Monsieur Alain ZERILLI

PROFESSEURS DES UNIVERSITÉS

57-02 Chirurgie Buccale et Pathologique

Monsieur François PREDINE-HUG

57-03 Sciences Biologiques

Monsieur Jacques-Olivier PERS

58-02 Prothèse

Monsieur Gérard DERRIEN

MAITRES DE CONFÉRENCES DES UNIVERSITÉS

56-01 Pédodontie

Monsieur Hervé FORAY

56-01 Pédodontie

Madame Frédérique d'ARBONNEAU

56-03 Prévention Epidémiologie

Monsieur Alain ZERILLI

56-03 Prévention Epidémiologie

Monsieur Bertrand PIVER

57-01 Parodontologie

Monsieur Guy LE TOUX (en disponibilité)

57-02 Chirurgie Buccale et Pathologique

Madame Sylvie BOISRAME-GASTRIN

57-02 Chirurgie buccale et Pathologique

Monsieur Michel LEGENS (en disponibilité)

57-03 Sciences Biologiques

Mademoiselle Laëtitia LE POTTIER

58-01 Odontologie Conservatrice

Monsieur Reza ARBAB CHIRANI

58-01 Odontologie Conservatrice

Madame Valérie CHEVALIER-HERISSET

58-02 Prothèse

Monsieur Vincent JARDEL

58-02 Prothèse

Madame Elisabeth LEIZE-ZAL

58-03 Sciences anatomiques et physiologiques,
occlusodontiques, biomatériaux,
biophysique et radiologie

Madame Céline BODERE

58-03 Sciences anatomiques et physiologiques,
occlusodontiques, biomatériaux,
biophysique et radiologie

Monsieur Brice CHAUVEL

ASSISTANTS

57-01 Parodontologie

Mademoiselle Valérie NAGOT

57-01 Parodontologie

Monsieur Jérémy SANTUCCI

57-02 Chirurgie Buccale et Pathologique

Mademoiselle Julie LELIEVRE

58-01 Odontologie Conservatrice

Mademoiselle Emilie THIEBAUT

58-02 Prothèse

Monsieur Bassem HIJAZI

58-02 Prothèse

Monsieur Gabriel SCOLAN

ASSISTANTS ASSOCIES

56-02 Orthopédie Dento Faciale

Monsieur Yann CHOQUIN

57-03 Sciences Biologiques

Monsieur Pierre POCHARD

58-01 Odontologie Conservatrice

Monsieur Mathieu ARMBRUSTER

A Monsieur le Professeur François PREDINE HUG

- Professeur des Universités - Praticien Hospitalier

Qui nous fait l'honneur d'accepter la présidence de cette thèse.

Nous vous prions d'agréer l'expression de notre profonde reconnaissance pour l'enseignement passionné que vous nous avez dispensé ainsi que pour les valeurs que vous nous avez transmises au cours de nos études.

Veillez trouver ici l'assurance de notre profond respect.

A Monsieur le Docteur Reza ARBAB CHIRANI

- Maître de Conférences des Universités - Praticien Hospitalier

Vous nous faites l'honneur de siéger au sein de ce jury.

Veillez trouver ici l'expression de notre profonde reconnaissance pour votre enseignement, votre rigueur et votre disponibilité tout au long de nos études.

A Madame le Docteur Valérie CHEVALIER-HERISSET

- Maître de Conférences des Universités - Praticien Hospitalier

Nous vous exprimons toute notre gratitude pour nous avoir proposé ce sujet de thèse et pour avoir dirigé notre travail.

Veillez trouver ici l'expression de notre profonde reconnaissance pour votre enseignement, votre pédagogie et votre disponibilité tout au long de nos études.

A Monsieur le Docteur Jérémy SANTUCCI

- Assistant Hospitalo-Universitaire - Praticien Hospitalier

Nous vous exprimons toute notre gratitude pour nous avoir proposé ce sujet de thèse. Vous nous faites l'honneur de siéger au sein du jury de notre thèse.

Veillez trouver ici l'expression de notre profonde reconnaissance pour nous avoir guidé dans ce travail ainsi qu'au long de nos études.

A Monsieur le Docteur Mathieu ARMBRUSTER

- Assistant associé - Praticien Hospitalier

Vous nous faites l'honneur de siéger au sein du jury de notre thèse.

Veillez trouver ici l'expression de notre profonde reconnaissance pour votre enseignement, votre disponibilité ainsi que pour votre amitié tout au long de nos études.

A Mélanie,

Pour ton amour, ta patience et ton soutien dans ce travail, pour notre avenir.

A mes Parents,

Vous m'avez tant donné. Pour votre amour et votre soutien.

A Ewen, Cécile, Ronan et Apolline,

Merci pour votre aide ainsi que pour le plaisir d'être avec vous. A toutes nos côtes de bœufs au coin du feu.

A Pierre-Yves, Mehdi, et Thomas,

A Emeline, Christian et Eliane pour leur présence à mes côtés.

A mes amis : Anne-Flore, Maylis, Marie, Sophie et Charlotte (merci les filles). Antho, Gab, Bassem, Yannick, Mathieu, Julie, Vincent et Emilie, Jérémy, Morgan, Nicopatch et tous ceux qui m'ont entouré pendant ces études, et aux plus anciens Fanch, Aurélien, Marion, Marianne, Maurice et les autres.

Aux amis de médecine et en particulier Florie, Audrey, Damien et Corentin pour leur soutien dans ces difficiles moments que sont les études.

A mes amis de promo(s),

A Christine « Miles Davis » Marco et André « Dédé » Chaussec pour leur aide précieuse durant mes années au centre de soins dentaires.

Au personnel du centre de soins dentaire et de la faculté, ainsi qu'à tous ceux qui m'ont aidé pendant mes études, fussent-elles longues.

A toute l'équipe du « Et ta thèse ? Ça avance ? » : Oui !

A la JSG et ses maillots roses.

A Marie-Madeleine.

Aux alevins perdus dans leur rivière.

Je certifie sur l'honneur ne pas avoir repris pour mon propre compte des propos, des citations, des illustrations déjà publiés.

BREST, le

BAIL Guillaume

Signature

**Prise en charge des lésions carieuses initiales :
Proposition d'un protocole d'évaluation de la
résine d'infiltration comme nouvelle approche
thérapeutique**

Table des matières

INTRODUCTION	15
CHAPITRE 1. LE PROCESSUS CARIEUX	16
1.1. Épidémiologie	16
1.2. Étiopathogénie	16
1.2.1. Biofilm et bactéries cariogènes	16
1.2.1.1. Le biofilm dentaire et sa cariogénicité	16
1.2.1.1.1. Généralités : la plaque dentaire est un biofilm	16
1.2.1.1.2. Les plaques selon leur pouvoir pathogène	17
1.2.1.1.3. Acquisition du biofilm cariogène	17
1.2.1.2. Bactéries cariogènes	19
1.2.1.2.1. Streptocoques	19
1.2.1.2.2. Lactobacilles	20
1.2.1.2.3. Actinomyces	20
1.2.1.2.4. Autres bactéries	20
1.2.2. L'hôte permissif	21
1.2.2.1. Facteurs intrinsèques	21
1.2.2.2. Facteurs extrinsèques	22
1.2.3. Le substrat	22
1.2.4. Le facteur temps	23
1.2.5. Mécanismes physicochimiques de la carie	23
1.2.5.1. Déminéralisation	24
1.2.5.2. Reminéralisation	25
1.2.5.3. Rôle de la salive	25
1.2.5.4. Rôle des fluorures	26
1.3. Histopathologie des lésions initiales	26
1.3.1. Lésion amélaire initiale	26
1.3.2. Atteinte dentinaire au stade pré-cavitaire	27
1.3.3. Micro-cavitation de l'émail	28

CHAPITRE 2. DIAGNOSTIC ET CLASSIFICATION DES LESIONS CARIEUSES INITIALES	29
2.1. Les méthodes diagnostiques traditionnelles	29
2.1.1. Examen visuel	29
2.1.2. Sondage	30
2.1.3. Radiographie	30
2.1.3.1. Radiographie argentique	31
2.1.3.2. Radiographie numérique	32
2.1.3.3. Apports de la radiographie soustractive	33
2.2. Les méthodes récentes	34
2.2.1. Aides optiques	34
2.2.2. Transillumination par fibre optique (systèmes FOTI et DIFOTI)	34
2.2.3. Systèmes optiques de fluorescence	35
2.2.3.1. Fluorescence QLF	35
2.2.3.2. Caméras LED intra-oraux à fluorescence	36
2.2.3.3. DIAGNOdent®	37
2.2.4. Systèmes électriques	38
2.3. Classification des lésions carieuses	38
2.3.1. Classification historique de Black (1904)	39
2.3.2. Classification de L'OMS de 2006 : CIM-10	39
2.3.3. Classification visuelle ICDAS	39
2.3.4. Classification selon l'activité (2002)	40
2.3.5. Classification radiologique	41
2.3.6. Classification à visée thérapeutique de Mount et Hume (1997) et classification SISTA	43
2.4. Conclusion sur les méthodes diagnostiques et les classifications	44
CHAPITRE 3. PRISE EN CHARGE DES LESIONS CARIEUSES INITIALES ET RECOMMANDATIONS ACTUELLES	45
3.1. De la dentisterie invasive à la dentisterie médicale préventive	45
3.2. Risque carieux individuel et facteurs de risque	45
3.3. Stratégie de prévention et de traitement de la carie initiale	47
3.3.1. Le fluor	47
3.3.1.1. Apport du fluor	48
3.3.1.2. Fluor et lésion initiale	48
3.3.2. Les nouveaux produits de reminéralisation	49

3.4. Traitement de reminéralisation ou traitement invasif ?	50
CHAPITRE 4. INFILTRATION DES LESIONS CARIEUSES ET EVOLUTION DU PROCEDE JUSQU'A LA RESINE ICON®	53
4.1. Principe d'infiltration des lésions carieuses	53
4.2. Impératifs généraux des résines d'infiltration	53
4.3. Évolution du procédé d'infiltration	54
4.3.1. Préparation de la surface au traitement	54
4.3.2. Pénétration des résines d'infiltration et influence des composants	55
4.3.2.1. Coefficient de pénétration	55
4.3.2.2. Composition de la résine	56
4.3.3. Inhibition de la déminéralisation	57
4.3.4. Influence des paramètres mécaniques	58
4.3.4.1. Dureté Vickers (Hv)	59
4.3.4.2. Résistance à l'abrasion	59
4.4. Mise au point d'une résine de traitement des lésions initiales : Icon®	59
4.4.1. Présentation du matériel	60
4.4.2. Protocole clinique d'utilisation	64
4.4.2.1. Préparation du site et mise en place de la digue	64
4.4.2.2. Mordançage	66
4.4.2.3. Séchage	67
4.4.2.4. Infiltration	68
4.4.2.5. Polymérisation	69
4.4.2.6. Nouvelle infiltration	70
4.4.2.7. Polymérisation finale	70
4.4.2.8. Précautions lors de l'utilisation	70
4.4.2.8.1. Gestion de la rugosité	70
4.4.2.8.2. Identification des surfaces déjà traitées	71
4.4.2.8.3. Monitoring des lésions	71
4.4.2.8.3.1. Généralités	71
4.4.2.8.3.2. Infiltration de lésions initiales au CHRU de Brest	72
4.4.2.8.4. Effet indésirables et contre-indications	73
4.5. Position par rapport aux traitements actuels recommandés	73
4.5.1. Position Icon® par rapport aux traitements fluorés	73
4.5.2. Icon® et esthétique	74
4.5.3. Position d'Icon® par rapport aux traitements invasifs et chirurgicaux	75

4.5.3.1. En comparaison avec l'éviction carieuse	75
4.5.3.2. En comparaison avec une restauration conventionnelle	75
4.5.3.3. Icon® du point de vue du parodonte	76
4.5.4. Position d'Icon® par rapport au scellement	76
4.6. Indications	77
4.6.1. Evaluation de la profondeur de la lésion	77
4.6.2. Faces vestibulaires	79
4.6.3. Faces proximales	79
4.6.4. Dents lactéales	80
4.7. Limites	81
4.7.1. Limites du protocole clinique	81
4.7.2. Limites liées à la manipulation du produit	82
4.7.3. Facteur temps	82
4.7.4. Facteur économique	83
4.7.5. Population cible	83
CHAPITRE 5. PROPOSITION D'UN PROTOCOLE D'EVALUATION DU TRAITEMENT DES LESIONS INITIALES	84
5.1. Contexte	84
5.2. Objectifs	85
5.2.1. Objectif principal	85
5.2.2. Objectif secondaire	85
5.3. Type d'étude	85
5.4. Population cible	85
5.4.1. Critères d'inclusion	85
5.4.2. Critères d'exclusion	86
5.4.3. Évaluation du risque carieux	86
5.5. Déroulement général de l'étude	86
5.5.1. Diagnostic initial	86
5.5.2. Traitement	87
5.5.3. Instructions	88
5.5.4. Suivi des patients	88
5.5.5. Méthode d'imagerie	89
5.6. Critères de jugement	89
5.7. Conditions de retrait	89
5.8. Nombre de sujets nécessaires	89

5.9. Analyse statistique	90
5.10. Implications cliniques de l'étude	90
5.11. Considérations éthiques	90
CONCLUSION	92
BIBLIOGRAPHIE	94
ANNEXES	110

INTRODUCTION

Selon Fejerskov, la carie est une maladie infectieuse multifactorielle, transmissible et chronique caractérisée par la destruction des tissus dentaires sous l'effet des acides produits par la fermentation bactérienne des glucides alimentaires (Fejerskov, 2004).

L'objectif principal du traitement des lésions carieuses est le maintien sur l'arcade des dents atteintes, tout en conservant la fonction et l'esthétique de la dent. Initialement, le traitement des lésions carieuses a été orienté vers une approche chirurgicale par exérèse des tissus cariés puis par obturation à l'aide d'un biomatériau.

Depuis plusieurs années, les praticiens ont quitté cette logique du traitement systématiquement invasif de la carie dentaire pour s'orienter vers des approches plus médicales. Dès la fin des années 80, les concepts de dentisterie à minima ont été mis en avant pour répondre au principe d'économie tissulaire. Ainsi des concepts préventifs et des traitements tels que la fluoruration et la reminéralisation des lésions débutantes ont été proposés. Les praticiens cherchent par ces méthodes à diminuer le nombre de lésions ainsi que les conséquences de celles-ci.

D'autre part, des techniques innovantes ont été développées pour diagnostiquer le plus précocément possible les lésions carieuses, afin de permettre une prise en charge rapide et limiter ainsi au maximum l'impact de la carie sur la dent.

Parmi l'ensemble des caries, les lésions proximales représentent un défi important pour le clinicien qui se retrouve souvent à devoir prendre une décision entre deux options de traitement radicalement différentes : traitement préventif ou traitement invasif, avec des conséquences importantes pour l'intégrité de la dent.

Depuis 2009, la résine d'infiltration Icon[®] propose une approche nouvelle, entre prévention et restauration, pour le traitement des lésions initiales amélaire mais également des lésions dentinaires débutantes. Ce système novateur est présenté comme micro-invasif et pouvant traiter à la fois les surfaces lisses vestibulaires et proximales.

A travers ce travail, après des rappels sur les mécanismes et l'étiologie de la carie, nous aborderons les méthodes diagnostiques et thérapeutiques existantes pour la prise en charge des lésions carieuses initiales. Nous proposerons ensuite une revue de la littérature permettant d'appréhender le concept d'infiltration des lésions. Nous présenterons le protocole d'utilisation de la résine d'infiltration Icon[®] à travers des lésions proximales traitées au CHRU de Brest. Nous terminerons enfin par une proposition de protocole d'évaluation de l'efficacité d'un tel procédé par rapport aux techniques de fluoruration, sur une population sensible à la carie.

CHAPITRE 1. LE PROCESSUS CARIEUX

1.1. Épidémiologie

La carie dentaire est la maladie la plus courante dans le monde et touche plus de 95% de la population mondiale (Sixou *et al.*, 2004) mais il existe de fortes disparités entre les pays. Selon l’OMS, 60 à 90% des enfants scolarisés dans le monde et près de 100% des adultes ont des caries qui entraînent souvent des douleurs et une sensation de gêne. L’indice CAO (dent cariée, absente ou obturée) des pays ayant élaboré des politiques de prévention a considérablement chuté : il était, à 12 ans, en France à 1.2 en 2006 contre 3.5 en 1975 (Lasfargues et Colon, 2009). En dépit de l’amélioration de la situation buccodentaire dans les pays industrialisés, il existe de grandes disparités dans leur population. Ainsi, il est admis que 20% de la population regroupe 80% des lésions (Lasfargues et Colon, 2009). La maladie carieuse se concentre sur des sujets à risque qu’il est nécessaire d’identifier. Si les lésions des surfaces lisses vestibulaires disparaissent de nos jours, les lésions des surfaces proximales et des puits et sillons restent fréquentes (Lasfargues et Colon, 2009). Pitts, en 2001, met en avant la sous-estimation de l’état carieux réel, les besoins de prévention et la nécessité d’effectuer un diagnostic de qualité à travers sa métaphore de l’Iceberg. En effet, pour cet auteur, les enquêtes épidémiologiques ne reflètent pas la réalité des « caries cachées » car l’examen épidémiologique conventionnel pratiqué de façon générale sans radiographie entraîne des retards de diagnostic (Pitts, 2001). L’épidémiologie établit clairement que les dentistes devraient de plus en plus s’orienter vers des mesures de traitements préventifs et non opératoires (Lasfargues et Colon, 2009).

1.2. Étiopathogénie

En 1959, Keyes met en évidence les trois facteurs étiologiques principaux de la carie : les bactéries, l’hôte et les aliments (Keyes, 1959). Newbrun en 1978 y rajoute le facteur temps pour tenir compte de la répétitivité et de la durée de l’exposition.

1.2.1. Biofilm et bactéries cariogènes

1.2.1.1. Le biofilm dentaire et sa cariogénicité

1.2.1.1.1. Généralités : la plaque dentaire est un biofilm

Aujourd’hui, la notion de plaque dentaire est un concept dépassé qui laisse la place à celui de biofilm. Selon Mouton et Robert (1994), la plaque dentaire est une accumulation hétérogène, adhérente à la surface des dents ou située dans l’espace gingivo-dentaire, composée d’une communauté microbienne

riche en bactéries aérobies et anaérobies, enrobées dans une matrice intercellulaire de polymères d'origine bactérienne et salivaire.

Les biofilms bactériens peuvent être définis comme une matrice entourée de populations bactériennes adhérentes entre elles et/ou à des surfaces et interfaces. Les bactéries s'installent et s'organisent en recherchant sécurité, confort et nourriture grâce à l'adhésion aux surfaces disponibles, formant ainsi des biofilms dans pratiquement tous les systèmes aquatiques (Costerton *et al.*, 1995).

1.2.1.1.2. Les plaques selon leur pouvoir pathogène

En 1983, Loesche *et al.* distinguent trois types de biofilms dentaires en fonction de leur pouvoir pathogène :

- **une plaque non pathogène** compatible avec un état satisfaisant de santé dentaire et parodontale. Contrôlée mécaniquement, cette plaque n'entraîne aucune pathologie. Elle comprend essentiellement des bactéries à Gram positif appartenant aux genres *Streptococcus* et *Actinomyces*.
- **une plaque cariogène** qui se développe lors d'une consommation importante de sucres fermentescibles et qui se caractérise par une forte proportion de *Streptococcus mutans* et *Lactobacillus* propices à l'acidification du milieu et à la déminéralisation de l'émail.
- **une plaque parodontopathique** qui se développe dans l'espace gingivo-dentaire. Son contenu bactérien évolue progressivement d'une flore aéro-anaérobie facultative, composée de cocci à Gram positif vers une flore anaérobie stricte à Gram négatif. Cette flore est à l'origine de nombreuses maladies parodontales telles que les gingivites et les parodontites.

1.2.1.1.3. Acquisition du biofilm cariogène

La cavité buccale représente un habitat microbien très varié et complexe mais toutes les bactéries ne participent pas au développement du processus carieux. Les micro-organismes responsables du développement de la carie dentaire sont des germes commensaux de la cavité buccale, capables d'adhérer aux surfaces dentaires. Le passage d'une bouche stérile à la naissance à une communauté bactérienne organisée en un biofilm est la conséquence d'une série d'évènements qui débute par la

transmission de bactéries issues de réservoirs extérieurs à la cavité buccale et se poursuit par leur acquisition (Mouton et Robert, 1994).

Une fois ces bactéries acquises, la formation de la plaque dentaire est un processus dynamique résumé en trois étapes (Leonhardt *et al.*, 1995) :

- **la formation de la pellicule exogène acquise.** C'est un film organique essentiellement d'origine salivaire. Ce film protéique conditionneur se forme spontanément à la surface des dents et va offrir des récepteurs spécifiques aux adhésines des bactéries. Ces protéines créent un lien entre les surfaces dentaires à coloniser et les bactéries du biofilm (Gurgel, 2003).
- **la fixation des bactéries pionnières sur des récepteurs protéiniques spécifiques.** Celles-ci sont de plusieurs types : protéines riches en proline acides, protéines riches en proline basiques, stathérines, alpha-amylases, agglutinines. Les bactéries introduites dans la cavité buccale sont soumises à une pression sélective. En effet, les conditions propres à l'environnement buccal déterminent si les bactéries de passage sont aptes à se fixer et à coloniser les surfaces. Initialement, quelques bactéries sont capables de satisfaire les conditions hautement spécifiques du milieu buccal ; les bactéries majoritaires sont alors des streptocoques oraux dont *Streptococcus mitis*, *Streptococcus salivarius*, *Streptococcus gordonii* et *Streptococcus oralis* (Smith *et al.*, 1993). La fixation durable des bactéries sur leur substrat aboutit à une modification des activités cellulaires comme la synthèse de cytokines ou un changement de phénotype (Hahn *et al.*, 2000). Ainsi, quelques minutes après leur attachement à la surface dentaire, les bactéries pionnières sont capables de synthétiser de nombreux exo-polysaccharides de surface afin de permettre à de nouvelles espèces de co-adhérer.
- **la maturation de la plaque dentaire.** La présence des bactéries pionnières offre de nouvelles surfaces disponibles à la colonisation par l'apport de nouveaux récepteurs moléculaires que reconnaîtront les ligands d'espèces préalablement incapables de se fixer à la pellicule exogène acquise (Mouton et Robert, 1994). La maturation est la conséquence de phénomènes d'adhérence inter-bactérienne homotypique d'une part, c'est à dire entre partenaires d'un même clone constituant des micro-colonies au sein du biofilm et, de phénomènes d'adhérence hétérotypique d'autre part, c'est-à-dire entre bactéries de genre ou d'espèces différents (Xie *et al.*, 2000 ; Sbordone et Bartolaia, 2003). L'apparition de nouvelles espèces au sein du biofilm contribue à des modifications du milieu favorables à la fixation et à la croissance de nouvelles bactéries, grâce aux adhésines et aux microenvironnements qu'elles ont apportés (Rosan et Lamont, 2000 ; Marsh, 2004). Ainsi, à mesure que cette succession conditionnée par de nouveaux déterminants écologiques se poursuit, la diversité des espèces, le nombre des populations et la disponibilité de nouvelles niches augmentent (Mouton et Robert, 1994).

1.2.1.2. Bactéries cariogènes

L'implication des micro-organismes buccaux dans le processus carieux a été appréhendée en 1890 par Miller qui a démontré que les bactéries véhiculées par la salive, incubées à 37° en présence de sucres fermentescibles, produisent un acide capable de déminéraliser l'émail dentaire.

Depuis 1960, la carie est considérée comme une maladie infectieuse associée à la colonisation des surfaces dentaires par trois espèces bactériennes particulièrement pathogènes : les streptocoques, dont le chef de file est le *Streptococcus mutans* (*S.m*), les lactobacilles et les actinomyces.

Ainsi, *Sm* est impliqué dans le déclenchement des lésions carieuses à la fois au niveau des surfaces lisses (cervicales ou proximales) et des puits et sillons. Les lactobacilles contribuent au développement dentinaire de ces lésions, notamment au niveau des fosses et sillons. Les actinomyces sont associés aux caries radiculaires.

La prédominance bactérienne varie donc suivant le site et la profondeur de la lésion (Lasfargues et Colon, 2009).

1.2.1.2.1. Streptocoques

Les principaux groupes de bactéries impliqués dans la physiopathologie de la carie dentaire sont les streptocoques : *Streptococcus mutans* (*Sm*) (sérotypes c, e, f) et *Streptococcus sobrinus* (sérotypes d et g) sont les principales bactéries. Cependant *Streptococcus intermedius*, *Streptococcus sanguis*, *Streptococcus salivarius* et *Streptococcus anginosus* interviennent également dans le développement des lésions carieuses. Ces bactéries sont de type cocci à gram positif. Les propriétés acidogéniques et aciduriques des *Sm* en font les bactéries les plus cariogènes de la plaque dentaire (Marsh, 2004). A partir des sucres provenant de l'alimentation, les *Sm* synthétisent des polysaccharides extracellulaires, glucanes et fructanes, qui leur confèrent la capacité d'adhérer aux surfaces dentaires (Jenkinson et Lamont, 1997). De plus, en métabolisant les hydrates de carbone alimentaires, les *Sm* produisent de l'acide, surtout de l'acide lactique (Lasfargues et Colon, 2009). La baisse de pH qui s'ensuit entraîne une perte de minéraux à la surface de l'émail dentaire. Par ailleurs, *Sm* peut survivre et même se développer dans un milieu extrêmement acide à un pH auquel la majeure partie des bactéries ne sont plus actives.

Faiblement présent au début dans la plaque dentaire (moins de 1%), *Sm* devient majoritaire dans la plaque cariogène active (Lasfargues et Colon, 2009 ; Fitzgerald et Keyes, 1960). Cette bactérie est particulièrement virulente du fait de son utilisation optimale du saccharose. En effet, *Sm* est doté d'un facteur de virulence supplémentaire : lorsque les glucides exogènes sont abondants, celui-ci peut

polymériser le glucose à l'intérieur de la cellule et le stocker. Ces polysaccharides intracellulaires sont dépolymérisés quand les hydrates de carbone exogènes ne sont plus disponibles. Cette particularité entraîne une production d'acide continue (Rosan et Lamont, 2000).

1.2.1.2.2. Lactobacilles

Les lactobacilles sont des bactéries à gram positif, anaérobies facultatives qui convertissent le lactose et les autres sucres simples en acide lactique. Les espèces les plus fréquemment isolées dans la cavité buccale sont *Lactobacillus acidophilus*, *Lactobacillus casei*, *Lactobacillus oris*, *Lactobacillus plantarum* et *Lactobacillus salivarius* (Lasfargues et Colon, 2009).

Les lactobacilles sont des germes commensaux du tractus digestif et possèdent un pouvoir pathogène pour les tissus durs de la dent (Mouton et Robert, 1994) : comme les lactobacilles possèdent une faible adhérence aux surfaces lisses, leur nombre et leur proportion augmentent proportionnellement à la rétention de sucre dans la cavité buccale et la cavitation carieuse. Ces bactéries acidophiles sont capables de produire une quantité importante d'acide lactique.

1.2.1.2.3. Actinomyces

Ce genre est surtout impliqué dans les caries radiculaires et les caries secondaires que nous ne développerons pas.

1.2.1.2.4. Autres bactéries

Il existe de nombreuses espèces bactériennes qui jouent un rôle dans la balance acido-basique du biofilm, en transformant l'acide lactique en acides plus faibles par exemple. Par leurs actions, elles permettent une stabilité du pH et de la flore buccale lors des périodes de jeûne mais elles ne peuvent pas rivaliser avec l'acidogénicité induite par la prise de sucre (Lasfargues et Colon, 2009).

Pour conclure, *Sm* est encore considéré comme le principal germe impliqué dans le développement des caries coronaires (Garcia-Godoy et Hicks, 2011). Cependant, des études menées chez l'homme suggèrent que des proportions élevées de *Sm* adhérents à l'émail n'initient pas systématiquement des lésions carieuses et qu'inversement, le processus carieux peut être observé en l'absence de *Sm* (Carlsson *et al.*, 1985). Ainsi, dès 1987, la spécificité de cette bactérie à l'égard du processus carieux

a été totalement remise en question, l'hypothèse d'un biofilm inducteur de la carie étant à considérer (Nyvad et Fejerskov, 1987).

1.2.2. L'hôte permissif

Le processus carieux concerne toute la population mais à des degrés divers. Il existe des variations importantes de la fréquence de la carie en fonction de certains déterminants. L'hôte est en partie responsable du développement de la maladie carieuse soit par des facteurs intrinsèques soit par des facteurs extrinsèques agissant sur l'équilibre entre agression et défense de la dent (HAS, 2010).

1.2.2.1. Facteurs intrinsèques

- le facteur héréditaire : il réunit la taille, la position, la morphologie et l'anatomie occlusale des dents ainsi que la solidité de l'émail. Une anatomie occlusale défavorable avec des sillons anfractueux pourra faire l'objet d'une thérapeutique préventive à travers la pose d'une résine de scellement de sillons (sealant).
- la salive, par son pouvoir tampon, son action antibactérienne et son rôle de réservoir d'ions.
- l'état général et métabolique du patient, ses traitements médicamenteux.

L'état physique et psychique du patient et en particulier sa capacité à assurer seul les mesures d'hygiène influent sur sa sensibilité à développer la maladie carieuse (il existe une cario-susceptibilité importante des patients dépendants) (HAS, 2010). Certaines pathologies peuvent induire un risque carieux plus élevé : la boulimie, l'obésité, le diabète, le syndrome de Gougerot Sjögren ainsi que les conduites addictives (CNEOC, 2011). Certains traitements ont pour effet d'augmenter l'incidence de la carie (Tableau 1.1.).

Liste des traitements	Mécanismes d'action cariogène
Radiothérapie, Antispasmodiques, Antidépresseurs, Myorelaxants, Antipsychotiques, Laxatifs, Tranquillisants, Diurétiques, Hypnotiques, Coupe-faim, Anti-hypertenseurs, Anti-parkinsoniens	Action nocive sur les glandes salivaires, par une diminution du débit salivaire
Antibiotiques et Antiseptiques, Anti-inflammatoires (aérosols), Antifongiques, Immunodépresseurs	Modification de l'équilibre de la flore buccale

Tableau 1.1. Traitements pouvant être cariogènes et leurs mécanismes d'action (site internet biodent.be)

1.2.2.2. Facteurs extrinsèques

Certains facteurs relèvent du comportement de l'individu comme :

- la qualité de l'hygiène bucco-dentaire : fréquence du brossage, méthode de brossage recommandée comme la méthode de BASS modifiée, passage de fil dentaire ou utilisation de brossettes interdentaires, prise de fluorures, agents antibactériens,
- les habitudes alimentaires. L'hygiène alimentaire est un facteur déterminant dans la capacité de l'individu à être sujet à la carie. La fréquence et la qualité des aliments consommés influent sur la susceptibilité du patient face à la maladie carieuse,
- la fréquence des visites de contrôle et l'intérêt porté aux soins.

Les facteurs comportementaux sont associés à des déterminants sociaux. Les origines sociales et économiques du sujet ainsi que ses coutumes et ses connaissances conditionnent la position de l'individu face à la carie (Brennan *et al*, 2011). La situation sociale du patient, le chômage, le stress sont également des facteurs pouvant influencer sur la maladie, à travers une modification de la composition de la salive et provoquer un déséquilibre écologique de la flore bactérienne au niveau de la plaque dentaire et donc créer un risque d'apparition de caries (HAS, 2010).

D'autre part, certaines professions, notamment les boulangers et pâtisseries, présentent une susceptibilité accrue à la carie en raison de leur exposition à une atmosphère cariogène, chargée en farine et en sucre.

1.2.3. Le substrat

Depuis Miller en 1890, de nombreux auteurs ont décrit une relation directe entre la consommation de sucres fermentescibles et la carie. Leur ingestion provoque une diminution du pH salivaire responsable d'une dissolution de l'émail.

Tous les glucides ne possèdent pas le même pouvoir cariogène. En effet, les sucres extrinsèques, c'est-à-dire ajoutés ou modifiés, ont des propriétés cariogènes beaucoup plus importantes que les sucres intrinsèques qui se trouvent de façon naturelle dans les aliments (Lingström *et al.*, 2000). La vitesse de dégradation des hydrates de carbone, ou glucides, est en lien avec leur poids moléculaire. Ainsi, le saccharose est considéré comme le plus cariogène des hydrates de carbone car son bas poids moléculaire permet une fermentation rapide pour la production de polysaccharides extracellulaires (Lasfargues *et Colon*, 2009).

Plusieurs autres sucres ont un potentiel cariogène : le glucose, le maltose, le fructose et l'amidon. Ce dernier est considéré comme le moins cariogène des glucides (Lingström *et al.*, 2000). À l'inverse, le xylitol, le sorbitol (et autres polyols) ainsi que l'aspartame sont des sucres de substitution pas ou peu fermentescibles donc non cariogènes.

1.2.4. Le facteur temps

Newbrun a modifié le schéma de Keyes pour y ajouter le facteur temps (**Erreur ! Source du renvoi introuvable.**). Il considère ainsi que la durée et la fréquence pendant lesquelles les bactéries, l'hôte et le substrat sont présents simultanément conditionnent également le déclenchement de la maladie carieuse (Newbrun, 1978).

L'étude de Vipeholm, menée par Gustafsson *et al.* en 1954, identifie plusieurs facteurs de risque pour le développement de la carie dentaire en rapport avec l'ingestion des hydrates de carbone : la quantité totale de sucre ingéré est un facteur de cariogénicité moins important que la fréquence d'ingestion et la vitesse de dégradation des hydrates de carbone. Cette dernière influence la durée de contact du sucre avec les dents, allongeant ainsi la période de production d'acide (Gustafsson *et al.*, 1954).

D'autres facteurs comme la texture de l'aliment, collant ou non, et sa forme solide ou liquide, modifient la capacité et le temps de rétention de la nourriture sur les dents (Gustafsson *et al.*, 1954).

De plus, le moment de la consommation est important : la salive diluant et neutralisant l'acidité de la plaque. Or la salive est plus abondante au cours des repas qu'entre les repas et le jour que la nuit (Lasfargues et Colon, 2009). Le grignotage et le sirotage sont des comportements qui allongent la période d'acidité en bouche (Gustafsson *et al.*, 1954) et augmentent par conséquent le risque carieux.

La carie est donc une maladie évolutive dans le temps et les conditions de son développement ne sont pas figées.

1.2.5. Mécanismes physicochimiques de la carie

En 1890, Miller propose un mécanisme en 2 étapes : premièrement, les bactéries produisent des acides en présence de carbohydrates fermentescibles issus de l'alimentation ; deuxièmement, ces acides vont agir sur la structure de la dent pour dissoudre les cristaux d'hydroxyapatite et libérer des ions calcium Ca^{2+} et phosphate PO_4^{3-} dans un processus de déminéralisation. Actuellement, nous savons que

schématiquement, l'apparition d'une lésion carieuse implique successivement (Lasfargues et Colon, 2009).

- la présence de glucides dans la salive,
- la diffusion de ces glucides dans le biofilm et leur transformation par les bactéries,
- la production d'acides dans le biofilm avec une libération d'ion H^+ ,
- la diffusion de ces ions au travers du biofilm jusqu'à la surface de l'émail,
- leur pénétration dans le gel aqueux qui occupe le réseau des pores de l'émail,
- la perturbation des équilibres ioniques au niveau de l'interface tissu dentaire/gel aqueux du biofilm.

1.2.5.1. Déminéralisation

En 2002, Kleinberg identifie les principaux mécanismes responsables de l'acidification de la plaque et affirme que ce sont le nombre et la proportion de micro-organismes acidogènes qui importent pour l'initiation du processus carieux. Les bactéries lactobacilles et *Streptococcus mutans* produisent des acides qui entraînent une chute locale du pH. Cette variation du pH dans le temps est illustrée par la courbe de Stephan (Stephan, 1966).

Lorsque le pH passe sous un seuil critique situé entre 5.3 et 5.7, il y a une déminéralisation des tissus dentaires calcifiés et une décomposition des différents phosphates de calcium amélaire, notamment de l'hydroxyapatite, dans une cascade complexe de réactions de dissolution-précipitation-recristallisation. Tant que le pH reste sous ce seuil critique, la déminéralisation se poursuit (Garcia-Godoy et Hicks, 2011).

Au niveau de l'émail, l'équilibre ionique entre les différents phosphates de calcium et le biofilm ainsi que le pH local régulent le processus carieux. Lors d'une attaque acide, le composé minéral ayant la plus faible constante de dissociation (constante de pKa) contrôle la réaction et va se dissoudre préférentiellement, les autres composés réagissant par la suite. Une fois dissous et présents dans le biofilm ou la salive sous forme ionique, les éléments en présence (ions calcium Ca^{2+} et phosphate PO_4^{3-}) reprécipitent pour donner un nouveau phosphate de calcium, moins soluble, pour tendre à rétablir un équilibre par consommation d'un ion H^+ et tamponnement de l'acidité. Cette nouvelle couche va alors subir une nouvelle réaction de dissolution et ainsi de suite tant que le pH reste sous le seuil critique. La dernière couche formée sera la moins perméable et la moins soluble favorisant ainsi le ralentissement de la dissolution (Cury et Tenuta., 2009 ; Lasfargues et Colon 2009).

1.2.5.2. Reminéralisation

Dans une bouche saine et dans des conditions normales de pH, la déminéralisation n'est pas un phénomène irréversible (Head, 1912). En effet, la salive et le biofilm vont pouvoir être saturés par les ions calcium Ca^{2+} et phosphate PO_4^{3-} (Featherstone, 2009). Lorsque le pH redevient supérieur au seuil de déminéralisation, ces ions vont pouvoir regagner l'émail superficiel et participer à sa reminéralisation. Cette reminéralisation est un processus naturel de réparation des lésions carieuses mettant en jeu les principes de bases de la chimie inorganique. Cet équilibre entre déminéralisation-reminéralisation maintient l'intégrité de la surface dentaire (Featherstone, 2009). Finalement, après réaction la couche de surface s'enrichit en phosphates de calcium plus stables et se reconstitue. Même si cette reconstitution ne se fait pas en intégralité, la couche néoformée sera plus résistante aux attaques acides futures, en particulier en présence de fluorures dans la salive (Lasfargues et Colon, 2009).

1.2.5.3. Rôle de la salive

La salive possède une composition complexe et occupe une place majeure dans l'équilibre des mécanismes de déminéralisation /reminéralisation (Aksoy *et al.*, 2006). De façon plus générale, elle permet d'assurer la protection des tissus de la cavité buccale : par sa consistance et son flux la salive rend possible une élimination et une dissolution naturelle des aliments et des bactéries présents dans le milieu buccal.

D'autre part, le pouvoir tampon de la salive joue un rôle dans la neutralisation des acides bactériens. Il permet de lutter contre les baisses de pH buccal grâce aux systèmes bicarbonate, phosphate et urée. Ces baisses du pH buccal sont dues à l'acidité directe de l'alimentation et/ou secondaire à la glycolyse bactérienne. La neutralisation des acides par les substances tampons est un mécanisme de défense important vis-à-vis de la carie (Lasfargues et Colon, 2009). Le système tampon type bicarbonate constitue le plus important moyen de stabilité du pH intra buccal. En effet, le système bicarbonate associé à l'acide carbonique permet à lui seul de ramener le pH à sa valeur initiale de 6-7. La zone d'action de ce système se situe pour un pH compris entre 4 et 7. La consommation répétée de sucres entraîne cependant le débordement des systèmes tampons et la persistance du pH sous le seuil critique de déminéralisation de pH à 5,5 (Stephan, 1966).

De plus par sa composition en diverses substances antibactériennes telles que les IgAs, le lysozyme et les peroxydases, la salive contrôle la croissance bactérienne.

Enfin, la salive est un important réservoir d'ions (Ca^{2+} , PO_4^{3-} , F^-) participant à la reminéralisation des tissus durs de la dent.

La salive constitue donc un bouclier protecteur des tissus mous et des tissus durs et plus particulièrement une protection contre la carie (Lasfargues et Colon, 2009).

1.2.5.4. Rôle des fluorures

Le fluor joue un rôle déterminant dans le processus de déminéralisation-reminéralisation. La valeur du pH critique (entre 5.3 et 5.7) peut être revue à la baisse s'il existe à la surface de l'émail des ions fluorures à un taux de 2500-4000 ppm ou 132-210 $\mu\text{mol/L}$ (Featherstone, 2009).

- la présence d'ions F^- sur le site de reprécipitation va favoriser la reminéralisation de la dent par la formation d'apatites fluorées. En effet, dans un environnement acide les ions fluorures réagissent fortement avec les ions calcium libres et les ions phosphates. Il en résulte la formation de cristaux de fluoroapatite $\text{Ca}_{10}(\text{PO}_4)_6\text{F}_2$, dans lesquels le fluor se substitue à quelques ions hydroxyles ;
- la fluoroapatite est moins soluble que l'hydroxyapatite en raison d'un meilleur arrangement cristallographique des atomes. Les cristaux de fluoroapatite ne peuvent pas être dissous par des ions acides à un pH supérieur à 4.5 (pH critique pour la fluoroapatite).

1.3. Histopathologie des lésions initiales

1.3.1. Lésion amélaire initiale

L'émail est un tissu avasculaire, acellulaire et non innervé. Son atteinte ne s'accompagne d'aucune manifestation inflammatoire ni douloureuse. Lors des phases d'accumulation de plaque dentaire sur les surfaces amélaire, des plages de déminéralisation se développent (Fejerskov et Kidd, 2003). La surface de l'émail devient alors microporeuse. Visuellement, la lésion se traduit par une tache opaque visible après séchage, contrastant avec l'émail sain avoisinant brillant. Les lésions peuvent être à évolution rapide sous la forme de taches blanches « white spot » ou à évolution plus lente d'allure brun-noir « brown spot » (Fejerskov et Kidd, 2003).

En microscopie, il se forme en surface de l'émail des microlésions, provoquant un élargissement de la gaine du prisme d'émail caractéristique de la lésion initiale. La couche superficielle de l'émail ne cède pas et la lésion n'est pas cavitaire. Il n'y a pas d'envahissement bactérien. La dissolution se limite aux

espaces inter-cristallins. La déminéralisation se poursuit le long des prismes d'émail en direction de la jonction amélo-dentinaire (Lasfargues et Colon, 2009).

En coupe microscopique, la lésion amélaire prend une forme triangulaire caractéristique appelée cône carieux amélaire. La lésion se subdivise en quatre zones (Silverstone, 1973) :

- La **zone de surface**, de 30 à 40 μm d'épaisseur environ, est presque intacte et recouvre le corps de la lésion. Cette couche ne contient cependant plus que 83 à 87 % de charge en minéraux et on constate une perte de 20% du matériel organique. Dans cette zone de surface, il y a des dissolutions ponctuelles de microcristaux avec apparition de micro chenaux (prismes dissous par le processus carieux). Les gaines des prismes sont élargies. Le volume total de porosité représente 1 à 5 %.
- Le **corps de la lésion** est la partie la plus volumineuse, de forme triangulaire, avec un sommet orienté vers la jonction amélo-dentinaire. La minéralisation y est diminuée de 20 % environ. La microporosité présente un volume de 5 à 25 % ce qui en fait la zone d'attaque la plus poreuse. Dans l'émail normal, cette microporosité est de 0.1 %. L'importante perte minérale est remplacée par de l'eau et du matériel organique salivaire (Lasfargues et Colon, 2009).
- La **zone sombre** est la zone de progression de la lésion. La porosité y est de 2 à 4% et la taille des pores y est plus petite. Elle est observée dans 85 à 90% des lésions et son épaisseur est d'autant plus fine que la progression de la carie est rapide.
- La **zone translucide** siège en périphérie de la zone sombre, la séparant de l'émail normal. Cette zone translucide est parfois difficile à voir sur les coupes et n'est présente que dans un cas sur deux. Sa minéralisation est un peu diminuée et la microporosité y est de 1 % (la normale étant de 0.1%) (Lasfargues et Colon, 2009).

1.3.2. Atteinte dentinaire au stade pré-cavitaire

L'atteinte dentinaire commence avec la déminéralisation de l'émail. Du fait de l'extrême porosité de l'émail, les acides produits par le métabolisme bactérien diffusent vers la dentine le long des prismes d'émail et induisent une réponse inflammatoire de l'organe dentino-pulpaire ainsi qu'une déminéralisation acide dentinaire quand les acides atteignent la jonction amélo dentinaire (JAD). (Tant que la lésion est limitée aux 2/3 superficiels de l'émail, les lésions intra-canaliculaires dentinaires sont confinées à une zone correspondant à l'atteinte amélaire. A ce stade, les bactéries sont absentes de la lésion dentinaire (Lasfargues et Colon, 2009). Certains auteurs estiment que 60 % des lésions situées dans la moitié externe de la dentine sont non cavitaires (Pitts et Rimmer, 1992).

1.3.3. Micro-cavitation de l'émail

Tant que l'émail recouvre la dentine, il n'y a pas d'invasion bactérienne dentinaire. La poursuite de la déminéralisation va augmenter la porosité de l'émail et peut provoquer une rupture de la surface amélaire. Cette rupture survient le plus souvent dans une zone de fragilité face à des contraintes occlusales ou mécaniques. Il se crée alors une micro cavitation qui est immédiatement colonisée par les bactéries du biofilm (Fejerskov et Kidd, 2003 ; Lasfargues et Colon, 2009).

Les bactéries trouvent sécurité et confort dans la cavité et les modifications environnementales se traduisent par l'émergence des lactobacilles au sein du biofilm et la production accrue d'acides. Les bactéries du biofilm trouvent alors un accès direct vers la dentine et commencent sa destruction.

CHAPITRE 2. DIAGNOSTIC ET CLASSIFICATION DES LÉSIONS CARIEUSES INITIALES

Le diagnostic doit distinguer les lésions initiales, susceptibles d'être reminéralisées et traitées de façon non invasive, des lésions évoluées nécessitant un traitement opératoire (Lafargues et Colon, 2009).

La démarche diagnostique doit inclure 3 étapes : la détection de la carie, l'évaluation de la sévérité de l'atteinte et enfin l'évaluation de l'activité de la lésion (Lussi et Reich, 2005).

2.1. Les méthodes diagnostiques traditionnelles

Classiquement, les lésions carieuses sont détectées en combinant trois outils de base :

- l'examen visuel,
- la perception tactile par sondage,
- la radiographie.

2.1.1. Examen visuel

Avant d'entreprendre tout examen visuel, il convient de nettoyer et de sécher correctement les surfaces dentaires et d'utiliser un éclairage de qualité. Le nettoyage peut être réalisé à l'aide d'une brosse à dents ou d'une cupule montée sur un contre-angle et enduite d'une pâte prophylactique ou encore par aéropolissage (Lafargues et Colon, 2009).

Le praticien doit s'attacher à mettre en évidence des changements de teinte, de translucidité ou de structure des tissus dentaires (Badet et Richard., 2004). Les lésions initiales demeurent plus difficiles à évaluer cependant, l'utilisation de la transillumination peut permettre un meilleur diagnostic. L'utilisation d'aides optiques grossissantes apporte également une augmentation de l'acuité visuelle.

Le praticien se doit de rechercher des signes objectifs de caries (Lafargues et Colon, 2009) comme :

- les changements de couleur et de translucidité,
- les ruptures localisées de l'émail,
- les ombres dentinaires associées à des déminéralisations en profondeur,
- les cavités exposant la dentine de façon plus extensive.

En 2001, la conférence de consensus sur « le diagnostic et la gestion des caries tout au long de la vie » met en avant un système de détection des caries : L'ICDAS (International Caries Detection And Assessment System), qui est modifié en 2005 en ICDAS II (Ismail *et al.*, 2005 ; Ismail *et al.*, 2007) (cf. sous chapitre 2.3.3.).

Cependant en 2001, Pitts fait plusieurs recommandations et met en garde les praticiens sur ce qu'il appelle la partie immergée de l'iceberg, c'est-à-dire les caries et lésions débutantes ne pouvant pas être détectés par un examen visuel simple. Les lésions proximales sont l'exemple d'affections pouvant évoluer à bas bruit.

La séparation temporaire des dents peut être utilisée pour évaluer la présence ou l'absence de caries interproximales (Pitts et Longbottom, 1987). Des élastiques orthodontiques sont utilisés pour séparer les surfaces proximales de deux dents contiguës proximales sur un temps de 24 heures. L'observation est réalisée avec une vision directe sur le diastème ainsi créé et l'évaluation s'en trouve facilitée.

2.1.2. Sondage

L'examen visuel peut être associé au sondage pour évaluer la consistance des tissus dentaires. Cependant, l'utilisation de la sonde n'améliore pas la sensibilité du diagnostic visuel et n'est donc pas une technique fiable (Selwitz *et al.*, 2007).

Cette technique est très controversée : l'application d'une faible pression peut endommager la surface dentaire et transformer une tâche blanche réversible en lésion cavitaire irréversible (Pitts, 2001). Ainsi, les sondes ne doivent pas pénétrer un puits ou un sillon, les surfaces colorées ou quelque surface que ce soit. Leur usage est considéré aujourd'hui comme non éthique (Pitts, 2001 ; Lasfargues et Colon, 2009). Seules les sondes à bout mousse (type sondes parodontales) peuvent être utilisées pour mesurer la consistance des tissus. La sonde peut par ailleurs contaminer un site sain en y déposant des bactéries prélevées sur un site parcouru au préalable.

2.1.3. Radiographie

L'utilisation de la radiographie peut permettre la détection de caries non décelables cliniquement. En l'absence d'une situation clinique spécifique, les clichés rétro-coronaires sont indiqués pour la détection des caries interproximales sur les secteurs prémolo-molaires (HAS, 2006).

En présence d'un risque carieux élevé, le bénéfice rapporté (nombre de caries détectées radiologiquement rapporté au nombre de caries détectées cliniquement) varie de 167 % à 800 % (HAS, 2006).

Si le risque carieux est modéré, le bénéfice diagnostique rapporté, lors de la réalisation de clichés rétro-coronaires initiaux, varie entre 150 % et 270 % (HAS, 2006). En effet, la précision et l'orientation du rayon incident font du radiogramme rétro-coronaire le cliché de choix pour le dépistage précoce de la carie, en particulier au niveau des faces proximales (Hintze *et al.*, 1998).

Cependant, l'intérêt de cet examen est actuellement remis en question et controversé :

- Pour Lasfargues et Colon (2009), cet examen reste limité pour les lésions initiales de la table occlusale du fait de la superposition d'une grande épaisseur de tissus dentaires en vestibulaire et lingual. Même si cet examen rétro-croinaire détecte deux fois plus de lésions proximales atteignant la dentine que le simple examen visuel, il semble que seulement la moitié des lésions présentes soit détectable par cette méthode (Lasfargues et Colon, 2009).
- Pour Selwitz et al. (2007), la radiographie rétro-croinaire ne sert que pour les lésions dentinaires avancées au niveau occlusal. En effet, ce type d'examen peut induire des erreurs dans la détection des lésions proximales avec une sensibilité de 50% et une spécificité de 87% (Selwitz et al., 2007). De plus, une des erreurs les plus fréquentes est d'assimiler une image radiologique hypodense, ou radioclaire, à une cavité. En effet, la radio-translucidité est liée à une déminéralisation qui ne s'accompagne pas obligatoirement d'une cavitation. En 1992, une étude de Pitts et Rimmer a mis en évidence que la majorité des images radiologiques hypodenses sur des faces proximales correspondent à des lésions non cavitaires et sont donc susceptibles d'être traitées de façon non invasive et passivées (Badet et Richard, 2004).

2.1.3.1. Radiographie argentique

La radiographie rétro-croinaire (ou bite-wing) argentique est considérée par de nombreux auteurs comme une technique apportant au praticien le maximum d'information. Cela implique l'utilisation d'un dispositif de maintien du film, et l'utilisation de films de qualité dans des conditions optimales :

- Pour permettre une bonne orientation du rayon incident ainsi qu'une netteté de l'examen, le film doit être maintenu par une ailette collée sur la face antérieure du film sur laquelle le patient viendra mordre (technique bite-wing).
- Les films utilisés doivent être adaptés en dimension au secteur exploré. Plusieurs formats sont ainsi proposés :
 - Format 2.00 : 20,6 x 31,8 mm,
 - Format 2.0 : 22,2 x 34,9 mm,
 - Format 2.1 : 23,8 x 39,7 mm,
 - Format 2.2 : 31 x 41 mm.
- L'HAS recommande l'utilisation de film de qualité : émulsion de grande sensibilité compatible avec la qualité d'image recherchée (type ISO E ou au mieux type ISO F) (HAS, 2006).

2.1.3.2. Radiographie numérique

La radiographie numérique diffère de la radiographie argentique par son mode d'acquisition de l'image. Alors que la radiographie argentique utilise un procédé chimique pour révéler l'image, le modèle numérique utilise un procédé physique où le film est remplacé par un capteur numérique. Il en existe 2 sortes :

- les capteurs dits CCD (Coupler Charge Device), munis d'un ensemble de capteurs semi-conducteurs élémentaires représentant chacun un pixel de l'image,
- les Ecrans RadioLuminescents à Mémoire (ERLM), plaques souples gardant une image latente à leur surface après radiation. Cette image est ensuite révélée par un scanner laser (**Erreur ! Source du renvoi introuvable.**).

L'avantage majeur de cette technique est la diminution de la quantité de radiations ionisantes nécessaire au fonctionnement du système, améliorant de 5 à 50% la dosimétrie par rapport à l'utilisation de la radiographie argentique (Lasfargues et Colon, 2009).

Pour Daudibertiers *et al.* en 1993, même si cet avis ne fait pas consensus, la radiographie numérique permet une meilleure visualisation des lésions carieuses par augmentation des contrastes, la mise en évidence des atteintes superficielles de l'émail ainsi qu'une évaluation quantitative des densités par radiométrie. Le contraste de l'image observée peut être réglé de manière à révéler les détails anatomiques recherchés par le praticien s'ils sont contenus dans le domaine des niveaux de gris les plus forts ou les plus faibles de l'image. Ceci est rendu possible grâce aux logiciels de traitement de l'image (Chala *et al.*, 2004). L'interprétation du résultat par le praticien s'en trouve alors facilitée.

Il semblerait que pour ces systèmes un grand contraste soit nécessaire pour améliorer le diagnostic des lésions carieuses (Pretty, 2006). L'apport de la radiographie numérique en matière de diagnostic de la carie fait objet de controverses dans la littérature : alors que la plupart des travaux à ce sujet font état d'une qualité identique à celle des radiographies conventionnelles, certains auteurs rapportent des résultats moins bons.

Pour Chala *et al.* en 2004 les lésions carieuses peuvent aussi bien être détectées avec la radiographie numérique qu'avec un cliché argentique. La radiographie numérique présente un avantage en termes de stockage, d'archivage et de conservation des données. Il faut cependant noter que les images imprimées sur papier sont de moindre qualité diagnostique que les films argentiques.

Si la résolution et la lisibilité des clichés numériques étaient au départ inférieures à celles des clichés argentiques, l'amélioration des techniques permet à ce jour une sensibilité et une spécificité au moins équivalentes à celles des clichés conventionnels (Chala *et al.*, 2004).

Après traitement numérique de l'image, la performance du diagnostic est au moins aussi bonne que celle de la radiographie conventionnelle avec des valeurs de 95% de sensibilité et de 83% de spécificité pour les lésions proximales (Pretty, 2006). Pour certains auteurs, la détection des caries proximales par radiographie, numérique comme conventionnelle, est plus spécifique mais moins sensible que par les méthodes ICDAS II (Mitropoulos *et al.*, 2010.).

La radiographie numérique est une technique qui présente quelques inconvénients :

- les capteurs peuvent constituer une gêne pour le patient,
- le coût des systèmes est élevé.

La radiographie numérique trouve de nouvelles applications grâce à différents procédés de traitement de l'image : avec les logiciels de soustraction numérique il est par exemple possible de comparer les images dans le temps pour objectiver la progression carieuse alors que des systèmes de reconstitution tridimensionnelle tomographique peuvent évaluer le volume des lésions (Lasfargues et Colon, 2009).

2.1.3.3. Apports de la radiographie soustractive

La détection de la lésion et de son évolution est un préalable à tout traitement, la radiographie reste une méthode de choix dans l'évaluation de la progression des lésions carieuses (Wenzel, 2000).

Cependant, il existe d'importantes variations entre opérateurs lors de l'interprétation de la même radiographie. De plus, la reproductibilité n'est pas toujours évidente malgré l'intervention d'un même opérateur (Gröndahl, 1979 ; Lussi, 2004).

Une étude de Wenzel en 2000 montre que la radiographie soustractive permet à un même observateur de mieux évaluer l'évolution des lésions qu'avec des films traditionnels et une comparaison par paire. Cependant, l'auteur émet des réserves quant à l'évaluation des lésions entre différents opérateurs (Wenzel, 2000). La technique de radiographie soustractive numérique reste dépendante de l'opérateur et de fortes variations apparaissent quand l'examineur change.

En 2007, Ricketts considère également la radiographie soustractive numérique comme plus sensible que la méthode traditionnelle de comparaison par paire (Ricketts *et al.*, 2007). Cette technique numérique montre son utilité pour le suivi sur de courtes périodes (Martignon *et al.*, 2006 ; Paris *et al.*,

2010b). La technique de comparaison traditionnelle par paire garde cependant une efficacité importante et reste une méthode de choix pour le suivi au long cours de l'évolution des lésions carieuses (Martignon *et al.*, 2012).

2.2. Les méthodes récentes

Suite aux récents progrès techniques, notamment dans le domaine de l'électronique, les praticiens possèdent des dispositifs innovants et performants pour la démarche diagnostique en cariologie. Ces méthodes récentes apportent une aide précieuse dans la détection des caries débutantes en facilitant leur diagnostic (Pretty, 2006).

2.2.1. Aides optiques

Plusieurs types d'aides optiques sont proposés aux praticiens en fonction de la qualité des optiques, du grossissement, du confort du praticien et de la technique d'éclairage intégré. Ces aides optiques peuvent être des équipements portatifs de type loupes ou des équipements plus lourds comme les microscopes opératoires. Les critères de détection des caries restent ici les mêmes que pour l'analyse visuelle simple. Pour certains auteurs, l'examen visuel devrait aujourd'hui être systématiquement réalisé avec une aide optique (Lasfargues et Colon, 2009).

Si certaines loupes grossissent l'image par 2.5 fois, les plus performantes peuvent grossir jusqu'à 4.3 fois. Les microscopes opératoires peuvent eux grossir plus de 20 fois l'image. L'utilisation de ces équipements demande cependant un temps d'adaptation.

2.2.2. Transillumination par fibre optique (systèmes FOTI et DIFOTI)

L'inspection visuelle des caries est basée sur le phénomène de diffusion de la lumière dans la dent. La transillumination par fibre optique (« Fiber Optic Transillumination » ou FOTI) utilise cette propriété et l'amplifie en utilisant une lumière blanche de haute intensité (Pretty, 2006).

Ce système peut être utilisé sur toutes les surfaces de la dent et notamment sur les surfaces proximales. La lumière est transmise dans la dent et lorsqu'un changement de structure intervient sur le chemin

lumineux (comme dans le cas d'une carie), cela provoque une diffraction de la lumière qui apparaît comme une ombre dans l'émail ou la dentine.

Ces systèmes FOTI évoluent vers des systèmes DIFOTI « Digital Imaging Fiber Optic Transillumination » qui couplent la transillumination et la transcription de l'image numérique vers un ordinateur, permettant ainsi un archivage des données et un suivi dans le temps (Lasfargues et Colon, 2009).

Ce système reste cependant plus subjectif qu'objectif (Pretty, 2006). Aucune tentative n'est faite dans les logiciels pour exploiter quantitativement les images et les luminosités obtenues. De plus, l'analyse est toujours dépendante de l'examineur qui fait une appréciation basée sur l'aspect de la diffusion (Schneiderman *et al.*, 1997).

La FOTI permet de détecter les lésions dentinaires mais reste peu fiable pour les caries amélaire, surtout en termes de sensibilité (Hintze *et al.*, 1998).

2.2.3. Systèmes optiques de fluorescence

La fluorescence lumineuse est un phénomène présent dans tous les matériaux naturels, y compris la dent. Lorsqu'une lumière de haute énergie émise est absorbée par un objet, elle est réémise dans un second temps à plus basse énergie au sein de la structure : cela constitue le phénomène de fluorescence.

La fluorescence de la dent est attribuée à sa composante organique plutôt qu'à sa part minérale (Hibst *et al.*, 2001). Elle peut également être émise par des métabolites dérivés des bactéries issues du tissu carié ainsi que par le tartre, la plaque, certaines colorations externes, les résines composites et les pâtes prophylactiques (Lussi et Reich, 2005 ; Lasfargues et Colon, 2009).

2.2.3.1. Fluorescence QLF

La QLF, pour « Quantitative Light Fluorescence », utilise le principe de la fluorescence couplée à une caméra intra-buccale. Celle-ci émet une lumière de haute énergie, soit par laser argon, soit par arc xénon, dans le spectre des bleus. La lumière passe par l'émail transparent et excite les fluorophores contenus au sein de la jonction amélo-dentinaire. La fluorescence résultant de la dent est alors captée par la caméra puis filtrée. Cela produit une image composée de verts et de rouges sur l'écran moniteur, le vert étant la couleur prédominante de l'émail (Pretty, 2006).

Avec la QLF, une déminéralisation aura pour conséquence directe une diminution de la fluorescence. En 2010, Wu *et al.* ont démontré qu'il existe un rapport linéaire entre la profondeur de la déminéralisation et la diminution de la fluorescence. Cette perte peut être mesurée et quantifiée par les outils informatiques. La perte minérale diminue la fluorescence de deux façons :

- par une excitation moindre de la jonction amélo-dentinaire,
- par une atténuation de la fluorescence de la jonction amélo-dentinaire par la lésion elle-même ou par un phénomène de diffraction (Pretty, 2006).

Ce système trouve son utilité dans la détection des lésions initiales des surfaces lisses vestibulaires et linguales de l'émail ainsi que des lésions des faces occlusales mais il est peu utile dans la détection des lésions initiales inter-proximales. Les lésions inter-proximales peuvent créer des interférences influant ainsi sur leur diagnostic par la QLF (Wu *et al.*, 2010).

Le suivi dans le temps des lésions initiales des surfaces lisses peut être réalisé grâce à un logiciel de repositionnement des images (Pretty, 2006) : celui-ci sera capable de comparer deux images d'une même dent prises à deux moments différents et de calculer s'il y a évolution, stabilisation ou régression de la lésion. La technique est également proposée pour le suivi de la déminéralisation autour des bagues orthodontiques ainsi que pour la prévention et la motivation auprès des patients.

Cette technique, bien que prometteuse, doit faire l'objet d'études cliniques fiables et nécessite souvent un équipement lourd (Wu *et al.*, 2010).

2.2.3.2. Caméras LED intra-orales à fluorescence

Les caméras intra-orales à LED sont des innovations plus récentes. Elles illuminent la dent et restituent, grâce à un traitement d'image, des clichés de la fluorescence de la dent.

Le système de fonctionnement reprend les principes de la QLF qui repose sur l'absorption du signal incident par l'émail poreux. Evoluée en Laser Induced Fluorescence (LIF) cette méthode propose par un traitement de l'image une corrélation diagnostique : c'est le concept Laser Induced Fluorescence Evaluation Diagnostic and Treatment ou Life DT (Gugnani *et al.*, 2011). La caméra Vista Proof® (DurrDental) et surtout la caméra fluoLED Sopro-life® (Sopro-Acteon) sont deux produits qui utilisent ces applications (**Erreur ! Source du renvoi introuvable.**). Plus la lésion est profonde plus le signal est absorbé. On observe ainsi des variations de fluorescence entre les zones saines apparaissant en vert brillant et les zones cariées apparaissant en vert foncé ou en rouge. Ces outils présentent un intérêt

certain dans le contrôle des lésions lors de l'excavation (Gugnani et al., 2011) mais manqueraient encore de fiabilité diagnostique.

2.2.3.3. DIAGNOdent®

Le système DIAGNOdent® est directement issu des travaux de Hibst et Paulus qui ont démontré qu'une lumière rouge induit une fluorescence suffisante pour détecter les caries (Hibst *et al.*, 2001; Hibst et Paulus, 1999). Le DIAGNOdent® est un instrument commercialisé par la marque KaVo qui utilise la fluorescence laser infrarouge pour détecter la présence de caries. En utilisant un petit laser, le système produit une lumière d'excitation de longueur d'onde 655 nm, c'est-à-dire une lumière rouge. Cette lumière est transmise à l'un des deux embouts intra-oraux : l'un étant conçu pour les puits et les fissures et l'autre pour les surfaces lisses. La pointe de cet embout émet la lumière d'excitation et recueille la fluorescence résultante. Ainsi le DIAGNOdent® ne produit pas une image de la dent mais affiche une valeur numérique comprise entre 1 et 99 indiquant le degré de déminéralisation du site testé (Tableau 2.1.) (Pretty, 2006).

Score de fluorescence	Interprétation clinique
0-9	Tissus sain ou carie débutante
10-17	Carie de l'émail
18-99	Carie de la dentine

Tableau 2.1. Valeurs limites fournies par les fabricants du DIAGNOdent® (KaVo)

Contrairement à la QLF, le DIAGNOdent® ne mesure pas les changements intrinsèques dans la structure de l'émail mais l'activité bactérienne et notamment la fluorescence issue du métabolisme des porphyrines ; ce que les auteurs appellent Laser-Induced Fluorescence (LIF) (Pretty, 2006).

Score de fluorescence	Recommandations
0-13	Aucun soin
14-20	Soin préventif
21-29	Soin dépendant du risque carieux du patient
30-99	Soin chirurgical avec action préventive associée

Tableau 2.2. Recommandations de l'utilisation de DIAGNOdent® (d'après Lussi, 2004)

Les évaluations de l'appareil indiquent qu'il peut être un outil prometteur pour l'utilisation clinique : la corrélation avec les coupes histologiques des lésions est de 0,85 ; la sensibilité et la spécificité pour les lésions dentinaires sont de 75% et 96% (Pretty, 2006). Cependant, il est démontré que le DIAGNOdent® a tendance à trouver plus de faux positifs que les méthodes traditionnelles et certains auteurs considèrent qu'il n'y a pas assez de preuves sur le système DIAGNOdent® pour en faire un moyen de diagnostic efficace dans la pratique clinique (Bader et Shugars, 2004). Cette méthode est surtout utile dans le cadre de détection de lésions occlusales. Si certains auteurs proposent des décisions thérapeutiques en fonction du score de fluorescence (Tableau 2.2.), le DIAGNOdent® est surtout une méthode diagnostique complémentaire (Lasfargues et Colon, 2009).

2.2.4. Systèmes électriques

En fonction du matériau qu'il traverse, la conduction du courant change. S'il existe une variation physique au sein du matériau, il y aura un effet direct sur la conduction du courant dans l'ensemble du matériau (Pretty, 2006) : cela concerne notamment les matériaux biologiques tels que la dent grâce à sa composition en fluides et électrolytes (Lasfargues et Colon, 2009). La dent possède une conductance propre, c'est-à-dire la capacité à laisser passer le courant. Lorsque la dent devient poreuse, lors d'une déminéralisation par exemple, la conductance augmente. A contrario, l'impédance, capacité à retenir le courant, diminue : le courant passe davantage. Cette différence peut être détectée par des instruments de mesure électrique tels que l'Electronic Caries Monitor (EMC®) ou le Cariometer 800 (CRM®).

L'EMC® s'est révélé plus performant que le sondage pour distinguer la dentine saine de la dentine cariée au niveau des caries radiculaires et pour mesurer le degré de reminéralisation avant et après traitement topique par fluoruration (Lasfargues et Colon, 2009).

2.3. Classification des lésions carieuses

Le diagnostic des lésions carieuses et en particulier des lésions initiales doit orienter la décision de soin du praticien. Pour ce faire, le praticien doit se référer à une classification. Les classifications sont cependant nombreuses et toutes ne trouvent pas leur utilité en clinique. Nous ne verrons dans ce chapitre que les principales.

2.3.1. Classification historique de Black (1904)

Black propose en 1904 une classification des lésions carieuses strictement topographique. Cette classification est restée longtemps comme la référence en cariologie. Sont ainsi définies les classes suivantes :

- classe I : carie des puits et sillons,
- classe II : carie proximale des molaires et prémolaires,
- classe III : carie proximale des incisives et canines sans atteinte des bords incisifs,
- classe IV : carie proximale des incisives et canines avec atteinte des bords incisifs,
- classe V : carie des collets dentaires,
- classe VI : carie des bords incisifs et des pointes cuspidiennes.

A l'origine découpée en 5 classes, une 6^{ème} classe est rajoutée ultérieurement. Ce système simple à retenir est fondé sur l'approche chirurgicale du traitement au point que la classification désigne par extension le système codifiant des cavités d'obturation. Cette classification n'évoque pas la gravité ni l'étendue des lésions contrairement à la classification de l'Organisation Mondiale de la Santé (OMS).

2.3.2. Classification de L'OMS de 2006 : CIM-10

Dans le cadre de sa Classification Internationale Des Maladies (CIM), l'OMS s'intéresse aux caries dentaires, au chapitre XI (relatif aux maladies de l'appareil digestif), rubrique K02. L'OMS classe les caries en fonction des tissus atteints :

- carie limitée à l'émail,
- carie de la dentine,
- carie du ciment.

L'OMS ajoute à ces classes une notation par degrés « D » qui code la gravité de la lésion,

- D1, lésion de l'émail cliniquement détectable avec une surface intacte non cavitaire,
- D2, lésion de l'émail cliniquement détectable avec une cavité limitée à la dentine,
- D3, lésion de la dentine cliniquement détectable avec ou sans cavitation de la dentine,
- D4, lésion ayant atteint la pulpe.

2.3.3. Classification visuelle ICDAS

En 2001 à Baltimore, la conférence de consensus sur « le diagnostic et la gestion des caries tout au long de la vie » met en avant un système de détection des caries basé sur les signes visuels rationalisés sous la forme d'un système codifié : l'ICDAS (International Caries Detection And

Assessment System). Il existe actuellement une deuxième version de ce système depuis 2005, l'ICDAS II, qui concerne les lésions des surfaces lisses et occlusales (Ismail *et al.*, 2005 ; Ismail *et al.*, 2007).

Le système ICDAS est fondé sur l'inspection visuelle des surfaces dentaires nettoyées et séchées et est basé sur des critères visuels faisant l'objet d'un consensus international (Tableau 2.3.). Les caries de l'émail sont détectées par les changements visuels de coloration amélaire de type tâche blanche et tâche brune.

Code	Système de détection ICDAS II
0	Surface dentaire saine
1	Premier changement visuel de l'émail 1w (white spot) ou 1 b (brown spot)
2	Changement visuel distinct de l'émail 2w (white) ou 2b (brown)
3	Rupture localisée de l'émail due à la carie, sans exposition dentinaire visible ni transparence ombrée due à la dentine cariée sous-jacente (underlying shadow)
4	Ombres foncées provenant de la dentine cariée sous-jacente sans ou avec rupture localisée d'émail
5	Cavité distincte avec dentine visible
6	Cavité distincte étendue à la dentine visible

Tableau 2.3. Classification ICDAS II (d'après Ismail *et al.*, 2005)

2.3.4. Classification selon l'activité (2002)

Erkstand propose en 2002 une évaluation de l'activité d'une lésion isolée selon une méthode spécifique réunissant quatre paramètres cliniques :

- l'aspect visuel,
- la localisation de la lésion dans une zone favorisant ou non l'accumulation de plaque,
- la perception tactile,
- l'état de la gencive marginale.

Lorsque l'équilibre entre déminéralisation et reminéralisation est rompu, une lésion est considérée comme active. En fonction des paramètres précédents un score est attribué à la lésion et son degré d'activité est évalué (Tableau 2.4.).

Paramètre de l'activité	Degré de sévérité	Score
Aspect visuel	Etat sain	0
	Opacité (après séchage)	1A
	Tache brune (après séchage)	1B
	Opacité (sans séchage)	2A
	Tache brune (sans séchage)	2B
	Ombre grise soulignée	3
	Perte de l'intégrité de surface	4
	Cavité punctiforme	5
	Cavité extensive	6
Accumulation de plaque	Zones non favorables	0
	Zones favorables	6
Sensation au sondage	Email lisse, dentine dure	0
	Email rugueux, dentine molle	5
Saignement gingival au sondage	Pas de saignement	0
	Saignement	3

Tableau 2.4. Évaluation du degré d'activité (d'après Lasfargues et Colon, 2009)

Les scores pour chaque paramètre sont additionnés. Si le score total est supérieur à 7, la lésion est considérée comme active alors que, si le score total est inférieur ou égal à 7, la lésion est jugée inactive (Lasfargues et Colon, 2009).

Il est important pour le praticien d'identifier l'activité des lésions pour décider du traitement à entreprendre : les lésions inactives de faible étendue ne nécessitent aucun traitement.

2.3.5. Classification radiologique

Certains auteurs utilisent les clichés radiologiques comme une aide au diagnostic et intègrent l'aspect radiologique comme un critère de classification. C'est le cas de Marthaler et Germann en 1970 (Tableau 2.5.).

Code	Classification radiologique
C 1	Déminéralisation limitée à la moitié externe de l'épaisseur de l'émail
C2	Déminéralisation étendue à la totalité de l'émail
C3	Déminéralisation jusqu'à la moitié externe de la dentine
C4	Déminéralisation jusqu'à la moitié interne de la dentine

Tableau 2.5. Classification de Marthaler et Germann (1970)

En 1998, Hintze *et al.* établissent une échelle d'évaluation des lésions proximales selon la profondeur estimée à la radiographie rétro-coronaire. Cette échelle se compose de 5 scores (Tableau 2.6.) :

Score 0	Tissus sains (pas de radioclarité)
Score 1	Radioclarité touchant la moitié externe de l'émail
Score 2	Radioclarité s'étendant à la moitié interne de l'émail
Score 3	Radioclarité atteignant le tiers externe de la dentine
Score 4	Radioclarité s'étendant aux deux tiers internes de la dentine

Tableau 2.6. Classification de Hintze *et al.* (1998)

Cependant, la difficulté de corrélérer une image radiologique à une réalité histologique constitue la principale limite de ces systèmes de classification. Ceci peut induire des erreurs dans la détection des lésions (Selwitz *et al.*, 2007).

2.3.6. Classification à visée thérapeutique de Mount et Hume (1997) et classification SiSta (2009)

L'évolution en cariologie a conduit à la mise au point du modèle médical préventif qui permet de ne pas intervenir chirurgicalement en première intention sur les lésions débutantes grâce à des techniques de réversion ou de reminéralisation. Lorsqu'il est nécessaire de procéder à l'élimination des tissus infectés, cette approche médicale consiste à préserver au maximum la substance dentaire et à utiliser, pour restaurer la perte de substance, les matériaux les plus adaptés.

A la lumière de ces évolutions, les principes de Black sont devenus obsolètes. Ceci a poussé Mount et Hume à établir en 1997 une nouvelle classification des lésions carieuses, définie par trois sites, correspondant aux zones de rétention de la plaque bactérienne et par quatre tailles de lésions déterminées par l'extension de la carie. Cette classification a été modifiée par Lasfargues en 2000, et a été présentée sous le concept SiSta (Site et Stade) qui repose sur 3 principes : principe d'économie tissulaire, principe d'adhésion et principe de bio-intégration (Lasfargues et Colon, 2009).

La classification SiSta (2000), comme la classification de Mount et Hume (1997), détermine les lésions carieuses selon le site de la lésion et son stade évolutif mais introduit pour chacun des trois sites un stade initial (stade 0) qui correspond à une lésion nécessitant un traitement non-invasif.

Les sites sont définis ainsi (**Erreur ! Source du renvoi introuvable.**):

- site 1 : lésions au niveau des puits, sillons, fosses et fossettes de toutes les dents (aussi bien antérieures que postérieures),
- site 2 : lésions proximales : elles peuvent toucher les aires de contact de toutes les dents,
- site 3 : lésions cervicales, à point de départ cervical, amélaire ou cémentaire, sur toutes les faces de toutes les dents.

Les stades sont définis comme ceci

- stade 0 : lésions initiales sans cavitation, strictement amélaire ou atteignant la jonction amélo-dentinaire mais ne nécessitant pas le recours à une intervention chirurgicale,
- stade 1 : lésions avec micro-cavitations de surface ayant progressé jusqu'au 1/3 externe de la dentine et nécessitant une intervention restauratrice,
- stade 2 : lésions cavitaires de taille modérée ayant progressé dans le 1/3 médian de la dentine et nécessitant une intervention restauratrice,
- stade 3 : lésions cavitaires étendues ayant progressé dans le 1/3 interne de la dentine et nécessitant une intervention restauratrice,
- stade 4 : lésions cavitaires atteignant les zones dentinaires para-pulpaire et nécessitant une intervention restauratrice.

2.4. Conclusion sur les méthodes diagnostiques et les classifications

Toutes les méthodes diagnostiques comportent un risque de détection de faux positif et faux négatif. Si les outils conventionnels présentent des valeurs de spécificités satisfaisantes avec peu de faux positifs, ils restent peu sensibles avec beaucoup de faux négatifs. De nouvelles technologies sont apparues au fil du temps pour augmenter les capacités diagnostiques des praticiens. Les techniques comme le DIAGNOdent[®] ou la FOTI trouvent leur efficacité surtout au niveau des lésions occlusales (Pretty, 2006).

L'efficacité de chacun des systèmes est actuellement basée sur des preuves limitées, les évaluations reposant essentiellement sur des études *in vitro*. De plus, le manque de recul clinique empêche les études par méta-analyse sur la performance de tels systèmes. Même si certaines techniques permettent un enregistrement numérique des données, les outils n'améliorent pas significativement le diagnostic et ne peuvent se substituer aux techniques conventionnelles. Il est plus raisonnable de considérer une complémentarité des différents moyens diagnostiques.

Dans le cadre de la détection des lésions proximales, il est nécessaire de différencier les lésions visuellement accessibles des lésions à accès caché. Les systèmes de détection utilisant des caméras intra-buccales sont moins performants sur le diagnostic des lésions proximales (Pretty, 2006) et la radiographie reste le moyen le plus sûr pour le suivi de telles caries (Martignon *et al.*, 2012).

La profondeur de la lésion est un facteur déterminant dans la décision de soin du praticien. Cependant, l'identification et le suivi de l'évolution des lésions par les outils diagnostiques reste encore trop opérateur dépendant et le traitement qui en résulte peut s'en trouver faussé. En effet, de nouvelles techniques comme les caméras intraorales offrent de nouvelles perspectives dans le diagnostic et le suivi des lésions mais le manque de reproductibilité et de fiabilité ne permettent pas d'identifier avec certitude le stade et les degrés d'évolution des lésions.

Malgré les tentatives de l'ICDAS, il existe un manque d'uniformisation des classifications des lésions carieuses. De nombreuses classifications ont été émises, certaines se recoupant. On peut déplorer que la classification ICDAS ne donne pas davantage de ligne de conduite thérapeutique. Par ailleurs, l'ICDAS n'est pas reliée à une classification histologique, d'où la proposition en 2009 de Lasfargues et Colon d'un recoupement entre ICDAS II et classification histologique (Tableau 3.2. page 63). De plus, les classifications radiologiques sont intéressantes mais il faut garder à l'esprit que l'image radiographique ne correspond pas à toujours à la réalité histologique.

Pour le praticien, une classification faisant la synthèse entre les critères visuels, radiographiques, la réalité histologique et les options thérapeutiques serait idéale.

CHAPITRE 3. PRISE EN CHARGE DES LÉSIONS CARIEUSES INITIALES ET RECOMMANDATIONS ACTUELLES

3.1. De la dentisterie invasive à la dentisterie médicale préventive

Pendant longtemps les principes de Black ont régi le traitement des lésions carieuses en imposant une éviction à but rétentif et mécanique. Certes le principe d'économie tissulaire était émis mais l'extension géométrique des cavités était une nécessité technique.

En outre, les lésions carieuses initiales sont souvent retrouvées au niveau des zones interproximales. L'accès étant difficile, le traitement de ces lésions par exérèse engendrait une destruction importante de tissus lors du traitement car il nécessitait un accès occlusal à la lésion (classe II de Black). Une telle situation entraînait la destruction des crêtes marginales, zones importantes pour la solidité mécanique de la dent.

L'avènement de la dentisterie *a minima* permet aujourd'hui de diminuer la quantité de tissus détruits et l'apparition de nouveaux matériaux limite les contraintes sur la dent.

Des méthodes sono abrasives ont par exemple été mises au point depuis le début des années 2000, notamment par la société KaVo. Leur but est de traiter les lésions proximales par mouvement de vibration associé à un insert diamanté (Lasfargues et Colon, 2009). Le côté non travaillant de l'insert est lisse pour ne pas léser les faces proximales adjacentes.

Cependant la dentisterie micro invasive reste destructrice et les nouveaux matériaux ne peuvent en aucun cas remplacer la dent naturelle. Même si elle reste justifiée dès lors qu'une cavitation est présente, cette méthode traite des lésions déjà bien établies. Cette technique reste injustifiée en l'absence de cavité (Kielbassa *et al.*, 2009).

Le traitement des lésions carieuses initiales par des méthodes invasives engendre des cas de surtraitement. Kielbassa et ses collaborateurs regroupent en 2009 des données récentes sur le traitement des lésions amélares strictes et remarque que la pratique des professionnels débouche encore souvent sur des attitudes interventionnistes. Si 15% des lésions amélares conduisent à la préparation d'une cavité en Norvège, la proportion monte à 50% au Mexique ainsi qu'au Brésil (Kielbassa *et al.*, 2009).

3.2. Risque carieux individuel et facteurs de risque

Les outils de prévention permettent d'essayer de limiter la destruction tissulaire. L'approche commence par une phase dite prophylactique visant à diminuer le risque carieux du patient. Cela permet d'arrêter la progression des lésions existantes et de diminuer l'apparition de nouvelles lésions.

Le risque carieux est défini par Bratthall *et al.* en 2001 comme la probabilité d'un individu à développer des lésions carieuses atteignant une étape donnée de la maladie pendant une certaine période de temps, avec une exposition aux facteurs de risque constante pendant cette période (Bratthall *et al.*, 2001).

Le calcul du risque carieux individuel est un outil important permettant d'adapter les actions de prévention en fonction de la propension de l'individu à présenter des facteurs de risque et donc de développer la maladie.

Six facteurs étiologiques fondamentaux sont évalués pour définir le risque carieux (Petersson, 2005) :

- l'expérience carieuse du patient,
- l'état général du patient,
- le facteur salivaire (débit, pouvoir tampon, agents antibactériens salivaires),
- le facteur alimentaire (contenu et fréquence),
- le facteur fluor,
- l'hygiène bucco-dentaire (quantité de plaque, bactéries en présence).

L'utilisation de tests salivaires permet d'étudier le flux salivaire, le pH, le pouvoir tampon ainsi que la clairance salivaire. Les tests microbiologiques permettent une évaluation des bactéries cariogènes en genre et en nombre.

Depuis 1997, le modèle du cariogramme développé par Bratthall constitue un outil informatique important dans l'évaluation du risque carieux. Il permet de mieux illustrer l'origine multifactorielle de la maladie.

- le secteur bleu foncé «Régime» est l'illustration du régime alimentaire.
- le secteur rouge «Bactéries» est obtenu à partir des facteurs «quantité de plaque» et «streptocoques mutans».
- le secteur bleu clair «Susceptibilité» est basé sur une combinaison des facteurs impliquant le fluor, la composition de la salive et la capacité tampon de la salive.
- le secteur jaune «Circonstances» est obtenu à partir de l'expérience de la carie.
- le secteur vert indique une estimation de la «chance réelle d'éviter de nouvelles caries». Ce secteur vert est «ce qui reste» quand les autres facteurs ont pris leur part.

Plus le secteur vert est important, plus la santé bucco-dentaire est préservée. Un faible secteur vert signifie un risque carieux élevé. A l'inverse, la santé bucco-dentaire sera d'autant plus préservée que les autres secteurs seront faibles (Cariogram Internet Version, 2004).

Les premières étapes de la formation de la carie (carie non cavitaire) peuvent être réversibles. La modification et l'abandon de facteurs aggravants, comme une mauvaise hygiène ou une mauvaise alimentation, et la valorisation de facteurs protecteurs tels que l'apport de fluor et le recours à des pratiques de soin, peut conduire à une inversion du processus carieux (Zero *et al.*, 2009). L'évaluation du risque carieux rentre dans une démarche de diagnostic précoce de la carie pour limiter les traitements invasifs et chirurgicaux et permettre un traitement préventif.

Autrement dit, la gestion de la carie dentaire nécessite une détection précoce ainsi qu'une évaluation des risques carieux pour parvenir à une prévention opportune et un traitement adéquat chez les patients qui en ont le plus besoin (Zero *et al.*, 2009).

3.3. Stratégie de prévention et de traitement de la carie initiale

3.3.1. Le fluor

La déminéralisation des tissus durs de la dent n'est pas un phénomène irréversible et la présence d'ions fluor dans la salive favorise la reminéralisation (cf. chapitre 1.2.5.4.). Le fluor a une action locale en agissant directement sur le processus carieux. Un apport externe en fluor peut être envisagé dès lors que l'on constate une déminéralisation. D'après l'UFSBD (Union Française pour la Santé Bucco-Dentaire), le fluor est un agent cario-prophylactique essentiel pouvant être utilisé sous différentes formes et posologies selon l'âge et la cario-susceptibilité. Cependant la prévention par le fluor doit s'inscrire dans un cadre général de prévention de la carie : hygiène, équilibre alimentaire, contrôles réguliers (HAS, 2010).

Le fait d'apporter de façon régulière de petites quantités de fluor dans la cavité buccale, au contact de la surface de l'émail, permet une optimisation de l'effet carioprotecteur du fluor.

L'utilisation du fluor est une bonne méthode pour prévenir le risque carieux. Dans une étude de 2003 le bénéfice est évalué à 26% de fraction prévenue pour l'ensemble des modes d'utilisation du fluor, c'est-à-dire qu'un quart des lésions peuvent être empêchées par la fluoration (Marinho *et al.*, 2003).

Les topiques fluorés (dentifrice, bain de bouche, vernis, gel) sont des moyens efficaces de prévention de la carie en denture permanente chez les enfants et les adolescents (HAS, 2010) mais leur efficacité dépend de l'aptitude du patient à maintenir un niveau élevé d'hygiène et notamment un brossage de qualité. Le vernis est le moyen le plus efficace mais c'est un outil de prévention à usage exclusivement professionnel appliqué deux fois par an et qui nécessite un suivi régulier (HAS, 2010).

3.3.1.1. Apport du fluor

Le fluor est une étape importante de la prévention de la carie. Son utilisation a permis la diminution de la prévalence et de l'incidence de la carie (Fejerskov, 1998).

L'effet pré-éruptif du fluor systémique est quasi nul et son incorporation durant la formation de l'émail est très faible, alors que l'incorporation de fluor par voie topique, en doses faibles mais régulières montre des effets protecteurs et thérapeutiques (Sixou *et al.*, 2004).

Les études de Mount et Ngo en 2000 montrent que lors des premiers stades de la lésion carieuse, la reminéralisation peut se produire dès lors que la plaque est éliminée et que des mesures d'hygiène bucco-dentaire, associées à des fluorations topiques, sont mises en place. Les observations cliniques semblent montrer que le processus de reminéralisation peut se produire à n'importe quel stade carieux, y compris celui de la cavitation, si les conditions empêchant le développement de la plaque sont réunies. Cependant la plaque dentaire constitue un obstacle aux ions fluorures, calciums et phosphates dans les zones d'accès difficile au brossage. Les cavités carieuses sont considérées comme des zones où l'accès difficile ne permet pas d'envisager la reminéralisation par voie fluorée topique (Murdoch-Kinch et McLean, 2003).

3.3.1.2. Fluor et lésion initiale

Les données actuelles sur les lésions initiales mettent en avant les traitements de fluoration par voie topique (Griffin, 2006). Ainsi le CNEOC, Collège National des Enseignants en Odontologie Conservatrice, recommande la reminéralisation des lésions carieuses initiales par traitement au fauteuil par des vernis fluorés associés à des conseils d'hygiène et à une évaluation régulière (annexe 2 et 3 ; Griffin, 2006).

Le brossage dentaire à l'aide d'une pâte dentifrice fluorée permet de favoriser la reminéralisation et, non seulement d'arrêter les lésions mais également de les réparer dans certains cas (Cury, 2009). Pour ce faire, il est cependant nécessaire de contrôler la plaque dentaire, responsable des déminéralisations, la maladie carieuse étant dépendante du biofilm.

De plus, la reminéralisation des lésions est lente et l'addition de méthodes de fluoration ne permet pas d'additionner les bénéfices escomptés. Dans une étude randomisée, l'adjonction hebdomadaire, au brossage bi-journalier par un dentifrice au fluor de 1250 ppm, d'un brossage par gel de fluorure d'ammonium de 4000 ppm ne permet aucune amélioration significative de la reminéralisation de lésions initiales type « white spot » surveillées avec la méthode QLF (Karlsson, 2007).

Dans une étude de Zantner en 2006, le suivi de lésions au stade initial est effectué sur 6 mois. Cependant ces lésions sont des lésions existantes anciennes. Deux groupes effectuent un brossage bi-quotidien avec soit un dentifrice aux fluorures de sodium avec 1500 ppm de fluor, soit un dentifrice aux fluorures d'amines avec 1250 ppm de fluor. Les lésions sont évaluées par la technique QLF. Après 6 mois, les auteurs ne constatent aucune amélioration des lésions. Les auteurs pensent que le fluor n'aurait pas d'effet sur des lésions débutantes anciennes (Zantner, 2006).

Récemment la technique de fluoration activée par laser (LAF) s'est développée mais les recherches sont encore au stade in vitro. Le principe est de diminuer par laser le seuil de reminéralisation des cristaux de fluoroapatite (Carounanidy et Sathyanarayanan, 2010).

3.3.2. Les nouveaux produits de reminéralisation

Depuis plusieurs années, le développement des phosphates de calcium (CaPO_4) suscite un intérêt important dans la recherche sur la reminéralisation. La molécule a pour effet d'augmenter la concentration de calcium disponible dans la cavité buccale. La capacité naturelle de reminéralisation de la salive s'en retrouve améliorée. Pour 2 ions fluorures, 10 ions calciums et 6 ions phosphates sont nécessaires à la formation d'une molécule de fluoroapatite (Reynolds, 2009). En augmentant la disponibilité du calcium et du phosphate, les effets du fluor sont ainsi potentialisés. Pour Reynolds, la technologie de reminéralisation à base de phosphate de calcium est prometteuse en complément des traitements de fluorothérapie (Reynolds, 2009).

Trois molécules dérivées du phosphate de calcium et utilisant cette méthode ont vu leur apparition ces dernières années (Cury et Tenuta, 2009) :

- le phosphopeptide de Caséine-phosphate de calcium amorphe ou CPP-ACP est utilisé sous le nom de RecaldentTM et est présent dans la composition de Tooth Mousse[®] (GC, Japon), une pâte topique de reminéralisation,
- le phosphate de calcium amorphe non stabilisée ou ACP est utilisé sous le nom de EnamelonTM sous forme d'une pâte dentifrice,
- un verre bioactif contenant du sodium phosphosilicate de calcium (NovaMinTM).

Ces composés associés à du fluor, comme dans le MI Paste[®], garantissent une augmentation de la biodisponibilité des ions participants à la reminéralisation. Cependant le développement de ces produits nécessite encore des évaluations. Ces techniques semblent toutefois très prometteuses.

3.4. Traitement de reminéralisation ou traitement invasif ?

Pour Backer-Dirks (1966), 51% des lésions initiales en « white spot » pourraient disparaître naturellement après plusieurs années. Mais selon Pot et ses collaborateurs, seules 13% des lésions « white spot » seraient amenées à disparaître alors que 50% d'entre elles ne présenteraient pas d'évolution dans le temps et 37% entraîneraient des lésions cavitaires (Pot *et al.*, 1977).

Tant que la lésion « white spot » possède une surface intacte, certains auteurs considèrent que le contrôle de la lésion est dépendant du risque carieux individuel et des soins d'hygiène buccale de qualité : élimination de la plaque dentaire par brossage rigoureux et utilisation de fil dentaire (Garcia-Godoy et Hicks., 2011).

Pour le CNEOC les lésions de score ICDAS 1 et 2, correspondant au stade 0 de la classification SiSta doivent être traitées par des mesures non invasives de reminéralisation et scellement alors que les lésions de stade ICDAS 3 et 4, correspondant aux stades 1et 2 SiSta, sont à traiter par des restaurations adhésives ultraconservatrices et donc micro invasives voir invasives (cf annexes 1, 2 et 3) (Tableau 3.1.).

Codes ICDAS	Critères de détection visuelle des lésions	Degré d'évolution (sévérité des lésions)	Stades SiSta	Options thérapeutiques
0	Surface dentaire saine			abstention
1	Premier changement visuel, détectable par séchage de l'émail	Déminéralisation ≤ tiers externe de l'émail	0	<i>Intervention a minima</i> : Soins non invasifs par reminéralisation et scellements
2	Changement nettement visible de l'émail : Taches blanche ou brune visibles sans séchage	Déminéralisation ≤ tiers interne de l'émail atteinte possible de la JAD		
3	Rupture localisée de l'émail Dentine non visible	Déminéralisation de l'émail et du tiers externe de la dentine	1	<i>Intervention à minima</i> : restaurations adhésives ultra-conservatrices
4	Email opaque grisâtre caractéristique d'une lésion dentinaire sous-jacente, sans ou avec cavitation de l'émail	Déminéralisation du tiers médian dentinaire sans fragilisation des structures axiales coronaires	et 2	
5	Cavité amérodentinaire franche, avec exposition visible de la dentine cariée	Déminéralisation du tiers médian dentinaire avec fragilisation relative des structures coronaires	3	<i>Dentisterie opératoire</i> : restaurations coronaires fonctionnelles, sans ou avec recouvrement des cuspidés
6	Cavité amérodentinaire étendue et profonde, avec exposition visible de la dentine cariée	Déminéralisation du tiers interne dentinaire, avec perte partielle des structures cuspidiennes	et 4	

Tableau 3.1. Critères visuels de détection des lésions carieuses ICDAS et classification SiSta (d'après Fiche de procédure CNEOC n°2)

Cependant en 2009, Lasfargues et Colon recourent la classification ICDAS II avec une classification histologique d'Ekstrand (Lasfargues et Colon, 2009). Ce recouplement associe le stade 2 de l'ICDAS

jusqu'au tiers externe de la dentine alors que le CNEOC considère le stade ICDAS 2 étendu jusqu'à la jonction amélo dentinaire (JAD) (Tableau 3.2.).

Code	Système de détection ICDAS II	Classification histologique
0	Surface dentaire saine	Pas de déminéralisation
1	Premier changement visuel de l'émail 1w (white spot) ou 1 b (brown spot)	Déminéralisation limitée à la moitié externe de l'épaisseur de l'émail
2	Changement visuel distinct de l'émail 2w (white) ou 2b (brown)	Déminéralisation comprise entre la moitié interne de l'émail et le tiers externe de la dentine
3	Rupture localisée de l'émail due à la carie, sans exposition dentinaire visible ni transparence ombrée due à la dentine cariée sous-jacente (underlying shadow)	Déminéralisation du tiers médian de la dentine
4	Ombres foncées provenant de la dentine cariée sous-jacente sans ou avec rupture localisée d'émail.	
5	Cavité distincte avec dentine visible	Déminéralisation du tiers interne de la dentine
6	Cavité distincte étendue à la dentine visible	

Tableau 3.2. Proposition de recouplement du système ICDAS et de classification Histologique (Lasfargues et Colon, 2009)

Le traitement des lésions initiales purement amélaire doit être effectué par fluoruration, cette technique faisant consensus et référence. Que faire alors des lésions atteignant le tiers externe de la dentine ? Faut-il traiter préventivement par fluoruration au risque de renforcer uniquement la couche externe de l'émail ? Faut-il traiter de façon invasive, fragiliser la dent et imposer la contrainte d'une restauration ? C'est cette dernière solution qui était jusqu'à présent retenue par la classification SiSta. Cependant la classification SiSta associe la cavitation à la profondeur d'atteinte de la lésion (Lasfargues et Colon, 2009) ce qui n'est pas toujours le cas. Si en 1992 Pitts et Rimmer estiment que 60% des lésions situées dans la moitié externe de la dentine sont non cavitaires et donc exemptes de bactéries, les données actuelles sont floues quant au traitement de telles lésions.

Contrairement aux lésions non cavitaires des sillons qui peuvent être scellées, il n'existe pas de recommandation de l'HAS pour les lésions initiales proximales établies. Des recommandations existent sur les stratégies de prévention et de traitement des lésions amélaire ainsi que sur les lésions cavitaires : les premières seront traitées par fluoruration alors que les secondes seront traitées de façon invasive. Cependant il n'y a pas de consensus sur le traitement des lésions proximales non cavitaires touchant le tiers externe de la dentine. En outre ces lésions restent difficilement détectables car la non cavitation n'est appréciable que par des méthodes visuelles difficilement applicables en secteur proximal.

CHAPITRE 4. INFILTRATION DES LESIONS CARIEUSES ET EVOLUTION DU PROCEDE JUSQU'A LA RESINE ICON®

4.1. Principe d'infiltration des lésions carieuses

Lors de l'attaque acide, les pores de l'émail et l'élargissement des espaces inter-cristallins servent de voie de propagation aux acides vers les couches les plus profondes de la dent. Ce chemin peut également être emprunté par d'autres substances afin de pénétrer en profondeur la lésion, en particulier par les résines fluides.

Suivant ce principe, la lésion peut être « remplie et scellée » aux stades précoces. Ainsi, au milieu des années 70, Davila montre que l'utilisation d'adhésif sur une surface déminéralisée permet de créer une unité résistant aux attaques acides. Il propose par la suite une méthode de scellement des lésions proximales par la résine (Davila *et al.*, 1975b).

Dès l'apparition du « white spot », l'utilisation d'une résine d'infiltration peut être un traitement alternatif non invasif de la lésion. Le but de ce traitement est de sceller les pores de cette lésion à l'aide d'une résine photo polymérisable de haute viscosité (Paris *et al.*, 2007c). L'effet de la résine n'est pas seulement de diminuer la porosité mais également d'apporter un support mécanique aux tissus lésés (Robinson *et al.*, 2001).

4.2. Impératifs généraux des résines d'infiltration

Le matériau idéal étant l'émail sain, les propriétés des résines d'infiltration doivent tendre vers les mêmes caractéristiques physico-chimiques que celui-ci. Ainsi, des critères ont été établis pour les matériaux potentiellement utilisables. Ces matériaux doivent être (Kielbassa *et al.*, 2009) :

- hydrophiles,
- hautement actifs en surface et de faible viscosité,
- bactériostatiques,
- biocompatibles,
- résistants aux attaques chimiques et aux contraintes mécaniques,
- esthétiques.

4.3. Évolution du procédé d'infiltration

4.3.1. Préparation de la surface au traitement

Lors des premiers travaux sur l'infiltration des lésions initiales, il est apparu que si les lésions artificielles pouvaient être infiltrées facilement, les lésions naturelles devaient être mordancées afin de recevoir un tel traitement (Davila, *et al.*, 1975a ; Meyer-Lückel *et al.*, 2007).

In vitro, lors de l'initiation de la lésion carieuse, la zone de surface, qui est faiblement minéralisée, est en première ligne pour recevoir les précipités minéraux lors des phases de reminéralisation. Cette couche faiblement poreuse devient hautement minéralisée et garde une apparence intacte. Lors des recherches sur la reminéralisation des lésions initiales, cette surface pseudo-intacte est suspectée de créer une barrière isolante à la pénétration des agents reminéralisants et ainsi de diminuer cette reminéralisation des couches internes de la lésion (Kielbassa *et al.*, 2009).

En 1994, Flaitz et Hicks proposent une étude dans laquelle des molaires humaines subissent un « etching » (ou mordançage) par acide à base d'acide phosphorique (H_3PO_4) concentré à 30% pendant 30 secondes puis un bain calcifiant pendant 60 secondes (Flaitz et Hicks, 1994). Il en résulte que le mordançage de l'émail optimise les effets de la reminéralisation. L'auteur associe cette amélioration de la capacité de reminéralisation à la création d'une surface d'émail plus réactive car non protégée par la couche de surface pseudo-intacte (Flaitz et Hicks, 1996).

Deux études récentes sur l'utilisation du mordançage dans les techniques d'infiltration des lésions débutantes ont été menées en 2007 par les équipes de Meyer-Lückel d'une part et Paris d'autre part :

- La première compare l'efficacité de différents gels d'acide dans l'élimination de la zone de surface de la lésion (Meyer-Lückel *et al.*, 2007). Des molaires humaines extraites et présentant des signes de lésions interproximales de type « white spot » sont soumises à un examen visuel. Seules les lésions concernant l'émail sont étudiées et séparées en 4 groupes :
 - mordançage à l'acide phosphorique à 37%,
 - mordançage à l'acide chlorhydrique à 5%,
 - mordançage à l'acide chlorhydrique à 15%,
 - groupe contrôle, non mordancé.

Les temps d'application du gel varient de 30 à 120 secondes. Après analyse en microscopie confocale, il en résulte que l'acide chlorhydrique à 15% utilisé pendant 90 et 120 secondes élimine de façon plus significative la pellicule de la zone de surface de la lésion que l'acide phosphorique à 37% utilisé pendant 30 à 120 secondes (Meyer-Lückel *et al.*, 2007).

- La seconde étude menée par Paris *et al.* (2007c), évalue la pénétration d'un adhésif conventionnel dans l'émail naturel carié ayant subi un traitement avec un acide de mordantage pendant 120 secondes. Les lésions initiales de molaires extraites sont traitées avec l'un ou l'autre des produits suivants :
 - De l'acide phosphorique à 37 % pendant 120 secondes,
 - De l'acide chlorhydrique à 15% pendant 120 secondes.

Par la suite, les deux groupes subissent une infiltration d'adhésif et sont observés en microscopie confocale. De cette étude ressort que le niveau de pénétration de l'adhésif dans le groupe ayant subi un traitement avec l'acide chlorhydrique à 15% était significativement plus important que dans le groupe ayant subi un traitement par acide phosphorique à 37% (Paris *et al.*, 2007c).

Il est possible de conclure que l'acide chlorhydrique est un produit plus approprié que l'acide phosphorique pour éliminer la pellicule minérale de la zone de surface et initier le traitement par infiltration (Meyer-Lueckel *et al.*, 2007 ; Paris *et al.* 2010c). Ces conclusions rejoignent celles d'une autre étude où des résultats similaires sont obtenus sur des dents temporaires (Paris *et al.*, 2010a).

4.3.2. Pénétration des résines d'infiltration et influence des composants

Par contraste avec les « sealants », ou résine de scellement, où une barrière de diffusion est créée à la surface de l'émail par la pose d'une fine couche de résine, l'objectif des résines d'infiltration est d'obtenir une barrière à l'intérieur de la lésion amélaire (Paris *et al.*, 2007a). Les études sur des lésions artificielles montrent que la pénétration des lésions par des adhésifs et des résines est possible mais de façon limitée (Meyer-Lueckel *et al.* 2006). En effet, malgré le traitement par l'acide chlorhydrique à 15%, la pénétration d'un adhésif classique dans la lésion demeure superficielle à une profondeur moyenne de 58µm (Paris *et al.*, 2007b).

4.3.2.1. Coefficient de pénétration

La pénétration du produit dans la lésion se fait par capillarité. Dans une étude de 2007, Paris *et al.*, proposent d'étudier la pénétration de différents matériaux en fonction de leurs propriétés physiques et cherchent à comprendre les mécanismes d'une meilleure pénétration d'un matériau dans la lésion. Pour cela, ils s'inspirent de l'équation de Washburn qui décrit la pénétration d'un liquide dans un solide poreux. Ils déterminent le coefficient de pénétration PC.

$$PC = \frac{\gamma \cdot \cos \theta}{2\eta}, \text{ où } \gamma \text{ représente la tension de surface de la résine, } \eta \text{ la viscosité de la résine et } \theta$$

l'angle de contact de la résine sur l'émail. Plus le coefficient de pénétration est important, plus le solide sera pénétré profondément (Meyer-Lueckel et Paris, 2008b).

Plusieurs auteurs ont effectué la comparaison entre les différents adhésifs du marché et des nouvelles résines expérimentales (Meyer-Lueckel et Paris, 2008b ; Meyer-Lueckel et Paris, 2010 ; Paris *et al.*, 2007c). Il a été admis que les résines composées de tri-éthylène-glycérol di-méthacrylate (TEGDMA) avec adjonction d'éthanol ont le coefficient de pénétration le plus important. Cela s'explique par la diminution de la viscosité due à l'éthanol. Les auteurs constatent également que l'augmentation du temps de pénétration augmente significativement la profondeur de pénétration des produits et ce, de façon linéaire dans le cas des lésions artificielles. Ainsi, plus le temps de contact entre le produit et la lésion est important, plus la pénétration sera importante (Meyer –Lueckel et Paris, 2008b).

Ces conclusions sont corroborées en 2008 par Meyer-Lückel et Paris qui évaluent l'infiltration de lésions initiales naturelles *in vitro*. Des lésions, mordancées avec un acide chlorhydrique à 15% pendant 120 secondes, sont infiltrées par :

- un adhésif de PC de 31cm/s,
- une résine d'infiltration de PC de 273 cm/s.

La résine ayant un PC plus élevé que l'adhésif, sa capacité de pénétration est plus importante dans une lésion naturelle (Meyer-Lückel et Paris 2008a).

4.3.2.2. Composition de la résine

En 2010, Meyer-Lueckel et Paris comparent la pénétration de différentes résines expérimentales dont la composition en bisphénol-A-glycidyl-méthacrylate (BISGMA), en tri-éthylène-glycol-diméthacrylate (TEGDMA) et en éthanol varie. Il en ressort que les résines avec un haut PC peuvent infiltrer une lésion naturelle en quasi-totalité. Les auteurs préconisent l'utilisation de résines sans solvant et constituées majoritairement de TEGDMA pour l'infiltration des lésions naturelles (Meyer-Lueckel et Paris, 2010). L'augmentation du taux de TEGDMA dans le mélange TEGDMA/BISGMA/éthanol de la résine provoque une diminution de la viscosité et de l'angle de contact θ avec la surface, améliorant ainsi le coefficient de pénétration (Paris *et al.*, 2007a). Cependant, certains auteurs considèrent que l'augmentation de la proportion en TEGDMA dans les résines provoque une augmentation de la rétraction de prise et de la fragilité du matériau (Feilzer et Dauvillier, 2003 ; Asmussen, 1982). De plus, avec l'augmentation des proportions de TEGDMA et d'éthanol, il peut exister un manque d'homogénéité à l'intérieur de la résine et donc une diminution de l'imperméabilité de la restauration (Munksgaard et Freund, 1990). Cette imperfection est due à

l'évaporation du solvant lors de l'application ainsi qu'à l'hydrolyse du produit. Dans l'optique d'une utilisation clinique, une double application est préconisée pour augmenter l'homogénéité du matériau (Paris *et al.*, 2007a).

4.3.3. Inhibition de la déminéralisation

Les résines d'infiltration permettent une oblitération complète des pores de la lésion et empêchent ainsi les agents pathogènes d'être en contact avec des tissus potentiellement déminéralisables. L'utilisation de ces résines vise non seulement à empêcher la progression de la déminéralisation mais également l'apparition de nouvelles lésions.

Les premières études portent sur des modèles expérimentaux où des lésions artificielles sont infiltrées puis maintenues dans un environnement déminéralisant (Mueller *et al.*, 2006 ; Paris *et al.*, 2006). Les lésions artificielles obtenues sur l'émail de bovins puis infiltrées ne montrent pas de progression significative dans un environnement cariogène.

En 2010, Paris *et al.* comparent des lésions naturelles sur des dents humaines extraites et soumises à un environnement cariogène : ils analysent la progression de la profondeur des lésions après infiltration dans un environnement déminéralisant par rapport à un groupe témoin de lésions non infiltrées et soumises au même environnement (Paris *et al.*, 2010b). Comparées aux lésions non traitées, les lésions naturelles de l'émail infiltrées par la résine ont un taux de progression plus faible (Paris *et al.*, 2010b). Les auteurs concluent que les résines d'infiltration sont capables d'inhiber complètement la progression des lésions.

Les résultats de l'étude *in vivo* de Martignon *et al.* en 2012 viennent confirmer le potentiel d'inhibition des résines d'infiltration sur les lésions initiales. Dans cette étude, des lésions sont repérées *in vivo* par radiographies puis examinées suivant les caractéristiques de l'ICDAS II et classées selon l'activité de la lésion. Seules les lésions actives sont considérées dans l'étude. Ainsi, trois groupes sont déterminés suivant qu'ils reçoivent :

- Un traitement par infiltration,
- Un traitement par scellement de la lésion,
- Des conseils d'hygiène et notamment des instructions sur le passage du fil dentaire.

Les lésions initiales actives infiltrées par la résine progressent moins que les lésions ayant été traitées par scellement ou par passage du fil dentaire (Martignon *et al.*, 2012).

Une autre étude clinique randomisée en double aveugle *in vivo* avec groupe test et groupe témoin valide l'intérêt clinique des résines d'infiltration (Paris et Meyer-Lueckel, 2010). Lors du recrutement,

des radiographies sont réalisées. En reprenant la base de la classification radiologique de Hintze (1998), les auteurs définissent 5 stades lésionnels :

- E1, radiotransparence jusqu'à la moitié externe de l'émail,
- E2, radiotransparence jusqu'à la moitié interne de l'émail,
- D1, radiotransparence jusqu'au tiers externe de la dentine,
- D2, radiotransparence jusqu'au tiers médian de la dentine,
- D3, radiotransparence jusqu'au tiers interne de la dentine.

Seules les lésions étendues entre la moitié externe de l'émail et le tiers externe de la dentine sont étudiées (E1 à D1).

- Le groupe test reçoit un traitement par une résine d'infiltration suivant un protocole strict,
- Le groupe témoin suit le même protocole, sans produit de traitement mais de l'eau.

Un suivi de 18 mois est effectué et, après examen clinique, la technique de radiographie par soustraction est utilisée pour apprécier l'évolution des lésions. Les auteurs concluent que l'infiltration des caries réduit la progression des lésions étendues radiographiquement entre la moitié interne de l'émail et le tiers externe de la dentine. Les auteurs considèrent néanmoins que cette technique doit être perçue comme une option additionnelle aux techniques non invasives et aux mesures de prévention existantes (Paris et Meyer-Lueckel, 2010).

Si, en 2010, Paris et ses collaborateurs trouvent une efficacité de 93% dans la protection de l'évolution des lésions après 18 mois, Martignon et ses collaborateurs trouvent en 2012 une efficacité de 74% après 3 ans. Cette différence s'explique par le score ICDAS II moyen plus bas dans l'étude de Paris *et al.* (2010) que dans celle de Martignon *et al.* (2012) De plus la durée des deux études n'est pas similaire.

4.3.4. Influence des paramètres mécaniques

L'objectif de la résine d'infiltration n'est pas seulement de diminuer la porosité mais également d'apporter un support mécanique aux tissus lésés et donc de renforcer la structure de la dent déminéralisée (Robinson *et al.*, 2001). L'utilisation d'un matériau de comblement des espaces poreux de la lésion initiale ne doit pas influencer de façon néfaste les propriétés mécaniques et chimiques de la dent naturelle. Ainsi, la dureté et la résistance à l'abrasion des tissus dentaires ont été étudiées.

4.3.4.1. Dureté Vickers (Hv)

L'utilisation de résines d'infiltration sur des lésions artificielles augmente la dureté de surface par rapport à des lésions non traitées ou scellées (Nobrega *et al.*, 2010). D'après une étude du Laboratoire de Métallurgie Physique et Science des Matériaux (URA CNRS 155), de l'école des Mines de Nancy en France, la dureté de l'émail varie de 205 à 378 Hv (Panighi et G'Sell, 1993). Une équipe de la King Saudi University a obtenu des valeurs moyennes de Hv pour les lésions amélaire infiltrées avec la résine Icon[®] sensiblement voisines, et de l'ordre de 246.4 ± 123.9 (Taher *et al.*, 2011).

Ces valeurs ne montrent pas de différences significatives entre la dureté de surface de l'émail sain et celle des surfaces traitées par la résine d'infiltration. Cette méthode d'infiltration peut donc être considérée comme une méthode acceptable pour renforcer la structure de l'émail.

4.3.4.2. Résistance à l'abrasion

La lésion infiltrée se doit de présenter les mêmes caractéristiques que l'émail sain vis-à-vis de l'abrasion, notamment au brossage.

Des études sur ce sujet sont actuellement en cours de réalisation. Une étude interne à la société DMG[®] montre que les lésions artificielles infiltrées par la résine présente une susceptibilité à l'abrasion légèrement plus importante que l'émail naturel (Lohbauer et al. 2009, étude non publiée).

D'autres études sont cependant nécessaires pour évaluer ce critère.

4.4. Mise au point d'une résine de traitement des lésions initiales : Icon[®]

L'ensemble des études menées initialement sur les résines adhésives de scellement puis sur les résines d'infiltration a poussé les chercheurs à développer un type de résine permettant de créer une barrière interne à la dent en empêchant ainsi la diffusion des agents responsables des déminéralisations. Ainsi, la communauté scientifique s'accorde pour retenir un procédé d'infiltration reposant sur l'application d'un gel d'acide chlorhydrique à 15% pendant 120 secondes puis le séchage alcoolique de la lésion et enfin une double infiltration à l'aide d'une résine acrylique.

Si l'utilisation des produits in vitro est relativement simple, la mise en œuvre clinique de l'infiltration par résines peut être compliquée par de nombreux paramètres :

- la nécessité d'innocuité pour les tissus,
- l'humidité de la cavité buccale,

- l'accessibilité aux faces proximales des dents pluricuspidées,
- la possibilité d'apporter les différents produits à la fois sur les faces vestibulaires et les faces proximales,
- le respect de l'esthétique des dents antérieures,
- le temps de travail.

Suite aux recherches in vitro et aux résultats concluants des essais cliniques, la société DMG® a lancé en 2009 sur le marché des kits d'infiltrations des lésions carieuses commercialisés sous le nom d'Icon®.

L'application de cette résine d'infiltration nécessite le suivi strict du protocole d'utilisation tant au niveau du matériel qu'au niveau des temps d'exposition au produit.

4.4.1. Présentation du matériel

Le kit d'infiltration Icon®, commercialisé par DMG® se présente sous 2 formes (Figure 4.1. ; Figure 4.2.) :

- un kit pour usage interproximal,
- un kit pour les surfaces lisses vestibulaires et linguales.

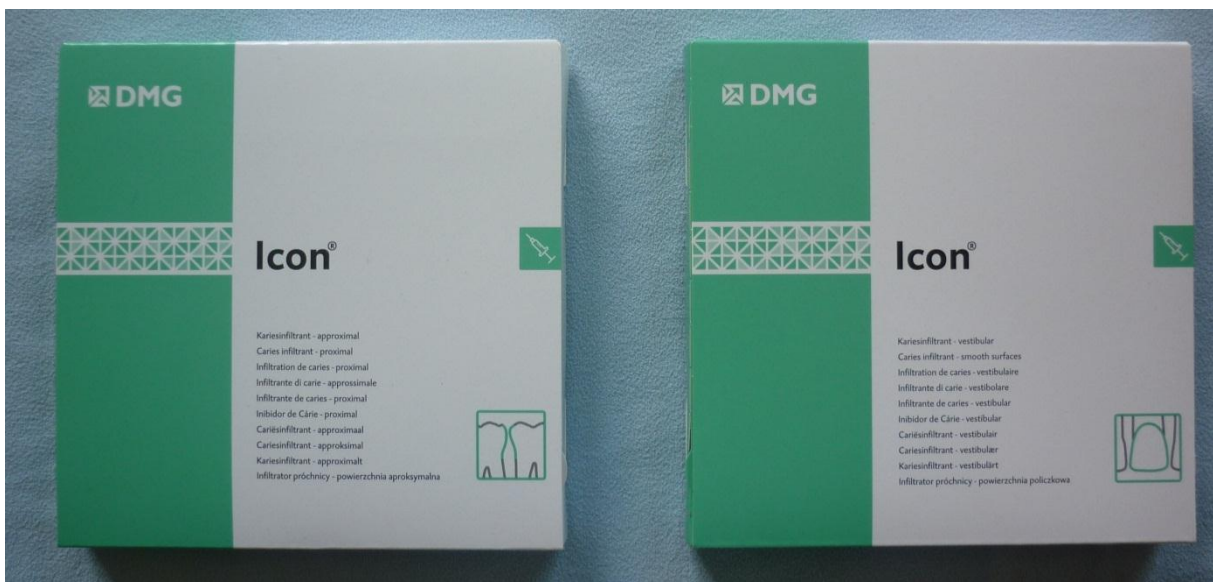

Figure 4.1. Kits Icon® proximal et vestibulaire (photographie du service d'odontologie de Brest)



Figure 4.2. Contenu des kits Icon® proximal et vestibulaire (photographie du service d'odontologie de Brest)

Le kit pour les surfaces proximales présente un embout plastique fin qui se place en inter dentaire à la manière d'une bande matrice. Cet embout comporte 2 faces (Figure 4.3.) :

- une verte,
- une blanche.

Seule la face verte est micro perforée, elle doit être placée face à la lésion.



Figure 4.3. Embout proximal pour application d'Icon® (photographie du service d'odontologie de Brest)

Le kit pour les surfaces lisses vestibulaires ou linguales présente un embout rond qui s'applique directement sur la dent (Figure 4.4.).



Figure 4.4. Embout pour face vestibulaire (photographie du service d'odontologie de Brest)

Ces kits se composent de 3 produits :

- Icon®-Etch, acide chlorhydrique à 15% (Figure 4.5.),

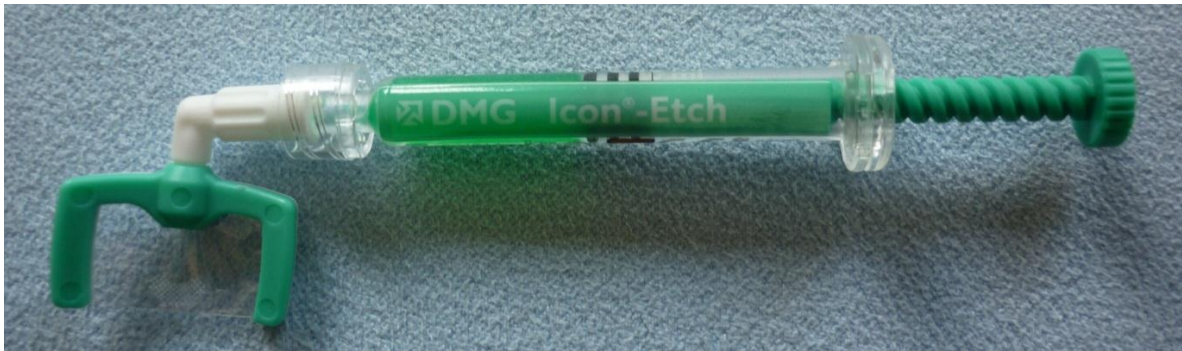

Figure 4.5. Icon® - Etch (photographie du service d'odontologie de Brest)

- Icon®-Dry, composé à 99% d'éthanol (Figure 4.6.),



Figure 4.6. Icon®-Dry (photographie du service d'odontologie de Brest)

- Icon®-Infiltrant, composé d'une matrice résine à base de méthacrylate, d'additifs et d'initiateurs (Figure 4.7.).



Figure 4.7. Icon®-Infiltrant (photographie du service d'odontologie de Brest)

4.4.2. Protocole clinique d'utilisation

Les protocoles d'utilisation varient sensiblement entre l'usage proximal et l'usage vestibulaire. Seul le protocole d'infiltration des lésions proximales sera décrit dans ce travail.

4.4.2.1. Préparation du site et mise en place de la digue

La surface à traiter doit être propre, sans présence de plaque dentaire et sèche. Pour cela, il est recommandé d'utiliser une brosette montée sur contre-angle (Figure 4.8.).

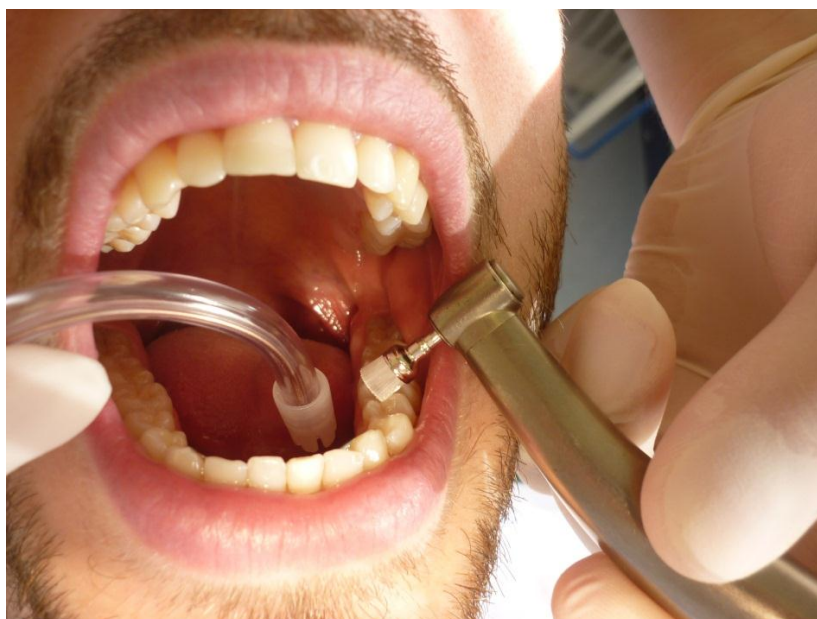

Figure 4.8. Nettoyage initial des surfaces dentaires (photographie du service d'odontologie de Brest)

Il est ensuite nécessaire de mettre en place une digue dentaire. Celle-ci doit créer un champ opératoire relativement étendu pour avoir un accès optimum au site à traiter, à savoir une dent en avant et une dent en arrière de la zone cible (Figure 4.9.). La société DMG[®], fabricant d'Icon[®] indique que les digues à bases d'élastomères thermoplastiques ne doivent pas être utilisées avec la résine d'infiltration Icon[®] en raison de la composition de cette résine.

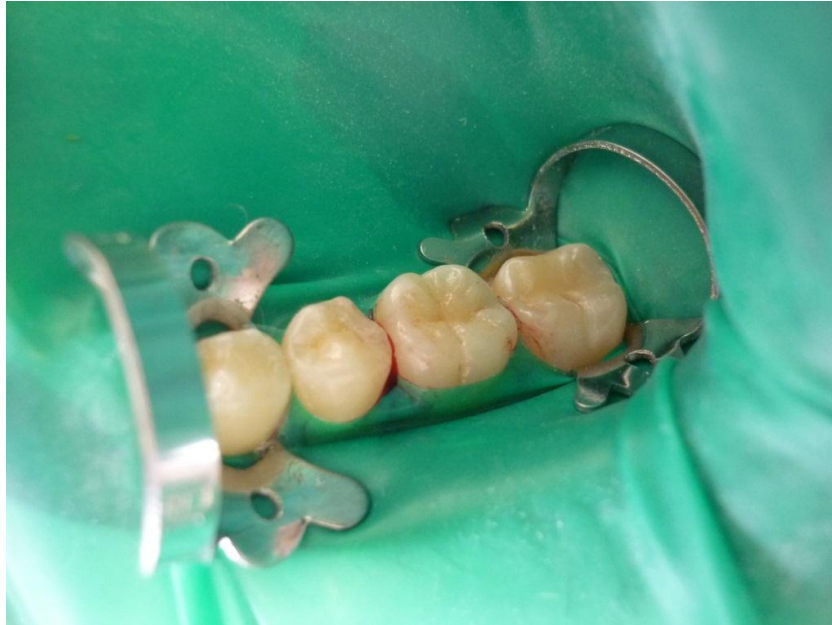

Figure 4.9. Mise en place de la digue, à distance du site à traiter (photographie du service d'odontologie de Brest)

La séquence d'utilisation d'Icon® implique l'utilisation d'acide chlorhydrique pour mordancer la surface de l'émail. Certains auteurs relèvent des possibilités d'ulcérations des muqueuses lors de la manipulation de l'acide et recommandent l'utilisation du champ opératoire afin de protéger les tissus mous (Paris *et al.*, 2010b ; Paris *et al.*, 2011).

Une étude interne à la société DMG®, non publiée à ce jour, démontre que l'augmentation de l'humidité lors de l'utilisation de résine à base de monomère diminue l'homogénéité de cette résine. L'auteur de cette étude montre une augmentation de l'homogénéité de la résine lorsqu'un champ opératoire est utilisé, en comparaison avec l'utilisation de la même résine dans les mêmes conditions mais sans l'utilisation de la digue (Schneider, 2008).

Un coin en bois ou en plastique est ensuite appliqué dans l'espace inter-dentaire pour séparer les faces proximales des dents (Figure 4.10.). Les fabricants recommandent un espacement de 50µm afin d'effectuer le traitement dans des conditions optimales.



Figure 4.10. Coin de plastique fourni dans le Kit Icon[®] proximal (photographie du service d'odontologie de Brest)

4.4.2.2. Mordançage

Le kit d'utilisation d'Icon[®] est livré avec une seringue d'acide chlorhydrique à 15%, Icon[®]-Etch, sur laquelle se fixe un embout à ailette (Figure 4.3.).

L'application du gel de mordançage se fait non pas en appuyant sur la seringue mais en tournant le piston-visse.



Figure 4.11. Mordançage (photographie du service d'odontologie de Brest)

La durée de mordançage est de 2 minutes (Figure 4.11.). Une fois ce mordançage terminé, le gel est éliminé à l'aide du spray d'eau pendant 30 secondes, puis la dent est séchée à l'aide du spray d'air (Figure 4.12.).

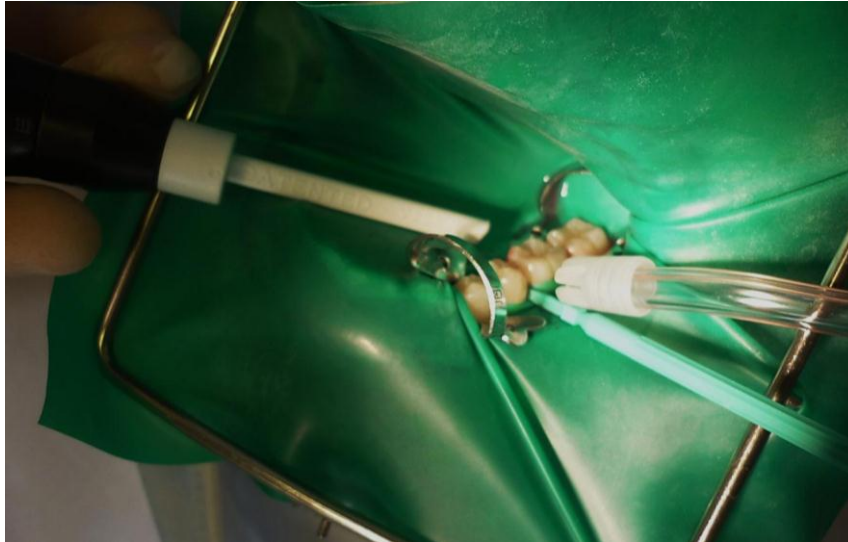

Figure 4.12. Élimination du gel de mordançage par spray d'eau (photographie du service d'odontologie de Brest)

4.4.2.3. Séchage

Pour favoriser la pénétration de la résine, la cavité est « séchée » par Icon[®]-Dry. Ce produit se présente sous la forme d'une seringue, remplie d'éthanol concentré à 95-100%. Cette méthode a pour intérêt d'augmenter l'imbrication mécanique de la résine et de la dent (Paris et Meyer-Lueckel, 2010).

L'alcool est appliqué à l'aide d'une aiguille à bout mousse pendant 30 secondes (Figure 4.13.). Le produit est ensuite éliminé à l'aide du spray d'air.

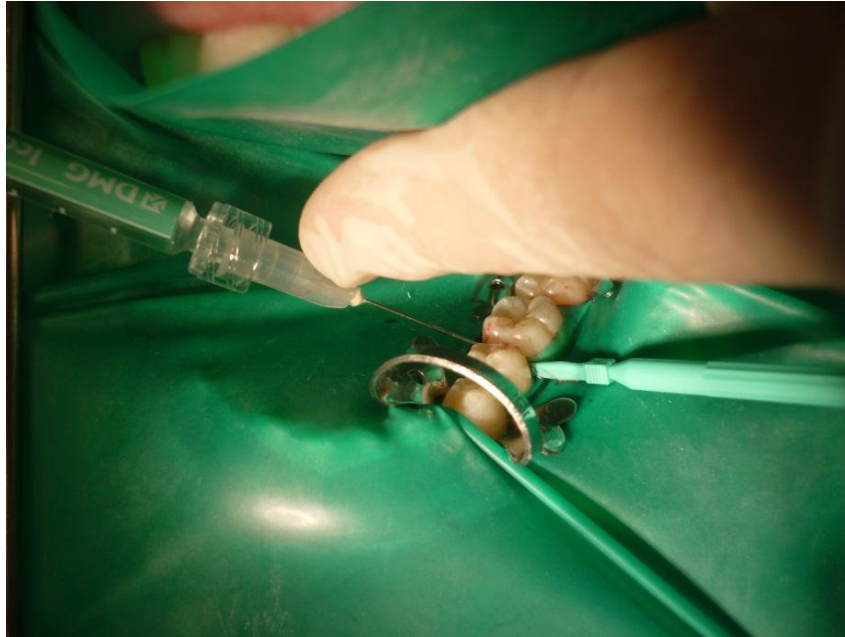

Figure 4.13. Séchage par Icon[®]-Dry (photographie du service d'odontologie de Brest)

4.4.2.4. Infiltration

Icon[®]-Infiltrant est conditionné dans une seringue. C'est un liquide jaune composé d'un mélange de résine méthacrylate. L'application du produit se fait par un embout à ailette (Figure 4.14.). Le temps d'application est de 3 minutes. La manipulation et la gestion de la quantité de produit administré demande un certain entraînement ; en effet, le produit assez fluide est souvent mis en excès. Ces excès doivent être éliminés avant la polymérisation, par un spray léger d'air et le passage du fil dentaire (Paris *et al.*, 2007).

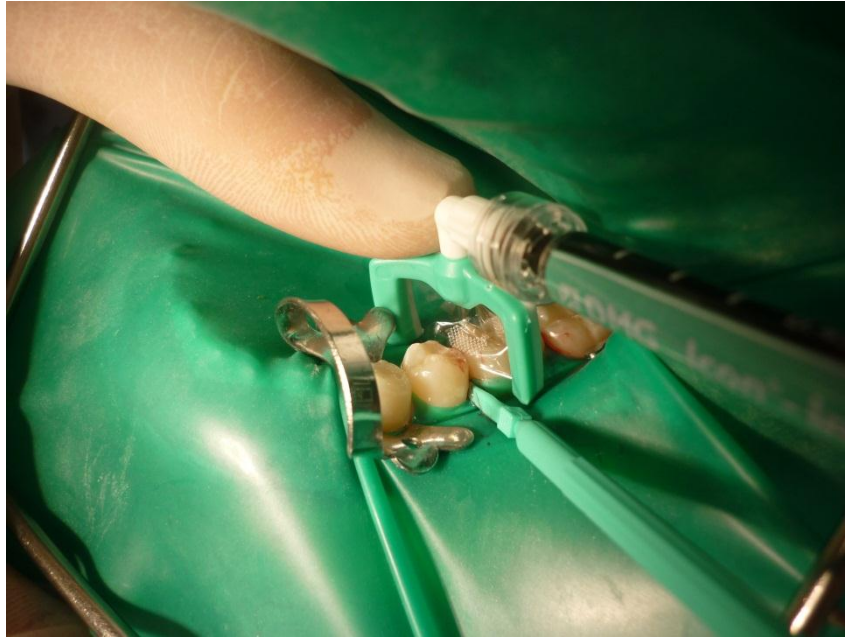


Figure 4.14. Application de Icon®-Infiltrant (photographie du service d'odontologie de Brest)

4.4.2.5. Polymérisation

La prise de la résine se fait par photopolymérisation pendant 40 secondes (Figure 4.15.). Les sources lumineuses doivent être en bon état de fonctionnement. Les recommandations du fabricant mentionnent une valeur d'émission de 450nm avec une intensité de 800mW/cm².




Figure 4.15. Photopolymérisation (photographie du service d'odontologie de Brest)

4.4.2.6. Nouvelle infiltration

Lors de l'infiltration de la résine, il peut se produire des porosités au sein du matériau (cf.4.3.2.2.). Aussi, les auteurs recommandent une deuxième application pour diminuer les risques de créer des zones de rétention de plaque dentaire (Paris, 2007c ; Paris, 2011). De plus, une double infiltration se traduit par la diminution du risque de progression des lésions et par un gain de dureté (Paris et Meyer-Lueckel, 2008).

Cette deuxième application se fait pendant 1 minute et nécessite l'utilisation d'un nouvel embout (Figure 4.16.).

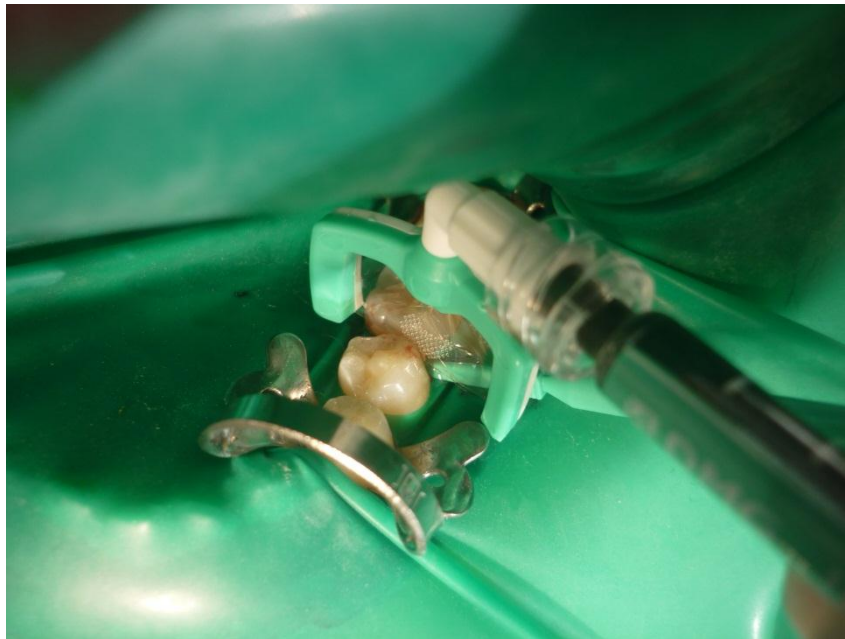

Figure 4.16. Nouvelle infiltration avec embout neuf (photographie du service d'odontologie de Brest)

4.4.2.7. Polymérisation finale

Une nouvelle photopolymérisation est réalisée pendant 40 secondes.

4.4.2.8. Précautions lors de l'utilisation

4.4.2.8.1. Gestion de la rugosité

L'utilisation de résine d'infiltration permet de créer une barrière à la diffusion des éléments chimiques favorisant la déminéralisation. Lors de la photopolymérisation, ces résines peuvent rester en excès et créer un facteur de rétention de plaque, favorisant les déminéralisations futures. L'utilisation d'un

protocole strict d'élimination des excès de résine avant polymérisation permet d'obtenir des résultats de rugosité significativement identiques à ceux de l'émail sain (Taher *et al.*, 2011). Une fois la polymérisation effectuée, l'utilisation de bandes rugueuses pour polir la surface traitée ne semble pas être une solution améliorant la rugosité de surface (Mueller *et al.*, 2011).

4.4.2.8.2. Identification des surfaces déjà traitées

La résine d'infiltration Icon® est une résine radio-transparente. Lorsqu'une lésion radiologiquement visible est traitée par la résine, la lésion restera radioclaire après traitement.

Ainsi, pour éviter tout sur-traitement ou traitement inutile, il est nécessaire d'identifier les surfaces traitées. Le kit d'utilisation d'Icon® met à disposition un système de feuillet sur lequel le praticien note les faces traitées. Ce feuillet est remis au patient afin qu'il indique à chaque rendez-vous et à chaque praticien les surfaces infiltrées.

Ce système présente toutefois des limites car les patients peuvent oublier ou perdre ce document et l'antécédent de traitement est ainsi occulté.

4.4.2.8.3. Monitoring des lésions

4.4.2.8.3.1. Généralités

La progression éventuelle des lésions traitées par Icon® doit pouvoir être évaluée. Malgré le développement de nouvelles techniques diagnostiques, le manque de reproductibilité et de fiabilité des outils modernes ne permet pas d'objectiver l'évolution des lésions efficacement. Les outils de comparaison radiographique gardent une fiabilité satisfaisante et certains auteurs d'études *in vivo* comme Paris et ses collaborateurs et Martignon et ses collaborateurs utilisent les méthodes de radiographie soustractive numérique et radiographie par comparaison de paires. Ces méthodes, bien qu'opérateur dépendantes, montrent des résultats efficaces (cf. apport de la radiographie soustractive en 2.1.3.3.). L'incidence du rayon X est primordiale pour permettre d'obtenir des clichés de qualité pouvant être comparés (Figure 4.18.). Ainsi, l'utilisation d'angulateurs pour les radiographies rétro-alvéolaires et d'ailettes personnalisées dans le cas de bite-wings ou radiographie rétro-coronaire est fortement conseillée.

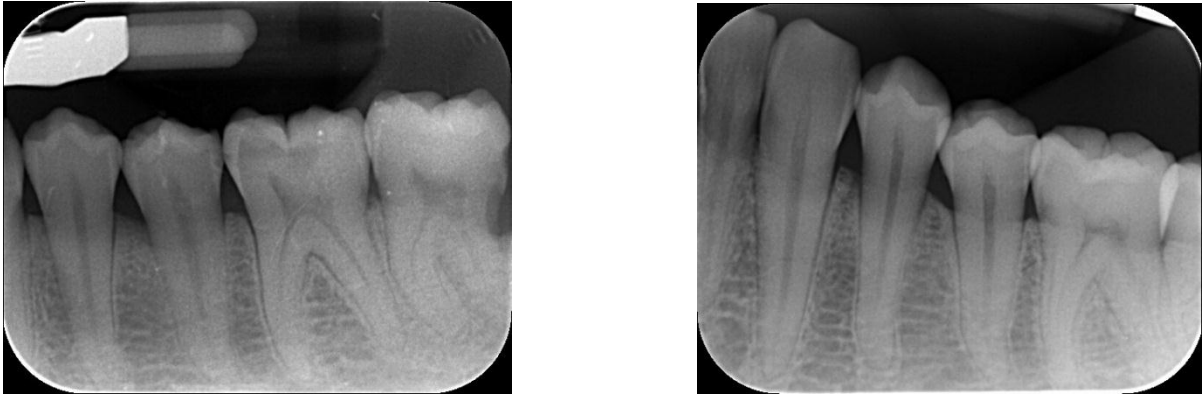

Figure 4.17. Radiographies numériques d'une même dent avec incidence différente: les lésions proximales entre 35 et 36 ne sont pas visibles sans une bonne angulation (radiographie du service d'odontologie de Brest)

4.4.2.8.3.2. Infiltration de lésions initiales au CHRU de Brest

Nous avons réalisé en 2011 dans le service d'Odontologie du CHRU de Brest, le traitement de plusieurs lésions carieuses initiales par infiltration à l'aide de la résine Icon[®]. Nous avons constaté que le suivi des lésions traitées par Icon[®] reste malgré tout difficile car l'objectivation à l'œil nu d'une progression ou d'une stabilisation des lésions demeure parfois difficile. La comparaison de deux radiographies prises à 4 mois d'intervalle après le traitement d'une lésion sur une face mésiale de 15 ne permet pas de conclure quant à la réussite du traitement (Figure 4.18.).

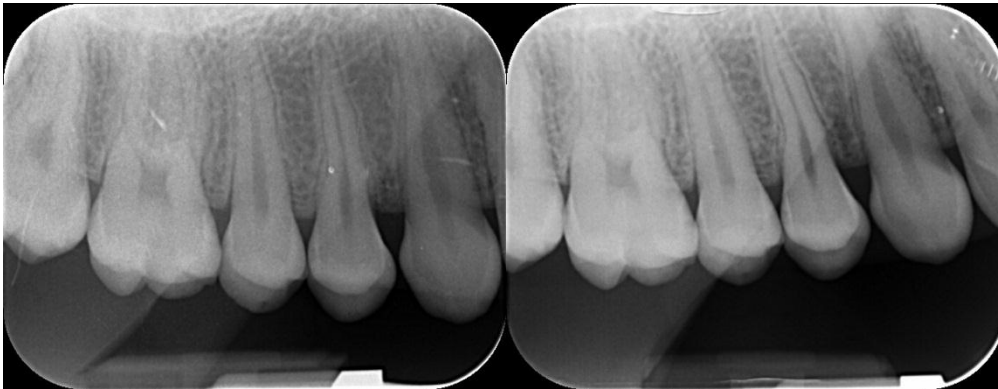

Figure 4.18. Lésion sur 15 le jour du traitement par Icon[®] à gauche, et contrôle radiographique 4 mois plus tard (radiographie du service d'odontologie de Brest)

Sur 4 patients traités par la résine d'infiltration Icon[®], après un suivi de 4 mois aucune progression des lésions n'a pu être observée. Toutefois la technique utilisée ne permet pas de certifier l'absence réelle de progression histologique.

4.4.2.8.4. Effet indésirables et contre-indications

Dans une étude randomisée (Paris et Meyer-Lueckel, 2010) avec un suivi de 18 mois, les auteurs ne relèvent pas d'effet indésirable tant au niveau de la vitalité des dents qu'au niveau des tissus mous environnants. Pour prévenir tout risque, l'utilisation d'Icon[®] est contre-indiquée dans le cas d'allergie ou d'intolérance à l'un des composants du matériau, même si aucun cas n'est rapporté dans les études menées.

L'utilisation de la résine Icon[®] ne doit pas être faite conjointement à l'utilisation de matériau contenant de l'eugénol comme stipulé par le fabricant.

4.5. Position par rapport aux traitements actuels recommandés

4.5.1. Position Icon[®] par rapport aux traitements fluorés

Le fluor est un important agent de prévention des lésions carieuses (cf. chapitre 3.3.1.) et un acteur influant sur les mécanismes de reminéralisation (cf. chapitre 1.2.5.4.). Si son effet préventif est reconnu, il peut également montrer des effets thérapeutiques sur les lésions établies. Il fait actuellement référence pour le traitement des lésions amélares (cf. annexes 2 et 3). Cependant selon certains auteurs, l'apport de fluor peut créer une barrière hyper fluorée empêchant l'accès des ions fluorures aux couches sous-jacentes (Kielbassa *et al.*, 2009).

Le traitement du stade pré-cavitaire peut nécessiter un traitement plus performant que la fluoration seule. En 2010 dans une étude randomisée, en double aveugle et avec un suivi de 18 mois, Paris, Hopfenmuller et Meyer-Lueckel se proposent de traiter 2 groupes de patients ayant des caries de stade E1 à D1 (soit score 1 à 3 de Hintze). Le groupe test est traité par Icon[®] associé à des mesures d'hygiène et une fluoration topique. Le groupe témoin est traité par un placebo associé à des mesures d'hygiène et une fluoration topique. Une analyse par radiographie soustractive est effectuée au bout de 18 mois. Il en ressort que le groupe traité par Icon[®] associé aux mesures préventives présente une progression significativement moins importante des lésions proximales en comparaison avec le groupe témoin ayant reçu un placebo et une fluoration topique par brossage (Paris *et al.*, 2010b).

L'association d'Icon[®] avec des mesures de prévention semble être une solution efficace pour limiter la progression des lésions débutantes. Ce traitement par résine d'infiltration doit être vu comme une option additionnelle et non comme un substitut aux mesures de prévention et de fluoration (Paris *et al.*, 2010b).

Une étude comparable, effectuée sur des dents temporaires, montre des résultats semblables (Ekstrand *et al.*, 2010). Des patients présentant des lésions débutantes sur des dents lactéales sont séparés en 2

groupes. Dans le groupe test, les lésions sont traitées par Icon[®] et sont recouvertes d'un vernis fluoré alors que dans le groupe témoin seul le vernis fluoré est utilisé. Après 12 mois, une analyse radiologique et clinique des dents traitées est effectuée : les effets d'Icon[®] associé au vernis fluoré sont supérieurs de 35% par rapports aux effets sur le groupe témoin (Ekstrand *et al.*, 2010). Cette association de vernis fluoré et de résine d'infiltration Icon[®] est donc une méthode efficace pour contrôler la progression des lésions sur les dents temporaires mais également sur les dents définitives.

4.5.2. Icon[®] et esthétique

Zantner montre en 2006 que les lésions débutantes « white spot » anciennes ne peuvent pas toujours être traitées efficacement par fluoration. De plus, la reminéralisation des lésions entraîne une coloration de cette même lésion. Dans une étude de 2011, Rocha Gomes Torres montre que l'utilisation d'Icon[®] sur un groupe test (IC) permet d'obtenir de meilleurs résultats esthétiques par rapport à l'utilisation de fluor, que ce soit de façon journalière (DF), ou hebdomadaire (WF).

Le fluor, contrairement à la résine Icon[®], ne masque pas l'apparence blanche de la lésion débutante. La capacité de la résine à masquer cet aspect de la lésion s'explique par le remplissage interne de la lésion grâce à la résine. Ceci a pour effet de réduire la différence d'indice de réfraction entre l'émail poreux et l'émail naturel et donc de regagner en translucidité.

Plusieurs études, certaines en cours de réalisation, sur des lésions *in vitro* montrent des résultats prometteurs quant à l'utilisation d'Icon[®] pour obtenir des résultats esthétiques, notamment sur les lésions dues aux traitements orthodontiques (Kim *et al.*, 2011 ; Phark et Duarte, 2010, étude non publiée). Les résultats obtenus montrent une stabilité dans le temps du rendu esthétique d'Icon[®] (Phark et Duarte, 2010, étude non publiée). Dans une étude en cours, Coelho cherche à comparer la méthode micro-abrasive à l'application d'Icon[®]. Les résultats de cette étude donneront une revue plus complète sur les performances des méthodes non invasives dans le traitement cosmétique des lésions initiales (Coelho *et al.*, 2010).

En 2011, Rocha Gomes Torres démontre que l'infiltration est une technique non seulement efficace pour un gain esthétique mais également que c'est la méthode la plus durable dans le temps.

4.5.3. Position d'Icon® par rapport aux traitements invasifs et chirurgicaux

Le choix du praticien d'effectuer un soin dit conservateur n'est pas anodin. Il implique l'éviction des tissus infectés et leur remplacement par un matériau de comblement. Cette intervention n'est pas sans conséquence sur la dent et le parodonte.

4.5.3.1. En comparaison avec l'éviction carieuse

Lors de la phase d'éviction carieuse, malgré l'apparition de concepts de dentisterie « à minima », le praticien procède à une élimination large des tissus infectés grâce aux instruments rotatifs, sonoabrasifs ou autres. Dans le cas des lésions proximales, l'accès difficile provoque trop souvent l'élimination des crêtes marginales.

Si la technique de tunnélisation préserve les crêtes marginales, elles peuvent tout de même être fragilisées. De plus, les techniques de tunnélisation présentent un taux de succès de 57% seulement (Strand et al, 1995). La principale raison d'échec est la récurrence carieuse : 17% des préparations tunnel présentent une éviction incomplète de la lésion (Strand et al, 1996). Les caries peuvent être, dans le cas des méthodes de tunnélisation, sous traitées et entraîner des lésions secondaires.

L'utilisation des résines d'infiltration permet de conserver l'anatomie occluso-proximale des dents, d'éviter toute ablation tissulaire excessive et de conserver les poutres de résistance de la dent que sont les crêtes marginales. En outre, cette méthode permet de conserver le point de contact inter-proximal.

4.5.3.2. En comparaison avec une restauration conventionnelle

L'utilisation de matériaux d'obturation provoque dans la dent une modification de la distribution des forces de mastication, pouvant entraîner des fractures au niveau de l'émail et plus profondément au niveau de la dent.

Les soins conservateurs ouvrent la voie à des caries dites secondaires, dues aux restaurations. Ces lésions se développent au niveau des bords d'une restauration ancienne existante. Tout traitement a une durée de vie limitée et nécessitera son remplacement par une autre restauration (Lasfargues et Colon, 2009).

Dans une étude de 1997, Mjör évalue à 50% le remplacement des amalgames au motif de caries secondaires. Le remplacement des ciments verres ionomères et des composites pour les mêmes raisons serait respectivement de 50% et 38% (Mjör, 1997). L'auteur rapporte en outre que l'âge moyen de conservation d'un amalgame est de 9 ans, celui d'un composite de 6 ans et celui d'un verre ionomère

de 3 ans. Cependant ces chiffres sont à nuancer car le nombre de composites remplacés suite aux fractures et raisons esthétiques atténue la réalité des reprises carieuses avec ce type d'obturation. Pour Levin en 2007, les taux de caries secondaires seraient de 8% pour les amalgames et de 43% pour les composites (Levin *et al.*, 2007). Même si l'amalgame possède des propriétés antibactériennes (Beyth *et al.*, 2007), les lésions secondaires apparaissent et progressent dans les défauts de surface des restaurations, dans les lieux où stagne la plaque. Ainsi, au niveau des zones proximales, les récurrences carieuses progressent plus rapidement.

Chaque remplacement d'un soin défectueux entraîne la mise en place d'un soin plus volumineux et participe à ce que Qvist en 2008 nomme « la spirale mortelle de la restauration ». L'utilisation d'Icon® permettrait de retarder l'échéance du soin conservateur et donc d'éviter l'entrée dans cette spirale destructrice pour la dent. Icon® et la fluoruration doivent être impérativement utilisées à la place du traitement invasif lorsque le score ICDAS II et le score radiographique le permettent.

4.5.3.3. Icon® du point de vue du parodonte

L'approche restauratrice classique représente un obstacle dans la gestion de la plaque dentaire, notamment au niveau des zones proximales. Ainsi, dans une étude de 2011, Ababnaeh et ses collaborateurs étudient la relation entre les matériaux de restauration dentaire et la santé parodontale en fonction de différents types de restauration. Ils comparent l'indice de plaque, la profondeur lors du sondage et l'indice gingival sur les classes II, III, V de Black ainsi que sur les couronnes et piliers de bridges. Les dents restaurées suivant le schéma de classe II de Black présentent l'indice de plaque le plus élevé, associé à une profondeur de poche la plus élevée. Dans le même temps, l'amalgame est dans cette étude considéré comme favorisant la rétention de plaque et l'apparition de poches parodontales.

Les cavités de classe II, étant associées à une dégradation du parodonte (Ababnaeh *et al.*, 2011), la possibilité de repousser un tel traitement représente une opportunité de préserver le parodonte. La technique d'infiltration des lésions initiales s'inscrit dans cette démarche en proposant une alternative aux solutions plus destructrices.

4.5.4. Position d'Icon® par rapport au scellement

Les objectifs de traitement de la dentisterie moderne tendent à préserver les structures dentaires et à éviter les traitements chirurgicaux des lésions carieuses. Deux méthodes de traitement des lésions

initiales ont été récemment développées : le scellement des lésions proximales, proposé par Martignon et ses collaborateurs et l'infiltration par une résine de basse viscosité des pores de la lésion, Icon®.

La méthode de scellement des lésions initiales repose sur l'utilisation d'un adhésif photopolymérisable. L'adhésif ainsi utilisé crée une barrière de protection en surface de la lésion.

En 2012, Martignon et ses collaborateurs évaluent et comparent l'efficacité de ces 2 traitements.

Des lésions initiales sont traitées de 3 façons différentes :

- placebo, groupe témoin,
- scellement par Prime Bond NT®,
- infiltration par Icon®.

Le suivi des patients est effectué une fois par an sur 3 ans et l'évaluation de la progression des lésions se fait par comparaison de radiographies rétro-coronaires.

Il ressort de cette étude que l'infiltration des lésions par Icon® est significativement plus efficace en termes d'effet thérapeutique bénéfique que le traitement par placebo pour contrôler la progression des lésions après 3 ans.

De même, le scellement des lésions par Prime Bond NT® montre une efficacité supérieure au traitement placebo.

Enfin, les auteurs, bien que nuancés sur la question, notent un effet thérapeutique plus important d'Icon® par rapport au scellement par Prime Bond NT®, c'est-à-dire une plus forte différence dans la proportion de progression des lésions entre groupe test et groupe témoin (Martignon *et al.*, 2012).

4.6. Indications

4.6.1. Evaluation de la profondeur de la lésion

Afin de déterminer le stade lésionnel limite à l'action des résines d'infiltration, les auteurs (Meyer-Lueckel *et al.*, 2010 ; Paris *et al.*, 2011) ont classé les lésions suivant l'ICDAS II puis les ont infiltrées avec de la résine, l'hypothèse étant que le pourcentage d'infiltration et de remplissage de la cavité varie en fonction du stade ICDAS II. Les premiers résultats montrent que seules les lésions non cavitaires sont traitées efficacement par les résines d'infiltration. Une étude *in vitro*, de Meyer-Lueckel, en 2010 portant sur l'infiltration de lésions qui varient selon leur score ICDAS II, montre une pénétration du produit dans la majeure partie du tissu déminéralisé mais pas dans la partie cavitaire des lésions.

Plus récemment, en 2011, Paris corrobore ces résultats : après utilisation d'une résine d'infiltration sur des lésions classées d'ICDAS 2 à 5, les dents testées sont analysées au microscope électronique pour évaluer la pénétration du produit. Les résultats montrent qu'indépendamment de la classification ICDAS, les tissus déminéralisés poreux sont bien infiltrés mais que les cavités sont très peu remplies par la résine. Les lésions d'ICDAS 2 et 3 répondent bien au traitement avec une forte pénétration du produit et une couche de résine épaisse après polymérisation. En revanche, les lésions de stade 4 et surtout 5, de par leur cavitation ne permettent pas une utilisation de la résine d'infiltration et peuvent même augmenter le risque de progression de la lésion par une accumulation de plaque dans la cavité mal remplie (Paris *et al.*, 2011).

En 2009 Martignon et ses collaborateurs montrent que les critères ICADS II, associés aux critères d'activité des lésions sont un bon moyen d'identifier les lésions proximales initiales. L'analyse visuelle de lésions initiales est réalisée après écartement inter-proximal à l'aide d'élastiques. Les lésions de stade 2 selon l'ICDAS II sont toutes situées dans des zones de stagnation de plaque et la majorité des lésions détectées sont décrites comme des zones d'opacité blanche. Les auteurs proposent dans cette étude l'utilisation de résine d'infiltration pour traiter ces lésions en « white spot » ou lésions initiales (Martignon *et al.*, 2009).

D'autres auteurs retiennent également l'ICDAS II, associés aux critères d'activité comme moyen de détection des lésions carieuses initiales (Meyer-Lueckel *et al.*, 2010 ; Paris *et al.*, 2011). Mitropoulos est quant à lui plus modéré dans son étude publiée en 2010 : pour lui, l'ICDAS montre une sensibilité et une valeur prédictive négative plus fortes que les méthodes radiographiques mais leur spécificité et leur valeur prédictive positive restent plus faibles (Mitropoulos *et al.*, 2010).

Ces études mettent en avant la nécessité d'établir un diagnostic précis pour un usage adapté du produit, la limite étant l'apparition de lésions cavitaires. Il semble donc, d'après ces études, que la résine Icon® pourrait être efficace jusqu'aux stades 2 à 3 de l'ICDAS II sur des lésions non cavitaires ou en tout début de cavitation, touchant la dentine. DMG® fabricant d'Icon® recommande son utilisation jusqu'au stade radiographique D1. Ceci correspond à une atteinte du tiers externe de la dentine.

4.6.2. Faces vestibulaires

L'un des conditionnements de la résine d'infiltration est commercialisé pour le soin des faces vestibulaires. Ce kit est fourni avec des embouts spéciaux, adaptés aux surfaces lisses. L'utilisation d'Icon® sur les faces vestibulaires permet le traitement de lésions débutantes naturelles mais également le traitement de lésions induites sur les faces vestibulaires, notamment lors des traitements ODF.

Lors de la déminéralisation des surfaces dentaires, la porosité de l'émail augmente. L'une des conséquences directes est un changement dans la réflexion de la lumière par l'émail. Cette modification laisse apparaître la lésion sous la forme d'un point blanc, inesthétique, appelé « white spot ».

Ce phénomène est notamment présent dans les zones de rétention de plaque ainsi qu'autour des bagues orthodontiques (Ogodescu *et al*, 2011). Dans une étude de 2011 réalisée par Ogodescu, la résine d'infiltration Icon® est utilisée pendant le traitement orthodontique sur les lésions causées par manque d'hygiène au niveau des boitiers ODF. Seules les lésions présentant une aggravation pendant le traitement sont infiltrées. Après traitement, un suivi sur 10 mois est effectué. Parmi les lésions traitées par Icon® en cours de soin ODF, 92% montrent une stabilité clinique (Ogodescu *et al*, 2011).

Le traitement des lésions vestibulaires survenues lors du traitement ODF peut être effectué par la technique d'infiltration proposée par Icon®. Cette méthode montre de bons résultats. Une étude en cours, interne au groupe DMG®, distributeur d'Icon® (Phark et Duarte, 2010), corrobore ces résultats *in vivo* et appuie l'intérêt d'Icon dans le traitement esthétique des « white spots » d'origine orthodontique.

4.6.3. Faces proximales

Les recommandations pour la prévention des lésions carieuses initiales sont établies et reconnues par l'HAS. Cependant lorsque la lésion est établie, des mesures de prévention et de fluoruration peuvent toujours être mises en place, avec un but non plus préventif mais thérapeutique. Comme décrit précédemment, la reminéralisation des lésions étendues à l'émail ou à la dentine est souvent confinée à la zone de surface (Bergman et Lind, 1966). Cependant, pour les lésions amélaire initiales, la thérapeutique de fluoruration fait référence et doit être appliquée et monitorée (annexe 3 ; Griffin, 2006). Les effets du fluor sont alors plus relatifs et de nombreux praticiens s'orientent à tort vers des pratiques invasives voire micro-invasives (Kielbassa *et al*, 2009).

La résine d'infiltration se place dans une position nouvelle par rapport aux traitements proposés et recommandés.

En 2010, Paris montre l'efficacité de la résine à diminuer et stopper la progression de la lésion. La méthode d'infiltration des lésions proximales initiales offre une possibilité de traitement non invasif des lésions atteignant jusqu'au tiers externe de la dentine (**Erreur ! Source du renvoi introuvable.**), ce que ne permet pas le traitement par fluoruration. Cette attitude comble ainsi un vide thérapeutique entre prévention primaire et dentisterie micro-invasive (Kielbassa *et al*, 2009). Les lésions établies peuvent être traitées par cette méthode sans avoir recours aux techniques invasives. La résine d'infiltration Icon® montre des résultats dans 93% des cas pour Paris et ses collaborateurs avec surtout des ICDAS 2 et dans 74 % des cas pour Martignon et ses collaborateurs avec des scores ICDAS allant jusqu'à 3, touchant donc la dentine (Martignon *et al*, 2012).

4.6.4. Dents lactéales

L'utilisation de la résine d'infiltration Icon® peut s'appliquer aux lésions initiales des dents lactéales. Deux études menées sur les dents lactéales illustrent l'intérêt de cette méthode.

En 2010, Ekstrand montre que l'utilisation d'Icon® sur les dents lactéales associée à la mise en place de vernis fluoré empêche la progression des lésions par rapport à l'utilisation de vernis seul. L'auteur préconise donc cette technique comme contrôle de l'évolution des lésions proximales sur les dents lactéales (Ekstrand *et al*, 2010).

La faisabilité du traitement par résine d'infiltration est indéniable mais il n'en reste pas moins que l'enfant peut être plus difficile à soigner, notamment lorsque le soin nécessite comme dans ce protocole une mise en œuvre complexe.

Une étude de Mendes Soviero et de ses collaborateurs, publiée en 2010, cherche à évaluer l'acceptabilité de ce traitement par des enfants âgés de 7 à 10 ans, proposant l'utilisation d'une échelle de la douleur par l'enfant lors du soin. L'échelle est graduée de 0 (pas de douleur) à 5 (douleur maximale). Il en ressort que la majorité des scores sont entre 0 et 2 et que seuls 2 enfants sur 20 ont pointé le score 5.

L'auteur conclut que le protocole d'infiltration de résine Icon® indiqué pour le traitement des dents temporaires est réalisable en pratique courante chez l'enfant car il est peu douloureux et bien accepté (Mendes Soviero, 2010, article non référencé).

4.7. Limites

4.7.1. Limites du protocole clinique

Nous avons procédé au traitement de 4 patients dans le service d'Odontologie du CHRU de Brest par la méthode d'infiltration des lésions par Icon[®]. Ceci nous a permis d'appréhender la technique d'utilisation du produit ainsi que ses limites d'utilisation.

La résine d'infiltration Icon[®] se compose d'un gel de mordantage qui nécessite la mise en place de la digue. Cet outil est également indispensable pour permettre la polymérisation complète de la résine, sans humidité.

La mise en place d'un tel dispositif n'est en aucun cas une limite dans le traitement. Cependant, le protocole d'utilisation préconise la mise en place d'un coin de bois inter-dentaire puis l'utilisation d'une ailette d'application inter-proximale. L'association de tous ces dispositifs, digue, clamps, coin de bois, ailette d'application, peut amener à diminuer l'accessibilité au site traité. Ceci sera d'autant plus le cas avec des patients jeunes ou des patients présentant une faible ouverture buccale.

Lors d'une étude menée sur 20 patients en 2010, Alkilzy et Splieth rencontrent 4 cas où l'impossibilité de séparation des dents par l'utilisation classique d'un coin de bois rend la procédure plus longue (Alkilzy et Splieth, 2010). Lors du traitement de 4 patients au CHU de Brest, l'obtention des 50 μ m d'espace nécessaire à la mise en place de l'embout proximal s'est révélée très difficile chez un patient (Figure 4.19.).

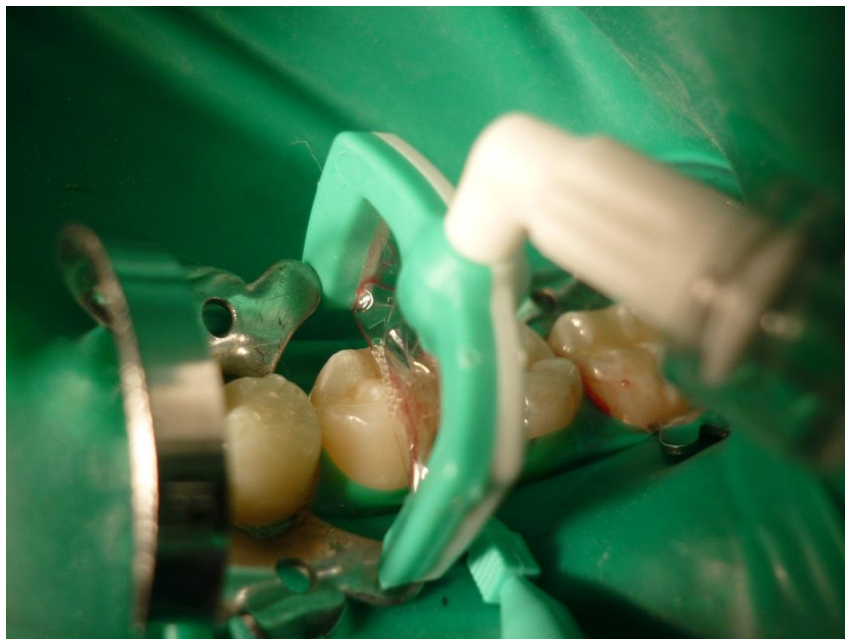

Figure 4.19. Impossibilité de passer l'embout d'application entre les surfaces proximales des dents à traiter (photographie du service d'odontologie de Brest)

L'utilisation optimale nécessite la pose d'un champ opératoire en mésial et distal des dents concernées par le traitement afin de ne pas être gêné par les clamps supportant la digue. Ainsi, pour traiter une déminéralisation en distal d'une 35 par exemple, la pose des clamps en 34 et en 37 serait idéale. Mais dans le cadre du soin d'une face distale de 36, le clamp en 37, gêne considérablement le traitement et notamment la mise en place du coin de bois et l'ailette d'application du produit.

4.7.2. Limites liées à la manipulation du produit

L'utilisation d'Icon[®] dans les zones interproximales nécessite le mordançage de la surface à traiter. Or, le dispositif d'application de l'acide ne permet ni un contrôle aisé de la quantité de produit administré ni un contrôle de la zone d'application.

Le système de piston à vis limite certes les risques d'excès lors de l'application mais le contrôle du débit reste difficile. Ainsi, il existe un risque important de mordançage débordant sur des surfaces saines. Ces surfaces déminéralisées chimiquement se retrouvent fragilisées et ne seront pas forcément comblées par la résine d'infiltration. Elles pourront constituer des cibles potentielles pour des déminéralisations carieuses futures.

4.7.3. Facteur temps

En 2010, Alkilzy et Splieth évaluent l'acceptation par les patients du traitement par infiltration. Les paramètres temps de soin, confort du patient ainsi que sa satisfaction vis-à-vis de la procédure sont enregistrés. Le temps moyen de la procédure d'infiltration est de 15.3 ± 4.4 minutes, temps auquel il faut ajouter la mise en place de la digue de 9 ± 2.8 minutes (Alkilzy et Splieth, 2010). Ces données ne tiennent pas compte de la phase de préparation du patient ainsi que du nettoyage préalable des surfaces à traiter. Même si les auteurs concluent sur une satisfaction globale des patients, la difficulté rencontrée par les praticiens pendant l'étude d'Alkilzy et Splieth (2010) ainsi que pendant notre manipulation du produit au CHRU de Brest, lors de la séparation des dents par coin de bois, laisse penser que la procédure peut, dans certains cas, demander beaucoup plus de temps.

Le cas des dents de lait est également à considérer car si une quinzaine de minutes, en dehors du temps de pose de la digue, est nécessaire pour traiter une lésion, la durée totale de traitement de plusieurs lésions peut amener à dépasser la limite de patience des plus jeunes.

4.7.4. Facteur économique

La technique d'infiltration des lésions ne fait pas partie de la nomenclature des actes professionnels et par conséquent tout traitement par Icon® sera facturé hors nomenclature, avec honoraires libres sans remboursement du patient par la sécurité sociale. Le coût d'achat du produit est fonction de la taille du kit acheté. Ainsi, il coûtera 156 euros pour 2 kits avec 6 embouts chacun. Trois embouts par lésion étant nécessaires, le coût représenté est de 39 euros par lésion, uniquement pour le produit Icon®.

Si on opte pour le pack de 7 kits à 457 euros, le coût d'utilisation est de 32 euros par lésion, chaque kit pouvant traiter deux lésions. En ajoutant au prix du produit le temps passé et le coût de fonctionnement d'un cabinet dentaire, le coût total facturé pour un tel acte, non remboursé, représente une limite certaine pour l'utilisation d'un tel produit dans des conditions de cabinet d'omni-pratique.

4.7.5. Population cible

Il est admis que 20 % de la population cumule 80% des caries (Lasfargues et Colon, 2009). Cette population dite à haut risque concentre l'essentiel des soins. Les outils de diagnostic et de prévention peuvent permettre une diminution de ce risque et favorisent un retour à un niveau de risque acceptable.

La méthode d'infiltration des lésions initiales a pour intérêt de permettre un choix de temporisation entre fluoruration des lésions et action invasive. Le but étant d'éviter au patient une entrée dans la spirale de destruction de la carie.

Cette technique s'adresse donc aux patients ayant des lésions carieuses initiales actives, mais dont le niveau d'hygiène et le comportement permettent d'envisager une baisse du risque carieux à court, moyen et long terme. La technique permet alors un arrêt de la progression de la lésion tout en préservant les tissus et les structures naturelles.

CHAPITRE 5. PROPOSITION D'UN PROTOCOLE D'ÉVALUATION DU TRAITEMENT DES LÉSIONS INITIALES

5.1. Contexte

Les mesures de prévention et de traitement non invasif constituent l'arsenal thérapeutique classique du praticien face aux lésions initiales. Les recommandations actuelles tendent à proposer au patient une thérapeutique de fluoruration par vernis dans les cas de lésions débutantes amélaire et un traitement invasif par des biomatériaux type ciments verres ionomères ou composites pour les lésions concernant le tiers la dentine.

Néanmoins, de nouvelles mesures d'action sur les lésions initiales ont été développées dans le but de diminuer la progression de la carie tout en évitant un traitement invasif, même au stade dentinaire débutant. Ainsi, des résines capables d'infiltrer des pores de la lésion peuvent être utilisées au stade non cavitaire pour stopper l'évolution de la carie débutante. Les essais in vitro ont conduit les auteurs (Ekstrand *et al.*, 2010 ; Paris *et al.*, 2010b ; Martignon *et al.*, 2012 ; Rocha Gomes Torres *et al.*, 2011) à considérer l'utilisation des résines d'infiltration comme un supplément aux méthodes de fluoruration, permettant d'élargir la fenêtre thérapeutique avant les méthodes invasives.

La méthode d'infiltration est récente et peu d'études in vivo peuvent juger de son efficacité sur des lésions initiales en denture définitive. L'étude d'Ekstrand ne s'intéressant qu'aux lésions sur dents lactéales, seules les études de Martignon *et al.* et Paris *et al.* évaluent in vivo l'action de ce nouveau type de produit contre placebo sur dents définitives (Martignon *et al.*, 2012 ; Paris *et al.*, 2010b).

Cependant, dans la série de Martignon et ses collaborateurs, les patients adultes recrutés sont à 47% des étudiants en médecine, à 38.2% des étudiants en odontologie et à 13% des étudiants ingénieurs. L'échantillon de Paris et ses collaborateurs quant à lui précise seulement que les patients sont des « étudiants ». Ainsi seulement 1.5% des sujets inclus lors de l'étude sont des patients ordinaires de cabinet dentaire. Il est donc légitime de soulever ce biais de recrutement, ciblant dans l'ensemble une population compliant et avertie vis-à-vis des mesures d'hygiène bucco-dentaire. Or, les patients à haut risque carieux sont une population plus difficile à traiter et aucune étude ne s'intéresse à l'efficacité d'Icon® sur une population à haut risque carieux initial. De plus, aucune équipe n'a étudié de façon prospective l'intérêt d'une telle méthode par rapport aux recommandations actuelles en France. De nouvelles évaluations sont donc nécessaires en bouche pour objectiver l'impact d'Icon® sur une population plus générale.

Ainsi, il apparaît légitime de réaliser une étude sur les populations à haut risque initial mais réceptives aux mesures d'hygiène, ayant pour objectif d'évaluer la performance du produit Icon® face aux thérapeutiques recommandées à l'heure actuelle sur des lésions pouvant s'étendre dans le tiers externe

de la dentine. Cette étude permettra de définir si l'utilisation de ce produit sur des populations à risque apporte un bénéfice dans leur prise en charge.

5.2. Objectifs

5.2.1. Objectif principal

Ce protocole a pour objectif principal d'étudier le bénéfice potentiel de la méthode d'infiltration associée aux méthodes de préventions actuelles par rapport à la stratégie de fluoration, référence en France.

5.2.2. Objectif secondaire

Le deuxième objectif de cette étude est de déterminer si les patients à risque carieux initial élevé et réceptifs aux mesures d'hygiène sont une population cible de ce traitement.

5.3. Type d'étude

Il s'agit d'une étude réalisée en split mouth, prospective et comparative, contrôlée et randomisée avec suivi sur 18 mois. L'étude en split mouth, ou bouche divisée consiste à appliquer dans la même bouche mais sur deux sites distincts deux traitements pour les comparer. Cette étude compare deux populations, l'une à risque carieux initial élevé, l'autre à risque carieux initial faible présentant des lésions carieuses initiales. Dans chaque population, les lésions sont traitées soit par le traitement actuel recommandé, à savoir fluoration par vernis puis mesures d'hygiène bucco-dentaire, soit par un nouveau traitement des lésions initiales, la résine d'infiltration Icon[®].

5.4. Population cible

5.4.1. Critères d'inclusion

Ces critères sont les suivants :

- patient présentant au moins deux lésions carieuses initiales en bouche, chaque lésion s'étendant jusqu'au tiers externe de la dentine,
- les patients doivent présenter une denture définitive.

5.4.2. Critères d'exclusion

Ces critères sont les suivants :

- patient avec traitement ODF,
- femmes enceinte,
- refus ou incapacité de consentir par écrit à l'étude,
- non coopération ou non conformation,
- allergie à l'un des produits de l'étude.

5.4.3. Évaluation du risque carieux individuel (RCI)

La moitié des patients cibles de cette nouvelle étude doivent être associés à un risque carieux initialement élevé pouvant, par des méthodes de prévention, être contrôlé :

- L'évaluation du risque doit être effectuée par questionnaire, interrogatoire, test salivaires ainsi que par examen clinique. La fiche d'évaluation du risque carieux par le CNEOC sera prise en référence (cf annexe 1).
- Un interrogatoire médical confidentiel doit recueillir les données sur l'état de santé général, les allergies, les traitements médicamenteux.

L'autre moitié de la population est à risque carieux faible mais présentant tout de même des lésions débutantes étendues jusqu'au tiers externe dentinaire. Le risque carieux est également évalué selon les mêmes critères.

5.5. Déroulement général de l'étude

Le déroulement de l'étude est résumé par la Figure 5.1.(page 107).

5.5.1. Diagnostic initial

Après examen clinique du patient, une radiographie bite-wing est effectuée pour permettre de classer les lésions. Les patients à risque carieux élevé sont pris en charge dans le but d'abaisser ce risque suivant le protocole du CNEOC (cf annexes 1, 2 et 3) :

- réaliser un examen clinique et radiologique initial,
- effectuer un détartrage et un nettoyage prophylactique des surfaces dentaires,
- expliquer au patient une méthode d'hygiène adaptée,
- planifier les traitements et les séances de contrôle adaptés au RCI du patient,
- donner au patient des conseils diététiques généraux,

- vérifier la coopération du patient et l'application des mesures prescrites,
- classer les lésions dans un but thérapeutique.

La radiographie bite-wing doit être réalisée avec un système de maintien individuel, réalisé en silicone et tenant compte de l'occlusion de chaque patient. Ceci permet le repositionnement à l'identique du capteur radiographique lors des clichés de contrôle.

Les lésions sont évaluées par un examinateur n°1 puis classées suivant la classification choisie par Paris dans son étude de 2010, c'est-à-dire selon 5 stades lésionnels :

- E1, radiotransparence jusqu'à la moitié externe de l'émail,
- E2, radiotransparence jusqu'à la moitié interne de l'émail,
- D1, radiotransparence jusqu'au tiers externe de la dentine,
- D2, radiotransparence jusqu'au tiers médian de la dentine,
- D3, radiotransparence jusqu'au tiers interne de la dentine.

5.5.2. Traitement

Les patients présentant au moins deux lésions proximales sont séparés en deux groupes suivant leur risque carieux initial. Le groupe F est le groupe à risque fort et le groupe f le groupe à risque faible.

Dans chaque groupe les patients reçoivent aléatoirement (randomisation) sur l'une des lésions Icon® et sur l'autre lésion une fluoruration par Duraphat®, vernis de fluoruration. Ceci sera effectué après réévaluation de l'hygiène bucco-dentaire et vérification que le risque carieux est devenu faible.

Quatre groupes distincts sont ainsi représentés :

- Fi pour le risque fort associé à Icon®,
- Fd pour le risque fort associé au vernis Duraphat®,
- fi pour le risque faible associé à Icon®,
- fd pour le risque faible associé au vernis Duraphat®.

L'utilisation d'Icon® se fait suivant le protocole clinique précédemment décrit dans le chapitre 4.4.2 . L'opérateur devra être formé au préalable à l'utilisation d'Icon® l'application nécessitant un minimum d'expérience.

Le Duraphat® est appliqué suivant les données du fabricant : 0.75ml par application, utilisation par voie topique, en vernissage de la lésion en fine couche au niveau des zones atteintes, en utilisant une brosse, une sonde ou un tampon. L'application doit être renouvelée tous les 6 mois. Le Duraphat® est contre-indiqué dans les cas suivants :

- hypersensibilité à la colophane et/ou à l'un des autres composants,
- maladie parodontale nécrosante,
- stomatite,
- asthme bronchique.

Après application de Duraphat[®], des conseils post-opératoires seront donnés : ne pas boire/ manger et ne pas se brosser les dents pendant les 2 à 4 heures suivant le traitement.

5.5.3. Instructions

Chaque groupe reçoit des instructions d'hygiène :

- rappel de la méthode de BASS modifiée,
- démonstration de la technique,
- incitation à passer le fil dentaire,
- recommandation d'utilisation de dentifrice fluoré à 1400 ppm en brossage bi-quotidien.

Chaque groupe reçoit des conseils diététiques généraux et se voit recommander l'utilisation d'un journal alimentaire.

5.5.4. Suivi des patients

Etant donné la profondeur des lésions potentiellement dentinaires, un suivi radiographique est effectué tous les 3 mois par clichés bite-wing standardisés. Cet examen radiographique s'accompagne d'un examen clinique, d'une remotivation systématique et d'une réévaluation du risque carieux. En cas de constatation de progression de la lésion par l'opérateur, une thérapeutique invasive est mise en place.

Tous les six mois le renouvellement du vernis Duraphat[®] est effectué sur les lésions des groupes Fd et fd.

Un dernier examen radiographique est réalisé après 18 mois par radiographie bite-wing standardisée avec l'aide du dispositif de maintien individuel.

5.5.5. Méthode d'imagerie

La progression, la régression ou la stabilisation de la lésion est objectivée par 2 méthodes (radiographie soustractive numérique et clichés bite-wing comparés par paire) et par 2 observateurs indépendants, à l'aveugle du groupe de risque et du traitement mené.

Chaque observateur classe indépendamment les lésions au bout de 18 mois selon les critères définis en 5.5.1.

Ainsi, chaque radiographie est tout d'abord comparée par radiographie numérique soustractive à la radiographie initiale.

De plus une comparaison des bite-wings initiaux et des bite-wings finaux est effectuée par la méthode de comparaison de paire.

5.6. Critères de jugement

Le traitement sera considéré comme un échec si l'on constate dans les 18 mois de l'étude une progression des lésions traitées.

L'évaluation de la progression se fait par l'intermédiaire de la radiographie soustractive digitale, puis de la comparaison par paire.

La reproductibilité intra et inter examinateur est évaluée selon le test du kappa de Cohen, avec un degré d'accord interprété selon les critères de Landis et Koch.

La comparaison des résultats obtenus permet d'évaluer la progression des lésions.

5.7. Conditions de retrait

Chaque patient peut à tout moment quitter l'étude s'il le souhaite.

Un patient présentant un risque carieux élevé pendant l'étude sera éliminé de celle-ci.

5.8. Nombre de sujets nécessaires

Le but de cette étude est de comparer les données sur la performance du produit Icon[®] avec celles des études déjà disponibles. Paris et son équipe en 2010 ainsi que Martignon et ses collaborateurs en 2012 effectuent chacun leurs études sur 29 patients. Afin de pouvoir confronter les résultats, il semble adéquat de recruter 30 patients dans chaque groupe de risque (Fi et Fd d'un côté, fi et fd de l'autre),

avec chacun 2 lésions en bouche. Cet effectif correspond à l'effectif calculé pour montrer l'efficacité du produit Icon® versus l'utilisation d'un placebo dans l'étude de Paris en 2010.

5.9. Analyse statistique

Un test du khi² de McNemar avec seuil de significativité $p < 0.05$ est utilisé pour évaluer la différence entre le groupe de traitement par Icon® et celui par Duraphat® au regard de la progression des lésions. Ce test est effectué dans chacun des groupes de risque fort et faible puis sur l'ensemble de l'échantillon. Ce test est également réalisé entre les groupe Fi et fi.

5.10. Implications cliniques de l'étude

De bonnes performances de traitement des lésions carieuses initiales par Icon® en feraient un traitement de choix pour traiter ce type de lésions tout en évitant un acte invasif. Cette thérapeutique non invasive présenterait l'avantage d'être à la fois un acte de prévention de la progression de la lésion mais également une méthode de traitement de la perte minérale.

L'application aux populations à risque carieux initial élevé, si elle s'avère efficace, permettrait de d'avoir un nouvel outil de traitement, fermant ainsi l'espace entre dentisterie préventive et dentisterie invasive.

5.11. Considérations éthiques

Pour réaliser l'étude, il est indispensable d'obtenir le consentement éclairé du patient et de respecter l'anonymat et la confidentialité des personnes participantes.

L'étude utilisant des radiations ionisante, il est nécessaire de diminuer au maximum les temps d'exposition ainsi que le nombre d'examen.

Toute lésion évoluant pendant l'étude sera traitée de façon invasive.

Si l'on analyse le protocole proposé, il plus idéal de recruter des patients présentant uniquement des lésions non cavitaires impliquant le tiers externe de la dentine car c'est bien l'intérêt de la résine Icon®. Cependant, malgré le développement des méthodes diagnostiques, la cavitation d'une lésion est difficilement identifiable par des méthodes classiques de radiographie et une hypodensité

radiographique ne doit pas être assimilée à une cavité. Seules les méthodes de séparation temporaire des dents associées aux techniques visuelles sont fiables mais sont difficilement réalisables au sein d'une étude de longue durée. Les protagonistes de l'étude seront donc contraints de sélectionner des lésions carieuses au stade radiographique D1, cavitaires ou non, ce qui correspond aux indications du fabricant pour le produit Icon®.

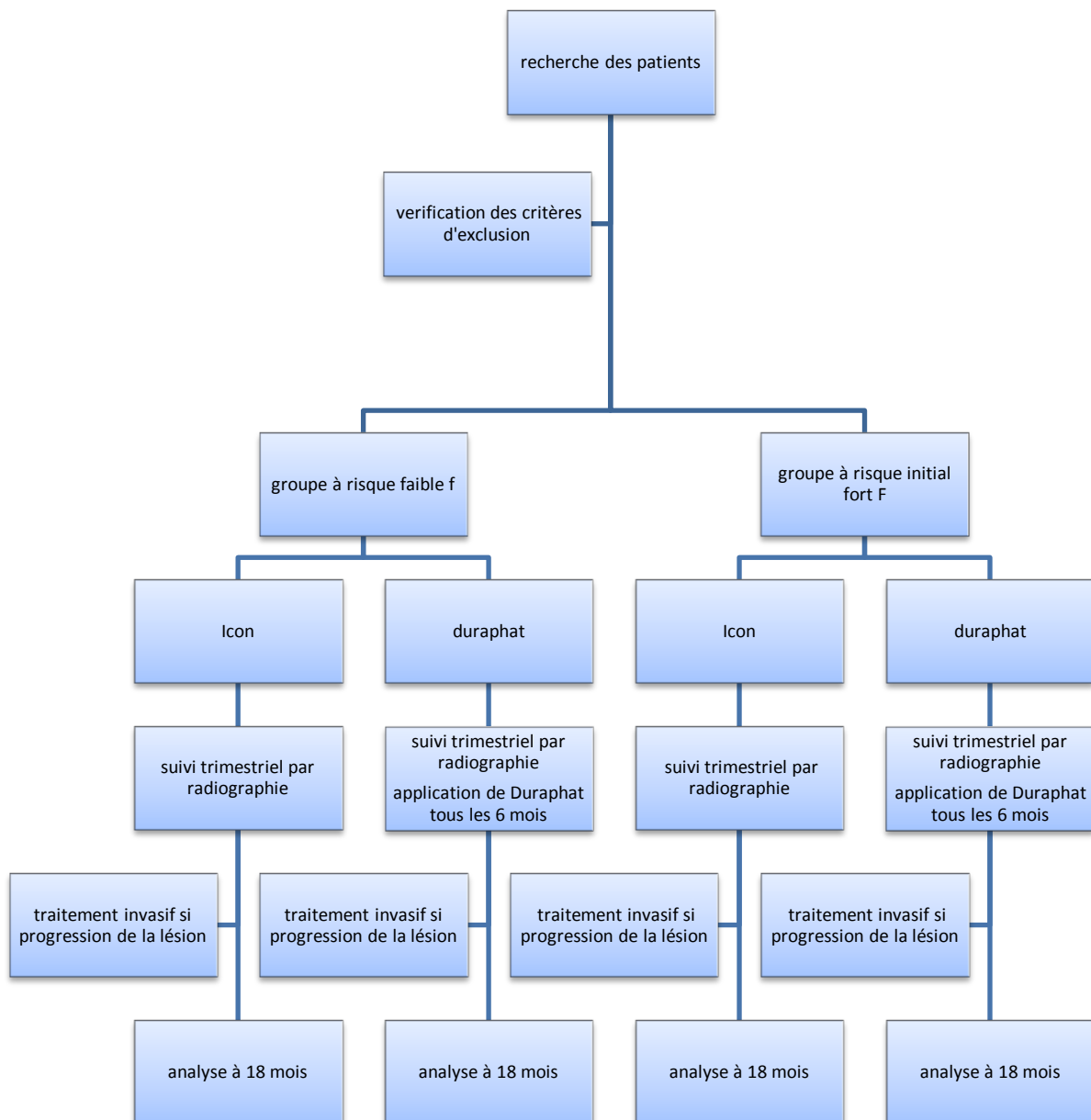


Figure 5.1. Déroulement de l'étude

CONCLUSION

Le processus carieux reste très complexe par ses facteurs étiologiques multiples. Cet aspect multifactoriel de la carie implique une gestion des causes et des effets de la maladie.

Depuis plusieurs années la dentisterie moderne tourne le dos au concept de traitement ultra invasif à visée palliative pour se tourner vers une approche plus médicale.

Le diagnostic précoce des lésions est devenu un challenge pour les cliniciens dont le but est de limiter au maximum les pertes tissulaires issues de la maladie. De nombreux dispositifs techniques ont été développés pour aider les praticiens à prendre en charge les caries débutantes le plus rapidement possible. Cependant, nombre de ces méthodes doivent encore démontrer leur efficacité diagnostique. Des classifications histologiques, radiologiques et thérapeutiques ont vu le jour dans le but d'orienter la démarche clinique du praticien. En 2004, Pitts met en garde les praticiens contre les caries cachées, ces lésions débutantes pouvant passer inaperçues lors d'un examen classique. Les lésions proximales font partie de ces atteintes susceptibles d'évoluer sans être diagnostiquées.

La mise en place de moyens de prévention et notamment l'utilisation du fluor a permis une baisse importante du nombre de caries. Si l'effet préventif du fluor est indéniable, son effet curatif sur des lésions établies existe mais est plus limité. La reminéralisation des lésions par le fluor reste cependant la référence actuelle.

Pour pallier le vide thérapeutique entre prévention par reminéralisation et techniques d'exérèse, les chercheurs ont développé le concept d'infiltration des lésions. Dérivée des résines adhésives, cette méthode consiste à véritablement pénétrer la lésion par une résine fluide photopolymérisable. Les essais in vitro puis in vivo de cette méthode ont amené la société DMG[®] à commercialiser en 2009 une résine d'infiltration du nom d'Icon[®] pouvant être utilisée au fauteuil. Si le protocole d'utilisation reste simple, il présente tout de même quelques limites, en particulier sur la mise en place du traitement ainsi que sur la manipulation du produit. Icon[®] ne se présente en aucun cas comme un substitut aux pratiques de fluoration mais plutôt comme une aide supplémentaire dans l'arsenal thérapeutique en vue d'éviter, ou tout au moins de retarder, l'intervention invasive. La résine s'adresse en premier lieu aux lésions non cavitaires atteignant le tiers externe de la dentine. En outre, la résine Icon[®] se montre très intéressante sur le traitement esthétique des lésions initiales vestibulaires post-orthodontiques.

Peu d'études sont actuellement disponibles pour objectiver l'apport de la résine d'infiltration et, si la littérature laisse penser que cette méthode présente des avantages, il semble nécessaire cependant d'effectuer de nouvelles études in vivo, sur une population générale.

C'est pourquoi nous proposons un protocole d'étude visant à comparer le traitement par Icon® au traitement de référence de reminéralisation sur une population cible généraliste pour mieux définir la stratégie thérapeutique.

BIBLIOGRAPHIE

ABABNAEH, K.T. ; AL-OMARI, M. ; ALAWNEH T.N.

The effect of dental restoration type and material on periodontal health.

Oral Health Prev Dent 2011 , 9(4) : 395-403.

AKSOY, A. ; DURAN, N. ; KOKSAL, F.

In vitro and in vivo antimicrobial effects of mastic chewing gum against Streptococcus mutans and mutans Streptococci.

Arch. Oral Biol. 2006, 51(6) : 476-81.

ALKILZY, M. ; SPLIETH, C.

Clinical applicability and safety of resin infiltration of proximal caries.

Caries Res. 2010 , 44 : 171-248.

ASMUSSEN, E.

Restorative resins: hardness and strenght vs. quantity of remaining double donds.

Scand J Dent Res 1982 , 90 : 484-489.

BACKER-DIRKS, O.

Posteruptive changes in dental enamel.

J. Dent. Res. 1966 , 45 : 503-511.

BADER, J.D. ; SHUGARS, D.A.

A systematic review of the performance of a laser fluouescence device for detecting caries.

J Am Dent Assoc 2004, 135(12) : 1413-26.

BADET, C. ; RICHARD, B.

Etude clinique de la carie.

EMC dentisterie 2004, 1(1) : 40-48.

BERGMAN, G. ; LIND, P.O.

A quantitative microradiographic study of incipient enamel caries.

J. Dent. Res. 1966 , 45 : 1477-1484.

BEYTH, N. ; DOMB, A.J. ; WEISS, E.I.

An in vitro quantitative antibacterial analysis of amalgam and composite resins.

J Dent 2007 , 35 : 201-206.

BLACK, G.V.

A work on operative dentistry. the technical procedures in filling teeth.

Woodstock : Medico-Dental Publishing Compagny éd ; 1904.

BRATTHALL, D. ; STJERNWARD, J.R. ; PETERSON, G.H.

Assessment of caries risk in the clinic- A modern approach.

Quintessence Publishing Co., 2001 , 61-72.

BRENNAN, D.S. ; SPENCER, A.J. ; ROBERTS-THOMSON, K.F.

Dental self-care and visiting behaviour in relation to social inequality in caries experience.

Community Dent Health. 2011 , 28(3) : 216-221.

CARLSSON, P. ; OLSSON, B. ; BRATTHALL, D.

The relationship between the bacterium Streptococcus mutans in the saliva and dental caries in children in Mozambique.

Arch. Oral Biol., 1985 , 30(3) : 265-8.

CAROUNANIDY, U. ; SATHYANARAYANAN, R.

Dental caries: A complete changeover, PART III: Changeover in the treatment decisions and treatments

J Conserv Dent 2010 , 13(4) : 209–217

COELHO, L.S. ; FABER, J. HILGERT, L. ; EKSTRAND, K.

Infiltration versus microabrasion for cosmetic treatment of white spot lesion due to orthodontic treatment.

2010, data on file. DMG, Hamburg. Germany

COSTERTON, J.W. ; LEWANDOWSKI, Z. ; CALDWEL, D.E.

Microbial biofilms.

Annu. Rev. Microbiol. 1955 , 49 : 435-45

CURY, J.A. ; TENUTA, L.M.A.

Enamel remineralization: controlling the caries disease or treatment early caries lesions.

Braz Oral Res 2009 , 23(Spec Iss 1) : 23-30.

CHALA, S. ; BOUAMARA, R. ; ABDALLAOUI, F.

Diagnostic methods of initial carious lesions

Rev Odont Stomat 2004 , 33 : 297-310.

DAUDIBERTIERS, L. ; ETIENNE, G. ; BARTHE, M. ; CATTÖEN, M.

Imagerie de la lésion carieuse : traitement et analyse.

Rev Odonto Stomat 1993 , 22(1) : 9-21.

DAVILA, J.M. ; BUONOCORE, M.G. ; GREELEY, C.B. ; PROVENZA, D.V.

Adhesive penetration in human artificial and natural white spots.

J. Dent. Res. 1975a , 54 : 999-1008.

DAVILA, J.M. ; SISCA, R.F. ; TINANOFF, N. ; PROVENZA, D.V.

Plastic sealing of proximal surfaces of teeth, a new technic.

J Baltimore Coll Dent Surg 1975b , 30 : 40-47.

EKSTRAND, K.R. ; BAKSHANDEH, A. ; MARTIGNON, S.

Treatment of proximal superficial caries lesions on primary molar teeth with resin infiltration and fluoride varnish versus fluoride varnish only: efficacy after 1 year.

Caries Res. 2010 , 44(1) : 41-46.

FEATHERSTONE, J.D.B.

Remineralisation, the Natural caries Repair Process - The Need for New Approches.

Adv. Dent. Res. august 2009 , 21 : 4-7.

FEILZER, A.J. ; DAUVILLIER, B.S.

Effect of TEGDMA/BisGMA ratio on stress development and viscoelastic properties of experimental two-paste composites.

J. Dent. Res. 2003 , 82 : 824-828.

FEJERSKOV, O.

Changing paradigms in concepts on dental caries: consequences for oral health care.

Caries Res. 2004 , 83 : C39-C42.

FEJERSKOV, O.

Dental tissue effects of fluoride.

Adv. Dent. Res. 1998, 8 : 15-31.

FEJERSKOV, O. ; KIDD, E.

Dental caries: the disease and its clinical management

Copenhagen : Blackwell Munksgaard, 2003.

FITZGERALD, R.J. ; KEYES, P.H.

Demonstration of the étiologic role of streptococci in experimental caries in hamster.

J Am Dent Assoc 1960 , 61 : 9-19.

FLAITZ, C.M. ; HICKS, M.J.

Remineralization of caries-like lesions of enamel with acidulated calcifying fluids: A polarized light microscopis study.

Pedriatr Dent 1996 , 18 : 205-209.

FLAITZ, C.M. ; HICKS, M.J.

Role of the acid-etch technique in remineralisation of caries-like lesions of enamel: A polarized light and scanning electron microscopic study.

ASDC J Dent Child 1994 , 61 : 21-28.

GARCIA-GODOY, F. ; HICKS, M.J.

Maintaining the integrity of the enamel surface: The role of dental biofilm, saliva and preventive agents in enamel demineralization and remineralization.

J Am Dent Assoc 2011 , 139 : 25S-34S.

GRIFFIN, S.O.

Effectiveness of fluoride in preventing caries in adults.

Cochrane Database Syst Rev., 2006 , oct 18(4) : CD003067.

GRÖNDHAHL, H.G.

Radiographic caries diagnosis. A study of caries progression and observer performance.

Swed Dent J Suppl 1979 , 3(suppl) : 1-31.

GUGNANI, N. ; PANDIT, I. ; SRIVASTAVA, N. ; GUPTA, M. ; GUGNANI, S.

Light induced fluorescence evaluation: A novel concept for caries diagnosis and excavation.

J Conserv Dent., 2011 , 14(4) : 418-22.

GURGEL, E.

Biofilms bacteriens et maladies parodontales.

Th D Odontol, Toulouse ; 2003

**GUSTAFSSON, B.E. ; QUENSEL, C.E. ; LANKE, L.S. ; LUNDQVIST, C. ; GRAHNEN, H. ;
BONOW, B.E. ; KRASSE, B.**

The Vipeholm dental caries study; the effect of different levels of carbohydrate intake on caries activity in 436 individuals observed for five years.

Acta Odontol. Scand. 1954 , 11(3-4) : 232-64.

HAHN, C.L. ; BEST, A.L.M ; TEW, J .G.

Cytokine induction by streptococcus mutans and pulpal pathogenesis.

Infect. Immun. 2000 , 68 : 6785-6789.

HEAD, J.

A study on saliva and its action on tooth enamel in reference to its hardening and softening.
J Am Med Assoc 1912 , 59(24) : 2118–2122.

HIBST, R. ; PAULUS, R.

Caries detection by red excited fluorescence: investigations on fluorophores.
Caries Res. 1999 , 33 : 295.

HIBST, R. ; PAULUS, R ; LUSSI, A.

Detection of occlusal caries by laser fluorescence. Basic and clinical investigations.
Med Laser Appl 2001 , 16 : 205-213.

HINTZE, H. ; WENZEL, A. ; DANIELSEN, B. ; NYVAD, B.

Reliability of visual examination, fibre optic transillumination, and bite-wing radiography, and reproductibility of direct visual examination following tooth separation for the identification of carious lesions in contacting approximal surfaces.
Caries Res. 1998 , 32 : 204-209.

ISMAIL, A.I. ; BANTING, D. ; EGGERTSSON, H. ; EKSTRAND, K. ; FERREIRA-ZANDONA, A. ; LONGBOTTOM, C. ; PITTS, N.B. ; REICH, E. ; RICKETTS, D. ; SELWITZ, R. ; SOHN, S. ; TOPPING, G.V.A. ; ZERO, D.

Rational and evidence for the international caries detection and assessment system (ICDAS II).
Ed.]Stookey G. Indianapolis : University School of Dentistry, 2005 . Proceeding of the 7th Indiana Conference. pp. 161-222.

ISMAIL, A.I. ; SOHN, W. ; TELLEZ, M. ; AMAYA, A. ; SEN, A. ; HASSON, H. ; PITTS, N.B.

The international caries detection and assessment system (ICDAS) : an integrated system for measuring dental caries.
Community Dent Oral Epidemiol 2007 , 35 : 170-178.

JENKINSON, H.F. ; LAMONT, R.J.

Streptococcal adhesion and colonization.
Crit. Rev. Oral Biol. Med. 1997 , 8 : 175-200.

KARLSSON, L. ; LINDGREN, L.E. ; TROLLSAS, K. ; ANGMAR-MANSSON, B. ; TRANAÆUS S.

Effect of supplementary amine fluoride gel in caries-active adolescents. A clinical QLF study.
Acta Odontol Scand 2007 , 65(5) : 284-291.

KIELBASSA, A. ; MÜLLER, J. ; GERNHARDT, C.R.

Closing the gap between oral hygiene and minimally invasive dentistry: a review on the resin infiltration technique of incipient (proximal) enamel lesions.

Quintessence Int 2009 , 40(8) : 663-681.

KEYES, P.H.

Dental caries in the Syrian hamster. VIII. The induction of rampant caries activity in albino and golden animals.

J. Dent. Res. 1959 , 38(3) : 525-533.

KIM, S.; KIM, E.Y.; JEONG, T.S.; KIM, J.W.

The evaluation of resin infiltration for masking labial enamel white spot lesions.

Int J Paediatr Dent., 2011 ;21 (4) : 241-248.

KLEINBERG, I.

A mixed-bacteria ecological approach to understanding the role of the oral bacteria in dental caries causation: an alternative to *Streptococcus mutans* and the specific-plaque hypothesis.

Crit. Rev. Oral Biol. Med. 2002 , 13(2) : 108-125.

LASFARGUES, J.J. ; COLON, P.

Odontologie conservatrice et restauratrice tome 1 : une approche médicale globale.

Rueil-Malmaison : CdP éd ; 2009.

LEONHARDT, A. ; OLSSON, J. ; DAHLEN, G.

Bacterial colonization on titanium, hydroxyapatite, and amalgam surface in vivo.

J. Dent. Res. 1995 , 74 : 1607-1612.

LEVIN, L. ; CORVAL, M. ; GEIGER, S.B.

Cross-sectional radiographic survey of amalgam and resin-based composite posterior restorations

Quintessence Int 2007 , 38 : 511-514.

LINGSTRÖM, P. ; VAN HOUTE J. ; KASHKET S.

Food starches and dental caries.

Crit. Rev. Oral Biol. Med. 2000 , 11(3) : 366-80.

LOESCH, W.J. ; GUSBERTI, F. ; METTRAUX, T. ; HIGGINS, T.

Relationship between oxygen tension and subgingival bacterial flora in untreated human periodontal pockets;

Infect. Immun. 1983 , 42 : 659-667.

LOHBAUER, U. ; SCHUBERT, E.W. ; PETSCHLT, A.

In Vitro resistenz von kunststoff-infiltrierter initialkaries (white spots) gegenüber zahnbüstabrasion.
2009 , data on file. DMG, Hamburg. Germany

LUSSI, A.

Intérêts et principes de l'utilisation du DIAGNOdent®.
Real Clin 2004 , 15 (3) : 227-234.

LUSSI, A. ; REICH, E.

The influence of toothpastes and prophylaxis pastes on fluorescence measurements for caries detection in vitro.
Eur. J. Oral Sci. 2005 , 113 : 141-144.

MARINHO, V.C. ; HIGGINS, J.P.T. ; LOGAN S. ; SHEIHAM A.

Topical fluoride (toothpastes, mouthrinses, gels or varnishes) for preventing dental caries in children and adolescents.
Cochrane Database Systematic Review 2003;(4):CD002782

MARSH, P.D.

Dental plaque as a microbial biofilm.
Caries Res. 2004 , 38(3) : 204-211.

MARTHALER, T.M. ; GERMANN, M.

Radiographic and visual appearance of small smooth surface caries lesions studied on extracted teeth.
Caries Res. 1970 ,4(3) : 224-242.

MARTIGNON, S. ; EKSTRAND, K.R. ; ELLWOOD, R.

Efficacy of sealing proximal early active lesions: an 18-month clinical study evaluated by conventional and subtraction radiography.
Caries Res. 2006 , 40 : 382-388.

MARTIGNON, S. ; EKSTRAND, K.R. ; GOMEZ, J. ; LARA, J.S. ; CORTES, A.

Infiltrating/sealing proximal caries lesions : a 3-year randomized clinical trial.
J. Dent. Res. 2012 , 91(3) : 288-292.

MARTIGNON, S. ; MEYER-LUECKEL, H. ; TELLEZ, M. ; PARIS, S.

Modern detection, assessment and treatment of initial proximal lesions.
J. Dent. Res., 2009 , 88(Spec Iss A) : 1617

MENDES SOVIERO, V. ; SOARES DE OLIVEIRA, B. ; APARECIDA DE LIMA FERREIRA, M. ; GARIA DOS SANTOS, M

Aceitabilidade do tratamento micro-invasivo para lesões proximais não em crianças.

FC 76, ID 6518, FDI, Salvador de Bahia, Brazil, 2010

MEYER-LÜCKEL, H. ; PARIS, S.

Improved resin infiltration of natural caries lesions.

J. Dent. Res. 2008a , 87 : 1112-1116.

MEYER-LUECKEL, H. ; PARIS, S.

Infiltration of natural caries lesions with experimental resins differing in penetration coefficients and ethanol addition.

Caries Res. 2010 , 44 : 408-414.

MEYER-LUECKEL, H. ; PARIS, S.

Progression of artificial enamel caries lesions after infiltration with experimental light curing resins.

Caries Res. 2008b ; 42 : 117-124

MEYER- LUECKEL, H. ; PARIS, S. ; MUELLER, J. ; CÖLFEN, H. ; KIELBASSA, AM.

influence of the application time on the penetration of different adhesives and fissure sealant into artificial subsurface lesions in bovine enamel.

Dent Mater 2006 , 22 : 22-28.

MEYER-LÜCKEL, H.; PARIS, S. ; KIELBASSA, AM.

Surface Layer erosion of natural caries lesions with phosphoric and hydrochloric acid gels in preparation for resin infiltration.

Caries Res. 2007 , 41(3) : 223-230.

MEYER-LUECKEL, H. ; SCHUCH, M. ; BÜCHTING, C. ; DÖRFER, C. ; PARIS, S.

Caries infiltration in teeth varying in ICDAS-II codes in vitro.

J. Dent. Res. 2010 , 89 (spec Iss B) : 2522

MILLER, W.D.

The microorganisms of the human mouth

Philadelphia. White Dental MFG éd. 1890

MITROPOULOS, P. ; RAHIOTIS, C. ; STAMATAKIS, H. ; KAKABOURA, A.

Diagnostic performance of the visual caries classification system ICDAS II versus radiography and micro-computed tomography for proximal caries detection: An in vitro study.

J Dent 2010 , 38 : 859-867.

MJÖR, I.A.

The reasons for replacement and the age of failed restorations in general dental practice.

Acta Odontol Scand 1997 , 55 : 58-63

MOUNT G.J. ; NGO H.

Minimal intervention : a new concept for operative dentistry.

Quintessence Int 2000 ; 31(8) : 527-533.

MOUTON, C ; ROBERT, J.C.

Bactériologie bucco-dentaire.

Issy-les-Moulineaux : Masson éd. ; 1994.

MUELLER, J. ; MEYER-LUECKEL, H. ; PARIS, S. ; HOPFENMULLER, W. ; KIELBASSA, A.M.

Inhibition of lesion progression by the penetration of resins in vitro: influence of the application procedure.

Oper Dent 2006, 31 : 338-345.

MUELLER, J. ; YANG, F. ; NEUMANN, K. ; KIELBASSA A.M.

Surface tridimensional topography analysis of materials and finishing procedures after resinous infiltration of subsurface bovine enamel lesions

Quintessence Int 2011 , 42(2) : 135-147.

MUNKSGAARD, E.C. ; FREUND, M.

Enzymatic hydrolysis of (di)methacrylates and their polymers.

Scand J Dent Res 1990 , 98 : 261-267.

MURDOCH-KINCH, C.A ; MCLEAN, M.E

Minimally invasive dentistry

J Am Dent Assoc, 2003 , 134 : 87-95

NEWBRUN, E.

Cariology

Baltimore : Williams and Wilkins éd. ; 1978

NOBREGA, D. ; PERRY, R. ; KAMINSKY, E. ; FINKELMAN, M. ; KUGEL, G.

Unique treatment of early caries and white spot.

J. Dent. Res., 2010 , 89 : 2522.

NYVAD, B. ; FEJERSKOV, O.

Transmission electron microscopy of early microbial colonization of human enamel and root surfaces in vivo.

Scand J Dent Res. 1987 , 95(4) : 297-307.

OGODESCU, A. ; OGODESCU, E. ; TALPOȘ, S. ; ZETU I.

Resin infiltration of white spot lesions during the fixed orthodontic appliance therapy.

Rev Med Chir Soc Med Nat Iasi 2011 , 115(4) : 1251-1257.

PANIGHI, M. ; G'SELL, C.

Effect of the tooth microstructure on the shear bond strength of a dental composite.

J. Biomed. Mater. Res. 1993 , 27 : 975-981.

PARIS, S. ; BITTER, K. ; NAUMANN, M. ; DÜRFER, C.E. ; MEYER-LUECKEL, H.

Resin infiltration of proximal caries lesions differing in ICDAS codes.

Eur. J. Oral Sci. 2011 , 119 : 182-186.

PARIS, S. ; DÖRFER, C.E. ; MEYER-LUECKEL, H.

Surface conditioning of natural enamel caries lesions in deciduous teeth in preparation for resin infiltration.

J Dent 2010a , 38(1) : 65-71.

PARIS, S. ; MEYER-LUECKEL, H.

Inhibition of progression of natural caries lesions by infiltrants in vitro.

J. Dent. Res., 2010 , 89 : 1276-1280.

PARIS, S. ; MEYER-LUECKEL, M.

Influence of application frequency of an infiltrant on enamel lesions.

J. Dent. Res. 2008 , (spec Iss B) : 1585

PARIS, S. ; MEYER-LUECKEL, H. ; CÖLFEN, H. ; KIELBASSA, A.M.

Penetration coefficients of commercially available and experimental composites intended to infiltrate enamel carious lesion.

Dent Mater 2007a , 23 : 742-748.

PARIS, S. ; MEYER-LUECKEL, H. ; MUELLER, J. ; HUMMEL, M. ; KIELBASSA, A.M.

Progression of sealed initial bovine enamel lesions under demineralizing conditions in vitro.

Caries Res. 2006, 40 : 124-129.

PARIS, S. ; MEYER-LUECKEL, H. ; CÖLFEN, H. ; KIELABASSA, A.M.

Resin infiltration of artificial enamel caries lesions with experimental light curing resins.
Dent Mater J 2007b , 26 : 582-588.

PARIS, S. ; HOPFENMULLER, W. ; MEYER-LUECKEL, H.

Resin infiltration of caries lesions: an efficacy randomized trial.
J. Dent. Res. 2010b , 89 : 823-826.

PARIS, S. ; MEYER-LÜCKEL, H. ; KIELBASSA, A.M.

Resin infiltration of natural caries lesions.
J. Dent. Res. 2007c , 86(7) : 662-666.

PETERSSON, G.H.

Cariogram- a multifactorial risk assessment model for a multifactorial disease.
Community Dent. Oral Epidemiol., 2005 , 33 256-264.

PHARK, J.H. ; DUARTE, S.

Clinical performance and color stability of infiltrated smooth surface lesions.
2010, data on file. DMG, Hamburg. Germany

PITTS, N.B.

Clinical diagnosis of dental caries: a european perspective.
J Dental Educ 2001 , 65(16) : 972-978.

PITTS, N.B. ; LONGBOTTOM, C.

Temporary tooth separation with special reference to the diagnosis and preventive management of equivocal approximalcariou lesions.
Quintessence Int 1987 , 18 : 563-573.

PITTS, N.B. ; RIMMER, P.A.

An in vivo comparison of radiographic and directly assessed clinical caries status of posterior approximal surfaces in primary and permanent teeth.
Caries Res. 1992 , 26 : 146-152.

POT, T.J. ; GROENEVELD, A. ; PURDELL-LEWIS, D.J.

The origin and behavior of white spot enamel lesions.
Ned Tijdschr Tandheelkd 1977 , 85 : 6-18.

PRETTY, I.A.

Caries detection and diagnosis: Novel technologies.
J Dent 2006 , 36 : 727-739.

QVIST, V.

Longevity of restorations: the “death spiral”. In: Dental caries. The disease and its clinical management. FEJERSKOV, O. ; KIDD, E.

Singapore : Blackwell Munksgaard ; 2008 : 443-455.

REYNOLDS, E.C.

Casein phosphopeptide-amorphous calcium phosphate: the scientific evidence.

Adv Dent Res. 2009;21(1):25-9.

RICKETTS, D.N. ; EKSTRAND, K.R. ; MARTIGNON, S. ; ELLWOOD, R ; ALATSARIS, M. ; NUGENT, Z.

Accuracy and reproductibility of conventional radiographic assessment and subtraction radiography in detecting demineralization.

Caries Res. 2007 , 41 : 121-128.

ROCHA GOMES TORRES, C. ; BUHLER BORGES, A. ; MARCONDES SARMENTO TORRES, L. ; SILVA GOMES, I. ; SIMÕES DE OLIVEIRA, R.

Effect of caries infiltration technique and fluoride therapy on the colour masking of white spot lesions

J Dent 2011 , 39 : 202-207.

ROBINSON, C. ; BROOKES, S.J. ; KIRKHAM, J. ; WOOD, S.R. ; SHORE, R.C.

In vitro studies of the penetration of adhesive resins into artificial caries-like lesions.

Caries Res. 2001 , 35 : 136-141.

ROSAN, B. ; LAMONT, R.J.

Dental plaque formation.

Microbes Infect. 2000 , 2(13) : 1599-1607.

SBORDONNE, L. ; BARTOLAIA, C.

Oral microbial biofilms and plaque related diseases : microbial communities and their role in the shift from oral health to disease.

Clin Oral Investig 2003 , 7 : 181-188.

SCHNEIDER, H.

Infiltration of natural caries lesions with monomer under simulated conditions of the oral cavity.

2008, data on file. DMG, Hamburg. Germany.

**SCHNEIDERMAN, A. ; ELBAUM, M. ; SHULTZ, T. ; KEEM, S. ; GREENBAUM, M. ;
DRILLER, J.**

Assesment of dental caries with digital imaging fiber-optic transillumination (DIFOTI): in vitro study.

Caries Res. 1997 , 31(2) : 125-31.

SELWITZ, RH, ISMAIL, AI ET PITTS, NB.

Dental caries.

Lancet 2007 , 369(9555) : 51-59.

SILVERSTONE, L.M.

Structure of carious enamel, including the early lesion.

Oral Sci Rev 1973;3:100-60.

SIXOU, J.L. ; BAILLEUL-FORESTIER, I. ; DAJEAN-TRUTAUD, S. ; VAYSEE, F.

Recommandations sur la prescription des fluorures de la naissance à l'adolescence.

J. Odont. Stomatol. Pediatr., 2004, 11 : 157-156

SMITH, D.J. ; ANDERSON, S. ; KING, W.F. ; VAN HOULE, H.

Oral streptococcal colonization of infants.

Oral Microbiol. Immunol. 1993 , 8 : 1-4.

STEPHAN, R.M.

Effects of different types of human foods on dental fealth in experimental animals.

J. Dent. Res., 1966 , 45 : 1551-1561.

STRAND, G.V. ; NORDBO, H. ; TVEIT, A.B. ; ESPELID, I. ; WIKSTRAND, K. ; EIDE, G.E.

A 3-year clinical study of tunnel restorations.

Eur. J. Oral Sci., 1996 , 104 : 384-389.

STRAND, G.V. ; TVEIT, A.B. ; GJERDET, N.R. ; EIDE, G.E.

Marginal ridge strength of teeth with tunnel preparation.

Int Dent J 1995 , 45 : 117-123.

TAHER, N.M. ; ALKHAMIS, H.A. ; DOWAIDI, S.

The influence of resin infiltration system on enamel microhardness and surface roughness: an in vitro study.

The Saudi dental journal. 2011 , Vol. doi:10.1016/j.sdentj.2011.10.003.

WENZEL, A. ; ANTHONISEN, P.N. ; JUUL, M.B.

Reproducibility in the assessment of caries lesion behavior: a comparison between conventional and subtraction radiography.

Caries Res. 2000 , 34 : 214-218.

WU, J. ; DONLY, Z.R. ; DONLY, K.J. ; HACKMYER, S.

Demineralization Depth Using QLF and a Novel Image Processing Software.

Int J Dent. 2010; 2010:958264. Epub 2010 Apr 28

XIE, H. ; COOK, G.S ; COSTERTON, J.W ; BRUCE, G. ; ROSE, T.M.

Intergeneric communication in dental plaque biofilm.

J Bacteriol. 2000 ;182 (24) : 7067-7069.

ZANTNER, C. ; MARTUS, P. ; KIELBASSA, A.M.

Clinical monitoring of the effect of fluorides on long-existing white spot lesions.

Acta Odontol Scand 2006 ; 64(2) : 115-122.

**ZERO, D.T. ; FONTANA, M. ; MARTÍNEZ-MIER, E.A. ; FERREIRA-ZANDONÁ, A. ;
ANDO, M. ; GONZÁLEZ-CABEZAS, C. ; BAYNE, S.**

The Biology, Prevention, Diagnosis and Treatment of Dental Caries: Scientific Advances in the United States

J Am Dent Assoc 2009 , 140 : 25S-34S.

Liste des sites Internet

HAS.

Guide des indications et des procédures des examens radiologiques en odontostomatologie.2006

[.http://www.has-sante.fr/portail/upload/docs/application/pdf/guide_exam_rx_oct2006_2007_12_07_12_37_35_794.pdf](http://www.has-sante.fr/portail/upload/docs/application/pdf/guide_exam_rx_oct2006_2007_12_07_12_37_35_794.pdf) , 17/02/2012

HAS.

Stratégies de prévention de la carie dentaire : synthèse et recommandation.2010. [http://www.has-](http://www.has-sante.fr/portail/upload/docs/application/pdf/2010-10/corriges_synthese_carie_dentaire_version_postcollege-10sept2010.pdf)

[sante.fr/portail/upload/docs/application/pdf/2010-10/corriges_synthese_carie_dentaire_version_postcollege-10sept2010.pdf](http://www.has-sante.fr/portail/upload/docs/application/pdf/2010-10/corriges_synthese_carie_dentaire_version_postcollege-10sept2010.pdf) ,17/02/2012

Cariogram Internet Version,

2004<http://www.mah.se/upload/OD/cariogram%20program%20caries/cariogmanual201net.pdf> , 25/04/2012

Biodent.be.

<http://www.biodenth.be/professionnel/medicaments-caries.html> , 15/05/2010

Ordre des hygiénistes dentaire du Québec

<http://www.ohdq.com/Sante/ProblemesBuccodentaires/Plaque.aspx> , 31/01/2012

ANNEXES



Fiche de procédure n°1 Evaluer le risque carieux individuel

1- OBJECTIFS

- Identifier les facteurs de risque carieux individuels.
- Etablir le risque carieux individuel (RCI) dans un but préventif, interceptif, thérapeutique.

2- PLATEAU TECHNIQUE RECOMMANDE

- Aides visuelles : loupes ($X \geq 2,5$), caméra intrabuccale*, microscope opératoire*).
- Plateau d'examen : miroir, précelle, sonde parodontale, sondes exploratrices (6 et 17).
- Pièce à main ultrasonore ou sonore avec inserts de détartrage.
- CA avec brosette et pâte prophylactique et/ou aéropolisseur*.
- Révélateur de plaque et kit de mesure de pH, tests salivaires (débit, pouvoir tampon salivaire).
- Tests bactériens* (recommandables pour les patients présumés à risque modéré à élevé).
- Angulateurs pour clichés rétrocoronaires (bite wing).
- Fiche clinique de recueil des données d'évaluation du risque carieux (cf. tableau).

3- PROTOCOLE OPERATOIRE

La démarche intellectuelle consiste à évaluer le niveau de risque carieux (faible ou élevé) en identifiant la présence ou l'absence des prédicteurs de risque (lésions carieuses) et en déterminant l'équilibre, favorable ou défavorable, entre les différents facteurs pathologiques et/ou facteurs protecteurs en présence (facteurs oraux, généraux, socioculturels).

- **Réaliser un entretien initial**
 - Identifier les principaux facteurs de risque généraux (tranche d'âge, état général et médicaments, habitudes de vie et d'hygiène orale, régime alimentaire et les apports fluorés).
- **Réaliser un examen clinique et radiologique initial**
 - Identifier les facteurs de risques oraux prépondérants (plaque, état parodontal, lésions carieuses) et aggravants (anatomie et malpositions dentaires, structure et qualité des tissus dentaires, présence de restaurations, prothèses, appareillages orthodontiques).
 - Interpréter les radiographies rétrocoronaires prises avec angulateur (détection des lésions carieuses proximales).
- **Identifier d'emblée les patients à risque carieux élevé, surtout chez les jeunes**
 - Hygiène orale insuffisante (technique et nombre de brossages, dentifrice utilisé).
 - Présence de lésions carieuses (lésions actives et cavitations), évidentes à l'examen initial.
 - Passé carieux (indice CAO, antécédents de fluoration, scellements des puits et sillons).
 - Chez les jeunes patients, documenter le bilan buccodentaire (BBD) institutionnel.
- **Réaliser le bilan carieux complet dans la séance (ou dans une séance différée)**
 - Effectuer un détartrage et un nettoyage prophylactique des surfaces dentaires.
 - Mettre en évidence les lésions carieuses (actives/inactives) par observation avec des aides optiques et par sondage prudent (cf. fiche n°2).

- Indiquer le risque carieux dans le dossier médical en utilisant la fiche d'évaluation du risque carieux, selon l'exemple type ci-après (cf. tableau) :

▪ **Planifier les traitements et les séances de contrôle adaptés au RCI du patient.**

TABLEAU : Exemple de fiche d'évaluation du risque carieux individuel

PREDICTEURS et FACTEURS DE RISQUE	OUI	NON
NOUVELLES LESIONS CARIEUSES Apparition de lésions actives (> 1) dans les 3 ans Mise en place de restaurations (>1) dans les 3 ans		
FACTEURS ORAUX (hygiène, plaque, salive) Absence de brossage régulier biquotidien Absence de fluor topique (dentifrice, bains de bouche) Indice élevé d'accumulation de plaque dentaire Saignements gingivaux au sondage et/ou spontanés pH salivaire acide et débit salivaire stimulé < 0,7 ml/mn Taux de lactobacilles et de streptocoques mutans très élevés*		
FACTEURS GENERAUX (âge, alimentation, santé) Tranches d'âge à risque (enfants, adolescents, personnes âgées avec diminution de l'autonomie) Alimentation sucrée, grignotages, fréquence élevée de consommation de boissons sucrées Boulimie, obésité, diabète Grossesse Médications sialoprives ; Addictions Syndrome de Sjögren et syndromes apparentés Chimiothérapie, radiothérapie de la sphère orofaciales		
FACTEURS SOCIOCULTURELS Métiers à risque, habitudes culturelles nocives Faible niveau socio-économique, personnes au chômage		
RISQUE CARIEUX (DATE) :	ELEVE	FAIBLE
PERIODICITE DES CONTRÔLES :	3 MOIS	12 MOIS

4- ERREURS A NE PAS COMMETTRE

- Négliger l'identification des facteurs de risque carieux lors de l'entretien et de l'examen.
- Omettre de réaliser les clichés rétrocoronaires des arcades dentaires.
- Rechercher des lésions carieuses initiales sur des surfaces non nettoyées et non séchées.
- Mésestimer la gravité et les conséquences de l'existence d'un RCI élevé.
- Sous-évaluer les mesures à prendre chez un patient avec un RCI élevé.

5- VALIDATION ET NIVEAU DE PREUVE = NIVEAU C

- Dictionnaire francophone d'odontologie conservatrice. CNEOC. 2ème Ed. 2010. Espace ID-Paris.
- Featherstone J.D. *et al.* The caries balance: the basis for caries management by risk assessment. *Oral Health Prev Dent.* 2004; 2 Suppl 1: 259-64.
- Featherstone J.D. *et al.* Caries risk assessment in practice for age 6 through adult. *J Calif Dent Assoc.* 2007; 35(10): 703-7, 710-3.
- Fejerskov O. Kidd E. *Dental Caries: The Disease and its Clinical Management*, 2nd Ed. 2008.
- H.A.S : http://www.has-sante.fr/portail/jcms/c_272496/appreciation-du-risque-carieux
- Zero D. *et al.* Clinical applications and outcomes of using indicators of risk in caries management. *J Dent Educ.* 2001; 65(10): 1126-1132.

NOTE: Cette fiche de procédure concerne l'évaluation du RCI à l'occasion d'une première consultation. Elle est complémentaire de la fiche concernant la détection et l'évaluation des lésions carieuses. Elle pourra être adaptée aux situations plus spécifiques, aux patients en cours de soins et aux consultations de suivi.

* L'astérisque indique des instruments ou des mesures optionnelles



Fiche de procédure n°2 Détecter et diagnostiquer les lésions carieuses

1- OBJECTIFS

- Détecter toutes les lésions carieuses, primaires et secondaires, quelque soient le site et le stade d'évolution, en corrélation avec le RCI du patient (*cf. fiche n°1*).
- Diagnostiquer la nature, l'activité et le stade d'évolution des lésions détectées.
- Etablir la cartographie des lésions dans le but de planifier une thérapeutique appropriée.

2- PLATEAU TECHNIQUE RECOMMANDE

- Plateau technique recommandé pour l'évaluation du RCI (*cf. fiche n°1*).
- Outils de diagnostic cariologique avancés*, tels que la transillumination ou la fluorescence (pour ces derniers, utiliser des pâtes de nettoyage prophylactique n'interférant pas avec la fluorescence).

3- PROTOCOLE OPERATOIRE

Première étape : Détecter les lésions carieuses coronaires et radiculaires

- Effectuer le nettoyage des surfaces dentaires pour éliminer les dépôts exogènes, la plaque bactérienne et les colorations extrinsèques, sans altérer les surfaces dentaires.
- Examiner les dents non séchées - de préférence sous aide visuelle - pour objectiver la présence éventuelle de lésions cachées sans effondrement de l'émail superficiel.
- Examiner les dents préalablement séchées pendant 5 secondes - de préférence sous aide optique - pour objectiver les premières altérations visuelles de l'émail et/ou évaluer l'aspect des lésions cavitaires : taches blanches et brunes, microcavitations.
- Explorer à la sonde les défauts marginaux des restaurations ainsi que les faces proximales.
- Utiliser un fil de soie non ciré* pour objectiver la cavitation d'une lésion proximale.
- Effectuer les clichés rétrocoronaires (détection précoce des lésions proximales).

▪ Deuxième étape : Diagnostiquer l'activité et la sévérité des lésions

- Relever la symptomatologie : absence ou présence de sensibilités et/ou de douleurs aux agents sucrés et thermiques ou provoquées par la mastication.
- Effectuer un test thermique au froid au niveau des lésions avancées, afin d'évaluer l'état pulpaire : absence ou présence de douleur provoquée et rémanente.
- Sonder les lésions cavitaires et les défauts marginaux pour évaluer leur dimension et la texture des tissus : une consistance molle indique une lésion à progression rapide tandis qu'une consistance dure indique une lésion arrêtée ou à progression lente.
- Relever les indices d'une maladie carieuse agressive : lésions recouvertes de plaque, et /ou saignements gingivaux à proximité (pour les lésions proximales et cervicales).
- Confronter la symptomatologie clinique avec les résultats de l'examen visuel et de l'examen radiographique pour en déduire un diagnostic précis.

▪ **Troisième étape : Classer les lésions dans un but thérapeutique**

- Selon la nature : lésions primaires ou lésions secondaires adjacentes aux restaurations.
- Selon le site : occlusal (site 1), proximal (site 2), cervical/radiculaire (site 3).
- Selon le stade : de la déminéralisation débutante à la cavitation avancée (cf. tableau).

Critères visuels de détection des lésions carieuses (ICDAS) et classification (SiSta)

Codes ICDAS	Critères de détection visuelle des lésions	Degré d'évolution (sévérité des lésions)	Stades SiSta	Options thérapeutiques
0	Surface dentaire saine			abstention
1	Premier changement visuel, détectable par séchage de l'émail	Déminéralisation ≤ tiers externe de l'émail	0	<i>Intervention a minima</i> : Soins non invasifs par reminéralisation et scellements
2	Changement nettement visible de l'émail : Taches blanche ou brune visibles sans séchage	Déminéralisation ≤ tiers interne de l'émail atteinte possible de la JAD		
3	Rupture localisée de l'émail Dentine non visible	Déminéralisation de l'émail et du tiers externe de la dentine	1	<i>Intervention à minima</i> : restaurations adhésives ultra-conservatrices
4	Email opaque grisâtre caractéristique d'une lésion dentinaire sous-jacente, sans ou avec cavitation de l'émail	Déminéralisation du tiers médian dentinaire sans fragilisation des structures axiales coronaires	et 2	
5	Cavité amérodentinaire franche, avec exposition visible de la dentine cariée	Déminéralisation du tiers médian dentinaire avec fragilisation relative des structures coronaires	3	<i>Dentisterie opératoire</i> : restaurations coronaires fonctionnelles, sans ou avec recouvrement des cuspidés
6	Cavité amérodentinaire étendue et profonde, avec exposition visible de la dentine cariée	Déminéralisation du tiers interne dentinaire, avec perte partielle des structures cuspidiennes	et 4	

4- ERREURS A NE PAS COMMETTRE

- Utiliser une sonde pointue comme outil de détection des lésions initiales.
- Confondre puits et sillons anfractueux et/ou colorés et lésions carieuses de site 1.
- Confondre détériorations et/ou colorations marginales et lésions carieuses secondaires.
- Confondre une radio-clarté due à un matériau non radio-opaque avec une lésion carieuse.
- Interpréter comme une lésion, une radio-clarté proximale non carieuse de forme triangulaire (artefact radiographique).
- Sous ou sur-évaluer le degré d'atteinte de la lésion carieuse.
- Etablir le diagnostic des lésions en ignorant le niveau du risque carieux du patient.
- Etablir le diagnostic sans corrélérer les aspects cliniques et radiographiques.

5- VALIDATION ET NIVEAU DE PREUVE = NIVEAU B

- ICDAS Committee. International Caries Detection and Assessment System. <http://www.icdas.org/>
- Kuhnisch J. *et al.* Effects of dental probing on occlusal surfaces - a scanning electron microscopy evaluation. *Caries Res.* 2007; 41(1): 43-8.
- Lasfargues J.J, Colon P. Odontologie conservatrice et restauratrice. Tome 1 : une approche médicale globale. Eds CdP, Wolters Kluwer France, 2010.

NOTE : Cette fiche de procédure concerne la détection et le diagnostic de toutes les lésions carieuses, avec une prédilection pour les lésions débutantes, pour lesquelles un diagnostic précis et précoce est fondamental pour la mise en œuvre des traitements prophylactiques non invasifs et des procédures d'intervention *a minima*.

ANNEXE N°3 : Fiche de procédure de reminéralisation des lésions carieuses initiales par le CNEOC



Fiche de procédure n°3 Reminéraliser les lésions carieuses initiales

1- OBJECTIFS

L'évaluation du RCI (cf. fiche n°1) et le diagnostic des lésions initiales (cf. fiche n°2) sont les préalables à la réalisation des objectifs de reminéralisation des lésions carieuses.

- Agir sur les facteurs environnementaux favorisant la croissance bactérienne pour orienter positivement la balance entre déminéralisation et reminéralisation dans la cavité buccale.
- Inhiber les processus locaux de déminéralisation en abaissant la concentration d'acides produits par la flore cariogène des biofilms adhérant aux tissus durs de la dent.
- Rétablir la résistance d'une zone amélaire et/ou radiculaire déminéralisée aux attaques acides ultérieures.

2- PLATEAU TECHNIQUE RECOMMANDE

- Plateau d'examen (cf. fiche n°1).
- Brossette ou cupule à polir et pâte de polissage prophylactique non abrasive et fluorée.
- Contre-angle prophylactique alternatif supprimant les projections de pâte à polir*.
- Vernis fluorés : 1000 ppm de F (1% de Difluorosilane : Fluor protector) ; 22600 ppm (5% de NaF, Duraphat, Profluorid) ; 45600 ppm (5% NaF + 5% CaF₂ : Bifluorid 10).
- Microbrosse à usage unique pour application du vernis fluoré.
- Gouttière de reminéralisation préfabriquée (et/ou nécessaire à leur confection : porte empreinte et alginate)*.
- Produits fluorés fournis par le patient sur prescription : gel, bain de bouche, fil dentaire*.
- Mousse reminéralisante à base de phosphates de calcium et phosphopeptides de caséine*.
- Système de diagnostic à fluorescence pour le suivi de la reminéralisation*.

3- PROTOCOLE OPERATOIRE

Il convient avant tout de s'assurer de la coopération du patient. Une préparation initiale consistant en un assainissement buccal (détartrage/polissage) et un enseignement de l'hygiène orale, assortis d'une prescription appropriée (type de brosse à dent et dentifrice fluoré) est à réaliser au préalable, en général dans une séance précédente.

- **Première étape : Traiter au fauteuil les sites déminéralisés préalablement identifiés**
 - Vérifier la méthode de brossage et évaluer son efficacité par un contrôle de plaque.
 - Effectuer le nettoyage minutieux des sites à traiter sans altérer les surfaces déminéralisées poreuses et fragiles.
 - Isoler de la salive (cotons salivaires) les sites concernés et sécher la surface à traiter.
 - Appliquer à l'aide d'une micro-brosse, le vernis fluoré sélectionné sur toutes les surfaces lisses déminéralisées : zones amélaire (taches blanches) ou zones dentinaires (lésions carieuses radiculaires). Attendre 2 minutes que le vernis durcisse
 - Appliquer un vernis fluoré ou un CVI sur la face occlusale d'une dent en éruption, en cas d'impossibilité de poser un champ opératoire étanche*.
 - Enseigner l'utilisation d'un fil fluoré ou d'une brosse interdentaire au niveau proximal.
 - Montrer au patient l'utilisation d'une gouttière de fluoration*.
 - Montrer comment appliquer une mousse reminéralisante si cette méthode est retenue*.
- **Deuxième étape : Effectuer les prescriptions et donner les conseils**
 - Donner les conseils post-opératoires après application d'un vernis fluoré : ne pas boire/manger et ne pas se brosser les dents pendant les 2/4 heures qui suivent.
 - Donner des conseils diététiques généraux (requérir un journal alimentaire pour une recherche de facteurs de risque plus spécifiques en rapport avec l'alimentation).

- Renforcer les conseils d'hygiène orale et leur application au niveau des sites atteints, en recommandant l'utilisation d'un révélateur de plaque à domicile par le patient.
- Prescrire des produits d'hygiène orale complémentaires, en précisant la nature, leur mode d'utilisation, le moment de la journée, la périodicité, et la durée du traitement*.
- Prescrire des chewing gum sans sucre ou des mousses reminéralisantes chez les patients présentant des plages généralisées de déminéralisation (porteurs d'appareillages orthodontiques, patients âgés)*.
- Prescrire une brosse à dent électrique à petite tête, en complément ou remplacement du brossage manuel*.
- Etablir le calendrier des séances de contrôle, en particulier pour le suivi des lésions initiales proximales (cf. fiches n°1 et 2).
- **Troisième étape : Contrôler et évaluer les résultats**
- Vérifier la coopération du patient et l'application des mesures prescrites.
- Evaluer les résultats obtenus au niveau de chaque site : le succès de la reminéralisation est indiqué par un retour à la translucidité de l'émail (disparition des zones blanches opaques, sans ou avec inclusion de colorations exogènes) et un retour à une surface lisse et dure (disparition de l'aspect poreux et crayeux pour l'émail ou ramolli pour la dentine). La reminéralisation peut également être suivie avec la fluorescence (DIAGNOdent®, Kavo)*
- Selon le calendrier établi, renouveler les applications de vernis fluorés et poursuivre le pilotage des lésions initiales proximales, jusqu'à obtention du résultat souhaité.
- En cas d'absence de coopération et/ou d'évolution vers la cavitation des lésions, prendre les décisions appropriées, dont la réalisation de restaurations en privilégiant les biomatériaux d'interception carieuse tels que les ciments verre ionomère.

4- ERREURS A NE PAS COMMETTRE

- Négliger la gestion globale du RCI du patient.
- Sous-évaluer la coopération du patient lors d'un traitement de reminéralisation.
- Omettre d'instaurer un suivi approprié.
- Omettre d'informer le patient des risques d'aggravation des lésions en cas de non application des mesures prescrites et de non respect du calendrier des séances de contrôle.
- Utiliser des instruments agressifs tels que les ultrasons sur une zone déminéralisée.
- Réaliser, en première intention, une cavité et une obturation pour traiter une lésion justifiable d'un traitement non invasif par reminéralisation.
- Entreprendre de traiter par reminéralisation des lésions coronaires cavitaires.

5- VALIDATION ET NIVEAU DE PREUVE = NIVEAU B

- Autio-Gold J.T. and Courts F. Assessing the effect of fluoride varnish on early enamel carious lesions in the primary dentition. J Am Dent Assoc. 2001; 32(9): 1247-1253.
- Cochrane N.J. *et al.* New Approaches to Enhanced Remineralization of Tooth Enamel. J Dent Res. 2010; 89(11): 1187-1197.
- Cury J.A. and Tenuta L.M. Enamel remineralization: controlling the caries disease or treating early caries lesions? Braz Oral Res. 2009; 23 Suppl 1: 23-30.
- Muller-Bolla M. *et al.* Le vernis fluoré : quand et comment l'utiliser ? Info Dent. 2010; 6: 23-27.
- Reynolds E.C. Calcium phosphate-based remineralization systems: scientific evidence? Aust Dent J. 2008; 53(3): 268-73.
- ten Cate J.M. *et al.* Elevated fluoride products enhance remineralization of advanced enamel lesions. J Dent Res. 2008; 87(10): 943-7.
- Zero D.T. Dentifrices, mouthwashes, and remineralization/caries arrestment strategies. BMC Oral Health. 2006; 15; 6 Suppl 1:S9.

NOTE : Cette fiche de procédure recommande la fluoruration topique comme méthode cliniquement validée pour arrêter et reminéraliser les lésions initiales. Le scellement des puits et sillons est également à considérer par ailleurs. Les stratégies telles que l'infiltration de l'émail par des résines peuvent être envisagées comme complément ou alternative de traitement mais ne bénéficient pas d'un recul clinique suffisant.

* L'astérisque indique des instruments ou des mesures optionnelles

ANNEXE N°4 : Liste des figures du document

Figure 4.2. Kits Icon® proximal et vestibulaire (photographie du service d'odontologie de Brest)	60
Figure 4.3. Contenu des kits Icon® proximal et vestibulaire (photographie du service d'odontologie de Brest) .	61
Figure 4.4. Embout proximal pour application d'Icon® (photographie du service d'odontologie de Brest)	62
Figure 4.5. Embout pour face vestibulaire (photographie du service d'odontologie de Brest)	62
Figure 4.6. Icon® - Etch (photographie du service d'odontologie de Brest)	63
Figure 4.7. Icon®-Dry (photographie du service d'odontologie de Brest)	63
Figure 4.8. Icon®-Infiltrant (photographie du service d'odontologie de Brest)	63
Figure 4.9. Nettoyage initial des surfaces dentaires (photographie du service d'odontologie de Brest)	64
Figure 4.10. Mise en place de la digue, à distance du site à traiter	65
Figure 4.11. Coin de plastique fourni dans le Kit Icon® proximal	66
Figure 4.12. Mordançage (photographie du service d'odontologie de Brest)	66
Figure 4.13. Élimination du gel de mordançage par spray d'eau (photographie du service d'odontologie de Brest)	67
Figure 4.14. Séchage par Icon®-Dry (photographie du service d'odontologie de Brest).....	68
Figure 4.15. Application de Icon®-Infiltrant (photographie du service d'odontologie de Brest)	69
Figure 4.16. Photopolymérisation (photographie du service d'odontologie de Brest)	69
Figure 4.17. Nouvelle infiltration avec embout neuf (photographie du service d'odontologie de Brest)	70
Figure 4.18. Radiographies numériques d'une même dent avec incidence différente: les lésions proximales entre 35 et 36 ne sont pas visibles sans une bonne angulation (radiographie du service d'odontologie de Brest) 72	
Figure 4.19. Lésion sur 15 le jour du traitement par Icon® à gauche, et contrôle radiographique 4 mois plus tard (radiographie du service d'odontologie de Brest).....	72
Figure 4.27. Impossibilité de passer l'embout d'application entre les surfaces proximales des dents à traiter (photographie du service d'odontologie de Brest)	81
Figure 5.1. Déroulement de l'étude	91

ANNEXE N°5 : Liste des tableaux du document

Tableau 1.1. Traitements pouvant être cariogènes et leurs mécanismes d'action (site internet biodent.be)	21
Tableau 2.1. Valeurs limites fournies par les fabricants du DIAGNOdent® (KaVo)	37
Tableau 2.2. Recommandations de l'utilisation de DIAGNOdent® (d'après Lussi, 2004)	37
Tableau 2.3. Classification ICDAS II (d'après Ismail <i>et al.</i> , 2005)	40
Tableau 2.4. Évaluation du degré d'activité (d'après Lasfargues et Colon, 2009)	41
Tableau 2.5. Classification de Marthaler et Germann (1970)	42
Tableau 2.6. Classification de Hintze <i>et al.</i> (1998)	42
Tableau 3.1. Critères visuels de détection des lésions carieuses ICDAS et classification SiSta	50
Tableau 3.2. Proposition de recoupement du système ICDAS et de classification Histologique (Lasfargues et Colon, 2009)	51

		N°29012
<p>BAIL Guillaume</p> <p><u>TITRE :</u></p> <p>Prise en charge des lésions carieuses initiales : Proposition d'un protocole d'évaluation de la résine d'infiltration comme nouvelle approche thérapeutique</p> <p>Thèse ; Chir. Dent ; Brest ; 2012 ; (N°29012)</p>		
<p><u>RESUME :</u></p> <p>Les lésions carieuses bénéficient d'une prise en charge de plus en plus précoce. L'évolution des moyens diagnostiques et des méthodes de prévention permet de limiter et de détecter rapidement l'apparition de nouvelles lésions. La méthode d'infiltration des lésions initiales par la résine, développée ces dernières années, se place dans le schéma de soin entre prévention et traitement invasif et offre ainsi une nouvelle option thérapeutique au praticien. Dans ce travail, après quelques rappels sur l'étiologie de la carie et sur les moyens de diagnostic, nous proposons une revue de la littérature sur les résines d'infiltration ainsi qu'un protocole d'évaluation de la résine d'infiltration Icon®.</p>		
<u>RUBRIQUE DE CLASSEMENT :</u>		ODONTOLOGIE CONSERVATRICE
<u>MOTS CLES :</u>		<ul style="list-style-type: none"> - Lésions carieuses initiales - Résine d'infiltration
<u>JURY :</u>	Président :	M. le Professeur François PREDINE-HUG
	Directeurs :	<u>Mme. le Docteur Valérie CHEVALIER-HERISSET</u>
		<u>M. le Docteur Jérémy SANTUCCI</u>
	Assesseurs :	M. le Docteur Reza ARBAB CHIRANI
		M. Le Docteur Mathieu ARMBRUSTER
<u>ADRESSE DE L'AUTEUR :</u>		
<p>BAIL Guillaume</p> <p>60 rue de Lyon</p> <p>29200 BREST</p>		