



HAL
open science

**La protrusion acétabulaire majeure dans les reprises
d'arthroplastie de hanche : conséquences anatomiques et
impact sur la stratégie de révision. Étude rétrospective
sur 11 années de pratique rouennaise**

Élodie Payet

► **To cite this version:**

Élodie Payet. La protrusion acétabulaire majeure dans les reprises d'arthroplastie de hanche : conséquences anatomiques et impact sur la stratégie de révision. Étude rétrospective sur 11 années de pratique rouennaise. Médecine humaine et pathologie. 2012. dumas-00745336

HAL Id: dumas-00745336

<https://dumas.ccsd.cnrs.fr/dumas-00745336v1>

Submitted on 25 Oct 2012

HAL is a multi-disciplinary open access archive for the deposit and dissemination of scientific research documents, whether they are published or not. The documents may come from teaching and research institutions in France or abroad, or from public or private research centers.

L'archive ouverte pluridisciplinaire **HAL**, est destinée au dépôt et à la diffusion de documents scientifiques de niveau recherche, publiés ou non, émanant des établissements d'enseignement et de recherche français ou étrangers, des laboratoires publics ou privés.

FACULTÉ MIXTE DE MÉDECINE ET DE PHARMACIE DE ROUEN

ANNÉE 2012

N°

THÈSE POUR LE DOCTORAT EN MÉDECINE

(Diplôme d'État)

Par

Mme PAYET Elodie

Née le 17 Septembre 1982 à Sainte Clotilde (Ile de la Réunion)

PRÉSENTÉE ET SOUTENUE PUBLIQUEMENT LE 16 Octobre 2012

LA PROTRUSION ACÉTABULAIRE MAJEURE DANS LES
REPRISES D'ARTHROPLASTIE DE HANCHE :
CONSÉQUENCES ANATOMIQUES ET IMPACT SUR LA
STRATÉGIE DE RÉVISION.

Étude rétrospective sur 11 années de pratique Rouennaise

Présidée et sous la direction de Monsieur le Professeur FRANCK DUJARDIN

Membres du jury :

Professeur FABRICE DUPARC

Professeur JEAN-NICOLAS DACHER

Docteur MOURAD OULD-SLIMANE

ANNEE UNIVERSITAIRE 2011 - 2012
U.F.R. DE MEDECINE-PHARMACIE DE ROUEN

DOYEN : **Professeur Pierre FREGER**

ASSESEURS : **Professeur Michel GUERBET**
Professeur Benoit VEBER
Professeur Pascal JOLY
Professeur Bernard PROUST

DOYENS HONORAIRES : **Professeurs J. BORDE - Ph. LAURET - H.PIGUET - C.THUILLEZ**

PROFESSEURS HONORAIRES : **MM. M-P AUGUSTIN - J.ANDRIEU-GUITRANCOURT - M.BENOZIO - J.BORDE - Ph. BRASSEUR - R. COLIN - E. COMOY - J. DALION - P. DESHAYES - C. FESSARD - J.P FILLASTRE - P.FRIGOT - J. GARNIER - J. HEMET - B. HILLEMAND - G. HUMBERT - J.M. JOUANY - R. LAUMONIER - Ph. LAURET - M. LE FUR - J.P. LEMERCIER - J.P LEMOINE - Mlle MAGARD - MM. B. MAITROT - M. MAISONNET - F. MATRAY - P.MITROFANOFF - Mme A. M. ORECCHIONI - P. PASQUIS - H.PIGUET - M.SAMSON - Mme SAMSON-DOLLFUS - J.C. SCHRUB - R. SOYER - B.TARDIF - M.TESTART - J.M. THOMINE - C. THUILLEZ - P.TRON - C.WINCKLER - L.M.WOLF**

I - MEDECINE

PROFESSEURS

M. Frédéric ANSELME	HCN	Cardiologie
M. Bruno BACHY	HCN	Chirurgie pédiatrique
M. Fabrice BAUER	HCN	Cardiologie
Mme Soumeya BEKRI	HCN	Biochimie et Biologie Moléculaire
M. Jacques BENICHOU	HCN	Biostatistiques et informatique médicale
M. Eric BERCOFF	HB	Médecine interne (gériatrie)
M. Jean-Paul BESSOU	HCN	Chirurgie thoracique et cardio-vasculaire
Mme Françoise BEURET-BLANQUART	CRMPR	Médecine physique et de réadaptation
M. Guy BONMARCHAND	HCN	Réanimation médicale
M. Olivier BOYER	UFR	Immunologie
M. Jean-François CAILLARD	HCN	Médecine et santé au Travail
M. François CARON	HCN	Maladies infectieuses et tropicales
M. Philippe CHASSAGNE	HB	Médecine interne (Gériatrie)
M. Alain CRIBIER (<i>surnombre</i>)	HCN	Cardiologie
M. Antoine CUVELIER	HB	Pneumologie
M. Pierre CZERNICHOW	HCH	Epidémiologie, économie de la santé
M. Jean - Nicolas DACHER	HCN	Radiologie et Imagerie Médicale
M. Stéfan DARMONI	HCN	Informatique Médicale/Techniques de communication
M. Pierre DECHELOTTE	HCN	Nutrition

Mme Danièle DEHESDIN	HCN	Oto-Rhino-Laryngologie
M. Philippe DENIS (<i>Surnombre</i>)	HCN	Physiologie
M. Jean DOUCET	HB	Thérapeutique/Médecine – Interne - Gériatrie.
M. Bernard DUBRAY	CB	Radiothérapie
M. Philippe DUCROTTE	HCN	Hépto-Gastro-Entérologie
M. Frank DUJARDIN	HCN	Chirurgie Orthopédique – Traumatologique
M. Fabrice DUPARC	HCN	Anatomie - Chirurgie Orthopédique et Traumatologique
M. Bertrand DUREUIL	HCN	Anesthésiologie et réanimation chirurgicale
Mlle Hélène ELTCHANINOFF	HCN	Cardiologie
M. Thierry FREBOURG	UFR	Génétique
M. Pierre FREGER	HCN	Anatomie/Neurochirurgie
M. Jean François GEHANNO	HCN	Médecine et santé du travail
M. Emmanuel GERARDIN	HCN	Imagerie Médicale
Mme Priscille GERARDIN	HCN	Pédopsychiatrie
M. Michel GODIN	HB	Néphrologie
M. Philippe GRISE	HCN	Urologie
M. Didier HANNEQUIN	HCN	Neurologie
M. Fabrice JARDIN	CB	Hématologie
M. Luc-Marie JOLY	HCN	Médecine d'urgence
M. Pascal JOLY	HCN	Dermato – vénéréologie
M. Jean-Marc KUHN	HB	Endocrinologie et maladies métaboliques
Mme Annie LAQUERRIERE	HCN	Anatomie cytologie pathologiques
M. Vincent LAUDENBACH	HCN	Anesthésie et réanimation chirurgicale
M. Alain LAVOINNE	UFR	Biochimie et biologie moléculaire
M. Joël LECHEVALLIER	HCN	Chirurgie infantile
M. Hervé LEFEBVRE	HB	Endocrinologie et maladies métaboliques
M. Xavier LE LOET	HB	Rhumatologie
M. Eric LEREBOURS	HCN	Nutrition
Mlle Anne-Marie LEROI	HCN	Physiologie
M. Hervé LEVESQUE	HB	Médecine interne
Mme Agnès LIARD-ZMUDA	HCN	Chirurgie Infantile
M. Bertrand MACE	HCN	Histologie, embryologie, cytogénétique
M. Eric MALLET (<i>surnombre</i>)	HCN	Pédiatrie
M. Christophe MARGUET	HCN	Pédiatrie
Mlle Isabelle MARIE	HB	Médecine Interne
M. Jean-Paul MARIE	HCN	Oto-Rhino-Laryngologie
M. Loïc MARPEAU	HCN	Gynécologie – obstétrique
M. Stéphane MARRET	HCN	Pédiatrie
M. Pierre MICHEL	HCN	Hépto - Gastro – Entérologie
M. Francis MICHOT	HCN	Chirurgie digestive
M. Bruno MIHOUT	HCN	Neurologie
M. Pierre-Yves MILLIEZ	HCN	Chirurgie plastique, reconstructrice et esthétique
M. Jean-François MUIR	HB	Pneumologie
M. Marc MURAINÉ	HCN	Ophtalmologie
M. Philippe MUSETTE	HCN	Dermatologie – Vénéréologie
M. Christophe PEILLON	HCN	Chirurgie générale
M. Jean-Marc PERON	HCN	Stomatologie et chirurgie maxillo-faciale
M. Christian PFISTER	HCN	Urologie
M. Jean-Christophe PLANTIER	HCN	Bactériologie – Virologie
M. Didier PLISSONNIER	HCN	Chirurgie vasculaire
M. Bernard PROUST	HCN	Médecine légale
M. François PROUST	HCN	Neurochirurgie
Mme Nathalie RIVES	HCN	Biologie et méd. du développement et de la reproduction

M. Jean-Christophe RICHARD (<i>dispo</i>)	HCN	Réanimation Médicale, Médecine d'urgence
M. Horace ROMAN	HCN	Gynécologie Obstétrique
M. Jean-Christophe SABOURIN	HCN	Anatomie – Pathologie
M. Guillaume SAVOYE	HCN	Hépatogastro-entérologie
M. Michel SCOTTE	HCN	Chirurgie digestive
Mme Fabienne TAMION	HCN	Thérapeutique
Mlle Florence THIBAUT	HCN	Psychiatrie d'adulte
M. Luc THIBERVILLE	HCN	Pneumologie
M. Christian THUILLEZ	HB	Pharmacologie
M. Hervé TILLY	CB	Hématologie et transfusion
M. François TRON (<i>surnombre</i>)	UFR	Immunologie
M. Jean-Jacques TUECH	HCN	Chirurgie digestive
M. Jean-Pierre VANNIER	HCN	Pédiatrie génétique
M. Benoît VEBER	HCN	Anesthésiologie Réanimation chirurgicale
M. Pierre VERA	C.B	Biophysique et traitement de l'image
M. Eric VERSPYCK	HCN	Gynécologie obstétrique
M. Olivier VITTECOQ	HB	Rhumatologie
M. Jacques WEBER	HCN	Physiologie

MAITRES DE CONFERENCES

Mme Noëlle BARBIER-FREBOURG	HCN	Bactériologie – Virologie
M. Jeremy BELLIEN	HCN	Pharmacologie
Mme Carole BRASSE LAGNEL	HCN	Biochimie
M. Gérard BUCHONNET	HCN	Hématologie
Mme Nathalie CHASTAN	HCN	Physiologie
Mme Sophie CLAEYSSENS	HCN	Biochimie et biologie moléculaire
M. Moïse COEFFIER	HCN	Nutrition
M. Vincent COMPERE	HCN	Anesthésiologie et réanimation chirurgicale
M. Manuel ETIENNE	HCN	Maladies infectieuses et tropicales
M. Guillaume GOURCEROL	HCN	Physiologie
Mme Catherine HAAS-HUBSCHER	HCN	Anesthésie - Réanimation chirurgicale
M. Serge JACQUOT	UFR	Immunologie
M. Joël LADNER	HCN	Epidémiologie, économie de la santé
M. Jean-Baptiste LATOUCHE	UFR	Biologie Cellulaire
Mme Lucie MARECHAL-GUYANT	HCN	Neurologie
M. Jean-François MENARD	HCN	Biophysique
Mme Muriel QUILLARD	HCN	Biochimie et Biologie moléculaire
M. Vincent RICHARD	UFR	Pharmacologie
M. Francis ROUSSEL	HCN	Histologie, embryologie, cytogénétique
Mme Pascale SAUGIER-VEBER	HCN	Génétique
Mme Anne-Claire TOBENAS-DUJARDIN	HCN	Anatomie
M. Eric VERIN	HCN	Physiologie

MAITRE DE CONFERENCES ASSOCIE A MI-TEMPS :

M. Thierry LEQUERRE	HB	Rhumatologie
M. Fabien DOGUET	HCN	Chirurgie thoracique et cardio-vasculaire

PROFESSEUR AGREGÉ OU CERTIFIÉ :

Mme Dominique **LANIEZ**
Mme Michèle **GUIGOT**

UFR
UFR

Anglais
Sciences humaines - Techniques d'expression

II - PHARMACIE

PROFESSEURS :

M. Thierry BESSON	Chimie Thérapeutique
M. Jean-Jacques BONNET	Pharmacologie
M. Roland CAPRON (PU-PH)	Biophysique
M. Jean COSTENTIN (PU-PH)	Pharmacologie
Mme Isabelle DUBUS	Biochimie
M. Loïc FAVENNEC (PU-PH)	Parasitologie
M. Michel GUERBET	Toxicologie
M. Olivier LAFONT	Chimie organique
Mme Isabelle LEROUX	Physiologie
Mme Elisabeth SEGUIN	Pharmacognosie
M. Marc VASSE (PU-PH)	Hématologie
M Jean-Marie VAUGEUIS (Délégation CNRS)	Pharmacologie
M. Philippe VERITE	Chimie analytique

MAITRES DE CONFERENCES :

Mlle Cécile BARBOT	Chimie Générale et Minérale
Mme Dominique BOUCHER	Pharmacologie
M. Frédéric BOUNOURE	Pharmacie Galénique
Mme Martine PESTEL-CARON	Microbiologie
M. Abdeslam CHAGRAOUI	Physiologie
M. Jean CHASTANG	Biomathématiques
Mme Marie Catherine CONCE-CHEMTOB	Législation pharmaceutique et économie de la santé
Mme Elizabeth CHOSSON	Botanique
Mlle Cécile CORBIERE	Biochimie
M. Eric DITTMAR	Biophysique
Mme Nathalie DOURMAP	Pharmacologie
Mlle Isabelle DUBUC	Pharmacologie
Mme Roseline DUCLOS	Pharmacie Galénique
M. Abdelhakim ELOMRI	Pharmacognosie
M. François ESTOUR	Chimie Organique
M. Gilles GARGALA (MCU-PH)	Parasitologie
Mme Najla GHARBI	Chimie analytique
Mlle Marie-Laure GROULT	Botanique
M. Hervé HUE	Biophysique et Mathématiques
Mme Hong LU	Biologie
Mme Sabine MENAGER	Chimie organique
Mme Christelle MONTEIL	Toxicologie
M. Paul MULDER	Sciences du médicament
M. Mohamed SKIBA	Pharmacie Galénique
Mme Malika SKIBA	Pharmacie Galénique
Mme Christine THARASSE	Chimie thérapeutique
M. Rémi VARIN (MCU-PH)	Pharmacie Hospitalière
M. Frédéric ZIEGLER	Biochimie

III – MEDECINE GENERALE

PROFESSEUR :

M. Jean-Loup **HERMIL** UFR Médecine générale

PROFESSEURS ASSOCIES A MI-TEMPS :

M. Pierre **FAINSILBER** UFR Médecine générale

M. Alain **MERCIER** UFR Médecine générale

M. Philippe **NGUYEN THANH** UFR Médecine générale

MAITRE DE CONFERENCES ASSOCIES A MI-TEMPS :

M. Emmanuel **LEFEBVRE** UFR Médecine générale

Mme Elisabeth **MAUVIARD** UFR Médecine générale

Mme Marie-Thérèse **THUEUX** UFR Médecine générale

LISTE DES RESPONSABLES DE DISCIPLINE

Melle Cécile BARBOT	Chimie Générale et Minérale
M. Thierry BESSON	Chimie thérapeutique
M. Roland CAPRON	Biophysique
M Jean CHASTANG	Mathématiques
Mme Marie-Catherine CONCE-CHEMTOB	Législation, Economie de la Santé
Mlle Elisabeth CHOSSON	Botanique
M. Jean COSTENTIN	Pharmacodynamie
Mme Isabelle DUBUS	Biochimie
M. Loïc FAVENNEC	Parasitologie
M. Michel GUERBET	Toxicologie
M. Olivier LAFONT	Chimie organique
M. Jean-Louis PONS	Microbiologie
Mme Elisabeth SEGUIN	Pharmacognosie
M. Mohamed SKIBA	Pharmacie Galénique
M. Marc VASSE	Hématologie
M. Philippe VERITE	Chimie analytique

ENSEIGNANTS MONO-APPARTENANTS

M. Sahil ADRIOUCH	Biochimie et biologie moléculaire (Unité Inserm 905)
Mme Gaëlle BOUGEARD-DENOYELLE	Biochimie et biologie moléculaire (Unité Inserm 614)
M. Antoine OUVRARD-PASCAUD	Physiologie (Unité Inserm 644)

PROFESSEURS DES UNIVERSITES :

M. Mario TOSI	Biochimie et biologie moléculaire (Unité Inserm 614)
M. Serguei FETISSOV	Physiologie (Groupe ADEN)
Mme Su RUAN	

Par délibération en date du 3 Mars 1967, la faculté a arrêté que les opinions émises dans les dissertations qui lui sont présentées doivent être considérées comme propres à leurs auteurs et qu'elle n'entend leur donner aucune approbation ni improbation.

Remerciements:

A monsieur le Professeur Franck Dujardin,

Vous m'avez confié ce travail et dirigé dans sa réalisation. Pour votre accueil dans votre service et la confiance que vous placez en moi, recevez le témoignage de mon profond respect.

A monsieur le Professeur Fabrice Duparc,

Votre pratique rigoureuse de la chirurgie reste un exemple pour nous tous. Pour l'aide que vous nous apportez jour après jour, recevez le témoignage de mon profond respect.

A monsieur le Professeur Jean-Nicolas Dacher,

Vous me faites l'honneur de siéger à mon jury. Pour la collaboration précieuse avec votre service que vous m'avez apporté au cours de mes différents travaux, recevez le témoignage de mon profond respect.

Au Docteur Mourad Ould Slimane,

Tu étais déjà un modèle pour moi au cours de ma première année d'internat. Cinq ans après, je suis honorée de ta participation à mon jury. Reçois ici tout mon respect et mon amitié.

À mon père et ma mère :

Vous méritez tellement plus que ce que je vous donne... Mais aujourd'hui, je suis fière de vous présenter mon travail.

À toute ma famille de Métropole et de la Réunion :

Loin, si loin, mais toujours dans mon cœur. Merci pour votre amour et votre soutien absolu et sans failles. Je ne vous serai jamais assez reconnaissante.

À Gaëlle Conte-Lainé :

Ma star-poire de choc, tu as toujours été là pour me botter les fesses et m'aider à avancer, même au delà du boulot. Je te dois une grande part de tout ce qui m'arrive. Pour tout cela, je t'en remercie.

A monsieur le Professeur Pierre-Yves Milliez :

L'orthopédie reste mon premier choix de spécialité, mais mon semestre auprès de vous m'a montré la voie chirurgicale que je souhaitais suivre. Je vous adresse là toute ma reconnaissance et mon profond respect.

A madame le Professeur Isabelle Auquit-Auckbur :

Tu nous aides sans répit à perfectionner nos connaissances. Pour ton amitié et tout l'investissement que tu places en nous, je t'adresse mes sincères remerciements et mon profond respect.

À mes mentors de chirurgie de la Main :

A Emmanuel David et Jean-Philippe Mûre les premiers. A Roberto Beccari que je ne connaissais visiblement jamais assez. A Frédéric Mouilhade, modèle de rigueur et de travail bien fait. A mon amie Anne Martailé, toujours présente et de bon conseils contre vents et marrées, et même sous la pluie Britannique. A Bertrand et Azad, compagnons de galère qui savent bien que même s'il ne nous reste qu'un index et un auriculaire, we still can make the world rocking all the night ! Hell Yeah !!

À toute l'équipe de chirurgie plastique :

A Dorothee, Vanessa, Brice, Ghani, Ludo, Albane, Alex mon p'tit piou-piou, Flore, Déborah la Relève. Avoir découvert la « partie molle » de la chose auprès de vous tous a été un vrai enrichissement tant sur le plan chirurgical que sur le plan humain. J'espère rester toujours digne de votre famille, et perpétuer ainsi la bonne entente entre orthopédie et plastique au CHU de Rouen.

À tous mes collègues orthopédistes :

Les premiers, les meilleurs, les purs et durs ! Ces cinq années auprès de vous m'ont construit jour après jour. Merci de m'avoir considéré comme l'une des votre dès le départ. À Xavier Roussignol qui m'a aidé à perfectionner mes connaissances et mes gestes techniques. A Louay El-Ayoubi parce que c'est hot-saucisse. À Jacques-Marie Aaaaaadam qui m'a fâché dès le départ avec le genou. A Benjamin Lefebvre qui continue de m'enseigner l'orthopédie à coup de radios ou de claques derrière la tête. A Julien Beldame, toujours là pour vérifier que ce n'est pas le bon coté avant de poser une traction. A Jona qui m'a appris qu'il ne fallait jamais s'énerver parce que ça sert à rien. A Vincent le Baron. A Gilbert que j'admire pour sa curiosité et sa persévérance. A Christian parce que c'est Christian. A Manu qui fût mon dernier CCA et qui a quand même essayé de me pervertir au rachis. A Matthieu dont l'exemple m'a motivé pour aller voir ailleurs une année. A Antoine qui lui aussi dormait en cours de DU de la main (non mais !). Au brillant Simon Bertiaux dont les connaissances m'ont toujours poussé à en savoir plus que lui (même si je n'y arrive pas !). A Yves-Pierre même si je n'ai pas eu l'occasion de beaucoup le connaître. A Thomas Rousseau comme un prince, mon binôme de toujours, et pour toujours !

À Mélanie Malherbe et Linda Ferraz, pour l'axe Caen-Rouen-Amiens de l'ortho girl power !

Et à la relève :

Simon Moumouch' que j'adore, Louis Malkepour que j'adore aussi, Nico Tarissi discret mais dévastateur, Virginie et Hussein les amants maudits, Laure Ajavon la Tornade, Antoine Sénioris le Tsunami, Damien Potage qui a découvert que le pied c'est pas si pire, Saïd petit scarabée qui deviendra très grand un jour, Sébastien qui a perdu son peigne, Guillaume et Camille, les petits derniers.

À toute l'équipe soignante de l'unité 30, du 3^{ème}, du 4^{ème} et de François Hue : je vous remercie de votre bonne humeur. Travailler auprès de vous est toujours un plaisir et une satisfaction.

A toutes les panseuses du bloc froid et du bloc d'urgences, un peu moqueuses, mais toujours de bonne humeur.

Aux filles et au gars de la consultation, qui ont su rester patients devant mes retards, interminables parfois.

À toutes les secrétaires d'orthopédie et de plastique : c'est décidé, à partir de maintenant je dicte en créole.

À Sylvie, Claire et Catherine pour avoir remué les archives et retrouvé tous mes dossiers.

A monsieur le Docteur Gilles Balmay et toute l'équipe de Vernon : secrétaires, infirmières, panseuses, kinés, aides-soignantes, qui m'accueillent et me supportent pour mon dernier semestre d'interne.

Bref. À tout le monde..... ***Merci !!***

PLAN:

INTRODUCTION	p 14
ÉTAT ACTUEL DES CONNAISSANCES	p 15
<i>Perte de substance acétabulaire et stabilité du cotyle</i>	p 15
<i>Classification des pertes de substances acétabulaires</i>	p 17
<i>Les principes d'une révision acétabulaire</i>	p 23
<i>Les moyens de reconstruction de l'acetabulum</i>	p 23
<i>Les concepts de reconstruction acétabulaire</i>	p 28
<i>Prise en charge des protrusions sévères</i>	p 30
MATÉRIELS ET MÉTHODES	p 32
<i>Recueil des données du dossier médical</i>	p 32
<i>Analyse des radiographies</i>	p 33
<i>Evaluation de la révision acétabulaire</i>	p 36
<i>Critères d'échec</i>	p 37
<i>Analyses statistiques</i>	p 38
RÉSULTATS	p 39
<i>Caractéristiques de la population</i>	p 39
<i>Bilan et examens complémentaires</i>	p 42
<i>Les techniques de révision employées</i>	p 43
<i>Consignes post-opératoires</i>	p 48
<i>Complications post-opératoires</i>	p 49
<i>Résultats radiologiques en post-opératoire immédiat</i>	p 51
<i>Résultats radiologiques au plus grand recul</i>	p 53
<i>Echecs radiologiques</i>	p 55
<i>Résultats cliniques</i>	p 61
<i>Analyse détaillée des échecs</i>	p 62
<i>Reprises chirurgicales</i>	p 70
DISCUSSION	p 71
<i>Signification anatomo-pathologique de la protrusion acétabulaire</i>	p 71
<i>Précautions à prendre devant une protrusion acétabulaire majeure</i>	p 71
<i>Attitude face à la perte de substance osseuse</i>	p 73
<i>Le choix du service : le cotyle de reconstruction Saturne (Laboratoire Amplitude®)</i>	p 76
CONCLUSION	p 81
RÉFÉRENCES BIBLIOGRAPHIQUES	p 83
ANNEXES	p 87
<i>Score de Charnley</i>	p 87
<i>Score Postel – Merle d'Aubigné (PMA)</i>	p 87
<i>Harris Hip Score (HHS)</i>	p 88
<i>Classification de Moreland</i>	p 89
<i>Caractéristiques cliniques détaillées des patients de la série</i>	p 90
<i>Caractéristiques radiologiques détaillées des patients de la série</i>	p 91
<i>Caractéristiques détaillées des reconstructions réalisées</i>	p 92
<i>Mesures détaillées de chaque radiographie de l'étude</i>	p 93

INTRODUCTION :

De toutes les situations de descellement d'une prothèse de hanche, la protrusion acétabulaire intra-pelvienne reste la plus spectaculaire sur le plan radiologique. Il s'agit de la migration interne du matériel prothétique dans le pelvis et à travers l'os coxal. Cette protrusion est souvent synonyme de perte de substance osseuse acétabulaire, ce qui complexifie la prise en charge chirurgicale de ces descellements à grand déplacement. La planification de la révision doit alors se faire avec grande prudence et prévoyance.

Au CHU de Rouen, 407 reprises d'arthroplastie totale de hanche ont été réalisées de Janvier 2000 à Décembre 2011, quelle qu'en soit l'étiologie. Ce volume de patients représente un terrain d'étude permettant une analyse détaillée des révisions acétabulaires avec protrusion intra-pelvienne majeure. Nous avons voulu par ce travail revoir tous les cas de révision acétabulaire dont le matériel prothétique se trouvait en situation de protrusion majeure. Le détail de la planification pré-opératoire et des techniques de révisions mises en place ainsi que l'évaluation de leurs résultats radiologique et clinique nous a permis de tracer les grandes lignes des habitudes du service de chirurgie orthopédique du CHU de Rouen. Nous établirons enfin des recommandations de prise en charge basées sur les résultats de cette étude.

ÉTAT ACTUEL DES CONNAISSANCES :

De par la majoration de l'espérance de vie et l'exigence fonctionnelle des patients, le taux de reprise des arthroplasties totales de hanche pour descellement est en constante augmentation. Actuellement autour de 15%, il est prévu à 18% pour 2015, toutes causes confondues⁽³⁵⁾. Le descellement aseptique de la pièce acétabulaire reste la cause la plus fréquente de la révision d'une arthroplastie totale. Dans un contexte aseptique, ce descellement s'accompagne d'une perte de substance osseuse qui peut être massive car l'évolution débute bien avant que le descellement ne devienne symptomatique. Cette perte de substance osseuse peut être de diverses origines, résultant d'un granulome (polyéthylénique, métallose, usure à troisième fragment), d'une ostéolyse autour d'un implant non cimenté (concept de stress-shielding), ou de l'évolution naturelle d'une pathologie sous-jacente (maladie rhumatismale, fracture ostéoporotique).

Au cours d'une révision acétabulaire, le management d'une perte de substance osseuse massive reste un challenge pour le chirurgien. La fixation du nouvel implant est souvent compromise par le faible stock osseux restant. Ces situations peuvent imposer une reconstruction osseuse, ou l'utilisation d'implants spécifiques. L'évaluation de la perte de substance acétabulaire doit donc être soigneuse et précise, afin d'établir la meilleure stratégie de reprise et de planifier la disponibilité du matériel nécessaire. La stratégie de reprise devra toutefois être adaptée en fonction du terrain du patient, de son état général et de ses demandes fonctionnelles.

Perte de substance acétabulaire et stabilité du cotyle :

L'acetabulum est situé à la jonction de l'ilium, de l'ischium et du pubis. Dans le cas

d'une hanche prothésée, la surface cartilagineuse est avivée, mais les structures osseuses adjacentes sont conservées afin d'assurer la stabilité de la pièce cotyloïdienne. Ces éléments sont (*Fig. 1*):

- les colonnes antérieure (pubis) et postérieure (ischium) ainsi que l'arrière fond du cotyle qui luttent contre la médialisation de la cupule prothétique,
- les parois antérieure (pubis) et postérieure (ischium) assurant la stabilité antéro-postérieure de la cupule,
- et le toit de l'acétabulum qui lutte contre l'ascension de la cupule.

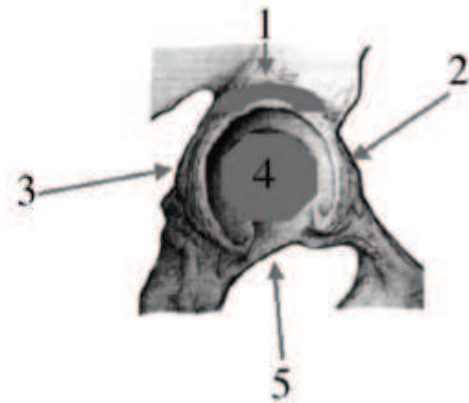


Figure 1 : Vue latérale d'un os coxal centrée sur l'acétabulum.
1 = toit ; 2 = paroi antérieure ; 3 = paroi postérieure ; 4 = arrière-fond ; 5 = échancrure.

Au cours de l'histoire naturelle d'une prothèse, le descellement de la cupule acétabulaire s'accompagne d'une ostéolyse dont l'importance peut aboutir à la destruction partielle ou totale des parois et du toit⁽⁶⁾. L'usure de ces structures stabilisatrices conduit à la migration de la cupule, avec plus ou moins de médialisation et d'ascension en fonction des défauts osseux. La notion d'anneau acétabulaire (« acetabular rim ») prend ici une importance majeure. Lorsque la perte de substance osseuse épargne les principaux éléments de cet anneau acétabulaire représentés par les deux colonnes et le toit, la migration de l'implant descellé sera limitée. Inversement, la disparition de plusieurs éléments composant l'anneau

acétabulaire conduira à une migration majeure de la cupule qui sera supéro-médiale en cas de disparition du toit et de la colonne postérieure, ou supéro-latérale en cas de disparition de l'arrière fond et de la colonne antérieure^(30,32).

L'évaluation de la perte de substance osseuse est une étape importante dans la planification pré-opératoire d'une révision acétabulaire. Elle est basée sur l'analyse radiographique du bassin, et permet de présager de la stabilité primaire du futur implant. On peut définir cette perte de substance selon deux points de vue :

- un point de vue *qualitatif*: en analysant les structures essentielles décrites précédemment (le toit, les colonnes, les parois, l'échancrure et l'arrière fond). L'objectif est d'identifier les structures encore présentes et celles qu'il faudra éventuellement reconstruire ;
- un point de vue *quantitatif*: en évaluant la perte de substance en fonction de son extension selon un cadran horaire et en fonction de ses dimensions réelles mesurées en centimètres. On peut rattacher à ce point de vue la notion de pourcentage d'appui hémisphérique du futur implant sur l'os receveur qui est une notion essentielle pour la fixation biologique du futur implant^(4,16,20).

Classification des pertes de substances acétabulaires :

La classification de la perte de substance osseuse doit avant tout aider le chirurgien dans sa planification. Ses intérêts sont de prévoir la complexité de la révision et d'influencer sur le choix d'une stratégie chirurgicale. Elle doit être facilement réalisable sur de simples clichés radiologiques du bassin de face. Des clichés de ¾ alaire et obturateur ou la réalisation un scanner osseux peuvent compléter cette analyse radiologique.

Classiquement, les lésions osseuses sont différenciées en pertes de substance *cavitaires* qui consistent en un défaut osseux contenu (par exemple un défaut isolé de l'arrière fond), et les pertes de substance *segmentaires* qui intéressent un élément osseux entier (une colonne, une paroi, le toit)⁽³⁵⁾. Ceci n'est pas une réelle classification, mais cette différence permet de comprendre les liens entre les types de défauts et l'instabilité de l'implant qu'ils induisent.

Concernant les classifications à proprement parler, on en rencontre plusieurs types dans la littérature: les classifications « *anatomiques* » basées sur la description précise des repères radiologiques bien connus (toit, parois, ischion, U radiologique, ligne de Köhler), les classifications « *volumétriques* » qui s'attachent au pourcentage de stock osseux et de paroi acétabulaire restant, et les classifications plutôt « *analytiques* » qui déduisent les pertes de substance en analysant la migration du cotyle. Cette abondance de classifications prouve qu'aucune n'a montré sa supériorité, mais bien que jugées peu fiables et peu reproductibles par la plupart des auteurs^(15,35,47), elles restent toutes utiles à la compréhension des lésions et à leur implication dans l'instabilité du cotyle. Voici les principales classifications retrouvées dans la littérature.

Classification de la SOFCOT:

Décrite par Vives en 1989⁽⁴⁹⁾, elle reste encore la référence actuelle pour la Société Française de Chirurgie Orthopédique et Traumatologique (SOFCOT). Elle présente quatre stades de gravité croissante et tient compte implicitement des difficultés de reconstruction chirurgicale (*Fig.2*).

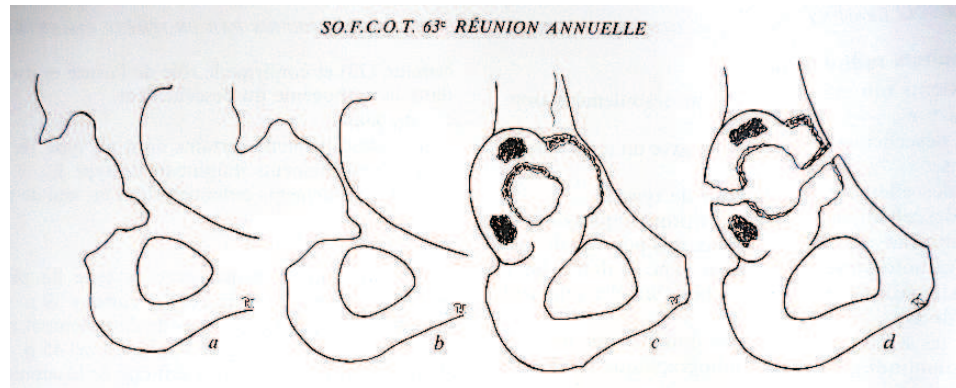


Figure 2 : Les 4 stades du descellement cotyloïdien, selon Vives⁽⁴⁹⁾.

- a : Stade 1 = capital osseux correct, parois continentes ;
- b : Stade 2 = cotyle continu fragile voir pellucide ± perforation de l'arrière-fond
- c : Stade 3 = destruction de deux parois acétabulaires;
- d : Stade 4 = disparition de plus de deux parois et/ou fracture.

Classification de Paprosky : ⁽³²⁾

Il s'agit d'une classification en 3 stades et 6 sous-groupes prenant en compte le type de perte de substance (cavitaire, segmentaire, protrusion, discontinuité pelvienne) et la stabilité primaire de l'implant qui sera reposé (Tab. I). Sa concordance entre classification pré-opératoire et constatations per-opératoires est plutôt bonne^(15,21) et elle reste la classification la plus largement utilisée dans la littérature internationale.

Stade	Description anatomique et radiologique
Stade I	Anneau acétabulaire intact sans ostéolyse ni perte de substance.
Stade II	Ovalisation de l'acétabulum sans atteinte des colonnes antérieure et postérieure. Migration du cotyle < 2 cm.
II A	Défect cavitaire supérieur avec toit intact.
II B	Disparition de l'anneau supérieur, migration supéro-latérale.
II C	Disparition du mur médial, migration médiale.
Stade III	Défect osseux sévère avec destruction de l'anneau acétabulaire. Migration du cotyle > 2 cm.
III A	Mur médial respecté, migration supéro-latérale.
III B	Disparition du mur médial, migration supéro-médiale.

Tableau I: Classification de Paprosky

Classification de l'Académie Nord-Américaine d'Orthopédie (AAOS): (Tab. II)

Développée sous l'égide de D'Antonio⁽⁸⁾, cette classification en 5 stades est fondée sur la définition des pertes de substances *cavitaires* et *segmentaires*. C'est une classification purement anatomique et simple d'utilisation, mais sa fiabilité et sa reproductibilité sont faibles^(15,21). Elle reste néanmoins largement utilisée dans la littérature anglo-saxonne.

Type	Description anatomique
I	Défect segmentaire périphérique intéressant une paroi ou l'arrière-fond
II	Défect cavitaire périphérique (antérieur, postérieur, supérieur ou central). Mur médial intact.
III	Défect combiné segmentaire et cavitaire.
IV	Discontinuité pelvienne avec perte de substance des deux colonnes antérieure et postérieure.
V	Arthrodèse coxo-fémorale.

Tableau II: Classification des pertes de substance acétabulaires selon D'Antonio (AAOS).

Classification de Saleh^(4,39) :

Cette classification plus fonctionnelle a été développée à partir des travaux de Gross et Garbuz⁽¹⁶⁾ et met en avant l'importance du pourcentage résiduel d'os natif en contact avec le cotyle réimplanté. On peut parler ici de classification « volumétrique » plutôt que d'anatomique. Son intérêt réside dans la prédiction de l'intégration du cotyle dans le stock osseux restant (Tab. III). Cette classification a été validée avant publication, et apparaît comme la plus fiable dans la littérature et la seule qui a montré une reproductibilité inter observateur⁽²¹⁾. Elle est encore peu rependue dans les publications.

Type	Description anatomique
I	Pas de perte de substance significative. Pas de migration de l'implant.
II	Perte de substance cavitaire, élargissement de la cavité acétabulaire. Migration médiale de l'implant Pas d'atteinte des murs périphériques.
III	Perte de substance segmentaire antérieure ou postérieure intéressant moins de 50% de la paroi acétabulaire.
IV	Perte de substance segmentaire antérieure et postérieure intéressant plus de 50% de la paroi acétabulaire.
V	Fracture acétabulaire.

Tableau III : Classification de Saleh.

Classification de la Société Orthopédique de l'Ouest (SOO 2004)⁽⁴⁷⁾:

La classification proposée par la Société Orthopédique de l'Ouest lors de sa table ronde de 2004⁽⁴⁷⁾ étudie le centrage radiographique de la cupule. C'est une classification « analytique » qui s'affranchit de la description anatomique des lésions osseuses mais les déduit de la migration constatée de la cupule. Elle évalue deux paramètres (*Fig. 3*):

- l'*ascension* de la cupule, déterminée par le rapport entre la distance entre le centre de rotation coxo-fémoral prothétique et la ligne des U (a) et la distance entre la ligne des U et la ligne joignant les parties les plus basses des sacro-iliaques (b),
- et la *médialisation* de la cupule, en fonction de la distance entre sa position la plus médiale par rapport à la ligne de Köhler (d).

Les promoteurs de cette classification mettent en avant l'hypothèse que le centrage de la cupule descellée est le reflet fidèle de la perte de substance acétabulaire. Ainsi, un cotyle médialisé signe une perte de substance plutôt localisée sur les colonnes antérieure et postérieure, alors qu'une ascension du cotyle est la conséquence de l'usure du toit. Un

défect cavitaire de la fosse acétabulaire peut ne pas conduire à la migration du cotyle si les parois et le toit sont intacts (anneau acétabulaire conservé).

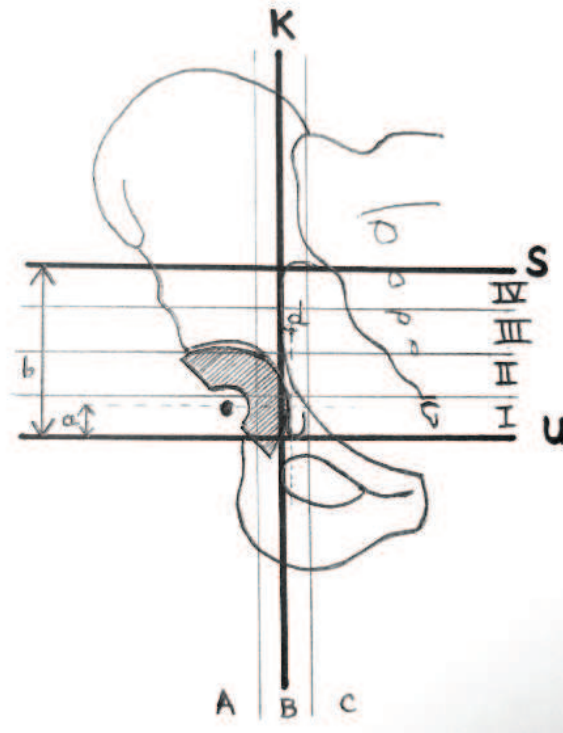


Figure 3 : Schématisation des lignes repères pour la classification SOO 2004 des pertes de substances acétabulaires. K = ligne de Köhler ; U = ligne des U cotyloïdiens ; S= ligne passant par la partie la plus basse des sacro-iliaques ; a = distance entre le centre de rotation coxo-fémoral prothétique et la ligne des U ; b = distance entre la ligne des U et la ligne joignant les parties les plus basses des sacro-iliaques ;

Rapport a/b = ascension du centre de rotation, classifiée en 4 stades ; Stade I : a/b compris entre 0 et 0,25 ; Stade II : a/b compris entre 0,26 et 0,5 ; Stade III : a/b compris entre 0,51 et 0,75 ; Stade IV : a/b compris entre 0,76 et 1 ;

d = distance entre la position la plus médiale de la cupule par rapport à la ligne de Köhler, classée en 3 types. Type A : d > 5 mm en dehors de la ligne de Köhler ; Type B : d < 5mm de part et d'autre de la ligne de Köhler ; Type C : d > 5 mm en dehors de la ligne de Köhler.

Cette classification semble plus reproductible que les analyses purement anatomiques, mais ne dispense pas de la description anatomique des lésions osseuses en pré-opératoire qui reste nécessaire à la planification du geste. Elle doit encore être validée sur le plan scientifique.

Les principes d'une révision acétabulaire:

L'objectif premier de toute révision acétabulaire est de redonner au patient une hanche indolore, stable, et avec une fonction satisfaisante. Dans les cahiers d'enseignement de la SOFCOT, Laffargue précise 4 sous-objectifs à la révision acétabulaire⁽²⁴⁾:

- l'implantation d'un nouvel implant stable immédiatement et dans le temps,
- la restauration du capital osseux,
- la restauration de l'offset et de la longueur du membre inférieur,
- et l'obtention d'une bonne stabilité de la hanche.

Chacun de ces objectifs devra être appréhendé en fonction du stock osseux restant, mais aussi en fonction du terrain physiologique du patient, de son âge, et du résultat fonctionnel attendu.

Les moyens de reconstruction de l'acetabulum :

Devant la réalisation d'une révision acétabulaire, le chirurgien dispose de moyens de reconstruction « osseux » et de moyens de reconstruction « prothétiques ».

Les moyens osseux :

La restauration du capital osseux se justifie pour restaurer le bon positionnement du nouvel implant, pour augmenter sa surface d'appui, ou pour garantir l'avenir de la hanche surtout chez le sujet jeune chez qui une nouvelle révision sera probablement réalisée à distance. Au cours de la révision, la greffe osseuse peut donc avoir comme but:

- le remplissage d'une perte de substance cavitaire : par le biais d'une greffe morcelée. Elle n'a dans ce cas là aucune valeur mécanique⁽²⁵⁾;
- l'aide au recentrage de la nouvelle cupule : par exemple réalisation d'une greffe

spongieuse du mur médial pour latéraliser le nouvel implant ⁽⁴³⁾, ou d'une greffe en palissade selon Tabutin et al. pour lutter contre l'ascension du cotyle⁽⁴⁵⁾...

- la volonté de reconstruire un défaut segmentaire entier : on parle alors de greffe « structurale » qui sera maintenue par une ostéosynthèse ou par le matériel prothétique lui même.

L'origine des greffons est classique. Le chirurgien peut avoir recours à :

- une *autogreffe* : greffons spongieux autologues ou greffon structural cortico-spongieux (crête iliaque, épine iliaque postérieure, pyramide fessière) ;
- une *allogreffe* : provenant d'une tête de banque utilisée morcelée ou en greffon cortico-spongieux pour une greffe structurale ;
- une *allogreffe massive de reconstruction* : par exemple une greffe acétabulaire prélevée sur un héli-bassin de banque⁽³⁴⁾;
- une *autogreffe de reconstruction*, avec un péroné par exemple.

Les substituts osseux (céramiques phosphocalciques, hydroxyapatite...) peuvent aussi être utilisés pour le comblement de pertes de substances modérées, mais leur utilisation ainsi que les résultats à moyen et long terme sont en cours d'évaluation⁽⁴⁴⁾.

Les moyens prothétiques :

Ils peuvent être divisés en trois groupes : les cupules primaires scellées ou non cimentées, les anneaux de soutien et autre matériel de renforcement acétabulaire, et les cupules de grands diamètres ou les cupules modifiées.

* Les *cupules primaires* sont celles utilisées pour les arthroplasties de première intention. Elles peuvent être scellées, ou non cimentées. Dans le cadre d'une révision acétabulaire,

elles sont utilisées le plus souvent en association avec l'un des procédés de reconstruction osseuse décrits ci-dessus^(9,25). Cela améliore le recentrage de la cupule et garantit la pérennité du résultat de la révision à long terme.

De nouvelles cupules en tantale poreux ont été récemment développées pour les révisions acétabulaires. Leur structure semblerait permettre une réhabilitation osseuse plus rapide et plus large⁽¹⁰⁾, mais une évaluation à long terme reste nécessaire avant d'en répandre son utilisation.

* Les *anneaux de soutien* sont des implants métalliques vissés dans l'os coxal et comprenant la plupart du temps un appui distal par crochet obturateur, apportant une stabilité primaire immédiate. Ils permettent un recentrage du cotyle, la protection d'une éventuelle greffe, et certains autorisent une ostéosynthèse en cas d'interruption pelvienne⁽²⁹⁾. Une cupule adaptée est ensuite scellée à l'intérieur de l'anneau. Plusieurs concepts existent (*Fig. 4*):

- l'anneau de soutien de Muller⁽³⁾: présentant un appui périphérique et une fixation par vissage dans le toit et la colonne postérieure ;
- l'anneau de Ganz⁽¹³⁾ et la croix de Kerboull⁽²²⁾: qui possèdent un crochet obturateur et une fixation par vissage périphérique. Ceci leur confère une excellente stabilité primaire immédiate ;
- l'armature anti-protrusion de Burch-Schneider⁽³⁸⁾: qui comporte une palette supérieure prenant appui sur l'aile iliaque et une palette inférieure prenant appui dans l'ischion.

Certains *cotyles de reconstruction* sont à rattacher aux anneaux de soutien. Il s'agit de cupules métalliques hémisphériques stabilisés par vissage supérieur via des pattes tectales

ou directement dans l'arrière fond, et par un crochet obturateur distal. Ils sont représentés par le cotyle Octopus® utilisé en Amérique du Nord, ou par le cotyle de reconstruction Saturne (Laboratoire Amplitude® ou Gyros (Laboratoire DePuy®) en Europe (Fig. 5).



Figure 4 : Différents concepts d'anneaux de soutien ; a) Anneau de soutien de Muller ; b) Anneau de Ganz ; c) Croix de Kerboull ; d) Armature anti-protrusion de Burch-Schneider.




Figure 5 : Exemples de cotyles de reconstruction. a) Module anatomique de reconstruction Octopus® ; b) Cotyle de reconstruction Saturne (Laboratoire Amplitude®).

* Les *cupules de grand diamètre* ou les *cupules modifiées* ont pour but d'augmenter la surface de contact prothétique avec l'os sain natif afin de favoriser la fixation biologique, tout en assurant une stabilité primaire satisfaisante. Non cimentées, elles peuvent être

impactées ou stabilisées par vissage. On retrouve dans la littérature :

- les cupules « *Jumbo* »⁽³⁶⁾ : il s'agit de cupules hémisphériques impactées, de diamètre compris entre 65 et 80 mm. Leur grand diamètre autorise un appui circonférentiel sur l'os sain plus important malgré la perte de substance osseuse. Leur utilisation permet de se passer d'une greffe, mais présente l'inconvénient de médialiser le centre de rotation coxo-fémoral. Pour éviter cela, Blumenfeld et Bargar proposent de cimenter une deuxième cupule à l'intérieur de la cupule jumbo afin de restaurer l'offset⁽²⁾.
- les cupules *oblongues* (Fig. 6a) : ces cupules bilobées s'adaptent aux défauts supérieurs et permettent un abaissement du centre de rotation coxo-fémoral sans réaliser de greffe structurale⁽²⁸⁾. Leur surface poreuse d'une superficie supérieure à celle d'une cupule standard favorise la fixation biologique.
- la cupule triflange (Fig. 6b) : cette cupule de reconstruction réalisée sur mesure à partir d'une reconstruction tomодensitométrique 3D n'est utilisée qu'en Amérique du Nord⁽¹¹⁾. Elle est fixée par des vis via un triple appui sur l'ilium, l'ischium et le pubis, ce qui les rapproche des armatures anti-protrusion.

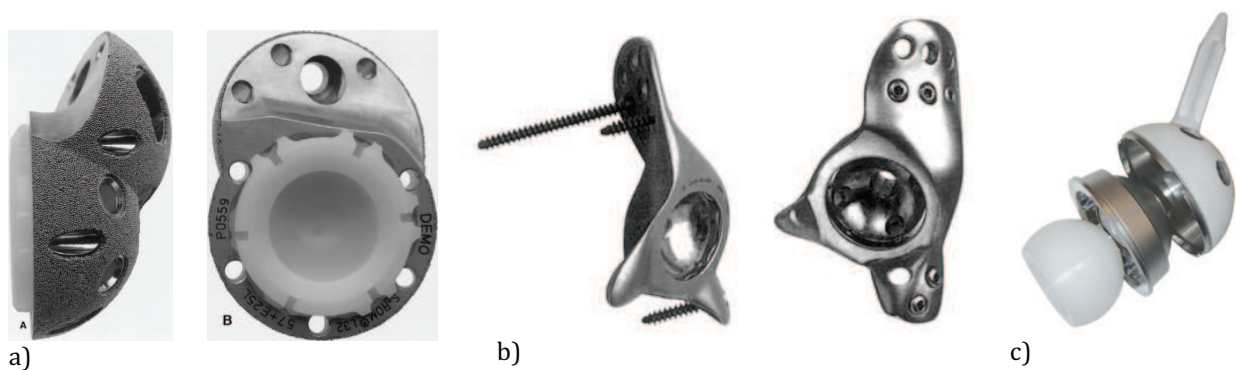


Figure 6 : Exemples de cupules modifiées. a = cupule oblongue ou cupule bilobée A = vue de profil, B = vue de face; b = cupule triflange sur mesure ; c = cotyle à plot, exemple de la cupule Intégra (Lépine®, Genay, France).

Parmi les cotyles modifiés, on peut inclure les *cotyles à plot*. Il s'agit d'un cotyle double mobilité possédant un plot solidaire de son métal-back. Ce plot peut être impacté ou cimenté dans la portion de l'isthme du bassin qui reste une zone toujours présente, quels que soient les défauts des colonnes⁽²⁴⁾. Ce type de cotyle de reconstruction a été initialement développé pour la cancérologie et commence à être étudié sur de petites séries pour les révisions avec pertes de substances sévères⁽¹²⁾.

Les concepts de reconstruction acétabulaire :

La révision d'une prothèse totale de hanche avec grande perte de substance acétabulaire représente un triple défi :

- un défi anatomique : le repositionnement du centre de rotation coxo-fémoral est synonyme de pérennité du résultat fonctionnel de la nouvelle arthroplastie ;
- un défi mécanique : quels que soient le matériel et la technique utilisés, le nouveau cotyle doit avoir une stabilité primaire parfaite ;
- un défi biologique : avec ou sans greffe, l'ostéo-intégration du cotyle réimplanté est nécessaire pour la stabilité au long terme de l'implant.

Il existe de nombreuses stratégies de reconstruction acétabulaires décrites dans la littérature, mêlant les différents moyens osseux et prothétiques décrits ci-dessus. Classiquement, devant un descellement acétabulaire avec perte de substance massive, deux attitudes s'affrontent (*Fig. 7*) :

- le « *recentrage-reconstruction* » qui consiste à repositionner une nouvelle cupule au plus proche du centre de rotation coxo-fémoral théorique qui impose une reconstruction du stock osseux par greffe osseuse. Il s'agit le plus souvent d'une

greffe structurale, autologue ou par os de banque. Cette greffe majore la durée et la morbidité de l'intervention, mais assure un renouvellement du stock osseux en cas de nouvelle révision. Les résultats concernant l'ostéo-intégration des greffes restent cependant mitigés.

- la « fixation biologique en place », qui consiste à fixer une cupule jumbo ou modifiée en place sur l'os natif, sans reconstruire le stock osseux. Cette alternative évite une greffe dont la réhabilitation est jugée lente et incomplète par ses détracteurs. En revanche, ces techniques peuvent entraîner une ascension et une médialisation importante du centre de rotation coxo-fémoral pouvant compromettre le résultat fonctionnel de la nouvelle arthroplastie, et la majoration de la perte de substance induite par le fraisage de grand diamètre peut représenter une difficulté supplémentaire en cas de nouvelle révision.

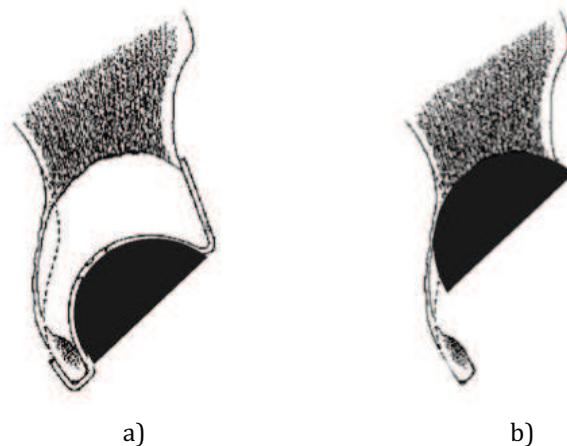


Figure 7 : Alternatives de fixation de la cupule en cas d'ostéolyse acétabulaire.

a) = recentrage-reconstruction ; b) = fixation biologique en place. Dessins tirés du symposium 2004 de la Société Orthopédique de l'Ouest: « Reconstruction acétabulaire dans les révisions de prothèses totales de hanche pour descellement ».

La prise en charge des descellements acétabulaires avec perte de substance osseuse ne fait pas l'objet d'un consensus réel, mais reste encore une affaire d'école. L'analyse de la

littérature récente semble être en faveur des techniques utilisant la fixation biologique du nouvel implant en place. La « fixation biologique » d'un implant réside dans sa capacité à être colonisé par l'os natif. Le pourcentage d'os natif et vivant nécessaire pour une fixation fiable et durable d'un implant non cimenté n'est pas connu. La plupart des chirurgiens l'estime entre 50 et 60%⁽⁴³⁾. La conservation de plus de 50% de l'anneau acétabulaire est donc une condition indispensable à l'utilisation de ces techniques de révision. Le développement des « *Jumbo cups* » permet en ce sens de maximiser le contact entre le cotyle et l'os natif. Rees et al. avancent de meilleurs résultats à long terme en utilisant les « *jumbo cups* » à condition que la cupule ait une bonne stabilité primaire immédiate par press-fit⁽³⁶⁾. De plus, les équipes utilisant une stratégie de révision avec reconstruction du stock osseux par greffe structurale constatent une incorporation et une consolidation inconstante du greffon, quelle qu'en soit son origine. Ces résultats confortent l'utilisation des techniques privilégiant la fixation directe sur os natif lorsque la perte de substance l'autorise.

Dans les situations avec interruption pelvienne, les attitudes convergent toutes vers l'ostéosynthèse directe ou via le matériel prothétique (cupule triflange, cotyle de reconstruction). L'utilisation de l'allogreffe massive de bassin est confidentielle.

Prise en charge des protrusions sévères :

La protrusion intra-pelvienne du matériel prothétique est la conséquence radiologique de la perte de substance osseuse de l'acétabulum. La reconstruction acétabulaire n'est cependant pas le seul challenge face à une protrusion intra-pelvienne. Le chirurgien devra aussi prendre des précautions face à l'abord de la cupule et à son extraction qui peut être difficile. De plus, les rapports intimes entre la cupule protruse et

les organes intra-pelviens peuvent être source de complications spécifiques qu'il faudra alors soigneusement évaluer et prévenir.

Dans cette étude, nous nous sommes donc attaché à détailler la prise en charge spécifique des patients présentant une protrusion acétabulaire majeure opérés dans le service d'orthopédie du CHU de Rouen sur une période de 11 ans.

MATÉRIEL ET MÉTHODES :

Ce travail est une étude rétrospective sur 11 ans de la pratique au CHU de Rouen en ce qui concerne la révision acétabulaire en cas de protrusion majeure. Tous les patients opérés d'une reprise de prothèse totale de hanche entre le 1^{er} Janvier 2000 et le 31 Décembre 2011 ont été retrouvés grâce au codage informatique de l'acte chirurgical et/ou du diagnostic principal. Chacune des radiographies pré-opératoires a ensuite été analysée par le même intervenant. Sur le cliché du bassin de face, la ligne ilio-ischiatique ou ligne de Köhler était tracée. Cette ligne représente la colonne postérieure de l'os coxal, et détermine la limite retenue pour définir la protrusion acétabulaire. La protrusion acétabulaire (p) est définie comme la distance la plus courte entre le point le plus éloigné de tout matériel prothétique acétabulaire (cupule, ciment, moyen de fixation) et la ligne de Köhler (*fig. 8*). Seuls les patients présentant une protrusion acétabulaire de plus de 15 millimètres par rapport à la ligne de Köhler étaient inclus pour la suite de l'étude. Ce critère a été retenu par la Société Française de la Hanche et du Genou (SFHG) comme critère d'inclusion pour l'étude nationale en vue du Symposium de la SFHG sur les protrusions acétabulaires majeures dans les révisions d'arthroplastie totale de hanche, prévue pour le congrès de la Société Française de Chirurgie Orthopédique (SOFOT) 2013.

Ainsi, sur les 374 patients opérés d'une reprise de prothèse totale de hanche au CHU de Rouen sur la période donnée, seuls 15 patients soit 15 hanches ont été inclus.

Recueil des données du dossier médical :

Les *données cliniques* recherchées dans le dossier étaient : l'âge du patient à la révision, le côté opéré, le motif de la révision, le nombre de geste déjà réalisés sur cette

hanche, le délai écoulé entre la dernière chirurgie et la révision, ainsi que les co-morbidités pouvant interférer avec la survie d'un implant prothétique (maladie rhumatismale, corticoïdes, dysplasie acétabulaire, sepsis chronique) permettant l'établissement du score de Charnley⁽⁵⁾ (détail du score dans les annexes).

Concernant *l'arthroplastie avant sa reprise*, les données recherchées dans le dossier étaient la voie d'abord chirurgicale, le type de cotyle en place, son diamètre et son mode de fixation.

Tous les *examens complémentaires* autres que les clichés standards qui ont été réalisés pour la planification pré-opératoire de la révision ont été recherchés. L'analyse des courriers de consultations a permis de mettre en évidence toute modification du geste prévu à la vue des résultats de ces examens complémentaires.

Concernant la *révision acétabulaire*, l'analyse soigneuse du compte rendu opératoire ainsi que de la fiche de traçabilité des implants a permis de recueillir les données suivantes :

- la voie d'abord chirurgicale,
- la constatation per-opératoire des pertes de substance osseuse,
- le type de cotyle reposé, son diamètre et son mode de fixation,
- l'utilisation ou non d'un renfort acétabulaire,
- l'utilisation d'une greffe osseuse ou d'un substitut osseux.

Enfin, en *post-opératoire*, les complications précoces ainsi que les reprises chirurgicales précoces ou tardives étaient notées.

Analyse des radiographies :

Pour chaque hanche incluse, trois radiographies ont été analysées: le cliché du

bassin de face en pré-opératoire, le cliché du bassin de face en post-opératoire immédiat, et le cliché du bassin de face le plus récent du dossier. Il s'agissait de façon indistincte de clichés en charge ou couché, réalisés dans le service de radiologie du CHU de Rouen ou dans un cabinet de ville. Toutes les analyses de radiographies et les mesures ont été réalisées par le même intervenant.

Pour l'*analyse qualitative* des radiographies pré-opératoires, les structures remarquables de l'os coxal étaient recherchées de manière systématique : ischion (colonne postérieure), U radiologique (colonne antérieure + portion antérieure du mur médial), bords antérieur et postérieur, toit et arrière fond de l'acétabulum. Cette analyse a permis de classifier la perte de substance de chacune des hanches incluses selon la classification de la SOFCOT, de Paprosky, de l'AAOS, et de Saleh.

Pour l'*analyse quantitative* de la perte de substance, trois repères fixes ont été tracés sur chaque radiographie (*Fig. 8*) :

- la ligne ilio-ischiatique ou ligne de Köhler, passant par le bord latéral du détroit supérieur et le bord latéral du cadre obturateur,
- la ligne des U passant par le bord inférieur des U radiologiques,
- et la ligne S passant par le bord inférieur des articulations sacro-iliaques.

Les mesures réalisées sur chacune des radiographies étaient les suivantes (*Fig. 8*) :

- la distance (p) entre le point le plus éloigné de tout matériel prothétique acétabulaire et la ligne de Köhler, permettant ainsi de définir la protrusion (critère d'inclusion) ;
- la distance (d) entre le point le plus éloigné de la cupule cotyloïdienne et la ligne de Köhler, représentant la médialisation de la cupule ;
- les distances (a) entre le centre de rotation coxo-fémoral de la prothèse et la ligne

des U, ainsi que la distance (b) entre la ligne des U et la ligne S.

La distance (d) ainsi que le rapport (a)/(b) permettait d'établir la classification SOO 2004 pré-opératoire et post-opératoire immédiate et au recul radiologique le plus important de la hanche étudiée. Enfin, l'angle α entre le cotyle reposé et la ligne de Köhler a été mesuré sur les deux derniers clichés (post-opératoire immédiat et au plus long suivi radiologique).

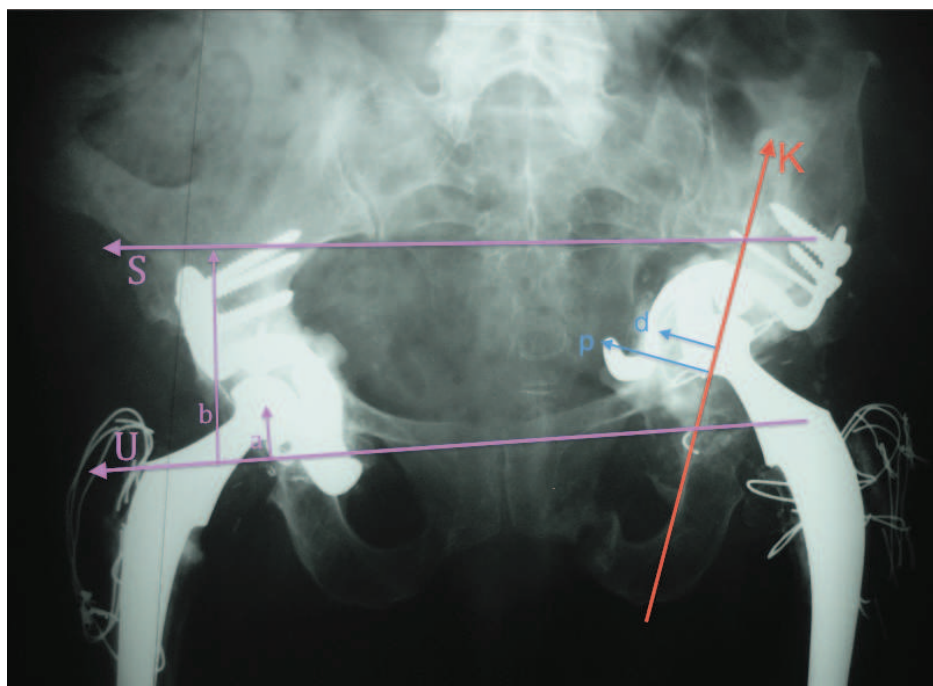


Figure 8 : Radiographie pré-opératoire d'un bassin de face montrant les trois repères fixes utilisés pour l'étude quantitative des radiographies. K = ligne ilio-ischiatique de Köhler ; (p) = protrusion totale du matériel acétabulaire ; (d) = médialisation de la cupule seule, utile à la classification de la SOO 2004 ; U = ligne passant par le bord inférieur des U radiologiques ; S = ligne passant par le bord inférieur des articulations sacro-iliaques ; (a) = distance la plus courte entre le centre de la tête fémorale et U ; (b) = distance la plus courte entre U et S.

Les mesures des distances ont été réalisées à l'aide d'un double décimètre (résolution 0,5mm ; précision 0,25 mm) et ont été données en millimètres après avoir rapporté les valeurs mesurées à l'échelle de la radiographie (déterminée par le rapport entre le diamètre de la tête fémorale mesurée et sa taille réelle, ou entre le diamètre du

cotyle mesuré et sa taille réelle quand elle était connue). Les mesures des angles ont été réalisées à l'aide d'un goniomètre standard (*résolution 1° ; précision 1°*) et ont été données en degrés.

Evaluation de la révision acétabulaire :

Le *critère radiologique principal* retenu pour cette étude était le centrage de la cupule déterminé suivant la classification établie par la Société d'Orthopédie de l'Ouest (classification SOO 2004, *Fig. 3*). Ce critère combine la mesure de l'ascension du centre de rotation coxo-fémoral et la médialisation de la cupule par rapport à la ligne de Köhler.

Les *critères secondaires* radiologiques étudiés étaient :

- l'inclinaison α de la cupule par rapport à la ligne de Köhler,
- le positionnement du crochet obturateur et l'intégrité des vis tectales si un anneau de soutien ou un cotyle de reconstruction était utilisé,
- l'ostéo-intégration d'une greffe si elle était réalisée, évaluée selon la classification de Moreland⁽²⁷⁾ sur les radiographies au dernier recul radiologique (classification détaillée dans les *annexes*).

Les *résultats cliniques* de la révision ont été évalués par le score de Harris (Haris Hip Score, HHS, sur 100 points)⁽¹⁹⁾ et le score de Postel-Merle d'Aubigné (PMA sur 18 points)⁽²⁶⁾. Le détail des scores est présenté dans les *annexes*. Ils ont été établis par analyse du dernier courrier de consultation s'il était complet et récent, ou par appel téléphonique. L'interprétation des résultats a été réalisée selon les normes établies dans la littérature (*Tab. IV*).

Résultat	HHS	PMA
Excellent	98-100	18
Bon	80-97	15-17
Moyen	60-79	12-14
Mauvais	< 60	< 12

Tableau IV: Interprétation des résultats cliniques en fonction des scores clinico-fonctionnels de Harris (HHS = Harris Hip Score) et de Postel – Merle d’Aubigné (PMA).

Critères d’échec:

Les critères retenus comme étant un échec de la révision étaient :

- la migration de plus de 5 mm de la cupule, quelle que soit la direction,
- la bascule de plus de 5° de la cupule, quel que soit le sens,
- une nouvelle révision de l’implant acétabulaire pour descellement aseptique (une indication formelle sans reprise pour cause d’état général du patient trop précaire était considérée comme échec).

Ces critères sont communément retenus dans la littérature^(14,33,43). Bien que Gill et al. considèrent toute fracture de vis comme un descellement « avéré » au même titre qu’une migration supérieure à 5mm ou qu’une ostéolyse progressive à l’interface cupule-os⁽¹⁴⁾, Van der Lindle et Tonino affirment qu’une fracture de vis sans migration ou modification de l’inclinaison de la cupule ne doit pas être considéré comme un échec⁽⁴⁸⁾. La rupture du matériel acétabulaire n’a donc pas été retenue comme critère d’échec dans cette étude si elle n’était pas accompagnée d’une migration de plus de 5 millimètres ou d’une bascule de plus de 5° de la cupule.

La date de l’échec a été fixée à la date de la radiographie montrant une migration de l’implant supérieure aux chiffres préétablis, ou à la date de la reprise chirurgicale.

Analyses statistiques :

Toutes les données étaient recueillies dans un tableur Excel (*Microsoft®*). La comparaison des séries était réalisée par un test de Student bilatéral de type 1. Le test de contingence réalisé pour l'étude des corrélations entre les données était soit un test exact de Fisher, soit un test du χ^2 selon le nombre de l'échantillon disponible. L'intervalle de confiance choisi était de 95%, et les résultats étaient considérés comme significatifs pour une puissance $p < 0,05$ (risque $\alpha = 5\%$). L'analyse de la survie des prothèses a été effectuée par la réalisation d'une courbe actuarielle selon Kaplan-Meier. Tous les tests et les analyses statistiques ont été réalisés à l'aide du logiciel de statistique Prism6 for MacOS (*GraphPad Software®*).

RÉSULTATS :

Caractéristiques de la population :

Quinze hanches révisées chez quinze patients (12 femmes et 3 hommes) correspondaient aux critères d'inclusion. L'âge moyen des patients à la révision était de 73,8 ans (53-87 ans). Il s'agissait dans 10 cas du côté droit et dans 5 cas du côté gauche. Pour 3 patients il s'agissait d'une deuxième révision, pour 1 patient d'une troisième révision, et pour 2 patients d'une quatrième révision. Le score de Charnley était de A chez 3 patients, B chez 8 patients, et C chez 4 patients. Le tableau V regroupe les scores de Charnley ainsi que les co-morbidités pouvant interférer avec la bonne intégration du cotyle et les résultats cliniques.

Patient	Score de Charnley	Co-morbidités	Nombre de révisions
1	C	- PR sévère	
2	B	- Sepsis aigu sur la hanche révisée, - Coxarthrose évoluée sur l'autre hanche	1
3	A		3
4	B	- Luxation congénitale des hanches	3
5	B	- PTH controlatérale	
6	C	- Arthrose lombaire évoluée et invalidante.	OFV, cupule jumelle de Thomine, puis PTH
7	B	- PTH controlatérale	1
8	A		
9	B	- PTH controlatérale	
10	B	- Ostéonécrose aseptique sur corticoïdes au long cours - PI controlatérale	
11	C	- PR stable	
12	C	- PR sévère	2
13	B	- PTH controlatérale	
14	B	- fracture spontanée de l'arrière fond sur ostéoporose avancée, - PTH controlatérale	
15	A	- Coxa vara, ostéotomie	OFV

Tableau V : Score de Charnley et pathologies associées des patients de la série.

PTH = prothèse totale de hanche ; PI = prothèse intermédiaire ; PR = polyarthrite rhumatoïde ; OFV = ostéotomie fémorale de valgisation.

Les étiologies de la révision étaient réparties ainsi (Tab. VI):

Motif principal de la révision	Nombre de hanche
Douleurs sur descellement cotyloïdien	11
Luxation coxo-fémorale invétérée	1
Fracture spontanée du cotyle	1
Sepsis aigu	1
Cotyloïdite sur Prothèse Intermédiaire	1

Tableau VI: Répartition des motifs de révision acétabulaire.

Les caractéristiques des cotyles en place avant révision sont regroupées dans le tableau VII. Le diamètre moyen des cupules était de 51,3 millimètres (de 40 à 62 mm).

Cotyle en place	Nombre de hanche	
PE cimenté	5	
PE cimenté + fond de cotyle	4	<i>3 croix de Kerboull 1 anneau de Müller</i>
Metalback cimenté	1	
Metalback vissé	3	<i>1 Gyros (DePuy®) 1 Bousquet 1 non précisé</i>
Autre	1	
Prothèse intermédiaire	1	

Tableau VII : Caractéristiques des cotyles en place avant révision. PE = polyéthylène.

La protrusion moyenne de tout matériel prothétique par rapport à la ligne de Köhler était de 26,9 millimètres (de 15,0 à 57,5 mm). La médialisation moyenne de la cupule seule était de 16,1 millimètres (de 7,0 à 41,5 mm). L'ascension moyenne du centre de rotation coxo-fémoral (= centre de la tête du fémur prothétique) était de 42,6 millimètres (de 20,2 à 65,3 mm). Le centrage radiologique des cupules avant révision selon la classification SOO 2004 est représenté dans le tableau VIII.

Médialisation	A	B	C
Ascension			
Stade I			
Stade II			5
Stade III			6
Stade IV	1		3

Tableau VIII : Répartition préopératoire des cotyles en fonction du centrage radiologique de la cupule selon la classification de la S00 2004.

Les pertes de substance osseuse acétabulaire sur les radiographies pré-opératoires étaient réparties ainsi :

- selon la classification de la SOFCOT : 6 hanches étaient en stade 2, 3 hanches en stade 3, et 6 hanches en stade 4 ;
- selon Paprosky : 3 étaient classées 2A, 4 étaient classées 2C, et 8 étaient classées 3B. L'analyse de la perte de substance acétabulaire de cette série selon la classification de Paprosky nous a permis de séparer les 15 hanches en deux sous groupes : les pertes de substances cavitaires avec protrusion (stade 2A et 2C), et les protrusions avec perte de substances osseuses massives (stade 3B) ;
- selon l'AAOS : la répartition était plus homogène. 1 hanche était classée stade I, 5 étaient classées stade II, 2 étaient classées stade III, 1 était classée stade IV A et 6 étaient classées stade IV B ;
- selon Saleh : 5 hanches étaient de type II, 4 hanches étaient de type III, 3 hanches de type IV et 3 hanches de type V. Ce qu'il faut retenir de cette classification, c'est que 9 patients présentaient une perte de substance osseuse acétabulaire intéressant moins de 50% du stock osseux (stade I, II et III), 3 patients présentaient une perte de substance osseuse supérieure à 50% du stock osseux (stade IV), et que 3 patients présentaient une fracture acétabulaire (stade V).

Les descriptions exactes des pertes de substances par patient sont regroupées dans le tableau IX.

Patients	Classification de la SOFCOT	Classification de Paprosky	Classification de l'AAOS	Classification de Saleh
1	4	3 B	IV B	IV
2	4	3 B	IV B	V
3	4	3 B	IV B	V
4	4	3 B	IV B	IV
5	2	2 C	II	II
6	2	2 A	II	II
7	2	2 C	II	II
8	3	3 B	III	III
9	3	2 A	III	III
10	2	2 C	II	II
11	4	3 B	IV B	IV
12	4	3 B	IV B	V
13	4	2 A	I	III
14	4	2 C	II	II
15	3	3 B	IV A	III

Tableau IX : Classification des pertes de substances pré-opératoires :

En grisé : patients présentant une protrusion sur perte de substance osseuse massive. En blanc : patients présentant une perte de substance acétabulaire cavitaire avec protrusion du matériel.

Bilan et examens complémentaires :

Sept patients ont bénéficié d'examens complémentaires pré-opératoires autres que les radiographies du bassin et de la hanche. Sur ces 7 patients, 6 présentaient une protrusion avec perte de substance acétabulaire massive. Les examens complémentaires réalisés ainsi que leur motif de prescription étaient:

- pour les patients n°1 et 2 (opérés en 2000) : un scanner osseux afin d'évaluer la perte de substance osseuse exacte et une artériographie des membres inférieurs afin d'évaluer les rapports entre le matériel prothétique protrus et les vaisseaux iliaques ;
- pour le patient n°2, un complément d'analyse par lavement baryté rétrograde a permis de rechercher une éventuelle lésion colique ou grêlique ;

- pour les patients n° 3, 4, 8, 12 et 14 : la réalisation d'un angio-scanner a permis dans le même temps d'évaluer la perte de substance osseuse, les rapports entre le matériel prothétique et les vaisseaux iliaques, et de rechercher des signes de lésion des organes pelviens (pneumopéritoine, épanchement péritonéal).

Les résultats des examens complémentaires sont regroupés dans le tableau X :

Patient	Examen réalisé	Résultats :
1	- TDM osseux - Artériographie des MI	- Interruption pelvienne. - A. iliaque externe refoulée, sans lésions évidente.
2	- TDM osseux - Artériographie des MI - Lavement baryté rétrograde	- Interruption pelvienne. - Pas d'anomalie. - Pas d'anomalie.
3	- Angio-TDM	
4	- Angio-TDM	
8	- Angio-TDM	- Contact de la cupule avec les vaisseaux iliaques.
12	- Angio-TDM	- Doute sur une lésion de la veine iliaque primitive.
14	- Angio-TDM	- Conforme la fracture de l'arrière fond. - Découverte d'un pseudo anévrysme de l'artère iliaque primitive.

Tableau X : Résultats des examens complémentaires pré-opératoires.

TDM = tomodensitométrie ; MI = membres inférieurs.

Les techniques de révision employées :

Les 15 révisions ont été réalisées par 4 chirurgiens différents du service, tous séniors (PH ou PU-PH). Pour 9 patients, la tige fémorale a été révisée dans le même temps opératoire (7 pour descellement fémoral, 2 pour incompatibilité de la tête fémorale avec le nouvel implant acétabulaire).

Voie d'abord :

La voie d'abord réalisée pour la révision du cotyle était dans 14 cas sur 15 la même voie d'abord que celle employée pour la chirurgie précédente. Il s'agissait d'une hémimyotomie antérieure (voie historique du service) dans 9 cas, d'une voie postérieure de Moore dans 5

cas, et d'une voie externe digastrique dans 1 cas. Dans 1 cas seulement, la voie d'abord postérieure initiale a été modifiée à la faveur d'une hémimyotomie antérieure.

Pour 5 patients, il a été réalisé un abord complémentaire sous-péritonéal afin de contrôler dans un premier temps les vaisseaux iliaques, de libérer les adhérences entre le matériel prothétique et les organes nobles et d'ainsi d'éviter toute lésion de ces derniers au cours de l'extraction du cotyle protrus. La décision d'un abord sous-péritonéal complémentaire a toujours été prise dans les suites d'un angio-scanner ou d'une artériographie des membres inférieurs. Sur les 7 patients explorés spécifiquement en pré-opératoire, 5 ont bénéficié d'un double abord. Cette voie spécifique permet d'exposer la face endopelvienne de l'os coxal, et de contrôler les vaisseaux iliaques. L'abord cutané suit le rebord antéro-supérieur de la crête iliaque. Le muscle iliaque est désinséré en emportant des copeaux osseux, puis soigneusement décollé de la face endopelvienne de l'aile iliaque jusqu'à l'exposition du matériel prothétique. Tous les abords rétro-péritonéaux ont été réalisés par le même chirurgien sénior PU-PH référent du service.

Toutes les extractions des cupules prothétiques et du matériel associé se sont déroulées sans difficulté particulière.

Constatations per-opératoires:

Les constatations per-opératoires des pertes de substances osseuses sont regroupées dans le tableau XI et comparées aux constatations pré-opératoires. Les stades concordaient dans 9 cas sur 13 pour la classification de l'AAOS (69% des cas) et dans 8 cas sur 13 pour la classification de la SOFCOT (62% des cas). Le pouvoir de prédiction de la classification de l'AAOS semble meilleur que celui de la classification de la SOFCOT mais sans que cela puisse être statistiquement démontré sur notre petite série. Les erreurs sont toujours en faveur d'une sous-estimation de la perte de substance acétabulaire sur les clichés pré-

opératoires. Pour les cas présentant une discordance, l'erreur d'appréciation préopératoire de la perte de substance n'a pas modifié la stratégie préétablie par l'opérateur.

Patient	Classification de la SOFCOT		Classification de l'AAOS	
	Préop	Perop	Préop	Perop
1	IV B	IV B	4	4
3	IV B	IV B	4	4
5	II	II	2	2
6	II	II	2	2
7	II	II	2	2
8	III	III	2	3
9	III	IV B	3	4
10	II	II	2	2
11	IV B	IV B	4	4
12	IV B	IV B	4	4
13	I	III	2	3
14	II	III	2	3
15	IV A	II	3	2

Tableau XI : Classifications de la perte de substance acétabulaire selon l'AAOS et la SOFCOT, d'après l'analyse radiographique des clichés pré-opératoires et d'après les constatations peropératoires. En grisé : stades concordants entre préopératoire et peropératoire. A noter que la classification de Paprosky en per-opératoire n'a pas pu être établie car il s'agit d'une classification radiologique prenant en compte la migration du matériel prothétique sur la radiographie.

Implants choisis :

L'alternative de la résection tête-col a été choisie pour 2 patients (n°2 et n°4) : pour le premier, en raison d'un sepsis majeur, évoluant déjà depuis plusieurs années et plusieurs révisions, et pour le deuxième en raison d'une perte de substance acétabulaire majeure et d'un état général précaire ne permettant pas un temps opératoire trop long ni un saignement trop important.

Pour les autres patients, l'implant choisi était :

- un cotyle de reconstruction Saturne (Amplitude®) dans 11 cas,
- un cotyle impacté et vissé Gyros (DePuy®) dans 1 cas,
- un cotyle vissé de type Bousquet dans 1 cas.

Les figures 9 et 10 reprennent des exemples de reconstruction acétabulaire sans greffe osseuse.

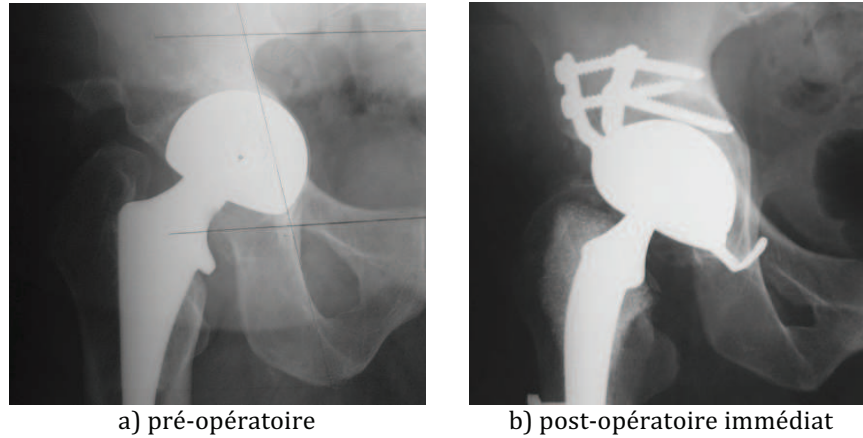


Figure 9 : Exemple de révision acétabulaire d'une perte de substance cavitaire de l'arrière fond classée Paprosky 2C par un cotyle de reconstruction Saturne sans greffe osseuse associée (patient n°10). a) radiographie de la hanche de face en préopératoire ; b) la même hanche en post-opératoire immédiat.

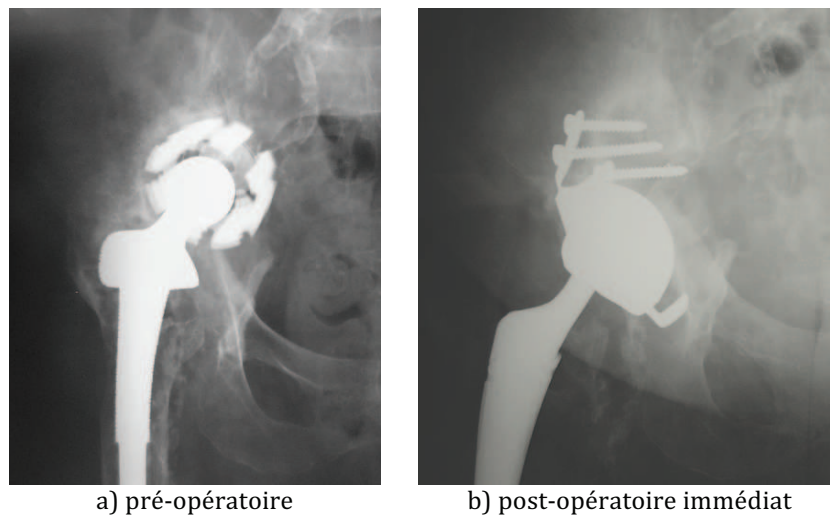


Figure 10 : Exemple de révision acétabulaire d'une perte de substance massive classée Paprosky 3B (toit et portions supérieures des deux colonnes) par un cotyle de reconstruction Saturne sans greffe osseuse associée (patient n°8). a) radiographie de la hanche de face en pré opératoire ; b) la même hanche en post-opératoire immédiat.

Reconstruction par greffe :

L'alternative de la reconstruction osseuse a été choisie chez 10 patients (soit deux tiers des hanches). Il s'agissait d'une greffe structurale seule dans 2 cas, et d'une greffe morcelée de comblement seule dans 6 cas. Deux patients ont bénéficié d'une greffe structurale et de greffons cortico-spongieux en guise de comblement d'une perte de substance cavitaire associée.

Concernant les 4 cas de greffe structurale, l'origine du greffon était la crête iliaque antérieure dans 2 cas, le péroné homolatéral dans 1 cas, et une tête de banque dans 1 cas. Leur stabilité était assurée par des vis dédiées dans un cas (le péroné), et par les vis tectales de l'implant acétabulaire pour les 3 autres cas.

Les greffes morcelées pratiquées étaient toujours autologues. Les greffons étaient prélevés à la face endo-pelvienne de la pyramide fessière lorsqu'une voie d'abord sous-péritonéale était pratiquée (4 cas sur 8), ou dans l'épine iliaque postéro-supérieure par le décollement de la valve postérieure de la voie d'abord du cotyle lorsque une seule voie d'abord était pratiquée (4 cas sur 8). Dans tous les cas, l'utilisation d'une greffe morcelée n'entraînait pas de rançon cicatricielle supplémentaire.

L'adjonction de substitut osseux à la greffe autologue morcelée a été réalisée dans deux cas : une fois en utilisant du Calstrux (phosphate tri-calcique en granulés, laboratoires Stryker-Biotech®) et une fois en utilisant de l'Osteopure (fragments de têtes fémorales humaines, Laboratoire OST-Developpement®).

Les figures 11 et 12 montrent deux exemples de reconstruction acétabulaire avec utilisation d'une greffe osseuse.

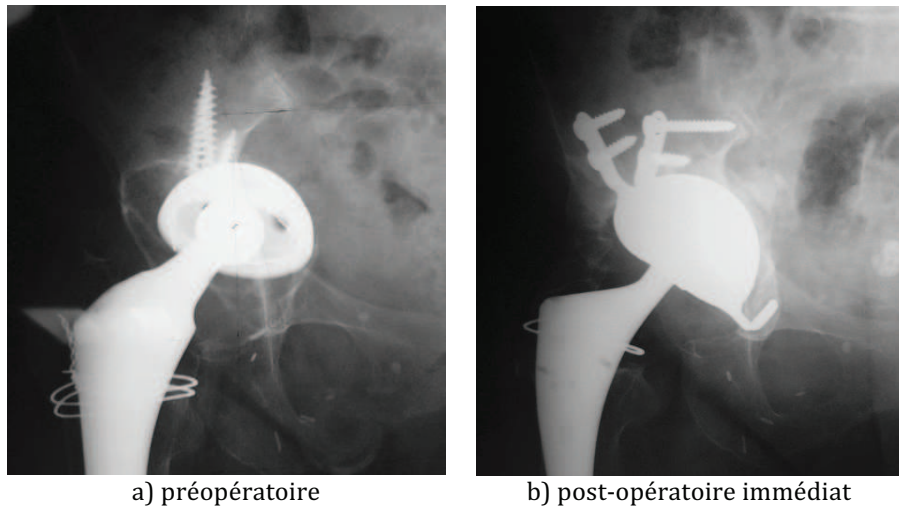


Figure 11 : Exemple de reconstruction acétabulaire d'une perte de substance cavitaire de l'arrière fond classée Paprosky 2C greffe autologue morcelée pour la colonne antérieure et une greffe autologue morcelée mélangée à du Calstrux® et placée au niveau du toit et de l'arrière fond (patient n°9). a) radiographie de la hanche de face en préopératoire ; b) la même hanche en post-opératoire immédiat.

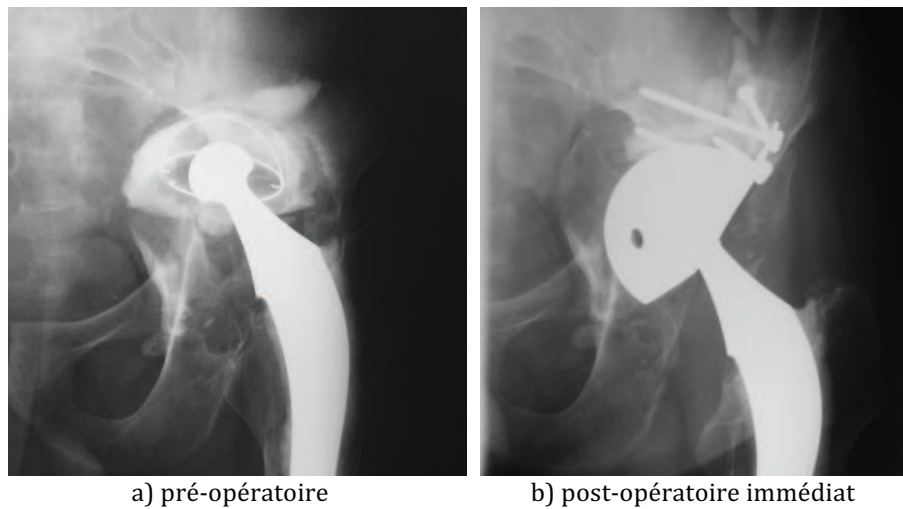


Figure 12 : Exemple de reconstruction acétabulaire d'une perte de substance massive classée Paprosky 3B avec fracture de la colonne antérieure par une greffe autologue structurale (péroné) pour la colonne antérieure et une greffe autologue morcelée pour le toit. Révision par un cotyle de type Bousquet vissé (patient n°1). a) radiographie de la hanche de face en préopératoire ; b) la même hanche en post-opératoire immédiat.

Consignes post-opératoires :

L'appui était contre-indiqué chez 7 des 13 patients révisés. Pour les 6 autres

patients, l'appui partiel était autorisé, sous couvert de deux cannes anglaises pour protection des sutures musculaires. L'appui total était autorisé pour tous les patients à partir de la sixième semaine post-opératoire.

Complications post-opératoires :

Cinq patients ont présenté des complications post-opératoires directement liées à la chirurgie de révision. Trois complications sont survenues en post-opératoire immédiat et une seule a aboutit à une reprise chirurgicale sans modifier l'implant acétabulaire. Deux complications d'ordre vasculaire sont survenues en post-opératoire tardif. L'une a conduit au décès du patient, la deuxième imposait une reprise théorique de l'implant, mais l'état de santé du patient n'autorisait plus la réalisation d'un geste chirurgical lourd.

Les complications détaillées par patient sont regroupées dans le tableau XII.

Patient	Complications	Délai de survenue	Evolution
1	Faux anévrisme du trépied fémoral avec ischémie aiguë du MI du coté de la reprise.	5 mois	- EP massive - Thrombectomie vidéoassistée de l'A. pulmonaire, - Décès en réanimation chirurgicale.
3	Fracture sur une vis de verrouillage de la tige fémorale	Per-opératoire	- Consolidation obtenue après 2 mois de décharge.
9	Lésion partielle du nerf ischiatique, déficit SPE.	Post-opératoire immédiat	- Résolution spontanée en 6 mois.
11	Infection du site opératoire, abcès superficiel de la cicatrice.	J 20	- Excision de la cicatrice et lavage superficiel. - Résolutif sous antibiothérapie.
12	TVP iliaque externe et fémorale du coté opéré (comprimée par la cupule mobilisée)	12 mois	- EP à 18 mois - Révision acétabulaire impossible.

Tableau XII: Complications post-opératoires recensées et leurs évolutions. MI = membre inférieur; SPE = sciatique poplitée externe; TVP = thrombose veineuse profonde; EP = embolie pulmonaire.

Le taux de complication global de notre série s'élève donc à 33%, dont 13% de complications graves. Si l'on analyse précisément les complications graves, pour le patient n°1, le faux anévrisme du trépied fémoral a été mis sur le compte d'une lésion intimale des axes artériels pendant le geste de révision. Le faux anévrisme est devenu thrombogène au cinquième mois post-opératoire, et sa prise en charge a mené au décès du patient. Concernant le patient n°12, la thrombose veineuse profonde est la conséquence de la compression des axes veineux pelviens par le nouvel implant qui s'est retrouvé en situation d'échec et de déplacement secondaire à un an. Cette compression a été confirmée par la réalisation d'un angio-scanner. Malgré une anticoagulation efficace, la patiente a développé une embolie pulmonaire massive, et son état général ne permet actuellement pas de nouvelle révision acétabulaire. Ces deux patients avaient fait l'objet d'une analyse vasculaire pré-opératoire détaillée (artériographie pour le patient n°1, angio-scanner pour le patient n°12, confère le tableau X). Ces deux examens avaient révélé une anomalie vasculaire pour chacun des patients : un refoulement de l'artère iliaque externe qui donne naissance au trépied fémoral pour le patient n°1, et un doute sur une lésion de la veine iliaque primitive pour la patiente n°12. Ces lésions sont en rapport avec les complications survenues. Inversement, pour deux patients, les n°8 et n°14, l'angio-scanner avait révélé une anomalie sans pour autant qu'une complication post-opératoire ne survienne. L'étude des axes vasculaires en pré-opératoire par artériographie ou angio-scanner semble donc avoir une bonne valeur prédictive des complications vasculaires pour les révisions acétabulaires avec protrusion majeure, mais notre courte série ne permet pas une analyse statistique concluante. Tous les patients ayant eu une exploration vasculaire particulière pré-opératoire ont aussi été l'objet d'un double abord chirurgical.

Lorsque l'on s'attache à la perte de substance acétabulaire des patients ayant présenté une complication post-opératoire, on remarque que les 5 patients avec

complication présentait une perte de substance classée Paprosky 3B. Toutes les complications de notre série sont donc survenues chez des patients présentant une protrusion acétabulaire majeure avec perte de substance osseuse massive. A l'inverse, sur les 8 patients classés Paprosky 3B, 5 ont présenté une complication post-opératoire. L'analyse statistique de ces données montre une corrélation significative entre une perte de substance acétabulaire massive (Paprosky 3B) et la survenue d'une complication post-opératoire (test de Fisher exact, intervalle de confiance à 95% ; $p=0,0256$; résultats consignés dans le tableau XIII). Le risque relatif pour la survenue d'une complication post-opératoire est de 2,7 si le patient présente une protrusion acétabulaire sur perte de substance osseuse massive.

Nombre de patient	Non compliqué	Complicés	Total
Paprosky < 3	7	0	7
Paprosky > 3	3	5	8
Total	10	5	15

Tableau XIII : Corrélation entre la perte de substance osseuse acétabulaire et la survenue d'une complication post-opératoire, en utilisant le test de Fisher (IC=95%) : $p=0,0256$ et RR = 2,7.

Résultats radiologiques en post-opératoire immédiat :

Les analyses des radiographies post-opératoires ont été réalisées pour les 13 patients révisés. Les 2 patients qui ont bénéficié d'une résection tête-col n'ont pas été inclus pour le reste de l'étude.

En post-opératoire immédiat, 5 cupules étaient replacées en dehors de la ligne de Köhler. Les 10 autres étaient toujours médiales par rapport à la ligne ilio-ischiatique. La protrusion moyenne de la cupule était de 4,4 millimètres (de -5,6 à 18,1 mm). L'ascension

moyenne du centre de rotation coxo-fémoral était de 26,9 millimètres (de 20,9 à 34,1 mm). En moyenne, la nouvelle cupule était donc bien latéralisée par rapport à sa position initiale puisque la distance (d) diminuait de 16,1 à 4,4 millimètres en moyenne (test *t* de Student, intervalle de confiance = 95%, *p*= 0,018). Elle était aussi positionnée plus bas par rapport à la ligne des U puisque la distance (a) diminuait de 42,6 à 26,9 millimètres en moyenne (test *t* de Student, intervalle de confiance = 95%, *p*=0,001). Les centrages radiologiques des cupules nouvellement posées selon la classification de la SOO 2004 sont représentés dans le tableau XIV.

Médialisation	A	B	C
Ascension			
Stade I			1
Stade II	1	6	4
Stade III			1
Stade IV			

Tableau XIV: répartition en post-opératoire immédiat des cotyles en fonction du centrage radiologique de la cupule selon la classification de la SOO 2004.

La médialisation finale des cupules était de 4,6 millimètres en moyenne (de -5,6 à 18,1 mm) en dedans de la ligne de Köhler pour les révisions avec greffe contre 3,8 millimètres en moyenne (de -2 à 14,2 mm) pour les révisions sans greffe. L'analyse statistique de la corrélation entre la réalisation d'une greffe osseuse et latéralisation des cotyles n'était pas significative (test du χ^2 , intervalle de confiance = 95%, *p* = 0,4).

L'inclinaison moyenne des cupules par rapport à la ligne de Köhler était de 37,8 degrés (de 18 à 53°).

Résultats radiologiques au plus grand recul:

Le recul moyen des analyses radiographiques au plus grand recul radiologique était de 30,9 mois (de 2 à 98 mois).

Concernant la position de la cupule par rapport à la ligne de Köhler, seule une cupule était encore latéralisée (en dehors de la ligne ilio-ischiatique). La protrusion moyenne était de 9 millimètres (de -4,6 à 30,4 mm). La migration horizontale moyenne des implants était donc de 4,6 millimètres (test *t* de Student, intervalle de confiance = 95%, $p=0,03$). L'ascension moyenne des centres de rotation coxo-fémoraux était de 30 millimètres par rapport à la ligne des U (de 21,4 à 46,4 mm). La migration verticale moyenne des implants était donc de 3,1 millimètres (test *t* de Student, intervalle de confiance = 95%, $p=0,07$). Le centrage radiologique des cupules au plus grand recul radiologique selon la classification S00 2004 est représenté dans le tableau XV.

L'inclinaison moyenne des cupules était de 54,3 degrés (de 27 à 229°). La bascule moyenne des implants entre le post-opératoire immédiat et le plus grand recul radiologique était donc de 18,5 degrés (test *t* de Student, intervalle de confiance = 95%, $p=0,19$). Il n'y avait pas de différence statistiquement significative.

	Médialisation	A	B	C
Ascension				
Stade I				
Stade II		1	4	5
Stade III				2
Stade IV				1

Tableau XV: répartition des cotyles en fonction du centrage radiologique de la cupule selon la classification de la S00 2004 au plus long recul radiologique.

Concernant l'intégration des greffes osseuses, sur les 10 patients ayant reçu une greffe osseuse, 5 présentaient une ostéo-intégration parfaite du cotyle (Moreland I), 2 patients présentaient un liseré incomplet ou un granulome autour des vis mais n'inquiétant pas la stabilité du cotyle (Moreland II), 1 patient présentait un liseré complet inférieur à 2 mm (Moreland III) et 2 patients présentaient un granulome important du toit et de l'arrière fond imposant une reprise théorique pour descellement (Moreland IV). Les caractéristiques des greffes réalisées ainsi que leurs résultats à long terme sont regroupés dans le tableau XVI.

Patient	Type de greffe	Recul (mois)	Classification de Moreland
1	Structurale (péroné) + Morcelée autologue	2	I
3	Morcelée autologue	98	IV
5	Morcelée autologue	54	I
6	Morcelée autologue	66	I
9	Morcelée autologue + Calstrux®	35	I
11	Structurale autologue (crête iliaque)	18	II
12	Structurale autologue (crête iliaque) + Morcelée autologue	12	IV
13	Morcelée autologue	5	I
14	Allogreffe structurale (tête de banque)	2	II
15	Morcelée autologue + Ostéopur®	2	III

Tableau XVI: caractéristiques des greffes employées et leur intégration selon la classification de Moreland au plus grand recul radiologique.

L'analyse des contingences entre la survenue d'une mauvaise ostéo-intégration de la greffe (Moreland III et IV) et l'appui partiel autorisé en post-opératoire immédiat ne montre pas de relation statistique (Test du χ^2 , intervalle de confiance = 95% ; p = 0,24). La reprise précoce de l'appui sur le membre opéré n'est pas un facteur de risque pour un échec d'intégration de la greffe osseuse.

Echecs radiologiques :

Au plus grand recul radiographique, 5 des 15 patients étaient en situation d'échec radiologique selon les critères d'échec retenus précédemment. L'âge moyen de constatation de l'échec radiologique était de 25 mois (de 2 à 54 mois). Pour ces 5 patients, 4 présentaient un antécédent ou une co-morbidité connue pour fragiliser les structures osseuses (1 patient sous corticoïdes au long cours, 2 patients présentant une polyarthrite rhumatoïde, 1 patient avec ostéoporose importante). Dans la série des patients révisés (en excluant les deux patients en résection tête-col), on trouve en tout 5 patients présentant une pathologie similaire. Un seul de ces patients n'a donc pas présenté d'échec radiologique de sa révision. L'étude des contingences entre la présence d'un antécédent ou d'une co-morbidité avec état osseux fragilisé et la survenue d'un échec radiologique montre une corrélation statistique significative (Test de Fisher exact, intervalle de confiance = 95% ; $p=0,032$) avec un risque relatif calculé à 6,4. La présence d'une pathologie osseuse sous jacente est donc un facteur de risque d'échec et de migration de l'implant au cours d'une révision acétabulaire avec protrusion. Le risque d'échec est 6,4 fois plus élevé que chez un patient sans antécédents. Les caractéristiques cliniques des patients en situation d'échec radiologique sont regroupées dans le tableau XVII.

Patient	Score de Charnley	Co-morbidités	Date de l'échec (mois)
5	B		54
10	B	Corticothérapie au long cours, ONA	39
11	C	PR stable	18
12	C	PR sévère	12
14	B	Ostéoporose avancée, fracture spontanée de l'arrière fond	2

Tableau XVII : Caractéristiques des reconstructions acétabulaires réalisées chez les patients présentant un échec radiologique.

Les caractéristiques des reconstructions acétabulaires réalisées chez les patients en situation d'échec radiologique sont regroupées dans le tableau XVIII. Les valeurs précises et détaillées des migrations d'implant sont regroupées dans les annexes. Les analyses statistiques des contingences n'ont pas permis de montrer de corrélation entre l'importance de la perte de substance osseuse initiale (classification de Paprosky) et l'échec de l'implant révisé (Test du χ^2 , intervalle de confiance = 95% ; p=0,51), ni entre le pourcentage d'appui résiduel d'os natif avec le nouvel implant (classification de Saleh) et la survenue d'un échec radiologique (Test du χ^2 , intervalle de confiance = 95% ; p=0,28). Il n'y avait pas non plus de corrélation entre l'absence de greffe osseuse et la survenue d'un échec radiologique (Test du χ^2 , intervalle de confiance = 95% ; p=0,42).

Patient	Perte de substance (Paprosky)	Type de cotyle	Greffe	Date de l'échec (mois)
5	2C	Saturne	Autologue morcelée	54
10	2C	Saturne		39
11	3B	Saturne	Autologue structurale tenue par une vis tectale	18
12	3B	Saturne	Autologue structurale tenue par une vis tectale + greffe autologue morcelée	12
14	2C	Gyros vissé	Allogreffe structurale + greffe autologue morcelée	2

Tableau XVIII : Caractéristiques des reconstructions acétabulaires réalisées chez les patients présentant un échec radiologique.

Si l'on s'intéresse au rapport entre la survenue d'un échec radiologique et la protrusion résiduelle en post-opératoire immédiat, on constate que la protrusion de la cupule par rapport à la ligne de Köhler s'est majorée pour 1 patient (passé d'un stade SOO 2004 A à un stade B) et s'est améliorée pour 6 patients (passage d'un stade C à un stade A ou B). Pour les 6 autres patients, la cupule est restée protruse de plus de 5 millimètres en dedans de la ligne de Köhler (stade C de la classification SOO 2004). Les caractéristiques

des centrages radiologiques des cupules en pré et post-opératoire immédiat en fonction de la classification SOO 2004 sont regroupées dans le tableau XIX. L'analyse statistique entre la survenue d'un échec radiologique et le mauvais rétablissement de la latéralisation du cotyle en post-opératoire immédiat ne montre pas de corrélation significative (Test du χ^2 , intervalle de confiance = 95% ; p=0,36).

Patient	Classification SOO 2004		Greffe osseuse
	Pré-op	Post-op immédiat	
1	III C	II B	Structurale (péroné) + Morcelée autologue
3	III C	II B	Morcelée autologue
5	IV A	II B	Morcelée autologue
6	III C	II C	Morcelée autologue
7	II C	II C	
8	IV C	II B	
9	III C	II C	Morcelée autologue + Calstrux®
10	II C	II B	
11	IV C	III C	Structurale autologue (crête iliaque)
12	II C	I C	Structurale autologue (crête iliaque) + Morcelée autologue
13	II C	II C	Morcelée autologue
14	III C	II B	Allogreffe structurale (tête de banque)
15	III C	II A	Morcelée autologue + Ostéopur®

Tableau XIX: Correction apportée en ce qui concerne le centrage radiologique de la cupule en fonction de la classification SOO 2004. En grisé = patients présentant un échec radiologique de la révision.

L'analyse statistique entre la survenue d'un échec radiologique et le mauvais rétablissement de la latéralisation du cotyle en post-opératoire immédiat ne montre pas de corrélation significative (Test du χ^2 , intervalle de confiance = 95% ; p=0,36). La persistance d'une protrusion de plus de 5 millimètres en dedans de la ligne ilio-ischiatique en post-opératoire immédiat n'est donc pas un facteur de risque d'échec de la révision. L'analyse des contingences ne montre pas non plus de corrélation statistique entre la réalisation d'une greffe osseuse et persistance d'une protrusion de plus de 5 millimètres en dedans de la ligne ilio-ischiatique (Test du χ^2 , intervalle de confiance = 95% ; p=0,21).

En revanche, si l'on s'intéresse aux 4 patients ayant été reconstruits à l'aide d'une greffe structurale (patients n°1, 11, 12 et 14), 3 de ces patients présentent un échec radiologique au plus grand recul radiographique. Même si $\frac{3}{4}$ de nos greffes structurales sont en situation d'échec radiologique, l'étude des contingences entre la survenue d'un échec chez les patients avec greffe morcelée et la survenue d'un échec chez ceux avec greffe structurale ne montre pas de corrélation statistiquement significative (Test du χ^2 , intervalle de confiance = 95%, $p=0,065$).

Enfin, parmi les 5 patients ayant présenté un échec radiologique, 2 avaient repris précocement la marche et 3 avaient comme consigne une décharge stricte. L'étude des contingences entre la reprise précoce de l'appui sur le membre inférieur opéré et la survenue d'un échec radiologique ne montre pas de corrélation statistique entre ces deux évènements (Test du χ^2 , intervalle de confiance = 95% ; $p=0,24$). Ce n'est donc pas un facteur de risque d'échec.

Survie des implants Saturne :

Onze des 13 révisions acétabulaires ont été réalisées avec le cotyle de reconstruction Saturne (Société Amplitude®). Il s'agit d'un implant hémisphérique métallique, comprenant un crochet obturateur et deux pattes tectales stabilisées par vissage (*Fig.5 b*). Le tableau XX regroupe les résultats radiographiques des 11 patients ayant reçu un implant Saturne.

L'analyse des contingences ne montre pas de relation statistique entre la survenue d'un échec radiologique et le nombre de vis tectales, le positionnement du crochet obturateur en post-opératoire immédiat ou la réalisation d'une greffe osseuse associée.

Patient	Perte de substance (Paprosky)	Crochet obturateur en place ?	Nombre de vis tectales	Greffe ?
3	3B	Oui	4	Morcelée autologue
5	2C	Non	3	Morcelée autologue
6	2A	Non	3	Morcelée autologue
7	2C	Oui	3	
8	3B	Non	3	
9	2A	Oui	3	Morcelée autologue + Calstrux®
10	2C	Oui	4	
11	3B	Oui	3	Structurale autologue (crête iliaque)
12	3B	Oui	4	Structurale autologue (crête iliaque) + Morcelée autologue
13	2A	Non	4	Morcelée autologue
15	3B	Oui	4	Morcelée autologue + Osteopure®

Tableau XX: Caractéristiques cliniques des cotyles révisés par un implant Saturne.
En grisé, patients en situation d'échec radiologique au plus long recul.

Au plus grand recul radiologique, la survenue d'une fracture du matériel prothétique est notée chez 3 des 11 patients (1 fracture isolée d'une patte tectale, 1 fracture isolée du crochet obturateur, et 1 fracture du crochet et de plusieurs vis tectales). Pour ces 3 patients, seuls 2 ont été considérés en échec radiologique. L'analyse statistique n'a pas montré de corrélation entre la survenue d'une fracture du matériel prothétique et la migration significative de l'implant (Test du χ^2 , intervalle de confiance = 95% ; p=0,10). En revanche, si l'on s'intéresse à l'ostéo-intégration des greffes osseuses, 3 des 8 patients ayant bénéficié d'une reconstruction osseuse présentaient une mauvaise intégration de la greffe osseuse (Moreland III et IV). Sur ces 3 patients, 2 ont présenté une fracture du matériel prothétique. L'analyse des contingences confirme le lien statistique entre la survenue d'une fracture du matériel et la mauvaise intégration d'une greffe osseuse associée (Test du χ^2 , intervalle de confiance = 95% ; p=0,018). L'instabilité de l'implant est donc un facteur de mauvaise consolidation de la greffe osseuse. Le tableau XXI regroupe les résultats radiologiques des patients dont la révision a été réalisée par le cotyle Saturne.

Patient	Greffe ?	Classification de Moreland	Fracture du matériel
3	Morcelée autologue	IV	1 patte tectale
5	Morcelée autologue	I	
6	Morcelée autologue	I	
7			
8			
9	Morcelée autologue + Calstrux®	I	
10			Crochet obturateur
11	Structurale autologue (crête iliaque)	II	
12	Structurale autologue (crête iliaque) + Morcelée autologue	IV	Crochet obturateur + plusieurs vis tectales
13	Morcelée autologue	I	
15	Morcelée autologue + Ostéopur®	III	

Tableau 21 : Caractéristiques des implants Saturne® au plus grand recul radiologique. En grisé, patients en situation d'échec radiologique au plus long recul.

L'établissement d'une courbe actuarielle de survie (courbe de Kaplan-Meier) permet de déterminer un taux de survie de l'implant Saturne de l'ordre de 75% à 2 ans et de 45% à 5 ans (Fig. 9).

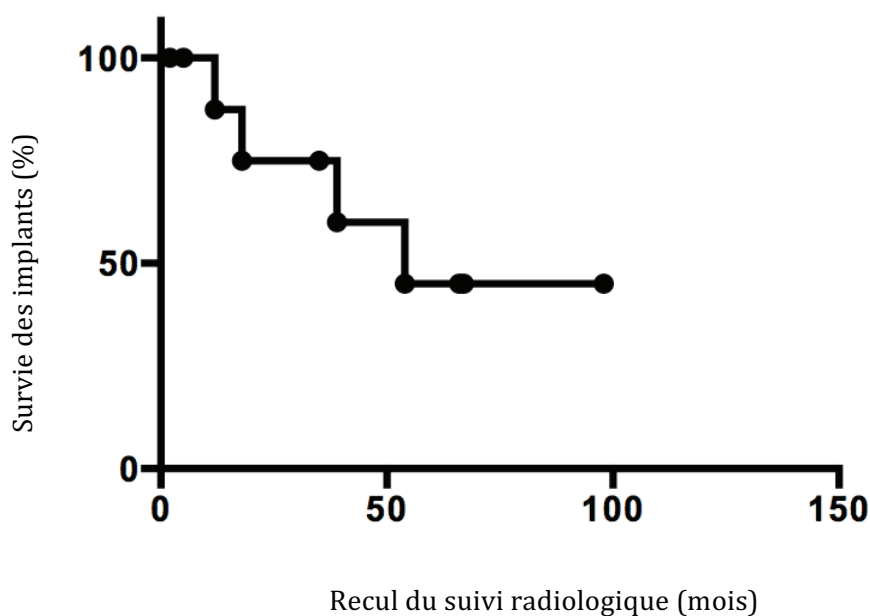


Figure 9: Courbe actuarielle de survie des implants Saturne.

Résultats cliniques :

Au moment de l'étude, l'établissement des scores cliniques et fonctionnels n'a pu être réalisé que chez 12 des 15 patients. En effet, 2 patients sont décédés (n°1 et n°2) et 1 patient a été perdu de vue (n°8, partie vivre à l'étranger). Le score de Postel – Merle d'Aubigné (PMA) moyen était de 11,3 points (de 4 à 17 points). D'après le PMA, 4 patients présentaient un bon résultat, 3 patients un résultat moyen, et 5 patients un résultat mauvais. Le score de Harris (HHS) moyen était de 66,7 points (de 27 à 97 points). Avec ce score, 6 patients présentaient un bon résultat clinique, 2 patients un résultat moyen, et 5 patients un mauvais résultat clinique. Ces résultats sont à pondérer avec le score de Charnley de la population et les co-morbidités lourdes souvent associées. Tous les scores des patients ainsi que leurs co-morbidités sont regroupés dans le tableau XXII.

Patient	Score de Charnley	Co-morbidités	Nb de révisions	Centrage SOO 2004	PMA	HHS
3	A		3	II B	14	80
4	B	- Luxation congénitale des hanches	3		11	58
5	B	- PTH controlatérale		II C	7	57
6	C	- Arthrose lombaire évoluée et invalidante.	OFV, cupule, puis PTH	II C	4	27
7	B	- PTH controlatérale	1	II C	14	84
9	B	- PTH controlatérale		II C	15	82
10	B	- Ostéonécrose aseptique sur corticoïdes au long cours - PI controlatérale		IIB	17	97
11	C	- PR stable		III C	12	74
12	C	- PR sévère	2	I C	4	20
13	B	- PTH controlatérale		II C	17	92
14	B	- PTH controlatérale		II B	6	42
15	A	- Coxavara, ostéotomie	OFV	II A	15	78

Tableau XXII : Scores cliniques et fonctionnels de chacun des patients revus au moment de l'étude. En grisé : patients présentant un échec radiologique. PMA = score de Postel – Merle d'Aubigné ; HHS = Harris Hip Score ; OFV = ostéotomie fémorale de valgisation.

Au moment de l'étude, 5 des 11 patient révisés présentaient un bon résultat clinique et fonctionnel (PMA ≥ 15 ou HHS ≥ 80), soit 46% des patients. Il est à noter que le patient qui a été mis en résection tête-col (patient n°4) présentait un résultat clinique et fonctionnel dans la moyenne, voire meilleur que certains patients révisés. Pour les 5 patients présentant un échec radiologique, 4 présentaient un score PMA et HHS moyen à mauvais. La présence d'un échec radiologique est statistiquement corrélée à un score de Harris moyen ou mauvais (HHS < 79 points) (Test du χ^2 , intervalle de confiance = 95% ; $p=0,05$). L'instabilité radiologique de l'implant est donc source de mauvais résultat clinique et fonctionnel.

Concernant la position de la cupule au plus grand recul radiologique, les 4 patients classés SOO 2004 A ou B présentent un score HHS moyen de 74,3 points (de 42 à 97) alors que les 7 patients classés SOO 2004 C présentent un score HHS moyen de 62,3 points (de 27 à 92). L'analyse statistique des contingences n'a pas permis de mettre en évidence une corrélation entre ces deux facteurs (Test du χ^2 , intervalle de confiance = 95% ; $p=0,42$). La persistance d'une protrusion supérieure à 5 millimètres en dedans de la ligne de Köhler n'est donc pas un facteur influençant le résultat fonctionnel. Toutes les analyses statistiques ont été réalisées en excluant la résection tête-col (patient n°4).

Analyse détaillée des échecs :

Patient n° 5 :

Il s'agissait d'une patiente âgée de 76 ans à la reprise, Charnley B, sans co-morbidité particulière. La protrusion était mesurée à 27 millimètres, et la perte de substance osseuse évaluée Paprosky 2C (défect cavitaire de l'arrière fond) (*Fig. 13 a*).

La révision a été réalisée par un cotyle de reconstruction Saturne avec greffe morcelée

autologue de l'arrière fond. Le ciment protrus en intra-pelvien a été volontairement laissé en place pour limiter la morbidité du geste. En post-opératoire immédiat, la protrusion résiduelle était de 2,5 millimètres et le crochet obturateur n'était pas en place. Le cotyle était incliné à 36 degrés par rapport à la ligne de Köhler (*Fig. 13 b*). L'appui sur le membre opéré a été proscrit pendant 6 semaines.

Au plus grand recul radiologique (54 mois), on note une migration verticale de 6,4 millimètres, ainsi qu'une bascule de 8° du cotyle par rapport à la ligne de Köhler. La protrusion résiduelle est mesurée à 1,9 millimètres. On ne remarque pas de liseré d'ostéolyse autour de la cupule (*Fig. 13 c*).

Les scores cliniques de la patiente étaient mauvais, avec un PMA à 7/18 et un HHS à 57/100.

A la date de survenue de l'échec, la patiente avait 82 ans. Devant un état général précaire et des troubles cognitifs avancés, il ne lui a pas été proposé de révision de cet implant.

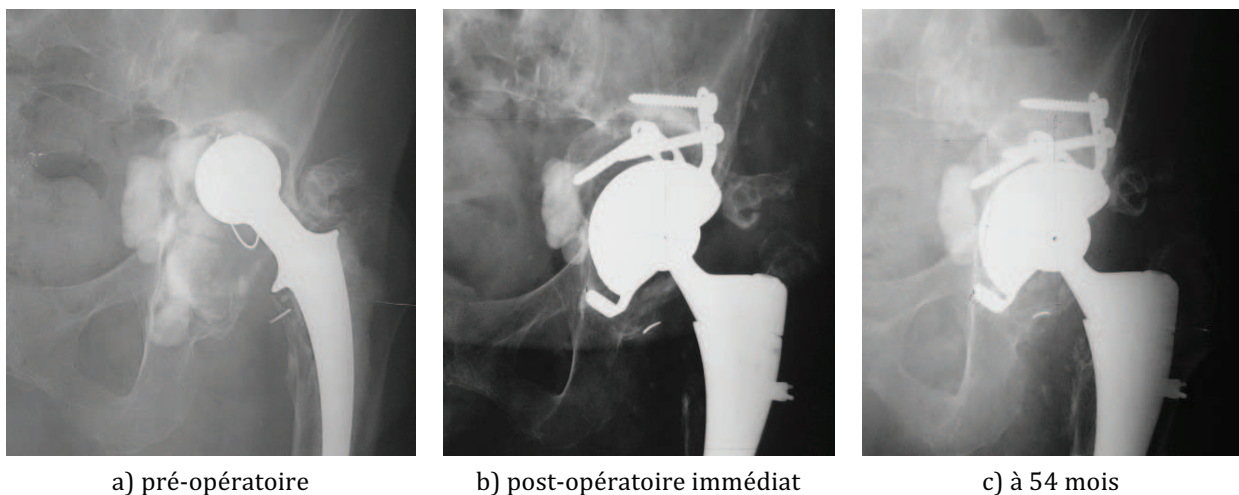


Figure 13 : Radiographies de la hanche gauche de face pour le patient n°5. a) radiographie préopératoire ; b) radiographie post-opératoire immédiate ; c) radiographie au plus grand recul radiographique.

Patient n° 10 :

Il s'agissait d'un patient âgé de 64 ans à la reprise, Charnley B, présentant un asthme sévère pour lequel une corticothérapie au long cours était instaurée. La survenue d'une ostéonécrose aseptique des têtes fémorales a imposé la mise en place de deux prothèses intermédiaires. Pour le coté révisé, la protrusion était mesurée à 15,4 millimètres, et la perte de substance osseuse évaluée Paprosky 2C avec un défaut cavitaire de l'arrière fond de l'acétabulum (*Fig. 14 a*).

La révision a été réalisée par un cotyle de reconstruction Saturne, sans greffe osseuse associée. En post-opératoire immédiat, la cupule était positionnée à 0,8 millimètre latéralement par rapport à la ligne de Köhler. Son inclinaison était de 35° par rapport à la ligne de Köhler. Il y avait 4 vis tectales en place et le crochet obturateur était en bonne position sous l'échancrure acétabulaire (*Fig. 14 b*). L'appui protégé avait été autorisé en post-opératoire immédiat, sous couvert de deux cannes anglaises.

Au plus grand recul radiologique (39 mois), la cupule se retrouve de nouveau protruse à 12,3 millimètres de médialisation. On note aussi une migration verticale de 5,4 millimètres, ainsi qu'une bascule de 12° par rapport à la ligne de Köhler. On remarque une fracture du crochet obturateur, qui est probablement la cause de cette migration. Le cotyle semble toutefois bien intégré à l'os résiduel (*Fig. 14 c*).

Les scores cliniques du patient étaient bons, avec un PMA à 17/18 et un HHS à 97/100.

Devant la stabilité relative de l'implant et les bons résultats cliniques du patient, aucune révision n'a été envisagée. Une surveillance radiologique rapprochée dépistera une éventuelle instabilité évolutive.

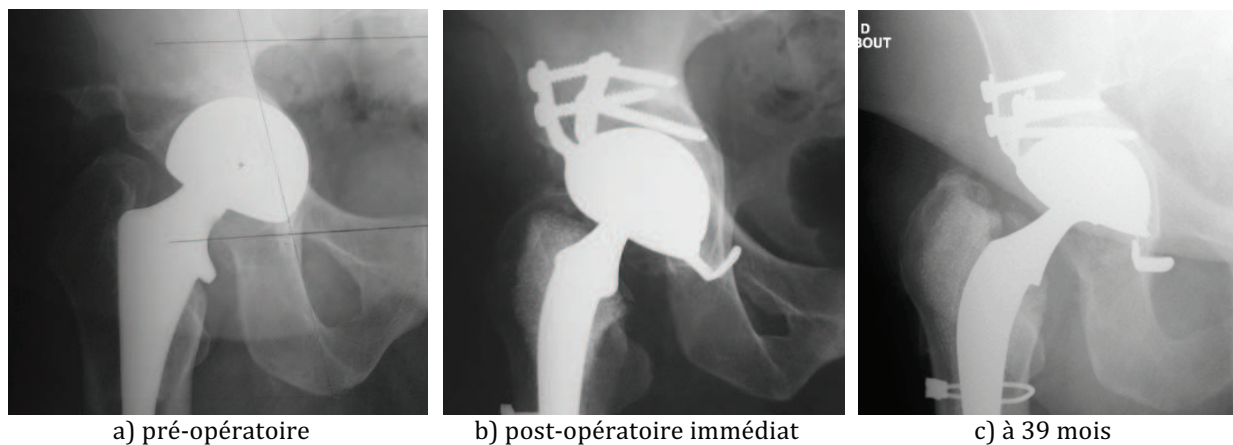


Figure 14 : Radiographies de la hanche droite de face pour le patient n°10. a) radiographie pré-opératoire ; b) radiographie post-opératoire immédiate ; c) radiographie au plus grand recul radiologique.

Patient n° 11 :

Il s'agissait d'une patiente âgée de 84 ans à la reprise, Charnley C, présentant une polyarthrite rhumatoïde stabilisée par un traitement de fond. La protrusion initiale était mesurée à 7 millimètres, et la perte de substance osseuse évaluée Paprosky 3B (principalement localisée au toit et à la colonne postérieure) (*Fig. 15 a*).

La révision a été réalisée par un cotyle de reconstruction Saturne, associé à une greffe structurale autologue afin de reconstruire le toit et la colonne postérieure. Le greffon était maintenu par l'une des vis tectales. En post-opératoire immédiat, la protrusion résiduelle de la cupule était de 6,1 millimètres par rapport à la ligne de Köhler. Le centre de rotation était à 27,6 millimètres au dessus de la ligne des U, et l'inclinaison de la cupule était de 43° par rapport à la ligne de Köhler. Il y avait 3 vis tectales dont une qui synthésait le greffon osseux, et le crochet obturateur était en bonne position sous l'échancrure acétabulaire (*Fig. 15 b*). La décharge stricte du membre inférieur opéré avait été préconisée pour 6 semaines. Une complication précoce s'est produite au 21^{ème} jour post-opératoire. Il s'agissait d'un sepsis superficiel du site opératoire avec inflammation et écoulement de la cicatrice. Une

ré-intervention a été nécessaire pour laver la cicatrice, mais il n'y a pas eu de révision de l'implant acétabulaire. Le sepsis s'est résolu sous antibiothérapie bien conduite.

Au plus grand recul radiologique (18 mois), la protrusion s'est majorée de 2,5 millimètres, et l'ascension du centre de rotation de 7,7 millimètres. L'inclinaison de la cupule était stable. Il n'y avait pas de fracture du matériel, mais on remarque une ostéolyse du greffon autour d'une des vis tectales. L'intégration de la greffe n'est pas totale (*Fig. 15 c*).

Les scores cliniques de la patiente étaient moyens avec un PMA à 12/18 et un HHS à 74/100. La patiente juge le résultat acceptable compte-tenu de ses autres douleurs articulaires, et le contexte septique récent nous interdit pour l'instant toute révision. Une simple surveillance est organisée.

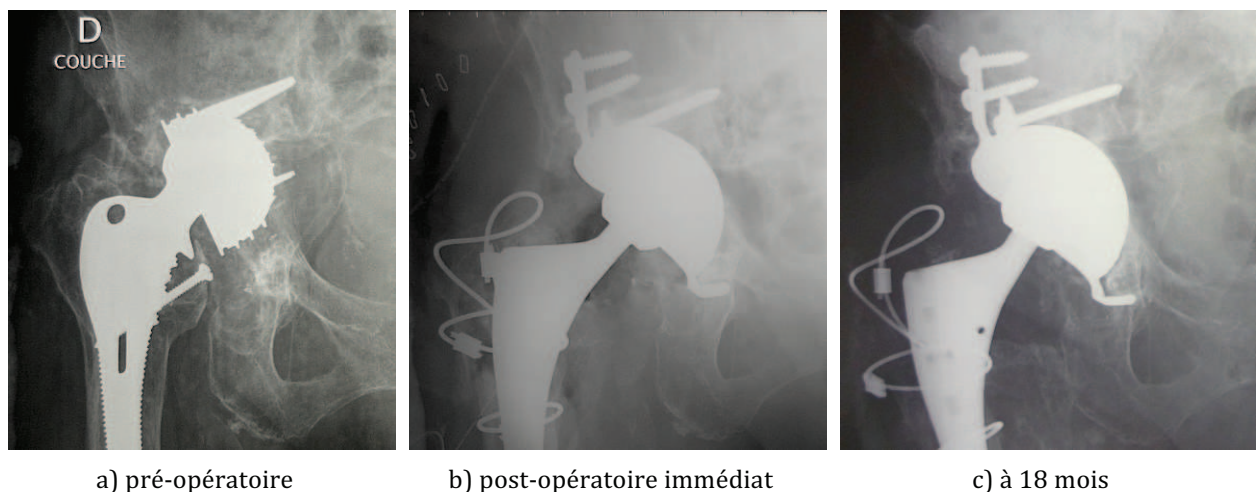


Figure 15 : Radiographies de la hanche droite de face pour le patient n°11. a) radiographie pré-opératoire ; b) radiographie post-opératoire immédiate ; c) radiographie au plus grand recul radiographique.

Patient n° 12 :

Il s'agissait d'un patient âgé de 61 ans à la reprise, Charnley C, présentant une polyarthrite rhumatoïde sévère échappant au traitement de fond. En pré-opératoire, la protrusion de la cupule était mesurée à 11,2 millimètres, et la perte de substance osseuse évaluée Paprosky

3B (principalement le toit et la colonne antérieure) (*Fig. 16 a*). Compte tenu d'un élément agressif du cotyle en place, un angio-scanner a été réalisé en pré-opératoire. Celui-ci retrouve un doute sur une lésion de la veine iliaque primitive, mais sans saignement actif.

La révision a été réalisée par un cotyle de reconstruction Saturne, associé à une greffe autologue structurale maintenue en place au niveau du toit de l'acétabulum par l'une des vis tectales. Il s'agissait de la 3^{ème} révision de cette arthroplastie. En post-opératoire immédiat, la protrusion résiduelle de la cupule était de 10,2 millimètres par rapport à la ligne de Köhler. Son inclinaison était de 53°. Il y avait 4 vis tectales en places, l'une maintenant le greffon en place, et le crochet obturateur était en bonne position sous l'échancrure acétabulaire (*Fig. 16 b*). L'appui était proscrit en post-opératoire immédiat, pour une durée de 6 semaines.

La migration du cotyle a été précoce. On ne retrouve pas de notion de chute ou de perte de l'équilibre avec appui fortuit sur le membre opéré. Au plus grand recul radiologique (12 mois), la cupule se retrouve de nouveau totalement basculée avec un angle entre son plus grand diamètre et la ligne de Köhler calculé à 229°. La protrusion est majeure avec 30,4 millimètres de médialisation. On note la fracture des deux pattes tectales ainsi que du crochet obturateur (*Fig. 16 c*). La faillite des points d'ancrages du cotyle avant la consolidation de la greffe et l'intégration définitive de l'implant sont probablement la cause de cette migration majeure.

La patiente a présenté plusieurs complications tardives sévères : une thrombose de la veine iliaque externe et de la veine fémorale à 12 mois, et une embolie pulmonaire en rapport à 18 mois. La réalisation d'un nouvel angio-scanner confirme le lien direct avec le cotyle basculé qui comprime les axes veineux. Ces complications sévères contre-indiquent une révision acétabulaire qui pourrait être léthale. Les scores cliniques sont mauvais avec un PMA à 4/18 et un HHS à 20/100. La patiente se déplace en fauteuil roulant.

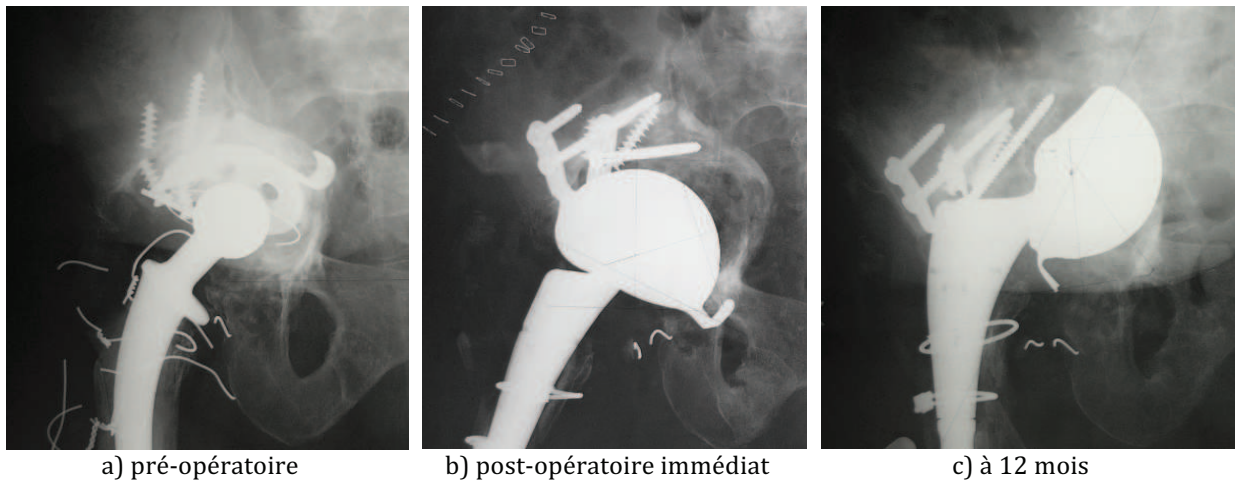


Figure 16 : Radiographies de la hanche droite de face pour le patient n°12. a) radiographie pré-opératoire ; b) radiographie post-opératoire immédiate ; c) radiographie au plus grand recul radiographique.

Patient n° 14 :

Il s'agissait d'un patient âgé de 82 ans à la reprise, Charnley B, Le motif de sa révision était la fracture spontanée de l'arrière fond du cotyle, sans notion de traumatisme, mais sur un terrain d'ostéoporose sévère. En pré-opératoire, la protrusion de la cupule était mesurée à 15,9 millimètres, et la perte de substance osseuse évaluée Paprosky 2C et Saleh V (fracture de l'arrière fond avec conservation des colonnes) (*Fig. 17 a*).

La révision a été réalisée par un cotyle métal-back vissé Gyros (laboratoires DePuy®), associé à une allogreffe structurale provenant d'une tête fémorale de banque. Sa fixation était assurée par les deux vis tectales issues du cotyle. En post-opératoire immédiat, la cupule était bien latéralisée, avec une distance mesurée à 2,7 millimètres en dehors de la ligne de Köhler. La hauteur du centre de rotation coxo-fémoral était mesurée à 29,1 millimètres au dessus de la ligne des U. L'inclinaison de la cupule était de 27° par rapport à la ligne de Köhler. Le crochet obturateur n'était pas bien positionné sous l'échancrure acétabulaire (*Fig. 17 b*). L'appui protégé était autorisé sur le membre inférieur

opéré, sous couvert d'un déambulateur.

La migration du cotyle a été très précoce. A 2 mois post-opératoires, la protrusion est mesurée à 11,1 millimètres, et la bascule de la cupule à 40° en tout (de 27° à 67°). L'ascension du centre coxo-fémoral est de 17,3 millimètres (de 29,1 à 46,4 millimètres). On note aussi la fracture du crochet obturateur, ainsi qu'un liseré continu inférieur à 2 millimètres d'épaisseur en périphérie de la cupule, signant une mauvaise ostéo-intégration de celle-ci (*Fig. 17 c*).

Les scores cliniques sont mauvais avec un PMA à 6/18 et un HHS à 42/100. La révision théorique de cet implant est indiquée, mais la patiente se plaint encore plus de son arthroplastie de la hanche controlatérale descellée aussi, et souhaite réviser ce côté en priorité.

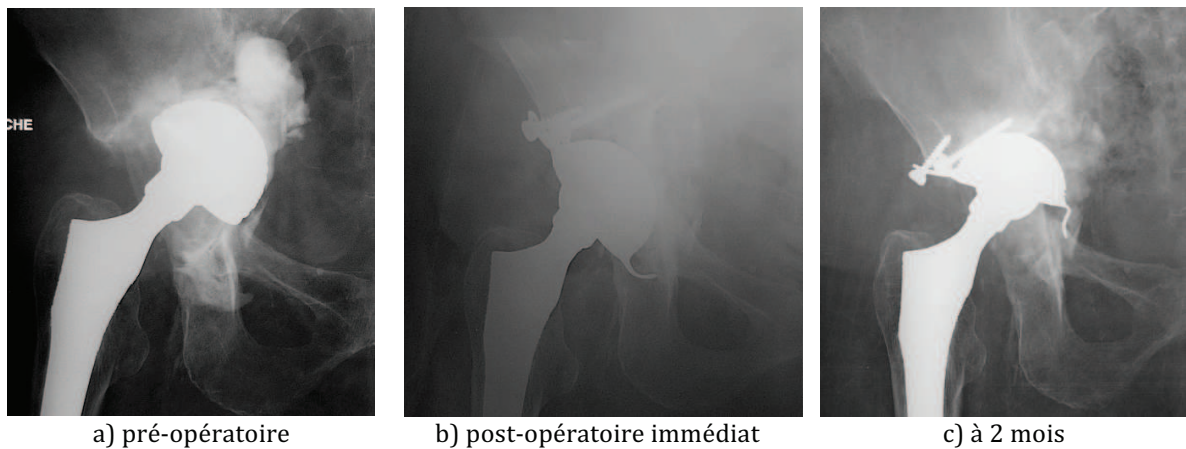

Figure 17 : Radiographies de la hanche droite de face pour le patient n°14. a) radiographie pré-opératoire ; b) radiographie post-opératoire immédiate ; c) radiographie au plus grand recul radiologique.

Reprises chirurgicales :

Sur les 5 échecs radiologiques, la reprise des implants pour descellement est en théorie formelle pour deux patients (n°12 et n°14), et indiquée pour deux autres patients (n°5 et n°11). Aucun de ces cotyles n'a été révisé : deux fois car l'état de santé du patient ne nous permettait plus de réaliser un geste chirurgical invasif, et deux fois car les patients jugeaient les douleurs tolérables ou non prioritaires par rapport à leurs autres douleurs articulaires.

Pour le dernier patient (n°10), les très bons résultats cliniques comparés à la migration de l'implant visualisée sur les clichés successifs nous font penser que l'implant s'est finalement stabilisé, et que cette migration n'est pas évolutive. L'indication sera portée ultérieurement au besoin, sur la clinique.

DISCUSSION :

Signification anatomo-pathologique de la protrusion acétabulaire :

La protrusion est un diagnostic radiologique. Son importance n'est pas proportionnelle à la perte de substance osseuse acétabulaire. Au cours d'une ostéolyse acétabulaire, la médialisation du matériel prothétique peut survenir dans trois principales situations :

- une perte de substance cavitaire de l'arrière fond : elle sera alors du type 2C de la classification de Paprosky ou de type 2 selon la classification de la SOFCOT ;
- une perte de substance massive intéressant au minimum une des deux colonnes et l'arrière fond acétabulaire⁽⁴³⁾ : elle sera alors de type 3 B selon la classification de Paprosky (avec migration supéro-médiale), ou type 3 de la classification de la SOFCOT ;
- une interruption pelvienne avec fracture de l'acétabulum : ces situations correspondent au stade 4 de la classification de la SOFCOT.

La stratégie de reconstruction acétabulaire sera différente selon la situation anatomique accompagnant la protrusion.

Précautions à prendre devant une protrusion acétabulaire majeure :

La protrusion acétabulaire doit être envisagée comme un facteur de gravité par les lésions non osseuses auxquelles elle peut être associée. Le matériel prothétique métallique protrus est agressif au contact des organes intra-pelviens: veines et artères iliaques, vessie, tube digestif. L'évaluation des organes intra-pelviens ainsi que la recherche d'une lésion non osseuse associée constitue une étape indispensable devant une protrusion

acétabulaire majeure. L'évolution du matériel radiologique et des techniques d'acquisition des images en tomodensitométrie permet à l'heure actuelle de réaliser un seul examen pour toutes les explorations souhaitées. Un scanner abdomino-pelvien avec injection de produit de contraste évalue le stock osseux, mais aussi les axes artériels et veineux, et dépiste un éventuel épanchement liquidien ou gazeux synonyme de la perforation d'un organe creux.

Si l'on regarde notre série, les deux patients qui ont développé une complication post-opératoire liée à la lésion d'un organe intra-pelvien avaient présenté des anomalies sur les examens d'imagerie pré-opératoire. Ces complications tardives sont survenues malgré la précaution du double abord. Toutefois, il faut constater que chez tous les patients ayant bénéficié d'un double abord chirurgical avec voie sous-péritonéale et contrôle premier des vaisseaux iliaques, nous n'avons pas constaté de complication per-opératoire immédiate comme une plaie vasculaire ou une perforation vésicale. Le double abord permet donc de contrôler de façon efficace les éléments nobles intra-pelviens et d'assurer une extraction prudente de la cupule protruse.

La petite taille de notre série ne permet pas de conclure d'un point de vue statistique, mais nous pouvons confirmer ces recommandations pour la prise en charge des protrusions acétabulaires majeures :

- un scanner abdomino-pelvien avec injection de produit de contraste doit être réalisé en pré-opératoire afin de dépister les lésions intra-pelviennes associées et d'appréhender les complications per et post-opératoires graves ;
- un abord sous-péritonéal premier avec contrôle des vaisseaux intra-pelviens doit être réalisé dès que possible ;

- la révision acétabulaire d'un tel patient doit être réalisée dans un centre référent, avec un service de chirurgie vasculaire à proximité, et une réanimation chirurgicale disponible.

Attitude face à la perte de substance osseuse :

La prise en charge chirurgicale est différente en fonction de la situation anatomique qui a abouti à la protrusion du matériel prothétique. Dans tous les cas, elle nécessite une planification pré-opératoire soigneuse ainsi qu'une évaluation précise des pertes de substance osseuse.

Protrusion sur perte de substance cavitaire de l'arrière fond :

La prise en charge d'une perte de substance cavitaire de l'arrière fond avec protrusion intra-pelvienne de la cupule sera plutôt à rapprocher de la prise en charge des coxarthroses primitives avec protrusio acetabuli. Dans ces situations, l'anneau acétabulaire est souvent conservé en quasi-totalité, ce qui autorise une révision par implant non cimenté sans reconstruction osseuse obligatoire. Nous avons constaté sur notre série que la persistance d'une médialisation de la cupule en post-opératoire immédiat n'était pas un facteur de risque d'échec radiologique ou de mauvais résultat de la révision. Le comblement osseux de la perte de substance cavitaire n'est donc pas obligatoire.

Les techniques préconisées par les principaux auteurs restent donc l'impaction d'une cupule non cimentée de taille majorée ou non, avec ou sans greffe morcelée pour combler l'arrière fond^(17,25,36,43), du moment que l'appui résiduel sur l'os sain soit inférieur à 50%⁽³⁹⁾. Kim préconise même la cotyloplastie qui consiste en un fraisage important de l'anneau acétabulaire afin de majorer la surface de contact entre l'os natif sain et la

cupule⁽²³⁾. Ce fraisage se fait au dépend de la latéralisation de la cupule, mais est garant d'une bonne fixation biologique de l'implant. Afin de garantir un résultat fonctionnel satisfaisant, il faudra toutefois veiller à ce que la cupule ne soit pas débordante en antérieur (conflit avec le muscle psoas) ou que l'offset de l'arthroplastie ne soit pas diminué de façon excessive. Il faut toutefois considérer le fait que ces techniques majorent considérablement la perte de substance osseuse, ce qui peut représenter une difficulté plus grande en cas d'échec et de nouvelle révision acétabulaire.

Protrusion sur perte de substance osseuse massive :

Concernant les situations de protrusion acétabulaire majeure avec perte de substance massive, l'objectif reste idéalement la reconstruction du stock osseux pour réimplanter une nouvelle cupule stable et en position mécaniquement satisfaisante⁽²⁴⁾. Il faudra néanmoins prioriser les objectifs et les adapter à l'âge, au terrain, et aux attentes fonctionnelles du patient. En effet, les résultats des greffes osseuses au niveau acétabulaire restent aléatoires avec des taux de résorption importants.

Pour Chiron, l'autogreffe spongieuse reste la meilleure des greffes : elle possède un pouvoir ostéo-conducteur et ostéo-inducteur fort (présence de moelle osseuse, pas de stérilisation secondaire) et une bonne résistance en milieu septique⁽⁷⁾. Mais elle est souvent disponible en quantité limitée chez les sujets âgés, et son prélèvement augmente la durée opératoire et les pertes sanguines. Les substituts osseux peuvent représenter une alternative intéressante, mais ils assurent avec difficulté la stabilité primaire de l'implant⁽⁴⁴⁾ et leur ostéo-intégration reste aléatoire quand les greffons dépassent 1cm d'épaisseur⁽⁷⁾. Ils peuvent être utilisés de préférence mélangés à une greffe spongieuse autologue.

Les études fondamentales sur les greffes structurales montrent que l'ostéo-

intégration est de l'ordre de 1 cm à partir des berges de la greffe, quelle que soit l'origine du greffon⁽⁷⁾. Olivier rapporte un taux d'échec de 29% à 6 ans pour une technique employant une cupule scellée sur une greffe structurale⁽²⁹⁾. Lorsque la greffe structurale est utilisée avec une cupule non cimentée, les études rapportent des taux de descellement encore plus importants : 22% de descellement à 10 ans pour l'allogreffe de fémur distal de Sporer⁽⁴¹⁾, 44% de descellement de la cupule à 4 ans pour l'allogreffe de tête fémorale de Hooten⁽²⁰⁾ et jusqu'à 70% à 4 ans pour les pertes de substances massives classées 3B de la série de Paprosky⁽³⁰⁾. Ce dernier déconseille d'ailleurs l'utilisation d'une cupule non cimentée en association avec une allogreffe structurale lorsque celle-ci présente un appui sur la greffe supérieur à 60% de l'appui osseux total^(30,43).

L'utilisation d'un anneau de soutien est systématique pour certains auteurs dès lors qu'une reconstruction osseuse est réalisée. Pour obtenir une fixation durable, sa fixation doit se faire par des vis prenant appui dans l'os natif⁽³⁵⁾. Les résultats des séries utilisant un anneau de soutien associé à une greffe structurale sont meilleurs : 77% de survie de l'implant à 10 ans pour Saleh qui utilise un anneau de Muller⁽⁴⁰⁾, 81% de survie à 10 ans pour Gerber et l'anneau de Ganz⁽¹³⁾ et 92% de survie à 13 ans pour Kerboull et sa croix⁽²²⁾. Les échecs sont favorisés par une fixation insuffisante de l'anneau (appui insuffisant, vis trop courtes ou pas assez nombreuses), par l'insuffisance de l'arrière fond, et par la résorption des greffes.

Outre l'ostéo-intégration imparfaite, les techniques de révision employant une greffe osseuse sont plus longues à réaliser et présentent un saignement ainsi qu'une morbidité plus importants que les techniques sans greffe. De plus, l'utilisation d'une allogreffe s'accompagne d'un risque de transmission d'agent infectieux non négligeable. L'utilisation d'une technique permettant de se passer d'une greffe structurale au cours des révisions acétabulaires pour protrusion intra-pelvienne semble donc préférable. Les

cupules triflanges sur mesure et les cotyles bilobés montrent des résultats intéressants, de 87 à 100% de survie à 2 ans, mais l'évaluation est réalisée uniquement sur moyen terme pour l'instant^(11,28).

Protrusion sur fracture acétabulaire :

L'interruption pelvienne correspond à une fracture des deux colonnes et pose le problème le plus complexe de la reconstruction acétabulaire. La présence d'une interruption de l'anneau pelvien constitue un facteur de mauvais pronostic de la révision pour Hansen puisque le taux de survie de ses révisions par cage de reconstruction cimentée sur une allogreffe morcelée varie de 88,8% à 57,7% à 5 ans quand il étudie uniquement les patients avec interruption pelvienne⁽¹⁸⁾. L'ostéosynthèse complémentaire de la colonne postérieure par plaque vissée est proposée par Paprosky⁽³¹⁾ et par Berry⁽¹⁾, afin de restaurer un anneau acétabulaire continent et d'améliorer la stabilité de la nouvelle cupule. Les cupules triflanges sont proposées comme alternative intéressante, permettant une synthèse des colonnes directement via le matériel d'arthroplastie⁽⁴²⁾.

Le choix du service : le cotyle de reconstruction Saturne (Laboratoire Amplitude®) :

L'implant de reconstruction Saturne est un implant acétabulaire non cimenté avec un renfort assuré en distal par un crochet obturateur et en proximal par deux pattes tectales vissées (chaque patte comporte deux trous de vis) dont la fixation au toit est assurée par 1 à 4 vis maconor de diamètre 3,5 mm, chaque patte pouvant être recoupée au besoin (*Fig. 5 b*). La stabilité primaire de cet implant vissé est excellente. Un insert en polyéthylène double mobilité est ensuite placé dans la cupule métallique hémisphérique, majorant ainsi la stabilité de l'arthroplastie.

Le choix du cotyle de reconstruction Saturne nous paraissait intéressant pour répondre au problème de migration médiale de la nouvelle cupule implanté. Au même titre que l'anneau de Ganz ou la croix de Kerboull, l'existence d'une fixation distale facilite son centrage et améliore sa stabilité, en particulier en cas de perte de substance médiale ou de fracture de l'acétabulum⁽²⁹⁾. Les pattes tectales appliquées sur le toit luttent contre la bascule et la médialisation de l'implant. La multiplicité des vis tectales autorise une fixation satisfaisante de l'implant dans l'os sain, même si une greffe structurale est utilisée en complément.

Les résultats de notre série à propos de l'utilisation de l'implant de reconstruction Saturne montrent un taux de survie de 75% à 2 ans et de 45% à 5 ans, avec ou sans greffe osseuse. Il s'agit de résultats modestes, mais dans la littérature, il n'y a pas de série s'intéressant uniquement aux cas de descellement avec protrusion. La comparaison de nos résultats avec ceux de la littérature ne donc peut se faire que avec les séries intéressant les pertes de substances massives (classées Paprosky 3A ou 3B) mais pas forcément avec protrusion. Les études ne différencient pas non plus le taux de complication de la révision du taux d'échec de l'implant, et il y est difficile de retrouver clairement les complications liées aux lésions des organes pelviens. Celles-ci font plutôt l'objet de publications à part, sous forme de case report. Le taux d'échec calculé à 36% pour notre série de Saturne reste sensiblement dans la moyenne. Notre résultat clinique et fonctionnel (Score de Harris) est discrètement inférieur aux autres techniques de révision, mais là aussi il faut pondérer cela au fait que la protrusion acétabulaire survient le plus souvent chez des patients présentant une pathologie osseuse sous-jacente et présentant un score de Charnley mauvais. Les résultats des séries les plus récentes étudiant les techniques de reconstruction les plus rependues sont regroupées dans le tableau XXIII et comparées aux résultats de notre série de 11 cotyles de reconstruction Saturne.

Série	Technique de reconstruction	Nbr patient	Recul moyen (années)	Taux d'échec (%)	Echecs	Taux de survie (%)	HHS	Intégration des greffes (%)
CHU Rouen 2012	Cotyle Saturne	11	3	36,4%	- 4 migrations	45% à 5 ans	69,1	62,5%
Rees 2012 (36)	Cupules Jumbo non cimentées	64	6	4,7%	- 3 descellements	95% à 15 ans		
Philippe 2011 (33)	Allogreffe morcelée + anneau de soutien	95	8	7,4%	- 5 migrations de l'anneau dont 2 repris - 3 sepsis	78% à 14 ans	71,1	60%
Hansen 2011 (18)	Allogreffe morcelée + cage cimentée	35	4,5	42,8%	- 8 descellements dont 6 repris - 7 sepsis	58% à 5 ans		87,5%
Regis 2008 (38)	Allogreffe massive + cage vissée	56	11,7	12,5%	- 5 descellements dont 2 repris - 2 fractures de matériel - 2 sepsis	87,5% à 12 ans	75	
Hansen 2006 (17)	Allogreffe morcelée médiale + cupule impactée	19 (2C)	2,8	0%	- 2 migrations > 3 millimètres	100% à 2 ans	71,7	100%
Moskal 2004 (24)	Cotyle oblongue	11	3,2	0%		100% à 2 ans	89	
Dennis 2003 (11)	Cupule triflange	24	2	12,5%	- 3 migrations	87,5% à 1,5 an	79	

Tableau XXIII : Résultats des principales séries évaluant la prise en charge des pertes de substances acétabulaires massives et comparaison avec notre série de cotyle de reconstruction Saturne ®. HHS = Score de Harris ; En grisé : notre série.

Concernant la stabilité de l'implant Saturne, notre série confirme que la rupture du matériel prothétique n'est pas un facteur d'échec et d'instabilité de la cupule révisée. Elle montre aussi que le mauvais placement du crochet obturateur ou que le nombre moins important de vis tectales ne sont pas directement liés à un échec radiologique et à une migration de l'implant. Le cotyle de reconstruction Saturne apparaît donc comme un

implant fiable, de mise en place reproductible, et qui ne nécessite pas de courbe d'apprentissage importante.

L'analyse des résultats de notre série montre que lors de la révision d'un cotyle en situation de protrusion majeure, une perte de substance osseuse massive de type Paprosky 3B constitue un facteur de risque de survenue d'une complication post-opératoire (risque relatif évalué à 2,7). Nous supposons que cette corrélation est due au temps opératoire plus long, et à la morbidité plus importante des techniques de reconstruction employées pour réviser de tels cotyles (saignement plus abondant en cas de prise de greffe, abord chirurgical plus extensif). Le seul facteur de risque d'échec retrouvé dans cette étude reste la présence d'une pathologie sous jacente entraînant des troubles osseux biologiques pouvant interférer avec l'ostéo-intégration du matériel prothétique et limiter la fixation biologique (maladie rhumatismale, corticothérapie au long cours). Le risque relatif de survenue d'un échec radiologique calculé est de 6,4.

Enfin, dans notre série, l'utilisation d'une greffe morcelée n'améliore pas la latéralisation de l'implant Saturne qui reste imposée par le placement du crochet et des pattes tectales. L'absence de réalisation d'une greffe osseuse n'est pas non plus un facteur favorisant l'instabilité et l'échec de l'implant. La reconstruction du stock osseux ne semble pas être un geste indispensable pour l'obtention d'une stabilité satisfaisante de l'implant de reconstruction Saturne.

Ces résultats modestes du cotyle de reconstruction Saturne sont assez décevants et nous ont poussé à envisager un autre moyen de reconstruction dans le cas de pertes de substances massives de l'acétabulum. Depuis le début de l'année 2012, le cotyle de McMinn (*Fig. 18*) est employé pour la révision des cotyles avec perte de substance massive. Il s'agit

d'un cotyle de reconstruction à plot, cimenté, utilisé habituellement pour la prise en charge des tumeurs du bassin avec hémipelvectomie. La figure 19 rapporte un exemple de reconstruction par cotyle de McMinn. Les résultats préliminaires sont satisfaisants, mais restent bien sur à être évalués au long terme.



Figure 18 : Cotyle de reconstruction à plot de McMinn.

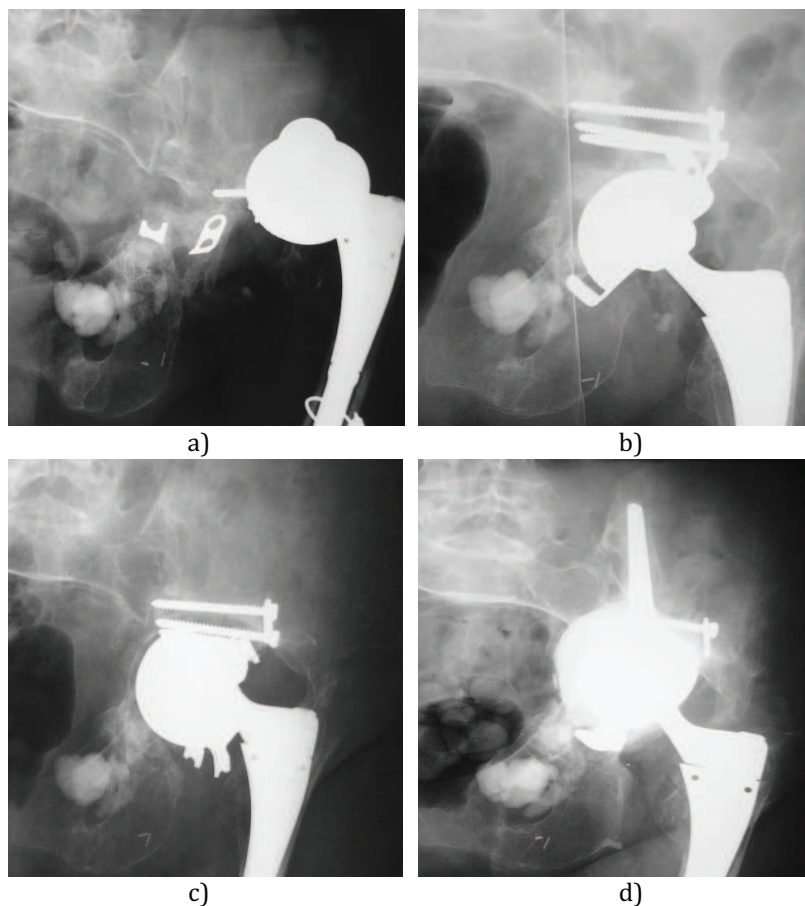


Figure 19 : Exemple d'une reconstruction d'une perte de substance classée Paprosky 3A. a) radiographie pré-opératoire ; b) reconstruction initiale par un cotyle de reconstruction Saturne avec 3 vis tectales, et une greffe autologue morcelée du toit et de l'arrière fond ; c) échec radiologique à 8 mois, fracture des pates tectales et du crochet obturateur ; d) reprise chirurgicale à l'aide d'un cotyle de reconstruction de McMinn cimenté dans l'aile iliaque.

CONCLUSION :

La protrusion acétabulaire est une constatation radiologique. Elle n'est pas synonyme de destruction osseuse massive. Son importance n'est pas corrélée au stock osseux acétabulaire restant. En revanche, la présence d'une protrusion intra-pelvienne du matériel prothétique acétabulaire sur la radiographie doit alerter le chirurgien sur la présence potentielle de lésions intra-pelviennes non osseuses. Une évaluation des axes vasculaires iliaques et des organes pelviens doit être réalisée. En cas de protrusion majeure ou de doute sur une lésion vasculaire associée, l'extraction et la révision de la cupule doit être réalisée par un double abord chirurgical comprenant une voie sous-péritonéale pour un contrôle endo-pelvien premier des axes iliaques. Ces reprises restent toutefois grevées d'un taux de complications graves de 13%, pouvant entraîner le décès du patient.

Concernant la révision de ces cotyles protrus, la technique est directement en rapport avec le stock osseux restant. L'objectif à privilégier est l'obtention d'une cupule stable immédiatement et dans le temps. La persistance d'une protrusion intra-pelvienne résiduelle de la nouvelle cupule n'influe pas le résultat clinique ni le taux de descellement. Le principal risque d'échec est la présence d'une pathologie systémique entraînant une fragilité osseuse. Le cotyle de reconstruction Saturne utilisé dans le service est une alternative convenable pour la prise en charge de ces révisions avec protrusion acétabulaire. Cet implant autorise un geste de révision simple, peu morbide, reproductible, et les résultats obtenus sont bons (survie de 75% à 2 ans et de 45% à 5 ans ; score HHS moyen de 69,1).

La principale limite de cette étude reste son petit nombre de patients, malgré les 12 ans de recul. La faible incidence de la protrusion majeure au cours des descellements acétabulaires rend son étude difficile et peu significative. Une étude multi-centrique reste nécessaire. Nos résultats devront être confirmés prochainement par l'étude nationale de la Société Française de la Hanche et du Genou prévue pour le congrès de la SOFCOT 2013 et à laquelle le CHU de Rouen participera.

RÉFÉRENCES BIBLIOGRAPHIQUES:

1. Berry DJ, Lewallen DG, Hanssen AD, Cabanela ME. Pelvic discontinuity in revision total hip arthroplasty. *J Bone Joint Surg Am.* 1999 Dec;81(12):1692-702.
2. Blumenfeld TJ, Bargar WL. Surgical technique: a cup-in-cup technique to restore offset in severe protrusio acetabular defects. *Clin Orthop Relat Res.* 2012 Feb;470(2):435-41.
3. Bonnomet F, Clavert P, Gicquel P, Lefèbvre Y, Kempf JF. [Reconstruction by graft and reinforcement device in severe aseptic acetabular loosening: 10 years survivorship analysis]. *Rev Chir Orthop Reparatrice Appar Mot.* 2001 Apr;87(2):135-46.
4. Brubaker SM, Brown TE, Manaswi A, Mihalko WM, Cui Q, Saleh KJ. Treatment options and allograft use in revision total hip arthroplasty the acetabulum. *J Arthroplasty.* 2007 Oct;22(7 Suppl 3):52-6.
5. Charnley J. The long-term results of low-friction arthroplasty of the hip performed as a primary intervention. 1972. *Clin Orthop Relat Res.* 1995 Oct;(319):4-15.
6. Chiang PP, Burke DW, Freiberg AA, Rubash HE. Osteolysis of the pelvis: evaluation and treatment. *Clin Orthop Relat Res.* 2003 Dec;(417):164-74.
7. Chiron P. [Focus on allografts and bone substitutes. Round table discussion of the Study Group of Bone Tissue Substitutes 1997]. *Rev Chir Orthop Reparatrice Appar Mot.* 1998 Oct;84 Suppl 1:35-63.
8. D'Antonio JA. Periprosthetic bone loss of the acetabulum. Classification and management. *Orthop Clin North Am.* 1992 Apr;23(2):279-90.
9. Dearborn JT, Harris WH. High placement of an acetabular component inserted without cement in a revision total hip arthroplasty. Results after a mean of ten years. *J Bone Joint Surg Am.* 1999 Apr;81(4):469-80.
10. Del Gaizo DJ, Kancherla V, Sporer SM, Paprosky WG. Tantalum augments for Paprosky IIIA defects remain stable at midterm followup. *Clin Orthop Relat Res.* 2012 Feb;470(2):395-401.
11. Dennis DA. Management of massive acetabular defects in revision total hip arthroplasty. *J Arthroplasty.* 2003 Apr;18(3 Suppl 1):121-5.
12. Desbonnet P, Connes H, Escare P, Tricoire JL, Trouillas J. Total hip revision using a cup design with a peg to treat severe pelvic bone defects. *Orthop Traumatol Surg Res.* 2012 May;98(3):346-51.
13. Gerber A, Pisan M, Zurakowski D, Isler B. Ganz reinforcement ring for reconstruction of acetabular defects in revision total hip arthroplasty. *J Bone Joint Surg Am.* 2003 Dec;85-A(12):2358-64.

14. Gill TJ, Sledge JB, Müller ME. The management of severe acetabular bone loss using structural allograft and acetabular reinforcement devices. *J Arthroplasty*. 2000 Jan;15(1):1-7.
15. Gozzard C, Blom A, Taylor A, Smith E, Learmonth I. A comparison of the reliability and validity of bone stock loss classification systems used for revision hip surgery. *J Arthroplasty*. 2003 Aug;18(5):638-42.
16. Gross AE, Duncan CP, Garbuz D, Mohamed EM. Revision arthroplasty of the acetabulum in association with loss of bone stock. *Instr Course Lect*. 1999;48:57-66.
17. Hansen E, Ries MD. Revision total hip arthroplasty for large medial(protrusio) defects with a rim-fit cementless acetabular component. *J Arthroplasty*. 2006 Jan;21(1):72-9.
18. Hansen E, Shearer D, Ries MD. Does a cemented cage improve revision THA for severe acetabular defects? *Clin Orthop Relat Res*. 2011 Feb;469(2):494-502.
19. Harris WH. Traumatic arthritis of the hip after dislocation and acetabular fractures: treatment by mold arthroplasty. An end-result study using a new method of result evaluation. *J Bone Joint Surg Am*. 1969 Jun;51(4):737-55.
20. Hooten JP Jr, Engh CA Jr, Engh CA. Failure of structural acetabular allografts in cementless revision hip arthroplasty. *J Bone Joint Surg Br*. 1994 May;76(3):419-22.
21. Johanson NA, Driftmier KR, Cerynik DL, Stehman CC. Grading acetabular defects: the need for a universal and valid system. *J Arthroplasty*. 2010 Apr;25(3):425-31.
22. Kerboull M, Hamadouche M, Kerboull L. The Kerboull acetabular reinforcement device in major acetabular reconstructions. *Clin Orthop Relat Res*. 2000 Sep;(378):155-68.
23. Kim YL, Nam KW, Yoo JJ, Kim YM, Kim HJ. Cotyloplasty in cementless total hip arthroplasty for an insufficient acetabulum. *Clin Orthop Surg*. 2010 Sep;2(3):148-53.
24. Laffargue P. Moyens de reconstruction de l'acétabulum dans les reprises de prothèse totale de hanche. Reprise des prothèses de hanche. *Cahiers d'enseignement de la Sofcot, Elsevier Masson* 2010. P143-160.
25. Lee JM, Nam HT. Acetabular revision total hip arthroplasty using an impacted morselized allograft and a cementless cup: minimum 10-year follow-up. *J Arthroplasty*. 2011 Oct;26(7):1057-60.
26. Merle D'Aubigné R. [Numerical classification of the function of the hip. 1970]. *Rev Chir Orthop Reparatrice Appar Mot*. 1990;76(6):371-4.
27. Moreland JR, Green TA, Mai L, Amstutz HC. Aseptic loosening of total hip replacement: incidence and significance. In *The Hip. Proceedings of the eighth open scientific meeting of the hip society*. St Louis; Ed CV Mosby and Co.

28. Moskal JT, Shen FH. The use of bilobed porous-coated acetabular components without structural bone graft for type III acetabular defects in revision total hip arthroplasty: a prospective study with a minimum 2-year follow-up. *J Arthroplasty*. 2004 Oct;19(7):867-73.
29. Olivier H. Traitement des détériorations cotyloïdiennes aseptiques des prothèses totales de hanche. In: Duparc J. Cahiers d'enseignement de la Sofcot 1995. Paris: Expansion scientifique; 1995, p23-34.
30. Paprosky WG, Magnus RE. Principles of bone grafting in revision total hip arthroplasty. Acetabular technique. *Clin Orthop Relat Res*. 1994 Jan;(298):147-55.
31. Paprosky WG, O'Rourke M, Sporer SM. The treatment of acetabular bone defects with an associated pelvic discontinuity. *Clin Orthop Relat Res*. 2005 Dec;441:216-20.
32. Paprosky WG, Perona PG, Lawrence JM. Acetabular defect classification and surgical reconstruction in revision arthroplasty. A 6-year follow-up evaluation. *J Arthroplasty*. 1994 Feb;9(1):33-44.
33. Philippe R, Gosselin O, Sedaghatian J, Dezaly C, Roche O, Sirveaux F, Molé D. Acetabular reconstruction using morselized allograft and a reinforcement ring for revision arthroplasty with Paprosky type II and III bone loss: survival analysis of 95 hips after 5 to 13 years. *Orthop Traumatol Surg Res*. 2012 Apr;98(2):129-37.
34. Piriou P, Sagnet F, Norton MR, de Loubresse CG, Judet T. Acetabular component revision with frozen massive structural pelvic allograft: average 5-year follow-up. *J Arthroplasty*. 2003 Aug;18(5):562-9.
35. Puget J, Chaminade B. Reprise des prothèses de hanche. Cahiers d'enseignement de la Sofcot, Elsevier Masson 2010.
36. Rees HW, Fung DA, Cernyik DL, Amin NH, Johanson NA. Revision total hip arthroplasty without bone graft of high-grade acetabular defects. *J Arthroplasty*. 2012 Jan;27(1):41-7.
37. Regis D, Magnan B, Sandri A, Bartolozzi P. Long-term results of anti-protrusion cage and massive allografts for the management of periprosthetic acetabular bone loss. *J Arthroplasty*. 2008 Sep;23(6):826-32.
38. Regis D, Sandri A, Bonetti I, Bortolami O, Bartolozzi P. A minimum of 10-year follow-up of the Burch-Schneider cage and bulk allografts for the revision of pelvic discontinuity. *J Arthroplasty*. 2012 Jun;27(6):1057-63.
39. Saleh KJ, Holtzman J, Gafni ASaleh L, Jaroszynski G, Wong P, Woodgate I, Davis A, Gross AE. Development, test reliability and validation of a classification for revision hip arthroplasty. *J Orthop Res*. 2001 Jan;19(1):50-6.
40. Saleh KJ, Jaroszynski G, Woodgate I, Saleh L, Gross AE. Revision total hip arthroplasty with the use of structural acetabular allograft and reconstruction ring: a case series with a 10-year average follow-up. *J Arthroplasty*. 2000 Dec;15(8):951-8.

41. Sporer SM, O'Rourke M, Chong P, Paprosky WG. The use of structural distal femoral allografts for acetabular reconstruction. Average ten-year follow-up. *J Bone Joint Surg Am.* 2005 Apr;87(4):760-5.
42. Sporer SM, O'Rourke M, Paprosky WG. The treatment of pelvic discontinuity during acetabular revision. *J Arthroplasty.* 2005 Jun;20(4 Suppl 2):79-84.
43. Sporer SM, Paprosky WG, O'Rourke MR. Managing bone loss in acetabular revision. *Instr Course Lect.* 2006;55:287-97.
44. Sudo A, Hasegawa M, Fukuda A, Kawamura G, Muraki M, Uchida A. Acetabular reconstruction using a cementless cup and hydroxyapatite granules: 3- to 8-year clinical results. *J Arthroplasty.* 2007 Sep;22(6):828-32.
45. Tabutin J, Pelegri C, Cambas PM, Vogt F. [Fence grafting for acetabular reconstruction with a cementless cup]. *Rev Chir Orthop Reparatrice Appar Mot.* 2006 Nov;92(7):708-14.
46. Taylor ED, Browne JA. Reconstruction options for acetabular revision. *World J Orthop.* 2012 Jul 18;3(7):95-100.
47. Thomazeau H, Colmar M. Reconstruction acétabulaire dans les revisions des prothèses totales de hanche pour descellement. *Ann Orthop Ouest,* 2005,37,221-261.
48. Van der Linde M, Tonino A. Acetabular revision with impacted grafting and a reinforcement ring: 42 patients followed for a mean of 10 years. *Acta Orthop Scand.* 2001 Jun;72(3):221-7.
49. Vives P. Descellement aseptique des prothèses totales de hanches repris par prothèses cimentées. *Rev Chir Orthop Rep*1989;75:23-60
50. Young SK, Dorr LD, Kaufman RL, Gruen TA. Factors related to failure of structural bone grafts in acetabular reconstruction of total hip arthroplasty. *J Arthroplasty.* 1991;6 Suppl:S73-82.

ANNEXES :

Score de Charnley :

Le score de Charnley permet de classer les patients en fonction de la qualité de leur marche en trois catégories de difficulté croissante⁽⁵⁾ :

- A : Pathologie isolée de hanche sans autre facteur limitant l'activité.
- B : Pathologie de la hanche étudiée et handicap significatif sur la hanche controlatérale.
- C : Patient avec plusieurs facteurs de handicap significatifs en dehors des hanches.

Score Postel – Merle d'Aubigné (PMA) :

Score d'évaluation clinique et fonctionnelle en 18 points⁽²⁶⁾ :

Marche :	6	Stabilité parfaite, marche normale et illimitée.
	5	Stabilité imparfaite, légère boiterie à la fatigue, cannes pour de longues distances.
	4	Légère instabilité, boiterie nette, souvent une canne pour sortir.
	3	Instabilité, forte boiterie, une canne en permanence.
	2	Forte instabilité, deux cannes, une canne béquille parfois.
	1	Appui monopodal impossible, deux béquilles.
	0	Station debout impossible, appui impossible, patient grabataire.

Mobilité :	6	Amplitude en flexion > ou = à 90°
	5	75 à 85°
	4	55 à 70°
	3	35 à 50°
	2	< ou = à 30°
	1	Flexion réduite ou attitude vicieuse importante
	0	Ankylose en position anormale

Douleur :	6	Aucune
	5	Rare et légère, n'empêchant pas une activité normale.
	4	Compatible avec une activité physique réduite, une demi-heure ou plus de marche.
	3	Arrêtant la marche au bout de 20 minutes.
	2	Arrêtant la marche au bout de 10 minutes.
	1	Très vive à la mobilisation et à l'appui, ne permet que quelques pas.
0	Très vive et permanente, ne permettant pas la marche. Patient confiné au lit. Douleur insomniente.	

Classification de Moreland:

Evaluation de l'ostéo-intégration des greffes osseuses en 5 types, basés sur la présence d'un liseré d'ostéolyse à l'interface os – cupule acétabulaire⁽²⁷⁾ :

Type 1:	Pas de liseré clair, fixation optimale.
Type 2:	Liseré incomplet, fixation conservée.
Type 3:	Liseré inférieur à 2 mm ou espace clair complet évolutif mais sans migration.
Type 4:	Liseré égal ou supérieur à 2 mm, migration au delà de 18 mois ou reprise indiquée.
Type 5:	Cupule reprise pour descellement.

Caractéristiques cliniques détaillées des patients inclus :

Patient	Sexe	Âge à la révision	Coté	Nbre de révisions	Délai de reprise	Motif de la révision
1	M	47 ans	G		12 ans	- Douleurs sur descellement cotyloïdien
2	F	87 ans	G	1	2 ans	- Sepsis sévère
3	F	73 ans	D	3	2 ans	- Douleurs sur descellement cotyloïdien
4	F	80 ans	G	3	13 mois	- Douleurs sur descellement cotyloïdien
5	F	76 ans	G		25 ans	- Douleurs sur descellement cotyloïdien
6	F	76 ans	G	4	23 ans	- Douleurs sur descellement cotyloïdien
7	F	78 ans	D	1	8 ans	- Luxation invétérée
8	F	84 ans	D		13 ans	- Douleurs sur descellement cotyloïdien
9	F	76 ans	D		18 ans	- Douleurs sur descellement cotyloïdien
10	M	64 ans	D		17 ans	- Cotyloïdite sur PI
11	F	84 ans	D		32 ans	- Douleurs sur descellement cotyloïdien
12	F	61 ans	D	2	7 ans	- Douleurs sur descellement cotyloïdien
13	F	81 ans	D		17 ans	- Douleurs sur descellement cotyloïdien
14	F	82 ans	D		12 ans	- Fracture spontanée du cotyle
15	M	53 ans	D	1	30 ans	- Douleurs sur descellement cotyloïdien

Tableau XXIV : Caractéristiques cliniques des patients au moment de la révision de l'arthroplastie de hanche. M = masculin ; F = féminin ; D = droite ; G = gauche ; PI = prothèse intermédiaire.

Patient	Charnley	Âge à l'interrogatoire	PMA	HHS	Co-morbidités
1	C	- Patient décédé			
2	B	- Patiente décédée			
3	A	82 ans	14	80	
4	B	87 ans	11	58	- Résection tête-col
5	B	82 ans	7	57	- PTH controlatérale
6	C	82 ans	4	27	- Arthrose lombaire évoluée et invalidante.
7	B	84 ans	14	84	- PTH controlatérale
8	A	- Perdue de vue (partie vivre en Espagne)			
9	B	80 ans	15	82	- PTH controlatérale
10	B	68 ans	17	97	- Ostéonécrose aseptique sur corticoïdes au long cours - PI controlatérale
11	C	87 ans	12	74	- PR stable
12	C	65 ans	4	20	- PR sévère, gonalgies, PTG bilatérales
13	B	82 ans	17	92	- PTH controlatérale
14	B	83 ans	6	42	- ostéoporose avancée, - PTH controlatérale descellée
15	A	58 ans	15	78	- Coxavara, ostéotomie fémorale

Tableau XXV : Résultats cliniques et fonctionnels des révisions à la plus grande distance d'évaluation pour les patients non perdus de vue. PMA = score de Postel - Merle d'Aubigné ; HHS = score de Harris (Harris Hip Score) ; PTH = prothèse totale de hanche ; PI = prothèse intermédiaire ; PTG = prothèse totale de genou ; PR = polyarthrite rhumatoïde.

Caractéristiques radiologiques détaillées des patients de la série :

Patient	SOO 2004 pré-opératoire	SOO 2004 post-opératoire immédiat	SOO 2004 au plus grand recul	Délai du plus grand recul (mois)
1	III C	II B	II B	2
2	IV C	Résection		
3	III C	II B	II B	98
4	II C	Résection		
5	IV A	II B	II B	54
6	III C	II C	II C	66
7	II C	II C	II C	67
8	IV C	II B	II B	2
9	III C	II C	II C	35
10	II C	II B	II C	39
11	IV C	III C	III C	18
12	II C	I C	IV C	12
13	II C	II C	II C	5
14	III C	II B	III C	2
15	III C	II A	II A	2

Tableau XXVI : Centrage des cupules selon la classification de la Société des Orthopédistes de l'Ouest (SOO 2004) sur les clichés pré-opératoires, post-opératoires immédiats, et post-opératoires au plus grand recul radiologique.

Patient	Paprosky	AAOS		SOFcot		Saleh
		Perop	Préop	Préop	Perop	
1	3 B	IV B	IV B	4	4	IV
2	3 B	IV B	IV B	4	4	V
3	3 B	IV B	IV B	4	4	V
4	3 B	IV B	IV B	4	4	IV
5	2 C	II	II	2	2	II
6	2 A	II	II	2	2	II
7	2 C	II	II	2	2	II
8	3 B	III	III	2	3	III
9	2 A	III	IV B	3	4	III
10	2 C	II	II	2	2	II
11	3 B	IV B	IV B	4	4	IV
12	3 B	IV B	IV B	4	4	V
13	2 A	I	III	2	3	III
14	2 C	II	III	2	3	II
15	3 B	IV A	II	3	2	III

Tableau XXVII : pertes de substances osseuses évaluées selon les classifications de Paprosky, de l'AAOS, de la SOFCOT, et de Saleh. Ces évaluations ont été réalisées sur les clichés pré-opératoires pour chacune des classifications, et sur les constatations per-opératoires retrouvées sur les comptes-rendus opératoires pour les classifications de l'AAOS et la SOFCOT. En effet, les deux autres classifications ont une composante radiologique.

Caractéristiques détaillées des reconstructions réalisées :

Patient	Abord chirurgical	Cotyle	Grefe osseuse	Substitut osseux	Changement de tige
1	SP + HMA	Bousquet à 5 pattes	Structurale (péroné) + Morcelée autologue		
2	SP + Postérieure	Résection			
3	SP + HMA	Saturne 4 vis	Morcelée autologue		oui
4	HMA	Résection			
5	HMA	Saturne 3 vis	Morcelée autologue		oui
6	HMA	Saturne 3 vis	Morcelée autologue		oui
7	HMA	Saturne 3 vis			oui
8	SP + HMA	Saturne 3 vis			oui
9	Externe digastrique	Saturne 4 vis	Morcelée autologue	Calstrux	oui
10	HMA	Saturne 4 vis			
11	Postérieure	Saturne 3 vis	Structurale autologue (crête iliaque)		oui
12	SP + Postérieure	Saturne 4 vis	Structurale autologue (crête iliaque) + Morcelée autologue		oui
13	HMA	Saturne 4 vis	Morcelée autologue		
14	Postérieure	Gyros 2 vis	Allogreffe structurale (tête de banque)		
15	Postérieure	Saturne 4 vis	Morcelée autologue	Osteopure	oui

Tableau XXVIII : Caractéristiques détaillées de la technique opératoire et du matériel utilisé pour la révision de chaque patient de la série. SP = sous péritonéale ; HMA = hémimyotomie antérieure.

Mesures détaillées de chaque radiographie de l'étude:

Patient	Protrusion (mm)				Ascension (mm)				Inclinaison (°)		
	pré-op	post-op immédiat	+ long recul	Δ	pré-op	post-op immédiat	+ long recul	Δ	post-op immédiat	+ long recul	Δ
1	14,5	3,5	4,4	0,1	53,7	29,2	26,3	2,9	32	30	2
2	20,5				65,2						
3	41,5	-2,3	2,7	5	61,5	21,4	23,7	2,3	42	42	0
4	19,8				20,2						
5	9	2,5	1,9	0,6	62,4	29,8	36,2	6,4	36	44	8
6	8,2	7,8	7,7	0,1	55,6	32,2	31,1	0,9	42	40	2
7	12,7	14,2	14,3	0,1	21,2	23,1	21,8	1,3	27	27	0
8	30,8	-2	1	3	65,3	34,1	29,6	4,5	18	23	5
9	15	8,8	5,7	3,1	25,1	28,6	32,2	3,6	41	42	1
10	15,4	-0,8	12,3	13,1	31,1	21,9	27,3	5,4	35	47	12
11	7	6,1	8,6	2,5	43,8	27,6	35,3	7,7	43	40	3
12	11,2	10,2	30,4	20,2	29,2	27,5	34,5	7	53	229	176
13	8,9	18,1	22,1	4	27,4	24,2	24,6	0,4	43	47	4
14	15,9	-2,7	11,1	13,8	39,9	29,1	46,4	17,3	27	67	40
15	11,7	-5,6	-4,6	1	37,3	20,9	21,4	0,5	26	28	2
moyenne	18,9	4,4	9	5,1	53,1	26,9	30,0	4,6	35,8	54,3	19,6

Tableau XXIV : Mesures détaillées des distances entre la cupule et la ligne de Köhler (protrusion) et entre le centre de rotation coxo-fémoral et la ligne des U (ascension), ainsi que de l'angulation entre la cupule et la ligne de Köhler (inclinaison). Mesures réalisées sur les clichés pré-opératoires, post-opératoires immédiats, et post-opératoires au plus grand recul radiologique. Δ = variation entre les mesures post-opératoires immédiates et au plus grand recul. En grisé : mesures entrant dans les critères d'échec. A noter : les patients n°2 et n°4 n'ont pas été révisés, mais mis en résection tête col.

Serment d'Hippocrate

« Au moment d'être admise à exercer la médecine, je promets et je jure d'être fidèle aux lois de l'honneur et de la probité. Mon premier souci sera de rétablir, de préserver ou de promouvoir la santé dans tous ses éléments, physiques et mentaux, individuels et sociaux. Je respecterai toutes les personnes, leur autonomie et leur volonté, sans aucune discrimination selon leur état ou leurs convictions. J'interviendrai pour les protéger si elles sont affaiblies, vulnérables ou menacées dans leur intégrité ou leur dignité. Même sous la contrainte, je ne ferai pas usage de mes connaissances contre les lois de l'humanité. J'informerai les patients des décisions envisagées, de leurs raisons et de leurs conséquences. Je ne tromperai jamais leur confiance et n'exploiterai pas le pouvoir hérité des circonstances pour forcer les consciences. Je donnerai mes soins à l'indigent et à quiconque me les demandera. Je ne me laisserai pas influencer par la soif du gain ou la recherche de la gloire.

Admise dans l'intimité des personnes, je tairai les secrets qui me seront confiés. Reçue à l'intérieur des maisons, je respecterai les secrets des foyers et ma conduite ne servira pas à corrompre les mœurs. Je ferai tout pour soulager les souffrances. Je ne prolongerai pas abusivement les agonies. Je ne provoquerai jamais la mort délibérément.

Je préserverai l'indépendance nécessaire à l'accomplissement de ma mission. Je n'entreprendrai rien qui dépasse mes compétences. Je les entretiendrai et les perfectionnerai pour assurer au mieux les services qui me seront demandés.

J'apporterai mon aide à mes confrères ainsi qu'à leurs familles dans l'adversité. Que les hommes et mes confrères m'accordent leur estime si je suis fidèle à mes promesses ; que je sois déshonorée et méprisée si j'y manque. »

Résumé :

Cette étude rétrospective menée sur 11 années au CHU de Rouen regroupait les cas de reprises d'arthroplastie de hanche avec protrusion acétabulaire majeure supérieure à 15 millimètres en dedans de la ligne de Köhler.

Quinze patients d'âge moyen de 73,8 ans (53–87) au moment de la révision ont été inclus dans l'étude. Les données recherchées étaient les précautions pré-opératoires particulières prises par les opérateurs, ainsi que les techniques de révision employées. Les pertes de substances osseuses étaient évaluées par les classifications de la SOFCOT, de Paprosky, de l'AAOS et de Saleh, le centrage des cupules par la classification de la SOO 2004, et l'intégration des greffes par la classification de Moreland. Les résultats cliniques étaient évalués par les scores HHS et PMA.

La protrusion acétabulaire moyenne était de 26,9 millimètres (7,0–41,5) et survenait dans deux situations : une perte de substance cavitaire de l'arrière fond, ou une perte de substance osseuse massive avec destruction du mur médial. L'analyse des données a montré que 7 patients ont bénéficié d'une exploration radiologique complémentaire afin de dépister une éventuelle lésion intra-pelvienne associée (lésion vasculaire, vésicale ou digestive). Pour 5 patients, l'abord de la cupule a été complété par une voie d'abord sous-péritonéale afin de contrôler les vaisseaux pelviens. Le recul radiologique moyen était de 30,9 mois (2–98). Deux patients sont décédés, et un troisième est perdu de vue. Cinq patients ont présenté une complication post-opératoire, dont une grave, et une ayant mené au décès. La technique de reconstruction privilégiée était le cotyle de reconstruction Saturne (laboratoire Amplitude®) dans 11 cas. La survie de cet implant était de 75% à 2 ans, et de 45% à 5 ans. Cinq patients sont en situation d'échec radiologique au plus grand recul. Le score HHS moyen était de 67,7 points (27–97) et le score PMA moyen était de 11,3 points (4-17). Aucun n'a été réopéré.

Cette étude précise que la protrusion acétabulaire est un signe radiologique imposant la réalisation d'une exploration intra-pelvienne pré-opératoire, et d'un abord sous-péritonéal pour contrôle premier des vaisseaux. Le cotyle Saturne donne des résultats cliniques moyens, et semble ne répondre que partiellement aux difficultés liées à une révision acétabulaire avec protrusion massive.

Mots clefs : Protrusion acétabulaire, révision acétabulaire, perte de substance osseuse massive