



HAL
open science

Histoplasmose pulmonaire à *Histoplasma capsulatum*. À propos de quatre cas observés à Rouen

Michel Chan Tche Hiong

► **To cite this version:**

Michel Chan Tche Hiong. Histoplasmose pulmonaire à *Histoplasma capsulatum*. À propos de quatre cas observés à Rouen. Médecine humaine et pathologie. 2012. dumas-00746663

HAL Id: dumas-00746663

<https://dumas.ccsd.cnrs.fr/dumas-00746663v1>

Submitted on 29 Oct 2012

HAL is a multi-disciplinary open access archive for the deposit and dissemination of scientific research documents, whether they are published or not. The documents may come from teaching and research institutions in France or abroad, or from public or private research centers.

L'archive ouverte pluridisciplinaire **HAL**, est destinée au dépôt et à la diffusion de documents scientifiques de niveau recherche, publiés ou non, émanant des établissements d'enseignement et de recherche français ou étrangers, des laboratoires publics ou privés.

FACULTE MIXTE DE MEDECINE ET DE PHARMACIE DE ROUEN

ANNEE 2012

N°

**THESE POUR LE
DOCTORAT EN MEDECINE**

(Diplôme d'Etat)

PAR

CHAN TCHE HIONG Michel

NE LE 18 AOÛT 1960 A ANTALAHA (Madagascar)

PRESENTEE ET SOUTENUE PUBLIQUEMENT LE 12 SEPTEMBRE 2012

**Histoplasmose pulmonaire à *Histoplasma capsulatum*
A propos de quatre cas observés à Rouen**

PRESIDENT DU JURY : PROFESSEUR PIERRE FREGER

DIRECTEUR DE THESE : PROFESSEUR GEORGES NOUVET

ANNEE UNIVERSITAIRE 2011 - 2012
U.F.R. DE MEDECINE-PHARMACIE DE ROUEN

LISTE DES PROFESSEURS DE LA FACULTE

DOYEN :	Professeur Pierre FREGER
ASSESEURS :	Professeur Michel GUERBET Professeur Benoit VEBER Professeur Pascal JOLY Professeur Bernard PROUST
DOYENS HONORAIRES :	Professeurs J. BORDE - Ph. LAURET - H. PIGUET – C. THUILLEZ
PROFESSEURS HONORAIRES :	MM. M-P AUGUSTIN - J.ANDRIEU-GUITRANCOURT - M.BENOZIO – J.BORDE - Ph. BRASSEUR - R. COLIN - E. COMOY - J. DALION - . DESHAYES - C. FESSARD – J.P FILLASTRE - P.FRIGOT -J. GARNIER - J. HEMET - B. HILLEMAND - G. HUMBERT - J.M. JOUANY - R. LAUMONIER – Ph. LAURET - M. LE FUR – J.P. LEMERCIER - J.P LEMOINE - M ^{le} MAGARD - MM. B. MAITROT - M. MAISONNET - F. MATRAY - P.MITROFANOFF - Mme A. M. ORECCHIONI - P. PASQUIS - H.PIGUET - M.SAMSON – Mme SAMSON-DOLLFUS – J.C. SCHRUB - R.SOYER - B.TARDIF -.TESTART - J.M. THOMINE – C. THUILLEZ - P.TRON - C.WINCKLER - L.M.WOLF

I – MEDECINE

PROFESSEURS

M. Frédéric ANSELME	HCN	Cardiologie
M. Bruno BACHY	HCN	Chirurgie pédiatrique
M. Fabrice BAUER	HCN	Cardiologie
Mme Soumeya BEKRI	HCN	Biochimie et Biologie Moléculaire
M. Jacques BENICHOU	HCN	Biostatistiques et informatique médicale
M. Eric BERCOFF	HB	Médecine interne (gériatrie)
M. Jean-Paul BESSOU	HCN	Chirurgie thoracique et cardio-vasculaire
Mme Françoise BEURET-BLANQUART	CRMPR	Médecine physique et de réadaptation
M. Guy BONMARCHAND	HCN	Réanimation médicale
M. Olivier BOYER	UFR	Immunologie
M. Jean-François CAILLARD	HCN	Médecine et santé au Travail
M. François CARON	HCN	Maladies infectieuses et tropicales
M. Philippe CHASSAGNE	HB	Médecine interne (Gériatrie)
M. Alain CRIBIER (Surnombre)	HCN	Cardiologie
M. Antoine CUVELIER	HB	Pneumologie

M. Pierre CZERNICHOW	HCH	Epidémiologie, économie de la santé
M. Jean - Nicolas DACHER	HCN	Radiologie et Imagerie Médicale
M. Stéfan DARMONI	HCN	Informatique Médicale/Techniques de communication
M. Pierre DECHELOTTE	HCN	Nutrition
Mme Danièle DEHESDIN	HCN	Oto-Rhino-Laryngologie
M. Philippe DENIS (Surnombre)	HCN	Physiologie
M. Jean DOUCET	HB	Thérapeutique/Médecine – Interne - Gériatrie.
M. Bernard DUBRAY	CB	Radiothérapie
M. Philippe DUCROTTE	HCN	Hépat – Gastro - Entérologie
M. Frank DUJARDIN	HCN	Chirurgie Orthopédique - Traumatologique
M. Fabrice DUPARC	HCN	Anatomie - Chirurgie Orthopédique et Traumatologique
M. Bertrand DUREUIL	HCN	Anesthésiologie et réanimation chirurgicale
Mlle Hélène ELTCHANINOFF	HCN	Cardiologie
M. Thierry FREBOURG	UFR	Génétique
M. Pierre FREGER	HCN	Anatomie/Neurochirurgie
M. Jean François GEHANNO	HCN	Médecine et Santé au Travail
M. Emmanuel GERARDIN	HCN	Imagerie Médicale
Mme Priscille GERARDIN	HCN	Pédopsychiatrie
M. Michel GODIN	HB	Néphrologie
M. Philippe GRISE	HCN	Urologie
M. Didier HANNEQUIN	HCN	Neurologie
M. Fabrice JARDIN	CB	Hématologie
M. Luc-Marie JOLY	HCN	Médecine d'urgence
M. Pascal JOLY	HCN	Dermato - vénéréologie
M. Jean-Marc KUHN	HB	Endocrinologie et maladies métaboliques
Mme Annie LAQUERRIERE	HCN	Anatomie cytologie pathologiques
M. Vincent LAUDENBACH	HCN	Anesthésie et réanimation chirurgicale
M. Alain LAVOINNE	UFR	Biochimie et biologie moléculaire
M. Joël LECHEVALLIER	HCN	Chirurgie infantile
M. Hervé LEFEBVRE	HB	Endocrinologie et maladies métaboliques
M. Xavier LE LOET	HB	Rhumatologie
M. Eric LEREBOURS	HCN	Nutrition
Mlle Anne-Marie LEROI	HCN	Physiologie
M. Hervé LEVESQUE	HB	Médecine interne
Mme Agnès LIARD-ZMUDA HCN	HCN	Chirurgie Infantile

M. Bertrand MACE	HCN	Histologie, embryologie, cytogénétique
M. Eric MALLET (<i>Surnombre</i>)	HCN	Pédiatrie
M. Christophe MARGUET	HCN	Pédiatrie
Mlle Isabelle MARIE	HB	Médecine Interne
M. Jean-Paul MARIE	HCN	ORL
M. Loïc MARPEAU	HCN	Gynécologie - obstétrique
M. Stéphane MARRET	HCN	Pédiatrie
M. Pierre MICHEL	HCN	Hépto - Gastro - Entérologie
M. Francis MICHOT	HCN	Chirurgie digestive
M. Bruno MIHOUT	HCN	Neurologie
M. Pierre-Yves MILLIEZ	HCN	Chirurgie plastique, reconstructrice et esthétique
M. Jean-François MUIR	HB	Pneumologie
M. Marc MURAINÉ	HCN	Ophthalmologie
M. Philippe MUSETTE	HCN	Dermatologie - Vénérologie
M. Christophe PEILLON	HCN	Chirurgie générale
M. Jean-Marc PERON	HCN	Stomatologie et chirurgie maxillo-faciale
M. Christian PFISTER	HCN	Urologie
M. Jean-Christophe PLANTIER	HCN	Bactériologie - Virologie
M. Didier PLISSONNIER	HCN	Chirurgie vasculaire
M. Bernard PROUST	HCN	Médecine légale
M. François PROUST	HCN	Neurochirurgie
Mme Nathalie RIVES	HCN	Biologie et méd. du dévelop. et de la reprod.
M. Jean-Christophe RICHARD (<i>Mise en dispo</i>)	HCN	Réanimation Médicale, Médecine d'urgence
M. Horace ROMAN	HCN	Gynécologie Obstétrique
M. Jean-Christophe SABOURIN	HCN	Anatomie – Pathologie
M. Guillaume SAVOYE	HCN	Hépto - Gastro
M. Michel SCOTTE	HCN	Chirurgie digestive
Mme Fabienne TAMION	HCN	Thérapeutique
Mlle Florence THIBAUT	HCN	Psychiatrie d'adultes
M. Luc THIBERVILLE	HCN	Pneumologie
M. Christian THUILLEZ	HB	Pharmacologie
M. Hervé TILLY	CB	Hématologie et transfusion
M. François TRON (<i>Surnombre</i>)	UFR	Immunologie
M. Jean-Jacques TUECH	HCN	Chirurgie digestive
M. Jean-Pierre VANNIER	HCN	Pédiatrie génétique

M. Benoît VEBER	HCN	Anesthésiologie Réanimation chirurgicale
M. Pierre VERA	C.B.	Biophysique et traitement de l'image
M. Eric VERSPYCK	HCN	Gynécologie obstétrique
M. Olivier VITTECOQ	HB	Rhumatologie
M. Jacques WEBER	HCN	Physiologie

MAITRES DE CONFERENCES

Mme Noëlle BARBIER-FREBOURG	HCN	Bactériologie – Virologie
M. Jeremy BELLIEN	HCN	Pharmacologie
Mme Carole BRASSE LAGNEL	HCN	Biochimie
Mme Mireille CASTANET	HCN	Pédiatrie
M. Gérard BUCHONNET	HCN	Hématologie
Mme Nathalie CHASTAN	HCN	Physiologie
Mme Sophie CLAEYSSENS	HCN	Biochimie et biologie moléculaire
M. Moïse COEFFIER	HCN	Nutrition
M. Vincent COMPERE	HCN	Anesthésiologie et réanimation chirurgicale
M. Manuel ETIENNE	HCN	Maladies infectieuses et tropicales
M. Guillaume GOURCEROL	HCN	Physiologie
Mme Catherine HAAS-HUBSCHER	HCN	Anesthésie - Réanimation chirurgicale
M. Serge JACQUOT	UFR	Immunologie
M. Joël LADNER	HCN	Epidémiologie, économie de la santé
M. Jean-Baptiste LATOUCHE	UFR	Biologie Cellulaire
Mme Lucie MARECHAL-GUYANT	HCN	Neurologie
M. Jean-François MENARD	HCN	Biophysique
Mme Muriel QUILLARD	HCN	Biochimie et Biologie moléculaire
M. Vincent RICHARD	UFR	Pharmacologie
M. Francis ROUSSEL	HCN	Histologie, embryologie, cytogénétique
Mme Pascale SAUGIER-VEBER	HCN	Génétique
Mme Anne-Claire TOBENAS-DUJARDIN	HCN	Anatomie
M. Eric VERIN	HCN	Physiologie

MAITRE DE CONFERENCES ASSOCIE A MI-TEMPS

M. Thierry LEQUERRE	HB	Rhumatologie
M. Fabien DOGUET	HCN	Chirurgie thoracique et cardio-vasculaire

PROFESSEUR AGREGÉ OU CERTIFIÉ

Mme Dominique **LANIEZ**

UFR Anglais

Mme Michèle **GUIGOT**

UFR Sciences humaines - Techniques d'expression

II – PHARMACIE

PROFESSEURS

M. Thierry BESSON	Chimie Thérapeutique
M. Jean-Jacques BONNET	Pharmacologie
M. Roland CAPRON (PU-PH)	Biophysique
M. Jean COSTENTIN (PU-PH)	Pharmacologie
Mme Isabelle DUBUS	Biochimie
M. Loïc FAVENNEC (PU-PH)	Parasitologie
M. Michel GUERBET	Toxicologie
M. Olivier LAFONT	Chimie organique
Mme Isabelle LEROUX	Physiologie
Mme Elisabeth SEGUIN	Pharmacognosie
M. Marc VASSE (PU-PH)	Hématologie
M Jean-Marie VAUGEOIS (Délégation CNRS)	Pharmacologie
M. Philippe VERITE	Chimie analytique

MAITRES DE CONFERENCES

Mle Cécile BARBOT	Chimie Générale et Minérale
Mme Dominique BOUCHER	Pharmacologie
M. Frédéric BOUNOURE	Pharmacie Galénique
Mme Martine PESTEL-CARON	Microbiologie
M. Abdeslam CHAGRAOUI	Physiologie
M. Jean CHASTANG	Biomathématiques
Mme Marie Catherine CONCE-CHEMTOB	Législation pharmaceutique et économie de la santé
Mme Elizabeth CHOSSON	Botanique
Mle Cécile CORBIERE	Biochimie
M. Eric DITTMAR	Biophysique
Mme Nathalie DOURMAP	Pharmacologie
Mle Isabelle DUBUC	Pharmacologie
Mme Roseline DUCLOS	Pharmacie Galénique
M. Abdelhakim ELOMRI	Pharmacognosie

M. François ESTOUR	Chimie Organique
M. Gilles GARGALA (MCU-PH)	Parasitologie
Mme Najla GHARBI	Chimie analytique
Mlle Marie-Laure GROULT	Botanique
M. Hervé HUE	Biophysique et Mathématiques
Mme Hong LU	Biologie
Mme Sabine MENAGER	Chimie organique
Mme Christelle MONTEIL	Toxicologie
M. Paul MULDER	Sciences du médicament
M. Mohamed SKIBA	Pharmacie Galénique
Mme Malika SKIBA	Pharmacie Galénique
Mme Christine THARASSE	Chimie thérapeutique
M. Rémi VARIN (MCU-PH)	Pharmacie Hospitalière
M. Frédéric ZIEGLER	Biochimie

PROFESSEUR ASSOCIE

Mme Sandrine PANCHOU	Pharmacie Officinale
-----------------------------	----------------------

PROFESSEUR AGREGE OU CERTIFIE

Mme Anne-Marie ANZELLOTTI	Anglais
----------------------------------	---------

ATTACHE TEMPORAIRE D'ENSEIGNEMENT ET DE RECHERCHE

M. Bérénice COQUEREL	Chimie Analytique
M. Johann PELTIER	Microbiologie

III – MEDECINE GENERALE

PROFESSEURS

M. Jean-Loup **HERMIL** UFR Médecine générale

PROFESSEURS ASSOCIES A MI-TEMPS :

M. Pierre FAINSILBER	UFR	Médecine générale
M. Alain MERCIER	UFR	Médecine générale
M. Philippe NGUYEN THANH	UFR	Médecine générale

MAITRE DE CONFERENCES ASSOCIE A MI-TEMPS :

M Emmanuel LEFEBVRE	UFR	Médecine générale
Mme Elisabeth MAUVIARD	UFR	Médecine générale
Mme Marie Thérèse THUEUX	UFR	Médecine générale

CHEF DES SERVICES ADMINISTRATIFS : Mme Véronique DELAFONTAINE

HCN - Hôpital Charles Nicolle

CB - Centre HENRI BECQUEREL

CRMPR - Centre Régional de Médecine Physique et de Réadaptation

HB - Hôpital de BOIS GUILLAUME

CHS - Centre Hospitalier Spécialisé du Rouvray

LISTE DES RESPONSABLES DE DISCIPLINE

Melle Cécile BARBOT	Chimie Générale et Minérale
M. Thierry BESSON	Chimie thérapeutique
M. Roland CAPRON	Biophysique
M Jean CHASTANG	Mathématiques
Mme Marie-Catherine CONCE-CHEMTOB	Législation, Economie de la Santé
Mle Elisabeth CHOSSON	Botanique
M. Jean COSTENTIN	Pharmacodynamie
Mme Isabelle DUBUS	Biochimie
M. Loïc FAVENNEC	Parasitologie
M. Michel GUERBET	Toxicologie
M. Olivier LAFONT	Chimie organique
M. Jean-Louis PONS	Microbiologie
Mme Elisabeth SEGUIN	Pharmacognosie
M. Mohamed SKIBA	Pharmacie Galénique
M. Marc VASSE	Hématologie
M. Philippe VERITE	Chimie analytique

ENSEIGNANTS MONO-APPARTENANTS

MAITRES DE CONFERENCES

M. Sahil ADRIOUCH	Biochimie et biologie moléculaire (Unité Inserm 905)
Mme Gaëlle BOUGEARD-DENOYELLE	Biochimie et biologie moléculaire (Unité Inserm 614)
M. Antoine OUVRARD-PASCAUD	Physiologie (Unité Inserm 644)

PROFESSEURS DES UNIVERSITES

M. Mario TOSI	Biochimie et biologie moléculaire (Unité Inserm 614)
M. Serguei FETISSOV	Physiologie (Groupe ADEN)
Mme Su RUAN	

*Par délibération en date du 3 mars 1967, la faculté a arrêté
que les opinions émises dans les dissertations
qui lui seront présentées doivent être considérées
comme propres à leurs auteurs et qu'elle n'entend
leur donner aucune approbation ni improbation.*

DEDICACES

A Monsieur le Professeur Pierre FREGER,

Vous avez, avec bienveillance, accepté de présider ce jury de thèse ; Nous avons apprécié votre esprit de tolérance et d'ouverture. Croyez à notre profonde reconnaissance.

A Monsieur le Professeur Luc THIBERVILLE,

Vous avez bien voulu nous confier les dossiers qui font l'objet de notre travail ; Vous nous faites l'honneur d'accepter de le juger ; Nous vous exprimons nos sincères remerciements.

A Monsieur le Professeur Loïc FAVENNEC,

Vous nous avez fait l'honneur d'accepter de juger cette thèse ; Vos conseils et votre disponibilité ont été précieux dans son élaboration. Veuillez trouver ici notre sincère reconnaissance.

A Madame le Professeur Fabienne TAMION,

Vous nous faites l'honneur d'être notre juge ; Permettez-nous de vous exprimer notre profonde gratitude.

A Monsieur le Professeur Georges NOUVET,

Vous avez dirigé ce travail ; Merci pour votre aide déterminante.

Nous tenons à remercier vivement les docteurs

G. Beduneau ,

K. Benmessaoud,

S. Dominique,

A. Dujon,

D. Levasseur,

Ch. Peillon,

A. Pellerin,

J.-Ch. Sabourin,

qui nous ont aidé à rassembler les documents nécessaires à la réalisation de cette thèse.

Merci à Nathalie Coccozza pour sa gentillesse, sa disponibilité et son talent.

A mes parents,

A ma famille,

A mes amis,

Je dédie cette thèse à Franck BRASSE, trop tôt disparu.

PLAN

LISTE DES PROFESSEURS DE LA FACULTE	I
LISTE DES RESPONSABLES DE DISCIPLINE	IX
DEDICACES	XII
INTRODUCTION	1
RAPPEL DES CONNAISSANCES SUR L'HISTOPLASMOSE PULMONAIRE "AMERICAINE"	2
I. Historique	2
II. Epidémiologie	3
III. La physiopathologie	5
IV. Les formes cliniques symptomatiques de l'histoplasmosse	6
A. L'histoplasmosse pulmonaire aiguë et subaiguë	6
B. L'histoplasmosse pulmonaire caverneuse chronique	7
C. L'histoplasmosse disséminée progressive	9
D. Manifestations chroniques de l'histoplasmosse thoracique	10
E. L'histoplasmosse chez les immunodéprimés	12
F. La fréquence relative des différentes formes d'histoplasmosse	14
V. Le diagnostic	15
A. La culture et l'histopathologie	15
B. La détection d'antigène	17
C. La technique PCR	18
D. La sérologie	18
E. Les tests cutanés	18
F. Intérêt diagnostique des différents examens	19
VI. Le traitement	20
A. Les recommandations thérapeutiques	20
B. Histoplasmosse pulmonaire aiguë	20
C. Histoplasmosse pulmonaire caverneuse chronique	21
D. Histoplasmosse disséminée progressive	21
E. Les nouveaux traitements azolés	22
VII. La prévention	23
A. Chez le sujet VIH+	23
B. En cas de traitement immunosuppresseur	23

LES QUATRE CAS CLINIQUES	24
I. Observation 1 : Madame C.	24
A. Anamnèse.....	24
B. Examens initiaux	25
C. Evolution	26
II. Observation 2 : Madame S.....	31
A. Anamnèse.....	31
B. Examens initiaux	31
C. Evolution	32
III. Observation 3 : Monsieur M.	37
A. Anamnèse.....	37
B. Examens initiaux	38
C. Evolution	41
IV. Observation 4 : Madame P.	42
A. Anamnèse.....	42
B. Examens initiaux	43
C. Evolution	44
DISCUSSION	46
I. Les données épidémiologiques.....	46
II. Les signes révélateurs initiaux	47
III. Les données radiologiques	49
IV. Diagnostic, évolution et traitement.....	51
A. Diagnostic	51
B. Evolution	53
C. Traitement.....	53
CONCLUSION.....	54
BIBLIOGRAPHIE	55

INTRODUCTION

Nous rapportons dans cette thèse, quatre observations d'histoplasmose pulmonaire recueillies dans le service de pneumologie de l'Hôpital Charles Nicolle à Rouen (CHU - service du Professeur L. Thiberville).

Il s'agit de quatre cas d'histoplasmose dite "américaine" dont le diagnostic a été difficile.

Avant de présenter ces quatre cas cliniques, nous ferons un bref rappel des connaissances actuelles portant sur l'histoplasmose "américaine" à *Histoplasma capsulatum**.

Après l'exposé des observations, nous essaierons de souligner, à la lumière des données de la littérature, les particularités diagnostiques et évolutives de cette maladie quand elle survient hors de son contexte épidémiologique habituel.

* *Histoplasma duboisii* est responsable de l'histoplasmose dite "africaine", dont il ne sera pas question ici.

RAPPEL DES CONNAISSANCES SUR L'HISTOPLASMOSE PULMONAIRE "AMERICAINE"

I. HISTORIQUE

L'histoplasmose a été décrite pour la première fois en 1906, par un médecin américain, Samuel Darling (21). Il découvre lors de l'autopsie d'un martiniquais travaillant au percement du canal de Panama, des corps sphériques encapsulés dans le cytoplasme des cellules réticulo-endothéliales du foie, de la rate et des ganglions. Il considère cet organisme comme un protozoaire et le dénomme *Histoplasma capsulatum* (31).

Il faut attendre 1932 pour que William de Monbreun détecte des organismes, morphologiquement identiques à ceux décrits par Samuel Darling, sur le frottis de sang périphérique d'un enfant atteint d'histoplasmose disséminée révélée par une fièvre (29).

Il montre qu'il s'agit en fait d'un champignon dimorphique et réussit à cultiver *Histoplasma capsulatum* à partir des prélèvements nécropsiques faits chez cet enfant (27).

En 1941, Zarafonitis et Parsons réussissent à préparer un antigène, l'histoplasmine, à partir d'une culture de *Histoplasma capsulatum* (66).

En 1945, ces mêmes auteurs recensent tous les cas reconnus à l'autopsie et publiés dans le monde. Ils arrivent à un chiffre de 71 cas et concluent que l'histoplasmose est une maladie rare et souvent mortelle (97).

La même année, Christie, Palmer et Petersen observent dans le Tennessee, une forte prévalence de la positivité du test cutané à l'histoplasmine, chez des sujets jeunes ayant des calcifications pulmonaires sur la radiographie thoracique systématique, alors que leur réactivité à la tuberculine est négative (31).

En 1948, Furcolow découvre qu'environ 10 % des malades hospitalisés dans les sanatoriums sont porteurs d'histoplasmes dans leurs lésions cavitaires pulmonaires (66).

En 1949, le champignon est isolé dans des prélèvements de sol par Emmons. Emmons réalise in vitro la transformation de la phase mycélienne en levures et montre que la contamination se fait par inhalation de spores (34).

Après cette date, la présence de *Histoplasma capsulatum* est prouvée dans le sol enrichi en fiente de pigeon ou en guano de chauve-souris, dans les zones endémiques de l'histoplasmose (31).

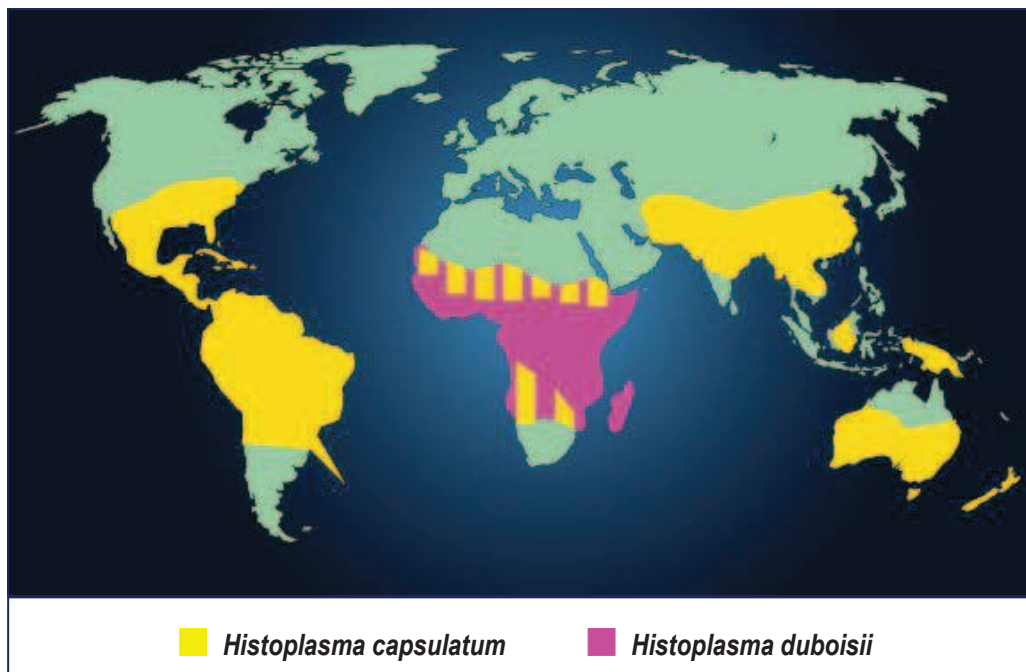
Le diagnostic immunologique devient possible grâce à la réaction de fixation du complément (technique développée en 1947), puis par la mise en évidence des anticorps précipitants (en 1957) (31).

Les premières tentatives thérapeutiques, faisant appel à l'amphotéricine B datent de 1956 (31).

Au cours de ces dernières décades, de nombreux travaux ont attiré l'attention sur l'expansion de la population des sujets immunodéprimés à haut risque d'histoplasmose (38, 83). La forme généralisée de la maladie s'observe plus particulièrement dans cette population (23).

II. EPIDEMIOLOGIE

L'agent responsable de l'histoplasmose (78) est un champignon dimorphique encapsulé, *Histoplasma capsulatum*. Le champignon existe sous sa forme filamenteuse dans le sol. Ce sont ces filaments qui produisent les spores infestantes, responsables de la maladie. L'infection se fait par inhalation de poussières riches en spores.



Carte 1 : Les zones de distribution préférentielle de l'histoplasmose (78)

L'histoplasmose à *Histoplasma capsulatum* (synonymes : histoplasmose à petites formes ou histoplasmose "américaine") a été décrite essentiellement sur le continent américain, en particulier (9) dans les régions du Middle West des Etats-Unis (Missouri, Kentucky, Tennessee, Ohio, Michigan, Wisconsin, Indiana et Mississippi). L'histoplasmose sévit aussi en Amérique Centrale (Mexique, Guatemala, Honduras), aux Antilles (Martinique, Guadeloupe) et en Amérique du Sud (Guyane Française, Venezuela). En Afrique, on rapporte de plus en plus d'observations d'histoplasmose à *Histoplasma capsulatum* dans tous les pays de la zone intertropicale.

La maladie est présente également : dans la Péninsule Indienne ; en Asie (Vietnam, Malaisie, Java, Philippines, Japon et Chine du Sud) et dans le Pacifique (Nouvelle-Calédonie, Australie, Nouvelle-Zélande) (9, 66).

Les cas européens sont tous des cas d'importation (66).

Il faut aussi mentionner quelques contaminations accidentelles de laboratoire consécutives à l'inhalation des spores issues de culture de champignon (9).

La forme filamenteuse de *Histoplasma capsulatum* a été isolée du sol, en particulier des terrains riches en azote apporté par les fientes d'oiseaux et le guano de chauves-souris (78).

La distribution de l'histoplasme dans l'environnement est variable ; les concentrations les plus fortes s'observent dans certains micro-foyers comme les vieux poulaillers, les arbres en décomposition, les perchoirs d'étourneaux[♦], les bords de rivière, et les caves contaminées par du guano de chauve-souris (1). Une fois contaminés, les sols conservent l'agent fongique bien des années après la disparition des oiseaux ou des chauves-souris.

[♦] Les étourneaux qui n'étaient pas présents en Amérique du Nord ont été introduits dans Central Park à New York vers 1890, en l'honneur de Shakespeare qui mentionnait les étourneaux dans sa pièce de théâtre Henry IV (89). De nombreuses épidémies d'histoplasmose ont pu être reliées à l'exposition au guano d'étourneau (10, 38, 39).

Dans les zones hautement endémiques, l'histoplasmose apparaît à l'occasion d'une activité professionnelle (55, 69, 73) ou de loisir qui amène à remuer le sol ou des débris, dans des vieux bâtiments ou dans des caves qui ont abrité des chauves-souris (1). De nombreuses épidémies ont pu être reliées à des activités associées à un haut risque d'exposition comme la spéléologie, la visite de grottes, l'entretien et le nettoyage des poulaillers, des perchoirs d'oiseau et des vieux parcs, l'utilisation de guano comme engrais, le sciage de bois contaminé par du guano ou les travaux d'excavation du sol (10, 39, 83).

En Illinois, les activités de déblaiement autour d'un pont sous lequel s'abritaient des chauves-souris ont entraîné de nombreux cas d'histoplasmose chez les ouvriers et les résidents du voisinage (55). Une autre épidémie d'origine professionnelle a concerné des employés d'une école de Dallas, qui avait été construite sur des terrains contaminés par du guano d'étourneau ; le chauffage, la ventilation et l'air conditionné n'avaient pas réussi à prévenir la dissémination de *Histoplasma capsulatum*. En effet, les endroits mal ventilés sont particulièrement riches en spores dont la dissémination est favorisée par l'augmentation de l'humidité ambiante (10, 73).

La réalité de l'infection observée dans les vallées de l'Ohio et du Mississippi, n'a été évaluée qu'après qu'on ait disposé de l'antigène pour faire des tests cutanés, dans le cadre d'études épidémiologiques (12). Dans les années 1940, la surveillance des tests cutanés à l'histoplasmine a permis de montrer que l'histoplasmose, jusque-là rarement décrite et considérée comme invariablement fatale, avait en fait entraîné des millions d'infections asymptomatiques, dans de vastes régions du Sud et du Centre des Etats-Unis (11, 95).

Chaque année, aux Etats-Unis et en Amérique Centrale, des centaines de milliers d'individus sont infectés par *Histoplasma capsulatum*. L'exposition à l'histoplasme est habituelle chez les personnes vivant dans les zones d'endémie mais l'infection symptomatique est rare (62).

De larges études de populations ont montré que 80 % des jeunes adultes originaires des états qui bordent l'Ohio et le Mississippi avaient été infectés sans le savoir.

La grande majorité des personnes infectées soit n'ont aucun symptôme, soit ont une maladie très discrète qui n'est habituellement pas reconnue comme liée à l'histoplasme (14). C'est ce qu'avaient montré Christie et Peterson, ainsi que Palmer, en établissant une relation entre la positivité des tests à l'histoplasmine et la présence de calcifications pulmonaires chez les sujets présentant une intradermoréaction tuberculinique négative (12, 94).

III. LA PHYSIOPATHOLOGIE

Les microconidies issues de la forme mycélienne de *Histoplasma capsulatum* sont libérées dans l'air à partir de sols contaminés. Elles sont dispersées par des mouvements d'air et sont inhalées (63). En se réchauffant à la température du corps, ces organismes se transforment en levures qui se multiplient dans les espaces aériens des sujets contaminés et s'étendent d'abord aux alvéoles puis aux ganglions hilaires et médiastinaux.

L'infection ne se limite pas au système lymphatique ; dans la majorité des cas d'histoplasmose aiguë, il y a une dissémination hématogène d'évolution généralement favorable (63). Mais dans un cas sur deux mille, l'infection disséminée symptomatique apparaît. Le risque de dissémination de l'histoplasmose est d'autant plus élevé que le sujet présente une immunité cellulaire défaillante (4).

Des études chez la souris ont montré que l'immunité à médiation cellulaire jouait un rôle-clé dans l'infection à *Histoplasma capsulatum* (2). Elles ont montré notamment le rôle important que jouent les **lymphocytes T CD4** (auxiliaires ou régulateurs), dans la réaction de l'organisme contre la maladie (71).

Chez des souris avec déficience en CD4, l'infection par l'histoplasme est responsable d'une mortalité importante. En cas de transfert de CD4 provenant de souris immunisées par l'histoplasme, la charge fongique diminue chez la souris receveuse.

Au début du processus immunitaire, on constate une libération des cytokines qui stimulent les macrophages murins (Interféron-alpha, Interleukines 1 et 2, Tumor Necrosis Factor-alpha). Les souris ayant une déficience en Interféron-alpha ou un blocage de l'une des cytokines ont une sensibilité plus grande vis-à-vis de l'infection.

Les Interleukines 1 et 2 interviennent surtout dans la primo-infection, alors que l'Interféron-alpha et la TNF-alpha sont d'importance égale au cours des infections primaire et secondaire.

Les macrophages sont les principales cellules effectrices de la réaction qui permet à l'hôte de résister à l'histoplasme (71). Grâce au drainage lymphatique, la forme levure migre avec les macrophages vers les ganglions, puis vers le foie et la rate. Cette migration déclenche l'activation des lymphocytes T CD4, la libération des cytokines et un recrutement macrophagique. Au moment de la primo-infection, la mise en route de cette immunité cellulaire nécessite une quinzaine de jours .

La plupart des levures phagocytées sont contenues dans les lysosomes des macrophages murins, où elles conservent une capacité de survie (en provoquant l'alcalinisation du phagolysosome).

Chez les patients ayant une sérologie de VIH positive (71), on observe un déficit qualitatif des macrophages qui se traduit par une défaillance de la fixation des levures. Ce déficit est directement corrélé à la baisse du nombre des lymphocytes T CD4.

On observe une croissance rapide des levures dans les macrophages du sujet infecté par le VIH, et ce phénomène est constaté également dans les macrophages infectés in vitro.

IV. LES FORMES CLINIQUES SYMPTOMATIQUES DE L'HISTOPLASMOSE

Les manifestations que nous allons décrire ne concernent que le petit nombre de personnes (moins de 1 %) qui développent des symptômes quand elles sont infectées par l'histoplasme.

Classification des différentes formes cliniques d'histoplasme

- ❖ Infection asymptomatique

- ❖ Infection symptomatique :
 - Histoplasme pulmonaire aiguë et subaiguë
 - Histoplasme pulmonaire cavitaire chronique
 - Histoplasme disséminée progressive
 - Manifestations chroniques de l'histoplasme thoracique : nodules pulmonaires broncholithiase, granulome médiastinal, fibrose médiastinale, péricardite
 - L'histoplasme chez les immunodéprimés

Tableau 1 : Classification des formes cliniques de l'histoplasme

A. L'HISTOPLASMOSE PULMONAIRE AIGUË ET SUBAIGUË

Sa forme habituelle est celle d'une maladie localisée apparaissant chez les personnes exposées à *Histoplasma capsulatum* pour la première fois (75).

La population atteinte par la maladie représente quatre hommes pour une femme, mais il n'y a aucune prédominance ethnique (71).

Les signes cliniques comportent : fièvre, malaise général, céphalées et fatigue. Une gêne douloureuse thoracique et une toux sèche peuvent faire penser à une pneumopathie, mais il est rare d'entendre des râles à l'auscultation thoracique (42).

La radiographie pulmonaire montre des images de pneumopathie hétérogène intéressant un ou plusieurs lobes. Des adénopathies hilaires et médiastinales sont fréquemment observées.

L'amélioration est rapide dans la plupart des cas.

La persistance de signes au-delà de un mois, avec notamment persistance des signes radiologiques d'infiltration pulmonaire et d'adénopathies hilaires ou médiastinales, font parler de forme subaiguë (50)

Il arrive que la radiographie pulmonaire ne soit réalisée qu'après la disparition de l'infiltrat pulmonaire, et dans ce cas, les adénopathies hilaires peuvent apparaître comme la première constatation radiologique.

Dans 5 % des cas, l'histoplasmose pulmonaire aiguë ou subaiguë peut s'accompagner de manifestations dermatologiques qui prennent l'aspect d'un érythème noueux ou d'un érythème multiforme (87, 93, 105). Myalgies et arthralgies sont fréquentes au cours de l'infection aiguë. Les signes articulaires s'effacent en quelques semaines et répondent aux anti-inflammatoires non stéroïdiens.

Chez les patients qui ont des adénopathies hilaires, des arthralgies et un érythème noueux, on comprend que le diagnostic peut s'égarer vers celui d'une sarcoïdose (109, 128).

Le diagnostic différentiel de l'histoplasmose pulmonaire aiguë concerne aussi la blastomycose et les pneumopathies atypiques (mycoplasme, *chlamydiae*, *legionella*) (Tableau 2 – page 8).

La reconstitution anamnestique d'une exposition possible à *Histoplasma capsulatum*, au cours d'une activité quotidienne ou d'un voyage, est décisive pour parvenir au diagnostic. La découverte d'autres personnes, de l'entourage professionnel ou touristique du patient, présentant des symptômes identiques est un élément très utile à l'établissement du diagnostic.

La guérison est habituellement spontanée en trois à quatre semaines (14).

En dehors d'un contexte d'immunodépression sur lequel nous reviendrons, une atteinte respiratoire aiguë très sévère peut s'observer en cas d'inhalation d'un inoculum important (40, 130). Le début de la maladie est alors brutal : le patient présente fièvre, frissons, malaise, dyspnée, toux et douleurs thoraciques. Des râles peuvent être présents à l'auscultation. La radiographie thoracique montre des infiltrats pulmonaires, habituellement décrits comme réticulo-nodulaires, avec des zones possibles de coalescence nodulaire. Un syndrome de détresse respiratoire aigu de l'adulte peut s'installer en quelques jours (61, 139).

La participation pleurale est rare. Une péricardite est possible. L'atteinte ganglionnaire médiastinale et hilare est inconstante. De nombreux patients guérissent sans traitement mais certaines formes sévères peuvent justifier un traitement pour éviter l'aggravation de l'atteinte respiratoire et permettre une guérison sans séquelle. Quand les signes de pneumopathie disparaissent, il est fréquent de voir des nodules persister avant de se calcifier éventuellement.

B. L'HISTOPLASMOSE PULMONAIRE CAVITAIRE CHRONIQUE

Elle s'observe avec prédilection chez les sujets plus âgés. C'est sans doute parce que l'emphysème est intimement associé à cette forme d'histoplasmose.

Il est inhabituel de voir se développer cette forme d'histoplasmose sans qu'il n'y aït une maladie pulmonaire sous-jacente.

Dans leur étude, Goodwin et collaborateurs (44) ont noté que l'inflammation interstitielle liée à l'infection fongique se développait au contact des bulles d'emphysème et intéressait préférentiellement les sommets et les segments apicaux des lobes inférieurs.

L'épaississement de la paroi des bulles, les images de nécrose, l'aspect de fibrose sont habituels et aboutissent à la formation de larges cavités persistantes. La progression de la nécrose peut aboutir à la disparition complète d'un lobe.

Un épaississement pleural au contact des lésions cavitaires apicales est fréquent mais l'épanchement pleural est exceptionnel. Il est rare que dans cette forme d'histoplasmose, on observe des adénopathies hilaires ou médiastinales. Quant à la dissémination à d'autres organes, elle n'a été signalée chez aucun des 228 patients de la série de Goodwin.

Les manifestations générales de l'histoplasmose pulmonaire cavitaire chronique, incluent fatigue, fièvre, sueurs nocturnes, anorexie et perte de poids. Les signes pulmonaires comportent toux, expectoration et hémoptysie. Les hémoptysies sont rarement importantes. Quand elles le sont, il faut plutôt rechercher une greffe aspergillaire intracavitaire (44, 59). Le principal diagnostic différentiel est représenté par la tuberculose pulmonaire. Les infections à mycobactéries atypiques (*avium*, *Kansasii*) peuvent être discutées au même titre que d'autres infections fongiques incluant : blastomycose, sporotrichose, coccidioïdomycose. La sarcoïdose est un autre diagnostic différentiel possible.

Diagnostic différentiel
<ul style="list-style-type: none"> ❖ Histoplasmose pulmonaire aiguë et subaiguë <ul style="list-style-type: none"> ▪ Blastomycose ▪ Coccidioïdomycose ▪ Pneumopathie à mycoplasme ▪ Pneumopathie à Chlamydia ▪ Légionellose ❖ Histoplasmose pulmonaire chronique <ul style="list-style-type: none"> ▪ Tuberculose ▪ Infection à mycobactérie atypique ▪ Blastomycose ▪ Coccidioïdomycose ▪ Sporotrichose ▪ Paracoccidioïdomycose ▪ Sarcoïdose

Tableau 2 : Le diagnostic différentiel de l'histoplasmose pulmonaire (63)

L'histoire naturelle de l'histoplasmose pulmonaire cavitaire chronique non traitée, se fait vers une insuffisance respiratoire progressive pouvant conduire à la mort (37, 44, 90). Les patients décèdent plus des conséquences de l'infection sur des poumons déjà altérés que de l'infection elle-même.

Ce risque évolutif fait de l'histoplasmose pulmonaire cavitaire chronique, une maladie grave justifiant le traitement antifongique même si Wheat (135) a observé, à l'occasion d'une épidémie d'histoplasmose, survenue dans les années 70 à Indianapolis, que 11 % des sujets atteints pouvaient guérir sans recours à ce traitement.

C. L'HISTOPLASMOSE DISSEMINÉE PROGRESSIVE

La plupart des patients infectés par l'histoplasme présentent une dissémination hématogène asymptomatique qui, par le biais des macrophages parasités, diffuse dans l'ensemble du système réticulo-endothélial. Lorsque les lymphocytes T développent une immunité contre les antigènes de *Histoplasma capsulatum* et que les macrophages activés tuent les micro-organismes, l'hôte est en mesure de contrôler l'infection (25, 91, 138).

Même quand se développe une immunité cellulaire, les patients peuvent conserver des foyers où l'histoplasme se trouve sous une forme viable, et ce, dans divers organes, comme cela se produit dans la tuberculose. Les organismes fongiques sont réduits au silence par la réponse immune mais ils ne sont pas toujours inactivés. Une réactivation de l'infection est possible des années plus tard. Cela a été documenté chez des patients qui ne sont pas retournés en zone d'endémie depuis de nombreuses années (23, 64, 74, 103).

En cas de récurrence chez un patient résidant dans une zone d'endémie, il est impossible de dire si la maladie est due à une nouvelle infection ou à la réactivation d'une infection ancienne et latente.

1. Les signes cliniques et para-cliniques (63)

Les symptômes de l'histoplasmosse disséminée progressive sont la fièvre, le malaise général, l'anorexie et la perte de poids. L'examen physique montre une hépato-splénomégalie, des adénopathies, une pâleur et des pétéchies lorsqu'il y a une pancytopénie. Chez certains patients, on observe des ulcérations membraneuses des muqueuses, des ulcères ou des nodules cutanés.

Biologiquement, on observe un chiffre élevé de phosphatases alcalines, une pancytopénie, une accélération de la VS, une CRP élevée, des taux élevés de LDH et de ferritine, qui peuvent être des éléments d'orientation. L'hypercalcémie s'observe rarement, elle est semblable à celle qui est décrite dans d'autres maladies granulomateuses.

La radiographie pulmonaire peut être normale ou montrer un infiltrat réticulo-nodulaire diffus. Beaucoup de manifestations sont semblables à celles de la sarcoïdose : dans les pays d'endémie, ce dernier diagnostic ne saurait être établi que si celui d'histoplasmosse a été définitivement exclu.

Lorsque la maladie est sévère, elle peut présenter un syndrome septique, avec hypotension, coagulation intravasculaire disséminée, insuffisance rénale et détresse respiratoire aiguë. Ce tableau a été décrit surtout chez les patients atteints de SIDA et chez les enfants.

2. La maladie disséminée au tube digestif (63)

L'atteinte gastro-intestinale est habituelle au cours de l'infection disséminée comme cela a été montré dans les études autopsiques. Cette atteinte reste asymptomatique ou se traduit par des signes abdominaux vagues chez beaucoup de patients. L'infection est plus régulièrement symptomatique chez les patients atteints de SIDA, et peut alors faire discuter d'autres infections opportunistes responsables de diarrhée. Les douleurs abdominales intermittentes sont fréquentes et une diarrhée sévère peut conduire à une malabsorption. Le diagnostic d'histoplasmosse est souvent non établi jusqu'à la biopsie tissulaire, obtenue par laparotomie ou coloscopie. Le colon est plus habituellement atteint que l'intestin grêle. On observe des ulcérations, des lésions polypoïdes et des sténoses.

3. La dissémination à l'endocardie (63)

L'endocardite à *Histoplasma capsulatum* est une manifestation possible de l'histoplasmose disséminée progressive. L'infection peut atteindre des valves natives ou des valves prothétiques. Le patient a des symptômes typiques d'histoplasmose disséminée, associés à des signes cardiaques et des phénomènes emboliques. Le diagnostic est bien souvent retardé et le patient considéré comme atteint d'une endocardite à culture négative.

4. La dissémination au système nerveux central (63)

L'infection du système nerveux central peut apparaître au cours d'une infection disséminée ou comme une infection focale isolée. Elle résulte d'une dissémination hématogène aux méninges et au cerveau. La méningite chronique est la manifestation la plus fréquente : elle est caractérisée par l'envahissement méningé basilaire qui peut conduire à une hydrocéphalie. La pratique plus régulière de l'IRM a montré la fréquence des petites lésions intéressant le cerveau et la moelle épinière. Les symptômes de méningite comportent : céphalées, troubles du comportement, paralysie des nerfs crâniens, ataxie. Le liquide céphalo-rachidien montre la même modification que celle observée dans d'autres méningites mycosiques, ou dans la méningite tuberculeuse : le taux de protéines est élevé, le taux de glucose est modérément abaissé, avec un chiffre des globules blancs habituellement entre 50 et 500 cellules par microlitre, de type mononucléé principalement.

5. Autres tableaux de dissémination (63)

Au cours de sa dissémination, l'histoplasmose peut envahir tous les organes. Tantôt les patients ont des signes objectifs de dissémination diffuse, tantôt la maladie semble se localiser à un seul organe.

L'atteinte des voies génito-urinaires, fréquemment documentée à l'autopsie des malades avec infection disséminée, est rarement symptomatique.

L'infection ostéo-articulaire par l'histoplasme est une autre manifestation rare de l'histoplasmose disséminée. Elle peut atteindre les tendons, simuler un syndrome du canal carpien, simuler une arthrite septique. Souvent le diagnostic n'est fait qu'à la culture du tissu synovial.

D. MANIFESTATIONS CHRONIQUES DE L'HISTOPLASMOSE THORACIQUE

1. Les nodules pulmonaires (76)

Un ou plusieurs nodules pulmonaires peuvent apparaître au cours d'une histoplasmose récente ou d'une rechute. Ils peuvent se présenter isolément et simuler une pathologie tumorale. Ils donnent donc très fréquemment lieu à une biopsie ou une biopsie-exérèse chirurgicale, qui permet de corriger le diagnostic de tumeur pulmonaire, et parfois de visualiser l'histoplasme après coloration.

L'évolution vers la calcification est trop inconstante pour être utilisée comme un argument diagnostique. Beaucoup de nodules histoplasmiques ne se calcifient jamais. La tomographie par émission de positons (PET scan), qui mesure l'activité métabolique par méthode scintigraphique, peut montrer une hyperactivité de ces lésions (18). Mais elle ne constitue pas un examen discriminant.

En zone endémique, on peut tenir compte de la chronicité de la lésion et de sa taille, du tabagisme et des souhaits du patient, pour préférer à l'abord chirurgical, une surveillance trimestrielle ou semestrielle du scanner thoracique permettant de s'assurer de la stabilité de la lésion. Cette attitude peut être justifiée par l'absence de nécessité de traiter cette forme clinique d'histoplasmose par antifongique.

2. La broncholithiase (18, 52, 88,100)

Elle est la conséquence d'une érosion bronchique par une calcification ganglionnaire médiastinale qui, en migrant dans les voies aériennes, peut entraîner une dyspnée, un wheezing ou une hémoptysie. Il est fréquent que cette broncholithiase soit spontanément éliminée à la faveur d'une toux, mais il arrive qu'une endoscopie interventionnelle soit nécessaire.

3. Le granulome médiastinal (63)

Le granulome médiastinal peut être observé après la résolution de l'histoplasmosse pulmonaire. Il se présente comme une structure médiastinale faite de ganglions coalescents.

Il se traduit par un élargissement massif du médiastin. Le centre des adénopathies peut contenir du matériel nécrotique hétérogène ou liquide. Dans le produit d'aspiration ganglionnaire ou à l'examen histologique d'une biopsie ganglionnaire, on peut retrouver les corps encapsulés, typiques de *Histoplasma capsulatum*.

Beaucoup de patients restent asymptomatiques et les adénopathies sont souvent une découverte radiologique. Cependant certains patients peuvent présenter des signes en rapport avec la compression des structures médiastinales par les masses ganglionnaires : veine cave supérieure, bronches ou œsophage.

Les adénopathies peuvent aussi se drainer spontanément dans les tissus mous adjacents du cou, dans les voies respiratoires ou même dans le péricarde.

La radiographie thoracique montre des images d'adénopathies hilaires, sous-carénares et para-trachéales. Le scanner précise l'importance de l'extension ganglionnaire, la présence éventuelle de nécrose et la possible compression des structures adjacentes. La bronchoscopie et la gastroscopie peuvent montrer les conséquences des compressions extrinsèques, la présence de diverticule de traction et de fistule qui restent des complications rares.

La résolution des lésions avec une calcification des adénopathies concernées est habituelle.

4. La fibrose médiastinale (47, 72, 104)

Elle est heureusement rare car fréquemment létale. Elle a une évolution lente et progressive, qui aboutit à un syndrome de compression médiastinale. Il est fréquent que le diagnostic soit fait avec retard. Du point de vue physiopathologique, une fibrose excessive envahit progressivement les structures médiastinales (24, 43).

La fibrose médiastinale atteint le plus souvent des adultes jeunes, entre vingt et quarante ans, avec une légère prédominance féminine. Aucune donnée ne permet de considérer qu'elle soit la conséquence d'un granulome médiastinal (72). La fibrose médiastinale est faite d'un collagène mature sans trace de granulome à la biopsie ou à l'autopsie. Il pourrait s'agir d'une manifestation se développant chez une catégorie de patients, qui répondent (pour des raisons inconnues) à l'infection par *Histoplasma capsulatum* en produisant un tissu fibreux "inapproprié".

La maladie progresse lentement sur des années avec distorsion et compression graduelle de la veine cave supérieure, de l'œsophage, des artères et des veines pulmonaires ou des bronches proximales. Le canal thoracique, le nerf récurrent et l'oreillette droite sont moins souvent concernés. Les symptômes comportent : dyspnée croissante, toux, hémoptysie, douleur thoracique ; mais beaucoup de patients n'ont pas d'anomalie à l'examen physique. Les signes généraux sont absents. Le scanner thoracique précise le degré d'atteinte des structures médiastinales.

5. La péricardite

Au cours de la grande épidémie d'Indianapolis, une péricardite était observée dans 6 % des cas. Cette complication s'observe chez les patients les plus jeunes. L'évolution de la maladie est en règle favorable, mais elle peut se prolonger et les récives sont courantes.

Il s'agit d'un tableau de péricardite typique avec douleur et dyspnée. S'y associent souvent une atteinte pleurale, des adénopathies médiastinales et une pneumopathie (98, 134). Le liquide péricardique est un exsudat souvent hémorragique, mais la tamponade cardiaque est rare. L'agent fongique est rarement identifié à l'analyse du liquide (141).

Il s'agit en effet d'une manifestation liée à la réponse immunitaire de l'hôte vis-à-vis de l'infection fongique. Le traitement anti-inflammatoire non stéroïdien diminue les symptômes. Chez quelques patients, les corticoïdes peuvent être nécessaires. Des calcifications péricardiques séquellaires sont possibles mais la péricardite constrictive est rarement observée.

E. L'HISTOPLASMOSE CHEZ LES IMMUNODEPRIMÉS

Les patients qui sont immunodéprimés et qui ne peuvent pas développer une immunité cellulaire efficace contre l'organisme fongique, sont amenés à avoir une maladie symptomatique durant la période de dissémination aiguë. Ce risque concerne le patient atteint de SIDA, le greffé, le transplanté, celui avec hémopathie maligne ou qui est sous corticothérapie prolongée (36, 56, 64, 122, 133).

Les enfants sont aussi menacés du fait de l'immaturité de leur système immunitaire (35, 45, 92).

Une personne qui développe une condition d'immunodépression, des années après avoir quitté une zone d'endémie, peut réactiver un foyer d'infection latente et développer ainsi une histoplasmosse sévère disséminée.

Chez les patients VIH+, ceux dont le taux de CD4 est inférieur à 150 par microlitre sont à plus haut risque. Dans les années qui ont précédé la mise à disposition d'une thérapie antirétrovirale efficace, une histoplasmosse infraclinique ou symptomatique s'observait, chaque année, chez douze patients sur cent dans une cohorte de sujets VIH+ vivant dans une zone d'endémie, et chez un patient sur cent patients VIH+ vivant dans une autre région.

L'histoplasmosse tend à être d'autant plus sévère que l'immunosuppression est importante, et sa survenue fait parler de SIDA maladie (46, 84). Avec l'avènement du traitement antirétroviral efficace, l'histoplasmosse disséminée est observée beaucoup plus rarement dans la population VIH+ des Etats-Unis, mais en Amérique Centrale, elle reste une infection opportuniste significative.

Ces dernières années, d'autres conditions d'immuno-suppression ont été identifiées : les cas les plus dramatiques d'histoplasmosse sévère ont été observés chez les patients recevant des anti - TNF-alpha, comme l'éta nercept et l'infliximab (19, 137, 140). Une déficience en récepteur de gamma-interféron a été décrite comme un facteur de risque important (54).

Chez l'immunodéprimé, l'infection pulmonaire prend un caractère sévère. Elle s'étend fréquemment à plusieurs lobes. Le patient présente une maladie aiguë avec fièvre, frissons, toux et dyspnée importante. Des râles peuvent être présents à l'auscultation thoracique. La radiographie pulmonaire montre des infiltrats bilatéraux diffus réticulo-nodulaires et la situation peut évoluer vers un syndrome de détresse respiratoire aigu de l'adulte, à l'origine d'une insuffisance respiratoire nécessitant une ventilation assistée (139).

1. En cas d'infection par le VIH

Alors que, dans la population générale, l'infection primaire par *Histoplasma capsulatum* est asymptomatique dans 99 % des cas, elle entraîne une maladie symptomatique chez 55 % des patients VIH+ sans traitement antirétroviral (84). Chez les sujets VIH+, l'histoplasmose disséminée est rapportée dans 97 à 100 % des patients avec une histoplasmose symptomatique (84, 122). Des infiltrats pulmonaires bilatéraux sont alors observés dans plus de la moitié des cas (15, 85). C'est pourquoi, tout patient présentant une histoplasmose avec un infiltrat pulmonaire diffus doit faire l'objet d'une recherche d'infection à VIH.

Heureusement, l'incidence de l'histoplasmose chez les patients VIH+ a diminué de façon importante (58, 79). Des cas continuent d'être observés chez les patients dont l'infection VIH a été méconnue, et chez ceux qui ne poursuivent pas de traitement antirétroviral (3).

2. Dans la transplantation d'organe

Dans une étude rétrospective récente, portant sur dix années et effectuée dans un grand centre de transplantation situé en zone d'endémie, Cuellar Rodriguez (20) observe seulement un cas pour mille transplantations.

Dans l'étude de Vail portant sur 449 transplantations d'organe dans une zone d'endémie, on n'observe aucun cas d'histoplasmose sur une période de trois ans. Dans cette série, les sérologies positives pré-transplantation et les données radiologiques, suggérant un antécédent d'infection ne sont pas liées à une histoplasmose post-transplantation (111).

La plupart des cas d'histoplasmose chez les transplantés est plus liée à une infection primaire qu'à la réactivation d'une maladie latente (20).

3. Dans le traitement par antagoniste du TNF-alpha

Lors des dix dernières années, les traitements par anti - TNF-alpha ont été de plus en plus utilisés notamment dans la polyarthrite rhumatoïde et la maladie de Crohn. De nombreuses infections opportunistes ont été rapportées chez des patients recevant ce traitement. L'histoplasmose est l'infection fongique invasive qui complice le plus souvent le traitement par antagoniste du TNF-alpha aux Etats-Unis (112).

Quatre traitements antagonistes du TNF-alpha ont été validés pour le traitement de l'inflammation chronique aux Etats-Unis : étanercept, infliximab et plus récemment, adalimumab et certolizumab. Une incidence plus élevée d'histoplasmose a été rapportée chez les patients recevant l'infliximab et l'adalimumab, anticorps monoclonaux contre le TNF-alpha. Quant à l'étanercept, un récepteur soluble du TNF-alpha, il est à l'origine de moins de cas. Les raisons de cette disparité pour le risque d'histoplasmose ne sont pas connues (48).

Les manifestations cliniques de l'histoplasmose dans une série de dix patients (68) recevant un anti - TNF-alpha comportent : fièvre, malaise, toux, dyspnée, pneumopathie interstitielle. Neuf des dix patients ont dû être traités dans un service de soins intensifs. Un patient est décédé.

Il n'est pas encore établi s'il faut arrêter ou continuer le traitement par anti - TNF-alpha, chez les patients pour lesquels on vient de faire un diagnostic d'histoplasmose (110).

F. LA FREQUENCE RELATIVE DES DIFFERENTES FORMES D'HISTOPLASMOSE (82)

Dans une étude faite par David et Joel McKinsey, la majorité des patients hospitalisés hors épidémie avec une histoplasmosse symptomatique sont atteints d'histoplasmosse disséminée progressive.

Entre 2000 et 2010, à l'hôpital universitaire de Kansas City dans le Missouri, on a observé trente cas confirmés d'histoplasmosse. Dix-sept cas (57 %) avaient une histoplasmosse disséminée, six cas (20 %) avaient une histoplasmosse pulmonaire subaiguë, quatre cas (14 %) avaient une histoplasmosse pulmonaire cavitaire chronique, deux cas (7 %) avaient une histoplasmosse pulmonaire aiguë, et un cas (3 %) avait une histoplasmosse pleurale. Dans cette étude, les facteurs de risque pour l'histoplasmosse disséminée progressive étaient le SIDA (41 %), la transplantation d'organe solide (29 %), un traitement par anti - TNF-alpha (12 %), un âge avancé (12 %) et des traitements par d'autres immunosuppresseurs (6 %).

Par ailleurs, dans un groupe de deux cent dix-huit patients avec histoplasmosse confirmée par un dosage sanguin d'antigène entre 2004 et 2007, Hage et collaborateurs (50) ont observé que 72 % des malades avaient une histoplasmosse disséminée progressive, et 28 % une histoplasmosse pulmonaire (3 % histoplasmosse pulmonaire aiguë, 21 % histoplasmosse pulmonaire subaiguë et 4 % histoplasmosse pulmonaire chronique).

Ainsi, au cours des situations non épidémiques, les cliniciens qui évaluent les patients hospitalisés pour histoplasmosse avec anomalies radiologiques, devront suspecter prioritairement une histoplasmosse disséminée. Cette distinction entre la maladie pulmonaire isolée et l'infection disséminée est importante, aussi bien en terme de pronostic que de traitement (63, 70).

V. LE DIAGNOSTIC

Chez les patients ayant des signes cliniques et radiologiques suggérant une histoplasmose pulmonaire, le diagnostic peut être établi par cytologie, histopathologie, culture, sérologie par méthode ELISA et électrosynérèse ou enfin détection de l'antigène *Histoplasma capsulatum*.

A. LA CULTURE ET L'HISTOPATHOLOGIE

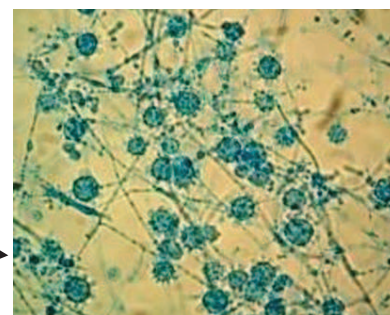
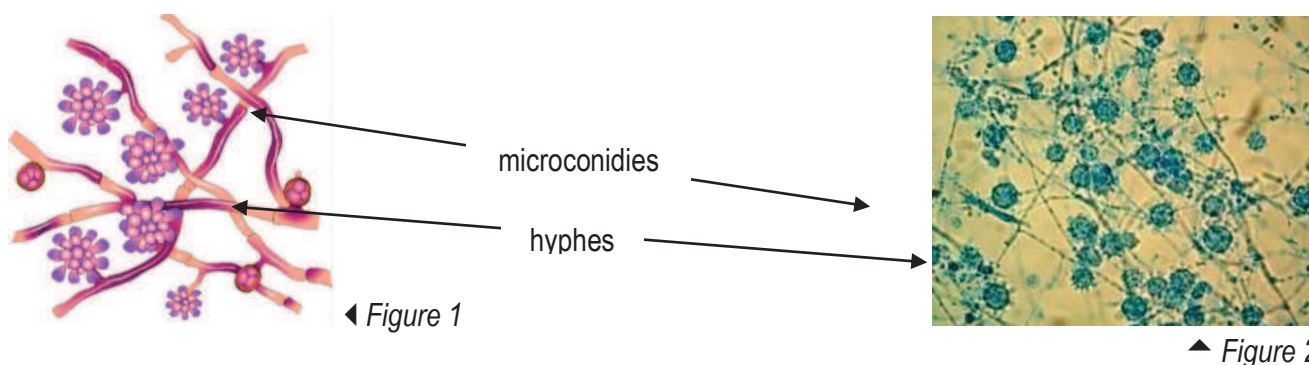
1. Culture (78)

Histoplasma capsulatum ne colonise pas les voies aériennes et par conséquent, une culture positive à partir de prélèvement respiratoire confirme le diagnostic d'histoplasmose. Il faut incuber expectoration, liquide de lavage bronchique ou tissu de biopsie, pendant six semaines sur un milieu de Sabouraud ou dextrose agar à 25° C. *Histoplasma capsulatum* peut être aussi cultivé à partir du sang de malade ayant une infection disséminée. Lorsque la croissance du champignon est obtenue, un test ADN avec chimioluminescence peut confirmer qu'il s'agit de *Histoplasma capsulatum* (63).

La recherche de *Histoplasma capsulatum* doit impérativement être notifiée au laboratoire, pour pouvoir prendre d'emblée les mesures de précaution indispensables. La culture est dangereuse à cause du risque élevé de contamination, lors des manipulations, par inhalation des spores (78).

L'ensemencement d'un volume important de produit pathologique doit être fait le plus précocément possible, dans un grand nombre de tubes à vis que l'on gardera à part, au minimum un mois, en atmosphère humide, pour éviter le dessèchement. La culture est inconstante et lente. Elle est examinée tous les trois jours, sous hotte et sans ouvrir le tube. Le repiquage et l'isolement de toute colonie suspecte permet de s'affranchir d'une éventuelle contamination par une souillure. L'identification est orientée par l'aspect de la forme filamenteuse et sur sa conversion en levure à 37° C sur milieux au sang.

La forme filamenteuse, caractéristique du genre *Histoplasma*, est obtenue après incubation à la température de 25 à 30° C. Différents milieux peuvent être utilisés : milieu de Sabouraud, milieu PDA (pomme de terre /agar). Le développement est lent (10 à 30 jours) : la colonie est duveteuse, blanche puis ocrée à revers blanc à marron, plane à centre surélevé. En microscopie, on observe les filaments septés portant des spores à base tronquée, formées directement ou sur un court pédoncule. Les microconidies sont rondes ou piriformes, de 2 à 3 microns, les macroconidies (10 à 25 microns) sont à paroi lisse et échinulée (aspect verruqueux) (figures 1 et 2).



La forme levure sera obtenue à partir des produits pathologiques ou de la forme mycélienne à 37° C, sous humidité à 100 % et atmosphère enrichie en CO₂, avec des repiquages réguliers. On pourra utiliser un milieu BHI (brain heart infusion) additionné de sang.

Les colonies sont blanches à brunes. D'aspect glabre au début, la colonie se plisse et peut acquérir un aspect cérébriforme. En microscopie, les levures de *Histoplasma capsulatum* sont ovalaires, de petite taille (3 à 4 microns), à paroi épaisse avec bourgeonnement à base étroite.

2. Histopathologie et cytologie (78)

L'histoplasmose peut être diagnostiquée par histopathologie du tissu infecté et par étude cytologique du liquide de lavage bronchique.

A l'examen direct d'une préparation cytologique colorée par Giemsa, *Histoplasma capsulatum* apparaît comme une levure réfringente, intra-macrophagique arrondie ou ovalaire de 1 à 4 microns de diamètre, correspondant à un volumineux noyau entouré d'une pseudocapsule réalisant un aspect de halo clair.

L'étude histologique des prélèvements montre un granulome épithélioïde et giganto-cellulaire, centré, dans 30 à 50 % des cas, par une nécrose caséeuse ou plus rarement de type fibrinoïde. L'examen minutieux révèle des levures bourgeonnantes intra-histiocytaires faiblement colorées, réfringentes, mesurant de 3 à 4 microns de diamètre. L'imprégnation argentique de Gomori-Grocott est la coloration complémentaire de référence : elle montre la paroi colorée en noir des levures en position intra-histiocytaire ou dispersées dans la nécrose.

Les lésions anciennes sont modifiées par des phénomènes de fibrose cicatricielle non spécifique, inconstamment calcifiée.

Lorsqu'il existe un déficit immunitaire, le granulome ne peut pas se constituer et les macrophages conservent leur phénotype histiocytaire sans évolution vers la cellule épithélioïde ou géante, ce qui conduit à la formation d'un granulome principalement histiocytaire et riche en levures.

Des aspects morphologiques moins spécifiques, ou des levures peu nombreuses, conduisent parfois à recourir à l'immuno-histochimie avec des anticorps spécifiques anti - *Histoplasma capsulatum*. Cependant l'immuno-histochimie permet rarement d'identifier un agent pathogène non observé au Gomori-Grocott.

Le « gold standard » diagnostique reste l'identification mycologique de *Histoplasma capsulatum*, ce qui souligne l'indispensable collaboration entre les laboratoires d'anatomie pathologique et de biologie.

B. LA DETECTION D'ANTIGENE

L'antigène circulant polysaccharidique de *Histoplasma capsulatum* a été détecté pour la première fois dans les urines et le sérum en 1986 (131). La méthode originale faisait appel à un radio-immuno-essai en phase solide. Puis une technique plus facile a été développée, la méthode ELISA – sandwich, qui utilise un antigène polysaccharidique de *Histoplasma capsulatum* (32, 129). Ces deux techniques sont plus sensibles quand on teste les urines que quand on teste le sérum. Le rendement diagnostique de cette recherche antigénique est plus élevé quand l'examen est réalisé à la fois sur le sérum et les urines (106).

Dans l'étude de Swartzentruber et collaborateurs (106), parmi cent trente patients avec une histoplasmosse pulmonaire aiguë, l'antigénurie était positive dans 65 % des cas et l'antigénémie dans 59 % des cas. Quand les deux tests étaient réalisés, l'antigène était identifié à au moins un examen dans 83 % des cas. La combinaison de la recherche d'antigène urinaire et de la sérologie fait monter la sensibilité à 93 %.

Dans la population des sujets atteints de SIDA chez qui les techniques ont été utilisées initialement, l'antigène histoplasmique a été détecté dans les urines chez 95 % des patients et dans le sérum chez 86 % des patients (130). Ces tests apparaissent moins sensibles quand on s'adresse à une population non SIDA atteinte d'histoplasmosse disséminée progressive : 92 % des patients ont une antigénurie mais seulement 50 % ont une antigénémie (118, 136).

En dehors des patients atteints d'histoplasmosse disséminée, la détection de l'antigène est plus facile chez les patients qui ont une histoplasmosse pulmonaire aiguë, consécutive à l'inhalation d'une grande quantité de spores infestantes. Dans ce groupe, l'antigénurie est présente chez 75 % des patients dans les premières semaines de la maladie (118).

Seulement 10 à 20 % des patients qui ont une histoplasmosse pulmonaire aiguë peu sévère, ou une histoplasmosse pulmonaire cavitaire chronique, auront de l'antigène détectable dans les urines. Les patients avec granulome médiastinal ou fibrose médiastinale n'ont d'antigène ni dans le sang ni dans les urines.

On dispose de quelques données sur le **dosage d'antigène histoplasmique dans le lavage broncho-alvéolaire** (LBA), chez les sujets ayant des infiltrats pulmonaires radiologiques diffus en rapport avec une histoplasmosse (125). Wheat L.J. a étudié vingt-sept patients (125) qui étaient tous atteints de SIDA : l'antigène a été détecté dans le LBA chez dix-neuf d'entre eux soit 70 % ; c'est une sensibilité inférieure à celle du dosage urinaire, qui était de 93 % dans ce groupe de patients.

On ne dispose pas d'information sur l'utilité du dosage d'antigène dans le lavage broncho-alvéolaire chez les patients non SIDA. Certains auteurs ont montré que la combinaison de la recherche d'antigène et de la cytologie dans le liquide de lavage broncho-alvéolaire, présente une sensibilité de 97 % en cas d'histoplasmosse pulmonaire (49).

L'antigène a pu être observé en cas de méningite à histoplasme en utilisant le radio-immuno-essai (132). La sensibilité de l'enzyme-immuno-essai varie entre 40 et 60 % avec des taux plus élevés chez les patients les plus immunodéprimés.

Des réactions croisées positives à l'antigène histoplasmique dans les urines, sont fréquentes chez les patients ayant d'autres mycoses endémiques. Dans une étude réalisée par Wheat (117), on trouvait un test urinaire positif pour l'antigène de *Histoplasma capsulatum* chez huit des neuf patients (89 %) avec une paracoccidioïdomycose, chez douze des dix-neuf patients (63 %) avec une blastomycose et chez dix-sept des dix-huit patients (94 %) ayant une pénicilliose à *penicillium marneffeii* (117). Il n'est pas observé de test urinaire positif à l'antigène histoplasmique qui soit croisé avec la coccidioïdomycose.

La quantité d'antigène histoplasmique détectée dans les urines peut être utilisée comme un marqueur de la réponse thérapeutique (120, 121, 123, 124). La plupart des études rapportées concernent des patients malades du SIDA. On doit s'attendre à une chute de l'antigénurie en dessous du seuil de détection en cas de thérapeutique efficace. Une nouvelle augmentation de cette antigénurie peut signifier une récurrence de l'infection. Un suivi de l'antigénurie chez les patients non SIDA n'a pas été réalisé.

C. LA TECHNIQUE PCR

De nombreuses firmes biomédicales travaillent au développement des techniques PCR (polymerase chain reaction), qui pourraient être utilisées pour une identification plus rapide de *Histoplasma capsulatum*, au laboratoire in vitro et dans les tissus infectés obtenus par biopsie (26, 77, 102). Pour l'instant, aucune technique PCR n'est utilisable en routine. Une identification de *Histoplasma capsulatum* a été possible en PCR sur les biopsies tissulaires et les liquides de lavage broncho-alvéolaire, provenant de trois patients ayant une histoplasmosse confirmée (étude de Martagon-Villamil, 77). Dans le cadre de l'histoplasmosse, la PCR est moins sensible que la détection d'antigène et l'examen microscopique (108).

D. LA SEROLOGIE

Elle fait appel à la méthode ELISA (65, 99, 107, 127).

La recherche d'anticorps est plus rentable chez des patients en cas de forme chronique d'histoplasmosse car cette forme donne aux anticorps le temps de se développer. Dans la mesure où deux à six semaines peuvent être nécessaires à l'apparition des anticorps, cette technique est moins utile chez les patients qui ont une infection aiguë sévère, en sachant que les patients immunodéprimés ont une faible capacité de réponse immune (64).

Chez les patients qui ont des adénopathies médiastinales, les recherches d'anticorps peuvent être négatives. Une biopsie tissulaire est toujours nécessaire dans ce cas.

Les analyses sérologiques ont des limites importantes (22, 63). La sensibilité de ces tests sérologiques est de 78 à 89 % pour l'infection pulmonaire localisée, de 90 % pour l'histoplasmosse pulmonaire chronique, et de 60 à 80 % pour l'histoplasmosse disséminée progressive (119).

Des titres élevés d'anticorps sont corrélés avec la sévérité de l'infection chez l'adolescent (10). Des titres peu élevés peuvent correspondre à des faux-positifs ou être liés à une infection antérieure asymptomatique en milieu d'endémie. Les sérologies peuvent rester positives pendant plusieurs années après une infection aiguë (22).

Plus de 40 % des patients immunodéprimés avec histoplasmosse documentée ne développent pas de réponse avec anticorps mesurable, ce qui limite la valeur des tests sérologiques dans cette population (119).

E. LES TESTS CUTANES

Historiquement, le test cutané à l'histoplasmine permet essentiellement de définir les zones d'endémie et de préciser la grande fréquence des infections asymptomatiques méconnues dans ces zones endémiques (12, 33). Le test cutané n'est pas très utile en raison d'un important problème de réaction croisée avec d'autres champignons. L'histoplasmine n'est pas actuellement disponible en France.

F. INTERET DIAGNOSTIQUE DES DIFFERENTS EXAMENS

La valeur prédictive des examens utiles au diagnostic d'histoplasmosse varie en fonction du site de l'infection, de la durée et de la sévérité de la maladie, du stade évolutif et de la part respective de l'inflammation et de la cicatrisation dans le processus pathologique (50, 63, 81).

Une étude multicentrique a comparé la rentabilité de la sérologie, de la recherche d'antigène, de la culture et de l'histopathologie pour le diagnostic de toute forme d'histoplasmosse pulmonaire (50).

Parmi les patients ayant une histoplasmosse pulmonaire subaiguë, la plus haute valeur diagnostique appartient à la sérologie, avec 95 % de positifs (50).

Le test le plus sensible pour l'histoplasmosse pulmonaire chronique est l'antigénurie, détectée dans 88 % des cas. Il y avait, dans cette étude, trop peu de patients avec histoplasmosse pulmonaire aiguë pour tirer une conclusion pour ce groupe de malades. Les concentrations antigéniques étaient significativement plus basses dans l'histoplasmosse pulmonaire que dans l'histoplasmosse disséminée progressive. Dans cette dernière situation, les concentrations plus élevées d'antigène étaient corrélées avec la sévérité de la maladie (50).

Dans la mesure où aucun test disponible n'est sensible et spécifique à 100 %, un ensemble de tests diagnostiques doit être réalisé en cas de suspicion d'histoplasmosse. Il faut faire en routine la sérologie, la recherche d'antigène sérique et urinaire. Les cultures fongiques à partir de prélèvement respiratoire doivent être faites. Les hémocultures avec leucoconcentration sont indiquées chez les patients suspects d'histoplasmosse pulmonaire diffuse. Lorsqu'une bronchoscopie est faite, le liquide de lavage broncho-alvéolaire devra faire l'objet d'une recherche d'antigène *Histoplasma capsulatum* (49).

VI. LE TRAITEMENT

Certaines formes d'histoplasmose sont d'évolution favorable quand elles ne sont que la traduction d'une réponse inflammatoire de l'hôte : elles ne justifient pas de traitement antifongique.

En cas d'histoplasmose pulmonaire aiguë sévère, en cas d'histoplasmose pulmonaire cavitaire chronique et en cas d'histoplasmose disséminée progressive, il y a un risque léthal et le traitement antifongique est nécessaire.

A. LES RECOMMANDATIONS THERAPEUTIQUES

Elles ont été établies par les groupes d'experts de l'IDSA (Infectious Diseases Society of America) et de l'ATS (American Thoracic Society) (70, 126).

Il n'y a eu que très peu d'essais cliniques randomisés pour les diverses formes d'histoplasmose. Les recommandations se sont basées sur quelques études non randomisées, sur des études de cohorte, sur des cas isolés publiés et sur des opinions d'experts.

Les médicaments recommandés dans l'histoplasmose incluent : itraconazole, amphotéricine B (injectable) et la forme lipidique d'amphotéricine. Les échinocandines n'ont pas d'activité *in vitro* sur *Histoplasma capsulatum* ; elles sont inefficaces sur le modèle animal et elles ne sont pas recommandées dans la pratique clinique (67).

L'amphotéricine B par voie entérale est le traitement de première ligne dans les formes sévères de pneumopathie diffuse et dans l'histoplasmose disséminée progressive. On l'utilise généralement jusqu'à l'amélioration de l'état clinique, avec un relais par les antifongiques oraux.

L'itraconazole est recommandé dans les formes d'histoplasmose de gravité modérée, sous forme d'un traitement lentement dégradatif.

Le fluconazole a été utilisé avec succès dans quelques cas (80) mais il reste moins efficace que l'itraconazole, et comporte des risques de développement de résistance durant le traitement (115). Le kétoconazole comporte un risque toxique et il est rarement prescrit, mais il est peu coûteux et pourrait être discuté chez les patients ayant une maladie moins aiguë. La place des nouvelles drogues azolées, voriconazole et posaconazole reste à définir.

B. HISTOPLASMOSE PULMONAIRE AIGUË (70, 126)

En cas de pneumopathie diffuse sévère, le traitement fait appel à la forme lipidique de l'amphotéricine B utilisée, à la dose de 3 à 5 mg par kilo et par jour pendant 1 à 2 semaines. Le relais sera pris par itraconazole, 200 mg 3 fois par jour pendant 3 jours, puis 200 mg 2 fois par jour pendant 12 semaines.

L'amphotéricine B désoxycholate peut être utilisée chez les patients à faible risque de néphrotoxicité. La méthylprednisolone 0,5 à 1 mg par kilo et par jour, est recommandée par voie intraveineuse durant 1 à 2 semaines chez les patients hypoxémiques.

En cas d'histoplasmose pulmonaire aiguë moins sévère, l'itraconazole 200 mg 3 fois par jour pendant 3 jours, puis 1 à 2 fois par jour pendant 6 à 12 semaines, est le traitement de choix. Dans tous les cas, le traitement antifongique ne doit être arrêté qu'après effacement des infiltrats pulmonaires à la radiographie thoracique. Le fluconazole est réservé aux cas où l'itraconazole ne peut pas être prescrit, c'est-à-dire en cas d'intolérance, de défaut d'absorption ou d'interactions médicamenteuses.

En cas d'histoplasmose pulmonaire aiguë compliquée de péricardite, un traitement anti-inflammatoire non stéroïdien peut être utile. En cas de signes hémodynamiques, un traitement par les corticoïdes est justifié.

Le granulome médiastinal ne nécessite généralement pas de traitement, sauf dans les formes sévères de compression médiastinale qui justifient un traitement par prednisone (0,5 à 1 mg par kilo et par jour, au maximum 80 mg par jour) à dose dégressive pendant une à deux semaines. Pour mettre en route cette corticothérapie, une prescription d'itraconazole sera faite afin de prévenir une infection fongique disséminée.

En cas de nodule pulmonaire isolé, le traitement n'est pas indiqué.

C. HISTOPLASMOSE PULMONAIRE CAVITAIRE CHRONIQUE

L'histoire naturelle de l'histoplasmose pulmonaire cavitaires chronique se fait vers la destruction progressive du parenchyme pulmonaire. Cette situation justifie un traitement antifongique.

L'amphotéricine B est efficace dans cette forme d'histoplasmose (96) mais elle est rarement prescrite depuis que les drogues azolées orales sont disponibles. Ces dernières sont plus faciles à utiliser et moins toxiques : kétoconazole, fluconazole et surtout itraconazole ont été utilisés avec succès (70, 126).

Le traitement de choix reste l'itraconazole 300 mg 3 fois par jour pendant 3 jours, puis 1 à 2 fois par jour pendant 1 an. Certains auteurs recommandent de longs traitements de 2 ans en raison du risque de rechute. Ce traitement devrait être poursuivi jusqu'à ce que les radiographies thoraciques réalisées tous les quatre à six mois, montrent une stabilité de toutes les anomalies observées. Les patients devront être suivis pendant au moins un an après l'arrêt du traitement antifongique (70, 126).

D. HISTOPLASMOSE DISSEMINÉE PROGRESSIVE

Tous les patients avec histoplasmose disséminée devront être traités par un antifongique (116).

Les patients non sévèrement atteints peuvent être traités par itraconazole per os à raison de 200 mg deux fois par jour (28, 113). La plupart des patients appartient à cette catégorie.

Le fluconazole est moins efficace que l'itraconazole (80) : il est considéré comme un agent de seconde ligne. Quand le fluconazole doit être utilisé, il convient de prescrire 400 à 800 mg par jour. Chez les patients SIDA, la posologie sera de 800 mg par jour, en raison d'un taux d'échec de 50 % dans une cohorte qui avait une histoplasmose discrète à modérément sévère, et qui était traitée à la dose de 600 mg par jour (115). Dans cette même étude, le taux de récurrence chez les patients poursuivant une thérapie de maintenance par fluconazole étaient de 30 %.

Les patients avec une infection disséminée sévère devront être traités initialement par la forme lipidique de l'amphotéricine B à la dose de 3 à 5 mg par kilo et par jour. Un essai randomisé comparatif en double-aveugle, chez les patients SIDA avec histoplasmose sévère disséminée, a montré que le traitement par l'amphotéricine B liposomiale était non seulement moins toxique que l'amphotéricine B désoxycholate, mais également qu'il entraînait une résolution plus rapide de la fièvre et un taux de survie supérieur (57). La poursuite de l'amphotéricine B sur une longue période n'est pas justifiée. Pour la plupart des patients, lorsque leur état clinique s'améliore, généralement en quelques semaines, il est légitime de prendre le relais par itraconazole oral à la dose de 200 mg 2 fois par jour (116).

La durée du traitement dépend de la sévérité de l'infection et du statut immunitaire des patients. En cas de SIDA, il est recommandé un traitement de 6 à 18 mois au total. La période minimale de traitement est de 6 mois, la plupart des malades doivent être traités pendant 12 mois. Les patients avec une forme disséminée progressive répondent souvent lentement et le traitement devra être prolongé sur 18 à 24 mois.

En raison des taux élevés des récurrences, il a été d'abord recommandé que les patients SIDA soient maintenus sous traitement azolé pendant toute la durée de leur vie (114). Cependant cette notion a évolué avec l'avènement de la trithérapie qui a pu restaurer des taux de CD4 normaux. Goldman (41) a observé un très faible taux de récurrence quand les taux de CD4 demeuraient supérieurs à 200 cellules par microlitre pendant un an. Pour les sujets qui ne reconstituent pas ces taux, un traitement par l'itraconazole 200 milligrammes par jour doit être poursuivi toute la vie.

E. LES NOUVEAUX TRAITEMENTS AZOLES

Le **voriconazole** et le **posaconazole** ont une activité in vitro sur *Histoplasma capsulatum*. Mais l'expérience thérapeutique de ces médicaments est limitée. Ils ne font pas l'objet de recommandation spécifique officielle. Cependant ces deux traitements azolés peuvent être envisagés chez les patients intolérants à un autre antifongique, ou en cas d'histoplasmosse résistante aux autres antifongiques (70, 81, 126).

Même si aucun essai contrôlé n'a été conduit avec ces deux agents thérapeutiques dans l'histoplasmosse, ils ont été signalés comme traitement de sauvetage possible.

Le posaconazole paraît en particulier être un traitement potentiellement intéressant, en raison de son excellente activité in vitro, de son efficacité sur le modèle murin, de son absence de résistance croisée avec le fluconazole et des réponses favorables obtenues à titre de traitement de sauvetage chez quelques patients (101). Le voriconazole est un traitement potentiel notamment en administration parentérale chez un patient suspect de pneumopathie fongique et lorsque le clinicien souhaite éviter l'utilisation de l'amphotéricine B (17).

VII. LA PREVENTION

La suppression de la formation de poussières, en saturant l'atmosphère en eau et en cessant les activités à risque, lors des périodes de vent, peut réduire les risques professionnels en diminuant la propagation aérienne des spores de *Histoplasma capsulatum* (55, 69). Durant les activités de construction, le sol suspecté d'être contaminé sera enlevé jusqu'à une profondeur approximative de 25 centimètres, pour être enterré dans un endroit à l'écart. Les filtres à air capables d'arrêter les particules de 1 à 3 microns peuvent réduire l'exposition aux spores de *Histoplasma capsulatum*.

En zone endémique, des protocoles ont été développés pour diminuer le risque d'épidémie dans un contexte professionnel, au cours des activités de construction et de déblaiement de terre (69).

A. CHEZ LE SUJET VIH+

Les patients infectés par le VIH et ayant un taux de lymphocytes CD4 inférieur à 150 par microlitre, sont à haut risque d'histoplasmose lorsqu'ils résident en zone endémique (84). Un essai contrôlé versus placebo du rôle prophylactique de l'itraconazole, chez les sujets infectés par le VIH, a montré que l'itraconazole prévenait l'histoplasmose, particulièrement dans le sous-groupe avec un taux de CD4 inférieur à 100 par microlitre (étude de McKinsey, 86). Malgré les résultats de cet essai clinique, et en raison du déclin de l'incidence d'histoplasmose grâce à la grande efficacité de la thérapeutique antivirale, la prophylaxie par itraconazole n'est pas recommandée en routine (60). Mais il est légitime de conseiller aux sujets VIH+ avec des CD4 inférieurs à 200 par microlitre et résidant en zone endémique, d'éviter la spéléologie, le déblayage de terre, le nettoyage des sites ayant abrité des oiseaux et le nettoyage ainsi que la réfection ou la démolition de vieux bâtiments (51, 60).

B. EN CAS DE TRAITEMENT IMMUNOSUPPRESSEUR

La prévention de l'histoplasmose n'a pas été étudiée chez les patients recevant un traitement immunosuppresseur. Cependant l'incidence de l'histoplasmose dans cette population est si basse, même dans les régions endémiques (111), que la prophylaxie n'est pas recommandée en routine. Le consensus établi par l'IDSA suggère que la prophylaxie azolée devrait être discutée chez les patients ayant eu une histoplasmose active, au cours des deux années précédant le début du traitement immunosuppresseur. La durée de cette prophylaxie n'est pas déterminée (126). Les patients ayant terminé récemment un traitement pour histoplasmose et qui entreprennent un traitement immunosuppresseur, doivent être surveillés très scrupuleusement. Les tests antigéniques urinaires de *Histoplasma capsulatum* doivent être réalisés avant un traitement immunosuppresseur et renouvelés tous les 2 à 3 mois durant la période d'immunosuppression. En cas d'augmentation du taux d'antigène, il faudra réaliser les recherches nécessaires pour identifier une histoplasmose active (126).

LES QUATRE CAS CLINIQUES

I. OBSERVATION 1 : MADAME C.

OBSERVATION 1

A. ANAMNESE

Le 29 octobre 2001, Madame C. âgée de 51 ans, est hospitalisée dans le service de pneumologie de l'Hôpital Charles Nicolle à Rouen (Pr L. Thiberville), pour une pneumopathie "traînante" avec fièvre persistante depuis trois semaines.

Cette patiente, d'origine portugaise, vit en France depuis l'âge de 22 ans. Elle a subi une cholécystectomie à l'âge de 35 ans, une hystérectomie totale pour fibrome à l'âge de 37 ans. Elle n'a jamais fumé. Elle a exercé la profession d'agent de service hospitalier, avant de prendre sa retraite en 1999.

L'anamnèse retrouve un voyage touristique au Mexique du 12 au 22 septembre 2001, avec hébergement dans un hôtel climatisé mais sans contact apparent avec des oiseaux. Elle signale la survenue, deux jours après son arrivée au Mexique, d'une toux modérée avec des signes d'irritation pharyngée et surtout une asthénie importante.

A son retour du Mexique, la patiente observe la persistance de cette asthénie et l'installation, le 9 octobre, d'une fièvre à 40° C, avec céphalées, douleurs thoraciques siégeant à droite, vomissement et toux tenace. Le 10 octobre, son médecin traitant lui prescrit une antibiothérapie, par céfaclor à la dose de 750 mg par jour pendant cinq jours, au terme desquels il n'y a aucune amélioration clinique. Biologiquement, on note une VS à 51 mm à la 1^{ère} heure et une CRP à 158 mg/L, mais la numération formule sanguine (NFS) est normale. Le 25 octobre, la malade est mise sous ceftriaxone (intramusculaire) à la dose de 1000 mg par jour. En l'absence d'amélioration après quatre jours de traitement, l'hospitalisation est décidée.

B. EXAMENS INITIAUX

1. Examen clinique

A l'entrée, le 29 octobre 2001, l'examen physique est normal en dehors d'un amaigrissement non chiffré.

2. Examens biologiques

VS : 48 mm à la 1^{ère} heure
CRP : 33 mg/L

NFS : Hématies : 4,41 T/L • Hémoglobine : 8,1 mmol/L • Hématocrite : 40 % • VGM : 90 fl • Neutrophiles : 3,48 G/L • Eosinophiles : 0,120 G/L • Plaquettes : 306 G/L

Bilan hépatique : Bilirubine totale : 10 mcmmol/L • GGT : 72 UI/L • Phosphatases alcalines : 251

UI/L • ASAT (TGO) : 30 UI/L • ALAT (TGP) : 77 UI/L

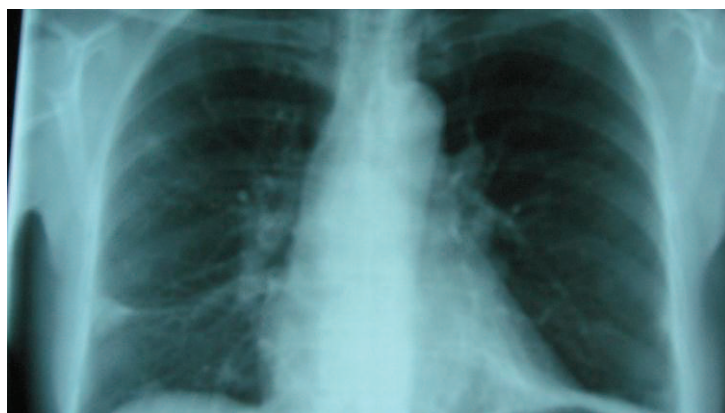Bilan électrolytique : normal

Antigénurie légionelle : négative
IDR à la tuberculine 10 unités : négative
Sérologies VIH et hépatite C : négatives

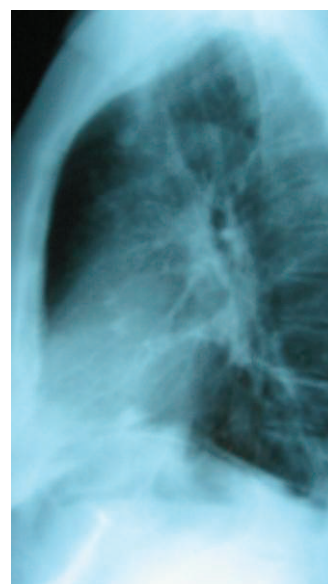
Dosage des ANCA et des FAN : normal
Tests au latex et de Waaler-Rose : négatifs

3. Radiographie pulmonaire

Elle montre des opacités nodulaires diffuses bilatérales, au niveau des lobes supérieur et inférieur (figures 3 et 4).



▲ Figure 3



◀ Figure 4

4. Bronchoscopie (29/10/2001)

Muqueuse bronchique au niveau du lobe inférieur gauche discrètement inflammatoire.

Prélèvement par brosse bronchique : bactériologie négative.

Produit d'aspiration bronchique : Streptocoque : 100 mille à 1 million par millilitre • Recherche de *pneumocystis Carinii* : négative.

Lavage broncho-alvéolaire : Mycologie négative • Cellules : 0,270 G/L • Lymphocytes : 45 % • Macrophages : 34 % • Rapport CD4 / CD8 : 1,52.

Au terme de ce premier bilan, la malade est mise sous traitement par clarithromycine à la dose de 1000 mg par jour pendant 15 jours.

C. EVOLUTION

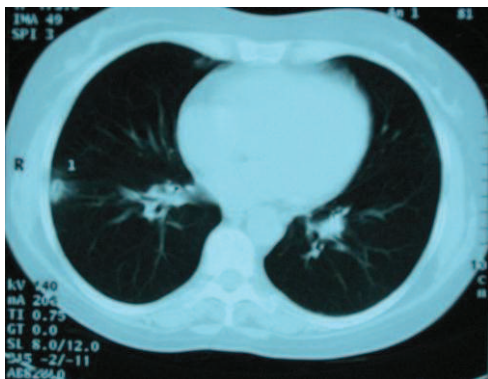
Le 20 novembre 2001, la patiente est revue en consultation par le Docteur G. Beduneau, qui note une amélioration de l'état général, avec disparition de la fièvre, de l'asthénie et des douleurs thoraciques, mais avec persistance de sueurs nocturnes.

Le SCANNER THORACIQUE du 19 novembre 2001 montre la présence de nodules pulmonaires bilatéraux et de ganglions médiastinaux multiples (figures 5, 6, 7 et 8).

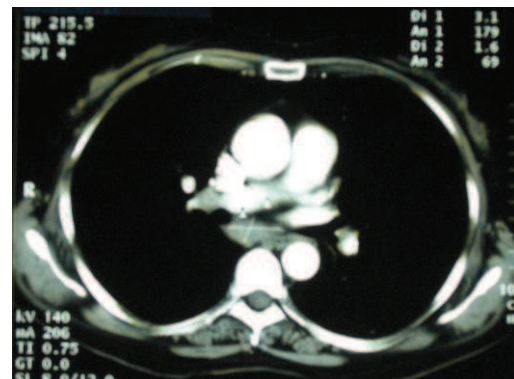
"Les nodules ont, pour la plupart, des bords nets. Certains ont des contours un peu flous. Ils sont disséminés dans l'ensemble des deux champs pulmonaires. Il n'y a pas de syndrome interstitiel satellite, pas d'épanchement pleural, ni d'image en foyer.

Les ganglions hypertrophiés se retrouvent dans toutes les chaînes médiastinales, aussi bien en région sous-carénaire qu'en région hilare, en latéro-trachéal et en médiastinal supérieur gauche.

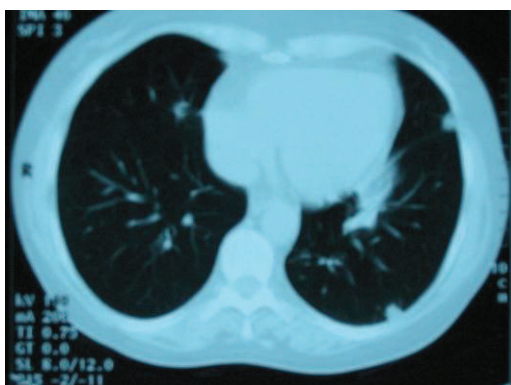Les coupes abdominales montrent un foie normal, des reins normaux, des surrénales normales. Il n'y a pas de masse pelvienne".



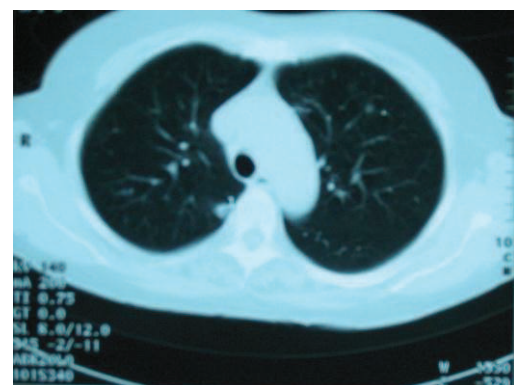◀ Figure 5



◀ Figure 6

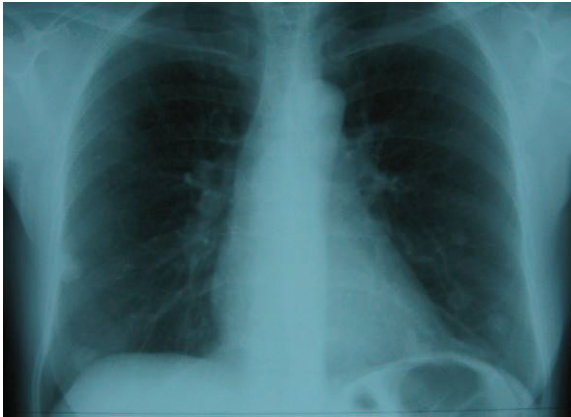

◀ Figure 7

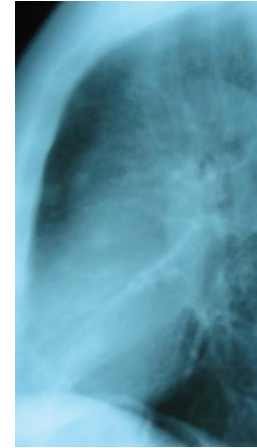


◀ Figure 8

Le 05 février 2002, la malade est revue en consultation, à son retour d'un séjour de deux mois au Portugal. On note alors l'absence de fièvre, l'absence d'asthénie, la disparition de la toux et surtout un retour au poids habituel. Par contre, la radiographie thoracique montre l'apparition de nouveaux nodules, ce qui justifie une nouvelle hospitalisation pour bilan le 11 février 2002.



◀ Figure 9



◀ Figure 10

EXAMEN CLINIQUE

Température : 36.8° C
Tension artérielle : 115 mmHg / 70 mmHg
Persistance de sueurs nocturnes et d'une dyspnée d'effort non évolutive.
L'examen thoracique est normal.

EXAMENS BIOLOGIQUES

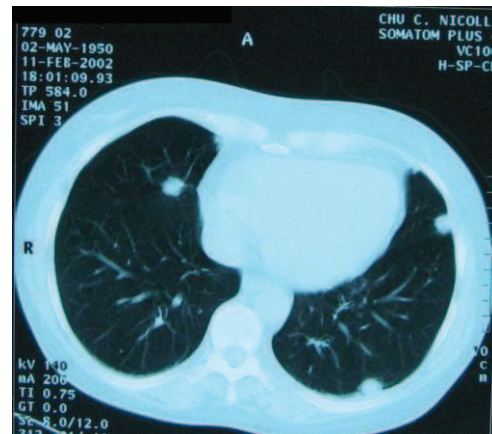
VS : 42 mm à la 1^{ère} heure - CRP : 14 mg/L
NFS : Hématies : 4,57 T/L • Hémoglobine : 8,5 mmol/L • Leucocytes : 6,7 G/L • Plaquettes : 272 G/L
Bilan hépatique : normal
Bilan électrolytique : normal
Urée : 7,6 mmol/L • Créatinine : 66 mcmmol/L
ACE : < 1 ng/mL
Thyroglobuline : 26,0 mcg/L • Cyfra 21.1 : 1,0 mcg/L
CA 125 : 21 KU/L • CA 15.3 : 18 KU/L • CA 19.9 : 4 KU/L
Trois tubages gastriques pour recherche de BK sont réalisés : ils sont négatifs à l'examen direct et à la culture.

ECG : normal

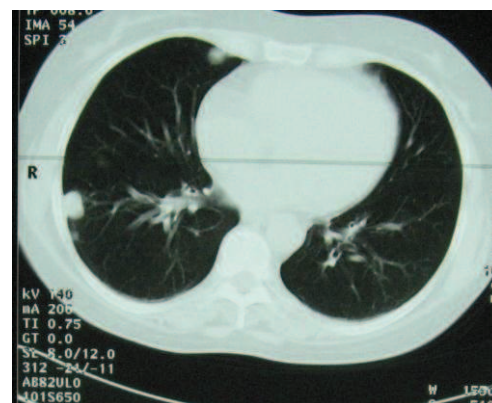
SCANNER THORACO-ABDOMINAL

(11/02/2002)

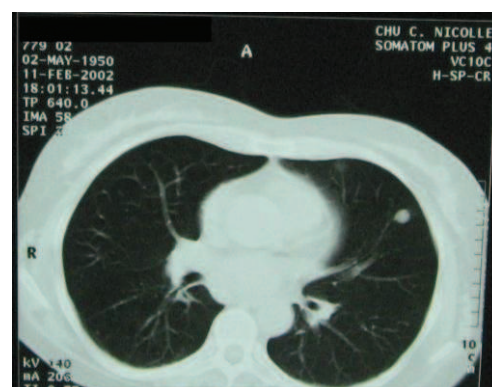
Diminution des images ganglionnaires médiastinales, augmentation de la taille de l'ensemble des nodules intraparenchymateux. Ces images macronodulaires diffuses bilatérales font évoquer un aspect en lâcher de ballons (figures 11, 12 et 13).



◀ Figure 11



◀ Figure 12



◀ Figure 13

Une **SCINTIGRAPHIE OSSEUSE** est réalisée le 18 février 2002, dans ce contexte de nodules pulmonaires multiples associés à des douleurs rachidiennes dorsales étendues (à vrai dire anciennes). Le résultat est normal.

EXPLORATION FONCTIONNELLE RESPIRATOIRE

Discret syndrome obstructif distal.

VEMS : 2,54 L (N : 2) et VEMS / CV : 74,7 %
DEM 25 / 75 : 61,2 % et CPT : 5,51 L (122 %)

L'évolution clinique spontanément favorable, l'aspect des images thoraciques, la négativité du premier bilan infectieux et des tests d'auto-immunité font évoquer une infection exotique en rapport avec le séjour au Mexique, on pense notamment à une histoplasmosse.

De fait, la **sérologie à *Histoplasma capsulatum* va se révéler positive à un arc** en électrosynérèse (13/02/2002). Malgré ce résultat, on est inquiet d'observer sur le scanner thoracique une augmentation de volume des nodules pulmonaires (figures 11 et 12). Il semble alors préférable d'obtenir un diagnostic histologique et le dossier est présenté, pour avis chirurgical, au Docteur A. Dujon (clinique du Cèdre) le 19 février 2002.

L'indication d'une biopsie de nodule pulmonaire par vidéo-thoroscopie droite est posée.

L'INTERVENTION A LIEU LE 26 FEVRIER 2002

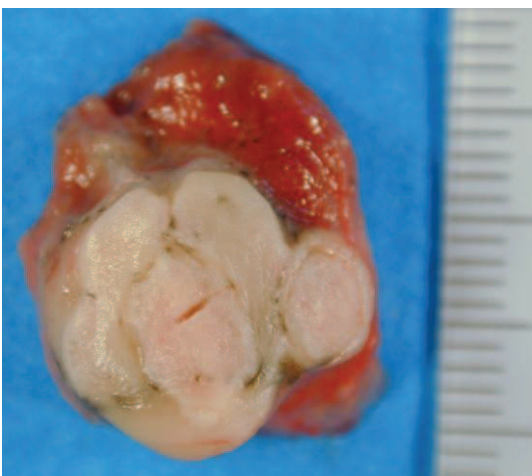
Le Docteur Dujon réalise une double-résection segmentaire pulmonaire droite, au niveau des lobes supérieur et inférieur.

"Abord endoscopique dans le cinquième espace antéro-axillaire droit. La cavité pleurale est libre. On repère d'emblée sur chaque lobe pulmonaire, des lésions blanchâtres nodulaires à contour lisse, dont certaines affleurent la plèvre viscérale qui n'est cependant pas franchie.

On pratique la résection du plus gros nodule au niveau du lobe inférieur. Ce nodule mesure près de 12 mm dans le grand axe. Une partie de ce prélèvement fait l'objet d'une étude bactériologique complète, avec notamment recherche d'histoplasmosse.

Par principe, on prélève un second nodule au niveau du lobe supérieur (figure 14). Ce nodule mesure près de 8 mm de diamètre. On réalise à son niveau une étude histologique extemporanée. Cette étude permet de s'orienter vers un processus inflammatoire réactionnel bénin non tumoral.

Vérification de l'absence d'anomalie sur le médiastin".



▲ Figure 14

Résultat de l'étude anatomo-pathologique (Dr A. Pellerin)

Elle a porté sur deux fragments prélevés :

"Macroscopiquement, le nodule du lobe inférieur se présente comme une lésion polycyclique de couleur beige, mesurant 1 cm de diamètre (figure 14). Le nodule du lobe supérieur se présente comme une lésion blanchâtre identique mesurant 1 cm.

Ces nodules ont le même aspect histologique. Il s'agit de foyers nécrotiques d'aspect inhomogène, avec parfois un aspect de nécrose ischémique laissant subsister des fantômes cellulaires : autour de ces foyers de nécrose s'organise une réaction histiocytaire s'accompagnant d'éléments mononucléés

Sur l'un des fragments, on retrouve la présence de granulomes macrophagiques avec quelques rares cellules épithélioïdes. Des colorations complémentaires effectuées par le PAS et le Gomori-Grocott permettent d'identifier la présence de petites structures arrondies encapsulées, mesurant environ 3 microns et dont l'aspect est évocateur de *Histoplasma capsulatum* (figure 15).

Le diagnostic d'histoplasmose pulmonaire est confirmé.

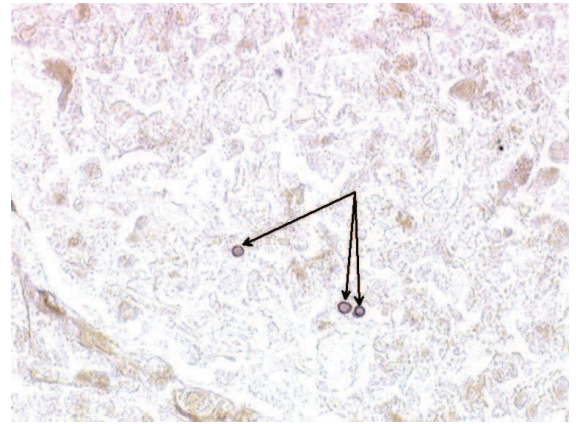


Figure 15 ▲

A posteriori, Madame C. précise que durant son voyage, elle a visité de nombreuses églises et chapelles, qui étaient pour la plupart humides et obscures. Elle se rappelle également s'être trouvée en présence de chauves-souris dans le premier hôtel où elle a séjourné et ce, deux jours avant le début du syndrome grippal survenu durant ce voyage. Chacun de ces lieux est une source potentielle d'infection par l'histoplasme.

Le 19 mars 2002

Compte tenu des résultats histologiques et de la sérologie d'histoplasmose positive de février 2002, un **traitement par itraconazole est instauré** à la dose de 200 mg par jour.

Le 21 mai 2002, Madame C. est revue en consultation.

Elle va bien. Elle revient d'un séjour de deux mois au Portugal qui s'est déroulé sans problème particulier.

Elle a un excellent appétit et n'a pas eu de nouvel épisode hyperthermique. L'examen clinique est normal, la cicatrice de biopsie pulmonaire est désormais indolore.

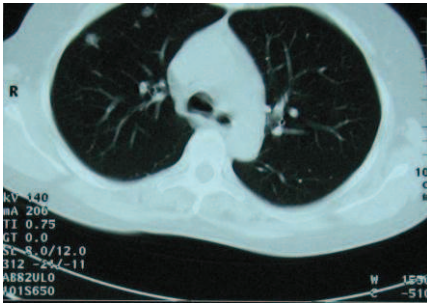
Par ailleurs, la radiographie pulmonaire de face montre une diminution de la taille des nodules à droite, tandis que les nodules gauches paraissent stables.

Madame C. présente donc une bonne tolérance au traitement par itraconazole. Elle est mieux sur le plan clinique, et les lésions radiologiques sont en discrète amélioration. Le traitement est poursuivi sans modification.

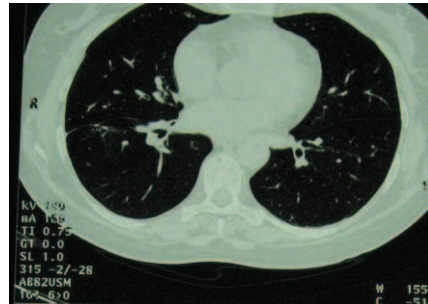Le 26 novembre 2002

Madame C. revient d'un de ses nombreux voyages au Brésil et au Portugal. Son état général est bon. Elle ne présente ni toux, ni fièvre, ni gêne respiratoire. L'évolution pondérale est favorable. L'examen thoracique est normal. Les cicatrices thoraciques sont parfaites. Il n'y a pas d'adénopathie périphérique.

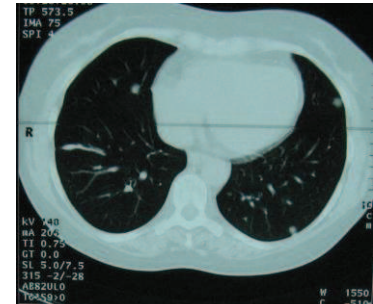
La radiographie thoracique met en évidence une persistance des nodules mais avec une nette diminution de taille confirmée sur le scanner thoracique du 19 novembre 2002 qui montre : "une disparition de l'hypertrophie ganglionnaire au niveau des fenêtres médiastinales ; tandis qu'au niveau des fenêtres parenchymateuses, on retrouve des nodules, qui sont toujours épars avec des bords nets et une tonalité homogène. Leur nombre et leur taille ont nettement diminué. Aucun d'eux n'est calcifié" (figures 16, 17 et 18).



▲ Figure 16



▲ Figure 17



▲ Figure 18

Une nouvelle sérologie d'histoplasme réalisée après huit mois de traitement s'avère négative.

Il est convenu de poursuivre pendant encore un mois le traitement par itraconazole afin d'atteindre une durée totale de neuf mois.

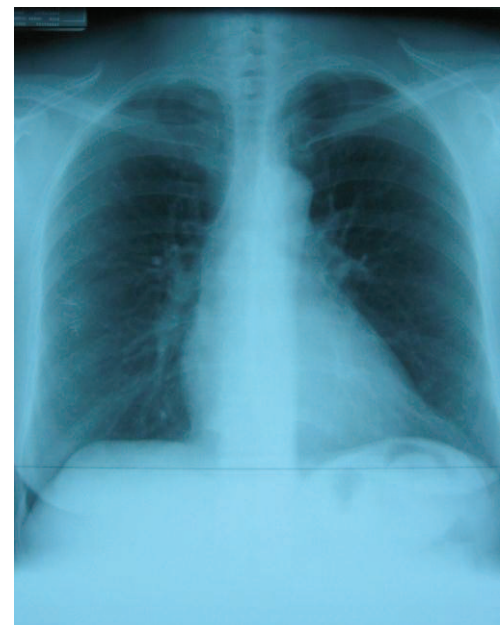Le 12 mai 2003, date de la dernière consultation dans le service de pneumologie, l'état général de Madame C. est très satisfaisant et elle ne signale aucun signe respiratoire.

Sur la radiographie thoracique, on observe une diminution du volume des nodules pulmonaires, notamment en base gauche (figure 19).

L'exploration fonctionnelle respiratoire est normale.

Compte tenu de cette bonne évolution clinique et radiologique, alors que le traitement est maintenant interrompu depuis environ six mois, et du fait que Madame C. se trouve rarement en France, il est convenu de ne pas programmer un suivi spécialisé de façon systématique.

La malade s'est depuis installée définitivement au Brésil.



▲ Figure 19

II. OBSERVATION 2 : MADAME S.

OBSERVATION 2

A. ANAMNESE

En septembre 2002, Madame S., médecin, retraitée, âgée de 74 ans, présente un syndrome fébrile à 39° C, accompagné de toux sèche. Elle est mise sous antibiothérapie par amoxicilline, per os 3 g par jour, ce traitement est poursuivi jusqu'au 12 octobre.

La fièvre réapparaît le 1er novembre conduisant à la reprise de l'amoxicilline.

Sur la radiographie thoracique réalisée alors, on découvre un nodule dans le segment de Fowler droit.

B. EXAMENS INITIAUX

1. Examens biologiques (02/10/2002)

VS : 24 mm à la 1^{ère} heure

NFS : Hématies : 4,16 T/L • Hémoglobine : 7,8

mmol/L • Hématocrite : 37 % • VGM : 89 fl •

Leucocytes : 7,3 G/L • Neutrophiles : 5,11 G/L •

Eosinophiles : 0,07 G/L • Basophiles : 0,00 G/L •

Lymphocytes : 1,68 G/L • Monocytes : 0,44 G/L •

Plaquettes : 485 G/L

Hémostase : TP : 95 % • Fibrinogène : 3,54 g/L

Bilan hépatique : GGT : 27 UI/L • ASAT (TGO) : 17 UI/L • ALAT (TGP) : 19 UI/L

Bilan lipidique : Cholestérol : 6,4 mmol/L •

Triglycérides : 1,19 mmol/L • Créatininémie : 63

mcmol/L

2. Examens biologiques (04/11/2002)

VS : 54 mm à la 1^{ère} heure

NFS : Hématies : 4,10 T/L • Hémoglobine : 7,8

mmol/L • Hématocrite : 36 % • VGM : 88 •

Leucocytes : 6,2 G/L • Neutrophiles : 3,91 G/L •

Eosinophiles : 0,12 G/L • Basophiles : 0,00 G/L •

Lymphocytes : 1,49 G/L • Monocytes : 0,68 G/L •

Plaquettes : 330 G/L

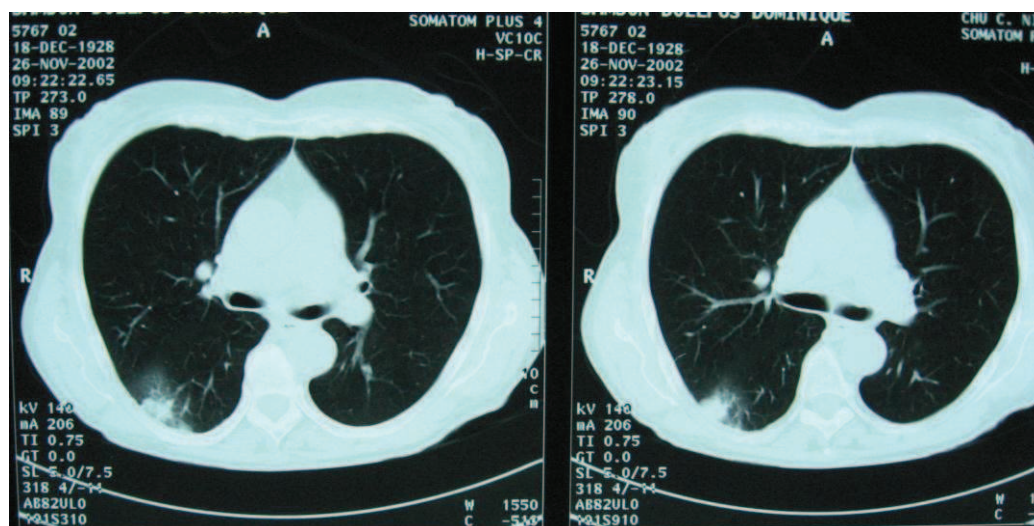
Antigène circulant de cryptocoque : recherche négative.

Sérodiagnostic de Borréliose (maladie de Lyme) : négatif.

Sérodiagnostic de brucellose : négatif.

3. Scanner thoracique du 26 novembre 2002 (figure 20)

"Sur la série sans injection, on constate qu'il existe sur les fenêtres parenchymateuses une zone de condensation alvéolaire qui siège dans le segment apical du lobe inférieur droit ; au sein de cette condensation, il existe une plage plus dense nodulaire qui mesure 1,5 cm de diamètre. Enfin, si l'on considère l'ensemble des fenêtres parenchymateuses, on va découvrir de façon fortuite un micronodule lobaire moyen et un autre lobaire inférieur gauche dans le cul-de-sac.



◀ Figure 20

Lors de l'injection de produit de contraste, on va noter qu'il y a quelques petits ganglions médiastinaux mais ils sont infracentimétriques sauf celui qui est sous-carinaire et qui mesure 1,4 cm. Il existe un tout petit ganglion dans le hile droit en interbronchique.

Par ailleurs, on va mettre en évidence l'existence d'une lame d'épanchement péricardique au niveau du récessus péricardique postérieur et également très discrètement en rétrosternal.

Enfin, les coupes abdominales ne montrent pas d'anomalie".

Compte tenu du contexte clinique et de la toux persistante, la malade est adressée en consultation dans le service du Professeur L. Thiberville.

C. EVOLUTION

1. Examens biologiques (14/01/2003)

VS : 34 mm à la 1^{ère} heure

NFS : Hématies : 4,26 T/L • Hémoglobine : 7,6 mmol/L • Hématocrite : 37 % • VGM : 87 fl • Leucocytes : 5,9 G/L • Neutrophiles : 3,84 G/L • Eosinophiles : 0,18 G/L • Basophiles : 0,06 G/L • Lymphocytes : 1,48 G/L • Monocytes : 0,35 G/L • Plaquettes : 380 G/L

Bilan hépatique : Bilirubine totale : 6 mcmol/L • GGT : 24 UI/L • Phosphatases alcalines : 168 UI/L • ASAT (TGO) : 16 UI/L • ALAT (TGP) : 15 UI/L

Urée : 6,1 mmol/L • Créatinine : 58 mcmol/L • Acide urique : 181 mcmol/L • Glucose : 5,7 mmol/L • Sodium : 138 mmol/L • Potassium : 4,3 mmol/L • Chlore : 106 mmol/L • Réserve alcaline : 29,0 mmol/L • Protides : 65 g/L • Calcium : 2,30 mmol/L • Phosphore : 1,28 mmol/L

ACE : < 1 ng/mL

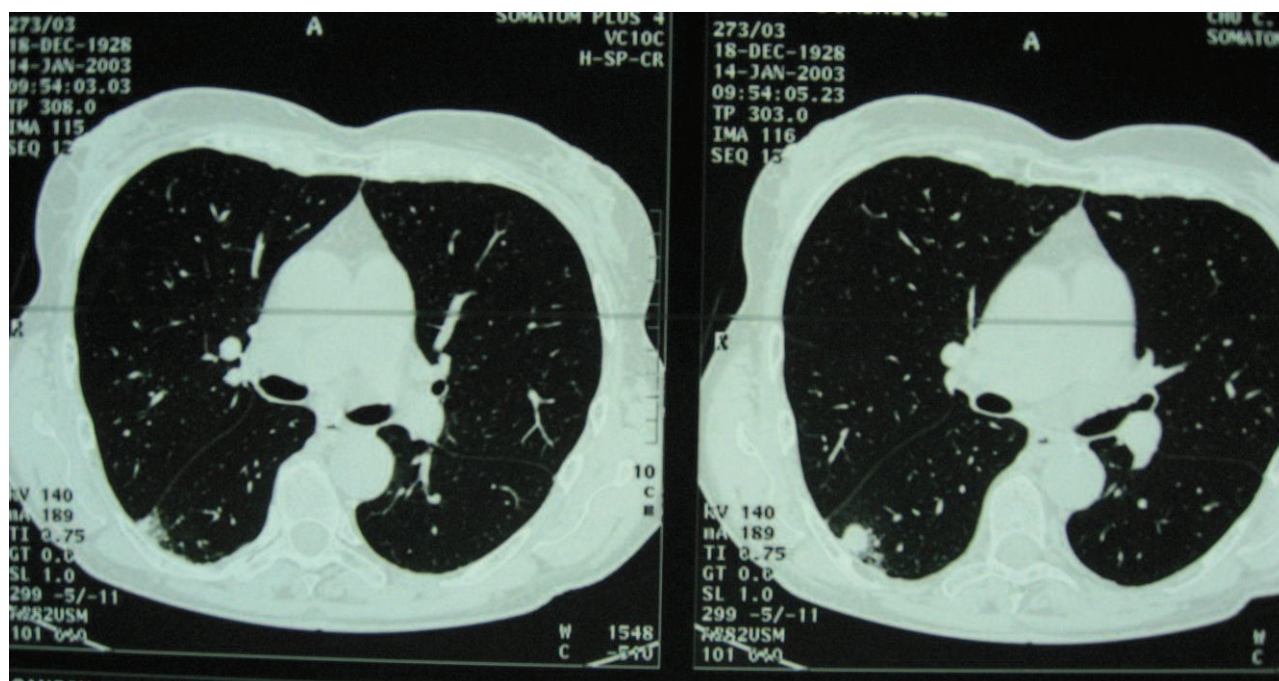
CA 125 : 9 KU/L • CA 15.3 : 16 KU/L

CA 19.9 : 8 KU/L

2. Scanner thoracique du 14 janvier 2003 (figure 21)

"L'acquisition hélicoïdale permet de constater que si la condensation parenchymateuse du segment apical du lobe inférieur droit a partiellement régressé, il persiste une image nodulaire avec, dans son voisinage, toujours une très discrète condensation d'allure alvéolaire.

Les dimensions de ce nodule sont toujours mesurées à 1,5 cm. Sa densité moyenne est à 35 UH et il n'est pas vu de calcification.



▲ Figure 21

On retrouve, inchangés, les deux micronodules précédemment décrits, l'un lobaire moyen, l'autre dans la pyramide basale gauche.

On va retrouver la zone de densification rétrosternale paraissant dépendante du péricarde. Cette image est stable par rapport à l'exploration préalable.

Donc, amélioration des images purement alvéolaires, mais persistance d'un nodule, à contours légèrement bosselés, avec petite épine pleurale adjacente ; nodule non calcifié.

Aucun argument ne permet d'affirmer la nature séquellaire de ce nodule, et l'existence d'une très discrète plage de comblement alvéolaire adjacente doit faire rechercher, de principe, une tuberculose."

Au total, on peut parler de régression des images alvéolaires mais avec persistance du nodule lobaire inférieur droit.

3. **La tomographie par émission de positons** (PET scan) montre une fixation scintigraphique avec hypermétabolisme au niveau du nodule pulmonaire (21/01/2003).

4. Endoscopie bronchique

Elle est faite le 31 janvier 2003 (Pr L. Thiberville) :

"L'examen est très facilement mené jusqu'à l'origine des bronches segmentaires de troisième et quatrième ordre :

- L'arbre bronchique ne présente aucune anomalie en lumière blanche ni à droite ni à gauche.
- Tout au plus existe-t-il quelques sécrétions muqueuses banales.
- Le territoire du Fowler droit est normal en dehors d'une plage d'antracose sur la sous-segmentaire la plus interne.

On réalise un brossage pour cytologie ainsi qu'un lavage de 100 cc pour la bactériologie, la cytologie et la recherche de BK."

ANALYSE BACTERIOLOGIQUE sur les prélèvements faits sous endoscopie :

- Produit de brossage bronchique :
Il n'y a aucun germe à l'examen direct. La culture et l'examen mycologique sont négatifs.
- Produit de lavage broncho-alvéolaire :
Absence de légionelle - Recherche de BK négative à l'examen direct et à la culture - Absence de *pneumocystis Carinii*.

L'EXAMEN CYTOLOGIQUE du produit de lavage broncho-alvéolaire montre : "un prélèvement moyennement abondant, discrètement hémorragique, avec d'assez nombreux éléments nécrotiques non identifiables. Ce prélèvement est composé de polynucléaires neutrophiles souvent dégranulés, de nombreux macrophages et de cellules bronchiques ciliées. On note la présence de quelques plasmodes multinucléés. Cytologie négative : pas d'élément suspect dans les documents examinés."

En l'absence d'amélioration radiologique significative 2 mois après la radiographie initiale on propose de recourir à une biopsie sous thoracoscopie.

Avant de subir cette intervention, Madame S. sollicite l'avis du Professeur J.-F. Morère (service d'oncologie thoracique de l'Hôpital de Bobigny). Au cours d'une réunion de confrontation radio-clinique, le diagnostic d'histoplasmosse est évoqué par le radiologue.

De fait, l'anamnèse retrouve un séjour touristique au Brésil en septembre 2002, séjour au cours duquel Madame S. se souvient avoir visité plusieurs parcs ornithologiques. Les premiers signes de la maladie sont apparus 15 jours après le retour de voyage.

5. Examens biologiques (05/03/2003)

VS : 12 mm à la 1^{ère} heure

NFS : Hématies : 4,39 T/L • Hémoglobine : 7,9 mmol/L • Hématocrite : 39 % • VGM : 88 fl • Leucocytes : 6,3 G/L • Neutrophiles : 3,78 G/L • Eosinophiles : 0,13 G/L • Basophiles : 0,06 G/L • Lymphocytes : 1,89 G/L • Monocytes : 0,44 G/L • Plaquettes : 371 G/L

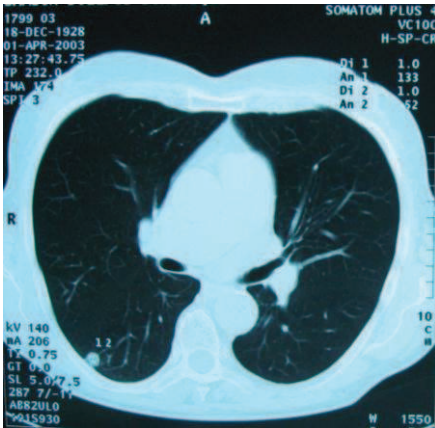
Bilan hépatique : Bilirubine totale : 11 mcmol/L • Phosphatases alcalines : 165 UI/L • GGT : 9 UI/L • ASAT (TGO) : 17 UI/L • ALAT (TGP) : 11 UI/L

Urée : 4,4 mmol/L • Créatinine : 78 mcmol/L • Acide urique : 211 mcmol/L • Glucose : 5,9 mmol/L • Sodium : 138 mmol/L • Potassium : 4,1 mmol/L • Chlore : 104 mmol/L • Réserve alcaline : 29,0 mmol/L • Protides : 66 g/L • Calcium : 2,29 mmol/L • Phosphore : 1,30 mmol/L

Le 05 mars 2003, la sérologie d'histoplasme se révèle positive à un arc en électrosynérèse (technique IMMY).

6. Autres examens d'imagerie

SCANNER THORACIQUE (01/04/2003 soit cinq mois après le scanner initial) (figure 22) :



▲ Figure 22

"On va retrouver le nodule du segment de Fowler droit mesuré approximativement à 1 cm et donc diminué.

Apparaissent inchangés le nodule basal gauche mesuré à 5 mm et celui qui est retrouvé au niveau lobaire moyen. Pas d'image nouvelle.

Aspect toujours superposable du discret épaissement péricardique préalablement décrit.

Au total : absence d'image d'apparition récente. Amélioration par rapport aux explorations préalables. Disparition de toute la composante alvéolaire décrite initialement."

RADIOGRAPHIE THORACIQUE (16/04/2003)

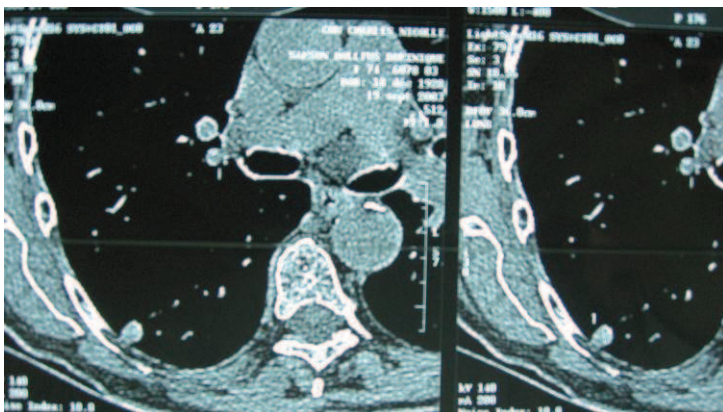
Elle montre la persistance de l'opacité nodulaire se projetant à la partie moyenne du poumon droit.

RADIOGRAPHIE THORACIQUE (20/05/2003) (figure 23)

Elle montre la persistance d'un petit nodule se projetant dans le segment de Fowler droit.

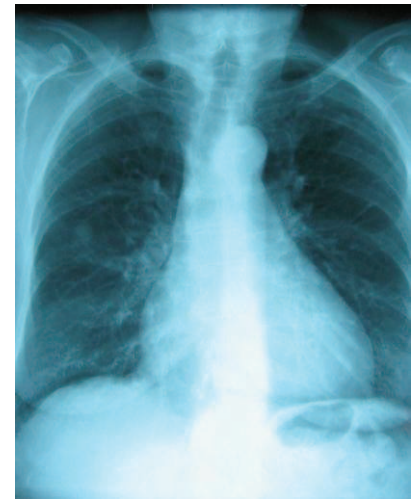

Figure 23 ►



Le SCANNER THORACIQUE de surveillance, réalisé le 20 septembre 2003, soit dix mois après le scanner initial, montre un nodule isolé dans le segment de Fowler droit, stable dans ses dimensions, avec calcifications périphériques (figure 24). Toutes les autres images ont régressé.

◀ Figure 24

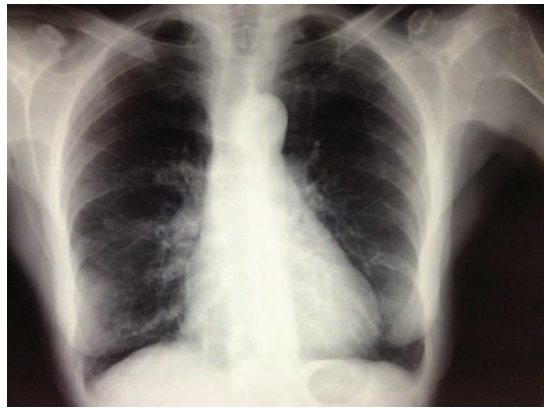Sur les conseils du Professeur P. L'Her (Hôpital d'Instruction des Armées du Val-de-Grâce), on propose un traitement par itraconazole 200 mg par jour. Le médicament est très rapidement mal supporté avec nausées, malaises et vomissements. La malade arrête d'elle-même ce traitement au bout de quelques jours.

Il faut attendre le 13 juin 2007 pour disposer d'une nouvelle radiographie thoracique, réalisée à l'occasion d'une intervention pour prothèse de hanche.

On peut y voir (figure 25) à l'emplacement du nodule initial un tout petit nodule à bords calcifiés.

Rencontrée le 10 novembre 2011, Madame S. dit garder un excellent état clinique sans signe respiratoire.

Il n'y a pas eu de nouveau contrôle sérologique.



▲ Figure 25

III. OBSERVATION 3 : MONSIEUR M.

OBSERVATION 3

A. ANAMNESE

Le 15 décembre 2001, Monsieur M. âgé de 53 ans et domicilié au Maroc (à Rabat), est adressé dans le service pour un syndrome médiastinal radiologique.

Dans ses antécédents, on retrouve une appendicectomie à l'âge de 16 ans, une intervention pour occlusion intestinale sur bride à 17 ans, une chirurgie du ménisque.

A noter l'absence de tabagisme.

L'anamnèse commence par des soins dentaires. Peu de temps après, le malade présente une gêne respiratoire, qui s'accompagne au début d'une toux productive avec expectoration purulente, mais sans fièvre, ni sueur, ni perte de poids.

Monsieur M. signale avoir travaillé, au cours des semaines qui ont précédé l'apparition des symptômes, dans un laboratoire d'analyses médicales dont la salubrité lui paraissait douteuse et où une exposition à un micro-organisme pathogène a été possible. Il n'y a pas de contact tuberculeux avéré dans son entourage.

Des examens complémentaires sont effectués au Maroc : la radiographie thoracique montre des adénopathies médiastinales volumineuses à prédominance droite. La gazométrie est normale et la spirométrie objective un syndrome restrictif modéré. L'électrocardiogramme et l'échographie cardiaque sont normaux.

B. EXAMENS INITIAUX

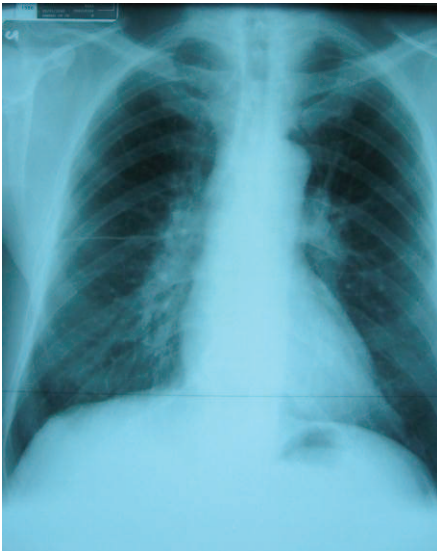
1. Examen clinique

La dyspnée est discrète. Elle évolue depuis un mois et survient surtout à l'effort.

La toux initiale a disparu.

Il n'y a pas de douleur thoracique, ni d'altération de l'état général.

L'auscultation thoracique est normale.



2. Imageries (27/12/2001)

RADIOGRAPHIE THORACIQUE (figure 26)

Elle montre des adénopathies médiastinales droites à prédominance hilare et des adénopathies péribronchiques droites.

SCANNER THORACIQUE

Il montre des adénopathies pré et latéro-trachéales droites, au niveau de la loge de Barety, sous la carène et au niveau des hiles à prédominance droite. Elles sont discrètement compressives, d'allure hétérogène évoquant des zones de nécrose. Elles s'accompagnent de quelques micronodules dans le lobe inférieur droit. On note quelques images micronodulaires apicales droites, paramédiastinales.

▲ Figure 26

3. Bronchoscopie (21/12/2001)

"L'examen est pratiqué par fibroscopie sous anesthésie locale. Le fibroscope est introduit par voie nasale. La trachée est le siège de sécrétions mucopurulentes que l'on retrouve dans tout l'arbre aérien, mais la muqueuse apparaît strictement normale à tous les niveaux, aussi bien à droite qu'à gauche. Les éperons sont fins, il n'y a aucune anomalie orificielle.

On réalise un lavage broncho-alvéolaire et une aspiration bronchique pour étude bactériologique et mycologique ainsi que des biopsies sur les principaux éperons tant à droite qu'à gauche".

BACTERIOLOGIE DES PRELEVEMENTS FAITS SOUS ENDOSCOPE

"Le produit de lavage broncho-alvéolaire examiné ne présente pas de mycobactérie à l'examen direct."

CYTOLOGIE DU PRODUIT D'ASPIRATION BRONCHIQUE

"Ce produit d'aspiration a été centrifugé et les préparations obtenues ont été colorées par la méthode de Papanicolaou. L'étude microscopique montre un prélèvement moyennement abondant fait de quelques polynucléaires neutrophiles dont certains sont altérés, et de rares cellules bronchiques.

Il n'a pas été mis en évidence d'élément suspect dans les documents examinés : le résultat de l'examen cytologique est négatif."

ANALYSE DU LAVAGE BRONCHO-ALVEOLAIRE

"Le produit de LBA ne présente pas de mycobactérie à l'examen direct. Après cyto centrifugation, les préparations ont été colorées par les méthodes de Papanicolaou, de May Grunwald Giemsa et de Perls-PAS. L'étude microscopique montre un prélèvement moyennement abondant, avec d'assez nombreux éléments nécrotiques non identifiables. Il est fait de polynucléaires neutrophiles souvent dégranulés, d'une prédominance de cellules bronchiques et de cellules malpighiennes en métaplasie.

Le Score de Golde est égal à zéro (normale inférieure à cent)".

ANATOMO-PATHOLOGIE DES BIOPSIES BRONCHIQUES

"Deux fragments biopsiques sont étudiés. Ils appartiennent à une muqueuse bronchique dont le revêtement épithélial conserve son caractère cylindrique, avec une grande richesse en éléments muco-sécrétants. Dans le chorion sous-jacent, on note un infiltrat inflammatoire mononucléé discret mais diffus.

Il s'agit donc de remaniements inflammatoires non spécifiques de la muqueuse bronchique sans lésion suspecte."

4. Examens biologiques

VS : 6 mm à la 1^{ère} heure

NFS, plaquettes, bilan d'hémostase, ionogramme sanguin, bilan hépatique et protidémie avec électrophorèse sont normaux. On note seulement une lymphopénie à 1,01 G/L (N : 1,5 à 4)

Calcémie : 2,17 mmol/L

Angiotensine convertase : 29,2 UI/L - LDH : 481 UI/L

L'intradermoréaction à la tuberculine (10 unités) est positive à 15 mm.

Trois tubages gastriques pour recherche de BK sont négatifs, à l'examen direct et à la culture.

Les hémocultures sur Sabouraud sont négatives.

La sérologie à VIH est négative.

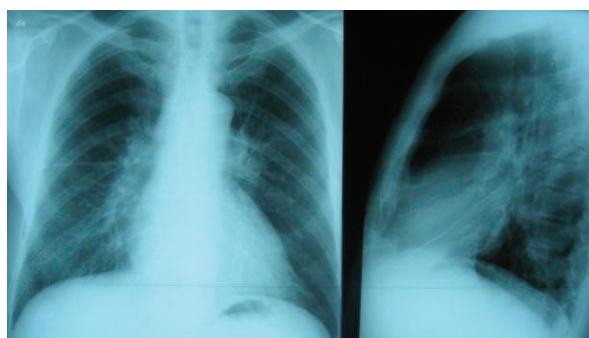La sérologie streptococcique est négative.

La recherche d'antigène soluble à cryptocoque est négative.

La sérologie de la toxoplasmose est faiblement positive : taux des IgG = 25 UI/ml (seuil de

positivité à 8 UI/ml) - La recherche des IgM est négative.

La sérologie d'aspergillose est négative :
Electrophorèse négative - Recherche d'IgG négative (méthode ELISA).



▲ Figure 27

Le contexte de soins dentaires et d'infection bronchique torpide orientent initialement vers une infection par un germe de type actinomycète. En attendant confirmation, une antibiothérapie est débutée par amoxicilline - acide clavulanique, per os à la dose de 3 g par jour.

La sérologie d'histoplasmose se révèle franchement positive avec un arc en électrosynérèse vis-à-vis de l'antigène *Histoplasma capsulatum* (le 27/12/2001).

Le 9 janvier 2002, un traitement par itraconazole 300 mg par jour, est commencé pour une première période de quatre mois au cours de laquelle le malade est suivi régulièrement en consultation.

En fait, l'importance des adénopathies médiastinales et leur progression sur les clichés thoraciques du 25 février 2002 (figure 27) invite à s'assurer formellement du diagnostic par une histologie ganglionnaire. L'indication d'une médiastinoscopie est donc posée.

5. Médiastinoscopie

Elle est réalisée le 04 mars 2002 par le Professeur C. Peillon (CHU de Rouen) :

" Incision sus-sternale. Dissection jusqu'à la gaine trachéale que l'on va cliver au doigt.

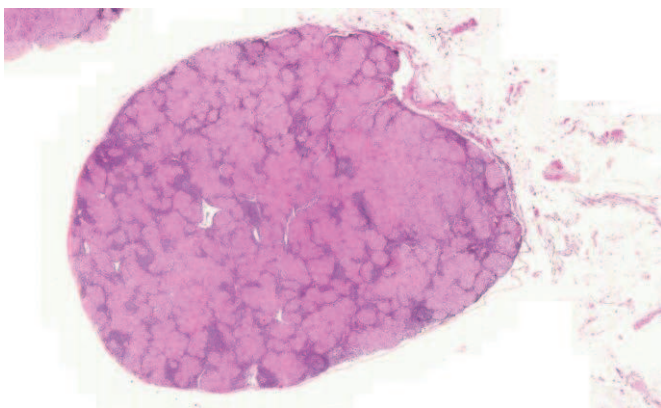
On palpe effectivement plusieurs adénopathies assez volumineuses et souples, des deux côtés de la trachée.

On va commencer par faire un prélèvement ganglionnaire à la partie supérieure de l'incision, puis on fera un autre prélèvement sur les adénopathies de la loge de Baréty ".

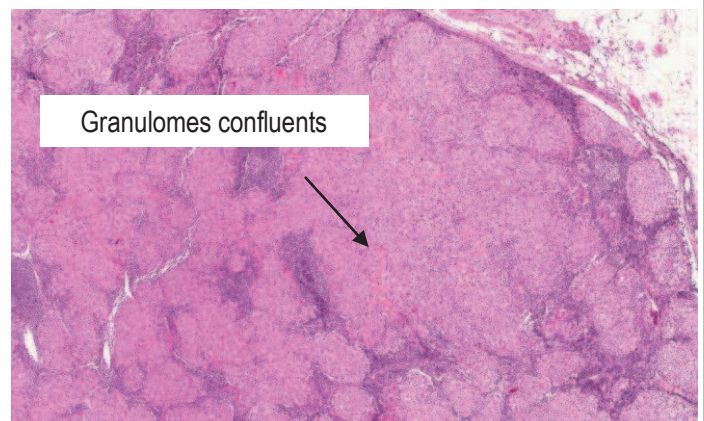
EXAMEN ANATOMO-PATHOLOGIQUE (06/03/2002)

" Les différents prélèvements étudiés ont tous un aspect identique. Ils intéressent un tissu ganglionnaire entièrement détruit, par la juxtaposition de formations folliculaires épithélioïdes et giganto-cellulaires cernées par un manchon fibreux, dans lequel ne persistent que quelques rares éléments lymphocytaires. Ils sont remarquables par l'importance de la fibrose et l'absence de nécrose caséuse. Les différentes colorations n'ont pas permis la mise en évidence de bacilles acido-alcoolo-résistants, ni d'agents fongiques de type histoplasme (figures 28, 29 et 30).

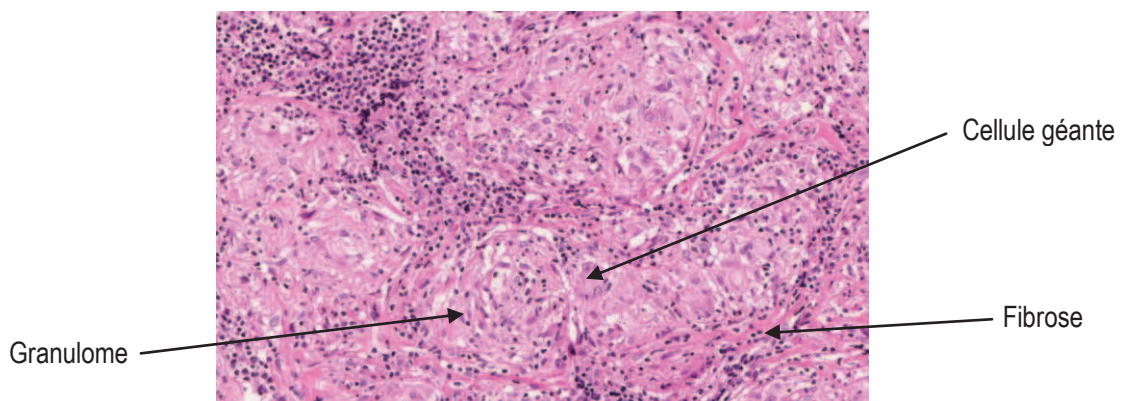
C'est donc l'aspect d'une adénite granulomateuse avec une fibrose importante sans nécrose caséuse. Pas de territoire suspect de malignité. Il s'agit d'une adénite granulomateuse dont les caractères morphologiques peuvent être ceux d'une sarcoïdose ".



▲ Figure 28



▲ Figure 29



▲ Figure 30

C. EVOLUTION

Le 15 mars 2002, le patient est revu en consultation : le traitement est bien toléré sur le plan clinique, biologique avec des taux thérapeutiques sanguins.

Le 29 avril 2002, consultation de pneumologie par le Docteur S. Dominique.

Monsieur M. est en bon état général et ne présente pas d'anomalie particulière à l'examen physique.

Le scanner thoracique montre : " une très nette régression des adénopathies médiastinales et hilaires droites, une nette régression des images micronodulaires notamment dans la région péribronchique lobaire inférieure droite. Il persiste quelques images micronodulaires apicales droites paramédiastinales, tandis que le nodule alvéolaire sus-diaphragmatique lobaire inférieur droit a nettement diminué de densité ".

Le bilan sanguin du 29 avril 2002 montre une très légère augmentation de l'angiotensine convertase, qui est chiffrée à 32 UI/L pour une limite supérieure de 29 UI/L.

Le tableau inaugural et son évolution sont peu en faveur d'une sarcoïdose. On retient le diagnostic d'histoplasmose pulmonaire ce d'autant, qu'après quatre mois de traitement par itraconazole, l'évolution paraît satisfaisante sur les plans clinique et radiologique. Bien qu'il n'y ait pas de preuve microbiologique obtenue à partir des différents prélèvements, on considère que l'évolution sous itraconazole plaide en faveur de l'origine fongique de cette pneumopathie micronodulaire avec adénopathies médiastinales granulomateuses.

On propose donc au patient de poursuivre le traitement par itraconazole à la même posologie de 300 milligrammes par jour.

Consultation du 11 septembre 2002

Monsieur M. a poursuivi comme convenu, le traitement par itraconazole durant quatre mois supplémentaires. La tolérance au traitement est restée bonne.

Depuis la consultation du mois d'avril, le patient a présenté parfois une sensation de gêne laryngo-trachéale mais pas de signes généraux ni de suppuration bronchique.

L'auscultation pulmonaire est normale, ainsi que le cliché thoracique.

Surtout, le scanner thoracique montre la disparition totale des adénopathies médiastinales, ainsi que celle des images micronodulaires et alvéolaires du champ pulmonaire droit.

L'évolution est donc très satisfaisante et se fait sans séquelle apparente.

Il est à noter que toutes les recherches microbiologiques, faites notamment sur l'adénopathie prélevée, sont restées négatives (culture sur milieu conventionnel, milieu de Lowenstein et milieu de Sabouraud).

Enfin la dernière sérologie d'histoplasme est négative.

Le patient n'a pas été revu depuis cette consultation. Il est reparti au Maroc et nous n'avons plus de nouvelle de lui.

IV. OBSERVATION 4 : MADAME P.

OBSERVATION 4

A. ANAMNESE

Madame P., 53 ans, non tabagique et sans autres antécédents qu'une cure en montagne à l'âge de 8 ans pour « primo-infection tuberculeuse », effectuée un voyage touristique au Mexique du 12 au 22 septembre 2001 puis, le mois suivant, elle séjourne en Camargue du 06 au 11 octobre.

C'est au cours de son séjour en Camargue qu'elle observe une toux sèche, de la fièvre avec constipation et vomissements.

Le 12 octobre, de retour chez elle, la malade fait appel à son médecin traitant car la toux est devenue importante et s'accompagne de fièvre et de frisson. Le médecin observe une dyspnée, une expectoration purulente et une altération de l'état général. Il fait réaliser un bilan biologique :

VS : 73 mm à la 1^{ère} heure

NFS : Hématies : 3,98 T/L • Hémoglobine : 7,45 mmol/L • Hématocrite : 35,7 % • VGM : 89,8 fl • Leucocytes : 5,600 G/L • Neutrophiles : 2,956 G/L • Eosinophiles : 0,016 G/L • Basophiles : 0,050 G/L • Lymphocytes : 1,948 G/L • Monocytes : 0,627 G/L • Plaquettes : 387 G/L

Bilan hépatique : ASAT (TGO) : 144 UI/L (N : 8 à 49) • ALAT (TGP) : 119 UI/L (N : 2 à 52)

L'absence d'amélioration après six jours de traitement par amoxicilline, per os 3 g par jour conduit à solliciter l'avis d'un pneumologue, le docteur K. Benmessaoud.

Le 19 octobre, celui-ci note sur la radiographie pulmonaire des opacités nodulaires hétérogènes diffuses. Le contexte anamnestique et la résistance à l'amoxicilline font évoquer le diagnostic de pneumopathie à mycoplasme. Un traitement par érythromycine, per os 3 g par jour, est prescrit. L'amélioration clinique est nette dès le 23 octobre.

Le 29 octobre, la malade présente un bon état général, mais il persiste sur les données biologiques un syndrome inflammatoire et une cholestase. Les images radiologiques se sont améliorées sans disparaître.

B. EXAMENS INITIAUX

1. Scanner thoracique (23 novembre 2001)

" Il met en évidence de multiples nodules sur les fenêtres parenchymateuses. Beaucoup de ces nodules ont des contours nets, certains d'entre eux ont des contours flous et d'autres sont discrètement excavés, notamment au niveau du lobe supérieur droit.

Il existe également quelques images d'allure plus alvéolaire, infiltratives.

Au niveau médiastinal, on retrouve quelques petits ganglions ".

2. Examens biologiques (30 novembre 2001)

VS : 54 mm à la 1^{ère} heure

CRP : 27 mg/L

NFS : Hématies : 4,13 T/L · Hémoglobine : 7,4 mmol/L · Hématocrite : 36 % · VGM : 86 fl · Leucocytes : 5,3 G/L · Plaquettes : 396 G/L

Bilan d'hémostase : temps de Quick : 94 % · TCA : 0,86

Bilan hépatique : Bilirubine totale : 10 mcmol/L · ASAT (TGO) : 26 UI/L · ALAT (TGP) : 38 UI/L · Phosphatases alcalines : 330 UI/L · GGT : 130 UI/L · Lipase : 38 UI/L · LDH : 486 UI/L

Urée : 5,6 mmol/L · Créatinine : 61 mcmol/L · Acide urique : 326 mcmol/L · Calcium : 2,35 mmol/L · Phosphore : 1,43 mmol/L · Protides : 77 g/L · Sodium : 139 mmol/L · Potassium : 4,3 mmol/L · Chlore : 104 mmol/L · Bicarbonates : 23,0 mmol/L

Glycémie : 5,6 mmol/L

Cholestérol : 7,2 mmol/L (N : 3 à 6) · Triglycérides : 1,64 mmol/L (N : 0,5 à 1,5)

La sérologie de *Histoplasma capsulatum* est négative le 30 novembre 2001.

3. Bronchoscopie (30/11/2001 par Dr K. Benmessaoud)

La trachée est d'aspect normal.

L'exploration de l'arbre bronchique droit et gauche ne met en évidence aucune anomalie muqueuse ni orificielle.

Il n'existe aucune sécrétion anormale.

Il est conclu à une endoscopie normale.

BROSSAGE BRONCHIQUE : Examen direct et culture négatifs.

ASPIRATION BRONCHIQUE

Examen direct négatif - Culture négative - Recherche de BK négative - Recherche de légionelle négative.

LAVAGE BRONCHO-ALVEOLAIRE

2 streptocoques entre 10 mille et 100 mille par millilitre - *Neisseria* entre 10 mille et 100 mille par millilitre - Recherche de BK négative - Recherche de légionelle négative - La faible quantité de lymphocytes rend impossible leur phénotypage.

CYTOLOGIE DU PRODUIT DE LAVAGE BRONCHIQUE

"L'examen au microscope montre un prélèvement moyennement abondant, discrètement hémorragique, avec d'assez nombreux éléments nécrotiques non identifiables.

Il est fait de nombreux polynucléaires neutrophiles dont certains sont dégranulés, de quelques macrophages, de nombreuses cellules bronchiques parfois de très grande taille avec de multiples noyaux, de quelques cellules malpighiennes.

Il existe par ailleurs, des éléments cellulaires hyperplasiques de réserve groupés en petits amas très faiblement cohérents, fait d'éléments de très petite taille, dépourvus d'anomalie cytonucléaire appréciable.

Il n'a pas été mis en évidence d'élément suspect dans les documents examinés".

C. EVOLUTION

1. Consultation du 14 janvier 2002

Le Docteur K. Benmessaoud, devant la persistance des images nodulaires diffuses, évoque le diagnostic d'histoplasmose, en raison de sa connaissance d'une observation identique chez une patiente ayant participé au même voyage organisé au Mexique (il s'agit de Madame C. qui est la malade de l'observation 1).

2. Consultation du 07 mars 2002

La persistance des anomalies radiologiques avec augmentation de volume des nodules, conduit à mettre en œuvre un traitement par itraconazole 200 mg par jour. Ce traitement va être poursuivi pendant un an jusqu'au 11 mars 2003.

Au terme d'une année de ce traitement, par ailleurs parfaitement toléré, on constate une absence totale d'amélioration radiologique, avec persistance d'images nodulaires diffuses.

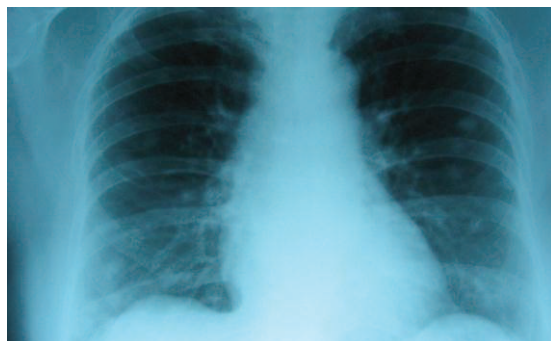3. Examens biologiques (16/06/2003)

VS : 21 mm à la 1^{ère} heure
CRP : 13,5 mg/L

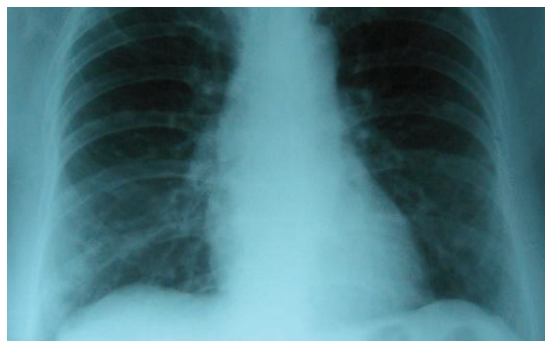
NFS : Hématies : 4,17 T/L • Hémoglobine : 7,70 mmol/L • Hématocrite : 37,8 % • VGM : 90,7 fl • Leucocytes : 4,50 G/L • Neutrophiles : 1,93 G/L • Eosinophiles : 0,067 G/L • Basophiles : 0,031 G/L

• Lymphocytes : 1,746 G/L • Monocytes : 0,724 G/L • Plaquettes : 332 G/L

Bilan hépatique : ASAT (TGO) : 28 UI/L • ALAT (TGP) : 31 UI/L • GGT : 98 UI/L • Phosphatases alcalines : 114 UI/L



▲ Figure 31



▲ Figure 32

En octobre 2003 les images radiologiques restent inchangées (figure 31), il en est de même en avril 2004 (figure 32).

4. Le 13 avril 2005

Madame P. est revue en consultation de pneumologie.
Elle ne présente aucun signe fonctionnel respiratoire et l'examen clinique est normal.
L'exploration fonctionnelle respiratoire est normale.
Sur la plan radiologique, les images nodulaires restent inchangées.

5. Le 23 août 2012

Madame P. accepte de faire une radiographie pulmonaire (figure 33).

Celle-ci montre la diminution de volume et la densification de petits nodules épars.

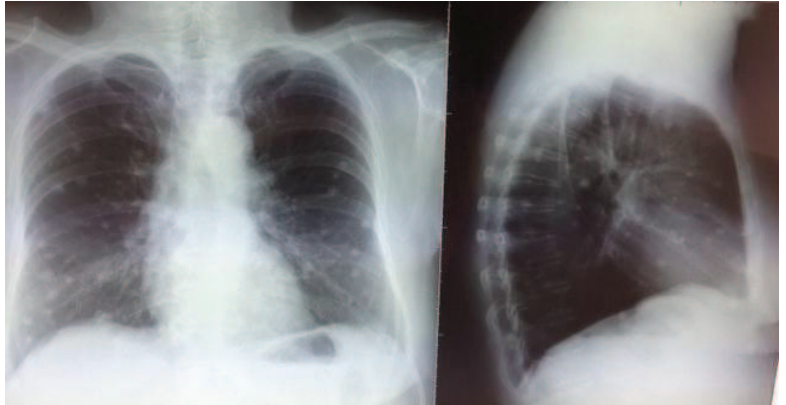


Figure 33 ▶

DISCUSSION

Les observations que nous avons rapportées concernent quatre cas d'histoplasmose pulmonaire ayant atteint des sujets immunocompétents. Les quatre observations ont été recueillies dans un service de pneumologie entre septembre 2001 et octobre 2002. Depuis cette date, aucun autre cas ne semble avoir été notifié dans ce même service. Trois cas sont des histoplasmoses d'importation, le quatrième cas semble lié à une contamination professionnelle.

I. LES DONNEES EPIDEMIOLOGIQUES

	SEXE	AGE	LIEU DE CONTAMINATION	DATE DE CONTAMINATION
OBS 1	F	51	Voyage de tourisme au Mexique	Septembre 2001
OBS 2	F	74	Voyage de tourisme au Brésil	Octobre 2002
OBS 3	H	53	Originaire du Maroc	Octobre 2001
OBS 4	F	53	Voyage de tourisme au Mexique	Septembre 2001

Tableau 3 : Données épidémiologiques de nos quatre observations

Nos patients sont tous immunocompétents : il s'agit de trois femmes et un homme âgés de 51 à 74 ans. Les quatre observations se rassemblent sur une année, de septembre 2001 à octobre 2002.

Deux patientes (OBS 1 – OBS 4) contractent la maladie au cours du même voyage organisé au Mexique. Une observation concerne une patiente contaminée lors d'un voyage touristique au Brésil (OBS 2). Un patient contracte l'infection au Maroc où il vit (OBS 3) et travaille occasionnellement dans un laboratoire d'analyses médicales.

Mexique et Brésil sont connus pour être des pays endémiques de l'histoplasmose américaine. Dans l'observation 3, il pourrait s'agir d'une contamination au sein d'un laboratoire pratiquant notamment des analyses bactériologiques et mycologiques. Une erreur de manipulation d'un prélèvement riche en *Histoplasma capsulatum* pourrait être mise en cause, comme cela a été souligné par Chabasse (9).

Les deux patientes des observations 1 et 4 se sont souvenues s'être trouvées en présence de chauves-souris dans des hôtels où elles avaient séjourné. Cette information n'a été obtenue qu'à posteriori, une fois le diagnostic pratiquement établi et en orientant plus précisément l'interrogatoire sur la présence de chauves-souris dans l'environnement.

Dans l'observation 2, c'est la visite de jardins ornithologiques brésiliens qui a pu être incriminée.

II. LES SIGNES REVELATEURS INITIAUX

	SIGNES CLINIQUES	DELAI ENTRE CONTACT ET SIGNES	DELAI ENTRE SIGNES ET DIAGNOSTIC	VS 1ERE HEURE
OBS 1	Tableau de pneumopathie aigüe, fièvre, asthénie, amaigrissement, douleur thoracique	20 jours	5 mois	51 mm
OBS 2	Fièvre à 39°C, toux, résistance à l'amoxicilline	1 mois	6 mois	54 mm
OBS 3	Fièvre, toux, expectoration purulente, dyspnée	21 jours	Inconnu	6 mm
OBS 4	Toux, dyspnée, fièvre, troubles digestifs (vomissements), altération de l'état général	20 jours	5 mois	73 mm

Tableau 4 : Signes révélateurs de l'histoplasmosse chez nos quatre malades

Aucun de nos patients ne correspond à la découverte fortuite de signes radiologiques lors d'un examen systématique.

Tous nos malades présentent un tableau fébrile initial plus ou moins sévère, avec fièvre pouvant atteindre 39° C, avec ou sans frisson.

S'y associent :

- asthénie avec altération de l'état général dans les observations 1 et 4
- signes fonctionnels respiratoires dans les observations :
 - 1 : douleurs thoraciques
 - 2 et 4 : toux non productive
 - 3 : toux et expectoration purulente
 - 3 et 4 : dyspnée
- signes digestifs à type de vomissement dans l'observation 4.

Ces signes sont effectivement signalés, dans la littérature, comme faisant très régulièrement partie du tableau initial des formes à type d'histoplasnose pulmonaire aiguë et subaiguë (42).

Le délai entre le début des signes et le contact infectieux varie de trois semaines à un mois.

Il est intéressant de souligner que dans trois cas sur quatre, la vitesse de sédimentation est accélérée, supérieure à 50 mm à la première heure, cette accélération est un paramètre régulièrement signalé dans la littérature médicale (63).

Le délai prolongé entre l'installation des premiers signes et l'établissement du diagnostic témoigne de la difficulté à évoquer cette pathologie en zone non endémique. Il conviendrait pourtant de savoir évoquer systématiquement l'hypothèse d'une histoplasnose pulmonaire chez tout patient présentant au retour d'un voyage en pays endémique, des signes radio-cliniques compatibles avec cette pathologie, qu'il s'agisse d'un tableau de pneumopathie atypique, plus ou moins sévère ou de la découverte de nodules pulmonaires.

III. LES DONNEES RADIOLOGIQUES

	AU DEBUT	EVOLUTION A COURT TERME	EVOLUTION A LONG TERME (DELAI DU RECU)
OBS 1	Opacités nodulaires diffuses bilatérales, avec petites adénopathies médiastinales	Majoration des nodules initiaux et apparition de nouveaux nodules	Diminution du nombre et du volume des images nodulaires (19 mois)
OBS 2	Opacité alvéolaire avec nodule central. Petits nodules controlatéraux. Adénopathies médiastinales et interbronchiques	Régression des opacités alvéolaires et ganglionnaires. Persistance d'un petit nodule dans le Fowler droit. Image péricardique	Diminution du nodule qui se calcifie. Disparition de l'image péricardique (12 mois). Très petit nodule à bords calcifiés à 3 ans ½
OBS 3	Adénopathies médiastinales volumineuses avec micronodules lobaires inférieurs droits.	Régression des images ganglionnaires et micronodulaires	Guérison (10 mois)
OBS 4	Nodules diffus bilatéraux. Participation alvéolaire. Adénopathies médiastinales	Persistance des images nodulaires	Stabilité des images nodulaires à 3 ans puis calcifications sur micronodules à 10 ans.

Tableau 5 : Données tomодensitométriques observées chez nos quatre patients

On peut regretter que la documentation radiologique de certaines de nos observations soient incomplètes. Nous ne disposons, pour les observations 3 et 4, que des comptes-rendus de scanners.

Sur le plan radiologique, l'observation 3 se distingue nettement des 3 autres, elle se présente comme une forme essentiellement ganglionnaire médiastinale répondant à ce qui est décrit sous le nom de granulome médiastinal (63).

On sait que le granulome médiastinal peut s'observer après la résolution d'une histoplasmose pulmonaire. C'est sans doute le cas de notre observation où le scanner révèle l'existence de micronodules dans le lobe inférieur droit, témoins probables de l'infection alvéolaire initiale. Cette observation a amené à discuter le diagnostic de sarcoïdose ganglionnaire thoracique.

Dans les 3 autres observations, la maladie se présente sous sa forme nodulaire.

Ces nodules sont multiples, bilatéraux, déjà bien visibles sur le cliché standard mais dans les 3 observations, la tomographie thoracique a eu l'intérêt de :

- 1) préciser les caractères des nodules souvent périphériques, à contours plus souvent nets que flous. Dans l'observation 4, un nodule apparaît excavé.
- 2) découvrir d'autres nodules non décelés sur le cliché standard.
- 3) révéler dans les 3 observations des adénopathies hilaires et/ou médiastinales trop petites pour être notées sur le cliché standard.
- 4) découvrir les signes d'une autre atteinte intrathoracique comme dans l'observation 2 où l'on trouve des signes radiologiques d'atteinte péricardique, sous la forme d'un épaississement du péricarde apparaissant densifié dans la région rétrosternale.
- 5) suivre l'évolution des nodules qui s'est faite vers la disparition (observation 1), la stabilisation (observation 2) ou la calcification (observations 2 et 4).
- 6) préciser s'il existe des signes de participation alvéolaire. L'atteinte alvéolaire est absente dans l'observation 1 qui répond typiquement à une forme nodulaire pure, mais elle est présente dans les observations 2 et 4 au voisinage immédiat des nodules qui semblent s'être constitués au sein de l'alvéolite.

Aucun de nos malades ne présente le tableau radiologique d'une histoplasmosse pulmonaire aiguë ou subaiguë dans sa phase initiale. Ce tableau a, sans doute, précédé le moment où les malades ont fait l'objet du premier examen radiologique en France.

Les observations d'histoplasmosse pulmonaire importées que nous avons retrouvées dans la littérature sont comme ici des formes nodulaires (5, 53, 76), avec ou sans participation alvéolaire radiologique alors que dans les publications consacrées à l'histoplasmosse en pays endémiques, les formes nodulaires sont beaucoup moins fréquentes que les formes à type de pneumopathie aiguë ou subaiguë.

IV. DIAGNOSTIC, EVOLUTION ET TRAITEMENT

	VS 1 ^{ERE} HEURE	SEROLOGIE	HISTOLOGIE	TRAITEMENT	EVOLUTION	DUREE DU SUIVI
OBS 1	51 mm	Positive	Biopsie d'un nodule sous thoracoscopie	Itraconazole 200 mg/jour pendant 9 mois	Diminution du nombre et de la taille des nodules	20 mois
OBS 2	54 mm	Positive	Non faite	Itraconazole mal toléré	Diminution et calcification de l'image nodulaire	3 ans ½
OBS 3	6 mm	Positive	Biopsie d'un ganglion médiastinal par médiastinoscopie	Itraconazole 300 mg/jour pendant 8 mois	Guérison radiologique	10 mois
OBS 4	73 mm	Négative	Non faite	Itraconazole 200 mg/jour pendant 12 mois	Images radiologiques de micro calcifications	10 ans

Tableau 6 : Diagnostic, évolution et traitement dans nos quatre observations

A. DIAGNOSTIC

Le diagnostic a été établi sur un faisceau d'éléments rassemblés différemment d'une observation à l'autre, comme le montre le tableau ci-dessous :

	RADIOLOGIE	CONTEXTE EPIDEMIOLOGIQUE	SEROLOGIE	ISOLEMENT DE HISTOPLASMA CAPSULATUM	HISTOLOGIE
OBS 1	+	+	+	+(coloration sur lame)	Nodule pulmonaire +
OBS 2	+	+	+	/	/
OBS 3	+	/	+	/	Ganglion médiastinal +
OBS 4	+	+	-	/	/

Tableau 7 : Différents critères du diagnostic chez nos quatre patients

Le diagnostic biologique et mycologique est difficile chez le sujet immunocompétent.

Dans les observations 1, 2 et 3, on a pu rassembler assez d'éléments pour retenir le diagnostic sans isoler le champignon.

Dans le cas de nos malades, **le diagnostic sérologique** apparaît rentable : il est positif dans trois de nos quatre observations. Notre observation 4 illustre le fait qu'une sérologie négative n'exclut pas le diagnostic. La sérologie s'est négativée en 8 mois dans l'observation 1 et en 9 mois dans l'observation 3. Elle n'a pas été contrôlée dans l'observation 2.

Dans aucune de nos observations, **la fibroscopie bronchique** n'a apporté d'élément en faveur du diagnostic positif de la maladie. Cette faible rentabilité est soulignée par Bonnet (5) pour qui elle semble conditionnée par la présentation clinique à la phase aiguë. Son rendement est en effet de 8 % dans les formes modérées nodulaires, alors qu'il atteint 64 % dans les formes cavitaires et 75 % dans les formes disséminées.

La fibroscopie bronchique garde cependant toujours sa place dans le diagnostic d'une opacité pulmonaire ou d'une pneumopathie infiltrative pour éliminer une mycobactériose ou une affection néoplasique.

La fibroscopie bronchique a permis de réaliser un LBA dans les 4 observations. Dans 3 cas, le LBA montre l'abondance des polynucléaires neutrophiles dégranulés et d'éléments nécrotiques. Dans la seule observation où un phénotypage a été possible (observation 1), on trouve une lymphocytose alvéolaire à 45 % avec rapport CD4/CD8 à 1,52.

Nous n'avons pas trouvé dans la littérature d'informations sur le type de cellules recueillies au LBA.

L'intérêt de l'examen est centré sur l'aide au diagnostic différentiel avec tuberculose et cancer.

Une de nos observations (observation 2) a bénéficié d'un PET scan qui a montré un hypermétabolisme au niveau du nodule pulmonaire. Cette notion est connue (18). Elle prive le PET scan de tout caractère discriminant.

Dans deux observations, on a dû avoir recours à **l'examen anatomopathologique** en faisant un abord chirurgical d'un nodule intra-pulmonaire dans un cas, d'un ganglion médiastinal dans l'autre cas.

L'examen histologique du nodule pulmonaire (observation 1) retrouve un granulome épithélioïde centré par des foyers de nécrose non spécifique, au sein desquels on peut individualiser après **coloration par Gomori-Grocott** des petites structures encapsulées mesurant 3 microns et correspondant à la description des levures de *Histoplasma capsulatum*.

Dans l'observation 3, la biopsie ganglionnaire médiastinale montre des formations folliculaires épithélioïdes et gigantocellulaires, sans nécrose mais cernées par une fibrose importante. Ici, contrairement à l'observation 1, les levures n'ont pas pu être identifiées mais on sait qu'il est souvent difficile de les retrouver avec la coloration de Gomori-Grocott. En effet la distribution de *Histoplasma capsulatum* au sein du nodule est hétérogène. Il faut que l'anatomo-pathologiste soit sensibilisé et orienté, pour qu'il multiplie les plans et niveaux de coupe permettant de mettre en évidence la levure intra-cellulaire (5).

Dans l'observation 4, où manquent les arguments sérologiques, les données histologiques et l'isolement du champignon, on a bénéficié du rapprochement que l'on a pu faire avec le tableau clinique de l'observation 1 qui partageait le même contexte épidémiologique (même voyage organisé au Mexique), d'où l'importance de l'anamnèse.

B. EVOLUTION

Il faut regretter les difficultés de suivi qui n'ont pas permis à la surveillance clinique de dépasser 4 ans dans le meilleur cas.

L'évolution clinique a été favorable dans les quatre cas.

Sur la première année de surveillance radiologique, on observe :

- 1) Une régression rapide des images ganglionnaires et alvéolaires dans les quatre observations.
- 2) Une disparition, dans l'observation 3, des anomalies radiologiques pulmonaires et ganglionnaires médiastinales en 9 mois.
- 3) Une diminution puis une stabilité des images nodulaires dans les observations 1, 2 et 4.
- 4) Dans l'observation 2, l'apparition radiologique et tomodensitométrique de calcifications à la périphérie du nodule présent dans le segment de Fowler.
- 5) Toujours dans l'observation 2, la disparition, en quelques mois, de l'image péricardique présente lors du bilan initial.

Evolution radiologique à long terme

La chance a voulu que l'on puisse disposer d'une radiographie pulmonaire standard, 3 ½ ans après le diagnostic dans l'observation 2 et 10 ans après, dans l'observation 4.

Dans ces deux cas, on observe la poursuite de la diminution de taille des nodules et leur calcification progressive.

C. TRAITEMENT

Nos quatre malades ont été traités par itraconazole.

Une fois le traitement a dû être arrêté après une semaine, pour intolérance notamment digestive (observation 2). Trois fois il a pu être poursuivi entre 8 mois et 12 mois sans problème de tolérance. La posologie a été de 200 mg/jour dans les observations 1 et 4 et de 300 mg/jour dans l'observation 3.

Si nos quatre patients ont reçu de l'itraconazole, la régression des lésions n'a pas pu être mise sur le compte du traitement dans l'observation 2 (qui n'a reçu qu'une semaine de ce traitement).

Cela pose la question de l'utilité du traitement chez les patients présentant ces formes nodulaires.

D'ailleurs, les protocoles de traitement proposés par l'IDSA (Infectious Diseases Society of America) et l'ATS (American Thoracic Society) (70, 126) sont désormais assez clairs à ce sujet : le traitement antifongique n'est actuellement à envisager que dans les formes disséminées, dans les formes pulmonaires aiguës sévères et dans les formes chroniques cavitaires.

CONCLUSION

L'infection à *Histoplasma capsulatum* s'observe à l'état endémique aux Etats-Unis, en Amérique Centrale, aux Antilles et en Amérique du Sud où elle est une cause importante de morbidité. Elle peut être responsable d'histoplasmose pulmonaire aiguë ou subaiguë, d'histoplasmose cavitaire chronique et d'histoplasmose disséminée progressive qui sont les formes les plus habituelles dans ces pays. Les formes nodulaires y sont plus rarement décrites.

Les observations d'histoplasmose pulmonaire que nous avons rapportées montrent que l'on peut être confronté, aujourd'hui, à cette pathologie en Europe chez des sujets venant de faire un voyage dans un pays d'endémie.

Trois de nos observations correspondent à des cas importés à la suite de voyages touristiques au Mexique ou au Brésil. Ces trois cas se présentent sous la forme radiologique d'une histoplasmose nodulaire se développant dans les suites d'une pneumopathie atypique.

Le tableau radiologique peut faire évoquer une pathologie tumorale.

Les éléments susceptibles d'aider au diagnostic positif sont :

- Les caractères des nodules, souvent périphériques à bords nets,
- L'association d'images alvéolaires témoins de l'infection initiale,
- La négativité des prélèvements endoscopiques à la recherche d'une tuberculose ou d'un cancer,
- La positivité de la sérologie d'histoplasmose chez un sujet non susceptible d'avoir été exposé antérieurement à cette infection.

Nos observations illustrent aussi l'importance de l'anamnèse notamment quand elle permet de retrouver des cas identiques chez les passagers d'un même voyage en pays à risque.

Une quatrième observation correspond à un très probable granulome médiastinal. Cette observation a conduit à discuter plus particulièrement le diagnostic de sarcoïdose ganglionnaire thoracique.

Lorsque les éléments du diagnostic positif sont insuffisants, le recours à la biopsie d'un nodule ou d'un ganglion peut être nécessaire sans oublier de faire sur le pièce biopsée les colorations permettant de reconnaître le champignon.

Une fois le diagnostic établi, il faudra tenir compte de l'évolution en règle bénigne des nodules pour ne pas exposer le malade aux effets secondaires d'un traitement par itraconazole. Le traitement antifongique n'est plus proposé actuellement que dans les formes disséminées, les formes pulmonaires aiguës sévères et les formes chroniques cavitaires.

BIBLIOGRAPHIE

1. **Ajello L.** Distribution of *Histoplasma capsulatum* in the United States. *In* : Ajello L, W. Chick, M.F. Furculow eds. Histoplasmosis. Springfield, IL: Charles C. Thomas; 1971: 103–122.
2. **Allendoerfer R., and G.S. Deepe Jr.** Blockade of endogenous tumor necrosis factor-alpha exacerbates primary and secondary pulmonary histoplasmosis by differential mechanisms. *J. Immunol.* 1998; **160**:6072–6082.
3. **Anderson A.M., A.K. Mehta, Y.F. Wang, Jing Qian , K. Easley, and M.L. Nguyen.** HIV-associated histoplasmosis in a nonendemic area of the United States during the HAART era: role of migration from endemic areas and lack of antiretroviral therapy. *J. Int. Assoc. Physicians AIDS Care (Chic)* 2010; **9**:296–300.
4. **Assi M.A., M.S. Sandid, L.M. Baddour, G.D. Roberts, and R.C. Walker.** Systemic histoplasmosis: a 15-year retrospective institutional review of 111 patients. *Medicine (Baltimore)* 2007; **86**:162–169.
5. **Bonnet D., G. Nguyen, J.J. De Pina, G. Martet, J. Miltgen, A. Cuguilliere, D. Verrot, T. Lonjon, M. Civatte, et M. Morillon.** Histoplasmosse pulmonaire américaine: étude prospective chez 232 militaires ayant effectué un séjour de 2 ans en Guyane. *Médecine Tropicale* 2002; **62**:33–38.
6. **Brodsky A.L., M.B. Gregg, L. Kaufman, and G.F. Mallison.** Outbreak of histoplasmosis associated with the 1970 Earth Day activities. *Am. J. Med. Sci.* 1973; **54**:333–342.
7. **Burke D.G., S.N. Emancipator, M.C. Smith, and R.A. Salata.** Histoplasmosis and kidney disease in patients with AIDS. *Clin. Infect. Dis.* 1997; **25**:281–284.
8. **Cano M., and R.A. Hajjeh.** The epidemiology of histoplasmosis: a review. *Semin. Respir. Infect.* 2001; **16**:109–118.
9. **Chabasse D., C. Guiguen, et N. Contet-Audonneau.** L'histoplasmosse à petites formes ou maladie de Darling. *Mycologie médicale.* Editions Masson, Paris; 1999: 250–255.
10. **Chamany S., S.A. Mirza, J.W. Fleming, et al.** A large histoplasmosis outbreak among high school students in Indiana, 2001. *Pediatr. Infect. Dis. J.* 2004; **23**:909–914.
11. **Christie A., and J.C. Peterson.** Pulmonary calcification and sensitivity to histoplasmin, tuberculin and haplosporangin. *J. Am. Med. Assoc.* 1946; **131**:658–660.
12. **Christie A., and J.C. Peterson.** Histoplasmin sensitivity. *J. Pediatr.* 1946; **29**:417–432.
13. **Clark B., R. Foster, A. Tunbridge, and S. Green.** A case of disseminated histoplasmosis successfully treated with the investigational drug posaconazole. *J. Infect.* 2005; **51**:177–180.
14. **Collège des Universitaires de Maladies Infectieuses et Tropicales.** Mycoses systémiques, histoplasmosse. *In* E. PILLY: Vivactis Plus Ed, Paris; 2012: 470–474.
15. **Conces D.J. Jr., S.M. Stockberger, R.D. Tarver, and L.J. Wheat.** Disseminated histoplasmosis in AIDS: findings on chest radiographs. *AJR Am. J. Roentgenol.* 1993; **160**:15–19.
16. **Connolly P., L.J. Wheat, C. Schnizlein-Bick, M. Durkin, S. Kohler, M. Smedema, J. Goldberg, E. Brizendine, and D. Loebenberg.** Comparison of a new triazole antifungal agent, Schering 56592, with itraconazole and amphotericin B for treatment of histoplasmosis in immunocompetent mice. *Antimicrob. Agents Chemother.* 1999; **43**:322–328.

17. **Connolly P., L.J. Wheat, C. Schnizlein-Bick, et al.** Comparison of a new triazole, posaconazole, with itraconazole and amphotericin B for treatment of histoplasmosis following pulmonary challenge in immunocompromised mice. *Antimicrob. Agents Chemother.* 2000; **44**:2604–2608.
18. **Croft D.R., J. Trapp, K. Kernstine, P. Kirchner, B. Mullan, J. Calvin, M.W. Peterson, T. Gross, G. McLennan, and J.A. Kern.** Fdg-pet imaging and the diagnosis of non-small cell lung cancer in a region of high histoplasmosis prevalence. *Lung cancer* 2002; **36**:297–301.
19. **Crum N.F., E.R. Lederman, and M.R. Wallace.** Infections associated with tumor necrosis factor-alpha antagonists. *Medicine (Baltimore)* 2005; **84**:291–302.
20. **Cuellar-Rodriguez J., R.K. Avery, M. Lard, et al.** Histoplasmosis in solid organ transplant recipients: 10 years of experience at a large transplant center in an endemic area. *Clin. Infect. Dis.* 2009; **49**:710–716.
21. **Darling S.T.** A protozoan general infection producing pseudotubercles in the lungs and focal necroses in the liver, spleen, and lymph nodes. *JAMA* 1906; **46**:1283–1285.
22. **Davies S.F.** Serodiagnosis of histoplasmosis. *Semin. Respir. Infect.* 1986; **1**:9–15.
23. **Davies S.F., M. Khan, and G.A. Sarosi.** Disseminated histoplasmosis in immunologically suppressed patients. *Am. J. Med.* 1978; **64**:94–100.
24. **Davis A., D. Pierson, and J.E. Loyd.** Mediastinal fibrosis. *Semin. Respir. Infect.* 2001; **16**:119–130.
25. **Deepe G.S., Jr.** Protective immunity in murine histoplasmosis: functional comparison of adoptively transferred T-cell clones and splenic T-cells. *Infect. Immun.* 1988; **56**:2350–2355.
26. **De Matos Guedes H.L., A.J. Guimarães, M.M. Muniz, C.V. Pizzini, A.J. Hamilton, J.M. Peralta, G.S. Deepe, Jr., and R.M. Zancoppe-Oliveira.** PCR assay for identification of *Histoplasma capsulatum* based on the nucleotide sequence of the M antigen. *J. Clin. Microbiol.* 2003; **41**:535–539.
27. **De Monbreun W.A.** The cultivation and cultural characteristics of Darling's *Histoplasma capsulatum*. *Am. J. Trop. Med. Hyg.* 1934; **14**:93–125.
28. **Dismukes W.E., R.W. Bradsher, Jr., G.C. Cloud, C.A. Kauffman, S.W. Chapman, R.B. George, D.A. Stevens, W.M. Girard, M.S. Saag, C. Bowles-Patton, and the NIAID Mycoses Study Group (National Institute of Allergy and Infectious Diseases).** Itraconazole therapy for blastomycosis and histoplasmosis. *Am. J. Med.* 1992; **93**:489–497.
29. **Dodd K., and E. Tompkins.** A case of histoplasmosis of Darling in an infant. *Am. J. Trop. Med. Hyg.* 1934; **14**:127–137.
30. **Drouhet E., et B. Dupont.** Les mycoses pulmonaires, histoplasmose. *Encycl. Médi. Chir. (Paris-France). Poumon*, 6003 J₁₀; 9-1989: 17–22.
31. **Drouhet E., et B. Dupont.** Histoplasmose à *Histoplasma capsulatum*. Editions Techniques. *Encycl. Méd. Chir. (Paris-France). Maladies infectieuses*, 8-607-A-10; 1995: 1–3.
32. **Durkin M.M., P.A. Connolly, and L.J. Wheat.** Comparison of radioimmunoassay and enzyme-linked immunoassay methods for detection of *Histoplasma capsulatum* antigen. *J. Clin. Microbiol.* 1997; **35**:2252–2255.
33. **Edwards L.B., S.A. Acquaviva, V.T. Livesay, F.W. Cross, and C.E. Palmer.** An atlas of sensitivity to tuberculin, PPD-B, and histoplasmin in the United States. *Annu. Rev. Respir. Dis.* 1969; **99**:1–18.
34. **Emmons C.W.** Isolation of *Histoplasma capsulatum* from soil. *Public Health Rep.* 1949; **64**:892–896.
35. **Fosson A.R., and W.E. Wheeler.** Short-term amphotericin B treatment of severe childhood histoplasmosis. *J. Pediatr.* 1975; **86**:32–36.

36. **Freifeld A.G., P.C. Iwen, B.L. Lesiak, R.K. Gilroy, R.B. Stevens, and A.C. Kalil.** Histoplasmosis in solid organ transplant recipients at a large Midwestern university transplant center. *Transpl. Infect. Dis.* 2005; **7**:109–115.
37. **Furcolow M.L.** Comparison of treated and untreated severe histoplasmosis. *JAMA* 1963; **183**:121–127.
38. **Furcolow M.L., and J.T. Grayston.** Occurrence of histoplasmosis in epidemics: etiologic studies. *Am. Rev. Tuberc.* 1953; **68**:307–320.
39. **Furcolow M.L., F.E. Tosh, H.W. Larsh, H.J. Lynch Jr., and G. Shaw.** The emerging pattern of urban histoplasmosis. Studies on an epidemic in Mexico. *Missouri. N. Engl. J. Med.* 1961; **264**:1226–1230.
40. **Gaynes R.P., P. Gardner, and W. Causey.** Prosthetic valve endocarditis caused by *Histoplasma capsulatum*. *Arch. Intern. Med.* 1981; **141**:1533–1537.
41. **Goldman M., R. Zackin, C.J. Fichtenbaum, D.K. Skest, S.L. Koletar, R. Hafner, L.J. Wheat, P.M. Nyangweso, C.T. Yiannoutsos, C.T. Schnizlein-Bick, S. Owens, J.A. Aberg, and the AIDS Clinical Trials Group A5038 Study Group.** Safety of discontinuation of maintenance therapy for disseminated histoplasmosis after immunologic response to antiretroviral therapy. *Clin. Infect. Dis.* 2004; **38**:1485–1489.
42. **Goodwin R.A., Jr., J.E. Loyd, and R.M. Des Prez.** Histoplasmosis in normal hosts. *Medicine (Baltimore)* 1981; **60**:231–266.
43. **Goodwin R.A., Jr., J.A. Nickell, and R.M. Des Prez.** Mediastinal fibrosis complicating healed primary histoplasmosis and tuberculosis. *Medicine (Baltimore)* 1972; **51**:227–246.
44. **Goodwin R.A., Jr., F.T. Owens, J.D. Snell, W.W. Hubbard, R.D. Buchanan, R.T. Terry, and R.M. Des Prez.** Chronic pulmonary histoplasmosis. *Medicine (Baltimore)* 1976; **55**:413–452.
45. **Goodwin R.A., Jr., J.L. Shapiro, G.H. Thurman, S.S. Thurman, and R.M. Des Prez.** Disseminated histoplasmosis: clinical and pathological correlations. *Medicine (Baltimore)* 1980; **59**:1–33.
46. **Gutierrez M.E., A. Canton, N. Sosa, E. Puga, and L. Talavera.** Disseminated histoplasmosis in patients with AIDS in Panama: a review of 104 cases. *Clin. Infect. Dis.* 2005; **40**:1199–1202.
47. **Hackstein N., C. Fegbeutel, and W.S. Rau.** Idiopathic mediastinal fibrosis as differential diagnosis of mediastinal structures. *Rofo* 2004; **176**:1510–1511.
48. **Hage C.A., S. Bowyer, S.E. Tarvin, D. Helper, M.B. Kleiman, and L.J. Wheat.** Recognition, diagnosis, and treatment of histoplasmosis complicating tumor necrosis factor-alpha blocker therapy. *Clin. Infect. Dis.* 2010; **50**:85–92.
49. **Hage C.A., T.E. Davis, D. Fuller, et al.** Diagnosis of histoplasmosis by antigen detection in BAL fluid. *Chest* 2010; **137**:623–628.
50. **Hage C.A., J.A. Ribes, N.L. Wengenack, et al.** A multicenter evaluation of tests for diagnosis of histoplasmosis. *Clin. Infect. Dis.* 2011; **53**:448–454.
51. **Hajjeh R.A., P.G. Pappas, H. Henderson, et al; the NIAID Mycoses Study Group (National Institute of Allergy and Infectious Diseases).** Multicenter case-control study of risk factors for histoplasmosis in human immunodeficiency virus-infected persons. *Clin. Infect. Dis.* 2001; **32**:1215–1220.
52. **Hammoud Z.T., A.S. Rose, C.A. Hage, K.S. Knox, K. Rieger, and K.A. Kesler.** Surgical management of pulmonary and mediastinal sequelae of histoplasmosis: a challenging spectrum. *Ann. Thorac. Surg.* 2009; **88**:399–403.
53. **Hoenigl M., I. Schwetz, R. Wurm, S. Scheidl, H. Olschewski, and R. Krause.** Pulmonary histoplasmosis in three austrian travelers after a journey to Mexico. *Infection* 2008; **36**:282–284.

54. Hofstoffer R.W., M. Berger, H.T. Clark, and J. Schreiber. Disseminated *Histoplasma capsulatum* in a patient with hyper IgM immunodeficiency. *Pediatrics* 1994; **94**:234–236.
55. Huhn G.D., C. Austin, M. Carr, et al. Two outbreaks of occupationally acquired histoplasmosis: more than workers at risk. *Environ Health Perspect.* 2005; **113**:585–589.
56. Johnson P.C., N. Khardori, A.F. Najjar, F. Butt, P.W.A. Mansell, and G.A. Sarosi. Progressive disseminated histoplasmosis in patients with the acquired immunodeficiency syndrome. *Am. J. Med.* 1988; **85**:152–158.
57. Johnson P.C., L.J. Wheat, G.A. Cloud, M. Goldman, D. Lancaster, D.M. Bamberger, W.G. Powderly, R. Hafner, C.A. Kauffman, W.E. Dismukes, and the NIAID Mycoses Study Group (National Institute of Allergy and Infectious Diseases). Safety and efficacy of liposomal amphotericin B compared with conventional amphotericin B for induction therapy of histoplasmosis in patients with AIDS. *Ann. Intern. Med.* 2002; **137**:105–109.
58. Jones J.L., D.L. Hanson, M.S. Dworkin, et al. Surveillance for AIDS-defining opportunistic illnesses, 1992-1997. *MMWR CDC Surveill. Summ.* 1999; **48(2, SS-2)**:1–22.
59. Judson M.A. Noninvasive *Aspergillus* pulmonary disease. *Semin. Respir. Crit. Care Med.* 2004; **25**:203–219.
60. Kaplan J.E., C. Benson, K.H. Holmes, J.T. Brooks, A. Pau, H. Masur, the Centers for Disease Control and Prevention (CDC), the National Institutes of Health, and the HIV Medicine Association of the Infectious Diseases Society of America. Guidelines for prevention and treatment of opportunistic infections in HIV-infected adults and adolescents: recommendations from CDC, the National Institutes of Health, and the HIV Medicine Association of the Infectious Diseases Society of America. *MMWR Recomm. Rep.* 2009; **58(RR-4)**:1–207.
61. Kataria Y.P., P.B. Campbell, and B.T. Burlingham. Acute pulmonary histoplasmosis presenting as adult respiratory distress syndrome: Effect of therapy on clinical and laboratory features. *South. Med. J.* 1981; **74**:534–537.
62. Kauffman C.A. Histoplasmosis. In : W. E. Dismukes, P. G. Pappas, and J. D. Sobel (ed.), *Clinical mycology*. Oxford University Press, New York, NY; 2003: 285–298.
63. Kauffman C.A. Histoplasmosis: a clinical and laboratory update. *Clin. Microbiol. Rev.* 2007; **20**:115–132.
64. Kauffman C.A., K.S. Israel, J.W. Smith, A.C. White, J. Schwarz, and G.F. Brooks. Histoplasmosis in immunosuppressed patients. *Am. J. Med.* 1978; **64**:923–932.
65. Kleger B., and L. Kaufman. Detection and identification of diagnostic *Histoplasma capsulatum* precipitates by counterelectrophoresis. *Appl. Microbiol.* 1973; **26**:231–238.
66. Koenig H. Mycoses exotiques, histoplasmoses. *Guide de Mycologie médicale*. Ellipses / éditions marketing SA, Paris; 1995: 223–227.
67. Kohler S., L.J. Wheat, P. Connolly, et al. Comparison of the echinocandin caspofungin with amphotericin B for treatment of histoplasmosis following pulmonary challenge in a murine model. *Antimicrob. Agents Chemother.* 2000; **44**:1850–1854.
68. Lee J.H., N.R. Slifman, S.K. Gershon, et al. Life-threatening histoplasmosis complicating immunotherapy with tumor necrosis factor-alpha antagonists infliximab and etanercept. *Arthritis. Rheum.* 2002; **46**:2565–2570.
69. Lemhart S., M. Shafer, M. Singal, and R. Hajjeh. Histoplasmosis: Protecting Workers at Risk. Bethesda, MD: U.S. Department of Health and Human Services; 1997DHHS (NIOSH) publication no. 97–146.
70. Limper A.H., K.S. Knox, G.A. Sarosi, et al.; the American Thoracic Society Fungal Working Group. An official American Thoracic Society statement: treatment of fungal infections in adult pulmonary and critical care patients. *Am. J. Respir. Crit. Care Med.* 2011; **183**:96–128.
71. Lortholary O. Histoplasmoses. *Séminaire d'infectiologie*. Institut Pasteur, Paris. Janvier 2006.

72. **Loyd J.E., B.F. Tillman, J.B. Atkinson, and R.M. Des Prez.** Mediastinal fibrosis complicating histoplasmosis. *Medicine (Baltimore)* 1988; **67**: 295–310.
73. **Luby J.P., P.M. Southern Jr, C.E. Haley, K.L. Vahle, R.S. Munford, and R.W. Haley.** Recurrent exposure to *Histoplasma capsulatum* in modern air-conditioned buildings. *Clin. Infect. Dis.* 2005; **41**:170–176.
74. **Mandell W., D.M. Goldberg, and H.C. Neu.** Histoplasmosis in patients with the acquired immune deficiency syndrome. *Am. J. Med.* 1986; **81**: 974–978.
75. **Manuel Merck de Diagnostic et Thérapeutique.** Mycoses systémiques, histoplasmoses. In *Quatrième Edition Française: Editions d'Après, Paris; 2006: 1533–1534.*
76. **Margery J., A. Bonnichon, D. Jeanbourquin, P. Saint-Blancard, M. Sane, J.M. Dot, F. Grassin, F. Vaylet, P. L'Her, et J. Guigay.** Présentation pseudo-tumorale de l'histoplasmoses pulmonaire américaine. *Rev. Pneumol. Clin.* 2005; **61**:365–368.
77. **Martagon-Villamil J., N. Shrestha, M. Sholtis, C.M. Isada, G.S. Hall, T. Byrne, B.A. Lodge, L.B. Reller, and G.W. Procop.** Identification of *Histoplasma capsulatum* from culture extracts by real-time PCR. *J. Clin. Microbiol.* 2003; **41**:1295–1298.
78. **Maslin J., J.J. Morand, G. Menard, et V. Claude.** Histoplasmoses. *Médecine Tropicale* 2002; **62**:589–593.
79. **McKinsey D.S.** Histoplasmosis in AIDS: advances in management. *AIDS Patient Care STDS* 1998; **12**:775–781.
80. **McKinsey D.S., C.A. Kauffman, P.G. Pappas, G.A. Cloud, W.M. Girard, P.K. Sharkey, R.J. Hamill, C.J. Thomas, W.E. Dismukes, and the NIAID Mycoses Study Group (National Institute of Allergy and Infectious Diseases).** Fluconazole therapy for histoplasmosis. *Clin. Infect. Dis.* 1996; **23**:996–1001.
81. **McKinsey D.S., J.P. McKinsey, and P.R. Brune.** Diagnosis and management of histoplasmosis. *Curr. Fungal Infect. Rep.* 2008; **2**:94–102.
82. **McKinsey D.S., M.D. McKinsey, and J.P. McKinsey.** Pulmonary histoplasmosis. *Semin. Respir. Crit. Care Med.* 2011; **32**:735–744.
83. **McKinsey D.S., D.L. Smith, M.R. Driks, and M.C. O'Connor.** Histoplasmosis in Missouri: historical review and current clinical concepts. *Mo. Med.* 1994; **91**:27–32.
84. **McKinsey D.S., R.A. Spiegel, L. Hutwagner, J. Stanford, M.R. Driks, J. Brewer, M.R. Gupta, D.L. Smith, M.C. O'Connor, and L. Dall.** Prospective study of histoplasmosis in patients infected with human immunodeficiency virus: incidence, risk factors, and pathophysiology. *Clin. Infect. Dis.* 1997; **24**:1195–1203.
85. **McKinsey D., M. Waxman, and M. Idstrom.** Differentiation of disseminated histoplasmosis from *Pneumocystis pneumonia* in AIDS. *Infect. Med.* 1993; **10**:30–38.
86. **McKinsey D.S., L.J. Wheat, G.A. Cloud, et al.; the NIAID Mycoses Study Group (National Institute of Allergy and Infectious Diseases).** Itraconazole prophylaxis for fungal infections in patients with advanced human immunodeficiency virus infection: randomized, placebo-controlled, double-blind study. *Clin. Infect. Dis.* 1999; **28**:1049–1056.
87. **Medeiros A.A., S.D. Marty, F.E. Tosh, and T.D.Y. Chin.** Erythema nodosum and erythema multiforme as clinical manifestations of histoplasmosis in a community outbreak. *N. Engl. J. Med.* 1966; **274**:415–420.
88. **Menivale F., G. Deslee, H. Vallerand, O. Toubas, G. Delepine, P.J. Guillou, and F. Lebargy.** Therapeutic management of broncholithiasis. *Ann. Thorac. Surg.* 2005; **79**:1774–1776.
89. **Mirsky S.** Shakespeare to blame for introduction of European starlings to US. *Scientific. American.* May 23, 2008.
90. **Murray J.J., and C.R. Heim.** Hypercalcemia in disseminated histoplasmosis. Aggravation by vitamin D. *Am. J. Med.* 1985; **78**:881–884.

91. **Newman S.L.** Cell-mediated immunity to *Histoplasma capsulatum*. *Semin. Respir. Infect.* 2001; **16**:102–108.
92. **Odio C.M., M. Navarrete, J.M. Carrillo, L. Mora, and A. Carranza.** Disseminated histoplasmosis. *Pediatr. Infect. Dis. J.* 1999; **18**:1065–1068.
93. **Ozols I.I., and L.J. Wheat.** Erythema nodosum in an epidemic of histoplasmosis in Indianapolis, Indiana. *Arch. Dermatol.* 1981; **117**:709–712.
94. **Palmer C.E.** Non-tuberculous pulmonary calcification and sensitivity to histoplasmin. *Public Health Rep.* 1945; **60**:513–520.
95. **Palmer C.E.** Geographic differences in sensitivity to histoplasmin among student nurses. *Public Health Rep.* 1946; **61**:475–487.
96. **Parker J.D., G.A. Sarosi, I.L. Doto, R.E. Bailey, and F.E. Tosh.** Treatment of chronic pulmonary histoplasmosis. *N. Engl. J. Med.* 1970; **283**:225–229.
97. **Parsons R.J., and C.J.D. Zarafonetis.** Histoplasmosis in man, report of seven cases and a review of seventy-one cases. *Arch. Intern. Med.* 1945; **75**:1–23.
98. **Picardi J.L., C.A. Kauffman, J. Schwarz, J.C. Holmes, J.P. Phair, and N.O. Fowler.** Pericarditis caused by *Histoplasma capsulatum*. *Am. J. Cardiol.* 1976; **37**:82–88.
99. **Picardi J.L., C.A. Kauffman, J. Schwarz, and J.P. Phair.** Detection of precipitating antibodies to *Histoplasma capsulatum* by counterimmunoelectrophoresis. *Am. Rev. Respir. Dis.* 1976; **114**:171–176.
100. **Reddy A.J., J.A. Govert, T.A. Sporn, and M.M. Wahidi.** Broncholith removal using cryotherapy during flexible bronchoscopy: a case report. *Chest* 2007; **132**:1661–1663.
101. **Restrepo A., A. Tobòn, B. Clark, et al.** Salvage treatment of histoplasmosis with posaconazole. *J. Infect.* 2007; **54**:319–327.
102. **Ricketts V., R. Bialek, K. Tintlenot, V. Jacobi, and G. Just-Nubling.** Rapid PCR-based diagnosis of disseminated histoplasmosis in an AIDS patient. *Eur. J. Clin. Microbiol. Infect. Dis.* 2002; **21**:821–823.
103. **Saidinejad M., M.M. Burns, and M.B. Harper.** Disseminated histoplasmosis in a nonendemic area. *Pediatr. Infect. Dis. J.* 2004; **23**:781–782.
104. **Savelli B.A., M. Parshley, and M.L. Morganroth.** Successful treatment of sclerosing cervicitis and fibrosing mediastinitis with tamoxifen. *Chest* 1997; **111**:1137–1140.
105. **Sellers T.F., W.N. Price, and W.M. Newberry.** An epidemic of erythema multiforme and erythema nodosum caused by histoplasmosis. *Ann. Intern. Med.* 1965; **62**:1244–1262.
106. **Swartzentruber S., L. Rhodes, K. Kurkjian, et al.** Diagnosis of acute pulmonary histoplasmosis by antigen detection. *Clin. Infect. Dis.* 2009; **49**:1878–1882.
107. **Sweet G.H., R.S. Cimprich, A.C. Cook, and D.E. Sweet.** Antibodies in histoplasmosis detected by use of yeast and mycelial antigens in immunodiffusion and electroimmunodiffusion. *Am. Rev. Respir. Dis.* 1979; **120**:441–448.
108. **Tang Y.W., H. Li, M.M. Durkin, et al.** Urine polymerase chain reaction is not as sensitive as urine antigen for the diagnosis of disseminated histoplasmosis. *Diagn. Microbiol. Infect. Dis.* 2006; **54**:283–287.
109. **Thornberry D.K., L.J. Wheat, K. Brandt, and J. Rosenthal.** Histoplasmosis presenting with joint pain and hilar adenopathy: “pseudosarcoidosis.” *Arthritis Rheum.* 1982; **25**:1396–1402.

110. **US Food and Drug Administration.** Information for Healthcare Professionals: Cimzia (certolizumab pegol), Enbrel (etanercept), Humira (adalimumab), and Remicade (infliximab). September 4, 2008.
111. **Vail G.M., R.S. Young, L.J. Wheat, R.S. Filo, K. Cornetta, and M. Goldman.** Incidence of histoplasmosis following allogeneic bone marrow transplant or solid organ transplant in a hyperendemic area. *Transpl. Infect. Dis.* 2002; **4**:148–151.
112. **Wallis R.S., M. Broder, J. Wong, A. Lee, and L. Hoq.** Reactivation of latent granulomatous infections by infliximab. *Clin. Infect. Dis.* 2005; **41(Suppl 3)**:S194–S198.
113. **Wheat J., R. Hafner, A.H. Korzun, M.T. Limjoco, P. Spencer, R.A. Larsen, G.F.M. Hecht, W. Powderly, and the AIDS Clinical Trials Group.** Itraconazole treatment of disseminated histoplasmosis in patients with the acquired immunodeficiency syndrome. *Am. J. Med.* 1995; **98**:336–342.
114. **Wheat J., R. Hafner, M. Wulfson, P. Spencer, K. Squires, W. Powderly, B. Wong, M. Rinaldi, M. Saag, R. Hamill, R. Murphy, P. Connolly-Stringfield, N. Briggs, S. Owens, et al.** Prevention of relapse of histoplasmosis with itraconazole in patients with the acquired immunodeficiency syndrome. *Ann. Intern. Med.* 1993; **118**:610–616.
115. **Wheat J., S. MaWhinney, R. Hafner, D. McKinsey, D. Chen, A. Korzun, K. Skahan, P. Johnson, R. Hamill, D. Bamberger, P. Pappas, J. Stansell, S. Koletar, K. Squires, R.A. Larsen, T. Cheung, N. Hyslop, K.K. Lai, D. Schneider, C. Kauffman, M. Saag, W. Dismukes, W. Powderly, et al.** Treatment of histoplasmosis with fluconazole in patients with acquired immunodeficiency syndrome. *Am. J. Med.* 1997; **103**:223–232.
116. **Wheat J., G. Sarosi, D. McKinsey, R. Hamill, R. Bradsher, P. Johnson, J. Loyd, and C.A. Kauffman.** Practice guidelines for the management of patients with histoplasmosis. *Clin. Infect. Dis.* 2000; **30**:688–695.
117. **Wheat J., H. Wheat, P. Connolly, M. Kleiman, K. Supparatpinyo, K. Nelson, R. Bradsher, and A. Restrepo.** Cross-reactivity in *Histoplasma capsulatum* antigen assays of urine samples from patients with endemic mycoses. *Clin. Infect. Dis.* 1997; **24**:1169–1171.
118. **Wheat L.J.** Laboratory diagnosis of histoplasmosis: update 2000. *Semin. Respir. Infect.* 2001; **16**:131–140.
119. **Wheat L.J.,** Nonculture diagnostic methods for invasive fungal infections. *Curr. Infect. Dis. Rep.* 2007; **9**:465–471.
120. **Wheat L.J., G. Cloud, P.C. Johnson, P. Connolly, M. Goldman, A. Le Monte, D.E. Fuller, T.E. Davis, R. Hafner, the AIDS Clinical Trials Group, and the NIAID Mycoses Study Group (National Institute of Allergy and Infectious Diseases).** Clearance of fungal burden during treatment of disseminated histoplasmosis with liposomal amphotericin B versus itraconazole. *Antimicrob. Agents Chemother.* 2001; **45**: 2354–2357.
121. **Wheat L.J., P. Connolly, N. Haddad, A. Le Monte, E. Brizendine, and R. Hafner.** Antigen clearance during treatment of disseminated histoplasmosis with itraconazole versus fluconazole in patients with AIDS. *Antimicrob. Agents Chemother.* 2002; **46**:248–250.
122. **Wheat L.J., P.A. Connolly-Stringfield, R.L. Baker, M.F. Curfman, M.E. Eads, K.S. Israel, S.A. Norris, D.H. Webb, and M.L. Zeckel.** Disseminated histoplasmosis in the acquired immune deficiency syndrome: clinical findings, diagnosis and treatment, and review of the literature. *Medicine (Baltimore)* 1990; **69**:361–374.
123. **Wheat L.J., P. Connolly-Stringfield, R. Blair, K. Connolly, T. Garringer, and B.P. Katz.** Histoplasmosis relapse in patients with AIDS: detection using *Histoplasma capsulatum* antigen levels. *Ann. Intern. Med.* 1991; **115**:936–941.
124. **Wheat L.J., P. Connolly-Stringfield, R. Blair, K. Connolly, T. Garringer, B.P. Katz, and M. Gupta.** Effect of successful treatment with amphotericin B on *Histoplasma capsulatum* polysaccharide antigen levels in patients with AIDS and histoplasmosis. *Am. J. Med.* 1992; **92**:153–160.
125. **Wheat L.J., P. Connolly-Stringfield, B. Williams, K. Connolly, R. Blair, M. Bartlett, and M. Durkin.** Diagnosis of histoplasmosis in patients with the acquired immunodeficiency syndrome by detection of *Histoplasma capsulatum* polysaccharide antigen in bronchoalveolar lavage fluid. *Am. Rev. Respir. Dis.* 1992; **145**:1421–1424.

126. **Wheat L.J., A.G. Freifield, M.B. Kleiman, et al.; the Infectious Diseases Society of America.** Clinical practice guidelines for the management of patients with histoplasmosis: 2007 update by the Infectious Diseases Society of America. *Clin. Infect. Dis.* 2007; **45**:807–825.
127. **Wheat, L.J., M.L.V. French, S. Kamel, and R.P. Tewari.** Evaluation of cross-reactions in *Histoplasma capsulatum* serologic tests. *J. Clin. Microbiol.* 1986; **23**:493–499.
128. **Wheat L.J., M.L. V French, and J.L. Wass.** Sarcoidlike manifestations of histoplasmosis. *Arch. Intern. Med.* 1989; **149**:2421–2426.
129. **Wheat L.J., T. Garringer, E. Brizendine, and P. Connolly.** Diagnosis of histoplasmosis by antigen detection based upon experience at the histoplasmosis reference laboratory. *Diagn. Microbiol. Infect. Dis.* 2002; **43**:29–37.
130. **Wheat L.J., and C.A. Kauffman.** Histoplasmosis. *Infect. Dis. Clin. N. Am.* 2003; **17**:1–19.
131. **Wheat L.J., R.B. Kohler, and R.P. Tewari.** Diagnosis of disseminated histoplasmosis by detection of *Histoplasma capsulatum* antigen in serum and urine specimens. *N. Engl. J. Med.* 1986; **314**:83–88.
132. **Wheat L.J., R.B. Kohler, R.P. Tewari, M. Garten, and M.L.V. French.** Significance of *Histoplasma* antigen in the cerebrospinal fluid of patients with meningitis. *Arch. Intern. Med.* 1989; **149**:302–304.
133. **Wheat L.J., E.J. Sith, and B. Sathapatayavongs.** Histoplasmosis in renal allograft recipients: two large urban outbreaks. *Arch. Intern. Med.* 1983; **143**:703–707.
134. **Wheat L.J., L. Stein, B.C. Corya, J.L. Wass, J.A. Norton, K. Grider, T.G. Slama, M.L. French, and R.B. Kohler.** Pericarditis as a manifestation of histoplasmosis during two large urban outbreaks. *Medicine (Baltimore)* 1983; **62**:110–119.
135. **Wheat L.J., J. Wass, J. Norton, R.B. Kohler, M.L.V. French, and J.L. Biesecker.** Cavitory histoplasmosis occurring during two large urban outbreaks: analysis of clinical, epidemiologic, roentgenographic, and laboratory features. *Medicine (Baltimore)* 1984; **63**:201–209.
136. **Williams B.M., P. Fojtasek, P. Connolly-Stringfield, and L.J. Wheat.** Diagnosis of histoplasmosis by antigen detection during an outbreak in Indianapolis, Indiana. *Arch. Pathol. Lab. Med.* 1994; **118**:1205–1208.
137. **Wood K.L., C.A. Hage, K.S. Knox, M.B. Kleiman, A. Sannuti, R.B. Day, L.J. Wheat, and H.L. Twigg III.** Histoplasmosis after treatment with anti-tumor necrosis factor-alpha therapy. *Am. J. Respir. Crit. Care Med.* 2003; **167**:1279–1282.
138. **Woods J.P., E.L. Heinecke, J.W. Luecke, E. Malsonado, J.Z. Ng, D.M. Retallack, and M.M. Timmerman.** Pathogenesis of *Histoplasma capsulatum*. *Semin. Respir. Infect.* 2001; **16**:91–101.
139. **Wynne JW., and G.N. Olsen.** Acute histoplasmosis presenting as the adult respiratory distress syndrome. *Chest* 1974; **66**:158–161.
140. **Yan T.D., M.S. Kavuru, B. Yen-Lieberman, A. Brzezinski, and S.M. Gordon.** Immune function evaluation (ImmunoKnow assay) in a patient treated with infliximab who developed miliary histoplasmosis. *Infect. Dis. Clin. Pract.* 2005; **13**:315–317.
141. **Young E.J., B. Vainrub, and D.M. Musher.** Pericarditis due to histoplasmosis. *JAMA* 1978; **240**:1750–1751.

Michel CHAN TCHE HIONG

**Histoplasmose pulmonaire à *Histoplasma capsulatum*
A propos de quatre cas observés à Rouen**

L'infection à *Histoplasma capsulatum* s'observe à l'état endémique aux Etats-Unis, en Amérique Centrale, aux Antilles et en Amérique du Sud où elle est une cause importante de morbidité. Dans ces pays, les formes symptomatiques habituelles de la maladie sont l'histoplasmose pulmonaire aiguë ou subaiguë, l'histoplasmose pulmonaire cavitaire chronique et l'histoplasmose disséminée progressive.

Nous rapportons quatre observations d'histoplasmose pulmonaire recueillies entre septembre 2001 et octobre 2002 dans un service de pneumologie à Rouen.

Trois de ces observations correspondent à des cas importés à la suite de voyage touristique au Mexique ou au Brésil. Ces trois cas se présentent sous la forme d'une histoplasmose nodulaire pulmonaire, développée dans les suites d'une pneumopathie et posant un problème de diagnostic différentiel avec une pathologie tumorale. Les éléments permettant d'aider au diagnostic sont rappelés en insistant sur l'intérêt de la sérologie à laquelle il faut savoir recourir lorsqu'un nodule pulmonaire s'observe dans un contexte de retour de voyage en pays endémique. C'est dire l'importance de l'anamnèse à une époque où les voyages intercontinentaux se multiplient.

Une quatrième observation correspond à un granulome médiastinal dont l'origine histoplasmique est rendue probable sur le résultat de la sérologie et sur l'anamnèse d'un possible contact professionnel dans un laboratoire de biologie. Cette observation a illustré les difficultés du diagnostic différentiel avec une sarcoïdose ganglionnaire médiastinale. Faute de pouvoir identifier l'histoplasme sur la biopsie ganglionnaire, le diagnostic a été finalement retenu sur l'évolution totalement favorable sous itraconazole.

Dans les trois formes nodulaires, le traitement par itraconazole ne semble pas avoir eu un rôle déterminant dans l'évolution : il n'est d'ailleurs plus proposé dans les guidelines récemment publiées aux Etats-Unis.

Mots-clés

- Histoplasmose pulmonaire
- *Histoplasma capsulatum*
- Nodules pulmonaires
- Itraconazole

Jury

- Président : P. Freger
- Assesseurs : L. Favennec, G. Nouvet, F. Tamion, L. Thiberville