



HAL
open science

**Les tumeurs composites surrénaliennes
phéochromocytome : ganglioneurome : caractéristiques
cliniques et biologiques d'une série de patients suivis aux
CHU de Lille et de Rouen**

Alice Bertron Épouse Besnier

► **To cite this version:**

Alice Bertron Épouse Besnier. Les tumeurs composites surrénaliennes phéochromocytome : ganglioneurome : caractéristiques cliniques et biologiques d'une série de patients suivis aux CHU de Lille et de Rouen. Médecine humaine et pathologie. 2012. dumas-00758800

HAL Id: dumas-00758800

<https://dumas.ccsd.cnrs.fr/dumas-00758800>

Submitted on 29 Nov 2012

HAL is a multi-disciplinary open access archive for the deposit and dissemination of scientific research documents, whether they are published or not. The documents may come from teaching and research institutions in France or abroad, or from public or private research centers.

L'archive ouverte pluridisciplinaire **HAL**, est destinée au dépôt et à la diffusion de documents scientifiques de niveau recherche, publiés ou non, émanant des établissements d'enseignement et de recherche français ou étrangers, des laboratoires publics ou privés.

THÈSE POUR LE DOCTORAT EN MÉDECINE

(Diplôme d'État)

Par

Alice BERTRON

Née le 18 Octobre 1983 à Les Lilas

Présentée et soutenue publiquement le 24 Octobre 2012

**LES TUMEURS COMPOSITES SURRENALIENNES
PHEOCHROMOCYTOME/GANGLIONEUROME :
CARACTERISTIQUES CLINIQUES ET BIOLOGIQUES D'UNE SERIE
DE PATIENTS SUIVIS AUX CHU DE LILLE ET DE ROUEN**

PRÉSIDENT DE JURY : Monsieur le Professeur Jean-Marc KUHN

DIRECTEUR DE THÈSE : Monsieur le Professeur Hervé LEFEBVRE

MEMBRES DU JURY : Madame le Docteur Françoise GOBET

Monsieur le Professeur Philippe GRISE

Monsieur le Professeur Laurent YON

ANNEE UNIVERSITAIRE 2011 - 2012
U.F.R. DE MEDECINE~PHARMACIE DE ROUEN

DOYEN :	Professeur Pierre FREGER
ASSESEURS :	Professeur Michel GUERBET Professeur Benoit VEBER Professeur Pascal JOLY Professeur Bernard PROUST
DOYENS HONORAIRES :	Professeurs J. BORDE - Ph. LAURET - H. FIGUET – C. THUILLEZ
PROFESSEURS HONORAIRES :	MM. M-P AUGUSTIN - J.ANDRIEU-GUTTRANCOURT - M.BENOZIO- J.BORDE - Ph. BRASSEUR - R. COLIN - E. COMOY - J. DALION -. DESHAYES - C. FESSARD – J.P FILLASTRE - P.FRIGOT -J. GARNIER - J. HEMET - B. HILLEMAND - G. HUMBERT - J.M. JOUANY - R. LAUMONIER – Ph. LAURET - M. LE FUR – J.P. LEMERCIER - J.P LEMOINE - Mle MAGARD - MM. B. MAITROT - M. MAISONNET - F. MATRAY - P.MITROFANOFF - Mme A. M. ORECCHIONI - P. PASQUIS - H.FIGUET - M.SAMSON – Mme SAMSON-DOLLFUS – J.C. SCHRUB - R.SOYER - B.TARDIF -.TESTART - J.M. THOMINE – C. THUILLEZ - P.TRON - C.WINCKLER - L.M.WOLF

I - MEDECINE

PROFESSEURS

M. Frédéric ANSELME	HCN	Cardiologie
M. Bruno BACHY	HCN	Chirurgie pédiatrique
M. Fabrice BAUER	HCN	Cardiologie
Mme Soumeya BEKRI	HCN	Biochimie et Biologie Moléculaire
M. Jacques BENICHOU	HCN	Biostatistiques et informatique médicale
M. Eric BERCOFF	HB	Médecine interne (gériatrie)
M. Jean-Paul BESSOU	HCN	Chirurgie thoracique et cardio-vasculaire
Mme Françoise BEURET-BLANQUART	CRMPR	Médecine physique et de réadaptation
M. Guy BONMARCHAND	HCN	Réanimation médicale
M. Olivier BOYER	UFR	Immunologie
M. Jean-François CAILLARD	HCN	Médecine et santé au Travail
M. François CARON	HCN	Maladies infectieuses et tropicales
M. Philippe CHASSAGNE	HB	Médecine interne (Gériatrie)
M. Alain CRIBIER (<i>Surnombre</i>)	HCN	Cardiologie
M. Antoine CUVELIER	HB	Pneumologie

M. Pierre CZERNICHOW	HCH	Epidémiologie, économie de la santé
M. Jean - Nicolas DACHER	HCN	Radiologie et Imagerie Médicale
M. Stéfan DARMONI	HCN	Informatique Médicale/Techniques de communication
M. Pierre DECHELOTTE	HCN	Nutrition
Mme Danièle DEHESDIN	HCN	Oto-Rhino-Laryngologie
M. Philippe DENIS (Surnombre)	HCN	Physiologie
M. Jean DOUCET	HB	Thérapeutique/Médecine – Interne - Gériatrie.
M. Bernard DUBRAY	CB	Radiothérapie
M. Philippe DUCROTTE	HCN	Hépatogastro-entérologie
M. Frank DUJARDIN	HCN	Chirurgie Orthopédique - Traumatologique
M. Fabrice DUPARC	HCN	Anatomie - Chirurgie Orthopédique et Traumatologique
M. Bertrand DUREUIL	HCN	Anesthésiologie et réanimation chirurgicale
Mlle Hélène ELTCHANINOFF	HCN	Cardiologie
M. Thierry FREBOURG	UFR	Génétique
M. Pierre FREGER	HCN	Anatomie/Neurochirurgie
M. Jean François GEHANNO	HCN	Médecine et Santé au Travail
M. Emmanuel GERARDIN	HCN	Imagerie Médicale
Mme Priscille GERARDIN	HCN	Pédopsychiatrie
M. Michel GODIN	HB	Néphrologie
M. Philippe GRISE	HCN	Urologie
M. Didier HANNEQUIN	HCN	Neurologie
M. Fabrice JARDIN	CB	Hématologie
M. Luc-Marie JOLY	HCN	Médecine d'urgence
M. Pascal JOLY	HCN	Dermato - vénéréologie
M. Jean-Marc KUHN	HB	Endocrinologie et maladies métaboliques
Mme Annie LAQUERRIERE	HCN	Anatomie cytologie pathologiques
M. Vincent LAUDENBACH	HCN	Anesthésie et réanimation chirurgicale
M. Alain LAVOINNE	UFR	Biochimie et biologie moléculaire
M. Joël LECHEVALLIER	HCN	Chirurgie infantile
M. Hervé LEFEBVRE	HB	Endocrinologie et maladies métaboliques
M. Xavier LE LOET	HB	Rhumatologie
M. Eric LEREBOURS	HCN	Nutrition
Mlle Anne-Marie LEROI	HCN	Physiologie
M. Hervé LEVESQUE	HB	Médecine interne
Mme Agnès LIARD-ZMUDA	HCN	Chirurgie Infantile

M. Bertrand MACE	HCN	Histologie, embryologie, cytogénétique
M. Eric MALLET (<i>Surnombre</i>)	HCN	Pédiatrie
M. Christophe MARGUET	HCN	Pédiatrie
Mlle Isabelle MARIE	HB	Médecine Interne
M. Jean-Paul MARIE	HCN	ORL
M. Loïc MARPEAU	HCN	Gynécologie - obstétrique
M. Stéphane MARRET	HCN	Pédiatrie
M. Pierre MICHEL	HCN	Hépatologie - Gastro - Entérologie
M. Francis MICHOT	HCN	Chirurgie digestive
M. Bruno MIHOUT	HCN	Neurologie
M. Pierre-Yves MILLIEZ	HCN	Chirurgie plastique, reconstructrice et esthétique
M. Jean-François MUIR	HB	Pneumologie
M. Marc MURAINÉ	HCN	Ophthalmologie
M. Philippe MUSETTE	HCN	Dermatologie - Vénérologie
M. Christophe PEILLON	HCN	Chirurgie générale
M. Jean-Marc PERON	HCN	Stomatologie et chirurgie maxillo-faciale
M. Christian PFISTER	HCN	Urologie
M. Jean-Christophe PLANTIER	HCN	Bactériologie - Virologie
M. Didier PLISSONNIER	HCN	Chirurgie vasculaire
M. Bernard PROUST	HCN	Médecine légale
M. François PROUST	HCN	Neurochirurgie
Mme Nathalie RIVES	HCN	Biologie et méd. du dévelop. et de la reprod.
M. Jean-Christophe RICHARD (<i>Mise en dispo</i>)	HCN	Réanimation Médicale, Médecine d'urgence
M. Horace ROMAN	HCN	Gynécologie Obstétrique
M. Jean-Christophe SABOURIN	HCN	Anatomie – Pathologie
M. Guillaume SAVOYE	HCN	Hépatologie - Gastro
M. Michel SCOTTE	HCN	Chirurgie digestive
Mme Fabienne TAMION	HCN	Thérapeutique
Mlle Florence THIBAUT	HCN	Psychiatrie d'adultes
M. Luc THIBERVILLE	HCN	Pneumologie
M. Christian THUILLEZ	HB	Pharmacologie
M. Hervé TILLY	CB	Hématologie et transfusion
M. François TRON (<i>Surnombre</i>)	UFR	Immunologie
M. Jean-Jacques TUECH	HCN	Chirurgie digestive
M. Jean-Pierre VANNIER	HCN	Pédiatrie génétique

M. Benoît VEBER	HCN	Anesthésiologie Réanimation chirurgicale
M. Pierre VERA	C.B	Biophysique et traitement de l'image
M. Eric VERSPYCK	HCN	Gynécologie obstétrique
M. Olivier VITTECOQ	HB	Rhumatologie
M. Jacques WEBER	HCN	Physiologie

MAITRES DE CONFERENCES

Mme Noëlle BARBIER-FREBOURG	HCN	Bactériologie – Virologie
M. Jeremy BELLIEN	HCN	Pharmacologie
Mme Carole BRASSE LAGNEL	HCN	Biochimie
Mme Mireille CASTANET	HCN	Pédiatrie
M. Gérard BUCHONNET	HCN	Hématologie
Mme Nathalie CHASTAN	HCN	Physiologie
Mme Sophie CLAEYSSENS	HCN	Biochimie et biologie moléculaire
M. Moïse COEFFIER	HCN	Nutrition
M. Vincent COMPERE	HCN	Anesthésiologie et réanimation chirurgicale
M. Manuel ETIENNE	HCN	Maladies infectieuses et tropicales
M. Guillaume GOURCEROL	HCN	Physiologie
Mme Catherine HAAS-HUBSCHER	HCN	Anesthésie - Réanimation chirurgicale
M. Serge JACQUOT	UFR	Immunologie
M. Joël LADNER	HCN	Epidémiologie, économie de la santé
M. Jean-Baptiste LATOUCHE	UFR	Biologie Cellulaire
Mme Lucie MARECHAL-GUYANT	HCN	Neurologie
M. Jean-François MENARD	HCN	Biophysique
Mme Muriel QUILLARD	HCN	Biochimie et Biologie moléculaire
M. Vincent RICHARD	UFR	Pharmacologie
M. Francis ROUSSEL	HCN	Histologie, embryologie, cytogénétique
Mme Pascale SAUGIER-VEBER	HCN	Génétique
Mme Anne-Claire TOBENAS-DUJARDIN	HCN	Anatomie
M. Eric VERIN	HCN	Physiologie

MAITRE DE CONFERENCES ASSOCIE A MI-TEMPS

M. Thierry LEQUERRE	HB	Rhumatologie
M. Fabien DOGUET	HCN	Chirurgie thoracique et cardio-vasculaire

PROFESSEUR AGREGE OU CERTIFIEMme Dominique **LANIEZ**

UFR Anglais

Mme Michèle **GUIGOT**

UFR Sciences humaines - Techniques d'expression

II - PHARMACIE

PROFESSEURS

M. Thierry BESSON	Chimie Thérapeutique
M. Jean-Jacques BONNET	Pharmacologie
M. Roland CAPRON (PU-PH)	Biophysique
M. Jean COSTENTIN (PU-PH)	Pharmacologie
Mme Isabelle DUBUS	Biochimie
M. Loïc FAVENNEC (PU-PH)	Parasitologie
M. Michel GUERBET	Toxicologie
M. Olivier LAFONT	Chimie organique
Mme Isabelle LEROUX	Physiologie
Mme Elisabeth SEGUIN	Pharmacognosie
M. Marc VASSE (PU-PH)	Hématologie
M Jean-Marie VAUGEOIS (Délégation CNRS)	Pharmacologie
M. Philippe VERITE	Chimie analytique

MAITRES DE CONFERENCES

Mle Cécile BARBOT	Chimie Générale et Minérale
Mme Dominique BOUCHER	Pharmacologie
M. Frédéric BOUNOURE	Pharmacie Galénique
Mme Martine PESTEL-CARON	Microbiologie
M. Abdeslam CHAGRAOUI	Physiologie
M. Jean CHASTANG	Biomathématiques
Mme Marie Catherine CONCE-CHEMTOB	Législation pharmaceutique et économie de la santé
Mme Elizabeth CHOSSON	Botanique
Mle Cécile CORBIERE	Biochimie
M. Eric DITTMAR	Biophysique
Mme Nathalie DOURMAP	Pharmacologie
Mle Isabelle DUBUC	Pharmacologie
Mme Roseline DUCLOS	Pharmacie Galénique
M. Abdelhakim ELOMRI	Pharmacognosie
M. François ESTOUR	Chimie Organique

M. Gilles GARGALA (MCU-PH)	Parasitologie
Mme Najla GHARBI	Chimie analytique
Mle Marie-Laure GROULT	Botanique
M. Hervé HUE	Biophysique et Mathématiques
Mme Hong LU	Biologie
Mme Sabine MENAGER	Chimie organique
Mme Christelle MONTEIL	Toxicologie
M. Paul MULDER	Sciences du médicament
M. Mohamed SKIBA	Pharmacie Galénique
Mme Malika SKIBA	Pharmacie Galénique
Mme Christine THARASSE	Chimie thérapeutique
M. Rémi VARIN (MCU-PH)	Pharmacie Hospitalière
M. Frédéric ZIEGLER	Biochimie

PROFESSEUR ASSOCIE

M. Jean-Pierre GOULLE	Toxicologie
------------------------------	-------------

MAITRE DE CONFERENCE ASSOCIE

Mme Sandrine PANCHOU	Pharmacie Officinale
-----------------------------	----------------------

PROFESSEUR AGREGE OU CERTIFIE

Mme Anne-Marie ANZELLOTTI	Anglais
----------------------------------	---------

ATTACHE TEMPORAIRE D'ENSEIGNEMENT ET DE RECHERCHE

M. Bérénice COQUEREL	Chimie Analytique
M. Johann PELTIER	Microbiologie

CHEF DES SERVICES ADMINISTRATIFS : Mme Véronique DELAFONTAINE

HCN - Hôpital Charles Nicolle

HB - Hôpital de BOIS GUILLAUME

CB - Centre HENRI BECQUEREL

CHS - Centre Hospitalier Spécialisé du Rouvray

CRMPR - Centre Régional de Médecine Physique et de Réadaptation

III – MEDECINE GENERALE

PROFESSEURS

M. Jean-Loup HERMIL	UFR	Médecine générale
----------------------------	-----	-------------------

PROFESSEURS ASSOCIES A MI-TEMPS :

M. Pierre FAINSILBER	UFR	Médecine générale
-----------------------------	-----	-------------------

M. Alain MERCIER	UFR	Médecine générale
-------------------------	-----	-------------------

M. Philippe NGUYEN THANH	UFR	Médecine générale
---------------------------------	-----	-------------------

MAITRE DE CONFERENCES ASSOCIE A MI-TEMPS :

M Emmanuel LEFEBVRE	UFR	Médecine générale
----------------------------	-----	-------------------

Mme Elisabeth MAUVIARD	UFR	Médecine générale
-------------------------------	-----	-------------------

Mme Marie Thérèse THUEUX	UFR	Médecine générale
---------------------------------	-----	-------------------

LISTE DES RESPONSABLES DE DISCIPLINE

Melle Cécile BARBOT	Chimie Générale et Minérale
M. Thierry BESSON	Chimie thérapeutique
M. Roland CAPRON	Biophysique
M Jean CHASTANG	Mathématiques
Mme Marie-Catherine CONCE-CHEMTOB	Législation, Economie de la Santé
Mle Elisabeth CHOSSON	Botanique
M. Jean COSTENTIN	Pharmacodynamie
Mme Isabelle DUBUS	Biochimie
M. Loïc FAVENNEC	Parasitologie
M. Michel GUERBET	Toxicologie
M. Olivier LAFONT	Chimie organique
M. Jean-Louis PONS	Microbiologie
Mme Elisabeth SEGUIN	Pharmacognosie
M. Mohamed SKIBA	Pharmacie Galénique
M. Marc VASSE	Hématologie
M. Philippe VERITE	Chimie analytique

ENSEIGNANTS MONO-APPARTENANTS**MAITRES DE CONFERENCES****M. Sahil ADRIOUCH**Biochimie et biologie moléculaire
(Unité Inserm 905)**Mme Gaëlle BOUGEARD-DENOYELLE**Biochimie et biologie moléculaire
(Unité Inserm 614)**M. Antoine OUVRARD-PASCAUD**

Physiologie (Unité Inserm 644)

PROFESSEURS DES UNIVERSITES**M. Mario TOSI**Biochimie et biologie moléculaire
(Unité Inserm 614)**M. Serguei FETISSOV**

Physiologie (Groupe ADEN)

Mme Su RUAN

Par délibération en date du 3 mars 1967, la faculté a arrêté que les opinions émises dans les dissertations qui lui seront présentées doivent être considérées comme propres à leurs auteurs et qu'elle n'entend leur donner aucune approbation ni improbation.

Remerciements

Je remercie le Professeur Lefebvre pour m'avoir dirigé et aidé dans ce travail, ainsi que pour tout ce qu'il m'a appris durant mon internat.

Je remercie le Professeur Kuhn pour avoir accepté d'être président du jury, ainsi que pour tout ce qu'il m'a appris durant mon internat.

Je remercie les Professeur Grise et Yon pour avoir accepté de faire partie de mon jury de thèse. J'en remercie de même le Docteur Gobet, ainsi que pour son aide et sa gentillesse.

Je remercie le Professeur Wémeau pour avoir initié et poussé à la réalisation de ce projet.

Je remercie le Professeur Déchelotte pour ses grandes qualités humaines et pour tout ce qu'il m'a appris durant mon internat.

Je voue à mes pairs un profond respect.

Je remercie Mesdames Betrancourt, Gantois et Robin pour l'aide apportée lors des recherches de dossiers.

Je remercie les équipes médicales, para-médicales, les patients et tous les autres pour tous les bons moments passés au travail, avec une mention particulière pour mes gentils cointernes, toute l'équipe du service d'Endocrinologie avec laquelle je suis heureuse de pouvoir continuer à travailler, ainsi que l'équipe de Nutrition de la Croix-Rouge qui m'a appris ce qu'était le travail en équipe.

Je dédie cette thèse à mon fils auquel je souhaite en temps et en heure une vie professionnelle épanouie et émerveillante comme les av'ons ou les é'éphants...

Je remercie Emmanuel pour son aide psychologique et matérielle, et sa spécialisation récente en tumeurs composites.

Je remercie les Bertron pour leur soutien et tant d'autres choses, Catherine pour sa présence perpétuelle dans mes pensées, ainsi que ma grand-mère que j'admire énormément.

Je remercie Amélie, Camille, Marie et Stéphanie pour m'avoir comprise dans cette période studieuse et pour leur soutien sans faille.

Je remercie Camille W. pour m'avoir aidé à supporter la D4.

Je remercie Lucile et Nathalie pour avoir, peut-être sans s'en rendre compte, veillé sur moi.

A toute ma famille, A tous mes amis

Abréviations

A : Adrénaline
CCN : Cellules de la Crête Neurale
COMT : Catéchol-O-MéthylTransférase
(18F)-DA : (18F)-fluorodopamine
GN : Ganglioneurome
GNB : Ganglioneuroblastome
HD : Histologie Défavorable
HF : Histologie Favorable
HTA : HyperTension Artérielle
HVA : Acide HomoVanillique
INPC : International Neuroblastoma Pathology Committee
INSS : International Neuroblastoma Staging System
IRM : Imagerie par Résonance Magnétique
L-DOPA : L-Dihydroxyphenylalanine
MAO : MonoAmine Oxydase
MIBG : MetaIodoBenzylGuanidine
MKI : Mitosis-Karyorrhexis Index
NA : NorAdrénaline
NB : Neuroblastome
NEM : Néoplasie Endocrinienne Multiple
NF1 : NeuroFibromatose de type 1
NSE : Neurone Spécifique Enolase
ORL : Oto-Rhino-Laryngée
PASS : Pheochromocytoma of the Adrenal gland Scaled Score
PH : Phéochromocytome
PG : Paragangliome extra-surrénalien
PNMT : Phényléthanolamine N-MéthylTransférase
SDH : Succinate DésHydrogénase
SgII : Sécrétogranine II
TEP : Tomographie par Emission de Positons
TNP : Tumeur Neuroblastique Périphérique
TH : Tyrosine Hydroxylase
UH : Unités Hounsfield
VIP : Vaso-actif Intestinal Peptide
VMA : Acide VanillylMandélique
VMAT : Transporteur Vésiculaire intra-cellulaire des MonoAmines
WDHA : Watery Diarrhea Hypokalemia and Achlorhydria

Table des matières

Partie 1 : Introduction

1. Généralités sur le système nerveux périphérique autonome	7
1.1. Définition	7
1.2. Le système nerveux sympathique	7
1.3. Le système nerveux parasympathique	8
1.4. Les neurotransmetteurs	9
1.5. Synthèse des catécholamines	9
1.6. Dégradation des catécholamines	11
1.7. Les paraganglions	11
2. Les tumeurs neuroblastiques périphériques	13
2.2. Classification	13
2.2.1. Historique	13
2.2.2. Critères histologiques	14
2.2.3. Classification histopronostique	14
2.2.4. Catégories et sous-types	15
2.2.5. Valeur pronostique de la classification	16
2.3. Epidémiologie	17
2.4. Clinique	17
2.4.1. Symptômes	17
2.4.2. Diagnostic	18
2.5. Localisation	18
2.6. Extension tumorale	19
2.7. Particularités tumorales	19
2.8. Génétique et pronostic	20

2.9. Traitement	21
3. Le phéochromocytome	22
3.1. Définition	22
3.2. Localisation	22
3.3. Epidémiologie	23
3.4. Clinique	23
3.4.1. Phéochromocytome et paragangliome sécrétant des catécholamines	23
3.4.2. Paragangliome non-sécrétant	26
3.5. Biologie	26
3.6. Imagerie	29
3.7. Malignité	30
3.8. Traitement	32
3.8.1. Tumeur primitive	32
3.8.2. Tumeur métastatique	34
3.9. Génétique	34
4. Les tumeurs composites	40
4.1. Définition	40
4.2. Les cellules de la crête neurale	40
4.2.1. L'embryogenèse	40
4.2.2. Migration des CCN	41
4.2.3. Différences entre les cellules chromaffines neuroendocrines et les neurones sympathiques	43
4.3. Généralités sur les tumeurs composites	44
4.4. Objectif de l'étude	44
Partie 2 : Matériels et méthodes	45
Recueil de données phéochromocytome/ganglioneurome	47

Partie 3 : Résultats	51
Cas n° 1	51
Cas n° 2	52
Cas n° 3	53
Cas n° 4	55
Cas n° 5	56
Cas n° 6	57
Cas n° 7	59
Tableaux récapitulatifs des données	62
Partie 3 : Discussion	64
1. Epidémiologie	64
2. Diagnostic	67
3. Association à un hypercortisolisme	72
4. Traitement	73
5. Malignité	73
6. Age et génétique	74
7. Mécanisme des tumeurs composites : hypothèses	75
8. Perspectives	76
Conclusion	77
Annexe 1	78
Bibliographie	80
Résumé	90

Partie 1 : Introduction

Le système nerveux périphérique autonome est un ensemble de circuits neuronaux primordial pour la préservation de l'intégrité de l'organisme. Il permet l'organisation des diverses réactions face aux modifications de l'environnement. Il comprend les systèmes sympathique et parasympathique. La médullo-surrénale peut être considérée comme faisant partie du système nerveux sympathique car elle est innervée par des neurones provenant de la moelle épinière.

Le système nerveux périphérique autonome peut être le siège du développement de différents types de tumeurs rares dont les tumeurs neuroblastiques périphériques, qui comprennent le neuroblastome, le ganglioneuroblastome et le ganglioneurome, et les tumeurs neuroendocrines qui sont le paragangliome et le phéochromocytome.

Ces deux types tumoraux peuvent être retrouvés assemblés au sein d'une même néoplasie, on parle alors de tumeurs composites. Ces dernières sont rares et comportent le plus fréquemment un contingent de phéochromocytome associé à un contingent de ganglioneurome.

1. Généralités sur le système nerveux périphérique autonome

1.1. Définition

Le système nerveux autonome joue un rôle primordial dans le contrôle de l'homéostasie. Il s'organise en deux pôles opposés et complémentaires : le système sympathique et le système parasympathique.

Nous décrirons principalement le système sympathique, qui est le siège de la quasi-totalité des tumeurs composites.

1.2. Le système nerveux sympathique

C'est un système à deux types de neurones. Les corps cellulaires des neurones pré-ganglionnaires sont situés dans la moelle épinière, entre le premier segment thoracique et le dernier segment lombaire médullaire. Les fibres nerveuses pré-ganglionnaires quittent la moelle et font relais avec le corps cellulaire du neurone post-ganglionnaire dans un ganglion de la chaîne ganglionnaire paravertébrale ou dans un ganglion prévertébral individualisé comme montré dans le schéma 1.1.

Les ganglions sympathiques sont situés à distance des organes innervés, près de la moelle épinière, et sont reliés entre eux pour former deux chaînes ganglionnaires paravertébrales comportant 24 paires de ganglions. Les chaînes ganglionnaires paravertébrales vont des deux ganglions cervicaux supérieurs situés à la base du cou au ganglion coccygien (aussi appelé impair) situé à l'avant du coccyx et où se réunissent les chaînes droite et gauche. Elles desservent les voies destinées à la peau et aux viscères de la face et du thorax.

Les ganglions prévertébraux (coeliaques, mésentériques supérieur et inférieur) se situent dans les plexus autonomes qui entourent les origines des principales branches de l'aorte abdominale. Ils assurent l'innervation sympathique des viscères abdominaux et pelviens.

La médullosurrénale peut être considérée comme une structure nerveuse appartenant au système sympathique car elle est directement contrôlée par des neurones situés dans la moelle épinière.

Les fibres post-ganglionnaires assurent l'innervation sympathique des différents organes.

Chaque fibre pré- et post-ganglionnaire comporte plusieurs synapses et chaque nerf sympathique établit une synapse dans les ganglions sus- et sous-jacents.

1.3. Le système nerveux parasympathique

C'est l'ensemble des fibres nerveuses autonomes couplées aux nerfs crâniens et sacrés qui ne passent pas par les chaînes ganglionnaires vertébrales. Leur relais ganglionnaire se situe à proximité ou au sein de l'organe innervé. Les fibres parasympathiques des nerfs crâniens assurent l'innervation de l'œil, des glandes lacrymales, salivaires et des muqueuses nasopharyngées tandis que les fibres nerveuses vagues innervent le cœur, les poumons, le foie, le pancréas et une partie du tube digestif.

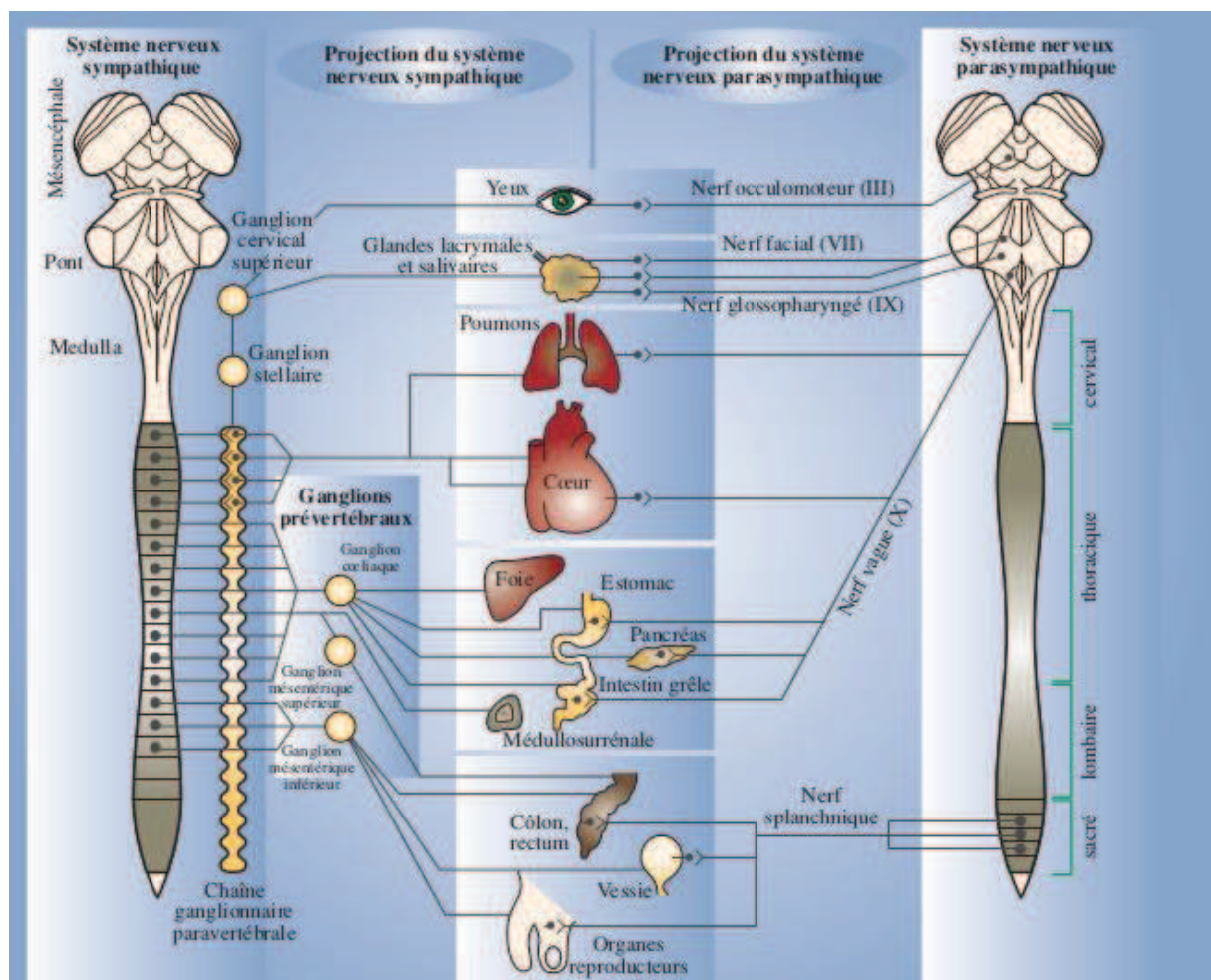


Schéma 1.1. Le système nerveux autonome. Tiré du « Traité d'anesthésie générale » B.Dalens, 2004.

1.4. Les neurotransmetteurs

Les neurones pré-ganglionnaires, sympathiques et parasympathiques libèrent de l'acétylcholine comme neurotransmetteur, ils sont cholinergiques. Les fibres post-ganglionnaires parasympathiques sont aussi cholinergiques, alors que leurs homologues sympathiques libèrent en majorité de la noradrénaline, possiblement de l'acétylcholine et sont dits adrénergiques.

La médullo-surrénale est contrôlée par des fibres pré-ganglionnaires cholinergiques contenues dans le nerf splanchnique. Elle peut être considérée comme un neurone post-synaptique et libère à la fois de l'adrénaline et de la noradrénaline. Elle a la particularité de relarguer ses hormones dans le sang.

Lors d'une stimulation sympathique, les neurotransmetteurs sont libérés dans la fente synaptique. L'acétylcholine y est dégradée par l'acétylcholinestérase alors que la noradrénaline est éliminée par trois voies : un recaptage actif au niveau de la terminaison neuronale, une diffusion passive dans le sang et les fluides environnants, une dégradation par les enzymes neuronales ou tissulaires.

Nous développerons ensuite la synthèse et la dégradation des catécholamines, qui sont sécrétées par le système nerveux et les médullosurrénales, et qui sont responsables de la symptomatologie du phéochromocytome.

1.5. Synthèse des catécholamines

Il existe trois catécholamines endogènes : la noradrénaline, l'adrénaline et la dopamine.

Comme montré dans le schéma 1.2, l'enzyme clé est la tyrosine hydroxylase qui permet la transformation de L-Tyrosine en L-Dihydroxyphénylalanine (L-DOPA) dans les neurones centraux catécholaminergiques et périphériques sympathiques, ainsi que dans la médullo-surrénale. La phényléthanolamine N-méthyltransférase (PNMT) transforme la noradrénaline (ou norépinephrine) en adrénaline (ou épinephrine) et est présente dans les neurones adrénergiques du système nerveux central et la médullosurrénale, qui sécrète principalement de l'adrénaline (à 80 %).

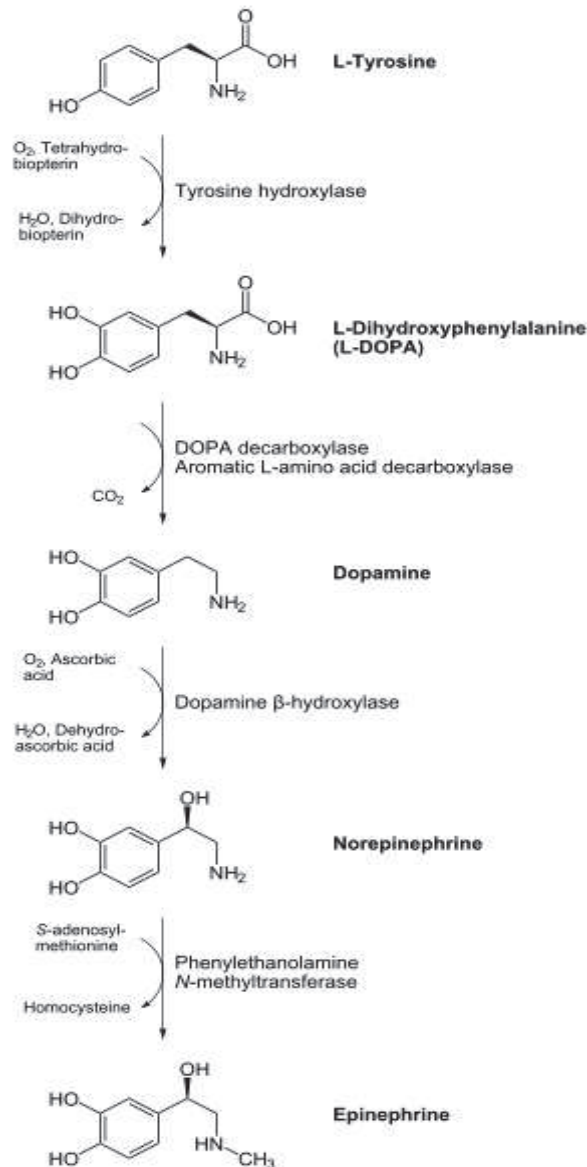


Schéma 1.2. Synthèses des catécholamines.

Le stockage et le relargage des catécholamines sont assurés par les vésicules spécifiques contenues dans les bourgeons pré-synaptiques des neurones et les cellules chromaffines de la médullosurrénale.

Les granines sont des protéines qui constituent les granules de sécrétion des cellules neuroendocrines et neurales. Elles sont stockées et relarguées avec les hormones et/ou les neurotransmetteurs. Les trois principales granines sont la chromogranine A, la chromogranine B et la sécrétogranine II (SgII). Ces protéines peuvent être utilisées dans le diagnostic, le suivi et le pronostic des tumeurs neuroendocrines et nerveuses.

1.6. Dégradation des catécholamines

Comme montré dans le schéma 1.3, elle fait intervenir deux enzymes principales, la monoamine oxydase (MAO) et la catéchol-O-méthyltransférase (COMT). Les catécholamines ayant une action principalement locale, leur dégradation a lieu majoritairement au niveau du site de synthèse. Cette dernière survient donc principalement dans le système nerveux sympathique et la médullosurrénale. Il y a tout de même une part de catécholamines sécrétée dans la circulation systémique et la dégradation peut ainsi avoir lieu dans d'autres organes dont le foie.

La dégradation au niveau des neurones passe principalement par la MAO pour donner le 3,4-dihydroxyphénylglycol qui sera ensuite transformé en plusieurs étapes en acide vanillylmandélique (VMA) alors que dans la médullosurrénale la MAO et la COMT sont toutes deux présentes. La COMT a une affinité plus importante pour les catécholamines. Ainsi, 93 % des métanéphrines circulantes et 25 à 40 % des normétanéphrines circulantes proviennent de la médullo-surrénale.

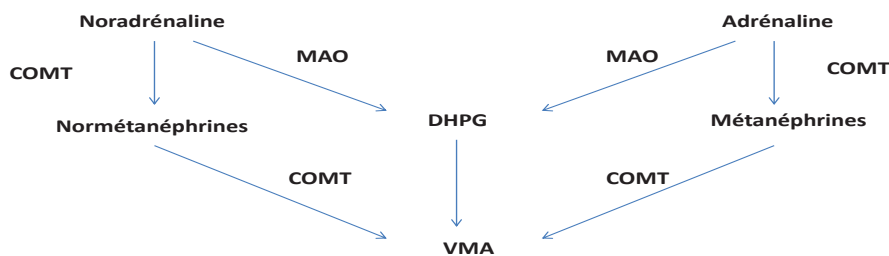


Schéma 1.3. Schéma simplifié de la dégradation des catécholamines.

COMT : catéchol-O-méthyltransférase; DHPG : 3,4-dihydroxyphénylglycol ; MAO : monoamine oxydase;
VMA : acide vanillylmandélique

1.7. Les paraganglions

Ceux sont des tissus neuroendocrines dispersés le long des axes vasculaires majeurs de la tête et du cou, ainsi que de la colonne vertébrale dorsale et lombaire. Embryologiquement, ils sont issus de la migration des cellules de la crête neurale et sont étroitement liés au système

nerveux parasympathique dans la région cervico-faciale (où ils sont constitués de tissu non-chromaffin) et au système sympathique dans la région thoraco-abdominale (où ils sont constitués de tissu chromaffin). On pense qu'ils ont un rôle de sécrétion des catécholamines pendant la vie foetale. Après la naissance de nombreuses cellules dégénèrent et certaines cellules restantes s'organisent en amas. Leur rôle n'est pas bien défini et ils peuvent servir de centre chémo-récepteur. On peut citer l'organe de Zuckerland, paraganglion situé au niveau de l'artère mésentérique inférieure. Les paragangliomes sont les tumeurs développées au dépens des paraganglions, leur principale localisation est la médullosurrénale où ils sont appelés des phéochromocytomes.

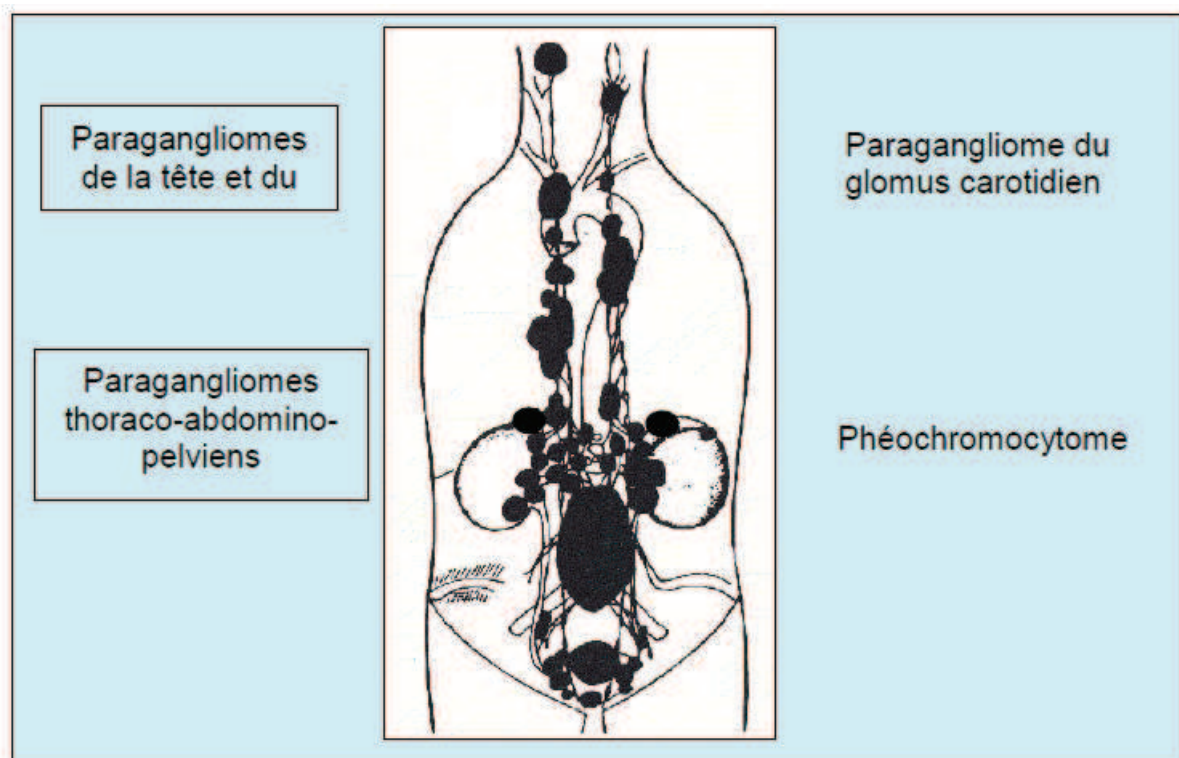


Schéma 1.4. Localisation des paragangliomes. Tiré du livret d'information sur le Syndrome Paragangliome/Phéochromocytome Héritaire publié en 2006 par le réseau multidisciplinaire de recherche clinique dédié à la prise en charge du paragangliome héréditaire (PGL.NET) en collaboration avec le Conseil Scientifique du Groupe des Tumeurs Endocrines (GTE).

2. Les tumeurs neuroblastiques périphériques

2.1. Définition

Les tumeurs neuroblastiques périphériques ont été définies par l'« International Neuroblastoma Pathology Committee » (INPC) (établi en 1994 et composé de 6 pathologistes) comme des tumeurs embryonnaires du système nerveux sympathique dérivant de la crête neurale, touchant ainsi la médullosurrénale, les ganglions sympathiques paravertébraux et les paraganglions sympathiques intra-abdominaux comme l'organe de Zuckerland.

2.2. Classification

2.2.1. Historique

Historiquement il existe trois catégories histologiques qui ont chacune un niveau de différenciation différent, corrélé au pronostic :

- les neuroblastomes, formes primitives, malignes,
- les ganglioneuromes, formes les plus matures, bien différenciées, bénignes,
- les ganglioneuroblastomes, formes intermédiaires, plus difficiles à définir.

Ces tumeurs ont ensuite été classées de manière plus complexe, de façon corrélée au pronostic. La première classification date de 1984 (Shimada et al., 1984). Elle a été revue en 1992 (Joshi et al., 1992) puis en 1999 par l'« International Neuroblastoma Pathology Committee » (Shimada et al., 1999) sous la forme d'une classification internationale : « The International Neuroblastoma Pathology Classification » abrégée en INPC (Shimada et al., 1999). La dernière révision date de 2003 (Peuchmaur et al., 2003) et prend en compte les différents types de ganglioneuroblastomes décrits (Umehara et al., 2000).

L'INPC a redéfini les traits histologiques des tumeurs neuroblastiques périphériques et leur impact pronostique. La classification repose sur des critères histologiques et l'âge du patient à la découverte de la tumeur.

2.2.2. Critères histologiques

La première étape est la détermination au niveau histologique de la composante schwannienne (ou stroma schwannien) : le nombre de cellules de Schwann est quantifié par rapport aux cellules tumorales. On sépare ainsi les tumeurs à stroma pauvre, composées de cellules neuroblastiques formant des groupes ou des nids séparés par des septas stromaux avec ou sans prolifération schwannienne, des tumeurs à stroma dominant ou riche qui ont une apparence ganglioneuromateuse avec des cellules ganglionnaires maturant ou matures éparses au sein d'un stroma schwannien bien développé.

La deuxième étape est la détermination de la différenciation des cellules neurales. L'histopronostic est ensuite établi à partir de trois critères majeurs qui sont l'âge, la différenciation des cellules tumorales neurales et l'index mitotique et caryorrhexique (Mitosis-Karyorrhexis Index : MKI). Pour rappel, la caryorrhexie est l'éclatement du noyau de la cellule en débris basophiles et aboutit à la caryolyse (stade de mort du noyau de la cellule, au cours duquel il ne fixe plus les colorants). Le MKI peut être faible (<2 % ou <100 pour 5 000 cellules), intermédiaire (2 à 4 % ou 100 à 200 pour 5 000 cellules) ou élevé (>4 % ou >200 pour 5 000 cellules).

Nous développerons tout d'abord la classification histopronostique puis la classification générale.

2.2.3. Classification histopronostique

Il existe deux sous-groupes donnant le pronostic et corrélés à la survie : celui d'histologie favorable (HF), dont la survie est de l'ordre de 80 % à 5 ans, et celui d'histologie défavorable (HD) dont la survie est de l'ordre de 40 % à 5 ans.

2.2.4. Catégories et sous-types

Dans ce chapitre, nous préciserons entre parenthèses la quantification du stroma et la classification histopronostique.

1. Le neuroblastome (NB) (stroma pauvre), est classé en trois sous-types : le NB indifférencié (toujours HD), composé de cellules tumorales neurales sans aucun prolongement neuro-fibrillaire (neuropiles), le NB peu différencié (HF ou HD) lorsqu'il existe des neuropiles, et le NB se différenciant (HF ou HD) lorsqu'au moins 5 % des cellules tumorales sont de types

ganglionnaires.

2. Le ganglioneurome (GN) (stroma dominant, toujours HF) est classé en deux sous-types : maturant ou mature.

Il est composé essentiellement de cellules ganglionnaires matures, avec éventuellement une composante éparsée de neuroblastes se différenciant et /ou de cellules ganglionnaires en cours de maturation (sous-type maturant).

3. Le ganglioneuroblastome (GNB) mélangé (stroma composite : riche et pauvre, toujours HF) est une forme transitionnelle entre le neuroblastome et le ganglioneurome. La tumeur est en cours de différenciation mais le processus est incomplet. Elle est composée de groupes neuroblastomateux épars, contenant un nombre variable de cellules neuroblastiques avec différents stades de maturation (neuroblastes, neuroblastes se différenciant et cellules ganglionnaires). Ces groupes représentent moins de 50 % du volume total d'une coupe microscopique représentative de la tumeur. La composante ganglioneuromateuse est dominante.

4. Le GNB nodulaire (stroma composite : riche, dominant et pauvre) est composé de nodules macroscopiques de stroma pauvre, coexistant avec des zones de stroma riche (GNB mélangé) ou des zones de stroma dominant (GN). La proportion de nodules varie en fonction des cas. La classification histopronostique (en HF ou HD) est faite selon l'évaluation histopathologique des parties nodulaires qui ne sont pas toujours agressives.

Le GNB nodulaire peut être classique lorsqu'il est composé d'un nodule macroscopique neuroblastique (indifférencié ou peu différencié, rarement se différenciant) séparé du reste de manière abrupte, avec ou sans capsule. Il peut aussi être variant lorsqu'il est composé de nodules multiples (deux ou plus), ou lorsqu'il n'y a pas de nodule visible macroscopiquement : toute la tumeur ressemble à du neuroblastome macroscopiquement mais il existe des zones ganglioneuromateuses microscopiquement visibles à la périphérie de la masse neuroblastomateuse ou entre différents nodules. Il peut aussi exister un nodule dans une métastase alors que la tumeur primitive ne contient pas de composante neuroblastomateuse.

Le tableau 2.1 et le schéma 2.1 résument ces classifications.

Indifférencié	Peu différencié			Se différenciant		
HD Tout âge	MKI>4%	Tout âge	HD	Tout MKI	>5 ans	HD
	Tout MKI	>1,5 ans	HD	MKI<4%	<1,5 ans	HF
	MKI<4%	<1,5 ans	HF	MKI>4%	<1,5 ans	HD
				MKI<2%	[1,5-5 ans]	HF
				MKI>2%	[1,5-5 ans]	HD

Tableau 2.1. Classification du neuroblastome en sous-types.
 Histologie défavorable (HD) ; Histologie favorable (HF) ; Mitosis-Karyorrhexis Index (MKI).
 L'âge pris en compte est celui de la découverte

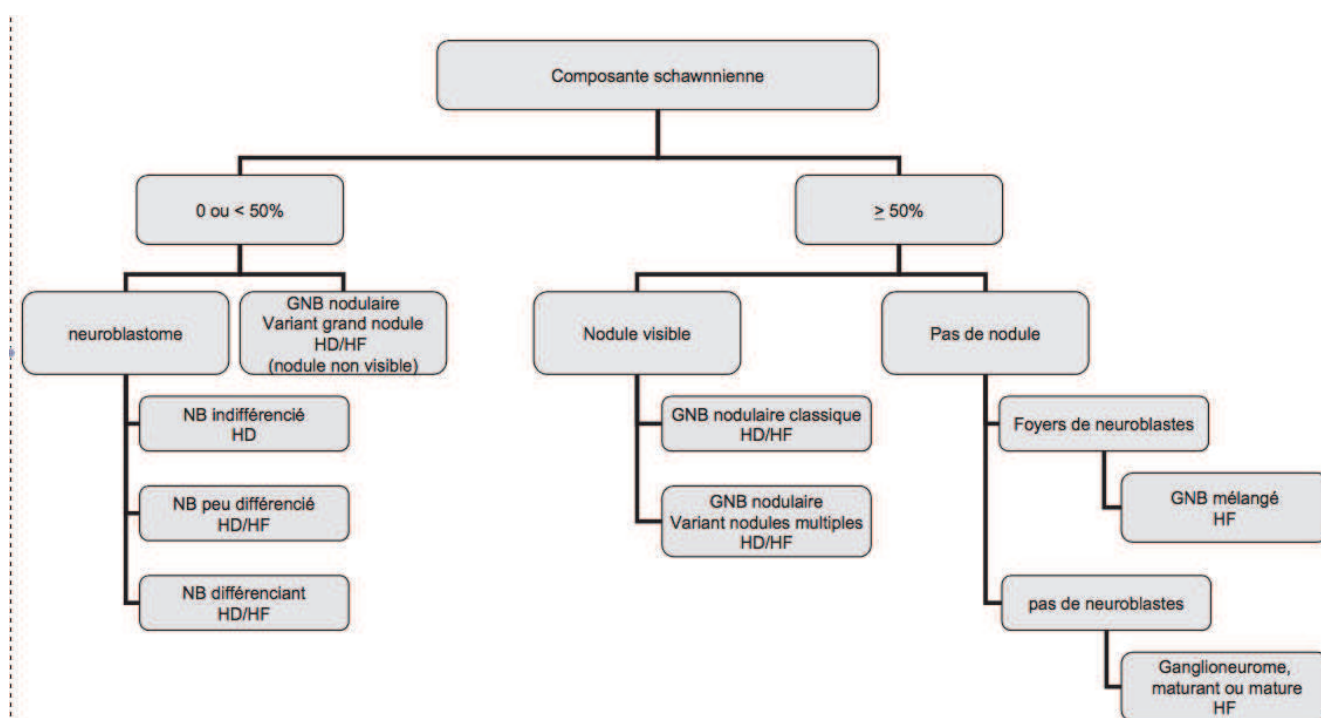


Schéma 2.1. Classification selon l'INPC. D'après Peuchmaur.

Ganglioneuroblastome (GNB) ; Histologie défavorable (HD) ; Histologie favorable (HF) ; Neuroblastome (NB).

2.2.5. Valeur pronostique de la classification

Cette classification et son efficacité pronostique ont ensuite été validées sur plusieurs cohortes de patients, notamment 552 ganglioneuromes et ganglioneuroblastomes pédiatriques provenant des *Children's Cancer Group* et *Children's Oncology Group* (Shimada et al., 1999 ; Shimada et al., 2001 ; Okamatsu et al., 2009). Ces cohortes ont confirmé une différence significative entre les pronostics des patients classés "favorable" ou "défavorable"

histologiquement. En revanche, le degré de résectabilité chirurgicale de la tumeur primitive ne semble pas avoir d'effet sur la survie. L'idéal est de pratiquer l'étude histologique de toute la pièce opératoire afin de ne pas omettre une zone nodulaire pouvant faire changer la tumeur de classification.

2.3. Epidémiologie

Les tumeurs neuroblastiques périphériques sont les tumeurs solides extra-crâniennes pédiatriques les plus fréquemment retrouvées (Arndt et al., 2007).

Malgré une augmentation de l'incidence de ces tumeurs, leur pronostic s'est amélioré ces dernières années. La survie à 10 ans est de 66 % dans l'« Automatic Childhood Cancer Information System (ACCIS) » (Steliarova-Foucher et al., 2004), qui regroupe 3 349 cas européens dont 98 % de neuroblastomes. Le NB est la tumeur la plus fréquente chez les moins de 1 an (28 % des tumeurs) et l'âge moyen au diagnostic est de 2 ans. Il représente environ 10 % des cancers des enfants de moins de 15 ans. L'incidence annuelle est d'environ 1 / 70 000 enfants de cette tranche d'âge et 90 % des NB sont diagnostiqués avant l'âge de 5 ans (Schell et Bergeron, 2003).

La moyenne d'âge de découverte du ganglioneurome chez les enfants est 79 mois, soit une découverte plus tardive que pour les NB (Geoerger et al., 2001).

2.4. Clinique

2.4.1. Symptômes

Ces tumeurs sont le plus souvent asymptomatiques, de découverte fortuite.

Les symptômes vont être secondaires à la compression d'autres organes par la tumeur, et dépendent de leur localisation. Il peut s'agir de symptômes aspécifiques, aussi bien au niveau abdominal (douleur abdominale, vomissement, trouble du transit, fièvre, perte de poids), qu'au niveau thoracique (toux, bronchite, pneumonie, dyspnée, douleur) (Geoerger et al., 2001 ; Maweja et al., 2007), ou de symptômes liés à la présence de métastases comme des douleurs osseuses, une boiterie, une paralysie, une hépatomégalie ou une exophtalmie. Il peut aussi y avoir des signes généraux d'altération de l'état général ou une hypertension artérielle

(HTA). En effet, ces tumeurs sont issues du système sympathique et peuvent par conséquent sécréter des catécholamines.

Dans les cas de GN, on peut trouver très rarement une sécrétion de « Vaso-actif intestinal peptide » (VIP) (Koch et al., 2003) ou d'androgènes (Diab et al., 2008 ; Rondeau et al., 2010).

2.4.2. Diagnostic

Le NB sécrète des catécholamines, en majorité de la dopamine, qui n'est pas vasopressive et qui ne donne donc pas d'HTA. Le GNB et le GN peuvent aussi sécréter des catécholamines mais de manière plus rare. Le diagnostic biologique du NB repose le plus souvent sur les dosages urinaires du VMA, de l'acide homovanillique (HVA) qui est le catabolite terminal de la dégradation de la dopamine, et de la dopamine. Ces trois dosages permettent de diagnostiquer 95 % des NB. Néanmoins, l'équipement enzymatique des tumeurs peut être variable et il est légitime de doser les autres catécholamines et les dérivés méthoxylés (Candito et al., 2002). La localisation se fait à l'aide du scanner et de l'imagerie par résonance magnétique (IRM). On peut également s'aider d'une scintigraphie au radionucléotide metaiodobenzylguanidine marqué à l'iode 123 (123I-MIBG) ou 131, positive en cas de sécrétion de catécholamines (Kimmig et al., 1984).

Les GN peuvent fixer à la scintigraphie, la plupart sécrétant aussi des catécholamines mais il n'y a pas de corrélation entre l'activité métabolique et le degré de maturation du GN (Georger et al., 2001).

2.5. Localisation

Les tumeurs neuroblastiques périphériques peuvent être originaires de tous les sites du système nerveux sympathique.

Concernant le NB, le site le plus fréquent est l'abdomen (60 %), notamment chez les enfants de moins de 1 an, puis le thorax (15 %), le pelvis (5 %) et la chaîne sympathique cervicale (5 %) (Selcukbiricik et al., 2011).

Les localisations des GN sont, par ordre de fréquence, le médiastin postérieur, les ganglions rétropéritonéaux (localisation plus fréquente chez les adultes) et la chaîne sympathique cervicale. Les GN de la médullosurrénale représentent 20 à 30 % des cas (Cerullo et al., 2007 ; Papavramidis et al., 2009 ; Rondeau et al., 2010). Ils sont plus fréquents chez les adultes

avec un pic à 40-50 ans (Maweja et al., 2007 ; Rondeau et al., 2010), et une moyenne d'âge à 39 ans (Qing et al., 2010) mais touchent aussi les enfants et les adolescents.

2.6. Extension tumorale

Au moment du diagnostic, 50 % des NB sont métastatiques (Schell et Bergeron, 2003). Ils peuvent métastaser à la moelle osseuse, aux os, aux ganglions lymphatiques, au foie, à la peau ou aux testicules. Chez les adultes, ils peuvent être plus graves car plus souvent associés à des métastases et/ou à un stade tumoral avancé. L'« International Neuroblastoma Staging System » (INSS) a défini six stades d'extension de la tumeur résumés dans le tableau 2.2 (Peuchmaur et al., 2004).

Stade	Définition
Stade 1	TNP localisée, pas de métastase ganglionnaire locale, exérèse chirurgicale complète possible
Stade 2A	TNP localisée, pas de métastase ganglionnaire locale, exérèse chirurgicale incomplète
Stade 2B	TNP localisée, métastase ganglionnaire ipsilatérale, exérèse chirurgicale complète possible
Stade 3	TNP localisée, non-opérable et franchissant la ligne médiane avec extension bilatérale ou tumeur localisée avec métastase ganglionnaire controlatérale
Stade 4	Tumeur métastatique (ganglionnaire à distance, osseuse, médullaire...)
Stade 4S	Tumeur survenant avant 1 an, associant un site primitif localisé à des extensions au foie, à la peau et/ou la moelle osseuse à l'exclusion des atteintes osseuses

Tableau 2.2. Stades d'extension de la tumeur (INSS).
TNP : tumeur neuroblastique périphérique

2.7. Particularités tumorales

En l'absence de traitement, l'évolution du NB peut être la régression spontanée et/ou la maturation en GN (30 % des cas) (Kushner et al., 1996) ou la progression agressive qui peut

être mortelle (Arndt et al., 2007). La maturation en GN passe par tous les stades de différenciation, les cellules neuronales se différencient et les cellules de Schwann se multiplient.

Les capacités des tumeurs neuroblastiques sont ainsi multiples :

- régression spontanée ;
- maturation : les GN sont peut être tous des NB au stade ultime de la maturation (à noter que la chimiothérapie peut aussi induire cette maturation) ;
- prolifération agressive.

Au niveau génétique (l'ensemble des anomalies est détaillée ci-après), les NB qui ont les deux premières capacités présentent les caractéristiques suivantes : une absence de délétion du chromosome 1, une absence d'amplification de N-myc et une triploïdie de l'ADN (Ambros et al., 1996).

2.8. Génétique et pronostic

Les anomalies génétiques sont presque uniquement retrouvées dans les tumeurs neuroblastiques périphériques d'histologie défavorable et sont de mauvais pronostic. Hormis l'amplification de l'oncogène N-myc qui doit être systématiquement recherchée, il n'y a pas à notre connaissance d'autre recommandation incitant à la recherche systématique d'autres anomalies.

- **Amplification de l'oncogène N-myc, ou MYCN.** Elle est retrouvée dans 20 % des tumeurs neuroblastiques périphériques (Look et al., 1991 ; Goto et al., 2001). Elle est associée à un manque de différenciation neuroblastique, ainsi qu'à une activité mitotique et caryorrhexique augmentée. Cette corrélation n'est cependant pas retrouvée dans toutes les études (Okamatsu et al., 2009). Elle est souvent observée dans les tumeurs diploïdes, ou associée aux délétions du chromosome 1 et presque uniquement dans les tumeurs dont la classification histopronostique est défavorable, avec un risque de rechute précoce après traitement.

- **Index ADN.** C'est un autre facteur de mauvais pronostic qui distingue biologiquement les tumeurs de bon pronostic composées de neuroblastes hyperdiploïdes (pour rappel, l'hyperdiploïdie est la présence d'un ou de plusieurs chromosomes en sus du nombre normal diploïde de chromosomes), des tumeurs de mauvais pronostic composées de neuroblastes diploïdes (Look et al., 1991).

• **Délétion du bras court du chromosome 1 (1p36).** C'est l'anomalie la plus fréquemment retrouvée dans les NB et constitue un facteur de mauvais pronostic, (Ambros et al., 1995 ; Ambros et al., 1996 ; Caron et al., 1996), tout comme la duplication du chromosome 17q. On peut aussi retrouver d'autres anomalies structurales dont la perte du chromosome 11q, ou le gain du chromosome 12q.

Le potentiel de différenciation tumorale est influencé par les facteurs de croissance neuronale pour lesquels le récepteur TRK-A a une forte affinité. Un haut niveau d'expression de TRK-A est un facteur de bon pronostic.

2.9. Traitement

Le traitement va dépendre de la classification histopronostique, corrélée à la survie, et de l'INSS. En effet les tumeurs HF sont souvent localisées et accessibles à un traitement chirurgical. La mortalité est nulle à cinq ans. Une chimiothérapie adjuvante ou néo-adjuvante peut être proposée.

A l'opposé, les tumeurs HD ont un mauvais pronostic, plus de la moitié d'entre elles étant métastatiques. Le traitement va allier chimiothérapie, chirurgie, radiothérapie et souvent autogreffes de cellules souches hématopoïétiques avec traitement d'entretien par acide rétinoïque.

Nous ne développerons que le traitement du GN, tumeur principalement retrouvée dans les tumeurs composites. Celui-ci est chirurgical si la tumeur est symptomatique, ou, en l'absence de symptômes, devant un aspect clinico-biologique difficilement différenciable d'une tumeur maligne. Une étude portant sur 24 enfants opérés de GN pose la question de la validité de l'intervention chirurgicale au vu de la faible progression de ces tumeurs et du nombre de complications post-opératoires (Retrosi et al., 2011). Une autre étude décrit 146 enfants opérés pour GN et relate aussi un fort taux de complications (17,8 % dont 7,4 % de sévères) et un taux de survie non corrélé à la résection chirurgicale (De Bernardi et al., 2008).

Néanmoins la chirurgie reste très souvent pratiquée dès qu'il existe un doute diagnostique. Il n'y a pas de traitement complémentaire à entreprendre lorsqu'un diagnostic histologique de bénignité a été porté. La survie est bonne même après récurrence et l'évolution de ces tumeurs est très lente.

3. Le phéochromocytome

3.1. Définition

Les paragangliomes sont des tumeurs neuroendocrines touchant les cellules chromaffines de la médullosurrénale ou des paraganglions.

En 2004, l'Organisation Mondiale de la Santé a classé les paragangliomes en deux types : le phéochromocytome ou paragangliome intra-surrénalien (PH), et les paragangliomes extra-surréniens, sympathiques ou parasymphatiques (PG).

3.2. Localisation

Quatre-vingt pour cent des paragangliomes sont des phéochromocytomes (Pacak et al., 2001 ; Lenders et al., 2005).

Les PG sont largement répandus tout le long de l'organisme, de l'oreille moyenne et de la base du crâne jusqu'au pelvis et à l'épididyme.

Les PG sympathiques proviennent le plus souvent des tissus chromaffines situés autour de l'artère mésentérique inférieure (organe de Zuckerland) et de la bifurcation aortique, moins souvent des tissus chromaffines de l'abdomen, du pelvis et du thorax, le long des chaînes ganglionnaires para-aortiques. Tout comme les PH, ils produisent souvent des catécholamines (Erickson et al., 2001) et sont donc des tumeurs sécrétantes, aussi appelées tumeurs fonctionnelles. Leur morbi-mortalité est liée aux décharges catécholaminergiques pouvant entraîner des événements cardiovasculaires majeurs tels qu'HTA maligne, troubles du rythme, ou insuffisance cardiaque...

Les PG parasymphatiques sont le plus souvent situés au niveau de la tête et du cou (glomus carotidien, vagal, tympanique, jugulaire), et dans les paraganglions parasymphatiques, localisés autour des artères et des nerfs pulmonaires et aortiques. Bien qu'issus du système parasymphatique, la sécrétion de catécholamines est tout de même retrouvée dans 20 % des cas (van Duinen et al., 2011). Leur prise en charge relève des chirurgiens de la sphère oto-rhino-laryngée (ORL) et/ou des chirurgiens neuro-vasculaires, au vu d'une morbi-mortalité

principalement liée à l'extension locorégionale aux vaisseaux adjacents, aux nerfs crâniens et à la base du crâne.

3.3. Epidémiologie

Ces tumeurs sont rares. L'incidence est de 500 à 1 600 cas par an aux Etats-Unis (Chen et al., 2010), ou de 2 à 8 cas par million d'habitants par an (Jafri et Maher, 2012). Comme nous l'avons dit, ces tumeurs peuvent être responsables d'une HTA, la prévalence chez les patients hypertendus est estimée entre 0,05 à 0,1 % (Chen et al., 2010) et peut aller jusqu'à 0,6 % dans certaines études (Omura et al., 2004).

3.4. Clinique

3.4.1. Phéochromocytome et paragangliome sécrétant des catécholamines

La symptomatologie est en grande partie la conséquence d'une hypersécrétion de noradrénaline et/ou d'adrénaline. Moins fréquemment les phéochromocytomes peuvent sécréter de la dopamine. On peut aussi noter que certains phéochromocytomes peuvent libérer de multiples neuropeptides dont beaucoup ont des actions vasomotrices, notamment le VIP, la substance P, le neuropeptide Y, la gastrine, la somatostatine, la calcitonine, l'adrénomédulline, des tachykinines...

3.4.1.1. Effets des catécholamines sur les récepteurs adrénergiques

Il existe deux types principaux de récepteurs à la noradrénaline (NA) et à l'adrénaline (A) : les récepteurs alpha et bêta eux-mêmes divisés en sous-types (alpha 1 et 2, et bêta 1, 2 et 3). L'A active les deux types de récepteurs de façon équivalente alors que l'effet de la NA prédomine sur les récepteurs alpha.

La liaison des catécholamines à leur récepteur induit une activation ou une inhibition de la cellule cible. Les effets de l'A et de la NA dépendent de la distribution des récepteurs dans les différents organes.

Ces effets cardio-vasculaires sont regroupés dans le tableau 3.1.

Agent	Contractilité	Fréquence cardiaque	Effet arythmogène	Vaso-constriction	Vaso-dilatation
Récepteur	Bêta 1	Bêta 1	Bêta 1	Alpha 1	Bêta 2
NA	++	-à ++	++++	+++++++	0
A	+++++	++++	++++	++ à ++++	0 à ++

Tableau 3.1. Principaux effets cardio-vasculaires de l'adrénaline (A) et de la noradrénaline (NA)

Au niveau cardio-vasculaire, les récepteurs bêta 3 permettent quant à eux la relaxation des fibres musculaires lisses des vaisseaux sanguins.

3.4.1.2. Signes cliniques de découverte

La clinique des phéochromocytomes est très variable entre individus et en grande partie liée aux effets biologiques des catécholamines.

L'HTA est le symptôme le plus fréquemment retrouvé, dans environ 60 % des cas (Baguet et al., 2004). Elle est souvent paroxystique, responsable de poussées hypertensives potentiellement sévères pouvant au maximum réaliser un tableau d'HTA maligne engageant le pronostic vital des patients. A contrario, son évolution peut être chronique, pouvant être confondue avec une hypertension essentielle et amenant à un retard au diagnostic. On peut également observer une hypotension orthostatique. Après interruption brutale de l'excès de catécholamines, notamment au décours de l'ablation chirurgicale de la tumeur ou de sa nécrose spontanée, des états d'hypotension sévère peuvent survenir.

D'autres symptômes peuvent également être notés : tachycardie, pâleur, céphalées, sueurs, palpitations, anxiété ou épisodes de panique. La triade de Ménard « céphalées, sueurs, palpitations » est présente chez 10 % des patients (Kopetschke et al., 2009) et a une spécificité de 94 % et une sensibilité de 91 % (Plouin et al., 1981).

De façon moins fréquente sont observés : des nausées, une fièvre, des flushs, une asthénie, une constipation, une perte de poids, des troubles du transit, des paresthésies, et des troubles visuels.

3.4.1.3. Complications biologiques

Au niveau biologique, il est possible d'observer d'une part une acidose lactique secondaire à l'activité métabolique de l'adrénaline et à l'ischémie tissulaire chronique, et d'autre part une hyperglycémie, allant jusqu'au diabète dans 40 % des cas. On peut également retrouver une hypercalcémie, une hémococoncentration, une hypertriglycéridémie et une hypokaliémie liée à un hyperaldostéronisme secondaire.

3.4.1.4. Complications cardio-vasculaires

Les complications cardiovasculaires sont les plus fréquentes et constituent la principale source de morbi-mortalité de cette pathologie. Elles sont :

- infarctus du myocarde,
- HTA maligne avec dysfonctions d'organes associées (insuffisance rénale aiguë, encéphalopathie hypertensive...),
- troubles du rythme cardiaque,
- rupture d'un anévrisme de l'aorte,
- œdème pulmonaire aigu hypertensif ou plus rarement neurogène,
- insuffisance cardiaque chronique hypertensive,
- myocardite adrénergique (Syndrome Tako-Tsubo Like),
- vasospasme cérébral, mésentérique ou des artères des membres inférieurs.

3.4.1.5. Circonstances de découverte

Il apparaît donc que les signes de PH sont peu spécifiques de la pathologie et qu'il peut être facile de méconnaître le diagnostic dans des formes frustes, laissant ainsi évoluer la pathologie et ses effets secondaires. Les PH peuvent aussi être « silencieux » ou non sécrétants. Ils sécrètent tout de même des catécholamines mais modérément et ils n'ont pas de symptômes. Néanmoins ces tumeurs peuvent être responsables de décharges catécholaminergiques dangereuses.

Les crises peuvent survenir lors de la prise alimentaire, de la miction ou être induites par des médicaments. Elles peuvent durer de quelques minutes à une heure.

Les circonstances de découvertes sont multiples : bilan étiologique d'HTA secondaire, triade symptomatique... Actuellement, avec l'augmentation des examens radiologiques, les PH sont découverts fortuitement dans 30 à 50 % des cas (Baguet et al., 2004 ; Kopetschke et al., 2009). Ainsi l'élévation de la fréquence des incidentalomes surrenaliens conduit à une augmentation de la découverte de PH asymptomatiques, même si les PH ne représentent que

5,6 % des incidentalomes surrenaliens (Conférence de consensus sur les Incidentalomes surrenaliens, 2006).

Le délai entre les symptômes et le diagnostic est de 3 ans en moyenne (Amar et al., 2005).

Par ailleurs si la découverte a lieu lors d'une complication, le diagnostic est difficile car l'élévation des catécholamines peut être secondaire à l'activation du système sympathique. Le caractère fluctuant de la sécrétion (épisode) est en faveur du PH.

Les diagnostics différentiels du phéochromocytome sont l'HTA essentielle et les autres causes d'HTA secondaires, ou les autres étiologies d'hypersécrétion de catécholamines qui peuvent être une anxiété, des hypoglycémies fonctionnelles, un insulinome, ou une hyperthyroïdie qui augmente la sensibilité aux catécholamines.

Au vu de la dangerosité potentielle de cette tumeur (Lenders et al., 2005), il est recommandé de dépister tous les patients présentant :

- des signes paroxystiques de phéochromocytome,
- une HTA résistante au traitement ou paroxystique,
- une prédisposition héréditaire,
- un incidentalome surrenalien,
- un trouble panique soudain.

3.4.2. Paragangliome non-sécrétant

Il peut être découvert devant une tuméfaction cervicale, des acouphènes, une hypoacousie ou une dysphonie par compression des organes adjacents.

3.5. Biologie

Initialement, le diagnostic du PH ou du PG sécrétant reposait sur les dosages des catécholamines plasmatiques et urinaires et du VMA urinaire. Le dosage de Chromogranine A est souvent utilisée dans le suivi et le dépistage des tumeurs neuroendocrines mais, n'ayant pas une assez bonne sensibilité ni spécificité, son dosage a été abandonné dans le diagnostic du PH.

Le catabolisme des catécholamines se faisant indépendamment de la cinétique de leur relargage, le dosage de leurs métabolites est donc plus adapté pour le diagnostic de tumeur fonctionnelle (Lenders et al., 2002). Ainsi, le dosage des métanéphrines fractionnées urinaires

(les métanéphrines et les normétanéphrines sont dosées séparément) est supérieur au dosage des catécholamines plasmatiques ou urinaires, ainsi qu'à celui du VMA urinaire pour le dépistage des PH (Boyle et al., 2007). Les tests de dépistage doivent avoir en priorité une bonne sensibilité afin de ne pas méconnaître une tumeur. De mise au point plus récente, le dosage plasmatique des métanéphrines libres est le test le plus sensible (99 %), et le plus spécifique. Même si sa spécificité est variable en fonction des études, elle peut aller jusqu'à 97,6 % (Hickman et al., 2009). Une élévation des métanéphrines plasmatiques supérieure à 4 fois la normale est quasi-pathognomonique du PH (Eisenhofer et al., 2003). Néanmoins, la mesure des métanéphrines urinaires a aussi une bonne sensibilité (90 %), donne moins de faux-positifs et se pratique depuis plus longtemps que le dosage plasmatique des métanéphrines et normétanéphrines libres. Sawka et al. proposent en 2003 de dépister les PH à l'aide des métanéphrines totales urinaires dans la majorité des cas et de doser les métanéphrines plasmatiques chez les patients avec antécédents familiaux, considérés comme des patients à haut risque de tumeur (Sawka et al., 2003).

Le premier symposium international du phéochromocytome en 2005, tout comme les recommandations de la Société nord-américaine des tumeurs neuroendocrines en 2010, conseillent de doser les métanéphrines fractionnées plasmatiques et/ou urinaires pour le dépistage du PH ou du PG (Grossman et al., 2006 ; Chen et al., 2010). Pour choisir la meilleure approche à utiliser, on doit prendre en considération les avantages de chacune (le recul plus important, la facilité pour les médecins et les biologistes de réaliser le dosage pour les métanéphrines urinaires / la simplicité pour les patients, un meilleur contrôle des stimulations sympathoadrénergiques et de l'alimentation, la possibilité de réaliser le test chez les insuffisants rénaux pour les métanéphrines plasmatiques) et leurs inconvénients (difficulté du recueil pour les patients, résultats non interprétables chez les insuffisants rénaux / disponibilité du test) (Pacak et al., 2007).

Test biochimique	Sensibilité (%)	Spécificité (%)
Métanéphrine et normétanéphrine plasmatiques	99	89
Adrénaline et noradrénaline plasmatiques	84	81
Métanéphrine et normétanéphrine urinaires	97	69
Adrénaline et noradrénaline urinaires	86	88
Acide vanillylmandélique urinaire	64	95

Tableau 3.2. Sensibilité et Spécificité des différents tests biochimiques (Chen et al., 2010).

La sécrétion de catécholamines étant fluctuante, il ne faut pas s'arrêter à la positivité ou négativité d'un test mais prendre en compte tous les dosages et éventuellement les réitérer (Pacak et al., 2007). Répéter le test permet de diminuer les faux-négatifs qui peuvent être secondaires à de très petites tumeurs asymptomatiques.

Par ailleurs il peut exister des faux positifs qui peuvent être secondaires à une activation du système sympatho-adrénergiques (HTA, insuffisance cardiaque, choc cardiogénique, infarctus du myocarde...), à un prélèvement inapproprié ou à la prise de médicaments. Avec le perfectionnement des dosages, il existe très peu d'interférences analytiques mais certains traitements donnent des interactions pharmacologiques. Les antidépresseurs tricycliques donnent 45 % de faux-positifs lors du dosage des métanéphrines et normétanéphrines urinaires et/ou plasmatiques. Les bêta-bloquants donnent 12,5 % de faux-positifs mais il n'est pas conseillé de les arrêter avant les dosages (Eisenhofer et al., 2003).

Afin d'éviter ces erreurs, le dosage plasmatique des métanéphrines libres doit se faire dans des conditions limitant au maximum les stimulations sympathiques. Il est recommandé de le faire après au moins 15 minutes de repos allongé et idéalement jusqu'à 30 minutes (Lenders et al., 2007) et après au moins 8 h de jeûne, d'abstention de boissons caféinées, de tabac ou d'activité physique importante. Pour éliminer les faux-positifs, on peut effectuer le ratio métanéphrines plasmatiques/adrénaline plasmatique (au-dessus de 4,2) et normétanéphrines plasmatiques/noradrénaline plasmatique (au-dessus de 0,52) qui sont en faveur d'un phéochromocytome plutôt que d'une activation sympatho-adrénergique (Eisenhofer et al., 2003).

Lors de valeurs peu élevées des catécholamines, on peut effectuer le test à la clonidine qui active les récepteurs alpha2-adrénergiques et freine ainsi le relargage de noradrénaline par le système sympathique. La principale complication de ce test est l'apparition d'une hypotension artérielle sévère, notamment chez les patients sous traitements hypotenseurs, qui seront arrêtés dans l'idéal 5 jours avant le test. Une diminution des taux de noradrénaline au delà de 50 % est en faveur d'une activation du système sympathique tandis qu'une faible diminution (moins de 50 %) est en faveur d'un PH (Bravo et al., 1981). Néanmoins ce test a une valeur prédictive négative de seulement 75 % et, pour augmenter son efficacité, on peut y coupler un dosage des normétanéphrines plasmatiques qui doivent baisser d'au moins 40 % (Eisenhofer et al., 2003).

3.6. Imagerie

La réalisation d'une imagerie devrait se faire après diagnostic biologique, sauf en cas de prédisposition génétique ou de recherche de récurrence (Pacak et al., 2007).

La première localisation à rechercher est abdominale ; en cas de négativité on peut réaliser une imagerie de la tête et du cou à la recherche d'un paragangliome extra-surrénalien.

L'injection de produits de contraste peut être réalisée chez les patients atteints de PH, en effet elle ne semble pas augmenter le taux des catécholamines plasmatiques (Baid et al., 2009). Néanmoins la plupart des équipes proposent une préparation des patients par alpha et bêta-bloquants avant injection de produits de contraste afin de prévenir une éventuelle crise hypertensive.

- La sensibilité du **scanner** et de l'**IRM** est bonne (90 à 100 %) mais la spécificité n'est pas suffisante (70 à 80 %). Ces deux méthodes ayant les mêmes sensibilité et spécificité, il convient donc de réserver l'IRM aux patients présentant un risque allergique aux produits de contraste iodés, aux femmes enceintes et aux enfants, son coût étant supérieur et sa disponibilité moins bonne (Ilias et Pacak, 2004). Pour la recherche de paragangliome de la tête et du cou on privilégiera l'angio-IRM (Recommandations sur le Syndrome Paragangliome/Phéochromocytome Héritaire par le réseau multidisciplinaire de recherche clinique dédié à la prise en charge du paragangliome héréditaire (PGL.NET) en collaboration avec le Conseil Scientifique du Groupe des Tumeurs Endocrines (GTE)).

Les imageries fonctionnelles complètent efficacement une imagerie anatomique standard pour détecter les maladies multifocales ou métastatiques.

La scintigraphie à la (123I)-MIBG ou à la (131I)-MIBG et les tomographies par émission de positons détaillées ci-dessous sont utiles car les cellules chromaffines du phéochromocytome expriment le transporteur membranaire de la noradrénaline et le transporteur vésiculaire intracellulaire des monoamines (VMAT) qui permettent la captation et la concentration du MIBG et de la fluorodopamine dans les cellules tumorales.

- La **scintigraphie à la (123I)-MIBG** offre une meilleure spécificité (99 %) (Shapiro et al., 1985) néanmoins sa sensibilité est moindre (77 à 90 %) (Ilias et Pacak, 2004). La plupart des équipes font pratiquer cet examen à titre systématique avant toute chirurgie, d'autres l'utilisent

essentiellement en cas de grosse tumeur (diamètre supérieur à 5 cm) ou de localisation extra-surrénalienne (Miskulin et al., 2003).

- Les **tomographies par émission de positons** (TEP) (18F)-fluorodopamine ((18F)-DA), ou (18F)-fluorodihydroxyphenylalanine ((18F)-DOPA), ou (18F)-fluorodeoxyglucose, ou (11C)-hydroxyephedrine, ou (11C)-épinéphrine peuvent être une alternative à la scintigraphie, ou complémentaire lorsqu'elle est négative (Mackenzie et al., 2007), le recul par rapport à ces méthodes étant moins important. La plus utilisée est la (18F)-DA car la fluorodopamine est un analogue de la dopamine, qui est le substrat le plus spécifique du transporteur de la noradrénaline (plus que la noradrénaline elle-même). La TEP au (18F)-DA peut être plus sensible que la scintigraphie à la MIBG, notamment dans les phéochromocytomes malins (Ilias et al., 2003). Néanmoins les tumeurs dédifférenciées peuvent perdre l'expression des transporteurs spécifiques. Dans ce cas, du fait de l'important métabolisme glucidique inhérent au caractère prolifératif de la tumeur, la TEP au (18F)-fluorodeoxyglucose, qui utilise un agent non spécifique, doit être proposé (Mackenzie et al., 2007).

- L'**octréoscan** (scintigraphie au (111)Indium-Pentetreotide) peut aussi être utilisé mais serait moins sensible (Kaltsas et al., 2001). Il permet notamment de détecter les localisations cervico-thoraciques non-fonctionnelles ou les tumeurs ne marquant pas la MIBG, les PG et PH étant capables d'exprimer des récepteurs à la somatostatine.

En cas de doute diagnostique persistant, un cathétérisme veineux peut être réalisé pour mesurer les taux de catécholamines et métanéphrines au niveau des veines surrénaliennes. Son caractère invasif et le risque de déclencher une crise hypertensive par stimulation surrénalienne en font un examen de dernier recours (Pacak et al., 2007).

3.7. Malignité

L'Organisation mondiale de la Santé a défini la malignité par la présence de tissus chromaffins en des lieux anormaux.

Le taux d'incidence des métastases de PH et PG varie de 3 à 36 % (Pacak et al., 2007). Leurs localisations privilégiées sont les os, le foie, les poumons et les ganglions lymphatiques. Certaines études identifient les tumeurs larges (plus de 5 cm) ou extra-surrénaliennes comme

à risque plus important de métastaser (Lenders et al., 2005) mais ceci n'est pas retrouvé dans toutes les séries publiées (Goldstein et al., 1999). En cas de métastase, le taux de survie à 5 ans est de 20 à 50 % (Harari et Inabnet, 2011).

Actuellement, il n'existe pas de critères pour prédire la malignité d'une tumeur. Néanmoins, au niveau clinique, la taille et le poids de la tumeur, et, au niveau histologique, la présence de nécrose tumorale, un index Ki 67 > 4 % et l'absence de marquage pour la protéine pS100 semblent des marqueurs de risque de malignité (de Wailly et al., 2012). Le Ki 67 est un antigène présent dans le noyau des cellules prolifératives, détecté en immunohistochimie par les anticorps anti-Ki 67 et/ou les anti-MIB 1, et est ainsi utilisé comme marqueur de prolifération. Il est exprimé en pourcentage de cellules marquées. La valeur seuil du Ki 67 diverge entre les études mais celui de 2 % semble être le plus souvent utilisé, orientant vers une tumeur de potentiel agressif, alors qu'un Ki 67 supérieur à 10 % rend le diagnostic très probable.

Plusieurs scores ont été proposés dont le « Pheochromocytoma of the Adrenal gland Scaled Score (PASS) » (Thompson, 2002), détaillé dans le tableau 3.3, dont l'efficacité relative a été montrée dans plusieurs études (Strong et al., 2008) malgré ses critères subjectifs et donc praticien-dépendants. Chaque caractéristique histologique doit être recherchée et cotée 0 en cas d'absence, 1 ou 2 en fonction des items. Un PASS supérieur ou égal à 4 semble en faveur d'une tumeur de potentiel agressif.

Par ailleurs l'"Association of Directors of Anatomic and Surgical Pathology" a publié des recommandations pour les comptes-rendus anatomo-pathologiques des tumeurs dont les PH (Lack, 1999) et les PG (Lack et al., 2003). Au niveau histologique, il est conseillé de notifier la présence de nécrose et son extension, l'activité mitotique, l'invasion des tissus et organes adjacents, la présence d'une invasion lymphatique et/ou vasculaire, le statut des ganglions lymphatiques péri-tumoraux et la présence de métastases ganglionnaires.

En l'absence de critères définis prédictifs de malignité, il est recommandé de suivre à vie tous les patients, en prenant en compte le risque accru de récurrence contralatérale et/ou de malignité chez les patients porteurs de mutations génétiques (Pacak et al., 2007).

Caractéristiques	Cotation si présent (0 à 2)
Larges îlots/architecture diffuse >10% du volume tumoral	2
Nécrose localisée au centre des îlots ou confluyente	2
Cellularité élevée	2
Monotonie cellulaire	2
Aspect fusiforme	2
Mitoses > 3/10 champs à fort grossissement	2
Mitoses atypiques	2
Infiltration du tissu adipeux	2
Invasion vasculaire	1
Invasion capsulaire	1
Pléïomorphisme nucléaire marqué	1
Hyperchromatisme nucléaire	1

Tableau 3.3. Score PASS (Pheochromocytoma of the Adrenal Gland Scoring).
Un PASS supérieur ou égal à 4 est en faveur d'une tumeur de potentiel agressif.

3.8. Traitement

3.8.1. Tumeur primitive

La chirurgie par voie laparoscopique est le traitement de première intention des phéochromocytomes et des paragangliomes abdominaux (Janetschek et al., 1998). La voie laparoscopique diminue les complications post-opératoires, la durée d'hospitalisation et les dépenses. Néanmoins une ouverture chirurgicale plus importante paraît nécessaire dans le cas de tumeurs invasives ou malignes.

En cas de surrénalectomie bilatérale, une exérèse de la médulla seule en laissant la corticale surrénalienne peut être proposée afin d'éviter une insuffisance surrénalienne profonde ou complète (Lee et al., 1996) mais cette technique semble augmenter le risque de récurrence.

L'évaluation et la préparation pré-opératoire de ces patients sont primordiales. En effet, le temps chirurgical est caractérisé par des élévations brutales des taux plasmatiques de catécholamines, notamment dans les périodes d'insufflation du gaz de laparoscopie et pendant les manipulations chirurgicales de la tumeur. Ainsi, il convient de bloquer les effets des catécholamines au moins 7 à 14 jours avant la chirurgie, même chez les patients normotendus (Pacak et al., 2007).

Les alpha-bloquants sont les molécules les plus utilisées car elles réduisent la fréquence des complications hypertensives et arythmiques périopératoires à moins de 3 % (Goldstein et al., 1999).

Les bêta-bloquants sont utilisés en cas de tachycardie, d'arythmie ou de symptômes angineux. Ils doivent toujours être associés à un blocage pharmacologique des récepteurs alpha-adrénergiques. En effet, les bêta-bloquants peuvent majorer la vasoconstriction due aux catécholamines par inhibition des récepteurs bêta 2 impliqués dans la vasodilatation artérielle. Les inhibiteurs calciques et les antagonistes du récepteur de l'angiotensine 2 sont également utilisés. Certains centres utilisent l'alpha-méthyl-p-tyrosine qui bloque la synthèse des catécholamines (Pacak, 2007 ; Pacak et al., 2007). L'objectif de ces thérapeutiques est de normaliser la tension et de réduire la vasoconstriction induite par les catécholamines.

Dans le cadre de l'évaluation pré-opératoire, il est important de dépister des complications cardiaques du PH. Une échocardiographie trans-thoracique permet de dépister une insuffisance cardiaque diastolique voire systolique pouvant compliquer la gestion anesthésique de l'exérèse.

Il est également recommandé d'augmenter les apports hydro-sodés avant l'opération afin de corriger la déplétion hydrique due à la vasoconstriction chronique. En effet, ces patients présentent une hypovolémie dont les effets hémodynamiques sont compensés par la vasoconstriction catécholaminergique. L'ablation chirurgicale de la tumeur va induire une diminution majeure du taux circulants des catécholamines responsable d'une normalisation du tonus vasculaire. L'hypovolémie devient symptomatique, se traduisant par une hypotension voir un état de choc pouvant nécessiter l'introduction temporaire d'amines vasopressives en per-opératoire. Par ailleurs, en raison d'une augmentation de la glycémie par les catécholamines, les patients présentent une hypersécrétion compensatrice d'insuline. Ainsi, ces patients sont à risque accru de développer une hypoglycémie en post-opératoire.

En pratique, le risque opératoire élevé, la nécessité de surveiller les glycémies et le recours éventuel aux amines vasopressives imposent une hospitalisation post-opératoire de ces patients en unité de soins intensifs ou en réanimation.

Le dosage des catécholamines et de leurs métabolites 14 jours après la chirurgie est recommandé afin d'attester de l'exérèse tumorale.

3.8.2. Tumeur métastatique

La chirurgie palliative est proposée afin de diminuer l'inconfort et les complications liés à la sécrétion de catécholamines, et de traiter une éventuelle compression des organes adjacents. Le traitement par (131I)-MIBG est proposé chez les patients dont la scintigraphie à la (123I)-MIBG est positive, seul ou en adjonction à la chirurgie (Plouin et al., 2012). Ce traitement, bien qu'efficace sur le syndrome adrénérgique, n'a en revanche pas d'effet sensible sur la masse tumorale.

L'ablation par radiofréquence et la cryoablation sont des alternatives.

La chimiothérapie est proposée, surtout en cas de tumeur rapidement progressive et associe le plus souvent du cyclophosphamide, de la vincristine, et de la dacarbazine (Averbuch et al., 1988).

Une thérapie par (177Lu-DOTA0,Tyr3)octreotate peut être utilisée dans les paragangliomes métastatiques (van Essen et al., 2006) . Enfin, les métastases osseuses peuvent être traitées par radiothérapie externe, cryoablation ou radiofréquence.

3.9. Génétique

Les formes héréditaires sont estimées de un quart (Neumann et al., 2002) à plus d'un tiers des cas (Elder et al., 2005). Elles sont souvent diagnostiquées tôt, avant 40 ans, et la présence de mutations est encore plus fréquente chez les enfants, jusqu'à 40 % des cas (Ludwig et al., 2007).

Les PG/PH familiaux sont de survenue plus précoce, et plus fréquemment malins, extra-surréniens et multifocaux que les formes sporadiques. Ils sont retrouvés dans le cadre de plusieurs syndromes :

- la neurofibromatose de type 1 (NF1) (gène NF1), ou maladie de Von Recklinghausen ;
- les néoplasies endocriniennes multiples de type 2A et 2B (NEM 2) (gène RET) ;
- le syndrome de Von Hippel-Lindau (gène VHL) ;
- les paragangliomes familiaux (liés à des mutations génétiques germinales des quatre sous-unités A, B, C et D de la succinate déshydrogénase (SDHA, SDHB, SDHC, SDHD), enzyme tétramérique localisée dans la mitochondrie, et impliquée dans la chaîne respiratoire mitochondriale et le cycle de Krebs).

La pénétrance des gènes peut être variable.

- La **neurofibromatose de type 1** est fréquente (1 / 3 000) mais son association aux paragangliomes est rare (1 %) et le développement de ces tumeurs se fait tardivement (41 ans en moyenne). Le gène NF1 est l'un des gènes dont le taux de mutation spontanée est des plus importants chez l'homme : environ la moitié des personnes atteintes par cette maladie présente une mutation de novo. La transmission est autosomique dominante dans les autres cas. Le gène NF1 semble fonctionner comme un gène suppresseur de tumeur. Il code une protéine, la neurofibromine, formée de plus de 2 800 acides aminés, qui appartient à la famille des enzymes Ras-GTPase (GTP=Guanosine triphosphate), lesquelles accélèrent la conversion de Ras-GTP en Ras-GDP (GDP=Guanosine diphosphate) et apparaissent ainsi être des régulateurs négatifs de Ras (Kimura et al., 2002). Le diagnostic est essentiellement clinique et la recherche génétique se fait donc rarement. Cette mutation prédispose aux tumeurs du système nerveux périphérique (neurofibromes cutanés, nodulaires et plexiformes), à des tumeurs intestinales, des tumeurs stromales (du tissu conjonctif) gastro-intestinales, des gliomes malins ou des leucémies.

- Cinquante pour cent des patients atteints de **NEM 2** développeront un PH. Ces tumeurs sont rarement malignes, mais la NEM 2 est associée à des carcinomes médullaires thyroïdiens qui se développent le plus souvent avant le PH. Il peut aussi coexister une hyperparathyroïdie primaire dans la NEM 2A, et des neuromes muqueux ou un syndrome de Marfan dans la NEM 2B. Cette pathologie résulte de la mutation du proto-oncogène RET.

- Quinze à 20 % des individus porteurs d'une mutation du gène **VHL** développeront un paragangliome. Ce risque dépend du type de mutation. L'âge de découverte du paragangliome est jeune (28 ans en moyenne) et les tumeurs sont souvent multiples ou bilatérales mais très rarement malignes. Le gène VHL code pour une protéine impliquée dans la croissance des vaisseaux sanguins. Il existe plus de 200 mutations connues du gène pouvant entraîner une maladie de Von Hippel-Lindau. Cette pathologie prédispose aux hémangioblastomes rétiens et cérébelleux, aux carcinomes à cellules claires rénaux, aux tumeurs neuroendocrines non-sécrétantes pancréatiques, aux kystes viscéraux et aux cystadénomes épидидymaux.

- La mutation des gènes codant les sous-unités de la succinate deshydrogénase est également une cause de paragangliomes.

La mutation **SDHA** a été très rarement décrite dans les PH et PG, chez les enfants, associée à une encéphalopathie autosomique récessive (syndrome de Leigh) ou à des cardiomyopathies

néonatales. La mutation **SDHB** est une cause importante de paragangliome fonctionnel/PH, elle prédispose aux tumeurs rénales à type de carcinomes, aux tumeurs thyroïdiennes, aux tumeurs stromales gastro-intestinales. Les PH/PG associés aux mutations du gène SDHB sont fréquemment de localisation extra-surrénalienne et sont malins dans 20 % des cas. Ainsi, 50 % des PG malins relèvent d'une mutation SDHB qui est donc considérée comme un facteur de mauvais pronostic. La mutation **SDHC** a surtout été rapportée dans des cas de paragangliomes parasymphatiques (mutation dans 4 % des cas) mais elle a aussi été décrite dans des cas de paragangliomes sympathiques et de phéochromocytomes. La mutation **SDHD** donne le plus souvent des paragangliomes de la tête et du cou et des tumeurs multifocales. Les mutations induisant ces tumeurs sont héritées du père, le gène SDHD étant soumis à une empreinte génétique parentale.

La protéine associée à la succinate deshydrogénase, **SDHAF2**, qui active la protéine SDHA, peut également être mutée. Elle est la cause rare de paragangliomes de la tête et du cou. Tout comme pour SDHD, la susceptibilité au cancer est associée à la transmission paternelle.

- **TMEM127** est un gène suppresseur de tumeur lié à la voie de signalisation mTOR. La fréquence de la mutation au sein des tumeurs PH et PG est de 2 %. La médiane d'âge au diagnostic est de 41,5 ans (plus âgé). Peu de cas de malignité ont été décrits et les tumeurs sont souvent bilatérales.

- Le facteur X associé à myc (**MAX**) a des propriétés de suppression des tumeurs. Une mutation entraîne une perte de fonction de MAX. Comme pour la mutation de SDHD, les mutations sont transmises par le père.

- D'autres mutations ont été plus rarement décrites, touchant les gènes KIF1Bbêta et PHD2.

Les principales caractéristiques des mutations et leur tableau clinico-biologique sont résumées dans le tableau 3.4.

Gène	Locus	Transmission	Localisation	Age moyen de découverte	Malignité	Biochimie
NF1	17q11.2	AD	Surrénalienne	41 ans	12 %	MN, NM
RET	10q11.2	AD	Surrénalienne, bilatérale		Inf 5 %	A, MN
VHL	3p25-26	AD	Surrénalienne, multifocale	28 ans	5 %	NM, NA
SDHA	5q15	AD	Partout	Enfant		
SDHB	1p36.1	AD	Extra-surrénalienne		31-71 %	DA, MN, NM
SDHC	1q23.3	AD	PGTC		Faible	NM, MN, DA, 0
SDHD	11q23.1	AD, LP	PGTC, multifocale	35 ans	Inf 5 %	NM, MN, DA, 0
SDHAF2	11q12.2	AD, LP	PGTC, multifocale		Faible	
TMEM127	2q11.2	AD	Partout, souvent bilatérale	41,5 ans	Faible	
MAX	14q23	AD, LP	Surrénalienne, bilatérale		Oui	

Tableau 3.4. Caractéristiques et tableau clinico-biologique des mutations. D'après Fishbein et Nathanson, 2012 et Jafri et Maher, 2012.

A : adrénaline; AD : autosomique dominante; DA : dopamine ; LP : liée au père ; MN : métanéphrines ; NA : noradrénaline; NM : normétanéphrines; PGTC : paragangliome de la tête et du cou; 0 : absence de sécrétion.

Le dépistage individuel est important car il permet de prédire les risques de malignité, de récurrence, de tumeurs associées et de développer une tumeur pour les autres membres de la famille. Il n'est pas recommandé pour le moment de faire pratiquer des tests génétiques à tous les PG/PH mais de bien évaluer l'histoire clinique personnelle et familiale, dont les antécédents de mort subite, et si possible d'adresser le patient en consultation de génétique. Il faut aussi prendre en considération l'âge du patient, la localisation de la tumeur, la présence de métastases, ainsi que le profil biochimique. En revanche, des dosages de calcémie et de calcitonine plasmatique peuvent être judicieux, car ils permettent de dépister une NEM2.

Les schémas 3.1 et 3.2 regroupent les recommandations pour le dépistage des formes génétiques. Le schéma 3.3 peut aussi aider au dépistage. En cas de découverte de mutation, il faut proposer un dépistage génétique présymptomatique à tous les apparentés du premier degré à partir de l'âge de 6 ans dans le cadre d'une consultation multidisciplinaire spécialisée, puis un dépistage clinique présymptomatique aux patients identifiés comme porteur d'une mutation (Recommandations sur Le Syndrome Paragangliome/Phéochromocytome Héritaire publié en 2006 par le réseau multidisciplinaire de recherche clinique dédié à la prise en charge du paragangliome héréditaire (PGL.NET) en collaboration avec le Conseil Scientifique du Groupe des Tumeurs Endocrines (GTE)).

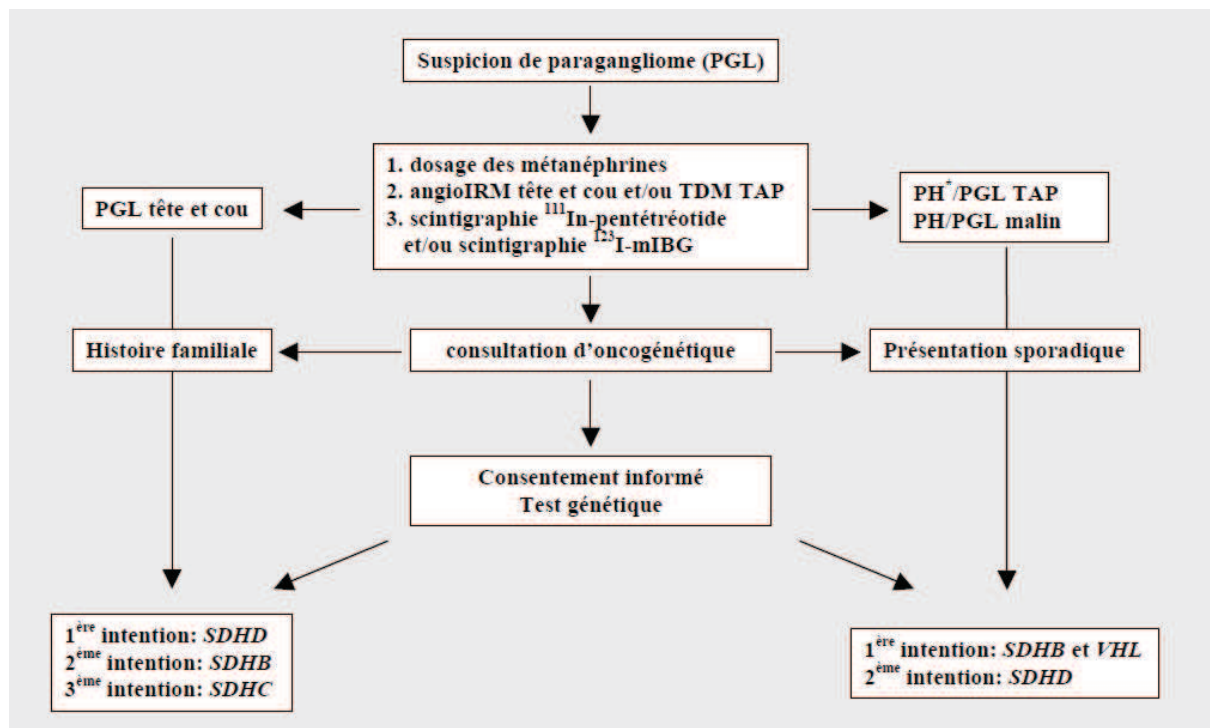


Schéma 3.1. Dépistage génétique : recommandations françaises (2006).

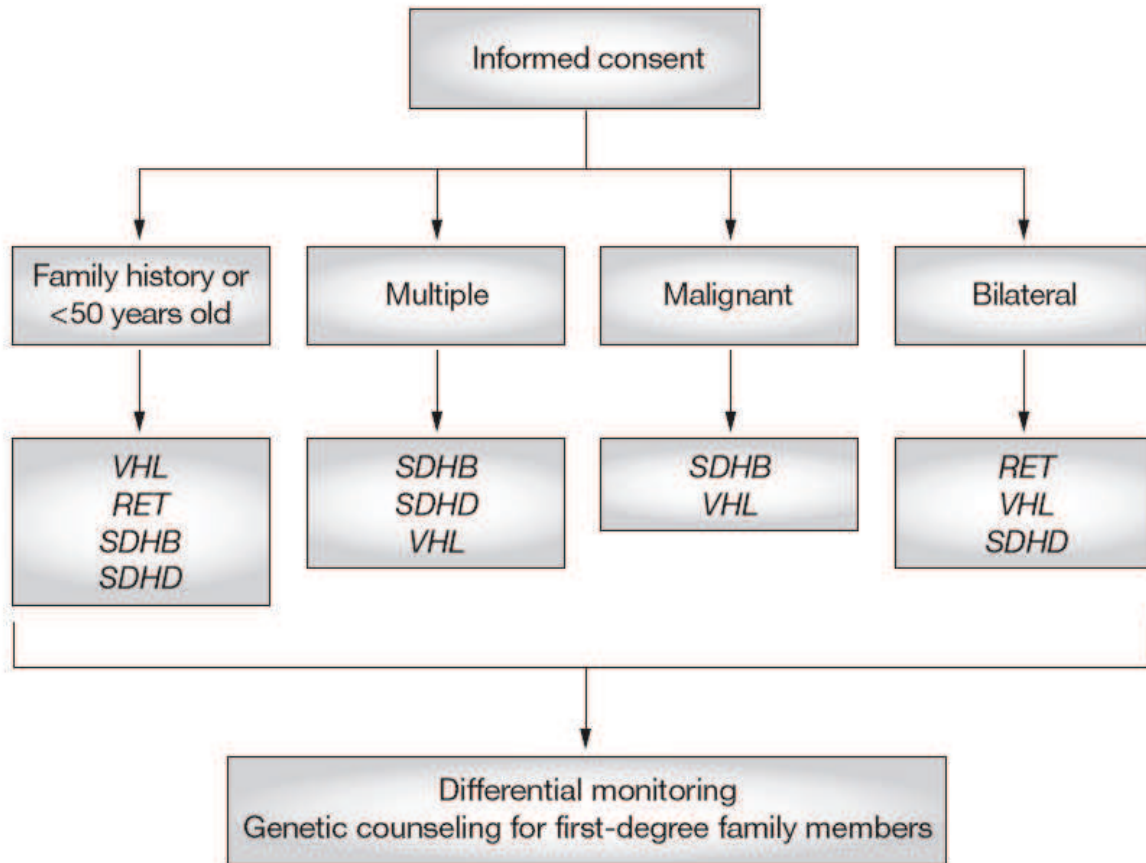


Schéma 3.2. Dépistage génétique : recommandations du premier symposium (tiré de Pacak, 2007).

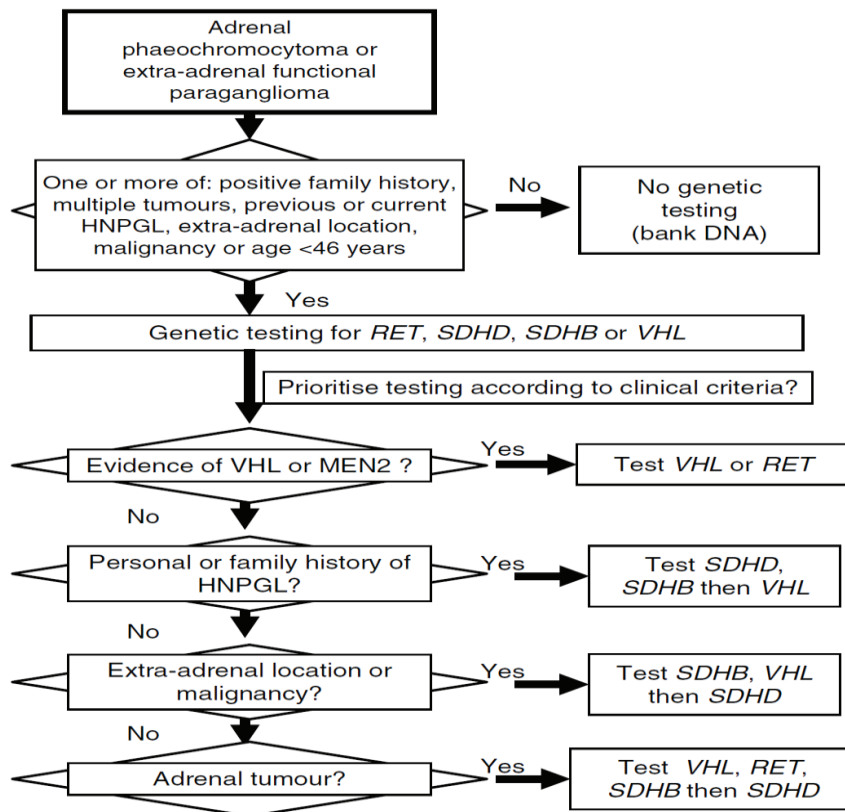


Schéma 3.3. Dépistage génétique : tiré de Jafri et Maher, 2012

4. Les tumeurs composites PH/GN

4.1. Définition

Les paragangliomes peuvent être associés à un autre contingent tumoral au sein de la même tumeur, on nomme ces tumeurs « composites » si les deux contingents ont la même origine embryologique, ou « mixtes » dans les autres cas (Juarez et al., 1999). Malheureusement, on retrouve parfois une confusion dans la littérature, avec par exemple certains auteurs classant à tort des tumeurs composites en mixtes et vice versa.

Les tumeurs composites sont donc constituées de deux contingents tumoraux. Nous nous intéresserons ici aux tumeurs composées d'un contingent tumoral neuro-endocrine type phéochromocytome ou paragangliome et d'un contingent de tumeur neuroblastique périphérique (neuroblastome, ganglioneuroblastome ou ganglioneurome). Les deux contingents ont une origine embryologique commune : les cellules de la crête neurale.

4.2. Les cellules de la crête neurale

4.2.1. L'embryogenèse

Au cours de l'embryogenèse, les cellules pluripotentes du blastocyte précoce vont se différencier et migrer entre le 15^e et le 18^e jour de vie. C'est la gastrulation, permettant la création des 3 feuilletts embryonnaires à l'origine des différents tissus de l'organisme : l'ectoblaste (superficiel), le mésoblaste (intermédiaire) et l'entoblaste (profond).

La **neurulation** est la formation de tissu nerveux à partir de l'ectoblaste vers la fin de la 3^e semaine. C'est un phénomène essentiellement dorsal induit par la chorde dorsale le long de l'axe céphalo-caudal. Elle s'organise en 3 stades évolutifs successifs : la plaque neurale, la gouttière neurale et enfin le tube neural.

La plaque neurale se forme le long de l'axe céphalo-caudal par épaissement de l'ectoblaste qui devient un épithélium prismatique pseudo-stratifié appelé neuroblaste. Les bords de la plaque neurale se soulèvent ensuite, deviennent les bourrelets neuraux et délimitent la gouttière neurale. A la jonction ectoblaste-neuroblaste apparaissent les cellules de la crête

neurale (CCN). Cette étape s'appelle la spécification. Elles vont ensuite se détacher de l'angle entre les deux tissus : c'est la délamination.

Le dernier stade de la neurulation est celui du tube neural où le tissu nerveux s'individualise des autres tissus. Dans le même temps les CCN vont migrer selon des trajectoires précises.

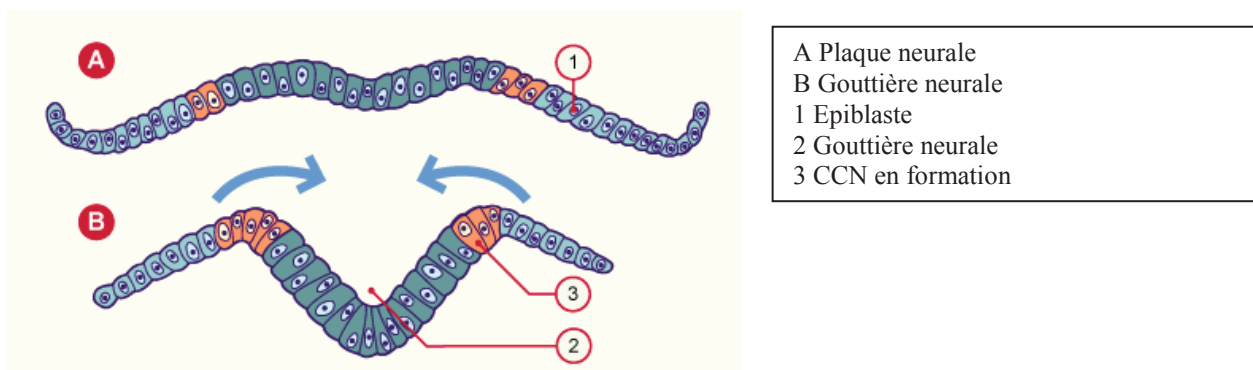


Schéma 4.1. Stade de la plaque neurale.

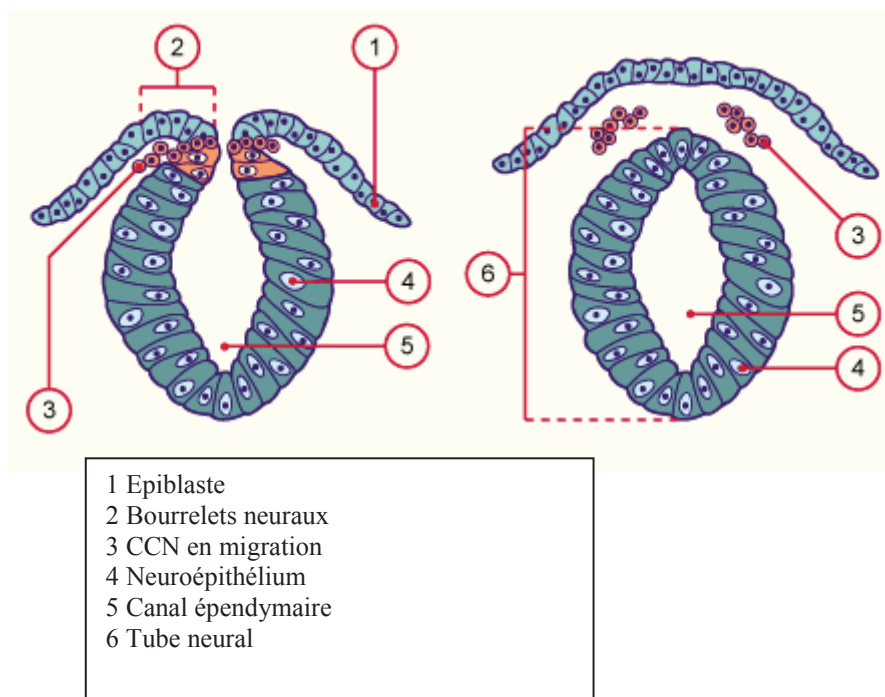


Schéma 4.2. Stades de la gouttière neurale et du tube neural.

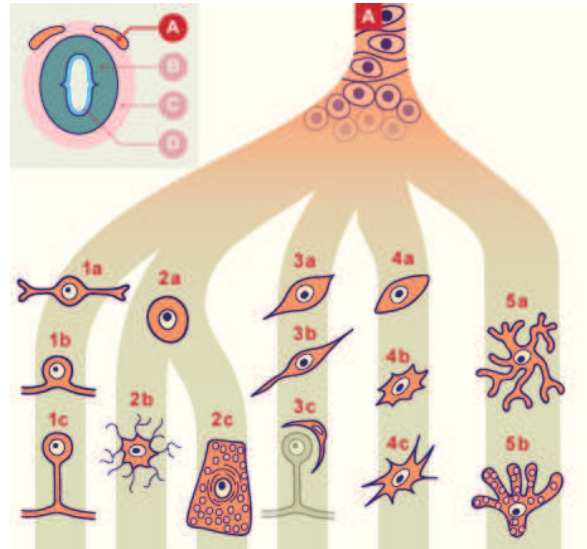
(<http://www.embryology.ch/francais/vcns/tubecrete04.html>)

4.2.2. Migration des CCN

La crête neurale est ainsi une structure de transition, située tout le long de la surface dorsale de part et d'autre du tube neural. Les CCN ont initialement un caractère multipotent, et leur différenciation va être influencée par différents facteurs de croissance synthétisés par les

tissus adjacents au cours de leur migration. Elles vont ainsi donner naissance à des tissus aux fonctionnalités très diverses tels que l'ectomésenchyme de la face, l'appareil entobrachial, les cellules des méninges molles, la cloison du conotruncus, les ganglions sensitifs rachidiens et des nerfs crâniens (Bronner et LeDouarin, 2012). Le devenir de ces cellules est représenté sur le schéma 4.3.

Schéma 4.3. Principales structures dérivées des crêtes neurales.



- 1a Neuroblaste bipolaire
 - 1b Neuroblaste bipolaire en différenciation
 - 1c Neurone sensitif pseudo-unipolaire des ganglions rachidiens
 - 2a Neuroblaste unipolaire
 - 2b Neurone multipolaire des ganglions sympathiques
 - 2c Médulloblaste (cellules chromaffines) dans la médullaire de la glande surrénale
 - 3a Glioblaste
 - 3b Cellule de Schwann
 - 3c Cellule satellite
 - 4a Cellule mésenchymateuse
 - 4b Cellule des leptoméninges (arachnoïde et pie-mère)
 - 4c Cellule de l'ecto-mésenchyme
 - 5a Mélanoblaste (cellule pigmentaire)
 - 5b Mélanocyte
-
- A Crête neurale
 - B Tube neural (zone du manteau)
 - C Mésenchyme
 - D Tube neural (couche épendymaire)

(<http://www.embryology.ch/francais/vcns/tubecrete04.html>)

Plus particulièrement, les CCN issues de la partie tronculaire de l'embryon vont aboutir aux tissus neuroendocrines et neurologiques nous intéressant dans cette étude :

- les cellules de Schwann assurant la myélinisation des nerfs périphériques ;

- les ganglions sympathiques paravertébraux et prévertébraux
- les cellules ganglionnaires viscérales qui ont les mêmes fonctions que les cellules ganglionnaires mais ne se rassemblent pas en amas ;
- les cellules de la médullosurrénale (médulloblastes).

Il apparaît ainsi que les médulloblastes et les neurones multipolaires des ganglions sympathiques ont la même origine embryologique, le progéniteur des deux lignées étant le neuroblaste unipolaire ou progéniteur sympatho-surrénalien. Ce dernier se différencie ensuite pour donner les cellules chromaffines neuroendocrines et les neurones sympathiques, deux types cellulaires ayant de nombreuses ressemblances et dissemblances.

4.2.3. Différence entre les cellules chromaffines neuroendocrines et les neurones sympathiques

Les cellules chromaffines sont des cellules neuroendocrines, spécialisées dans la synthèse et le relargage de multiples hormones. Elles ont été individualisées par l'histologiste Alfred Kohn (1867-1959) après fixation par des solutions contenant des sels de chrome. Les cellules prennent alors une teinte brune : c'est la réaction chromaffine.

Les cellules chromaffines sont proches des neurones sympathiques au niveau biochimique et physiologique, même si elles sont morphologiquement différentes. Ces deux types cellulaires peuvent synthétiser, stocker et relarguer les catécholamines. Cette capacité à produire des amines biogènes apparaît en cours de différenciation. Ainsi, au stade multipotent, les CCN ne synthétisent pas les enzymes indispensables à la synthèse des catécholamines, comme le montrent les réactions d'immunohistochimie dirigées contre la tyrosine hydroxylase (TH) et la Phényléthanolamine N-méthyl-transférase (PNMT). Plus tardivement, le progéniteur sympatho-surrénalien est marqué par les anticorps anti-TH et, enfin, les cellules chromaffines et les neurones sympathiques possèdent l'ensemble des enzymes permettant la synthèse des catécholamines : la TH, la dihydroxyphénylalanine décarboxylase et la dopamine bêta hydroxylase, ainsi que le transporteur vésiculaire des monoamines. Les cellules chromaffines surrénaliennes sont les seules à synthétiser de l'adrénaline à partir de la noradrénaline, grâce à la PNMT.

Au niveau morphologique les deux types cellulaires diffèrent : les cellules chromaffines n'ont pas d'axones ni de dendrites, et sont caractérisées par leurs vésicules de stockage des catécholamines, retrouvées en microscopie électronique, qui sont dites à cœur dense et dont la quantité varie selon les cellules, déterminant ainsi l'intensité de la réaction chromaffine.

4.3. Généralités sur les tumeurs composites

Au niveau épidémiologique, ces tumeurs sont rares mais probablement sous-estimées. Elles représenteraient 4 (Linnoila et al., 1990) à 8,7 % (Lam et Lo, 1999) des paragangliomes intra-surréaliens. Les tumeurs composites PG ou PH/tumeurs neuroblastiques périphériques sont rapportées dans la littérature sous la forme de séries de un à cinq cas et ont été peu étudiées. L'origine de ces tumeurs est inconnue. Les tumeurs PH/GN sont les plus fréquemment décrites. Dans ce cas, le pronostic est déterminé par les caractéristiques du contingent de phéochromocytome, le ganglioneurome étant presque toujours bénin comme nous l'avons vu.

Afin de prendre en charge de façon optimale ces patients, il convient d'appliquer les recommandations concernant les deux contingents comme s'il s'agissait de tumeurs indépendantes. Cependant, le diagnostic de la nature composite est toujours réalisé au décours de la chirurgie d'exérèse ayant permis l'analyse histologique et l'évaluation du contingent méconnu sera alors postérieur au traitement initial.

4.4. Objectif de l'étude

Comme nous l'avons vu, les tumeurs composites sont rares et leur étude en tant qu'entité à part entière reste limitée à des cas cliniques isolés ou des séries de cas dont la plus grande à notre connaissance contient 5 patients. Dans le cadre d'une collaboration entre les services d'Endocrinologie du Professeur Wémeau au centre hospitalier régional universitaire (CHRU) de Lille et du Professeur Lefebvre au centre hospitalier universitaire (CHU) de Rouen, nous nous proposons de réaliser l'étude descriptive rétrospective d'une série de cas de tumeurs composites PH/GN.

Partie 2 : Matériels et méthodes

Il s'agit d'une étude rétrospective organisée dans les services de Médecine Interne et Endocrinologie du Professeur Wémeau à Lille et d'Endocrinologie, Diabète et Maladies Métaboliques du Professeur Lefebvre à Rouen. Les patients ont été traités chirurgicalement dans les services d'urologie par le Professeur Grise à Rouen et de Chirurgie générale et endocrinienne à Lille du Professeur Patou par le Professeur Proye et le Professeur Carnaille. Les études anatomo-pathologiques ont été réalisées dans les services d'Anatomie et Cytologie Pathologiques du Professeur Gosselin à Lille et du Professeur Sabourin à Rouen par les Professeurs Lecomte Houcke et Leteurtre et le docteur Gobet. Les marquages immunohistochimiques aux anticorps anti-PNMT ont été réalisés par le docteur Louiset au sein du laboratoire Inserm U982, équipe 4 dirigé par le Professeur Lefebvre, situé à Mont-Saint-Aignan.

Les patients ont été inclus sur la base du diagnostic anatomo-pathologique de tumeur composite phéochromocytome/ganglioneurome. Nous avons pu identifier cinq patients à Lille et deux patients à Rouen. Les informations ont été colligées de façon anonyme. Pour chaque patient, un recueil de données a été réalisé à partir d'une liste de critères standardisés reproduite ci-dessous.

De façon résumée, ont été pris en compte :

- au niveau clinique :
 - l'âge, les antécédents, le mode de vie et les traitements connus au moment du diagnostic ;
 - le mode de découverte de la tumeur et les principaux symptômes présentés, rattachables au phéochromocytome ou au ganglioneurome ;
- au niveau radiologique : les résultats des scanner (avec mesure de la densité de la masse en unités Hounsfield (UH)) et/ou IRM surrenaliens et de la scintigraphie à la MIBG, ainsi que la découverte de métastases ;

- au niveau biologique :
 - les principaux paramètres métaboliques (glycémique et lipidique) ;
 - les dosages endocriniens recherchant des sécrétions inappropriées corticosurréaliennes (cortisol, aldostérone et androgènes) ;
 - les dosages endocriniens sanguins et urinaires recherchant une hypersécrétion de catécholamines ;
- au niveau thérapeutique :
 - les principales caractéristiques de l'opération chirurgicale ;
 - l'utilisation éventuelle d'un traitement adjuvant ;
- au niveau anatomo-pathologique :
 - les comptes-rendus de l'étude des pièces opératoires ;
 - les techniques d'immunohistochimie utilisées ;
 - le diagnostic histologique ;
- au niveau génétique : les recherches effectuées et leurs résultats ;
- l'évolution clinique, biologique et radiologique ; la durée du suivi ; l'existence éventuelle de récidives.

Chez les deux patients rouennais, un marquage immunohistochimique aux anticorps anti-PNMT a été réalisé. Ces anticorps ne sont pas utilisés en routine et le protocole est joint en annexe 1.

Dans le chapitre « Résultats », nous ne présenterons que les signes cliniques positifs, les résultats biologiques anormaux, le traitement et la durée de suivi ainsi que les particularités propres à chaque cas.

Recueil de données phéochromocytome/ganglioneurome

1. IDENTIFICATION

Trois premières lettres du nom :

Initiale du prénom :

Date de naissance :

2. ANTECEDENTS

Médicaux :

Chirurgicaux :

Gynécologiques :

Familiaux :

Tabagisme :

Alcool :

Traitements :

3. ANAMNESE

Evolution des symptômes depuis :

Où découverte fortuite sur :

Symptômes :

- Douleur :

- Sueurs :

- Céphalées :

- Palpitations :

- HTA :

- Hypotension orthostatique :

- Malaises :

- Signes d'hypercortisolisme :

4. EXAMEN CLINIQUE

Tension artérielle :

Pouls :

5. ASPECT IMAGERIE

TDM :

1) Taille de la tumeur :

2) Densité :

3) Aspect de la surrenale controlatérale :

IRM :

1) Taille de la tumeur :

2) Intensité du signal en T1 et T2 :

3) Aspect de la surrenale controlatérale :

Scintigraphie à la MIBG :

Existence de métastase :

6. BIOLOGIE

6.1 SANGUINE

Diabète ou intolérance au glucose :

1) Glycémie à jeun :

2) Hyperglycémie provoquée orale, glycémie à 2 heures :

3) Hémoglobine glyquée :

Exploration d'une anomalie lipidique :

1) HDLc :

2) LDLc :

3) Triglycérides :

Bilan endocrinien :

- Kaliémie :

- Cortisol :

1) Cortisol à 8h :

2) Cortisol à 0h :

3) ACTH à 8h :

4) ACTH à 0h :

5) Cortisol libre urinaire (CLU) :

6) Freination minute par un milligramme de dexaméthasone :

- Rénine et aldostérone :

1) Rénine : couché ; debout

2) Aldostérone : couché ; debout

- Androgènes :

1) Déhydroépiandrosterone :

2) Testostérone :

3) Androstenedione :

-Méтанéphrines plasmatiques :

-Autres :

Chromogranine A :

VIP :

6.2 URINAIRE

Méтанéphrines :

Normétaphrines :

Adrénaline :

Noradrénaline :

Dopamine :

VMA :

HVA :

7. TRAITEMENT CHIRURGICAL

Voie d'abord :

Technique chirurgicale :

Difficultés techniques éventuelles :

Aspects anesthésiologiques (pics hypertensifs, troubles du rythme, hypotension) :

Traitement adjuvant éventuel :

8. ANATOMOPATHOLOGIE

Taille :

Aspect macroscopique :

Description histologique : compte-rendu anonymisé joint

- Marquage des lames :

Synaptophysine :

Chromogranine A :

PNMT :

Tyrosine hydroxylase :

Autres :

9. GENETIQUE

Ret :

VHL :

SDHA :

SDHAF2 :

SDHB :

SDHD :

SDHC :

NF1 :

MAX:

TMEM127 :

KIF1Bbêta :

10. EVOLUTION

10.1 CLINIQUE

Tension artérielle :

Pouls:

Signes d'hyperadrénergie :

10.2 BIOLOGIQUE

- Dosages post opératoires :

Chromogranine A :

Métanéphrines plasmatiques :

Métanéphrines urinaires :

Normétanéphrines urinaires :

10.3 RADIOLOGIQUE

TDM post-opératoire :

Scintigraphie à la MIBG post-opératoire :

10.4 DUREE

10.5 RECIDIVES EVENTUELLES

Partie 3 : Résultats

Cas n° 1

Une femme de 81 ans, aux antécédents de diabète de type 2 compliqué de rétinopathie diabétique et de multiples néoplasies (lésion pré-cancéreuse cutanée, néoplasie papillaire de la thyroïde, adénocarcinome de l'ampoule de Vater) consulte pour une HTA non contrôlée par une quadrithérapie associée à un déséquilibre de son diabète. Elle présente par ailleurs des sueurs, des céphalées et des lombalgies chroniques. Le bilan biologique met en évidence une élévation de l'hémoglobine glyquée, une augmentation de la cortisolémie à minuit, un cortisol libre urinaire à la limite supérieure de la normale, un taux augmenté de la chromogranine A sanguine, des dérivés méthoxylés et du VMA urinaires, sans élévation des catécholamines urinaires. Le scanner abdomino-pelvien réalisé montre une hyperplasie de la surrénale gauche d'aspect nodulaire. Le nodule principal mesure 23x30 mm², la densité de la surrénale gauche est supérieure à 10UH. Cette dernière présente également une hyperfixation mise en évidence lors de la scintigraphie à la MIBG réalisée par la suite. La patiente bénéficie alors d'une surrénalectomie gauche totale par voie lomboscopique devant la forte suspicion de phéochromocytome. Aucune complication chirurgicale ou anesthésique n'a lieu au cours de l'intervention ni en période post-opératoire. L'examen anatomo-pathologique diagnostique une tumeur composite PH/GN de 25 mm.

Macroscopiquement, la tumeur se présente sous la forme d'un nodule de coloration brunâtre dont la caractérisation microscopique permet d'identifier deux contingents tumoraux : un phéochromocytome limité par une capsule associé à un ganglioneurome en dehors de celle-ci. Il est également retrouvé une hyperplasie corticale macro-nodulaire du parenchyme surrénalien. Afin de caractériser plus finement les contingents tumoraux, des épreuves d'immunomarquages ont été réalisées : les marquages anti-synaptophysine, anti-chromogranine A (Figure 2), anti-neurone spécifique éolase (NSE) et anti-PS100 sont

positifs au sein des deux contingents. Le marquage anti-PNMT marque spécifiquement le contingent phéochromocytaire (Figure 4).

Après exérèse chirurgicale de la tumeur, les taux de métanéphrines et de normétanéphrines urinaires, tout comme la cortisolémie et le cortisol libre urinaire se normalisent. La patiente est suivie pendant une durée de 2 ans sans récurrence. L'étude génétique, réalisée devant les antécédents de nombreuses néoplasies, ne retrouve pas de mutation sur les gènes VHL, SDHB et SDHD.

Cas n° 2

Ce patient de 66 ans présente des antécédents multiples : obésité et diabète de type 2 récemment déséquilibré, troubles du rythme supra-ventriculaire également d'apparition récente, embolie pulmonaire sur thrombophlébite du membre inférieur gauche sans étiologie retrouvée 9 mois auparavant, HTA stable depuis 20 ans sous inhibiteur de l'enzyme de conversion, goitre compressif traité par chirurgie à l'âge de 35 ans, dyslipidémie, microkystes séreux des reins et tabagisme sevré depuis 6 mois. L'échographie réalisée dans le cadre de l'évaluation d'un adénome prostatique découvre fortuitement une masse surrénalienne gauche. Le scanner confirme l'existence de cette masse tissulaire de 7x6 cm² avec un rehaussement hétérogène lors de l'injection du produit de contraste. La surrénale controlatérale est normale. L'IRM réalisée alors définit la masse comme solide, hétérogène, hypo-intense en T1 et légèrement hyper-intense en T2, se rehaussant après injection de gadolinium, compatible avec un phéochromocytome. La scintigraphie à la MIBG montre une fixation intense du traceur en regard de la lésion.

Les examens biologiques objectivent une hypersécrétion plasmatique et urinaire de NA et d'A. La chromogranine A plasmatique est de même augmentée, tout comme les métanéphrines, normétanéphrines, VMA et HVA urinaires. Les dosages du cortisol plasmatique et libre urinaire montrent des résultats normaux bien que le taux plasmatique se situe à la limite supérieure de la normale. Le patient est donc opéré par laparotomie sous-costale d'une surrénalectomie gauche au CHRU de Lille. Il n'y a pas de difficultés chirurgicales ou anesthésiques per-opératoires.

L'anatomo-pathologie diagnostique une tumeur composite PH/GN constituée d'un nodule unique bordé en périphérie par un fin liseré de surrénale saine. Microscopiquement, il existe deux contingents cellulaires, l'un de PH et l'autre de GN, entremêlés à plusieurs endroits ou

simplement en contact. Aucune capsule fibreuse ne sépare la tumeur de la surrénale saine. On note par ailleurs une corticale hyperplasique micro-nodulaire. L'immunohistochimie retrouve pour le PH un marquage positif avec les anticorps anti-chromogranine A, ainsi qu'avec les anticorps anti-VIP, anti-calcitonine, anti-somatostatine et anti-chaînes alpha. Le PH ne présente par ailleurs pas de réactivité aux anticorps dirigés contre l'ACTH, la sérotonine ou la dopamine. L'anticorps anti-PS100 marque les cellules sus-tentaculaires ainsi que les cellules de Schwann du GN. Les cellules ganglionnaires sont, quant à elles, marquées par l'anticorps anti-neurofilament. L'index de prolifération Ki 67 est de 1 % de la totalité des cellules tumorales.

L'évolution post-opératoire est marquée par une amélioration du diabète dont la monothérapie par metformine peut être arrêtée, une normalisation de la tension artérielle conduisant à l'arrêt de l'inhibiteur de l'enzyme de conversion et à la régression de ses troubles du rythme supra-ventriculaire dès le premier mois. Aucun bilan génétique n'est réalisé chez ce patient de plus de 50 ans présentant un PH sporadique.

Il n'y a pas de récurrence après 5 ans de suivi. On peut cependant noter dans l'évolution un fibrosarcome de l'angle colique gauche bien différencié, traité par colectomie transverse et pancréatectomie partielle sans traitement adjuvant, diagnostiqué sur un scanner de suivi de PH 3 ans après la découverte de ce dernier.

Cas n° 3

Cette patiente de 46 ans a comme principaux antécédents une broncho-pneumopathie chronique obstructive post-tabagique, une HTA traitée depuis 5 ans, un syndrome dépressif, un athérome carotidien gauche sans sténose significative et un tabagisme actif évalué à 30 paquets-années. Elle présente un déséquilibre tensionnel malgré une trithérapie, une asthénie, des sueurs, des céphalées et des palpitations. L'IRM réalisée à la recherche d'une sténose des artères rénales retrouve des masses surrénaliennes bilatérales mesurant 40x35 mm² à gauche et 24x20 mm² à droite, rehaussées après injection de gadolinium. Le scanner abdominal confirme l'existence de ces masses (densité de 20 UH à gauche et 23 UH à droite, rehaussées par l'injection de produit de contraste). Le bilan biologique retrouve une élévation de la noradrénaline et des normétanéphrines (plasmatiques et urinaires), plus modestement des métanéphrines (plasmatiques et urinaires), de la dopamine urinaire, ainsi que de la chromogranine A associée à un hyperaldostérionisme secondaire. La fonction

corticosurrénalienne et les androgènes sont normaux. La scintigraphie à la MIBG montre une fixation bilatérale prédominant à gauche.

La patiente est traitée par surrénalectomie bilatérale par voie coelioscopique transpéritonéale au CHU de Lille. L'intervention est marquée par des difficultés anesthésiques avec de grandes variations hémodynamiques lors de la surrénalectomie gauche, notamment une HTA et une tachycardie s'aggravant lors de la mobilisation tumorale et traitées par perfusion intraveineuse d'inhibiteurs calciques (nicardipine) et de bêta-bloquants (esmolol). L'évolution post-opératoire immédiate se complique d'une pancréatite aiguë avec syndrome infectieux nécessitant la mise sous antibiothérapie probabiliste et d'un hématome rétropéritonéal avec anémie aiguë. L'HTA est stabilisée sous monothérapie par inhibiteur calcique et les taux plasmatiques et urinaires de catécholamines se normalisent rapidement. La patiente bénéficie d'une hormonothérapie substitutive par hydrocortisone et fludrocortisone devant le caractère bilatérale de la surrénalectomie. Le scanner de contrôle à un mois ne montre pas de nouvelles complications.

L'anatomo-pathologie retrouve un phéochromocytome bilatéral. A droite, le phéochromocytome est composite, associé à un contingent ganglioneuromateux mature. L'examen macroscopique montre un aspect plurinodulaire. Microscopiquement, on retrouve un contingent de PH ainsi qu'un second contingent de ganglioneurome, intriqué avec le premier. Les cellules ganglioneurales sont agencées au pourtour d'ilôts de cellules phéochromocytaires. En immunohistochimie, le contingent PH est marqué par les anticorps anti-chromogranine A et anti-synaptophysine. Les cellules sus-tentaculaires du PH, tous comme les cellules de Schwann du GN sont marquées par l'anticorps anti-PS100. Les cellules ganglioneurales sont positivées par les anticorps anti-neurofilament et anti-calrétinine. L'index de prolifération Ki 67 montre environ 1 % de cellules marquées.

L'étude génétique réalisée dans le contexte de tumeur bilatérale chez cette patiente jeune ne retrouve pas de mutation sur les principaux gènes étudiés (RET, VHL, paragangliomes familiaux). Une nouvelle analyse trois ans plus tard retrouve une mutation du gène MAX (mutation p.Arg33X sur l'exon 3 du gène MAX).

L'évolution est marquée par des épisodes récidivants d'accidents vasculaires cérébraux et la découverte d'une leuco-encéphalopathie vasculaire diffuse avec syndrome multi-lacunaire, complications cardio-vasculaires ayant pu être aggravées par son HTA.

Cas n° 4

Il s'agit d'une patiente de 42 ans, aux antécédents de neurofibromatose de type 1 et d'appendicectomie. Dans la famille on retrouve également une NF1 chez sa mère, sa sœur et deux cousines ainsi que de nombreuses néoplasies : une néoplasie mammaire chez sa mère et sa grand-mère, et des tumeurs non précisées chez une tante, un oncle, et des cousins.

Elle présente une tuméfaction abdominale augmentant depuis quatre mois et une altération de l'état général depuis 2 ans avec perte de 15 kg. L'examen clinique retrouve de nombreuses taches cutanées café au lait et une volumineuse masse abdominale indolore et mobile par rapport au plan pariétal. Elle n'est pas hypertendue.

Un scanner abdomino-pelvien met en évidence une volumineuse masse tissulaire, polylobée, nécrotique, intra-abdominale, à point de départ utérin, refoulant l'ensemble des structures rétro-péritonéales et digestives mais sans signe d'envahissement. On observe également la présence d'une masse surrénalienne gauche de 4 cm associée à des formations ganglionnaires latéro-aortiques gauches et une dilatation des voies biliaires sans masse pancréatique visualisée. L'IRM abdomino-pelvienne confirme ces anomalies : le nodule surrénalien apparaît hypo-intense en T1 et hyper-intense en T2. L'écho-endoscopie réalisée devant la dilatation des voies biliaires met en évidence une tumeur intra-ampullaire de 15 mm de diamètre avec dilatation des canaux biliaires.

Au niveau biologique, il existe une cholestase anictérique et une augmentation des taux de chromogranine A, noradrénaline, adrénaline (urinaires et sanguines), des métanéphrines, normétanéphrines et VMA urinaires et plus modestement de la dopamine urinaire.

La scintigraphie à la MIBG montre une hyperfixation isolée de la loge surrénalienne gauche et l'octréoscan (réalisé devant la tumeur ampullaire) ne montre pas de fixation.

Il est décidé de réaliser dans un premier temps une surrénalectomie gauche pour son phéochromocytome au CHRU de Lille. Celle-ci a lieu par lombotomie sans difficulté. La patiente présente une embolie pulmonaire en post-opératoire immédiat, traitée par anticoagulation efficace et filtre-cave.

L'anatomo-pathologie retrouve un phéochromocytome composite, associé à un contingent de ganglioneuroblastome. Macroscopiquement, le PH est intra-surrénalien, blanc jaunâtre, hétérogène, sans infiltration de la graisse adjacente avec des remaniements hémorragiques. Il mesure 5x4x3 cm³. L'examen microscopique retrouve un contingent de PH et un contingent de GNB au sein de la même tumeur. La transition entre les deux contingents est plus ou moins abrupte. Des marquages immunohistochimiques des coupes de tumeur sont réalisés : les

anticorps anti-chromogranine A marquent le phéochromocytome et plus modérément le contingent de ganglioneuroblastome, tout comme les anti-PS100 qui marquent les cellules sus-tentaculaires du phéochromocytome et quelques rares cellules du GNB. Les secteurs fibrillaires du GNB sont positifs pour les anticorps anti-neurofilament. Enfin une immunoréactivité de type somatostatine est détectée dans environ 30 % des phéochromocytes. Les marquages anti-VIP et anti-CD117 sont négatifs. L'index de prolifération Ki 67 est hétérogène avec un maximum de 28 % de cellules marquées.

Après chirurgie, les catécholamines plasmatiques et urinaires reviennent rapidement à la normale permettant un mois plus tard l'exérèse de sa volumineuse masse utérine et de sa tumeur ampullaire. L'examen anatomo-pathologique retrouve de nombreux léiomyomes utérins (le plus grand mesurant 23 cm) associés à un carcinome endocrine multifocal avec expression immunohistochimique de somatostatine, envahissant 3 ganglions prélevés lors de la tumorectomie. Aucune récurrence tumorale n'est observée à 5 ans.

Cas n° 5

Il s'agit d'un patient de 39 ans présentant comme unique antécédent un tabagisme évalué à 20 paquets-année. L'échographie abdominale réalisée pour une suspicion de prostatite retrouve fortuitement une masse surrénalienne droite de 45 mm de diamètre. Le patient se plaint d'altération de l'état général avec perte de 15 kilogrammes depuis 4 mois, de sueurs et de palpitations sans céphalées ainsi que d'une HTA paroxystique découverte par le médecin traitant. Le scanner confirme la masse de 40x40x45 mm³, hyperdense à 30 UH avec prise de contraste hétérogène. Au niveau biologique, il existe une élévation des métanéphrines, normétanéphrines, de l'adrénaline et de la noradrénaline urinaires ainsi qu'un hyperaldostérionisme secondaire. Par ailleurs, ce patient présente une calcitoninémie légèrement augmentée sans étiologie retrouvée, notamment sans anomalie à l'échographie thyroïdienne. La scintigraphie à la MIBG montre une hyperfixation intense en regard de la surrénale droite.

Le patient bénéficie alors d'une surrénalectomie droite par lomboscopie, réalisée sans difficultés au CHU de Rouen. L'examen anatomo-pathologique conclut initialement à un GN. Devant la forte suspicion de PH, les lames sont relues et on retrouve un PH composite avec des aires de GN. Les marquages immunohistochimiques aux anticorps anti-chromogranine A

et anti-synaptophysine positivent les deux contingents mais de manière largement plus intense le PH. Les zones fibrillaires du GN sont détectées par l'anticorps anti-neurofilament. Les anticorps anti-PS100 montrent les cellules sus-tentaculaires du PH et les zones neuro-fibrillaires du GN (Figure 3). Devant le doute diagnostique un marquage aux anticorps anti-PNMT est réalisé qui marque spécifiquement le contingent phéochromocytaire (Figure 4). Après l'opération, les catécholamines se normalisent et les symptômes d'hyperadrénergisme disparaissent. Les tests génétiques réalisés devant son jeune âge sont négatifs (VHL, SDHB, SDHD). La recherche de la mutation du proto-oncogène RET est également réalisée devant l'élévation de la calcitoninémie, ne pouvant écarter un cancer médullaire de la thyroïde infraclinique. Aucune mutation n'est objectivée pour ce gène. Il n'y a pas de récurrence ni de carcinome médullaire thyroïdien après 6 ans de suivi, la calcitoninémie reste légèrement élevée mais stable, non en faveur d'une sécrétion de calcitonine par le PH.

Cas n° 6

Cette patiente de 28 ans a pour antécédent principal un neuroblastome du ligament large diagnostiqué à l'âge de 17 mois traité par chirurgie et chimioradiothérapie adjuvante. S'y associent également une insuffisance ovarienne prématurée post-radique, une hyperplasie nodulaire du foie, une appendicectomie et une thyroïde multinodulaire. L'histoire familiale retrouve de nombreux antécédents néoplasiques et notamment un PH bilatéral chez le grand-père et un adénocarcinome bronchique chez le père.

Elle bénéficie à l'âge de 22 ans d'une laparotomie pour un phéochromocytome surrénalien droit de 3,5 cm découvert sur une HTA paroxystique, un ganglioneurome du 2^e trou sacré et un schwannome du grêle découverts de manière concomitante. Le bilan de contrôle à 3 ans biologique et radiologique est négatif.

Six ans plus tard, elle présente des douleurs abdominales évoluant depuis 10 mois conduisant à la réalisation d'un scanner abdomino-pelvien qui retrouve deux masses tumorales : une volumineuse masse de 9 cm de la région pelvienne et un nodule surrénalien gauche de 15 mm de grand axe, hypervascularisé, comportant des calcifications et fortement rehaussé par le produit de contraste. A l'IRM, il existe une hypertrophie nodulaire de la surrénale gauche avec un signal hypo-intense en T1 et modérément hyper-intense en T2, rehaussée par l'injection de produit de contraste. L'examen clinique met en évidence quelques céphalées,

des sensations vertigineuses et des palpitations mais aucune hypertension n'est objectivée. Les dosages montrent une élévation des taux de noradrénaline plasmatique et urinaire et, de manière moins importante, de dopamine urinaire. Les normétanéphrines urinaires et plasmatiques sont augmentées, en revanche l'adrénaline et les métanéphrines sont normales, tout comme les fonctions corticosurrénaliennes et minéralocorticoïdes. La scintigraphie à la MIBG ne montre pas de fixation pathologique.

Cette patiente est alors traitée par surrénalectomie gauche par lombotomie pour récurrence controlatérale de PH au CHU de Lille. L'anatomo-pathologie conclut à une tumeur composite PH/GN. Au niveau macroscopique, on observe une lésion de 30x15 mm² de couleur rosée associée à un nodule blanchâtre arrondi de 15 mm de grand axe. Au niveau microscopique, la lésion rosée correspond à un phéochromocytome. Adjacent à celui-ci, le nodule blanchâtre est constitué d'un contingent de ganglioneurome mature. L'étude immunohistochimique retrouve un marquage intense au niveau de la population phéochromocytaire avec les anticorps anti-chromogranine A et anti-Synaptophysine. Les anticorps anti-PS100 sont positifs avec une intensité égale sur les deux contingents tandis que les anticorps anti-neurofilament marquent le contingent de GN. L'index de prolifération estimé à l'aide de l'anticorps anti Ki 67 est hétérogène et atteint au maximum 5 %.

Les normétanéphrines plasmatiques et urinaires, la dopamine urinaire et la noradrénaline plasmatique se normalisent après chirurgie. Deux mois plus tard, la patiente est opérée de la masse pelvienne qui s'avère être un léiomyosarcome du mésosigmoïde. Il n'y a pas de récurrence après un suivi de 9 ans.

L'analyse génétique réalisée devant le jeune âge de la patiente, l'association à d'autres tumeurs et le caractère bilatéral du PH est négative initialement (RET, VHL et recherche de paragangliome familial). Il a ensuite été identifié une mutation du gène KIF1B bêta évoquée devant les récurrences de tumeurs neurologiques et neuroendocrines. Le neuroblastome, les ganglioneuromes récidivants et le phéochromocytome sont donc des tumeurs génétiquement déterminées chez cette patiente, ce qui a conduit à faire un dépistage familial (résultat non connu).

Cas n° 7

Il s'agit d'un patient de 27 ans, aux antécédents de neurofibromatose de type 1 diagnostiquée à l'âge de 5 ans, confirmée génétiquement, compliquée de nombreux neurofibromes cutanés, de nodules de Lisch oculaires, d'hamartomes cérébraux, de lésions tissulaires paravertébrales étagées, de kystes corticaux rénaux bilatéraux et d'un méningocèle situé au niveau de la vertèbre thoracique numéro 11 stable. Le patient présente par ailleurs une hypercalciurie compliquée de lithiases rénales et une HTA de découverte récente. De nombreuses données anamnestiques sont malheureusement manquantes pour ce patient qui est opéré au CHU de Lille d'un phéochromocytome surrénalien droit. A l'examen anatomo-pathologique, la tumeur se présente sous la forme d'un nodule bien limité, encapsulé, mesurant 2,5x2 cm². Microscopiquement, on retrouve en périphérie du nodule un contingent ganglioneuromateux et un foyer neuroblastique mesurant moins de 1 mm. Le PH est marqué par les anticorps anti-chromogranine-A, anti-synaptophysine, anti-NSE et anti-PS100 ; le GN par les anti-PS100 et les anti-neurofilaments. Le Ki 67 est estimé à 5 %.

Au cours de l'évolution il est découvert une masse médiastinale sous carénaire droite de 3 cm, un an après l'opération surrénalienne. Cette lésion présente les caractéristiques radiologiques d'un neurofibrome et est simplement surveillée. Trois ans après, un granulome séreux iléal de 3 cm est résectionné. Il n'y a pas de récurrence à 12 ans mais une ré-augmentation des normétanéphrines (initialement normalisées) sans foyer de fixation à la scintigraphie à la MIBG est observée, justifiant une surveillance rapprochée.

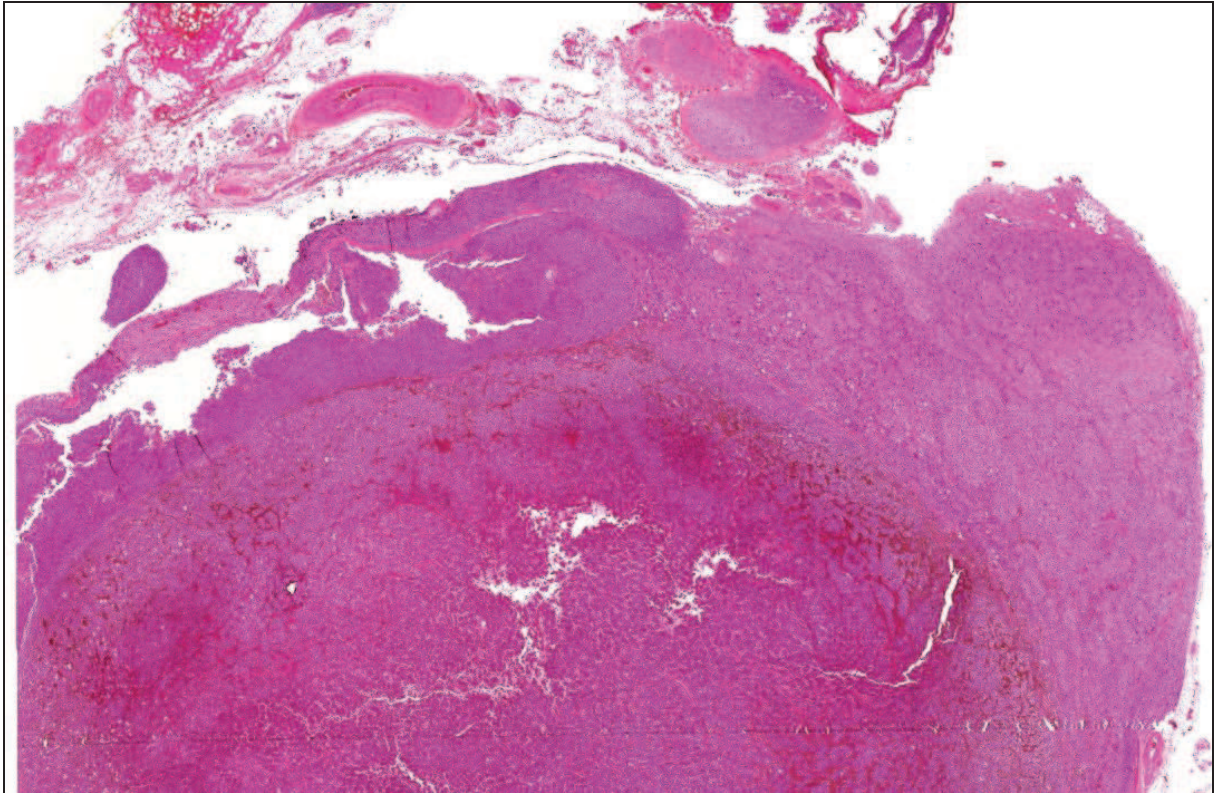


Figure 1. Coupe colorée à l'HES (Hématéine Eosine Safran) (x4), patiente 1, visualisation de la surrénale saine en haut, du contingent de phéochromocytome en bas à gauche et du contingent de ganglioneurome à droite .

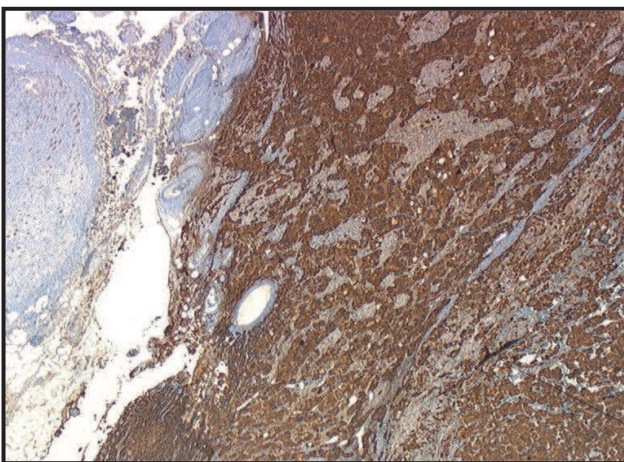


Figure 2. Intérêt du marquage à la chromogranine A illustré chez la patiente 1 (x10) : les anticorps anti-Chromogranine A marquent intensément les phéochromocytes (à droite), et très légèrement le contingent de ganglioneurome (à gauche)

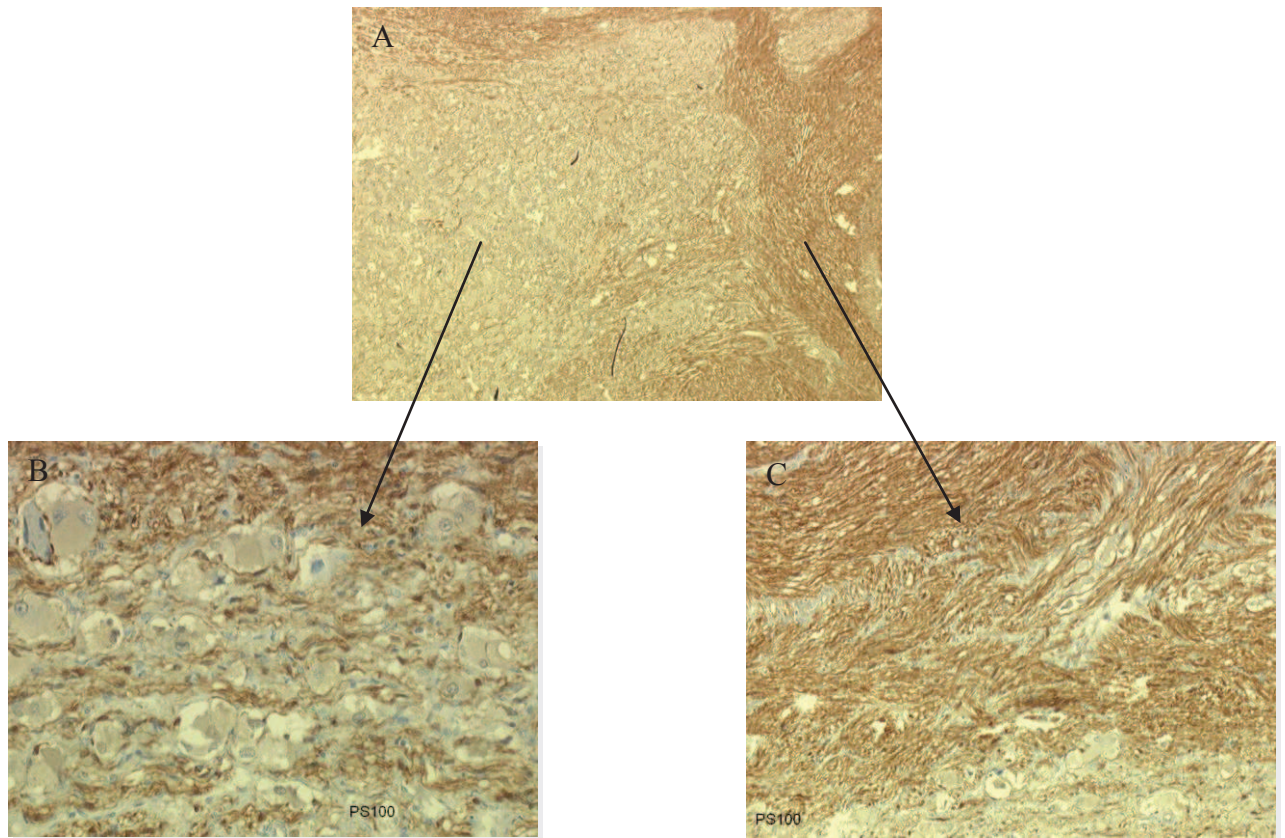


Figure 3. Intérêt du marquage aux anticorps anti-PS100 illustré chez le patient 5

A (x10) : marquage des deux contingents

B (x40) : marquage des cellules sus-tentaculaires du contingent phéochromocytaire

C (x40) : marquage des cellules de Schwann du contingent ganglioneuromateux




Figure 4. Intérêt du marquage aux anticorps anti-PNMT

A (x40) : patient 5

B (x20) et C (x40) : patiente 1

Les anticorps anti-PNMT marquent spécifiquement le cytoplasme des phéochromocytes

Tableaux récapitulatifs des résultats

	Cas 1	Cas 2	Cas 3	Cas 4	Cas 5	Cas 6	Cas 7
Age/Sexe	81/F	66/H	46/F	42/F	39/H	28/F	27/H
Signes d'hypersécrétion tumorale et complications cardio-vasculaires	Diabète, HTA	Diabète, HTA, TDR, EP	HTA	EP	HTA	0	HTA
Hypercortisolisme infra-clinique	Oui	Oui	?	?	-	-	?
Scintigraphie MIBG	+	+	+	+	+	-	?
Néoplasies associées	ADK Cancer thyroïde	Fibro-sarcome		Carcinome endocrine, Léiomyomes		NB, GN, Schwannome	Neuro-fibromes
Génétique	VHL, SDHB, SDHD négatifs		MAX	NF1	RET, VHL, SDHB, SDHD négatifs	KIF1bêta	NF1
Durée du suivi	2 ans	5 ans	6 ans	5 ans	6 ans	9 ans	12 ans
Tableau 1. Caractéristiques cliniques							

ADK : adénocarcinome, EP : embolie pulmonaire, F : femme, GN : ganglioneurome, H : homme, HTA : hypertension artérielle, NB : neuroblastome, TDR : troubles du rythme,

	Cas 1	Cas 2	Cas 3	Cas 4	Cas 5	Cas 6	Cas 7
Catécholamines et métabolites plasmatiques							
Noradrénaline		N	3.6xN	1.8xN		2.9xN	
Adrénaline		2.4xN		N		1.4xN	
Normétanéphrines			26.8xN	3.9xN			
Métanéphrines			14.4xN	N			
Catécholamines et métabolites urinaires							
Noradrénaline	N	1.8xN	augmenté	2.21xN	1.6xN	2.9xN	
Adrénaline	N	2.2xN	N	N	2.4xN	1.7xN	
Normétanéphrines	2.4xN	7.6xN	16xN	4xN	3.9xN	4.5xN	
Métanéphrines	4xN	18xN	3.17xN	N	1.8xN	5.2xN	
Dopamine	N	N	1.4xN	N		1.6xN	
VMA	1,15xN	2,5xN		N	N	1,7xN	
HVA	N	2,5xN			N	N	
Tableau 2. Caractéristiques biologiques							

HVA : acide homovanillique, N : normale, VMA : acide vanillylmandélique

Contingent	Cas 1		Cas 2		Cas 3		Cas 4		Cas 5		Cas 6		Cas 7	
	PH	GN	PH	GN	PH	GN	PH	GNB	PH	GN	PH	GN	PH	GN
Chromogranine A	+	+	+	0	+	0	+	+	+	+	+	0	+	0
Synaptophysine	+	+			+	0			+	+	+	0	+	0
NSE	+	+											+	0
PS100	+	+	+	+	+	+	+	+	+	+	+	+	+	+
Neurofilament	0	+	0	+	0	+	0	+	0	+	0	+	0	+
Ki 67	0 %		1 %		1 %		28 %		?		5 %		5 %	

Tableau 3. Principaux marqueurs immunohistochimiques utilisés pour la caractérisation tumorale

Les anticorps anti-PS100 marquent dans tous les cas les cellules sus-tentaculaires du PH et les cellules de Schwann du GN ou du GNB.

GN : ganglioneurome ; GNB : ganglioneuroblastome ; NSE : neurone spécifique éolase ;
PH : phéochromocytome

Patient	Localisation	Disposition des deux contingents au sein de la surrénale
1	SG	Adjacents séparés par une capsule, hyperplasie corticale macro-nodulaire
2	SG	Entremelés ou simplement en contact, hyperplasie corticale micro-nodulaire
3	Bilatéral, SD	GN agencés au pourtour des îlots de PH
4	SG	Transition abrupte, contingent de GNB
5	SD	Aires de GN au sein du PH
6	Récidive SG	Deux nodules adjacents
7	SD	GN en périphérie

Tableau 4. Répartitions tumorales

D : droite ; G : gauche ; GN : ganglioneurome ; GNB : ganglioneuroblastome ; NSE : neurone spécifique éolase ; PH : phéochromocytome ; S : surrénale ;

Partie 4 : Discussion

1. Epidémiologie

Les tumeurs composites sont extrêmement rares et la plus grande série de cas actuellement publiée comporte cinq tumeurs (Kimura et al. 2002). A notre connaissance, nous rapportons la plus grande série de tumeurs composites phéochromocytome/tumeurs neuroblastiques périphériques (TNP). Cette série a de plus l'avantage de montrer la grande diversité de ces tumeurs, au niveau anatomo-pathologique, génétique, et leur possible association à d'autres néoplasies.

Nous avons retrouvé une centaine de cas de tumeurs composites dans la littérature grâce à une recherche dans *pubmed* en utilisant les mots clés : *composite* ou *compound* ou *mixed* associé à *tumor* ou *neoplasm*, *pheochromocytoma*, *ganglioneuroma*, *paraganglioma*, *ganglioneuroblastoma*, *neuroblastoma*.

L'incidence des tumeurs composites PH/TNP est difficile à préciser du fait qu'aucune étude épidémiologique n'a concerné spécifiquement ces tumeurs. Les données disponibles reposent donc sur la description de cas cliniques souvent isolés. Parmi ceux-ci, 59 concernent des tumeurs PH/GN qui semblent ainsi représenter le sous-type le plus fréquent, comme l'illustre également notre série (six cas sur les sept décrits). Ces tumeurs sont suivies par le sous-type PG/GN comprenant 17 descriptions (aucun cas dans notre série), puis par 11 cas de PH/GNB (un cas dans notre série), 8 cas de tumeurs composites PH/NB, 3 PG/NB et enfin, par un seul cas décrit de PG/GNB. Par ailleurs, il a également été rapporté 2 cas de tumeurs comprenant 3 contingents lésionnels (PH, GN et NB) similaires au cas numéro 7 de notre série. Sept cas concernaient des patients de moins de 18 ans. Les principales caractéristiques de ces cas sont résumées dans le tableau 5. Avec les réserves qu'imposent l'absence de grande série homogène, on peut tout de même noter que la fréquence de chaque contingent est superposable à ce qui peut s'observer dans le cadre de tumeurs non composites, à type cellulaire unique. En effet, sur la centaine de cas rapportés, on retrouve 84 contingents

chromaffins intra-surrénaux tandis que les paragangliomes simples sont à 80 % de localisation intra-surrénale (PH) et à 20 % extra-surrénaux. Pour ce qui concerne le contingent de TNP, il est réparti en 77 % de GN, 13 % de NB et 12 % de GNB, et donc superposable à ce qui est observé chez l'adulte en cas de TNP non composite.

Tableau 5. Tumeurs composites PH/TNP rapportées à ce jour dans la littérature.

Référence	Age/sexe	Localisation	Histologie	Désordres associés
Hedinger et al., 1911*	37/F	S	PH/GN	
Hick et al., 1933*	64/F	S	PH/GN	
Lewis et al., 1934*	37/F	Carotidien	PG/NB	
	45/M	S	PH/NB	
Wahl et al., 1943*	4/M	Médiastinale	PH/NB	
Fernando et al., 1951	25/M	S D	PH/NB	
Dawson et Tapp, 1969*	66/F	S	PH/GN	
Leestma et Price, 1971 ; Usuda et Emura, 2005		Vessie	PG/GN	
Lerman et al., 1972 ; Shankar et al., 2010		Filum terminal	PG/GN	
Delorme et Giroux, 1975*		S bilatéral	PH/GN	
Trump, Livingston, et Baylin, 1977*	40/F	S G	PH/GN	WDHA
Anon, 1980 ; Chen et al., 2009		Vessie	PG/GN	
Choutet et al., 1981	58/M	S	PH/GN	NF1
Donadio et al., 1982*	42/F	S	PH/GNB	
Nakagawara et al., 1985	14/F	S D	PH/GNB	NF1, malin
Kragel et Johnston, 1985*	74/F	S G	PH/GN	
Tischler et al., 1987*	36/M	S D	PH/GN	
	64/M	S G	PH/GN	
	25/M	S D	PH/GNB	
Nigawara et al., 1987*	43/M	S D	PH/GNB	WDHA, malin
Layfield et al., 1987 ; Kikuchi et al., 2012			PH/GN	WDHA
Aiba et al., 1988	53/M	S D	PH/GN	Adénome cortisolique
Balázs, 1988*	37/F	S D	PH/GN	
Salmi et al., 1988*	65/F	S D	PH/GN	WDHA
Tanaka et al., 1989*	48/M	Organe de Zuckerland	PG/GN	
Elliott et al., 1989	47/M	S G	PH/GN	
Linnoila et al., 1990	42/F, 56/F 57/M, 59/M	S	3 PH/GN, 1 PH/GN/NB	Malin
Contreras et al., 1991	61/M	S D	PH/GN	WDHA
Kimura et al., 1991	65/M	S	PH/GN	
	21/F	ES	PG/GNB	
	68/M	ES	PG/GN	
	?	S	PH/?	
Yoshimi et al., 1992	48/M	ES	PG/GN	

Référence	Age/sexe	Localisation	Histologie	Désordres associés
Chetty et Duhig, 1993	61/F	S bilatérale	PH/GN	
Nagashima et al., 1993	48/F	S D	PH/GN	Myasthénie
Schmid et al., 1993			2 cas PH/GN	
Franquemont et al. 1994			2 cas PH/NB	
Watanabe et al., 1995	35/M	S D	PH/GNB	NF1
	42/M	S G	PH/GN	
Moore et Biggs, 1995	66/F	S G	PH/GN	
Dudorkinová, 1996			2 cas PH/GN	
Brady et al., 1997	34/M	S	PH/GN	NEM2A
Lam et al., 1998	81/F	Vessie	PG/GN	
Matias-Guiu et Garrastazu, 1998			PH/GN	NEM2A
Umemoto et al., 1998	67/M	S D	PH/GN	
Lam et Lo, 1999	32/M, 52/M 73/F, 75/F	4 S	4 PH/GN	
Fujiwara et al., 2000	25/F	S	PH/GNB	
Okumi et al., 2000	63/F	S D	PH/GN	
Candanedo-González et al., 2001	56/F	S D	PH/NB	
Satake et al., 2001		S	PH/ ?	NF1, malin
Cerović et al., 2002	24/F	S G	PH/GN/NB	
Ishiguro et al., 2002			PH/GN	WDHA
Kimura et al., 2002	35/M, 29/F 42/M, 61/F, 45/F		PH/GNB PH/GN PH/GN	NF1 dans chaque cas
Dundr et al., 2003	70/F	Vessie	PG/GN	
Okumi et al., 2003	55/F	S D	PH/GNB	
de Montpréville et al., 2005	70/M	Médiastinale D	PG/GN	
Bernini et al., 2005	69/F	S D	PH/GN	VHL
Onozawa et al., 2005	47/F	S G	PH/GN	NF1, WDHA
Pytel et al., 2005	74/F	Queue de cheval	PG/GN	
Usuda et Emura, 2005	73/M	Vessie	PG/GN	
Tohme et al., 2006	? /F	Rétropéritonéale	PG/GN	
Choi et al., 2006	48/M	S G	PH/GN	
Tatekawa et al., 2006	5/M	S G	PH/NB	
Mezitis et al., 2007	41/F	S D	PH/GN	NF1
Charfi et al., 2008	27/F	S G	PH/GN	NEM2B
Armstrong et al., 2009	13/F	Rétro-péritonéal G	PG/NB	SDHB
Chen et al., 2009	64/M	Vessie	PG/GN	
Comstock et al., 2009	15/M 17/M 32/F 40/F	S D S D S D S D	PH/GNB PH/NB PH/GN PH/GN	NF1 VHL
Hirasaki et al., 2009	63/F	Rétro-péritonéal	PG/GN	
Inzani et al., 2009	57/F	Rétro-péritonéal	PG/GN	
Khan et al., 2010	61/M	S D	PH/GN	
Sychrová et Rydlová, 2009			PH/GN	
Mahajan et al., 2010	54/F 49/F	S D S D	PH/GN PH/GN	NF1 WDHA

Référence	Age/sexe	Localisation	Histologie	Désordres associés
Fritzsche et al., 2010	61/M	Rétro-péritonéal	PG/NB	Malin
George et al., 2010	?/F		PH/GN	WDHA
Gong et al., 2010	2 cas		PH/GN, PG/GN	
Ito et al., 2010	31/F	S G	PH/GN	
Rondeau et al., 2010	71/F, 53/F	S D, S G	PH/GN	
	65/F	S D	PH/GN	Malin
Shankar et al., 2010	47/M	Filum terminal	PG/GN	
Thiel et al., 2010	9/F	S D	PH/GNB	
Lau et al., 2011	64/F	S D	PH/GN	NF1, adénome cortisolique
Menon et al., 2011	27/M	S G	PH/GN	
Majumder et al., 2012	34/F	Pancréatique	PG/GN	NF1
Kikuchi et al., 2012	12/F	S D	PH/GN	WDHA, malin
Ende et al., 2012	45/F	S G	PH/?	WDHA

D : droite ; ES : extra-surrénalien ; F : féminin ; G : gauche ; GN : ganglioneurome ; GNB : ganglioneuroblastome ; M : masculin ; NB : neuroblastome ; NF : neurofibromatose ; PG : paragangliome ; PH : phéochromocytome ; S : surrénalienne ; VIP : vaso-actif intestinal peptide ; WDHA : watery diarrhea hypokalemia and achlorhydria ; pour les cas marqués d'une étoile, certaines données ont été trouvées dans l'article de Watanabe et al., 1995.

2. Diagnostic

Le diagnostic de tumeur composite est un diagnostic difficile et même s'il peut être suspecté au moment de l'exérèse chirurgicale, seul l'examen anatomo-pathologique permet de l'affirmer. Le diagnostic pré-opératoire est donc souvent (comme dans nos 7 cas) celui de PH en raison de son activité sécrétoire, responsable de complications et de manifestations symptomatologiques alors que le contingent neuroblastique est le plus souvent inerte.

- Dans notre série, 4 cas sur les 7 décrits ont été diagnostiqués de façon fortuite. Actuellement les PH sont découverts de manière fortuite dans presque 30% des cas (Kopetschke et al., 2009), et ils représentent 5,6 % des incidentalomes ce qui rend leur dépistage systématique nécessaire en cas de découverte de masse surrénalienne. Lors de l'interrogatoire, on retrouve inconstamment des signes d'hyperadrénergie souvent modestes. Cette constatation nous fait souligner le caractère aspécifique de la symptomatologie du PH qui en fait un diagnostic difficile. Ainsi il est recommandé de l'évoquer devant une HTA résistante au traitement (cas 1 et 2). En effet, 50 % des diagnostics de PH sont faits lors d'un bilan d'HTA (Baguet et al., 2004) même si le PH ne représente que 0,05 à 0,2 % des cas d'HTA (Sukor et Norlela, 2011). A l'inverse, les découvertes de PH devant un diabète ne représentent que quelques cas dans la littérature et il n'est donc pas licite d'effectuer une recherche systématique de PH dans cette

situation, bien qu'il soit utile d'évoquer le diagnostic lorsque les autres causes de diabète secondaire ont été éliminées.

Les patients 2 et 4 de notre série ont présenté une embolie pulmonaire, le premier avant la découverte de la tumeur et le second en post-opératoire. Aucune donnée de la littérature ne permet de relier le diagnostic de phéochromocytome avec un risque thrombo-embolique accentué. A cet égard, le consensus réalisé en 2005 sous l'égide de la Société Française d'Anesthésie et de Réanimation (SFAR) classe la chirurgie surrénalienne à faible risque thrombotique et recommande une thromboprophylaxie pour une durée de seulement 7 à 10 jours post-opératoire en cas de chirurgie à ciel ouvert, et aucune prophylaxie en cas de voie coelioscopique. Cette attitude est confortée par une étude récente n'objectivant qu'une seule embolie pulmonaire sur 306 coelioscopies pour surrénalectomie dont 79 pour phéochromocytome (Kulis et al., 2012). Cependant, les facteurs de risques personnels du patient et le caractère potentiellement malin de la lésion, ou son retentissement local peuvent être à l'origine d'une compression des gros vaisseaux adjacents et doivent être pris en compte. De même, l'hypercortisolisme dans le cas du patient 2 a pu avoir une action favorisante même si, contrairement au syndrome de Cushing franc, l'hypercortisolisme infra-clinique ne semble pas être associé à un risque accru de thrombose.

Chez la patiente 3, le PH était bilatéral mais la tumeur composite était unilatérale, comme précédemment décrit dans un cas (Cerović et al., 2002). Seulement deux cas de tumeurs composites bilatérales PH/GN ont été rapportés dans la littérature (Delorme et Giroux, 1975 ; Chetty et Duhig, 1993).

- Au niveau biologique, les tumeurs neuroblastiques périphériques peuvent sécréter des catécholamines en fonction de leur degré de différenciation. Ainsi, les NB, tumeurs peu différenciées, sécrètent des catécholamines alors que les GN n'en sécrètent que rarement. Néanmoins, ces tumeurs ne sécrètent jamais d'adrénaline, la PNMT, enzyme transformant la noradrénaline en adrénaline, étant quasiment spécifique des cellules chromaffines surrénaliennes. La catécholamine majoritairement sécrétée par les TNP est la dopamine. De ce fait, le dépistage d'une hypersécrétion associée à une TNP se fait à l'aide des dosages de VMA, HVA et dopamine urinaires alors que celui des paragangliomes sécrétants repose sur celui des dérivés méthoxylés. Malgré tout, le profil fonctionnel des tumeurs neuroblastiques périphériques peut être mixte, associant sécrétion de dopamine, noradrénaline et dérivés méthoxylés. De façon globale, les tumeurs composites PH/TNP sont associées à une hypersécrétion de catécholamines variables, ce qui incite à doser les trois catécholamines principales et leurs produits de dégradation. Nos cas illustrent cette hétérogénéité : les patients

1, 2 et 5 sécrètent de la noradrénaline et de l'adrénaline ; les patients 3 et 6 les trois catécholamines et le patient 4 ne sécrète que de la noradrénaline (tableau 2).

Pour rappel le schéma 1 résume l'équipement enzymatique des neurones sympathiques et des cellules chromaffines, expliquant les possibilités sécrétoires des différentes tumeurs.

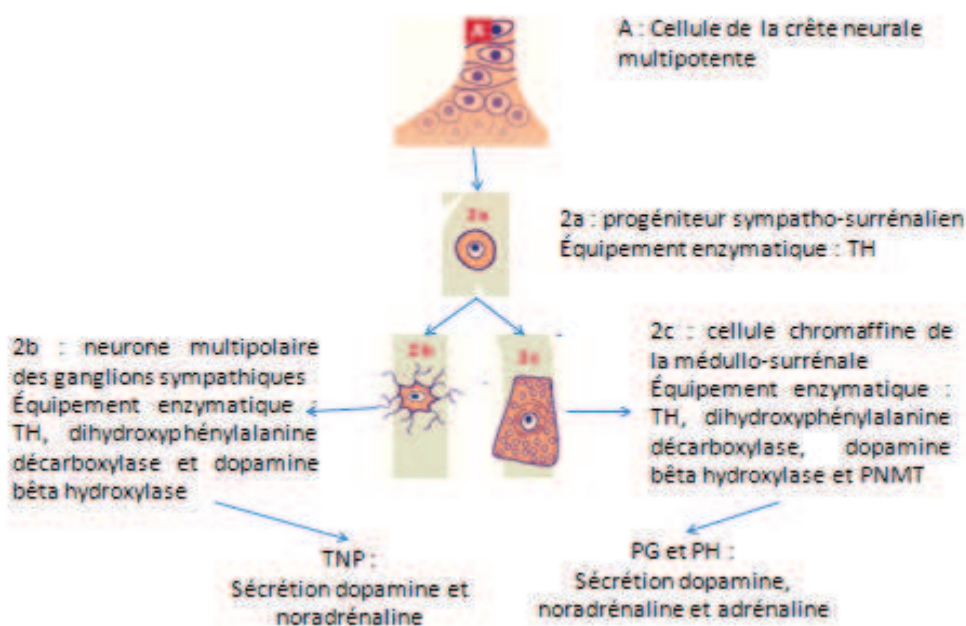


Schéma 1. Equipement enzymatique des cellules neurales sympathiques et des cellules chromaffines. Hypersécrétion des tumeurs dérivées.

PG : paragangliomes, PH : phéochromocytome, TH : tyrosine hydroxylase, TNP : tumeurs neuroblastiques périphériques

- Sur le plan radiologique, le PH et les TNP ont les mêmes caractéristiques : densité élevée au scanner (supérieure à 10 UH) et signal hypo-intense en T1 et hyper-intense en T2 à l'IRM. La scintigraphie à la MIBG est aussi utilisée dans le diagnostic du NB et peut même être positive dans les GNB et les GN. En effet, les cellules possédant l'équipement enzymatique propre à la sécrétion des catécholamines expriment aussi le transporteur membranaire de la noradrénaline et le transporteur vésiculaire intra-cellulaire des monoamines qui permettent la captation et la concentration de la MIBG, tout comme d'ailleurs de la fluorodopamine, les rendant positives au TEP.
- Sur le plan histologique, le diagnostic se fait en présence de deux contingents retrouvés au sein d'une même tumeur, qui peut être entourée ou non d'une capsule fibreuse. Cette entité pourrait correspondre à une association fortuite de deux tumeurs co-existantes chez un même

patient, mais les deux contingents sont systématiquement adjacents, ce qui suggère l'existence d'interactions fonctionnelles entre les deux types néoplasiques. Les rapports entre les deux contingents peuvent être divers aussi bien dans la littérature que dans notre série de cas (tableau 4). Ainsi la limite entre les deux peut être abrupte mais dans quasi tous les cas il y a des zones où les deux contingents se mélangent. Il peut également y avoir des zones de l'un des contingents au milieu de l'autre contingent. Dans le cas où les deux composants sont étroitement mélangés, les tumeurs composites peuvent aussi être nommées tumeurs combinées, compliquant encore la vaste terminologie de ces tumeurs du fait de l'absence de consensus lié à leur rareté. La quantité relative des différents contingents est difficile à évaluer dans la littérature. Lorsque l'on dispose de cette donnée, la répartition quantitative est souvent équivalente entre eux, bien que des cas aient été décrits avec prédominance de l'un ou l'autre. Cette variabilité histologique pourrait expliquer le polymorphisme de l'expression clinique de ces tumeurs avec notamment plus de morbidité pour les tumeurs dont le contingent de PH est prédominant. Malheureusement, cette donnée n'était pas rapportée dans les compte-rendus anatomo-pathologiques à notre disposition. Tout comme chez le patient 7, il a déjà été décrit des cas de tumeurs composées de trois contingents : PH, GN et NB (Linnoila et al., 1990 ; Cerović et al., 2002). Néanmoins, dans le cas de notre patient, on peut se poser la question d'un réel contingent de NB, celui-ci étant vraiment minime et pouvant être la traduction d'un GN maturant. Ce type de tumeur est en effet composé essentiellement de cellules ganglionnaires matures, avec éventuellement une composante éparse de neuroblastes en cours de différenciation et/ou de cellules ganglionnaires maturantes.

- Le diagnostic histologique est souvent facilité par l'apport de l'immunohistochimie dont les résultats dans notre étude sont résumés tableau 3. Certains anticorps marquent les deux contingents comme les anticorps anti-PS100 (protéine du tissu neuro-ectodermique) qui reconnaissent les cellules de Schwann du GN et les cellules sus-tentaculaires du PH. A l'opposé, d'autres anticorps peuvent permettre de différencier le contingent de PH des contingents de TNP comme les anticorps anti-chromogranine A qui marquent spécifiquement les cellules neuroendocrines, les chromogranines faisant partie de la matrice des granules de sécrétion de ces cellules. Malgré tout, le marquage peut être positif de manière moindre dans les cellules ganglionnaires qui contiennent elles aussi des grains de sécrétion. L'anticorps anti-synaptophysine (glycoprotéine membranaire présente dans les vésicules pré-synaptiques des neurones et dans les vésicules des cellules neuroendocrines) marque les deux contingents indépendamment du contenu en grains de la cellule, avec en général une prédominance pour le contingent phéochromocytaire. A l'opposé, les anticorps anti-neurofilament (filaments

éléments de soutien des neurones) reconnaissent spécifiquement le contingent de tumeur neuroblastique. Les anticorps anti-NSE (enzyme impliquée dans la glycolyse) marquent les cellules neuroendocrines et les cellules neurales et sont moins utilisés car très peu spécifiques. En cas de doute diagnostique persistant, on peut utiliser un marquage avec des anticorps anti-PNMT, qui, comme nous l'avons vu, ne marquent que les cellules phéochromocytaires, cette enzyme n'étant pas présente dans les neurones. Elle n'est cependant pas présente dans tous les phéochromocytes, notamment dans ceux qui ne sécrètent que de la noradrénaline. A l'inverse, les anticorps anti-tyrosine hydroxylase vont marquer les deux contingents car les cellules ganglionnaires expriment cette enzyme-clé de la synthèse des catécholamines. Au total, bien que les épreuves immunohistochimiques apportent une aide précieuse à la caractérisation de ces tumeurs, il existe peu de marqueurs très spécifiques. Ceci est très probablement dû à l'origine embryologique commune de ces cellules, dérivées de la crête neurale. Le diagnostic histologique repose donc sur un faisceau d'argument et sur l'expérience du pathologiste.

- L'immunohistochimie peut aussi aider à rechercher des sécrétions hormonales moins fréquentes comme une sécrétion de calcitonine, de somatostatine, ou de prolactine. Ces sécrétions hormonales rares peuvent également être détectées dans le sang circulant à l'aide de dosages spécifiques, cependant leur présence inconstante ne permet pas le recours à ces dosages dans chaque cas. L'hypersécrétion la plus fréquemment retrouvée est celle de vaso-actif intestinal peptide (VIP), qui peut être asymptomatique (Layfield et al., 1987 ; Tanaka et al., 1989 ; Yoshimi et al., 1992 ; Nagashima et al., 1993 ; Schmid et al., 1993), ou responsable d'un syndrome caractérisé par une diarrhée aqueuse, une hypokaliémie et une achlorhydrie appelé WDHA (watery diarrhea hypokalemia and achlorhydria). Le VIP est un polypeptide de 28 acides aminés contenu dans le pancréas, les fibres nerveuses du tractus gastro-intestinal, et dans d'autres tissus nerveux ainsi que dans la médullosurrénale. Il est responsable d'une augmentation de la motricité et des sécrétions gastrointestinales. Le syndrome de WDHA peut être causé par des PH et par des TNP et il n'est donc pas illogique qu'il soit associé à des tumeurs composites PH/TNP, notamment malignes (Nigawara et al., 1987 ; Kikuchi et al., 2012). L'hypersécrétion de VIP peut être retrouvée dans le contingent de GN (Mahajan et al., 2010) ou dans les deux contingents (Kikuchi et al., 2012). Dans notre série, le patient 2 présentait un immunomarquage positif aux anticorps anti-VIP mais ne présentait pas de diarrhée.

Il n'existe pas de recommandations concernant les marqueurs immunohistochimiques à utiliser devant ce type de tumeur. Nous proposerions de réaliser les marquages standard aux

anticorps anti-chromogranine A afin d'identifier le contingent de PH et aux anti-neurofilament afin d'identifier le contingent de GN. Les anticorps anti-PS100 permettent quant à eux de visualiser toute la tumeur. On peut ensuite en cas de doute diagnostique réaliser un marquage aux anti-PNMT dans les cas de PH sécrétant de l'adrénaline.

3. Association à un hypercortisolisme

Les cas 1 et 2 étaient associés à un hypercortisolisme infra-clinique secondaire à une hyperplasie nodulaire de la surrénale. A notre connaissance, ces deux cas sont les premiers cas de PH composites associés à une hyperplasie de la corticosurrénale. Le patient 1 présentait hyperplasie macro-nodulaire et le patient 2 une hyperplasie micro-nodulaire, toutes deux adjacentes à la tumeur composite. L'association d'une hyperplasie de la corticosurrénale à une tumeur de la médullosurrénale, lorsqu'elle est localisée dans la même surrénale, est appelée tumeur mixte et diffère des tumeurs composites par le fait qu'elle est constituée de deux contingents d'origine embryologique distincte : la corticosurrénale est en effet originaire du mésoderme alors que la médullosurrénale provient du neurectoderme. Dans la littérature, quelques cas décrivent une association de PH composite à un adénome cortisolique, qui peut être responsable d'hypercortisolisme (Aiba et al., 1988) ou non, et de localisation controlatérale (Bernini et al., 2005), ou intriqué à la tumeur composite (Lau et al., 2011). L'origine de ces tumeurs à trois contingents est difficile à expliquer. Il existe cependant de nombreuses interactions entre le cortex et la médullaire surrénaliens. Celles-ci sont nécessaires durant le développement embryonnaire aux différenciation, morphogénèse et survie de la surrénale mais elles restent essentielles tout le long de la vie. Ainsi les stéroïdes corticosurrénaliens régulent l'activité des cellules chromaffines et les catécholamines l'activité des cellules cortico-surrénaliennes, avec une action au niveau sécrétoire tout comme au niveau de la croissance cellulaire (Ehrhart-Bornstein et al., 1998). Bien que l'hypothèse de deux anomalies indépendantes soit plausible, une modification des interactions entre la corticale et la médullaire pourrait éventuellement expliquer des anomalies de croissance concomittante de ces deux contingents. On peut ainsi évoquer l'hypothèse d'une stimulation paracrine de la corticosurrénale par la tumeur composite. L'ACTH n'étant pas élevée chez nos deux patients, il s'agit à l'évidence d'un autre facteur stimulant non identifié.

4. Traitement

Dans notre série nous décrivons six cas de PH/GN. Le GN étant toujours une tumeur bénigne, le pronostic est donc déterminé par le potentiel évolutif du contingent de PH et l'association au GN ne doit pas changer la prise en charge globale. En cas d'association à un NB ou à un GNB (patient 4), il faut prendre en compte ce contingent et le classer histologiquement afin de déterminer son pronostic et de pouvoir éventuellement proposer un traitement adjuvant.

5. Malignité

Nous n'avons pas à ce jour de cas de tumeurs malignes dans notre série. Cependant on sait que les métastases de PH peuvent survenir au bout de nombreuses années, jusqu'à 40 ans après le diagnostic initial (Harari et Inabnet, 2011). La lésion du patient 4 présentait un Ki 67 élevé à 28 %, fortement suspect de malignité. De même les patients présentant une mutation génétique sont plus à risque de tumeur maligne. Dans la littérature on ne retrouve que 7 cas de tumeurs composites malignes, mais le suivi des cas décrits de tumeurs composites est souvent inférieur à 5 ans (Nakagawara et al., 1985 ; Nigawara et al., 1987 ; Linnoila et al., 1990 ; Satake et al., 2001 ; Fritzsche et al., 2010 ; Rondeau et al., 2010 ; Kikuchi et al., 2012).

Le patient 6 a présenté une récurrence controlatérale de son PH au bout de 6 ans, sous la forme d'une tumeur composite. Dans la littérature, trois cas similaires ont été publiés. Le premier, décrit par Kikuchi et al. rapporte un PH diagnostiqué à l'âge de 12 ans, récidivant au bout de 14 ans par le biais d'une tumeur composite PH/GN avec métastases et accompagnée d'un syndrome de WDHA. Le deuxième, par Rondeau et al., décrit une patiente opérée à l'âge de 17 ans d'un PH, récidivant à l'âge de 65 ans sous l'aspect d'une tumeur maligne PH/GN. Enfin, Nigawara et al. ont rapporté la récurrence maligne d'un PH en tumeur composite PH/GNB compliqué d'un WDHA après 15 ans d'évolution. Il paraît donc prudent de proposer, sans aucune certitude scientifique, une vigilance accrue en cas de survenue d'une tumeur composite récidivant un PH, avec un risque possiblement augmenté de tumeur maligne.

6. Age et génétique

Un certain nombre de tumeurs composites de notre série sont survenues chez des patients jeunes et s'inscrivaient dans le cadre d'une anomalie génétique, on peut donc suggérer que le jeune âge d'apparition doit faire rechercher une anomalie génétique. Parmi les 5 cas de tumeurs avec mutations prédisposantes, deux patients présentaient un antécédent de neurofibromatose de type 1, associée à d'autres tumeurs. Dans la littérature, l'étude génétique n'est pas toujours mentionnée mais plusieurs tumeurs composites associées à la neurofibromatose de type 1 ont été rapportées. Dans ces cas, le contingent neuroendocrine est presque exclusivement un PH (un seul cas de PG/GN pancréatique (Majumder et al., 2012)) qui peut être associé aux trois types de TNP.

A notre connaissance, nous présentons les premiers cas décrits de tumeurs composites associées à une mutation du gène KIF1Bbêta (patient 6) et à une mutation du gène MAX (patient 3). KIF1Bbêta, protéine de la famille des kinésines, est un facteur pro-apoptotique des précurseurs sympathiques. Les mutations inactivatrices du gène KIF1Bbêta prédisposent donc aux tumeurs neuroendocrines et neurales originaires de la crête neurale. Des mutations de ce gène, somatiques ou germinales, ont été identifiées dans les PH et les NB. L'hypothèse est que le précurseur sympatho-surrénalien atteint de la mutation de KIF1Bbêta survivrait de façon anormale en raison de la perte de l'action pro-apoptotique de la protéine, et pourrait ensuite être à l'origine de tumeurs originaires des cellules de la crête neurale. Ces mutations pourraient aussi être retrouvées dans d'autres tumeurs non issues de la crête neurale mais cette notion reste à confirmer (Yeh et al., 2008).

La mutation du gène MAX, plus récemment identifiée, entraîne quant à elle une perte de fonction d'un gène suppresseur de tumeur régulant la prolifération et la différenciation cellulaire (Comino-Méndez et al., 2011 ; Burnichon et al., 2012). Dans la littérature, cette mutation est associée à des cas de PH bilatéraux, ce qui est le cas du patient 3 de notre série.

Il a également été rapporté des cas de tumeurs composites PH/TNP associées à la NEM2A, la NEM2B, la maladie de VHL ou à une mutation du gène SDHB.

Il est intéressant de noter dans notre série que plusieurs cas présentaient d'autres néoplasies en sus des tumeurs composites. La patiente 1, chez laquelle aucune mutation n'a été identifiée, avait des antécédents d'adénocarcinome ampullaire et de cancer thyroïdien papillaire, le patient 2 a développé au cours du suivi un fibrosarcome colique, les deux cas de NF1 présentaient d'autres tumeurs et la patiente 6, atteinte d'une mutation de KIF1Bbêta,

présentait dans ses antécédents un NB, un GN, un PH et un schwannome. Dans la littérature, les tumeurs composites PH/TNP peuvent être associées à d'autres tumeurs de localisations différentes chez des individus ne présentant pas de mutation génétique mentionnée, comme un angiomyolipome rénal (Kragel et Johnston, 1985), un lymphome malin (Kimura et al., 1991), des hémangiomes du foie (Moore et Biggs, 1995), un adénome parathyroïdien (Okumi et al., 2003), un carcinome prostatique (de Montpréville et al., 2005) ou un cancer du sein (Lau et al., 2011). Malgré la présence inconstante de mutations dépistées chez nos patients et dans la littérature, le contexte de néoplasie multiple reste très évocateur d'une anomalie génétique. On peut ainsi penser qu'il reste de nombreuses mutations somatiques ou germinales à identifier. Bien évidemment, on ne peut exclure une imputabilité des facteurs environnementaux, notamment l'hypoxie secondaire à la vie en altitude qui joue un rôle dans le développement des paragangliomes, bien qu'aucun ne puisse être identifié à partir des cas décrits à ce jour. Seule une vaste étude épidémiologique, que la faible incidence de ces tumeurs ne rend malheureusement actuellement pas possible, pourrait peut-être répondre à cette question.

7. Mécanisme des tumeurs composites : hypothèses

L'origine des tumeurs composites est toujours inconnue. On peut cependant formuler plusieurs hypothèses. Nous avons vu que la médullosurrénale présente de fortes similitudes avec un ganglion sympathique et qu'elle peut ainsi être à la fois le siège d'un PH, tumeur neuroendocrine, et d'une tumeur neuroblastique périphérique. Par ailleurs, au cours de leur migration, les cellules de la crête neurale subissent une différenciation en tissus spécialisés au détriment de leurs capacités migratoires et multipotentes. Au cours du développement de la médullosurrénale, des agrégats microscopiques de cellules immatures de la crête neurale, appelés nodules neuroblastiques sont retrouvés et sont destinés à se transformer en médullosurrénales ou à involuer (Turkel et al., 1974 ; Cooper et al., 1990). Certains auteurs ont même montré que des niches cellulaires constituées de cellules multipotentes de la crête neurale à l'état quiescent peuvent persister chez des adultes au sein de ces tissus spécialisés, leur rôle restant à déterminer. On peut dès lors poser l'hypothèse que ces cellules très particulières pourraient, en raison de leur grand potentiel prolifératif, engendrer l'apparition d'un processus néoplasique, à l'occasion d'un évènement particulier (mutationnel, environnemental...) (Shakhova and Sommer, 2010). Ces cellules dont la capacité à se

différencier en cellules sympathiques ou en cellules chromaffines est bien démontrée, pourraient ensuite donner naissance à deux types tumoraux situés au même endroit.

Shankar et al. proposent une autre hypothèse en évoquant la possibilité, pour une cellule néoplasique, de se dédifférencier et de revenir au stade de progéniteur commun, qui pourra ensuite donner les deux types de cellules. Ces auteurs soulignent à cet égard que la positivité des tissus de paragangliome-ganglioneurome pour le marquage c-kit, récepteur des protéines kinases exprimé par les cellules de la crête neurale à un stade précoce de leur différenciation, suggère que les populations néoplasiques ont pour origine un précurseur multipotent (Shankar et al., 2010). Tischler a cependant montré la capacité des cellules chromaffines *in vitro* à se différencier en cellules neuronales. Ainsi il n'y aurait pas nécessité d'un retour au progéniteur cellulaire commun pour engendrer deux types tumoraux (Tischler, 2000).

La démonstration de ces hypothèses va nécessiter la réalisation d'autres études, notamment en faisant appel à des modèles animaux, afin de mieux comprendre la physiopathologie de ces tumeurs. La génétique devrait également fournir des éléments majeurs pour l'élucidation de la formation des tumeurs composites en permettant l'identification de nouveaux gènes de prédisposition.

8. Perspectives

Les granines, protéines constituant les granules de sécrétion des cellules neuroendocrines et neurales, peuvent être utilisées dans le diagnostic, le suivi et le pronostic de différentes tumeurs neuroendocrines et nerveuses.

Elles donnent naissance à des peptides biologiquement actifs après maturation dans les grains de sécrétion. L'EM66 est un peptide dérivé de la Sécétogranine II, retrouvé à des taux élevés dans les cellules chromaffines surrenaliennes des adultes et des fœtus. Des études immunohistochimiques ont montré une augmentation des concentrations d'EM66 dans les PH, avec de plus fortes concentrations dans les PH bénins par comparaison aux PH malins. Cette diminution dans les PH malins pourrait être secondaire à une diminution de l'expression du gène de la SgII (Yon et al., 2003 ; Guillemot et al., 2012). Au niveau sanguin, les taux d'EM66 atteignent 10 fois la normale, sans corrélation à la taille tumorale, chez les patients atteints de PH. Les taux reviennent à la normale après exérèse chirurgicale (Guillemot et al., 2006). Ces résultats nécessitent cependant d'être confirmés à une plus grande échelle. Par ailleurs, le dosage plasmatique d'un dérivé de la chromogranine A, le WE14, a montré une

sensibilité de 80 % pour le diagnostic du PH (Anouar et al., 2006). De même les concentrations sériques de sécrétoneurine, peptide dérivé de la SgII, sont augmentées chez les patients atteints de PH (Ischia et al., 2000).

Les granines pourraient aussi être utilisées pour le diagnostic et le pronostic des tumeurs neuroblastiques périphériques. Ainsi les taux sériques de chromogranine A, et les taux tissulaires de chromogranine A, de sécrétogranine II et de sécrétoneurine, sont augmentés dans les GN et les NB de manière non reliée au stade tumoral (Eder et al., 1998).

Notre étude sera donc complétée dans l'unité Inserm U982 de l'université de Mont-Saint-Aignan, par la réalisation de marquages des coupes tumorales par les différents types de granine, notamment afin de comparer au niveau immunohistochimique les taux d'EM66 au niveau des contingents phéochromocytaires et de tumeurs neuroblastiques périphériques et ainsi de voir si ce peptide pourrait aussi être utilisé dans les tumeurs composites à but pronostic.

Conclusion

Les paragangliomes, intra ou extra-surréaliens, peuvent être associés à des tumeurs neuroblastiques périphériques au sein de tumeurs appelées composites. A notre connaissance, nous avons présenté la plus grande série, comprenant 6 cas de PH/GN (sous-type le plus fréquent) et 1 cas de PH/GNB. Le contingent déterminant le pronostic est essentiellement le phéochromocytome, responsable de la plupart des symptômes. Le caractère composite de ces tumeurs n'impose pas de prise en charge particulière, mais il est important de le reconnaître lors de l'examen anatomo-pathologique, qui peut être aidé par les anticorps anti-PNMT, seuls marqueurs immunohistochimiques totalement spécifiques du contingent phéochromocyttaire. En effet, le diagnostic de tumeur composite doit pousser à la recherche de mutations génétiques. Celles-ci semblent fréquentes et leur dépistage permet une meilleure prise en charge des patients et de leur famille. De nombreuses mutations sont probablement encore non identifiées et la pathogénie des tumeurs composites est inconnue. L'association possible de ces tumeurs composites PH/GN à des hyperplasies de la corticosurrénale montre la grande complexité de ces tumeurs et la nécessité d'autres études afin de mieux les comprendre.

Annexe 1

Protocole d'immunohistologie anti-PNMT sur coupes de surrénale humaine normale

1- Préparation des solutions :

- Tampon Tris : Tris HCl 0.05M 15.76g (Trizma hydrochloride)
+ NaCl 0.15M 17.53g
dans 2 litres d'eau pH = 7.6 (avec NaOH 10N)

- Tampon citrate : citrate trisodique dihydraté C₆H₅O₇Na₃·2H₂O (PM 294.1)

2.94 g dans 1 l H₂O, ajuster pH=6 avec HCl 2N

- Utilisation du diluant d'anticorps Zymed

2- Les coupes sont fixées au Formalin et paraffinées

3- Déparaffinage et réhydratation :

Sous la hotte, effectuer successivement, pendant 5 minutes, les bains suivants (≈ 200mL):

Cyclohexane 2x10 min

Alcool 100 % 2x10 min

Alcool 95 % 1x5 min (47.5 ml d'éthanol + 2.5 ml H₂O)

H₂O 1x5 min

Tampon TBS pH 7.6 1x5min

4- Démasquage citrate :

Faire chauffer citrate dans bain-marie à 95°C

Mettre les lames, incuber 20 min en chauffant à 95°C

Sortir le récipient, laisser pour équilibrer à température ambiante

Remettre 5 min dans le TBS

5- Blocage des peroxydases endogènes : kit DAKO anti-rabbit (ref K4010)

Essuyer le dessous des lames et aspirer autour des coupes.

Entourer la coupe avec du Dakopen.

Appliquer 1 goutte de la solution de blocage sur chaque coupe.

Incubation 5 minutes dans une boîte saturée d'eau.

Rincer dans H₂O 5 minutes et 5 minutes dans tampon TBS.

6- Préparation de la dilution de l'anticorps anti-PNMT:

Concentration solution mère = au ½ dans du glycerol

Concentration d'utilisation = 1/500^e et 1/1000^e

1 µl anti-PNMT + 250 µl de Zymed à répartir en :

150 µl pour marquage au 1/500^e

100 µl pour dilution avec 100 µl de Zymed pour marquage au 1/1000°

7- Incubation avec les anticorps primaires :

Après avoir éliminé le Tampon de lavage en excès, déposer sur les lames

150 µl de solution diluée d'anticorps primaire.

Incubation 1 heure à température ambiante dans une boîte saturée d'eau

Effectuer 3 rinçages de 5 minutes dans du tampon TBS.

8- Incubation avec le Polymer/HRP kit rabbit :

Appliquer 1 goutte de la solution polymère/HRP sur chaque lame,

Incubation 30 minutes, dans une boîte saturée d'eau.

Effectuer 2 bains de rinçage de 5 minutes dans du tampon TBS.

9- Révélation :

Préparer la solution de DAB+ [mélanger 1 ml de tampon substrat DAB solution 3a + 1 goutte de chromogène solution 3b] . (1 ml qsp 5 lames conservation 5 jours à 2-8°C)

Déposer 150 µl sur chaque lame.

Incubation 1 min, contrôle de la réaction sous microscope.

Rincer les lames dans un bain d'eau pendant 5 minutes.

10- Coloration avec l'hématoxyline :

Filtrer l'hématoxyline.

Laisser les lames dans le bain d'hématoxyline : 1 minute

Rincer abondamment dans un bain d'eau, le placer sous le robinet jusqu'à ce que le bain soit clair.

11- Déshydratation :

Sous la hotte, effectuer successivement, pendant 4 minutes, les bains (environ 50 ml) suivants :

éthanol 50 %

éthanol 95 %

éthanol 100 % ×2

puis, un bain de cyclohexane pendant 30 secondes.

12- Montage :

Essuyer le dessous des lames, aspirer autour des coupes.

Déposer une goutte d'Eukitt au centre de la coupe, déposer la lamelle et appuyer.

Vérifier l'absence de bulles sur la coupe.

Bibliographie

- Aiba M, Hirayama A, Ito Y, Fujimoto Y, Nakagami Y, Demura H, et al. A compound adrenal medullary tumor (pheochromocytoma and ganglioneuroma) and a cortical adenoma in the ipsilateral adrenal gland. A case report with enzyme histochemical and immunohistochemical studies. *Am. J. Surg. Pathol.* 1988;12(7):559-66.
- Amar L, Servais A, Gimenez-Roqueplo A-P, Zinzindohoue F, Chatellier G, Plouin P-F. Year of diagnosis, features at presentation, and risk of recurrence in patients with pheochromocytoma or secreting paraganglioma. *J. Clin. Endocrinol. Metab.* 2005;90(4):2110-6.
- Ambros IM, Zellner A, Roald B, Amann G, Ladenstein R, Printz D, et al. Role of ploidy, chromosome 1p, and Schwann cells in the maturation of neuroblastoma. *N. Engl. J. Med.* 1996;334(23):1505-11.
- Ambros PF, Ambros IM, Strehl S, Bauer S, Luegmayr A, Kovar H, et al. Regression and progression in neuroblastoma. Does genetics predict tumour behaviour? *Eur. J. Cancer* 1995;31A(4):510-5.
- Anon. Clinicopathological conference: a neuro-ectodermal tumor in the bladder. *J. Urol.* 1980;124(3):417-21.
- Anouar Y, Yon L, Guillemot J, Thouennon E, Barbier L, Gimenez-Roqueplo A-P, et al. Development of novel tools for the diagnosis and prognosis of pheochromocytoma using peptide marker immunoassay and gene expression profiling approaches. *Ann. N. Y. Acad. Sci.* 2006;1073:533-40.
- Armstrong R, Greenhalgh KL, Rattenberry E, Judd B, Shukla R, Losty PD, et al. Succinate dehydrogenase subunit B (SDHB) gene deletion associated with a composite paraganglioma/neuroblastoma. *J. Med. Genet.* 2009;46(3):215-6.
- Arndt V, Lacour B, Steliarova-Foucher E, Spix C, Znaor A, Pastore G, et al. Up-to-date monitoring of childhood cancer long-term survival in Europe: tumours of the sympathetic nervous system, retinoblastoma, renal and bone tumours, and soft tissue sarcomas. *Ann. Oncol.* 2007;18(10):1722-33.
- Averbuch SD, Steakley CS, Young RC, Gelmann EP, Goldstein DS, Stull R, et al. Malignant pheochromocytoma: effective treatment with a combination of cyclophosphamide, vincristine, and dacarbazine. *Ann. Intern. Med.* 1988;109(4):267-73.
- Baguet J-P, Hammer L, Mazzucco TL, Chabre O, Mallion J-M, Sturm N, et al. Circumstances of discovery of pheochromocytoma: a retrospective study of 41 consecutive patients. *Eur. J. Endocrinol.* 2004;150(5):681-6.
- Baid SK, Lai EW, Wesley RA, Ling A, Timmers HJLM, Adams KT, et al. Brief communication: radiographic contrast infusion and catecholamine release in patients with pheochromocytoma. *Ann. Intern. Med.* 2009;150(1):27-32.
- Balázs M. Mixed pheochromocytoma and ganglioneuroma of the adrenal medulla: a case report with electron microscopic examination. *Hum. Pathol.* 1988;19(11):1352-5.
- De Bernardi B, Gambini C, Haupt R, Granata C, Rizzo A, Conte M, et al. Retrospective study of childhood ganglioneuroma. *J. Clin. Oncol.* 2008;26(10):1710-6.
- Bernini GP, Moretti A, Mannelli M, Ercolino T, Bardini M, Caramella D, et al. Unique association of non-functioning pheochromocytoma, ganglioneuroma, adrenal cortical adenoma, hepatic and vertebral hemangiomas in a patient with a new intronic variant in the VHL gene. *J. Endocrinol. Invest.* 2005;28(11):1032-7.

- Boyle JG, Davidson DF, Perry CG, Connell JMC. Comparison of diagnostic accuracy of urinary free metanephrines, vanillyl mandelic Acid, and catecholamines and plasma catecholamines for diagnosis of pheochromocytoma. *J. Clin. Endocrinol. Metab.* 2007;92(12):4602-8.
- Brady S, Lechan RM, Schwaitzberg SD, Dayal Y, Ziar J, Tischler AS. Composite pheochromocytoma/ganglioneuroma of the adrenal gland associated with multiple endocrine neoplasia 2A: case report with immunohistochemical analysis. *Am. J. Surg. Pathol.* 1997;21(1):102-8.
- Bravo EL, Tarazi RC, Fouad FM, Vidt DG, Gifford RW Jr. Clonidine-suppression test: a useful aid in the diagnosis of pheochromocytoma. *N. Engl. J. Med.* 1981;305(11):623-6.
- Bronner ME, LeDouarin NM. Development and evolution of the neural crest: an overview. *Dev. Biol.* 2012;366(1):2-9.
- Burnichon N, Cascón A, Schiavi F, Morales NP, Comino-Méndez I, Abermil N, et al. MAX mutations cause hereditary and sporadic pheochromocytoma and paraganglioma. *Clin. Cancer Res.* 2012;18(10):2828-37.
- Candanedo-González FA, Alvarado-Cabrero I, Gamboa-Domínguez A, Cébulo-Vázquez A, López-Romero R, Bornstein-Quevedo L, et al. Sporadic type composite pheochromocytoma with neuroblastoma: clinicomorphologic, DNA content and ret gene analysis. *Endocr. Pathol.* 2001;12(3):343-50.
- Candito M, Billaud E, Chauffert M, Cottet-Emard JM, Desmoulin D, Garnier JP, et al. Biochemical diagnosis of pheochromocytoma and neuroblastomas. *Ann. Biol. Clin. (Paris)* 2002;60(1):15-36.
- Caron H, van Sluis P, de Kraker J, Bökkerink J, Egeler M, Laureys G, et al. Allelic loss of chromosome 1p as a predictor of unfavorable outcome in patients with neuroblastoma. *N. Engl. J. Med.* 1996;334(4):225-30.
- Cerović S, Cizmić M, Milović N, Ajdinović B, Brajusković G. Pheochromocytomas as adrenal gland incidentalomas. *Srp Arh Celok Lek* 2002;130 Suppl 2:47-51.
- Cerullo G, Marrelli D, Rampone B, Miracco C, Caruso S, Di Martino M, et al. Presacral ganglioneuroma: a case report and review of literature. *World J. Gastroenterol.* 2007;13(14):2129-31.
- Charfi S, Ayadi L, Ellouze S, Ghorbel R, Khabir A, Gouiaa N, et al. Composite pheochromocytoma associated with multiple endocrine neoplasia type 2B. *Ann Pathol* 2008;28(3):225-8.
- Chen C-H, Boag AH, Beiko DT, Siemens DR, Froese A, Isotalo PA. Composite paraganglioma-ganglioneuroma of the urinary bladder: a rare neoplasm causing hemodynamic crisis at tumour resection. *Can Urol Assoc J* 2009;3(5):E45-48.
- Chen H, Sippel RS, O'Dorisio MS, Vinik AI, Lloyd RV, Pacak K. The North American Neuroendocrine Tumor Society consensus guideline for the diagnosis and management of neuroendocrine tumors: pheochromocytoma, paraganglioma, and medullary thyroid cancer. *Pancreas* 2010;39(6):775.
- Chetty R, Duhig JD. Bilateral pheochromocytoma-ganglioneuroma of the adrenal in type 1 neurofibromatosis. *Am. J. Surg. Pathol.* 1993;17(8):837-41.
- Choi EK, Kim WH, Park KY. A case of a composite adrenal medullary tumor of pheochromocytoma and ganglioneuroma masquerading as acute pancreatitis. *The Korean Journal of Internal Medicine* 2006;21(2):141-5.
- Choutet P, Benatre A, Cosnay P, Hutten N, Alison D, Ginies G, et al. Tumor of the adrenal gland associating pheochromocytoma and ganglioneuroma. *Sem Hop* 1981;57(11-12):590-2.
- Comino-Méndez I, Gracia-Aznárez FJ, Schiavi F, Landa I, Leandro-García LJ, Letón R, et al. Exome sequencing identifies MAX mutations as a cause of hereditary pheochromocytoma. *Nat. Genet.* 2011;43(7):663-7.

- Comstock JM, Willmore-Payne C, Holden JA, Coffin CM. Composite pheochromocytoma: a clinicopathologic and molecular comparison with ordinary pheochromocytoma and neuroblastoma. *Am. J. Clin. Pathol.* 2009;132(1):69-73.
- Contreras LN, Budd D, Yen TS, Thomas C, Tyrrell JB. Adrenal ganglioneuroma-pheochromocytoma secreting vasoactive intestinal polypeptide. *Western journal of medicine* 1991;154(3):334.
- Cooper MJ, Hutchins GM, Israel MA. Histogenesis of the human adrenal medulla. An evaluation of the ontogeny of chromaffin and nonchromaffin lineages. *Am. J. Pathol.* 1990;137(3):605-15.
- Dawson DW, Tapp E. A compound tumour of the adrenal medulla. *J. Pathol.* 1969;97(2):231-3.
- Delorme F, Giroux L. Medullary epithelioma with amyloid stroma associated with pheochromocytomas and ganglioneuromas in both adrenal glands. *Union Med Can* 1975;104(4):601-5.
- Diab DL, Faiman C, Siperstein AE, Zhou M, Zimmerman RS. Virilizing adrenal ganglioneuroma in a woman with subclinical Cushing syndrome. *Endocr Pract* 2008;14(5):584-7.
- Donadio F, La Ganga V, Vajo M, Campanella G, Coverlizza S. Ganglioneuroblastoma with areas of pheochromocytoma of the adrenal gland. Case report. *Minerva Chir* 1982;37(6):551-8.
- Dudorkinová D. Pheochromocytoma-ganglioneuroma of the adrenal gland. *Cesk Patol* 1996;32(3):105-9.
- van Duinen N, Kema IP, Romijn JA, Corssmit EPM. Plasma chromogranin A levels are increased in a small portion of patients with hereditary head and neck paragangliomas. *Clin. Endocrinol. (Oxf)* 2011;74(2):160-5.
- Dundr P, Dudorkinová D, Povýsil C, Pesl M, Babjuk M, Dvoráček J, et al. Pigmented composite paraganglioma-ganglioneuroma of the urinary bladder. *Pathol. Res. Pract.* 2003;199(11):765-9.
- Eder U, Fischer-Colbrie R, Kogner P, Leitner B, Bjellerup P, Winkler H. Levels and molecular forms of chromogranins in human childhood neuroblastomas and ganglioneuromas. *Neurosci. Lett.* 1998;253(1):17-20.
- Ehrhart-Bornstein M, Hinson JP, Bornstein SR, Scherbaum WA, Vinson GP. Intraadrenal interactions in the regulation of adrenocortical steroidogenesis. *Endocr. Rev.* 1998;19(2):101-43.
- Eisenhofer G, Goldstein DS, Walther MM, Friberg P, Lenders JWM, Keiser HR, et al. Biochemical diagnosis of pheochromocytoma: how to distinguish true- from false-positive test results. *J. Clin. Endocrinol. Metab.* 2003;88(6):2656-66.
- Elder EE, Elder G, Larsson C. Pheochromocytoma and functional paraganglioma syndrome: no longer the 10% tumor. *J Surg Oncol* 2005;89(3):193-201.
- Elliott WJ, Murphy MB, Straus FH 2nd, Jarabak J. Improved safety of glucagon testing for pheochromocytoma by prior alpha-receptor blockade. A controlled trial in a patient with a mixed ganglioneuroma/pheochromocytoma. *Arch. Intern. Med.* 1989;149(1):214-6.
- Ende K, Henkel B, Brodhun M, Salomon C, Lauten P, Conrad E, et al. A 45-year-old female with hypokalemic rhabdomyolysis due to VIP-producing composite pheochromocytoma. *Z Gastroenterol* 2012;50(6):589-94.
- Erickson D, Kudva YC, Ebersold MJ, Thompson GB, Grant CS, van Heerden JA, et al. Benign paragangliomas: clinical presentation and treatment outcomes in 236 patients. *J. Clin. Endocrinol. Metab.* 2001;86(11):5210-6.
- van Essen M, Krenning EP, Kooij PP, Bakker WH, Feelders RA, de Herder WW, et al. Effects of therapy with [177Lu-DOTA0, Tyr3]octreotate in patients with paraganglioma, meningioma, small cell lung carcinoma, and melanoma. *J. Nucl. Med.* 2006;47(10):1599-606.
- Fernando PB, Cooray GH, Thanabalasundram RS. Adrenal pheochromocytoma with neuroblastomatous elements; report of a case with autopsy. *AMA Arch Pathol* 1951;52(2):182-8.

- Fishbein L, Nathanson KL. Pheochromocytoma and paraganglioma: understanding the complexities of the genetic background. *Cancer Genet* 2012;205(1-2):1-11.
- Franquemont DW, Mills SE, Lack EE. Immunohistochemical detection of neuroblastomatous foci in composite adrenal pheochromocytoma-neuroblastoma. *Am. J. Clin. Pathol.* 1994;102(2):163-70.
- Fritzsche FR, Bode PK, Koch S, Frauenfelder T. Radiological and pathological findings of a metastatic composite paraganglioma with neuroblastoma in a man: a case report. *J Med Case Rep* 2010;4:374.
- Fujiwara T, Kawamura M, Sasou S, Hiramori K. Results of surgery for a compound adrenal tumor consisting of pheochromocytoma and ganglioneuroblastoma in an adult: 5-year follow-up. *Intern. Med.* 2000;39(1):58-62.
- Goerger B, Hero B, Harms D, Grebe J, Scheidhauer K, Berthold F. Metabolic activity and clinical features of primary ganglioneuromas. *Cancer* 2001;91(10):1905-13.
- George DJ, Watermeyer GA, Levin D, Epstein D, Ross IL, Scholz BU, et al. Composite adrenal pheochromocytoma-ganglioneuroma causing watery diarrhoea, hypokalaemia and achlorhydria syndrome. *Eur J Gastroenterol Hepatol* 2010;22(5):632-4.
- Goldstein RE, O'Neill JA Jr, Holcomb GW 3rd, Morgan WM 3rd, Neblett WW 3rd, Oates JA, et al. Clinical experience over 48 years with pheochromocytoma. *Ann. Surg.* 1999;229(6):755-764; discussion 764-766.
- Gong J, Wang X, Chen X, Chen N, Huang R, Lu C, et al. Adrenal and extra-adrenal nonfunctioning composite pheochromocytoma/paraganglioma with immunohistochemical ectopic hormone expression: comparison of two cases. *Urol. Int.* 2010;85(3):368-72.
- Goto S, Umehara S, Gerbing RB, Stram DO, Brodeur GM, Seeger RC, et al. Histopathology (International Neuroblastoma Pathology Classification) and MYCN status in patients with peripheral neuroblastic tumors: a report from the Children's Cancer Group. *Cancer* 2001;92(10):2699-708.
- Grossman A, Pacak K, Sawka A, Lenders JWM, Harlander D, Peaston RT, et al. Biochemical diagnosis and localization of pheochromocytoma: can we reach a consensus? *Ann. N. Y. Acad. Sci.* 2006;1073:332-47.
- Guillemot J, Thouënon E, Guérin M, Vallet-Erdtmann V, Ravni A, Montéro-Hadjadje M, et al. Differential expression and processing of secretogranin II in relation to the status of pheochromocytoma: implications for the production of the tumoral marker EM66. *J. Mol. Endocrinol.* 2012;48(2):115-27.
- Guillemot J, Anouar Y, Montero-Hadjadje M, Grouzmann E, Grumolato L, Roshmaninho-Salgado J, et al. Circulating EM66 is a highly sensitive marker for the diagnosis and follow-up of pheochromocytoma. *Int. J. Cancer* 2006;118(8):2003-12.
- Harari A, Inabnet WB 3rd. Malignant pheochromocytoma: a review. *Am. J. Surg.* 2011;201(5):700-8.
- Hickman PE, Leong M, Chang J, Wilson SR, McWhinney B. Plasma free metanephrines are superior to urine and plasma catecholamines and urine catecholamine metabolites for the investigation of pheochromocytoma. *Pathology* 2009;41(2):173-7.
- Hirasaki S, Kanzaki H, Okuda M, Suzuki S, Fukuhara T, Hanaoka T. Composite paraganglioma-ganglioneuroma in the retroperitoneum. *World J Surg Oncol* 2009;7:81.
- Ilias I, Pacak K. Current approaches and recommended algorithm for the diagnostic localization of pheochromocytoma. *J. Clin. Endocrinol. Metab.* 2004;89(2):479-91.
- Ilias I, Yu J, Carrasquillo JA, Chen CC, Eisenhofer G, Whatley M, et al. Superiority of 6-[18F]-fluorodopamine positron emission tomography versus [131I]-metaiodobenzylguanidine scintigraphy in the localization of metastatic pheochromocytoma. *J. Clin. Endocrinol. Metab.* 2003;88(9):4083-7.
- Inzani F, Rindi G, Tamborrino E, Cobelli R, Bordi C. Extra-adrenal composite paraganglioma with ganglioneuroma component presenting as a pancreatic mass. *Endocr. Pathol.* 2009;20(3):191-5.

- Ischia R, Gasser RW, Fischer-Colbrie R, Eder U, Pagani A, Cubeddu LX, et al. Levels and molecular properties of secretoneurin-immunoreactivity in the serum and urine of control and neuroendocrine tumor patients. *J. Clin. Endocrinol. Metab.* 2000;85(1):355-60.
- Ishiguro A, Hirai Y, Hasegawa N, Nakamura J, Tamura M, Nishimura S, et al. WDHA syndrome by composite pheochromocytoma and ganglioneuroma. *Nippon Naika Gakkai Zasshi* 2002;91(5):1585-8.
- Ito H, Kurokawa T, Yokoyama O. Composite paraganglioma with ganglioneuroma in the retroperitoneal space. *Int. J. Urol.* 2010;17(4):385-6.
- Jafri M, Maher ER. The genetics of pheochromocytoma: using clinical features to guide genetic testing. *Eur. J. Endocrinol.* 2012;166(2):151-8.
- Janetschek G, Finkenstedt G, Gasser R, Waibel UG, Peschel R, Bartsch G, et al. Laparoscopic surgery for pheochromocytoma: adrenalectomy, partial resection, excision of paragangliomas. *J. Urol.* 1998;160(2):330-4.
- Joshi VV, Cantor AB, Altshuler G, Larkin EW, Neill JS, Shuster JJ, et al. Recommendations for modification of terminology of neuroblastic tumors and prognostic significance of Shimada classification. A clinicopathologic study of 213 cases from the Pediatric Oncology Group. *Cancer* 1992;69(8):2183-96.
- Juarez D, Brown RW, Ostrowski M, Reardon MJ, Lechago J, Truong LD. Pheochromocytoma associated with neuroendocrine carcinoma. *Arch Pathol Lab Med.* 1999;123(12):1274-1279.
- Kaltsas G, Korbonits M, Heintz E, Mukherjee JJ, Jenkins PJ, Chew SL, et al. Comparison of somatostatin analog and meta-iodobenzylguanidine radionuclides in the diagnosis and localization of advanced neuroendocrine tumors. *J. Clin. Endocrinol. Metab.* 2001;86(2):895-902.
- Khan AN, Solomon SS, Childress RD. Composite pheochromocytoma-ganglioneuroma: a rare experiment of nature. *Endocr Pract* 2010;16(2):291-9.
- Kikuchi Y, Wada R, Sakihara S, Suda T, Yagihashi S. Pheochromocytoma with Histological Transformation to Composite Type Presenting Watery Diarrhea, Hypokalemia, Achlorhydria Syndrome. *Endocrine practice: official journal of the American College of Endocrinology and the American Association of Clinical Endocrinologists* 2012;:1-10.
- Kimmig B, Brandeis WE, Eisenhut M, Bubeck B, Hermann HJ, zum Winkel K. Scintigraphy of a neuroblastoma with I-131 meta-iodobenzylguanidine. *J. Nucl. Med.* 1984;25(7):773-5.
- Kimura N, Miura Y, Miura K, Takahashi N, Yoshiyuki Osamura R, Nagatsu I, Nagura H. Adrenal and retroperitoneal mixed neuroendocrine-neural tumors. *Endocr Pathol.* 1991;2:139-147.
- Kimura N, Watanabe T, Fukase M, Wakita A, Noshiro T, Kimura I. Neurofibromin and NF1 gene analysis in composite pheochromocytoma and tumors associated with von Recklinghausen's disease. *Mod. Pathol.* 2002;15(3):183-8.
- Koch CA, Brouwers FM, Rosenblatt K, Burman KD, Davis MM, Vortmeyer AO, et al. Adrenal ganglioneuroma in a patient presenting with severe hypertension and diarrhea. *Endocr. Relat. Cancer* 2003;10(1):99-107.
- Kopetschke R, Slisko M, Kilisli A, Tuschy U, Wallaschofski H, Fassnacht M, et al. Frequent incidental discovery of pheochromocytoma: data from a German cohort of 201 pheochromocytoma. *Eur. J. Endocrinol.* 2009;161(2):355-61.
- Kragel PJ, Johnston CA. Pheochromocytoma-ganglioneuroma of the adrenal. *Arch. Pathol. Lab. Med.* 1985;109(5):470-2.
- Kulis T, Knezevic N, Pekez M, Kastelan D, Grkovic M, Kastelan Z. Laparoscopic adrenalectomy: lessons learned from 306 cases. *J Laparoendosc Adv Surg Tech A* 2012;22(1):22-6.
- Kushner BH, Cheung NK, LaQuaglia MP, Ambros PF, Ambros IM, Bonilla MA, et al. Survival from locally invasive or widespread neuroblastoma without cytotoxic therapy. *J. Clin. Oncol.* 1996;14(2):373-81.

- Lack EE. Recommendations for the reporting of tumors of the adrenal cortex and medulla. Association of Directors of Anatomic and Surgical Pathology. *Virchows Arch.* 1999;435(2):87-91.
- Lack EE, Lloyd RV, Carney JA, Woodruff JW. Recommendations for the reporting of extra-adrenal paragangliomas. The Association of Directors of Anatomic and Surgical Pathology. *Hum. Pathol.* 2003;34(2):112-3.
- Lam KY, Loong F, Shek TWH, Chu SM. Composite Paraganglioma-Ganglioneuroma of the Urinary Bladder: A Clinicopathologic, Immunohistochemical, and Ultrastructural Study of a Case and Review of the Literature. *Endocr. Pathol.* 1998;9(1):353-61.
- Lam K-Y, Lo C-Y. Composite Pheochromocytoma-Ganglioneuroma of the Adrenal Gland: An Uncommon Entity with Distinctive Clinicopathologic Features. *Endocr. Pathol.* 1999;10(4):343-52.
- Lau SK, Chu PG, Weiss LM. Mixed cortical adenoma and composite pheochromocytoma-ganglioneuroma: an unusual corticomedullary tumor of the adrenal gland. *Annals of Diagnostic Pathology* 2011;15(3):185-9.
- Layfield LJ, Glasgow BJ, Du Puis MH, Bhuta S. Aspiration cytology and immunohistochemistry of a pheochromocytoma-ganglioneuroma of the adrenal gland. *Acta Cytol.* 1987;31(1):33-9.
- Lee JE, Curley SA, Gagel RF, Evans DB, Hickey RC. Cortical-sparing adrenalectomy for patients with bilateral pheochromocytoma. *Surgery* 1996;120(6):1064-1070; discussion 1070-1071.
- Leestma JE, Price EB Jr. Paraganglioma of the urinary bladder. *Cancer* 1971;28(4):1063-73.
- Lenders JWM, Eisenhofer G, Mannelli M, Pacak K. Pheochromocytoma. *Lancet* 2005;366(9486):665-75.
- Lenders JWM, Pacak K, Walther MM, Linehan WM, Mannelli M, Friberg P, et al. Biochemical diagnosis of pheochromocytoma: which test is best? *JAMA* 2002;287(11):1427-34.
- Lenders JWM, Willemsen JJ, Eisenhofer G, Ross HA, Pacak K, Timmers HJLM, et al. Is supine rest necessary before blood sampling for plasma metanephrines? *Clin. Chem.* 2007;53(2):352-4.
- Lerman RI, Kaplan ES, Daman L. Ganglioneuroma-paraganglioma of the intradural filum terminale. Case report. *J. Neurosurg.* 1972;36(5):652-8.
- Linnoila RI, Keiser HR, Steinberg SM, Lack EE. Histopathology of benign versus malignant sympathoadrenal paragangliomas: clinicopathologic study of 120 cases including unusual histologic features. *Hum. Pathol.* 1990;21(11):1168-80.
- Look AT, Hayes FA, Shuster JJ, Douglass EC, Castleberry RP, Bowman LC, et al. Clinical relevance of tumor cell ploidy and N-myc gene amplification in childhood neuroblastoma: a Pediatric Oncology Group study. *J. Clin. Oncol.* 1991;9(4):581-91.
- Ludwig AD, Feig DI, Brandt ML, Hicks MJ, Fitch ME, Cass DL. Recent advances in the diagnosis and treatment of pheochromocytoma in children. *Am. J. Surg.* 2007;194(6):792-796; discussion 796-797.
- Mackenzie IS, Gurnell M, Balan KK, Simpson H, Chatterjee K, Brown MJ. The use of 18-fluorodihydroxyphenylalanine and 18-fluorodeoxyglucose positron emission tomography scanning in the assessment of metaiodobenzylguanidine-negative pheochromocytoma. *Eur. J. Endocrinol.* 2007;157(4):533-7.
- Mahajan H, Lee D, Sharma R, Chin P, Watt WH, McBride G, et al. Composite pheochromocytoma-ganglioneuroma, an uncommon entity: report of two cases. *Pathology* 2010;42(3):295-8.
- Majumder S, Grabska J, Trikudanathan G, Kowalczyk P, Stoica-Mustafa E, Dasanu CA. Functional « composite » pheochromocytoma-ganglioneuroma presenting as a pancreatic mass. *Pancreatology* 2012;12(3):211-4.

- Matias-Guiu X, Garrastazu MT. Composite pheochromocytoma-ganglioneuroblastoma in a patient with multiple endocrine neoplasia type IIA. *Histopathology* 1998;32(3):281-2.
- Maweja S, Materne R, Detrembleur N, de Leval L, Defechereux T, Meurisse M, et al. Adrenal ganglioneuroma. *Am. J. Surg.* 2007;194(5):683-4.
- Menon S, Mahajan P, Desai SB. Composite adrenal medullary tumor: A rare cause of hypertension in a young male. *Urol Ann* 2011;3(1):36-8.
- Mezitis SGE, Geller M, Bocchieri E, Del Pizzo J, Merlin S. Association of pheochromocytoma and ganglioneuroma: unusual finding in neurofibromatosis type 1. *Endocr Pract* 2007;13(6):647-51.
- Miskulin J, Shulkin BL, Doherty GM, Sisson JC, Burney RE, Gauger PG. Is preoperative iodine 123 meta-iodobenzylguanidine scintigraphy routinely necessary before initial adrenalectomy for pheochromocytoma? *Surgery* 2003;134(6):918-922; discussion 922-923.
- de Montpréville VT, Mussot S, Gharbi N, Darteville P, Dulmet E. Paraganglioma with ganglioneuromatous component located in the posterior mediastinum. *Annals of diagnostic pathology* 2005;9(2):110-4.
- Moore PJ, Biggs PJ. Compound adrenal medullary tumor. *South. Med. J.* 1995;88(4):475-8.
- Nagashima F, Hayashi J, Araki Y, Sugihara T, Nomura M, Morichika Y, et al. Silent mixed ganglioneuroma/pheochromocytoma which produces a vasoactive intestinal polypeptide. *Intern. Med.* 1993;32(1):63-6.
- Nakagawara A, Ikeda K, Tsuneyoshi M, Daimaru Y, Enjoji M. Malignant pheochromocytoma with ganglioneuroblastoma elements in a patient with von Recklinghausen's disease. *Cancer* 1985;55(12):2794-8.
- Neumann HPH, Bausch B, McWhinney SR, Bender BU, Gimm O, Franke G, et al. Germ-line mutations in nonsyndromic pheochromocytoma. *N. Engl. J. Med.* 2002;346(19):1459-66.
- Nigawara K, Suzuki T, Tazawa H, Funyu T, Yagihashi S, Yamaya K, et al. A case of recurrent malignant pheochromocytoma complicated by watery diarrhea, hypokalemia, achlorhydria syndrome. *J. Clin. Endocrinol. Metab.* 1987;65(5):1053-6.
- Okamatsu C, London WB, Naranjo A, Hogarty MD, Gastier-Foster JM, Look AT, et al. Clinicopathological characteristics of ganglioneuroma and ganglioneuroblastoma: a report from the CCG and COG. *Pediatr Blood Cancer* 2009;53(4):563-9.
- Okumi M, Matsuoka Y, Tsukikawa M, Fujimoto N, Sagawa S, Itoh K. A compound tumor in the adrenal medulla--pheochromocytoma combined with ganglioneuroma: a case report. *Hinyokika Kyo* 2000;46(12):887-90.
- Okumi M, Ueda T, Ichimaru N, Fujimoto N, Itoh K. A case of composite pheochromocytoma-ganglioneuroblastoma in the adrenal gland with primary hyperparathyroidism. *Hinyokika Kyo* 2003;49(5):269-72.
- Omura M, Saito J, Yamaguchi K, Kakuta Y, Nishikawa T. Prospective study on the prevalence of secondary hypertension among hypertensive patients visiting a general outpatient clinic in Japan. *Hypertens. Res.* 2004;27(3):193-202.
- Onozawa M, Fukuhara T, Minoguchi M, Takahata M, Yamamoto Y, Miyake T, et al. Hypokalemic rhabdomyolysis due to WDHA syndrome caused by VIP-producing composite pheochromocytoma: a case in neurofibromatosis type 1. *Jpn. J. Clin. Oncol.* 2005;35(9):559-63.
- Pacak K, Linehan WM, Eisenhofer G, Walther MM, Goldstein DS. Recent advances in genetics, diagnosis, localization, and treatment of pheochromocytoma. *Ann. Intern. Med.* 2001;134(4):315-29.
- Pacak K. Preoperative management of the pheochromocytoma patient. *J. Clin. Endocrinol. Metab.* 2007;92(11):4069-79.

- Pacak K, Eisenhofer G, Ahlman H, Bornstein SR, Gimenez-Roqueplo A-P, Grossman AB, et al. Pheochromocytoma: recommendations for clinical practice from the First International Symposium. October 2005. *Nat Clin Pract Endocrinol Metab* 2007;3(2):92-102.
- Papavramidis TS, Michalopoulos N, Georgia K, Kesisoglou I, Valentini T, Georgia R, et al. Retroperitoneal ganglioneuroma in an adult patient: a case report and literature review of the last decade. *South. Med. J.* 2009;102(10):1065-7.
- Peuchmaur M, d' Amore ESG, Joshi VV, Hata J, Roald B, Dehner LP, et al. Revision of the International Neuroblastoma Pathology Classification. *Cancer* 2003;98(10):2274-81.
- Plouin PF, Degoulet P, Tugayé A, Ducrocq MB, Ménard J. Screening for pheochromocytoma : in which hypertensive patients? A semiological study of 2585 patients, including 11 with pheochromocytoma. *Nouv Presse Med* 1981;10(11):869-72.
- Plouin PF, Fitzgerald P, Rich T, Ayala-Ramirez M, Perrier ND, Baudin E, et al. Metastatic pheochromocytoma and paraganglioma: focus on therapeutics. *Horm. Metab. Res.* 2012;44(5):390-9.
- Pytel P, Krausz T, Wollmann R, Utset MF. Ganglioneuromatous paraganglioma of the cauda equina--a pathological case study. *Hum. Pathol.* 2005;36(4):444-6.
- Qing Y, Bin X, Jian W, Li G, Linhui W, Bing L, et al. Adrenal ganglioneuromas: a 10-year experience in a Chinese population. *Surgery* 2010;147(6):854-60.
- Retrosi G, Bishay M, Kiely EM, Sebire NJ, Anderson J, Elliott M, et al. Morbidity after ganglioneuroma excision: is surgery necessary? *Eur J Pediatr Surg* 2011;21(1):33-7.
- Rondeau G, Nolet S, Latour M, Braschi S, Gaboury L, Lacroix A, et al. Clinical and biochemical features of seven adult adrenal ganglioneuromas. *J. Clin. Endocrinol. Metab.* 2010;95(7):3118-25.
- Salmi J, Peltö-Huikko M, Auvinen O, Karvonen AL, Saaristo J, Paronen I, et al. Adrenal pheochromocytoma-ganglioneuroma producing catecholamines and various neuropeptides. *Acta Med Scand* 1988;224(4):403-8.
- Satake H, Inoue K, Kamada M, Watanabe H, Furihata M, Shuin T. Malignant composite pheochromocytoma of the adrenal gland in a patient with von Recklinghausen's disease. *J. Urol.* 2001;165(4):1199-200.
- Sawka AM, Jaeschke R, Singh RJ, Young WF Jr. A comparison of biochemical tests for pheochromocytoma: measurement of fractionated plasma metanephrines compared with the combination of 24-hour urinary metanephrines and catecholamines. *J. Clin. Endocrinol. Metab.* 2003;88(2):553-8.
- Schell M and Bergeron C. Neuroblastoma. Orphanet Encyclopedia. October 2003. <http://www.orpha.net/data/patho/GB/ukneuroblastoma.pdf>
- Schmid KW, Dockhorn-Dworniczak B, Fahrenkamp A, Kirchmair R, Tötsch M, Fischer-Colbrie R, et al. Chromogranin A, secretogranin II and vasoactive intestinal peptide in pheochromocytomas and ganglioneuromas. *Histopathology* 1993;22(6):527-33.
- Selcukbiricik F, Tural D, Esatoglu N, Kocak S, Mandel NM. A very rare adult case with neuroblastoma. *Case Rep Oncol* 2011;4(3):481-6.
- Shakhova and Sommer. StemBook [Internet]. Cambridge (MA): Harvard Stem Cell Institute; 2008. Available from: <http://www.ncbi.nlm.nih.gov/pubmed/20614636>.
- Shankar GM, Chen L, Kim AH, Ross GL, Folkerth RD, Friedlander RM. Composite ganglioneuroma-paraganglioma of the filum terminale. *J Neurosurg Spine* 2010;12(6):709-13.
- Shapiro B, Copp JE, Sisson JC, Eyre PL, Wallis J, Beierwaltes WH. Iodine-131 metaiodobenzylguanidine for the locating of suspected pheochromocytoma: experience in 400 cases. *J. Nucl. Med.* 1985;26(6):576-85.

- Shimada H, Ambros IM, Dehner LP, Hata J, Joshi VV, Roald B, et al. The International Neuroblastoma Pathology Classification (the Shimada system). *Cancer* 1999;86(2):364-72.
- Shimada H, Chatten J, Newton WA Jr, Sachs N, Hamoudi AB, Chiba T, et al. Histopathologic prognostic factors in neuroblastic tumors: definition of subtypes of ganglioneuroblastoma and an age-linked classification of neuroblastomas. *J. Natl. Cancer Inst.* 1984;73(2):405-16.
- Shimada H, Umehara S, Monobe Y, Hachitanda Y, Nakagawa A, Goto S, et al. International neuroblastoma pathology classification for prognostic evaluation of patients with peripheral neuroblastic tumors. *Cancer* 2001;92(9):2451-61.
- Steliarova-Foucher E, Stiller C, Kaatsch P, Berrino F, Coebergh J-W, Lacour B, et al. Geographical patterns and time trends of cancer incidence and survival among children and adolescents in Europe since the 1970s (the ACCISproject): an epidemiological study. *Lancet* 2004;364(9451):2097-105.
- Strong VE, Kennedy T, Al-Ahmadie H, Tang L, Coleman J, Fong Y, et al. Prognostic indicators of malignancy in adrenal pheochromocytomas: clinical, histopathologic, and cell cycle/apoptosis gene expression analysis. *Surgery* 2008;143(6):759-68.
- Sukor N. Endocrine hypertension--current understanding and comprehensive management review. *Eur. J. Intern. Med.* 2011;22(5):433-40.
- Sychrová P, Rydlová M. What is your diagnosis? Composite pheochromocytoma with a ganglioneuroma component. *Cesk Patol* 2009;45(4):100, 119.
- Tanaka T, Yoshimi N, Iwata H, Sugie S, Kato K, Sakamoto H, et al. Fine-needle aspiration cytology of pheochromocytoma-ganglioneuroma of the organ of Zuckerkandl. *Diagn. Cytopathol.* 1989;5(1):64-8.
- Tatekawa Y, Muraji T, Nishijima E, Yoshida M, Tsugawa C. Composite pheochromocytoma associated with adrenal neuroblastoma in an infant: a case report. *J. Pediatr. Surg.* 2006;41(2):443-5.
- Thiel EL, Trost BA, Tower RL. A composite pheochromocytoma/ganglioneuroblastoma of the adrenal gland. *Pediatr Blood Cancer* 2010;54(7):1032-4.
- Thompson LDR. Pheochromocytoma of the Adrenal gland Scaled Score (PASS) to separate benign from malignant neoplasms: a clinicopathologic and immunophenotypic study of 100 cases. *Am. J. Surg. Pathol.* 2002;26(5):551-66.
- Tischler AS. Divergent differentiation in neuroendocrine tumors of the adrenal gland. *Semin Diagn Pathol* 2000;17(2):120-6.
- Tischler AS, Dayal Y, Balogh K, Cohen RB, Connolly JL, Tallberg K. The distribution of immunoreactive chromogranins, S-100 protein, and vasoactive intestinal peptide in compound tumors of the adrenal medulla. *Hum. Pathol.* 1987;18(9):909-17.
- Tohme CA, Mattar WE, Ghorra CS. Extra-adrenal composite pheochromocytoma-ganglioneuroma. *Saudi Med J* 2006;27(10):1594-7.
- Trump DL, Livingston JN, Baylin SB. Watery diarrhea syndrome in an adult with ganglioneuroma-pheochromocytoma: identification of vasoactive intestinal peptide, calcitonin, and catecholamines and assessment of their biologic activity. *Cancer* 1977;40(4):1526-32.
- Turkel SB, Itabashi HH. The natural history of neuroblastic cells in the fetal adrenal gland. *Am. J. Pathol.* 1974;76(2):225-44.
- Umehara S, Nakagawa A, Matthay KK, Lukens JN, Seeger RC, Stram DO, et al. Histopathology defines prognostic subsets of ganglioneuroblastoma, nodular. *Cancer* 2000;89(5):1150-61.
- Umemoto Y, Ito T, Tsugaya M, Sakakura T, Sasaki S, Kohri K, et al. Composite pheochromocytoma with ganglioneuroma in the adrenal gland: a case report. *Hinyokika Kyo* 1998;44(8):575-7.

- Usuda H, Emura I. Composite paraganglioma-ganglioneuroma of the urinary bladder. *Pathol. Int.* 2005;55(9):596-601.
- de Wailly P, Oragano L, Radé F, Beaulieu A, Arnault V, Levillain P, et al. Malignant pheochromocytoma: new malignancy criteria. *Langenbecks Arch Surg* 2012;397(2):239-46.
- Watanabe T, Noshiro T, Kusakari T, Akama H, Shibukawa S, Miura W, et al. Two cases of pheochromocytoma diagnosed histopathologically as mixed neuroendocrine-neural tumor. *Intern. Med.* 1995;34(7):683-7.
- Yeh I-T, Lenci RE, Qin Y, Buddavarapu K, Ligon AH, Leteurtre E, et al. A germline mutation of the KIF1B beta gene on 1p36 in a family with neural and nonneural tumors. *Hum. Genet.* 2008;124(3):279-85.
- Yon L, Guillemot J, Montero-Hadjadje M, Grumolato L, Leprince J, Lefebvre H, et al. Identification of the secretogranin II-derived peptide EM66 in pheochromocytomas as a potential marker for discriminating benign versus malignant tumors. *J. Clin. Endocrinol. Metab.* 2003;88(6):2579-85.
- Yoshimi N, Tanaka T, Hara A, Bunai Y, Kato K, Mori H. Extra-adrenal pheochromocytoma-ganglioneuroma. A case report. *Pathol. Res. Pract.* 1992;188(8):1098-1100; discussion 1101-1103.

Résumé

Introduction : Le phéochromocytome, tumeur neuroendocrine surrénalienne, peut être associé à une tumeur neuroblastique périphérique (neuroblastome, ganglioneuroblastome ou ganglioneurome) pour former une tumeur dite « composite ». Les deux contingents tumoraux ont pour principale caractéristique commune leur origine embryologique : les cellules de la crête neurale. L'objectif de notre étude était de rassembler plusieurs cas de ces tumeurs rares afin de mieux comprendre leurs particularités et leur pathogénie.

Matériels et Méthodes : Nous avons étudié rétrospectivement sept patients atteints de tumeur composite phéochromocytome/ganglioneurome surrénalienne suivis à Lille et à Rouen. Les caractéristiques cliniques, radiologiques, biologiques et anatomo-pathologiques de ces sept cas ont été analysées. Un marquage des coupes de tumeurs avec des anticorps dirigés contre la phényléthanolamine N-méthyltransférase (PNMT), enzyme de synthèse de l'adrénaline, a été réalisé chez plusieurs patients.

Résultats : Le diagnostic initial, proposé devant les données cliniques, radiologiques et biologiques, était dans chaque cas celui de phéochromocytome. Le ganglioneurome est en effet une tumeur bénigne peu symptomatique, contrairement au phéochromocytome responsable d'une hypersécrétion de catécholamines, en particulier d'adrénaline. Le diagnostic de tumeur composite était de ce fait établi lors de l'examen anatomo-pathologique. Quatre patients étaient porteurs de mutations germinales affectant les gènes de la neurofibromatose de type 1 et les gènes KIF1Bbêta et MAX. Cinq patients présentaient des antécédents de néoplasie et deux patients un hypercortisolisme infra-clinique, en rapport avec une hyperplasie nodulaire du cortex surrénalien associée à la tumeur composite. Le marquage immunohistochimique de la PNMT a permis chez 2 patients de bien individualiser les phéochromocytes (PNMT +) du contingent de ganglioneurome (PNMT -).

Conclusion : Nous rapportons une série significative de tumeurs composites phéochromocytomes/ganglioneuromes surrénaliennes. L'identification de ce type de néoplasies n'est pas toujours aisée et le marquage aux anticorps anti-PNMT peut être une aide au diagnostic histologique en permettant de discriminer les deux contingents tumoraux.

MOTS CLES : Tumeur composite, Surrénale, Phéochromocytome, Ganglioneurome, Ganglioneuroblastome, Phényléthanolamine N-méthyltransférase, Catécholamines.