



**HAL**  
open science

# Myringoplastie, tympanoplastie type I chez l'enfant : modalités, techniques, résultats, indications (à propos d'une étude de 231 cas)

Joëlle Péliesson Troussier

## ► To cite this version:

Joëlle Péliesson Troussier. Myringoplastie, tympanoplastie type I chez l'enfant : modalités, techniques, résultats, indications (à propos d'une étude de 231 cas). Médecine humaine et pathologie. 1985. dumas-00767881

**HAL Id: dumas-00767881**

**<https://dumas.ccsd.cnrs.fr/dumas-00767881>**

Submitted on 13 Oct 2015

**HAL** is a multi-disciplinary open access archive for the deposit and dissemination of scientific research documents, whether they are published or not. The documents may come from teaching and research institutions in France or abroad, or from public or private research centers.

L'archive ouverte pluridisciplinaire **HAL**, est destinée au dépôt et à la diffusion de documents scientifiques de niveau recherche, publiés ou non, émanant des établissements d'enseignement et de recherche français ou étrangers, des laboratoires publics ou privés.

## AVERTISSEMENT

Ce document est le fruit d'un long travail approuvé par le jury de soutenance et mis à disposition de l'ensemble de la communauté universitaire élargie.

Il n'a pas été réévalué depuis la date de soutenance.

Il est soumis à la propriété intellectuelle de l'auteur. Ceci implique une obligation de citation et de référencement lors de l'utilisation de ce document.

D'autre part, toute contrefaçon, plagiat, reproduction illicite encourt une poursuite pénale.

Contact au SICD1 de Grenoble : [thesebum@ujf-grenoble.fr](mailto:thesebum@ujf-grenoble.fr)

## LIENS

Code de la Propriété Intellectuelle. articles L 122. 4

Code de la Propriété Intellectuelle. articles L 335.2- L 335.10

[http://www.cfcopies.com/V2/leg/leg\\_droi.php](http://www.cfcopies.com/V2/leg/leg_droi.php)

<http://www.culture.gouv.fr/culture/infos-pratiques/droits/protection.htm>

Exclu du prêt

UNIVERSITE SCIENTIFIQUE ET MEDICALE  
DE GRENOBLE  
MEDECINE ET PHARMACIE

Domaine de la MERCI  
LA TRONCHE

ANNEE 1985

N° D'ORDRE : 138

MYRINGOPLASTIE, TYMPANOPLASTIE TYPE I CHEZ L'ENFANT :  
MODALITES, TECHNIQUES, RESULTATS, INDICATIONS  
(à propos d'une étude de 231 cas)

T H E S E

présentée à l'UNIVERSITE SCIENTIFIQUE ET MEDICALE DE GRENOBLE,  
pour obtenir le grade de DOCTEUR EN MEDECINE  
DIPLOME D'ETAT

par

Mme PELISSON Joëlle, épouse TROUSSIER  
Née le 11 Novembre 1957  
à GRENOBLE

Cette thèse sera soutenue publiquement le 27 Septembre 1985  
devant M. le professeur R. CHARACHON, Président du Jury  
et MM. les Professeurs M. BOST

C. JUNIEN-LAVILLAUROY

MM. les Docteurs B. GRATACAP  
D. ELBAZE



UNIVERSITE SCIENTIFIQUE ET MEDICALE  
DE GRENOBLE  
MEDECINE ET PHARMACIE

Domaine de la MERCI  
LA TRONCHE

ANNEE 1985

N° D'ORDRE :

MYRINGOPLASTIE, TYMPANOPLASTIE TYPE I CHEZ L'ENFANT :  
MODALITES, TECHNIQUES, RESULTATS, INDICATIONS  
(à propos d'une étude de 231 cas)

T H E S E

présentée à l'UNIVERSITE SCIENTIFIQUE ET MEDICALE DE GRENOBLE,  
pour obtenir le grade de DOCTEUR EN MEDECINE  
DIPLOME D'ETAT

par

Mme PELISSON Joëlle, épouse TROUSSIER  
Née le 11 Novembre 1957  
à GRENOBLE

Cette thèse sera soutenue publiquement le 27 Septembre 1985  
devant M. le professeur R. CHARACHON, Président du Jury  
et MM. les Professeurs M. BOST

C. JUNIEN-LAVILLAUROY

MM. les Docteurs B. GRATACAP  
D. ELBAZE



DOYEN : Professeur R.SARRAZINASSEESSEUR : Professeur P.JALBERTM E D E C I N E

NOMS - - PRENOMS

PROFESSEURS TITULAIRES

MM. AMBLARD	Pierre	Clinique de Dermatologie
AMBROISE-THOMAS	Pierre	Parasitologie
BEAUDOING	André	Clinique de Pédiatrie et Puériculture
BEZES	Henri	Clinique Chirurgicale et Traumatologie
BONNET	Jean-Louis	Clinique Ophtalmologique
BOUCHET	Yvés	Anatomie
BUTEL	Jean	Orthopédie et Traumatologie
CHAMPETIER	Jean	Anatomie Topographique et Appliquée
CHARACHON	Robert	Clinique O. R. L.
COUDERC	Pierre	Anatomie Pathologique
DELORMAS	Pierre	Pneumophtisiologie
DENIS	Bernard	Clinique Cardiologique
FAURE	Jacques	Médecine Légale et Toxicologie
GAVEND	Michel	Pharmacologie
GEINDRE	Michel	Radiologie
HOLLARD	Daniel	Clinique Hématologique
LATREILLE	René	Chirurgie Thoracique et Cardiovasculaire
LE NÔC	Pierre	Bactériologie - Virologie
MALINAS	Yves	Clinique Obstétricale et Gynécologique
MALLION	Jean-Michel	Médecine du Travail
MICQUD	Max	Clinique Médicale et des Maladies Infectieuses
MOURIQUAND	Claude	Histologie
PARAMELLE	Bernard	Clinique Pneumologique
PERRET	Jean	Clinique Neurologique
RACHAIL	Michel	Clinique d'Hépto. Gastro. Entérologie
REVOL	Michel	Urologie
DE ROUGEMONT	Jacques	Neuro-Chirurgie
SARRAZIN	Roger	Clinique Chirurgicale
STIEGLITZ	Paul	Anesthésiologie
TANCHE	Maurice	Physiologie
VERAIN	André	Biophysique
VIGNAIS	Pierre	Biochimie

PROFESSEURS SANS CHAIRE

MM. BACHELOT	Yvan	Endocrinologie
BARGE	Michel	Neuro-Chirurgie
BIST	Michel	Pédiatrie
BOUCHARLAT	Jacques	Psychiatrie Adultes
CHAMBAZ	Edmond	Biochimie
COLOMB	Maurice	Immunologie
CONDONNIER	Daniel	Néphrologie
COULOMB	Max	Radiologie
CROUZET	Guy	Radiologie
Mme ETERRADOSSI	Jacqueline	Physiologie
MM. FAURE	Gilbert	Urologie
FOURNET	Jacques	Hépat. Gastro. Entérologie
HUGONOT	Robert	Médecine Interne
JALBERT	Pierre	Histologie - Cytogénétique
MAGNIN	Robert	Hygiène
PHELIP	Xavier	Rhumatologie
RACINET	Claude	Gynécologie - Obstétrique
REYMOND	Jean-Charles	Chirurgie Générale
VROUSOS	Constantin	Radiothérapie

MAITRES DE CONFERENCES AGREGES

MM. BENABID	Alim, Louis	Biophysique
BERNARD	Pierre	Gynécologie - Obstétrique
BRAMBILLA	Christian	Pneumologie
COMET	Michel	Biophysique
CONTAMIN	Charles	Chirurgie Thoracique et Cardio-Vasculaire
DEBRU	Jean-Luc	Médecine Interne et Toxicologie
DUPRE	Alain	Chirurgie Générale
DYON	J. François	Chirurgie Infantile
FAURE	Claude	Anatomie et Organogénèse
FRANCO	Alain	Médecine Interne
GIRARDET	Pierre	Anesthésiologie
GUIDICELLI	Henri	Chirurgie Générale et Vasculaire
GUIGNIER	Michel	Thérapeutique Réanimation Médicale
HADJIAN	Arthur	Biochimie
JUNIEN LAVILLAURDY	Claude	O. R. L.
KOLODIE	Lucien	Hématologie Biologique
LETOUBLON	Christian	Chirurgie Générale
MACHECOURT	Jacques	Cardiologie et Maladies Vasculaires
MASSOT	Christian	Médecine Interne
MOUILLON	Michel	Ophthalmologie
PELLAT	Jacques	Neurologie
RAMBAUD	Pierre	Pédiatrie
RAPHAEL	Bernard	Stomatologie
SCHAERER	René	Cancérologie
SEIGNEURIN	J. Marie	Bactériologie - Virologie
SOTTO	J. Jacques	Hématologie et Maladies du Sang
STOEBNER	Pierre	Anatomie Pathologique.
SELE	Bernard	Cytogénétique

à Bruno

à notre fils Sébastien

à mes parents

à mes beaux-parents

à toute ma famille

au râleur et à l'autre

A notre Maître et Président de Thèse,  
Monsieur le Professeur Robert CHARACHON

Vous nous avez fait le grand honneur de nous  
confier ce sujet et d'en accepter la présidence.

Qu'il nous soit permis de vous remercier de  
votre enseignement exceptionnel. Nous vous témoignons  
ici toute notre gratitude et notre profond respect.



A Messieurs les membres de notre jury :

Monsieur le Professeur Michel BOST

Vous nous avez fait l'honneur de juger ce travail.  
Nous avons su apprécier votre sympathie et votre dévouement  
pour cette grande spécialité qu'est la Pédiatrie.

Monsieur le Professeur Claude JUNIEN-LAVILLAUROY

Vous avez bien voulu nous guider avec dévouement  
dans cette passionnante spécialité. Vos qualités humaines,  
votre goût de l'enseignement et votre compétence chirur-  
gicale sont autant d'exemples que nous nous efforcerons  
de suivre.

Nous tenons à vous assurer de notre profonde et  
sincère amitié.

Monsieur le docteur Benoît GRATACAP

Nous vous adressons ici nos profonds remerciements.  
Vous avez su nous aider grâce à votre grande disponibilité  
et à vos qualités d'enseignant.

Monsieur le docteur Denis ELBAZE

Nous avons pu apprécier vos qualités de travail et  
votre aide, qu'elle soit pratique ou théorique, en parti-  
culier dans l'élaboration de cette Thèse. Nous tenons à  
vous en remercier personnellement.

## P L A N

	page
<u>INTRODUCTION - DEFINITIONS</u> .....	1
<u>HISTORIQUE</u> .....	3
<u>RAPPELS ANATOMO-CLINIQUES</u> : l'otite chronique simple .....	5
A - PATHOGENIE .....	5
1) La trompe d'Eustache	
2) Les végétations adénoïdes	
3) Le terrain	
B - LESIONS ANATOMO-PATHOLOGIQUES .....	8
1) L'otite chronique simple : 3 aspects	
2) Lésions particulières : otite chronique séquellaire	
a - lyse de la branche descendante de l'enclume	
b - tympanosclérose	
c - petits passages épidermiques	
d - granulome à cholestérol	
e - amas de type polypeux, fibro-oedémateux	
<u>TECHNIQUES CHIRURGICALES</u>	
A - INTRODUCTION .....	13
B - BASES ANATOMIQUES .....	14
1) Le tympan : a - couche épidermique	
b - couche fibreuse	
c - couche muqueuse	
d - bourrelet de Gerlach	
2) La muqueuse de la caisse	
3) L'os mastoïdien	

C - BASES PHYSIOLOGIQUES .....	18
1) La trompe d'Eustache	
2) Le tympan	
D - ANESTHESIE .....	21
E - POSITION OPERATOIRE .....	23
F - LE MATERIEL DE GREFFE .....	24
1) L'aponévrose temporale	
2) Le périchondre	
G - L'ASEPSIE .....	25
H - LA VOIE D'ABORD .....	26
I - TAILLE DU LAMBEAU VASCULAIRE .....	27
1) Dans le conduit	
2) Par voie postérieure	
J - REMODELAGE DU CONDUIT AUDITIF EXTERNE .....	29
K - PREPARATION DU TYMPAN .....	30
1) Overlay	
2) Inlay : a - fermeture d'une perforation postérieure b - fermeture d'une perforation totale	
L - VERIFICATION DE LA CAISSE .....	33
M - MISE EN PLACE DE LA GREFFE .....	34
1) Overlay	
2) Inlay	
N - FERMETURE .....	36
O - TECHNIQUES PARTICULIERES .....	36
1) Dépose (technique de SHEEHY)	
2) Perforation postérieure de petite taille	
3) Antroscopie par voie mastoïdienne	
4) Remarques sur les plaques de tympanosclérose	
P - SOINS POST-OPERATOIRES .....	40

## SERIE CLINIQUE

A - INTRODUCTION .....	55
B - REPARTITION EN FONCTION DE L'AGE ET DU SEXE .....	56
C - ETUDE DES ENFANTS DE MOINS DE 10 ANS .....	56
D - ETUDE DES REPRISES .....	57
E - ETUDE ANATOMO-PATHOLOGIQUE .....	57
1) Le tympan	
2) La caisse du tympan	
3) La mastoïde	
4) L'antre	
5) L'attique	
6) La trompe	
7) Conclusions	

## RESULTATS

### RESULTATS ANATOMIQUES

A - INTRODUCTION .....	71
B - ETUDE DE NOTRE SERIE .....	72
C - ETUDE DES ENFANTS DE MOINS DE 10 ANS .....	74
D - ETUDE DES REPRISES .....	74
E - ETUDE DES CHOLESTEATOMES IATROGENES .....	74

### RESULTATS FONCTIONNELS

A - INTRODUCTION .....	81
B - ETUDE DE NOTRE SERIE .....	82

### DISCUSSION DES RESULTATS

A - RESULTATS ANATOMIQUES .....	88
B - RESULTATS FONCTIONNELS .....	90
C - COMPARAISON DE NOS RESULTATS AVEC CEUX DES AUTRES SERIES ..	92

<u>INDICATIONS</u> .....	93
--------------------------	----

<u>CONCLUSIONS</u> .....	95
--------------------------	----

<u>BIBLIOGRAPHIE</u> .....	97
----------------------------	----

INTRODUCTION - DEFINITIONS

---

Les myringoplasties et les tympanoplasties type I sont des techniques chirurgicales de fermeture de l'oreille moyenne.

La myringoplastie ne concerne que la reconstruction tympanique. La tympanoplastie type I permet de réaliser en plus une exploration des cavités postérieures, au minimum une antroscopie par voie mastoïdienne.

Le but de ces interventions est de restaurer une anatomie et une fonction aussi proches que possible de la réalité.

Cette chirurgie de l'oreille moyenne s'adresse à l'otite chronique simple ou à ses séquelles, plus rarement aux perforations traumatiques.

L'otite chronique simple est caractérisée avant tout par l'absence de pénétration épidermique dans l'oreille moyenne. Elle ne nécessite donc pas de geste d'exérèse chirurgicale. Il est impératif de conserver le conduit osseux dans sa totalité afin de protéger les cavités postérieures.

Les lésions inflammatoires doivent être maîtrisées de longue date, par un traitement médical, avant l'acte chirurgical.

Nous devons opérer une oreille sèche dans un contexte régional sain surtout chez l'enfant où le facteur tubaire est capital.

Si les risques majeurs de la chirurgie de l'oreille (paralysie faciale, cophose) sont lointains, le tympan reste la frontière entre la muqueuse de l'oreille moyenne et la peau du conduit : le risque de cholestéatome iatrogène existe donc. De plus, toute migration externe de la greffe, tout comblement de l'angle antérieur, viennent aggraver une surdité que l'on croyait améliorer.

Cette étude nous permet de rapporter quelques conclusions concernant 231 interventions de première main (30 myringoplasties et 201 type I) pratiquées sur 199 enfants de 6 à 15 ans dans le Service d'Oto-rhino-laryngologie du C.H.U de GRENOBLE, entre 1966 et 1982. A part, seront étudiées 18 reprises extérieures.



HISTORIQUE

---

Les tentatives précoces de fermeture tympanique avec greffe épidermique à la fin du 19<sup>e</sup> siècle (BERTHOLD, 1878) ont dû être abandonnées à cause des résultats décevants à plus ou moins long terme et surtout du risque de cholestéatome iatrogène.

L'utilisation du tissu conjonctif avec le fascia temporal proposé par ZÖLLNER fut un tournant décisif.

En 1953 apparait la première synthèse sur les tympanoplasties au Congrès d'AMSTERDAM publiée par WULLSTEIN et ZÖLLNER.

STORRS est crédité pour en avoir réalisé les premières aux U.S.A en 1960.

Le fascia temporal reste le matériel le plus utilisé, placé frais, plus ou moins desséché, ce qui en facilite sa manipulation et ne nuit pas à sa tenue. Son prélèvement simple, sa taille éventuellement importante, sa qualité des résultats expliquent son succès.

En 1960, SHEA et TABB proposent le matériel veineux pour la greffe. Il n'est plus utilisé actuellement du fait du risque de rétraction et de nécrose tardive.

D'autres matériaux conjonctifs restent employés :

- le périchondre : excellent mais un peu parcimonieux,
- le cartilage (HERMANN) : solide mais glisse assez souvent et réalise un écran opaque à l'évolution ultérieure dans la caisse,
- le périoste tibial.

Les matériaux conjonctifs conservés sont tentants mais ne raccourcissent pas réellement l'intervention.

Ont été utilisés : le péricarde, le péritoine, la dure-mère, la cornée ...

L'application la plus utilisée actuellement est l'homogreffe tympanique de cadavre (MARQUET, 1966). Elle est fixée dans du formol tamponné puis dans une solution de cialit.

L'homogreffe a pour inconvénient une prise un peu moins régulière et surtout certaines difficultés techniques et de temps pris par le prélèvement et la dissection préalables.

Son avantage est la reconstruction d'une morphologie idéale avec restauration de la forme conique du tympan ainsi que la possibilité de greffer en même temps une partie plus ou moins importante de la chaîne ossiculaire.

RAPPELS ANATOMO-CLINIQUES :

L'OTITE CHRONIQUE SIMPLE

---

L'otite chronique simple est caractérisée par une inflammation chronique du revêtement muqueux de l'oreille moyenne prédominant dans la caisse et une perforation tympanique non marginale. L'absence de pénétration épidermique dans l'oreille moyenne signe son caractère non dangereux.

L'otite chronique simple est l'affection qui fournit, lorsqu'elle est ramenée au stade cicatriciel, les indications de myringoplasties et de tympanoplasties type I.

#### A - PATHOGENIE

##### 1) La trompe d'Eustache

Le dysfonctionnement tubaire est dans l'immense majorité des cas le point de départ d'une otite chronique.

La trompe d'Eustache est indispensable au bon fonctionnement de l'oreille moyenne. Sa défaillance totale conduit à l'atélectasie de ses cavités.

En assurant l'aération des cavités de l'oreille moyenne et l'équilibration des pressions de part et d'autre du tympan, la trompe

d'Eustache facilite le passage des vibrations sonores du milieu aérien extérieur au milieu liquidien labyrinthique. En effet, le système tympano-ossiculaire qui assure cette transmission ne peut vibrer que dans une cavité non virtuelle, aérée.

Par ailleurs, la trompe d'Eustache permet l'élimination des composants renouvelés de la muqueuse de la caisse du tympan.

Elle assure en outre des fonctions plus accessoires de sécrétion et de protection contre la propagation rétrograde des sons vocaux.

La musculature de la trompe d'Eustache fonctionne avec celle du voile expliquant les difficultés rencontrées dans le cadre des malformations du voile.

La muqueuse tubaire prolonge celle du rhinopharynx et des fosses nasales. Une inflammation persistante de ce système doit freiner l'acte chirurgical. Elle nécessite un traitement médical parfois long.

L'omission du facteur tubaire avant la chirurgie par précipitation, ou après la chirurgie par défaut de surveillance post-opératoire, conduit à des échecs de tympanoplastie : otite muqueuse à tympan fermé, poche de rétraction...

## 2) Les végétations adénoïdes

Elles sont souvent de volume important chez l'enfant atteint d'otite chronique.

Elles obstruent le nasopharynx en empêchant le fonctionnement normal de la trompe d'Eustache.

Elles sont source d'infections répétées du fait de la proximité des cavités septiques oropharyngées.

L'adénoïdectomie assèche souvent de façon définitive ou presque un enfant otorrhéique en permanence. Elle est systématique chez les enfants souffrant d'otorrhée chronique.

De même l'amygdalectomie n'est pratiquée qu'en cas d'amygdalite chronique ou de volume important.

### 3) Le terrain

Les muqueuses de la trompe et de la caisse sont identiques.

La muqueuse de l'oreille est constituée à l'instar du recouvrement épithélial des muqueuses nasales, de cellules ciliées parsemées de cellules à mucus avec, dans la profondeur de cet épithélium, des glandes muqueuses typiques de l'arbre respiratoire supérieur.

La couche épithéliale de l'oreille moyenne se comporte comme un véritable "organe vivant" capable de s'adapter à différentes situations en modifiant sa morphologie sous l'influence de facteurs irritatifs externes ou internes : toxiques, infectieux ou allergiques.

La couche épithéliale va tenter d'augmenter le nombre de cellules à mucus et de glandes muqueuses sous-épithéliales au détriment des cellules ciliées.

Cette unité de muqueuse explique la fréquence de leur atteinte diffuse, qu'elle soit d'origine nasale, sinusienne, voire bronchique. On recherche des antécédents de sinusite dans l'enfance, d'asthme.

Plusieurs facteurs entrent en compte dans le terrain : à côté du classique terrain familial otorrhéique, on retrouve les notions de déficit immunitaire local ou général, d'allergie, d'environnement (chauffage excessif, piscine..).

Ces différents facteurs expliquent l'importance d'un traitement médical bien conduit :

- local : . instillations d'une préparation associant Céphalosporine et Cortisone ; en cas de mycose un badigeonnage d'Amphotéricine B est associé. Il faut exclure formellement les gouttes comportant des amino-glucosides qui risquent de provoquer une surdité totale.
  - . aspirations répétées pendant les périodes otorrhéiques, sous microscope.
- général : . immunostimulants,
  - . vaccinothérapie (M.R.V<sup>R</sup>),
  - . oligo-éléments
- crénothérapie généralement sulfureuse, parfois sulfo-arsenicale. Des insufflations tubaires sont avantageusement prescrites au cours des cures.

Ce traitement médical doit être prolongé jusqu'à l'assainissement du terrain repoussant parfois des indications chirurgicales jusqu'à l'âge adulte.

## B - LESIONS ANATOMO-PATHOLOGIQUES

### 1) L'otite chronique simple

Elle présente souvent peu de lésions chez l'enfant en dehors de la nécrose tympanique et d'un oedème de la muqueuse lors des poussées de réchauffement.



L'interrogatoire précise l'évolution otorrhéique variable, intermittente ou prolongée, indolente, sans fétidité sauf par défaut d'hygiène. Il précise le terrain rhinosinusal et général du patient et de sa famille.

L'otomicroscope est employé systématiquement pour préciser l'absence de passage épidermique dans la perforation, sa situation, son caractère non marginal, sa taille.

La muqueuse du fond de caisse doit être appréciée : saine, oedémateuse, parfois bourgeonnante. Dans certains cas un polype inséré sur la perforation doit être enlevé.

L'audiométrie apprécie l'état de l'oreille interne et le déficit transmissionnel qui s'atténue en période d'assèchement si la chaîne est intacte.

Si l'oreille est sèche, il est intéressant de préciser la fonction tubaire par une manométrie tubaire selon la méthode d'HOLMQUIST.

La radiologie a peu d'intérêt. Une incidence de Schuller bilatérale est demandée en cas d'otorrhée de longue date. Toute modification invitera au cours d'une tympanoplastie à vérifier les cavités postérieures.

Bien plus important est l'examen systématique de l'oreille opposée, des fosses nasales et du cavum, à la recherche d'un terrain pathologique.

Ainsi, 3 aspects d'otite chronique simple peuvent être opposés :

\* le premier aspect est le plus simple :

L'otorrhée est apparue à l'occasion d'une baignade ou d'un

rare coryza sur une oreille habituellement sèche. Un traitement médical, en évitant l'instillation d'ototoxiques, va l'assécher rapidement.

Le fond de caisse est sain avec une muqueuse pâle et mince prouvant le bon fonctionnement tubaire.

La mastoïde peut être rigoureusement normale signant la brièveté des périodes otorrhéiques. Sa pneumatisation peut être réduite mais la vérification chirurgicale ne trouve que de grandes cellules saines avec parfois une discrète fibrose.

L'attique est libre.

Une tympanoplastie peut être envisagée après quelques mois de prudence avec un bon pronostic anatomique et fonctionnel.

\* le deuxième aspect est plus sévère :- -----

L'otorrhée s'est installée plus ou moins récemment mais résiste au traitement. Rien ne permet de parler d'un terrain rhinopharyngo-tubaire prédisposé.

Il faut éliminer une mycose, une tuberculose rare chez l'enfant, un diabète et identifier le germe responsable assurant une antibiothérapie adaptée par voie générale.

La restauration d'une manométrie tubaire normale est un bon guide pour fixer les délais d'une tympanoplastie qui par prudence peuvent être estimés à un an.

En cas de surinfection mycotique, nous réalisons une tympanoplastie sur une oreille non otorrhéique, débarassée de sa mycose mais encore inflammatoire afin de couper court à l'évolution.

\* le troisième aspect est l'otorrhée chronique avec terrain pathologique.

Elle correspond à l'ancienne otorrhée tubaire. Les coryzas sont fréquents, voire incessants, souvent compliqués de sinusite. La

muqueuse des oreilles, des fosses nasales et du cavum est infiltrée et oedémateuse. Les deux oreilles sont atteintes. Dans certains cas l'affection diffuse au niveau des bronches.

La mastoïde est en général peu modifiée. Si elle l'est, la vérification chirurgicale ne montre qu'un oedème de la muqueuse tapissant les cellules mastoïdiennes.

L'attique est libre. Les osselets sont tapissés d'une muqueuse succulente.

Le traitement est avant tout général et doit associer vaccinothérapie et crénothérapie. Pendant celle-ci, les insufflations tubaires ont le plus grand intérêt. Les interventions chirurgicales ne peuvent qu'aggraver la situation et ne peuvent être envisagées qu'après de longues années si une stabilisation a été obtenue.

## 2) Lésions particulières : otite chronique séquellaire

a) La lyse de la branche descendante de l'enclume sort du cadre choisi.

b) La tympanosclérose réalise une fibrohyalinose de la sous-muqueuse probablement d'origine auto-immune.

Elle est fréquente quand disséminée avec des plaques tympaniques dans la sous-muqueuse et parfois quelques plaques dans la caisse.

Elle est gênante pour la reconstruction tympanique mais jamais bloquante dans le cadre choisi, sauf s'il s'agit du blocage du manche du marteau par un coin tympanoscléreux antéro-supérieur que l'on peut vérifier et enlever au moment de l'intervention.

c) Les petits passages épidermiques discrets sont à rechercher soigneusement :

- . soit à partir du manche du marteau sur le promontoire,
- . soit à partir de la corde du tympan sur la branche descendante de l'enclume.

Ils constituent de petites difficultés opératoires mais ne font pas sortir l'oreille de ce cadre simple.

d) Les granulomes à cholestérol sont le plus souvent épars dans les cellules mastoïdiennes, rarement plus importants et conglomérés.

Ils se distinguent du tissu de granulation par leur aspect jaunâtre et leur évolution dans un contexte d'inflammation atténuée associé à un trouble de ventilation soit au niveau de la trompe, soit au niveau de l'attique.

Le granulome à cholestérol se cantonne en règle à la mastoïde surtout au niveau de sa pointe ou déborde dans l'antre.

Il témoigne d'une réaction inflammatoire que sa présence entretient et, de ce fait, doit être supprimé pendant l'acte chirurgical.

e) Des amas de type polypeux, fibro-oedémateux, libres, lâchement organisés sous les berges de la perforation peuvent former un pseudo-polype intra-tubaire ou dans le défilé attico-tympanique, ou dans l'attique interne.

TECHNIQUES CHIRURGICALES

---

A - INTRODUCTION

La voie d'abord postéro-supérieure est systématique chez l'enfant, combinée à un lambeau vasculaire pour atteindre le conduit. En effet le conduit osseux, souvent étroit, peut être plus facilement remodelé en arrière et en haut, la vue est meilleure sur l'angle antérieur, enfin les incisions endaurales sont trop souvent le siège de réactions inflammatoires.

Une antroscopie est fréquemment pratiquée, à la fois pour enlever d'éventuelles lésions granulomateuses, pour faciliter la mise en place de la greffe en assurant ainsi l'évacuation d'une éventuelle hyperpression gazeuse dans la caisse et pour aider la prise de la greffe en drainant une réaction séreuse par un drain rétro-auriculaire laissé en place deux jours.

Cette antroscopie transmastoïdienne doit être faite à distance relative du conduit osseux si court chez l'enfant.

B - BASES ANATOMIQUES

1°) LE TYMPAN

Il est constitué de 3 couches :

- . externe : épidermique
- . moyenne : fibreuse
- . interne : muqueuse

a) La couche épidermique

Elle est formée de 3 à 5 assises cellulaires avec des propriétés particulières. C'est une peau dépourvue de poils et d'annexes.

Les mitoses, et donc la croissance cellulaire, s'organisent dans le plan même de la membrane, ce qui implique une migration centrifuge des cellules à partir de l'umbo sur un tympan normal. En cas de perforation, cette migration s'inverse.

La peau de la partie profonde du conduit auditif externe présente les mêmes caractéristiques.

Il existe deux vascularisations : l'une, issue du pôle supérieur, descend le long du manche du marteau pour s'arrêter à l'ombilic, et l'autre périphérique. En fait la vascularisation est si riche qu'elle permet d'assurer la vitalité de n'importe quel lambeau cutané.

Il faut amorcer la reconstruction spontanée de la couche épidermique.

La peau doit arriver au contact de la greffe et même la recouvrir sur tout son pourtour. Sa dissection et son décollement doivent être le plus parfait possible.

Après mise en place de la greffe, la peau antérieure sera replacée soigneusement en vérifiant que la tranche inférieure soit nette et surtout qu'elle ne s'enroule pas.

Pour la partie postérieure, elle sera remise en place par le conduit auditif externe dans les mêmes conditions.

On doit s'assurer de la propreté du conduit auditif externe dont le recouvrement cutané apporte une bonne partie des éléments de vascularisation au greffon, mais qui risque également d'être le point de départ d'une infection secondaire.

L'épiderme de la face externe du tympan s'arrête au bord fibro-épidermique plus ou moins aigu formant la perforation.

Cependant il existe parfois un point de passage discret à rechercher soigneusement au microscope.

#### b) La couche fibreuse

Cette couche moyenne constitue la charpente du tympan.

Elle assure la nutrition et le support des deux couches, épidermique externe, épithéliale interne.

Elle résiste très mal à une agression inflammatoire et elle disparaît en général la première. On peut dire que l'élément essentiel d'une perforation tympanique réside dans la disparition de cette couche.



Il faut donc apporter du tissu conjonctif servant de trame à la reconstruction de la membrane tympanique. Le point essentiel pour réaliser une tympanoplastie consiste à apporter du tissu conjonctif au bon endroit, entre épiderme et muqueuse. La cicatrisation termine spontanément le néo-tympan.

c) La couche muqueuse

Elle est tout à fait semblable au revêtement muqueux de la caisse.

Il faut favoriser la migration de la muqueuse en enlevant la bordure cicatricielle de la perforation et en avivant le bord muqueux.

Si l'on place la greffe au-dessous des restes tympaniques, il faut récliner les restes de la muqueuse de la face interne du tympan.

d) Le bourrelet de Gerlach

Il possède un rôle très important dans la différenciation de la membrane tympanique. Il faut respecter ce fibrocartilage.

Il n'existe aucun argument théorique pour mettre la greffe de tissu conjonctif au-dessus plutôt qu'au-dessous de l'annulus, l'essentiel étant qu'elle soit parfaitement à son contact.

2°) LA MUQUEUSE DE LA CAISSE DU TYMPAN

La muqueuse du fond de caisse est une condition essentielle pré-opératoire de reconstruction fonctionnelle.

L'acte chirurgical et le traitement médical pré-opératoire doivent tenir compte de la fragilité de cette muqueuse. Il faut en effet :

- n'utiliser que des solutions isotoniques, non toxiques, non allergisantes, en thérapeutique locale,

- ne pas traumatiser la muqueuse du promontoire avec les instruments,

- assurer au cours de l'intervention une aération trompe d'Eustache vers mastoïde et un drainage mastoïde vers trompe d'Eustache le plus parfait possible.

### 3°) L'OS MASTOÏDIEN

Dans l'otite chronique simple, il est le plus souvent non atteint.

Parfois il réagit par une lente sclérose aboutissant à une densification des cloisons intercellulaires voire à la disparition de la pneumatisation (mastoïde éburnée).

Dans les cas d'inflammation chronique, la mastoïde peut être le siège d'une granulomatose jaunâtre, constituée de granulome à cholestérol.

Ces différents aspects expliquent l'intérêt de réaliser une tympanoplastie avec exploration des cavités postérieures dans les cas de mastoïdes mal pneumatisées sur les radiographies de Schuller.

## C - BASES PHYSIOLOGIQUES

### 1°) LA TROMPE D'EUSTACHE

Elle doit être fonctionnelle afin d'assurer sa fonction essentielle équiressive. Nous avons déjà vu que toute négligence du facteur tubaire conduit à des échecs de tympanoplastie, avec poche de rétraction, otite muqueuse à tympan fermé.

### 2°) LE TYMPAN

Le tympan est une membrane tendue d'une grande mobilité qui peut réagir à des vibrations sonores de niveau pressionnel très faible. La tension et l'élasticité de la membrane tympanique lui sont données par un double système de fibres radiales et de fibres circulaires.

Le mode de vibration de la membrane tympanique est complexe. Aux fréquences graves, il semble que ce soit le quadrant postéro-supérieur qui donne lieu à une amplitude de déplacement maximal (TONNDORF & KAHNA Technique d'holographie au laser, 1972).

La transmission des sons dans l'oreille moyenne doit être rétablie en tenant compte de la physiologie normale.

L'oreille moyenne est un adaptateur d'impédance entre la basse impédance de l'air dans le conduit auditif externe et la haute impédance des liquides de l'oreille interne.

En effet, il existerait une perte de 30 dB si les vibrations aériennes étaient transmises directement à l'oreille interne. Un double système d'amplification supplée ce déficit :

\* première amplification résultant de l'effet de levier de la chaîne ossiculaire.

Les forces qui s'exercent sur la membrane tympanique sont transmises à la membrane de la fenêtré ovale avec un coefficient d'amplification de 1,3.

La disposition conique du tympan semble importante pour l'effet de levier (TONNDORF).

\* deuxième amplification due à la différence de surface entre le tympan et la platine de l'étrier.

Le tympan a une surface de 85 mm<sup>2</sup> mais du fait de ses attaches les 2/3 seulement de sa surface vibrent, soit 55 mm<sup>2</sup>.

La surface de la platine est de 3,2 mm<sup>2</sup>.

Il en résulte une amplification de  $55/3,2$ , soit 17.

Finalement, si l'on tient compte des deux mécanismes d'amplification, le calcul montre que l'étrier exerce sur les liquides endolabyrinthiques une pression  $17 \times 1,3 = 22$  fois plus grande que la pression acoustique au niveau du tympan.

Cette amplification de pression correspond à un gain de 27 dB qui compense la perte de 30 dB due à l'existence d'un interface air/liquide de l'oreille interne.

En réalité, cette fonction est un peu plus complexe. Le coefficient de transmission dépend de la fréquence. Il y a plus de perte sur les fréquences graves que sur les aigus.

La charge de la membrane tympanique abaisse la fréquence de résonance du système tympano-ossiculaire entraînant un gain en conduction osseuse pour les fréquences inférieures et une perte pour les

fréquences supérieures.

En définitive, certaines règles fondamentales de la tympanoplastie sont déduites de la physiologie :

- Une surface tympanique plus large améliore la conduction des fréquences inférieures à 2000 Hz, elle réduit la conduction des fréquences supérieures.

En outre, rappelons ici qu'un élargissement excessif de la surface tympanique est un facteur de rétraction du néo-tympan car la fonction équipressive de la trompe n'est plus assurée.

- Il est nécessaire de bien tendre la greffe pour ne pas avoir une future membrane trop vaste et flottante.

- Il faut réaliser une jonction intime entre la greffe et le manche du marteau.

- Nécessité d'une conservation parfaite du sinus tympano-méatal antérieur, angle que fait la paroi antérieure du conduit avec la membrane tympanique. Sa détérioration et son comblement peuvent entraîner un déficit auditif.

- Une greffe trop épaisse ou un système ossiculaire trop chargé abaisse la fréquence de résonance du système tympano-ossiculaire entraînant une perte de conduction osseuse pour les fréquences aiguës.

## D - ANESTHESIE

Les tympanoplasties se font toujours sous anesthésie générale chez l'enfant.

L'anesthésie vise à participer au confort technique du chirurgien en assurant un champ opératoire aussi exsangue que possible.

L'hypotension est obtenue en jouant directement sur l'action hypotensive des agents anesthésiques. Dans le Service, nous n'utilisons pas d'hypotension pharmacologique chez l'enfant.

Quels que soient les protocoles pharmacologiques, il faut insister sur les données qui conditionnent leur efficacité :

1) Une ventilation bien réglée avec de petits volumes, de petites pressions et un peu de pression négative.

. L'hypercapnie et l'hypoxie favorisent le saignement par l'hypertension et la vaso-dilatation qu'elles engendrent.

. Des volumes d'insufflation excessifs entraînent une stase veineuse céphalique en entravant le retour veineux aux cavités cardiaques droites.

En cas de saignement important, une ventilation manuelle est nécessaire.

2) La stabilité anesthésique : Elle conditionne la stabilité tensionnelle. On doit à tout prix éviter de "laisser monter" une hypotension obtenue par une anesthésie induite sans cahot et bien établie. Cette tension se

situé en 60 et 80 mm Hg chez l'enfant.

Le protocole le plus souvent employé est :

- . une anesthésie au Penthotal<sup>R</sup>
- . analgésie au Fentanyl<sup>R</sup>
- . intubation sous Narcuran<sup>R</sup>
- . entretien à l'Halotane (Fluothane<sup>R</sup>).

La stabilité anesthésique est maintenue avec du Fentanyl ou du Fluothane.

E - POSITION OPERATOIRE

Le malade est en décubitus dorsal et proclive.

Son visage est orienté vers l'anesthésiste, sans rotation excessive, la surface cutanée de la mastoïde située dans un plan oblique en arrière et en dehors.

Une têtère mousse cale la tête sans la fixer.

La stabilité est assurée tout en permettant une éventuelle mobilisation céphalique au cours de l'intervention.



## F - LE MATERIEL DE GREFFE

Il est constitué par du tissu conjonctif. Deux matériaux sont utilisés couramment :

### 1) L'aponévrose temporale

- Elle est constituée de fibres collagènes toutes orientées dans le même sens. Ce tissu particulier est caractérisé par une forte résistance aux conditions trophiques défavorables grâce à sa richesse en collagène et en mucopolysaccharides, et sa pauvreté en vaisseaux et en cellules. Cette pauvreté explique ses faibles exigences métaboliques.

- Elle est facile à prélever en début d'intervention dans la région rétro-auriculaire.

- Sa surface peut être très importante.

- Son épaisseur est à conserver car parfois elle s'atrophie légèrement.

- Elle est essorée à la compresse puis étirée sur une lame de verre où elle est laissée à déshydrater, parfois sous la lumière de scialytique afin d'en faciliter la pose.

### 2) Le péricondre

- Il est formé de fibres élastiques et collagènes entrecroisées. C'est un tissu plus vascularisé que l'aponévrose temporale, donc plus exigeant théoriquement sur le plan métabolique.

- Il est moins facile à obtenir puisque son prélèvement exige une incision supplémentaire.

- Sa surface est réduite même si l'on prend soin de prélever le péri-chondre sur les deux faces du cartilage du tragus et dans leur continuité.

- Il a l'avantage d'être plus résistant tout en étant plus mince. Il a une excellente tenue.

Sont utilisés parfois péri-chondre et fascia lorsque ce dernier est trop mince.

L'homogreffe n'est jamais utilisée dans le Service pour des réfections tympaniques isolées.

Le cartilage n'a été utilisé que dans un très petit nombre de cas chez l'adulte, et abandonné dans cet usage.

#### G - L'ASEPSIE

- L'asepsie de la partie cutanée, pavillon et région rétro-auriculaire, se fait au phénylmercure boraté (Merfène<sup>R</sup>),

- celle du conduit auditif externe au Merthiolate (Merseptyl<sup>R</sup>) car avec le Merfène il existe un risque d'atteinte cochléaire.

H - VOIE D'ABORD : Incision cutanée - Prélèvement du fascia

La voie d'abord doit assurer une claire vision sur toute la surface à greffer et doit habituellement tenir compte du prélèvement du greffon.

Plus l'axe de vision est postérieur, plus facilement il évite cet obstacle. Ainsi nous utilisons la voie d'abord postéro-supérieure.

L'incision rétro-auriculaire est très en arrière dans la zone pileuse pour des raisons esthétiques.

Elle se fait à 2 à 3 cm en arrière du sillon rétro-auriculaire pour la partie verticale qui se courbe pour atteindre la pointe mastoïdienne et à 1 cm au-dessus pour la portion horizontale.

Cette incision se fait jusqu'au plan aponévrotique.

Le prélèvement du greffon de fascia est taillé deux ou trois fois plus large que la surface du tympan pour couvrir une bonne partie de la paroi postérieure et supérieure du conduit auditif externe.

La greffe est exprimée à la compresse et étirée sur une plaque de verre où elle sèche plus ou moins suivant la durée de l'intervention.

Le bistouri électrique incise alors verticalement le surtout périosté mastoïdien et horizontalement la jonction de ce surtout et du muscle temporal pour tailler un petit lambeau triangulaire centré sur le conduit auditif externe. Ce lambeau est décollé, fournissant le plan de clivage jusqu'au conduit au bistouri électrique ou à la rugine. Le microscope est alors utilisé pour le reste de l'intervention.

## I - TAILLE D'UN LAMBEAU VASCULAIRE

### 1) Dans le conduit

Le conduit auditif externe est ouvert en traçant dans le conduit lui-même un lambeau postéro-supérieur ou lambeau vasculaire.

Cette zone décollable correspond grossièrement à la peau comprise entre, en haut et en avant, la suture tympano-squameuse, et, en bas et en arrière, la suture tympano-mastoïdienne, ou plus exactement : en haut et en avant, la jonction des parois antérieure et supérieure du conduit, et en bas et en arrière, l'union des parois postérieure et inférieure du conduit. Ces deux incisions sont faites au bistouri falciforme et commencent immédiatement en dehors de l'annulus pour aller jusqu'à la limite externe du conduit auditif externe osseux.

On infiltre entre tragus et hélix avec de la Xylocaïne adrénalinée avant d'inciser et de décoller.

Il faut faire attention de ne pas pratiquer d'incisions vasculaires trop externes car le conduit auditif externe est court chez l'enfant et on pourrait avoir un risque de migration épidermique dans une antroscopie.

### 2) Par voie postérieure

L'écarteur est alors placé dans l'incision rétro-auriculaire dégageant l'amorce du conduit selon le même axe de vision.

Au bistouri lenticulaire droit, le lambeau vasculaire est décollé d'abord latéralement jusqu'aux deux incisions, puis en profondeur jusqu'au tympan en amorçant, au besoin jusqu'à la perforation, le décollement épidermique. Le décollement de l'épiderme tapissant le Shrapnell

est particulièrement soigné. Il est relevé en bloc avec le tissu conjonctif qui le supporte.

Le décollement du lambeau est parfois délicat au niveau des sutures tympano-mastoïdiennes et surtout tympano-squameuses. Il faut éviter les déchirures en employant :

- au niveau de l'épine de Henlé la rugine ou éventuellement la gouge pour supprimer l'épine après décollement,

- au niveau de l'épine tympanale antérieure : donner un coup de bistouri électrique sur sa face supérieure, puis avec un bistouri de Plester on peut dégager l'épine.

On décolle la paroi inférieure du conduit auditif externe pour pouvoir plaquer en avant le lambeau vasculaire.

Le lambeau vasculaire est alors refoulé dans le conduit membraneux qui est chargé par l'écarteur ; le conduit est largement dégagé.

J - REMODELAGE DU C.A.E

S'il est exceptionnellement admis d'avoir à fraiser la paroi antérieure du conduit, il faut bien souvent remodeler ses parois supérieure, postérieure et parfois inférieure car le conduit affecte souvent une disposition en bourse.

Si l'on doit fraiser, il faut mettre du gelfoam dans la caisse pour éviter la pénétration de poudre d'os dans la trompe.

Des saillies osseuses sont parfois gênantes et doivent être supprimées : l'épine tympanale antérieure, l'épine de Henlé et même quelques millimètres du versant antérieur du bord postérieur du conduit auditif externe.

K - PREPARATION DU TYMPAN

La greffe doit être au contact de la fibreuse. Elle peut être placée sur les restes tympaniques (overlay) ou sous les restes tympaniques (inlay)

Overlay

Cette technique est relativement facile en cas de tympan épais et perforation moyenne ou large à bord rigide.

Le bistouri de Plester attaque au ras de l'annulus les lignes de section antéro-supérieure et postéro-supérieure libérées par le relèvement du lambeau vasculaire. Cette dissection relève progressivement la peau du tympan et de l'annulus, puis la face antérieure du conduit auditif externe au ras de l'os.

Pour garder un contrôle visuel parfait, il faut utiliser la bascule latérale de la table vers l'anesthésiste pour dégager cet angle antérieur.

Le décollement commencé habituellement par la région haute de l'annulus gagne ainsi sa partie moyenne. Il est alors repris par la région postéro-inférieure et complété jusqu'à être total. Il est forcément plus important à la partie supérieure de la face antérieure et à la partie postérieure de la face inférieure du conduit et plus limité, 2 à 3 mm, à la partie toute antérieure.

Au microcrochet acéré, puis à la pince-cupule très fine, le bord fibro-épidermique de la perforation est supprimé et le manche du marteau soigneusement désépidermisé.

### Inlay

Nous avons utilisé deux aspects de cette technique.

a) le premier est la fermeture d'une perforation postérieure en cherchant un appui sur le manche du marteau et sur le sulcus inférieur.

Après avoir taillé un lambeau vasculaire, il faut supprimer le bourrelet fibro-épidermique de la perforation avant de commencer les décollements.

On soulève un lambeau tympanique en disséquant en bloc l'annulus et le tympan, en arrière et en bas.

On décolle le manche du marteau. La face postérieure du manche du marteau est incisée et le tympan soigneusement décollé, au moins sur ses 3/4 supérieurs et parfois totalement selon la taille de la perforation.

Vers le bas, l'annulus est décollé du sulcus jusqu'à gagner un appui suffisant pour la portion inférieure de la greffe.

b) le deuxième aspect est la fermeture d'une perforation totale. Dans certains cas, plutôt que de disséquer la peau de l'annulus, on peut remonter annulus et peau antéro-inférieure sur quelques millimètres. Avant tout décollement, il faut supprimer le bourrelet fibro-épidermique de la perforation. L'annulus antéro-inférieur est méthodiquement disséqué du sulcus en gardant sa continuité avec la peau antéro-inférieure. Pour que ce soit possible, il faut que l'annulus soit parfaitement souple, sans être infiltré de tympanosclérose.

La dissection doit être soignée au niveau du manche du marteau.

Il faut dans cette technique enlever le maximum de muqueuse sous les restes tympaniques. Si on laisse de la muqueuse entre la greffe



et la peau recouvrant la perforation, on peut avoir un myringite d'ue aux s'ecr'etions muqueuses.

Cette technique est employ'ee 'egalement dans les petites perforations sur tympan mince.

L - VERIFICATION DE LA CAISSE

Quelle que soit la technique, il est important de rechercher et d'enlever un éventuel feutrage fibro-oedémateux prolongeant pour ainsi dire le bourrelet fibro-épidermique sous les berges de la perforation. Il se prolonge parfois par de petits polypes fibro-oedémateux volontiers engagés dans la trompe ou dans le défilé interattico-tympanique.

Si la trompe est suspecte, il faut la cathétériser (crino-tube).

Le dernier geste, si l'importance du déficit audiométrique le rend nécessaire, est la vérification de la mobilité et de la continuité de la chaîne des osselets. Dans ces formes où le doute est permis, la perforation est large et il est assez facile, en basculant la table vers l'opérateur et en inclinant le microscope vers le haut, de voir au moins le bouton de l'étrier couvert par la branche descendante de l'enclume, soit par l'angle postéro-supérieur de la perforation, soit en décollant l'annulus. On apprécie la transmission des mouvements discrets imprimés au manche du marteau.

M - MISE EN PLACE DE LA GREFFE

La greffe est alors décollée de sa plaque de verre, puis régularisée. Si elle est sèche, elle est réhydratée par immersion dans du sérum.

1) En overlay

Profitant de sa relative rigidité, on l'introduit à la pince puis on la guide à la pointe ou au grand crochet et à l'aspirateur jusqu'à atteindre largement le conduit osseux en bas et surtout en avant, tandis qu'en arrière elle tapisse amplement les parois supérieure et postérieure du conduit. On conicise la greffe par ablation d'un secteur.

La peau antéro-inférieure est déroulée soigneusement pour éviter toute inclusion épidermique.

Elle est reposée sur le fascia en marquant soigneusement l'angle antéro-inférieur du conduit. Pour cela la peau est décollée pour mordre franchement sur la greffe en épidermisant d'emblée cet angle. De petits blocs de gelfoam humides sont soigneusement tassés à ce niveau.

Le lambeau vasculaire est alors vérifié. Un bloc de gelfoam appuyé à sa face postérieure le maintient en avant. Les écarteurs sont relâchés. Le pavillon de l'oreille reprend sa place.

Par le conduit cartilagineux, le lambeau vascularisé est déroulé en supprimant le bloc de gelfoam sous-jacent et en soulevant son

bord inférieur au crochet fin. Il est aussitôt reposé sur le fascia, retrouvant ainsi sa place initiale. Des blocs de gelfoam de bonne taille sont placés dans le conduit jusqu'au méat.

Lorsque la perforation est totale ou subtotale, il est de bonne règle d'utiliser l'artifice de la greffe fendue glissée en dedans du manche du marteau. Avant d'humecter la greffe, une encoche triangulaire est taillée dedans de façon à ce que la distance entre le sommet de l'encoche et le bord inférieur de la greffe corresponde au moins à la hauteur du tympan. Le triangle amputé est conservé. La greffe est humectée et glissée sous le lambeau cutané. Le sommet de l'encoche est abaissé et glissé en dedans du manche du marteau à l'aide d'un grand crochet puis remonté jusqu'au niveau approximatif du col du marteau. Les cornes formées par la greffe en avant et en arrière sont ramenées l'une sur l'autre contre la paroi supérieure du conduit tandis que la greffe est ajustée sur l'annulus et le conduit. Elle prend ainsi une forme conique. Le manche du marteau dénudé est habillé par le triangle aponévrotique replacé sur le manche et la partie basse de l'entrecroisement de la greffe. La peau antéro-inférieure est alors ajustée, puis le lambeau vasculaire. Ce montage donne une greffe conique, étroitement solidaire du manche du marteau.

## 2) En inlay

La greffe est placée sous le lambeau formé par le tympan et la peau attenante. Elle est alors scellée par une ou deux plaques de gelfoam pressées passant en pont sur la zone de raccordement. Le lambeau vasculaire est remis en place et le conduit rempli de gelfoam de calibre croissant.

N - FERMETURE

Le lambeau fibro-musculaire doit être soigneusement tendu et réajusté par un plan au catgut de façon à éviter toute ptose du conduit.

La suture postérieure est faite en deux plans : catgut pour le périoste, soie pour la peau.

O - TECHNIQUES PARTICULIERES

1° Dépose de la peau antéro-inférieure du conduit (technique de SHEEHY)

Cette technique a été systématiquement employée dans le Service quelques années à partir de 1966. Elle a été progressivement abandonnée au profit des techniques de relèvement partiel de la peau antéro-inférieure du conduit et de la greffe en underlay. Elle est actuellement réservée depuis plus de 10 ans aux cas où la vision de l'angle antérieur est indispensable et ne peut être réalisée que par ce procédé (perforation antérieure, voussure gênante, exostose).

Après la taille d'un lambeau vasculaire, la peau antéro-inférieure du conduit est incisée à la limite des conduits osseux et cartilagineux, entre les deux incisions limitant le lambeau vasculaire. Elle est décollée du plan osseux de dehors en dedans, d'abord difficilement puis facilement. Son décollement est terminé de haut en bas et d'arrière en avant. La peau libérée est conservée dans du sérum.

A la fraise coupante de taille décroissante, il est alors possible de supprimer la voussure antérieure et inférieure du conduit auditif osseux, en veillant à ne pas pénétrer l'articulation temporo-maxillaire, ou du moins à préserver son périoste. Au voisinage de l'apophyse externe du marteau, parfois surplombée par l'os, il faut éviter tout contact de la fraise et choisir des fraises diamantées de petite taille. Le fraisage de la paroi antérieure donne 100 à 110 dB au labyrinthe (MARQUET).

L'angle antéro-inférieur du conduit devient ainsi parfaitement accessible. Il est vérifié au bistouri lenticulaire coudé. Tout reliquat épidermique est supprimé. Les restes tympaniques sont désépidermisés dans la continuité de la dissection de la peau antéro-inférieure. Le bord libre fibro-épidermique de la perforation est supprimé.

La greffe de fascia est régularisée puis rehydratée. Elle tapisse largement les parois supérieures et postérieures du conduit et s'appuie en avant sur l'annulus et le sulcus, remontant parfois discrètement sur la face antérieure et inférieure si l'appui est insuffisant. La peau antéro-inférieure est reposée sur le fascia en marquant soigneusement l'angle antéro-inférieur du conduit. Pour cela la peau est légèrement décalée pour mordre franchement sur la greffe en épidermisant d'emblée cet angle. De petits blocs de gelfoam sont soigneusement tassés à ce niveau et après remise en place du lambeau vasculaire l'ensemble du conduit est rempli de gelfoam.

## 2° Perforation postérieure de petite taille

Si la perforation est de petite taille, on peut actuellement limiter le décollement en glissant sous le tympan une lame de périchondre fixée par de la colle au fibrinogène à la face profonde du tympan et aux berges de la perforation là encore débarrassée de son bourrelet.

### 3° Antroscopie par voie mastoïdienne pour les tympanoplasties type I

La voie d'abord postéro-supérieure avec prélèvement du fascia est semblable à celle décrite précédemment.

La préparation du lit de la greffe est suivie de la mise en place d'un fragment de gelfoam dans la partie profonde du conduit auditif externe pour éviter les projections de poussière d'os.

La fraise attaque la corticale mastoïdienne à quelques millimètres en arrière de l'épine de Henlé en mordant vers le bas dans la mastoïde plutôt que vers le haut où la méninge est volontiers procidente. Très souvent, la progression est guidée par les cellules mastoïdiennes. Si la mastoïde est très éburnée, il est prudent de se repérer sur l'angle postéro-supérieur du cadre tympanal, tout en pensant à l'obliquité plus ou moins grande de l'oreille moyenne par rapport à la corticale mastoïdienne. La taille respecte totalement le conduit osseux en lui laissant une épaisseur de 3 millimètres environ. Dans les cas difficiles où le sinus latéral est procident, il faut s'approcher de la méninge jusqu'à en identifier par transparence l'aspect rosé.

Si l'antre est normale et si les cellules mastoïdiennes traversées sont saines, on se contente de vérifier le passage normal du sérum de l'antre à la caisse. Parfois le sérum ne passe pas. Il suffit généralement au cours de la vérification de la région de la fosse ovale de dilacérer au crochet le feutrage délicat situé en avant de l'étrier, entre lui et le tendon du marteau, pour rétablir l'orifice antro-attico-tympanique.

Si l'antre est saine, mais si les cellules mastoïdiennes sont malades, il faut les supprimer. L'aditus est bourré par du gelfoam et la mastoïde fraisée jusqu'aux cellules saines ou à la corticale. Il s'agit souvent de granulome à cholestérol remplissant les cellules d'un tissu jaunâtre.

Les cloisons intercellulaires sont très fragiles, alors que la corticale est solide. Quant la mastoïdectomie est achevée, le gelfoam est enlevé et le passage du sérum est vérifié. Il est parfois nécessaire d'ouvrir l'aditus pour gagner une vue oblique sur l'attique interne et dilacérer quelques feutrages.

Si l'antre et les cellules mastoïdiennes sont malades, on doit pousser l'antro-attico-mastoïdectomie comme dans les cholestéatomas avec séparation incudo-stapédienne en cas de chaîne continue. Ce type de lésions ne correspond plus à une simple tympanoplastie type I.



P - SOINS POST-OPERATOIRES

. En fin d'intervention, un pansement compressif est laissé 2 jours. Un pansement léger est placé les 10 jours suivants, renouvelé tous les 2 ou 3 jours.

Dans les tympanoplasties type I, un drain est systématiquement laissé dans l'antrotomie. Il est enlevé au deuxième jour.

. Les fils sont enlevés au 7<sup>e</sup>-8<sup>e</sup> jour.

. L'oreille est tenue fermée jusqu'au 2<sup>e</sup> jour.

. La première aspiration est obligatoirement faite sous microscope. Elle constate généralement une greffe partiellement ou totalement envahie par un fin réseau vasculaire venu des deux extrémités cutanées, peau antéro-inférieure et lambeau vasculaire. Une zone centrale blanche est généralement visible.

Parfois l'aspect de la greffe reste blanc et atone ; dans l'immense majorité des cas, elle sera vascularisée et épidermée avec quelques jours de retard.

. Des instillations d'un mélange d'antibiotique non ototoxique et corticoïdes sont alors effectuées quotidiennement, ou un poudrage d'un mélange analogue est administré lors de chaque consultation, tous les 8 à 15 jours suivant l'allure de la greffe.

. La cicatrisation est obtenue en 15 à 30 jours chez l'enfant.

. De l'alcool boraté est alors prescrit pendant deux mois environ pour obtenir une épidermisation solide.

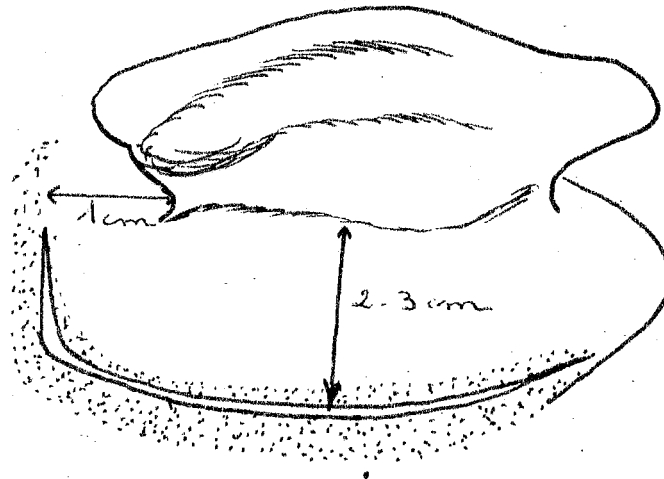
Une hospitalisation de 4 jours est généralement suffisante. Le reste du traitement se fait de façon ambulatoire.

Une antibiothérapie n'est assurée que pendant la durée de l'hospitalisation.

Le conduit auditif externe doit rester ouvert dès la première aspiration pour éviter toute macération.

- VOIE D'ABORD -

=====

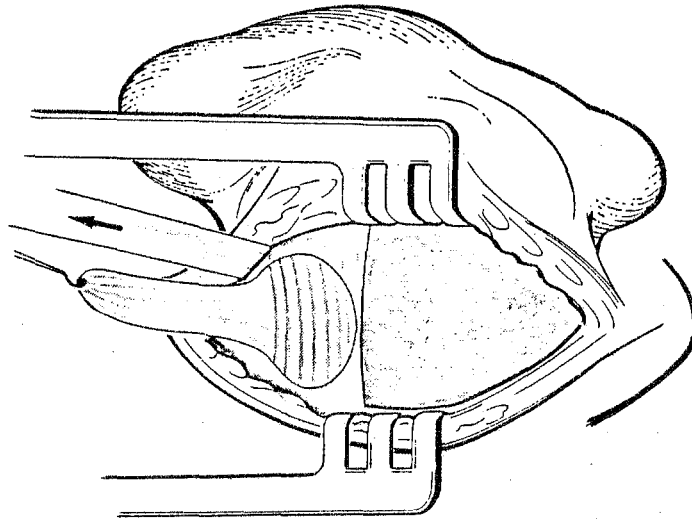


INCISION CUTANEE POSTERO SUPERIEURE :

A 2-3 centimètres en arrière du sillon rétro-auriculaire pour la partie verticale dans la zone pileuse.

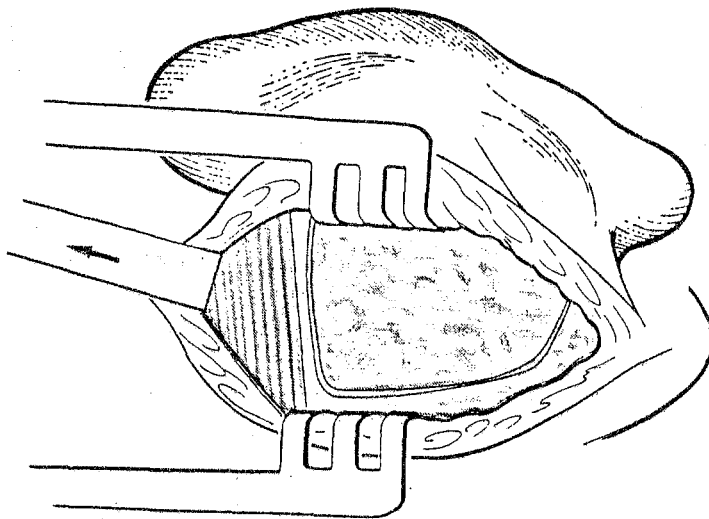
A 1 centimètre au dessus pour sa partie horizontale.

Elle va jusqu'à l'aponévrose temporale.



PRELEVEMENT DU GREFFON APONEVROTIQUE DE FASCIA TEMPORALIS :


La greffe est taillée deux à trois fois plus large que la surface tympanique.



TAILLE DU SURTOUT PERIOSTE COUVRANT LA MASTOIDE.

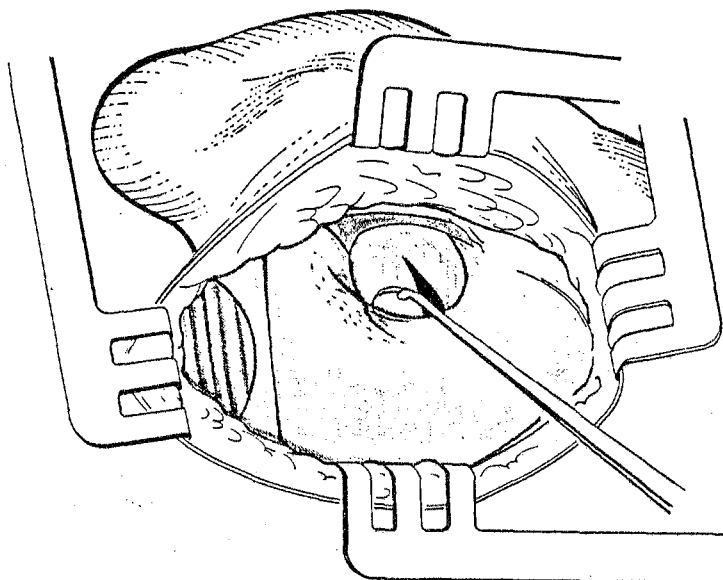
Ce surtout devra être suturé sous tension en fin d'intervention pour remodeler le conduit.

- TAILLE DU LAMBEAU VASCULAIRE -



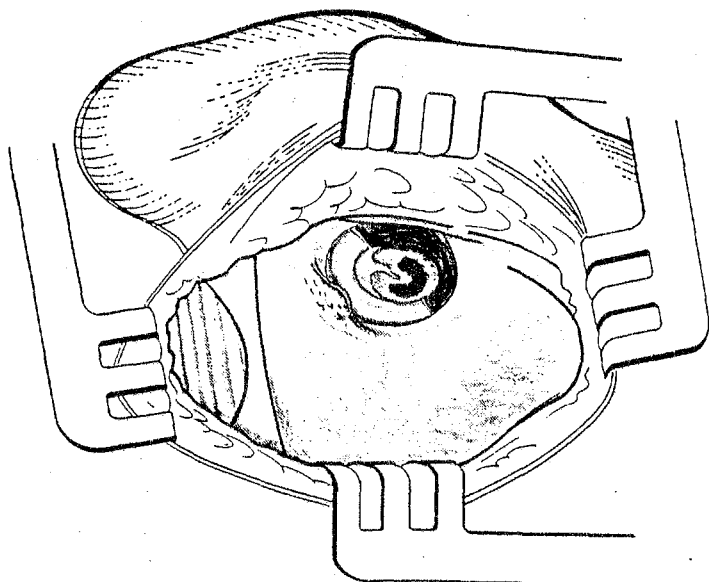
SOUS MICROSCOPE, TAILLE DANS LE CONDUIT DU LAMBEAU VASCULAIRE :

Le bistouri falciforme incise la peau du conduit jusqu'à l'os à la jonction des parois antérieure et supérieure d'une part et des parois inférieure et postérieure d'autre part. (Sur une oreille droite de 1 heure à 7 heures).



DISSECTION DU LAMBEAU "VASCULAIRE" PAR VOIE POSTERIEURE :

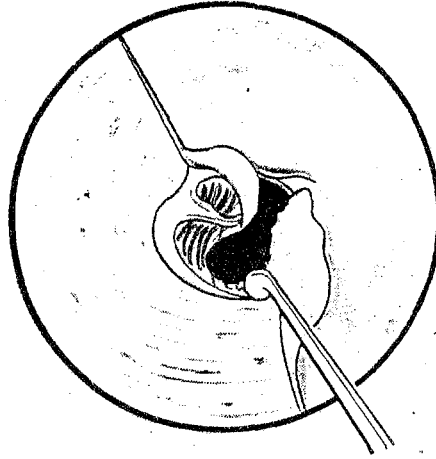
Le bistouri lenticulaire droit dissèque le lambeau au ras de l'os jusqu'à l'épiderme tympanique. Les sutures tymano-mastoïdienne et tymano-squameuse souvent adhérentes doivent être dégagées soigneusement.



LE LAMBEAU "VASCULAIRE" EST REFOULE DANS LE CONDUIT AUDITIF EXTERNE QUI EST CHARGE PAR L'ECARTEUR :

La vue est alors excellente sur le tympan. Elle peut être améliorée sur l'annulus antérieur en fraisant l'épine tympanale antérieure et surtout l'épine de Henlé et parfois discrètement le rebord postérieur du conduit osseux.

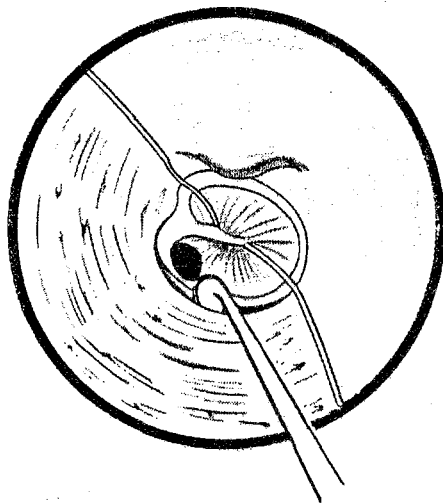
1) EN OVERLAY



DISSECTION DE L'EPITHELIUM TYMPANIQUE ET DE LA PARTIE JUXTA-ANNULAIRE DE LA PEAU ANTERO-INFERIEURE DU CONDUIT :

Le bistouri de plester attaque au ras de l'annulus les lignes de section antéro-supérieure et postéro-supérieure libérées par le relèvement du lambeau vasculaire. Le décollement commencé habituellement par la région haute de l'annulus gagne sa partie moyenne. Il est alors repris par la région postéro-inférieure et complétée jusqu'à être total.

2) EN INLAY

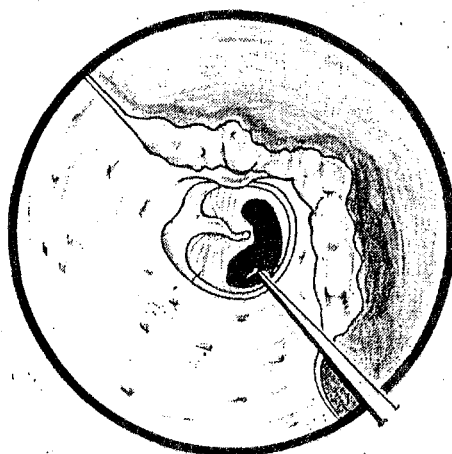


PREPARATION DU LIT DE GREFFE :

On supprime le bourelet fibro-épidermique de la perforation avant de commencer le décollement. On soulève un lambeau tympanique en disséquant en bloc l'annulus et le tympan.

- VERIFICATION DE LA CAISSE -

=====



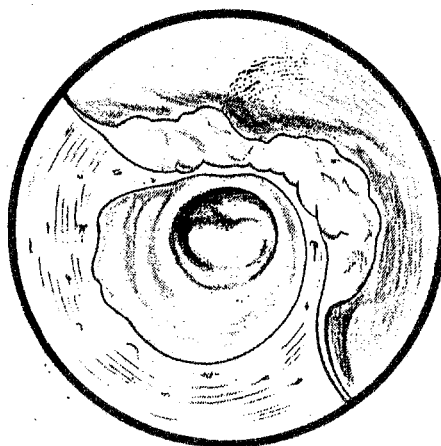
VERIFICATION DE LA CAISSE SOUS LES BERGES DE LA PERFORATION :

Le grand crochet cherche à ramener le sac fibro-oedémateux entourant parfois la perforation et prolongé parfois de polypes fibro-oedémateux dans la trompe et la gouttière postérieure de la caisse.

- MISE EN PLACE DE LA GREFFE -

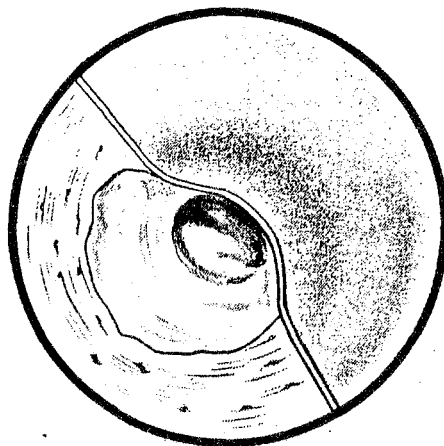
=====

1) **EN OVERLAY**



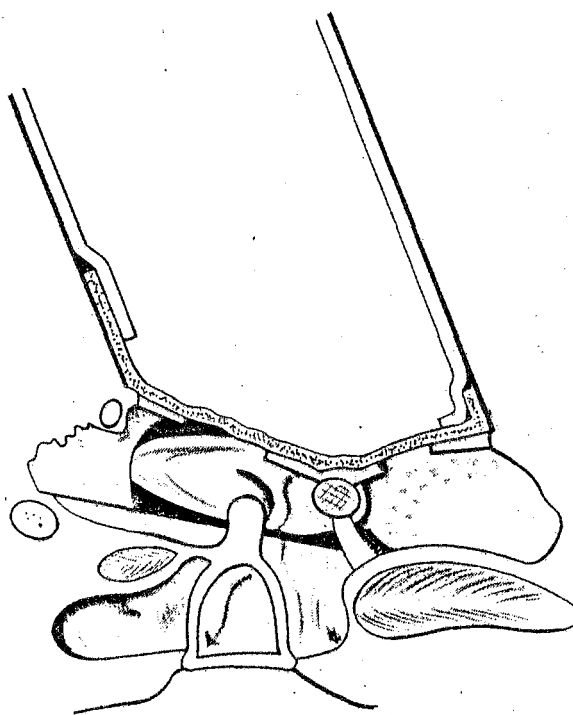
A la pointe ou au grand crochet et à l'aspirateur, on ajuste soigneusement la greffe jusqu'à atteindre largement le conduit osseux en bas et surtout en avant tandis qu'en arrière, elle tapisse amplement les parois supérieure et postérieure du conduit.





LA PEAU ANTERO-INFERIEURE EST REPOSEE SUR LA GREFFE :

En marquant soigneusement l'angle antéro-inférieur par de petits cubes de gelfoam humides soigneusement tassés.

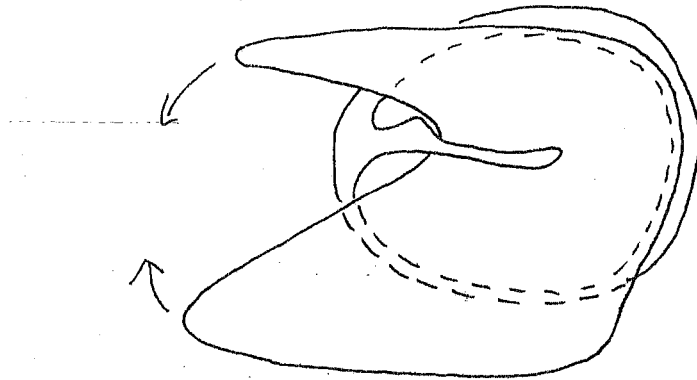


PAR LE CONDUIT, REPOSITION DU LAMBEAU VASCULAIRE SUR LA PARTIE POSTERIEURE ET SUPERIEURE ET SUPERIEURE DE LA GREFFE. (COUPE HORIZONTALE).

- En avant, la peau antéro-inférieure marque l'angle antérieur.
- En arrière, le lambeau vasculaire éutané amorce le revêtement épidermique de la de la greffe.

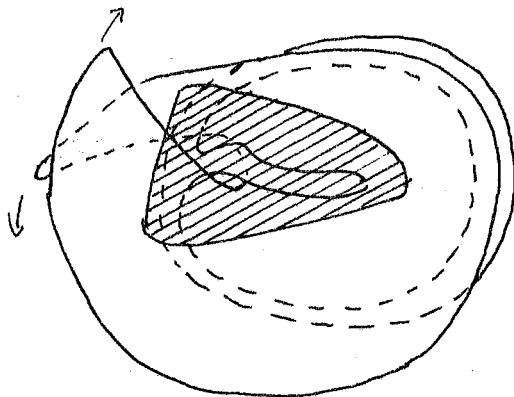
PERFORATION TOTALE OU SUBTOTALE

ARTIFICE DE LA GREFFE FENDUE



Avant d'humecter la greffe, une encoche triangulaire est taillée dedans de façon à ce que la distance entre le sommet de l'encoche et le bord inférieur de la greffe corresponde au moins à la hauteur du tympan.

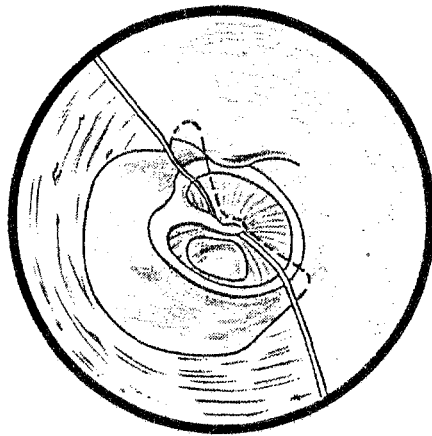
Le sommet de l'encoche est glissé en dedans du manche du marteau au grand crochet puis remonté jusqu'au niveau du col du marteau.



Les cornes formées par la greffe en avant et en arrière sont ramenées l'une sur l'autre contre la paroi supérieure du conduit tandis que la greffe est ajustée sur l'annulus et le conduit.

Le manche du marteau dénudé est habillé par le triangle aponévrotique.

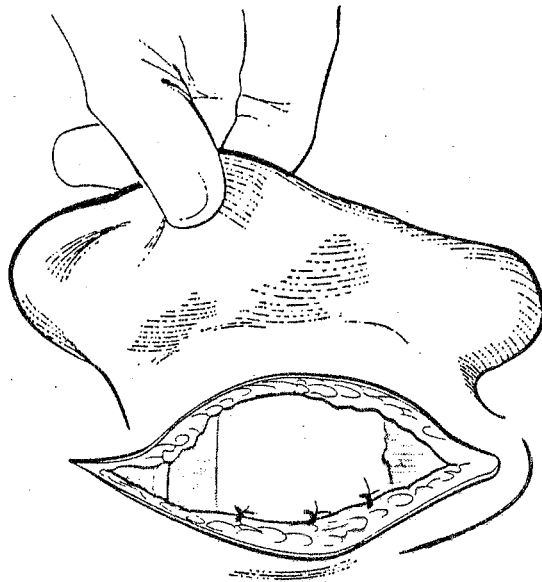
2) **EN INLAY**



La greffe est placé sous le lambeau formé par le tympan et la peau attenante. Elle est alors scellée par une ou deux plaques de gelfoam pressées passant en pont sur la zone de raccordement. Le lambeau vasculaire est remis en place.

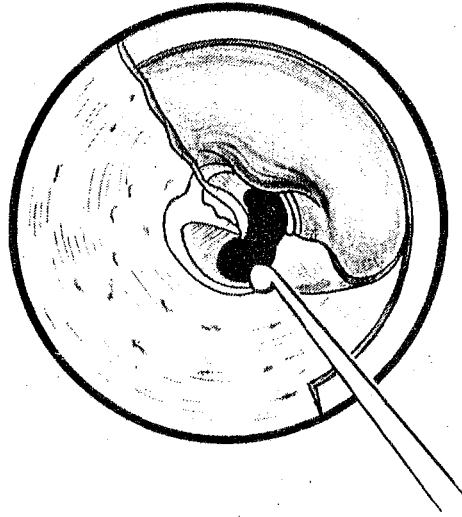
- FERMETURE -

=====



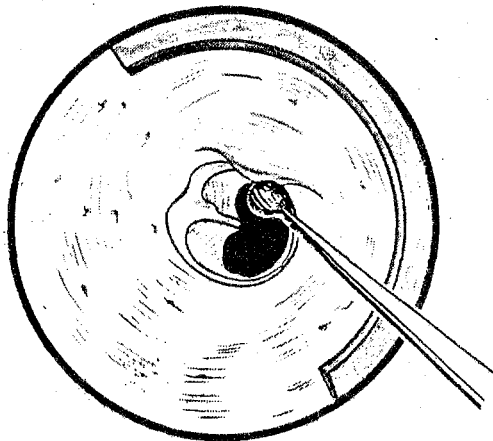
Le lambeau fibro-musculaire doit être soigneusement tendu et réajusté par un plan au catgut de façon à éviter toute ptose du conduit.

La suture postérieure est faite en deux plans : catgut pour le périoste, soie pour la peau.



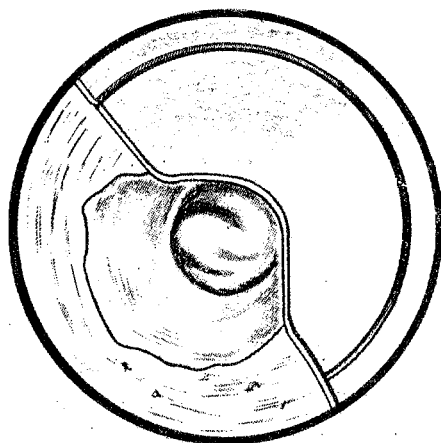
ABLATION DE LA PEAU ANTERO-INFERIEURE DU CONDUIT.

Lorsque la voussure antérieure masque totalement l'annulus antérieur. Il est nécessaire d'employer la technique de SHEEHY.



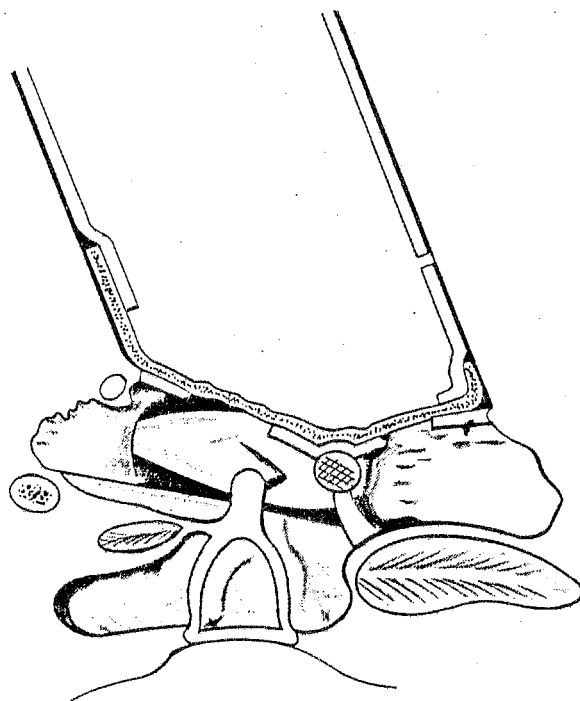
FRAISAGE DE LA VOUSURE OSSEUSE.

Les fraises coupantes puis diamantées, de taille décroissante, suppriment la voussure antérieure et inférieure en allant de la superficie à la profondeur. Ne jamais toucher l'apophyse externe du marteau avec la fraise.



MISE EN PLACE DE LA GREFFE ET REPOSE DE LA PEAU ANTERO-INFERIEURE SUR LE CONDUIT.

La peau est légèrement décalée en profondeur pour mordre franchement sur la greffe. L'angle antéro-inférieur entre tympan et conduit est soigneusement marqué et scellé par de petits blocs de gelfoam.



PAR LE CONDUIT, REPOSE DU LAMBEAU VASCULAIRE SUR LA PARTIE POSTERIEURE ET SUPERIEURE DE LA GREFFE. (COUPE HORIZONTALE).

- En avant, la peau antéro-inférieure marque l'angle antérieur.
- En arrière, le lambeau vasculaire amorce le revêtement épidermique de la greffe.

S E R I E C L I N I Q U E

A - INTRODUCTION

Notre série comporte 231 tympanoplasties réalisées chez l'enfant entre janvier 1966 et décembre 1982 (tableau n° 1).

La répartition se fait entre 30 myringoplasties et 201 type I.

Nous pratiquons donc de préférence des tympanoplasties type I (87%) qui comportent une exploration des cavités postérieures.

Le tableau n° 1 exprime la répartition des cas en fonction de la technique chirurgicale :

- greffe mise sous les restes tympaniques ou Inlay,
- greffe mise sur les restes tympaniques avec relèvement de la peau antéro-inférieure du conduit ou Overlay,
- greffe mise sur les restes tympaniques avec dépose de la peau antéro-inférieure du conduit ou Dépose.

Les déposes ont été pratiquées systématiquement au début de cette série et sont actuellement réservées aux cas rares où la vision de l'angle antérieur est indispensable et ne peut être réalisées que par ce procédé (28,1%).

Les techniques en inlay sont réalisées le plus souvent pour des perforations postérieures ou subtotaales (17,4%).

Enfin, l'overlay représente 54,5% de nos interventions.



B - REPARTITION EN FONCTION DE L'AGE ET DU SEXE

L'âge moyen est de 11,8 ans pour des extrêmes de 6 à 15 ans.

Dans ce groupe d'étude nous avons 123 garçons et 108 filles.

La répartition en fonction des tranches d'âge est représentée sur l'histogramme (tableau 2)

- en abscisse : 10 rubriques correspondant à l'âge en années,
- en ordonnée : le nombre de patients.

Sauf cas particuliers (perforations traumatiques) nous n'opérons pas d'enfant avant l'âge de 7 ans en raison du risque de rechute rhinopharyngée et de leur particulière fragilité labyrinthique.

On remarque la prépondérance des enfants âgés de plus de 12 ans (58%) du fait d'une stabilisation du terrain à cet âge.

Le terrain déficient explique la relative fréquence des perforations bilatérales (32 cas).

Nous n'avons pas tenu compte dans cette étude des antécédents particuliers (fentes vélares, séquelles d'aérateurs transtympaniques..), ni du siège de la perforation.

C - ETUDE DES ENFANTS DE MOINS DE 10 ANS

Dans notre série, 45 enfants (19,5%) ont moins de 10 ans.

Le tableau 3 montre une répartition égale des techniques chirurgicales (13% de myringoplasties et 87% de tympanoplasties) en référence à notre série globale.

#### D - ETUDE DES REPRISES

Nous avons analysé 18 reprises dont 8 malades du Service et 10 extérieurs.

L'âge moyen (12,4 ans) est supérieur à celui de la série globale pour des extrêmes compris entre 9 et 15 ans (tableau 4).

Enfin, il existe une fréquence plus importante de reprises en myringoplastie (22%) qu'en type I (78%) par rapport à la série globale (tableau 5).

#### E - ETUDE ANATOMO-PATHOLOGIQUE

##### 1° Le tympan (tableau 6)

Il n'est pas sain chez 18 patients (8% de la série globale).

On constate l'existence de 14 cas de tympanosclérose non bloquante (6%). Dans ces cas, la technique en overlay est préférée à l'inlay car le tympan est souvent épais, généralement facile à disséquer, et une greffe placée en inlay est mal vascularisée.

On retrouve 2 cas d'épiderme passant sous les berges tympaniques et 2 cas de muqueuse oedémateuse.

##### 2° La caisse du tympan (tableau 7)

Elle est pathologique chez 79 patients (34,2%).

L'oedème constaté chez 23 patients (10%) est dû le plus souvent aux poussées de réchauffement. L'indication de tympanoplastie a souvent été trop précoce.

Les 15 polypes oedémateux sont à rapprocher des 19 pellucides qui forment un sac fibro-oedémateux.

Au total 34 cas de feutrage fibro-oedémateux sont retrouvés sous les berges de la perforation, soit 14,7%.

On note :

- . 6 cas de tympanosclérose étendue avec des plaques dans la caisse.
- . 14 cas d' épiderme,
- . 1 cas de fibrose
- . 1 cas de granulome à cholestérol s'étendant dans la caisse.

### 3° La mastoïde (tableau 8)

Elle ne peut être étudiée dans les myringoplasties.

Dans les tympanoplasties, elle n'est pas saine dans 66 cas, soit 28,5% :

- . 11 cas d'oedème de la muqueuse,
- . 4 cas de polype fibro-oedémateux,
- . 35 cas de granulome à cholestérol (le plus souvent diffus dans les cellules mastoïdiennes),
- 11 cas d'ostéite. La distinction macroscopique entre un granulome à cholestérol et certain aspect d'os un peu ramolli est souvent difficile à faire.

Il faut donc considérer 46 cas (19,9%) de granulome à cholestérol.

- . 3 cas de tympanosclérose disséminée jusque dans la mastoïde,
- . 2 cas de fibrose.

4° L'antre (tableau 9)

Il existe 45 cas (19,9%) où des lésions sont notées lors des tympanoplasties type I avec :

- . 13 cas de muqueuse oedémateuse,
- . 9 cas de tympanosclérose,
- . 4 cas de fibrose,
- . 13 cas de granulome à cholestérol s'étendant dans l'antre à rapprocher des 3 cas d'ostéite,
- . 2 cas de polype fibro-oedémateux.

5° L'attique (tableau 10)

Elle est pathologique chez 33 patients (14,3%) où l'on constate :

- . 9 cas de muqueuse oedémateuse,
- . 4 cas de polype fibro-oedémateux,
- . 4 cas de tympanosclérose,
- . 11 cas de granulome à cholestérol et 2 cas d'ostéite.

6° La trompe (tableau 11)

Il existe 27 cas (13%) où des lésions peuvent être notées lors de tympanoplasties :

- . 10 polypes fibro-oedémateux sont à rajouter aux
- . 2 pellucides formant des sacs obturant l'orifice tubaire (5%),
- . 1 cas d'épiderme,
- . 14 cas de muqueuse oedémateuse.

## 7° Conclusions

- Les plaques de tympanosclérose prédominent sur la membrane tympanique (14 cas), mais se trouvent également disséminées dans la caisse (6 cas), l'antre (9 cas), l'attique (4 cas) voire la mastoïde (3 cas). Il s'agit d'une tympanosclérose non bloquante dans le cadre choisi.

- L'oedème de la muqueuse prédomine au niveau de la caisse (23 cas), de l'attique (9 cas) et de l'antre (13 cas). Il peut s'étendre à la mastoïde (11 cas) et à la trompe (14 cas). Il est dû le plus souvent à une intervention trop précoce après une poussée de réchauffement.

- L'épiderme passant sous les berges de la perforation tympanique se retrouve dans la caisse dans 14 cas.

- Les granulomes à cholestérol développés à partir de la mastoïde (35 cas) peuvent s'étendre à l'attique (11 cas) et à l'antre (13 cas), voire à la caisse (1 cas).

On peut y rajouter les cas d'ostéite dont nous avons vu les aspects macroscopiques difficiles à différencier du granulome à cholestérol.

Au total, nous pouvons donc considérer 46 cas de granulome à cholestérol au niveau de la mastoïde, s'étendant à l'antre (16 cas) et à l'attique (13 cas).

- Les polypes oedémateux, surtout développés dans la caisse (15 cas), passent volontiers dans l'attique (4 cas) ou dans l'antre (2 cas) pour aboutir à une obturation de la trompe (10 cas),

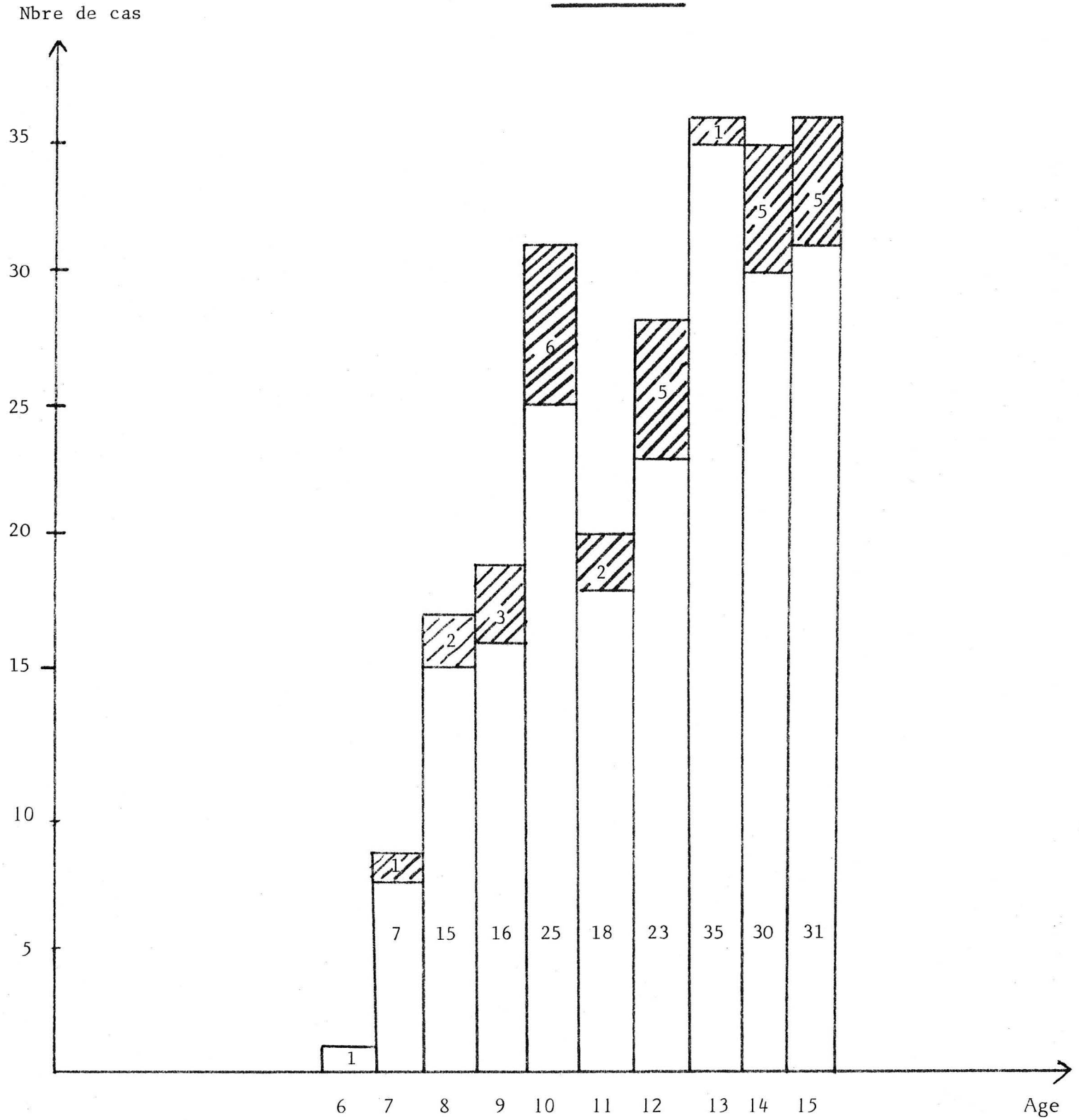
Ils sont voisins des pellucides qui en réalité forment les poches de ces sacs.


	MYRINGOPLASTIE		TYPE I	
	Nbre de cas	%	Nbre de cas	%
INLAY	8	27%	32	16%
OVERLAY DEPOSE	9	30%	56	28%
OVERLAY DISSECTION	13	43%	113	56%
TOTAL	30	13%	201	87%


Tableau 1

TYMPANOPLASTIES CHEZ L'ENFANT : 1966-1982

Tableau 2 : AGE et SEXE



 Tympanoplastie type I  
201 enfants : 109 garçons, 92 filles

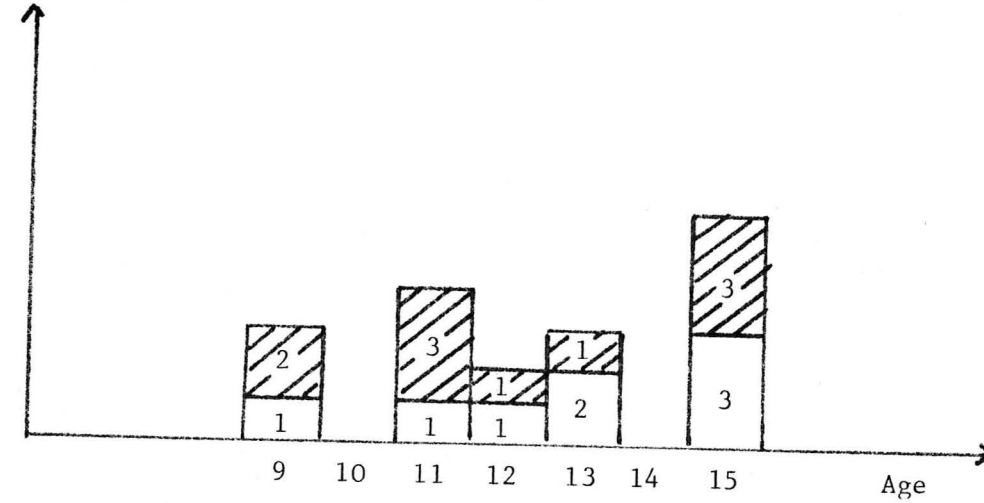
 Myringoplastie  
30 enfants : 14 garçons, 16 filles

dont 32 cas bilatéraux

	MYRINGOPLASTIE Nbre de cas	TYPE I Nbre de cas
INLAY	2	8
OVERLAY DEPOSE	1	9
OVERLAY DISSECTION	3	22
TOTAL	6 (13%)	39 (87%)

Tableau 3  
ENFANTS DE MOINS DE 10 ANS







 Malades extérieurs au Service  
 Malades du Service

Tableau 4  
AGE des REPRISES

	MYRINGOPLASTIE Nbre de cas	TYPE I Nbre de cas
INLAY	2	2
OVERLAY DEPOSE	2	3
OVERLAY DISSECTION		9
TOTAL	4 (22%)	14 (78%)

Tableau 5  
ETUDE DES REPRISES

ANATOMO-PATHOLOGIE

	MYRINGO	TYPE I			TOTAL	
		Inlay	Overlay dépose	Overlay dissection	Nbre de cas	%
Pellucide						
Muqueuse oedémateuse		1		1	2	
Tympanosclérose		2	4	8	14	6%
Epiderme	1			1	2	
Fibrose						
Granulome à cholestérol						
Ostéite						
Polype oedémateux						
TOTAL					18	8%

Tableau 6

TYMPAN

ANATOMO-PATHOLOGIE

	MYRINGO	TYPE I			TOTAL	
		Inlay	Overlay dépose	Overlay dissection	Nbre de cas	%
Pellucide	2	5	2	10	19	8%
Muqueuse oedémateuse	1	5	11	6	23	10%
Tympanosclérose	1		4	1	6	
Epiderme	2	3	1	8	14	6%
Fibrose	1				1	
Granulome à cholestérol			1		1	
Ostéite						
Polype oedémateux	2	1	4	8	15	6,5%
				TOTAL	79	34,5%

Tableau 7

CAISSE

ANATOMO-PATHOLOGIE

	MYRINGO	TYPE I			TOTAL	
		Inlay	Overlay dépose	Overlay dissection	Nbre de cas	%
Pellucide						
Muqueuse oedémateuse		2	4	5	11	5%
Tympanosclérose				3	3	
Epiderme						
Fibrose				2	2	
Granulome à cholestérol		7	18	10	35	15%
Ostéite		1	6	4	11	5%
Polype oedémateux		2	2		4	
				TOTAL	66	28,5%

Tableau 8  
MASTOIDE

ANATOMO-PATHOLOGIE

	MYRINGO	TYPE I			TOTAL	
		Inlay	Overlay dépose	Overlay dissection	Nbre de cas	%
Pellucide						
Muqueuse oedémateuse		3	4	6	13	6%
Tympanosclérose		3	1	5	9	
Epiderme						
Fibrose				4	4	
Granulome à cholestérol		3	7	3	13	6%
Ostéite		1	1	1	3	
Polype oedémateux				2	2	
				TOTAL	45	19,9%

Tableau 9

ANTRE

ANATOMO-PATHOLOGIE

	MYRINGO	TYPE I			TOTAL	
		Inlay	Overlay dépose	Overlay dissection	Nbre de cas	%
Pellucide						
Muqueuse oedémateuse	1	3	5	3	9	4%
Tympanosclérose	1	1	1	1	4	
Epiderme						
Fibrose			3	1	4	
Granulome à cholestérol		1	8	2	11	5%
Ostéite				1	1	
Polype oedémateux		1	1	2	4	
				TOTAL	33	14,3%

Tableau 10  
ATTIQUE

ANATOMO-PATHOLOGIQUE

	MYRINGO	TYPE I			TOTAL	
		Inlay	Overlay dépose	Overlay dissection	Nbre de cas	%
Pellucide				2	2	
Muqueuse oedémateuse		3	7	4	14	6%
Tympanosclérose						
Epiderme				1	1	
Fibrose						
Granulome à cholestérol						
Ostéite						
Polype oedémateux			6	4	10	45%
				TOTAL	27	13%

Tableau 11

TROMPE

RESULTS



## RESULTATS ANATOMIQUES

### A - INTRODUCTION

Le principal but d'une myringoplastie ou d'une tympanoplastie type I est la fermeture de la caisse du tympan pour la mettre à l'abri d'infections et de pénétration épidermique.

Ceci explique l'importance des résultats anatomiques qui seront envisagés en fonction du temps post-opératoire, c'est-à-dire à 4 mois, 1 an, 3 ans et 5 ans.

Neuf paramètres ont été sélectionnées pour cette étude :

- succès : fermeture tympanique sans pathologie sous-jacente,
- perforation sèche,
- infection,
- myringite : inflammation limitée du tympan,
- otite muqueuse,
- poche de rétraction,
- greffe trop externe avec comblement de l'angle antérieur amoindrissant le résultat fonctionnel,
- cholestéatome de l'annulus avec des perles intra-tympaniques
- cholestéatome iatrogène de la caisse

B - ETUDE DE NOTRE SERIE

1) A 4 mois (tableau 1)

\* Le taux de surveillance est de 93%.

\* La fermeture est obtenue dans 98,5% des cas toute intervention confondue.

- Elle est de 100% pour les myringoplasties.

- Dans les types I, le meilleur chiffre est obtenu pour les greffes en overlay avec relèvement limité de la peau antéro-inférieure du conduit (99% de fermeture). Le résultat est un peu moins bon pour les greffes en inlay (93,5%).

\* Les perforations sèches sont provoquées le plus souvent par une poussée infectieuse post-opératoire précoce entraînant une rupture de la greffe.

Elle est plus fréquente dans les techniques en inlay (6,5%) que dans les techniques en overlay (1,3%). Nous n'avons pas de perforation dans les myringoplasties.

\* Les autres échecs comportent : 3 otites muqueuses (1,5%), 2 cholestéatomes de l'annulus (1%) et une greffe trop externe (0,5%).

Les otites muqueuses sont dues à une récurrence de la pathologie tubaire préexistante en rapport avec une indication trop précoce.

Le taux de succès total est donc de 95%.

2) A 1 an (tableau 2)

\* Le taux de surveillance est de 82,5%.

\* Nous avons 98,5% de fermeture. toute intervention confondue (100% dans les myringoplasties).

- Le taux de succès est de 92% . Il est stable pour les greffes en inlay (88,8%) où apparait une seule perforation sèche supplémentaire.

- Il chute pour les techniques en overlay (90%) où l'on retrouve 6 cholestéatomes de l'annulus (6,5%).

\* On note également une nouvelle greffe trop externe en overlay, deux infections et une myringite.

### 3) A 3 ans (tableau 3)

\* Le taux de surveillance est de 76%.

\* Le taux de succès est de 94%. Il est égal quel que soit le lit de la greffe.

\* Les premières complications des myringoplasties apparaissent avec un cholestéatome de l'annulus et surtout un cholestéatome de la caisse.

\* On remarque le premier cholestéatome de l'annulus dans les techniques en inlay.

\* Sont apparus : 1 otite muqueuse, 3 cholestéatomes de l'annulus et 1 perforation sèche.

### 4) A 5 ans (tableau 4)

\* Le taux de surveillance est encore correct avec 65% de malades suivis.

\* Le taux de succès est de 86%.

\* On note 2 nouvelles perforations sèches en inlay et une myringite.

\* Deux cholestéatomes de la caisse sont à déplorer dans les techniques en overlay (un en dépose, l'autre en dissection).

\* 4 cholestéatomes de l'annulus, 1 poche de rétraction complètent le tableau.

#### C - ETUDE DES ENFANTS DE MOINS DE 10 ANS (tableau 5)

Les résultats anatomiques sont intéressants à étudier surtout à 4 mois.

\* Le pourcentage de succès (91%) est comparable à celui de la série globale.

\* Il n'existe pas de complications pour les myringoplasties.

\* On remarque que sur les 4 perforations de la série globale, 2 sont retrouvées chez le jeune enfant pour les techniques en inlay.

Il en est de même pour une otite muqueuse sur les 3.

Enfin, une greffe trop externe est imputable au geste chirurgical.

\* L'évolution montre l'apparition d'une infection à 1 an et surtout d'un cholestéatome de la caisse à 5 ans en overlay avec dissection.

#### D - ETUDE DES REPRISES

On ne note aucune complication avec 100% de succès jusqu'à 5 ans où apparait un cholestéatome de la caisse repris en type I avec succès.

#### E - ETUDE DES CHOLESTEATOMES IATROGENES

- Il en existe 3 dans notre série, soit 1,3%.

- Ils sont tous imputables à une greffe mise sur les restes tympaniques.

- Le premier est apparu à 3 ans dans une myringoplastie avec dépose ; les deux autres à 5 ans (un en dépose, l'autre en dissection). Ils ont nécessité dans deux cas une nouvelle tympanoplastie type I avec succès et dans un cas une T.O.C.M avec comblement fibro-musculaire en deux temps.

RESULTATS ANATOMIQUES

A 4 MOIS

Tableau n° 1

	MYRINGOPLASTIES			T Y P E I			TOTAL	
	Overlay Dépose	Overlay Dissec.	inlay	Overlay Dépose	Overlay Dissec.	inlay	Nbre	%
SUCCES	8	13	8	49	99	27	204	95
PERFORATION SECHE	-	-	-	1	1	2	4	2
INFECTION	-	-	-	-	-	-	-	-
MYRINGITE	-	-	-	-	-	-	-	-
OTITE MUQUEUSE	-	-	-	-	1	2	3	1,5
POCHE DE RETRACTION	-	-	-	-	-	-	-	-
GREFFE TROP EXTERNE	-	-	-	1	-	-	1	0,5
CHOLESTEATOME ANNULUS	-	-	-	1	1	-	2	1
CHOLESTEATOME	-	-	-	-	-	-	-	-
Nbre d'interventions	9	13	8	56	113	32	231	-
Nbre de malades suivis	8	13	8	52	102	31	214	-
Taux de surveillance	89 %	100 %	100 %	93 %	90 %	97 %	-	93

RESULTATS ANATOMIQUES

A 1 AN

Tableau n° 2

	MYRINGOPLASTIES			T Y P E I			TOTAL	
	Overlay Dépose	Overlay Dissec	inlay	Overlay Dépose	Overlay Dissec.	inlay	Nbre	%
SUCCES	7	11	6	46	81	23	174	92
PERFORATION SECHE	-	-	-	-	-	1	1	-
INFECTION	-	-	-	1	-	1	2	-
MYRINGITE	-	-	-	-	1	-	1	-
OTITE MUQUEUSE	-	-	-	-	-	-	-	-
POCHE DE RETRACTION	-	-	-	-	-	-	-	-
GREFFE TROP EXTERNE	-	-	-	-	1	-	1	-
CHOLESTEATOME ANNULUS	-	-	-	-	6	-	6	-
CHOLESTEATOME	-	-	-	-	-	-	-	-
Nbre d'interventions	9	13	8	56	111	32	229	-
Nbre de malades suivis	7	11	6	49	90	26	189	-
Taux de surveillance	78 %	85 %	75 %	87,5 %	81 %	81 %	-	82,5

RESULTATS ANATOMIQUES

A 3 ANS

Tableau n° 3

	MYRINGOPLASTIES			T Y P E I			TOTAL	
	Overlay Dépose	Overlay Dissec	inlay	Overlay Dépose	Overlay Dissec.	inlay	Nbre	%
SUCCES	4	9	1	39	69	22	144	94
PERFORATION SECHE	-	-	-	-	1	-	1	-
INFECTION	-	-	-	-	-	-	-	-
MYRINGITE	-	-	-	-	-	-	-	-
OTITE MUQUEUSE	-	-	-	1	-	-	1	-
POCHE DE RETRACTION	-	-	-	-	-	-	-	-
GREFFE TROP EXTERNE	-	-	-	-	-	-	-	-
CHOLESTEATOME ANNULUS	-	-	1	1	1	-	3	-
CHOLESTEATOME	1	-	-	-	-	-	1	-
Nbre d'interventions	9	11	4	52	99	27	202	-
Nbre de malades suivis	5	9	2	42	72	23	153	-
Taux de surveillance	56 %	82 %	50 %	81 %	73 %	85 %	-	76



RESULTATS ANATOMIQUES

A 5 ANS

Tableau n° 4

	MYRINGOPLASTIES			T Y P E I			TOTAL	
	Overlay Dépose	Overlay Dissec.	inlay	Overlay Dépose	Overlay Dissec.	inlay	Nbre	%
SUCCES	3	6	2	31	40	7	89	86
PERFORATION SECHE	-	-	-	-	-	2	2	-
INFECTION	-	-	-	-	1	-	1	-
MYRINGITE	-	-	-	-	-	1	1	-
OTITE MUQUEUSE	-	-	-	-	-	-	-	-
POCHE DE RETRACTION	-	-	-	1	-	-	1	-
GREFFE TROP EXTERNE	-	-	-	-	-	-	-	-
CHOLESTEATOME ANNULUS	-	1	-	2	1	-	4	-
CHOLESTEATOME	-	-	-	1	1	-	2	-
Nbre d'interventions	8	8	2	48	75	18	159	-
Nbre de malades suivis	3	7	2	36	45	10	103	-
Taux de surveillance	38 %	87 %	100 %	75 %	60 %	55 %	-	65

RESULTATS ANATOMIQUES A 4 MOIS

DES ENFANTS DE MOINS DE 10 ANS

Tableau n° 5

	MYRINGO- PLASTIES	T Y P E I			TOTAL	
		Overlay Dépose	Overlay Dissec.	Inlay	Nbre	%
SUCCES	6	8	21	6	41	91
PERFORATION SECHE	-	-	-	2	2	4,5
OTITE MUQUEUSE	-	-	1	-	1	2
GREFFE TROP EXTERNE	-	1	-	-	1	2
Nbre d'interventions	6	9	22	8	45	-

## RESULTATS FONCTIONNELS

### A - INTRODUCTION

Si le but principal d'une tympanoplastie reste la fermeture de la caisse du tympan, le deuxième est celui de l'amélioration de l'audition.

Le résultat fonctionnel est souvent la motivation essentielle du patient, surtout quand la pathologie est bilatérale, l'audition pré-opératoire satisfaisante et qu'il s'agit d'un enfant.

Les résultats auditifs sont étudiés en fonction du temps post-opératoire, c'est-à-dire à 4 mois, 1 an, 3 ans et 5 ans.

Deux paramètres ont été sélectionnés pour cette étude :

- l'écart CA-CO avec calcul sur les fréquences conversationnelles : 500, 1000 et 2000 Hz,
- la labyrinthisation sur les fréquences 4000 et 8000 Hz en conduction aérienne.

Leur définition arithmétique est la suivante :

- 1) L'écart CA-CO est donné en utilisant la différence entre la conduction aérienne post-opératoire et la conduction osseuse pré-opératoire obtenue sur la moyenne des fréquences conversationnelles.
- 2) La labyrinthisation représente la différence entre la moyenne des fréquences 4000 et 8000 Hz pré-opératoire et post-opératoire.

B - ETUDE DE NOTRE SERIE

1) A 4 mois (tableau 1)

La fermeture de l'écart CA-CO est obtenue dans 71% des cas. Seule la technique de dépose de la peau antéro-inférieure du conduit en type I est franchement pénalisée avec 39% d'écart CA-CO  $\leq$  10 dB.

La labyrinthisation avec une petite chute sur les aigus est très fréquente si l'on considère la perte moyenne à moins de 20 dB (92%).

2) A 1 an (tableau 2)

Les résultats sont identiques aux précédents avec 71% de succès. Les greffes placées en inlay ont la réussite la plus importante en type I avec 61,5%.

Il existe une légère augmentation des labyrinthisations avec 6,5% de perte entre 20 et 40 dB et 3% de perte supérieure à 40 dB.

3) A 3 ans (tableau 3)

On constate une petite chute des résultats avec 68,5% d'écart CA-CO  $\leq$  10 dB. Les pertes auditives sont modérées car le taux d'écart CA-CO  $\leq$  20 dB est stable (89%).

La technique en inlay reste la meilleure en atteignant 100% de succès dans les myringoplasties et 56,5% de succès dans les type I.

La labyrinthisation est inchangée.

4) A 5 ans (tableau 4)

Les résultats globaux à long terme sont stables avec 71% d'écart CA-CO  $\leq$  10 dB.

Les myringoplasties conservent les meilleurs succès.

La technique en inlay a les meilleurs succès dans les types I avec 100% de Rinne  $\leq$  20 dB.

Les déposes sont les plus défavorisées.

La labyrinthisation s'est accentuée dans les types I avec 89% de perte sur les aigus  $\leq$  20 dB. Dans 5% des cas, elle est supérieure à 40 dB.

Les myringoplasties présentent des chutes sur les aigus très modérées, toujours inférieures à 20 dB.

RESULTATS FONCTIONNELS

A 4 MOIS

Tableau n° 1

	MYRINGOPLASTIES			T Y P E I			TOTAL
	Overlay Dépose	Overlay Dissec.	inlay	Overlay Dépose	Overlay Dissec.	inlay	
<u>ECART CO.CA. %</u>							
≤ 10 dB	89	85	87,5	39	63	61	71
≤ 20 dB	100	92	87,5	63	84	97	87
≤ 30 dB	100	100	100	76	94,5	97	94,5
<u>LABYRINTHISATION</u>	%						
[0 à 20 dB]	89	100	100	81	93	90	92
[20 à 40 dB]	11	-	-	7	4,5	9	5
> 40 dB	-	-	-	11	3	-	2

RESULTATS FONCTIONNELS

A 1 AN

Tableau n° 2

	MYRINGOPLASTIES			T Y P E I			TOTAL
	Overlay Dépose	Overlay Dissec.	inlay	Overlay Dépose	Overlay Dissec.	inlay	
ECART CO. CA %							
≤ 10 dB	87,5	91	86	45	54	61,5	71
≤ 20 dB	87,5	100	100	67	84	92	88,5
≤ 30 dB	100	100	100	84	93	96	95
LABYRINTHISATION %							
[0 à 20 dE]	87,5	100	100	76	94	85	90,5
[20 à 40 dB]	12,5	-	-	9	3	15	6,5
> 40 dB	-	-	-	14	3	-	3

RESULTATS FONCTIONNELS

=====

A 3 ANS

=====

Tableau n° 3

	MYRINGOPLASTIES			T Y P E I			TOTAL
	Overlay Dépose	Overlay Dissec.	inlay	Overlay Dépose	Overlay Dissec.	inlay	
<u>ECART CO.CA.%</u>							
≤ 10 dB	83	87,5	100	35	50	56,5	68,5
≤ 20 dB	100	100	100	64	76	96	89
≤ 30 dB	100	100	100	77	93	100	95
<u>LABYRINTHISATION %</u>							
[0 à 20 dB]	67	100	100	78	85	91	87
[20 à 40 dB]	33	-	-	8	7	4	8,5
> 40 dB	-	-	-	13	7	4	4



RESULTATS FONCTIONNELS

A 5 ANS

Tableau n° 4

	MYRINGOPLASTIES			T Y P E I			T O T A L
	Overlay Dépose	Overlay Dissec	inlay	Overlay Dépose	Overlay Dissec.	inlay	
<u>ECART CO.CA. %</u>							
≤ 10 dB	100	83	100	32	49	64	71
≤ 20 dB	100	100	100	59	76,5	100	89
≤ 30 dB	100	100	100	81	87	100	94,5
<u>LABYRINTHISATIO %</u>							
[0 à 20 dB]	100	100	100	73	81	82	89
[20 à 40 dB]	-	-	-	11	6	18	6
>40 dB	-	-	-	16	13	-	5

## DISCUSSION DES RESULTATS

### A - RESULTATS ANATOMIQUES

\* Le taux de succès global est de 95% à 4 mois.

Il est stable dans le temps (86% à 5 ans).

Le taux de fermeture des myringoplasties est meilleur au début (100%) que celui des tympanoplasties type I (98%).

Les complications des myringoplasties apparaissent à 3 ans avec deux cholestéatomes de l'annulus et 1 cholestéatome de la caisse.

Il faut tenir compte de ce que notre série comporte un nombre de myringoplasties nettement inférieur à celui des types I : nous pratiquons des tympanoplasties avec exploration des cavités postérieures dès que les radiographies en incidence de Schuller ne sont pas strictement normales, les myringoplasties ne sont pratiquées que pour les petites perforations postérieures.

La technique la plus pénalisée au début dans les types I est l'inlay (87% de succès) avec un nombre important de perforations sèches.

Le meilleur résultat est obtenu avec l'overlay (98 % de succès ) ; les déposes sont intermédiaires (94%).

Dans l'ensemble, les bons résultats diminuent avec le temps. On note 86% de succès à 5 ans (inlay 70%, overlay 88%, dépose 86%).

Le taux d'échec des reprises est identique à celui des interventions de première main.

On ne retrouve pas de corrélation entre l'âge et les résultats anatomiques.

\* Les perforations sèches sont retrouvées principalement dans les greffes en inlay (6 cas) et avec une moindre fréquence dans les greffes placées sur les restes tympaniques (dépose et dissection 2 cas).

Elles apparaissent le plus souvent au cours de la première année (5 cas sur 8, soit 62,5%) et sont dûes généralement à une poussée infectieuse post-opératoire.

Les autres perforations ont été plus tardives laissant penser que la pathologie causale était encore active.

Elles ont une plus grande fréquence chez l'enfant de moins de 10 ans.

\* Les infections et les myringites sont rares.

\* La poche de rétraction et les otites muqueuses (4 cas) sont secondaires à une insuffisance tubaire signant une indication trop précoce.

\* Le pourcentage de cholestéatomes de l'annulus est plus important pour les greffes mises sur les restes tympaniques avec dissection de la peau antéro-inférieure du conduit (overlay 10 cas) que pour les greffes avec dépose de cette peau (dépose 4 cas).

On ne retrouve qu'un seul cas de cholestéatome de l'annulus pour les techniques en inlay.

Ces perles intra-tympaniques sont énucléées le plus souvent sous anesthésie générale chez l'enfant.

\* Les cholestéatomes de la caisse ne surviennent que pour les greffes mises sur les restes tympaniques (2 en dépose, 1 en dissection).

\* Il en est de même pour les greffes trop externes qui sont plus fréquentes dans les techniques avec dépose de la peau antéro-inférieure du conduit.

Nous tenons à souligner que nous n'avons pas eu de sténose du conduit.

Dans l'interprétation de ces résultats, nous devons tenir compte du fait que la technique de dépose de la peau antéro-inférieure du conduit a été chronologiquement la première employée dans notre série. Elle représente les cas les plus anciens pour lesquels l'expérience du Service était moins bonne. Elle est presque entièrement supplantée par les greffes placées sur les restes tympaniques avec relèvement limité de la peau antéro-inférieure du conduit.

#### B - RESULTATS FONCTIONNELS

\* La fermeture de l'écart CA-CO n'est obtenu que dans 71% des cas à 4 mois.

Les résultats sont meilleurs pour les myringoplasties (87% de succès) que pour les tympanoplasties type I (54%).

Dans les types I, la technique de dépose est la moins bonne avec 39% de Rinne inférieur à 10 dB et seulement 76% de Rinne inférieur ou égal à 30 dB.

L'overlay a, à court terme, les meilleurs résultats (63% de succès). Ceux-ci se dégradent rapidement.

A long terme, l'inlay a 64% de succès contre 49% pour l'overlay.

Les résultats de la série globale sont stables avec 71% de patients présentant un Rinne inférieur ou égal à 10 dB à 5 ans.

Il faut tenir compte de ce que la majorité des greffes en inlay correspond à des lésions tympaniques plus limitées ne dépassant pas la moitié postérieure du tympan.

Ces résultats expriment aussi le fait que les autres techniques de greffe apportent un certain épaissement tympanique. Dans certains cas un arrondissement, voire un comblement, de l'angle antéro-inférieur tympano-méatal apporte un préjudice important au résultat fonctionnel.

\* La cochlée de l'enfant est extrêmement fragile. Une petite chute sur les aigus est très fréquente si l'on considère une perte de 0 à 20 dB dans 92% des cas à 4 mois.

Ce chiffre est relativement stable avec 89% à 5 ans.

Les labyrinthisations sont plus fréquentes dans les tympanoplasties type I (81% de Rinne inférieur à 10 dB) que dans les myringoplasties (100%) à 5 ans.

Enfin, les greffes mises sur les restes tympaniques avec dépose possèdent le plus grand pourcentage de labyrinthisation avec des pertes sévères de 20 à 40 dB (11%), et supérieures à 40 dB (16%). Cependant là encore il faut préciser qu'il s'agissait de la première technique employée. Nous ne tenions pas assez compte à cette époque de l'élimination de gouttes ototoxiques, de l'utilisation lors de l'asepsie de Merthiolate et non de Merfène, et utilisions parfois des fraises à 6 pans.

Chez l'enfant, encore plus que chez l'adulte, il faut donc non seulement éviter tout ototoxique en préparation ou lors de l'asepsie, mais pratiquer toutes les dissections avec une extrême douceur.

Le fraisage de la paroi antéro-inférieure du conduit pourrait provoquer le même ébranlement ossiculaire que le contact avec la chaîne (MARQUET).

C - COMPARAISON DE NOS RESULTATS AVEC CEUX DES AUTRES SERIES

- BLUESTONE (7) (1979), dans sa série de 51 cas, cite 35% de succès. Ses critères sont très sévères avec notamment une tympanométrie post-opératoire normale.

- BUCHWACK et BIRCK (12) citent en 1980, dans leur série de 74 cas, 66% de succès.

- FRIEDBERG et GILLIS (3), en 1980, retrouvent 93% de succès anatomiques dans une étude portant sur 70 cas.

Ils notent 54% d'écart CA-CO  $\leq$  10 dB à 1 an.

- Une série plus récente de BERGER (5), en 1983, comportant 53 cas, rapporte 93% de succès.

- RAINE (63), toujours en 1983, à propos de 114 cas, note 81% de bons résultats à 1 an, 72% à 3 ans. Il existe un Rinne inférieur à 30 dB dans 82% des cas.

- Enfin, la très récente série de Mme FRANCOIS (30) concernant 150 cas comporte 81% de succès anatomiques. Un Rinne inférieur à 10 dB est obtenu dans 32% des cas à 4 mois, 52% à 1 an et 55% à 3 ans.

Presque toutes les statistiques ne retrouvent pas d'influence de l'âge sur les résultats anatomiques.

Il en est de même pour le taux d'échec des reprises qui est égal à celui des interventions de première main.

INDICATIONS

Plus encore que chez l'adulte, les indications de myringoplastie et de tympanoplastie type I chez l'enfant dépendent du terrain.

Si le terrain est stable, et si l'oreille est sèche depuis longtemps, l'intervention peut être faite dès l'âge de 7 ans. Si une otorrhée épisodique à l'occasion d'une baignade peut être asséchée rapidement, la fermeture peut être faite quelques mois plus tard si la manométrie tubaire est normalisée.

Si le terrain est plus fragile mais stabilisé par la mise en état du pharynx, la vaccinothérapie et la crénothérapie, la fermeture peut être faite vers l'âge de 10 ans après 2 ou 3 ans d'assèchement.

Si le terrain reste évolutif, et surtout si l'oreille reste inflammatoire, aucune indication ne doit être posée. Nous n'avons jamais jugé utile, dans les cas d'otorrhée persistante, de pratiquer une mastoïdectomie ou un drainage attical. Si l'assèchement finit par être obtenu, il doit être maintenu plusieurs années et l'indication ne sera guère posée qu'après la puberté.

Quelques cas particuliers peuvent pousser à l'indication plus précoce, par exemple une perforation par traumatisme restant ouverte après 3 ou 4 mois sur une oreille saine, de même une ébauche d'épidermose.

Les mycoses bénéficient parfois d'une fermeture précoce dès l'assèchement sans attendre la disparition de toute inflammation.

Il faut noter qu'une oreille unique ne doit pas être opérée, sauf si elle ébauche une épidermose. Par contre une surdité de perception bilatérale doit être opérée en vue d'une prothèse par voie aérienne, si possible bilatérale.



Le choix de la technique utilisée est fonction de différents facteurs :

\* Les avantages de la greffe placée sur les restes tympaniques (overlay) sont de visualiser clairement l'angle antéro-inférieur du conduit et d'obtenir une amélioration du taux de fermeture parce que le fascia est appliqué sur un lit plus large.

Les inconvénients de cette technique sont les risques d'une inclusion épidermique formant des cholestéatomes de l'annulus ou même de la caisse, et la possibilité de comblement de l'angle antéro-inférieur du conduit et du tympan. On doit y ajouter la possibilité d'une situation de la greffe en position trop externe.

\* Les avantages de la greffe placée sous les restes tympaniques (inlay) sont une exécution facile lorsque la perforation est petite et postérieure, une absence de risque de migration externe de la greffe ou de comblement de l'angle antérieur, et un risque moindre de cholestéatome.

L'inconvénient de cette technique est surtout l'instabilité relative de la greffe qui n'a pas d'appui antérieur. Nous appuyons la greffe sur le manche du marteau dissiqué en haut et sur le sulcus en bas.

Lorsqu'il s'agit d'une perforation totale du tympan avec annulus souple, une technique de relèvement de l'annulus et de la peau antéro-inférieure permet également une greffe en inlay.

CONCLUSIONS

THESE soutenue par Madame PELISSON Joëlle  
Epouse TROUSSIER

T I T R E : MYRINGOPLASTIES ET TYMPANOPLASTIES TYPE I CHEZ L'ENFANT.  
MODALITES, TECHNIQUES, RESULTATS, INDICATIONS  
(à propos d'une étude de 231 cas)

C O N C L U S I O N S

Les myringoplasties et les tympanoplasties type I sont des techniques chirurgicales de fermeture tympanique.

Deux types de facteurs entrent en considération dans les reconstructions tympaniques chez l'enfant :

\* Les facteurs limitants :

- Fragilité de sa muqueuse respiratoire tubaire et rhinopharyngée, source d'échec immédiat et de récurrences ultérieures par voie tubaire (perforation sèche, otorrhée, otite séro-muqueuse et poche de rétraction).

Les indications doivent impérativement tenir compte du terrain. Il est nécessaire de reculer la chirurgie à l'âge de 10 ans, voire en période post-pubertaire si le terrain doit être corrigé par les moyens médicaux ou s'il ne réagit pas. En outre, il faut être très exigeant sur la durée de l'assèchement et sur la fonction tubaire.

- Fragilité de son oreille interne provoquant des labyrinthisations inattendues. L'exécution technique doit tenir compte de cette fragilité cochléaire (éviter tout ototoxique en préparation ou lors de l'aseptie et éviter le fraisage de la paroi antérieure du conduit).

\* Les facteurs favorisants :

- Cicatrisation très rapide.
- Mise à l'abri d'une oreille moyenne exposée aux surinfections externes et à l'envahissement épidermique de la caisse.

Les indications doivent être posées avec prudence pour éviter tout dégât cochléaire irrémédiable et proscrire toute fausse sécurité vis à vis du cholestéatome.

L'exécution technique doit être irréprochable.

VU ET PERMIS D'IMPRIMER


GRENOBLE, le 22.05.1985

Le Doyen,



H. SARRASIN

Le Président de thèse,



Pr CHARACHON.

B I B L I O G R A P H I E

- 1 - ADKINS W., WHITE B.  
Type I tympanoplasty : influencing factors  
Laryngoscope 1984, 94, 916-918
- 2 - ANDREASSON L., HARRIS S.  
Tympanoplasty and eustachian tube function  
Clin. Otolaryng. 1978, 3, 421-430
- 3 - AMSTRONG B.W.  
Tympanoplasty in children  
Laryngoscope 1965, 75/7, 1062-1069
- 4 - AUSTIN D.F., SHEA  
A new system of tympanoplasty using vein graft  
Laryngoscope 1971, 596-611
- 5 - BERGER G., SHAPIRA A., MARSHAK G.  
Myringoplasty in children  
J. Otolaryngol. 1983, 12/4, 228-230
- 6 - BLONDIAU P.  
Pronostic de récupération fonctionnelle des tympanoplasties chez  
l'enfant  
Acta Otorhinolaryngol. Belg. 1974, 28 , 965-968
- 7 - BLUESTONE C.D., CANTEKIN E.I., DOUGLAS G.S.  
Eustachian tube function related to the results of tympanoplasty in  
children  
Laryngoscope 1979, 89/3, 450-458
- 8 - BOOTH J.B.  
Myringoplasty. Factors affecting results : final report  
J. Laryngol. Otol. 1973, 87, 1039-1084
- 9 - BOOTH J.B.  
Myringoplasty. The lesson of failure  
J. Laryngol. Otol. 1974, 88/12, 1223-1236
- 10 - BOOTH J.B.  
Tympanic reconstruction : 15 years report on tympanoplasty  
J. Laryngol. Otol. 1976, 90, 713-741

- 11 - BREMOND G.  
La myringoplastie  
Cahiers O.R.L 1975, 10/8, 693-709
- 12 - BUCHWACH K., BIRK H.  
Serous otitis media and type I tympanoplasties in children. A retrospective study  
Ann. Otol. Rhinol. Laryngol. 1980, 89/3(2) suppl. 68, 324-325
- 13 - BUCKINGHAM R.  
Cholesteatoma and chronic otitis media following middle ear intubation  
Laryngoscope 1977, 26, 441-440
- 14 - CHARACHON R.  
Les otites chroniques et leur traitement chirurgical. Indications chirurgicales  
J.F.O.R.L 1974, 23/7, 601-606
- 15 - CHARACHON R.  
Evidements. Tympanoplasties  
E.M.C (Paris) O.R.L 1977 20110 A10-A20-A30
- 16 - CHARACHON R.  
La place de la crénothérapie dans le traitement de l'otite chronique  
Presse Thermale et Climatique 1982, 119/2, 61-67
- 17 - CHARACHON R.  
L'otite chronique  
Cahiers Med. 1983, 22/8, 1353-1366
- 18 - CHARACHON R., ACCOYER B., PARIAUD Ph.  
Drainage transtympanique : échecs et séquelles  
J.F.O.R.L 1977, 26/6, 441-449
- 19 - CHARACHON R., GRATACAP B.  
La tympanoplastie chez l'enfant  
Cahiers O.R.L 1984, 19/8, 717-730
- 20 - CHARACHON R., JUNIEN-LAVILLAULOY C., ACCOYER B.  
Indications de la tympanoplastie chez l'enfant  
R.M.A.F 1972, 1/8
- 21 - CHARACHON R., JUNIEN-LAVILLAULOY C., ACCOYER B.  
Les tympanoplasties  
Cahiers O.R.L 1975, 10/9, 767-834

- 22 - CHARACHON R., MORGON A., DUMOLARD P.  
Les otites chroniques et leur traitement chirurgical (anatomie pathologique)  
J.F.O.R.L 1974, 23/7, 595-599
- 23 - CHARACHON R., ROUX O.  
Les échecs des tympanoplasties  
Cahiers O.R.L 1976, 11/7, 559-582
- 24 - CHARACHON R., ROUX O., JAOUEN H., LEFEBVRE J.  
Myringoplastie et type I. Réflexions sur les techniques de reconstruction tympanique  
J.F.O.R.L 1983, 32/1, 31-44
- 25 - COHN A.M.  
Clinical assessment of eustachian tube ventilatory function  
Laryngoscope 1974, 75, 1336-1355
- 26 - DUMOLARD P., ROMANET Ph., GAILLARD J.  
Homogreffe de péritoine dans les tympanoplasties. Nos premiers résultats  
J.F.O.R.L 1976, 26/8, 539-541
- 27 - EKVALL  
Eustachian tube function in tympanoplasty  
Acta Otolaryng. 1970, 263, 33-42
- 28 - FLEURY P., LEFEBVRE C.  
Etat actuel de la myringoplastie  
Entretiens de Bichat 1973, 385-388
- 29 - FLEURY P., LEGENT F., LEFEBVRE C.  
Atlas de techniques chirurgicales de l'oreille  
MASSON Ed. (Paris) 1974
- 30 - FRANCOIS M., JUVANON J.M., CONTENGIN Ph., BOBIN S., MANAC'H Y., NARCY P.  
Myringoplastie chez l'enfant  
Ann. Otolaryng. 1985, 102, 321-327
- 31 - FRIEDBERG J., GILLIS T.  
Tympanoplasty in childhood  
J. Otolaryngol. 1980, 9/2, 165-168)
- 32 - GLASSCOCK M.E.  
Tympanic membrane grafting with fascia. Overlay technique  
Laryngoscope 1973, 88, 754-770





- 33 - GLASSCOCK M.E., JACKSON G., NISSEN A., SCHWABER M.  
Postauricular undersurface tympanic membrane grafting : a follow-up  
report  
Laryngoscope 1982, 92, 718-727
- 34 - HOLMQUIST J.  
The role of eustachian tube in myringoplasty  
Acta Otolaryng. 1968, 66, 289-295
- 35 - HOLMQUIST J.  
Eustachian tube function in patients with ear-drum perforations  
following chronic otitis media  
Acta Otolaryng. 1969, 68, 291-401
- 36 - HOLMQUIST J.  
Aeration in chronic otitis media  
Clin. Otolaryng. 1978, 3, 279-284
- 37 - HOUGH J.V.D.  
Tympanoplasty with the interior fascia graft technique and ossicular  
reconstruction  
Laryngoscope 1970, 80, 1385-1413
- 38 - INGELSTEDT S., JOHNSON B.  
Mechanism of gas exchange in the normal human middle ear  
Acta Otolaryng. 1967, suppl. 224, 452-461
- 39 - INGELSTEDT S., JOHNSON B., RUNDGRANTZ H.  
Gas tension and pH in middle ear effusions  
Ann. Otol. Rhinol. Laryngol. 1975, 84, 198-202
- 40 - JANSEN C.  
Cartilage tympanoplasty  
Laryngoscope 1963, 73, 1288-1302
- 41 - LACHER G.  
Les tympanoplasties : les conditions anatomiques à respecter  
Ann. Otolaryng. 1978, 95, 248-251
- 42 - LACHER G., JAUSSAUD P., SANCHEZ-GIL J.  
Les homogreffes tympano-ossiculaires  
Rev. Laryng. 1973, 94/9-10, 394-406
- 43 - LEE K., SCHUCKNECHT H.  
Results of tympanoplasty and mastoidectomy at the Massachusetts  
Eye and Ear Infirmary  
Laryngoscope 1971, 81, 529-543

- 44 - LESINSKI S.G.  
Homograft tympanoplasty in perspective : 125 cas  
Laryngoscope 1983, 93/11(2) suppl. 32, 1-37
- 45 - MARQUET J.  
Myringoplastie par homogreffe tympanique.  
63<sup>e</sup> Congrès Fs O.R.L et Pathol. cerv.-fac.  
ARNETTE Ed. (Paris) 1966, 59-62
- 46- MARQUET J.  
Quelques problèmes particuliers se rapportant aux homogreffes  
tympano-ossiculaires  
Acta O.R.L Belg. 1970, 24/4
- 47 - MARQUET J.  
Homografts in middle ear surgery : ten years of experience  
Trans. Am. Acad. Ophtal. and Otolaryng. 1975, 80 30-36
- 48 - MENDEL L., KUYLENSTIERNA R.  
Healing and hearing in uncomplicated myringoplasty  
J. Laryngol. Otol. 1980, 94/9, 997-1003
- 49 - PACKER P., MACKENDRICK A., SOLAR M.  
What's best in myringoplasty : underlay, overlay, dura or fascia  
J. Laryngol. Otol. 1982, 96/1, 25-41
- 50 - PALVA T.  
Surgery of chronic ear without cavity  
Arch. Otolaryng. 1963, 77, 570-579
- 51 - PALVA T.  
Middle ear surgery in northern Europe  
Arch. Otolaryng. 1963, 78, 363-370
- 52 - PALVA T.  
The chronic ear : operative methods and results  
Acta Otolaryng. 1966, suppl. 224, 347-353
- 53 - PALVA T., HOLOPAINEN E.  
Management of non cholesteatomatous suppurative middle ear disease  
in children  
Adv. Oto-rhino-laryng. 1978, 23, 45-57
- 54 - PALVA T., PALVA A., KARJA J.  
Myringoplasty  
Ann. Otol. 1969, 78/5, 1075-1080

- 55 - PARADISE J.L.  
Management of middle ear effusions in infants with cleft palate  
Ann. Otol-rhinol-laryngol. 1976, 85, 285-288
- 56 - PARKIN J., WOOD G., WOOD R., MC CANDLESS G.  
Drill and suction generated noise in mastoid surgery  
Arch. Otolaryngol. (USA) 1980, 106, 92-96
- 57 - PELERIN J., DELAUNAY J., CORREA SOJOS F.  
A propos des tympanoplasties chez l'enfant  
Rev. Laryng. 1972, 93/5-6, 274-281
- 58 - PORTMANN M.  
Traité de technique chirurgicale O.R.L et cervico-faciale  
MASSON Ed. (Paris) 1975, T1
- 59 - PORTMANN M.  
Les voies d'accès dans la chirurgie tympanoplastique  
Rev. Laryngol. 1979, 91/1-2, 61-69
- 60 - PORTMANN M., LACHER G.  
Six ans d'expérience en homogreffes tympano-ossiculaires  
J.F.O.R.L 1977, 26/1, 43-48
- 61 - PORTMANN M., PONCET E., ROULLEAU P., LACHER G.  
Les homogreffes tympano-ossiculaires  
ARNETTE Ed. (Paris) 1978
- 62 - PUHAKKA H., VIROLAINEN E., RAHKO T.  
Longterm results of myringoplasty with temporalis fascia  
J. Laryngol-Otol. 1979, 93/11, 1081-1086
- 63 - RAINE C.H., SINGH S.D.  
Tympanoplasty in children : a review of 114 cases  
J. Laryngol-Otol. 1983, 97/3, 217-221
- 64 - RIU R., FLOTTES L., BOUCHE J., LEDEN R.  
La physiologie de la trompe d'Eustache  
ARNETTE Ed. (Paris) 1966
- 65 - SADE J., BERCO E., BROWN M., WEINBERG J., AVRAHAM S.  
Myringoplasty. Short and longterm results  
J. Laryngol-Otol. 1981, 95/7, 653-665

- 66 - SADE J., HALEVY\*  
The natural history of chronic otitis media  
J. Laryngol-Otol. 1976, 90, 743-751
- 67 - SCHUKNECHT H.F.  
Pathology of the ear  
HARVARD Univ. Press - CAMBRIDGE (Massachusetts) 1974
- 68 - SHAMBAUGH G.E.  
Surgery of the ear  
W.B Saun Company, Philadelphia and London 1967 (2nd Ed.)
- 69 - SHEEHY J.L.  
Tympanic membrane grafts : early and longterm results  
Laryngoscope 1964, 74, 985-998
- 70 - SHEEHY J.L.  
Surgery of chronic otitis media in otolaryngology  
ENGLISH G. Ed. Hagerstown Harper and Row 1977
- 71 - SHEEHY J.L., ANDERSON R.G.  
Myringoplasty : a review of 472 cases  
Ann. Otol-rhinol-laryngol. 1980, 89/4(1), 331-334
- 72 - SHEEHY J.L., CRABTREE J.A .  
Tympanoplasty : staging the operation  
Laryngoscope 1973, 83, 1994-2021
- 73 - SHEEHY J.L., GLASSCOCK M.E.  
Tympanic membrane grafting with temporalis fascia  
Arch. Otolaryngol. 1967, 86, 391-402
- 74 - THAWLEY S.E., SMITH P.G., FAW K.D.  
The use of sclera in tympanic membrane reconstruction  
Laryngoscope 1982, 92/12, 1360-1362
- 75 - TOS M.  
Late results in tympanoplasty : staging the operating  
Acta Otolaryng. 1976, 82/3-4, 282-285
- 76 - TOS M., LAU T., PLATE S.  
Sensorineural hearing loss following chronic ear surgery  
Ann. Otol-rhinol-laryngol. 1984, 93, 403-409

77 - UZIEL A.

Oreille externe et oreille moyenne  
Physiologie neuro-sensorielle en O.R.L - MASSON Ed. 1983

78 - WULLSTEIN H.

Funktionelle Operationen im Mittelohr mit Hilfe des freien  
Transplantaten  
Arch. Ohr-Nas-Kehlkiofheukk 1952, 161, 422

79 - ZÖLLNER F.

Plastische Eingriffe an den Labyrinthfendem  
Arch. für Ohr-Nas-Kehl. 1952, 161, 414



S E R M E N T      D ' H I P P O C R A T E

---

En présence des Maîtres de cette Faculté, de mes chers condisciples, devant l'effigie d'HIPPOCRATE.

Je promets et je jure d'être fidèle aux lois de l'honneur et de la probité dans l'exercice de la médecine.

Je donnerai mes soins à l'indigent et n'exigerai jamais un salaire au-dessus de mon travail, je ne participerai à aucun partage clandestin d'honoraires.

Admis dans l'intérieur des maisons, mes yeux ne verront pas ce qui s'y passe, ma langue taira les secrets qui me seront confiés et mon état ne servira pas à corrompre les mœurs, ni à favoriser le crime.

Je ne permettrai pas que des considérations de religion, de nation, de race, de parti ou de classe sociale viennent s'interposer entre mon devoir et mon patient.

Je garderai le respect absolu de la vie humaine.

Même sous la menace, je n'admettrai pas de faire usage de mes connaissances médicales contre les lois de l'humanité.

Respectueux et reconnaissant envers mes Maîtres, je rendrai à leurs enfants l'instruction que j'ai reçue de leur père.

Que les hommes m'accordent leur estime si je suis fidèle à mes promesses.

Que je sois couvert d'opprobre et méprisé de mes confrères si j'y manque.

## RESUME

Les myringoplasties et les tympanoplasties type I sont des techniques chirurgicales de fermeture de l'oreille moyenne.

Le but de ces interventions est de restaurer une anatomie et une fonction aussi proches que possible de la réalité.

Les lésions inflammatoires doivent être maîtrisées de longue date par un traitement médical avant l'acte chirurgical.

Nous n'opérons pas d'enfant avant l'âge de 7 ans en raison de la fragilité de sa muqueuse respiratoire tubaire et rhinopharyngée, source d'échecs immédiats et récurrences ultérieures : perforation sèche, otite muqueuse poche de rétraction.

Le traitement médical bien conduit doit se prolonger parfois jusqu'à l'âge adulte en cas de terrain défavorable.

Le taux de succès anatomique de notre série est de 86 % à 5 ans. Il faut proscrire toute fausse sécurité vis à vis du cholestéatome.

Les résultats fonctionnels sont encourageants avec 71 % de Rinne  $\leq$  10dB. Nous devons tenir compte de la fragilité de l'oreille interne de l'enfant en évitant tout ototoxique en préparation ou lors de l'asepsie et en évitant le fraisage de la paroi antérieure du conduit. 89 % des enfants de notre étude ont une labyrinthisation  $\leq$  20 dB.

Les comparaisons avec les statistiques des autres équipes prouvent la qualité de nos résultats.

Mots clés : Tympanoplastie type I, enfant  
Myringoplastie, enfant  
~~Enfants.~~