



**HAL**  
open science

# Apport de la ponction biopsie échoguidée au diagnostic des lésions focales hépatiques

Marianne Hodoul

► **To cite this version:**

Marianne Hodoul. Apport de la ponction biopsie échoguidée au diagnostic des lésions focales hépatiques. Médecine humaine et pathologie. 2012. dumas-00768292

**HAL Id: dumas-00768292**

**<https://dumas.ccsd.cnrs.fr/dumas-00768292>**

Submitted on 21 Dec 2012

**HAL** is a multi-disciplinary open access archive for the deposit and dissemination of scientific research documents, whether they are published or not. The documents may come from teaching and research institutions in France or abroad, or from public or private research centers.

L'archive ouverte pluridisciplinaire **HAL**, est destinée au dépôt et à la diffusion de documents scientifiques de niveau recherche, publiés ou non, émanant des établissements d'enseignement et de recherche français ou étrangers, des laboratoires publics ou privés.

FACULTE MIXTE DE MEDECINE ET DE PHARMACIE DE ROUEN

ANNEE 2012-2013

THESE POUR LE DOCTORAT EN MEDECINE

(Diplôme d'Etat)

Présentée et soutenue publiquement le 3 décembre 2012 par

Marianne HODOUL

Née le 15 juillet 1979 à Athis-Mons

**APPORT DE LA PONCTION BIOPSIE  
ECHOGUIDEE AU DIAGNOSTIC DES LESIONS  
FOCALES HEPATIQUES**

Président du jury : Pr Jean-Nicolas DACHER

Directrice de thèse : Pr Céline SAVOYE-COLLET

Pr Emmanuel GERARDIN

Dr Ghassan RIACHI

ANNEE UNIVERSITAIRE 2011 ~ 2012  
U.F.R. DE MEDECINE~PHARMACIE DE ROUEN

-----

DOYEN :	Professeur Pierre FREGER
ASSESEURS :	Professeur Michel GUERBET Professeur Benoit VEBER Professeur Pascal JOLY Professeur Bernard PROUST
DOYENS HONORAIRES :	Professeurs J. BORDE - Ph. LAURET - H. FIGUET – C. THUILLEZ
PROFESSEURS HONORAIRES :	MM. M-P AUGUSTIN - J.ANDRIEU-GUTTRANCOURT - M.BENOZIO- J.BORDE - Ph. BRASSEUR - R. COLIN - E. COMOY - J. DALION -. DESHAYES - C. FESSARD – J.P FILLASTRE - P.FRIGOT -J. GARNIER - J. HEMET - B. HILLEMAND - G. HUMBERT - J.M. JOUANY - R. LAUMONIER – Ph. LAURET - M. LE FUR – J.P. LEMERCIER - J.P LEMOINE - Mle MAGARD - MM. B. MAITROT - M. MAISONNET - F. MATRAY - P.MITROFANOFF - Mme A. M. ORECCHIONI - P. PASQUIS - H.FIGUET - M.SAMSON – Mme SAMSON-DOLLFUS – J.C. SCHRUB - R.SOYER - B.TARDIF -.TESTART - J.M. THOMINE – C. THUILLEZ - P.TRON - C.WINCKLER - L.M.WOLF

I - MEDECINE
--------------

**PROFESSEURS**

M. Frédéric ANSELME	HCN	Cardiologie
M. Bruno BACHY	HCN	Chirurgie pédiatrique
M. Fabrice BAUER	HCN	Cardiologie
Mme Soumeya BEKRI	HCN	Biochimie et Biologie Moléculaire
M. Jacques BENICHOU	HCN	Biostatistiques et informatique médicale
M. Eric BERCOFF	HB	Médecine interne (gériatrie)
M. Jean-Paul BESSOU	HCN	Chirurgie thoracique et cardio-vasculaire
Mme Françoise BEURET-BLANQUART	CRMPR	Médecine physique et de réadaptation
M. Guy BONMARCHAND	HCN	Réanimation médicale
M. Olivier BOYER	UFR	Immunologie
M. Jean-François CAILLARD	HCN	Médecine et santé au Travail
M. François CARON	HCN	Maladies infectieuses et tropicales
M. Philippe CHASSAGNE	HB	Médecine interne (Gériatrie)
M. Alain CRIBIER ( <i>Surnombre</i> )	HCN	Cardiologie
M. Antoine CUVELIER	HB	Pneumologie

M. Pierre <b>CZERNICHOW</b>	HCH	Epidémiologie, économie de la santé
M. Jean - Nicolas <b>DACHER</b>	HCN	Radiologie et Imagerie Médicale
M. Stéfan <b>DARMONI</b>	HCN	Informatique Médicale/Techniques de communication
M. Pierre <b>DECHELOTTE</b>	HCN	Nutrition
Mme Danièle <b>DEHESDIN</b>	HCN	Oto-Rhino-Laryngologie
M. Philippe <b>DENIS (Surnombre)</b>	HCN	Physiologie
M. Jean <b>DOUCET</b>	HB	Thérapeutique/Médecine – Interne - Gériatrie.
M. Bernard <b>DUBRAY</b>	CB	Radiothérapie
M. Philippe <b>DUCROTTE</b>	HCN	Hépatogastro-entérologie
M. Frank <b>DUJARDIN</b>	HCN	Chirurgie Orthopédique - Traumatologique
M. Fabrice <b>DUPARC</b>	HCN	Anatomie - Chirurgie Orthopédique et Traumatologique
M. Bertrand <b>DUREUIL</b>	HCN	Anesthésiologie et réanimation chirurgicale
Mlle Hélène <b>ELTCHANINOFF</b>	HCN	Cardiologie
M. Thierry <b>FREBOURG</b>	UFR	Génétique
M. Pierre <b>FREGER</b>	HCN	Anatomie/Neurochirurgie
M. Jean François <b>GEHANNO</b>	HCN	Médecine et Santé au Travail
M. Emmanuel <b>GERARDIN</b>	HCN	Imagerie Médicale
Mme Priscille <b>GERARDIN</b>	HCN	Pédopsychiatrie
M. Michel <b>GODIN</b>	HB	Néphrologie
M. Philippe <b>GRISE</b>	HCN	Urologie
M. Didier <b>HANNEQUIN</b>	HCN	Neurologie
M. Fabrice <b>JARDIN</b>	CB	Hématologie
M. Luc-Marie <b>JOLY</b>	HCN	Médecine d'urgence
M. Pascal <b>JOLY</b>	HCN	Dermato - vénéréologie
M. Jean-Marc <b>KUHN</b>	HB	Endocrinologie et maladies métaboliques
Mme Annie <b>LAQUERRIERE</b>	HCN	Anatomie cytologie pathologiques
M. Vincent <b>LAUDENBACH</b>	HCN	Anesthésie et réanimation chirurgicale
M. Alain <b>LAVOINNE</b>	UFR	Biochimie et biologie moléculaire
M. Joël <b>LECHEVALLIER</b>	HCN	Chirurgie infantile
M. Hervé <b>LEFEBVRE</b>	HB	Endocrinologie et maladies métaboliques
M. Xavier <b>LE LOET</b>	HB	Rhumatologie
M. Eric <b>LEREBOURS</b>	HCN	Nutrition
Mlle Anne-Marie <b>LEROI</b>	HCN	Physiologie
M. Hervé <b>LEVESQUE</b>	HB	Médecine interne
Mme Agnès <b>LIARD-ZMUDA</b>	HCN	Chirurgie Infantile

M. Bertrand <b>MACE</b>	HCN	Histologie, embryologie, cytogénétique
M. Eric <b>MALLET</b> ( <i>Surnombre</i> )	HCN	Pédiatrie
M. Christophe <b>MARGUET</b>	HCN	Pédiatrie
Mlle Isabelle <b>MARIE</b>	HB	Médecine Interne
M. Jean-Paul <b>MARIE</b>	HCN	ORL
M. Loïc <b>MARPEAU</b>	HCN	Gynécologie - obstétrique
M. Stéphane <b>MARRET</b>	HCN	Pédiatrie
M. Pierre <b>MICHEL</b>	HCN	Hépatologie - Gastro - Entérologie
M. Francis <b>MICHOT</b>	HCN	Chirurgie digestive
M. Bruno <b>MIHOUT</b>	HCN	Neurologie
M. Pierre-Yves <b>MILLIEZ</b>	HCN	Chirurgie plastique, reconstructrice et esthétique
M. Jean-François <b>MUIR</b>	HB	Pneumologie
M. Marc <b>MURAINÉ</b>	HCN	Ophthalmologie
M. Philippe <b>MUSETTE</b>	HCN	Dermatologie - Vénérologie
M. Christophe <b>PEILLON</b>	HCN	Chirurgie générale
M. Jean-Marc <b>PERON</b>	HCN	Stomatologie et chirurgie maxillo-faciale
M. Christian <b>PFISTER</b>	HCN	Urologie
M. Jean-Christophe <b>PLANTIER</b>	HCN	Bactériologie - Virologie
M. Didier <b>PLISSONNIER</b>	HCN	Chirurgie vasculaire
M. Bernard <b>PROUST</b>	HCN	Médecine légale
M. François <b>PROUST</b>	HCN	Neurochirurgie
Mme Nathalie <b>RIVES</b>	HCN	Biologie et méd. du dévelop. et de la reprod.
M. Jean-Christophe <b>RICHARD</b> ( <i>Mise en dispo</i> )	HCN	Réanimation Médicale, Médecine d'urgence
M. Horace <b>ROMAN</b>	HCN	Gynécologie Obstétrique
M. Jean-Christophe <b>SABOURIN</b>	HCN	Anatomie – Pathologie
M. Guillaume <b>SAVOYE</b>	HCN	Hépatologie - Gastro
M. Michel <b>SCOTTE</b>	HCN	Chirurgie digestive
Mme Fabienne <b>TAMION</b>	HCN	Thérapeutique
Mlle Florence <b>THIBAUT</b>	HCN	Psychiatrie d'adultes
M. Luc <b>THIBERVILLE</b>	HCN	Pneumologie
M. Christian <b>THUILLEZ</b>	HB	Pharmacologie
M. Hervé <b>TILLY</b>	CB	Hématologie et transfusion
M. François <b>TRON</b> ( <i>Surnombre</i> )	UFR	Immunologie
M. Jean-Jacques <b>TUECH</b>	HCN	Chirurgie digestive
M. Jean-Pierre <b>VANNIER</b>	HCN	Pédiatrie génétique

M. Benoît <b>VEBER</b>	HCN	Anesthésiologie Réanimation chirurgicale
M. Pierre <b>VERA</b>	C.B	Biophysique et traitement de l'image
M. Eric <b>VERSPYCK</b>	HCN	Gynécologie obstétrique
M. Olivier <b>VITTECOQ</b>	HB	Rhumatologie
M. Jacques <b>WEBER</b>	HCN	Physiologie

### MAITRES DE CONFERENCES

Mme Noëlle <b>BARBIER-FREBOURG</b>	HCN	Bactériologie – Virologie
M. Jeremy <b>BELLIEN</b>	HCN	Pharmacologie
Mme Carole <b>BRASSE LAGNEL</b>	HCN	Biochimie
Mme Mireille <b>CASTANET</b>	HCN	Pédiatrie
M. Gérard <b>BUCHONNET</b>	HCN	Hématologie
Mme Nathalie <b>CHASTAN</b>	HCN	Physiologie
Mme Sophie <b>CLAEYSSENS</b>	HCN	Biochimie et biologie moléculaire
M. Moïse <b>COEFFIER</b>	HCN	Nutrition
M. Vincent <b>COMPERE</b>	HCN	Anesthésiologie et réanimation chirurgicale
M. Manuel <b>ETIENNE</b>	HCN	Maladies infectieuses et tropicales
M. Guillaume <b>GOURCEROL</b>	HCN	Physiologie
Mme Catherine <b>HAAS-HUBSCHER</b>	HCN	Anesthésie - Réanimation chirurgicale
M. Serge <b>JACQUOT</b>	UFR	Immunologie
M. Joël <b>LADNER</b>	HCN	Epidémiologie, économie de la santé
M. Jean-Baptiste <b>LATOUCHE</b>	UFR	Biologie Cellulaire
Mme Lucie <b>MARECHAL-GUYANT</b>	HCN	Neurologie
M. Jean-François <b>MENARD</b>	HCN	Biophysique
Mme Muriel <b>QUILLARD</b>	HCN	Biochimie et Biologie moléculaire
M. Vincent <b>RICHARD</b>	UFR	Pharmacologie
M. Francis <b>ROUSSEL</b>	HCN	Histologie, embryologie, cytogénétique
Mme Pascale <b>SAUGIER-VEBER</b>	HCN	Génétique
Mme Anne-Claire <b>TOBENAS-DUJARDIN</b>	HCN	Anatomie
M. Eric <b>VERIN</b>	HCN	Physiologie

### MAITRE DE CONFERENCES ASSOCIE A MI-TEMPS

M. Thierry <b>LEQUERRE</b>	HB	Rhumatologie
M. Fabien <b>DOGUET</b>	HCN	Chirurgie thoracique et cardio-vasculaire

**PROFESSEUR AGREGE OU CERTIFIE**Mme Dominique **LANIEZ**

UFR      Anglais

Mme Michèle **GUIGOT**

UFR      Sciences humaines - Techniques d'expression

<b>II - PHARMACIE</b>
-----------------------

**PROFESSEURS**

M. Thierry <b>BESSON</b>	Chimie Thérapeutique
M. Jean-Jacques <b>BONNET</b>	Pharmacologie
M. Roland <b>CAPRON</b> (PU-PH)	Biophysique
M. Jean <b>COSTENTIN</b> (PU-PH)	Pharmacologie
Mme Isabelle <b>DUBUS</b>	Biochimie
M. Loïc <b>FAVENNEC</b> (PU-PH)	Parasitologie
M. Michel <b>GUERBET</b>	Toxicologie
M. Olivier <b>LAFONT</b>	Chimie organique
Mme Isabelle <b>LEROUX</b>	Physiologie
Mme Elisabeth <b>SEGUIN</b>	Pharmacognosie
M. Marc <b>VASSE</b> (PU-PH)	Hématologie
M Jean-Marie <b>VAUGEOIS</b> (Délégation CNRS)	Pharmacologie
M. Philippe <b>VERITE</b>	Chimie analytique

**MAITRES DE CONFERENCES**

Mle Cécile <b>BARBOT</b>	Chimie Générale et Minérale
Mme Dominique <b>BOUCHER</b>	Pharmacologie
M. Frédéric <b>BOUNOURE</b>	Pharmacie Galénique
Mme Martine <b>PESTEL-CARON</b>	Microbiologie
M. Abdeslam <b>CHAGRAOUI</b>	Physiologie
M. Jean <b>CHASTANG</b>	Biomathématiques
Mme Marie Catherine <b>CONCE-CHEMTOB</b>	Législation pharmaceutique et économie de la santé
Mme Elizabeth <b>CHOSSON</b>	Botanique
Mle Cécile <b>CORBIERE</b>	Biochimie
M. Eric <b>DITTMAR</b>	Biophysique
Mme Nathalie <b>DOURMAP</b>	Pharmacologie
Mle Isabelle <b>DUBUC</b>	Pharmacologie
Mme Roseline <b>DUCLOS</b>	Pharmacie Galénique
M. Abdelhakim <b>ELOMRI</b>	Pharmacognosie
M. François <b>ESTOUR</b>	Chimie Organique



M. Gilles <b>GARGALA</b> (MCU-PH)	Parasitologie
Mme Najla <b>GHARBI</b>	Chimie analytique
Mle Marie-Laure <b>GROULT</b>	Botanique
M. Hervé <b>HUE</b>	Biophysique et Mathématiques
Mme Hong <b>LU</b>	Biologie
Mme Sabine <b>MENAGER</b>	Chimie organique
Mme Christelle <b>MONTEIL</b>	Toxicologie
M. Paul <b>MULDER</b>	Sciences du médicament
M. Mohamed <b>SKIBA</b>	Pharmacie Galénique
Mme Malika <b>SKIBA</b>	Pharmacie Galénique
Mme Christine <b>THARASSE</b>	Chimie thérapeutique
M. Rémi <b>VARIN</b> (MCU-PH)	Pharmacie Hospitalière
M. Frédéric <b>ZIEGLER</b>	Biochimie

### **PROFESSEUR ASSOCIE**

M. Jean-Pierre <b>GOULLE</b>	Toxicologie
------------------------------	-------------

### **MAITRE DE CONFERENCE ASSOCIE**

Mme Sandrine <b>PANCHOU</b>	Pharmacie Officinale
-----------------------------	----------------------

### **PROFESSEUR AGREGE OU CERTIFIE**

Mme Anne-Marie <b>ANZELLOTTI</b>	Anglais
----------------------------------	---------

### **ATTACHE TEMPORAIRE D'ENSEIGNEMENT ET DE RECHERCHE**

M. Bérénice <b>COQUEREL</b>	Chimie Analytique
M. Johann <b>PELTIER</b>	Microbiologie

**CHEF DES SERVICES ADMINISTRATIFS : Mme Véronique DELAFONTAINE**

HCN - Hôpital Charles Nicolle

HB - Hôpital de BOIS GUILLAUME

CB - Centre HENRI BECQUEREL

CHS - Centre Hospitalier Spécialisé du Rouvray

CRMPR - Centre Régional de Médecine Physique et de Réadaptation

<b>III – MEDECINE GENERALE</b>
--------------------------------

**PROFESSEURS**

M. Jean-Loup <b>HERMIL</b>	UFR	Médecine générale
----------------------------	-----	-------------------

**PROFESSEURS ASSOCIES A MI-TEMPS :**

M. Pierre <b>FAINSILBER</b>	UFR	Médecine générale
-----------------------------	-----	-------------------

M. Alain <b>MERCIER</b>	UFR	Médecine générale
-------------------------	-----	-------------------

M. Philippe <b>NGUYEN THANH</b>	UFR	Médecine générale
---------------------------------	-----	-------------------

**MAITRE DE CONFERENCES ASSOCIE A MI-TEMPS :**

M Emmanuel <b>LEFEBVRE</b>	UFR	Médecine générale
----------------------------	-----	-------------------

Mme Elisabeth <b>MAUVIARD</b>	UFR	Médecine générale
-------------------------------	-----	-------------------

Mme Marie Thérèse <b>THUEUX</b>	UFR	Médecine générale
---------------------------------	-----	-------------------

<b>LISTE DES RESPONSABLES DE DISCIPLINE</b>
---

Melle Cécile <b>BARBOT</b>	Chimie Générale et Minérale
M. Thierry <b>BESSON</b>	Chimie thérapeutique
M. Roland <b>CAPRON</b>	Biophysique
M Jean <b>CHASTANG</b>	Mathématiques
Mme Marie-Catherine <b>CONCE-CHEMTOB</b>	Législation, Economie de la Santé
Mle Elisabeth <b>CHOSSON</b>	Botanique
M. Jean <b>COSTENTIN</b>	Pharmacodynamie
Mme Isabelle <b>DUBUS</b>	Biochimie
M. Loïc <b>FAVENNEC</b>	Parasitologie
M. Michel <b>GUERBET</b>	Toxicologie
M. Olivier <b>LAFONT</b>	Chimie organique
M. Jean-Louis <b>PONS</b>	Microbiologie
Mme Elisabeth <b>SEGUIN</b>	Pharmacognosie
M. Mohamed <b>SKIBA</b>	Pharmacie Galénique
M. Marc <b>VASSE</b>	Hématologie
M. Philippe <b>VERITE</b>	Chimie analytique

**ENSEIGNANTS MONO-APPARTENANTS****MAITRES DE CONFERENCES****M. Sahil ADRIOUCH**Biochimie et biologie moléculaire  
(Unité Inserm 905)**Mme Gaëlle BOUGEARD-DENOYELLE**Biochimie et biologie moléculaire  
(Unité Inserm 614)**M. Antoine OUVRARD-PASCAUD**

Physiologie (Unité Inserm 644)

**PROFESSEURS DES UNIVERSITES****M. Mario TOSI**Biochimie et biologie moléculaire  
(Unité Inserm 614)**M. Serguei FETISSOV**

Physiologie (Groupe ADEN)

**Mme Su RUAN**

Par délibération en date du 3 mars 1967, la faculté a arrêté que les opinions émises dans les dissertations qui lui seront présentées doivent être considérées comme propres à leurs auteurs et qu'elle n'entend leur donner aucune approbation ni improbation.

Je tiens à remercier chaleureusement :

**Monsieur le professeur Dacher,**

pour me faire l'honneur de présider le jury cette thèse,

pour avoir su m'aider à réaliser une partie de mon internat à l'étranger, à Bruxelles, ce qui m'a ouvert à la radiologie européenne et m'a été profitable tout autant sur le plan professionnel que personnel.

**Madame le professeur Savoye-Collet,**

pour m'avoir proposé ce sujet de thèse, pour avoir su attendre le temps nécessaire pour que je fasse éclore ce projet, pour m'avoir conseillée dans ma réflexion et mon analyse, en un mot pour m'avoir guidée dans la dernière étape de ces longues études.

**Monsieur le professeur Gerardin,**

pour me faire l'honneur de juger ce travail.

**Monsieur le docteur Riachi,**

pour me faire l'honneur de juger ce travail et pour apporter le point de vue clinique qui donne tout son sens au travail du radiologue.

Au docteur Marie-Pierre Revel qui la première a fait découvrir l'intérêt de la radiologie à l'étudiante que j'étais,

Aux médecins du service de radiologie du Havre qui me l'ont fait pratiquer et aimer,

Au docteur Matthieu-John Ouvrier qui me l'a fait choisir,

Et au professeur Patrick Le Dosseur qui m'a admis dans la spécialité,

Aux médecins des différents services hospitaliers du Havre, de Rouen et de Bruxelles que j'ai fréquentés, qui m'ont patiemment formée,

Aux professeurs Daniel Van Gansbeke et Denis Ducreux qui m'ont fait progresser sur le chemin de la recherche,

A tous mes camarades étudiants puis internes et seniors avec qui le temps a passé, parfois difficilement et plus souvent avec bonheur,

A mes parents, ma sœur et mon frère qui attendaient depuis longtemps de me voir docteur,

Et à toi mon compagnon pour ta présence à mes côtés tout au long de ces études,

je dédie cette thèse.

# Table des matières

<b>Première partie : La ponction biopsie des lésions focales hépatiques .....</b>	<b>1</b>
1. LES TUMEURS HEPATIQUES .....	2
1.1. Histologie du foie normal .....	2
1.2. Histologie des tumeurs hépatiques.....	4
1.2.1. Les tumeurs primitives épithéliales.....	4
1.2.2. Les tumeurs primitives conjonctives ou mésenchymateuses .....	6
1.2.3. Les kystes hépatiques.....	7
1.2.4. Les métastases .....	8
1.2.5. Les lymphomes.....	8
1.3. La clinique et la biologie .....	9
1.3.1. Les circonstances de découverte .....	9
1.3.2. Les tableaux cliniques.....	9
1.3.3. La biologie.....	9
1.4. L'imagerie médicale.....	10
1.4.1. L'échographie .....	10
1.4.2. La tomodensitométrie (scanner à rayons X) .....	11
1.4.3. La résonance magnétique nucléaire .....	12
1.4.4. La tomographie par émissions de positons.....	12
1.5. La biopsie.....	13
1.6. La démarche diagnostique .....	14
1.6.1. Chez les patients cirrhotiques .....	14
1.6.2. Dans un contexte de cancer .....	16
1.6.3. Les incidentalomes .....	17
2. LA PONCTION BIOPSIE HEPATIQUE CIBLEE .....	21
2.1. Indications et performance de la PBH.....	21
2.2. Préalables à la réalisation d'une PBH transpariétale .....	22
2.2.1. Complications de la PBH.....	22
2.2.2. Contre-indications de la PBH transpariétale .....	23
2.2.3. Facteurs influençant la performance diagnostique de la PBH.....	24
2.2.4. Information du patient.....	25
2.3. Réalisation d'une PBH .....	25
2.3.1. Préparation du patient .....	25
2.3.2. Réalisation du geste .....	25
2.3.3. Qualité du prélèvement .....	26
2.3.4. Surveillance du patient.....	26
3. CONCLUSION .....	27
<b>Deuxième partie : Etude de pratiques au CHU de Rouen .....</b>	<b>28</b>
1. OBJECTIFS DE L'ETUDE.....	29



2.	MATERIELS ET METHODES .....	29
2.1.	Patients.....	29
2.2.	Réalisation de la PBH.....	30
2.3.	Résultat de la PBH .....	32
2.4.	Performances de la PBH .....	33
2.5.	Statistiques.....	34
3.	RESULTATS.....	34
3.1.	Démographie des patients et des examens .....	34
3.1.1.	Patients, PBH programmées, réalisées et annulées.....	34
3.1.2.	Pathologies préexistantes .....	36
3.1.3.	Examens d'imagerie précédents .....	38
3.1.4.	Apport attendu de la PBH au diagnostic .....	39
3.2.	Réalisation de la PBH.....	40
3.2.1.	Tests d'hémostase et de coagulation.....	40
3.2.2.	Echographie de repérage et caractéristiques de la lésion cible.....	40
3.2.3.	Ponction.....	41
3.2.4.	Complications.....	41
3.3.	Résultats de la PBH et diagnostics finaux.....	42
3.3.1.	PBH diagnostique .....	43
3.3.2.	PBH non diagnostique .....	44
3.3.3.	Résultats de la seconde PBH .....	44
3.3.4.	Diagnostics finaux.....	45
3.4.	Performances de la PBH .....	46
3.4.1.	Performance globale pour le diagnostic de tumeur .....	46
3.4.2.	Sensibilité selon le type de tumeur .....	47
3.4.3.	Apport au diagnostic en fonction de la question clinique .....	47
4.	DISCUSSION .....	50
	Bilan d'imagerie pré-PBH et techniques de guidage.....	50
	Complications.....	52
	Performance diagnostique globale de la PBH.....	53
	Apport de la PBH selon la question clinique posée.....	55
	Limitations méthodologiques.....	57
5.	CONCLUSION .....	58
	<b>Références bibliographiques.....</b>	<b>59</b>
	<b>Annexes.....</b>	<b>62</b>
1.	Fiches de programmation de la PBH .....	62
2.	Devenir des patients dont la PBH a été annulée.....	65
3.	Descriptif des situations cliniques.....	66
4.	Apport de la PBH pour chaque situation clinique .....	69

## Illustrations et tableaux

Figure 1 : Schéma d'un lobule hépatique.....	3
Figure 2 : Séquence TDM dynamique après injection de produit de contraste iodé d'un CHC.....	15
Figure 3 : Tumeurs hépatiques présentant l'aspect typique des métastases.....	16
Figure 4 : Kyste hépatique d'aspect échographique typique.....	17
Figure 5 : Lésions évocatrices d'angiomes à l'échographie chez deux patients différents.....	18
Figure 6 : Séquence IRM T1 dynamique après injection de gadolinium, typique d'un angiome.....	18
Figure 7 : Séquence IRM T1 dynamique après injection de gadolinium, typique d'une hyperplasie nodulaire focale.....	19
Figure 8 : Etude IRM d'un adénome typique. ....	20
Figure 9 : Matériel à usage unique utilisé pour une PBH. ....	31
Figure 10 : L'aiguille tranchante à biopsie.....	31
Figure 11 : Biopsie d'une petite lésion hépatique sous contrôle échographique.....	32
Figure 12 : PBH réalisées et annulées après rendez-vous initial.....	35
Figure 13 : Répartition des hépatopathies chroniques dans la population. ....	37
Figure 14 : Répartition des antécédents de cancer extrahépatique dans la population. ....	37
Figure 15 : Répartition des suspicions de cancer primitif (hors CHC) dans la population. ....	38
Figure 16 : Diagnostics suspectés en fonction du contexte clinique.....	39
Figure 17 : classification des résultats anatomo-pathologiques.....	42
Figure 18 : Détermination du cancer primitif dans le cas de métastases dont l'histologie seule ne permet pas de déterminer le primitif.....	43
Figure 19 : Diagnostics finaux.....	45
Figure 20 : Causes de non diagnostic final. ....	45
Figure 21 : Démarche diagnostique et résultats. ....	46
Figure 22 : Sensibilité et efficacité exactitude de la PBH pour le diagnostic de lésion tumorale. ...	47
Figure 23 : Sensibilité diagnostique selon le type tumoral final. ....	47
Figure 24 : Apport de la PBH au diagnostic en fonction de l'hypothèse diagnostique.....	48
Figure 25 : Utilité de la PBH en fonction du nombre d'hypothèses diagnostiques. ....	49
Figure 26 : Efficacité diagnostique globale comparée de notre étude et d'autres études de la littérature. ....	53

**Première partie :**

**La ponction biopsie  
des lésions focales hépatiques**

# 1. LES TUMEURS HEPATIQUES

Le foie est l'un des organes les plus fréquemment atteints par les tumeurs. L'incidence des tumeurs primitives hépatiques est élevée lorsqu'il existe une hépatopathie chronique et le foie est un organe très souvent atteint par les localisations secondaires de cancers primitifs extra-hépatiques, en particulier digestifs.

L'enjeu du diagnostic d'une tumeur hépatique est double.

En premier lieu, il faut définir la b nignit  ou la malignit  d'une tumeur et donc l'attitude   adopter. En effet, la plupart des tumeurs b nignes ne doivent  tre ni trait es ni surveill es, alors que les tumeurs malignes posent par d finition un probl me d' volutivit  dans le temps, avec un risque vital   plus ou moins long terme pour le patient.

En deuxi me lieu, il faut d cider du traitement ad quat d'une tumeur maligne. La connaissance de l'histologie est n cessaire   la bonne prise en charge d'une tumeur maligne, qu'elle soit primitive ou secondaire. Le type de traitement choisi (chirurgie ou chimioth rapie principalement) d pend du type histologique, une tumeur primitive se traitant si possible par transplantation h patique ou h patectomie partielle,   d faut par chimioth rapie, alors que les m tastases rel vent le plus souvent d'une chimioth rapie, sauf dans certains cas de m tastases de cancer colorectal. Le choix d'une chimioth rapie d pend fortement du type histologique tumoral, la sensibilit  aux diff rentes classes de m dicaments  tant diff rente selon les types cellulaires en cause.

Pour le diagnostic d'une tumeur, deux principales m thodes de diagnostic ont disponibles. En premi re ligne, les techniques d'imagerie sont non invasives et permettent le diagnostic d'une grande partie des tumeurs b nignes et parfois celui des tumeurs malignes. En seconde ligne, les techniques histologiques, avec principalement la ponction biopsie h patique  choguid e qui est l'objet de cette  tude, sont invasives et pr sentent des risques de complications. Un r sultat positif fournit un diagnostic de certitude, mais un r sultat n gatif n' limine pas la malignit , car la biopsie n'est pas toujours contributive en particulier pour les petites l sions.

## 1.1. Histologie du foie normal

Le foie est le plus volumineux organe du corps humain (jusqu'  1500 g chez l'adulte). Il est responsable de multiples fonctions, en particulier de la destruction des vieilles h maties, de s cr tions exocrines (bile) et endocrines (prot ines et lipoprot ines plasmatiques), du m tabolisme glucidique, lipidique et de certaines vitamines, et du m tabolisme de certaines substances toxiques (1,2).

Le foie est un organe richement vascularisé avec un flux sanguin important (environ 25% du débit cardiaque) et une vascularisation mixte. Un tiers du flux sanguin hépatique provient de l'artère hépatique, branche du tronc cœliaque. Les deux tiers restants sont proviennent de la veine porte issue des veines mésentériques et splénique, drainant la plus grande partie du tube digestif et la rate.

L'unité morphologique du foie est le lobule hépatique (le foie contenant 50 000 à 60 000 lobules), de forme polyédrique, composé de cordons d'hépatocytes d'organisation radiaire autour d'une veine centrolobulaire qui se jettera dans la veine hépatique. Les capillaires sinusoides, qui séparent les rangées d'hépatocytes et convergent vers la veine centrolobulaire, ont un endothélium discontinu constitué de cellules endothéliales et de cellules phagocytaires, les cellules de Küppfer, et ne possèdent pas de membrane basale ; entre les hépatocytes et les sinusoides l'espace de Disse permet le drainage lymphatique. Les travées d'hépatocytes forment les canalicules biliaires, d'orientation radiaire, qui n'ont pas de paroi propre.

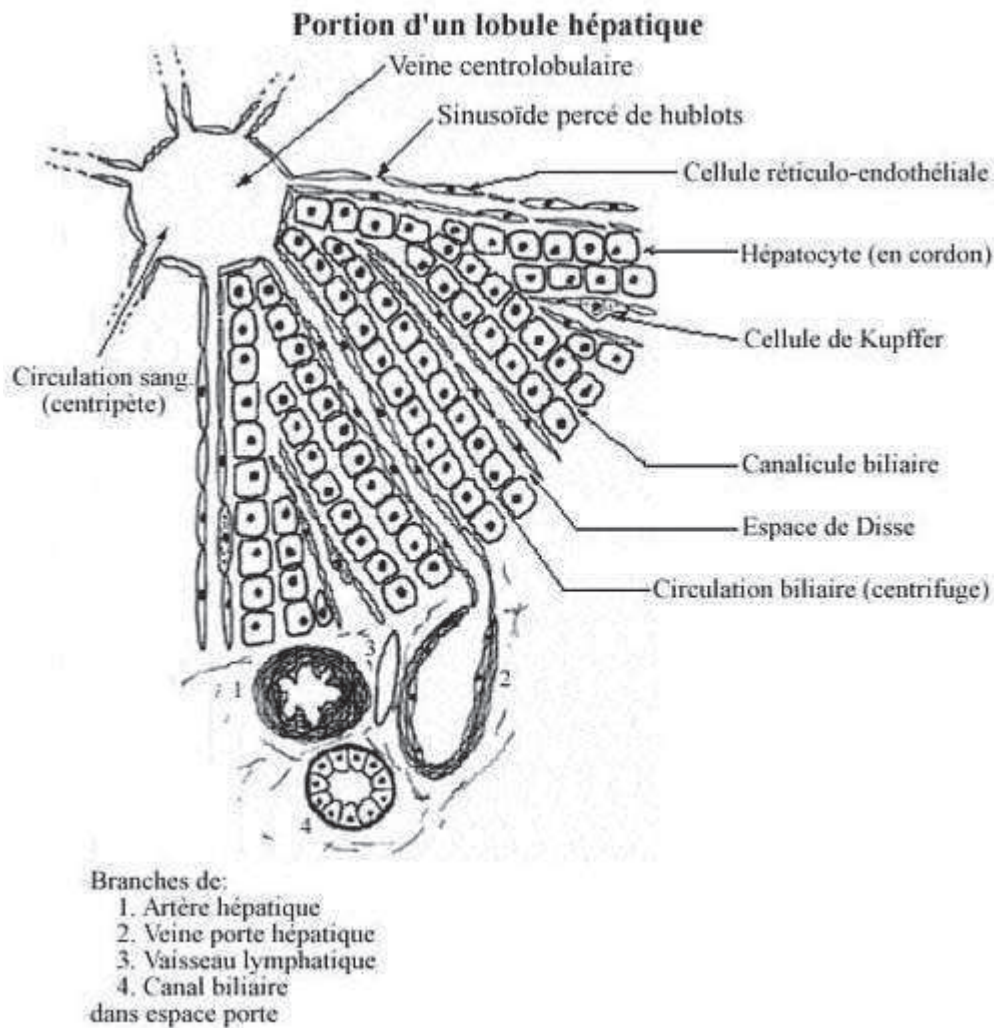


Figure 1 : Schéma d'un lobule hépatique. (1)

Les septa interlobulaires contiennent les espaces portes composés d'un tissu fibreux dans lequel se trouvent une artériole hépatique issue de l'artère hépatique, une veinule porte issue de la veine porte, un canal biliaire constitué d'un épithélium cubique et recueillant le contenu des canalicules biliaires, et un canal lymphatique recueillant le contenu de l'espace de Disse.

L'organisation fonctionnelle du tissu hépatique est calquée sur l'architecture de la microcirculation hépatique. De ce fait l'unité fonctionnelle du foie est l'acinus hépatique, centré sur l'espace porte, et non le lobule hépatique centré sur la veine centrolobulaire.

## 1.2. Histologie des tumeurs hépatiques

Le foie peut être le siège de tumeurs primitives bénignes ou malignes (3–9) dont l'histologie dérive des types cellulaires présents dans le foie, classées en tumeurs primitives épithéliales (issues des hépatocytes ou des cellules des canaux biliaires) ou conjonctives. Les kystes hépatiques sont issus d'anomalies de développement des voies biliaires ; les pseudo-kystes d'origine infectieuse ou inflammatoire ne seront pas détaillés. Enfin le foie peut être le siège de métastases de cancers extra-hépatiques ou de lymphomes. Nous détaillons ci-dessous les types histologiques les plus fréquents et quelques problèmes posés par leur diagnostic.

### 1.2.1. Les tumeurs primitives épithéliales

#### 1.2.1.1. Tumeurs épithéliales bénignes

**L'hyperplasie nodulaire focale** est la deuxième plus fréquente tumeur bénigne hépatique avec une prévalence estimée à 1%. Elle est la conséquence d'une malformation vasculaire avec anastomose artério-veineuse localisée qui augmente le flux sanguin local, provoquant une réponse hyperplasique du parenchyme. Histologiquement, il s'agit d'une prolifération nodulaire d'hépatocytes hyperplasiques, non néoplasique (polyclonale), séparés par des septa fibreux convergeant vers une cicatrice centrale, avec prolifération cholangiolaire, inflammation et anomalies vasculaires. La vascularisation est uniquement artérielle. Il n'y a pas de transformation maligne. Le diagnostic différentiel se pose avec le carcinome hépatocellulaire fibrolamellaire. L'hyperplasie nodulaire focale ne nécessite pas de surveillance, sauf s'il existe un doute diagnostique. Aucun traitement n'est nécessaire, sauf en cas de complication.

**L'hyperplasie nodulaire régénérative** est une réponse régénérative hyperplasique sous forme nodulaire sans cirrhose à une perfusion hépatique hétérogène, que l'on retrouve dans les cas de maladies autoimmunes, myéloprolifératives, d'infiltration tumorale massive ou de dépôts d'huiles minérales. Histologiquement, il s'agit de nodules d'hépatocytes sans septa fibreux.

**L'adénome hépatocellulaire** est très rare avec une prévalence estimée à 0,1%. Cette tumeur est hormonodépendante, liée à la prise de contraceptifs oraux fortement dosés en œstrogènes, d'androgènes anabolisants, ou à une glycogénose de type I. Histologiquement, il s'agit d'une prolifération néoplasique (monoclonale) mais bénigne d'hépatocytes de grande taille chargés de glycogène et de lipides, sans espaces portes ni canaux biliaires. La vascularisation est artérielle, sans vascularisation porte. Une capsule peut être présente. Il existe souvent des remaniements hémorragiques, nécrotiques, fibrotiques. Des anomalies vasculaires sont fréquentes, avec un risque de rupture avec d'hémorragie intratumorale, sous-capsulaire ou intrapéritonéale, surtout sous contraception orale qui fait augmenter la taille de l'adénome. Le diagnostic différentiel peut être difficile avec un carcinome hépato-cellulaire bien différencié. Les adénomes hépatiques présentent un faible risque d'évolution d'un adénome dysplasique vers un carcinome hépatocellulaire ; la prévalence des foyers de transformation maligne dans une série chirurgicale rétrospective de 122 adénomes hépatiques est de 8% (10). Le risque de transformation est plus élevé en cas d'adénome secondaire à une prise d'androgènes anabolisants ou à une glycogénose de type I qu'en cas d'adénome secondaire à une prise d'œstro-progestatifs. En raison des risques de complication ou de transformation maligne, le traitement habituel est l'exérèse chirurgicale, bien qu'une méta-analyse ne retrouve aucun essai randomisé prouvant l'intérêt de l'exérèse (11).

**L'adénome cholangiocellulaire ou biliaire (cholangiome)** est une prolifération de structures biliaires non kystiques entourées d'un stroma fibreux dense, de pathogénie incertaine. Cette tumeur est de petite taille et très peu évolutive. Le diagnostic différentiel histologique peut se poser avec une métastase d'un adénocarcinome très bien différencié.

Le **cystadénome biliaire** est une tumeur kystique volumineuse, pluriloculée, constituée d'un épithélium biliaire cuboïde ou en colonne mucosécrétant et d'un tissu conjonctif, parfois avec des nodules muraux, entourée d'une capsule fibreuse. Le contenu est le plus souvent mucineux. La forme la plus fréquente contient un stroma ovarien, se retrouve préférentiellement chez la femme et son évolution est lente. L'autre forme ne contient pas de stroma ovarien, se retrouve préférentiellement chez l'homme et l'évolution est plus agressive. Les formes borderline présentent un risque dégénérescence maligne en **cystadénocarcinome** et il n'est pas possible de différencier formellement les formes bénigne et maligne à l'imagerie, c'est pourquoi le traitement est chirurgical.

### **1.2.1.2. Tumeurs épithéliales malignes**

Le **carcinome hépatocellulaire** (CHC) est la tumeur hépatique primitive la plus fréquente et le sixième cancer le plus fréquent. En 2001 elle représentait 90% des tumeurs hépatiques primitives et 7% de l'ensemble des cancers ; en 2008 son incidence était de 65 000 cas et sa mortalité de 60 240 cas en Europe (12). Elle se développe habituellement sur une cirrhose (75 à 80 % des cas), plus rarement sur une hépatopathie chronique non cirrhotique, exceptionnellement sur un foie sain. Les étiologies principales sont les maladies de surcharge (déficit en alpha-1-antitrypsine, hémochromatose, stéatose hépatique non alcoolique, maladie de Wilson), les intoxications chroniques (alcool, aflatoxine), les hépatites virales B ou C

chroniques, les hépatites auto-immunes. Histologiquement, il existe un continuum histologique entre le nodule régénératif, le nodule dysplasique et le CHC. Le **nodule régénératif** est constitué d'hépatocytes normaux, réponse bénigne à une altération de la perfusion. Le **nodule dysplasique** de bas grade puis de haut grade présente des atypies cytologiques sans critères stricts de malignité ou d'invasivité. Le **CHC bien différencié** est constitué d'hépatocytes anormaux avec critères de malignité, non fonctionnels, organisés en structures pseudo-acineuses, avec présence d'amas biliaires. Il existe des formes nodulaires (85-90%) ou infiltratives (10-15%). La vascularisation évolue également au cours de la transformation, du nodule régénératif de vascularisation à prédominance portale, jusqu'au CHC de vascularisation exclusivement artérielle par néoangiogenèse tumorale.

Le **carcinome hépatocellulaire fibrolamellaire** est un type histologique rare de CHC, se développant chez le sujet jeune sur un foie non cirrhotique. Histologiquement la tumeur est bien délimitée, formée de travées d'hépatocytes tumoraux séparées par des bandes de fibrose formant typiquement une cicatrice centrale. L'évolution est plus lente que le CHC classique.

Le **cholangiocarcinome** ou **carcinome cholangiocellulaire** (CCC) est une tumeur plus rare, la deuxième plus fréquente des tumeurs hépatobiliaires primitives de l'adulte (10%), développée à partir des cellules épithéliales des voies biliaires. Les facteurs de risque sont les pathologies inflammatoires biliaires chroniques. Il existe des formes topographiques péri-hilaire ou extra-hépatique (90% des CCC) ou intra-hépatique (10% des CCC). Histologiquement, le CCC intrahépatique est un adénocarcinome avec un aspect glandulaire, mucosécrétant, et avec une réaction fibreuse du stroma. Il peut se développer sous forme d'infiltration sous-muqueuse canalaire biliaire. Le diagnostic différentiel histologique peut être difficile avec une métastase d'un adénocarcinome extra-hépatique. L'évolution est plus rapide que pour le CHC.

Le **cystadénocarcinome biliaire** est issu de la transformation maligne du cystadénome biliaire (cf.).

## 1.2.2. Les tumeurs primitives conjonctives ou mésenchymateuses

### 1.2.2.1. Tumeurs conjonctives bénignes

L'**hémangiome** est la tumeur hépatique bénigne la plus fréquente, avec une prévalence estimée à 5%. Il s'agit d'une lésion hamartomateuse développée sur une malformation congénitale d'une artériole hépatique. Histologiquement, il existe une prolifération endothéliale. L'hémangiome caverneux est constitué de cavités veineuses dilatées avec un revêtement endothélial, entourées d'un fin stroma fibreux. La thrombose est possible ainsi que l'évolution vers la sclérose avec un contingent fibreux prédominant et une oblitération des espaces vasculaires. L'hémangiome capillaire est plus petit et présente une concentration importante de microvaisseaux artériels. La vascularisation des hémangiomes est artérielle.



L'hémangiome est généralement stable en taille et en morphologie et ne nécessite pas de surveillance ni de traitement sauf en cas de complication.

**L'hémangio-endothéliome infantile** est une tumeur de l'enfant, constituée d'une prolifération endothéliale périphérique avec une fibrose dense centrale. Il existe un risque d'insuffisance cardiaque par shunts intra-tumoraux, ce qui justifie un traitement même si la tumeur n'est pas maligne au sens histologique.

**L'hamartome mésoenchymateux kystique** est une tumeur malformative rare de l'enfant qui comporte des voies biliaires tortueuses kystiques, des travées hépatocytaires et du tissu mésoenchymateux. Cette tumeur est souvent très volumineuse, nécessitant une exérèse chirurgicale.

Les autres tumeurs conjonctives hépatiques sont très rares. Il peut s'agir de lymphangiome, léiomyome, fibrome, lipome, myxome, ou de tumeurs pluri-tissulaires (angioliopome, myéloliopome, angiomyéloliopome).

### **1.2.2.2. Tumeurs conjonctives malignes**

Les tumeurs conjonctives malignes sont beaucoup plus rares que les tumeurs épithéliales malignes.

**L'angiosarcome** est une prolifération angioblastique à partir des cellules endothéliales des sinusoides hépatiques, souvent secondaire à l'exposition à un carcinogène.

**L'hémangioendothéliome épithélioïde** est une tumeur fibreuse également développée à partir des cellules endothéliales des sinusoides hépatiques, qui prennent un aspect épithélioïde.

### **1.2.3. Les kystes hépatiques**

Les anomalies de développement de la plaque ductale, forme embryologique primitive des voies biliaires intrahépatiques, sont à l'origine de plusieurs formes de maladies kystiques du foie. Il ne s'agit pas de lésions tumorales.

Les **maladies fibro-kystiques hépatiques** sont des dilatations kystiques des voies biliaires qui communiquent avec les voies biliaires, associées à une inflammation. La maladie de Caroli est une dilatation macroscopique des voies biliaires segmentaires. La fibrose hépatique congénitale et les complexes de von Meyenburg ou hamartomes biliaires sont des dilatations des voies biliaires les plus fines.

Le **kyste hépatique simple** et les **maladies polykystiques du foie** sont des dilatations kystiques qui ne communiquent pas avec les voies biliaires. Le revêtement est de type biliaire. Le contenu est séreux. Le kyste hépatique simple est très fréquent avec une prévalence échographique de 5%.

Le **kyste à revêtement cilié** ou kyste bronchogénique, exceptionnel, est lié à une anomalie du développement de l'intestin antérieur et possède un revêtement cilié doublé de muscle lisse, de type bronchique.

#### **1.2.4. Les métastases**

Les métastases hépatiques sont les tumeurs hépatiques malignes les plus fréquentes. Des métastases hépatiques peuvent survenir lors de l'évolution de la plupart des tumeurs solides. Le foie est le site métastatique de prédilection des tumeurs du tube digestif et du pancréas, en raison du drainage veineux portal prédominant des organes digestifs. D'autres tumeurs atteignent le foie par voie artérielle, en particulier le cancer du sein, le mélanome, les carcinomes anaplasiques, les tumeurs endocrines. Le développement des métastases hépatiques est favorisé par un flux sanguin hépatique important, une architecture lobulaire particulière (les sinusoides ont la taille adéquate pour retenir les cellules métastatiques circulantes et leur membrane est discontinue) et un environnement biochimique favorable.

Les métastases prennent le plus souvent une forme nodulaire, unique ou multiple. Rarement l'invasion est diffuse, intra-sinusoïdale, souvent en rapport avec un mélanome. Histologiquement, il s'agit d'adénocarcinomes dans 90% des cas, plus rarement de tumeurs épidermoïdes et neuroendocrines, très rarement de lymphomes et de mélanomes.

Les métastases ont toujours une vascularisation artérielle formée par néoangiogenèse tumorale.

#### **1.2.5. Les lymphomes**

Les lymphomes hépatiques sont le plus souvent le fait d'une localisation hépatique d'un lymphome déjà connu. Dans la maladie de Hodgkin, une atteinte hépatique existe dans 5-10% des cas. Dans les lymphomes non hogkiniens, une atteinte hépatique est fréquente (50%) dans les lymphomes B agressifs à grandes cellules et constante (100%) dans les lymphomes B de bas grade à petites cellules.

Les lymphomes primitifs hépatiques sont très rares (1% des lymphomes extraganglionnaires). La forme la plus fréquente est nodulaire, pouvant correspondre à un lymphome B diffus à grandes cellules, à un lymphome B du MALT (tissu lymphoïde associé aux muqueuses) de faible malignité, ou exceptionnellement à un lymphome de Burkitt. Il existe également une forme infiltrative diffuse, correspondant généralement à un lymphome T, exceptionnellement à un lymphome B agressif à grandes cellules.

## 1.3. La clinique et la biologie

### 1.3.1. Les circonstances de découverte

Elles sont de trois types :

**La surveillance de patients à risque** : il s'agit des cas du dépistage du CHC chez les patients cirrhotiques, des bilans d'extension ou de surveillance d'un cancer extrahépatique.

**La survenue de symptômes** : les symptômes sont aspécifiques, ils peuvent associer à divers degrés un syndrome tumoral lié au volume de la tumeur (gêne ou douleur de l'hypocondre droit, hépatomégalie ou masse de l'hypocondre droit), un syndrome obstructif lié à la compression ou à l'invasion des voies biliaires (ictère, cholestase biologique), la décompensation d'une hépatopathie sous-jacente (ascite, ictère, hémorragie digestive par hypertension portale, insuffisance hépato-cellulaire), des signes généraux en rapport avec la nature néoplasique de l'affection (altération de l'état général, syndrome inflammatoire clinique ou biologique). Les complications peuvent être révélatrices comme une nécrose tumorale simulant un abcès hépatique ou une hémorragie tumorale à l'origine d'un syndrome hémorragique.

**La découverte fortuite** : il s'agit de la découverte de lésions hépatiques lors d'un examen d'imagerie abdominale prescrit pour un autre motif (« incidentalomes »). Ce mode de découverte est de plus en plus fréquent en raison de l'amélioration de la sensibilité des techniques d'imagerie.

### 1.3.2. Les tableaux cliniques

Généralement, les **tumeurs bénignes** sont asymptomatiques et il n'y a pas d'anomalie biologique, sauf si elles sont très volumineuses, auquel cas les signes sont peu spécifiques. Chez un patient sans pathologie particulière, la découverte est souvent fortuite. Chez un patient suivi pour dépistage de tumeur maligne, la question du diagnostic différentiel entre lésion maligne et bénigne se pose.

Les **tumeurs malignes** peuvent être totalement asymptomatiques et être diagnostiquées dans le cadre du dépistage évoqué ci-dessus, ou se présenter par des symptômes cliniques peu spécifiques déjà exposés.

### 1.3.3. La biologie

Quelques dosages biologiques présentent un intérêt dans le diagnostic des tumeurs hépatiques malignes.

L'**alpha-foetoprotéine** (AFP) est un marqueur du CHC, cependant de sensibilité et de spécificité limitées. La spécificité est limitée, car une augmentation du taux d'AFP peut se voir lors du développement d'un CHC, mais aussi d'une hépatite virale B ou C, d'exacerbation d'une l'hépatopathie sous-jacente, de tumeurs germinales, de grossesse. La sensibilité est limitée, car seule une faible proportion des CHC débutants (10-20%) s'accompagne d'une élévation du taux d'AFP (12). La définition d'une valeur seuil pose le problème de l'équilibre entre spécificité et sensibilité.

Les autres marqueurs tumoraux ne sont pas suffisamment spécifiques pour le diagnostic d'un type tumoral et ne peuvent être utilisés que pour le suivi d'une tumeur déjà diagnostiquée. Par exemple, l'**antigène carcino-embryonnaire** est un marqueur de certains adénocarcinomes, élevé dans les métastases d'adénocarcinomes et dans les cholangiocarcinomes, sensible pour évaluer l'efficacité du traitement au cours de la maladie et pour dépister une reprise évolutive à la suite du traitement.

## 1.4. L'imagerie médicale

Toutes les modalités usuelles d'imagerie diagnostique présentent des intérêts et des limitations dans la détection et la caractérisation des lésions hépatiques (13) (14).

### 1.4.1. L'échographie

L'échographie est une technique bon marché et facilement disponible.

En mode B, sa résolution spatiale et son contraste pour les tissus mous permet la détection des lésions mais sa sensibilité est inférieure à celle des autres techniques, en particulier pour les petites lésions, dans certaines localisations (dôme hépatique), ou dans un foie cirrhotique. Elle est très performante pour différencier une lésion liquidienne (kyste) d'une tumeur solide. Elle est en revanche peu spécifique pour la caractérisation des tumeurs (en dehors des angiomes typiques) ou pour le diagnostic de pseudo-tumeurs (infiltration graisseuse).

Le mode Doppler puissance ou couleur permet l'étude du flux des gros vaisseaux sanguins, ce qui augmente la sensibilité qui n'atteint cependant pas celle d'un scanner ou d'une IRM injectés. En effet le mode Doppler ne permet pas l'étude de la vascularisation parenchymateuse ou tumorale.

L'échographie de contraste en mode harmonique avec injection de microbulles fournit des renseignements sur la perfusion tumorale en temps réel en mettant en évidence des différences de vascularisation entre le foie sain et la tumeur. Elle améliore ainsi la détection et la caractérisation tumorales ainsi que le suivi de la réponse au traitement, en fournissant des images de rehaussement comparables à celles obtenues en scanner ou en IRM. Cependant en

échographie le produit de contraste est confiné au secteur intravasculaire, alors qu'en scanner et en IRM les produits de contraste passent généralement rapidement dans le secteur extravasculaire, ce qui conduit à quelques différences de comportement du rehaussement. Les guidelines et des recommandations de pratique clinique pour l'échographie de contraste hépatique décrivent les aspects typiques et atypiques de l'ensemble des lésions hépatiques (15). Une méta-analyse a montré que la sensibilité et la spécificité de l'échographie de contraste pour le diagnostic des lésions focales hépatiques (respectivement 87% et 89%) n'étaient pas significativement différentes de celles du scanner (86% et 82%) ou de l'IRM (85% et 87%) (16).

### **1.4.2. La tomодensitométrie (scanner à rayons X)**

Le scanner est la technique offrant la meilleure résolution spatiale et la plus grande vitesse d'acquisition. L'amélioration technique des machines (acquisition hélicoïdale, multidétecteurs) et des méthodes de reconstruction et de post-traitement (voxels isotropiques permettant la reconstruction multiplanaire, traitements angiographiques) permet une meilleure sensibilité dans la détection des lésions de petite taille ou de localisations difficiles d'accès en échographie. L'acquisition rapide en quelques secondes permet l'exploration de l'ensemble du foie en une apnée.

L'utilisation des produits de contraste iodés est systématique pour l'exploration hépatique. Le meilleur contraste des lésions par rapport au parenchyme hépatique améliore la détection des lésions et la dynamique du rehaussement tumoral par rapport à celle du foie sain permet la caractérisation de certaines lésions. Un protocole de scanner hépatique pour exploration d'un nodule hépatique (17) devra ainsi contenir quatre passages : avant injection, au temps artériel tardif (35 s), au temps portal et parenchymateux (70 s) et au temps tardif (3-5 min). Pour un bon rehaussement des lésions en particulier au temps artériel, il est nécessaire d'employer un produit de contraste concentré en iode (350 mg/mL), en quantité suffisante (1,5-2 mL/kg de poids corporel) et injecté à fort débit. L'abaissement de la tension du tube jusqu'à 80 kV améliore le contraste des lésions hypervascularisées et diminue la dose au patient, au prix d'une diminution du rapport signal sur bruit (18). L'acquisition au temps portal sur l'ensemble de l'abdomen et du pelvis permet le diagnostic de lésions associées, très utile en cas de pathologie maligne.

Les limitations du scanner sont la dose délivrée au patient par les passages multiples (que l'on peut cependant réduire grâce aux techniques de reconstruction itérative), la caractérisation des lésions de petite taille, et les contre-indications aux produits de contraste iodés.

### **1.4.3. La résonance magnétique nucléaire**

L'IRM est la technique qui donne les meilleurs résultats en termes de détection et de caractérisation des lésions hépatiques. La sensibilité et la spécificité sont supérieures à celles du scanner sans utilisation de rayonnements ionisants. Les améliorations techniques offrent désormais une bonne résolution spatiale et des acquisitions rapides en une apnée. Il existe une multitude de séquences disponibles mettant en évidence différents contrastes de nature physique différente entre tumeur et parenchyme hépatique : pondérations T1 et T2 à différents temps d'écho, suppression du signal de la graisse par séquences avec saturation de la graisse (FAT SAT) ou séquences en phase et en opposition de phase (IP-OP), séquences T2 pondérées en diffusion sont les plus utilisées (17).

Plusieurs types de produits de contraste sont utilisés. Les produits de contraste gadolinés non spécifiques permettent comme au scanner l'étude dynamique du rehaussement de la tumeur et du foie sain. Les produits de contraste hépatospécifiques, soit gadolinés spécifiques des hépatocytes (MultiHance®, Primovist®), soit superparamagnétiques spécifiques des cellules de Küppfer (Endorem®) améliorent la détection des tumeurs et la caractérisation tissulaire, permettant de différencier les tumeurs hépatocytaires (adénome, hyperplasie nodulaire focale, CHC) des tumeurs non hépatocytaires (en particulier les métastases).

Cependant l'IRM est parfois insuffisante pour différencier une tumeur maligne d'une tumeur bénigne. Dans les études dynamiques, il existe un chevauchement des contrastes et des cinétiques de rehaussement entre différentes lésions, et certaines lésions comme l'adénome sont fréquemment atypiques. Dans l'imagerie pondérée en diffusion et dans la cartographie en coefficient apparent de diffusion (ADC), la détection des lésions est améliorée mais non la caractérisation formelle car il existe un large recouvrement des valeurs d'ADC entre lésions bénignes et malignes.

Du point de vue pratique, les limitations de l'IRM sont sa moindre disponibilité, son coût plus élevé, le temps d'examen plus long avec des apnées multiples et l'existence de quelques contre-indications.

### **1.4.4. La tomographie par émissions de positons**

La TEP au fluoro-déoxyglucose (FDG) détecte les lésions dont le métabolisme glucidique est augmenté, donc la plupart des tumeurs malignes. Elle est très sensible pour la détection des lésions métastatiques hépatiques et extra-hépatiques, mais n'a pas sa place dans l'évaluation des CHC. Ses limites sont le manque de sensibilité pour les petites lésions (<1 cm), son manque de spécificité (tout processus inflammatoire présente également un métabolisme glucidique augmenté, avec un risque de faux positifs) et sa moindre résolution spatiale. Son coût élevé et sa faible disponibilité limitent son utilisation en pratique courante.

## 1.5. La biopsie

Dans certaines situations cliniques, qui seront détaillées plus loin, l'obtention de l'histologie est une étape essentielle de la prise en charge d'une tumeur hépatique, en particulier lorsque l'imagerie n'a pas pu faire preuve de la bénignité. La biopsie hépatique est la méthode la plus spécifique pour la caractérisation des anomalies hépatiques. Elle permet de caractériser aussi bien une tumeur qu'une hépatopathie sous-jacente. Il existe différentes techniques permettant d'obtenir un échantillon de tissu hépatique (19).

La **biopsie percutanée** est la modalité la plus fréquente et la plus ancienne, popularisée par Menghini dès 1958 (20). Elle s'effectue par ponction directe du foie à travers la paroi abdominale. Dans les lésions focales, elle est toujours pratiquée sous guidage par une technique d'imagerie médicale alors que dans les hépatopathies diffuses elle peut être effectuée à l'aveugle. L'**échographie** permet un guidage en temps réel continu, par une technique facilement accessible et non irradiante. La ponction biopsie hépatique échoguidée est l'objet de notre étude et ses modalités pratiques sont détaillées plus loin. Plus rarement, le guidage peut être effectué par **scanner** ou **IRM** en cas d'échec du guidage échographique, mais elles présentent l'inconvénient de ne pas permettre le guidage en temps réel, l'opérateur effectuant des pauses au cours de la progression de l'aiguille pour acquérir une image de contrôle.

La **biopsie transjugulaire** permet d'obtenir un échantillon tissulaire sans traverser la capsule hépatique. Elle s'effectue par cathétérisme des veines hépatiques depuis le réseau veineux cave à partir de la veine jugulaire interne droite, sous contrôle radioscopique, avec injection de produit de contraste iodé. Elle est indiquée dans les hépatopathies diffuses, lorsqu'il existe une contre-indication à la biopsie transpariétale pour troubles de l'hémostase. Elle n'est pas adaptée à la biopsie des lésions focales.

La **biopsie chirurgicale** laparoscopique est une possibilité lorsque la biopsie transpariétale a échoué. L'échographie permet le repérage peropératoire du nodule.

L'**aspiration à l'aiguille fine** permet une analyse cytologique mais non histologique du prélèvement. Elle peut suffire à caractériser une tumeur maligne mais ne permet pas de diagnostiquer avec précision une tumeur bénigne. Elle s'effectue par voie transpariétale, sous contrôle échographique ou scannographique dans le cas d'un nodule.

## 1.6. La démarche diagnostique

Elle dépend du contexte de découverte de la tumeur hépatique.

### 1.6.1. Chez les patients cirrhotiques

L'association américaine d'hépatologie (AASLD) a mis à jour en 2011 l'algorithme diagnostique d'un nodule hépatique sur foie cirrhotique (21), suivie par l'association européenne d'hépatologie (EASL) en 2012 (12).

#### 1.6.1.1. Dépistage

L'élévation du taux d'alpha-foetoprotéine manquant à la fois de sensibilité et de spécificité pour le dépistage et le diagnostic de CHC, le dépistage recommandé en 2005 qui combinait dosage de l'alpha-foetoprotéine et échographie (22) a été simplifié en une échographie semestrielle., la sensibilité de l'échographie pour la détection du CHC a été évaluée à 94% (63% pour les formes précoces) dans une méta-analyse (23). Les nodules infracentimétriques sont suivis par échographie trimestrielle jusqu'à ce qu'il existe une augmentation de taille ou une modification de leurs caractéristiques ; en cas de stabilité pendant 2 ans la surveillance redevient semestrielle. Les nodules supracentimétriques sont explorés par d'autres modalités d'imagerie pour leur caractérisation

#### 1.6.1.2. Diagnostic non invasif

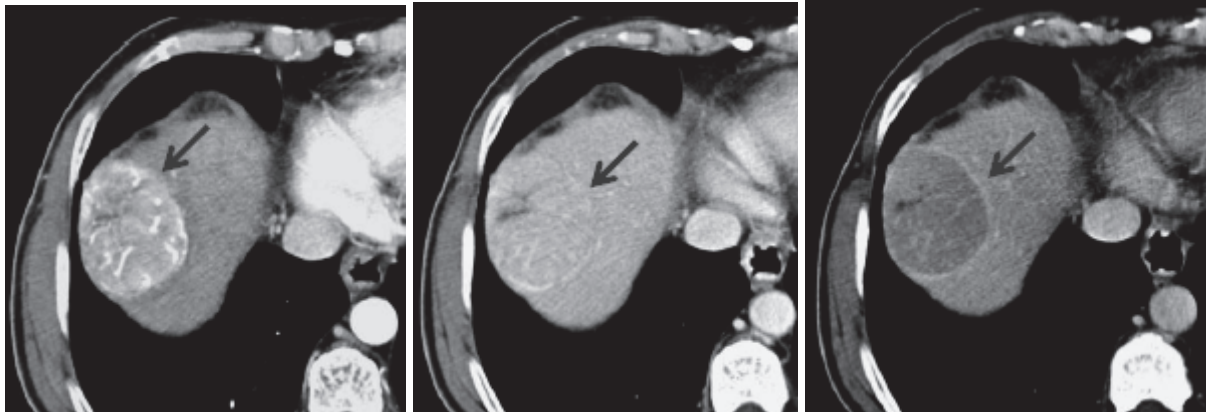
Les nodules suspects sont explorés par scanner et/ou IRM avec injection de produit de contraste. Les caractéristiques typiques du CHC sont une hypervascularisation en phase artérielle et un *wash-out* ou lavage en phase veineuse ou tardive par rapport au parenchyme hépatique non tumoral. L'échographie de contraste présente un risque de faux positif pour le diagnostic de CHC en cas de cholangiocarcinome (24). Pour le diagnostic de CHC, la sensibilité et la spécificité ont été évaluées respectivement à 60% et 97% pour l'échographie, 68% et 93% pour le scanner, 81% et 85% pour l'IRM dans une méta-analyse (25).

Les recommandations américaines de l'AASLD indiquent que le diagnostic de CHC peut être porté uniquement par imagerie pour un nodule supracentimétrique s'il présente les caractéristiques typiques du CHC en scanner ou en IRM (une technique suffit).

Les recommandations européennes de l'EASL nuancent cette recommandation pour les nodules entre 1 et 2 cm qui devraient présenter des caractéristiques typiques du CHC avec les deux techniques d'imagerie (scanner et IRM) pour que l'on se passe de la biopsie. En ce qui concerne l'échographie, une étude prospective a trouvé une spécificité de 100% pour le diagnostic de CHC dans les lésions de moins de 2 cm si les critères typiques de CHC étaient présents à l'IRM et à l'échographie de contraste (26).



Les recommandations françaises du Thésaurus National de Cancérologie Digestive (9) précisent que le diagnostic par imagerie n'est valable que pour un nodule de plus de 1 cm de diamètre, développé sur une cirrhose avérée, présentant des caractéristiques de rehaussement typiques du CHC, lors d'un scanner ou d'une IRM respectant les conditions techniques de réalisation telles que celles recommandées par la Société Française de Radiologie (17), et après validation du diagnostic par une réunion de concertation pluridisciplinaire spécialisée.



**Figure 2 : Séquence TDM dynamique après injection de produit de contraste iodé d'un CHC.**

Prise de contraste typique. A gauche : rehaussement intense au temps artériel. Au milieu : isodensité au temps portal. A droite : lavage au temps tardif avec un rehaussement de la capsule. (27)

### 1.6.1.3. Biopsie

La biopsie reste l'examen de référence pour le diagnostic de CHC. Elle est nécessaire si le diagnostic ne peut être posé de manière certaine par les méthodes d'imagerie. Elle est nécessaire s'il n'y a pas de preuve d'une cirrhose sous-jacente. Enfin, elle est utile pour l'évaluation pronostique car le grade de différenciation tumorale est un facteur pronostique.

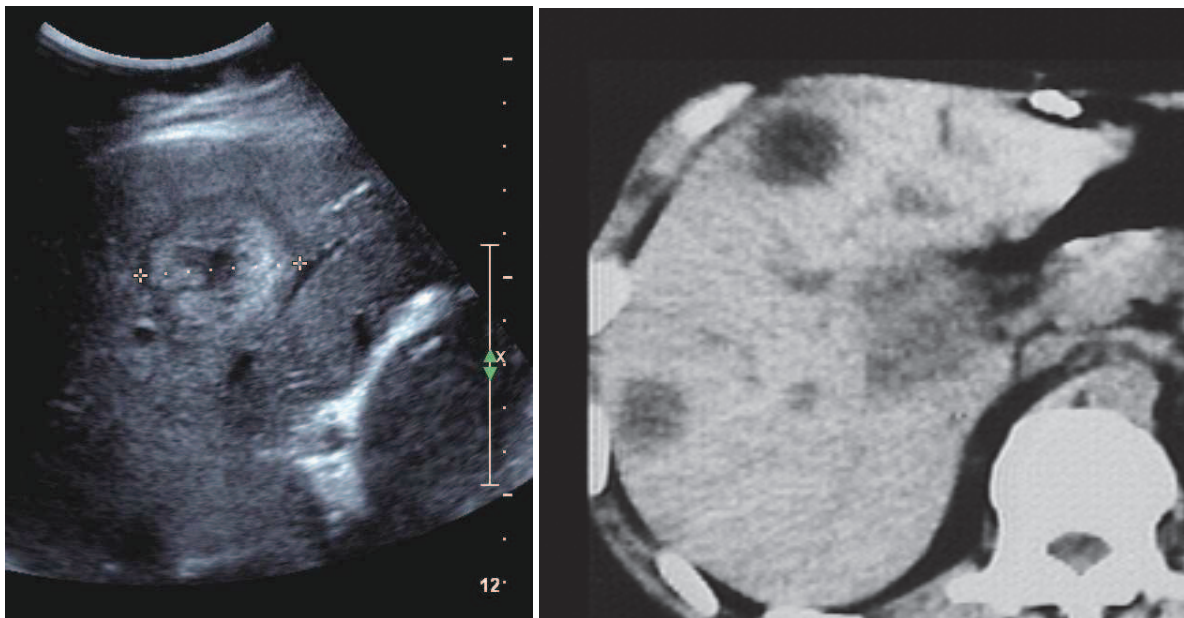
La nécessité de la preuve histologique de CHC si le traitement envisagé est une exérèse chirurgicale ou une transplantation hépatique est controversé dans la littérature. D'un côté, il existe un risque de faux positif non négligeable dans les lésions de moins de 2 cm si l'on ne se base que sur les critères d'imagerie, avec des cas de transplantation sans tumeur retrouvée à l'analyse anatomopathologique de l'explant (28). De l'autre côté, il existe un risque d'essaimage tumoral sur le trajet de ponction, évalué à 2,7% dans une méta analyse (29). Les recommandations françaises ne tranchent pas sur la question et recommandent d'effectuer la biopsie en accord avec le centre référent si une transplantation est envisagée.

Enfin, la rentabilité de la biopsie est limitée pour les petites lésions, et une biopsie négative ne peut éliminer une tumeur maligne. Une étude prospective évalue la sensibilité de la biopsie pour le diagnostic de CHC pour des lésions de moins de 2 cm à 70% pour la première PBH et 88% en tenant compte des PBH répétées une seconde fois dans (26).

### 1.6.2. Dans un contexte de cancer

En cas de cancer connu ou suspecté, le diagnostic de métastase est crucial dans la prise en charge d'un cancer car il modifie le traitement. Or il existe un double problème de sensibilité et de spécificité pour le diagnostic des petites métastases : la sensibilité est faible pour les lésions infracentimétriques, et de plus la spécificité est faible car la plupart des petites lésions sont bénignes même chez les patients oncologiques (30). Une méta-analyse de 2002 retrouvait une sensibilité moyenne de détection des métastases des cancers digestifs à 55% par échographie, 72% par scanner, 76% par IRM et 90% par TEP au FDG (31).

Certaines caractéristiques morphologiques sont évocatrices de métastase, en particulier l'image classique en « cocarde » avec une zone centrale correspondant à la lésion tumorale éventuellement nécrosée et un liseré périphérique correspondant au parenchyme hépatique sain comprimé par le développement de la métastase. Cet aspect évocateur n'est cependant pas spécifique.



**Figure 3 : Tumeurs hépatiques présentant l'aspect typique des métastases.**

**A gauche, échographie : aspect en « cocarde » avec la tumeur hyperéchogène, son centre nécrotique liquidien et un halo hypoéchogène périphérique.**

**A droite, scanner non injecté : on retrouve le même aspect avec une périphérie hypodense et un centre nécrotique. (32)**

Si le caractère bénin ou malin ne peut être établi sur l'examen de dépistage (échographie ou scanner), l'IRM ou le PET pourront être utilisés. Quelle que soit la technique, l'injection de produit de contraste et des acquisitions multiphasiques (artérielle, portale, tardive) seront nécessaires. Certaines métastases sont décrites comme hypervasculaires car elles présentent un rehaussement au temps artériel, alors que d'autres métastases décrites comme hypovasculaires n'en présentent pas. Cependant quasiment toutes les métastases sont moins

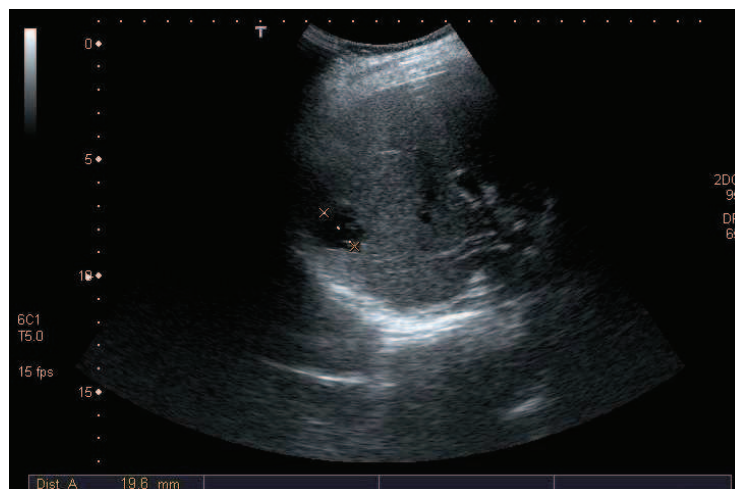
rehaussées que le parenchyme hépatique normal en phases portale et surtout tardive en raison d'un lavage (*wash-out*) plus rapide lié à leur vascularisation artérielle. Les métastases n'étant pas de nature hépatocytaire, elles ne captent pas les produits de contrastes hépatosécificques et peuvent ainsi être distinguées du foie et des tumeurs hépatocytaires à la phase tardive d'une IRM effectuée après injection de ce type de produit de contraste.

Dans certains cas, l'histologie est nécessaire pour la mise en route du traitement (confirme la lésion maligne, donne le type histologique de cancer et contribue au staging) et la biopsie devra être effectuée même si le caractère métastatique est établi par l'imagerie.

### 1.6.3. Les incidentalomes

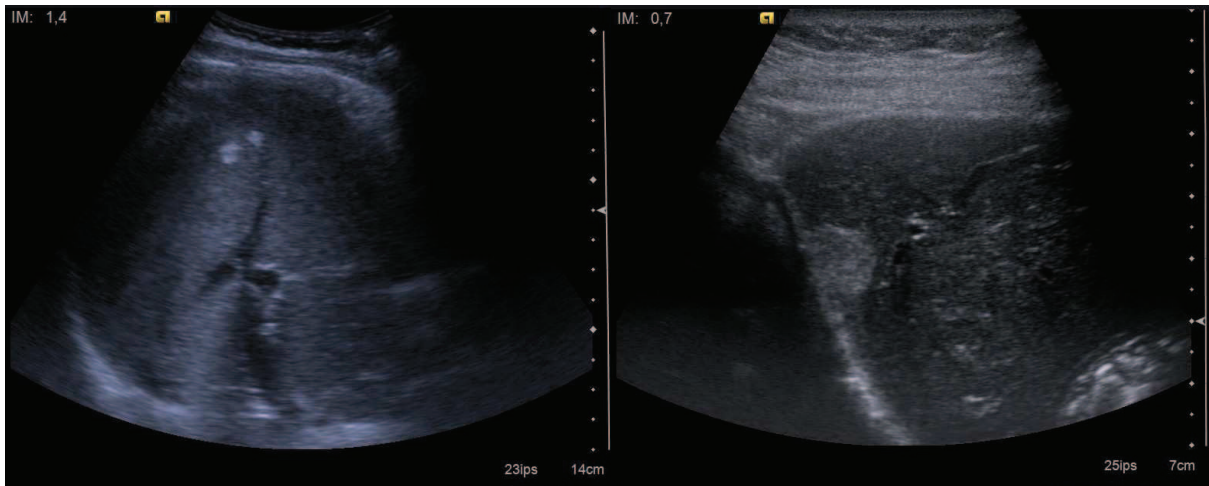
La fréquence des nodules de découverte fortuite est directement liée à la fréquence des tumeurs hépatiques dans la population générale. Les tumeurs les plus fréquentes dans ce cadre sont bénignes : dans l'ordre, l'hémangiome, l'hyperplasie nodulaire focale et l'adénome hépatocellulaire. Cependant, des néoplasies primitives ou des métastases peuvent être découvertes fortuitement. Le but de l'imagerie est de déterminer la nature bénigne ou maligne.

Pour ce faire, on privilégie les techniques non irradiantes : échographie de contraste et IRM. L'échographie peut suffire au diagnostic de kyste hépatique et d'hémangiome lorsque les caractéristiques sont typiques. Les autres types de tumeurs bénignes nécessitent généralement d'autres explorations avec injection d'agent de contraste, en particulier l'IRM. La question du diagnostic différentiel des lésions hépatiques bénignes est complexe et n'entre pas dans le cadre de notre étude, aussi ne sera-t-elle pas détaillée.

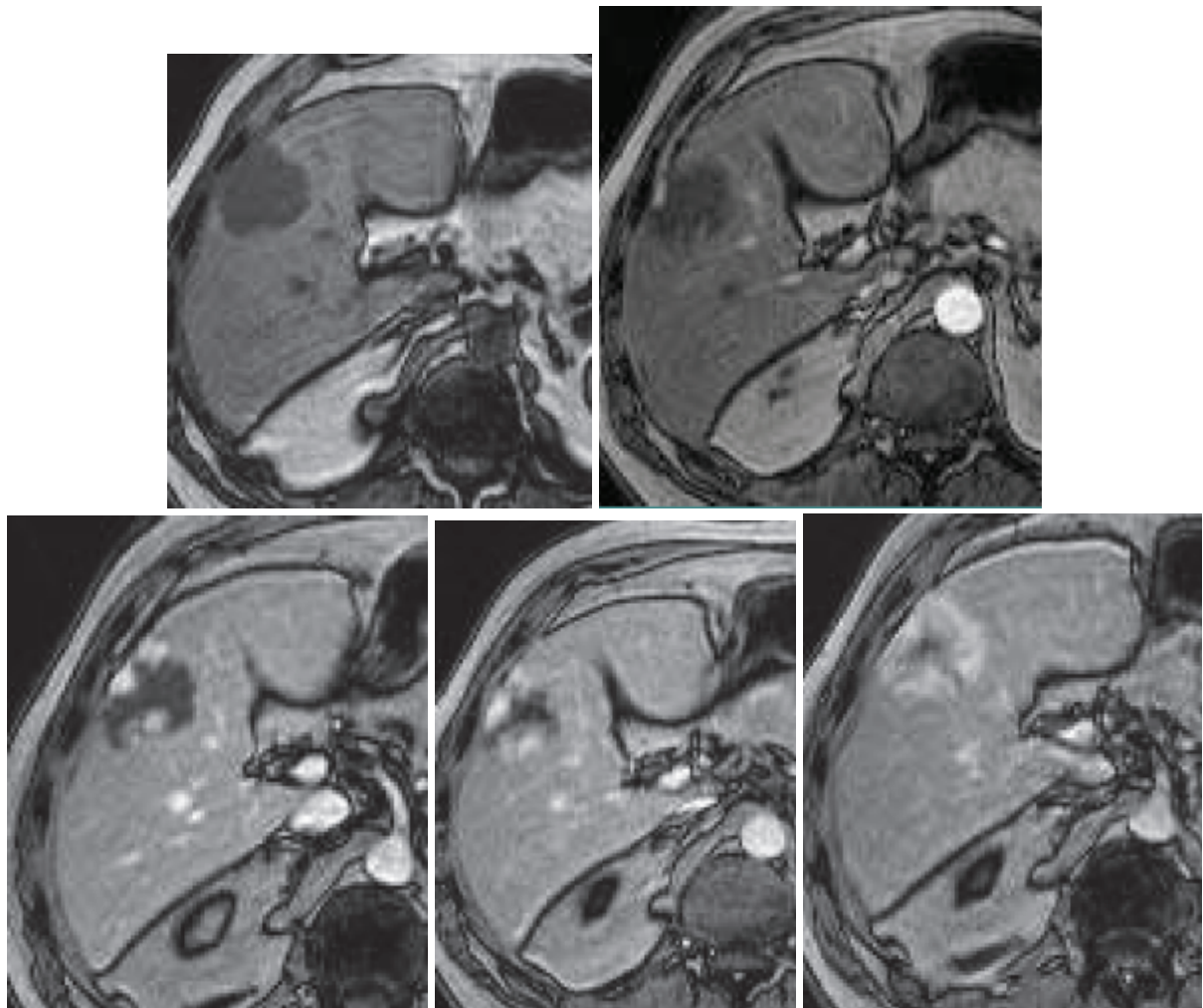


**Figure 4 : Kyste hépatique d'aspect échographique typique.**

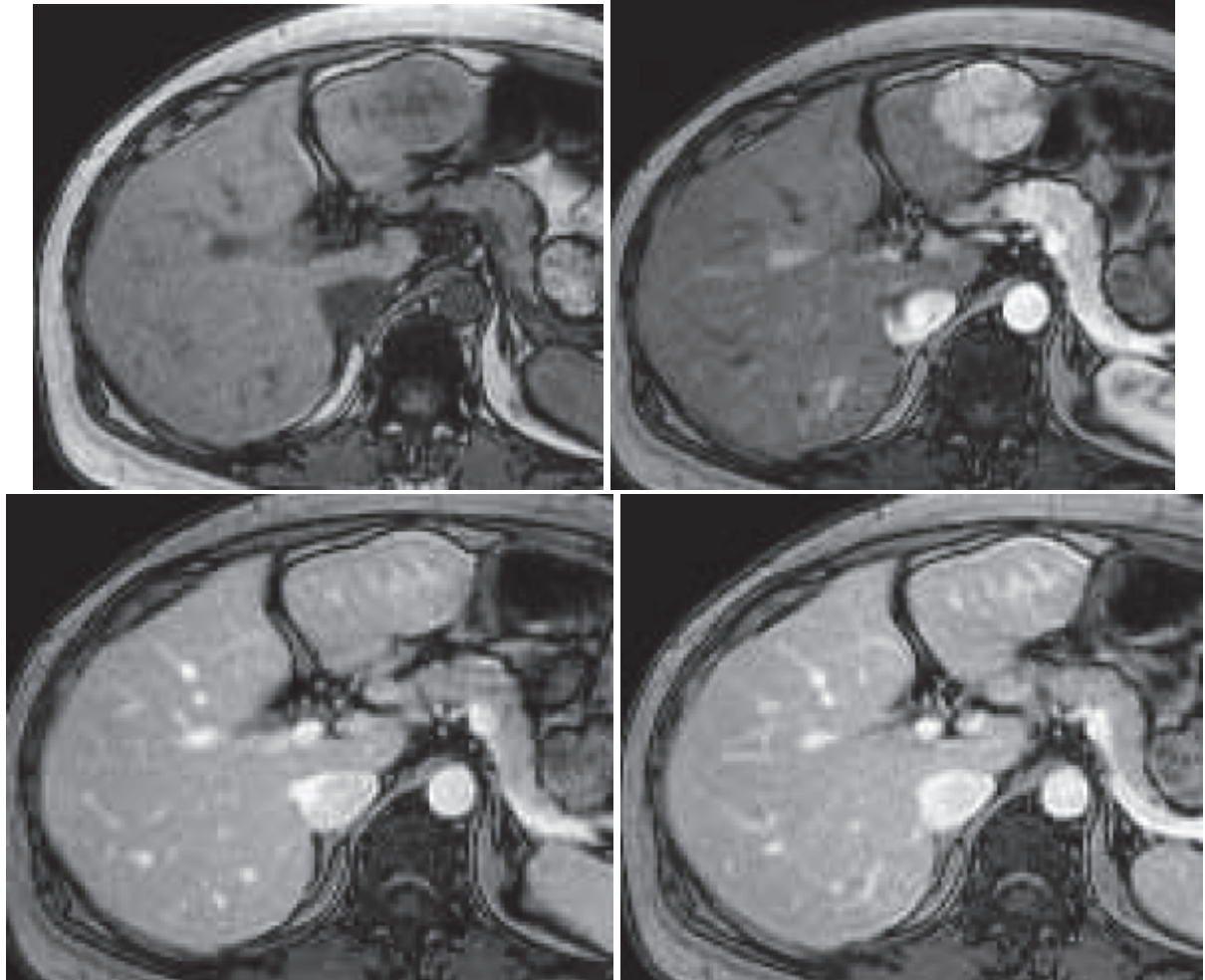
Le contenu est anéchogène, il n'y a pas de paroi visible et il existe un renforcement postérieur des échos.



**Figure 5 : Lésions évocatrices d'angiomes à l'échographie chez deux patients différents.**  
 Les lésions sont hyperéchogènes et il existe un renforcement postérieur des échos.

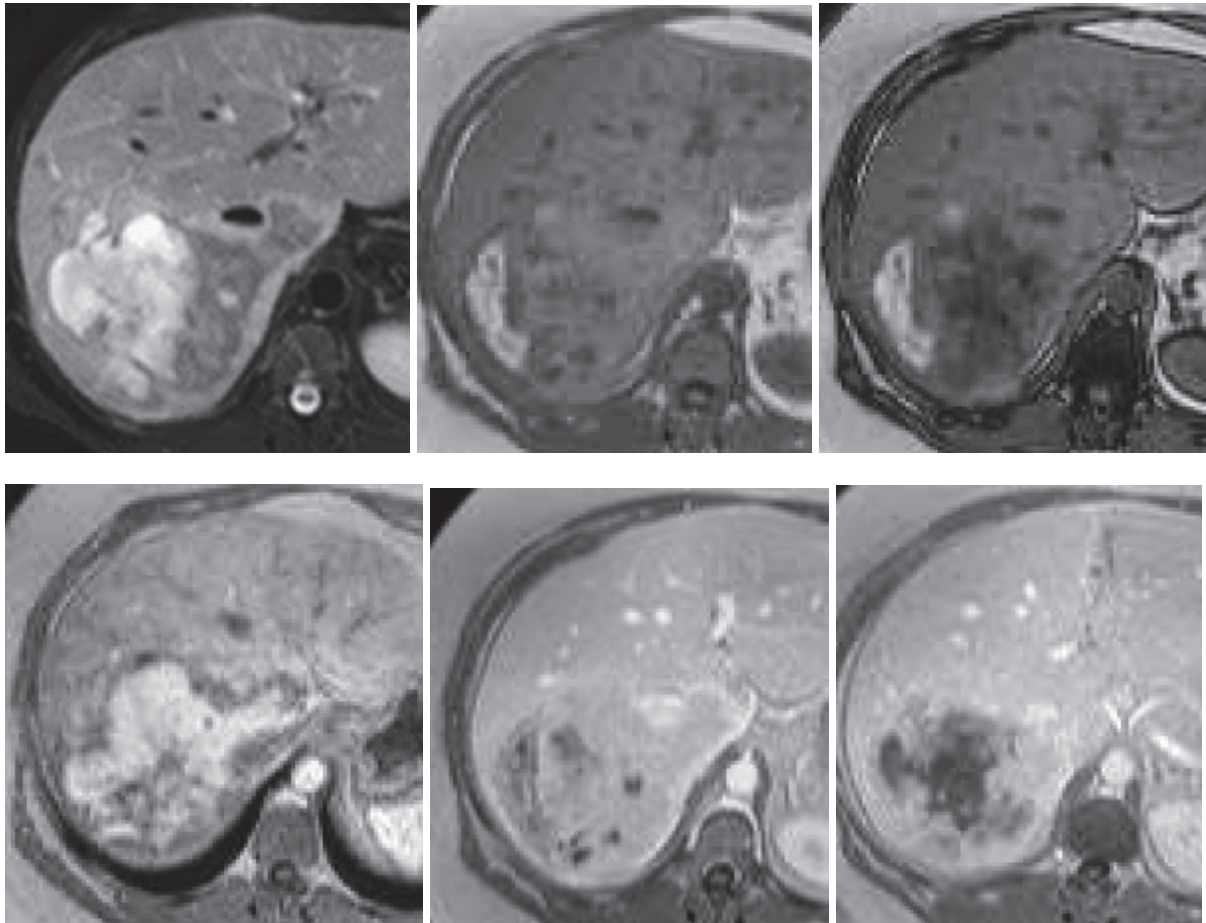


**Figure 6 : Séquence IRM T1 dynamique après injection de gadolinium, typique d'un angiome.**  
 Prise de contraste centripète en mottes. En haut : avant injection et temps artériel. En bas : temps portal et deux temps tardifs. (33)



**Figure 7 : Séquence IRM T1 dynamique après injection de gadolinium, typique d'une hyperplasie nodulaire focale.**

En haut : avant injection et temps artériel montrant un rehaussement intense et homogène à l'exception de la cicatrice centrale. En bas : temps portal et temps tardif montrant une lésion en isosignal et un rehaussement retardé de la cicatrice centrale. (33)



**Figure 8 : Etude IRM d'un adénome typique.**

En haut : tumeur hétérogène en T2, hypersignaux T1 signant une composante hémorragique, hyposignaux T1 out-phase signant une composante graisseuse. En bas : après injection de gadolinium, prise de contraste artérielle intense et homogénéisation aux temps portal et tardif. (33)

Si l'imagerie ne permet pas d'exclure la malignité, on envisagera soit un suivi par imagerie (la stabilité est en faveur de la bénignité et la progression est en faveur de la malignité), soit une biopsie de la lésion.

## 2. LA PONCTION BIOPSIE HEPATIQUE CIBLEE

Les recommandations françaises pour la pratique clinique (RPC) pour la réalisation de la ponction biopsie hépatique (34) résument la place de la biopsie dans le diagnostic des tumeurs hépatiques, détaillent les préalables nécessaires à la réalisation d'une PBH, et donnent des recommandations sur le mode opératoire.

### 2.1. Indications et performance de la PBH

L'indication de la PBH doit être posée devant la balance de différents facteurs : l'intérêt diagnostique et ses conséquences thérapeutiques, la rentabilité attendue de la ponction selon le contexte clinique, et les risques potentiels. Les indications peuvent être réduites en utilisant l'ensemble des arguments cliniques, biologiques (marqueurs tumoraux) et d'imagerie (aspects spécifiques en échographie, en tomodensitométrie, en résonance magnétique ou en médecine nucléaire).

**Dans les tumeurs supposées bénignes**, la biopsie est réservée aux cas où un doute persiste avec une tumeur maligne après bilan d'imagerie.

**Dans les tumeurs supposées malignes sans cancer connu**, la biopsie est indiquée pour choisir un traitement spécifique (chimiothérapie, hormonothérapie) ou diagnostiquer une tumeur résécable (cas d'un CHC ou d'un cholangiocarcinome peu évolués).

**Dans les tumeurs supposées malignes avec cancer connu**, la biopsie est indiquée dans plusieurs cas :

- si le diagnostic de métastase est incohérent avec le stade d'extension ;
- s'il existe plus d'un antécédent de cancer ;
- si la tumeur hépatique apparaît après traitement présumé curatif.

**Dans les tumeurs sur foie cirrhotique**, l'indication est discutée selon le traitement envisagé. Si une transplantation est envisagée et que la tumeur est très évocatrice de CHC, il peut être judicieux d'éviter une dissémination tumorale sur le trajet de ponction. S'il s'agit d'une cirrhose à un stade avancé, le risque hémorragique de la biopsie peut dépasser le bénéfice diagnostique de la biopsie. S'il s'agit d'une grosse tumeur, l'association des marqueurs tumoraux et de l'imagerie peut suffire au diagnostic.

La sensibilité et la spécificité globales de la PBH pour le diagnostic de malignité sont élevées, de 92 à 100%. Pour la détermination du type de tumeur, les résultats sont inférieurs, entre 75 et 89%. Une biopsie négative n'élimine pas la malignité, en raison de la sensibilité qui n'est pas parfaite, en particulier pour les lésions de petite taille.

## 2.2. Préalables à la réalisation d'une PBH transpariétale

### 2.2.1. Complications de la PBH

Les complications prévisibles contrebalancent les bénéfices attendus de la PBH dans la décision d'effectuer ou non cette dernière. Les RPC (34) listent l'ensemble des complications connues ; seules les plus importantes seront reprises ici. Le risque de complications mineures augmente à partir du deuxième passage et celui de complications sévères à partir du troisième passage. Le taux de mortalité varie de 0 à 3,3 %. Les facteurs de risque sont l'âge élevé, la cirrhose et la présence d'une tumeur bénigne ou maligne.

#### 2.2.1.1. Complications non spécifiques mineures

La **douleur** survient dans 20 à 30% des cas. Une douleur intense survient dans 3-5% des cas.

Le **malaise vagal** survient dans 0,4-2% des cas ; le choc vagal est très rare (0,2%).

#### 2.2.1.2. Complications non spécifiques majeures

Les **hémorragies** sont les complications les plus fréquentes. Un saignement significatif (baisse de 2 g/dL du taux d'hémoglobine) survient dans 0,35-0,5% des cas ; un saignement infra-clinique a été évalué à 23% des cas. Il peut s'agir d'un hématome localisé (intra-hépatique ou sous-capsulaire) dont la prise en charge est symptomatique, ou d'une hémorragie libre intra-péritonéale (0,16-0,32% des cas) dont la prise en charge peut conduire à un geste d'hémostase par embolisation ou chirurgie. Les facteurs de risque d'hémorragie sont l'âge, le nombre de passages élevés (à partir de 3), une cirrhose ou une pathologie cancéreuse. Très rarement il peut s'agir d'une hémobilie (0,06%).

Les **complications infectieuses** sont liées à l'existence d'anomalies des voies biliaires (en cas de cholangite sclérosante ou de transplantation hépatique avec montage biliaire)

Les **perforations d'organes de voisinage** (péritonite biliaire par perforation de la vésicule, pneumothorax par perforation du cul de sac pleural, perforations coliques ou rénales) sont rares lorsqu'un guidage échographique est effectué.

Des **fistules artério-veineuses** sont possibles.

Des **allergies** aux médicaments administrés (anesthésie locale, antalgie, sédation) sont possibles.

#### 2.2.1.3. Complications spécifiques de la biopsie ciblée des lésions focales



L'**hémorragie tumorale** est fonction de la technique de ponction et du type de tumeur.

Le nombre de passages est un facteur de risque établi. L'aiguille tranchante présente un risque plus important que l'aiguille aspirative. Le risque est plus élevé pour des aiguilles de gros calibre (16 à 14 G).

Le caractère hypervasculaire de la tumeur est un risque théorique. La ponction d'une tumeur évoquant un hémangiome, et dont le diagnostic ne peut être établi par l'imagerie, est possible en utilisant une aiguille fine, le but étant d'éliminer une tumeur maligne ; le risque hémorragique rapporté est de 0-3%. Les tumeurs hépatocytaires bénignes (adénome et hyperplasie nodulaire focale) sont hypervasculaires mais leur risque hémorragique n'a pas été établi. Dans les tumeurs malignes, le risque hémorragique est plus élevé pour les CHC (0,5-2,5%) et les tumeurs neuro-endocrines (1,6%) que pour les autres tumeurs (0-0,3%).

Enfin une localisation sous-capsulaire de la tumeur est un facteur de risque hémorragique par absence de parenchyme sain permettant la compression entre la tumeur et la capsule hépatique.

Le risque de **dissémination tumorale** est à la fois local sur le trajet de ponction, régional intrapéritonéal, ou systémique par passage de cellules tumorales dans le sang. La dissémination est retardée, le délai d'apparition est de 2 à 72 mois. Les facteurs de risque sont la ponction directe d'une tumeur sous-capsulaire, la taille de l'aiguille, le nombre de passages et le caractère peu différencié de la tumeur. Le risque est évalué à 0,5 ‰ toutes tumeurs confondues. Le risque de dissémination du CHC est de 2,7% avec un intervalle médian de 17 mois (29).

### 2.2.2. Contre-indications de la PBH transpariétale

Les contre-indications à la PBH sont déduites des complications prévisibles.

Les **troubles de la coagulation** sont les contre-indications les plus fréquentes. Ils sont recherchés à l'interrogatoire (antécédents hémorragiques personnels ou familiaux, traitement anticoagulant ou antiagrégant plaquettaire, consommation importante d'alcool) et par les tests biologiques suivants :

- la numération plaquettaire : contre-indication si inférieure à 60 000 /mL ;
- le temps de Quick exprimé en taux de prothrombine (TP) : la PBH est possible si TP >60% du témoin (ou si TP compris entre 50 et 60% du témoin sans déficit isolé en facteur de coagulation et avec TCA < 1,5 fois le témoin) ;
- le temps de céphaline activée (TCA) : la PBH est contre-indiquée s'il existe un allongement isolé du TCA >1,5 fois le témoin (sauf si cette dernière est due à un déficit isolé en facteur XII ou à un syndrome des antiphospholipides).

L'amylose et l'insuffisance rénale avec anémie exposent également au risque hémorragique.

Un **foie vasculaire** augmente théoriquement le risque hémorragique. Les indications de PBH sont rares et la voie transveineuse est préférable.

Une **dilatation des voies biliaires** d'étiologie obstructive sera recherchée par l'imagerie. Une **angiocholite**, une **anastomose bilio-digestive** sont des contre-indications relatives.

Une **ascite abondante** contre-indique la PBH en raison du risque de ponction blanche et de saignement non contrôlable.

L'**emphysème** augmente le risque de pneumothorax.

La **non-coopération** du patient ou l'impossibilité de tenir l'apnée augmentent le risque de complications hémorragiques ou de perforation d'organes de voisinage. Elle augmente le risque de ponction non contributive lorsqu'il s'agit de petits nodules. La biopsie peut dans ce cas être effectuée sous sédation ou anesthésie générale.

Certaines **caractéristiques tumorales** augmentent le risque d'échec : petite tumeur, situation dans le dôme hépatique ou dans un lobe gauche mobile, situation profonde, lésion diffuse ou infiltrative, tumeur nécrosée. Une tumeur sous-capsulaire qui ne peut être biopsiée avec un trajet tangentiel doit conduire à réévaluer le rapport bénéfice/risque de la ponction. Enfin un kyste hydatique non préalablement traité est une contre-indication formelle en raison du risque de dissémination et de choc anaphylactique.

### 2.2.3. Facteurs influençant la performance diagnostique de la PBH

La cytologie est efficace pour le diagnostic des tumeurs malignes, en particuliers les métastases, mais pas pour le diagnostic des tumeurs bénignes. La rentabilité de la cytologie est hautement dépendante de l'expertise du cytologiste. Il est probable que l'association des examens cytologique et histopathologique apporte la plus grande performance diagnostique.

La sensibilité diminue pour les petits nodules sauf pour les opérateurs très expérimentés.

La présence de foie tumoral et non tumoral dans le prélèvement améliore la performance diagnostique.

L'utilisation d'une aiguille de gros calibre (18 à 14 G) diminue le risque de faux négatifs par rapport à une aiguille fine (<1 mm soit 21 à 23 G), au prix d'un risque hémorragique plus élevé.

Les faux négatifs devant être minimisés pour une prise en charge adéquate, il peut être justifié de pratiquer une deuxième ponction si le résultat de la première est négatif.

## 2.2.4. Information du patient

Les RPC (34) recommandent qu'une information orale et écrite soit donnée au patient, comprenant les éléments lui permettant d'accepter ou de refuser la PBH. Il est recommandé que le dossier médical porte une trace des informations données au patient.

## 2.3. Réalisation d'une PBH

La procédure décrite ci-dessous est issue des recommandations françaises (34).

### 2.3.1. Préparation du patient

Une **prémédication** est fréquemment effectuée. L'utilisation systématique d'un antalgique de palier I n'est pas systématique et n'a pas été évaluée. Une sédation peut être effectuée par injection de midazolam ou inhalation de protoxyde d'azote, qui sont des actes d'anesthésie. La prescription orale d'une autre benzodiazépine (hydroxyzine par exemple) est possible. L'administration d'atropine par voie sous-cutanée diminue le risque de choc vagal.

La majorité des équipes réalisent la PBH chez des patients à jeun en raison de l'éventualité d'un geste chirurgical d'hémostase dans les 6 heures. D'autres équipes réalisent la PBH chez des patients ayant pris un repas léger, en raison du risque plus faible de ponction d'une vésicule biliaire vide, et du risque plus faible de malaise vagal et de stress liés à l'hypoglycémie.

### 2.3.2. Réalisation du geste

Le patient est placé en décubitus dorsal ou en décubitus latéral gauche modéré, membre supérieur droit en abduction maximale.

Le repérage du point de ponction à la peau et du trajet de ponction est effectué par échographie.

Après désinfection de la peau, l'anesthésie du trajet de ponction est effectuée plan par plan à l'aide de lidocaïne à 1% jusqu'à la capsule hépatique.

Une petite incision cutanée est effectuée et l'aiguille à biopsie est introduite. Les deux types d'aiguille existants sont utilisables. Les aiguilles tranchantes (de type TruCut) fournissent des prélèvements de plus grande taille et moins fragmentés. Les aiguilles aspiratives sont de

maniement plus facile et mènent à moins de complications. Les aiguilles tranchantes automatiques sont de maniement plus facile que les aiguilles tranchantes manuelles. Les aiguilles de calibre 18 G semblent être le meilleur compromis entre sensibilité et risque de complications.

La progression de l'aiguille se fait sous contrôle échographique en temps réel, par un opérateur entraîné (avec une expérience d'au moins 100 biopsies). L'utilisation d'un guide améliore la rentabilité. Le trajet doit préserver 1 cm de tissu sain entre la capsule et la lésion.

Un seul passage suffit habituellement à obtenir un fragment de taille suffisante. Dans le cas contraire, un deuxième passage peut être pratiqué mais le risque de complications augmente significativement.

### **2.3.3. Qualité du prélèvement**

La taille minimale du prélèvement est estimée à 1 cm si le prélèvement est peu fragmenté (entre 1 et 3 fragments) ou 1,5 cm à partir de 4 fragments. Les lésions cancéreuses peuvent être diagnostiquées dans un fragment de quelques mm.

Le prélèvement doit être immergé immédiatement dans un produit fixateur (formol à 10% tamponné le plus souvent ou alcool-formol-acide acétique). Dans des cas particuliers à discuter en avance avec l'anatomo-pathologiste, le prélèvement peut être congelé dans l'azote liquide (pour études enzymatiques ou moléculaires) ou fixé dans le glutaraldéhyde (pour microscopie électronique).

### **2.3.4. Surveillance du patient**

Le patient doit être surveillé dans les 6 premières heures après la biopsie à la recherche d'une complication (surveillance de la tension artérielle et de la fréquence cardiaque). La surveillance doit être rapprochée les 2 premières heures et peut être plus espacée dans les 4 heures suivantes. Habituellement, on place le patient en décubitus latéral droit pendant 2 heures et en décubitus dorsal les 4 heures suivantes.

La survenue d'une douleur intense ou prolongée ou des anomalies hémodynamiques doivent faire pratiquer une échographie de contrôle à la recherche d'une complication.

Les efforts violents sont proscrits pendant la semaine suivant la PBH.

### **3. CONCLUSION**

Nous avons exposé dans cette première partie la diversité des tumeurs hépatiques et des situations cliniques concernées. Les techniques d'imagerie diagnostique permettent un certain nombre de diagnostics, mais l'histologie reste souvent indispensable pour une prise en charge adéquate des tumeurs malignes. Cependant, la technique de ponction biopsie hépatique ciblée présente des limitations et des complications. C'est pourquoi nous avons voulu mettre en question notre pratique de la ponction biopsie hépatique pour évaluer la justification, la réalisation et les performances de nos gestes.

**Deuxième partie :**

**Etude de pratiques  
au CHU de Rouen**

# 1. OBJECTIFS DE L'ETUDE

Nous avons évalué nos pratiques concernant la ponction-biopsie hépatique des lésions focales (PBH ciblée), par une étude rétrospective sur 5 ans incluant tous les rendez-vous pris pour PBH ciblée au CHU de Rouen. Nos objectifs peuvent être regroupés en quatre axes concernant le contexte, la réalisation et l'utilité des PBH ciblées dans notre établissement :

- Décrire les caractéristiques de la population chez qui une ponction biopsie hépatique ciblée est pratiquée dans le cadre du diagnostic d'une lésion focale hépatique : (démographie, contexte clinique, diagnostic suspecté), les PBH annulées et les PBH réalisées.
- Décrire la réalisation de la PBH.
- Décrire les résultats de la PBH.
- Evaluer les performances de la PBH : son taux de réussite pour le diagnostic de tumeur maligne ou bénigne, ainsi que son apport au diagnostic par rapport au diagnostic suspecté.

## 2. MATERIELS ET METHODES

### 2.1. Patients

Les patients sont recrutés de manière rétrospective.

Tous les patients ayant eu un rendez-vous pour PBH ciblée entre le 1<sup>er</sup> janvier 2005 et le 31 décembre 2009 sont inclus. Pour ce faire, les plannings de la salle utilisée pour les PBH sont recherchés dans le logiciel de gestion des rendez-vous Gestimes et les rendez-vous pour PBH ciblée sont relevés manuellement. Les patients sont listés et leurs dossiers médicaux électroniques sont consultés par l'intermédiaire du système d'information hospitalier (SIH) CDP2.

La revue du dossier médical électronique permet le relevé des données d'intérêt, dans les comptes rendus d'hospitalisation, d'échographie de repérage, de PBH, d'anatomo-pathologie, ainsi que dans les comptes rendus cliniques, d'imagerie et de réunions de concertation pluridisciplinaires antérieurs et postérieurs. Les informations d'intérêt suivantes sont relevées :

- Antécédent d'hépatopathie connue ou suspectée sur les facteurs de risque cirrhogènes suivants : alcoolisme chronique, hépatite virale B ou C chronique, hémochromatose.
- Antécédent de néoplasie connue ou néoplasie suspectée au moment de la PBH.
- Examens d'imagerie antérieurs ayant conduit à la demande de la PBH.
- Diagnostic(s) suspecté(s).

## 2.2. Réalisation de la PBH

La réalisation de la PBH est programmée par le service de gastroentérologie. Le patient reçoit en amont une information sur le geste. Les fiches de programmation et de prescription ainsi que les lettres envoyées au patient sont consultables en Annexe 1.

Le patient est convoqué le matin en hospitalisation de jour avec ses résultats biologiques (numération globulaire et plaquettaire, taux de prothrombine et temps de céphaline activée). Un traitement anticoagulant aura été arrêté la veille et un traitement antiagrégant plaquettaire 7 jours auparavant. Il arrive à jeun et prend sur place un petit déjeuner léger contenant du beurre pour favoriser la vidange vésicale. La prémédication par alprazolam est administrée dans le service de gastroentérologie.

La PBH est réalisée "à quatre mains" dans le service de radiologie par un radiologue qui effectue le repérage échographique et un gastro-entérologue qui effectue le prélèvement en technique mains libres, suivant une procédure standardisée

L'échographe utilisé est habituellement un ATL HDI 3000, avec un transducteur curviligne basses fréquences, en conditions stériles (désinfection cutanée à la povidone iodée, gel stérile, manchon stérile de protection du transducteur et du câble). On relève dans le compte-rendu d'échographie le nom du radiologue effectuant le repérage et les résultats de l'échographie de repérage (nombre, taille et localisation des nodules).

L'anesthésie locale est effectuée par infiltration locale d'une solution de lidocaïne à 1% (10 mg/mL). Une incision cutanée est effectuée au scalpel. L'aiguille à biopsie tranchante de type TruCut (Temno Biopsy Systems, longueur 11 cm, calibre 14 ou 16 G, débattement 2 cm) est introduite en technique main libre sous contrôle échographique continu. Le gastro-entérologue contrôle visuellement la qualité du prélèvement pour décider d'un éventuel passage supplémentaire. Les prélèvements sont immédiatement fixés dans une solution de formol et envoyés au service d'anatomo-pathologie. On relève dans le compte-rendu le nom du gastro-entérologue effectuant le geste, la préparation du patient (position, prémédication, éventuellement sédation, anesthésie locale), les caractéristiques du geste (localisation, nombre de passages), ainsi que les complications immédiates éventuelles.



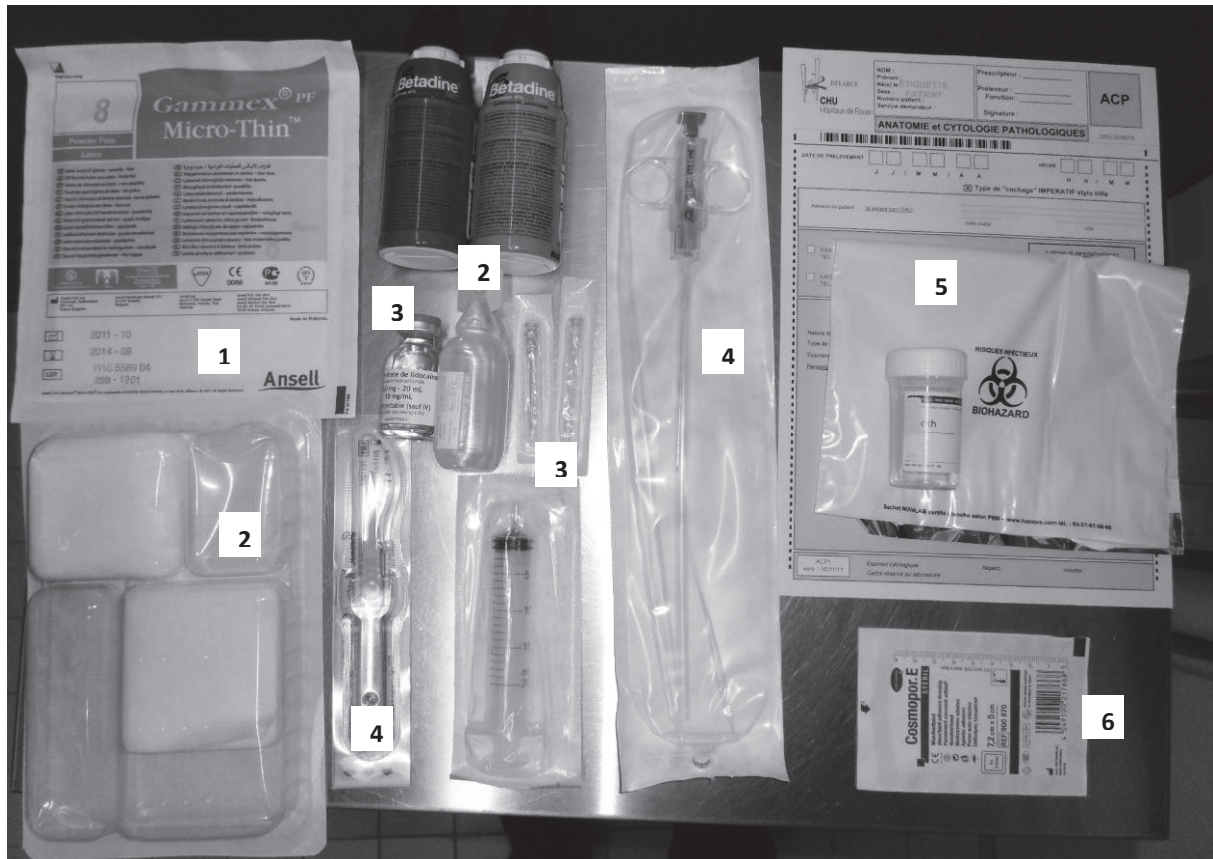


Figure 9 : Matériel à usage unique utilisé pour une PBH.

- 1 : gants stériles
- 2 : désinfection cutanée : povidone iodée, eau stérile, compresses stériles
- 3 : anesthésie locale : solution de lidocaïne, seringue et aiguilles
- 4 : biopsie : scalpel pour l'incision cutanée et aiguille à biopsie
- 5 : prélèvement : solution de formol, sac plastique, demande d'examen anatomopathologique
- 6 : pansement cutané

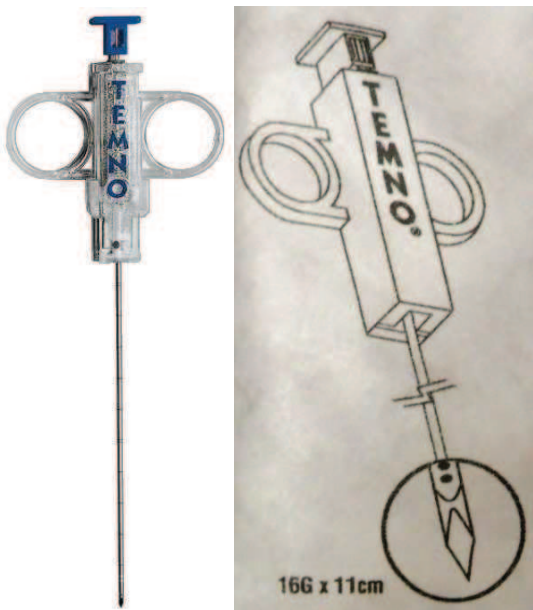
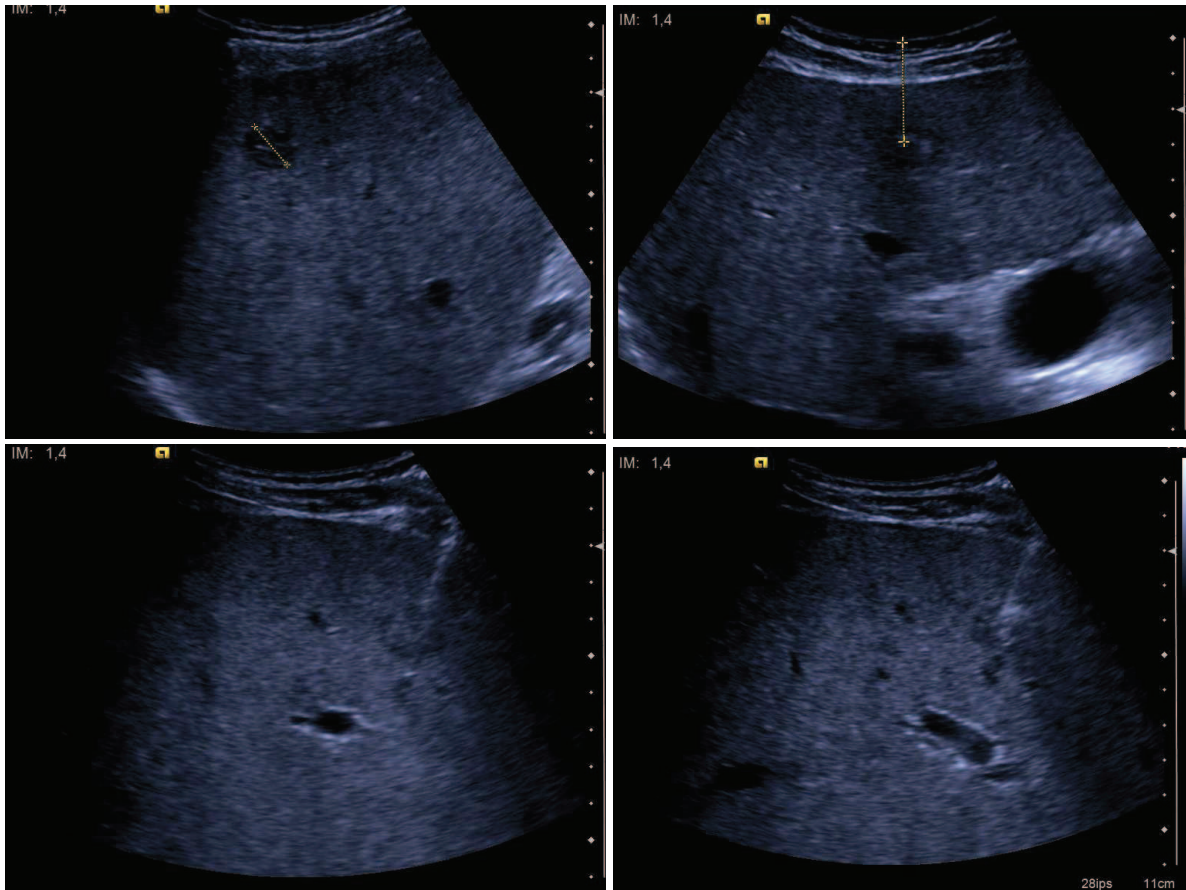


Figure 10 : L'aiguille tranchante à biopsie. Temno Biopsy System, 11 cm, 16 G, débattement 20 mm. Photographie et schéma.



**Figure 11 : Biopsie d'une petite lésion hépatique sous contrôle échographique.**  
 En haut : mesure de la taille et de la profondeur de la lésion  
 En bas : introduction de l'aiguille à biopsie dans la lésion sous contrôle échographique

Le patient est ensuite surveillé pendant 6 heures au repos strict au lit dans le service de gastro-entérologie selon un protocole préétabli. La sortie s'effectue le soir même si le patient habite à moins de 20 km de l'hôpital et s'il est accompagné, sinon la sortie s'effectue le lendemain matin.

### 2.3. Résultat de la PBH

L'histologie du prélèvement est relevée dans le compte-rendu d'anatomo-pathologie ou, dans les rares cas où ce dernier n'est pas retrouvé, dans les comptes-rendus ultérieurs de consultation, d'hospitalisation ou de réunion de concertation pluridisciplinaire.

Les diagnostics finaux sont retenus comme suit :

- Si l'anatomopathologie rapporte un diagnostic de **tumeur** (tumeur bénigne, tumeur maligne primitive ou secondaire) à l'issue d'une ou de deux procédures de PBH, le diagnostic est considéré comme définitif.

- Si l'anatomopathologie ne rapporte **pas de tumeur** (absence de cellules, foie normal ou hépatopathie non tumorale), la démarche diagnostique ultérieure est recherchée dans le dossier du patient (il peut s'agir d'examens supplémentaires ou d'un suivi par imagerie) ainsi que le diagnostic final retenu.

## 2.4. Performances de la PBH

La classification des résultats en vrais positifs, faux négatifs et vrais négatifs suit le raisonnement suivant :

- Les pathologies tumorales diagnostiquées par PBH sont des vrais positifs.
- Les pathologies non tumorales (diagnostic histologique non tumoral confirmé par d'autres moyens) sont des vrais négatifs.
- Les pathologies tumorales non diagnostiquées par PBH sont des faux négatifs. Cette catégorie comprend les cas où le diagnostic final tumoral a été posé par d'autres examens que la PBH (faux négatifs prouvés), et les cas où le diagnostic final n'a pas été posé (faux négatifs supposés mais non prouvés) : soit il n'y a pas eu d'explorations ultérieures, soit le patient a été perdu de vue, soit aucun compte-rendu ultérieur n'a été retrouvé.

La classification des résultats en vrais positifs (VP), faux négatifs (FN) et vrais négatifs (VN) permet le calcul des **performances diagnostiques globales** de la PBH :

- la sensibilité est le pourcentage de diagnostics histologiques tumoraux sur le nombre total de lésions tumorales :  $Se = VP/(VP+FN)$  ;
- la valeur prédictive négative est le pourcentage de lésions non tumorales sur le nombre de diagnostics histologiques non tumoraux :  $VPN = VN/(VN+FN)$  ;
- l'efficacité diagnostique ou exactitude est le pourcentage de lésions correctement diagnostiquées (qu'elles soient tumorales ou non) :  $accuracy = (VP+VN)/(VP+VN+FN)$ .

La spécificité et la valeur prédictive positive sont à 100% puisque dans notre classification il n'y a pas de faux positifs.

La classification par diagnostic final (primitif, métastase ou bénin) permet de calculer la **sensibilité de détection par type de lésion**, comme le pourcentage de lésions diagnostiquées par la PBH sur le nombre total de lésions avérées. Dans ce calcul, les lésions non diagnostiquées comprennent à la fois les faux négatifs prouvés et les résultats anatomopathologiques qui proposent plus d'une hypothèse diagnostique, empêchant de conclure. Les faux négatifs non prouvés sont nécessairement exclus.

La **contribution de la PBH à la démarche diagnostique** est évaluée en fonction de la question clinique posée, qui dépend à la fois du contexte clinique et de l'hypothèse

diagnostique, et à laquelle la PBH doit répondre pour que le clinicien puisse prendre en charge le patient.

Nous avons identifié différentes questions cliniques, nous les avons regroupées selon qu'il s'agit de confirmer une hypothèse, de trancher entre deux hypothèses, ou de trouver un diagnostic sans qu'il n'y ait d'hypothèse diagnostique formulée. Nous avons déterminé auquel de ces types se rattachait chaque PBH étudiée, puis évalué quel était l'apport de la PBH en classant les résultats en trois catégories : soit la PBH confirme le diagnostic, soit la PBH infirme le diagnostic, soit la PBH est non contributive. Nous avons également identifié les cas où la PBH permet une prise en charge thérapeutique, pour différencier les cas où la prise en charge est possible sur une hypothèse diagnostique de celles où la prise en charge est impossible sans un résultat histologique.

## **2.5. Statistiques**

La base de données est enregistrée et traitée avec le logiciel Excel (Microsoft).

Les statistiques sont effectuées à l'aide plugin pour Excel XLStat (Addinsoft). Les statistiques descriptives sont exprimées en moyenne  $\pm$  écart-type n. Lorsqu'un test statistique est utilisé (test t de Student ou test z pour les grandeurs quantitatives, test de Mann-Whitney pour les grandeurs discrètes), le seuil de significativité est fixé à  $p=0,05$  pour un risque alpha de 0,05.

## **3. RESULTATS**

### **3.1. Démographie des patients et des examens**

#### **3.1.1. Patients, PBH programmées, réalisées et annulées**

Sur la période de 5 ans étudiée, 189 rendez-vous pour PBH ciblée sont relevés, concernant 167 patients. Un patient a été comptabilisé 2 fois car il a bénéficié de 2 PBH à plusieurs années de distance en raison d'une évolutivité de la maladie.

Suite aux 167 rendez-vous initiaux de PBH ciblée échoguidée, la ponction a été effectuée dans 120 cas et annulée dans 47 cas. Parmi les PBH annulées, une ponction a été reprogrammée et effectuée dans 3 cas, dans les autres cas il n'y a pas eu de PBH. Parmi les PBH effectuées, une seconde procédure a été nécessaire chez 17 patients en raison d'un résultat insuffisant de la première PBH pour la décision médicale, et dans 2 cas le second

rendez-vous de PBH a été annulé. Au final, 140 PBH ont été réalisées, concernant 123 patients. Cette prise en charge est résumée graphiquement dans le diagramme ci-dessous.

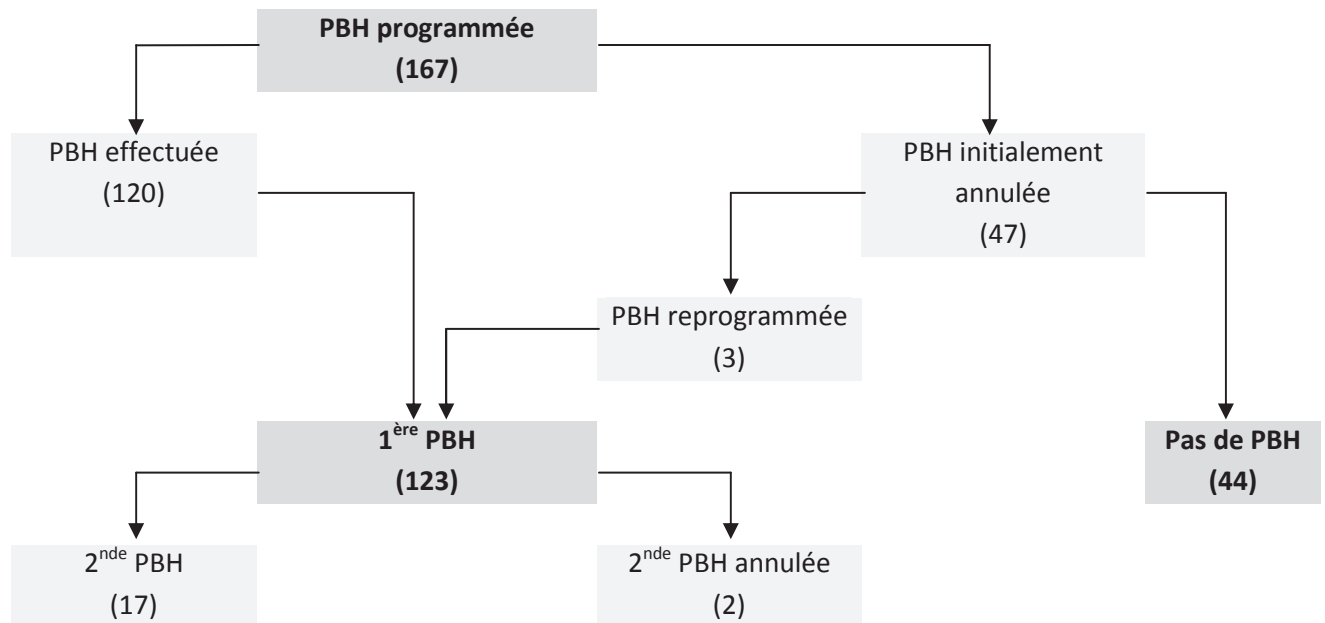


Figure 12 : PBH réalisées et annulées après rendez-vous initial.

Le groupe où la PBH a été réalisée comprend 123 patients, dont 79 hommes (64%) et 44 femmes (36%), âgés de 63 ans en moyenne (écart-type 13, minimum 19, maximum 84). Le groupe où la PBH a été annulée comprend 44 patients, dont 31 hommes (70%) et 13 femmes (30%), âgés de 65 ans en moyenne (écart-type 9, minimum 46, maximum 81). Les patients dont la PBH a été annulée ne sont pas significativement plus âgés ( $p=0,305$  pour un test z unilatéral). Il n'y a pas de différence significative de répartition des sexes entre les deux groupes ( $p=0,455$  pour un test du chi 2).

Les causes d'annulation de PBH (47 cas) ont été réparties en deux grandes catégories : en amont du rendez-vous ou le jour même sur les résultats de l'échographie de repérage.

1) Les **annulations du rendez-vous en amont**, par le médecin prescripteur concernent 20 patients. Dans 13 cas, il s'agissait d'une **non-indication** de la PBH : le patient a refusé la PBH ( $n=1$ ), le diagnostic a été posé dans l'intervalle par une autre technique ( $n=5$ ) ou la dégradation rapide de l'état clinique du patient a rendu le geste irréalisable ou inutile ( $n=8$ ). Dans 7 cas, il s'agissait d'une **contre-indication clinique ou biologique** à la PBH : ascite clinique ( $n=1$ ) ou troubles de la coagulation ( $n=6$ ) ; dans 2 cas la PBH a pu être réalisée après correction du problème.

2) Les **annulations de la ponction lors de l'échographie de repérage** concernent 27 patients.

Dans 9 cas, il s'agissait d'une **non-indication** échographique :

- Dans 2 cas, l'aspect à l'échographie de repérage était très évocateur d'angiomes. Ces 2 patients n'avaient pas eu d'échographie ni d'IRM dans leur bilan initial d'imagerie et une IRM ultérieure a confirmé dans les 2 cas des angiomes.
- Dans 7 cas il n'y avait pas de lésion visible échographiquement. Dans 1 cas, l'échographie initiale montrait une lésion focale qui n'a pas été retrouvée ; dans les 6 autres cas, il n'y avait pas eu d'échographie dans le bilan initial d'imagerie.

Dans 18 cas, il s'agissait d'une **contre-indication** échographique, le radiologue et le gastro-entérologue ayant jugé sur l'échographie que la ponction présentait un risque de complication trop important :

- Dans 1 cas les lésions étaient hypervasculaires au doppler ; la PBH a tout de même été répétée après réalisation d'une IRM qui faisait suspecter une nature maligne.
- Dans 17 cas l'annulation était liée à la topographie de la lésion et la PBH n'a pas été répétée. L'échographie de repérage rapportait des lésions périphériques (n=13) (trop proche du diaphragme, du cul de sac pleural, du péricarde, ou lésion sous-capsulaire, ou lésion visible uniquement en inspiration forcée), trop proches des structures vasculaires (n=9) (trop proche des vaisseaux portes ou sus-hépatiques ou des voies biliaires), trop profondes (n=1), ou de trop petite taille (n=2) (13 et 15 mm). Dans 3 cas il existait d'autres contre-indications (dilatation des voies biliaires, dyspnée ou ascite). Le total est supérieur à 17 car plusieurs de ces caractéristiques étaient parfois présentes.

La manière dont le diagnostic a finalement été porté peut être consultée en Annexe 2.

### 3.1.2. Pathologies préexistantes

Les antécédents d'intérêt des 123 patients ayant bénéficié de la PBH sont décrits ci-dessous.

1) Dans 32% des cas (38/123), il existait une **hépatopathie** certaine ou suspectée sur des arguments anamnestiques, cliniques et/ou biologiques. 17 patients présentaient une hépatopathie connue, ou une exposition au facteur de risque sans qu'une hépatopathie soit documentée. 17 patients présentaient une cirrhose documentée ou fortement suspectée. Enfin 4 patients présentaient un antécédent de carcinome hépatocellulaire.

La répartition des hépatopathies et de leurs étiologies est la suivante :

<b>Hépatopathie</b> <b>Etiologie</b>	Hépatopathie ou exposition au facteur de risque	Cirrhose	Carcinome hépatocellulaire
Alcoolisme chronique	11	10	2
Hépatite virale chronique	4	2	1
Surcharge en fer	3	3	2
Non précisé		4	

**Figure 13 : Répartition des hépatopathies chroniques dans la population.**

L'effectif total est supérieur au nombre de patients en raison de l'intrication de plusieurs étiologies dans certains cas : une hépatopathie sur VHC, alcool et surcharge en fer ; une cirrhose sur alcool et surcharge en fer ; un CHC sur alcool et surcharge en fer.

2) Dans 23% des cas (29/123), il existait un **cancer primitif extrahépatique** connu, ancien ou en cours de traitement, et déjà documenté du point de vue histologique.

Les cancers primitifs étaient les suivants :

<b>Cancer primitif connu</b>	<b>N</b>
Sein	6
Broncho-pulmonaire	4
ORL	3
Mélanome	3
Prostate	3
Colorectal	3
Utérus	2
Leucémie	2
Sarcome	2
Autres (canal anal, rein, urothéliome, thyroïde)	4

**Figure 14 : Répartition des antécédents de cancer extrahépatique dans la population.**

L'effectif total est supérieur au nombre de patients car il existait deux néoplasies dans 3 cas (un cancer rectal ancien et un cancer pulmonaire, un cancer endométrial ancien et un polype colique avec carcinome in situ, un cancer mammaire et un léiomyosarcome).

3) Dans 29% des cas (36/123), le contexte était celui de la **découverte récente d'un cancer primitif** autre qu'un carcinome hépatocellulaire. Dans certains cas la découverte d'un foie d'allure secondaire avait mené à la découverte d'une tumeur primitive dans le cadre d'une recherche de primitif ; dans d'autres cas un foie secondaire avait été découvert dans le cadre d'un bilan d'extension d'une tumeur découverte auparavant. Parfois la tumeur primitive et les probables localisations secondaires hépatiques étaient découvertes en même temps (c'est fréquemment le cas dans les cancers du pancréas, moins fréquent dans le cas des cancers coliques).

Les localisations primitives suspectées étaient les suivantes :

<b>Cancer primitif suspecté</b>	<b>N</b>
Pancréas	24
Colorectal, gastrique	8
Vésicule, voies biliaires	3
Broncho-pulmonaire	2
Autres (sinus, rein)	2

**Figure 15 : Répartition des suspicions de cancer primitif (hors CHC) dans la population.**

L'effectif total est supérieur au nombre de patients car il existait deux localisations possibles de primitif dans 3 cas (pancréas et colon dans 2 cas, rein et colon dans 1 cas).

4) Dans 24% des cas (29/123), il n'existait **pas d'antécédent notable** : ni localisation primitive ni hépatopathie connues ou suspectées.

Le total est supérieur à 100% (132/123) car dans 9 cas les patients appartenait à deux catégories :

- hépatopathie chronique et primitif de découverte récente (2 cas) ;
- hépatopathie chronique et primitif connu (5 cas) ;
- primitif connu et primitif de découverte récente (2 cas).

### **3.1.3. Examens d'imagerie précédents**

Des renseignements sur les modalités d'imagerie hépatique utilisées avant la PBH sont obtenus pour 103 patients.

56 patients (54%) ont bénéficié d'une échographie hépatique.

97 patients (94%) ont bénéficié d'un scanner hépatique

20 patients (19%) ont bénéficié d'une IRM hépatique.

Enfin parmi les autres explorations d'imagerie réalisées, on retrouve 4 TEP-TDM au FDG, 1 scintigraphie à l'octréoscan et 1 cholangiographie transhépatique.



### 3.1.4. Apport attendu de la PBH au diagnostic

Pour étudier l'apport attendu de la PBH dans notre population, nous avons commencé par classer les cas selon le contexte clinique (hépatopathie chronique, cancer connu, cancer suspecté, pas d'antécédent). Puis l'étude des motifs de demande de PBH a fait apparaître plusieurs types d'hypothèses diagnostiques qui ont été classées dans le tableau suivant :

<b>Contexte</b> <b>Diag.</b> <b>suspecté</b>	Hépatopathie chronique (31)	Cancer primitif connu (22)	Cancer primitif récent (32)	Aucun contexte particulier (29)	Cancer primitif connu et hépatopathie chronique (5)	Cancer primitif connu et cancer primitif récent (2)	Cancer primitif récent et hépatopathie chronique (2)
Cancer primitif (37)	CHC suspecté (21) CHC possible (7)		CCC (3)	CHC ou CCC (5)	CHC (1)		
Métastase (64)	M. d'un cancer inconnu (3)	M. du cancer connu (13) M. d'un 2 <sup>ème</sup> cancer suspecté (3) Biopsie pour typage (1)	M. pancréas (19) M. d'un cancer suspecté dont la biopsie a échoué (4) M. d'un cancer connu microinvasif (1)	M. d'un cancer inconnu (16)	M. du cancer connu (1)		M. du cancer suspecté (2)
Deux hypothèses diagnostiques (15)		M. de l'un des 2 cancers connus (3)	M. ou hépatopathie ? (1) M. de l'un des 2 contingents du cancer récent (1) M. de l'un des 2 cancers suspectés (3)	M. ou tumeur bénigne ? (3)	M. du cancer connu ou CHC ? (3)	M. de l'un des 2 cancers (2)	
Pas d'hypothèse diagnostique (7)		Leucémies en rémission sans orientation diagnostique (2)		Pas d'orientation diagnostique (5)			

**Figure 16 : Diagnostics suspectés en fonction du contexte clinique.**

Entre parenthèses, les effectifs

CHC = carcinome hépatocellulaire ; CCC = cholangiocarcinome (carcinome cholangiocellulaire) ; M. = métastase.

La description complète des situations cliniques et des questions cliniques est disponible en Annexe 3.

Les différentes questions cliniques identifiées sont les suivantes :

- Suspicion de primitif hépatobiliaire (30%).
- Suspicion de métastases d'un primitif extrahépatique (52%)
- Hésitation entre 2 diagnostics (12%) : cette catégorie regroupe plusieurs cas comme les métastases en cas de 2 primitifs connus et/ou suspectés ou contenant 2 contingents cellulaires, ou bien le diagnostic différentiel entre lésion maligne ou bénigne, ou entre lésion primitive ou secondaire.
- Aucune hypothèse diagnostique retrouvée dans le dossier (6%).

## **3.2. Réalisation de la PBH**

### **3.2.1. Tests d'hémostase et de coagulation**

Le taux de prothrombine moyen est de 86%  $\pm$ 14% (minimum 48%, maximum 133%).

Le taux moyen de plaquettes de 296 000 /mm<sup>3</sup>  $\pm$ 147 000 (minimum 50 000, maximum 838 000).

Il existe 2 cas où les taux minimaux de prothrombine et de plaquettes recommandés par les RPC (respectivement 50% et 60 000 /mm<sup>3</sup>) ne sont pas respectés : un cas avec où le TP est à 48% et un cas où le taux de plaquettes est de 50 000 /mm<sup>3</sup>.

### **3.2.2. Echographie de repérage et caractéristiques de la lésion cible**

L'échographie de repérage est réalisée par un radiologue senior (il existe 8 cas où l'on ne dispose pas de l'information).

La taille de la lésion biopsiée est retrouvée dans 80 dossiers : 50 mm  $\pm$ 35 (minimum 8, maximum 140). La localisation de la lésion biopsiée est retrouvée dans 95 dossiers : 73 dans le lobe droit (77%), 18 dans le lobe gauche (19%), 1 dans le lobe caudé, 3 à développement extrahépatique (2 en épigastrique et 1 en sous-ombilical). Il n'y a pas de différence significative de taille selon la localisation gauche ou droite ( $p=0,706$  pour un test t de Student).

### 3.2.3. Ponction

La biopsie est toujours réalisée par un gastro-entérologue senior, sauf dans un cas où elle est réalisée par un interne encadré par un senior (il existe 3 cas où l'on ne dispose pas de l'information).

Le patient est placé en décubitus latéral gauche dans 87% des cas (96/110) et en décubitus dorsal dans 13% des cas (14/110).

La prémédication est détaillée chez 117 patients. Une anxiolyse est réalisée par administration préalable de benzodiazépines par voie orale chez 114 patients : chez 113 patients par 0,5 mg d'alprazolam (Xanax®) et chez un patient par 20 mg de clorzébate (Tranxène®). Chez 3 patients, il n'y a aucune prémédication mentionnée. Dans un des cas PBH répétée, l'anxiolyse est complétée par une sédation au méopa (mélange équimolaire d'oxygène et de protoxyde d'azote) (Kalinox®) chez un patient très douloureux.

L'anesthésie locale est effectuée avec 17 mL  $\pm$ 4 (minimum 2, maximum 40) de lidocaïne (Xylocaïne®) à 10%.

Le nombre de passages est rapporté pour 116 des premières PBH : un unique passage est effectué dans 73% des cas (85/116), deux passages dans 26% des cas (30/119) et trois passages dans 1% des cas (1/116). Dans le cas des PBH répétées, un unique passage est effectué dans 59% des cas (10/17) et deux passages dans 41% des cas (7/17). Il n'y a pas de différence significative du nombre de passages entre une première PBH et une PBH répétée ( $p=0,234$  pour un test de Mann-Whitney).

### 3.2.4. Complications

Des complications sont mentionnées dans 8 cas soit 6% des 140 procédures. Elles se répartissent comme suit :

- 1 cas d'hémopéritoine ayant nécessité un traitement par embolisation, où le seul facteur de risque retrouvé a posteriori est une lésion hypervasculaire en TDM et IRM (qui s'avèrera être une métastase d'un adénocarcinome mammaire).
- 3 cas de douleurs post biopsie où l'échographie de contrôle a montré un hématome localisé. L'épisode douloureux a été résolutif spontanément ou sous traitement antalgique simple. Aucun facteur de risque n'a été retrouvé a posteriori
- 4 autres cas où l'échographie de contrôle était normale ou montrait de simples échos aériques : 3 cas de douleurs et 1 cas où la complication n'est pas précisée dans le compte rendu. Aucun autre facteur de risque n'a été retrouvé a posteriori

Dans les cas compliqués, le taux de prothrombine et les plaquettes étaient toujours au-dessus des valeurs seuils recommandées par les RPC. Dans les 4 cas de complications hémorragiques avérées, le TP était de  $90 \pm 12\%$  (min 75%, max 100%) et le taux de plaquettes de  $312\,000 \pm 105\,000 /\text{mm}^3$  (min 197 000, max 449 000). Dans les cas non compliqués d'hémorragie, le TP était de  $86 \pm 13\%$  (min 48%, max 133%) et le taux de plaquettes de  $301\,000 \pm 152\,000 /\text{mm}^3$  (min 50 000, max 838 000). Il n'y a pas de différence significative du TP ou du taux de plaquettes entre les cas avec ou sans complication hémorragique ( $p=0,528$  et  $0,839$  pour des tests de Student respectivement pour le TP et le taux de plaquettes).

A contrario, il n'y a pas eu de complication hémorragique dans les deux cas où les valeurs seuils de taux de prothrombine et de plaquettes recommandées par les RPC n'avaient pas été respectées (un cas avec un TP de 48% et un cas avec des plaquettes à  $50\,000 /\text{mm}^3$ ).

Dans les cas compliqués, le repérage échographique a été effectué par un radiologue senior (2 cas où l'on ne dispose pas de l'information) et la PBH a été effectuée par un gastro-entérologue senior (2 cas où l'on ne dispose pas de l'information).

Il n'y a pas de différence significative du nombre de passages entre les cas compliqués ( $1,30 \pm 0,48$  passages) et non compliqués ( $1,29 \pm 0,47$  passages) ( $p=0,935$  pour un test de Mann-Whitney). Dans le cas compliqué d'hémopéritoine, un seul passage avait été effectué sur une lésion hypervascularisée.

### 3.3. Résultats de la PBH et diagnostics finaux

Pour les 123 patients, les résultats d'anatomo-pathologie de la première PBH se répartissent en six catégories :

Type de résultat histologique	N	Utilité de la PBH
Absence de cellules	5	PBH non diagnostique
Foie normal	2	
Hépatopathie non tumorale ou d'allure péri-tumorale	29	
Tumeur bénigne	2	PBH diagnostique
Tumeur maligne primitive hépato-biliaire	23	
Tumeur maligne secondaire	62	

Figure 17 : classification des résultats anatomo-pathologiques.

### 3.3.1. PBH diagnostique

Dans 71% des cas (87/123), l'anatomopathologiste trouve une lésion tumorale dans le prélèvement et propose une histologie : le prélèvement est diagnostique.

Dans 2 cas sur 87, le diagnostic histologique est une **tumeur bénigne**. Un diagnostic de granulomatose ne nécessitera pas d'exploration complémentaire. Un diagnostic de lésion hépatocytaire bénigne (HNF ou adénome) accompagné de granulomes sera confirmé par biopsie chirurgicale (HNF et granulomes).

Dans 23 cas sur 87, le diagnostic est un **cancer primitif hépato-biliaire** (22 CHC et 2 cholangiocarcinomes)

Dans 62 cas sur 87, le diagnostic est une **métastase**.

- Dans 41 cas sur 62, un seul type de primitif est proposé permettant de conclure directement, ou plusieurs types de primitifs sont proposés mais le diagnostic est fait avec les données cliniques et radiologiques (lorsqu'une localisation primitive est connue ou fortement suspectée).
- Dans 21 cas sur 62, plusieurs types de primitifs sont proposés et le contexte ne permet pas de conclure immédiatement (lorsque la métastase peut provenir de plusieurs primitifs ou que l'histologie n'oriente pas vers un primitif en particulier). Pour ces cas non conclusifs, le diagnostic sera obtenu de la façon suivante :

Détermination du cancer primitif	N
Biopsie d'un autre organe <sup>(1)</sup>	4
Imagerie complémentaire <sup>(2)</sup>	5
Traitement d'épreuve <sup>(3)</sup>	1
Pas de primitif retrouvé malgré les explorations complémentaires	5
Pas d'exploration complémentaire	6

**Figure 18 : Détermination du cancer primitif dans le cas de métastases dont l'histologie seule ne permet pas de déterminer le primitif.**

<sup>(1)</sup> Les biopsies ultérieures comprennent 1 biopsie gastrique, 1 biopsie colique et 2 biopsies sigmoïdiennes.

<sup>(2)</sup> Les examens d'imagerie ultérieure comprennent 1 mammographie avec échographie, 1 suivi au scanner et 1 échographie per opératoire sans biopsie.

<sup>(3)</sup> Dans 1 cas, il a été impossible de déterminer si les métastases étaient d'origine pancréatique ou testiculaire (masse pancréatique sans histologie néoplasique et absence de masse testiculaire) et le diagnostic de l'origine testiculaire a été fait après échec d'un traitement d'épreuve d'un primitif pancréatique.

### 3.3.2. PBH non diagnostique

Dans 29% des cas (36/123), l'anatomopathologiste ne retrouve pas de lésion tumorale dans le prélèvement. Il peut s'agir d'un prélèvement ne contenant **pas de cellules** (n=5), contenant du **foie normal** (n=2) ou une **hépatopathie non tumorale** ou d'allure péritumorale (cholestase, stéatose, inflammation aspécifique, hépatite, fibrose, cirrhose, nécrose) (n=29).

Dans 1 cas sur 36 (nodule cirrhotique), le diagnostic est considéré comme juste et aucune prise en charge ultérieure ne sera nécessaire.

Dans 16 cas sur 36, la PBH sera répétée. Ces cas sont détaillés plus bas.

Dans 6 cas sur 36, le diagnostic final sera obtenu à l'aide d'autres explorations : 2 biopsies hépatiques chirurgicales, 3 décisions collégiales sur relecture de l'imagerie et 1 cytoponction pancréatique échoendoscopique.

Dans les 13 autres cas sur 36, le diagnostic final ne sera pas obtenu. Dans 6 cas le patient est considéré comme « perdu de vue » : soit le patient est extérieur à l'établissement et on ne connaît pas sa prise en charge ultérieure, soit on ne retrouve aucune trace du résultat des explorations ultérieures prévues. Dans 7 cas aucune exploration ultérieure ne sera réalisée en raison de l'état de santé du patient ne permettant pas un traitement carcinologique, voire en raison du décès rapide du patient.

### 3.3.3. Résultats de la seconde PBH

Chez 17 patients il a été effectué une seconde PBH.

Chez 1 patient, il s'agissait d'effectuer une étude cytogénétique de la lésion maligne diagnostiquée à la première PBH. La deuxième procédure a échoué (pas de cellules) et l'anomalie chromosomique a été identifiée sur un ancien prélèvement.

Chez 16 patients, il s'agissait d'obtenir une histologie supposée maligne, alors que la première analyse ne retrouvait pas de cellules (N=2), ou retrouvait du foie normal (N=1) ou des anomalies bénignes (N=13).

- Dans 11 cas la deuxième analyse est concluante et retrouve une lésion tumorale : 3 CHC et 8 métastases. Pour 3 cas de métastases, le primitif n'est pas déterminable immédiatement. Il sera déterminé par biopsie d'un autre organe dans un cas, et ne sera pas déterminé dans 2 cas (arrêt des investigations dans 1 cas et patient perdu de vue dans 1 cas).
- Dans 5 cas la deuxième analyse ne retrouve pas d'anomalie tumorale, le diagnostic final sera obtenu à l'aide d'explorations complémentaires : 1 biopsie chirurgicale, 1

PBH sous scanner, 2 études radiologiques (relecture du scanner et réalisation d'une IRM dans un cas, suivi par imagerie dans l'autre cas).

### 3.3.4. Diagnostics finaux

Les 110 diagnostics finaux se répartissent comme suit :

<b>Diagnostics</b>	<b>N</b>
Primitifs hépto-biliaires	35
<i>Carcinome hépto-cellulaire</i>	30
<i>Cholangiocarcinome</i>	5
Métastases	70
<i>pancréas</i>	21
<i>colo-rectal</i>	10
<i>sein</i>	5
<i>poumon</i>	5
<i>mélanome</i>	5
<i>estomac</i>	2
<i>autres primitifs (canal anal, choriocarcinome, ORL, sarcome d'Ewing, léiomyosarcome, thyroïde, urothéliome, testicule)</i>	8
<i>primitif non retrouvé</i>	14
Lésions bénignes <i>(nodule de cirrhose, HNF, tumeur hépatocytaire de grade incertain, granulomatose)</i>	5

**Figure 19 : Diagnostics finaux.**

Ces chiffres finaux sont différents du descriptif des résultats du corps de texte, car plusieurs cas de métastases de cholangiocarcinome ont été ajoutés à la catégorie cholangiocarcinome.

Les 13 causes de non-diagnostic final sont les suivantes :

<b>Causes de non-diagnostic</b>	<b>N</b>
Pas d'explorations complémentaires	7
Perdu de vue	6

**Figure 20 : Causes de non diagnostic final.**

### 3.4. Performances de la PBH

#### 3.4.1. Performance globale pour le diagnostic de tumeur

Les résultats de la PBH en termes de diagnostic positif d'une lésion tumorale maligne ou bénigne sont résumés dans le schéma suivant :

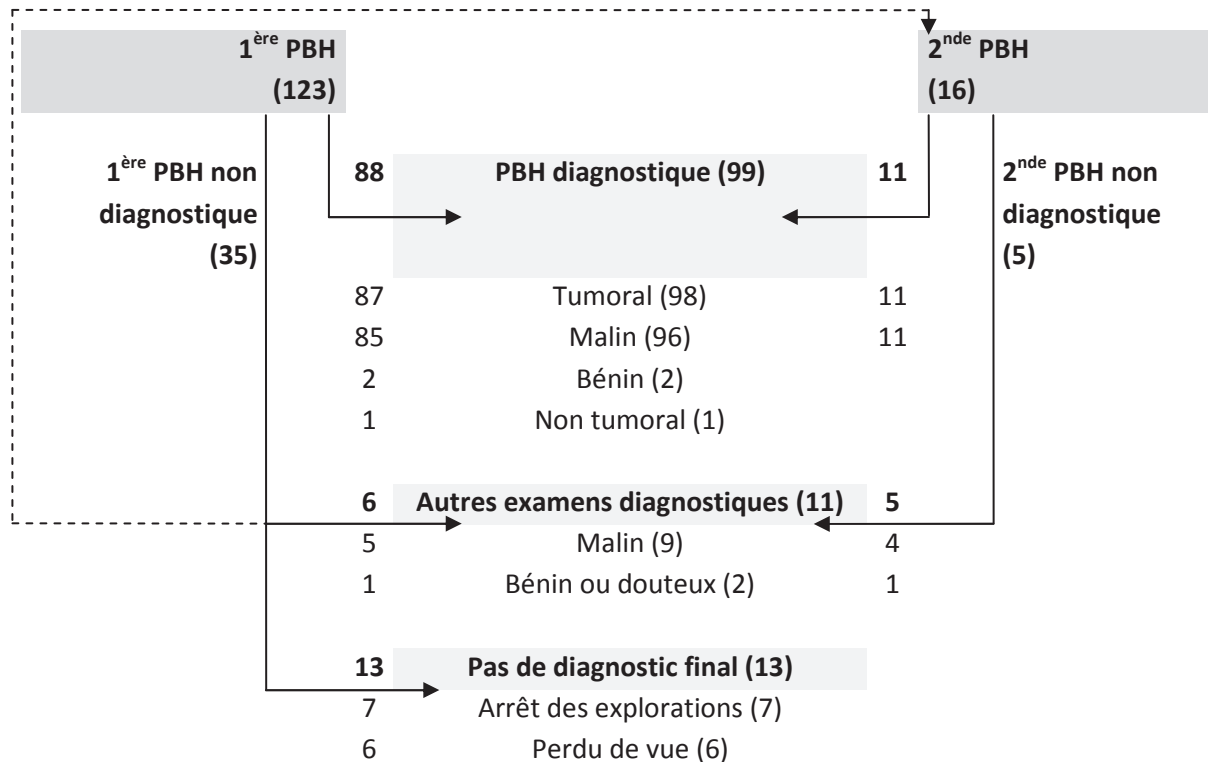


Figure 21 : Démarche diagnostique et résultats.

La classification des résultats en vrais positifs (VP), vrais négatifs (VN) et faux négatifs (FN) nous permet de calculer la sensibilité, la valeur prédictive négative et l'efficacité diagnostique pour le diagnostic de tumeur. Ces résultats sont calculés d'abord en ne prenant en compte que la 1<sup>ère</sup> PBH (la seconde étant comptabilisée comme un examen complémentaire), puis en prenant en compte les 2 PBH lorsqu'une seconde a été réalisée.



	1 <sup>ère</sup> PBH	1 <sup>ère</sup> et 2 <sup>nde</sup> PBH
<b>VP</b>	87	98
<b>VN</b>	1	1
<b>FN prouvés</b> <sup>(1)</sup>	22	11
<b>FN non prouvés</b> <sup>(2)</sup>	13	13
<b>Sensibilité</b>	71% (87/122)	80% (98/122)
<b>Valeur prédictive négative</b>	3% (1/36)	4% (1/25)
<b>Efficacité diagnostique</b>	72% (88/123)	80% (99/123)

**Figure 22 : Sensibilité et efficacité exactitude de la PBH pour le diagnostic de lésion tumorale.**

<sup>(1)</sup> Histologie non tumorale et diagnostic définitif tumoral obtenu par d'autres examens.

<sup>(2)</sup> Histologie non tumorale et absence d'examen ultérieur ou patient perdu de vue.

Au final, la sensibilité et l'efficacité diagnostique de la PBH sont de 80%.

### 3.4.2. Sensibilité selon le type de tumeur

Après exclusion des faux négatifs non prouvés et classification selon le diagnostic final, les sensibilités de diagnostic par type tumoral sont calculées et reportées dans le tableau suivant :

Type tumoral	N	Biopsie diagnostique (1 <sup>ère</sup> PBH)	Se	Biopsie diagnostique (1 <sup>ère</sup> et 2 <sup>nde</sup> PBH)	Se
Cancer primitif	35	23	66%	26	74%
<i>CHC</i>	30	21	70%	24	80%
<i>Cholangiocarcinome</i>	5	2	40%	2	40%
Métastase	70	59	84%	67	96%

**Figure 23 : Sensibilité diagnostique selon le type tumoral final.**

La sensibilité est de 74% pour le diagnostic des tumeurs primitives (80% pour les carcinomes hépatocellulaires et 40% pour les cholangiocarcinomes) et de 96% pour les métastases.

### 3.4.3. Apport au diagnostic en fonction de la question clinique

Les résultats de la PBH en fonction de la question clinique posée sont exposés ci-dessous. Les différentes questions cliniques identifiées dans le paragraphe 3.3.3 sont reprises ici en différenciant certaines sous-catégories :

- Suspicion de cancer primitif hépatobiliaire.
- Suspicion de métastases d'un cancer primitif extrahépatique, que l'on peut diviser en trois catégories :
  - Suspicion de métastases d'un cancer primitif ancien connu.
  - Suspicion de métastases d'un cancer primitif nouveau suspecté.
  - Pas d'orientation vers un cancer primitif en particulier.
- Hésitation entre 2 diagnostics.
- Aucune hypothèse diagnostique retrouvée dans le dossier.

Le processus de classification de tous les dossiers peut être consulté en Annexe 4. Le tableau ci-dessous montre dans quels cas la PBH a confirmé ou infirmé l'hypothèse diagnostique, ou bien dans quels cas elle a proposé une histologie permettant la prise en charge qui aurait été impossible autrement.

Question clinique	N	Diagnostic confirmé	%	Diagnostic infirmé	%	Echec PBH	%
<i>Primitif</i>	37	24 primitif	65	4 histo autre	11	9	24
<i>Métastase, 1 primitif connu <sup>(1)</sup></i>	19	12 même histo	63	5 histo autre	26	2	11
<i>Métastase, 1 primitif suspecté</i>	26	19 histo compatible	73	3 histo autre	12	4	15
<i>Métastase, pas d'orientation vers un primitif</i>	19	14 méta	74	1 histo autre	5	4	21
<i>2 hypothèses diagnostiques <sup>(2)</sup></i>	15	9 histo discriminante	60	2 histo non discriminante	13	4	27
<i>Pas d'hypothèse diagnostique</i>	7	5 histo	71	0	0	2	29

**Figure 24 : Apport de la PBH au diagnostic en fonction de l'hypothèse diagnostique.**

<sup>(1)</sup> Cette catégorie regroupe tous les cas de suspicion de métastase avec primitif ancien, que l'on soupçonne les métastases de provenir du primitif connu ou d'un nouveau primitif non connu.

<sup>(2)</sup> Cette catégorie regroupe plusieurs cas comme les métastases en cas de 2 primitifs connus et/ou suspectés ou contenant 2 contingents cellulaires, ou bien le diagnostic différentiel entre lésion maligne ou bénigne, ou entre lésion primitive ou secondaire.

Lorsqu'un **cancer primitif hépato-biliaire** est suspecté, la PBH confirme le diagnostic dans 65% des cas mais démontre une autre histologie dans 11% des cas (1 nodule cirrhotique et 3 métastases). Sur les 9 PBH non contributives, 5 diagnostics de CHC seront finalement portés (1 par PBH sous scanner, 1 par biopsie chirurgicale et 3 par suivi en imagerie).

Lorsqu'un **cancer primitif ancien** est connu et traité ou en cours de traitement, l'hypothèse de métastases du primitif connu est confirmée dans 63% des cas mais infirmée dans 26% des cas (4 métastases d'un autre primitif qui n'était pas visible au bilan d'imagerie et 1 CHC). Sur

les 2 cas de PBH non contributive, 1 cas supplémentaire de métastases du primitif connu sera porté par suivi en imagerie.

Lorsque des lésions hépatiques d'allure secondaire sont mises en évidence en même temps qu'une **lésion tumorale d'allure primitive**, l'histologie confirme que le cancer primitif supposé est en cause dans 73% des cas mais l'infirme dans 12% des cas (2 cas de métastases d'un autre primitif que celui suspecté et 1 cas de métastase d'histologie peu différenciée). Sur les 4 cas de PBH non contributive, 2 diagnostics supplémentaires seront obtenus, l'un par ponction pancréatique et l'autre par biopsie hépatique chirurgicale.

Lorsque des lésions hépatiques d'allure secondaire sont mises en évidence **sans lésion tumorale d'allure primitive**, l'histologie permet de poser le diagnostic dans 79% des cas (diagnostic de métastases confirmé dans 74% des cas et diagnostic modifié dans 5% des cas vers un CHC). Sur les 4 cas de PBH non contributive, 1 diagnostic supplémentaire de cholangiocarcinome sera obtenu par suivi en imagerie.

Lorsqu'il n'existe **aucune orientation diagnostique** devant les lésions hépatiques, la PBH propose une histologie dans 71% des cas. Dans les 2 cas de PBH non contributive, le diagnostic sera posé par biopsie chirurgicale.

Enfin, dans le cas où il existe **deux hypothèses diagnostiques** entre lesquelles la clinique et l'imagerie n'ont pas pu trancher, la PBH permet de trancher dans 60% des cas mais est insuffisante pour trancher dans 13% des cas. Sur les 4 cas d'échec de la PBH, 1 diagnostic supplémentaire sera obtenu par biopsie chirurgicale.

En résumé :

Hypothèses	N	PBH utile	N	%	PBH inutile	N	%
1 hypothèse	82	Confirme Infirme	55 12	82%	Pas d'histologie	15	18%
2 hypothèses	15	1 histologie	9	60%	Histologie non discriminante Pas d'histologie	2 4	40%
0 hypothèse	26	1 histologie	20	77%	Pas d'histologie	6	23%
Total	123	Utile	96	78%	Inutile	27	22%

**Figure 25 : Utilité de la PBH en fonction du nombre d'hypothèses diagnostiques.**

Lorsqu'une **unique hypothèse diagnostique** est formulée (suspicion de primitif ou de métastase d'un primitif déjà connu ou suspecté), la PBH est contributive dans 82% des cas : elle confirme le diagnostic dans 67% (55/82) et l'infirme dans 15% (12/82). Elle n'est pas utile dans 18% des cas.

Lorsque **deux hypothèses diagnostiques** sont formulées, la PBH permet de trancher dans 60% des cas (9/15). Elle ne permet pas de trancher dans 40% des cas : histologie non discriminante dans 13% (2/15) ou pas d'histologie dans 27% (4/15).

Lorsqu'il n'y a **pas d'hypothèse diagnostique** précise (suspicion de métastase sans primitif décelable ou absence d'hypothèse diagnostique), la PBH oriente dans 77% des cas (20/26). Elle n'est pas utile dans 23% des cas.

Au total, la PBH contribue au processus diagnostique dans 78% des cas.

## 4. DISCUSSION

Notre étude évalue cinq ans de ponctions biopsies hépatiques ciblées en hôpital universitaire. Les indications et la réalisation suivent les recommandations pour la pratique clinique (RPC) françaises (34), en particulier les indications de la PBH sont limitées aux tumeurs supposées malignes ou dont la bénignité n'a pas pu être caractérisée par les techniques non invasives. Le bilan d'imagerie effectué avant PBH varie grandement selon les patients. On relève un taux d'annulation de 28% des rendez vous, soit par le service demandeur, soit le jour même de l'examen après l'échographie de repérage. Les complications sont rares avec 0,7% de complications graves. Les performances diagnostiques de la PBH sont bonnes avec une exactitude de 80%, une contribution à la démarche diagnostique dans 78% des cas et le redressement d'une hypothèse diagnostique erronée dans 15% des cas, elle apparaît donc incontournable dans un certain nombre de situations cliniques. La discussion qui suit compare chacun de ces points avec la littérature sur le sujet et propose des pistes d'amélioration.

### Bilan d'imagerie pré-PBH et techniques de guidage

Alors que l'échographie est classiquement décrite comme le mode de découverte le plus fréquent ou l'examen d'imagerie abdominale de premier recours, la modalité d'examen la plus fréquente avant PBH dans notre étude est le scanner (94% des cas), et non l'échographie (54%). En effet on retrouve fréquemment des scanners « de débrouillage » prescrits pour une symptomatologie abdominale non spécifique, des scanners de suivi évolutif des cancers, ou une découverte fortuite de lésions hépatiques lors d'un scanner prescrit pour d'autres motifs. L'échographie n'est plus le seul mode de découverte des tumeurs hépatiques et ceci pose des problèmes de cohérence dans l'ordre des examens diagnostiques à effectuer.

Les 9 cas d'annulation de PBH pour **lésion non visible échographiquement** ou pour **lésion typiquement bénigne à l'échographie**, dont 8 cas où il n'avait pas été réalisé d'échographie avant la PBH, montrent que le bilan d'imagerie pré PBH est parfois insuffisant. Dans ces cas, une échographie aurait peut-être pu éviter le rendez-vous de PBH ou inciter à effectuer un autre examen non invasif telle une IRM avant la PBH. Le scanner abdominal, lorsqu'il n'est pas réalisé avec les modalités spécifiques pour caractérisation de lésions hépatiques (produit de contraste à haute concentration, injection à fort débit, quatre temps d'acquisition), est peu spécifique pour la caractérisation de ces lésions. Des PBH sont programmées alors que le diagnostic aurait pu être fait avec un bilan d'imagerie plus complet. La réalisation d'un bilan d'imagerie plus complet après le scanner et avant la PBH (par échographie systématiquement, et selon le cas par échographie de contraste ou IRM) permettrait de diagnostiquer certaines anomalies typiques de lésion bénigne (en particulier en cas d'angiome) et de diminuer le recours à la PBH. De plus l'échographie systématique permettrait d'évaluer la faisabilité de la PBH. La relecture du dossier radiologique (et l'obtention du dossier complet lorsque le patient vient d'un autre établissement) avant la programmation d'une PBH présenteraient les mêmes avantages.

Pour la ponction des lésions non visibles à l'échographie en mode B et en Doppler, plusieurs auteurs ont proposé le guidage par échographie avec utilisation d'agents de contraste (microbulles). Yoon (35) a évalué prospectivement l'apport de l'échographie de contraste dans la ponction des lésions hépatiques focales : 86% des lésions non visibles en mode B ont pu être visualisées avec l'utilisation de l'agent de contraste (visualisation conjointe du mode B et de l'imagerie harmonique sur un écran partagé) et ponctionnées. Cette technique n'était pas encore répandue dans notre établissement au moment de l'étude (2005-2009) mais mériterait d'être utilisée en cas de non visibilité à l'échographie en mode B.

Les 17 cas d'annulation de la PBH par le radiologue ou le gastro-entérologue pour **risque élevé d'échec** (lésion trop petite ou trop profonde) **ou de complication** (lésion périphérique, proche des vaisseaux sanguins ou des voies biliaires, dilatation des voies biliaires, dyspnée, ascite, lésion hypervasculaire) respectent les contre-indications des RPC françaises. Dans ces cas, le bilan d'imagerie avait été plus complet que précédemment (12 échographies, 17 scanners, 4 IRM). Mais dans ces cas, la réalisation d'une échographie de faisabilité avant programmation de la PBH, et ce par le radiologue repérant habituellement les PBH, permettrait de diminuer le taux d'annulation de PBH le jour même en évitant les rendez-vous inutiles.

Certains auteurs proposent des techniques d'échographie améliorant la visibilité de l'aiguille et la qualité du guidage, dans le but de pouvoir effectuer ces ponctions à plus haut risque. Polakow (36) propose l'utilisation du mode 3D statique avec reconstructions multiplanaires pour mieux définir les limites de la tumeur et les rapports anatomiques (vascularisation, voies biliaires). Won (37) va plus loin en proposant l'utilisation du mode 4D (3D dynamique) pour suivre en temps réel la progression de l'aiguille par rapport aux structures anatomiques et à la lésion, grâce à des reconstructions multiplanaires dans 3 plans orthogonaux et à une image en rendu volumique. Le repérage et la biopsie sont effectués par le radiologue et l'aide d'une

tierce personne est nécessaire pour la manipulation de l'échographe. La visibilité de l'aiguille est améliorée ainsi que la qualité du guidage grâce aux informations spatiales supplémentaires. Cette technique pourrait être envisagée pour les tumeurs d'accès difficile ou délicat (proximité des vaisseaux ou de la capsule, petite taille). Elle nécessite toutefois un échographe et une sonde adaptés.

En ce qui concerne l'IRM, son utilisation est assez rare dans le bilan d'imagerie pré PBH dans notre étude (20% des patients), alors que l'IRM est une technique non invasive performante pour la caractérisation des lésions hépatiques. Les IRM hépatiques étaient moins fréquentes sur la période de l'étude qu'elles ne le sont aujourd'hui, et ce pourcentage serait sans doute plus élevé aujourd'hui en raison de l'amélioration des techniques d'IRM et de l'expertise des radiologues.

## Complications

Les complications hémorragiques significatives sont rares (1 cas d'hémopéritoine) ce qui nous place dans les valeurs moyennes rapportées dans les RPC (moins de 0,5% de saignements significatifs). Le seul facteur de risque retrouvé dans notre étude est un facteur controversé : le caractère hypervasculaire de la tumeur à l'imagerie. Dans les autres cas compliqués, on ne retrouve aucun facteur de risque. A contrario, les deux seuls cas où les seuils de taux de prothrombine et de plaquettes recommandés par les RPC n'ont pas été respectés n'ont pas entraîné de complication hémorragique.

Dans notre étude, on ne retrouve pas de lien entre les facteurs de risque connus et les complications, en raison du bien trop faible effectif. Les complications de la PBH étant rares, de très grandes cohortes sont nécessaires pour établir statistiquement des liens de causalité. Ainsi McGill (38) évalue le risque d'hémorragie majeure à 0,35% (dont un tiers sont fatales) et met en évidence les facteurs de risque (malignité, âge, sexe, nombre de passages) dans une étude rétrospective portant sur 9220 patients et s'étendant sur 21 ans. Piccinino (39) évalue le risque de complication grave à 0,1-0,3% (selon le type d'aiguille) dans une étude rétrospective portant sur 68276 patients et s'étendant sur 11 ans.

Dans notre étude, il n'y a pas de dépistage systématique des complications, le taux d'hémorragies sub-cliniques est donc peut-être sous-évalué.

De même, il n'y a pas de suivi à long terme, donc on ne dispose pas de données sur les complications à distance du geste de type dissémination tumorale sur le trajet de ponction.

## Performance diagnostique globale de la PBH

La **sensibilité** de la PBH ciblée dans notre étude (80% de sensibilité de détection des histologies tumorales) est plus basse que les valeurs de la méta-analyse rapportées des RPC (34) qui sont de 92-100% de sensibilité et de spécificité pour le diagnostic de malignité. Cependant la méthodologie de calcul de la sensibilité varie grandement dans la littérature, ce qui rend difficiles les comparaisons. Certains articles excluent de l'effectif les échantillons non diagnostiques, d'autres excluent du calcul les résultats normaux ou sans cellules tumorales, d'autres encore incluent dans le calcul les résultats non tumoraux. Dans notre étude, nous avons conservé les histologies non tumorales non confirmées et les échantillons non diagnostiques comme faux négatifs, ce qui diminue les performances diagnostiques. Au final, il est difficile de comparer la sensibilité car les méthodes de calcul diffèrent.

En revanche, il est plus facile de comparer l'**efficacité diagnostique** ou exactitude comme le pourcentage de lésions bien diagnostiquées par la PBH, qu'elles soient malignes ou bénignes, tumorales ou non. Nous avons effectué une comparaison avec d'autres études de la littérature en reprenant les données numériques disponibles dans les articles pour calculer l'exactitude telle que nous la définissons dans notre étude. Nos résultats se situent dans la fourchette basse des études. De multiples explications peuvent être discutées.

Etude	Type	Lésions	Effectif	Exactitude
Yu (40)	prospectif	toutes <1 cm	74	100%
Yu (41)	?	toutes <3 cm	131	99%
Appelbaum (42)	rétrospectif	toutes	208	97%
Saloura (43)	?	toutes	19	95%
Elsayes (44)	rétrospectif	suspicion métastases	580	94%
Durand (45)	rétrospectif	suspicion CHC	137	91%
Fornari (46)	?	toutes <3 cm	385	90%
Caturelli (47)	prospectif	suspicion CHC <2 cm	274	89%
Stewart (48)	rétrospectif	toutes	105	83%
Duysburgh (49)	?	suspicion malignité	77	82%
<b>Notre étude</b>	<b>rétrospectif</b>	<b>toutes</b>	<b>123</b>	<b>80%</b>
França (50)	rétrospectif	toutes	49	78%
Borzio (51)	?	toutes	98	67%
Schmidt (52)	rétrospectif	toutes	18	61%

Figure 26 : Efficacité diagnostique globale comparée de notre étude et d'autres études de la littérature.

Les différences de méthodologie en premier lieu peuvent expliquer ces différences. Dans plusieurs études, en particulier (42) et (43), il n'y a pas d'autre **gold standard** que le résultat de l'histologie lui-même, ce qui fausse les résultats, car certaines lésions bénignes se révéleraient peut-être malignes au suivi clinique, biologique ou radiologique. Le **recrutement** semble différent entre les études : dans les deux études (40) et (41) il existe un nombre

important de diagnostics finaux bénins non tumoraux (respectivement 34% et 29%) bien plus fréquents que dans notre étude (4%). Ceci qui laisse supposer que dans les deux premières études la PBH est utilisée pour le diagnostic de toutes sortes de lésions (bénignes ou malignes), alors que dans notre étude la PBH est quasi-exclusivement réservée au diagnostic des tumeurs supposées malignes. Enfin nous avons conservé les patients **perdus de vue** ou les cas d'abandon de la démarche diagnostique ce qui augmente le nombre de faux négatifs. Mais notre but était de rendre compte de l'apport de la PBH en pratique quotidienne, et notre résultat peut se traduire par : "En pratique, la PBH apporte un résultat dans 80% des cas et contribue au diagnostic dans 78% des cas". Les 2% de différence sont dus aux 2 cas où la PBH devait trancher entre deux hypothèses diagnostiques et où l'histologie était tumorale mais non discriminante entre les deux étiologies évoquées.

Au-delà des différences méthodologiques, on identifie dans la littérature plusieurs causes possibles d'échec de la PBH et des pistes d'amélioration pour diminuer le taux de faux négatifs.

**Les erreurs d'échantillonnage** peuvent être une cause de faux négatifs. La biopsie d'une portion acellulaire de la tumeur ou de tissu péri-tumoral aboutit à un échantillon non diagnostique ou à une absence de cellules tumorales dans l'échantillon.

Les petites lésions sont difficiles à cibler, mais elles sont souvent homogènes avec proportionnellement plus de tissu tumoral viable ; le risque est un faux-négatif par ponction en zone péri-tumorale ou par ponction d'une zone bien différenciée (dans le cas d'un CHC) difficilement différenciable d'un foie normal. Yu (40) qui a travaillé sur des petites lésions de moins de 1 cm préconise que le bon positionnement de l'aiguille soit confirmé non seulement par une première image de l'aiguille dans la lésion, mais aussi par 2 images parallèles au plan de la première, situées de part et d'autre du plan de l'aiguille, montrant la présence de tissu tumoral sans aiguille.

Les lésions de grande taille sont au contraire plus faciles à cibler, mais souvent hétérogènes avec des zones non fonctionnelles ; le risque est une biopsie non diagnostique par ponction d'une zone nécrotique, hémorragique ou sclérotique. Wu (53) a montré dans une étude prospective que la réalisation d'une échographie de contraste préalable différenciant les zones vascularisées viables des zones nécrotiques non viables de la tumeur permettait de mieux cibler la zone viable. L'exactitude était significativement plus élevée lorsqu'il y avait eu préalablement une échographie de contraste (95,3%) que lorsqu'il n'y en avait pas eu (87,4%). De plus le nombre de passages nécessaires était significativement moins important.

**La technique de guidage** est discutée dans les RPC, où on oppose la technique main libre, qui permet plus de souplesse pour modifier le trajet de l'aiguille au cours du suivi de la progression en temps réel, à la technique guidée qui libère la deuxième main. Cependant ce problème ne se pose pas dans notre établissement puisqu'on a fait le choix d'un geste « à quatre mains ». Le gastro-entérologue est de plus libéré pour le contrôle visuel de la qualité du prélèvement et sa préparation en vue de l'examen anatomo-pathologique. En revanche, il peut



exister d'autres problèmes, en particulier de coordination entre les gestes du radiologue et du gastro-entérologue qui doivent bien se connaître pour un guidage efficace.

**Le prélèvement** est toujours effectué dans notre établissement avec des aiguilles tranchantes de type TruCut qui par rapport aux aiguilles aspiratives prélèvent des fragments de meilleure qualité au prix d'un risque de complications plus élevé. Les aiguilles utilisées lors de la période d'étude sont de gros calibre (14 ou 16 G) pour favoriser des échantillons diagnostiques sans que l'on ait un taux élevé de complications.

**L'évaluation de la qualité du prélèvement** consiste dans notre établissement comme dans la plupart des études en un contrôle visuel par le médecin qui effectue la ponction. Dans l'étude de Appelbaum (42), un cytologiste est présent dans la salle et évalue la qualité de chaque prélèvement par analyse immédiate du frottis pour décider si l'on peut arrêter la procédure ou si un passage supplémentaire doit être effectué. Ce contrôle cytologique direct contribue certainement à la performance diagnostique élevée de la PBH dans cette étude. Visuellement, un prélèvement de qualité doit présenter des bords nets et contenir une zone centrale tumorale pâle encadrée par deux zones rougeâtres de foie non tumoral (40). Dans une série d'une centaine de nodules, Borzio (51) a montré que l'exactitude de la PBH intranodulaire qui était de 67% montait à 78% lorsqu'on lui ajoutait un passage extranodulaire.

**L'analyse du prélèvement** peut se faire par des techniques histologiques et cytologiques. Dans notre institution, seule l'analyse histologique est effectuée. Plusieurs études ont souligné que lorsqu'une double préparation histologique et cytologique est pratiquée, la cytologie peut « rattraper » un certain nombre d'examen où l'histologie n'est pas concluante : 7 sur 208 dans l'étude de Appelbaum (42), 5 sur 49 dans l'étude de França (50), 1 sur 16 dans l'étude de Saloura (43), 8 sur 105 dans l'étude de Stewart (48). On peut suggérer que les deux types de préparations soient effectuées et que l'analyse cytologique n'ait lieu que si l'analyse histologique n'est pas concluante. De nombreuses études suggèrent même que la cytologie est suffisante à un diagnostic de qualité dans un certain nombre de cas. Cependant la rentabilité de la cytologie est hautement dépendante de l'expertise du pathologiste et sa mise en œuvre dépend des compétences locales, et c'est pourquoi les RPC françaises (34) n'émettent aucune recommandation à ce sujet.

## **Apport de la PBH selon la question clinique posée**

Dans notre étude, les questions cliniques posées respectent les indications de la PBH développées dans les RPC (34). L'apport de la PBH dans chaque cas est discuté ci-dessous.

Dans les suspicions de **cancer primitif hépatobiliaire**, il s'agissait de confirmer l'histologie lorsque les critères cliniques, biologiques et/ou d'imagerie ne permettaient pas de conclure avec certitude. La PBH confirme le diagnostic dans 65% des cas mais démontre une autre histologie dans 11% des cas. Notre résultat montre l'importance de confirmer

histologiquement une suspicion de tumeur primitive sans critères formels d'imagerie, au risque de porter un mauvais diagnostic et de proposer un traitement non adapté dans plus de 10% des cas.

Dans les suspicions de **métastases avec un antécédent de cancer**, il s'agissait de confirmer si l'histologie de la lésion correspondait ou non au primitif connu (apparition à distance du traitement, évolution paradoxale sous traitement ou suspicion d'un second primitif) ou à quel primitif elle se rattachait s'il en existait plus d'un. La PBH confirme l'hypothèse de métastases du primitif connu dans 63% des cas mais l'infirme dans 25% des cas avec mise en évidence d'une autre lésion maligne (cancer primitif hépatobiliaire ou métastases d'un second cancer). Ce résultat est à rapprocher de celui de Elsayes (44) où sur 211 patients avec un cancer déjà connu et une lésion hépatique indéterminée, la PBH montrait que 6% des lésions ne sont pas des métastases du cancer connu, mais des métastases d'un second cancer ou des lésions bénignes. On ne saurait conseiller la PBH à la moindre apparition de lésions hépatiques lors de la surveillance d'une lésion primitive, mais l'histologie doit être obtenue au moindre doute quant à l'imputabilité de la lésion primitive sur les lésions hépatiques. C'est ce qui avait été fait dans notre étude face à des lésions d'allure métastatiques dans un contexte de cancer ORL où les métastases hépatiques sont rares.

Dans les suspicions de **métastases avec découverte récente de cancer**, il s'agissait de confirmer que les lésions hépatiques sont des métastases du primitif suspecté. La PBH confirme l'hypothèse diagnostique dans 73% des cas, mais infirme cette hypothèse dans 12% des cas. Là encore, on peut rapprocher notre résultat de celui de Elsayes (44) où sur 369 patients avec un cancer de découverte récente et une lésion hépatique indéterminée, la PBH montrait que 10% des lésions ne sont pas des métastases du cancer suspecté, mais des métastases d'un second cancer ou des lésions bénignes. Dans notre étude il s'agit toujours de lésions pour lesquelles on ne disposait pas de l'histologie de la tumeur primitive supposée, donc la PBH était nécessaire pour la mise en place d'un traitement spécifique. Mais lorsqu'une histologie est déjà disponible et que la PBH n'est pas nécessaire à la prise en charge, on risque dans 12% des cas de méconnaître un second primitif ou de classer comme métastases des lésions bénignes. Là non plus on ne saurait conseiller la PBH dans tous les cas, mais elle doit être pratiquée selon les circonstances de découverte et selon la probabilité de métastases hépatiques dans le primitif récemment découvert.

Dans les suspicions de **métastases sans lésion tumorale d'allure primitive**, la PBH permet une orientation diagnostique dans 79% des cas (74% de métastases et 5% de CHC). Que l'on retrouve ou non la localisation primitive par la suite, cette PBH est utile car elle permet une prise en charge spécifique qui aurait été impossible autrement. On peut rapprocher de cette catégorie celle des lésions hépatiques sans **aucune orientation diagnostique**, pour lequel une histologie est proposée dans 71% des cas permettant une prise en charge spécifique.

Enfin, dans le cas où il existe **deux hypothèses diagnostiques** et où la clinique et l'imagerie n'ont pas permis de trancher (deux primitifs, deux contingents tumoraux, hésitation entre une lésion bénigne ou maligne ou entre une tumeur primitive ou secondaire), la PBH permet de

trancher dans 60% des cas. Les cas d'hésitation entre lésion maligne ou bénigne sont très rares (3 cas sur 123 patients) et se limitent aux cas où le bilan d'imagerie n'avait pas pu éliminer formellement une lésion maligne. En effet, une lésion bénigne ne nécessite pas un diagnostic histologique précis, alors qu'une lésion maligne nécessite un diagnostic histologique pour un traitement spécifique adapté. Etant donné les renseignements très spécifiques apportés aujourd'hui par l'IRM et par les études avec injection (dynamique temporelle et spatiale de vascularisation), le diagnostic de tumeur bénigne est la plupart du temps posé sur l'imagerie et la PBH ne doit être utilisée qu'en dernier recours si la malignité ne peut être éliminée.

## Limitations méthodologiques

La méthode de recrutement ne permet sans doute pas de récupérer tous les cas de PBH ciblée réellement effectuées sur la période considérée. Les dossiers étant recherchés parmi les rendez-vous pris, il est probable que des PBH demandées directement par les gastro-entérologues aux radiologues sans passage par le secrétariat n'ont pas été prises en compte car non enregistrées dans le planning de la salle. De même, si le terme « ciblé » n'a pas été précisé à la prise de rendez-vous, le dossier n'a pas pu être identifié correctement. Enfin quelques dossiers n'ont pas été retrouvés dans le SIH malgré plusieurs méthodes de recherche (par nom, par numéro, par date) : on ne sait pas s'il s'agit de rendez-vous annulés, de patients non venus ou d'autres raisons.

La méthode rétrospective d'analyse des dossiers médicaux électroniques est à l'origine d'une certaine quantité de données manquantes. Les données sont obtenues à partir des comptes-rendus électroniques enregistrés par les médecins ; les comptes rendus sont parfois absents ou incomplets, donc les résultats chiffrés obtenus ne reflètent pas totalement la réalité de l'échantillon. De même il existe un nombre assez important de patients perdus de vue qui n'ont pas été recherchés a posteriori.

En revanche, cette étude rétrospective offre l'intérêt d'une vraie photographie de la pratique clinique à un instant donné dans notre établissement, avec de multiples praticiens. Au contraire d'une analyse prospective non réalisée en aveugle, les résultats ne peuvent pas être faussés par une modification des pratiques et notre étude propose donc une fidèle image de la pratique quotidienne avec ses points forts et faibles.

## 5. CONCLUSION

La ponction biopsie hépatique est un geste invasif, cependant indispensable dans un certain nombre de situations cliniques pour un diagnostic et une prise en charge correcte des lésions hépatiques focales. Dans notre établissement, 78% des ponctions biopsies hépatiques échoguidées contribuent au diagnostic des lésions focales. Elles permettent une prise en charge qui n'aurait pas été possible autrement, redressent une hypothèse diagnostique erronée dans 12% des cas et tranchent entre deux hypothèses diagnostiques dans 60% des cas. L'analyse des cas de PBH annulées nous permet de proposer des pistes d'amélioration en amont de la PBH en particulier dans le bilan d'imagerie initial. La discussion des facteurs d'échec de la PBH nous fait suggérer d'autres éléments d'amélioration dans les techniques de repérage avant ou pendant la PBH et dans les techniques d'analyse du prélèvement.

## Références bibliographiques

1. Cabana T. Pancréas, foie, vésicule biliaire. [Internet]. [cité 26 oct 2012]. Disponible sur: <http://mapageweb.umontreal.ca/cabanat/bio2412/Chapitre14.html>
2. Abadjian G. Histologie du foie et du pancréas [Internet]. [cité 14 nov 2012]. Disponible sur: [http://www.eopathologies.com/acad/h\\_cd/foipanc.pdf](http://www.eopathologies.com/acad/h_cd/foipanc.pdf)
3. Mathieu D. Les cancers primitifs du foie [Internet]. [cité 18 oct 2012]. Disponible sur: <http://www.med.univ-rennes1.fr/cerf/edicerf/DIGESTIF/9DG.html>
4. Mathieu D. Les tumeurs bénignes du foie [Internet]. [cité 18 oct 2012]. Disponible sur: <http://www.med.univ-rennes1.fr/cerf/edicerf/DIGESTIF/8DG.html>
5. Vetter J-M. Anatomie pathologique des tumeurs du foie [Internet]. [cité 26 oct 2012]. Disponible sur: [http://www-ulpmmed.u-strasbg.fr/medecine/cours\\_en\\_ligne/e\\_cours/cancero/module10\\_annexes.pdf](http://www-ulpmmed.u-strasbg.fr/medecine/cours_en_ligne/e_cours/cancero/module10_annexes.pdf)
6. Zafrani E.S. Hémopathies malignes et foie [Internet]. [cité 15 nov 2012]. Disponible sur: <http://www.afef.asso.fr/Data/upload/files/FMC/LAC1082.pdf>
7. Smarrito F. Tumeurs hépatiques et échographie de contraste [Thèse d'exercice]. [1969-2011, France]: Université d'Aix-Marseille II; 2005.
8. Vilgrain V. [Cystic lesions of the liver]. *Gastroenterol. Clin. Biol.* avr 2001;25(4 Suppl):B167-177.
9. Thésaurus National de Cancérologie Digestive [Internet]. [cité 18 oct 2012]. Disponible sur: <http://www.snfge.org/01-Bibliotheque/OG-Thesaurus-cancerologie/publication5/sommaire-thesaurus.asp>
10. Dokmak S, Paradis V, Vilgrain V, Sauvanet A, Farges O, Valla D, et al. A single-center surgical experience of 122 patients with single and multiple hepatocellular adenomas. *Gastroenterology.* nov 2009;137(5):1698-1705.
11. Colli A, Fraquelli M, Massironi S, Colucci A, Paggi S, Conte D. Elective surgery for benign liver tumours. *Cochrane Database Syst Rev.* 2007;(1):CD005164.
12. EASL-EORTC clinical practice guidelines: management of hepatocellular carcinoma. *J. Hepatol.* avr 2012;56(4):908-943.
13. Morana G, Stankiewicz A, Torre EL, Fuser M, Cugini C. Optimal imaging of focal liver lesions. *Imaging in Medicine.* oct 2010;2(5):497-518.
14. Sahani DV, Kalva SP. Imaging the liver. *Oncologist.* 2004;9(4):385-397.
15. Claudon M, Dietrich CF, Choi BI, Cosgrove DO, Kudo M, Nolsøe CP, et al. Guidelines and Good Clinical Practice Recommendations for Contrast Enhanced Ultrasound (CEUS) in the Liver-Update 2012: A WFUMB-EFSUMB Initiative in Cooperation With Representatives of AFSUMB, AIUM, ASUM, FLAUS and ICUS. *Ultrasound Med Biol.* 30 oct 2012;
16. Xie L, Guang Y, Ding H, Cai A, Huang Y. Diagnostic value of contrast-enhanced ultrasound, computed tomography and magnetic resonance imaging for focal liver lesions: a meta-analysis. *Ultrasound Med Biol.* juin 2011;37(6):854-861.
17. Société Française de Radiologie. Guide pratique à l'usage des médecins radiologues pour l'évaluation de leurs pratiques professionnelles. Société Française de Radiologie; 2009.

18. Marin D, Nelson RC, Samei E, Paulson EK, Ho LM, Boll DT, et al. Hypervascular liver tumors: low tube voltage, high tube current multidetector CT during late hepatic arterial phase for detection--initial clinical experience. *Radiology*. juin 2009;251(3):771-779.
19. Bravo AA, Sheth SG, Chopra S. Liver biopsy. *N. Engl. J. Med.* 15 févr 2001;344(7):495-500.
20. Menghini G. One-second needle biopsy of the liver. *Gastroenterology*. août 1958;35(2):190-199.
21. Bruix J, Sherman M. Management of hepatocellular carcinoma: an update. *Hepatology*. mars 2011;53(3):1020-1022.
22. Bruix J, Sherman M. Management of hepatocellular carcinoma. *Hepatology*. nov 2005;42(5):1208-1236.
23. Singal A, Volk ML, Waljee A, Salgia R, Higgins P, Rogers MAM, et al. Meta-analysis: surveillance with ultrasound for early-stage hepatocellular carcinoma in patients with cirrhosis. *Aliment. Pharmacol. Ther.* juill 2009;30(1):37-47.
24. Rimola J, Forner A, Reig M, Vilana R, De Lope CR, Ayuso C, et al. Cholangiocarcinoma in cirrhosis: absence of contrast washout in delayed phases by magnetic resonance imaging avoids misdiagnosis of hepatocellular carcinoma. *Hepatology*. sept 2009;50(3):791-798.
25. Colli A, Fraquelli M, Casazza G, Massironi S, Colucci A, Conte D, et al. Accuracy of ultrasonography, spiral CT, magnetic resonance, and alpha-fetoprotein in diagnosing hepatocellular carcinoma: a systematic review. *Am. J. Gastroenterol.* mars 2006;101(3):513-523.
26. Forner A, Vilana R, Ayuso C, Bianchi L, Solé M, Ayuso JR, et al. Diagnosis of hepatic nodules 20 mm or smaller in cirrhosis: Prospective validation of the noninvasive diagnostic criteria for hepatocellular carcinoma. *Hepatology*. 2008;47(1):97-104.
27. Faraoun S. Bilan diagnostique et préthérapeutique du carcinome hépatocellulaire en scanner multidétecteur [Internet]. [cité 22 nov 2012]. Disponible sur: <http://pe.sfrnet.org/ModuleConsultationPoster/consultationPoster.aspx?intIdPoster=4674>
28. Compagnon P, Grandadam S, Lorho R, Turlin B, Camus C, Jianrong Y, et al. Liver transplantation for hepatocellular carcinoma without preoperative tumor biopsy. *Transplantation*. 27 oct 2008;86(8):1068-1076.
29. Silva MA, Hegab B, Hyde C, Guo B, Buckels JAC, Mirza DF. Needle track seeding following biopsy of liver lesions in the diagnosis of hepatocellular cancer: a systematic review and meta-analysis. *Gut*. nov 2008;57(11):1592-1596.
30. Schwartz LH, Gandras EJ, Colangelo SM, Ercolani MC, Panicek DM. Prevalence and importance of small hepatic lesions found at CT in patients with cancer. *Radiology*. janv 1999;210(1):71-74.
31. Kinkel K, Lu Y, Both M, Warren RS, Thoeni RF. Detection of hepatic metastases from cancers of the gastrointestinal tract by using noninvasive imaging methods (US, CT, MR imaging, PET): a meta-analysis. *Radiology*. sept 2002;224(3):748-756.
32. Menu Y. Métastases hépatiques. Cas cliniques Iconocerf [Internet]. [cité 22 nov 2012]. Disponible sur: [http://www.med.univ-rennes1.fr/cerf/iconocerf/D/Dossier\\_MEDI-000685-D\\_0746\\_com.html](http://www.med.univ-rennes1.fr/cerf/iconocerf/D/Dossier_MEDI-000685-D_0746_com.html)
33. Goguey B. Atlas des tumeurs solides bénignes du foie. Poster électronique Journées Françaises de Radiologie. [Internet]. 2005 [cité 22 nov 2012]. Disponible sur: <http://pe.sfrnet.org/ModuleConsultationPoster/posterDetail.aspx?intIdPoster=1835>
34. Nousbaum J-B, Cadranet J-F, Bonnemaïson G, Bourlière M, Chiche L, Chor H, et al. Recommandations pour la pratique clinique pour la réalisation de la ponction biopsie hépatique. *Gastroenterol. Clin. Biol.* oct 2002;26(10):848-878.
35. Yoon SH, Lee KH, Kim SY, Kim YH, Kim JH, Lee SH, et al. Real-time contrast-enhanced ultrasound-guided biopsy of focal hepatic lesions not localised on B-mode ultrasound. *Eur Radiol.* août 2010;20(8):2047-2056.

36. Polaków J, Janica J, Serwatka W, Ladny JR, Zukowska-Serwatka K. Value of three-dimensional sonography in biopsy of focal liver lesions. *J Hepatobiliary Pancreat Surg.* 2003;10(1):87-89.
37. Won HJ, Han JK, Do K-H, Lee KH, Kim KW, Kim SH, et al. Value of four-dimensional ultrasonography in ultrasonographically guided biopsy of hepatic masses. *J Ultrasound Med.* févr 2003;22(2):215-220.
38. McGill DB, Rakela J, Zinsmeister AR, Ott BJ. A 21-year experience with major hemorrhage after percutaneous liver biopsy. *Gastroenterology.* nov 1990;99(5):1396-1400.
39. Piccinino F, Sagnelli E, Pasquale G, Giusti G. Complications following percutaneous liver biopsy. A multicentre retrospective study on 68,276 biopsies. *J. Hepatol.* 1986;2(2):165-173.
40. Yu SC, Liew CT, Lau WY, Leung TW, Metreweli C. US-guided percutaneous biopsy of small (< or = 1-cm) hepatic lesions. *Radiology.* janv 2001;218(1):195-199.
41. Yu SC, Lau WY, Leung WT, Liew CT, Leung NW, Metreweli C. Percutaneous biopsy of small hepatic lesions using an 18 gauge automated needle. *Br J Radiol.* juin 1998;71(846):621-624.
42. Appelbaum L, Kane RA, Kruskal JB, Romero J, Sosna J. Focal hepatic lesions: US-guided biopsy--lessons from review of cytologic and pathologic examination results. *Radiology.* févr 2009;250(2):453-458.
43. Saloura E-A, Bizimi V, Theodoropoulos E, Motogna-Kalokairinou M, Balanika AP, Baltas CS. Focal hepatic lesion ultrasound-guided biopsies. *Med Ultrason.* déc 2010;12(4):295-299.
44. Elsayes KM, Ellis JH, Elkhoully T, Ream JM, Bowerson M, Khan A, et al. Diagnostic yield of percutaneous image-guided tissue biopsy of focal hepatic lesions in cancer patients: ten percent are not metastases from the primary malignancy. *Cancer.* 1 sept 2011;117(17):4041-4048.
45. Durand F, Regimbeau JM, Belghiti J, Sauvanet A, Vilgrain V, Terris B, et al. Assessment of the benefits and risks of percutaneous biopsy before surgical resection of hepatocellular carcinoma. *J. Hepatol.* août 2001;35(2):254-258.
46. Fornari F, Filice C, Rapaccini GL, Caturelli E, Cavanna L, Civardi G, et al. Small (< or = 3 cm) hepatic lesions. Results of sonographically guided fine-needle biopsy in 385 patients. *Dig. Dis. Sci.* oct 1994;39(10):2267-2275.
47. Caturelli E, Solmi L, Anti M, Fusilli S, Roselli P, Andriulli A, et al. Ultrasound guided fine needle biopsy of early hepatocellular carcinoma complicating liver cirrhosis: a multicentre study. *Gut.* sept 2004;53(9):1356-1362.
48. Stewart CJR, Coldewey J, Stewart IS. Comparison of fine needle aspiration cytology and needle core biopsy in the diagnosis of radiologically detected abdominal lesions. *J. Clin. Pathol.* févr 2002;55(2):93-97.
49. Duysburgh I, Michielsen P, Fierens H, Van Marck E, Pelckmans P. Fine needle trucut biopsy of focal liver lesions: a new technique. *Dig. Dis. Sci.* oct 1997;42(10):2077-2081.
50. França AVC, Valério HMG, Trevisan M, Escanhoela C, Sevá-Pereira T, Zucoloto S, et al. Fine needle aspiration biopsy for improving the diagnostic accuracy of cut needle biopsy of focal liver lesions. *Acta Cytol.* juin 2003;47(3):332-336.
51. Borzio M, Borzio F, Macchi R, Croce AM, Bruno S, Ferrari A, et al. The evaluation of fine-needle procedures for the diagnosis of focal liver lesions in cirrhosis. *J. Hepatol.* janv 1994;20(1):117-121.
52. Schmidt AJ, Kee ST, Sze DY, Daniel BL, Razavi MK, Semba CP, et al. Diagnostic yield of MR-guided liver biopsies compared with CT- and US-guided liver biopsies. *J Vasc Interv Radiol.* déc 1999;10(10):1323-1329.
53. Wu W, Chen M-H, Yin S-S, Yan K, Fan Z-H, Yang W, et al. The role of contrast-enhanced sonography of focal liver lesions before percutaneous biopsy. *AJR Am J Roentgenol.* sept 2006;187(3):752-761.

# **Annexes**

## **1. Fiches de programmation de la PBH**

Les pages suivantes contiennent :

- La fiche d'information remise au patient
- La prescription de la prémédication pré-PBH et de la surveillance post-PBH.



# LES REPONSES A VOS QUESTIONS SUR LA BIOPSIE HEPATIQUE

## QU'EST CE QU'UNE BIOPSIE HEPATIQUE ?

C'est le prélèvement d'un petit fragment de foie.

## FAUT-IL UNE PREPARATION PREALABLE ?

Un bilan sanguin est toujours fait avant la biopsie (quelques jours avant l'examen ou le matin même) afin de vérifier votre coagulation.

## COMMENT SE DERoule L'EXAMEN ?

La biopsie hépatique est faite alors que vous êtes allongé dans un lit. Après un repérage échographique, le médecin effectue une anesthésie locale (un peu comme celle que peut réaliser un dentiste). Lorsque la zone de ponction est anesthésiée, le médecin réalise le prélèvement, entre les côtes, à l'aide d'une aiguille. Un petit fragment de foie est prélevé.

Le geste dure à peine quelques secondes et est habituellement indolore.

## QUE SE PASSE-T-IL IMMEDIATEMENT APRES UNE BIOPSIE ?

Les 6 heures suivantes, vous devez rester allongé(e) sur le dos.

Il est assez fréquent de ressentir une douleur modérée au niveau de la ponction ou de l'épaule droite dans les heures qui suivent.

Ces douleurs passagères sont rapidement soulagées par la prise de paracétamol (Doliprane ® ou Efferalgan ®).

Des complications plus sérieuses comme une hémorragie dans le foie et un pneumothorax sont rares (moins de 1%), et nécessitent le prolongement de l'hospitalisation si elles surviennent.

## COMBIEN DE TEMPS EST-ON HOSPITALISE POUR UNE BIOPSIE ?

Habituellement, la durée de l'hospitalisation est de 24 heures. Votre médecin peut, dans certains cas, décider une hospitalisation plus courte si votre domicile est proche de l'hôpital et si vous repartez de l'hôpital accompagné par une personne qui restera avec vous dans la nuit (conjoint, parents, enfants...).

## AU BOUT DE COMBIEN DE TEMPS A-T-ON LES RESULTATS ?

Dans les 10 jours, les résultats sont transmis au médecin qui a demandé la biopsie. Ils sont ensuite envoyés à votre médecin traitant. Ils vous seront communiqués personnellement lors de la consultation prévue avec le médecin prescripteur de la biopsie.

Étiquette

Nom Patient :

FICHE DE PRESCRIPTION MEDICALE PBH TRANSPARIETALE  
DEPARTEMENT D'HEPATO-GASTROENTEROLOGIE et de NUTRITION

Examens	Prise de rendez-vous	Prescription
<p>RENDEZ VOUS avec le Docteur ..... délai souhaité ..... surbooking possible : <input type="checkbox"/> oui <input type="checkbox"/> non</p> <p>Examens, bilan sanguin, .....</p>	<p>Nom IDE : Signature :</p>	<ul style="list-style-type: none"><li>- Xanax 0,25 mg 1 cp selon poids et fonction hépatique 0,5 mg 1 heure avant la biopsie</li><li>- repos au lit strict durant 6 heures après la biopsie</li><li>- vessie de glace en regard du poids de ponction</li><li>- surveillance pouls, TA 30 min. et 60 min. après la PBH puis toutes les heures</li><li>- Dafalgan si douleur : 2 gél à renouveler au bout de 4h si nécessaire, maximum 6 gél. par jour</li><li>- Ré alimentation possible juste après la biopsie sauf complication immédiate</li><li>- Sortie autorisée à ..... heures</li><li>- Nom et signature du médecin prescripteur :</li><li>- Date : .....</li></ul>

## 2. Devenir des patients dont la PBH a été annulée

Ce chapitre détaille la manière dont le diagnostic final a été obtenu chez les 47 patients dont la PBH a été annulée (paragraphe 3.1.2).

### 1) Annulation du rendez-vous en amont (n=20)

#### Non-indication de la PBH (n=13)

- Refus de la PBH (n=20) : diagnostic radiologique.
- Diagnostic posé par d'autres moyens (n=5) : histologie par biopsie d'un autre organe (n=3) ; diagnostic radiologique (n=1).
- Dégradation rapide de l'état du patient (n=8) : PBH répétée (n=2) ; pas d'autres explorations (n=6).

#### Contre-indication clinique ou biologique à la PBH (n=7) :

- Ascite clinique (n=1) : répétition de la PBH après correction du problème.
- Troubles de la coagulation (n=6) : répétition de la PBH après correction du problème (n=1), diagnostic sur le dossier radiologique (n=1), pas d'autres explorations (n=3).

### 2) Annulation de la ponction lors de l'échographie de repérage (n=27)

#### Non-indication échographique (n=9) :

- Aspect évocateur d'angiomes (n=2) : diagnostic confirmé par IRM.
- Pas de lésion visible (n=7) : diagnostic histologique par biopsie hépatique chirurgicale (n=1) ou biopsie pancréatique (n=1) ; diagnostic posé par imagerie (n=2) ; suivi en imagerie (2 par scanner et 1 par IRM).

#### Contre-indication échographique (n=18)

- Lésions hypervasculaires (n=1) : répétition de la PBH.
- Topographie de la lésion (n=17) : diagnostic histologique par biopsie hépatique chirurgicale (n=5) ou biopsie pancréatique (n=1) ; analyse cytologique de l'ascite (n=1) ; diagnostic posé par imagerie (3 IRM et 1 PET) ; pas de diagnostic final (1 refus d'une seconde PBH patient, 4 abandons des explorations et 1 perdu de vue).

### 3. Descriptif des situations cliniques

Le chapitre ci-dessous reprend l'ensemble des dossiers de PBH, classés par contexte clinique puis par diagnostic supposé. Il est à l'origine du tableau synthétique du paragraphe 3.2.3.

#### *Lorsqu'il existe seulement une hépatopathie chronique connue ou suspectée (31 patients) :*

Dans 21 cas le diagnostic suspecté est un CHC :

- 1 cas de progression d'un CHC sous traitement
- 2 cas de suspicion de métastase extrahépatique d'un CHC opéré
- 18 cas de suspicion de CHC
  - sur des critères radiologiques : nodule hyperartérialisé (12) et/ou thrombose porte (5)
  - sur des critères biologiques : élévation de l'alpha-foetoprotéine (2)

Dans 7 cas le CHC est le diagnostic le plus probable en raison du terrain, même s'il n'y a pas de signes positifs : foie paucinodulaire sans caractéristiques spécifiques sur cirrhose (5) ou hépatite C chronique (2).

Dans 3 cas le diagnostic suspecté est un foie métastatique (foie multinodulaire, avec dans 1 cas l'existence de localisations secondaires osseuses) malgré la présence d'une hépatopathie.

#### *Lorsqu'il existe seulement un cancer primitif extrahépatique connu (22 patients) :*

Dans 13 cas, il s'agit de l'apparition de localisations secondaires hépatiques lors du traitement ou lors de la surveillance à distance, alors qu'il n'en existait pas initialement : le but est de confirmer qu'il s'agit de localisations secondaires du primitif connu et non d'un nouveau primitif.

Dans 3 cas, on suspecte des localisations secondaires d'un nouveau primitif : 1 cas de localisations hépatiques d'un cancer du sein qui évoluent différemment des autres lésions secondaires sous traitement ; 2 cas de localisations secondaires hépatiques peu probables d'un cancer ORL.

Dans 3 cas, il s'agit de l'apparition de localisations secondaires hépatiques alors qu'il existe deux primitifs : le but est de déterminer de quel primitif proviennent les localisations hépatiques.

Dans 1 cas la PBH avait pour but le typage cellulaire du cancer primitif (sein)

Enfin dans 2 cas de leucémie (1 cas en rémission et 1 cas lors d'un bilan pré-greffe de moelle alors que le patient était en quasi-rémission), il n'y avait pas d'orientation diagnostique ; ces cas sont à rapprocher des cas de nodules hépatiques isolés.

***Lorsqu'il existe seulement un cancer primitif de découverte récente (32 patients) :***

Dans 26 cas, il s'agit d'obtenir l'histologie tumorale qui n'est pas connue afin de mettre en place le traitement spécifique :

- Dans 3 cas de suspicion de cholangiocarcinome, il s'agit de la ponction directe du site tumoral.
- Dans 19 cas de découverte d'une tumeur pancréatique, le but est de confirmer le diagnostic et d'obtenir l'histologie par ponction d'un site plus accessible que la tumeur primitive.
- Dans 4 cas, il s'agit de remédier à l'échec de la biopsie de la tumeur primitive (2 tumeurs pulmonaires et 2 tumeurs coliques).

Dans 3 cas, 2 primitifs sont suspectés et il s'agit de déterminer de quel primitif sont issues les métastases.

Dans 1 cas, il s'agit de confirmer l'existence de métastases dans un foie hétérogène avec une probable hépatopathie qui n'était pas connue.

Dans 2 cas seulement, l'histologie de la tumeur primitive est déjà connue :

- Dans 1 cas il s'agit de déterminer l'histologie de métastases d'un cancer gastrique mixte associant contingent adénocarcinomateux et contingent neuroendocrine.
- Dans 1 cas il s'agit de déterminer si des métastases hépatiques sont bien issues d'une tumeur colique dysplasique de haut grade avec suspicion de microinvasivité

***Lorsqu'il existe un cancer primitif extrahépatique et une hépatopathie chronique (5 patients) :***

Dans 1 cas, on suspecte un CHC car le nodule a des caractéristiques radiologiques évocatrices de CHC et que le cancer connu est un petit cancer ORL avec une probabilité de métastases hépatiques très faible.

Dans 1 cas, on suspecte des métastases du mélanome connu car l'aspect radiologique est évocateur de localisations secondaires.

Dans 3 cas, l'imagerie n'oriente pas le diagnostic entre un CHC ou des métastases du cancer connu.

***Lorsqu'il existe un cancer primitif de découverte récente et une hépatopathie chronique (2 patients) :***

Dans les 2 cas, on suspecte des métastases du primitif suspecté (1 pancréas, 1 colorectal) car l'aspect radiologique est évocateur de localisations secondaires.

***Lorsqu'il existe un cancer primitif extrahépatique connu et un cancer primitif de découverte récente (2 patients) :***

Dans les 2 cas, il s'agit de déterminer de quel primitif les métastases sont issues.

***Lorsqu'il n'existe aucune hépatopathie ni néoplasie connue ou suspectée (29 patients) :***

Dans 5 cas, le diagnostic suspecté est celui de tumeur hépato-biliaire primitive (CHC ou cholangiocarcinome) sur l'aspect radiologique et les explorations extra-hépatiques déjà effectuées.

Dans 16 cas, le diagnostic suspecté est celui de métastases (foie multinodulaire ou présence de nodules d'allure secondaire dans d'autres organes) sans primitif retrouvé aux explorations radiologiques. Dans ce cas la biopsie hépatique est effectuée soit parce qu'il s'agit du seul organe atteint de métastases, soit parce que les métastases hépatiques sont plus facilement biopsiables que d'autres (pulmonaires ou osseuses).

Dans 3 cas, les diagnostics différentiels de métastase et de tumeur bénigne sont évoqués et l'imagerie ne suffit pas à déterminer le diagnostic.

Dans 5 cas, il n'existe aucune caractéristique permettant d'évoquer un diagnostic ou aucune hypothèse diagnostique précise n'est retrouvée dans le dossier.

#### 4. Apport de la PBH pour chaque situation clinique

Les tableaux ci-dessous recensent les résultats de la PBH pour chaque situation clinique (définie par un contexte et un diagnostic suspecté). Les couleurs codent l'intérêt de la PBH : **en jaune**, la PBH change la prise en charge par rapport au diagnostic suspecté et **en vert**, la PBH permet la prise en charge qui aurait été impossible autrement.

Le premier tableau ci-dessous recense les résultats de la PBH, classés d'abord selon le contexte clinique (hépatopathie et/ou néoplasie) puis selon le diagnostic suspecté.

Contexte	Diagnostic suspecté	N	Diagnostic confirmé	Diagnostic infirmé	PBH non contributive
<i>hépatopathie chronique (31)</i>	CHC suspecté	21	13 CHC	1 méta	3 CHC (imagerie) 1 CHC (PBH TDM) 1 CHC (chir) 1 perdu de vue 1 arrêt des explorations
	CHC ?	7	5 CHC	1 nodule cirrhotique 1 méta	
	méta	3	2 méta		1 arrêt des explorations
<i>primitif connu (22)</i>	méta d'un primitif ancien	13	8 méta même histologie	3 méta autre histologie	1 méta du primitif connu (imagerie) 1 perdu de vue
	méta supposément d'un 2ème primitif non connu	3	1 méta autre histologie	1 méta du primitif connu 1 CHC	
	méta de l'un des 2 primitifs connus	3	2 méta d'un des primitifs		1 méta d'histo différente (chir)
	biopsie pour typage	1	1 typage		

	pas d'orientation diagnostique (leucémies en rémission)	2	1 granulomatose 1 méta autre histo		
<i>primitif de découverte récente (32)</i>	cholangiocarcinome	3	3 cholangiocarcinome		
	méta pancréas	19	15 méta pancréas	1 méta choriocarcinome	1 méta pancréas (biopsie pancréatique) 2 arrêt des explorations
	méta d'un primitif suspecté dont la biopsie a échoué	4	2 obtention de l'histo	1 méta d'histo non discriminante	1 histo par chir
	méta de l'un des 2 contingents du primitif connu	1	1 histo d'un des 2 contingents		
	méta d'un primitif connu microinvasif	1	1 méta même histologie		
	méta de l'un des 2 primitifs suspectés	3	1 méta d'un des primitifs	2 méta histo non discriminante	
	méta ou hépatopathie ?	1		1 méta autre histo	
<i>primitif connu et hépatopathie chronique (5)</i>	CHC	1	1 CHC		
	méta	1	1 méta		
	méta ou CHC ?	3	2 CHC		1 perdu de vue
<i>primitif de découverte récente et hépatopathie chronique (2)</i>	méta	2	2 méta		
<i>primitif connu et primitif de découverte récente (2)</i>	méta de l'un des 2 primitifs	2	2 méta du primitif de découverte récente		
<i>pas d'hépatopathie ou de néoplasie connue</i>	CHC ou cholangiocarcinome	5	1 CHC 1 cholangiocarcinome	1 méta	2 perdu de vue



<i>ou suspectée (29)</i>	méta	16	12 méta	1 CHC	1 cholangiocarc.(imagerie) 2 arrêt des explorations
	DD méta / T bénigne	3	1 méta		1 perdu de vue 1 arrêt des explorations
	pas d'orientation diagnostique	5	1 CHC 2 méta		2 tumeurs bénignes (chir)

Le deuxième tableau ci-dessous recense les résultats de la PBH, classés d'abord selon le diagnostic suspecté puis selon le contexte clinique.

Contexte	Diagnostic suspecté		Diagnostic confirmé	Diagnostic infirmé	PBH non contributive
	<b><i>Primitif (CHC/cholangiocarcinome)</i></b>				
<i>hépatopathie chronique</i>	CHC suspecté	21	13	1 méta	5 CHC (3 imagerie, 1 PBH TDM, 1 chir) 2 perdu/arrêt
<i>hépatopathie chronique</i>	CHC ?	7	5	1 nodule cirrhotique 1 méta	
<i>primitif connu et hépatopathie chronique</i>	CHC	1	1		
<i>pas d'hépatopathie ou de néoplasie connue ou suspectée</i>	CHC ou cholangiocarcinome	5	2	1 méta	2 perdu
<i>primitif de découverte récente</i>	cholangiocarcinome	3	3 cholangio		
	<b><i>Méta dont histo connue</i></b>				
<i>primitif connu</i>	méta d'un primitif ancien	13	8 même histologie	3 autre histologie	1 méta du primitif connu

					(imagerie) 1 perdu de vue
<i>primitif connu</i>	méta supposément d'un 2ème primitif non connu	3	1 méta autre histologie	1 méta du primitif connu 1 CHC	
<i>primitif connu</i>	biopsie pour typage	1	1		
<i>primitif connu et hépatopathie chronique</i>	méta	1	1		
<i>primitif de découverte récente</i>	méta d'un primitif connu microinvasif	1	1 méta même histologie		
<b>Méta histo non connue</b>					
<i>hépatopathie chronique</i>	méta	3	2 méta		1 stop
<i>primitif de découverte récente</i>	méta pancréas	19	15 méta pancréas	1 méta choriocarcinome	1 méta pancr (biops pancr) 2 arrêt
<i>primitif de découverte récente</i>	méta d'un primitif suspecté dont la biopsie a échoué (2 poumon, 2 colon)	4	2 obtention de l'histo	1 histo non discriminante	1 histo par chir
<i>primitif de découverte récente</i>	méta ou hépatopathie ?	1		1 méta autre histo	
<i>primitif de découverte récente et hépatopathie chronique</i>	Méta (1 pancréas, 1 colon)	2	2 méta		
<i>pas d'hépatopathie ou de néoplasie connue ou suspectée</i>	méta	16	12 méta	1 CHC	1 cholangioK (imagerie) 2 stop
<b>2 hypothèses diagnostiques</b>					
<i>2 primitifs connus</i>	méta de l'un des 2 primitifs connus	3	2 histo d'1 des 2		1 méta histo différente (chir)
<i>primitif de découverte récente</i>	méta de l'un des 2 contingents du primitif connu	1	1 histo d'un des 2 contingents		

<i>2 primitifs de découverte récente</i>	méta de l'un des 2 primitifs suspectés	3	1 méta d'un des primitifs	2 histo non discriminante	
<i>primitif connu et hépatopathie chronique</i>	méta ou CHC ?	3	2 CHC		1 perdu
<i>primitif connu et primitif de découverte récente</i>	méta de l'un des 2 primitifs	2	2 méta du primitif de découverte récente		
<i>pas d'hépatopathie ou de néoplasie connue ou suspectée</i>	DD méta / T bénigne	3	1 méta		1 perdu 1 arrêt
	<b><i>pas d'hypothèse diagnostique</i></b>				
<i>primitif connu</i>	pas d'orientation diagnostique (leucémies en rémission)	2	1 granulomatosose 1 méta autre histo		
<i>pas d'hépatopathie ou de néoplasie connue ou suspectée (29)</i>	pas d'orientation diagnostique	5	1 CHC 2 méta		2 T bénigne (chir)

Le troisième tableau que l'on retrouve dans le paragraphe 3.5.2 de la section résultats est issu de ce deuxième tableau, en regroupant les questions posées quel que soit le contexte clinique.

## Résumé

**Introduction et objectifs.** Le diagnostic précis des tumeurs hépatiques est difficile malgré les progrès de l'imagerie et l'histologie reste indispensable à la prise en charge des tumeurs malignes. Nous avons étudié les pratiques locales de ponction biopsie échoguidée des lésions focales hépatiques (PBH ciblée), pour décrire la population concernée et le contexte clinique, la réalisation du geste, et évaluer l'apport de la PBH au diagnostic.

**Matériels et méthodes.** Les rendez-vous de PBH ciblée sont inclus consécutivement sur une période de 5 ans. L'analyse rétrospective du dossier médical électronique permet de recueillir le contexte clinique, la question posée, les modalités de réalisation, les éventuelles complications, le résultat anatomo-pathologique et le diagnostic final retenu.

**Résultats.** 123 patients ont bénéficié de 140 PBH. 32% d'entre eux présentaient une hépatopathie chronique, 23% un cancer extrahépatique connu, 29% une suspicion de cancer extrahépatique, et 24% d'entre eux ne présentaient aucun contexte clinique particulier. Le bilan d'imagerie avant PBH comprenait une échographie dans 54%, un scanner dans 94% et une IRM dans 19%. L'indication de la PBH était une suspicion de cancer hépatobiliaire primitif dans 30% des cas, une suspicion de métastases dans 52% ; dans les autres cas deux diagnostics étaient évoqués ou il n'y avait pas d'hypothèse diagnostique. Des complications hémorragiques sont survenues dans 4 cas sur 140 dont 1 hémopéritoine nécessitant une embolisation. L'anatomopathologie a posé un diagnostic tumoral dans 71% des cas (2 tumeurs bénignes, 23 cancers hépatobiliaires primitifs et 62 métastases).

L'efficacité diagnostique de la PBH est de 80%. La sensibilité de détection est de 96% pour les métastases et 74% pour les cancers primitifs hépatobiliaires. La PBH contribue au diagnostic dans 78% des cas. Les suspicions de cancer primitif hépatobiliaire, de métastases d'un cancer connu ou d'un cancer récent suspecté sont confirmées dans 67% des cas, mais dans 15% des cas une autre histologie tumorale est retrouvée. La PBH permet de trancher entre deux diagnostics dans 60% des cas et oriente le diagnostic dans 77% des cas lorsqu'il n'y a pas d'hypothèse.

**Conclusions.** La PBH échoguidée est une technique performante pour le diagnostic des lésions focales hépatiques avec une efficacité diagnostique de 80%, et permet de redresser une hypothèse diagnostique dans 15% des cas. La sensibilité est plus élevée pour les métastases que les cancers hépatobiliaires primitifs. Le taux de complications sévères est faible (1/140).

## Mots clés

Ponction biopsie hépatique. Biopsie hépatique transpariétale. Guidage échographique. Tumeurs hépatiques. Tumeurs hépatiques malignes.