



HAL
open science

Neurinomes de l'acoustique : problèmes actuels à propos d'une série de 151 cas

Pierre Mouret

► **To cite this version:**

Pierre Mouret. Neurinomes de l'acoustique : problèmes actuels à propos d'une série de 151 cas. Médecine humaine et pathologie. 1989. dumas-00777966

HAL Id: dumas-00777966

<https://dumas.ccsd.cnrs.fr/dumas-00777966>

Submitted on 18 Jan 2013

HAL is a multi-disciplinary open access archive for the deposit and dissemination of scientific research documents, whether they are published or not. The documents may come from teaching and research institutions in France or abroad, or from public or private research centers.

L'archive ouverte pluridisciplinaire **HAL**, est destinée au dépôt et à la diffusion de documents scientifiques de niveau recherche, publiés ou non, émanant des établissements d'enseignement et de recherche français ou étrangers, des laboratoires publics ou privés.

AVERTISSEMENT

Ce document est le fruit d'un long travail approuvé par le jury de soutenance et mis à disposition de l'ensemble de la communauté universitaire élargie.

Il n'a pas été réévalué depuis la date de soutenance.

Il est soumis à la propriété intellectuelle de l'auteur. Ceci implique une obligation de citation et de référencement lors de l'utilisation de ce document.

D'autre part, toute contrefaçon, plagiat, reproduction illicite encourt une poursuite pénale.

Contact au SICD1 de Grenoble : thesebum@ujf-grenoble.fr

LIENS

Code de la Propriété Intellectuelle. articles L 122. 4

Code de la Propriété Intellectuelle. articles L 335.2- L 335.10

http://www.cfcopies.com/V2/leg/leg_droi.php

<http://www.culture.gouv.fr/culture/infos-pratiques/droits/protection.htm>

2^e exemplaire

UNIVERSITÉ JOSEPH FOURIER
FACULTÉ DE MÉDECINE DE GRENOBLE

ANNEE 1989

N° D'ORDRE : 5159

NEURINOMES DE L' ACOUSTIQUE

Problèmes actuels à propos d'une série de 151 cas.

THÈSE


PRÉSENTÉE POUR L'OBTENTION DU DOCTORAT EN MÉDECINE

DIPLÔME D'ÉTAT

par

MOURET Pierre

né le 1^{er} février 1958 à Annecy



THÈSE SOUTENUE PUBLIQUEMENT le 3 novembre 1989 à 18 heures
devant le Jury composé de :

Monsieur le Professeur R. CHARACHON, Président de Jury

Monsieur le Professeur C. JUNIEN-LAVILLAUROY

Monsieur le Professeur J.-P. CHIROSSEL

Monsieur le Docteur B. GRATACAP

Monsieur le Docteur M. BARTHEZ

UNIVERSITÉ JOSEPH FOURIER
FACULTÉ DE MÉDECINE DE GRENOBLE

ANNEE 1989

N° D'ORDRE :

NEURINOMES DE L' ACOUSTIQUE
Problèmes actuels à propos d'une série de 151 cas.

THÈSE


PRÉSENTÉE POUR L'OBTENTION DU DOCTORAT EN MÉDECINE

DIPLÔME D'ÉTAT

par

MOURET Pierre

né le 1^{er} février 1958 à Annecy



THÈSE SOUTENUE PUBLIQUEMENT le 3 novembre 1989 à 18 heures
devant le Jury composé de :

Monsieur le Professeur R. CHARACHON, Président de Jury

Monsieur le Professeur C. JUNIEN-LAVILLAUIROY

Monsieur le Professeur J.-P. CHIROSSEL

Monsieur le Docteur B. GRATACAP

Monsieur le Docteur M. BARTHEZ



115 011520 9

FACULTE DE MEDECINE DE GRENOBLE

Domaine de la Merci 38700 LA TRONCHE

Doyen de la Faculté
Assesseurs du DoyenM. le Professeur C. VROUSOS
M. le Professeur R. LATREILLE
M. le Professeur A. FRANCO
M. le Professeur M. COMET

PROFESSEURS DES UNIVERSITES - PRATICIENS HOSPITALIERS

MM.					
AMBLARD	Pierre	Dermatologie	HALIMI	Serge	Endocrinologie et
AMBROISE-THOMAS	Pierre	Parasitologie			Maladies Métaboliques
BACHELOT	Yvan	Endocrinologie et Maladies Métaboliques	HOLLARD HOSTEIN	Daniel Jean	Hématologie Hépto-Gastro- Entérologie
BARGE	Michel	Neurochirurgie			
BARRET	Luc	Médecine Légale	HUGONOT	Robert	Médecine Interne
BAUDAIN	Philippe	Radiologie	JALBERT	Pierre	Génétique
BEAUDOING	André	Pédiatrie	JUNIEN-LAVILLAULOY	Claude	O.R.L.
BENABID	Alim-Louis	Biophysique	KOLODIE	Lucien	Hématologie
BENSA	J. Claude	Immunologie	LATREILLE	René	Chirurgie Thoracique et Cardio-Vasculaire
BERNARD	Pierre	Gynéco et Obstétrique			
BESSARD	Germain	Pharmacologie Fondamentale	LE BAS	François	Génie Biol. et Méd. (Biophysique)
BEZES	Henri	Chirurgie Orthopédique et Traumatologique	LEBEAU	Jacques	Stomatologie et Chirurgie Maxillo-faciale
BOLLA	Michel	Radiothérapie	LE NOC	Pierre	Bactériologie et Virologie
BOST	Michel	Pédiatrie	LETOUBLON	Christian	Chirurgie Générale
BOUCHARLAT	Jacques	Psychiatrie Adultes	LEVERVE	Xavier	Thérapeutique
BOUCHET	Yves	Anatomie	MACHECOURT	Jacques	Cardiologie et Maladies Vasculaires
BRAMBILLA	Christian	Pneumologie			
BUTEL	Jean	Chirurgie Orthopédique et Traumatologique	MAGNIN	Robert	Epidémiologie
CHAMBAZ	Edmond	Biochimie	MALINAS	Yves	Gynécologie et Obstétrique
CHAMPETIER	Jean	Anatomie	MALLION	J. Michel	Médecine du Travail
CHARACHON	Robert	O.R.L.	MASSOT	Christian	Médecine Interne
CHIROSSEL	J. Paul	Anatomie	MICOUD	Max	Maladies Infectieuses
CINQUIN	Philippe	Biostatistique et Inf. Méd.	MOUILLON	Michel	Ophthalmologie
COLOMB	Maurice	Immunologie	PARAMELLE	Bernard	Pneumologie
COMET	Michel	Biophysique	PELLAT	Jacques	Neurologie
CORDONNIER	Daniel	Néphrologie	PERRET	Jean	Neurologie
COUDERC	Pierre	Anatomie Pathologique	PHELIP	Xavier	Rhumatologie
COULOMB	Max	Radiologie	RACHAIL	Michel	Hépto-Gastro- Entérologie
CROUZET	Guy	Radiologie			
DEBRU	Jean-Luc	Médecine Interne	RACINET	Claude	Gynécologie-Obstétrique
DELORMAS	Pierre	Pneumologie	RAMBAUD	Pierre	Pédiatrie
DEMONGEOT	Jacques	Biostatistiques et Informatique Médicale	RAMBEAUD	J. Jacques	Urologie
DENIS	Bernard	Cardiologie et Maladies Vasculaires	RAPHAEL	Bernard	Stomatologie et Chirurgie Maxillo-faciale
DUPRE	Alain	Chirurgie Générale	ROMANET	J. Paul	Ophthalmologie
DYON	J. François	Chirurgie Infantile	DE ROUGEMONT	Jacques	Neurochirurgie
ETERRADOSSI (Mme)	Jacqueline	Physiologie	SARRAZIN	Roger	Chirurgie Générale
FAURE	Claude	Anatomie	SCHAERER	René	Cancérologie
FAURE	Gilbert	Urologie	SEIGNEURIN	Daniel	Histologie
FOURNET	Jacques	Hépto-Gastro- Entérologie	SEIGNEURIN	J. Marie	Bactériologie-Virologie
FRANCO	Alain	Médecine Interne	SELE	Bernard	Biologie du Développement et de la Reproduction
GAVEND	Michel	Pharmacologie Fondamentale	SOTTO	J. Jacques	Hématologie
GIRARDET	Pierre	Anesthésiologie et Réanimation Chirurg.	STAHL	J. Paul	Maladies Infectieuses
GOULLIER (Mme)	Andrée	Parasitologie	STIEGLITZ	Paul	Anesthésiologie et Réanimation
GUIDICELLI	Henri	Chirurgie Vasculaire	STOEBNER	Pierre	Anatomie Pathologique
GUIGNIER	Michel	Réanimation Médicale	TANCHE	Maurice	Physiologie
HADJIAN	Arthur	Biochimie	VIALTEL	Paul	Néphrologie
			VIGNAIS	Pierre	Biochimie
			VROUSOS	Constantin	Radiothérapie

A toute ma famille et à tous mes amis,

Que ce témoignage de mes nombreuses absences ne leur fasse pas oublier toute la reconnaissance et l'affection que je leur dois.

A notre Maître et Président de Thèse

Monsieur le Professeur R. CHARACHON

Vous m'avez accordé une grande confiance en me donnant ce sujet qui vous tient tant à coeur ; j'espère ne pas avoir trahi votre pensée.

Les résultats de ce travail témoignent de votre infatigable recherche de la perfection dans le geste chirurgical et de votre acharnement quotidien à maintenir l'école grenobloise au plus haut niveau.

Recevez l'expression de mon plus profond respect.

A nos Maîtres et Juges,

Monsieur le Professeur C. JUNIEN-LAVILLAUROY

La clarté de votre enseignement et la beauté de votre geste chirurgical nous conduisent à une admiration sans réserve. Vos qualités humaines envers le malade montrent combien vous savez affronter sereinement leur terrible maladie. Surtout, c'est la gratitude que vous manifestez envers vos élèves qui vous caractérise; vous avez su instaurer un climat de confiance et de responsabilités que chacun s'attache à respecter.

Pour toutes ces immenses qualités, soyez assuré de notre reconnaissance et de notre profond dévouement.

Monsieur le Professeur J.-P. CHIROSSEL

Vous nous faites le grand honneur de juger ce travail qui couronne une solide collaboration otoneurochirurgicale... spécialement pour les cas difficiles. Nous n'avons pas eu la chance de bénéficier de votre enseignement, mais la réputation de vos talents neurochirurgicaux déborde très largement la région grenobloise.

Nous vous remercions de l'enthousiasme que vous avez manifesté pour participer à ce jury et vous assurons de nos sentiments les plus respectueux.

Monsieur le Docteur B. GRATACAP

Tu as accepté avec bienveillance de juger ce travail. Tu as largement participé à l'obtention des résultats obtenus. Ta compétence n'a d'égal que ta gentillesse.

Que ta présence ici soit un gage de ma reconnaissance pour l'aide que tu m'as apportée tout au long de mon internat.

Monsieur le Docteur M. BARTHEZ

Ce travail ne peut être que le témoignage modeste de ton aide précieuse et de ta disponibilité à mon égard. Ton didactisme a laissé sur chacun de tes internes une trace indélébile. Ton enthousiasme pour la spécialité est communicatif. Nous espérons tous te voir un jour récompensé de ces efforts.

Reçois mes plus vifs remerciements et mon amitié la plus sincère.

A nos aînés dans la spécialité,

Monsieur le Docteur M. NGUYEN dont la gentillesse n'est pas la moindre de ses qualités.

Monsieur le Docteur P. GUENOUN

Monsieur le Docteur P.-P. DALSOGLIO

A mes compagnons et amis d'internat :

S. BENSOUSSAN, B. FILLATRE, P. LAVAGNA, J.-P. LAVIEILLE,
J.-M. LEJEUNE, O. LOUVEL, R. MAYAUD, P. SALOMON,
C. TIXIER et bien d'autres.

Aux médecins anesthésistes

et en particulier le Docteur ALCALAY.

A toute l'équipe du service d'ORL avec qui j'ai eu le plaisir de travailler.

Nous remercions particulièrement :

Le Docteur B. PASQUIER pour ses aimables conseils.

Le Docteur I. PATURLE qui m'a permis de mener à bien l'exploitation statistique des résultats.

Les Laboratoires LOGEAIS, UPSA, OBERVAL, IPSEN, CIBA GEIGY et DELAGRANGE pour leur contribution à la réalisation de ce travail.

SOMMAIRE

	page
INTRODUCTION.....	11
CHAPITRE I : HISTORIQUE - NOSOLOGIE.....	14
CHAPITRE II : BASES ANATOMOCHIRURGICALES.....	19
I. ANATOMIE DU CONDUIT AUDITIF INTERNE.....	20
A. Description.....	20
B. Contenu.....	22
C. Vascularisation.....	23
D. Rapports.....	25
II. ANATOMIE DE L'ANGLE PONTOCEREBELLEUX.....	30
A. Description.....	30
B. Contenu.....	30
C. Vascularisation.....	31
D. Rapports.....	33
III. RAPPORTS DU N.A.....	39
A. Envahissement du C.A.I.....	39
B. Franchissement du porus.....	39
C. Envahissement de l'A.P.C.....	40
IV. CONCLUSION.....	41
CHAPITRE III : MATERIEL ET METHODES.....	42
I. SAISIE DES DONNEES.....	43
A. Identification du patient.....	43
B. Bilan préthérapeutique.....	44
C. Traitement.....	46
D. Suivi à long terme.....	48
II. ASPECTS CLINIQUES ET PARACLINIQUES.....	49
A. Généralités.....	49
B. Manifestations initiales.....	49
C. Signes fonctionnels au moment du diagnostic.....	50
D. Signes objectifs physiques.....	55
E. Signes objectifs paracliniques.....	56

III. VOIES D'ABORD.....	67
A. Anesthésie.....	67
B. Voie translabyrinthique.....	73
C. Voie transotique et transotique modifiée.....	90
D. Voie sus-pétreuse.....	91
E. Voie rétro-sigmoïde.....	97
F. Complications postopératoires précoces.....	102
 CHAPITRE IV : RESULTATS.....	 110
I. VOIE TRANSLABYRINTHIQUE.....	113
A. Conditions opératoires.....	113
B. Suites opératoires.....	116
II. VOIE TRANSOTIQUE.....	144
A. Conditions opératoires.....	144
B. Suites opératoires.....	144
III. VOIE SUS-PETREUSE.....	145
A. Conditions opératoires.....	145
B. Suites opératoires.....	146
IV. VOIE RETRO-SIGMOÏDE.....	151
A. Conditions opératoires.....	151
B. Suites opératoires.....	152
V. VOIE SOUS-OCCIPITALE.....	157
A. Conditions opératoires.....	157
B. Suites opératoires.....	158
 CHAPITRE V : DISCUSSION.....	 167
I. DIAGNOSTIC.....	168
A. Diagnostic positif et démarche diagnostique.....	168
B. Diagnostic différentiel.....	203
II. PRESERVATION DE LA MOTRICITE FACIALE.....	211
A. Préservation anatomique du nerf facial.....	212
B. Préservation fonctionnelle.....	216
C. Monitoring peropératoire du nerf facial.....	226
D. Réparation primaire et secondaire du nerf facial.....	232
III. CONSERVATION DE L'AUDITION.....	237
A. Conservation anatomique du N.C.....	238
B. Conservation fonctionnelle de l'audition.....	242
C. Monitoring auditif peropératoire.....	250
D. Bases de l'indication de la conservation de l'audition.....	256
E. Conclusion.....	261

IV. COMPLICATIONS POSTOPERATOIRES AUTRES QUE LES DEFICITS DE LA MOTRICITE FACIALE.....	262
A. Généralités.....	262
B. Complications graves.....	266
C. Complications moyennes.....	273
D. Complications mineures.....	282
E. Suites opératoires chez le vieillard.....	282
F. Conclusion.....	283
V. REPRISES EVOLUTIVES.....	285
A. Circonstances.....	285
B. Fréquence.....	287
C. Diagnostic.....	288
D. Traitement.....	290
E. Conclusion.....	292
CHAPITRE VI. CROISSANCE Tumorale.....	293
I. ACQUIS ACTUELS.....	294
A. Données cliniques.....	294
B. Données paracliniques.....	298
C. Discussion.....	303
II. INTERET DES METHODES IMMUNOHISTOCHIMIQUES.....	307
A. Naissance d'un concept.....	307
B. Techniques.....	307
C. Objectifs.....	309
III. APPLICATIONS CLINIQUES.....	310
IV. CONCLUSION.....	311
CHAPITRE VII : INDICATIONS THERAPEUTIQUES.....	312
I. INDICATIONS CHEZ LE SUJET DE MOINS DE 65 ANS.....	313
A. Les indications classiques.....	313
B. Les indications difficiles.....	317
C. Place actuelle de la dérivation ventriculopéritonéale..	321
D. Reprises chirurgicales éloignées.....	321
II. INDICATIONS CHEZ LE SUJET DE 65 ANS OU PLUS.....	322
A. L'exérèse chirurgicale.....	322
B. L'abstention chirurgicale.....	323
III. CONCLUSIONS.....	323
CONCLUSIONS.....	324
BIBLIOGRAPHIE.....	328

INTRODUCTION

"...three recommendations for successful clinical research.

First, ask a question.

Second, ask a question that has an answer and that can be answered.

Third, present data that are reliable and repeatable...

Retrospective reviews of personal experience provide less meaningful data because results are collected first, then the question ("What are my results?") is asked...

Prospective studies, on the other hand, ask the question first..., then collect the numbers."

R. Keith

Le neurinome de l'acoustique constitue un sujet déjà énormément débattu à travers la littérature depuis un siècle et singulièrement au cours des vingt dernières années. Il ne s'agira donc pas ici d'entériner de façon synthétique des notions fondamentales parfaitement admises de tous, qui ne feront tout au plus l'objet que de rappels très concis.

Le sujet est très vaste et ce travail constitue plutôt une mise au point sur certains problèmes récents n'ayant donné lieu qu'à un nombre d'observations limitées, tandis que d'autres toujours obscurs représentent un potentiel de recherche actuelle. La bibliographie ayant servi à étayer cette étude pourra paraître "jeune" et incomplète aux yeux du lecteur averti. Mais, en matière de neurinome de l'acoustique, la littérature évolue très vite et l'histoire des concepts, certes passionnante, n'est pas le but fixé.

Malgré la publication antérieure de séries considérables (House, Sterkers), il nous a donc paru intéressant de faire part de 15 ans d'expérience grenobloise en insistant (parfois lourdement) sur l'absolue nécessité d'une standardisation des résultats. Divers pôles d'intérêt actuels sont successivement envisagés. Ainsi, l'affinement du diagnostic, et particulièrement l'apport de l'I.R.M., sont à l'ordre du jour. Les techniques récentes de monitoring peropératoire du nerf facial font ici état de leurs premiers résultats, la préservation de la motricité faciale constituant une préoccupation primordiale de l'otoneurochirurgien avec la qualité de l'exérèse tumorale et l'éventualité des complications postopératoires. Les données concernant la conservation de l'audition et la croissance tumorale illustrent bien pourquoi il faut parler des neurinomes de l'acoustique : chaque tumeur a sa personnalité sémiologique, mais aussi son génie évolutif propre. Enfin, la finalité d'un tel travail est bien entendu de contribuer à affiner certaines indications chirurgicales devenues classiques, mais restant mal codifiées, et d'autres plus difficiles.

La réalisation de tous ces objectifs se traduira à l'avenir par une amélioration notoire des résultats.

ABREVIATIONS UTILISEES

Les abréviations utilisées au cours de ce travail sont les suivantes :

A.I.C.A.	: artère cérébelleuse antéro-inférieure
A.P.C.	: angle ponto-cérébelleux
C.A.E.	: conduit auditif externe
C.A.I.	: conduit auditif interne
C.S.C.E.	: canal semicirculaire externe
C.S.C.P.	: canal semicirculaire postérieur
C.S.C.S.	: canal semicirculaire supérieur
D.Ev.	: délai d'évolution tumorale
E.Co.G.	: électrocochléographie
E.N.G.	: électroystagmogramme
E.No.G.	: électroneuronographie
F.C.P.	: fosse cérébrale postérieure
F.C.M.	: fosse cérébrale moyenne
G.N.P.S.	: grand nerf pétreux superficiel
H.I.C.	: hypertension intracrânienne
I.R.M.	: imagerie par résonance magnétique
L.C.R.	: liquide céphalorachidien
M.C.G.	: méatocisternographie gazeuse
N.A.	: neurinome de l'acoustique
N.C.	: nerf cochléaire
N.F.	: nerf facial
N.V.	: nerf vestibulaire
N.V.I.	: nerf vestibulaire inférieur
N.V.S.	: nerf vestibulaire supérieur
P.E.A.	: potentiels évoqués auditifs
P.F.	: paralysie faciale
P.I.C.A.	: artère cérébelleuse postéro-inférieure
R.S.	: rétro-sigmoïde
S.O.	: sous-occipitale
S.P.	: sus-pétreuse
T.C.	: tronc cérébral
T.D.M.	: tomodensitométrie
T.L.	: translabyrinthique
T.O.	: transotique

CHAPITRE I

HISTORIQUE - NOSOLOGIE

" Toute la suite des hommes, pendant la série des siècles, doit être considérée comme un seul homme qui subsiste toujours et apprend continuellement."

Pascal

Différentes étapes jalonnent les progrès accomplis en matière de N.A.

I. L'ère descriptive voit peu à peu s'établir les fondements cliniques du N.A.

En 1777, Sandifort de Leyden décrit pour la 1^{re} fois une tumeur de la 8^e paire crânienne à partir d'une pièce d'autopsie. La 1^{re} corrélation anatomoclinique entre une telle tumeur et un syndrome otoneurologique est établie par Lévêque-Lassource en 1810. En 1830, Charles Bell fait une description remarquable de la symptomatologie de ce que Toynbee appellera neurinome de l'acoustique dès 1853. Pour ces auteurs, le N.A. se présente comme une tumeur ovoidale, molle blanchâtre ou parfois dure grisâtre, homogène ou parfois pseudokystique. Il est entouré d'une pseudocapsule arachnoïdienne clivable résistante.

II. L'ère neurochirurgicale a pour objectif prioritaire de sauver la vie du patient.

En 1894, Charles Ballance réalise la 1^{re} exérèse d'un N.A. Krause décrit la voie S.O. en 1903. Panse, devient sans s'en douter, le pionnier de l'époque actuelle dès 1904 en effectuant la 1^{re} voie translabyrinthique. Bien qu'étant la plus directe des voies d'abord de l'A.P.C., elle est condamnée à l'oubli car jugée trop étroite. A cette époque, l'exérèse est menée par digitodissection, sous anesthésie locale, sans coagulation ni fraise ni microscope, en l'absence de toute réanimation postopératoire. La mortalité, effroyable, atteint jusqu'à 85 %.

En 1917, Cushing pratique des énucléations intracapsulaires subtotaux qui lui permettent d'abaisser la mortalité à 5 % tout en préservant la motricité faciale. Mais les récurrences sont fréquentes. Au contraire, Dandy préconise l'exérèse extracapsulaire totale en 1925, avec une mortalité malgré tout acceptable (10 %).

En 1940, Olivecrona présente la 1^{re} grande série d'exérèse : la mortalité atteint 22 %, une P.F. définitive apparaît dans 1 cas sur 2. Les N.A.

sont alors opérés au stade d'H.I.C., la main forcée par le risque d'engagement du T.C.

Parallèlement, Henschen montre dès 1910 que le N.A. naît du N.V. dans le C.A.I., tandis qu'Antoni décrit en 1920 les 2 types histologiques à la base de la classification encore en vigueur.

Le type A fibrillaire dense est formé de cellules bipolaires en faisceaux entourées de fibres argyrophiles. Leurs noyaux allongés sont disposés en tourbillons ou en palissades, parfois regroupées pour donner les nodules de Vérocay.

Le type B réticulaire lâche est formé de cellules à noyaux pycnotiques au sein d'une trame de microkystes et de fibres argyrophiles donnant souvent l'aspect en nid d'abeille.

Le plus souvent, la tumeur est de type mixte.

En 1932, Masson montre que les N.A. sont en fait des schwannomes. Le type B serait par ailleurs issu du type A du fait d'altérations vasculaires (épaississement hyalin des parois, thromboses) à l'origine d'une dégénérescence lipidique. Il distingue, en outre, les schwannomes des neurofibromes beaucoup plus rares. Ces tumeurs nerveuses multiples se transmettent selon un mode héréditaire. Les fibres du nerf sont dissociées par une hyperplasie de ses cellules de soutien (cellules de Schwann, fibroblastes) susceptible de dégénérescence maligne. Cependant, les schwannomes sont fréquents et multiples lors de neurofibromatose. Enfin schwannomes et neurofibromes peuvent être associés voire intriqués au cours de cette maladie. Le terme de neurinome constitue donc une appellation impropre stricto sensu, mais restera utilisé tout au long de ce travail car il s'agit bien du terme consacré par l'usage international.

Les radiographies centrées sur l'A.P.C. et le C.A.I. apparaissent grâce à Henschen dès 1912.

Néanmoins, les explorations les plus fiables restent trop agressives pour être indiquées sur de seuls arguments de suspicion (angiographie, encéphalographie gazeuse fractionnée (Robertson 1941), cisternographie).

III. Durant l'ère otoneurochirurgicale, l'exérèse du N.A. prend un tournant décisif satisfaisant un double objectif :

- considéré comme grave à fin de la 1^{re} moitié du 20^e siècle, le pronostic vital devient excellent ;

- quant au pronostic fonctionnel facial, il devient très satisfaisant quel que soit le volume tumoral et malgré une exérèse radicale.

A partir de 1962, House et Hitselberger de Los Angeles remettent à l'honneur l'abord translabyrinthique en l'élargissant. Ils élaborent également une technique otoneurochirurgicale fiable (microscope opératoire, coagulation bipolaire, microinstrumentation, batterie de fraises adaptées, anesthésie-réanimation périopératoire).

En 1978, House présente alors une série de 1 250 N.A. opérés dont les résultats démontrent la valeur de sa technique : la mortalité n'excède pas 2,6 % tandis que le taux de préservation fonctionnelle du N.F. dépasse 90 %. Sterkers introduit ces techniques en France dès 1966.

Parallèlement, la fiabilité des examens à visée diagnostique approche les 100 % grâce aux méthodes d'exploration :

- fonctionnelle : audiométrie vocale et supraliminaire, E.N.G., P.E.A. du T.C. surtout ;

- et anatomique : encéphalotomographie gazeuse, tomographies en balayage linéaire (1960), méatocisternographie iodée (1963, Scanlan), artériographie vertébrale (Huang), T.D.M. (1974, Hounsfield) dont la définition devient remarquable, méatocisternographie gazeuse, I.R.M. enfin (1977, Damadian).

Si l'objectif de la préservation de la motricité faciale défendu par Pertuiset en 1970 reste prioritaire, on peut déjà considérer avec une certaine sérénité la conservation de l'audition. L'évolution des principes fondamentalistes a accompagné cette révolution technique, permettant dans une certaine mesure d'affiner les indications chirurgicales.

En 1960, la microscopie électronique confirme l'origine schwannienne du N.A., mais aussi la classification d'Antoni (Luse, Poirier) :

- type A dense à expansions cellulaires jointives et espaces intercellulaires réduits,

- type B lâche à cellules vacuolisées séparées d'espaces intercellulaires importants comblés par du collagène.

Plusieurs auteurs avaient noté que le N.A. naissait près du fond du C.A.I. (Hardy 1937, Steward 1975).

En 1986, grâce à l'analyse au microscope électronique de multiples pièces opératoires, Sterkers établit l'origine du N.A. à partir du ganglion vestibulaire (ganglion de Scarpa). Il existe, en effet, une interpénétration des cellules ganglionnaires et tumorales, alors que la tumeur reste séparée des autres structures du C.A.I. par sa capsule [125, 128, 140].

L'anatomie comparée permet en outre d'avancer l'hypothèse d'une immaturité des cellules du ganglion vestibulaire dépourvues de myéline. Quant aux tumeurs intralabyrinthiques, elles s'expliqueraient par la similitude entre ganglions cochléaire (ganglion spiral) et vestibulaire ; une observation de Gussen vient d'ailleurs argumenter cette hypothèse. L'existence de N.A. à développement extracanalair, dont le point de départ semble se situer dans l'A.P.C., pourrait s'expliquer par des variations du ganglion vestibulaire plus ou moins proche du fond du C.A.I. et par l'existence d'îlots ganglionnaires à distance du ganglion vestibulaire.

Enfin, la neurofibromatose apparaît comme une maladie héréditaire autosomique dominante à pénétrance quasi complète. Depuis 1987, elle répond à une classification dont les deux types sont les témoins de l'expressivité variable [41, 67] :

- Le type I ou maladie de Recklinghausen est dû à une anomalie du chromosome 17. Elle survient chez l'enfant; sa fréquence est de 1/3 000. Les taches café au lait et les schwannomes radiculaires sont fréquents. Les N.A. unilatéraux et les méningiomes sont peu fréquents. Le risque de dégénérescence maligne est accru.

- Le type II ou neurofibromatose acoustique bilatérale (B.A.N.F. des anglosaxons) est dû à une anomalie du bras long du chromosome 22. Elle survient chez l'adolescent ; sa fréquence est de 1/50 000. Les taches café au lait sont rares ; on note une cataracte dans plus de 50 % des cas. Les N.A. sont bilatéraux dans 90 % des cas et fréquemment associés à des méningiomes, des schwannomes radiculaires et des gliomes. Le risque de dégénérescence maligne n'est pas accru.

CHAPITRE II

BASES ANATOMOCHIRURGICALES

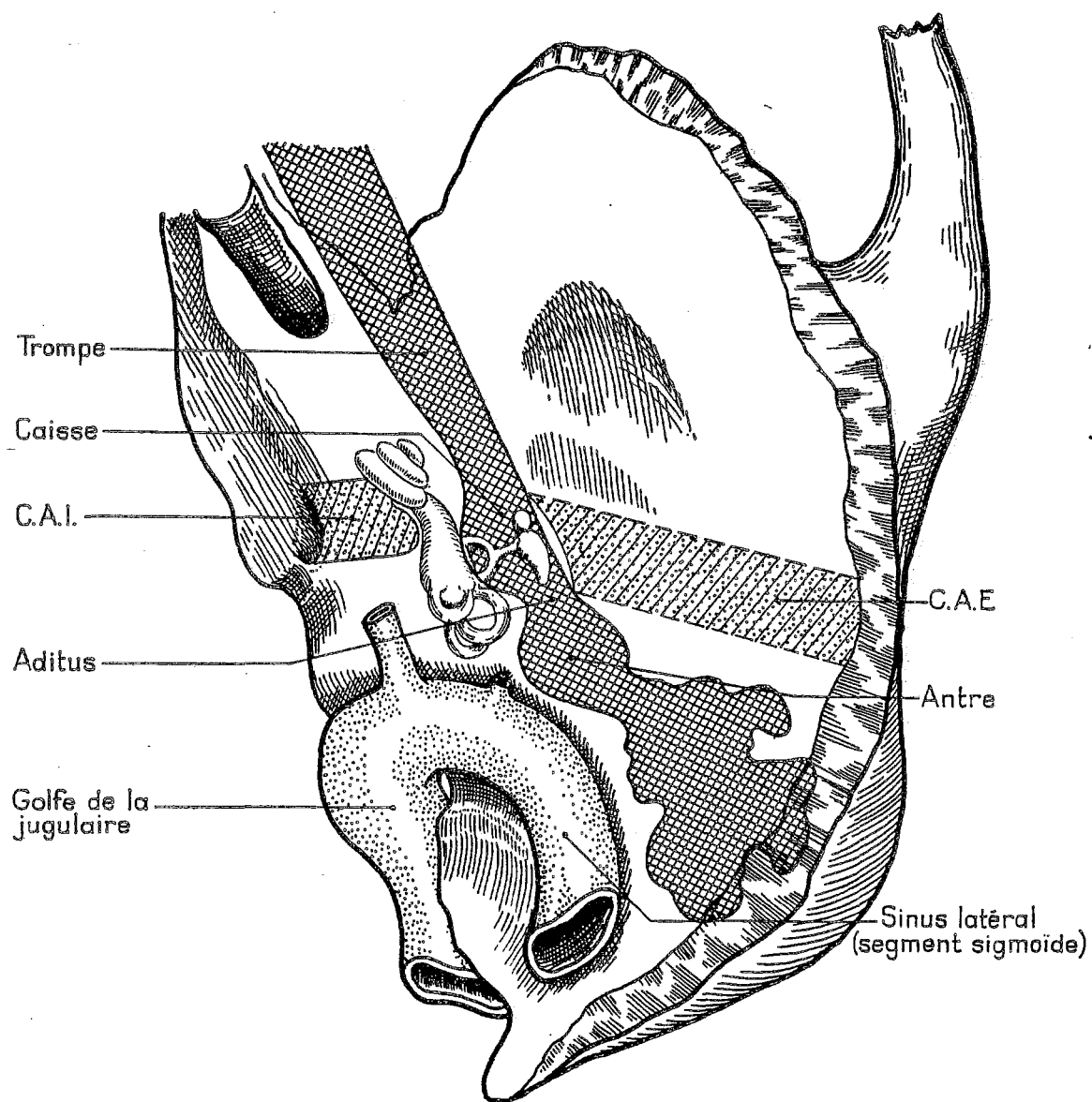
Il ne sera ici question que d'un rappel volontairement très concis des données admises par tous, en soulignant les rapports des structures conditionnant l'acte chirurgical [55, 85, 112, 125, 143].

Dans ce chapitre, on en réfère, par souci de rigueur, à la nomenclature de la Nomina Anatomica de 1975 [72] en indiquant le nom français recommandé (proche de la dénomination latine princeps) entre crochets. Pour ménager l'agrément de tous, l'exigence du neuroanatomiste devra se contenter de la référence entre crochets accompagnant la 1^{re} citation d'une structure anatomique. Quant à la satisfaction de l'otoneurochirurgien, elle reste prioritaire ici et commande l'emploi des termes consacrés par l'usage tout au long de ce travail qui ne constitue pas une publication internationale.

I. ANATOMIE DU CONDUIT AUDITIF INTERNE [MEAT ACOUSTIQUE INTERNE]

A. Description

Le C.A.I. est un conduit osseux cylindrique faisant communiquer le labyrinthe intrapétreux avec la fosse cérébrale postérieure. Il naît de la différenciation du mésenchyme entourant le pédicule acousticofacial en ébauche cartilagineuse vers le 33^e jour de vie in utéro ; il s'ossifie du 5^e au 6^e mois ; son allongement progressif se poursuit après la naissance. Situé dans le tiers moyen du rocher, il mesure 4 mm de diamètre (2 à 7 mm) et 9 mm de longueur (3 à 16 mm). Symétriques chez un individu donné (notamment en ce qui concerne les diamètres), les dimensions varient beaucoup d'un sujet à l'autre en fonction de la pneumatization du rocher (Camp, Graf, Valvassori, Papangalou, Cordova). Légèrement oblique en arrière et en dedans, son grand axe fait un angle de 8° avec l'axe biauriculaire et de 45° avec le grand axe pétreux. Il est horizontal dans 60 % des cas. Son orifice



CAVITES DU MASSIF PETREUX (d'après F. Legent)

ovalaire interne ou porus s'ouvre à la jonction tiers interne - tiers moyen à mi-hauteur sur la face postérointerne du rocher. Son extrémité externe ou fond du C.A.I. est une lame osseuse perforée par 4 fossettes ; la crête falciforme [crête transversale] détermine 2 étages :

- Supérieur avec :

* la Fossette faciale [aire du N.F.] antérosupérieure qui constitue l'entrée de la 1^{re} portion de l'aqueduc de Fallope [canal facial]. Elle a une situation très variable dans le C.A.I. : parfois antérieure, elle est habituellement très externe. Elle est séparée par la Bill's Bar de :

* la Fossette vestibulaire supérieure [aire vestibulaire supérieure], postérosupérieure, contenant les orifices des nerfs ampullaire supérieur et utriculaire.

- Inférieur avec :

* la Fossette cochléaire [aire cochléaire] antéroinférieure

* la Fossette vestibulaire inférieure [aire vestibulaire inférieure] postéroinférieure, où se trouve l'orifice du nerf sacculaire.

A 1 mm du fond, sur la paroi postérieure du C.A.I., le foramen de Morgagni [foramen singulare] permet le passage du nerf ampullaire postérieur.

Les rapports de ces différents éléments canalisés par l'architecture osseuse du C.A.I. sont ainsi remarquablement fixes.

B. Contenu

Le C.A.I. permet le passage du pédicule acousticofacial engainé par les 3 tuniques méningées.

La pie-mère se confond avec le neurilemme du pédicule acousticofacial et constitue le support des vasa-nervorum. L'arachnoïde forme un manchon de fines trabéculations entre les éléments, accompagnant le pédicule jusqu'au fond et le N.F. jusqu'au ganglion géniculé. La dure-mère tapisse les parois du C.A.I.. L'ensemble baigne dans le liquide céphalorachidien [liquide cérébrospinal] dont la circulation est libre jusqu'au fond du C.A.I.

Le N.F. occupe la partie antérosupérieure du C.A.I. avant de pénétrer dans le labyrinthe par la fossette faciale). Il repose dans la gouttière

concave du volumineux N.C. qui se dirige à la partie antéroinférieure du C.A.I. vers la fossette cochléaire).

Le VII bis ou nerf de Wrisberg [nerf intermédiaire], plexiforme et satellite du nerf vestibulaire supérieur, donne les anastomoses acoustico-faciales avant de fusionner au N.F. au fond du C.A.I..

Les nerfs vestibulaires occupent la moitié postérieure du C.A.I. ; ils sont issus du ganglion de Scarpa [ganglion vestibulaire] où affèrent les nerfs vestibulaires :

- Supérieur né des nerfs :

* ampullaire supérieur [nerf ampullaire antérieur] issu des canaux semicirculaires supérieur et externe,

* et utriculaire.

- Inférieur né des nerfs :

* ampullaire postérieur issu du canal semicirculaire postérieur,

* et sacculaire.

C. Vascularisation

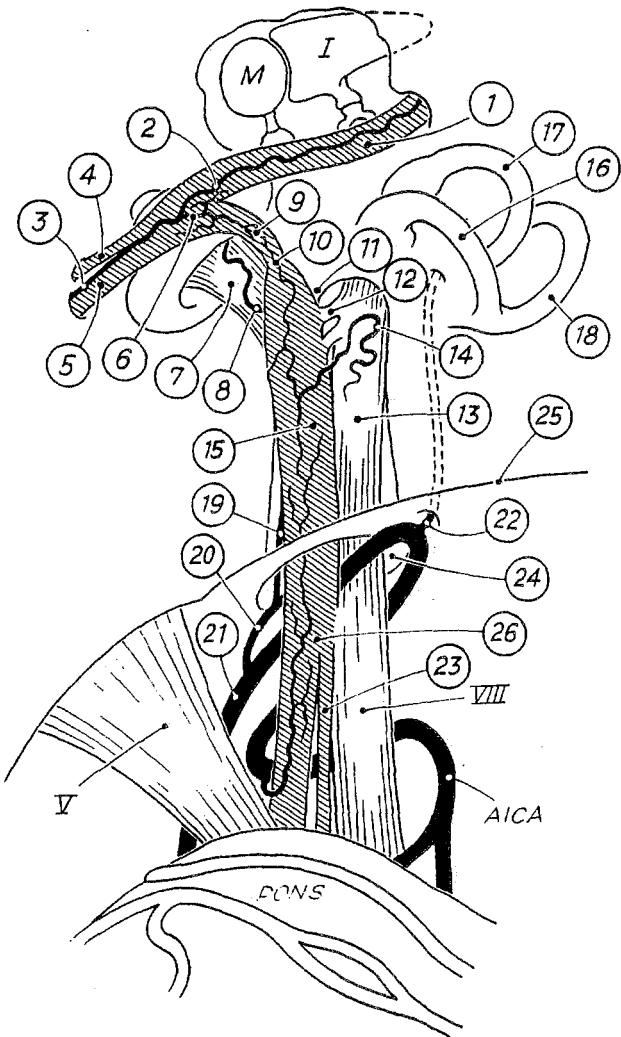
Extrêmement variable, elle a fait l'objet de multiples études approfondies (Charachon [23]). La systématisation la plus souvent retenue est celle de Fisch (1968) qui en décrit 2 types, de topographie antérieure :

1. Le type monoartériel, le plus classique, est constitué par l'artère auditive interne [artère labyrinthique] . Née le plus souvent au sommet ou sur le segment proximal de la boucle de l'artère cérébelleuse antéroinférieure ou A.I.C.A. [terme anglosaxon consacré pour désigner l'artère cérébelleuse moyenne], plus rarement de l'artère cérébelleuse postéroinférieure ou P.I.C.A. [terme anglosaxon consacré pour désigner l'artère cérébelleuse inférieure] ou du tronc basilaire, elle chemine entre N.F. et N.C.

Elle se divise en :

- Artère cochléaire commune donnant :

* l'artère cochléaire propre (partie supérieure de la cochlée) ;



M - malleus, I - incus, V - trigeminal nerve, VIII - cochlear nerve, 1 - tympanic segment of the facial nerve, 2 - descending branch of the superficial petrosal artery, 3 - petrosal artery, 4 - lesser petrosal nerve, 5 - greater petrosal nerve, 6 - ascending branch of the petrosal artery, 7 - cochlear nerve, 8 - arteria cochleae propria, 9 - labyrinthine segment of the facial nerve, 10 - meatal foramen, 11 - bony vertical crest, 12 - vestibulofacial anastomosis, 13 - vestibular nerve, 14 - arteria ganglii Scarpa, 15 - meatal segment of the facial nerve, 16 - vertical superior semicircular canal, 17 - horizontal superior semicircular canal, 18 - posterior semicircular canal, 19 - arteria cochleo-vestibularis, 20 - arteria labyrinthi, 21 - anterior inferior cerebellar artery, 22 - arteria subarcuata, 23 - intermediate nerve, 24 - porus acousticus, 25 - sulcus petrosus superior, 26 - intracranial portion of facial nerve.

VASCULARISATION DU PEDICULE ACOUSTICO-FACIAL (d'après U. Fisch)

* l'artère cochléovestibulaire (base de la cochlée, saccule, canal postérieur) .

- Artère vestibulaire (utricule, canaux supérieur et externe).

Les branches terminales sont anastomosées au contingent des branches extralabyrinthiques (artères des nerfs, méninges, os).

2. Le type biartériel est formé des artères labyrinthiques :

- supérieure entre N.F. et N.C.,
- inférieure sous le N.C.,

toutes 2 à destinée cochléovestibulaire.

Le drainage veineux n'est pas satellite des artères ; il est assuré par :

- les veines de l'aqueduc du limaçon [canalicule cochléaire] et du vestibule ;

- la veine auditive interne [veine labyrinthique] se draine vers le sinus pétreux supérieur par l'intermédiaire de la veine de Dandy.

D. Rapports

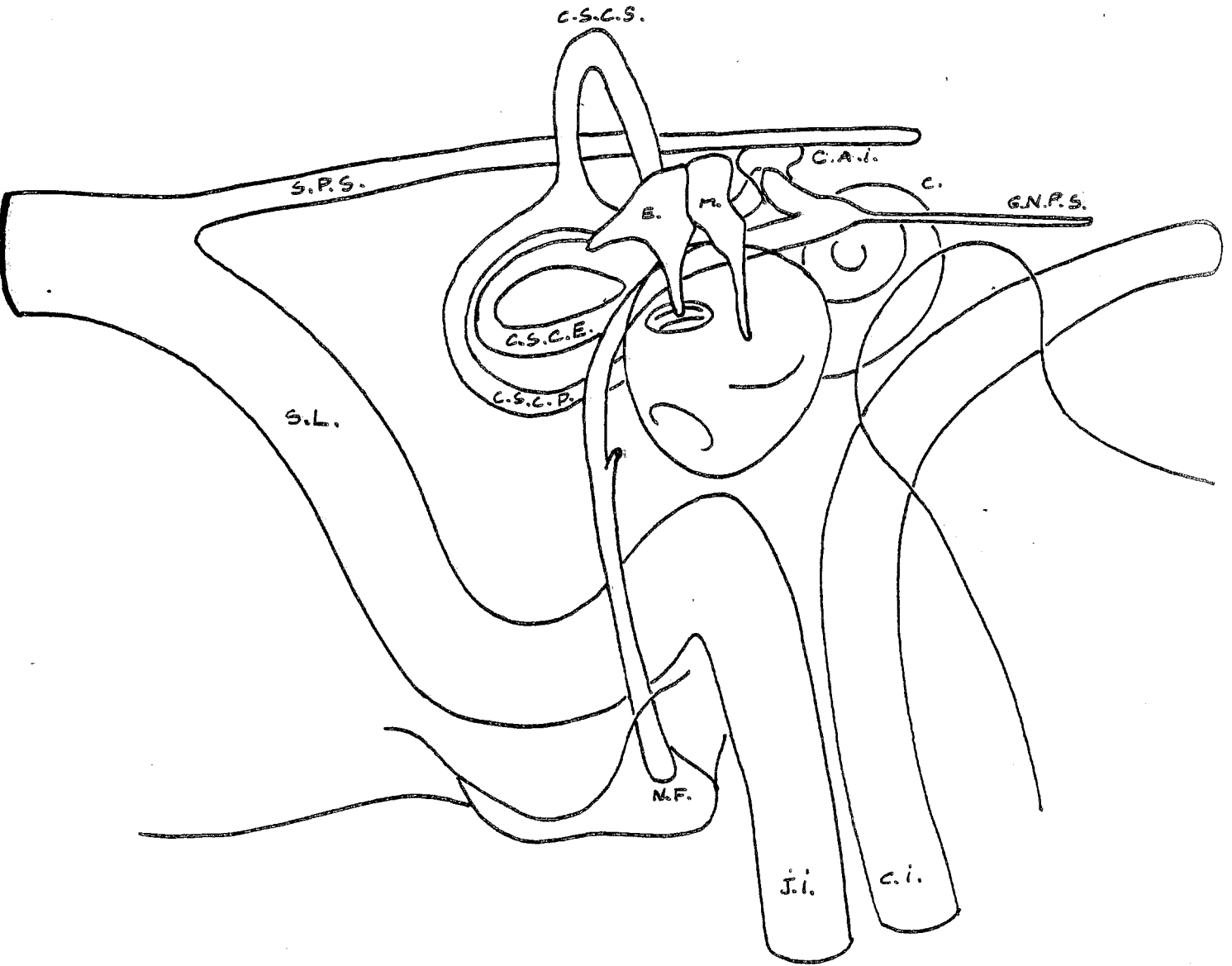
Ils seront envisagés de la profondeur à la superficie.

1. La paroi supérieure entre en rapport avec :

- les trainées cellulaires suslabyrinthiques variables ;
- le sinus pétreux supérieur reliant les sinus caverneux et latéral [sinus transverse] ;
- la fosse cérébrale moyenne.

2. La paroi inférieure entre en rapport avec :

- les trainées cellulaires souslabyrinthiques ;
- l'aqueduc du limaçon drainant le sang veineux de l'oreille interne entre rampe tympanique et espace subarachnoïdien. Il constitue un repère essentiel pour éviter de blesser le nerf IX lors du fraisage et permet de situer son origine dans la dissection des gros neurinomes ;
- le golfe jugulaire dans sa fosse jugulaire en arrière et en dehors du trou déchiré postérieur [foramen jugulaire].



RAPPORTS INTRAPETREUX DU C.A.I. DROIT

3. La paroi antérieure entre en rapport avec le 1^{er} tour de spire de la cochlée.

4. La paroi postérieure entre en rapport avec :

- le labyrinthe postérieur comprenant les canaux osseux et membraneux, la 2^e portion de l'aqueduc de Fallope, le canal et sac endolymphatiques ;

- l'espace rétrolabyrinthique, l'A.P.C., la corticale postérosupérieure du rocher ;

- le bloc mastoïdien comprenant l'antre, le sinus latéral, la 3^e portion de l'aqueduc de Fallope et le canal pétromastoïdien contenant l'artère subarcuata ;

- la corticale mastoïdienne externe et les plans superficiels.

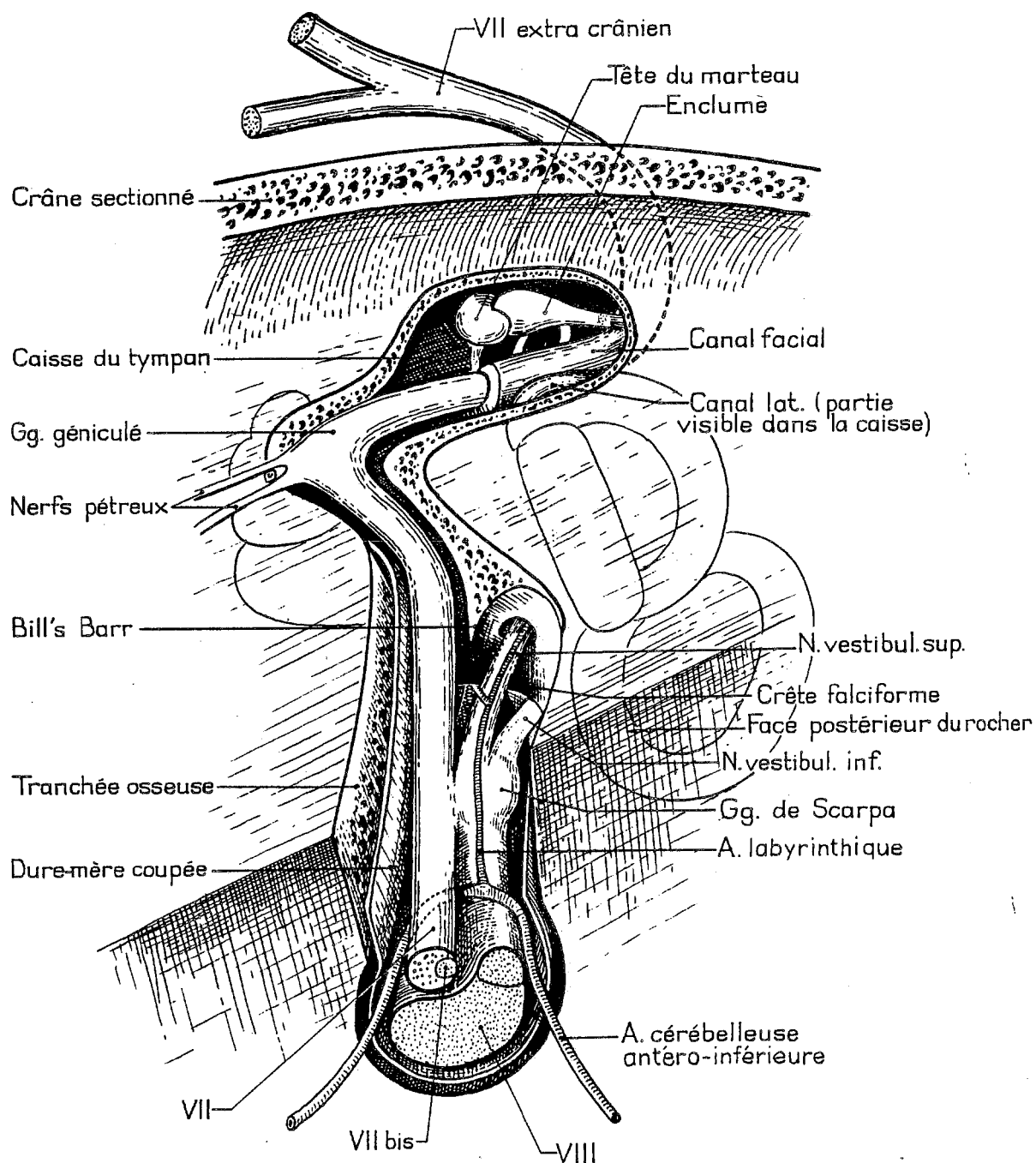
5. Le porus s'ouvre sur l'A.P.C.

6. Le fond entre en rapport :

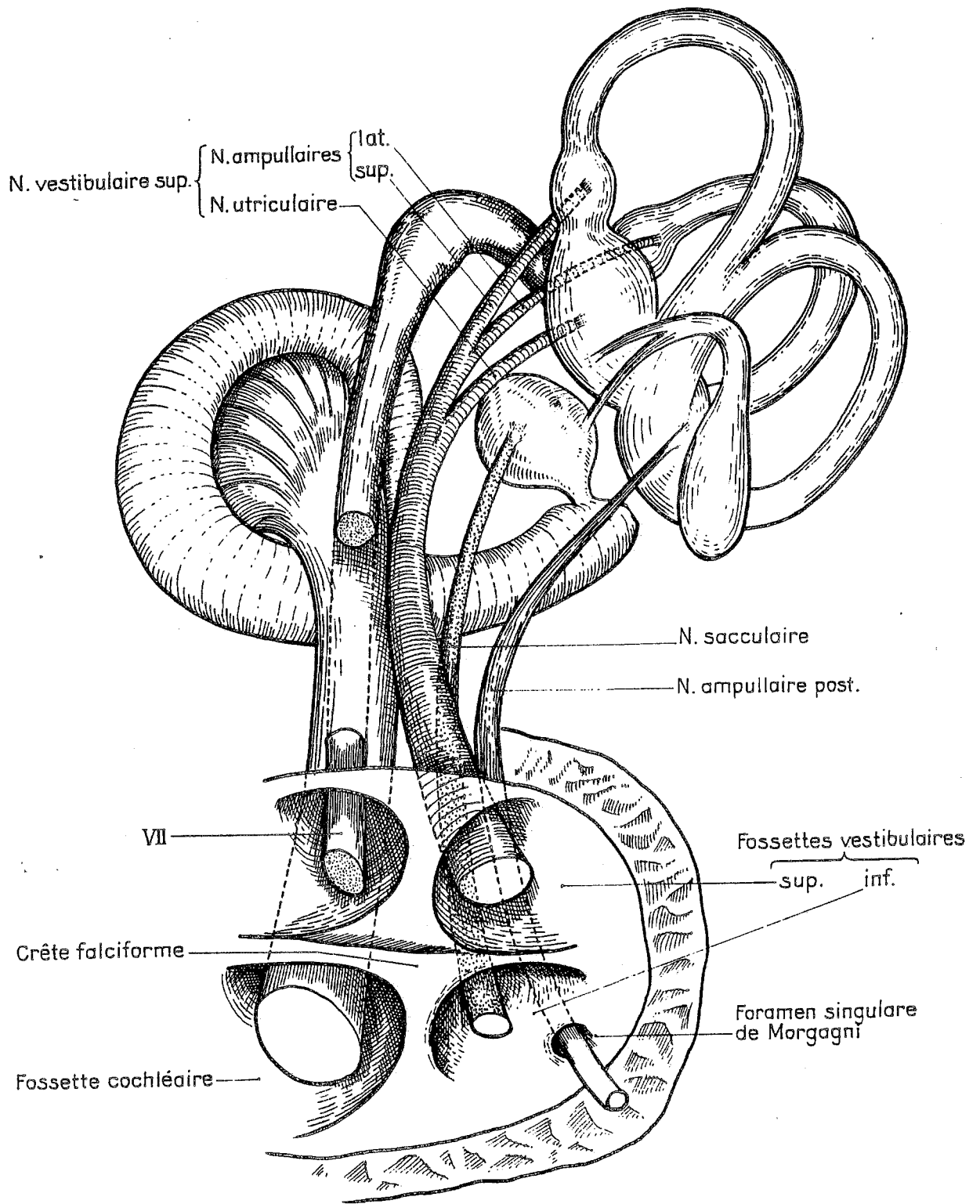
- dans sa moitié postérieure avec la paroi interne de l'hémivestibule antérieur, l'utricule et le saccule, la paroi interne de la caisse très proche ;

- dans son quart antéroinférieur avec la columelle [modiolus] perpendiculaire à l'axe pétreux ;

- dans son quart antérosupérieur avec la 1^{re} portion de l'aqueduc de Fallope qui chemine dans un étroit défilé entre le 1^{er} tour de spire cochléaire et le vestibule ; cette 1^{re} portion perpendiculaire à l'axe pétreux mesure 5 mm de long et 1 mm de diamètre.



RAPPORTS INTRAPETREUX DU C.A.I. DROIT (d'après F. Legent)



VUE INTERNE DU FOND DU C.A.I. DROIT (d'après F. Legent)

II. ANATOMIE DE L'ANGLE PONTOCEREBELLEUX

A. Description

L'A.P.C. est un étroit espace subarachnoïdien limité par l'angle dièdre pontocérébelleux en dedans et en arrière, la face postérointerne du rocher en dehors et en avant, l'occipital en bas, la tente du cervelet en haut. Son grand axe est oblique en bas, en arrière et en dehors. Sa longueur est de 25 mm, sa largeur et sa hauteur de 15 mm.

B. Contenu

L'A.P.C. est traversé par 3 pédicules.

1. Dans la région antérosupérieure, la racine apparente du nerf trijumeau émerge du pont à 8 mm en haut et en dedans du pédicule acousticofacial. La racine motrice plus grêle est en haut et en dedans de la racine sensitive du trijumeau. Ce pédicule se dirige vers l'avant pour quitter l'A.P.C. au tiers antérieur du bord supérieur du rocher.

2. A la partie moyenne de l'A.P.C., la racine apparente du nerf cochléovestibulaire émerge de la partie latérale du sillon bulbopontique, tandis que celle du N.F. émerge 2 à 3 mm plus en dedans et en avant. Le N.F. croise en X allongé dans sa gouttière le N.C. ; le nerf VII bis chemine entre les 2. Ce pédicule acousticofacial quitte l'A.P.C. pour franchir le porus.

3. Dans la région postéroinférieure de l'A.P.C., les racines apparentes des nerfs mixtes émergent du sillon latéral postérieur du bulbe. Emergeant presque au contact du pédicule acousticofacial sous le flocculus

le nerf glossopharyngien s'en éloigne pour pénétrer dans la partie antérieure du trou déchiré postérieur.

Le flocculus repère l'origine du N.F. dont il est séparé par le foramen de Luschka (Malis).

Ces 3 pédicules sont engainés par les 3 tuniques méningées. La pie-mère se confond avec le neurilemme, l'arachnoïde forme un manchon de fines trabéculations ; l'ensemble baigne dans le L.C.R. de l'espace subarachnoïdien pontocérébelleux qui communique avec les espaces prépontiques et la grande citerne de la fosse cérébrale postérieure. La dure-mère tapisse les parois osseuses.

C. Vascularisation

Elle est sujette à de nombreuses variations.

1. L'artère cérébelleuse antéroinférieure ou A.I.C.A.

- Dans 80 % des cas, une artère naît de la partie moyenne du tronc basilaire à quelques mm au-dessus du sillon bulboprotubérantiel. Elle traverse la face antérieure du pont, puis décrit une boucle à convexité externe dont le sommet croise le pédicule acousticofacial selon 3 modalités possibles:

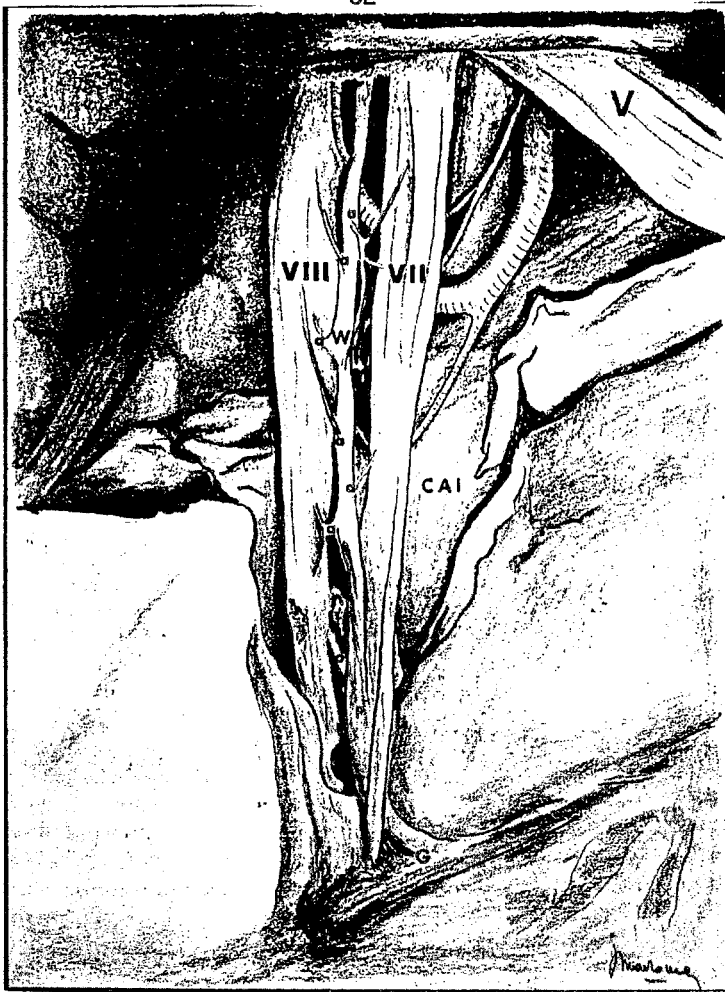
* dans le type antérieur (60 %), la boucle passe, parfois profondément, dans le C.A.I. entre N.F. et N.C. ou sous le N.C. ; au sommet de cette boucle, elle donne l'artère labyrinthique ;

* dans le type intermédiaire (18 %), la boucle passe à 5 mm du porus entre N.F. et N.C. ou sous le N.C. ; elle donne l'artère cérébellolabyrinthique qui pénètre dans le C.A.I. pour se diviser en artères labyrinthique et cérébelleuse récurrente ;

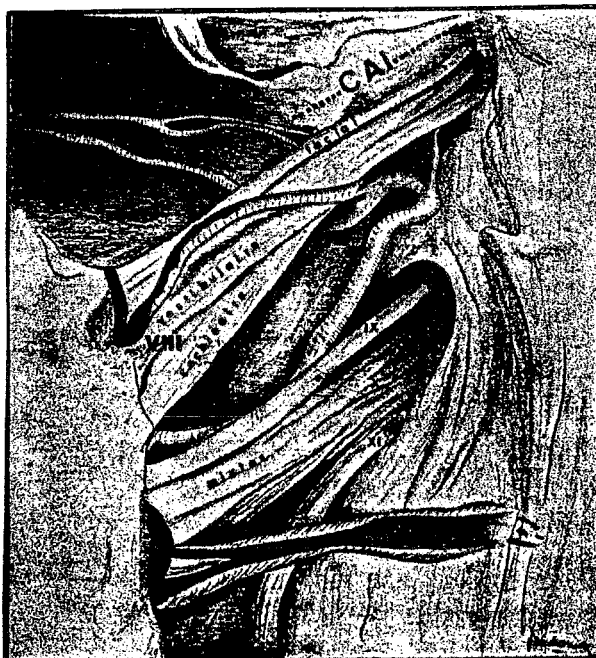* dans le type postérieur (22 %), la boucle sous-croise le pédicule acousticofacial en donnant 2 branches cérébellolabyrinthiques.

- Dans 20 % des cas, 2 artères naissent du tronc basilaire :

* l'artère cérébellolabyrinthique supérieure donne l'artère labyrinthique et des récurrentes cérébelleuses ;



VUE SUPERIEURE ET POSTERIEURE MICROCHIRURGICALE DE L'A.P.C. DROIT
 (C.A.I. OUVERT)
 (d'après G. Brémond)



* une artère cérébelleuse inférieure passe sous le pédicule acousticofacial.

Dans les 2 cas, la partie proximale du système artériel délivre des collatérales cérébelleuses tandis que la partie distale revient vers le cervelet. Le système artériel donne par ailleurs des collatérales pontiques.

2. L'artère cérébelleuse postéroinférieure ou P.I.C.A.

Née de l'artère vertébrale, elle monte en arrière contre la face latérale du bulbe, se faufile entre les nerfs glossopharyngien et vague avant de se diviser en 2 branches pour le lobe cérébelleux inférieur. Elle donne également des collatérales bulbaires.

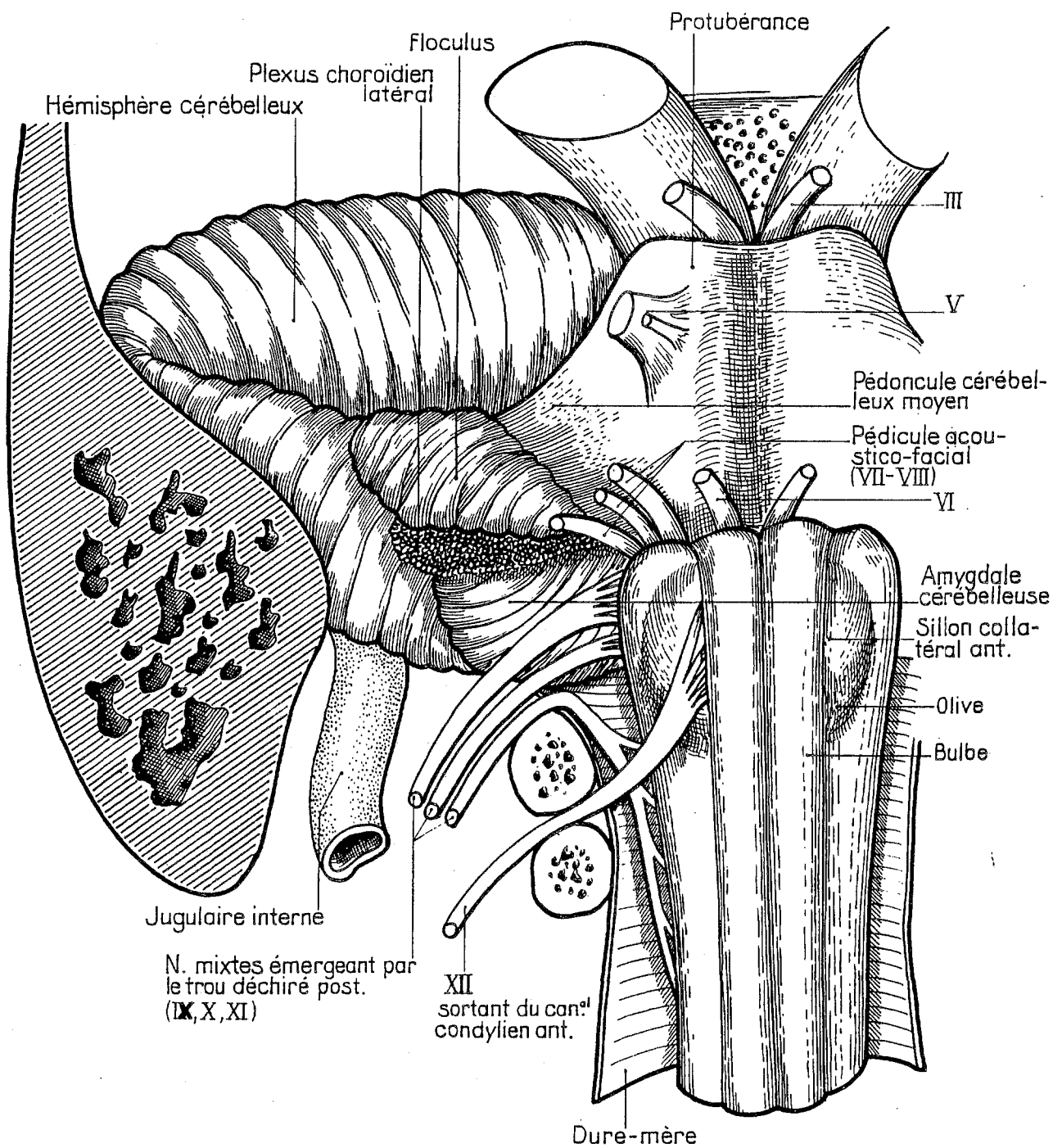
Un réseau veineux dense à larges mailles se draine de la face antérolatérale du cervelet et du T.C. vers le sinus pétreux supérieur à la partie supérieure de l'A.P.C.. Née du pont, la veine de Dandy est la plus volumineuse de ces veines ; elle surcroise le pédicule acousticofacial, se rapproche de la racine sensitive du trijumeau avant de se jeter dans le sinus pétreux supérieur. Elle doit être absolument préservée.

D. Rapports

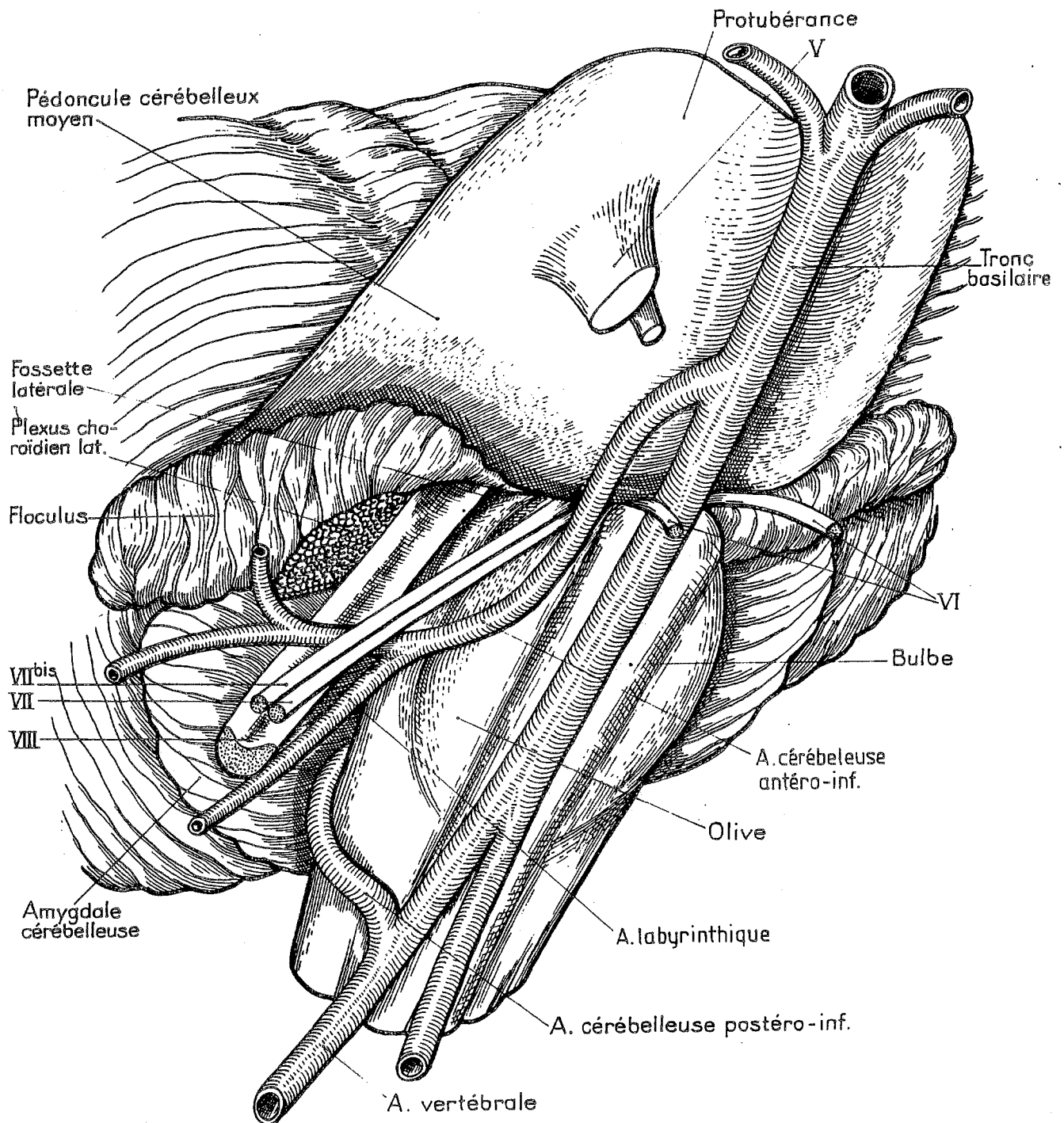
1. La paroi antéroexterne de l'A.P.C. entre en rapport avec la face postérointerne du rocher. Elle s'étend de la suture pétrooccipitale longée par le sinus pétreux inférieur en bas, au bord supérieur du rocher longé par le sinus pétreux supérieur en haut, et de la fossette unguéale [orifice externe de l'aqueduc du vestibule] en arrière, à l'incisure trigéminal en avant.

Elle présente 3 orifices : le porus, la fossa subarcuata où aboutit le canal pétromastoïdien et la fossette unguéale.

2. La paroi postérointerne est constituée par l'angle dièdre formé d'un côté par le pont et le bulbe séparés par le sillon bulbopontique et de l'autre côté par l'hémisphère cérébelleux. Cet angle répond au plexus choroïde issu du récessus latéral du 4^e ventricule par le foramen de Luschka.



VUE ANTERIEURE DE L'ESPACE PONTO-CEREBELLEUX DROIT (d'après F. Legent)



VUE ANTERO-EXTERNE DE L'ESPACE PONTO-CEREBELLEUX DROIT (d'après F. Legend)

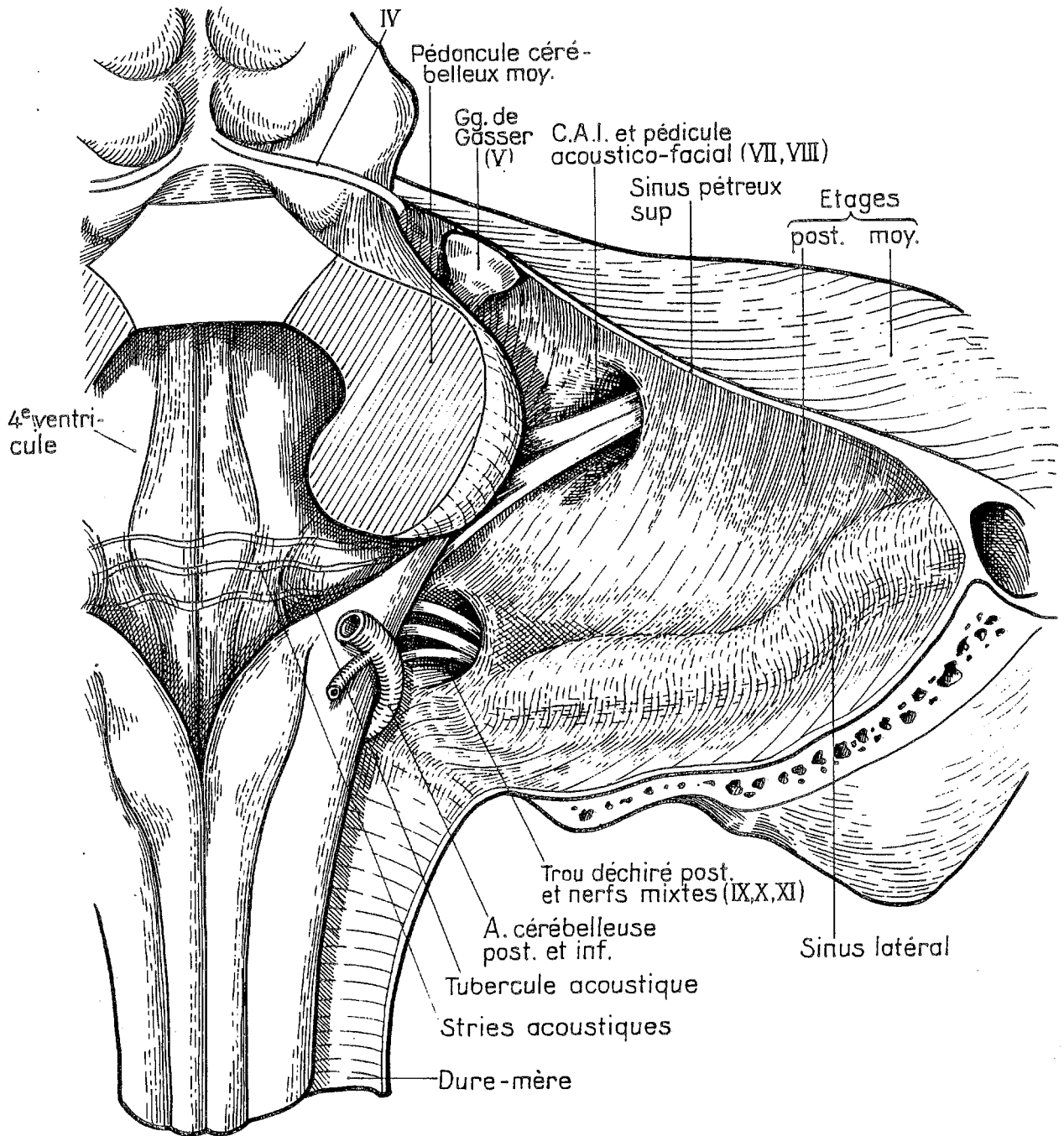
Situé en arrière et en dehors au contact du plexus choroïde, le flocculus sépare le pédicule acousticofacial en haut des nerfs mixtes en bas. Le plexus choroïde constitue donc un repère fiable du nerf glossopharyngien lors de l'exérèse d'une tumeur volumineuse. La 6^e paire crânienne [nerf abducens] plus médian reste à distance du pédicule acousticofacial.

3. La paroi inférieure est constituée par la face supérieure de la masse latérale de l'occipital délimitant :

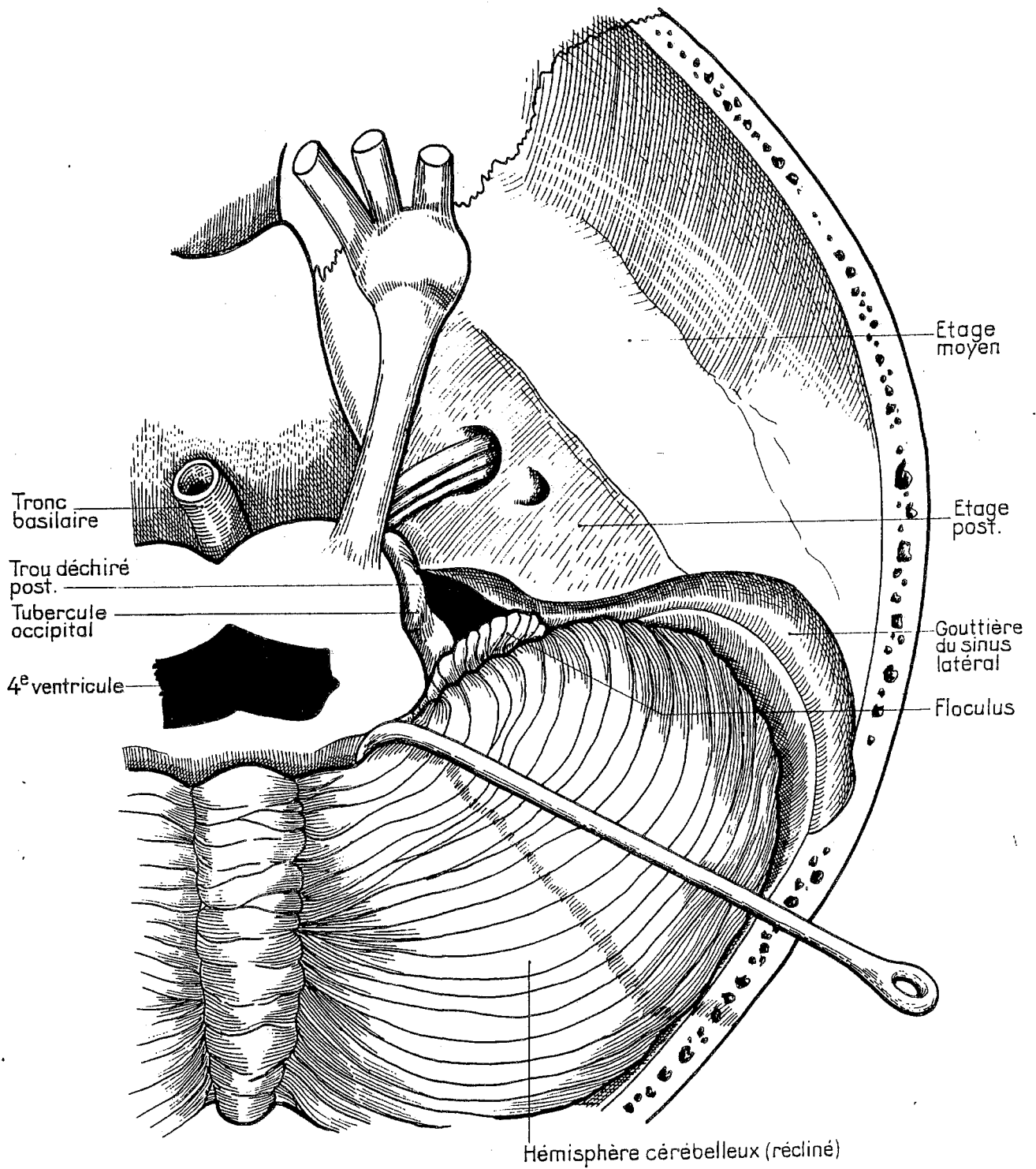
- le trou occipital avec les artères vertébrales en dedans,
- le trou déchiré postérieur en dehors,
- le canal condylien antérieur en avant ; le nerf hypoglosse franchit ce canal après avoir traversé la région antéroinférieure de l'A.P.C. en restant à distance du pédicule acousticofacial.

4. La paroi supérieure formée de la tente du cervelet répond à la face antérieure de cet organe.

L'étude des rapports anatomiques normaux permet d'envisager les problèmes théoriques particuliers à chaque abord. Celle des rapports du N.A. va nous permettre de comprendre les désordres liés à l'extension tumorale vis-à-vis des structures vitales voisines et d'estimer les difficultés de l'exérèse notamment en cas de tumeur volumineuse.



VUE POSTERIEURE DE L'ESPACE PONTO-CEREBELLEUX DROIT (d'après F. Legent)



VUE SUPERIEURE DE L'ESPACE PONTO-CEREBELLEUX DROIT (d'après F. Legent)

III. RAPPORTS DU N.A.

Au fur et à mesure de sa croissance, le N.A. se développe dans le C.A.I. puis franchit le porus avant de coloniser librement l'A.P.C.

A. Envahissement du C.A.I.

D'abord irrité, le N.V. sera progressivement lésé d'où l'installation parallèle d'une compensation centrale. Si les nerfs cochléaire et VII bis apparaissent relativement fragiles, le N.F., bien que soumis à un étirement inévitable, offre une résistance remarquable à la compression tumorale. Cette dernière peut être également responsable d'ischémie labyrinthique (pouvant expliquer les surdités brusques inaugurales) et d'ostéolyse (C.A.I. éclaté).

Du fait de leur carcan osseux, les troncs nerveux présentent des rapports immuables au fond du C.A.I., si bien que le N.F. sera repéré avec la plus grande sécurité en avant de la Bill's Bar, c'est-à-dire en position antérosupérieure, sauf si le N.A. a envahi la fossette vestibulaire et lysé la Bill's bar ou s'il se propage dans l'aqueduc de Fallope.

Pour être complète, l'exérèse devra emporter le ganglion vestibulaire d'où naît le N.A. Enfin, le N.C. pouvant être envahi, il devra être sacrifié dans presque tous les cas de voie T.L.

B. Franchissement du porus

La dissection du N.F. est habituellement délicate sur environ 1 cm à la sortie du porus :

- Le N.F. est écrasé sur le relief de la berge antérieure du porus et contacte une adhérence intime avec la dure-mère, notamment au niveau de cette berge riche en vaisseaux affluents du sinus pétreux supérieur.

- Ce segment nerveux est très souvent traversé par de petites artérioles unissant la tumeur à des boucles vasculaires situées en avant du N.F.

C. Envahissement de l'A.P.C.

Augmentant en moyenne de 1 mm à 1 cm/an, le N.A. se développe d'abord vers les zones de moindre résistance. Il arrive au contact, adhère et enfin refoule successivement le trijumeau et la veine de Dandy, puis le T.C. et le cervelet, enfin les nerfs mixtes.

Même si la sémiologie d'appel n'a aucun rapport avec la taille tumorale, au stade IV la compression des structures médianes détermine, tôt ou tard et de façon souvent mal corrélée à l'extension tumorale :

- une H.I.C. avec cécité et grabatisation à long terme,
- un risque de mort subite par compression brutale du T.C. du fait de l'engagement de l'amygdale cérébelleuse [tonsille cérébelleuse].

De même, en cas d'incarcération du pôle interne d'un N.A. volumineux dans le T.C., toute traction intempestive peropératoire peut être source de troubles neurovégétatifs graves (bradycardie, bradypnée, instabilité tensionnelle).

Les rapports avec le N.F. dépendent de la direction de la croissance maximale du N.A.. Le plus souvent, le développement est surtout antérieur et le N.F. sera alors antérosupérieur par rapport au N.A.. Parfois, l'extension prédomine vers le haut et le N.F. sera alors antéroinférieur. Rarement, le N.F. peut être postérieur et très exposé. Enfin, le N.F. peut être envahi et par conséquence blessé voire sacrifié.

Le manchon arachnoïdien qui engaine le N.A. réalise un plan de clivage qui permet de préserver l'A.I.C.A. située le plus souvent au pôle inférieur. L'interruption de cette artère serait à l'origine de nombreux décès postopératoires du fait du caractère inconstamment fonctionnel des anastomoses entre artères cérébelleuses. Toute coagulation doit donc être excessivement prudente, d'autant qu'on ne peut pas toujours différencier un vaisseau tumoral d'un vaisseau voisin adhérent à la tumeur. Par ailleurs, ce plan de clivage peut être perdu sur le T.C. ou le cervelet exposant alors au risque redoutable de lésion du névraxe.

Quant au système veineux de drainage, il est le plus souvent refoulé au pôle supérieur du N.A. voire laminé entre la tumeur et la tente du cervelet.

IV. CONCLUSION

Très exceptionnellement malin, le N.A. arrivé à son terme évolutif n'engage pas moins le pronostic vital pour autant. Bien plus que sa nature histologique, c'est la topographie du N.A. qui est dangereuse.

CHAPITRE III

MATERIEL et METHODES

I. SAISIE DES DONNEES

Bien que tout à fait habituel, ce temps initial de la recherche clinique n'en est pas moins primordial. Plusieurs auteurs [87] dénoncent le manque de standardisation des données qui affecte la plupart des publications, y compris celles exposées par certaines grandes équipes.

Toute étude n'a de valeur que si elle permet une comparaison avec d'autres séries.

Il convient donc de s'astreindre à un protocole d'étude le plus rigoureux et le plus précis possible, en utilisant un vocabulaire consacré et univoque et surtout des paramètres éprouvés, notamment en ce qui concerne les classifications. Ainsi, l'adjonction de nombreuses séries, codifiées selon un même schéma, permettra des progrès notoires dans tous les grands axes de la recherche actuelle.

Notre étude a porté sur 151 N.A. traités pour la plupart dans le service ORL du CHU de Grenoble (Pr R. Charachon) ou parfois en association otoneurochirurgicale (Pr J. de Rougemont, Pr J.-P. Chirossel) de mars 1973 à septembre 1988.

Le protocole d'étude a été établi comme suit :

A. Identification du patient

Nom, âge, sexe, côté atteint, profession, région d'origine, numéro de dossier.

B. Bilan préthérapeutique

1. SYMPTOMES INITIAUX

- a) Date (mois et année).
- b) Présence des signes suivants :
- hypoacousie, acouphènes
 - vertiges, troubles de l'équilibre, syndrome méniérisiforme, pseudonévrite vestibulaire
 - névralgie ou hypoesthésie faciale
 - paralysie ou parésie faciale, otalgie
 - céphalées banales
 - syndrome d'H.I.C.
 - syndrome cérébelleux
 - troubles de déglutition, voix bitonale
 - découverte fortuite.
- c) Mode évolutif : progressif, brutal ou régressif.
- d) Cinétique évolutive : rapide ou lente.

2. CONSULTATION AYANT FAIT EVOQUER LE DIAGNOSTIC

- a) Date.
- b) Motifs (mêmes signes fonctionnels que précédemment).
- c) Antécédents ORL, terrain général.
- d) Examen clinique. Présence de signes d'atteinte :
- vestibulaire : nystagmus, déviation des index, déviation ou instabilité à la marche aveugle
 - de la motricité faciale : paralysie, parésie
 - du nerf VII bis

- du nerf trijumeau : réflexe cornéen, sensibilité faciale
- cérébelleuse : incoordination motrice, hypotonie, dysmétrie
- des nerfs mixtes : motricité vélopharyngolaryngée
- du nerf VI
- H.I.C. : fond d'oeil
- des voies longues : motrices ou sensibles.

3. EXAMENS PARACLINIQUES

- a) Audiométrie tonale :
 - type de courbe : chute sur les fréquences graves, moyennes ou aiguës ; en plateau ; autre ;
 - seuil tonal moyen en dB.
- b) Audiométrie vocale : pourcentage de distorsion.
- c) Réflexe stapédien : présent, présent sur certaines fréquences ou au-delà d'un certain seuil, absent.
- d) E.N.G. avec épreuves caloriques : aréflexie, hyporéflexie ou normoréflexie.
- e) P.E.A. : écart interauriculaire de l'intervalle I-V normal ou non.
- f) Electrocochléographie : normale ou non
- g) Electroneuronographie : pourcentage de fibres fonctionnelles.
- h) Tomodensitométrie :
 - stade : I à IV ;
 - C.A.I. : dilaté, éclaté ;
 - système ventriculaire : refoulé, dilaté ;
 - masse hétérogène.

i) Méatocisternographie gazeuse :

- stade : I à II ;
- C.A.I. : dilaté, éclaté ;
- fond du C.A.I. : envahi ou non.

j) I.R.M. :

- stade I à IV ;
- fond du C.A.I. : envahi ou non.

k) Divers :

- tomographie du C.A.I. : positive ou non ;
- autres.

4. REMARQUES**C. Traitement****1. INTERVENTION**

- a) Date.
- b) Voie : T.L., T.O., S.P., R.S., S.O. ou abstention.
- c) Durée : en heures.

2. ABORD

- a) Procidence du sinus latéral ou non.
- b) Procidence de la méninge temporale ou non.
- c) Procidence du golfe de la jugulaire interne ou non.

3. TUMEUR

- a) Stade : I à IV.
- b) Adhérence aux N.F., T.C., cervelet et nerfs mixtes.
- c) Consistance : dure, vasculaire.

d) Exérèse : totale, subtotale, partielle.

4. N. F.

a) Monitoring ou non.

b) Position par rapport au N.A. : antérieur, supérieur, postérieur, inférieur.

c) Préservation : totale, traction, blessure, section.

d). Réparation :

- immédiate ou secondaire ;

- type d'anastomose.

5. C. A. I.

a) Eclaté ou non.

b) Fond envahi ou non.

6. N. C.

a) Conservation : totale, traction, blessure, section.

7. SACRIFICES VASCULAIRES

A.I.C.A., P.I.C.A., artère labyrinthique.

8. SUITES POSTOPERATOIRES

a) Simples ou non, décès.

b) Unité de soins intensifs : nombre de jours.

c) Fistule de L.C.R. : nombre de jours, drainage lombaire (nombre de jours).

d) Syndrome méningé : jour d'apparition.

e) Méningite avec hypercytose à polynucléaires : jour d'apparition, aseptique ou non.

f) Hématome de l'A.P.C. : heure d'apparition.

g) Motricité faciale :

- testing précoce en %

- P.F. secondaire : testing en %
- délai de récupération en mois
- grade séquellaire (1 à 6)
- complications oculaires : mineure ou majeure.

h) Compensation vestibulaire

- crise vestibulaire ou non
- 1^{er} lever : jour
- troubles de l'équilibre : durée en mois.

i) Conservation de l'audition : normale, utile ou non utilisable.

j) Autres complications liées directement à l'intervention :

- troubles de déglutition : atteinte du IX ou X, mineur ou

majeur

- atteinte du V : névralgie, hypoesthésie
- syndrome cérébelleux
- atteinte des voies longues : motrices ou sensibles
- atteinte du VI
- céphalées
- surinfection de la cicatrice céphalique
- hématome de la zone donneuse
- autres.

k) Complications intercurrentes.

l) Reprise chirurgicale : jour, type.

m) Histologie : A, B, mixte ou neurofibrome.

n) Sortie : jour.

9. REMARQUES**D. Suivi à long terme**

a) Dernière consultation : date.

b) Contrôle T.D.M. : date, récurrences ou non.

II. ASPECTS CLINIQUES ET PARACLIQUES

Pour satisfaire le souci constant de standardisation prôné par Luetje [87], les paramètres étudiés seront définis au fur et à mesure de leurs énoncés. Il en sera de même plus loin en ce qui concerne les résultats chirurgicaux.

A. Généralités

1. L'âge moyen de ces 151 patients est de 47,9 ans à la date du diagnostic, avec des extrêmes de 12 à 76 ans. 15 patients ont au moins 65 ans.

2. On dénombre 99 femmes pour 52 hommes, ce qui donne une proportion féminine de 65,5 %.

3. Le N.A. est à droite dans 81 cas (53,6 %) et à gauche dans 70 cas. Aucune atteinte bilatérale n'est notée.

4. Il n'existe pas de corrélation évidente entre la pathologie étudiée et l'incidence professionnelle ni la région d'origine.

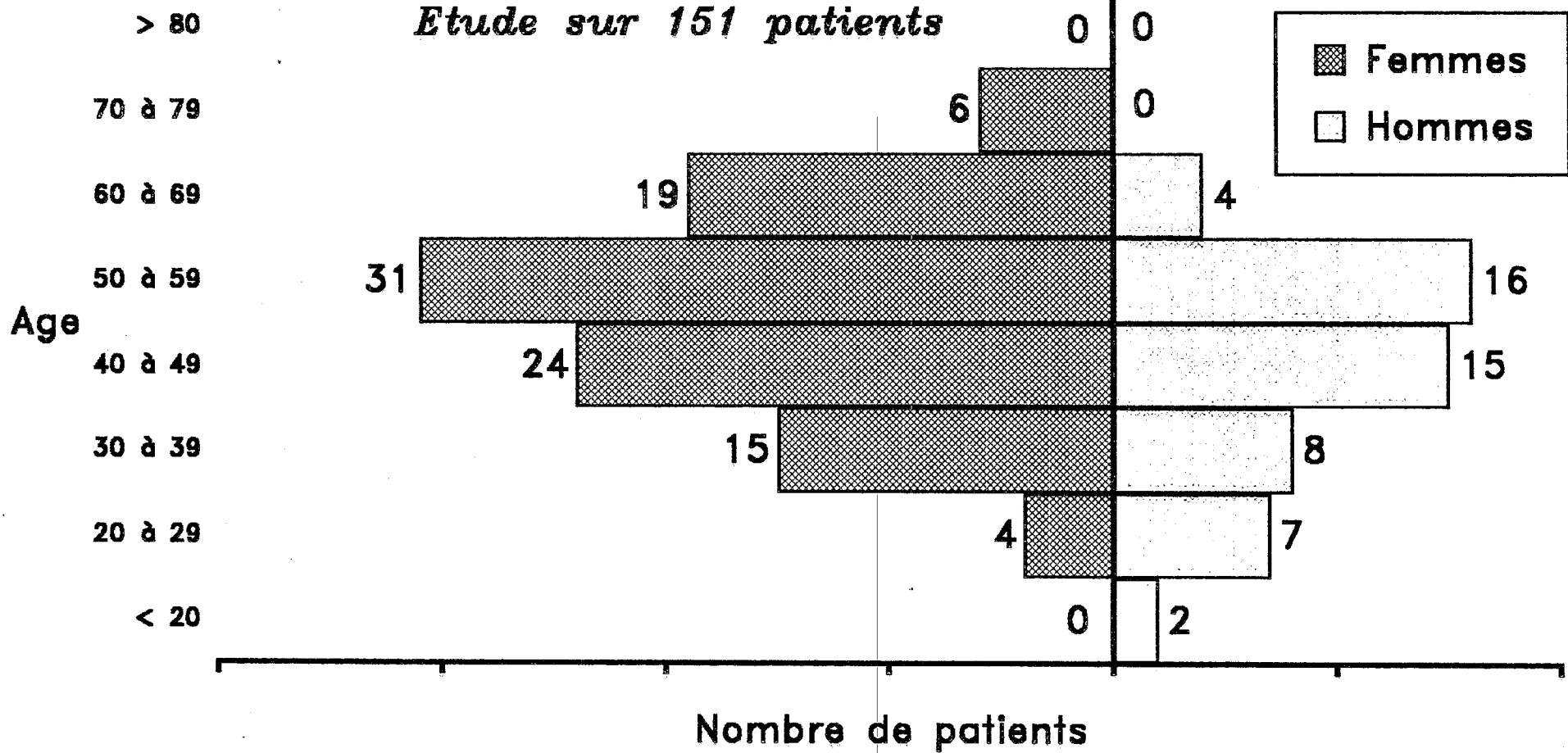
B. Manifestations initiales

1. Le délai moyen entre la date d'apparition du 1^{er} signe et la date de l'exérèse ne peut être calculé que dans 127 cas ; il est de 43,8 mois avec des extrêmes de 3 mois à 30 ans.

Nous avons choisi d'utiliser la date de l'exérèse car elle diffère peu de la date du diagnostic et reste très précise dans tous les cas.

REPARTITION SELON L'AGE ET LE SEXE

Etude sur 151 patients



2. La scène inaugurale ne peut être précisée que dans 147 cas.

a) Elle est évocatrice dans 85 cas (57,8 %) ; il s'agit alors :

- d'une hypoacousie unilatérale progressive associée ou non à des acouphènes et/ou vertiges et/ou instabilité ;
- d'acouphènes associées à des vertiges et/ou instabilité et/ou atteinte du trijumeau.

b) Elle est plus ou moins trompeuse dans les autres cas :

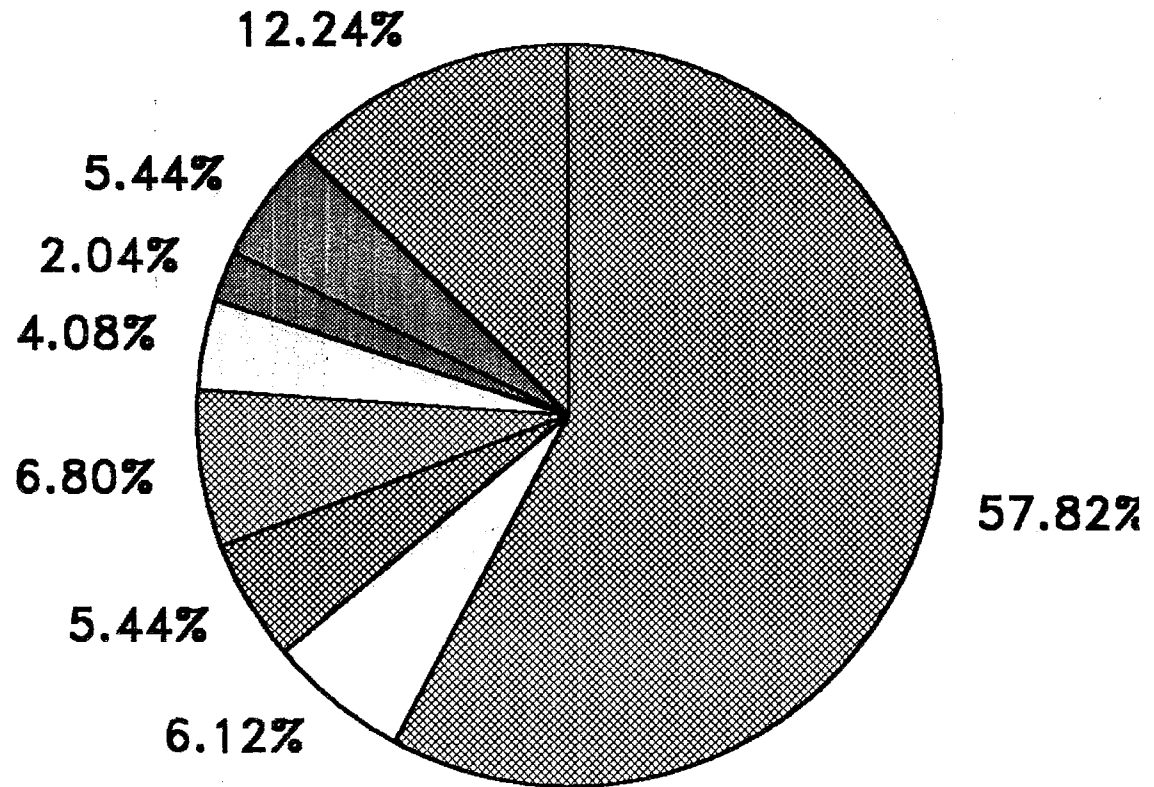
- syndrome méniérisiforme : 9 cas (6,1 %) ;
- surdit  brusque isol e : 8 cas (5,4 %) ;
- acouph nes isol s : 10 cas (6,8 %) ;
- syndrome vestibulaire isol  mal syst matis  : 6 cas (4 %) ;
- pseudon vrite vestibulaire : 3 cas (2 %) ;
- ant c dents de surdit  homolat rale de nature diverse (professionnelle, traumatique, presbyacousie) : 8 cas (5,4 %) ;
- autres tableaux : hypoacousie fluctuante parfois am lior e par le traitement m dical, signes c r belleux isol s, atteinte du V, otalgies, c phal es avec ou sans H.I.C., paresth sies de l'h mikorps.

Si l'on consid re chaque signe s par ment, leurs incidences apparaissent comme suit :

- hypoacousie : 114 cas (77,5 %), dont le classique signe du t l phone : 12 cas (8,2 %) ;
 - acouph nes : 57 cas (38,8 %), dont les caract res pourraient  tre trompeurs s'ils ne s'int graient pas au sein d'un tableau  vocateur (intermittence, pulsatilit , am lioration sous vasodilatateurs, contexte post-traumatique) ;
 - sensations vertigineuses mal syst matis es : 47 cas (32 %), parfois am lior es par les vasodilatateurs ;
 - instabilit  : 13 cas (8,8 %) ;
 - n vralgie et/ou troubles sensitifs de la face : 5 cas (3,4 %) ;
- chez 1 patient, la n vralgie faciale est le signe d'appel pr dominant
- otalgies : 4 cas (2,7 %) ;
 - c phal es banales : 4 cas (2,7 %) ;
 - H.I.C. : 4 cas (2,7 %) avec c phal es occipitales matinales et/ou naus es et/ou troubles visuels ;

SIGNES INAUGURAUX du neurinome de l'acoustique

- ▣ Scène évocatrice
- Œd ménéraliforme
- ▣ Surdit  brusque
- ▣ Acouph nes
- Œd vestibulaire
- ▣ Pseudo-n vrite vestibulaire
- ▣ ATCD surdit  homolat rale
- ▣ Divers



Etude sur 147 patients

- syndrome cérébelleux : 1 cas (0,7 %) ;
- hémiparesthésies : 1 cas (0,7 %) ;
- découverte fortuite (bilan d'une épilepsie de type grand mal, paresthésies hypopharyngées persistantes) : 2 cas (1,4 %).

C. Signes fonctionnels au moment du diagnostic

Les motifs fonctionnels qui poussent le patient à consulter ont pu être répertoriés chez 148 patients. Il s'agit le plus souvent d'une association de signes, sans que l'on puisse toujours déterminer celui qui prédomine.

L'incidence de chaque signe pris séparément apparaît comme suit (il nous a paru intéressant dans certains cas de préciser le stade tumoral qui sera défini plus loin).

1. Hypoacousie : 129 cas (87,1 %) évoluant parfois sous le masque d'une autre pathologie (ototoxicité, surdité professionnelle, presbyacousie) ; le signe du téléphone n'est retrouvé que dans 14 cas (9,4 %) ; il peut exister divers caractères trompeurs là encore.

2. Sensations vertigineuses mal systématisées : 58 cas (39,1 %), évoluant parfois de façon trompeuse.

3. Acouphènes : 56 cas (37,8 %) dont certains caractères peuvent désorienter le diagnostic.

4. Instabilité : 22 cas (14,8 %).

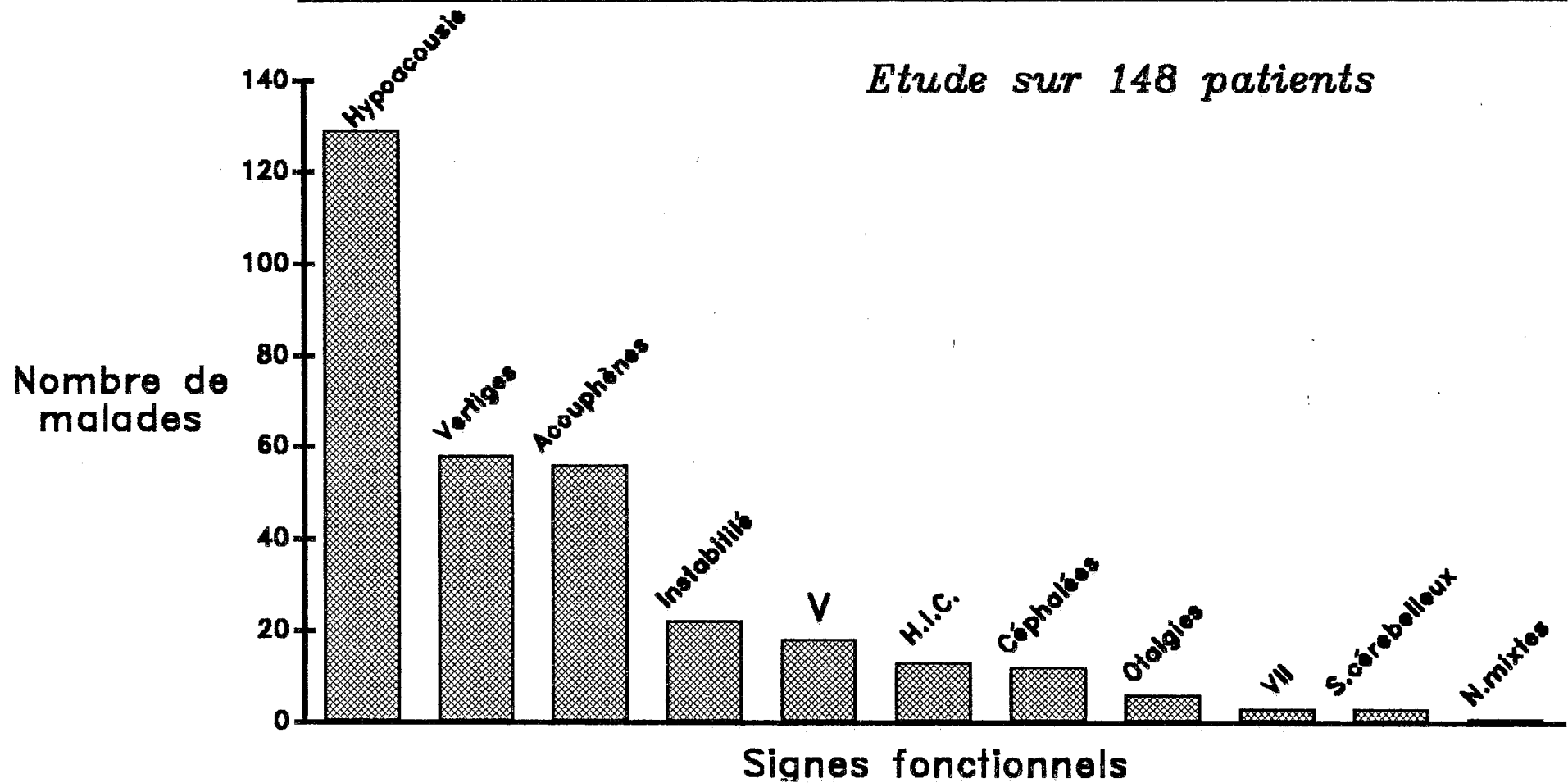
5. Atteinte trigéminal : 18 cas (12,1 %) dont :

a) 9 cas de névralgies faciales dont 4 stades III et 3 stades IV avec nerf V très adhérent à la tumeur, le plus souvent.

b) 9 cas de troubles sensitifs de la face.

6. H.I.C. : 13 cas (8,7 %), tous rapportés à un stade IV ; céphalées et troubles visuels sont souvent présents.

SIGNES FONCTIONNELS DU NEURINOME DE L'ACOUSTIQUE AU MOMENT DU DIAGNOSTIC



7. Céphalées banales : 12 cas (8,1 %) dont 2 tableaux pseudo-migraineux.

8. Otagies : 6 cas (4 %) dont 4 stades III et 1 stade IV avec N.F. très adhérent à la tumeur, le plus souvent.

9. Atteinte du N.F. : 3 cas (2 %) dont :

- a) parésie : 1 cas,
- b) hémispasme : 2 cas.

10. Syndrome cérébelleux : 3 cas (2 %).

11. Troubles de déglutition par atteinte des nerfs IX et X : 1 cas (0,6 %).

12. Découverte fortuite : 2 cas (1,3 %).

D. Signes objectifs physiques

L'examen clinique a été parfaitement transcrit chez les 148 malades étudiés ci-dessus. On retrouve :

1. Un syndrome vestibulaire périphérique avec :

- a) nystagmus : 38 cas (25,6 %),
- b) déviation des index : 28 cas (18,9 %),
- c) marche aveugle déviée ou instable : 63 cas (43,7 %) sur 144.

2. Atteinte de la motricité faciale le plus souvent de façon discrète (signe des cils de Souques, retard du clignement), plus rarement évidente (parésie, syncinésies) : 9 cas (6 %) ; 2 stades III et 4 stades IV avec N.F. très adhérent à la tumeur, voire laminé ou englobé, obligeant à plusieurs sacrifices.

3. Atteinte du nerf VII bis (hypoesthésie de la zone de Ramsay-Hunt) : 23 cas (15,5 %) ; 12 stades III et 5 stades IV avec N.F. le plus souvent très adhérent à la tumeur.

4. Atteinte trigéminal (6 stades III et 14 stades IV) avec :

- a) diminution du réflexe cornéen : 23 cas (15,5 %),
- b) troubles sensitifs de la face (hypoesthésie, anesthésie, dysesthésie) : 21 cas (14,1 %).

5. Syndrome cérébelleux (incoordination motrice, dysmétrie, hypotonie) : 17 cas (11,4 %) ; 2 stades III et 15 stades IV.

6. Atteinte des nerfs mixtes : troubles de la déglutition et/ou de la phonation liés aux :

- a) nerf IX : 3 cas (2 %),
- b) nerf X : 1 cas (0,6 %).

Toutes ces tumeurs sont de stades IV ; on ne note aucun déficit du nerf XI.

7. Déficit du nerf VI (stades IV) : 3 cas (2%).

8. H.I.C. au fond d'oeil (stades IV) : 16 cas (10,8 %) avec oedème de la papille voire exsudats hémorragiques.

9. Atteinte des voies longues (stades IV) avec manifestations hémicorporelles :

- a) motrices : 5 cas (3,3 %) : signes d'irritation pyramidale homolatérale voire hémiparésie,
- b) sensitives : 2 cas (1,3 %).

E. Signes objectifs paracliniques

Les examens paracliniques ont été diversement appliqués aux patients selon l'époque du diagnostic. On considèrera successivement :

1. L'audiométrie tonale liminaire

a) le seuil tonal moyen calculé sur les fréquences conversationnelles (121 patients testés) est :

- inférieur ou égal à 30 dB dans 25 cas (20,6 %),
- inférieur ou égal à 50 dB dans 47 cas (38,8 %),
- supérieur à 50 dB dans 49 cas (40,4 %) dont 10 cas (8,2 %) cophotiques.

b) la courbe décrit dans 105 cas :

- une chute sur les fréquences aiguës : 85 cas (81,9 %),
- une chute sur les fréquences graves : 3 cas (2,8 %),
- un plateau : 16 cas (15,2 %).

2. L'audiométrie vocale avec masking controlatéral, montre, chez les 101 patients testés, une distorsion à 90 dB :

- a) inférieure ou égale à 30 % : 59 cas (58,4 %),
- b) inférieure ou égale à 50 % : 19 cas (18,8 %),
- c) supérieure à 50 % : 23 cas (22,7 %).

3. Le réflexe stapédien recherché chez 106 patients est :

- a) présent pour un seuil compris entre 80 et 95 dB : 19 cas (17,9 %),
- b) présent au-delà d'un certain seuil ou pour certaines fréquences seulement : 45 cas (42,4 %),
- c) absent : 42 cas (39,6 %).

4. L'utilisation des P.E.A. a débuté en mars 1978 ; l'écart interauriculaire de l'intervalle entre les ondes I et V est considéré, pour nous, comme normal s'il est inférieur à 0,3 ms ; il est calculé dans 92 cas et normal dans 5 cas (5,4 %).

Pratiquée jusqu'en août 1981, l'électrocochléographie est retrouvée anormale dans les 2 tiers des cas (6 cas exploitables seulement).

Sur le plan analytique, l'étude de 36 cas montre l'absence de corrélation apparente entre la fonction auditive préopératoire et l'envahissement du fond du C.A.I. (15 cas de bonne audition avec fond envahi).

5. Pratiquées chez 111 patients, les épreuves caloriques de l'E.N.G. montrent :

- a) Une normoréflexie : 14 cas (12,6 %),
- b) Une hyporéflexie : 61 cas (54,9 %),
- c) Une aréflexie : 36 cas (32,4 %).

6. L'électroneuronographie, réalisée seulement chez 42 patients depuis mai 1985, montre le pourcentage de fibres fonctionnelles du N.F. Elle est complétée d'un électromyogramme dans 4 cas, dont 2 montrent une dégénérescence.

Un pourcentage de fibres fonctionnelles supérieur ou égal à 90 % est considéré comme normal, compte-tenu de l'incertitude des mesures ; ceci est constaté dans 13 cas (28,5 %). Dans 9 cas sur 13 (69,2 %) il existe une concordance entre E.No.G. préopératoire et motricité faciale séquellaire (normale ou subnormale) ; les N.A. concernés sont tous de stades I ou II sauf 1. Dans les 4 cas restants, la dissection du N.F. s'avère difficile et entraîne un déficit de la motricité faciale (3 stades III ou IV, 1 N.F. en position supérieure, 1 hématome de l'A.P.C.).

Inversement, un pourcentage de fibres fonctionnelles inférieur ou égal à 60 % est constaté dans 9 cas. Dans 3 cas sur 9 (33,3 %), il existe une concordance entre E.No.G. préopératoire et motricité faciale séquellaire (P.F. de grade 3 ou 4) ; les N.A. correspondants sont tous de stade IV. Mais, dans les 6 autres cas, la dissection du N.F. s'avère facile et la motricité faciale est préservée (grade 1 ou 2) ; 5 d'entre eux sont de stades I ou II.

7. Introduite en mars 1978, la T.D.M. est devenue de plus en plus performante d'un point de vue définition (la haute définition est régulièrement obtenue depuis mars 1987) ; 132 patients en ont bénéficié.

Elle permet une classification préopératoire reflétant la taille du N.A. Comme la plupart des auteurs, nous nous inspirons de la classification de Koos (Toulouse 1981), en sachant que, pour nous, l'ultime classification retenue s'appuie à la fois sur l'imagerie préopératoire et les constatations au cours de l'exérèse. Cette attitude est également suivie par la plupart des équipes (Villette).

Ainsi, un N.A. est classé :

- stade I s'il est strictement intracanalalaire,
- stade II s'il déborde dans l'A.P.C. de 2 cm au plus, sans contact étroit avec le T.C. ni le nerf V,

- stade III s'il déborde dans l'A.P.C. de 3 cm au plus ou s'il est au contact du T.C. ou du nerf V,

- stade IV s'il déborde de plus de 3 cm dans l'A.P.C., s'il refoule le T.C., s'il est impacté dans le cervelet ou au contact des nerfs mixtes ou encore à l'origine d'une H.I.C.

La mensuration retenue est par ailleurs le plus grand diamètre mesuré entre le porus et le pôle interne de la tumeur.

Le terme de grade est, à notre avis, à réserver à la classification des séquelles de la motricité faciale exclusivement.

a) Les T.D.M. avec injection montrent l'absence de tumeur dans 20 cas (15,1 %) ; elles montrent un N.A. de :

- stade II dans 45 cas (34 %),
- stade III dans 33 cas (25 %),
- stade IV dans 34 cas (25,7 %).

Les constatations opératoires modifient l'appréciation du volume tumoral dans 5 cas sur les 49 exploités où la T.D.M. minore 4 stades III et 1 stade IV (10,2 %).

b) Le C.A.I. apparaît :

- élargi : 46 cas (34,8 %),
- éclaté : 25 cas (18,9 %).

La comparaison entre les C.A.I. éclatés radiologiquement et les constatations opératoires ne peut être établie que sur 17 des 25 cas précédents. L'intervention confirme 12 des 17 éclatements décelés à l'imagerie (70,6 %) et relève 3 faux-négatifs (17,6 %), 1 faux-positif (5,8 %) ; elle ne peut trancher dans 1 cas.

c) Le 4^e ventricule est déplacé dans les 34 stades IV. Le système ventriculaire sustentorial est dilaté dans 24 cas (18,1 %).

d) La tumeur apparaît hétérogène dans 8 cas (6 %). La T.D.M. ne peut préciser si les plages de fixation sont fibreuses ou kystiques. L'I.R.M. peut préciser les aspects kystiques et prévoir en partie les difficultés chirurgicales.

8. Une méatocisternographie gazeuse, pratiquée dans 24 cas décèle 15 N.A. de stade I et 9 de stade II.

Le C.A.I. est :

- élargi : 8 cas (40 %),
- éclaté : 3 cas (15 %).

Les dossiers de 16 patients sur 24 sont suffisamment précis pour comparer les données radiologiques et chirurgicales.

Le fond du C.A.I. est jugé envahi dans 6 cas et non envahi dans 1 cas sur la M.C.G.; les constatations opératoires confirment l'envahissement dans 4 cas (25 %) et décèlent 1 faux-positif (6,2 %) ; dans 11 cas (68,7 %), la méatocisternographie ne pouvait se prononcer.

9. L'I.R.M., introduite dès septembre 1985, est réalisée chez 20 patients sans gadolinium ni antenne de surface spécifique. Elle montre :

- des stades II : 7 cas,
- des stades III : 8 cas,
- des stades IV : 5 cas.

Les stades objectivés par l'I.R.M. correspondent exactement aux constatations opératoires hormis 1 stade III majoré en stade IV par l'I.R.M.

En l'absence de gadolinium, l'I.R.M. ne peut déceler de façon valable l'envahissement du fond du C.A.I.

10. Les tomographies

Leur pratique s'est longtemps poursuivie en dépit de l'accessibilité croissante de la T.D.M. Il est intéressant de noter que 14 faux-négatifs ont été décelés sur 104 patients ayant bénéficié de tomographies, soit 13,4 % de faux-négatifs.

Avant l'avènement de la T.D.M., la méatocisternographie avec produit de contraste iodé avait fait preuve d'une bonne sensibilité avec cependant de nombreux cas douteux, ultérieurement contrôlés par de nouveaux examens négatifs. Des angiographies, des scintigraphies et des pneumoencéphalographies fractionnées étaient également pratiquées.

11. Sur le plan analytique, on a cherché à cerner la cinétique de croissance tumorale en rapportant la taille du N.A. à son délai d'évolution DEv (en l'occurrence délai entre date du signe inaugural et date d'exérèse).

La croissance d'un N.A. est considérée comme lente si son DEv est :

- > 24 mois pour atteindre le stade I,
- > 60 mois pour atteindre le stade II,
- > 120 mois pour atteindre le stade III.

La croissance d'un N.A. est considérée comme rapide si son DEv est :

- < 6 mois pour atteindre le stade II,
- < 12 mois pour atteindre le stade III,
- < 24 mois pour atteindre le stade IV.

a) Le D.Ev. est connu dans 125 cas ; on note une croissance :

- rapide dans 28 cas (22,4 %),
- intermédiaire dans 76 cas (60,8 %),
- lente dans 21 cas (16,8 %).

b) Si l'on rapporte la croissance à la taille tumorale, on constate que :

* pour les 28 N.A. à croissance rapide, les résultats apparaissent comme suit :

Stades	Croissance rapide	
	nombre	%
II	4	14,2
III	11	39,2
IV	13	46,4

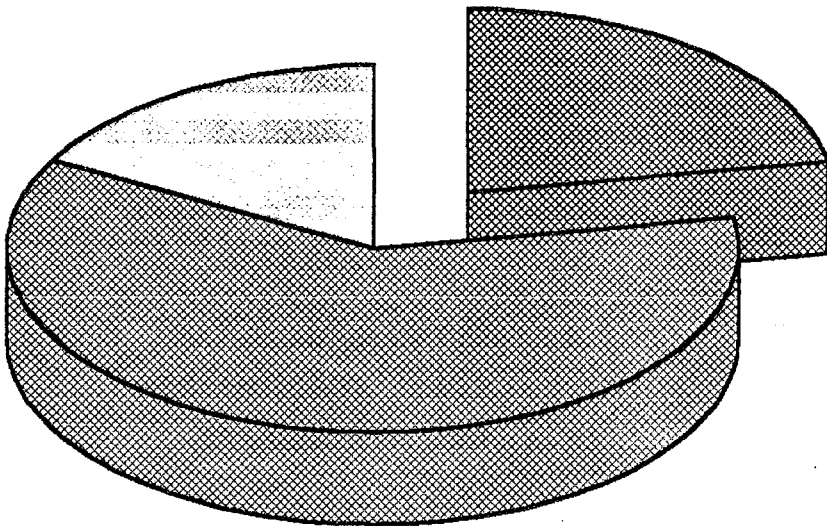
* pour les 21 N.A. à croissance lente, les résultats sont les suivants :

Stades	Croissance lente	
	nombre	%
II	7	33,3
III	7	33,3
IV	7	33,3

**CROISSANCE
TUMORALE**

Lente : 16.80%

Rapide : 22.40%



Intermédiaire : 60.80%

Etude sur 125 patients

* la cinétique de croissance par rapport au stade tumoral se répartit ainsi :

croissance	stades			
	I	II	III	IV
Rapide	0 %	11,4 %	28,2 %	35,1 %
Intermédiaire	50 %	68,6 %	53,9 %	64,9 %
Lente	50 %	20 %	17,9 %	0 %

L'analyse de ces données par des tests mathématiques n'est cependant pas possible car les effectifs de certains sous-groupes sont nuls.

c) Chez 6 patients, la croissance tumorale est connue de façon objective grâce à une surveillance par l'imagerie. En appliquant nos critères de croissance et en les corrélant aux données neuroradiologiques, on constate une concordance correcte dans 4 cas sur 6 et relative dans les 2 autres cas. Il n'est pas noté de discordance totale.

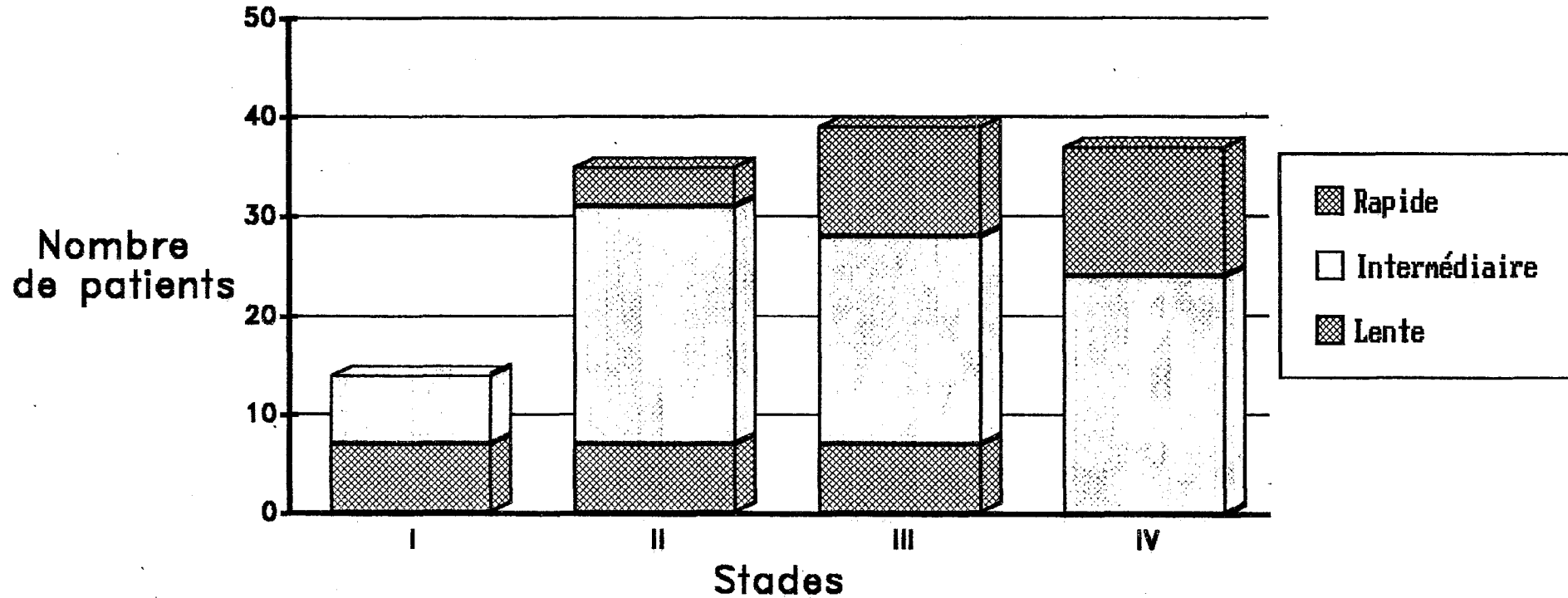
d) Si on étudie certains caractères des N.A. à croissance lente, on note :

- 76,2 % de sexe féminin,
- moyenne d'âge à 53,9 ans,
- tonale normale ou subnormale : 19 %,
- vocale normale ou subnormale : 47,4 %,
- atteinte trigéminale : 9,5 %,
- atteinte du VII bis : 28,5 %,
- aucune atteinte cérébelleuse, ni du VI, ni des voies longues ; pas d'H.I.C.,
- aucun facteur hormonal ; 2 neurofibromatoses mais les 2 N.A. sont des schwannomes,
- type histologique A : 60 %.

e) Pour les N.A. à croissance rapide :

- 64,3 % de sexe féminin,
- moyenne d'âge à 42,9 ans,

CROISSANCE TUMORALE selon la taille du neurinome



Etude sur 125 patients

- tonale (sub)-normale : 50 %,
- vocale (sub)-normale : 75 %,
- atteinte trigéminal : 32,1 %,
- atteinte du VII bis : 21,4 %,
- syndrome cérébelleux : 17,8 %,
- atteinte du VI et des voies longues : 7,1 %,
- H.I.C. : 10,7 %,
- facteur hormonal (oestroprogestatifs, grossesse, hyperthyroïdie) : 4 cas.
- type histologique mixte : 64,3 %.

L'analyse statistique nous permet de rechercher certaines corrélations entre les caractères de chacune des 2 populations et la croissance tumorale. Le test des comparaisons de moyenne par l'écart réduit montre que l'âge des patients porteurs de N.A. à croissance lente est très significativement supérieur à celui des patients présentant une tumeur à croissance rapide ($\Sigma = 4,23$, p inférieur à 0,0001).

Par contre le test du X^2 corrigé de Yates ne permet pas de retrouver de corrélation significative entre la croissance tumorale et le sexe ($X^2 = 0,75$), l'atteinte du trijumeau ($X^2 = 2,32$), l'anomalie du seuil tonal ($X^2 = 3,5$), l'anomalie de la discrimination vocale ($X^2 = 3,14$) ni l'atteinte du VII bis ($X^2 = 0,39$).

Enfin, la recherche de corrélation entre croissance et type histologique n'est pas possible compte-tenu du peu d'effectifs du type B ; l'application du chi-deux aux seuls types histologiques A et mixte n'apporte aucune relation significative ($X^2 = 3,4$).

f) Enfin, la fréquence de N.A. à croissance rapide en fonction de l'existence de certains signes cliniques apparaît dans le tableau suivant :

Signe	croissance rapide
névralgie faciale (6 cas)	33 %
trouble sensitif de la face (16 cas)	31 %
otalgie (5 cas)	0 %
hypoesthésie de la zone de Ramsay-Hunt (14 cas)	21,4 %
déficit de la motricité faciale (8 cas)	12,5 %

III. VOIES D'ABORD

L'objet de ce travail étant orienté essentiellement vers l'analyse des résultats de la chirurgie des N.A., nous nous bornerons à ne rappeler que les principales notions techniques tout au long des paragraphes qui vont suivre.

A. L'anesthésie

Elle tient une place primordiale dans la réalisation du geste otoneuro-chirurgical. Elle se définit par la prise en charge périopératoire du patient et se déroule classiquement en trois étapes exigeant chacune une étroite collaboration multidisciplinaire.

1. Le bilan préopératoire revêt une importance capitale [15, 17, 146]. L'examen préanesthésique habituel doit s'attacher à dépister :

a) une tare suffisamment grave pour éventuellement contre-indiquer l'exérèse.

b) Un terrain pouvant favoriser une complication :

- L'hypertension artérielle est le facteur le plus fréquemment retrouvé (35 % pour Brinquin) ; son traitement (β -bloquants, diurétiques) entre également en ligne de compte.

- La modification des flux des gros vaisseaux cervicaux lors de l'hyperextension et de la rotation de la tête sont à rechercher systématiquement par un doppler chez le vieillard afin d'adapter la position peropératoire [11].

- Divers autres facteurs sont à considérer : insuffisance rénale, diabète, obésité, atopie, corticodépendance, néoplasie stabilisée, psychotropes notamment.

3 patients de notre série n'ont pas été opérés en raison de leur âge : 2 femmes de 68 et 72 ans porteuses de stade II non évolutifs à la surveil-

lance par T.D.M. rapprochées, ainsi qu'un homme de 81 ans porteur d'un stade IV effaçant le 4^e ventricule mais sans H.I.C. clinique ni radiologique, également récusé par une autre grande équipe otoneurochirurgicale.

Nous avons récusé par ailleurs une névropathe porteuse d'un stade I et un patient atteint de tuberculose évolutive et porteur d'un stade II.

c) Un portage asymptomatique de germes rhinopharyngés, source potentielle de méningite postopératoire. Des prélèvements bactériologiques systématiques pourraient donc être effectués.

d) Un trouble latent de l'hémostase. Par ailleurs, tout anticoagulant potentiel (salicylé, antiagrégant, antiinflammatoire) doit être arrêté 10 jours avant l'intervention .

e) Un malade à haut risque du fait :

- d'une cardiopathie : ischémique et/ou valvulaire et/ou avec insuffisance ventriculaire et traitement digitalodiurétique ;
- d'une insuffisance respiratoire ;
- d'une tumeur volumineuse avec hypercapnie par compression du T.C. ou faisant craindre l'extension aux nerfs mixtes.

Un soin particulier est porté à la préparation du crâne de l'opéré : shampoings méticuleux répétés les jours précédents l'intervention, rasage au bloc opératoire avec du matériel à usage unique en évitant toute effraction du cuir chevelu.

2. L'anesthésie proprement dite [15, 17, 112, 113, 143] doit être suffisamment profonde pour satisfaire à 2 impératifs : décompression cérébrale et diminution du saignement, tout en restant rapidement réversible. Elle dure en moyenne 8 heures (Bouguet, Brinquin, Villette). On utilise donc une narconeuroleptanalgésie.

a) La prémédication comporte l'administration intramusculaire une heure avant l'intervention :

- d'un anxiolytique non dépresseur du système nerveux central : (hydroxyzine : atarax[®]) ;
- et d'atropine.

b) L'induction associée par voie veineuse :

- un narcotique barbiturique (pentothal) ;
- un analgésique morphinique (fentanyl ou phénopéridine) ;
- un neuroleptique (dropéridol : droleptan[®]).

L'intubation transorale (sonde armée, ballonnet à basse pression) après curarisation (norcuron[®]) et anesthésie locale permet de ventiler le patient en pression positive intermittente avec un mélange équimolaire de protoxyde d'azote et d'oxygène.

L'induction peut être la cause d'un collapsus ou d'une poussée tensionnelle facilement réversible.

Un monitoring peu invasif permet la surveillance continue par :

- électrocardioscope, mesure de la pression artérielle par cathétérisme radial ;
- gazométrie sanguine percutanée ;
- diurèse horaire permettant d'équilibrer le bilan hydrique par le débit de perfusion (2 abord veineux périphériques dont un de gros calibre) ;
- température rectale.

c) La position opératoire adoptée est le décubitus dorsal avec léger proclive, hormis pour les voies S.O. Cette position est celle convenant le mieux à une anesthésie générale de longue durée. Ses avantages découlent des reproches faits aux autres positions [17] :

- Les risques d'embolie gazeuse (23 % selon Bouguet), de compression médullaire avec tétraplégie (Hitselberger), de compression vasculonerveuse des membres inférieurs, d'obstruction laryngée, de pneumatocele inhérent à la position assise sont quasiment nuls. Il faut ajouter un meilleur confort de l'opérateur et une tolérance hémodynamique incomparable en décubitus dorsal. Les principaux détracteurs de la position assise estiment qu'elle augmente les mortalité et morbidité globales d'au moins 1 %.

- Le décubitus ventral gêne le retour veineux au cœur droit.

- Quant au décubitus latéral, il est responsable d'une atélectasie du poumon inférieur.

La tête est placée en rotation contralatérale au côté opéré ; le degré de rotation et d'extension peut être modulé par les données du doppler veineux préopératoire, notamment chez le patient âgé.

La prévention de l'hypothermie repose sur :

- la ventilation avec des gaz réchauffés outre leur humidification ; couverture isothermique ;

- le matelas chauffant au réveil.

La contention élastique des membres inférieurs diminue le risque thromboembolique.

d) L'entretien de l'anesthésie est assuré par la réinjection fractionnée à la demande ou au pousse-seringue d'une ou plusieurs des 3 drogues de l'induction. Toute curarisation est proscrite pour ne pas perturber le repérage du N.F. et éviter des hypotonies majeures, source de compression.

Pour compenser un drainage sanguin et céphalorachidien moindre du fait du décubitus et faciliter au mieux l'intervention, l'anesthésiste doit juguler la pression veineuse cérébrale, véritable dénominateur commun de la pression intracrânienne et du saignement.

Il s'agit d'un objectif difficile à satisfaire du fait de la faible variabilité de la vasomotricité cérébrale. Plusieurs moyens restent néanmoins possibles :

- L'hyperventilation diminue la capnie donc la vasodilatation cérébrale ; elle est potentialisable par l'assistance expiratoire et le raccourcissement de l'insufflation au profit de l'expiration ; mais elle doit être utilisée de façon modérée pour minimiser l'augmentation des résistances vasculaires corollaire à la vasoconstriction.

- L'hypotension artérielle induite par la neuroleptanalgie doit, elle aussi, rester contrôlée ; en effet, si elle diminue le saignement et évite des microcoagulations intempestives, elle fait courir le risque d'une ischémie cérébrale et peut masquer une souffrance du T.C. en-deçà d'un certain seuil.

- La neuroleptanalgésie est également à l'origine d'une détente cérébrale en induisant une hypovolémie relative qui doit cependant être compensée par la perfusion de soluté macromoléculaire ; à l'inverse, toute diminution de diurèse implique l'administration rapide de furosémide, afin de stabiliser au mieux la volémie.

- L'utilisation de gaz halogénés est discutée ; l'halothane diminue l'irrigation cérébrale et augmente la pression intracrânienne, mais l'enflurane, et plus récemment l'isoflurane, permettent une anesthésie stable et un réveil rapide.

- Contrairement aux voies d'abord postérieures, la perfusion rapide de mannitol pour affaïsser le névraxe est exceptionnellement requise. Elle expose à des phénomènes de rebond.

Le contrôle des ionogramme sanguin, hémogramme, et gazométrie sanguine est pratiqué toutes les 4 heures pour conforter le monitoring.

e) Durant toute l'intervention, la vigilance mutuelle du chirurgien et de l'anesthésiste repose avant tout sur leur étroite collaboration. Le temps opératoire le plus délicat est évidemment la dissection du pôle interne du N.A., singulièrement en cas de grosse tumeur [15] :

- La bradycardie induite par la traction du T.C. est le trouble le plus fréquent (15 % selon Brinquin et Welfringer), notamment vers l'émergence du nerf IX ; elle doit être immédiatement signalée à l'opérateur qui doit cesser toute dissection jusqu'à normalisation du pouls ; seule une bradycardie marquée et persistante autorise à l'administration d'atropine ; cette dernière supprime tout signe d'alarme en masquant la bradycardie durant 45 mn. Au maximum, cette bradycardie peut entraîner un arrêt circulatoire réflexe (irrigation du champ par du sérum trop froid). Une bradycardie peut également être le fait d'une traction sur le trijumeau. Toute bradycardie récidivante doit faire remettre la fin de l'exérèse tumorale à un 2^e temps (House, Sterkers).

- Une poussée hypertensive est imputable à une traction sur le T.C. ou le nerf V, tandis qu'une hypotension peut être rattachée à une traction des nerfs mixtes.

Inversement, toute dissection à proximité du T.C. ou des nerfs V ou mixtes doit faire rechercher un retentissement hémodynamique.

L'agressivité d'une dissection peut d'ailleurs être confirmée par des signes de souffrance sur le tracé des P.E.A. lors du monitoring d'une tentative de conservation de l'audition.

Le saignement reste généralement modéré, sauf en cas de blessure accidentelle du sinus latéral lors du fraisage.

3. Le Réveil [125] revêt des modalités différentes selon qu'il s'agit :

a) d'un opéré à risque (grosse tumeur ou tare grevant le pronostic vital) : une unité de soins intensifs prend en charge la surveillance des 48 premières heures au moins ; une aspiration gastrique est mise en place en cas de doute sur l'intégrité fonctionnelle des nerfs mixtes ; l'extubation est alors réalisée dans les 12 premières heures. Le risque d'une telle procédure est de méconnaître des troubles de la conscience (réveil différé) signalant la survenue d'un hématome de l'A.P.C.

b) d'un opéré sans risque caractérisé : l'extubation douce à la fin de l'intervention est autorisée par le respect scrupuleux des critères objectivant l'élimination suffisante des drogues :

- ventilation spontanée satisfaisante,
- réapparition des réflexes protecteurs (toux, déglutition) signant l'intégrité du T.C.,
- réchauffement correct,
- reprise de conscience avec exécution des ordres simples.

Il est primordial d'éviter tout facteur d'augmentation de la pression intracrânienne : lutte contre le respirateur, toux, effort de vomissement source d'hypercapnie et de gêne au retour veineux par hyperpression thoracique. La tête doit être légèrement surélevée et tournée sur le côté sain.

L'opéré est admis après quelques heures dans un service dépourvu d'infrastructure de réanimation. La surveillance n'en sera pas moins étroite

durant au moins 48 heures (Brinquin, Pertuiset, Villette, Sterkers) : conscience, constantes hémodynamiques et respiratoires, température, ionogramme sanguin et hémogramme.

Restriction hydrique relative, reprise des traitements antérieurs et traitements symptomatiques sont dès lors instaurés. La prophylaxie thromboembolique ne débute qu'après 48 heures (calciparine[®] ou mieux fraxiparine[®], lovenox[®]).

Réalimentation et 1^{er} lever sont autorisés dès le 2^e jour postopératoire après vérification de l'absence de fausses-routes. Quoiqu'il en soit, il reste indispensable que le patient puisse être réopéré sans délai en cas d'hématome de l'A.P.C.

Nous allons envisager les différentes techniques chirurgicales mises en oeuvre pour les patients de cette série. Elles seront toutefois décrites succinctement, car il ne s'agit pas ici d'une étude anatomochirurgicale. Quel que soit l'abord utilisé, plusieurs impératifs fondamentaux régissent constamment l'otoneurochirurgie ; ce sont :

- l'obsession de l'asepsie,
- le respect absolu des structures vitales tout en assurant une exérèse tumorale complète,
- la minutie de l'hémostase,
- la préservation fonctionnelle de la motricité faciale,
- la prophylaxie des fistules de L.C.R.

Par ailleurs, le patient aura été clairement prévenu du pronostic auditif et surtout des risques encourus par le N.F. ;

B. La voie translabyrinthique

Elle constitue l'accès le plus direct vers le C.A.I. et l'A.P.C. à travers la mastoïde et le labyrinthe postérieur selon un angle postéroexterne. Il s'agit en fait d'une voie T.L. postérieure emportant l'appareil de l'équilibration et sacrifiant du même coup l'audition. Par ailleurs, il convient plutôt de parler des voies T.L. car il s'agit d'un accès à géométrie variable,

modulable en fonction de l'extension tumorale. Les 2/3 de nos patients en ont bénéficié. Sa durée globale varie de 6 à 8 heures en moyenne.

Plus encore que dans toute autre chirurgie, l'asepsie devra être méticuleuse, couvrant largement l'hémicrâne homolatéral préalablement rasé (bétadine[®]) ; la mise en place du drapping ne tolérera aucune faute (champ adhésif pour le crâne, séparation des anesthésistes, préparation de la zone donneuse abdominale, housse stérile enveloppant en "monobloc" le bras et la colonne du microscope).

L'instrumentation utilisée doit être en parfait état. L'opérateur s'installe homolatéralement à la tumeur, son aide en face de lui et les anesthésistes aux pieds de l'opéré.

1. L'ABORD

Ce temps transosseux est relativement long : 2 à 3 heures en moyenne, durant lesquelles différents temps sont successivement réalisés.

a) L'INCISION

Le bistouri incise les différents plans de couverture de la peau au périoste selon un trajet curviligne sus- et rétroauriculaire. Il part à l'aplomb de l'insertion supérieure du pavillon à 2 travers-de-doigt au-dessus du sillon susauriculaire, s'incurve en bas et en arrière pour longer à 3 travers-de-doigt en arrière le sillon rétroauriculaire et finit sa course en regard de la pointe de la mastoïde.

Le lambeau cutanéomusculopériosté est relevé en ruginant le périoste de la corticale externe du rocher jusqu'à la berge postérieure du C.A.E. en avant. Un système de pinces rabat ce lambeau enveloppé d'une compresse humide et le pavillon vers l'avant.

b) LA MASTOIDECTOMIE

Afin de gagner du temps, elle est réalisée d'abord à la vue, l'opérateur étant guidé par les données de la T.D.M. (mastoïde vaste bien pneumatisée ou au contraire sinus latéral et/ou méninge temporale procidents). On utilise pour ce faire 1 grosse fraise coupante piriforme (Sterkers), montée sur 1 pièce à main droite entraînée par 1 micromoteur électrique (Bien'air, 40 000 tours/mn) maniable avec souplesse.

Le "dégrossissage" étant achevé, l'intervention est dès lors menée sous microscope binoculaire (focale 250 mm pour disposer de la distance nécessaire au passage d'instruments destinés à opérer en profondeur) jusqu'à la fin de l'exérèse. Le fraisage est poursuivi grâce à des fraises coupantes 12 pans puis diamantées dès que la prudence le commande, sous irrigation et aspiration continues. La mastoïdectomie doit être la plus vaste possible, mais la dénudation de la dure-mère au niveau de la face externe de la fosse temporale et de la partie rétro-sinusienne de la F.C.P. n'est indispensable que pour les stades III et IV.

Il faut successivement :

- Squelettiser en arrière la portion descendante du sinus latéral jusqu'à l'origine du golfe de la jugulaire et dénuder la dure-mère de la F.C.P. présinusienne. En bas, le fraisage est poussé jusqu'à la rainure digastrique.

Si le sinus latéral est malencontreusement blessé, le saignement sera jugulé par l'application de surgicel et de fragments de muscle temporal ; une déchirure plus importante exigerait la ligature de la veine jugulaire interne d'aval et un tamponnement massif par du surgicel.

Notons également que chez l'adulte âgé, la dure-mère est beaucoup plus fragile ; sa déchirure accidentelle requiert une suture au fil 5-0 et l'application de lames de spongel.

- Dénuder en haut la dure-mère de la F.C.M. sur sa face inférieure et son angle inféroexterne, complétant ainsi l'exposition de l'angle sinusodural.

- Exposer en avant la paroi postérieure du C.A.E. et abaisser très discrètement son rebord postérieur, squelettiser à la fraise

diamantée le coude et la 3^e portion du N.F. sans réaliser de tympanotomie postérieure. L'enclume est enlevée prudemment en prenant garde de ne pas luxer l'étrier.

Dès ce dernier temps, le monitoring du N.F. est mis en marche. Conçu par Uziel, il fonctionne selon le principe suivant : toute stimulation mécanique, électrique ou thermique liminaire du N.F. est à l'origine de contractions jugales homolatérales ; ces contractions provoquent une augmentation de pression à l'intérieur d'un ballonnet gonflé d'air placé entre les arcades dentaires et la joue ; cette augmentation de pression est décelée par un capteur de pression relié au ballonnet qui déclenche un signal sonore et un signal lumineux sur une échelle de diodes précisant l'intensité de la contraction. L'effet de feed-back qui en découle aide l'opérateur à identifier le N.F., à repérer son trajet, et le prévient de toute traction intempestive. Il faut toutefois s'assurer de la contention et de la pression interne suffisantes du ballonnet. Nous utilisons depuis août 1987 ce monitoring qui nous dispense d'utiliser la stimulation électrique.

c) L'IMPACTION DU SINUS LATÉRAL

Ce temps fondamental permet l'élargissement notoire préconisé par House pour pallier l'étroitesse reprochée aux premières voies T.L. L'impaction peut cependant apparaître non indispensable en cas de mastoïde vaste et de volume tumoral réduit.

Le sinus latéral est totalement dénudé selon la technique actuelle de House qui ne laisse pas de lamelle ni d'îlot osseux tendant à déchirer le vaisseau. L'impaction peut être assurée par le flanc de l'aspirateur ou par l'écarteur autostatique léger à lames malléables (Charachon, Microfrance), particulièrement utile lorsque le sinus latéral et/ou la méninge sont procidents. Cet écarteur maintient :

- En arrière, le sinus latéral. On comprend alors l'importance de dénuder la dure-mère rétro-sinusienne sur au moins 3 cm pour les tumeurs volumineuses.

- En haut, le lobe temporal. On réalise également l'importance de dénuder la face externe de la dure-mère temporale sur 2 traverses-doigt pour l'exérèse des gros N.A.

Le degré de l'impaction est donc commandé par le volume tumoral. Lors de l'exérèse ultérieure de la tumeur, l'abord pourrait encore être élargi à la demande sans jamais recourir à la rétraction du cervelet (Sterkers, Pech). En bas, le golfe jugulaire doit être squelettisé. Certains (Cannoni) l'impactent lorsqu'il est procident. Nous n'avons pas dans notre série de procidence du golfe telle qu'elle exige son impaction.

d) LA LABYRINTHECTOMIE POSTERIEURE

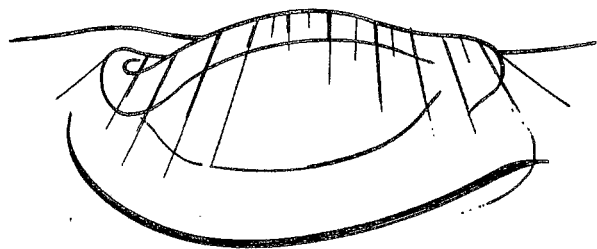
La fraise coupante et l'aspirateur-irrigateur abordent successivement les 3 canaux et les détruisent en respectant la moitié antéro-interne de l'ampoule du C.S.C.S. Cette précaution, permet de conserver intact le N.V.S. et son canal osseux, base de l'identification de la Bill's bar et du N.F. La suppression de la partie inférieure du C.S.C.E. doit être faite à la fraise diamantée en surveillant la 2^e portion et le coude du N.F. L'ouverture du vestibule accompagne le fraisage des canaux, effondrant successivement les faces externe et postérieure de la cavité. La paroi profonde doit être respectée car elle répond directement au fond du C.A.I. et au N.F. Le C.A.I. se projette dans l'arche du C.S.C.S. selon un axe presque vertical, d'orientation très voisine de celle du C.A.E.

e) L'IDENTIFICATION DU C.A.I.

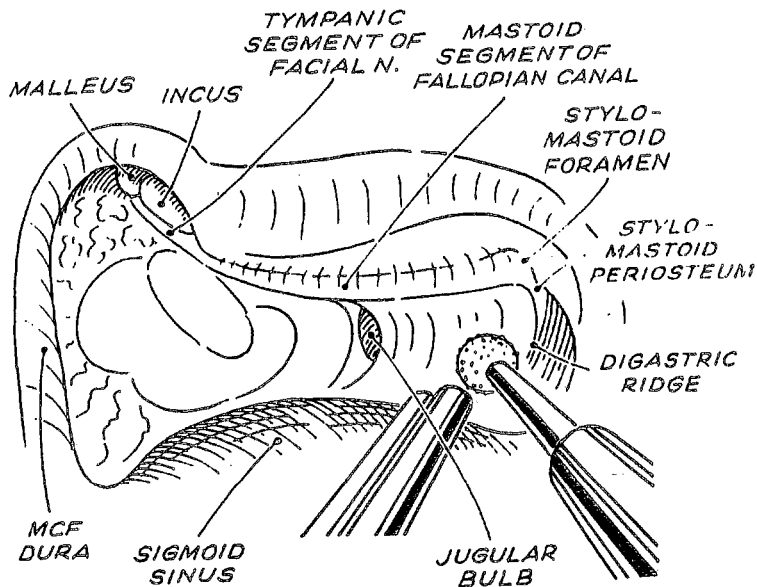
La dure-mère péricanalaire est exposée en réalisant successivement :

- La squelettisation du versant postérieur du C.A.I. : l'opérateur fraise l'os circonscrit par l'arche du C.S.C.S. en regard du canal commun. Il rencontre l'artère subarcuata dans son canal pétromastoïdien, l'aqueduc du vestibule contenant le canal et l'origine du sac endolymphatique, avant d'arriver à l'angle de raccordement entre dure-mère cérébelleuse et C.A.I. On laisse une fine lamelle osseuse pour protéger le contenu du C.A.I. Le versant externe du porus est souvent enlevé au crochet après avoir détaché les versants supérieur et inférieur.

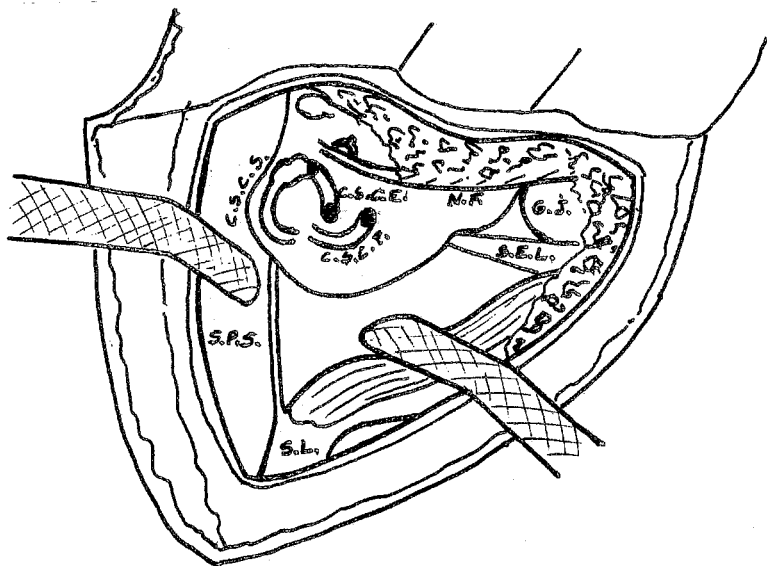
- La squelettisation du versant inférieur du C.A.I. : l'opérateur fraise entre la face inférieure du C.A.I. et le sommet du golfe jugulaire (procidence parfois gênante) jusqu'à l'aqueduc cochléaire (de même



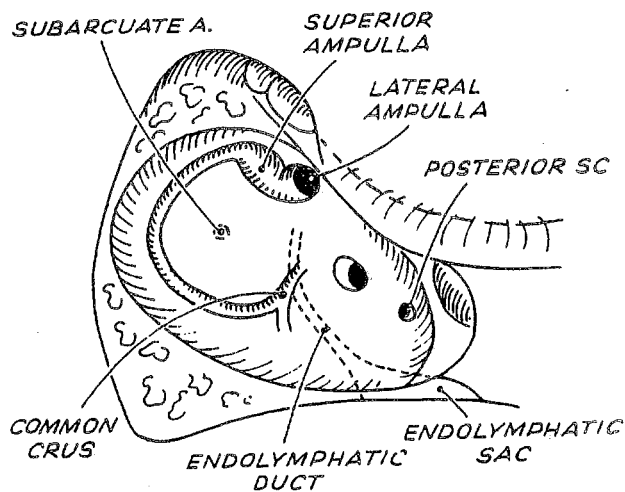
VOIE T.L. : INCISION
(d'après J.-M. Sterkers)



VOIE T.L. : MASTOIDECTOMIE
(d'après U. Fisch)



VOIE T.L. : IMPACTION DU SINUS LATERAL
(d'après M. Cannoni)



VOIE T.L. : LABYRINTHECTOMIE
(d'après U. Fisch)

orientation que le C.A.I.) en avant. Ce repère ne doit pas être dépassé sous peine de léser le nerf glossopharyngien. On peut cependant s'élargir vers le bas et l'arrière jusqu'à l'élargissement de l'aqueduc cochléaire.

- La squelettisation du versant supérieur du C.A.I. est le temps le plus délicat car toute effraction de la dure-mère sous-jacente risque de léser un N.F. plaqué contre le toit du C.A.I. Il faut fraiser tout l'os compris entre la dure-mère de la F.C.M. et celle du C.A.I. jusqu'à l'aplomb du versant antérieur du C.A.I. Ce temps doit être d'autant plus complet que la tumeur est plus grosse.

f) L'ABORD DU C.A.I.

- L'identification du N.F.

Elle est un des temps les plus délicats. Elle est néanmoins permise grâce à un repère immuable : la Bill's bar qui sépare le N.V.S. du N.F. juste en avant d'elle. La face interne de l'ampoule du C.S.C.S. et la lamelle osseuse couvrant le fond du C.A.I. sont délicatement fraisés, découvrant ainsi le nerf ampullaire supérieur qui gagne le N.V.S. dans la fossette vestibulaire supérieure au fond du C.A.I. L'opérateur palpe alors la Bill's bar avec un crochet mousse en dedans et en avant du N.V.S. Il écarte ensuite le nerf ampullaire supérieur et le N.V.S., découvrant ainsi la Bill's bar et le N.F. Le monitoring du N.F. peut être d'un appoint précieux si la Bill's bar est très antérieure ou érodée par la tumeur.

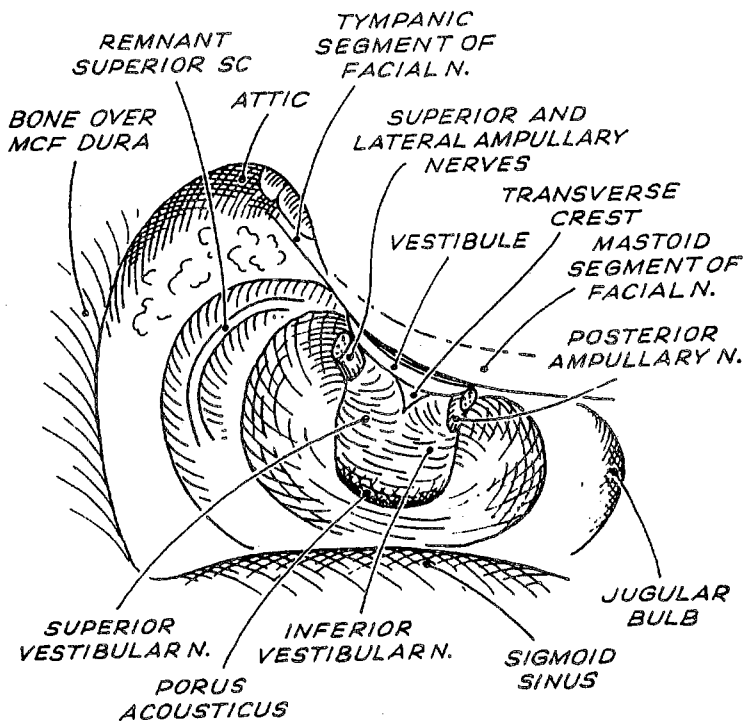
- L'ouverture du C.A.I.

Elle demande également une grande prudence vis à vis du N.F. On enlève au microcrochet la lamelle osseuse postérieure de sécurité qui protège encore la dure-mère du C.A.I. Cette dernière est incisée en haut et en bas jusqu'au porus avec les microciseaux.

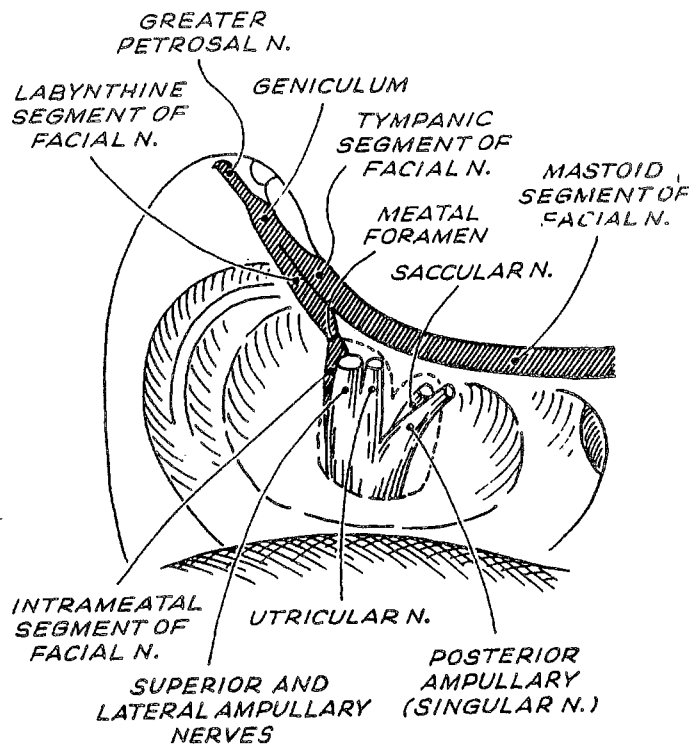
- L'ouverture de la dure-mère de la F.C.P.

Elle est enfin réalisée :

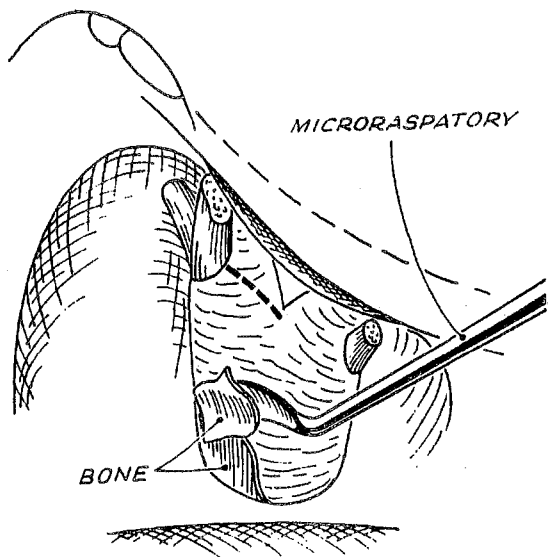
- * en haut, le long du bord inférieur du S.P.S.
- * en bas, le long de la taille osseuse. Puis la dure-mère est incisée en arrière du porus, délimitant un lambeau à charnière postérieure qui va protéger le cervelet. La dure-mère bridant le porus est



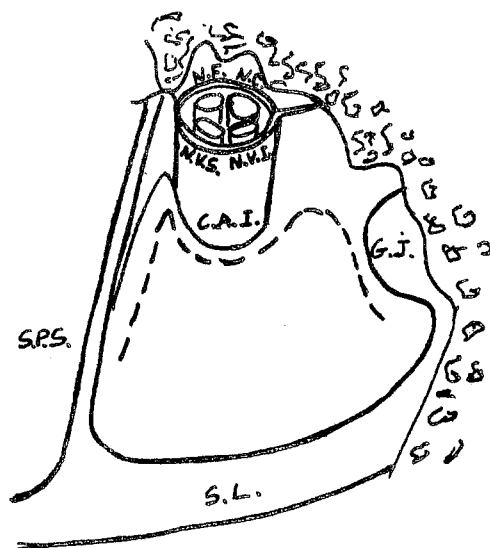
VOIE T.L. : IDENTIFICATION DU FOND DU C.A.I.
(d'après U. Fisch)



VOIE T.L. : IDENTIFICATION DU N.F.
(d'après U. Fisch)



VOIE T.L. : EXPOSITION DE LA DURE-MERE DU C.A.I. (d'après U. Fisch)



VOIE T.L. : INCISION DE LA DURE-MERE (d'après M. Cannoni)

sectionnée en dernier au niveau de ses berges supérieure et inférieure en l'éloignant du contenu canalaire pour ne pas léser le N.F.

2. L'EXERESE TUMORALE

En dehors des principes fondamentaux de l'otoneurochirurgie énoncés précédemment, la résection tumorale proprement dite obéit à plusieurs règles.

- La dissection progressive du N.F. est un préalable à toute exérèse. Cependant, il faut habituellement réduire le volume tumoral pour poursuivre l'identification du nerf. Les gestes de l'opérateur oscillent donc à la demande entre ces 2 impératifs.

- Seuls peuvent être sacrifiés les vaisseaux intra-arachnoïdiens pénétrant de façon certaine dans la tumeur, afin de ne pas léser un vaisseau vital de l'A.P.C. (branche de l'A.I.C.A. ou de la P.I.C.A.) venant intimement au contact de la tumeur. Cette distinction peut être particulièrement difficile et son non respect la source d'accidents ischémiques gravissimes.

- L'hémostase est réalisée par microcoagulation bipolaire avec des pinces fines de différentes géométries. Elle permet une thrombose ponctuelle sans extension au tronc principal ni stimulation des nerfs adjacents. Sterkers [132] indique que tout vaisseau interrompu, après coagulation bifocale, doit être recoagulé à chaque extrémité. La réduction du saignement doit être obtenue par la coagulation systématique des vaisseaux de la capsule au fur et à mesure de la dissection.

- L'aspiration-irrigation est réalisée de façon atraumatique grâce aux canules fenêtrées de Brackmann. Au contact du N.F., l'aspirateur utilisé doit être le plus fin possible en évitant toute aspiration directe.

- La dissection tumorale s'effectue à l'intérieur du plan de clivage représenté par le manchon arachnoïdien englobant tumeur et pédicule acoustico-facial. Le principe général est d'écarter la tumeur du tissu sain en utilisant ce plan de clivage arachnoïdien. Le bistouri de Plester ou

un décolleur mousse permet ce geste sauf au niveau du N.F. Dans certaines zones, l'écartement est réalisé avec la microcoagulation qui permet ensuite l'hémostase, l'aspirateur maintenant le feuillet arachnoïdien contre le tissu sain. Des tractions douces de la coque tumorale à l'aide de la pince de Takahashi permettent de décoller le pôle postéro-interne d'une tumeur enclavée (House). En cas de symphyse entre la tumeur et une structure noble, la dissection peut toutefois être réduite à un compromis entre un risque vital, ou au moins fonctionnel, et l'exérèse totale malgré la minutie et la douceur du geste, notamment au niveau du T.C. et du foramen de Luschka. Cette dissection est réalisée en collaboration otoneurochirurgicale en cas de tumeur de stade IV.

- La dissection du N.F. constitue un temps délicat facilité par le monitoring. La reconnaissance du nerf est d'autant plus malaisée qu'il s'étale sur la capsule tumorale, parfois véritablement laminé et difficile à distinguer de la lame arachnoïdienne qui le prolonge en haut et en bas. Le plus souvent, il est refoulé en avant et en haut, mais son trajet peut être très variable (position superficielle dans 5 à 6 % des cas).

Sa dissection s'effectue prudemment de dehors en dedans, à l'aide du microcrochet mousse de House, sans traction dans l'axe du nerf, en écartant là encore le N.A. en arrière. Il est capital de laisser le N.F. sur son support d'emprunt où la tumeur l'a fait adhérer pour préserver sa vascularisation (Sterkers). Ainsi, si la tumeur est petite, on conserve le N.C. comme attelle du N.F. Cela est inutile en cas de gros neurinome et risqué en cas de suspicion de neurofibromatose. Habituellement, les adhérences de la tumeur au N.F. sont très marquées à 1 cm en dedans du porus. Il faut alors être particulièrement méfiant car le N.F. peut changer brutalement de direction en se coulant sur un vaisseau, l'arachnoïde pouvant être par ailleurs dissociée par des fragments tumoraux adhérents. Le microcrochet acéré voire les microciseaux sont nécessaires en cas d'adhérence importante.

- L'évidement du contenu tumoral est donc indispensable pour pouvoir respecter ce principe général d'écarter la tumeur des structures à respecter. Il doit être réalisé largement dès le début après avoir incisé le pôle externe de la tumeur exposée. Cette réduction du volume tumoral peut être réalisée par morcellement :

* pour les petits N.A. à l'aide de microciseaux (tumeur dure) ou de la pince coupante (pince à ethmoïde de Takahashi pour les tumeurs molles) ;

* pour les N.A. plus volumineuses à l'aide :

▪ du vacuum rotatory dissector de Urban House,

▪ ou mieux du bistouri à ultra-sons (type cavitron)

qui par émulsion et aspiration du tissu tumoral autorise un gain de temps considérable, malgré des conditions difficiles. Utilisé à puissance maximum, le cavitron peut être dangereux en ouvrant des parois artérielles (Fuentes, Delisle).

Le laser n'est pas utilisé. Au fur et à mesure de l'évidement, le cervelet et le T.C. refoulent la tumeur vers le champ de dissection.

- D'autres éléments sont à respecter lors du clivage de chacun des pôles tumoraux.

* Le pôle supérieur peut être adhérent au nerf trijumeau et à des veines très fragiles qui doivent être néanmoins conservées (veine de Dandy).

* Le pôle inférieur peut être au contact des nerfs mixtes et de la P.I.C.A.

* Le pôle postérointerne peut être impacté dans le T.C. et le cervelet. Ce geste requiert, nous l'avons vu, la collaboration active de l'anesthésiste, tout traumatisme du T.C. menaçant immédiatement et sévèrement le pronostic vital. Nous n'avons pas bénéficié de monitoring spécifique (P.E.A.) lors de ce temps.

- La résection tumorale peut être rendue difficile par plusieurs facteurs imprévisibles :

* Adhérence aux structures voisines (vaisseaux, névraxe). Le clivage peut être beaucoup plus aisé en cas d'arachnoïdite (gaine arachnoïdienne épaisse avec liseré sur l'I.R.M.).

* Consistance dure et hyper-vasculaire.

* Prolongements vers la 1^{re} portion du N.F. et la columelle.

* Voie étroite malgré un élargissement optimum (procidence majeure du golfe).

En somme, une tumeur peut être :

- volumineuse, mais peu adhérente, molle et facile à disséquer;
- petite, mais très adhérente, dure et difficile à disséquer.

3. LA FERMETURE

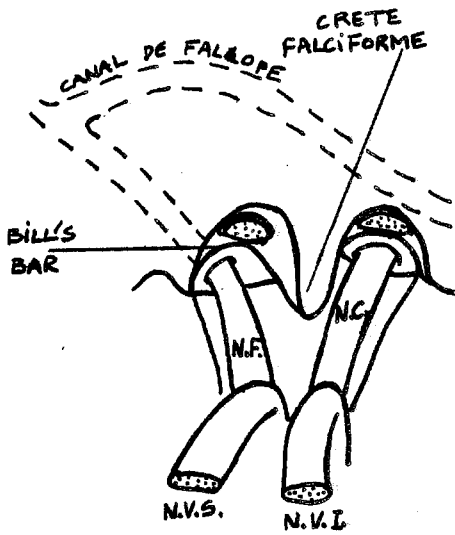
- Elle doit être précédée d'une vérification méticuleuse de l'hémostase : lavage au sérum chaud, surgicel ou gelfoam en cas de saignement veineux, microcoagulation en cas d'hémorragie artérielle. La diminution de la profondeur de l'anesthésie permet à la pression artérielle de remonter et d'assurer une hémostase correcte.

- L'attique et la zone adjacente de la caisse sont fermées par un fragment de tissu fibromusculaire glissé entre le N.F. en dedans et le mur de l'attique en dehors.

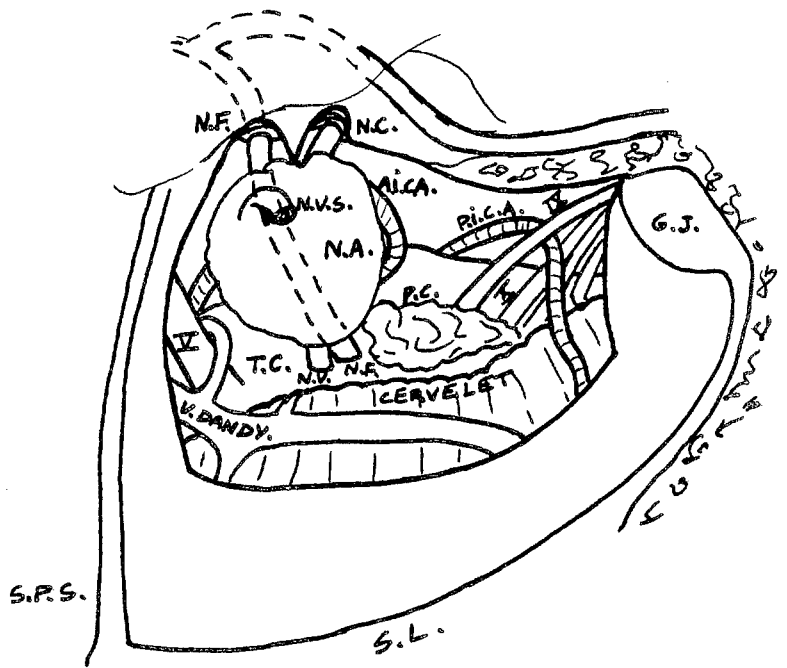
- La voie d'abord est comblée par des greffons libres de graisse abdominale (House) prélevée juste avant le début de la fermeture. Cette graisse est fragmentée en bandelettes, immergée dans la rifocine et glissée en "bouchon de champagne" entre la 3^e portion du N.F. et le sinus latéral sans combler l'A.P.C. Des fragments complémentaires combleront la mastoïdectomie. Depuis 1985, la graisse est bridée par 4 fils de suture à résorption lente (vicryl) qui l'amarrent entre le périoste du lambeau et celui de la berge postérieure de l'incision (Charachon [31]). Ainsi maintenu, le greffon adipeux n'est pas refoulé lors d'éventuelles poussées hypertensives du L.C.R. (vomissements, toux, défécation...)

- La suture serrée des plans sous-cutanés (vicryl) et cutanés (éthocrin) réalise ainsi une fermeture en 3 plans au total. La fermeture abdominale est faite en 2 plans sur drainage aspiratif après hémostase soigneuse.

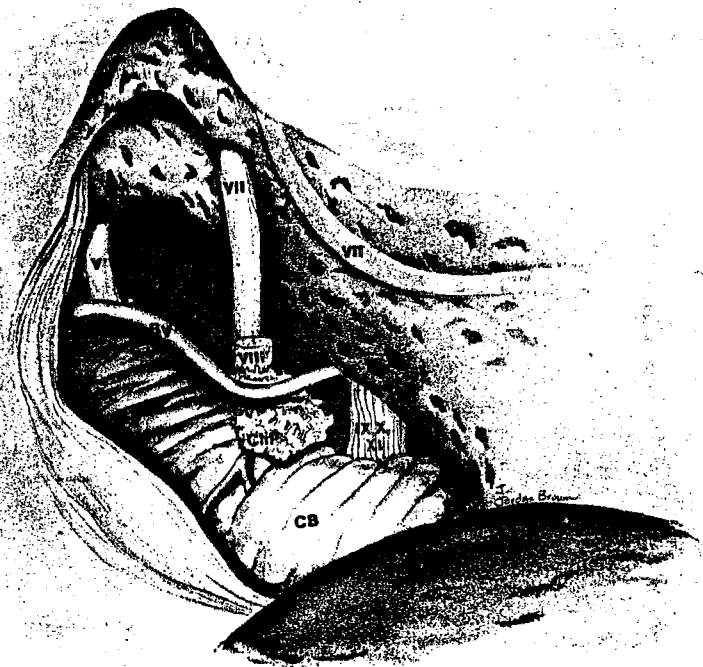- Un pansement légèrement compressif est effectué.



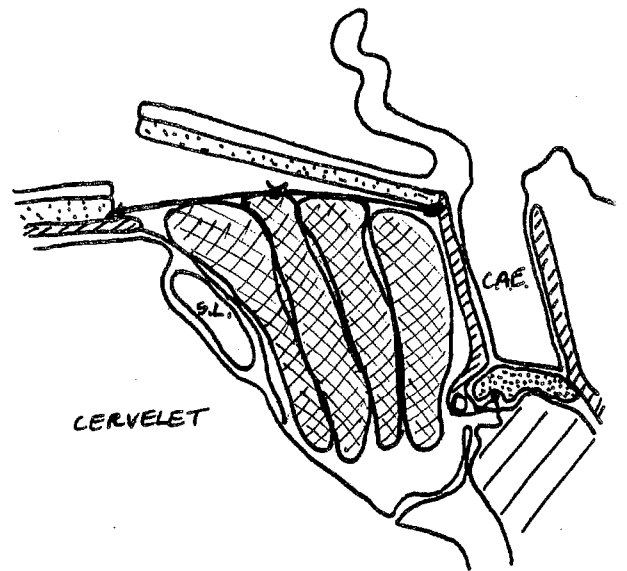
VOIE T.L. : IDENTIFICATION DU N.F.
AU FOND DU C.A.I. (d'après M.Cannoni)



VOIE T.L. : DEBUT D'EXERESE TUMORALE
(d'après M. Cannoni)



VOIE T.L. : FIN D'EXERESE TUMORALE
(d'après Monseil)



VOIE T.L. : FERMETURE
(d'après R. Charachon)

4. LES SUITES OPERATOIRES.

Elles sont en général tout à fait simples.

Outre la surveillance postopératoire immédiate et en dehors des complications qui seront envisagées ultérieurement, certains problèmes, sont à considérer.

a) L'antibioprophylaxie n'est pas de règle, pour nous, de peur d'abatardir une possible surinfection méningée. Le fébricule habituel est résolutif en 48 à 72 heures.

b) La motricité faciale est étudiée dès le réveil et évaluée précisément par l'étude du testing, du tonus, des réflexes au cours des 8 1^{ers} jours. Depuis un an, nous prescrivons systématiquement une vitaminothérapie B12 à haute dose. En cas de déficit, la surveillance sera prolongée jusqu'à récupération complète ou au moins 18 mois. Une surveillance ophtalmologique stricte est instaurée s'il existe le moindre déficit d'occlusion palpébrale au repos (2 à 3 fois/semaine). Dès lors, un traitement local protecteur est prescrit : larmes artificielles, pommade polyvitaminée, occlusion palpébrale nocturne. La lutte contre l'amyotrophie est capitale et repose sur le massage facial quotidien (sans stimulation électrique) jusqu'au début de la récupération.

Une P.F. peut survenir secondairement entre le 2^e et le 12^e jour postopératoire. Nous prescrivons alors des vitamines B, un vasodilatateur (naftidrofuryl : praxilène[®]) et dans certains cas, à partir du 10^e jour postopératoire, du tétracosactide (synacthène[®]) pendant 2 semaines dès le 10^e jour postopératoire).

c) Les troubles liés à la destruction vestibulaire dépendent de l'état préopératoire du vestibule.

- Si la fonction vestibulaire préopératoire est intacte ou peu déprimée, la crise vestibulaire se traduit par des vertiges intenses avec nystagmus et vomissements pendant 48 à 72 heures; elle nécessite l'administration d'antiémétiques parentéraux tels que : métoclopramide (priméran[®]),

	DATES :								
TONUS de -2 à +2 N = 0	FRONTAL								
	PAUPIERE								
	LEVRES								
	JOUE								
SYNERGIE de -1 à +3 N = 0	BOUCHE-OEIL								
	OEIL-BOUCHE								
	MUSCLES PERIBUCCAUX								
MUSCLES de 0 à 5 N = 5	FRONTAL								
	ORBICULAIRE DES PAUPIERES								
	SOURCILIER								
	PYRAMIDAL								
	RELEVEUR(nez et lèvre sup.)								
	ORBICULAIRE DES LEVRES								
	ZYGOMATIQUE								
	BUCCINATEUR								
	TRIANGULAIRE DES LEVRES								
	MENTONNIER								
	TOTAL								

TESTING DU NERF FACIAL

TONUS :

- 0 : tonus symétrique et normal.
- 1 : hypotonie légère
- 2 : forte hypotonie
- + 1 : hypotonie nette
- + 2 : forte hypotonie

SYNCINESIE :

- 0 : état normal
- 1 : absence de synergie normale
- + 1 : syncinésies modérées
- + 2 : syncinésies très importantes
- + 3 : syncinésies considérables

CONTRACTION :

- 0 : pas de contraction
- 1 : début de contraction visible ou palpable
- 2 : ébauche de mouvement de la mimique
- 3 : mouvements pratiquement symétriques mais aucune résistance à l'effort
- 4 : résistance inférieure au côté sain
- 5 : muscle normal, contraction et résistance égale au côté sain

alizapride (plitican[®]), métopimazine, qu'il est recommandé de ne pas prolonger outre mesure pour ne pas déprimer la compensation.

- Les troubles de l'équilibre régressent par compensation centrale en un mois. Le patient est soumis à un protocole de rééducation vestibulaire : position assise le 1^{er} jour postopératoire, 1^{er} lever au 2^e jour, marche le 3^e jour. En cas de troubles de l'équilibre marqués ou après une crise vestibulaire, une rééducation inspirée du protocole de Toupet et Semont (marche rectiligne les yeux fermés ou tête inclinée, réflexes de posture, marche en terrain accidenté, exercices d'équilibre) est appliquée quotidiennement jusqu'à récupération. L'expérimentation animale chez le chat libre de tout mouvement ou entravé montre que les effets métaboliques de l'extrait de Ginkgo biloba (Tanakan[®]) favoriseraient la récupération fonctionnelle après lésion unilatérale vestibulaire en augmentant l'activité énergétique des cellules nerveuses et la captation de glucose (Lacour, 1987). Les effets chez l'homme sont en cours d'étude. Chez le chat la compensation vestibulaire est notablement raccourcie par le tanakan[®]. Les sédatifs centraux sont proscrits (Guidetti).

d) En l'absence de complications sous-jacentes, les céphalées régressent en quelques jours. L'utilisation d'antalgique bien toléré (paracétamol : prodafalgan 2 ampoules I.V. toutes les 4 heures), sur une durée n'excédant pas 48 heures pour ne pas masquer une méningite, paraît judicieuse, alors qu'une corticothérapie majorerait le risque infectieux. En cas de persistance des céphalées, F.O. et T.D.M. sont réalisés à la recherche d'un oedème cérébral. Des diurétiques peuvent être prescrits.

e) Laxatifs et restriction des visites sont systématiques (Sterkers).

f) du 10^e au 12^e jour postopératoire, le pansement compressif est retiré pour la 1^{re} fois (Desgeorges), les sutures cutanées céphaliques et abdominales enlevées, la sortie autorisée avec un arrêt de travail de 3 mois. L'activité domestique est très rapidement reprise. Le patient est revu un mois après sa sortie puis régulièrement pendant au moins 18 mois.

D'autres voies que l'abord T.L. ont été employées ; nous nous bornerons à en décrire les grandes lignes.

C. La voie transotique et transotique modifiée

Décrite par House et reprise par Fisch, cette voie a été appliquée à un de nos patients présentant un N.A. envahissant tout le labyrinthe et l'oreille moyenne. Il correspond à une voie T.L. antéropostérieure, sacrifiant également l'audition. L'installation est identique à celle de la voie T.L.

1. L'incision reprend celle de la voie T.L. en la prolongeant à ses 2 extrémités. Le lambeau cutanéomusculopériosté est refoulé jusqu'à obtenir l'exposition de l'arcade zygomatique. Une section du C.A.E. à sa jonction ostéocartilagineuse est donc nécessaire, suivie d'une suture au ras de la conque.

2. La mastoïdectomie et la labyrinthectomie sont identiques à celles de la voie T.L. comprenant en outre :

- a) L'exérèse du C.A.E. et le sacrifice de l'oreille moyenne.
- b) Le déroutement des 2^e et 3^e portion du N.F. qui est transposé en avant.
- c) Fraisage de la cochlée à partir des fenêtres de l'oreille moyenne, en direction de l'apex pétreux, entre les sinus pétreux supérieur et inférieur jusqu'à l'exposition de la carotide interne.

3. La suite de l'intervention est identique à la voie T.L.

4. La voie transotique modifiée (Fisch) diffère de l'abord de base par un détail essentiel : la 2^e et de la 3^e portion du N.F. sont conservées en place dans l'aqueduc de Fallope qui est corticalisé. Cette technique permet d'élargir l'exposition vers l'avant et le pôle inférieur de la tumeur.

D. La voie suspétreuse

Dénommée plutôt voie de la F.C.M. par les anglosaxons, il s'agit d'une adaptation otologique de la voie sous-temporale extradurale des neurochirurgiens. Codifiée dès 1961 par House pour l'abord supérieur du C.A.I., elle ne permet un véritable accès à l'A.P.C. que si elle est élargie à la façon de Wigand [21, 29, 125].

L'installation du malade est similaire à celle de la voie T.L., mais la tête est légèrement relevée afin que la face supérieure du rocher soit vue de face et non sous un angle de fuite. L'opérateur s'installe à la tête de l'opéré. L'inclinaison latérale de la table permet d'éviter une rotation excessive de la tête.

1. L'ABORD

a) L'incision cutanée décrit un S. Elle part du bord supérieur du tragus, s'incurve pour passer à 1 cm en avant de l'hélix puis se redresse sur 3 travers-de-doigt pour s'incurver de nouveau vers l'avant. Le muscle temporal est incisé verticalement après avoir refoulé en avant l'artère temporale superficielle. Une contre-incision musculaire horizontale au voisinage du zygoma améliore l'accès vers le bas. La rugination périostée découvre la surface de l'écaille temporale. Les berges de la plaie sont maintenues par 2 écarteurs autostatiques.

b) La crâniotomie

La grosse fraise coupante taille un volet osseux de 4 cm de côté dont l'axe vertical est à l'aplomb de la racine zygomatique. Il est détaché en utilisant une petite rugine comme 1 levier et conservé dans du sérum additionné de rifocine. La crâniotomie est régularisée vers le bas de telle sorte que sa berge inférieure soit au même niveau que la face supérieure du rocher. Les cellules de la racine zygomatique entrouvertes sont comblées par de la cire de Horsley. L'intervention est alors menée sous microscope jusqu'à la fin de l'exérèse.

c) Le décollement dure-mérien de la face supérieure du rocher est réalisé très progressivement en suivant l'axe biauriculaire :

- De dehors en dedans jusqu'au sinus pétreux supérieur et au bord postérosupérieur du rocher, unique repère sûr et clef de la voie S.P., identifiable par la rupture de pente brutale qu'il délimite.

- D'arrière en avant jusqu'à l'artère méningée moyenne et le trou petit rond ; le non-respect d'un tel ordre de dissection risque de traumatiser le N.F. par arrachement du G.N.P.S. ou le ganglion géniculé s'il est déhiscent.

Les vaisseaux reliant dure-mère et rocher sont coagulés et sectionnés au fur et à mesure ; on identifie tour à tour :

- L'éminentia arcuata qui repère le champ vestibulaire à 2 cm de la table interne de l'écaïlle temporale.

- Le G.N.P.S. en avant et en dedans ; la dissection à son voisinage doit être très prudente par risque de rencontrer un ganglion géniculé dénudé (10 % des cas).

- L'aire méatale légèrement concave en avant et en dedans de l'éminentia, volontiers limitée en arrière par un affaissement discret du bord pétreux.

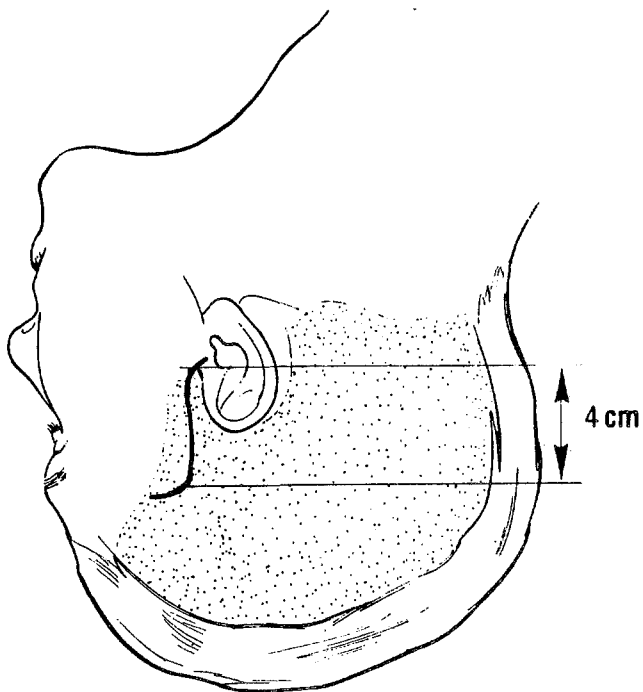
Si la dure-mère est trop tendue, une moucheture pratiquée au micro-crochet permet l'évacuation de L.C.R. sans recourir à la perfusion rapide de mannitol à 20 %.

L'écarteur autostatique de Fisch est mis en place de telle sorte que l'extrémité de la spatule s'appuie sur le bord postérosupérieur du rocher. Le lobe temporal est progressivement recliné en minimisant la traction au profit du décollement moins agressif. Surgicel et cotonoïdes permettent de parfaire l'hémostase.

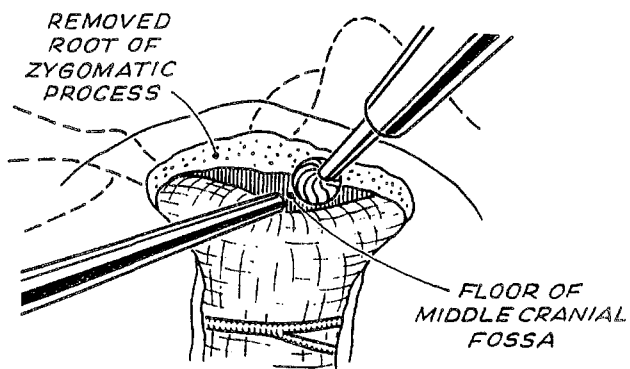
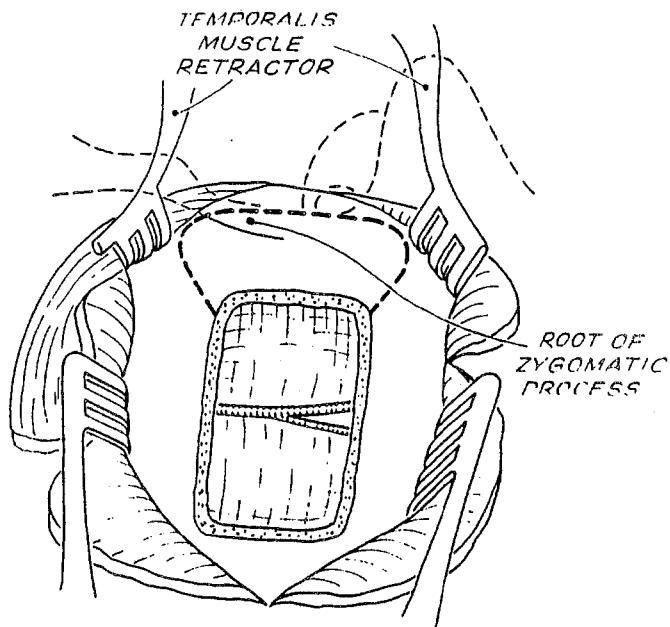
d) L'accès au C.A.I. est permis grâce à plusieurs repères qui constituent les autres clés de la voie (Glasscock [67]).

La technique que nous utilisons actuellement s'inspire de celle de House, préconisée également par Brackmann, Glasscock [66] et Wigand, tout en tenant compte des apports de Sterkers et Fisch.

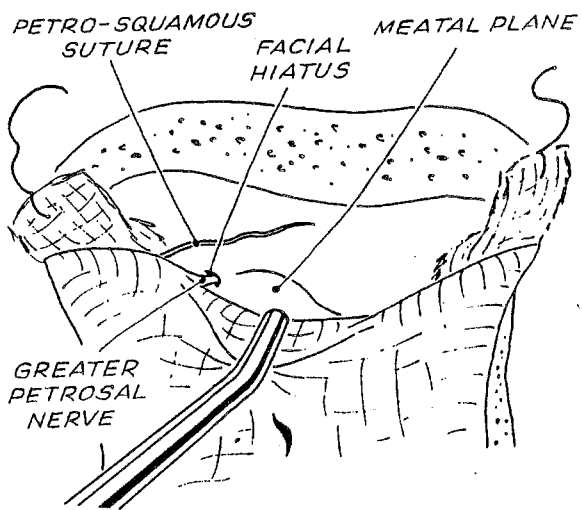
- Après avoir balisé l'aire méatale à la façon de Sterkers qui recherche le C.A.I. sur l'axe biauriculaire à 3 cm de la table externe de



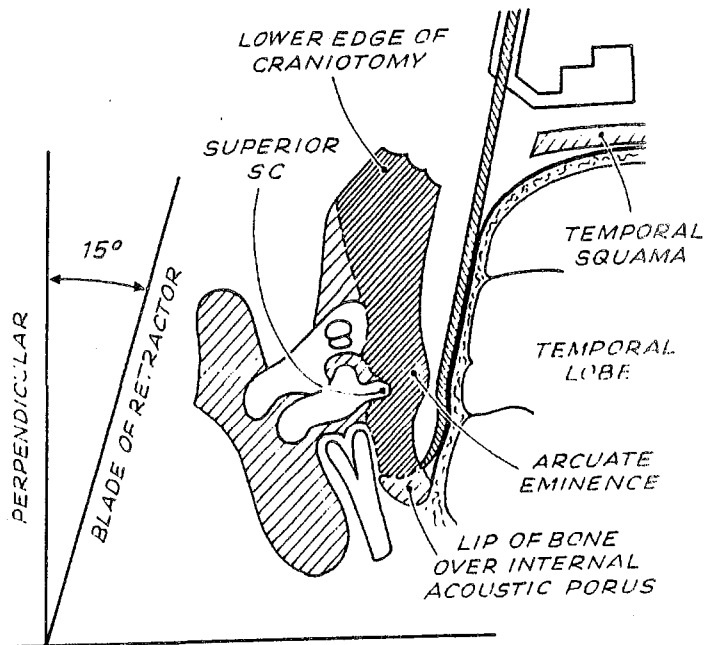
VOIE S.P. : INCISION (d'après J.M.Sterkers)



VOIE S.P. : CRANIOTOMIE
(d'après U. Fisch)



VOIE S.P. : DECOLLEMENT DURE-MERIEN
(d'après U. Fisch)

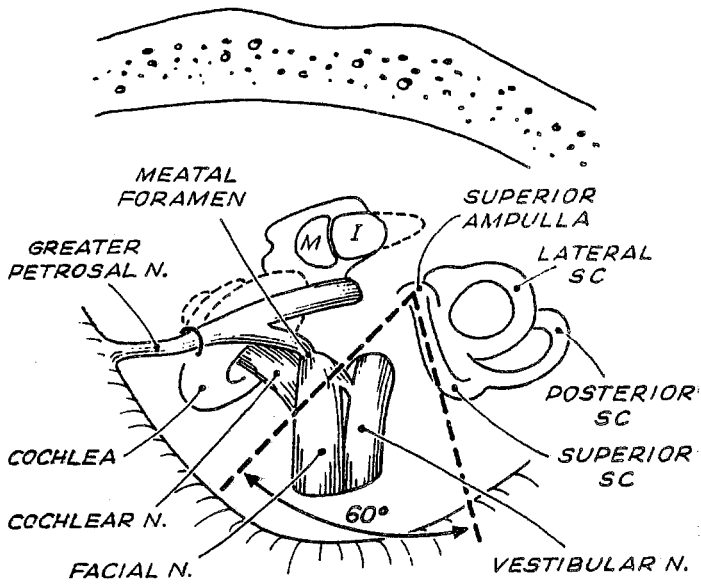


VOIE S.P. : MISE EN PLACE DE L'ECARTEUR
(d'après U. Fisch)

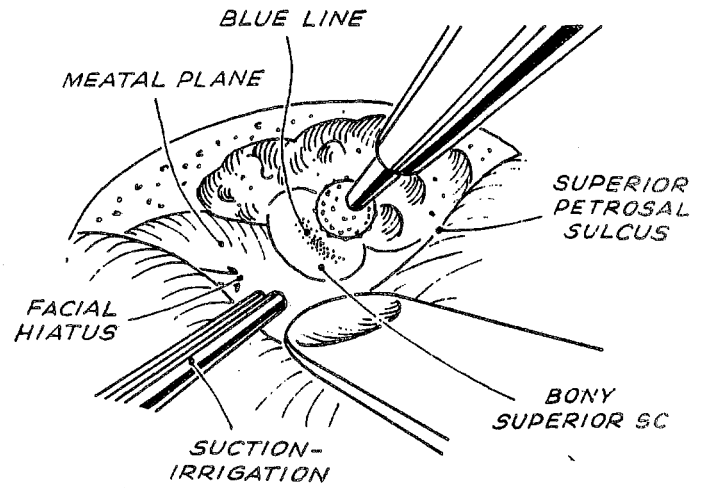
l'écaïlle temporale, nous repérons le C.S.C.S. à la façon de Fisch qui recommande de chercher la capsule labyrinthique de ce canal à partir du tegmen antri. La fraise coupante fait apparaître nettement la transition entre l'os pneumatifié et dense. Il est alors possible de chercher la ligne bleue du C.S.C.S. sur son versant supéroexterne avec la fraise diamantée. Dans le même temps, la fraise détruit l'os cellulaire situé en avant du C.S.C.S., abrasant ainsi le relief cachant la zone du fond du C.A.I. L'aire méatale est repérée par le côté antérieur de l'angle de 60°, ouvert en avant et en dedans, dont le côté postérieur est l'axe du C.S.C.S. et le sommet centré sur l'ampoule de ce canal. Un large fraisage est pratiqué (Wigand, Brackmann). Le versant antérieur est fraisé de façon à abraser sa moitié interne en respectant la cochlée en dehors. Le versant postérieur est fraisé de façon à abraser ses trois quarts internes en respectant le C.S.C.S. en dehors. Le fraisage du C.A.I. lui-même débute près du porus et se poursuit de dehors en dedans en laissant une fine pellicule de sécurité, car le N.F. peut être plaqué par la tumeur contre la dure-mère du toit du C.A.I. La dure-mère de la face postérieure du rocher au-dessous du sinus pétreux supérieur est largement dénudée et ouverte pour exposer le pédicule acousticofacial.

- La technique de House est alors appliquée :

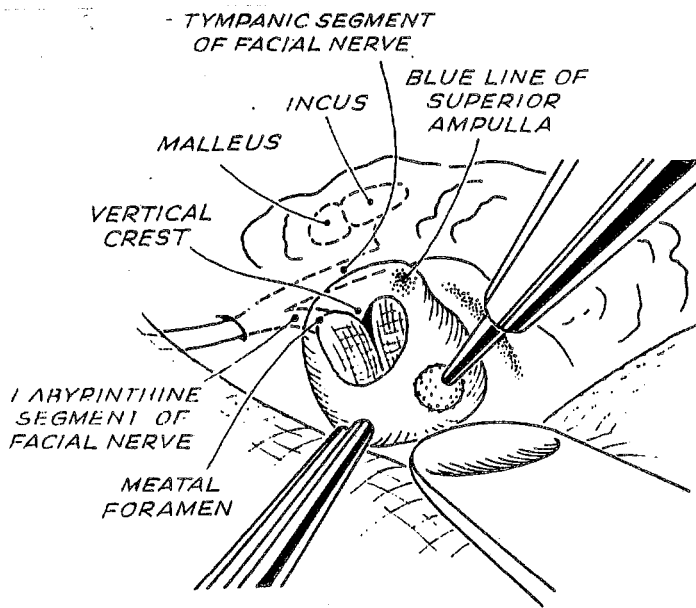
L'opérateur suit le fil d'Ariane constitué par le G.N.P.S. (à 25 mm de la berge interne de la crâniotomie) qui s'enfonce vers le ganglion géniculé à travers le hiatus de Fallope et conduit ainsi à la 1^{re} portion du N.F. entre la cochlée et le C.S.C.S. (repère préalable essentiel). Le plafond du canal de Fallope est abrasé avec une petite fraise diamantée en restant plutôt sur son versant postéroexterne, car le 1^{er} tour de spire de la cochlée est très proche (1 mm) en avant et en dedans du canal. Il suffit de corticaliser le N.F. pour le suivre par transparence et aboutir ainsi au fond du C.A.I.; on identifie alors la Bill's bar et la fossette vestibulaire supérieure. Cette technique a pour but essentiel d'identifier le N.F. au fond du C.A.I. où sa topographie est immuable et pour but accessoire d'ouvrir complètement le C.A.I. en dehors.



VOIE S.P. : REPERAGE DU C.A.I.
 (d'après U. Fisch)



VOIE S.P. : IDENTIFICATION DU C.S.C.S.
 (d'après U. Fisch)



VOIE S.P. : IDENTIFICATION DU C.A.I.
 (d'après U. Fisch)

2. L'EXERESE TUMORALE

Elle est particulièrement délicate, non seulement pour disséquer le N.F., mais encore plus pour conserver le N.C. et tous les vaisseaux du C.A.I. (système biartériel voire triartériel). Nos patients ont été opérés sans l'aide du monitoring auditif.

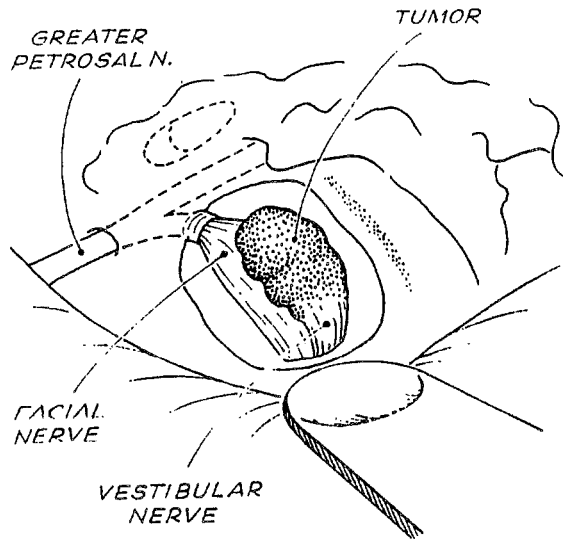
La section du N.V.S. puis du N.V.I. au fond du C.A.I. et l'évidement intra-tumoral permettent d'extirper le N.A. Le N.F. est particulièrement menacé car il est toujours antérosupérieur par rapport à la tumeur. Il faut donc, grâce à l'exérèse osseuse pratiquée entre C.A.I. et C.S.C.S., écarter vers l'arrière la tumeur du N.F. selon le principe déjà énoncé, en se gardant de soulever vers le haut la tumeur ou le N.F. Le contrôle de la fossette cochléaire reste délicat. Le saignement intratumoral est résolu par microcroagulation. Par contre, l'hémostase extracapsulaire implique l'emploi de l'irrigation, de cotonoïdes et de surgical. Le contrôle du pôle interne est assuré par l'ouverture de la dure-mère de la F.C.P.

Pour les tumeurs débordant dans l'A.P.C., on peut avoir recours à la ligature du sinus pétreux supérieur (Zini, Wigand, Bébéar [9]). Nous n'en avons pas l'expérience.

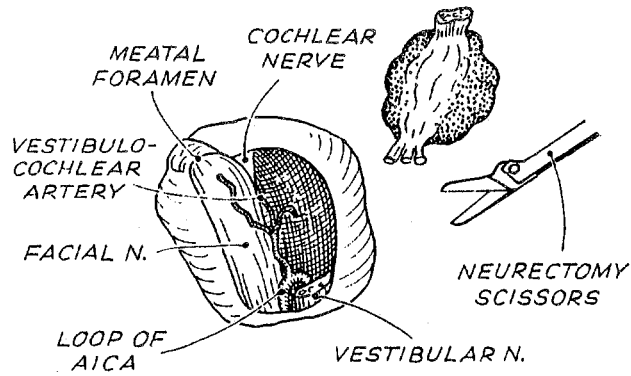
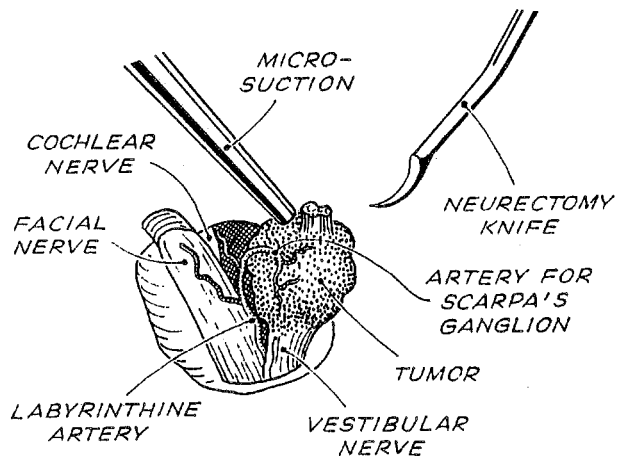
3. LA FERMETURE

Elle comprend les temps suivants :

- a) Vérification de l'hémostase après lavage.
- b) Fermeture du C.A.I. par 1 lame d'aponévrose temporale maintenue par 1 greffon musculaire libre ; les cellules aériennes du C.A.I. sont obturées.
- c) Retrait de l'écarteur.
- d) La suspension de la dure-mère à la face profonde du muscle temporal est capitale (risque d'hématome extradural).
- e) Repos du volet.
- f) Drainage au contact de la berge inférieure de la craniotomie. Le vide est appliqué pendant 5 à 10 mn, puis le drain est laissé en siphonnage durant 24 heures.
- g) Suture serrée en 3 plans.
- h) Pansement simple.



VOIE S.P. : EXERESE TUMORALE
(d'après U. Fisch)



4. LES SUITES OPERATOIRES

Elles sont similaires à celles de la voie T.L., en surveillant en outre les éventuelles conséquences de l'écartement prolongé du lobe temporal.

E. La voie rétrosigmoïde

Il s'agit de l'abord de la F.C.P. préconisé par Yasargil depuis 1969 et repris par Brémond en 1974. Cette voie dérivée de l'abord sous-occipital classique a des dimensions plus réduites que celles pratiquées par les neurochirurgiens depuis longtemps. La voie S.O. ne sera pas exposée ici car nous ne la pratiquons plus depuis plusieurs années. Par ailleurs, malgré la baisse de pression intracrânienne et la vision panoramique qu'elle procure, la position assise (Yasargil) n'a été pratiquée chez aucun malade du fait, notamment, du risque d'embolie gazeuse, de la nécessité d'un écarteur cérébelleux et de la position chirurgicale peu confortable. La meilleure exposition est obtenue en décubitus latéral, tête en rotation controlatérale et épaule dégagée (Mount) ; elle permet un affaissement maximal du cervelet [88] ; elle a été retenue lors des voies S.O. Cependant, sur des arguments de confort anesthésique, nous préférons le décubitus dorsal pour les voies R.S. (Smith) [21, 31, 125].

1. L'ABORD EST RAPIDE

a) L'INCISION

Elle est rétroauriculaire, arciforme à concavité supérieure, sur 8 à 10 cm, entre la protubérance occipitale externe à la hauteur d'une ligne prolongeant l'arcade zygomatique et la pointe de la mastoïde. La rugination des muscles de la nuque permet d'exposer la surface crânienne entre les lignes nuquales supérieure et inférieure. L'artère occipitale est liée.

b) LA CRANIOTOMIE

Une trépanation occipitale de 3 à 4 cm de diamètre est réalisée à la fraise coupante, à cheval sur la ligne nuquale inférieure, tangentiellement au bord postérieur de la portion sigmoïde du sinus latéral et au plancher occipital. Le sinus latéral est squelettisé en dégageant sa portion verticale et son coude puis récliné en avant, permettant ainsi un abord plus tangentiel de l'A.P.C. La veine émissaire mastoïdienne est obturée à la cire de Horsley.

c) L'ABORD DE L'A.P.C.

La dure-mère de la F.C.P. est incisée selon un tracé arciforme à concavité antérieure et formant un lambeau à charnière supérieure qui est suspendu. Un feuillet de dure-mère lyophilisée est glissé entre sinus latéral et cervelet, puis le long de la face endocrânienne du rocher jusqu'à atteindre l'arachnoïde de la citerne pontocérébelleuse. Son effraction punctiforme avec un microcrochet laisse s'échapper le L.C.R. et permet au cervelet de s'affaisser. Pour éviter au maximum de recourir à l'écarteur autostatique de Yasargil (souffrance du T.C.), l'affaissement peut être amélioré par perfusion rapide préalable de 500 cc de mannitol à 20 %.

La dissection prudente du feutrage arachnoïdien permet un accès direct à l'A.P.C. selon un angle de vision tangentiel à la face postéro-interne du rocher. La stratégie d'exérèse dépend alors de l'extension du N.A. En cas de N.A. volumineux, une réduction est réalisée d'emblée par morcellement centrifuge à partir du pôle postérieur et après avoir repéré les nerfs mixtes notamment, car ils sont ici très menacés. Si le N.A. est petit, un lit de gelfoam est déposé dans la citerne pontocérébelleuse pour éviter la dispersion de poussière d'os dans les espaces arachnoïdiens lors du fraisage du C.A.I.

d) L'ABORD DU C.A.I.

Il est réalisé d'emblée en cas de petit N.A. (Sterkers, Rthon, Portmann). L'opérateur taille un lambeau dure-mérien dont la charnière se situe sur la berge postérieure du porus. Il ouvre ensuite le C.A.I. par



fraisage diamanté de la paroi postérieure, de dedans en dehors, en respectant la dure-mère. Ce fraisage effondre les 3/4 de la paroi postérieure jusqu'à 2 ou 3 mm de la crête falciforme ; il ne peut être poursuivi jusqu'au fond de crainte d'ouvrir le C.S.C.P. L'aqueduc vestibulaire ne nous apparaît pas comme un repère facile à suivre. La dure-mère du C.A.I. est alors incisée.

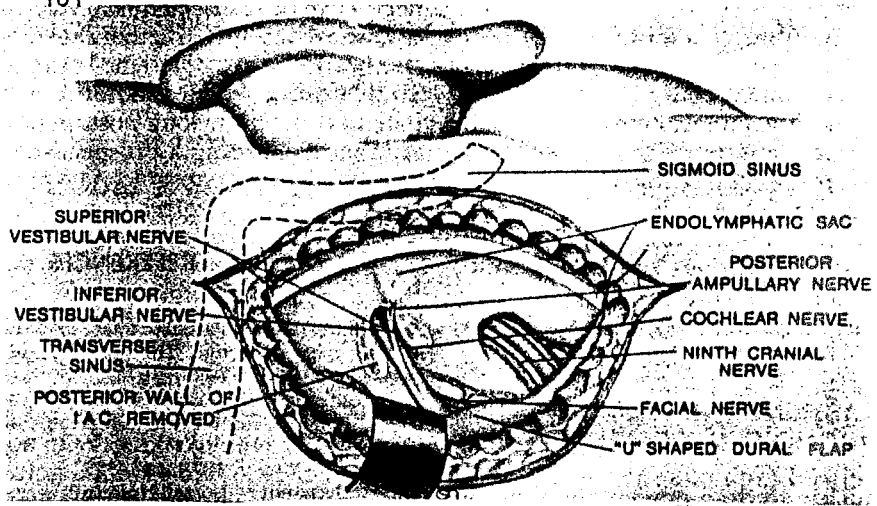
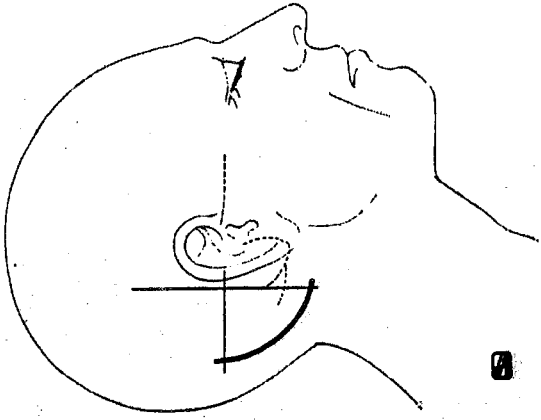
2. L'EXERESE TUMORALE

Elle n'a pas bénéficié de l'aide du monitoring des voies cochléaires chez nos patients. Le N.F. est repéré et progressivement détaché de la tumeur. Le N.C. est disséqué de dedans en dehors pour ne pas risquer d'arracher les fibres nerveuses issues de la cochlée. Il est, là encore, impératif de conserver toute la vascularisation du C.A.I. Le volume tumoral est réduit par morcellement intratumoral de dedans en dehors.

Théoriquement, l'extirpation de la racine tumorale incarcerated au fond du C.A.I. se fait à l'aveugle en glissant un dissecteur mousse qui ramène la tumeur en dedans et permet la section du N.V. au-delà du pôle externe du N.A. (Sterkers). Il s'agit d'une manoeuvre particulièrement dangereuse pour le N.F. Nous ne la pratiquons que si le bourgeon restant apparaît petit et libre. Dans le cas contraire, il faut préférer ouvrir le fond du C.A.I. en sacrifiant l'audition pour assurer la préservation du N.F. et une exérèse totale.

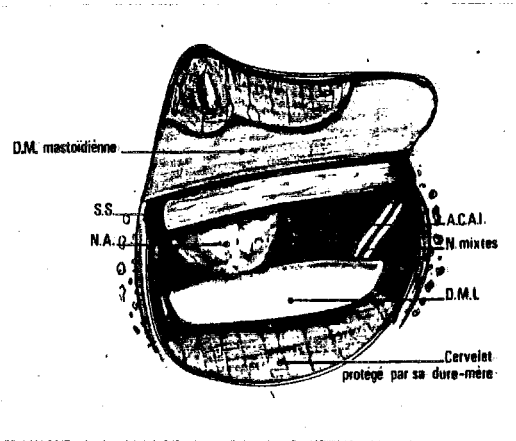
3. LA FERMETURE COMPREND :

- la vérification soigneuse de l'hémostase,
- l'obturation des cellules aériennes périméatiques ouvertes par des greffons musculopériostés (risque de fistule de L.C.R.),
- la fermeture de la dure-mère par plastie de péricrâne ou de dure-mère lyophilisée,
- suture musculocutanée en 2 plans sur drainage extradural,
- pansement compressif.

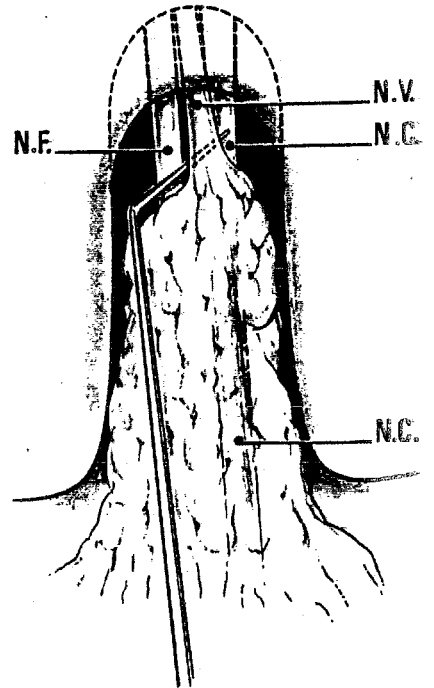


VOIE R.S. : INCISION
 (d'après M. Cannoni)

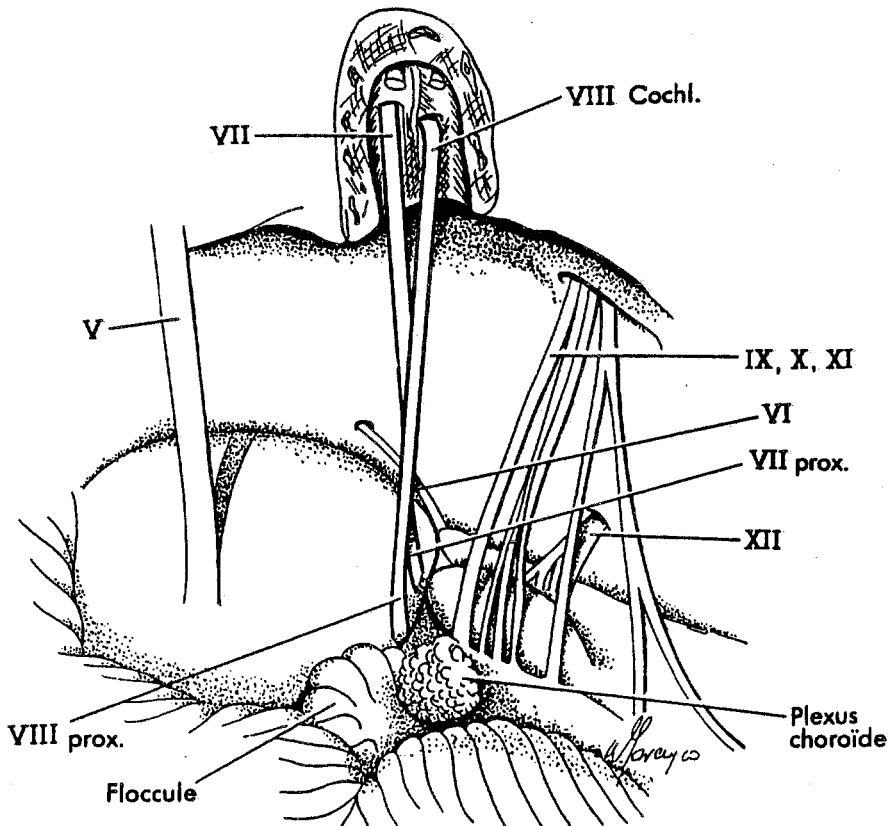
VOIE R.S. : EXPOSITION DE L'A.P.C.
 (d'après H. Silverstein)



VOIE R.S. : EXERESE TUMORALE
 DANS L'A.P.C.
 (d'après J.-M. Sterkers)



VOIE R.S. : EXERESE TUMORALE
 AU FOND DU C.A.I.
 (d'après J.-M. Sterkers)



VOIE R.S. : FIN D'EXERESE TUMORALE (d'après W.Gorczyca)

4. LES SUITES OPERATOIRES

Elles sont similaires à celles des autres voies en ce qui concerne les soins.

F. Les complications postopératoires précoces

Bien que substantiels au cours des 20 dernières années, les progrès techniques n'ont pas encore permis d'éradiquer de redoutables complications. Nous n'envisagerons pas ici les complications mineures, liées directement au geste opératoire ou intercurrentes, pour n'évoquer que les complications plus sévères et leur thérapeutique classique [22]. Les causes et la discussion thérapeutique seront envisagées ultérieurement.

1. LA MORTALITE

Elle survient dans moins de 1 % à 5 % des cas. Elle est essentiellement le fait de tumeurs très volumineuses. Elle est due à l'évolution de complications neurologiques ou liée au terrain (cardiopathie en particulier).

2. LES COMPLICATIONS NEUROLOGIQUES

Rares, elles engagent d'autant plus le pronostic vital qu'elles s'installent très rapidement. C'est dire l'importance d'un dépistage systématique "policier", notamment au cours des 48 premières heures. Elles s'expliquent par la contiguïté des structures vitales et du champ opératoire.

a) L'hématome de l'A.P.C. est une complication gravissime grevée d'une très lourde mortalité, justifiant encore la redoutable réputation de "bloody angle" (Cushing).

Son installation peut être :

- Rapidement progressive, marquée par une somnolence croissante chez un malade qui devrait se réveiller dans les heures qui suivent l'intervention. Puis surviennent des troubles du rythme cardiaque et de la tension artérielle. Il faut donc chercher l'intervalle libre et savoir demander une T.D.M. en urgence chez tout opéré dont le réveil traîne.

- Lentement progressive : somnolence et syndrome confusionnel chez un opéré bien réveillé depuis plusieurs heures, troubles du rythme cardiaque polymorphes, H.T.A. réactionnelle à l'H.I.C. latente, troubles du rythme respiratoire s'exprimant parfois seulement par un encombrement (pauses respiratoires), déficit moteur controlatéral avec signe de Babinski, survenant vers la 48^e heure.

- Tardive mais brutale : syndrome confusionnel puis coma d'évolution dramatique.

Au moindre doute, une T.D.M. est demandée en urgence à moins que la rapidité de l'installation et la gravité de la scène clinique après un intervalle libre franc (mydriase et/ou d'un enroulement des membres supérieurs chez un opéré comateux) ne commande l'évacuation d'extrême urgence. Dans l'immédiat, il est capital d'assurer au patient une ventilation correcte et d'installer une perfusion rapide de mannitol à 20 % (Cannoni [21, 22]).

Dans les cas les plus favorables, la récupération peut être totale ou le patient peut garder des séquelles neurologiques invalidantes (déficit hémicorporel, syndrome cérébelleux, troubles de déglutition, P.F.) après un coma profond plus ou moins prolongé.

b) L'hématome extradural survient exceptionnellement dans le décours d'une voie S.P. Il est facilement évoqué devant l'installation rapide d'obnubilation, de céphalées, d'un déficit moteur controlatéral avec Babinski, bradycardie (House rapporte toutefois 1 cas d'hématome bifrontal). Son évacuation doit être faite d'urgence, avant l'installation d'un coma avec mydriase unilatérale témoignant déjà d'une grande souffrance cérébrale.

c) Les lésions ischémiques du T.C. sont souvent fatales en quelques jours. Elles peuvent être :

- Localisées : l'infarctus latérobulbaire d'Atkinson est évoqué devant une agitation, un encombrement bronchopulmonaire dû à des troubles de déglutition sans modification du rythme respiratoire, un coma progressif sans signe de focalisation.

- Etendues : l'infarctus d'un hémisphère est évoqué face à une obnubilation évoluant vers le coma, l'hémiplégie controlatérale, le syndrome cérébelleux homolatéral et enfin le syndrome de décérébration.

Leur survenue peut être immédiate, simulant l'hématome de l'A.P.C., ou différée vers le 10^e jour (Horwitz).

Les séquelles, toujours très invalidantes, comportent : déficit sensitivomoteur controlatéral, syndrome cérébelleux homolatéral, troubles de déglutition, instabilité neurovégétative.

Selon Csecsi, un coma profond qui n'évolue pas favorablement après 4 jours est de très mauvais pronostic.

d) L'œdème cérébelleux et cérébral impose de contrôler l'état ventilatoire. Son traitement comporte : restriction hydrosodée, diurétiques (acétazolamide, furosémide), tétracosactide (synacthène®) durant 1 à 2 semaines en cas d'échec. En attendant la résorption de l'œdème, les céphalées peuvent être traitées par un antalgique d'inocuité parfaite (paracétamol ; prodafalgan I.V.)

Ces différentes complications, ainsi que la méningite suraiguë, peuvent donner le même tableau si bien que, si l'absence de signes de gravité le permet, c'est la T.D.M. en urgence et éventuellement le F.O. et la ponction lombaire qui affirment le diagnostic exact.

e) Diverses autres complications sont possibles.

Ce sont : syndrome cérébelleux ou vestibulaire central pouvant expliquer la persistance de troubles de l'équilibre après exérèse de N.A. volumineux, atteinte du trijumeau, diplopie par atteinte du VI réversible en quelques semaines, aphasie par lésion du lobe temporal dominant, comitialité sur cicatrice temporale, encéphalocèle de la F.C.P., syndrome d'Adamkiéwicz par ischémie médullaire, thrombose du sinus longitudinal supérieur,

maladie de Creutzfeld-Jacob après allogreffe de dure-mère lyophilisée, hématome de l'hémi-pont controlatéral (Kobayashi).

3. LES COMPLICATIONS LOCALES

a) Les problèmes de cicatrisation sont peu fréquents.

b) les fistules de L.C.R. sont plus fréquentes :

- Les fuites par la cicatrice surviennent vers le 5^e ou 6^e jour postopératoire, parfois précédées par une fièvre ou des céphalées les jours précédents ; rétrocedant peu spontanément, elles présentent un haut risque méningé justifiant la surveillance étroite du pansèment qui doit être maintenu compressif et la mise en place d'un drainage lombaire.

- La rhinorrhée claire est évocatrice si elle survient au réveil, à la position penchée en avant, à l'effort ou à la manoeuvre de Stookey. Elle se tarit le plus souvent en une à deux semaines. Parfois, elle apparaît un à deux mois après l'exérèse, révélée éventuellement par un fébricule, une toux, des céphalées ou une méningite d'évolution variable. Elle est objectivée par le transit isotopique.

Toute fistule peut faire le lit de la méningite et impose sans délai :

- la position demi-assise stricte,
- la proscription des visites, du mouchage ; le port du masque contre la contamination aéroportée,
- restriction hydrosodée et administration d'acétazolamide,
- drainage lombaire de décharge (300 ml/j pendant 4 à 8 jours) avec contrôle bactériologique quodidien et prophylaxie antibiotique massive (céfotaxime : claforan[®] ou ceftriaxone : rocéphine[®] + fosfomycine).

Si la fuite persiste au-delà de 6 jours, la reprise chirurgicale pour parfaire l'étanchéité s'impose.

c) la méningite doit être sans cesse redoutée et la P.L. pratiquée au moindre doute.

- Une réaction méningée banale aseptique est très fréquente ; elle est due à l'irruption de sang dans les espaces sous-arachnoïdiens. Elle explique les céphalées persistantes des 1^{ers} jours avec fébricule traînant et photophobie, mais peut masquer une méningite abattardie. Il faut donc être large dans les indications de P.L. Le L.C.R. est ici normal ou le siège d'une hyperalbuminorachie avec des polynucléaires non altérés qui autorisent l'administration de paracétamol plutôt que salicylés ou tétracosactide (prodafalgan[®] I.V.).

- La méningite vraie avec syndrome méningé franc (raideur de nuque) survient au cours de la 1^{re} semaine. La P.L., pratiquée après un F.O., retire un L.C.R. trouble, inflammatoire (hyperalbuminorachie, hypoglycorachie) contenant de nombreux polynucléaires neutrophiles altérés. Le germe responsable n'est pas toujours retrouvé (streptocoque, staphylocoque, gram négatif). Une antibiothérapie massive est entreprise, jusqu'à normalisation du L.C.R. Nous préconisons actuellement l'association :

* d'une céphalosporine de 3^e génération : ceftriaxone (rocéphine[®]) à la dose de 2 grammes/j en perfusion rapide ou céfotaxime (claforan[®]) à la dose de 1 gr/8 h ;

* et d'une rifamycine : fosfomycine (4 gr/8 h en perfusion lente),
durant au moins 10 jours.

L'évolution est le plus souvent favorable en quelques jours, mais peut être fatale lors de terrain fragile (diabète, germes multirésistants).

4. LES COMPLICATIONS PULMONAIRES.

La plupart sont provoquées par une atteinte des nerfs mixtes qui doit être évaluée très attentivement après l'exérèse des gros N.A. et avant toute reprise de l'alimentation. La bronchopneumopathie par fausses-routes est rare mais très sévère. Elle nécessite une surveillance étroite (courbe thermique, auscultation, radiographies pulmonaires à la recherche d'images parfois mal systématisées). Le traitement comprend l'antibiothérapie (amoxicilline), la kinésithérapie respiratoire (clapping, drainage postural), le maintien d'une

sonde nasogastrique jusqu'à normalisation (2 semaines environ), exceptionnellement bronchoaspiration et trachéotomie. La prophylaxie repose sur le maintien de la sonde gastrique pendant quelques jours, puis la reprise prudente de l'alimentation sauf si la paralysie est totale (IX et X) et exige la gastrostomie.

5. LES COMPLICATIONS OCULAIRES

Elles occupent une place importante par leur fréquence. On doit les redouter dès la moindre parésie faciale, surtout lors de l'atteinte associée du trijumeau. La menace d'un ulcère de cornée exige une surveillance ophtalmologique rapprochée permettant d'adapter le traitement local, protecteur et de juguler la classique kératite ponctuée superficielle.

En cas de P.F. sévère avec kératite persistante, une blépharorrhaphie interne peut être indiquée ; l'anesthésie cornéenne impose, elle, le recours à la blépharorrhaphie complète.

6. LES COMPLICATIONS THROMBOEMBOLIQUES

Elles restent relativement fréquentes et font l'objet d'un dépistage systématique.

Rhéopléthismographie et doppler sont demandés au moindre doute, compte-tenu du risque potentiel de décès par embolie pulmonaire massive venant alourdir la mortalité d'une chirurgie déjà périlleuse.

7. LA PARALYSIE FACIALE

Elle constitue une véritable complication lorsque le N.F. a dû être sacrifié ou lorsque l'évolution à long terme ne laisse aucun espoir de récupération.

Une réhabilitation de la motricité faciale, qui ne pourra être que palliative, doit alors être envisagée selon différentes modalités :

a) Réparation extemporanée d'une section du N.F. consécutive à l'exérèse :

- S'il n'existe pas de perte de substance, une suture facio-faciale termino-terminale peut être réalisée selon les règles régissant toute suture nerveuse (absence de tension, fil de nylon 10-0, utilisation éventuelle d'un manchon de dure-mère lyophilisée et de colle de fibrine).

- S'il existe une perte de substance, on peut réaliser :

* la suture facio-faciale terminoterminal sus-décrite après déroutement du N.F. ;

* une suture facio-faciale avec interposition d'une autogreffe selon la technique de Fisch [53, 56] : l'opérateur interpose un greffon de nerf auriculaire (plexus cervical superficiel) ou de nerf saphène externe, plus long de 25 % que la perte de substance préalablement mesurée ; section en biseau des extrémités destinées à s'anastomoser ; l'anastomose proximale repose sur une tuile de collagène synthétique qui en assure la stabilité avec de la colle de fibrine (tissucol[®]) ; congruence parfaite de 2 extrémités de l'anastomose distale dont la stabilité est assurée également par un feuillet synthétique (cargile[®]) et de la colle.

b) Réparation secondaire

Elle peut être indiquée :

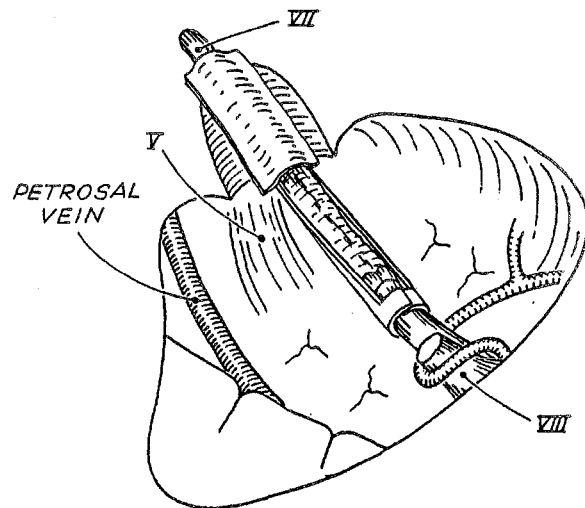
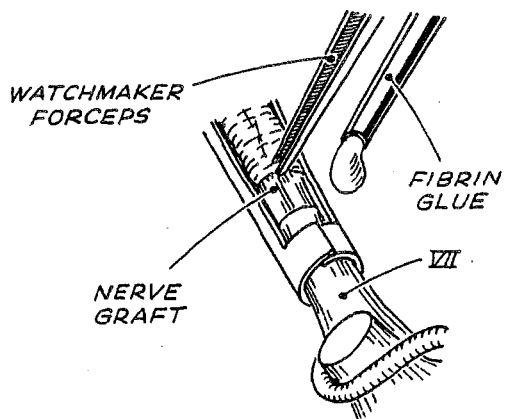
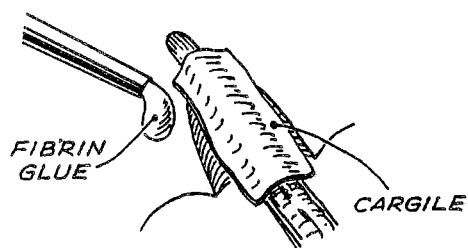
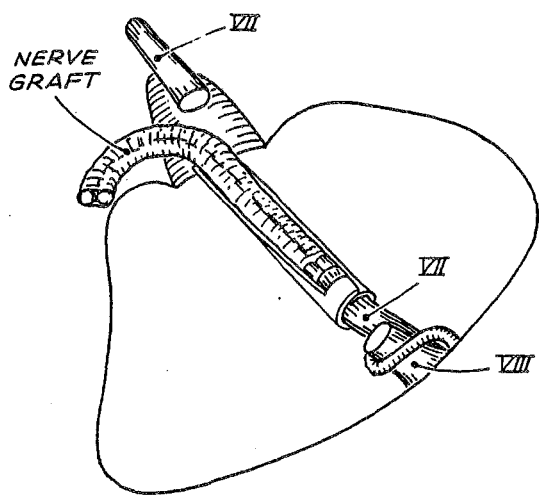
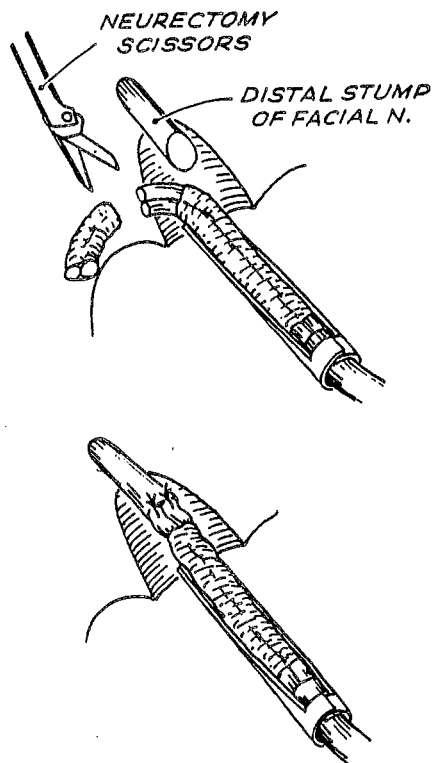
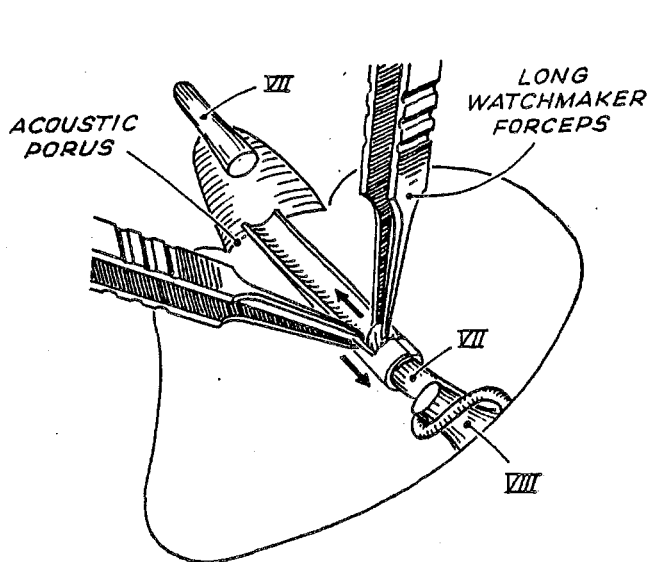
- 12 à 18 mois après une préservation anatomique du N.F. sans récupération fonctionnelle,

- le plus tôt possible après sacrifice du N.F.

L'anastomose hypoglossofaciale a été la seule utilisée chez nos patients de moins de 50 ans, en l'absence d'amyotrophie importante. Une rééducation au synchronisme linguofacial est nécessaire ensuite.

Dans ces 2 catégories de réparation, le délai de récupération est d'au moins 4 mois et le patient garde une parésie au moins modérée (grade 3).

c) Chirurgie plastique, allourdisseur palpébral après 50 ans.



ANASTOMOSE FACIO-FACIALE PAR INTERPOSITION (d'après U. Fisch)

CHAPITRE IV

RESULTATS

La présentation des résultats opératoires d'une série prend toute sa valeur si l'on déplore, avec Luetje [87] et Gardner [64] notamment, le manque de standardisation des données affligeant de nombreuses publications, dont certaines sont pourtant récentes. En effet, quelle crédibilité peut-on accorder à une publication utilisant un vocabulaire non consacré ou imprécis ("grande" taille, parésie "moyenne", "préservation" du nerf facial, audition "conservée") ? Une série peut, certes, être intéressante par les conclusions intrinsèques qu'elle amène, mais, comme tout travail scientifique, elle ne revêt sa vraie valeur que par son caractère comparable et reproductible...

D'importance certes moyenne, notre série bénéficie de cet effort de standardisation. Nous avons à chaque fois choisi pour critères ceux utilisés par les grandes équipes actuelles (anglosaxonnes notamment), tout en préférant ceux ayant le mérite de la précision et de la simplicité.

Tout comme dans le chapitre précédent, les statistiques présentées ici seront essentiellement descriptives.

Quelques aspects, qui nous ont paru intéressants, ont fait l'objet de calculs analytiques à la recherche de corrélation, en utilisant le plus souvent le test du chi-deux.

Les données ont été regroupées en fonction de la voie d'abord utilisée et les résultats souvent exprimés par rapport à la taille tumorale ; les études "toutes voies et tous stades confondus" nous paraissent de peu de valeur, bien que présentées encore récemment par certains (Villette). Il convient de bien s'entendre sur le problème de la taille tumorale. Nous exprimons nos résultats en fonction du diamètre de la portion tumorale débordant dans l'A.P.C. Les stades tumoraux de tous nos patients se répartissent alors ainsi :

stades	I	II	III	IV
% patients	12,4	26,8	28,9	31,7

Cependant, si l'on prend en compte le diamètre tumoral total depuis le fond du C.A.I. pour les mêmes patients, la répartition des stades tumoraux de tous nos patients devient alors :

stades	I	II	III	IV
% patients	11,7	13,1	24,1	51

De nombreux stades II et III sont devenus respectivement des stades III et IV. Remarquons particulièrement, la proportion très élevée de stades IV, qui apparaît dans notre série.

Sur les 151 patients étudiés, 5 ont fait l'objet de contre-indications opératoires relatives à l'état général. Les 146 patients opérés ont bénéficié d'un abord :

- translabyrinthique dans 101 cas, dont 1 en 2^e intention,
- transotique dans un cas,
- sus-pétreux dans 7 cas,
- rétrosigmoïde dans 6 cas,
- sous-occipital classique dans 31 cas.

Nous n'avons jamais pratiqué de voie combinée.

Nous pouvons par ailleurs souligner l'homogénéité de cette série dont les interventions ont été menées par les mêmes équipes ORL et neurochirurgicale.

I. LA VOIE TRANSLABYRINTHIQUE

100 voies T.L. sont réalisées en 1^{re} intention d'avril 1976 à septembre 1988. Une voie T.L. réalisée en 2^e intention chez un patient ayant subi un abord postérieur dans un autre centre est exclue de cette étude.

A. Les conditions peropératoires

1. GENERALITES.

La collaboration otoneurochirurgicale est requise dans 18 % des cas : presque tous les stades IV et certains malades très fragiles présentant un gros stade III.

La durée moyenne des interventions est de 6 h (26 cas non précisés) ; le tableau suivant montre l'influence de la taille tumorale sur cette durée.

stades	I	II	III	IV
durée moyenne (heures)	4	5	6	9 ^{h 30}

14 % de nos patients ont 65 ans ou plus à la date de l'intervention.

2. LES DIFFICULTES DE L'ABORD

L'abord rencontre une procidence :

- du sinus latéral dans 29 % des cas,
- de la méninge temporale dans 9 % des cas,
- du golfe jugulaire dans 19 %.

Un sinus pétreux supérieur est retrouvé particulièrement bas dans 2 % des cas.

3. L'EXERERESE TUMORALE

a) La taille tumorale est répartie comme suit si l'on prend en compte le diamètre de la portion tumorale débordant dans l'A.P.C.

stades	I	II	III	IV
% patients	10	34	34	22

Soulignons cependant que si l'on prend en compte le diamètre total de la tumeur, depuis le fond du C.A.I., la répartition est singulièrement modifiée :

stades	I	II	III	IV
% patients	10	15	30	45

Une dérivation ventriculopéritonéale préopératoire a dû être pratiquée chez 7 % des patients (tous stades IV).

b) L'extension tumorale

Dans l'A.P.C., la tumeur doit être disséquée :

- * du T.C. dans 33 % des cas,
- * du nerf trijumeau dans 20 % des cas,
- * du cervelet dans 16 % des cas, avec blessure de ce dernier dans 1 % des cas,
- * du nerf glossopharyngien dans 14 % des cas.

L'extension du N.A. est à l'origine :

- * d'une blessure du nerf VI dans 1 % des cas,
- * d'une interruption de l'A.I.C.A. ou d'une de ses branches dans 4 % des cas,
- * d'une interruption de la P.I.C.A. dans 1 % des cas.

Dans le C.A.I., le fond est atteint dans 29 % des cas dont 13 cas d'envahissement de la fossette cochléaire, 2 cas d'envahissement de la

columelle et une invasion de la 1^e portion de l'aqueduc de Fallope. Le C.A.I. apparaît éclaté dans 10 % des cas. Le N.A. naît du N.C. dans 2 % des cas.

c) La consistance tumorale

Elle apparaît :

- dure et fibreuse dans 17 %,
- molle et friable dans 9 %,
- kystique dans 2 %,
- non précisée pour les autres cas (et probablement sans particularité).

Le tissu tumoral est hypervascularisé dans 19 % des cas.

Ces données présentent un intérêt surtout si elles peuvent être corrélées à d'autres, telles que l'aspect radiologique (T.D.M., I.R.M.), le type histologique, l'âge, le délai d'évolution notamment. Le faible nombre de précisions sur la consistance ne permet pas d'émettre de conclusions à partir de notre série.

d) L'exérèse est totale dans 98 % des cas. Elle ne peut être d'emblée radicale dans 2 cas :

- une tumeur de stade IV pour laquelle on est contraint d'abandonner 1 reliquat au contact des nerfs mixtes ; un contrôle T.D.M. montre l'absence de récurrence à 33 mois ;
- une tumeur de stade IV a nécessité un complément d'exérèse par voie postérieure au 2^e jour postopératoire après une voie T.L.

4. LA DISSECTION DU N.F.

a) Le monitoring du N.F. est utilisé dans 28 % des cas (depuis août 1987).

- b) La position du N.F. par rapport à la tumeur est retrouvée :
- antérieure et/ou inférieure dans 89 % des cas,
 - postérieure et/ou supérieure dans 11 % des cas.

c) La préservation anatomique du N.F. est réalisée dans 93 % des cas, avec cependant des tractions dans 3 cas.

Le N.F. est par contre :

- blessé dans 2 % des cas (stades III et IV),
- sacrifié dans 5 % des cas : 1 stade II laminant le N.F., 1 stade III l'englobant et 3 stades IV.

B. Les suites postopératoires

1. GENERALITES

Les patients nécessitent une surveillance en unité de soins intensifs dans 16 % des cas, avec une durée moyenne de 5 jours.

La durée d'hospitalisation moyenne est de 17,6 jours (1 cas non précisé). Le tableau suivant montre l'influence de la taille tumorale sur cette durée :

stades	I	II	III	IV
durée moyenne (jours)	14	14	16	28

Le délai de réinsertion socio-professionnelle n'étant pas précisé clairement pour 90 patients, notre série ne permet pas de conclusions. On peut seulement dire que les délais supérieurs à 6 mois concernent tous des tumeurs volumineuses.

2. LA MORTALITE

Elle n'est que de 1 %.

Elle est relative à une patiente de 73 ans sans antécédent particulier, ayant subi l'exérèse d'une tumeur de stade IV avec épisode de bradycardie

peropératoire lors de la dissection du T.C., décédée au 3^e jour de troubles du rythme cardiaque irréductibles.

3. LES COMPLICATIONS NEUROLOGIQUES

Il s'agit bien sûr de manifestations imputables à l'acte chirurgical, n'existant pas en phase préopératoire

a) L'hématome de l'A.P.C. survient chez 2 % des patients :

- Somnolence et syndrome confusionnel puis coma au 2^e jour après exérèse relativement aisée d'un N. A. de stade III ; la T.D.M. pratiquée en urgence confirme la suspicion clinique et montre une importante dilatation du système ventriculaire sus-tentorial. L'évolution après évacuation d'urgence sera favorable sans aucune séquelle.

- Coma progressif avec troubles neurovégétatifs importants à la 8^e heure après exérèse d'une tumeur hypervasculaire de stade III dont l'exérèse est gênée par une procidence marquée du golfe jugulaire ; poussée hypertensive au réveil. Après un coma de 13 jours, la patiente récupère une conscience normale mais les séquelles neurologiques sont lourdes (hémiparésie, syndrome cérébelleux, P.F. totale, troubles sensitifs).

b) Aucun patient ne présente de lésions ischémiques du T.C.

c) Des céphalées imputables à une H.I.C. surviennent dans 1 % des cas (stade IV).

d) Diverses autres manifestations neurologiques se répartissent comme suit :

- Atteinte du nerf trijumeau : 4 % des cas

* 2 % à type de névralgie faciale : 1 stade III avec hypoesthésie préopératoire, 1 stade IV avec trijumeau laminé ;

* 2 % à type d'hypoesthésie faciale : tous de stades IV, dont 1 aggravation d'hypoesthésie préopératoire.

- Syndrome cérébelleux : 7 % des cas

Parmi ces cas, on relève :

* 3 stades IV

* 1 hématome de l'A.P.C.

Cependant, la survenue de complications cérébelleuses n'est pas significativement plus fréquente pour les stades IV opérés, au test du chi-deux ($X^2= 2,03$) ; mais notre série est limitée.

- Diplopie par atteinte du VI régressive dans 2 % des cas (2 stades IV).

- Pneumatocèle frontale dans 1 % des cas, survenue au 5^e jour chez une patiente de 60 ans, porteuse d'un stade IV avec H.I.C. au fond d'oeil, et ayant bénéficié d'une dérivation ventriculopéritonéale préopératoire.

- Aucune atteinte des voies longues motrices et/ou sensitives, en dehors de l'un des hématomes de l'A.P.C. sus-décrits.

- Syndrome confusionnel rapidement régressif : 1 % des cas.

4. LES COMPLICATIONS LOCALES

a) Les problèmes de cicatrisation nécessitent 4 reprises : 3 mises à plat de suppuration de la cicatrice céphalique, 1 mise à plat de la zone donneuse abdominale.

b) Les fistules de L.C.R. apparaissent dans 13 % des cas

Elles surviennent en moyenne du 5^e au 6^e jour postopératoire (extrêmes allant du 1^{er} au 12^e jour ; 2 cas non précisés).

Elles nécessitent le drainage lombaire dans 8 % des cas, pendant en moyenne 7 à 8 jours (extrêmes de 1 à 16 jours).

Elles surviennent pour des tumeurs réparties ainsi :

stades	I	II	III	IV
fistules en %	1	4	3	5

Cependant, la survenue de fistules n'est pas significativement plus fréquente pour les stades IV au test du chi-deux ($X^2= 2,36$).

Certains facteurs favorisants sont notés : 1 cas sur efforts de vomissements importants, 1 cas après lever intempestif dès le 1^{er} jour.

Surtout 10 cas sur 13 surviennent avant la fin de l'année 1985, date à partir de laquelle nous complétons la fermeture en amarrant le "bouchon de champagne" graisseux par un plan périosté supplémentaire.

Enfin, la reprise du comblement est nécessaire dans 1 % des cas seulement.

c) une méningite aseptique survient dans 16 % des cas. Il n'a jamais été possible d'identifier un germe responsable. Elle débute en moyenne entre le 6^e et le 7^e jour postopératoire (extrêmes du 1^{er} au 12^e jour; 10 cas non précisés) tandis que les 8 % de réaction méningée aseptique surviennent en moyenne au 3^e jour.

Dans 13 cas sur 16 on ne note pas de fistule associée ; dans 1 cas sur 16 la méningite est secondaire à la fistule (délai : 6 jours) ; dans 2 cas sur 16 la méningite est antérieure à la fistule (délai de 1 à 6 jours).

Elle se rencontre pour des tumeurs réparties comme suit :

stades	I	II	III	IV
méningites en %	3	3	5	5

Cependant, la survenue de méningite n'est pas significativement plus fréquente pour les stades IV au test du chi-deux ($X^2= 0,97$).

Par ailleurs, la durée des interventions correspondantes varie de 4 h 30 à 8 h. L'évolution est favorable dans tous les cas.

5. LES COMPLICATIONS PULMONAIRES

Une bronchopneumopathie consécutive à des fausses-routes survient dans 2 % des cas, nécessitant 1 trachéotomie de protection dans 1 cas ; l'évolution est favorable dans les 2 cas.

Parallèlement, l'atteinte des nerfs mixtes est notée :

- dans 3 % pour le nerf IX (stades IV avec adhérence marquée au nerf ; récupération rapide ou en 3 mois pour 2 cas, atteinte séquellaire dans 1 cas) ;
- dans 1 % pour les nerfs X (récupération lente) et XI (récupération rapide).

6. LES COMPLICATIONS OCULAIRES

Elles sont liées à l'atteinte du N.F. et/ou du nerf trijumeau sont :

- kératite ponctuée superficielle : 6 % des cas,
- ulcère de cornée : 2 %,
- ectropion paralytique : 3 %

Elle nécessite une blépharorrhaphie dans 5 % des cas.

7. LES COMPLICATIONS THROMBOEMBOLIQUES

Elles apparaissent chez 4 % des malades :

- 2 grosses tumeurs (III et IV)
- 2 patients de 60 ans ou plus.

L'évolution est toujours favorable.

8. LA PERITONITE

Une péritonite vient compliquer une dérivation ventriculopéritonéale dans 1 % des cas ; ce patient présente un diabète gras décompensé par ailleurs (stade IV).

Au total, les principales complications se répartissent en fonction du stade tumoral de la façon suivante :

principales complications	stades			
	I	II	III	IV
décès				1
hématome A.P.C.			2	
atteinte du V			1	3
syndrome cérébelleux		2	2	3
fistule L.C.R.	1	4	3	5
méningite	3	3	5	5
atteinte n. mixtes				3
thromboembolie		2	1	1

9. TROUBLES LIES A LA DESTRUCTION VESTIBULAIRE

Le 1^{er} lever est possible à partir du 3^e au 4^e jour en moyenne (extrêmes du 1^{er} au 11^e jour ; 17 cas non précisés).

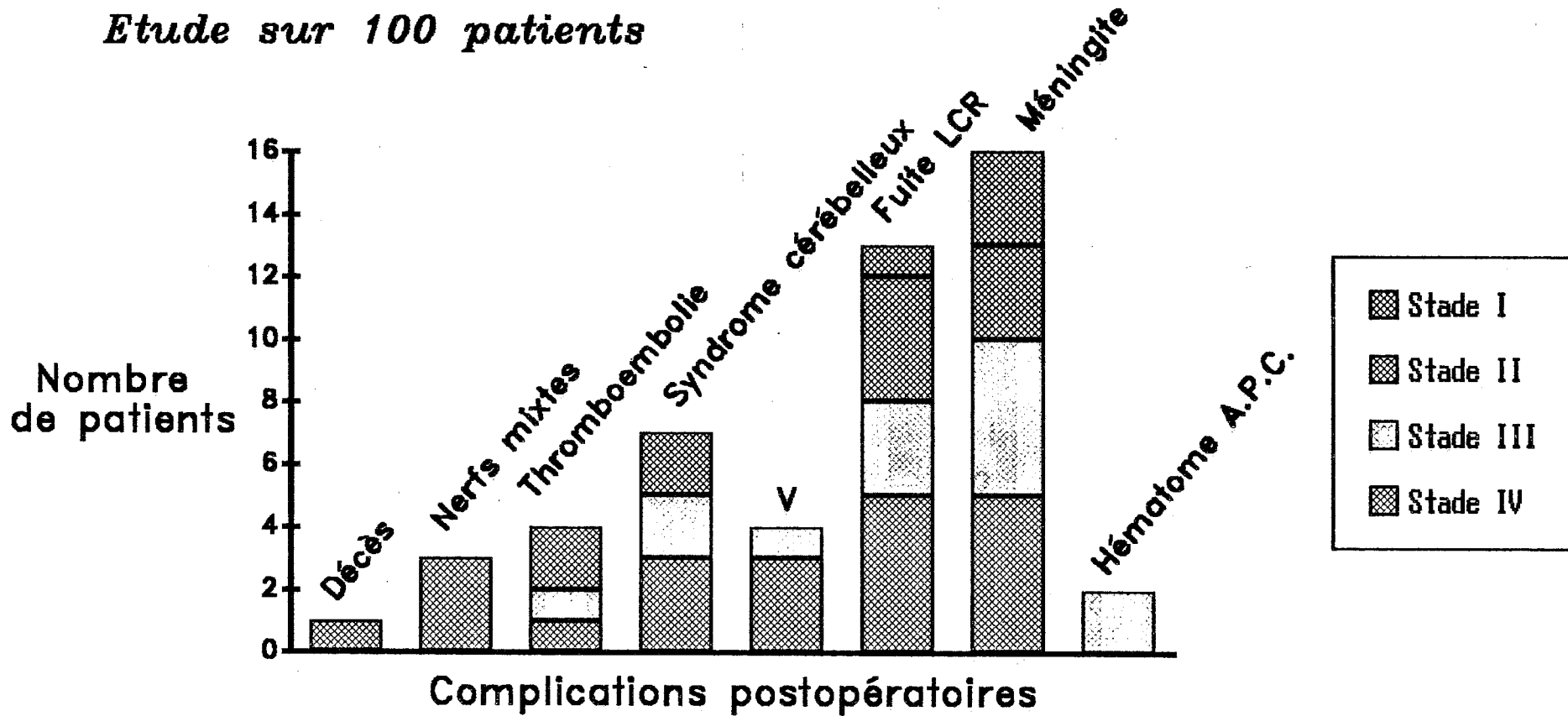
Une crise vestibulaire est notée dans 12 % des cas ; elle dure 48 h en moyenne (4 cas non précisés).

Des troubles de l'équilibre prolongés durant plus de 1 mois sont notés dans 19 % des cas, en l'absence de tout déficit cérébelleux. L'évolution est très prolongée pour 4 d'entre-eux ; 2 déséquilibres sont séquellaires. Dans 17 cas, ces troubles surviennent pour des stades II et III.

Nous avons étudié la compensation vestibulaire à partir de 55 patients opérés par vois T.L., âgés de 24 à 77 ans, n'ayant présenté ni syndrome cérébelleux, ni pathologie psychiatrique, ni complications majeures nécessitant le repos en décubitus. Le recul de la surveillance est d'au moins 6 mois [51].

PRINCIPALES COMPLICATIONS POSTOPERATOIRES après voie T.L.

Etude sur 100 patients



L'existence de troubles vestibulaires est rapportée en fonction de l'âge, de l'épreuve de la marche aveugle préopératoire et de la réflectivité préopératoire à l'E.N.G. (épreuve bithermique).

		moyenne 1 ^e lever (jours)	crise vestibul (%)	troubles équilibr. probl. (%)
âge ≤ 50 ans	(27 cas)	4,1	7	26
âge > 50 ans	(28 cas)	3,5	0	14
marche aveugle déviée	(18 cas)	3,9	11	39
marche aveugle normale	(37 cas)	3,7	0	16
a- ou hyporéflexie	(46 cas)	3,6	2	20
normoréflexie	(9 cas)	4,4	11	33

L'E.N.G. de ces patients montre une réflectivité anormale aux épreuves caloriques dans 82 % des cas. L'atteinte de cette réflectivité est influencée par le stade : 75 % de réponses perturbées pour les stades I et II contre 89 % pour les stades III et IV.

Les relations établies entre l'âge, la réflectivité vestibulaire et les 3 paramètres choisis pour caractériser la compensation vestibulaire ne sont cependant pas significatives à l'analyse par le test du chi-deux corrigé de Yates. Ceci peut s'expliquer par le caractère trop limité de la population étudiée (X^2 âge/lever = 1,64 ; X^2 âge/crise vestibulaire = 0,10 ; X^2 âge/équilibre = 1,44 ; test d'analyse de la variance E.N.G./lever = 1,50 ; X^2 E.N.G./crise vestibulaire = 1,44 ; X^2 E.N.G./équilibre = 3,26).

10. LES AUTRES COMPLICATIONS

Elles sont mineures et pour la plupart intercurrentes.

- a) Céphalées non symptomatiques d'une autre complication : 6 %
- b) Acouphènes :
 - homolatéraux : 2 %

- controlatéraux : 1 %, prolongés mais régressifs, dans les suites d'une intervention de 3 h 30.

c) Surdit  brusque controlat rale : 2 % chez :

- 1 femme de 34 ans, aux ant c dents d'enc phalite dans l'enfance, apr s l'ex r se d'une  norme tumeur de stade IV (dur e de l'intervention 11 heures) ; surdit  s quellaire.

- 1 homme de 50 ans, aux ant c dents de surdit  post-traumatique r gressive pour la m me oreille, apr s ex r se d'une tumeur de stade II (dur e de l'intervention : 4 h 30) ; r cup ration totale en 8 jours.

d) Infection urinaire basse : 9 % ; 4 cas ont 65 ans ou plus ; 7 cas sont des stades II ou III.

e) Escarre aux points d'appui en d cubitus dorsal : 3 %.

f) D pression r actionnelle : 5 %.

g) Granulome post-intubation, goutte, comitialit  par accident de sevrage iatrog ne ont chacun une incidence de 1 %.

11. LA MOTRICITE FACIALE.

La motricit  faciale est  valu e par l'examen clinique et le testing musculaire :

- au cours des 8 1^{ers} jours postop ratoires,
- et un an au moins apr s l'ex r se.

Une surveillance r guli re est effectu e entre ces 2 dates extr mes pour juger de l' volution de la r cup ration.

a) Les r sultats de la fonction faciale pr coce, exprim s en % de testing, apparaissent dans le tableau suivant :

testing	stades			
	I	II	III	IV
90 à 100	9	17	7	0
70 à 89	0	4	6	0
50 à 69	0	6	6	4
25 à 49	0	2	4	1
10 à 24	0	3	9	10
0 à 9	1	2	2	6

La fonction faciale précoce est préservée si le testing est compris entre 70 et 100 %, ce qui est réalisé dans 43,4 % des cas.

b) Pour l'évaluation de la préservation de la motricité faciale définitive et donc des séquelles faciales, nous utilisons l'échelle préconisée depuis 1983 par House [74, 75] qui cote la fonction faciale en 6 grades. Nous les noterons de 1 à 6 (et non de I à VI) pour qu'il n'y ait aucune ambiguïté avec les stades d'extension.

Cette échelle est fondée sur les données princeps de base suivantes :

grade 1 : fonction normale.

grade 2 : dysfonction légère avec asymétrie évidente mais discrète lors de la mimique ; la fermeture palpébrale est complète au repos.

grade 3 : dysfonction modérée avec asymétrie évidente ne défigurant pas le sujet lors de la mimique ; la fermeture palpébrale est complète à l'effort.

grade 4 : dysfonction moyennement sévère avec asymétrie défigurant le sujet à la mimique ; la fermeture palpébrale est incomplète à l'effort.

grade 5 : dysfonction sévère avec asymétrie au repos et fermeture palpébrale incomplète à l'effort.

grade 6 : paralysie faciale totale avec absence de toute contraction musculaire visible.

L'équivalence entre testing musculaire en % et échelle de House en grades est établie, pour notre série, de la façon suivante :

testing en %	échelle en grades
90 à 100	1
70 à 89	2
50 à 69	3
25 à 49	4
10 à 24	5
0 à 9	6

Soulignons que, depuis 1978, les testings ont tous été réalisés par le même kinésithérapeute attaché au service.

Les résultats de la fonction faciale, un an au moins après l'exérèse, exprimés en grades de House, apparaissent comme suit :

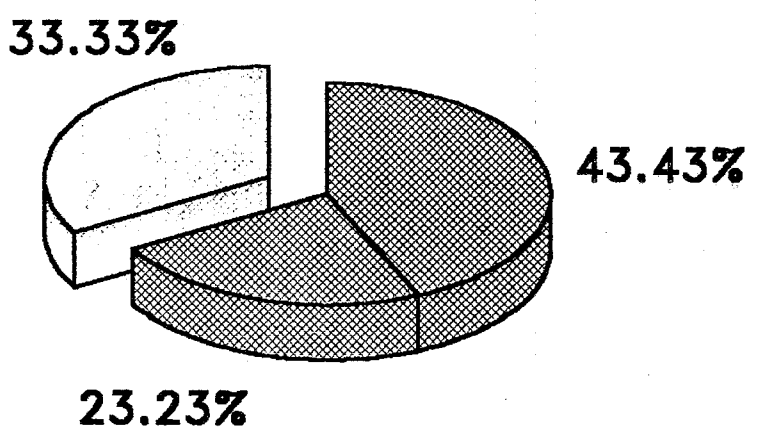
grades	stades			
	I	II	III	IV
1	9	28	17	4
2	1	1	8	2
3	0	3	2	6
4	0	1	6	3
5	0	0	1	0
6	0	1	0	6

La fonction faciale définitive est préservée si le grade est égal à 1 ou 2, ce qui est réalisé dans 70,7 % des cas quelque que soit le stade d'extension.

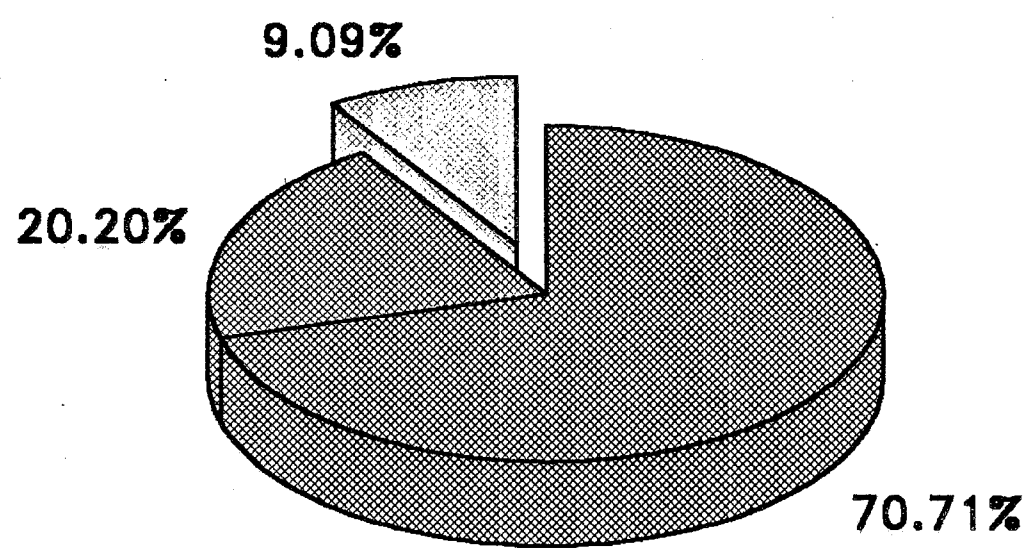
PRESERVATION DE LA MOTRICITE FACIALE APRES VOIE T.L.

- Fonction normale ou subnormale (1 ou 2)
- PF Intermédiaire (3 ou 4)
- PF sévère ou totale (5 ou 6)

Etude sur 99 patients



Post-opératoire précoce



Séquellaire à 1 an

Si l'on exclut le stade IV, la préservation de la motricité faciale atteint 82 %.

A partir de ces données de base, nous avons tenté d'établir diverses corrélations afin de mieux cerner le pronostic de la motricité faciale.

c) Afin de mieux définir l'apport du monitoring peropératoire du N.F., nous avons comparé 2 populations homogènes issues de notre série :

- 28 patients ont été opérés d'août 1987 à septembre 1988 par voie T.L. avec l'aide du monitoring du N.F.

Les résultats de la fonction faciale, un an au moins après l'exérèse, apparaissent comme suit :

grades	stades			
	I	II	III	IV
1	2	13	2	3
2	0	0	2	1
3	0	0	1	1
4	0	0	2	1
5	0	0	0	0
6	0	0	0	0

La préservation de la motricité faciale, quelque soit le stade d'extension, est de 82,1 % (grades 1 et 2) ; elle atteint 86,3 % si l'on exclut les stades IV.

- 28 patients, opérés par voie T.L. sans l'aide du monitoring du N.F., sont choisis de façon à avoir la même répartition de stades (2 stades I, 13 stades II, 7 stades III et 6 stades IV) et des conditions d'instrumentation et d'expérience chirurgicale (période de janvier 1984 à juillet 1987) similaires à la population précédente.

Les résultats de la fonction faciale, un an au moins après l'exérèse, apparaissent comme suit :

grades	stades			
	I	II	III	IV
1	2	8	2	1
2	0	0	4	1
3	0	3	0	3
4	0	0	1	1
5	0	1	0	0
6	0	1	0	0

La préservation de la motricité faciale, quel que soit le stade d'extension, est de 64,2 % (grades 1 et 2) ; elle atteint 72,7 % si l'on exclut les stades IV.

L'analyse de ces données, par le test de l'écart réduit et par le test du chi-deux corrigé de Yates, montre que le monitoring du N.F. n'augmente pas de façon significative la préservation de la motricité faciale (Σ et $X^2=1,51$). En outre, le test du chi-deux ajusté sur le stade d'extension par la méthode de Mantel-Haenszel montre que le monitoring n'est pas significativement plus efficace pour la préservation de la motricité faciale en cas de stade IV ($X^2=1,51$). On ne peut donc conclure qu'à des tendances statistiques du fait du caractère limité de notre série actuelle.

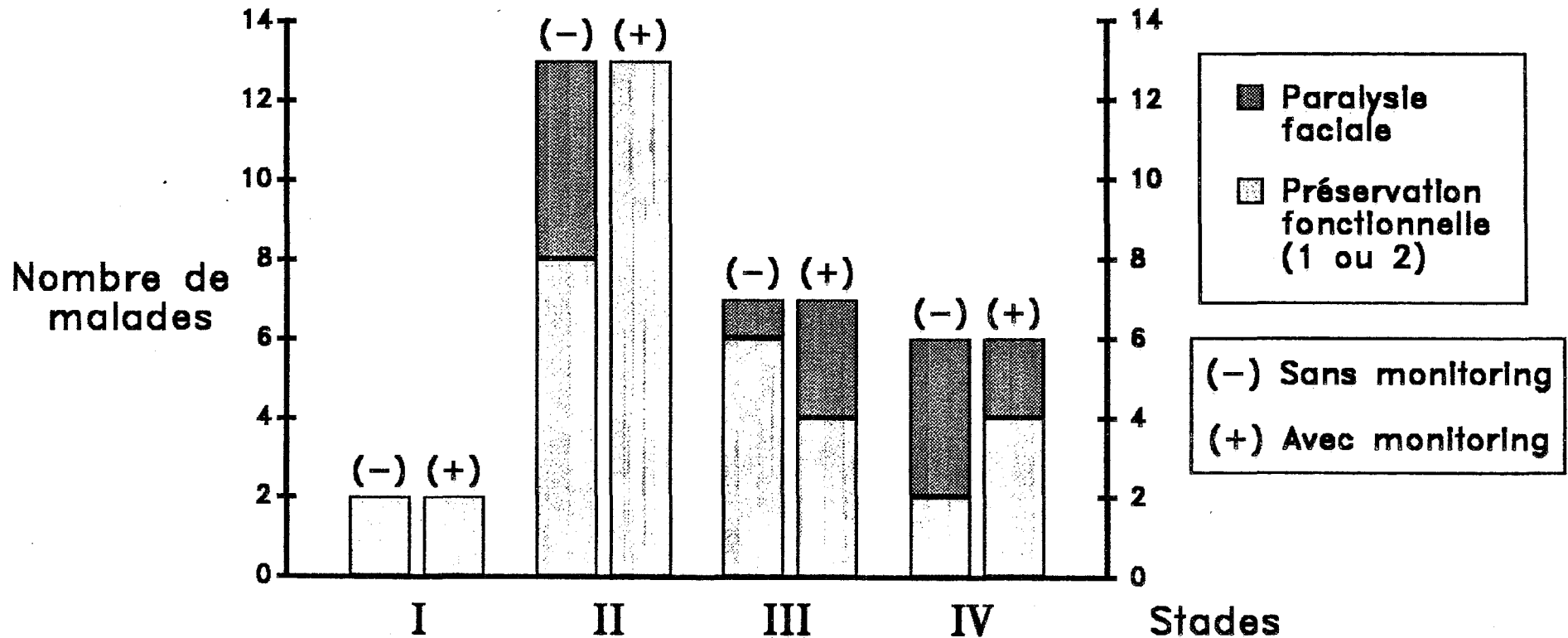
Signalons enfin que nous n'avons pas étudié de relation entre les données de l'échelle de diodes de l'appareil et le pronostic fonctionnel du N.F.

d) Les résultats de la motricité faciale à long terme après abord T.L., en fonction de la position du N.F. par rapport à la tumeur, apparaissent ainsi :

Motricité faciale	Position N.F.	
	antérieure et/ou inférieure	postérieure et/ou supérieure
préservée	65	5
non préservée	23	6

PRESERVATION DE LA MOTRICITE FACIALE APRES VOIE T.L. avec et sans monitoring du nerf facial

Résultats à 1 an .



Etude sur 56 patients

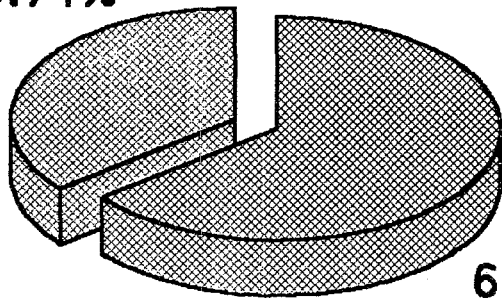
**PRESERVATION DE LA MOTRICITE FACIALE APRES VOIE T.L.
avec ou sans monitoring du nerf facial:**

Tous stades confondus

Etude sur 28 patients

- Fonction normale ou subnormale (1 ou 2)
- PF moyenne à sévère (3 à 5)

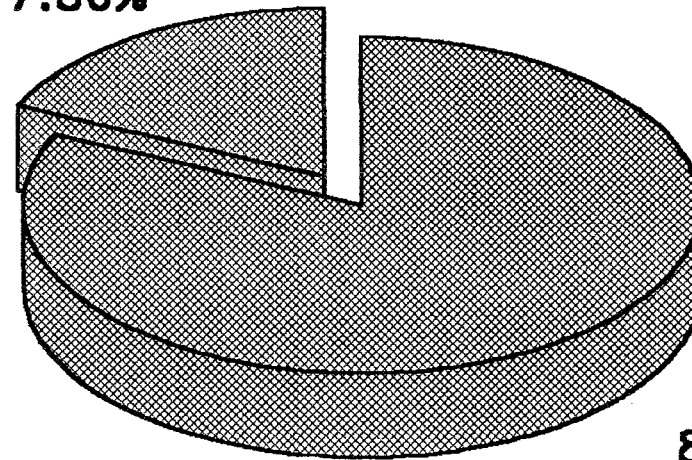
35.71%



64.29%

Sans monitoring

17.86%



82.14%

Avec monitoring

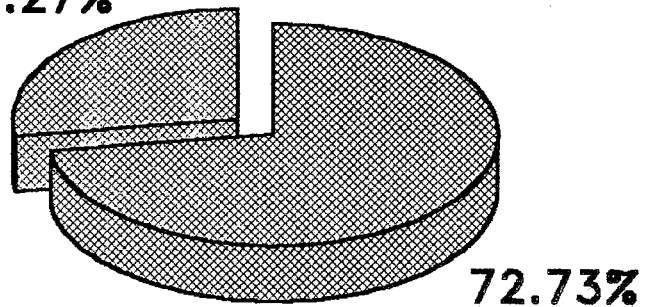
**PRESERVATION DE LA MOTRICITE FACIALE APRES VOIE T.L.
avec ou sans monitoring du nerf facial:**

Stade IV exclus

Etude sur 22 patients

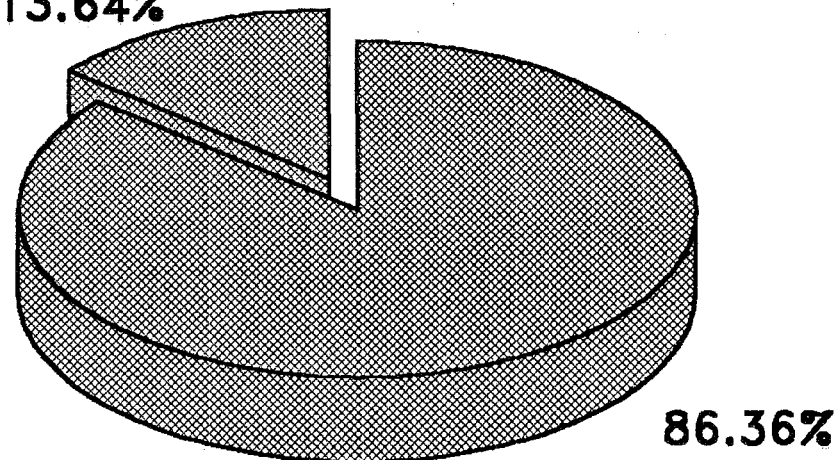
- ▣ Fonction normale ou subnormale (1 ou 2) 13.64%
- ▣ PF moyenne à sévère (3 à 5)

27.27%



Sans monitoring

13.64%



86.36%

Résultats à 1 an

Avec monitoring

L'analyse de ces données, par le test du chi-deux corrigé de Yates, montre qu'il n'existe pas significativement moins de préservation de la motricité faciale lorsque la position du N.F. est postérieure et/ou supérieure ($\chi^2=2,61$) ; mais notre série paraît trop limitée.

Par contre, l'analyse, par le test du chi-deux ajusté sur le stade par la méthode de Mantel-Haenszel, montre que la préservation de la motricité faciale diminue de façon très significative en fonction de l'augmentation du stade tumoral et de la position du N.F. ($p < 0,0001$).

e) La récupération de la motricité faciale est également étudiée en fonction de la motricité faciale postopératoire précoce chez 40 patients ne présentant ni une motricité postopératoire précoce normale (testing entre 90 et 100 %) ni une paralysie faciale séquellaire de grade 6. Les résultats sont colligés dans le tableau suivant :

Testings précoces	Grades séquellaires						Délai moyen du début de la récupération
	1	2	3	4	5	6	
70 à 89 %	5	0	0	0	0	0	5 semaines (extrêmes : 3 à 10 semaines)
25 à 69 %	9	3	0	0	0	0	5 à 6 semaines (extrêmes : 2 à 12 semaines)
0 à 24 %	3	3	9	6	2	0	5 mois (extrêmes : 2 semaines à 18 mois)

Nous constatons que les dysfonctions faciales légères à moyennement sévères (testing de 25 à 89 %) débutent leur récupération en moyenne 5 à 6 semaines après l'exérèse ; la motricité faciale est préservée à long terme.

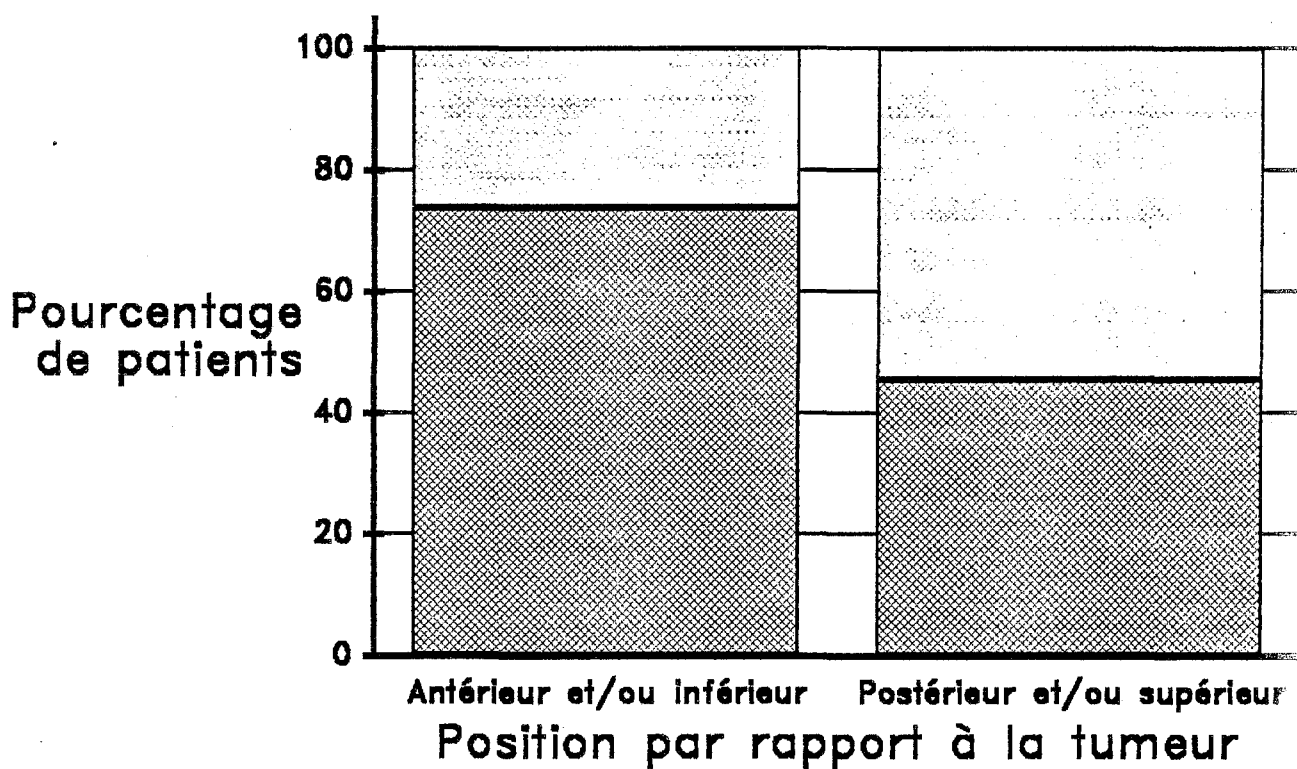
Tandis que les dysfonctions faciales sévères à totales (testing de 0 à 24 %) débutent leur récupération en moyenne 5 mois après l'exérèse ; la motricité faciale est préservée dans 26 % des cas ; les électromyographies, pratiquées chez certains de ces malades montrent qu'elles annoncent, en théorie, la récupération environ 2 mois avant l'examen clinique. Le tonus semble également un bon indicateur pronostique.

PRESERVATION DE LA MOTRICITE FACIALE

et position du nerf facial après voie T.L.

*Etude sur 99 patients
Résultats à 1 an*

- Paralysie faciale
- Préservation fonctionnelle (1 ou 2)



Cependant, le caractère trop limité de la population étudiée ne permet pas d'analyse statistique ni même de corrélation descriptive en fonction de l'aspect peropératoire du N.F.

f) L'incidence des P.F. secondaires est de 14 %.

Elles surviennent en moyenne au 8^e jour postopératoire (2 cas non précisés) ; le testing pratiqué précocément après leur survenue varie de 10 à 68 % (4 cas non précisés) ; le grade fonctionnel à long terme varie de 1 à 4 avec 57 % de préservation de la motricité faciale (grade 1 à 2).

La récupération des P.F. secondaires est étudiée chez 13 patients, selon le même modèle que précédemment ; les résultats apparaissent ainsi :

Testings précoces	Grades séquellaires						Délai moyen du début de la récupération
	1	2	3	4	5	6	
25 à 69 %	5	0	0	0	0	0	5 à 6 semaines (extrêmes : 4 à 12 semaines)
0 à 24 %	1	2	3	2	0	0	7 à 8 semaines (extrêmes : 3 à 18 semaines)

Nous constatons que :

- les dysfonctions faciales secondaires modérées à moyennement sévères (testing 25 à 69 %) débutent leur récupération en moyenne 5 à 6 semaines après l'exérèse ; la motricité faciale est préservée à long terme ;

- les dysfonctions faciales secondaires sévères à totales (testing de 0 à 24 %) débutent leur récupération en moyenne 7 à 8 semaines après l'exérèse ; la motricité faciale est préservée dans 37,5 % des cas.

Il n'a pas été fait d'analyse statistique compte-tenu du caractère limité de la série.

g) La réhabilitation de la motricité faciale donne les résultats suivants :

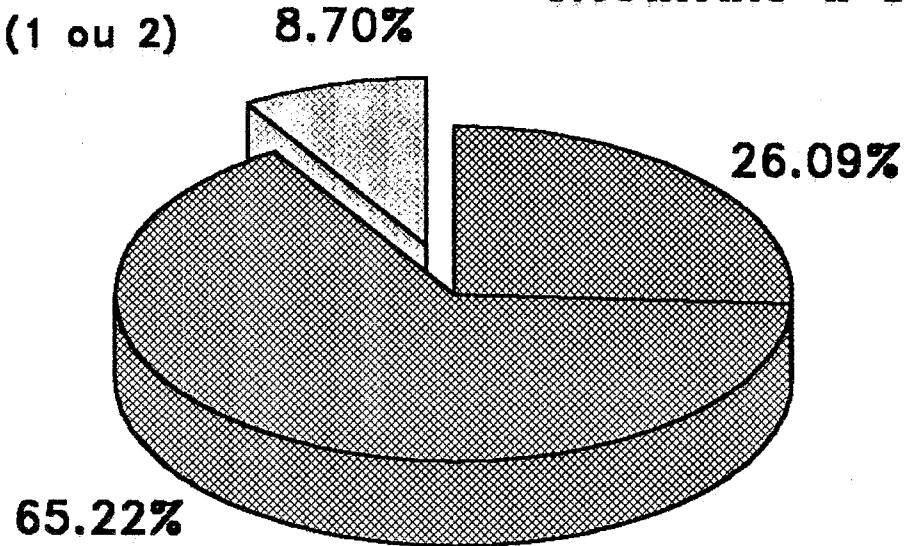
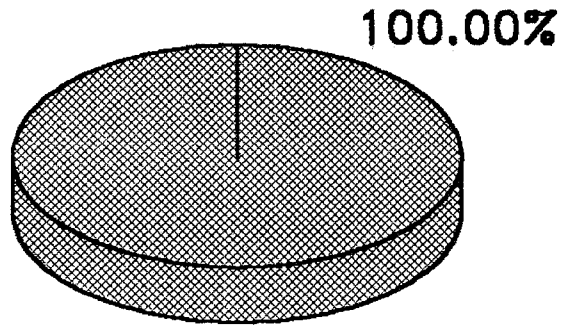
- réparation extemporanée par suture :

RECUPERATION D'UNE P.F. après voie T.L.

Etude sur 40 patients

- Fonction normale ou subnormale (1 ou 2)
- PF Intermédiaire (3 ou 4)
- PF sévère (5)

Résultats à 1 an



PF légère ou intermédiaire

PF sévère ou totale

Délais moyens de récupération :

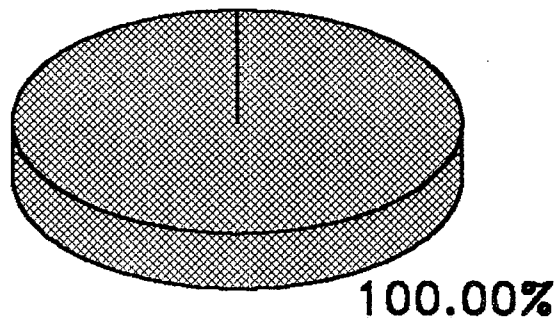
5 semaines

5 mois

**RECUPERATION D'UNE P.F. SECONDAIRE
après voie T.L.**

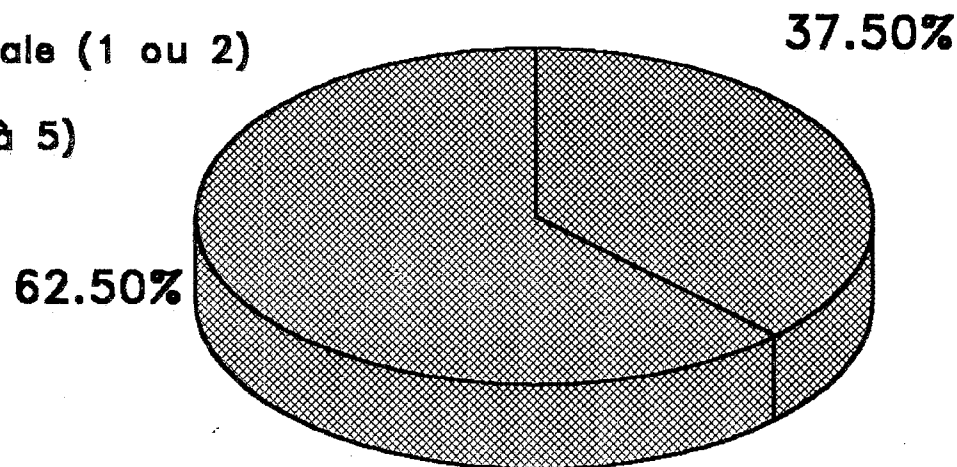
*Etude sur 13 patients
Résultats à 1 an*

- ▣ Fonction normale ou subnormale (1 ou 2)
- ▣ PF Intermédiaire à sévère (3 à 5)



PF IIre intermédiaire

Délais moyens de récupération :
6 semaines



PF IIre sévère ou totale

8 semaines

Type	Grade
terminoterminale simple (1cas)	3
terminoterminale après déroutement avec ou sans support synthétique + colle (2 cas)	6 et 5
avec greffe de nerf auriculaire (1 cas)	4

- réparation secondaire par anastomose hypoglosso-faciale

(3 cas) :

Délai exérèse/anastomose en mois	Grade
2	4
3	3
10	3

12. CONCLUSION

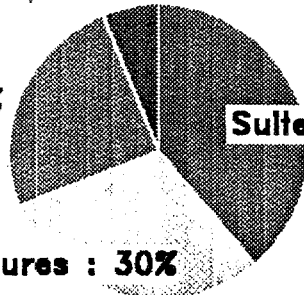
a) Au total, les suites opératoires apparaissent tout à fait simples dans 39 % des cas. Des complications mineures surviennent dans 30 % des cas allant des céphalées banales aux retards de cicatrisation en passant par les infections urinaires basses. Dans 25 % des cas, apparaissent des complications plus sérieuses (que l'on dénomme "moyennes") comprenant : les fistules et les méningites, les déficits neurologiques (cervelet, V, VI, nerfs mixtes), les atteintes oculaires (kératite, ulcère cornéen), les phlébites simples. Enfin les complications graves menaçant le pronostic vital n'apparaissent que dans 6 % des cas : 1 décès, 2 hématomes de l'A.P.C., 1 coma par infarctissement de reliquat tumoral, 1 péritonite sur dérivation ventriculopéritonéale, 1 embolie pulmonaire.

La répartition des complications en fonction du stade apparaît ainsi :

SUITES OPERATOIRES DES NEURINOMES DE L'ACOUSTIQUE

Complications graves : 6%

Complications moyennes : 25%



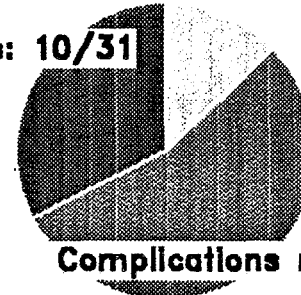
Suites simples : 39%

Complications mineures : 30%

Voie T.L. (100 patients)

Complications mineures : 4/31

Complications graves: 10/31

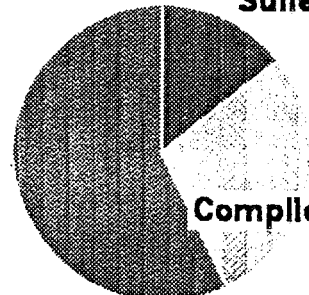


Complications moyennes : 17/31

Voie S.O. (31 patients)

Suites simples : 1/7

Complications moyennes : 4/7




Complications mineures : 2

Voie S.P. (7 patients)

Complications graves : 2/6

Suites simples : 3/6



Complications mineures : 1/6

Voie R.S. (6 patients)

complications	stades			
	I	II	III	IV
absentes	5	16	17	1
mineures	3	10	9	8
moyennes	4	6	6	9
graves	0	0	2	4

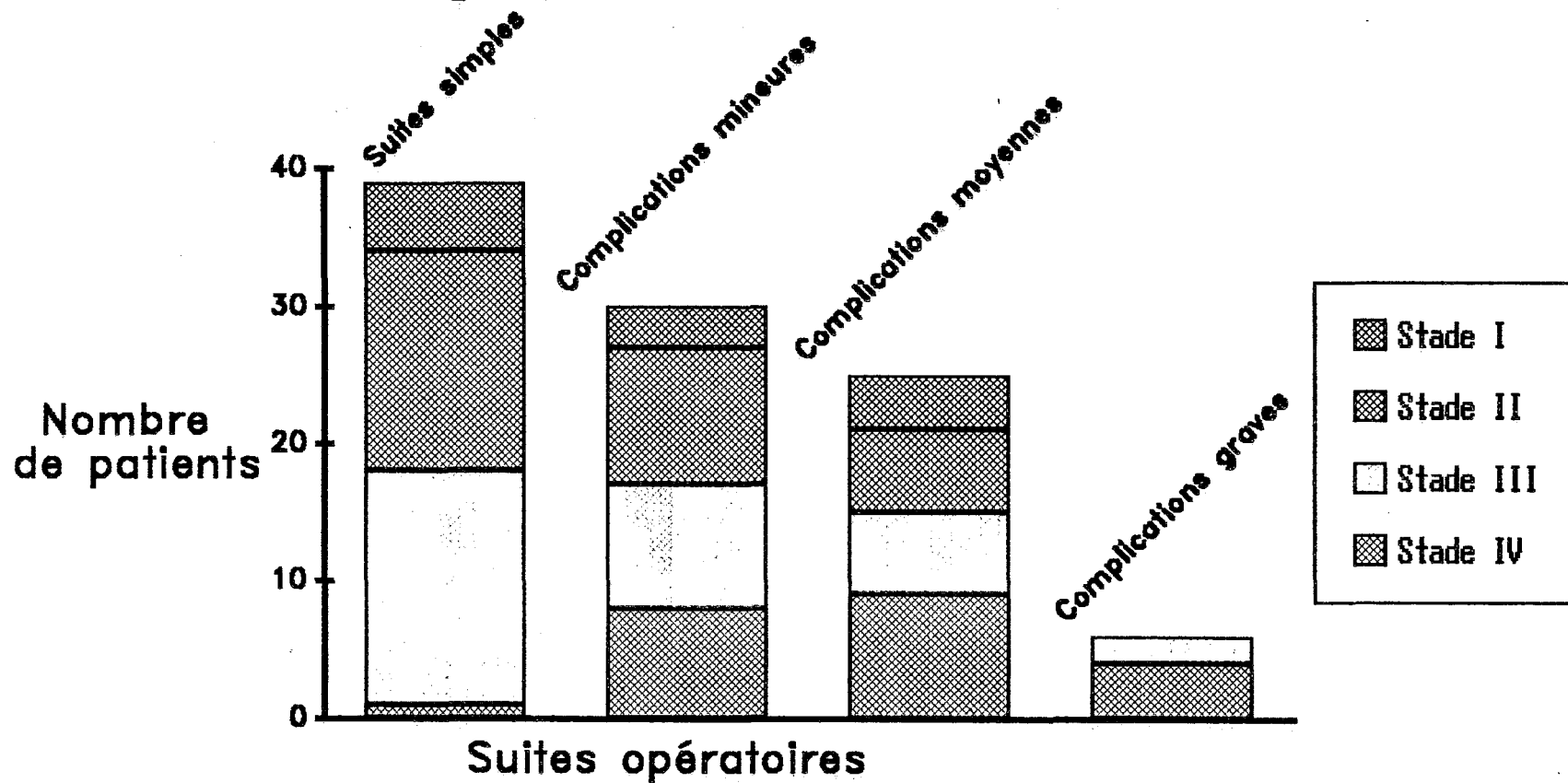
L'analyse de ces données, par le test du chi-deux, montre que les complications moyennes et graves sont **significativement plus fréquentes** pour les stades IV par rapport aux stades inférieurs ($X^2 = 10,44$ et $p < 0,001$). En outre, les complications moyennes et graves sont **significativement augmentées** au fur et à mesure que le stade tumoral augmente ($X^2 = 10,8$ et $p < 0,001$).

b) On a étudié, par ailleurs, les complications dans notre population de 14 patients âgés de 65 ans ou plus, opérés de 1976 à 1988. Elles sont également comparées à une population de référence plus jeune, avec une répartition identique des stades d'extension (6 stades II, 5 stades III et 3 stades IV), opérée à une époque superposable (expérience de l'opérateur et instrumentation similaire de 1979 à 1988).

Ces résultats sont exposés dans le tableau suivant :

SUITES OPERATOIRES APRES VOIE T.L.

Etude sur 100 patients



Age moyen	69 ans	47 ans
mortalité	1	0
hématome A.P.C.	0	1
syndrome cérébelleux	2	1
fistule L.C.R.	1	3
méningite	3	0
atteinte n. mixtes	1	1
complications oculaires	4	1
thromboembolies	0	2
déséquilibre prolongé	3	4
infection urinaire	4	1
préservation faciale	58,8 %	64,3 %
durée moyenne séjour	21 jours	20 jours
suites opératoires simples	42 %	64 %
séquelles invalidantes	21 %	14 %

L'analyse des données, par le test du chi-deux éventuellement corrigé selon Yates, montre que :

- le syndrome cérébelleux n'est pas significativement plus fréquent chez l'opéré âgé ($X^2 = 0,003$) ;

- la motricité faciale n'est pas significativement plus préservée chez l'opéré jeune ($X^2 = 0,3$) ;

- les suites simples ne sont pas significativement plus fréquentes chez l'opéré jeune ($X^2 = 1,3$) ;

- les séquelles invalidantes ne sont pas significativement plus fréquentes chez l'opéré âgé ($X^2 = 0,35$).

Soulignons, tout de même, le caractère restreint des populations concernées.

c) Enfin, si l'on inclut les réhabilitations de la motricité faciale, les reprises chirurgicales sont au nombre de 13, réparties ainsi :

Type	Nombre
évacuation hématome A.P.C.	2
contrôle A.P.C.	2
complément d'exérèse	1
colmatage de fistule	1
suppuration sur cicatrice	4
anastomose XII -VII	3

Les contrôles de l'A.P.C. sont indiqués pour suspicion d'hématome chez 2 stades IV. Le complément d'exérèse est réalisé par voie S.O. au 2^e jour pour un stade IV.

d) Le suivi des patients à très long terme repose sur une succession de contrôle par la T.D.M. à un an (différé à 2 ans en cas de stade I), à 5 ans, puis tous les 5 ans, complétée par l'I.R.M. en cas de doute.

La T.D.M. a montré l'absence de récurrence dans 44 % des cas (recul de 1 à 12 ans) ; l'I.R.M. a été retrouvée normale chez un malade à 6 ans.

Le recul du suivi est de :

- un à moins de 5 ans dans 81 %,
- supérieur ou égal à 5 ans dans 19 %.

Tous nos patients ont donc un suivi au moins égal à 1 an.

II. LA VOIE TRANSOTIQUE

Elle est réalisée chez une patiente de 56 ans en février 1982 par l'équipe ORL.

A. Les conditions opératoires

1. Généralités

La durée est de 4 H 30.

2. L'abord ne présente pas de difficultés particulières.

3. L'exérèse permet d'extirper complètement un N.A. envahissant le C.A.I. et s'étendant au labyrinthe et à l'oreille moyenne.

4. La dissection du N.F. est réalisée sans l'aide du monitoring ; elle permet la préservation anatomique du nerf.

B. Les suites opératoires

1. Généralités

La patiente ne nécessite pas de surveillance en soins intensifs.

Elle reste hospitalisée durant 36 jours.

2. Une fistule de L.C.R. apparue du 4^e au 22^e jours postopératoires vient perturber une évolution par ailleurs favorable.

Aucune complication grave ne vient menacer le pronostic vital.

3. La patiente se lève au 2^e jour sans présenter de troubles vestibulaires importants.

4. La P.F. totale post-opératoire précoce récupère sous forme d'une dysfonction faciale de grade 3.

5. Il n'a pas été pratiqué de T.D.M. de contrôle jusqu'à ce jour.

III. LA VOIE SUSPÉTREUSE

7 voies S.P. sont réalisées de mars 1973 à janvier 1988.

A. Les conditions peropératoires

1. Généralités

Les interventions sont réalisées par l'équipe ORL seule.

La durée moyenne des interventions est de 4 H 30 (un cas non précisé; extrêmes : 4 H à 5 H 30).

2. L'abord retrouve un sinus pétreux supérieur plus antérieur que la normale dans 1 cas sur 7 (un cas non précisé).

3. L'exérèse tumorale

a) Toutes les tumeurs sont de stade I

b) L'extension tumorale

Le fond du C.A.I. est atteint dans 5 cas sur 7 (2 cas non précisés).

L'interruption de branches de l'artère labyrinthique ne peut être évitée dans 4 cas sur 7.

c) La consistance tumorale n'est pas précisée.

d) L'exérèse est totale dans tous les cas.

4. La dissection du N.F.

a) Le monitoring est utilisé dans 1 cas sur 7.

b) La position du N.F. par rapport à la tumeur est retrouvée :

- antérieure et/ou inférieure dans 6 cas sur 7 ;
- postérieure et/ou supérieure dans 1 cas sur 7.

c) la préservation anatomique du N.F. est réalisée dans tous les cas, avec cependant des tractions dans 4 cas sur 7.

5. La dissection du N.C.

a) Le monitoring auditif n'est pas utilisé.

b) La conservation anatomique du N.C. est réalisée dans tous les cas, avec des tractions dans 3 cas sur 7.

B. Les suites postopératoires

1. Généralités

Aucun patient n'a nécessité de surveillance en soins intensifs.

La durée moyenne d'hospitalisation est de 12 jours.

2. La mortalité est nulle.

3. Les complications neurologiques :

- aucun hématome extradural n'est à déplorer ;
- une aphasie transitoire avec hémianopsie latérale homonyme régressive survient chez une patiente de 60 ans sans antécédent notoire.

4. Les complications locales :

- une fistule de L.C.R. apparaît au 1^{er} jour, nécessitant un drainage lombaire durant 4 jours ;

- chez un autre patient, on note la survenue d'une méningite au 1^{er} jour, sans germe identifiable.

De simples réactions méningées aseptiques sont à noter dans 2 cas sur 7.

5. Aucune complication oculaire n'est à déplorer.

6. Une fibrillation auriculaire survient chez une patiente porteuse d'une insuffisance mitrale digitalisée.

7. Des troubles de l'équilibre prolongés apparaissant dans 4 cas sur 7, durant de 4 mois à 2 ans.

Le 1^{er} lever est possible à partir du 4^e au 5^e jour en moyenne (extrêmes = 2^e au 8^e jour ; un cas non précisé).

8. La motricité faciale

a) Les résultats de la fonction faciale précoce sont les suivants:

testing %	stades I
90 à 100	1
70 à 89	1
50 à 69	0
25 à 49	1
10 à 24	2
0 à 9	0

(2 cas sont mal précisés mais probablement compris entre 25 et 69 %).

La fonction faciale est donc préservée dans 2 cas (28,5 %) avec un testing compris entre 70 et 100 %.

b) Les résultats de la fonction faciale, un an au moins après l'exérèse, sont :

grades	stades I
1	2
2	2
3	1
4	2
5	0
6	0

La motricité faciale est donc préservée dans 57,1 % des cas (4 cas sur 7) avec un grade égal à 1 ou 2.

9. L'audition postopératoire.

Pour l'évaluation de la conservation de l'audition, nous considérons les valeurs postopératoires :

- du seuil tonal moyen en dB calculé sur les fréquences conversationnelles,
- et du pourcentage de discrimination vocale à 90 ou 100 dB.

Les valeurs sont mesurées :

- avant la sortie du service vers le 10^e jour postopératoire,
- à la 1^{re} visite de contrôle environ 6 semaines après l'exérèse,
- enfin 18 mois après l'intervention.

Les résultats sont consignés sur le tableau suivant :

âge (ans)	stade	audio. préopératoire		audio. postopératoire	
		seuil tonal dB	discrimi- nation %	seuil tonal dB	discrimi- nation %
39	I	60	78	cophose	
36	I	20	100	cophose	
54	I	25	84	cophose	
53	I	30	86	cophose	
36	I	15	98	50	94
51	I	30	100	35	98
60	I	25	100	40	76

Si l'on considère que l'audition est utile pour :

- un seuil tonal moyen inférieur ou égal à 50 dB,
- et un pourcentage de discrimination vocale à 90 ou 100 dB supérieur ou égal à 50 %,

La conservation d'une audition utile est effectivement réalisée chez 3 patients sur 7, soit dans 42,8 % des cas.

10. Conclusion

a) Des complications moyennes surviennent chez 4 patients sur 7 (fistule de L.C.R., méningite, aphasie, fibrillation auriculaire) et mineures chez 2 autres patients (déficits de motricité faciale, troubles de l'équilibre). **Aucune complication grave ne vient menacer le pronostic vital.** Les suites ont été parfaitement simples chez 1 patient seulement.

b) Aucun patient n'a nécessité une reprise chirurgicale.

c) Une T.D.M. de contrôle systématique montre l'absence de récédive dans 3 cas sur 7, avec un recul de 1 à 5 ans.

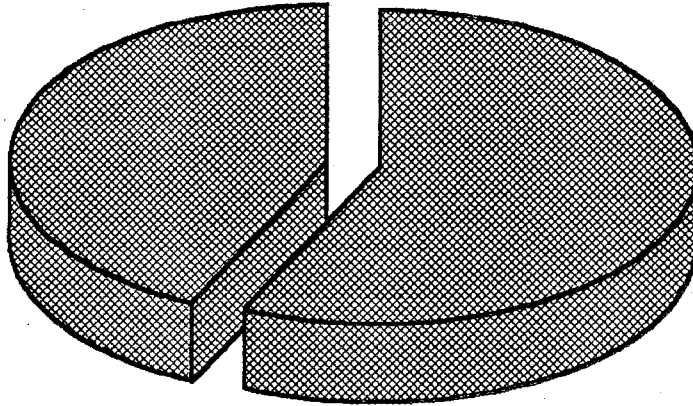
Le recul du suivi est de :

- un à moins de 5 dans 5 cas sur 7,
- 5 ans ou plus dans 2 cas sur 7.

**PRESERVATION DE LA MOTRICITE FACIALE
ET CONSERVATION DE L'AUDITION
après voie S.P.**

Motricité à 1 an

Grade 1 ou 2 : 57.14%

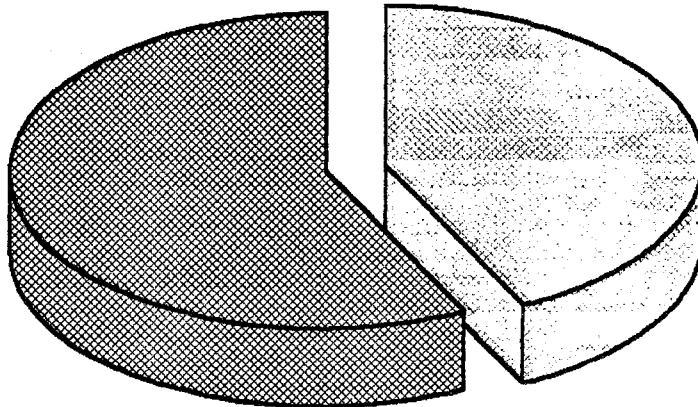


Grade 3 à 5 : 42.86%

Etude sur 7 patients

Audition

Audition utile : 42.86%



Audition non utilisable : 57.14%

IV. LA VOIE RETROSIGMOÏDE

6 voies R.S. sont réalisées de février 1983 à septembre 1987.

A les conditions opératoires

1. Généralités

Les interventions sont réalisées en collaboration otoneurochirurgicale dans tous les cas.

La durée moyenne des interventions est de 8 H 30 (2 cas non précisés, extrêmes de 5 à 13 H 30).

2. L'abord ne pose aucun problème particulier.

3. L'exérèse tumorale

a) Toutes les tumeurs sont de stades II sauf une (tumeur d'apparence kystique sur la T.D.M. de stade III).

b) L'extension tumorale :

- le fond du C.A.I. est :

* atteint dans 3 cas sur 6,

* non atteint dans 2 cas sur 6,

un cas non précisé) ;

- dans un cas la tumeur adhère fortement au cervelet ;

- l'interruption de branches de l'artère labyrinthique ne peut être évitée dans 1 cas sur 6.

c) La consistance tumorale est dure dans 1 cas sur 6 (5 cas non précisés).

La tumeur est hypervascularisée dans 1 cas sur 6 (5 cas non précisés).

d) L'exérèse est totale dans tous les cas.

4. La dissection du N.F.

a) Le monitoring du N.F. est utilisé dans 1 cas sur 6.

b) la position du N.F. par rapport à la tumeur est retrouvée antérieure et/ou inférieure dans tous les cas.

c) la préservation anatomique du N.F. est réalisée dans 5 cas sur 6 avec des tractions dans un cas.

Le N.F. est sacrifié dans 1 cas sur 6 (stade III).

5. La dissection du N.C.

a) Le monitoring n'est pas utilisé.

b) La conservation anatomique du N.C. est réalisée dans 5 cas sur 6.

Le N.C. doit être sacrifié dans 1 cas sur 6 (stade III).

B. Les suites opératoires

1. Généralités

Tous les patients ont bénéficié d'une surveillance en soins intensifs pendant 2 à 3 jours en moyenne.

La durée moyenne d'hospitalisation est de 12 à 13 jours.

2. La mortalité est nulle.

3. Les complications neurologiques :

a) Un hématome de l'A.P.C. avec infarctus cérébelleux survient au 2^e jour pour le stade III.

b) Un syndrome cérébelleux est à noter chez le même patient avec instabilité durant 3 mois.

4. Les complications locales :

- un patient présente une suppuration de sa cicatrice céphalique ;
- aucune fistule de L.C.R. ni méningite n'est à déplorer.

5. Un patient doit bénéficier d'une blépharorrhaphie pour kératite ponctuée superficielle.

6. Une hématomèse sur ulcère gastroduodéal survient dans 1 cas.

7. Aucun trouble de l'équilibre n'est noté.

Le 1^{er} lever est possible à partir du 4^e jour en moyenne (extrêmes : 2^e au 7^e jour ; un cas non précisé).

8. Les complications mineures sont des céphalées simples (1 cas sur 6) , des acouphènes (1 cas sur 6), une paralysie radiale.

9. La motricité faciale

a) Les résultats de la fonction faciale précoce sont les suivants:

testing	stades	
	II	III
90 à 100	2	0
70 à 89	1	0
50 à 69	1	0
25 à 49	0	0
10 à 24	0	0
0 à 9	1	1

La fonction faciale précoce est donc préservée dans 3 cas sur 6, soit 50 % avec un testing compris entre 70 et 100 %.

b) Les résultats de la fonction faciale, un an au moins après l'exérèse, sont :

grades	stades	
	II	III
1	4	0
2	0	0
3	1	0
4	0	0
5	0	0
6	0	1

La motricité faciale est donc préservée dans 4 cas sur 6, soit 66,6 %, avec un grade égal à 1 ou 2.

Une réhabilitation de la motricité faciale est réalisée par anastomose hypoglosso-faciale secondaire 3,5 mois après exérèse, élevant la fonction faciale définitive au grade 3.

10. L'audition postopératoire.

Les résultats des tentatives sont colligés sur le tableau suivant :

âge (ans)	stade	audio. préopératoire		audio. postopératoire	
		seuil tonal dB	discrimina- tion vocale %	seuil tonal dB	discrimina- tion vocale %
47	II	25	84	65	44
54	II	10	100	cophose	
54	II	40	84	40	94
46	III	15	100	cophose	
27	II	10	100	cophose	
53	II	15	100	cophose	

La conservation d'une audition utile est donc réalisée chez 1 patient sur 6, soit dans 16,6 % des cas.

11. Conclusion

a) Des complications graves surviennent chez 2 patients sur 6, soit dans 33,3 % des cas. Il s'agit d'un hématome de l'A.P.C. et d'une hématomèse par ulcère gastrique. Les suites sont parfaitement simples chez 3 patients sur 6, soit 50 % des cas. Dans 1 cas sur 6 (16,6 %), le patient présente des complications mineures.

b) Une reprise chirurgicale n'est nécessaire que dans 1 cas sur 6.

c) Une T.D.M. de contrôle systématique montre l'absence de récurrence dans 2 cas sur 6 à 2 et 3 ans.

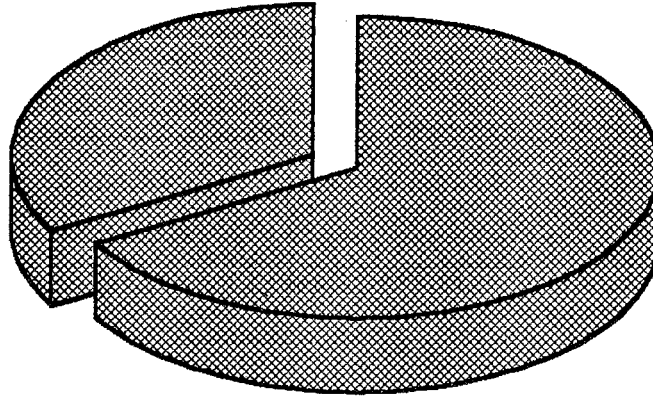
Le recul du suivi est de :

- un à moins de 5 ans dans 4 cas sur 6 ;
- 5 ans ou plus dans 2 cas sur 6.

**PRESERVATION DE LA MOTRICITE FACIALE
ET CONSERVATION DE L'AUDITION
après voie R.S.**

Motricité à 1 an

Grade 1 ou 2 : 66.67%

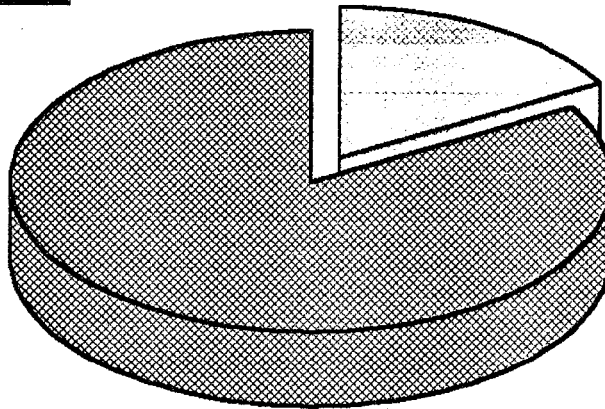


Grade 3 à 5 : 33.33%

Etude sur 6 patients

Audition

Audition utile : 16.67%



Audition non utilisable : 83.33%

V. LA VOIE SOUS-OCCIPITALE

31 voies S.O. sont réalisées de février 1976 à octobre 1983.

A. Les conditions peropératoires

1. Généralités

La collaboration otoneurochirurgicale est de règle dans tous les cas. La durée moyenne des interventions est de 12 h (18 cas non précisés).

2. Les difficultés d'abord

Le tiers externe de l'hémisphère cérébelleux doit être réséqué dans 13 cas sur 31 (42 %).

3. L'exérèse tumorale

a) La taille tumorale est répartie en 7 stades III (22,6 %) et 24 stades IV (77,4 %).

Une dérivation ventriculopéritonéale préopératoire doit être pratiquée chez 11 patients porteurs de stades IV (35,5 %).

b) L'extension tumorale :

- dans l'A.P.C. la tumeur contacte des adhérences avec :
 - * le T.C. dans 9 cas sur 31 (29 %) ;
 - * le nerf trijumeau dans 4 cas sur 31 (12,9 %) ;
 - * le cervelet dans 3 cas sur 31 (9,7 %) ;
 - * le nerf glossopharyngien dans 1 cas sur 31 (3,2 %).

L'extension tumorale est à l'origine de l'interruption de l'A.I.C.A. ou d'une de ses branches dans 4 cas sur 31 (12,9 %).

- dans le C.A.I., le fond est atteint dans 7 cas sur 31, non atteint dans 4 cas sur 31 (20 cas non précisés).

c) La consistance tumorale apparaît molle et friable dans 8 cas

sur 31 (23 cas non précisés). Le tissu tumoral est hypervascularisé dans 11 cas sur 31 (35,5 %).

d) L'exérèse est totale dans 30 cas sur 31 (96,7 %). On est contraint d'abandonner un reliquat sur le N.F. dans un cas.

4. La dissection du N.F.

a) Aucune exérèse n'a bénéficié du monitoring du N.F.

b) La position du N.F. par rapport à la tumeur est retrouvée :

- antérieure et/ou inférieure dans 29 cas sur 31 ;
- postérieure et/ou supérieure dans 2 cas sur 31.

c) La préservation anatomique du N.F. n'est possible que dans 15 cas sur 31 (48,3 %), avec des tractions dans 4 cas.

Le N.F. est par contre :

- blessé dans 8 cas sur 31 (27,6 %) ;
- sectionné dans 8 cas sur 31 (27,6 %) ;

B. Les suites opératoires

1. Généralités

Les patients séjournent tous en soins intensifs durant 10 jours en moyenne (26 cas non précisés).

La durée moyenne d'hospitalisation est de 27 jours (5 cas non précisés).

Lorsqu'il a pu être précisé, le délai de réinsertion socio-professionnelle tend à être supérieur à 6 mois.

2. La mortalité est de 3,2 %.

Une jeune femme de 25 ans, opérée d'un stade IV, est décédée au 16^e jour d'un abcès pulmonaire développé à partir d'une bronchopneumopathie de déglutition par paralysie des nerfs mixtes.

3. Les complications neurologiques

- Aucun hématome de l'A.P.C. n'est à déplorer.
- Par contre, on note l'apparition :
 - * d'un hématome sous-dural,
 - * d'un coma inexplicable dû sans doute à une ischémie du T.C.
- Les autres manifestations neurologiques sont :
 - * atteinte du nerf V : 5 cas sur 30 (16,6 %) ; tous stades IV ;
 - * syndrome cérébelleux : 7 cas sur 30 (23,3 %) ; tous stades IV ;
 - * diplopie par atteinte du nerf VI : 2 cas sur 30 (6,6 %) ; il s'agit de 2 stades IV ;
 - * atteinte des voies longues sensitivomotrices : 3 cas sur 30 (10 %) dont 2 stades IV ;
 - * syndrome confusionnel (stade IV) et accident ischémique transitoire dans 1 cas sur 30 chacun (3,3 %).

4. Les complications locales

- Les problèmes de cicatrisation céphalique (suppuration, hématome) surviennent dans 3 cas sur 30 (10 %) et nécessitent 2 reprises.
- Les fistules de L.C.R. apparaissent dans 4 cas sur 30 (13,3 %) sous la forme de rhinorrhée, du 10^e jour à 3,5 mois après exérèse (2 stades IV). Elles nécessitent toutes le drainage lombaire.
- La méningite survient dans 3 cas sur 30 (10 %) sans qu'aucun germe ne soit identifiable. Elle débute du 8^e jour à 3 mois après exérèse (2 stades III). Une réaction méningée simple apparaît dans 1 cas sur 30 (3,3 %).

5. Les complications pulmonaires

- Une bronchopneumopathie, consécutive à des fausses-routes, survient dans 6 cas sur 30 ; la trachéotomie de protection est nécessaire dans 7 cas sur 30.
- Parallèlement, l'atteinte des nerfs mixtes est notée :
 - * dans 13 cas sur 30 (43,3 %) pour le nerf IX (10 stades IV) ;

* dans 11 cas sur 30 (36,6 %) pour le nerf X
(9 stades IV) ;

* dans 2 cas sur 30 (6,6 %) pour le nerf XI
(stades IV).

6. Les complications oculaires surviennent dans 2 stades IV
(6,7 %) : une kératite ponctuée superficielle et un ulcère de cornée.

Une blépharorrhaphie est pratiquée dans 10 cas sur 30 (33,3 %).

7. Les complications thromboemboliques surviennent dans un
stade IV (3,3 %).

8. Une péritonite vient compliquer une dérivation ventriculo-
péritonéale ; 3 ulcères digestifs apparaissent chez 3 stades IV (10 %).

Les principales complications se répartissent, selon le stade tumoral,
comme suit :

complications	stades	
	III	IV
décès		1
hématome sous-dural		1
coma inexpliqué		1
atteinte V		5
syndrome cérébelleux		7
diplopie		2
voies longues	1	2
syndrome confusionnel		1
A.I.T.		1
fistule L.C.R.	2	2
méningite	2	1
atteinte n. mixtes	4	11
thromboembolie		1
complications oculaires		2
péritonite		1
ulcère digestif		3

9. Des troubles de l'équilibre prolongés surviennent dans 4 cas sur 30 (13,3 %).

Le 1^{er} lever est possible à partir du 10^e jour en moyenne (25 cas non précisés).

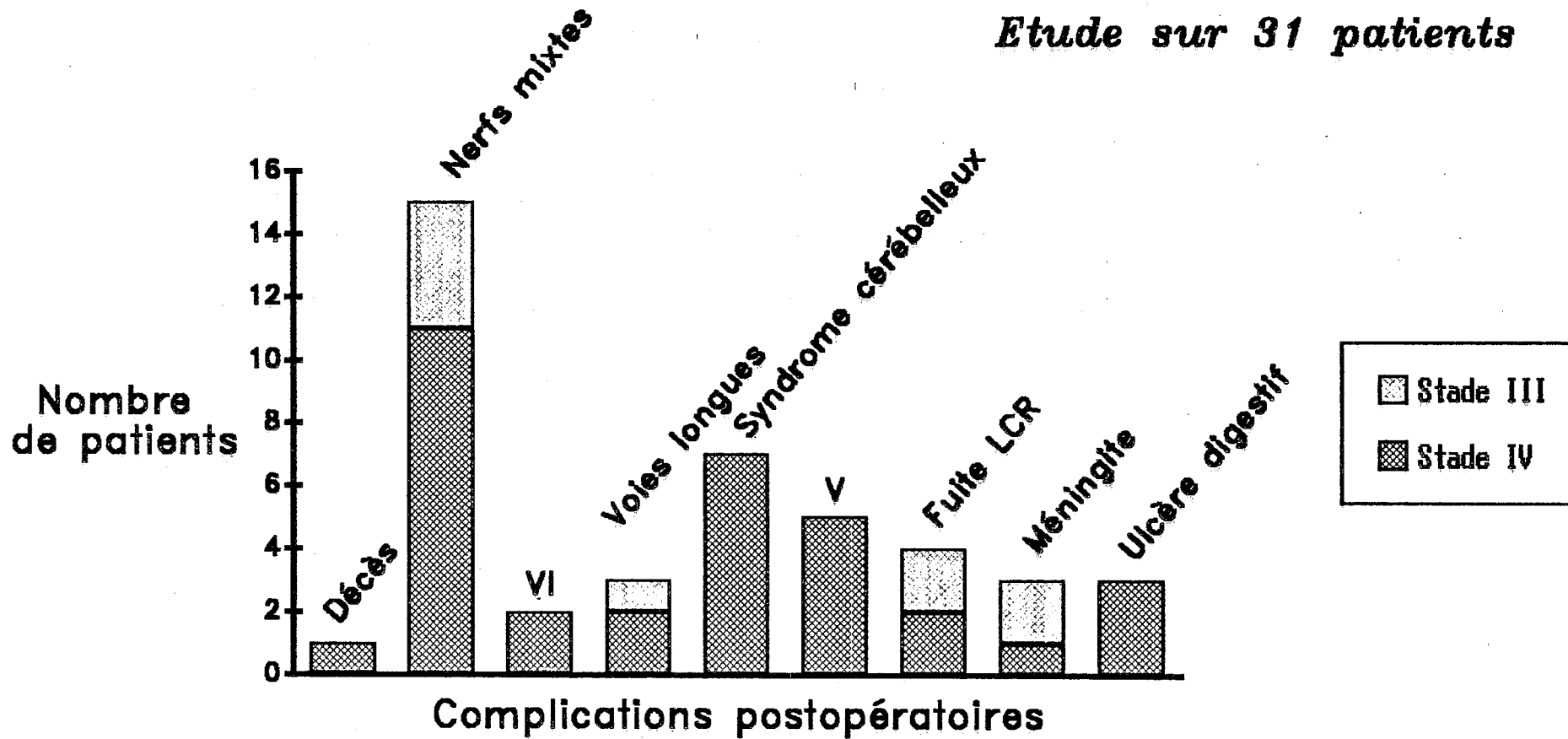
10. Les autres complications mineures sont :

- céphalées simples : 3 cas sur 30 (10 %) ;
- acouphènes : 2 cas sur 30 (6,6 %) ;
- infection urinaire basse : 3 cas sur 30 (10 %) ;
- dépression réactionnelle : 6 cas sur 30 (20 %) dont 4

stades IV ;

PRINCIPALES COMPLICATIONS POSTOPERATOIRES après voie S.O.

Etude sur 31 patients



- escarre de décubitus, granulome postintubation, ictère iatrogène dans 1 cas sur 30 chacun (3,3 %).

11. La motricité faciale.

a) La fonction faciale précoce affiche les résultats suivants :

testing	stades	
	III	IV
90 à 100	0	0
70 à 89	0	0
50 à 69	2	2
25 à 49	1	2
10 à 24	2	3
0 à 9	2	16

La fonction faciale précoce n'est donc préservée dans aucun cas avec un testing compris entre 70 et 100 %.

b) Les résultats de la fonction faciale, un an au moins après l'exérèse, sont les suivants :

grades	stades	
	III	IV
1	1	2
2	2	0
3	2	8
4	0	7
5	1	0
6	1	6

La motricité faciale définitive est donc préservée dans 5 cas sur 30, soit 16,6 %, avec un grade égal à 1 ou 2.

c) Une P.F. secondaire apparaît dans 3 cas sur 30 (10 %).

d) La réhabilitation de la motricité faciale donne les résultats suivants :

- réparation extemporanée par suture facio-faciale avec interposition de nerf saphène externe : 2 cas avec récupération en grades 3 et 4 ;

- réparation secondaire par anastomose hypoglossofaciale :

Délai exérèse/anastomose en mois	Grade
2	4
4	4
10	3
10	4
11	3
16	5

12. Conclusion

a) Les complications graves menaçant le pronostic vital sont au nombre de 10 (32,2 %) : 1 décès, 1 coma, 1 accident vasculaire cérébral, 5 pneumopathies sévères, 2 ulcérations digestives.

Les complications moyennes surviennent dans 17 cas sur 31 (54,8 %), tandis que des complications mineures émaillent l'évolution de 4 autres cas. Les complications sont réparties, en fonction du stade, comme suit :

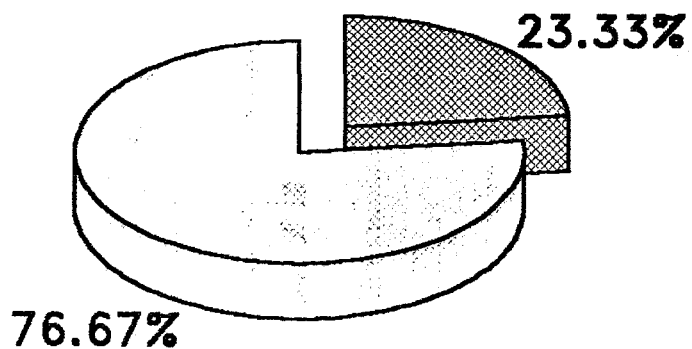
PRESERVATION DE LA MOTRICITE FACIALE APRES VOIE S.O.

■ Fonction normale ou subnormale (1 ou 2)

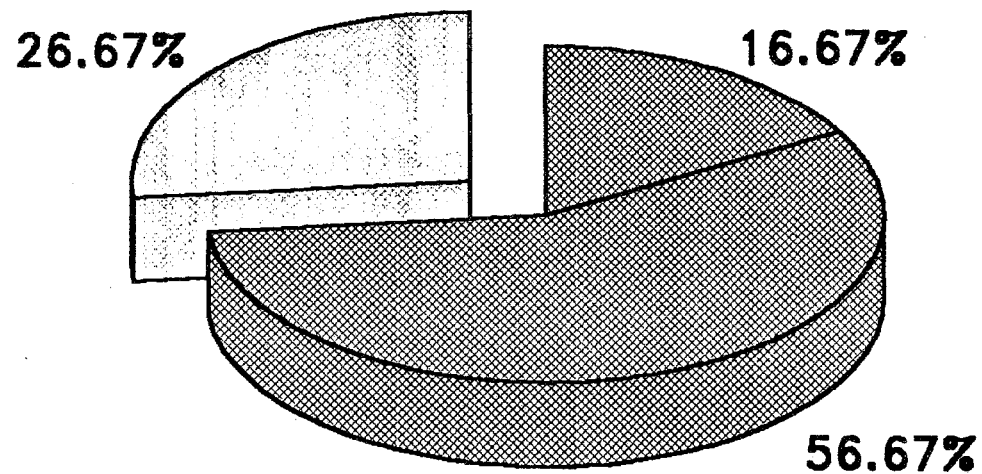
■ PF Intermédiaire (3 ou 4)

□ PF sévère ou totale (5 ou 6)

Etude sur 30 patients



Post-opératoire précoce



Séquellaire à 1 an

complications	stades	
	III	IV
absentes	0	0
mineures	2	2
moyennes	7	10
graves	1	9

b) Les reprises chirurgicales sont intervenues dans 8 cas sur 30 (26,6 %) au total.

c) Le suivi à long terme montre l'absence de récurrence sur les T.D.M. de contrôle dans 8 cas sur 30 (recul de un à 10 ans). Le recul du suivi est égal à 5 ans ou plus dans tous les cas.

*

* *

Enfin, sur le plan histologique, les tumeurs sont identifiées selon la classification d'Antoni consacrée par l'usage. Les types histologiques apparaissent dans les proportions suivantes :

type	nombre	%
A	52/133	39
B	7/133	5,2
mixte	74/133	55,6

Aucun cas de neurofibrome n'est répertorié, mais 2 schwannomes (de type A et mixte) ont été extirpés chez des patients présentant une neurofibromatose.

CHAPITRE V

DISCUSSION

Les différents thèmes évoqués au cours de ces commentaires tiennent une place inégale. Certaines notions, admises par la plupart des auteurs, prêtent peu à discussion. Il en est ainsi de nombreuses données diagnostiques qui, loin d'être négligées, ne sont envisagées que de façon circonscrite au profit de la préservation de la motricité faciale, de la conservation de l'audition et des complications postopératoires.

I. DIAGNOSTIC

"Ce qu'il y a de plus typique dans la symptomatologie du neurinome de l'acoustique, c'est son caractère atypique."

J.-M. Sterkers, Mexico 1969.

Son étude est structurée de la manière la plus classique, car elle correspond parfaitement au raisonnement de la pratique clinique. Nous envisagerons donc successivement le diagnostic positif puis le diagnostic différentiel.

A. Diagnostic positif et démarche diagnostique

S'il ne constitue pas l'impact privilégié de notre étude, l'importance du diagnostic clinique ne doit pas être sous-estimée. Le temps de la prise en charge initiale du patient constitue le fer de lance de la politique d'éducation au dépistage, jugé, à juste titre, encore trop timide par la plupart des auteurs. Même si, nous le verrons plus loin, l'abstention thérapeutique n'est plus tout à fait du domaine du pis-aller, l'intensification du diagnostic précoce trouve déjà sa raison d'être dans la différence énorme qu'il existe entre les incidences des N.A. diagnostiqués (15/100 000 selon Schuknecht) et

découverts lors d'autopsie (870/100 000 à partir de 587 cadavres d'âge moyen égal à 68 ans, selon le même auteur ; Marquet retrouve même jusqu'à 3 % de N.A. chez les sujets de plus de 60 ans) [147]. Cette différence donne la mesure de l'effort qui reste à accomplir. Parallèlement, la qualité du protocole diagnostique doit être améliorée : selon Pfeiderer, 1 % seulement des cas suspects de N.A. s'avère effectivement correspondre à une telle pathologie (et l'on sait l'importance des considérations économiques dans la politique de santé actuelle).

En outre, certains points encore obscurs du diagnostic doivent être privilégiés, notamment en ce qui concerne l'imagerie récente. Il ne s'agit pas simplement, ici, de conforter des données déjà solidement établies.

En pratique, le diagnostic est celui d'une tumeur de l'A.P.C.. Le diagnostic positif ne se pose vraiment qu'à partir de l'imagerie confrontée par la suite aux constatations opératoires puis à l'histologie.

Soulignons enfin le caractère homogène de notre série qui ne comporte que des N.A., beaucoup d'auteurs étudiant les aspects cliniques des tumeurs de l'A.P.C. en général.

1. EPIDEMIOLOGIE

a) fréquence

Elle est de 1/200 000 x an (Tos). Les N.A. constituent moins de 10 % des tumeurs intracrâniennes (Pech).

b) âge

L'âge moyen de nos patients est de 47,9 ans, avec des extrêmes de 12 à 76 ans, ce qui correspond à l'âge de prédilection habituel (5^e décennie) comme le montre le tableau suivant :

auteurs	âge moyen	âges extrêmes
Portmann (120 cas)	48	11 à 79
Sterkers (910 cas)	50	11 à 85
Villette (152 cas)	47,4	17 à 77
Demanez (146 cas)	50	-
Glasscock (200 cas)	47,6	-

Pour Glasscock, l'âge moyen n'évolue pas sur 2 séries de N.A. diagnostiqués à plus de 10 ans d'intervalle.

Le N.A. survient exceptionnellement chez l'enfant (Rushworth, Vassilouthis, Villette) et doit alors faire suspecter une neurofibromatose avec éventuellement des localisations multiples.

c) sexe

La proportion féminine est de 65,5 % dans notre série, ce qui correspond aux données classiques (55 à 65 %, Pech).

King (150 cas)	Portmann (120 cas)	Sterkers (910 cas)	Villette (152 cas)
58,6 %	55 %	60 %	62,5 %
Demanez (146 cas)	Glasscock (200 cas)	Triglia (130 cas)	Fischer (159 cas)
75,2 %	59 %	70,7 %	66,6 %

Pour Glasscock, cette proportion ne varie pas, dans les conditions précédentes également. Elle n'est pas expliquée de façon convaincante par l'hypothèse des facteurs hormonaux.

d) latéralité

Le N.A. est un peu plus fréquent à droite (53,6 %) dans notre série sans que cela soit confirmé par d'autres séries, ni explicable de façon satisfaisante.

Sterkers (602 cas)	Villette (152 cas)	Cushing	Pertuiset	Harner
50 % D	57,5 % G	60 % G	57 % G	55 % G

Les formes bilatérales sont rares et surviennent le plus souvent avant 20 ans (Pech) ; elles font suspecter une neurofibromatose. Villette en dénombre 2,5 % dans sa série, comme d'autres auteurs. Fischer en retrouve 8,5 % sur 159 cas.

Le diagnostic d'un N.A. bilatéral impose une enquête familiale et la surveillance de l'entourage du patient par des P.E.A. annuels. Au moindre doute, une I.R.M. avec injection de gadolinium et antenne spécifique doit être pratiquée. Certains (Hugues) recommandent même une I.R.M. systématique à partir de l'âge de 10 ans chez tout enfant dans un contexte de neurofibromatose. L'objectif est une prise en charge précoce avec notamment surveillance très étroite (Dutcher [52], Glasscock [67]).

2. ASPECTS CLINIQUES

a) Le délai diagnostique moyen de notre série est légèrement supérieur à 3,5 ans (extrêmes de 3 mois à 30 ans). Pech le retrouve à 5 ans (extrêmes de 1 mois à plusieurs décennies) et Portmann inférieur à 5 ans dans 48 % des cas (extrêmes de 3 semaines à 18 ans).

Glasscock le voit se réduire de 3,3 ans à 2,4 ans sur 2 séries séparées d'au moins 10 ans. Pour Demanez et Laasonen, il n'est d'ailleurs pas corrélé significativement au volume tumoral.

b) les signes inauguraux

L'adage, prononcé par Sterkers il y a 20 ans, reste ici éminemment actuel, puisqu'une scène évocatrice inaugure les troubles dans à peine plus de la moitié des cas chez nos patients. Le corollaire d'un tel état de fait est que toute altération asymétrique de l'audition est une lésion rétro-cochléaire jusqu'à preuve du contraire.

Ces manifestations sont souvent anodines et négligées du patient. Leurs proportions varient d'une série à l'autre.

	Demanez	Villette	Portmann	Grenoble
hypoacousie	70,5 %	68,5 %	53 %	77,5 %
acouphènes	28,1 %	12,5 %	17,5 %	38,8 %
vertiges	3,4 %	29 %	7,5 %	32 %
instabilité	19,2 %	33 %	1 %	8,8 %
atteinte V	7,5 %	12,5 %	1,5 %	3,4 %
atteinte VII bis	-	6,5 %	-	2,7 %
céphalées	12,3 %	23 %	1,5 %	2,7 %
H.I.C.	-	3,2 %	-	2,7 %

Les autres manifestations, souvent plus bruyantes, empruntent leur séméiologie à diverses autres pathologies, égarant ainsi le diagnostic ; elles sont également fréquentes pour de nombreux auteurs (Sterkers, Villette). Ainsi, le patient peut présenter :

- Des symptômes cochléaires (surdit  brusque, acouph nes isol s essentiellement),  voluant parfois sous le masque d'une atteinte pr existante (otite chronique, otospongiose, ototoxicit , surdit  professionnelle ou post-traumatique, presbyacousie). Clemis [37] relate 15 cas dans la litt rature de retard diagnostique important pour des N.A. ayant pris le plus souvent le masque d'une fistule p rilymphatique apr s cure chirurgicale d'une otospongiose (la r vision chirurgicale blanche avait fait revoir le diagnostic initial). Dans d'autres cas, la labyrinthisation est incrimin e. Les P.E.A. sont d'interpr tation plus d licate si bien que seule l'imagerie peut sortir de l'impasse diagnostique.

- Des sympt mes vestibulaires (syndrome m ni riforme, troubles vestibulaires mal syst matis s, pseudo-n vrite vestibulaire).

- Des manifestations diverses dont le caractère isolé n'évoquerait pas une atteinte rétrocochléaire (névralgies faciales, otalgies, céphalées notamment).

c) Les motifs qui amènent le patient à consulter sont de même type ; c'est dire si le concept de polymorphisme clinique doit rester sans cesse présent à l'esprit. Chaque symptôme pris isolément n'étant ni assez spécifique ni assez sensible, seul un bilan otoneurologique complet pratiqué dès la moindre suspicion permet de conférer à la 1^{re} consultation son rôle de 1^{er} filtre diagnostique adéquat, permettant alors d'orienter le diagnostic (Demanez [49]). Il faut savoir accorder une valeur à tout symptôme, même minime, et ne concéder aucun crédit aux signes négatifs [49, 101, 105, 109, 125, 143].

- le stade otologique

Toute manifestation cochléovestibulaire, aussi paucisymptomatique soit-elle, doit faire évoquer le diagnostic.

* L'hypoacousie unilatérale ou bilatérale asymétrique, progressive, continue reste de loin la plus fréquente pour la plupart des auteurs.

Grenoble (148 cas)	Sterkers (602 cas)	Portmann (120 cas)	Pech	Villette (152 cas)	Demanez (146 cas)
87,1 %	80 %	91,6 %	95 %	56 %	29,3 %

Toutefois, le N.A. n'est la cause que d'environ 5 % des surdités neurosensorielles unilatérales. Le signe du téléphone, dû à une mauvaise discrimination en dépit d'une surdité encore modérée, reste très évocateur, mais il est peu fréquent (9,4 %).

* Toute surdité brusque, même si elle récupère, doit faire évoquer le N.A. (Sterkers, Portmann). C'est ainsi que les P.E.A. font partie du bilan systématique de toute surdité brusque, même si moins de 1 % de ces dernières s'avère être due à 1 N.A. Les statistiques suivantes ne peuvent que convaincre :

Sterkers (602 cas)	Portmann (120 cas)	Villette (152 cas)
15 %	10 %	8,5 %

* Bien que relevant d'un processus tumoral progressif, la surdité peut évoluer sur un mode fluctuant parfois influencé par les traitements vasodilatateurs.

Sterkers (602 cas)	Portmann (120 cas)	Pech
1 %	14,1 %	4 à 5 %

* Les acouphènes constituent les signes fonctionnels les plus fréquents après l'hypoacousie pour la plupart des auteurs (Portmann : 67 %, Villette : 17 %, 37,8 % dans notre série). Intermittents ou permanents, plutôt aigus (Pech), parfois isolés, ils attirent plus l'attention que l'hypoacousie (souvent négligée par le malade) par leur persistance.

* Les troubles vestibulaires sont les plus fréquents après l'hypoacousie et les acouphènes, bien que le N.A. soit développé à partir du N.V.I dans la grande majorité des cas. En effet, l'atteinte vestibulaire périphérique est progressive et la compensation vestibulaire centrale a le temps d'être efficace.

Sterkers (602 cas)	Portmann (120 cas)	Pech	Demanez (146 cas)
65 %	67 %	60 %	44,9 %

L'instabilité est la plus fréquente pour Pech et Portmann (41,6 %), s'exprimant sous forme d'ébriété, latéro-déviations, agoraphobie, troubles de la marche dans l'obscurité. Pour Sterkers et nous-mêmes (39,1 %), les accès vertigineux brefs sans caractères précis sont les plus fréquents.

Ces troubles font bien sûr rechercher un nystagmus spontané et/ou révélé à la poursuite oculaire du doigt sous lunettes de Frenzel (29,4 % pour Portmann, 25,6 % pour notre série). Le plus souvent le nystagmus est

absent du fait d'une compensation centrale correcte. Un nystagmus horizonto-rotatoire dans le regard controlatéral à la lésion traduit un déficit périphérique. Enfin, un nystagmus bidirectionnel de Brun (battement fin horizontal controlatéral et grande oscillation homolatérale) voire multidirectionnel traduit une atteinte centrale avec compression et torsion du T.C. Il revêt une grande valeur pour certains auteurs (Demanez, Croxson, Nedzelski). On le retrouve le plus souvent avec des N.A. débordant dans l'A.P.C., d'au moins 3 cm, expliquant ainsi l'augmentation des troubles vestibulaires avec le stade [43].

La déviation des index, à la marche aveugle ou à l'épreuve de Romberg analyse plus finement le degré de compensation centrale (30,3 % pour Portmann ; 43,7 % pour nous).

Ainsi :

une déviation homolatérale traduit un déficit périphérique,
une déviation controlatérale reflète la surcompensation transitoire,
l'absence de déviation est le résultat d'une compensation correcte.

* L'atteinte du N.F. appartient au stade otologique. En effet, elle peut être la traduction unique d'un petit N.A. dur, comprimant le nerf dans le C.A.I., et n'est donc pas liée au stade tumoral. A ce propos, une règle bien connue mérite ici d'être rappelée : toute atteinte de la fonction faciale, même régressive, doit faire rechercher un syndrome cochléovestibulaire et réciproquement (Pech). Les signes d'atteinte du N.F. sont non seulement peu fréquents, mais aussi frustrés car le retentissement fonctionnel de la compression extrinsèque des fibres motrices est tardive. En effet, il s'agit d'un nerf très résistant dont 50 % des fibres peuvent suffire à assurer une fonction normale (Sterkers, Pech, Demanez).

Portmann (120 cas)	Pech	Villette (152 cas)	Demanez (146 cas)	Grenoble (148 cas)
15 %	14 %	20 %	50,4 %	2 %

C'est dire l'importance de rechercher des signes irritatifs minimes (diminution du clignement, signe des cils de Souques, petites fasciculations faciales), mais aussi une atteinte du contingent sensitif, moins résistant, accompagnant le nerf (nerf intermédiaire de Wrisberg) : otalgies (4 % pour

nous), mais surtout hypo- et dysesthésies de la zone de Ramsay-Hunt parfois fréquemment retrouvées comme on peut le voir ci-dessous.

Portmann (120 cas)	Pech	Demanez (146 cas)	Thomsen	Grenoble (148 cas)
7,1 %	15 %	51,2 %	50 %	15,5 %

Dysgueusie des 2/3 antérieurs de la langue et diminution de la sécrétion lacrymonasale au test de Schirmer sont moins souvent recherchées.

Soulignons que Thomsen trouve une corrélation significative entre le stade tumoral et l'atteinte du nerf intermédiaire, ce qui est en accord avec la forte proportion de grosses tumeurs pour les cas de notre série.

Les hémispasmes faciaux sont beaucoup plus rares (Sterkers, Pech, Portmann). Un tableau de pseudo-P.F. a frigore, décrit dans la plupart des séries (Sterkers et Pech : 2 à 5 %, Portmann : 2,6 %, Villette : 0,6 %, 1 % pour notre série), justifie le bilan audiométrique systématique devant toute P.F. a frigore.

- le stade otoneurologique

L'atteinte des nerfs crâniens autres que le pédicule acousticofacial est rarement isolée ; elle témoigne en 1^{er} lieu de l'atteinte du T.C. et/ou du nerf trijumeau situés respectivement à 1 cm et 1,5 cm du porus. Elle ne survient jamais pour les stades I, mais à partir des stades II et III, faisant craindre l'existence d'un gros N.A. d'extirpation délicate. Elle est relativement fréquente (35 % pour Portmann).

* Bien que plus éloigné du N.A. que le N.F., le trijumeau est le nerf crânien le plus fréquemment et le plus précocément atteint après le nerf cochléovestibulaire ; il s'agit en effet d'un nerf essentiellement sensitif, moins résistant (Sterkers, Villette, Portmann : 27,6 % ; 12,1 % pour nous). Elle peut revêtir les aspects suivants :

- dysesthésies faciales diverses (6 % pour nous à 30 % pour Pech)
- névralgies faciales (2,5 % pour Portmann à 6 % pour Villette et nous-mêmes)

▪ faisant rechercher une hypoesthésie cutanéomuc-
queuse faciale :

Pech	Villette	Grenoble
59,9 %	20,3 %	14,1 %

L'abolition ou la diminution du réflexe cornéen constitue le signe d'examen le plus sensible pour la plupart des auteurs.

Pech	Villette	Portmann	Grenoble
33 %	40 %	32,1 %	15,5 %

Rare, la paralysie de la racine motrice masticatrice est peu recherchée par les différents auteurs.

Comme Pech et d'autres auteurs, nous retrouvons une grande fréquence de stades III et IV en cas d'atteinte trigéminal.

* L'H.I.C., liée à une gêne à l'écoulement du L.C.R. par blocage du 4^e ventricule, survient pour des tumeurs de stade IV.

Pech	Portmann	Villette	Grenoble
10 %	6 %	20 %	10,8 %

* Les céphalées, non révélatrices d'H.I.C., seraient rattachées pour certains à une irritation méningée. Leur fréquence est variable :

Pech	Villette	Portmann	Demanez	Grenoble
50 %	50 %	19,1 %	26,5 %	8,1 %

* Un syndrome cérébelleux témoigne le plus souvent d'une tumeur de stade IV ; il se traduit essentiellement par une incoordination motrice, une hypotonie et/ou une dysmétrie à l'examen.

Portmann	Villette	Grenoble
5 %	33 %	11,4 %

* L'atteinte des nerfs mixtes est le fait de grosses tumeurs de stade IV à extension inférieure. Elle s'exprime le plus souvent par des troubles de la déglutition, liés à une atteinte du nerf IX surtout (parésie vélaire, abolition du réflexe nauséeux), parfois associés à une dysphonie (paralysie récurrentielle par atteinte du X). Elle est rare :

Portmann	Pech	Villette	Grenoble
0,9 %	5 %	9 %	2%

* Le nerf VI est le nerf crânien le plus rarement atteint (diplopie) : 1,3 % (Villette) à 2 % pour notre série.

* La compression des voies longues par des tumeurs de stades IV est également rare. Elle se manifeste par des atteintes hémicorporelles motrices (hyper-réflexie voire hémiparésie) et/ou sensibles (paresthésies) dans 3,3 % (pour notre série) à 24 % des cas (Portmann).

* D'autres formes cliniques exceptionnelles sont décrites : troubles psychiques (Portmann), coma profond brutal par hémorragie sous-arachnoïdienne (Gleeson, Shepard).

Globalement, on peut dire encore que :

- Les données de l'examen clinique sous-évaluent l'extension tumorale dans 63,7 % des cas (Demanez). Il n'est d'ailleurs pas rare que certains stades IV ne présentent aucun signe neurologique (Villette) ou seulement des manifestations cochléo-vestibulaires (72 % pour Portmann). Malgré l'intensification du dépistage précoce, ces grosses tumeurs silencieuses restent donc diagnostiquées tardivement.

- Les formes vraiment évocatrices associant 2 ou 3 signes cochléo-vestibulaires sont peu fréquentes (10,5 % d'hypoacousie et acou-

phènes ; 15,7 % d'hypoacousie et troubles d'équilibre ; et seulement 3,2 % d'hypoacousie et acouphènes et troubles d'équilibre pour Vilette), tandis que les formes sans hypoacousie ni acouphènes ni troubles de l'équilibre ne sont pas rares (12 % pour Vilette). D'autre part, l'examen clinique est strictement normal dans 35 % des cas pour Portmann.

3. EXAMENS PARACLINIQUES

a) L'audiométrie constitue le 2^e filtre diagnostique permettant de poser l'indication d'exploration électrophysiologique. Elle peut apporter des éléments en faveur du diagnostic, mais leur absence n'éliminera pas le N.A. Elle a donc une faible valeur diagnostique, mais permet d'évaluer la fonction auditive [110, 125].

- L'audiométrie liminaire montre peu fréquemment le respect d'une audition normale ou subnormale :

Sterkers (602 cas)	Portmann (120 cas)	Pech	Demanez (146 cas)	Grenoble (121 cas)
20 %	6 %	5 %	12,3 %	20,6 %

Le degré de la surdité neurosensorielle n'est pas lié à l'extension tumorale ni à la séméiologie clinique ; Schuknecht explique ce fait en montrant que 25 % des fibres du N.C. sont suffisants pour maintenir un seuil tonal normal chez le chat. Comme la plupart des auteurs, nous retrouvons le plus souvent un seuil tonal moyen supérieur à 50 dB (Demanez : 66 % des cas, Portmann : 71 % des cas, 40,4 % des cas pour nous). Glasscock note la diminution de 14 dB du seuil de 2 séries de patients différents séparés d'au moins 10 ans. La cophose est relativement fréquente :

Sterkers	Portmann	Pech	Demanez	Clemis	Grenoble
22 %	13,3 %	30 %	21,7 %	13 %	8,2 %

Sa fréquence est corrélée au stade tumoral (Portmann et Pech) de façon significative (Demanez).

La chute sur les fréquences aiguës est la plus typique pour tous les auteurs (48 % pour Portmann à 81,9 % pour nous). Les courbes en plateau ont une fréquence très variable (0 % pour Sterkers à 47 % pour Portmann). Les autres types de courbe sont rares : chute sur les graves (1 % pour Sterkers à 3 % pour Portmann), courbe en U (1,5 % pour Sterkers à 3 % pour Portmann). Le type de courbe n'est pas corrélé au stade.

- L'audiométrie vocale peut être mise en défaut lors de barrière linguistique ; en revanche, elle est la méthode la plus fiable pour déceler une cophose. Elle est en faveur du N.A. si son seuil est très supérieur au seuil tonal moyen (9 % pour Portmann à 51 % pour Thomsen). Le plus souvent, la discrimination est franchement perturbée pour la plupart des auteurs (41,6 % pour nous à 73 % des cas pour Portmann). La distorsion n'est pas liée au stade tumoral.

Glasscock note que la distorsion moyenne est inchangée sur ses 2 séries à plus de 10 ans d'intervalle. En effet, il s'agit d'un des symptômes qui décide à consulter, ce qui suggère qu'une éducation de masse devrait prendre en compte ce symptôme notamment.

- Les tests d'audiométrie supraliminaire (Sisi-test, Tone Decay Test, audiométrie automatique de Békésy-Jerger, test de Fowler) recherchant le recrutement et la fatigabilité auditive sont peu fiables et remplacés par les P.E.A.

- Le réflexe stapédien est normal s'il apparaît pour un seuil de stimulation compris entre 80 et 95 dB quelle que soit la fréquence; ceci est retrouvé peu fréquemment :

Daumann	Pech	Demanez	Johnson
5 %	10 %	11,5 %	15 %
Sheehy	Uchi	Villette	Grenoble
18 %	19 %	14 %	17,9 %

Il ne peut donc constituer qu'une valeur d'appoint au diagnostic, d'autant plus que Daumann rapporte 2 cas d'audition et de réflexe stapédien normaux [46].

Cependant, ce même auteur note que l'association de plusieurs anomalies renforce sa valeur : l'abolition (41 % pour Daumann, 39,6 % pour nous) est la plus significative ; l'abolition sur certaines fréquences a une valeur d'orientation ; la simple augmentation du seuil est la moins significative. Son abolition associée à une surdité importante revêt une bonne valeur diagnostique pour Daumann, Pech et Freyss. Pour toutes ces anomalies, le réflexe stapédien controlatéral sert de référence. L'anomalie isolée du réflexe stapédien est très rare et impose la pratique des P.E.A.

- Les otoémissions acoustiques sont des sons émis par la cochlée en réponse à une stimulation sonore (clic) et enregistrés par un microphone placé dans le C.A.E. Ces sons résultent de la contraction des cellules ciliées externes responsables d'une onde véhiculée par les liquides labyrinthiques aux fenêtres. Cet examen objectif non invasif reflète l'activité des cellules ciliées externes. De pratique récente, il n'a qu'un rôle accessoire car il ne permet pas de différencier les lésions cochléaires et rétrocochléaires (Kemp).

Il peut être un complément utile en cas d'absence de P.E.A. (Bonfils [12, 13]). Les résultats sont comparables à ceux d'une surdité neurosensorielle non tumorale, faisant évoquer une lésion ischémique de la cochlée (augmentation du seuil, diminution de la fréquence ou abolition des otoémissions) non liée au stade tumoral. Nous n'en avons aucune expérience pour les patients de cette série.

b) L'électrophysiologie constitue le dernier filtre diagnostique et incontestablement le plus fiable [47, 78, 79].

Les potentiels évoqués auditifs du T.C. et l'électrocochléographie sont les enregistrements des témoins électriques du cheminement de l'information cochléaire, de l'organe récepteur de Corti jusqu'au cortex cérébral ; ils explorent donc les voies auditives dans leur ensemble.

- Leurs conditions de réalisation doivent être rigoureuses :

* On utilise une cabine insonorisée anéchoïque et faradisée.

* Le patient est installé confortablement, en décubitus, dans une ambiance lumineuse douce, après administration de sédatifs de façon à avoir une relaxation optimale pour éviter les artéfacts.

* On dispose 3 électrodes de surface (sous-cutanées) pour les P.E.A. : anode au vertex, cathode sur le lobule ou la mastoïde homolatérale, masse sur le lobule ou la mastoïde controlatérale. Pour l'E.Co.G., les 3 électrodes sont les suivantes : anode transtympanique sur le promontoire, cathode sur la mastoïde homolatérale, masse sur le front.

- La méthodologie est stricte, et exige un personnel qualifié :

* Stimulation au casque, avec assourdissement controlatéral inférieur de 20 dB à l'intensité du stimulus.

* Le stimulus est un clic non filtré de spectre fréquentiel large (100 à 3 200 Hz) au rythme de 20 par seconde ; 1 000 stimuli au moins sont nécessaires pour déceler au mieux les phénomènes de relapse. On commence par la meilleure oreille en effectuant au moins 6 passages à intensité au moins égale à 100 dB, puis on diminue progressivement l'intensité jusqu'à trouver le seuil. On procède de même pour l'oreille atteinte.

* Les réponses sont recueillies par l'intermédiaire d'un système d'amplificateur, de filtrage et de moyenneur synchronisé sur un écran d'oscilloscope.

* Les principes de l'E.Co.G. sont analogues avec des variations dans les paramètres de stimulation.

- Les P.E.A. sont d'autant plus performants que le seuil tonal des fréquences aiguës est meilleur (inférieur à 70 dB sur 2 000 et 4 000 Hz ; Sterkers et Glasscock). On étudie :

* Les latences des ondes I, III et V :

- l'intervalle I-III est normal s'il est inférieur ou égal à 2,5 ms.

- l'intervalle I-V est normal s'il est inférieur ou égal à 4,3 (Daumann) - 4,5 ms (Sterkers) ; pour certains, cet intervalle augmente avec le stade tumoral de façon significative (Brackmann, Daumann, Pech, Egermont), ce qui est nié par d'autres (Sterkers).

- l'écart interauriculaire des intervalles I-III et I-V est le plus fiable (Pech, Freyss et Daumann). En effet, la comparaison interaurale affranchit ce paramètre des variations individuelles. La valeur normale de cet écart à 90 dB est inférieure ou égale à 0,3 (Daumann, Pech) - 0,5 ms (Villette) selon les auteurs. Pour nous, l'écart de l'intervalle I-V est le plus fiable si sa valeur normale est jugée inférieure à 0,3 ms, ce qui réduit au maximum le risque de faux-négatif. Cet écart augmente également avec le stade tumoral (Daumann).

- la latence absolue de l'onde V est mesurée si l'onde I est abolie ; elle est pathologique à partir de 7 ms. Il s'agit d'un critère peu fiable.

* La morphologie du tracé :

- un tracé non reproductible traduit un relapse très évocateur.

- la désynchronisation axonique se traduit par la conservation exclusive de l'onde I, voire l'abolition de tout potentiel, mais aussi par un seuil supérieur au seuil tonal ; la recherche de l'onde I constitue d'ailleurs l'indication des P.E.A. lors de cophose (Pech, Uziel). L'absence de potentiels est la seule limite des P.E.A. (Josey). La persistance d'une onde I isolée est en faveur d'une tumeur de stade IV (Uziel, Pech),

- l'abolition des P.E.A. homolatéraux donne toute sa valeur à l'augmentation de latence et aux altérations de l'onde V controlatérale. Elles traduisent une compression du T.C. et sont corrélées à l'existence d'une tumeur de stade III ou IV (Portmann, Demanez, Croxson, Nodar, Museïk, Rosenhamer).

- Plus que leur spécificité (96 % pour Gandolfi), c'est la sensibilité des P.E.A. qui est remarquable. Leur fiabilité dépend cependant

de la qualité du matériel utilisé et de la compétence des réalisateurs. Elle est supérieure à 95 % pour l'intervalle I-V selon la majorité des auteurs ; la proportion de faux-négatifs apparaît ainsi :

Sterkers	Portmann	Pech	Pfeiderer	Josey
5 %	8 %	2 %	4 %	2 à 5 %
Vaneecloo	Fraysse	Gandolfi	Glasscock	Demanez
2 %	2 %	2 %	2 à 8 %	2 %
House	Ohresser	Clemis	Grenoble	
2 %	2 %	8 %	5,4 %	

Possibles dans 85 % des N.A. (Pech), les P.E.A. affirment 75 % des atteintes rétrocochléaires (Demanez) et ont fait progresser la sensibilité diagnostique de 52 à 98 % (Barrs [2]).

Ils sont donc indiqués devant toute séméiologie cochléovestibulaire asymétrique et devant toute atteinte du N.F. quelle que soit son évolution et quel que soit l'âge du patient. Leur indication doit être très large car un trouble mineur peut être le seul symptôme d'un N.A. déjà évolué, et cela d'autant plus qu'ils représentent un examen objectif, non invasif et très disponible.

Leur haute sensibilité et leur bonne spécificité limitent les faux-positifs estimés de 1 à 40 % selon les auteurs. Le principe du diagnostic précoce est de vérifier un certain nombre d'entre-eux par l'imagerie : l'erreur dans ce sens est vénielle, d'autant plus qu'une certaine proportion de N.A. passe par un stade normal aux P.E.A. (Ohresser) ; Sterkers propose alors de contrôler l'imagerie 6 mois plus tard.

L'absence de P.E.A. ou d'onde I doit faire pratiquer l'E.Co.G., notamment en cas de cophose ; on obtient alors une réponse dans 50 % des cas (Portmann, Pfeiderer) renforçant ainsi par synergie la fiabilité diagnostique (98 % pour Pfeiderer, 99 % pour Portmann), à telle enseigne que Portmann propose l'E.Co.G. comme seul filtre diagnostique paraclinique avant l'imagerie. Au total, l'absence de réponses électrophysiologiques survient dans 10 % des cas. Leur fiabilité isolée est diversement appréciée (65 % pour Pfeiderer à plus de 92 % pour Portmann). Nous préférons

recourir d'emblée à l'imagerie en cas d'absence de réponses aux P.E.A., comme d'autres auteurs (Villette, Barrs).

Malgré leur grande fiabilité, la présence de P.E.A. normaux concomitante avec une forte suspicion clinique doit conduire à les répéter 6 mois plus tard et à pratiquer une T.D.M. ; si la T.D.M. est normale, la méatocisternographie gazeuse ou l'I.R.M. sont recommandées (Daumann et Villette).

L'existence de P.E.A. normaux concomittants avec une T.D.M. suspecte doit faire pratiquer la méatocisternographie gazeuse ou l'I.R.M. afin d'éviter bon nombre d'explorations chirurgicales blanches (Josey). A l'inverse, des P.E.A. positifs en présence d'une imagerie normale doit conduire également à la méatocisternographie gazeuse (Josey, Barrs).

L'électrophysiologie constitue donc une véritable plaque tournante dans le dépistage des N.A. : aboutissant d'une audiométrie suspecte, elle est le point de départ de l'imagerie radiologique.

c) L'électronystagmographie

Bien que défendue encore ardemment par certains (Pfeiderer, Triglia, Demanez), l'E.N.G. est devenue un examen accessoire pour déceler un N.A. depuis l'avènement des P.E.A. Cependant, la mise en évidence d'une hyporéflexie vestibulaire unilatérale devant des vertiges isolés permet de suspecter un N.A. et fait demander les P.E.A.

- La recherche du nystagmus spontané est beaucoup plus sensible qu'avec l'examen clinique et conduit à des conclusions similaires.

- L'épreuve calorique bithermique est la plus intéressante selon nous. Elle montre peu souvent une normoréflexie (4 à 16 % selon Sterkers et Pech ; 12,6 % pour notre série). Elle se rencontre en cas de petit N.A. développé au dépend du N.V.I. car l'épreuve calorique n'explore que la réflectivité du canal semi-circulaire externe innervé par le N.V.S. L'hyporéflexie est le plus souvent observée, ce que confirme notre série (54,9 %). L'aréflexie est retrouvée fréquemment aussi. Les résultats de notre étude d'une population correctement expertisée sur le plan vestibulaire, bien que non confortés par l'analyse statistique (série trop limitée), montre l'intérêt de l'E.N.G. dans le pronostic de la compensation vestibulaire, et c'est à ce titre que nous lui gardons son crédit [51]. Cette compensation

est d'autant plus rapide qu'il existe une hypo- ou aréflexie préopératoire. L'altération vestibulaire périphérique très lente est compensée au fur et à mesure de son installation par mécanisme central (Demanez, Schuknecht). L'abord translabyrinthique équivaut à une véritable privation vestibulaire expérimentale, mais tout se passe comme si les centres vestibulaires et le cervelet, habitués à un déficit périphérique ancien, ont déjà compensé avant l'intervention. Cette compensation ne dépend pas de l'âge. Une mobilisation postopératoire rapide est donc recommandée. En effet, l'hypo- ou l'aréflexie ne justifie pas l'alitement.

Quant à la normoréflexie, éventuellement traduite par la survenue d'une crise vestibulaire, elle commande une rééducation vestibulaire précoce et prolongée.

Par ailleurs, nos résultats montrent que l'atteinte de la réflectivité est d'autant plus fréquente que le stade augmente. L'E.N.G. est donc d'autant plus utile que la tumeur est petite, alors qu'il n'apporte guère au diagnostic à ce stade.

- Pour Moretz [94], la sensibilité des épreuves d'accélération harmonique à basse fréquence est de 100 % pour la détection d'une atteinte vestibulaire périphérique. Mais ces épreuves ne sont pas spécifiques au N.A.

- L'épreuve rotatoire pendulaire enfin complète les tests précédents en précisant le degré de compensation.

Sur le plan diagnostique, seuls l'existence de signes centraux reste intéressante, notamment lorsque l'examen vestibulaire est normal et les P.E.A. et le réflexe stapédien abolis. Jamais retrouvés pour un stade I, leur fréquence augmente avec la taille tumorale et leur association sur plusieurs tests plaide en faveur du stade IV (Demanez).

d) L'électroneuronographie [124]

Conçu par Esslen en 1976, il s'agit d'un examen objectif comparatif dont le principe est le suivant : l'amplitude de la réponse la plus grande après stimulation du N.F. est proportionnelle au nombre de fibres fonctionnelles de ce nerf. Elle permet donc de distinguer la simple neurapraxie (réponse égale au côté sain) de l'axonotmésis ou du neurotmésis. Réputée être le test le plus fiable pour l'estimation d'une P.F. en phase aiguë, elle

déçoit dans la recherche de l'atteinte de la motricité faciale secondaire au N.A.

Quel que soit le stade tumoral, la discordance clinico-électrophysiologique constatée au cours de notre étude montre son caractère peu fiable. Elle ne reflète pas fidèlement l'état de "laminage" du N.F. et encore moins l'adhérence de la tumeur au N.F. Les difficultés opératoires constituent un bien meilleur indice pronostique (position du N.F., vascularisation et stade tumoraux). Cependant, nous en avons peu l'expérience encore, car elle n'est pas pratiquée systématiquement depuis longtemps et notre méthodologie est loin d'être parfaitement rigoureuse. En outre, il n'a pas été pratiqué d'E.M.G. parallèlement et l'évolution est seule juge de la valeur de l'E.No.G.

La plupart des auteurs (Thomsen, Kartusch) sont toutefois en accord avec nous, tandis que d'autres lui attribuent une valeur pronostique. En particulier, Smith dénonce la trop grande variabilité des réponses selon la méthodologie (matériel, nombre et intensité des stimuli, position optimale des électrodes, compétence des opérateurs), liée selon lui au manque de standardisation.

Nous n'avons guère l'expérience de l'E.M.G. préopératoire et encore moins du réflexe trigémino-facial dont l'altération des potentiels après stimulation du nerf sus-orbitaire (latence, amplitude, durée) serait corrélée au stade (Kuruta [123]). Certains auteurs retrouvent une forte proportion de neuropathie faciale infraclinique à l'E.M.G. (Portmann : 50 %, Harner : 83 %) consécutive à une dégénérescence lente et compensée du N.F. Harner retrouve au plus une dysfonction légère si le diamètre tumoral est inférieur à 2 cm et au moins une dysfonction légère si le diamètre tumoral est supérieur à 4 cm [70].

e) La tomodensitométrie

Fondamentaux pour le diagnostic jusqu'à la fin des années 1970, les clichés standards et les tomographies frontales du rocher, bien que défendues encore par certains (Pfeiderer), n'ont plus aucune raison d'être depuis la grande disponibilité de la T.D.M. et a fortiori depuis l'arrivée des T.D.M. à haute définition [117].

Notre série ne fait que confirmer un manque de fiabilité (13,4 % de faux-négatifs pour nous) déjà solidement établi comme suit :

absence de tout élargissement du C.A.I.

Sterkers	Pech	Villette	Pfeiderer
10 %	13 %	29 %	17 %
Brackmann	Kasantikul	Grenoble	Sarrat
19 %	28 %	13,4 %	13 %

La méatographie iodée a été également remplacée par la M.C.G. puis par l'I.R.M. avec gadolinium.

- Principe

La T.D.M. utilise les rayons X pour refléter les gradients de densité électronique entre les différents tissus de l'organisme. Ces gradients étant faibles, les contrastes entre les différentes entités anatomiques sont relativement peu marqués.

- Méthodologie

* Les clichés avant injection apportent déjà des critères diagnostiques malgré l'absence de visualisation tumorale le plus souvent : 40 % selon Vignaud à 80 % selon Darrouzet des N.A. sont isodenses ; ces critères sont envisagés plus loin.

* L'injection de produit de contraste iodé comporte un risque anaphylactique qui doit faire l'objet d'un dépistage systématique et éventuellement d'une prophylaxie de sécurité. L'injection d'un bolus de 2 ml de produit de contraste iodé à 38 %/kg est réalisée 10 à 30 mn avant le début des clichés.

* Les coupes sont centrées à partir du plan orbitoméatal supérieur (sujet à nuque souple) ou inférieur (sujet âgé) pour éviter l'irradiation de la cornée, autrefois importante lors des tomographies.

Elles sont réalisées en fenêtres parenchymateuse et osseuse.

Elles sont fines (1 à 2 mm) et jointives pour le C.A.I. et l'A.P.C. afin de diminuer l'effet de volume partiel. Les coupes sont plus épaisses (8 à 10 mm) et plus espacées pour la F.C.P. (tous les 5 mm) et les régions sus-tentorielles (tous les 15 mm) permettant de rechercher le retentissement à distance et les lésions associées éventuelles.

Elles sont axiales (transversales). Les coupes coronales (frontales) sont réalisées en cas de gros N.A. pour préciser les extensions supérieure et inférieure, mais nécessitent des clichés en hyperextension cervicale ou la reconstruction par ordinateur.

La définition a été grandement améliorée par l'utilisation de matrice 512 x 512.

- Résultats

Le diagnostic de N.A. se construit sur 1 faisceau d'arguments morphologiques dont aucun pris isolément n'est déterminant (Valavanis).

* Existence d'une masse tumorale.

Les signes directs en sont :

- une opacité sphérique dans 80 % des cas,
- unilatérale dans la grande majorité des cas,
- bien limitée mais parfois polylobée,
- prenant fortement le contraste dans 97 à 100 % des cas (Vignaud, Wu), éliminant ainsi une tumeur liquidienne ; l'injection rapide du contraste permet d'établir un profil de densité en unités Hounsfield ;
- cette masse est rarement supérieure à 3,5 cm (4 % pour Moller) ;
- elle est le plus souvent homogène (53,8 % pour Wu à 87 % pour Danis, 94 % pour nous).

L'hétérogénéité suggère une nécrose intra-tumorale ou, une dégénérescence kystique.

Les calcifications sont exceptionnelles (1 %).

L'effet de volume partiel dû aux tubercules condyliens ou l'imprégnation du flocculus constituent des faux-positifs classiques.

Les signes indirects se confondent pour une part avec le retentissement tumoral sur les structures de voisinage qui sera envisagé plus loin. Pour le reste, ils s'expriment essentiellement par un élargissement supérieur à 2 mm du C.A.I. homolatéral qui, comme pour les tomographies, n'est pas lié au volume tumoral. En effet, une tumeur intracanaulaire peut éroder de façon importante le C.A.I., tandis qu'une tumeur de stade IV peut se développer essentiellement dans l'A.P.C. Un mauvais centrage du patient peut provoquer par ailleurs une asymétrie des C.A.I. Soulignons à ce propos que la T.D.M. (sans injection) est l'imagerie la plus fidèle pour l'anatomie du massif pétreux (Cooper) ce qui, malgré le développement de l'I.R.M., lui laisse encore de beaux jours compte-tenu de l'engouement actuel pour les voies transpétreuses (estimation préopératoire d'une procidence sinusodurale ou du golfe jugulaire).

* La topographie et l'extension de cette masse tumorale sont déterminées par la confrontation des coupes axiales et éventuellement coronales permettant la conception tridimensionnelle.

- Il s'agit d'une tumeur extraparenchymateuse, car le T.C. n'est pas augmenté de volume mais refoulé, entraînant l'ouverture antérieure de l'A.P.C. homolatéral et la diminution de l'A.P.C. controlatéral. Elle est centrée sur le C.A.I. Son angle de raccordement avec la face postérieure du rocher est aigu (Valavanis).

- L'extension du pôle interne de la tumeur est appréciée surtout par les signes indirects du retentissement sur le parenchyme adjacent car, les limites avec le névraxe et le cervelet sont imprécises, les vaisseaux et le pédicule acoustico-facial ne sont pas visualisés dans l'A.P.C. Le 4^e ventricule peut être dévié, déformé voire effacé, traduisant un refoulement, une torsion voire un étranglement du T.C. proportionnel au volume tumoral (Vignaud ; tous nos stades IV modifient le 4^e ventricule). Luetje note l'absence d'anomalie du 4^e ventricule si le diamètre tumoral est inférieur à 2,5 cm [87]. La dilatation du système ventriculaire sus-tentorial témoigne d'une hydrocéphalie et augmente avec le volume tumoral (50 % des stades IV pour Pech, 70,5 % pour nous) ; l'hypo-

densité périventriculaire est due alors à la résorption transépendymaire du L.C.R. La dilatation de la citerne périoptique se traduit par une augmentation de volume du nerf optique. En cas de tumeur très volumineuse, le comblement du trou occipital traduit l'engagement des amygdales cérébelleuses. Une hypodensité pérítumorale mal limitée traduit l'oedème du cervelet adjacent lié à la compression veineuse ; pour certains ceci serait en faveur d'une évolutivité tumorale plus marquée (Villette). L'effet de masse est difficile à apprécier car la F.C.P. garde une définition relativement médiocre, gênée par les artéfacts (pseudohypodensités rectilignes) dus au durcissement des rayons ayant traversé le rocher. Ces différentes constatations préjugent mal des difficultés opératoires car elles ne prédisent ni l'adhérence, ni la consistance, ni les rapports vasculaires de la tumeur.

- La T.D.M. ne permet pas d'apprécier l'envahissement du C.A.I. L'extension au labyrinthe voire à l'oreille moyenne se traduit par une érosion intrapétreuse. La T.D.M. à haute définition peut montrer un N.A. intracanalair si le C.A.I. est très élargi ; mais l'effet de volume partiel avec une paroi du C.A.I. peut être également responsable d'un contenu dense du C.A.I. Par ailleurs, notre série montre que la fiabilité de la T.D.M. à déceler l'éclatement du C.A.I., est de 70,6 %.

- L'extension inférieure est jugée sur les rapports de la tumeur avec le trou déchiré postérieur.

- L'extension antérieure est évaluée sur les modifications de la citerne prépontique (augmentée et supérieure à 1 cm, amputée) et la diminution de l'A.P.C. controlatéral.

- La précision du volume tumoral est la clé du bilan préthérapeutique qui détermine pour l'essentiel le choix de la voie d'abord et conditionne les résultats. Cependant tous les auteurs ne sont pas d'accord sur les critères de classification. Certains considèrent le diamètre tumoral total majorant ainsi les stades (Bébéar, Pellet), d'autres proposent 5 stades (Perrin). Nous avons choisi les critères pris en compte par la plupart des grandes équipes dans un souci de standardisation, mais aussi parce que le diamètre tumoral pontocérébelleux et ses rapports avec les grandes structures vitales restent les critères fondamentaux les plus adaptés aux

conditions opératoires. La classification anatomoclinique défendue par Riemens et Portmann est inadaptée du fait, nous l'avons vu, du peu de corrélation entre les symptômes et le stade. En comparant des séries à des époques différentes plusieurs auteurs (Glasscock, Villette) constatent une diminution de la taille tumorale moyenne (de 21 % pour Glasscock). Elle est à rattacher en fait à une diminution de fréquence des stades IV au profit des stades III surtout et II. Le taux de tumeur intracanalair diagnostiquée reste pour l'instant inchangé (seul Phelps contredit ce fait).

Ces données expliquent les variations parfois importantes dans la proportion des stades d'une série à l'autre :

	Sterkers	Portmann	Pellet	Villette	Grenoble
stade I	5 %	7 %	10 %	4 %	15,1 %
stade IV	20 %	33 %	42 %	43 %	25,7 %

* La nature de la tumeur reste difficile à affirmer. Tout au plus, le cliché peut permettre d'entrevoir une gamme diagnostique en privilégiant le plus probable. Un kyste arachnoïdien par piégeage de L.C.R. apparaît dans 5 % des cas sous la forme d'une hypodensité arrondie, ne prenant pas le contraste, au contact de la tumeur. Les aspects nécrotiques ou kystiques intratumoraux ne peuvent être à coup sûr distingués d'une tumeur fibreuse dure ne prenant pas le contraste.

* La fiabilité de la T.D.M. a régulièrement augmenté au cours des 2 dernières décades suivant l'avènement progressif des appareils de 1^{re} génération (résolution supérieure à 2 cm), de 2^e génération (résolution supérieure à 1 cm) et enfin à haute définition (résolution inférieure à 1 cm). Dans notre série, la T.D.M. avec injection s'avère fiable à 85 % (mais les 1^{res} clichés ont été pratiqués il y a 10 ans) ce qui correspond aux données de la littérature :

Sterkers	Pech	Pfeiderer	Villette	Grenoble
90 %	87 %	97 %	90,7 %	84,9 %

Barrs retrouve une fiabilité analogue et montre que cette dernière varie en fonction du volume tumoral : 97 % pour un diamètre tumoral supérieur à 1,5 cm, mais 48 % pour un diamètre tumoral inférieur ou égal à 1,5 cm [2].

Notre série montre que, parfois, la T.D.M. minore le stade.

- Devenue très disponible et peu coûteuse, la T.D.M. règne en maître sur le diagnostic du N.A. depuis plus de 10 ans ; mais elle doit être toujours interprétée en fonction des données cliniques et électrophysiologiques. Elle connaît par ailleurs des limites.

f) La méatocisternographie gazeuse [3, 139]

- Principe

Elle cherche à visualiser le contenu du C.A.I. en pratiquant une T.D.M. avec produit de contraste gazeux.

- Méthodologie

Elle s'inspire de la méatocisternographie avec produit de contraste iodé utilisée auparavant : 5 à 6 ml d'air stérile (ou mieux de CO₂ plus résorbable) sont injectés par ponction lombaire chez un patient assis, la tête étant inclinée du côté controlatéral par rapport à celui à explorer. Lorsque le gaz atteint l'A.P.C. homolatéral, le patient ressent une otalgie, une plénitude de l'oreille ou des vibrations modérées.

Il est alors installé en décubitus sur le côté controlatéral. Des coupes fines (1,5 mm) jointives sont alors réalisées en passant dans le C.A.I. Un repos de 24 à 48 heures en décubitus est ensuite conseillé pour éviter la survenue de céphalées importantes prolongées. Cette technique peut tout à fait être réalisée dans le décours immédiat d'une T.D.M. avec injection.

- Résultats

* Selon Valavanis :

- La M.C.G. est pathologique s'il existe un défaut

de remplissage convexe du C.A.I. bombant ou non dans l'A.P.C., d'autant plus significatif que le C.A.I. est large.

- La M.C.G. est normale si elle montre un remplissage parfait du C.A.I. par le gaz qui dessine alors les contours du pédicule acousticofacial, du nerf V et de l'A.I.C.A.

* Quoique niés par Clark, plusieurs faux-positifs tumoraux ont été décrits (1,5 % pour Barrs). Leur reconnaissance est primordiale car l'enjeu est celui d'une exploration chirurgicale blanche. Selon Barrs [3], le diagnostic de N.A. ne devra pas être affirmé devant :

- un défaut de remplissage concave ou rectiligne du C.A.I. lié à l'incapacité de l'air à déplacer le L.C.R. dans un C.A.I. étroit (ketchup bottle effect de Phelps) ;

- un défaut de remplissage de moins de 4 mm à la partie externe du C.A.I. ;

- un remplissage partiel du C.A.I. avec présence d'air, notamment sous forme de bulles, au 1/3 externe du C.A.I. ou mieux au fond du C.A.I..

L'origine de telles images, en dehors du ketchup bottle effect, est obscure : boucle vasculaire de l'A.I.C.A., adhérence arachnoïdienne, arachnoïdite, neuropathie oedémateuse (2 cas de N.V. inflammatoire après biopsie selon Barrs : origine virale ?), C.A.I. étroit (avec dure-mère épaissie par exemple) ou simplement injection gazeuse insuffisante.

Une I.R.M. ou une M.C.G. de contrôle est alors à prévoir dans un délai optimum ne compromettant pas une exérèse précoce (3 à 6 mois selon Barrs).

* Barrs rapporte également un cas de faux-négatif. L'enjeu est également important puisque le rôle dévolu à l'examen est souvent l'élimination d'un N.A. Ils peuvent être dus à la majoration excessive d'un critère de faux-positif ! Pour Barrs, 3 circonstances doivent faire émettre un doute :

- un remplissage partiel du C.A.I. avec aspect pommelé, nuageux ou irrité,

- l'aggravation progressive clinique et électro-physiologique,

▪ la présence de gaz dans le 1/3 externe du C.A.I. qui n'infirmes pas le N.A.

Ces notions justifient une I.R.M. ou une M.C.G. de contrôle 6 à 12 mois plus tard pour permettre aux signes radiologiques de s'affiner (le délai de 2 ans est beaucoup trop long).

* Selon notre série, la M.C.G. semble peu fiable (25 %) pour déterminer si le fond du C.A.I. est envahi ; mais notre série est limitée. D'autre part, aucun des malades étudiés n'a bénéficié également d'une I.R.M..

- Jugée fiable à 100 % par certains (Mikhael), la M.C.G. reste la méthode de référence pour déceler les faux-négatifs de la T.D.M. avec injection (Sarrat [117], Van Steendam [138], House [76]).

Il est cependant probable qu'elle sera remplacée à l'avenir par l'I.R.M. lorsque cette dernière sera plus accessible, d'autant plus que la M.C.G., plus invasive, n'est positive que dans 10 à 20 % des cas seulement (Barrs). Elle a été indiquée chaque fois que la T.D.M. reste négative, malgré une forte suspicion clinique et électrophysiologique, pour détecter les N.A. intracanaulaire ou débordant de moins de 5 mm dans l'A.P.C., sans expression radiologique autre qu'un éventuel élargissement du C.A.I. Depuis presque 2 ans, nous l'avons remplacé par l'I.R.M. avec injection de gadolinium.

g) L'imagerie par résonance magnétique [76, 141, 144]

- Principe

Au sein du spectre de rayonnement électromagnétique ce sont les radiofréquences que l'I.R.M. utilise pour refléter les gradients de densité protonique entre les différents tissus de l'organisme. Afin de pouvoir déceler ces gradients, la tête du patient est soumise à des impulsions de radiofréquences qui font entrer en résonance les protons, puis placée dans un champ magnétique puissant et homogène. Les gradients étant élevés, le gain dans la palette des contrastes qui en résulte est considérable, permettant ainsi une finesse dans la caractérisation morphologique des tumeurs et de leurs rapports avec les structures adjacentes bien supérieure à celle de la T.D.M.

Ainsi, les tissus riches en protons et immobiles (composants gras, L.C.R.) donnent des signaux intenses (couleur grise), tandis que les compartiments pauvres en protons ou circulants (os, sang, air) sont matérialisés par des signaux faibles (couleur noire).

- Méthodologie.

A Grenoble, nous disposons d'un Magniscan 5000 Thomson-C.G.R., équipé d'un aimant supraconducteur délivrant un champ magnétique de puissance 0,5 tesla (certains appareils très performants fonctionnent à 1,5 tesla).

* L'I.R.M. est contre-indiquée si le patient est porteur de matériel ferromagnétique mobilisable (clip, implant, pace-maker) qui doit être recherché par une interrogatoire policier. Une prémédication est nécessaire en cas de claustrophobie.

* En 1^{re} intention, les séquences pondérées en temps de relaxation T_1 fournissent une analyse anatomique des régions explorées. Leur temps d'acquisition est court (1 à 10 mn). Elles sont visualisées sur des coupes minces (2 à 5 mm) et jointives afin d'éviter les effets de volume partiel.

Les coupes coronales surtout, mais aussi axiales et éventuellement sagittales, sont obtenues par rotation des gradients magnétiques. Une haute définition de l'image est assurée par une matrice 256 x 256. On dispose également d'un logiciel de mesures.

* En cas d'images douteuses en T_1 , on réalise des séquences pondérées en temps de relaxation T_2 . Elles suivent l'évolution du signal de la lésion par rapport à celui du parenchyme et du L.C.R., ce qui permet seulement une approche de la nature de la lésion car les mesures directes des temps de relaxation sont peu fiables pour l'instant. On fait varier pour cela les temps de relaxation du champ magnétique (échos de 40, 80, 120 et 160 ms) avec un délai de répétition de 2 000 ms, ce qui entraîne une durée d'acquisition assez longue (20 à 30 mn). Au cours de ces 4 échos, le L.C.R. renvoie un signal progressivement et successivement hypointense, puis iso-intense (2^e écho) et enfin hyperintense par rapport au parenchyme.

Pour un certain temps d'écho la lésion peut présenter le même signal que le L.C.R. et/ou le parenchyme.

* En 1^{re} intention, on utilise une antenne de surface standard "tête" pour visualiser l'A.P.C. de façon comparative. Certaines équipes utilisent une antenne de surface "rachis" avec une bonne définition (Pech). En 2^e intention, la visualisation du contenu du C.A.I. nécessite une antenne de surface spécifique "oreille" dont nous ne disposons pas pour nos patients.

* Le gadolinium, chélaté avec le D.T.P.A. ou le D.O.T.A. pour anihiler sa toxicité, est une substance paramagnétique qui se fixe préférentiellement sur le N.A. Son injection I.V. (0,1 ml/Kg) joue le rôle d'un produit de contraste sans les risques anaphylactiques, ni néphrotoxiques, ni liés à la voie intrathécale. Il intensifie le signal du N.A. en T₁ en diminuant le temps de relaxation des protons. Il augmente donc la spécificité surtout et la sensibilité de l'I.R.M., tout en diminuant le temps d'acquisition déjà court.

- Résultats

Le diagnostic de N.A. est mené de façon analogue à celui conduit en T.D.M.

* Existence d'une masse tumorale

Les signes directs en sont :

- un hypersignal spontané en T₁ plus intense que celui du parenchyme ou beaucoup plus rarement un isosignal (Pech, Villette).

- un hypersignal en T₂ jusqu'au 3^e temps d'écho où il devient iso-intense par rapport au L.C.R. en cas de N.A. solide ; un hypersignal en T₂ pour les 4 temps d'écho par rapport au L.C.R. en cas de dégénérescence kystique .

- une petite tumeur intracanalair (de diamètre supérieur à 3 mm ; Vogl, Glasscock [67]) est bien visualisée à condition

d'utiliser une antenne de surface spécifique combinée au gadolinium (Mees, Vogl).

Les signes indirects se confondent avec ceux du retentissement tumoral sur les structures nobles adjacentes car le massif pétreux, hormis l'apex (moelle hématogène), n'est pas visualisé.

* L'extension tumorale est précisée de façon remarquable.

- La tumeur est visualisée dans sa totalité grâce à son interface franche avec les structures adjacentes ; l'épaisseur de sa gaine arachnoïdienne est parfois visible (Cannoni).

- L'obtention de coupes coronales, axiales, mais aussi sagittales, sans mobiliser le patient, permet une intégration spatiale optimale du volume tumoral, d'où une meilleure indication de l'abord et un pronostic chirurgical plus précis, et en fin de compte une réduction des risques opératoires.

- L'extension du pôle interne est mise en évidence, comme pour la T.D.M., par la déviation, la déformation voire l'effacement du 4^e ventricule, par la dilatation du système ventriculaire sustentoriel avec résorption périventriculaire du L.C.R., par l'élargissement antérieur de l'A.P.C. homolatéral et le collapsus de l'A.P.C. controlatéral et enfin par le comblement du trou occipital lié à l'engagement des amygdales cérébelleuses. En outre, la visualisation du pédicule acousticofacial, du V, des nerfs mixtes et de l'A.I.C.A. permet de préciser les rapports de la tumeur avec ces éléments (3^e et surtout 4^e temps d'écho). L'effet de masse apparaît beaucoup plus nettement car la définition de la F.C.P. n'est pas altérée par la barrière osseuse crânienne. L'I.R.M. délimite parfaitement le tissu tumoral et l'œdème qu'elle induit sur le T.C. et le cervelet (Weinstein, Pech).

- Les extensions antérieure (citerne prépontique, loge caverneuse) et supérieure (tente du cervelet, foramen de Pacchioni) sont également mieux précisées qu'en T.D.M.

▪ Si le contenu du C.A.I. est bien vu (Pech), l'envahissement du fond reste délicat à apprécier et requiert l'utilisation combinée de gadolinium et d'une antenne de surface spécifique (Mess, Vogl). Dans notre série, seuls 4 malades, ayant bénéficié d'une I.R.M. sans gadolinium ni antenne de surface spécifique, précisent l'atteinte du C.A.I. ; la fiabilité n'est que de 25 %. L'étude de 36 autres cas montre, par ailleurs, l'absence de critères clinique ou électrophysiologique corrélés à l'envahissement du fond du C.A.I. L'I.R.M., potentialisée par le gadolinium et l'antenne spécifique, constitue donc le moyen le plus sensible pour apprécier l'atteinte du fond du C.A.I. et peut être d'un apport précieux pour indiquer la conservation de l'audition (voie rétrosgmoïde). Depuis octobre 1988, nous avons réalisé des I.R.M. avec gadolinium dans le but d'analyser l'envahissement du fond du C.A.I. par des petites tumeurs, mais ces patients sont exclus de cette étude.

▪ Comme pour la T.D.M., les lésions associées apparaissent bien sur les différentes coupes.

▪ Comme la plupart des auteurs (Mikhael, House, Vogl, Phelps, Pech, Baars, Vignaud), notre série confirme les faits suivants :

. une fiabilité de 100 % de l'I.R.M. sans gadolinium ni antenne spécifique pour la détection et la stadification des N.A., avec une inocuité totale (pas d'irradiation) ;

. une supériorité par rapport à la T.D.M. à haute définition et à la M.C.G. surtout si l'on bénéficie du gadolinium et de l'antenne de surface spécifique : l'I.R.M. décele donc les faux-négatifs de la T.D.M. et de la M.C.G. ;

. une indication limitée, pour des raisons de disponibilité actuelle, essentiellement aux N.A. de stade IV pour préciser leurs rapports avec les structures vitales et aux N.A. de stade I non décelés par la T.D.M. ni la M.C.G. ou pour préciser l'atteinte du fond du C.A.I.

Cependant si aucun faux-positif ne semble avoir été rapporté (Pech), plusieurs auteurs font état de faux-négatifs parfois décelés par la M.C.G. (Mac Ginnis et Barkovitch). D'autres auteurs nient l'existence de ces cas exceptionnels avec un appareillage récent et l'utilisation combinée de gadolinium et d'une antenne de surface spécifique (Villette).

h) Pour finir, signalons que les T.D.M. de 2^e et 3^e génération et l'I.R.M. ont définitivement annulé les indications anciennes d'angiographie vertébrobasilaire pour les volumineux stades IV.

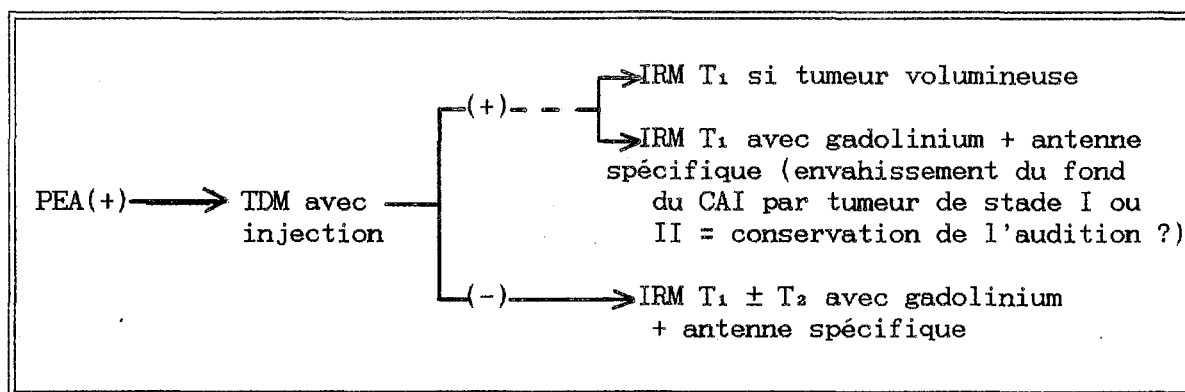
4. CONCLUSION

Les progrès accomplis au cours des 10 dernières années sont dus, parallèlement à l'amélioration des techniques chirurgicales, à la révolution diagnostique dans 3 domaines simultanés : l'éducation au dépistage précoce, les P.E.A. et l'imagerie.

L'esprit de dépistage repose presque exclusivement sur la vigilance dans la recherche de formes otologiques atypiques ou paucisymptomatiques (Pech). Elles doivent faire déclencher le protocole diagnostique dont la plaque tournante est les P.E.A. L'I.R.M. bouleverse la hiérarchie des méthodes diagnostiques et donne un impact définitif au diagnostic précoce. Potentialisée par le gadolinium et l'utilisation d'antenne de surface spécifique, elle s'affirme comme l'imagerie de choix pour l'avenir.

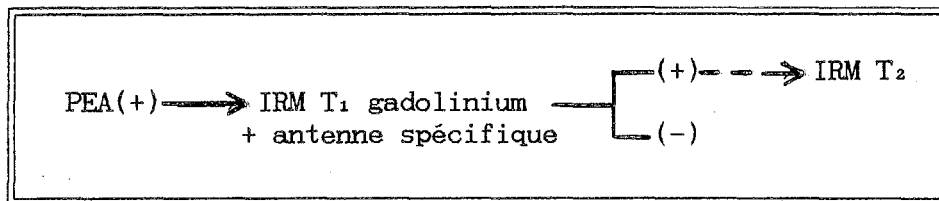
Ainsi donc, la stratégie diagnostique actuelle s'inscrit dans les 3 étapes suivantes (Daumann) : la suspicion clinique, le filtre électrophysiologique et la certitude de l'imagerie.

En pratique, l'algorithme de décision actuel est le suivant :



La synergie de l'association des P.E.A. et de la T.D.M. procure une fiabilité diagnostique de 99 %. L'I.R.M. avec gadolinium et antenne spécifique permet d'atteindre une fiabilité de 100 %.

La banalisation de l'I.R.M. passe par une nouvelle évolution technologique qui permettra d'appliquer idéalement la stratégie suivante (Villette, Portmann, Vignaud, Pech, Gandolfi) :



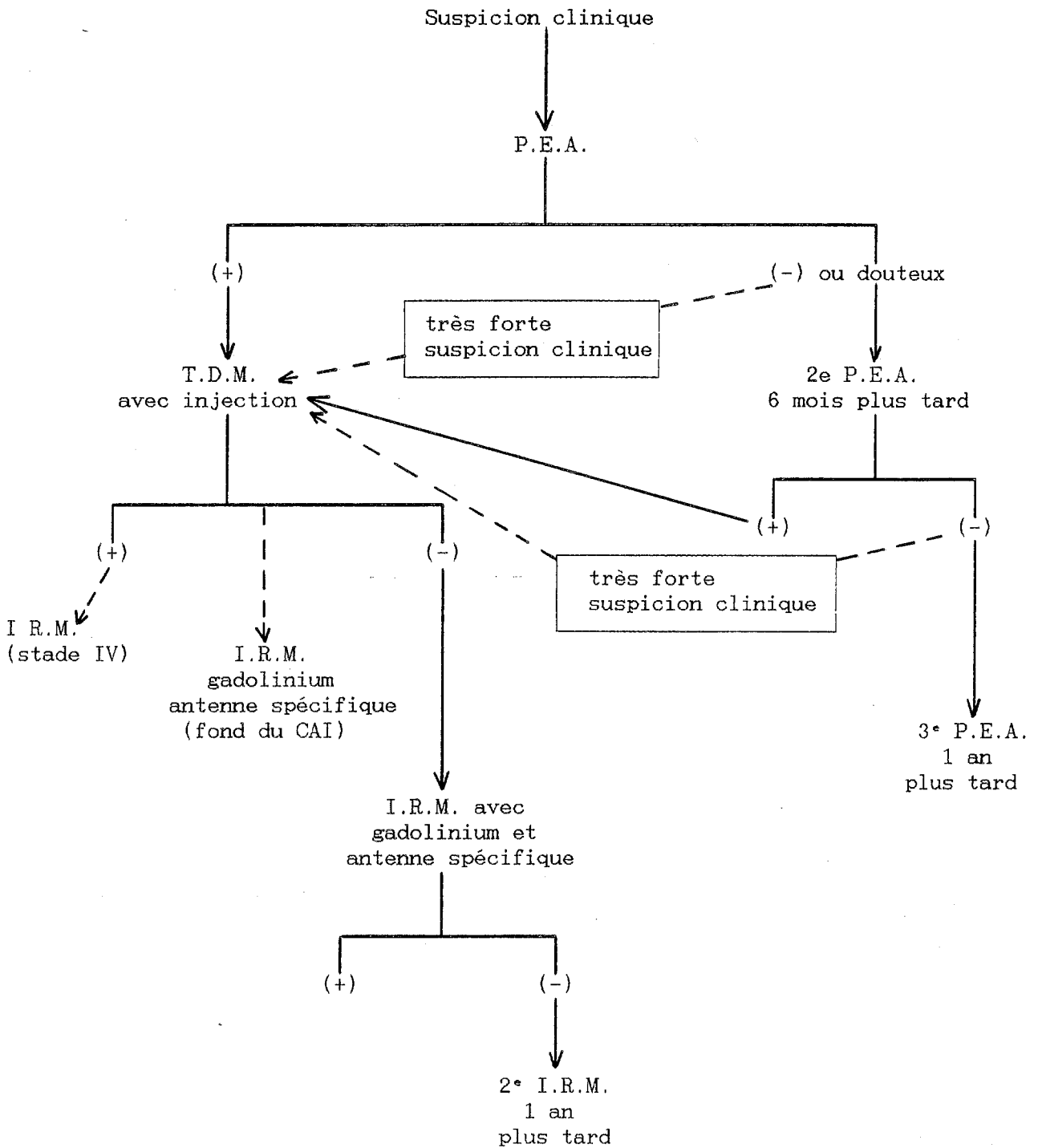
Nous sommes actuellement à un tournant du développement technique, les explorations étant de plus en plus performantes, mais pas encore fiables à 100 % pour chacune d'entre elles.

Malgré les prouesses techniques, la mortalité et la morbidité restent proportionnelles au stade tumoral. Il faut donc persévérer dans le dépistage précoce, sans oublier, toutefois, que bon nombre de N.A. volumineux évoluent en silence ou de façon peu bruyante (Pellet).

La diminution de l'incidence des faux-négatifs passe par l'amélioration de la spécificité et de la sensibilité des examens clés ; seule la synergie diagnostique peut apporter une telle amélioration par la confrontation de ces examens.

C'est à ce prix là que l'on peut cependant espérer un jour pratiquer une chirurgie fonctionnelle cochléaire à bon nombre de patients, tout en satisfaisant la trilogie des priorités chirurgicales (risque vital, motricité faciale, exérèse radicale).

Démarche diagnostique
actuelle dans les N.A.
(arbre de décision récapitulatif)



B. Diagnostic différentiel

Comme pour l'étape précédente, le diagnostic différentiel ne se pose guère qu'à partir de l'imagerie. En effet, si quelques caractères cliniques peuvent rarement faire évoquer une autre tumeur que le N.A., dès l'instant où les P.E.A. font suspecter un processus lésionnel de l'A.P.C. sans autre argument de nature, la T.D.M. est indiquée. En réalité, le diagnostic n'est souvent possible qu'à l'intervention voire à l'anatomopathologie, qui tranche de manière formelle.

Par ailleurs, ce diagnostic différentiel se résume souvent en pratique à un diagnostic d'élimination car le N.A. est de loin la tumeur la plus fréquente de l'A.P.C. Les différentes statistiques avancées par les plus grandes équipes sont très éloquentes :

tumeurs auteurs	N.A.	méningiome	neurinomes autres n. crâniens	cholestéatome
Glasscock (644 cas)	88,1 %	4,3 %	> 0,7 %	1 %
Sterkers (602 cas)	95 %	2,4 %	0,9 %	0,1 %
House (585 cas)	85 %	6,3 %	-	6,3 %
Zini (230 cas)	95,6 %	2,6 %	0,4 %	-
Pellet (224 cas)	82,5 %	7,5 %	4,2 %	3 %
Villette (179 cas)	85 %	4,7 %	1,5 %	-
Demanez (146 cas)	75,3 %	17,8 %	-	6,8 %
Josey (100 cas)	91 %	4 %	-	-
Grenoble (163 cas)	92,6 %	1,8 %	2,4 %	-

Sur 2 séries de patients séparées par au moins 10 ans d'intervalle, Glasscock constate que le N.A. reste de loin la tumeur la plus fréquente de l'A.P.C. (96 % et 83 %), tandis que le méningiome occupe toujours la 2^e place (3 % et 8 %). La gamme des autres tumeurs tend, par contre, à être plus variée.

Nous envisageons donc l'étude sur des critères de fréquence essentiellement, pris en compte dans la pratique. On considère successivement [141, 143] :

- le méningiome,
- les neurinomes des autres nerfs crâniens,
- le cholestéatome,
- les autres tumeurs,
- les malformations vasculaires,
- les tumeurs étendues à l'A.P.C. enfin.

1. LE MENINGIOME DE L' A. P. C.

Diagnostic différentiel le plus fréquent, il est aussi celui qui reste le plus souvent en suspens (Zimmermann, Mikhael). Cette tumeur bénigne, développée à partir de l'arachnoïde du sinus pétreux survient principalement à la fin de la 5^e décennie chez la femme dans plus de 3/4 cas (Bébéar, Demanez). Sa croissance, en général très lente, peut être très variable et dépendrait de facteurs hormonaux. Sa multifocalité (10 % selon Lusins) doit faire rechercher une neurofibromatose [10].

a) Son pléomorphisme clinique en fait un **grand simulateur**. Les manifestations vestibulaires sont souvent au 1^{er} plan devant les anomalies de l'audition, plus fréquemment conservée qu'en cas de N.A. (Demanez). L'atteinte du trijumeau motive souvent la consultation et vient en 2^e position.

Viennent ensuite les signes cérébelleux, l'atteinte des nerfs mixtes, du N.F., de l'oculomotricité, l'atteinte des nerfs crâniens controlatéraux, les céphalées, l'H.I.C., les troubles psychiques.

L'envahissement intrapétreux n'est pas exceptionnel, prenant le masque de l'otite chronique ou celui, plus évocateur d'une tumeur framboisée de l'oreille moyenne (Fleury).

b) Le méningiome possède, par contre, une véritable identité radiologique autorisant fréquemment désormais le diagnostic préopératoire, notamment depuis l'avènement de l'I.R.M. Le diagnostic repose là encore sur

un faisceau d'arguments morphologiques dont aucun n'est déterminant à lui seul :

- Pratiquée en 1^{re} intention, la T.D.M. avec injection est en faveur si elle montre (Bébéar, Vignaud, Villette) :

* une hyperdensité spontanée dans 3 cas sur 4, ovaire dans 80 % des cas, de diamètre supérieur à 3,5 cm dans 1 cas sur 2 et rarement inférieur à 1,5 cm (Moller) ;

* des calcifications tumorales très évocatrices dans 1 cas sur 4 ;

* une surface d'implantation large, avec angle de raccordement obtus par rapport à la face postérieure du rocher dans 75 % des cas (Wu), à cheval sur l'A.P.C. et la région sus-tentorielle, non centrée sur le C.A.I. (Gréselle) ;

* une ostéocondensation pétreuse en regard du site d'implantation, sans élargissement du C.A.I. par ailleurs ;

* une prise de contraste extrêmement marquée à l'injection, homogène dans 90 % des cas ;

* la plupart des méningiomes sont extracanaux, mais Desgeorges décrit des formes intracanaux.

- l'I.R.M. est l'examen clé précisant, outre la morphologie et la topographie de la tumeur, ses rapports avec le névraxe (déviations, oedème) qui font la personnalité du méningiome (Bébéar, Vignaud, Mikhael).

En séquence pondérée en T₁, on visualise une masse ovoïde, hyperintense, non centrée sur le C.A.I., au prolongement antérieur souvent marqué. Des calcifications intratumorales sont parfois représentées. En séquence pondérée en T₂, le méningiome apparaît hyperintense par rapport au L.C.R. jusqu'au 2^e temps d'écho où il devient isointense. Jugé inutile par certains (Vignaud), le gadolinium facilite la caractérisation tumorale pour d'autres (Gréselle).

- Si un doute persiste, l'angiographie vertébrale et carotidienne permet de le lever en montrant une vascularisation tumorale riche, alimentée surtout par la carotide externe.

Nous avons l'expérience de 3 méningiomes dont la séméiologie est strictement superposable à celle du N.A. Pour 2 d'entre eux cependant, le

diagnostic est évoqué à partir de la T.D.M. à haute définition. Un est opéré par voie R.S., les 2 autres par voie T.L. Par ailleurs, 2 patientes de notre série présentent l'association d'un schwannome et d'un méningiome : schwannome de type A (stade II, voie T.L.) et méningiome controlatéral (voie R.S.) pour l'une porteuse d'une neurofibromatose, schwannome mixte (stade II, voie T.L.) et méningiome dans la fossette cochléaire de découverte opératoire pour l'autre.

2. LES NEURINOMES DES AUTRES NERFS CRANIENS

a) Le neurinome du facial

Il représente environ 2 % des tumeurs de l'A.P.C. Le déficit de la motricité faciale survient progressivement dans un délai de 1 à 10 ans (Gerhardt), précédant pour certains (Fisch) le syndrome cochléovestibulaire. Parfois une pseudo-P.F. a frigore inaugure la scène. Il est impossible à distinguer d'un N.A. sur la T.D.M. s'il naît de la portion intracrânienne du N.F. Toute atteinte préopératoire notoire de la motricité faciale doit faire évoquer ce diagnostic. Nous avons l'expérience de 3 neurinomes du N.F. développés dans l'oreille moyenne avec, pour l'un, une propagation dans l'A.P.C. Un 4^e cas se présentait comme un N.A. intracanalair, mais avec dilatation de la 1^{re} portion de l'aqueduc de Fallope. L'exploration par voie S.P. a redressé le diagnostic. Comme il n'y avait pas de déficit de la motricité faciale, le neurinome a été laissé en place.

b) Le neurinome du trijumeau

Plus rare (1,7 % pour Pellet), il se révèle le plus souvent par des névralgies faciales bien plus qu'un déficit sensitif. La parésie faciale et les signes cochléovestibulaires sont plus tardifs. La T.D.M. montre une tumeur centrée sur l'apex pétreux, à cheval sur les fosses cérébrales moyenne et postérieure.

Il existe également une érosion osseuse de l'apex et du sphénoïde adjacents, tandis que le C.A.I. est normal.

c) Le neurinome des nerfs mixtes

De survenue très rare (0,8 % pour Pellet), il se traduit surtout par une hypoacousie, alors que l'atteinte des nerfs mixtes reste frustrée. La T.D.M. montre une tumeur centrée sur le trou déchiré postérieur qui est élargi, tandis que le C.A.I. apparaît intact. Nous avons un cas de neurinome du nerf de Jacobson.

3. LE CHOLESTEATOME PRIMITIF DE L'A.P.C. (OU KYSTE EPIDERMOÏDE)

Son incidence le place juste derrière les N.A. et les méningiomes pour la plupart des auteurs. Cette tumeur se développe à partir d'inclusions épithéliales aberrantes dans l'espace sous-arachnoïdien.

Malgré une croissance très lente, ses prolongements sont potentiellement illimités, pouvant atteindre l'A.P.C. contralatéral. L'atteinte du N.F. apparaît particulièrement fréquente pour de nombreux auteurs : 8 fois plus fréquente que pour le N.A. ou le méningiome selon Demanez, 80 % des cas pour Pech. La névralgie faciale isolée est un mode fréquent de révélation. Les signes cochléovestibulaires sont par contre tardifs. L'aspect en T.D.M. est celui d'une tumeur spontanément hypodense (similaire à la densité du L.C.R.), ne prenant pas le contraste, parfois responsable d'érosion osseuse.

En séquence pondérée en T₁, l'I.R.M. montre un signal légèrement plus intense que celui du L.C.R. et hétérogène. En séquence pondérée en T₂, l'I.R.M. montre un signal plus intense que celui du L.C.R. à tous les temps d'écho.

4. LES AUTRES TUMEURS DE L'A.P.C.

a) Le chordome de l'A.P.C

Développée à partir des vestiges de la notochorde sur le clivus, cette tumeur est bénigne mais très envahissante. Elle entraîne progressivement une atteinte des différentes paires crâniennes, une souffrance du T.C. et une H.I.C. La T.D.M. montre une tumeur hyperdense et hétérogène entraî-

nant une lyse de l'apex pétreux, de l'apophyse clinéoïde postérieure et du clivus.

b) Le kyste arachnoïdien

Sa fréquence est estimée à 1 % par Glasscock. Il apparaît comme une image parfaitement ronde, spontanément hypodense (densité similaire à celle du L.C.R.), ne prenant pas le contraste en T.D.M. En I.R.M., le signal suit fidèlement celui du L.C.R.

c) Le paragangliome branchiomérique céphalique

Cette tumeur rare se développe aux dépens des cellules paraganglionnaires dérivant des crêtes neurales et appartenant ainsi au cadre plus vaste des neurocristopathies. Elle est suspectée devant la persistance d'acouphènes pulsatiles et d'hypoacousie, d'autant plus s'il existe un bourgeonnement bleuâtre au sein du C.A.E.

Son extension à l'A.P.C. (groupe D de Fisch) est visualisée par une image hyperdense sans caractères particuliers avec lyse pétreuse franche (en faveur de la bénignité selon Vignaud). L'I.R.M. peut préciser son extension intracrânienne, mais c'est encore l'angiographie qui rend le mieux compte du volume tumoral (blush parenchymographique) et montre les pédicules nourriciers (temps artériel).

d) Le lipome

Il survient dans 1 % des cas selon Glasscock. Nous en avons rencontré 1 cas intracanalair.

e) Le kyste à cholestérol de l'apex pétreux

Sataloff en rapporte 15 cas [119]. Lésion kystique issue des cellules apicales du rocher, elle survient dans 3 cas sur 4 chez l'homme sans contexte particulier (pas d'otite chronique). Il est responsable progressivement de signes cochléovestibulaires (46.6 % selon Sataloff), de céphalées, d'otalgies, d'atteinte des VI et VII surtout. La T.D.M. montre une lésion

isodense au parenchyme, ne prenant pas le contraste, soulevant la dure-mère et s'accompagnant de lyse osseuse. L'I.R.M. précise la taille et les rapports; surtout elle permet d'affirmer le diagnostic. Elle montre en T₁ la même image claire qu'un cholestéatome en T₂ et elle est représentée en T₂ par une image bien visible mais moins brillante.

5. LES MALFORMATIONS VASCULAIRES DE L'A. P. C.

Elles exigent toutes une angiographie vertébrobasilaire préopératoire.

a) L'anévrisme de l'A.I.C.A.

La T.D.M. montre une tumeur spontanément hyperdense, limitée par de fines calcifications arciformes en "coquille d'oeuf". Elle prend précocément le contraste de manière homogène et intense, puis se désopacifie rapidement en l'absence de thrombose. En I.R.M., le flux rapide entraîne l'absence de signal. Si l'anévrisme est partiellement thrombosé, seule la coque prend modérément le contraste. Une thrombose partielle se manifeste par une image en cocarde liée à l'opacification intense du chenal central.

En I.R.M., la thrombose se révèle par un hypersignal.

b) La mégadolichoartère du tronc basilaire ou de l'A.I.C.A.

La T.D.M. visualise une image spontanément hyperdense arciforme, à bords grossièrement parallèles soulignés parfois par des calcifications.

c) Les angiomes

Tumeurs rares développées surtout à partir des 1^{re} et 2^e portions du canal facial, elles s'expriment le plus souvent sous forme d'une atteinte du N.F. En T.D.M., la lésion prend le contraste de façon hétérogène, érode la loge géniculée et envahit le C.A.I.

6. LES TUMEURS ETENDUES A L' A. P. C.

Elles sont aussi diverses que rares, en général hyperdenses en T.D.M.

a) Les tumeurs intraaxiales accouchées dans l'A.P.C. peuvent être : une tumeur du T.C., ou du cervelet, un papillome des plexus choroïdes débordant par le trou de Luschka.

Nous avons l'expérience de 2 papillomes des plexus choroïdes. Tous deux présentaient une P.F. franche et une surdité importante.

b) L'extension contiguë ou à distance d'une néoplasie. Sans l'avoir déjà rencontrée, la métastase est une mauvaise surprise opératoire que nous redoutons de découvrir un jour (cancer viscéral, myélome, mélanome, chondro-ou hémangiosarcome, cylindrome, carcinome rhinopharyngé). Une ostéolyse irrégulière et floue est en leur faveur (Vignaud). L'un des 4 chondrosarcomes que nous avons observés avait une séméiologie identique à celle d'un N.A.

Nous avons l'expérience d'un chondrosarcome et d'une tumeur indifférenciée des nerfs mixtes dont la séméiologie est identique à celle du N.A.

L'intérêt du diagnostic différentiel reste, à l'évidence, plus théorique que pratique, même s'il permet dans certains cas particuliers d'orienter plus précisément l'abord chirurgical selon la nature présumée de la lésion (anévrisme, tumeur des nerfs mixtes). Il s'agit d'une question en pleine évolution, notamment pour ce qui concerne la séméiologie I.R.M. qui n'est correctement définie que pour les 3 tumeurs de l'A.P.C. les plus fréquentes.

II. PRÉSERVATION DE LA MOTRICITE FACIALE

"Pour obtenir le succès, il faut allier le volume de la création à la qualité. Le volume nécessite beaucoup de travail, la qualité nécessite la comparaison avec le travail des autres."

Von Bekesy traduit par J.-M. Sterkers

Après la préservation vitale et la rigueur de l'exérèse, il s'agit du 3^e objectif prioritaire pour le chirurgien. Pour le patient, la préservation de la motricité faciale est l'indice évident du succès de l'intervention, car il s'agit bien d'un facteur primordial de la qualité et de la rapidité de la réinsertion sociale. Il estimera que le chirurgien a "rempli son contrat" si la motricité faciale postopératoire est normale ou subnormale.

Bien qu'ayant déjà fait l'objet de multiples publications, la préservation de la motricité faciale constitue un des pôles essentiels de ce travail. En effet, il s'agit d'une question encore en pleine évolution du fait de l'introduction récente du monitoring du N.F. en pratique de routine, mais aussi parce qu'en fait bien peu de travaux sur ce sujet supportent une comparaison rigoureuse. Une prise de conscience de ce manque de standardisation apparaît progressivement dans la littérature actuelle (Benecke). L'effort doit porter sur l'homogénéité de la classification du volume tumoral et des séquelles faciales.

Nous avons clairement défini nos critères en espérant inciter d'autres auteurs à ne plus employer pour la publication de leurs résultats les termes de P.F. "légère ou massive", de P.F. "complète ou non", de "parésie" faciale sans les rapporter à une échelle précise.

Par ailleurs, nous employons le terme de préservation pour tout ce qui concerne la motricité faciale ; nous préférons réserver le terme de conservation pour l'audition. En ce qui concerne la motricité faciale, il

s'agit en effet de protéger une fonction préopératoire parfaitement normale dans la grande majorité des cas (tout au moins cliniquement).

A. Préservation anatomique du N.F.

La préservation anatomique du N.F. est la règle pour la plupart des grandes équipes actuelles, quel que soit le volume tumoral.

Bien qu'accessoire pour l'appréciation des résultats, elle est la condition sine qua non de la préservation de la motricité faciale définitive. L'intégrité du N.F. a pu être obtenue chez 93 % de nos patients ayant bénéficié d'une voie T.L., ce qui nous situe parmi les meilleurs résultats (89 % pour Cannoni à 96,5 % pour House) des équipes pratiquant essentiellement cet abord. Pour nous, le N.F. est préservé anatomiquement s'il n'a subi aucune interruption même partielle ni blessure.

Nous allons envisager tour à tour les différents facteurs influençant cet objectif.

1. LA VOIE D'ABORD

Les commentaires qui suivent doivent finir de convaincre, s'il en est encore besoin, du peu d'intérêt des résultats toutes voies confondues.

a) La voie T.L. offre la plus grande sécurité pour le N.F. qui est identifié immuablement en avant de la Bill's bar, sauf dans les rares cas d'envahissement de la 1^{re} portion du canal de Fallope ou de lyse de ce repère. Seul le fraisage effectué pour exposer la dure-mère du C.A.I., puis l'incision de la dure-mère peut véritablement menacer le N.F. avant son identification précise. Ces notions admises par la plupart des grandes équipes (House, Tos, Sterkers, Pech...) sont relativisées par les auteurs ne pratiquant que les voies postérieures (Fischer [57, 58]).

b) La voie R.S. apparaît un peu plus traumatisante : 83,3 % de préservation pour notre série qui est cependant très limitée et concerne des N.A. peu volumineux pour la plupart. Les auteurs pratiquant assidûment cet

abord présentent des taux de préservation similaires : 79 % pour Harner à 89,7 % pour Fischer. La préservation anatomique du N.F. des patients opérés par voie S.O. classique est bien moindre (48,3 % pour notre série) ; mais il s'agit de tumeurs de stade IV extirpées il y a 10 ans pour la plupart. L'identification 1^{re} à l'émergence du N.F. (Yasargil, Sugita, Koos, Fischer) est particulièrement dangereuse s'il s'agit d'une tumeur volumineuse impactée dans le T.C. en dépit d'un évidement intracapsulaire préalable. L'avenir dira si le monitoring peropératoire du N.F. permettra de modifier cette conception.

c) La voie S.P. expose particulièrement le N.F. lors de l'abord du C.A.I. L'intégrité du N.F. est cependant préservée dans tous les cas de notre série, également très limitée il est vrai. Le nerf peut toutefois être victime de tiraillements dus à sa situation superficielle par rapport à la tumeur. Kanzaki préserve le N.F. dans 70 % des cas lors d'exérèses de N.A. de tailles diverses [80].

d) Les voies combinées, non pratiquées par notre école, exposent beaucoup plus le N.F. (Pech).

2. LE VOLUME TUMORAL

L'expansion tumorale peut laminer le N.F. de telle sorte qu'il devienne pseudoplexiforme au pôle antérieur du N.A. et rubanné de part et d'autre (Villette).

Il est alors non seulement difficile à identifier au sein de la pseudocapsule arachnoïdienne, mais aussi très fragile (Zini). Tous les auteurs rapportent une baisse qualitative et quantitative de la préservation faciale parallèlement à l'élévation du volume tumoral (Brackmann, House, Luetje, Villette, Pech, Fischer, Zini...), ce que confirment nos données. Ce risque est notoirement plus élevé pour les stades IV. Le N.F. présente une zone de fragilité marquée au maximum de la courbure imprimée par le refoulement tumoral à un cm en dedans du porus. Pour certains auteurs (Brotchi, Desgeorges, Sterkers), l'introduction du bistouri ultrasonique permet d'améliorer la préservation du N.F., tout en gagnant un temps non négligeable, singulièrement pour les N.A. très volumineux. D'autres (Frèrebeau,

Benezech) infirment ce fait et font remarquer le risque de lésion du N.F. (Lazorthes). Au total, on ne peut qu'admettre la nécessité d'une standardisation de la classification du volume tumoral compte-tenu de l'importance de son interférence avec la préservation du N.F.

Pour nous, le diamètre tumoral extracanalair est le seul à prendre en compte, car c'est dans l'A.P.C. que sont concentrées le maximum des difficultés opératoires.

3. L'ADHERENCE TUMORALE

Pour la plupart, elle constitue le facteur essentiel de traumatisme du N.F. Elle est source de traction et/ou de pression sur le tronc du nerf responsable de lésion axonale (étirement). Elle peut être à l'origine d'un "égarement" au cours du clivage arachnoïdien.

L'adhérence tumorale est toujours particulièrement serrée à 1 cm en dedans du porus en partie parce que le N.F. est ici souvent traversé par des artérioles venant de boucles vasculaires préfaciales. D'autres artérioles peuvent croiser le N.F. à ce niveau ou plus près du T.C. et entraîner un brusque changement de direction du nerf qui forme alors un coude aigu.

Au maximum, le N.F. peut être infiltré, conduisant certains à le sacrifier sur des arguments histologiques d'envahissement (Sterkers), tandis que d'autres le préservent au risque d'une exérèse incomplète (Villette). L'adhérence au T.C. grève le pronostic d'un double risque fonctionnel (N.F.) et vital (retentissement végétatif potentiellement grave) ; l'identification du nerf à son émergence est alors particulièrement délicate. Enfin, plus que n'importe quel autre facteur, cette adhérence est imprévisible.

4. LA CONSISTANCE TUMORALE

a) La dureté d'une tumeur peut entraîner le même type d'ennuis que ceux liés au volume et à l'adhérence, la manipulation tumorale s'avérant peu aisée.

b) L'hypervascularisation tumorale peut être à l'origine d'hémostase intempestive, malgré la précision permise par la coagulation bipolaire sous microscope. Aucune étude ne permet cependant de quantifier ce fait.

5. LA POSITION DU N.F.

Comme nous, de nombreux auteurs (Niparko, Koos, Villette) retrouvent le N.F. en position antéro-supérieure par rapport à la tumeur. Ce trajet est toutefois sujet à de nombreuses variations (Koos). L'analyse de notre série établit clairement que la préservation du N.F. diminue lorsque le nerf est en position postérieure et/ou supérieure (donc apparemment plus exposé lors de l'abord T.L.) au fur et à mesure que le volume tumoral augmente. Cette analyse confirme ce qui n'était jusqu'alors qu'une déduction logique.

6. LA FRAGILITE DU N.F.

a) La structure même du N.F. intracrânien le rend particulièrement vulnérable : ses fibres parallèles ne sont pas protégées par l'épinèvre et la périnèvre habituelles.

b) L'atteinte préopératoire du N.F. le rend beaucoup plus vulnérable : 70 % de déficit postopératoire contre 42 % globalement pour Sterkers ; 78,6 % de séquelles en cas de déficit partiel préopératoire et 100 % en cas de P.F. totale pour Fischer [57, 58]).

7. L'EXPERIENCE CHIRURGICALE

Les notions précédentes montrent bien le caractère délicat de l'exérèse tumorale. Le maximum de sécurité est offert par des opérateurs rompus à cette chirurgie (Pellet, Villette, De Souza, Harner, Pulec, Benecke). L'expérience considérable acquise par certaines équipes (House) biaise d'ailleurs les comparaisons statistiques.

B. Préservation fonctionnelle de la motricité faciale

Elle constitue le critère fondamental de comparaison des résultats entre différentes équipes. Pour les plus performantes d'entre elles, elle devient presque aussi fréquente que la préservation anatomique.

1. EVALUATION QUANTITATIVE

Comme nous, de plus en plus d'auteurs adoptent l'échelle de graduation de House et Brackmann [74, 75, 76]. Certains, croyant la rendre plus didactique, l'ont rendu moins précise donc moins fiable (Villette, Fischer, Zini) ; d'autres (Gersdorff) défendent la méthode de Burres plus objective certes, mais trop complexe (variation des distances linéaires entre différents repères anatomiques précis de la face au cours de différentes mimiques) et non applicable en pratique clinique de routine.

Nous pensons que l'échelle de House doit être universellement adoptée pour sa simplicité et son objectivité. Elle réalise la synthèse de signes d'examen fiables et d'un testing facial précis. Nous en avons énoncé les critères précis lors de la présentation de nos résultats.

La correspondance classiquement adoptée entre grading et testing est la suivante :

grades	1	2	3	4	5	6
%	100	76 à 99	51 à 75	26 à 50	1 à 25	0

Nous avons présenté dans le chapitre précédent une équivalence un peu différente, car elle nous paraît mieux adaptée compte-tenu des habitudes du kinésithérapeute réalisant tous nos testings dans le service.

Pour nous, à l'instar d'autres grandes équipes (House, Luetje, Gantz, Fischer), la motricité faciale est préservée si elle est :

- comprise entre 70 et 100 % au testing précoce,
- ou de grade 1 ou 2 un an ou plus après l'intervention.

Pour éviter toute confusion, et sous couvert d'une équivalence clairement énoncée, nous avons gardé le **testing** pour l'évaluation précoce, tandis que les **grades** de House sont **appliqués** à la motricité faciale définitive.

2. REVUE DE LA LITTERATURE

Elle est rendue difficile et peu fiable car bon nombre d'auteurs exposent leurs résultats toutes voies et tous stades confondus (Cannoni, Portmann, Villette, Sterkers) en adoptant des critères de préservation imprécis (Nadol, Tos, Brotchi, Sterkers) ou différents (Cannoni, Portmann, Villette). Enfin, la qualité de l'exercice n'est pas toujours précisée.

a) Pour les équipes pratiquant exclusivement ou majoritairement la voie T.L., les résultats apparaissent comme suit :

auteurs (Nb cas)	stades IV (diam. A.P.C.)	motricité faciale précoce normale	P.F. précoce totale	motricité faciale à 1 an gr.1 ou 2	P.F. totale à 1 an ou plus	exérèse totale
House (1000)	-	-	-	90 %	-	-
Sterkers (548)	21 % diam.tot.	58 %	11 %	89 % grade ?	-	90 %
Cannoni (233)	39 % diam.tot.	-	-	50 % grade 1	-	96 %
Zini (220)	-	77,2 % testing 51 à 100%	17,4 %	91,8 % grades 1 à 3	2,1 %	-
Tos (200)	-	-	-	82 % grades 1 et 2 ?	9,5 %	-
Villette (155)	43 % diam.tot.	60 % testing 70 à 100%	17 %	72 %	8,5 %	98,5 %
Portmann (120)	diam.tot.	39 %	35,8 %	80 % grades 1 à 3	-	-
Luetje (110)	-	52 %	26 %	68 %	9 %	-
Grenoble (100)	22 %	33 %	11 %	70,7 %	7 %	98 %

N. B. : Les résultats rapportés sans autre précision font référence à la gradation de House et à la classification inspirée de Koos prenant en compte le diamètre tumoral extracanalair.

La vacuité relative de ce tableau synoptique, pourtant au coeur des discussions actuelles, est à ce point éloquent qu'elle illustre le manque de standardisation paramétrique que nous n'avons de cesse de rappeler, au risque de paraître ennuyeux...

Nos résultats sont donc superposables à ceux de la plupart des autres grandes équipes, si l'on considère que nous prenons en compte le diamètre

tumoral extracanalairé exclusivement pour la classification du volume tumoral.

b) Les auteurs pratiquant les voies postérieures rapportent les résultats suivants :

auteurs (Nb cas)	stades IV	motricité faciale précoce normale	P.F. précoce totale	motricité faciale à 1 an gr.1 ou 2	P.F. totale à 1 an ou plus	exérèse totale
Nadol (69)	-	-	-	89 % échelle ?	2 %	-
Fischer (176)	68,7 % diam.tot. T.D.M.	< 24 %	< 36 %	44 %	-	92 %
Brotchi (79)	35,4 %	-	-	65 % échelle ?	-	-
Harner (91)	- échelle ?	-	36 %	50 %	-	-
Grenoble (6 R.S.)	0 %	33,3 %	33,3 %	66,6 %	16,6 %	100 %
Grenoble (31 S.O)	77,4 %	0 %	60 %	16,6 %	23,3 %	96,7 %

Nos résultats sont tout à fait satisfaisants pour l'abord R.S. mais la série est très limitée ; pour les voies S.O., la médiocrité des résultats est liée pour l'essentiel à la très forte proportion de volumineuses tumeurs, à une époque où les moyens techniques ne permettaient pas les performances actuelles.

c) Les meilleurs résultats par voie S.P. sont obtenus par Gantz (43 cas) qui obtient une préservation fonctionnelle dans 83,7 % des cas contre 57,1 % pour notre série. Le taux de P.F. totale séquellaire est de 2,3 % contre 0 % pour nous. L'exérèse est complète chez tous nos patients.

Wigand préserve une motricité faciale très satisfaisante (?) dans 76,1 % des cas [148]. Kanzaki la préserve dans 70 à 80 % des petits stades et dans moins de 50 % des stades moyens [80].

3. LES INDICES PRONOSTIQUES DE LA RECUPERATION DE LA MOTRICITE FACIALE

a) Les conditions d'exérèse

Pour Sterkers, la préservation faciale dépend davantage de la position et des adhérences du N.F. vis à vis de la tumeur, que des divers autres facteurs dont les plus importants sont la voie d'abord et le volume tumoral. Sterkers note d'ailleurs que la motricité faciale est normale dans 72 % des stades I et 53 à 57 % des stades II à IV.

Pour Pellet, des traumatismes peropératoires mineurs du N.F. autorisent une récupération de grade 1 en 2 à 3 mois, tandis qu'une agression mécanique plus importante expose à un délai de récupération supérieur avec risque élevé de syncinésies. Le même auteur déplore 60 % de déficit facial lors de coagulation intempestive. Empiriquement, une dissection difficile autorise un début de récupération en 4 mois au plus tôt avec un risque de syncinésies séquellaires.

En tout état de cause, l'intégrité du N.F. aussi parfaite soit-elle ne préjuge en rien de sa fonction postopératoire. Pellet rapporte, par exemple, une P.F. totale chez 4 % des opérés ayant bénéficié d'une préservation anatomique du N.F. Cette discordance fonctionnelle est à mettre probablement sur le compte :

- de lésions axonales (étirement, contusion),
- d'ischémie surtout, anatomique ou fonctionnelle, par interruption du flux des artérioles radiculaires proximales (branches des vaisseaux bulbo-pontiques) et/ou distales (branches de l'artère labyrinthique) non anastomosées entre elles [103].

Zini [150] insiste particulièrement sur le rôle de l'intégrité anatomique du N.C. dans l'amélioration de la préservation, non seulement anatomique, mais aussi fonctionnelle du N.F. Bien entendu ces concepts ne peuvent en aucun cas entraver la rigueur de l'exérèse d'une tumeur potentiellement prompte à la récurrence. Pour lui, le N.C. doit être conservé tant qu'il n'est pas envahi. Il joue le rôle d'une attelle pour le N.F., ce qui est un concept bien classique maintenant. Surtout, sa conservation entraîne celle des

artérioles et du manchon arachnoïdien l'accompagnant, permettant le respect des branches collatérales de ces artérioles destinées au N.F. Ceci est particulièrement important pour les parties proximales de ces 2 nerfs. Souvent une branche artériolaire collatérale de l'A.I.C.A. longe l'émergence du N.F. Pour Zini, elle est essentielle à la préservation de la motricité faciale définitive et son respect sera favorisé par la conservation du N.C.

Pour certains, les hypothèses de sidération fonctionnelle font poser l'indication d'une thérapeutique antioedémateuse (tétracosactide : synacthène^R) associée à une vitaminothérapie B et aux vasodilatateurs (naf-tidrofuryl : praxilène^R) au même titre qu'une P.F. secondaire.

b) Le testing postopératoire précoce et l'évolution de la récupération clinique

- Pour Luetje, l'évaluation de la motricité postopératoire précoce mesure l'ampleur du traumatisme chirurgical. Les statistiques descriptives appliquées à une population de notre série précisent ce fait en montrant que :

* Pour un testing précoce au moins égal à 25 %, la récupération débute cliniquement en moyenne 5 à 6 semaines après l'exérèse, avec des extrêmes de 2 semaines à 3 mois. Pour nous, l'E.M.G. n'est alors pas indiqué car la motricité faciale apparaît toujours préservée à long terme, ce que constate également Benecke [11], tandis que Fischer [57, 58] ne rapporte que 1/3 de motricité normale et 2/3 de déficit partiel le plus souvent de siège inférieur ou légèrement spastique.

* Pour un testing précoce inférieur à 25 %, la récupération, lorsqu'elle survient, débute cliniquement en moyenne 5 mois après l'exérèse, avec des extrêmes de 2 semaines à 18 mois. Selon Erickson et Fischer [57, 58], une évolution lentement favorable peut s'observer au-delà de la 1^{re} année jusqu'à la 3^e année. Les patients de notre série ayant un tel testing récupèrent une motricité faciale de grade 1 ou 2 dans 1 cas sur 4, lorsque cette récupération survient. Il convient cependant de bien distinguer les dysfonctions sévères, pour lesquelles on note la persistance d'un certain tonus voire d'une ébauche discrète de mouvements, des P.F. totales avec hémiface complètement atone et immobile. Dans le premier cas

on est certain de parvenir à une certaine récupération sans pouvoir la quantifier. Dans le deuxième cas, l'incertitude demeure tant que n'apparaît aucune ébauche de mouvement. Fischer rapporte ainsi que les deux tiers des cas présentant une dysfonction sévère précoce récupèrent une motricité faciale de grade au moins égal à 3. C'est donc ces cas qu'il faut prôner la patience et non le recours à une réhabilitation. Par contre Villette montre qu'une P.F. totale précoce n'autorise jamais une récupération totale dans sa série ; en outre, un hémispasme survient alors dans plus de 1 cas sur 4. Il est alors particulièrement recommandé de renforcer la surveillance clinique par l'électrophysiologie. Comme la plupart, nous pratiquons un E.M.G. tous les 3 à 4 mois durant un an.

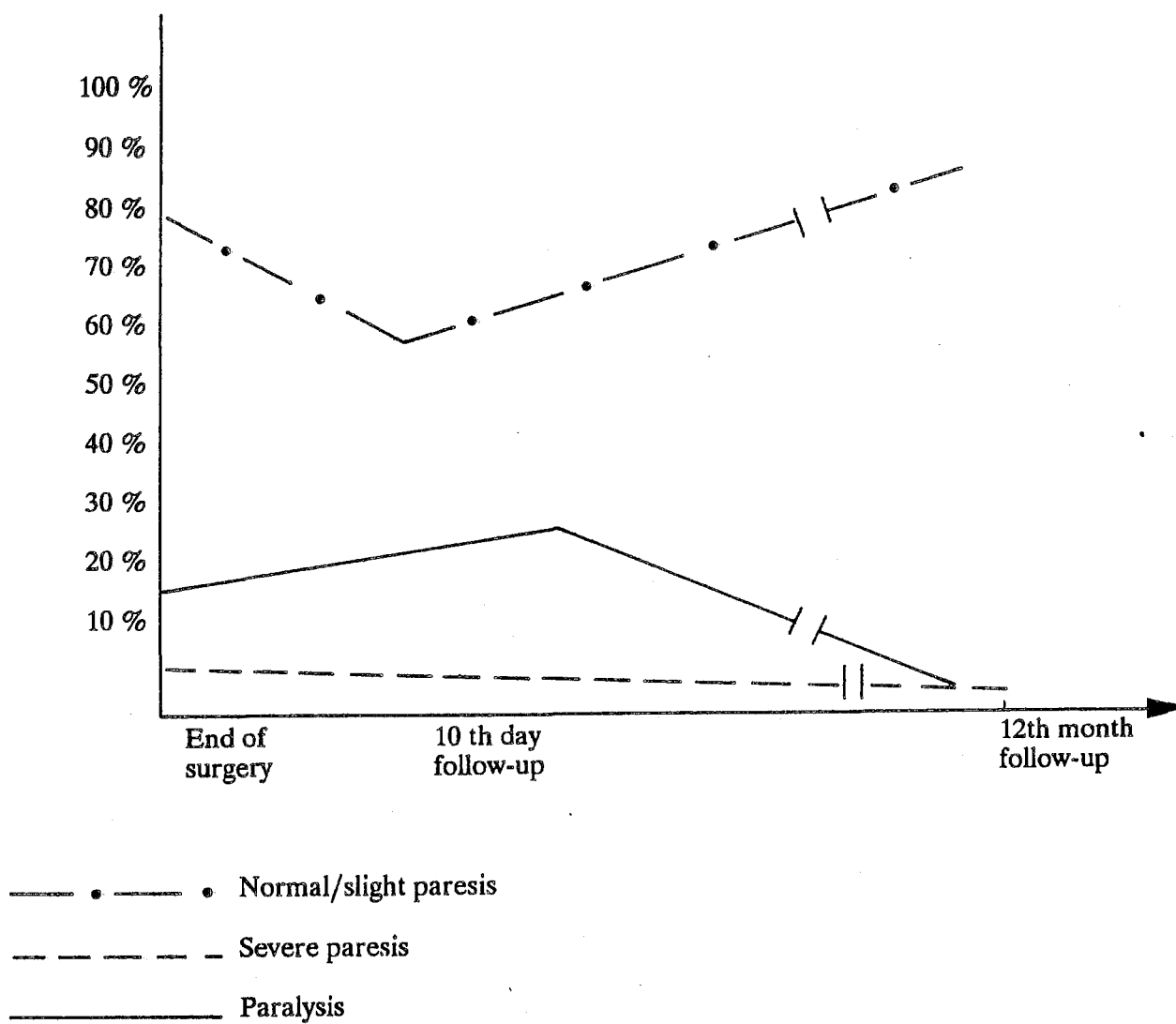
- Zini [150] constate, indépendamment de la voie d'abord utilisée, une diminution, du taux de motricité faciale supérieure à 50 % au testing entre l'examen fait au réveil (77,2 %) et celui réalisé au 10^e jour postopératoire (65 %). Cette dégradation se fait essentiellement au profit des P.F. totales dont le taux augmente de 17,4 % au réveil à 27,5 % au 10^e jour postopératoire.

- L'étude de l'amplitude, de la morphologie et de la latence des potentiels au repos, après contraction volontaire et après stimulation des muscles orbiculaires des paupières et des lèvres homo- et contralatéraux permet en théorie de détecter la récupération infraclinique 2 à 3 mois avant le testing. Cependant, nous avons pu noter quelques cas de discordance avec récupération clinique manifeste malgré un E.M.G. toujours péjoratif. Certains auteurs (Pech) infirment la validité de l'E.M.G. pour la surveillance de la récupération de la motricité faciale.

Comme Villette, nous pensons que l'évolution des E.M.G. successifs aide à poser l'indication d'une intervention de réhabilitation faciale avant l'installation d'une atrophie irréversible. Pour Hamer [70], c'est l'E.M.G. à 3 mois qui dicte le pronostic. Une dysfonction légère fait présager d'une récupération de la motricité faciale de grade 1 ou 2. Une dysfonction modérée à sévère conduit à un déficit de grade supérieur à 2 dans 3 cas sur 4.

**MICROSURGERY OF ACOUSTIC NEUROMAS
AND FACIAL NERVE FUNCTION
FINAL CONSIDERATIONS**

(d'après C. Zini)



- D'autres explorations électrophysiologiques, réputées fiables pour l'établissement du pronostic des P.F. a frigore, sont appliquées aux P.F. postopératoires avec un succès inconstant.

* Mercke [123] trouve une corrélation correcte entre le pronostic facial et l'E.M.G. associée à l'E.No.G. pratiquées dans les 10 premiers jours et à 1 an.

* L'étude du réflexe trigéminofacial (blink reflex) est réalisée par stimulation du nerf sus-orbitaire (territoire supérieur du trijumeau) et enregistrement de l'activité réflexe du muscle orbiculaire des paupières.

Les réponses R1 et R2 obtenues correspondent respectivement à un réflexe monosynaptique homolatéral et polysynaptique controlatéral. En cas de P.F. a frigore, le pronostic est corrélé de façon fiable au délai de réapparition de R1 (Hirota [123]).

Villette [143] associe le réflexe trigéminofacial à l'aspect E.M.G. de la contraction volontaire et de la stimulation électrique au 10^e jour opératoire pour déterminer un pronostic. La récupération attendue est absente, intermédiaire ou satisfaisante selon que l'on obtient respectivement aucune réponse aux 3 tests, une réponse à 1 test ou une réponse aux 3 tests. Aucune analyse statistique n'étaye pour l'instant ces faits.

* L'étude de la vitesse de conduction du rameau labio-mentonnier par stimulation et enregistrement E.M.G. a un intérêt pronostique pour les P.F. a frigore (Tojima, [123]). Son atteinte postopératoire mériterait d'être corrélée à la rapidité et à la qualité de la récupération.

c) Nous avons été déçus, comme de nombreux autres auteurs (Pech) par l'apport de l'électrophysiologie préopératoire. Seuls quelques auteurs accordent un crédit pronostique à l'E.No.G. (Dubreuil).

Kartush [123] montre que les modifications E.No.G. sont bien corrélées avec la compression tumorale du N.F. Toutefois, l'adhérence tumorale au N.F. n'est pas évaluable par cet examen. Il en conclut donc que l'E.No.G. préopératoire ne permet pas un pronostic de la motricité faciale postopératoire. L'E.No.G. préopératoire nous apparaît donc comme un reflet

correct d'une agression mécanique du N.F. par la tumeur, mais il ne peut être le témoin de phénomènes histologiques. Cette idée prévaut actuellement pour expliquer les déboires de l'électrophysiologie préopératoire (Pech rapporte même 1 cas de neurinome du VII non suspecté par l'association d'E.M.G. d'E.No.G. et du blink reflex préopératoire). D'autres, comme Harner [70, 71] accordent toujours une grande fiabilité à l'E.M.G. préopératoire qui constitue un critère pronostique essentiel, ainsi qu'au blink reflex. Thomsen infirme ce fait.

d) Zini [150] synthétise remarquablement le pronostic de la motricité faciale définitive à partir d'une étude de 147 cas. Il constate qu'une P.F. totale persiste 1 an après exérèse tumorale malgré l'intégrité anatomique du N.F. chez des patients présentant tous :

- une tumeur de stade II à IV,
- une atteinte préopératoire du N.F.,
- une adhérence tumorale marquée vis à vis du N.F.,
- une P.F. totale au réveil.

4. LES P. F. SECONDAIRES

Elles font l'objet de peu de travaux dans la littérature, eu égard sans doute à leur classique bon pronostic.

a) En effet, la motricité faciale séquellaire est au pire de grade 4 dans notre série. Globalement, le pronostic fonctionnel définitif dépend donc du testing postopératoire immédiat avant la survenue de la P.F. secondaire : la P.F. secondaire récupère mieux et plus vite qu'une P.F. aussi intense d'emblée.

b) Mais le délai de récupération est fonction du testing après la survenue de la P.F. secondaire. Si ce testing est de 25 % au moins, la récupération débute 5 à 6 semaines après l'exérèse. Si le testing est inférieur à 25 %, la récupération débute 7 à 8 semaines après l'exérèse. La validité de ces résultats est cependant sujette à caution, compte-tenu du caractère limité de notre population d'étude.

Leur traitement comprend, nous l'avons vu, des vasodilatateurs (praxilène^B), des vitamines B et, pour certains, un antioedémateux (synacthène^B) à partir du 10^e jour opératoire.

C. Monitoring peropératoire du N.F.

Il s'agit là d'un domaine relativement récent de la littérature puisque les 1^{ers} travaux remontent à 10 ans (Delgado, Sujita).

1. LES DIFFERENTES TECHNIQUES ACTUELLES

Les techniques les plus anciennes restent encore les plus utilisées actuellement [11, 69, 70, 71, 98].

Il s'agit de l'E.M.G. couplée en général à l'électrostimulation directe (Delgado, Sujita, Moller, Gantz). Depuis 2 ans, l'électrophysiologie est concurrencée par le monitoring à capteur de pression mis au point par Zini et par Uziel [135, 149].

a) L'E.M.G. faciale peropératoire

- Méthodologie

* Des électrodes d'enregistrement des muscles orbitaires des lèvres et des paupières, mentonnier, frontal et temporal sont mises en place sur le patient encore éveillé pour tester sa motricité volontaire. La spécificité et la sensibilité est optimale si les électrodes sont multiples (au moins 3 pour Pech), fines et intramusculaires (Harner, Benecke, Moller, Daube).

* L'enregistrement continu lors de la dissection alerte le chirurgien des agressions mécaniques dangereuses grâce à une alarme sonore, couplée à la visualisation de l'enregistrement et différente selon la morphologie des potentiels. Pour améliorer la spécificité, le monitoring peut

être automatiquement interrompu à chaque utilisation de la microcoagulation.

- Résultats

* Des décharges neurotoniques sont visualisées sous forme de décharges de potentiels paroxystiques, uniformes, triphasiques, durant moins de 30 ms, séparés par des intervalles de 5 à 20 ms (Harner). Ces potentiels traduisent un traumatisme mécanique direct du N.F. (Prass, Niparko). Ils sont à différencier des artéfacts (pics brefs) liés à une coagulation, au bistouri à ultrasons, aux mouvements des électrodes, au respirateur, à une simple irritation mécanique.

* Une activité désynchronisée est visualisée sous forme de potentiels continus. Ils traduisent un étirement par traction du N.F. La coagulation bipolaire peut être source d'artéfacts.

* Ainsi, l'E.M.G. guide la dissection par un processus de feed-back en alertant l'opérateur de la proximité d'un N.F. non apparent. Elle évite ainsi le traumatisme du N.F. en incitant le chirurgien à modifier un geste en cours ou à changer sa stratégie de dissection.

b) L'électrostimulation directe peropératoire du N.F.

- Méthodologie (Benecke, Harner, Parson, Babin)

* La plupart des auteurs utilisent la stimulation bipolaire, certes moins sensible que la stimulation monopolaire, mais plus spécifique, permettant ainsi de diminuer les faux-positifs liés à la diffusion électrique. Toutefois, si l'on utilise des stimulations monopolaires liminaires, le N.F. n'est stimulé que si l'électrode est appliquée à sa surface, ce qui évite en théorie tout faux-positif et tout faux-négatif.

Par contre, une stimulation supraliminaire entraîne une diffusion qui informe l'opérateur qu'il se situe au voisinage du nerf. En outre, en cas de lésion du nerf, le seuil liminaire peut varier selon la distance entre le stimulus et la zone lésée. Le stimulus est un courant continu constant appliqué directement sur le tronc du N.F.

* L'activité musculaire est enregistrée par les électrodes à E.M.G., puis perçue sur un oscilloscope d'une part et sous forme d'un signal sonore d'autre part.

- Résultats

* Les potentiels d'action musculaire enregistrés permettent d'identifier le tronc du N.F. et progressivement de cartographier son trajet à la périphérie tumorale, complétant utilement l'E.M.G. concomittant.

* La comparaison des amplitudes après stimulation proximale et distale détermine l'étendue de la lésion axonale et la valeur fonctionnelle du nerf, notamment en fin d'exérèse.

* Pour Niparko, Prass et Luders, l'état préopératoire du N.F. comprimé par la tumeur n'est jamais une limite à l'E.M.G. car son excitabilité reste suffisante.

c) L'enregistrement peropératoire des contractions musculaires faciales par un capteur de pression

Il a été conçu par Zini et Gandolfi ("myoalarm") puis amélioré par Uziel.

- Méthodologie

* Le principe est déjà décrit dans le chapitre des techniques chirurgicales. Zini adjoint au monitoring facial un monitoring glottique selon le même principe : le ballonnet récepteur est placé entre les 2 cordes vocales par l'anesthésiste ; ses variations pressionnelles traduisent une stimulation du nerf X. Il utilise en outre la stimulation électrique directe monopolaire dont nous avons déjà noté l'inconvénient de la diffusion.

* Cette technique récente se substitue avantageusement à l'E.M.G. peropératoire car elle apparaît de toute évidence au moins aussi

sensible et beaucoup plus spécifique malgré sa simplicité. En effet, elle n'est sujette à aucun phénomène de diffusion ni d'interférence électrique.

- Résultats

La dissection est guidée grâce un feed-back sonore permettant à l'opérateur de poursuivre son geste sans interrompre son contrôle du champ opératoire pour visualiser un tracé d'enregistrement.

d) Les potentiels évoqués faciaux du T.C.

Prônés par un nombre restreint d'auteurs (Hammerschlag, Shiobara [123]), leur utilisation apparaît beaucoup plus complexe et peu utilisable en routine. Ils permettent une étude comparative des latences moyennes des ondes enregistrées pendant l'intervention lors de la dissection dans le C.A.I., près du porus, dans l'A.P.C. et à l'émergence du VII. Les enregistrements sont également rapportés à ceux réalisés avant et après l'intervention.

Associés au monitoring par E.M.G. et/ou électrostimulation directe, ils apportent, de façon formelle selon ces auteurs, la preuve de l'utilité du monitoring peropératoire en analysant plus finement les agressions dont est victime le N.F..

2. LES RESULTATS

a) le monitoring par capteur de pression

A part une communication très récente s'appuyant en partie sur nos propres résultats (Uziel [135]), il n'a fait l'objet d'aucune publication statistique à notre connaissance.

Seul Zini a présenté récemment un exposé technique de la méthode [149]. Comme Niparko [98], nous constatons que si de nombreuses publications suggèrent l'amélioration de la préservation fonctionnelle du N.F. par son monitoring, peu d'études comparatives s'attachent à prouver ce fait. Aussi, tout comme Harner [70, 71], nous jugeons de l'apport de ce monitoring en comparant 2 populations avec et sans monitoring, similaires par leur âge, la taille tumorale et la voie d'abord.

Les résultats apparaissent dans le tableau suivant :

populations	motricité faciale à un an au moins de grade 1 ou 2	
	tous stades confondus	stades IV exclus
sans monitoring	64,2 %	72,4 %
avec monitoring	82,1 %	86,3 %

L'amélioration de la motricité faciale définitive permise par le monitoring est encourageante et spectaculaire. Elle est encore plus marquée si l'on prend en compte le stade IV, suggérant que l'utilité de ce monitoring est plus importante en cas de tumeur volumineuse.

Malheureusement, le caractère limité de cette 1^{re} série de patients ne nous autorise à conclure qu'à une tendance statistique. L'amélioration significative de la préservation fonctionnelle du N.F. ne manquera sans doute pas d'être établie prochainement.

b) le monitoring par E.M.G. et/ou stimulation directe

Les équipes anglosaxonnes rapportent les résultats suivants :

auteurs sans et avec monitoring	préser- vation anato- mique	motricité faciale précoce normale	P.F. précoce totale	grade 1 ou 2 à 1 an ou plus	abord	
Niparko (75 + 29 cas)	sans	-	51 %	21 % testing 0 à 24 %	57 %	T.L.
	avec	-	69 %	10 % testing 0 à 24 %	86 %	
Benecke (18 cas avec)	-	-	-	94,4 %	T.L.	
Harner (91 + 91 cas)	sans	84 %	-	30 %	50 %	R.S.
	avec	92 %	-	22 %	55 %	

Notons d'emblée que la comparaison entre ces différentes équipes et avec la nôtre est difficile car, si l'échelle de House est utilisée par tous

pour la fonction faciale, la proportion des différents stades tumoraux est inconnue. Ceci peut expliquer les excellents résultats de la série, d'ailleurs très limitée, de Benecke. Nos résultats sont similaires à ceux de Niparko dont les 2 populations d'étude paraissent hétérogènes. Enfin, la médiocrité des résultats de Harner confirme le danger de l'abord R.S. pour le N.F., eu égard à la sécurité offerte par la voie T.L.; mais, là encore, la répartition des volumes tumoraux est inconnue.

Pour Harner, le monitoring n'améliore guère la fonction faciale précoce. C'est à partir de trois mois après l'exérèse, qu'il note l'augmentation des fonctions faciales normales et la diminution des P.F. totales, mais ces modifications ne sont pas significatives en dépit de l'importance de sa série. La préservation fonctionnelle du N.F. est d'autant meilleure et sa récupération d'autant plus rapide que les décharges de potentiels à l'E.M.G. sont moindres et que la diminution de l'amplitude des potentiels à la stimulation directe est moins marquée. Les modifications électrophysiologiques dépendent d'ailleurs des principaux indices pronostiques opératoires étudiés précédemment. Pour lui enfin, l'apport du monitoring est optimal en cas de tumeur supérieure à 4 cm pour lesquelles le taux de P.F. totale séquellaire diminue ; en ce qui concerne les tumeurs de taille inférieure à 4 cm, c'est surtout le taux de fonction faciale normale définitive qui **augmente**. Plus accessoirement, Harner, comme Gandolfi note la diminution de la durée opératoire, l'absence de décharges de potentiels à l'E.M.G. autorisant le chirurgien à accélérer une dissection à distance du N.F. L'amélioration de la préservation faciale et la diminution du temps opératoire agissent enfin de concert pour abaisser le taux de complications et la durée du séjour hospitalier. Par ailleurs, Harner signale l'amélioration de la conservation du N.C. (47 % au lieu de 37 %) et de l'audition (22 % contre 13 %), "épiphénomène" intéressant.

Pour Benecke, l'E.M.G. offre un monitoring fiable dont l'impact sur la préservation fonctionnelle du N.F. est également optimal pour les grosses tumeurs. Le monitoring renforce l'expérience de l'opérateur (ou pallie son déficit) pour améliorer la préservation faciale, mais aussi la qualité de l'exérèse.

Pour Niparko, le monitoring facial améliore la préservation de la motricité faciale un an après l'exérèse des N.A. de taille supérieure à 2 cm. Cette série est la seule à établir une amélioration significative, mais la population de référence paraît inadéquate sur le plan statistique. Pour la fonction faciale précoce, l'auteur ne rapporte qu'une simple tendance à l'amélioration avec monitoring. Comme Harner, cet auteur souligne la valeur pronostique de la comparaison des amplitudes des potentiels après stimulation directe distale et proximale ; la diminution relative de l'amplitude proximale prédit un taux supérieur de déficit sévère séquellaire.

3. CONCLUSIONS.

Conçu pour prévenir les traumatismes opératoires menaçant un N.F. dont le trajet est soumis aux caprices de l'extension tumorale et pour faciliter l'exérèse tumorale, le monitoring facial n'a pas déçu. Les progrès de la microchirurgie avaient permis d'améliorer l'intégrité anatomique du N.F.; l'amélioration de sa préservation anatomique et fonctionnelle à long terme grâce au monitoring, suggérée par Delgado et Sujita, est confirmée significativement par certains auteurs, essentiellement au profit des grosses tumeurs. Bien plus, les techniques électrophysiologiques peu commodes à manipuler sont en passe d'être détrônées par de nouveaux appareillages dont la simplicité relève de la pratique ambulatoire, sans pour autant perdre en fiabilité. Notre série apporte ici les résultats préliminaires de ces techniques récentes, destinées à prévaloir à l'avenir. De tels progrès font désormais utiliser le monitoring facial pour l'ablation de tout N.A.

D. Réparation primaire et secondaire du N.F.

1. REPARATION PRIMAIRE

Depuis l'affinement récent des techniques d'anastomose sans suture, elle est de plus en plus pratiquée (Sterkers, Fisch, Zini) car elle augmente peu le temps opératoire et évite souvent une reprise chirurgicale. En outre,

la régénération se fait habituellement au 5^e mois, alors que le pronostic de la P.F. d'un N.F. traumatisé demeure incertain pendant 6 à 12 mois au moins (Sterkers).

a) Nos résultats

type d'anastomose facio-faciale	motricité faciale à 1 an au moins en grades	
	voie T.L.	voie S.O.
terminoterminal	3	
terminoterminal après déroutement	5	
	6	
avec interposition de greffon nerveux	4	3
		4

b) Commentaires

- L'anastomose facio-faciale termino-terminale simple, lorsqu'elle est possible, donne de très bons résultats (grade 3 pour l'unique cas de notre série). Il est nécessaire que les 2 extrémités présentent une section franche, ce qui permet une régénération optimale tant sur le plan quantitatif qu'en ce qui concerne le délai (Sterkers, Villette).

Elle exposerait plus au risque de syncinésies que l'anastomose avec interposition (Villette). La réalisation de l'anastomose est grandement facilitée par l'emploi de colle de fibrine (tissucol[®]), sans qu'il soit impératif de réaliser une suture (Bébéar [8] ; Sterkers [123]). Si la suture est tout de même réalisée, la crainte de favoriser une fibrose venant entraver la régénération (Bento [123], Millesi) est ici théorique car le N.F. intracrânien ne présente pas d'épinèvre. Il est indispensable de fournir un support à l'anastomose en disposant une lamelle de dure-mère lyophilisée entre le T.C. et le porus. Les deux extrémités du N.F. sont collées sur cette lamelle puis ajustées. Enfin, l'anastomose est habillée d'une gaine de fibrine.

- L'anastomose facio-faciale terminoterminal après déroutement du N.F. convient théoriquement en cas de perte de substance

modérée lors d'abord T.L. Elle est à l'origine des 2 plus médiocres résultats de toutes nos réhabilitations (grades 5 et 6).

A notre sens, il paraît illogique de traumatiser davantage le N.F. par un déroutement dans le but de le réparer. Ainsi il semble préférable de substituer à cette technique la méthode suivante.

- L'anastomose facio-faciale avec interposition d'une autogreffe est défendue par Fisch [53, 56].

Il rapporte une série de 8 patients âgés de 17 à 57 ans, opérés par voie T.L. ou T.O. ou infratemporale de type A, ayant bénéficié d'une autogreffe de grand nerf auriculaire ou de nerf saphène externe, qui présentent une récupération de grade 3 dans tous les cas après un suivi de 3 à 10 ans. Trois patients de notre série corroborent ces bons résultats puisqu'on note une récupération de grade 3 dans un cas et de grade 4 dans les 2 autres cas. Pour Fisch, les résultats sont au moins aussi bons que ceux obtenus avec les anastomoses hétéronerveuses ou par simple suture. Le procédé est rapide (15 à 30 mn entre ses mains), simple et réalisable dans tous les cas d'exposition difficile, quelle que soit la longueur de la perte de substance. Il conforte ses excellents résultats par des arguments histologiques après expérimentation chez le chat : la régénérescence distale est très satisfaisante avec une densité axonale de 50 à 75 % comparativement au côté sain. Il note la rareté de la fibrose intraneurale ; cette dernière est toutefois favorisée par la tubulisation anastomotique. Si la perte de substance excède 6 cm, il recommande l'utilisation du nerf saphène externe. Si la congruence est imparfaite du fait d'une autogreffe trop grêle, Fisch conseille de le doubler. Herzog [123] a étudié les facteurs influençant la régénérescence du N.F. chez le lapin après ce type d'anastomose. Il constate, sur des critères cliniques, électriques et histologiques, qu'elle est plus performante pour de long greffon, mais pas en cas de greffon double.

2. REPARATION SECONDAIRE.

a) Résultats des anastomoses hypoglossofaciales réalisées chez nos patients après un an de recul au moins

délai exérèse/anastomose en mois	2	4	10	10	11	16
grade définitif	4	4	3	4	3	5

b) Commentaires.

- Consacrée par l'expérience, l'anastomose hypoglossofaciale garde encore la faveur de nombreuses équipes (Villette, Cannoni, Welfringer, Pech). Notre série ne dément pas sa réputation de fiabilité. Le seul patient n'ayant pas récupéré un grade 3 ou 4 est celui réhabilité après un délai nettement supérieur à un an.

Elle est indiquée chez le sujet de moins de 50 ans, entre 2 à 4 mois après sacrifice du N.F., avant qu'une amyotrophie irréversible ne s'installe (Zini). En l'absence de récupération fonctionnelle d'un N.F. dont l'intégrité anatomique est pourtant conservée, on est autorisé à la différer au maximum jusqu'au 10^e à 12^e mois après l'exérèse, voire un peu plus en cas de récupération manifestement évolutive (Brackmann, Olivecrona, Sterkers, Villette). Certains préfèrent pratiquer l'anastomose dans les mêmes délais qu'après sacrifice (Freyss), tandis que d'autres (Fischer [57, 58]) contre-indiquent toute réhabilitation durant 3 ans, estimant qu'une récupération tout à fait satisfaisante peut se dessiner spontanément. Dans son étude de 147 cas, Zini constate que la récupération fonctionnelle se stabilise à partir de un an ; il observe rarement une amélioration de la motricité faciale après la 1^{re} année.

L'anastomose XII-VII permet au moins de récupérer un bon tonus facial de repos et d'éviter l'amyotrophie. Ferreira [123] confirme l'importance pronostique du degré de l'amyotrophie avant l'anastomose ; pour lui, le délai de 2 ans représente la limite extrême entre l'exérèse et l'anastomose.

- L'anastomose spinofaciale donne de moins bons résultats.

- Les plasties palpébrales notamment sont réservées au sujet de plus de 50 ans pour pallier au mieux les séquelles disgracieuses et/ou l'incapacité professionnelle trop prolongée. Toutefois, un alourdisseur

palpébral ou une plastie palpébrale complémentaires réalisés par des mains hautement compétentes peuvent être indiqués, même en cas de récupération partielle. En revanche, nous évitons au **maximum** les les **blépharorrhaphies précoces** qui nous semblent toujours laisser des occlusions imparfaites après récupération.

- D'autres procédés plus récents n'ayant été pratiqués que dans un nombre restreints de cas par certains, avec souvent un recul peu important ne seront que cités :

* Transposition d'un lambeau omohyoïdien, pédiculé à sa branche descendante du XII (Tucker) pour réanimer la zone péribuccale. Pillsbury [108] en rapporte une série de 68 cas. Un suivi de 2 ans montrerait des résultats similaires aux techniques sus-décrites, avec un délai de récupération beaucoup plus rapide (6 semaines).

* Transposition d'un lambeau temporal pédiculé pour réanimer la zone périorbitaire (Pillsbury [108], Tolhurst [123] ; cette technique, comme la précédente, peut être appliquée en cas de N.F. ancienne.

* Lambeau musculaire microanastomosé, beaucoup plus aléatoire.

* Implantation de pédicule neuromusculaire sur le muscle mentonnier chez le lapin (Trachy [134]).

- Au total, les techniques les plus fiables ne permettent au mieux que de récupérer une motricité faciale de grade 3, débutant après un délai au moins égal à 4 mois. L'obtention de tels résultats permet à certains de sacrifier délibérément un N.F. préservé, mais semblant envahi, pour pratiquer une anastomose avec interposition d'autogreffe et d'éviter ainsi une éventuelle reprise évolutive à partir du N.F. (Sterkers, Fisch).

III. CONSERVATION DE L'AUDITION

"Except for neurofibromatosis, the disease is unilateral and the price of attempting hearing preservation is too high considering the very small chance of success." (Tos)

"L'expérience chirurgicale en est aujourd'hui ... à tenter de préserver l'audition en toutes circonstances." (Fischer)

"... la préservation de la vie, l'exérèse totale de la tumeur et la préservation fonctionnelle du nerf facial ... sont réalisées dans la plupart des cas ... le prochain objectif est la préservation de l'audition." (Dutcher)

Ce sujet est sans aucun doute le plus controversé de la chirurgie du N.A. Malgré le succès rapporté par certaines équipes, notre enthousiasme reste encore réservé dans ce domaine qui constitue néanmoins le 3^e pôle d'intérêt de ce travail après la motricité faciale et les complications postopératoires. Si nous n'ignorons pas le nombre croissant de candidats à la conservation de l'audition, grâce aux progrès du diagnostic et des techniques chirurgicales, cet objectif ne nous apparaît pas encore être la "4^e priorité chirurgicale" comme l'appelle Benecke. Il ne s'agit pas d'un défi, mais au plus d'un but **réaliste et sûr**, dont la place arrive bien après le souci de l'éviction des complications postopératoires, de la récurrence et de l'atteinte de la motricité faciale.

Dans le même esprit, nous avons choisi d'employer le terme de conservation de l'audition, car il s'agit bien là de garder, si possible dans le même état, une fonction déjà souvent altérée ou susceptible de l'être. Cette nomenclature nous permettra, en outre, de bien distinguer ce problème de la préservation de la motricité faciale.

A. La conservation anatomique du N.C.

Comme pour le N.F., il s'agit là encore d'une condition nécessaire, mais pas suffisante à la conservation de l'audition. Nous retrouvons d'ailleurs différents facteurs communs aux 2 fonctions.

1. LA VOIE D'ABORD

a) LA VOIE S.P.

- Elle semble donner les meilleurs résultats sans qu'il soit encore possible de le prouver statistiquement : 80 % de conservation anatomique du N.C. contre 71 % par voie postérieure pour Sanna [116].

- Elle offre une exposition très limitée en dedans du C.A.I. La situation est difficile à contrôler si la tumeur déborde de plus de 0,5 cm ou en cas d'hémorragie dans l'A.P.C. (Zini). Elle permet par contre un bon contrôle du fond du C.A.I., ce que confirme le caractère exceptionnel des récidives des petits N.A. opérés par cette voie (Sterkers).

- Bien que codifiée selon des repères très précis, elle est plus dangereuse pour le N.F., notamment car ce dernier s'interpose entre la tumeur et l'opérateur tout au long de l'exérèse (5 fois plus de lésions anatomiques du N.F. que par voie postérieure pour Sanna).

b) L'ABORD POSTERIEUR (R.S. ou S.O.)

- Il semble être le plus risqué sur le plan vital, bien que des publications récentes infirment ce fait.

- Il permet l'exérèse de tumeur débordant jusqu'à 2 cm dans l'A.P.C. Par contre, le fond du C.A.I. ne peut être visualisé sans effraction du C.S.C.P. et du vestibule (Domb), entraînant la perte de l'audition. Le respect de ces structures implique l'absence de contrôle du fond du C.A.I., ce qui augmente le risque de récurrence et de blessure du N.F.

(Sterkers). En outre, l'effraction du canal et du sac endolymphatique, provoquée par la nécessité de visualiser le plus possible le 1/3 externe du C.A.I. est source de cophose secondaire à moyen terme (Kimura). Si le fond du C.A.I. est envahi l'objectif de la conservation doit être abandonné. Le C.A.I. est complètement ouvert jusqu'au fond pour repérer le N.F. et enlever la tumeur.

c) LES VOIES COMBINÉES

Elles réunissent les avantages des 2 voies... mais aussi les inconvénients !

d) LE FRAISAGE DU C.A.I.

Quelle que soit la voie utilisée, il est admis que le fraisage du C.A.I. est responsable à lui seul d'une partie de la détérioration de l'audition du fait de l'intensité vibratoire et de l'effet exothermique et mécanique de la fraise diamantée pour le N.C. lui-même et les vaisseaux labyrinthiques. Il doit donc être le plus doux possible.

2. LE VOLUME TUMORAL

"The greater the tumor, the smaller the possibility of hearing preservation" (House).

- Comme House, l'extrême majorité des auteurs constate que les possibilités de conservation du N.C. sont inversement proportionnelles au volume tumoral, Nadol établit une corrélation significative à ce propos. L'intégrité du N.C. devient particulièrement difficile à obtenir lorsque le N.A. déborde de plus de 1,5 à 2 cm dans l'A.P.C. (House, Sterkers, Tos, Vaneecloo, Gantz, Clemis, Frèrebeau, Nadol). Ainsi, Sterkers, Silverstein et Frèrebeau conservent l'audition dans 67 %, 54 % et 43 % des cas respectivement pour des tumeurs de diamètre inférieur à 1 cm, 1,5 cm et 2 cm. Au-delà de 2 cm dans l'A.P.C., les possibilités diminuent très rapidement, même si théoriquement la voie R.S. permet l'exérèse de tumeur de toute taille. Si bien que, hormis certains (Fischer), la plupart des auteurs restreignent leurs indications de tentative de conservation à un certain

volume tumoral. Pour Brackmann, plus le volume dans l'A.P.C. est important, plus la vascularisation cochléaire est compromise, notamment du fait des manoeuvres de dissection.

- L'envahissement du fond du C.A.I. est un obstacle fréquent (80 % pour Sterkers, Cannoni, Vaneecloo) et d'importance capitale. Il n'est pas rare que la tumeur envahisse aussi la 1^{re} portion du canal de Fallope (17 % sur 130 cas pour Cannoni !) L'envahissement du fond du C.A.I. peut actuellement être évalué par l'I.R.M. avec injection de gadolinium à l'aide de coupes axiales et surtout coronales.

- La disposition de la tumeur peut gêner considérablement la dissection si elle s'interpose entre le N.F. et le N.C., entraînant un risque majeur pour la conservation de l'audition mais aussi pour la préservation du N.F.

3. L'ADHERENCE TUMORALE

Comme pour la préservation du N.F., l'adhérence de la tumeur au N.C. est l'écueil essentiel, mais aussi le plus imprévisible.

- La difficulté de la dissection, pour une tumeur malgré tout réduite, provoque une mobilisation intempestive de cette dernière et des tractions du N.C. Moller, Sekiya et Janetta ont montré, à partir de coupes histologiques de N.C. de chiens et de singes, que l'étirement et/ou la compression de ce nerf est source d'hémorragies du ganglion spiral et de la lame criblée, de rupture des vasa nervorum et d'hémorragie à la jonction glioschwannienne essentiellement. Pour ces auteurs, ces lésions histologiques constitueraient la cause la plus fréquente de l'échec de la conservation malgré l'intégrité du N.C. Ces notions confirment bien la réputation d'extrême fragilité du N.C.

- Cette adhérence traduit l'infiltration du N.C. même si son aspect est tout à fait normal. Nous en voulons pour preuve les reliquats histologiques après exérèse "totale" rapportés par Neely, Ylikowski et Palva. Le taux de récurrence, apparemment supérieur après conservation de l'audition,

confirme ce fait. Pour Sabin, cette invasion est proportionnelle au volume tumoral. Au maximum, l'infiltration dissocie le N.C. en cas de neurofibromatose, expliquant l'impossibilité d'une exérèse totale et les résultats décevants après conservation du N.C. pour ces cas (Dutcher [52]).

4. LA VASCULARISATION COCHLEAIRE

Sa conservation dépend :

- des 3 facteurs précédents,
- du système artériel : monoartériel ne tolérant aucune faute ; bi-ou triartériel entravant énormément la dissection et l'hémostase.

Les vaisseaux labyrinthiques sont très grêles, très variables dans leur trajet, dépourvus de suppléance anastomotique. Leur conservation est la condition sine qua non du succès.

5. LA CONSISTANCE TUMORALE

Une tumeur dure et/ou hypervasculaire augmente les difficultés de façon également imprévisible. L'aspect kystique d'un N.A. à l'imagerie ne doit pas donner de faux espoirs, comme Sabin le laisse entendre à propos d'un cas ; l'exérèse de l'unique stade III apparemment kystique, que nous avons opérée par voie R.S., s'est avérée fort délicate.

6. L'ORIGINE TUMORALE

Très rarement, le N.A. naît du N.C. (Koos, Ylikowski) qui ne peut être conservé. Nous en rapportons 2 cas constatés au cours de voies T.L. Inversement, un N.A. né du N.V.S. adhère moins intimement au N.C.

7. L'EXPERIENCE CHIRURGICALE

Elle est le dénominateur commun à tous ces facteurs. En 20 ans

d'intervalle, House passe de 21 % à 50 % de conservation. En 10 ans d'intervalle, Sterkers passe de 6,6 % à 50 % de conservation.

B. La conservation fonctionnelle de l'audition

1. EVALUATION

a) DONNEES ACTUELLES

- La publication récente de Gardner [64] fait autorité pour montrer le besoin urgent d'un effort de standardisation, d'autant plus que la conservation de l'audition est parfois décidée en dépit d'une majoration des risques opératoires. Son étude de 17 séries de conservation de l'audition démontre de façon impitoyable l'anarchie qui règne dans ce domaine ! Que penser, en effet, de certains auteurs qui rapportent leur taux de conservation sans préciser les critères audiométriques tonal et vocal retenus, au moins pour les résultats postopératoires (Fischer) ? Peut-on également admettre que l'audition est conservée si l'opéré présente un seuil tonal moyen à 67 dB avec une discrimination vocale de 0 % (Fischer) ? La classification adoptée pour le volume tumoral et la motricité faciale doit, bien sûr, être également explicitée. Il convient, ici aussi, de bien s'entendre...

- La conservation de l'audition ne peut s'envisager au détriment d'un acquis : ses résultats sont donc indissociables de la trilogie des priorités chirurgicales admises par tous (absence de complication fatale, exérèse totale, préservation de la motricité faciale).

- S'inspirant de la règle des 50 dB/50 % de Wade et House (perte tonale/discrimination vocale) et modifiant les propositions de Silverstein, Gardner établit une classification de l'audition rapportée dans le tableau ci-dessous.

classe	seuil tonal moyen (dB)	discrimination vocale à 90 dB (%)
1	0 à 30	70 à 100
2	31 à 50	50 à 69
3	51 à 90	5 à 49
4	supérieur à 90	1 à 4
5	absent	absente

b) PROPOSITIONS

- Bien que nous partageons les critiques sévères de Gardner à l'encontre de nombreuses publications, sa classification nous paraît, certes précise, mais trop complexe, donc inadaptée à la pratique clinique de routine (d'où probablement un succès relatif...)

- La plupart des auteurs admettent :

* qu'une audition est normale ou subnormale si la perte tonale moyenne (calculée sur les fréquences conversationnelles : 500, 1 000 et 2 000 Hz) est inférieure ou égale à 30 dB et la discrimination vocale supérieure ou égale à 90 %.

* qu'une audition est utile (bien qu'altérée) si la perte tonale moyenne est inférieure ou égale à 50 dB et la discrimination vocale supérieure ou égale à 50 %.

* qu'une audition est inutilisable (car trop altérée) si la perte tonale moyenne est supérieure à 50 dB et la discrimination vocale inférieure à 50 %

- Nous proposons donc une nouvelle classification simple, mais précise, pour la présentation des résultats de toute conservation de l'audition qui est la suivante :

classe auditive	perte tonale moyenne (dB)	discrimination vocale à 90 dB (%)
A normale ou subnormale	inférieure ou égale à 30	supérieure ou égale à 90
B utile	inférieure ou égale à 50	supérieure ou égale à 50
C non utilisable	supérieure à 50	inférieure à 50

N.B. : pour chaque classe, le respect des 2 critères est indispensable.

- L'acuité auditive est dite de classe A, B ou C pour la distinguer des classifications relatives au stade tumoral, au grade de préservation faciale ou au type histologique.

- L'audition est considérée comme conservée si elle est de classe A ou B. L'audition doit être testée 10 jours, 6 semaines puis 18 mois en moyenne après l'exérèse. Il reste à préciser les critères de sélection préopératoire pour permettre une analyse rétrospective.

c) CONCLUSION

Le mérite de cette classification est d'être simple et d'utiliser des critères admis par la plupart des auteurs. Son application pourrait autoriser l'analyse de grandes séries par adjonction des résultats de différentes grandes équipes, ce qui devrait alors permettre d'affiner des indications chirurgicales encore délicates. Jusqu'à présent, la comparaison par uniformisation de diverses séries exige l'extrapolation des résultats d'où des risques d'erreur (Janetta).

2. RESULTATS

a) ANALYSE DE NOTRE SERIE

- Globalement, l'audition est conservée dans 4 cas sur 13 soit 31 %, ce qui correspond aux données de la littérature compte-tenu des stades tumoraux. Dans tous les cas, l'audition postopératoire est de classe B.

- Notre série est limitée, mais présente l'intérêt de comparer 2 groupes d'effectifs et d'acuité auditive préopératoire similaires, mais de stades et d'abord chirurgicaux différents.

* Les N.A. de stade I opérés par voie S.P. présentent une conservation d'une audition utile dans 3 cas sur 7 (soit 42,8 %) ; les pertes tonales sont comprises entre 35 et 50 dB ; dans 2 cas, la discrimination est normale. Les 4 échecs sont de type cophotique. Dans 2 cas, l'audition conservée est moins bonne que celle en préopératoire ; dans le cas restant, elle est inchangée. La préservation faciale est de 57,1 %. On ne déplore aucune complication grave. L'exérèse est totale dans tous les cas sans aucun sacrifice du N.C.

* les N.A. de stade II (et 1 de stade III) opérés par voie R.S. présentent une conservation d'une audition utile dans 1 cas sur 6 (soit 16,6 %). La perte tonale est de 40 dB et la discrimination normale. Le seuil tonal moyen est donc équivalent à celui en préopératoire, tandis que la discrimination vocale est améliorée. Parmi les 5 échecs, 4 sont de type cophotique ; le cas restant a une discrimination vocale à 44 %. La préservation faciale est de 66,6 %. On déplore un hématome de l'A.P.C. et une hémorragie digestive sur ulcère gastroduodénal. L'exérèse a été totale dans tous les cas, nécessitant le sacrifice du N.C. dans 1 cas.

b) REVUE DE LA LITTÉRATURE

La vacuité relative des tableaux qui suivent illustre bien le manque de standardisation et/ou de précision des critères retenus. La majorité des équipes parviennent à conserver l'audition dans 20 à 50 % des cas globalement.

- Résultats après abord S.P. (ou majoritairement S.P.)

Diverses grandes équipes (House, Brackmann, Sterkers, Fisch, Gantz...) ont tenté de conserver l'audition depuis environ 20 ans avec des taux de réussite variant de 26 à 50 %. Gardner dénombre 131 succès sur 394 cas chez divers auteurs soit 33 % ; sur 100 conservations, il en dénombre 27 % de classe A [64].

auteurs	taille tumor.	audition classe A ou B	critères		motric. faciale grade 1 ou 2	mortalité	exérèse totale
			perte tonale (dB)	discr. vocale (%)			
House	I, II	42,8 %	50	50	-	-	-
Glasscock (77 cas)	< 1,5 cm	40,2 %	50	50	-	0 %	-
Sterkers	I	50 %	-	-	-	-	-
Gantz (43 cas)	I, II	25,5 %	50	50	86 %	1,8 %	100 %
Fisch	I	60 %	-	-	-	-	-
Villette (26 cas)	I, II, III	28 %	50	50	-	-	-
Canoni (21 cas)	I, II diam. tot.	46 % si I 12,5% si II	-	-	50 % grade 1	-	96 %
Mazzoni (19 cas)	I	52,6 %	-	-	79 % grade ?	-	95 %
Grenoble (6 cas)	I	42,8 %	50	50	57,1 %	0 %	100 %

Par ailleurs, dans 3 conservations sur 8 tentatives, Pellet signale une altération des résultats dans 1 cas par apparition d'acouphènes avec cet abord.

- Résultats après abord postérieur (ou majoritairement postérieur).

Les auteurs qui tentent depuis une vingtaine d'années de conserver l'audition par cette voie (Nadol, Cohen, Sterkers, Silverstein, Samii, Smith, Clemis, Fischer...) y parviennent dans 12 à 61 % des cas.

auteurs	taille tumor.	audition classe A ou B	critères		motric. faciale grade 1 ou 2	mortalité	exérèse totale
			perte tonale (dB)	discr. vocale (%)			
Samii (123 cas)	-	27,6 %	-	-	-	-	-
Cohen (27 cas)	-	37 %	-	-	-	-	-
Fischer (179 cas)	I à IV	8,8 % (1)	50	50	-	0 %	71,4 %
Sterkers (180 cas)	-	12 %	-	-	-	-	-
Frèrebeau (44 cas)	-	42 %	50	50	79,5 %	0 %	-
Portmann (28 cas)	I à IV diam.tot.	28,5 %	-	-	78 % gr.1 à 3	-	-
Palva (30 cas)	-	36,6 %	-	-	-	-	-
Mazzoni (11 cas)	-	36,4 %	-	-	81,8 % grade ?	-	-
Grenoble (6 cas)	II à III	16,6 %	50	50	66,6 %	0 %	100 %

(1) En appliquant la règle des 50 dB/50 %, le taux de conservation rapporté par Fischer (15 %) est ramené à 8,8 %.

Frèrebeau relate la persistance d'acouphènes existants en préopératoire et perturbant le succès de la conservation dans 3 cas sur 18, par contre, aucun acouphène n'est apparu après l'exérèse d'un N.A. ayant permis de conserver l'audition. Il a tenté sans succès la conservation de restes auditifs de classe C dans 25 cas (1 seul cas n'est pas devenu cophotique!). Il note 3 cas sur 18 d'amélioration auditive après exérèse. Quelques cas similaires sont rapportés dans la littérature sans qu'ils doivent majorer l'optimisme pour la conservation de l'audition. Il s'agit en général de l'amélioration d'audition déjà utile au moins. Dans 6 cas sur 18 enfin, Frèrebeau maintient l'audition postopératoire au même niveau qu'avant l'exérèse. Quant à Portmann, il note une détérioration auditive dans 7 cas sur 8 d'audition conservée.

- Résultats après abord mixte

Pour certains auteurs (Villette) elle a le plus fort taux de conservation de l'audition.

3. FACTEURS PRONOSTIQUES

Ce sont eux qui modulent les indications opératoires. Nous considérerons ici le pronostic relatif à la conservation de l'audition, sans oublier cependant qu'il reste indissociable des pronostics concernant :

- La motricité faciale plus menacée dans l'abord S.P., alors que ce dernier permet en général une exérèse totale sans complications graves dans les suites.

- La vie du patient plus menacée lors de l'abord R.S. qui ne permet pas l'exposition totale du C.A.I. à moins d'abandonner la conservation de l'audition. En outre, la motricité faciale est plus menacée que lors d'un abord T.L.

Certains auteurs (Glasscock, Josey, Portmann, Nadol) ont essayé d'établir un pronostic selon des critères [66, 79, 95, 96, 111].

a) PREOPERATOIRES

- L'âge n'influence pas le pronostic. Par contre il doit être pris en compte pour les risques de complications postopératoires.

- L'atteinte du N.F. n'a pas de valeur pronostique pour Nadol.

- L'audiométrie n'a pas non plus de valeur pronostique réelle, mais elle rentre tout de même dans les critères de sélection des candidats. Seul Josey prédit un bon pronostic si le réflexe stapédien et la discrimination sont normaux. Téliau [133] rapporte 33 cas d'amélioration auditive postopératoire dans la littérature mondiale, ce qui montre bien le

caractère exceptionnel de cette "heureuse surprise". Les critères de telles opportunités sont loin d'être établis (abord S.P. ou postérieur, taille de 0,5 à 3 cm pour les cas rapportés) ; il semble que la détérioration auditive était très récente.

- Pour les 3 auteurs sus-cités, le pronostic est respectivement bon, médiocre ou mauvais selon que les P.E.A. sont normaux, altérés avec augmentation des latences ou abolis.

b) PEROOPERATOIRES

Les conditions de l'exérèse, dont certaines sont tout à fait prévisibles d'après le bilan préopératoire (volume tumoral, abord, expérience chirurgicale) restent encore les plus fiables facteurs pronostiques. Nous avons vu que certains facteurs sont primordiaux ; cependant il reste difficile, malgré l'intégrité du N.C., de prédire les chances de conservation de l'audition. Dans tous nos stades I opérés par voie S.P. l'intégrité du N.C. est respectée ; mais la conservation de l'audition est obtenue dans les 3 cas où les circonstances opératoires permettent d'éviter l'interruption de certaines branches de l'artère labyrinthique.

En ce qui concerne les voies R.S., notre série montre par contre une forte proportion de cas où les conditions opératoires expliquent mal l'échec de la conservation. Glasscock n'obtient une conservation de l'audition que dans 59 % des cas où l'intégrité du N.C. a été respectée. Portmann ne rapporte ses 15 cophoses postopératoires à 2 sacrifices du N.C., et 7 dissections difficiles (dans 6 cas les conditions peropératoires n'expliquent en rien l'échec).

Tout cela suggère la place des phénomènes de "sidération" vasculoneurveuse dans le pronostic. Le monitoring peropératoire laisse espérer une meilleure appréciation du pronostic auditif. Enfin, le recul est encore insuffisant pour apprécier le risque de récurrence relatif à chaque abord.

c) POSTOPERATOIRES

Les mêmes phénomènes justifient sans doute que, pour Portmann et Villette, le résultat postopératoire précoce n'est définitif que dans 1 cas sur 2, tandis que 3 cas sur 8 se détériorent et 1 cas sur 8 s'améliore à moyen terme. Pour d'autres, l'audition est conservée dans 80 % des cas à moyen terme après succès postopératoire précoce contrôlé à l'audiométrie (Sterkers).

Des altérations des vasa-nervorum et de l'artère labyrinthique (thrombose, collapsus) ou un oedème du N.C. par exsudation plasmatique expliqueraient les détériorations fonctionnelles postopératoires. Enfin, la reprise par voie postérieure d'une récidive après abord S.P. ne doit évidemment faire espérer aucune conservation auditive (Sanna).

C. Le monitoring auditif peropératoire

Nous n'avons pas l'expérience de ce monitoring qui n'a, pour l'instant, pas encore fait la preuve de son efficacité pour l'amélioration de la conservation de l'audition (Kileny). Il aide à comprendre éventuellement le mécanisme d'un échec irréversible, mais ne prévient pas l'opérateur d'un geste néfaste, contrairement au monitoring du N.F. Tout au plus, le monitoring auditif permet d'indiquer s'il y a lieu de poursuivre la conservation de l'audition. Les capacités du monitoring sont encore loin d'être clairement définies. L'intérêt est cependant de taille compte-tenu de l'engouement actuel pour la conservation de l'audition [60, 61, 64, 66, 79, 83, 95, 96, 111, 115, 116, 143].

1. TECHNIQUES ACTUELLES

a) LES P.E.A.

Ils ont la préférence de nombreux auteurs (Glasscock, Samii, Malis, Levine, Janetta, Gandolfi, Fischer, Kleibert, Esteve-Soulier).

- Méthodologie

* Le paramétrage est tout à fait similaire à celui des P.E.A. utilisés à titre diagnostique et ne sera donc pas répété ici. Néanmoins, le matériel doit être adapté pour éviter au maximum les artéfacts liés à l'environnement électrique (blindage des électrodes, isolation du circuit d'enregistrement).

* L'enregistrement est réalisé essentiellement durant les étapes délicates de l'intervention et de façon comparative. L'enregistrement continu constituerait l'idéal.

- Résultats

Les P.E.A. permettent la surveillance discontinue des voies auditives en reflétant leur activité du N.C. intracanaulaire (onde I) au T.C. (onde V). Un tracé péropératoire normal n'élimine donc pas l'éventualité d'une audition non conservée (lésion cochléaire).

* La fiabilité des P.E.A. est d'autant moins grande que le tracé préopératoire présente des anomalies (onde I absente dans plus de 30 % des cas pour Eggermont). Par ailleurs, il faut souligner :

- la possibilité de faux-positifs liés à l'anesthésie. L'hypoxie, l'hémodilution, l'ischémie cérébrale, l'hypothermie, l'administration d'halogènes peuvent être source d'augmentation de latence de l'onde V (à rechercher lors de l'administration de toute drogue) (Koniski).

- l'extrême sensibilité de l'onde V à toute manipulation qui rend son interprétation difficile et sa valeur moindre.

* La crâniectomie provoque :

- une abolition de l'onde I dans 1 cas sur 4.
- une augmentation de la latence de l'onde V rapidement réversible.

Le fraisage serait incriminé dans ces perturbations.

* L'ouverture de la dure-mère diminue la latence de l'onde V dans 1 cas sur 2, probablement du fait de la décompression du T.C..

* La rétraction cérébelleuse augmente la latence de l'onde V homolatérale dans 4 cas sur 5 et controlatérale dans 1 cas sur 3. La persistance d'une telle perturbation commande le déplacement de l'écarteur sous peine de perdre l'audition. Elle est l'expression de l'agression que représente cette voie, peu logique dans une chirurgie pourtant à visée fonctionnelle au sens plein du terme.

* Toute manipulation de l'A.I.C.A. altère profondément l'onde V (amplitude, latence) et désynchronise le tracé.

* La dissection tumorale abolit l'onde V.

* La traction prolongée du N.C. abolit l'onde V de façon irréversible par séparation entre fibres centrales et périphériques du N.C. et/ou lésion des voies cochléaires centrales.

* Un traumatisme ou une ischémie du N.C. provoque l'abolition brutale de tout P.E.A. (Nadol).

b) L'E.Co.G.

Elle est utilisée par certains auteurs (Nadol) qui lui attribue une fiabilité supérieure aux P.E.A. pour le monitoring [95, 96].

- Méthodologie

Les notions énoncées pour les P.E.A. ci-dessus restent tout à fait valables ici.

- Résultats

L'E.Co.G. permet également la surveillance discontinue des voies auditives, notamment du N.C. (onde N1) et de la cochlée (onde CM).

* L'interprétation est plus aisée que celle des P.E.A. car les amplitudes du tracé sont supérieures. La fuite de L.C.R. vers l'oreille moyenne est cependant à l'origine de faux-positifs (diminution de l'amplitude et augmentation de latence de N1). La modification du tracé semble

par ailleurs plus différée qu'avec les P.E.A. Enfin, l'onde C.M. n'est pas toujours identifiable du fait de parasites.

* La section du N.C. dans l'A.P.C. ne provoque l'abolition de N1 qu'après plusieurs jours lors de la dégénérescence axonale du nerf.

* L'ischémie cochléaire abolit N1 et C.M. de façon rapide, brutale (Nadol), irréversible (en cas d'oblitération de l'artère labyrinthique) ou non (vasospasme).

* L'ablation du pôle tumoral enclavé au fond du C.A.I. lors de voie R.S. provoque l'abolition rapide de N1. Elle serait due à une lésion du N.C. ou de l'artère labyrinthique ou à l'effraction du labyrinthe.

* La dissection du T.C. diminue l'amplitude de N1 du fait d'une ischémie ou d'un étirement du N.C. par traction.

c) L'ASSOCIATION P.E.A. + E.Co.G

Les P.E.A. combinés à L'E.Co.G. se complètent idéalement.

d) L'ENREGISTREMENT DIRECT DU N.C.

Il est pratiqué par quelques uns (Kileny). L'enregistrement à l'émergence du nerf procure une alarme instantanée en cas de lésion selon Silverstein.

2. REVUE DE LA LITTERATURE

L'expérimentation animale et l'expérience chirurgicale de certaines équipes permettent déjà d'élucider les mécanismes de certains échecs et de préciser le pronostic de la conservation auditive dans une certaine mesure.

- Le monitoring, peut aider à l'identification du N.C. selon Fraysse, mais il ne permet pas actuellement d'améliorer la conservation de l'audition (Sabin : 21,4 % [115] et Nadol : 22 % [96], par voie postérieure.

avec l'aide de l'E.Co.G.). Pour Nadol, l'abolition rapide de N1 en cas d'ischémie cochléaire permet de guider la dissection par essais de clampage vasculaire itératifs.

- Il présente par contre un intérêt pronostique dans un domaine où l'on est particulièrement démuni.

* La persistance d'une onde V inchangée (Nadol, Glasscock) sa diminution réversible d'amplitude (Grundy, Fischer) ou sa disparition transitoire avec onde I persistante (Frayssé) sont en faveur de la conservation de l'audition. Le seuil critique est représenté par l'augmentation de la latence de l'onde V à une vitesse supérieure à 0,07 ms/mn ou son augmentation supérieure à 1,5 ms en valeur absolue.

* L'audition est perdue si l'E.Co.G. montre :

- l'abolition de N1,
- la diminution d'amplitude et l'augmentation de latence de C.M. et N1,
- ou une altération quelconque de C.M. (Nadol).

* Le pronostic reste indéterminé en cas (Nadol) :

- de P.E.A. altérés avec abolition de l'onde V,
- concomittants avec l'intégrité de N1.

* L'altération réversible de l'intervalle I-V prédit l'absence de complication neurologique grave, et inversement (Frayssé).

* L'abolition irréversible de l'onde I en dépit de l'intégrité anatomique du N.C. et de la vascularisation labyrinthique témoigne de perte auditive par lésion intratronculaire du N.C.

* L'ischémie cochléaire décelée sur le tracé E.Co.G. commande l'administration immédiate de vasodilatateurs I.V. (praxilène[®]) susceptible d'améliorer le pronostic en cas de vasospasme (Levine). Dans un même ordre d'idée, la compréhension de certains mécanismes d'échec devrait permettre la sélection de technique de dissection plus adaptée (Sabin).

3. CONCLUSION

Le monitoring auditif n'en est certes plus au balbutiement, mais de nombreux points obscurs restent à préciser. Le gros inconvénient des P.E.A., comme de l'E.Co.G., est qu'ils **détectent la souffrance neurosensorielle de façon différée**. Les modifications brutales du tracé susceptibles d'alarmer le chirurgien résultent en fait d'une sommation de stimuli liés à un geste traumatique prolongé. En outre, l'E.Co.G. n'explore qu'une partie des cellules ciliées internes de la cochlée.

Il conviendrait donc de disposer d'un monitoring permettant :

- d'une part, un feed-back opératoire immédiat (et non pas un simple constat d'échec !),

- et d'autre part de tester la partie la plus distale de l'appareil neurosensoriel à conserver (en l'occurrence la cochlée), à l'instar du monitoring du N.F.

L'utilisation des otoémissions acoustiques (O.E.A.), certes décevantes pour le diagnostic du N.A., pourraient peut-être répondre à cette attente en détectant précocement toute souffrance des cellules ciliées externes par ischémie iatrogène. D'autres auteurs (Collet, communication personnelle, septembre 1989) sont en accord avec cette idée de recherche, qui n'a fait l'objet à ce jour d'aucune publication ni communication (symposium international sur les O.E.A., Lyon mai 1989).

L'application pratique d'un tel concept passe par la résolution préalable de 2 problèmes :

- démontrer que l'anoxie des cellules ciliées externes provoquerait immédiatement une altération des O.E.A. (on sait seulement à l'heure actuelle que l'anoxie altère les O.E.A. sans délai connu). L'expérimentation chez l'animal, avec enregistrement simultané des O.E.A. et de l'E.Co.G., pourrait peut-être apporter une réponse.

- contourner l'obstacle lié au bruit d'ambiance du bloc opératoire, ce qui semble a priori possible (Collet).

L'enregistrement peropératoire des O.E.A. pourrait alors s'avérer être un complément utile des P.E.A. et de l'E.Co.G. pour le monitoring auditif, d'autant plus qu'il est de réalisation très simple. Bien évidemment, l'existence d'O.E.A. préopératoires est une condition préalable nécessaire, mais les candidats à la conservation de l'audition correspondent plutôt bien au profil requis (âge jeune, seuil tonal sur les fréquences conversationnelles et discrimination dans les limites de la normale).

D. Les bases de l'indication de la conservation de l'audition

Nous sommes arrivés ici au coeur des controverses actuelles. Au fur et à mesure de notre expérience et des résultats rapportés par les autres équipes, notre enthousiasme est resté modéré. Comme le suggère Tos, il convient de ramener ce problème à de plus justes proportions. Tous les auteurs admettent qu'il ne faut jamais perdre de vue la trilogie des priorités chirurgicales si souvent énoncées à travers toute la littérature. En effet, une cophose unilatérale n'est guère invalidante par rapport à la survenue d'une complication vitale ou d'une P.F., ou plus tardivement d'une récursive. A l'inverse, la survenue de l'une de ces 3 complications signe à l'évidence l'échec de la conservation de l'audition. D'autre part, si l'oreille controlatérale est normale, l'audition binaurale stéréophonique ne sera possible que pour une différence de seuil tonal moyen inférieure ou égale à 25 dB. Cette dernière remarque souligne par ailleurs la distinction essentielle entre les atteintes unilatérale et bilatérale, où l'attitude doit être fondamentalement différente.

Notre prudence à l'égard de ce problème, qui ne fait l'objet d'aucun consensus actuel, est telle que nous ne décidons de tenter de conserver l'audition qu'après avoir cherché en vain le moindre argument incitant à pratiquer une voie T.L.

1. NEURINOME UNILATERAL ET OREILLE CONTROLATERALE NORMALE

a) CRITERES CLINIQUES

- Pour nous, la conservation ne doit pas être tentée après 55 ans. Au-delà de cet âge, toute complication vitale éventuelle est grevée d'une lourde gravité. D'autre part, les complications liées à la compression du cervelet ou du lobe temporal par l'écarteur apparaissent nettement plus fréquentes. La seule patiente de 60 ans à qui nous avons pu conserver l'audition par voie S.P. a présenté une aphasie transitoire postopératoire. Pour de nombreux auteurs, l'âge est également un critère limitatif, mais ils en précisent rarement la limite (Nadol, Villette, Sanna, Gardner). D'autres repoussent les limites jusqu'à 70 ans (Sabin, Glasscock, Fischer).

- L'état général du patient est d'autant plus à prendre en compte que les voies permettant la conservation de l'audition offrent plus de risques que l'abord T.L. La plupart des auteurs admettent ce fait hormis quelques "inconditionnels" de la voie postérieure (Fischer).

- La motivation du patient est un argument essentiel. Son accord doit être obtenu sans réserve après l'avoir prévenu des chances de succès (1 cas sur 2 dans le meilleur des cas) et surtout des risques supérieurs encourus par le N.F. (1 cas sur 3 avec déficit séquellaire variable). Bien évidemment toute pathologie psychiatrique, aussi mineure soit-elle, contre-indique toute tentative de conservation auditive.

b) CRITERES PARACLINIQUES

- A l'évidence, l'audition préopératoire doit être au moins fonctionnelle, sans pour autant être normale. Il ne faut, en effet, pas compter sur une éventuelle amélioration postopératoire dont quelques cas sporadiques ont été rapportés dans la littérature. Le plus souvent l'audition postopératoire est conservée à un niveau moindre par rapport à l'audition préopératoire ; plus rarement, l'intervention permet le maintien de l'audition

initiale. Après avoir retenu la règle des 50 dB/50 % de House pour l'appréciation de la conservation, nous retenons également, comme cet auteur, les critères de sélection des candidats suivants :

* une perte tonale moyenne inférieure ou égale à 30 dB sur les fréquences conversationnelles,

* et une discrimination vocale supérieure ou égale à 70 % à 90 dB

pour tenter la conservation auditive (règle des 30 dB/30 %).

Seule, notre 1^{re} candidate, opérée en 1973, ne répond pas strictement à ces critères. Certains auteurs (Gantz, Frèrebeau, Villette, Gardner) élargissent leurs indications à 50 dB de perte tonale, ce qui peut se concevoir compte tenu des possibilités d'appareillage prothétique postopératoire si une bonne discrimination vocale est conservée.

D'autres (Fischer, Yasargil) poussent leurs indications jusqu'à 70 dB de perte tonale, ce qui nous paraît déraisonnable.

Surtout, la limite de 30 % de distorsion nous paraît impérative à respecter, ce que soulignent bon nombre d'auteurs (Zini, Sterkers, Glasscock, Sanna, Josey, Pellet). Yasargil et Fischer prétendent conserver l'audition quelle que soit la discrimination préopératoire !...

- Certains (Sterkers, Josey, Glasscock) utilisent les P.E.A. comme un argument supplémentaire, incitant à la conservation auditive si les latences sont normales ou subnormales et le tracé correctement synchronisé.

- L'imagerie permet l'évaluation précise du volume tumoral qui est, nous l'avons vu, un facteur pronostique essentiel, admis de tous.

* Nous avons tendance à tenter de conserver l'audition pour des tumeurs de plus en plus petites comme de nombreux auteurs. Le N.A. intracanalair reste l'indication de choix et sera extirpé par voie S.P. Au-delà d'une extension de 1,5 à 2 cm dans l'A.P.C., (Sanna, Sterkers, Glasscock), la tentative de conservation auditive nous semble tout à fait déraisonnable, même si 8 succès ont été rapportés dans la littérature pour des tumeurs comprises entre 3 et 4,5 cm. Ces cas sporadiques ne doivent pas, à notre avis, servir d'arguments pour tenter une conservation de l'audition pour n'importe quel stade tumoral (Fischer, Harner). Sterkers a

montré sur une série de 226 cas, où une tentative de conservation a été faite, que l'audition a pu être conservée dans 23 % des cas, mais fonctionnelle dans moins de 10 % des cas. Pour nous, une tumeur volumineuse pose plus de problèmes vitaux que fonctionnels et exige l'abord le plus sûr. La décision reste la plus délicate en cas de stade II pour lesquels nous avons tendance à réduire au maximum les indications ; ces N.A. sont abordés par voie R.S.

* Comme d'autres (Sterkers, Vaneecloo), nous considérons que la dilatation du C.A.I. sur la T.D.M. est un argument important pour juger de l'envahissement du C.A.I. L'éclatement du C.A.I. constitue ainsi une contre-indication à la conservation auditive.

* Déçus par la M.C.G., nos espoirs se tournent actuellement vers l'I.R.M. avec gadolinium pour apprécier l'envahissement du fond du C.A.I. Les patients de cette série n'en ont pas bénéficié. Le nombre de cas récemment réalisés est encore trop limité pour en tirer des conclusions fiables. Pour nous, comme pour d'autres (Sterkers, Smith) l'envahissement du fond du C.A.I. constituerait une contre-indication. Une plus grande disponibilité de l'I.R.M. (notamment avec **antenne de surface spécifique et gadolinium**) devrait permettre à l'avenir l'étude de grandes séries pour répondre à cette question ; l'envahissement du fond du C.A.I. est en effet un facteur tout à fait primordial pour le succès de la conservation auditive.

c) CRITERES PEROPERATOIRES

La décision ultime appartient aux conditions peropératoires.

- Une extension tumorale inattendue au fond du C.A.I. ou une adhérence tumorale trop importante peuvent faire raisonnablement abandonner la tentative (Sterkers). Une dissection périlleuse pour le N.F. ou la perspective d'une exérèse incomplète sont des contre-indications incontournables.

- Le choix de la meilleure voie d'abord reste évidemment très controversé. Pour nous, comme pour de nombreux auteurs (Sterkers,

House, Gantz, Josey, Sanna...), la voie S.P. permet le plus de succès (environ 1 cas sur 2 actuellement contre 1 cas sur 3 pour l'abord R.S.). Elle ne permet cependant pas l'exérèse de n'importe quelle tumeur : Wigand [148] conserve une audition dans 44,4 % des cas en effectuant une exérèse totale dans 80,9 % des cas pour des N.A. ayant jusqu'à 4 cm de diamètre ! De même, Kanzaki [80] ne parvient à une exérèse totale que dans 70,8 % des cas pour des tumeurs jusqu'au stade III au moins. Mais, là encore, l'abord le meilleur reste, en fin de compte, celui dont l'auteur a le plus l'expérience !

2. NEURINOME BILATERAL OU SUR OREILLE UNIQUE

Plus que tout autre, ces cas requièrent une indication très personnalisée. La discussion est ici essentiellement théorique car, chaque cas s'avère le plus souvent très particulier et complexe. C'est donc volontairement que nous ne ferons qu'évoquer le sujet.

Le problème est fondamentalement différent du précédent. Pour Brackmann, il s'agit de la seule indication de conservation auditive. La possibilité de conserver le moindre reste auditif peut ici s'avérer capitale, même au prix d'une exérèse partielle pour certains. Chez un patient non préparé à une perte sensorielle définitive et totale, une audition résiduelle, aussi ténue soit-elle, peut se révéler considérable dans la vie de tous les jours.

C'est dans ces cas, notamment si le volume tumoral est déjà important mais "non dangereux" (inférieur ou égal à 3 cm), que Sterkers et Szcycla ont proposé l'irradiation par l'iridium [125]. Le recul est insuffisant, mais les résultats paraissent peu encourageants (audition conservée dans 30 % des cas). Les résultats sont les plus décevants en cas de neurofibromatose bilatérale de l'acoustique. L'infiltration importante du N.C. et du N.F. rend l'exérèse périlleuse pour le N.F. et très aléatoire pour l'audition ; le mieux peut rapidement devenir l'ennemi du bien. L'exérèse, partielle au moins histologiquement, explique la fréquence de la détérioration auditive à long terme, sans compter le risque, singulièrement accru, de récurrence (Glasscock [67]). Le dépistage précoce prend ici toute sa valeur. Dutcher rapporte 1 cas de neurofibromatose bilatérale opérée par voie S.P. bilatérale ; l'audition a pu être conservée des 2 côtés ; les tumeurs mesuraient moins de 1 cm et

avaient été décelées par I.R.M. dans le cadre d'un dépistage systématique chez une adolescente.

Pour certains enfin (Glasscock), l'abstention peut également être licite jusqu'à la perte spontanée de l'audition, permettant ainsi de gagner quelques années mises à profit pour l'apprentissage de la labiolecture. Elle doit, bien entendu, s'accompagner d'une surveillance régulière par l'imagerie afin de respecter le volume tumoral maximal "tolérable" pour la sécurité du patient.

E. Conclusion

Le pourcentage très variable de candidats à la conservation de l'audition (5 % pour Zini à 44,8 % pour Fischer ; 8,6 % pour nous) illustre bien l'importance de la controverse concernant ce problème. La disproportion entre les risques encourus et le bénéfice hasardeux (Tos) résultant de telles interventions va jusqu'à faire discuter par certains l'opportunité de la conservation de l'audition en cas d'oreille controlatérale normale (Sanna, Brackmann).

Pour respecter un nécessaire compromis de progrès et de sécurité, la plupart des grandes équipes actuelles évoluent vers une restriction des indications par une sélection plus rigoureuse. La restriction à des tumeurs de petit volume fait utiliser de plus en plus la voie S.P. moins traumatisante. Beaucoup d'auteurs semblent avoir essayé trop prématurément de conserver à tout prix l'audition en exposant l'opéré à des risques pourtant connus. Ne serait-ce que sur le plan fonctionnel, il n'est pas logique de risquer de léser un N.F. intègre pour tenter de sauver des restes auditifs, sans compter les risques de récurrence peut-être sous-évalués par un recul trop restreint (1,8 % pour Gantz).

Notre école a devancé cette attitude de longue date, sur des arguments licites de prudence. L'avenir confirmera si nous avons raison par l'analyse de grandes séries standardisées !

IV. COMPLICATIONS POSTOPERATOIRES AUTRES QUE LES DEFICITS DE LA MOTRICITE FACIALE

En dépit de l'amélioration considérable des techniques chirurgicales et de la précocité accrue du diagnostic, les complications postopératoires après exérèse d'un N.A. restent redoutablement présentes, plus, il est vrai, du fait de leur gravité que de leur fréquence devenue bien moindre. Elles constituent donc le 2^e grand pôle d'intérêt de ce travail dont l'objectif est de collaborer à leur éradication. Nous insisterons plus particulièrement sur les complications sévères précoces et sur les complications inhabituelles. Seules les complications peropératoires, ayant fait l'objet d'un développement antérieur conséquent, ne seront guère abordées de nouveau. Enfin, nous ne rappellerons guère la séméiologie clinique déjà détaillée antérieurement.

A. Généralités

(Sterkers, Pech, Villette, Fischer).

Certains facteurs pronostiques sont prévisibles et peuvent amener à renforcer certaines précautions. D'autres sont imprévisibles et ne doivent pas nous laisser abuser par le caractère apparemment "bénin" de cette chirurgie.

1. LE VOLUME TUMORAL

Tous les auteurs admettent que la fréquence des complications s'élèvent au fur et à mesure que le volume tumoral augmente, et ceci quel que soit l'abord utilisé.

Fischer note une mortalité nulle chez ses patients opérés d'une tumeur

de diamètre inférieur à 2 cm. Par contre 7 sur 17 patients décédés avaient un diamètre tumoral supérieur à 5 cm.

Villette relate également une recrudescence franche des complications pour les tumeurs de diamètre supérieur ou égal à 4 cm, tandis que les stades I et II en sont relativement indemnes.

Les données de notre série confirment ce fait de façon nette en montrant une augmentation significative des complications graves et moyennes proportionnellement au stade, et particulièrement en cas de stade IV. La durée d'hospitalisation moyenne est également très parlante puisqu'elle double pour les stades IV par rapport aux stades inférieurs. Enfin, les principales complications de notre série sont toutes apparemment corrélées au stade comme nous le verrons.

2. LA VOIE D'ABORD

De l'avis de nombreux auteurs (House, Sterkers, Pech, Villette...) l'abord influence largement la fréquence des complications, bien que cela soit âprement contesté par les défenseurs inconditionnels de la voie postérieure (Fischer, Brotchi). Brinquin relate ainsi l'absence de complications importantes après la voie T.L. dans 87 % des cas et Villette dans 50 % des cas. En ce qui concerne le taux de réinsertion sans aucun handicap, Villette oppose plus de 87 % au taux de 75 % avancé par Fischer. Il est vrai, pourtant, que les séries récentes de voies postérieures objectivent une amélioration de la morbidité postopératoire (Brotchi, Nadol), moins nette cependant en ce qui concerne les complications cérébelleuses liées à l'écartement du cervelet. Par ailleurs, la position opératoire semi-assise toujours prônée par certains (Samii, Yasargil, Tator, Fischer) reste une pourvoyeuse non négligeable d'embolie gazeuse et d'inconfort anesthésique. Enfin, ne serait-ce que par la gêne induite par la protrusion cérébelleuse, l'abord postérieur est jugé plus dangereux non seulement pour le N.F., mais surtout pour le T.C., le cervelet et les nerfs mixtes (Brinquin, Villette).

Au total, bien qu'il soit difficile de toujours établir une comparaison fiable, même au sein d'une seule série, du fait de la disproportion relative des différents groupes, de nombreux auteurs s'accordent à penser que la voie T.L. est la plus sécurisante devant les voies S.P. et R.S. La voie S.O. classique est jugée comme la plus dangereuse (Villette).

Notre série démontre de façon éloquentes "l'inocuité" relative de la voie T.L. (diamètres tumoraux de moins de 1 cm à 6 cm) source de 6 % de complications graves par rapport à la voie S.O. classique (diamètres tumoraux de plus de 2 cm à 5,5 cm) à l'origine de 32,2 % de complications graves. La voie S.P. n'est grevée d'aucune complication grave, mais il s'agit exclusivement de tumeurs intracanalaires. Quant à la voie R.S., 1 opéré sur 3 a présenté des complications graves, mais la série est limitée à 6 cas.

A l'inverse, les suites opératoires sont **parfaitement simples** dans 39 % des voies T.L. contre 0 % des abords S.O. En outre, 16 % seulement des patients opérés par voie T.L. séjournent en unités de soins intensifs pendant 5 jours en moyenne, tandis que les malades opérés par voie S.O. y séjournent tous durant 10 jours en moyenne.

Soulignons, à toute fin utile, que ces 2 paragraphes précédents montrent combien il est souhaitable de discuter des complications en fonction du stade d'extension tumorale et de la voie d'abord, ce que ne font pas encore certaines études approfondies récentes (Villette).

3. LES DIFFICULTES D'EXERESE

Là encore imprévisibles, elles jouent un rôle primordial comme pour la préservation de la motricité faciale et la conservation de l'audition. L'adhérence tumorale au T.C., aux vaisseaux de l'A.P.C. (A.I.C.A.) et aux nerfs mixtes influence particulièrement le pronostic (Sterkers, Villette).

L'exérèse est par ailleurs plus facile en cas de tumeur molle, peu vascularisée, kystique, entourée d'un manchon arachnoïdien épais. A l'inverse, une tumeur dure et hypervasculaire oppose de plus grandes difficultés.

L'évolution des techniques intervient également. Le bistouri à ultrasons semble avoir diminué considérablement les risques de complications peropératoires. Il en est de même pour la dissection du T.C. et du cervelet sous couvert du monitoring (P.E.A.).

4. L' EXPERIENCE CHIRURGICALE

Dénominateur commun aux 2 facteurs précédents, son rôle est capital pour beaucoup d'auteurs (Pellet, Villette, Fischer...).

La diminution flagrante du taux de toutes les complications au fur et à mesure des années pour la plupart des équipes, et notamment la nôtre, en est la démonstration éloquente. Glasscock conforte ce fait en montrant la forte diminution de l'incidence des complications sur 2 séries analogues de 100 patients opérés à 10 ans d'intervalle par son équipe.

5. L' H. I. C. PREOPERATOIRE

Elle constitue un facteur péjoratif même si elle bénéficie d'une dérivation ventriculo-péritonéale préopératoire (Villette). Pour d'autres (Fischer), elle n'influence pas la mortalité tout au moins.

6. L' AGE

Comme nous le montrerons ultérieurement, il intervient peu si ce n'est cependant par l'existence de tares générales, fréquentes notamment à partir de 60 ans et qui ne doivent jamais être sous-estimées (Sterkers : 2 décès). A l'inverse, le même auteur rapporte une exérèse chez un hémodialysé secondairement greffé d'un rein.

7. LA REPRISE CHIRURGICALE

C'est un facteur péjoratif rapporté par tous les auteurs qui en ont l'expérience (Fischer, House, Sterkers, Brinquin...).

8. LES RISQUES MULTIPLES

L'association d'un ou plusieurs de ces différents facteurs grève d'autant plus le pronostic.

B. Les complications graves.

1. LA MORTALITE

a) DONNEES QUANTITATIVES

Elle s'est réduite à 1 à 2 % en moyenne, avec des extrêmes de 0,5 à 7 % (Sterkers) :

- La voie T.L., permettant l'abord des tumeurs de toute taille chez des patients de n'importe quel âge, affiche les résultats suivants (voies T.L. exclusivement ou majoritairement T.L.) :

auteurs (nb cas)	House (1 250)	Sterkers (910)	Cannoni (233)	Glasscock (200)	Tos (200)
mortalité (%)	2,6	0,7	4,7	0,5	2,5
auteurs (nb cas)	Gandolfi (172)	Villette (155)	Luetje (120)	Grenoble (100)	
mortalité (%)	2,9	3	0	1	

Avec un taux de 1 %, nous nous situons donc parmi les meilleurs résultats.

- Les résultats relatifs aux voies postérieures sont les suivants :

auteurs (nb cas)	Fischer (176)	Brotchi (79)	Nadol (69)	Frèrebeau	Sanna (14)	Grenoble (37)
mortalité (%)	5,4	2,5	0	0	0	2,7

Les séries récentes de voies postérieures affichent une mortalité inférieure à 4 % (Frèrebeau, Samii, Malis).

- pour la voie S.P. enfin, la mortalité varie de 0 % (Wigand, Frèrebeau, Grenoble) à 5 % (Sanna). Gantz rapporte une mortalité de 2,3 % pour 43 cas. Soulignons que les tumeurs sont ici de stades I ou II seulement.

b) ETUDE ANALYTIQUE

Les facteurs de mortalité sont similaires aux facteurs pronostiques énoncés plus haut.

- La plupart des auteurs souligne la fréquence des décès chez les patients opérés d'une tumeur de stade IV (Brotchi, Pellet, Sterkers...). La mortalité est en général nulle pour les tumeurs de stade I, II ou III opérées par voie T.L. (Sterkers).

- La mortalité peropératoire est le plus souvent nulle. La majorité des décès surviennent au cours du 1er mois (Villette).

- Dans la majorité des cas, la mortalité est directement liée au geste chirurgical (Fischer 7 cas sur 10, Gandolfi 3 cas sur 5, Villette 5 cas sur 6, Sterkers 4 cas sur 5). Elle est alors due le plus souvent à un hématome de l'A.P.C., plus rarement une ischémie du T.C. ou une H.I.C. aiguë.

- Notre seule patiente décédée après voie T.L. est morte de troubles du rythme irréductibles après avoir présenté une bradycardie lors de la dissection du T.C. La seule patiente décédée après voie S.O. présentait

un abcès du poumon consécutif à une pneumopathie d'inhalation par lésion des nerfs mixtes.

- La mortalité semble devenue équivalente pour les différentes voies, ce qui n'est pas le cas de la morbidité (Sterkers).

- Pour de nombreux auteurs, l'expérience chirurgicale influe très favorablement sur la mortalité (Sterkers, Pech).

- Enfin, la survenue de tumeurs multiples lors de neuro-fibromatose conduit à plus ou moins long terme au décès (Glasscock).

2. L'HEMATOME DE L'A. P. C.

Parmi les complications graves, il s'agit de la plus grande pourvoyeuse de mortalité.

Sa fréquence oscille entre 1 et 2 % dans la littérature :

auteurs (nb cas/voie)	Sterkers (548/TL)	Glasscock (200/TL)	Fischer (176/SO)	Villette (155/TL)	Tos (200/TL)
hématome APC (%)	0,7	1	2,2	2	2
auteurs (nb cas/voie)	Pech (233/TL)	Brotchi (79/RS)	Gandolfi (172/TL)	Wigand (63/SP)	Grenoble (100/TL)
hématome APC (%)	1,7	1,2	1,2	0	2

Il est dû à une plaie latérale ou une section d'un vaisseau adhérent à la tumeur dont le saignement est favorisé par une hyperpression sanguine postopératoire. Le 2^e cas de notre série a été ainsi rattaché à une poussée hypertensive franche au réveil. Parfois cependant, aucun facteur ne peut être incriminé (Sterkers, Villette et nous-mêmes : 1 cas). La collection sanguine augmente progressivement dans l'A.P.C., d'où la souffrance des noyaux végétatifs du T.C.

Notre revue de la littérature ne rapporte pas de cas survenus après 48 heures. Le plus souvent, il survient même dans les 24 premières heures

(de la 2^e à la 28^e heure pour Sterkers ; de la 8^e heure au 2^e jour postopératoire pour nous).

Sa prévention est essentielle ; elle repose sur une hémostasie minutieuse en fin d'exérèse après avoir demandé l'arrêt de l'hypotension contrôlée, sur le contrôle étroit de la tension artérielle, sur l'éviction de la toux, des vomissements et de la constipation.

L'évacuation est particulièrement délicate et requiert une grande prudence car la distinction entre tissu cérébral et hématome est souvent difficile. La T.D.M. systématique permet de contrôler l'efficacité de l'évacuation. L'accès à l'hématome est relativement aisé après abord T.L. Par contre, la reprise après voie R.S. est gênée par la turgescence cérébelleuse et impose l'élargissement en S.O. classique ou la transformation en abord T.L., d'où l'intérêt de la mastoïdectomie recommandée par Sterkers en cas de voie R.S.

Mais c'est surtout le délai entre la survenue de l'hématome et sa prise en charge thérapeutique qui conditionne le pronostic encore effroyable de cette complication. Il peut s'agir véritablement d'une question de minutes pour voir l'avenir du patient se transformer d'une restitution *at integrum* vers l'issue fatale. La réduction de ce délai repose sur 2 notions capitales sur lesquelles nous ne saurions trop insister [22, 62, 132].

- L'hématome de l'A.P.C. doit être sans cesse redouté au cours des 48 premières heures. La continuité de la surveillance est capitale pour ne pas ignorer l'intervalle libre qui fera suspecter le diagnostic. En ce sens, la surveillance est en tout point analogue à celle d'un traumatisé crânien pour lequel on redoute un hématome extradural : la surveillance de l'état de conscience est donc fondamentale. Cet intervalle libre est de durée tout à fait variable.

A telle enseigne que, si l'on entretient une analgésie dans les heures suivant l'intervention, pour éviter les à-coups tensionnels notamment, Desgeorges recommande une T.D.M. systématique le soir même de l'intervention pour pallier la difficulté de surveiller l'état de conscience. Nous pouvons rajouter que ceci est d'autant plus conseillé que des circonstances favorisantes ont pu apparaître : poussée hypertensive, toux...

- La disponibilité de l'équipe neuroradiochirurgicale doit être prévue et obtenue sans réserve pour effectuer l'évacuation dans les

meilleures conditions malgré l'urgence. Cependant, en cas de signes de gravité évolutifs, la décompression immédiate au lit avec ablation des 3 plans de sutures voire du greffon adipeux est essentielle (Sterkers, Gandolfi). Elle permet de retarder notablement les lésions irréversibles du T.C. en attendant la reprise imminente au bloc opératoire. Si l'évolution des symptômes est moins rapide, elle laisse plus de temps pour assurer le diagnostic différentiel avec l'ischémie du T.C., l'H.I.C. aiguë ou la méningite suraiguë. (L'exploration "blanche" serait tout de même vénielle eu égard au pronostic de l'hématome).

L'application de ces mesures devrait réduire une mortalité qui reste encore souvent la règle et rendre plus fréquentes les récupérations sans séquelle neurologique invalidante (1 cas sur 2 de récupération sans aucune séquelle pour Gandolfi et nous-mêmes; Gandolfi avait pratiqué la décompression au lit du patient).

3. L' ISCHEMIE DU T. C.

Elle constitue le 2^e grand pourvoyeur de mortalité après l'hématome de l'A.P.C. car, si sa fréquence semble moindre, son pronostic est tout autant sévère.

Sa fréquence pour les voies T.L. (ou majoritairement T.L.) varie de 0 % (Brinquin et nous-mêmes) à 1,7 % (Cannoni).

Elle est responsable du tableau décrit par Atkinson. Elle est due à l'interruption d'une branche de l'A.I.C.A. qui vascularise une zone essentielle de la région latérale du pont sans suppléance anastomotique. Il semble qu'elle survienne cependant en cas d'A.I.C.A. prédominante par rapport à la P.I.C.A., ce qui expliquerait le caractère bien fondé des contestations de Pertuiset et Cock. Olivecrona rapporte également un infarctus pontique dû à la section de la veine de Dandy. Enfin, Kobayaski rapporte une hémorragie de l'hémi-T.C. controlatéral après exérèse d'une grosse tumeur.

Tout cela conforte l'absolue nécessité de respecter tout vaisseau qui n'est pas sûrement à destinée tumorale. Harner recommande également le monitoring (P.E.A.) chaque fois que l'on dissèque une tumeur enclavée comprimant le T.C.

4. L' H. I. C.

L'H.I.C. aiguë rebelle peut conduire à une issue fatale (Villette). Nous n'avons heureusement pas été confrontés à de tels problèmes. La fréquence de l'H.I.C. sévère est rapportée comme suit :

auteurs (nb cas/voie)	Brotchi (79/RS)	Fischer (176/SO)	Gandolfi (172/TL)	Brinquin (87/TL)	Villette (155/TL)	Grenoble (100/TL)
HIC sévère (%)	6,3	1,7	0,5	0	1,2	0

Il s'agit essentiellement du "syndrome de l'écarteur" consécutif à un abord postérieur (Sterkers, Pech, Villette). Elle peut être rattachée aussi à une hypoventilation (Cannoni) ou être tout simplement l'épiphénomène d'un hématome de l'A.P.C. ou d'une ischémie du T.C. Parfois, seul un trouble de résorption du L.C.R. peut être évoqué et conduit alors à la mise en place d'une dérivation ventriculopéritonéale (2 cas pour Villette).

5. L' ATTEINTE DES VOIES LONGUES

Elle est le plus souvent consécutive à un hématome de l'A.P.C. ou une ischémie du T.C. Un de nos patients a présenté une hémiparésie avec déficit sensitivomoteur après exérèse d'une tumeur de stade IV par voie S.O. classique. Par ailleurs, Koenig rapporte 1 cas d'hémiplégie controlatérale régressive après exérèse d'une tumeur volumineuse ; il attribue ce fait à un déplacement du T.C.

6. LA MALADIE THROMBOEMBOLIQUE

L'embolie pulmonaire peut toujours venir menacer la vie d'un opéré récent. Sa fréquence varie de 0 % (Gandolfi, 172 T.L.) à 2,5 % (Brotchi, 79 R.S.). Parmi nos opérés par voie T.L., 4 % présentent une phlébite dont une seulement évolue vers l'embolie pulmonaire sans conséquence grave. La

kinésithérapie et la contention des membres inférieurs en attendant le lever et la prescription d'anticoagulants au 2^e jour postopératoire assurent la meilleure prévention. En cas d'antécédents, la surveillance est renforcée.

7. LES COMPLICATIONS GRAVES RARES

Nous citerons :

- L'hémorragie digestive par ulcère de stress. Sterkers en rapporte 1 cas sur 548 et nous-mêmes, 3 cas sur 146 (tous 3 opérés par voie postérieure ; 1 patient était porteur d'une hernie hiatale). Il ne faut pas négliger la vigilance et le réconfort apportés par le chirurgien et l'équipe soignante pour désarmorcer le stress obligatoirement ressenti par l'organisme opéré (Sterkers).

- L'hématome extradural (moins de 1 % des cas après voie S.P.) ne devrait plus se voir si l'on respecte les précautions énoncées antérieurement.

- L'insuffisance rénale aiguë due à l'administration de mannitol (Gandolfi 1/172 cas).

- Le syndrome d'Adam-Kiewitz (1/910 cas pour Sterkers ; antécédent de drépanocytose).

- La pneumatocèle. Un de nos patients opérés par voie T.L. d'une tumeur de stade IV a présenté une pneumatocèle frontale au 5^e jour sans conséquence notable.

- La péritonite par surinfection de matériel de dérivation ventriculopéritonéale. Un de nos patients ayant bénéficié d'un abord T.L. a présenté un tel problème de façon subconcomittante à une pneumopathie et une décompensation diabétique.

C. Les complications moyennes

1. LES FISTULES DE L.C.R.

Elles prennent encore une part importante des discussions actuelles du fait de leur fréquence, mais aussi parce que toute fuite de L.C.R. est une méningite potentielle, au même titre que chez un traumatisé crânien.

Malgré leur nette régression, elles restent un des inconvénients notoires de la voie T.L. surtout et des voies postérieures ; leur fréquence est moindre pour les voies S.P.

a) Leur fréquence rapportée dans la littérature est la suivante :

auteurs (nb cas/voie)	Sterkers (548/TL)	Cannoni (233/TL)	Gandolfi (172/TL)	Villette (155/TL)	Luetje (110/TL)
fistule (%)	8	7	14	12	9
reprise (%)	8	-	4	1,5	-
auteurs (nb cas/voie)	Glasscock (100/TL)	Fischer (176/TL)	Nadol (SO)	Brotchi (79/RS)	Grenoble (100/TL)
fistule (%)	11	3,9	20	3,7	13
reprise (%)	-	2,2	17	-	1

La fréquence des fistules dans notre série de voies T.L. est relativement importante. Soulignons que nous avons pris en compte dans ce pourcentage tout écoulement abondant de L.C.R. même si sa durée s'avérait très courte. Ce que corrobore d'ailleurs la faible proportion de reprise. Comme pour la plupart des autres grandes équipes (Sterkers, Pech), ce taux s'est remarquablement infléchi depuis la fin de l'année 1985 grâce aux améliorations des techniques de fermeture.

b) Cette fistule s'extériorise de 2 façons :

- soit par la voie d'abord,
- soit par une rhinoliquorrhée (ou parfois une otoliquorrhée). Le L.C.R. chemine alors à travers les cellules périméatiques ouvertes

lors du fraisage du C.A.I. (Gordon, Rhoton), puis l'oreille moyenne et la trompe d'Eustache.

Une augmentation de pression du L.C.R. peut être à l'origine de ces fuites. En effet, chez de tels opérés, l'H.I.C. s'exprime par la zone de moindre résistance de la boîte crânienne (en vertu de la loi de Pascal sur la mécanique des fluides). Cette hyperpression du L.C.R. peut être le témoin d'un trouble de résorption du L.C.R., d'un blocage de sa circulation, d'une hémorragie méningée, d'une méningite latente, d'une H.T.A. non dépistée. Elle peut avoir été transitoire mais suffisante pour ouvrir le chemin à la fuite qui autoentretient la brèche (toux, vomissements, défécation).

c) Ces constatations et ces mécanismes physiopathologiques dictent les règles de la prévention qui participent aussi mutuellement à la prophylaxie des méningites (Sterkers, Sataloff). Chaque détail compte dans cette lutte assidue contre la fistule de L.C.R. On a pu proposer [125] :

- Durant l'intervention :

* décalage de 1 cm entre les incisions cutanées ou sous-cutanées et fibromusculopériostées pour certains (Glasscock) ; incision suffisamment en périphérie de la cavité de mastoïdectomie pour bénéficier d'un support anatomique solide (Sataloff).

* hémostase très soignée pour éviter tout hématome aussi minime soit-il.

* **oblitération de l'oreille moyenne** restante par un fragment musculoaponévrotique temporal. Une éventuelle brèche tympanique peut être détectée en prenant la précaution de laisser dès l'asepsie de la bétadine dans le C.A.E. ; elle fait alors irruption dans l'oreille moyenne et impose l'oblitération de la trompe d'Eustache et la réparation tympanique (Sataloff).

* obturation des cellules périméatiques ouvertes par des greffons libres musculoaponévrotiques également.

* comblement de la voie d'abord par des bandelettes de graisse abdominale disposées en bouchon de champagne, (plus efficaces qu'un greffon en monobloc - Sataloff). Il faut bien combler les interstices entre os et greffons initialement placés, particulièrement vers la paroi antérieure du vestibule osseux et la pointe de la mastoïde. Cette graisse est bridée par un réseau de sutures avec des fils à résorption lente qui évitent son

déplacement. Certains adjoignent de la colle de fibrine (tissucol®). Ils utilisent une solution d'aprotinine concentrée (10 000 UIK/ml) pour éviter le risque de fibrinolyse après 8 à 10 jours (Pech, Bébéar, Gandolfi). D'autres procédés de fermeture sont pratiqués tels le volet osseux (Marquet) ou le lambeau temporal (Fisch).

* réveil non agité. Le patient ne doit pas tousser sur sa sonde d'intubation.

* pansement occlusif légèrement compressif avec des compresses placées en tampon et non à plat.

- Après l'intervention :

* en l'absence de nécessité, le pansement n'est pas renouvelé jusqu'au 10 - 12^e jour postopératoire. Toute mobilisation de ce pansement, surtout s'il adhère à la peau, peut ouvrir un trajet au L.C.R.

* en cas de fistule, rappelons que le traitement comporte : restriction hydrosodée, acétazolamide, repos strict au lit en position semi-assise, antibiothérapie à large spectre. En l'absence d'évolution très rapidement favorable, drainage lombaire permanent de décharge jusqu'à tarissement complet. Si la fuite persiste au-delà du 6^e jour (voire avant en cas de rhinorrhée ou de méningite), on complète le comblement. Les greffons initialement mis en place ne doivent jamais être enlevés, à moins d'un doute sérieux sur un foyer septique local. Si la fuite persiste malgré cela, il faut alors incriminer un blocage de la circulation du L.C.R. et envisager une dérivation ventriculopéritonéale.

* antitussifs, antiémétiques (primpéran®, plitican®) à la demande ; laxatifs doux systématiques.

* sédatifs pour les sujets neurodystoniques, restriction des visites pour éviter les à-coups émotifs.

* corticothérapie I.V. systématique courte pour certains (Luetje, Brinquin), à visée antioedémateuse, ce que nous refusons afin de ne pas majorer le risque infectieux.

2. LES MENINGITES

Elles font toujours planer un risque redoutable car des cas de méningites foudroyantes ou rebelles ont été la cause de décès (1 cas de

méningite mycotique pour Gandolfi). Leur fréquence suit celle des fistules et tend à diminuer (0,5 % sur les 200 derniers cas de Sterkers).

a) FREQUENCE

La littérature rapporte les taux suivants :

auteurs (nb cas/voie)	Sterkers (548/TL)	Tos (200/TL)	Carroni (233/TL)	Villette (155/TL)	Gandolfi (172/TL)	Luetje (110/TL)
méningite (%)	3	3	6,8	2,5	9,3	3,6
décès(nb cas)	2	-	-	0	1	-
auteurs (nb cas/voie)	Glasscock (100/TL)	Nadol (SO)	Fischer (176/SO)	Brotchi (79/RS)	Grenoble (146/TL)	
méningite (%)	2	3	2,8	8,8	13,6	
décès(nb cas)	-	-	-	-	0	

La fréquence des méningites paraît également plus importante pour notre série que pour celles des autres équipes. Il faut cependant remarquer que nous avons enregistré comme méningite toute hypercytose du L.C.R. dont la formule montrait une majorité de polynucléaires. Parfois cette hypercytose était peu marquée, pouvant peut-être correspondre à une réaction méningée postopératoire importante. Quelquefois, le degré d'altération des polynucléaires n'était pas précisé par le biologiste de garde. De ce fait, ce taux peut sembler d'une honnêteté "excessive". Remarquons toutefois que Gandolfi, qui n'applique également aucune antibioprophylaxie, présente le 2^e taux par ordre décroissant. Le fait que toutes nos méningites soient aseptiques, malgré l'absence d'antibioprophylaxie corrobore d'ailleurs ces remarques.

b) CONTAMINATION

Elle est essentiellement liée au caractère contaminant de la mastoïdectomie d'une part, et manuportée d'autre part (défaut d'étanchéité de la plaie opératoire). Ces notions expliquent le type de germes généralement rencontrés : pneumocoques, streptocoques d'une part, staphylocoques aureus, entérocoques, pseudoklebsiella d'autre part (Sterkers, Bébéar, Brinquin).

Certaines circonstances favorisent la survenue de méningite : germe hospitalier multirésistant, diabète déséquilibré par l'agression opératoire, reprise opératoire (pour récurrence notamment, Sterkers, Villette), et constituent des facteurs péjoratifs (Sterkers : 2 décès par méningite sur reprise).

c) PROPHYLAXIE MENINGITIQUE

Ces différentes constatations dictent également les règles de la lutte contre la contamination venant renforcer celles pour la prévention des fuites de L.C.R. Ainsi les recommandations suivantes sont proposées [125] :

- Avant l'intervention :

* prélèvement bactériologique rhinopharyngé systématique éventuellement,

* shampoings répétés et douche la veille (bétadine savon[®]),

* rasage large du cuir chevelu juste avant l'intervention avec des rasoirs stériles différents pour le crâne et l'abdomen, suivi de badigeonnage à la bétadine[®].

- Durant l'intervention :

* asepsie rigoureuse (similaire à celle prodiguée par les orthopédistes), habillage de tout l'environnement opératoire immédiat.

* utilisation du bistouri à ultrasons pour les grosses tumeurs qui diminue la durée donc le risque de contamination bactérienne.

* antibioprofylaxie pratiquée par de nombreux auteurs (Sterkers, Pech, Villette) avec une céphalosporine ou au moins une pénicilline à large spectre, dès l'induction et poursuivie sur 24 heures, d'autant plus si l'intervention se prolonge plus de 8 heures. Nous n'appliquons pas cette règle afin de ne pas décapiter une infection de quelque nature quelle soit. En tout état de cause, l'emploi d'antibiotiques ototoxiques (aminosides, rifamycines) est à proscrire formellement pour ne pas risquer de léser l'unique oreille restante.

* prise de greffe adipeuse abdominale spécialement aseptique. Les bandelettes sont aussitôt immergées dans la rifocine.

- Après l'intervention :

* toute manipulation du pansement respecte des mesures rigoureuses d'asepsie (gants, aseptie cutanée). En cas de fluctuation sous-cutanée, la ponction, même aseptique, n'est guère recommandable.

* dépistage précoce des fuites. Si la méningite survient dans un contexte de fuite de L.C.R., la reprise du comblement s'impose dès le 2^e ou 3^e jour en l'absence d'évolution favorable.

* en cas de rhinorrhée cérébrospinale, proscription des visites et port du masque obligatoire pour éviter la contamination aéroportée. Le patient ne doit pas se moucher.

* pour nous, la simple réaction méningée ne constitue pas une indication d'antibiothérapie.

* toute méningite rebelle ou récidivante doit faire pratiquer un contrôle de la voie d'abord pour vérifier l'éventualité d'une ostéite et/ou d'une surinfection du greffon (tissu mal vascularisé).

L'application stricte de ces mesures a permis à Sterkers de réduire son taux de méningite de 7 % à 1 %.

3. LES AUTRES COMPLICATIONS NEUROLOGIQUES

a) LES ATTEINTES DU TRIJUMEAU

Elles sont en général régressives ou tout au moins peu invalidantes à long terme.

- Villette rapporte 3,8 % de névralgies faciales contre 2 % pour notre série (tumeurs volumineuses "agressives").

- Les hypoesthésies sont plus fréquentes pour Villette (21,2 %) que pour nous (2 %, tumeurs de stade IV).

b) LES ATTEINTES DU VI

La diplopie est en général réversible en quelques semaines. Sa fréquence est faible : 0,5 % pour Sterkers à 9,6 % pour Villette, 3 % pour nous (tumeurs volumineuses).

c) LES SYNDROMES CEREBELLEUX

Ils sont le fait essentiellement des tumeurs de stade IV et des abords postérieurs. L'ataxie persiste rarement à long terme, mais certaines manifestations cérébelleuses s'intègrent dans le cadre de tableaux neurologiques sévères séquellaires (Sterkers). Leur fréquence varie de 0,7 % (Sterkers) à 7 % (Sanna et nous-mêmes). Notre fréquence relativement élevée pour les abords T.L. peut s'expliquer par la proportion importante de stades IV. Signalons par ailleurs que Sterkers rapporte un traumatisme cérébelleux consécutif à une exérèse par voie S.P. d'une tumeur débordant dans l'A.P.C. Enfin, Ojemann relate 1 cas d'hémorragie cérébelleuse controlatérale.

d) LES SYNDROMES CORTICAUX

Sanna relate, comme nous, 1 cas d'aphasie transitoire après voie S.P. Brinquin rapporte 3,4 % de syndromes confusionnels après voie T.L. contre 1 % pour nous ; ces manifestations ont été rapidement régressives.

4. LES COMPLICATIONS PULMONAIRES

Elles résultent le plus souvent de fausses-routes par atteinte des nerfs mixtes devenue rare avec la pratique de plus en plus fréquente de l'abord T.L.

L'atteinte des nerfs mixtes varie de 1 % (Glasscock) à 10 % (Villette) avec l'abord T.L. Nous la retrouvons chez 3 % de nos opérés. Elle est le plus souvent régressive en quelques semaines à quelques mois ou tout au moins peu invalidante.

Rarement les fausses-routes peuvent être à l'origine de pneumopathie sévère menaçant le pronostic, voire être fatale chez des sujets pourtant jeunes. Leur fréquence varie de 0,5 % (Gandolfi) à 1,9 % (Villette) pour les voies T.L. Elles surviennent chez 1 % de nos opérés par voie T.L. Elles nécessitent une trachéotomie de protection. Les pneumopathies sont retrouvées beaucoup plus fréquemment après abord S.O. classique : 22,5 % pour notre série ; l'une d'entre-elles a entraîné le décès d'une jeune femme

dont les suites auraient pu être satisfaisantes par ailleurs. Plusieurs décès sont également rapportés par d'autres auteurs (Villette, Pellet).

Signalons, pour être complet, l'existence d'hypoventilation d'origine centrale exceptionnellement rapportée par certains auteurs (Glasscock, Frèrebeau, Brinquin) pouvant nécessiter le recours à l'assistance respiratoire durant quelques jours.

5. LES COMPLICATIONS OCULAIRES

Elles sont très fréquentes, le plus souvent liées au déficit du N.F. Lorsqu'une atteinte trigéminal est associée, le risque de complications est singulièrement augmenté.

Correctement surveillée (examen ophtalmologique au moins hebdomadaire jusqu'à récupération de l'occlusion palpébrale au repos) l'irritation oculaire conduit peu souvent à la kératite ponctuée superficielle (0,3 % Sterkers à 26,5 % Villette ; 6 % pour nous). Nous avons vu les principes de son traitement. Lorsque la kératite évolue défavorablement et que l'atonie palpébrale ne récupère pas, une blépharorrhagie peut s'avérer nécessaire pour éviter la survenue d'un ulcère de cornée risquant de compromettre gravement la vision (5 % de nos cas ont nécessité une telle protection ; 4,4 % pour Villette). Pour éviter le plus possible ce geste, certains pratiquent des injections d'air itératives dans la paupière supérieure (Pech : 8 à 10 ml tous les 2 à 3 jours). Rappelons enfin l'interdiction de tout pansement occlusif qui lèse la cornée.

6. LES SURDITES BRUSQUES CONTROLATERALES

Bien qu'exceptionnelles (5 cas rapportés dans la littérature selon notre bibliographie), elles n'en sont pas moins intéressantes à considérer car survenant le plus souvent sur oreille unique.

Selon House, ces surdités précoces durent quelques jours à une semaine.

On peut résumer les différents cas de la littérature par le tableau suivant :

auteurs	voie d'abord	âge opéré (ans)	début	recupération	facteurs favorisants
Chovanes	S.O. assise	35	réveil brutal	non	furosémide (dose ?)
De Keyser	S.O.	37	J + 2 brutal	non	PF associée neurofibromatose
Clemis	T.L.	-	J + 7 progressif	oui 5 ans	-
Clemis	T.L.	-	J + 4	oui qq. sem.	-
Gremer	-	-	progressif	-	-
Grenoble	T.L.	34	réveil brutal	non	encéphalite A.G. 11h.
Grenoble	T.L.	50	réveil brutal	oui 8 jours	surdité post-TC homolat.

Une méningite à pneumocoque étant exclue, on peut invoquer une ototoxicité (1^{er} cas décrit). En dehors de ces causes précises, tout a été évoqué :

- strangulation de l'A.I.C.A. due à un déplacement du T.C. secondaire à l'oedème postopératoire (De Keyser),
 - étirement du N.C. et/ou de l'artère labyrinthique par oedème du T.C. et/ou du cervelet (Chovanes),
 - microembols isolés (agrégats plaquettaires, athérome, graisse, gaz),
 - vasospasme, (Chovanes)
 - fraisage,
 - voire mécanisme autoimmun, peu digne de foi compte--
- tenu du court délai de survenue !

Au total, aucune explication satisfaisante ne peut être apportée à ce jour.

D. Les complications mineures

Nous ne ferons que guère citer certaines d'entre elles :

1. Les suppurations cicatricielles : 0,9 % (Luetje) à 6,8 % (Glasscock).
4 % de nos cicatrices nécessitent une mise à plat.

2. Les céphalées banales : peu invalidantes, prolongées mais régressives. (15,4 % Villette, 6 % pour nous).

3. Les acouphènes (13,5 % Villette ; 3 % pour nous). Leur survenue prête à conséquence si elle ternit le succès d'une conservation de l'audition.

4. Les troubles de l'équilibre qui ne compensent pas font évoquer une atteinte centrale par lésion du T.C. ou du cervelet. Ils peuvent alors empêcher la réinsertion complète de l'opéré, malgré une kinésithérapie prolongée qui s'avère peu efficace. Villette rapporte 33 % d'instabilité prolongée et nous, 19 %, pour lesquels la kinésithérapie est de règle.

5. Les troubles psychiatriques sont dominés par les dépressions réactionnelles (Villette 5,8 % ; 5 % pour nous).

E. Les suites opératoires chez le vieillard

Elles représentent peut-être le succès le plus élogieux de l'abord T.L.

La série de 116 cas de patients âgés de 65 ans ou plus, rapportée par House affiche de remarquables résultats :

suites opératoires	auteurs		
	House (116 cas) maxi = 80 ans/IV	Wiet (13 cas) maxi = III	Grenoble (14 cas) maxi = 76 ans/IV
mortalité (%)	0,86	0	7
complication grave (%)	0	7,6	0
fistule LCR (%)	1,7	0	7
méningite (%)	6	0	21,4
instabilité prolongée (%)	inférieure à 1	7,6	21,4
thrombo-embolie (%)	moins de 1	-	0
préservation NF (%)	80	61,5	58,8
suites simples (%)	57	-	42
durée séjour (jour)	13	-	21

Pour les 3 auteurs, l'exérèse a été complète dans tous les cas.

Nos statistiques analytiques nous permettent de conclure, comme House et Wiet, que la morbidité est équivalente avant et après 65 ans avec l'abord T.L.

F. Conclusion

L'exérèse du N.A. demeure une chirurgie à risque vital car elle se réalise au contact intime de structures vitales fragiles. La baisse notoire de complications potentiellement graves ne doit pas laisser s'instaurer une ambiance de pseudosécurité. La bénignité des suites opératoires n'est acquise qu'au prix d'une étroite collaboration multidisciplinaire et d'une vigilance constante à tous les niveaux, notamment au décours de la période postopératoire immédiate où surviennent la plupart des complications graves rapidement fatales.

C'est à ce prix, et sous couvert d'un plateau technique disponible 24 heures sur 24, que la prise en charge par un service d'ORL, sans infrastruc-

ture de réanimation "lourde", est possible. Seules les grosses tumeurs demandent une surveillance encore plus étroite du fait de l'inocuité moindre de l'exérèse.

La morbidité non accrue pour le sujet de plus de 65 ans par rapport au sujet plus jeune a fait consacrer la voie T.L. comme l'abord de prédilection pour le patient âgé, tant sa sécurité est optimale.

V. REPRISES EVOLUTIVES

La nécessité d'une exérèse totale n'est mise en cause par personne car on est présence d'une tumeur prompte à la récurrence, pour laquelle une réintervention s'avère quelquefois très périlleuse. Il est, par contre, intéressant d'envisager le devenir de chaque opéré et la cinétique des éventuelles récurrences. Il s'agit là encore d'un domaine bien mal connu, car aucune grande série n'a un recul suffisant pour apprécier de façon satisfaisante la reprise évolutive de cette tumeur bénigne dont l'évolution est en général très lente.

D'autre part, sans contester le risque actuel de récurrence, les taux de reprise évolutive de tumeurs extirpées il y a 20 ans, reflètent mal le risque présent. En effet, la plupart des grandes équipes actuelles atteignent des taux d'exérèse totale "microscopique" (mais non histologique !) de 99,5 % grâce à l'amélioration des techniques chirurgicales et au monitoring. La fréquence des récurrences est donc appelée à baisser fortement à l'avenir (Shea, Beatty, Glasscock [4, 5, 121, 143]).

A. Circonstances

En théorie, la reprise évolutive tumorale met toujours en cause un reliquat tumoral. En pratique, on se trouve confronté à 2 situations possibles.

1. LA RECIDIVE APRES EXERESE TOTALE

L'opérateur a la certitude d'avoir extirpé toute la tumeur, mais son microscope opératoire ne lui permet pas de constater une non-stérilisation à l'échelon histologique qui explique la récurrence. La dégénérescence maligne est exceptionnelle. Elle serait due à une translocation du chromosome 22 induite par des facteurs transformants (House [39]).

Bien que contesté par certains (Fischer), l'abord postérieur expose particulièrement au risque d'exérèse subtotale. Les opérés repris pour récurrence ont subi dans la grande majorité un abord postérieur en 1^{re} intention, (22 cas sur 23 pour Beatty), rarement une voie S.P. (1 cas sur 23 pour le même auteur et exceptionnellement une voie T.L. Nous avons l'expérience d'une récurrence après abord S.P. et d'un reliquat après voie S.O. réalisés dans d'autres centres.

2. LA POURSUITE EVOLUTIVE APRES EXERESE NON RADICALE

L'opérateur a parfaitement conscience d'avoir laissé en place un résidu tumoral dont l'importance est variable.

a) L'EXERESE SUBTOTALE

_ Le résidu tumoral est minime, mais expose le patient à une éventuelle reprise évolutive, même si le reliquat a été largement coagulé (ce qui n'est pas toujours facile en pareil cas). Pellet rapporte avoir été contraint à une telle exérèse dans 2,2 % des cas et House chez 8,6 % des cas d'une série de patients âgés.

_ Les motifs qui poussent à laisser volontairement un reliquat tumoral en place sont principalement l'adhérence extrême d'un fragment au T.C., ou à un nerf ou un vaisseau de l'A.P.C. dont le traumatisme serait lourd de conséquences vitales et/ou fonctionnelles. En quelque sorte, le mieux est ici l'ennemi du bien !... Par deux fois nous sommes contraints d'abandonner un reliquat sur les nerfs mixtes et le N.F. (1,3 % des cas).

b) L'EXERESE PARTIELLE

_ Le résidu tumoral est important et expose très probablement le patient à la reprise évolutive. Parfois même, un 2^e temps opératoire vient devancer le redémarrage de la croissance. Il s'agit là de la seule

indication actuelle d'exérèse en 2 temps. Pellet et Fischer rapportent une exérèse partielle dans 2 % des cas.

_ Les motifs qui contraignent à abandonner l'exérèse en cours sont souvent graves :

* apparition d'une souffrance du T.C. (bradycardie) récidivant dès la reprise de la dissection ;

* état général précaire (tare, âge) ne permettant pas la poursuite de l'anesthésie générale, prolongée du fait de conditions d'exérèse imprévisibles (tumeur dure, hypervasculaire).

B. Fréquence

Elle ne suit pas fidèlement l'incidence des exérèses non radicales car, d'une part, la récurrence peut survenir malgré une exérèse totale, mais d'autre part, l'évolution du reliquat est très capricieuse. Selon Shea (33 cas) [121], la croissance est rapide dans 36,3 % des cas, et très lente, dans 6,2 % des cas. La stabilisation voire l'involution survient dans 57,5 % des cas.

1. LA RÉCIDIVE APRES EXERÈSE TOTALE

Elle survient dans 0,1 % des cas pour House (568 cas) et 0,7 % des cas pour Sterkers (517 cas) après voie T.L. Glasscock rapporte une fréquence très supérieure en cas de neurofibromatose (4,5 % sur 44 cas). Cela semble lié au fait que le N.C. conservé est souvent infiltré. Des études histologiques viennent appuyer cette explication. Notre taux de récurrence est actuellement nul. Cependant notre recul s'étend de 1 à 16 ans ; il est inférieur à 5 ans pour la grande majorité des cas, ce qui est très insuffisant pour éliminer une résurgence à cinétique lente.

2. LA POURSUITE EVOLUTIVE APRES EXERESE SUBTOTALE

Elle survient dans 23,2 % des cas pour House (56 cas) et dans 12,7 % des cas pour Sterkers (55 cas) après voie T.L. Pour les plus petites séries, la fréquence varie encore plus : de 0 % (Cannoni et nous-mêmes) à 25 % (Luetje) pour les voies T.L. Pour nos 2 reliquats, le recul du suivi est de presque 3 ans pour l'un et plus de 5 ans pour l'autre. Cannoni ne précise pas son recul. Silverstein relate très pertinemment un taux de reprise évolutive de 20 % à partir de 15 patients âgés d'au moins 65 ans ayant bénéficié d'une exérèse subtotale. En outre, il précise que l'évolution est rapide. Villette signale que l'exérèse subtotale est à l'origine de 2 de ses 3 reprises.

Beatty enfin, ne retrouve aucune corrélation entre la fréquence et l'âge du patient, ni le volume tumoral initial. Il note toutefois une forte proportion féminine.

3. LA POURSUITE EVOLUTIVE APRES EXERESE PARTIELLE

Elle constitue une véritable complication postopératoire du fait de sa fréquence très élevée (3 cas sur 3 pour Cannoni, 6 cas sur 10 pour Fischer). Notre seul cas d'exérèse partielle a bénéficié d'une ablation complémentaire au 2^e jour postopératoire du fait d'un infarctus tumoral avec retentissement neurologique sévère.

C. Diagnostic

1. CLINIQUE

a) Le D.Ev. très variable (21 jours à 17,7 ans pour Beatty) rend compte de la cinétique de croissance imprévisible du reliquat. Il est plus court pour une poursuite évolutive (21 jours à 8,2 ans, 32 mois en moyenne ; 4,9 ans pour Shea) que pour une récurrence après exérèse totale (3,3 à 17 ans, 78 mois en moyenne). Dans la grande majorité des cas, la

résurgence tumorale survient au cours des 8 premières années qui suivent l'exérèse.

b) Des signes d'appel sont présents dans 86,9 % des 23 cas de Beatty : céphalées, signes cérébelleux (dysarthrie, ataxie), atteinte trigéminal (paresthésies). L'imagerie permet de découvrir la résurgence dans 13,1 % des cas, 5 à 17 ans après exérèse.

2. RADIOLOGIE

L'intérêt du contrôle systématique à longue échéance par l'imagerie est de déceler des tumeurs encore réduites. La plupart des auteurs s'accordent à penser que le 1^{er} contrôle doit se faire 1 an après exérèse puis tous les 5 ans (Beatty, Sterkers, Benecke), ce que nous pratiquons. Cependant l'exérèse totale d'une petite tumeur peut être contrôlée 2 ans après l'intervention. A l'inverse, l'exérèse partielle doit être surveillée par des clichés annuels durant plusieurs années (Luetje).

Toutefois, l'avantage d'un dépistage précoce a pour corollaire fréquent la difficulté du diagnostic de récurrence.

a) T.D.M.

- La voie d'abord est bien visualisée en fenêtre osseuse, de même l'hypodensité correspondant au greffon adipeux.

- Le volume tumoral est en moyenne supérieur à celui des tumeurs initiales, car il n'existe plus le syndrome cochléovestibulaire "sentinelle".

- L'augmentation de volume d'une hyperdensité résiduelle dans l'A.P.C. et le C.A.I. en quelques mois d'intervalle est en faveur de la récurrence, d'autant plus qu'elle s'accompagne d'un effet de masse sur les structures de voisinage.

- Les constatations n'éliminent jamais cependant l'éventualité d'une arachnoïdite, d'une fibrose arachnoïdienne, d'un granulome

correspondant à des remaniements postopératoires habituels. C'est dire toute la prudence qui entoure une décision de reprise opératoire, d'autant plus si les seuls signes sont radiologiques.

b) I.R.M. AVEC GADOLINIUM

Elle semble bien être la plus fiable. Le signal d'une récurrence paraît être supérieur à celui des remaniements postopératoires (Villette). Les différents échos en temps de relaxation T2 semblent ne pas apporter plus d'arguments pour l'instant (Pech). L'analyse de séries plus consistantes devrait permettre d'être plus affirmatif à l'avenir. Sterkers estime que la surveillance postopératoire des N.A. devrait être assurée, dès maintenant, par l'I.R.M. avec gadolinium.

D. Traitement

1. MOYENS

Comme une majorité d'auteurs (Beatty, Sterkers, Villette), nous pensons que la voie T.L. est la plus appropriée, d'autant plus si la voie initiale était postérieure. La voie qui offre le maximum de sécurité n'est, en effet, pas un luxe car on se trouve confronté à des adhérences importantes, à un envahissement dure-mérien, toutes zones où le N.F. s'avère souvent très difficile à identifier. Le monitoring du N.F. a ici tout loisir de prouver son efficacité.

2. INDICATIONS

La cinétique de croissance étant particulièrement difficile à évaluer et imprévisible, Shea propose de décider selon l'âge :

- si le patient est jeune et en bon état général, la reprise chirurgicale est indiquée en sachant ses risques,

- si le patient est âgé ou en mauvais état général, la surveillance étroite par T.D.M. est recommandée. La reprise chirurgicale s'impose dès que la tumeur tend à être compressive.

3. SUITES OPERATOIRES

Tous les auteurs s'accordent pour constater une mortalité et une morbidité nettement supérieures à la chirurgie de première intention.

a) La mortalité survient pour des causes ne l'engendrant pas en première intention (2 décès par méningite pour Sterkers).

b) La préservation de la motricité faciale est bien moindre (Beatty, Villette).

c) Globalement, la réinsertion totale de l'opéré est rarement possible du fait de la fréquence accrue des séquelles neurologiques invalidantes (Beatty, Villette).

E. Conclusion

Le reproche fait auparavant à Cushing de sacrifier l'avenir au profit du résultat immédiat reste à l'évidence parfaitement fondé. Cependant l'exérèse radicale est parfois impossible et une exérèse aussi parfaite soit-elle ne garantit jamais de l'absence de récurrence. C'est pourquoi la surveillance par l'imagerie doit être systématique et de longue haleine. Jusqu'à ce jour, aucune récurrence n'est venue ternir nos résultats, mais nous observons la prudence de rigueur quant à notre satisfaction.

*

* *

Au terme de cette discussion, notre obsession de la standardisation des résultats pourrait nous conduire à exprimer les résultats de toute exérèse de N.A. par une formule synthétique similaire à celle-ci :

I / SP / 2 / B / totale

Il s'agit bien entendu d'un N.A. de stade I, opéré par voie S.P., dont la motricité faciale à 1 an est de grade 2, l'audition de classe B (donc utile), à la suite d'une exérèse totale.

CHAPITRE VI

CROISSANCE TUMORALE

"For the surgeon to know... just what it is likely to be encountered is highly advantageous, but it is equally important...to foretell what his future behaviour will be, however treated."

Cushing

Ce chapitre traite de notre 4^e pôle d'intérêt après la préservation de la motricité faciale, les complications postopératoires et la conservation de l'audition. Tout comme le monitoring cochléaire, la croissance tumorale appartient encore au domaine de la recherche. Les confins de nos connaissances sont si vite atteints vis à vis de ce sujet que nous l'aborderons avec la prudence et l'humilité qui s'imposent.

I. LES ACQUIS ACTUELS

Parmi les nombreuses publications consacrées aux N.A., nous en dénombrons relativement peu qui soient véritablement consacrées à la croissance tumorale. Notre bibliographie, qui n'est certes pas exhaustive, n'en réfère guère à plus d'une douzaine de publications [59, 81, 84, 89, 90, 97, 136, 143, 147, 151].

A. Données cliniques

Elles constituent l'essentiel des connaissances actuelles malgré leur subjectivité fréquente.

1. REVUE DE LA LITTERATURE

Les études tentant de cerner la croissance des N.A. sont argumentées à partir des notions suivantes :

a) LE DELAI D'EVOLUTION TUMORALE (D.Ev.)

Il constitue le principal critère clinique. Il correspond à la durée écoulée entre le 1^{er} symptôme ressenti par le patient et la découverte du

N.A. Pour la plupart des auteurs, il est compris en moyenne entre 4 et 6 ans, avec des extrêmes allant de quelques mois à plusieurs dizaines d'années. Ils en concluent donc que, si le N.A. croît le plus souvent lentement (1 mm à 1 cm/an pour Sterkers), sa croissance n'en est pas moins extrêmement variable (1 cm de diamètre pour un D.Ev. de 30 ans à 6 cm de diamètre pour un D.Ev. de 1 mois pour Kasantikul).

b) LES AUTRES PARAMETRES CLINIQUES

Divers paramètres apparaissent corrélés à la croissance, c'est-à-dire au D.Ev. et/ou au volume tumoral (que nous envisagerons ultérieurement).

- C. Martin rapporte 20 tumeurs avec un D.Ev. supérieur à 5 ans (14,3 ans en moyenne) et une taille réduite pour la plupart (85,7 % de stades I et II) ; la moyenne d'âge de ces patients est de 60 ans. Il note par ailleurs que les patients de moins de 30 ans présentent des tumeurs volumineuses dans sa série de 102 cas [89]. Pour Kasantikul, les N.A. intracanalaires sont découverts surtout chez les patients de plus de 60 ans avec un D.Ev. supérieur à 2 ans dans 80 % des cas. Pour le même auteur, les N.A. de diamètre supérieur à 2 cm surviennent le plus souvent vers 50 ans après un D.Ev. inférieur à 2 ans dans 65 % des cas [81]. La grande majorité des auteurs concluent donc que la croissance tumorale est d'autant plus rapide que le patient est jeune et (Villette, Sterkers, Triglia). Par contre, Wiet et Portmann ne retrouvent pas de corrélation entre l'âge et la croissance tumorale.

- Dans sa série de 20 tumeurs à D.Ev. prolongé, C. Martin note la prédominance du sexe masculin (55 %), tandis qu'il souligne la fréquence des femmes jeunes pour les N.A. volumineux [90]. Pour Kasantikul, les N.A. intracanalaires sont 3 fois plus fréquents chez l'homme, tandis que les tumeurs de diamètre supérieur à 2 cm sont 2 fois plus fréquentes chez la femme. La plupart des auteurs en déduisent ainsi que la croissance semble plus rapide chez les patients de sexe féminin que chez ceux de sexe opposé, hormis Villette qui infirme ce fait.

- L'existence de poussée évolutive lors des grandes étapes de la vie génitale (puberté et surtout grossesse) est rapportée par de

nombreux auteurs (Wiet, Cushing, Sterkers, Villette, Zollner). En accord avec l'influence apparente du sexe sur la croissance tumorale, ces constatations ont fait soupçonner l'existence de facteurs hormonaux, par divers auteurs.

Pour Kasantikul, la femme serait atteinte plus fréquemment de N.A., à croissance plus rapide, et de consistance plus vasculaire en outre, du fait de l'existence de récepteurs oestrogéniques dans les cellules tumorales. Cela est d'ailleurs fréquemment noté pour d'autres tumeurs crâniennes (méningiome). L'hypothèse d'une hormonodépendance ferait alors envisager la séquence suivante : les oestrogènes activeraient un facteur d'angiogenèse (Folkman) responsable de la prolifération de l'endothélium vasculaire, entraînant l'hypervascularisation et l'augmentation de volume tumoral par hypertrophie et hyperplasie. A l'inverse la testostérone inhiberait la croissance du N.A. Ainsi, Kasantikul retrouve des récepteurs oestrogéniques dans 8 N.A. de type A extirpés chez des femmes et Poisson en retrouve dans un tiers d'une série de 31 cas. Par contre, C. Martin ne retrouve qu'un seul N.A. porteur de tels récepteurs (stade I de type A chez un homme) sur 6 expertisés, et Vaquero ne retrouve aucun récepteur oestrogénique sur 13 N.A. analysés (méthode du charbon-dextran). La recherche de récepteurs progestéronique, glucocortisonique ou androgénique s'avère encore moins fructueuse.

- Aucun auteur ne rapporte de relation évidente entre la symptomatologie clinique et la croissance tumorale.

Forer [59] rapporte même le cas d'une tumeur ayant triplé de diamètre sur la T.D.M. en l'espace de 15 mois chez un homme de 29 ans ne présentant aucune modification symptomatologique. Wiet [147] confirme l'absence de toute corrélation entre le tableau clinique et la croissance du N.A. En ce qui concerne la neurofibromatose, pour laquelle la croissance tend à être plus rapide (Kasantikul, Zollner, Wiet), cette absence de corrélation expliquerait la découverte de tumeur volumineuse malgré un D.Ev. court chez de nombreux patients présentant une neurofibromatose. Ces patients sont également sujet à des poussées évolutives soudaines.

2. ANALYSE DE NOTRE SERIE

Désireux d'exploiter une série importante de patients (125 cas) pour lesquels nous connaissons le D.Ev., nous avons également utilisé ce paramètre en sachant pertinemment sa valeur relative, même en le rapportant au volume tumoral précisé par les données opératoires. C'est pourquoi nous avons jugé nécessaire de pondérer ce paramètre non seulement en le rapportant au volume tumoral exact, mais aussi en l'inscrivant dans un intervalle de valeur, déterminé pour chaque catégorie de croissance tumorale et s'inspirant des valeurs de D.Ev. retenues par Kasantikul [81].

Globalement, une tumeur croît rapidement si son diamètre maximal augmente de plus de 2 cm/an, tandis qu'un N.A. est à croissance lente si ce même diamètre augmente de moins de 0,5 cm/an. Il s'agit, certes, en quelque sorte de postulats, mais ils ont paru cohérents au neuroanatomopathologiste de notre équipe (B. Pasquier), et surtout ils s'adaptent de manière satisfaisante à la série de N.A. ayant fait l'objet d'une surveillance par T.D.M. (nous l'analyserons ultérieurement).

a) LE D.Ev. moyen est de 43,8 mois soit un peu plus de 3,5 ans, ce qui est en faveur d'une croissance plutôt lente, mais très variable si l'on en juge par :

- les D.Ev. extrêmes : 3 mois à 30 ans ;
- l'existence d'une tumeur de 6 cm de diamètre après un D.Ev. de 6 mois et d'une tumeur de 5 cm de diamètre après un D.Ev. de 10 ans ;
- à l'inverse, on note la présence de tumeurs de moins de 1 cm de diamètre après un D.Ev. allant de 5 mois à 5,5 ans.

Cependant, nous retrouvons globalement un peu plus de tumeur à croissance rapide (22 %) que lente (17 %), la majorité étant constituée de N.A. à croissance dite intermédiaire.

b) en ce qui concerne les autres paramètres :

- Les tumeurs à croissance lente sont l'apanage du sujet âgé et ceci de façon très significative.

- Le sexe féminin est plus fréquent pour les tumeurs à croissance lente, sans corrélation significative, et à l'inverse de ce que rapportent beaucoup d'autres auteurs.

- Un contexte d'hyperimprégnation hormonale est retrouvé pour 4 N.A. à croissance rapide (2 gros stades IV de type mixte dont la séméiologie est aggravée par la survenue d'une grossesse, 1 stade III dans un contexte d'hyperthyroïdie, 1 stade II révélé sous traitement oestrogénatif) et 2 N.A. à croissance intermédiaire (1 stade II et 1 stade III de type A aggravés par une grossesse).

- Les 2 patients présentant une neurofibromatose ont développé des N.A. à croissance lente. Cependant, il s'agissait de schwannomes, ce qui ne va donc pas à l'encontre des données classiques.

- L'atteinte du nerf trijumeau, du cervelet, du nerf VI, des voies longues et l'H.I.C. est plus fréquente pour les N.A. à croissance rapide. Aucune corrélation significative ne vient cependant appuyer ces constatations, ce qui est en accord avec les autres auteurs.

B. Données paracliniques

Elles fournissent les critères les plus objectifs à l'heure actuelle.

1. LES EXPLORATIONS FONCTIONNELLES

Elles ne fournissent guère d'arguments valables.

a) REVUE DE LA LITTÉRATURE

Wiet et Valvassori notent l'absence de corrélation entre les valeurs audiométriques et la croissance tumorale.

En plus de l'imagerie, Zollner propose les P.E.A. pour la surveillance des N.A. non opérés. Phelps leur reconnaît peu de valeur, comme à l'audiométrie, malgré leur répétition. Wiet montre également l'absence de corrélation significative avec la croissance.

b) ANALYSE DE NOTRE SERIE

Elle montre que le seuil tonal et la discrimination vocale sont plus souvent altérés pour une tumeur d'évolution lente, sans qu'aucune corrélation significative ne soit établie.

2. L' IMAGERIE

Elle fournit les arguments les plus fiables actuellement.

a) REVUE DE LA LITTERATURE

Le volume tumoral est le 2^e paramètre essentiellement utilisé pour apprécier la croissance, mais bien peu d'études fournissent un véritable suivi volumétrique des N.A.

- Nous avons déjà vu que, pour la plupart des auteurs, les petites tumeurs (stades I et II) se révèlent en majorité après un D.Ev. prolongé (supérieur à 2 ans), tandis que les grosses tumeurs (stades III et IV) se manifestent plus précocement (C. Martin, Villette, Kasantikul). Selon ces mêmes auteurs, il semble donc que les N.A. de volume réduit ou important résultent respectivement d'une croissance lente ou rapide. Cependant House [39] note l'absence de corrélation entre volume et croissance tumoraux dans 67 % des cas. Kasantikul lui-même admet que l'absence de corrélation entre le volume tumoral et le D.Ev. déprécie la fiabilité de ces 2 paramètres. Cette absence de corrélation est également établie à partir de la surveillance radiologique dont bénéficient certains N.A. (Laasomen, Nedzelski, Valvassori). Enfin, Portmann [39] confirme l'absence de corrélation objective entre la croissance, d'une part et le D.Ev et le volume tumoral, d'autre part.

- L'imagerie confirme d'ailleurs la croissance lente, mais aux variations imprévisibles, des N.A. :

* La croissance tumorale annuelle médiane, chez des patients de 60 ans ou plus, est de 1 à 2 mm par an (Nedzelski, Wazan) ; mais elle peut être 10 fois moindre si le recul de la surveillance augmente.

* Les valeurs extrêmes vont de 0,5 à 6,9 mm, soit une variation d'un facteur 13,8 ! (Nedzelski).

Dans la population globale des N.A., la croissance est de 3,8 mm par an (Wazan).

- Cette variabilité dans le temps de la croissance tumorale a fait l'objet d'analyses précises par certains auteurs grâce à la surveillance de N.A. pour lesquels la chirurgie était contre-indiquée ou différée (mauvais état général, grand âge, neurinome bilatéral, petite tumeur sur oreille unique, refus de la chirurgie).

L'imagerie assure au mieux cette surveillance par des T.D.M. et/ou I.R.M. annuelles ou biannuelles itératives, avec parfois reconstitution tridimensionnelle (Laasonen). Elle se fonde sur les plus grands diamètres tumoraux (Nedzelski). Pour Glasscock la sensibilité de l'I.R.M. avec gadolinium est telle qu'elle peut déceler des variations de 2 à 3 mm, tout en offrant une innocuité absolue.

Les principaux résultats sont colligés dans le tableau suivant (nous y adjoignons par commodité notre série) :

auteurs	croissance (en %)			stabilisation (en %)	régres-sion (en %)	durée suivi
	lente	modérée	rapide			
Laasonen (23 cas)	30,5	69,5	0	0	0	-
Valvassori (35 cas)	34,2	17,1	5,7	40	3	8 mois à 12 ans
Wiet (10 cas)	0	50	20	30	0	1 à 4 ans
Portmann	0	20	30	50	0	-
Grenoble (6 cas)	16,6	16,6	16,6	50	0	6 mois à 4 ans

Bien que fort intéressantes, ces différentes études souffrent d'un manque de concertation quant aux critères de qualification de la croissance qui rend leur comparaison guère possible. On remarque cependant la proportion importante de stabilisation tumorale et la fréquence modérée, mais non rare, d'évolution rapide soulignées par Valvassori.

Les principales constatations propres à chaque série sont également intéressantes à noter :

- * L'imagerie ne permet pas de retrouver de corrélation entre l'âge et la croissance tumorale (Valvassori, mais seulement 2 de ses 35 patients ont moins de 30 ans). D'autres séries plus limitées (Zollner, Fargason) suggèrent des conclusions inverses.

- * Les N.A. ont une croissance plus souvent rapide chez la femme que chez l'homme sans corrélation statistique. Puberté et grossesse stimulent cette croissance (Laasonen).

- * Les neurofibromes ont tendance à croître rapidement et brutalement ou au contraire à se stabiliser ; leur croissance est globalement plus rapide que celle des schwannomes (Laasonen).

- * En cas de N.A. bilatéral, la croissance peut varier jusqu'à 25 % entre les 2 côtés.

- * Dans certains cas, la croissance tumorale peut s'avérer rapide chez le vieillard et imposer la chirurgie après l'avoir refusée.

- Wiet rapporte ainsi le cas d'une femme de 79 ans dont le diamètre tumoral a triplé en 4 ans et d'un homme de 69 ans dont le diamètre tumoral a quadruplé en 3,5 ans. Phelps publie un cas analogue chez une femme de 60 ans surveillée par 2 M.C.G. à 6 mois d'intervalle. Enfin, Nedzelski montre que 1 patient sur 3, de sa série, dont l'âge moyen est pourtant de 71 ans, nécessite le recours à l'exérèse pendant le premier tiers de leur survie.

- Quant à Valvassori, il montre combien la croissance tumorale peut être capricieuse chez le vieillard : 1 cas de stabilisation suivie de régression 6 ans plus tard chez une femme de 76 ans;

à l'inverse, 1 cas de stabilisation suivie de reprise évolutive 18 mois plus tard chez une femme de 81 ans ! (reprise évolutive heureusement lente).

b) ETUDE DE NOTRE SERIE

Elle suggère pour les patients non surveillés par T.D.M., que le volume tumoral est proportionnel à la vitesse de croissance tumorale sans toutefois pouvoir le prouver statistiquement. En ce qui concerne nos 6 patients ayant bénéficié d'une surveillance par T.D.M. et/ou I.R.M. :

- La moitié présentant une stabilisation. Il s'agit dans 2 cas de patientes âgées (72 et 68 ans). Le cas restant est une jeune femme de 33 ans ayant accouché entre les 2 examens d'imagerie et montrant que la grossesse est inconstamment à l'origine de poussée évolutive, même si ce fait est classique.

- 1 patiente de 59 ans, présente une tumeur à croissance lente (diamètre augmentant de 25 % par an) avec un recul de 4 ans.

- 1 patiente de 61 ans présente une tumeur à croissance intermédiaire (diamètre augmentant de 50 % par an) sur un suivi de 2 ans.

- La patiente la plus âgée de la série (76 ans) présente une tumeur à croissance rapide (100 % d'augmentation du diamètre sur 1 an) avec un recul de 1 an. Ce cas similaire à ceux rapportés par Wiet, prouve combien la croissance peut prendre un caractère inhabituel chez le vieillard. Ceci constitue sans doute l'apport le plus intéressant de notre série, qui est certes limitée.

3. L'HISTOLOGIE

a) REVUE DE LA LITTERATURE

C. Martin rapporte que 75 % des N.A. de sa série à évolution lente sont de type A, tandis que les tumeurs de type B sont le plus souvent d'évolution rapide. Kasantikul et Villette corroborent ce fait. L'évaluation de

la croissance tumorale par l'imagerie montre au contraire l'absence de corrélation entre le type histologique et la cinétique de croissance (Laasonen, Wiet).

b) ETUDE DE NOTRE SERIE

Elle montre la prédominance du type A pour les N.A. à croissance lente, tandis que les tumeurs à croissance rapide sont plus fréquemment de type mixte. Aucune corrélation statistique ne vient cependant conforter ces notions.

C. Discussion

En 1986, à la réunion d'otoneurochirurgie de Toulouse, Martin concluait en évoquant l'existence de 2 populations de N.A. essentiellement :

- les petites tumeurs de l'homme âgé, peu vascularisées, de type A, à croissance lente,
- les tumeurs volumineuses de la femme jeune, hypervasculaires, de type B, à croissance rapide.

Bien que reprise par la suite par d'autres auteurs (Villette), cette présentation séduisante apparaît maintenant un peu trop hâtive, tant il est vrai qu'elle repose sur des critères très fragiles car subjectifs, voire erronés. Cette critique est largement justifiée par les remarques qui suivent.

1. LA CLINIQUE

Les critères cliniques sont insuffisants. Ni l'anamnèse (D.Ev.), ni la symptomatologie ne peuvent prétendre estimer correctement la croissance tumorale. Cette dernière ne peut être assimilée à un D.Ev. apparent donc subjectif, d'autant moins qu'il est rapporté à une mesure ponctuelle du volume. Pour que le D.Ev. et le volume tumoral apprécient au plus juste la croissance tumorale, 3 conditions devraient être satisfaites impérativement (Kasantikul) :

- La symptomatologie doit débiter simultanément à la croissance. Ceci dépend à l'évidence de la direction de la croissance tumorale, expliquant la possibilité fréquente de formes tout à fait latentes. En outre, le D.Ev. est soumis à la nature même du symptôme initial (la perte tonale est souvent négligée voire ignorée du patient, à l'inverse d'un déficit de la discrimination vocale ou des acouphènes).

- La cinétique de croissance doit être comparable d'un N.A. à l'autre, ce qui n'est manifestement pas vrai.

- La croissance doit être régulièrement progressive pour un neurinome déterminé. S'il est logique de concevoir qu'une tumeur de volume réduit résulte a priori d'une évolution lente, et inversement, il est tout aussi facile d'imaginer que l'augmentation de volume n'est pas forcément linéaire. En effet, le volume tumoral peut s'accroître, parfois de façon rapide voire brutale, selon 2 mécanismes principaux (Kasantikul, Zollner, Villette) :

* La croissance tumorale vraie par hyperplasie cellulaire survient essentiellement dans le cadre des tumeurs "jeunes".

* La pseudo-croissance tumorale concerne surtout les tumeurs évoluées. Elle peut résulter d'une ou plusieurs causes associées :

- dégénérescence kystique due parfois à une thrombose avec infarctissement,
- dégénérescence lipidique ou collagène,
- hémorragie intratumorale,
- poussée oedémateuse majorant l'un de ces phénomènes,
- néovascularisation.

. Inversement, le volume tumoral peut diminuer du fait d'une résorption liquidienne, de la digestion de tissus infarctés ou d'une cicatrisation rétractile. Les transformations sont favorisées du fait du caractère multi-potentiel de ce tissu dérivé des crêtes neurales.

Enfin la discordance des résultats apportés par les recherches de récepteurs hormonaux invite à penser que la solution des mécanismes intimes ne se situe pas à ce niveau. Tout au plus les phénomènes hormonaux semblent influencer, mais non déclencher, une croissance dont le déterminisme est déjà fixé.

2. L'IMAGERIE

Elle permet au mieux actuellement d'appréhender la cinétique tumorale en se référant à 2 approximations comparatives du volume tumoral sur un intervalle de temps extrêmement précis. Ces 2 différences essentielles font la valeur de cette méthodologie qui seule autorise une évaluation cinétique de la croissance tumorale.

a) LA T.D.M. garde cependant certaines limites (Nedzelski):

- L'augmentation de volume est évaluée à partir du diamètre tumoral sur des coupes souvent uniquement axiales, alors que la tumeur sphérique croît dans les 3 dimensions de l'espace. En outre, une asymétrie de l'incidence peut fausser le résultat.

- Le volume tumoral intracanalair est mal apprécié du fait d'artéfacts par effet de volume partiel.

b) L'I.R.M. trouve là une application essentielle car c'est elle qui apprécie au plus juste le volume tumoral exact.

Ces deux examens, bien que très performants, souffrent cependant des incertitudes suivantes (Laasonen) :

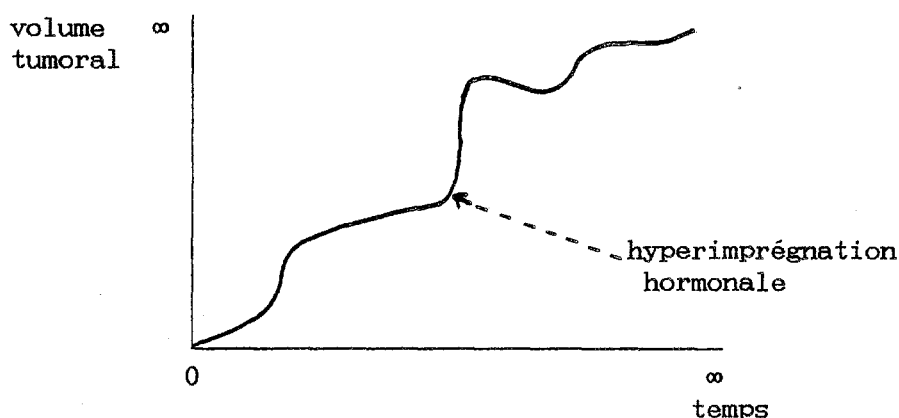
- Le volume tumoral est mal évalué si le rayon tumoral est inférieur à l'épaisseur des coupes radiologiques.

- L'intervalle entre 2 imageries ne rend pas compte des différentes poussées évolutives, mais de leur résultat cumulatif, et ceci d'autant plus que sa durée est longue. L'imagerie ponctuelle reste un reflet

global, de la croissance tumorale qui est appréciée selon une valeur "moyennée", déjà reprochée aux critères cliniques.

Il est intéressant de souligner que, pour Valvassori [85], une tumeur qui continue à croître manifeste cette tendance le plus souvent dès la première année de surveillance.

Malgré tout, l'imagerie nous autorise dès lors à penser que la cinétique de croissance pour 1 tumeur définie évolue le plus souvent selon une courbe superposable à celle qui suit :



- La qualification de la croissance reste soumise à des postulats arbitraires. Les critères cinétiques sont spécifiques à chaque tissu tumoral ; ils n'ont fait à l'heure actuelle l'objet d'aucune détermination pour les schwannomes bénins. C'est dire combien il est grand temps de se tourner vers les techniques histologiques d'évaluation cinétique dont bénéficient déjà de multiples autres tumeurs.

II. INTERET DES METHODES IMMUNOHISTOCHIMIQUES

A. Naissance d'un concept

La paternité de l'exploration cinétique de la croissance tumorale par des méthodes histologiques revient à un chirurgien de l'équipe grenobloise (B. Gratacap). B. Pasquier, neuropathologiste, a concrétisé le concept en proposant la mesure de l'index mitotique par la méthode du Ki-67 déjà appliquée à d'autres tumeurs avec succès (néoplasmes mammaires). Une série de prélèvements ayant fait l'objet d'une telle recherche sont en cours d'exploitation.

Plus récemment, l'adjonction de l'index N.O.R. (organisateur nucléaire) a été proposée pour renforcer la fiabilité d'une telle recherche (B. Pasquier, P. Mouret).

Ces idées de recherche répondent à l'évidence à un besoin impératif de suppléer la classification d'Antoni qui paraît surannée. Définie à partir de critères purement morphologiques, cette classification ne répond plus au besoin de l'analyse cinétique de l'évolution tumorale, comme les travaux précédents l'ont largement démontré.

B. Les techniques

1. LE MARQUAGE PAR L'ANTICORPS MONOCLONAL Ki-67

a) PRINCIPE [99, 104, 145]

Décrite par Gerdes en 1983, cette technique permet de calculer le pourcentage de cellules en phase de prolifération. Elle utilise l'anticorps monoclonal Ki-67 dirigé contre l'antigène nucléaire correspondant présent à

toutes les phases du cycle cellulaire. On en déduit un index mitotique correspondant au taux de noyaux marqués en phase de mitose.

b) METHODOLOGIE

Le matériel frais est congelé à l'azote liquide, réduit en coupes fines, fixée par l'acétone et traité par l'immunoperoxydase. Il est alors incubé avec l'anticorps Ki-67 dilué au 1/50^e. Le comptage des zones marquées se fait de façon semi-automatique grâce à un réticule à partir de 200 cellules.

c) RESULTATS

L'activité mitotique ainsi quantifiée par la valeur de l'index permet de distinguer une tumeur maligne d'une prolifération bénigne. Son application à des tumeurs de natures diverses (osseuse, intracérébrale notamment) permet également de distinguer de façon fiable différentes tumeurs bénignes entre elles. Cette technique apparaît particulièrement adaptée aux tumeurs réputées pour être le siège d'atypies morphologiques ou encore de populations cellulaires à cinétique de croissance différentes au sein d'une même tumeur.

Tout ceci conduit à penser que cette technique est prometteuse pour les N.A. Au début, l'obtention de coupes correctes a paru malaisée, peut-être du fait du morcellement tumoral ; ces problèmes semblent résolus. Signalons enfin que Pesce [104] a déjà appliqué cette technique avec succès à la différenciation entre schwannomes bénin et malin (4 cas).

2. LE MARQUAGE PAR L'ARGENT DE L'ORGANISATEUR NUCLEOLAIRE

a) PRINCIPE [1]

Décrite par Goodpasture et améliorée par Ploton, cette technique permet également de quantifier l'activité mitotique du noyau cellulaire. Elle utilise la forte argyrophilie spécifique des protéines non histoniques associées à l'organisateur nucléolaire ou N.O.R. (Nucleolar Organizer Region). Cette zone, autour de laquelle s'organise le nouveau nucléole dans

le noyau télophasique (Heitz), est située sur les 5 couples de chromosomes où est localisé l'A.D.N. ribosomique. L'activité transcriptionnelle de l'A.D.N. ribosomique d'une cellule est proportionnelle à la quantité de protéines marquées par l'argent qui définit l'index N.O.R. (Crocker, Smith).

b) METHODOLOGIE

Le matériel frais subit un marquage par le nitrate d'argent puis un comptage selon un procédé semi-automatique analogue au précédent.

c) RESULTATS

L'activité hyperplasique et hypertrophique des cellules tumorales ainsi quantifiée par la valeur de l'index N.O.R. permet la distinction entre des cellules cancéreuses, dysplasiques, régénératives ou normales avec une fiabilité remarquable. La sensibilité d'une telle technique lui confère peut-être une meilleure adéquation à l'analyse de la croissance tumorale des N.A., car elle permet de quantifier différents degrés de dysplasie. Il s'agit d'un témoin fidèle du potentiel évolutif tumoral.

C. Les objectifs

Deux buts peuvent espérer être atteints par ces 2 techniques :

- Confirmer l'existence de différentes populations de N.A. distinctes par leur cinétique de croissance, voire préciser à partir de cultures cellulaires le rôle exact des facteurs hormonaux. A la classification morphologique d'Antoni se substituerait une classification cinétique, beaucoup plus judicieuse.

- Attacher ces différentes populations à des caractères cliniques, électrophysiologiques et/ou radiologiques permettant dans une certaine mesure de prédire la croissance tumorale, critère essentiel du pronostic pour cette tumeur bénigne histologiquement.

III. LES APPLICATIONS CLINIQUES

Actuellement, elles restent certes limitées mais non négligeables.

La lenteur de la cinétique de croissance habituellement de règle chez le vieillard permet de prôner le plus souvent l'abstention en cas de tumeur de volume réduit, d'autant plus s'il existe des risques vitaux importants. Il ne faut cependant jamais oublier la possibilité de poussée évolutive soudaine malgré le grand âge, même si elles restent heureusement exceptionnelles (Valvassori [136]).

Les données qui précèdent sont également à la base de la surveillance des tumeurs pour qui la chirurgie a dû être récusée. La plupart des auteurs prônent la surveillance par T.D.M. et/ou I.R.M. itératives tous les 6 mois à un an selon les cas, ce que nous pratiquons depuis plusieurs années (Nedzelski, Laasonen, Wiet). Le dépistage des récives est moins bien codifié, en partie du fait du manque de recul vis à vis de cette complication. Les données précédentes aident cependant à comprendre la possibilité de récive avec une cinétique distincte de celle de la tumeur initiale.

A ce propos, Laasonen conseille de ne pas pratiquer une T.D.M. de contrôle avant 3 ans après l'exérèse totale d'un N.A.

En ce qui concerne le dépistage précoce des N.A. fortement suspectés par la clinique et les P.E.A., mais infirmés par un 1^{er} examen T.D.M., Laasonen conseille un délai au moins égal à un an.

Enfin, l'étude de la croissance tumorale trouve son application la plus utile pour les indications thérapeutiques difficiles où le moindre argument influe sur la décision ultime (neurinome bilatéral ou sur oreille unique, neurofibromatose) (Valvassori).

IV. CONCLUSION

La croissance des N.A. n'a malheureusement pas encore délivré ses principaux secrets. Elle apparaît pourtant comme l'une des plaques tournantes de la prise en charge future de ces tumeurs.

Peu de certitudes peuvent être actuellement énoncées et servir à la pratique clinique. Tout se passe comme s'il existait des tumeurs à cinétique de croissance propre et très variable pour chacune d'entre-elles. La croissance tend à être plus lente au fur et à mesure que l'âge augmente, mais aucun patient n'est à l'abri d'une poussée évolutive soudaine.

Il n'existe pas actuellement de moyen d'évaluation pleinement satisfaisant ; la meilleure surveillance est assurée par l'I.R.M. itérative annuelle, en attendant les résultats escomptés des techniques immunohistochimiques qui feront peut-être mieux connaître la pathogénie intime des N.A. et adapter leur traitement. Ce pôle de recherche actuel tente de combler le manque cruel de travaux objectifs concernant la croissance des tumeurs nerveuses bénignes.

CHAPITRE VII

INDICATIONS THERAPEUTIQUES

" ... plus le neurinome est gros, plus il faut passer par la voie translabyrinthique, car c'est la voie de la sécurité. La R.M.N. nous montre...l'oedème du cervelet,...du tronc cérébral. Si le chirurgien opérant par voie postérieure...doit faire une hémostase, il écartera le cervelet...Pourquoi, finalement, opère-t-on ces neurinomes ? Parce qu'ils vont comprimer le tronc cérébral ou l'hémisphère cérébelleux. Il n'est pas logique pour enlever cette tumeur bénigne de traumatiser ces derniers."

(M. Desgeorges, Société de Laryngologie des Hôpitaux de Paris, février 1986)

Ce chapitre de synthèse est l'aboutissement de toute étude de résultats chirurgicaux. L'objectif à atteindre est la disparition de la mortalité, la préservation d'une motricité faciale normale dans tous les cas, l'éradication de toute récurrence et la conservation de l'audition.

Notre école a affiné ses indications à partir de sa propre expérience et de celle des grandes équipes actuelles (House, Sterkers). Les mots prononcés par Desgeorges à la Société de Laryngologie en 1986 entérinent un changement des mentalités n'opposant plus comme naguère deux spécialités différentes, sans pour autant faire l'unanimité (Samii, Brotchi, Koos, Malis). Nous étudierons plus particulièrement certaines indications délicates de part leur caractère exceptionnel, pour lesquelles un consensus est loin d'être obtenu.

I. INDICATIONS CHEZ LE SUJET DE MOINS DE 65 ANS

A. Les indications classiques

Elles s'appliquent au N.A. unilatéral et sont les mieux codifiées. Le traitement est avant tout chirurgical. Le délai de prise en charge est modulé par l'existence de signes neurologiques témoignant de la compression tumorale.

1. L'EXERSE CHIRURGICALE

Le choix de la voie d'abord sera proposé en fonction des différents paramètres cliniques, électrophysiologiques et radiologiques.

a) Si l'audition n'est plus fonctionnelle socialement parlant, l'abord T.L. doit être proposé au patient quel que soit le volume tumoral. Le

pronostic n'appartient plus, en effet, à l'audition. L'abord T.L. est celui qui permet le mieux d'assurer le respect de la trilogie des priorités chirurgicales.

- En effet, il fournit d'incomparables avantages :

* L'exposition large de l'A.P.C., grâce à l'abord latéral d'une tumeur intracrânienne elle-même latérale, permet l'extraction des plus grosses tumeurs sans récliner le cervelet, donc sans risque de déplacer le T.C. déjà malmené par la compression tumorale. En cas d'hématome de l'A.P.C., le même abord permet un accès rapide et relativement aisé.

* La position en décubitus dorsal permet le meilleur confort anesthésique, ce qui revêt une importance capitale chez l'opéré fragile (cardiopathie, insuffisance respiratoire), tout en écartant les complications spécifiques à la position assise dont la survenue serait grave sur de tels terrains.

* L'identification première du N.F. à partir de repères très fiables préalablement à l'exérèse tumorale offre le maximum de sécurité pour sa préservation. Il en est de même pour les nerfs mixtes également protégés par un repère bien déterminé.

* Le contrôle parfait du fond du C.A.I. permet l'exérèse complète sans menace immédiate pour le N.F. ni risque de récidence à ce niveau (on se souvient de la proportion importante d'envahissement du fond du C.A.I.).

- Les inconvénients reprochés à l'abord T.L. sont d'une importance toute relative :

* La durée de l'abord (1 heure 30 à 3 heures selon les incidences rencontrées) prolonge certes l'anesthésie mais à moindre risque vital.

* Les fuites de L.C.R. sont devenues rares depuis l'amélioration de la fermeture et n'engendrent pas de conséquences sévères si elles sont prises en charge précocement.

* Le risque septique est bien jugulé. Les mesures préventives énoncées précédemment ont permis de réduire considérablement l'incidence des méningites.

L'indiscutable confort global permis par la voie T.L. en fait l'abord de choix pour l'exérèse des N.A., particulièrement pour les très grosses tumeurs

(Sterkers) ou en cas d'atteinte neurologique. Il offre logiquement le maximum de sécurité pour une chirurgie qui reste potentiellement à haut risque en dépit de toutes les améliorations techniques récentes.

b) Si l'audition est fonctionnelle, une tentative de conservation de l'audition peut être envisagée.

- Par audition fonctionnelle nous entendons l'obtention à l'audiométrie :

* d'un seuil tonal moyen inférieur ou égal à 30 dB pour les fréquences conversationnelles,

* d'un score de discrimination vocale supérieur ou égal à 70 % à 90 dB. Il s'agit pour nous de l'extrême limite à ne pas dépasser et nous aurions plutôt tendance à rehausser cette limite à 80 % actuellement.

- Cette condition étant nécessairement satisfaite, d'autres critères viennent affiner la sélection :

* Le patient doit être âgé de 55 ans au plus, encore qu'actuellement nous tendons à abaisser cette limite à 50 ans. L'âge de 65 ans retenu par d'autres (Villette, Bébéar) nous paraît déraisonnable compte tenu de la majoration du risque vasculaire, tant sur le plan vital que fonctionnel auditif.

* Le candidat doit être en parfait état général. On ne saurait courir le moindre risque vital pour tenter d'éviter un déficit fonctionnel peu invalidant.

* Le N.A. doit être de stade I ou II, encore qu'actuellement nous limitons de plus en plus les indications à des tumeurs débordant au plus de 1,5 cm dans l'A.P.C., comme de nombreux auteurs. Il nous paraît déraisonnable voire imprudent d'essayer de conserver l'audition de toute tumeur de volume supérieur. Par ailleurs, tout signe faisant craindre un envahissement massif du C.A.I. (C.A.I. éclaté), fait rejeter la tentative de conservation. Il en est de même si le fond du C.A.I. paraît envahi à l'I.R.M. avec gadolinium, dont la valeur reste néanmoins à préciser.

* Le patient doit être indemne de toute pathologie psychiatrique, aussi minime soit-elle, et adhérer pleinement à la tentative en étant prévenu des risques non négligeables encourus pour un bénéfice très aléatoire.

* D'autres critères peuvent conforter la décision de tentative de conservation de l'audition :

- l'absence de désynchronisation aux P.E.A.,
- l'existence d'une hyporéflexie à l'épreuve calorique de l'E.N.G. pour une tumeur débordant de moins de 1,5 cm évoque un N.A. développé à partir du N.V.S. et classiquement moins adhérent au N.C.

La tentative de conservation de l'audition est donc en quelque sorte une indication d'élimination de l'abord T.L. et concerne finalement une faible proportion de patients.

- Le volume tumoral, apprécié avec le maximum de précision par l'I.R.M. avec gadolinium, dicte le choix de l'abord :

* si la tumeur est intracanalalaire ou déborde au plus de quelques mm dans l'A.P.C., la voie S.P. est unanimement indiquée.

* si la tumeur est de stade II, la voie R.S. est indiquée. Certains la combinent à une voie S.P. pour permettre une exérèse complète au fond du C.A.I. Pour nous, comme pour Sterkers, l'existence de conditions peropératoires défavorables à la tentative de conservation conduit aussitôt au sacrifice de l'audition sans prendre aucun risque supplémentaire ni vital, ni pour le N.F., ni pour la qualité de l'exérèse.

2. L'ABSTENTION CHIRURGICALE

a) Elle peut être transitoire pour des patients présentant un foyer septique locorégional (otite chronique) qu'il convient d'éradiquer préalablement ou pour les malades refusant la chirurgie.

b) Elle peut être sans appel pour des patients à haut risque car porteurs de tares majeures, et ceci d'autant plus qu'il s'agit d'un petit N.A. peu évolutif. Certains ont voulu alors proposer une radiothérapie stéréotaxique selon des modalités qui restent expérimentales. Les résultats précoces sont loins d'être toujours satisfaisants (diminution de volume dans 44 % des cas pour les meilleures séries). Le devenir de ces tumeurs irradiées est totalement inconnu (Hirsch, Pillsbury, Clark, Noren, Sterkers [73, 125, 107]).

Soulignons qu'il s'agit d'une abstention seulement chirurgicale. Le patient continue à être surveillé régulièrement par l'imagerie.

3. L'EXERÈSE TUMORALE PARTIELLE

Elle n'a aucune place ici pour nous car elle expose au risque d'hématome de l'A.P.C. à court terme et à la récurrence à long terme, et l'on sait le mauvais pronostic attaché à ces deux éventualités.

L'exérèse radicale est la 2^e priorité après la survie du patient. En cas de complication peropératoire interdisant la poursuite de l'exérèse, le patient bénéficie d'une exérèse complémentaire dans un 2^e temps. Tout au plus peut-on admettre de laisser un reliquat tumoral minime de crainte de léser le T.C., le N.F. ou les nerfs mixtes. Cette exérèse subtotale doit rester une échappatoire peropératoire exceptionnelle.

B. Les indications difficiles

Elles concernent essentiellement les tumeurs bilatérales (neurofibromatose) et les neurinomes sur oreille unique. La diversité des indications proposées montrent combien ce problème est délicat et loin d'être résolu. C'est dans ces cas que certains transgressent la trilogie des priorités chirurgicales. Pour nous, elle reste immuablement la règle, bien que les circonstances soient très différentes des N.A. unilatéraux. Il est difficile d'énoncer ici une attitude idéale tant les problèmes sont de complexités différentes. L'indication doit être ici très personnalisée. Nous n'envisagerons donc que les principes régissant cette indication.

1. LES TUMEURS BILATERALES

a) L'expérience que nous en avons est réduite. Notre attitude s'appuie essentiellement sur les résultats rapportés par les grandes équipes actuelles (Sterkers, Wiet) :

- La tumeur la plus volumineuse est extirpée par voie T.L. afin de préserver le pronostic vital. L'abstention chirurgicale bilatérale peut cependant être licite en cas de tumeur bilatérale de petit volume (stade I ou petit stade II), à condition de soumettre le patient à une surveillance étroite.

- La tumeur restante est surveillée de façon régulière par l'audiométrie et l'imagerie (l'I.R.M. apprécie au plus juste le volume tumoral et son retentissement). Son exérèse par voie T.L. est indiquée dès que l'audition est perdue ou plus précocement si l'imagerie montre des signes de compression du T.C. ou une hydrocéphalie. La survenue d'une H.I.C. et/ou de signes neurologiques constituent une indication formelle d'exérèse.

Cette attitude permet le bénéfice fonctionnel auditif optimal le plus long possible par rapport aux attitudes plus interventionnistes. Elle est essentiellement motivée par l'échec quasi-constant des tentatives de conservation de l'audition lors de neurofibromatose. Elle réduit au minimum la mortalité et la morbidité.

b) D'autres auteurs ont une attitude plus interventionniste, mais malgré tout prudente (Glasscock). Ils préconisent :

- Une tentative de conservation de l'audition sur la tumeur la plus grosse si elle a un diamètre inférieur ou égal à 3 cm, si les reliquats auditifs sont suffisants et si l'audition controlatérale est déjà altérée. Dans tous les autres cas, l'abord T.L. est indiqué.

- L'échec de la conservation de l'audition conduit à une attitude identique à la nôtre pour l'oreille restante. Le succès **stable** de la conservation auditive autorise une tentative de conservation controlatérale si la tumeur déborde de moins de 1,5 cm dans l'angle.

- Villette préconise un abord T.L. pour la tumeur la plus volumineuse, puis une tentative de conservation de l'audition sur l'oreille restante.

c) D'autres encore tentent de conserver un reliquat auditif aussi minime soit-il à tout prix (Fischer, Pellet, Samii).

2. LES N. A. SUR OREILLE UNIQUE

a) L'abstention chirurgicale est là encore, pour nous, la règle, jusqu'à ce que l'audition soit spontanément perdue ou que le retentissement tumoral commande l'exérèse pour préserver le pronostic vital. L'abord est alors réalisé par voie T.L. Une telle attitude est dictée par les résultats des tentatives de conservation de l'audition : 1 succès sur 2 pour les stades I entre les meilleures mains. Cette attitude est partagée par plusieurs autres grandes équipes (Sterkers, Glasscock).

b) D'autres auteurs (Fischer, Pellet, Villette, Dutcher) tentent la conservation de tout reste auditif quel que soit le volume tumoral, fût-ce parfois au prix d'une exérèse non radicale.

3. THERAPEUTIQUES COMPLEMENTAIRES

(Glasscock)

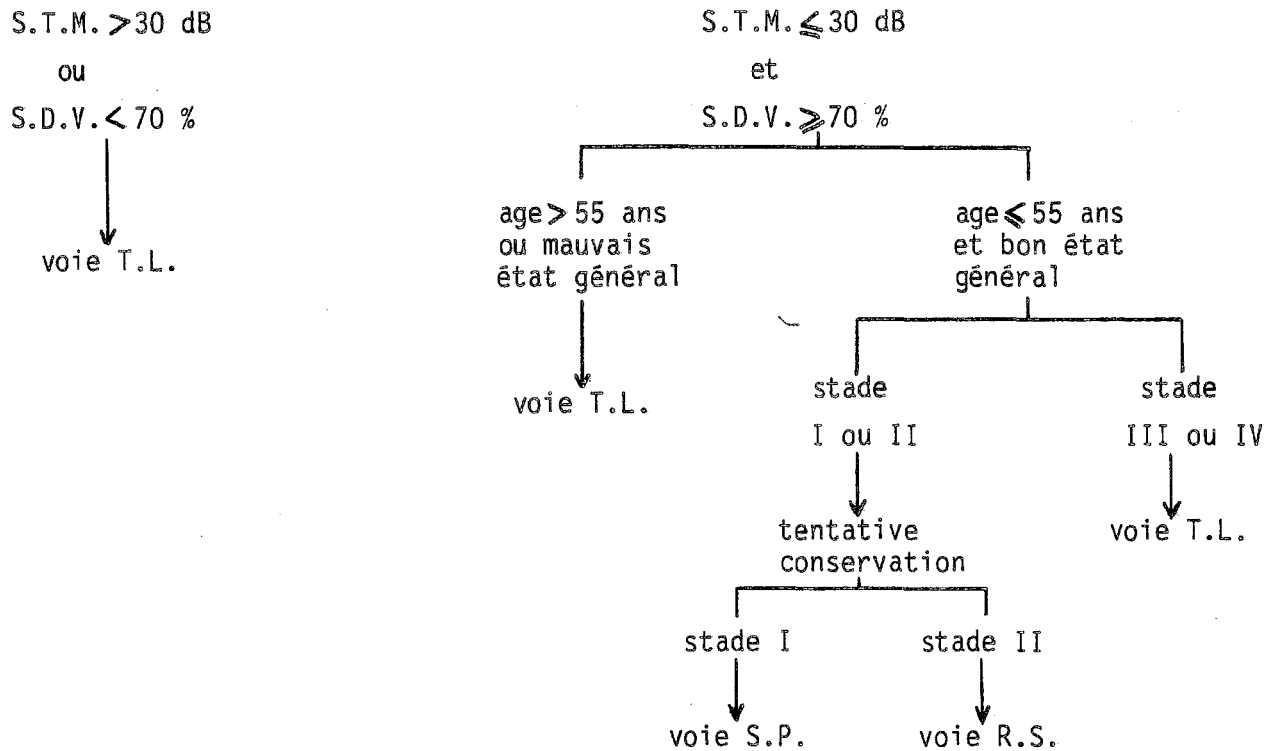
a) Le délai précédant la cophose bilatérale doit être mis à profit par le patient pour l'apprentissage de la labiolecture.

b) Une prise en charge psychiatrique est parfois nécessaire, notamment pour les sujets atteints de neurofibromatose (idées suicidaires, conduite d'échec).

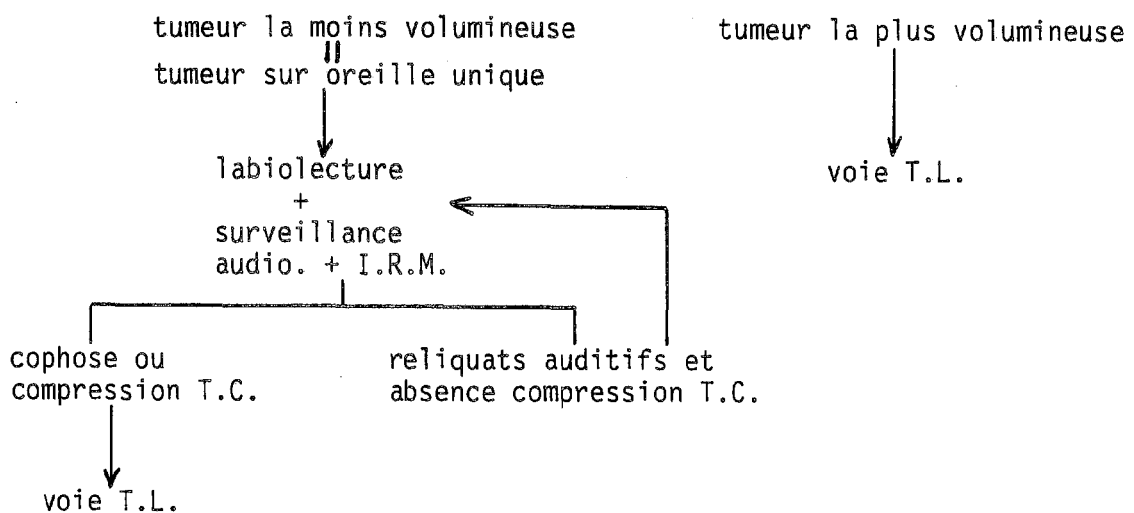
c) En cas de neurofibromatose, le conseil génétique doit informer le patient de la probabilité de transmission de la maladie (1 cas sur 2) et de l'absence de diagnostic anténatal fiable.

d) Chez les patients ne pouvant bénéficier d'une cure chirurgicale, certains ont là encore proposé la radiothérapie stéréotaxique ou encore la chimiothérapie (Jahrsdoerfer). Ces thérapeutiques en sont toujours, répétons-le, à l'étape expérimentale. La radiothérapie stéréotaxique semble présenter des risques auditifs analogues à ceux de la chirurgie.

INDICATIONS CHIRURGICALES CHEZ LE SUJET DE MOINS DE 65 ANS PRESENTANT UN NEURINOME DE L'ACOUSTIQUE UNILATERAL



INDICATIONS CHIRURGICALES CHEZ LE SUJET DE MOINS DE 65 ANS PRESENTANT UN NEURINOME DE L'ACOUSTIQUE BILATERAL OU SUR OREILLE UNIQUE



C. Place actuelle de la dérivation ventriculopéritonéale (D.V.P.)

Les bienfaits de la D.V.P. préopératoire sont discutés et ses indications beaucoup plus limitées qu'auparavant (1 % pour 500 cas selon Desgeorges-communication personnelle). La plupart des auteurs admettent cependant qu'elle reste indiquée en cas d'H.I.C. clinique avec oedème de la papille au fond d'oeil (Desgeorges, Chirossel, Villette, Fischer). Il existe cependant un risque d'engagement du T.C. lors de sa mise en place. Par ailleurs, la D.V.P. protège des méfaits de l'hydrocéphalie, mais pas de ceux liés directement à la compression tumorale sur le T.C. Le pronostic vital reste donc menacé le plus souvent malgré sa mise en place. Une corticothérapie peut diminuer l'oedème pérítumoral et permettre d'attendre une chirurgie précoce (tétracosactide : synacthène®).

D. Reprises chirurgicales éloignées

Nous n'avons guère l'expérience de telles indications. Les séries les plus importantes recommandent bien évidemment l'abord T.L. chez ces opérés dont la mortalité et la morbidité sont bien supérieures à la chirurgie première. Le pronostic n'appartient plus ici à l'audition.

II. INDICATIONS CHEZ LE SUJET DE 65 ANS OU PLUS

L'expérience acquise à partir de notre série et des résultats rapportés par d'autres grandes équipes (House, Sterkers, Nedzelski, Wiet) nous conduit à l'attitude suivante [77, 97, 131, 147].

A. L'exérèse chirurgicale

Elle est indiquée chez tout patient âgé en bon état général porteur d'un N.A. de stade II, III ou IV.

Elle est réalisée par voie T.L. car :

- Cet abord préserve au mieux le pronostic vital chez ces patients à l'équilibre précaire. La bénignité des suites opératoires constatées sur les différentes séries en apportent la preuve. En tout état de cause, les risques d'une chirurgie précoce sont bien moindres que ceux d'une chirurgie différée sur une tumeur plus volumineuse et chez un patient plus fragile car plus âgé. On se rappelle que, même chez le vieillard, la croissance tumorale est imprévisible.

- Il permet une exérèse radicale. L'exérèse partielle proposée par Silverstein expose trop souvent à la reprise chirurgicale dans des conditions périlleuses. Nedzelski montre en effet que un tiers de ces patients nécessite une telle reprise dans le 1^{er} tiers de leur durée d'espérance de vie. La connaissance de la cinétique de croissance tumorale aurait pu idéalement aider à l'indication thérapeutique chez un sujet dont on connaît l'espérance de vie (environ 62 ans pour l'homme et 70 ans pour la femme en France selon l'INSEE). Cependant la croissance est capricieuse et, plus un individu est âgé, plus son espérance de vie totale augmente par rapport à celle de la naissance.

B. L'abstention chirurgicale

Elle est admise par la majorité des auteurs en cas de :

- petite tumeur (stade I ou à la rigueur petit stade II débordant de moins de 1 cm) dont l'évolution paraît stabilisée à la surveillance par la T.D.M., ou mieux l'I.R.M. avec gadolinium, annuelle ;

- tumeur de tout volume chez le grand vieillard en mauvais état général (âge supérieur à 80 ans), a fortiori si la seule gêne est auditive.

Dans ces cas particuliers le risque opératoire potentiel paraît supérieur au risque des complications spontanées.

Signalons tout de même que, pour toutes ces considérations, l'âge physiologique prévaut largement sur l'âge légal.

III. CONCLUSIONS

Les indications thérapeutiques restent influencées rétrospectivement par les résultats antérieurs qui dépendent eux-mêmes plus de l'expérience d'une technique que de cette technique elle-même. Cela a fait dire à certains que la meilleure technique reste en fin de compte celle dont on a le plus l'habitude.

Cependant, l'expérience considérable apportée par l'exérèse de plusieurs milliers de tumeurs (House) a fait désigner l'abord T.L. comme celui assurant au mieux la trilogie des priorités chirurgicales admises par tous, et ceci tout particulièrement dans les circonstances délicates.

CONCLUSIONS

Malgré son abondance, la littérature concernant le N.A. souffre d'un manque de standardisation. Il convient donc d'utiliser des critères comparatifs simples, précis et reconnus par la plupart des grandes équipes.

Le retard diagnostique moyen est fréquemment compris entre 3 et 5 ans, ce qui doit faire poursuivre l'éducation au diagnostic précoce. Elle commence par la reconnaissance de formes inaugurales atypiques (42,2 % dans notre série). La suspicion clinique conduit à pratiquer au moindre doute des P.E.A. qui écartent le diagnostic si l'intervalle interauriculaire entre les ondes I et V est inférieur à 0,3 ms. Dans le cas contraire, l'imagerie affirme le diagnostic dans 99 à 100 % des cas ; elle doit être pratiquée en cas de forte suspicion clinique même si les P.E.A. restent normaux. L'I.R.M. avec gadolinium et antenne de surface spécifique est encore plus fiable que la T.D.M. à haute définition et la M.C.G. réunies, notamment pour apprécier le retentissement tumoral sur les structures de voisinage.

Le traitement des N.A. unilatéraux est actuellement bien codifié pour la plupart des auteurs.

Si l'audition n'est plus fonctionnelle, si le patient est fragilisé sur le plan général ou d'âge relativement avancé ou si le diamètre tumoral extracanalair est supérieur à 1,5 cm, l'abord T.L. est indiqué ; ce qui correspond à la grande majorité des cas. Il offre le maximum de sécurité, particulièrement pour les tumeurs volumineuses. La mortalité de 1 à 2 % (1 % pour notre série) rend compte d'un pronostic vital excellent, y compris chez le patient âgé (14 % de nos malades ont 65 ans ou plus). Des complications graves surviennent rarement (6 % pour notre série) pour des tumeurs dont la taille peut atteindre 6 cm ; leur pronostic dépend étroitement de la continuité de la surveillance durant les 48 premières heures postopératoires. L'incidence des fistules de L.C.R. et des méningites a été considérablement réduite par l'amélioration des techniques de fermeture et par la prophylaxie méningitique. Ces résultats consacrent la voie T.L.

comme l'abord d'élection chez le patient âgé. L'exérèse est complète dans plus de 99 % des cas (98 % pour notre série), ce que confirme le caractère exceptionnel des récidives (0 % au contrôle T.D.M. pour notre série, mais notre recul est de plus de 5 ans pour seulement 1 patient sur 5). La motricité faciale est évaluée avec précision grâce à l'échelle en grades de House et Brackmann. Elle est préservée dans 80 à 90 % des cas au grade 1 ou 2. Le monitoring peropératoire du N.F. par capteur de pression (Uziel) améliore cette préservation (82,1 % pour notre série quel que soit le stade). La préservation de la motricité faciale dépend essentiellement du volume tumoral, de la position du N.F. par rapport à la tumeur (position antérieure et/ou inférieure significativement de meilleur pronostic) et de l'adhérence tumorale au N.F. La récupération d'un déficit de la motricité faciale dépend de la valeur fonctionnelle du N.F. au réveil de l'opéré. En cas de sacrifice du N.F., les meilleurs résultats sont obtenus par anastomose faciofaciale directe ou par interposition d'autogreffe nerveuse ; la motricité est au mieux de grade 3, de même qu'après une anastomose hypoglossofaciale.

Si l'audition est toujours fonctionnelle (seuil tonal inférieur ou égal à 30 dB, discrimination vocale supérieure ou égale à 70 %), si le patient est jeune et en bon état général, si la tumeur déborde de 1,5 cm au plus dans l'A.P.C. et si l'imagerie n'est pas en faveur d'un envahissement massif du C.A.I., la conservation de l'audition peut être proposée. Si la tumeur est de stade I, la voie S.P. est indiquée. Elle permet de conserver une audition fonctionnelle dans 1 cas sur 2 au mieux, en réalisant une exérèse totale mais avec des risques supérieurs pour la préservation fonctionnelle du N.F. L'audition postopératoire doit être évaluée selon des critères précis ; aussi nous proposons une nouvelle classification des résultats (classe A, B ou C).

Si la tumeur est de stade II, la voie R.S. est indiquée. Elle permet de conserver une audition fonctionnelle dans 1 cas sur 3 au mieux, avec un risque d'exérèse incomplète, de déficit de la motricité faciale et de morbidité supérieur. L'I.R.M. avec gadolinium et antenne de surface spécifique est la plus fiable pour déceler l'envahissement du fond du C.A.I. Le monitoring peropératoire auditif n'a encore pas fait la preuve d'une réelle efficacité. L'intérêt des otoémissions acoustiques peropératoires reste à démontrer, mais constitue une voie de recherche intéressante.

Quoiqu'il en soit, la conservation de l'audition reste pour nous un objectif accessoire eu égard à la trilogie des priorités chirurgicales : préservation vitale, exérèse totale et préservation de la motricité faciale.


L'abstention chirurgicale peut être licite chez le grand vieillard ou en cas de petite tumeur chez un patient âgé en mauvais état général.

Le traitement des N.A. bilatéraux ou sur oreille unique reste très discuté. Pour nous, l'abord T.L. est indiqué sur la tumeur la plus volumineuse. Le N.A. sur oreille unique doit être surveillé très étroitement par l'I.R.M. L'abord T.L. est indiqué lorsque l'audition est perdue ou lorsque la tumeur comprime le T.C.

La cinétique de croissance tumorale est encore très mal connue. Elle est imprévisible, mais la croissance semble diminuer chez le patient âgé et parfois augmenter lors de grossesse. Elle est évaluée au mieux par l'I.R.M. itérative. Il semble exister des N.A. de génies évolutifs différents. Les méthodes immunohistochimiques (marquage des antigènes monoclonaux Ki-67 et des organisateurs nucléolaires) constituent à notre avis la voie de recherche susceptible d'améliorer la connaissance de la croissance tumorale. Elle est en cours d'exploitation et permettra peut-être à l'avenir de pondérer certaines indications thérapeutiques délicates.

VU ET PERMIS D'IMPRIMER

GRENOBLE, le 29 juin 1989



Le Doyen ,

C. Vrousos
C. VROUSOS

Le Président de thèse ,

R. Charachon
Professeur R. CHARACHON



BIBLIOGRAPHIE

1. Adnet J.-J.
Les organisateurs nucléolaires : intérêt en anatomie pathologique et en cytologie clinique.
Ann. Pathol., 1989, 9, 1, 3 à 6.
2. Barrs D.M. et al.
Changing concept of acoustic neuroma diagnosis.
Arch. Otolaryngol. Head Neck Surg., 1985, 111, 17 à 21.
3. Barrs D.M. et al.
Problems in air cisternography.
Arch. Otolaryngol. Head Neck Surg., 1986, 112, 769 à 772.
4. Beatty C.W. et al.
Residual and recurrent acoustic neuromas.
Laryngoscope, 1987, 97, 1168 à 1171.
5. Beatty C.W. et al.
Recurrent acoustic neuromas.
Laryngoscope, 1987, 97, 512 à 515.
6. Beauvillain C.
L'examen audiométrique dans le diagnostic du neurinome de l'acoustique.
EMC ORL, 1977, 20250 A 10, 1.
7. Beauvillain C.
Les examens à pratiquer chez un malade suspect d'être porteur d'un neurinome du VIII.
EMC ORL, 1984, 20250 A 10, 1.
8. Bébéar J.-P. et al.
Remarques à propos d'une utilisation quotidienne du tissucol pendant 5 ans en otologie et en otoneurochirurgie.
J. Franç. ORL, 1988, 37, 53 à 57.
9. Bébéar J.-P. et al.
Le Neurinome de l'acoustique. Quelle voie d'abord ?
Rev. Laryng., 1988, 109, 5, 429 à 433.
10. Bébéar J.-P. et al.
Aspect ORL des méningiomes de l'angle pontocérébelleux.
Rev. Laryng. 1989, 110, 1, 59 à 61.
11. Benecke J.E. et al.
Facial nerve monitoring during acoustic neuroma removal.
Laryngoscope, 1987, 97, 697 à 700.
12. Bonfils P. et al.
Les otoémissions provoquées : applications cliniques.
Lettre ORL, 1987, 46, 8.
13. Bonfils P. et al.
Evoked otoacoustic emissions in patients with acoustic neuromas.
Am. J. Otol, 1988, 9, 5, 412 à 417.

14. Bonfils P. et al.
Evoked otoacoustic emissions from adults and infants : clinical applications.
Acta Otolaryngologica, 1988, 105, 445 à 449.
15. Bouguet D. et al.
L'anesthésie dans la chirurgie des neurinomes de l'acoustique par voies transpétreuses.
Ann. Otolaryng., 1986, 103, 479 à 484.
16. Bremond G. et al.
Anatomie microchirurgicale du complexe acoustico-facial
Cahiers ORL, 1980, 15, 7, 633 à 643.
17. Brinquin L. et al.
L'anesthésie-réanimation dans la chirurgie des neurinomes de l'acoustique par voie translabyrinthique.
Neurinomes de l'acoustique (Ed. P. Fabre), 1988, I, 129 à 135.
18. Brotchi J. et al.
La voie d'abord sous-occipital rétrosigmoïdienne en décubitus latéral.
Neurinomes de l'acoustique (Ed. P. Fabre), 1988, I, 157 à 164.
19. Burres A.
Objective grading of facial paralysis.
Ann. Otol. Rhinol. Laryngol., 1986, 95, 238 à 241.
20. Cannoni M.
La voie translabyrinthique.
Société Rhône-Alpes d'ORL et de chirurgie cervicofaciale, (Lyon), janvier 1988.
21. Cannoni M. et al.
Les voies d'abord du rocher.
EMC ORL, 1985, 20 052 A 10, 1 à 28.
22. Cannoni M.
Les soins postopératoires en otoneurochirurgie.
Lettre ORL, 1986, 37 et 38, 10-11 et 8-9.
23. Charachon R.
Anatomie de l'artère auditive interne chez l'homme.
Thèse médecine Lyon, 1961.
24. Charachon R. et al.
Indications et résultats de la méatocisternographie au duroliopaque.
Rapport du 73^e congrès français d'ORL (Paris), 1976, 382 à 391.
25. Charachon R. et al.
Les potentiels auditifs évoqués précoces dans les affections du tronc cérébral.
R.M.A.F., 1979, 8, 7, 221 à 229.

26. Charachon R.
Anatomie microchirurgicale de la cochlée.
Cahiers ORL, 1979, 14, 6, 587 à 592.
27. Charachon R. et al.
Intérêt des potentiels évoqués auditifs précoces dans les affections non
traumatiques du tronc cérébral.
J. Franç. ORL, 1980, 29, 569 à 588.
28. Charachon R. et al.
Tumeurs du VIII traitées par voie otologique.
J. Franç. ORL, 1981, 30, 3, 141 à 150.
29. Charachon R.
La voie suspétreuse
J. Franç. ORL, 1981, 30, 9, 597 à 605.
30. Charachon R. et al.
Neurinome du nerf cochléaire étendu au labyrinthe et à l'oreille moyenne.
J. Franç. ORL, 1985, 34, 2, 81 à 84.
31. Charachon R. et al.
Notre expérience de la chirurgie des neurinomes du VIII.
Ann. Otolaryng., 1986, 103, 495 à 499.
32. Charachon R. et al.
Les avantages de la voie translabyrinthique.
Neurinomes de l'acoustique (Ed. P. Fabre), 1988, I, 181 à 190.
33. Charachon R. et al.
Preservation of the facial nerve in acoustic neuroma surgery.
Sixth international symposium on the facial nerve, (Rio de Janeiro), 1988.
34. Charachon R. et al.
Confrontation de la résonance magnétique et de la tomodensitométrie dans le
diagnostic des neurinomes de l'acoustique.
Neurinomes de l'acoustique (Ed. P. Fabre), 1988, I, 97 à 106.
35. Charachon R. et al.
La chirurgie du neurinome de l'acoustique. A propos d'une série
personnelle. Evolution des techniques et résultats.
Rev. Laryng., 1989, 110, 1, 43 à 49.
36. Chovanes G.I. et al.
Bilateral hearing loss after unilateral removal of an acoustic neuroma by
the suboccipital approach.
Neurosurgery, 1986, 19, 3, 452 à 453.
37. Clemis J.D. et al.
Otosclerosis masking coexistent acoustic neuroma.
Am. J. Otol., 1988, 9, 2, 117 à 121.

38. Collet L.
Otoémissions acoustiques.
Société Rhône-Alpes d'ORL et de chirurgie cervicofaciale, (Lyon),
décembre 1987.
39. Congrès international d'otoneurochirurgie (Zurich)
Notes personnelles, mai 1988.
40. Cooper M.H.
Correlation of high resolution computed tomography and gross anatomic
sections of the temporal bone.
Am. J. Otol., 1987, 8, 5, 375 à 384.
41. Costantino P.D. et al.
Neurofibromatosis type II of the head and neck.
Arch. Otolaryngol. Head Neck Surg., 1989, 115, 380 à 383.
42. Coussement A. et al.
Que doit savoir le généraliste de l'imagerie par résonance magnétique
nucléaire ?
J. Méd. Chir. pratique, 1988, 1, 3 à 10.
43. Croxson G.R. et al.
Bruns bidirectional nystagmus in cerebellopontine angle tumors.
Clin. Otolaryngol, 1988, 13, 153 à 157.
44. Darrouzet V. et al.
L'imagerie radiologique dans le neurinome de l'acoustique.
Rev. Laryng., 1988, 109, 5, 421 à 427.
45. Dauman R. et al.
Stapedius reflex and cerebellopontine angle tumors.
Clin. Otolaryngol, 1987, 12, 119 à 123.
46. Dauman R. et al.
Valeur du réflexe stapédien pour le diagnostic d'une lésion
rétrocochléaire.
Rev. Laryng., 1988, 109, 5, 409 à 413.
47. Dauman R. et al.
L'exploration électrophysiologique des voies auditives dans les neurinomes
de l'acoustique.
Rev. Laryng., 1988, 109, 5, 415 à 420.
48. De Keyser J. et al.
Sudden hearing loss and facial palsy at the contralateral side following
acoustic tumor removal.
J. Neurol. Neurosurg. Psychiatr., 1983, 46, 687.
49. Demanez J.P.
Processus expansif de l'angle ponto-cérébelleux.
Acta ORL Belgica, 1987, 41, 1, 108 à 119.

50. De Rougemont J. et al.
Le choix de la voie d'abord en collaboration otoneurochirurgicale pour l'exérèse totale des neurinomes du VIII.
Diagnostic et traitement des neurinomes de l'acoustique (Ed. P. Fabre), 1983, 293 à 298.
51. Dumas G. et al.
Compensation vestibulaire après exérèse des neurinomes du VIII par voie translabyrinthique.
Société Rhône-Alpes d'ORL et de chirurgie cervicofaciale, (Grenoble), mai 1989.
52. Dutcher P.O. et al.
Early detection of small bilateral acoustic tumors.
Am. J. Otol., 1987, 8, 1, 35 à 38.
53. Fisch U. et al.
Intracranial facial nerve anastomosis.
Am. J. Otol., 1987, 8, 1, 23 à 29.
54. Fisch U. et al.
Transotic approach.
Microsurgery of the skull base, 1988, 105 à 108.
55. Fisch U. et al.
Translabyrinthine approach.
Microsurgery of the skull base, 1988, 546 à 571.
56. Fisch U. et al.
Intracranial facial nerve anastomosis.
Neurinomes de l'acoustique (Ed. P. Fabre), 1988, II, 83 à 94.
57. Fischer G. et al.
Exérèse complète des neurinomes de l'acoustique.
Neurochirurgie, 1987, 33, 169 à 183.
58. Fischer G. et al.
Exérèse complète des neurinomes de l'acoustique.
Neurinomes de l'acoustique (Ed. P. Fabre), 1988, II, 119 à 146.
59. Forer M. et al.
Acoustic tumor in young adult : documented grow rate.
Am. J. Otol., 1987, 8, 2, 108 à 110.
60. Fraysse B. et al.
Place des potentiels évoqués auditifs peropératoires dans la chirurgie de la fosse postérieure.
J. Franç. ORL, 1987, 36, 1, 23 à 29.
61. Frèrebeau P. et al.
La préservation de l'audition dans la chirurgie du neurinome de l'acoustique.
Neurochirurgie, 1987, 33, 124 à 128.

62. Gandolfi A. et al.
Chirurgie du neurinome de l'acoustique. Problèmes postopératoires.
Rev. Laryngol., 1986, 107, 3, 251 à 254.
63. Gantz B. J. et al.
Middle cranial fossa acoustic neuroma excision.
Ann. Otol. Rhinol. Laryngol., 1986, 95, 454 à 459.
64. Gardner J. et al.
Hearing preservation in unilateral acoustic neuroma surgery.
Ann. Otol. Rhinol. Laryngol., 1988, 97, 55 à 66.
65. Glasscock M.E.
The changing characteristics of acoustic neuroma patients over the last 10 years.
Laryngoscope, 1987, 97, 1164 à 1167.
66. Glasscock M.E. et al.
Acoustic neuroma surgery : the results of hearing conservation surgery.
Laryngoscope, 1987, 97, 785 à 789.
67. Glasscock M.E. et al.
Management of bilateral acoustic tumors.
Laryngoscope, 1989, 99, 475 à 484.
68. Gordon D.S. et al.
Cerebrospinal fluid rhinorrhea following surgery for acoustic neurinoma.
J. Neurosurg., 1986, 64, 676 à 678.
69. Harner S.G. et al.
Electrophysiologic monitoring of facial nerve during temporal bone surgery.
Laryngoscope, 1986, 96, 65 à 69.
70. Harner S.G.
Improved preservation of facial nerve function with use of electrical monitoring during removal of acoustic neuromas.
Mayo. Clin. Proc., 1987, 62, 92 à 102.
71. Harner S.G. et al.
Intraoperative monitoring of the facial nerve.
Laryngoscope, 1988, 98, 209 à 212.
72. Hennebert P.E.
Nomenclature anatomique nouvelle recommandée en ORL.
Acta ORL Belgica, 1983, 37, 2, 165 à 185.
73. Hirsch A. et al.
Audiological findings after stereotactic radiosurgery in acoustic neurinomas.
Acta Otolaryngologica, 1988, 106, 244 à 251.
74. House J.W.
Facial nerve grading systems .
Laryngoscope, 1983, 93, 1056 à 1069

75. House J.W. et al.
Facial nerve grading system.
Otolaryngol. Head Neck Surg., 1985, 93, 2, 146 à 147
76. House J.W. et al.
Magnetic resonance imaging in acoustic neuroma diagnosis.
Ann. Otol. Rhinol. Laryngol., 1986, 95, 16 à 20.
77. House J.W. et al.
Acoustic tumor management in senior citizens.
Laryngoscope, 1987, 97, 129 à 130
78. Josey A.F. et al.
Correlation of ABR and medical imaging in patients with cerebellopontine angle tumors.
Am. J. Otol., 1988, 9, 12 à 16.
79. Josey A.F. et al.
Preservation of hearing in acoustic tumor surgery : audiologic indicators.
Ann. Otol Rhinol Laryngol, 1988, 97, 626 à 630.
80. Kanzaki et al.
Facial nerve function after surgery for removal of acoustic neuroma by the extended middle cranial fossa approach.
ORL, 1986, 48, 6, 312 à 319.
81. Kasantikul V. et al.
Acoustic neurilemmoma.
J. Neurosurg., 1980, 52, 28 à 35.
82. Keith R.
Research in otology.
Am. J. Otol., 1986, 7, 3.
83. Kileny P.R. et al.
Neurophysiologic intraoperative monitoring : auditory function.
Am. J. Otol., 1988, 9, 17 à 24.
84. Laasonen E.M. et al.
Volume growth rate of acoustic neurinomas.
Neuroradiology, 1986, 28, 203 à 207.
85. Legent F. et al.
Espace pontocérébelleux - canal facial.
Cahiers d'anatomie ORL, 1984, I.
86. Lejeune J.M.
A propos du diagnostic des neurinomes de l'acoustique.
Lettre ORL, 1987, 41, 12 à 13.
87. Luetje C.M. et al.
Standardization in reporting results of acoustic tumor surgery.
Am. J. Otol., 1988, 9, 5, 347 à 350.

88. Magnan J. et al.
La position opératoire au cours de l'abord rétrosigmoidien.
Neurinomes de l'acoustique (Ed. P. Fabre), 1988, I, 157 à 164.
89. Martin C. et al.
De l'évolutivité du neurinome de l'acoustique.
Neurinomes de l'acoustique (Ed. P. Fabre), 1988, I, 15 à 24.
90. Martin C. et al.
De la particulière lenteur d'évolution de certains neurinomes de l'acoustique.
Ann. Otorinol., 1985, 102, 19 à 29.
91. Mazzoni A. et al.
Chirurgie du neurinome de l'acoustique.
Rev. Laryng., 1986, 107, 3, 250 à 251.
92. Mikhael A.M.
Current concepts in neuroradiological diagnosis of acoustic neuromas.
Laryngoscope, 1987, 97, 471 à 476.
93. Monsell G. et al.
Surgical approaches of the human cochlear nuclear complex.
Am. J. Otol., 1987, 8, 5, 451 à 453.
94. Moretz W.H. et al.
Low-frequency harmonic acceleration in the evaluation of patients with intracanalicular and cerebellopontine angle tumors.
Ann. Otol. Rhinol. Laryngol., 1986, 95, 324 à 332.
95. Nadol C. et al.
Hearing preservation.
Laryngoscope, 1987, 97, 343 à 347.
96. Nadol J.B. et al.
Preservation of hearing in surgical removal of acoustic neuromas of the internal auditory canal and cerebellopontine angle.
Laryngoscope, 1987, 97, 1287 à 1294.
97. Nedzelski J.M. et al.
Is no treatment good treatment in the management of acoustic neuromas in the elderly ?
Laryngoscope, 1986, 96, 825 à 829.
98. Niparko J.K. et al.
Neurophysiologic intraoperative monitoring : facial nerve function.
Am. J. Otol., 1989, 10, 1, 55 à 61.
99. Ostertag C.B. et al.
The monoclonal antibody Ki-67 as a marker for proliferating cells in stereotactic biopsies of brain tumors.
Acta Neurochir., 1987, 89, 117 à 121.

100. Pech A.
Le nerf facial dans les neurinomes de l'acoustique.
J. Franç. ORL, 1987, 36, 6, 283 à 286.
101. Pech et al.
Le neurinome de l'acoustique.
EMC ORL, 1987, 20250 A 10, 1 à 12.
102. Pech A. et al.
L'apport de l'IRM dans le diagnostic neurotologique du neurinome de l'acoustique.
Ann. Otolaryng., 1988, 105, 39 à 45.
103. Pellet W. et al.
Le neurinome de l'acoustique. Approche otoneurochirurgicale.
Rev. Neurol., 1987, 143, 8-9, 614 à 619.
104. Pesce C.M. et al.
Mitotic activity of schwannomas.
Clinical neuropathology, 1984, 3, 4, 153 à 154.
105. Pflleiderer A.G. et al.
A screening protocol used for the detection of acoustic neuromas : a clinical evaluation.
Clin. Otolaryngol., 1988, 13, 145 à 151.
106. Phelps P.D. et al.
Which small acoustic neuromas need surgery ? The influence of magnetic resonance and air C.T. meatograms.
Clin. Otolaryngol., 1987, 12, 191 à 196.
107. Pillsbury H.C.
The gamma-knife : an alternative treatment for acoustic neurinomas.
Arch. Otolaryngol. Head Neck Surg., 1988, 114, 1363.
108. Pillsbury H.C.
Long-terme experience with nerve muscle pedicle reinnervation of the paralyzed face.
Arch. Otolaryngol. Head Neck Surg., 1988, 114, 1364.
109. Portmann M. et al.
A propos des premiers symptômes cliniques du neurinome de l'acoustique.
Rev. Laryng., 1988, 109, 5, 401 à 404.
110. Portmann M. et al.
L'audiométrie tonale et vocale standard du neurinome de l'acoustique.
Rev. Laryng., 1988, 109, 5, 405 à 408.
111. Portmann M. et al.
Conservation des fonctions du nerf facial et du nerf cochléaire après exérèse des neurinomes de l'acoustique.
Rev. Laryng., 1988, 109, 5, 437 à 441.

112. Ravanel B.
La voie d'abord translabyrinthique dans la chirurgie d'exérèse des neurinomes de l'acoustique.
Thèse de médecine, Grenoble, 1982.
113. Robier A. et al.
Otoneurochirurgie du sujet âgé.
Rev. Laryng., 1989, 110, 1, 51 à 53.
114. Roux O. et al.
Communications du 3^e cours international d'otoneurochirurgie (Grenoble).
J. Franç. ORL, 1979, 28, 2, 109 à 126.
115. Sabin H.I. et al.
Intraoperative electrocochleography to monitor cochlear potentials during acoustic neuroma excision.
Acta neurochir., 1987, 85, 110 à 116.
116. Sanna M. et al.
Hearing preservation in acoustic neuroma surgery.
Am. J. Otol., 1987, 8, 6, 500 à 506.
117. Sarrat P. et al.
Le diagnostic radiologique du neurinome de l'acoustique.
J. Radiol., 1985, 66, 1, 31.
118. Sataloff R.T.
Techniques for decreasing the incidence of cerebrospinal fluid leaks following translabyrinthine surgery.
Am. J. Otol., 1987, 8, 1, 73 à 74.
119. Sataloff R.T. et al.
Giant cholesterol cysts of the petrous apex.
Arch. Otolaryngol. Head Neck Surg., 1988, 114, 451 à 453.
120. Schwarz D.
Le test du chi-deux et la comparaison de plusieurs répartitions observées. Méthodes statistiques à l'usage des médecins et biologistes (Ed. Flammarion), 1983, 74 à 88.
121. Shea J.J. et al.
Recurrence rate of partially resected acoustic tumors.
Am. J. Otol., 1985, suppl., 107 à 109.
122. Silverstein H. et al.
Retrolabyrinthine or retrosigmoid vestibular neurectomy : indications.
Am. J. Otol., 1987, 8, 5, 414 à 418.
123. Sixth international symposium on the facial nerve (Rio de Janeiro).
Abstracts, octobre 1988, 50 à 101.
124. Smith I.M. et al.
Facial electroneurography.
Arch. Otolaryngol. Head Neck Surg., 1988, 114, 322 à 325.

125. Sterkers J.-M.
Le neurinome de l'acoustique.
Monographie du CCA Wagram, 1986, 8, 97 pages.
126. Sterkers J.-M et al.
Chirurgie du neurinome de l'acoustique et autres tumeurs du conduit auditif interne et de l'angle ponto-cérébelleux.
Ann. Otolaryngol., 1986, 103, 487 à 492.
127. Sterkers J.-M.
Le nerf facial et le neurinome de l'acoustique.
J. Franç. ORL, 1987, 36, 3, 281 à 282.
128. Sterkers J.-M et al.
The origin of acoustic neuromas.
Acta Otolaryngol., 1987, 103, 427 à 431.
129. Sterkers J.-M et al.
Stratégie actuelle après une expérience de plus de 600 cas de neurinomes de l'acoustique.
Neurinomes de l'acoustique (Ed. P. Fabre), 1988, II, 39 à 40.
130. Sterkers J.-M et al.
Résultats sur le nerf facial de la chirurgie translabyrinthique.
Neurinomes de l'acoustique (Ed. P. Fabre), 1988, II, 81.
131. Sterkers J.-M et al.
Neurinomes de l'acoustique chez le sujet âgé.
Rev. Laryng., 1989, 110, 1, 55 à 57.
132. Sterkers J.-M.
Les complications vitales et séquelles neurologiques graves dans la chirurgie du neurinome de l'acoustique.
Ann. Otolaryng., 1989, 106,4, 245 à 250.
133. Telian S.A. et al.
Hearing recovery following suboccipital excision of acoustic neuroma.
Arch. Otolaryngol. Head Neck Surg., 1988, 114, 85 à 87.
134. Trachy R.E. et al.
Facial muscle reinnervation : a comparison of neuromuscular pedicle with direct nerve.
Ann. Otol. Rhinol. Laryngol., 1988, 97, 229 à 233.
135. Uziel A. et al.
Intérêt d'un système de monitoring du nerf facial en otologie et en otoneurochirurgie.
86^e congrès français d'ORL et de pathologie cervicofaciale (Paris), octobre 1989.
136. Valvassori G.E. et al.
Growth rate of acoustic neuromas.
Am. J. Otol., 1989, 10, 3, 174 à 176

137. Van de Heyning P.H.
Nervus facialis
Acta ORL Belgica, 1986, 40, 1, 150 à 163.
138. Van Steendam L. et al.
De plaats van de luchtmeatocisternografie met CT-scan in de diagnose van
acousticusneurinoma.
Acta ORL Belgica, 1986, 40, 4, 644 à 650.
139. Vasdev J.A.
Exploration radiologique des neurinomes de l'acoustique en 1980.
Thèse médecine Grenoble, 1981, 1 à 81 et 317 à 429.
140. Viala P. et al.
L'origine des neurinomes de l'acoustique.
Ann. Otolaryng., 1986, 103, 475 à 477.
141. Vignaud J. et al.
Imagerie des tumeurs de l'angle pontocérébelleux et du conduit auditif
interne.
E.M.C., 1988, 2, 20.047 A 80, 1 à 24.
142. Vignaud J. et al.
Apport du scanner et de l'I.R.M. au diagnostic des tumeurs de l'angle et du
conduit auditif interne.
Neurinomes de l'acoustique (Ed. P. Fabre), 1988, I, 25 à 42.
143. Villette L.
Aspects et problèmes actuels du neurinome de l'acoustique.
Thèse de médecine, Lille, 1987.
144. Vogl et al.
Kernspintomographische Untersuchungen bei Verdacht auf Akustikusneurinom.
Fortschr. Roëntgenstr., 1986, 145, 6, 631 à 638.
145. Vollmer E. et al.
Improved grading of bone tumors with the monoclonal antibody Ki-67.
J. Cancer. Res. Clin. Oncol., 1986, 112, 281 à 282.
146. Welfringer P. et al.
Anesthésie-réanimation dans la chirurgie du neurinome de l'acoustique par
voie translabyrinthique.
J. Franç. ORL, 1987, 36, 10, 489 à 495.
147. Wiet R.J. et al.
Age considerations in acoustic neuroma surgery.
Am. J. Otol, 1989, 10, 3, 177 à 180.
148. Wigand M.E. et al.
Die ausräumung von Oktavusneurinomen des Kleinhirnbrückenwinkels mit
transtemporalem Zugang über die mittlere Schädelgrube.
HNO, 1985, 33, 11 à 16.

149. Zini C. et al.
Facial nerve and vocal corde monitoring during otoneurosurgical operations.
Arch. Otolaryngol. Head Neck Surg., 1987, 113, 12, 1291 à 1294.
150. Zini C. et al.
Facial nerve and acoustic neuroma.
Neurinomes de l'acoustique (Ed. P. Fabre), 1988, II, 71 à 80.
151. Zöllner C. et al.
The growth rate of acoustic neuromas : a report of 3 cases.
Arch. Otolaryngol., 1985, 241, 259 à 264.

SERMENT D'HIPPOCRATE

En présence des Maîtres de cette Faculté, de mes chers condisciples, devant l'effigie d'HIPPOCRATE.

Je promets et je jure d'être fidèle aux lois de l'honneur et de la probité dans l'exercice de la médecine.

Je donnerai mes soins à l'indigent et n'exigerai jamais un salaire au-dessus de mon travail, je ne participerai à aucun partage clandestin d'honoraires.

Admis dans l'intérieur des maisons, mes yeux ne verront pas ce qui s'y passe, ma langue taira les secrets qui me seront confiés et mon état ne servira pas à corrompre les mœurs, ni à favoriser le crime.

Je ne permettrai pas que des considérations de religion, de nation, de race, de parti ou de classe sociale viennent s'interposer entre mon devoir et mon patient.

Je garderai le respect absolu de la vie humaine.

Même sous la menace, je n'admettrai pas de faire usage de mes connaissances médicales contre les lois de l'humanité.

Respectueux et reconnaissant envers mes Maîtres, je rendrai à leurs enfants l'instruction que j'ai reçue de leur père.

Que les hommes m'accordent leur estime si je suis fidèle à mes promesses.

Que je sois couvert d'opprobre et méprisé de mes confrères si j'y manque.

RESUME

Notre série de 151 neurinomes de l'acoustique bénéficie d'une standardisation rigoureuse quant au volume tumoral (stades de Koos), à la motricité faciale définitive (grades de House) et à la conservation de l'audition (nouvelle classification).

Le diagnostic précoce concerne particulièrement les nombreuses formes atypiques afin de bénéficier au maximum des performances de l'imagerie par résonance magnétique.

Le monitoring peropératoire du nerf facial par capteur de pression permet de préserver une motricité faciale de grade 1 ou 2 dans plus de 82 % des abords translabyrinthiques quel que soit le stade.

L'audition est conservée dans 1 tentative sur 3. La sélection doit être renforcée. Le monitoring peropératoire auditif n'a pas encore fait véritablement la preuve de son efficacité.

L'abord translabyrinthique confère le maximum de sécurité, particulièrement en cas de tumeur volumineuse ou chez le vieillard. Cependant, cette chirurgie exige une surveillance continue durant les 48 premières heures.

L'amélioration des techniques d'exérèse n'élimine pas le risque de récurrence; une surveillance prolongée par l'I.R.M. est nécessaire.

La cinétique de croissance tumorale reste imprévisible. Les méthodes immunohistochimiques proposées devraient préciser les caractères évolutifs.

En cas de neurinome unilatéral, l'abord translabyrinthique est indiqué chaque fois que l'audition n'est plus fonctionnelle. Les abords suspétreux ou rétrosigmoidien sont indiqués respectivement pour tenter de conserver l'audition lors de stade I ou de petit stade II.

En cas de neurinome bilatéral ou sur oreille unique, l'abord translabyrinthique est indiqué quand l'audition est perdue ou quand la tumeur comprime le tronc cérébral.

MOTS-CLEFS

- Neurinome de l'acoustique
- Imagerie par résonance magnétique
- Préservation et monitoring du nerf facial
- Conservation de l'audition
- Complications postopératoires précoces
- Croissance tumorale
- Indications thérapeutiques