



HAL
open science

Les réinnervations laryngées sélectives par microanastomoses des branches de division du nerf laryngé inférieur : chirurgie expérimentale

Christophe Tixier

► **To cite this version:**

Christophe Tixier. Les réinnervations laryngées sélectives par microanastomoses des branches de division du nerf laryngé inférieur : chirurgie expérimentale. Médecine humaine et pathologie. 1990. dumas-00778100

HAL Id: dumas-00778100

<https://dumas.ccsd.cnrs.fr/dumas-00778100v1>

Submitted on 21 Jan 2013

HAL is a multi-disciplinary open access archive for the deposit and dissemination of scientific research documents, whether they are published or not. The documents may come from teaching and research institutions in France or abroad, or from public or private research centers.

L'archive ouverte pluridisciplinaire **HAL**, est destinée au dépôt et à la diffusion de documents scientifiques de niveau recherche, publiés ou non, émanant des établissements d'enseignement et de recherche français ou étrangers, des laboratoires publics ou privés.

AVERTISSEMENT

Ce document est le fruit d'un long travail approuvé par le jury de soutenance et mis à disposition de l'ensemble de la communauté universitaire élargie.

Il n'a pas été réévalué depuis la date de soutenance.

Il est soumis à la propriété intellectuelle de l'auteur. Ceci implique une obligation de citation et de référencement lors de l'utilisation de ce document.

D'autre part, toute contrefaçon, plagiat, reproduction illicite encourt une poursuite pénale.

Contact au SICD1 de Grenoble : thesebum@ujf-grenoble.fr

LIENS

Code de la Propriété Intellectuelle. articles L 122. 4

Code de la Propriété Intellectuelle. articles L 335.2- L 335.10

http://www.cfcopies.com/V2/leg/leg_droi.php

<http://www.culture.gouv.fr/culture/infos-pratiques/droits/protection.htm>



Année 1990

N° d'ordre :

5167


LES REINNERVATIONS LARYNGEES
SELECTIVES PAR MICROANASTOMOSES
DES BRANCHES DE DIVISION DU NERF
LARYNGE INFERIEUR -
CHIRURGIE EXPERIMENTALE

Thèse

présentée pour l'obtention du
DOCTORAT EN MEDECINE
DIPLOME D'ETAT

Par

Christophe TIXIER
Interne des Hôpitaux
Né le 30 avril 1960
à Grenoble



Thèse soutenue publiquement le 11 décembre 1990
devant

Monsieur le Professeur **R. CHARACHON**, Président de Jury
MM. les Professeurs **R. SARRAZIN**
C. JUNIEN-LAVILLAUROY
J.P. CHIROSSEL
MM. les Docteurs **B. GRATACAP**
E. REYT.



Année 1990

N° d'ordre :

LES REINNERVATIONS LARYNGEES
SELECTIVES PAR MICROANASTOMOSES
DES BRANCHES DE DIVISION DU NERF
LARYNGE INFERIEUR -
CHIRURGIE EXPERIMENTALE

Thèse

présentée pour l'obtention du
DOCTORAT EN MEDECINE
DIPLOME D'ETAT

Par

Christophe TIXIER
Interne des Hôpitaux
Né le 30 avril 1960
à Grenoble



115 010954 3

Thèse soutenue publiquement le 11 décembre 1990
devant

Monsieur le Professeur R. CHARACHON, Président de Jury
MM. les Professeurs R. SARRAZIN
C. JUNIEN-LAVILLAUIROY
J.P. CHIROSSEL
MM. les Docteurs B. GRATACAP
E. REYT.

FACULTE DE MEDECINE DE GRENOBLE

Domaine de la Merci 38700 LA TRONCHE

Doyen de la Faculté
Assesseurs du DoyenM. le Professeur C. VROUSOS
M. le Professeur R. LATREILLE
M. le Professeur A. FRANCO
M. le Professeur M. COMET

PROFESSEURS DES UNIVERSITES - PRATICIENS HOSPITALIERS

MM.			GUIGNIER	Michel	Réanimation Médicale
AMBLARD	Pierre	Dermatologie	HADJIAN	Arthur	Biochimie
AMBROISE-THOMAS	Pierre	Parasitologie	HALIMI	Serge	Endocrinologie et Maladies Métaboliques
BACHELOT	Yvan	Endocrinologie et Maladies Métaboliques	HOLLARD	Daniel	Hématologie
BARGE	Michel	Neurochirurgie	HOSTEIN	Jean	Hépto-Gastro-Entérol.
BARRET	Luc	Médecine Légale	HUGONOT	Robert	Médecine Interne
BAUDAIN	Philippe	Radiologie	JALBERT	Pierre	Génétique
BEAUDOING	André	Pédiatrie	JUNIEN-LAVILLAUROY	Claude	O.R.L.
BENABID	Alim-Louis	Biophysique	KOLODIE	Lucien	Hématologie
BENSA	J. Claude	Immunologie	LATREILLE	René	Chirurgie Thoracique et Cardio-Vasculaire
BERNARD	Pierre	Gynéco et Obstétrique	LEBAS	François	Genie Biol. et Méd. (Biophysique)
BESSARD	Germain	Pharmacologie Fondamentale	LEBEAU	Jacques	Stomatologie et Chirurgie Maxillo-faciale
BEZES	Henri	Chirurgie Orthopédique et Traumatologique	LENOC	Pierre	Bactériologie et Virologie
BLIN	Dominique	Chir. Thoracique et Cardio Vascul.	LETOUBLON	Christian	Chirurgie Générale
BOLLA	Michel	Radiothérapie	LEVERVE	Xavier	Thérapeutique
BOST	Michel	Pédiatrie	MACHECOURT	Jacques	Cardiologie et Maladies Vasculaires
BOUCHARLAT	Jacques	Psychiatrie Adultes	MAGNE	Jean-Luc	Chir. Vasculaire
BOUCHET	Yves	Anatomie	MAGNIN	Robert	Epidémiologie
BRAMBILLA	Christian	Pneumologie	MALINAS	Yves	Gynécologie et Obstétrique
BUTEL	Jean	Chirurgie Orthopédique et Traumatologique	MALLION	J. Michel	Médecine du Travail
CHAMBAZ	Edmond	Biochimie	MASSOT	Christian	Médecine Interne
CHAMPETIER	Jean	Anatomie	MICOU	Max	Maladies Infectieuses
CHARACHON	Robert	O.R.L.	MOUILLON	Michel	Ophtalmologie
CHIROSSEL	J. Paul	Anatomie	PARAMELLE	Bernard	Pneumologie
CINQUIN	Philippe	Biostatistique et Inf. Méd.	PELLAT	Jacques	Neurologie
COLOMB	Maurice	Immunologie	PERRET	Jean	Neurologie
COMET	Michel	Biophysique	PHELIP	Xavier	Rhumatologie
CORDONNIER	Daniel	Néphrologie	RACHAIL	Michel	Hépto-Gastro- Entérologie
COUDERC	Pierre	Anatomie Pathologique	RACINET	Claude	Gynécologie-Obstétrique
COULOMB	Max	Radiologie	RAMBAUD	Pierre	Pédiatrie
CROUZET	Guy	Radiologie	RAMBEAUD	J. Jacques	Urologie
DEBRU	Jean-Luc	Médecine Interne	RAPHAEL	Bernard	Stomatologie et Chirurgie Maxillo-faciale
DE GAUDEMARI	Régis	Méd. du Travail	ROMANET	J. Paul	Ophtalmologie
DELORMAS	Pierre	Pneumologie	DE ROUGEMONT	Jacques	Neurochirurgie
DEMONGEOT	Jacques	Biostatistiques et Informatique Médicale	SARAGAGLIA	Dominique	Chir. Orthopédique et Traumatologique
DENIS	Bernard	Cardiologie et Maladies Vasculaires	SARRAZIN	Roger	Chirurgie Générale
DUPRE	Alain	Chirurgie Générale	SCHAERER	René	Cancérologie
DYON	J. François	Chirurgie Infantile	SEIGNEURIN	Daniel	Histologie
ETERRADOSSI (Mme)	Jacqueline	Physiologie	SEIGNEURIN	J. Marie	Bactériologie-Virologie
FAURE	Claude	Anatomie	SELE	Bernard	Biologie du Développement et de la Reproduction
FAURE	Gilbert	Urologie	SOTTO	J. Jacques	Hématologie
FEUERSTEIN	Claude	Physiologie	STAHL	J. Paul	Maladies Infectieuses
FOURNET	Jacques	Hépto-Gastro- Entérologie	STIEGLITZ	Paul	Anesthésiologie et Réanimation
FRANCO	Alain	Médecine Interne	STOEBNER	Pierre	Anatomie Pathologique
GAVEND	Michel	Pharmacologie Fondamentale	TANCHE	Maurice	Physiologie
GIRARDET	Pierre	Anesthésiologie et Réanimation Chirurg.	VIALTEL	Paul	Néphrologie
GOULLIER (Mme)	Andrée	Parasitologie	VIGNAIS	Pierre	Biochimie
GUIDICELLI	Henri	Chirurgie Vasculaire	VROUSOS	Constantin	Radiothérapie

*à Anne et Clément
avec tout mon amour,*

à mon frère et mes parents qui me sont si chers,

à Donatienne et Amaëlle,

à ma belle-famille,

à mes amis.

à Monsieur le Professeur Robert CHARACHON,

Vous m'avez fait l'honneur de présider cette thèse.

J'admire votre habileté chirurgicale, votre rigueur, votre recherche constante de la perfection.

Par vos grandes qualités d'enseignant et votre besoin d'instruire, vous avez su me faire partager votre enthousiasme pour cette spécialité. Je suis fier de compter parmi vos élèves.

Soyez assuré de ma vive reconnaissance et de mon profond respect.

à Monsieur le Professeur Roger SARRAZIN,

Vous m'avez certainement influencé dans mon choix professionnel, je ne puis que vous en être reconnaissant aujourd'hui.

J'ai gardé un excellent souvenir de ce stage d'externat dans votre service en été 1984. J'avais pu admirer votre élégance chirurgicale et votre grand potentiel de travail.

Soyez assuré de mon profond respect.

à Monsieur le Professeur Claude JUNIEN-LAVILLAUROY,

En 1985, tu m'as accueilli en ORL comme un fils, tu as su me transmettre ta passion pour la chirurgie cervico-faciale.

Travailler à tes côtés a été un enrichissement permanent.

Tu m'as confié ce travail de recherche qui te tenait à coeur, j'espère ne pas avoir trahi ta pensée.

Sois assuré de ma profonde affection.

à Monsieur le Professeur Jean-Paul CHIROSSEL,

Par la clarté de votre enseignement de la neuroanatomie, vous avez su rendre limpide cette discipline si compliquée.

Lors des interventions en double équipe neurochirurgicale et ORL, j'ai apprécié l'élégance et la minutie de votre geste.

Je vous remercie d'avoir accepté de juger ce travail. Soyez assuré de mon profond respect.

à Monsieur le Docteur Benoît GRATACAP,

Par tes conseils, tu as guidé mes premiers pas dans la spécialité.

Tu m'as initié avec patience aux gestes de base de la chirurgie otologique qui t'es chère.

Ton écoute des malades, la surveillance attentive que tu leur portes ont valeur de modèle.

Sois assuré de ma profonde amitié.

à Monsieur le Docteur Emile REYT,

Je te remercie d'avoir accepté de juger ce travail.

Nous n'avons eu l'occasion de travailler ensemble que depuis peu de temps. J'ai su apprécier ta disponibilité et ta gentillesse.

Que ce travail soit le témoignage de mon amitié sincère.

à mes aînés dans la spécialité :

- Monsieur le Docteur Alain GUENOUN,

- Monsieur le Docteur Pierre GUENOUN,

- Monsieur le Docteur Michel N'GUYEN, pour ton aide précieuse dans la réalisation de ce travail et ton compagnonnage tout au long de mon internat,

- Monsieur le Docteur Marc BARTHEZ, pour ta disponibilité et ta gentillesse. Tes aphorismes résonnent encore au bloc opératoire,

à mes chefs de clinique et amis,

les Docteurs Jean-Michel LEJEUNE, Olivier LOUVEL et Pierre MOURET,

à Monsieur le Docteur Jean-Pierre MANIPOUD qui m'a accueilli dans son service avec beaucoup de gentillesse,

à mes compagnons d'internat,

S. BENSOUSSAN, T. CHAMPROUX, J.L. DESCOTES, B. FILLATRE, P. LAVAGNA, J.P. LAVIEILLE, R. PEROUSE, X. PERRON, C. RIGHINI, P. SALOMON, N. VERDIER et bien d'autres,

aux médecins anesthésistes d'ORL,

au personnel du service ORL,

je dédie ce travail.

Je remercie

- Gila BENCHETRIT pour son accueil dans le laboratoire de Physiologie, ses conseils précieux et ses encouragements tout au long de l'expérimentation,

- Mes fidèles aides-opérateurs, Orlando SALAZAR et Jamil ABDALLAH,

- Le personnel du laboratoire de Physiologie,

- Le personnel du bloc opératoire d'ORL qui a préparé le matériel pour chaque intervention et surtout Jean-Paul CALVIGNANELLO pour sa disponibilité et ses conseils techniques en photo et vidéo,

- Paulette MEZIN et Corinne TENAUD pour leur accueil dans le service de pathologie cellulaire,

- Les techniciennes et les photographes du laboratoire de Pathologie cellulaire,

- Les secrétaires du service ORL et notamment Eliane SARRET pour les légendes de l'iconographie,

- Dominique BOSQUETTI pour ses conseils en électromyographie.

- Les laboratoires Immuno-France et SILAB,

- La Ligne Nationale contre le Cancer,

- L'Université Joseph Fourier,

- La fondation pour la recherche médicale.

"Si l'on devait faire l'inventaire des services rendus à la science, la grenouille occuperait la première place".

Claude BERNARD

"Introduction à l'étude de la médecine expérimentale"

ou le Chien...

PLAN

INTRODUCTION

RAPPELS ANATOMO-PHYSIOLOGIQUES

- I Rappels anatomiques
- II Rappels physiologiques

RAPPELS SUR LES PARALYSIES LARYNGEES, APPLICATION CLINIQUE DES REINNERVATIONS

- I Les paralysies laryngées unilatérales
- II Les paralysies laryngées bilatérales
- III Intérêt clinique des réinnervations laryngées

RAPPELS SUR LES DIFFERENTES TECHNIQUES DE REINNERVATION LARYNGEES

- I Historique
- II Les bases neurophysiologiques des réinnervations laryngées
- III Les 3 groupes de procédés chirurgicaux

L'EXPERIMENTATION

- I Matériel et méthodes
- II Problèmes rencontrés lors de l'expérimentation
- III Résultats

DISCUSSION

CONCLUSION

BIBLIOGRAPHIE

SOMMAIRE

<u>INTRODUCTION</u>	1
<u>RAPPELS ANATOMO-PHYSIOLOGIQUES</u>	5
I <u>Rappels anatomiques</u>	7
I.1. Anatomie musculoarticulaire du larynx	7
A. <i>Chez l'homme</i>	
A1. Le squelette laryngé	
A2. La musculature laryngée	
A2.1. Les muscles extrinsèques	
A2.2. Les muscles intrinsèques	
B. <i>Chez le chien</i>	
B1. Le squelette laryngé	
B2. La musculature laryngée	
I.2. Anatomie du nerf laryngé inférieur (NLI) ou nerf récurrent	17
A. <i>Chez l'homme</i>	
A1. Origine	
A2. Trajet du NLI droit	
A3. Trajet du NLI gauche	
A4. Branches terminales	
A4.1. Division extralaryngée	
A4.2. Division intralaryngée	
B. <i>Chez le chien</i>	
I.3. Anatomie du nerf laryngé supérieur	29
A. <i>Chez l'homme</i>	
B. <i>Chez le chien</i>	
I.4. Anatomie de l'anse de Galien	31
A. <i>Chez l'homme</i>	
B. <i>Chez le chien</i>	
II <u>Rappels physiologiques</u>	32
II.1. Biomécanique laryngée	32
II.1.1. Le système élastique	
II.1.2. Le système musculoarticulaire	
II.1.3. Fonctionnement mécanique du larynx	
II.2. Neurophysiologie laryngée	36
II.2.1. Physiologie du NLI	
II.2.2. Physiologie du NLS	
II.2.3. Physiologie de l'anse de Galien	

RAPPELS SUR LES PARALYSIES LARYNGEES, APPLICATION CLINIQUE DES REINNERVATIONS

43

I Les paralysies laryngées unilatérales

45

I.1. Le diagnostic positif

I.2. Le diagnostic différentiel

I.3. Le diagnostic topographique

I.3.1. Paralysies isolées

I.3.2. Paralysies associées

II Les paralysies laryngées bilatérales

49

II.1. Le diagnostic positif

II.1.1. Les paralysies en fermeture

II.1.2. Les paralysies en ouverture

II.2. Le diagnostic différentiel

II.3. Le diagnostic topographique

II.3.1. Etiologies centrales

II.3.2. Etiologies périphériques

III Intérêt clinique des réinnervations laryngées

53

III.1. Pour le traitement des paralysies laryngées bilatérales

III.2. Pour le traitement des paralysies laryngées unilatérales

RAPPELS SUR LES DIFFERENTES TECHNIQUES DE REINNERVATIONS LARYNGEES

55

I Historique

57

II Les bases neurophysiologiques des réinnervations laryngées

58

II.1. Le temps imparti à la réinnervation

II.2. Le mode de réinnervation

II.3. Quelques bases neurophysiologiques de techniques chirurgicales

II.3.1. La réinnervation du crico-aryténoïdien postérieur

II.3.2. La réinnervation des adducteurs

III Les 3 groupes de procédés chirurgicaux

61

III.1. Neurorrhaphies, anastomoses, greffes

61

III.1.1. Neurorrhaphies

III.1.2. Anastomoses

III.1.3. Greffes

III.2. Neurotisations	66
III.2.1. Implantation directe d'un nerf	
III.2.2. Pédicule neuromusculaire	
III.3. Réinnervations sélectives	73
III.3.1. Sections sélectives	
III.3.2. Anastomoses sélectives	
CHAPITRE IV - L'EXPERIMENTATION	83
I Matériel et méthodes	85
I.1. Choix de la méthodologie	85
I.1.1. Le choix de la réinnervation	
a. Pour la réinnervation du crico-aryténoïdien postérieur	
b. Pour la réinnervation des adducteurs	
I.1.2. Le choix de la technique de suture	
a. Rappels sur les différentes techniques	
b. Le choix de notre technique	
I.1.3. Le choix du modèle animal	
I.1.4. Le choix des paramètres de contrôle	
a. Laryngoscopie	
b. Electromyographie	
c. Analyse histologique	
I.2. La méthodologie	95
I.2.1. Organigramme simplifié de la méthodologie	
I.2.2. La méthodologie détaillée	
II Problèmes rencontrés lors de l'expérimentation	122
II.1. Les problèmes matériels	
II.1.1. Le laboratoire d'accueil	
II.1.2. Le financement de l'expérimentation	
II.2. La laryngoscopie	
II.3. L'intervention	
II.4. L'électromyographie	
II.5. La reprise opératoire	
II.6. Les prélèvements histologiques	
II.6.1. Les nerfs	
II.6.2. Les muscles	
III Résultats	127
III.1. Les suites opératoires	
III.1.1. Les suites opératoires immédiates	
III.1.2. A plus long terme	

- III.2. Les résultats de la réinnervation
 - III.2.1. Les résultats de la laryngoscopie
 - III.2.2. Les résultats de la reprise opératoire à J+4 mois
 - III.2.3. Les résultats de l'étude électromyographique
 - III.2.4. Les résultats de l'analyse histologique
- III.3. Synthèse des résultats

<u>DISCUSSION</u>	149
I Analyse points par points des résultats	151
I.1. Analyse des enregistrements vidéo de laryngoscopie	
I.2. Analyse des enregistrements électromyographiques	
I.3. Analyse des résultats histologiques	
II Synthèse des résultats	154
III Comparaison des résultats avec ceux d'autres équipes	156
III.1. Anastomose sélective de la branche abductrice <ul style="list-style-type: none"> III.1.1. Avec le phrénique III.1.2. Avec la branche descendante du XII III.1.3. Avec le nerf du sterno-thyroïdien 	
III.2. Anastomose sélective de la branche adductrice <ul style="list-style-type: none"> III.2.1. Avec le pneumogastrique III.2.2. Avec la branche externe du nerf laryngé supérieur III.2.3. Avec la branche descendante du XII III.2.4. Avec le nerf du thyro-hyoïdien 	
IV Peut-on envisager d'appliquer notre technique de réinnervation sélective en clinique humaine ?	158
<u>CONCLUSION</u>	161
<u>BIBLIOGRAPHIE</u>	165

TABLE DES FIGURES

Figure 1	: le squelette laryngé	8
Figure 2	: les muscles extrinsèques du larynx	10
Figure 3	: le système musculo-aponévrotique du larynx	11
Figure 4	: vue postérieure de l'endolarynx	12
Figure 5	: anatomie du larynx chez le chien	14
Figure 6	: projection corticale - faisceau géniculé	16
Figure 7	: le tronc vago-spinal	18
Figure 8	: le ganglion plexiforme - le trou déchiré postérieur	19
Figure 9	: les arcs aortiques	20
Figure 11	: les différents aspects morphologiques du nerf du CAP	26
Figure 12	: anatomie du nerf laryngé supérieur	30
Figure 13	: biomécanique laryngée	34
Figure 14	: la technique de Tucker	69
Figure 15	: la technique de Baldissera	75
Figure 16	: la technique d'Iwamura	78
Figure 18	: notre technique	86
Figure 19	: mise en évidence des nerfs du sterno-thyroïdien et du thyro-hyoïdien	98
Figure 20	: mise en évidence du NLI	99
Figure 21	: section du constricteur inférieur du pharynx	100
Figure 22	: dissection des branches de division du NLI	101
Figure 23	: les anastomoses nerveuses	103
Figure 24	: l'installation opératoire	105
Figure 25	: la dissection des branches de division du NLI	105
Figure 26	: la dissection des branches de division du NLI	107

Figure 27	: suture du nerf du sterno-thyroïdien avec le nerf du CAP109	
Figure 28	: suture du nerf du thyro-hyoïdien avec la branche adductrice du NLI	109
Figure 29	: la suture S1 avec sa protection de silicone	111
Figure 30	: la suture S2 avec sa protection de silicone	111
Figure 31	: les sutures S1 et S2	113
Figure 32	: photo opératoire des sutures S1 et S2	115
Figure 33	: reprise opératoire à J+4 mois : la suture S1	119
Figure 34	: reprise opératoire à J+4 mois : la suture S2	119
Figure 35	: E.M.G. du thyro-aryténoïdien du chien 9	133
Figure 36	: E.M.G. du CAP du chien 9	134
Figure 37	: E.M.G. du CAP du chien 10	135
Figure 38	: coupes semi-fines de sutures nerveuses	139
Figure 39	: ultra-structure d'une suture nerveuse	141
Figure 40	: coupes semi-fines de muscles C.A.P.	145

TABLE DES TABLEAUX

Tableau 1	: analyse des enregistrements vidéo de laryngoscopie	128
Tableau 2	: réintervention à J + 4 mois	131
Tableau 3	: résultats de l'électromyographie	132
Tableau 4	: analyse histologique des sutures	137
Tableau 5	: analyse histologique des muscles	144
Tableau 6	: synthèse des résultats	148

INTRODUCTION

Les paralysies laryngées intéressent les otorhinolaryngologistes depuis toujours. Les problèmes thérapeutiques qu'elles posent ne sont pas encore résolus, actuellement aucun moyen ne permet de réaliser la restauration fonctionnelle de la motricité laryngée.

Les thérapeutiques classiques sont en effet des méthodes palliatives qui visent à rétablir la perméabilité de la filière laryngée dans les cas de paralysies en fermeture, ou à augmenter le volume cordal dans les paralysies en ouverture.

Le nerf laryngé inférieur (NLI) ou nerf récurrent est un nerf complexe. Il véhicule deux types d'influx nerveux destinés à des muscles qui ont des actions complètement opposées : les uns sont responsables de l'ouverture des cordes vocales, les autres de leur fermeture.

Il n'y a malheureusement aucun moyen de séparer les deux types de fibres nerveuses dans le tronc du nerf récurrent, les deux types de fibres ne sont pas groupés mais complètement mélangés.

La suture tronculaire du nerf aboutit obligatoirement à une réinnervation paradoxale par erreur d'aiguillage des influx nerveux.

Les interventions de réinnervations sélectives des branches de division du nerf récurrent sont encore au stade de l'expérimentation animale, aucun résultat n'a encore été publié chez l'homme.

C'est après les travaux de Jouanin en 1985 (87) et de N'Guyen en 1987 (119) que nous avons décidé d'entreprendre une expérimentation animale chez le chien.

Nous avons anastomosé le nerf du sterno-thyroïdien à la branche abductrice du nerf laryngé inférieur et le nerf du thyro-hyoïdien à la branche adductrice.

Les raisons de ce choix, la méthodologie, les résultats seront exposés dans ce travail.

Cette expérimentation entre dans le cadre d'un projet de recherche européen sur la neurophysiologie laryngée.

Un groupe de recherche européen sur le larynx (G.R.E.L.) a en effet vu le jour en 1987 avec trois axes de recherche :

1. l'anatomie du larynx,
2. les explorations fonctionnelles laryngées,
3. les réinnervations sélectives par microanastomoses nerveuses.

RAPPELS ANATOMO-PHYSIOLOGIQUES

Le modèle animal choisi pour l'expérimentation a été le chien du fait de la similitude anatomique entre les larynx humain et canin.

Les rappels de ce chapitre comprendront aussi quelques notions d'anatomie du larynx canin.

I - RAPPELS ANATOMIQUES

I.1. L'anatomie musculoarticulaire du larynx

A. Chez l'homme (63-95-135)

A1. Le squelette laryngé

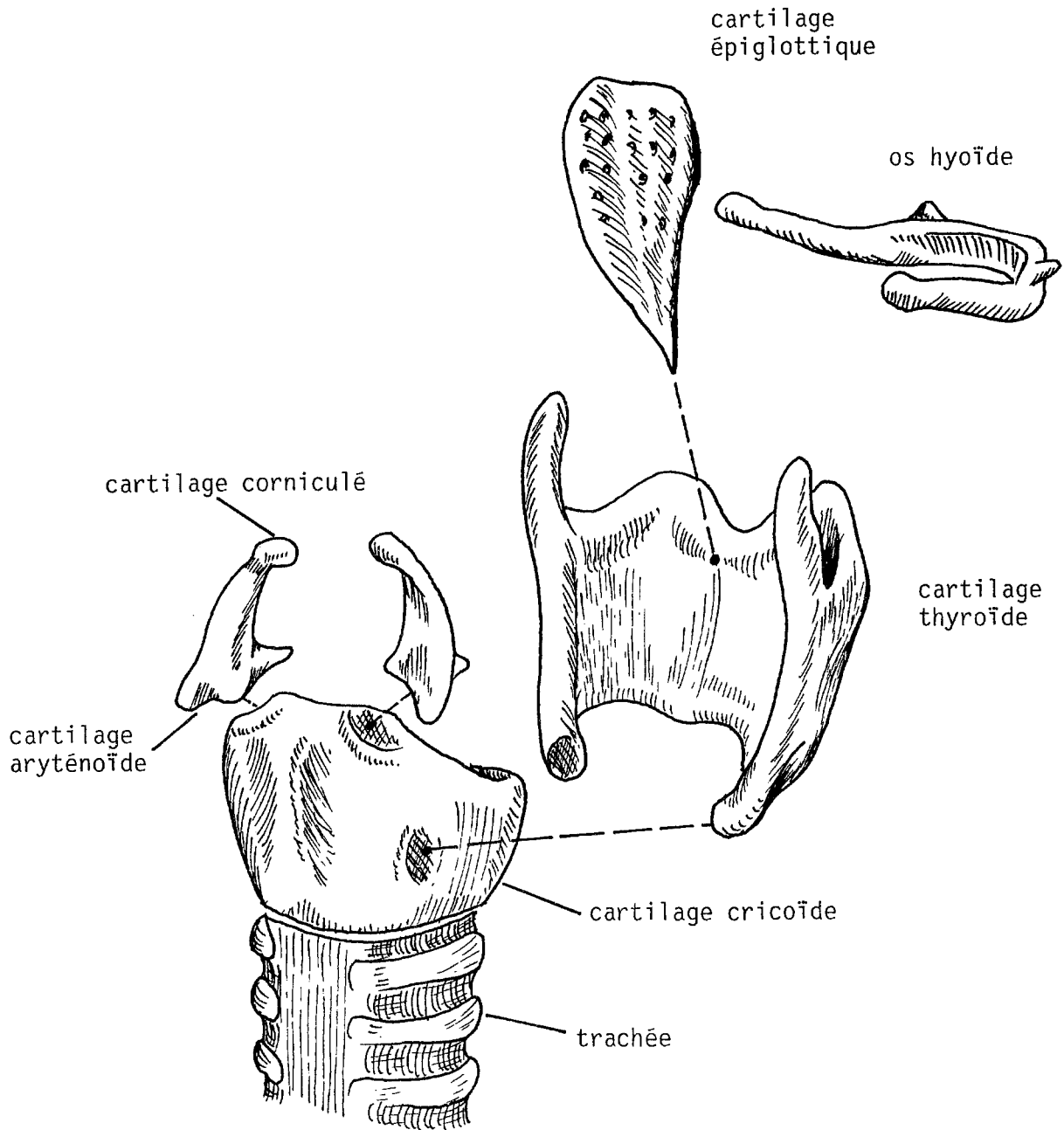
Il est constitué de 5 cartilages : le thyroïde, le cricoïde, l'épiglotte et les deux aryénoïdes (figure 1). Ces cartilages servent d'armature à de nombreux éléments fibromusculaires. Ils sont mobiles entre eux par l'intermédiaire de 2 articulations intrinsèques : les articulations crico-thyroïdiennes et crico-aryénoïdiennes.

Les articulations crico-thyroïdiennes unissent les petites cornes du cartilage thyroïde aux facettes articulaires thyroïdiennes du cricoïde.

Les articulations crico-aryénoïdiennes unissent la base de l'aryénoïde au bord supérieur du cricoïde.

A2. La musculature laryngée

Les muscles du larynx sont séparés en deux groupes :



LE SQUELETTE LARYNGE
 d'après les cahiers d'anatomie ORL (95)
 (fig. 1)

A2.1. Les muscles extrinsèques (figure 2)

Ils s'insèrent sur le thyroïde et sur l'os hyoïde, ce sont les muscles sterno-cleido-hyoïdien et thyro-hyoïdien qui assurent la fixation et l'élévation du larynx.

sterno-hyoïdien
omo-hyoïdien

L'innervation des trois premiers vient de la branche descendante du XII, celle du dernier directement du XII.

A2.2. Les muscles intrinsèques (79-102) (figures 3 et 4)

Ils sont responsables des mouvements des cartilages du larynx entre eux. Ces muscles sont classiquement répartis en 3 groupes :

- le groupe des constricteurs de la glotte,
- le groupe des dilatateurs de la glotte,
- le groupe des tenseurs de la glotte.

a. Les muscles constricteurs de la glotte

Ils sont tous innervés par le nerf laryngé inférieur :

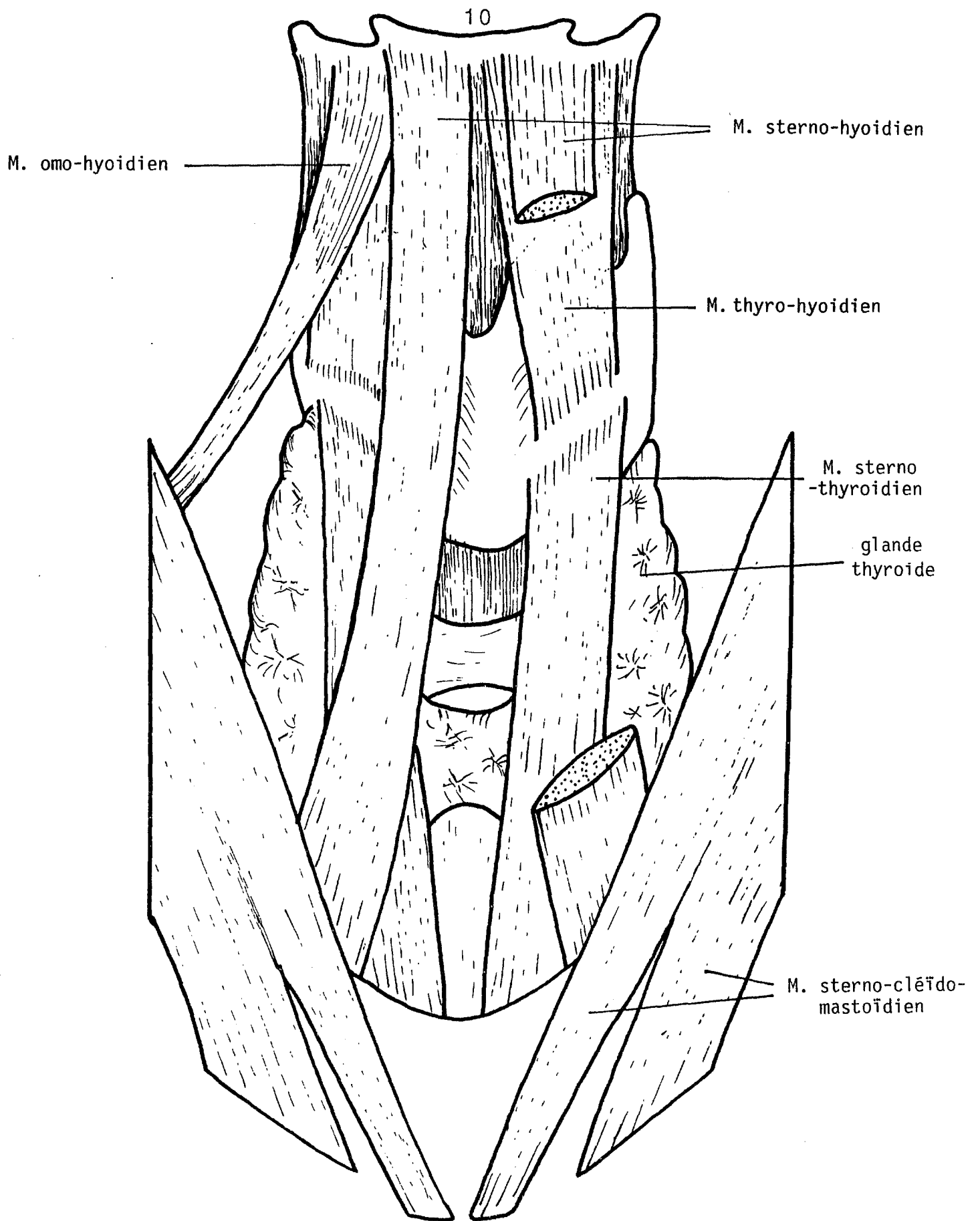
* Le muscle crico-aryténoïdien latéral (muscle crico-arytenoïdeus lateralis).

C'est un muscle épais triangulaire, dont le sommet s'insère sur l'apophyse musculaire de l'aryténoïde et la base sur le bord supérieur de l'arc cricoïdien.

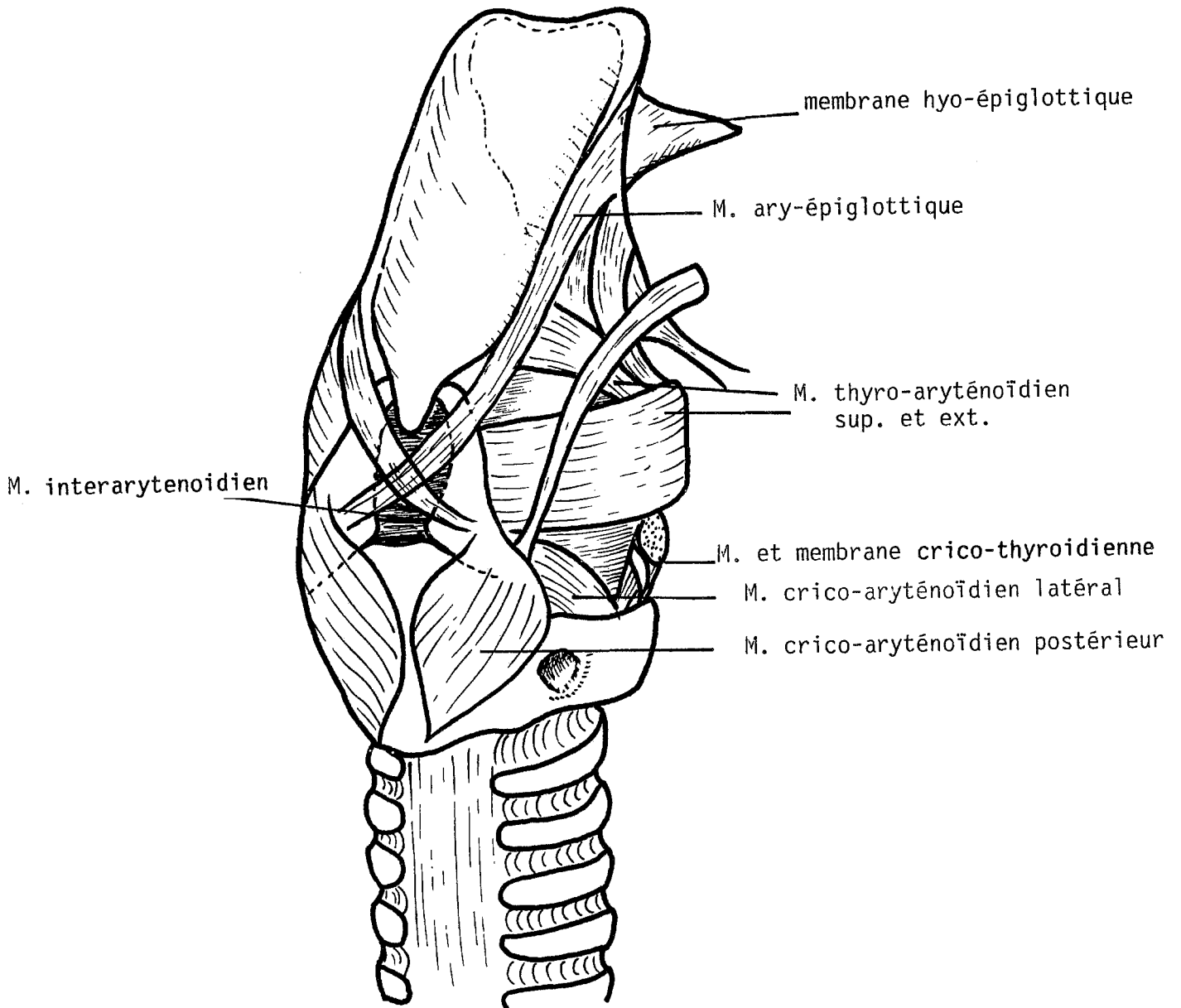
Il entraîne la rotation interne de l'apophyse vocale, donc le rapprochement des cordes vocales.

* Les muscles thyro-aryténoïdiens (muscle thyro-arytenoïdeus) forment 3 plans musculaires superposés depuis l'angle rentrant du thyroïde en avant jusqu'à l'aryténoïde en arrière. On distingue :

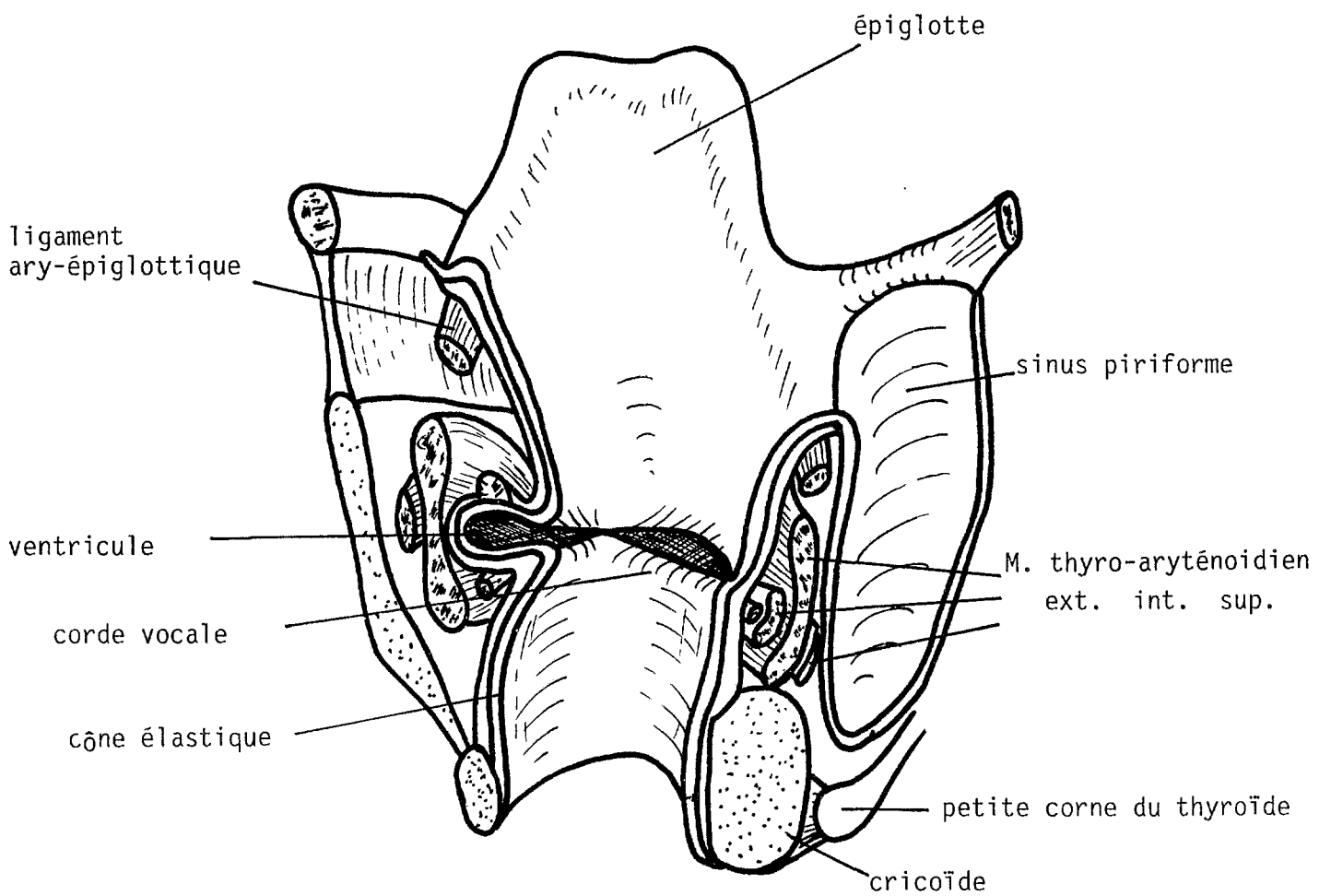
- le faisceau thyro-aryténoïdien interne, qui constitue le muscle vocal,
- le faisceau thyro-aryténoïdien externe,
- le faisceau thyro-aryténoïdien supérieur, grêle et inconstant.



LES MUSCLES EXTRINSEQUES DU LARYNX
vue antérieure d'après FRECHE et CORNEC (63)
(fig. 2)



LE SYSTEME MUSCULO-APONEVROTIQUE DU LARYNX
 vue postéro-latérale droite
 d'après les cahiers d'anatomie ORL (95)
 (fig. 3)



VUE POSTERIEURE DE L'ENDOLARYNX
 d'après les cahiers d'anatomie ORL (95)
 (fig. 4)

* Le muscle interaryténoïdien (muscles aryténoïdeus transversus et oblicus) : C'est le seul muscle impair et médian du larynx, il est constitué de 2 faisceaux :

- un faisceau transverse tendu horizontalement entre les bords externes des 2 aryténoïdes ;
- un faisceau oblique, constitué en réalité de 2 faisceaux entrecroisés, tendus de la face postérieure de l'apophyse musculaire au sommet de l'aryténoïde opposé.

Ce muscle permet de rapprocher les 2 aryténoïdes suivant un mouvement de translation.

b. Les muscles dilatateurs de la glotte

Un seul muscle réalise l'ouverture des cordes vocales, il s'agit du crico-aryténoïdien postérieur ou posticus. Ce muscle puissant s'insère sur la face postérieure de l'apophyse musculaire de l'aryténoïde et sur la face postérieure du chaton cricoïdien.

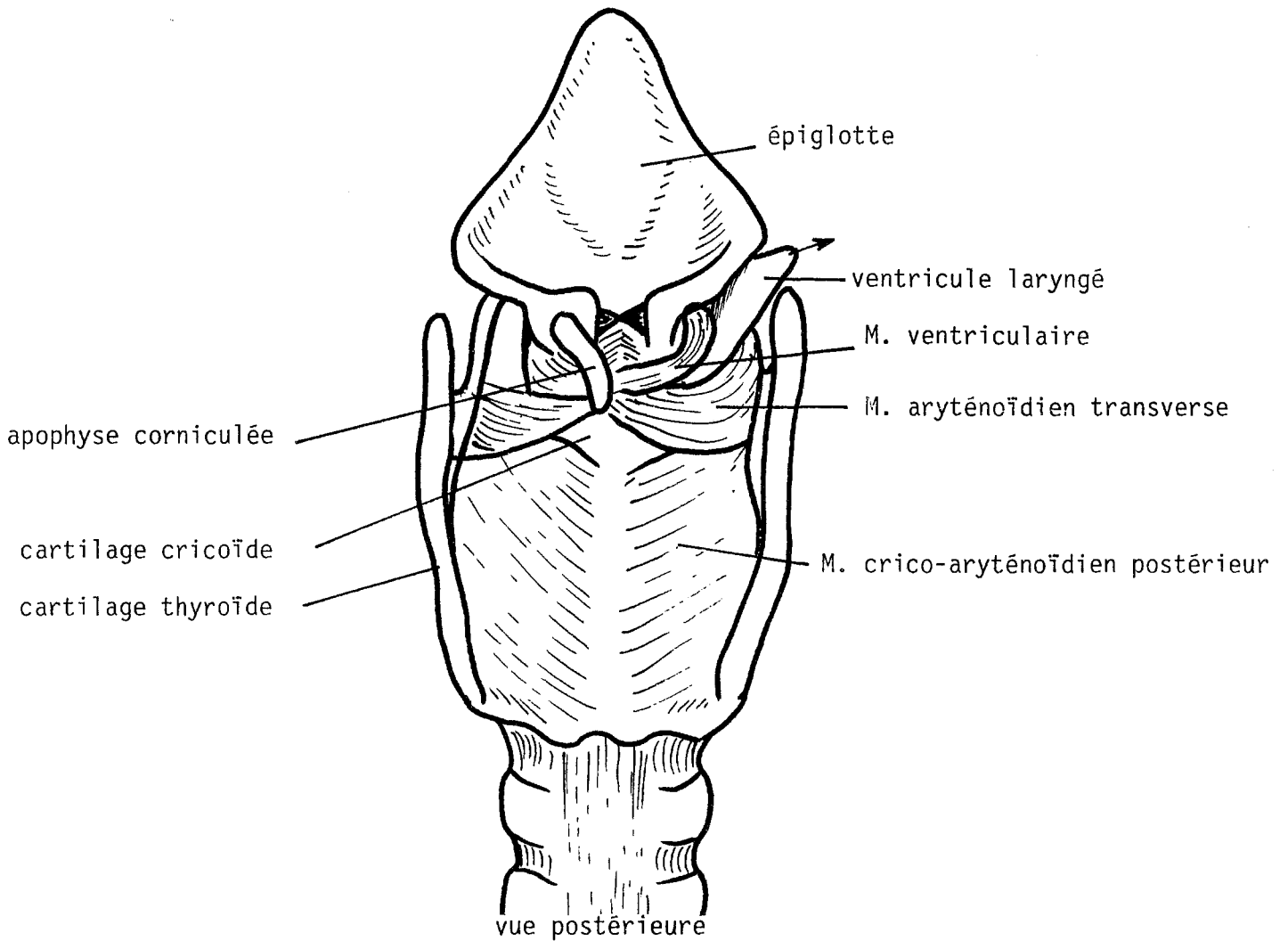
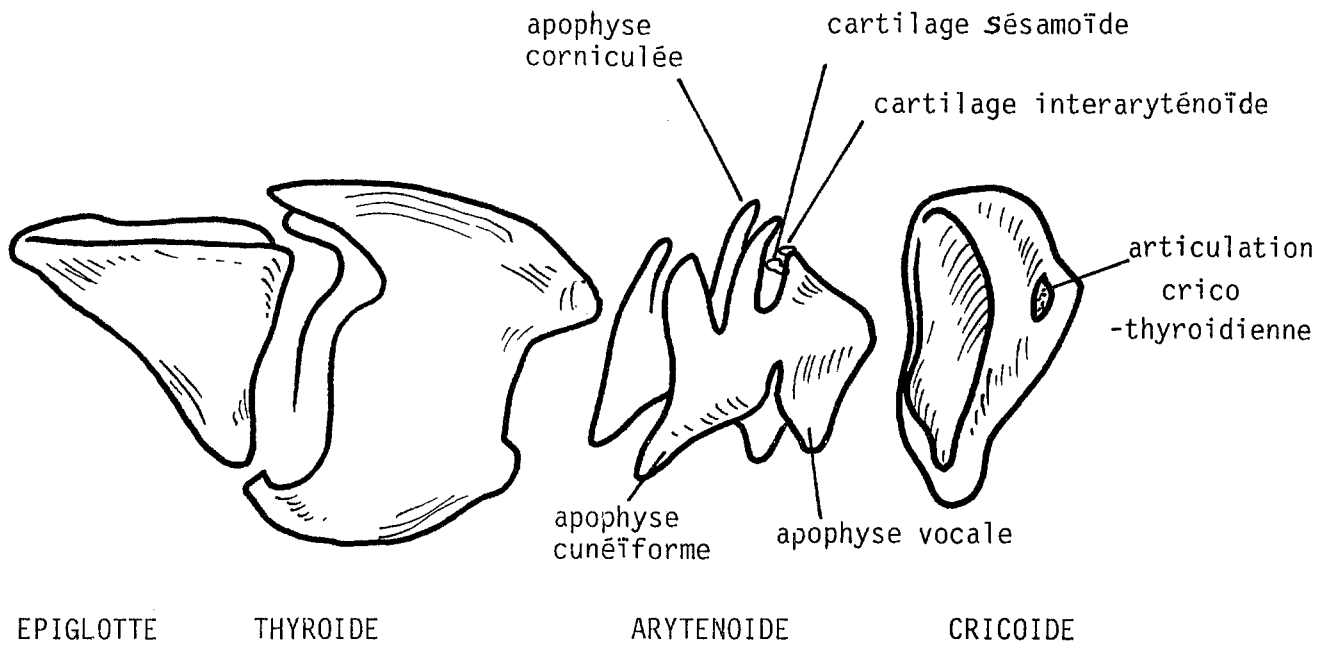
Son action entraîne un glissement en dehors et une rotation externe de l'apophyse vocale.

Il est innervé par le nerf laryngé inférieur.

c. Les muscles tenseurs de la corde vocale

Ce groupe est représenté par le muscle crico-thyroïdien (muscle crico-thyroïdeus). Son corps musculaire est formé de 2 faisceaux ; un superficiel oblique et un profond horizontal.

Il s'insère à la face externe de l'anneau cricoïdien et au bord inférieur du thyroïde.



ANATOMIE DU LARYNX CHEZ LE CHIEN
d'après MILLER (110)

(fig. 5)

Son innervation provient de la branche externe du nerf laryngé supérieur (N.L.S.).

Son action fait basculer en avant le cartilage thyroïde et met en tension les cordes vocales.

B. Chez le chien (110)

B1. Le squelette laryngé (figure 5)

Le squelette cartilagineux bien que très ressemblant présente quelques particularités :

- l'os hyoïde est fermement amarré au plan postérieur par d'épais ligaments ;
- l'épiglotte a une forme triangulaire, elle est attachée au bord supérieur du cartilage thyroïde par un ligament thyro-épiglottique ;
- les cartilages aryténoïdes ont une forme compliquée, avec des apophyses cunéiformes en haut et en avant et corniculées en haut et en arrière, faisant saillie sous la muqueuse comme on peut l'observer en laryngoscopie.

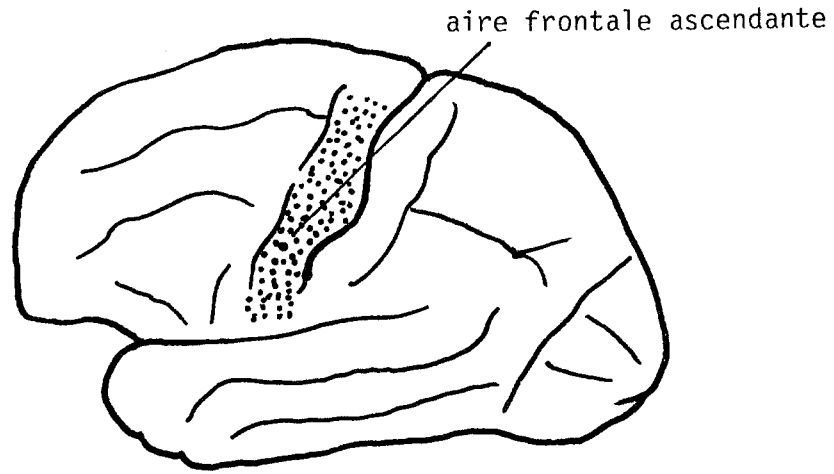
B2. La musculature laryngée

B2.1. La musculature extrinsèque

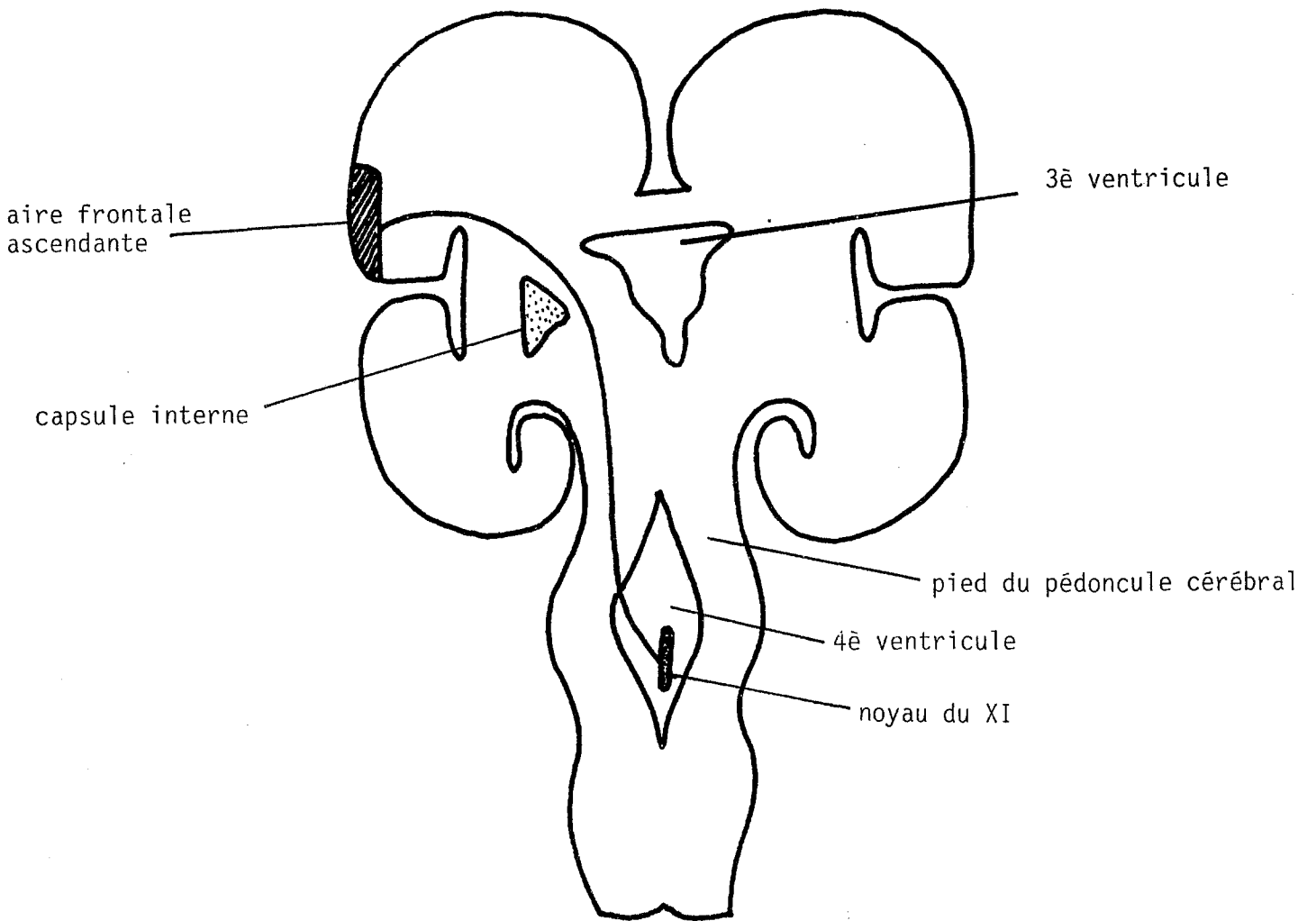
Diffère par l'absence des muscles omo-hyoïdiens.

B2.2. La musculature intrinsèque

Ne présente pas de différence importante, il existe 2 muscles adducteurs supplémentaires : le muscle ventriculaire et le muscle aryténoïde transverse.



PROJECTION CORTICALE



FAISCEAU GENICULE

coupe frontale passant par le 4° VENTRICULE

(fig. 6) d'après DELMAS (39)

I.2. Anatomie du nerf laryngé inférieur (NLI) ou nerf récurrent

A. Chez l'homme

Le N.L.I. est le nerf moteur principal du larynx. Il a une projection corticale sur la frontale ascendante (figure 6).

L'aire motrice primaire occupe la partie postérieure du pied de la frontale ascendante en arrière du centre de Broca. Elle constitue le centre laryngé phonatoire de Krause en connection, à l'étage encéphalique, avec l'aire secondaire située à la partie postérieure de la première circonvolution frontale. Cette projection est bilatérale, l'aire corticale entre en contact, par l'intermédiaire du faisceau corticonucléaire avec le noyau bulbaire du XI, par un trajet empruntant successivement le centre ovale, le genou de la capsule interne, le pied du pédoncule cérébral près des voies motrices corticospinales et extrapyramidales.

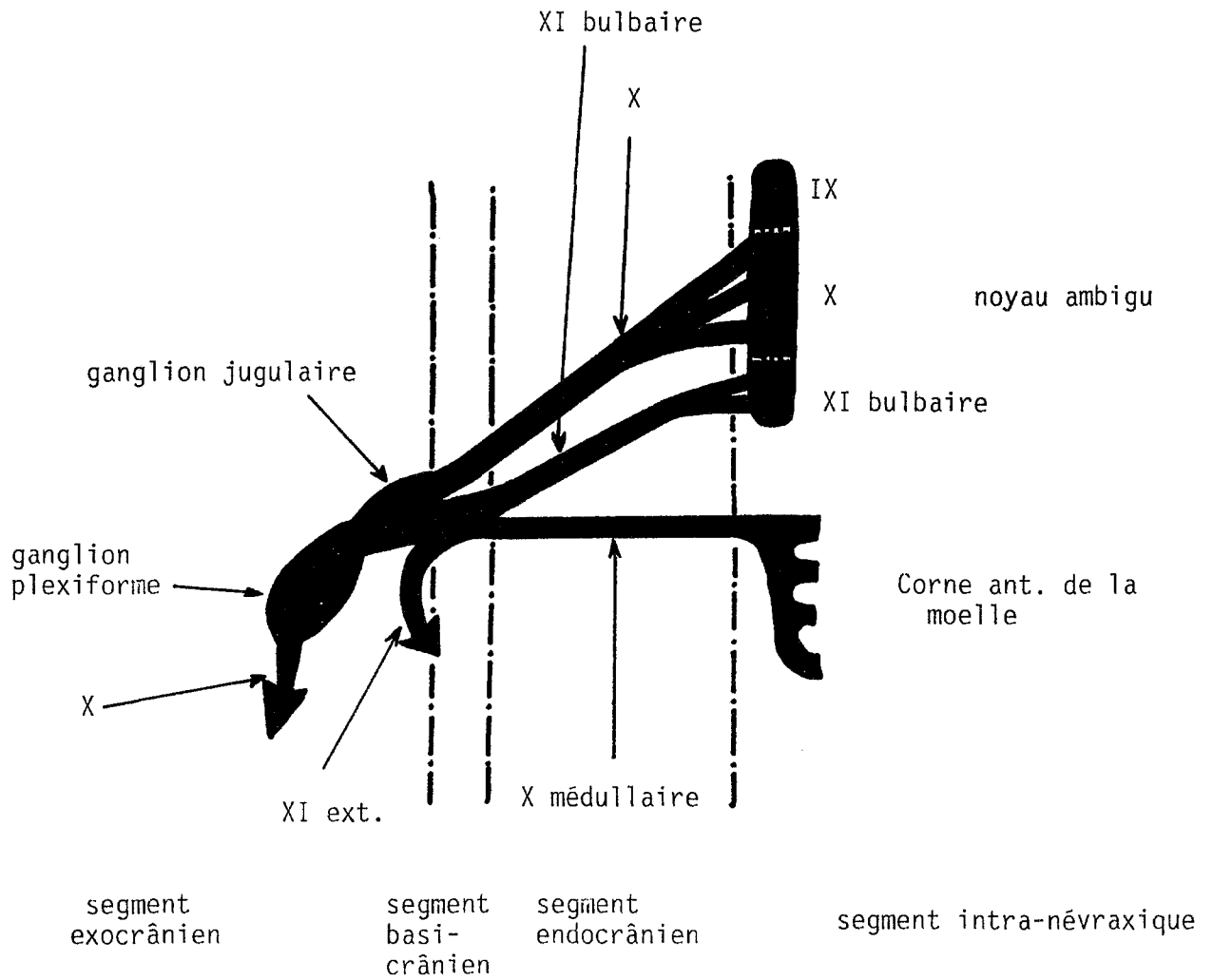
A l'étage bulbaire, le noyau du XI situé dans l'aile blanche interne de l'étage inférieur du plancher du IVème ventricule, est en rapport immédiat avec les noyaux moteurs du XII en dedans, du X et du IX (noyau ambigu) au-dessus.

A1. Origine

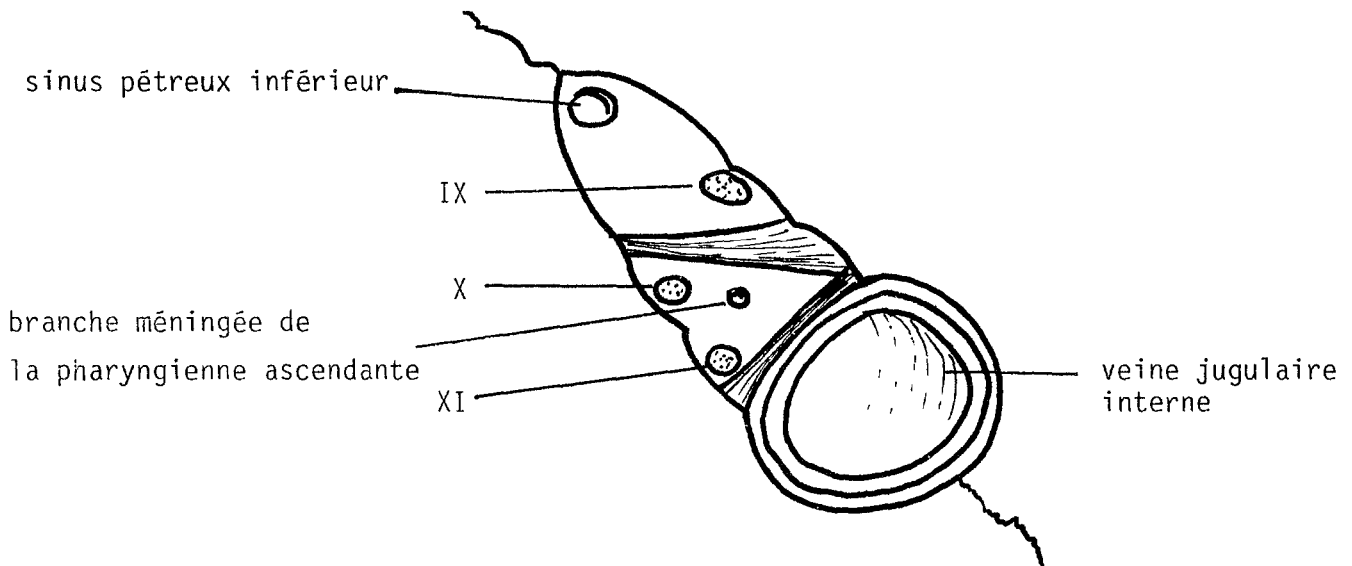
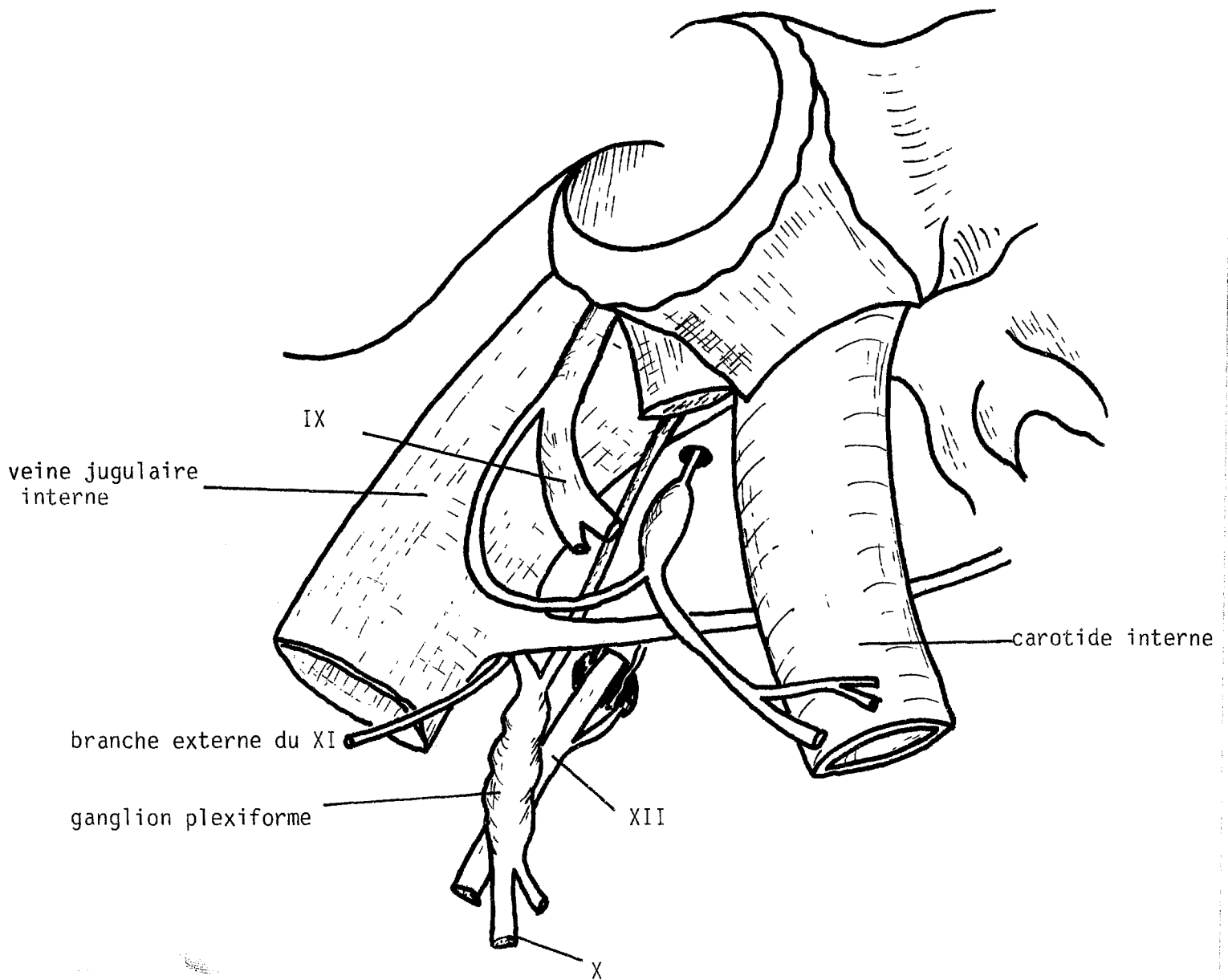
Le nerf récurrent semble issu du pneumogastrique (X), il a en fait une origine réelle bulbaire (39-72) représentée par le noyau du XI bulbaire dans le plancher du quatrième ventricule.

Il semble tout à fait logique de rattacher le XI bulbaire au X puisqu'ils font partie du même noyau ambigu ; les fibres motrices du XI vont s'unir définitivement aux fibres du X au niveau du ganglion plexiforme d'où le terme de tronc vago-spinal pour désigner l'ensemble du X et XI bulbaire, le nerf récurrent constituant la plus volumineuse branche du tronc vago-spinal (figure 7).

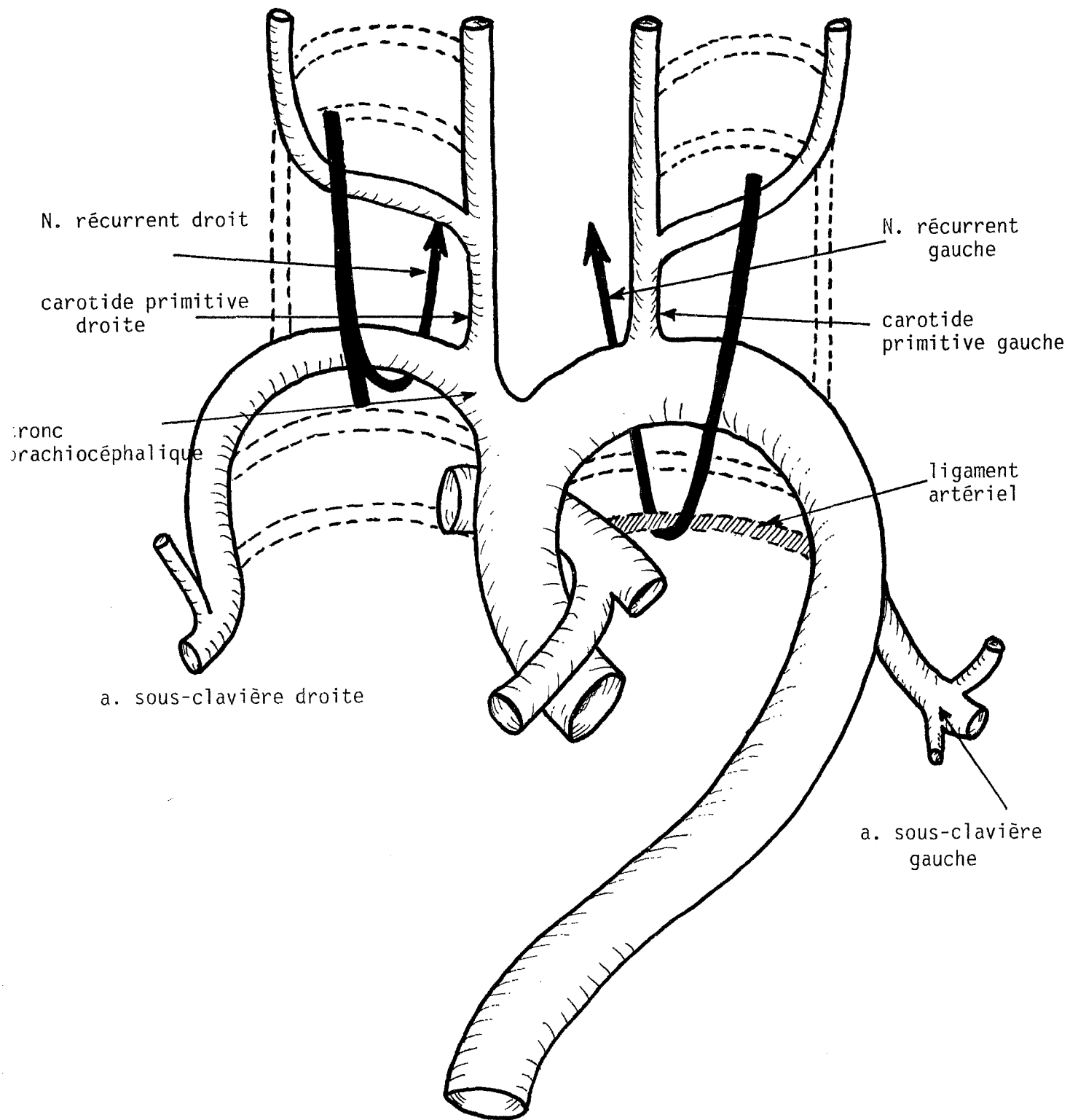
Au niveau du trou déchiré postérieur (figure 8), le X et le XI (médullaire + bulbaire) occupent le compartiment moyen avec l'artère méningée postérieure. Après avoir traversé la base du crâne au niveau de l'espace sous-parotidien postérieur, les fibres du XI bulbaire vont rejoindre le X au niveau du ganglion plexiforme. Les fibres du XI bulbaire chemineront avec les fibres propres du X dans la gaine vasculaire du cou.



LE TRONC VAGO-SPINAL
 Y. GUERRIER (72)
 (fig. 7)



LE GANGLION PLEXIFORME - LE TROU DECHIRE POSTERIEUR
 d'après FRECHE et BOUDIN (65)
 (fig. 8)



LES ARCS AORTIQUES
CROISSANCE DIFFÉRENTIELLE DES GROS VAISSEAUX

d'après FRECHE et BOUDIN (65)

(fig. 9)

Les trajets des nerfs récurrents droit et gauche diffèrent ensuite à cause de l'évolution embryologique.

Du fait de la disparition des 6ème et 5ème arcs aortiques à droite, le nerf va décrire une courbe autour du 4ème arc ; à gauche le 6ème arc persiste sous forme du ligament artériel. Le nerf récurrent gauche décrit une courbe autour de l'aorte (figure 9).

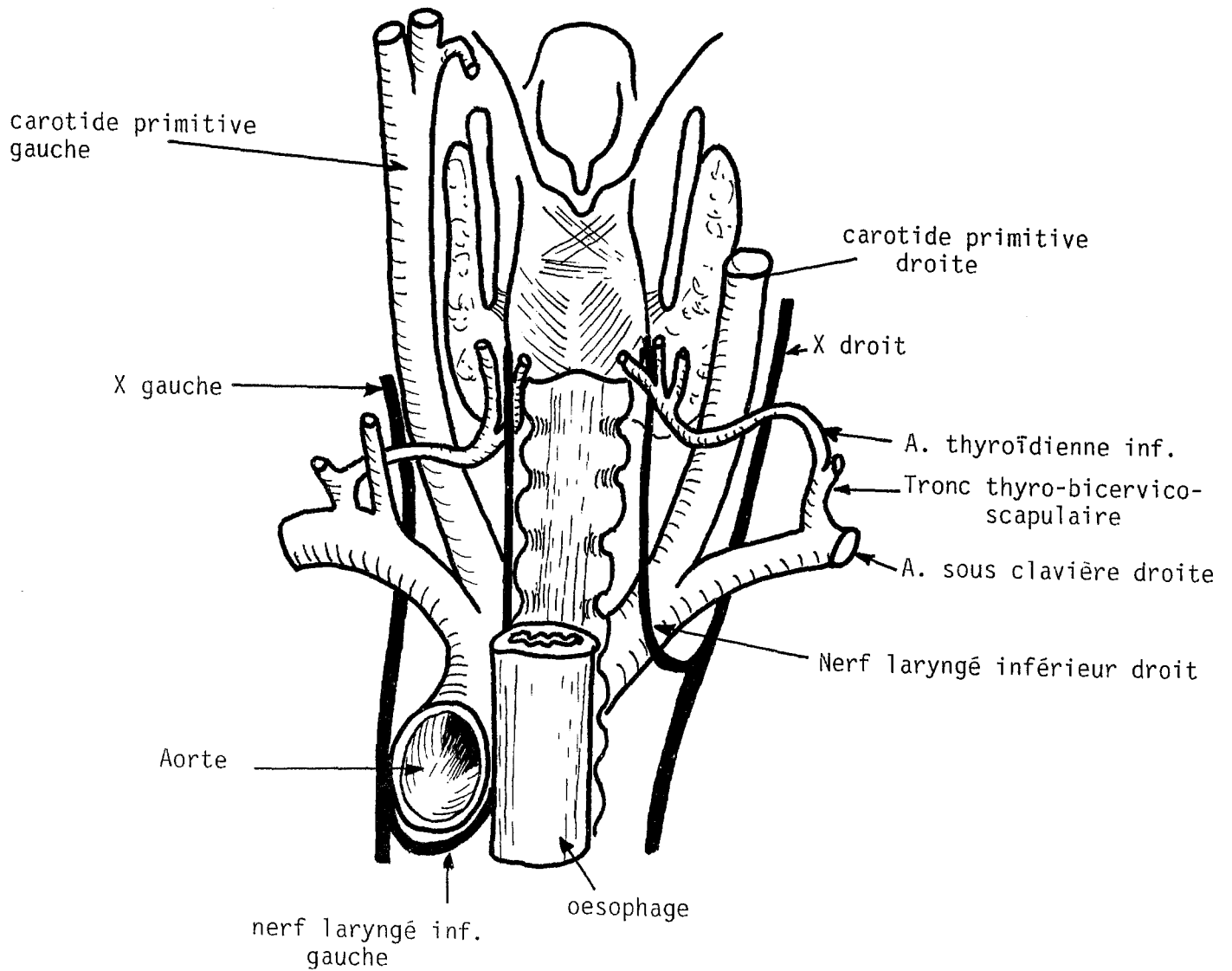
A2. Le N.L.I. droit (figure 10)

Il va contourner la face inférieure de l'artère sous-clavière droite en gardant un contact intime avec le dôme pleural en bas. Ses rapports externes sont essentiellement l'artère vertébrale à son origine et le tronc thyro-bicervico-scapulaire avec ses deux anses nerveuses satellites : l'anse de Vieussens du sympathique et l'anse phrénico-sympathique.

Le nerf monte ensuite obliquement en dedans du 6ème anneau trachéal en croisant par en arrière la carotide primitive. Il est accompagné de sa chaîne sympathique. Il pénètre dans la gaine viscérale du cou, il représente la bissectrice de l'angle formé par l'artère thyroïdienne inférieure et la trachée.

Il est en contact avec la face postérieure du lobe thyroïdien et se trouve en avant des branches de division de l'artère thyroïdienne inférieure. Un peu plus haut, le nerf sera en contact avec le ligament de Grüber. Il est parfois entouré par un prolongement glandulaire rétronerveux.

Au-dessus du ligament de Grüber le nerf est juste en arrière d'un prolongement glandulaire qui amarre le lobe thyroïdien à la jonction crico-trachéale. Le nerf passe ensuite sous le muscle constricteur inférieur et devient intralaryngé.



VUE POSTERIEURE DES NERFS LARYNGES INFÉRIEURS
d'après le traité d'anatomie topographique
de BOUCHET et CUILLERET

(fig. 10)

A3. Le N.L.I. gauche (24) (figure 10)

Il s'enroule autour de la face inférieure de la crosse de l'aorte en arrière du ligament artériel et du plexus cardiaque (ganglion de Wrisberg). Les rapports inférieurs se font avec la bronche souche gauche et l'artère pulmonaire.

Le nerf prend une direction verticale pour se placer dans l'angle oeso-trachéal. En dehors les rapports se font avec le quadrilatère de Bourgery, croisé de dedans en dehors par le nerf pneumogastrique et le nerf phrénique.

En arrière l'artère sous-clavière chemine avec le canal thoracique. Dans ce segment le nerf est entouré d'une atmosphère lymphatique constituant la chaîne récurrentielle de Gugenheim, prolongement des lymphatiques de la loge de Barety.

Sous le ligament de Grüber, le nerf caché par la face postérieure du lobe thyroïdien est précroisé par les branches terminales de l'artère thyroïdienne inférieure. Il est en contact très étroit avec la capsule thyroïdienne.

Au-dessus du ligament de Grüber, le nerf va disparaître sous le bord inférieur du muscle constricteur inférieur, accompagné de l'artère laryngée postérieure.

Tout au long de son trajet le nerf laryngé inférieur va donner des collatérales à destinée cardiaque, oesophagienne, trachéale, thyroïdienne, pharyngée pour le muscle constricteur inférieur.

A4. Les branches terminales

A4.1. La division extralaryngée du nerf laryngé inférieur

Le nerf laryngé inférieur pénètre dans le pharynx en passant sous le constricteur inférieur par un court trajet en baïonnette. C'est à ce niveau que l'on observe les branches de division.

La division extralaryngée du nerf laryngé inférieur concerne uniquement les branches destinées à la musculature intrinsèque et l'anse de Galien. En sont exclues les collatérales destinées au pharynx, au constricteur inférieur et à l'oesophage.

Une revue de la littérature sur les divisions du nerf laryngé inférieur (119) laisse le lecteur perplexe sur la diversité des chiffres et par le manque de précisions sur les branches de division. Guerrier-Laux (94), Frèche, Boudin (65) ont résumé les types de division possibles :

* La vraie division basse : à 1 cm en moyenne de l'entrée dans le pharynx. Le nerf donnant une branche antérieure et une branche postérieure qui se diviserait rapidement en deux branches : la branche postérieure laryngée et l'anse de Galien, avec parfois des rameaux pour le muscle constricteur et l'oesophage.

* La fausse division basse : la branche postérieure volumineuse serait destinée au muscle constricteur inférieur.

* La division directe en 3 branches principales : la branche antérieure, la branche postérieure laryngée et enfin l'anse.

Il n'y a pas de division extralaryngée en une branche antérieure abductrice et une branche postérieure adductrice.

N'Guyen (119-120) sur 60 dissections de nerf laryngé inférieur retrouve une division extralaryngée dans 86,6 % des cas, elle correspond toujours à une origine basse de l'anse de Galien.

A4.2. La division intralaryngée

La branche antérieure va pénétrer dans l'hypopharynx en passant sous le bord inférieur du muscle constricteur inférieur ou à travers les faisceaux les plus inférieurs, on lui décrit 2 portions : une portion hypopharyngée et une portion latéropharyngée.

a. Dans sa portion hypopharyngée, le nerf va s'engager dans un défilé entre la petite corne du cartilage thyroïde et le chaton cricoïdien recouvert du muscle crico-

aryténoïdien postérieur. Il est plaqué en avant sur l'articulation crico-thyroïdienne tapissée par le ligament crico-thyroïdien postérieur.

Cet espace est fermé en arrière par la muqueuse du fond du sinus piriforme. Dans cette portion l'artère laryngée postérieure est plaquée sur le muscle crico-aryténoïdien postérieur et sépare la branche antérieure de l'anse de Galien.

La branche antérieure donne l'innervation du crico-aryténoïdien postérieur (C.A.P.) ou posticus et participe à l'innervation du muscle interaryténoïdien.

* Les différents types d'innervation du C.A.P. ont été résumés en 3 types morphologiques par N'Guyen (figure 11) :

- les types I se caractérisent par la présence d'un seul pédicule nerveux, 66,6 % dont 53,4 % avec une branche unique ;
- les types II se différencient par la présence de 2 pédicules. 26,7 % de cas dont 16,7 % avec une branche unique ;
- le type III présente 3 pédicules. N'Guyen en trouve 6,7 % dont 5 % avec 3 branches simples issus de la branche antérieure.

On remarque en ce qui concerne les réinnervations sélectives que pour le type I ne se pose pas la question du choix du pédicule, à l'opposé des types II et III (33 %). Le choix sera dicté par le diamètre du pédicule et la facilité de suture. Il faut également noter que la quasi-totalité des nerfs naissent en regard de la petite corne du cartilage thyroïde.

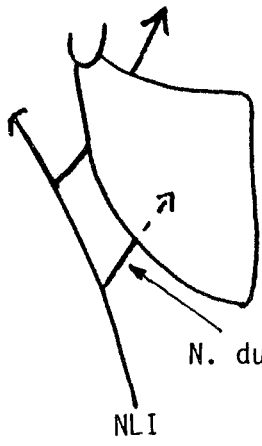
* L'innervation du muscle interaryténoïdien mérite d'être détaillée :

- l'innervation principale est le nerf laryngé inférieur : elle est constante. Le nerf du muscle interaryténoïdien passe entre le muscle crico-aryténoïdien postérieur et le cricoïde.

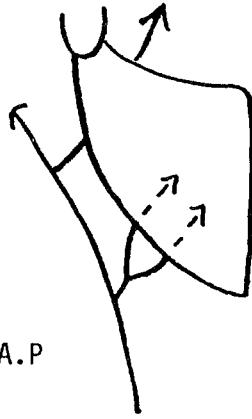
Le nerf pénètre le muscle sans émettre de division terminale précoce.

Ce nerf donne des collatérales destinées au muscle posticus soit par dessus (8 %), soit par derrière le muscle posticus (72 %).

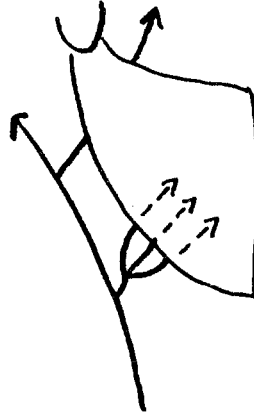
branche adductrice



NLI
a
53,4 %

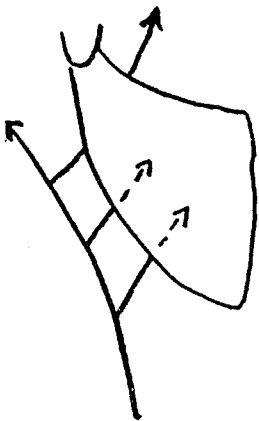


b
6,6 %

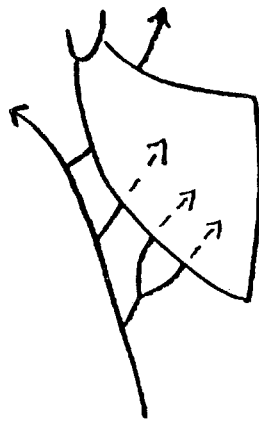


c
6,6 %

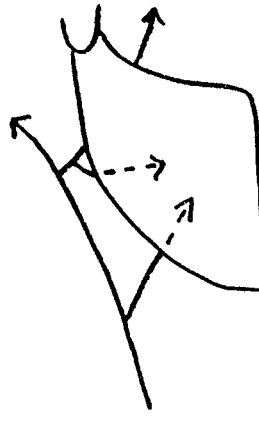
TYPE I
66,6 %



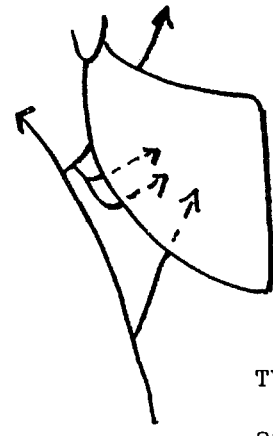
a
16,7 %



b
3,3 %

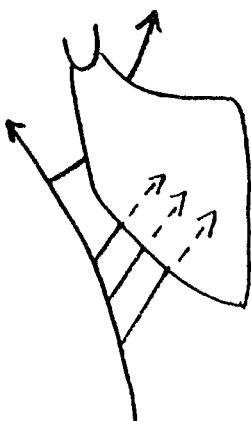


c
5 %

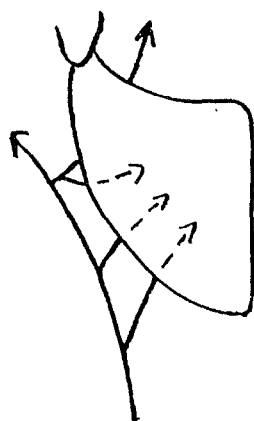


d
1,7 %

TYPE II
26,7 %



a
5 %



b
1,7 %

TYPE III
6,7 %

Les différents aspects morphologiques du N. crico-aryténoïdien postérieur.

d'après N'GUYEN (II9)
(fig. II)

Des anastomoses peuvent exister avec le nerf laryngé supérieur ou avec l'anse de Galien ;

- l'innervation par le nerf laryngé supérieur est retrouvée par la majorité des auteurs ;
- l'innervation par l'anse de Galien est inconstante et non chiffrée dans la littérature.

Le nerf interaryténoïdien est très probablement le support physique des fibres proprioceptrices. Comme l'a montré Winckler (171), ces fibres gagnent le nerf laryngé supérieur par l'intermédiaire de l'anse de Galien ou par les branches laryngées supérieures innervant le muscle interaryténoïdien.

b Dans sa portion latéropharyngée

Elle gagne l'espace latéropharyngé entre le plan musculaire cordal en dedans et l'aile thyroïdienne en dehors. Elle va s'infléchir en avant en décrivant une crosse concave en bas et en avant.

Cette branche va donner dans cette portion 2 types de pédicules nerveux : le nerf du muscle crico-aryténoïdien latéral et le nerf des muscles thyro-aryténoïdiens qui est le plus important.

* Le nerf du muscle crico-aryténoïdien latéral

Trois pédicules nerveux sont possibles pour ce nerf, tous issus de la branche antérieure du nerf laryngé inférieur au-dessus de l'origine du nerf interaryténoïdien.

L'innervation unipédiculaire représente 70 % et on ne retrouve pas de pédicule supérieur unique. L'innervation bipédiculaire représente 25 %. Enfin l'innervation tripédiculaire est retrouvée dans 5 % des cas.

* Le nerf des muscles thyro-aryténoïdiens

Ce nerf prend son origine juste après la naissance du nerf interaryténoïdien.

Il repose sur la face externe du muscle crico-aryténoïdien latéral.

Pour Frèche (236) la terminaison se fait en un véritable peigne terminal.

N'Guyen a isolé 4 types de terminaisons possibles :

- en pinceau	44 %
- avec un point de pénétration unique	23 %
- en peigne	20 %
- en étoile	13 %.

Il n'a jamais constaté d'anastomose avec le N.L.S.

B. Chez le chien

Le nerf laryngé inférieur chez le chien ne présente pas de différence significative.

Il passe également sous l'aorte à gauche et sous l'artère sous-clavière à droite.

Au niveau du larynx il donne des branches à destinée trachéale, pharyngée et oesophagienne et 3 branches principales :

- le nerf du crico-aryténoïdien postérieur,
- la branche adductrice interne,
- l'anse de Galien.

Cette dernière a été retrouvée dans tous les cas lors de notre travail d'anatomie préalable aux réinnervations et lors des réinnervations.

I.3. Anatomie du nerf laryngé supérieur (151)

A. Chez l'homme

Le nerf laryngé supérieur (NLS) prend naissance au niveau de la partie caudale et médiale du ganglion inférieur du X dans l'espace sous-parotidien où il aborde la paroi latérale du pharynx en arrière de la carotide interne.

Il se divise en deux branches dans le voisinage de l'os hyoïde : l'une supérieure, le rameau interne du nerf laryngé supérieur, l'autre inférieure, le rameau externe du nerf laryngé supérieur (figure 12).

Le rameau interne passe en arrière de la grande corne de l'os hyoïde et traverse la membrane thyro-hyoïdienne et arrive dans l'épaisseur des replis ary-épiglottiques.

Il se ramifie en plusieurs branches terminales essentiellement sensibles. Selon l'opinion classique un rameau forme l'anse de Galien, anastomosée avec le nerf laryngé inférieur.

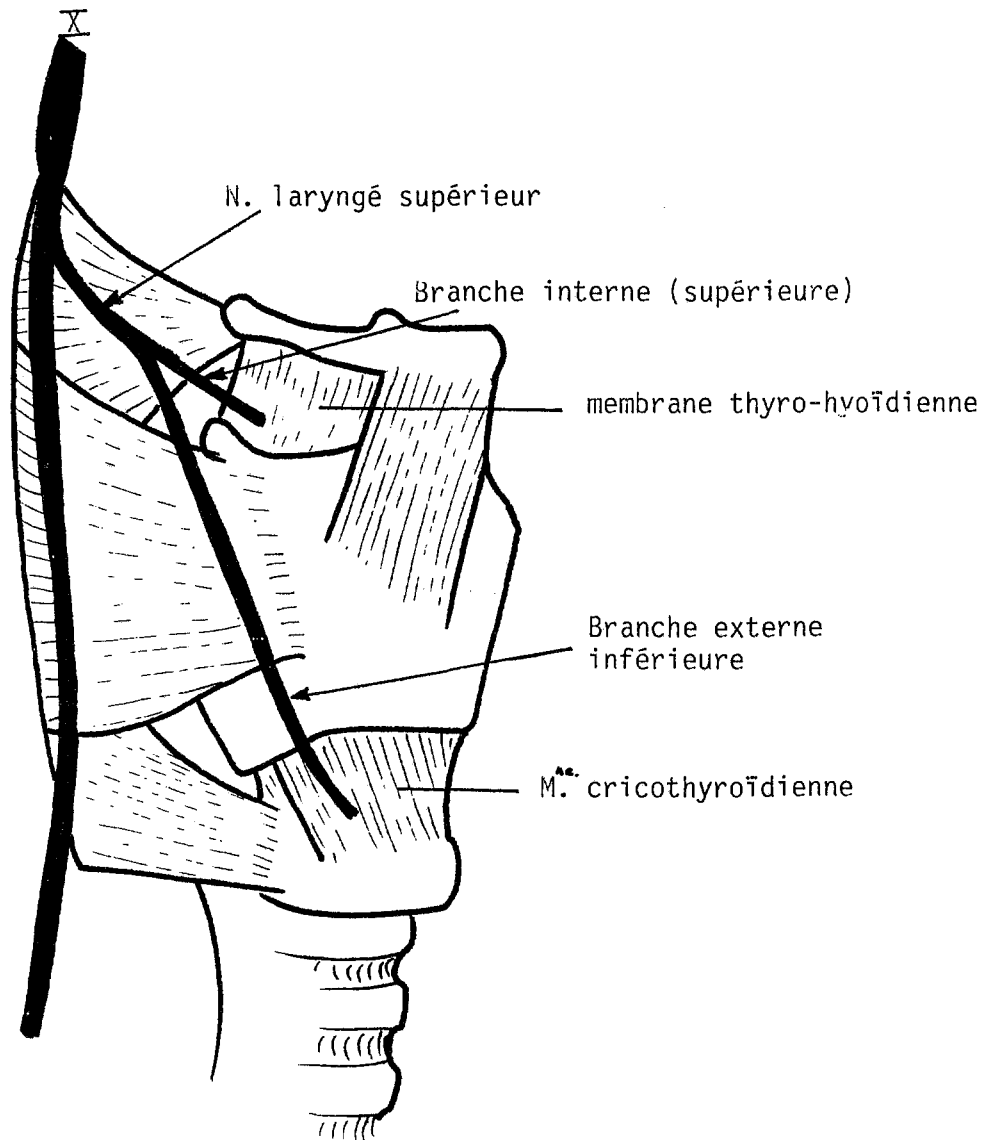
Le rameau externe, beaucoup plus grêle, descend en décrivant une courbe à concavité supéromédiale. Il présente 2 segments séparés par un coude :

* Le premier croise la carotide externe et se met en rapport avec la paroi pharyngée. Il est en rapport avec l'artère thyroïdienne supérieure.

* Le second occupe le triangle sterno-thyro-laryngé (Moosman) limité ventralement par le sterno-thyroïdien et médialement par le constricteur inférieur, le pôle supérieur de la thyroïde formant la base.

Le nerf se termine sur la face externe du crico-thyroïdien ou dans son épaisseur.

Le long du trajet, il donne des branches pour le constricteur inférieur et pour la glande thyroïde.



vue latérale droite

ANATOMIE DU NERF LARYNGE SUPERIEUR
d'après THOMASSIN (151)
(fig. 12)

B. Chez le chien

Pas de différence notable avec l'anatomie humaine.

I.4. L'anse de Galien

C'est l'anastomose entre le nerf laryngé supérieur et le nerf laryngé inférieur.

A. Chez l'homme

Elle est retrouvée en fréquence variable selon les auteurs. Norland (121) la retrouve dans 16 % des cas. Lemère (96) dans 83 % des cas et N'Guyen (119) dans 83,3 %. Traissac (155) estime qu'elle est constante.

Son origine est le plus souvent extrapharyngée, elle traverse le constricteur inférieur à côté de la branche antérieure.

Elle passe sous la muqueuse du sinus piriforme où elle s'anastomose avec le nerf laryngé supérieur.

Sa morphologie est variable sous formes d'anses tronculaires ou plexiformes plus difficiles à mettre en évidence.

Elle donne des branches inconstantes à la muqueuse pharyngée et à l'oesophage. Des branches destinées au muscle interaryténoïdien sont retrouvées de façon quasi constante. Des branches allant au muscle crico-aryténoïdien postérieur sont plus rarement retrouvées.

B. Chez le chien

Dans tous les cas, nous avons identifié cette anastomose qui prend son origine extrapharyngée juste avant de pénétrer dans le constricteur inférieur. Très souvent elle donne des branches pharyngées et oesophagiennes. Elle a toujours été un très bon repère pour la dissection intralaryngée du récurrent.

II - RAPPELS PHYSIOLOGIQUES

Nous avons choisi de faire un rappel de la biomécanique laryngée avec son application dans les grandes fonctions que sont la respiration, l'occlusion d'effort, la déglutition et la phonation.

II.1. La biomécanique laryngée

La biomécanique est régie par deux systèmes intimement liés : le système élastique et le système musculoarticulaire.

II.1.1. Le système élastique

Finck (59) considère que les forces élastiques du larynx tant extrinsèques qu'intrinsèques réalisent un état d'équilibre en fin d'une expiration normale. Seuls les déplacements à partir de la position d'équilibre sont actifs. Le retour à la position d'équilibre est de nature élastique.

Le système de suspension ligamentaire élastique du larynx est particulièrement riche chez l'homme : ligaments stylo-hyoïdiens, thyro-hyoïdien latéral et médian, crico-thyroïdien latéral et crico-thyroïdien médian, hyo-épiglottique, thyro-épiglottique et crico-trachéal.

Sans oublier le cône élastique qui s'étend du ligament vocal au cricoïde et la membrane quadrangulaire qui réunit l'épiglotte à l'aryténoïde et au thyroïde.

II.1.2. Le système musculoarticulaire (164)

La motricité laryngée fait intervenir un ensemble musculoarticulaire complexe.

Les mouvements se font autour de 3 articulations : les articulations crico-aryténoïdiennes et l'articulation crico-thyroïdienne.

A. L'articulation crico-aryténoïdienne

Elle permet des mouvements de rotation et de translation interne et externe de l'aryténoïde. Les muscles responsables des mouvements sont les muscles crico-aryténoïdiens latéraux qui font une rotation interne, les interaryténoïdiens qui entraînent une translation interne : le posticus qui fait une rotation externe et une translation externe.

Lors des mouvements de translation externe, les aryténoïdes basculent vers l'arrière et, en raison de l'orientation du grand axe de la facette articulaire, les apophyses vocales divergent vers le haut et l'extérieur (figure 13).

B. L'articulation crico-thyroïdienne

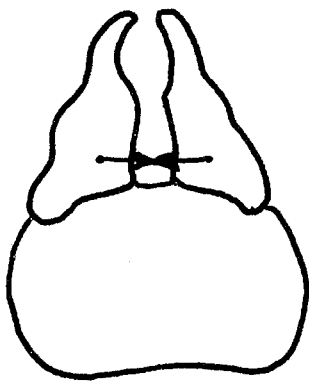
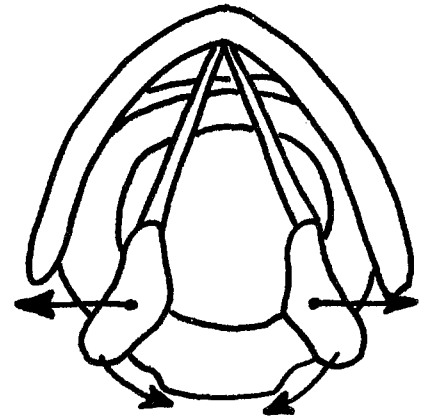
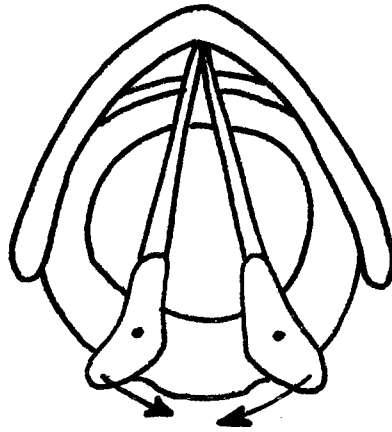
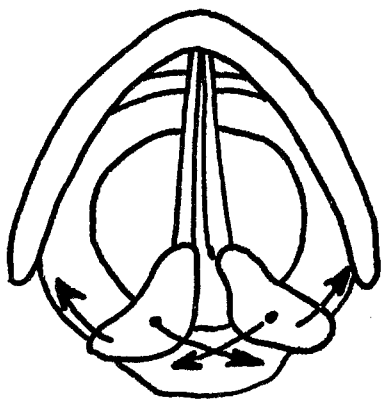
Elle permet deux types de mouvements : des mouvements de rotation avec fermeture de l'angle crico-thyroïdien antérieur et des mouvements de translation du cartilage thyroïde vers l'avant (subluxation de l'articulation crico-thyroïdienne).

Les mouvements sont sous la dépendance de l'action du muscle crico-thyroïdien innervé par le nerf laryngé supérieur (78-82).

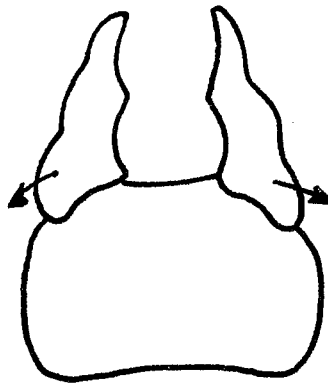
II.1.3. Fonctionnement mécanique du larynx (135-164)

A. Respiration

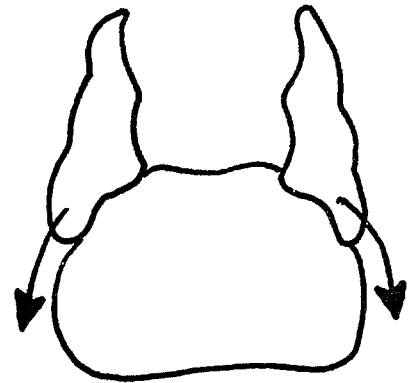
En inspiration : les tissus mous du larynx sont étirés par la descente de la trachée et par l'action des muscles respiratoires accessoires : les plis vestibulaires et ary-épiglottiques s'allongent, la distance entre l'os hyoïde et le cartilage thyroïde s'accroît, les cordes vocales s'ouvrent.



Expiration



Inspiration normale



Inspiration forcée

BIOMECANIQUE LARYNGEE
d'après UZIEL -GUERRIER (I64)
(fig. I3)

En expiration : inversement, la glotte se referme, les aryténoïdes se déplacent vers le bas et vers l'avant.

B. Occlusion d'effort

Mécanisme mis en action lors de la toux, le soulèvement de charges, la défécation... Il y a adduction des cordes vocales et des plis vestibulaires sur la ligne médiane, il a oblitération des ventricules, le cartilage thyroïde et l'os hyoïde se rapprochent par la contraction du thyro-hyoïdien. Il y a protrusion de l'épiglotte dans le larynx. Il n'y a plus d'air dans le larynx, la fermeture est hermétique.

C. La déglutition

Elle a été schématisée en 5 composantes :

1. élévation du larynx vers l'os hyoïde par action du thyro-hyoïdien ;
2. bascule vers le bas, l'avant et l'intérieur des aryténoïdes, fermeture de la glotte et rétrécissement du vestibule ;
3. ouverture de l'angle crico-thyroïdien antérieur ;
4. protrusion en arrière de l'épiglotte par compression du tissu adipeux thyro-hyoïdien ;
5. bascule vers le bas du bord libre de l'épiglotte par le passage du bol alimentaire.

D. La phonation

La phonation n'est pas due aux seuls mouvements de la glotte, mais à un ensemble de mouvements et de résonances de la cavité buccale, de la langue, du voile, du pharynx, etc.

La phonation réalise une unité fonctionnelle aboutissant à la production de la voie qui est le support de la parole. Nous n'envisagerons que le mécanisme laryngé de ce phénomène.

Le larynx agit par des mouvements actifs des cordes vocales et par des vibrations.

Le vibreur glottique, élément essentiel pour la sonorisation de l'air respiratoire, peut être assimilé à un oscilloscope dont le coefficient d'amortissement est faible (Dejonckere, Lebacqz 1980 (38)). La corde vocale doit donc permettre de larges variations d'impédance mécanique des parties vibrantes. Les caractéristiques impédantielles de l'oscilloscope glottique seront déterminées par l'action des muscles intrinsèques et extrinsèques du larynx.

On peut reconnaître 3 composantes dans le mouvement vibratoire habituel des cordes vocales :

- la composante horizontale, de loin la principale, correspondant à l'ouverture et à la fermeture du fuseau glottique (77) ;
- une discrète composante verticale ;
- une dynamique ondulatoire particulière du bord libre de la corde se propageant de bas en haut, bien visible en stroboscopie.

II.2. Neurophysiologie laryngée

On envisagera successivement la physiologie du nerf laryngé inférieur puis la physiologie du nerf laryngé supérieur.

II.2.1. Physiologie du nerf laryngé inférieur

Le nerf laryngé inférieur est un nerf essentiellement moteur, les fibres motrices sont destinées à des muscles de fonctions opposées.

Nous ferons un rappel des caractéristiques histologiques puis physiologiques.

A. Les caractéristiques histologiques

A1. Les fibres motrices

* Histomorphométrie : l'étude de Germain, Trotoux et Bruneau (75) fait référence en la matière par une analyse de 200 nerfs laryngés inférieurs.

On retient de cette étude que le calibre du nerf laryngé inférieur varie parfois de façon considérable chez un même sujet, le calibre moyen du sternum au bord inférieur du cricoïde est de $196 \times 10^3 \mu\text{m}$ pour le nerf laryngé inférieur droit et de $180 \times 10^3 \mu\text{m}$ pour le nerf laryngé inférieur gauche.

Le nombre de fascicules est variable de 3 à 14. Le nombre de fibres myélinisées est de 440 pour le nerf laryngé inférieur droit et de 695 pour le nerf laryngé inférieur gauche. Ceci expliquant que les influx arrivent en même temps pour des longueurs de nerfs inégales.

Le diamètre moyen des fibres myélinisées des nerfs laryngés inférieurs gauches (8,9 à $10 \mu\text{m}$) est plus élevé que celui des nerfs laryngés droits.

Les nerfs laryngés présentent un fort pourcentage de tissu nerveux si on les compare aux nerfs périphériques.

La cartographie des nerfs laryngés est actuellement impossible à cause des moyens d'investigations limités. Il est impossible de faire correspondre une fibre laryngée à un muscle intrinsèque du larynx (67-68-98). La plupart des auteurs s'accordent pour dire que la distribution des fibres nerveuses de chaque muscle est éparpillée dans les nerfs (Malmgren, Gacek (98-99)).

* Les unités motrices (U.M.) : une unité correspond à l'ensemble axone + fibres musculaires sous sa dépendance.

Faaborg Andersen (53) a dénombré 112 unités motrices pour le crico-thyroïdien, 139 unités motrices pour le muscle interaryténoïdien et 140 unités

motrices pour le muscle crico-aryténoïdien postérieur. Pour le muscle vocal, les unités motrices ne comprendraient que très peu de fibres musculaires.

A2. Les plaques motrices

Au niveau de la musculature laryngée, contrairement au muscle squelettique, les fibres musculaires ont plusieurs plaques motrices : jusqu'à 5 pour le muscle vocal, 3 pour le crico-thyroïdien et le crico-thyroïdien latéral, seul le muscle crico-thyroïdien postérieur possède 95 % de fibres à une seule plaque motrice.

Cette variété dans la distribution des plaques motrices reflète la diversité de l'activité physiologique du larynx.

B. Rôle moteur

Le nerf laryngé inférieur innerve tous les muscles intrinsèques sauf le muscle crico-thyroïdien.

Il semble que le nerf laryngé inférieur puisse donner une innervation bilatérale au niveau des muscles interaryténoïdiens.

Surtout le nerf laryngé inférieur innerve des muscles d'action opposée ce qui explique les syncinésies retrouvées lors des réinnervations tronculaires après traumatisme ou greffe (Crumley, 35).

C. Le rôle sensitif

Il semble minime pour le nerf laryngé inférieur.

D. Le rôle vasomoteur (10)

On retrouve un contingent sympathique provenant du ganglion cervical moyen et inférieur.

II.2.2. Physiologie du nerf laryngé supérieur

Le nerf laryngé supérieur est un nerf mixte qui tient sous sa dépendance la majeure partie de l'innervation sensitive du larynx.

La branche externe innerve le muscle crico-thyroïdien.

A. Les caractéristiques histologiques

De l'étude histomorphométrique étudiée par Germain et coll. (75), on retient que :

- le calibre moyen des nerfs laryngés supérieurs gauches est de $660 \times 10^3 \mu\text{m}^2$ contre $535 \times 10^3 \mu\text{m}^2$ à droite ;
- les calibres sont très voisins d'un sujet à l'autre. Ils sont nettement supérieurs aux calibres des nerfs laryngés inférieurs ;
- les fascicules ont des surfaces très différentes et on observe des variations d'un côté à l'autre pour le même sujet, les fascicules sont plus gros que ceux des nerfs laryngés inférieurs ;
- la densité moyenne des nerfs laryngés supérieurs gauches est de 4 593,6 fibres myélinisées par mm^2 de surface endoneurale contre 5 076 à droite.

Les nerfs laryngés supérieurs ont donc une densité plus élevée que leurs homologues inférieurs.

Les nerfs laryngés supérieurs ont un grand nombre de fibres myélinisées, on parle de nerf très stable. Le diamètre moyen des fibres myélinisées est compris entre 5,2 et 6,4 μm . Il s'agit donc de fibres de petit calibre ($\varnothing < 7 \mu\text{m}$).

Comme pour les fibres sensibles du nerf laryngé inférieur, les fibres sensibles du nerf laryngé supérieur semblent en rapport avec 2 types de

récepteurs : entérocepteur et propriocepteur de même finalité. Ceci est encore mal défini.

B. Rôle moteur

Comme on l'a déjà vu, la branche externe du nerf laryngé supérieur innerve le muscle crico-thyroïdien dont la contraction est responsable d'une tension de la corde vocale (cf. biomécanique).

C. Rôle sensitif

Il est assuré par la branche interne ou supérieure, la branche externe donne toutefois quelques filets sensitifs à la muqueuse du ventricule et de la sous-glotte.

L'innervation sensitive du larynx est le point de départ du verrouillage laryngé, au temps pharyngien de la déglutition.

Les données expérimentales permettent d'avancer l'ordre des déroulements suivants :

- inhibition des abducteurs de la glotte à l'inspiration,
- inhibition des muscles respiratoires,
- contraction légère des muscles expiratoires, contraction des constricteurs de la glotte.

D. Rôle vasomoteur (152)

Le nerf contient des fibres vasodilatatrices, la stimulation du bout périphérique entraînant une hyperhémie de la muqueuse et une production de mucus au niveau de l'épiglotte et du vestibule laryngé.

Il existe également un contingent de fibres vasoconstrictrices.

II.2.3. Physiologie de l'anse de Galien

Le rôle physiologique de l'anse de Galien n'est encore pas parfaitement éclairci.

Pour Winckler (170), l'anse est formée de 2 parties, l'une provenant du nerf laryngé supérieur et l'autre du nerf laryngé inférieur formant en s'anastomosant en T un nerf comportant à la fois des fibres motrices et proprioceptives.

Pour Traissac (155), l'anse correspond à un arc réflexe sans passage direct nerf laryngé supérieur - nerf laryngé inférieur. Cet arc partirait du nerf laryngé inférieur, cheminerait dans l'anse de Galien et le nerf laryngé supérieur puis reviendrait dans le nerf laryngé inférieur. L'auteur émet 3 hypothèses pour expliquer la finalité d'un tel arc :

- l'anse permettrait d'adapter la fermeture glottique en fonction de la pression aérienne sous-glottique par l'intermédiaire de barorécepteurs ;
- cet arc jouerait un rôle fondamental dans la fonction sphinctérienne et respiratoire par l'intermédiaire du muscle interaryténoïdien et l'articulation crico-aryténoïdienne ;
- l'anse interviendrait dans la synergie d'action entre la bouche de l'oesophage et la fermeture laryngée pendant la déglutition.

**RAPPELS SUR LES PARALYSIES LARYNGEES -
APPLICATION CLINIQUE DES REINNERVATIONS**

Avant d'envisager quelles peuvent être les applications cliniques des réinnervations sélectives, il nous a paru nécessaire de faire un rappel sur les paralysies laryngées.

On distingue les paralysies unilatérales et bilatérales (127).

I - LES PARALYSIES LARYNGEES UNILATERALES

Elles représentent 90 % des paralysies laryngées.

I.1. Le diagnostic positif

Il est habituellement facile. La clinique est évocatrice avec une dysphonie maximale le soir qui porte sur la voix parlée et la voix chantée.

Il peut y avoir des troubles de déglutition associés témoignant d'une atteinte du nerf laryngé supérieur ou du X. La paralysie laryngée est le plus souvent isolée.

La laryngoscopie fait le diagnostic en montrant une corde vocale fixée soit en position médiane ou paramédiane, soit en position intermédiaire. La paralysie en ouverture est exceptionnelle.

A un stade plus avancé il existe une atrophie de la corde vocale du côté paralysé avec une compensation par une bascule de l'hémilarynx opposé.

L'examen clinique recherche également une cicatrice de cervicotomie, une tuméfaction cervicale (adénopathie, nodule ou goître thyroïdien), une paralysie associée (voile, pharynx, langue,...).

Les examens complémentaires ne sont demandés qu'à la recherche du diagnostic étiologique : radiographie pulmonaire, échographie et scintigraphie

thyroïdienne, endoscopie ou fibroscopie bronchique et oesophagienne, scanner cervico-médiastinal et cérébral.

I.2. Le diagnostic différentiel

On éliminera :

- les tumeurs du larynx et de voisinage réalisant une infiltration laryngée ;
- les traumatismes du larynx responsables de synéchies, d'arthrose crico-aryténoïdienne ;
- les arthrites crico-aryténoïdiennes d'origine infectieuse, inflammatoire ou métabolique (goutte).

I.3. Le diagnostic topographique (161)

La lésion peut toucher le nerf laryngé inférieur (nerf récurrent) ou se trouver au-dessus de son origine apparente ; l'atteinte de la corde vocale n'est alors plus isolée mais associée à d'autres atteintes nerveuses responsables de syndromes neurologiques complexes (syndrome d'Avellis, de Schmidt, de Jackson, de Vernet, de Collet-Sicard, de Villaret).

I.3.1. Lorsque la paralysie est isolée

A. Les paralysies récurrentielles

Les étiologies principales sont traumatiques, tumorales ou névritiques. La lésion peut siéger sur le trajet cervical ou médiastinal.

Citons parmi les causes traumatiques ou iatrogènes :

* La chirurgie thyroïdienne (145) ou parathyroïdienne, la chirurgie cervicale en général, la chirurgie bronchique, la chirurgie cardiaque, les traumatismes cervicaux ouverts ou fermés.

* Les étiologies tumorales sont fréquentes : cancer de la thyroïde, cancer de l'oesophage cervical ou médiastinal, cancer bronchique, lymphomes,...

* Les névrites : les névrites virales avec la grippe en premier lieu. Les autres névrites (toxiques, infectieuses) sont rares.

Dans 10 à 30 % des cas, on ne retrouve pas de lésions, la paralysie est dite idiopathique.

B. Les paralysies du X

Les étiologies principales sont : la chirurgie des carotides et des chémodectomes, les curages ganglionnaires jugulo-carotidiens, les compressions ou les infiltrations par les adénopathies ou les tumeurs malignes. Le chémodectome peut être responsable d'une paralysie du X par compression.

1.3.2. Les paralysies laryngées associées

Les étiologies tumorales sont les plus fréquentes. Citons :

- les cancers du cavum, de l'oreille moyenne, de la parotide ;
- les tumeurs nerveuses de l'espace sous parotidien postérieur ;
- les métastases de la base du crâne ;
- les infections de voisinage (otomastoïdite, abcès latéropharyngien) ;
- les tumeurs de l'angle ponto-cérébelleux.

Les étiologies inflammatoires : méningite, méningo-encéphalite, polyradiculite, névrite.

Les étiologies vasculaires : thrombose de l'artère vertébrale ou de l'artère de la région latérobulbaire ;

pour mémoire, les étiologies dégénératives ou malformatives.

II - LES PARALYSIES LARYNGEES BILATERALES

Elles sont beaucoup moins fréquentes que les paralysies unilatérales, on les estime à 10 %;

II.1. Le diagnostic positif

Il est le plus souvent facile.

Le début est quelquefois brutal (après chirurgie notamment) mais il est le plus souvent progressif. Il peut être marqué par des épisodes aigus inquiétants.

A la période d'état la diplégie est bien installée et on oppose deux cas très différents : les paralysies en ouverture et les paralysies en fermeture.

II.1.1. Les paralysies en fermeture ou en adduction

Le début est souvent progressif marqué par une dyspnée modérée, augmentée à l'effort.

Un spasme laryngé peut survenir réalisant une dyspnée aiguë dramatique à l'occasion d'un épisode infectieux, d'une fausse route alimentaire ou même d'une laryngoscopie indirecte.

L'élément majeur de la séméiologie est la dyspnée à type de bradypnée inspiratoire avec tirage et cornage.

On distingue deux tableaux cliniques schématiques :

A. La paralysie des dilatateurs de la glotte ou syndrome de Gerhardt

La conservation de la voix presque normale contraste avec la bradypnée inspiratoire qui nécessite de nombreuses reprises respiratoires pour la phonation.

La laryngoscopie prudente montre des cordes vocales d'aspect normal en position paramédiane.

Les cordes ne s'ouvrent pas en inspiration profonde et par contre s'affrontent parfaitement lors de la phonation.

La caractéristique de ce syndrome est son évolution paroxystique.

B. Les diplégies laryngées globale ou syndrome de Riegel

Cette fois s'associe une dysphonie à la dyspnée inspiratoire. On observe des cordes fixées en position paramédiane ou médiane.

La trachéotomie s'impose.

II.1.2. Les paralysies en ouverture ou en abduction ou syndrome de Ziemsen

Elles sont rares, associant au début fausses routes, dysphonie, fatigabilité de la voix ou aphonie fugace passagère.

L'évolution se fait vers une aphonie.

La laryngoscopie montre une ouverture permanente de la glotte par paralysie des adducteurs.

Le risque majeur est la bronchopneumopathie de déglutition.

II.2. Le diagnostic différentiel

Il faudra éliminer :

* Les cancers du larynx (en particulier sous-glottique ou rétrocricoïdien) et les infiltrations laryngées des tumeurs de voisinage.

* L'arthrite crico-aryténoïdienne, non pas tant dans sa phase inflammatoire, mais dans sa phase d'immobilisation articulaire avec ankylose. Les causes sont multiples : infectieuses, inflammatoires, métaboliques, voire traumatiques (intubation). La stroboscopie est souvent utile au diagnostic montrant une dissociation musculoarticulaire.

- * Les sténoses laryngées,
- * les myopathies laryngées,
- * les myosites, polymyosites, dermatomyosites,
- * la myasthénie,
- * les spasmes laryngés (spasmophilie, tétanie).

II.3. Le diagnostic topographique (81-172)

Il est étroitement lié au diagnostic étiologique. Nous ne passerons pas en revue les nombreuses étiologies des paralysies bilatérales puisque pour la plupart d'entre elles une réinnervation laryngée sélective ne sera pas envisagée. Les diplégies peuvent être d'origine centrale par proximité des noyaux laryngomoteurs droit et gauche. Elles évoluent souvent dans un contexte neurologique riche. Elles peuvent être d'origine cervicale basse.

L'examen clinique ORL et neurologique est primordial. Des examens complémentaires (endoscopie, scanner, scintigraphie thyroïdienne) sont indispensables pour localiser l'atteinte et définir l'extension.

L'IRM est actuellement le meilleur moyen d'exploration de la fosse cérébrale-postérieure.

II.3.1. Les étiologies centrales (56)

Les plus fréquentes sont les causes virales. Elles sont régressives en principe. En pratique, l'étude virologique n'apporte que peu de renseignements sur l'origine exacte de ces polioencéphalites. Citons par ailleurs les formes bulbaires de la poliomyélite antérieure aiguë qui entraîne parfois une diplégie laryngée globale ou des dilatateurs.

Les causes anoxiques ou vasculaires sont plus rares.

Les causes toxiques sont exceptionnelles.

Les étiologies dégénératives peuvent être en cause mais la paralysie laryngée est associée à une :

- sclérose latérale amyotrophique ;
- atrophie olivo-ponto-cérébelleuse, polyomyélite antérieure chronique, sclérose en plaque.

Même chose pour les atteintes malformatives :

- syringobulbie, syndrome d'Arnold-Chiari.

On citera pour mémoire les atteintes tumorales par métastases de la base du crâne.

II.3.2. Les étiologies périphériques

Les traumatismes chirurgicaux et les paralysies par compression tumorale sont les deux étiologies principales.

III - INTERET CLINIQUE DES REINNERVATIONS LARYNGEES SELECTIVES. LES INDICATIONS

Comme nous venons de le voir, les paralysies laryngées ont des étiologies multiples et toutes ne seront pas des indications de réinnervations.

Les réinnervations laryngées sélectives sont toujours au stade de l'expérimentation animale. Avant d'envisager un passage au stade de l'expérimentation chez l'homme, il faut s'assurer des résultats chez l'animal et ensuite choisir les indications opératoires.

La réhabilitation fonctionnelle de la motricité laryngée sera réservée aux atteintes séquellaires après un temps de rééducation qui reste à définir.

Nous éliminerons les étiologies tumorales malignes, les étiologies dégénératives et malformatives ainsi que les paralysies laryngées associées.

III.1. Pour le traitement des paralysies laryngées bilatérales en fermeture

Les différentes techniques utilisées actuellement visent à rétablir la perméabilité de la filière laryngée. Il s'agit des aryténoïdectomies et aryténoïdopexies (25-64-76-89-172) et des interventions de calibrage laryngé du type de l'intervention de Rethi (69-130), quelquefois même de trachéotomie au long court. En aucun cas, elles ne permettent une réhabilitation de la motricité.

Dans ces cas de paralysie en fermeture, on pourra proposer une réinnervation du posticus dans un premier temps.

Une intervention classique pourra être faite en cas d'échec de la réinnervation.

III.2. Dans le cas des paralysies unilatérales

On se trouve confronté à deux types de problèmes :

- une mauvaise qualité de la voix,
- des fausses routes alimentaires.

La qualité de la voix dépend de 4 propriétés des cordes vocales (33) :

- le volume ou masse,
- la symétrie,
- l'élasticité,
- la résistance.

L'injection de produits dans la corde vocale, comme le Téflon ou le Collagène, permet de corriger le volume et généralement la symétrie, mais en aucun cas l'élasticité ni la résistance.

Par ailleurs, ces techniques peuvent être responsables d'incidents, voire d'accidents (14-136).

La réinnervation des adducteurs devrait permettre de corriger les 4 propriétés. L'injection de Téflon pourra être utilisée en 2ème intention devant un échec de réinnervation.

L'inconvénient principal de la réinnervation par rapport aux injections dans la corde est de nécessiter un abord externe du larynx.

Ceci rallonge le temps opératoire à environ 1 h 30. Crumley (34) propose d'injecter dans le même temps un produit résorbable comme le Gelfoam* ou le Zyderm* pour corriger immédiatement le volume cordal et éviter les fausses routes alimentaires.

Ces produits sont dégradés en 6 à 8 semaines environ, ce qui correspond au temps nécessaire pour avoir les premiers effets de la réinnervation.

**RAPPELS DES DIFFERENTES TECHNIQUES DE
REINNERVATION LARYNGEE - REVUE DE LA LITTERATURE**

I - HISTORIQUE

En 1892, Cotterell aurait pratiqué chez le chien une anastomose du nerf récurrent gauche avec le X homolatéral. Le larynx aurait retrouvé l'ensemble de ses fonctions 5 mois plus tard.

En 1909, Horsley (83) publie un succès d'une simple neurorrhaphie d'un nerf récurrent chez une patiente qui présentait une section par plaie cervicale traumatique.

En 1924, Frazier (61-62) développe une technique utilisant la branche descendante du XII pour réaliser une anastomose terminolatérale.

En 1934, Colledge et Ballance (7-26) qui avaient fait des expériences chez le chien d'anastomose nerf récurrent - X décrivent des mouvements glottiques paradoxaux au cours de la respiration.

En 1963, Siribodhi (143) propose la théorie de la réinnervation paradoxale par erreur d'aiguillage des fibres adductrices et abductrices (Misdirected Regeneration) responsables de syncinésies.

Entre 1967 et 1971, de nombreux auteurs (Bowles-Fritzell (16), Doyle (40), Gordon-Mac Cabe (70), Mounier-Kuhn (115), Dedo (37) rapportent des expérimentations de réparation nerveuse.

En 1971, Takenouchi-Matsu (148) mettent au point une technique de neurotisation ; technique précisée plus tard par Tucker sous le terme de méthode du pédicule neuromusculaire.

En 1974, Iwamura (85) est le premier à proposer une réinnervation sélective du larynx.

Au terme de cet historique il convient de citer quelques auteurs à l'origine des techniques modernes de réinnervation : Tucker, Crumley, Rice, Traissac.

II - LES BASES NEUROPHYSIOLOGIQUES **DES REINNERVATIONS LARYNGEES**

Les travaux d'Exner (52), Steindler (144), Elsberg (51) ont démontré qu'un nerf pouvait réinnervier des fibres musculaires désinnervées, y compris si le nerf et le muscle n'appartenaient pas au même appareil.

II.1. Le temps imparti à la réinnervation

La réinnervation doit avoir lieu avant l'atrophie des fibres musculaires, ce laps de temps est encore mal délimité (Gutman (74)), 6 mois d'après Morledge (114).

Les substances neurotrophiques délivrées par les corps cellulaires des neurones, conjuguées aux stimulations constantes par les motoneurones alfa et gamma permettent d'éviter l'évolution atrophique de la fibre musculaire (Ducker-Kaufmann (47)).

Les muscles laryngés présentent une fragilité variable à l'atrophie. C'est ainsi que les fibres lentes de type I du muscle crico-aryténoïdien postérieur sont très promptes à l'atrophie, celle-ci survenant bien plus rapidement que dans les fibres plus fortes et plus rapides des muscles adducteurs (Dreyfus, 41).

Dans tous les cas, plus tôt sera pratiquée la connection axones régénérants - fibres musculaires, meilleurs seront le métabolisme et le fonctionnement de la cellule musculaire (Ducker, 47).

Enfin la réinnervation doit intervenir avant la survenue de l'arthrite crico-aryténoïdienne.

II.2. Le mode de réinnervation

Steindler (185) a montré qu'un nerf étranger pouvait réinnervé un muscle dénervé ; Elsberg (51) a démontré qu'un muscle normal ne peut accepter une innervation supplémentaire. Cependant, si le muscle est blessé, il peut être réinnervé à la fois par son nerf d'origine et par un nerf étranger (Guth, 73). Il a été démontré également qu'un muscle dénervé adjacent à un muscle normal pouvait stimuler les fibres nerveuses du muscle innervé pour produire des prolongements axonaux (Thimothy, 150).

II.3. Quelques bases neurophysiologiques des techniques chirurgicales

La sélection d'un nerf donneur fait l'objet de plusieurs critères :

1. Le nerf doit avoir une activité électrique identique à l'activité du muscle qui doit être réinnervé, avec le minimum d'activité lors des autres temps de la respiration.

2. Le nerf doit être à proximité du muscle à réinnervé.

3. Le sacrifice du nerf donneur ne doit pas poser plus de problème que la paralysie laryngée.

II.3.1. La réinnervation du crico-aryténoïdien postérieur (C.A.P.) ou posticus

En ce qui concerne la réinnervation du muscle posticus, il faut que l'activité du nerf donneur soit inspiratoire.

Le meilleur signal inspiratoire appartient indiscutablement au nerf phrénique.

Cependant si dans la plupart des cas une paralysie diaphragmatique unilatérale est bien tolérée, elle peut être la source de complications catastrophiques (48-88).

C'est pourquoi, bien que certains auteurs décrivent des récupérations diaphragmatiques (54), le sacrifice du nerf phrénique reste très discuté.

La branche descendante du XII a également une activité électrique inspiratoire, ses branches nerveuses destinées au muscle sterno-thyroïdien notamment (Ellenboden (50), Crumley (32), et Attali (3)). Elle est facilement accessible et les conséquences de son sacrifice sont minimales.

L'activité inspiratoire du sympathique cervical semble également démontrée, le tronc sympathique cervical paraît facilement utilisable (Jacobs, 86). Cependant chez le chien l'activité semble expiratoire. La paralysie du sympathique entraîne un syndrome de Claude Bernard Horner.

II.3.2. La réinnervation des adducteurs

Doyle (40) et Murakami (116) ont montré l'intérêt du X pour la réinnervation des adducteurs, le X ayant en effet une proportion de 3 fibres adductrices pour une fibre abductrice. Le sacrifice du X semble pourtant poser problème.

Crumley (32) a montré l'activité électrique expiratoire du nerf du muscle thyro-hyoïdien. Le sacrifice de ce nerf est sans grande conséquence. Le thyro-hyoïdien controlatéral compense totalement le manque d'activité du muscle paralysé. Le problème est plus dans la proximité de ce nerf avec la zone d'anastomose. Il faut disséquer complètement le nerf depuis son origine jusqu'à son point de pénétration dans le muscle. Chez l'homme on peut gagner de la longueur en décroisant le nerf sous l'artère thyroïdienne supérieure.

III - LES 3 GROUPES DE PROCÉDES CHIRURGICAUX (87)

On peut séparer les différents procédés de réinnervation en 3 groupes principaux :

- les régénérations des nerfs laryngés par neurographie, anastomose et greffe ;
- les neurotisations consistant en la réinnervation d'un muscle par une fibre n'empruntant pas la voie axonale normale ;
- les régénérations sélectives.

III.1. Neurographies, anastomoses et greffes

III.1.1. Les neurographies du nerf laryngé inférieur (NLI)

Les sutures simples du NLI chez l'homme sont très anciennes (première thèse en 1892). Les publications plus récentes rapportent des protocoles d'expérimentation animale.

Doyle en 1967 (40) entreprend une expérimentation animale devant les très médiocres résultats obtenus en clinique humaine. Il voulait prouver la régénération après suture, trouver une technique simple de suture et enfin déterminer à quel moment la réparation est indiquée. Il a été rapidement suivi en cela par Mounier-Kuhn (115), Gordon (70), Bowles (16), Dedo (37), Murakami (116), Tashiro (149), et Sato-Ogura (139-140).

Crumley en 1988 (35) publie les résultats de l'anastomose du tronc du récurrent avec le nerf du sterno-thyroïdien après avoir disséqué le récurrent jusque dans le larynx chez 5 patients qui avaient une paralysie unilatérale post-chirurgicale ou post-traumatique. Ces résultats sont comparés à l'utilisation de Téflon.

Rice et Cooper en 1989 (134) publient les résultats de l'anastomose du nerf récurrent avec le nerf du sterno-thyroïdien. Chez 5 chiens, en mesurant 5 mois

après l'intervention, les contractions isométriques du muscle thyro-aryténoïdien du côté opéré et du côté sain (étude au moyen d'un transducteur de force informatisé).

Green (71) en 1990 publie un cas de suture immédiate du récurrent après section chirurgicale accidentelle.

** Les résultats :*

Hormis l'expérimentation de Doyle et le cas particulier de Green (71), il n'y a jamais eu de retour à une abduction inspiratoire normale. Un certain degré d'adduction expiratoire a pu être noté par de nombreux auteurs mais jamais par des auteurs ayant pratiqué la dénervation du crico-thyroïdien.

Il existe dans la plupart des cas des mouvements de la corde vocale à type de tremblements qui traduisent des syncinésies des muscles laryngés, accompagnées fréquemment de mouvements glottiques paradoxaux. L'électromyographie permet de mettre en évidence les activités électriques paradoxales des muscles intrinsèques qui sont expliquées sur la base de régénérations nerveuses avec erreur d'aiguillage entre fibres abductrices et adductrices. Green semble avoir eu beaucoup de chance de ne pas avoir d'erreur d'aiguillage.

. Sur les 5 patients opérés par Crumley et rapportés en 1988 (35), 3 ont eu une voix quasiment normale 5 mois après l'intervention, 1 a vu sa voix améliorée, le dernier n'a pas de recul suffisant postopératoire.

Les enregistrements en vidéostroboscopie montrent qu'il n'y a pas de mouvements d'abduction ni d'adduction mais que le volume de la corde reste normal, et qu'il existe des ondulations muqueuses symétriques lors de la phonation.

Crumley pense que l'amélioration de la voix postopératoire est liée à la médialisation de l'aile thyroïdienne par inhibition de l'action du sterno-thyroïdien.

. Sur les 5 chiens opérés dans l'étude de Rice et Cooper, 2 ont eu des contractions musculaires après stimulation de la branche descendante du XII. Les temps de contraction ont été plus long du côté opéré que du côté sain, ce qui correspond au fait

que les fibres du sterno-thyroïdien ont des périodes de contractions plus longues que celles du muscle vocal.

** Les conclusions :*

Il semble que les techniques de sutures nerveuses simples ne peuvent pas conduire à un rétablissement normal de la fonction laryngée.

Les études expérimentales les plus complètes, contrastant singulièrement avec les interventions de clinique humaine anciennes, ont montré les mauvais résultats de cette technique avec la présence quasi obligatoire d'une régénération mal dirigée.

Toutefois le remarquable potentiel de régénération du nerf après suture et l'absence d'atrophie musculaire peuvent rendre utiles ces interventions quant à la prévention des troubles trophiques du muscle paralysé.

Dans cette optique il semble que la précocité de la suture, l'absence de résection nerveuse, le respect de l'alignement original permettent d'atteindre au mieux ce but.

III.1.2. Les anastomoses tronculaires avec des nerfs cervicaux de voisinage

Trois nerfs ont été utilisés dans des expérimentations et ce, pour des motifs de proximité anatomique d'une part et des raisons d'ordre physiologique d'autre part.

A. Anastomose avec une partie du X ou sa totalité

** Les travaux :*

Colledge et Ballance (26) ont opéré 6 chiens avec cette technique en 1925. Blalock et Crowe en 1926 (13) puis Doyle (40), Mielhke (107-108), Murakami et Kirchner (116).

** Les résultats :*

Ces anastomoses ont permis un certain retour à une fonction laryngée prédominante sur la composante adductrice.

Seuls Doyle et Murakami ont présenté un résultat fonctionnel complètement négatif. La positivité des résultats obtenus lors des anciennes expérimentations doivent être attribuées à la non-dénervation du crico-thyroïdien. Pour certains, la prédominance de la fonction adductrice peut s'expliquer à partir du ratio des fibres laryngées dans le X (1 abductrice pour 3 adductrices).

On retrouve dans ces expériences une régénération avec erreur d'aiguillage se traduisant par une activité électrique paradoxale.

B. Anastomose avec une partie ou la totalité du phrénique

** Les travaux :*

Devant l'apparent succès de Ballance en 1927, l'utilisation du nerf phrénique fut répétée à de nombreuses reprises. Barnes (8-9) effectue une anastomose termino-terminale chez 6 chiens en 1927 suivie de Ballance en 1928 et 1934 (6-7).

** Les résultats :*

Les anciens auteurs ont pu obtenir quelques résultats satisfaisants avec cette technique, en particulier sur la composante abductrice. Cependant d'autres auteurs dès 1934 ont montré l'existence de mouvements glottiques paradoxaux associés à des syncinésies de la corde vocale.

C. Anastomose avec la branche descendante du XII

** Les travaux :*

En 1924 Frazier (61-62) fut le premier à estimer que les caractéristiques anatomo-physiologiques de la branche descendante du XII en faisait un nerf de choix. Outre ses expérimentations humaines, il rapporte 2 interventions chez le chien.

En 1977, Traissac (154) publie une expérimentation sur 30 chiens : à partir de laquelle il peut réaliser 2 interventions chez l'homme.

** Les résultats :*

Les résultats sont encourageants, les auteurs ont obtenu une amélioration sur les 2 composantes de la fonction laryngée. Mais ces résultats reposent sur des données neuro-physiologiques insuffisantes.

III.1.3. Les greffes libres du récurrent

Les expérimentations faisant appel à une greffe nerveuse libre anastomosée entre 2 segments d'un nerf récurrent sectionné sont extrêmement rares dans la littérature.

** Les travaux :*

Bowles et Fritzell (16) en 1969 ont utilisé un nerf cutané cervical pour combler un défaut sur le nerf récurrent allant de 1 à 4 cm chez 4 chiens. Sato et Ogura (139-140) en 1978 ont utilisé la branche descendante du XII destinée au muscle sterno-thyroïdien chez 3 chiens.

** Les résultats :*

Ces techniques n'ont jamais conduit à un retour de la fonction laryngée, tout au plus à des mouvements glottiques paradoxaux.

La négativité des résultats est attribuée au fait qu'il n'existe pas une mais deux sutures à franchir par la repousse axonale.

Au terme de ce chapitre, un problème prédomine : celui des régénérations avec erreur d'aiguillage. Ces réinnervations aberrantes sont bien connues, les premiers à les avoir décrites sont Tower et Duez à propos des lésions du nerf facial.

III.2. Les réinnervations par neurotisation

Les neurotisations se dissocient en 2 types d'intervention :

- l'implantation directe d'un nerf étranger dans un muscle dénervé ;
- la technique de transport d'un pédicule neuromusculaire dite "pédicule nerf-muscle".

III.2.1. L'implantation directe d'un nerf

C'est à Hoessly (84) en 1916 que l'on doit la première tentative. L'auteur réalisa l'implantation directe de la branche accessoire du nerf spinal avec de mauvais résultats.

** Les travaux :*

Fex en 1966 (57) réalise chez le chat une implantation du phrénique dans le posticus.

En 1968, Doyle (40) effectue chez 7 chiens l'implantation du segment proximal du nerf récurrent dans le posticus.

En 1969, Wigand (168) réalise l'implantation du nerf phrénique chez 5 chiens et 23 chats.

En 1974, Taggart (147) fait une intervention identique chez 7 chiens.

En 1988, Jacobs et Sanders (86) implantent le bout proximal du sympathique cervical dans le posticus chez 4 chiens.

En 1988, Ducharme et coll. (45) implantent le bout distal du 2ème nerf cervical dans le posticus chez 6 poneys.

** Les résultats :*

En ce qui concerne l'implantation du segment proximal du nerf récurrent, on remarque que Doyle a obtenu 40 % de résultats favorables. Cette intervention visant à implanter dans un muscle abducteur un nerf à fort contingent de fibres adductrices ne nous paraît pas être la plus appropriée pour un retour adéquat de la fonction laryngée.

En ce qui concerne le nerf phrénique, les auteurs rapportent 50 % de bons résultats : dans tous les cas favorables ils ont obtenu une abduction synchrone de l'inspiration ou légèrement retardée. Sur le plan physiologique, il ne fait aucun doute que le nerf phrénique est idéal. Les auteurs ont montré par des coupes histologiques réalisées en cas d'insuccès l'existence d'une fibrose cicatricielle empêchant toutes poussées axonales. C'est pourquoi l'implantation doit être soigneuse, non hémorragique, atraumatique envers les fibres musculaires.

En ce qui concerne l'implantation du sympathique cervical Jacobs obtient de bons résultats avec des mouvements constants en laryngoscopie en hyperapnée (pas en respiration normale) mais l'activité électrique chez le chien est paradoxale : les potentiels sont expiratoires dans le posticus opéré contrairement au posticus controlatéral.

Il semble que l'activité électrique du sympathique du chien soit différente de celle du singe, du chat ou de l'homme qui serait inspiratoire.

L'activité électrique disparaît après section du sympathique.

L'étude histologique montre qu'il y a prédominance de fibres musculaires de type 1 dans le posticus opéré alors qu'il y a normalement prédominance de fibres de type 2 dans le muscle normal.

Les auteurs concluent que la réinnervation est patente mais serait encore meilleure par une anastomose nerveuse, le nerf implanté n'étant pas en contact avec le maximum de plaques motrices.

Ducharme et coll. notent une abduction partielle chez 4 des 6 poneys six mois après l'intervention. L'histologie montre une atrophie du muscle comparée au côté sain. Ils concluent à une restauration partielle minime et à une piètre corrélation entre le mouvement du cartilage aryténoïde vérifié par l'endoscopie, la largeur de la glotte et les résultats de l'histologie.

III.2.2. La technique du pédicule neuromusculaire

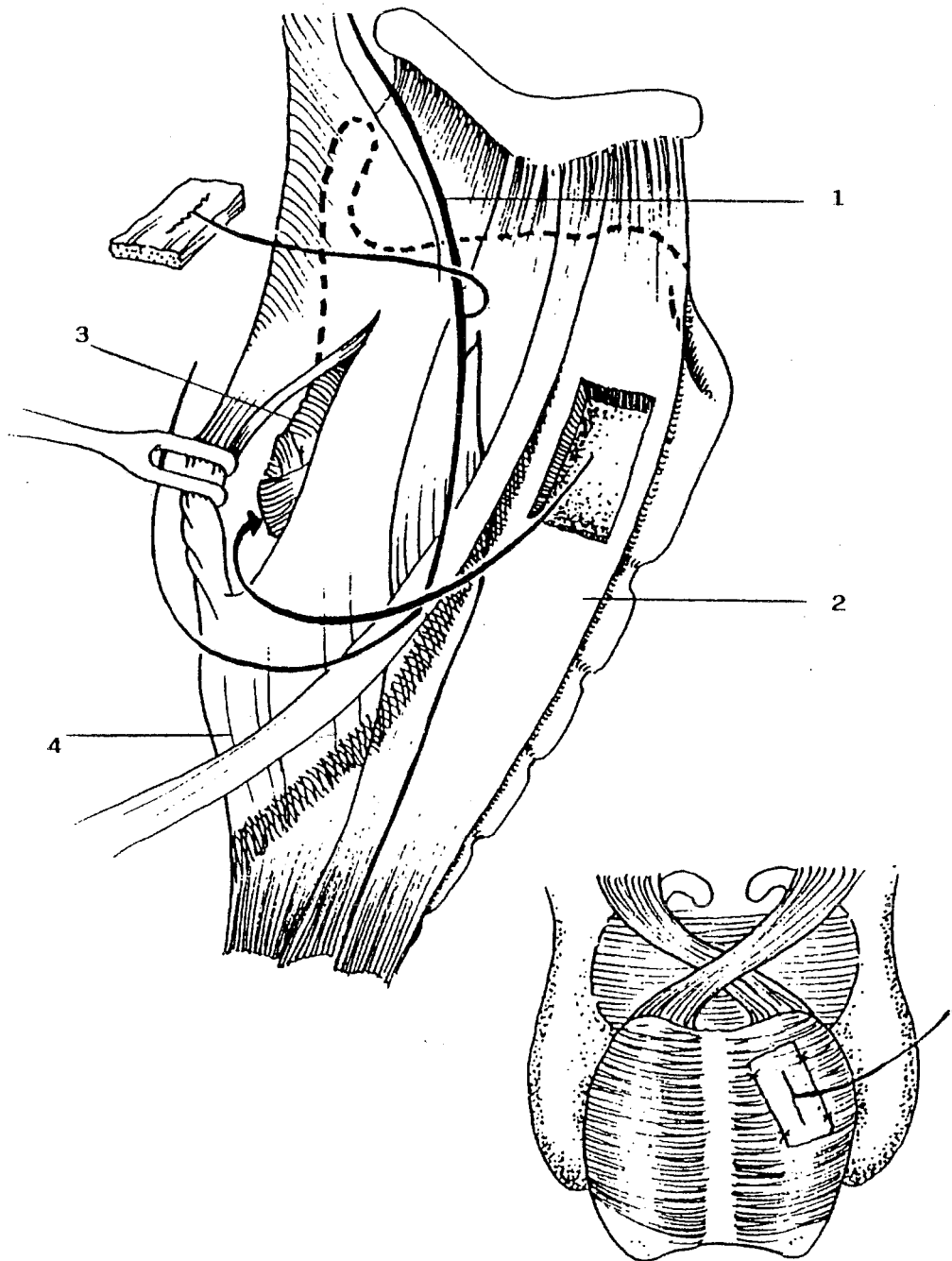
Ces techniques ont été suggérées par Takenouchi en 1970 (148). Le principe de sa technique consistait à isoler un pédicule neuromusculaire en taillant en bloc dans les fibres du crico-aryténoïdien postérieur et du thyro-aryténoïdien.

* *Les travaux :*

En 1971, Tucker (157-158), dans le cadre des transplantations laryngées, réalise une expérimentation chez 6 chiens (figure 14).

En 1973, Tucker et Hugerer (159), encouragés par les résultats de leurs expérimentations, trouvent une application aux paralysies laryngées en fermeture. Ils utilisent un pédicule neuromusculaire de sterno-thyroïdien chez 5 chiens.

Entre 1974 et 1982, d'autres auteurs utilisent le même principe chez 12 chiens pour Lyon-Tucker (97), chez 3 chiens pour Sato-Ogura (138), chez 12 chiens pour Manach-Narcy (100), chez 11 chiens pour Neal-Cumming (117) chez 6 chiens pour Pech (126).



- 1 : Branche descendante du XII
 2 : M. sterno-hyoïdien
 3 : M. crico-aryténoïdien postérieur
 4 : M. constricteur inférieur

LA TECHNIQUE DE TUCKER (159)
 (fig. 14)

En 1982, Crumley (29-30) utilise un pédicule neuromusculaire de sterno-hyoïdien chez 5 chiens et Rice chez 10 chiens en 1983 (132).

Tucker publie de nombreuses expérimentations avec la même technique (160-162). Appelbaum (2) puis May-Beery (105) rapportent les résultats de patients opérés selon la technique de Tucker.

Tucker en 1989 (163) donne les résultats à long terme de sa technique.

Maniglia et coll. (101) en 1989 font une étude comparée d'une technique de pédicule neuromusculaire de nerf laryngé supérieur - crico-thyroïdien implanté dans le posticus (8 chiens), versus une réinnervation par anastomose du nerf laryngé supérieur avec la branche abductrice, et de la branche descendante du XII avec la branche adductrice (4 chiens). 4 chiens sont pris comme témoins.

Ducharme et coll. (44) en 1989 publient une étude de réinnervation du crico-aryténoïdien postérieur (posticus) par un pédicule neuromusculaire d'omo-hyoïdien chez 4 poneys (3 poneys sont pris comme témoins).

** Les résultats :*

Ils divergent beaucoup selon les auteurs :

. Les bons résultats :

Les résultats obtenus par Tucker en chirurgie expérimentale sont remarquables et lui ont permis de passer à la clinique humaine.

2 échecs seulement sont à noter au cours des expérimentations sur 22 chiens, soit 90 % de résultats favorables 3 mois après l'intervention.

L'électromyographie a fait apparaître des potentiels normaux du CAP dans tous les cas de succès. Des études histologiques ont démontré la réalité de la réinnervation, en particulier l'absence d'atrophie musculaire du CAP et du pédicule neuromusculaire

ainsi que la conservation d'un nombre important de fibres myélinisées parmi les fibres terminales de la branche descendante du XII.

Maniglia et coll. (101) trouvent des résultats de neurotisation quatre fois meilleurs que les résultats d'anastomose. Ils notent cependant qu'il y a des divergences entre les résultats cliniques, électromyographiques et histologiques.

Il faut noter que leur choix de réinnervation sélective n'est pas judicieux si on se réfère aux propriétés physiologiques des nerfs donneurs et receveurs.

. En clinique humaine :

May-Beery (105) observent une amélioration de la voix dans 22 cas sur 29. Les causes d'échecs sont la fixation préopératoire de la corde vocale et lorsqu'il y a atteinte d'autres paires crâniennes.

La réussite de l'intervention est jugée sur les enregistrements de la voix, l'interrogatoire du patient et sur les enregistrements vidéo de la laryngoscopie.

Tucker rapporte les résultats à long terme de sa technique :

* Sur 394 patients qui présentaient une paralysie laryngée bilatérale, 214 ont été opérés.

202 ont pu être suivis après 2 ans.

180 ont eu de bons résultats initialement, permettant une décanulation (89 %).

31 parmi les 180 ont de nouveau eu une dyspnée qui a nécessité une réintervention sur un mode "classique".

Les bons résultats à long terme sont estimés à 74 %.

* Dans le cas des paralysies unilatérales, 64 des 73 patients présentant une paralysie unilatérale ont eu un résultat initial satisfaisant (analyse de la voix).

Après deux ans, 25 % ont une voix normale, 58 % une voix nettement améliorée, 5 % une voix un peu améliorée, 12 % n'ont eu aucune amélioration.

Tucker conclut que sa technique semble très bonne pour traiter les paralysies bilatérales en fermeture. L'injection de Téflon reste le meilleur traitement des paralysies unilatérales dans la plupart des cas si on se réfère au coût, à la rapidité d'obtention des résultats qui dans l'ensemble sont très corrects.

La technique du pédicule neuromusculaire permet d'obtenir une meilleure voix mais ne doit être utilisée qu'après une sélection soigneuse des patients.

* Les mauvais résultats :

De nombreux auteurs ont cependant échoué dans leurs tentatives expérimentales.

Narcy (100) et Pech (126) ont eu moins de 17 % de succès. Neal-Cummings (117), Crumley (29-30) et Rice (132) obtiennent moins de 30 % de succès. De plus ils ont observé l'existence de mouvements abductifs en inspiration dyspnéique seulement, l'absence de réponse à la stimulation électrique de la branche descendante du XII et des évaluations histologiques décevantes.

Pour Ducharme et Coll. (44), les résultats obtenus par cette technique ne leur semblent pas bons. Ils notent une abduction partielle chez 1 poney. Toutes leurs analyses histologiques mettent en évidence un complexe hypertrophie - arrangement anormal des fibres du muscle crico-aryténoïdien postérieur ainsi que des regroupements de fibres de types 1 et 2. Ceux-ci semblent correspondre à un bourgeonnement axonal subterminal de réinnervation.

Crumley (30) discute formellement l'existence d'une réinnervation après l'intervention de Tucker; Il note que le mouvement abductif de la corde vocale en dyspnée disparaît après section du nerf laryngé supérieur. Crumley (30) et Rice (132) évoquent plusieurs mécanismes pour expliquer les bons résultats de l'intervention :

- oedème post-opératoire ;
- augmentation du volume de la corde vocale par apport de matériel (pédicule neuromusculaire) ;
- fibrose postopératoire qui maintient l'aryténoïde latéralement et en arrière, les mouvements de ce dernier étant induits par la contraction du muscle crico-thyroïdien.

D'autre part, Crumley a pu mettre en évidence une neurotisation du constricteur inférieur vers le posticus à 2 reprises.

Neal (118), utilisant un traceur neuroanatomique (Horse-Radish Peroxydase), n'a pas observé de connections neurales entre le pédicule neuromusculaire et le posticus : les considérations sont troublantes et incitent la grande majorité des auteurs à se détourner de l'intervention de Tucker.

Pour éviter les phénomènes de régénération anarchique, certains auteurs ont proposé une réinnervation séparée des branches de division abductrice et adductrice.

III.3. La réinnervation sélective

Ces interventions se dissocient en 2 groupes : le premier groupe réunit des interventions consistant en une neurorrhaphie simple ou une anastomose avec un nerf de voisinage, suivie soit d'une section sélective de la branche adductrice afin d'obtenir une abduction plus consistante, soit d'une section de la branche abductrice pour obtenir une adduction.

III.3.1. Les sections sélectives

** Les interventions :*

Les premières expérimentations sont dues à Murakami et Kirchner (116) qui proposèrent une section de la branche adductrice chez des chiens ayant eu 12 mois auparavant une neurorrhaphie simple ou une anastomose avec le nerf phrénique.

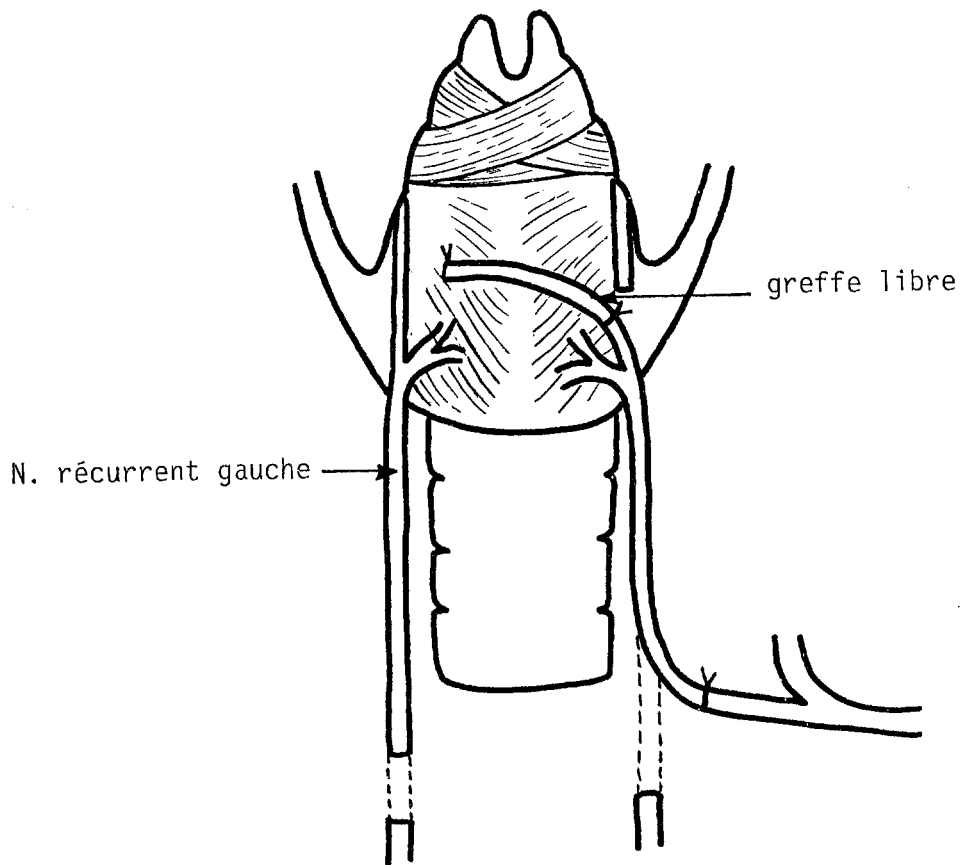
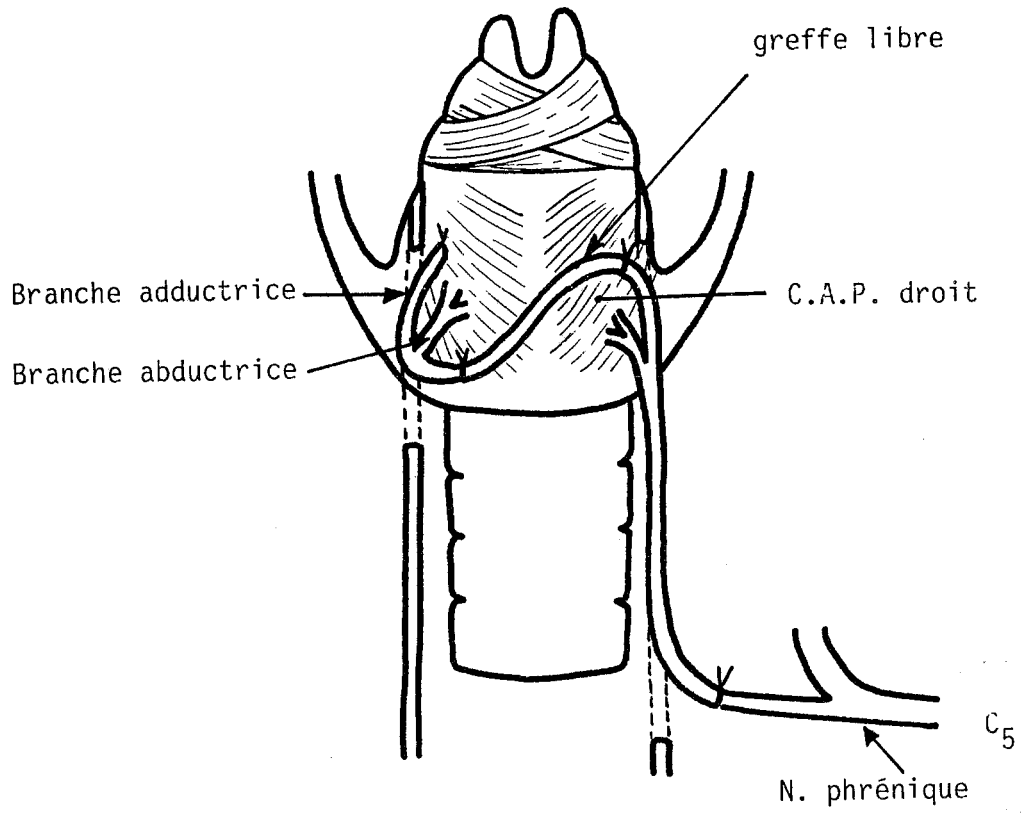
Sato et Ogura en 1978 (139) ont réalisé le même type d'intervention chez 3 chiens.

En 1982, Rice (131) reprend cette expérimentation chez 10 chiens, il réalisa une section du nerf récurrent avec anastomose du bout distal avec le nerf phrénique, puis une section de la branche ou des branches adductrices.

Baldissera et coll. en 1986 (4) font une anastomose entre une partie du nerf phrénique et le tronc du récurrent après avoir sectionné la branche adductrice (15 chats).

En 1989 (5) les mêmes auteurs publient les résultats de cette technique appliquée à la réinnervation bilatérale en 2 temps en n'utilisant qu'un nerf phrénique : chez 6 chats, la branche adductrice est sectionnée et anastomosée à une greffe libre de branche descendante du XII. Cette greffe libre est suturée 8 mois plus tard avec le bout distal du récurrent opposé dans 3 cas et implantée directement dans le muscle CAP dans 3 cas (figure 15).

Crumley en 1989 (35) publie 2 cas de traitement de syncinésie laryngée par réinnervation sélective. Dans un cas, il fait une section sélective de la branche adductrice qu'il réimplante dans le muscle posticus et dans le 2ème cas il associe à cette technique une anastomose du nerf du sterno-thyroïdien au tronc du nerf récurrent.



TECHNIQUE DE BALDISSERA (5)
(fig. 15)

* *Les résultats :*

. Dans les cas de section de la branche adductrice :

Quelque soit l'intervention pratiquée avant la section (suture simple ou anastomose avec le phrénique), tous les auteurs ont obtenu un retour à une abduction inspiratoire.

Cependant, après suture simple, certains auteurs ont noté une activité paradoxale expiratoire et même phonatoire du muscle crico-aryténoïdien postérieur.

Par contre, la section de la branche adductrice après anastomose récurrent - phrénique ou récurrent - branche descendante entraîne l'absence d'activité paradoxale au niveau du crico-aryténoïdien.

Baldissera et coll., lors de la réinnervation bilatérale, obtiennent 5 bons résultats sur 6 (1 échec par arrachement de l'anastomose de greffe libre).

Les résultats sont cependant moins bons du côté opéré par neurotisation (mouvements moins amples).

Le fait qu'il y ait eu 2 sutures nerveuses à traverser par la repousse nerveuse n'a pas posé de problème.

. En cas de section de la branche abductrice :

Selon Sato (141), cette intervention entraîne une activité phonatoire parfaite de la corde vocale. Au niveau respiratoire, l'adduction expiratoire est synchrone par rapport à celle du côté sain, mais il existe une adduction expiratoire discrète en dyspnée. Ces interventions sont palliatives dans le sens où l'on sacrifie d'emblée un versant de la fonction laryngée.

III.3.2. Les anastomoses sélectives

* *Les interventions*

En 1974, Iwamura (85) rapporte une étude complète. Son intervention consiste en l'anastomose du nerf phrénique avec la branche abductrice et l'anastomose d'une partie du X avec la branche adductrice chez 6 chiens (figure 16).

En 1974, Mielhke (108) anastomose une partie du phrénique avec la branche abductrice.

En 1982, Rice (131) publie une expérimentation chez 10 chiens s'adressant aux paralysies unilatérales et plus précisément à la restauration de l'adduction cordale. Il réalise une anastomose intralaryngée entre la branche adductrice et la branche externe du nerf laryngé supérieur.

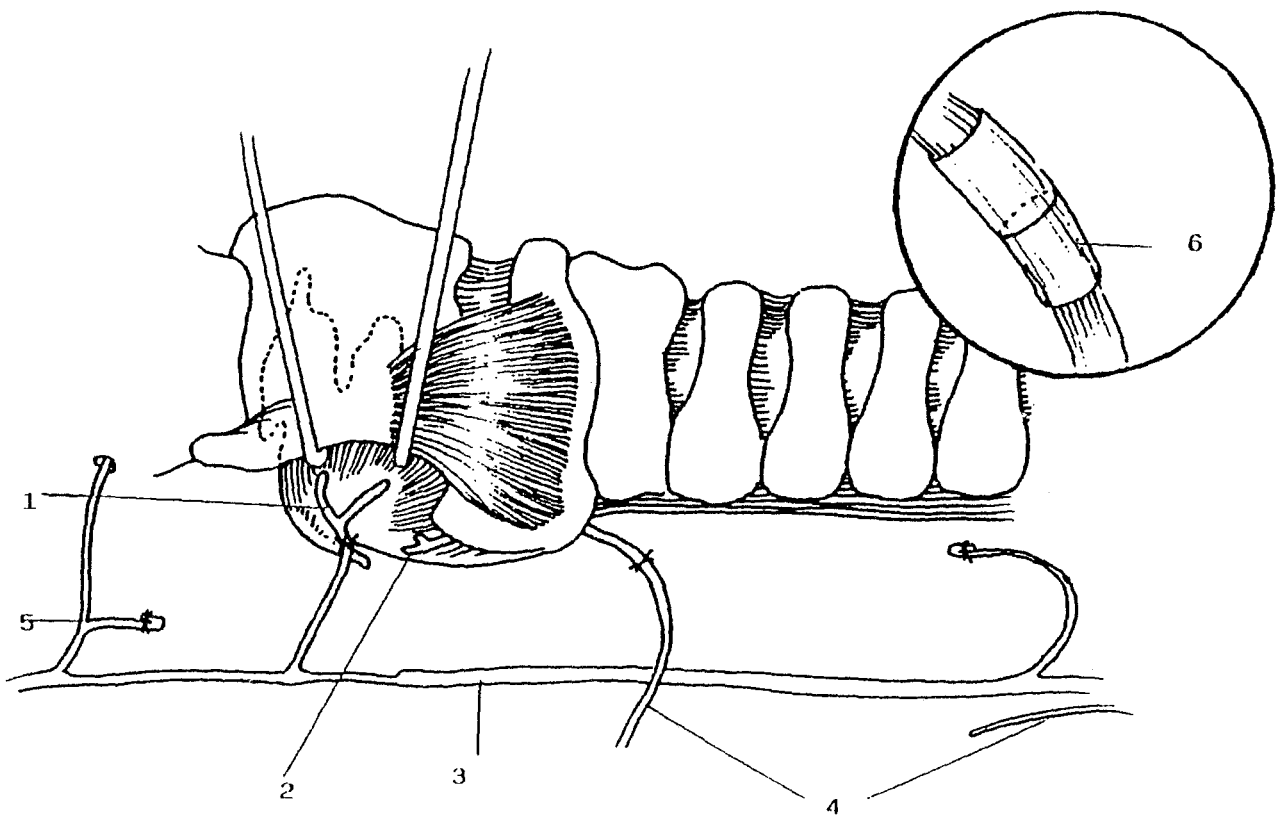
En 1982, Crumley (29) propose l'implantation d'une greffe libre entre phrénique et branche abductrice chez 14 chiens (figure 17).

En 1983, Rice (133) effectue une tentative de restauration de l'abduction glottique chez 5 chiens en anastomosant la branche descendante du XII à la branche abductrice.

En 1984, Crumley (32) fait une étude comparative en anastomosant chez 9 chiens 3 nerfs différents (branche descendante du XII, branche externe du N.L.S., bout proximal du récurrent sectionné). Il préserve également l'intégrité du posticus pour obtenir une dynamique normale des cordes vocales, en anastomosant le nerf phrénique à la branche abductrice.

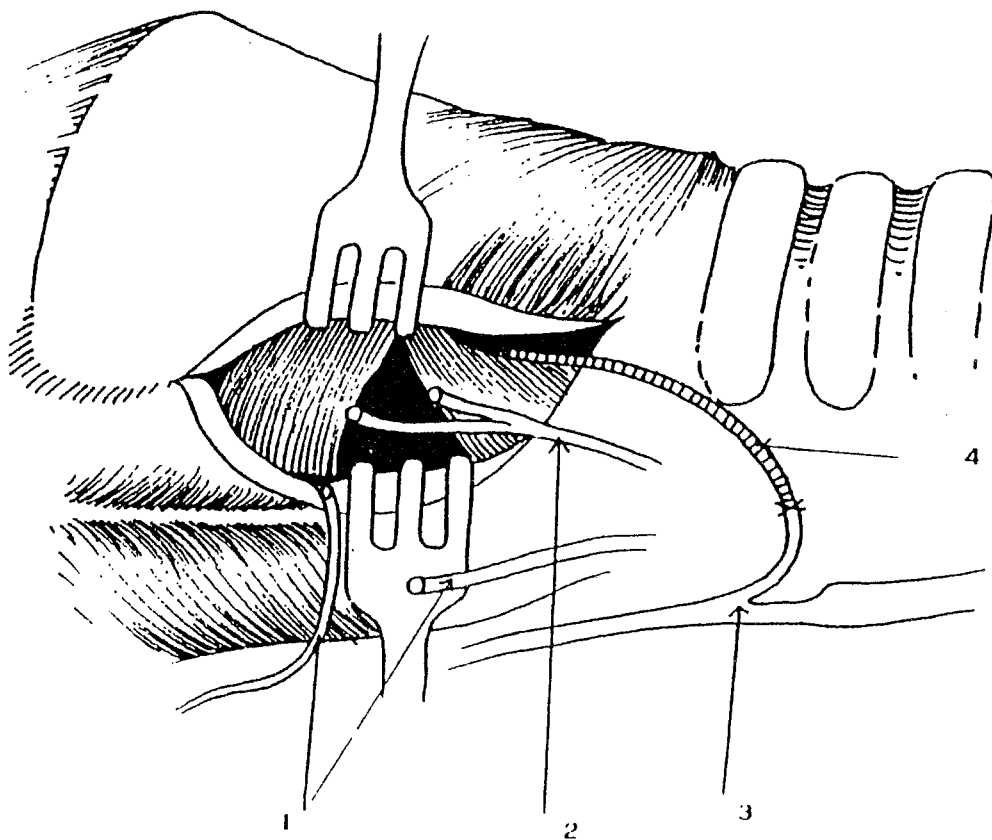
Marie en 1986 (103-104) a réalisé chez 11 chiens une anastomose de la branche adductrice avec la branche descendante du XII et une anastomose de la branche abductrice avec le nerf phrénique.

Traissac en 1988 publie les résultats d'anastomose entre la branche descendante du XII et le nerf du posticus chez 15 chiens (3-156).



- 1 : Anastomose branche adductrice
- 2 : Branche abductrice
- 3 : Nerf X
- 4 : Anastomose extra-laryngée nerf phrénique nerf récurrent
- 5 : Nerf laryngé supérieur lié
- 6 : Silastic

LA TECHNIQUE D'IWAMURA (85)
(fig. I6)



- 1 : Préparation à l'anastomose br. desc. du XII br. adductrice
 2 : Nerf récurrent
 3 : Nerf phrénique
 4 : Anastomose du greffon libre à la br. abductrice

LA TECHNIQUE DE CRUMLEY (28)
 (fig. 17)

Ducharme et coll. en 1989 (46) publient une étude sur 6 poneys d'anastomose sélective du nerf du posticus avec le premier nerf cervical (avec 4 témoins).

** Les résultats*

a. Anastomoses sélectives de la branche abductrice

* Avec le nerf phrénique les bons résultats sont les suivants :

- Iwamura (85) 6 sur 6 ;
- Mielhke (108) 4 sur 6 ;
- Crumley (32) 6 sur 14 ;
- Rice (131) 6 sur 8 ;
- Marie (103) 1 sur 7.

* Avec la branche descendante du XII :

- Crumley (32) 4 sur 9 ;
- Rice (133) 4 sur 4.

* Avec le nerf du sterno-thyroïdien :

- Traissac (156) 12 sur 15.

* Avec le premier nerf cervical :

- Ducharme (46) 5 sur 6.

Dans l'ensemble les résultats sont satisfaisants. Seul Marie a des résultats plus décevants. Il souligne l'importance des faux positifs ; l'appréciation de la seule mobilité cordale aurait fait conclure à une réinnervation dans 4 cas.

La nécessité d'une confirmation de la réinnervation par une analyse histologique est soulignée par Marie et Traissac.

b. Anastomoses sélectives de la branche adductrice

* Avec le X :

- Iwamura (85) 6 sur 6.

* Avec la branche descendante du XII :

- Crumley (32) 2 sur 2 ;

- Marie (103) 4 sur 7.

* Avec le nerf laryngé supérieur (branche externe) :

- Rice (131) 4 sur 9 ;

- Crumley (32) 2 sur 3.

* Avec le segment proximal du récurrent :

- Crumley (32) 3 sur 4.

Les résultats montrent ainsi environ 80 % de bons résultats quelques soient les auteurs.

Si Iwamura a obtenu 10 % de bons résultats, il a cependant retrouvé 2 cas d'adduction inspiratoire. L'auteur a interprété cette activité paradoxale par la décharge inspiratoire des fibres abductrices situées dans le tronc du vague.

L'utilisation de la branche descendante du XII peut paraître surprenante étant donné son activité inspiratoire. L'intérêt est donc de maintenir une trophicité de la corde vocale.

Il semble plus logique d'utiliser la branche externe du nerf laryngé supérieur qui a une activité expiratoire.

L'utilisation du nerf récurrent devrait conduire dans un certain nombre de cas à une activité paradoxale comme avec le X.

L'EXPERIMENTATION

I - MATERIEL ET METHODES

I.1. Le choix de la méthodologie

I.1.1. Le choix de la réinnervation (figure 18)

A. Pour la réinnervation du posticus

Nous avons choisi de réinnover sélectivement le muscle posticus en utilisant la branche descendante du XII et plus précisément une de ses branches, le nerf du sterno-thyroïdien pour 3 raisons :

- l'activité électrique inspiratoire de ce nerf est rapportée dans la littérature (3-32-50) ;
- la proximité du nerf par rapport au site d'anastomose permet de faire les sutures sans tension (156) ;
- l'inocuité relative de la paralysie du sterno-thyroïdien.

Les bons résultats de Traissac, Rice et Crumley (cf. chapitre III) nous ont conduit à entreprendre une expérimentation de ce type en ne modifiant que la technique de suture.

B. Pour la réinnervation des adducteurs

Nous avons choisi le nerf du thyro-hyoïdien pour 3 raisons :

1. Son activité expiratoire a été montrée par Crumley (32). Le thyro-hyoïdien est activé lors de la déglutition, l'occlusion d'effort, qui sont des phases concomitantes de l'adduction cordale.

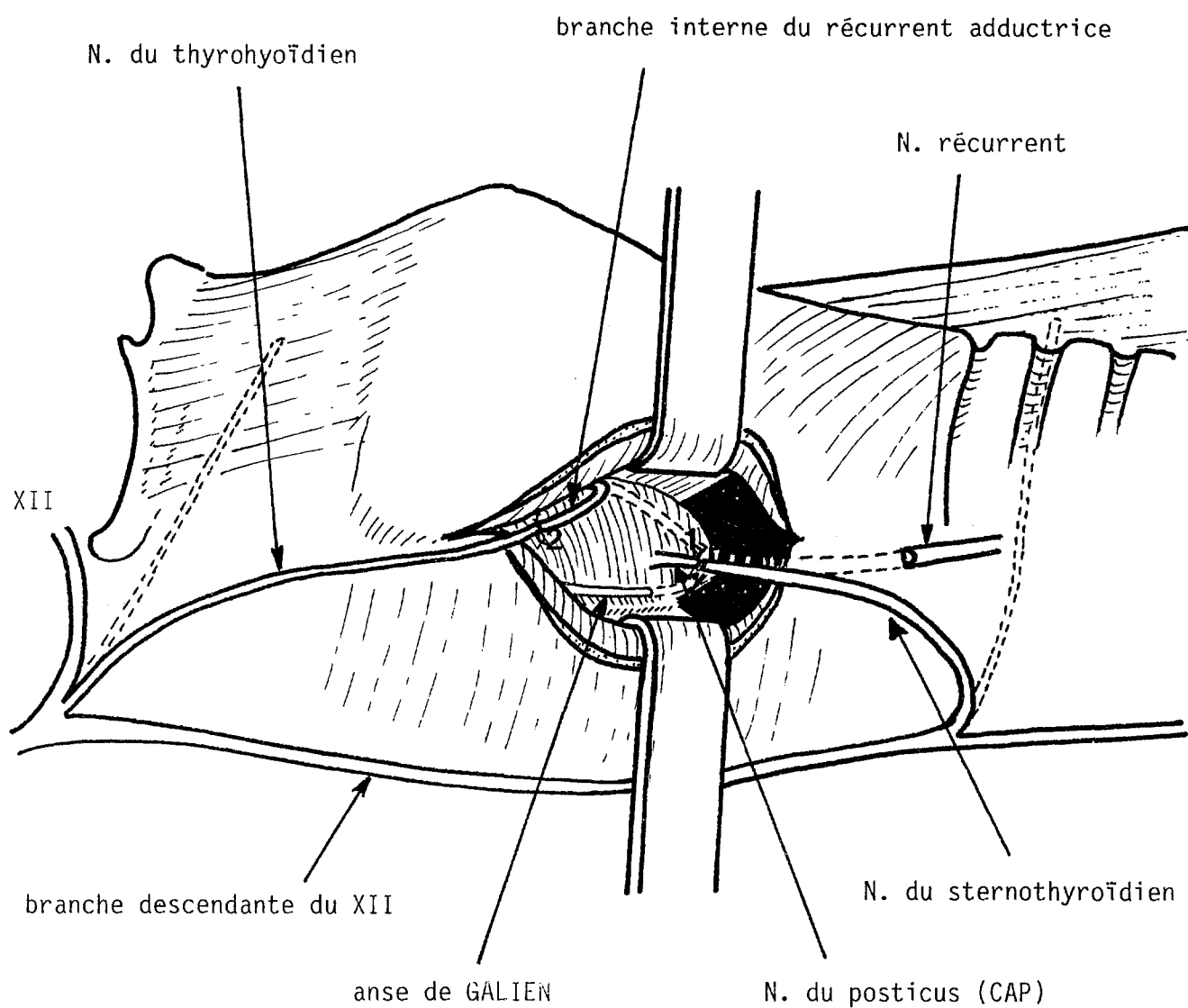


Fig. I8 : NOTRE TECHNIQUE

- 1) anastomose du nerf du sternothyroïdien avec la branche abductrice
- 2) anastomose du nerf du thyrohyoïdien avec la branche adductrice

2. Il peut être suturé à la branche adductrice du nerf laryngé supérieur sans aucun problème chez le chien. En effet le nerf du thyro-hyoïdien naît directement du XII au niveau de la bifurcation de la branche descendante.

Il a un trajet oblique en bas et en avant et pénètre le muscle et sa face externe en un pédicule unique.

En disséquant le nerf sur toute sa longueur jusqu'à son origine apparente, on peut l'amener dans le larynx. Chez l'homme un petit artifice technique consiste à le décroiser du pédicule thyroïdien supérieur pour gagner de la longueur.

La branche adductrice du nerf laryngé inférieur étant disséquée et remontée, la suture nerveuse peut être faite sans tension.

Crumley suggère de faire une greffe libre pour faciliter la suture. Nous pensons que cela n'est pas nécessaire. La repousse axonale devrait alors traverser 2 sutures, ce qui diminuerait les chances de réussite de la réinnervation.

3. La paralysie du thyro-hyoïdien n'entraîne aucun trouble de la déglutition et aucune gêne respiratoire.

1.1.2. Choix de la technique de suture

Le développement de la microchirurgie ces dernières années a nettement amélioré les résultats des réparations nerveuses et des anastomoses. La qualité des microscopes et des matériaux de sutures utilisés actuellement est pour beaucoup dans ces bons résultats. Ceux-ci dépendent également de l'état des nerfs donateurs et receveurs et de la technique de suture utilisée. L'arrivée sur le marché de la colle biologique ouvre de nouvelles perspectives de réparation nerveuse par la qualité des sutures et la facilité d'utilisation.

A. Rappels sur les différentes techniques

Les premières sutures qui ont été réalisées (112) sont les sutures épineurales. Avec l'arrivée des premiers microscopes opératoires les chirurgiens ont eu la possibilité de faire des sutures périneurales ou fasciculaires (123).

Les sutures périneurales consistent à affronter bout à bout les fascicules ou des groupes de fascicules après avoir réséqué l'épinèvre.

Quand le nerf est mono-fasciculaire ou au contraire composé d'un grand nombre de fascicules, il est préférable de faire une suture épineurale.

Millesi (111-113) a démontré la nécessité de réaliser des sutures sans tension avec coaptation maximale des extrémités nerveuses.

Kuderna (90-91), après une étude comparée des sutures par fil nylon, colle de fibrine, et colle de fibrine associée à une coaptation par quelque fil de nylon, obtient ses meilleurs résultats avec la technique de collage.

Il n'y a pas de différence significative entre les techniques par simple collage et la technique mixte (collage + fil), ce qui lui fait préférer cette dernière pour la facilité de réalisation. En effet les quelques fils de sutures permettent de maintenir parfaitement les deux berges avant le collage.

Kuderna a par ailleurs étudié le pourcentage idéal d'aprotinine pour obtenir à la fois une bonne adhésivité (pendant 2 à 3 jours) et le minimum de fibrose post-opératoire. Il semble qu'une concentration de 100 KI Unité/ml soit optimale.

Faldini et coll. (55) comparent l'utilisation de la colle de fibrine à une technique classique par suture à l'aide de fil chez le rat.

Ils font d'un côté une section d'un sciatique chez 24 rats avec anastomose par collage et de l'autre côté une suture avec des fils de nylon.

La comparaison des contractions musculaires des muscles réinnervés révèle que dans tous les cas les meilleurs résultats sont obtenus avec la technique par collage.

Iwamura (85) a réalisé des anastomoses sélectives du nerf laryngé inférieur par suture de la branche abductrice avec une partie du nerf phrénique chez le chien.

Ses résultats furent très bons avec 6 réinnervations sur 6. Sa technique de suture avait un petit artifice supplémentaire qui consistait à entourer la zone de suture avec un tube de silicone. Ceci semble tout à fait intéressant afin d'éviter les fuites axonales et accessoirement pour repérer plus facilement les sutures dans la fibrose post-opératoire lors des reprises.

B. Le choix de notre technique

A la vue de ces résultats nous avons choisi de réaliser une technique de suture nerveuse comprenant :

1. une coaptation sans tension du nerf donneur avec le nerf receveur par 2 points épipérineux avec des fils nylon (10/0) ;

2. une protection de la zone de suture par un tube de silicone souple fendu sur sa longueur (Silab* (0,64 - 1,19 mm de diamètre , 5 mm de long)).

3. Un collage de l'ensemble par une goutte épaisse de colle biologique (Tissucol*) à prise rapide afin de maintenir l'anastomose sur les tissus sous-jacents permet d'éviter les désunions. La concentration d'aprotinine utilisée a été celle de la forme commercialisée : 3000 Klunité/ml.

I.1.3. Choix du modèle animal

Le chien a été choisi pour 3 raisons et ce, malgré les difficultés d'expérimentation rencontrées avec cet animal actuellement :

1. du fait de la similitude anatomique entre les larynx canins et humains ;

2. du fait de la taille du larynx et des nerfs qui rend possible les microanastomoses nerveuses ;

3. pour avoir des résultats comparables à ceux des autres équipes qui travaillent sur les réinnervations et qui utilisent presque toutes le même modèle animal.

Une étude anatomique des branches de division intralaryngées et des nerfs du sterno-thyroïdien et du thyro-hyoïdien a été faite préalablement à l'expérimentation chez 7 chiens (14 nerfs laryngés inférieurs).

I.1.4. Le choix des paramètres de contrôle

La plupart des équipes qui ont travaillé sur les réinnervations laryngées ont utilisé 3 paramètres de contrôle :

1. la laryngoscopie,
2. l'électromyographie,
3. l'analyse histologique.

Certaines équipes n'ont pas utilisé les 3 paramètres, d'autres auteurs se sont servi de l'étude informatisée de contraction musculaire isométrique, beaucoup plus complexe à mettre en oeuvre, et enfin certains ont utilisé la vidéostroboscopie.

Nous avons choisi de n'utiliser que les 3 paramètres cités ci-dessus qui nous ont paru suffisants pour évaluer la réussite de la réinnervation.

A. La laryngoscopie directe avec enregistrements vidéo

Nous avons utilisé une caméra vidéo SONY DXC101P montée sur le microscope opératoire Zeiss OPMI1, avec une focale de 300 pour la laryngoscopie.

L'enregistrement était fait par un magnétoscope SONY UMATIC VO5630.

Le laryngoscope était un spéculum gynécologique rallongé de 5 cm environ pour pouvoir charger l'épiglotte du chien particulièrement flasque.

Une mire calibrée de 4 mm de diamètre mise en place lors des enregistrements permettait de rapporter à l'échelle l'importance des déplacements des cordes vocales sur l'écran du moniteur.

B. L'électromyographie

b1. Rappels sur la technique d'électromyographie (EMG)

L'EMG utilisée pour l'étude des muscles intrinsèques du larynx est une EMG de détection (et non de stimulo-détection), c'est-à-dire que l'on enregistre l'activité électrique spontanée du muscle.

Les électrodes utilisées sont de 2 types : unipolaires ou bipolaires. Ces dernières ayant théoriquement un meilleur rendement.

L'électrode bipolaire est une aiguille comportant en son sein 2 fils d'électrode.

b1.1. Les différentes techniques d'EMG laryngées :

L'EMG peut être réalisée par voie de laryngoscopie indirecte, directe, par voie transcutanée et per-opératoire (11-12-15-22-23-37-80-122-128).

* L'EMG par laryngoscopie indirecte :

Elle est bien entendu impossible chez l'animal.

* L'EMG par laryngoscopie directe :

Elle n'est pas de réalisation facile dans l'expérimentation animale. Il faut utiliser des électrodes en crochet pour éviter le déplacement de celles-ci lors des mouvements laryngés.

D'autre part chez le chien, comme l'a souligné l'expérimentation bordelaise, il faut être vigilant à ne pas enregistrer le constricteur à la place du posticus.

Certaines équipes utilisent chez l'homme des électrodes de contact (11-66) pour explorer le posticus. Ces électrodes ne sont pas disponibles sur le marché. L'enregistrement EMG par laryngoscopie permet d'enregistrer tous les muscles à l'exception du crico-thyroïdien.

* L'EMG par voie transcutanée :

Elle consiste à mettre en place les électrodes dans les muscles crico-thyroïdiens et thyro-aryténoïdiens par voie transcutanée. Cette technique ne présentait pas d'intérêt dans notre étude. Elle nécessite une anesthésie chez l'animal et la mise en place des électrodes n'est pas très sélective.

* L'EMG peropératoire :

On peut enregistrer l'activité musculaire en mettant en place des électrodes sous contrôle de la vue pendant l'intervention. Cette méthode n'a d'intérêt qu'en expérimentation.

b1.2. L'analyse des signes électriques

Un tracé normal est un tracé interférentiel fait de complexes de grande amplitude très rapprochés les uns des autres, qui masquent la ligne isoélectrique.

Lorsque la dénervation est totale, les fibres continuent à fonctionner et sont autoexcitables. Le tracé est celui d'une fibrillation électrique.

Lorsque la dénervation est partielle le tracé est neurogène, fait de complexes de haute amplitude séparés les uns des autres et battant à un rythme supérieur à 20 cycles par seconde.

Lorsque la dénervation est totale et chronique, le tracé est neurogène, fixé, fait de complexes battant à un rythme immuable.

Les tracés de réinnervation sont de 2 types :

- en cours de réinnervation les potentiels sont neurogènes, larges, polyphasiques séparés les uns des autres et de haute amplitude ;
- en cours de réinnervation complète, l'activité EMG redevient normale.

b1.3. L'électromyographie laryngée est particulière et mérite d'être détaillée :

Du fait du petit nombre d'unités motrices et du petit nombre de fibres musculaires par unité motrice, les tracés sont relativement pauvres. Les potentiels sont de faible amplitude (100-300 μv).

L'activité électrique des adducteurs est expiratoire (et phonatoire).

L'activité électrique des abducteurs (CAP) est inspiratoire.

Insistons sur le fait que les signes électriques d'activité motrice peuvent s'opposer à une absence de mouvement en laryngoscopie, ce qui peut vouloir dire qu'il y a une ankylose crico-aryténoïdienne ou une régénération avec contraction simultanée des muscles antagonistes et annulation mutuelle de leurs effets (aspect de tremblement de la corde sans mouvement d'ouverture ni de fermeture).

Une autre erreur d'interprétation est l'activité parasite transmise par les mouvements de l'électrode lors de la phonation ou lors de tremblements.

b1.4. La technique utilisée dans notre expérimentation

Nous avons essayé l'EMG lors de la laryngoscopie directe : l'incertitude de la position des électrodes et leur facilité à se déplacer lors des mouvements du larynx nous ont fait renoncer à cette technique.

Nous avons utilisé l'EMG peropératoire qui est beaucoup plus fiable, en plaçant des électrodes bipolaires de 0,35 mm de diamètre.

L'appareil d'électromyographie était un MEDELEC MS6 utilisé en détection simple.

Dans la première série de 5 chiens nous avons voulu placer des électrodes d'EMG implantées à demeure dans les muscles posticus et thyro-aryténoïdien interne. L'électrode était un fil d'acier 3/10ème de mm gainé de Téflon. L'électrode était passée dans une aiguille intradermique recourbée. Un plomb de pêche de tout petit calibre (1 mm) jouait le rôle d'arrêt dans le muscle.

Nous avons placé ce type d'électrodes dans nos 5 premiers cas. Nous avons envisagé d'enregistrer l'activité électrique tous les mois pendant 4 mois pour apprécier l'apparition des signes électriques de régénération dans le temps.

C. L'analyse histologique

Elle constitue un paramètre de contrôle fiable et objectif des réinnervations, qui cependant n'est pas toujours utilisé.

Nous avons choisi de faire analyser les sutures et les muscles réinnervés.

L'analyse histologique a été réalisée en microscopie photonique et électronique (Mme C. Tenaud) dans le laboratoire de pathologie cellulaire du CHU de Grenoble (Prof. P. Stoebner). Les résultats ont été interprétés par Mme P. Mezin.

Méthode :

1. Prélèvements nerveux

- Fixation des nerfs dans la glutaraldehyde à 2,5 % puis rinçage dans le tampon Sorensen.

- Inclusion en résine Epon.

- Coloration au bleu de Toluidine des coupes semi-fines (1 µm).

- Coupes ultra-fines : coloration à l'acétate d'Uranyl et au citrate de plomb pour l'examen ultrastructural.

2. Biopsie musculaire :

On effectue des colorations usuelles et des réactions enzymatiques sur coupes congelées.

I.2. La méthodologie

I.2.1. Organigramme simplifié de la méthodologie

A. Dans 10 cas

* J0 :

Laryngoscopie directe sous microscope avec enregistrement vidéo.

Réinnervation sélective des branches abductrice et adductrice après section et résection du tronc du NLI.

* J + 2 mois :

Laryngoscopie directe sous microscope avec enregistrement vidéo.

* J + 4 mois :

Laryngoscopie directe sous microscope avec enregistrement vidéo.

EMG du posticus et du thyro-aryténoïdien.

Stimulation des nerfs en amont de la suture.

Histologie des nerfs et des muscles.

B. Dans 1 cas

Un chien est pris comme témoin. On fait une section et résection du nerf laryngé inférieur, une section-résection de la branche externe du nerf laryngé supérieur, une section de l'anse de Galien.

Les mêmes séquences de contrôles sont choisies pour le témoin que pour les autres chiens.

1.2.2. Méthodologie détaillée de l'expérimentation

11 chiens femelles Beagle ont été opérés du côté droit : 10 ont eu une réinnervation sélective. 1 a eu une dénervation sans réinnervation.

. L'anesthésie était débutée à la Kétamine (Ketalar*), 0,5 mg/kg en Intramusculaire.

Après mise en place d'une voie veineuse périphérique, l'anesthésie était complétée par de la Kétamine en intraveineuse et par du Diazepam (Valium*) 1/2 ampoule pour éviter les effets convulsivants de la Kétamine, ainsi que par de l'Atropine (1/2 ampoule) pour éviter l'hypersalivation réactionnelle à la Kétamine.

. Une asepsie première avec une solution iodée (Bétadine*) était faite après un rasage de la partie antérieure et latérale droite du cou.

L'animal était installé en décubitus dorsal sur la table d'intervention, puis équipé d'un scope cardiaque.

La laryngoscopie directe sous microscope ayant déjà été détaillée au chapitre précédent, on décrira directement la technique opératoire.

Après avoir complété l'anesthésie générale par du Pentobarbital (Nesdonal*) 30 mg/kg, le chien était placé sous assistance respiratoire, et un drapping stérile mis en place (figure 24).

* Réinnervation laryngée :

. Incision cutanée curviligne en regard du bord libre de la grande aile du cartilage thyroïde depuis l'os hyoïde jusqu'au-dessus du sternum.

. Section du plan musculaire du peaucier.

. Dissection des muscles sous-hyoïdiens.

. Mise en évidence dans la gouttière jugulocarotidienne de la branche descendante du grand hypoglosse et des nerfs destinés aux muscles sterno-thyroïdien et thyro-hyoïdien (figure 19).

On est aidé dans cette recherche par l'utilisation d'un stimulateur électrique (1 mA).

La glande thyroïde du chien est en deux parties distinctes, sa dissection est très facile.

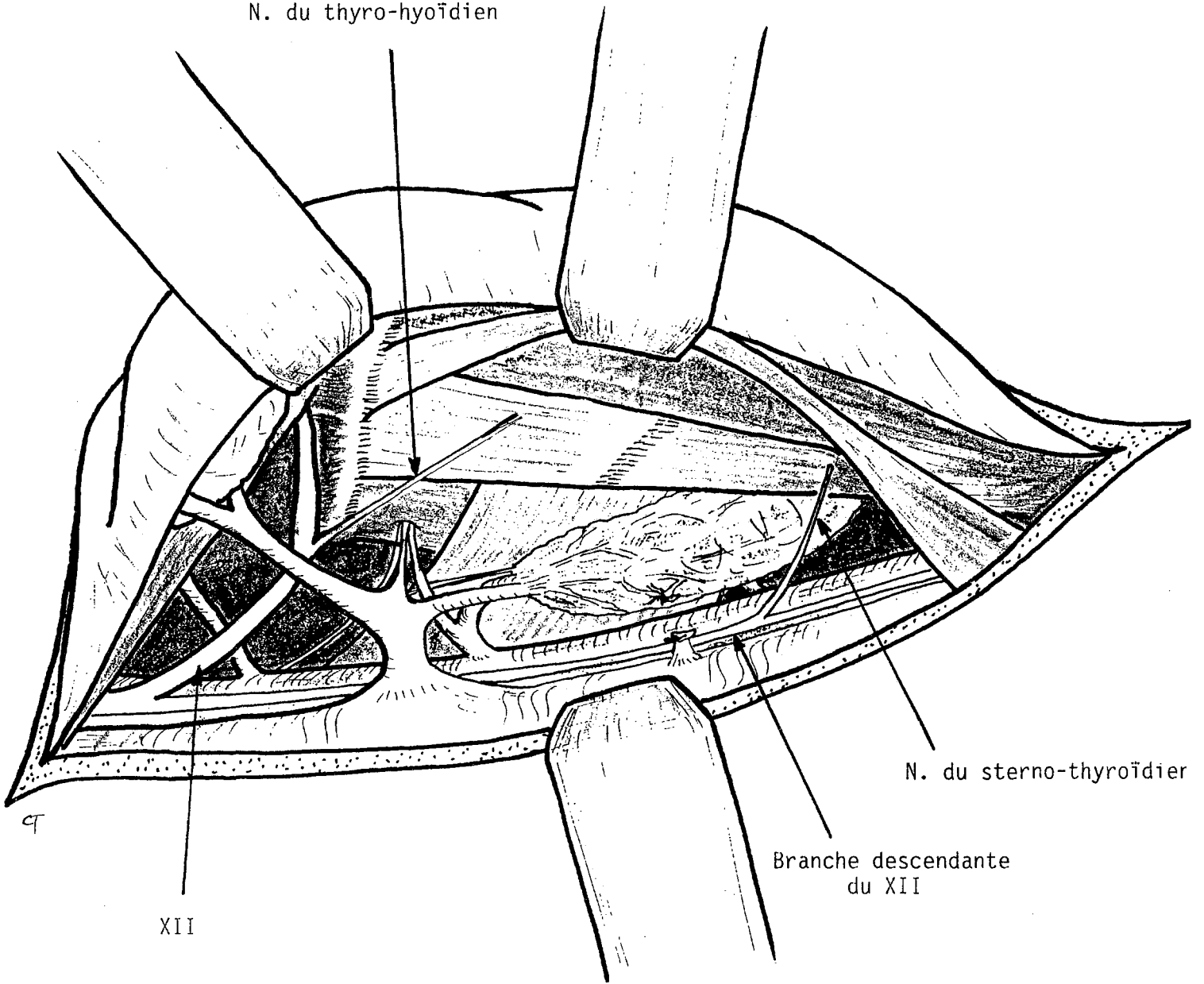
. Mise en évidence du nerf laryngé supérieur, ses 2 branches (interne et externe) sont facilement identifiables. Le nerf du thyro-hyoïdien est repéré à son origine près de la bifurcation entre le XII et sa branche descendante. On note souvent un contingent nerveux qui prolonge le nerf du thyro-hyoïdien vers le muscle sterno-hyoïdien.

Après avoir basculé le larynx vers l'avant en soulevant le bord libre de l'aile thyroïdienne, on fait une section du muscle constricteur inférieur en prenant appui sur le cartilage (figure 21). Le périchondre interne est ruginé. On passe un fil de traction transfixiant le cartilage pour maintenir le larynx basculé en avant.

On dissèque ensuite sous microscope opératoire le nerf récurrent intralaryngé. Ses branches de division sont facilement identifiées. On est aidé par la mise en évidence de l'anse de Galien qui est un très bon repère chez le chien.

Les petites branches destinées au constricteur inférieur, à l'oesophage et à la trachée sont sectionnées. On dissèque ensuite aux microciseaux les branches de division du nerf laryngé inférieur (figure 26).

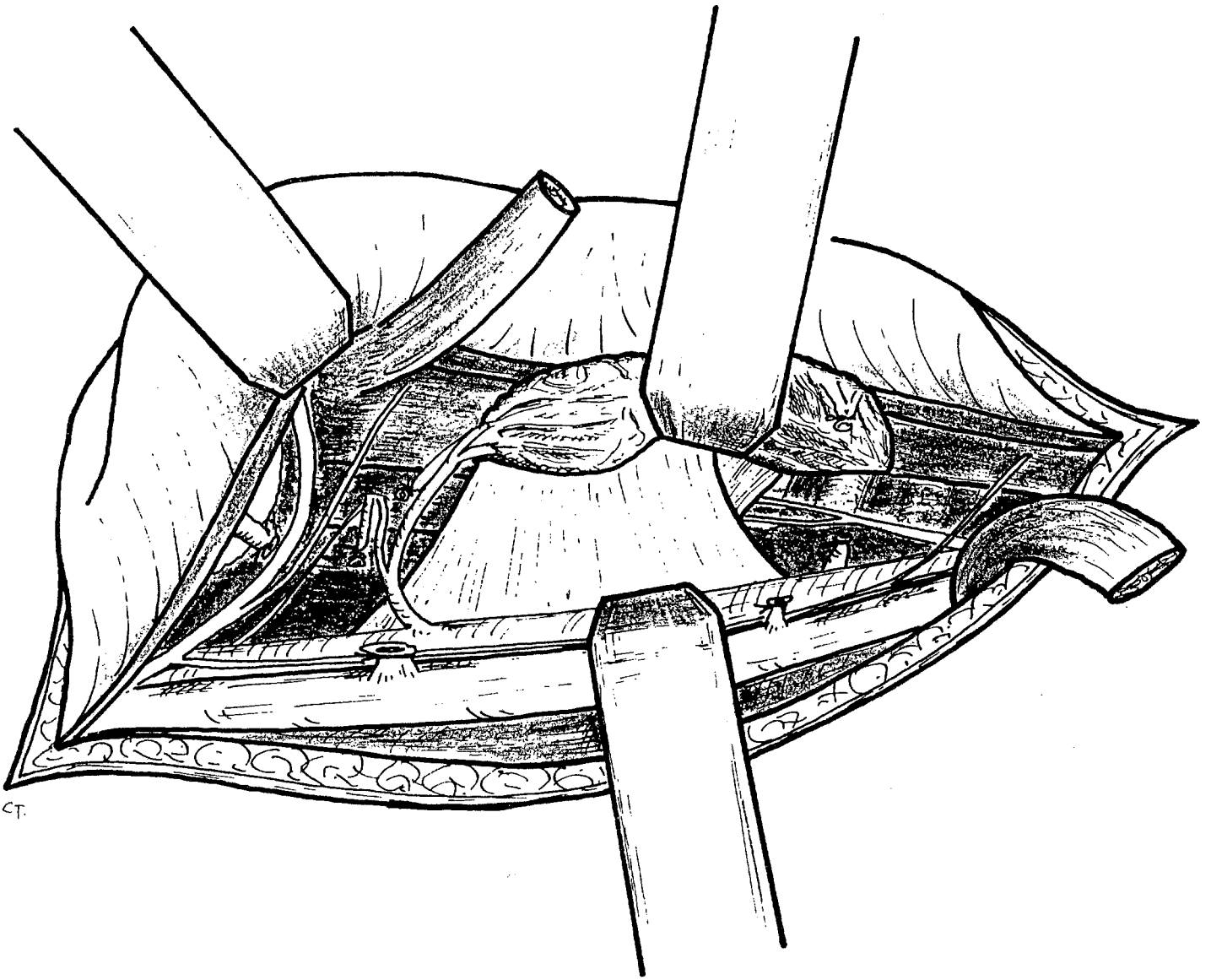
N. du thyro-hyoïdien



XII

MISE EN EVIDENCE DES NERFS
DU STERNO-THYROIDIEN ET DU THYRO-HYOIDIEN
(fig. 19)

ant.
└ inf.

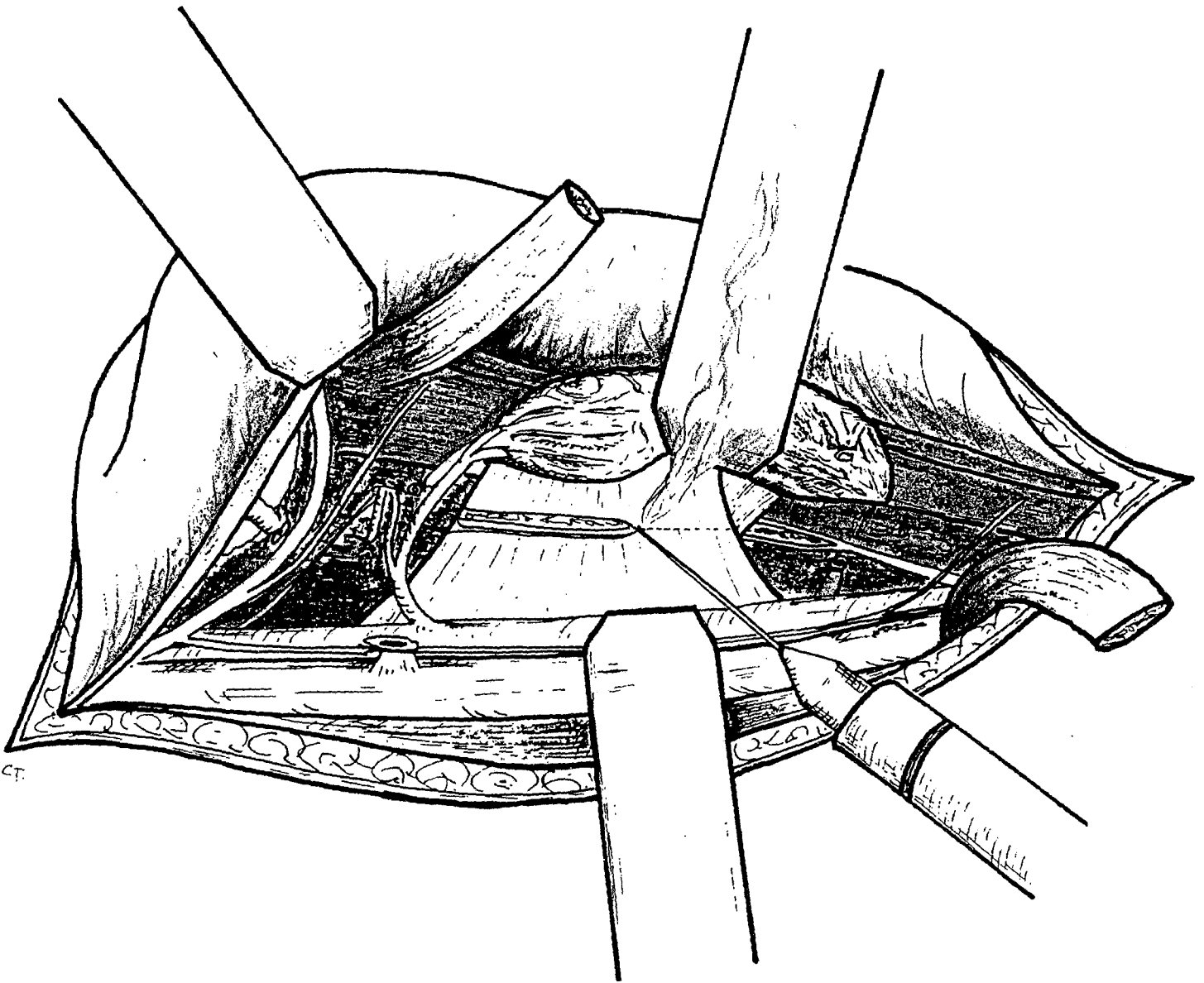


MISE EN EVIDENCE DU NERF LARYNGE INFÉRIEUR
ET DU MUSCLE CONSTRICTEUR INFÉRIEUR DU PHARYNX

(fig. 20)

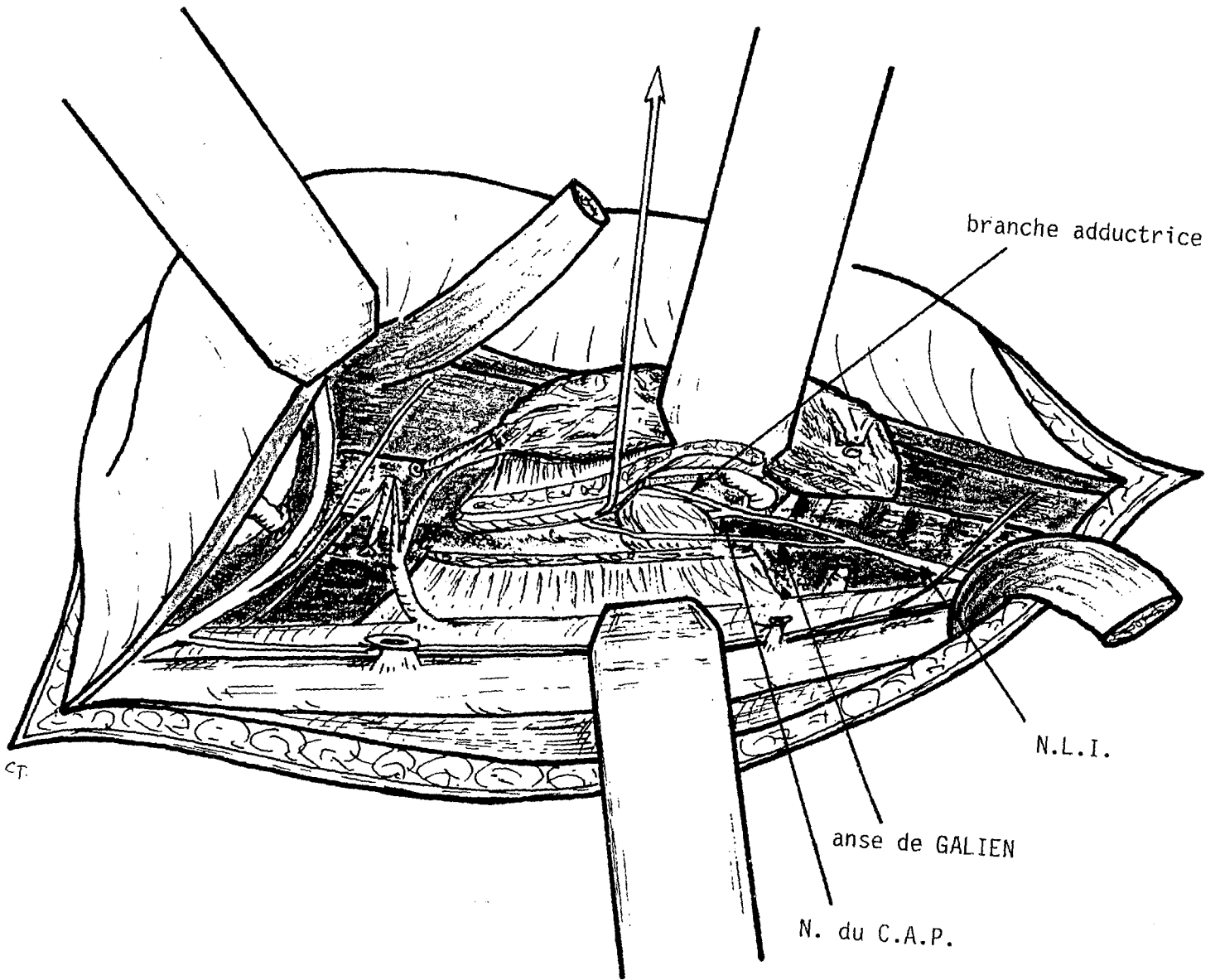
ant.
└ inf.





SECTION DU MUSCLE CONSTRICTEUR INFÉRIEUR DU PHARYNX
(fig. 21)

ant.
└ inf.



DISSECTION DES BRANCHES DE DIVISION DU NERF LARYNGE INFÉRIEUR
(fig. 22)

ant.
└ inf.

La stimulation électrique permet cette fois encore de vérifier que le muscle posticus n'a pas d'autre innervation que le nerf qui l'aborde à son bord inférieur.

Le nerf laryngé inférieur est sectionné et réséqué sur 1 cm après avoir été coagulé à la pince bipolaire.

* La réinnervation proprement dite :

Le nerf du sterno-thyroïdien est disséqué et remonté vers le larynx. On vérifie que le calibre correspond au calibre du nerf du posticus.

Le nerf du posticus est coupé immédiatement après son origine. On contrôle avec le stimulateur que l'excitation de la branche interne ne donne pas de contraction du posticus. L'anastomose nerveuse peut être réalisée (figure 23).

Nous avons utilisé la technique de Millesi modifiée par Kuderna (cf. choix de la technique de suture). Les 2 nerfs sont amenés jusqu'à la coaptation sans tension. 2 fils de nylon 10/0 épineuraux sont utilisés pour maintenir cette coaptation (figures 27,28).

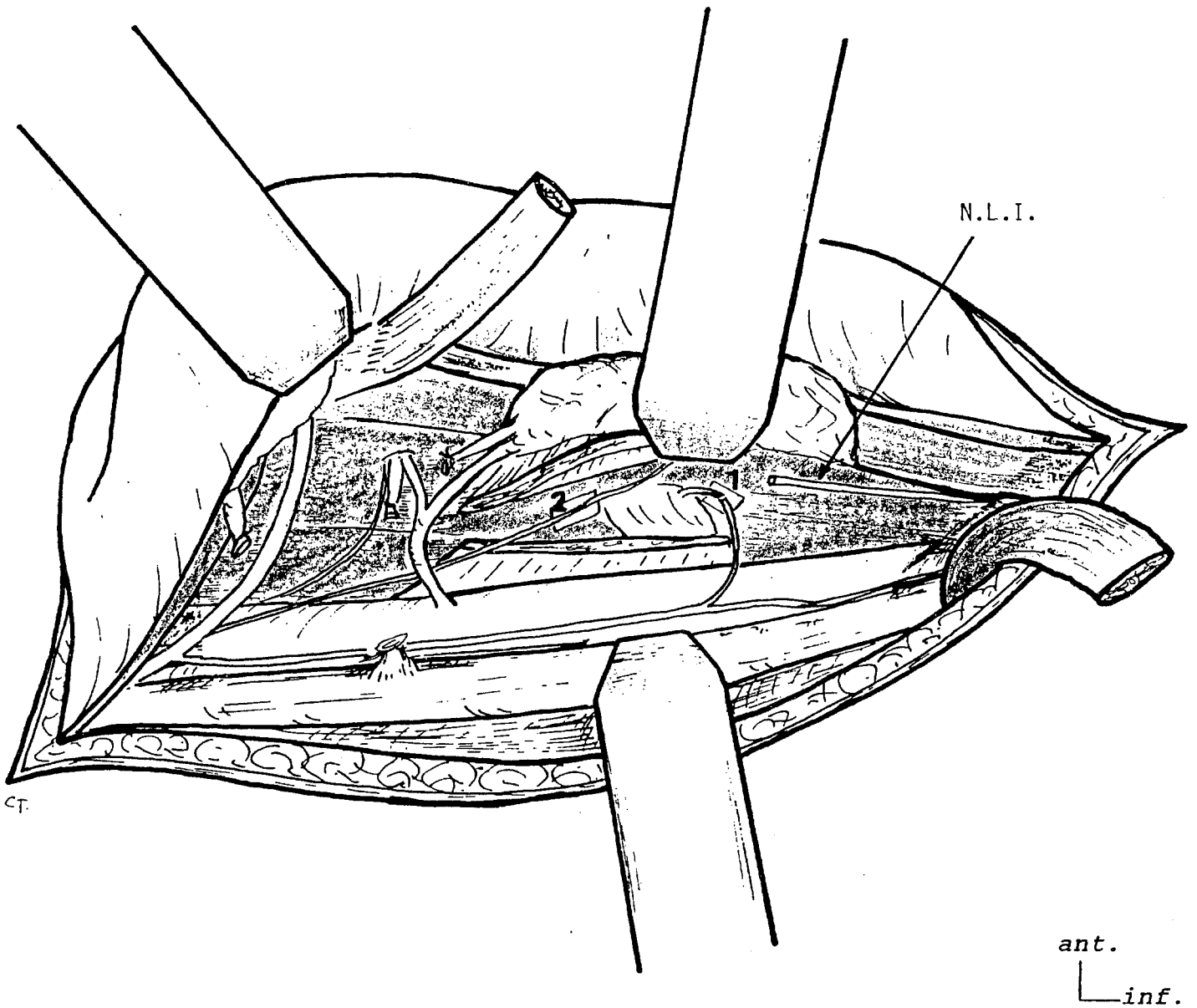
Un tube de silicone (Silab*) (0,64-1,19 mm de diamètre et 5 mm de long), fendu sur sa longueur, est placé autour de l'anastomose (figures 29, 30, 31, 32).

Une goutte épaisse de colle biologique englobe l'ensemble anastomose + tube de silicone.

L'anastomose supérieure entre le nerf du thyro-hyoïdien et la branche interne du récurrent est réalisée de la même façon. La branche interne a été disséquée et a été remontée pour gagner de la longueur. Toutes les branches nerveuses collatérales sont sectionnées, y compris l'anse de Galien, la branche inférieure (externe) du nerf laryngé supérieur est également sectionnée.

. Dans les 5 premiers cas, nous avons mis en place une électrode d'électromyographie implantée dans le muscle posticus et dans le muscle thyro-aryténoïdien interne (fil d'acier 3/10ème de mm gainé de Téflon).

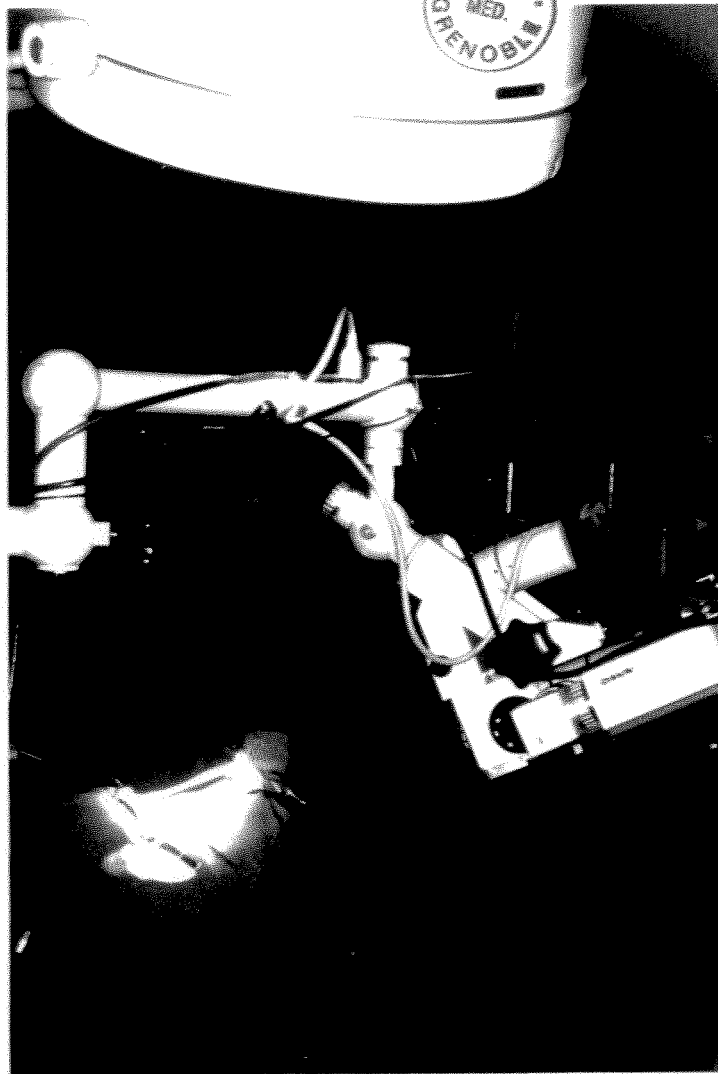La fermeture cutanée est faite en 2 plans sans drainage et sans pansement.



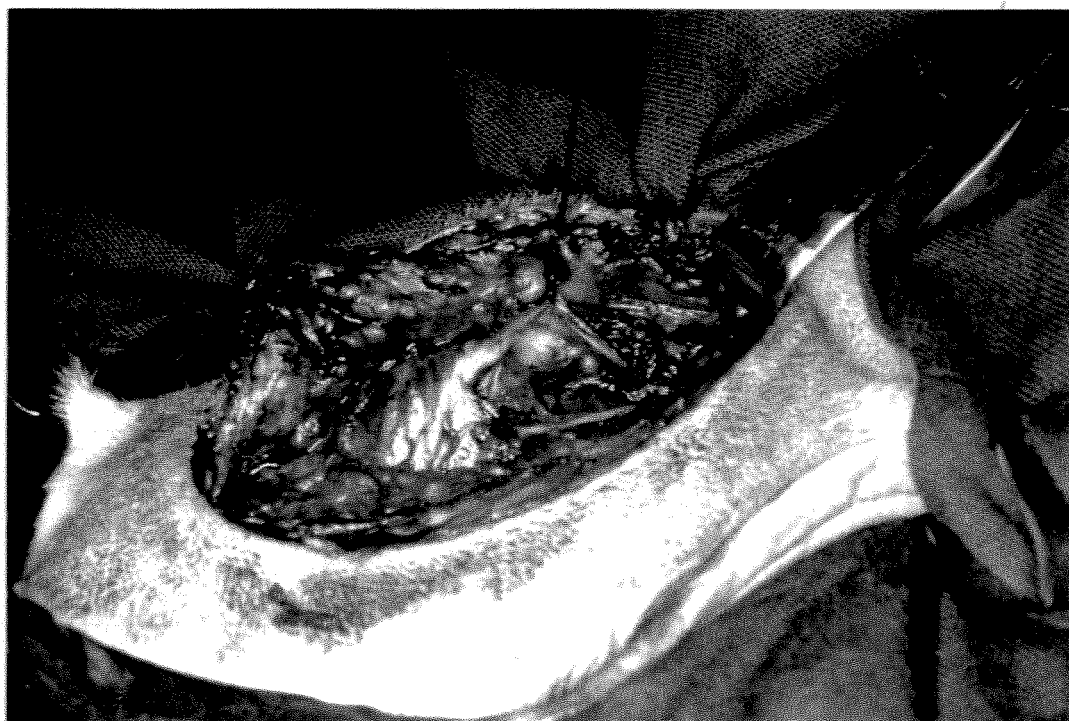LES ANASTOMOSES NERVEUSES

- 1) N. du sterno-thyroïdien --> N. du crico-aryténoïdien postérieur
- 2) N. du thyro-hyoïdien --> branche adductrice du N.L.I.

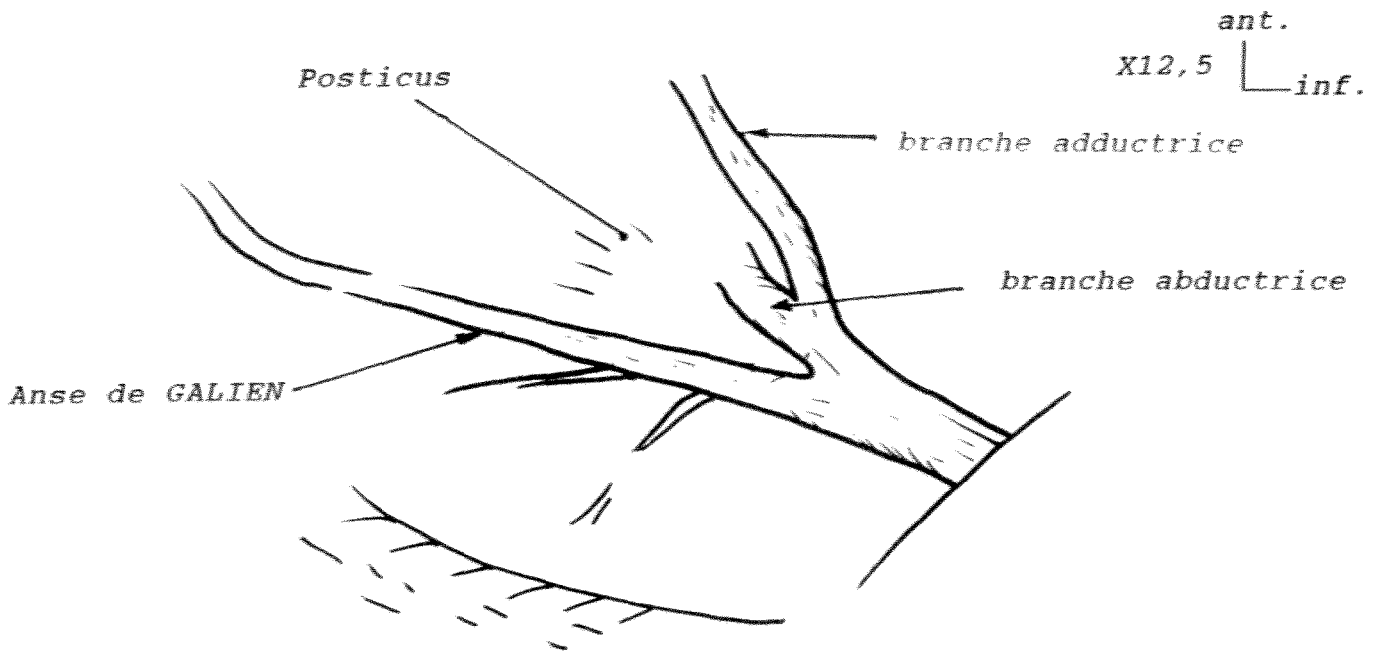
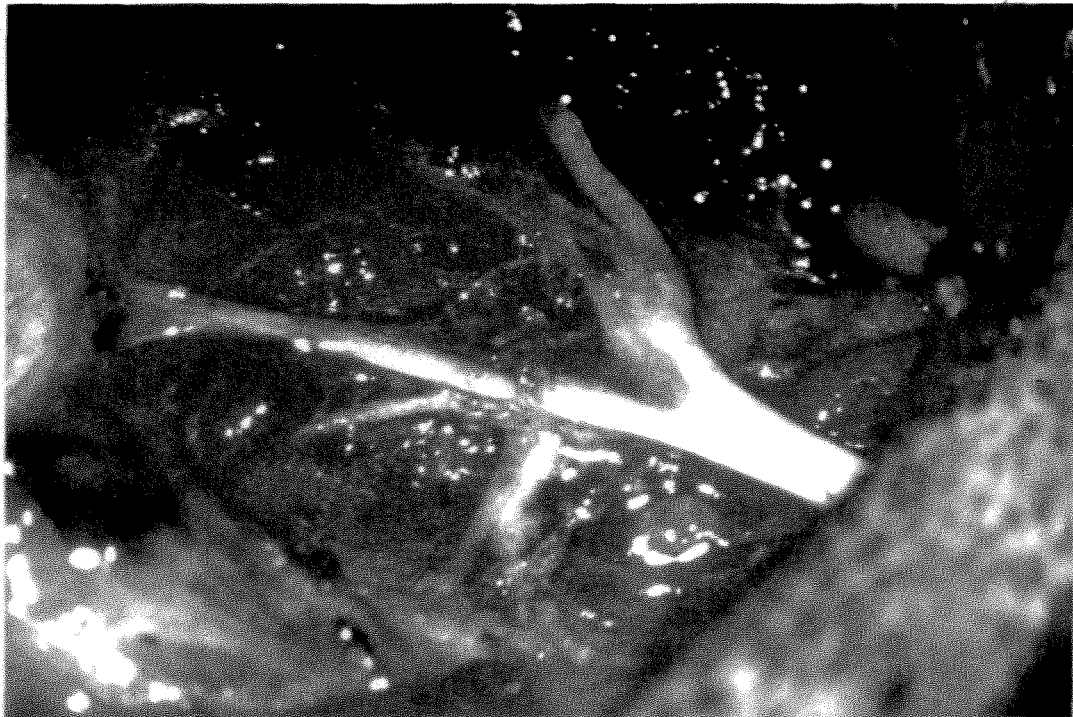
(fig. 23)



L'INSTALLATION OPERATOIRE
fig. 24

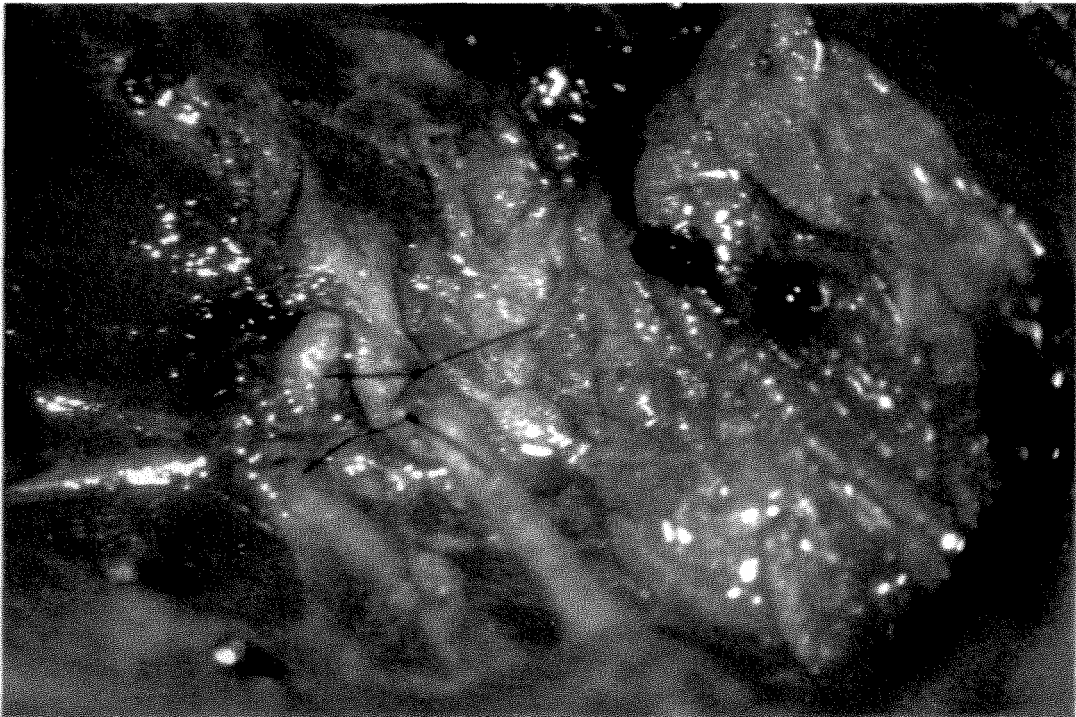


LA DISSECTION DES BRANCHES DE DIVISION DU NERF LARYNGE INFERIEUR
fig. 25

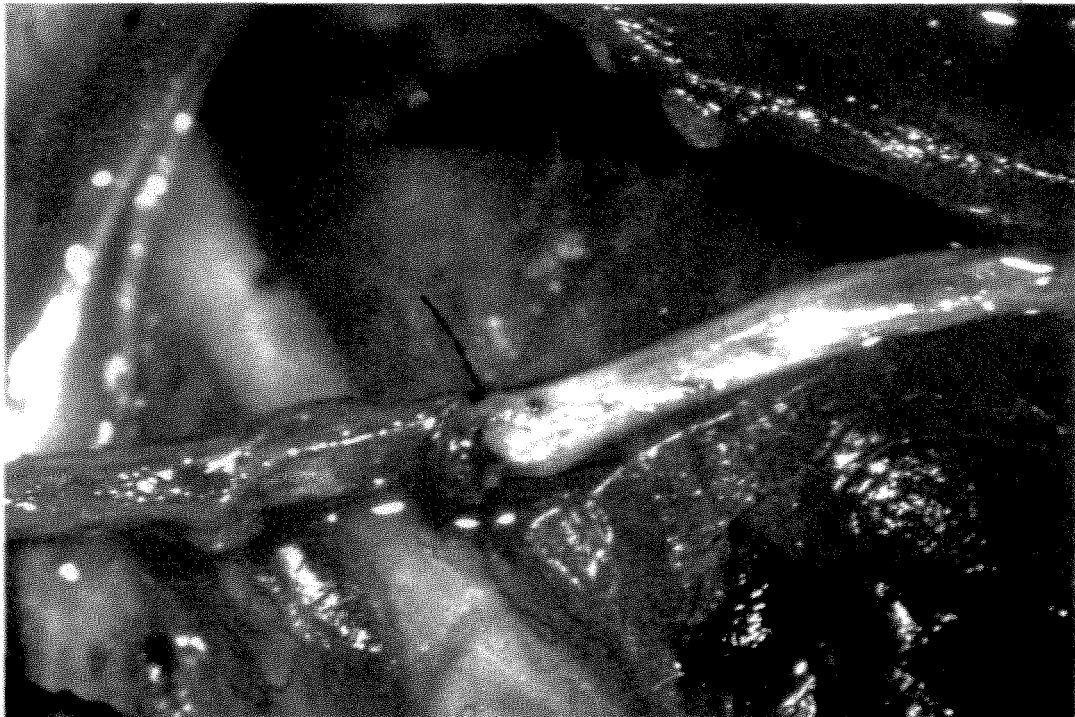


LA DISSECTION DES BRANCHES DE DIVISION DU NERF LARYNGE INFÉRIEUR

fig.26




*fig.27 SUTURE DU NERF DU STERNO-THYROIDIEN AVEC LE NERF DU CAP (S1)
X12,5*




*fig.28 SUTURE DU NERF DU THYRO-HYOIDIEN AVEC LA BRANCHE ADDUCTRICE (S2)
X20*

ant.
└─ini

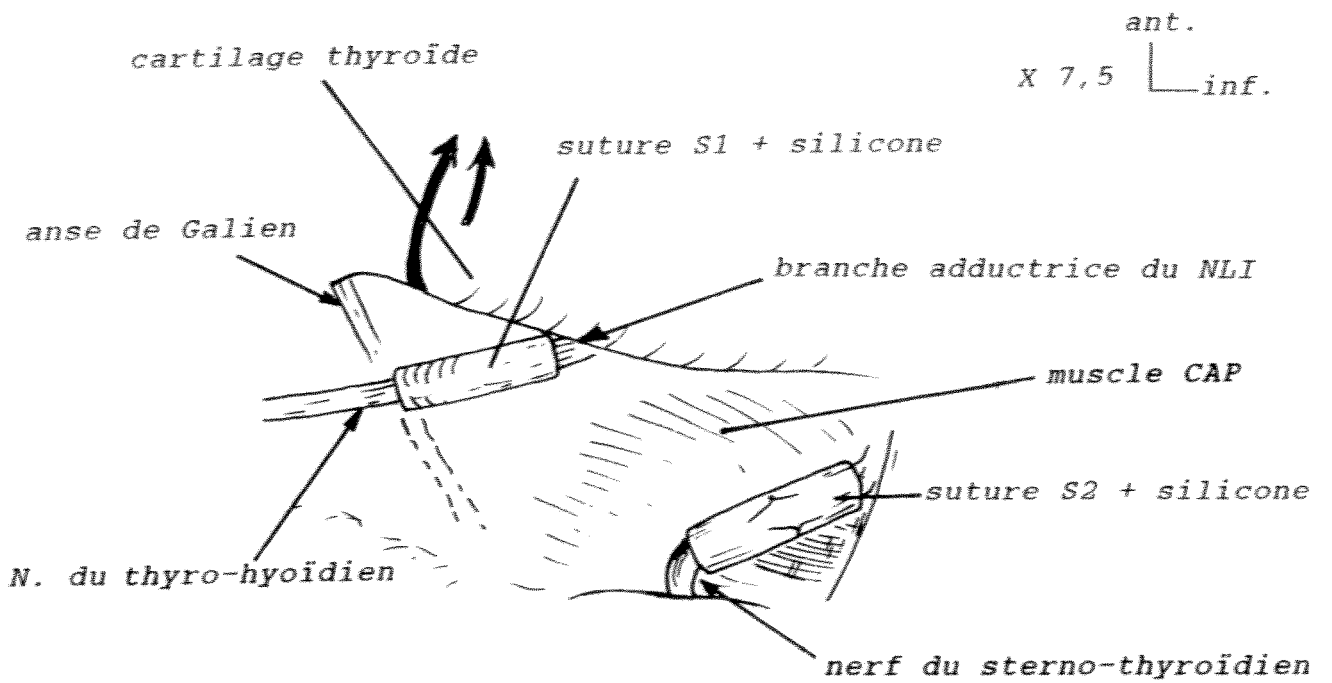
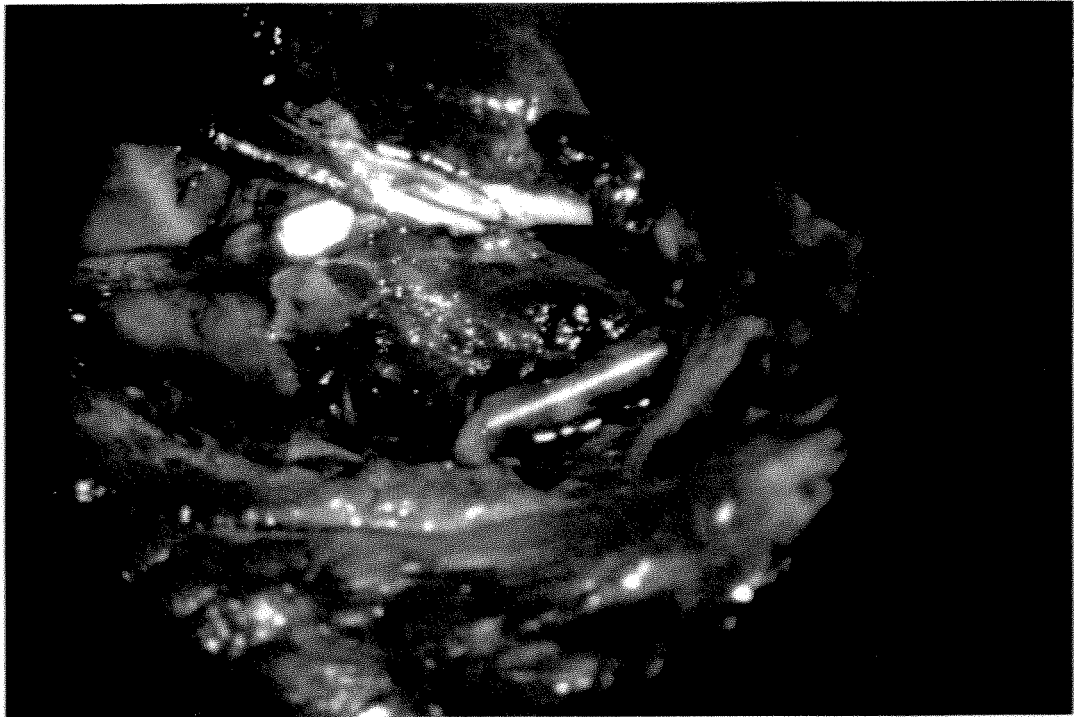


LA SUTURE S1 AVEC SA PROTECTION DE SILICONE
X20 fig.29



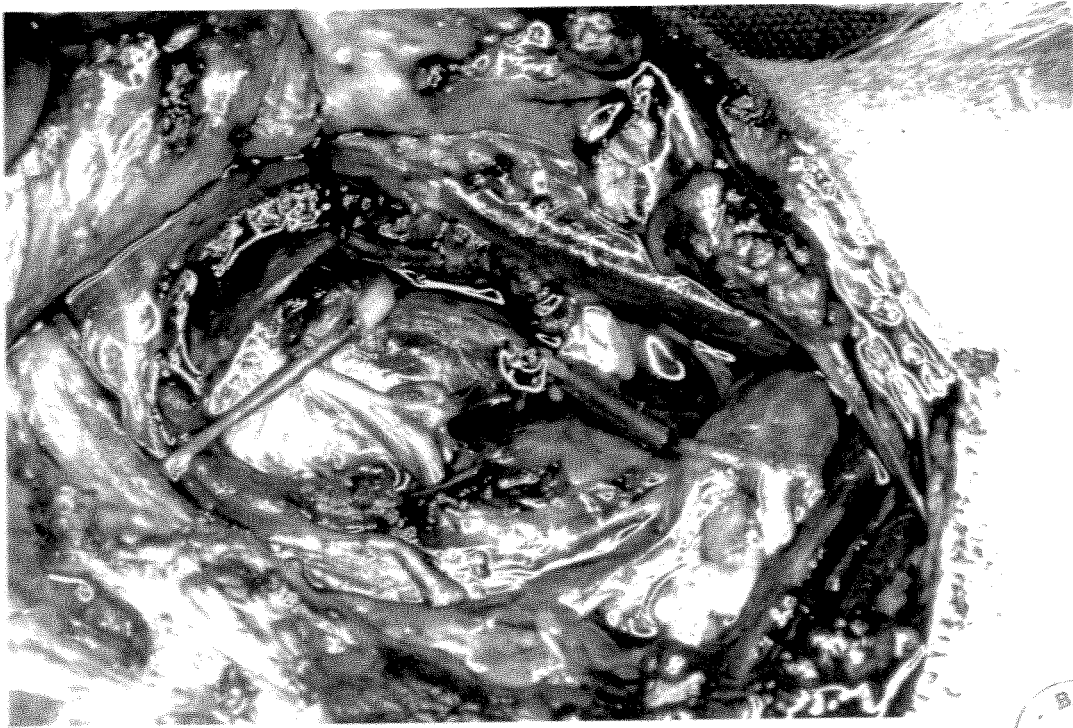
LA SUTURE S2 AVEC SA PROTECTION DE SILICONE
X20 fig.30

ant.
└ inf.



SUTURES NERVEUSES AVEC PROTECTION DE SILICONE

fig.31



ant.
└ inf.

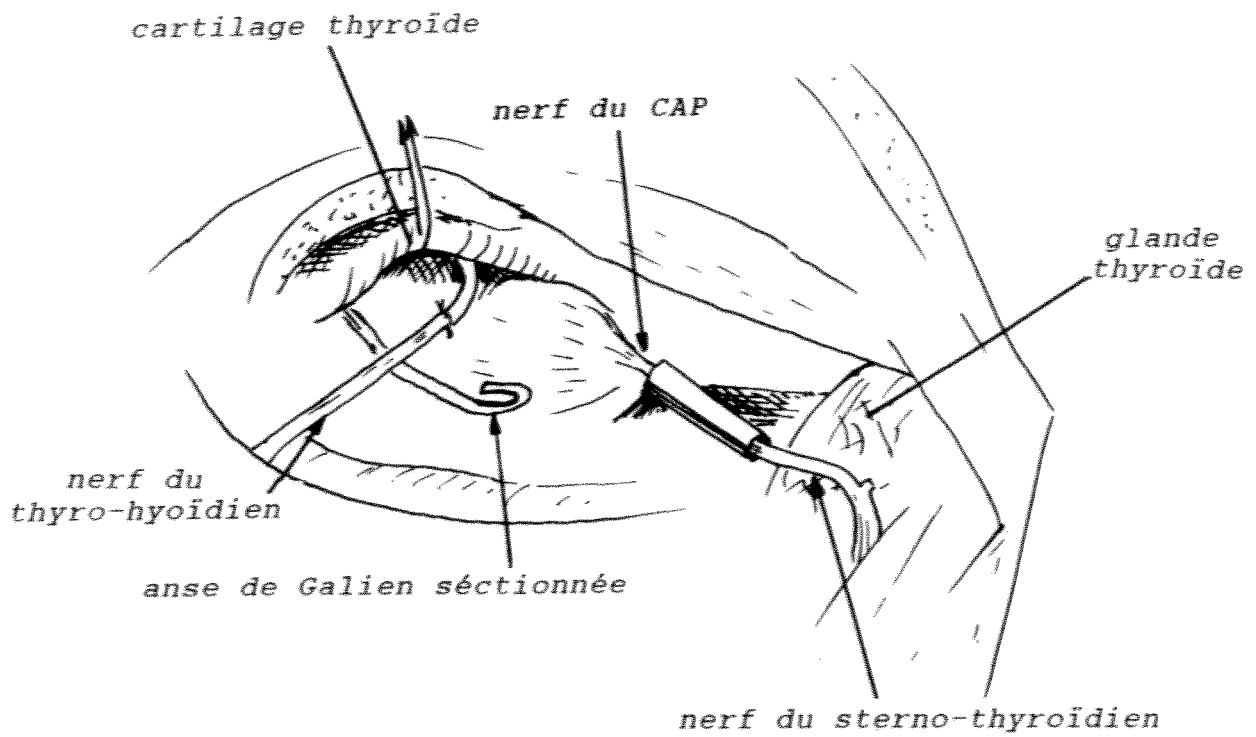


fig.32 PHOTO. OPERATOIRE DES 2 SUTURES S1 ET S2

Une antibiothérapie intraveineuse est faite en peropératoire, puis en intramusculaire pendant les 3 jours postopératoires.

* La reprise opératoire à J + 4 mois :

Reprise de la même cicatrice, section du peaucier. On constate que les plans sous-cutanés se sont parfaitement reconstitués.

On fait une dissection soignée de la gouttière jugulo-carotidienne pour repérer la branche descendante du XII. La fibrose postopératoire gêne considérablement la dissection.

La suture inférieure est repérée grâce au tube de silicone lorsque celui-ci est resté en place (figure 33). Sinon il faut disséquer le nerf du sterno-thyroïdien et rechercher les fils de suture.

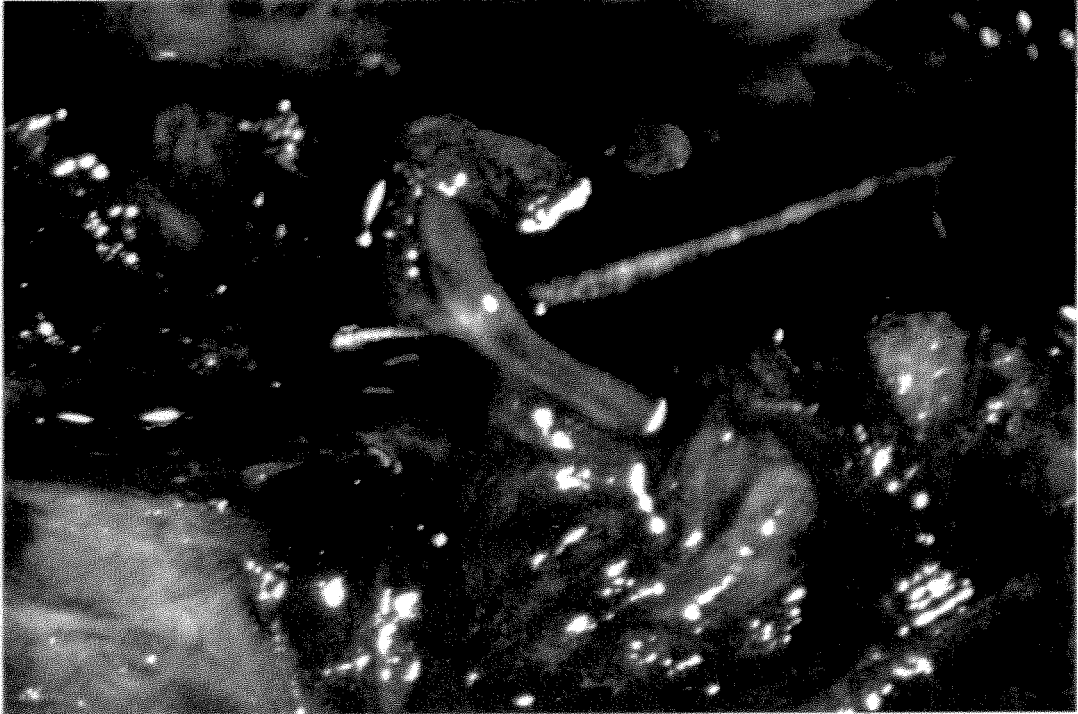Le constricteur inférieur est de nouveau sectionné sur le bord latéral de la grande aile du cartilage thyroïde pour rechercher l'anastomose supérieure (figure 34) et identifier les muscles, et faire l'électromyographie. Un fil tracteur est placé sur le bord libre du cartilage, comme lors de la réinnervation, pour maintenir le dièdre ouvert. On a pu stimuler les anastomoses et observer la réponse musculaire.

* L'analyse histologique :

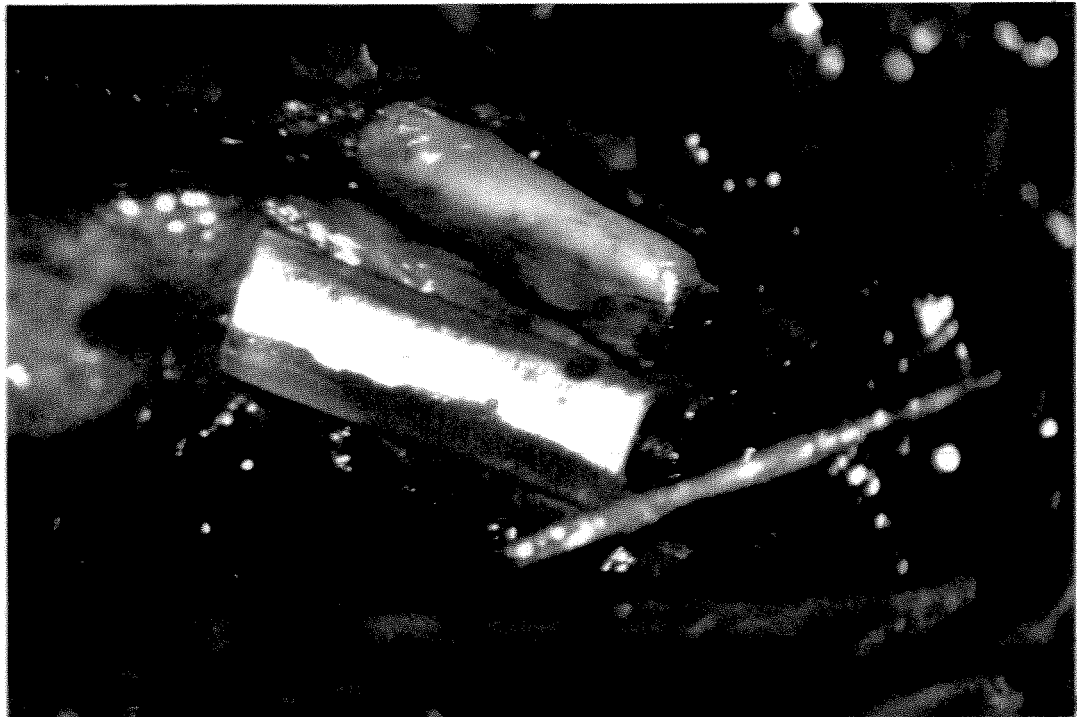
Elle a donc été réalisée au 4ème mois. Toutes les zones de sutures ont été analysées.

. Le nerf en aval de l'anastomose était compris dans ce prélèvement.

. Le nerf en amont de l'anastomose a été également analysé dans un autre prélèvement. Une analyse histologique des 2 anastomoses a ainsi été faite.



*fig.33 REPRISE OPERATOIRE A J+4 MOIS : LA SUTURE S1
X12,5*



*fig.34 REPRISE OPERATOIRE A J+4 MOIS : LA SUTURE S2
X20*

. Tous les muscles posticus ont été analysés. En ce qui concerne les muscles thyro-aryténoïdiens, seuls les muscles de la 2ème série de chien ont été analysés. En effet, dans cette série, on pouvait prélever un morceau de muscle suffisamment important pour faire une analyse dans de bonnes conditions sans risque d'avoir une dyspnée laryngée. L'animal était sacrifié à la fin de l'intervention après une expérimentation de physiologie qui prenait notre suite. Ce n'était pas le cas dans la première série puisque l'animal était utilisé pour une expérimentation de physiologie dans un deuxième temps.

Des prélèvements témoins de nerfs normaux ont été faits sur les nerfs du thyro-hyoïdien et du sterno-thyroïdien chez les chiens n° 6, 7 et 8 lors de la réinnervation.

Des prélèvements de muscle posticus et thyro-aryténoïdien normaux ont été réalisés chez le chien n° 10 du côté opposé au côté de la réinnervation lors de la reprise au 4ème mois.

Chez le chien témoin, on a prélevé les muscles posticus et thyro-aryténoïdien dénervés.

II - LES PROBLEMES RENCONTRES **AU COURS DE L'EXPERIMENTATION**

Ceux qui ont fait de la chirurgie expérimentale savent mieux que quiconque qu'une expérimentation animale ne se déroule pas sans certains problèmes. Nous détaillerons les difficultés rencontrées au fur et à mesure du déroulement du projet de recherche.

II.1. Les problèmes matériels

II.1.1. Le laboratoire d'accueil

La première difficulté a été de trouver un laboratoire d'accueil qui permettait de faire de la chirurgie expérimentale chez le chien "en chronique", c'est-à-dire en assurant les suites opératoires pendant 4 mois par animal.

Le laboratoire de physiologie de la faculté de médecine (Prof. Tanche) nous a permis de mener à bien notre expérimentation. Il mettait à notre disposition une salle équipée du matériel d'anesthésie nécessaire et une autre salle permettant de suivre les animaux en postopératoire pendant 4 mois. Nous avons ainsi sur place le matériel de préparation de l'animal, un respirateur artificiel, un scope cardiaque, une couverture chauffante, une table opératoire équipée pour le chien, un matériel d'aspiration.

II.1.2. Le financement de l'expérimentation

Il provenait de la ligue nationale contre le cancer, de l'Université Joseph Fourier, de la Fondation pour la Recherche Médicale, de l'A.G.A.R.O.R.L. (Association Grenobloise d'Aide à la Recherche en ORL). Il nous a permis d'acheter les chiens, d'assurer leur entretien et leur alimentation pendant 4 mois pour chaque animal. Nous avons pu acheter un microscope opératoire d'occasion ZEISS OPM1 tungstène, des électrodes d'électromyographie, des microciseaux opératoires.

Le reste du matériel (boîte d'instruments chirurgicaux, coagulation bipolaire, stimulateur nerveux, matériel stérile pour l'intervention, matériel vidéo et photo, scialitique) était emprunté au bloc opératoire ORL.

Le fibrinothème (pour préparer la colle biologique) nous a été prêté par la société Immuno-France.

II.2. Les problèmes rencontrés lors de la laryngoscopie

L'anesthésie devait être suffisamment légère pour observer les mouvements des cordes vocales. L'utilisation de la Kétamine à la dose de 10 mg/kg a permis de faire cet examen.

On associait systématiquement 1/2 ampoule de Diazepan (Valium*) pour éviter les effets convulsivants de la Kétamine, ainsi qu'une demi-ampoule d'atropine pour éviter l'hypersalivation provoquée par ce même produit.

Une ptose de l'épiglotte est particulièrement gênante chez le Beagle. Nous avons fait rallonger un spéculum gynécologique qui faisait office de laryngoscope pour permettre de charger cette épiglotte. La visualisation de la partie antérieure des cordes n'était toutefois pas très bonne.

II.3. Problèmes rencontrés lors de l'intervention

Nous n'avons pas eu de grosses difficultés lors de la dissection grâce à notre étude anatomique préalable.

La dissection des branches de division du nerf laryngé inférieur est assez facile chez le chien. Pour l'individualisation des branches nerveuses du thyro-hyoïdien et du sterno-thyroïdien, on est aidé par l'utilisation du stimulateur.

Les microsutures étaient délicates à réaliser à cause du faible calibre des nerfs (0,3 à 0,5 mm) et de leur environnement cellulo-graisseux.

La mise en place des protections de silicone n'a par contre posé aucun problème.

II.4. Difficultés rencontrées lors de l'électromyographie

Notre étude électromyographique s'est faite en peropératoire exclusivement.

De gros problèmes techniques ont rendu cette étude difficile.

Les électrodes implantées dans les muscles posticus et thyro-aryténoïdien interne ont été altérées. La partie externe de l'électrode s'est rapidement cassée. Lors de la reprise opératoire au 4ème mois nous avons constaté que les électrodes étaient cassées en plusieurs endroits probablement par les mouvements de rotation du cou de l'animal. Ceci a rendu impossible l'étude électromyographique de la réinnervation dans le temps, telle qu'on l'avait envisagée. Nous n'avons pas réimplanté d'électrodes dans la 2ème série de 5 chiens mais nous avons fait un contrôle EMG peropératoire au 4ème mois.

Au début de l'expérimentation nous utilisons un appareil MEDELEC MS6 emprunté dans le service d'ORL. Malheureusement le moyonneur ne fonctionnait pas. Nous avons pu récupérer un autre MEDELEC MS6 à la réforme du service Biomédical du CHU et en adaptant les composants de l'un sur l'autre nous avons eu un appareil en état.

Nous avons été gêné par un parasitage important (50 Hz) qui empêchait tout enregistrement sur papier. Nous pouvions cependant analyser les signes audio de l'électromyographie. C'est seulement à la fin de l'expérimentation (2 derniers chiens) que nous avons trouvé la cause de ce parasitage.

II.5. Difficultés posées par le reprise opératoire au 4ème mois

Le problème principal a été posé par la fibrose cicatricielle postopératoire qui a considérablement gêné la dissection.

Notre souci essentiel était de ne pas couper les nerfs du sterno-thyroïdien et du thyro-hyoïdien qui aurait rendu inutilisables les enregistrements EMG et les stimulations.

Les protections de silicone, lorsqu'elles étaient restées en place, étaient facilement retrouvées et signalaient les sutures.

La suture supérieure (de la branche adductrice) était protégée par le cartilage thyroïde. Lorsqu'on avait identifié le bord libre du cartilage, on coupait de nouveau les attaches du constricteur inférieur et on retrouvait facilement la suture. Le repérage de ce bord libre n'a pas posé de problème sauf dans 3 cas parce que la fibrose était plus importante.

La suture inférieure n'était pas protégée par le cartilage qui la chevauchait. Il était alors plus délicat de la repérer et on suivait le nerf du sterno-thyroïdien à partir de la branche descendante du XII.

II.6. Les prélèvements histologiques

II.6.1. Les prélèvements des nerfs

La difficulté était de disséquer le nerf dans la fibrose, puis d'enlever l'environnement graisseux du nerf qui gênait la fixation dans la glutaraldéhyde. Ceci est facile avec un nerf de gros calibre. C'est impossible avec un nerf comportant 2 à 3 filets nerveux sans risquer d'abîmer le prélèvement. Lorsque le tube de silicone avait migré la fibrose était souvent telle que l'on ne pouvait pas individualiser le nerf. On se repérait alors aux fils de sutures non résorbables que l'on retrouvait, et l'on prélevait toute la zone d'anastomose.

II.6.2. Les prélèvements des muscles

Les difficultés de prélèvement sont aussi inhérentes à la fibrose postopératoire.

Elles sont majorées par la petite taille des muscles intrinsèques du larynx.

Le prélèvement doit aussi être atraumatique et il a fallu beaucoup de minutie pour prendre un morceau de muscle thyro-aryténoïdien sans l'abîmer. Malgré ces précautions les échantillons des muscles n'ont pas toujours été de bonne qualité. Même s'il a été noté une progression dans la technique de prélèvement au cours de l'expérimentation un certain nombre d'analyses n'ont pas été possibles (cf. résultats).

III - RESULTATS

III.1. Les suites opératoires

III.1.1. Les suites opératoires immédiates

Le chien n° 1 a eu un réveil très long (24 h par surcharge en produits anesthésiques).

Nous n'avons eu aucune surinfection locale.

Une collection cervicale séreuse a été ponctionnée chez le chien n° 2 à J+2.

Il n'y a eu aucune dyspnée postopératoire, aucune fausse route alimentaire lors de la réalimentation le lendemain de l'intervention.

III.1.2. A plus long terme

Un aboiement plus rauque a été noté chez le chien n° 10. La laryngoscopie a montré un oedème des cordes et des bandes ventriculaires (aspect de laryngite oedémateuse).

Le chien n° 8 est mort à J+2,5 mois (cause inconnue).

III.2. Les résultats de la réinnervation

III.2.1. Les résultats de la laryngoscopie

Ils sont rapportés sur le tableau 1. Les mouvements de la corde vocale du côté opéré ont été comparés aux mouvements du côté sain. La cotation était la suivante : 0 pas de mouvement, + petits mouvements, ++ mouvements amples, +++ mouvements identiques au côté sain.

Tableau 1 - Laryngoscopie directe : analyse des enregistrements vidéo

Chien	J + 2 mois						J + 4 mois							
	ABD		ADD		Bascule 1/2 larynx	Trem- blement	Remarques	ABD		ADD		Bascule 1/2 larynx	Trem- blement	Remarques
	IN	IF	Spont	Deglu				IN	IF	Spont	Deglu			
1	+	++	+	?	0	+		++		++	++	0	+	
2	0	0	0	0	0	0		0		0	+	0	0	
3	0	0	0	?	+	+		0		0	+	0	+	
4	0	0	0	0	+			+	+	+	+	0	0	
5	?	?	?	?	0	+	faibles mouvements bilatéraux	?	?	?	?	0	+	faibles mouvements bilatéraux
6	0	0	0	0	0	0		0	0	0	0	+	0	hiatus important malgré la bascule
7	0	0	0	+	0	+	faibles mouvements bilatéraux	?	?	+	+	0	+	faibles mouvements bilatéraux
8	++	++	++	++	0									chien mort à J + 2,5 mois
9	?	+	+	+	0	+		++	+++	++	++	0	+	
10	+	++	?	?	0	+	oedème CV + bandes ventr.	+	++	0	+	0	+	
Témoin	0		0	0	+	0		0	0	0	0	+	0	

ABD = abduction

ADD = adduction

IN = inspiration normale

SPONT = spontané

DEGLU = déglutition

IF = inspiration forcée

La mise en place d'une mire de 4 mm de diamètre devait nous servir à faire des mesures de déplacement sur l'écran vidéo. La faible amplitude des mouvements et leur variabilité dans le cycle respiratoire ont rendu ces mesures très aléatoires et non fiables. Nous avons préféré la cotation en +.

Nous avons noté le phénomène de compensation représenté par la bascule de l'hémilarynx opposé.

Les mouvements d'abduction en inspiration normale et forcée ont été analysés.

Les mouvements en adduction ont été observés lors de la respiration et lors de la déglutition.

Dans 2 cas (chiens n° 5 et 7) l'appréciation de la mobilité cordale a été rendu impossible à cause de la faible amplitude de mouvements des 2 côtés.

Nous avons noté les tremblements de la corde qui ont été retrouvés dans plusieurs cas lors de la réinnervation alors qu'ils étaient inexistantes chez le chien témoin.

Le chien n° 8 n'a pas pu être contrôlé à J+4 mois. Nous voyons qu'il avait déjà des mouvements d'abduction et d'adduction à J+2 mois.

L'analyse des enregistrements vidéo permet de conclure à une reprise des mouvements :

- en abduction :

dans 3 cas sur 10 à J+2 mois (1-8-10),
dans 4 cas sur 9 à J+4 mois (1-4-9-10)

- en adduction :

dans 4 cas sur 10 à J+2 mois (1-7-8-9), dont 1 en déglutition uniquement (7),
dans 7 cas sur 9 à J+4 mois (1-2-3-4-7-9-10) dont 3 en déglutition uniquement (2-3-10).

Dans un certain nombre de cas la faible amplitude des mouvements ne permet pas de conclure :

- 2 cas en abduction à J + 2 mois (5-9)
- 2 cas en adduction à J + 2 mois (5-10)
- 2 cas en abduction à J + 4 mois (5-7)
- 1 cas en adduction à J + 4 mois (5).

III.2.2. Les résultats de la reprise opératoire à J+4 mois

Dans tous les cas la fibrose postopératoire a gêné la reprise opératoire en rendant difficile la dissection des branches nerveuses.

Nous avons rapporté dans le tableau 2 les cas où les protections de silicone des sutures ont été déplacées ou non retrouvées.

Les cas où une désunion de suture était évidente sont également notés dans ce tableau (S1 n°2, S1 n°6, S2 n°6).

- | | |
|---------------------------------------|-----------------------|
| S1 = suture nerf du sterno-thyroïdien | → nerf du posticus. |
| S2 = suture nerf du thyro-hyoïdien | → branche adductrice. |

III.2.3. Les résultats de l'étude électromyographique

Ils sont rapportés dans le tableau 3. Nous avons déjà détaillé les problèmes rencontrés avec cette technique.

Il n'y a pas eu d'enregistrement EMG pour les 5 premiers cas ; et pour les chiens 6, 7 et le chien témoin (qui venait en 7ème position), nous n'avons pu analyser que le signal audio. Les enregistrements des chiens 9 et 10 sont montrés ci-après (figures 35, 36, 37). Les potentiels d'action étaient comparés à ceux recueillis dans le muscle de l'aile du nez qui ne fonctionne qu'en inspiration et permet ainsi de montrer le cycle respiratoire.

Tableau 2
Réintervention à J + 4 mois

Chiens	Sutures	Repérage du silicone	Désunion de suture
1	S1	+	
	S2	+	
2	S1	-	+
	S2	-	
3	S1	+ déplacé	
	S2	+	
4	S1	+	
	S2	+	
5	S1	-	
	S2	+	
6	S1	+ déplacé	+
	S2	+	+
7	S1	+ déplacé	
	S2	+	
9	S1	+ déplacé	
	S2	+	
10	S1	+ déplacé	
	S2	+	

Tableau 3
Résultats de l'électromyographie

Chien n°	Muscles explorés	Réponse	Réinnervation
6	Crico-aryténoïdien post.	Signal audio neurogène	non
	Thyro-aryténoïdien	Signal audio neurogène	non
7	Crico-aryténoïdien post.	Pas de potentiel	?
	Thyro-aryténoïdien	Salves de potentiels en expiration	oui
9	Crico-aryténoïdien post.	Salves de potentiels en inspiration	oui
	Thyro-aryténoïdien	Salves de potentiels en expiration	oui
10	Crico-aryténoïdien post.	Salves de potentiel en début d'expiration	oui paradoxale
	Thyro-aryténoïdien	Pas de potentiel	?
Témoin (en 8ème position)	Crico-aryténoïdien post.	Signal audio neurogène	non
	Thyro-aryténoïdien	Signal audio neurogène	non
Chiens n° 1 à 5 : problèmes techniques, EMG impossible.			

Inspi Expi

muscle de l'aile du nez

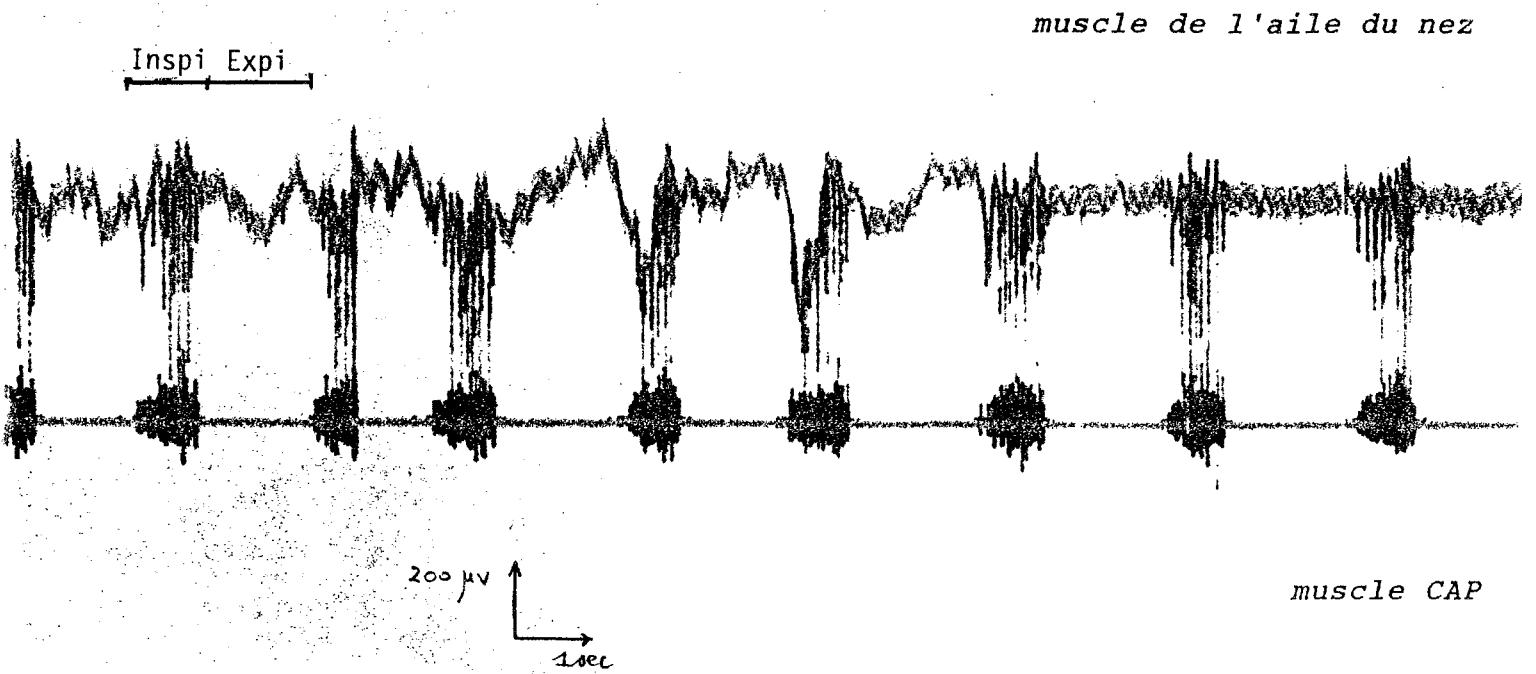
200 mV
1 sec

muscle TA

ELECTROMYOGRAPHIE DU THYRO-ARYTENOIDIEN (TA)

CHIEN N°9

fig.35



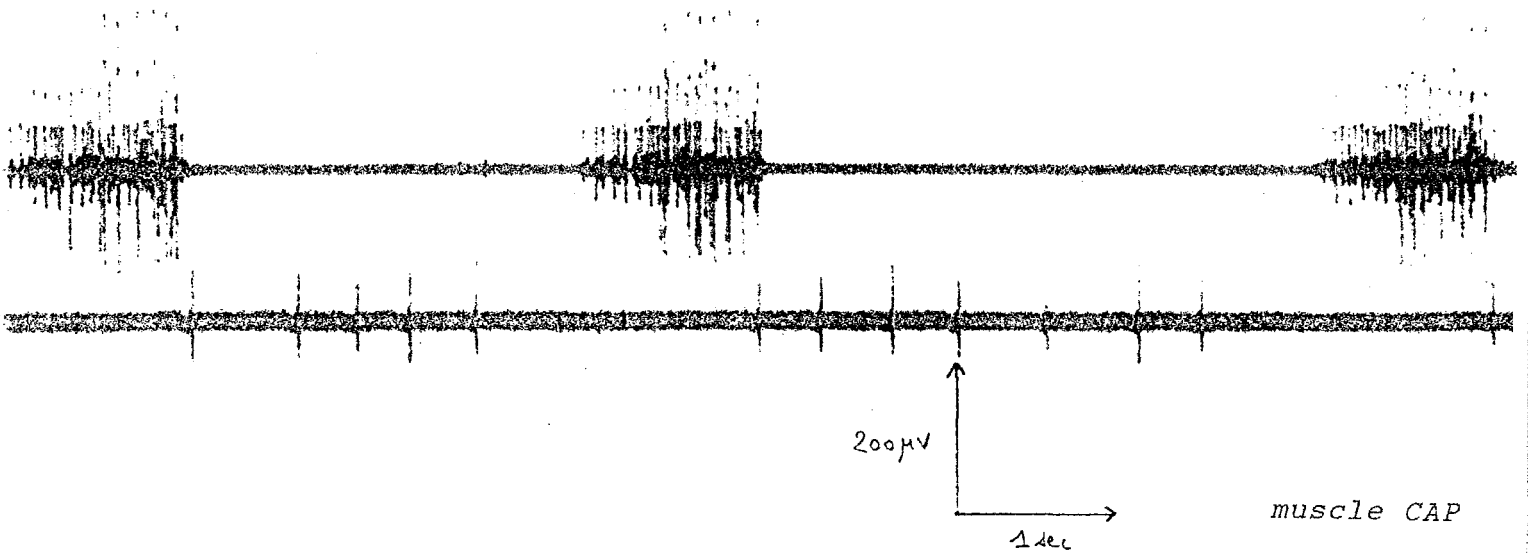
ELECTROMYOGRAPHIE DU CRICO-ARYTENOIDIEN POSTERIEUR (CAP)

CHIEN N°9

fig. 36

Expi Inspi

muscle de l'aile du nez



ELECTROMYOGRAPHIE DU CRICO-ARYTENOIDIEN POSTERIEUR (CAP)

CHIEN N°10

fig. 37

Chez les 4 chiens qui ont pu bénéficier de l'analyse EMG, on peut conclure à une réinnervation du posticus dans 2 cas (9-10), du thyro-aryténoïdien dans 2 cas (7-9).

Dans 2 cas nous n'avons recueilli aucun potentiel (fibrose ?).

L'analyse EMG du posticus du chien 10 montre des potentiels évidents en expiration. La réinnervation est paradoxale et pourtant bien en rapport avec le nerf du sterno-thyroïdien. Celui-ci a été retrouvé et sa stimulation montrait une contraction du muscle. Après section de l'anastomose il n'y avait plus de contraction ni de potentiel.

Pour le chien n° 9, nous avons pu enregistrer les mouvements de la corde vocale en stimulant le nerf du sterno-thyroïdien. Les mouvements d'abduction étaient évidents et ont disparu après section de l'anastomose.

III.2.4. Les résultats de l'analyse histologique

* Le tableau 4 montre les résultats de l'analyse histologique de la suture du nerf du sterno-thyroïdien avec le nerf du posticus (suture S1), et de la suture du nerf du thyro-hyoïdien avec la branche adductrice (suture S2).

Pour chaque suture, la présence ou l'absence de fils de suture a été notée, ces derniers étaient tous entourés d'un granulome inflammatoire (figure 38).

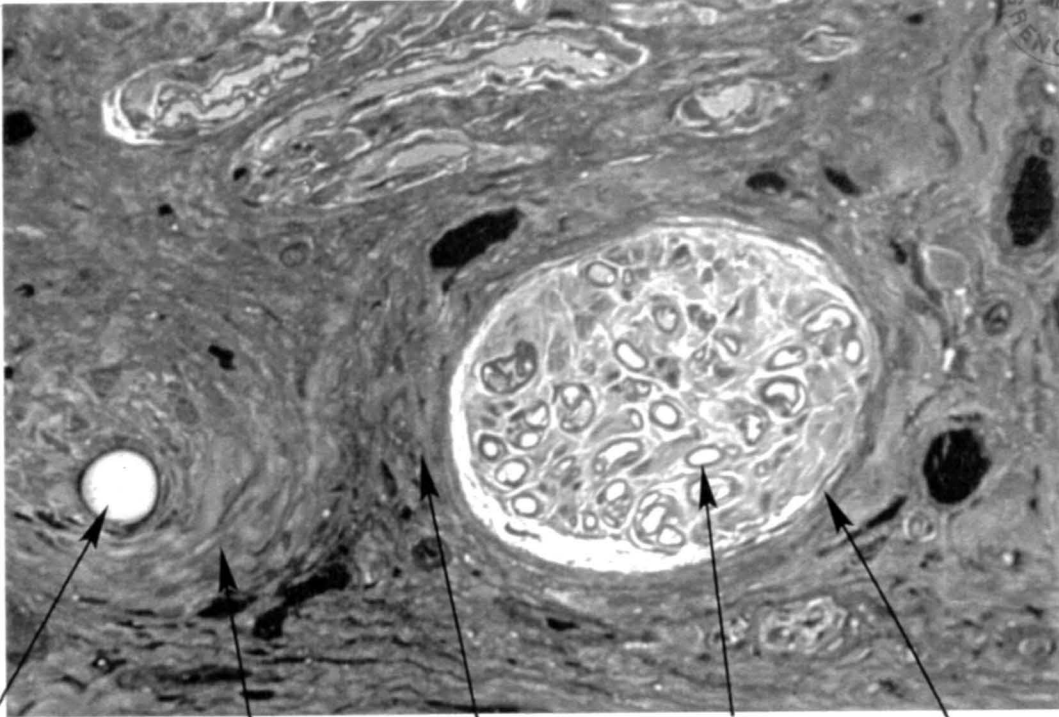
Les signes histologiques de régénération sont l'existence de gaines de myéline minces et de clusters (regroupements de fibres nerveuses). Ces clusters sont le témoin d'une régénération plus récente (figure 39).

Dans un cas on a observé des corps de Renaut (chien n° 3). Ceux-ci sont décrits en pathologie humaine dans certaines neuropathies. Leur signification reste obscure.

Dans 3 cas la mauvaise qualité du prélèvement n'a pas permis l'analyse : soit par défaut de fixation (trop de graisse autour du nerf), soit par fibrose.

Tableau 4 - Analyse histologique des sutures

CHIENS	Suture retrouvée	Prélèvement interprétable	Filets nerveux avec gaines minces	Clusters	Corps de Renaut	Fil de suture	Signes histologiques de réinnervation
1	S 1 S 2	+ +	+++ +++			+ +	+ +
2	S 1 S 2	mauvaise fixation +	++			+	? +
3	0 S 2	+ +	++	+	+	+	Suture non retrouvée +
4	S 1 S 2	+ +	+++ +++	+		+	+ +
5	S 1 S 2	fibrose +	++	++		+	? +
6	0 S 2	+ +	0				suture non retrouvée -
7	0 S 2	+ +	+				suture non retrouvée ?signes hist.insuffisants
9	S 1 S 2	+ +	+++ +++			+	+ +
10	S 1 S 2	fibrose +	+++			+	? +



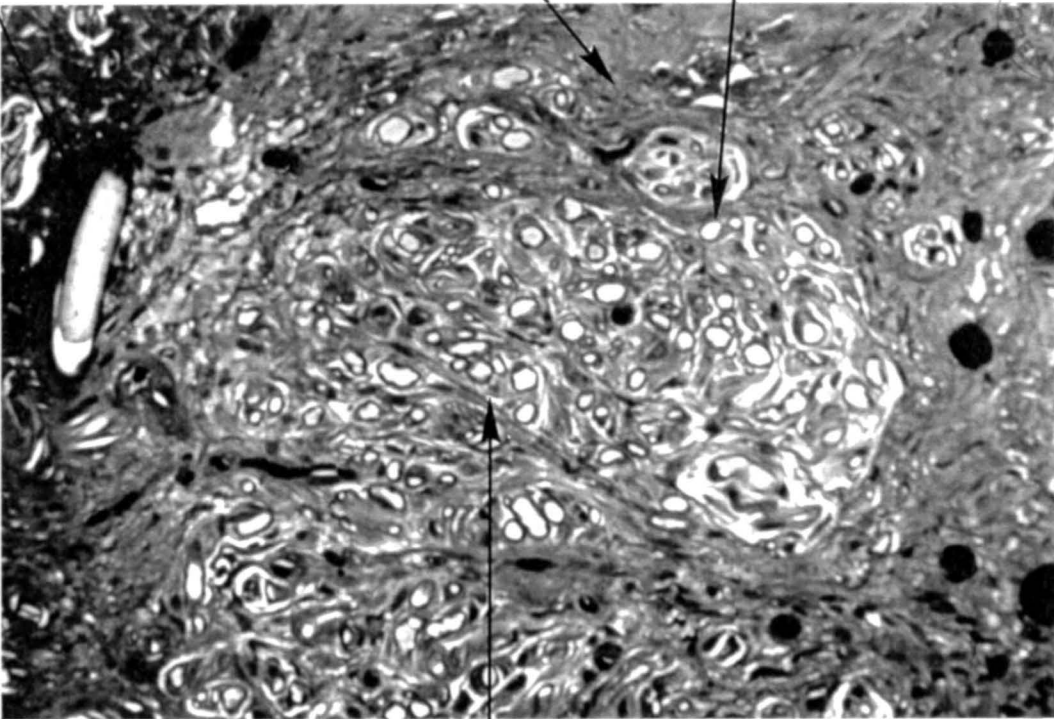
fil de suture

granulome

fibrose

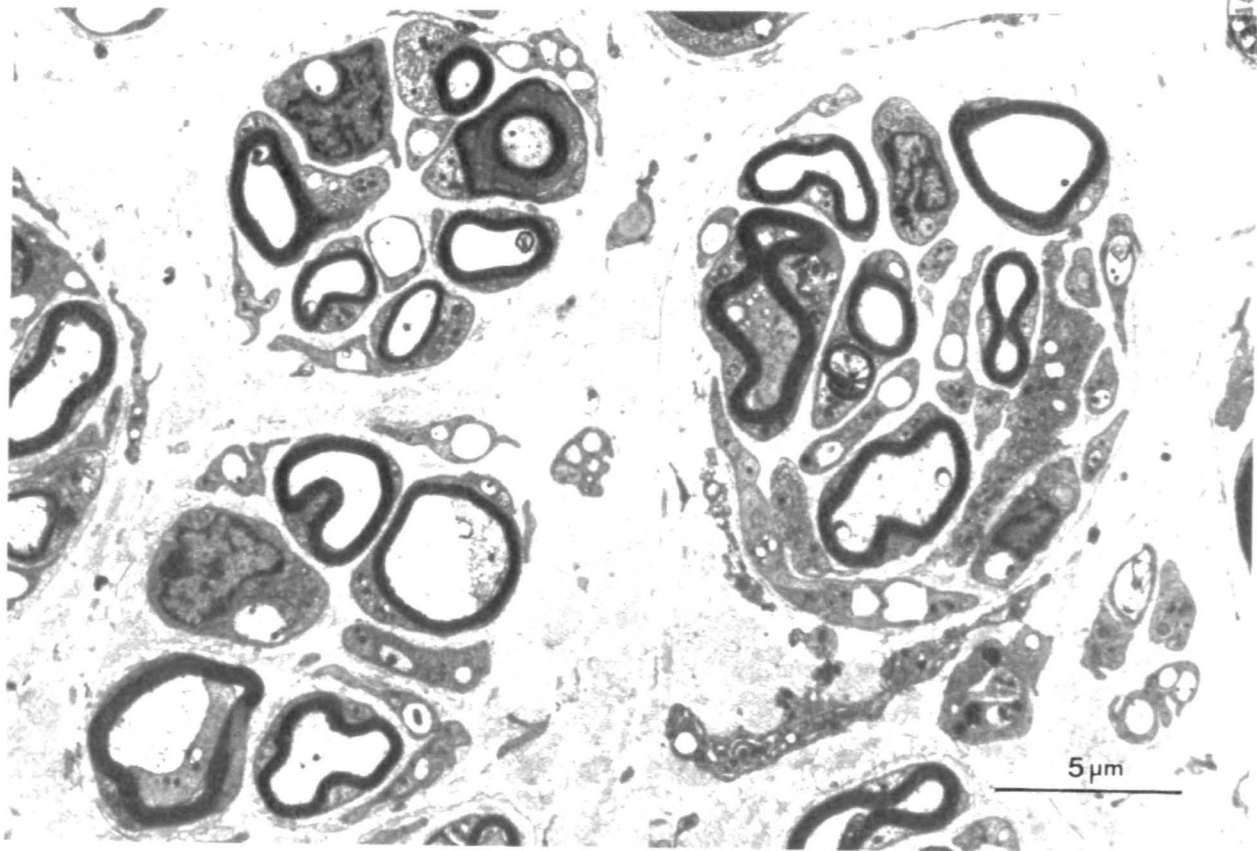
gaine mince

filet nerveux

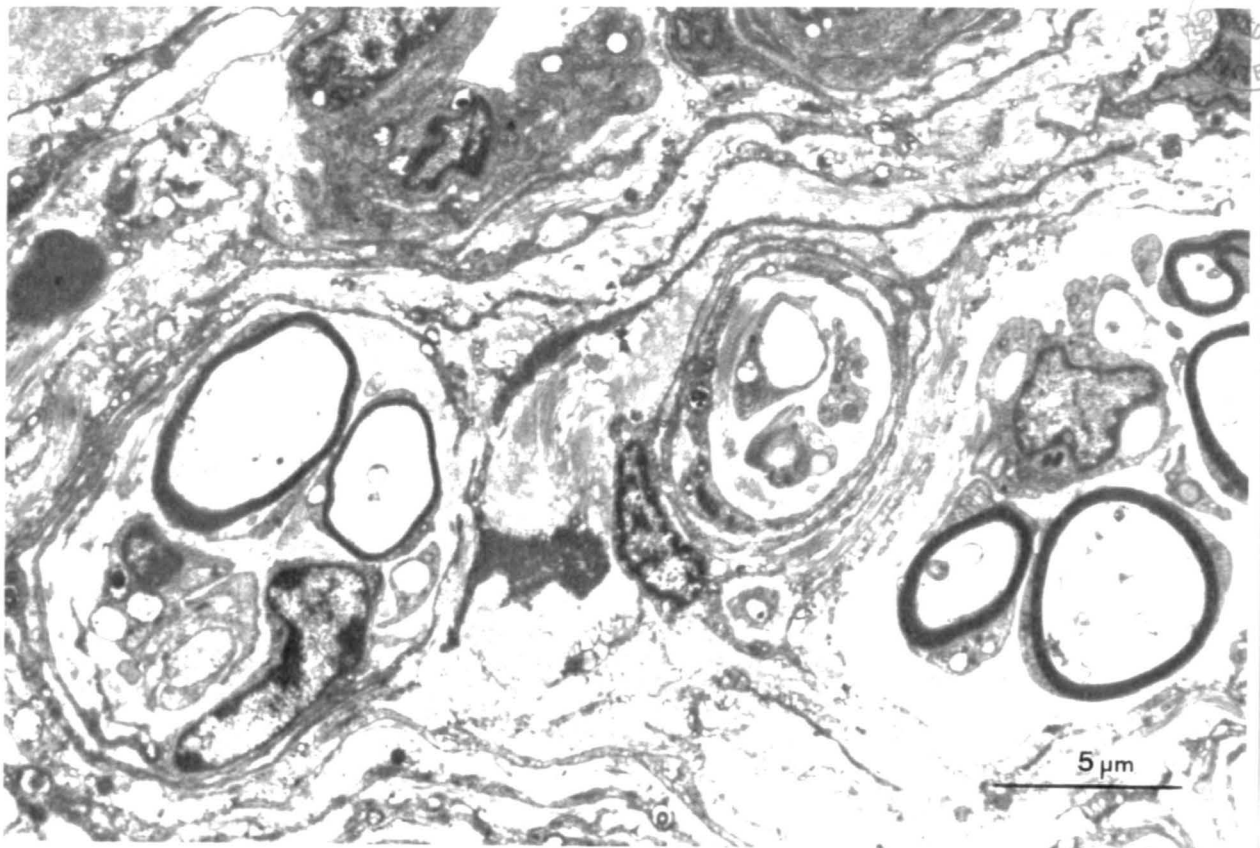


prolifération anarchique de fibres nerveuses régénératives

COUPES SEMI-FINES DE SUTURES NERVEUSES X100



clusters



prolifération de fibres nerveuses régénératives (gaines minces)

L'analyse histologique des sutures permet de conclure à une régénération nerveuse de la suture S1 dans 3 cas (1-4-9) et de la suture S2 dans 7 cas (1-2-3-4-5-9-10).

Pour 3 sutures la qualité du prélèvement est insuffisante pour juger d'une régénération (S2n°2-S1n°5-S2n°7). Une désunion était évidente pour les sutures S1 des chiens 2 et 6, et pour la suture S2 du chien 6.

* Le tableau 5 rapporte les résultats de l'étude histologique des muscles. Tous les muscles posticus ont été analysés, le muscle thyro-aryténoïdien a pu être prélevé chez les 4 derniers chiens réinnervés et chez le chien témoin dénervé. Les prélèvements ont été comparés à ceux du témoin normal.

Les échantillons du muscle posticus ont tous été exploitables sauf dans un cas (le tissu prélevé n'était pas du muscle mais du tissu glandulaire !).

Pour 3 des 4 prélèvements de muscle thyro-aryténoïdien, on ne peut tirer aucune conclusion. L'échantillon analysé était de mauvaise qualité : soit mal orienté ou trop abîmé, soit avec trop de fibrose. Ont été considérés comme réinnervés les muscles dont les fibres avaient une faible anisodiamétrie et dont le pourcentage de fibres atrophiées était peu important.

Les fibres du muscle dénervé étaient très atrophiées, plutôt de forme anguleuse, celles du muscle réinnervé plutôt de forme ronde (figure 40).

L'analyse des muscles posticus est compatible avec une réinnervation dans 4 cas (n° 1, 4, 7, 10).

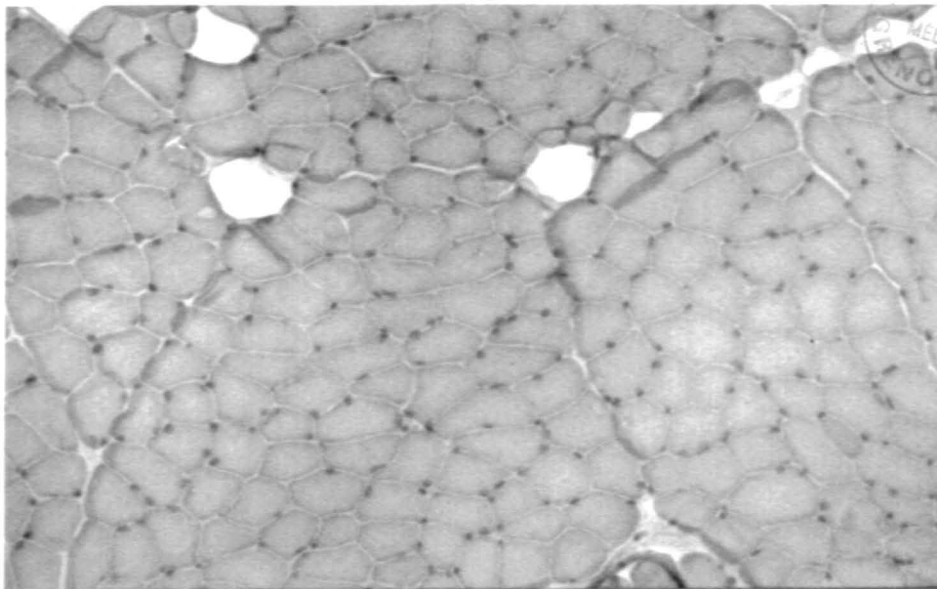
Dans le posticus du chien n° 3 on trouve des signes histologiques de réinnervation localisés dans une petite partie du prélèvement ; il se pourrait que seule une partie de l'anastomose ait été fonctionnelle.

L'analyse histologique du seul prélèvement exploitable du muscle thyro-aryténoïdien a conclu à une réinnervation (chien n° 10).

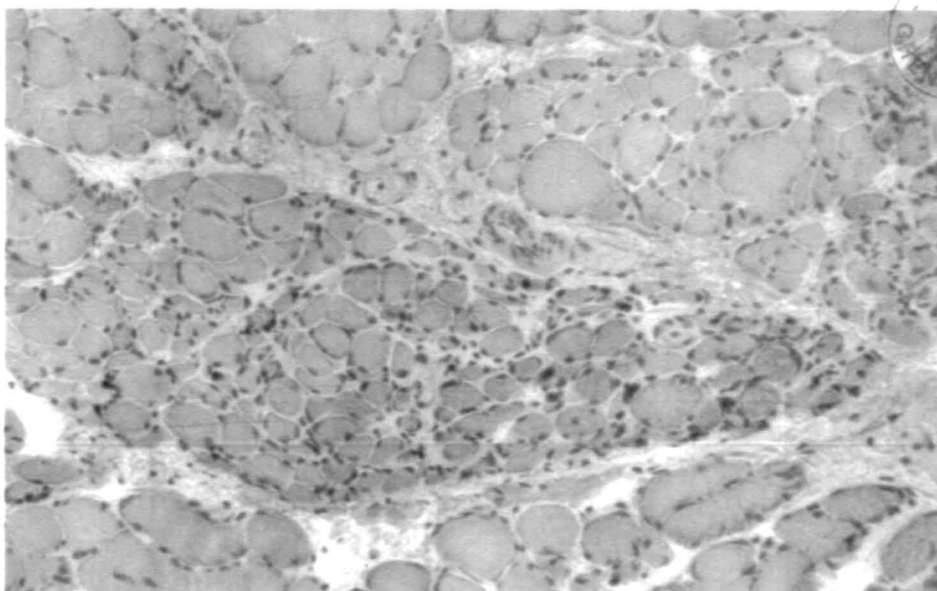
Dans les témoins de posticus et thyro-aryténoïdien dénervés on ne retrouve aucun signe de réinnervation.

Tableau 5 - Analyse histologique des muscles

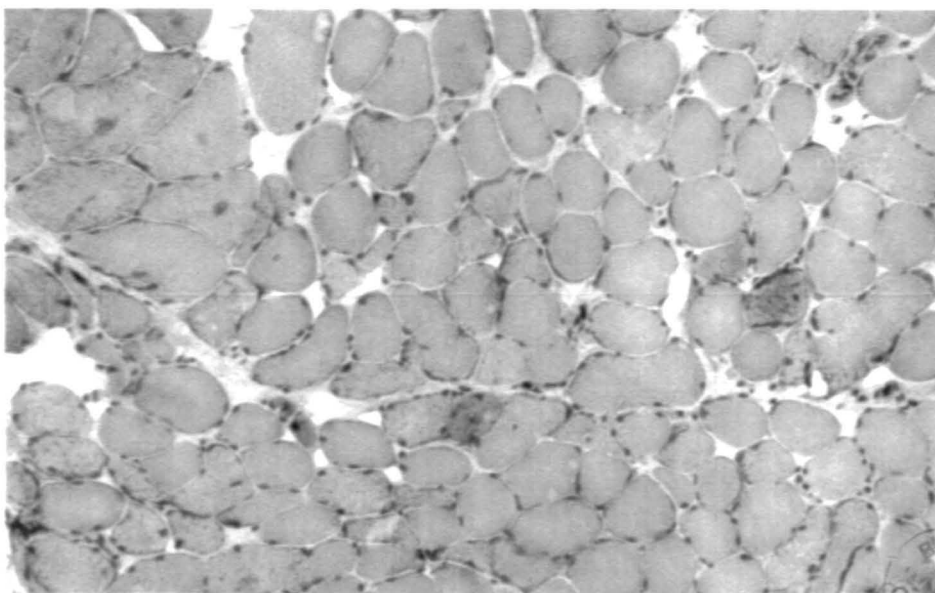
CHIENS	Muscles analysés	Prélèvement interprétable	Fibres atrophiées	Anisodiamétrie des fibres	Type de fibres	Réinnervation
1	CAP	+	+	+	2	++
2	CAP	+	+++	+++	intermédiaire	0
3	CAP	+	++	+	2 dans une zone	+ dans une zone
4	CAP	+	+	+		++
5	CAP	+	+++		2	0
6	CAP TA	+	+++	+++		0
		fibrose				
7	CAP TA	+	+	+	2	+ ?
		Prélèvement altéré				
9	CAP TA					? ?
		Tissu glandulaire Prélèvement altéré				
10	CAP TA	+	+	+	2 1	++ ++
Témoin	CAP TA	+	+++	+++	1 2	0 0
		+	+++	+++		
Témoin Normal	CAP TA	+	0	0	2 2	
		+	0	0		



Muscle CAP normal



*muscle CAP du chien témoin dénervé
fibres musculaires plutôt anguleuses et très atrophiées*



*muscle CAP réinnervé
fibres musculaires plutôt arrondies et de taille intermédiaire
COUPES SEMI-FINES DE MUSCLES CRICO-ARYTENOIDIENS POSTERIEURS X40
fig. 40*

Dans tous les muscles dénervés et/ou non réinnervés, il a été mis en évidence de nombreuses mitochondries réactives. Celles-ci ne sont pas observées dans les muscles normaux non dénervés. Elles pourraient témoigner d'un phénomène réactionnel à la dénerivation.

III.3. Synthèse des résultats

Elle est faite dans le tableau 6. La comparaison des résultats des enregistrements vidéo, de l'électromyographie et de l'analyse histologique des sutures et des muscles permet de conclure à une réinnervation du posticus dans 4 cas sur 9 (1-4-9-10) ; des adducteurs dans 7 cas sur 9 (1-2-3-4-7-9-10). Dans 2 cas les arguments sont insuffisants pour conclure à une réinnervation pour le posticus (1,7), et dans 1 cas pour le thyro-aryténoïdien (5).

2 paramètres sur 3 étaient nécessaires pour conclure à une réinnervation dont obligatoirement une preuve histologique.

Tableau 6 Synthèse des résultats

CHIENS	Fonction explorée	Laryngoscopie 4ème mois	EMG	Histologie sutures	Histologie muscles	TOTAL
1	ABD ADD	+		+	+	3+ 2+
2	ABD ADD	0 +		0 +	0	0 2+
3	ABD ADD	0 +		+	+ Partielle	1+ Partielle 2+
4	ABD ADD	+		+	+	3+ 2+
5	ABD ADD	? ?		? +	0	0 1+
6	ABD ADD	0 0	0 0	0 0	0	0 0
7	ABD ADD	? +	? +	? ?	+	1+ 2+
9	ABD ADD	+	+	+	? ?	3+ 3+
10	ABD ADD	+	+	? +	+	3+ 3+
Témoïn	ABD ADD	0 0	0 0	0 0	0 0	0 0

DISCUSSION

DISCUSSION

I. Analyse point par point des résultats

Les différents paramètres de contrôle se complètent. En effet si la réinnervation est confirmée par l'étude histologique, cet examen ne permet pas de savoir si on a un bon résultat fonctionnel.

La laryngoscopie permet de montrer la mobilité de la corde vocale. L'EMG met en évidence l'activité électrique musculaire et précise sa périodicité par rapport au cycle respiratoire.

L'enregistrement vidéo de laryngoscopie et l'étude histologique montrent que la réinnervation sélective existe. L'électromyographie permet de savoir si elle est physiologique.

I.1. Analyse des enregistrements vidéo en laryngoscopie

* La difficulté d'interprétation des résultats

Nous nous sommes aperçus qu'une analyse précise des mouvements des cordes vocales posait certains problèmes.

Il ne fallait pas confondre le mouvement passif de rappel après une ouverture active, avec un mouvement d'adduction.

En comparant les mouvements du côté opéré à ceux du côté sain et en analysant les mouvements lors de la déglutition et la toux, on a pu éviter ce piège.

Lorsque le larynx avait une faible mobilité (cas 5 et 7) il était très difficile de tirer des conclusions de l'enregistrement vidéo.

* Dans 3 cas

Nous avons observé des mouvements d'adduction uniquement lorsque le chien avalait (2-3-10). L'explication probable de ce phénomène tient au fait que le muscle thyro-hyoïdien a son activité maximale pendant la déglutition. Si cette activité est très intéressante pour éviter les fausses routes on ne sait pas quel sera le résultat sur la phonation.

* Nous avons constaté

que les mouvements d'ouverture du posticus réinnervé étaient maximum en inspiration forcée alors qu'on avait parfois du mal à les voir en inspiration normale. Ce résultat semble logique puisque le sterno-thyroïdien est un muscle inspiratoire accessoire.

I.2. Analyse des enregistrements électromyographiques

Les problèmes techniques que nous avons rencontrés pour la mise en route de cet examen nous ont privé de précieux renseignements concernant la périodicité des contractions musculaires par rapport au cycle respiratoire.

Nous pouvons faire plusieurs remarques concernant cet examen :

a. Il aurait été très utile de faire un enregistrement peropératoire de l'activité électrique des muscles sterno-thyroïdien et thyro-hyoïdien avant de faire les anastomoses nerveuses. Le résultat de l'EMG du posticus du chien n° 10 illustre parfaitement ce fait. Le résultat paradoxal de cette réinnervation peut s'expliquer soit par l'activité électrique expiratoire du nerf du sterno-thyroïdien, ce qui contredirait les données de la littérature (3-32-50), soit par un retard de conduction des influx nerveux jusqu'au posticus.

C'est cette hypothèse qui est retenue par l'équipe de Bordeaux (156). Si on analyse l'enregistrement EMG du chien n° 10, on peut voir que les potentiels apparaissent en début d'expiration ce qui peut être en faveur de cette 2ème hypothèse.

b) Une étude électromyographique nécessiterait d'avoir un technicien spécialisé pendant l'intervention. Cela n'a malheureusement pas été possible dans notre expérimentation.

c) La mise en place d'électrodes d'électromyographie implantables pour étudier l'apparition des signes électriques de réinnervation était une bonne idée. Elle n'a pas pu être exploitée pour des problèmes pratiques liés à la qualité des matériaux et au modèle animal utilisé.

I.3. Analyse des résultats histologiques

Elle a été d'un grand intérêt dans notre étude car elle a permis de confirmer l'existence de la réinnervation.

A. Les résultats sont assez homogènes

* On note une amélioration de la technique de suture au fur et à mesure de l'expérimentation : la disposition des filets nerveux est de moins en moins anarchique.

* Les fils de sutures étaient toujours entourés par un granulome inflammatoire. Celui-ci n'a pas gêné la régénération nerveuse. Le fait d'observer les fils de suture sur les coupes histologiques prouvait que l'on était bien dans la zone de suture.

* L'utilisation de colle biologique avec une concentration d'aprotinine à 3 000 KIUnité/ml n'a pas entraîné de fibrose plus importante dans la zone de collage que dans les régions opératoires adjacentes.

* La fibrose est observée dans tous les prélèvements. Elle ne semble pas avoir gêné la régénération nerveuse.

* Dans ~~tous~~ les cas sauf un (chien 6), la réinnervation se manifeste par la présence de petits filets nerveux contenant des prolongements à gaines très minces. Dans 3 cas (chiens 3, 4, 5), on observe également des clusters. En ce qui concerne le chien 6, la zone de suture n'a pas été retrouvée.

B. L'utilisation des gaines de silicone

Elle nous paraît avoir été un atout majeur dans la réussite de la réinnervation.

Lorsque les tubes étaient encore à leur place, les échantillons des sutures étaient de bonne qualité, sans fuite axonale extraneurale.

Dans tous les cas où le tube de silicone s'est déplacé ou n'a pas été retrouvé, les prélèvements ont été ininterprétables (à l'exception des prélèvements de la suture S2 du chien n° 2 et de la suture S1 des chiens n° 9 et 10).

Le collage de la suture n'a pas empêché la migration du tube. Il semble que le déplacement du silicone ait été diminué par la protection de l'aile thyroïdienne dans le cas de la suture S2.

II. Synthèse des résultats

Nous pouvons conclure d'après nos critères de réussite à 4 réinnervations du crico-aryténoïdien postérieur sur 9, et 7 réinnervations des adducteurs sur 9.

Les résultats amènent plusieurs points de discussion :

a. Cette étude confirme la possibilité de réinnover séparément les muscles adducteurs et les muscles abducteurs en procédant à des anastomoses des branches de division du nerf laryngé inférieur.

b. La réinnervation paradoxale observée chez le chien n° 10 (et peut-être dans tous les cas où il y a un tremblement de la corde vocale) montre qu'il faut absolument définir l'activité électrique du nerf avant de réaliser la suture.

Ceci implique de faire une étude électromyographique chez l'homme des muscles thyro-hyoïdien et sterno-thyroïdien.

c. L'expérimentation souligne l'importance de l'analyse histologique. Les très bons résultats qu'a obtenus Iwamura (85) peuvent être discutés puisqu'il n'y a pas eu de confirmation histologique.

d. Sur le plan de la technique opératoire, on peut noter que la section du muscle constricteur inférieur est nécessaire pour disséquer les branches terminales du nerf laryngé inférieur. Ce geste expose à une fibrose qui est susceptible de bloquer l'hémilarynx avant que la régénération nerveuse ait eu lieu.

Assez curieusement chez le chien, les plans de glissements entre les muscles intralaryngés n'ont pas été trop intéressés par cette fibrose. Celle-ci a surtout concerné les plans sous-cutanés et la gouttière vasculaire.

e. Les causes d'échecs de la réinnervation : 3 ont pu être mises en évidence.

1. La désunion de suture : au moins 3 cas ont été observés. Certaines sutures n'ont pas été retrouvées dans la fibrose et les extrémités nerveuses n'ont pas été vues.

On peut expliquer ces désunions par l'étirement lors des mouvements de rotation ou l'extension du cou de l'animal.

2. Les réinnervations paradoxales peuvent expliquer une partie des échecs fonctionnels.

Il n'y a pas eu de neurotisation par un muscle adjacent.

Il ne s'agit pas d'une erreur d'aiguillage des fibres nerveuses "adductrices" vers un muscle abducteur comme cela peut arriver dans les sutures tronculaires du nerf laryngé inférieur. Dans notre étude, c'est le nerf donneur qui envoie des influx à contretemps du cycle respiratoire.

3. Une migration de la protection de silicone a été observée 8 fois. Elle a pu permettre une fuite axonale extraneurale (sauf pour les sutures S2 du chien n° 2 et S1 des chiens n° 9 et 10).

D'autres causes d'échec sont possibles bien que nous ne les ayons pas mises en évidence :

* L'apparition d'une ankylose crico-aryténoïdienne. Curieusement elle ne semble pas exister chez le chien. Nous ne l'avons pas observé dans notre série. Marie (103) n'en pas rencontré sur l'analyse histologique de ses 7 chiens.

* Un blocage de l'hémilarynx opéré par de la fibrose entre le posticus et le constricteur ou le cricopharyngien. Ce blocage pourrait expliquer une certaine latéralisation externe du larynx.

* Une dénervation des nerfs donneurs en amont de l'anastomose par dévascularisation du nerf ou surinfection locale.

III. Comparaison des résultats avec ceux d'autres équipes

III.1. Anastomose sélective de la branche abductrice

III.1.1.. Avec le phrénique

Iwamura (85)	obtient 6 bons résultats sur 6.
Miehlke (108)	: 4 sur 6.
Crumley (32)	: 6 sur 14.
Rice (131)	: 6 sur 8.
Marie (103)	: 1 sur 7.

III.1.2. Avec la branche descendante du XII

Crumley (32)	: 4 sur 9.
Rice (133)	: 4 sur 4.

III.1.3. Avec le nerf du sterno-thyroïdien

Traissac (156)	: 12 sur 15.
Notre expérimentation	: 4 sur 9.

Rappelons qu'Iwamura n'a pas fait de contrôles histologiques. Marie a une autre réinnervation probable sur les 7 chiens survivants.

Les résultats des réinnervations sélectives du CAP sont dans l'ensemble assez bons. On ne met pas en évidence de différence significative entre les séries utilisant le nerf phrénique et celles utilisant la branche descendante du XII ou le nerf du sterno-thyroïdien.

III.2. Anastomose sélective de la branche adductrice

III.2.1. Avec le pneumogastrique

Iwamura (85) obtient 6 succès sur 6.

III.2.2. Avec la branche externe du nerf laryngé supérieur

Rice (131)	: 4 sur 9.
Crumley (32)	: 2 sur 3.

III.2.3. Avec la branche descendante du XII

Crumley (32)	: 2 sur 3.
Marie (103)	: 4 sur 7.

III.2.4. Avec le nerf du thyroïdien

Notre expérimentation : 7 sur 9.

Dans l'ensemble les résultats des différentes réinnervations sont comparables, quel que soit le nerf utilisé.

L'intérêt de ces études a été de montrer qu'il était possible de réinnover les branches de division du nerf laryngé inférieur.

IV - Peut-on envisager d'appliquer cette technique de réinnervation sélective en clinique humaine ?

1. La technique opératoire

Nous avons vu qu'elle est applicable chez l'homme avec de minimes modifications : en réséquant une petite partie de l'aile thyroïdienne et en décroisant le nerf du thyro-hyoïdien du pédicule thyroïdien supérieur.

La technique de suture semble parfaitement adaptée. Nous avons vu l'importance prise par la protection de la suture. On peut penser que, chez l'homme, des mouvements intempestifs ne viendront pas faire déplacer les protections ou désunir les sutures, comme cela a été le cas chez le chien.

2. Les conditions opératoires

Chez le chien, nous avons réalisé ces anastomoses immédiatement après avoir sectionné le nerf laryngé inférieur. Dans le cas des paralysies laryngées chez l'homme on est confronté à un état séquellaire avec un certain degré d'amyotrophie des muscles dénervés. La question du délai opératoire reste posée. Il paraît difficile d'envisager une réinnervation expérimentale animale après avoir sectionné le nerf laryngé inférieur depuis plusieurs jours ou plusieurs semaines. La fibrose postopératoire que l'on rencontrerait lors de la réinnervation empêcherait le repérage des nerfs donneurs.

Chez le chien il ne semble pas exister d'ankylose crico-aryténoïdienne. C'est au contraire une pathologie assez fréquente chez l'homme et elle risque de se produire pendant le temps de la réinnervation.

3. Le choix des nerfs

Nous avons observé un cas de réinnervation du crico-aryténoïdien postérieur en expiration. Il ne s'agissait pas d'une erreur d'aiguillage mais bien d'une réinnervation par le nerf du sterno-thyroïdien. Ce résultat justifie de n'envisager une

réinnervation sélective qu'avec la certitude que l'activité du nerf donneur est bien adaptée. C'est-à-dire en expiration pour le nerf du thyro-hyoïdien et en inspiration pour le nerf du sterno-thyroïdien.

Une étude électromyographique de ces muscles nous semble ainsi nécessaire chez l'homme avant d'envisager ce type d'intervention en clinique humaine.

CONCLUSION

Les réinnervations laryngées sélectives représentent une voie de recherche pour le traitement des paralysies laryngées. Elles ont pour but de réaliser une réhabilitation fonctionnelle de la motricité de l'endo-larynx.

Nous rapportons les résultats d'un travail de chirurgie expérimentale chez le chien.

Chez 10 chiens, nous avons réalisé des réinnervations sélectives des branches de division du nerf laryngé inférieur (N.L.I. ou n. récurrent) après section et résection de ce nerf :

- le nerf du muscle sterno-thyroïdien a été microanastomosé au nerf du muscle crico-aryténoïdien postérieur (C.A.P.),
- le nerf du muscle thyro-hyoïdien a été microanastomosé à la branche adductrice du N.L.I.

La technique de suture combinait l'utilisation de fil nylon 10/0 et de colle biologique. Une protection de silicone a été placée autour de toutes les sutures.

Au 2ème mois postopératoire, nous avons réalisé une laryngoscopie directe avec enregistrements vidéo.

Au 4ème mois postopératoire, nous avons contrôlé les réinnervations :

- par une laryngoscopie avec enregistrements vidéo,
- par une électromyographie des muscles C.A.P. et thyro-aryténoïdien,
- par une analyse histologique des sutures et des muscles.

Après une synthèse des résultats nous avons pu conclure à 4 réinnervations du C.A.P. et 7 réinnervations des adducteurs sur 9 (1 chien est mort 2 mois et demi après l'intervention).

Ce travail nous a permis de mettre en évidence l'importance de la protection des sutures pour éviter les fuites axonales extra neurales.


Dans un cas nous avons enregistré des potentiels électromyographiques expiratoires dans le muscle C.A.P. qui était pourtant bien réinnervé par le nerf du muscle sterno-thyroïdien. Il ne s'agissait pas d'une réinnervation erronée par le nerf du thyro-hyoïdien ou par le N.L.I.

Avant d'envisager une application de cette technique en clinique humaine, il sera nécessaire de réaliser une étude électromyographique des muscles sterno-thyroïdien et thyro-hyoïdien chez l'homme.


VU ET PERMIS D'IMPRIMER

GRENOBLE, le 16 novembre 1990


le Doyen



C. VROUSOS



le Président de thèse,



Professeur R. CHARACHON

BIBLIOGRAPHIE

- 1 - AITKEN J T
Problems of reinnervation of muscle
Prog. Brain. Res. , 1965 , 14 , 232-62
- 2 - APPLEBAUM E L , ALLEN G W , SISSON G A
Human laryngeal reinnervation: the Northwestern experience with laryngeal reinnervation.
Laryngoscope , 1979 , 89 , 1784-7
- 3 - ATTALI J P , GIOUX M , HENRY C , TRAISSAC L
Vocal cord abduction rehabilitation by nervous selective anastomosis.
Laryngoscope , 1984 , 98 , 398-401
- 4 - BALDISSERA F , CANTARELLA G , MARINI G and al.
Abduction of the paralyzed vocal cords in the cat using selective laryngeal reinnervation by phrenic motoneurons.
Laryngoscope , 1986 , 96 , 1399-404
- 5 - BALDISSERA F , CANTARELLA G , MARINI G , OTTAVIANI F , TREDICI G
Recovery of inspiratory abduction of the paralyzed vocal cords after bilateral reinnervation of the cricarytenoid muscles by one single branch of the phrenic nerve.
Laryngoscope , 1989 , 99 , 1286-92
- 6 - BALLANCE C
Some experiments on nerve anastomoses.
Proc. MAYO Clinic , 1928 , 3 , 317-8
- 7 - BALLANCE C
Discussion on the results of suturing divided nerves with special reference to the treatment of laryngeal paralysis in horses.
Proc. R. Soc. Med. , 1934 , 17 , 1207
- 8 - BARNES E B , BALLANCE C
Results obtained in some experiments in which the facial and recurrent laryngeal nerves were anastomosed with other nerves.
Br. Med. J. , 1927 , 2 , 349-50
- 9 - BARNES E B , BALLANCE C
Anastomosis of recurrent laryngeal to phrenic nerves.
Br. Med. J. , 1927 , 2 , 158-9
- 10 - BASTERRA J , DILLY P N , MARTORELL M A
The autonomic innervation of the human vocal cord: neuropeptides.
Laryngoscope , 1989 , 99 , 293-6
- 11 - BEVAN K , MORGAN M H , GRIFFITHS M V
The role and techniques of laryngeal electromyography.
Clin. Otolaryngol. , 1988 , 13 , 299-305
- 12 - BLAIR R L , BERRY H , BRIANT D R
Laryngeal electromyography: techniques and application.
Otolaryngol. Clin. North America , 1978 , 11 , 225-346

- 13 - BLALOCK A , CROWE S
The recurrent laryngeal nerves in dogs, experimental studies.
Arch. Surg. , 1926 , 12 , 95-116
- 14 - BODENHAM A , LATIMER R , BETHUNE D
Respiratory obstruction following vocal cord injection.
Anesthesia , 1987 , 42 , 289
- 15 - BOUDIN G , DURON B , OSSART M , ABITBOL J
Eléctromyographie. Technique , premiers résultats.
J. Franç. d' ORL , 1984 , 3 , 46-8
- 16 - BOWLES R , FRITZELL B
Injury and repair of recurrent laryngeal nerves in dogs.
Laryngoscope , 1969 , 79 , 1405-18
- 17 - BRONDBO K , HALL C , DAHL H A
A histochemical evaluation of experimentally reinnervated canine laryngeal muscles.
J. Otolaryngol. , 1986 , 15 , 265-72
- 18 - BRONIATOWSKI M , KANEKO S , JACOBS G , NOSE Y , TUCKER H M
Entraînement électronique du larynx. Contrôle des dilatateurs de la glotte basé sur les phénomènes inspiratoires normaux.
Cahiers d' ORL , 1985 , 20 , 290-5
- 19 - CAMBIER J , MASSON M , DEHEN H
Régénération et régénération des fibres nerveuses.
Abrégé de neurologie 3ème édition , Paris , Masson , 1978 , 193-7
- 20 - CARPENTER R J , HENLEY-COHN J L , SNYDER G G
Spastic dysphonia: treatment by selective section of the recurrent laryngeal nerve.
Laryngoscope , 1979 , 89 , 2000-3
- 21 - CASTALDO J E , OCHOA J L
Mechanical injury of peripheral nerves.
Clin. Plast. Surg. , 1984 , 11 , 9-16
- 22 - CATHALA H P , CHOUARD C H , LE GUERINEL J et coll.
Etude critique des différentes techniques d'électromyographie laryngée.
Ann. Oto. Laryng. (Paris) , 1968 , 85 , 283-92
- 23 - CATHALA H P , CHOUARD C H , LE GUERINEL J
Electromyographie.
Encycl. Med. Chir. (Paris-France), ORL 7 . 1969 , 20895 A 10
- 24 - CHARACHON R
Anatomie du nerf récurrent gauche.
Cah. Méd. Lyon. , 1966 , 42 , 1783
- 25 - CLERFS L H
La paralysie bilatérale des abducteurs.
Ann. Op. ORL , 1965 , 64 , 38-46

- 26 - COLLEGE L , BALLANCE C
On the possibility of restoring movement of a paralyzed vocal cord by nerve anastomosis: an experimental inquiry.
Br. Med. J. , 1925 , 1 , 547-8
- 27 - COOPER D S , RICE D H
Fatigue resistance of canine vocal fold muscle
Ann. Otol. Laryngol. , 1990 , 99 , 228-33
- 28 - CRUMLEY R L , HORN K , CLENDENNING D
Laryngeal reinnervation using the split-phrenic nerve-graft procedure.
Otolaryngol. Head Neck Surg. , 1980 , 88 , 159-64
- 29 - CRUMLEY R L
Experiments in laryngeal reinnervation.
Laryngoscope , 1982 , 92 , 1-27
- 30 - CRUMLEY R L , Mc CABE B F
Regeneration of the recurrent laryngeal nerve.
Otolaryngol. Head Neck Surg. , 1982 , 90 , 442-7
- 31 - CRUMLEY R L
Phrenic nerve graft for bilateral vocal cord paralysis.
Laryngoscope , 1983 , 93 , 425-8
- 32 - CRUMLEY R L
Selective reinnervation of vocal cord adductors in unilateral vocal cord paralysis.
Ann. Otol. Rhinol. Laryngol. , 1984 , 93 , 351-7
- 33 - CRUMLEY R L , IZDEBSKI K
Voice quality following laryngeal reinnervation by ansa hypoglossi transfer.
Laryngoscope , 1986 , 96 , 611-6
- 34 - CRUMLEY R L , IZDEBSKI K , Mc MICKEN B
Nerve transfer versus Teflon injection for vocal cord paralysis: a comparison.
Laryngoscope , 1988 , 98 , 1200-3
- 35 - CRUMLEY R L
Laryngeal synkinesis: its significance to the laryngologist.
Ann. Otol. Rhinol. Laryngol. , 1989 , 98 , 87-92
- 36 - DEDO H H , OGURA J H
Vocal cord electromyography in the dog.
Laryngoscope , 1965 , 75 , 201-11
- 37 - DEDO H H
Electromyographic and visual evaluation of recurrent laryngeal nerve anastomosis in dogs.
Ann. Otol. Rhinol. Laryngol. , 1971 , 80 , 664-8
- 38 - DEJONCKERE P
Le larynx neuro-musculaire. Physiologie des voies aérodigestives supérieures.
UZIEL et GUERRIER. Paris , Ed. Masson , 1984 , 126-47

- 39 - DELMAS A
Voies et centres nerveux (introduction à la neurologie).
Paris , Ed. Masson 8ème ed. , 1969
- 40 - DOYLE J P , BRUMETT R E , EVERTS E C
Results of surgical section and repair of the recurrent laryngeal
nerve.
Laryngoscope , 1967 , 77 , 1245-54
- 41 - DREYFUS J , SCHAPIRA G
Biochimie de l' atrophie musculaire.
Sem. Hosp. Paris , 1948 , 24 , 1999
- 42 - DUNCAN I D , BAKER G J , HEFFRON C and al.
A correlation of endoscopic and pathological changes in subclini-
cal pathologie of the horse larynx.
Equine J. Vet. , 1977 , 9 , 220-7
- 43 - DUCAN I D , BACKER G J
Experimental crush of the equine recurrent laryngeal nerve. a
study of normal and aberrant reinnervation.
Am. J. Vet. Res. , 1987 , 48 , 431-8
- 44 - DUCHARME N G , HOLEY F D , PARTLOW G D
Attempts to restore abduction of the paralyzed equine arytenoid
cartilage. Nerve muscle pedicle transplants.
Can. J. Vet. Res. , 1989 , 53 , 202-9
- 45 - DUCHARME N G , HORNEY F D , HULLAND J J
Attempts to restore abduction of the paralysed equine arytenoid
cartilage. Nerve implantation
Can. J. Vet. Res. , 1989 , 53 , 210-15
- 46 - DUCHARME N G , VIEL L , PARTLOW G
Attempts to restore abduction of the paralysed equine arytenoid
cartilage. Nerve anastomosis.
Can. J. Vet. Res. , 1989 , 53 , 216-23
- 47 - DUCKER T , KAUFMANN F
Metabolic factors in surgery of peripheral nerves in clinical
neuro surgery.
Congr. Neurol. Surg. , 1977 , 24 , 406-24
- 48 - EASTON P A , FLEETHAM J A , DE LA ROCHA A , ANTHONISEN N R
Respiratory function after paralysis of the right hemidiaphragm.
Am. Rev. Respir. Dis. , 1983 , 127 , 125-8
- 49 - EDSTROM L , LINQUIST C , MARTENSSON A
Correlation between fonctionnal and histochemical properties of
the intrinsic laryngeal muscles in the cat.
In: WICK B . Ed. Ventilatory and phonatory control systems. Lon-
don: Oxford university press , 1974 , 392-407
- 50 - ELLENBOGEN B G , GERBER T G , GON R L
Accessory muscle activity and respiration.
Otolaryngol. Head Neck Surg. , 1980 , 88 , 159-64

- 51 - ELSBERG C A
Experiments one motor nerve regeneration and direct neurotization of paralyzed muscles by their own and foreign nerves.
Sciences , 1917 , 45 , 318
- 52 - EXNER S
Notiz zu der Frage von der Faserverteilung mehrere Nerven in einen Muskel.
Pflug. Arch. Ges. Physiol. , 1885 , 36 , 572-6
- 53 - FAABORG-ANDERSEN K
Electromyographic investigation of intrinsic laryngeal muscles in humans.
Acta Phys. Scand. , 1957 , 41 , Suppl.
- 54 - FACKLER D , PERRET G E , BEDELL G N
Effect of unilateral phrenic nerve section on lung function.
J. Appl. Physiol. , 1967 , 23 , 923-6
- 55 - FALDINI A , PUNTONI P , MAGHERINI P C and al.
Comparative neurophysiological assessments of nerve sutures performed by microchirurgical methods and with fibrin glue: experimental study.
J. Ortho. Traumatol. , 1984 , 10 , 527-31
- 56 - FAW K D , SPECTOR G J
Neurologic diseases of the larynx.
In: Diseases of the nose, throat, ear , head and neck.
LEA and FEBIGER , Philadelphia. 1985 , 513-48
- 57 - FEX S
Functioning remobilization of vocal cords in cats with permanent laryngeal nerve paresis.
Acta Otolaryngol. , 1970 , 69 , 294-301
- 58 - FINCK B
The mechanism of opening of human larynx.
Laryngoscope , 1956 , 69 , 294-301
- 59 - FINCK B , DEMAREST R
Laryngeal biomechanics.
Cambridge, Harvard University Press, 1978 , 15-44
- 60 - FORD N C
Histologic studies on the fate of soluble collagen injected into canine vocal folds.
Laryngoscope , 1986 , 1248-57
- 61 - FRAZIER C H , MOSSER W B
The treatment of paralysis of the recurrent laryngeal nerve by nerve anastomosis.
Ann. Surg. , 1924 , 79 , 161-71
- 62 - FRAZIER C H , MOSSER W B
Treatment of recurrent laryngeal nerve paralysis by nerve anastomosis.
Surg. Gynecol. Obstet. , 1926 , 43 , 134-9

- 63 - FRECHE CH , CORNEC A
Anatomie du larynx.
Ençycl. Méd. Chir. (Paris-France) ORL , 20630 A 10
- 64 - FRECHE CH
Traitement des paralysies récurrentielles. Le nerf récurrent.
Pathologie et traitement.
6ème colloque ORL . Hôpital Foch , 1982 , 45-50
- 65 - FRECHE CH , BOUDIN G
Anatomie et physiologie des nerfs récurrents.
J. Fr. Otorhinolaryngol. , 1982 , 31 , 51-64
- 66 - FUJITA M , LUDLOW C L , WOODSON G E , NAUNTON R F
A new surface electrode for recording from the posterior cricoarytenoid muscle. Laryngoscope , 1989 , 99 , 316-20
- 67 - GACEK R R , LYON M J
Fiber components of the recurrent laryngeal nerve in the cat.
Ann. Otol. Rhinol. Laryngol. , 1976 , 85 , 460
- 68 - GACEK R R , MALMGREN L T , LYON M J
Localization of adductor and abductor motor nerve fibers to the larynx.
Ann. Otol. , 1977 , 86 , 770-6
- 69 - GARCIN M , CAGNOL C , BONNAUD D et coll.
King et Rethi; leurs indications respectives.
Cahiers d' ORL , 1970 , 5 , 771-84
- 70 - GORDON J H , Mc CABE B F
The effect of accurate neurorrhaphy on reinnervation and return of laryngeal function.
Laryngoscope , 1968 , 78 , 236-48
- 71 | GREEN D C , WORD P H
The management of the divided recurrent laryngeal nerve.
Laryngoscope , 1990 , 100 , 779-82
- 72 | GUERRIER Y , HAMOIR M
Physiologie des nerfs laryngés.
Les Cahiers d'ORL , 1982 , 17 , 4 , 297-345
- 73 - GUTH L
Neuro muscular function after regeneration of interrupted nerve fibers into partially denervated muscle.
Exp. Neurol. , 1962 , 6 , 129-41
- 74 - GUTMAN E , YOUNG J Z
The reinnervation of muscle after various periods of atrophy.
J. Anat. , 1944 , 78 , 15-43
- 75 | GERMAIN M A , TROTOUX J , BRUNEAU X
Les nerfs laryngés. Etude histo-morphométrique et cartographie.
Ann. Oto. Laryngol. , 1986 , 103 , 379-388

- 76 - HARVEY J
Transposition of infrahyoid muscles to replace intrinsic laryngeal muscles: technique and long-time observation on return of function.
Otolaryngol. Head Neck Surg. , 1979 , 87 , 440-52
- 77 - HAST M H
Physiological mechanisms of phonation: tension of the vocal fold muscle.
Acta Physiol. Scand. , 1964 , 60 , 318-36
- 78 - HAST M H
Mechanical properties of the cricothyroid muscle.
Laryngoscope , 1966 , 76 , 537-48
- 79 - HAST M H
Studies on the extrinsic laryngeal muscles.
Arch. Otolaryngol. , 1968 , 88 , 273-8
- 80 - HIRANO M , HIROTO I
Electromyographic investigation of human vocal cord paralysis.
Ann. Otol. Rhinol. Laryngol. , 1968 , 77 , 296-304
- 81 - HOLINGER L D , HOLINGER P C , HOLINGER P H
Etiology of bilateral abductor vocal cord paralysis. A review of 389 cases.
Ann. Otol. , 1976 , 85 , 428-36
- 82 - HORIUCHI M , SASAKI C T
Crico-thyroid muscle in respiration.
Ann. Otol. Rhinol. Laryngol. , 1978 , 22 , 386-91
- 83 - HORSLEY J S
Suture of the recurrent laryngeal nerve with report of a case.
Trans. South Surg. Gynecol. Assn. , 1909 , 22 , 161-70
- 84 - HOESSLY J
Über Nervenimplantation bei Recurrenslahmungen. Eine Experimentelle Studie.
Brans. Breittr. Zeitung Klin. Chir. , 1916 , 99-186
- 85 - IWAMURA S
Functioning remobilization of the paralysed vocal cords in dogs.
Arch. Otolaryngol. , 1974 , 100 , 122-29
- 86 - JACOBS I N , SANDERS I , WU B L , BILLER H F
Reinnervation of the canine posterior cricoarytenoid muscle with sympathetic preganglionic neurons.
Ann. Otol. Rhinol. Laryngol. , 1990 , 99 , 167-74
- 87 - JOUANIN F
Revue de la littérature à propos des techniques de réinnervation laryngées.
Thèse médecine Grenoble 1985

VIII

- 88 - KELLEY W
Phrenic nerve paralysis: special consideration of the accessory phrenic nerve.
J. Thoracic. Surg. , 1950 , 19 , 923-8
- 89 - KING B T
A new and function restoring operation for bilateral abductor cord paralysis.
JAMA , 1939 , 112 , 814-23
- 90 - KUDERNA H , DINGER H , REDL H
Die Fibrinklebung in der Mikrochirurgie der peripheren Nerven.
Hefte Unfallheilkd , 1980 , 148 , 82
- 91 - KUDERNA H
Ergebnisse und Erfahrungen in der klinischen Anwendung des Fibrin-Klebers bei der Wiederherstellung durchtrennter peripherer Nerven.
In: COTTA H , MARTINI A K : Implantate und Transplante in der Plastischen und Transplantate in der Plastischen und Wiederherstellungs-chirurgie , 96 , Springer , Berlin , Heidelberg , New York , 1981
- 92 - LACAU ST GUILY S , SEBILLE A , CONTANES P
Stimulation électrique directe du muscle cricoaryténoïdien postérieur dénervé, déclenché par la température sous glottique chez le chat. Préliminaires au Pace-maker laryngé.
Ann. Oto. Laryng. (Paris) , 1989 , 106 , 123-6
- 93 - LAHEY F H
Suture of the recurrent laryngeal nerve for bilateral abductor paralysis.
Ann. Surg. , 1928 , 87 , 481-4
- 94 - LAUX G , GUERRIER Y
Les muscles du larynx et leur innervation, anatomie macroscopique.
Rapport du congrès des assistants anatomistes , 1959 Montpellier
- 95 - LEGENT F , PERLEMUTER L , VAN DEN BROUCK C
Larynx.
Cahiers d'anatomie ORL. Paris. Masson , 1980 , 121-34
- 96 - LEMERE F
Innervation of the larynx: Innervation of the laryngeal muscles.
Am. J. Anat. , 1932 , 51 , 417
- 97 - LYONS R M , TUCKER H M
Delayed restoration of abduction in the paralyzed canine larynx.
Arch. Oto. Laryngol. , 1974 , 100 , 176-9
- 98 - MALMGREN L T , LYON M J , GACEK R R
Localization of abductor and adductor fibers in the kitten recurrent laryngeal nerve: use of a variation of the horseradish peroxidase traces technique.
Exp. Neurol. , 1977 , 55 , 187

- 99 - MALMGREN LT , GACEK R R
Acethylcholinesterase staining of fiber components in feline and human recurrent laryngeal nerve.
Acta Otolaryngol. , 1981 , 91 , 337-52
- 100 - MANACH P , NARCY Y
Réinnervation fonctionnelle du larynx.
Ann. Otolaryngol. , 1979 , 96 , 889-94
- 101 - MANIGLIA A J , DODDS B , SORENSEN K and al.
Newer technique of laryngeal reinnervation: superior laryngeal nerve (motor branche) as a driver of the posterior cricoarytenoid muscle.
Ann. Otol. Rhinol. Laryngol., 1989 , 98 , 907-9
- 102 - MARTENSSON A , SKOGLUNG C R
Contraction properties of intrinsic laryngeal muscles.
Acta Physiol. Scand. , 1964 , 60 , 318-36
- 103 - MARIE J P
Réinnervation sélective du larynx après paralysie récurrentielle.
Thèse Medecine Rouen , 1986
- 104 - MARIE J P , DESHEDIN D , ANDRIEU-GUITRANCOURT J , DUCASTELLE T
Réhabilitation des paralysies laryngées . Etude expérimentale chez le chien.
Rev. Laryngol. Paris , 1988 , 109 , 39-42
- 105 - MAY M , BEERY Q
Muscle-nerve pedicle laryngeal reinnervation.
Laryngoscope , 1986 , 96 , 1196-200
- 106 - MEYER B
Voies nerveuses et physiologie de la phonation.
Encycl. Med. Chir. (Paris-France), Oto-rhino-laryngologie, 1984 , 20632 A10-12
- 107 - MIEHLKE A , SCHATZLE W , HAUBRICH J
Tierexperimentelle Untersuchungen über das Problem einer Reinnervation des Kehkopfes durch Vagus-Recurrens-Plastik.
Arch. Klin. Experim. Ohren Nasen Kehlkopfheilk , 1968 , 188 , 654-7
- 108 - MIEHLKE A
Rehabilitation of vocal cord paralysis.
Arch. Otolaryngol. , 1974 , 100 , 431-41
- 109 - MILEDI R , POTTER L
Acethylcholine receptors in muscle fibers.
Nature , 1971 , 233 , 599
- 110 - MILLER M E , CHRISTIANSEN G C , EVANS H E
Anatomy of the dog .
Philadelphie , W B SAUNDERS , 1964

- 111 - MILLESI H , GANGLBERGER J , BERGER A
Erfahrungen mit der Mikrochirurgie Peripheren Nerven.
Chir. Plast. Reconstr. , 1967 , 3 , 47
- 112 - MILLESI H
Nomenclature in peripheral nerve surgery.
Clin. In Plast. Surg. , 1984 , 11 , 3-8
- 113 - MILLESI H
Nerve grafting.
Clin. In Plast. Surg. , 1984 , 11 , 105-10
- 114 - MORLEDGE D R , LAUVSTAD W A , CALCATERRA T C
The delayed reinnervation of the paralyzed larynx. An experimental study in the dog.
Arch. Otolaryngol. , 1973 , 97 , 291-3
- 115 - MOUNIER KUHN P , HAGUENAUER J P , GADOT P et coll.
Données expérimentales sur la suture du nerf récurrent.
J. Franç. Otorhinolaryngol. , 1968 , 17 , 297-300
- 116 - MURAKAMI Y , KIRCHNER J A
Vocal cord abduction by regenerated recurrent laryngeal nerve. An experimental study in the dog.
Arch. Otolaryngol. , 1971 , 94 , 64-8
- 117 - NEAL G D , CUMMINGS C W , SUTTON D
Delayed reinnervation of unilateral vocal cord paralysis in dogs.
Otolaryngol. Head Neck Surg. , 1981 , 89 , 608-12
- 118 - NEAL G D , CUMMINGS C W
Horseradish peroxidase studies in animals with neuromuscular transpositions.
Ann. Otol. Rhinol. Laryngol. , 1981 , 90 , 396-7
- 119 - N'GUYEN M
Les branches terminales du nerf laryngé inférieur. Etude à propos de 60 dissections.
Thèse médecine Grenoble 1987
- 120 - N'GUYEN M , TIXIER C , JUNIEN-LAVILLAULOY C
La division intralaryngée du nerf récurrent. Etude préliminaire avant un travail sur les réinnervations laryngées sélectives.
J. Fr. ORL , 1989 , 38 , 9 , 10 , 477-79
- 121 - NORLAND M
The larynx as related to surgery of the thyroid based on an anatomical study.
Surg. Gyneco. and Obstet. , 1930 , 51 , 449-59
- 122 - OHYAMA M , UEDA N , HARVEY J E and al.
Electrophysiologic study of reinnervated laryngeal motor units.
Laryngoscope , 1971 , 82 , 237-51

- 123 - ORGEL M G
 A critical review of histological methods used in the study of nerve regeneration.
 In JEWETT D L , RELTON , Mc CARROL H. Nerve repair and regeneration. St Louis CV Mosby CO 1980 , 141-9
- 124 - ORGEL M G
 Epineurial versus perineurial repair of peripheral nerves.
 Clin. in Plast. Surg. , 1984 , 11 , 101-4
- 125 - PARNES S M , SAMA-MURTY S
 Predictive value of laryngeal electromyography in patients with vocal cord paralysis of neurogenic origin.
 Laryngoscope , 1985 , 95 , 1323-6
- 126 - PECH A , CANNONI M , ABDUL S , GOUBERT J L
 Réinnervation de la corde vocale paralysée.
 Revue de laryngologie , 1981 , 102 , 461-9
- 127 - PEYNEGRE R , LELIEVRE G
 Paralysies laryngées.
 Encycl. Med. Chir. (Paris-France), Oto-rhino-laryngologie, 20675
 A 10 , 1989 , 4 , 18 p.
- 128 - POCH BROTO J
 Etude électromyographique de la musculature intrinsèque du larynx du chien.
 Cahiers d'ORL , 1975 , 10 , 425-9
- 129 - REGENBODEN E
 Glottal closure in the hemiparalyzed canine larynx.
 Laryngoscope , 1989 , 99 , 711-5
- 130 - RETHI A
 Une nouvelle technique chirurgicale pour le traitement de la fixation bilatérale des cordes vocales.
 Zschr. Laryng. Rhinol. Otol. , 1955 , 34 , 464-72
- 131 - RICE D H
 Laryngeal reinnervation.
 Laryngoscope , 1982 , 92 , 1049-59
- 132 - RICE D H , OWENS O , BURSTEIN F , VERITY A
 The nerve muscle pedicle: a visual EMG and histochemical study.
 Arch. Otolaryngol. , 1983 , 109 , 233-4
- 133 - RICE D H , FERNANDO D , BURSTEIN F D
 Restoration of physiologic vocal fold abduction with the ansa cervicalis nerve.
 Arch. Otolaryngol. , 1983 , 109 , 480-1
- 134 - RICE D H , COOPER D S
 Contractile properties of canine thyroarytenoid muscle reinnervated from the ansa cervicalis.
 Ann. Otol. Rhinol. Laryngol. , 1989 , 98 , 153-6

- 135 - ROBERTS J J
Functionnal anatomy of the larynx.
Int. Anesthesiol. Clin. , 1990 , 28 , 2 , 101-5
- 136 - SADEK S A , NASSAR , W Y , TOBIAS M A
Teflon injection of the vocal cords under general anesthesia.
J. Laryngol. Otol. , 1987 , 101 , 695-705
- 137 - SALASSA J R , DE SANTO L W , ARONSON A E
Respiratory distress after recurrent laryngeal nerve sectionning
for adductor spastic dysphonia.
Laryngoscope , 1982 , 92 , 240-5
- 138 - SATO F , OGURA J H
Reconstruction of laryngeal functions for recurrent laryngeal
nerve paralysis: historical view, advancement of latest investi-
gations and a preliminary experiment.
Laryngoscope , 1978 , 88 , 689-96
- 139 - SATO F , OGURA J H
Functional restoration for recurrent laryngeal paralysis: an ex-
perimental study.
Laryngoscope , 1978 , 88 , 855-71
- 140 - SATO F , OGURA J H
Neurorrhaphy of the recurrent laryngeal nerve.
Laryngoscope , 1978 , 88 , 1034-41
- 141 - SATO F , HISA Y
Contraction properties and histochemical study of cross-
innervated intrinsic laryngeal muscles.
In HIRANS M , KIRCHNER J A , BLESS D M , Eds Neurolaryngology
recent advances , Boston: College Hill , 1987 , 120-9
- 142 - SCHRAMM V L , MAY M , LAUDRATO A S
Gelfoam post injection for vocal cord paralysis: tempory rehabi-
litation of glottic incompetence.
Laryngoscope , 1980 , 90 , 1-18
- 143 - SIRIBODHI C , SUNDMAKER W , ATKINS J P , BONNER F J
Electromyographic studies of laryngeal paralysis and regeneration
of laryngeal motor nerves in dogs.
Laryngoscope , 1963 , 73 , 148-64
- 144 - STEINDLER A
Direct neurotization of paralyzed muscles, further studies of the
question of direction nerve implantation.
Am. J. Orthopedic. Surg. , 1916 , 14 , 707-19
- 145 - STEWART G , MOUTAIN J , COLCOCK B
Complications after thyroid surgery.
Br. J. Surg. , 1972 , 59 , 379-81
- 146 - SUNDERLAND S
Nerve and nerve injuries, New York
2° Ed. Churchill Livingstone, 1978 , 302-5

XIII

- 147 - TAGGART J P
Laryngeal reinnervation by phrenic nerve implantation in dogs.
Laryngoscope , 1971 , 81 , 1330-36
- 148 - TAKENOUCI A , MATSU M
Pedicle nerve muscle graft for recurrent laryngeal nerve paralysis.
XIII Congr. internat. broncho-oesophagological soc.,
Lyon, Ed. Simes, 1971 , 225-227
- 149 - TASHIRO T
Experimental studies on the reinnervation of larynx after accurate neuroraphy.
Laryngoscope , 1972 , 82 , 225-36
- 150 - THIMOTHY A
Can one muscle reinnervate another.
Plast. Reconstr. Surg. , 1978 , 61 , 50-7
- 151 - THOMASSIN J M
Anatomie du nerf laryngé supérieur.
J. Fr. Otorhinolaryngol., 1982 , 31 , 139-50
- 152 - THOMASSIN J M , CHARBONNEL P
Physiologie du nerf laryngé supérieur.
J. Fr. Otorhinolaryngol., 1982 , 31 , 223-31
- 153 - THORNELL W C
Intra laryngeal approach for arytenoidectomy in bilateral abductor vocal cord paralysis.
Arch. Otolaryngol. , 1948 , 47 , 634-9
- 154 - TRAISSAC L
Traitement des diplégies laryngées en fermeture par anastomose microsuture nerveuse récurrente branche descendante du XII.
74 ème Congrès Société d'ORL. CR Séances , Paris , Ed. Arnette ,
1977 , 284-6
- 155 - TRAISSAC L
L'anse de GALIEN ou les ambiguïtés de la neurophysiologie laryngée.
78 ème Congrès Société d'ORL. CR Séances , Paris , Ed. Arnette ,
1981 , 169-71
- 156 - TRAISSAC L , ATTALI J P , GIOUX M
Notre expérience de la restauration de l'abduction cordale par greffe nerveuse sélective de la branche descendante du XII avec la branche du porticus.
Société latine d'ORL. Palma de Mallorca , 1988 , 12-13-14 mai
- 157 - TUCKER H
Vocal cord remobilization in the canine larynx.
Arch. Otolaryngol. 1971 , 92 , 530-3
- 158 - TUCKER H
Vocal cord remobilization in the canine larynx: an histological evaluation.
Laryngoscope , 1971 , 81 , 1602-6

XIV

- 159 - TUCKER H , HENGERER A S
Restoration of abduction in the paralyzed canine vocal cord.
Arch. Otolaryngol. , 1973 , 97 , 247-50
- 160 - TUCKER H
Reinnervation of the unilateral paralyzed larynx.
Ann. Oto. Rhino. Laryngol. , 1977 , 86 , 789-94
- 161 - TUCKER H
Vocal cord paralysis - 1979: etiology and management.
Laryngoscope , 1980 , 90 , 585-90
- 162 - TUCKER H
Nerve-muscle pedicle reinnervation of the larynx avoiding pit-
falls and complications.
Ann. Otol. Rhinol. Laryngol. , 1982 , 91 , 440-4
- 163 - TUCKER H
Long terms results of nerve-muscle pedicle reinnervation for
laryngeal paralysis.
Ann. Otol. Rhinol. Laryngol. , 1989 , 98 , 674-6
- 164 - UZIEL A , GUERRIER Y
Physiologie des voies aérodigestives supérieures.
Paris , Masson , 1984
- 165 - VOGEL PH
The nerve supply of the laryngeal muscles.
J. Larng. Otol. , 1951 , 65 , 343
- 166 - VOGEL PH
The innervation of the larynx of man and dog.
Am. J. Anat. , 1952 , 90 , 427
- 167 - WARD P H , MOORE D M , HANSON D G and al.
Videostroboscopy of the canine larynx: the effects of assymetric
laryngeal tension.
Laryngoscope , 1987 , 97 , 543-53
- 168 - WIGAND M E , NAUMANN C , HOLL DOBLER G
Versuche zur Reinnervation des Abduktor Muskels nach Reccurens
Lahmung durch Einpflanzen freier Nerventransplantate zum Nervus
phrenicus.
Arch. Klin. Exp. Ohr. Nasen Kehlkopfheilk , 1969 , 194 , 372-6
- 169 - WINCKLER G
Remarques sur l'innervation motrice et sensitive des muscles du
larynx.
C.R. assoc. Anat. , Strasbourg , 1948 , Bull. Ass. Anat. 1949
- 170 - WINCKLER G
Contribution à l'étude de la signification de l'anse nerveuse de
GALIEN.
Rev. Med. Suisse Romande , 1952 , 72 , 566-8

171 - WINCKLER G

Les différents critères de l'innervation proprioceptive des muscles du larynx chez l'homme.

Soc. Anat. 5 juillet 1956, in Arch. Anat. janvier 1957

172 - WOODMAN G

Bilateral abductor paralysis. A survey of 521 cases of arytenoidectomy via the open approach as reported by ninety surgeons.

Arch. Otolaryngol. , 1953 , 58 , 150-3



HIPPOCRATES.



Qui diis memorem laudes, respectumque fideles
Ingenij dotes, Hippocraticæ decus.
Democriti auditor Phœbea, ô, Coë propago,
Certius an quis te tradidit artis opes?

SERMENT

D'HIPPOCRATE

En présence des Maîtres de cette Faculté, de mes chers condisciples,
devant l'effigie d'HIPPOCRATE.

Je promets et je jure d'être fidèle aux lois de l'honneur et de la probité
dans l'exercice de la médecine.

Je donnerai mes soins à l'indigent et n'exigerai jamais un salaire au-
dessus de mon travail, je ne participerai à aucun partage clandestin
d'honoraires.

Admis dans l'intérieur des maisons, mes yeux ne verront pas ce qui s'y
passe, ma langue taira les secrets qui me seront confiés et mon état ne
servira pas à corrompre les mœurs, ni à favoriser le crime.

Je ne permettrai pas que des considérations de religion, de nation, de race,
de parti ou de classe sociale viennent s'interposer entre mon devoir et mon
patient.

Je garderai le respect absolu de la vie humaine.

Même sous la menace, je n'admettrai pas de faire usage de mes
connaissances médicales contre les lois de l'humanité.

Respectueux et reconnaissant envers mes Maîtres, je rendrai à leurs
enfants l'instruction que j'ai reçue de leur père.

Que les hommes m'accordent leur estime si je suis fidèle à mes promesses.

Que je sois couvert d'opprobre et méprisé de mes confrères si j'y manque.

RESUME

Introduction

Ce travail de chirurgie expérimentale chez l'animal a porté sur les réinnervations laryngées sélectives après section du nerf laryngé inférieur (NLI ou N. récurrent).

Matériel et méthodes

Après dissection des branches de division du NLI droit chez 10 chiens, le tronc du nerf a été sectionné et réséqué.

Les muscles adducteurs et abducteurs ont ensuite été réinnervés par des nerfs de voisinage en utilisant une technique de microsuture.

Le nerf du sterno-thyroïdien a été microanastomosé avec le nerf du crico-aryténoïdien postérieur et de la même façon le nerf du thyro-hyoïdien a été microanastomosé avec la branche adductrice du NLI.

Les contrôles de réinnervation ont été cliniques, électromyographiques et histologiques.

Résultats

Au 4ème mois postopératoire nous avons constaté 4 réinnervations du crico-aryténoïdien postérieur et 7 réinnervations des adducteurs sur les 9 chiens survivants.

Conclusion

Ce travail confirme la possibilité de réaliser des réinnervations laryngées sélectives, avec l'espoir d'une application ultérieure en clinique humaine.

MOTS-CLEFS ; Chirurgie expérimentale, réinnervations laryngées, microsutures, chien, électromyographie, histologie.

SUMMARY

Introduction

This work has been carried out to investigate in an animal model, the possibility of surgical selective reinnervation of the larynx following destruction of the recurrent laryngeal branch of the vagus nerve.

Material and methods

In ten dogs, on the right side of the neck only, the recurrent laryngeal nerve was identified, cut and a section of the nerve removed. Following this the hemi-larynx on the operated side was reinnervated in the following manner.

Using a microsurgical technique (described in the text) the motor nerves from extra-laryngeal muscles were anastomosed onto the nerves supplying the intrinsic abductors and adductors of the larynx. The nerve to sterno-thyroid was anastomosed onto the nerve supplying the posterior crico-arytenoid muscle (vocal cord abductor). Similarly the nerve supplying thyro-hyoid was anastomosed onto the cut distal end of the adductor division of the recurrent laryngeal nerve. Clinical, electromyographical and histological evaluations have been used to prove the reinnervation.

Results

In the nine surviving animals successful reinnervations, as defined by the return of normal function, has been achieved for 4 posterior crico-arytenoid and 7 adductor muscles.

Conclusion

This study has demonstrated the feasibility of laryngeal reinnervation after surgical section of the recurrent laryngeal nerve, and gives some cause for optimism for its ultimate application in man.

KEY WORDS : Experimental surgery, laryngeal reinnervations, microsutures, dog, electromyographie, histology.
