



HAL
open science

Les paragangliomes tympano-jugulaires : aspects actuels à propos d'une série de 39 cas

Eric Boulat

► **To cite this version:**

Eric Boulat. Les paragangliomes tympano-jugulaires : aspects actuels à propos d'une série de 39 cas. Médecine humaine et pathologie. 1995. dumas-00789133

HAL Id: dumas-00789133

<https://dumas.ccsd.cnrs.fr/dumas-00789133>

Submitted on 15 Feb 2013

HAL is a multi-disciplinary open access archive for the deposit and dissemination of scientific research documents, whether they are published or not. The documents may come from teaching and research institutions in France or abroad, or from public or private research centers.

L'archive ouverte pluridisciplinaire **HAL**, est destinée au dépôt et à la diffusion de documents scientifiques de niveau recherche, publiés ou non, émanant des établissements d'enseignement et de recherche français ou étrangers, des laboratoires publics ou privés.

AVERTISSEMENT

Ce document est le fruit d'un long travail approuvé par le jury de soutenance et mis à disposition de l'ensemble de la communauté universitaire élargie.

Il n'a pas été réévalué depuis la date de soutenance.

Il est soumis à la propriété intellectuelle de l'auteur. Ceci implique une obligation de citation et de référencement lors de l'utilisation de ce document.

D'autre part, toute contrefaçon, plagiat, reproduction illicite encourt une poursuite pénale.

Contact au SICD1 de Grenoble : thesebum@ujf-grenoble.fr

LIENS

Code de la Propriété Intellectuelle. articles L 122. 4

Code de la Propriété Intellectuelle. articles L 335.2- L 335.10

http://www.cfcopies.com/V2/leg/leg_droi.php

<http://www.culture.gouv.fr/culture/infos-pratiques/droits/protection.htm>



115 016721 5

2^e exemplaire

UNIVERSITE JOSEPH FOURIER
FACULTE DE MEDECINE DE GRENOBLE

Année 1995

N° d'ordre 5062

**LES PARAGANGLIOMES TYMPANO-
JUGULAIRES.
ASPECTS ACTUELS A PROPOS D'UNE SERIE DE
39 CAS.**

THESE
présentée
pour l'obtention du DOCTORAT EN MEDECINE,
DIPLOME D'ETAT

par

Eric BOULAT
Interne des hôpitaux
né le 17 février 1964
à Grenoble

Thèse soutenue publiquement le 8 septembre 1995
devant le jury composé de:

Monsieur le Professeur R. CHARACHON, Président du jury
Monsieur le Professeur M. BOLLA
Monsieur le Professeur E. REYT
Monsieur le Docteur A. VASDEV
Monsieur le Docteur J.P. LAVIEILLE



UNIVERSITE JOSEPH FOURIER
FACULTE DE MEDECINE DE GRENOBLE

Année 1995

N° d'ordre

**LES PARAGANGLIOMES TYMPANO-
JUGULAIRES.
ASPECTS ACTUELS A PROPOS D'UNE SERIE DE
39 CAS.**


THESE
présentée
pour l'obtention du DOCTORAT EN MEDECINE,
DIPLOME D'ETAT

par

Eric BOULAT
Interne des hôpitaux
né le 17 février 1964
à Grenoble

Thèse soutenue publiquement le 8 septembre 1995
devant le jury composé de:

Monsieur le Professeur R. CHARACHON, Président du jury
Monsieur le Professeur M. BOLLA
Monsieur le Professeur E. REYT
Monsieur le Docteur A. VASDEV
Monsieur le Docteur J.P. LAVIEILLE



UNIVERSITE JOSEPH FOURIER FACULTE DE MEDECINE DE GRENOBLE

Domaine de la Merci 38700 LA TRONCHE

Doyen de la Faculté
Vice-Doyen
Assesseurs

M. le Professeur J. L. DEBRU
M. le Professeur A. HADJIAN
M. le Professeur B. RAPHAEL
M. le Professeur J.P. ROMANET
M.le Professeur B.SELE

PROFESSEURS DES UNIVERSITES - PRATICIENS HOSPITALIERS

MM.			HOSTEIN	Jean	Hépto-Gastro-Entérol.
AMBLARD	Pierre	Dermato. Vénérologie	JUVIN	Robert	Rhumatologie
AMBROISE-THOMAS	Pierre	Parasitologie et Mycol.	JALBERT	Pierre	Génétique.
BACONNIER	Pierre	Biostatistiques et Informatique Méd.	KOLODIE	Lucien	Hématologie
BACHELOT	Ivan	Endocrinologie et Maladies Métaboliques	LEBAS	François	Biophys. et Trait. de l'Image.
			LEBEAU	Jacques	Stomato. et Chir. Maxillo-faciale
BARGE	Michel	Neurochirurgie	LENOC	Pierre	Bactér. Virol. Hygiène
BARRET	Luc	Médecine Légale	LETOUBLON	Christian	Chirurgie Générale
BAUDAIN	Philippe	Radiologie et Imag. Méd.	LEVERVE	Xavier	Thérapeutique
BEANI	J.-Claude	Dermatologie, Vénérologie	LUNARDI	Joël	Biochimie et Bio. Molécul.
BENABID	Alim-Louis	Biophys. et Trait. de l'image	MACHECOURT	Jacques	Cardio. et Mala. Vascul.
BENSA	J. Claude	Immunologie	MAGNE	Jean-Luc	Chir. Vasculaire
BERNARD	Pierre	Gynéco et Obstétrique	MAGNIN	Robert	Epidémiologie Economie de la santé et prévention
BESSARD	Germain	Pharma. Fondamentale		J. Michel	Méd. du Trav. et Risques Prof.
BLIN	Dominique	Chir. Thor. et Cardio Vascul.	MALLION	Christian	Médecine Interne
BOLLA	Michel	Radiothérapie	MASSOT	Philippe	Chir. Ortho. et Traumato.
BOST	Michel	Pédiatrie	MERLOZ	Françoise	Bioch. et Biol. Molécul.
BOUCHARLAT	Jacques	Psychiatrie d'adultes	MOREL	Max	Maladies Infect. et Trop.
BRAMBILLA	Christian	Pneumologie	MICOUD	Michel	Ophthalmologie
BRAMBILLA	Elisabeth	Anatomie et Cyto. Pathol.	MOUILLON	Mireille	Cancérologie
BRICHON	P. Yves	Chir. Thor. et Cardio. Vasc.	MOUSSEAU	François	Chir. Plast. Recon. et Est.
CARPENTIER	Patrick	Méd. Interne	MOUTET	Bernard	Pneumologie
CHAMBAZ	Edmond	Biologie Cellulaire	PARAMELLE	Basile	Anat. et Cyto. Patho
CHARACHON	Robert	O. R. L.	PASQUIER	J. Guy	Anatomie.
CHIROSEL	J. Paul	Anatomie	PASSAGIA	Jacques	Neurologie
CINQUIN	Philippe	Biostatistique et Inf. Méd.	PELLAT	Jean	Neurologie
COLOMB	Maurice	Immunologie	PERRET	Christophe	Pneumologie
COMET	Michel	Biophys. et Trait. de l'image	PISON	Xavier	Rhumatologie
CORDONNIER	Daniel	Néphrologie	PHELIP	Pierre	Pharmacologie
COULOMB	Max	Radiologie et Imagerie Méd.	POLLAK	Claude	Gynécologie-Obstétrique
CROUZET	Guy	Radiologie et Imagerie Méd.	RACINET	Pierre	Pédiatrie
DEBRU	Jean-Luc	Médecine Interne	RAMBAUD	J. Jacques	Urologie
DEGAUDEMARIS	Régis	Méd. du Trav. et des risques professionnels.	RAMBEAUD	Bernard	Stomato. et Chirurgie Maxillo-faciale
			RAPHAEL	Emile	O. R. L.
DELORMAS	Pierre	Pneumologie		J. Paul	Ophthalmologie
DEMONGEOT	Jacques	Biostatistique et Inf. Méd.	REYT	Dominique	Chir. Orthopédique et Traumatologique
DENIS	Bernard	Cardio. et Malad. Vascul.	ROMANET	Roger	Chirurgie Générale
DUPRE	Alain	Chirurgie Générale	SARAGAGLIA	René	Cancérologie
DYON	J. François	Chirurgie Infantile		Daniel	Histo. embryol. cytogénét. Reproduction
ETERRADOSSI	Jacqueline	Physiologie	SARRAZIN	J. Marie	Bactério-Viro - Hygiène.
FAGRET	Daniel	Bioph et Trait. Image	SCHAEERER	Bernard	Biologie du Développement et de la Reproduction
FAURE	Claude	Anatomie	SEIGNEURIN	J. Jacques	Hématologie et Transfusion
FEUERSTEIN	Claude	Physiologie		J. Paul	Maladies Infect. et Trop.
FOURNET	Jacques	Hépto-Gastro-Entéro.	SELE	Paul	Anesthési. et Réa. Chir.
FRANCO	Alain	Méd. Interne		Paul	Néphrologie
GAVEND	Michel	Pharma. Fondamentale	SOTTO	Pierre	Biochimie, Biol. Molécul.
GIRARDET	Pierre	Anesthés. et Réa. Chir.	STAHL	Constantin	Radiothérapie
GOULLIER	Andrée	Parasitologie et Mycologie	STIEGLITZ	J. Pierre	Hépto-Gastro-Entérol.
GUIDICELLI	Henri	Chirurgie Vasculaire	VIALTEL		
GUIGNIER	Michel	Réanimation Médicale	VIGNAIS		
HADJIAN	Arthur	Biochimie et biol. Mol.	VROUSOS		
HALIMI	Serge	Nutrition	ZARSKI		
HOLLARD	Daniel	Hématologie			

LISTE DES ABREVIATIONS

PTJ: Paragangliome tympano-jugulaire
PT: Paragangliome tympanique
PJ: Paragangliome jugulaire
VJI: Veine jugulaire interne
SNED: Système neuro-endocrinien-diffus
CNC: Crêtes neurales céphaliques
CNT: Crêtes neurales troncales
NEM: Néoplasies endocriniennes multiples
VII: Nerf facial
IX: Nerf glosso-pharyngien
X: Nerf vague
XI: Nerf spinal
XII: Nerf hypoglosse
ACI: Artère carotide interne
AICA: Artère cérébelleuse antéro-inférieure
PICA: Artère cérébelleuse postéro-inférieure
FJ: Foramen jugulaire
CAI: Conduit auditif interne
CAE: Conduit auditif externe
HIC: Hypertension intra-cérébrale
VIT: Voie infra-temporale
APA: Artère pharyngienne ascendante
AO: Artère occipitale
AAP: Artère auriculaire postérieure
AMI: Artère maxillaire interne
AV: Artère vertébrale
TF: Technique fermée
TL: Trans-labyrinthique
TO: Trans-otique
VISF: Voie inter-sinuso-faciale
OM: Oreille moyenne

LISTE DES FIGURES

1. Distribution des paraganglions crânio-cervicaux	7
2. Formation de la gouttière neurale et des crêtes neurales	10
3. Fragmentation et migration des crêtes neurales troncales	11
4. Schéma d'un embryon de 22 jours en vue latérale objectivant la crête neurale, les placodes, le mésoderme	13
5. Enroulement céphalique et migration des crêtes neurales vers la fin du premier mois	13
6. Schéma de l'extrémité céphalique au cours de la sixième semaine	13
7. Topographie des paraganglions de l'os temporal	19
8. Paraganglion tympanique en coupe frontale	20
9. Caractères cyto-architecturaux des PTJ	25
10. Grades anatomo-pathologiques de l'infiltration des nerfs selon Makek	27
11. Catabolites urinaires des catécholamines	30
12. Les principaux cheminements tumoraux selon Spector	35
13. Les trainées cellulaires péri-labyrinthiques empruntées par l'extension tumorale	35
14. Representation selon Moret d'une héli-extremité céphalique chez un embryon au stade branchial et branchial achevé	40
15. Développement du système artériel de l'os temporal	41
16. Les territoires vasculaires de la caisse de l'oreille moyenne	43
17. La compartimentation selon Moret	47
18. Les anomalies artérielles retrouvées dans la caisse de l'oreille moyenne	50
19. Le foramen jugulaire	53
20. L'os temporal, face exocrânienne, vue inférieure	56
21. Dissection cadavérique de la région de foramen jugulaire par voie infra-temporale selon Kveton	58
22. Rapports pétreux du golfe de la jugulaire	62
23. Aspects otoscopiques de PTJ	66
24. Aspects radiologiques des PTJ	72
25. Angiographie d'un PTJ classé C1De2	76
26. Classification des PTJ selon Fisch	83
27. Topographie rétro-tympanique d'une ACI aberrante, d'un PTJ ou d'un golfe procident et d'un neurinome du VII	87
29. Algorithme décisionnel pour le diagnostic des acouphènes pulsatiles selon Sismanis et Smoker	99
30. Aspects artériographiques d'une vascularisation tumorale carotidienne externe pure	103
31. Aspects artériographiques d'une vascularisation tumorale carotidienne externe, interne et vertébrale	105
32. Aspects artériographiques d'une vascularisation tumorale carotidienne externe et vertébrale	108
33. Schéma du golfe de la jugulaire d'après Girard	112
34. Hypotympanotomie de Shambaugh par incision endaurale	114
35. Hypotympanotomie et hypotympanoplastie par incision rétro auriculaire	114
36. Technique fermée avec large tympanotomie postérieure en conservant une console osseuse en regard de l'enclume	116
37. Voie d'abord inter-sinuso-faciale sous labyrinthique	117
38. Exposition des différents segments de l'ACI en fonction de la voie infra-temporale choisie selon Fisch	117
39. VIT A: Tracé de l'incision	120
40. VIT A: Fermeture du CAE	120

41. VIT A: Préparation du nerf facial extra-pétreux	121
42. VIT A: Antro-attico-mastoïdectomie avec squelettisation du VII et du sinus sigmoïde - Transposition antérieure du VII - Double ligature du sinus sigmoïde	121
43. VIT A: Libération du pôle antérieur tumoral	124
44. VIT A: Libération du pôle supérieur tumoral	124
45. VIT A: Libération du pôle inférieur tumoral et dissection des nerfs mixtes	124
46. VIT B	127
47, 48, 49, 50. VIT modifiée de Glasscock et Jackson	130
51. Déchirure de la base d'implantation de l'artère carotico tympanique	134
52. Montée per-opératoire d'un ballonnet hémostatique pour une déchirure trop distale de l'ACI selon Fisch	134
53. Exérèse de l'extension tumorale intra-durale conduite en fin d'intervention, en amorçant la dissection au CAI	138
54. Couverture des pertes de substances dures par le fascia temporalis superficialis	139
55. Modalités de l'irradiation externe transcutanée	151

**A mes chers parents,
avec mon infinie reconnaissance**

**A ma Cécile,
avec tout mon amour**

**A mes grand-parents et mes frères et soeur,
avec toute mon affection**

A tous mes amis

A notre maître et président de thèse Monsieur le Professeur R. CHARACHON

Vous avez patiemment accepté de façonner notre formation pour nous faire bénéficier pleinement de votre enseignement exceptionnel.

Nous avons toujours admiré l'étendue de vos connaissances médicales et chirurgicales pour cette discipline, dont vous assurez la responsabilité avec autorité.

Exigeant de vous-même la perfection du geste chirurgical, vous imprimez dans nos esprits l'enthousiasme pour un travail de qualité.

En espérant ne pas vous décevoir, soyez assuré de ma sincère reconnaissance.

A nos maîtres et juges:

Monsieur le Professeur BOLLA

Vous nous faites l'honneur de juger ce travail

Nous avons su apprécier au cours de notre internat, la précision de votre enseignement, vos qualités humaines et votre disponibilité

Recevez mes plus vifs remerciements et l'assurance de mes sentiments respectueux.

Monsieur le Professeur REYT

Tu as guidé nos premiers pas dans la spécialité et enseigné la rigueur et la beauté du geste chirurgical

La confiance que tu offres et ta disponibilité sont les témoins d'un professeur exigeant mais altruiste et à l'écoute de ses élèves

Pour toutes ces immenses qualités, soit assuré de notre reconnaissance et de notre profond dévouement

Monsieur le Docteur VASDEV

Vous avez accepté de juger ce modeste travail qui couronne une solide et indispensable collaboration oto-neuroradiologique

L'excellence de vos résultats pour l'angiographie embolisation font de vous un des piliers dans la prise en charge des paragangliomes tympano-jugulaires.

Nous vous remercions de l'enthousiasme que vous avez manifesté pour participer à ce jury et vous assurons de notre profonde considération

Monsieur le Docteur LAVIEILLE

Ce travail n'est que le témoignage modeste de ton aide précieuse et de ta disponibilité pour tous.

Investi d'une expérience redoutable en oto-neurochirurgie, ton enthousiasme pour l'enseignement et la recherche n'en est que plus fertile et fait de toi une personnalité incontournable en O.R.L.

Que ta présence ici soit un gage de ma reconnaissance pour l'aide que tu nous apportes quotidiennement.

A mes aînés dans la spécialité, les Docteurs Mouret, Tixier, Salomon, Perouse.

**A mes camarades d'internat en O.R.L., Christian, Nicolas, Véronique, Hashemi,
Sébastien, Hélène, Jean-Michel, Natacha.**

A tous les membres du service O.R.L.

"Bien faire et laisser dire"
(Devise des compagnons)

SOMMAIRE

HISTORIQUE	1
GENERALITES	5
1. DEFINITION ET NOSOGRAPHIE	6
2. ORIGINE EMBRYOLOGIQUE DES PARAGANGLIONS	8
2.1. La neurulation	
2.2. Les crêtes neurales	
2.3. Migration des crêtes neurales	
3. APPROCHE DU SYSTEME NEURO-ENDOCRINIEN DIFFUS	14
ASPECTS ANATOMO-PATHOLOGIQUES	17
1. LES PARAGANGLIONS DE L'OS TEMPORAL	18
1.1. Généralités	
1.2. Aspects histologiques	
1.3. Caractérisation histochimique	
2. LES PARAGANGLIOMES DE L'OS TEMPORAL	23
2.1. Aspects histologiques	
2.2. Etudes immuno-histochimiques	
2.3. Les critères de malignité	
2.4. Potentialité endocrine	
2.5. Modalités d'extension tumorale	
2.6. Hérité et multifocalité	
BASES ANATOMIQUES POUR LA COMPREHENSION DE LA VASCULARISATION DES PARAGANGLIOMES	38
1. RAPPEL EMBRYOLOGIQUE	39
2. VASCULARISATION DE L'OREILLE MOYENNE	39
2.1. Les territoires vasculaires de la paroi interne de la caisse du tympan	
2.2. Les territoires vasculaires de la paroi externe de la caisse du tympan	
2.3. Les territoires vasculaires de la paroi postérieure de la caisse du tympan	
2.4. Les territoires vasculaires de la paroi antérieure de la caisse du tympan	
2.5. Les territoires vasculaires de la paroi supérieure de la caisse du tympan	
2.6. Les territoires vasculaires de la paroi inférieure de la caisse du tympan	
3. ARCHITECTURE VASCULAIRE DES PARAGANGLIOMES TYMPANO-JUGULAIRES SELON MORET, DELVERT ET LASJAUNIAS	45
3.1. Les paragangliomes tympano-jugulaires multicompartimentés	
3.2. Les paragangliomes tympano-jugulaires monocompartmentés	
4. LES VAISSEAUX ANORMAUX DE L'OREILLE MOYENNE	48
4.1. La persistance de l'artère stapédo-hyoidienne	
4.2. Le trajet aberrant de l'ACI dans la caisse de l'oreille moyenne	
4.3. Le trajet aberrant de l'ACI dans la caisse de l'oreille moyenne associé à la persistance de l'artère stapédienne	
4.4. L'artère pharyngo-stapédienne	

BASES ANATOMIQUES DE L'ABORD CHIRURGICAL DU FORAMEN JUGULAIRE	51
1. LE SQUELETTE	52
1.1. L'orifice endo-crânien du foramen jugulaire	
1.2. La faille inter-occipito-pétreuse du foramen jugulaire	
1.3. L'orifice exo-crânien du foramen jugulaire	
2. LES ELEMENTS MENINGES NERVEUX ET VASCULAIRES	55
2.1. L'élément méningé.	
2.2. Les éléments nerveux.	
2.3. Les éléments vasculaires	
3. VARIATIONS ANATOMIQUES DU GOLFE DE LA JUGULAIRE	61
DEMARCHE ACTUELLE POUR LE DIAGNOSTIC D'UN PTJ.	63
1. ETAPE CLINIQUE	64
1.1. Sémiologie des paragangliomes tympaniques	
1.2. Sémiologie des paragangliomes jugulaires	
1.3. Formes cliniques particulières	
2. ETAPE RADIOLOGIQUE ET BILAN D'EXTENSION	71
2.1. La tomodensitométrie	
2.2. IRM	
2.3. Angiographie diagnostique	
2.4. Angiographie IRM (IVRM)	
2.5. Scintigraphie à l'octréotide	
3. CLASSIFICATION	80
4. DIAGNOSTIC DIFFERENTIEL	86
4.1. Syndrome tumoral de l'oreille moyenne	
4.2. Syndrome lésionnel du foramen jugulaire	
4.3. Acouphènes pulsatiles	
LES TRAITEMENTS CHIRURGICAUX	100
1. EMBOLISATION	101
1.1. Protocole d'embolisation supersélective	
1.2. Intérêts de l'embolisation pré-opératoire	
1.3. Les complications liées à l'embolisation	
1.4. Embolisation par ponction directe	
2. LES TECHNIQUES CHIRURGICALES	111
2.1. La voie du conduit	
2.2. La voie endaurale minimale ou élargie avec hypotympanotomie	
2.3. Hypotympanotomie et hypotympanoplastie par incision rétro-auriculaire	
2.4. La voie transmastoïdienne avec large tympanotomie postérieure	
2.5. La voie inter-sinuso-faciale sous labyrinthique	
2.6. Les voies infra-temporales de Fisch	
2.7. La voie infra-temporale modifiée de Glasscock et Jackson	
3. ATTITUDE PRECONISEE EN CAS DE PLAIE OU D'ENVAHISSEMENT DE L'ACI	132
4. ATTITUDE PRECONISEE EN CAS D'ENVAHISSEMENT DU NERF FACIAL	135
5. ATTITUDE ADOPTEE EN CAS D'EXTENSION INTRACRÂNIENNE	137

6. TENTATIVES ET METHODES DE REHABILITATION DES PARALYSIES DES NERFS CRANIENS (D'après Netterville)	142
7. STRATEGIE SIMPLIFIEE POUR L'ANESTHESIE DES PARAGANGLIOMES SECRETANTS	142
7.1. Méthodes.	
8. LES RESULTATS ET COMPLICATIONS CHIRURGICALES	144
8.1. Les résultats et complications chirurgicales des PT.	
8.2. Les résultats et complications chirurgicales des PJ.	
LES POSSIBILITES DE LA RADIOTHERAPIE	148
1. MODALITES RADIOTHERAPIQUES EXTERNES TRANSCUTANEEES	149
2. CRITERES D'EFFICACITE DE LA RADIOTHERAPIE	152
3. LES COMPLICATIONS DE LA RADIOTHERAPIE	154
4. LES INDICATIONS ET RESULTATS DE LA RADIOTHERAPIE	156
PATIENS ET METHODES	159
1. CONSIDERATIONS GENERALES	160
2. LES MOTIFS DE CONSULTATION	160
3. LES SIGNES D'EXAMENS INITIAUX	161
4. LE BILAN D'EXTENSION	162
5. LA CLASSIFICATION TUMORALE DE LA SERIE.	163
6. LES MODALITES THERAPEUTIQUES.	164
6.1 Traitement chirurgical exclusif	
6.2 Traitement radiothérapique exclusif	
6.3 Traitement chirurgical et radiothérapique	
DEMARCHES THERAPEUTIQUES	167
1. LES PARAGANGLIOMES TYMPANIQUES CLASSES A ET B	169
2. LES PARAGANGLIOMES JUGULAIRES CLASSES C, AVEC UNE EVENTUELLE EXTENSION DURALE.	169
3. LES INDICATIONS DE LA RADIOTHERAPIE	170
4. LES RECIDIVES.	170
5. LES METASTASES DES PARAGANGLIOMES.	171
CONCLUSIONS	172
BIBLIOGRAPHIE	173

HISTORIQUE

HISTORIQUE.

S'il semble que ce soit Waggenhauser en 1889 [in 50] qui ait abordé chirurgicalement le premier paragangliome tympano-jugulaire (PTJ), et que plusieurs observations cliniques de tumeurs pulsatiles de la caisse du tympan aient été évoquées dans le livre de Gellé, c'est en 1945 que Harry Rosenwasser [130] rapporta la première publication de cette lésion. Il fit la description d'un homme de 36 ans qui présentait une surdité évolutive sans otorrhée, otalgie, ou acouphène, avec à l'examen otoscopique une tumeur rougeâtre, comblant le conduit auditif externe gauche. De cette première analyse on informa le sujet qu'il présentait une "bad left ear".

Une biopsie fut réalisée, et il en résulta une hémorragie profuse. L'anatomo-pathologiste identifia un tissu de granulation vasculaire. Quelques mois plus tard, le 18 avril 1942 devant la survenue d'une otorrhée et d'une parésie faciale, Rosenwasser effectua une mastoïdectomie radicale et découvrit ce qu'il crut être une pathologie hémangiomateuse atypique. Il ordonna une irradiation complémentaire.

Ce fut son anatomo-pathologiste le Dr. Sadao Otani, qui eut le mérite d'en faire l'analogie avec les tumeurs du corpuscule carotidien connues depuis les travaux de Von Haller dès 1773.

Quatre années auparavant, Guild en 1941 [62], sur des coupes de rochers frais, mit en évidence des microstructures vasculaire localisées dans l'adventice du dome de la jugulaire qu'il interpréta "carotid body-like", et baptisa Glomus jugulaire. Ce fut sur son arbitrage que rétrospectivement, Rosenwasser conclut au PTJ.

En 1949, Lungren [92] sur 13 cas inventoriés, prit conscience des récurrences fréquentes de cette tumeur après chirurgie, et de la nécessité d'une exérèse complète ou d'une coagulation. Il réhabilita dans sa publication le travail effectué par Valentin en 1840 et Krause en 1878 [in 77], un siècle avant Guild, sur la découverte de ces organites vasculaires dans la caisse de l'oreille moyenne, qu'ils baptisèrent respectivement, ganglion tympanicum et glandula tympanica. Lungren préféra l'appellation de tumeur du glomus tympanique à celle de tumeur du glomus jugulaire.

Ce fut en 1948, que Jean Terracol et Yves Guerrier, dans leur monographie, firent découvrir aux otologistes français la tumeur la plus fréquente de l'oreille moyenne.

En 1952, Capps [16] mit au point une technique opératoire originale, qui autorisa le contrôle proximal et distal du golfe de la jugulaire par une ligature haute de la veine jugulaire interne (VJI), un packing du sinus sigmoïde et un déroutement du nerf facial.

La morbidité post-opératoire fut conséquente, et la technique abandonnée. Alors débuta le règne de la radiothérapie pour les PTJ qui déborda largement les années 1960.

En 1953, Brown [14] sur une série personnelle de six observations, remarqua une particularité sémiologique en utilisant le spéculum de Siegle.

En 1962, Alford et Guilford [2] proposèrent la première classification des PTJ, élaborée à partir des signes fonctionnels et physiques, de l'audiométrie tonale et des constatations radiographiques. Elle permit une première approche topographique, des PTJ.

Le début des années 1960, vit naître l'amélioration des techniques radiologiques avec la survenue des tomographies et de la jugulographie rétrograde. Valvassori [in 52] fut le premier à observer la lyse de l'éperon carotico-jugulaire en tomographie. Gejrot, Lindbom et Lauren [49] en 1964, insistèrent sur la nécessité de la jugulographie rétrograde dans le bilan pré-opératoire du fait de l'extension intra-vasculaire fréquente. Dès lors une approche chirurgicale plus précise fut possible.

Ce fut le cas deux années plus tard, en 1964, avec la description par Shapiro et Neues [140], d'une technique d'exérèse chirurgicale par un abord mixte cervico-mastoïdien, avec déroutement du nerf facial et ligature haute de la VJI. Les propositions d'interventions sous C.E.C (Vourch Guiot 1969), sous hypotension ou hypothermie (Shapiro & Connolly 1963) [in 50], soulignèrent la difficulté de l'exérèse de certaines de ces tumeurs. Cependant, progressivement, la chirurgie reprit les indications confiées à la radiothérapie.

En 1968, House et Glasscock [67] firent la première description de la voie inter-sinuso-faciale sous labyrinthique, utilisée pour l'exérèse des paragangliomes tympaniques (PT). Portman en 1971 et Charachon en 1975 [23] soulignèrent l'intérêt de cette voie d'abord pour accéder à la moitié inférieure du rocher et tout particulièrement au foramen jugulaire.

Au début des années 1970, Fisch fit la synthèse des différentes techniques chirurgicales proposées depuis 1945 et décrivit la voie infra-temporale. Il publia ses résultats en 1979 [44] portant sur 14 interventions, et présenta une nouvelle classification [75] fondée sur la topographie et l'extension de la tumeur.

Ces avancées chirurgicales bénéficièrent largement des progrès de l'imagerie computerisée, avec les débuts de la tomодensitométrie en 1972, et les premières

performances de l'artériographie-embolisation des PTJ introduite par Hekster [65] en 1973. Ses résultats préliminaires le conduisirent à encourager l'embolisation pré-opératoire ou thérapeutique.

Durant l'année 1974, Glasscock et Harris [55] mirent au point une technique chirurgicale qui associa l'abord combiné cervico-mastoïdien de Shapiro, et la préservation des structures anatomiques de la voie inter-sinuso-faciale sous labyrinthique de House. Quelques années plus tard avec Jackson en 1982, ils dressèrent leur propre classification tumorale en distinguant les paragangliomes tympaniques (PT) et paragangliomes jugulaires (PJ).

50 années de réflexion et de gageure ont permis une meilleure compréhension de la prise en charge des PTJ qui reste multidisciplinaire.

GENERALITES

GENERALITES

1. DEFINITION ET NOSOGRAPHIE.

De multiples termes descriptifs ont été employés, reflétant les interprétations changeantes de l'histogenèse de ces tumeurs. Certaines appellations ont été pérennisées par une utilisation basée davantage sur des préférences individuelles que sur des bases scientifiques.

Le terme de tumeur glomique, par exemple, très fréquemment employé, crée une confusion nosologique avec ces formations tumorales neuro-myo-vasculaires ou angioneuromyomes décrites par Masson au niveau de la pulpe des doigts. Ce sont en fait des communications artério-veineuses constituées de cellules endothéliales, de péricytes, de fibres musculaires lisses et de fibres nerveuses amyéliniques. Elles participent à la circulation artérielle régionale, sont bénignes, douloureuses, sous cutanées et périphériques, découvertes le plus souvent avant l'âge de 16 ans. Elles peuvent évoluer vers un hémangiopericytome [85].

Le terme de chémodectome selon la terminologie anglophone, doit être réservé aux tumeurs développées à partir des corpuscules carotidiens et aortiques chimiorécepteurs, bien qu'il n'ait jamais été observé de tumeur ayant une telle activité [82].

L'expression de tumeur du corpuscule ou du glomus est également critiquable, non seulement en raison du caractère dispersé des paraganglions dans certaines localisations, mais encore parce qu'elle ne laisse en rien préjuger de la nature des cellules tumorales.

Le terme de paraganglion pour désigner l'organite présent à l'état normal, issu des crêtes neurales, et de paragangliome pour l'appellation tumorale convient beaucoup mieux car il assimile normalement l'organite et la tumeur à leurs homologues de l'organisme.

Les distinctions classiques des paragangliomes en formations chromaffines et non chromaffines de Lattes et Waltner, et de l'OMS en fonction de l'innervation sympathique ou parasympathique, sont actuellement supplantées par une classification

Classification des Paragangliomes	
Surrénaliens	Extra-surrénaliens
Phéochromocytomes	Paragangliomes branchiomériques <i>Aorto-pulmonaires</i> <i>Coronariens</i> <i>Carotidiens</i> <i>Tympano-jugulaires</i> <i>Laryngés</i> <i>Orbitaires</i> <i>Pulmonaires</i> <i>Supra-aortiques</i> Vagaux Aorto-sympathiques Viscéro-autonomes

Tableau 1.
Classification de Glenner et Grimley des Paragangliomes.

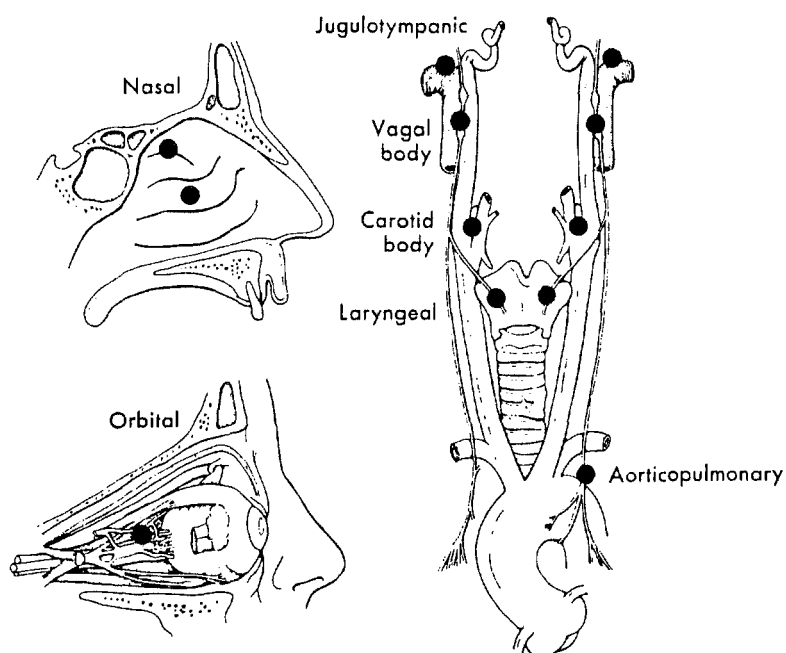


Figure n°1. Distribution des paragangliions crânio-cervicaux.

embryologique, topographique et histologique introduite par Glenner et Grimley [63] en:

- paragangliomes extra surrénaliens (anciennement non chromaffines) couvrant les paragangliomes branchiomériques (attachés aux éléments vasculo-nerveux des arcs branchiaux), dominés à l'étage cervico-facial par les paragangliomes tympano-jugulaires, carotidiens, et laryngés et les paragangliomes non branchiomériques vagues, aortico-sympathiques, et viscéro-autonomes. Les paragangliomes vagues ne sont pas assimilés à la classification branchiomérique du fait de l'absence de relation qu'ils contractent avec le réseau vasculaire branchial (fig. 1 p.7).

- paragangliomes surrénaliens (anciennement chromaffines) représentés essentiellement par le phéochromocytome. (Tableau.1)

Ce vaste groupe tumoral d'origine neurale, dispersé par la branchiomérisation et la métamérisation appartient au cadre nosologique complexe des tumeurs du système neuro-endocrinien diffus (SNED).

2. ORIGINE EMBRYOLOGIQUE DES PARAGANGLIONS.

2.1. La neurulation.

La neurulation est l'étape embryonnaire au cours de laquelle les futures structures faciales s'individualisent. Le stade qui prélude à cette transformation aboutit à la mise en place des trois feuillets embryonnaires :

- l'ectoblaste, destiné à la formation du système nerveux central, du revêtement cutané et du mésenchyme cervico-céphalique.
- le chordo-mésoblaste, ébauche de l'ensemble du squelette, des muscles, du système cardio-vasculaire, des reins et du conjonctif.
- l'endoblaste, ébauche de l'ensemble du tube digestif et de l'arbre respiratoire.

2.1.1. La plaque neurale :

Vers le 21^e jour, le chordo-mésoblaste induit l'ectoblaste sus-jacent à devenir un tissu neuroblastique ou neuroectoblastique présomptif, déterminé à former la plaque neurale.

2.1.2. La gouttière neurale:

Vers le 25^e jour, la plaque neurale se déforme par modifications cytosquelettiques des éléments cellulaires, aboutissant à deux reliefs paramédians droit et gauche, préluant à la formation de la gouttière neurale.

2.1.3. Le tube neural:

Au cours de la troisième semaine, les bourrelets neuraux se rencontrent et fusionnent dans la future région rhombencéphalique, et progressent en avant et en arrière pour développer le tube neural. (fig.2 p.10).

2.1.4. Ségrégation des lignées cellulaires:

L'accolement des bourrelets neuraux par contacts jonctionnels, a pour conséquence la ségrégation des trois futures lignées cellulaires du neurectoblaste, qui correspondent aux futures cellules entrant dans la constitution du pôle céphalique:

- les neuroblastes du tube neural (futures cellules neuronales et gliales du système nerveux central)
- les cellules de l'ectoderme qui fournissent les placodes épiblastiques à l'origine des ganglions sensoriels et l'épiblaste céphalique, futur épiderme.
- les cellules des crêtes neurales, à proximité de l'accolement des bourrelets neuraux.

2.2. Les crêtes neurales.

Les crêtes neurales forment le relief des bourrelets neuraux, lors du stade de la gouttière neurale. Constituées de cellules de l'ectoblaste primaire, cette région de plicature siège entre le tube neural présomptif en dedans et l'épiblaste présomptif en dehors. Lorsque la fusion des bourrelets neuraux s'effectue, les cellules ectoblastiques jointives perdent leur statut épithélial stationnaire qui devient mobile et mésenchymateux. Ce phénomène encore mal élucidé, est pourtant la clé de voûte de ce groupe cellulaire transitoire appelé crêtes neurales. Il convient d'emblée de distinguer les cellules des crêtes neurales céphaliques (CNC), de celles du niveau troncal (CNT) [28].

- C.N.T: au niveau du tronc de l'embryon, durant la quatrième semaine, les C.N.T. se fragmentent conjointement à la segmentation métamérique du mésenchyme

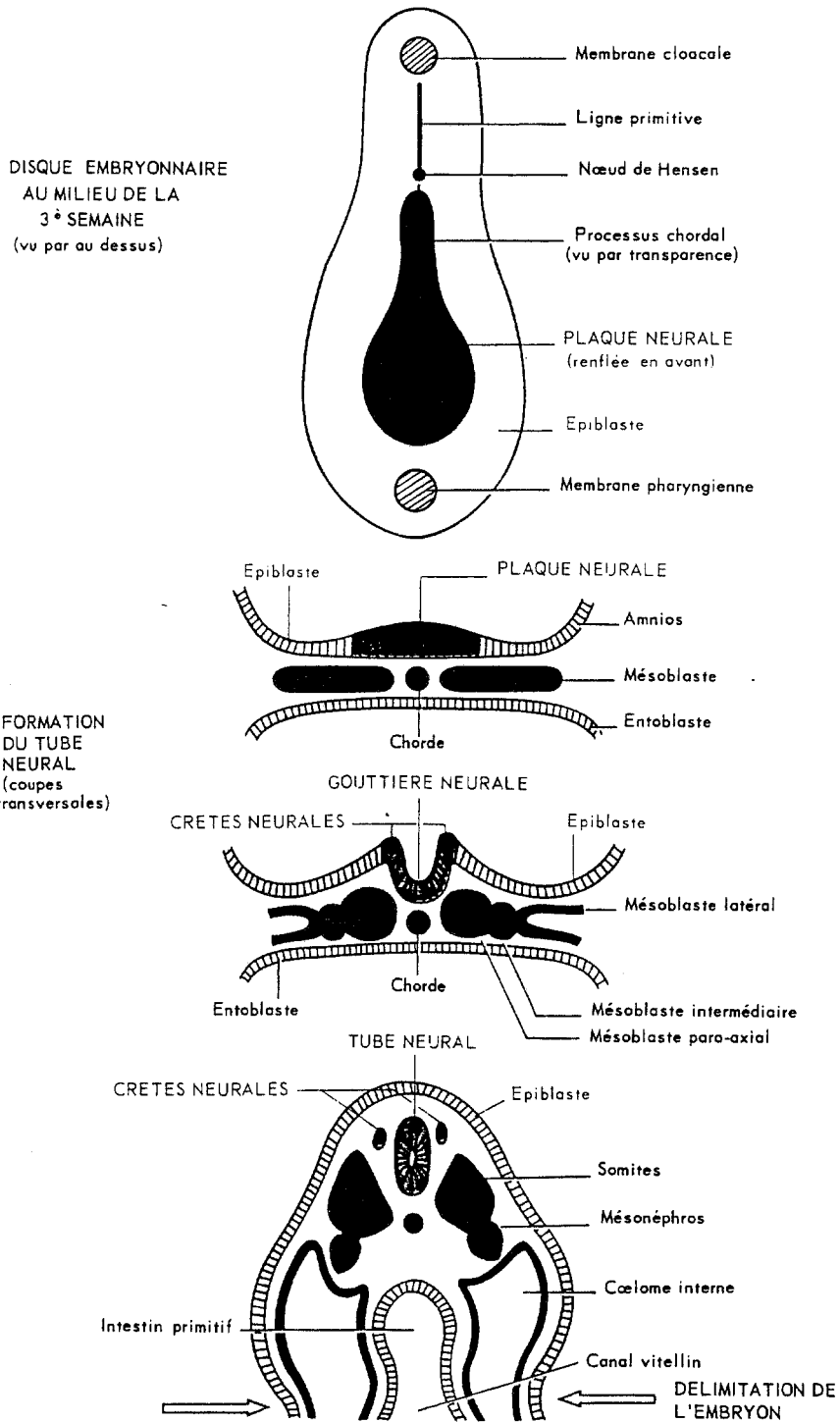


Figure n°2. Formation de la gouttière neurale et des crêtes neurales.

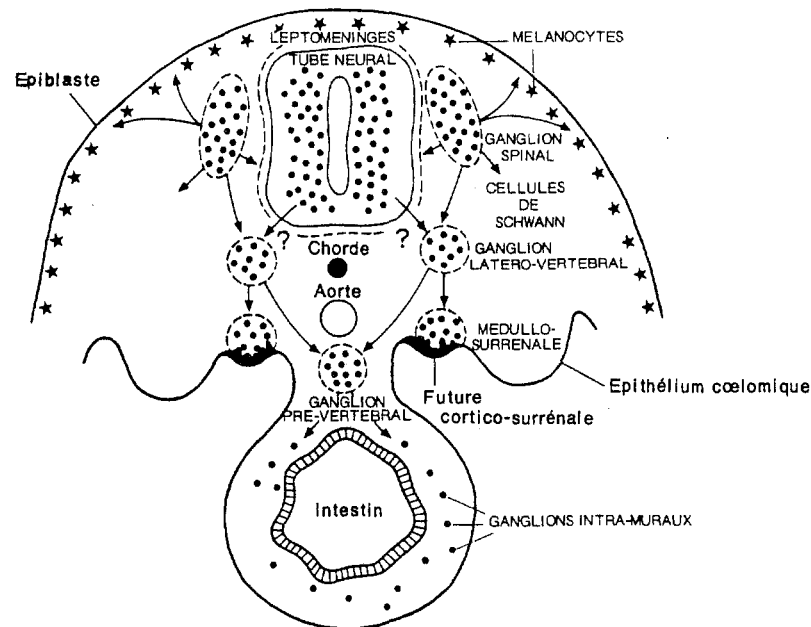


Figure n° 3. Fragmentation et migration des crêtes neurales troncales.

Dérivés méséctodermiques céphaliques	<ul style="list-style-type: none"> • Squelette facial (os, cartilages) • Odontoblastes (dents) • Paroi arcs aortiques (III^e, IV^e, VI^e) • Derme, face et cou, muscle horripilateur • Conjonctif } Thymus } Parathyroïdes } Thyroïde • Squelette viscéral } glandes } salivaires } lacrymales } hypophyse • Participation musculature faciale • Sclérotique, muscles ciliaires
Cellules nerveuses	
<ul style="list-style-type: none"> ■ <i>Neuroblastes bipolaires</i> (somato-sensibles) 	<ul style="list-style-type: none"> ganglions rachidiens ganglions des nerfs crâniens (V, VII, IX, X)
<ul style="list-style-type: none"> ■ <i>Neuroblastes multipolaires</i> cellules des ganglions du système nerveux autonome • à phénotype cholinergique (parasymphatique bulbaire) • à phénotype adrénurgique (sympathique) 	
Cellules de soutien	<ul style="list-style-type: none"> • de Schwann • des méninges (pie-mère, arachnoïde) • satellites
Cellules pigmentaires	
Cellules endocriniennes (phénotypes peptidiques) et para-endocriniennes	<ul style="list-style-type: none"> • Cellules C à Calcitonine (Thyroïde) • Cellules I et II du corps carotidien • Glande médullo-surrénale et para-ganglionnaire

Tableau n°2. Les dérivés des cellules des crêtes neurales d'après N. Le Douarin.

somitique, pour constituer les ganglions rachidiens, base de migration des sympathogonies vers la périphérie (système nerveux végétatif, médullosurrénale, cellules endocrines digestives) (fig.3 p.11)

- C.N.C: en raison de la particularité du développement du tube neural céphalique (trois, puis cinq vésicules) et de la proximité des placodes épiblastiques, on distingue trois amas cellulaires régionalisés (fig.4 p.13) :

- les cellules de la crête neurale prosencéphalo-mésencéphalique ou trigéminée, à proximité de la placode trigéminée

- les cellules de la crête neurale rhombocéphalique antérieure ou facio-acoustique, à proximité de la placode otique.

- les cellules de la crête neurale rhombocéphalique postérieure ou glosso-pharyngo-vagale, à proximité des placodes vagale et glosso-pharyngée. (Ainsi s'explique la localisation préférentielle des paraganglions cervico-faciaux le long du trajet des nerfs vague et glossopharyngien) [170].

2.3. Migration des crêtes neurales.

Après leur individualisation, les cellules des C.N.C. forment deux colonnes bilatérales et symétriques sous l'épiblaste de couverture de l'embryon et au-dessus du tube neural. Elles vont migrer, et perdre leur compétence de cellules épithéliales jointives et stationnaires pour devenir des cellules de type mésenchymateux. Deux courants de migration sont discernables (fig.5 p.13):

- un courant antérieur ophtalmo-frontal en direction du cerveau antérieur.

- un courant branchial cervico-facial de direction également ventral.

Au cours de leur migration, les cellules des C.N.C., se divisent activement et sont responsables du bourgeonnement des ébauches de la face et des arcs branchiaux. Arrivées sur le site final de leur migration, ces cellules se différencient en phénotype variés grâce à des signaux locaux issus de l'environnement de chaque type de cellule (fig. 6 p.13).

Ce sont les travaux de Le Douarin et les récentes expérimentations immunocytogénétiques qui ont conclu que la majorité des cellules endocrines dérivait du neurectoderme à l'exception des cellules intestinales, faisant apparaître le concept de système neuroendocrinien diffus [59].

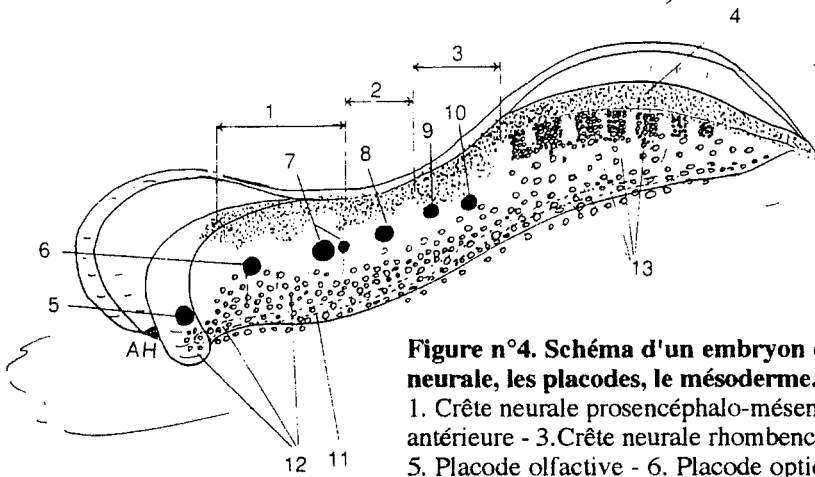


Figure n°4. Schéma d'un embryon de 22 jours en vue latérale objectivant la crête neurale, les placodes, le mésoderme.

1. Crête neurale prosencéphalo-mésencéphalique - 2. Crête neurale rhombencéphalique antérieure - 3. Crête neurale rhombencéphalique postérieure - 4. Crête neurale troncale - 5. Placode olfactive - 6. Placode optique - 7. Placode trigéminée et faciale - 8, 9 et 10 Placodes acoustique, glossopharyngée et vagale - 11. La chorde - 12. Mésoderme préchordal, para-axial et latéral - 13. Mésoderme somitique troncal (métamérisé).

Figure n°5. Enroulement céphalique et migration des crêtes neurales vers la fin du premier mois. Deux courants de migration sont discernables.

1. Ophthalmo-frontal - 2. cervico-facial - 3, 4, 5, 6, 7, 8, et 9. placodes olfactive, optique, trigéminée, faciale, acoustique, glosso-pharyngée et vagale - 11. Ouverture de la membrane pharyngienne.

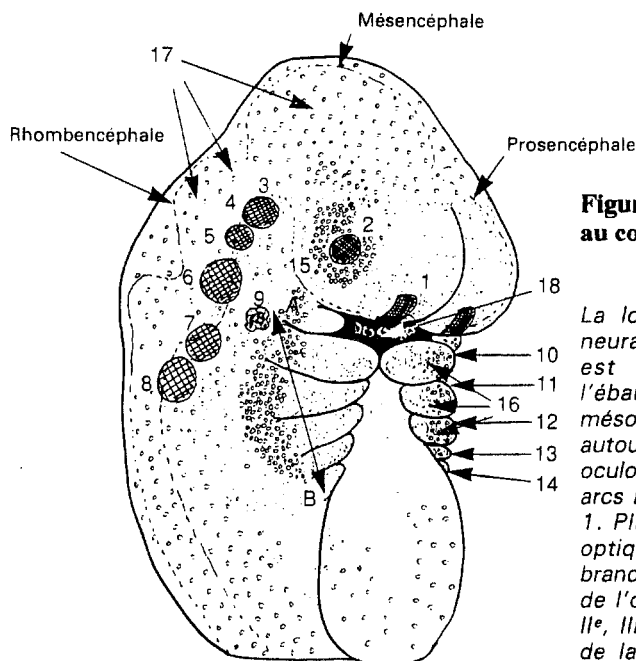
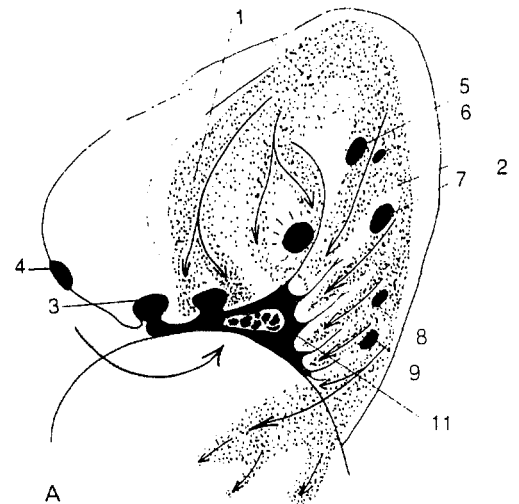


Figure n°6. Schéma de l'extrémité céphalique au cours de la sixième semaine.

La localisation des cellules des crêtes neurales céphaliques en fin de migration est représentée en pointillés dans l'ébauche du massif facial et du cou. Le mésoderme (en petits cercles) est localisé autour de l'œil (15), ébauche des muscles oculo-moteurs, dans la partie centrale des arcs branchiaux (16) et dorsalement (17). 1. Placode olfactive. - 2. Placode optique. - 3, 4, 5, 6, 7 et 8. Placodes branchiales neurogéniques. - 9. Ébauche de l'oreille. - 10, 11, 12, 13 et 14. 1^{er}, 2^e, 3^e, 4^e et 5^e arcs. - 18. Ouverture de la membrane pharyngienne.

3. APPROCHE DU SYSTEME NEURO-ENDOCRINIEN DIFFUS.

Le système APUD (amine precursor uptake and decarboxylation), introduit par PEARSE en 1968, investi de capacités cellulaires à prélever dans le milieu circulant des précurseurs d'amines biogènes et à les décarboxyler, est largement débattu aujourd'hui car son unicité embryologique au niveau des cellules des crêtes neurales peut être réfutée. Malgré les différentes polémiques, les similitudes fonctionnelles entre les systèmes nerveux et endocrinien diffus tendent à définir un nouveau concept beaucoup plus large, appelé système neuroendocrinien diffus (SNED) [59].

Ce système regroupe une grande variété de cellules, présentes dans le système nerveux central, périphérique et au sein de nombreux organes. Elles possèdent la capacité de produire des substances variées, tels que des amines et des peptides qui peuvent agir comme neurotransmetteurs, hormones, et régulateurs locaux.

Devant l'étendue du spectre potentiel sécrétoire de ces cellules, on est étonné de la rareté des syndromes d'hypersécrétion tumorale du SNED en dehors de certains types tumoraux comme le phéochromocytome et le carcinome médullaire de la thyroïde. Ce paradoxe existe car les substances peptidiques ou les amines sont identifiées sur la base de leur immunoréactivité et non de leur activité biologique. Néanmoins de nombreux tableaux cliniques sont rapportés :

- syndrome voisin du phéochromocytome (certains paragangliomes) : HTA paroxystique ou maligne.
- syndrome carcinoïde par la libération de substance amines (carcinome médullaire de la thyroïde ou neuroendocrinien laryngé) : diarrhée, flush, céphalées.
- syndromes peptidiques par une libération inappropriée de nombreux types hormonaux, comme dans le Schwartz-Bartter , l' hypercorticisme (carcinome médullaire de la thyroïde, tumeur cutanée de Merkel), l'Eaton-Lambert pseudo-myasténique (carcinome neuroendocrinien laryngé).

Deux types tumoraux appartenant au système neuroendocrinien diffus ont pu être séparés :

- les tumeurs d'origine neurale (neuroblastomes, phéochromocytomes, et paragangliomes)
- les tumeurs d'origine épithéliale (tumeurs carcinoïdes et les autres tumeurs neuroendocrines).

Les recommandations de l'O.M.S. désignent ces tumeurs par leur nom générique ou par leur site d'origine, à l'exception du terme carcinoïde réservé aux tumeurs d'origine intestinale.

Le diagnostic des tumeurs de ce système, repose sur trois éléments, qui correctement associés offrent le maximum de chances de mettre en évidence leur caractère neuroendocrine ; l'examen histologique, l'ultrastructure cellulaire et l'immunodétection des marqueurs généraux.

La compréhension de ce système permet d'intégrer les relations fortuites ou les associations génétiques que peuvent montrer certaines de ces tumeurs, dans le cadre des néoplasies endocriniennes multiples. Enfin, du fait même de la pluripotentialité et des erreurs de migration cellulaire, des ectopies tumorales peuvent poser des pièges diagnostiques.

Le développement de néoplasies et d'hyperplasies, touchant au moins deux sites distincts du SNED, peut être sporadique ou se rencontrer dans des situations familiales. Il s'agit alors d'affections héréditaires transmises selon un mode autosomique dominant à pénétrance et expressivité variable. Leurs noms génériques sont les néoplasies endocriniennes multiples (NEM) [120].

- le NEM 1 (syndrome de Wermer) associe des lésions parathyroïdiennes, pancréatiques (gastrinomes), hypophysaires et parfois corticosurrénaliennes.

- le NEM 2a (syndrome de Sipple) associe un carcinome médullaire de la thyroïde, un phéochromocytome et une hyperparathyroïdie.

- le NEM 2b entre dans le cadre des neurocristopathies complexes (associations de pathologies malformatives et tumorales des dérivés des crêtes neurales) avec le syndrome de Gorlin-Steiner ou de Schimke qui associe des névromes muqueux multiples, un syndrome dysmorphique marfanoïde, des atteintes médullo-surrénaliennes, un cancer médullaire de la thyroïde et parfois des paragangliomes cervico-faciaux.

A côté de ces syndromes associatifs, certaines affections liées à des anomalies précoces de l'embryogénèse, par une atteinte d'un ou de plusieurs feuillet embryonnaires (phacomatoses), imposent la recherche de tumeurs appartenant au SNED, comme :

- les phacomatoses mésoblastiques (atteinte du système vasculaire) représentées par la maladie de von Hippel-Lindau qui est fréquemment associée à des paragangliomes carotidiens avec une haute incidence de malignité.

- les phacomatoses ectoblastiques (atteinte de la peau, du système nerveux central et de l'oeil) représentées par la sclérose tubéreuse de Bourneville et la maladie de von Recklinghausen qui peuvent être associées à des paragangliomes.

Il existe enfin une association d'individualisation récente appelée triade de Carney [1977], qui associe un paragangliome extra-surrénalien fonctionnel, un leiomyoblastome gastrique et un chondrome pulmonaire.

Spector, sur une étude portant sur 133 paragangliomes crano-cervicaux a observé une incidence de 8% d'associations de tumeurs appartenant au groupe du SNED, avec une histoire familiale retrouvée [145]. Pritchett a même rapporté 2 observations d'une même famille dans laquelle existait une association d'un phéochromocytome et d'un paragangliome carotidien [126].

**ASPECTS ANATOMO-
PATHOLOGIQUES**

ASPECTS ANATOMO-PATHOLOGIQUES

1. LES PARAGANGLIONS DE L'OS TEMPORAL.

1.1. Généralités

Comme le décrivait Guild [62], les paraganglions de l'os temporal sont des formations ovoïdes, aux corps lobulés, mesurant de 0,1 à 1,5 mm de diamètre. Ils sont en nombre variable, 1 à 12 (3 en moyenne) de chaque côté et involuent après l'âge de 60 ans [63, 95]. Leurs localisations au niveau de l'os temporal sont diverses [62] (fig.7 p.19) :

- on les retrouve dans 25% des cas, le long du nerf de Jacobson ou nerf tympanique. Ce dernier est une branche collatérale du nerf glosso-pharyngien (IX), qui après avoir émergée de la face antérieure du ganglion d'Andersch, pénètre le canal tympanique, débouche dans la caisse du tympan au dessous du promontoire et se divise en 6 rameaux.

- ils se situent dans 20% des cas le long du nerf d'Arnold Cruveilhier ou rameau anastomotique de la fosse jugulaire. Ce dernier émerge du ganglion jugulaire du pneumogastrique (X), chemine sur la face antéro-externe de la fosse jugulaire et pénètre dans l'ostium introïtus qui le mène à l'aqueduc de Fallope ou il s'unit à la troisième portion du facial (VII). A cet égard certain le considère comme le rameau auriculaire du X.

- ils siègent dans plus de 55% des cas sur le dôme de la jugulaire dans l'adventice de sa paroi veineuse.

- enfin quelques rares paraganglions ont été retrouvés dans le canal de Fallope au contact du VII [153].

L'innervation de ces paraganglions est assurée par des fibres nerveuses issues du IX pour ceux localisés le long du nerf de Jacobson, du IX et du X pour ceux au contact du nerf d'Arnold Cruveilhier (rameaux anastomotiques entre le IX et le nerf d'Arnold Cruveilhier) [63].

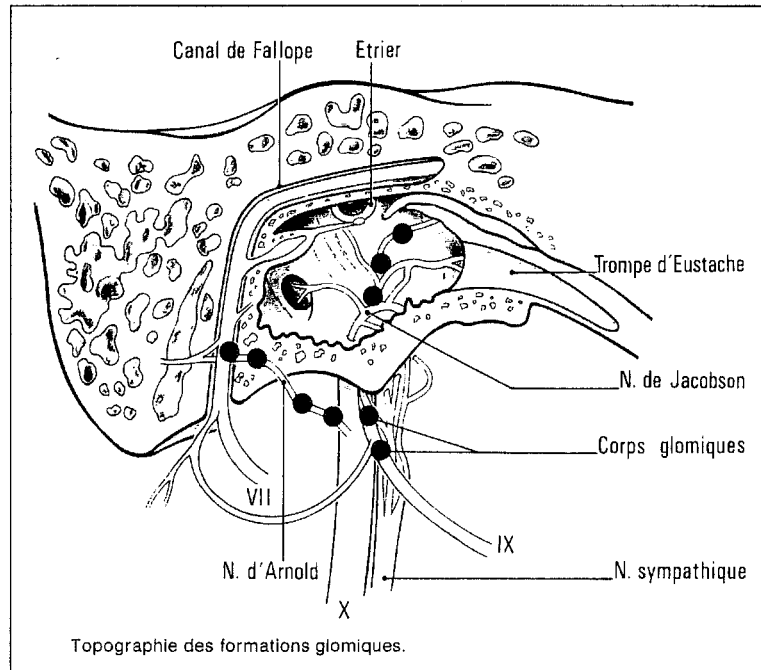


Figure n°7. Topographie des paragangliions de l'os temporal.

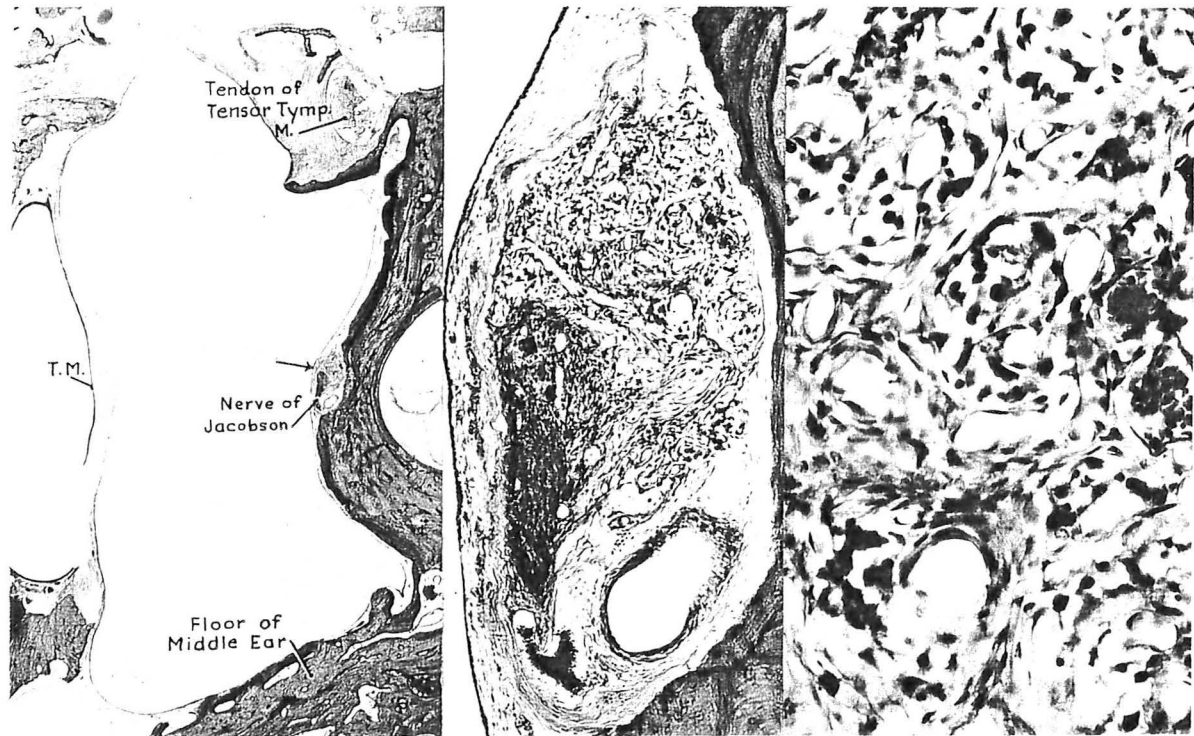


Figure n°8. Paraganglion tympanique (flèche) localisé sous la muqueuse de la caisse de l'oreille moyenne au contact du promontoire, associé au nerf de Jacobson et à une branche de l'artère tympanique inférieure.

Dans tous les cas ces formations paraganglionnaires reçoivent un apport vasculaire, le plus souvent sous la dépendance de l'artère tympanique inférieure, collatérale de l'artère pharyngienne ascendante, et de l'artère stylomastoïdienne qui naît soit de l'artère occipitale, soit de l'artère auriculaire postérieure [13] (fig.8 p.20).

Le rôle physiologique des paraganglions de l'os temporal n'a jamais été démontré [147]. Si la fonction chémoréceptrice dévolue aux paraganglions aortiques, carotidiens et sous clavier n'est plus à prouver, il n'en est pas de même pour les autres localisations. Il a été observé, chez des sujets soumis à une hypoxie chronique (haute altitude, insuffisance cardiaque ou pulmonaire chronique) une hyperplasie des paraganglions carotidiens. Lack, observant en outre une hyperplasie des paraganglions vagues spécule un rôle identique pour les autres paraganglions de la tête et du cou [in 82]. Quant à la fonction baroréceptrice des paraganglions carotidiens, due à la structure très particulière des artères interlobulaires (renforcement pariétal en fibres musculaires lisses mêlées à des axones), elle semble être unique. Cependant les mécanismes intimes de ces régulations demeurent encore mal connus et leurs extrapolations à l'ensemble des paraganglions est trop précoce.

1.2. Aspects histologiques.

Tous les paraganglions cervico-céphaliques ont une entité histologique, et ultrastructurale commune [63]. L'aspect histologique est celui d'un ou plusieurs lobules cellulaires entourés de septa conjonctifs issus d'une capsule périphérique, parcourus de vaisseaux fenêtrés et de nerfs. Ces complexes lobulaires très vascularisés sont structurés par des petits amas cellulaires (3 à 6 cellules en moyenne), appelés *zell-ballens*, sertis d'un liseré réticulo-vasculaire et forment l'unité architecturale du paraganglion. Deux types cellulaires y sont décrits [102] :

- les cellules principales (ou de type I), les plus nombreuses, sont arrondies ou polygonales, de 15 à 30 μm de diamètre, possèdent un cytoplasme éosinophile, et un noyau ovoïde nucléolé. Elles peuvent se présenter sous deux aspects distincts : les cellules claires, plus représentatives, à cytoplasme éosinophile pale et à granulations homogènes, et les cellules sombres à cytoplasme plus dense et à granulations multiples et irrégulières [63].

- les cellules sustentaculaires (ou de type II), sont moins nombreuses, plus petites, irrégulières, volontiers allongées et disposées en périphérie des cellules principales. Leur cytoplasme est dépourvu de granulations. Elles entourent les axones non myélinisés qui pénètrent le zell-ballen et séparent les cellules principales des éléments

vasculaires [82]. Leur rôle semble comparable aux cellules de Schwann, et évoque une origine embryologique commune [120].

De nombreux axones myélinisés pénètrent l'organe paraganglionnaire sans gaine de Schwann, bordés par les prolongements des cellules sustentaculaires, et viennent faire synapse sur les cellules principales.

C'est l'étude ultrastructurale qui a permis d'appréhender le caractère sécrétoire des cellules principales par la mise en évidence de granulations à centre dense. Elles sont limitées par une membrane qui s'applique soit directement au contact du centre dense, soit à distance, séparée de lui par un halo clair. On distingue donc deux types de granules neuro-sécrétoires. L'importance quantitative des organites et des granules intracytoplasmiques explique la distinction qui existe entre les cellules sombres et les cellules claires, qui ne sont en fait que l'expression d'une seule entité cellulaire, et témoigne d'un état fonctionnel et d'hydratation distincte [10].

1.3. Caractérisation histochimique

De nombreuses méthodes de caractérisation du contenu en mono-amines biogènes des granulations intracytoplasmiques des cellules principales ont été utilisées [59].

La chromaffinité cellulaire, est le résultat de l'oxydation de sels de chrome en présence de catécholamine. Cette technique désuète et peu sensible, était à l'origine de la dualité entre les paraganglions chromaffines surrenalien et non chromaffine cervico-thoracique.

L'autofluorescence induite par les vapeurs de formol, sur un tissu frais congelé, révèle une forte positivité des cellules principales.

La réaction d'argentaffinité (coloration de Fontana-Masson), par la réduction de l'argent ammoniacal, met en évidence la présence de sérotonine ou de noradrénaline intracellulaire.

La réaction d'argyrophilie (coloration de Grimélius) la plus utilisée, apprécie la capacité de fixation des ions argentiques au niveau de la cellule après une adjonction d'agents réducteurs exogènes. Elle est positive au niveau des cellules contenant de la noradrénaline [82, 102].

Les deux dernières techniques nécessitent un matériel fixé par le formol ou le liquide de Bouin.

2. LES PARAGANGLIOMES DE L'OS TEMPORAL

2.1. Aspects histologiques

Aucune description macroscopique précise de ces tumeurs n'est possible étant donné le caractère toujours fragmenté des prélèvements successifs effectués lors de l'intervention chirurgicale. La consistance est le plus souvent molle, mais élastique, la coloration brune, rouge ou noirâtre, et la structure habituellement lobulée.

Les paragangliomes sont des tumeurs caractérisées par des aspects architecturaux et cytologiques qui présentent des analogies frappantes avec ceux des paraganglions [10, 38].

La tumeur semble être cerclée d'une incomplète capsule de tissu conjonctif, pénétrée de filets nerveux. Les cellules principales rondes ou polygonales, plus volumineuses, sont organisées en petits nids volontiers hypertrophiés et irréguliers au sein d'un réseau vasculaire très riche mis en évidence par la coloration de la réticuline. Ce réseau vasculaire souvent même exubérant peut conduire à un diagnostic erroné d'hémangiome. Ces cellules principales, assez uniformes, ont un cytoplasme éosinophile plus ou moins concentré, un noyau central de petite taille et nucléolé. Ce dernier peut être plus volumineux et témoigner un polymorphisme et des anomalies nucléaires fréquentes. Le nombre de mitose est habituellement faible. Les cellules sustentaculaires sont inconstantes et souvent rares (fig.9 p.25)

Quelquefois l'organisation en *Zell-ballen* peut faire défaut. Les cellules sont alors agencées en cordons rappelant les tumeurs carcinoïdes, avoir une structure pseudoglandulaire évoquant un adénocarcinome, ou en pseudorosette suggérant une tumeur neuroblastique. C'est la raison pour laquelle, il est utile d'effectuer des colorations supplémentaires comme celle du glycogène, négative dans les paragangliomes, positive dans les adénocarcinomes. Il est à noter également que ces tumeurs ne sont pas chromaffines, bien que des granules argyrophiles peuvent être mise en évidence par la coloration de Grimélius.

L'étude ultrastructurale met en évidence, au niveau des cellules principales des interdigitations, des desmosomes, des microvillosités, et surtout des granules sécrétoires intracytoplasmiques caractéristiques mesurant de 0,1 à 0,5 μm de diamètre (fig.9 p.25)

2.2. Etudes immuno-histochimiques

Les cellules principales de la plupart des paragangliomes branchiomériques sont marquées par l'énolase neurospécifique (*N.S.E*) et les *neurofilaments*. Le réseau sustentaculaire peut être marqué par la *protéine S100* et parfois par la protéine gliofibrillaire acide (*G.F.A.P.*). Si de nombreux autres marqueurs immuno-histochimiques peuvent être décelés dans les paragangliomes carotidiens tel le VIP, la sérotonine, la leu-enképhaline, la gastrine, la substance P, la somatostatine, la bombésine, l'alpha MSH, ACTH, la synaptophysine, la chromogranine, très peu cependant, sont retrouvés dans les paragangliomes tympano-jugulaires [38, 59].

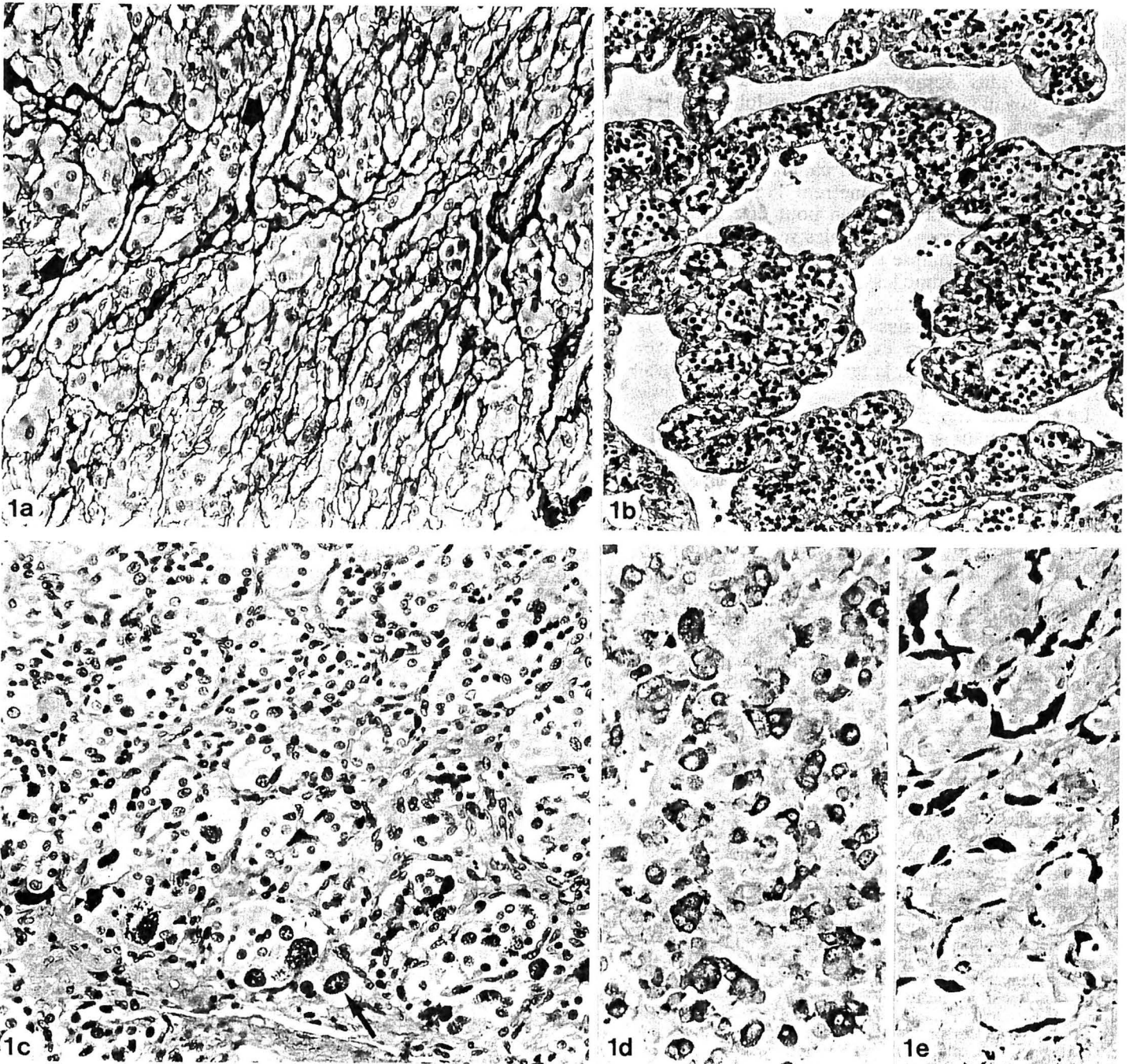


Figure n°9. Caractères cyto-architecturaux des PTJ.

1a) La coloration de la réticuline souligne le caractère lobulé de la tumeur et la présence de nombreux vaisseaux (flèches). (Gordon Sweets $\times 210$)

1b) Zone hypervascularisée, pseudo-angiomateuse. Noter le caractère régulier des noyaux des cellules tumorales (HE $\times 170$).

1c) Importantes anomalies et monstruosités nucléaires : noyaux volumineux, hyperchromatiques, parfois fortement nucléolés (flèche). (HE $\times 210$)

1d) La coloration de Grimelius révèle des grains argyrophiles dans le cytoplasme de certaines cellules irrégulièrement réparties (Grimelius $\times 270$).

1e) Dans un cas les cellules argyrophiles sont allongées et disposées en croissant, en périphérie des lobules (cellules sustentaculaires?) (Grimelius $\times 270$).

2.3. Les critères de malignité.

Une des originalités principales de cette tumeur bénigne, est de croître selon des modalités propres qui parfois peuvent faire évoquer une évolution maligne. Bien que cette potentialité existe, peu de critères sensibles et spécifiques permettent d'en affirmer la nature. Ce problème reste controversé dans trois circonstances:

2.3.1. L'agressivité locale

Outre la destruction osseuse caractéristique de ce type de tumeur, et l'atteinte de la paroi de l'artère carotide interne (ACI) [3], l'envahissement des nerfs crâniens a été particulièrement étudié par Makek et Fisch [94]. Ils ont mis en évidence qu'à partir du stade C2 de la classification de Fisch, la tumeur emprunte la pénétration capillaire périneurale pour atteindre l'endonèvre et détruire les fibres nerveuses. Cette dynamique tumorale a été codée en quatre stades (fig.10 p.27).

Enfin le franchissement dure-mérien, qui correspond à un événement grave de l'extension tumorale locale, est retrouvé dans 40% des cas pour la série de Fisch [94].

2.3.2. La métastase

Pour de très nombreux auteurs, elle demeure le seul critère validé de malignité [38, 63, 66, 95, 102, 163].

Très rarement rencontrées, seulement 16 cas de métastases de PTJ sont rapportées dans la littérature. Son incidence est de 4% pour Borsanyi [in 38], de 2 à 4% pour Makek et Fisch [95] et de 2% pour Jackson [168], alors que le paragangliome du X a une incidence de métastases de 19% [129].

Les principaux sites des localisations secondaires sont par ordre décroissant, les poumons, les aires ganglionnaires, le foie, les vertèbres, les côtes et la rate. Ces sites métastatiques de prédilection sont à différencier des localisations périphériques systématisées des cellules paraganglionnaires, potentiellement transformables. Son délai d'apparition est de 20 mois à 20 ans [133].

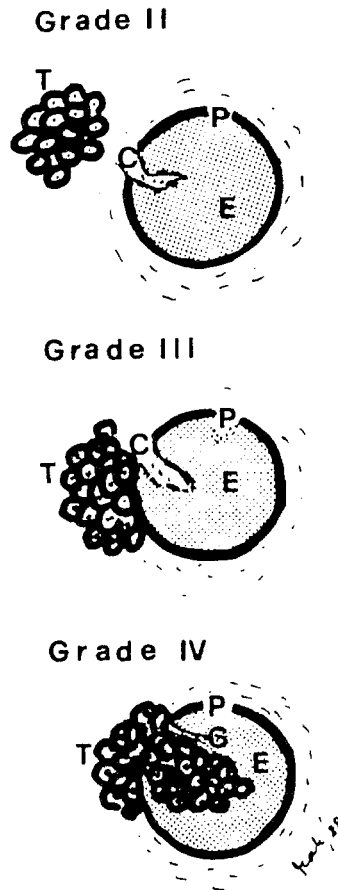


Figure n°10. Grades anatomo-pathologiques de l'infiltration des nerfs selon Makek.

T. Tumeur - C. Capillaire - P. Périnèvre - E. Endonèvre

- Stade 1. : La tumeur envahit l'épinèvre et reste à distance de plus de 1 mm du périnèvre.
 Stade 2. : La tumeur envahit l'épinèvre et est distante de moins de 1 mm du périnèvre.
 Stade 3. : La tumeur envahit le périnèvre
 Stade 4. : La tumeur infiltre l'endonèvre

Schwartz et Israel [137] insistent sur certains critères de surveillance dans la survenue de métastases, notamment l'apparition d'une anémie sévère avec effondrement du taux sérique d'érythropoïétine, et d'une VS très accélérée. Aucun cas de métastases viscérales n'a été retrouvé dans les formes de paragangliomes héréditaires [164].

2.3.3. Les critères anatomo-pathologiques

Certains auteurs ont essayé de définir des caractères histologiques de malignité, tels qu'une architecture bouleversée non organoïde, des monstruosité nucléaires, des anisonucléoses, des mitoses anormales, des anisocytoses, des extensions tumorales intra-vasculaires ou périnerveuses. En fait, Taillens [38, 48] a beaucoup insisté sur la distinction entre la gravité de ces critères histologiques et l'évolution clinique souvent favorable et accorde actuellement peu de valeur à ces indices.

Les données immuno-histochimiques ont démontrées que les paragangliomes les plus agressifs et potentiellement métastatiques contiennent peu de peptides, et sont davantage dépourvues en cellules sustentaculaires [63].

De nombreuses études cytogénétiques ont rapportées des modifications fréquentes de la formule chromosomique des cellules paraganglionnaires tumorales sans observer de corrélation évidente avec une évolution maligne [8, 163]. Enfin il existe des indices de prolifération tumorale qui pourraient être adoptés comme critères de malignité pour les paragangliomes; ce sont les organisateurs nucléolaires (AgNOR). Ces dernières, sont des protéines non histones, révélées par des colorations argentées, impliquées dans le codage de l'ARN messager, et localisées au niveau des chromosomes acrocentriques. Gee [48] considère qu'il existe une corrélation entre le nombre d'AgNOR et l'agressivité tumorale dans les paragangliomes.

2.4. Potentialité endocrine

La connaissance du caractère endocrine de certains paragangliomes n'est pas nouvelle et de nombreux auteurs se sont attachés à démontrer cette propriété [in 136].

Le Compte en 1949, observait une poussée d'hypertension artérielle chez le chat après une injection d'extrait de paragangliome carotidien. Duke insistait sur la nécessité des cathétérismes veineux sélectifs avec des échantillonnages pré-opératoire pour sélectionner les tumeurs fonctionnelles. Levit en 1969 préconisait le dosage urinaire

systématique des dérivés méthoxylés. Zack et Lawson en 1977 colligeant une vingtaine de paragangliomes fonctionnels, constataient systématiquement la sécrétion de noradrénaline. Un seul cas de tumeur rétroperitonéale paraganglionnaire sécrétant de la dopamine fut rapporté par Shimazaki. Farrior [40], enfin publia un cas de paragangliome, responsable d'un syndrome carcinoïde.

Selon Bataskis [in 136], tous les paragangliomes sont potentiellement sécréteurs de catécholamines, bien que très peu en aient les stigmates biologiques ou les manifestations cliniques. En effet les taux sériques physiologiques de noradrénaline doivent être augmentés par 4 ou 5 pour avoir une expression clinique.

Zack et Lawson estiment l'incidence des formes sécrétoires des PTJ de 1 à 3% [63]. Jackson sur une série importante de 197 cas de PTJ, l'évalue à 5% [168]. Elle serait plus fréquente chez l'enfant et dans les formes multiples.

Ce phénomène a longtemps été négligé, car parmi les malades porteurs d'un paragangliome 10% sont atteints d'HTA, chiffre correspondant à un échantillonnage de la population témoin [102].

Tous les auteurs s'accordent pour dire que les paragangliomes cranio-cervicaux sécréteurs, libèrent essentiellement de la noradrénaline. Si des taux élevés de dopamine sont classiquement associés aux neuroblastomes, quelques rares cas de paragangliomes dopaminergiques et sérotoninergiques sont décrits dans la littérature [63, 102, 136]. Capella et Solcia [in 102] ont démontré la présence de la 5 hydroxytryptamine (sérotonine) dans les tumeurs jugulaires. Farrior [40] fit la description d'un syndrome carcinoïde typique, avec des diarrhées explosives, des céphalées et un flush facial qui rétrocéda après l'exérèse d'un PTJ sans qu'il puisse documenter une élévation de sérotonine plasmatique. Un taux élevé de 5 HIAA (5-Hydroxy indol acide acétique), son métabolite, prélevé sur les urines de 24 heures conforta le diagnostic. Un taux anormalement élevé d'adrénaline doit faire rechercher et éliminer un phéochromocytome [136].

Les séquences biochimiques de formations des catécholamines sont bien connues. La figure 11 indique les différentes étapes du métabolisme de la L-tyrosine, précurseur des amines vasoactives. L'enzyme méthyl-transférase est présente exclusivement dans la médullo-surrénale, le coeur, et le cerveau. Son absence des tissus paraganglionnaires explique l'accumulation et la sécrétion préférentielle de noradrénaline. Cette notion est fondamentale à connaître dans le but de prévenir ou d'atténuer les effets alpha adrénergiques redoutable de la noradrenaline lors des manipulations tumorales [27].

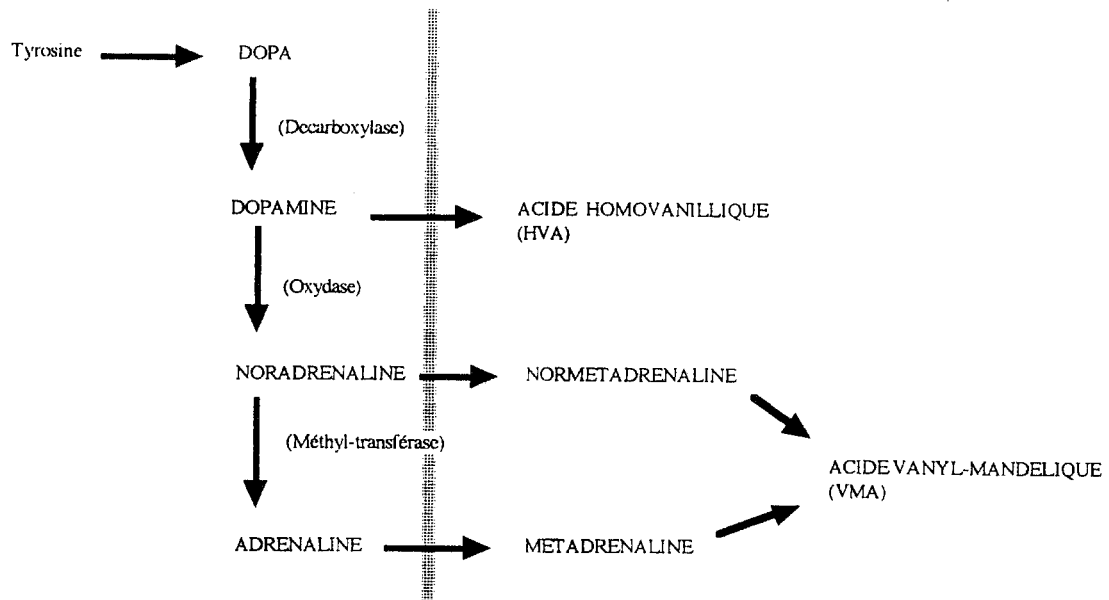


Figure n°11. Catabolites urinaires des catécholamines

Drogues vaso-actives	Café, thé, chocolat
Tétracyclines	Vanille
Aldomet	Banane
IMAO	Citron

Tableau 3.

Circonstances pouvant modifier le dosage des dérivés méthoxylés.

1. Dosages de l'acide vanyl-mandélique (VMA) et/ou de la métadrénaline élevés.
2. Dosage sérique élevé des catécholamines.
3. Suspicion clinique d'une tumeur sécrétante.
4. Phéochromocytome familial
5. Tumeurs multiples.

Tableau 4.

Indications de cathétérisme veineux sélectif pour échantillonnage selon Schwaber.

Les méthodes d'immunodétection des marqueurs généraux du SNED, ont permis de documenter la présence de neuropeptides et d'enzymes spécifiques, associés aux amines dans les paragangliomes. Saito rapporte le cas d'un paragangliome sécrétant de la noradrénaline avec des taux sériques élevés de somatostatine, et identifia le peptide dans les cellules tumorales.

Schwartz et Israel [137] rapportent, l'histoire d'une patiente qui après l'exérèse totale d'un PTJ, développa secondairement des métastases pulmonaires avec une anémie importante et des taux effondrés d'érythropoïétine, corrigés par la Norandrolone.

Plus récemment le screening immunohistochimique des tumeurs paraganglionnaires a documenté la présence de neurone éolase (NSE), sérotonine, chromogranine, leu-7 ou HNK1, gastrine, substance P, VIP, somatostatine, CCK, bombésine, alpha MSH, protéine S-100, et calcitonine [59, 63]. Les conséquences cliniques des sécrétions potentielles de neuropeptides sont encore à évaluer, mais il est tentant de relier les iléus post-opératoires prolongés à une brutale déplétion sérique en CCK produite par l'ablation de la tumeur [72].

Il existe une relative cartographie de la répartition des peptides et enzymes au niveau des cellules paraganglionnaires. Ainsi la NSE, la chromogranine et les neurofilaments marquent les cellules principales, la protéine S-100 et la protéine gliofibrillaire acide (GFAP) caractérisent davantage les cellules sustentaculaires.

Ces méthodes immunohistochimiques ont démontré que les paragangliomes les plus agressifs et potentiellement métastiques contiennent moins de peptides (deux en moyenne, contre cinq pour les plus bénins) et sont davantage dépourvus en cellules sustentaculaires [63].

Le diagnostic des paragangliomes sécrétants ou fonctionnels peut se faire dès l'examen clinique, par la mise en évidence d'une imprégnation catécholaminergique comme la présence de céphalées, de palpitations, et de sueurs (triade de Ménard). D'autres symptômes plus mineurs peuvent être associés comme des tremblements, un amaigrissement, des douleurs épigastriques ou thoraciques, une anxiété. Le signe physique le plus habituel est l'hypertension artérielle qui peut évoluer sur un mode paroxystique, ou le plus souvent chronique.

Certains stigmates biologiques peuvent faire suspecter une imprégnation catécholaminergique, comme une intolérance aux hydrates de carbones, une polyglobulie, une augmentation des acides gras libres, une hypokaliémie, une leucocytose.

Les examens biologiques préconisés de façon systématique dans la prise en charge des PTJ sont, le dosage sur les urines de 24 heures de l'acide vanylmandélique (VMA) et des dérivés métoxylés (bloc méta-norméadrénaline); la valeur de la métadrénaline urinaire semblant être le test de dépistage le plus sensible [136].

Les précautions usuelles diététiques et médicamenteuses sont rapportées dans le tableau 3. Les valeurs pathologiques rencontrées lorsque les paragangliomes sont fonctionnels, sont en général 4 à 15 fois plus élevées que les valeurs normales. Des dosages sériques d'adrénaline et noradrénaline peuvent être réalisés mais sans être plus sensible.

Les tests dynamiques ont une place très limitée en pratique courante, car peuvent être dangereux et donnent de faux positifs et faux négatifs ; tests suppressifs à la Régitine® (phentolamine) ou au Catapressan® (clonidine), test de stimulation à l'histamine, à la tyramine, ou au glucagon.

Certaines équipes, comme celle de Schwaber [136] effectuent des cathétérismes veineux sélectifs avec des échantillonnages sanguins et des dosage systématiques de dopamine, d'adrénaline et de noradrénaline au niveau des veines jugulaire interne, cave supérieure et inférieure, rénale, et iliaque. Une fois les valeurs collectées et ordonnées des hypothèses de sites sécréteurs uniques ou multiples sont avancées. Leurs indications de cathétérisme sont exposées dans le tableau 4. C'est avec ce protocole que l'équipe de Schwaber a pu mettre en évidence un PTJ fonctionnel à sécrétions multiples adrénergique, noradrénergique et dopaminergique. Schwaber préconise du reste une préparation pré-opératoire par un blocage adrénergique si les valeurs obtenues en cathétérisme veineux sont 5 fois supérieures aux valeurs normales. Nelson [110] recommande une attitude similaire au moins deux semaines avant l'artériographie et l'embolisation.

Enfin les troubles hémodynamiques faisant suite à la manipulation tumorale peuvent persister quelques jours après le geste chirurgical et nécessitent un monitoring en unité de soins intensif [72].

2.5. Modalités d'extension tumorale.

La connaissance précise de l'extension des paragangliomes est le préalable indispensable à toutes décisions thérapeutiques. Ces tumeurs bénignes ont souvent un développement latent et invasif considérable traduit uniquement par des signes cliniques discrets et longtemps ignorés [13].

Le paragangliome envahit le rocher, à travers le système Haversien par érosion et agrandissement des canaux principaux et des canaux de Volkmann. Pour sa croissance il utilise également les très nombreuses voies de moindres résistances ou de communications comme les fissures, les traînées cellulaires particulièrement fragiles d'os spongieux, les canaux vasculaires et nerveux ainsi que les orifices naturels. La dure mère par contre semble être une barrière solide, mais également franchissable par la tumeur [102].

Le développement tumoral se fait toujours de façon centrifuge. Qu'elle naisse dans l'adventice du dome de la jugulaire interne ou à proximité du nerf de Jacobson, la tumeur occupe la partie infratympanique du rocher (exception faite des formes limitées à la paroi interne de la caisse). Au sein de cette zone muette, limitée en arrière par le sinus sigmoïde et en avant par le canal carotidien Spector [145], insiste sur trois cheminements tumoraux particuliers, hypotympanique, mésotympanique et protympanique (fig.11 p.35) :

2.5.1. Le cheminement hypotympanique

Le cheminement hypotympanique va en direction du foramen jugulaire. L'extension peut être intra-veineuse dans la veine jugulaire interne, le sinus pétreux inférieur, les veines occipitales et le sinus sigmoïde, péri-veineuse, ou péri-nerveuse envahissant les nerfs mixtes et fréquemment le canal condylien antérieur. Par ces voies, et aussi par la destruction de la face inférieure du rocher (lyse de l'éperon carotico-jugulaire et du foramen jugulaire), la tumeur peut s'extérioriser dans la région cervicale, en empruntant l'espace rétrostylien.

C'est également le mode d'invasion fréquent de la fosse cérébrale postérieure par le biais du canal condylien antérieur, de la gaine des nerfs mixtes ou du sinus sigmoïde [32, 63]. Selon Spector [145] la probabilité d'avoir une extension à la fosse cérébrale postérieure est de 25% en présence d'une atteinte des IX, X, et XI contre 75% en cas d'atteinte du XII.

2.5.2. Le cheminement mésotympanique

Le cheminement mésotympanique va en direction de la caisse du tympan . Le sinus tympani et la traînée cellulaire sous-faciale ouvrent la voie vers la région intersinuso-faciale sous labyrinthique et les traînées cellulaires sous labyrinthiques antérieures et postérieures (fig.13 p.35). Limitée en dehors par le tympanal et le nerf facial, en arrière par le sinus sigmoïde et la fosse cérébrale postérieure, en avant par l'ACI, elle remonte jusqu'au massif labyrinthique et au conduit auditif interne. La paroi interne de la caisse, au niveau de la cochlée saillante sous le promontoire et de la fenêtre ronde, donne une possibilité d'atteinte translabyrinthique en direction du conduit auditif interne et de la fosse cérébrale postérieure. L'attique comblée par la tumeur, rend possible l'invasion du tegmen tympani, de la mastoïde et des traînées périlabyrinthiques supérieures. Le conduit auditif externe enfin peut accoucher la tumeur à travers le tympan.

2.5.3. Le cheminement protympanique

Le cheminement protympanique passe entre la racine du zygoma en dehors, la cochlée et l'ACI en dedans. Le canal du muscle du marteau, la trompe d'Eustache, les traînées cellulaires antélimacéenne, inter-cochléo-carotidienne et périlabyrinthique, le canal carotidien sont des cheminements possibles pour atteindre le rhinopharynx, l'apex pétreux , le foramen lacerum, la région paracaverneuse et la fosse cérébrale moyenne.

L'extension intracrânienne dans la fosse cérébrale postérieure s'effectue selon deux modalités :

- soit à travers le foramen jugulaire en profitant de sa déhiscence durale qui donne une extension intra-durale directe.
- soit le plus fréquemment, après la destruction de la paroi interne du rocher et la protrusion tumorale extra-durale puis intra-durale dans l'angle ponto-cérébelleux [43].

A l'origine la tumeur est vascularisée par l'artère tympanique inférieure, branche de la pharyngienne ascendante. Puis au fur et à mesure de son développement sous l'influence d'un facteur de croissance hypothétique (facteur angiogène tumoral ou TAF), elle acquiert une néovascularisation issue des diverses régions envahies, aux dépens suivant les cas, des artères auriculaires postérieures, occipitales, maxillaire interne et des branches de la carotide interne ou de la vertébrale [118].

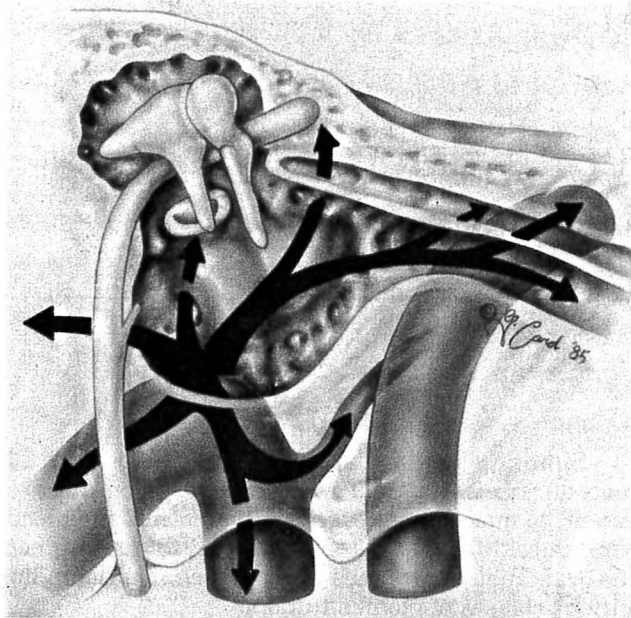


Figure n°12. Les principaux cheminements tumoraux selon Spector.

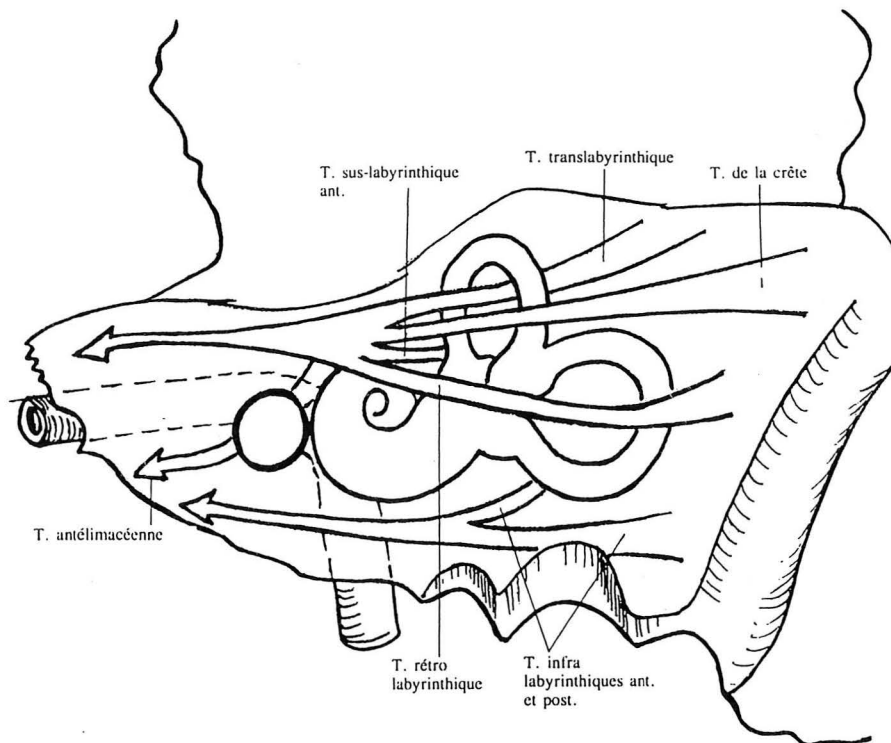


Figure n°13. Les trainées cellulaires péri-labyrinthiques empruntées par l'extension tumorale.

2.6. Hérité et multifocalité.

Si dans la majorité des cas, les paragangliomes sont des tumeurs solitaires et surviennent de façon sporadique, l'existence d'une prédisposition familiale est reconnue depuis les travaux de Chase [in 162] en 1933. Plus récemment, de nombreux auteurs ont rapporté des observations de formes héréditaires et se sont intéressés aux différents aspects cliniques, épidémiologiques et génétiques de cette affection [66, 126, 162, 164].

L'analyse de ces publications démontre la grande variabilité des manifestations cliniques rencontrées. Deux caractéristiques des formes familiales apparaissent toutefois : la fréquente multifocalité des atteintes et la prédominance de paragangliomes carotidiens [133].

Si le caractère héréditaire de certains paragangliomes est suspecté, il n'a pas été mis en évidence à ce jour, d'anomalies chromosomiques typiques de la maladie. Le mode de transmission, connu depuis la thèse de Bartels [in 162] en 1949, est de type autosomique dominant avec une expressivité variable.

Ces formes héréditaires sont souvent mésestimées, en grande partie du fait de l'évolution lente des tumeurs. La pénétrance complète de la maladie n'est retrouvée qu'après l'âge de 45 ans.

La coexistence de formes familiales et de formes sporadiques de multifocalité, ayant des caractéristiques épidémiologiques distinctes, pose des difficultés d'interprétation génétique. Par analogie avec les phéochromocytomes, les neuroblastomes et les cancers médullaires de la thyroïde, Knudson [in 133] a proposé une théorie reposant sur l'hypothèse d'une double mutation : dans la forme familiale la mutation intéresserait une cellule germinale à un stade très précoce de l'embryogenèse et serait à l'origine d'une population de cellules dispersées et prédisposées, les mutations ultérieures ne concerneraient que les cellules somatiques comme dans les formes sporadiques. Cette théorie rend compte du caractère multiple des lésions et du plus jeune âge des patients dans les formes familiales.

Les formes familiales représentent 7 à 15% des paragangliomes [32, 66, 145], voire même 50% pour Van der Mey [163, 164] avec cependant un biais probable de recrutement. Les lésions multiples et plurifocales sont de l'ordre de 33 à 38 %, si l'on considère les seuls cas familiaux, alors qu'elles ne sont que de 7 à 10% pour les formes

sporadiques [66, 133, 163]. Aussi certains auteurs considèrent d'emblée les formes multifocales comme héréditaires.

L'atteinte prédominante du paraganglion carotidien est constamment notée dans les formes familiales. Van Baars [162], la retrouve dans 85% des cas. Les autres atteintes intéressent les paraganglions tympaniques et jugulaires, plus rarement du X et exceptionnellement, des fosses nasales ou du larynx.

La probabilité qu'une tumeur paraganglionnaire multifocale entre dans le cadre d'une affection familiale est estimée à 22%. Cliniquement, on conçoit l'intérêt de suspecter le caractère héréditaire et d'entreprendre une enquête familiale [133].

Récemment Van Der Mey [164] a remarqué par l'analyse d'arbres généalogiques, que dans les atteintes familiales le caractère héréditaire exprimé été transmis par le père. Ce mode de distribution, incohérent pour une affection autosomique dominante, peut être expliquée par l'empreinte génomique; le gène autosomique dominant serait inactivé durant l'ovogenèse, expliquant ainsi les sauts de première génération et pourrait être réactivé après déméthylation durant la spermatogénèse et exprimé à la seconde génération. Le risque calculé serait de 50% si le père est atteint, très faible si la mère est atteinte, et de 25% pour les enfants de celui dont la mère est malade.

**BASES ANATOMIQUES POUR
LA COMPREHENSION DE LA
VASCULARISATION DES
PARAGANGLIOMES**

BASES ANATOMIQUES POUR LA COMPREHENSION DE LA VASCULARISATION DES PARAGANGLIOMES [53, 54, 96, 106, 107, 108, 138]

1. RAPPEL EMBRYOLOGIQUE.

Dés le 24^e jour, alors que l'embryon ne mesure que 3 mm de long, débute l'ébauche de la vascularisation cranio-faciale lorsque chaque arc branchial se voit traversé par un arc aortique couplé à un nerf crânien. Chaque arc aortique provenant de l'aorte ventrale homolatérale, elle-même issue du bulbe aortique, traverse l'arc branchial viscéral et se termine dans l'aorte dorsale homolatérale. Les premier et second arcs aortiques, de même que les segments de l'aorte ventrale correspondant au trois premiers arcs aortiques involuent. Le troisième arc forme avec l'aorte dorsale homolatérale l'ACI, sur laquelle persistent les reliquats dorsaux des deux premiers arcs aortiques appelés respectivement artère mandibulaire et artère hyoïdienne. Enfin, une structure vasculaire qui naît du sac aortique, l'artère pharyngienne ventrale vient se terminer au voisinage de la racine mandibulaire du trijumeau (V), premier arc branchial (fig.14 p.40).

Entre les stades de 5 mm et 18 mm l'artère hyoïdienne se développe et donne naissance à l'artère stapédienne qui chemine entre les branches de l'étrier, la corde du tympan et le nerf facial, pour s'annexer à la portion distale de l'artère pharyngienne ventrale qui deviendra elle même l'artère carotide externe.

A partir du stade de 20 mm environ, le modèle adulte est réalisé. L'artère stapédienne a régressé au niveau de l'étrier, sa portion distale persiste en tant qu'artère tympanique supérieure. L'artère carotico-tympanique forme le reliquat de l'artère hyoïdienne. Enfin l'artère pharyngienne ventrale a rejoint la branche de division maxillo-mandibulaire de l'artère stapédienne, pour donner naissance à l'artère méningée moyenne, issue de l'artère maxillaire interne, avec l'artère tympanique supérieure comme collatérale (fig.15 p.41).

2. VASCULARISATION DE L'OREILLE MOYENNE.

Toutes les artères qui participent à la vascularisation de l'oreille moyenne communiquent entre elles par l'intermédiaire d'un réseau vasculaire muqueux

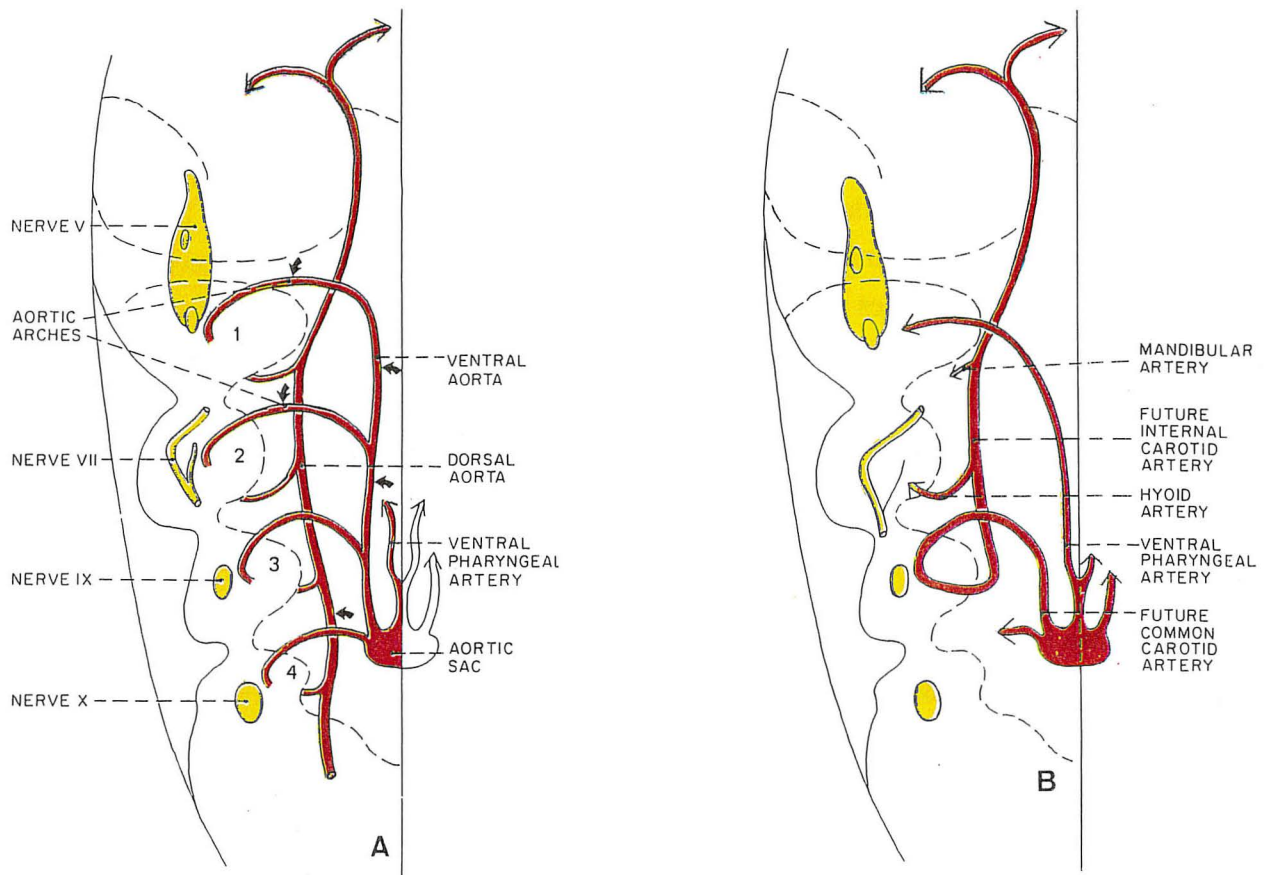
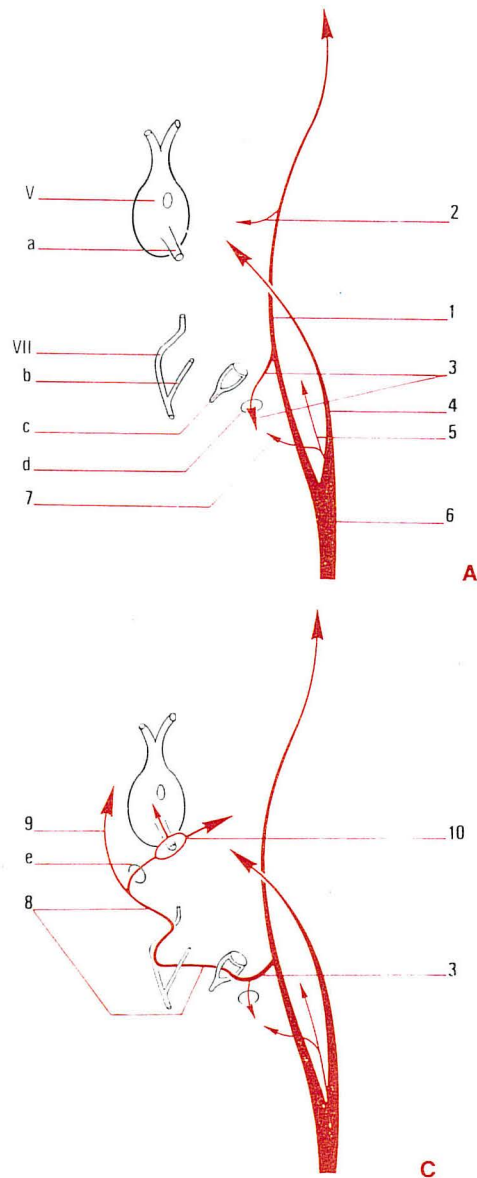


Figure n°14. Représentation selon Moret d'une hémie-extrémité céphalique chez un embryon humain de 5 mm au stade branchial (A), et de 13 mm alors que le stade branchial est achevé (B).

Figure n°15.



A) Embryon au stade de 13 mm
 - L'artère mandibulaire représente le reliquat dorsal du premier arc aortique.
 - L'artère hyoïdienne représente le reliquat dorsal du second arc aortique.
 - Le troisième arc aortique a donné naissance avec l'extrémité céphalique de l'aorte dorsale à l'artère carotide interne.
 - Le segment ventral entre les troisième et quatrième arcs aortiques a donné naissance à l'artère carotide primitive.
 - L'artère pharyngienne ventrale a annexé le territoire vasculaire du premier arc aortique dans la région de la racine mandibulaire de la cinquième paire crânienne.

B) Au stade de 14 mm, l'artère stapédienne s'est développée à partir de l'artère hyoïdienne et se dirige en avant entre les branches de l'étrier. L'artère pharyngienne ventrale est divisée en une portion distale et une portion proximale (flèche pleine). Son extrémité distale sera annexée par l'artère stapédienne (carré).

C) Au stade de 18 mm, l'artère stapédienne a annexé la portion distale de l'artère pharyngienne ventrale pour former sa branche maxillo-mandibulaire ainsi qu'un anneau vasculaire entourant la racine mandibulaire de la cinquième paire crânienne. L'artère stapédienne donne également à ce stade naissance à sa branche supra-orbitaire.

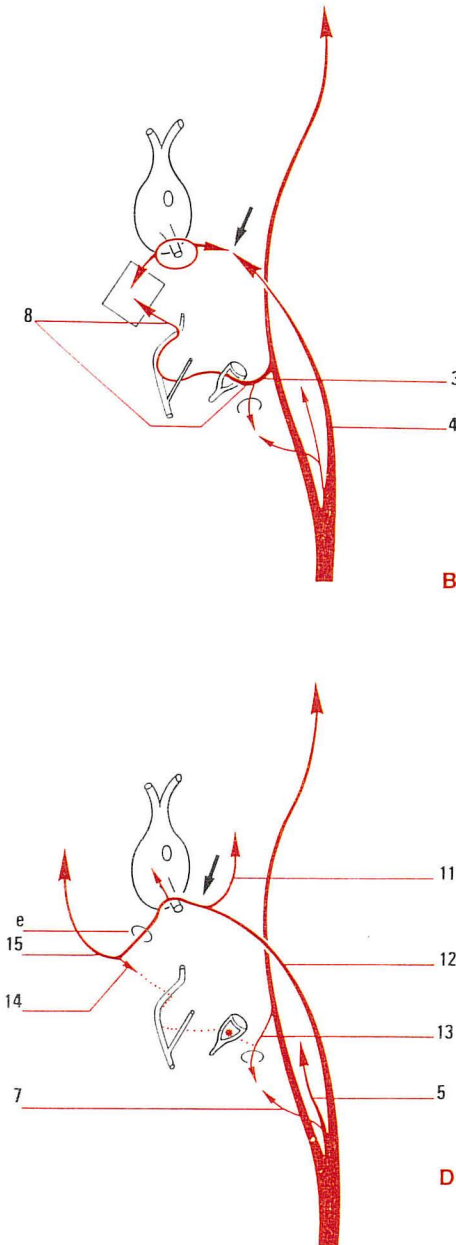
D) Au stade de 20 mm environ, le modèle adulte est réalisé.

- L'artère stapédienne (ligne pointillée) a régressé au niveau de l'étrier (étoile pleine). Sa portion distale persiste en tant qu'artère tympanique supérieure.

- L'artère hyoïdienne a également régressé: l'artère carotico-tympanique en est le reliquat.

- L'artère pharyngienne ventrale qui est devenue l'artère carotide externe a annexé (flèche pleine) la branche maxillo-mandibulaire de l'artère stapédienne pour donner naissance à l'artère méningée moyenne et compléter l'artère maxillaire interne.

- a- Racine mandibulaire
- b- Corde du tympan
- c- Etrier
- d- Canal du nerf de Jacobson
- e- Trou petit rond
- 1- Carotide interne
- 2- A. mandibulaire
- 3- A. hyoïdienne
- 4- A. pharyngée ventrale
- 5- A. pharyngienne ascendante
- 6- Carotide primitive
- 7- A. tympanique inférieure
- 8- A. stapédienne
- 9- Br. supra-orbitaire
- 10- Br. de division maxillo-mandibulaire
- 11- A. maxillaire interne
- 12- Carotide externe
- 13- A. carotico-tympanique
- 14- A. tympanique supérieure
- 15- A. méningée moyenne



tympanique qui couvrent l'ensemble des parois de la caisse du tympan. Il existe également des anastomoses directes entre les principaux troncs artériels (fig.16 p.43).

2.1. Les territoires vasculaires de la paroi interne de la caisse du tympan.

Trois territoires vasculaires couvrent la paroi interne :

- le plus important d'entre eux s'étend sur l'ensemble du promontoire, et dépend de *l'artère tympanique inférieure*, collatérale médiane de l'artère pharyngienne ascendante, qui pénètre la parti antérieure du plancher de l'oreille moyenne par le canal de Jacobson et vascularise également le nerf de Jacobson.

- le second territoire, qui couvre la paroi interne du récessus épitympanique jusqu'à la fenêtre ovale est sous la dépendance de *l'artère tympanique supérieure*. Celle-ci naît de l'artère méningée moyenne, immédiatement après le foramen spinosum pour se diriger en arrière dans son canal tympanique supérieur accompagnant le petit nerf pétreux superficiel, juste en dessous du hiatus de Fallope et pénétrer la cavité tympanique à sa face supérieure. Le muscle du marteau qui occupe la partie antérieure et supérieure de la paroi interne est également vascularisé par l'artère tympanique supérieure.

- un troisième territoire, occupe la partie la plus antérieure de la paroi interne de la caisse de l'oreille moyenne. Il est alimenté par *l'artère carotico-tympanique*, qui naît de l'ACI à la jonction des portions verticale et horizontale du canal carotidien.

2.2. Les territoires vasculaires de la paroi externe de la caisse du tympan.

La plus grande partie de cette paroi latérale est occupée par la face interne de la membrane tympanique dont la vascularisation est divisée en deux territoires :

- un territoire périphérique ou anneau vasculaire constitué en arrière et en haut par des collatérales de *l'artère stylo-mastoidienne*, en avant et en haut par la branche postérieure de *l'artère tympanique antérieure*, et en avant et en bas par des rameaux trans-osseux de la branche antérieure de *l'artère auriculaire profonde*. L'artère tympanique antérieure naît de la première branche de division de l'artère maxillaire

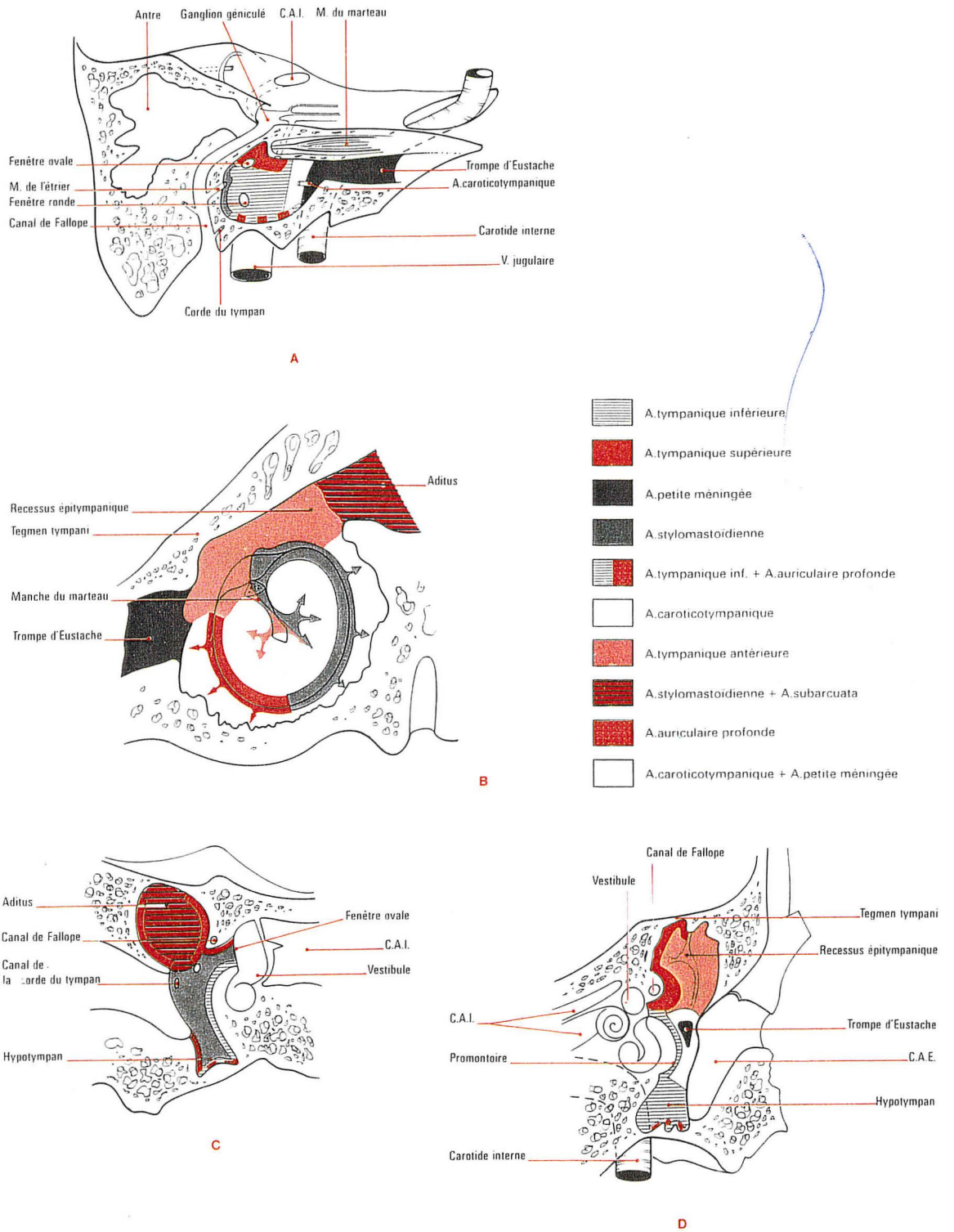


Figure n°16. Différents territoires vasculaires de la caisse de l'oreille moyenne selon Moret.

- A. Territoires vasculaires s'étendant sur la paroi interne.
- B. Territoires vasculaires s'étendant sur la paroi externe.
- C. Territoires vasculaires s'étendant sur la paroi postérieure.
- D. Territoires vasculaires s'étendant sur la paroi antérieure.

interne, pénètre la cavité tympanique par le canal de la corde du tympan, après un court trajet dans la suture pétro-tympanique et se divise en trois branches.

- un territoire central dont la vascularisation est dépendante de *l'artère descendante de la face interne du manche du marteau*. Cette artère descendante naît de l'anastomose entre un rameau venant de la branche postérieure de l'artère tympanique antérieure et un rameau naissant de l'artère stylo-mastoidienne. Enfin, la paroi externe du récessus épitympanique est sous la dépendance des branches antérieure et postérieure de l'artère tympanique antérieure.

2.3. Les territoires vasculaires de la paroi postérieure de la caisse du tympan.

Deux territoires vasculaires peuvent être identifiés :

- un territoire inférieur étendu depuis l'hypotympanum jusqu'à la partie inférieure de l'aditus dont la vascularisation est dépendante de *l'artère stylo-mastoidienne*. Cette dernière naît soit de l'artère occipitale, soit de l'artère auriculaire postérieure. Elle pénètre l'os temporal par le trou stylo-mastoidien, accompagne le nerf facial dans le canal de Fallope et s'anastomose avec *l'artère pétreuse superficielle*. Elle donne des branches pour les nerfs du muscle de l'étrier et de la corde du tympan. Les deux principaux vaisseaux nourriciers du nerf facial sont l'artère stylo-mastoidienne et l'artère pétreuse superficielle, collatérale de l'artère méningée moyenne.

- un territoire supérieur qui recouvre l'aditus et l'antre mastoïdien et dont la vascularisation est dépendante *des artères stylo-mastoidiennes et subarcuata* collatérale de l'artère auditive interne ou de l'artère cérébelleuse antéro-inférieure.

2.4. Les territoires vasculaires de la paroi antérieure de la caisse du tympan.

Trois territoires vasculaires recouvrent la paroi antérieure :

- un territoire supérieur qui couvre la paroi antérieure de l'épitympanum et dont la vascularisation est dépendante de la branche supérieure de *l'artère tympanique antérieure*.

- un territoire central qui correspond à l'orifice tympanique de la portion osseuse de la trompe d'Eustache, vascularisé par *l'artère carotico-tympanique et le rameau de la petite méningée* collatérale de l'artère maxillaire interne.

- un territoire inférieur sous la dépendance de *l'artère tympanique inférieure*.

2.5. Les territoires vasculaires de la paroi supérieure de la caisse du tympan.

Deux territoires peuvent être identifiés :

- l'un interne, vascularisé par *l'artère tympanique supérieure*, l'autre externe, dépend de *l'artère tympanique antérieure*.

2.6. Les territoires vasculaires de la paroi inférieure de la caisse du tympan.

Sa vascularisation est dépendante essentiellement de *l'artère tympanique inférieure* collatérale médiane de l'artère pharyngienne ascendante.

3. ARCHITECTURE VASCULAIRE DES PARAGANGLIOMES TYMPANO-JUGULAIRES SELON MORET, DELVERT ET LASJAUNIAS [107]

L'étude angiographique des paragangliomes tympano-jugulaire a permis de comprendre l'architecture vasculaire de ces tumeurs, structurée en différents compartiments, indépendants les uns des autres et vascularisés par un ou plusieurs pédicules nourriciers. Cependant un même pédicule peut parfois alimenter deux compartiments différents. La compréhension de cette compartimentation assure l'efficacité de l'embolisation pré-opératoire (fig.17 p.47).

3.1. Les paragangliomes tympano-jugulaires multicompartimentés.

Ce type de structure tumorale est rencontré dans 85% des cas, et quatre compartiments peuvent être distingués :

3.1.1 Le compartiment inférieur et interne

Le plus fréquent, il s'étend depuis la partie inférieure de la caisse, jusqu'au foramen jugulaire en dedans. Il est alimenté par *l'artère pharyngienne ascendante*,

essentiellement par sa branche médiane (artère tympanique inférieure), mais aussi par sa branche postérieure (artère méningée postérieure), qui chemine par le foramen jugulaire ou par le canal condylien antérieur. Si la tumeur s'étend vers la fosse cérébrale postérieure, des branches méningées issues de l'ACI intracaverneuse et de l'artère vertébrale seront annexées à la tumeur.

3.1.2 Le compartiment postérieur et externe

Le second en fréquence, il s'étend depuis la partie postérieure de la caisse, jusqu'au sinus sigmoïde en arrière, et au conduit auditif externe en dehors. Il est vascularisé par *l'artère stylo-mastoidienne*. Si l'extension tumorale se poursuit en arrière, le compartiment annexe la vascularisation dure-mérienne de la partie externe de la fosse cérébrale postérieure. Des branches méningées de l'artère occipitale, de l'artère vertébrale, les rameaux jugulaires et hypoglosses de l'artère pharyngienne ascendante et la branche pétro-squameuse de l'artère méningée moyenne viendront alimenter la tumeur.

3.1.3 Le compartiment antérieur

Il s'étend depuis la face antérieure de la caisse jusqu'au canal carotidien et à la trompe d'Eustache en avant. Il est alimenté par *l'artère carotico-tympanique et l'artère tympanique antérieure*. Si l'extension tumorale antérieure se poursuit vers le sinus caverneux, ce compartiment annexera la collatérale de la portion C5 de l'ACI intracaverneuse (artère récurrente du foramen lacerum), et l'artère mandibulaire.

3.1.4 Le compartiment supérieur

Le moins fréquent, il s'étend depuis la face supérieure de la caisse, jusqu'à la fosse temporale. Il est vascularisé par *la collatérale tympanique supérieure* de l'artère méningée moyenne. En cas d'extension tumorale supérieure majeure, ce compartiment annexera la vascularisation de la partie postérieure de la dure mère de la fosse temporale, sous la dépendance du rameau caverneux de l'artère méningée moyenne, de l'artère petite méningée et du tronc inféro-latéral de la carotide interne intracaverneuse.

3.2. Les paragangliomes tympano-jugulaires monocompartimentés.

Ce type de tumeur est structurée par un ou plusieurs compartiments où chaque injection du pédicule nourricier principal permet l'opacification complète du corps tumoral.

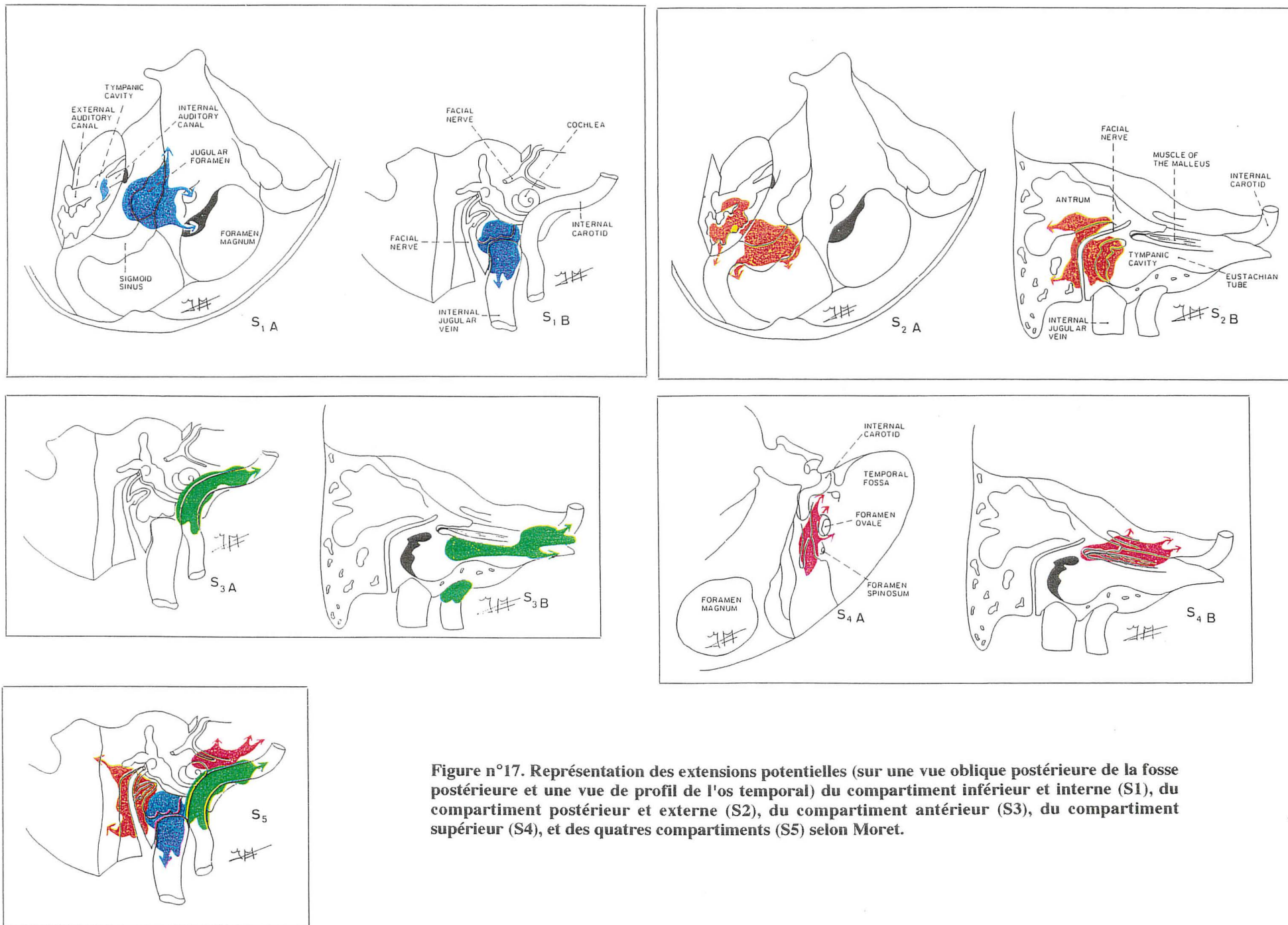


Figure n°17. Représentation des extensions potentielles (sur une vue oblique postérieure de la fosse postérieure et une vue de profil de l'os temporal) du compartiment inférieur et interne (S1), du compartiment postérieur et externe (S2), du compartiment antérieur (S3), du compartiment supérieur (S4), et des quatre compartiments (S5) selon Moret.

4. LES VAISSEAUX ANORMAUX DE L'OREILLE MOYENNE.

Ces anomalies artérielles extrêmement rares ne doivent pas être pour autant méconnues car leurs présences, imposent de multiples précautions pour éviter des complications gravissimes. Ces anomalies sont le résultat de modifications du développement embryologique normal [108]. Elles peuvent être de quatre types (fig.18 p.50) :

4.1. La persistance de l'artère stapédo-hyoidienne.

Pour survenir, cette anomalie nécessite l'absence de régression de l'artère stapédienne, la persistance de l'artère hyoïdienne, et l'absence de division distale de l'artère pharyngienne ventrale qui restera isolée. Cette artère naît du coude de l'ACI au niveau du protympanum, court le long du promontoire, se glisse entre les branches de l'étrier pénètre le canal de Fallope et accompagne le nerf facial jusqu'au ganglion géniculé. Elle quitte enfin l'os temporal pour vasculariser le territoire de l'artère méningée moyenne. Glasscock [53] retrouve cette anomalie vasculaire avec une incidence variant de 1/5000 à 1/10000.

4.2 Le trajet aberrant de l'ACI dans la caisse de l'oreille moyenne.

Pour Lasjaunias [107], cette anomalie est expliquée par une régression majeure du flux sanguin au niveau de l'ACI cervicale au profit des l'artères tympanique inférieure et hyoïdienne hypertrophiées et anastomosées. Cette artère pénètre la caisse du tympan par le canal de Jacobson, chemine contre le promontoire et rejoint la portion horizontale de l'ACI au niveau du protympanum, court-circuitant sa portion verticale intra-pétreuse agénésinée. D'autres théories accusent une déhiscence du canal carotidien, congénitale, ou acquise par otites chroniques ou thrombose des vasa-vasorum [54]. Glasscock aurait recensé 45 cas dans la littérature.

La plupart des patients atteints sont de sexe féminin avec un âge moyen de 24 ans, et se rencontre surtout à droite. L'otoscopie constate un aspect d'otite moyenne, de cholestéatome, de masse rougeâtre rétrotympanique ou peut être normale [54, 96]. Lapayowker postule que toute localisation de l'ACI intra-pétreuse en dehors d'une ligne sagittale passant par la face externe du vestibule est en faveur d'un trajet aberrant [in 53].

4.3. Le trajet aberrant de l'ACI dans la caisse de l'oreille moyenne associé à la persistance de l'artère stapédienne.

Les deux anomalies précédentes sont regroupées en une seule.

4.4. L'artère pharyngo-stapédienne.

Exceptionnelle, cette anomalie nécessite l'absence de division distale de l'artère pharyngienne ventrale, l'involution normale de l'artère hyoïdienne, et l'absence de régression de l'artère stapédienne, annexée à l'artère tympanique inférieure. Ce profil vasculaire est celui d'une artère méningée moyenne naissant de l'artère pharyngienne ascendante et présentant un trajet dans l'oreille moyenne.

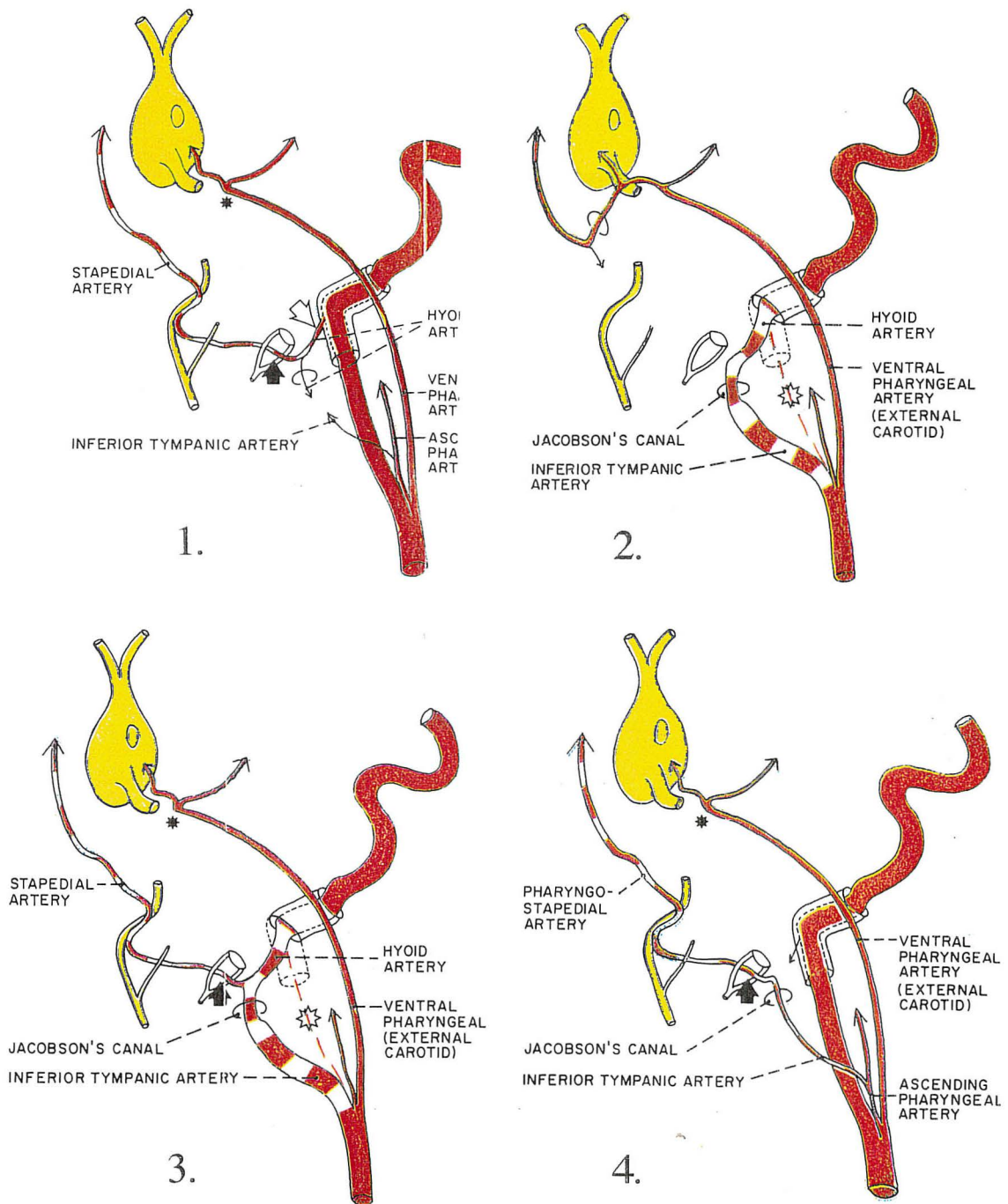


Figure n°18. Les anomalies artérielles retrouvées dans la caisse de l'oreille moyenne.

1. Persistance de l'artère stapédo-hyoïdienne - 2. Le trajet aberrant de la carotide interne dans l'oreille moyenne - 3. Le trajet aberrant de la carotide interne dans l'oreille moyenne associé à la persistance de l'artère stapédienne - 4. L'artère pharyngo-stapédienne.

**BASES ANATOMIQUES DE
L'ABORD CHIRURGICAL DU
FORAMEN JUGULAIRE**

BASES ANATOMIQUES DE L'ABORD CHIRURGICAL DU FORAMEN JUGULAIRE. [12, 31, 37, 58, 80, 86, 119, 125, 127, 131, 155].

Il existe à la partie antéro-interne de la fosse cérébrale postérieure, entre l'os temporal en dehors et l'occipital en dedans, creusé dans la suture pétro-occipitale, un défilé osseux appelé foramen jugulaire (FJ). Cette entité anatomique nommée faille inter-occipito-pétreuse par Bremond [12] ou anciennement canal déchiré postérieur par Aubaniac [in 119], est empruntée par différents éléments vasculaires et nerveux, intimement mêlés. Ce défilé fait communiquer la fosse cérébrale postérieure à l'espace rétrostylien. Notre étude anatomique portera tout d'abord sur le squelette de cet orifice, puis sur son contenu.

1. LE SQUELETTE

1.1. L'orifice endo-crânien du foramen jugulaire.

L'orifice endocrânien du foramen jugulaire, mesure de 15 à 20 mm de long et de 5 à 8 mm de large, ce qui correspond au diamètre du sinus sigmoïde. Sa forme générale rappelle celle d'un fer de lance, dont le triangle pointe en avant et en dedans. Il se situe dans le même plan que la face postéro-supérieure du rocher qu'il paraît prolonger dans un sens vertical.

Cet orifice présente deux extrémités et deux bords :

- une extrémité postéro-externe à base arrondie sur laquelle se moule le sinus sigmoïde.
- une extrémité antérieure, ou plutôt une fissure qu'emprunte le sinus pétreux inférieur.
- chaque bord, supérieur pétreux ou inférieur occipital est subdivisé par des saillies osseuses ou épines jugulaires auxquelles correspondent des échancrures, qui séparent ainsi le FJ en deux compartiments. Le premier antéro-interne, situé entre le conduit auditif interne en haut et le canal condylien antérieur en bas, est réservé aux nerfs mixtes (*pars nervosa*), le second postéro-externe reçoit le sinus sigmoïde (*pars vasculosa*) (fig.19 p.53).

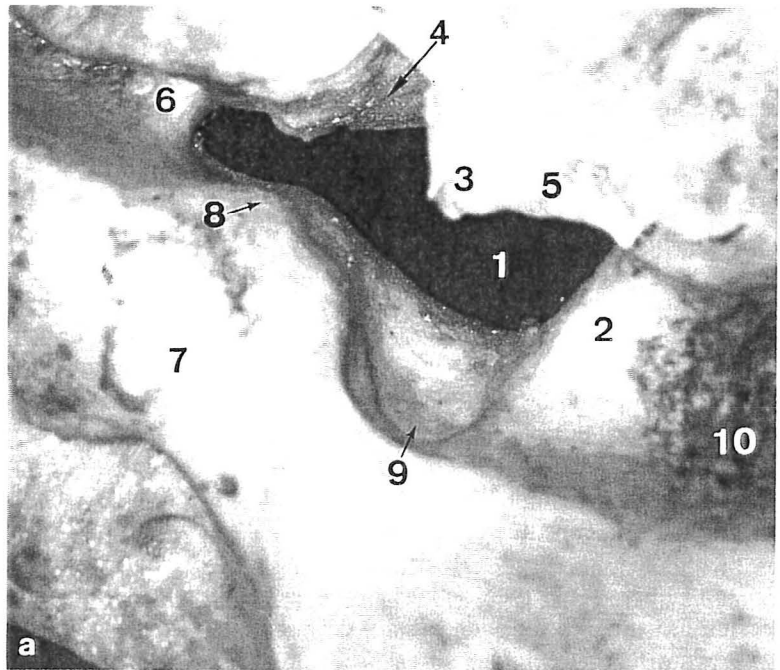
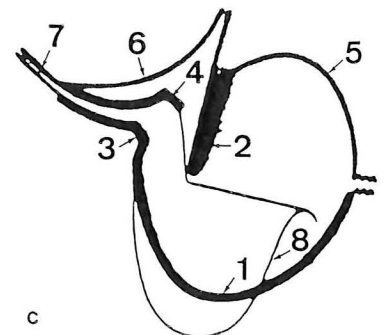
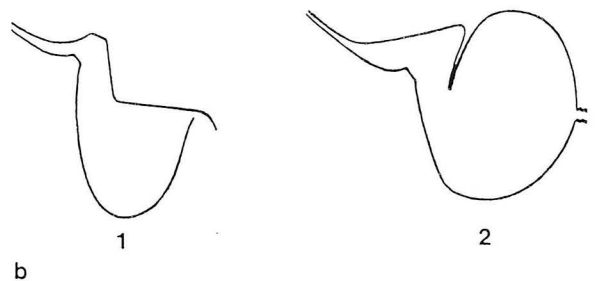


Figure n°19. Le foramen jugulaire droit.

a. Orifice endocrânien: 1. Foramen jugulaire - 2. Crête sinuso-jugulaire - 3. Epine jugulaire du temporal - 4. Echancrure pyramidale - 5. Echancrure jugulaire du temporal - 6. Gouttière du sinus pétreux inférieur - 7. Masse latérale de l'occipital - 8. Epine jugulaire de l'occipital - 9. Echancrure jugulaire de l'occipital - 10. Gouttière du sinus sigmoïde.

b. Foramen jugulaire schématisé d'après Porot et Aubaniac: 1. Orifice endocrânien - 2. Orifice exocrânien

c. Superposition schématisée des deux orifices: 1. Bord antérieur de l'encoche jugulaire de l'occipital - 2. Epine jugulaire du temporal et crête pyramido-jugulaire - 3. Epine jugulaire de l'occipital - 4. Fossette pyramidale - 5. Crête rétro-tympanique - 6. Crête carotido-pyramidale - 7. Gouttière du sinus pétreux inférieur - 8. Crête sinuso-pyramidale.



1.2. La faille inter-occipito-pétreuse du foramen jugulaire.

Elle succède à l'orifice endocrânien, et présente également une configuration bi-compartimentée :

- une partie antéro-interne en forme de dièdre étroit, qui est comprise entre la face antérieure du tubercule occipital et le surplomb de la face inférieure du rocher creusée à ce niveau d'une fossette ou *échancrure pyramidale* où débouche l'acqueduc du limaçon. En arrière elle est limitée par la crête verticale pyramido-jugulaire. Immédiatement en dehors et en avant de cette fossette se situe l'entrée du canal carotidien.

- une partie postéro-externe en forme de coupole qui est appelée *fosse jugulaire*. Cette excavation de volume variable, déprime la face inférieure du rocher. Son sommet contracte des rapports variés depuis le plancher du conduit auditif interne, aux espaces infralabyrinthiques, aux planchers de la caisse de l'oreille moyenne et du conduit auditif externe [58]. Son versant antérieur est constitué d'une lame osseuse, appelée *crête carotico-jugulaire* où chemine le nerf de Jacobson et sépare la fosse jugulaire du canal carotidien. Son versant postérieur est échancré par l'entrée du sinus sigmoïde et forme *l'échancrure jugulaire* de l'occipital. Son versant externe livre passage au rameau auriculaire du X qui gagne le canal facial par l'ostium introïtus, chemine dans la profondeur de la suture tympano-squameuse mastoïdienne, et sort par l'ostium exitus à la partie postéro-inférieure du conduit auditif externe.

Dichiro [in 119] insiste sur l'asymétrie des deux foramen jugulaire. Le droit est plus volumineux dans 68% des cas, le gauche dans 20% des cas, et une parfaite symétrie n'est observée que chez 12% des sujets.

1.3. L'orifice exo-crânien du foramen jugulaire.

Un peu plus volumineux que l'orifice endo-crânien, il est situé dans le plan horizontal de la face inférieure de la pyramide pétreuse, juste en dedans de la base de l'apophyse styloïde et de l'apophyse vaginale du tympanal et en arrière de l'orifice du canal carotidien. On lui retrouve souvent une épine jugulaire temporale proéminente.

Certains contours sont plus facilement identifiables et constituent des lignes de forces ; le bord antérieur de l'échancrure jugulaire de l'occipital, la crête pyramido-jugulaire, la courbe rétro-tympanal et la crête carotido-pyramidale. L'intérêt de cette identification n'est pas seulement académique, mais a une valeur diagnostique, puisque l'érosion des seuls contours de la pars nervosa évoque plutôt un neurinome des nerfs mixtes alors l'érosion des contours de la pars vasculosa évoque un paragangliome jugulaire.

L'abord chirurgical du foramen jugulaire est confronté à plusieurs obstacles. Outre le bloc occipito-pétreux, le digastrique et l'artère occipitale qui forment les remparts postérieurs de la fosse jugulaire, l'accès au golfe est principalement barré par la troisième portion du VII, et l'apophyse vaginale du tympanal. En effet la troisième portion du canal de Fallope chemine presque parallèlement, et juste en dehors de la partie verticale du golfe (fig.20 p.56).

2. LES ELEMENTS MENINGES NERVEUX ET VASCULAIRES.

2.1. L'élément méningé.

Habillé par la dure mère de la fosse cérébrale postérieure, qui tapisse la face postérieure du rocher et la fosse cérébelleuse de l'occipital, l'orifice endo-crânien du foramen jugulaire est indiqué par les nerfs mixtes. L'étanchéité de la citerne ponto-cérébelleuse en dépend. La portion terminale du sinus sigmoïde, au voisinage de la fosse jugulaire perd son dédoublement dure-mérien, et devient une véritable veine qui transite entre l'os et la dure-mère.

2.2. Les éléments nerveux.

Trois nerfs ; le glosso-pharyngien (IX), le pneumogastrique (X) et le spinal (XI), empruntent le foramen jugulaire pour sortir de la base du crâne. Leur origine apparente est le sillon collatéral postérieur du bulbe. Le IX est formé d'un seul tronc bien individualisé, le X est constitué d'une dizaine de filets ou plus et le XI est composé de deux racines, l'une spinale et l'autre bulbaire accolées à l'entrée du FJ. Les nerfs se disposent à peu près dans un même plan vertical et convergent vers le FJ. Le IX reste cependant toujours bien isolé des deux autres.

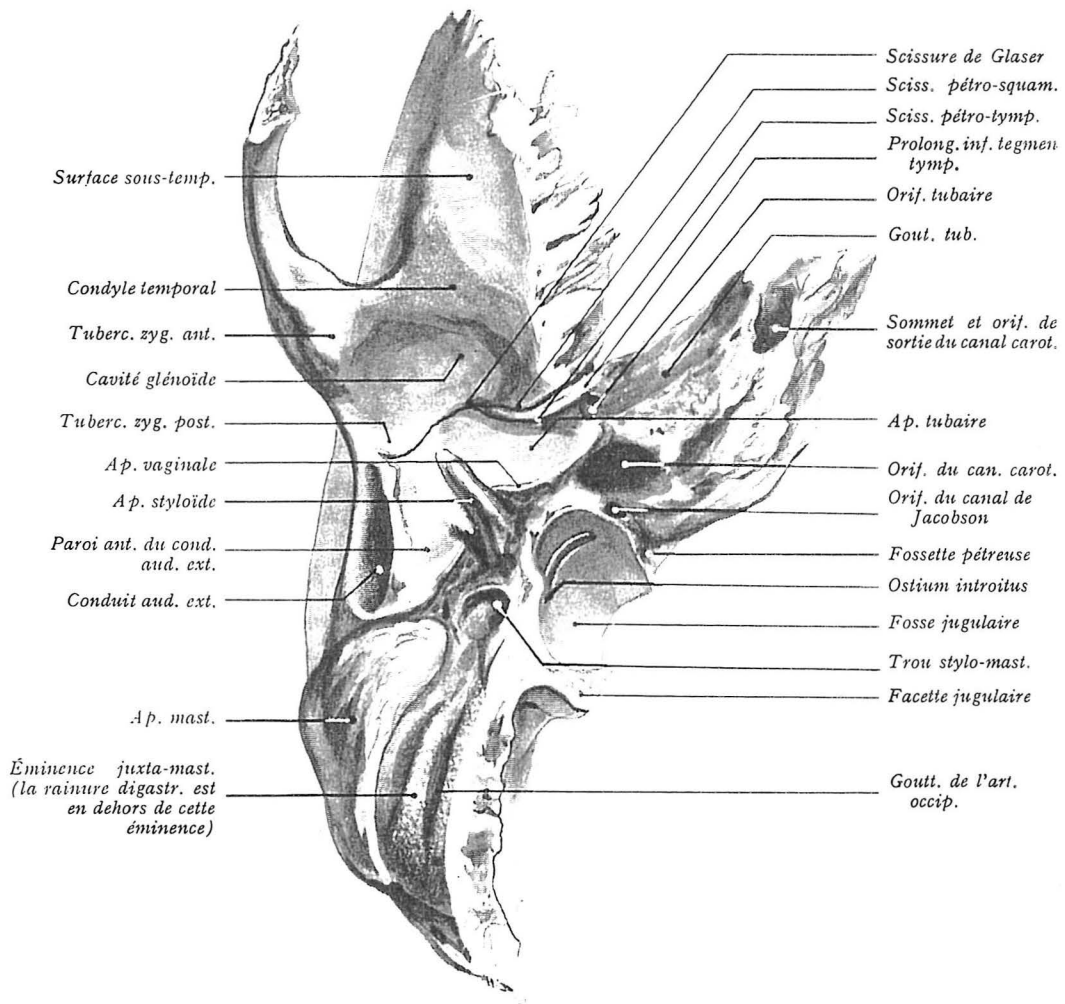


Figure n°20. L'os temporal, face exocrânienne, vue inférieure.

Ces trois nerfs ont une gaine piale propre et un manchon arachnoïdien commun. Ils traversent la partie inférieure de l'angle ponto-cérébelleux, au-dessous du paquet acoustico-facial, au-dessus de l'hypoglosse (XII) sur une même ligne verticale, entre l'artère cérébelleuse antéro-inférieure (AICA) en haut et l'artère cérébelleuse postéro-inférieure (PICA) en bas.

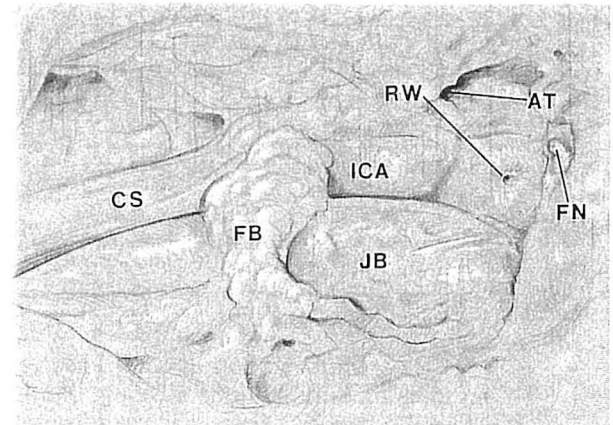
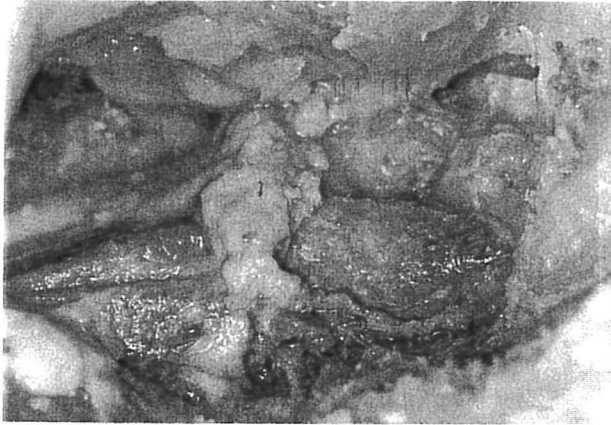La partie antérieure du FJ ou pars nervosa est subdivisée par une cloison fibreuse dure-mérienne, en deux segments. Le IX pénètre le segment antéro-interne par un orifice en entonnoir que dessine la dure mère, se plaque contre la face inférieure du rocher dans la fossette pyramidale, donne le ganglion d'Andersch et accessoirement le ganglion d'Ehrenritter, et plonge verticalement dans l'espace rétro-stylien au contact de l'ACI. Le X et le XI pénètrent le segment antéro-externe par un orifice de forme elliptique qui peut être commun, ou propre à chacun d'eux. Les deux nerfs restent au contact du tubercule occipital. Le X, plus volumineux donne le ganglion jugulaire d'où émerge le petit nerf d'Arnold, et le XI, plus externe, détache ses fibres bulbaires qui gagnent le pôle supérieur du ganglion pléxiforme du X pour former le tronc vago-spinal, alors que ses fibres médullaires franchissent le FJ et donne le nerf spinal accessoire.

Kveton [80], dans son étude anatomique microchirurgicale du FJ insiste sur les rapports étroits existant entre les nerfs mixtes, le XII, le golfe de la jugulaire, l'ACI, et le labyrinthe. Il souligne la difficulté d'identification du IX, ses rapports intimes avec l'ACI depuis la crête carotico-jugulaire et la nécessité de son identification rétrograde première. Il décrit également le tissu fibro-conjonctival dense qui défend latéralement le FJ et l'ACI, s'insinue entre les nerfs mixtes, et rend leur dissection d'autant plus délicate. Une des causes d'atteintes des nerfs mixtes dans ce type de chirurgie est les rapports étroits qu'ils contractent avec le sinus pétreux inférieur. En effet l'oblitération chirurgicale du sinus pétreux inférieur au surgicel, peut être traumatisante. Le XII enfin, venu du canal condylien antérieur est l'élément anatomique le plus profond et lorsque le golfe est réséqué, reste protégé par sa position médiane (fig.21 p.58).

2.3. Les éléments vasculaires.

La jonction du sinus latéral avec la veine jugulaire interne (VJI) représente l'élément vasculaire essentiel du FJ. Cette jonction sinuso-jugulaire a la forme et probablement la fonction d'un siphon dont les coudes se situent dans deux plans perpendiculaires.

A.



B.

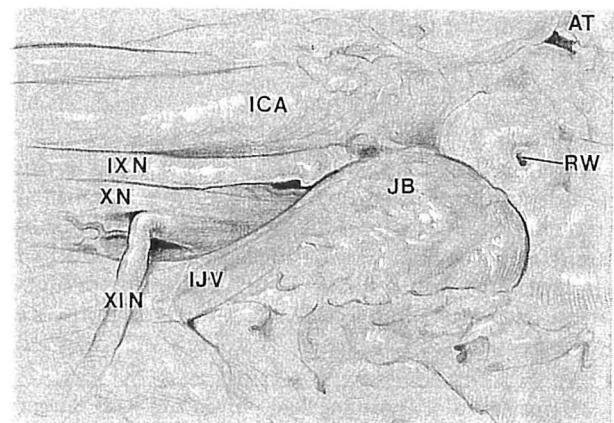
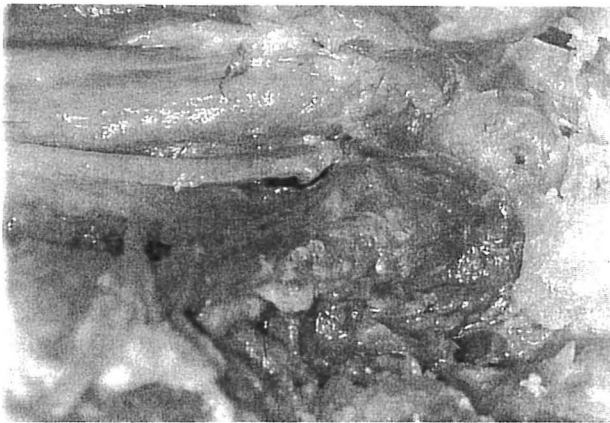

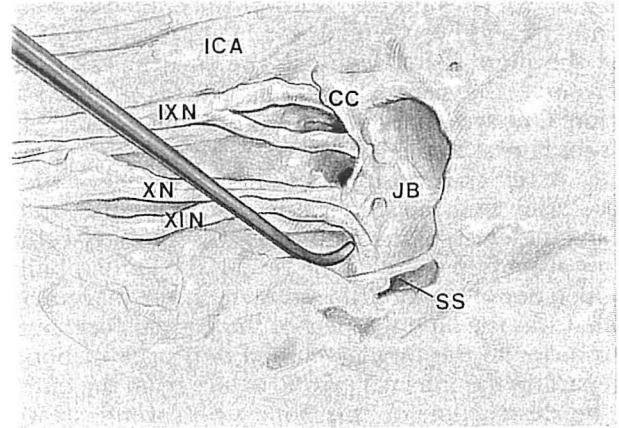
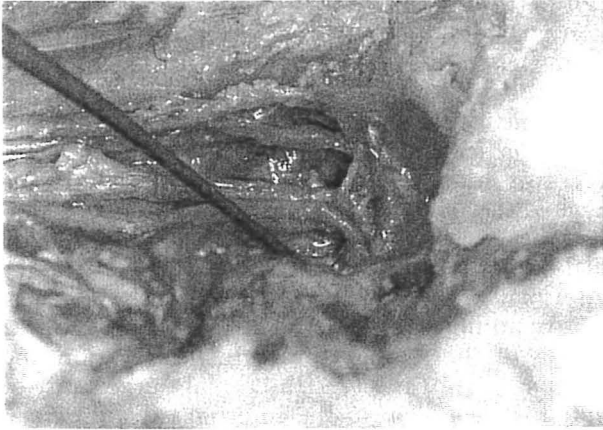
Figure n°21. Dissection cadavérique de la région du foramen jugulaire par voie infra-temporale selon Kveton.

A. Exposition du golfe jugulaire et de l'anneau fibreux péricarotido-jugulaire

B. Exposition des gros vaisseaux à la base du crane après l'exérèse de l'anneau fibreux péricarotido-jugulaire.

AT. Trompe d'Eustache - CS et ACI. Artère carotide interne - FB. Anneau fibreux péricarotido-jugulaire - FN. VII - JB. Golfe de la jugulaire - RW. Fenêtre ronde - IJV. Veine jugulaire interne

C.



D.

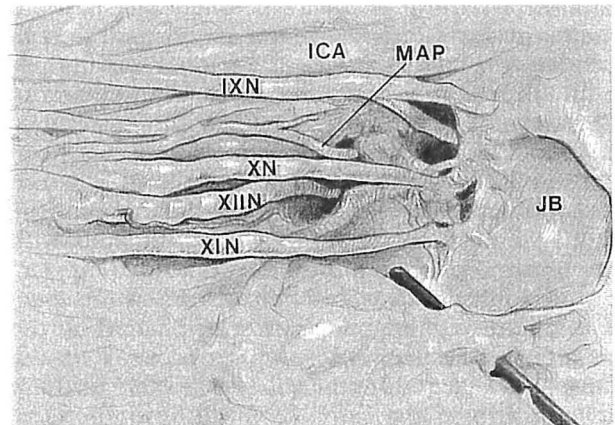
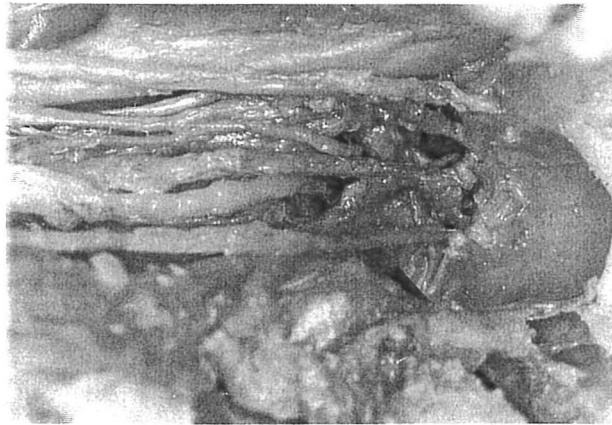


Figure n°21. Dissection cadavérique de la région du foramen jugulaire par voie infra-temporale (suite)

C. Exposition des nerfs mixtes à la base du crane après l'exérèse du golfe et de la veine jugulaire interne.

D. Exposition de l'orifice exocrânien du foramen jugulaire.

IXN. Nerf glosso-pharyngien - XN. Nerf vague - XIIN. Nerf spinal acc. - XIIN. Nerf hypoglosse - MAP. Artère méningée postérieure - SS. Sinus sigmoïde - CC. Crête carotico-jugulaire.

Arrêté dans son trajet horizontal par la mastoïde, le sinus latéral plonge en direction du FJ et devient le sinus sigmoïde. En fin de parcours il décrit le premier coude du siphon en formant une courbe à concavité supérieure qui l'amène à l'entrée le FJ. Puis au niveau de la crête sinuso-jugulaire le sinus pénètre la fosse jugulaire à angle droit, se dilate et devient *golfe de la VII* en formant le deuxième coude du siphon.

La cavité endo-veineuse a une architecture tourmentée. En effet les parois du golfe présentent de nombreuses irrégularités constituées par l'abouchement des affluents, des cordages tendus d'une paroi à l'autre, et quelques artérioles.

La veine jugulaire interne reçoit au niveau de son golfe de nombreux affluents :

- le plus important est le sinus pétreux inférieur qui draine le sinus caverneux. Il suit la suture pétro-occipitale, plonge dans la pars nervosa du FJ, passe en arrière et en dessous du IX, en avant du X et du XI et se jette dans le golfe au niveau de l'orifice exo-cranien du FJ.

- la veine condylienne antérieure issue du canal condylien antérieur, qu'elle occupe avec l'artère méningée postérieure et le XII.

- la veine condylienne postérieure issue du canal condylien postérieur.

- le sinus pétro-occipital d'English.

- le plexus péri-carotidien de Rektorzik.

- les veines de l'acqueduc du limaçon.

- des veines tympaniques.

- des veines pharyngiennes.

Sur le plan chirurgical il est important de noter que la topographie des affluents du golfe est telle, qu'il est impossible de les aborder et de les lier en amont de leur abouchement. L'interruption du flux de ces vaisseaux n'est possible qu'en colmatant leur orifice de pénétration à l'intérieur de la VII.

L'artère méningée postérieure, branche de la pharyngienne ascendante représente un autre élément vasculaire important. Elle chemine entre le X et le XI dans le FJ, et participe fréquemment à la vascularisation des PTJ.

Si la veine émissaire mastoïdienne est une voie de drainage dont le flux s'établit toujours d'amont en aval, de même pour le sinus pétreux inférieur qui se jette assez bas dans le golfe, les volumineuses veines condyliennes abouchées au sommet du deuxième coude paraissent jouer le rôle d'un shunt où le courant peut s'inverser [12].

3. VARIATIONS ANATOMIQUES DU GOLFE DE LA JUGULAIRE.

Les dimensions et dispositions du golfe de la jugulaire sont très variables d'un individu à l'autre. En moyenne, on estime sa hauteur à 20 mm et sa largeur à 15 mm, habituellement plus importantes du côté droit [53]. De nombreux auteurs ont étudié sa configuration générale pour normaliser son anatomie chirurgicale. Graham [58], a remarqué qu'il existe une corrélation entre la pneumatisation de la mastoïde et la disposition du golfe de la jugulaire. Il spécule en effet que plus la mastoïde est pneumatisée, plus le S de la jonction sinuso-jugulaire sera étiré, le golfe en position basse et le sinus sigmoïde postérieur. Au contraire une mastoïde peu pneumatisée aura un sinus sigmoïde antérieur, un S jonctionnel sinuso-jugulaire contracté et un golfe haut situé.

La définition d'un golfe procident varie selon les auteurs. Pour Graham il jouxte ou dépasse le niveau de l'annulus inférieur du tympan et il en rapporte une incidence de 5 à 10%. Glasscock [53] retrouve une déhiscence du plancher de l'hypotympanum dans 7% des cas et une procidence du golfe selon les mêmes critères dans 6% des cas. Rauch [127], considère un golfe procident si la distance de son dome au plancher du CAI n'excède pas 2 mm. Ce cas de figure fréquent se retrouve dans 46% des cas. Les rapports principaux du golfe avec le conduit auditif interne, le canal semicirculaire postérieur, l'hypotympanum et le nerf facial sont rapportés sur la figure 22.

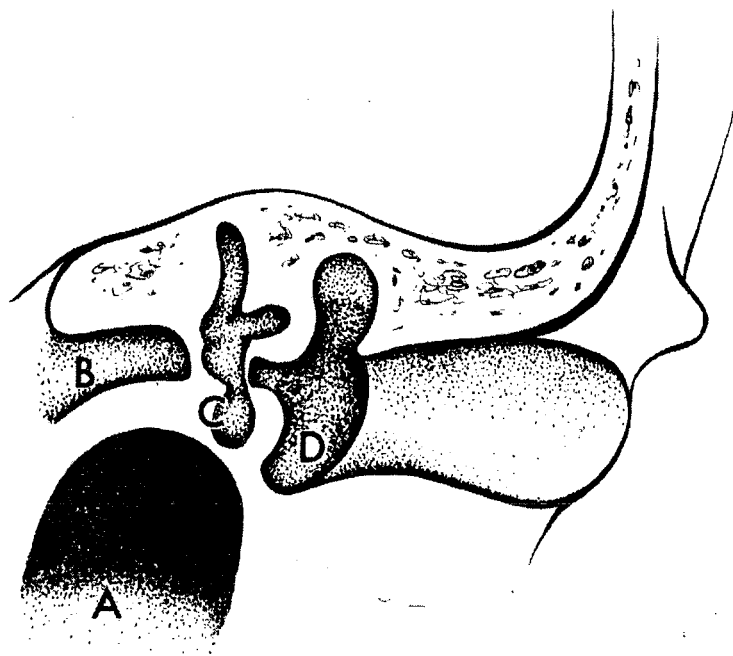
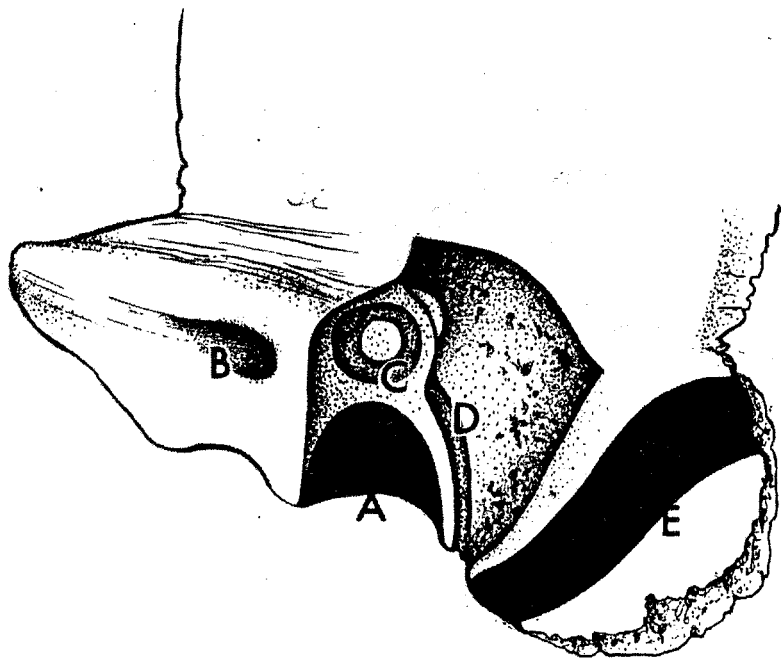


Figure n°22. Rapports pétreux du golfe de la jugulaire.

A. Golfe jugulaire - B. Conduit auditif interne - C. Canal semi-circulaire postérieur -
 D. Hypotympanum et nerf facial - E. Sinus sigmoïde.

**DEMARCHE ACTUELLE POUR LE
DIAGNOSTIC D'UN PTJ**

DEMARCHE ACTUELLE POUR LE DIAGNOSTIC D'UN PTJ.

1. ETAPE CLINIQUE.

Le paragangliome tympano-jugulaire est la tumeur la plus fréquente de l'oreille moyenne, et de l'os temporal après le neurinome de l'acoustique [13, 74, 95, 113]. Son incidence serait selon Zak et Lawson [in 74] de 10 pour 4416 oreilles moyennes opérées.

L'ensemble des séries étudiées retrouve une très nette prédominance du sexe féminin, avec un sexe ratio voisin de 6/1, une moyenne d'âge de l'ordre de 55 ans, avec des extrêmes allant de 6 mois à 88 ans et une forte propension à se manifester dans la race blanche [13, 63, 74, 84].

Aucune différence significative n'est retrouvée dans la littérature, concernant le coté atteint, et en moyenne le délai entre l'apparition des symptômes et la première consultation serait de 2 ans pour les formes tympaniques pures, et de 4 à 8 ans pour les formes jugulaires beaucoup plus sournoise dans leur évolution [70, 73, 113]. Des écart-types très disparates ont été recueillis, allant de 2 semaines à 42 ans d'évolution avant le diagnostic [63, 153].

Les symptômes de la maladie sont essentiellement liés à la topographie et au degré d'évolution de la lésion. Trois grands tableaux peuvent être réalisés selon le processus évolutif de la tumeur : *tympanique (PT)*, *jugulaire (PJ)*, ou la plupart du temps *tympano-jugulaire (PTJ)*. Les points d'appels sémiologiques peuvent être brutaux pseudo-vasculaires, ou régressifs. Plus souvent l'installation sera progressive, tumorale et les symptômes non régressifs.

1.1. Sémiologie des paragangliomes tympaniques [84, 113, 145, 168]

Les acouphènes pulsatiles sont les maîtres symptômes motivant la consultation. Typiquement unilatéraux, ils sont facilement rattachés au pouls, augmentés à l'effort et réduits par la manoeuvre de valsalva. Jackson [168] les retrouvent dans 76% des cas et Brackmann [113] dans 50% des cas. Le second signe révélateur de cette pathologie est l'hypoacousie qui survient dans 30 à 52% des cas selon les auteurs. Son mode de présentation est variable et rappelé dans le tableau 6. En moyenne Mc Donald [84] retrouve dans les surdités de transmission un rinne de 10 dBHL, et dans les surdités de

perception une perte en conduction osseuse proche de 37 dBHL SPTA (Standard Pure Tone Average ou moyenne des fréquences conversationnelles).

Les autres symptômes révélateurs sont rapportés dans le tableau 5.

Symptomes.	Jackson [168] n=71	Mc Donald [84] n=55	Spector [145] n=20	Brackmann. [113] n=73
Acouphènes pulsatiles.	76%	82%	85%	50%
Surdité	52%	56%	90%	30%
Sensation plénitude oreille.	18%	23%	?	4%
Vertiges.	9%	18%	5%	4%
Otorragie/otorrhée.	7%	12%	30%	3%
Otalgie.	4%	20%	20%	7%
PFP.	4%	8%	25%	0%
Asymptomatique.	4%	8%	15%	3%

Tableau 5. Principaux symptômes révélateurs des PT.

Type de surdité.	
Absente	21%
Transmission	52%
Mixte	17%
Perception	5%
Non exploitable	1%

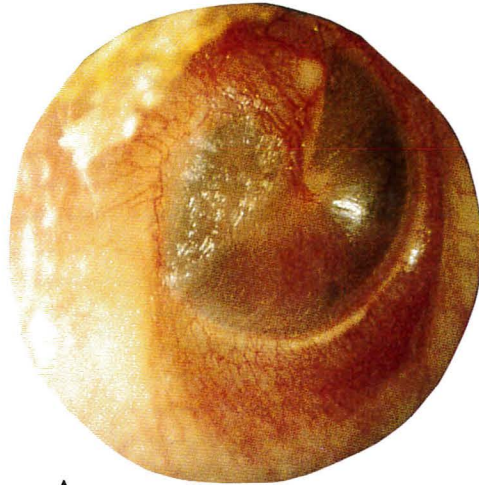Tableau 6. Surdités et PT [168].

La paralysie faciale périphérique est rare et tardive dans cette localisation. Elle évoque une extension vers la mastoïde et la région inter-sinuso-faciale [153].

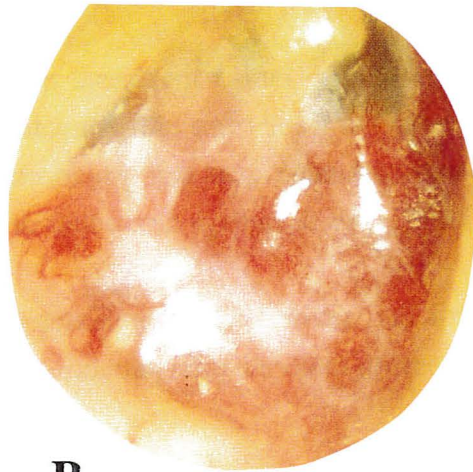
L'examen otoscopique sous microscope, remarque dans la plupart des cas une tumeur de siège hypotympanique, rouge, lie de vin, battante, qui soulève la membrane tympanique, ou même l'envahit et ne laisse percevoir à l'examinateur qu'un banal polype inflammatoire pulsatile (fig.23 p.66).

Lorsque la tumeur reste rétrotympanique, le spéculum de Siegle peut la faire blanchir, réalisant le signe de Brown qui est actuellement obsolète car peu sensible. Brackmann [113] le retrouve dans 38% des cas. Si la lésion peut être circonscrite en otoscopie dans 11% des cas, sa configuration classique en soleil levant rend impossible l'appréciation de ses limites inférieures.

Couplée à l'audiométrie, l'impédancemétrie témoigne en général un trouble de la compliance tympano-ossiculaire et montre une courbe variable de la classification de Jerger, parfois pulsatiles.



A.



B.

Figure n°23. Aspects otoscopiques de PTJ.
A. Paragangliome tympanique stade A (OD).
B. Paragangliome tympanojugulaire stade C3 (OD).

1.2. Sémiologie des paragangliomes jugulaires [64, 94, 145, 168].

Les signes cliniques rapportés peuvent être calqués sur le précédent tableau enrichis d'une sémiologie témoignant l'envahissement du foramen jugulaire et de son environnement.

Symptômes	Jackson [168] n=99	Spector [145] n=85	Tran Ba Huy [64] n=28
Acouphènes pulsatiles.	77%	61%	78%
Surdit�.	60%	58%	64%
Otalgie.	13%	28%	?
Sensation pl�nitude oreille.	32%	?	?
Dysphonie.	12%	23%	32%
Dysphagie.	8%	6%	7%
Troubles de d�glutition	?	?	25%
Vertiges.	14%	17%	32%
PFP	15%	28%	21%
Tum�faction cervicale.	0%	5%	39%
Otorragie.	2%	25%	?

Tableau 7. Principaux sympt mes r v lateurs des PJ.

L'atteinte veineuse jugulaire n'a aucune traduction symptomatique sp cifique quelle qu'en soit son degr .

L'examen otoscopique semble  tre moins manifeste que dans la localisation tympanique pure. Il retrouve une tumeur frambois e r trotympanique battante dans 40   70% des cas. L'utilisation des tests audiom triques et imp dancem triques retrouve des anomalies voisines de celles des PT, avec davantage de surdit s de perception.

Un examen clinique pr cis de l'atteinte des nerfs mixtes et de l'hypoglosse, est indispensable pour juger de l'extension tumorale pr -op ratoire et suivre les  ventuelles s quelles post-op ratoires.

Un rappel s miologique concis est effectu  [81, 112, 166] :

1.2.1. S miologie de l'atteinte du IX (nerf glosso-pharyngien).

L'atteinte isol e et unilat rale du IX n'entra ne pratiquement aucun trouble moteur ni du pharynx, ni du voile. La d glutition n'est pas alt r e. Tout au plus peut on noter une hypoesth sie de la partie sup rieure de l'h mipharynx atteint, de l'h mibase de langue avec une att nuation du r flexe naus eux.

Une paralysie des deux IX provoque une modification du timbre de la voix avec une altération de la tonalité des voyelles. De plus il existe un reflux des liquides par le nez dû à la parésie des constricteurs supérieurs. L'atteinte bilatérale du rétrocontrôle des barorécepteurs carotidiens provoque en post-opératoire des modifications hémodynamiques semblable à celles d'un phéochromocytome.

Enfin le goût de la base de langue est modifié, mais cette recherche est délicate. L'atteinte associée du IX et du X est beaucoup plus fréquente et donne une symptomatologie très riche.

1.2.2. Sémiologie de l'atteinte du complexe vago-spinal (nerf vague et nerf spinal bulbaire)

L'atteinte isolée et unilatérale du X est responsable de l'association d'une paralysie de l'hémivoile, de l'hémilarynx et une anesthésie de la moitié correspondante de l'hypopharynx et du larynx (syndrome d'Avellis).

D'autre part, on note parfois des troubles végétatifs (tachycardie, instabilité du pouls, modification du rythme respiratoire et toux coqueluchoïde) parfois associés à une parésie oesogastrique responsable de régurgitations souvent réfractaires.

Enfin on note une anesthésie du conduit auditif externe et de la membrane tympanique homolatérale.

L'atteinte bilatérale des X provoque, outre des troubles végétatifs, une paralysie totale du voile du palais, et une paralysie laryngée bilatérale responsable d'aphonie, parfois de dyspnée et surtout des troubles de déglutition. De plus on retrouve une importante anesthésie pharyngo-laryngée.

L'atteinte associée du IX et du X est responsable d'une paralysie des constricteurs du pharynx, par atteinte des plexus pharyngés issus d'anastomoses complexes entre IX, X et afférences sympathiques. Cette atteinte, illustrée par le signe du rideau de Vernet provoque des troubles de déglutition importants.

1.2.3. Sémiologie de l'atteinte du XI externe (nerf spinal ou nerf accessoire médullaire).

L'atteinte isolée du XI externe est responsable de la paralysie et de l'atrophie des muscles sternocléido-mastoidien et trapèze homolatéraux.

1.2.4. Sémiologie de l'atteinte du XII (nerf grand hypoglosse)

L'atteinte isolée du XII provoque une paralysie et une atrophie de l'hémilangue ipsilatérale. Au repos la déviation se fait du côté sain, par contre lors de la protraction linguale, la déviation se fait vers le côté paralysé du fait de l'action du muscle génioglosse non paralysé.

Divers syndromes liés à la paralysie de plusieurs nerfs crâniens ont été décrits:

-Syndrome d' Avellis = X+XI bulbaire responsable d'une atteinte vélo-pharyngo-laryngée.
-Syndrome de Schmidt = X+XI bulbaire et externe (médullaire) ajoute une atteinte scapulaire.
-Syndrome de Jackson = X+XI+XII associé au précédent une atteinte linguale.
-Syndrome de Vernet = IX+X+XI
-Syndrome de Collet-Sicard = IX+X+XI+XII.
-Syndrome de Villaret = IX+X+XI+XII+sympathique cervical responsable en outre d'un syndrome de Claude Bernard Horner.

Trois grandes séries dans la littérature détaillent l'atteinte des nerfs mixtes et de l'hypoglosse dans les PJ:

Nerfs crâniens.	Jackson [168] n=71	Fisch [94] n=68	Tran Ba Huy [64] n=28
Normaux	69%	?	65%
V	0	?	0%
VI	0	?	0%
VII	10%	38%	21%
VIII	21%	?	?
IX	17%	24%	25%
X	22%	34%	30%
XI	19%	22%	20%
XII	12%	27%	30%

Tableau 8. Atteinte préopératoire des nerfs crâniens (Les patients traités antérieurement ont été exclus)

Selon Fisch [94] l'évaluation de l'atteinte des nerfs crâniens se rapproche des constatations rapportées par Alford et Guilford [2] en 1962. Il retrouve une prédominance de paralysie faciale, suivie par ordre décroissant d'atteinte lésionnelle, le X, le IX, le XII, et le XI. L'ensemble de cette sémiologie pharyngo-laryngée n'est habituellement observée qu'à partir des tumeurs de classe C2. Il observe par ailleurs une dissociation anatomo-clinique entre l'importance de l'infiltration nerveuse crânienne retrouvée en per-opératoire et l'appréciation clinique pré-thérapeutique retrouvée pour des tumeurs classées au-delà de C2 (Tableau 9).

Glasscock et Jackson [70] insistent sur l'atteinte première des nerfs mixtes et secondaire du XII. Enfin l'infiltration nerveuse du VII s'effectue dans la grande majorité des cas au niveau de sa portion mastoïdienne.

Nerfs crâniens.	Préop.	Perop.
VII	38%	54%
IX	24%	48%
X	29%	61%
XI	22%	52%
XII	27%	36%

Tableau 9. Dissociation anatomo-clinique de l'infiltration nerveuse évaluée en pré-opératoire et per-opératoire. (Fisch [94]: 68 cas de PJ).

Les autres atteintes nerveuses sont rares. L'atteinte du V et du VI est en faveur d'une extension vers la pointe du rocher (tumeurs classée C3 ou C4). Un syndrome de Claude Bernard Horner témoigne en général d'une atteinte de la carotide interne intrapétreuse. Enfin si la tumeur envahit la fosse cérébrale postérieure (classe CD) des signes d'hypertension intracrânienne et cérébelleux peuvent survenir.

1.3. Formes cliniques particulières.

1.3.1. Forme jugulaire pure.

Elle s'observe lorsque la tumeur s'épanouit vers le foramen jugulaire et le canal condylien antérieur, en épargnant l'oreille moyenne. La symptomatologie est alors dominée par une atteinte progressive des nerfs mixtes et du XII, longtemps silencieuse car bien tolérée. La découverte d'une paralysie d'un hémilarynx souvent attribuée à tort à une paralysie récurrentielle impose une exploration de la base du crâne [89].

1.3.2. Forme à expression parapharyngée et cervicale.

Cette forme tumorale développée dans l'espace rétrostylien est habituellement de volume considérable et représente moins de 15% des PTJ. La tumeur refoule la paroi pharyngée et la loge amygdalienne en dedans et avant, et déplisse son pilier postérieur. Une masse latéro-cervicale supérieure peut être retrouvée et le palper bimanuel confirme sa continuité latéro-pharyngée [91].

1.3.3. Forme de l'enfant

Jacobs et Potsic [74] rapporte le cas de l'exérèse chirurgicale d'un paragangliome tympanique chez une petite fille de 6 mois découvert fortuitement en otoscopie. A propos d'une revue de la littérature portant sur 11 cas décrits de PTJ de l'enfant, ils suspectent une origine congénitale, et en rappellent les caractéristiques principales. Ils notent une agressivité particulière des formes pédiatriques avec une mortalité directe de 30%, un taux de formes sécrétantes de 27% et une incidence de multifocalité élevée. Ils insistent sur les difficultés et retards diagnostiques chez l'enfant du fait même de la

nature inflammatoire fréquente de l'oreille moyenne à cet âge. L'histiocytose X, le lymphome et le rhabdomyosarcome de l'oreille moyenne sont des diagnostics différentiels à envisager.

2. ETAPE RADIOLOGIQUE ET BILAN D'EXTENSION.

Le diagnostic des PTJ repose sur un faisceau d'arguments de présomption clinique et surtout radiologique. La proscription d'une biopsie tumorale par le conduit auditif externe est bien établie actuellement car dangereuse par son caractère hémorragique. La TDM, l'IRM, parfois l'artériographie confirment le diagnostic et précise l'extension tumorale, préalable indispensable à toute décision thérapeutique.

2.1. La tomodensitométrie.

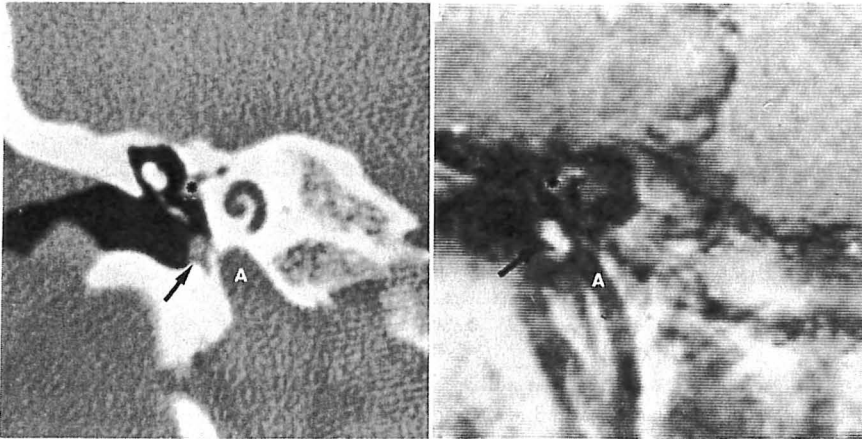
Pratiquée en coupes axiales et coronales, elle doit comporter des coupes fines millimétriques en fenêtre osseuse et parenchymateuse avant et après injection intraveineuse de produit de contraste afin de juger du caractère vasculaire de la néoformation.

2.1.1. Paragangliomes tympaniques ou tympanomastoidiens (stade A et B de la classification de Fisch).

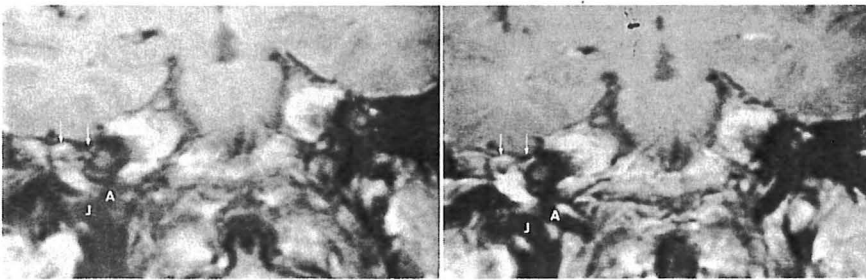
La TDM semble être l'examen le plus fiable en coupes coronales pour les paragangliomes tympaniques. Elle permet d'objectiver une opacité de nature tissulaire, localisée au niveau de la caisse du tympan au contact du promontoire, prenant toute sa signification lorsque cette image est cerclée d'air ou séparée du golfe jugulaire par une structure osseuse bien définie [73, 122] (fig.24 p.72). C'est l'injection de produit de contraste, qui permet de poser le diagnostic. On note en effet un rehaussement très net de la densité tumorale au-delà de 100UH [165].

Dans les formes plus évoluées tympanomastoidiennes ou lorsque l'obstruction tubaire génère de la rétention, le diagnostic peut être difficile et l'analyse du rehaussement nécessite de reconstruire des coupes fines avec des filtres tissulaires adaptés.

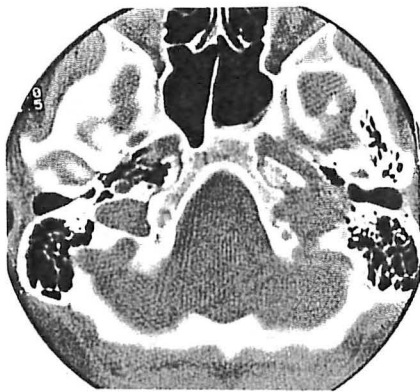
Figure n°24. Aspects radiologiques des PTJ.



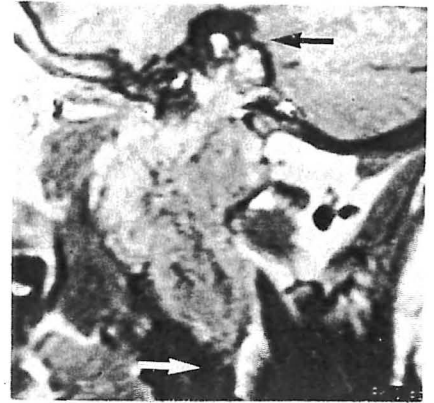
A. Aspects tomodensitométriques (g) et IRM après injection de gadolinium (d) en coupes coronales d'un PT stade A (flèche). L'astérisque indique le muscle tensor tympani, et A l'ACI.



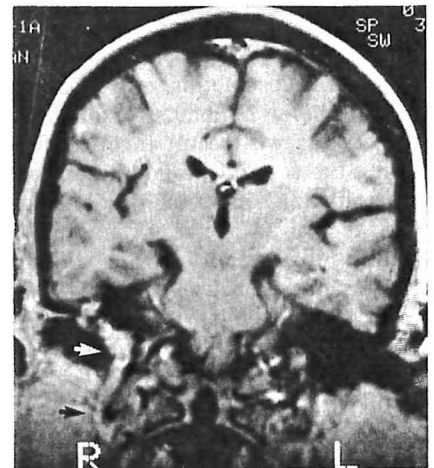
B. Aspects IRM en coupes coronales d'un PT stade B (d) en T1 avant et après injection de gadolinium. Les flèches indiquent la tête du marteau et le VII habituellement réhaussés. A. ACI - J. Golfe de la jugulaire.



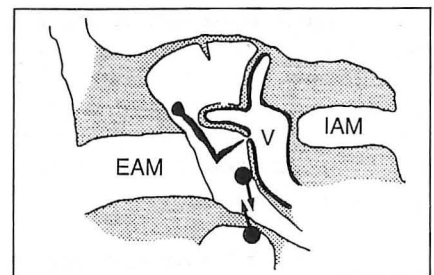
C. Aspects tomodensitométriques en coupe axiale d'un PTJ (g) responsable d'un net élargissement du foramen jugulaire dont les parois sont vermoulues



D. Aspects IRM en coupe sagittale en T1 après injection de gadolinium d'un PTJ étendu au delà de la fosse jugulaire (flèche noire) et dans la région cervicale (flèche blanche)



E. Aspects IRM en coupe coronale en T1 après injection de gadolinium d'un PTJ (g) avec une extension dans la veine jugulaire interne.



F. Schéma en coupe coronale indiquant le cheminement d'un PT vers la fosse jugulaire et d'un PJ vers l'hypotympanum. EAM. CAE - IAM. CAI - V. Vestibule.

Selon Phelps [121], l'analyse soignée de la fosse jugulaire en particulier l'intégrité de sa corticale osseuse et celle de l'épine carotico-jugulaire permet d'écarter de façon quasi certaine une origine jugulaire au paragangliome. Le même auteur rapporte le cas d'un paragangliome tympanique présentant en TDM des microcalcifications intra-tumorale, qui sont extrêmement rare pour Valavanis et pouvant faire évoquer un adénocarcinome [122]. Lorsque la tumeur atteint le plancher de la caisse du tympan, l'effet de volume partiel ne permet pas toujours d'affirmer l'intégrité de l'hypotympanum pour éliminer une extension jugulaire [121].

2.1.2. Paragangliomes jugulaires (stade C de la classification de Fisch).

Avant l'injection de produit de contraste, la lésion est isodense au cervelet, très rarement ponctuée de calcifications. On observe essentiellement une lyse des parois du foramen jugulaire et de ses épines, ainsi que de la face inférieure et postérieure du rocher. Le rehaussement parfois hétérogène après l'injection témoigne de quelques plages de nécrose tumorale [165]. On recherchera les limites de l'extension tumorale:

- en bas en direction de l'espace rétrostylien, refoulant l'artère carotide interne vers l'avant.
- en avant, avec la lyse de l'épine carotico-jugulaire, et l'atteinte successive des différentes portions du canal carotidien.
- en dedans vers l'angle ponto-cérébelleux. La tumeur aura un aspect de courbe harmonieuse convexe si la dure-mère est intacte, festonnée s'il existe une extension intra-durale.
- en haut, après la lyse de la paroi externe du golfe de la jugulaire, l'envahissement de l'oreille moyenne, de l'oreille interne voire même du conduit auditif interne. L'érosion du compartiment infralabyrinthique ou évidemment sous-labyrinthique est caractéristique de cette modalité d'extension.

2.2. IRM

L'IRM est parfaitement complémentaire de la TDM dans son analyse diagnostique. En imagerie pondérée en T1, le signal tumoral est plus ou moins homogène et voisin de celui du parenchyme cérébral. En T2, le signal tend à s'élever, apparaît très hétérogène donnant à la texture tumorale un aspect poivre et sel caractéristique. Cette hétérogénéité reflète la présence de phénomènes de fibrose et de

nécrose intra-tumorale, ainsi que le flux rapide de la vascularisation tumorale. Ce dernier, traduit par des images serpiginieuses vides de signaux, n'apparaît que sur des paragangliomes de plus de 2 cm. En périphérie lésionnelle, ce même phénomène permet d'observer une couronne vasculaire [160].

Après l'injection intra-veineuse de gadolinium, le rehaussement du signal tumoral est important (fig.24 p.72).

Phelps [121] souligne l'intérêt majeur de l'apport de l'IRM au diagnostic des paragangliomes tympaniques et jugulaires. Les petites tumeurs de la caisse du tympan sont bien définies et rehaussées après l'injection de gadolinium, avec cependant le diagnostic différentiel toujours possible dans cette situation d'un adénome de la caisse. Il insiste surtout sur l'analyse différentielle des signaux de la tumeur, du liquide de rétention de l'oreille moyenne et du golfe de la jugulaire, qui permet une classification topographique plus aisée.

La détermination de l'extension tumorale intracrânienne, parapharyngée, carotidienne et dans la veine jugulaire interne fournie par l'IRM est remarquable [69, 121] (fig.24 p.72). Il est effectivement possible d'observer sur des coupes frontales et sagittales obliques, pondérées en T1, l'extension tumorale intrajugulaire et intrasigmoïde supplantant de ce fait la jugulographie rétrograde [122]. *Il conclut enfin que l'appréciation la plus délicate pour le radiologue est d'exclure une extension jugulaire d'un paragangliome du plancher de la caisse de l'oreille moyenne.*

2.3. Angiographie diagnostique.

L'angiographie n'est plus l'examen systématique et essentiel au diagnostic des PTJ [72]. Supplantée par le couple TDM et IRM, elle doit répondre aux soucis premiers du chirurgien (l'envahissement de l'artère carotide interne et la perméabilité du polygone de Willis), et du radiologue (nature des pédicules et du réseau nourricier), l'ensemble conditionnant les possibilités thérapeutiques.

La technique angiographique a considérablement évolué. La numérisation qui permet l'obtention immédiate de clichés en soustraction osseuse, donne des images d'excellente qualité avec une dose faible de produit de contraste. La plupart des artériographies diagnostiques sont réalisables sous simple anesthésie locale et prémédication anxiolytique. Cependant une anesthésie vigile ou diazanalgésie procure

un confort appréciable pour le patient et le praticien, évitant de ce fait des spasmes artériels.

La voie d'abord fémorale selon la technique de Seldinger est préférable aux ponctions directes, et permet tout aussi bien le cathétérisme de l'ensemble des troncs supra-aortiques. D'abord globale, l'étude est secondairement complétée par une angiographie hyper-sélective pour connaître la cartographie tumorale en identifiant la part respective de chaque compartiment, en rappelant que ces tumeurs sont multicompartimentées dans 85% des cas [107].

Le paragangliome a habituellement une morphologie et une hémodynamique monomorphe [101]. Par sa localisation il devient caractéristique ; les artères nourricières sont dilatées, un blush explosif et précoce est observé témoin d'une très riche vascularisation, une tumorigraphie constante permet d'écartier une fistule durale de même projection, enfin son opacification explosive le distingue des méningiomes. Le diagnostic différentiel est plus délicat avec une métastase d'un cancer du rein ou de la thyroïde [32]. On remarque également un retour veineux très précoce, un envahissement des structures veineuse de voisinage pouvant aller jusqu'à l'obstruction complète de la veine jugulaire interne et le développement d'une circulation collatérale (fig.25 p.76).

2.3.1. Les objectifs de l'angiographie diagnostique sont multiples :

- *donner des informations topographiques précises.* Les relations de la tumeur avec la veine jugulaire interne et le sinus sigmoïde sont analysées et le temps veineux angiographique permet d'apprécier leur perméabilité réciproque. L'IRM dispense de la réalisation d'une jugulographie rétrograde en cas d'obstruction complète car la limite inférieure de la lésion y est parfaitement visualisée [69]. Pour affirmer l'envahissement jugulaire, il existe deux méthodes artériographiques décrites par Lasjaunias [85] ; *être assez sélectif dans un pédicule nourricier artériel pour objectiver l'extension tumorale intra-luminale (petit calibre du cathéter et petit débit d'injection) ou avoir un débit d'injection suffisant pour obtenir un retour veineux vertébral fiable (plus gros cathéter et débit d'injection plus important).* L'envahissement tumoral de l'ACI suspecté en TDM dans ses segments pétreux et en IRM dans ses segments cervical et caverneux [159] est apprécié de façon objective par l'angiographie qui montre des modifications pariétales du vaisseaux telles que des irrégularités ou une striction [3].

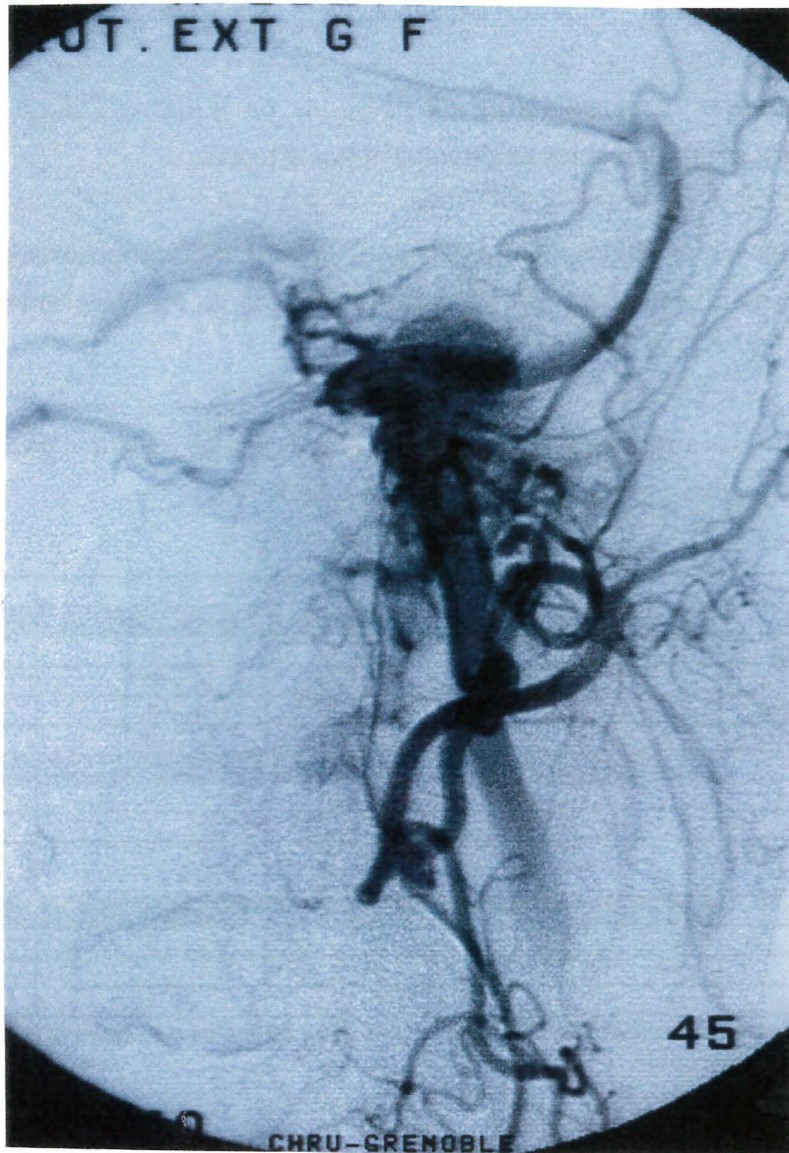


Figure n°25. Angiographie d'un PTJ classé C1De2.

- préciser l'existence d'une autre lésion asymptomatique synchrone, ipsi ou controlatérale de même nature. Cette circonstance peut également être observée en IRM.

- préciser l'accessibilité endovasculaire de la lésion pour une embolisation ultérieure éventuelle (la compartimentation, les vaisseaux et anastomoses dangereuses entre les territoires carotidien externe, interne ou vertébral, le débit artériel tumorale, l'existence de shunt artério-veineux, l'existence d'une angiogénèse pér tumorale normale ou pathologique).

- enfin, étudier la perméabilité du polygone de Willis et l'étude de la valeur fonctionnelle des communicantes antérieures et postérieures.

Ce premier temps angiographique diagnostique permet de proposer secondairement un protocole d'embolisation pré-opératoire adapté à l'architecture propre du paragangliome, avec plus de sécurité.

Les résultats angiographiques d'une étude de 25 cas de paragangliomes tympaniques et jugulaires, sont détaillés dans le tableau 10.

	PT.	PJ.	PJIC-	PJIC+
Carotide ext				
pharyng. ascendante.	5	17	9	8
occipitale.	-	15	8	7
auriculaire postérieure.	1	10	4	6
maxillaire interne.	-	8	2	6
Carotide int.				
carotico-tympanique.	-	7	-	7
br. intra-caverneuse.	-	5	-	5
br. iextra-pétreuse aberrante.	-	1	1	
Vertébrale				
br. musculaire.	-	5	3	2
br. méningée.	-	3	-	3
br. cérébelleuse.	-	1	-	1

Tableau 10. Pédicules nourriciers de PT et de PJ avec plus ou moins une extension intra-crânienne (IC) étudiés par angiographie.

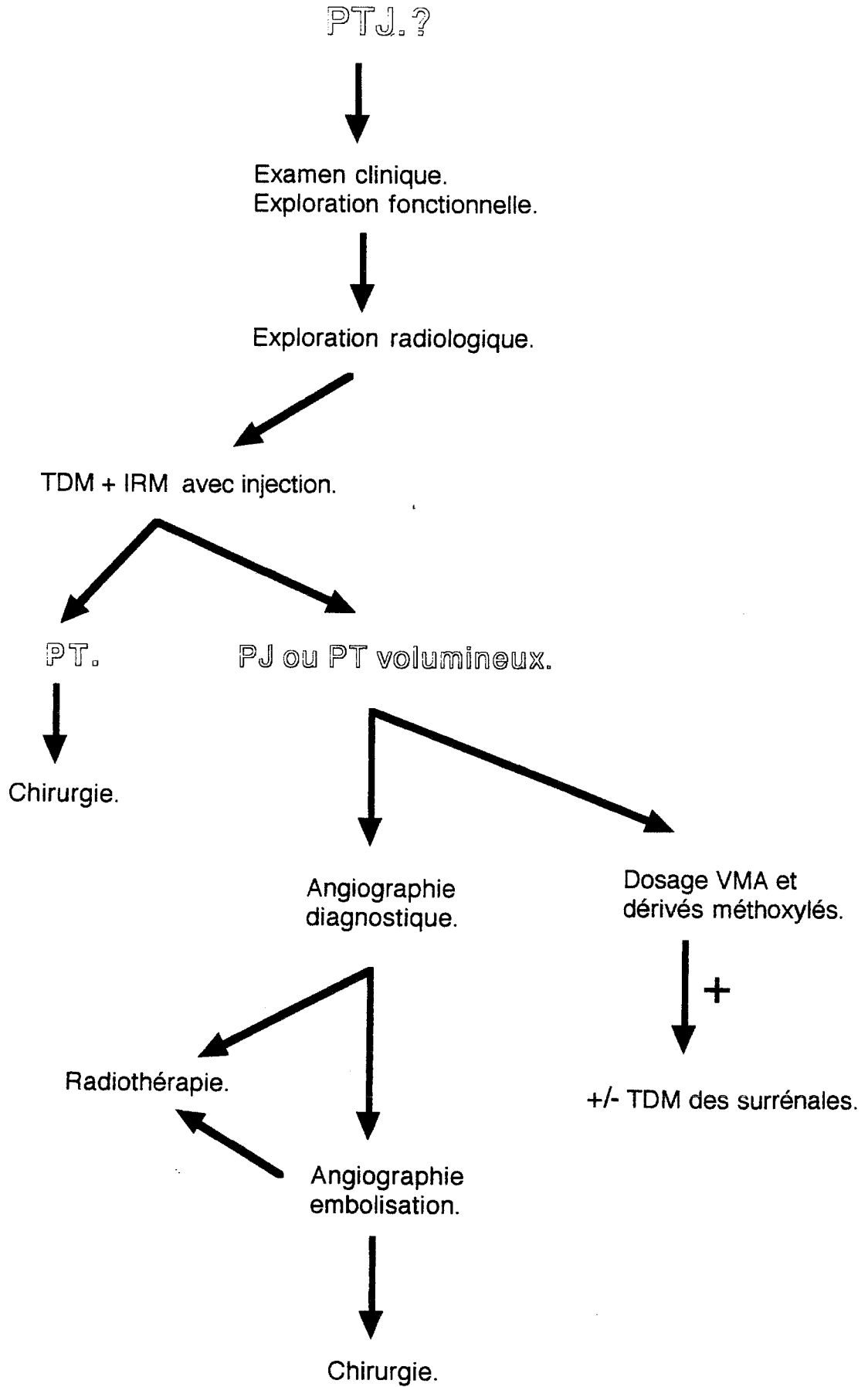
2.4. Angiographie IRM (IVRM).

L'IRM, a selon le type de séquence utilisé, une propension plus ou moins forte à faire apparaître les vaisseaux. L'information est alors anatomique, mais également fonctionnelle, puisque les contrastes associés au sang dépendent essentiellement de ses caractéristiques dynamiques. Fréquemment, les flux se traduisent par des artefacts qui gênent le diagnostic sur les tissus statiques. En imagerie vasculaire par résonance

magnétique, artérielle ou veineuse (IVRM), on cherche à exploiter les effets de flux, pour en reconstituer l'image, tout en minimisant les signaux des tissus statiques. L'image qui en résulte, obtenue sans produit de contraste, est donc une image de mouvement plutôt qu'une image de vaisseaux. L'interprétation clinique diffère donc sensiblement de celle de l'angiographie classique. Les techniques d'IVRM sont très récentes et leur évaluation clinique est encore incomplète. Rodgers [128] semble trouver des résultats intéressants concernant l'investigation du système carotidien et vertébrobasilaire, le dépistage des acouphènes pulsatiles, l'intégrité des sinus duraux et le diagnostic d'une artère carotide aberrante. Si l'IVRM permet une approche diagnostique vasculaire des paragangliomes, elle trouve ses limites actuelles dans la mauvaise définition des vaisseaux nourriciers et de l'empreinte tumorale, et bien que non invasive n'autorisera pas à terme de gestes d'embolisation.

2.5. Scintigraphie à l'octréotide.

Si la scintigraphie au MIBG (méthyl-¹³¹I-iodo-benzylguanidine) est très sensible dans l'approche diagnostique des phéochromocytomes et des neuroblastomes, elle est peu intéressante dans celle des paragangliomes puisque sa sensibilité n'est que de 50% [79]. Les méthodes d'immunodétection ont permis de documenter la présence de neuropeptides au sein des tumeurs du SNED avec fréquemment une expression membranaire. Le (¹¹¹In-DTPA-D-Phe1)-octréotide qui est un analogue structural radioactif de la *somatostatine* procure en scintigraphie une sensibilité proche de 94% pour la détection des paragangliomes [79]. Encore en cours d'évaluation, cette scintigraphie corps entier pourrait trouver son indication dans la recherche de localisations synchrones ou de métastases à distance [63, 79].



Algorithme décisionnel pour le diagnostic des PTJ.

3. CLASSIFICATION.

En 1962 Alford et Guilford [2] furent à l'origine de la première classification des PTJ. Elaborée sur des données radio-clinique, cinq stades furent proposés. Brown [13] en 1985, sur une étude rétrospective portant sur 231 cas de PTJ utilisa cette nomenclature.

Stade.	Symptomes.	Signes cliniques.	Radiographie.	Nerfs craniens.
0	surdit� et acouph�nes pulsatiles.	surdit� de transmission et tympan bleut�.	Nle.	Nle.
I	st.0+otorrh�e.	st.0+tympan bomb� ou polype du CAE.	Opacit� sans �rosion.	Nle.
II	st.I+PPF.	st.I+surdit� de perception.	idem.	VII
III	st.II+vertiges et dysphonie.	idem.	�rosion de l'apex p�treux ou �largissement du foramen jugulaire.	VII,IX,X,XI,XII.
IV	st.III+signes neurologiques.	idem+oed�me papillaire.	�rosion �tendue. m�tastases.	VII,IX,X,XI,XII et III, IV, V, VI.

Tableau 11. Classification d'Alford et Guilford [2].

Depuis 1982 la classification de Glasscock et Jackson, d riv e de la pr c dente, s'attache plut t   une d finition anatomique de l'extension tumorale, sur des donn es radiographiques. La topographie du paraganglion promoteur de la l sion consid r e est   l'origine de l'organisation d'une classification bicompartiment e, groupant les PT et les PJ.

Paragangliome tympanique.	
type I	Tumeur limit�e au promontoire.
type II	Tumeur comblant la caisse de l'oreille moyenne.
type III	Tumeur comblant la caisse de l'oreille moyenne avec extension mastoïdienne.
type IV	Tumeur comblant la caisse de l'oreille moyenne avec extension mastoïdienne ou ext�rioris�e par le conduit auditif externe.
Paragangliome jugulaire.	
type I	Petite tumeur du golfe jugulaire �tendue � l'oreille moyenne.
type II	Tumeur �tendue sous le conduit auditif interne, extension intracr�nienne possible.
type III	Tumeur �tendue � l'apex p�treux, extension intracr�nienne possible.
type IV	Tumeur d�passant l'apex p�treux, vers le clivus ou la fosse infratemporale, extension intracr�nienne possible.

Tableau 12. Classification de Glasscock et Jackson [69]

La classification de Fisch [94] tente de répondre plus directement à des impératifs thérapeutiques. Les PJ en particulier, sont ordonnés en fonction de l'importance de l'atteinte du canal carotidien intrapétreux, couplée lorsque cela est nécessaire à un suffixe témoignant une extension intracrânienne. Cette classification est celle que nous employons dans le service (fig.26 p.83, 84, 85).

Stade A.	Tumeur localisée à la paroi interne de la caisse de l'oreille moyenne, développée depuis le promontoire.
Stade B.	Tumeur développée depuis l'hypotympanum, envahissant la caisse de l'oreille moyenne et plus ou moins la mastoïde. Absence de lyse du plancher de l'hypotympanum.
Stade C.	Tumeur érodant le plancher de l'hypotympanum, avec extension infra et rétro-labyrinthique et poussée tumorale vers l'apex pétreux.
C1.	Tumeur atteignant l'orifice du canal carotidien.
C2.	Tumeur atteignant la portion verticale du canal carotidien.
C3.	Tumeur atteignant la portion horizontale du canal carotidien.
C4.	Tumeur étendue au foramen lacerum et au sinus caverneux
Stade D.	Classification ordonnée conjointement avec le stade C, pour désigner une extension intracrânienne. La précision extra-durale ou intra-durale est apportée respectivement par les suffixes "e" et "i."
De1.	Tumeur avec extension intracrânienne extradurale jusqu'à 2cm.
De2.	Tumeur avec extension intracrânienne extradurale > 2 cm.
Di1.	Tumeur avec extension intracrânienne intradurale jusqu'à 2 cm.
Di2.	Tumeur avec extension intracrânienne intradurale > 2 cm.
Di3.	Tumeur avec extension intracrânienne intradurale inopérable.

Tableau 13. Classification de Fisch [94].

Ainsi une tumeur classée C2De1Di2, correspond à une lésion jugulaire, étendue aux espaces sous labyrinthiques, atteignant la portion verticale du canal carotidien avec une extension intracrânienne extra-durale inférieure à 2 cm dans l'angle ponto-cérébelleux, et une extension intra-durale depuis le foramen jugulaire au-delà de 2 cm.

La série de Fisch portant sur 102 PTJ donne une appréciation de la répartition globale, de ces tumeurs en fonction de leurs stades [94] (Tableau 14).

L'analyse comparative des séries de Fisch [94] et de Jackson [168], portant respectivement sur 102 et 142 PTJ, ordonnés selon la classification de Fisch, retrouve une faible participation des stades A (5%), et une prédominance de stade C avec une extension intracrânienne intra-durale variant de 20 à 40%. Selon Jackson l'extension intracrânienne vraie est en effet considérée dans sa définition comme l'atteinte des espaces sous arachnoïdiens [68].

Stade.	Jackson (168) n=142	Fisch (94) n=102
A	5%	5%
B	40%	12%
C	55%	83%
Di (suffixe)	20%	40%

Tableau 15. Répartition des PTJ dans la série de Fisch [94] et de Jackson [168]

Enfin une dernière classification simplifiée encore actuellement utilisée en Pologne est celle de Mc.Cabe et Fletcher [143] définissant trois stades :

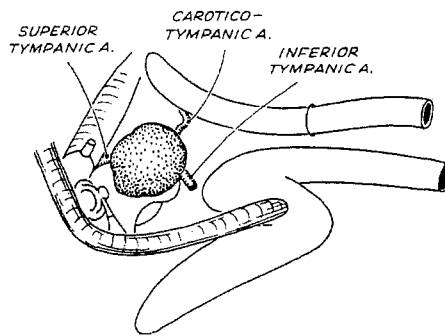
Stade.	
I	Tumeur tympanique: absence d'érosion osseuse ou paralysie des nerfs craniens
II	Tumeur tympanomastoidienne: érosion localisée aux cellules mastoïdiennes, pas d'autre atteinte des nerfs craniens qu'une parésie du VII possible
III	Tumeur étendue au rocher avec extension possible extra-pétreuse.

Tableau 16. Classification de Mc.Cabe et Fletcher [143]

Stade.		Total.	%
A		5	5
B		12	12
C1		8	8
C2	8		
C2De1	11		
C2De2	2		
C2De1Di1	7		
C2De1Di2	1		
C2De1Di3	1		
C2De2Di1	1		
Total C2		31	30
C3	6		
C3De1	7		
C3De2	1		
C3De1Di1	11		
C3De1Di2	3		
C3De2Di1	5		
C3De2Di2	6		
C3De3Di1	1		
Total C3		39	38
C4	1		
C4De1	1		
C4De2Di1	2		
C4De2Di2	3		
Total C4		7	7
Total		102	100

Tableau 14. Répartition des PTJ sur 102 cas [Fisch 1990]

Class A



Class B

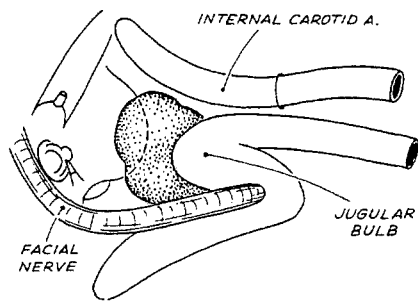
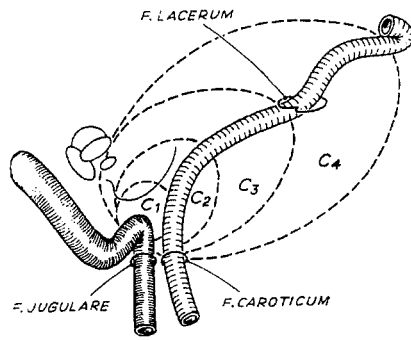
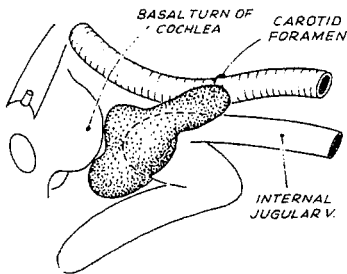


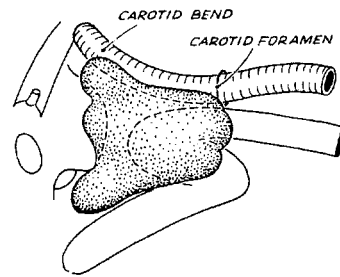
Figure n°26. Classification des PTJ selon Fisch.



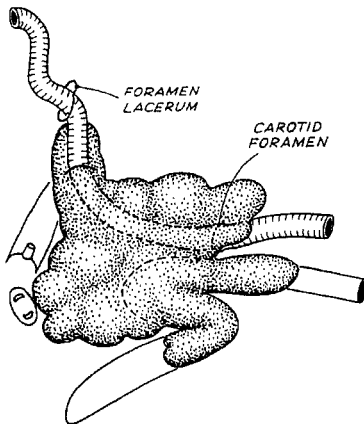
C1



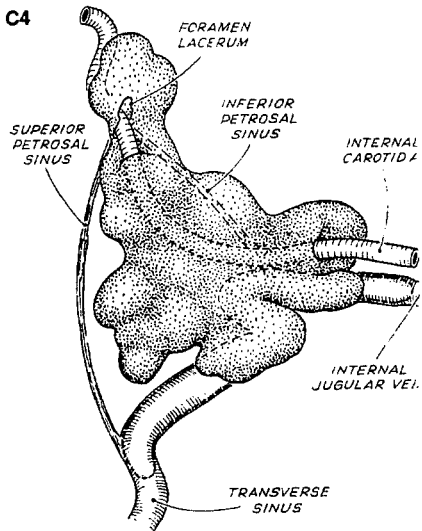
C2

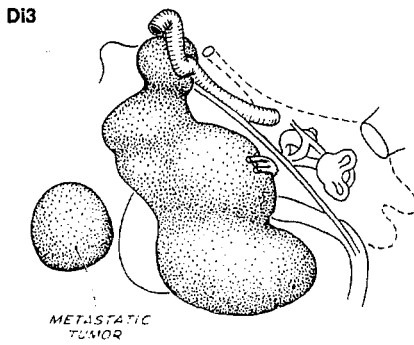
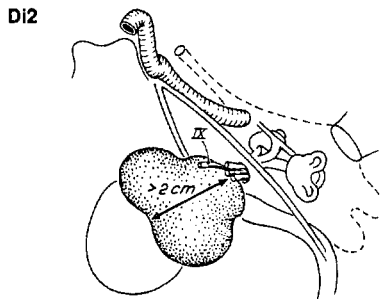
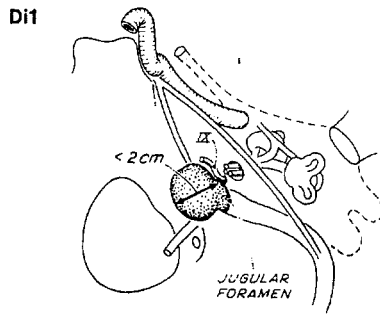
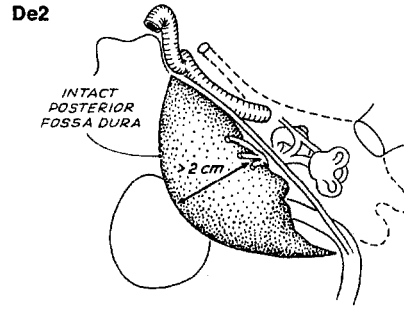
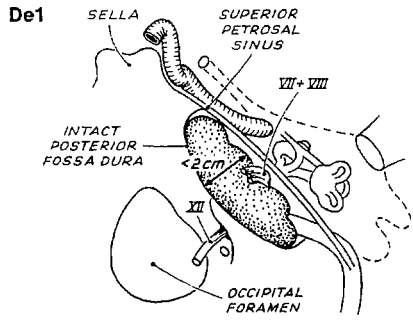


C3



C4





4. DIAGNOSTIC DIFFERENTIEL.

Les circonstances cliniques de nature à évoquer le diagnostic de PTJ, sont multiples. En effet la richesse sémiologique de ces tumeurs commande des automatismes décisionnels dans la prise en charge diagnostique. De nombreuses situations pathologiques, à l'instar des PTJ peuvent se traduire par un syndrome tumoral de l'oreille moyenne, se présenter comme une lésion du foramen jugulaire ou être révélées par des acouphènes pulsatiles.

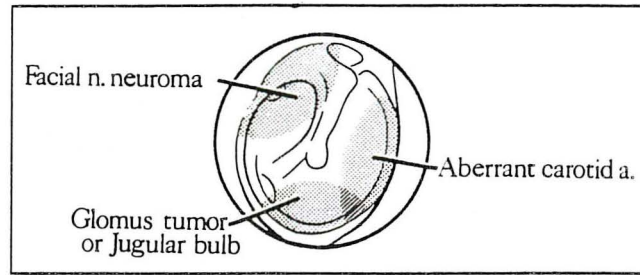
4.1. Syndrome tumoral de l'oreille moyenne.

L'étude rétrospective de Maffee [in 150] en 1993 rapporte la fréquence respective des différentes étiologies retrouvées à l'occasion de situations cliniques faisant évoquer un syndrome tumoral de l'oreille moyenne (OM).

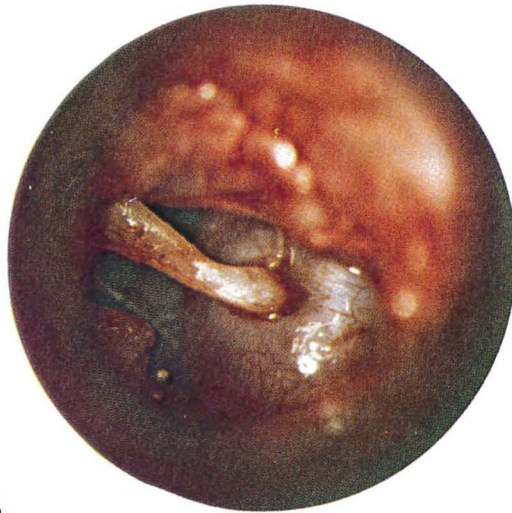
Lésions tumorales de l'oreille moyenne.	Lésions non tumorales de l'oreille moyenne.
Parangliomes 30%	Golfe jugulaire procident 9%
Tumeur du VII 10 %	Cholestéatome de l'apex pétreux étendu à OM. 5%
Méningiome 5%	Granulome à cholestérol 5%
Neurinome VIII étendu à OM. 2%	ACI. ectopique 4%
Neurinome labyrinthique 2%	Granulome à cholestérol de l'apex pétreux étendu à OM. 2%
Adénome 2%	Fibrose post-traumatique du VII 2%
Adénocarcinome 2%	Anévrisme ACI post-traumatique 1%
Papillome inversé 1%	Wegener 1%
Fibromyxome 1%	Tuberculome 1%
Hémangiopéricytome 2%	Granulome inflammatoire aspécifique 2%
Plasmocytome 2%	
Leucémie 1%	
Métastases 4%	
Carcinome malpighien 4%	
Hémangioendothéliome 0%	
Sarcomes divers 0%	
Cylindrome 0%	
Mélanome 0%	
Hémangiome caverneux 0%	

Tableau 17. Etiologies d'un syndrome tumoral de l'oreille moyenne [150].

L'examen otoscopique semble avoir une sensibilité relative dans le diagnostic des masses rétro-tympaniques. Si classiquement on retrouvera une ACI aberrante au niveau des quadrants tympaniques antérieurs, une tumeur du nerf facial dans le quadrant postéro-supérieur, et un golfe procident bleuté ou un parangliome lie de vin dans les quadrants inférieurs, ces distinctions sémiologiques fines sont largement insuffisantes et commandent des investigations radiographiques plus précises (fig.27 p.87) [113].



A.



B.

Figure n°27.

A. Topographie rétrotympanique d'une ACI aberrante, d'un PTJ ou d'un golfe procident et d'un neurinome du VII.

B. ACI aberrante dans la caisse (OD).

Le diagnostic différentiel portera en autres sur :

- **le tympan bleu**, anciennement idiopathique, qui est une otite séro-muqueuse vieillie avec constitution de granulomes à cholestérol où s'accumulent des dépôts d'hémosidérine responsables de cette coloration. La TDM indispensable dans ce cas, ne note aucun rehaussement de densité, après l'injection. A noter également que l'on peut rencontrer des tympan bleutés, sans lésion de l'oreille moyenne. Ces circonstances regroupent les varices, les angiomes ou les tissus de granulation localisés ou diffus dans la membrane tympanique. La TDM montre alors un épaissement net du tympan. Le tympan bleu post-traumatique doit également être évoqué.

- **la procidence du golfe jugulaire** souvent asymptomatique, qui est parfois responsable d'acouphènes pulsatiles, d'une surdité de transmission lors d'un contact direct avec la chaîne ossiculaire, ou d'une surdité de perception lorsqu'il existe un développement labyrinthique. La TDM redresse le diagnostic en objectivant une fosse jugulaire très haute dans la caisse, et un golfe dénué de coque osseuse. Il est à noter que la configuration générale du foramen jugulaire n'est pas modifiée [150, 161]. Enfin l'affaissement de la tumeur à l'inspiration profonde est pathognomonique mais n'existe que lorsque le golfe est libre dans la caisse [60].

- **le trajet aberrant de l'ACI** dans la caisse de l'oreille moyenne qui est très souvent responsable d'acouphènes pulsatiles, de vertiges et d'une surdité progressive. Si l'examen otoscopique est habituellement évocateur, Sesana [138] rapporte le cas d'une jeune femme de 32 ans qui présentait une otalgie de l'oreille gauche évoluant depuis 4 ans, associée à des acouphènes non pulsatiles et une surdité de transmission évolutive. L'examen otoscopique montrait une masse rétro-tympanique rougeâtre étendue depuis l'hypotympanum jusqu'au promontoire paradoxalement non pulsatiles. Les coupes coronales TDM constataient un canal carotidien droit normal sous cochléaire, une absence de canal carotidien gauche et une masse hypotympanique gauche prenant le contraste et jouxtant le promontoire évoquant un paragangliome. L'artériographie redressa le diagnostic en retrouvant le trajet aberrant d'une ACI grêle gauche (fig.28 p.89).

En pratique la TDM note l'absence du trou carotidien, un élargissement du canal tympanique inférieur, un comblement de la cavité tympanique dans sa partie moyenne, une érosion du promontoire, une disparition de la corticale postérieure du canal carotidien horizontal, l'ensemble étant rehausseé après une injection de produit de contraste. L'artériographie carotidienne interne montre sur le profil un rétrécissement de l'artère au niveau de son entrée dans la base du crâne par le canal tympanique, une

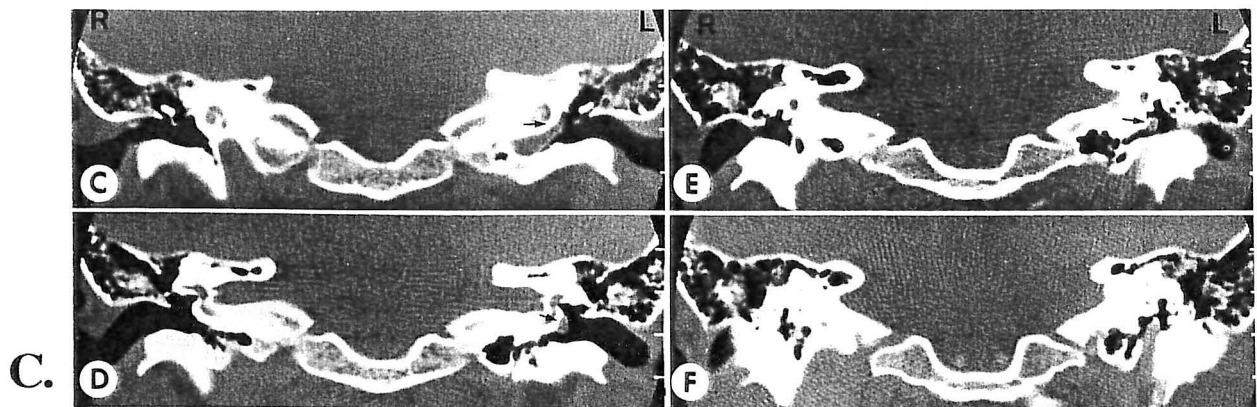
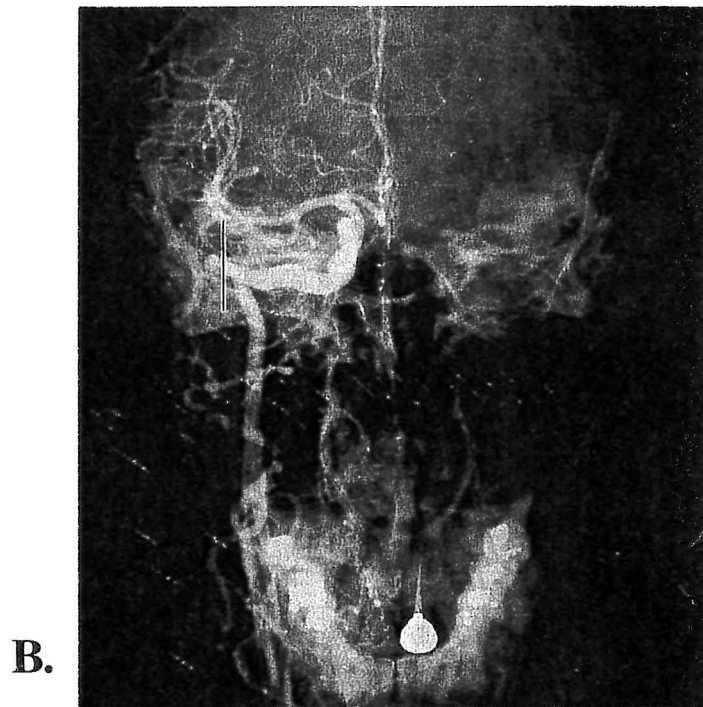
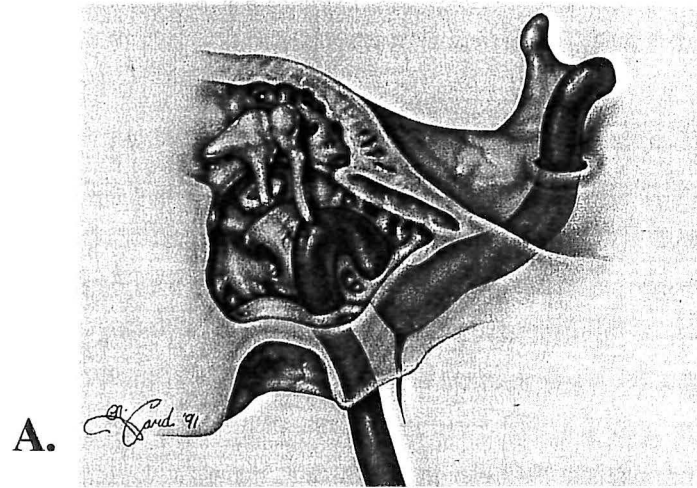


Figure n°28. ACI aberrante dans la caisse de l'oreille moyenne

A. Schéma.

B. Aspects artériographiques d'une ACI aberrante Dt. (Projection au delà de la ligne vestibulaire)

C. Aspects tomodensitométriques en coupes coronales. L'ACI droite occupe une position normale sous la cochlée. L'ACI gauche est en position aberrante dans la caisse sans canal carotidien.

inflexion postérieure dans son trajet dans la caisse et sur un cliché de face le signe de Lapayowker (projection au delà de la ligne vestibulaire) [54]. Notons également que si le trajet vertical normal du canal carotidien est absent, l'examen de la base du crâne recherchera une absence du foramen spinosum homolatéral, traduisant l'absence de l'artère méningée moyenne et évoquant de principe la persistance anormale d'une artère stapédienne. Cette dernière est une cause théorique de tympan bleuté, et se manifeste surtout par une surdité de transmission chez l'enfant.

- **une dilatation anévrysmale de l'artère carotide interne intra-pétreuse** qui est secondaire à des phénomènes inflammatoires ou traumatiques. Ces anomalies de trajets ou de conformations carotidiennes sont bien inventoriées par l'angio-IRM, moins précises que l'artériographie mais moins invasives [128].

- **un granulome à cholestérol** qui est suspecté en otoscopie devant un tympan bleuté et qui a un aspect tomodensitométrique en faveur d'une pathologie chronique de l'oreille moyenne. Eventuellement **un cholestéatome congénital** qui se présente sous l'aspect d'une masse blanchâtre rétrotympanique, érosive en TDM [84, 161]. L'IRM très évocatrice pour le premier, montre un hypersignal intratympanique en séquences pondérées T1 et T2, alors que pour le second, seule l'image pondérée en T2 fait apparaître un signal renforcé [165].

- **une tumeur du nerf facial** développée depuis sa deuxième ou sa troisième portion, qui est habituellement un schwannome de type A ou B d'Antoni, rarement un neurofibrome. Une paralysie faciale périphérique est le signe d'appel le plus constant, progressive, brutale ou récidivante. L'hypoacousie fréquente survient secondairement, et peut être de transmission ou de perception. L'examen otoscopique est normal ou révèle une tumeur grisâtre rétrotympanique. La TDM montre une lésion isodense érodant les structures avoisinantes, et l'IRM une prise de contraste massive de Gadolinium [105].

- **un hémangiome caverneux de l'oreille moyenne** (corde du tympan). 5 cas ont été décrits dans la littérature. A l'instar des neurinome du VII, l'examen otoscopique peut retrouver une masse rétrotympanique dans le quadrant postéro-supérieur décelée à l'occasion d'une surdité de transmission, ou d'acouphènes pulsatiles dans 40% des cas. La TDM objective une masse isodense peu rehaussée par l'injection, sans contact osseux, à distance de l'hypotympanum. L'IRM note un hypersignal en T1 et T2 avec rehaussement important après injection de gadolinium [93].

- *un hémangioendothéliome* (hémangiome) bénin ou malin qui a les caractéristiques cliniques, tomodensitométriques et IRM du paragangliome tympanique. Seul l'examen anatomopathologique peut redresser le diagnostic [57]. Il est décrit également des hémangiomes du nerf facial.

- *un Méningiome de la caisse*, ou de la fosse cérébrale postérieure, de la fosse cérébrale moyenne étendue à l'oreille moyenne, simulant un paragangliome [132].

- *un polype extériorisé au niveau du conduit auditif externe* qui est satellite d'une otite chronique cholestéatomateuse, ou d'un carcinome malpighien volontiers douloureux du conduit auditif externe étendu à l'oreille moyenne.

- *un hémangiopéricytome*, qui est caractérisé par une prise de contraste hétérogène en TDM et des calcifications intra-tumorale. Cette lésion bénigne initialement connaît un fort potentiel de transformation [165].

- *un adénome de la caisse* qui peut évoluer vers un adénocarcinome [115]. Avec enfin *une tumeur papillaire* de l'oreille moyenne génératrice d'acouphènes pulsatiles et d'une surdité de transmission. La TDM constate une tumeur lytique prenant le contraste, et un blush en artériographie souvent aux dépens de l'artère auriculaire postérieure [165].

4.2. Syndrome lésionnel du foramen jugulaire.

La pathologie tumorale du foramen jugulaire est dominée par les PTJ. D'autres lésions non moins agressives peuvent les confondre. On citera :

- *les neurinomes des nerfs mixtes*, très rare (100 cas ont été décrits dans la littérature). Ce sont des schwannomes dont l'origine semble être pour Graham le X dans 50% des cas et pour Destee [in 34, 36] le IX dans 50% des cas. L'extension à partir du foramen jugulaire se fait vers la fosse cérébrale postérieure, les espaces parapharyngés ou en bissac. Franklin, Moore et Fisch [46] ont proposé une classification en trois stades basée sur l'imagerie pré-opératoire, et calquée sur celle des paragangliomes.

Stade A.	Tumeur localisée aux tissus mous du cou.
Stade B.	Localisation primitive cervicale, mais atteinte du foramen jugulaire.
Stade C.	Tumeur du foramen jugulaire, subdivisée en quatre sous classes en fonction de l'importance de l'atteinte du canal carotidien [C1 à C4].
Suffixe De ou Di.	Extension intracrânienne extra-durale ou intra-durale (De1,2 à Di1,2,3).

Tableau 18. Classification des neurinomes du foramen jugulaire [46].

La malignité des schwannomes est rare, mais le risque de dégénérescence est apprécié différemment suivant les auteurs et varie de 1,5% à 10% [34]. L'âge moyen de survenue semble relativement jeune, 35 ans pour Fisch [46]. La symptomatologie clinique est peu spécifique. Boisseau [in 74], pour les neurinomes du X regroupe deux syndromes marginaux : un syndrome d'excitation associant des troubles sensitifs (hyperesthésie du conduit auditif externe, otalgie réflexe, hyperesthésie pharyngo-laryngée) et des troubles végétatifs (bradycardie, toux quinteuse, précordialgies, troubles digestifs) ou un syndrome d'inhibition associant des troubles moteurs vélo-pharyngo-laryngés, des troubles sensitifs (anesthésie du conduit auditif externe et pharyngo-laryngée) et des troubles végétatifs (tachycardie, constipation, dyspnée paroxystique, inversion du réflexe occulo-moteur).

La TDM montre une tumeur qui élargie de façon régulière le foramen jugulaire, le premier signe étant l'émoussement des épines jugulaires. La prise de contraste souvent homogène sauf en cas de dégénérescence kystique, est moins intense que pour les paragangliomes. En IRM les caractéristiques des signaux sont comparables à ceux du neurinome du VIII, qui peut être un diagnostic différentiel si la tumeur présente une extension importante au niveau de l'angle ponto-cérébelleux. On retrouve un hyposignal en pondération T1 et un hypersignal homogène en pondération T2, et surtout l'injection de gadolinium entraîne un rehaussement tumoral caractéristique. Outre son bilan anatomique précis, l'IRM permet de s'assurer de la perméabilité de la veine jugulaire et du sinus latéral. Elle permet également un excellent bilan d'extension en particulier vers l'espace parapharyngé.

- *le neurinome du XII* est une tumeur exceptionnelle. Les signes d'appels sont soulignés constamment par une hémiatrophie linguale homolatérale. En TDM si la tumeur est de petite taille, elle peut n'éroder que le canal condylien antérieur. Ultérieurement l'évolution se fera vers le foramen jugulaire, les espaces sous-labyrinthiques, l'angle ponto-cérébelleux ou les espaces parapharyngés. Toutefois la lésion est habituellement intracrânienne. Les caractères radiologiques TDM et IRM obéissent à ceux des neurinomes en général.

- *le méningiome du foramen jugulaire* exceptionnel, est issu des prolongements arachnoïdiens situés le long des gaines nerveuses. Son aspect est identique aux méningiomes de la face postérieure du rocher. Il a néanmoins la particularité de pouvoir se développer vers l'espace rétrostylien sous-jacent. En TDM, la tumeur est hyperdense, inhomogène avec parfois des calcifications et des limites irrégulières cerclées par une hyperostose des berges osseuses. En IRM la tumeur est iso ou hypodense en T1,

hyperdense en T2. L'injection de gadolinium rehausse le signal. Le flux circulatoire au niveau du sinus sigmoïde peut être diminué. Le blush en artériographie est minime [34]. Avec Fleury nous dirons que: "*son mimétisme avec le paragangliome jugulaire peut mettre en échec l'équipe O.R.L., radiologue, et anatomopathologiste... et il faut retenir en faveur du méningiome une note discordante (céphalées pulsatiles, paralysie du VI) et le blush minime à l'artériographie*" [36].

- *le paragangliome vagal* se développe depuis le tissu paraganglionnaire périneural du ganglion plexiforme, parfois du ganglion nodosum. D'autres localisations plus basses ou plus hautes situées ont été décrites.

Il représente environ 5% des paragangliomes cranio-cervicaux, et 190 cas sont rapportés dans la littérature. La symptomatologie est dominée par une tuméfaction parapharyngée et cervicale rétromandibulaire dans 60% des cas associées à une paralysie laryngée dans près de 50% des cas [13, 74, 26]. Les autres éléments nerveux de l'espace rétro-stylien et du foramen jugulaire peuvent être envahis par la tumeur.

Stade I	Tumeur parapharyngée à distance du foramen jugulaire.
Stade II	Tumeur envahissant le foramen jugulaire sans érosion osseuse.
Stade III	Tumeur érodant le foramen jugulaire, envahissant la caisse de l'OM, avec extension variable au canal carotidien (C1/4) et à la dure mère (De1/2, Di1/3). Ex: Stade IIIC2De2Di1.

Tableau 19. Classification de Fisch des paragangliomes du X [15].

La TDM et L'IRM retrouvent les caractéristiques des autres paragangliomes. L'artériographie aide au diagnostic topographique et différentiel du paragangliome carotidien. Ce dernier, le plus fréquent (60% des paragangliomes cranio-cervicaux [38]), se situe au niveau de la bifurcation carotidienne qu'il élargit en refoulant en avant la carotide externe et en arrière la carotide interne réalisant le classique aspect en lyre, visible en artériographie.

Le paragangliome vagal est situé plus haut, dans les espaces parapharyngés où il refoule la carotide interne en avant et en dehors selon une courbe harmonieuse faisant le diagnostic dans 76% des cas [158]. Lorsque la tumeur est volumineuse, envahissant les structures de la base du crâne le diagnostic topographique entre paragangliome tympano-jugulaire stade C et vagal stade III est délicat [15]. D'une façon générale, les paragangliomes tympano-jugulaires ont une évolution principalement pétreuse avec une extension dans la veine jugulaire interne et le long du IX, alors que les paragangliomes vagues ont une évolution infra-pétreuse le long du X [15].

- *le plasmocytome solitaire, et l'hémangiopéricytome du foramen jugulaire* peuvent évoquer un paragangliome en simulant à tous les égards sa présentation clinique, son bilan radiologique et son aspect angiographique. Cette ressemblance

trompeuse fait suggérer à Megerian et Nadol [99] l'opportunité d'une biopsie réglée par voie rétroauriculaire avant le traitement définitif.

- d'autres lésions du foramen jugulaire ne se seront ici qu'évoquées: *le cholestéatome intra-pétreux* à extension sous labyrinthe postérieure, *la métastase pétreuse* bien que sa localisation préférentielle soit le conduit auditif interne [20], les *chordomes*, *chondromes* et *chondrosarcomes* de la synchondrose pétro-clivale singularisés par l'importance des lésions osseuses, des calcifications et une prise de contraste discrète qui écarte ainsi l'hypothèse d'une cholestéatome primitif [20, 165].

Le tableau 21 résume les caractéristiques radiologiques des principales lésions du foramen jugulaire.

	TDM (OS)	TDM (contraste)	IRM (T1)	IRM (T2)	IRM (gadolinium)
Neurinome	érosion régulière	+	iso	hyper	+
Paragangliome	Erosion irrégulière	+++ précoce	iso	hyper/hypo poivre et sel	+
Méningiome	érosion et condensation	++	iso	hyper	++
Chordome et chondrome	calcifications	+	iso	hyper ou hypo calcification	+
Gros golfe jugulaire	élargissement	+++ précoce	hypo ou hyper (flux)	hypo ou hyper (flux)	X

Tableau 21. Caractéristiques radiologiques des lésions du foramen jugulaire.

4.3. Acouphènes pulsatiles.

Un acouphène pulsatile correspond à des turbulences vasculaires au voisinage de la cochlée. L'examen clinique très soigneux, recherche une anomalie otoscopique, et comprend une auscultation de la région jugulo-carotidienne, mastoïdienne, et orbitaire, des manoeuvres de compression jugulaire ou carotidienne qui peuvent modifier l'intensité de l'acouphène et enfin un examen cardiovasculaire, ophtalmologique et neurologique.

Les examens paracliniques comportent des tests audiolgiques (l'acouphénométrie qui mesure les paramètres physiques de l'acouphène, la phonoencéphalographie qui objective l'acouphène, l'audiométrie tonale liminaire, PEA), une exploration doppler des vaisseaux cervicaux, un fond d'oeil à la recherche de signes indirectes d'hypertension intracrânienne (HIC), une TDM, une IRM et une étude angiographique souvent déterminante (fig.29 p.99).

Les étiologies des acouphènes pulsatiles sont rappelées et regroupées en syndromes lésionnels:

4.3.1. Etiologies tumorales:

- *le paragangliome tympano-jugulaire* .

- *le paragangliome carotidien* qui est suspecté en présence d'une tuméfaction cervicale de la région sous-digastrique fixée dans un plan transversal, soufflante à l'auscultation et qui peut être associée à des signes d'atteinte de l'espace rétrostylien. La TDM, l'IRM retrouvent les caractéristiques des paragangliomes et l'angiographie met en évidence une image vasculaire en lyre [157].

- *le paragangliome du vague* qui est suspecté en présence d'une tumeur rétrostylienne associée à une atteinte du X homolatéral, voir un syndrome du foramen jugulaire.

- *le myxome de l'oreille moyenne* qui associe une hypoacousie de transmission, des acouphènes pulsatiles et une paralysie faciale périphérique [35].

- *une métastase intra-pétreuse* d'un adénocarcinome vésiculo-papillaire de la thyroïde [35].

- *un hémangiome caverneux*.

- rarement *un méningiome de la caisse* de l'oreille moyenne, ou étendu à la caisse de l'oreille moyenne [90, 132], *un adénome ou un adénocarcinome* de l'oreille moyenne [115].

4.3.2. Les anomalies veineuses sinuso-jugulaires.

- *la procidence du golfe jugulaire*.

- *l'acouphène veineux essentiel* (veine jugulaire dominante ou unique) qui représente pour Guerrier 50% des étiologies d'acouphènes vasculaires, et dont le diagnostic est essentiellement clinique. Le signe de Much recherche une diminution de l'acouphène lors de la compression jugulaire ou de la rotation de la tête homolatérale.

La rotation controlatérale exacerbe celui-ci. On note également une fausse hypoacousie liée à un phénomène de masking par l'acouphène. Il existe une prédilection pour l'adulte jeune et surtout de sexe féminin. Les explorations radiologiques éliminent un diagnostic différentiel. Pour Guerrier et House [in 35] le traitement est l'abstention, ou la ligature de la veine jugulaire interne si l'acouphène est intolérable. Ce geste ne peut être pratiqué que si le retour veineux controlatéral est suffisant.

4.3.3. Les anévrismes et anomalies de l'artère carotide interne.

- *l'anévrisme intra-pétreux de l'artère carotide interne* peut être acquis, par des phénomènes infectieux et traumatiques, ou congénital. La manifestation clinique la plus fréquente est l'hémorragie, manifestée par une épistaxis brutale ou une otorragie spontanée. En outre des acouphènes pulsatiles, une surdité de transmission et un syndrome de Claude-Bernard-Horner y sont fréquemment décrits. Survenant davantage chez le sujet jeune, accusant plutôt une origine congénitale, il siège essentiellement au niveau de la portion horizontale ou bien au niveau du coude de l'ACI.

- *l'ectopie du trajet de l'ACI.*

- *la dysplasie fibromusculaire carotidienne* qui est définie comme une angiopathie sténosante fibreuse. La classification artériographique de Osborne et Anderson [in 90] définit trois groupes d'anomalies : une image caractéristique dite en collier de perle, une image de sténose tubulaire et une image circonférentielle.

- *les dolicho méga artères carotides douloureuses* qui sont révélées par une tuméfaction latéro-cervicale ou pharyngée battante [142].

- *l'athérosclérose de l'artère carotide interne*, très fréquente.

4.3.4. Les fistules artério-veineuses.

- *les fistules vertébro-vertébrales* traumatiques, rarement spontanées, qui sont révélées par la découverte d'un souffle au cours de l'auscultation cervicale et d'un ou de plusieurs accidents ischémiques de type vertébro-basilaire. En cas de fistule simple, la compression de l'artère vertébrale en regard de tubercule de Chassaignac permet d'atténuer le souffle. L'artériographie apprécie la complexité du réseau fistuleux.

- *les fistules carotido-caverneuses* traumatiques ou spontanées (dysplasie fibromusculaire ou rupture anévrismale) qui sont révélées cliniquement par un acouphène pulsatile qui disparaît lors de la compression de l'ACI, une exophtalmie unilatérale pulsatile parfois compliquée de paralysies oculomotrices ou d'une chute de l'acuité visuelle, et un souffle auscultatoire dans la région orbitaire ou temporale.

- *les fistules dures* qui représentent 10 à 15% des malformations artérioveineuses intracrâniennes, et qui constituent des shunts artérioveineux situés dans la dure-mère alimentés de façon exclusive par des branches méningées provenant des artères carotides externes, internes ou vertébrales.

Il semble que le facteur déclenchant ces fistules soit une thrombose d'un sinus dural [76]. Les deux localisations les plus fréquentes sont le sinus latéral et le sinus caverneux. L'artériographie permet de localiser la fistule, mais surtout de comprendre le type de drainage veineux qui apparaît comme l'élément le plus important, dans la mesure où il conditionne le pronostic. Selon l'aspect de ce drainage Djindjian et Merland [124] ont proposé une classification en cinq types.

Le mode de présentation de ces fistules peut être un acouphène pulsatile, ou bien une symptomatologie neurologique traduisant soit une HIC, soit une pathologie focale (déficit, crise comitiale, hémorragie intra-cérébrale ou méningée, secondaire au drainage veineux cortical). Notons enfin que l'examen ultra-sonore peut révéler l'existence d'une augmentation de flux dans l'artère carotide externe du côté de la fistule [124].

- *les lésions vasculaires traumatiques pré-auriculaires* qui réalisent soit des fistules artérioveineuses faisant communiquer à plein canal une artère et une veine, soit de faux anévrismes ou de vrais anévrismes. L'examen clinique retrouve un acouphène pulsatile et une masse battante. Les deux artères impliquées sont la pharyngienne ascendante et l'occipitale.

- les anomalies vasculaires par *artères aberrantes*: (persistance de l'artère stapédienne ou d'une artère aberrante dans la strie vasculaire) [142].

4.3.5. Hypertension intracrânienne bénigne.

Pour Sismanis [142] elle représente 60% des acouphènes pulsatiles. La symptomatologie clinique est assez caractéristique. Il s'agit souvent de femmes jeunes et obèses présentant des céphalées, un acouphène pulsatile unilatéral réduit par la compression jugulaire, une baisse de l'acuité visuelle et une petite surdité. Les

acouphènes résultent de la transmission des pulsations des artères du cercle de Willis. Cette transmission est nettement majorée par l'augmentation de la pression du LCR. Le diagnostic est établi par la TDM et l'IRM qui objectivent la vacuité de la selle turcique, de petits ventricules, rarement la thrombose d'un sinus dural et complété par la mesure des pressions sous arachnoïdienne.

4.3.6. Autres causes.

- *le dolicho-méga tronc basilaire* dont les signes d'appels évoquent une tumeur de la fosse postérieure.

- *la maladie de Paget* qui entretient une néovascularisation osseuses de l'os temporal responsable d'acouphènes pulsatiles.

- *l'otospongiose.*

- *la méningo-encéphalocèle temporale*

La répartition étiologique des acouphènes pulsatiles selon Sismanis [142] sur une série de 100 patients, est détaillée dans le tableau 22.

HIC bénigne.	42
HIC bénigne probable.	4
Hydrocéphalie non communicante	1
LED	2
Paragangliome	16
Athérosclérose carotidienne	15
Otospongiose	4
HTA traitée par IEC ou inhibiteur Ca.	4
Dolicho méga ACI ou TB.	3
Souffle cardiaque	1
Anémie	1
Myoclonies des muscles tubaires	1
Boucle vasculaire	1
Fistule durale	1
Idiopathique	4

Tableau 22. Etiologies des acouphènes pulsatiles [142].

ACOUPHÈNES PULSATILES.

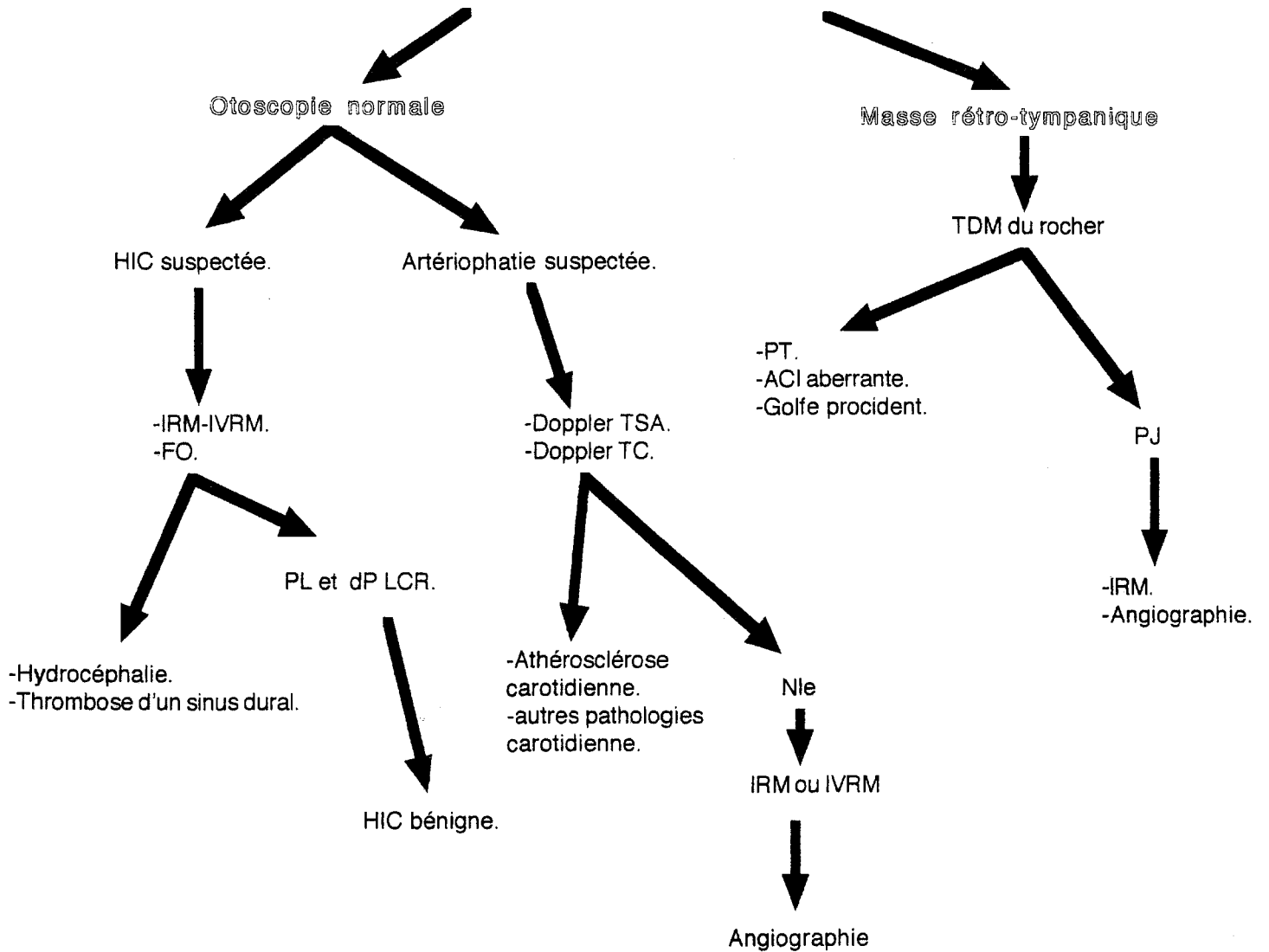


Figure n°29. Algorithme décisionnel pour le diagnostic des acouphènes pulsatiles selon Sismanis et Smoker.



**LES TRAITEMENTS
CHIRURGICAUX**

LES TRAITEMENTS CHIRURGICAUX

1. EMBOLISATION.

L'artériographie interventionnelle de dévascularisation des PTJ a transformé les conditions opératoires, et les héroïques tumorectomies d'antan ont fait place aujourd'hui à des interventions réglées ne nécessitant plus de transfusions per-opératoires massives.

Cependant cet enthousiasme doit être tempéré par les possibilités d'accidents neurologiques engendrés par cette technique qui nécessite une équipe entraînée et parfaitement rompue aux multiples écueils de sa réalisation.

Une parfaite connaissance de l'anatomie vasculaire est un prérequis absolu à la pratique d'une angiographie interventionnelle. Il existe en effet des variations inter-individuelles et cette anatomie dynamique est souvent modifiée par l'environnement tumoral, et l'embolisation elle-même. L'ensemble de ces exigences impose de pratiquer cette technique à distance de l'angiographie diagnostique.

L'occlusion vasculaire génère des effets mécaniques et des effets biologiques. Les effets mécaniques sont de trois types : stase ou occlusion plus ou moins complète suivant la forme du matériau et plus ou moins durable suivant sa nature, décompression veineuse en aval de l'occlusion, et correction du vol artériel. Les effets biologiques sont locaux au niveau de la structure vasculaire occluse (effets toxiques, réactions à corps étrangers, mécanismes de recanalisation) et régionaux, au-delà de la paroi vasculaire, résultant de la thrombose [100]. Ce dernier mécanisme est attesté par la présence au sein même des tumeurs d'importants foyers ou stigmates de nécroses ischémiques [102].

1.1. Protocole d'embolisation supersélective.

Comme pour l'artériographie diagnostique, elle emprunte la voie fémorale et est réalisée sous anesthésie locale voir diazanalgie (benzodiazépine et analgésique) assurant le confort du patient, la sécurité du geste et autorisant à tout moment un examen neurologique vigile.

Les cathéters utilisés sont des micro-cathéters à souplesse progressive introduits dans des sondes de diagnostic (5 French ou 6 French). La navigation est donc assurée par le guide et est indépendante du flux.

Le risque d'extravasation artérielle et de ponction directe d'une gaine nerveuse fait choisir un produit de contraste de type iodé et non ionique, donc dépourvu d'effet neurotoxique.

Le matériel d'embolisation est constitué d'agents non résorbables, particuliers (polyvinyl alcool ou *Ivalon*® essentiellement, microsphères), liquidiens polymérisants d'utilisations plus dangereuses (les cyano-acrylates lipiodolés), liquidiens sclérosants (alcool absolu et Ethibloc lipiodolés) [101].

Les modalités d'embolisation dépendent des données angio-architecturales et des pédicules nourriciers : vascularisation carotidienne externe pure, carotidienne externe et interne, carotidienne externe et vertébrale.

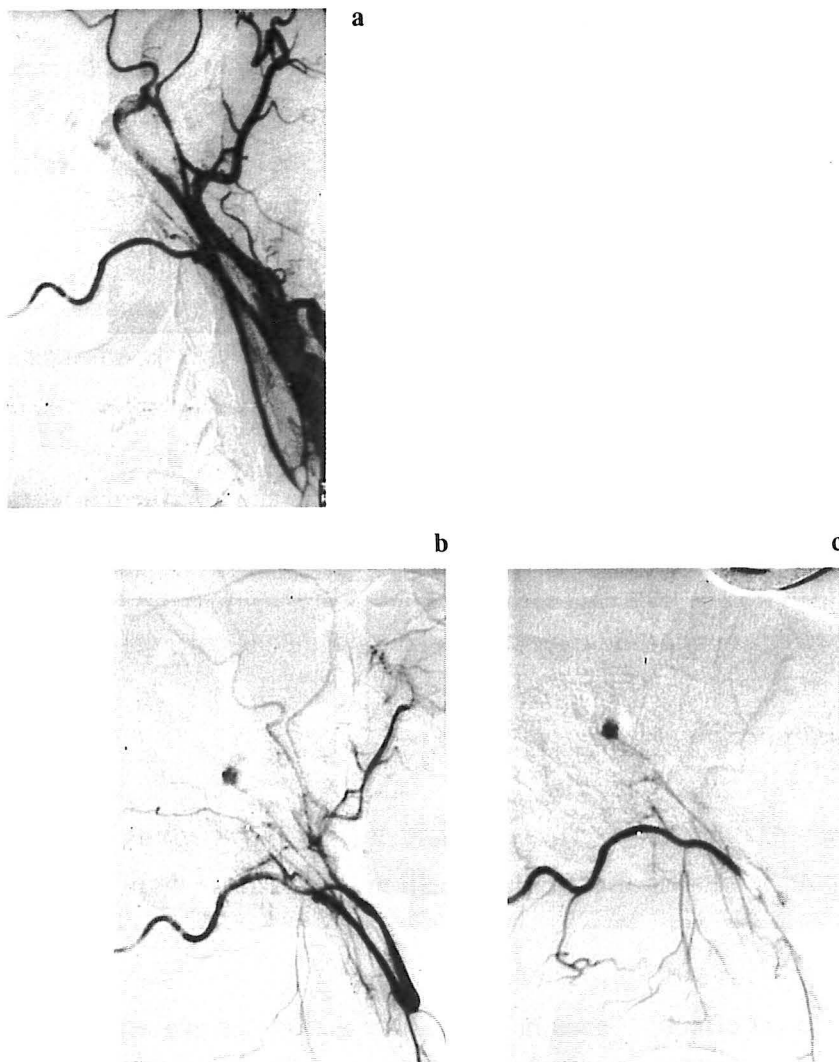
1.1.1. Vascularisation carotidienne externe pure (fig.30 p.103)

Les pédicules nourriciers repérés lors de l'angiographie diagnostique sont successivement embolisés en débutant par les branches de l'artère pharyngienne ascendante, pédicule principal habituel, puis en fermant les pédicules secondaires (artère occipitale, artère auriculaire postérieure ou artère maxillaire interne).

Chaque pédicule est cathétérisé sélectivement et embolisé sous contrôle scopique à l'aide de particules calibrées de 300 à 600 μ . Les particules de petit diamètre, inférieur à 300 μ ainsi que les embols fluides sont des matériaux agressifs pour les nerfs crâniens et redoutables à l'égard des anastomoses dangereuses. Leur emploi doit donc rester exceptionnel [100, 101].

Une fois l'embolisation réalisée, un contrôle artériographique des axes carotidiens et vertébraux est effectué, pour démasquer d'autres pédicules pouvant être révélés par l'occlusion, ou l'existence de shunts entre les différents systèmes vasculaires [156].

Ce geste de dévascularisation doit très proche de l'intervention chirurgicale (2 à 5 jours) [83,100].



Tumeur tympanique de type A chez un homme de 42 ans révélée par un acouphène pulsatile droit. Le diagnostic est fait à l'examen otoscopique qui retrouve une masse bleuâtre de petite taille au niveau de la caisse tympanique. Le scanner confirme le caractère hypervascularisé de cette tumeur.

- a. Le "blush" tumoral est visible sur les premiers temps de l'artériographie de la carotide primitive droite.
- b. Le cathétérisme sélectif de la carotide externe droite
- c. puis de l'artère occipitale, permet de préciser le pédicule nourricier unique : l'artère stylo-mastoïdienne. L'exérèse complète de la tumeur a pu être réalisée par voie d'abord transcanalaire.

Figure n°30. Aspects artériographiques d'une vascularisation tumorale carotidienne externe pure.

1.1.2 Vascularisation provenant de la carotide externe et de la carotide interne (fig.31 p.105).

Le protocole de traitement débutera toujours par l'embolisation des branches de la carotide externe selon les modalités précédentes. Un second temps différé procédera au traitement de la carotide interne. Selon Merland [6, 100, 101, 156] trois situations sont envisageables :

-la participation de l'ACI à la vascularisation tumorale reste modeste, soit par une artère carotico-tympanique, soit par des branches intra-caverneuses issues du tronc méningo-hypophysaire. Une attitude expectative peut alors être envisagée.

-si l'apport carotidien interne reste important, il est justifié d'effectuer une embolisation de ses branches intra-pétreuses et intra-caverneuses sous protection, et le cas échéant de procéder à une exclusion de l'axe carotidien. A ce titre il est alors indispensable de réaliser un test de tolérance au clampage de la carotide interne.

- Test de tolérance au clampage de l'ACI

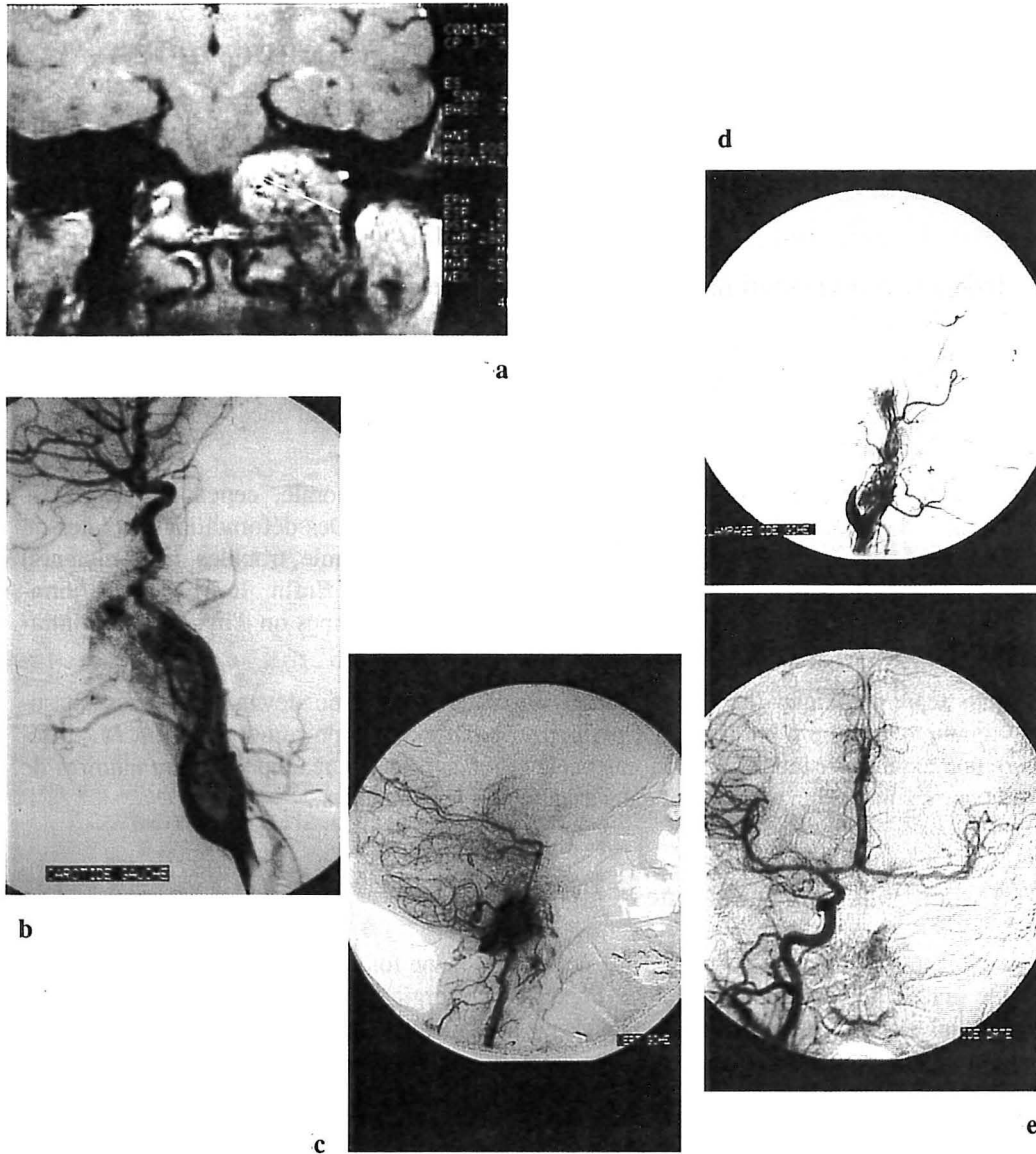
Ce test est pratiqué sous diazanalgie vigile. Deux voies fémorales sont installées, l'une pour la montée du cathéter à ballonnet et la seconde pour les contrôles angiographiques.

La procédure est effectuée sous héparinothérapie systémique efficace (bolus de 5000 ui d'héparine). Le ballonnet est poussé en aval du siphon carotidien intra-pétreux et gonflé avec du produit de contraste jusqu'à l'occlusion vasculaire, au-dessus des dernières branches nourricières et au-dessous de la naissance de l'artère ophtalmique (segment 6 de ACI).

La tolérance clinique, sensitive, motrice et des fonctions supérieures est alors appréciée pendant 30 mn, (15 mn pour Valavanis [159]) et aux moindres stigmates de déficit neurologique le ballonnet est immédiatement dégonflé après un rinçage abondant de la carotide interne.

Les suppléances du polygone de Willis sont étudiées simultanément en s'attachant à rechercher :

. la rapidité du remplissage sylvien ipsi-latéral après une injection controlatérale, témoin d'une bonne communicante antérieure.



Diagnostic à un stade tardif d'une volumineuse tumeur tympano-jugulaire gauche chez une femme de 54 ans (type D). Le tableau clinique associe les signes otologiques, un syndrome du trou déchiré postérieur, une masse cervicale.

a. L'IRM montre l'extension à la base du crâne.

b. - c. La vascularisation de cette tumeur dépend à la fois de la carotide interne et externe, de la vertébrale.

d. - e. Au décours de l'embolisation particulière de la carotide externe, a été réalisée une embolisation préopératoire des pédicules provenant de la carotide interne sous clampage, suivie d'une occlusion définitive.

Figure n°31. Aspects artériographiques d'une vascularisation tumorale carotidienne externe, interne et vertébrale.

. le caractère fonctionnel de la communicante postérieure du coté clampé après l'injection de l'artère vertébrale dominante.

. l'injection rétrograde de l'artère ophtalmique par des anastomoses faciales et autres susceptibles de prendre en charge le siphon carotidien sus-jacent.

Ce test est potentialisé par une hypotension contrôlée après 15 mn de tolérance au clampage carotidien par une injection lente de Labétalol ou de Nicardipine, qui permet une chute de la pression systolique de 40 mm de mercure maintenue pendant 10 mn.

Cette étude peut être couplée à une mesure comparative de la vélocité sylvienne du coté clampé à l'aide d'un doppler transcranien, une mesure isotopique des débits sanguins cérébraux après une injection artérielle de Xenon 133, ou à un EEG.

Sont retenus comme critères de bonne tolérance à l'occlusion de la carotide interne [6] :

. une excellente tolérance neurologique pendant 30 mn et lors du test d'hypotension contrôlée.

. l'existence d'un polygone de Willis fonctionnel avec une communicante antérieure, postérieure et une cinétique de remplissage hémisphérique du coté clampé comparable au coté sain jusqu'au temps parenchymateux et veineux.

. l'absence d'asymétrie de plus de 25% entre les deux hémisphères, pendant l'étude du débit sanguin cérébral.

. le doppler transcranien doit aussi montrer une asymétrie des vélocités sylviennes entre les deux hémisphères inférieures à 25%.

En cas de bonne tolérance, le ballonnet servira à la protection artérielle cérébrale lors de l'injection progressive sous-jacente de particules dans la carotide interne qui vont être portées par le flux vers les branches à destinée tumorale. Si la dévascularisation tumorale obtenue est satisfaisante, la carotide interne est lavée afin d'éliminer toutes particules d'embolisation, puis le ballonnet de clampage est dégonflé puis retiré, assurant ainsi un retour du flux carotidien.

- enfin, si la participation de l'ACI est massive avec un envahissement des parois artérielles, le sacrifice de l'axe vasculaire peut être décidé [159]. Le ballonnet est alors détaché par une traction sur son cathéter, puis un deuxième ballonnet est poussé au-dessous des pédicules tumoraux dans le premier segment de l'ACI après avoir obturé l'ACI intra-pétreuse à l'aide d'un matériel polymérisant, et embolisé les branches nourricières par des microparticules.

Le patient est alors mis en observation pendant 24 heures avec une surveillance hémodynamique et neurologique. Il faut en effet veiller au maintien d'une hémodynamique stable en évitant les chutes de pression artérielle ou les troubles du rythme cardiaque. L'intervention chirurgicale est envisageable une trentaine de jours après l'exclusion de l'ACI, et la stabilisation du thrombus et de l'hémodynamique.

1.1.3. Vascularisation carotidienne externe et vertébrale (fig.32 p.108).

Les pédicules provenant de l'artère vertébrale sont habituellement musculaires, rarement cérébelleux et accessibles en règle au chirurgien. En cas d'apport vertébral massif, un test de clampage de l'artère vertébrale sous arachnoïdienne en amont de la PICA peut être réalisé, la tolérance étant évaluée cliniquement et angiographiquement.

Ce clampage peut être rendu définitif par un largage de ballonnet, une embolisation en flux libre et la mise en place d'un second ballonnet de sécurité en amont de la même façon que pour l'ACI [100].

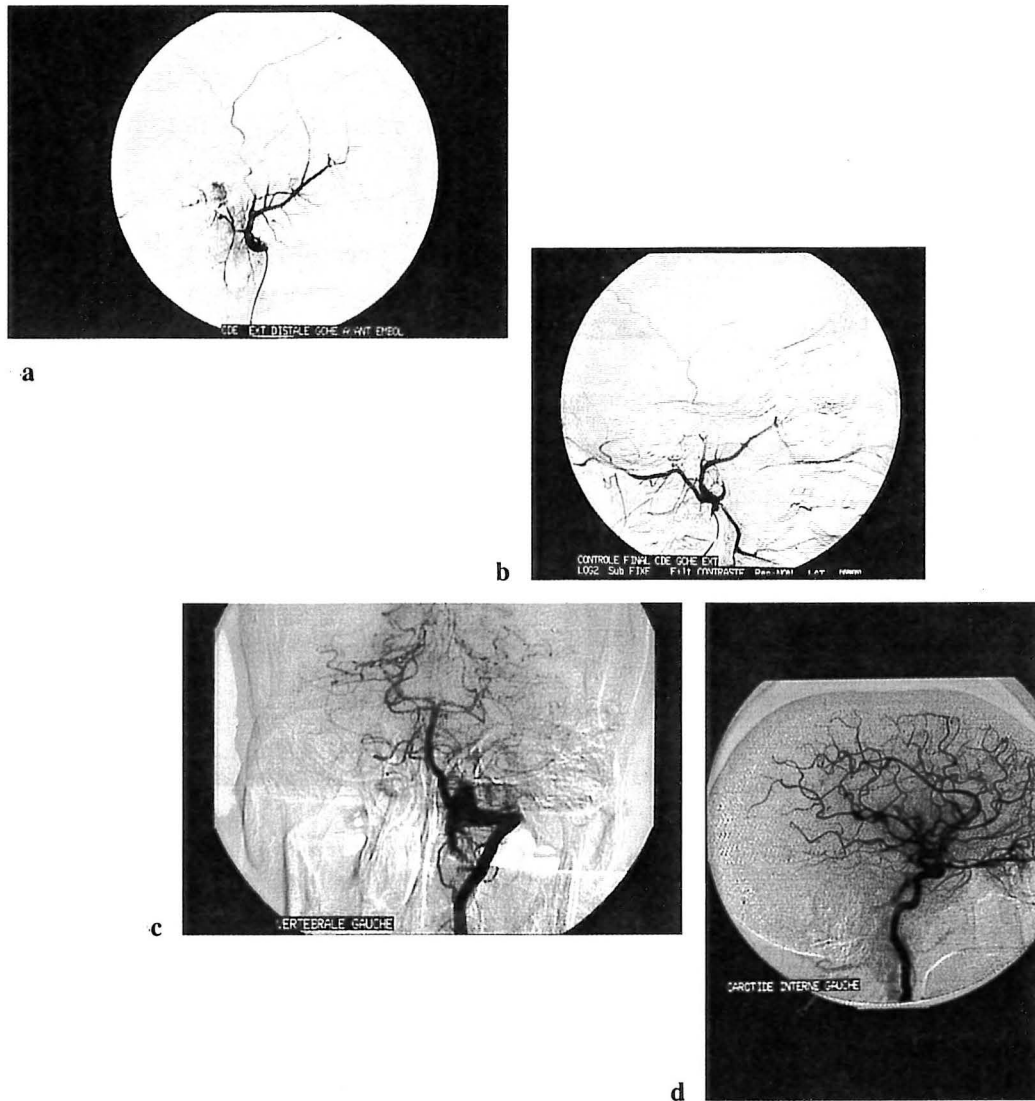
1.2. Intérêts de l'embolisation pré-opératoire.

L'argument majeur en faveur de l'embolisation est indiscutablement la réduction du saignement per-opératoire et du volume tumoral, permettant de ce fait une exérèse chirurgicale souvent complète [51, 167].

Murphy et Brackmann [109] ont souligné l'intérêt de ce traitement pré-opératoire en réduisant les pertes sanguines lors des voies infra-temporales de 60%, passant de 2769 cc sans embolisation à 1122 cc avec embolisation en pertes sanguines moyennes. Larouere [83], dans les mêmes circonstances obtient des pertes sanguines moyennes de 1375 cc sans embolisation contre 650 cc avec, et réduit les transfusions sanguines de 40 ou 50%.

Les deux auteurs s'accordent pour retrouver un gain du temps opératoire de 1 à 2 heures après une embolisation (7 heures en moyenne pour une voie infra-temporale de type A), avec cependant une dissection cervicale moins aisée du fait de l'inflammation réactionnelle, et en dépit du confort visuel [83].

Aucun bénéfice n'est apporté par l'embolisation, dans la conservation des nerfs mixtes et facial, dont le pronostic est directement corrélé à l'infiltration tumorale. La préservation du nerf facial étant par ailleurs étroitement liée aux précautions prises lors de sa transposition.



- a. - b. - c. - d. Tumeur tympano-jugulaire de type C chez un homme de 48 ans révélée cliniquement par un syndrome du trou déchiré postérieur (atteinte des IX, X et XI paires crâniennes) gauche.
- Cette tumeur est pluricompartimentée : compartiment carotidien externe (4a) qui a été complètement dévascularisé par embolisation particulaire sélective de l'artère stylo-mastoïdienne (4b) ; compartiment postérieur alimenté par une branche musculaire de l'artère vertébrale ; compartiment antéro-interne vascularisé par l'artère carotico-tympanique. Les participations résiduelles de la vertébrale (4c) et de la carotide interne (4d) au décours de l'embolisation préopératoire de la carotide externe sont peu importantes et ne justifient pas de geste endovasculaire complémentaire.

Figure n°32. Aspects artériographiques d'une vascularisation tumorale carotidienne externe et vertébrale.

1.3. Les complications liées à l'embolisation.

L'accident vasculaire cérébral ischémique par embolie est sans conteste la complication la plus redoutée. C'est la raison pour laquelle certaines équipes comme celle de Glasscock et Jackson [72] déroge à cette attitude pré-opératoire.

De nombreux mécanismes peuvent être à l'origine de ces embolies ectopiques dans le territoire encéphalique :

- l'existence d'anastomoses entre l'artère carotide externe, interne ou vertébrale non décelées lors de l'angiographie diagnostique, ou révélées par des modifications métaboliques liées à l'embolisation (élévation Pco₂ locale). Le risque embolique est alors majoré par l'utilisation de particules de petites taille injectées en hyperpression ou en flux bloqué [167].

- le reflux du matériel embolique depuis le cathéter dans la carotide externe vers la carotide interne par modification des pressions endoluminales liées à la progression de l'occlusion distale, ou par un spasme artériel d'irritation. L'utilisation d'appareils d'angiographie numérique qui offre d'excellentes qualités fluoroscopiques et les méthodes de cathétérismes sélectifs distaux devraient réduire ces embolies par reflux [6, 167, 169].

- le risque thrombogène des cathéters et des espaces morts qui impose des manipulations permanentes de rinçage pouvant être générateurs d'embols.

- le déplacement vers le territoire sylvien du ballonnet d'exclusion carotidien interne ou la migration du thrombus distal préformé, lors des tentatives d'exclusions de la vascularisation tumorale issue de la carotide interne. Cette complication majeure est retrouvée par Gzaïel [64] dans 18% des cas avec trois déficits transitoires et un définitif sur 22 embolisations. Aymard [6] rapporte 8% de complications après l'occlusion de l'artère carotide interne, actuellement en diminution grâce à l'utilisation systématique de l'héparinothérapie pendant la procédure, du doppler transcranien et du test d'hypotension qui évaluent les critères de tolérance à l'occlusion.

La paralysie des nerfs crâniens est un risque potentiel d'autant plus important que l'on utilise des particules inférieures à 100 μ et surtout des emboles liquides. Une amaurose peut survenir après l'embolisation d'une anastomose méningo-ophtalmique ou d'une artère ophtalmique issue de la méningée moyenne. Les nerfs occulo-moteurs peuvent être lésés après l'embolisation des artères petite méningée et méningée

moyenne. Une paralysie faciale peut être observée lorsque la vascularisation extrinsèque du VII, issue de l'artère stylo-mastoidienne et de la méningée moyenne est amputée. Enfin il est possible de constater une parésie des nerfs mixtes après l'embolisation de la branche postérieure de la pharyngienne ascendante. Gzaiel [64] observe 14% de complications mineures après embolisation, dont trois paralysies des nerfs mixtes. Pour Young [167, 169] cette paralysie est habituellement temporaire et résulterait d'une compression par un oedème tumoral ischémique post embolique, ou définitive par une migration du matériel embolique dans les vaisseaux nourriciers.

Enfin quelques doléances algiques après l'embolisation des branches de la carotide externe sont décrites : trismus douloureux, douleurs faciales et rétro-auriculaires, gêne à la déglutition, sous maxillite, parotidite, qui semblent secondaires à des réactions inflammatoires à corps étrangers ou à des abcès [6].

1.4. Embolisation par ponction directe.

Une technique tout à fait récente et originale d'embolisation est actuellement en cours d'évaluation. Elle consiste à ponctionner directement la tumeur et à y injecter du N. Butyl-cyanoacrylate (NBC) mélangé à du lipiodol et du tungstène.

La ponction est effectuée soit par voie percutanée, soit par un orifice naturel, soit encore après une exposition chirurgicale. Les injections sont multiples pour obtenir une dévascularisation tumorale complète, supérieure à 90%. Une évaluation angiographique sous contrôle scopique, apprécie la bonne diffusion de l'embol dans la tumeur et vérifie l'absence de passage anormal du mélange plastique dans les pédicules artériels nourriciers ou dans les veines de drainage. Il est à noter que des passages veineux du matériel sont observés de façon constante lors de l'embolisation sans aucune conséquence clinique [18, 123].

Cette technique permet en outre de dévasculariser des territoires difficiles à atteindre en cas d'antécédent de ligature artérielle par exemple, dangereux à emboliser comme le territoire carotidien interne, ou des tumeurs infiltrantes et récidivantes avec une importante circulation collatérale. Ce procédé pourrait également à l'avenir être intéressant dans le traitement des paragangliomes symptomatiques du sujet âgé à titre palliatif en ralentissant la croissance tumorale et en diminuant les signes fonctionnels.

2. LES TECHNIQUES CHIRURGICALES.

L'exérèse radicale en bloc constitue le traitement idéal des PTJ. Compte tenu de leurs caractères invasifs, hémorragiques et récidivants, l'intervention chirurgicale, doit respecter certains principes fondamentaux:

- une exposition parfaite de la tumeur, permettant de la circonscrire totalement avant son exérèse.
- une dévascularisation méthodique par une interruption systématique des pédicules nourriciers identifiés avant l'intervention, une obstruction et une ligature des sinus et veines du confluent sinuso-jugulaire envahis par la tumeur.
- une exérèse en bloc de la tumeur suivie d'une révision de la dure mère, de l'ACI et du nerf facial, lorsque l'extension est importante.

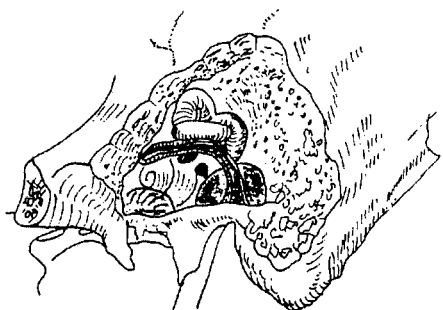
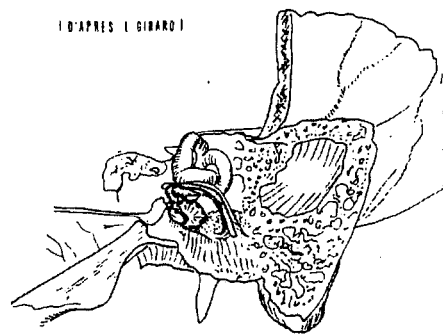
Un schéma emprunté à Girard [1939] montre parfaitement les rapports de la troisième portion du VII se projetant au milieu de la région du golfe de la jugulaire interne, formant de ce fait l'écueil naturel à contourner ou à supprimer (fig.33 p.112).

2.1. La voie du conduit.


Largement utilisée par Jackson [73], pour l'exérèse des petites tumeurs tympaniques localisées sur le promontoire de la caisse, elle consiste à tailler un lambeau tympano-méatal par une incision de Rosen prolongée en bas et en avant. Une dissection du manche du marteau peut être nécessaire. L'exérèse tumorale est ainsi assurée en limitant le saignement par une coagulation à la pince bipolaire ou un tamponnement au *Gelfoam*® ou au *Surgicel*®.

2.2. La voie endaurale minimale ou élargie avec hypotympanotomie.

Décrite par Shambaugh en 1955, elle a rapidement été adoptée par un grand nombre d'otologistes pour effectuer l'exérèse des PT [45]. L'incision cutanée dans le triangle de Lempert doit toujours être tracée nettement en dedans du cartilage de la conque pour éviter le saignement et permettre un décollement plus aisé du lambeau interne. L'incision se prolonge entre tragus et hélix en respectant les deux berges cartilagineuses, mais en sectionnant le ligament antérieur du pavillon qui permet l'ouverture de la région et la bascule beaucoup plus naturelle du pavillon vers l'arrière après avoir décollé la conque du plan temporal.



II D'APRES L. GIRARD I



III D'APRES L. GIRARD I

Figure n°33. Schéma de la région du golfe de la jugulaire d'après Girard.

Le fraisage de la partie inférieure du tympanal réalise l'hypotympanotomie et permet l'exérèse d'une tumeur de l'atrium, le contrôle de l'intégrité du plancher de la caisse, tout en respectant les structures anatomiques et fonctionnelles de l'oreille moyenne.

Shambaugh [139] très conscient des limites de son intervention, restait très prudent en mettant en garde l'opérateur des risques d'atteinte du nerf facial et préconisait une mastoïdectomie par la même incision endaurale si l'exérèse était incomplète (fig.34 p.114).

2.3. Hypotympanotomie et hypotympanoplastie par incision rétro-auriculaire.

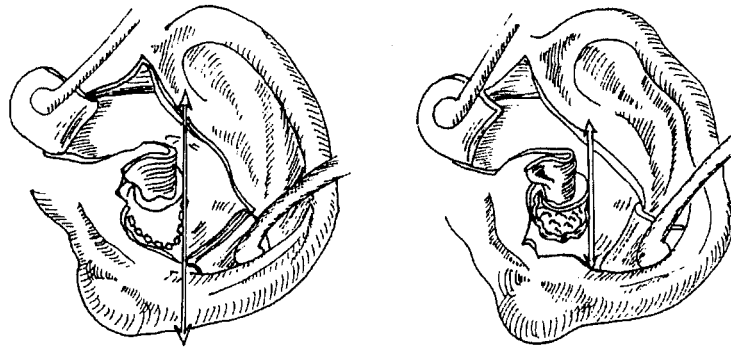
Cette voie d'abord postérieure n'est en fait qu'une variante de l'hypotympanotomie de Shambaugh. Après une incision rétro-auriculaire, le conduit est ouvert en taillant un lambeau postéro-supérieur par deux incisions verticales, l'une à 2 heures, l'autre à 10 heures, jointes par une incision circulaire inférieure, à 2 mm de l'annulus.

Le tympan est relevé, le fraisage du plancher du conduit auditif externe est mené sous irrigation jusqu'au facial et à l'hypotympanum, en alésant largement la partie antérieure du sulcus pour exposer le canal carotidien et la trompe d'eustache.

L'hypotympanotomie effectuée, la tumeur est parfaitement exposée de la portion mastoïdienne du facial au canal carotidien, et la dissection est débutée d'avant en arrière, et se termine en regard du golfe de la jugulaire. Après l'exérèse tumorale, les cellules hypotympaniques sont réséquées par un fraisage de sécurité.

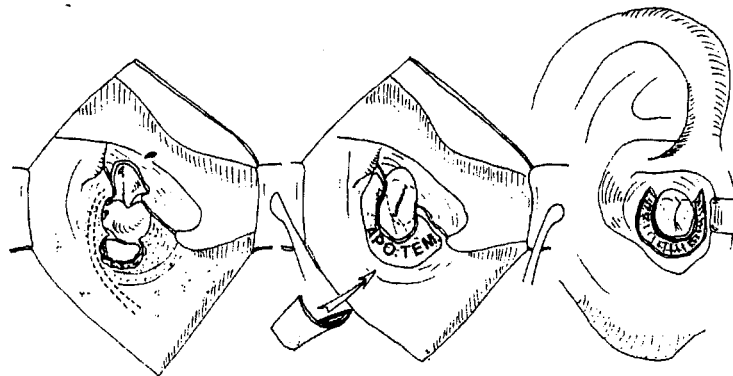
Farrior [39] s'autorise par cette voie d'abord une dissection carotidienne sous adventitielle lorsque celle-ci est envahie et une exérèse d'une petite portion du golfe jugulaire en contrôlant le saignement par un patch musculaire. L'intervention se termine par la mise en place d'une greffe d'aponévrose temporale en underlay en guise de reconstruction (fig.35 p.114).

Pour les paragangliomes jugulaires, Farrior préconise une extension de cette voie d'abord par un fraisage de l'apex mastoïdien et un déroutement de la troisième portion du nerf facial nécessaire à l'exérèse du golfe de la jugulaire tout en préservant l'audition.



HYPOTYMPANOTOMIE DE SHAMBAUGH G.E. JR.
 PAR INCISION ENDAURALE (THE LARYNGOSCOPE AVRIL 1955)

Figure n°34. Hypotympanotomie de Shambaugh G.E. Jr. par incision endaurale.



HYPOTYMPANOTOMIE ET HYPOTYMPANOPLASTIE DE FARRIOR J.B.
 PAR INCISION RETRO.AURICULAIRE (ARCH OTO-LARYNGOLOGIE OCTOBRE 1947)

Figure n°35. Hypotympanotomie et hypotympanoplastie par incision rétro-auriculaire.

2.4. La voie transmastoïdienne avec large tympanotomie postérieure.

Jackson et Glasscock [73] ont pour habitude, lorsque le contour tumoral du paragangliome tympanique ou tympano-mastoïdien n'est pas parfaitement individualisé par le conduit auditif externe, d'utiliser cette voie d'abord.

Par une incision rétroauriculaire postéro-supérieure, une greffe de fascia temporal assez large est prélevée, et un lambeau périosté triangulaire décollé. Une antro-attico-mastoïdectomie est réalisée en conservant le conduit osseux, et l'identification de la portion mastoïdienne du nerf facial permet la tympanotomie en laissant une console en regard du seuil de l'aditus pour protéger l'enclume dans la fossa incudis. La tympanotomie est poursuivie vers le bas, l'avant et l'extérieur en tournant autour du conduit et de l'annulus, autorisant l'accès au compartiment infra-labyrinthique et à l'hypotympanum.

Les relations de la tumeur avec l'ACI, le golfe de la jugulaire, le facial et la chaîne ossiculaire sont bien individualisées. L'exérèse tumorale est réalisée par coagulation bipolaire de proche en proche et suivie d'un fraisage d'hémostatique des zones de contiguïté. Du silastic mince est disposé en fin d'intervention dans la caisse et la tympanotomie postérieure. Lorsque la tumeur envahit les structures tympano-ossiculaires, des sacrifices de propreté et plasties secondaires sont effectués en utilisant les règles de tympanoplastie pour cholestéatomes en un temps (fig.36 p.116).

Les techniques ouvertes sont très rarement justifiées pour l'exérèse de ce type de tumeur. L'indication peut être posée lorsqu'il existe une destruction du conduit auditif externe ou une configuration anatomique difficile [72]. Un comblement fibromusculaire par lambeau de Palva pourrait être une alternative.

2.5. La voie inter-sinuso-faciale sous labyrinthique.

Utilisée pour la première fois par House [in 77] en 1968, cette voie d'abord a été proposée par Charachon [23, 24] en 1975 pour l'exérèse chirurgicale des paragangliomes tympano-mastoïdiens à extension rétro-faciale sous le bloc labyrinthique.

La technique est réalisable à condition que la mastoïde soit pneumatisée. Par une incision rétro-auriculaire, une antro-attico-mastoïdectomie est taillée en respectant la paroi postérieure du conduit auditif externe. Le sinus sigmoïde et la portion

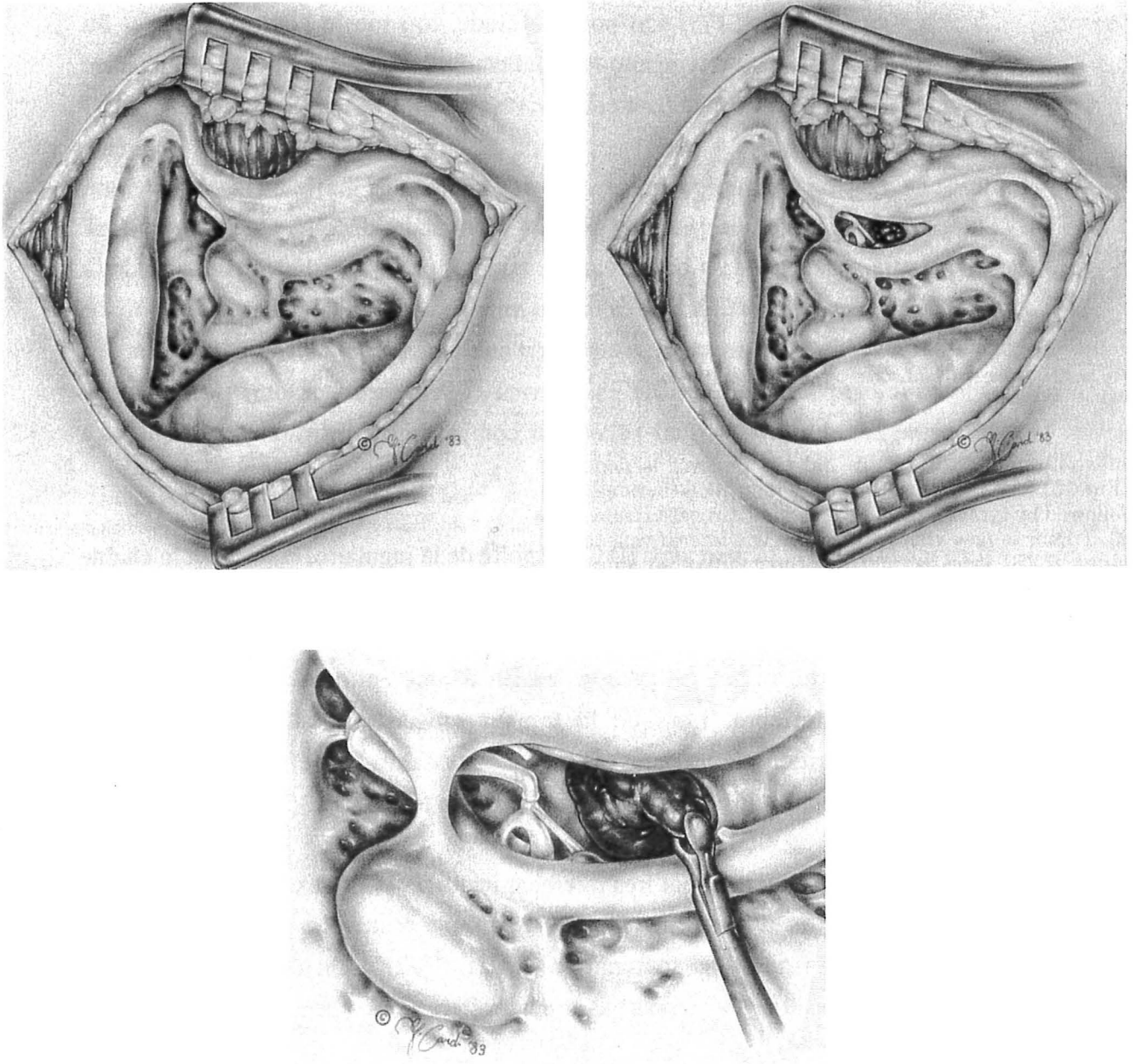


Figure n°36. Technique Fermée avec large tympanotomie postérieure en conservant une console osseuse en regard de l'enclume.

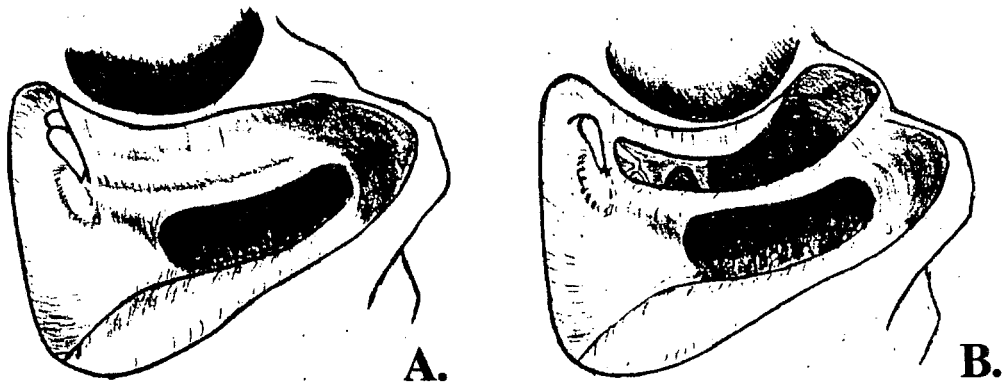


Figure n°37. Voie d'abord inter-sinuso-faciale sous labyrinthique.

A. Isolée.

B. Associée à une tympanotomie postérieure descendant jusqu'à l'hypotympanum.

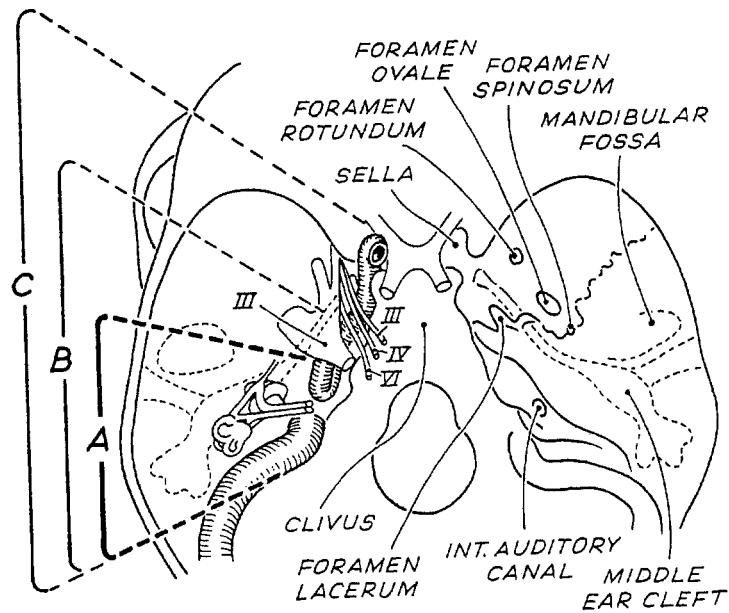


Figure n°38. Exposition des différents segments de l'ACI en fonction de la voie infra-temporale choisie selon Fisch.

mastoïdienne du facial sont identifiés et squelettisés en laissant une mince coque osseuse de protection. Une tympanotomie postérieure est alors pratiquée jusqu'à l'hypotympanum. Le versant postérieur de la troisième portion du nerf facial est contourné en restant au-dessous et au contact de la boucle inférieure du canal postérieur. Il est alors possible entre le sinus sigmoïde en arrière, le facial en avant, le labyrinthe postérieur en haut, le golfe jugulaire en bas, d'accéder à la moitié inférieure du rocher et au foramen jugulaire, en creusant profondément la travée inter-sinuso-faciale et en dénudant la dure-mère de la fosse cérébrale postérieure. La portion inférieure du tympanal peut être fraisée en avant du nerf facial pour exposer le golfe de la jugulaire (fig.37 p.117) .

2.6. Les voies infra-temporales de Fisch [42, 43, 44, 86] .

Les voies infra-temporales de la base du crâne, décrites par Fisch, permettent une approche directe de la totalité de la carotide intra-pétreuse et un contrôle des sinus veineux. Le siège de la lésion conditionne le comportement à adopter vis à vis du nerf facial, mais aussi le choix entre les trois types de voies infra-temporales décrites:

- la voie A, la plus utilisée et la plus postérieure accède au compartiment infralabyrinthique, au foramen jugulaire, à la portion verticale et au coude de l'ACI intra-pétreuse.

- la voie B, plus étendue vers l'avant accède au clivus et à l'apex pétreux. en exposant la portion verticale, le coude et la portion horizontale postérieure de l'ACI intra-pétreuse.

- la voie C, encore plus étendue vers l'avant accède à la région para-sellaire et au rhino-pharynx en exposant la totalité de l'ACI intra-pétreuse (fig.38 p.117).

Le déficit post-opératoire commun aux trois types d'abord est une surdité de transmission théorique de 60 dBHL, secondaire à la suppression du conduit auditif externe, de l'oreille moyenne et à l'obturation de la trompe d'Eustache. Ce sacrifice fonctionnel est le corollaire de l'exposition de l'ACI intrapétreuse.

De plus, un déficit transitoire du nerf facial, après déroutement des deuxième et troisième portions est habituel après une voie de type A, car nécessaire au contrôle du foramen jugulaire. Cette parésie faciale est limitée au maximum à la région frontale pour les types B et C, qui ne comportent pas de déroutement.

2.6.1 La voie infra-temporale de type A.

•*Incision cutanée.*

Une incision rétro-auriculaire prolongée vers la région cervicale à la grande corne de l'os hyoïde permet le repérage des éléments vasculo-nerveux issus de l'espace rétrostylien. Un complément d'incision supérieure, à concavité postérieure peut être effectuée en fin d'intervention pour mobiliser un lambeau temporal, si nécessaire pour la fermeture (fig.39 p120).

•*Fermeture du conduit auditif externe.*

Le large lambeau périosté est décollé de l'os temporal jusqu'au conduit auditif externe, qui est sectionné à sa jonction ostéo-cartilagineuse. La peau de la partie externe du conduit est décollée du cartilage, éversée et suturée en regard de la conque. Un petit lambeau à charnière postérieur issu du périoste est rabattu vers l'avant et suturé, assurant l'étanchéité de la fermeture cutanée du conduit auditif externe (fig.40 p. 120).

•*Repérage du nerf facial extra-pétreux.*

Le tronc du nerf facial est repéré en avant du trou stylo-mastoidien dans l'angle dièdre formé par l'apex mastoïdien et la face inférieure du conduit auditif externe. Ses branches sont disséquées dans la parotide, jusqu'à pouvoir identifier les premières divisions des branches temporo-faciale et cervico-faciale. Cet artifice opératoire est indispensable pour libérer le nerf, et permettre une bonne transposition antérieure. Le nerf grand auriculaire est identifié et conservé si une greffe s'avérait nécessaire (fig.41 p. 121).

•*Temps cervical.*

La veine jugulaire interne, l'artère carotide externe et interne sont identifiés et cerclés sur des lacs. De même la branche externe du nerf spinal, et les nerfs grand hypoglosse et pneumogastrique sont repérés. Après avoir sectionné le ventre postérieur du digastrique, les artères faciale, occipitale, pharyngienne ascendante et carotide externe sont ligaturées. Enfin le muscle sterno-cléido-mastoidien est séparé de l'apex mastoïdien.

•*Antro-attico-mastoïdectomie et suppression du système tympano-ossiculaire.*

La peau du conduit auditif osseux est supprimée, ainsi que le système tympano-ossiculaire qui est soigneusement désinséré après avoir contrôlé et disjoint l'articulation incudo-stapédienne, et sectionné le muscle du marteau. Une vaste cavité d'antro-attico-mastoïdectomie est taillée et complétée d'un abaissement du mur du facial, d'une ouverture complète de l'attique, de la suppression de la paroi antérieure du conduit

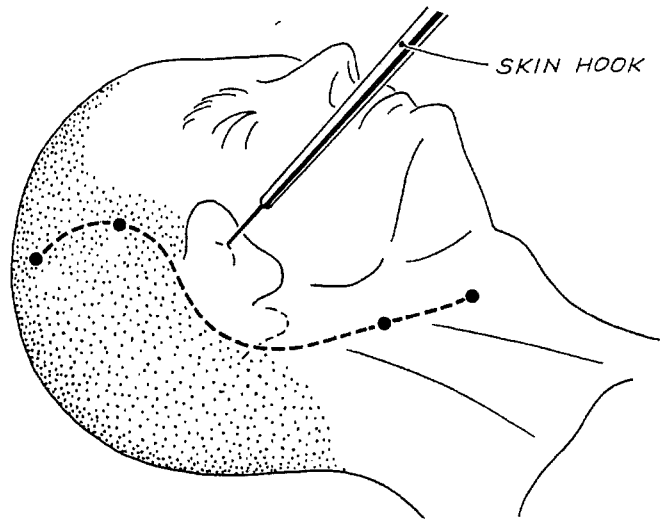


Figure n°39. VIT A: Tracé de l'incision.

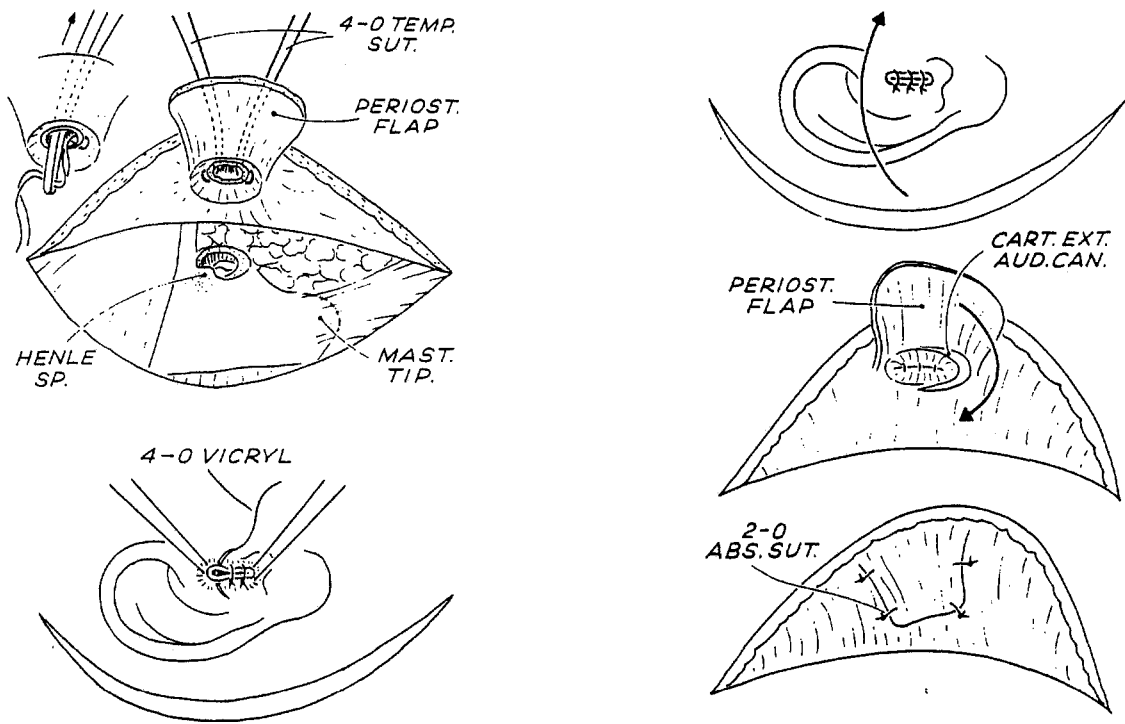


Figure n°40. VIT A: Fermeture du CAE

A. Après section du CAE à la jonction ostéocartilagineuse, éversion et suture de la peau du CAE.

B. Lambeau périoste recouvrant la suture du conduit.

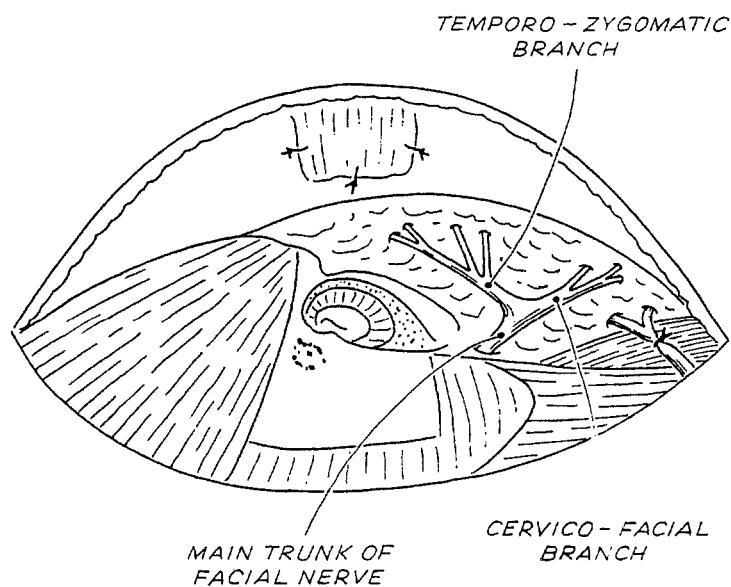


Figure n°41. VIT A: Préparation du nerf facial extra-pétreux.

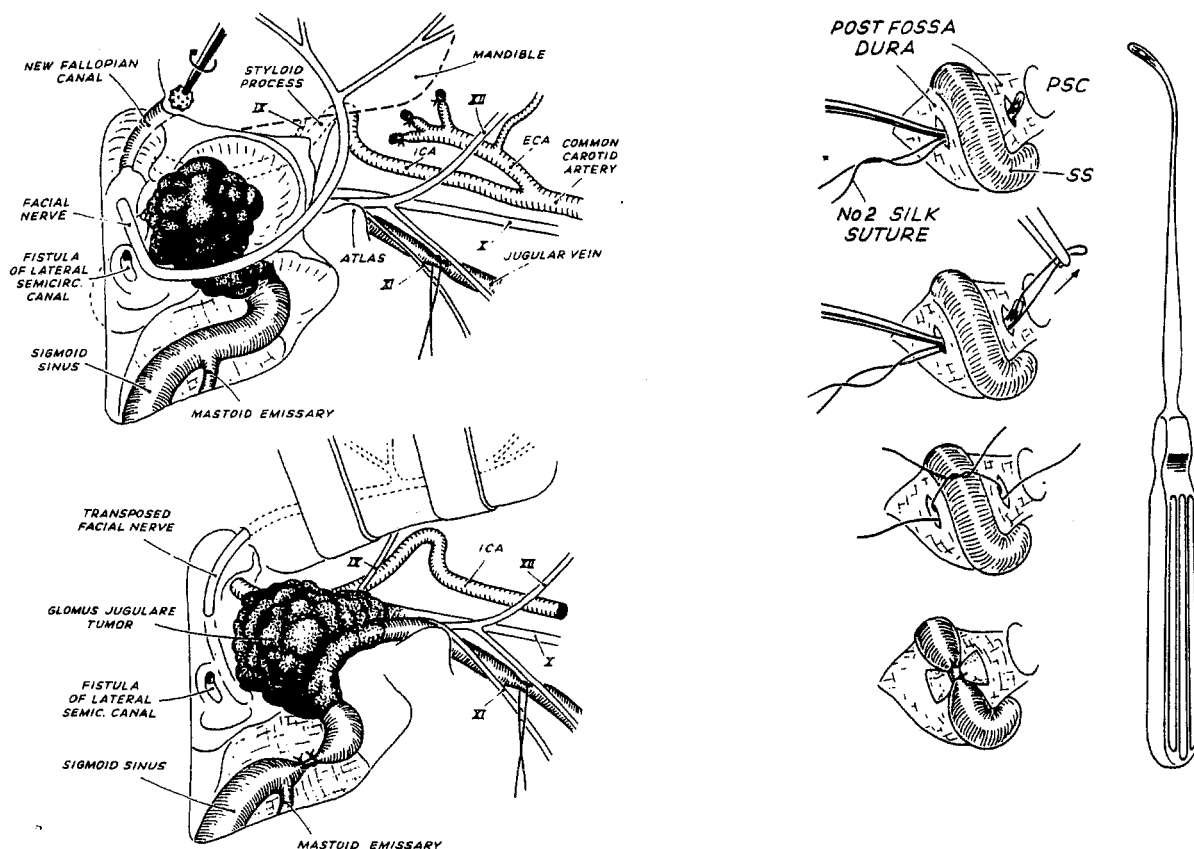


Figure n°42. VIT A: Antro-attico-mastoïdectomie avec squelettisation du VII et du sinus sigmoïde - Transposition antérieure du VII - Double ligature du sinus sigmoïde.

osseux, d'une exentération du protympanum, d'une résection de la partie latérale du tympanal et d'une squelettisation du facial depuis le ganglion géniculé jusqu'au trou stylomastoïdien, repéré par la rainure du digastrique. Enfin la superstructure de l'étrier peut être réséquée, pour éviter un traumatisme labyrinthique lors du déroutement du facial (fig.42 p.121).

• ***Déroutement du nerf facial dans sa gaine.***

Une portion osseuse suffisante du récessus épitympanique doit être conservée pour que puisse être créé un néocanal de fallope, depuis le ganglion géniculé jusqu'à la parotide. Le canal de fallope est alors réduit à une fine pellicule osseuse sur 270° au niveau de sa portion mastoïdienne et 180° au niveau de sa portion tympanique, dont les fragments seront mobilisés au micro-crochet et à la micro-rugine.

La transposition antérieure du nerf facial débute au niveau de sa troisième portion, puis sa deuxième portion par un décollement prudent en particulier au niveau du coude, poursuivi par la libération aux ciseaux du trousseau fibreux périnerveux du foramen stylo-mastoïdien. Cette manoeuvre est facilitée par l'ablation de l'apex mastoïdien à la pince gouge. Le trousseau fibreux qui engaine le nerf permet sa préhension sans traumatisme. Une petite tranchée est taillée dans la parotide en regard du néocanal osseux et de la branche temporo-faciale. Le nerf facial est alors mobilisé en avant dans sa gaine pour se loger dans sa nouvelle gouttière, et sa contention est assurée par un point de suture amarrant le trousseau fibreux à la gouttière intraparotidienne ou mieux par un collage (fig.42 p.121).

• ***Ligature du sinus sigmoïde.***

Lors de la mastoïdectomie le sinus sigmoïde est dénudé, ainsi que la dure mère pré et rétro-sinusienne. La zone de ligature sera si possible située sous le niveau de la veine émissaire mastoïdienne. L'incision dure-mérienne de part et d'autre du sinus sigmoïde, est effectuée au bistouri à lame froide n°11 parallèle à l'axe sinusien, la dure mère étant soulevée au micro-crochet. Un passe fil contourne la paroi interne du sinus et permet sa double ligature à la soie n°1.

• ***Exposition et dissection de l'artère carotide interne.***

La parotide doit être clivée de la portion inférieure du tympanal pour exposer l'apophyse styloïde et ses muscles, qui sera sectionnée à l'aide d'une pince gouge. L'artère carotide interne à sa face profonde est protégée par un clamp mousse courbe. L'écarteur infra-temporal est disposé de sorte que la lame antérieure longue s'appuie sur la partie la plus basse du rebord postérieur de la branche montante de la mandibule en respectant le facial. La lame postérieure courte est placée sous la berge postérieure de

l'incision. La propulsion mandibulaire obtenue, la portion inférieure du tympanal attenante au canal carotidien peut être fraisée.

Le périoste du canal carotidien est repéré au niveau de son coude à la grosse fraise diamantée et suivi jusqu'au foramen carotidien. L'artère carotico-tympanique rencontrée sera coagulée. Un clamp mousse et courbe glisse entre le périoste canalaire et l'adventice carotidien de bas en haut et permet la séparation aux ciseaux de la carotide interne et de la tumeur.

• *Temps d'exérèse tumorale.*

Mobilisation des différents pôles de la tumeur.

- le pôle antérieur tumoral est donc libéré de la carotide interne après avoir effectué la séparation du périoste du canal carotidien de l'adventice artérielle. Très rarement l'adventice est infiltré par la tumeur et son exérèse doit être différée ultérieurement dans le temps opératoire. Pour les volumineuses tumeurs, l'artère carotide interne peut être soulevée sur un lac, et l'atteinte des portions coudée ou horizontale sont traitées en fin d'intervention du fait des risques de rupture (fig.43 p.124).

- le pôle supérieur tumoral est libéré de la capsule otique à la fraise diamantée, en veillant au trois reliefs de contiguité que sont l'ampoule du canal postérieur, la fenêtre ronde, et le tour basal de la cochlée. Le conduit auditif interne peut être accidentellement ouvert au cours de ce temps opératoire. L'exérèse des résidus tumoraux nichés dans les cellules infralabyrinthiques est également différée. Si le labyrinthe est envahi par la tumeur, il doit être sacrifié jusqu'au plan dure-mérien en laissant si possible la première portion du VII dans son canal osseux (voie transotique) (fig.44 p 124).

- le pôle postérieur tumoral doit être parfaitement identifié, en libérant le golfe et le sinus sigmoïde de leur coque osseuse à la grosse fraise diamantée.

- le pôle inférieur tumoral est enfin exposé après une double ligature et section de la veine jugulaire interne au-dessous de l'extension tumorale endoluminale, habituellement en regard de l'apophyse transverse de l'atlas. Le moignon jugulaire interne supérieur est refoulé vers le haut, et décroisé du XI.

Ouverture du sinus sigmoïde et du golfe.

La zone tumorale circonscrite, le confluent sinuso-jugulaire est ouvert depuis le golfe jusqu'à la partie basse du sinus sigmoïde. Ce temps habituellement très hémorragique est contrôlé par un packing de surgicel ou de cire des orifices du sinus

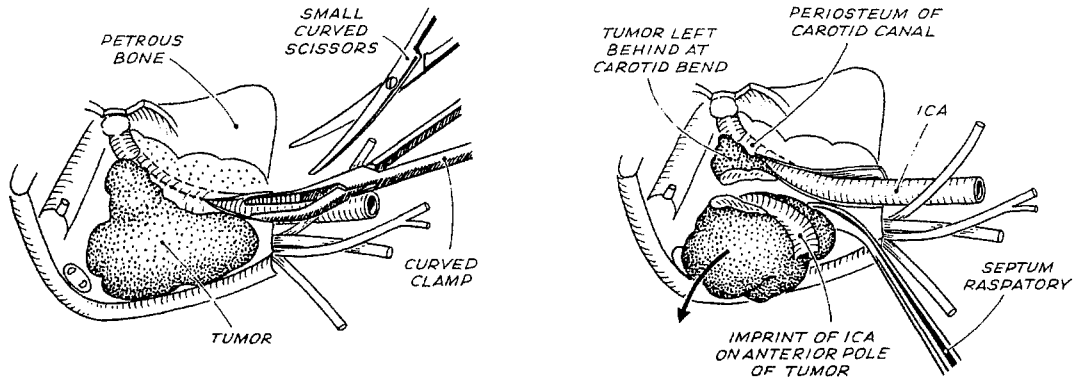


Figure n°43. VIT A: Libération du pôle antérieur tumoral.

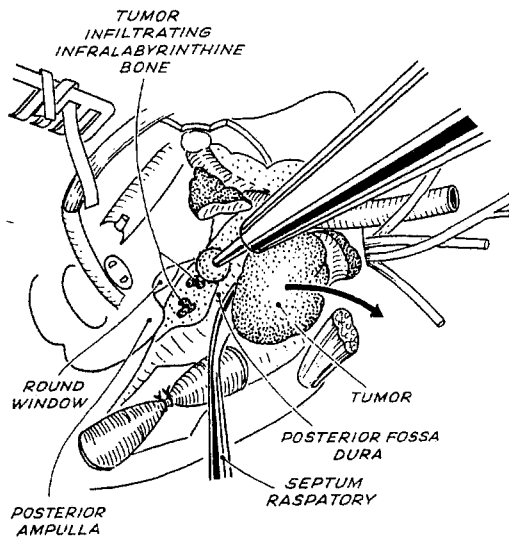


Figure n°44. VIT A: Libération du pôle supérieur tumoral.

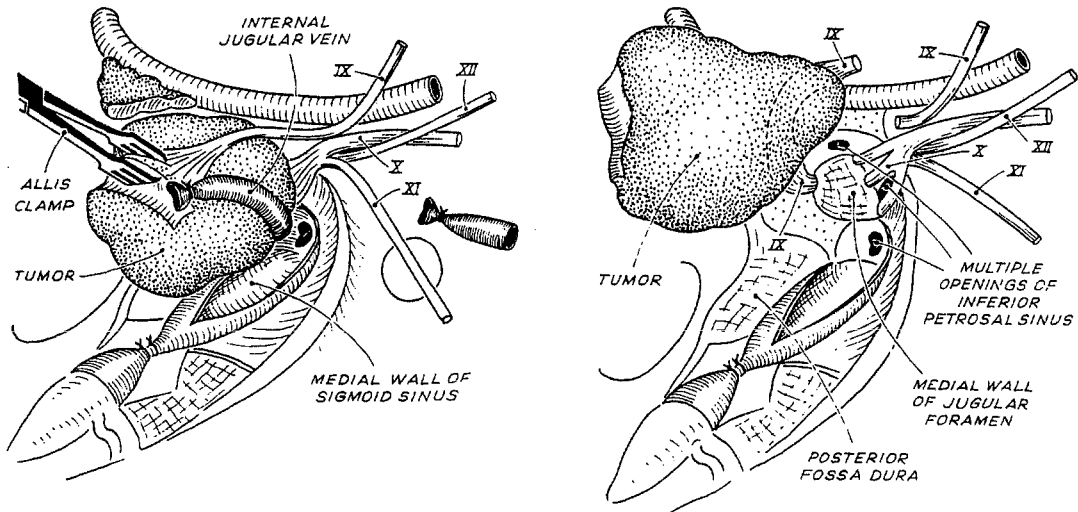


Figure n°45. VIT A: Libération du pôle inférieur tumoral et dissection des nerfs mixtes.

pétreux inférieur et des veines condyliennes, après s'être assuré de leur vacuité tumorale. Cette ouverture nécessaire offre un excellent plan de clivage entre la dure mère et la tumeur, puisque la paroi interne du confluent est toujours respectée par l'extension tumorale (fig.45 p.124).

Libération tumorale de la pars nervosa.

Ce dernier temps opératoire souvent difficile, requiert une attention particulière dans l'identification et l'infiltration des nerfs mixtes, depuis leur trajet cervical. Fréquemment le IX doit être sacrifié, et de multiples ouvertures du sinus pétreux inférieur peuvent survenir en avant des X et XI nerfs crâniens. L'exérèse tumorale réalisée emporte la veine jugulaire interne et le golfe jugulaire en laissant intact les X, XI, et XII nerfs crâniens. Pour des tumeurs de tailles supérieures à C2, le X et le XI sont en général sacrifiés. Lorsqu'il existe une extension intra-durale depuis le foramen jugulaire, son exérèse n'est possible que s'il elle n'excède pas 2 cm (Di1) , et est réalisée en fin d'intervention après celle de la tumeur principale (fig.45 p.124).

Exérèse terminale des résidus tumoraux.

L'exérèse tumorale au niveau du coude ou de la portion horizontale initiale de l'ACI est alors réalisée, après une coagulation bipolaire des artères carotico-tympanique et pétreuse de l'artère méningée moyenne. Les reliquats tumoraux nichés dans les cellules infralabyrinthiques ou de l'apex pétreux sont réséqués à la fraise diamantée. L'extension intra-durale est traitée à partir de son pôle supérieur depuis le conduit auditif interne, en identifiant dans l'angle ponto-cérébelleux le VII, le VIII, l'artère cérébelleuse postéro-inférieure et toutes les suppléances vasculaires issues des branches de l'artère vertébrale. Lorsque l'extension intra-durale dépasse 2 cm, l'exérèse en un temps est rendue difficile par cette voie d'abord du fait des rapports étroits de la tumeur avec les veines bulbo-pontique et leurs risques hémorragiques. Un second temps opératoire neuro-chirurgical est habituellement programmé quelques semaines après.

• *Obturation de la trompe d'Eustache.*

Après l'exérèse de la muqueuse, la paroi latérale de la portion osseuse de la trompe d'Eustache est fraisée jusqu'à son isthme, puis l'orifice est bourré de cire et d'un greffon musculo-périosté libre, fixé par de la colle biologique.

• *Fermeture.*

Après une hémostase soigneuse, la cavité est comblée par de la graisse abdominale, ou un lambeau du muscle temporal pédiculisé et suturé aux berges du site opératoire. La fermeture est faite en trois plans sans drainage.

2.6.2 La voie infra-temporale de type A élargie en type B ou rarement C [22, 25, 43, 86] .

Rendue nécessaire pour le contrôle de la portion horizontale de l'ACI, du foramen lacerum voire même du sinus caverneux, cette voie d'abord s'adresse habituellement à de volumineuses tumeurs de type C3 ou C4 avec une extension intra-crânienne conséquente et une destruction labyrinthique.

La voie infra-temporale de type A précédemment décrite est alors réalisée avec une incision cutanée étendue en avant, vers la limite du cuir chevelu au-dessus et en dehors de l'apophyse orbitaire externe. Le temps opératoire comporte le déroutement habituel du nerf facial et une exérèse tumorale incomplète, laissant l'extension carotidienne antérieure à la voie B. Lorsque la croissance tumorale intra-sinusienne est très développée, la double ligature du sinus n'est plus réalisable au niveau de l'angle sinuso-dural, et l'hémostase est assurée par un packing de greffon musculaire libre intra-sinusal.

- ***Transposition postérieure du nerf facial depuis son déroutement.***

Le nerf facial précédemment dérouté pour l'exposition du foramen jugulaire, est repositionné dans site d'origine et la branche temporo-faciale est disséquée le plus loin possible.

- ***Dissection et bascule inférieure de l'arche zygomatique et du muscle temporal.***

La branche temporo-faciale du VII identifiée, le périoste du zygoma est incisé et refoulé vers le bas. L'arche zygomatique est alors sectionnée largement et basculée en gardant ses attaches massétérine. Le muscle temporal libéré de ses attaches sphénoïdales et temporales est également basculé jusqu'à son insertion mandibulaire.

- ***Dégagement de la fosse infra-temporale.***

L'articulation temporo-mandibulaire, la cavité glénoïde et l'apophyse transverse du zygoma sont supprimées. L'écarteur infra-temporal de Fisch est repositionné après une rotation de 90° horaire par rapport à la voie A. Le plancher de la fosse cérébrale moyenne est squelettisé jusqu'aux foramen spinosum et ovale.

L'artère méningée moyenne et le nerf mandibulaire sont coagulés et sectionnés permettant d'accéder plus librement à la portion horizontale de l'artère carotide interne. Le tronc antérieur du nerf mandibulaire destiné à la motricité de la musculature temporo-ptérygoidienne est repéré dans l'hypothèse d'une anastomose trigémino-faciale ultérieure. Il est ainsi possible de dégager totalement le canal carotidien et de transposer

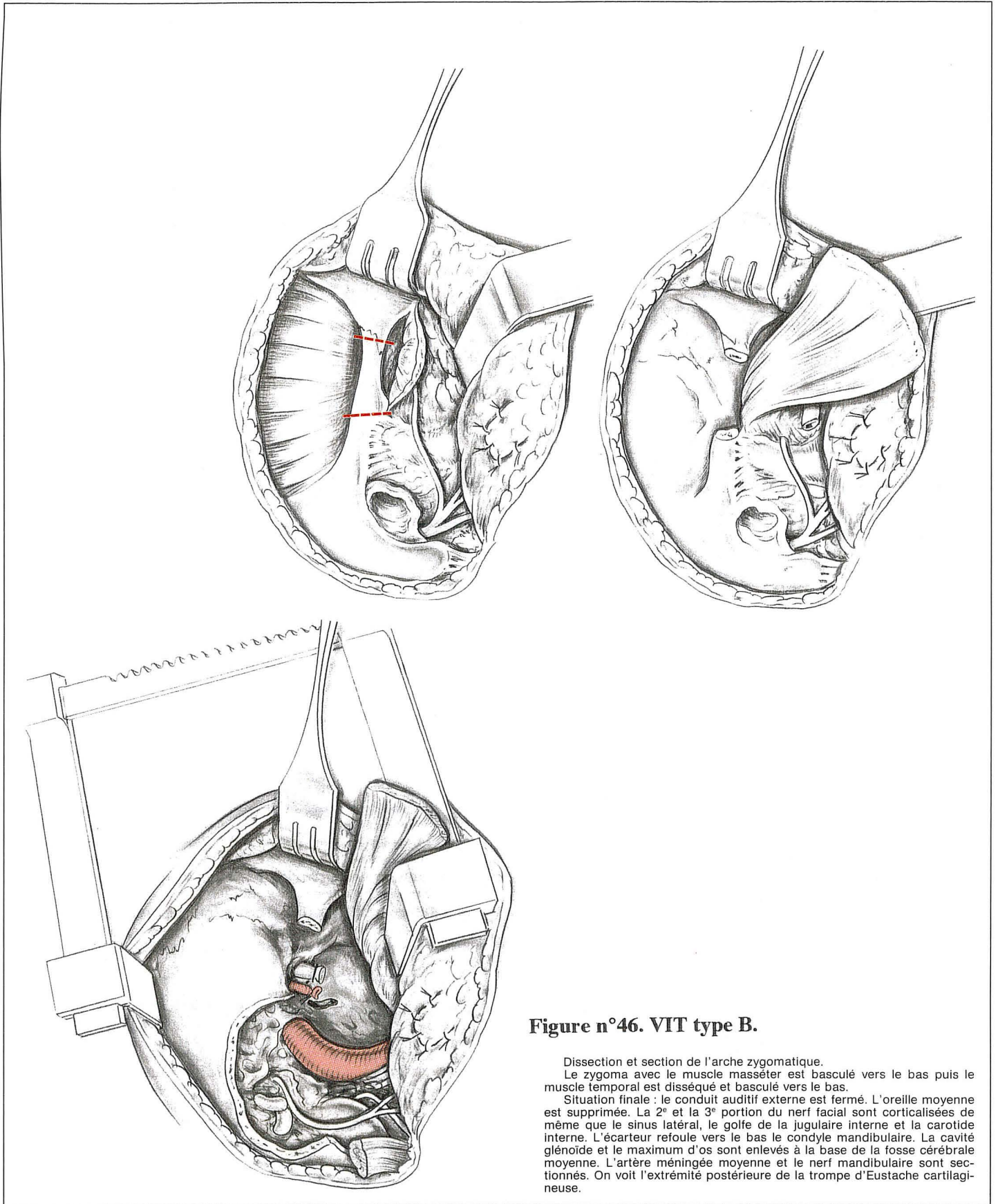


Figure n°46. VIT type B.

Dissection et section de l'arche zygomatique.
 Le zygoma avec le muscle masséter est basculé vers le bas puis le muscle temporal est disséqué et basculé vers le bas.
 Situation finale : le conduit auditif externe est fermé. L'oreille moyenne est supprimée. La 2^e et la 3^e portion du nerf facial sont corticalisées de même que le sinus latéral, le golfe de la jugulaire interne et la carotide interne. L'écarteur refoule vers le bas le condyle mandibulaire. La cavité glénoïde et le maximum d'os sont enlevés à la base de la fosse cérébrale moyenne. L'artère méningée moyenne et le nerf mandibulaire sont sectionnés. On voit l'extrémité postérieure de la trompe d'Eustache cartilagineuse.

l'ACI sur un lac, vers l'avant, légèrement vers l'extérieur pour fraiser toute la partie du clivus nécessaire au contrôle de l'extension tumorale . La trompe osseuse, puis l'origine de la trompe cartilagineuse, balisent en dehors le trajet de la portion horizontal de l'ACI (fig.46 p.127).

• ***Fraisage de la base de l'apophyse ptérygoïde pour gagner du jour sur le sinus caverneux.***

La base de l'apophyse ptérygoïde est supprimée à la fraise, pour exposer le foramen lacerum. Pour gagner du jour vers le haut et l'avant, il faut supprimer la dernière pellicule osseuse couvrant la dure-mère du plancher de la fosse cérébrale moyenne et relever le lobe temporal par voie extra-durale. Les deux repères identifiant la partie inférieure du sinus caverneux sont, l'artère carotide interne au foramen lacerum en bas et en arrière et le nerf maxillaire au foramen rotundum en haut et en avant. On peut ainsi accéder à la région parasellaire et à la partie basse du sinus caverneux.

• ***Fermeture des voies B et C.***

La fermeture nécessite l'obturation de la trompe d'Eustache cartilagineuse par une suture résorbable transfixiante. L'arche zygomatique est repositionnée avec du matériel en titane. La cavité est comblée de graisse abdominale recouverte du muscle temporal suturé en arrière au muscle sterno-cléido-mastoidien. La peau est fermée en trois plans sans drainage.

2.7. La voie infra-temporale modifiée de Glasscock et Jackson [68, 70, 72] .

Les deux événements qui gouvernent le choix des voies d'abord des PJ et le déroutement du nerf facial sont le volume tumoral et l'extension vers l'ACI. Lorsque ces deux paramètres sont limités, le compromis d'une exérèse radicale et d'une chirurgie conservatrice du conduit auditif externe et de l'oreille moyenne peut être envisagé. Cette attitude chirurgicale est adoptée par Jackson et Glasscock pour les paragangliomes jugulaires de petites taille confinés au foramen jugulaire et au compartiment infra-labyrinthique (stade 1 et 2 de leur classification ou C1 de celle de Fisch) et donne de bons résultats.

• ***Incision cutanée de Conley ou en Y.***

Cette incision réunie une voie de parotidectomie et une voie rétroauriculaire classique jointe sous le pavillon. Cependant une seule incision rétro-auriculaire avec une transection du conduit auditif externe est moins ischémiant pour le pavillon.

• ***Temps de dissection cervicale.***

Le tronc du nerf facial est identifié selon la technique de parotidectomie. Les principaux éléments vasculo-nerveux du cou sont identifiés et disposés sur des lacs après avoir libéré les insertions mastoïdiennes des muscles sterno-cleido-mastoidien et digastrique et lié l'artère occipitale.

• ***Temps mastoïdien et d'exposition cervico-mastoïdienne.***

Une vaste antro-attico-mastoïdectomie est taillée en technique fermée avec réalisation d'une large tympanotomie postérieure en conservant une console osseuse supérieure en regard du seuil de la fossa incudis. L'apex mastoïdien est réséqué et la tympanotomie postérieure est abaissée jusqu'au foramen stylo-mastoïdien puis poursuivie vers l'avant et l'extérieur en fraisant la face inférieure du tympanal pour dégager la région de l'hypotympanum et fraiser l'apophyse styloïde. Une continuité est ainsi réalisée entre la région cervicale et les cavités de l'oreille moyenne, tout en conservant son anatomie fonctionnelle (fig.47 p.130).

• ***Contrôle sinuso-jugulaire et déroutement mineur du nerf facial.***

Le sinus sigmoïde est corticalisé, dénudé à la grosse fraise diamantée puis incisé pour y réaliser un packing endoluminal de surgicel, après avoir contrôlé par une double ligature la veine jugulaire interne. Une dissection parcimonieuse du nerf facial au foramen stylomastoïdien permet le maintien de sa vascularisation extrinsèque. Si la tumeur est de petite taille son exérèse est possible entre le nerf facial et le corps de l'atlas sans déroutement. Souvent le prolongement tumoral infralabyrinthique exige un déroutement mineur transitoire de la portion mastoïdienne du nerf facial, et permet un contrôle acceptable du golfe jugulaire (fig.48 p.130).

• ***Contrôle de l'ACI intra-pétreuse.***

L'abord et la libération distale du pôle antérieur tumoral de l'ACI est probablement la restriction majeure de cette intervention. L'artifice qui en partie résout cette insuffisance est le fraisage minutieux du tympanal jusqu'au sulcus en squelettisant le pourtour du conduit auditif externe et en réalisation une véritable tympanotomie antérieure. Celle-ci permet de contrôler l'artère carotide interne jusqu'au niveau de la trompe d'Eustache (fig.49 p.130).

La voie infra-temporale modifiée de Glasscock et Jackson.

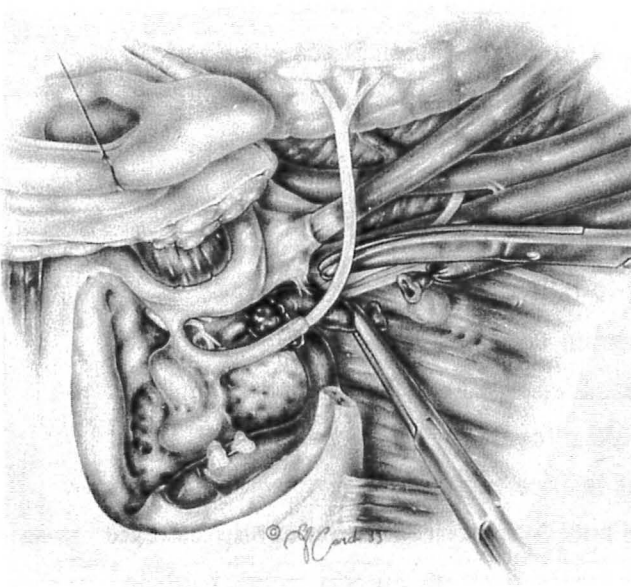


Figure n°47. Technique fermée et exposition cervico-mastoïdienne.

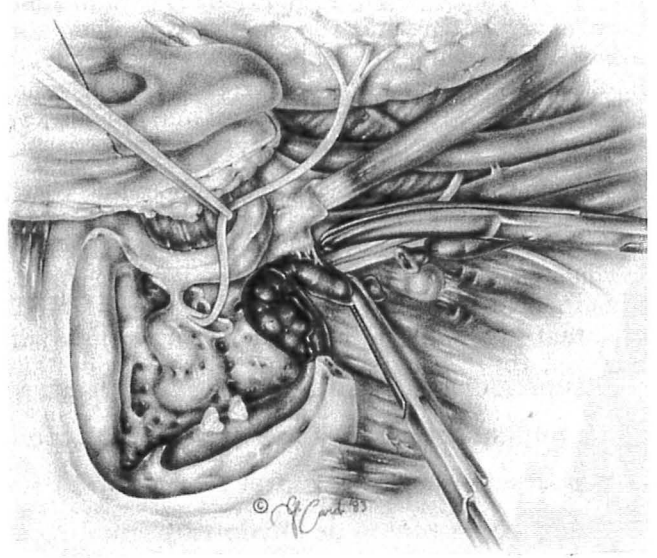


Figure n°48. Contrôle sinuso-jugulaire et déroutement mineur du VII.

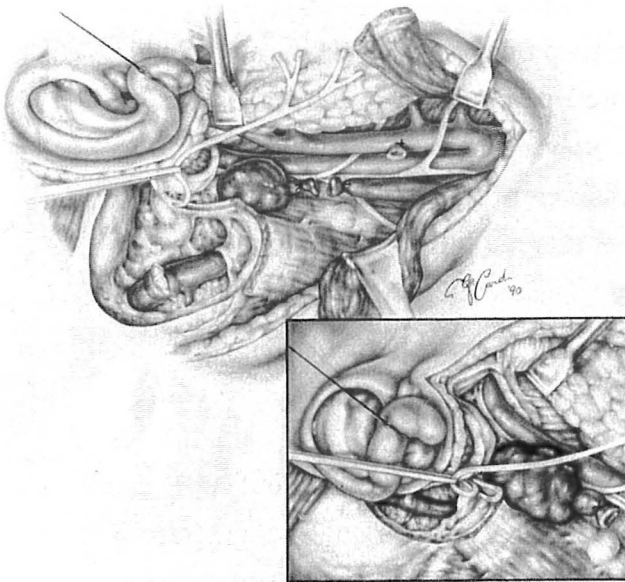


Figure n°49. Contrôle de la portion verticale de l'ACI intra-pétreuse.

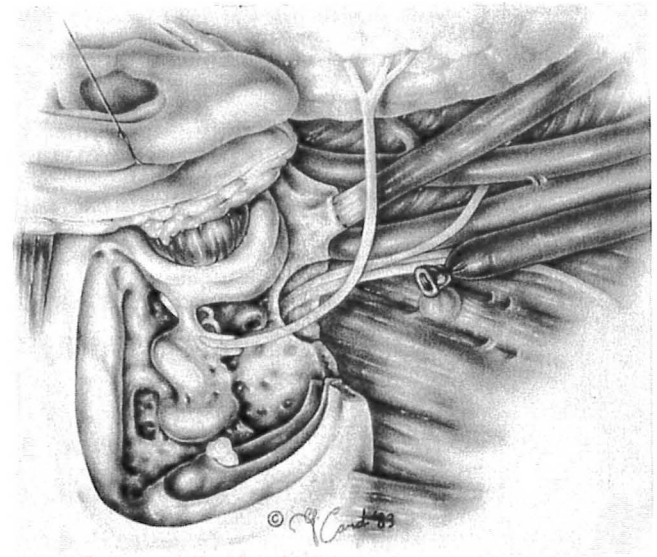


Figure n°50. Temps d'exérèse tumorale.

- ***Exérèse tumorale.***

Après le contrôle de l'artère carotide interne, la tumeur est mobilisée du compartiment infralabyrinthique et la dissection se termine au niveau de la pars nervosa et des nerfs mixtes après l'hémostase du sinus pétreux inférieur et des veines condyliennes (fig.50 p.130).

- ***Fermeture.***

Le nerf facial est repositionné au niveau de sa troisième portion, l'intégrité du système tympano-ossiculaire est vérifiée et la fermeture de la plaie opératoire est exécutée en deux plans sans graisse abdominale.

3. ATTITUDE PRECONISEE EN CAS DE PLAIE OU D'ENVAHISSEMENT DE L'ACI

Le contrôle proximal cervical de l'ACI est une exigence dans l'approche des tumeurs vasculaires de la base du crâne, et son contrôle distal est dicté par l'extension tumorale [68]. Le point difficile de cette dissection est représenté par l'anneau fibreux carotidien [19].

Le plus souvent une dissection soigneuse entre le périoste du canal carotidien et l'adventice artériel permet un clivage non traumatique entre la tumeur et l'ACI intrapétreuse. Lorsque la tumeur infiltre la paroi artérielle (infiltration définie à l'occasion du bilan artériographique), une exérèse complète exige une résection pariétale, rendue possible par une exclusion artérielle programmée lorsque les tests de clampage sont supportés.

Le traumatisme chirurgical le plus fréquent est une déchirure de la base d'implantation de l'artère carotico-tympanique, lors de l'exérèse du pôle antéro-supérieure de la tumeur. Une réparation par suture sera d'autant plus aisée que l'exérèse de la portion tumorale au voisinage du coude carotidien aura été différée [43] (fig.51 p.134).

Une large plaie de l'artère carotide interne, impose une réparation délicate, potentiellement thrombogène [3] par un surjet simple ou une greffe veineuse saphène interne sur un shunt de polyéthylène. Si la suppléance controlatérale est suffisante une exclusion par une double ligature est autorisée. Lorsque la déchirure est trop distale et non accessible, au voisinage du foramen lacerum, Fisch [4] préconise une montée peropératoire de ballonnet en aval de la plaie artérielle par une ponction directe et un cathétérisme artériel depuis le foramen carotidien. Une contrôle scopique est indispensable pour le bon positionnement du ballonnet en amont de l'artère ophtalmique, et sa migration est évitée par la suture du cathéter (fig.52 p.134).

L'envahissement de l'artère carotide interne est une véritable gageure lancée à l'otoneurochirurgen. La portion verticale intrapétreuse de l'ACI (segment 3) est la plus fréquemment atteinte [3]. L'occlusion pré-opératoire et l'exclusion permanente de l'ACI par double ballonnet, préconisée par Valavanis [159], autorise des résections pariétales sans reconstruction. Fisch [3] rapporte 66 occlusions carotidiennes permanentes pré-opératoire ou per-opératoire par ballonnets, selon cette modalité avec 9% de complication.

Jackson et Glasscock [69] estiment que 15 à 25% des patients qui ont supporté les tests occlusifs préopératoires, feront des accidents ischémiques après une ligature chirurgicale de l'ACI. Ils spéculent en effet la survenue de modifications hémodynamiques liées à l'environnement opératoire, ou la migration embolique du thrombus formé dans le segment distal de la ligature, et pratiquent systématiquement une greffe veineuse saphène interne.

Pour les mêmes raisons De Vries et Sekhar [30] ajoutent aux tests cliniques et électroencéphalographiques, pour apprécier la suppléance fonctionnelle controlatérale, une évaluation des modifications du débit sanguin cérébral mesurée par Xénon radioactif (^{133}Xe) après l'occlusion, avant d'entreprendre un geste de résection ou d'occlusion permanente de l'artère carotide interne.

Alors que le flux sanguin cérébral est évalué à 50ml/100g/mn, trois attitudes possibles face à une artère carotide interne envahie, sont inventoriées dans le tableau 23:

	Débit sanguin cérébral	Risque apprécié	Attitude
Groupe A	< 20ml/100g/mn	élevé	Abstention de geste carotidien.
Groupe B	> 20 & 35ml/100g/mn<	modéré à élevé	Occlusion temporaire [5 Heures] Grefte saphéine interne.
Groupe C	> 35 ml/100g/mn	réduit	Occlusion permanente. résection sans reconstruction

Tableau 23. - Gestes carotidiens selon les débits sanguins cérébraux calculés. [30]
(Attitudes adoptées par De Vries et Sekhar.)

La tomographie à émissions de positrons (TEP), apprécie le niveau régional du métabolisme cérébral du glucose, après l'injection d'un traceur radio-actif, le 2-déoxyglucose. Lee [87] sur une étude prospective portant sur 5 patients, candidats à des résections d'artère carotide interne, n'a pas observé de modifications significatives du taux du métabolisme cérébral du glucose en TEP avant et après occlusion carotidienne, avec un suivi tomographique post-opératoire de 180 jours. La tolérance à l'occlusion suivait le protocole classique de 15 minutes de contrôle EEG et neurologique clinique, chez des patients ayant de bonnes communicantes visibles en angiographie.

Pour lutter contre le spasme de l'ACI pendant l'intervention, Jackson [69] utilise volontiers des vasodilatateurs et en cas de spasme irréversible interrompt son geste chirurgical.

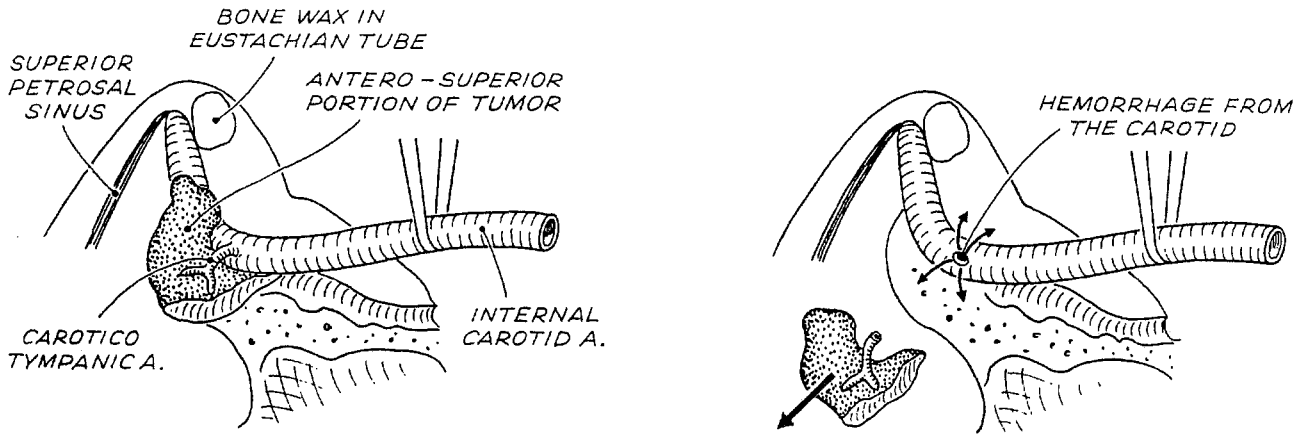


Figure n°51. Déchirure de la base d'implantation de l'artère carotico-tympanique.

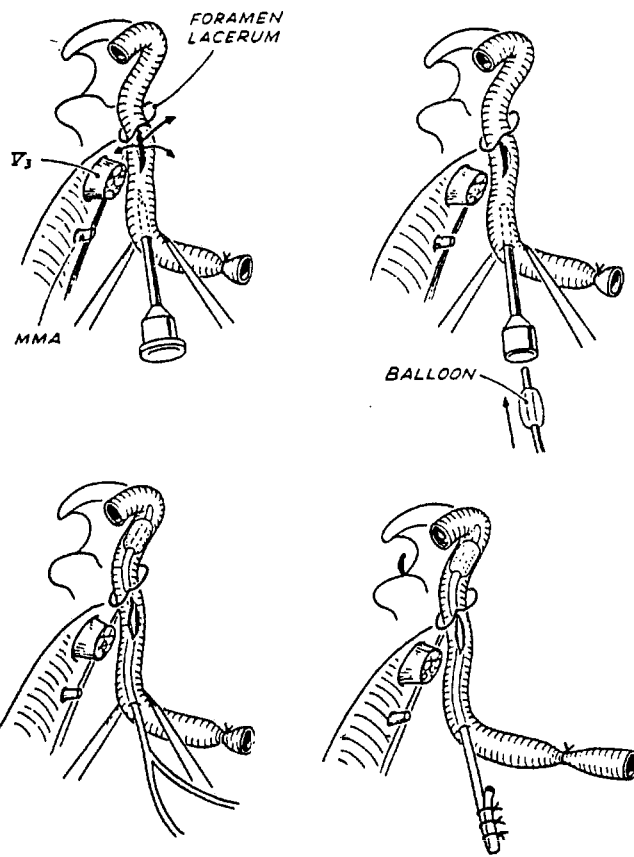


Figure n°52. Montée per-opératoire d'un ballonnet hémostatique pour une déchirure trop distale de l'ACI selon Fisch.

4. ATTITUDE PRECONISEE EN CAS D'ENVAHISSEMENT DU NERF FACIAL.

Les modalités et degrés d'agressivité tumorale vis à vis du nerf facial ont été particulièrement étudiés par Makek [94]. Selon l'importance de l'infiltration des différentes enveloppes du nerf facial, 4 stades anatomopathologiques ont pu être définis, dictant une attitude chirurgicale conservatrice ou radicale.

Pour Jackson [72], une paralysie faciale pré-opératoire reflète dans 100% des cas un envahissement inexorable. Les constatations per-opératoires de Fisch [94] retrouvent une atteinte du nerf facial dans près de 50% des paragangliomes jugulaires, par atteinte des portions mastoïdienne (82% des cas), tympanique (16% des cas) ou labyrinthique (2% des cas).

Les techniques microchirurgicales actuelles offrent différentes solutions qui peuvent être adaptées à chaque situation [43]:

•**Résection segmentaire de l'épinèvre (gaine) envahie.**

Lorsque la tumeur ébauche une infiltration nerveuse, suspectée devant l'aspect fusiforme du nerf, une dissection sous épineurale permet l'exérèse de l'épinèvre envahie et laisse le périnèvre intact. Cette manoeuvre doit être effectuée en fin d'intervention, et après le déroutement pour éviter les phénomènes de cisaillement. Appliquée aux stades I et II de Makek, cette technique effectuée plusieurs fois par Fisch permet d'espérer un grade II à 6 mois [94].

•**Résection greffe.**

Lorsque la tumeur envahit le nerf au-delà du périnèvre (grade III et IV de Makek), une résection segmentaire est préconisée [94]. Effectuée après le déroutement pour une résection de la portion mastoïdienne ou d'emblée lorsque toutes les portions intrapétreuses sont infiltrées, la greffe dans tout les cas doit être transposée en avant, logée dans une canal pétro-parotidien assurant ainsi la vascularisation et la régénération de la gaine de Schwann et sa protection dans l'hypothèse d'une réintervention [43]. Dans la majorité des cas le matériel utilisé est le nerf grand auriculaire qui a cependant l'inconvénient majeur d'une longueur qui peut être insuffisante. Cet écueil est évité si nécessaire par une greffe de nerf sural ou surtout de nerf cutané médian de l'avant bras, préféré de Jackson et Glasscock [111] car plus riche en fibre nerveuse qu'en tissu conjonctival.

La réparation d'une section du nerf facial doit se soumettre à certains impératifs :

- limiter la fibrose périnerveuse et l'inflammation.
- permettre un rapprochement immédiat et satisfaisant des deux extrémités nerveuses.
- guider l'axone en voie de régénération à travers l'anastomose vers l'extrémité distale du nerf.
- prévenir la repousse des axones et des cellules de Schwann en dehors de l'anastomose.
- utiliser une substance complètement absorbée autour de laquelle n'apparaîtra aucune réaction tissulaire.

Le fibrinocollage semble satisfaire à l'ensemble des impératifs de greffes nerveuses. En effet pour Feldman [41], le simple rapprochement de deux extrémités nerveuses de sections franches, sans tension, après une résection de quelques millimètres d'épinèvre, engluées avec un manchon de colle de fibrine à prise lente, permet d'observer des résultats plus satisfaisants que par microsutures. Fisch préconise par ailleurs la ligature des branches moyennes zygomatiques et buccales du nerf facial proche de leur origine, afin de limiter les syncinésies.

•***Anastomose hypoglosso-faciale ou trigémino-faciale.***

L'anastomose hypoglosso-faciale est un procédé de restitution du tonus et de la mimique de la face d'une grande fiabilité. Réalisée habituellement lorsque le segment proximal du nerf facial au tronc cérébral est non utilisable, elle exige cependant l'intégrité du nerf grand hypoglosse. Les récupérations sont de grade III ou IV à condition cependant que le patient sache utiliser les mouvements lingaux pour animer sa face.

L'anastomose trigémino-faciale par une greffe interposée de nerf sural est une technique développée par Fisch qui trouve son indication lorsque le nerf grand hypoglosse n'est pas fonctionnel. La branche antérieure motrice du nerf mandibulaire, abordée par une voie infra-temporale de type B ou C, accueille l'anastomose proximale, et le greffon sural est transposé et fixé en avant jusqu'à l'anastomose distale extra-crânienne [43].

5. ATTITUDE ADOPTÉE EN CAS D'EXTENSION INTRACRÂNIENNE.

Si l'extension intracrânienne peut être intra-durale avec une invasion des espaces sous arachnoïdiens de la fosse cérébrale postérieure depuis le foramen jugulaire ou à travers la dure mère de la face postérieure du rocher, l'extension intracrânienne extra-durale est la plus fréquente [3] et est accessible à la voie infratemporale de type A.

•*Extension extra-durale.*

Le plan dure-mérien est retrouvé à la face inférieure de la capsule otique ou depuis la face interne du sinus sigmoïde qui constitue selon Fisch un plan de clivage constant [43]. La dure-mère non envahie doit être respectée pour protéger les éléments vasculo-nerveux de l'angle ponto-cérébelleux, et faciliter le clivage tumoral en particulier au contact du conduit auditif interne, sous la pression du LCR. De surcroît une dure-mère saine épargne une éventuelle complication hémorragique de l'angle ponto-cérébelleux ou une fuite post-opératoire de liquide céphalo-rachidien.

•*Extension intra-durale.*

Cette modalité d'extension définie selon Jackson comme l'extension intracrânienne propre, est diagnostiquée en l'IRM avec une sensibilité proche de 95 à 98% [69].

L'exérèse de la portion tumorale intra-durale doit être différée dans le temps opératoire et conduite en fin d'intervention après l'ablation de la totalité de l'extension extra-durale. Après s'être assuré d'une hémostase parfaite, le fragment tumoral intradural restant, est tracté latéralement et vers le bas. L'amorce de la dissection s'opère au contact du conduit auditif interne par une coagulation bipolaire et une section de proche en proche des éléments vasculaires unissant la dure-mère et la tumeur.

Toutes les suppléances artériolaire issues de l'AICA et de la PICA sont coagulées dans un plan arachnoïdien capsulaire péritumoral ainsi que les branches méningées de l'artère vertébrale.

La tumeur reste alors pédiculisée, à la face inférieure du foramen jugulaire, par de volumineuses veinules ectasiées qui seront coagulées, par le IX qui sera habituellement sacrifié et par le X et le XI que l'on s'efforcera de libérer et de conserver. La reconstruction dure-mérienne est effectuée par une greffe de fascia temporalis et de muscle temporal suturés et collés (fig.53 p.138).

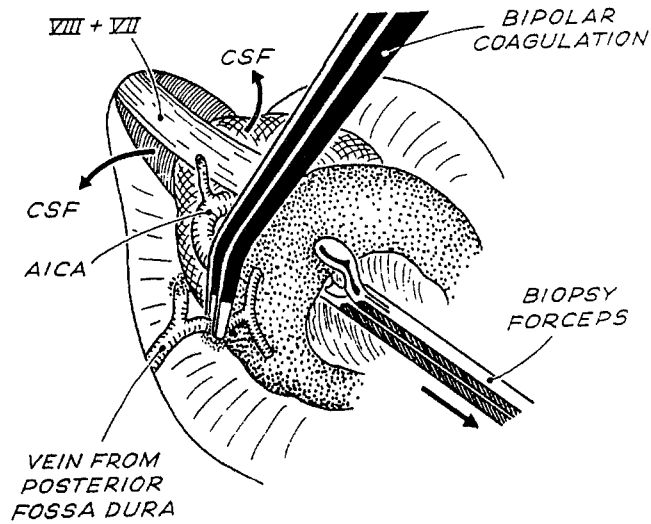
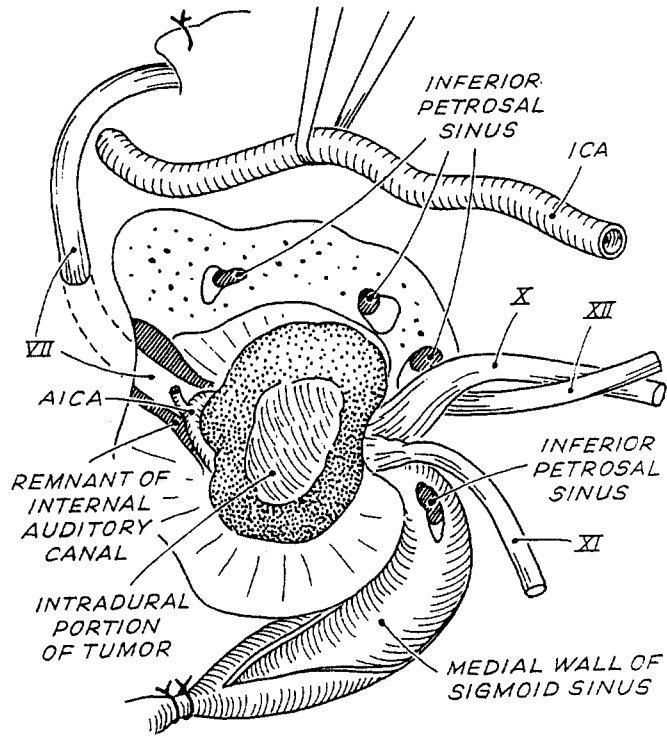


Figure n°53. Exérèse de l'extension tumorale intra-durale conduite en fin d'intervention, en amorçant la dissection au conduit auditif interne.

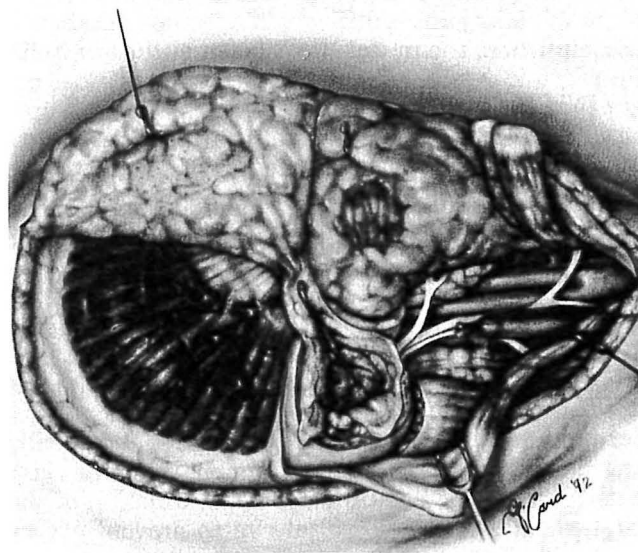
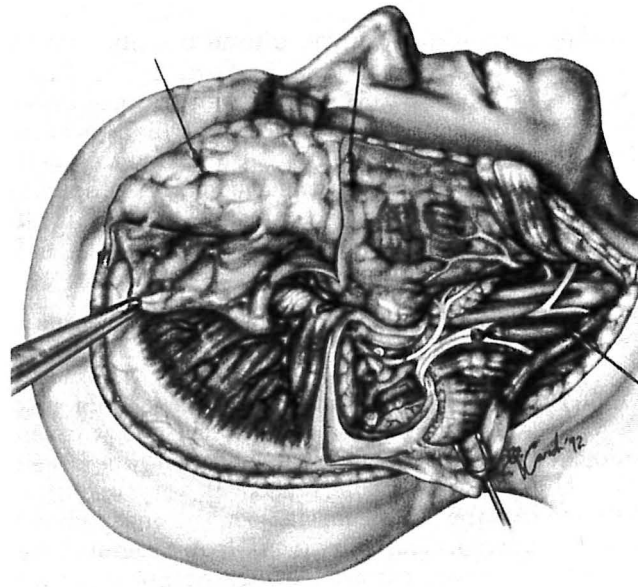


Figure n°54. Couverture possible des pertes de substances dures de la région jugulo-mastoidienne par le fascia temporalis superficialis, pédiculisé sur les vaisseaux temporaux superficiels

Lorsque l'extension intra-durale excède 2 cm (Di2), les rapports étroits de la tumeur avec les veines de la jonction bulbo-pontique rendent l'exérèse en un temps trop hasardeuse, et Fisch suggère un second temps opératoire par voie sous-occipitale différé, de 3 à 6 mois [43].

Le premier temps d'exérèse se termine alors par la coagulation de la dure-mère péri-tumorale et de la tumeur restante à la micro-boule monopolaire sans ouverture dure-mérienne. Cette dévascularisation peut être responsable d'une nécrose du reliquat tumoral évitant le temps secondaire neuro-chirurgical.

Jackson et Glasscock [68,72] sont partisans d'une exérèse chirurgicale radicale en un temps, davantage conservatrice pour les nerfs mixtes. Les modalités de leur protocole opératoire sont semblables à celles de la voie infra-temporale de Fisch, complétées d'une craniotomie sous-occipitale, qui assure l'exérèse tumorale depuis la fosse cérébrale postérieure et de surcroît le contrôle des nerfs mixtes depuis le tronc cérébral.

Les larges brèches de dure-mère et les fuites post-opératoires de LCR engendrées par ce type d'exposition, majorées par des pressions sous arachnoïdienne élevées (occlusions veineuses), la persistance de toux rebelles (section du X), un environnement souvent dévascularisé et parfois irradié rendait cette politique d'exérèse favorable aux complications post-opératoires. Leurs procédés de reconstruction ont permis de résoudre en parti les fuites de LCR dont l'incidence s'est réduite, passant de 14% à 4% actuellement [71].

Pour Jackson et Glascock la reconstruction durale associe des greffes de fascia autologue fibrino-collés, de la graisse abdominale ou un lambeau musculaire, la mise en place d'un drainage lombaire pendant une période de 5 à 7 jours et une antibioprophylaxie. De surcroît l'incision cutanée rétro-auriculaire en C relativement postérieure, permet de réalisation d'un lambeau périosté à charnière postérieure, issu des insertions mastoïdiennes du muscle sterno-cleido-mastoidien qui assure une étanchéité remarquable [111] (fig.54 p.139)

Les petites brèches de dure-mère au voisinage de la pars nervosa et lorsque le bloc labyrinthique est conservé, sont réparées par une association de greffe de fascia temporalis superficialis pédiculisé et d'un comblement de graisse abdominale ou un lambeau de rotation de muscle temporal.

Le fascia temporalis superficialis pédiculisé sur l'artère et la veine temporale superficielle assure une couverture de toutes les brèches de dure-mère de la région jugulo-mastoiïdienne. Sa dissection délicate depuis la face profonde de l'hypoderme doit respecter son réseau veineux superficiel, et son tiers antérieur pour ne pas léser la branche temporo-faciale du VII située à sa face profonde [111] (fig.54 p.139). Alors que le lambeau de rotation de muscle temporal pédiculisé sur l'artère temporale profonde présente l'inconvénient de couvrir difficilement la région du foramen jugulaire lorsque le conduit auditif externe est conservé, et de s'atrophier secondairement après la section du nerf mandibulaire dans les voies B et C de Fisch.

Les brèches plus importants associées au sacrifice du bloc labyrinthique, notamment après craniotomie sous occipitale, sont comblées par une association de lambeau de péricrâne ou de fascia lata et d'un lambeau pédiculisé de muscle trapèze.

Lorsque la perte de substance durale est majeure, dans un environnement irradié avec une artère carotide interne largement exposée, un lambeau de péricrâne couvert d'un lambeau libre microanatomosé de muscle grand droit de l'abdomen est préconisé [3, 71, 111].

Le succès de leur méthode de reconstruction, permet une exérèse radicale en un seul temps opératoire, avec comme unique contre-indication, les tumeurs infectées extériorisées dans le conduit auditif externe et la durée excessive du temps opératoire [68].

6. TENTATIVES ET METHODES DE REHABILITATION DES PARALYSIES DES NERFS CRANIENS (D'après Netterville).[112]

L'incompétence vélaire après la section du X, peut être réhabilitée par une technique de suture vélaire unilatérale. Réalisée quelques mois après le geste chirurgical, elle consiste en une incision horizontale trans-vélaire prolongée en regard par une incision de la paroi postérieure du pharynx jusqu'au fascia prévertébral. Des sutures rapprochent les deux incisions obturant ainsi le rhinopharynx du côté paralysé.

Pour pallier les troubles de déglutition générés par l'incompétence hémilaryngée, et éviter la trachéotomie qui retarde la période de rééducation, Jackson effectuée en fin d'intervention si le X a été sacrifié, la mise en place d'un implant de silastic sous l'aile thyroïdienne qui refoule le plan cordal paralysé en position médiane. Réalisée par voie externe, et inspirée de la technique d'Isshiki, une fenêtre de 13 mm de longueur et de 6 mm de hauteur est taillée dans l'aile thyroïdienne à 4 mm de son bord inférieur et 5 à 8 mm de son bord antérieur. Le perichondre interne est alors décollé, sauf au niveau de sa portion antérieure pour éviter des rapports trop étroits entre l'implant et la commissure antérieure. L'implant de silastic taillé, est disposé en force et occupe sa logette périchondrale interne.

Enfin une plastie en Z réalisée sur la face dorsale de la langue a été proposée pour favoriser la réinnervation des fibres musculaires dénervées après section du XII, par une croissance axonale controlatérale.

7. STRATEGIE SIMPLIFIEE POUR L'ANESTHESIE DES PARAGANGLIOMES SECRETANTS [27].

La chirurgie du paragangliome sécrétant comporte de grands risques cardiovasculaires qui culminent lors des manipulations tumorales. Pour limiter ces risques, une conduite thérapeutique précise doit être adoptée dans les périodes pré-opératoires et per-opératoires. La stratégie classique est essentiellement fondée sur une préparation pré-opératoire par un blocage adrénergique alpha et éventuellement bêta. Cette préparation est complétée en cours d'intervention par un vasodilatateur, et au besoin un beta-bloqueur.

La sécrétion du paragangliome est constituée d'un mélange de noradrénaline et d'adrénaline dans lequel la proportion de noradrénaline est souvent très largement

prédominante, parfois exclusive. Du point de vue anesthésique, les manifestations les plus préoccupantes sont hémodynamiques (HTA, troubles du rythme) et métaboliques (hypokaliémie).

7.1. Méthodes.

7.1.1 Préparation pré-opératoire.

- la plupart des auteurs recommandent un blocage des récepteurs alpha adrénergiques en premières intention (Prazosine, Phenoxybenzamine, Phentolamine), qui peut être associé à un blocage adrénergique bêta (Labetolol).

- l'implication des canaux calciques voltage dépendant dans la sécrétion et l'action des catécholamines incite à utiliser les anatagonistes calciques dans cette préparation (Nifedipine, Nicardipine).

7.1.2 Période opératoire.

- une prémédication est habituelle.

- aucune technique d'anesthésie ne peut prétendre contrôler les modifications hémodynamiques aiguës liées à ce type de chirurgie, mais certains produits doivent être évités (Histaminolibérateurs, anticholinergiques, Sympathicomimétiques, Neuroleptiques, Halogénés).

- un monitoring est indispensable et permet de traiter les complications per-opératoires :

- . une augmentation des résistances vasculaires périphériques est traitées par le Nitroprussiate de sodium, la Trinitrine et l'Adénosine triphosphate.
- . la stimulation myocardique est traitée par les bêtabloquants (Esmolol)
- . l'arythmie est traitée par l'Esmolol, la Lidocaine voire l'Amiodarone.
- . l'hypotension artérielle après l'exérèse tumorale allant parfois jusqu'au collapsus, répond le plus souvent au remplissage volémique.

7.1.3 Les suites opératoires.

Le réveil anesthésique est progressif en unité de soins intensifs car l'HTA peut persister quelques jours après l'exérèse tumorale.

8. LES RESULTATS ET COMPLICATIONS CHIRURGICALES.

8.1. Les résultats et complications chirurgicales des PT.

Glasscock et Jackson [168] obtiennent une exérèse radicale dans 92% des cas sur une série de 71 PT suivis depuis 1970. Les techniques chirurgicales choisies sont réparties en voies transmastoiïdiennes avec une tympanotomie postérieure (80%) ou une technique ouverte (10%) et en voies du conduit (10%).

Le site anatomique où siègent le plus fréquemment les reliquats tumoraux est habituellement le canal carotidien [73].

Leurs résultats audiométriques post-opératoires témoignent d'une chirurgie conservatrice. Ils obtiennent une fermeture de rinne dans 75% des cas lorsqu'il existe une hypoacousie de transmission ou mixte pré-opératoire, 10% de labyrinthisations provoquées par à une fistule labyrinthique, et 15% de résultats inchangés.

O'Leary et Brackmann [113] observent moins de 5% de récives sur 73 cas de PT suivis depuis 1957, et traités selon les mêmes techniques opératoires que les précédents. Le rinne préopératoire habituel de 10 dB est réduit à 4 dB en post-opératoire avec cependant une labyrinthisation constante de 20 à 30 dB sans réelles modifications de l'audiométrie vocale.

Enfin Fisch [43] sur une série de 20 cas rapporte une exérèse chirurgicale satisfaisante et radicale dans 100% des cas.

Les complications post-opératoires pour les deux premières équipes sont respectivement de 13% pour Glasscock et 10% pour Brackmann:

	Glasscock/jackson. N=9	O'Leary/Brackmann. N=8
Cholestéatome iatrogène	2 (3%)	1 (1,4%)
Perforation tympanique	2 (3%)	3 (4%)
Paralysie VII	1 (1,5%)	1 (1,4%)
Infection post-opératoire	1 (1,5%)	
Hemiparésie par traumatisme ACI intrapétreuse	1 (1,5%)	
Récidive	2 (3%)	3 (4%)

Tableau 24. Complications chirurgicales des PT.[113, 118]

Les deux récurrences de Glasscock et Jackson sont survenues après une latence de 3 et 4 ans sous le masque d'une paralysie faciale par un envahissement du ganglion géniculé, et d'une paralysie laryngée par une infiltration du foramen jugulaire.

8.2. Les résultats et complications chirurgicales des PJ.

Fisch [43] obtient un pourcentage d'exérèse totale très satisfaisant par voie infratemporale sur une série de 85 PJ suivis depuis 1970, mais asservi à l'extension au canal carotidien et la dure-mère:

Stade	Exérèse complète.	Stade (suffixe)	Exérèse complète.
C1	100%	CDe1	100%
C2	94%	CDe2	75%
C3	75%	CDi1	87%
C4	85%	CDi2	50%

Tableau 25. Relation entre les possibilités d'exérèse et l'extension tumorale. [43]

Aucun décès per-opératoire n'a été constaté dans cette série. Il est à noter par contre un décès survenu à distance (15 semaines) d'une exérèse radicale en un temps pour une lésion classée C3De2Di2, suite à un abcès pulmonaire et une HIC. Depuis l'adoption d'une politique chirurgicale en deux temps pour les tumeurs Di2, aucun épisode similaire n'a été observé.

Si une surdité de transmission complète est une des conséquences inévitable de la voie infratemporale, la cochlée peut être préservée dans 90% des cas, en l'absence de fistule labyrinthique.

Après une transposition antérieure permanente du VII, la motricité faciale, reste déficiente, et recouvre sa fonction à 80% (grade II de House) en quelques semaines. Cependant lorsque l'infiltration tumorale nécessite une exérèse partielle épineurale (gaine), une paralysie totale post-opératoire est observée, qui ne récupérera que 70% de sa fonction (grade III). Les différentes modalités de greffes et d'anastomoses ont des résultats moins satisfaisants [42]:

	Résultats testing à 2 ans.
Déroutement.	80%
Déroutement+resection gaine	70%
Déroutement/greffe	65%
Anastomose XII-VII	55%
Anastomose V3-VII	60%

Tableau 26. Résultats à deux ans de la motricité faciale après différentes modalités selon Fisch [42].

En dépit des progrès de l'otoneurochirurgie, Fisch considère que la iatrogénie vis à vis des nerfs mixtes est le corollaire d'une exérèse radicale[94]. Si la section du IX ne génère qu'une dysphagie peu invalidante, celle du IX et X associée est responsable de troubles de déglutition et de toux rebelles d'autant plus importantes que leurs fonctions étaient normales en préopératoire. Ces troubles sont habituellement régressifs en deux à six semaines [42]. Le XII a du être sacrifié dans 17% des cas. Une seule trachéotomie post-opératoire a été nécessaire du fait d'une paralysie du X controlatérale.

Fisch préconise, à distance de l'intervention (1 à 3 semaines), après une section du X, une injection de Téflon paracordale pour atténuer les troubles de déglutition et les dysphonies sévères.

Stade.	Section nerveuse.
C1	IX
C2	IX, X
C3	IX, X, XI

Tableau 27. Conservation des nerfs mixtes en fonction de l'extension tumorale, selon Fisch [42].

Jackson et Glasscock [168] assurent une exérèse complète dans 93% des cas, quelque soit le stade tumoral, avec un recul de 2 à 19 ans sur une série de 71 paragangliomes jugulaires. 54% des patients ont bénéficié d'une voie infratemporale modifiée (en technique fermée dans 41% des cas, et en technique ouverte dans 13% des cas) et 46% ont été traités par une voie infratemporale classique de Fisch.

Stade. (+/-D)	ITm/TF	ITm/TO	IT.	TL	TO
C1	67%	14%	19%	0%	0%
C2	33%	11%	56%	0%	0%
C3	18%	18%	64%	18%	5%
C4	0%	0%	100%	43%	29%

Tableau 28.

ITm/TF: voie infratemporale modifiée en technique fermée (CAE conservé)

ITm/TO: voie infratemporale modifiée en technique ouverte (CAE sacrifié)

IT: voie infratemporale classique.

TL: étendue en translabyrinthique.

TO: étendue en transotique.

Voies d'abord en fonction de l'extension tumorale, selon Glasscock et Jackson [70]

La préservation des nerfs mixtes est réalisable dans 50% des cas par une voie infratemporale modifiée, contre 35% des cas par une voie infratemporale classique, mais ces résultats sont bien sûr subordonnés à l'importance de l'extension tumorale. Ce sacrifice souvent nécessaire, est retrouvé dans 65% des cas pour le IX et dans 52% pour le X tous stades confondus.

Stade (+/-D)	VII	VIII	IX	X	XI	XII
C1	83%	96%	74%	91%	96%	96%
C2	100%	55%	46%	73%	73%	82%
C3	71%	26%	19%	30%	26%	37%
C4	60%	0%	0%	0%	0%	0%

Tableau 29. Conservation des nerfs craniens en fonction de l'extension tumorale, selon Glasscock et Jackson [168]

Les principales complications inhérentes à ce type de chirurgie, et retrouvées par Glasscock et Jackson sont les fuites de LCR et les troubles de déglutition.

Complications post-opératoire	
Fuites de LCR.	11,6%
Troubles de déglutition.	5,3%
Décès.	2,1%
Suppuration.	4,2%
Iléus.	1%
Lésions ACI.	1%
Méningite.	2,1%
Embolie pulmonaire.	1%
Sd. détresse respiratoire aigue	1%
AVC.	2,1%
Arrêt cardio-respiratoire.	1%
Endocardite infectieuse.	1%
Hémorragie digestive.	1%

Tableau 30. Complications opératoires observées apres traitement chirurgical de 71 paragangliomes jugulaires et 24 paragangliomes du vague. (Glasscock/Jackson, [168])

Depuis leur protocole de reconstruction des brèches durales, le taux de fuite de LCR est réduit à 4%. Fisch [43], après une résection durale et un sacrifice des nerfs mixtes, n'hésite pas à employer un drainage lombaire transitoire pour éviter les fuites de LCR majorées par la toux et les troubles de déglutition.

Enfin il est à noter que dans la série de Glasscock et Jackson une trachéotomie est effectuée dans 30% des cas [72].

Après un traitement chirurgical, le taux de récurrence tous stades confondus est de 4%, pour Glasscock et Jackson avec un recul de 15 ans. Ces récurrences sont notées asymptomatiques dans 50% des cas, rarement décelées par l'examen clinique et de taille supérieure à celle de la tumeur initiale. Un suivi radiographique en IRM avec une injection de gadolinium est préconisée à 1 an, 2 ans, 5 ans, 10 ans et 15 ans après le traitement chirurgical initial [152].

**LES POSSIBILITES DE LA
RADIOTHERAPIE**

LES POSSIBILITES DE LA RADIOTHERAPIE

La prise en charge thérapeutique des paragangliomes jugulaires de l'os temporal reste actuellement controversée dans la littérature. Un moment détrônée par le développement des techniques chirurgicales, la radiothérapie moderne représente pour les paragangliomes de la base du crâne une arme thérapeutique indiscutable dans certains cas [7]. Son ambition n'est pas celle d'une stratégie éradicatrice et carcinologique, mais plutôt de freiner une croissance tumorale déjà lente et de répondre à des doléances qui peuvent être amendées plusieurs dizaines d'années durant.

1. Modalités d'irradiation externe transcutanée.

Les techniques d'orthovoltage ou de radiothérapie conventionnelle ne sont plus adaptées à ce type de lésion. Les complications inacceptables rencontrées de type osteoradionécrosique par une absorption osseuse préférentielle, et par surcroît les incertitudes du contrôle tumoral ont fait abandonner cette modalité d'irradiation, bien que certains patients aient pu bénéficier d'une espérance de vie de presque 30 ans [26, 147].

Les techniques actuelles de mégavoltage procédant du rayonnement des photons gamma de cobalt 60, des photons X ou des électrons d'un accélérateur linéaire sont plus engageantes et rendent compte de résultats appréciables pour des lésions qui étaient réputées radiorésistantes.

Toute irradiation se propose de délivrer, dans un volume tumoral donné, une dose de radiation considérée en respectant au maximum les tissus sains voisins. La détermination du volume cible s'effectue précisément à partir des données cliniques, des explorations radiologiques en particulier tomодensitométriques axiales et coronales, angiographiques et IRM, aux constatations peropératoires lorsque le patient a bénéficié d'une intervention chirurgicale, et aux conclusions anatomo-pathologiques.

Différentes modalités sont retrouvées dans la littérature [9, 17, 26, 29] (fig.54 p.151):

-la dose d'irradiation peut être distribuée par l'association de deux portes d'entrée obliques avec filtres en coin au CO60 seul ou aux photons de 5 à 6 MeV très largement employés.

-la dose d'irradiation peut être également distribuée par une porte d'entrée latérale directe aux électrons MeV seuls, mais génératrice selon Springate et Weichselbaum [147] de complications sévères par une absorption osseuse hétérogène, ou associée à deux portes d'entrée antéro-postérieures et postéro-antérieures sous orbitaires aux rayons X MeV de haute énergie.

-la dose d'irradiation peut être encore distribuée par deux faisceaux opposés de photons gamma du CO60, avec un complément pouvant être délivré par des faisceaux photoniques homolatéraux obliques ou par des électrons MeV de haute énergie. Cette technique offre l'avantage d'obtenir des courbes isodoses 100% transcrânienne adaptées aux lésions très étendues, mais plus agressive pour le tronc cérébral [7, 17].

Enfin la dosimétrie tridimensionnelle épaulée des images scannographique et IRM, permet d'établir le meilleur plan de traitement en délivrant des doses acceptables pour le système nerveux central.

Il n'y a pas de consensus réel sur la dose à administrer. Kim [in 17] sur une étude de 225 cas de radiothérapie, publiée par 11 équipes différentes de 1965 à 1979, retrouve 22% d'échecs pour des doses inférieures à 40 Gy/4 semaines alors que ces échecs ne dépassent pas 2% pour des doses égales ou supérieures à 40 Gy/4 semaines. Il préconise donc des doses d'irradiation situées entre 40 et 45 Gy, en affirmant que le contrôle local n'est pas amélioré par des doses supérieures.

Plus récemment, Cumming [29] ayant exclu les patients traités en radiothérapie conventionnelle obtient 92% de contrôle local pour des doses de 35 Gy/3 semaines. Bataini [9] suggère que des doses de 50 à 60 Gy peuvent être atteintes sans complications à condition de ne pas dépasser 9 Gy par semaine à raison, de 5 séances par semaine et de rester en dessous des doses de tolérance du système nerveux central habituellement admises, inférieures à 45 Gy au niveau du tronc cérébral.

En fait, il semble que les protocoles 35 Gy/15 séances/3 semaines et 45 Gy/25 séances/5 semaines soit les doses recommandées [135], pour des résultats satisfaisants sans complications.

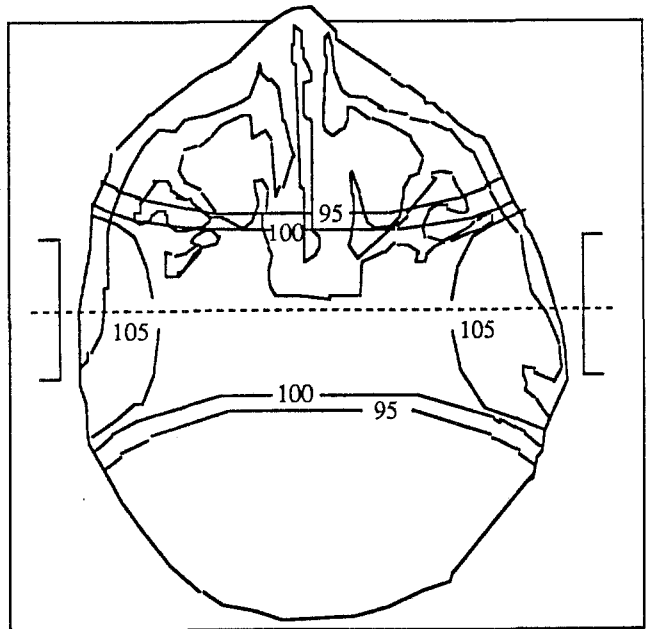
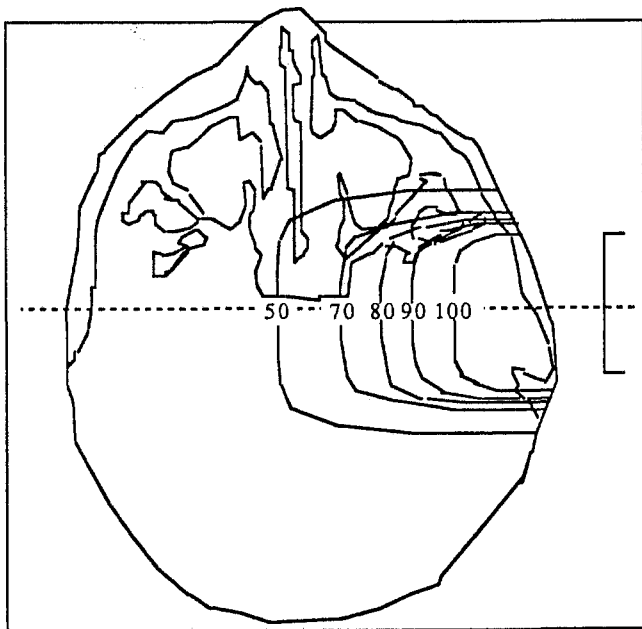
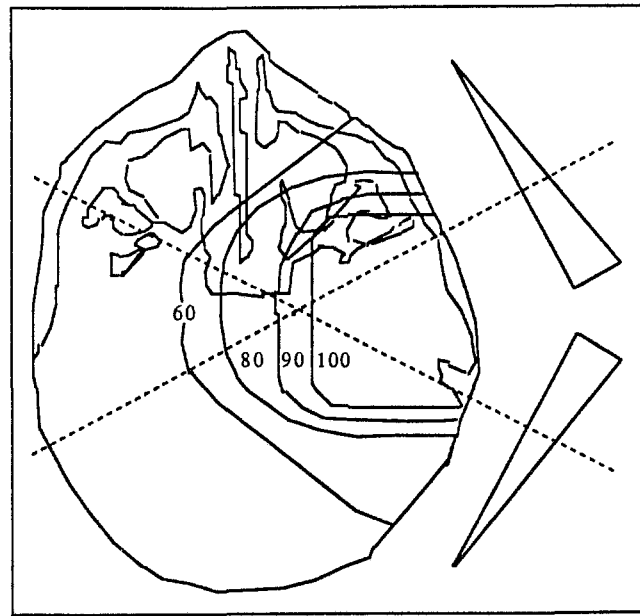


Figure n°55. Modalités d'irradiation externe transcutanée.

A. Dose d'irradiation distribuée par l'association de deux portes d'entrée obliques avec filtres en coin.

B. Dose d'irradiation distribuée par une porte d'entrée latérale directe.

C. Dose d'irradiation distribuée par l'association de deux faisceaux opposés

Références.	Doses (Gy)					Contrôle	suivi (années)
	3000	4000	5000	6000	7000		
Simko.		4-12 semaines.				10/14 71%	1,3-17,2
	I-----I						
	•		•••				
Maruyama.		3,5-7,5 semaines.				12/12 100%	?
	I-----I						
Kim.		4-7 semaines.				26/28 92%	1-25
	I-----I						
		••					
Cumming.		3 semaines.				38/41 92%	3-23
		•••					
Dickens.		3-6 semaines				14/14 100%	3
		I-----I					
Hudgins.		4 semaines				9/9 100%	1-7
		I-----I					
Silverstone.		3,5-7 semaines.				6/6 100%	1-8
		I-----I					
Diepeveen.		3,5-7 semaines.				5/5 100%	1,5-6
		I-----I					
Tidwell&Montague.		4,5-5 semaines.				17/18 94%	3-25
		I-----I					
			•				
Gibbin&Henk.		3-7 semaines.				11/13 84%	1-16
		I-----I					
		••					
Cole.		4,5-5,5 semaines.				9/9 100%	3-11
		I-----I					
Spector.		4 semaines.				7/10 70%	2-27
		I-----I					
			•••				
Van Miert.		5-5,5 semaines.				11/12 91%	1-9
		I-----I					
			•				
Thomsen.		5-6 semaines.				15/16 88%	<1-11
		I-----I					
			•				

Tableau 31.
(* récurrence). Résultats de la radiothérapie par mégavoltage sur des PTJ en traitement primaire ou en rattrapage post-chirurgical. [29] (Cancer 1984).

2. Critères d'efficacité de la radiothérapie.

Les mécanismes par lesquels la radiothérapie offre un répit indiscutable aux symptômes du patient, restent actuellement discutés.

Les études histologiques après radiothérapie, retrouvent l'unité architecturale du paragangliome (zell-ballen) avec cependant quelques modifications.

Les cellules principales responsables de la croissance tumorale, présentent un indice de prolifération presque éteint, avec cependant une structure subnormale [29]. Spector [78] constate des modifications des structures vasculaires à type d'hyperplasie endothéliale, de hyalinose sous endothéliale, d'artériosclérose capillaire et de fibrose périvasculaire, sans pour autant reconnaître une dévascularisation authentifiée en angiographie. Gardner [in 17] fait les mêmes observations, qui sont à l'origine des spéculations sur l'inefficacité de la radiothérapie. Carrasco [17] en reprenant l'analyse de Spector et de Gardner explique ces constatations par la radiosensibilité à long terme des tumeurs à croissance lente.

L'amélioration clinique après radiothérapie n'est pas contestable. Cumming [29] observe une régression totale ou partielle de la symptomatologie en quelques mois, avec cependant une absence de récupération de la paralysie des nerfs crâniens.

Symptômes.	Régression complète.	Régression partielle stabilisation.	Progression.
Acouphènes.	27/35	8/35	-
Surdité.	2/37	34/37	1/37
Vertiges.	5/5	-	-
Masse tympanique.	8/21	13/21	-
Otorrhée otorragie	3/3	-	-
Otalgie	7/7	-	-
V	2/2	-	-
VI	-	1/1	-
VII	-	3/4	-
IX	-	6/6	-
X	-	6/6	-
XI	-	2/2	-
XII	-	4/4	-

Tableau 32. Réponses obtenues après irradiation sur le mode 35 Gy/15 séances/3 semaines, sur une série de 41 patients et un suivi de 10 ans.

Des résultats semblables sont observés par Bataini [134], avec une régression constante des acouphènes pulsatiles et des céphalées assez rapidement (1 cas tardif à 18 mois), la disparition systématique des vertiges, des otorrhées et otorragies. La régression du bourgeon tumoral est par contre plus longue à se réaliser. Enfin la récupération de l'atteinte des nerfs crâniens est retrouvée rare et incomplète. Il observe en effet une amélioration de deux paralysies faciales et la récupération d'une atteinte du V sensitif et du VI, tout en observant une meilleure tolérance de l'atteinte des nerfs mixtes après radiothérapie [9].

Pour Makek, Franklin et Fisch [94], la radiothérapie ne constitue pas une prévention de l'infiltration des nerfs. Ils observent en effet autant d'envahissement des nerfs crâniens avec ou sans irradiation. Cette remarque est le fruit d'une étude

anatomopathologique comparée, réalisée sur une population ayant subi un traitement chirurgical primaire ou de rattrapage, après radiothérapie.

Nerfs crâniens.	Non irradiés n=74.		Irradiés n=9	
	Préop. paralysie.	Perop. infiltration	Préop. paralysie.	Perop. infiltration.
VII	23 (31%)	37 (50%)	4 (44%)	8 (89%)
IX	15 (20%)	36 (49%)	2 (22%)	4 (44%)
X	23 (31%)	45 (61%)	1 (11%)	6 (67%)
XI	14 (19%)	38 (51%)	2 (22%)	5 (56%)
XII	15 (20%)	25 (34%)	4 (44%)	5 (56%)

Tableau 33. Comparaison de l'envahissement des nerfs crâniens avec ou sans radiothérapie [94]

La régression partielle ou totale de la symptomatologie et l'absence de progression tumorale, contrôlée en imagerie, définissent les seuls critères objectifs d'efficacité de la radiothérapie pour les PTJ [11, 17, 29, 135, 143]. Baillet [7] considère que le malade peut guérir en conservant sa tumeur.

Scherrer [134] rapporte 10 cas de PJ ayant présenté une évolution favorable après une irradiation de 50 Gy. L'analyse des images radiologiques avec un recul de 1 à 20 ans, ne retrouve aucune modification de l'érosion des structures osseuses, témoin de l'absence d'un processus de réparation, ni de l'aspect tumoral endocrânien qui reste stable ou partiellement involué.

Maruyana et Spector [78, 97] constate que la corrélation entre la réponse clinique et les modifications vasculaires angiographiques est pauvre. Tout se déroule comme si les modifications vasculaires attendues ne sont pas accessibles au seuil angiographique. Handel et Miller [in 66] observent des modifications mineures mais réelles post-radiques en angiographie, en particulier une diminution du blush tumoral constatée à plusieurs reprises.

Enfin Anand et Leonetti ont constaté l'inefficacité de la radiothérapie sur les tumeurs sécrétantes [3].

3. Les complications de la radiothérapie.

Si la radiothérapie des années 60 était génératrice de très nombreuses ostéoradionécroses par une absorption osseuse préférentielle et d'autres complications majeures, les techniques de mégavoltage actuelles ont une iatrogénicité moindre mais non absente.

Ces complications secondaires, rares actuellement, peuvent être minimes et transitoires. On décrit en effet des radiodermites, radiomucites, otites séro-muqueuses, otites chroniques, xérostomies, rhinites croûteuses, spasmes hémifacial et alopecies. En revanche elles peuvent être parfois majeures, réalisant une labyrinthite, une ostéoradionécrose temporale ou une nécrose cérébrale, retrouvées avec une incidence de 2 à 4% pour des doses délivrées de 50 Gy [64].

Pour Cole [26], aux doses actuellement recommandées de 45 Gy/5 semaines une transformation maligne sarcomateuse peut survenir avec une incidence de 1% et une latence moyenne de 13 ans. Ces complications graves s'expriment fréquemment par la technique réalisée [11].

Cumming [29] préconise pour l'irradiation des PTJ la technique des faisceaux obliques homolatéraux avec filtres en coin au CO60. A dose égale, le rendement au niveau de l'isodose de référence est supérieur de 10%. L'intérêt de cet artifice est de sélectionner la dose effective minimale nécessaire au contrôle tumoral, pour ne dépasser le seuil de tolérance de l'irradiation des tissus voisins.

Habituellement admise à 45 Gy, Sheline considère que la limite toxique acceptée par le tronc cérébral est de 52 Gy/5 semaines. Wang et Doppke rendent compte des possibilités d'ostéoradionécroses aseptiques de l'os temporal au-delà de 60 Gy/6 semaines, avec une latence qui peut être de quelques mois à plusieurs années [in 29]. Les formes localisées d'ostéoradionécroses, très rares aujourd'hui, sont les plus fréquentes et se présentent comme une otorrhée, une otalgie et une exposition osseuse au niveau du plancher du conduit auditif externe. Les formes diffuses, disparues, étaient à l'origine de complications infectieuses potentiellement mortelles: méningites, méningo-névrite, abcès temporal ou cérébelleux [61].

Dickens [in 29] observe qu'une exérèse chirurgicale suivie d'une irradiation semble majorer les risques d'ostéoradionécrose aseptique, du fait d'une vascularisation affaiblie .

La toxicité de la radiothérapie sur l'audition pour ce type de lésion est difficile à évaluer, alors même que la tumeur a un comportement agressif sur la cochlée. La plupart des surdités de transmission par otite séreuse et tympanosclérose, ou de perception, le sont avec des doses de 40 à 60 Gy [61].

Toutes les complications observées dans les différentes séries sont résumées dans le tableau 34:

Auteurs.	Série.	Complications.
Radiothérapie exclusive		
Grubb, (1965)	8	Pas de séquelles majeures
Fuller, (1977)	34	1 fibrosarcome, 1 abcès cérébral
Hudgins, (1972)	9	Aucune
Silverstone, (1973)	5	Aucune
Arthur, (1977)	20	Pas de séquelles majeures
Gibbins, (1978)	14	Pas de complications sévères
Kims, (1980)	17	Non précisées
Cole, (1977)	20	2 ostéoradionécroses (orthovoltage)
Cummings, (1984)	36	1 nécrose cérébrale (70 Gy), 1 ostéoradionécrose (58 Gy, électrons)
Dickens, (1982)	6	Aucune
Hatfield, (1972)	4	non précisées
Thomsen, (1975)	10	Aucune
Reddy, (1983)	7	Aucune
Radiothérapie et chirurgie		
Hatfield, (1972)	16	1 pétéosite chronique, 1 abcès cérébral
Konefal, (1987)	23	1 nécrose du tympanal (54 Gy)
Dickens, (1982)	14	1 panhypopituitarisme, 1 trismus, 1 ankylose de l'ATM, 1 oedème cervical
Tidwell, (1975)	17	1 nécrose cérébrale (63 Gy)
Cole, (1977)	22	3 ostéoradionécroses (Orthovoltage)
Neumann, (1973)	6	Aucune
Simko, (1977)	14	1 radionécrose temporale (57 Gy)
Kim, (1979)	30	négligeables
Grubb, (1965)	14	Pas de séquelles sévères
Fuller, (1967)	56	1 fibrosarcome, 1 abcès cérébral
Maruyama, (1972)	14	non précises
Arthur, (1977)	23	Pas de iatrogénie post radique documentée
Wang, (1988)	15	1 encéphalopathie radique (66 gy), 1 sténose du conduit auditif externe
Bundgaard, (1989)	24	3 otorrhées chroniques
Thomsen, (1975)	15	Aucune

Tableau 34. Les complications de l'irradiation des PTJ [147]

4. Les indications et les résultats de la radiothérapie.

Spector [in 26], dans les années 70 utilisait la radiothérapie pré-opératoire pour faciliter le geste chirurgical en réduisant le saignement. Hatfield était déjà favorable à la complémentarité de la radiothérapie post-opératoire systématique pour diminuer les risques de récidives.

Actuellement la revue de la littérature permet de souligner une dualité affichée, entre chirurgie et radiothérapie concernant la prise en charge primaire des paragangliomes jugulaires. Sur une série de 582 patients colligée à partir de 24 publications de 1964 à 1987, Carrasco [17] observe en définitive un taux d'échec superposable pour les deux modes de traitement.

	Echec	Récidive.	Décès
Chirurgie primaire.	17/283 (6%)	19/283 (7%)	7/283 (2,5%)
Radiothérapie primaire	32/299 (11%)	24/299 (8%)	18/299 (6%)
Total	49/582 (8%)	43/582 (7%)	25/582 (4%)

Tableau 35. Comparaison des échecs de la chirurgie et de la radiothérapie en traitement primaire [17]

Il semblerait exister un léger avantage en faveur de la chirurgie probablement par le biais de recrutement des tumeurs inopérables confiées à la radiothérapie.

Peu d'auteurs rapportent une supériorité sans conteste de la chirurgie sur la radiothérapie. Le plus remarquable est sans doute Ogura [114] qui affiche un taux de guérison après chirurgie de 80% contre 25% après radiothérapie. Fisch [43] rapporte 30% d'échec après radiothérapie.

Bien qu'une des caractéristiques principales du paragangliome soit sa lenteur d'évolution et sa bénignité, l'histoire naturelle de son développement est encore obscur. Le recul significatif de 15 à 20 ans, nécessaire pour spéculer sur les résultats des deux modalités de traitement, est encore attendu. Pour Cummings et la plupart des radiothérapeutes, les seuls critères objectifs d'efficacité de l'irradiation demeurent l'amélioration des symptômes et l'absence de progression tumorale à venir. Cependant ce concept de stabilisation tumorale reste insuffisant en regard du geste radical offert par la chirurgie, en particulier chez le sujet jeune.

La chirurgie du foramen jugulaire expose principalement à une morbidité secondaire, par lésions des nerfs mixtes. Leur préservation est directement liée à la taille et à l'extension tumorale. Glasscock, Jackson et Poe [168] obtiennent, 75% de préservation du IX, 90% du X, et 95% du XI et du XII lors de l'exérèse de petites tumeurs jugulaires. Cependant l'analyse de Fisch [94], sur l'envahissement des nerfs crâniens suggère une méfiance de l'examen clinique et reconnaît une dissociation anatomo-clinique trompeuse dans 50% des cas. Par ailleurs il reconnaît que la radiothérapie n'offre pas de protection efficace contre l'infiltration des nerfs.

En fait il ne semble pas exister réellement de consensus dans cette démarche thérapeutique. Si la plupart des auteurs s'accordent à promouvoir l'exérèse chirurgicale des stades A et B de la classification de Fisch quelque soit l'âge du patient [73,113], et à s'orienter plutôt vers l'irradiation des tumeurs jugulaires du sujet âgé, les cas intermédiaires font l'objet d'une réflexion entretenue par les limites de l'exérèse chirurgicale, sa iatrogenicité toujours possible, et la solution d'une stabilisation par la radiothérapie, qui peut être par ailleurs complémentaire [7, 17, 64, 147].

Pour Leonetti [3] les indications courantes de la radiothérapie sont les suivantes :

- les tumeurs envahissant l'ACI avec des tests occlusifs non tolérés.
- les tumeurs bilatérales avec un déficit controlatéral des nerfs mixtes et un retour veineux unique.
- les tumeurs du sujet présentant une tare médicale importante.
- les tumeurs sur oreille unique.

Par surcroit certaines insuffisances du traitement primaire chirurgical ou radiothérapique peuvent conduire à un traitement secondaire de rattrapage avec de bons résultats.

	Rattrapage chirurgical	Rattrapage radiothérapique	Total
Chirurgie primaire	3/3 (100%)	56/59 (95%)	59/62 (95%)
Radiothérapie primaire	19/20 (95%)	25/35 (71%)	44/55 (80%)
Total	22/23 (96%)	81/94 (86%)	103/117 (88%)

Tableau 36. Traitement secondaire chirurgical ou radiothérapique des PTJ selon Carrasco, [17]

PATIENTS ET METHODES.

PATIENTS ET METHODES.

Nous rapportons l'étude d'une série de 39 paragangliomes tympaniques, tympano-jugulaires ou jugulaires pris en charge dans le service d'ORL du CHU de Grenoble de février 1972 à septembre 1995.

1. CONSIDERATIONS GENERALES.

On observe une très nette prédominance féminine avec 32 femmes pour 7 hommes, soit un rapport de 82%. L'âge moyen est de 58 ans, avec des extrêmes allant de 32 ans à 80 ans. Le caractère unilatéral de la tumeur est invariablement retrouvé, avec cependant une localisation controlatérale asynchrone diagnostiquée en IRM après une latence de 20 ans. Le caractère familial a été rencontré dans 2 observations, soit 5%, avec une incidence élevée de localisations tumorales paraganglionnaires multiples carotidiennes dans les deux cas, ou plus rarement du pneumogastrique dans un cas.

Aucune différence significative n'est retrouvée sur le côté atteint: 48% à gauche et 52% à droite.

La classification des paragangliomes tympano-jugulaires que nous utilisons est empruntée à Ugo Fisch.

2. LES MOTIFS DE CONSULTATION.

La durée d'évolution de la symptomatologie, parfois difficile à faire préciser est variable selon les symptômes et est évaluée en moyenne à 3 ans avec des extrêmes allant de 2 mois à 20 ans.

Symptômes.	N.	%.
Surdité.	24	61%
Acouphènes pulsatiles.	20	51%
Acouphènes non pulsatiles	10	25%
Vertiges.	9	23%
Otalgies.	6	15%
Tr. de déglutition.	4	10%
Dysphonie.	3	8%
Otorragie.	2	5%
PPF.	1	2%
Tr. de l'élocution.	1	2%
Céphalées.	1	2%

Tableau 36. Motifs de consultation quelque soit le stade tumoral, sans antécédents thérapeutiques.

Les stades A avaient initialement des acouphènes pulsatiles isolés dans 83% des cas. Les stades B présentaient l'association d'acouphènes pulsatiles et de surdité dans 80% des cas, alors que pour les stades plus avancés type C, on retrouvait des

acouphènes pulsatiles dans 50% des cas, accompagnés de troubles cochléo-vestibulaires dans 45% des cas, témoins d'une altération labyrinthique évoluée.

3. LES SIGNES D'EXAMENS INITIAUX.

L'examen otoscopique a retrouvé une tumeur rétrotympanique dans 62% des cas. Il s'agissait d'une masse de localisation souvent hypotympanique, framboisée et battante derrière un tympan normal ou soulevé, érodant parfois et à des degrés divers, le plancher du conduit auditif externe ou le sulcus. Il a été observé également un polype extériorisé au conduit auditif externe dans 25% des cas, un tympan normal, une paracentèse hémorragique et un tympan bleu dans 3% des cas.

L'examen clinique a retrouvé une tuméfaction cervicale ou parapharyngée dans 3 cas, un souffle auscultatoire mastoïdien dans 2 cas et un syndrome vestibulaire périphérique dans 3 cas.

L'analyse des paires crâniennes n'a constaté aucune déficience dans les tumeurs tympaniques, à l'exception d'une parésie du XII pour une tumeur classée B avec une extension durale. Pour les tumeurs jugulaires il est rapporté une atteinte des nerfs mixtes dans 41% des cas, de la branche externe du nerf spinal dans 40% des cas et du nerf grand hypoglosse dans 22% des cas. Enfin une paralysie faciale a été notée dans 9% des cas et une atteinte du nerf trijumeau dans 3 cas.

L'examen audiométrique tonal a observé la plupart du temps une surdité de type mixte avec un rinne de 25 dBHL en moyenne, les extrêmes allant de 10 à 45 dBHL, ainsi qu'une baisse du seuil en conduction osseuse sur les fréquences conversationnelles notées, quelque soit le stade. Il est retrouvé par ailleurs 10% de cophose, et 10% d'audition normale.

Une courbe tympanométrique de type A selon la classification de Jerger est retrouvée stable dans 50% des cas, pulsatile dans 20% des cas. Les tympanogrammes de type B et C sont observés respectivement dans 10% et 20% des cas.

Parmi les signes généraux constatés, il est à noter 20% d'hypertension artérielle, retrouvée quelque soit le stade tumoral. Enfin le caractère sécrétant a été confirmé dans 2 observations, soit 6,5% des cas, où le dosage sur les urines de 24 heures des dérivés méthoxylés et de l'acide vanyl-mandélique étaient respectivement 2,5 et 3 fois la normale.

4. LE BILAN D'EXTENSION

La tomодensitométrie a révélé constamment pour les stades C, la traditionnelle ostéolyse du foramen jugulaire et de la face inférieure du rocher (éperon carotico-jugulaire). Aucune tumeur tympanique classée (A ou B) n'a présenté ce signe. L'IRM, outre l'aspect classique du signal en T1 et T2, a retrouvé une thrombose du sinus sigmoïde et de la veine jugulaire interne dans 8 observations de tumeur type C et a permis un diagnostic d'extension intracrânienne et parapharyngée avec une excellente sensibilité depuis sa mise en application.

Le bilan artériographique régulièrement effectué, en dehors de 4 stades A et 2 stades B, a montré dans tous les cas une participation de la carotide externe. Dans 5 cas, il a retrouvé une participation de la carotide interne, dans 6 cas une participation de la vertébrale et dans 2 cas une suppléance bilatérale par des anastomoses transversales entre les artères pharyngiennes ascendantes droite et gauche et les artères vertébrales droite et gauche.

	%	Stade A.	Stade B.	Stade C.	Stade CD
ACE.					
-pharyngienne ascendante (APA)	85%	2	2	5	8
-occipitale (AO)	55%	0	1	4	7
-auriculaire postérieure (AAP)	50%	0	0	4	6
-maxillaire interne (AMI)	20%	0	0	0	6
ACI.					
-carotico-tympanique.	20%	1	0	1	2
-br. intra-caverneuses.	5%	0	0	0	1
AV.					
-br. musculaires.	15%	0	0	0	3
-br. meninges.	10%	0	0	0	1
-br. cérébelleuses.	5%	0	1 (BD)	1	0

Tableau 37. Les apports artériels suivant le stade tumoral.

L'analyse de la vascularisation tumorale, retrouve une multicompartimentation dans 80% des cas et une monocompartimentation dans 20% des cas.

Enfin l'étude du retour veineux sanguin cérébral controlatéral et de la valeur fonctionnelle des communicantes antérieure et postérieure a systématiquement été effectuée.

Le bilan d'extension n'a jamais mis en évidence de métastases en particulier pulmonaire, ni d'autres localisations tumorales appartenant au système neuro-endocrinien diffus (SNED).

5. LA CLASSIFICATION TUMORALE DE LA SERIE.

Au terme du bilan d'extension, il a été possible d'ordonner les 39 paragangliomes tympano-jugulaires en empruntant la classification d' Ugo Fisch:

Stade.		Total.	%
A		6	15%
B	5		
BDe1	1		
Total B		6	15%
C1	3		
C1De1	4		
C1De2	2		
C1De1Di2	1		
Total C1		10	26%
C2	4		
C2De1	1		
C2De2	4		
C2De2Di1	1		
C2De2Di2	1		
Total C2		11	28%
C3	1		
C3De1	3		
C3De2Di3	1		
Total C3		5	13%
IIIImC1		1	3%
Total		39	

**Tableau 38. Classification des PTJ de la série. (IIIImC1 paragangliome du X inclus dans la série)
NB. Un cas classé C1 prévu pour une VIT A, a refusé l'intervention et est perdu de vue.**

6. LES MODALITES THERAPEUTIQUES.

Une embolisation pré-opératoire a été systématiquement effectuée pour les tumeurs classées C ou CD, avant une voie infratemporale. Une grosse tumeur de type B a également bénéficié d'une embolisation avant son exérèse en technique fermée, et une tumeur classée C3De1 a été embolisée pour permettre une biopsie diagnostique avant une radiothérapie. Un total de 11 embolisations tumorale a été réalisé.

Stade.	Embolisation sélective.
B	Art. tympanique inf.
C1De1	br. post. APA.
C1De2	APA./ AO./ AAP.
C2	APA./ AO.
C2	br. post et ant. APA./Art.stylo-masto.
C2	br. post APA./AAP.
C2De2	AO./AAP.
C2De2	Art. stylo-masto/Art.tympanique inf.
C2De1Di1	AAP/Art.tympanique sup.
C3De1	APA/AO/Art. méningée moyen.
C3De1	AO/AAP
IIIImC1	AO/AAP/APA/Art. méningée moyen.

Tableau 39. Embolisations sélectives des apports artériels suivant le stade tumoral.

Les complications de l'embolisation ont été mineures avec des douleurs rétro-auriculaires transitoires retrouvées dans 4 cas, une paralysie faciale périphérique régressive dans 1 cas. A noter également un épisode d'hémi-parésie après une angiographie diagnostique qui a totalement rétro-cédé.

Enfin le délai entre l'embolisation et le geste chirurgical aura été de 24 heures dans 5 cas, 48 heures dans 3 cas, 4 jours dans 2 cas et 5 jours dans 1 cas.

20 patients ont subi une chirurgie exclusive (52%), 5 autres une association chirurgie et radiothérapie (10%) et 13 autres une radiothérapie exclusive (38%). Les différentes modalités thérapeutiques sont exposées dans les tableaux suivants.

6.1 Traitement chirurgical exclusif.

20 malades ont bénéficié d'un traitement chirurgical exclusif.

Aucune complication particulière n'est survenue après l'exérèse des tumeurs tympaniques classées A ou B, et les résultats audiométriques sont retrouvés inchangés dans 50% des cas, et améliorés dans 50% des cas.

Tous les patients opérés par voie infratemporale ont présenté une parésie faciale périphérique post-opératoire immédiate évaluée en moyenne à 27% (grade V) avec des

Voie d'abord.	Stade.	Age.	Résultat.
TF	A	69	G. à 5 ans
Tympanoplastie.	A	69	G. à 2 ans
Tympanoplastie.	A	69	G. à 10 ans
Hypotympanotomie [Shambaugh]	A	60	G. à 21 ans
Hypotympanotomie [Shambaugh]	A	60	G. à 15 ans
TF	A	43	G. à 3 ans
TF	B	62	G. à 1 ans
TF+VISF /s LAB.	B	69	G. à 16 ans
TF	B	38	G. à 1 ans
TF	B	35	G. à 2 ans
VIT A	C1De1	65	G. à 7 ans
VIT A	C1De2	53	G. à 2 ans
VIT A	C1De2	66	à venir
VIT A	C2	60	G. à 5 ans
VIT A	C2	33	G. à 5 ans
VIT A	C2	56	G. à 8 ans
VIT+TL	C2De2	42	G. à 2 ans
VIT A	C2De2	46	G. à 6 mois
VIT A	C2De2Di1	39	Dcd (post-op.) laryngospasme
VIT A	III _m C1	59	G. à 2 ans

Tableau 40 - Résultats et indications chirurgicales en fonction du stade tumoral.
(G:Guérison)

extrêmes situés à 12% et 49%, et qui ont rétrogradé en quelques mois, pour se stabiliser en grade II de House (1 cas de grade I) et donner habituellement quelques syncinésies.

Il a été également constaté 2 atteintes chirurgicales du IX, une transitoire du X, une du XI et une du XII, soit 22% d'atteintes chirurgicales des nerfs mixtes.

Une cophose a été retrouvée par ailleurs, comme séquelle dans 40% des cas.

Trois poussées d'HTA et un OAP ont compliqué les suites immédiates post-opératoires, ainsi qu'une méningite sans germe isolé. Enfin une fuite de LCR et un épisode convulsif sont survenus à J+2 pour une tumeur classée IIImC1, et un décès est survenu à J+1 d'un laryngospasme pour une tumeur classée C2De2Di1. Une trachéotomie a été réalisée pour le paragangliome du X classé IIImC1.

La durée moyenne d'intervention par voie infratemporale a été de 6 heures 30, les pertes sanguines sont évaluées à 950 cc, et la durée moyenne d'hospitalisation de 13 jours.

L'exérèse d'un paragangliome sécrétant a permis l'arrêt des prises médicamenteuses devant l'amélioration spectaculaire d'une hypertension artérielle et d'un syndrome parkinsonien.

6.2 Traitement radiothérapique exclusif.

13 malades ont été traités par une radiothérapie exclusive.

Dose.	Stade.	Age.	Resultats.
54 Gy/6 semaines	B	72	Stab. 4 ans.
50 Gy/5 semaines	C1	77	(PdV)
60 Gy/6 semaines	C1	71	Stab. 8 ans.
50 Gy/6 semaines	C1De1	79	Stab. 1,5 ans. (PdV)
52 Gy/5 semaines	C1De1	69	Stab. 13 ans.
55 Gy/6 semaines	C1De1	70	Stab. 2 ans
45 Gy/5 semaines	C1De1Di2	80	recul insuffisant
45 Gy/5 semaines	C2	68	Stab. 2 ans
54 Gy/6 semaines	C2De1	69	Stab. 3 ans (PdV)
55 Gy/6 semaines	C2De2	70	(PdV)
55 Gy/6 semaines	C3De1	67	Stab. 5 ans
56 Gy/7 semaines	C3De1	66	Stab. 2 ans
55 Gy/6 semaines	C3De2Di3	32	Poursuite évolutive, exit 2 ans.

Tableau 41. Résultats de la radiothérapie seule en fonction du stade tumoral.

L'efficacité de la radiothérapie a été jugée sur des critères subjectifs d'amélioration rapportés par le patient et objectifs comprenant un examen clinique et un bilan radiologique permettant de confirmer l'absence de progression tumorale.

Aucune complication majeure n'a été constatée avec la radiothérapie seule. Il a été observé, une surdité de perception homolatérale à 90 dB, et une radiomucite.

L'examen otoscopique a confirmé une nette régression du bourgeon tumoral ou de la tumeur rétrotympanique dans 5 cas. Une amélioration des paralysies crâniennes est survenue dans 2 cas, mais transitoire dans 1 cas.

6.3 Traitement chirurgical et radiothérapique

Cinq malades ont bénéficié d'une association chirurgie et radiothérapie.

Age.	Stade.	Tr.primaire (I)	Tr.secondeire (II)	Tr.tertiaire (III)	Resultats après les Tr (II ou III)
32	BDe1.	VISF /s LAB. (1974)	50 Gy/ 7 semaines (1974)	0	Stab. 18 ans. poursuite évolutive
33	C2 De2Di2.	Hypotympanot. voie rétro.auricul. (Pr.Piaget 1968)	55 Gy/ 8 semaines (1973)	VIT A. (1982)	Guérison à 13 ans
68	C3De1	Radioth. orthovoltage. (1955)	Radionécrose et petite récidive après un délai de 30 ans. Rambo+ LMC de trapèze (1987)	0	Stab. 8 ans
38	C2De2	Radioth. orthovoltage. (1959)	VIT (Lyon) (1964)	55 Gy/ 6 semaines (1975)	Poursuite évolutive PdV
45	C3	VISF /s LAB. (1974)	55 Gy/ 6 semaines (1974)	0	Poursuite évolutive.(DcD)

Tableau 42.- Résultats des associations thérapeutiques en fonction du stade tumorale.

Parmi ce groupe de patients, on observe deux ostéoradionécroses aseptiques de l'os temporal survenues après 5 et 30 ans d'une l'association chirurgie/radiothérapie, chez des malades en poursuite évolutive ou stabilisation tumorale.

Un rattrapage chirurgical d'une extension à la fosse cérébrale postérieure par une voie infratemporale est responsable de séquelles cérébelleuses du membre supérieur, d'une paralysie faciale sévère grade V et d'une paralysie du IX et du X.

Une poursuite évolutive après une irradiation (orthovoltage) et une voie infratemporale (Lyon) est responsable d'une paralysie faciale et d'une atteinte des nerfs mixtes.

Enfin un décès est survenu après une ostéoradionécrose et une extension dans la fosse cérébrale postérieure.

**DEMARCHES
THERAPEUTIQUES**

DEMARCHES THERAPEUTIQUES.

Nous essaierons de préciser les indications thérapeutiques des PTJ, sans reprendre les différents points précis débattus dans les chapitres concernant l'embolisation, la chirurgie et la radiothérapie.

Nous concluons, au terme de ce travail que certaines constatations sont actuellement bien établies:

-la plupart des auteurs s'accordent à promouvoir l'exérèse chirurgicale des PT quel que soit l'âge du patient [73, 113].

-l'embolisation pré-opératoire, des PJ apporte un confort et une qualité d'exérèse chirurgicale incontestable en réduisant le saignement per-opératoire de moitié, en induisant une involution tumorale, et en diminuant de ce fait le temps opératoire de 1 à 2 heures [83,109].

-cependant l'embolisation peut être responsable d'accidents neurologiques graves, inhérents aux caractères de la vascularisation complexe de la tumeur, qui tempèrent son utilisation systématique, modifiant de ce fait certaines indications thérapeutiques [64, 69].

-la radiothérapie par mégavoltage représente une arme thérapeutique indiscutable, dont les critères d'efficacité sont la régression partielle ou totale de la symptomatologie et l'absence de progression tumorale pendant un certain temps. Cependant le recul significatif pour pouvoir spéculer sur cette efficacité temporelle est actuellement attendu.

-la plupart des auteurs s'accordent enfin à promouvoir l'irradiation des paragangliomes inopérables par leurs extensions, du sujet âgé ou du sujet présentant une tare médicale importante. La dose recommandée pour ce type d'indication est de 45 Gy/25 séances/5 semaines, pour des résultats satisfaisants sans complications [17, 135].

Nous proposons nos indications en fonction des données de la littérature et de l'expérience apportée par la prise en charge de 39 paragangliomes tympano-jugulaires suivis depuis 24 ans.

1. LES PARAGANGLIOMES TYMPANIQUES CLASSES A ET B.

Notre tendance est d'opérer toutes les tumeurs limitées à la caisse ou à l'oreille moyenne quel que soit l'âge du patient. Nous pensons que l'embolisation n'est pas indispensable pour ce type de tumeur, exception faite des volumineux stades B.

Pour les petits stades A localisés au promontoire la voie du conduit peut être utilisée, sinon la voie rétro-auriculaire donne plus d'aisance pour une hypotympanotomie et peut être agrandie en technique fermée si nécessaire.

Les stades B sont traités par voie transmastôïdienne en technique fermée avec une large tympanotomie postérieure, associée lorsque la tumeur présente une extension rétro-faciale sous le bloc labyrinthique, à une voie intersinuso-faciale sous labyrinthique.

2. LES PARAGANGLIOMES JUGULAIRES CLASSES C, AVEC UNE EVENTUELLE EXTENSION DURALE.

La chirurgie nous paraît être indiquée en première intention, chez les malades qui peuvent la supporter, après une embolisation des principaux pédicules nourriciers 48 heures avant l'intervention. Cette indication est indépendante de l'état pré-opératoire des nerfs crâniens.

La voie d'abord infra-temporale type A de Fisch assure une exérèse satisfaisante des tumeurs classées C1 et C2, et peut être secondairement transformée en voie B pour les tumeurs classées C3 et C4, pour un meilleur contrôle de la portion horizontale de l'ACI intrapétreuse, voire du foramen lacérum.

Le contrôle de l'extension durale (De ou Di) est réalisable en un temps par voie infra-temporale jusqu'au stade De2Di1. Pour les tumeurs classées au-delà, en particulier Di2, un second temps neuro-chirurgical est nécessaire par une voie sous occipitale, différé de 3 à 6 mois.

Le contrôle de l'extension tumorale labyrinthique postérieure ou antérieure peut nécessiter la réalisation au cours du même temps opératoire d'une voie translabyrinthique ou transotique.

La voie infratemporale modifiée de Glasscock et Jackson, conservatrice de l'oreille moyenne, peut être un bon compromis pour l'exérèse d'une petite tumeur

classée C1. Cependant le déroutement antérieur du nerf facial, chez des malades opérés de première main, nous paraît finalement moins traumatisant, qu'une chirurgie conservatrice, potentiellement source de récurrence.

3. LES INDICATIONS DE LA RADIOTHERAPIE.

Si le geste chirurgical ne paraît réellement justifié qu'à la condition d'être curateur et compatible avec l'état du malade, la radiothérapie a fait la preuve d'une efficacité suffisante pour être conseillée:

-sur les paragangliomes inopérables en raison d'une extension très importante en particulier les CDi3, les malades présentant une tare médicale importante et les sujets de plus de 65 ans.

-après l'intervention chirurgicale, lorsque l'exérèse est volontairement incomplète pour ne pas compromettre les structures neurologiques fonctionnelles ou vitales.

-sur les paragangliomes présentant un envahissement de l'ACI avec des tests occlusifs non tolérés, ou un mauvais retour veineux cérébral contro-lateral.

-par nécessité dans les PJ bilatéraux, pour préserver une audition et des nerfs mixtes d'un côté, si un traitement chirurgical est envisagé du côté le plus atteint [141].

-après une embolisation par ponction directe de paragangliomes jugés inopérables pour les raisons annoncées plus haut.

4. LES RECIDIVES.

Certaines insuffisances du traitement initial des paragangliomes, soit un geste chirurgical incomplet, une radiothérapie abusive, ou une agressivité tumorale inhabituelle, peuvent conduire à des récurrences parfois imposantes.

Les explorations neuroradiologiques permettront de cerner et de classer selon la méthode de Fisch cette nouvelle évolution, et une prise en charge chirurgicale pourra être envisager si possible, selon les modalités dictées plus haut.

Lorsque le traitement chirurgical n'est pas réalisable pour des raisons liées au patients ou à l'extension tumorale, une radiothérapie doit être envisagée.

Lorsque le patient présente une récurrence après radiothérapie, et ne peut bénéficier d'un traitement chirurgical, une embolisation par ponction directe sera effectuée.

5. LES METASTASES DES PARAGANGLIOMES.

Les localisations métastatique osseuses, pulmonaires et hépatiques des paragangliomes, sont habituellement résistantes aux différents schémas chimiothérapeutiques connus. Si l'exérèse chirurgicale offre des résultats satisfaisants pour les métastases solitaires, la radiothérapie des localisations osseuses et des parties molles assurent une stabilisation et un effet antalgique pendant plusieurs années [98]

CONCLUSIONS

THESE SOUTENUE PAR : Eric BOULAT

**TITRE : Les paragangliomes tympano-jugulaires.
Aspects actuels à propos d'une série de 39 cas.**

CONCLUSIONS

Le paragangliome tympano-jugulaire représente la tumeur la plus fréquente de l'oreille moyenne, mais également de l'os temporal après le neurinome de l'acoustique.

Si dans la majorité des cas, les paragangliomes sont des tumeurs solitaires et surviennent de façon sporadique, l'existence d'une prédisposition familiale avec un mode de transmission autosomique dominant est reconnue dans 7 à 10% des cas. La multifocalité retrouvée essentiellement au niveau du paraganglion carotidien, doit faire évoquer de principe une forme héréditaire.

Une des originalités principales de cette tumeur bénigne, est de croître selon des modalités propres qui peuvent parfois faire évoquer une évolution maligne. Cependant le seul critère actuellement valide de malignité est l'apparition de métastases.

La potentialité endocrinienne de ces tumeurs est rare, la plupart du temps noradrénergique avec une incidence de 1 à 3%. Un dosage systématique des dérivés méthoxylés et de l'acide vanyl-mandélique (VMA) sur les urines de 24h est préconisé de façon systématique.

A travers notre étude clinique portant sur 39 cas de PTJ, nous avons constaté une population essentiellement féminine, d'âge mûr, présentant la plupart du temps des acouphènes pulsatiles, une surdité, et un examen otoscopique très évocateur sinon suspect. Les autres symptômes étant corrélés à l'extension tumorale.

Le diagnostic des PTJ, repose sur un faisceau d'arguments de présomption clinique et surtout radiologique. La TDM, l'IRM, parfois l'artériographie confirment aisément le diagnostic et précisent l'extension tumorale, préalable indispensable à toute décision thérapeutique. Cependant certains diagnostics différentiels, comme l'hémangiopéricytome ou le plasmocytome solitaire de l'os temporal, peuvent à tous les

égards faire évoquer un PTJ, et parfois seul l'examen anatomo-pathologique redresse le diagnostic.

L'embolisation pré-opératoire des PJ apporte un confort et une qualité d'exérèse chirurgicale incontournable, avec cependant toujours le spectre présent de l'embolisation ectopique cérébrale, inhérente aux caractères complexes de la vascularisation tumorale. Les nouveaux procédés d'embolisation par ponction directe semblent promettre des résultats intéressants.

S'il existe un consensus actuel pour le traitement chirurgical des PT de stade A et B de la classification de Fisch, la prise en charge thérapeutique des PJ de stade C fait l'objet d'une dualité affichée entre la radiothérapie et la chirurgie. La première modalité de traitement offre une stabilisation tumorale et une amélioration des symptômes sans réelles complications, la seconde propose une exérèse totale mais parfois grevée de morbidité. Cependant les données concernant, le processus naturel évolutif de cette tumeur après radiothérapie, et le recul significatif de 15 à 20 ans nécessaire pour spéculer sur son efficacité sont encore attendus. Il est par ailleurs démontré que l'irradiation ne constitue pas une barrière contre l'envahissement neuronal. Enfin, le rattrapage chirurgical, possible après radiothérapie est plus périlleux pour la conservation des nerfs crâniens.


L'ensemble de ces arguments et l'analyse comparée de notre série avec de celles certains auteurs comme Fisch ou Glasscock et Jackson, nous conduit à proposer une option chirurgicale première pour les PJ avec les restrictions d'une intervention qui nécessite une exérèse du golfe jugulaire, une dissection de l'ACI, une anesthésie générale lourde et des suites opératoires qui peuvent être difficiles.

VU ET PERMIS D'IMPRIMER.

Grenoble, le

LE DOYEN.

J.L. DEBRU



LE PRESIDENT DE THESE

Professeur R.CHARACHON

BIBLIOGRAPHIE

BIBLIOGRAPHIE

1. ALFONSI SM., CLEMENT R. - Intérêt de la radiothérapie dans le traitement des chémodectomes; A propos de 14 cas. in, Les chémodectomes cervico-céphaliques. Actualités de carcinologie cervico-faciale. n°10. ed. Masson (Paris) 1984.
2. ALFORD B.R., GUILFORD F.R. - A comprehensive study of tumors of the glomus jugulare. *Laryngoscope*, 1962, 72, 765-787.
3. ANAND V.K., LEONETTI J.P., AL-MEFTY O. - Neurovascular considerations in surgery of glomus tumors with intracranial extensions. *Laryngoscope*, 1993, 103, 722-728.
4. ANDREWS J.C., VALAVANIS A., FISCH U. - Management of internal carotid artery in surgery of skull base. *Laryngoscope*, 1989, 99, 1224-1229.
5. ARRIAGA M.M.A., LO W.W.M., BRACKMANN D.E. - Magnetic resonance angiography of synchronous bilateral carotid body paragangliomas and bilateral vagal paragangliomas. *Ann.Otol.Rhinol.Laryngol.*1992, 101, 955-957.
6. AYMARD A., HERBRETEAU D., GUICHARD J.P., HOUDART E., GOBIN Y.P., REIZINE D., MERLAND J.J. - Apport de l'angiographie thérapeutique dans la prise en charge des tumeurs de la base du crâne. *Ann.Oto-Laryng.* 1992, 109, 215-218.
7. BAILLET F., DELANIAN S., ROZEC C., HOUSSET M., LAMAS G., POIGNONEC S. - Intérêt de la radiothérapie dans le traitement des chémodectomes tympanojugulaires: A propos de 18 cas. *Ann. Oto-Laryng.* 1990, 107, 315-318.
8. BARNES L., TAYLOR S.R. - Vagal paragangliomas: A clinical, pathological, and DNA assessment. *Clin. Otolaryngol.* 1991, 16, 376-382.
9. BATAINI J., PONTVERT D., JAULERRY C., BRUNIN F., GABORIAUD G., SCHERRER A. - Tumeurs du glomus jugulaire: possibilités de la radiothérapie. *Neurochirurgie*, 1985, 31, 377-380.
10. BOSQ J., CAILLAUD JM., MICHEAU C., LUBOINSKI B., MARANDAS P., RICHARD JM. - Etude anatomo-pathologique des paragangliomes cervico-céphaliques. in, Les chémodectomes cervico-céphaliques. Actualités de carcinologie cervico-faciale. n°10. ed. Masson (Paris) 1984.
11. BOYLE J.O., SHIMM D.S., COULTHARD S.W. - Radiation therapy for paragangliomas of the temporal bone. *Laryngoscope*, 1990, 100, 896-901.
12. BREMOND G., MAGNAN J. - Le trou déchiré postérieur, le foramen jugulaire, le golfe de la veine jugulaire interne, et leur abord chirurgical. *Ann.Oto-Laryng.* 1984, 101,489-497.
13. BROWN J.S. - Glomus jugulare tumors revisited: A ten-year statistical follow-up of 231 cases. *Laryngoscope*, 1985, 95, 284-288.
14. BROWN L.A. - Glomus jugulare tumor of the middle ear. Clinical aspects. *Laryngoscope*, 1953, 63, 281-292.
15. BROWNE J.D., FISCH U., VALAVANIS A. - Surgical therapy of glomus vagale tumors. *Skull base surgery*, 1990, 3(4), 182-192.
16. CAPPS F.C.W. - Glomus jugulare tumors of the middle ear. *J.Laryngol.Otol.* 1952, 66, 302-314.
17. CARRASCO V., ROSENMAN J. - Radiation therapy of glomus jugulare tumors. *Laryngoscope*, 1993, 103, part 2, 23-27.

18. CASASCO A., HOUDART E., HERBRETEAU D., TRAN BA HUY P., GEORGE B. - Embolisation intra-tumorale des tumeurs crânio-faciales hypervasculaires. *La Presse Médicale*, 1994, 23, 715.
19. CHARACHON R. - Abords latéraux de la base du crane. *J. Fr. Oto-Rhino-Laryngol.* 1995, 44, n°2, 101-107.
20. CHARACHON R. - Signes révélateurs des tumeurs du rocher. *Ann. Oto-Laryng.* 1981, 98, 181-188.
21. CHARACHON R., GRATACAP B., ELBAZE D., GUENOUN A. - Notre expérience des tumeurs glomiques tympano-jugulaires. in, *Les chémodectomes cervico-céphaliques. Actualités de carcinologie cervico-faciale. n°10. ed. Masson (Paris) 1984.*
22. CHARACHON R., GRATACAP B., LAVIEILLE JP. - Quelques exemples de voies infratemporales B et C. *J.Fr.Oto-Rhino-Laryngol.* 1991, 40, n°6-7, 319-328.
23. CHARACHON R., JUNIEN-LAVILLAUIROY C. - Intérêt de la voie inter-sinuso-faciale sous labyrinthe. *Ann. Oto-Laryng.* 1975, 92, n°7-8, 445-449.
24. CHARACHON R., JUNIEN-LAVILLAUIROY C., VROUSSOS C., CROUZET G., ACCOYER B. - Aspects diagnostiques et thérapeutiques des tumeurs du glomus jugulaire, à propos de 6 observations. *J.Fr.Oto-Rhino-Laryngol.* 1975, 24, n°10, 787-799.
25. CHARACHON R., LAVIEILLE J.P. - Chirurgie de l'apex pétreux et du clivus. *Encycl.Méd.Chir.(Paris-France) Tech.chir. Tête et cou.* 46-030, 1993, 10p.
26. COLE J.M., BEILER D. - Long-term results of treatment for glomus jugulare and glomus vagale tumors with radiotherapy. *Laryngoscope*, 1994, 104, 1461-1465.
27. COLSON P., RIBSTEIN J. - Stratégie simplifiée pour l'anesthésie du phéochromocytome. *Ann. Fr. Anesth. Reanim.* 1991, 10, 456-462.
28. COULY G. - Le développement céphalique. Embryologie, croissance, pathologie. Editions CdP. Paris, 1991.
29. CUMMING B.J., BEALE F.A., GARRETT P.G., et al. - The treatment of glomus tumors by megavoltage radiation. *Cancer*, 1984, 53, 2635-2640.
30. DE VRIES E.J., SEKHAR L.N., HORTON J.A., EIBLING D.E., JANECKA I.P., SCHRAMM V.L., YONAS H. - A new method to predict safe resection of the internal carotid artery. *Laryngoscope*, 1990, 100, 85-88.
31. DEFFRESNNE D., BASTIAN D., GEORGES B., TRAN BA HUY P. - Bases anatomiques de l'abord chirurgical du trou déchiré postérieur (Foramen jugulaire P.N.A.) *Neurochirurgie*, 1985, 31, 352-354.
32. DEFFRESNNE D., BRETTE M.D., GEORGES B., THUREL C., GELBERT F., WASSEF M., TRAN BA HUY P. - Parangliomes tympaniques et jugulaires: Sémiologie clinique et bilan d'extension à propos de 25 cas. *Ann.Oto-Laryng.* 1987, 104, 479-488.
33. DEMARINO D.P., MUELLER D.P., MAVES M.D., YUH W.T.C., DOLAN K.D. - Multiple paragangliomas. *Ann.Otol.Rhinol.Laryngol.* 1990, 99, 85-86.
34. DESAULTY A., JOMIN M., N'GUYEN K.T., MOREAU L., DOUTRIAUX I., CLARISSE J. - Les tumeurs nerveuses du trou déchiré postérieur: A propos de trois observations. *J.Fr.Oto-Rhino-Laryngol.* 1992, 41, 365-374.
35. DESAULTY A., LEGER GP., PRUVO JP., BOUQUILLON P., WALLEZ B., MARACHE P., CLARISSE J. - Les acouphènes pulsatiles. *Les Cahiers d'ORL*, 1989, 24, n°7, 495-516.

36. DESAULTY A., MOREAU L., VERMERSCH E., APAP E., LANSIAUX V., JOMIN M. - Les schwannomes du cou et de la base du crâne. *Les cahiers d'ORL*, 1991, 26, n°5, 225-248.
37. DIDIER D. - Le foramen jugulaire: Anatomie, pathologie et voies d'abord. Thèse médecine, marseille, 1985.
38. ENZINGER F.M., WEISS S.W. - Soft tissue tumors. Third ed. (St. Louis), 1995, 965-990.
39. FARRIOR J.B. - Anterior hypotympanic approach for glomus tumor of the infratemporal fossa. *Laryngoscope*, 1984, 94, 1016-1021.
40. FARRIOR J.B., HYAMS V.J., BENKE R.H. - Carcinoid apudoma arising in a glomus jugulare tumor; Review of endocrine activity in glomus jugulare tumors. *Laryngoscope*, 1980, 90, 110-119.
41. FELDMAN M.D., SATALOFF R.T., EPSTEIN G., BALLAS S.K. - Autologous fibrine tissue adhesive for peripheral nerve anastomosis. *Arch.Otolaryngol,Head Neck Surg.* 1987, 113, 963-967.
42. FISCH U. - Infratemporal fossa approach for glomus tumors of the temporal bone. *Ann.Otol.Rhinol.Laryngol.* 1982, 91, 474-479.
43. FISCH U., MATTOX C. - Microsurgery of the skull base. Thieme Verlag, Stuttgart, New-York, Ed. 1988.
44. FISCH U., PILLSBURY H.C. - Infratemporal fossa approach to lesions in the temporal bone and base of the skull. *Arch.Otolaryngol.(Stockh)*, 1979, 105, 99-107.
45. FLEURY P., LEGENT F., MARSAULT C., BASSET J.M., STERKERS O., COMPERE J.F. - Voies endaurales et chirurgie des tumeurs du glomus jugulaire. *Ann.Otol-Laryng.* 1979, 96, n°10-11, 699-731.
46. FRANKLIN D.J., MOORE G.F., FISCH U. - Jugulare foramen peripheral nerve sheath tumors. *Laryngoscope*, 1989, 99, 1081-1087.
47. GARDNER G., COCKE Jr E.W., ROBERTSON J.H., PALMER IV R.E., BELLOTT Jr A.L., HAMM C.W. - Skull base surgery for glomus jugulare tumors. *Am.J.Otol.*, 1985, Suppl. nov., 126-134.
48. GEE M.S., KLIEWER K.E., HINTON D.R. - Nucleolar organizer regions in paragangliomas of the head and neck. *Arch.Otolaryngol.Head Neck Surg.* 1992, 118, 380-383.
49. GEJROT T., LAUREN T. - Retrograde jugulography in diagnosis of glomus tumors in the jugulare region. *Acta Otolaryngol.(Stockh)* 1964, 58, 191-207.
50. GEORGE B. - Les tumeurs du glomus jugulaire. Présentation générale. Société de neurochirurgie de langue française, le 12 dec. 1984. *Neurochirurgie*, 1985, 31, 333-341.
51. GERSDORFF M., HAMOIR M., MATHURIN P. - Intérêts de l'embolisation pré-opératoire et de la tomодensitométrie à haute définition dans la chirurgie des tumeurs glomiques tympano-jugulaires. in, Les chémodectomes cervico-céphaliques. Actualités de carcinologie cervico-faciale. n°10. ed. Masson (Paris) 1984.
52. GLASSCOCK III M.E. - The history of glomus tumors: A personal perspective. *Laryngoscope*, 1993, 103, n° 11, part.2, 3-6.
53. GLASSCOCK III M.E., DICKINS J.R.E., JACKSON C.G., WIET R.J. - Vascular anomalies of the middle ear. *Laryngoscope*, 1980, 90, 77-88.
54. GLASSCOCK III M.E., SESHUL M., SESHUL M.B. - Bilateral aberrant internal carotid artery case presentation. *Arch.Otolaryngol.Head Neck Surg.* 1993, 119, 335-339.

55. GLASSCOCK M.E., HARRIS P.F., NEWSOME G. - Glomus tumors: Diagnosis and treatment. *Laryngoscope*, 1974, 84, 2006-2032.
56. GLASSCOCK M.E., JACKSON C.G., HARRIS P.F. - Glomus tumors: Diagnosis, classification and management of large lesions. *Arch.Otolaryngol.(Stockh)*, 1982, 108, 401-406.
57. GOLDSTEIN W.S., BOWEN B.C., BALKANY T. - Malignant hemangioendothelioma of the temporal bone masquerading as glomus tympanicum. *Ann.Otol.Rhinol.Laryngol.* 1994, 103, 156-159.
58. GRAHAM M.D. - The jugulare bulb: Its anatomic and clinical considerations in contemporary otology. *Laryngoscope*, 1977, 87, 105-125.
59. GRAS R., CHRESTIAN M.A., DESSI P., ZANARET M., CANNONI M. - Système APUD et neuroendocrinien diffus et pathologie cervico-faciale. *Encycl.Med.Chir. (Paris-france), ORL*, 20945 A10, 1993, 8p.
60. GRATACAP B., CHARACHON R. - Le piège du tympan bleu: L'ectasie du golfe de la jugulaire. *J.Fr. Oto-Rhino-Laryngol.* 1983, 32, n°3, 185-190.
61. GUIDA R.A., FINN D.G., BUCHALTER I.H., BROOKLER K.H., KIMMELMAN C.P. - Radiation injury to the temporal bone. *Am.J.Otol.* 1990, 11, 6-11.
62. GUILD S.R. - A Hitherto unrecognized structure, the glomus jugularis, in Man. *Anat.rec.* 1941, 79 (suppl 1), 28.
63. GULYA A.J. - The glomus tumor and its biology. *Laryngoscope*, 1993, 103, part 2, 7-15.
64. GZAIEL D., DEFFRESNNE D., GARCIA D., GEORGES B., TRAN BA HUY P. - Les complications iatrogènes des paragangliomes du foramen jugulaire. *Ann.Otol-Laryng.* 1993, 110, 429-436.
65. HEKSTER R.E.M., LUYENDIJK W., MATRICALI B. - Transfemoral catheter embolization: a method of treatment of glomus jugulare tumors. *Neuroradiology*, 1973, 5, 208-214.
66. HODGE K.M., BYERS R.M., PETERS L.J. - Paragangliomas of the head and neck. *Arch.Otolaryngol.head Neck Surg.* 1988, 114, 872-877.
67. HOUSE W.F., GLASSCOCK M.E. - Glomus tympanicum tumors. *Arch.Otolaryngol.(Stockh)*, 1968, 87, 550-554.
68. JACKSON C.G. - Basic surgical principles of neurotologic skull base surgery. *Laryngoscope*, 1993, 103, n° 11, part.2, 29-44.
69. JACKSON C.G. - Diagnosis for treatment planning and treatment options. *Laryngoscope*, 1993, 103, n° 11, part. 2, 17-22.
70. JACKSON C.G., CUEVA R.A., THEDINGER B.A., GLASSCOCK III M.E. - Conservation surgery for glomus jugulare tumors: the value of early diagnosis. *Laryngoscope*, 1990, 100, 1031-1036.
71. JACKSON C.G., NETTERVILLE J.L., GLASSCOCK III M.E., HAMPF C.R., CARRASCO V.N., HAYNES D.S., STRASNICK B., FISHER J. - Defect reconstruction and cerebrospinal fluid management in neurotologic skull base tumors with intra-cranial extension. *Laryngoscope*, 1992, 102, 1205-1214.
72. JACKSON C.G., POE D.S., GLASSCOCK III M.E., JOHNSON G.D., RAGHEB S. - Diagnosis and management of glomus tumors of the temporal bone. In Fisch U, Valavanis A, Yasargil M.G. (eds): *Neurological surgery of the ear and skull base*. Berkeley, CA: Kugler and Ghedeni, 1989, 87-102.

73. JACKSON C.G., WEELING D.B., CHIRONIS P., GLASSCOCK III M.E., WOODS C.I. - Glomus tympanicum tumors: Contemporary concepts in conservation surgery. *Laryngoscope*, 1989, 99, 875-884.
74. JACOBS I.N., POTSIC W.P. - Glomus tympanicum in infancy. *Arch. Otolaryngol.Head Neck Surg.* 1994, 120, 203-205.
75. JENKINS H.A., FISCH U. - Glomus tumors of the temporal region. - *Arch. Otolaryngol.(Stockh)*, 1981, 107, 209-213.
76. JUNGREIS C.A. - Pulsatile tinnitus from a dural arteriovenous fistula. *Ann.Otol.Rhinol.Laryngol.* 1991, 100, 951-953.
77. KARAS D.E., KWARTLER J.A. - Glomus tumors: A fifty-year historical perspective. *Am.J.Otol.* 1993, 14, n°5, 495-500.
78. KONEFAL J.B., PILEPICH M.V., SPECTOR G.J., et al. - Radiation therapy in the treatment of chemodectomas. *Laryngoscope*, 1987, 97, 1331-1335.
79. KRENNING E.P., KWEKKEBOOM D.J., BAKKER W.H., BREEMAN W.A.P., KOOIJ P.P.M., OEI H.Y., VAN HAGEN M., POSTENA P.T.E., DE JONG M., REUBI J.C., VISSER T.J., REIJS A.E.M., HOFLAND L.J., KOPER J.W., LAMBERTS S.W.J. - Somatostatin receptor scintigraphy with [111In-DTPA-d-Phe1]-octreotide: The Rotterdam experience with more than 1000 patient. *European Journal of Nuclear Medecine*, 1993, 20, n°8, 716-731.
80. KVETON J.F., COOPER M.H. - Microsurgical anatomy of the jugular foramen region. *Am.J.Otol.* 1988, 9, n°2, 109-112.
81. LACAU ST GUILY J., CHAUSSADE S. - Troubles de la déglutition de l'adulte: Les maladies motrices du pharynx et de l'oesophage. Les monographies du CCA Wagram, Ed (Paris) 1994.
82. LACHARD A., HASSOUN J., CHARPIN C., TOGA M. - Les paragangliomes de la tête et du cou (Chémoadectomes); Aspect anatomo-pathologiques. in, Les chémoadectomes cervico-céphaliques. Actualités de carcinologie cervico-faciale. n°10. Masson (Paris) 1984.
83. LAROUERE M.J., ZAPPIA J.J., WILNER H.I., GRAHAM M.D., LUNDY L.B. - Selective embolization of glomus jugulare tumors. *Skull base surgery*, 1994, 4(1), 21-25.
84. LARSON III T.C., REESE D.F., BAKER Jr H.L., McDONALD T.J. - Glomus tympanicum chemodectomas: Radiographic and clinical characteristics. *Radiology* 1987, 163, 801-806.
85. LASJAUNIAS P. - Paragangliomes branchiaux: Mise au point et revue de 37 cas angiographiés et embolisés entre 1977 et 1983. *J.Fr.Oto-Rhino-Laryngol.* 1985, 34, n°1, 7-27.
86. LAVIELLE J.P. - Limites anatomiques et intérêt chirurgical des voies infratemporales dans les lésions de la base du crâne. Thèse médecine, grenoble, 1991.
87. LEE D., SCHER N., MOJTAHEDI S., COOPER M., PANJE W.R. - Positron emission tomographic evaluation of patients with head and neck cancer undergoing occlusion and removal of the carotid artery. *Skull Base Surgery*, 1992, 2, n°4, 186-190.
88. LEGENT F., PERLEMUTER L., VANDENBROUCK C. - Cahier d'anatomie ORL n°1. Masson Ed (Paris). 1989.
89. LEONETTI J.P., BRACKMANN D.E - Glomus vagale tumor: The significance of early vocal cord paralysis. *Otolaryngol.Head Neck Surg.* 1989, 100: 533-537.
90. LEVINE S.B., SNOW J.B. - Pulsatile tinnitus. *Laryngoscope*, 1987, 97, 401-406.
91. LOUVEL O. - Tumeurs parapharyngées: Etude anatomo-clinique et thérapeutique. Thèse médecine, Grenoble 1989.

92. LUNDGREN M. - Tympanic body tumors in the middle ear: Tumors of carotid body type. *Acta Otolaryngol.(Stockh)*, 1949, 37, 366-379.
93. MAIR I.W.S., ROALD B., LILLEAS F., OLSHOLT R. - Cavernous hemangioma of the middle ear. *Am.J.Otol.* 1994, 15, 254-256.
94. MAKEK M., FRANKLIN D.J., ZHAO J.C., FISCH U. - Neural infiltration of glomus temporal tumors. *Am.J.Otol.* 1990, 11, n° 1, 1-5.
95. MAKEK M.S., ANDREWS J.C. - The pathology of temporal bone paragangliomas (Glomus jugulare tumors). In Fisch U, Valavanis A, Yasargil M.G. (eds): Neurological surgery of the ear and skull base. Berkeley, CA: Kugler and Ghedeni, 1989, 49-52.
96. MARTIN CH., VEYRET CH., PRADES J.M., SOLVET P., CHELIKH L. - Carotide interne aberrante dans la caisse du tympan. *J.Fr.Oto-Rhino-Laryngol.* 1994, 43, 49-55.
97. MARUYAMA Y., GOLD L.H.A., KIEFFER S.A. - Clinical and angiographic evaluation of radiotherapeutic response of glomus jugulare tumors. *Radiology*, 1971, 101, 397-399.
98. MASSEY V., WALLNER K. - Treatment of metastatic chemodectoma. *Cancer*, 1992, 69, 790-792.
99. MEGERIAN C.A., MC KENNA M.J., NADOL J.B. - Non-paraganglioma jugulare foramen lesion masquering as glomus jugulare tumors. *Am.J.Otol.*, 1995, 16, n°1, 94-98.
100. MERLAND J.J. - Tumeurs vasculaires. Neuroradiologie interventionnelle, Tome 1, Monographie de l'ANPP, volume 6, 59-95.
101. MERLAND J.J., REIZINE D., GUIMARAENS L., RUFFENACHT D., MELKI J.P., RICHE M.C., GEORGE B. - L'angiographie diagnostique et thérapeutique dans le bilan et le traitement des tumeurs du glomus jugulaire: A propos de 32 cas. *Neurochirurgie*, 1985, 31, 358-366.
102. MIKOL J., WASSEF M. - Paragangliomes du glomus jugulo-tympanique: Aspects anatomopathologiques. *Neurochirurgie*, 1985, 31, 342-351.
103. MISCHKE R.E., BALKANY T.J. - Skull base approach to glomus jugulare. *Laryngoscope*, 1980, 90, 89-94.
104. MOLOY P.J., BRACKMANN D.E. - Control of venous bleeding in otologic surgery. *Laryngoscope*, 1986, 96, 580-582.
105. MONDAIN M., UZIEL A. - Paralysies faciales. Ed. Tech. Encycl.Méd.Chir. (Paris-France), ORL, 20-260-A-10, 1993, 12p.
106. MOREANO E.H., PAPRELLA M.M., ZELTERMAN D., GOYCOOLEA M.V. - Prevalence of carotid canal dehiscence in the human middle ear: A report of 1000 temporal bones. *Laryngoscope*, 1994, 104, 612-618.
107. MORET J. - Vascularisation of the ear: normal, variations and glomus tumors. *J. Neuroradiology*, 1982, 9, 209-260.
108. MORET J., BOULIN A. - Vascularisation de l'oreille, aspect normal et pathologique. Encycl.Med.Chir. (Paris-france), ORL, 20047 A20, 9-1988, 18 p.
109. MURPHY T.P., BRACKMANN D.E. - Effects of preoperative embolization on glomus jugulare tumors. *Laryngoscope*, 1989, 99, 1244-1247.
110. NELSON M.D., KENDALL B.E. - Intracranial catecholamine secreting paragangliomas. *Neuroradiology*. 1987, 29, 277-282.

111. NETTERVILLE J.L., CIVANTOS F.J. - Defect reconstruction following neurologic skull base surgery. *Laryngoscope*, 1993, 103, n°11, part 2, 55-63.
112. NETTERVILLE J.L., CIVANTOS F.J. - Rehabilitation of cranial nerve deficits after neurotologic skull base surgery. *Laryngoscope*, 1993, 103, n°11, part 2, 45-54.
113. O'LEARY M.J., SHELTON C., GIDDINGS N.A., KWARTLER J., BRACKMANN D.E. - Glomus tympanicum tumors: A clinical perspective. *Laryngoscope*, 1991, 101, 1038-1043.
114. OGURA J.H., SPECTOR G.J., GADO M. - Glomus jugulare and vagale. *Ann.Rhinol.Laryngol.* 1978, 87, 622-629.
115. PALLANCH J.F., Mc DONALD T.J., WEILAND L.H., FACER G.W., HARNER S.G. - Adenocarcinoma and adenoma of the middle ear. *Laryngoscope*, 1982, 92, 47-53.
116. PANOSIAN M.M.S., ROBERTS J.K. - Plasmocytoma of the middle ear and mastoid. *Am.J.Otol.* 1994, 15, 264-267.
117. PAUW K.H., KRENNING E.P., VAN URK H., BAKKER W.H., HOOGMA R.P.L.M., KOOIJ P.P.M., PIETERMANN H., LEOVE W., REUDI J.C., LAMBERTS S.W.J. - Scintigraphy of glomus tumors with 123 I-labelled TYR-3-OCTREOTIDE, a synthetic somatostatin (SMS) analogue. In: R. Charachon and E. Garcia-Ibanez (Eds): Long-term results and indications in otology and otoneurosurgery. Kugler and Ghedeni 1991. p 467.
118. PECH A., CANNONI M., THOMASSIN J.M., ABDUL S., ZANARET M. - Le diagnostic d'extension des tumeurs du glomus jugulaire. *Ann.Otol-Laryngol.* 1981, 98, 215-222.
119. PELLET W., CANNONI M., PECH A. - Oto-Neuro-Chirurgie. Springer-verlag Ed.(Paris). 1989.
120. PERRIN C., JACQUIER A., FLOQUET J. - Le système APUD: Manifestations cliniques cervico-faciales. *J.Fr. Oto-Rhino-Laryngol.*, 1982, 31, n°1, 7-20.
121. PHELPS P.D., CHEESMAN A.D. - Imaging jugulotympanic glomus tumors. *Arch.Otolaryngol.Head Neck Surg.* 1990, 116, 940-945.
122. PHELPS P.D., STANSBIE J.M. - Glomus jugulare or tympanicum? The role of CT and MR Imaging with gadolinium DTPA. *J.Laryngol.Otol.* 1988, 102, 766-776.
123. PIEROT L., BOULIN A., CASTAINGS L., CHABOLLE F., MORET J. - Embolisation par ponction directe des tumeurs hypervasculaires de la sphère ORL. *Ann.Otol-Laryngol.Chir.Cervicofac.*, 1994, 111, 403-409.
124. PIEROT L., GOBIN P., COGNARD C., CHIRAS J., MERLAND J.J. - Fistules artérioveineuses durales intracrâniennes. Aspects cliniques, explorations radiologiques et modalités thérapeutiques. *Rev.Neurol.*, 1994, 150, n° 6-7, 444-451.
125. PRADES J.M., MARTIN CH., CALLOC'H F., CHELIKH L., MERZOUGUI N. - Anatomie chirurgicale du foramen jugulaire. *Rev.Soc.Fr.ORL.* 1993, 22, 17-21.
126. PRITCHETT J.W. - Familial concurrence of carotid body tumor and pheochromocytoma. *Cancer*, 1982 49, 2578-2579.
127. RAUCH S.D., XU W.Z., NADOL J.B. - High jugulare bulb: Implications for posterior fossa neurotologic and cranial base surgery. *Ann.Otol.Rhinol.Laryngol.* 1993, 102, 100-107.
128. RODGERS G.K., APPLGATE L., DE LA CRUZ A., LO W. - Magnetic resonance angiography: Analysis of vascular lesions of the temporal bone and skull base. *Am.J.Otol.* 1993, 14, 56-62.
129. ROLAND P.S. - Malignant paraganglioma with retrograde flow in the internal carotid artery. *Ann.Otol.Rhinol.Laryngol.* 1991, 100, 345-347.

130. ROSENWASSER H. - Carotid body tumor of the middle ear and mastoid. *Arch.Otolaryngol.* 1945, 41, 64-67.
131. ROUVIERE H., DELMAS A. - Anatomie humaine, descriptive, topographique et fonctionnelle. Tome 1, tête et cou. Ed Masson (Paris) 1981.
132. SALAMA N., STAFFORD N.- Meningiomas presenting in the middle ear. *Laryngoscope*, 1982, 92, 92-97.
133. SANTINI J., BATT M., DASSONVILLE O., PEPINO J.M., CAMUZARD J.F., VAILLE G., LE BAS P., DEMARD F. - Parangliome de le tête et du cou; Formes familiales. *Ann.Otol-Laryngol.* 1989, 106, 589-592.
134. SCHERRER A., NGUYEN-TAN T., BELLOIR C., PONTVERT D., BATAINI J.P. - Surveillance radiologique des tumeurs glomiques irradiées. *J.Radiol*, 1986, 67, n°2, 105-109.
135. SCHILD S.E., FOOTE R.L., BUSKIRK S.J., ROBINOW J.S., BOCK F.F., CUPPS R.E., EARLE J.D. - Results of radiotherapy for chemodectomas. *Mayo Clin.Proc.* 1992, 67, 537-540.
136. SCHWABER M.K., GLASSCOCK III M.E., JACKSON C.G., NISSEN A.J., SMITH P.G. - Diagnosis and management of catecholamine secreting glomus tumors. *Laryngoscope*, 1984, 94, 1008-1015.
137. SCHWARTZ M.L., ISRAEL H.L. - Severe anemia as a manifestation of metastatic jugular paraganglioma. *Arch.Otolaryngol.* 1983, 109, 269-272.
138. SESANA W.E., OLIVEIRA C.A. - Internal carotid artery simulating a middle ear mass. *Ann.Otol.Rhinol.Laryngol.* 1993, 102, 71-73.
139. SHAMBAUGH G.E. - Surgery of the ear. W.B. Saunders Company. Ed (Philadelphia) 1967.
140. SHAPIRO M.J., NEUES D.K. - Technique for removal of glomus jugulare tumors. *Arch.Otolaryngol.(Stockh)*, 1964, 79, 219-224.
141. SILLARS H.A., FAGAN P.A. - The management of multiple paraganglioma of the head and neck. *J.Laryngol.Otol.* 1993, 107, 538-542.
142. SISMANIS A., SMOKER W.R.K. - Pulsatile tinnitus: Recent advances in diagnosis. *Laryngoscope*, 1994, 104, 681-688.
143. SKOLYSZEWSKI J., KORZENIOWSKI S., PSZON J. - Results of radiotherapy in chemodectomas of the temporal bone. *Acta Oncologica*, 1991, 30, n°7, 847-849.
144. SPECTOR G.J. - Management of paragangliomas of the head and neck region. In Fisch U, Valavanis A, Yasargil M.G. (eds): Neurological surgery of the ear and skull base. Berkeley, CA: Kugler and Ghedeni, 1989, 103-109.
145. SPECTOR J.G. - Paragangliomas of the temporal bone: Natural history and patterns of temporal bone invasion. In Fisch U, Valavanis A, Yasargil M.G. (eds): Neurological surgery of the ear and skull base. Berkeley, CA: Kugler and Ghedeni, 1989, 53-61.
146. SPITTLE M. - Glomus tumors of the temporal bone: Irradiation-indications and results. In Fisch U, Valavanis A, Yasargil M.G. (eds): Neurological surgery of the ear and skull base. Berkeley, CA: Kugler and Ghedeni, 1989, 111-113.
147. SPRINGATE S.C., WEICHSELBAUM R.R. - Radiation or surgery for chemodectoma of the temporal bone: A review of local control and complications. *Head & Neck*, 1990, 12, 303-307.

148. STANKOVIC M., STANKOVIC D., VELICKOVIC S., MIHAILOVIC D. - Oligosymptomatic glomus tympanicum and caroticum with two different histological pictures. *Rev.Laryngol.* 1989, 110, 283-286.
149. STERKERS O. - Chirurgie du nerf facial. Monographie du CCA Wagram, Ed (Paris) 1994.
150. SUAREZ P.A., BATSAKIS J.G. - Nonneoplastic vascular lesions of the middle ear. *Ann.Otol.Rhinol.Laryngol.* 1993, 102, 738-740.
151. TALI E.T., YUH W.T.C., MAYR N.A., NGUYEN H., GAO F., DOLAN K.D. - Magnetic resonance imaging of bilateral familial paraganglioma. *Ann.Otol.Rhinol.Laryngol.* 1993, 102, 473-477.
152. THEDINGER B.A., GLASSCOCK III M.E., CUEVA R.A., JACKSON C.G. - Postoperative radiographic evaluation after acoustic neuroma and glomus jugulare tumor removal. *Laryngoscope*, 1992, 102, 261-266.
153. THOMASSIN J.M., CANNONI M., MOULIN G., KORCHIA D. - Paragangliomes de l'os temporal. *Encycl.Méd.Chir. (Paris-france), ORL*, 20248 A10, 1993, 8 p.
154. TRAN BA HUY P. - Les paragangliomes tympano-jugulaires. *Neurochirurgie*, 1985, 31, 355-357.
155. TRAN BA HUY P., ACHOUCHE J., LACCOURREYE O., GEORGE B., BASTIAN D. - La chirurgie des tumeurs du trou déchiré postérieur. Monographie CCA Wagram, Ed. 1988.
156. TRAN BA HYU P., DEFFRENNES D., BRETTE M.D., GEORGE B., THUREL C., GELBERT F., MERLAND J.J., WASSEF M. - Paragangliomes tympaniques et jugulaires: Traitement angiographique, chirurgical et par irradiation. Résultats et indications à propos de 25 cas. *Ann.Oto-Laryng.(paris)*. 1987, 104, 489-499.
157. TROTOUX J., LACCOURREYE O. - Tumeurs parapharyngées. Ed. Tech. *Encycl.Méd.Chir. (Paris-France), ORL*, 20605 C10, 1992, 9p.
158. URQUHART A.C., JOHNSON J.T., MYERS E.N., SCHECHTER G.L. - Glomus vagale: Paraganglioma of the vagus nerve. *Laryngoscope*, 1994, 104, 440-445.
159. VALAVANIS A., FISCH U. - Balloon-occlusion of the internal carotid artery in extensive skull base tumors. In Fisch U, Valavanis A, Yasargil M.G. (eds): *Neurological surgery of the ear and skull base*. Berkeley, CA: Kugler and Ghedeni, 1989, 81-86.
160. VALAVANIS A., FISCH U. - Glomus tumors of the temporal bone: Imaging and classification. In Fisch U, Valavanis A, Yasargil M.G. (eds): *Neurological surgery of the ear and skull base*. Berkeley, CA: Kugler and Ghedeni, 1989, 63-68.
161. VALVASSORI G.E., BUCKINGHAM R.A. - Middle ear masses mimicking glomus tumors: Radiographic and otoscopic recognition. *Ann.Otol.Rhinol.Laryngol.* 1974, 83, 606-612.
162. VAN BAARS F., VAN DEN BROEK P., CREMERS C., VELDMAN J. - Familial non chromaffinic paragangliomas (Glomus tumors): Clinical aspects. *Laryngoscope*, 1981, 91, 988-996.
163. VAN DER MEY A.G.L., FRIJNS J.H.M., CORNELISSE C.J., BRONS E.N., VAN DULKEN H., TERPSTRA H.L., SCHMIDT P.H. - Does intervention improve the natural course of glomus tumors? A series of 108 patient seen in a 32-year period. *Ann.Otol.Rhinol.Laryngol.* 1992, 101, 635-642.
164. VAN DER MEY A.G.L., MAASWINKEL-MOOY P.D., CORNELISSE C.J., SCHMIDT P.H., VAN DE KAMP J.J.P. - Genomic imprinting in hereditary glomus tumors: Evidence for new genetic theory. *The Lancet*, 1989, dec. 2, 1291-1294.
165. VEILLON F. - Imagerie de l'oreille. Ed Flammarion (Paris), 1991.

166. WALIGORA J., PERLEMUTER L. - Anatomie: Nerfs craniens et organes correspondants. Ed Masson (Paris), 1976.
167. WIET R.J., YOUNG N.M., RUSSELL E.J., MONSELL E.M., KAZAN R.P. - Superselective embolisation techniques for glomus surgery of the skull base. In Fisch U, Valavanis A, Yasargil M.G. (eds): Neurological surgery of the ear and skull base. Berkeley, CA: Kugler and Ghedeni, 1989, 69-79.
168. WOODS C.I., STRASNICK B., JACKSON C.G. - Surgery for glomus tumors: The otology group, P.C, Nashville, Tennessee experience. *Laryngoscope*, 1993, 103, n° 11, part.2, 65-70.
169. YOUNG N.M., RUSSEL E.J., WIET R.J., MONSELL E.M. - Superselective embolization of glomus jugulare tumors. *Ann.Otol.Rhinol.Laryngol.* 1988, 97, 613-620.
170. ZANARET M., MOULIN G., GIOVANNI A., DESSI P., CANNONI M. - Paragangliomes cervicaux. *Encycl.Méd.Chir. (Paris-france), ORL*, 20955 A10, 1993, 8 p.





Qui diis memorem laudes, repetimque fideles
 Ingenij doctes, Hippocratisque decus.
 Democriti auditor Phocæa. ô, Coc propego,
 Certius an quis te tradidit artis opes!

SERMENT D'HIPPOCRATE

En présence des Maîtres de cette Faculté, de mes chers condisciples et devant l'effigie d'HIPPOCRATE,

Je promets et je jure d'être fidèle aux lois de l'honneur et de la probité dans l'exercice de la Médecine.

Je donnerai mes soins gratuitement à l'indigent et n'exigerai jamais un salaire au dessus de mon travail. Je ne participerai à aucun partage clandestin d'honoraires.

Admis dans l'intimité des maisons, mes yeux n'y verront pas ce qui s'y passe ; ma langue taira les secrets qui me seront confiés et mon état ne servira pas à corrompre les mœurs, ni à favoriser le crime.

Je ne permettrai pas que des considérations de religion, de nation, de race, de parti ou de classe sociale viennent s'interposer entre mon devoir et mon patient.

Je garderai le respect absolu de la vie humaine.

Même sous la menace, je n'admettrai pas de faire usage de mes connaissances médicales contre les lois de l'humanité.

Respectueux et reconnaissant envers mes Maîtres, je rendrai à leurs enfants l'instruction que j'ai reçue de leurs pères.

Que les hommes m'accordent leur estime si je suis fidèle à mes promesses.

Que je sois couvert d'opprobre et méprisé de mes confrères si j'y manque.

