



HAL
open science

Le coiffage pulpaire direct : aspects histophysiologiques, facteurs de succès et biomatériaux actuels

Morgane Guyomard

► **To cite this version:**

Morgane Guyomard. Le coiffage pulpaire direct : aspects histophysiologiques, facteurs de succès et biomatériaux actuels. Autre [q-bio.OT]. 2012. dumas-00797248

HAL Id: dumas-00797248

<https://dumas.ccsd.cnrs.fr/dumas-00797248>

Submitted on 6 Mar 2013

HAL is a multi-disciplinary open access archive for the deposit and dissemination of scientific research documents, whether they are published or not. The documents may come from teaching and research institutions in France or abroad, or from public or private research centers.

L'archive ouverte pluridisciplinaire **HAL**, est destinée au dépôt et à la diffusion de documents scientifiques de niveau recherche, publiés ou non, émanant des établissements d'enseignement et de recherche français ou étrangers, des laboratoires publics ou privés.



université de bretagne
occidentale



THÈSE POUR L'OBTENTION DU DIPLOME D'ÉTAT DE
DOCTEUR EN CHIRURGIE DENTAIRE

Année : 2012
Thèse N° : 29023

présentée par

Morgane GUYOMARD

Née le 22 mars 1986 à LANNION

Préparée à l'UFR d'odontologie de BREST

**LE COIFFAGE PULPAIRE DIRECT :
ASPECTS HISTOPHYSIOLOGIQUES,
FACTEURS DE SUCCES ET
BIOMATERIAUX ACTUELS**

Thèse soutenue le 10 décembre 2012

devant le jury composé de :

M. le Professeur Reza ARBAB CHIRANI

PU-PH, UFR d'odontologie de Brest / *Président*

Mme le Docteur Valérie CHEVALIER-HERISSET

MCU-PH, UFR d'odontologie de Brest / *Directrice*

Mme le Docteur Frédérique d'ARBONNEAU

MCU-PH, UFR d'odontologie de Brest / *Assesseur*

Mlle le Docteur Emilie THIEBAUT

AHU, UFR d'odontologie de Brest / *Assesseur*

UNIVERSITÉ DE BRETAGNE OCCIDENTALE

PRESIDENT

Monsieur Pascal OLIVARD

DIRECTEUR GENERAL DES SERVICES

Monsieur Stéphane CHARPENTIER

CORPS PROFESSORAL DE L'U.F.R. D'ODONTOLOGIE DE BREST

Année Universitaire 2012-2013

DOYEN

Monsieur Alain ZERILLI

PROFESSEURS DES UNIVERSITÉS

57-03 Sciences Biologiques
58-01 Odontologie Conservatrice
58-02 Prothèse

Monsieur Jacques-Olivier PERS
Monsieur Reza ARBAB CHIRANI
Monsieur Gérard DERRIEN

MAITRES DE CONFÉRENCES DES UNIVERSITÉS

56-01 Pédodontie
56-01 Pédodontie
56-03 Prévention Epidémiologie
56-03 Prévention Epidémiologie
57-01 Parodontologie
57-02 Chirurgie Buccale et Pathologique
57-02 Chirurgie buccale et Pathologique
57-03 Sciences Biologiques
58-01 Odontologie Conservatrice
58-02 Prothèse
58-02 Prothèse
58-03 Sciences anatomiques et physiologiques,
occlusodontiques, biomatériaux,
biophysique et radiologie
58-03 Sciences anatomiques et physiologiques,
occlusodontiques, biomatériaux,
biophysique et radiologie

Monsieur Hervé FORAY
Madame Frédérique d'ARBONNEAU
Monsieur Alain ZERILLI
Monsieur Bertrand PIVER
Monsieur Guy LE TOUX (en disponibilité)
Madame Sylvie BOISRAMÉ-GASTRIN
Monsieur Michel LEGENS (en disponibilité)
Mademoiselle Laëtizia LE POTTIER
Madame Valérie CHEVALIER-HERISSET
Monsieur Vincent JARDEL
Madame Elisabeth LEIZE-ZAL
Madame Céline BODERE

Monsieur Brice CHAUVEL

ASSISTANTS

56-02 Orthopédie Dento Faciale
57-01 Parodontologie
57-01 Parodontologie
57-02 Chirurgie Buccale et Pathologique
57-02 Chirurgie Buccale et Pathologique
58-01 Odontologie Conservatrice
58-01 Odontologie Conservatrice
58-02 Prothèse
58-02 Prothèse

Madame Kristelle MELONE-BODERE
Monsieur Sébastien BEUZIT
Monsieur Jérémy SANTUCCI
Mademoiselle Julie LELIEVRE
Monsieur Cédric LANSONNEUR
Mademoiselle Emilie THIEBAUT
Mademoiselle Charlotte GOUEDARD
Monsieur Bassem HIJAZI
Monsieur Gabriel SCOLAN

ASSISTANTS ASSOCIES

57-03 Sciences Biologiques

Monsieur Pierre POCHARD

A Monsieur le Professeur Reza ARBAB CHIRANI

- Professeur des Universités
- Chef de service

Vous nous faites l'honneur d'accepter la présidence de cette thèse.

Nous vous prions d'agréer l'expression de notre profonde reconnaissance pour la qualité de votre enseignement et votre pédagogie tout au long de nos études.

Veillez trouver ici l'assurance de notre admiration et de notre profond respect.

A Madame le Docteur Valérie CHEVALIER-HERISSET

- Docteur en chirurgie dentaire
- Maître de Conférences des Universités – Praticien Hospitalier

Nous vous remercions de nous avoir proposé ce sujet pour notre thèse, et de nous avoir guidées tout au long de la réalisation de ce travail.

Nous vous exprimons toute notre reconnaissance pour votre écoute et votre gentillesse.

Soyez assurée de notre profond respect.

A Madame le Docteur Frédérique d'ARBONNEAU

- Docteur en chirurgie dentaire
- Maître de Conférences des Universités – Praticien Hospitalier

Vous nous faites l'honneur de siéger au jury de notre thèse.

Nous sommes sensibles à l'attention que vous avez bien voulu porter à ce travail.

Soyez assurée de notre profond respect.

A Mademoiselle le Docteur Emilie THIEBAUT

- Docteur en chirurgie dentaire
- Assistante Hospitalier Universitaire

Vous nous faites l'honneur d'accepter de siéger dans ce jury.

Nous vous remercions pour votre disponibilité et votre aide en clinique.

Soyez assurée de notre profond respect.

A mesdames et messieurs les enseignants de la faculté de Chirurgie Dentaire de Brest,
Pour l'enseignement de qualité qu'ils nous ont dispensé au cours de nos études.

Au personnel de la faculté de Chirurgie Dentaire et du Service d'Odontologie,
Pour leur aide et leur gentillesse.

A Dédé,
Pour ta générosité et ton humour.

A tous les étudiants du Service d'Odontologie qui nous ont permis de mener cette étude.

A mes parents et à mon frère,

Pour m'avoir toujours soutenue et encouragée, pour leur présence de tous les instants, et pour m'avoir toujours entourée de leur amour.

A tout le reste de la famille, à ma belle-famille,

Pour leur soutien quotidien et leur compréhension tout au long de mes études.

A mon fiancé, Jérôme,

Pour avoir su me soutenir, me supporter et m'encourager pendant toute la durée de ma thèse. Je te dois beaucoup. Je t'aime.

A mes amis,

Pour les bons moments passés ensemble.

Je certifie sur l'honneur ne pas avoir repris pour mon propre compte des propos,
des citations, des illustrations déjà publiés.

BREST, le 10 décembre 2012.

GUYOMARD Morgane

**LE COIFFAGE PULPAIRE DIRECT :
ASPECTS HISTOPHYSIOLOGIQUES,
FACTEURS DE SUCCES ET
BIOMATERIAUX ACTUELS**

Table des matières

	Page
INTRODUCTION	15
CHAPITRE 1. LE COMPLEXE PULPO-DENTINAIRE	17
1.1. Histophysiologie du complexe pulpo-dentinaire	17
1.1.1. La dentine	17
1.1.1.1. Composition	17
1.1.1.2. Structure	18
1.1.1.3. Dentinogenèse	19
1.1.1.3.1. Prédentine	19
1.1.1.3.2. Dentine primaire	20
1.1.1.3.3. Dentine secondaire	20
1.1.1.3.4. Dentine tertiaire	21
1.1.2. La pulpe	22
1.1.2.1. Composition	22
1.1.2.2. Structure	23
1.1.2.2.1. Zone odontoblastique	23
1.1.2.2.2. Zone acellulaire de Weil	23
1.1.2.2.3. Couche de Höehl	24
1.1.2.2.4. Zone centrale	24
1.1.2.2.4.1. Cellules de la zone centrale pulpaire	24
1.1.2.2.4.2. Matrice extracellulaire	26
1.1.2.3. Vascularisation pulpaire	27
1.1.2.4. Innervation pulpaire	28
1.1.3. Sénescence du complexe pulpo-dentinaire	29
1.1.3.1. Sclérose dentinaire	29
1.1.3.2. Sénescence pulpaire	29
1.2. Physiopathologie du complexe pulpo-dentinaire	30
1.2.1. Capacités de défense du complexe pulpo-dentinaire	30
1.2.2. Réponse pulpaire aux lésions carieuses	31
1.2.3. Réponse pulpaire aux traumatismes	33
1.3. Contrôle de la vitalité pulpaire	33
1.3.1. Tests de sensibilité pulpaire	34
1.3.1.1. Tests thermiques	34
1.3.1.2. Test électrique pulpaire	35
1.3.1.3. Limites	35
1.3.2. Tests dits de vitalité pulpaire	36
1.3.2.1. Oxymétrie pulsatile	37
1.3.2.2. Fluxmétrie par Laser Doppler	37

CHAPITRE 2. LE COIFFAGE PULPAIRE DIRECT	39
2.1. Définition	39
2.2. Objectifs	40
2.2.1. Conservation de la vitalité pulpaire	40
2.2.2. Apexogenèse	41
2.3. Indications	41
2.3.1. Bilan biologique pulpaire	41
2.3.2. Indications propres aux étiologies de l'exposition pulpaire	44
2.3.2.1. Lésions carieuses	44
2.3.2.2. Traumatismes	46
2.3.2.3. Expositions pulpaires iatrogènes	47
2.4. Contre-indications	48
2.4.1. Contre-indications générales	48
2.4.2. Contre-indications locales	49
2.5. Protocole du coiffage pulpaire direct	50
2.6. Suivi postopératoire du coiffage pulpaire direct	54
2.7. Mécanismes biologiques du coiffage pulpaire direct : la réparation pulpo-dentinaire	56
2.8. Facteurs influençant le coiffage pulpaire	57
2.9. Pronostic	61
CHAPITRE 3. MATERIAUX HABITUELLEMENT UTILISES DANS LES PROCEDURES DE COIFFAGE PULPAIRE DIRECT	63
3.1. Cahier des charges du matériau idéal	63
3.2. Historique	63
3.3. Hydroxyde de calcium	65
3.3.1. Composition	65
3.3.2. Présentation	66
3.3.3. Propriétés	67
3.3.3.1. Propriétés physico-chimiques	67
3.3.3.1.1. pH	67
3.3.3.1.2. Temps de travail	68
3.3.3.1.3. Temps de prise	68
3.3.3.1.4. Solubilité	68
3.3.3.1.5. Conductibilité thermique	68
3.3.3.1.6. Résistance à la compression	68

3.3.3.1.7. Radio-opacité	69
3.3.3.1.8. Adhésion et étanchéité	69
3.3.3.1.9. Dégradation dans le temps	69
3.3.3.2. Propriétés biologiques	69
3.3.3.2.1. Biocompatibilité	70
3.3.3.2.2. Action anti-inflammatoire	70
3.3.3.2.3. Action anti-hémorragique	70
3.3.3.2.4. Activité antimicrobienne	71
3.3.3.2.5. Bioactivité	71
3.3.4. Différentes indications en OCE	74
3.3.5. Protocole d'utilisation lors du coiffage pulpaire direct	75
3.4. Mineral Trioxide Aggregate	75
3.4.1. Composition	76
3.4.2. Réaction de prise	77
3.4.3. Présentation	77
3.4.4. Propriétés	78
3.4.4.1. Propriétés physico-chimiques	78
3.4.4.1.1. Temps de travail	78
3.4.4.1.2. Temps de prise	78
3.4.4.1.3. Solubilité	78
3.4.4.1.4. pH	78
3.4.4.1.5. Résistance à la compression	79
3.4.4.1.6. Radio-opacité	79
3.4.4.1.7. Sensibilité à l'humidité	79
3.4.4.1.8. Adaptation marginale et étanchéité	79
3.4.4.2. Propriétés biologiques	80
3.4.4.2.1. Biocompatibilité	80
3.4.4.2.2. Action anti-inflammatoire	82
3.4.4.2.3. Propriétés antimicrobiennes	82
3.4.4.2.4. Bioactivité	83
3.4.5. Différentes indications en OCE	86
3.4.6. Protocole d'utilisation lors du coiffage pulpaire direct	86
CHAPITRE 4. APPORTS DU BIODENTINE® LORS DU COIFFAGE PULPAIRE DIRECT	88
4.1. Le matériau	88
4.1.1. Présentation	88
4.1.2. Composition	88
4.1.2.1. La poudre	89
4.1.2.2. Le liquide	89
4.1.3. Réaction de prise	89
4.1.4. Propriétés	90
4.1.4.1. Propriétés physico-chimiques	90
4.1.4.1.1. Temps de travail et temps de prise	90
4.1.4.1.2. Réaction de prise et sensibilité à l'humidité	90
4.1.4.1.3. Densité et porosité	91

4.1.4.1.4. Résistance à la compression	91
4.1.4.1.5. Résistance à la flexion	92
4.1.4.1.6. Micro-dureté	92
4.1.4.1.7. Radio-opacité	92
4.1.4.1.8. Microscopie électronique à balayage	92
4.1.4.1.9. Etanchéité	92
4.1.4.1.10. Adhésion	93
4.1.4.1.11. Résistance à l'érosion acide	93
4.1.4.1.12. Résistance à la micro-infiltration	93
4.1.4.2. Biocompatibilité	94
4.1.4.2.1. Cytotoxicité	94
4.1.4.2.2. Génotoxicité	94
4.1.4.3. Activité antimicrobienne	94
4.1.4.4. Bioactivité	95
4.1.4.4.1. Formation de dentine réactionnelle	95
4.1.4.4.2. Action sur l'angiogenèse	96
4.2. Différentes utilisations en OCE	97
4.3. Protocole d'utilisation de Biodentine® lors du coiffage pulpaire direct	98
4.4. Comparaison du Biodentine® avec l'hydroxyde de calcium et le MTA	99
CHAPITRE 5. EVALUATION DU DEVENIR A COURT-TERME DE COIFFAGES PULPAIRES DIRECTS REALISES A L'AIDE D'HYDROXYDE DE CALCIUM, DE MTA ET DE BIODENTINE®	102
5.1. Introduction	102
5.2. Objectifs	102
5.3. Matériel et méthode	103
5.3.1. Contexte	103
5.3.2. Population d'étude	103
5.3.2.1. Méthode de recrutement	103
5.3.2.2. Critères de sélection	104
5.3.3. Protocole opératoire observé	105
5.3.4. Recueil des données	106
5.3.4.1. Critères étudiés en préopératoire et per-opératoire	106
5.3.4.2. Critères étudiés lors des évaluations postopératoires	107
5.3.4.3. Critères de succès/échec	108
5.3.5. Analyse statistique	110
5.4. Résultats	110
5.4.1. Statistique descriptive	110
5.4.1.1. Données démographiques	110
5.4.1.1.1. Sexe	110
5.4.1.1.2. Age	111

5.4.1.2. Données de l'évaluation préopératoire	111
5.4.1.2.1. Localisation et type de dent	111
5.4.1.2.2. Type de carie	112
5.4.1.2.3. Catégorie de Baume	112
5.4.1.2.4. Volume de la chambre pulpaire	113
5.4.1.3. Données de l'évaluation per-opératoire	113
5.4.1.3.1. Site de la cavité carieuse	113
5.4.1.3.2. Etendue de l'exposition pulpaire	114
5.4.1.3.3. Durée et importance du saignement pulpaire	114
5.4.1.3.4. Matériau de coiffage utilisé	115
5.4.2. Etude du taux de réussite	115
5.4.2.1. Résultat global	115
5.4.2.2. Résultat selon la durée	116
5.4.2.3. Résultat selon le sexe	116
5.4.2.4. Résultat selon l'âge	116
5.4.2.5. Résultat selon le type de dent et sa localisation	117
5.4.2.6. Résultat selon le type de carie	118
5.4.2.7. Résultat selon la catégorie de Baume	118
5.4.2.8. Résultat selon le volume de la chambre pulpaire	119
5.4.2.9. Résultat selon la taille de l'exposition pulpaire	119
5.4.2.10. Résultat selon l'importance et la durée du saignement pulpaire	119
5.4.2.11. Résultat selon le produit de coiffage utilisé	120
5.5. Discussion	121
5.6. Conclusion de l'étude	127
CONCLUSION	128
BIBLIOGRAPHIE	130
ANNEXES	162

INTRODUCTION

La préservation de la vitalité pulpaire doit aujourd'hui plus que jamais être une préoccupation essentielle du clinicien, car c'est un des principaux facteurs du maintien des dents sur l'arcade. Conserver les dents pulpées permet de limiter les modifications structurales et biologiques qui affaiblissent l'organe dentaire, de maintenir les fonctions de défense qui s'opposent à la pénétration bactérienne, et enfin de conserver le potentiel de régénération du complexe pulpo-dentinaire (Colon *et al.*, 2010a).

Si par le passé, le recours à la « dépulpaion » ou traitement endodontique était souvent inévitable, il est acquis désormais que l'organe pulpaire a d'importantes capacités de défense, qui nous permettent de garder la dent pulpée (Colon *et al.*, 2010a). Par ailleurs, l'évolution des matériaux et des techniques rend actuellement possible une préparation conservatrice et un scellement étanche du complexe pulpo-dentinaire qui minimise la percolation bactérienne, réunissant ainsi les conditions adéquates pour maintenir la vitalité pulpaire (El Arrouf *et al.*, 2010).

Le coiffage pulpaire permet, contrairement à la thérapeutique endocanalaire, de conserver la pulpe vivante avec son potentiel dentinogénétique. Ce traitement, tel qu'il est défini par le Collège National des Enseignants en Odontologie Conservatrice, consiste à « recouvrir les tissus dentino-pulpaire par un biomatériau placé au contact d'une plaie pulpaire (coiffage direct) ou de la dentine (coiffage indirect) afin d'obtenir la cicatrisation dentino-pulpaire et/ou l'oblitération de la pulpe exposée par un pont dentinaire néoformé » (CNEOC, 2010).

Le coiffage pulpaire direct est indiqué en cas d'expositions pulpaire, qui se définissent comme « des ouvertures coronaires mettant à nu la pulpe dentaire », d'origine pathologique (carie), traumatique (fracture compliquée), ou iatrogène (effraction) (CNEOC, 2010).

Lorsque le tissu pulpaire est exposé, nous devons prendre une décision immédiate : faire le coiffage pulpaire ou non, et si oui, avec quel matériau. Cependant, il n'existe aucune « règle de bonne pratique » précise permettant de définir clairement la limite entre dépulpaion et conservation de la vitalité pulpaire (Simon *et al.*, 2008).

D'un point de vue biologique, différents paramètres ont montré leur importance dans le succès du coiffage pulpaire. Certains de ces paramètres sont directement en rapport avec la situation clinique tandis que d'autres résultent des choix de l'opérateur tant du point de vue des techniques opératoires que des matériaux choisis. Leur prise en compte doit guider l'opérateur vers les choix les plus appropriés afin d'assurer la préservation durable de la vitalité pulpaire. L'obtention d'une cicatrisation pulpo-dentinaire passe donc par l'instauration d'un traitement réfléchi (El Arrouf *et al.*, 2010).

La néoformation d'un pont dentinaire, correspondant à une dentine réparatrice, semble être liée à la mise en place de matériaux de coiffage (Simon *et al.*, 2008). L'hydroxyde de calcium a longtemps été considéré comme le matériau de référence pour ce type de thérapeutique (Bergenholtz, 2005). Mais une meilleure compréhension des nombreux processus physiopathologiques du complexe pulpo-

dentinaire a permis le développement de matériaux tels que le Mineral Trioxide Aggregate (MTA), mis sur le marché en 1998 (Pitt Ford *et al.*, 1996), ou plus récemment le ciment Biodentine®, présenté lors du congrès de l'Association Dentaire Française en novembre 2010 (Septodont, 2010).

Les objectifs de ce travail étaient de faire le point sur les données thérapeutiques actuelles du coiffage pulpaire direct, de comparer les résultats du matériau Biodentine® avec les deux autres biomatériaux, ainsi que d'identifier les autres facteurs de succès de ce traitement.

Dans un premier temps, nous développerons l'histologie du complexe pulpo-dentinaire et nous décrirons les notions générales concernant la thérapeutique du coiffage pulpaire direct. Puis, nous présenterons les différents matériaux de coiffage pulpaire en développant les propriétés du Biodentine®.

Dans un second temps, nous présenterons une étude sur l'évaluation du résultat à court terme de coiffages pulpaires directs réalisés à l'aide des différents matériaux de coiffage cités précédemment. Nous verrons quels facteurs peuvent influencer le taux de succès ou d'échec d'un tel traitement, à court terme. Cette étude a été réalisée dans le service d'odontologie du Centre Hospitalier Universitaire de Brest.

CHAPITRE 1. LE COMPLEXE PULPO-DENTINAIRE

1.1. Histophysiologie du complexe pulpo-dentinaire

Le complexe pulpo-dentinaire est composé de deux parties (Beer *et al.*, 2008) :

- l'une minéralisée : la dentine
- l'autre non minéralisée : la pulpe dentaire.

La dentine et la pulpe ont la même origine mésenchymateuse. Mais en plus de leur relation embryologique, elles ont également des relations histologique et fonctionnelle. Ainsi, la principale fonction de la pulpe est la production de dentine qui, quant à elle, joue un rôle de protection pour les tissus pulpaire (Nanci, 2003 ; Simon *et al.*, 2008).

La dentine entoure la pulpe et contient les prolongements cytoplasmiques de certaines cellules pulpaire : les odontoblastes (Fig. 1.1). Du fait de leur proximité anatomique, la dentine et la pulpe réagissent de façon interdépendante aux influences de l'environnement : tout ce qui affecte la dentine se répercute au niveau de la pulpe, et inversement (Lasfargues et Colon, 2010).

1.1.1. La dentine

La dentine est le tissu qui occupe le volume le plus important dans la dent. Il s'agit d'un tissu conjonctif minéralisé, non vascularisé et sans innervation propre. Son degré de minéralisation est inférieur à celui de l'émail (Goldberg, 2008).

Au niveau coronaire, la dentine soutient l'émail qui est cassant. Son élasticité est importante pour la fonction de la dent car elle permet de prévenir une éventuelle fracture de l'émail. Au niveau radiculaire, la dentine est recouverte par le ciment. L'émail et le ciment isolent la dentine du milieu extérieur (Fig. 1.1) (Lasfargues et Colon, 2010 ; Farges, 2011).

La dentine entoure également la pulpe qu'elle protège. Elle est traversée sur toute son épaisseur par des tubuli contenant l'extension cytoplasmique des cellules qui permettent sa formation et son maintien : les odontoblastes (Lasfargues et Colon, 2010).

Par ailleurs, la dentine est capable d'être réparée grâce à la dentinogenèse tant que la pulpe est fonctionnelle (Simon *et al.*, 2008).

1.1.1.1. Composition

En poids, la dentine est constituée de (Goldberg, 2008) :

- 70 % d'une phase minérale sous forme de cristaux d'hydroxyapatite riches en carbonates et magnésium,

- 20 % de matrice organique,
- 10 % d'eau.

La composition minérale de la dent varie en fonction de l'âge car la minéralisation physiologique se poursuit tout au long de la vie du parenchyme pulpaire.

La matrice organique contient 90 % de collagène (essentiellement de type I) et 10 % de matériel non collagénique (Goldberg, 2008).

Les protéines matricielles non collagéniques se distinguent en deux groupes (Farges, 2011 ; Piette et Goldberg, 2001) :

- les protéines non collagéniques spécifiques de la dentine :
 - la phosphoprotéine dentinaire (DPP),
 - la sialoprotéine dentinaire (DSP),
- les protéines non collagéniques non spécifiques de la dentine :
 - la protéine de la matrice dentinaire (DMP-1),
 - l'ostéopontine (OPN),
 - la sialoprotéine osseuse (BSP),
 - l'ostéocalcine,
 - l'ostéonectine,
 - des protéoglycanes.

La matrice dentinaire contient également des protéines sériques comme l'albumine, des facteurs de croissance, des enzymes de régulation (phosphatase alcaline) et de clivage (métalloprotéases), des amélogénines et des phospholipides (Farges, 2011 ; Lasfargues et Colon, 2010).

Les facteurs de croissance présents dans la matrice dentinaire (TGF- β 1, IGF-1, membres de la famille des BMP...) jouent un rôle dans la régénération et la réparation du complexe pulpo-dentinaire (Piette et Goldberg, 2001).

1.1.1.2. Structure

La dentine comprend :

- les prolongements cytoplasmiques des odontoblastes,
- les tubules (ou canalicules) dentinaires,
- la dentine périlitubulaire,
- la dentine intertubulaire.

Les prolongements cytoplasmiques des odontoblastes, également appelés fibres de Tomes, cheminent à l'intérieur des tubules dentinaires, allant de la pulpe jusqu'à la jonction amélo-dentinaire. Seuls les prolongements polarisés de ces cellules pénètrent le tissu minéralisé, leurs corps cellulaires étant situés à l'extérieur de la dentine, dans la pulpe (Lasfargues et Colon, 2010). L'espace entre la membrane cytoplasmique de ces prolongements et la paroi du canalicule contient le fluide dentinaire, issu du

milieu interstitiel pulpaire (Beer *et al.*, 2008). Cette structure canaliculaire confère à la dentine sa perméabilité.

Les canalicules sont, dans l'ensemble, à peu près parallèles les uns aux autres. Leur nombre dépend de la zone dentinaire considérée. On en dénombre plus de 50 000/mm² à proximité de la pulpe, puis 30 000/mm² au niveau du tiers dentinaire médian, et seulement 20 000/mm² en périphérie (Fig. 1.2). La dentine est donc de plus en plus perméable au fur et à mesure qu'on se rapproche de la pulpe. De plus, en périphérie chaque canalicule a 0,5 µm de diamètre, tandis qu'à proximité de la pulpe, ils sont plus larges (de 2,5 à 3 µm) (Fig. 1.3) (Lasfargues et Colon, 2010). Par ailleurs, la formation de tubules secondaires est observée autour des ramifications des prolongements principaux ; ces tubules sont pour la plupart anastomosés avec les tubules voisins (Farges, 2011).

La dentine pérítubulaire est très minéralisée et recouvre la paroi des canalicules dentinaires (Beer *et al.*, 2008). La sécrétion de dentine pérítubulaire est continue tout au long de la vie de la dent, et peut être accélérée dans certaines conditions physio-pathologiques (agression carieuse, abrasion...) conduisant ainsi à une sclérose dentinaire (Simon *et al.*, 2008).

La dentine intertubulaire sépare les tubules dentinaires les uns des autres. Elle est moins minéralisée (Beer *et al.*, 2008).

La composition chimique de ces deux formes de dentine est différente (Simon *et al.*, 2008).

1.1.1.3. Dentinogénèse

La dentinogénèse correspond à la formation de la dentine par les odontoblastes. Elle comprend deux étapes essentielles (Farges, 2011) :

- premièrement, la synthèse et la sécrétion par les odontoblastes de la matrice organique de la dentine. Cette matrice est appelée « pré-dentine ».
- deuxièmement, le dépôt du minéral sur la pré-dentine.

Il existe différents types de dentines.

1.1.1.3.1. Pré-dentine

La pré-dentine est « une matrice organique dentinaire non minéralisée située entre la couche odontoblastique et la dentine minéralisée » (CNEOC, 2010). Elle correspond à l'ensemble des produits de sécrétion des odontoblastes. La transition entre la pré-dentine et la dentine minéralisée s'appelle le front de minéralisation. Les prolongements cellulaires des odontoblastes traversent la pré-dentine (Goldberg, 2008).

1.1.1.3.2. Dentine primaire

La dentine primaire est formée par les odontoblastes dits primaires au cours du développement de la dent, puis jusqu'à édification complète de la racine (Lasfargues et Colon, 2010). Elle constitue la majeure partie de la dent.

La dentine primaire est constituée du manteau dentinaire et de la dentine circumpulpaire.

- Manteau dentinaire

La partie la plus externe de la dentine primaire est non tubulaire et présente une structure histologique particulière : il s'agit de la « mantle dentine » ou manteau dentinaire (Simon *et al.*, 2008). C'est la couche la plus périphérique de la dentine, située au voisinage de la jonction amélo-dentinaire. Elle possède de nombreuses ramifications formées de l'arborescence des prolongements odontoblastiques s'anastomosant entre eux (Beer *et al.*, 2008).

- Dentine circumpulpaire

La couche interne est appelée dentine circumpulpaire. Elle est située entre le manteau dentinaire et la chambre pulpaire (Beer *et al.*, 2008).

La dentine circumpulpaire contient des tubules puisqu'elle est constituée de la dentine inter-tubulaire (entre les tubuli) et péri- ou intra-tubulaire (à l'intérieur du tubulus) (Simon *et al.*, 2008).

1.1.1.3.3. Dentine secondaire

La dentine secondaire est formée après que la dent ait fait son apparition sur l'arcade pour certains, ou après fermeture apicale pour d'autres, et ce durant toute la vie (Simon *et al.*, 2008). Il s'agit, comme la dentine primaire, d'une dentine physiologique élaborée également par les odontoblastes primaires (Lasfargues et Colon, 2010).

La sécrétion régulière de cette dentine est responsable de la diminution progressive de la lumière canalaire avec l'âge. La réduction du volume endodontique est asymétrique car la dentine secondaire s'accumule en plus grande partie sur le plafond et le plancher de la chambre pulpaire (Fig. 1.4) (Simon *et al.*, 2008).

La dentine secondaire présente une structure analogue à celle de la dentine primaire, c'est-à-dire une structure tubulaire. Cependant, en raison de la diminution progressive du volume disponible, le trajet des tubuli est généralement plus irrégulier. De plus, sa vitesse de sécrétion est plus lente (Simon *et al.*, 2008).

1.1.1.3.4. Dentine tertiaire

La dentine tertiaire est formée en réponse à une agression (caries, traumatismes, lésions d'usure...) dans le but de protéger la pulpe sous-jacente (Simon *et al.*, 2008).

La formation de cette dentine tertiaire implique une augmentation de la synthèse de collagène de type I et de l'activité phosphatase alcaline. Ce dépôt formera une masse calcifiée séparée de la dentine physiologique par une ligne calcio-traumatique plus ou moins marquée (Lasfargues et Colon, 2010).

On distingue deux types de dentines tertiaires, selon l'intensité du stimulus et la nature des lésions induites dans la pulpe (Simon *et al.*, 2008) :

- dans le cas d'une agression modérée, c'est-à-dire sans destruction des odontoblastes, la dentine sécrétée est dite réactionnelle,
- lorsque l'agression est plus importante, et que la palissade odontoblastique est altérée, il s'agit d'une dentine réparatrice.

- Dentine réactionnelle

La dentine réactionnelle est élaborée par les odontoblastes pré-existants (ou odontoblastes primaires), en réponse à des agressions modérées compatibles avec leur survie. On la retrouve généralement en cas de carie superficielle ou à progression lente. De type canaliculaire, la dentine réactionnelle se dépose lentement et ressemble à la dentine secondaire physiologique avec laquelle elle est en continuité (Fig. 1.5) (Lasfargues et Colon, 2010).

Les facteurs de croissance tels que le TGF β -1 et le BMP-7, libérés par le tissu dentinaire lors de sa déminéralisation, stimulent les odontoblastes et participent à la formation de cette dentine réactionnelle (Farges, 2011).

La fibronectine joue également un rôle important car elle serait capable de moduler le TGF- β 1 (Piette et Goldberg, 2001).

Ces différents facteurs sont considérés aujourd'hui comme une voie de signalisation potentielle dans le processus de cicatrisation pulpo-dentinaire (Simon *et al.*, 2008).

- Dentine réparatrice

En cas d'agression sévère, par exemple en cas de carie profonde ou d'effraction pulpaire, les odontoblastes primaires sont détruits (Lasfargues et Colon, 2010). Or, les odontoblastes sont les seules cellules capables de sécréter de la dentine. Lorsqu'elles sont supprimées, la formation de dentine n'est possible que si de nouveaux odontoblastes sont disponibles. Seulement, l'odontoblaste est une cellule différenciée post-mitotique et donc par définition incapable de se diviser pour fournir elle-même une nouvelle cellule sécrétrice (Simon *et al.*, 2008). La formation de dentine réparatrice va donc nécessiter le recrutement de cellules progénitrices situées au sein du tissu pulpaire, puis leur différenciation en

cellules dites odontoblastes-like (également appelées odontoblastes secondaires) (Fig. 1.7). Ce processus reste plus complexe que celui de la dentine réactionnelle.

La dentine réparatrice est ainsi élaborée localement par ces odontoblastes de remplacement recrutés au niveau de la zone agressée. Elle présente des caractéristiques différentes de la dentine physiologique. Cette dentine de réparation, édifiée rapidement, est dépourvue de canalicules et peut contenir des inclusions cellulaires (Lasfargues et Colon, 2010).

C'est cette dentine de réparation que l'on observe suite à un coiffage pulpaire, représentée par un pont dentinaire (Murray *et al.*, 2002).

1.1.2. La pulpe

D'origine mésenchymateuse, la pulpe est le seul tissu non minéralisé de la dent. C'est un tissu conjonctif lâche constitué de différents types cellulaires et d'une matrice extracellulaire. La pulpe possède des structures nerveuses, vasculaires et lymphatiques, et du matériel immunologique (Lasfargues et Colon, 2010). Elle assure donc la vitalité ainsi que le potentiel conservateur et régénérateur de la dent.

La pulpe occupe une position centrale au sein de l'organe pulpo-dentinaire. Elle est entourée par de la dentine dans laquelle elle envoie des ramifications. Anatomiquement, la pulpe est ainsi située dans un espace presque totalement clos, inextensible, appelé la cavité pulpaire. Cette cavité est elle-même divisée en deux parties (Lasfargues et Colon, 2010) :

- la chambre pulpaire qui contient la pulpe coronaire,
- et le canal radiculaire qui contient la pulpe radiculaire.

La pulpe est séparée de la dentine par la zone dentinogénétique. Au niveau coronaire, le plafond pulpaire présente des extensions liées à l'anatomie occlusale et qui forment les cornes pulpaires. Au niveau radiculaire, la pulpe est en continuité avec les structures parodontales par le ou les orifices apicaux (Lasfargues et Colon, 2010).

En plus du canal principal, le tiers apical de la racine contient souvent des canaux accessoires, secondaires ou latéraux qui contiennent des diverticules pulpaires (Goldberg, 1989).

1.1.2.1. Composition

La pulpe est composée en moyenne de 25% de matière organique (cellules et matrice extracellulaire) et de 75% d'eau (Lasfargues et Colon, 2010). Sa composition est liée à ses propriétés : dentinogénétiques, nutritives, sensorielles, vasculaires et défensives (Piette et Goldberg, 2001).

La pulpe vieillissante est moins riche en cellules et contient plus de fibres (Lasfargues et Colon, 2010).

1.1.2.2. Structure

La pulpe est classiquement divisée en quatre zones, de la périphérie vers le centre :

- zone odontoblastique,
- zone acellulaire de Weil,
- zone riche en cellules : couche de Höehl,
- zone centrale.

1.1.2.2.1. Zone odontoblastique

La zone odontoblastique est constituée de cellules hautement différenciées : les odontoblastes. Elles sont disposées en palissade à la périphérie de la pulpe, faisant front à la zone de prédentine (Fig. 1.8) (Simon *et al.*, 2008).

Comme il a été évoqué précédemment, les corps cellulaires des odontoblastes sont situés au sein du tissu pulpaire, alors que leurs prolongements cytoplasmiques occupent les tubuli dentinaires et traversent ainsi la dentine jusqu'à la jonction amélo-dentinaire (ou cémento-dentinaire) où ils s'anastomosent avec les prolongements d'autres odontoblastes (Goldberg, 2008).

Les odontoblastes ont une activité sécrétrice importante : ils sécrètent les précurseurs de la trame organique de la dentine (Piette et Goldberg, 2001).

Les odontoblastes jouent également un rôle protecteur de la pulpe grâce à leur organisation en palissade qui constitue une véritable barrière. Les cellules sont reliées par des jonctions cellulaires étanches de type gap-junction qui sont responsables d'une communication intercellulaire indispensable au processus de cicatrisation pulpaire (Magloire *et al.*, 2004).

1.1.2.2.2. Zone acellulaire de Weil

La couche de Weil est située sous les odontoblastes. D'environ 40 µm d'épaisseur, elle est surtout apparente au niveau des cornes pulpaires. Cette zone ne présente pas d'éléments cellulaires si ce n'est quelques prolongements de cellules de la région pulpaire centrale. On y retrouve les branches terminales des fibres nerveuses ainsi que les anses vasculaires terminales (Fig. 1.9) (Piette et Goldberg, 2001).

1.1.2.2.3. Couche de Höehl

La couche de Höehl est une zone de faible épaisseur et riche en cellules. Elle contient des fibroblastes et des cellules dendritiques de défense. Mais on y trouve également des cellules indifférenciées appelées cellules de Höehl (Fig. 1.10). Ces cellules, retrouvées le plus souvent à proximité des vaisseaux, possèdent un potentiel de différenciation en odontoblastes lors de situations pathologiques (Piette et Goldberg, 2001).

1.1.2.2.4. Zone centrale

La zone centrale correspond au tissu pulpaire proprement dit. Elle contient la majorité des vaisseaux et des fibres nerveuses de la pulpe, la matrice extracellulaire, ainsi que des fibroblastes, des cellules mésenchymateuses indifférenciées, des cellules de défense (Lasfargues et Colon, 2010).

Avec la sénescence pulpaire, les fibroblastes sont progressivement remplacés par des fibrocytes ayant une activité métabolique réduite. De plus, le nombre de cellules indifférenciées diminue ce qui affecte le potentiel réparateur de la pulpe (Lasfargues et Colon, 2010).

1.1.2.2.4.1. Cellules de la zone centrale pulpaire

- Fibroblastes

Les fibroblastes forment la principale population cellulaire de la pulpe. Leur rôle est de synthétiser les différents éléments constitutifs de la matrice extracellulaire. Mais en plus de la formation et du renouvellement de la matrice extracellulaire, ils sont également responsables de sa destruction contrôlée (Simon *et al.*, 2008).

De plus, les fibroblastes peuvent synthétiser des cytokines en réponse à divers stimuli. Après agression, ils sont aussi impliqués dans la cicatrisation des lésions pulpaires, avec par exemple la sécrétion de facteurs angiogéniques (Mathieu *et al.*, 2005).

- Cellules indifférenciées

Des cellules indifférenciées ont été mises en évidence au sein du stroma pulpaire, le plus souvent à proximité des vaisseaux. Ce groupe concerne les cellules souches mésenchymateuses, ou cellules progénitrices, également appelées « Dental Pulp Stem Cells » (Gronthos *et al.*, 2000). Elles sont présentes initialement dans la pulpe ou peuvent y migrer à partir d'autres tissus, dont la moelle osseuse (Lasfargues et Colon, 2010).

Ces cellules sont les précurseurs de cellules différenciées. Ainsi, en fonction des besoins ou des modifications du milieu, elles pourraient se transformer soit en odontoblastes, soit en fibroblastes (Lasfargues et Colon, 2010).

La découverte de ces cellules dites « cellules souches post-natales » est donc particulièrement intéressante pour les investigations sur le processus de réparation pulpaire.

- Cellules de défense

De nombreuses cellules de défense immunocompétentes ont été identifiées dans le tissu pulpaire, même en condition physiologique (Jontell *et al.*, 1988).

Principalement retrouvées autour des vaisseaux, elles sont de trois types :

- les macrophages,
- les cellules dendritiques,
- les lymphocytes, mastocytes et plasmocytes.

- Macrophages

Les macrophages ingèrent les corps étrangers et les éléments tissulaires lésés par phagocytose ou endocytose, et présentent les antigènes aux lymphocytes pour activer la réponse immunitaire (Piette et Goldberg, 2001).

Ces cellules phagocytaires participent ainsi à la surveillance immunitaire de la pulpe et permettent de répondre rapidement à toute agression bactérienne. Leur rôle est d'éliminer les résidus nécrotiques et les bactéries présents en phase inflammatoire (Simon *et al.*, 2008).

- Cellules dendritiques

Les cellules dendritiques sont des cellules présentatrices d'antigènes, très mobiles, et avec une faible capacité de phagocytose. Elles sont particulièrement nombreuses dans la couche sous-odontoblastique de Höehl et autour des vaisseaux sanguins (Piette et Goldberg, 2001).

Les cellules dendritiques forment un réseau par l'intermédiaire de leurs dendrites. Elles interagissent avec les vaisseaux sanguins mais aussi avec les fibres nerveuses. Elles capturent les antigènes et migrent vers les ganglions lymphatiques où elles les présentent aux lymphocytes. Ces lymphocytes activés retournent ensuite vers la pulpe lésée où ils assurent une « veille immunologique » en cas de représentation de ces mêmes antigènes (Jontell *et al.*, 1988).

- Lymphocytes

Les lymphocytes sont responsables de la réponse immunitaire spécifique. Leur présence dans la pulpe saine indique que le tissu pulpaire peut être le siège de l'initiation d'une réaction immunitaire (Seltzer et Bender, 2002).

- Cellules endothéliales

Les cellules endothéliales tapissent les vaisseaux sanguins et assurent le maintien de la vascularisation et de la fonction circulatoire. Elles sont dynamiques et ont la capacité de conduire des métabolites. Elles participent au système de l'hémostase, au contrôle du tonus vasculaire, et à la diapédèse des leucocytes. Ainsi elles jouent un rôle clé dans les réactions immunitaires et inflammatoires en régulant les mouvements des leucocytes, mais également des lymphocytes, au sein de la pulpe dentaire (Trubiani *et al.*, 2003).

Les cellules souches endothéliales persistent tout au long de la vie adulte, permettant la formation de nouveaux vaisseaux tant que la pulpe est vitale, mais également lors des états pathologiques (Trubiani *et al.*, 2003).

1.1.2.2.4.2. Matrice extracellulaire

La matrice extracellulaire est constituée d'une substance fondamentale au sein de laquelle sont réparties des fibres de collagène. Elle permet le maintien de l'hydratation par stockage des molécules d'eau. Elle assure le transit des métabolites, des nutriments, des débris cellulaires, entre les vaisseaux et les cellules pulpaires (Walton et Torabinejad, 2002).

La matrice extracellulaire joue un rôle structurel et aussi un rôle informatif majeur de l'état physico-chimique de la pulpe.

Sa viscosité varie dans le temps, amenant à une fibrose au cours du vieillissement. De plus, sa viscoélasticité permet à la pulpe de s'adapter à d'éventuelles variations de pression modérées inhérentes à des processus inflammatoires (Simon *et al.*, 2008).

- Substance fondamentale

La substance fondamentale correspond à un gel colloïdal, c'est-à-dire un milieu aqueux lié à des complexes protéino-saccharidiques. Elle contient des glyco-amino-glycanes, des glycoprotéines (fibronectine), de l'élastine et des métallo-protéases matricielles (Nanci, 2003).

La substance fondamentale supporte les cellules. Des altérations dans sa composition réduiront la fonction cellulaire et peuvent entraîner une minéralisation (Nanci, 2003).

- Glyco-amino-glycanes

Les glyco-amino-glycanes représentent plus de la moitié des protéines matricielles pulpaires et ont pour rôle principal d'assurer la rétention d'eau dans la pulpe (Lasfargues et Colon, 2010).

- Glycoprotéines

Principalement représentées par la fibronectine, les glycoprotéines jouent un rôle dans la liaison des fibroblastes au réseau fibrillaire collagénique.

La fibronectine possède des sites de fixation pour le collagène, les glyco-amino-glycanes et plusieurs molécules d'adhésion cellulaire. Elle permet ainsi la fixation des cellules à la matrice extracellulaire et l'adhésion des cellules entre elles. De plus, elle a un rôle dans le maintien de la morphologie spécifique des odontoblastes, dans leur différenciation terminale et dans les interactions entre ces cellules (Seltzer et Bender, 2002).

- Elastine

Liée aux vaisseaux, l'élastine assure l'élasticité des parois vasculaires (Piette et Goldberg, 2001).

- Métallo-protéases matricielles

De nature enzymatique, les métallo-protéases matricielles jouent un rôle de dégradation des protéines extracellulaires. Elles participent donc aux processus de remodelage de la pulpe normale et aux phénomènes inflammatoires et cicatriciels (Lasfargues et Colon, 2010).

- Collagène

Le collagène représente environ 34% de l'ensemble des protéines de la pulpe. Il est synthétisé par les fibroblastes pulpaires. Les fibres collagéniques ont un rôle de soutien de la structure tissulaire. On retrouve essentiellement des fibres composées de collagène de types I et III. C'est dans la portion apicale de la pulpe que la matrice collagénique est la plus dense (Lasfargues et Colon, 2010).

La quantité de collagène augmente avec l'âge dans la pulpe (Piette et Goldberg, 2001).

1.1.2.3. Vascularisation pulpaire

- Vascularisation sanguine

La pulpe est un tissu très bien vascularisé. Environ 5% du volume pulpaire est occupé par les vaisseaux (Lasfargues et Colon, 2010).

Les artérioles, issues des branches dentaires des vaisseaux alvéolaires supérieurs et inférieurs, pénètrent dans le canal radiculaire par l'orifice apical. A partir de cet orifice, une arborescence s'installe : les artérioles se ramifient et se divisent en capillaires. Les vaisseaux aboutissent ainsi à un réseau capillaire dense sous-odontoblastique (Lasfargues et Colon, 2010).

La paroi de ces capillaires est fine, avec une présence discontinue de cellules endothéliales et des fenestrations. Cette configuration améliore la diffusion des nutriments vers les odontoblastes et intervient dans la régulation de l'inflammation pulpaire (Lasfargues et Colon, 2010). Ces structures vasculaires servent à l'échange de substances (protéines, nutriments, déchets) entre la circulation sanguine et la substance fondamentale interstitielle (Nanci, 2003).

Le retour veineux est assuré par des veinules post-capillaires qui se regroupent pour former des veinules collectrices cheminant dans la partie centrale du canal radiculaire, au voisinage des artérioles.

Les veinules et les lymphatiques sortent de la pulpe dentaire par le foramen apical (Piette et Goldberg, 2001).

Le réseau vasculaire pulpaire présente des anastomoses artério-veineuses court-circuitant une partie du réseau capillaire. Cette configuration permet d'isoler une zone altérée du reste de la pulpe saine lors de processus inflammatoires (Piette et Goldberg, 2001). Elle permet également une régulation du débit et de la pression intra-pulpaire (Lasfargues et Colon, 2010).

- Lymphatiques

Les vaisseaux lymphatiques présents dans la pulpe forment un réseau de capillaires lymphatiques se terminant dans la zone sous-odontoblastique. Ils sont chargés d'évacuer les exsudats en dehors de la pulpe et participent ainsi au maintien d'une balance équilibrée des fluides pulpaires (Lasfargues et Colon, 2010). Le drainage se fait vers les ganglions sous-mentonniers et sous-maxillaires puis vers les ganglions cervicaux. Les lymphatiques pulpaires jouent également un rôle dans la mise en place des réactions inflammatoires et anti-infectieuses par l'intermédiaire des lymphocytes ganglionnaires.

1.1.2.4. Innervation pulpaire

La pulpe présente une riche innervation composée par les fibres nerveuses afférentes et efférentes des systèmes sensoriel et autonome. Elles pénètrent et sortent de la pulpe par le foramen apical, en suivant le trajet des vaisseaux sanguins avec lesquels elles forment le paquet neuro-vasculaire (Lasfargues et Colon, 2010).

L'innervation pulpaire est le support de la transmission des messages douloureux perçus par la dent au système nerveux central. Elle contrôle ainsi la formation de dentine et les réponses inflammatoires et cicatricielles du complexe pulpo-dentinaire (Lasfargues et Colon, 2010).

- Fibres vaso-motrices

Les fibres vaso-motrices sont issues du système nerveux autonome. Elles régulent le débit sanguin et assurent le tonus vaso-moteur pulpaire. On distingue les fibres adrénergiques (vaso-constrictives) et colinérgiques (vaso-dilatatrices) (Lasfargues et Colon, 2010).

- Fibres sensibles

Les fibres sensibles pulpaires sont issues des nerfs alvéolaires maxillaire et mandibulaire (V2 pour les dents maxillaires, V3 pour les dents mandibulaires). Elles pénètrent dans la dent par le foramen apical et cheminent dans la zone centrale de la pulpe radiculaire où elles ne projettent que peu de ramifications. Les fibres sensibles se dispersent ensuite en arborescence dans la partie coronaire de la pulpe (Nanci, 2003). Les fibres myélinisées perdent peu à peu leur gaine de myéline, et leurs terminaisons à la périphérie sont toutes amyéliniques formant un réseau dense sous-odontoblastique :

le plexus de Raschkow (Piette et Goldberg, 2001). Ces terminaisons nerveuses pulpaire sont des récepteurs spécifiques de la douleur. Elles présentent des contacts étroits avec les odontoblastes, et certaines d'entre elles se prolongent dans la prédentine, voire même dans les canalicules dentinaires. Elles ne s'étendent jamais jusqu'à la jonction amélo-dentinaire.

On distingue deux types de fibres sensibles pulpaire : les fibres A, myélinisées, et les fibres C, non myélinisées. Ces fibres sont responsables de la transmission de la douleur :

- les fibres A, principalement A δ , ont une vitesse de transmission élevée et sont responsables de la douleur épiceritique de type aiguë ;
- les fibres C ont un seuil d'excitation plus élevé et une conduction moins rapide. Elles transmettent les messages douloureux protopathiques, par exemple dans un contexte inflammatoire (Lasfargues et Colon, 2010).

1.1.3. Sénescence du complexe pulpo-dentinaire

1.1.3.1. Sclérose dentinaire

La dentinogenèse est un phénomène continu puisque les odontoblastes assurent leur fonction de synthèse durant toute la vie de la dent. L'apposition continue de dentine secondaire aboutit ainsi à une réduction progressive du volume pulpaire. On observe un retrait des odontoblastes dont le nombre décroît petit à petit. Avec le vieillissement, les canalicules déshabités s'oblitérent : c'est ce que l'on appelle la sclérose dentinaire (Fig. 1.11) (Lasfargues et Colon, 2010).

1.1.3.2. Sénescence pulpaire

La sénescence pulpaire est un processus physiologique qui se traduit, comme nous venons de le voir, par une diminution du volume pulpaire, mais également par une diminution du nombre de cellules actives (Lasfargues et Colon, 2010) :

- les fibroblastes évoluent en fibrocytes, cellules aux activités métaboliques réduites,
- le nombre des odontoblastes primaires diminue,
- la population des cellules indifférenciées diminue aussi ce qui affecte le potentiel réparateur de la pulpe.

Lors du vieillissement, les fibres de collagène s'accumulent tandis que la densité vasculaire diminue. Les structures nerveuses deviennent irrégulières. La sensibilité dentinaire est réduite et l'hémorégulation est affectée, ce qui augmente le risque de nécrose pulpaire (Lasfargues et Colon, 2010).

L'ensemble des modifications survenant au cours du vieillissement pulpaire entraîne une diminution des capacités de défense de la pulpe (Goldberg, 2008).

La similitude évidente des réactions pulpaires face à une irritation et au cours du vieillissement physiologique doit être soulignée. Chaque fois qu'une dent est l'objet d'une agression, la pulpe subit une inflammation qui entraîne un vieillissement prématuré du tissu et une diminution de ses capacités de défense ultérieure (Kaqueler et Le May, 1998).

1.2. Physiopathologie du complexe pulpo-dentinaire

1.2.1. Capacités de défense du complexe pulpo-dentinaire

Le complexe pulpo-dentinaire est amené à se défendre contre des irritants physiques, chimiques ou bactériens. Face à ces irritants, le complexe pulpo-dentinaire possède des capacités défensives :

- la pression intra-pulpaire, qui est d'environ 14 cmH₂O, est supérieure à la pression extérieure de la dent. Cette surpression interne tend à repousser le fluide vers l'extérieur et limite ainsi l'entrée de bactéries et de toxines.
- la couche des odontoblastes dans la pulpe représente la deuxième ligne de défense. Les stimuli externes augmentent à la fois l'apposition de dentine périrubulaire dans les tubules et l'apposition de couches dentinaires supplémentaires, ce qui réduit la perméabilité et augmente la distance jusqu'à la pulpe.
- sous la couche odontoblastique se trouve une zone richement vascularisée qui permet la fonction d'élimination. Les substances pénétrant dans la pulpe, via les tubules dentinaires, peuvent être éliminées des tissus interstitiels par la micro-circulation. Ce processus permet d'éviter des concentrations critiques dans le tissu pulpaire (Blunck, 1999).

Toute irritation de l'organe pulpo-dentinaire entraîne inévitablement une réponse pulpaire dont l'évolution ultérieure dépend non seulement de l'intensité et de la durée de la réaction, mais également de l'état préalable de la pulpe. Quand le stimulus n'excède pas la capacité de guérison de la pulpe, des modifications peuvent apparaître dans le complexe pulpo-dentinaire, incluant la réparation (Pashley, 1996).

Comme nous l'avons vu précédemment, la caractéristique anatomique essentielle de la pulpe dentaire est qu'elle est enfermée dans une cavité close rendue inextensible par les parois dentinaires minéralisées. De plus, la vascularisation pulpaire est de type terminale : les vaisseaux entrent et sortent du canal radiculaire par un ou plusieurs orifices étroits au foramen apical. Ces deux particularités confèrent à la pulpe une fragilité accrue vis-à-vis des agressions qu'elle peut subir (Kaqueler et Le May, 1998).

En cas d'irritation, la pulpe dentaire va réagir en développant une réaction inflammatoire appelée « pulpite ». Mais la réparation et la cicatrisation, qui constituent normalement la dernière étape de l'inflammation d'un tissu conjonctif, sont, dans le cas de la pulpe, très inconstantes et toujours limitées (Kaqueler et Le May, 1998).

1.2.2. Réponse pulpaire aux lésions carieuses

- Généralités

La carie dentaire est une des pathologies les plus répandues dans le monde. Même si la prévalence des caries tend à diminuer dans les pays industrialisés, elle reste encore élevée pour certaines populations de niveau socio-économique défavorisé (Piette et Goldberg, 2001). La maladie carieuse reste donc un problème majeur de santé publique. En effet, 80% des atteintes sont retrouvées chez 20% de la population (Badet et Richard, 2003). De plus, les données recensées par l'OMS en 2004 indiquent que, dans les pays développés, 60 à 90% des enfants scolarisés en sont atteints ainsi que la grande majorité des adultes (Lasfargues et Colon, 2010).

La carie dentaire est une maladie infectieuse et multifactorielle caractérisée par la destruction localisée des tissus durs de la dent. Cette affection est due à l'activité métabolique des bactéries cariogènes présentes dans la plaque dentaire. Ces bactéries colonisent les surfaces des dents et produisent des acides organiques (par fermentation des glucides alimentaires) qui sont capables de dissoudre la fraction inorganique des dents. Ce processus aboutit, à plus ou moins long terme, à une perte de substance irréversible (Piette et Goldberg, 2001).

La lésion carieuse débute par une atteinte de l'émail (ou du cément) et progresse en direction de la dentine. On observe une destruction des cristaux d'apatite et de la substance intercrystalline au sein de l'émail déminéralisé. La poursuite de cette déminéralisation augmente la perte minérale et donc la porosité de l'émail ce qui favorise la progression des bactéries. Cependant, il est admis que tant que l'émail recouvre la dentine, il n'y a pas d'invasion bactérienne des canalicules dentinaires (Lasfargues et Colon, 2010).

Lorsque la jonction amélo-dentinaire est atteinte, l'émail déminéralisé n'est plus soutenu par de la dentine saine et finit par s'effondrer. Il se forme alors une cavité carieuse, exposant la dentine et permettant ainsi l'invasion bactérienne de celle-ci. Progressivement, les bactéries, précédées de leurs toxines, vont envahir les tubuli dentinaires.

Au stade cavitairé, on distingue différentes zones de la superficie de la carie dentinaire vers la pulpe : la zone nécrotique, la couche de dentine infectée, la couche de dentine affectée, puis la dentine sclérosée. La dentine infectée, fortement déminéralisée, est contaminée par les bactéries présentes dans les canalicules. Tandis que la dentine affectée, également déminéralisée, n'est quant à elle infiltrée que par les bactéries pionnières et est ainsi assimilée à une couche non infectée (Lasfargues et Colon, 2010).

La progression par voie canaliculaire de la déminéralisation en profondeur induit une réaction inflammatoire de la pulpe.

- Mécanismes de défense de l'organe pulpo-dentinaire face à la carie

Les réactions du complexe pulpo-dentinaire se produisent très précocement, dès les stades initiaux des lésions carieuses, et s'intensifient aux stades avancés (Lasfargues et Colon, 2010).

Lorsque la carie atteint la dentine, les irritants bactériens diffusent à travers les tubules dentinaires en direction de la pulpe où ils provoquent une inflammation. L'intensité de la réponse pulpaire varie en fonction de l'âge de l'individu, de l'état initial de la pulpe, de la durée, de la profondeur de l'invasion bactérienne, de la perméabilité dentinaire et de la vitesse de progression de la lésion carieuse (Piette et Goldberg, 2001).

La progression de la carie peut être freinée par la minéralisation des canalicules au sein de la dentine sclérotique, constituant une barrière s'opposant à l'invasion bactérienne (Piette et Goldberg, 2001).

En effet, lors du processus carieux, la déminéralisation du tissu dentinaire s'accompagne d'une libération de molécules initialement séquestrées dans la dentine. Dans ce pool de substances, se trouvent de nombreux facteurs de croissance et notamment ceux de la famille TGF- β . Ces facteurs libérés pourraient cheminer à travers les tubuli vers le parenchyme pulpaire, et stimuler les cellules odontoblastiques et la sécrétion de dentine tertiaire (Fig. 1.12) (Simon *et al.*, 2008).

De ce fait, si la carie progresse lentement, une couche de dentine réactionnelle sera synthétisée par les odontoblastes primaires au niveau de la jonction dentine-pulpe. Une plus grande quantité de dentine est ainsi formée en réponse à une carie chronique. A l'inverse, l'exposition de la pulpe est beaucoup plus probable face à une carie aiguë, à progression rapide. Si la lésion a provoqué la mort des odontoblastes, il est encore possible d'obtenir la formation d'une dentine réparatrice sécrétée par des néo-odontoblastes, issus de la différenciation des cellules souches de la pulpe dentaire (Fig. 1.12). Mais cette dentine est synthétisée tardivement (après quelques dizaines de jours) et de façon lente (Piette et Goldberg, 2001).

Les manifestations morphologiques de la réaction pulpaire sont (Piette et Goldberg, 2001) :

- une réduction du nombre et de la taille des corps cellulaires des odontoblastes,
- le développement d'une ligne hyperchromatique incluse dans la dentine,
- la présence d'un infiltrat inflammatoire composé essentiellement de lymphocytes, de plasmocytes et de macrophages : ces cellules immunocompétentes sont susceptibles de répondre aux antigènes diffusant dans la pulpe à partir de la carie ;
- la prolifération de petits vaisseaux sanguins et de fibroblastes,
- un dépôt de fibres collagènes.

L'inflammation pulpaire augmente significativement lorsque la lésion est située à moins de 0,5 mm de la pulpe. Cependant, ce n'est que lorsque les bactéries atteignent la couche de dentine réactionnelle que la pulpe est enflammée de manière aiguë. On observe alors une congestion active des vaisseaux et

une prolifération des polynucléaires. Plus les bactéries parviennent en grand nombre dans la pulpe, plus les mécanismes de défense risquent d'être débordés. En effet, la vascularisation limitée de la pulpe ne peut plus apporter un nombre suffisant d'éléments inflammatoires. Les bactéries prolifèrent et deviennent trop nombreuses par rapport au système de défense. Ceci mène finalement à la nécrose pulpaire (Fig. 1.13) (Piette et Goldberg, 2001).

1.2.3. Réponse pulpaire aux traumatismes

Les traumatismes avec implications orales représentent plus de 5% des traumatismes corporels et dans 90% des cas, les dents sont impliquées (Andersson, 2008). Les deux tiers des traumatismes concernent les incisives maxillaires. Cinquante à soixante pour cent sont des lésions simples, principalement des fractures coronaires (Eid et Naulin-Ifi, 2010).

Lors d'un traumatisme entraînant une exposition pulpaire, la première manifestation observée est une hémorragie accompagnée d'une inflammation locale (Cohen *et al.*, 2006). L'exposition pulpaire est ensuite rapidement recouverte d'une couche de fibrine. Il peut y avoir un bourgeonnement capillaire au niveau de la partie superficielle, puis une prolifération de leucocytes et d'histiocytes. Cette réponse pulpaire permet d'éviter une contamination de la plaie par la salive (Andreasen et Andreasen, 2007).

Quarante-huit heures après le traumatisme, l'inflammation pulpaire se limite à 2 mm de profondeur. Plus l'inflammation progresse, et plus le risque de contamination bactérienne augmente. Par conséquent, les chances de maintenir la vitalité pulpaire sont plus faibles (Cohen *et al.*, 2006). Il ne peut y avoir de guérison spontanée de la pulpe (Andreasen et Andreasen, 2007).

Selon une étude de Robertson *et al.* en 2000, une luxation concomitante à l'exposition pulpaire peut entraîner une aggravation de l'inflammation pulpaire. Le processus de réparation est alors différent et la guérison pulpaire retardée.

1.3. Contrôle de la vitalité pulpaire

Le diagnostic du statut pulpaire se doit d'être la synthèse de l'historique de la dent, de l'examen clinique, des tests cliniques et des radiographies (Pitt-Ford et Patel, 2004). Ainsi, il existe différents tests permettant d'aider le praticien dans l'évaluation de l'état pulpaire. Ceux-ci nous orientent pour la thérapeutique : conservation de la vitalité pulpaire ou traitement endodontique (Gopikrishna *et al.*, 2009). Ces tests peuvent être divisés en tests de sensibilité pulpaire évaluant la réponse des fibres nerveuses A δ et en autres tests dits de vitalité pulpaire (Sigurdsson, 2003).

Le test idéal se doit d'être simple, rapide, objectif, standardisé, reproductible, non douloureux, non préjudiciable et précis (Gopikrishna *et al.*, 2009).

1.3.1. Tests de sensibilité pulpaire

Il s'agit des tests thermiques et du test électrique. Ces tests sont liés à la neurophysiologie pulpaire. En effet, ils évaluent la réponse nerveuse de la pulpe face à un stimulus. Plus l'intensité du stimulus croît, plus le nombre de fibres nerveuses activées augmente, et donc plus la réponse sensorielle sera importante (Gopikrishna *et al.*, 2009).

Les stimuli doivent être appliqués à proximité des cornes pulpaires, où la densité nerveuse est la plus forte. Cependant, la réponse pulpaire peut être affectée par l'épaisseur d'émail et de dentine, ou la présence d'une restauration coronaire (Gopikrishna *et al.*, 2009).

Ces tests permettent de reproduire les symptômes, de localiser la dent responsable, et de juger la sévérité de la pathologie (Sigurdsson, 2003).

1.3.1.1. Tests thermiques

Ce sont les plus connus, et les plus utilisés, car ils sont simples à mettre en œuvre. Ils consistent à appliquer des variations thermiques brusques et soudaines, au froid ou au chaud, sur des dents préalablement séchées et isolées. Ils permettent ainsi de reproduire facilement les stimuli responsables du déclenchement, de l'exacerbation ou de la diminution de la douleur.

Ces tests sont comparatifs et doivent être conduits sur plusieurs dents contiguës, la dent suspecte étant évaluée en dernier.

- Test au froid

L'application de froid sur la dent entraîne une contraction du fluide dentinaire à l'intérieur des tubuli. Ce mouvement rapide du fluide dentinaire agit sur les fibres nerveuses A δ , provoquant une sensation douloureuse (Pitt-Ford et Patel, 2004).

Le test au froid est le plus souvent effectué avec une boulette de coton réfrigérée avec un spray adapté (par exemple, le DDM : dichlorodifluorométhane). Le spray réfrigérant est pulvérisé sur la boulette de coton jusqu'à ce qu'elle apparaisse « givrée ». Celle-ci est ensuite appliquée sur la face vestibulaire (dents antérieures) ou occlusale des dents cuspidées (Simon et Pertot, 2008).

Une réponse positive au test, c'est-à-dire la perception du froid par le patient, montre que la pulpe est vitale. De plus, une réponse exacerbée de la dent suspecte par rapport aux autres est souvent le signe d'une inflammation pulpaire. La persistance ou non de la douleur après l'arrêt du stimulus permet de différencier une pulpite réversible d'une pulpite irréversible. Ce diagnostic est uniquement clinique, et non histologique (Gopikrishna *et al.*, 2009).

- Test au chaud

Le test au chaud est généralement effectué avec un morceau de gutta-percha blanche chauffé à la flamme et placé sur la face vestibulaire de la dent préalablement isolée avec un peu de vaseline. Ce test doit être utilisé avec précaution car une chaleur excessive peut endommager la pulpe (Abd-Elmeguid et Yu, 2009). En effet, l'application de chaleur stimule initialement les fibres A δ . Mais si la stimulation perdure, une douleur prolongée apparaît, due à l'excitation des fibres C (Pitt-Ford et Patel, 2004). Ainsi, le test au chaud peut déclencher des douleurs très vives. Il est donc conseillé d'avoir à proximité une seringue d'eau froide afin de soulager le patient rapidement.

1.3.1.2. Test électrique pulpaire

Le test électrique consiste à stimuler les fibres nerveuses A δ en appliquant un courant électrique sur la surface dentaire. Les impulsions électriques sont conduites par le fluide contenu à l'intérieur des tubuli dentinaires (Pitt-Ford et Patel, 2004).

Au moment du test, l'isolation de la dent est nécessaire pour éviter toute interférence. Le courant est transmis grâce à deux électrodes, l'une sur la commissure labiale et l'autre sur la dent. L'électrode qui est placée sur la dent doit se situer à l'endroit où l'épaisseur d'émail est la plus fine, c'est-à-dire au niveau du bord incisif ou à proximité du collet de la dent (Gopikrishna *et al.*, 2009). Lors de l'utilisation du testeur électrique sur une molaire, il est recommandé de positionner l'électrode sur la cuspside mésio-vestibulaire (Lin *et al.*, 2007).

L'intensité initiale du courant est faible pour que le test ne soit pas douloureux, puis elle est augmentée progressivement. Il est demandé au patient de se manifester lorsqu'il ressent une sensation de chaleur ou de picotement. Une réponse positive prouve que les fibres A δ sont fonctionnelles (Gopikrishna *et al.*, 2009).

Ce test reste le plus sensible pour évaluer la persistance de filets nerveux pulpaire. La valeur numérique indiquée par l'appareil a peu d'intérêt. Elle peut néanmoins être utile en comparaison dans le temps dans le cadre du suivi de la vitalité pulpaire d'une dent, en particulier lorsque les autres tests ne sont pas exploitables (Simon et Pertot, 2008).

1.3.1.3. Limites

En évaluant la réponse des fibres nerveuses aux stimuli, les tests de sensibilité nous renseignent uniquement sur la vitalité de la partie sensorielle de la dent. Ils ne nous donnent aucune indication sur la vascularisation pulpaire qui reste l'élément primordial de la vitalité pulpaire (Abd-Elmeguid et Yu, 2009 ; Hilton, 2009).

Ainsi, selon Petersson *et al.*, cités par Abd-Elmeguid et Yu en 2009, 10 à 16 % des tests classiques sont faux car les tissus nerveux sont plus résistants face à l'inflammation.

En outre, les tests de sensibilité peuvent être à l'origine de faux positifs, c'est-à-dire des dents non vitales qui répondent positivement aux tests. Ceci peut se voir chez les enfants ou les patients anxieux qui anticipent une douleur avant le test. De plus, lors d'un test électrique, du tissu nécrotique ou une restauration métallique peut conduire le courant vers un tissu nerveux sain adjacent (Gopikrishna *et al.*, 2009 ; Pitt-Ford et Patel, 2004).

Il est également possible d'obtenir un faux positif sur une pulpe partiellement nécrosée, ou encore sur des dents pluriradiculées pour lesquelles le tissu nerveux peut être vital dans une racine, et pas dans les autres (Bender, 2000).

Des faux négatifs peuvent aussi être rencontrés. Il s'agit de dents vitales répondant négativement aux tests. C'est le cas chez les sujets âgés car leurs dents nécessitent une stimulation plus forte que la normale. Il en est de même avec les dents immatures parce que leurs fibres nerveuses myélinisées n'atteignent leur nombre maximum que cinq ans après éruption. De plus, le plexus de Rashkow ne sera entièrement développé qu'à maturation complète des racines (Bender, 2000). Ainsi, concernant les dents ayant un développement radicaire incomplet, le test au froid est plus fiable que le test électrique (Pitt-Ford et Patel, 2004).

De même, les rameaux nerveux d'une dent traumatisée peuvent être rompus sans que le réseau vasculaire ne soit touché. Ainsi, la pulpe est vitale puisque les vaisseaux sont intacts. Donc, suite à un traumatisme, une dent qui ne répond pas positivement aux tests doit faire l'objet d'un suivi régulier, dans l'attente d'une réparation éventuelle des fibres nerveuses (Gopikrishna *et al.*, 2009 ; Roeykens *et al.*, 2002).

Ces tests sont subjectifs car la réponse dépend de la perception par le patient du stimulus appliqué et de l'interprétation par le praticien de la réaction du patient. De plus, la réaction des patients peut être influencée par la peur ou le manque de communication, conduisant parfois à des réponses non sérieuses. Ceci est notamment visible chez les enfants, les patients ayant des désordres psychiques ou encore ceux qui sont sous la dépendance de drogues ou d'alcool (Pitt-Ford et Patel, 2004).

Suite à un traumatisme, une réponse positive indique que la pulpe est vivante. Mais en l'absence de réponse, la pulpe est soit non vitale soit incapable de répondre à cause du traumatisme. En effet, juste après le choc, la dent traumatisée peut ne pas répondre aux tests à cause de l'inflammation, de la pression ou de la lésion des fibres nerveuses apicales. Par conséquent, les tests de sensibilité ne permettent pas de prédire la vitalité pulpaire. De plus, ils ne sont pas corrélés avec l'histopathologie pulpaire (Gopikrishna *et al.*, 2009 ; Roeykens *et al.*, 2002).

1.3.2. Tests dits de vitalité pulpaire

Au cours de ces dernières années, pour surmonter les problèmes liés aux tests de sensibilité pulpaire, des tests évaluant plutôt la vascularisation pulpaire ont été étudiés. Parmi ces tests, il existe l'oxymétrie pulsatile et la fluxmétrie laser Doppler (FLD) (Sigurdsson, 2003).

1.3.2.1. Oxymétrie pulsatile

L'oxymétrie pulsatile a été inventée dans les années 1970 par Aoyagi pour mesurer la saturation en oxygène dans le sang de patients sous anesthésie générale ou sous sédation (Gopikrishna *et al.*, 2009). Cette méthode, objective et non-invasive, a ensuite été adaptée en laboratoire pour déterminer la vitalité pulpaire (Jafarzadeh et Rosenberg, 2009).

L'oxymètre, composé de deux diodes et d'un détecteur de photons, doit s'adapter parfaitement à la forme de la dent pour ne pas fausser le résultat. Son principe de fonctionnement repose sur l'émission de deux lumières, l'une rouge à 640 nm et l'autre infrarouge à 940 nm. Selon qu'elles rencontreront de l'hémoglobine oxygénée ou non oxygénée, les lumières rouge et infrarouge seront absorbées de façon différente. Ces changements d'absorption sont détectés par le capteur photoélectrique, puis analysés. La saturation en oxygène de l'hémoglobine au niveau des capillaires sanguins de la pulpe dentaire est ainsi évaluée (Gopikrishna *et al.*, 2009).

En 2007, Gopikrishna *et al.* ont comparé la sensibilité et la spécificité de l'oxymétrie pulsatile avec celles des tests au froid et électrique. Ils en ont conclu que l'oxymètre permettait d'avoir des résultats plus fiables. Cependant, ce test n'est efficace que si le flux sanguin artériel est normal. Or, celui-ci peut être modifié en cas d'hypovolémie, d'hypothermie, de vasoconstriction périphérique importante, ou encore en cas de mouvements de la part du patient (Jafarzadeh et Rosenberg, 2009). De plus, la spécificité de l'oxymètre diminue lorsque des calcifications se sont formées au niveau de la chambre pulpaire suite à un traumatisme, des restaurations profondes ou encore à cause du vieillissement physiologique. C'est pourquoi l'oxymétrie pulsatile reste une technique en cours d'expérimentation dans le cadre de l'odontologie (Gopikrishna *et al.*, 2009).

1.3.2.2. Fluxmétrie par Laser Doppler

La Fluxmétrie Laser Doppler (FLD) mesure le flux des cellules sanguines à l'intérieur d'un tissu sans y provoquer la moindre altération. Cette méthode objective, très utilisée en médecine, a été décrite pour la première fois en odontologie par Gazelius *et al.* en 1986. Elle permet d'évaluer la vitalité correspondant à la perfusion sanguine de la pulpe dentaire (Gopikrishna *et al.*, 2009 ; Lee *et al.*, 2001).

L'appareil génère un faisceau laser qui traverse les tissus durs de la dent, et arrive à la pulpe dentaire où il rencontre des cellules sanguines. Les globules rouges en mouvement vont réfléchir le rayon laser, renvoyant ainsi une partie de la lumière (Fig. 1.14). Ce rayonnement réfléchi est caractérisé par un décalage de longueur d'onde. C'est ce décalage qui est capté par le récepteur de l'appareil et analysé à l'aide d'un logiciel qui permet de caractériser le flux sanguin pulpaire. Ce flux sanguin est proportionnel au produit de la vitesse des hématies par leur concentration (Gopikrishna *et al.*, 2009).

Certains auteurs mettent en avant l'efficacité de la Fluxmétrie Laser Doppler pour distinguer une dent vitale d'une dent nécrosée. Par exemple, l'étude menée par Karayilmaz et Kirzioglu, en 2011, a montré que la FLD était une méthode plus fiable et plus efficace que l'oxymétrie et le test électrique pour évaluer l'état pulpaire.

En revanche, d'autres auteurs ont démontré les difficultés pour enregistrer de manière sensible le flux sanguin pulpaire car de nombreux paramètres sont susceptibles de perturber l'enregistrement. Ainsi, la position du patient peut influencer le résultat du test. Il doit être à l'état de repos et complètement immobile (Jafarzadeh, 2009). De plus, des paramètres tels que les antécédents locaux, la présence de restaurations, l'épaisseur des tissus ou la dimension des dents peuvent également perturber l'enregistrement (Roy *et al.*, 2008).

La Fluxmétrie Laser Doppler est certes difficile à mettre en œuvre cliniquement mais elle peut apporter des éléments intéressants au diagnostic pulpaire, notamment en traumatologie dentaire. Elle devra cependant s'adapter davantage à l'odontologie pour que son utilisation devienne courante (Roy *et al.*, 2008). Ainsi, cette technique demeure encore au stade expérimental dans le cadre de la dentisterie.

CHAPITRE 2. LE COIFFAGE PULPAIRE DIRECT

2.1. Définition

Le terme de « réparation pulpaire » est utilisé pour caractériser un ensemble de thérapies dont le but est de favoriser la guérison d'une pulpe qui est encore vivante. Cette réparation pulpaire est obtenue après traitement de la lésion par coiffage pulpaire direct ou indirect (Goldberg et Schmalz, 2011).

- Coiffage pulpaire direct

Le coiffage pulpaire direct est le traitement d'une pulpe vitale exposée par recouvrement de la plaie pulpaire (pulpe dénudée superficiellement) par un agent protecteur pour permettre la cicatrisation de la pulpe et le maintien de sa vitalité (Fig. 2.1) (American Association of Endodontists, 2003).

- Coiffage pulpaire indirect

Dans le cas du coiffage pulpaire indirect, l'agent protecteur est placé au-dessus d'une couche de dentine déminéralisée, laissée en place pour agir comme barrière protectrice afin de réduire tout dommage additionnel à la pulpe et permettre sa guérison (Fig. 2.1) (Académie Canadienne d'Endodontie).

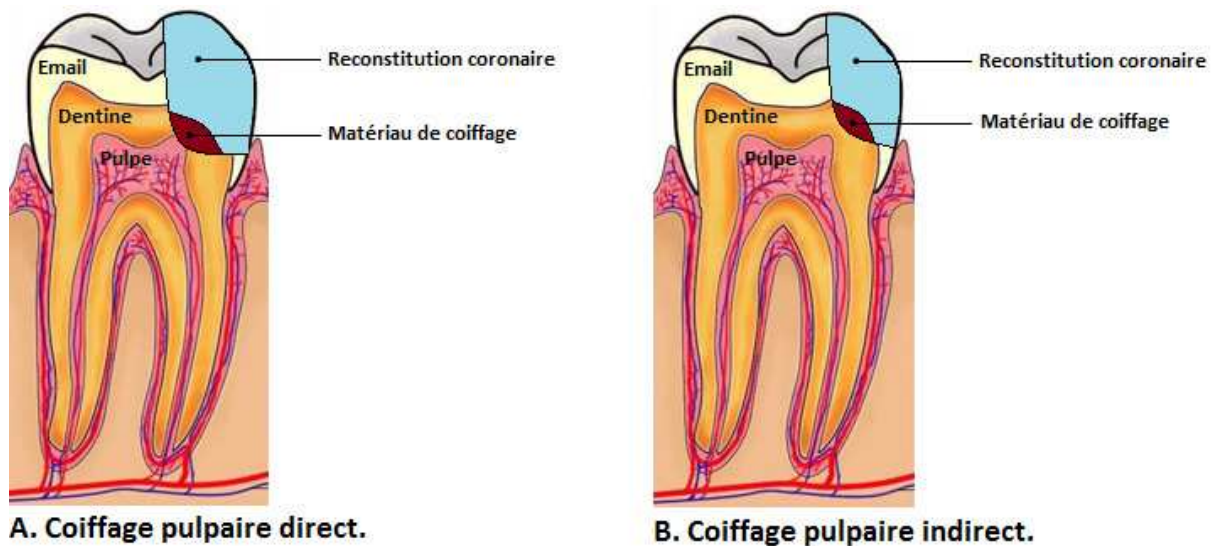


Figure 2.1. Représentation schématique des coiffages pulpaires direct (A) et indirect (B).

2.2. Objectifs

Les objectifs du coiffage pulpaire sont les suivants :

- protéger la pulpe des agressions additionnelles,
- permettre la cicatrisation du tissu pulpaire exposé,
- maintenir la vitalité pulpaire et les fonctions normales de la pulpe,
- faciliter la synthèse d'une couche de dentine réparatrice, conduisant ainsi à la formation d'un pont dentinaire (American Association of Endodontists, 1981 et 2003).

Ces objectifs ne peuvent être remplis que si le potentiel dentinogénétique de la pulpe est préservé, d'où l'intérêt du bilan biologique avant traitement thérapeutique (Hess *et al.*, 1990).

Lorsque la pulpe est dénudée, il y a une destruction de la couche odontoblastique et une inoculation septique. Le but de la thérapeutique est de retrouver un tissu pulpaire sain en rendant à la pulpe sa stérilité et en faisant disparaître l'inflammation. Une nouvelle couche d'odontoblastes pourra alors se former et la dentinogenèse reprendra son cours normal. Cette apposition dentinaire entraînera une nouvelle fermeture de la chambre pulpaire (Hess *et al.*, 1990).

Ainsi, la guérison de l'ensemble pulpo-dentinaire correspond à une reprise de la dentinogenèse. De ce fait, le coiffage pulpaire est une thérapeutique dite « dentinogène » : il porte sur l'ensemble pulpo-dentinaire et a pour but de redonner à la pulpe enflammée une structure normale et une vie saine pour que ses fonctions naturelles, en particulier la dentinogenèse, puissent à nouveau s'exercer régulièrement (Hess *et al.*, 1990).

2.2.1. Conservation de la vitalité pulpaire

Le but ultime du coiffage pulpaire est de maintenir toutes les fonctions du complexe pulpo-dentinaire sans dégénérescence. La préservation de la vitalité pulpaire doit être aujourd'hui une préoccupation essentielle du clinicien, car c'est un des principaux facteurs du maintien des dents sur l'arcade, dans un contexte d'allongement de la durée de vie (Colon *et al.*, 2010a).

Cependant, la conservation de la vitalité pulpaire dépend de la capacité des cellules pulpaires à survivre, c'est-à-dire à faire face à la lésion, mais aussi à initier une réparation et une cicatrisation (Murray *et al.*, 2002).

Une dent dépulpée est plus fragile du fait des modifications structurales, biologiques et mécaniques induites par la disparition du tissu pulpaire. La suppression de la pulpe entraîne notamment la perte des fonctions neurosensorielles et proprioceptives.

La conservation de la vitalité pulpaire présente donc de nombreux avantages (Hess *et al.*, 1990) dont le maintien de la teinte et une meilleure résistance mécanique des tissus minéralisés. En effet, la vascularisation de la pulpe assure l'hydratation de la dentine, permettant à celle-ci de constituer une

masse résiliente sous l'émail. La dentine est ainsi capable d'absorber les chocs subis par l'émail et donc de limiter les risques de fissures et de fractures (Stockton, 1999). De même, une dent dévitalisée nécessite 2,5 fois plus de charges pour enregistrer une réponse proprioceptive comparée à une dent vitale (Stanley, 1989). Ainsi, une dent vitale est mieux protégée contre les dommages des tissus durs provoqués par les forces de mastication.

D'autre part, la persistance de la vascularisation pulpaire permet l'apport dans la pulpe de tous les éléments anti-infectieux, anti-inflammatoires et immunitaires. En l'absence de cette protection, la pulpe ne peut plus se défendre contre l'infiltration microbienne. Le grand danger de la dépulpage est donc l'infection (Hess *et al.*, 1990).

Conserver une dent pulpée, c'est donc conserver le potentiel de régénération du complexe pulpo-dentinaire. En plus des réactions pulpo-dentaires protectrices, la conservation de la pulpe vivante est également nécessaire aux réactions réparatrices en réponse aux agressions bactériennes ou traumatiques (Colon *et al.*, 2010a).

De plus, la dent vivante est sensible. Face à une agression extérieure, la pulpe réagit. Cette sensibilité pulpaire constitue un signal d'alarme qui amène le patient à consulter et limite ainsi l'évolution de la pathologie (Hess *et al.*, 1990).

2.2.2. Apexogénèse

Le traitement endodontique d'une dent immature entraîne l'arrêt de l'édification radiculaire. L'arrêt du développement peut entraîner un rapport couronne/racine défavorable ainsi qu'une moindre résistance des parois dentinaires, d'où un pronostic défavorable à long-terme (Hess *et al.*, 1990).

Ainsi, lorsque la pulpe dentaire d'une dent permanente immature est exposée, si l'état pulpaire le permet (pulpe vivante et non inflammatoire), le traitement consiste à conserver cette vitalité pulpaire afin de permettre la poursuite physiologique du développement radiculaire (Davit Beal *et al.*, 2007). C'est le principe de l'apexogénèse qui a pour objectif de maintenir la vitalité pulpaire lorsque les racines dentaires ne sont pas complètement développées, afin de permettre la poursuite de la maturation de la dent et la fermeture apicale (HAS, 2008).

2.3. Indications

2.3.1. Bilan biologique pulpaire

Avant d'envisager une procédure de coiffage pulpaire, il faut s'assurer que le parenchyme pulpaire est vital.

Le bilan biologique de la pulpe doit tenir compte :

- de l'âge de celle-ci : plus la pulpe est jeune, plus les facultés réparatrices sont grandes,
- des antécédents pulpaires : plus la dent a subi d'agressions, moins il existe de chances de conserver la pulpe vivante,
- et de son état pathologique (Hess *et al.*, 1990).

La démarche diagnostique repose donc sur l'anamnèse médicale et dentaire, complétée par l'examen clinique et les examens complémentaires radiographiques. Le diagnostic du statut pulpaire est détaillé dans la classification des pulpopathies.

- Anamnèse médicale et dentaire

L'anamnèse médicale peut révéler de possibles contre-indications (Cf. 2.4.1.).

L'anamnèse bucco-dentaire évalue subjectivement la symptomatologie. Un antécédent antérieur de douleur dentaire indique que la pulpe est sévèrement enflammée. Ainsi, une douleur pulpaire légère à modérée sur une dent n'ayant aucun antécédent de douleur indique que l'inflammation pulpaire est plus probablement réversible. Alors que ces mêmes symptômes survenant sur une dent ayant des antécédents de douleur indiquent que la pulpe est enflammée de façon irréversible, nécessitant alors un traitement endodontique (Bender, 2000).

- Examen clinique

L'examen exo-buccal doit confirmer l'absence d'adénopathie et de tuméfaction.

L'examen clinique endo-buccal (Fioretti *et al.*, 2010) comprend :

- l'examen visuel des surfaces dentaires, gingivales et muqueuses,
- la palpation,
- les tests de percussion,
- les tests de sensibilité pulpaire,
- le sondage parodontal,
- l'évaluation de la mobilité dentaire.

Le test de palpation consiste à palper la gencive en regard des apex des dents. Une zone douloureuse laisse suspecter la présence d'une parodontite apicale (Pertot et Simon, 2004).

Le test de percussion est effectué avec le manche d'un miroir. Il peut être vertical (en tapotant sur le bord incisif ou occlusal de la dent) ou axial (sur la face vestibulaire). Une réponse positive de ce test est le signe pathognomonique d'une inflammation desmodontale. Il ne renseigne aucunement sur l'état pulpaire (Simon et Pertot, 2008). Le sondage parodontal et l'appréciation de la mobilité de la dent complètent l'examen du parodonte.

La vitalité pulpaire est évaluée à l'aide de tests de sensibilité. Toutefois, ces tests sont à interpréter avec prudence sur une dent immature ainsi que dans les jours suivant un traumatisme dentaire. De

plus, l'interprétation des réponses aux tests est plus délicate pour les dents pluriradiculées car différents statuts pulpaire peuvent alors coexister (Bender, 2000 ; Gopikrishna *et al.*, 2009).

A l'issu de cet examen clinique, le coiffage pulpaire pourra être entrepris si les conditions suivantes sont réunies (Bogen *et al.*, 2008) :

- absence de fistule et de tuméfaction,
- absence de douleur à la palpation,
- absence de douleur à la percussion,
- test au froid positif mais non exacerbé,
- mobilité et sondage parodontal dans les normes.

De plus, le coiffage pulpaire ne sera réalisé que si une restauration étanche, empêchant la pénétration bactérienne, peut être appliquée (European Society of Endodontology, 2006).

- Examen radiographique

La radiographie préopératoire est prise selon la technique des plans parallèles (long cône), à l'aide d'un angulateur afin de visualiser la dent et les tissus péri-apicaux avec un minimum de distorsion (HAS, 2008).

L'examen radiographique rétro-alvéolaire complète l'examen clinique et objective l'épaisseur de dentine résiduelle, le degré de maturation radiculaire, l'intégrité du ligament rétro-alvéolaire et d'éventuelles résorptions.

Les états régressifs, physiologiques (sénescence) ou pathologiques (sénilité), se traduisent sur l'image radiographique par une réduction considérable du volume de la cavité pulpaire (comparativement à celle des autres dents). Cette dégénérescence calcique est un élément défavorable à la cicatrisation tissulaire (Hess *et al.*, 1990).

Les conditions requises pour la réalisation du coiffage pulpaire sont (Bogen *et al.*, 2008) :

- absence d'élargissement du ligament parodontal,
- absence d'atteinte de furcation,
- absence de résorption radiculaire interne,
- absence de pathologie péri-radicaire.

- Classification des pulpopathies

La pulpe ne peut être directement inspectée ni examinée. L'analyse histopathologique de la pulpe n'étant pas possible cliniquement, une classification des pulpopathies basée sur le type de cellules inflammatoires ne peut être utilisée.

Une classification clinique de l'inflammation pulpaire, basée sur la présence ou non de douleur, est donc actuellement largement acceptée. Nous avons retenu la classification de Baume et Fiorre-Donno, citée par Piette et Goldberg en 2001. Elle comprend quatre catégories : l'atteinte pulpaire asymptomatique, la pulpite réversible, la pulpite irréversible, et la nécrose pulpaire (Tab. 2.1). Cette

classification, qui s'appuie sur l'observation des symptômes dans le cadre de l'examen clinique, nous fournit des indications sur la thérapeutique à effectuer.

Selon l'Académie Canadienne d'Endodontie, le coiffage pulpaire direct est indiqué pour l'exposition d'une pulpe vivante dans une dent asymptomatique ou avec des symptômes compatibles avec une pulpite réversible, ce qui correspond aux catégories I et II de Baume.

La difficulté est de définir l'« état normal » de la pulpe. Il manque, en pratique clinique, un moyen de diagnostic fiable du degré d'inflammation pulpaire. Comme nous l'avons vu précédemment, les seuls tests objectifs à disposition du clinicien sont les tests thermiques, voire électriques. Bien que très utiles, ils ne renseignent que sur la persistance d'une innervation au sein de la pulpe, alors qu'une évaluation de la persistance du système vasculaire serait une aide beaucoup plus précieuse (Simon *et al.*, 2008).

De plus, l'inconfort ou la douleur, interprétés comme des signes d'altération du tissu pulpaire, n'indiquent pas toujours une irréversibilité des dommages pulpaires. Cependant, certains modèles et intensités de douleur tendent à suggérer une plus grande probabilité de changement irréversible (Ward, 2002). Ainsi, la limite généralement admise de réversibilité de l'inflammation pulpaire correspond au terme de « pulpite irréversible » caractérisée par l'apparition de douleur spontanée (Tab. 2.2).

Ainsi, l'ensemble de l'anamnèse, de l'examen clinique et des radiographies nous permet de poser un diagnostic du statut pulpaire. Ce diagnostic va nous orienter vers une thérapeutique de conservation de la vitalité pulpaire ou de traitement endodontique.

2.3.2. Indications propres aux étiologies de l'exposition pulpaire

2.3.2.1. Lésions carieuses

La pulpe est le plus souvent mise à nu pendant l'ablation de dentine cariée ramollie. Dans ce cas, le coiffage pulpaire est réalisé si les conditions suivantes sont réunies (European Society of Endodontology, 2006 ; Hess *et al.*, 1990) :

- possibilité de reconstituer la dent après coiffage,
- pulpe vitale sans antécédents de douleur spontanée,
- possibilité de poser la digue,
- restauration étanche appliquée.

Cependant, l'indication du coiffage pulpaire après une exposition carieuse est controversée, et ce pour plusieurs raisons.

Tout d'abord, toute atteinte carieuse, même minime, entraîne une inflammation pulpaire. Le passage des bactéries ou de leurs toxines à travers les tubules dentinaires est responsable de ce processus

inflammatoire. Plus la lésion carieuse est profonde, plus l'inflammation pulpaire est importante et la dent symptomatique. Mais tant que l'inflammation pulpaire est localisée et ne concerne que peu de tissu, le processus de pulpite est réversible (Simon et Pertot, 2008). De ce fait, en cas d'exposition carieuse, la pulpe est enflammée à un degré variable et inconnu, dépendant de l'extension de la lésion carieuse. Les capacités de guérison de la pulpe sont donc diminuées en comparaison avec une exposition mécanique où il n'y a pas d'inflammation préexistante.

C'est pourquoi, lorsque le coiffage est pratiqué sur des dents dont la pulpe est exposée par carie, les échecs tendent à augmenter considérablement. Selon Tronstad (1993), on ne peut plus espérer que 30 à 40% de réussite. Toutefois, il n'y a pas de consensus concernant le taux de survie des coiffages pulpaires directs effectués sur des dents cariées ; les résultats varient selon les études.

Ainsi, Al-Hiyasat *et al.* en 2006 ont comparé les résultats de coiffages pulpaires directs réalisés sur des expositions mécaniques et carieuses. Le taux de succès a été déterminé trois ans après traitement par une évaluation radiographique : il était de 92% pour les expositions mécaniques, et seulement de 33% pour les expositions carieuses. De même, Barthel *et al.* (2000) ont examiné les résultats de coiffages pulpaires directs à l'hydroxyde de calcium sur des expositions carieuses, après un délai de cinq et dix ans. Le taux de succès, déterminé cette fois-ci par radiographie et tests de vitalité pulpaire, était de 37% à cinq ans et de 13% à dix ans. Pourtant, Matsuo *et al.* (1996) ont obtenu dans leur étude des taux de succès de l'ordre de 80 à 90% jusqu'à vingt-et-un mois après coiffage pulpaire direct sur des dents cariées.

Par ailleurs, le risque d'exposition pulpaire dans une zone cariée pourrait désormais être prévenu par une approche ultraconservatrice. En effet, l'exérèse minimale de la dentine cariée constitue, aujourd'hui, une solution de remplacement acceptée par rapport au concept plus invasif d'élimination totale de la lésion carieuse (Ricketts *et al.*, 2006). Dans ce cas, l'élimination partielle de la carie permet de réduire le risque d'exposition pulpaire en présence de lésions profondes sur les dents ne présentant pas de symptômes de pulpite irréversible. Un curetage partiel est ainsi réalisé et la dentine cariée est scellée par la restauration (Lasfargues et Colon, 2010).

Ainsi, la dentine infectée, considérée comme « ramollie », est éliminée partiellement durant la préparation cavitaire. Une couche de dentine « molle » est donc laissée en place par-dessus la pulpe, pour éviter que celle-ci ne soit exposée, et recouverte par un agent de coiffage. La cavité est ensuite obturée par une restauration temporaire. Ceci entraîne un arrêt de la progression de la lésion carieuse. On observe une reminéralisation de la dentine affectée avec formation de dentine réparatrice. Après un certain temps (au moins 2 mois), la cavité est réouverte pour parachever l'exérèse carieuse. Si la réponse est favorable et que la dentine est dure, une restauration permanente est mise en place. Cette procédure est appelée « stepwise » ou « excavation en 2 étapes » (Oliveira *et al.*, 2006 ; Thompson *et coll.*, 2008 ; Ward, 2002).

Il a été démontré que, durant l'intervalle de temps où le coiffage est laissé en place, il y a une diminution importante de la croissance bactérienne et la dentine cariée restante montre les

caractéristiques d'une lésion inactive (Kidd, 2004). La mise en place d'une restauration d'intégrité suffisante entraîne une diminution importante du nombre de bactéries aérobies et anaérobies (Maltz *et al.*, 2002). En effet, une fois isolées de l'environnement buccal, les bactéries cariogènes sont séparées de leur source de nutrition : elles vont soit mourir soit rester quiescentes, et ainsi ne représentent pas un danger pour la pulpe. Il n'apparaît donc pas nécessaire de réintervenir pour éliminer le séquestre carié (Thompson *et al.*, 2008).

En effet, la réouverture de la cavité présente un risque inutile d'exposition pulpaire. Or la pulpe exposée peut être sévèrement endommagée durant les procédures de restauration, affectant ainsi les mécanismes de défense. La possibilité d'éliminer partiellement la carie et de restaurer la dent en un seul temps permettrait d'avoir des conditions plus favorables pour la cicatrisation de la pulpe (Oliveira *et al.*, 2006). D'ailleurs, plusieurs études ont montré qu'il n'y avait pas plus d'échecs lorsqu'il n'était pas pratiqué de réentrée pour éliminer la dentine cariée restante que lorsque celle-ci était effectuée. Néanmoins, les données cliniques sur ce sujet sont pour l'instant peu nombreuses et disparates. Des études supplémentaires seront donc nécessaires (Lasfargues et Colon, 2010).

2.3.2.2. Traumatismes

Selon la littérature, le système de classification le plus souvent utilisé est celui d'Andreasen (32%) (Tab. 2.3) (Feliciano et de França Caldas Jr, 2006).

Dans cette classification, un coiffage pulpaire direct peut être envisagé en cas de :

- fracture coronaire complexe : elle atteint l'émail et la dentine avec implication de la pulpe,
- fracture corono-radiculaire complexe : elle concerne l'émail, la dentine et le cément, et est associée à une exposition pulpaire (Toledo-Arenas et Descroix, 2010).

Le coiffage ne sera réalisé uniquement si les conditions suivantes sont réunies (Frayssé *et al.*, 2007) :

- exposition pulpaire peu étendue, inférieure à 1mm,
- pulpe saine,
- traumatisme de moins de 24 heures,
- délabrement coronaire limité.

Lors d'un traumatisme, même lorsque la dent est saine au moment de l'exposition de la pulpe, celle-ci va s'enflammer si elle reste exposée à l'environnement buccal. Des bactéries vont coloniser la surface de la blessure et envahir les couches superficielles de la pulpe à la faveur du caillot sanguin qui s'y est constitué (Tronstad, 1993). Plus le temps d'exposition est important, moindres sont les chances de guérison car la quantité des bactéries qui va coloniser la pulpe sera importante et une inflammation irréversible peut s'installer avec formation de micro-abcès (Olsburgh *et al.*, 2003). Toutefois, un temps de contamination par l'environnement buccal de 24 heures ou moins présente peu, sinon pas d'effet,

sur la cicatrisation pulpaire et la formation de tissus minéralisés (Blunck, 1999). C'est pourquoi, lors d'une fracture coronaire avec exposition pulpaire, le traitement doit être effectué dans les 24 heures qui suivent le traumatisme afin de sauvegarder la vitalité pulpaire (Andreasen *et al.*, 2002).

- Dents permanentes matures

Le coiffage pulpaire direct peut être réalisé pour une exposition minimale qui remonte à moins de 24 heures sur une dent restaurable. Par contre, pour une exposition pulpaire plus étendue et/ou plus ancienne (au-delà de 24 heures), ou encore si un ancrage radiculaire est nécessaire à la reconstitution, le traitement endodontique est la technique de choix (European Society of Endodontology, 2006 ; Naulin-Ifi, 2005 ; Swift *et al.*, 2003).

Cependant, pour certains auteurs, une pulpotomie partielle peut être envisagée pour une effraction pulpaire, toujours minimale, mais plus ancienne : entre 24 et 48 heures. Le tissu pulpaire enflammé superficiellement est alors éliminé sur une profondeur de 2 mm, jusqu'à retrouver un parenchyme pulpaire sain (Toledo-Arenas et Descroix, 2010).

- Dents permanentes immatures

Lors d'exposition pulpaire sur une dent permanente immature vitale, l'objectif majeur est la conservation de la vitalité pulpaire, et ce, afin de permettre l'édification radiculaire, ou « apexogenèse » dans des conditions physiologiques.

Comme pour les dents matures, le coiffage direct de la pulpe exposée est indiqué pour des effractions minimales, avec une exposition de 24 heures au plus.

Mais la particularité des dents permanentes immatures est que l'amputation pulpaire peut être réalisée jusqu'à quelques jours après le traumatisme. Ainsi, une pulpotomie partielle peut être pratiquée jusqu'à 3 jours après le traumatisme. Et pour un temps d'exposition supérieur à 3 jours, il est recommandé de réaliser une pulpotomie cervicale afin d'éliminer toute la pulpe coronaire. Elle est également indiquée lorsque la surface d'exposition et le délabrement coronaire sont importants. Du fait des complications pulpaires qui peuvent survenir (résorption, dégénérescence calcique et nécrose), la pulpotomie cervicale est considérée comme un traitement temporaire induisant l'évolution radiculaire. Elle sera suivie d'un traitement endodontique après édification apicale (Naulin-Ifi, 2005).

2.3.2.3. Expositions pulpaires iatrogènes

L'exposition pulpaire iatrogène est une dénudation accidentelle de la pulpe par des instruments dentaires rotatifs ou manuels lors d'une préparation cavitaire ou périphérique, et ce en l'absence de carie dentaire (American Association of Endodontists, 2003).

L'ouverture de la chambre pulpaire étant accidentelle, la pulpe exposée est considérée comme indemne de toute inflammation (Tronstad, 1993). Si les conditions aseptiques sont maintenues, la

pulpe sous-jacente ne sera normalement pas inflammée ni infectée (Komabayashi et Zhu, 2010). De plus, lorsque la pulpe est légèrement touchée par un instrument rotatif, l'exposition est généralement minimale (moins de 0,5 mm). Ceci explique le très bon pronostic après traitement par coiffage pulpaire lorsque celui-ci est réalisé sous champ opératoire étanche (Christensen, 1998).

2.4. Contre-indications

2.4.1. Contre-indications générales

- Sujets à risque infectieux

Le coiffage pulpaire direct est contre-indiqué chez ces patients car il y a un risque d'inflammation et de nécrose pulpaire toujours latent avec cette thérapeutique.

Il existe deux catégories de sujets à risque :

- les patients immunodéprimés (à risque d'infection locale et de son extension éventuelle),
- les patients à haut risque d'endocardite infectieuse (risque de fixation d'un germe sur un endocarde antérieurement lésé) (Afssaps, 2011).

Les cardiopathies à haut risque d'endocardite sont :

- les cardiopathies ayant nécessité la pose d'une prothèse valvulaire,
- les antécédents d'endocardite infectieuse,
- les cardiopathies congénitales cyanogènes (Afssaps, 2011).

Chez ces patients à risque, une antibioprophylaxie est nécessaire avant tout acte générateur d'une bactériémie. Les soins conservateurs étant des actes non invasifs, ils ne nécessitent donc pas d'antibiothérapie prophylactique (Afssaps, 2011).

Concernant le traitement des caries superficielles et profondes chez les sujets atteints de cardiopathies à haut risque d'endocardite, il est possible de réaliser un coiffage pulpaire indirect. Mais le coiffage direct et la pulpotomie sont des techniques qui ne doivent pas être mises en œuvre car elles peuvent être à l'origine d'une bactériémie. De plus, le coiffage pulpaire direct peut aboutir à une nécrose pulpaire (Cherifi *et al.*, 2004).

Chez un patient à haut risque d'endocardite, si une exposition pulpaire est redoutée, le traitement endodontique de la dent sous antibioprophylaxie doit être envisagé. Il n'est réalisable que si la pulpe est vitale, sous digue, en une seule séance, et si la totalité de la lumière canalaire est accessible. Si ces conditions ne sont pas réunies, la dent devra être extraite (Afssaps, 2011).

Concernant les sujets diabétiques, une étude réalisée par Raescu *et al.* en 2010 a permis de montrer que des coiffages pulpaires directs peuvent être entrepris avec succès chez ces patients si certaines conditions sont respectées, notamment l'âge qui doit être inférieur à trente-cinq ans.

- Coagulopathies

Certains troubles graves de la crase sanguine peuvent être à l'origine d'hémorragies importantes et devenir ainsi des contre-indications (Hess *et al.*, 1990).

- Contre-indications aux anesthésiques

Les interventions portent sur des dents vivantes, donc sensibles, et nécessitent très souvent des anesthésies. Certaines rares contre-indications des anesthésies peuvent interdire leur pratique (Hess *et al.*, 1990).

- Motivation, suivi et hygiène

La motivation du patient doit également être prise en compte parmi les contre-indications générales. En effet, un patient présentant une mauvaise hygiène bucco-dentaire ne peut être candidat à une thérapeutique par coiffage. De plus, il doit être possible d'effectuer un suivi clinique et radiologique du coiffage pulpaire effectué (Bergenholtz, 2005).

2.4.2. Contre-indications locales

- Dents temporaires

Le traitement de la dénudation pulpaire est différent de celui des dents définitives parce que le pronostic du coiffage pulpaire direct est moins favorable et que, de ce fait, la pulpotomie représente le traitement de choix (Beer *et al.*, 2008).

Cependant, le coiffage pulpaire direct (très rare en denture temporaire) trouve son intérêt dans le traitement d'une petite exposition pulpaire mécanique ou traumatique récente dans des conditions de réponses physiologiques favorables (stade I) (Davit Beal *et al.*, 2007).

Néanmoins, si la dénudation pulpaire se produit au niveau de la dentine cariée ou s'il existe des lésions pulpaires, la pulpotomie est toujours le traitement de choix (Beer *et al.*, 2008).

- Traumatisme de plus de 24 heures

Si le traumatisme date de plus de 24 heures, il est admis que l'inflammation s'est propagée de façon trop importante au sein du tissu pulpaire pour effectuer un coiffage pulpaire (Naulin-Ifi, 2005).

- Catégorie III de Baume

Le coiffage pulpaire est contre-indiqué lorsque la dent présente des antécédents de douleur spontanée (Cohen *et al.*, 2006).

- Catégorie IV de Baume

Le coiffage pulpaire est contre-indiqué car la pulpe est nécrosée.

- Impossibilité de poser la digue

Lors du curetage carieux, si la pulpe est exposée sans pose de la digue au préalable, alors le coiffage pulpaire ne peut être réalisé. Un champ opératoire constitué de rouleaux de coton avec pompe à salive n'est pas suffisant. Si l'exposition de la pulpe est prévisible ou redoutée, la dent doit pouvoir être isolée à l'aide de la digue (Hess *et al.*, 1990).

- Saignement pulpaire excessif

Un saignement excessif indique une inflammation importante de la pulpe, dont les chances de guérison sont réduites. En cas de saignement pulpaire abondant et continu, la thérapeutique doit se diriger vers le traitement endodontique. Par ailleurs, un saignement qui ne peut être contrôlé va entraîner la formation d'un caillot entre le matériau de coiffage et la pulpe, conduisant à l'échec du traitement (Matsuo *et al.*, 1996).

- Présence de calcifications au sein du tissu pulpaire

La mise en évidence de calcifications au sein du tissu pulpaire lors d'un examen radiographique indique généralement un antécédent de pathologie pulpaire, et contre-indique donc le traitement par coiffage (Cohen *et al.*, 2006).

- Délabrement coronaire important

L'importance de la perte de substance et son niveau déterminent la nature de la reconstitution de la dent. Si elle est étendue et nécessite un ancrage radiculaire, on ne peut garder la dent vivante (Hess *et al.*, 1990).

2.5. Protocole du coiffage pulpaire direct

- Contrôle de la vitalité pulpaire

L'évaluation préopératoire doit permettre d'apprécier l'état biologique de la pulpe. La vitalité pulpaire est déterminée à l'aide des différents tests vus précédemment.

- Radiographie préopératoire

Le volume et la place de la chambre pulpaire, ainsi que l'édification radiculaire de la dent, sont évalués sur la radiographie (Fig. 2.2).

- Anesthésie

Le travail s'effectuant au contact d'un tissu pulpaire vivant, l'anesthésie est donc obligatoire pour éviter toute douleur au patient.

- Mise en place de la digue

La dent doit être isolée pour prévenir toute contamination (European Society of Endodontology, 2006). Ainsi, en cas de lésion carieuse profonde, si une exposition pulpaire est redoutée, il est préférable d'isoler la dent à l'aide de la digue avant de commencer l'éviction carieuse (Fig. 2.3). Toutefois, certains auteurs considèrent que la digue peut être mise en place au plus tard une fois que l'exposition pulpaire est mise en évidence (Stockton, 1999).

- Curetage dentinaire (réalisé uniquement s'il existe une lésion carieuse)

L'accès à la carie est réalisé à l'aide d'une fraise diamantée montée sur turbine. Puis l'éviction de la dentine cariée est effectuée avec une fraise boule en carbure de tungstène montée sur contre-angle à faible vitesse (1000 à 1500 t/mn) (Turpin et Vulcain, 2005).

Le fraisage doit être réalisé sous faible pression et sous spray. En effet, l'utilisation des instruments rotatifs peut provoquer des modifications pulpo-dentaires qui sont la conséquence d'une élévation de température. C'est pourquoi il est indispensable de contrôler la vitesse, l'effet thermique et la pression (Turpin et Vulcain, 2005).

Les fraises utilisées doivent avoir un diamètre correspondant à la taille de la lésion carieuse. L'élimination des tissus carieux est effectuée de la périphérie vers le centre de la lésion (c'est-à-dire des parois périphériques vers la paroi pulpaire de la cavité) pour minimiser le risque d'infection en cas d'exposition pulpaire (de Almeida Neves *et al.*, 2011).

Le curetage dentinaire peut se terminer à l'excavateur afin de ne pas risquer une exposition trop importante.

L'ensemble des tissus carieux doit être éliminé (Fig. 2.4). Les paramètres utilisés pour évaluer l'absence de carie au niveau de la dentine sont la dureté lors du sondage, la coloration de la dentine, et le cri dentinaire (Dammaschke *et al.*, 2010). L'utilisation d'un colorant détecteur de caries est facultative.

- Contrôle hémorragique

En cas de traumatisme avec exposition pulpaire, il est possible qu'un caillot sanguin soit présent. Ce dernier doit être éliminé.

Si une hémorragie pulpaire se produit, le saignement est normalement contrôlé en plaçant une boulette de coton stérile sèche ou imbibée d'une solution sur la pulpe exposée. Cette boulette de coton doit être appliquée avec une légère pression jusqu'à ce que l'hémorragie cesse, et au minimum pendant 30 secondes. Des solutions telles que l'eau stérile, le sérum physiologique, l'hypochlorite de

sodium (concentration de 0,12% à 5,25%) ou encore la chlorhexidine, ont été utilisées pour aider à obtenir l'hémostase.

Un agent hémostatique idéal doit être bactériostatique et/ou bactéricide lorsqu'il est utilisé sur des expositions pulpaires créées lors d'évictions carieuses (Silva *et al.*, 2006).

L'eau stérile et le sérum physiologique sont les plus bénins pour la pulpe. Plusieurs études *in vivo* montrent que le sérum physiologique permet d'obtenir la réponse pulpaire la plus modérée. D'ailleurs, il est la solution la plus utilisée dans la majorité des études (Hilton, 2009).

L'hypochlorite de sodium a été préconisé la première fois pour l'hémostase pulpaire vers la fin des années 50. Cette solution est un excellent agent hémostatique et peut empêcher la formation d'un caillot de fibrine (Hafez *et al.*, 2002).

Certaines études démontrent une réponse pulpaire inflammatoire plus importante obtenue avec l'hypochlorite de sodium. Toutefois, ce produit a l'avantage de permettre un meilleur contrôle de l'hémorragie et de posséder des propriétés antibactériennes (Hilton, 2009). En effet, il peut désinfecter les copeaux de dentine et les débris opératoires contaminés par les micro-organismes.

D'autres études montrent qu'après utilisation d'hypochlorite de sodium, les réactions pulpaires sont remarquablement favorables (Demir et Cehreli, 2007 ; Garcia-Godoy et Murray, 2005). Par exemple, Cox *et al.* en 1998 ont montré que le contrôle de l'hémorragie par une solution d'hypochlorite de sodium à 2,5% n'est pas toxique pour les cellules pulpaires, n'inhibe pas la cicatrisation, ni la formation des cellules odontoblastiques, ni la formation de ponts dentinaires. De plus, dans l'étude de Bogen *et al.* en 2008, aucune exposition pulpaire n'a été affectée défavorablement par le contact direct avec des solutions d'hypochlorite de sodium à 5,25 ou même 6 % pendant des périodes de 5 à 10 minutes.

L'hypochlorite de sodium, aux concentrations de 2,5% à 5,25%, est donc une solution biocompatible et efficace pour réaliser l'hémostase avant coiffage pulpaire (Swift *et al.*, 2003).

La chlorhexidine a également été décrite comme un agent hémostatique efficace pour le coiffage pulpaire (Pameijer et Stanley, 1998). Mais malgré ses propriétés antibactériennes, son action hémostatique reste plus faible que celle de l'hypochlorite de sodium (Hilton, 2009).

Silva *et al.* en 2006 ont réalisé une étude sur des dents humaines et ont montré, par analyse histologique, que l'hypochlorite de sodium à 5,25% et le digluconate de chlorhexidine à 2% avaient des comportements similaires en comparaison avec du sérum physiologique à 0,9%. Aucun de ces trois agents n'altère le processus de guérison pulpaire lors de coiffages avec le Dycal®, et ce sur 90 jours.

- Désinfection cavitaire

Le nettoyage de la cavité est effectué avec de l'hypochlorite de sodium à 2,5% qui, comme nous venons de le voir, en plus d'assurer l'hémostase, permet également de désinfecter la dentine et le site exposé (Dammaschke, 2011).

- Rinçage

La cavité est ensuite rincée au sérum physiologique pour éliminer les débris dus au curetage (Murray *et al.*, 2002).

- Séchage

La cavité est séchée avec douceur à l'aide de boulettes de coton stérile (Silva *et al.*, 2006). L'utilisation du spray d'air est à proscrire en raison du risque de lésions pulpaire superficielles.

- Evaluation per-opérateur

Certains paramètres décisifs sont à prendre en compte au moment de l'exposition pulpaire (Tab. 2.4) (Lasfargues et Colon, 2010).

Tableau 2.4. Critères décisifs de l'évaluation per-opérateur.

<u>Clinique</u>	<u>Critères favorables</u>	<u>Critères défavorables</u>
Taille de l'exposition pulpaire	Exposition pulpaire limitée.	Exposition pulpaire étendue.
Environnement dentinaire	Dentine saine ou sclérotique.	Dentine cariée.
Importance du saignement pulpaire	Léger saignement.	Saignement excessif. Pulpe hémorragique dont le saignement se tarit difficilement.
Aspect de la plaie pulpaire	Pulpe rosée/rouge.	Pulpe blanchâtre/grisâtre.

- Préparation du produit de coiffage

Le produit de coiffage est préparé selon les instructions du fabricant.

- Mise en place du produit de coiffage

Le produit de coiffage doit recouvrir le site exposé ainsi que la dentine environnante (Fig. 2.5) (European Society of Endodontology, 2006).

- Pose du matériau d'obturation coronaire

Une restauration coronaire sus-jacente permettant un scellement étanche contre les bactéries est requise pour prévenir l'infection (Fig. 2.6) (Hilton, 2009).

2.6. Suivi postopératoire du coiffage pulpaire direct

Suite au coiffage pulpaire direct, la dent traitée doit faire l'objet d'un suivi régulier. Une période d'observation d'au moins 1 an est nécessaire pour évaluer les conditions pulpaires de la dent aux moyens de tests de sensibilité et d'un examen radiographique (European Society of Endodontology, 2006).

- Compte-rendu du patient à l'interrogatoire

A chaque rendez-vous de suivi, l'historique des symptômes décrits par le patient doit être pris en compte. L'absence de signes cliniques et de symptômes (douleur, inconfort) indique un résultat favorable (European Society of Endodontology, 2006).

- Examen clinique

L'examen clinique doit reprendre les éléments suivants (Tab. 2.5) (Fioretti *et al.*, 2010) :

- inspection (rechercher la présence d'un gonflement ou d'une fistule),
- palpation,
- test de percussion,
- réactions aux tests de sensibilité,
- évaluation de l'étanchéité de la restauration coronaire.

Tableau 2.5. Evaluation clinique postopératoire du coiffage pulpaire direct
(Dammaschke *et al.*, 2010 ; Mente *et al.*, 2010).

<u>Clinique</u>	<u>Favorable</u>	<u>Non favorable</u>
Inspection	Pas de gonflement. Pas de fistule.	Gonflement visible. Fistule.
Palpation	Absence de douleur à la palpation.	Douleur à la palpation.
Test de percussion	Absence de douleur à la percussion.	Douleur à la percussion.
Tests de sensibilité pulpaire	Tests de sensibilité positifs et non exacerbés.	Tests de sensibilité négatifs. Réactions positives mais exacerbées.

Les tests de sensibilité peuvent être faussés suite à un traumatisme jusqu'à trois mois après l'accident (Flores *et al.*, 2007).

- Radiographie rétro-alvéolaire

Les radiographies postopératoires doivent être standardisées et faites à intervalles réguliers (Fig. 2.7). Les critères radiographiques suivants indiquent un résultat favorable du coiffage pulpaire (Bogen *et al.*, 2008 ; European Society of Endodontology, 2006 ; Mente *et al.*, 2010) :

- formation de dentine de réparation et présence d'un pont dentinaire,
- développement normal continu de la racine pour les dents immatures (formation radiculaire continue),
- absence de calcification pulpaire,
- absence de signe radiologique de résorption radiculaire interne,
- absence de signe radiologique de parodontite apicale.

La fonction minéralisatrice de la pulpe est actuellement la seule contrôlable cliniquement à l'aide de radiographies. L'élaboration de dentine constitue donc une référence de la guérison pulpaire. Une barrière de tissu dur peut parfois être observée dès six semaines après le traitement (Swift *et al.*, 2003).

- Périodicité du suivi

Swift *et al.* (2003) recommandent de réaliser une évaluation clinique et radiographique à 3-4 semaines, 3 mois, 6 mois, 12 mois, et chaque année par la suite.

Matsuo *et al.* (1996) suggèrent qu'une période de suivi postopératoire de 21 mois est la durée nécessaire pour déterminer le succès du traitement. Cependant, une période de 3 mois semble être la durée adéquate pour donner un pronostic provisoire (Matsuo *et al.*, 1996).

- Mise en place de la restauration définitive

Une restauration temporaire étanche peut être mise en place le jour du coiffage pulpaire direct. Selon certains auteurs, cette restauration temporaire ne sera remplacée par une restauration définitive qu'au bout de trois mois si le pronostic est jugé favorable, c'est-à-dire si la vitalité pulpaire persiste et s'il n'y a pas de symptômes (Matsuo *et al.*, 1996 ; Stockton, 1999).

A l'inverse, d'autres auteurs considèrent que la restauration définitive doit être placée dans la même séance que le coiffage pulpaire direct. La mise en place d'une restauration permanente juste après le coiffage permet d'éviter une possible contamination bactérienne qui pourrait se produire lors du remplacement de la restauration provisoire par une restauration définitive. De plus, la reprise de la taille de la cavité lors de la seconde séance expose la pulpe, déjà stimulée par le coiffage direct, à un stress supplémentaire. Cela pourrait être évité par un traitement en une seule séance. Ainsi, la guérison pulpaire est favorisée par le placement immédiat d'une restauration permanente (Al-Hiyasat *et al.*, 2006 ; Barthel *et al.*, 2000 ; Cox *et al.*, 1987).

Toutefois, des restaurations indirectes en alliage précieux ou en céramique ne sont envisagées que lorsque la cicatrisation pulpaire a été déterminée (European Society of Endodontology, 2006). Selon

Dammaschke *et al.* (2010), il est préférable d'attendre au moins deux ans après le coiffage pulpaire direct avant de mettre en place des inlays, des couronnes ou d'autres restaurations coûteuses.

2.7. Mécanismes biologiques du coiffage pulpaire direct : la réparation pulpo-dentinaire

Après une exposition pulpaire modérée, certains biomatériaux, dont l'hydroxyde de calcium ou le MTA, stimulent le potentiel de réparation et de régénération pulpaire. La réussite du traitement aboutit à l'élaboration par le tissu pulpaire d'un pont dentinaire minéralisé. Cependant, les mécanismes impliqués dans la cicatrisation pulpaire lors d'un coiffage direct sont complexes (Aubut, 2007).

Les événements faisant suite à une exposition pulpaire peuvent être divisés en phase d'inflammation, de prolifération et de remodelage. Mais la guérison de la plaie pulpaire étant un processus continu, le début et la fin de chaque phase ne peuvent être clairement déterminés, et les phases se chevauchent.

L'exposition du tissu pulpaire induit une inflammation passagère. Au début, le tissu pulpaire adjacent à l'exposition est caractérisé par des quantités variables d'éléments nécrosés, de cellules de défense et d'hématies extravasées. Puis l'œdème inflammatoire est résorbé par drainage dans le système lymphatique. Les macrophages vont éliminer par phagocytose les résidus nécrotiques et les cellules inflammatoires ayant terminé leur fonction (Kaqueler et Le May, 1998).

L'ancien foyer inflammatoire va ensuite être le siège d'une prolifération de nouveaux fibroblastes. Ces cellules synthétisent du collagène et de la fibronectine. Par la suite, les fibres de collagène attirent les sels minéraux nécessaires à la minéralisation de cette matrice extracellulaire, et forment une couche tissulaire minéralisée de structure irrégulière. Cette matrice minéralisée, appelée fibrodentine, semble nécessaire à la différenciation des odontoblastes de remplacement et à la formation de dentine réparatrice (Tziafas *et al.*, 2002).

Une matrice riche en fibronectine pourrait servir de réservoir pour des facteurs de croissance comme le TGF- β et d'autres molécules bioactives de la dentine. Ces derniers agissent comme des molécules signal pour la différenciation des odontoblastes. Ainsi, la fibronectine module la différenciation en cellules odontoblastes-like durant la formation de dentine de réparation (Fernandes *et al.*, 2008).

En effet, l'effraction pulpaire entraîne la destruction des odontoblastes primaires. La cicatrisation de la palissade odontoblastique nécessite donc l'attraction de nouvelles cellules. Ainsi, un jour après le coiffage, on observe une prolifération de cellules pulpaires liée à l'existence d'une lésion. Après deux semaines, ces cellules migrent en direction de la lésion pulpaire. Elles se différencient et donnent naissance à une nouvelle population de cellules appelées odontoblastes-like capable de générer de la dentine réparatrice dans la zone pulpaire située sous le matériau de coiffage (Aubut, 2007). Le processus de remplacement des odontoblastes au cours de la cicatrisation pulpo-dentinaire, ainsi que

l'origine des cellules appelées à se différencier, ne sont à ce jour pas clairement établis (Simon *et al.*, 2008).

Suite à l'arrivée de ces « néo-odontoblastes », de multiples foyers minéralisés vont apparaître et se développer sous forme d'ostéodentine. L'ostéodentine, appelée ainsi car elle a une structure proche de celle de l'os, contient des inclusions cellulaires et vasculaires. Les cellules séquestrées au sein de ces foyers se sont révélées être des cellules progénitrices. Cette ostéodentine est donc constituée d'une matrice de type dentine réparatrice sécrétée par des cellules qui expriment les marqueurs spécifiques des odontoblastes sécréteurs (DSP, nestine) (About *et al.*, 2000). Par la suite, ces foyers de minéralisation à l'intérieur de la pulpe vont fusionner pour former un pont dentinaire.

La dentine réparatrice est synthétisée de façon tardive et lente. Elle apparaît après la différenciation des néo-odontoblastes qui prend environ 20 jours chez l'homme, et est sécrétée à raison de 1,5 µm par jour (Lasfargues et Colon, 2010). Le pont dentinaire est ainsi élaboré en quelques semaines après le coiffage pulpaire direct (Simon *et al.*, 2008). Après 3 mois, ce pont dentinaire est visible à la radiographie (Naulin-Ifi, 2005).

Cependant, la réparation pulpaire est possible uniquement en l'absence de processus inflammatoire aigu, c'est-à-dire irréversible, et en présence d'une pulpe ayant un apport sanguin suffisant pour favoriser la guérison.

2.8. Facteurs influençant le coiffage pulpaire

- Age du patient

L'âge du patient peut affecter le pronostic du coiffage pulpaire car il réduit les capacités fonctionnelles des tissus. Chez un patient jeune, les réactions tissulaires sont plus rapides et plus importantes que chez un adulte ou, raison de plus, une personne âgée. Autrement dit, la dentinogenèse est meilleure et le coiffage pulpaire plus indiqué chez un adolescent que chez un sujet âgé. En effet, la pulpe a une meilleure vascularisation chez le patient jeune. Elle tend à se scléroser au cours des ans et son irrigation diminue, surtout dans la zone odontoblastique. L'activité métabolique diminue donc avec l'âge (Hess *et al.*, 1990).

De plus, la présence d'un foramen apical plus large et d'une meilleure vascularisation de la pulpe chez le sujet jeune impliquent une surveillance immunitaire plus efficace pouvant augmenter les chances de réparation et intensifier le maintien de la vitalité pulpaire (Auschill *et al.*, 2003).

Certains auteurs ont montré une différence statistiquement significative concernant le taux de succès du coiffage pulpaire en fonction de l'âge des patients (Auschill *et al.*, 2003). Tandis qu'un taux de succès de 76% a été trouvé pour des patients âgés de 10 à 19 ans, des taux de succès plus faibles ont été obtenus avec l'augmentation de l'âge des patients (Auschill *et al.*, 2003).

Cependant, l'âge de la dent est un facteur controversé car certaines études n'ont trouvé aucune corrélation entre l'âge des patients et le taux de succès du coiffage pulpaire direct (Baume et Holz,

1981 ; Haskell *et al.*, 1978 ; Heyduck et Wegner, 1978). Il semble qu'une dent âgée avec une chambre pulpaire réduite puisse toujours avoir un potentiel réparateur malgré la diminution de son apport sanguin. Ainsi, un âge avancé ne constitue donc pas une contre-indication formelle du coiffage si d'autres considérations sont en sa faveur (Tronstad, 1993).

- Capacités de défense biologique de la pulpe

Les capacités de défense biologique de la pulpe avant exposition semblent être le facteur le plus important pour le pronostic, mais également le plus difficile à déterminer. En effet, une évaluation histologique précise de la pulpe est impossible avec le seul diagnostic clinique (Blunck, 1999).

- Antécédents pulpaire (âge biologique)

Le degré de vitalité de la pulpe doit être évalué en fonction des antécédents de celle-ci. Lorsqu'une dent a subi des agressions antérieures, les capacités de récupération de son organe pulpo-dentinaire sont diminuées. C'est le phénomène de sénilité pulpaire. Le complexe pulpo-dentinaire suivra alors les mêmes modifications que celles dues à la sénescence, sauf qu'elles surviennent de manière précoce, désordonnée et anarchique, signant ainsi son vieillissement prématuré. Le potentiel de cicatrisation pulpaire, ainsi que les moyens de défense, diminuent avec la multiplication de ces agressions, quelle que soit leur origine (Piette et Goldberg, 2001 ; Chazel *et al.*, 2006).

Dans l'agression pulpaire, le danger principal vient de l'accumulation de ces agressions. Le complexe pulpo-dentinaire peut réagir favorablement face à une agression isolée, mais la pathologie pulpaire peut devenir irréversible à la suite d'agressions multiples et répétées même de faible intensité (Murray *et al.*, 2008).

Ainsi, chaque agression précipite le phénomène de sénilité et diminue d'autant le potentiel de défense pulpaire. Au-delà d'un certain seuil, toute nouvelle agression peut être fatale à la vitalité de la pulpe et provoquer sa nécrose (Calas et Daniel, 1999).

- Statut clinique du tissu pulpaire

L'état de la pulpe au moment de son exposition est un facteur critique pour la réussite. En effet, une pulpe non inflammatoire possède un fort potentiel régénératif qui diminue à mesure que la gravité de l'inflammation augmente (Beer et coll., 2008). Le statut inflammatoire du tissu pulpaire détermine donc si le coiffage pulpaire direct sera favorable ou non, mais il est extrêmement difficile de le diagnostiquer avec exactitude (Ward, 2002).

- Taille de l'exposition pulpaire

Dans la littérature, il est souvent dit que l'ouverture de la chambre pulpaire doit être inférieure à 1 mm² pour que le coiffage ait des chances de réussir. Mais cette affirmation n'est pas démontrée (Tronstad, 1993). D'ailleurs, certaines études ont constaté que la taille de l'exposition pulpaire n'est pas un facteur important (Iwamoto *et al.*, 2006 ; Matsuo *et al.*, 1996). Une pulpe non inflammatoire semble pouvoir construire un grand pont dentinaire aussi facilement qu'un petit.

A l'inverse, d'autres auteurs pensent que des différences dans le diamètre de l'exposition modifient l'importance du contact entre le matériau de coiffage et la pulpe, ce qui peut induire des réactions pulpaires différentes (Stanley, 1989 ; Stanley, 1998). Selon eux, les larges expositions ont plus de chances que les petites de développer un pont dentinaire car, dans les petites expositions, le matériau de coiffage peut ne pas être en contact avec les tissus pulpaires, empêchant ainsi la régénération odontoblastique (Stanley, 1998).

- Contrôle du saignement pulpaire

Un autre facteur ayant un effet sur le succès du coiffage pulpaire direct est la capacité de contrôler le saignement pulpaire suite à l'exposition, et ce avant de placer l'agent de coiffage (Matsuo *et al.*, 1996). Il s'agit probablement du résultat de deux processus :

- un saignement accru peut indiquer un degré d'inflammation plus important dans la pulpe, et par conséquent une capacité de réparation diminuée
- l'humidité et la contamination de la dentine adjacente au site exposé dues au saignement peuvent rendre plus difficile l'obtention d'un scellement adéquat empêchant l'infiltration bactérienne (Hilton, 2009).

Matsuo *et al.* en 1996 ont montré dans leur étude que le degré de saignement de l'exposition pulpaire était lié au taux de succès du coiffage pulpaire direct. Selon eux, le degré de saignement du site exposé peut être utilisé pour compléter l'évaluation du statut du tissu pulpaire car il reflète le niveau d'inflammation de la pulpe. Plus l'inflammation pulpaire est sévère, plus la possibilité de pulpite irréversible et le degré de saignement vont être augmentés. De plus, si le contrôle du saignement échoue, un caillot sanguin extra-pulpaire peut se former. Ce caillot va empêcher le contact intime entre le tissu pulpaire et le matériau de coiffage, favorisant la persistance d'une réponse inflammatoire chronique tout en diminuant le processus de cicatrisation (Stanley, 1989). Ainsi, la formation d'un caillot sanguin entre la pulpe et l'agent de coiffage peut diminuer le taux de cicatrisation d'environ 50% (Beer *et al.*, 2008).

Schröder soutient le fait que le sang extrapulpaire interfère avec la guérison parce que la fibrine du caillot sanguin pourrait attirer les leucocytes « polymorphonucléaires » en agissant comme un facteur chimiotactique, et ces leucocytes pourraient faire durer l'inflammation. Il a suggéré que les caillots de sang sur la surface de la pulpe puissent agir en tant que substrat bactérien attirant des micro-organismes dans la zone blessée (Schröder, 1985).

Un contrôle efficace du saignement est donc essentiel au succès de chaque traitement de coiffage pulpaire, et ce sans tenir compte du matériau utilisé pour le coiffage (Matsuo *et al.*, 1996).

Toutefois, Matsuo *et al.* (1996) considèrent que le degré de saignement du site exposé n'est pas suffisant comme indicateur clinique du pronostic du coiffage pulpaire à cause de sa faible spécificité. Le sang en provenance du site pulpaire exposé contient des facteurs inflammatoires et des composants de l'immunité humorale qui reflètent le statut inflammatoire de la pulpe. L'analyse de ce sang pourrait

donc fournir des informations valables concernant le statut pulpaire, qui pourraient être indicatrices du pronostic du coiffage pulpaire direct. Une méthode a été établie pour collecter des échantillons de sang pulpaire en provenance de pulpes exposées et analyser les taux de facteurs inflammatoires et d'immunoglobulines (Nakanishi *et al.*, 1995). Des différences statistiquement significatives ont été trouvées entre des pulpes cliniquement normales et des pulpes enflammées concernant les taux d'IgG, d'IgA, d'IgM, d'élastase et de prostaglandine E2. Ainsi, ces facteurs pourraient être des candidats majeurs en tant qu'indicateurs du pronostic (Nakanishi *et al.*, 1995).

- Contamination bactérienne

La présence de bactéries est un facteur significatif dans l'inhibition de la cicatrisation des pulpes exposées (Cox *et al.*, 1987). Les causes majeures d'inflammation postopératoire et de nécrose pulpaire sont les procédures non stériles et la micro-infiltration bactérienne de la pulpe par les tubules dentinaires. Ceci peut résulter de la contamination de la pulpe exposée avant ou pendant la préparation cavitaire, ou comme résultat d'un scellement incorrect de l'interface dentinaire lors de la mise en place de la restauration (Baume et Holz, 1981). Ainsi, le contrôle de l'asepsie pendant toute la séance de soin et la prévention des infiltrations bactériennes récurrentes sont des conditions essentielles au succès du coiffage pulpaire (Hess *et al.*, 1990).

- Contamination per-opératoire

Lors d'une préparation cavitaire, un grand nombre de bactéries peut être introduit dans la cavité et contaminer la boue dentinaire. Or, s'il se produit une contamination bactérienne du tissu pulpaire exposé avant la mise en place du matériau de coiffage, le traitement est voué à l'échec (Beer *et al.*, 2008).

Le travail sous digue est essentiel car il permet d'éviter toute contamination bactérienne de la plaie pulpaire par la salive. De plus, il est conseillé d'utiliser une solution désinfectante pour assainir la cavité et le site exposé avant de réaliser le coiffage.

- Micro-infiltration bactérienne

La contamination bactérienne à travers l'interface entre le matériau de coiffage et les parois dentinaires est le facteur principal d'inflammation pulpaire, plus que le matériau en lui-même (Kitasako *et al.*, 2008).

Les altérations pulpaires sous différents matériaux de restauration sont liées à la présence de bactéries dues à la micro-infiltration (Dominguez *et al.*, 2003). En effet, en l'absence d'une fermeture hermétique de la cavité pulpaire, les bactéries recouvrant les surfaces des restaurations peuvent s'infiltrer dans les hiatus marginaux (hiatus dent-restauration), atteindre la pulpe et ainsi causer un échec (Swift *et al.*, 2003).

La clé pour maintenir la vitalité de la pulpe après un coiffage pulpaire est donc la mise en place d'une restauration étanche (Baume et Holz, 1981 ; Thompson *et al.*, 2008). Cette restauration étanche doit être réalisée immédiatement après le coiffage pulpaire afin de procurer une protection contre la micro-

infiltration et la contamination bactérienne qui peuvent compromettre le succès du coiffage pulpaire (Hilton, 2009).

Si un joint étanche empêchant l'infiltration bactérienne est formé, la cicatrisation de la pulpe sera satisfaisante avec la formation d'une barrière de tissu dur, et ce avec n'importe quel matériau de coiffage pulpaire (Swift *et al.*, 2003).

- Choix du matériau de restauration

Il faut tenir compte des propriétés des matériaux utilisés aux fins de restaurations coronaires, et plus particulièrement de leurs effets délétères. Ces effets délétères peuvent être liés aussi bien à leur éventuelle cytotoxicité propre, qu'à leur toxicité indirecte par défaut d'étanchéité au niveau de l'interface dent/restauration conduisant, comme nous venons de le voir, à une prolifération bactérienne à ce niveau (El Arrouf *et al.*, 2010).

- Choix du matériau de coiffage

La compatibilité biologique des matériaux est un paramètre important pour éviter ou limiter l'irritation du tissu pulpaire ou sa dégénération (Modena *et al.*, 2009).

- Stade de développement radiculaire

Les dents immatures ont plus de chances de guérison que les dents matures (Auschill *et al.*, 2003).

Conclusion

La thérapie pulpaire vitale a un taux de succès élevé si les conditions suivantes sont réunies :

- la pulpe n'est pas enflammée,
- l'hémorragie est correctement contrôlée,
- un matériau de coiffage non toxique est appliqué,
- le matériau de coiffage et la restauration permettent un scellement efficace contre les bactéries (Swift *et al.*, 2003).

2.9. Pronostic

Le pronostic du coiffage pulpaire dépend des différents facteurs énoncés précédemment.

Il a longtemps été admis qu'une pulpe exposée était un « organe perdu ». On sait aujourd'hui qu'une pulpe atteinte peut être guérie et conservée vivante. Cependant, le coiffage pulpaire direct est une intervention délicate dont le succès est incertain.

Il semble difficile de trouver un consensus concernant le taux de survie des pulpes exposées. En effet, le taux de réussite du coiffage pulpaire direct est extrêmement variable selon les études cliniques (Tab.

2.6). De plus, le temps d'observation, les critères de jugement, et le statut pulpaire avant coiffage, varient grandement selon les études (Auschill *et al.*, 2003 ; Barthel *et al.*, 2000).

Ainsi, le taux de succès peut aller de 97,8% après 1,5 an (Armstrong et Hoffman, 1962) et chuter à 61,4% après 5 ans (Heyduck et Wegner, 1978). Dans l'étude de Barthel *et al.* en 2000, la réussite clinique et radiographique tombe de 37% au bout de 5 ans à seulement 13% au bout de 10 ans.

Une étude de Baume *et al.* en 1981 a montré une proportion de succès cliniques des coiffages pulpaire directs de 80% après un suivi compris entre 1,5 et 7 ans (soit 4 ans en moyenne).

Des études expérimentales ont montré que le coiffage pulpaire pouvait réussir dans près de 90% des cas lorsque des critères spécifiques sont réunis et que le traitement est correctement mené. Toutefois, le coiffage pulpaire reste grevé d'un taux d'échec de 10 à 20% même si la technique est rigoureusement respectée (Tronstad, 1993).

Dans beaucoup d'études, les dents coiffées sont suivies sur 1 à 5 ans seulement. Peu de données existent sur des suivis à long-terme dépassant 5 ans.

Tableau 2.6. Exemples de taux de réussite du coiffage pulpaire direct décrits dans la littérature.

<u>Etude</u>	<u>Taux de réussite</u>	<u>Durée du suivi</u>
Fitzgerald et Heys, 1991	79%	1 an
Armstrong et Hoffman, 1962	97,8%	1,5 an
Baume <i>et al.</i> , 1981	80%	4 ans
Haskell <i>et al.</i> , 1978	87,2%	5 ans
Heyduck et Wegner, 1978	61,4%	5 ans
Barthel <i>et al.</i> , 2000	37%	5 ans
	13%	10 ans

Ainsi, d'après les études cliniques, le taux de réussite du coiffage pulpaire direct est extrêmement variable et diminue au cours du temps. A long terme, il serait inférieur à celui du traitement endodontique (Barthel *et al.*, 2000 ; Beer *et al.*, 2008).

CHAPITRE 3. MATERIAUX HABITUELLEMENT UTILISES DANS LES PROCEDURES DE COIFFAGE PULPAIRE DIRECT

3.1. Cahier des charges du matériau idéal

Le biomatériau ne doit pas avoir d'effets nocifs à l'égard de la pulpe mais il doit, au contraire, stimuler les fonctions spécifiques du tissu cible.

Les qualités requises pour le matériau de coiffage idéal sont les suivantes :

- propriétés biologiques :
 - être biocompatible avec le complexe pulpo-dentinaire,
 - ne pas être toxique, ni allergène,
 - être anti-inflammatoire,
 - avoir des propriétés anti-infectieuses,
 - induire la dentinogenèse : le produit doit permettre le déclenchement d'une réaction cellulaire afin de former la dentine tertiaire.
- propriétés physico-chimiques :
 - ne pas induire de coloration des dents,
 - adhérer aux surfaces dentinaires,
 - être étanche,
 - avoir une résistance mécanique suffisante à la pression,
 - être compatible avec les matériaux d'obturation coronaire,
 - être radio-opaque,
 - être simple d'utilisation : sa manipulation doit être aisée.

Aucun produit de coiffage ne correspond totalement à l'ensemble de ces critères (Fitzgerald et Heys, 1991).

3.2. Historique

En 200 après J-C, Galien fut l'un des premiers à établir une classification des pathologies pulpaire en distinguant les inflammations de la pulpe et les inflammations de la portion radiculaire (Wilwerding, 2001).

Le premier livre en langue anglaise exclusivement dédié à la dentisterie a été écrit par Charles Allen en 1687. Malgré des techniques et des matériaux souvent très rudimentaires, les objectifs de l'époque étaient déjà de soulager la douleur, mais aussi de préserver la pulpe exposée afin de conserver les dents (Castellucci, 2004).

En 1728, Pierre Fauchard préconisa la cautérisation lorsque la pulpe était exposée (Wilwerding, 2001). Mais c'est Philipp Plaff, en 1756, qui a été le premier à évoquer réellement le coiffage pulpaire dans l'un de ses écrits. Pour cet acte, il utilisait une feuille d'or (Dammaschke, 2008). Puis, en 1820, Leonard Koecker cautérisait la pulpe exposée à l'aide d'un instrument chauffé et appliquait une feuille d'or ou de plomb par-dessus (Castellucci, 2004). Il précisait la nécessité d'avoir alors un patient sain et une dent vitale ne présentant plus de carie (Dammaschke, 2008). Les feuilles d'or étaient encore utilisées comme matériau de coiffage au 19^{ème} siècle.

En 1850, W.W. Codman a confirmé que le but du coiffage est de former un pont dentinaire (Castellucci, 2004).

Jusqu'à la fin du 19^{ème} siècle, le principe utilisé pour guérir la pulpe était de l'irriter par cautérisation (Dammaschke, 2008).

C'est durant la période qui a précédé l'apparition des antiseptiques (avant 1870) que le coiffage pulpaire a pris toute son importance, avec la recherche de techniques et de matériaux favorisant le maintien de la vitalité pulpaire. Mais à l'époque, les travaux empiriques et les recherches désordonnées de substances permettant de conserver la pulpe vitale ont donné lieu à de nombreux échecs. Ce n'est que quelques années plus tard que les antiseptiques ont été découverts, et par la suite l'usage de médicaments pour les thérapeutiques pulpaires (SFHAD b).

En 1864, S.C. Barnum invente la digue en caoutchouc (SFHAD a). Puis, en 1875, Woodhouse montre que, si la salive contamine la pulpe, la thérapeutique est vouée à l'échec (Dammaschke, 2008).

En 1872, Adolph Witzel introduit l'asepsie en odontologie. Il est le premier à effectuer un coiffage pulpaire à l'aide d'une pâte antiseptique d'iodoforme-ciment. En 1886, Baume limite cette thérapeutique aux filets radiculaires des canaux étroits. Pour leur désinfection, il utilise l'alun et le borax. A partir de 1900, Pitsch introduit l'usage du formol pour le coiffage de la pulpe saine (SFHAD b).

Puis différents matériaux vont se succéder : les sels de calcium vitaminés, les copeaux de dentine, l'oxyphosphate de zinc découvert en 1879, ou encore le nitrate d'argent utilisé par Jean Polus (SFHAD c).

A partir des années 1920, les essais sur le coiffage pulpaire vont connaître des progrès importants. Une guérison de la pulpe a été observée avec l'utilisation d'une pâte d'oxyde de zinc et d'eugénol. Ce matériau a une action antiseptique douce et ferme bien la cavité, mais il ne permet pas toujours d'obtenir une reconstruction de tissu dur en coiffage direct (Tronstad, 1993).

Finalement, si le coiffage pulpaire va devenir une vraie méthode thérapeutique, c'est grâce à l'introduction de l'hydroxyde de calcium en dentisterie. Après avoir étudié sa biocompatibilité pendant deux ans, Hermann est le premier à utiliser l'hydroxyde de calcium en 1920 pour effectuer un coiffage pulpaire. La formule originale est toujours disponible aujourd'hui sous le nom de Calxyl® (Otto & Co, Allemagne). A l'époque, Hermann recommande de réaliser une anesthésie locale et d'avoir une asepsie stricte. Selon lui, le principe le plus important à respecter était de ne pas exercer

une pression trop importante lors du recouvrement de la cavité (SFHAD c). Mais surtout, Hermann a montré la formation de tissu dur après coiffage pulpaire à l'hydroxyde de calcium (SFHAD c). Avec ce matériau, une pulpe saine, indemne de toute inflammation et recouverte d'un pont dentinaire, est obtenue pour la première fois et de façon courante (Tronstad, 1993).

En 1938, l'hydroxyde de calcium fait peu à peu son apparition aux Etats-Unis.

En 1949, les travaux de Zander et Glass ont permis de prouver qu'un environnement alcalin et des ions calcium sont bénéfiques pour la guérison pulpaire. C'est à partir de cette découverte que les publications se sont multipliées pour tenter de comprendre le mécanisme de réparation pulpaire. Les recherches se sont axées sur deux grandes voies : l'une pour découvrir des matériaux utilisant au mieux les ions calcium, l'autre pour explorer la voie biologique dans le but de régénérer le tissu pulpaire (Bergenholtz, 2005).

Dans les années 1970, Andreasen a élargi le champ d'application de l'hydroxyde de calcium à la traumatologie dentaire, puis à l'endodontie en général.

En 1983, Garcia, cité par Fava et Saunders, considère l'hydroxyde de calcium comme la meilleure médication pour conserver la vitalité pulpaire et entraîner la formation d'un tissu dur (Fava et Saunders, 1999).

Ainsi, jusqu'à la fin du 20^{ème} siècle, l'hydroxyde de calcium a été considéré comme le « Gold Standard » en matière de coiffage pulpaire. De nos jours, l'apparition sur le marché de nouveaux matériaux permet un choix plus large dans la thérapeutique pulpaire. Mais actuellement, l'hydroxyde de calcium est toujours la médication la plus utilisée dans le monde en odontologie (Athanassiadis *et al.*, 2007).

3.3. Hydroxyde de calcium

3.3.1. Composition

L'hydroxyde de calcium, également appelé chaux hydratée ou chaux éteinte, est une fine poudre blanche inodore de formule chimique Ca(OH)_2 . Son poids moléculaire est de 74,08 g/mol (Fava et Saunders, 1999).

L'hydroxyde de calcium provient du carbonate de calcium à partir des réactions chimiques suivantes (Fava et Saunders, 1999) :

- La calcination de carbonate de calcium (CaCO_3) à haute température donne de l'oxyde de calcium ou chaux vive (CaO), selon : $\text{CaCO}_3 \rightarrow \text{CaO} + \text{CO}_2$.
- L'hydroxyde de calcium est ensuite obtenu par mélange de chaux vive (CaO) et d'eau (H_2O). Cette réaction d'hydratation dégage beaucoup de chaleur, selon : $\text{CaO} + \text{H}_2\text{O} \rightarrow \text{Ca(OH)}_2$.

Les propriétés de l'hydroxyde de calcium peuvent être affectées par sa transformation en carbonate de calcium (ou carbonatation) au contact de l'air atmosphérique. C'est pour cette raison qu'il doit être conservé dans des récipients étanches et à l'abri de la lumière (Mallet *et al.*, 1999).

Dans un environnement aqueux, l'hydroxyde de calcium se dissocie en ions calcium Ca^{2+} et hydroxydes OH^- , selon : $\text{Ca}(\text{OH})_2 \rightarrow \text{Ca}^{2+} + 2\text{OH}^-$. Cette dissociation ionique est responsable des principales actions de l'hydroxyde de calcium sur les tissus vivants, avec notamment l'induction d'un dépôt de tissu dur et l'effet antibactérien (Mohammadi, 2011).

3.3.2. Présentation

L'hydroxyde de calcium peut être utilisé soit sous forme de préparation magistrale (poudre sèche), soit sous forme de préparation commerciale (en suspension ou sous forme de ciment).

- Préparations magistrales

Les préparations magistrales sont effectuées de façon extemporanée à partir de poudre pure d'hydroxyde de calcium et d'un liquide, généralement du sérum physiologique stérile. Le mélange avec le liquide se fait jusqu'à obtenir la consistance désirée (Mallet *et al.*, 1999).

La préparation à l'aide d'eau stérile permet un meilleur effet du matériau car la libération des ions Ca^{2+} et OH^- est plus forte. Par conséquent, elle stimule mieux l'induction et la formation de la barrière calcifiée, ainsi que l'activité antimicrobienne (Beer *et al.*, 2008 ; Claisse-Crinquette et Claisse, 2002). En revanche, cette solubilité importante entraîne une résorption massive du matériau par les macrophages (Fava et Saunders, 1999).

Certains auteurs ont adjoint divers produits à l'hydroxyde de calcium pour le rendre plus antiseptique ou plus radio-opaque... Mais aucun de ces additifs n'a donné de meilleurs résultats que ceux obtenus avec de l'hydroxyde de calcium pur saturé d'eau distillée, de sérum physiologique ou d'anesthésique local avec vasoconstricteur (Le Breton, 2011).

- Préparations commerciales

Les préparations commerciales sont des produits ergonomiques et pratiques d'emploi, conditionnés en tubes, en seringues ou en carpules. L'hydroxyde de calcium est ainsi disponible sous forme de :

- pâte à mélanger à une autre pâte, par exemple : Life® (Kerr Hawe, Suisse), Dycal® (Dentsply, USA),
- préparation déjà mélangée, prête à être appliquée, par exemple : Multi-Cal® (Pulpdent Corp., USA).

Les préparations commerciales sont nombreuses et peuvent être différenciées en fonction du vecteur qui est associé à l'hydroxyde de calcium (Claisse-Crinquette et Claisse, 2002 Fava et Saunders, 1999 ; Mohammadi, 2011) :

- vecteur aqueux : permet une libération ionique rapide (Calxyl® (Otto & Co, Allemagne), Pulpdent® (Pulpdent Corp., USA)),
- vecteur visqueux (glycérine, polyéthylène glycol) : permet une libération plus lente (Calen® (SS White, Brésil)),
- vecteur huileux (huile d'olive, de silicone...) : entraîne une dissolution ionique très lente (Vitapex® (Neo Dental, Japon)). Ils sont rarement utilisés.

Les effets biologiques sur les tissus, et donc les applications cliniques de ces composés, varient en fonction du vecteur qui est ajouté à l'hydroxyde de calcium. Plus la viscosité du mélange est faible, plus la dissociation ionique sera forte. C'est pourquoi les pâtes à base d'une solution visqueuse entraînent une libération lente et progressive des ions Ca^{2+} et OH^- , et sont donc plutôt indiquées pour les cas d'apexification (Claisse-Crinquette et Claisse, 2002).

A l'inverse, pour obtenir une libération ionique rapide dès le début du traitement, il faut utiliser une pâte d'hydroxyde de calcium avec un vecteur aqueux comme le Calxyl® ou le Pulpdent® (Claisse-Crinquette et Claisse, 2002).

En outre, il existe des préparations commerciales qui sont plutôt destinées au coiffage pulpaire car elles contiennent un durcisseur permettant une prise plus rapide : Dycal®, Life® (Fig. 3.1) (Claisse-Crinquette et Claisse, 2002).

3.3.3. Propriétés

3.3.3.1. Propriétés physico-chimiques

3.3.3.1.1. pH

L'hydroxyde de calcium est une substance très alcaline avec un pH d'environ 12,5 (Cochet-Barril et Simon, 2003). Il est classé chimiquement comme une base forte (Mohammadi, 2011).

Ce pH élevé est dû à la libération d'ions OH^- par les produits à base d'hydroxyde de calcium. Il est compris entre 11 et 13 mais varie en fonction de la quantité d'eau (Mehu, 2011). Ainsi, une préparation magistrale à l'aide d'eau stérile aura un pH plus élevé qu'une préparation commerciale (Behnen *et al.*, 2001).

3.3.3.1.2. Temps de travail

Le temps de travail correspond à la période durant laquelle le ciment peut être manipulé sans altération de ses propriétés. Il est de 3 à 5 minutes, et dépend de l'humidité et de la composition (ADF, 2003).

3.3.3.1.3. Temps de prise

Le temps de prise est le temps nécessaire au ciment pour acquérir ses propriétés mécaniques définitives (ADF, 2003). Lorsque l'hydroxyde de calcium est mélangé à de l'eau, on observe une cristallisation en surface mais pas de réelle prise du matériau. En effet, sa transformation en phase solide est retrouvée seulement pour les pâtes durcissantes, après un temps de prise compris entre 2,5 et 5,5 minutes environ (Craig *et al.*, 2006).

3.3.3.1.4. Solubilité

L'hydroxyde de calcium est peu soluble dans l'eau (1,2 g/L à 25°C) et les fluides tissulaires. Il se dissocie en ions calcium et hydroxyle avec un coefficient de dissociation de 0,17 (Mohammadi, 2011). La faible solubilité de l'hydroxyde de calcium est un avantage car elle s'oppose à la diffusion alcaline toxique (Hess *et al.*, 1990). Lorsque la température augmente, cette solubilité diminue. Par ailleurs, l'hydroxyde de calcium est insoluble dans l'alcool (Fava et Saunders, 1999).

3.3.3.1.5. Conductibilité thermique

L'hydroxyde de calcium a une faible conductibilité thermique. Son épaisseur influence l'isolation : plus l'épaisseur est importante, meilleure est l'isolation thermique. Elle doit être comprise entre 1,5 et 2 mm pour être efficace (Burdairon, 1989).

3.3.3.1.6. Résistance à la compression

La résistance à la compression de l'hydroxyde de calcium est très faible. Elle varie de 3,9 MPa au début de la réaction de prise à 10,5 MPa au bout de 24 heures, ce qui ne permet pas à l'hydroxyde de calcium d'être utilisé comme matériau de reconstitution coronaire. Il est donc nécessaire de le protéger (Burdairon, 1989).

Cette faible résistance à la compression explique aussi que l'hydroxyde de calcium en préparation magistrale ne doit pas être utilisé seul comme protection pulpo-dentinaire sous un amalgame. Il ne

résisterait pas aux forces exercées par le praticien lorsqu'il foule l'amalgame. S'il est alors utilisé, il faut le protéger par une fine couche d'un autre matériau (CVI par exemple).

3.3.3.1.7. Radio-opacité

L'hydroxyde de calcium en préparation magistrale est faiblement radio-opaque. Sa radio-opacité est voisine de celle de la dentine ; il se distingue donc difficilement sur les radiographies (Claisse-Crinquette et Claisse, 2001).

3.3.3.1.8. Adhésion et étanchéité

L'hydroxyde de calcium présente une mauvaise adhérence à la dentine et une faible capacité de scellement (Aeinehchi *et al.*, 2003 ; Bogen *et al.*, 2008). Les matériaux à base d'hydroxyde de calcium ne permettent donc pas d'obtenir un scellement étanche contre les bactéries.

La non-adhésion de l'hydroxyde de calcium à la dentine et ses faibles propriétés mécaniques imposent de l'appliquer en couche d'épaisseur limitée. Une surface maximale de contact entre le matériau d'obturation coronaire et les tissus minéralisés restants doit être conservée dans le but d'optimiser l'étanchéité de l'obturation (El Arrouf *et al.*, 2010).

De plus, lors de restaurations en résine composite, la rétraction de prise pourrait écarter le coiffage pulpaire de la surface tissulaire et provoquer un hiatus. Il est donc préférable de le protéger par un matériau de restauration intermédiaire, comme par exemple une couche de ciment aux verres ionomères, avant la mise en place du matériau définitif (El Arrouf *et al.*, 2010 ; Swift *et al.*, 2003).

3.3.3.1.9. Dégradation dans le temps

La plupart des matériaux à base d'hydroxyde de calcium ont tendance à se dissoudre dans le temps et disparaissent après 6 mois, laissant un vide sous la restauration et, de ce fait, un accès potentiel à l'infiltration bactérienne (Aeinehchi *et al.*, 2003 ; Cox *et al.*, 1996 ; Swift *et al.*, 2003).

3.3.3.2. Propriétés biologiques

Depuis sa première utilisation en 1920 par Hermann, l'effet de l'hydroxyde de calcium sur le tissu conjonctif pulpaire exposé a été étudié pendant des décennies par des études cliniques et expérimentales chez l'homme et l'animal.

3.3.3.2.1. Biocompatibilité

En principe, les matériaux mis en contact avec des tissus vivants doivent être biocompatibles et exempts d'effets cytotoxiques ou mutagènes. Pourtant, l'hydroxyde de calcium est cytotoxique sur cultures cellulaires (Schröder, 1985). Son pH basique est la raison principale de sa toxicité apparente *in vitro*.

De même, l'hydroxyde de calcium possède la capacité de dissoudre les tissus pulpaire (Cochet-Barril et Simon, 2003). Il dénature les protéines et lyse les matières organiques. Lors de sa mise en place au contact d'une pulpe saine, il provoque une nécrose de coagulation à la surface du tissu pulpaire. Cependant, compte tenu de sa faible vitesse de diffusion, cette altération de la pulpe reste superficielle (Claisse-Crinquette et Claisse, 2002). En fait, l'hydroxyde de calcium n'est toxique que pour ce avec quoi il est en contact (Cochet-Barril et Simon, 2003). En raison de sa faible solubilité dans les fluides tissulaires, il est considéré comme un matériau biocompatible.

3.3.3.2.2. Action anti-inflammatoire

L'hydroxyde de calcium diminue les réactions inflammatoires dans la pulpe dentaire et le tissu péri-apical. En alcalinisant le milieu, il s'oppose par phénomène tampon à l'acidose inflammatoire (Claisse-Crinquette et Claisse, 2002). Il diminue la cohésion des macrophages et inhibe leur fonction. L'action des ostéoclastes et des dentinoblastes est également diminuée par celui-ci, entraînant la prédominance des mécanismes dentinogéniques. Ce phénomène explique, en partie, la propriété minéralisante de l'hydroxyde de calcium (Segura *et al.*, 1997).

De plus, l'hydroxyde de calcium favorise l'activation du complément, impliquée lors des réactions immunologiques (Claisse-Crinquette et Claisse, 2002). Il diminue aussi l'expression de médiateurs inflammatoires tels que l'Il-1 α et le TNF- α (Kahn *et al.*, 2008).

3.3.3.2.3. Action anti-hémorragique

Les propriétés hémostatiques de l'hydroxyde de calcium sont dues à la présence du calcium qui est un des facteurs de la coagulation sanguine. Les ions calcium vont induire une contraction des capillaires, ce qui diminue leur perméabilité (Claisse-Crinquette et Claisse, 2001).

En plus, la nécrose de coagulation engendrée par l'application d'hydroxyde de calcium lors d'un coiffage pulpaire limite l'apparition d'un éventuel caillot sanguin entre la pulpe et le matériau (Claisse-Crinquette et Claisse, 2002).

3.3.3.2.4. Activité antimicrobienne

L'hydroxyde de calcium présente des propriétés bactéricides et désinfecte la pulpe superficielle. Son activité antimicrobienne est liée à son pH élevé et à la libération d'ions hydroxydes. Le caractère fortement alcalin de ce produit rend le milieu impropre à la vie bactérienne (Cochet-Barril et Simon, 2003). En effet, la majorité des bactéries ne peut survivre à un pH supérieur à 9. De plus, les ions Ca^{2+} libérés vont maintenir dans le temps un milieu défavorable à la prolifération bactérienne (El-Arouf *et al.*, 2010).

Les ions hydroxydes parviennent à l'effet bactéricide en induisant :

- une altération de la membrane cytoplasmique des bactéries par destruction des phospholipides, des lipopolysaccharides, des acides gras insaturés, et par modification du transfert des nutriments ;
- une dénaturation des protéines structurales et des enzymes, perturbant ainsi le métabolisme bactérien et ralentissant la croissance et la division cellulaires,
- des lésions de l'ADN et une inhibition de sa réplication (Beer *et al.*, 2008 ; Siqueira et de Uzeda, 1998).

L'hydroxyde de calcium est également capable de détruire les produits de dégradation des bactéries comme les endotoxines (Estrela *et al.*, 1995 ; Safavi et Nichols, 1993).

D'après une étude de Stuart *et al.* en 1991, il présente un effet bactéricide plus important que le formocrésol, matériau initialement utilisé pour le coiffage pulpaire et déconseillé aujourd'hui.

L'hydroxyde de calcium est actif sur *Streptococcus mutans* (Stuart *et al.*, 1991) et sur les bactéries anaérobies (Beer *et al.*, 2008). Toutefois, certaines espèces comme *Enterococcus faecalis* et *Candida Albicans* résistent à son pH élevé (Claisse-Crinquette et Claisse, 2002 ; Stuart *et al.*, 2006).

L'action antibactérienne de l'hydroxyde de calcium diminue au fur et à mesure que les ions hydroxydes diffusent (Cochet-Barril et Simon, 2003).

3.3.3.2.5. Bioactivité

- Mécanisme de réparation pulpaire (chronologie)

Du fait de son pH élevé, l'hydroxyde de calcium induit une nécrose de coagulation limitée du tissu pulpaire sur lequel il est placé. Cette coagulation superficielle, formée dès l'heure qui suit le coiffage pulpaire, stimule suffisamment le tissu vital sous-jacent pour qu'il puisse initier une réponse défensive et réparatrice (Beer *et al.*, 2008 ; Blunck, 1999).

Suite au coiffage direct à l'hydroxyde de calcium, le tissu pulpaire enflammé est éliminé sur une épaisseur d'environ 1,5 mm. La nécrose des tissus pulpaires peut se décrire en 3 couches :

- dans la pulpe superficielle, l'effet chimique des ions hydroxydes déclenche une nécrose de liquéfaction,
- la région sous-jacente est maintenue, grâce au pH élevé, dans un état d'alcalinité nécessaire pour la formation de dentine,
- dans les couches plus profondes de la pulpe, la neutralisation du pH élevé résulte en une nécrose de coagulation à la jonction entre les tissus nécrotiques et les tissus vivants, avec seulement une irritation modérée de la pulpe (Mohammadi, 2011 ; Swift *et al.*, 2003).

Cette nécrose superficielle empêche la poursuite de l'hémorragie et engendre simultanément une inflammation modérée du tissu pulpaire vivant périphérique (Beer *et al.*, 2008).

Quelques heures après le coiffage pulpaire, les neutrophiles inflammatoires migrent dans cette zone. Quatre jours plus tard, on observe une prolifération de cellules pulpaires. Dès le septième jour, des fibroblastes apparaissent et synthétisent du collagène à la frontière de la zone nécrotique. Des vaisseaux sanguins capillaires prolifèrent et se développent dans le tissu endommagé. Par la suite, les fibres de collagène vont se minéraliser (Beer *et al.*, 2008).

Quatre semaines plus tard, on observe du côté pulpaire une rangée de cellules de type odontoblastique qui sera suivie, au bout de trois mois, par la formation d'un pont de substance dure. Cette barrière minéralisée présente, du côté pulpaire, des structures contenant des tubules (Beer *et al.*, 2008).

La formation de dentine réparatrice en réponse à l'hydroxyde de calcium n'est pas due à la capacité bioinductrice du matériau, mais résulte de la réaction de défense de la pulpe induite par la nature irritante de l'hydroxyde de calcium (Goldberg *et al.*, 2003).

Les pâtes d'hydroxyde de calcium à prise rapide (Dycal®, Life®) sont moins caustiques que l'hydroxyde de calcium pur et ne nécrosent pas la pulpe superficielle, mais elles initient le même type de guérison que l'hydroxyde de calcium en poudre (Stanley, 1989 ; Swift *et al.*, 2003).

A côté du phénomène de nécrose, le coiffage pulpaire à l'hydroxyde de calcium induit également l'apoptose dans le tissu pulpaire sous-jacent. L'apoptose est un processus de mort cellulaire de contrôle non-inflammatoire, tandis que la nécrose induit une réponse pro-inflammatoire. Suite au coiffage pulpaire, l'équilibre entre ces deux processus pourrait avoir une influence importante sur la réponse inflammatoire induite (Goldberg *et al.*, 1994 ; Hörsted-Bindslev et Lövschall, 2002).

- Différenciation en odontoblastes

L'hydroxyde de calcium favorise la différenciation en cellules odontoblastes-like. En effet, des cellules pulpaires humaines mises en culture dans un milieu contenant de l'hydroxyde de calcium se différencient en cellules odontoblastiques. Après 4 semaines, elles présentent les caractéristiques des odontoblastes : polarisation nucléaire, aspect typique de l'appareil de Golgi, synthèse de collagène de type I... (Seux *et al.*, 1991).

Il induit l'expression de molécules réparatrices comme le collagène de type 3 et la fibronectine, qui sont essentielles à la réparation tissulaire (Fernandes *et al.*, 2008). Associée à la couche calcifiée

initialement formée après coiffage, la fibronectine joue un rôle dans la différenciation des cellules pulpairees en cellules odontoblastes-like durant la dentinogenèse de réparation (Yoshida *et al.*, 1996). Par ailleurs, l'hydroxyde de calcium aurait une aptitude à dissoudre la dentine de façon prolongée et rémanente, et ainsi libérer progressivement certaines protéines et facteurs de croissance, comme le TGF- β (Graham *et al.*, 2006). Ces derniers stimulent la réaction odontoblastique et la formation de dentine tertiaire (Simon *et al.*, 2008).

- Activité de minéralisation et formation d'une barrière de tissu dur

L'hydroxyde de calcium a la capacité d'induire la formation de dentine réparatrice (Cochet-Barril et Simon, 2003 ; Tziafas *et al.*, 2002). De nombreuses études ont démontré la formation d'un pont dentinaire dans 50 à 87 % des cas traités avec différentes préparations d'hydroxyde de calcium (Mohammadi, 2011). Son action minéralisatrice est directement influencée par son pH élevé. Le maintien d'une alcalinité par l'hydroxyde de calcium permet de créer un milieu favorable à la formation de dentine (Fernandes *et al.*, 2008).

L'hydroxyde de calcium initialise la minéralisation en agissant sur l'ATPase, la phosphatase alcaline et la pyrophosphatase, qui sont des activateurs de la minéralisation (Foreman et Barnes, 1990).

Ainsi, l'hydroxyde de calcium stimule la phosphatase alcaline qui est favorable à la dentinogenèse. Cette enzyme hydrolytique sépare les esters phosphoriques et libère les ions phosphates. Ces ions phosphates, une fois libres, réagissent avec les ions calcium en provenance du flux sanguin pour former un précipité : le phosphate de calcium, dans la matrice organique. Ce précipité est l'unité moléculaire de l'hydroxyapatite (Estrela *et al.*, 1995).

De plus, les ions calcium entraînent une réduction de la perméabilité des nouveaux capillaires, diminuant la quantité de liquide intercellulaire, et activant ainsi la pyrophosphatase, facteur important de la minéralisation (Estrela *et al.*, 1995). L'élévation localisée de la concentration en ions calcium augmenterait également l'expression de gènes promoteurs de la minéralisation (ostéopontine, BMP-2) dans les cellules pulpairees (Fernandes *et al.*, 2008 ; Rashid *et al.*, 2003).

La formation d'un pont dentinaire peut ainsi être obtenue 3 mois après le coiffage sur dents humaines (Aeinehchi *et al.*, 2003). Il n'y a pas de barrière de tissus durs rapportée dans les études de moins de 3 semaines (Olsson *et al.*, 2006).

L'étude de la structure du pont dentinaire, en microscopie électronique à balayage et à l'aide de la microradiographie, a permis de mettre en évidence trois couches minéralisées :

- une couche supérieure, coronaire, de structure amorphe, avec des débris tissulaires,
- une couche médiane atubulaire, de type fibro-dentinaire,
- une couche inférieure, pulpaire, de type orthodentine, qui présente une structure canaliculaire, avec des prolongements odontoblastiques et des odontoblastes récemment différenciés (Hess *et al.*, 1990).

Au départ, le pont dentinaire formé est souvent irrégulier et perméable. Il se régularise par la suite, ressemblant alors à une véritable orthodontine tubulaire (Goldberg et Smith, 2004).

Le calcium incorporé dans la barrière de substance dure provient exclusivement des tissus pulpaire adjacents et non de l'hydroxyde de calcium (Beer *et al.*, 2008).

- Défauts dans les barrières de tissu dur

Le pont dentinaire formé sous hydroxyde de calcium présente souvent des inclusions cellulaires et des défauts en tunnels (Fig. 3.2). Ces défauts en tunnels sont retrouvés dans 89% des ponts dentinaires (Cox *et al.*, 1996). Des cellules inflammatoires mononucléées, agrégées à proximité des défauts dans le tissu pulpaire sous-jacent, ont également été observées (Blunck, 1999).

Pour certains, les « tunnels » ne seraient pas causés par l'hydroxyde de calcium lui-même mais seraient plutôt une conséquence de la sévérité du traumatisme de la pulpe et du nombre de vaisseaux lésés durant l'exposition mécanique (Modena *et al.*, 2009).

En plus du manque d'adhésion de l'hydroxyde de calcium, les porosités du pont dentinaire sont autant de portes d'entrée pour les micro-organismes à long terme. Ceux-ci peuvent provoquer une inflammation secondaire du tissu pulpaire entraînant un échec du coiffage.

Lorsque l'inflammation pulpaire persiste et devient chronique, on assiste à une évolution à bas bruit vers la nécrose. La persistance de l'inflammation peut également causer des résorptions internes (Cohen *et al.*, 2006).

3.3.4. Différentes indications en OCE

En pratique quotidienne, l'hydroxyde de calcium est utilisé pour différentes indications en Odontologie Conservatrice et Endodontie (OCE) (Iwamoto *et al.*, 2006 ; Modena *et al.*, 2009) :

- coiffages pulpaire direct et indirect,
- pulpotomie,
- apexogénèse,
- apexification,
- traitement des résorptions radiculaires,
- traitement des perforations radiculaires iatrogéniques,
- fractures radiculaires,
- médication intracanaire entre deux séances de traitement endodontique,
- réimplantation.

3.3.5. Protocole d'utilisation lors du coiffage pulpaire direct

L'hydroxyde de calcium en préparation magistrale est préparé par mélange de poudre pure d'hydroxyde de calcium avec du sérum physiologique stérile jusqu'à obtenir la consistance désirée. La pâte obtenue est placée directement sur la pulpe exposée à l'aide d'une spatule de bouche. Une couche de 2 à 3 mm d'épaisseur est laissée en place et recouverte ensuite de CVI.

Conclusion

En matière de coiffage pulpaire direct, l'hydroxyde de calcium possède de nombreuses propriétés intéressantes telles que sa biocompatibilité, son action bactéricide, ainsi que sa propension à induire une dentinogenèse de réparation. Cependant, son manque d'étanchéité est un inconvénient majeur qui laisse à penser que l'hydroxyde de calcium n'est pas le matériau parfait pour cette thérapeutique.

Depuis 1993, un nouveau matériau, le Mineral Trioxyde Aggregate, a fait l'objet de plusieurs recherches et publications, montrant des résultats fiables et reproductibles, concernant le coiffage du tissu pulpaire vivant.

3.4. Mineral Trioxide Aggregate

Le Mineral Trioxide Agregate (MTA) a été développé dans les années 90 par l'équipe de Mahmoud Torabinejad à l'université de Loma Linda en Californie. Les premières publications le concernant datent de 1993 (Lee *et al.*, 1993). Utilisé au départ comme matériau d'obturation apicale, le MTA a par la suite fait l'objet de nombreuses études et son champ d'applications s'est sans cesse élargi (Schönenberger Göhring *et al.*, 2004). Il a été proposé pour la première fois comme matériau de coiffage pulpaire en 1996 (Pitt Ford *et al.*, 1996).

Le MTA reçoit l'approbation de la « Food and Drug Administration » en 1998, ce qui permet sa mise sur le marché. Il est ainsi commercialisé en France sous le nom de ProRoot® MTA par la société Dentsply-Maillefer (Fig. 3.3), depuis 1999.

En 2001, une société brésilienne (Dental DCP) a mis au point un autre MTA, l'Angelus® (Fig. 3.3), apparemment identique à celui développé par Torabinejad (Orosco *et al.*, 2008).

La société Micro-Méga (Besançon, France) propose dorénavant un MTA en capsule appelé MM-MTA®.

3.4.1. Composition

Le MTA est un matériau dérivé du ciment de Portland, c'est-à-dire d'un ciment utilisé dans le bâtiment. Sa composition est donc très similaire à celle du ciment de Portland.

Les principaux composants de la poudre du MTA (ProRoot® MTA) sont détaillés dans le tableau ci-dessous (Tab. 3.1) (Camilleri *et al.*, 2005 ; Dentsply Tulsa Dental, 1998 ; Iwamoto *et al.*, 2006 ; Roberts *et al.*, 2008).

Tableau 3.1. Principaux composants de la poudre du MTA.

Ciment de Portland	Silicate tricalcique	3CaO-SiO_2	75%
	Silicate dicalcique	2CaO-SiO_2	
	Aluminate tricalcique	$3\text{CaO-Al}_2\text{O}_3$	
	Aluminoferrite tétracalcique	$4\text{CaO-Al}_2\text{O}_3\text{-Fe}_2\text{O}_3$	
Oxyde de bismuth		Bi_2O_3	20%
Gypse = sulfate de calcium déshydraté		$\text{CaSO}_4\text{-2H}_2\text{O}$	5%

Outre ces composants de base, le MTA contient également des traces d'oxyde de calcium, d'oxyde de magnésium, de sulfate de potassium et de sulfate de sodium (Roberts *et al.*, 2008).

Le MTA ressemble beaucoup au ciment de Portland. Cependant, le MTA a subi un processus de purification supplémentaire, et contient ainsi des particules plus petites et moins de métaux lourds toxiques. Il a également un temps de travail plus long (Islam *et al.*, 2006).

Afin d'augmenter la radio-opacité du produit, de l'oxyde de bismuth a été intégré à la composition du MTA (Camilleri et Pitt Ford, 2006). Il modifie également la réaction d'hydratation du MTA qui relargue alors plus d'ions calcium. Pour Camilleri *et al.* en 2005, c'est la seule chose qui différencie le MTA du ciment de Portland.

A l'origine, le MTA se présentait sous forme d'une poudre grise. Sa préparation donnait un produit de couleur grise pouvant entraîner des désordres esthétiques, notamment lors de son utilisation sur les dents antérieures. Depuis 2002, une forme blanche, sans fer, est désormais disponible. L'absence de fer évite les colorations dues aux sulfates ferriques. On distingue ainsi le Grey MTA (GMTA) et le White MTA (WMTA) (Camilleri et Pitt Ford, 2006 ; Schöenberger Göhring *et al.*, 2004).

Ces deux produits se distinguent par leurs compositions chimiques. Comparé au GMTA, le WMTA contient moins d'alumine (Al_2O_3), moins d'oxyde de magnésium (MgO) et bien sûr moins d'oxyde de fer (FeO) (Asgary *et al.*, 2005). De plus, les particules du WMTA sont plus petites (Duarte *et al.*, 2003).

La composition du ProRoot® MTA (Dentsply) et celle du MTA-Angelus® (Dental DCP) sont un peu différentes. Ces deux matériaux se différencient également sur la taille et la forme de leurs particules (Accorinte *et al.*, 2009).

Comme nous l'avons vu précédemment, le ProRoot® MTA est composé de 75% de ciment de Portland, 20% d'oxyde de bismuth et 5% de gypse (en % pondéral) (Dentsply Tulsa Dental, 1998). Le MTA-Angelus®, quant à lui, contient seulement du ciment de Portland (80%) et de l'oxyde de bismuth (20%) (Accorinte *et al.*, 2009).

3.4.2. Réaction de prise

La poudre de MTA se compose de fines particules hydrophiles qui durcissent en présence d'humidité. L'absorption de l'eau entraîne la formation d'un gel colloïdal qui se solidifie en une structure dure (Camilleri et Pitt Ford, 2006). La réaction de prise du MTA est ainsi décrite comme une réaction d'hydratation du silicate tricalcique et du silicate dicalcique, ce dernier étant responsable de la solidité du matériau (Damaschke *et al.*, 2005).

Durant la prise, de l'hydroxyde de calcium est libéré comme sous-produit de la réaction d'hydratation du MTA (Camilleri *et al.*, 2005).

Quand le MTA est mélangé à de l'eau, deux phases vont se former :

- une phase cristalline essentiellement composée d'oxyde de calcium,
- et une phase amorphe qui contient principalement du phosphate de calcium (Torabinejad *et al.*, 1995b).

Les caractéristiques de dureté du MTA sont liées au ratio eau/poudre, au taux d'humidité autour du matériau, et à la quantité d'air piégée dans le mélange (Torabinejad *et al.*, 1993).

Le MTA est un matériau hydrophile dont la prise nécessite la présence d'humidité. Ainsi, il faut un taux d'humidité suffisant pendant le processus d'hydratation pour permettre au matériau de durcir. Lors du coiffage pulpaire direct, il est conseillé de placer une boulette de coton humide au contact du MTA, et de la laisser dans l'interséance, pour assurer sa prise (Roberts *et al.*, 2008).

3.4.3. Présentation

Trois produits sont disponibles sur le marché : le ProRoot® MTA commercialisé par la société Dentsply-Maillefer (Fig. 3.4), le MTA-Angelus® commercialisé par la société Dental DCP, et le MM-MTA® de Micro-Méga.

Le MTA se présente sous la forme d'une poudre, grise ou blanche, conditionnée en sachets pré-dosés. Il doit être conservé à l'abri de l'humidité. Cette poudre est mélangée à de l'eau distillée pour obtenir le produit final, sauf pour le MM-MTA® qui se présente sous forme de capsule à vibrer (Fig. 3.5).

3.4.4. Propriétés

3.4.4.1. Propriétés physico-chimiques

3.4.4.1.1. Temps de travail

D'après le fabricant, le temps de travail disponible est de 5 minutes environ.

3.4.4.1.2. Temps de prise

Concernant le ProRoot® MTA et le MTA-Angelus®, le temps de prise est long. Il est en moyenne de 2h45mn (Torabinejad *et al.*, 1995b), ce qui est un inconvénient pour les praticiens. En effet, pour le coiffage pulpaire, il est nécessaire de mettre en place une obturation provisoire afin de laisser le temps au MTA de prendre. Il faut donc une deuxième séance pour réaliser l'obturation coronaire définitive.

La maturation du MTA se poursuit après ce temps de prise. Les études montrent que la prise maximale du matériau est obtenue au bout de 7 jours, voire 21 jours (Roberts *et al.*, 2008 ; Schönenberger Göhring *et al.*, 2004).

Dans le cas du MM-MTA®, l'adjonction de carbonate de calcium (CaCO₃) a permis de réduire considérablement le temps de prise. Celui-ci est de 20 minutes, permettant ainsi l'obturation dans la même séance (Micro-Méga).

3.4.4.1.3. Solubilité

Le ratio eau-poudre optimal est d'1 volume d'eau pour 3 volumes de poudre. Une augmentation de ce ratio entraîne une augmentation de la solubilité et de la porosité du MTA. De plus, le matériau sera plus difficile à manipuler car sa fluidité sera trop importante (Fridland et Rosado, 2003).

Après 21 jours, le MTA est insoluble dans l'eau (Torabinejad *et al.*, 1995b).

3.4.4.1.4. pH

Le MTA est un matériau très alcalin. Son pH est de 10,2 immédiatement après mélange, puis augmente progressivement à 12,5 après 3 heures (Torabinejad *et al.*, 1995b). Cette valeur demeure inchangée pendant au moins 22 heures. Le facteur présumé de ce phénomène serait la présence d'oxyde de calcium ; ce dernier réagit avec les fluides tissulaires, formant dès lors de l'hydroxyde de calcium. Le pH du MTA correspond de ce fait à celui de l'hydroxyde de calcium (Schönenberger Göhring *et al.*, 2004).

Le pH du MTA-Angelus® est plus élevé que celui du ProRoot® MTA (Duarte *et al.*, 2003).

3.4.4.1.5. Résistance à la compression

La résistance à la compression du MTA est faible initialement, mais augmente avec le temps. Sa valeur est de 40 MPa après 24 heures, ce qui est plus faible que celle de l'IRM® (52 MPa) et de l'amalgame (313 MPa). Après 21 jours, le MTA atteint des valeurs moyennes de résistance à la compression de 67 MPa, ce qui est comparable à l'IRM® (Torabinejad *et al.*, 1995b). Pour cette raison, le MTA ne convient pas aux restaurations coronaires soumises aux forces occlusales (Schönenberger Göhring *et al.*, 2004).

3.4.4.1.6. Radio-opacité

La radio-opacité du MTA est due à l'adjonction d'oxyde de bismuth dans sa composition (Camilleri et Pitt Ford, 2006). Elle est équivalente à celle d'une plaque d'aluminium d'une épaisseur de 6,4 mm. De ce fait, elle est supérieure à celle de la dentine (0,7 mm), tout en étant inférieure à celle de l'IRM® (9,3 mm) ou de l'amalgame (15,6 mm) (Laghios *et al.*, 2000). Il est donc possible pour le praticien de vérifier la mise en place et l'adaptation du MTA à l'aide d'une radiographie.

3.4.4.1.7. Sensibilité à l'humidité

Etant donné les caractéristiques hydrophiles du MTA, l'humidité des tissus environnants agit comme un activateur de la réaction chimique de prise du matériau. L'utilisation en milieu humide du MTA ne constitue donc pas un problème (Torabinejad *et al.*, 1995e).

La présence ou l'absence de sang lors de la mise en place du MTA n'affecte pas ses capacités de scellement et son étanchéité (Torabinejad *et al.*, 1994).

3.4.4.1.8. Adaptation marginale et étanchéité

L'adaptation marginale du MTA a été étudiée au moyen de la technique de pénétration des colorants lors d'obturation à rétro (Torabinejad *et al.*, 1993) et d'observations au microscope électronique à balayage (Torabinejad *et al.*, 1995f). L'analyse de ces études montre que le MTA présente une bonne adaptation marginale aux parois dentaires, qui est supérieure à celles de l'amalgame, de l'IRM® ou du Super-EBA®.

L'étanchéité procurée par le MTA a également été mesurée à l'aide de radio-isotopes, ou de bactéries, et par des moyens de filtration des fluides. Ces études mettent en évidence la bonne capacité de

scellement du MTA et sa supériorité en terme d'étanchéité par rapport à l'amalgame, l'IRM® et le Super-EBA® (Lee *et al.*, 1993 ; Torabinejad *et al.*, 1994 ; Torabinejad *et al.*, 1995e).

Le MTA résiste très bien à la pénétration de micro-organismes. Après 90 jours, il présente une meilleure résistance à la pénétration bactérienne que l'oxyde de zinc-eugérol (ZOE) ou l'amalgame (Torabinejad *et al.*, 1995e). De plus, il n'a pas été retrouvé de « gaps » au niveau du matériau (Schwartz *et al.*, 1999).

L'étanchéité du MTA n'est pas perturbée par la présence d'humidité ni de sang. Son étanchéité supérieure est liée à sa prise lente, sans contraction. En effet, le caractère hydrophile du MTA lui confère une faible expansion de prise en milieu humide, ce qui contribue à une meilleure adaptation au niveau des parois (Roberts *et al.*, 2008).

Le MTA ne semble pas se détériorer ni se désagréger au cours du temps. Ainsi, il ne se développe pas de passage pour la micro-infiltration.

3.4.4.2. Propriétés biologiques

3.4.4.2.1. Biocompatibilité

- Mutagénicité

Le test d'Ames permet d'estimer le potentiel cancérigène d'une substance (Technobio, 2010). En soumettant le MTA à ce test, Kettering et Torabinejad (1995) n'ont pas mis en évidence de pouvoir mutagène pour ce matériau.

- Génotoxicité

Le test des comètes est une technique d'électrophorèse sur microgel d'agarose. Il permet de mesurer les cassures induites directement par un agent génotoxique (Technobio, 2010).

L'évaluation du WMTA par un test des comètes sur lymphocytes humains n'a révélé aucun effet génotoxique (Braz *et al.*, 2006).

- Cytotoxicité

Une étude *in vitro* a montré que la toxicité du MTA est significativement inférieure à celle de l'amalgame, du Super-EBA® ou de l'IRM® dans des essais de diffusion de chrome radioactif. Des tests d'overlay sur agar-agar ont également été entrepris. L'échantillon testé est alors placé sur une couche d'agarose recouvrant des cellules L-929 colorées en rouge neutre. Après 24 heures d'incubation, la toxicité du matériau est évaluée par la présence d'une zone de décoloration entourant l'échantillon, indiquant une lyse cellulaire. Dans ce cas, l'amalgame s'est montré moins cytotoxique que le MTA (Torabinejad *et al.*, 1995d).

En 1998, Osorio *et al.* ont évalué la cytotoxicité de différents matériaux en réalisant des essais sur des fibroblastes de souris (L-929) et des fibroblastes gingivaux d'origine humaine. Dans cette étude *in vitro*, le MTA n'a pas provoqué d'effets cytotoxiques sur les cellules étudiées, contrairement à l'amalgame.

Par conséquent, le MTA présente une bonne biocompatibilité dans les cultures cellulaires (Hauman et Love, 2003).

La viabilité cellulaire au contact du MTA a également été évaluée par des tests MTT (tests au méthyl-tétrazolium). Ce test, basé sur l'activité de la déshydrogénase mitochondriale, est un indicateur de l'intégrité et de l'activité mitochondriales assimilables à une mesure de la viabilité cellulaire. Grâce aux tests MTT, un taux élevé de viabilité cellulaire *in vitro* a été rapporté avec des échantillons de MTA (Huang *et al.*, 2003 ; Keiser *et al.*, 2000). Ainsi, une étude sur des fibroblastes parodontaux d'origine humaine a permis de démontrer que la cytotoxicité du GMTA était significativement inférieure à celle du Super-EBA (Keiser *et al.*, 2000). Une autre étude confirme le fait que le GMTA n'a pas d'effet négatif sur l'activité de la déshydrogénase mitochondriale des fibroblastes parodontaux humains (Lin *et al.*, 2004).

L'attachement et la morphologie des fibroblastes parodontaux humains au contact du MTA ont été évalués par microscopie électronique à balayage. Après la prise du matériau, les cellules sont rondes, aplaties, et fermement attachées à sa surface. La quantité et la qualité de cet attachement cellulaire démontre l'absence de cytotoxicité du matériau (Balto, 2003).

L'effet du WMTA sur la viabilité et la prolifération des cellules pulpaire a été évalué en utilisant des cellules odontoblastes-like MDPC-23 de souris et des cellules pulpaire indifférenciées OD-21. Après 24 heures d'exposition au WMTA, l'apoptose n'a pas été induite dans l'une ou l'autre variété de cellule. Le WMTA a causé l'augmentation de la synthèse d'ADN, suggérant un effet positif sur la prolifération cellulaire (Moghaddame-Jafari *et al.*, 2005). Ceci a été confirmé par un autre rapport qui a suggéré que le WMTA avait un effet stimulant plus important sur les cellules pulpaire humaines qu'une préparation commerciale d'hydroxyde de calcium (Takita *et al.*, 2006).

D'autres études ont évalué l'expression de cytokines comme marqueurs de la différenciation cellulaire. Au contact du MTA, il a été observé une augmentation de la synthèse des interleukines IL-6 et IL-8 (Mitchell *et al.*, 1999), de l'ostéocalcine (Thomson *et al.*, 2003) et de la phosphatase alcaline (Bonson *et al.*, 2004).

Camilleri *et al.* (2004) n'ont montré aucune différence de biocompatibilité entre le MTA gris et blanc (Dentsply). Cependant, une croissance réduite des cellules a été observée avec ces deux matériaux quand ils sont laissés en place pendant 28 jours. Ainsi, la réponse du matériau âgé serait plus faible que celle du matériau récemment mélangé. Néanmoins, la littérature montre la biocompatibilité du matériau pris comme du matériau fraîchement préparé, surtout en comparaison avec d'autres matériaux dentaires (Roberts *et al.*, 2008).

Les tests d'implantation réalisés chez l'animal ont mis en évidence au contact du MTA une inflammation moindre et une apposition osseuse plus fréquente qu'avec les autres matériaux testés (Torabinejad *et al.*, 1998), mais une action similaire à l'hydroxyde de calcium au contact de la dentine (Holland *et al.*, 1999).

Lors de l'utilisation de MTA comme matériau d'obturation apicale, une étude *in vivo* a permis de démontrer, sur le plan histologique, des néoformations de ciment qui recouvraient aussi bien la dentine de la racine réséquée que la couche de MTA (Torabinejad *et al.*, 1995a). Koh *et al.* (1998) ont démontré que le MTA stimule la production de cytokines dans les ostéoblastes humains. La phase de phosphate de calcium contenue dans le MTA produit un changement du comportement cellulaire, en stimulant l'adhérence des ostéoblastes au matériau. La cémentogenèse et l'adhésion de cellules à ce matériau ont été plusieurs fois mises en évidence histologiquement, témoignant de son excellente biocompatibilité.

L'ensemble de ces études permet de conclure que le MTA est biocompatible avec les cellules et tissus buccaux avec lesquels il est en contact.

3.4.4.2.2. Action anti-inflammatoire

Le MTA n'affecte pas l'expression des cytokines produites par les macrophages lors de processus inflammatoires : TNF α , IL-10 et IL-12 (Rezende *et al.*, 2005). La phagocytose et la capacité des macrophages à éliminer les micro-organismes ne sont pas affectées par le MTA (Rezende *et al.*, 2007). En revanche, une étude *in vivo* sur la pulpe de souris a évalué la régulation de certaines molécules par le MTA après pulpotomie expérimentale. Les résultats ont montré que le MTA diminue l'expression des cytokines pro-inflammatoires CCL-5, IL-1 α et INF- γ . Le MTA a donc un effet anti-inflammatoire *in vivo*, ce qui favorise la formation d'un pont dentinaire (Silva *et al.*, 2008).

Selon plusieurs études *in vivo*, le MTA engendrerait moins d'inflammation pulpaire que l'hydroxyde de calcium (Aeinehchi *et al.*, 2003 ; Chacko et Kurikose, 2006 ; Faraco et Holland, 2001 ; Nair *et al.*, 2008 ; Pitt Ford *et al.*, 2006).

Le MTA met environ 4 heures pour atteindre son pH maximal, contrairement à l'hydroxyde de calcium qui a un pH de 12,5 immédiatement après mélange. Cette différence peut expliquer pourquoi une réaction inflammatoire plus forte est obtenue avec l'hydroxyde de calcium (Reston et De Souza Costa, 2009).

3.4.4.2.3. Propriétés antimicrobiennes

Le MTA a une action antimicrobienne en milieu aqueux liée à son pH élevé (Hauman et Love, 2003).

Les propriétés antibactériennes de ce matériau ont été étudiées sur les bactéries fréquemment rencontrées dans les canaux infectés. Il s'avère que le MTA présente un effet antibactérien sur certaines bactéries anaérobies facultatives (*Streptococcus mitis*, *Streptococcus mutans*, *Streptococcus salivarius*, *Lactobacillus species* et *Streptococcus epidermidis*) mais n'est pas efficace sur les bactéries anaérobies strictes (Torabinejad *et al.*, 1995c).

En général, le MTA a une meilleure activité antibactérienne que les autres matériaux d'obturation à rétro. Toutefois, des tests de diffusion sur l'agar ont montré que le MTA était moins antibactérien que l'hydroxyde de calcium (Estrela *et al.*, 2000 ; Witherspoon, 2008).

Le MTA a également un effet antifongique. Une étude d'Al-Nazhan *et al.* en 2003 a conclu que le MTA était efficace contre les *Candida albicans*.

3.4.4.2.4. Bioactivité

Le niveau élevé du pH des matériaux MTA a conduit certains auteurs à la théorie selon laquelle son activité biologique et sa biocompatibilité étaient dues à la formation d'hydroxyde de calcium (Duarte *et al.*, 2003 ; Fridland et Rosado, 2003).

Lors de coiffages pulpaire sur dents saines, les deux formes commerciales ProRoot® MTA (Dentsply) et MTA-Angelus® (Dental DCP) produisent des réponses similaires sur la pulpe (Accorinte *et al.*, 2009).

- Mécanisme de réparation pulpaire (chronologie)

Les résultats des études histologiques montrent que le MTA a un grand potentiel pour favoriser la guérison tissulaire (Dominguez *et al.*, 2003). Sous l'interface de MTA, le tissu pulpaire lésé cicatrise par angiogenèse et néovascularisation, et aussi par prolifération de cellules cubiques fonctionnelles à proximité de la zone endommagée. Durant la formation de dentine, ces cellules sont caractérisées par la synthèse et la sécrétion de nombreuses protéines non-collagéniques (Bogen *et al.*, 2008).

L'effet initial du MTA entraîne l'apparition d'une couche de structures cristallines au contact de la pulpe, avec des cellules pulpaire cylindriques disposées à proximité des cristaux (Tziafas *et al.*, 2002).

Après 2 semaines, une nouvelle matrice de forme atubulaire avec des inclusions cellulaires est observée sous le matériau de coiffage. Des cellules allongées ou cubiques sont présentes le long de cette matrice. L'étude au microscope électronique à transmission a mis en évidence des fibres de collagène regroupées en masse en contact direct avec la couche cristalline superficielle. Cette nouvelle matrice formée le long de l'interface pulpe-MTA est de nature fibrodentinaire (Tziafas *et al.*, 2002).

Au bout de 3 semaines après le coiffage au MTA, la dentine réparatrice est observée, en association avec la matrice fibrodentinaire solide. Des cellules odontoblastes-like élaborant une matrice tubulaire sont alors observées. Le mécanisme de déclenchement de la dentinogenèse réparatrice est similaire

entre le MTA et l'hydroxyde de calcium. Avec ces deux agents de coiffage, la formation d'une matrice fibrodentinaire a précédé l'expression du phénotype des cellules odontoblastes-like (Tziafas *et al.*, 2002).

Faraco et Holland en 2001 ont observé la présence de tissu pulpaire nécrosé à proximité du pont dentinaire ce qui suggère que le MTA, comme l'hydroxyde de calcium, causerait initialement une nécrose de coagulation. Cependant, cette nécrose serait négligeable (Witherspoon, 2008).

In vitro, le MTA ne provoque pas l'apoptose des cellules pulpaires, leur permettant ainsi de continuer à jouer un rôle primordial dans la guérison et la régénération. Il entraîne la prolifération des cellules odontoblastes-like et des cellules indifférenciées de la pulpe. Il augmente la synthèse d'ADN de ces deux types de cellules in vitro, suggérant un effet positif sur la régénération du complexe pulpo-dentinaire in vivo (Moghaddame-Jafari *et al.*, 2005).

Des granulations proches des tubuli dentinaires coiffés par du MTA ont été observées. Ces structures sont similaires aux cristaux de calcite observés avec l'hydroxyde de calcium (Holland *et al.*, 1999). Ces cristaux attirent la fibronectine, responsable de l'adhésion et de la différenciation cellulaires (Seux *et al.*, 1991).

Le MTA induit la libération de cytokines (Koh *et al.*, 1997). Il provoque, par exemple, une augmentation de la libération d'IL-8 impliquée dans l'angiogenèse, phénomène essentiel de la guérison du tissu conjonctif (Mitchell *et al.*, 1999).

- Capacité à induire la formation de tissu dur

Plusieurs études in vivo ont démontré, après analyse histologique, que le MTA induit la formation de dentine réparatrice (Aeinehchi *et al.*, 2003 ; Iwamoto *et al.*, 2006 ; Min *et al.*, 2008 ; Pitt Ford *et al.*, 1996 ; Sawicki *et al.*, 2008).

Le mécanisme exact par lequel le MTA induit la formation d'un pont dentinaire n'est pas entièrement compris. Certains auteurs l'attribuent à son excellente capacité de scellement, sa biocompatibilité, et d'autres propriétés liées au matériau (Fischer *et al.*, 1998 ; Koh *et al.*, 1997 ; Mitchell *et al.*, 1999 ; Torabinejad *et al.*, 1995f).

Il semble que le déclenchement de la formation de dentine réparatrice ne soit pas lié à un effet « dentino-inducteur » spécifique du MTA. Néanmoins, grâce à ses propriétés alcalines, un environnement pulpaire approprié est formé, favorisant l'expression du potentiel dentinogénique des cellules pulpaires. Ce phénomène correspond à celui suggéré pour les pulpes traitées avec l'hydroxyde de calcium et est considéré comme un facteur essentiel de la formation d'un pont dentinaire (Tziafas *et al.*, 2002).

Comme nous l'avons vu précédemment, les observations montrent que l'initiation de la dentinogenèse réparatrice par le MTA et l'hydroxyde de calcium sont similaires (Faraco et Holland, 2001 ; Tziafas *et al.*, 2002). La réponse biologique du MTA serait donc liée à celle de l'hydroxyde de calcium.

En effet, le MTA entraîne une libération lente d'ions calcium (Camilleri *et al.*, 2005 ; Sarkar *et al.*, 2005) qui diminue au cours du temps (Duarte *et al.*, 2003). L'origine de ces ions calcium serait liée à l'oxyde de calcium du MTA. En effet, le MTA, après prise, est principalement constitué d'oxyde de calcium et de phosphate de calcium. Cet oxyde de calcium pourrait réagir avec les fluides tissulaires pour former de l'hydroxyde de calcium (Faraco et Holland, 2001 ; Koh *et al.*, 1998 ; Tziafas *et al.*, 2002). Cet hydroxyde de calcium se sépare ensuite en ions calcium et hydroxyles, expliquant la similarité de l'action dentinogénique entre le MTA et l'hydroxyde de calcium.

Par ailleurs, l'effet régulateur du MTA dans la production d'ostéocalcine, de phosphatase alcaline, ou d'interleukines 6 et 8 (Koh *et al.*, 1997 ; Koh *et al.*, 1998), pourrait être lié à la stimulation de l'activité dentinogénique dans la pulpe dentaire. De plus, la zone riche en fibronectine observée le long de l'interface pulpe-MTA, et l'environnement alcalin, peuvent jouer un rôle dans la dissolution des facteurs de croissance de la dentine environnante, comme il a été suggéré pour l'hydroxyde de calcium (Tziafas *et al.*, 2002). Ces facteurs de croissance agissent comme des molécules signal pour les cellules odontoblastes-like, nécessaires à la formation de dentine réparatrice. L'action de libération des facteurs dentinaires par le MTA a été démontrée mais à des concentrations différentes de celles libérées par l'hydroxyde de calcium (Tomson *et al.*, 2007).

Le MTA induit, comme l'hydroxyde de calcium, la prolifération de BMP-2, impliquée dans la formation de dentine réparatrice, par les fibroblastes pulpaire (Yasuda *et al.*, 2008).

De plus, Min *et al.* (2007) ont évalué les effets cellulaires du ciment de Portland, qui est le composant de base du MTA, sur des cellules pulpaire humaines en culture. Ils ont conclu que le ciment de Portland est biocompatible et permet l'expression de gènes relatifs à la minéralisation (ostéonectine, sialoprotéine dentinaire) dans des cellules pulpaire humaines mises en culture. L'expression de ces gènes est également responsable de l'induction de la formation d'un pont dentinaire avec le MTA.

Le MTA se comporte donc comme un substrat biologiquement actif pour les cellules pulpaire capables de dentinogenèse (Tziafas *et al.*, 2002).

- Caractéristiques du pont dentinaire

Un pont dentinaire est formé *in vivo* sur des pulpes humaines coiffées avec du MTA après deux mois sans aucun signe d'inflammation (Fig. 3.6) (Aeinehchi *et al.*, 2003). Ce pont dentinaire est de bonne qualité, étanche, et fusionné avec les parois dentinaires bordant l'effraction (Simon *et al.*, 2008). En effet, le MTA induit également la synthèse d'une interface avec la dentine qui ressemble à l'hydroxyapatite dans sa composition (Sarkar *et al.*, 2005).

L'incidence de la formation d'une barrière de tissu dur est plus élevée avec le MTA qu'avec l'hydroxyde de calcium (Faraco et Holland, 2001 ; Nair *et al.*, 2008). De plus, la dentine réparatrice est généralement plus uniforme (plus régulière) et plus épaisse sous le MTA, en comparaison avec l'hydroxyde de calcium (Aeinehchi *et al.*, 2003 ; Tziafas *et al.*, 2002).

3.4.5. Différentes indications en OCE

Le MTA possède plusieurs indications en OCE (Accorinte *et al.*, 2009 ; Iwamoto *et al.*, 2006 ; Nair *et al.*, 2008) :

- coiffage pulpaire,
- pulpotomie,
- apexogenèse,
- apexification (en cas d'apex largement ouvert),
- obturation endodontique rétrograde (après résection apicale),
- fermeture des perforations radiculaires ou du plancher pulpaire,
- réparation de résorptions internes.

3.4.6. Protocole d'utilisation lors du coiffage pulpaire direct

Le ProRoot® MTA et le MTA-Angelus® sont conditionnés sous forme de sachets. Chaque sachet de poudre de MTA est associé à une unité d'eau pré-dosée afin d'obtenir un mélange idéal. En cas d'utilisation d'eau stérile non pré-dosée, la poudre doit être mélangée avec l'eau stérile dans un rapport de trois pour un. Le mélange est effectué sur une plaque de verre avec une spatule, jusqu'à obtenir une structure homogène. Si le mélange est trop sec, il est possible de rajouter 1 ou 2 gouttes d'une ampoule supplémentaire ou de l'eau stérile pour obtenir une pâte épaisse de consistance crémeuse.

Le MTA doit être préparé immédiatement avant son utilisation : laissé sur la plaque de verre, le matériau se déshydrate et prend la consistance de sable sec.

La prise du MTA se faisant par absorption d'eau, l'assèchement absolu du site d'application est contre-indiqué (Schönenberger Göhring *et al.*, 2004).

Le MTA est appliqué en petite quantité sur la zone d'exposition pulpaire. Le durcissement se fera en 3 à 4 heures dans un contexte humide : il est recommandé de placer temporairement une boulette de coton humidifiée en contact direct avec le matériau (Roberts *et al.*, 2008). La cavité est ensuite refermée avec un matériau de restauration provisoire étanche.

Lors de la réalisation d'une restauration coronaire définitive, le matériau d'obturation temporaire et le coton sont déposés, et la présence du MTA est confirmée par un sondage de sa surface.

Concernant le MM-MTA®, présenté sous forme de capsule contenant la poudre et le liquide, le mélange se fait automatiquement et rapidement à l'aide d'un vibreur-mélangeur. Le mélange est ainsi extrêmement homogène, et le placement aisé. Le temps de prise réduit (20 minutes) permet l'obturation dans la même séance (Micro-Méga).

Conclusion

Utilisé pour des procédures de coiffage pulpaire sur des animaux, le MTA a montré un succès remarquable en comparaison avec l'hydroxyde de calcium (Pitt Ford *et al.*, 1996 ; Faraco et Holland, 2001). D'autre part, chez l'homme, des études récentes sur des pulpotomies partielles ou des coiffages pulpaire directs utilisant le MTA ont montré des résultats favorables à court-terme (Aeinehchi *et al.*, 2003 ; Barrieshi-Nusair *et al.*, 2006 ; Farsi *et al.*, 2006 ; Iwamoto *et al.*, 2006 ; Witherspoon *et al.*, 2006).

Le MTA semble donc être un candidat prometteur comme alternative à l'hydroxyde de calcium. Cependant, Roberts *et al.* (2008) ont précisé dans leur revue de la littérature que les études cliniques sur le sujet étaient insuffisantes. D'autres études sont donc attendues concernant l'évaluation du MTA en tant que matériau de coiffage pulpaire.

Par ailleurs, un nouveau ciment à base de silicate tricalcique, le Biodentine®, est désormais disponible.

CHAPITRE 4. APPORTS DU BIODENTINE® LORS DU COIFFAGE PULPAIRE DIRECT

4.1. Le matériau

Biodentine® est un ciment bioactif présenté récemment lors du congrès de l'Association Dentaire Française, en novembre 2010. Ce matériau a été mis au point par le département Recherche et Développement (R&D) de la société Septodont (Saint-Maur-des-Fossés, France). Il est issu d'une nouvelle technologie visant à microniser les ciments de Portland utilisés dans le bâtiment : l'« Active Biosilicate Technology ». Le Biodentine® est ainsi constitué du principal composant du ciment de Portland : le silicate tricalcique. Il est aujourd'hui commercialisé par les laboratoires Septodont et ATO Zizine (Saint-Maur-des-Fossés, France) (Fig. 4.1).

4.1.1. Présentation

Biodentine® est présenté sous forme de capsules de poudre et de monodoses de liquide (Fig. 4.2). Il peut être préparé par mélange dans un amalgamateur ce qui permet d'obtenir un mélange homogène (Fig. 4.3) (Septodont).

4.1.2. Composition

Le Biodentine® est essentiellement composé de silicate tricalcique micronisé (C_3S) (Tab. 4.1) dont la prise en présence d'eau conduit à la formation d'un silicate de calcium hydraté (Koubi *et al.*, 2011a).

Tableau 4.1. Composition de Biodentine® (d'après Colon *et al.*, 2010b, et Koubi *et al.*, 2011a).

Composition de Biodentine®				
Poudre	Ca_3SiO_5	Silicate tricalcique	Composant principal	Plus de 70%
	$CaCO_3$	Carbonate de calcium	Charge	Plus de 10%
	ZrO_2	Oxyde de zirconium	Opacifiant radiographique	5%
Liquide	H_2O	Eau		
	$CaCl_2$	Chlorure de calcium	Accélérateur de prise	Plus de 15%
	Premia	Polymère hydrosoluble	Agent réducteur d'eau	

4.1.2.1. La poudre

La poudre de Biodentine® répond à la composition suivante exprimée en pourcentage pondéral (Colon *et al.*, 2010b) :

- Ca_3SiO_5 : + de 70%
- CaCO_3 : + de 10%
- ZrO_2 : 5%.

Le silicate tricalcique est le principal composant de la poudre.

Le carbonate de calcium joue le rôle de charge.

L'oxyde de zirconium permet d'obtenir la radio-opacité du ciment (Colon *et al.*, 2010b).

4.1.2.2. Le liquide

Le liquide comporte pour sa part plus de 15% de CaCl_2 , de l'eau et des polymères hydrosolubles (Colon *et al.*, 2010b).

Le chlorure de calcium est connu pour être un excellent accélérateur de l'hydratation du silicate tricalcique. Il a pour conséquence d'accélérer la prise et le durcissement (Nonat et Franquin, 2006).

L'eau est essentielle au durcissement du produit mais peut aussi affecter la résistance du matériau. L'excès d'eau va créer des porosités résiduelles entraînant une dégradation de la résistance mécanique. Mais à l'inverse, une réduction de la teneur en eau diminue l'homogénéité du mélange. L'addition de polymères hydrosolubles (ou super-plastifiants) aide à maintenir la balance entre une faible teneur en eau et la consistance du mélange (R&D Septodont, 2010).

4.1.3. Réaction de prise

Le durcissement de la poudre de Biodentine®, au cours de son hydratation, résulte de différentes réactions chimiques de dissolution et de précipitation. Dès qu'il est en contact avec une solution aqueuse, le silicate tricalcique se dissout en surface pour donner une solution saturée par une nouvelle phase peu soluble, le silicate de calcium hydraté $(\text{CaO})_{1,7}\text{-SiO}_2\text{-(H}_2\text{O)}$, appelé CSH. Le CSH est accompagné d'hydroxyde de calcium, ce qui donne à Biodentine® un pH basique de 12,6 selon la réaction globale suivante (Fig. 4.4) (Koubi *et al.*, 2011b) :

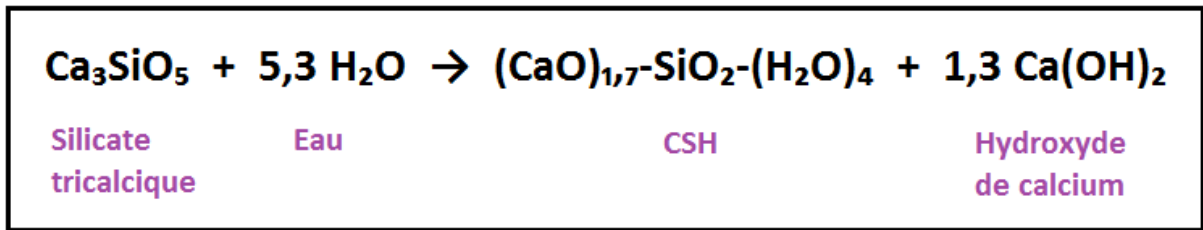


Figure 4.4. Réaction de prise du Biodentine® (d'après Koubi *et al.*, 2011b).

Le silicate de calcium hydraté se forme par germination hétérogène sur la surface des grains de silicate tricalcique et se développe par agrégation de nanocristaux pour couvrir toute la surface des grains (Garrault *et al.*, 2005). C'est cette agrégation qui, en multipliant le nombre de contacts entre les grains initiaux, est à l'origine de l'augmentation de la résistance mécanique de l'empilement granulaire (Fig. 4.5) (Koubi *et al.*, 2011b).

4.1.4. Propriétés

4.1.4.1. Propriétés physico-chimiques

Biodentine® est un matériau évolutif qui améliore ses propriétés mécaniques dans le temps grâce à son système de prise aqueuse (dissolution-précipitation, ponts C-S-H). Ses propriétés physico-chimiques sont élevées et se rapprochent de celles de la dentine naturelle (résistance à la compression, dureté, module d'élasticité).

4.1.4.1.1. Temps de travail et temps de prise

Le temps de prise de Biodentine® est compris entre 9 et 12 minutes, ce qui est compatible avec le travail en clinique. Sa prise initiale correspond au moment où le module d'élasticité commence à augmenter (10 MPa). Le temps de travail, défini par le délai entre le mélange et cette prise initiale, est de 6 minutes pour Biodentine®. La prise finale, quant à elle, est obtenue lorsque le module d'élasticité atteint 100 MPa (R&D Septodont, 2010).

4.1.4.1.2. Réaction de prise et sensibilité à l'humidité

Une contamination hydrique ralentit la prise du matériau. Il faut donc éviter tout contact avec l'eau ou les fluides pendant la phase de prise initiale du matériau (10 minutes) (Septodont).

4.1.4.1.3. Densité et porosité

La résistance mécanique des matériaux à base de silicate de calcium est inversement proportionnelle à leur porosité. Plus la porosité est faible, plus la résistance mécanique sera grande. Ainsi, la faible porosité de Biodentine® explique ses propriétés mécaniques supérieures.

Deux méthodes ont confirmé la faible porosité de Biodentine® (R&D Septodont, 2010) :

- méthode de porosimétrie par intrusion de mercure
- méthode des impédances électrochimiques qui examine la mobilité des ions par mesure de la résistance électrique. Leur mobilité dépend de la taille et du nombre de pores. Cette technique montre que même après la prise initiale de Biodentine®, le matériau continue de s'améliorer en termes de structure interne : Biodentine® devient plus dense avec une diminution de sa porosité.

En effet, la réaction d'hydratation du C_3S se poursuit dans le temps avec une augmentation progressive de la résistance de Biodentine® au passage des ions et par conséquent une diminution de sa porosité, améliorant ses propriétés mécaniques (Fig. 4.6) (Colon *et al.*, 2010b).

4.1.4.1.4. Résistance à la compression

Au bout de 10 minutes, la résistance à la compression du matériau Biodentine® est suffisante pour supporter soit la mise en place d'une obturation définitive dans une cavité de classe I, soit sa sculpture en tant qu'obturation provisoire (Koubi *et al.*, 2011b).

Dès la fin de la prise, la valeur de la résistance à la compression augmente très rapidement pour atteindre une valeur moyenne de 130 MPa environ au bout d'1 heure et de 240 MPa au bout de 24 heures (Koubi *et al.*, 2011b). Cette valeur est plus élevée que celle des meilleurs verres ionomères (R&D Septodont, 2010).

Au bout de 7 jours, la résistance à la compression est suffisante ($253,2 \text{ MPa} \pm 16,1$) pour permettre tous les traitements préparatoires avant la mise en place d'une obturation définitive directe ou indirecte (préparation à l'aide d'instruments rotatifs, prise d'empreinte, mordantage acide...) (Koubi *et al.*, 2011b).

Une caractéristique spécifique de Biodentine® est sa capacité à continuer d'améliorer sa résistance mécanique avec le temps pendant plusieurs jours jusqu'à atteindre 300 MPa après 1 mois (Fig. 4.7). Cette valeur devient totalement stable et est du même ordre que la résistance à la compression de la dentine naturelle (297 MPa). Ce processus de maturation peut être en rapport avec la diminution de la porosité dans le temps (R&D Septodont, 2010).

4.1.4.1.5. Résistance à la flexion

La valeur de la résistance à la flexion obtenue à 2 heures avec Biodentine® est de 34,5 MPa par la méthode de flexion 3 points (Colon *et al.*, 2010b).

4.1.4.1.6. Micro-dureté

Les tests de micro-dureté Vickers permettent d'évaluer la dureté du matériau dans le temps et dans des solutions simulant le milieu buccal. Ainsi on observe une augmentation rapide de la dureté de Biodentine® dans les premières 24 heures, suivie d'une progression plus lente jusqu'à 7 jours et d'une relative stabilisation à 1 mois aux alentours de 90 HVN (Fig. 4.8), ce qui est du même ordre que la dentine naturelle (Colon *et al.*, 2010b).

4.1.4.1.7. Radio-opacité

Biodentine® contient de l'oxyde de zirconium qui lui confère une radio-opacité équivalente à une épaisseur de 3,5 mm d'aluminium (le minimum requis étant de 3 mm selon la norme ISO) (R&D Septodont, 2010).

4.1.4.1.8. Microscopie électronique à balayage

L'observation au microscope électronique à balayage de dents restaurées avec Biodentine® (après 28 jours) montre une précipitation importante de cristaux de silicate de calcium dans les canalicules dentinaires situés à proximité du matériau (Fig. 4.9) (Koubi *et al.*, 2011b). La présence de cette croissance cristalline, appelée « Mineral Tag », au sein des tubuli dentinaires augmente de façon importante les valeurs d'adhésion et d'étanchéité (Fig. 4.10) (Colon *et al.*, 2010b).

4.1.4.1.9. Etanchéité

Biodentine® possède une excellente capacité d'étanchéité observée au niveau de la dentine favorisée par la précipitation de cristaux de silicate de calcium dans les tubuli dentinaires et par la stabilité dimensionnelle du matériau lors de sa prise (Koubi *et al.*, 2011b).

De plus, l'étude de l'étanchéité selon la méthodologie de percolation de colorant a montré que les propriétés d'étanchéité de Biodentine® sont très satisfaisantes quel que soit le traitement de surface des structures dentaires, le temps de conservation des échantillons et le système adhésif utilisé. Il

semble cependant préférable, lors de l'utilisation de ce matériau en technique sandwich, d'utiliser des systèmes adhésifs automordants à solvant éthanol-eau (Colon *et al.*, 2010b).

4.1.4.1.10. Adhésion

Les différentes interfaces observées au microscope électronique à balayage présentent des faciès de rupture cohésive signant la parfaite adhésion de Biodentine® tant sur les structures dentaires qu'avec les systèmes adhésifs couplés à une résine composite (Colon *et al.*, 2010b).

Biodentine® possède d'excellentes propriétés d'adhésion par ancrage micro-mécanique dans les tubuli et ce, sans préparation. En effet, l'adhésion de Biodentine® au tissu dentinaire est due à l'infiltration initiale du matériau dans les canalicules, suivie par la formation de cristaux de silicate de calcium hydraté dont la cohésion augmente avec le temps. Cette augmentation de la cohésion des cristaux formés dans les canalicules situés au contact du matériau pourrait créer un micro-ancrage, responsable de la bonne adhésion du produit. Il n'est pas exclu que des échanges ioniques entre les sels de calcium complètent l'étanchéité constatée (Koubi *et al.*, 2011b).

4.1.4.1.11. Résistance à l'érosion acide

L'érosion de Biodentine® dans une solution acide (pH = 2,74) est limitée et inférieure à celle des verres ionomères (Fig. 4.11) (Colon *et al.*, 2010b ; R&D Septodont, 2010).

En présence d'un milieu salivaire reconstitué contenant des phosphates et ayant un pH de 5,3, aucune érosion n'est obtenue. Cependant, un dépôt de cristaux ayant la composition d'apatites est observé à la surface du Biodentine®. Ce dépôt de cristaux d'apatites, dû à l'environnement riche en phosphates, est très encourageant en termes d'amélioration de l'interface entre Biodentine® et la dentine naturelle. Il pourrait jouer un rôle important en augmentant l'étanchéité des restaurations *in vivo* (Colon *et al.*, 2010b ; R&D Septodont, 2010).

4.1.4.1.12. Résistance à la micro-infiltration

Les interfaces développées entre Biodentine® et les surfaces dentaires (émail et dentine) ou les systèmes adhésifs sont très résistantes à la micro-infiltration, avec ou sans prétraitement à l'acide polyacrylique.

Biodentine® a un comportement similaire en termes de résistance à l'infiltration que le Fuji II LC à l'interface avec l'émail, la dentine, et les adhésifs. Biodentine® est indiquée dans les restaurations de classe II par sandwich ouvert sans aucun traitement préalable (R&D Septodont, 2010).

4.1.4.2. Biocompatibilité

4.1.4.2.1. Cytotoxicité

La cytotoxicité de Biodentine® a été étudiée par des tests de biocompatibilité *in vitro* sur fibroblastes pulpaire humains et sur cultures de dents humaines entières.

Le ciment Biodentine® placé directement sur des fibroblastes pulpaire humains n'engendre pas de mort cellulaire, tout comme le MTA (Tab. 4.2). Les premières études réalisées sur ce produit n'ont pas démontré de cytotoxicité, et ce quel que soit son temps de durcissement. De plus, ce matériau n'a pas d'incidence sur l'expression phénotypique des fibroblastes pulpaire (Laurent *et al.*, 2008 ; R&D Septodont, 2010).

Incubés en présence d'extraits de Biodentine®, les fibroblastes pulpaire sécrètent une matrice qui va se minéraliser progressivement sous forme de nodules (Fig. 4.12). La formation de ces nodules minéralisés est due à l'expression de marqueurs de différenciation par les cellules pulpaire en contact avec Biodentine®. Ces marqueurs de différenciation sont ceux de la dentine et des odontoblastes : collagène de type I, ostéonectine, sialoprotéine dentinaire et nestine (Laurent *et al.*, 2008).

De plus, les fibroblastes pulpaire sont capables de se différencier en cellules odontoblastiques après contact avec Biodentine® lorsqu'ils sont mis en culture avec du β -glycérophosphate (Laurent *et al.*, 2008).

4.1.4.2.2. Génotoxicité

L'absence de génotoxicité du Biodentine® a été démontrée par le test d'Ames sur des bactéries, par le test des micronoyaux sur lymphocytes humains et par celui des comètes sur fibroblastes pulpaire humains. Ces différents tests réalisés sur Biodentine® n'ont pas montré de dommages chromosomiques ni d'activité mutagène (Laurent *et al.*, 2008).

Conclusion

Biodentine® présente une excellente biocompatibilité avec la pulpe et les tissus parodontaux. Il n'affecte pas les fonctions spécifiques des cellules cibles et peut être appliqué sans danger directement sur le tissu pulpaire (Laurent *et al.*, 2008 ; Garrault *et al.*, 2005).

4.1.4.3. Activité antimicrobienne

L'effet de Biodentine® sur la croissance de souches bactériennes représentatives de la sphère orale a été étudié par des tests d'inhibition de croissance en gélose et en milieu liquide. L'inhibition en

gélose montre que Biodentine® est antibactérien sur *A. naeslundii* et *L. casei*. Aucun effet sur *E. faecalis* et *S. mutans* n'a été relevé. Avec les tests d'inhibition de croissance en milieu liquide, Biodentine® a un effet sur la croissance de ces mêmes bactéries pendant 4 heures mais qui n'est pas prolongé jusqu'à 24 heures sauf pour *L. casei* (R&D Septodont, 2010).

4.1.4.4. Bioactivité

4.1.4.4.1. Formation de dentine réactionnelle

Comme nous l'avons vu précédemment, on constate la formation d'une matrice minéralisée sous forme de nodules lors de l'application du ciment Biodentine® sur des cellules pulpaires *in vitro*. Cette matrice minéralisée exprime des marqueurs de la dentine et des odontoblastes : collagène de type I, sialoprotéine, nestine, ostéonectine (Colon *et al.*, 2010b).

- Coiffage pulpaire indirect : modèle chez le rat

La formation de dentine réactionnelle est constatée sur des molaires de rats lésées, dès 8 jours après application du ciment Biodentine®. Au bout de 15 jours, on observe une rétraction pulpaire et une couche de dentine réactionnelle comprise entre 40 et 80 µm d'épaisseur. A un mois, la couche de dentine est homogène et mesure environ 160 µm. Le reste de la pulpe ne montre pas de signes de souffrance. A 3 mois, l'épaisseur de dentine est similaire à celle observée à un mois.

Ces résultats montrent que Biodentine® stimule la formation de dentine réactionnelle dans le modèle molaire de rat de manière rapide après le démarrage de sa formation. Mais elle s'arrête ultérieurement, assurant ainsi la conservation de la vitalité pulpaire (Colon *et al.*, 2010b ; R&D Septodont, 2010).

- Coiffage pulpaire direct et pulpotomie : modèle chez le cochon

Des coiffages pulpaires directs et des pulpotomies ont été réalisés chez les cochons pour comparer l'efficacité du Biodentine® à celles de l'hydroxyde de calcium et du MTA. Dans cette étude, la compatibilité avec la pulpe permet un contact direct du Biodentine® avec les fibroblastes, ce qui limite la réponse inflammatoire en comparaison avec les témoins. La formation d'un pont dentinaire régulier et dense est histologiquement démontrée en moins de 1 mois (Colon *et al.*, 2010b).

Après 1 mois, le pont dentinaire formé avec Biodentine® est de meilleure qualité que celui formé avec l'hydroxyde de calcium. La performance de Biodentine® est au moins équivalente à celle du White MTA (R&D Septodont, 2010).

- Test in vitro de coiffage pulpaire direct sur dents humaines extraites

La bioactivité du Biodentine® a été étudiée en réalisant des coiffages pulpaire directs sur culture de dents humaines entières. Les résultats ont montré une bonne préservation de la pulpe après 28 jours. Près de la zone coiffée, un changement dans le tissu pulpaire est observé avec néo-formation de dentine réparatrice (comparable à celle observée avec le MTA). Ceci correspond aux premiers signes de la formation d'un pont dentinaire (Fig. 4.13). Biodentine® est donc capable de stimuler l'initiation et le développement de la minéralisation (R&D Septodont, 2010).

De plus, les colorations histologiques et les marquages immunohistochimiques réalisés sur des dents restaurées avec du Biodentine® ont révélé l'activation de cellules progénitrices périvasculaires et l'apparition précoce de multiples foyers minéralisés comportant des cellules séquestrées à proximité du site lésé. La caractérisation moléculaire de la matrice et des cellules qui composent ces foyers confirme qu'il s'agit d'une matrice de type dentine réparatrice sécrétée par des cellules différenciées en odontoblastes-like (Colon *et al.*, 2010b).

4.1.4.4.2. Action sur l'angiogénèse

- Test in vitro pour l'angiogénèse

L'effet du Biodentine® sur l'expression des facteurs de croissances angiogéniques a été étudié sur cultures de fibroblastes pulpaire humains lésés. Ce modèle mime les situations in vivo d'atteinte pulpaire nécessitant un coiffage pulpaire direct. Biodentine® a été appliqué sur les cellules, et les concentrations des facteurs de croissance ont été évaluées par un test ELISA. Les résultats ont montré que les concentrations de VEGF, FGF-2 et TGFβ-1 sont augmentées en présence de Biodentine® (R&D Septodont, 2010).

En effet, lors d'une lésion pulpaire, ces facteurs de croissances angiogéniques sont sécrétés par les fibroblastes. Cette sécrétion se fait en quelques heures et précède la migration des cellules progénitrices vers le site lésé. De plus, le FGF-2 est impliqué dans l'activation des cellules progénitrices et la régénération dentinaire alors que le TGFβ-1 induit la différenciation odontoblastique (Colon *et al.*, 2010b ; Laurent *et al.*, 2012).

Ces résultats montrent que la sécrétion de facteurs de croissance angiogéniques par les fibroblastes pulpaire lésés induit la différenciation des cellules progénitrices en odontoblastes-like. Ces cellules secrètent la matrice de type dentine réparatrice qui compose les foyers minéralisés. Biodentine® est donc capable de stimuler l'angiogénèse et la formation d'aires de minéralisation.

Conclusion

Les études sur le coiffage pulpaire et la pulpotomie ont montré l'innocuité et la bioactivité de Biodentine®. Ce matériau stimule l'angiogénèse, l'activation des cellules progénitrices et leur différenciation. Il est capable de promouvoir la minéralisation, générant de la dentine réactionnelle

aussi bien qu'un pont dentinaire dense. Sur le plan biologique, Biodentine® représenterait un substitut dentinaire très intéressant au contact de la pulpe lésée (Colon *et al.*, 2010b ; Zanini *et al.*, 2012). Cependant, le recul clinique est faible et d'autres études sont attendues.

4.2. Différentes utilisations en OCE

Biodentine® peut être utilisé pour le traitement de cicatrisation de la pulpe vitale et/ou de réparation de la dentine au niveau coronaire ou radiculaire (Fig. 4.14) (Koubi *et al.*, 2011a) :

- indications au niveau coronaire :
 - restauration coronaire temporaire (6 mois),
 - substitut dentinaire dans les techniques en sandwich ouvert ou fermé,
 - coiffage pulpaire direct et indirect,
 - pulpotomie,
 - apexogénèse,
- indications au niveau radiculaire :
 - obturation des perforations radiculaires et du plancher pulpaire,
 - réparation des résorptions internes ou externes,
 - obturation canalaire par voie rétrograde (chirurgie endodontique),
 - apexification.

- Restauration clinique avec substitut dentinaire

Biodentine® est utilisé en tant que substitut amélaire temporaire et substitut dentinaire permanent pour la restauration de cavités profondes, sans aucun conditionnement préalable de la surface dentinaire. La perte de substance est alors entièrement comblée avec Biodentine®. Puis, dans un intervalle de 48 heures à 6 mois, la surface du matériau est éliminée avec une fraise en conservant la base de la restauration, c'est-à-dire la partie proche de la pulpe, et en restaurant la partie occlusale avec un composite ou un inlay-onlay. Biodentine® est ainsi utilisé comme protection pulpaire permanente dans les techniques de reconstitution coronaire directe et indirecte (Colon *et al.*, 2010b).

De plus, la particularité de Biodentine® (en tant que substitut dentinaire permanent) est que ses propriétés biologiques et physico-chimiques permettent de réaliser dans la même séance le coiffage direct et la mise en place d'une obturation coronaire temporaire (Koubi *et al.*, 2011a).

Dans les cas de restauration sandwich avec Biodentine® et composite, il faut préférer un système adhésif automordant (SAM1 ou SAM2) à solvant eau ou éthanol-eau (Colon *et al.*, 2010b).

Le ciment Biodentine® n'interfère pas avec la réaction de prise de la résine composite mais peu d'études abordent l'adhésion entre ces deux structures, et le vieillissement de cette interface.

4.3. Protocole d'utilisation de Biodentine® lors du coiffage pulpaire direct

Après avoir maîtrisé l'hémorragie pulpaire, le matériau Biodentine® doit être préparé comme indiqué ci-dessous (Fig. 4.15) (Septodont) :

1. Prendre une capsule et la taper légèrement sur une surface dure pour détasser la poudre.
2. Ouvrir la capsule.
3. Détacher une monodose de liquide et tapoter légèrement au niveau du bouchon scellé afin de faire descendre la totalité du liquide au fond de la monodose.
4. L'ouvrir en tournant le bouchon scellé.
5. Verser entièrement le contenu de la monodose (5 gouttes) dans la capsule.
6. Refermer la capsule.
7. Placer la capsule sur le vibreur.
8. Mélanger durant 30 secondes.
9. Ouvrir la capsule et récupérer le matériau Biodentine® à l'aide d'un instrument adapté.
10. Placer Biodentine® directement sur la pulpe exposée sans exercer de compression.

Lorsque la cavité est entièrement refermée avec Biodentine®, les obturations montrent des pertes marginales lors des visites de contrôle à 3 mois. Ceci peut être attribué à une mauvaise manipulation. Lors du réglage de l'occlusion, Biodentine® ne doit pas être retouché avec des instruments rotatifs et ne doit pas entrer en contact avec des sprays. Il doit être appliqué de préférence dans la cavité avec des fouloirs sous faible pression et l'occlusion doit être réglée à l'aide d'instruments de sculpture. Il ne faut pas polir Biodentine®. Toute pression excessive, taille intempestive ou polissage peuvent affecter la structure cristalline de Biodentine® et entraîner une perte de la résistance mécanique du matériau (Dammaschke, 2011).

Les premières informations fournies par le fabricant stipulaient d'attendre la séance suivante avant de réaliser la restauration définitive sur le fonds de cavité Biodentine®. Cependant, des études ultérieures tendent à montrer qu'une procédure en une séance serait possible, c'est-à-dire l'application de Biodentine® en coiffage direct et la réalisation de la restauration définitive dans la même séance. Mais aucune recommandation ne peut être faite avant les résultats des études en cours (Dammaschke, 2012).

Lorsque l'on opte pour un traitement en une seule séance, il est néanmoins important d'attendre que Biodentine® soit polymérisé (environ 12 à 15 minutes après le mélange) avant de procéder au traitement de restauration. L'aspect de la surface de Biodentine® va changer de brillant à mat. De plus, il est important de ne pas appliquer Biodentine® uniquement dans la zone de la perforation pulpaire mais de remplacer tout le volume de dentine manquant (Dammaschke, 2012).

4.4. Comparaison du Biodentine® avec l'hydroxyde de calcium et le MTA

Aujourd'hui, il est un peu tôt pour discuter des propriétés de Biodentine® car le nombre d'études comparatives avec l'hydroxyde de calcium et le MTA est insuffisant. Cependant, les premières données nous permettent déjà de dégager certains avantages et inconvénients (Tab. 4.3 et Tab. 4.4).

Tableau 4.3. Comparaison des propriétés physico-chimiques de l'hydroxyde de calcium, du MTA et de Biodentine®.

	Hydroxyde de calcium	MTA	Biodentine®
Temps de travail	3 à 5 minutes	5 minutes	6 minutes
Temps de prise	Entre 2,5 et 5,5 minutes (convenable).	ProRoot® MTA : 2h45min (élevé). MM-MTA® : 20 minutes (compatible avec la pratique en clinique).	12 minutes (compatible avec la pratique en clinique).
pH	≈ 12,5	12,5	12,6
Solubilité	Solubilité par hydrolyse à partir des fluides tissulaires ou par contamination hydrique provenant de l'interface dent-matériau de restauration.	Insoluble dans l'eau (après prise). Besoin d'humidité pour sa prise.	Eviter tout contact avec l'eau durant sa prise initiale (10 min). Moins soluble que l'hydroxyde de calcium.
Résistance à la compression	Très faible. 10,5 MPa au bout de 24h. Non utilisable comme matériau de reconstitution coronaire.	Faible. 40 MPa après 24h. Non utilisable comme matériau de reconstitution coronaire.	Bonne. 240 MPa au bout de 24h. Utilisable comme matériau d'obturation provisoire.
Radio-opacité	Equivalente à une épaisseur de 0,7 mm d'aluminium. Comparable à celle de la dentine. Se distingue difficilement sur les radiographies.	Equivalente à une épaisseur de 6,4 mm d'aluminium. Supérieure à celle de la dentine. Facilement visualisable sur les radiographies.	Equivalente à une épaisseur de 3,5 mm d'aluminium. Visible sur les radiographies.
Adhésion aux structures dentaires et étanchéité	Mauvaise adhésion à la dentine. Manque d'étanchéité.	Très bonne capacité de scellement. Très bonne étanchéité.	Adhésion micro-mécanique. Excellentes propriétés d'étanchéité.
Sensibilité à l'humidité	Oui	Non : l'humidité n'affecte pas ses capacités de scellement.	Résistance à la dégradation hydrique après prise. Plus tolérant à l'humidité que le CVI.
Dégradation dans le temps	Tendance à se dissoudre.	Ne semble pas se détériorer ni se désagréger.	Absence de résorption.

Tableau 4.4. Comparaison des propriétés biologiques de l'hydroxyde de calcium, du MTA et de Biodentine®.

	Hydroxyde de calcium	MTA	Biodentine®
Biocompatibilité	Oui	Oui Semble supérieure à celle de l'hydroxyde de calcium.	Oui Comparable à celle du MTA.
Action antibactérienne	Oui	Oui	Oui
Action anti-inflammatoire	Oui	Oui Semble avoir une meilleure action anti-inflammatoire que l'hydroxyde de calcium.	?
Action anti-hémorragique	Oui	?	?
Favorise l'angiogenèse	Non	Oui	Oui
Favorise la dentinogenèse	Oui	Oui	Oui
Qualité du pont dentinaire	Porosités dans le pont dentinaire (défauts en tunnels, inclusions cellulaires...).	Pont dentinaire de meilleure consistance que celui obtenu avec l'hydroxyde de calcium.	Pont dentinaire dense, de meilleure qualité que celui obtenu avec l'hydroxyde de calcium.

Dans les laboratoires de Septodont, le comportement physico-chimique de Biodentine® a été comparé à ceux des ciments verre ionomères et du ProRoot® MTA par une série de tests. Il en ressort que, dans l'ensemble, Biodentine® a un comportement mécanique proche des CVI, supérieur au ProRoot® MTA, et similaire à la dentine naturelle (R&D Septodont, 2010).

Concernant les propriétés biologiques, la première action d'un matériau de coiffage pulpaire est d'induire la formation de tissus durs spécifiques par les cellules pulpaires qui obturent le site d'exposition et contribuent finalement au maintien de la vitalité pulpaire (Schröder, 1985).

Au contact du tissu pulpaire vital, l'hydroxyde de calcium contribue à la formation de dentine réparatrice. Ceci a été documenté par des recherches de base et des études cliniques avec un taux de réussite supérieur à 80 % pour les procédures de coiffage direct chez l'homme (Baume et Holz, 1981 ; Horsted *et al.*, 1985). Il a été montré que l'hydroxyde de calcium favorisait la différenciation des odontoblastes et des odontoblastes de remplacement, lesquels vont former un pont de tissu dur dans la pulpe. De plus, l'hydroxyde de calcium à faible concentration induit la prolifération des fibroblastes pulpaires (Tornek *et al.*, 1983).

L'hydroxyde de calcium, quant à lui, présente une faible adhésion à la dentine, une instabilité mécanique et une résorption persistante après le placement (Cox *et al.*, 1996). Par conséquent, l'hydroxyde de calcium ne prévient pas les micro-percolations à longs termes, même lorsqu'il est associé avec des restaurations collées. Les porosités et les tissus durs nouvellement formés connus comme « imperfections en tunnel » peuvent jouer le rôle de portes d'entrée pour des micro-organismes pathogènes. Ceux-ci peuvent provoquer une inflammation secondaire des tissus pulpaires et peuvent

être responsables de l'échec. De plus, le pH élevé des suspensions d'hydroxyde de calcium occasionne des nécroses par liquéfaction à la surface des tissus pulpaire (Cox *et al.*, 1996 ; Dammaschke, 2012).

Biodentine® a montré cliniquement qu'il était en mesure de préserver la vitalité pulpaire après coiffage pulpaire direct (Damaschke, 2011). Les ciments au silicate de calcium, tels que Biodentine® et le MTA, ont la propriété de libérer des ions calcium et hydroxyles et de former des cristaux d'hydroxyapatite à la surface après contact avec des liquides contenant des phosphates tels que les fluides corporels (Gandolfi *et al.*, 2010). Il peut être supposé que Biodentine® présente les mêmes effets que l'hydroxyde de calcium, du fait de la libération d'ions calcium et hydroxyles, lors du contact avec l'eau et les fluides tissulaires. Par conséquent, Biodentine® est biocompatible et il est capable de stimuler la formation de dentine tertiaire. Histologiquement, la formation de tissus durs a été observée aussi bien après coiffage indirect que direct avec Biodentine® (Laurent *et al.*, 2008).

Utilisé en coiffage pulpaire, le matériau offre de nombreux avantages par rapport à l'hydroxyde de calcium : il est plus résistant mécaniquement, moins soluble et procure un scellement plus étanche. Il ne présente pas les trois inconvénients majeurs de l'hydroxyde de calcium : la résorption, l'absence de stabilité mécanique et par conséquent l'incapacité à prévenir les micro-infiltrations (Damaschke, 2012).

Une étude menée par le Dr About en 2009 a comparé les effets du Biodentine®, du MTA et de l'hydroxyde de calcium, sur les étapes précoces de la régénération dentinaire. Dans cette étude, le MTA et le ciment Biodentine® ont été capables de stimuler l'angiogenèse, contrairement à l'hydroxyde de calcium (R&D Septodont, 2010).

Comparé au ProRoot® MTA, Biodentine® se manipule plus facilement et nécessite moins de temps de prise. Contrairement aux autres produits à base de ciment Portland, il est suffisamment stable et peut être utilisé en même temps aussi bien pour la protection pulpaire, le fond de cavité-substitut dentinaire et les obturations provisoires (Damaschke, 2012).

Par ailleurs, l'application de Biodentine® en coiffage direct et la réalisation de la restauration définitive dans la même séance serait possible, élargissant ainsi les indications cliniques de Biodentine®. Cette option de traitement offre différents avantages, comme nous l'avons vu précédemment. Pour la réussite du coiffage pulpaire direct, il est important de rendre la cavité hermétique à la recontamination bactérienne en une seule étape (Damaschke *et al.*, 2010).

Ainsi, Biodentine® est un produit intéressant et prometteur, qui dispose du potentiel pour apporter une contribution majeure au maintien de la vitalité pulpaire chez des patients judicieusement sélectionnés pour le coiffage direct. L'approche du coiffage pulpaire en une seule séance simplifie et améliore l'utilisation clinique de Biodentine® (Damaschke, 2012).

CHAPITRE 5. EVALUATION DU DEVENIR A COURT-TERME DE COIFFAGES PULPAIRES DIRECTS REALISES A L'AIDE D'HYDROXYDE DE CALCIUM, DE MTA ET DE BIODENTINE®

5.1. Introduction

Préserver au maximum la vitalité et la santé pulpaire est l'un des enjeux principaux des thérapeutiques restauratrices modernes. Face à une exposition pulpaire, chaque fois que la situation clinique le permet, un coiffage pulpaire direct doit être effectué. Ce traitement consiste à recouvrir la pulpe exposée par un biomatériau capable de promouvoir sa cicatrisation. La pulpe, ainsi protégée, cicatrise grâce à son potentiel dentinogénique et se maintient dans ses autres fonctions.

La question de l'efficacité des coiffages pulpaire avec différents matériaux a largement dominé la recherche sur la pathologie pulpaire ces dernières années. Des matériaux tels que l'hydroxyde de calcium, le MTA, ou plus récemment le ciment Biodentine®, ont montré leur intérêt dans la cicatrisation pulpaire et donc dans l'indication de ce traitement.

Toutefois, malgré l'intérêt grandissant pour cette thérapeutique et le grand nombre de publications à son sujet, les indications, les techniques, les périodes de suivi, ou encore les critères d'examen, restent variables selon les études (Auschill *et al.*, 2003 ; Barthel *et al.*, 2000). Il nous a donc paru intéressant d'établir un protocole du coiffage pulpaire direct (à partir d'une analyse bibliographique de ces différentes études), détaillé dans la première partie de cet ouvrage, et de l'appliquer à la situation la plus fréquemment rencontrée dans la pratique quotidienne des praticiens : les expositions pulpaires carieuses.

5.2. Objectifs

Les objectifs de notre étude ont été les suivants :

- étudier le devenir à court-terme de coiffages pulpaire directs réalisés à l'aide d'hydroxyde de calcium, de MTA ou de Biodentine®,
- déterminer l'influence de certains critères cliniques, relevés lors des évaluations préopératoire et per-opératoire, sur les résultats de ce traitement.

5.3. Matériel et méthode

5.3.1. Contexte

Notre étude s'est déroulée dans le service d'odontologie du CHRU de Brest de septembre 2011 à septembre 2012. Ce service fonctionne en omni-pratique. Les étudiants réalisent de manière indépendante la gestion des rendez-vous avec leurs patients en fonction des jours de présence des enseignants de chaque discipline. Les patients sont ainsi pris en charge par des étudiants, sous contrôle des enseignants.

5.3.2. Population d'étude

Les sujets inclus dans cette étude ont été recrutés dans le service d'odontologie du CHRU de Brest.

5.3.2.1. Méthode de recrutement

Tous les patients présentant une dent cariée profondément ont fait l'objet d'une observation clinique préopératoire conforme à la littérature (Bender, 2000 ; Fioretti *et al.*, 2010 ; Hess *et al.*, 1990) et comprenant :

- un interrogatoire,
- un examen clinique endo-buccal avec :
 - examen visuel des surfaces dentaires, gingivales et muqueuses,
 - palpation,
 - test de percussion,
 - tests thermiques de sensibilité pulpaire,
 - sondage parodontal,
 - évaluation de la mobilité dentaire,
- une radiographie rétro-alvéolaire.

Grâce à cette évaluation clinique, l'état de santé pulpaire de chaque dent présentant une lésion carieuse profonde a été évalué avant d'en pratiquer l'éviction. Ainsi, en cas d'exposition pulpaire lors du curetage carieux, la faisabilité d'un coiffage pulpaire direct, et donc l'inclusion dans notre étude, a été déterminée en tenant compte de cette évaluation préopératoire (Cf. annexe 1).

5.3.2.2. Critères de sélection

- Critères d'inclusion de la population

Les patients ayant une dent permanente mature cariée dont la pulpe a été exposée lors de l'éviction carieuse ont été inclus dans l'étude. La dent devait être asymptomatique (catégorie I de Baume) ou présenter des symptômes compatibles avec une pulpite réversible (catégories II de Baume) (ACE). Il pouvait s'agir de caries primaires ou secondaires.

Toutes les pulpes ont été exposées lors de l'éviction carieuse et ont donc été considérées comme des expositions carieuses.

Les personnes incluses dans l'échantillon ont été préalablement informées sur le déroulement de l'étude, et leurs consentements éclairés et signés ont été obtenus (Cf. annexe 2).

- Critères d'exclusion de la population

Les caractéristiques suivantes justifiaient la non inclusion dans l'étude :

- critères généraux définis d'après l' Afssaps, 2011 ; Bergenholtz, 2005 ; Cherifi *et al.*, 2004 ; Hess *et al.*, 1990 :
 - les patients présentant des pathologies contre-indiquant le traitement par coiffage pulpaire direct (risque d'endocardite infectieuse),
 - les patients ayant des pathologies contre-indiquant l'anesthésie,
 - les mineurs non accompagnés d'un adulte,
 - les personnes qui ne pouvaient être suivies,
 - les patients refusant de participer à l'enquête,
- critères locaux définis d'après Bogen *et al.*, 2008 ; European Society of Endodontology, 2006 ; Hess *et al.*, 1990 ; Matsuo *et al.*, 1996) :
 - la présence d'une atteinte parodontale importante objectivée par la présence de certains signes cliniques (poches parodontales supérieures à 3mm, mobilité anormale) ou radiologiques (atteinte de furcation des dents pluriradiculées),
 - l'existence de signes de pulpite irréversible (catégories III de Baume) tels que des douleurs spontanées,
 - une symptomatologie pouvant faire suspecter une nécrose pulpaire (catégorie IV de Baume),
 - une résorption radiculaire interne ou externe,
 - les dents dont l'étendue de l'exposition pulpaire était supérieure à 2mm²,
 - les dents dont la plaie pulpaire présentait un aspect blanchâtre ou grisâtre,
 - les dents pour lesquelles il était impossible d'appliquer une restauration coronaire étanche,

- un délabrement dentaire trop important et dont la restauration coronaire ne permettait pas de conserver la vitalité pulpaire (nécessité d'un ancrage radiculaire).

5.3.3. Protocole opératoire observé

Ce protocole réside en annexe 3. Il a été élaboré à partir de plusieurs protocoles retrouvés dans la littérature.

- Anesthésie

L'anesthésie a été réalisée en para-apicale (en vestibulaire, et avec un rappel en lingual ou en palatin) ou en locorégionale pour les molaires mandibulaires.

- Eviction carieuse

L'ensemble des tissus carieux ont été éliminés.

L'éviction carieuse a été débutée au moyen d'une fraise diamantée montée sur turbine dans l'émail. Puis le curetage de la dentine cariée a été poursuivi avec une fraise boule en carbure de tungstène montée sur contre-angle à faible vitesse (Turpin et Vulcain, 2005). La fraise avait un diamètre correspondant à la taille de la lésion carieuse. L'éviction de la dentine cariée a été réalisée de la périphérie vers le centre de la lésion (de Almeida Neves *et al.*, 2011). Le curetage pouvait être terminé à l'excavateur afin de ne pas risquer une exposition trop importante.

Les paramètres utilisés pour évaluer l'absence de carie au niveau de la dentine ont été la dureté lors du sondage et le cri dentinaire (Dammaschke *et al.*, 2010).

- Isolation de la dent à l'aide de la digue

La digue a été mise en place au plus tard une fois que l'exposition pulpaire était mise en évidence (Stockton, 1999).

- Hémostase

Une boulette de coton stérile imprégnée de sérum physiologique a été appliquée avec une légère pression sur la plaie pulpaire au minimum pendant 30 secondes (Hilton, 2009). Le saignement devait pouvoir être stoppé aisément.

- Désinfection

Le nettoyage de la cavité a été effectué avec de l'hypochlorite de sodium à 2,5% pour désinfecter la dentine et le site exposé (Dammaschke, 2011).

- Rinçage

La cavité a ensuite été rincée au sérum physiologique (Murray *et al.*, 2002).

- Séchage

La cavité a été séchée avec douceur à l'aide de boulettes de coton stérile (Silva *et al.*, 2006).

- Préparation du produit de coiffage

Le produit de coiffage a été préparé selon les instructions du fabricant : soit Biodentine®, soit hydroxyde de calcium en préparation magistrale, soit ProRoot® MTA.

- Mise en place du produit de coiffage

Le produit de coiffage a été appliqué sur la plaie pulpaire et la dentine environnante (European Society of Endodontology, 2006), toujours selon les instructions du fabricant.

- Restauration temporaire

Une restauration temporaire étanche au ciment verre ionomère a ensuite été réalisée pour l'obturation coronaire.

- Mise en place de la restauration définitive

Une restauration coronaire définitive a été réalisée en cas de pronostic favorable du coiffage pulpaire direct après 3 mois de suivi (Matsuo *et al.*, 1996 ; Stockton, 1999).

5.3.4. Recueil des données

Les données ont été relevées à l'aide de la fiche de suivi du patient (Cf. annexe 4). L'accord du patient a été naturellement demandé avant chaque entretien (0, 1 mois et 3 mois) et aucun refus n'a été observé. Les données ont été recueillies à l'aide du logiciel Excel®.

5.3.4.1. Critères étudiés en préopératoire et per-opératoire

- Données démographiques

Pour chaque patient, le nom, le prénom, le sexe, la date de naissance, le numéro de téléphone, et les pathologies d'ordre général ont été recueillies.

- Evaluation préopératoire

Vue précédemment, elle a permis d'établir le diagnostic préopératoire. Sont notés sur la fiche de suivi du patient les critères suivants :

- le numéro de la dent concernée,
- le type de carie (primaire ou secondaire),
- la catégorie de Baume déterminée à l'issue de l'examen clinique,
- le volume de la chambre pulpaire, évalué sur la radiographie préopératoire.

- Evaluation per-opératoire

Après exposition pulpaire liée à l'éviction carieuse, certains critères sont à noter sur la fiche de suivi du patient :

- le site de la cavité carieuse,
- l'étendue de l'exposition pulpaire évaluée à l'œil nu,
- le temps et l'importance du saignement pulpaire,
- le matériau de coiffage utilisé.

Le diamètre de l'exposition pulpaire a été évalué à l'œil nu et correspond à l'estimation du plus grand axe de la zone exposée.

5.3.4.2. Critères étudiés lors des évaluations postopératoires

Les patients ont été revus à 1 mois et à 3 mois approximativement pour évaluer la réponse pulpaire suite au coiffage. Les patients qui ne sont pas revenus ont été exclus de l'étude.

Lors de chacune des évaluations postopératoires, les signes cliniques et les symptômes décrits par le patient ont été notés sur la fiche d'évaluation. En cas de douleur, son intensité a été évaluée à l'aide de l'échelle numérique (EN).

L'échelle numérique (EN) consiste à demander au patient de donner une note allant de 0 à 10 à sa douleur ressentie. La note 0 correspond à l'absence de douleur, et la note 10 à la douleur maximale imaginable. Cette méthode d'évaluation de la douleur est sensible, reproductible et fiable (Antalvite, 2012).

L'examen clinique a inclus les éléments suivants (Fioretti *et al.*, 2010) :

- recherche d'une éventuelle tuméfaction ou une fistule par l'inspection,
- recherche d'une douleur à la palpation,
- recherche d'une douleur en réponse au test de percussion,
- réactions aux tests thermiques,
- évaluation de l'étanchéité de la restauration coronaire.

La vitalité pulpaire a été évaluée à l'aide des tests thermiques.

Comme en préopérateur, le test au froid a été réalisé avec le spray de refroidissement Endo-Frost ROEKO d'Henry Schein®. La dent a été séchée et isolée avec un rouleau de coton salivaire, et le spray réfrigérant pulvérisé sur une boulette de coton. Ce coton givré a été appliqué 5 secondes sur la face vestibulaire (incisives, canines) ou occlusale (dents cuspidées) (Simon et Pertot, 2008).

Pour le test au chaud, un morceau de gutta-percha blanche a été préchauffé sur une flamme, puis placé sur la face vestibulaire de la dent préalablement isolée avec un peu de vaseline pour éviter à la gutta-percha de coller (Simon et Pertot, 2008).

La réaction à chacun de ces tests a été associée à l'un des critères suivants :

- aucune réaction,
- réaction courte (douleur disparaissant en moins de 10 secondes),
- réaction prolongée (douleur persistant 10 secondes ou plus).

Pour chaque test, la réponse de la dent coiffée a été comparée avec celles des dents vitales adjacentes : réponse exacerbée, similaire ou inhibée.

Lors de chaque évaluation, une radiographie numérique rétro-alvéolaire a été prise selon la technique des plans parallèles (long cône), à l'aide d'un angulateur, afin de visualiser la dent et les tissus péri-apicaux avec un minimum de distorsion (HAS, 2008). Les caractéristiques suivantes ont été observées (Bogen *et al.*, 2008 ; European Society of Endodontology, 2006 ; Mente *et al.*, 2010) :

- formation de dentine de réparation (présence d'un pont dentinaire),
- signes radiologiques de parodontite apicale,
- calcification pulpaire,
- résorption radiculaire interne,
- comparaison du volume pulpaire avec la radio préopérateur.

5.3.4.3. Critères de succès/échec

Les pulpes coiffées ont été diagnostiquées comme « saines cliniquement » et donc comme « succès » lorsqu'elles ont réagi positivement aux tests de vitalité, sans sensibilité thermique accrue, en l'absence d'apparition de douleur spontanée ou de douleur à la percussion, et en l'absence de signes radiologiques de pathologie (Tab. 5.1) (Dammaschke *et al.*, 2010 ; Mente *et al.*, 2010).

A l'inverse, le résultat a été désigné comme « échec » lorsqu'un ou plusieurs des résultats suivants ont été observés lors de l'évaluation postopérateur (Bogen *et al.*, 2008 ; Dammaschke *et al.*, 2010 ; European Society of Endodontology, 2006 ; Mente *et al.*, 2010) :

- signes cliniques ou symptômes incluant la douleur, l'inconfort relatif à la dent coiffée, ou la sensibilité à la percussion,
- réponse négative, ou exacerbée, aux tests thermiques,
- signes radiographiques de parodontite apicale ou de résorption radiculaire interne (Tab. 5.1).

Dans cette étude, l'évaluation radiographique de la formation de dentine réparatrice n'a pas été incluse comme un paramètre décisif du succès du traitement. En effet, il est difficile de déterminer clairement la formation d'un pont dentinaire sur les radiographies.

L'élaboration de la barrière calcifiée est visible à la radiographie pour les incisives qui ont une chambre pulpaire de forme aplatie. En revanche, pour les autres dents, la superposition des plans rend l'analyse de la radiographie plus délicate (Hess *et al.*, 1990).

L'ensemble des éléments observés ont été relevés sur la fiche de suivi du patient et classés en critères favorables ou non favorables (Tab. 5.1).

Tableau 5.1. Critères favorables et défavorables au devenir du coiffage pulpaire direct.

	<u>Critères favorables</u>	<u>Critères défavorables</u>
<u>Compte-rendu du patient</u>		
Historique des symptômes	Pas de signes cliniques, pas de symptômes.	Signes cliniques et symptômes (douleur, inconfort).
<u>Clinique</u>		
Inspection	Pas de gonflement. Pas de fistule.	Gonflement visible. Fistule.
Palpation	Absence de douleur à la palpation.	Douleur à la palpation.
Test de percussion	Absence de douleur à la percussion.	Douleur à la percussion.
Tests de sensibilité pulpaire	Tests de sensibilité positifs et non exacerbés (réaction normale aux tests de sensibilité).	Tests de sensibilité négatifs. Réactions positives mais exacerbées.
<u>Radiographie rétro-alvéolaire</u>		
Pathologie	Pas de signe radiologique de parodontite apicale. Pas de résorption radiculaire interne.	Signes radiologiques de parodontite apicale. Résorption radiculaire interne.

En présence d'un ou plusieurs des critères défavorables décrits dans le tableau ci-dessus, le résultat a été désigné comme un « échec ».

Il est important de noter que les résultats ayant été nommés comme « succès » dans cette étude correspondent à un succès à court-terme et en aucun cas à un succès définitif du traitement par coiffage pulpaire direct. En effet, la période de suivi de 3 mois correspond à la durée nécessaire de

suivi avant de réaliser une restauration permanente. C'est durant cette période que surviennent la majorité des échecs (Matsuo *et al.*, 1996). Mais cependant, le suivi doit se poursuivre au-delà car un échec peut survenir plusieurs mois ou années plus tard.

5.3.5. Analyse statistique

La relation entre les résultats cliniques et le taux de succès du coiffage pulpaire direct a été analysée par un test du χ^2 avec correction de Yates. Le seuil de signification statistique a été fixé à $p=0,10$.

5.4. Résultats

5.4.1. Statistique descriptive

Trente-sept dents, issues de trente patients, ont été traitées par coiffage pulpaire direct dans le cadre de notre étude. Parmi ces trente patients, douze d'entre eux (soit quinze dents) ne sont pas revenus lors des visites de contrôle postopératoire et ont été exclus de l'étude. Ainsi, seulement dix-huit patients (60%) ont pu être suivis. Notre étude a donc porté sur vingt-deux dents.

5.4.1.1. Données démographiques

5.4.1.1.1. Sexe

Parmi les vingt-deux coiffages pulpaire de notre échantillon, 54,5% ont été réalisés sur des patients de sexe masculin ($n=12$) et 45,5% sur des patients de sexe féminin ($n=10$) (Fig. 5.1).

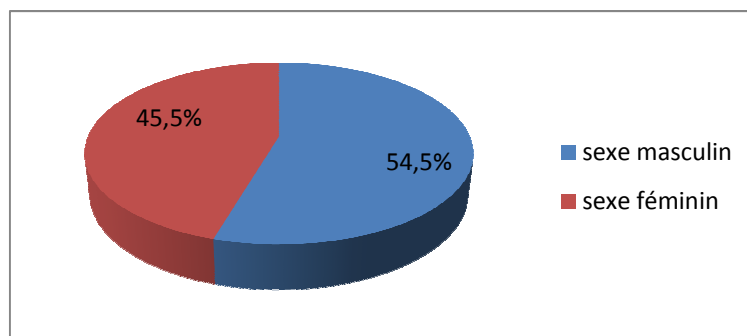


Figure 5.1. Répartition des dents selon le sexe des patients.

5.4.1.1.2. Age

L'âge des dents coiffées était compris entre douze et soixante-quatre ans, avec une moyenne de 24,14 ans.

Les dents ont été divisées en six groupes selon l'âge du patient au moment de l'exposition pulpaire. Les tranches d'âge les plus représentées étaient les 12-19 ans et les 20-29 ans, comprenant chacune 41% des coiffages. Ainsi, 82% des dents ayant reçu un traitement par coiffage direct concernaient des sujets âgés de 12 à 29 ans (Tab. 5.2). Cette différence importante d'effectifs entre les sujets âgés de moins de 30 ans et ceux âgés de 30 ans et plus s'explique par le fait que notre étude était principalement axée sur des sujets jeunes. De plus, les praticiens de notre service envisagent davantage ce type de traitement chez les sujets jeunes.

Age (ans)	Nombre de dents	Pourcentage
12 - 19	9	41 %
20 - 29	9	41 %
30 - 39	1	4,5 %
40 - 49	1	4,5 %
50 - 59	1	4,5 %
60 - 69	1	4,5 %

Tableau 5.2. Distribution des dents selon l'âge des patients.

5.4.1.2. Données de l'évaluation préopératoire

5.4.1.2.1. Localisation et type de dent

Les dents ont été divisées en deux groupes selon leur localisation (arcade maxillaire ou arcade mandibulaire), et en trois groupes selon leur type (dents antérieures, prémolaires ou molaires).

Ainsi, 68,2% des coiffages pulpaires effectués concernaient des dents maxillaires, et 31,8% des dents mandibulaires. Concernant le type de dent, 13,6% étaient des dents antérieures, 36,4% des prémolaires, et 50% des molaires. Toutes les dents traitées à la mandibule étaient des molaires (Tab. 5.3).

Dents	Maxillaire		Mandibule	
	Nombre de dents	Pourcentage	Nombre de dents	Pourcentage
Dent antérieure	3	13,6 %	0	0 %
Prémolaire	8	36,4 %	0	0 %
Molaire	4	18,2 %	7	31,8 %
Total	15	68,2 %	7	31,8 %

Tableau 5.3. Distribution des dents selon leur localisation et leur type.

5.4.1.2.2. Type de carie

Sur les 22 dents de l'échantillon, seize présentaient une carie primaire et six une carie secondaire (Fig. 5.2).

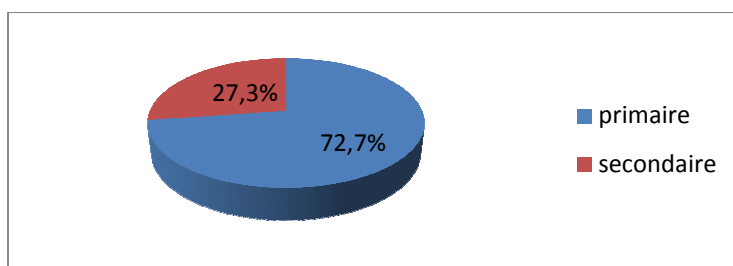


Figure 5.2. Répartition des dents selon leur type de carie.

5.4.1.2.3. Catégorie de Baume

Sur les vingt-deux pulpes dentaires coiffées, douze appartenaient à la catégorie I de Baume et dix à la catégorie II de Baume (Fig. 5.3).

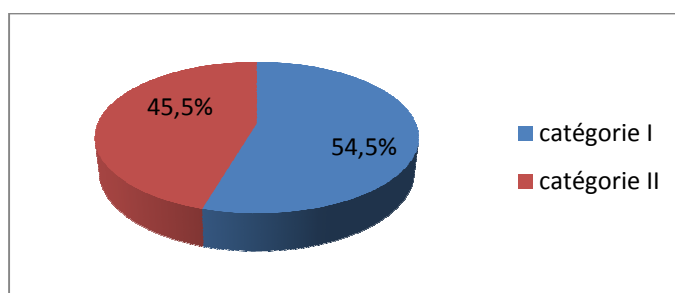


Figure 5.3. Répartition des dents selon la catégorie de Baume.

5.4.1.2.4. Volume de la chambre pulpaire

Le volume de la chambre pulpaire, déterminé radiographiquement, a été classé en trois catégories : large, moyen ou étroit.

Douze dents présentaient une chambre pulpaire large, sept dents une chambre pulpaire moyenne, et trois une chambre pulpaire étroite (Fig. 5.4).

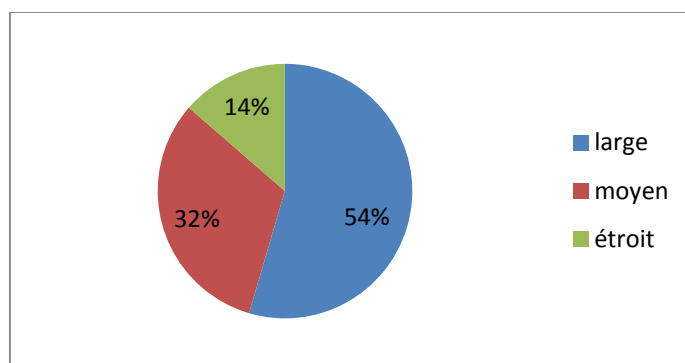


Figure 5.4. Répartition des dents selon le volume de la chambre pulpaire.

5.4.1.3. Données de l'évaluation per-opérateur

5.4.1.3.1. Site de la cavité carieuse

Onze dents avaient une cavité de carie distale, sept des cavités mésiales, trois des caries occlusales, et une dent avait une carie cervicale. Nous avons regroupé sous le terme de « cavité mésiale » les caries mésiales des dents antérieures et mésio-occlusales des dents postérieures, de même pour le terme de « cavité distale » (Tab. 5.4).

Site de la cavité carieuse	Nombre de dents	Pourcentage
Occlusal	3	14%
Mésial (M pour dents ant., MO pour dents post.)	7	32%
Distal (D pour dents ant., DO pour dents post.)	11	50%
Cervical vestibulaire	1	4%

Tableau 5.4. Répartition des dents selon le site de la cavité carieuse.

5.4.1.3.2. Etendue de l'exposition pulpaire

Nous avons divisé l'étendue (\emptyset) de l'exposition pulpaire, mesurée à l'œil nu, en trois groupes : $\emptyset \leq 0,5\text{mm}$, $0,5 < \emptyset \leq 1\text{mm}$ et $1 < \emptyset \leq 2\text{mm}$.

Dix dents ont présenté une exposition pulpaire inférieure à 0,5mm, onze une exposition comprise entre 0,5 et 1mm, et une seule supérieure à 1mm (Fig. 5.5).

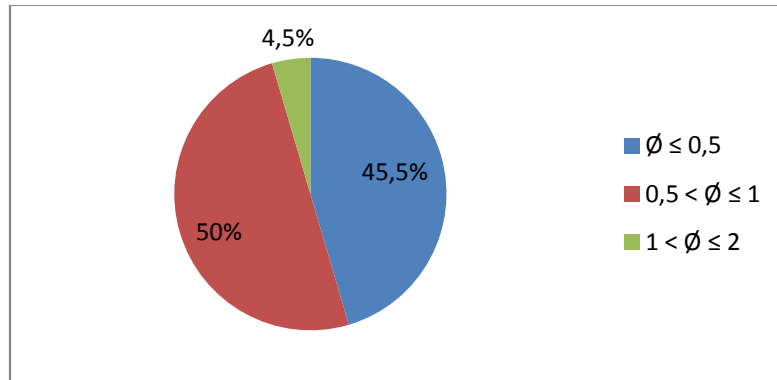


Figure 5.5. Répartition des dents selon la taille de l'exposition pulpaire (en mm).

5.4.1.3.3. Durée et importance du saignement pulpaire

Le degré de saignement de la pulpe exposée a été classé en catégories selon l'importance de ce saignement (suintement = point rouge visible, léger saignement, saignement important) et la durée nécessaire pour le stopper (moins d'une minute ou plus d'une minute).

Le saignement de la plaie pulpaire correspondait à un suintement dans 31,8% des cas, à un léger saignement dans 41% des cas, et à un saignement important dans 27,2% des cas. Pour 81,8% des dents, le saignement de la plaie pulpaire a été stoppé en moins d'une minute, et pour 18,2% en plus d'une minute (Tab. 5.5).

Saignement pulpaire	Stoppé en moins d'1 minute		Stoppé en plus d'1 minute	
	Nombre de dents	Pourcentage	Nombre de dents	Pourcentage
Suintement	7	31,8 %	0	0 %
Léger saignement	8	36,4 %	1	4,6 %
Saignement important	3	13,6 %	3	13,6 %
Total	18	81,8 %	4	18,2 %

Tableau 5.5. Répartition des dents selon la durée et l'importance du saignement pulpaire.

5.4.1.3.4. Matériau de coiffage utilisé

Sur les vingt-deux dents de l'échantillon, douze ont été coiffées avec de l'hydroxyde de calcium, sept avec le ciment Biodentine® et trois avec le ProRoot® MTA (Fig. 5.6).

Face à la disparité de ces effectifs et à leur nombre insuffisant, nous n'avons pu remplir l'un de nos objectifs initial qui était de comparer ces trois produits de coiffage, et nous avons privilégié l'analyse des critères cliniques présentés précédemment et leur influence sur le résultat du traitement.

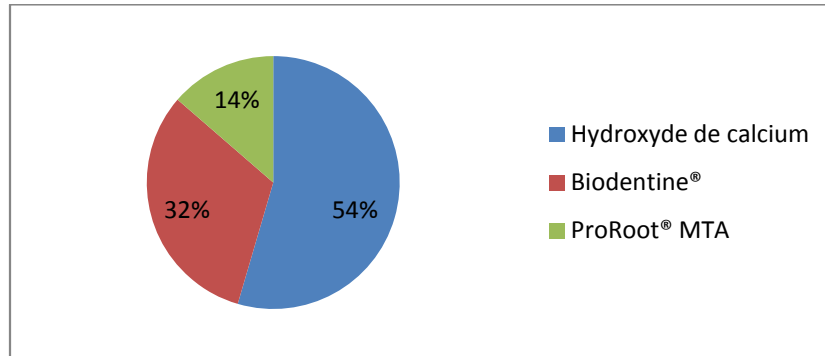


Figure 5.6. Répartition des dents selon le produit de coiffage utilisé.

5.4.2. Etude du taux de réussite

La réussite des coiffages pulpaire directs a été déterminée par des évaluations postopératoires cliniques et radiographiques. Les critères de succès/échec ont été décrits précédemment. Les coiffages ont été suivis pendant 3 mois et deux évaluations ont été réalisées, une à 1 mois et une à 3 mois.

5.4.2.1. Résultat global

Après 3 mois de suivi, douze des vingt-deux dents de l'étude ont été diagnostiquées comme « cliniquement saines », ce qui correspond à un taux de réussite de 54,5% tout matériau de coiffage confondu (Fig. 5.7).

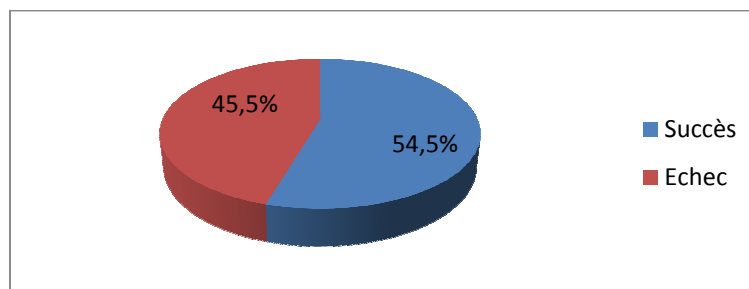


Figure 5.7. Répartition des résultats du coiffage pulpaire direct après 3 mois de suivi.

5.4.2.2. Résultat selon la durée

Parmi les dix échecs observés dans notre étude, neuf sont survenus aux alentours du premier mois après coiffage, et un seul au bout de 3 mois (Fig. 5.8).

Le nombre moyen de jours au bout duquel nous avons observé un échec est de 27,9 jours. L'échec le plus proche du coiffage pulpaire est survenu 7 jours après, et le plus éloigné a été diagnostiqué à 101 jours.

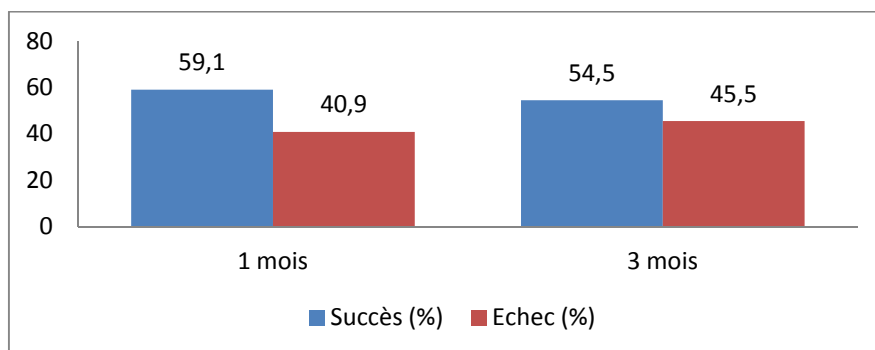


Figure 5.8. Résultat du coiffage selon la durée.

5.4.2.3. Résultat selon le sexe

Concernant le sexe des patients, nous avons observé cinq échecs chez les hommes, et cinq également chez les femmes (Fig. 5.9).

D'après le test statistique, le sexe n'a pas eu d'impact sur les résultats du coiffage pulpaire direct ($p=0,10$).

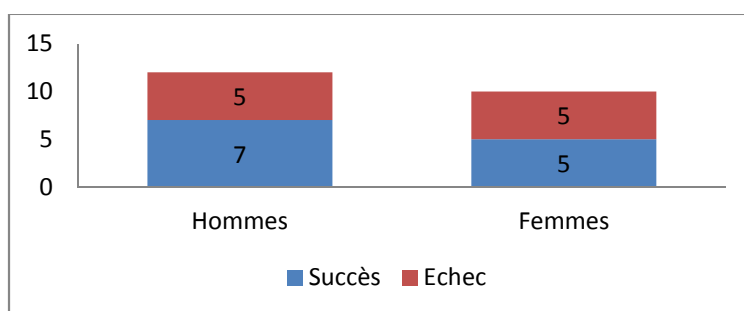


Figure 5.9. Résultat du coiffage selon le sexe.

5.4.2.4. Résultat selon l'âge

Le taux de succès du coiffage pulpaire était de 55,6% pour les sujets âgés de moins de trente ans (10 dents sur 18), et de 50% pour les sujets âgés de trente ans et plus (2 dents sur 4) (Tab. 5.6).

D'après le test statistique, l'âge des patients n'a pas eu d'influence sur les résultats du coiffage pulpaire direct ($p=0,10$).

Age	Nombre de dents	Succès	Echec	Taux de réussite
12-19	9	5	4	55,6 %
20-29	9	5	4	55,6 %
≥ 30	4	2	2	50 %

Tableau 5.6. Résultat du coiffage selon l'âge.

5.4.2.5. Résultat selon le type de dent et sa localisation

Aucun échec n'a été observé pour les trois dents antérieures de notre échantillon. Sur les huit prémolaires coiffées, nous avons obtenu plus d'échecs ($n=5$) que de succès ($n=3$). A l'inverse, sur les onze molaires coiffées, nous avons observé six succès pour cinq échecs (Tab. 5.7).

Statistiquement, nous n'avons pas trouvé de relation significative entre le devenir du coiffage pulpaire direct et le type de dent ($p=0,10$).

Type de dent	Nombre de dents	Succès	Echec	Taux de réussite
Dents antérieures	3	3	0	100 %
Prémolaires	8	3	5	37,5 %
Molaires	11	6	5	54,5 %

Tableau 5.7. Résultat du coiffage selon le type de dent.

En ce qui concerne la localisation, nous avons observé un taux de succès de 60% pour les dents maxillaires (9 dents sur 15) contre 42,9% pour les dents mandibulaires (3 dents sur 7) (Tab. 5.8).

D'après le test statistique, la localisation de la dent n'a pas eu d'influence sur les résultats du coiffage pulpaire direct ($p=0,10$).

Localisation de la dent	Nombre de dent	Succès	Echec	Taux de réussite
Maxillaire	15	9	6	60 %
Mandibule	7	3	4	42,9 %

Tableau 5.8. Résultat du coiffage selon la localisation de la dent.

5.4.2.6. Résultat selon le type de carie

Concernant le type de lésion carieuse, le taux de succès du coiffage pulpaire était de 56,3% (9 dents sur 16) pour les dents atteintes d'une carie primaire, et de 50% (3 dents sur 6) pour les dents atteintes d'une carie secondaire (Fig. 5.10).

D'après le test statistique, la présence d'une carie secondaire n'a pas augmenté significativement la fréquence de survenue des échecs ($p=0,10$).

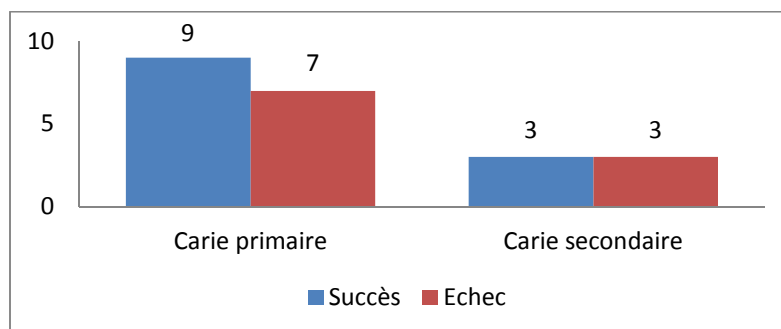


Figure 5.10. Résultat selon le type de carie.

5.4.2.7. Résultat selon la catégorie de Baume

Parmi les douze dents qui ont montré un résultat favorable au traitement, l'état pulpaire préopératoire de neuf d'entre elles avait été classé dans la catégorie I de Baume, ce qui correspond à un taux de réussite de 75% (Fig. 5.11).

Statistiquement, la tendance à obtenir un résultat défavorable à ce traitement a été influencée par la présence d'une catégorie II de Baume préopératoire ($p=0,10$).

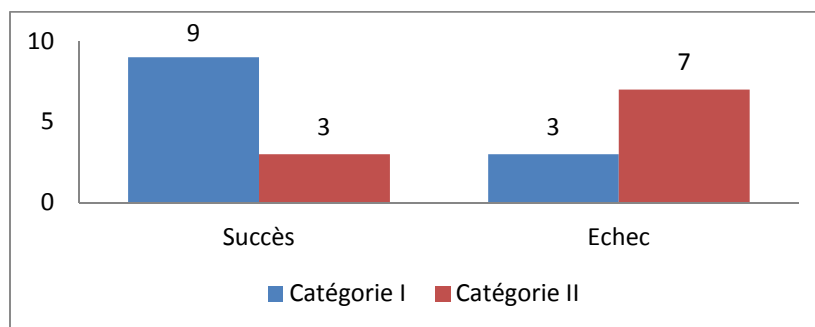


Figure 5.11. Résultat du coiffage selon la catégorie de Baume.

5.4.2.8. Résultat selon le volume de la chambre pulpaire

Nous avons observé un taux de succès de 58,3% (7 dents sur 12) pour les dents dont le volume pulpaire était large, de 42,9% (3 dents sur 7) pour les dents dont le volume pulpaire était moyen, et de 66,7% (2 dents sur 3) pour les dents dont le volume pulpaire était étroit (Tab. 5.9).

D'après le test statistique, le résultat du coiffage pulpaire direct ne varie pas selon le volume de la chambre pulpaire ($p=0,10$).

Volume de la chambre pulpaire	Nombre de dents	Succès	Echec	Taux de réussite
Large	12	7	5	58,3 %
Moyen	7	3	4	42,9 %
Étroit	3	2	1	66,7 %

Tableau 5.9. Résultat du coiffage selon le volume de la chambre pulpaire.

5.4.2.9. Résultat selon la taille de l'exposition pulpaire

Sur les douze dents ayant montré un résultat favorable au traitement, six avaient une exposition pulpaire dont la taille avait été estimée inférieure à 0,5mm, et les six autres entre 0,5 et 1mm (Tab. 5.10).

Statistiquement, nous n'avons pas trouvé de relation significative entre le devenir du coiffage pulpaire direct et la taille de l'exposition pulpaire ($p=0,10$).

Taille de l'exposition pulpaire	Nombre de dents	Succès	Echec	Taux de réussite
$\varnothing \leq 0,5$ mm	10	6	4	60 %
$0,5 < \varnothing \leq 1$ mm	11	6	5	54,5 %
$1 < \varnothing \leq 2$ mm	1	0	1	0 %

Tableau 5.10. Résultat du coiffage selon la taille de l'exposition pulpaire.

5.4.2.10. Résultat selon l'importance et la durée du saignement pulpaire

Concernant les résultats observés en fonction de l'importance du saignement pulpaire, la majorité des succès obtenus appartenait à la catégorie « léger saignement » (7 dents sur 12). A l'inverse, la moitié des échecs obtenus appartenait à la catégorie « saignement important » (5 dents sur 10) (Fig. 5.12).

Toutefois, d'après le test statistique, la présence d'un saignement important n'a pas augmenté significativement la fréquence de survenue des échecs ($p=0,10$).

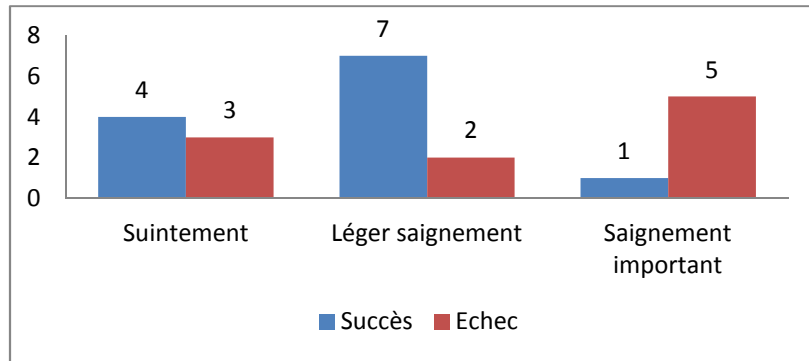


Figure 5.12. Résultat du coiffage selon l'importance du saignement.

Pour les douze dents ayant répondu favorablement au coiffage pulpaire direct, le temps nécessaire pour stopper le saignement a été estimé à chaque fois comme inférieur à une minute. Aucun succès n'a été observé parmi les quatre dents pour lesquelles le saignement de la plaie pulpaire a été stoppé en plus d'une minute (Fig. 5.13).

Statistiquement, la tendance à obtenir un résultat défavorable à ce traitement a été influencée par la présence d'un saignement pulpaire supérieur à une minute ($p=0,10$).

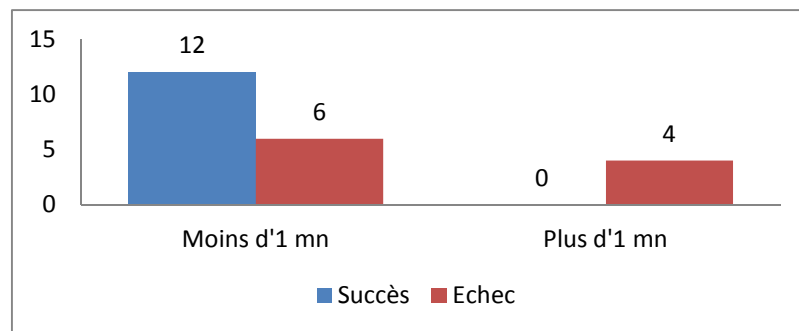


Figure 5.13. Résultat du coiffage selon la durée du saignement.

5.4.2.11. Résultat selon le produit de coiffage utilisé

Les taux de succès obtenus avec l'hydroxyde de calcium, le Biodentine® et le ProRoot® MTA sont respectivement de 58,3%, 42,9% et 66,7%. Toutefois, ces taux ne peuvent être comparés, les échantillons étant trop faibles.

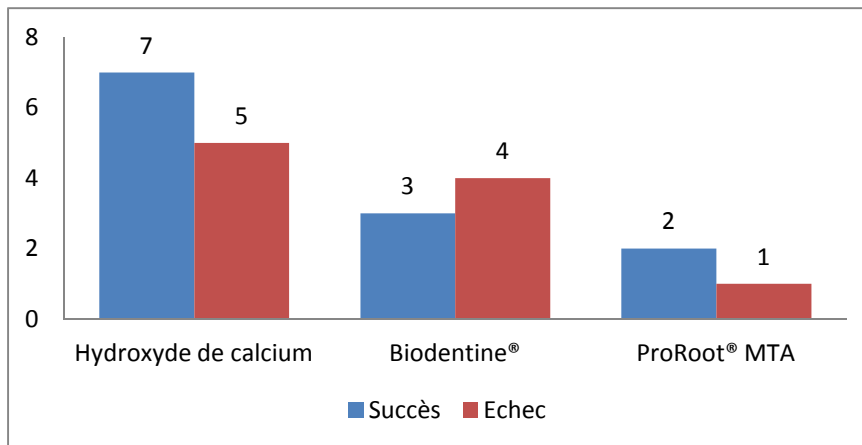


Figure 5.14. Résultat du coiffage selon le matériau utilisé.

5.5. Discussion

Lors de la première consultation, il n'y a eu aucun refus de participation à l'étude.

Concernant la taille de l'échantillon, nous avons pour objectif d'obtenir initialement trente dents coiffées réparties en trois groupes de dix dents selon le produit de coiffage utilisé : hydroxyde de calcium, Biodentine® ou ProRoot® MTA. Bien entendu, nous parlons d'objectif initial en terme de taille de l'échantillon car cette étude devra être poursuivie jusqu'à obtenir un échantillon d'au minimum quatre-vingt-dix cas, soit un effectif de trente cas pour chaque matériau de coiffage. En effet, un effectif supérieur ou égal à trente a généralement plus de puissance statistique qu'un effectif de taille plus réduite ($n < 30$).

Dans le cadre de notre enquête, trente-sept dents, issues de trente patients, ont ainsi été traitées par coiffage pulpaire direct. Parmi ces trente patients, douze ne sont pas revenus lors des visites de contrôle postopératoire et ont été exclus de l'étude. Ainsi, seulement dix-huit patients, soit vingt-deux dents, ont pu être suivis jusqu'à trois mois.

Nous avons enregistré un taux de rappel de 60% (12 perdus de vue sur 30 patients). Ce taux s'explique par le déficit de motivation des patients malgré l'information sur l'importance de la conservation de la vitalité pulpaire. La taille de notre échantillon est donc devenue inférieure à trente du fait des perdus de vue. Face au nombre restreint d'effectifs, nous avons privilégié l'analyse des facteurs pouvant influencer le devenir à court-terme du coiffage pulpaire direct.

Dans notre étude, la détermination des diagnostics pulpaires préopératoire et postopératoire était basée sur les informations des examens cliniques et radiographiques. Grâce à ces informations, nous avons pu distinguer au mieux les dents dont le tissu pulpaire était sain de celles dont le tissu pulpaire était altéré. Cependant, une évaluation clinique ne permet pas d'établir un diagnostic exact du statut

pulpaire, celui-ci ne pouvant être obtenu qu'au moyen d'un examen histologique. En effet, il est admis que l'évaluation clinique est peu corrélée avec le statut histologique de la pulpe (Dummer *et al.*, 1980 ; Hyman et Cohen, 1984 ; Pereira *et al.*, 2000). Cependant, une analyse histologique ne pouvait pas être appliquée dans une étude clinique telle que la nôtre car les dents coiffées n'étaient pas destinées à être extraites. Par ailleurs, les études histologiques sur le coiffage pulpaire sont moins nombreuses parce qu'elles sont plus coûteuses, le plus souvent exécutées sur des animaux, et rarement mises en place chez l'homme (pour des raisons morales et aussi parce que moins de dents sont extraites aujourd'hui). Ainsi, les résultats disponibles sur ce traitement sont plus fréquemment basés sur des études cliniques et radiographiques (Hörsted-Bindslev et Lövschall, 2002).

Pour tester la vitalité pulpaire, nous avons choisi d'utiliser les tests thermiques. Cependant, ces tests ne peuvent seulement donner qu'une indication sur la vitalité pulpaire. En effet, la « vitalité » d'une dent est définie par une circulation sanguine suffisante, tandis que la « sensibilité » est définie par le support nerveux réactif du tissu pulpaire. L'apport sanguin est d'une plus grande importance dans le maintien de la vitalité d'un tissu pulpaire, mais il ne peut pas être déterminé cliniquement, même avec une radiographie.

Finalement, malgré leurs limites, les tests thermiques restent la méthode la plus simple et la plus utilisée pour tester la pulpe, c'est pourquoi ils ont été utilisés.

Nous avons choisi une période de suivi de trois mois pour des raisons de durée de l'enquête mais aussi parce que cette période semble être la durée adéquate pour donner un pronostic provisoire et mettre en place une restauration permanente. D'après Tronstad et Mjör (1972), une inflammation chronique persisterait dans l'aire lésée de la pulpe pendant quatre-vingt-trois jours après coiffage, soit moins de trois mois. Par ailleurs, dans l'étude de Matsuo *et al.* en 1996 sur des expositions carieuses, les taux de succès obtenus à trois mois et à dix-huit mois après coiffage étaient similaires (81,8% et 81,3% respectivement), ce qui signifie que la majorité des échecs étaient survenus durant les trois premiers mois après traitement.

Cependant, le diagnostic émis à trois mois reste provisoire et le suivi doit se poursuivre au-delà car un échec peut survenir plusieurs mois ou années après traitement (Matsuo *et al.*, 1996).

Dans notre étude, nous n'avons observé qu'une différence minime d'effectifs entre les sexes : 54,5% des coiffages ont été réalisés sur des patients de sexe masculin, et 45,5% sur des patients de sexe féminin.

L'âge moyen de notre échantillon était de 24,14 ans. 82% des dents coiffées concernaient des sujets âgés de moins de trente ans. Cette différence importante d'effectifs entre les sujets âgés de moins de trente ans et ceux âgés de trente ans et plus s'explique par le fait que notre étude était principalement axée sur des sujets jeunes. En effet, nous avons considéré au départ qu'un âge supérieur à trente ans était un facteur d'exclusion. Mais devant la faiblesse du nombre de cas, des sujets de plus de trente ans

ont été inclus. De plus, la majorité des praticiens du service ne pratique les coiffages pulpaire directs que sur des sujets jeunes.

Lorsque le coiffage pulpaire concerne des dents d'individus jeunes, avec un tissu pulpaire hautement réactif, un taux de succès plus élevé est attendu en comparaison avec le coiffage pulpaire chez des sujets âgés où le tissu pulpaire est riche en fibres mais pauvre en cellules et en vaisseaux (Hörsted-Bindslev et Lövschall, 2002). Ainsi, selon certains auteurs, les indications du coiffage pulpaire direct devraient être restreintes aux individus jeunes chez qui le potentiel de réparation est plus important (Bergenholtz, 2005). Même si quelques études soutiennent ce point de vue (Auschill *et al.*, 2003 ; Hörsted *et al.*, 1985), d'autres n'ont pas trouvé de corrélation négative entre un âge avancé et le taux de réussite du coiffage pulpaire direct (Baume et Holz, 1981 ; Haskell *et al.*, 1978 ; Heyduck et Wegner, 1978).

Au cours de notre étude, 54% des dents de l'échantillon ont été coiffées avec de l'hydroxyde de calcium, 32% avec le ciment Biodentine® et 14% avec le ProRoot® MTA.

Après trois mois de suivi, douze des vingt-deux dents ont été diagnostiquées comme « cliniquement saines » et nous avons donc obtenu un taux de réussite de 54,5%, tout matériau de coiffage confondu.

Le taux de réussite du coiffage pulpaire direct est extrêmement variable selon les études cliniques. De plus, il est difficile de comparer les résultats de ces différentes études parce que le statut pulpaire préopératoire, la technique, le temps d'observation et les critères de jugement, varient grandement d'une étude à l'autre (Auschill *et al.*, 2003 ; Barthel *et al.*, 2000). Toutefois, Dammaschke *et al.* (2010) ont conclu, après analyse de la littérature, qu'un taux de survie moyen d'environ 75% semblait être proche de la réalité.

Notre taux de survie est inférieur à ce taux moyen de 75%. Cependant, il doit être souligné que toutes les dents de notre étude ont été coiffées à la suite d'expositions pulpaire survenues lors du curetage carieux. Or, il est communément admis que le taux d'échec du coiffage pulpaire en cas d'exposition carieuse est plus élevé en comparaison avec ceux des autres types d'exposition pulpaire. En effet, les pulpes précédemment atteintes par des caries peuvent être affaiblies et présenter plus de difficultés à initier ou maintenir des mécanismes de défense lorsqu'une exposition se produit.

Lors d'une atteinte carieuse, le passage des bactéries ou de leurs toxines à travers les tubules dentinaires entraîne une inflammation pulpaire. Les capacités de guérison de la pulpe sont donc diminuées en comparaison avec une exposition mécanique où il n'y a pas d'inflammation préexistante. Selon Tronstad (1993), on ne peut espérer qu'un taux de réussite de 30 à 40%. Al-Hiyasat *et al.* en 2006 ont obtenu un taux de succès de 33% pour des expositions carieuses trois ans après traitement, face à 92% pour des expositions mécaniques. De même, Barthel *et al.* (2000) ont déterminé un taux de succès de 37% à cinq ans et de 13% à dix ans après coiffage pulpaire direct sur dents cariées. Le taux

de survie de notre étude (54,5%) semble se rapprocher de ces résultats. Pourtant, Matsuo *et al.* (1996) ont obtenu, pour des expositions carieuses également, des taux de succès de l'ordre de 80 à 90% jusqu'à vingt-et-un mois après coiffage.

Par ailleurs, les coiffages pulpaire de notre étude ont été pratiqués par des étudiants après qu'ils aient informé l'opératrice de l'étude ou l'enseignant de la discipline. Ainsi, il s'est écoulé un certain temps entre l'exposition pulpaire et l'initiation de la procédure de coiffage. Ce délai peut avoir affecté négativement les résultats du traitement lorsque la digue n'a pas été mise en place immédiatement, la pulpe étant ainsi plus fortement exposée aux fluides buccaux.

Un dentiste qualifié et expérimenté peut gérer le cas en un temps plus court et avec une plus grande confiance. Selon Baume et Holz (1981), la compétence de l'opérateur semble être un facteur qui influence le résultat des procédures de coiffage pulpaire. Cependant, de précédents rapports indiquent que la contamination de la pulpe par l'environnement oral pendant 24 heures ou moins n'a peu voire aucun effet sur la guérison de la pulpe et la formation de tissu dur après procédure de coiffage pulpaire (Cox *et al.*, 1987).

Nous avons analysé l'influence de certains critères sur le taux de réussite du coiffage pulpaire direct par un test du χ^2 avec correction de Yates. Les résultats détaillés ci-après sont à interpréter avec prudence en raison du nombre peu élevé de patients.

Parmi les critères étudiés dans notre étude, le sexe (masculin / féminin), l'âge (12-19 ans / 20-29 ans / ≥ 30 ans), le type de dent (dent antérieure / prémolaire / molaire), sa localisation (maxillaire / mandibule), le type de carie (primaire / secondaire), le volume de la chambre pulpaire (étroit / moyen / large) et la taille de l'exposition pulpaire ($\emptyset \leq 0,5$ mm / $\emptyset \geq 0,5$ mm) n'ont pas eu d'impact sur les résultats du coiffage pulpaire direct ($p=0,10$).

Dans notre étude, nous n'avons pas vu d'influence de l'âge du patient sur le succès ou l'échec du coiffage pulpaire ($p=0,10$), un résultat qui est en accord avec d'autres auteurs (Al-Hiyasat *et al.*, 2006 ; Barthel *et al.*, 2000 ; Dammaschke *et al.*, 2010 ; Haskell *et al.*, 1978 ; Matsuo *et al.*, 1996). Le sexe du patient n'a également pas influencé les résultats.

Ni la localisation de la dent (maxillaire ou mandibulaire) ni le type de dent (dent antérieure, prémolaire ou molaire) n'ont eu une influence sur le succès ou l'échec du coiffage pulpaire direct ($p=0,10$), un résultat qui est également en adéquation avec ceux des rapports précédents (Al-Hiyasat *et al.*, 2006 ; Barthel *et al.*, 2000 ; Dammaschke *et al.*, 2010 ; Matsuo *et al.*, 1996).

De même, la taille de l'exposition pulpaire n'a pas eu d'impact sur le résultat du coiffage pulpaire ($p=0,10$), ce qui avait déjà été constaté auparavant par d'autres études (Iwamoto *et al.*, 2006 ; Matsuo *et al.*, 1996).

A l'inverse, les critères suivants : la catégorie de Baume (catégorie I / catégorie II) et la durée du saignement pulpaire (moins d'1 minute / plus d'1 minute), ont eu une influence sur les résultats du coiffage pulpaire à un seuil de signification statistique de $p=0,10$.

Dans notre étude, nous avons trouvé une incidence significativement plus élevée des échecs lorsque l'évaluation préopératoire avait révélé la présence d'une douleur préopératoire provoquée, c'est-à-dire d'une catégorie II de Baume ($p=0,10$). Ceci correspond aux données des études précédentes. Une étude de Tronstad et Mjör (1972) a montré que des résultats favorables au traitement lors de coiffages de pulpes enflammées sont considérablement inférieurs comparés aux pulpes non-enflammées. Baume et Holz (1981) ont montré que la présence de douleur avant traitement est un critère décisif dans le pronostic du coiffage pulpaire direct. Shankle et Brauer (1962) ont rapporté que 50% des dents avec une douleur avant coiffage pulpaire direct n'ont pas répondu à un test de sensibilité dans un délai de 1 an. Selon Dammaschke *et al.* (2010), un tissu pulpaire qui pourrait être affecté d'une façon ou d'une autre ne devrait pas être coiffé, comme par exemple les dents présentant un inconfort avant coiffage pulpaire direct.

Notre étude a montré une incidence significativement plus élevée des échecs lorsque la pulpe avait montré un saignement abondant durant la procédure, en comparaison avec un saignement stoppé en moins d'une minute ($p=0,10$). Ce résultat est en accord avec l'étude de Matsuo *et al.* (1996), démontrant une influence significative du degré de saignement de l'exposition pulpaire sur le taux de succès du coiffage pulpaire direct. Ces observations indiquent que le degré de saignement est un candidat possible en tant qu'indicateur du pronostic du coiffage pulpaire direct. D'ailleurs, certains auteurs suggèrent que le saignement du tissu pulpaire exposé pourrait être employé pour évaluer le statut du tissu pulpaire en tant qu'élément du diagnostic préopératoire. En effet, le degré de saignement du tissu pulpaire exposé pourrait refléter le niveau inflammatoire de la pulpe. Un saignement excessif du tissu indique habituellement une pulpe avec peu ou pas de possibilité de rétablissement (Christensen, 1998). En présence d'un saignement accru au niveau de l'exposition, la possibilité d'inflammation pulpaire et de pulpite irréversible sont plus élevées (Matsuo *et al.*, 1996). Par ailleurs, un saignement pulpaire difficile à stopper favorise la formation d'un caillot sanguin extra-pulpaire entre la surface lésée et l'agent de coiffage pulpaire qui va interférer avec la cicatrisation et faire durer l'inflammation (Schröder, 1985).

D'après ces premiers résultats, le statut inflammatoire de la pulpe semble être le critère le plus important pour le pronostic à court-terme du coiffage pulpaire direct. Cette étude montre que la présence d'une inflammation pulpaire préopératoire, même si elle est réversible, augmente le risque de survenue d'un échec ($p=0,10$). Toutefois, cette étude nécessite d'être poursuivie jusqu'à obtenir un nombre de cas suffisants afin de pouvoir conclure sur ce sujet, mais également pour comparer l'efficacité de l'hydroxyde de calcium, du Biodentine® et du ProRoot® MTA.

Dans le cadre de la poursuite de cette étude, il serait peut-être plus raisonnable, pour les raisons énoncées précédemment, de n'inclure des patients que jusque l'âge de trente ans.

De plus, si une suite est donnée à cette étude, il faudrait employer plus fréquemment le Biodentine® et le ProRoot® MTA afin d'homogénéiser au mieux les effectifs. La manipulation délicate du ProRoot®

MTA, et son coût onéreux, font que son usage quotidien pour le coiffage pulpaire est encore limité et que les praticiens du service ne pensent pas à l'utiliser dans cette indication.

Par ailleurs, une période de suivi plus longue permettrait d'obtenir des résultats plus précis quant au taux de réussite du coiffage pulpaire direct. En effet, un échec peut se produire plusieurs mois ou années après traitement sur des dents pour lesquelles le pronostic avait été jugé favorable. Cependant, les causes des échecs à long-terme semblent différentes de celles des échecs à court-terme. Selon Stanley (1989), il est extrêmement peu probable que des micro-organismes vivent dans la pulpe pendant des mois ou des années après contamination due à une exposition, puis soudainement commencent à se multiplier et produire un épisode douloureux, aigu. L'inflammation pulpaire récurrente observée plusieurs mois après coiffage pulpaire direct serait le plus souvent le résultat d'une infection microbienne causée par l'infiltration marginale (Cox *et al.*, 1985).

De plus, l'effet négatif des micro-organismes sur les résultats du coiffage pulpaire explique également l'obtention d'un taux de réussite plus élevé quand une restauration permanente plutôt qu'une restauration provisoire a été placée juste après le coiffage pulpaire (étanchéité). Le fait de placer la restauration définitive dans la même séance que le coiffage évite une possible contamination bactérienne qui pourrait se produire lors du remplacement de la restauration provisoire par une restauration permanente. De plus, la reprise de la taille de la cavité lors de la seconde séance expose la pulpe, déjà stimulée par le coiffage direct, à un stress supplémentaire. Cela pourrait être évité par un traitement en une seule séance. Ainsi, l'effet significatif de la restauration sur la guérison et le taux de réussite du procédé du coiffage pulpaire a été démontré dans de précédentes études (Al-Hiyasat *et al.*, 2006 ; Barthel *et al.*, 2000 ; Cox *et al.*, 1987).

Un autre argument en faveur de la mise en place immédiate d'une restauration définitive est l'incertitude quant à la compliance des patients : se présenteront-ils ou non au second rendez-vous? En ce qui concerne notre étude, nous avons choisi de mettre en place temporairement un ciment verre ionomère, et de ne réaliser la restauration définitive qu'en cas de pronostic favorable trois mois après coiffage. Cette démarche évitait un éventuel biais lié aux matériaux de restauration définitive utilisés. Cependant, sur les trente-sept dents traitées par coiffage direct au départ dans notre étude, quinze n'ont pas pu être suivies jusqu'à trois mois et ont donc conservé leur restauration temporaire, moins étanche à long-terme, ce qui diminue le pronostic. Il serait donc peut-être préférable, dans la suite de cette étude, de faire la restauration définitive dans la même séance. Toutefois, cette option n'est pas possible avec le ProRoot® MTA dont le temps de prise est long.

5.6. Conclusion de l'étude

Vingt-deux pulpes exposées sur dents permanentes matures cariées ont reçu un traitement par coiffage pulpaire direct à l'aide d'hydroxyde de calcium, de MTA ou de Biodentine®, dans le cadre de notre étude. Après trois mois de suivi, nous avons obtenu un taux de succès de 54,5%, tout matériau de coiffage confondu.

Nous avons trouvé que l'absence d'inflammation pulpaire préopératoire, déterminée par une catégorie I de Baume et un saignement pulpaire facilement contrôlé, semblait contribuer au succès du coiffage pulpaire direct, à court terme. Par contre, les autres critères étudiés n'ont pas eu d'impact sur les résultats de ce traitement.

Toutefois, face à la petite taille de notre échantillon, notre étude ne donne pour l'instant que des résultats préliminaires. Elle devra être poursuivie afin d'évaluer plus précisément l'influence des différents facteurs sur le succès, et de pouvoir comparer les trois biomatériaux étudiés.

CONCLUSION

Les progrès de la recherche sur la physiologie pulpaire vont conduire de plus en plus les praticiens à maintenir la vitalité pulpaire lors des thérapeutiques de coiffage. La pulpe, capable d'assurer sa propre défense contre l'agression bactérienne, est elle-même le matériau endodontique de choix.

L'hydroxyde de calcium a longtemps été considéré comme le « gold standard » en matière de coiffage pulpaire direct. Mais son utilisation fait apparaître quelques inconvénients tels que la présence de défauts dans le pont dentinaire, une solubilité dans les fluides buccaux, un manque d'adhésion à la dentine et un effet de courte durée.

La mise à disposition du Mineral Trioxide Aggregate offre la possibilité d'obtenir une barrière minéralisée plus épaisse et plus homogène qu'avec l'hydroxyde de calcium. La pulpe est ainsi mieux protégée d'une nouvelle agression, et le taux de succès du coiffage pulpaire direct s'en retrouve augmenté. Mais son coût élevé limite son utilisation quotidienne comme matériau de coiffage pulpaire, de même que sa manipulation peu aisée et son temps de prise long. Cependant, ces deux derniers inconvénients disparaîtraient avec l'apparition récente du MM-MTA®.

Un nouveau matériau a récemment fait son apparition : le Biodentine®. Les premiers résultats concernant ce produit sont prometteurs. En effet, Biodentine® semble fournir des résultats aussi prévisibles que le MTA, tout en ayant des propriétés mécaniques supérieures. Ce matériau pourrait apporter une contribution importante au maintien de la vitalité pulpaire, mais il est encore trop récent pour avoir un bon recul clinique, et peu d'études ont été publiées. Davantage d'études cliniques à long terme sont donc nécessaires pour une évaluation définitive de Biodentine®.

En dehors du choix du bon matériau de coiffage (matériau biocompatible capable de stimuler la formation de tissu dur), d'autres facteurs jouent un rôle critique dans le succès d'un coiffage pulpaire direct. Comme nous l'avons montré dans notre étude, la dent doit être asymptomatique (catégorie I de Baume) et le saignement consécutif à l'exposition pulpaire doit être contrôlé facilement et rapidement. De plus, la contamination microbienne de la pulpe doit être évitée durant le traitement. La pose de la digue lors du traitement de dentine juxta pulpaire empêche le risque d'invasion des microorganismes de la cavité buccale ou d'origine salivaire. Prévenir l'intrusion des microorganismes dans la pulpe est également un facteur clé du succès d'un coiffage direct (Dammaschke, 2011). En revanche, l'âge du patient, et la taille ou encore le site de l'exposition pulpaire, paraissent jouer un rôle secondaire, selon notre étude.

L'étude présentée dans ce travail ne donne que des résultats préliminaires, cependant. Elle doit être poursuivie à l'avenir afin de pouvoir estimer de manière plus certaine l'importance des différents facteurs sur le succès, et évaluer ces différents biomatériaux.

Par ailleurs, les progrès importants des biotechnologies et de l'ingénierie tissulaire permettent d'imaginer de nouvelles applications thérapeutiques sur le complexe pulpo-dentinaire, telles que l'application de molécules biologiques et de facteurs de croissance pour la régénération pulpaire et

dentinaire, ou encore la revascularisation pulpaire. Ainsi une nouvelle ère plus biologique a démarré et représentera probablement les coiffages et l'endodontie de demain.

BIBLIOGRAPHIE

REFERENCES BIBLIOGRAPHIQUES

1. ABD-ELMEGUID, A. ; YU, D.C.
Dental pulp neurophysiology : part 2. Current diagnostic tests to assess pulp vitality.
J Can Dent Assoc, 2009 Mar, 75 (2) : 139-143.
2. ABOUT, I. ; BOTTERO, M.J. ; DE DENATO, P. ; CAMPS, J. ; FRANQUIN, J.C. ;
MITSIADIS, T.A.
Human dentin production in vitro.
Exp Cell Res, 2000, 258 : 33-41.
3. ACCORINTE, M.L. ; LOGUERCIO, A.D. ; REIS, A. ; BAUER, J.R. ; GRANDE, R.H. ;
MURATA, S.S. ; SOUZA, V. ; HOLLAND, R.
Evaluation of two mineral trioxide aggregate compounds as pulp-capping agents in human
teeth.
Int Endod J, 2009 Feb, 42 (2) : 122-128.
4. AEINEHCHI, M. ; ESLAMI, B. ; GHANBARIHA, M. ; SAFFAR, A.S.
Mineral trioxide aggregate (MTA) and calcium hydroxide as pulp-capping agents in human
teeth : a preliminary report.
Int Endod J, 2003 Mar, 36 (3) : 225-231.
5. AL-HIYASAT, A.S. ; BARRIESHI-NUSAIR, K.M. ; AL-OMARI, M.A.
The radiographic outcomes of direct pulp-capping procedures performed by dental students.
JADA, 2006, 137 : 1699-1705.
6. AL-NAZHAN, S. ; AL-JUDAI, A.
Evaluation of antifungal activity of mineral trioxide aggregate.
J Endod, 2003 Dec, 29 (12) : 826-827.
7. AMERICAN ASSOCIATION OF ENDODONTISTS
Glossary of Endodontic terms.
Chicago, IL ; American Association of Endodontists : 2003.

8. ANDERSSON, L.
Trauma in a global health perspective.
Dent Traumatol, 2008, 24 : 267.

9. ANDREASEN, J.O. ; ANDREASEN, F.M.
Textbook and color atlas of traumatic injuries to the teeth. 4ème éd.
Oxford : Blackwell Munksgaard, 2007.

10. ANDREASEN, J.O. ; ANDREASEN, F.M. ; SKEIE, A. ; HJØRTING-HANSEN, E. ;
SCHWARTZ, O.
Effect of treatment delay upon pulp and periodontal healing of traumatic dental injuries. A
review article.
Dent Traumatol, 2002 Jun, 18 (3) : 116-128.

11. ARMSTRONG, W.P. ; HOFFMAN, S.
Pulp cap study.
Oral Surg Oral Med Oral Pathol, 1962, 15 (12) : 1505-1509.

12. ASGARY, S. ; PARIROKH, M. ; EGHBAL, M.J. ; BRINK, F.
Chemical differences between white and gray mineral trioxide aggregate.
J Endod, 2005 Feb, 31 (2) : 101-103.

13. ASSOCIATION DENTAIRE FRANCAISE, COMMISSION DES DISPOSITIFS
MEDICAUX
Matériaux et techniques d'obturation endodontique.
Paris : Association Dentaire Française, 2003.

14. ATHANASSIADIS, B. ; ABBOTT, P.V. ; WALSH, L.J.
The use of calcium hydroxide, antibiotics and biocides as antimicrobial medicaments in
endodontics.
Aust Dent J, 2007 Mar, 52 (1 Suppl) : S64-S82.

15. AUBUT, V.
Culture de dents entières : un modèle pour évaluer les biomatériaux de coiffage pulpaire
direct.
Les cahiers de l'ADF, 2007.

16. AUSCHILL, T.M. ; ARWEILER, N.B. ; HELLWIG, E. ; ZAMANI-ALAEI, A. ; SCULEAN, A.
Success rate of direct pulp capping with calcium hydroxide [in German].
Schweiz Monatsschr Zahnmed, 2003, 113 (9) : 946-952.
17. BADET, C. ; RICHARD, B.
Etude Clinique de la carie.
Encycl Med Chir (Paris), Odontologie, 23-010-E-10, 2004, 6.
18. BALTO, H.A.
Attachment and morphological behavior of human periodontal ligament fibroblasts to mineral trioxide aggregate : a scanning electron microscope study.
J Endod, 2003, 30 : 25-28.
19. BARRIESHI-NUSAIR, K.M. ; QUDEIMAT, M.A.
A prospective clinical study of mineral trioxide aggregate for partial pulpotomy in cariously exposed permanent teeth.
J Endod, 2006, 32 (8) : 731-735.
20. BARTHEL, C.R. ; ROSENKRANZ, B. ; LEUENBERG, A. ; ROULET, J.F.
Pulp capping of carious exposures : treatment outcome after 5 and 10 years – a retrospective study.
J Endod, 2000 Sept, 26 (9) : 525-528.
21. BAUME, L.J. ; FIORE-DONNO, G.
Vues nouvelles sur le diagnostic différentiel des pulpopathies.
Méd Hyg (Genève), 1962, 20 : 543-571.
22. BAUME, L. ; HOLZ, J.
Long-term clinical assessment of direct pulp capping.
Int Dent J, 1981 Dec, 31 (4) : 251-260.
23. BEER, R. ; BAUMANN, M.A. ; KIELBASSA, A.M.
Atlas de poche d'Endodontie.
Paris, Flammarion Médecine-Sciences, 2008.

24. BEHNEN, M.J. ; WEST, L.A. ; LIEWEHR, F.R. ; BUXTON, T.B. ; McPHERSON, J.C. 3rd
Antimicrobial activity of several calcium hydroxide preparations in root canal dentin.
J Endod, 2001 Dec, 27 (12) : 765-767.
25. BENDER, I.B.
Reversible and irreversible painful pulpitis : diagnosis and treatment.
Aust Endod J, 2000 Apr, 26 (1) : 10-14.
26. BERGENHOLTZ, G.
Advances since the paper by Zander and Glass (1949) on the pursuit of healing methods for
pulpal exposures : historical perspectives.
Oral Surg Oral Med Oral Pathol Oral Radiol Endod, 2005 Aug, 100 (2 Suppl) : S102-S108.
27. BLUNCK, U.
Coiffage pulpaire direct : systèmes adhésifs ou hydroxyde de calcium ?
Réalités cliniques, 1999, 10 (2) : 225-235.
28. BOGEN, G. ; KIM, J.S. ; BAKLAND, L.K.
Direct pulp capping with Mineral Trioxide Aggregate : an observational study.
J Am Dent Assoc, 2008, 139 : 305-315.
29. BONSON, S. ; JEANSONNE, B.G. ; LALLIER, T.E.
Root-end filling materials after fibroblast differentiation.
Journal of Dental Research, 2004, 83 : 408-413.
30. BRAZ, M.G. ; CAMARGO, E.A. ; SALVADORI, D.M.F. ; MARQUES, M.E.A. ;
RIBEIRO, D.A.
Evaluation of genetic damage in human peripheral lymphocytes exposed to mineral trioxide
aggregate and Portland cement.
J Oral Rehab, 2006, 33 : 234-239.
31. BURDAIRON, G.
Abrégé de biomatériaux dentaires. 2ème éd.
Paris, Masson, 1989.

32. CALAS, P. ; DANIEL, A.
Vitalité pulpaire et thérapeutiques odontologiques.
ADF : Quintessence du congrès, Endodontie, 1999.
33. CAMILLERI, J. ; MONTESIN, F.E. ; BRADY, K. ; SWEENEY, R. ; CURTIS, R.V. ; PITT
FORD, T.R.
The constitution of mineral trioxide aggregate.
Dent Mater, 2005 Apr, 21 (4) : 297-303.
34. CAMILLERI, J. ; MONTESIN, F.E. ; PAPAIOANNOU, S. ; McDONALD, F. ;
PITT FORD, T.R.
Biocompatibility of two commercial forms of mineral trioxide aggregate.
Int Endod J, 2004, 37 : 699-704.
35. CAMILLERI, J. ; PITT FORD, T.R.
Mineral trioxide aggregate : a review of the constituents and biological properties of the
material.
Int Endod J, 2006 Oct, 39 (10) : 747-754.
36. CASTELLUCCI, A.
Endodontics. Volume 1.
Florence, Il Tridente, 2004.
37. CHACKO, V. ; KURIKOSE, S.
Human pulpal response to mineral trioxide aggregate (MTA) : a histologic study.
J Clin Pediatr Dent, 2006, 30 : 203-209.
38. CHARLAND, R. ; SALVAIL, P. ; CHAMPAGNE, M. ; MERCIER, R. ; GAGNON, S. ;
SHOGHIKIAN, E. ; MACKAY, P. ; AUBRE, N.
Traumatismes des dents antérieures primaires et permanentes. Première partie : classification.
Journal dentaire du Québec, 2005 Nov, 42 : 447-453.
39. CHAZEL, J.C. ; ESBER, S. ; KOUASSI, M. ; PELISSIER, B.
Pulpopathies iatrogènes. Etiologies, prévention et traitements.
Encycl Med Chir (Paris), Odontologie, 23-008-A-20, 2006, 12.

40. CHRISTENSEN, G.J.
Pulp capping 1998.
J Am Dent Assoc, 1998 Sep, 129 (9) : 1297-1299.
41. CLAISSE-CRINQUETTE, A. ; CLAISSE, D.
Hydroxyde de calcium ou MTA® en traumatologie.
Real Clin, 2002, 13 (1) : 53.
42. CLAISSE-CRINQUETTE, A. ; CLAISSE, D.
Pharmacologie endodontique.
Encycl Med Chir (Paris), Odontologie, 22-014-D-10, 2001, 6.
43. COCHET-BARRIL, I. ; SIMON, S.
L'hydroxyde de calcium est-il toujours d'actualité?
Les cahiers de l'ADF, 2003 (3^{ème} trimestre), 16 : 17-25.
44. COHEN, S. ; BURNS, R.C. ; KEISER, K.
Pathways of the pulp. 9^{ème} éd.
St Louis : Mosby, 2006.
45. COLLEGE NATIONAL DES ENSEIGNANTS EN ODONTOLOGIE CONSERVATRICE
ET ENDODONTIE (FRANCE)
Dictionnaire francophone des termes d'Odontologie Conservatrice (Endodontie et
Restauratrice). 2^{ème} éd.
Paris : Espace ID, 2010.
46. COLON, P. ; LASFARGUES, J.J. ; BONTE, E. ; OPSAHL VITAL, S. ; DECUP, F. *et al.*
Le point sur les thérapeutiques bioconservatrices de la dent pulpée.
ADF : Quintessence du congrès, Pluridisciplinaire, 2010a.
47. COLON, P. ; GOLDBERG, M *et al.*
Biodentine® : vers une dentine synthétique en capsule ?
Le cercle dentaire, Mai 2010b, 42.

48. COX, C.F. ; BERGENHOLTZ, G. ; HEYS, D.R. ; SYED, S.A. ; FITZGERALD, M. ; HEYS, R.J.
Pulp capping of dental pulp mechanically exposed to oral microflora : a 1-2 year observation of wound healing in the monkey.
J Oral Pathol, 1985, 14 : 156-168.
49. COX, C.F. ; HAFEZ, A.A. ; AKIMOTO, N. ; OTSUKI, M. ; SUZUKI, S. ; TARIM, B.
Biocompatibility of primer, adhesive and resin composite systems on non-exposed and exposed pulps of non-human primate teeth.
Am J Dent, 1998, 11 (Special Issue) : S55-S63.
50. COX, C.F. ; KEALL, C.L. ; KEALL, H.J. ; OSTRO, E. ; BERGENHOLTZ, G.
Biocompatibility of surface-sealed dental materials against exposed pulps.
Journal of Prosthetic Dentistry, 1987, 57 (1) : 1-8.
51. COX, C.F. ; SÜBAY, R.K. ; OSTRO, E. ; SUZUKI, S. ; SUZUKI, S.H.
Tunnel defects in dentin bridges : their formation following direct pulp capping.
Oper Dent, 1996, 21 : 4-11.
52. CRAIG, R.G. ; POWERS, J.M. ; SAKAGUCHI, R.L.
Craig's restorative dental materials. 12ème éd.
St Louis : Mosby Elsevier, 2006.
53. DAMMASCHKE, T.
The history of direct pulp capping.
J Hist Dent, 2008 Spring, 56 (1) : 9-23.
54. DAMMASCHKE, T.
Biodentine® : nouveau substitut dentinaire bioactif pour le coiffage pulpaire direct.
Le Chirurgien-Dentiste de France, 2011 Oct, 1500 : 1-6.
55. DAMMASCHKE, T.
Le coiffage pulpaire direct avec Biodentine® en restauration directe.
Le Dentiste, 2012 mai, 439 : 10-11.

56. DAMMASCHKE, T. ; GERTH, H.U.V. ; ZÜCHNER, H. ; SCHÄFER, E.
Chemical and physical surface and bulk material characterization of white ProRoot MTA and two Portland cements.
Dent Mater, 2005, 21 : 731-738.
57. DAMMASCHKE, T. ; LEIDINGER, J. ; SCHAFFER, E.
Long-term evaluation of direct pulp-capping-treatment outcomes over an average period of 6,1 years.
Clin Oral Investig, 2010 Oct, 14 (5) : 559-567.
58. DAVIT BEAL, T. ; VANDERZWALM GOUVERN, A. ; BERTHET, A. ; BESLOT, A. ; PILIPILI, C.
Recommandations de bonnes pratiques en odontologie pédiatrique.
ADF : Quintessence du congrès, Odontologie pédiatrique, 2007.
59. DE ALMEIDE NEVES, A. ; COUTINHO, E. ; CARDOSO, M.V. ; LAMBRECHTS, P. ; VAN MEERBEEK, B.
Current concepts and techniques for caries excavation and adhesion to residual dentin.
J Adhes Dent, 2011 Feb, 13 (1) : 7-22.
60. DEMIR, T. ; CEHRELI, Z.C.
Clinical and radiographic evaluation of adhesive pulp capping in primary molars following hemostasis with 1.25% sodium hypochlorite : 2-year results.
Am J Dent, 2007, 20 (3) : 182-188.
61. DENTSPLY TULSA DENTAL
Literature from the Manufacturer. Material Safety Data Sheet.
Tulsa, OK : Dentsply Tulsa Dental, 1998.
62. DOMINGUEZ, M.S. ; WITHERSPOON, D.E. ; GUTMANN, J.L. ; OPPERMAN, L.A.
Histological and scanning electron microscopy assessment of various vital pulp-therapy materials.
J Endod, 2003, 29 : 324-333.

63. DUARTE, M.A.H. ; DE OLIVERIA DEMARCHI, A.C.C. ; YAMASHITA, J.C. ; KUGA, M.C. ; DE CAMPOS FRAGA, S.
pH and calcium ion release of two root-end filling materials.
Oral Surg Oral Med Oral Pathol Oral Radiol Endod, 2003 Mar, 95 (3) : 345-347.
64. DUMMER, P.M.H. ; HICKS, R. ; HUWS, D.
Clinical signs and symptoms in the pulp disease.
Int Endod J, 1980, 13 : 27-35.
65. EID, C. ; NAULIN-IFI, C.
Traumatismes pulpaire et parodontaux : gérer et limiter les complications.
Inform. Dent. (Paris), 2010, 22 : 126-132.
66. EL ARROUF, N. ; SAKOUT, M. ; ABDALLAOUI, F.
Protection pulpo-dentinaire et adhésion : évolution des concepts biologiques et implications cliniques en pratique quotidienne.
Rev Odontostomatol, 2010, 39 (2) : 112-133.
67. ESTRELA, C. ; BAMMANN, L.L. ; ESTRELA, C.R. ; SILVA, R.S. ; PECORA, J.D.
Antimicrobial and chemical study of MTA, Portland cement, calcium hydroxide paste, Sealapex and Dycal.
Braz Dent J, 2000, 11 (1) : 3-9.
68. ESTRELA, C. ; SYDNEY, G.B. ; BAMMAN, L.L. ; FELIPPE JUNIOR, O.
Mechanism of action of calcium and hydroxyl ions of calcium hydroxide on tissue and bacteria.
Braz Dent J, 1995, 6 (2) : 85-90.
69. EUROPEAN SOCIETY OF ENDODONTOLOGY.
Quality guidelines for endodontic treatment : consensus report of the European Society of Endodontology.
Int Endod J, 2006 Dec, 39 (12) : 921-930.
70. FARACO, I.M. ; HOLLAND, R.
Response of the pulp of dogs to capping with mineral trioxide aggregate or a calcium hydroxide cement.
Dent Traumatol, 2001 Aug, 17 (4) : 163-166.

71. FARSI, N. ; ALAMOUDI, N. ; BALTO, K. ; AL MUSHAYT, A.
Clinical assessment of mineral trioxide aggregate (MTA) as direct pulp capping in young permanent teeth.
J Clin Pediatr Dent, 2006, 31 (2) : 72-76.
72. FAVA, L.R. ; SAUNDERS, W.P.
Calcium hydroxide pastes : classification and clinical indications.
Int Endod J, 1999 Aug, 32 (4) : 257-282.
73. FERNANDES, A.M. ; SILVA, G.A. ; LOPES, N. Jr. ; NAPIMOGA, M.H. ; BENATTI, B.B. ; ALVES, J.B.
Direct capping of human pulps with a dentin bonding system and calcium hydroxide: an immunohistochemical analysis.
Oral Surg Oral Med Oral Pathol Oral Radiol Endod, 2008 Mar, 105 (3) : 385-90.
74. FISCHER, E.J. ; ARENS, D.E. ; MILLER, C.H.
Bacterial leakage of mineral trioxide aggregate as compared with zinc-free amalgam, intermediate restorative material and super-EBA as a root-end filling material.
J Endod, 1998, 24 : 176-179.
75. FIORETTI, F. ; AVOAKA-BONI, M-C. ; HAIKEL, Y.
Pulpopathies : diagnostic et traitement.
Inform. Dent. (Paris), 2010, 22 : 36-41.
76. FITZGERALD, M. ; HEYS, R.J.
A clinical and histological evaluation of conservative pulpal therapy in human teeth.
Oper Dent, 1991, 16 (3) : 101-112.
77. FLORES, M.T. ; ANDERSSON, L. ; ANDREASEN, J.O. ; BAKLAND, L.K. ; MALMGREN, B. et al.
Guidelines for the management of traumatic dental injuries. I. Fractures and luxations of permanent teeth.
Dent Traumatol, 2007, 23 : 66-71.
78. FOREMAN, P.C. ; BARNES, I.E.
A review of calcium hydroxide.
Int Endod J, 1990, 23 : 283-297.

79. FRAYSSE, M. ; BOUVIER-DUPREZ, D. ; BESLOT, A. ; DUPREZ, J.P. ; ROY, E. ; VILLETTE, F.
Recommandations de la SFOP sur les thérapeutiques pulpairees des dents permanentes immatures.
Rev Francoph Odontol Pediatr, 2007, 2 (1) : 37-47.
80. FRIDLAND, M. ; ROSADO, R.
Mineral trioxide aggregate (MTA) solubility and porosity with different water-to-powder ratios.
J Endod, 2003 Dec, 29 (12) : 814-817.
81. GANDOLFI, M.G. ; TADDEI, P. ; TINTI, A. ; DE STEFANO DORIGO, E. ; ROSSI, P.L. ; PRATI, C.
Kinetics of apatite formation on a calcium-silicate cement for root-end filling during ageing in physiological-like phosphate solutions.
Clin Oral Investig, 2010 Dec, 14 (6) : 659-668.
82. GARCIA-GODOY, F. ; MURRAY, P.E.
Systemic evaluation of various haemostatic agents following local application prior to direct pulp capping.
Braz J Oral Sci, 2005, 4 (14) : 791-797.
83. GARRAULT, S. ; FINOT, E. LESNIEW-SKA, E. ; NONAT, A.
Study of C-S-H growth on C₃S surface during its early hydration.
Mater Struct, 2005, 38 : 435-442.
84. GOLDBERG, M.
Manuel d'histologie et de biologie buccale : la dent et ses tissus de soutien.
Paris, Masson, 1989.
85. GOLDBERG, M.
Histologie du complexe dentino-pulpaire.
Encycl Med Chir (Paris), Odontologie, 22-007-B-10, 2008, 34.
86. GOLDBERG, M. ; LASFARGUES, J.J. ; LEGRAND, J.M.
Clinical testing of dental materials - histological considerations.
J Dent, 1994 : 22 Suppl 2 : S25-S28.

87. GOLDBERG, M. ; SCHMALZ, G.
Toward a strategic plan for pulp healing : from repair to regeneration.
Clin Oral Invest, 2011, 15 : 1-2.
88. GOLDBERG, M. ; SIX, N. ; DECUP, F. ; LASFARGUES, J.J. ; SALIH, E. ;
TOMPKINS, K. ; VEIS, A.
Bioactive molecules and the future of pulp therapy.
Am J Dent, 2003 Feb, 16 (1) : 66-76.
89. GOLDBERG, M. ; SMITH, A.J.
Cells and extracellular matrices of dentin and pulp : a biological basis for repair and tissue engineering.
Crit Rev Oral Biol Med, 2004 Jan 1, 15 (1) : 13-27.
90. GOPIKRISHNA, V. ; PRADEEP, G. ; VENKATESHBABU, N.
Assessment of pulp vitality : a review.
Int J Paediatr Dent, 2009 Jan, 19 (1) : 3-15.
91. GOPIKRISHNA, V. ; TINAGUPTA, K. ; KANDASWAMY, D.
Comparison of electrical, thermal, and pulse oximetry methods for assessing pulp vitality in recently traumatized teeth.
J Endod, 2007 May, 33 (5) : 531-535.
92. GRAHAM, L. ; COOPER, P.R. ; CASSIDY, N. ; NOR, J.E. ; SLOAN, A.J. ; SMITH, A.J.
The effect of calcium hydroxide on solubilisation of bio-active dentine matrix components.
Biomaterials, 2006 May, 27 (14) : 2865-2873.
93. GRONTHOS, S. ; MANKANI, M. ; BRAHIM, J. ; ROBEY, P.G. ; SHI, S.
Postnatal human dental pulp stem cells (DPSCs) in vitro and in vivo.
Proc Natl Acad Sci USA, 2000 Dec, 97 (25) : 13625-13630.
94. HAFEZ, A.A. ; COX, C.F. ; TARIM, B. ; OTSUKI, M. ; AKIMOTO, N.
An in vivo evaluation of hemorrhage control using sodium hypochlorite and direct capping with a one- or two-component adhesive system in exposed non-human primate pulps.
Quintessence Int, 2002, 33 (4) : 261-272.

95. HASKELL, E.W. ; STANLEY, H.R. ; CHELLEMI, J. ; STRINGFELLOW, H.
Direct pulp capping treatment : a long-term follow-up.
JADA, 1978, 97 (4) : 607-612.
96. HAUMAN, C.H.J. ; LOVE, R.M.
Biocompatibility of dental materials used in contemporary endodontic therapy : a review. Part
2. Root canal-filling materials.
Int Endod J, 2003, 36 : 147-160.
97. HESS, J.C. ; MEDIONI, E. ; VENE, G.
Thérapeutique endodontique. Ensemble pulpo-dentinaire. Conservation de la vitalité pulpaire :
le coiffage.
Encycl Med Chir (Paris), Odontologie, 23-035-A-10, 1990, 29.
98. HEYDUCK, G. ; WEGNER, H.
Clinical, radiological and histological results after vital treatment of exposed pulps [in
German].
Stomatol DDR, 1978, 28 (9) : 614-619.
99. HILTON, T.J.
Keys to clinical success with pulp capping : a review of the literature.
Oper Dent, 2009 Sept-Oct, 34 (5) : 615-625.
100. HOLLAND, R. ; DE SOUZA, V. ; NERY, M.J. ; OTOBONI FILHO, J.A. ; BERNABE,
P.F.E. ; DEZAN, E.
Reaction of rat connective tissue to implanted dentin tubes filled with mineral trioxide
aggregate or calcium hydroxide.
J Endod, 1999, 25 : 161-166.
101. HØRSTED-BINDSLEV, P. ; LØVSCHELL, H.
Treatment outcome of vital pulp treatment.
Endodontic Topics, 2002 (2) : 24-34.
102. HØRSTED, P. ; SØNDERGAARD, B. ; THYLSTRUP, A. ; EL ATTAR, K. ;
FEJERSKOV, O.
A retrospective study of direct pulp capping with calcium hydroxide compounds.
Endod Dent Traumatol, 1985, 1 : 29-34.

103. HUANG, T.H. ; DING, S.J. ; HSU, T.C. ; KAO, C.T.
Effects of mineral trioxide aggregate (MTA) extracts on mitogen-activated protein kinase activity in human osteosarcoma cell line (U2OS).
Biomaterials, 2003 Oct, 24 (22) : 3909-3913.
104. HYMAN, J. ; COHEN, M.
The predictive value of endodontic diagnostic tests.
Oral Surg Oral Med Oral Pathol, 1984, 58 : 343-346.
105. ISLAM, I. ; GHNG, H.K. ; YAP, A.U.
Comparison of the physical and mechanical properties of MTA and Portland cement.
J Endod, 2006 Mar, 32 : 193-197.
106. IWAMOTO, C.E. ; ADACHI, E. ; PAMEIJER, C.H. ; BARNES, D. ; ROMBERG, E.E. ; JEFFERIES, S.
Clinical and histological evaluation of white ProRoot MTA in direct pulp capping.
Am J Dent, 2006, 19 (2) : 85-90.
107. JAFARZADEH, H.
Laser Doppler flowmetry in endodontics : a review.
Int Endod J, 2009 Jun, 42 (6) : 476-490.
108. JAFARZADEH, H. ; ROSENBERG, P.A.
Pulse oximetry : review of a potential aid in endodontic diagnosis.
J Endod, 2009 Mar, 35 (3) : 329-333.
109. JONTELL, M. ; BERGENHOLTZ, G. ; SCHEYNIUS, A. ; AMBROSE, W.
Dendritic cells and macrophages expressing class II antigens in the normal rat incisor pulp.
J Dent Res, 1988 Oct, 67 (10) : 1263-1266.
110. KAQUELER, J.C. ; LE MAY, O.
Anatomie pathologique bucco-dentaire. 2^{ème} éd.
Paris, Masson, 1998.

111. KARAYILMAZ, H. ; KIRZIOGLU, Z.
Comparison of the reliability of laser Doppler flowmetry, pulse oximetry and electric pulp tester in assessing the pulp vitality of human teeth.
J Oral Rehabil, 2011 May, 38 (5) : 340-347.
112. KEISER, K. ; JOHNSON, C.C. ; TIPTON, D.A.
Cytotoxicity of mineral trioxide aggregate using human periodontal ligament fibroblasts.
J Endod, 2000 May, 26 (5) : 288-291.
113. KETTERING, J.D. ; TORABINEJAD, M.
Investigation of mutagenicity of mineral trioxide aggregate and other commonly used root-end filling materials.
J Endod, 1995 Nov, 21 (11) : 537-542.
114. KHAN, A.A. ; SUN, X. ; HARGREAVES, K.M.
Effect of calcium hydroxide on proinflammatory cytokines and neuropeptides.
J Endod, 2008 Nov, 34 (11) : 1360-1363.
115. KIDD, E.A.
How “clean” must a cavity be before restoration?
Caries Res, 2004, 38 (3) : 305-313.
116. KITASAKO, Y. ; IKEDA, M. ; TAGAMI, J.
Pulpal responses to bacterial contamination following dentin bridging beneath hard-setting calcium hydroxide and self-etching adhesive resin system.
Dent Traumatol, 2008 Apr, 24 (2) : 201-206.
117. KOH, E.T. ; McDONALD, F. ; PITT FORD, T.R. ; TORABINEJAD, M.
Cellular response to mineral trioxide aggregate.
J Endod, 1998, 24 : 543-547.
118. KOH, E.T. ; PITT FORD, T.R. ; TORABINEJAD, M. ; McDONALD, F.
Mineral trioxide aggregate stimulates a biological response in human osteoblasts.
J Biomed Mater Res, 1997 Dec, 37 (3) : 432-439.

119. KOMABAYASHI, T. ; ZHU, Q.
Innovative endodontic therapy for anti-inflammatory direct pulp capping of permanent teeth with a mature apex.
Oral Surg Oral Med Oral Pathol Oral Radiol Endod, 2010 May, 109 (5) : e75-81.
120. KOUBI, G. ; FRANQUIN, J.-C. ; BOTTERO, M.-J. ; WEISROCK, G. ; FAURE, M.-O.
Restaurations esthétiques postérieures. Un nouveau substitut dentinaire.
L'Information Dentaire, Juin 2011a, 22 : 22-26.
121. KOUBI, G. ; WEISROCK, G. ; BOTTERO, M.-J. ; FRANQUIN, J.-C.
Biodentine® : un nouveau substitut dentinaire.
Clinic, Oct 2011b, 32 : 497-505.
122. LAGHIOS, C.D. ; BENSON, B.W. ; GUTMANN, J.L. ; CUTLER, C.W.
Comparative radiopacity of tetracalcium phosphate and other root-end filling materials.
Int Endod J, 2000 Jul, 33 (4) : 311-315.
123. LASFARGUES, J.-J. ; COLON, P.
Odontologie conservatrice et restauratrice. Tome 1 : une approche médicale globale.
Paris, éditions CdP, 2010.
124. LAURENT, P. ; CAMPS, J. ; ABOUT, I.
Biodentine® induces TGF- β 1 release from human pulp cells and early dental pulp mineralization.
Int Endod J, 2012 May, 45 (5) : 439-448.
125. LAURENT, P. ; CAMPS, J. ; DE MEO, M. ; DEJOU, J. ; ABOUT, I.
Induction of specific cell response to a Ca₃SiO₅ based posterior restorative material.
Dent Mater, 2008, 11 : 1486-1494.
126. LEE, S.J. ; MONSEF, M. ; TORABINEJAD, M.
Sealing ability of a mineral trioxide aggregate for repair of lateral root perforations.
J Endod, 1993, 19 (11) : 541-4.
127. LEE, J.Y. ; YANPISET, K. ; SIGURDSSON, A. ; VANN JR, W.F.
Laser Doppler flowmetry for monitoring traumatized teeth.
Dent Traumatol, 2001 Oct, 17 (5) : 231-235.

128. LIN, J. ; CHANDLER, N. ; PURTON, D. ; MONTEITH, B.
Appropriate electrode placement site for electric pulp testing first molar teeth.
J Endod, 2007 Nov, 33 (11) : 1296-1298.
129. LIN, C.P. ; CHEN, Y.J. ; LEE, Y.L. ; WANG, J.S. ; CHANG, M.C. ; LAN, W.H. *et al.*
Effects of root-end filling materials and eugenol on mitochondrial dehydrogenase activity and cytotoxicity to human periodontal ligament fibroblasts.
J Biomed Mater Res B Appl Biomater, 2004, 71 : 429-440.
130. MAGLOIRE, H. ; COUBLE, M.L. ; ROMEAS, A. ; BLEICHER, F.
Odontoblast primary cilia : facts and hypotheses.
Cell Biol Int, 2004, 28 (2) : 93-99.
131. MALLET, J.P. ; TOUMELIN, J.P. ; TOUMELIN CHEMLA, F. ; WOLIKOW, M. ;
ROUSSEL, T.
Hydroxyde de calcium : impossible de s'en passer !
ADF : Quintessence du congrès, Odontologie pédiatrique, 1999.
132. MALTZ, M. ; DE OLIVEIRA, E.F. ; FONTANELLA, V. ; BIANCHI, R.
A clinical, microbiologic, and radiographic study of deep caries lesions after incomplete caries removal.
Quintessence Int, 2002, 33 (2) : 151-159.
133. MATHIEU, S. ; EL-BATTARI, A. ; DEJOU, J. ; ABOUT, I.
Role of injured endothelial cells in the recruitment of human pulp cells.
Arch Oral Biol, 2005, 50 : 109-113.
134. MATSUO, T. ; NAKANISHI, T. ; SHIMIZU, H. ; EBISU, S.
A clinical study of direct pulp capping applied to carious-exposed pulps.
J Endod, 1996 Oct, 22 (10) : 551-556.
135. MENTE, J. ; GELETNEKY, B. ; OHLE, M. ; KOCH, M.J. ; FRIEDRICH DING, P.G. ;
WOLFF, D. ; DREYHAUPT, J. ; MARTIN, N. ; STAEHLE, H.J. ; PFEFFERIE, T.
Mineral trioxide aggregate or calcium hydroxide direct pulp capping : an analysis of the clinical treatment outcome.
J Endod, 2010 May, 36 (5) : 806-813.

136. MEHU, M.
Restaurations adhésives et protections pulpaires.
Th D Odontol, Nantes, 2011.
137. MIN, K.S. ; KIM, H.I. ; PI, S.H. ; HONG, C.U. ; KIM, E.C.
Human pulp cells response to Portland cement in vitro.
J Endod, 2007 Feb, 33 (2) : 163-166.
138. MIN, K.S. ; PARK, H.J. ; LEE, S.K. ; PARK, S.H. ; HONG, C.U. ; KIM, H.W. ; LEE, H.H. ;
KIM, E.C.
Effect of mineral trioxide aggregate on dentin bridge formation and expression of dentin
sialoprotein and heme-oxygenase-1 in human dental pulp.
J Endod, 2008 Jun, 34 (6) : 666-670.
139. MITCHELL, P.J.C. ; PITT FORD, T.R. ; TORABINEJAD, M., McDONALD, F.
Osteoblast biocompatibility of mineral trioxide aggregate.
Biomaterials, 1999, 20 : 167-173.
140. MODENA, K.C. ; CASAS-APAYCO, L.C. ; ATTA, M.T. ; COSTA, C.A. ; HEBLING, J. ;
SIPERT, C.R. ; NAVARRO, M.F. ; SANTOS, C.F.
Cytotoxicity and biocompatibility of direct and indirect pulp capping materials.
J Appl Oral Sci, 2009 Nov-Dec, 17 (6) : 544-554.
141. MOGHADDAME-JAFARI, S. ; MANTELLINI, M.G. ; BOTERO, T.M. ; McDONALD,
N.J. ; NÖR, J.E.
Effect of ProRoot MTA on pulp cell apoptosis and proliferation in vitro.
J Endod, 2005 May, 31 (5) : 387-391.
142. MURRAY, P.E. ; SMITH, A.J. ; GARCIA-GODOY, F. ; LUMLEY, P.J.
Comparison of operative procedure variables on pulpal viability in an ex vivo model.
Inter Endo J, 2008, 41 : 389-400.
143. MURRAY, P.E. ; WINDSOR, L.J. ; SMYTH, T.W. *et al.*
Analysis of pulpal reactions to restorative procedures, materials, pulp capping and future
therapies.
Crit Rev Oral Biol Med, 2002, 13 (6) : 509-520.

144. NAIR, P.N.R. ; DUNCAN, H.F. ; PITT FORD, T.R. ; LUDER, H.U.
Histological, ultrastructural and quantitative investigations on the response of healthy human pulps to experimental capping with mineral trioxide aggregate : a randomized controlled trial.
International Endodontic Journal, 2008, 41 : 128-150.
145. NAKANISHI, T. ; MATSUO, T. ; EBISU, S.
Quantitative analysis of immunoglobulins and inflammatory factors in human pulpal blood from exposed pulps.
J Endod, 1995, 21 : 131-136.
146. NANCY, A.
Ten Cate's oral histology : Development, Structure and Function. 6th ed.
St Louis : Mosby, 2003.
147. NAULIN-IFI, C.
Traumatismes dentaires : du diagnostic au traitement.
Paris, éditions CdP, 2005.
148. NONAT, A. ; FRANQUIN, J.-C.
Un nouveau matériau de restauration dentaire à base minérale.
Matériaux 2006, 13-17 Novembre 2006, Dijon-France.
149. OLIVEIRA, E.F. ; CARMINATTI, G. ; FONTANELLA, V. ; MALTZ, M.
The monitoring of deep carious lesions after incomplete dentine caries removal : results after 14-18 months.
Clin Oral Invest, 2006, 10 : 134-139.
150. OLSBURGH, S. ; JACOBY, T. ; KREJCI, I.
Crown fractures in the permanent dentition : pulpal and restorative considerations.
Dent Traumatol, 2002 Apr, 18 (3) : 103-115.
151. OLSSON, H. ; PETERSSON, K. ; ROHLIN, M.
Formation of a hard tissue barrier after pulp cappings in humans. A systematic review.
Int Endod J, 2006 Jun, 39 (6) : 429-442.

152. OROSCO, F.A. ; BRAMANTE, C.M. ; GARCIA, R.B. ; BERNADINELI, N. ;
MORAES, I.G.
Sealing ability of gar MTA Angelus TM, CPM TM and MBPc used as apical plugs.
J Appl Oral Sci, 2008 Feb, 16 (1) : 50-54.
153. OSORIO, R.M. ; HEFTI, A. ; VERTUCCI, F.J. ; SHAWLEY, A.L.
Cytotoxicity of endodontic materials.
J Endod, 1998 Feb, 24 (2) : 91-96.
154. PASHLEY, D.H.
Dynamics of the pulpo-dentin complex.
Crit Rev Oral Biol Med, 1996, 7 (2) : 104-133.
155. PEREIRA, J.C. ; SEGALA, A.D. ; COSTA, C.A.S.
Human pulpal response to direct pulp capping with an adhesive system.
Am J Dent, 2000, 13 : 139-147.
156. PERTOT, W-J. ; SIMON, S.
Le traitement endodontique.
Paris, Quintessence International, 2004.
157. PETERSSON, K. ; SÖDERSTRÖM, C. ; KIANI-ANARAKI, M. ; LEVY, G.
Evaluation of the ability of thermal and electrical tests to register pulp vitality.
Endod Dent Traumatol, 1999, 15 : 127-131.
158. PIETTE, E. ; GOLDBERG, M.
La dent normale et pathologique.
Bruxelles : De Boeck Université, 2001.
159. PITT-FORD, T.R. ; PATEL, S.
Technical equipment for assessment of dental pulp status.
Endodontic Topics, 2004, 7 : 2-13.
160. PITT FORD, T.R. ; TORABINEJAD, M. ; ABEDI, H.R. ; BAKLAND, L.K. ;
KARIYAWASAM, S.P.
Using mineral trioxide aggregate as a pulp capping material.
J Am Dent Assoc, 1996, 127 : 1491-1494.

161. RASHID, F. ; SHIBA, H. ; MIZUNO, N. ; MOURI, Y. ; FUJITA, T. ; SHINOHARA, H. ; OGAWA, T. ; KAWAGUCHI, H. ; KURIHARA, H.
The effect of extracellular calcium ion on gene expression of bone-related proteins in human pulp cells.
J Endod, 2003 Feb, 29 (2) : 104-107.
162. RESTON, E.G. ; DE SOUZA COSTA, C.A.
Scanning electron microscopy evaluation of the hard tissue barrier after pulp capping with calcium hydroxide, mineral trioxide aggregate (MTA) or ProRoot MTA.
Aust Endod J, 2009 Aug, 35 (2) : 78-84.
163. REZENDE, T.M. ; VARGAS, D.L. ; CARDOSO, F.P. ; SOBRINHO, A.P. ; VIEIRA, L.Q.
Effect of mineral trioxide aggregate on cytokine production by peritoneal macrophages.
Int Endod J, 2005, 38 : 896-903.
164. REZENDE, T.M. ; VIEIRA, L.Q. ; CARDOSO, F.P. ; OLIVEIRA, R.R. ; DE OLIVEIRA MENDES, S.T. ; JORGE, M.L. *et al.*
The effect of mineral trioxide aggregate on phagocytic activity and production of reactive oxygen, nitrogen species and arginase activity by M1 and M2 macrophages.
Int Endod J, 2007, 40 : 603-611.
165. RICKETTS, D.N. ; KIDD, E.A. ; INNES, N. ; CLARKSON, J.
Complete or ultraconservative removal of decayed tissue in unfilled teeth.
Cochrane Database Syst Rev, 2006, 3 : CD003808.
166. ROBERTS, H.W. ; TOTH, J.M. ; BERZINS, D.W. ; CHARLTON, D.G.
Mineral trioxide aggregate material use in endodontic treatment : a review of the literature.
Dent Mater, 2008 Feb, 24 (2) : 149-164.
167. ROBERTSON, A. ; ANDREASEN, F.M. ; ANDREASEN, J.O. *et al.*
Long-term prognosis of crown-fractured permanent incisors. The effect of stage of root development and associated luxation injury.
Int J Paediatr Dent, 2000 Sep, 10 (3) : 191-199.

168. ROEYKENS, H. ; VAN MAELE, G. ; MARTENS, L. ; DE MOOR, R.
A two-probe laser Doppler flowmetry assessment as an exclusive diagnostic device in a long-term follow-up of traumatized teeth : a case report.
Dent Traumatol, 2002 Apr, 18 (2) : 86-91.
169. ROULET, J-F. ; WILSON, N.H.F. ; FUZZI, M.
Pratique clinique en dentisterie conservatrice.
Paris, Quintessence International, 2003.
170. ROY, E. ; ALLIOT-LICHT, B. ; DAJEAN-TRUTAUD, S. *et al.*
Evaluation of the ability of laser Doppler flowmetry for the assessment of pulp vitality in general dental practice.
Oral Surg Oral Med Oral Pathol Oral Radiol Endod, 2008 Oct, 106 (1) : 615-620.
171. SAFAVI, K.E. ; NICHOLS, F.C.
Effect of calcium hydroxide on bacterial lipopolysaccharide.
J Endod, 1993, 19 : 76-78.
172. SARKAR, N.K. ; CAICEDO, R. ; RITWIK, P. ; MOISEYEVA, R. ; KAWASHIMA, I.
Physiochemical basis of the biologic properties of mineral trioxide aggregate.
J Endod, 2005 Feb, 31 (2) : 97-100.
173. SAWICKI, L. ; PAMEIJER, C.H. ; EMERICH, K. ; ADAMOWICZ-KLEPALSKA, B.
Histological evaluation of mineral trioxide aggregate and calcium hydroxide in direct pulp capping of human immature permanent teeth.
Am J Dent, 2008, 21 (4) : 262-266.
174. SCHÖNENBERGER GÖHRING, K. ; LEHNERT, B. ; ZEHNDER, M.
Une revue des domaines d'indication du MTA. 1^{ère} partie : propriétés chimiques, physiques et biologiques du MTA.
Rev Mens Suisse Odontostomatol, 2004, 114 (2) : 149-153.
175. SCHWARTZ, R.S. ; MAUGER, M. ; CLEMENT, D.J. ; WALKER, W.A.
Mineral trioxide aggregate : a new material for endodontics.
J Am Dent Assoc, 1999 Jul, 130 (7) : 967-975.

176. SEGURA, J.J. ; LLAMAS, R. ; RUBIO-MANZANARES, A.J. ; JIMENEZ-PLANAS, A. ; GUERRERO, J.M. ; CALVO, J.R.
Calcium hydroxide inhibits substrate adherence capacity of macrophages.
J Endod, 1997 Jul, 23 (7) : 444-447.
177. SELTZER, S. ; BENDER, I.B.
Dental pulp.
Paris, Quintessence Int, 2002.
178. SEPTODONT : Service Recherche et Développement (R&D).
Biodentine® : Active Biosilicate Technology®.
Scientific File, 2010.
179. SEPTODONT
Plaquette publicitaire sur Biodentine®.
Saint-Maur-des-Fossés : Laboratoire Septodont, 2010.
180. SEUX, D. ; COUBLE, M.L. ; HARTMANN, D.J. ; GAUTHIER, J.P. ; MAGLOIRE, H.
Odontoblast-like cytodifferentiation of human dental pulp cells in vitro in the presence of a calcium hydroxide-containing cement.
Arch Oral Biol, 1991, 36 (2) : 117-128.
181. SHANKLE, R.J. ; BRAUER, J.S.
Pulp capping. Clinical evidence of a dentine bridge.
Oral Surg Oral Med Oral Pathol, 1962 Sep, 15 : 1121-1127.
182. SHRÖDER, U.
Effects of calcium hydroxide-containing pulp-capping agents on pulp cell migration, proliferation, and differentiation.
J Dent Res, 1985, 64 (Special Issue) : 541-548.
183. SIGURDSSON, A.
Pulpal diagnosis.
Endodontic Topics, 2003, 5 : 12-25.

184. SILVA, A.F. ; TARQUINIO, S.B. ; DEMARCO, F.F. *et al.*
The influence of haemostatic agents on healing of healthy human dental pulp tissue capped with calcium hydroxide.
Int Endod J, 2006 Apr, 39 (4) : 309-316.
185. SIMON, S. ; COOPER, P. ; BERDAL, A. ; MACHTOU, P. ; SMITH, A.J.
Biologie pulpaire : comprendre pour appliquer au quotidien.
Rev Odont Stomat, 2008 Sept, 37 : 209-235.
186. SIMON, S. ; PERTOT, W-J.
Endodontie. Volume 1 : traitements.
Paris, éditions CdP, 2008.
187. SIQUEIRA, J.F. ; DE UZEDA, M.
Influence of vehicles on the antimicrobial effect of calcium hydroxide.
J Endod, 1998 Oct, 24 (10) : 663-665.
188. STANLEY, H.R.
Criteria for standardizing and increasing credibility of direct pulp capping studies.
Am J Dent, 1998, 11 (Suppl) : S17-34.
189. STANLEY, H.R.
Pulp capping : conserving the dental pulp – can it be done? Is it worth it?
Oral Surg Oral Med Oral Pathol, 1989, 68 : 628-639.
190. STOCKTON, L.W.
Vital pulp capping : a worthwhile procedure.
J Can Dent Assoc, 1999 Jun, 65 (6) : 328-331.
191. SWIFT, E.J. ; TROPE, M. ; RITTER, A.V.
Vital pulp therapy for the mature tooth – can it work?
Endodontic Topics, 2003, 5 : 49-56.
192. STUART, K.G. ; SCHWARTZ, S.A. ; BEESON, T.J. ; OWATZ, C.B.
Enterococcus faecalis : its role in root canal treatment failure and current concepts in retreatment.
J Endod, 2006 Feb, 32 (2) : 93-98.

193. STUART, K.G. ; MILLER, C.H. ; BROWN, C.E. ; NEWTON, C.W.
The comparative antimicrobial effect of calcium hydroxide.
Oral Surg Oral Med Oral Pathol, 1991 Jul, 72 (1) : 101-104.
194. TAKITA, T. ; HAYASHI, M. ; TAKEICHI, O. ; OGISO, B. ; SUZUKI, N. ; OTSUKA, K. ;
ITO, K.
Effect of mineral trioxide aggregate on proliferation of cultured human dental pulp cells.
Int Endod J, 2006 May, 39 (5) : 415-422.
195. THOMPSON, V. ; CRAIG, R.G. ; CURRO, F.A. ; GREEN, W.S. ; SHIP, J.A.
Treatment of deep carious lesions by complete excavation or partial removal : a critical
review.
J Am Dent Assoc, 2008 Jun, 139 (6) : 705-712.
196. THOMSON, T.S. ; BERRY, J.E. ; SOMERMAN, M.J. ; KIRKWOOD, K.L.
Cementoblasts maintain expression of osteocalcin in the presence of mineral trioxide
aggregate.
J Endod, 2003, 29 : 407-412.
197. TOLEDO-ARENAS, R. ; DESCROIX, V.
Urgences odontologiques.
Paris, Elsevier Masson, 2010.
198. TOMSON, P.L. ; GROVER, L.M. ; LUMLEY, P.J. ; SLOAN, A.J. ; SMITH, A.J. ;
COOPER, P.R.
Dissolution of bio-active dentine matrix components by mineral trioxide aggregate.
J Dent, 2007, 35 (8) : 636-642.
199. TORABINEJAD, M. ; HIGA, R.K. ; McKENDRY, D.J. ; PITT FORD, T.R.
Dye leakage of four root end filling materials : effects of blood contamination.
J Endod, 1994 Apr, 20 (4) : 159-163.
200. TORABINEJAD, M. ; HONG, C.U. ; LEE, S.J. ; MONSEF, M. ; PITT FORD, T.R.
Investigation of mineral trioxide aggregate for root-end filling in dogs.
J Endod, 1995a Dec, 21 (12) : 603-608.

201. TORABINEJAD, M. ; HONG, C.U. ; McDONALD, F. ; PITT FORD, T.R.
Physical and chemical properties of a new root-end filling material.
J Endod, 1995b Jul, 21 : 349-353.
202. TORABINEJAD, M. ; HONG, C.U. ; PITT FORD, T.R. ; KETTERING, J.D.
Antibacterial effects of some root end filling materials.
J Endod, 1995c Aug, 21 (8) : 403-406.
203. TORABINEJAD, M. ; HONG, C.U. ; PITT FORD, T.R. ; KETTERING, J.D.
Cytotoxicity of four root end filling materials.
J Endod, 1995d Oct, 21 (10) : 489-492.
204. TORABINEJAD, M. ; PITT FORD, T.R. ; ABEDI, H.R. ; KARIYAWASAM, S.P. ;
TANG H.M.
Tissue reaction to implanted root-end filling materials in tibia and mandible of guinea pigs.
J Endod, 1998, 24 : 468-471.
205. TORABINEJAD, M. ; RASTEGAR, A.F. ; KETTERING, J.D. ; PITT FORD, T.R.
Bacterial leakage of mineral trioxide aggregate as a root-end filling material.
J Endod, 1995e Mar, 21 (3) : 109-112.
206. TORABINEJAD, M. ; SMITH, P.W. ; KETTERING, J.D. ; PITT FORD, T.R.
Comparative investigation of marginal adaptation of mineral trioxide aggregate and other
commonly used root-end filling materials.
J Endod, 1995f Jun, 21 (6) : 295-299.
207. TORABINEJAD, M. ; WATSON, T.F. ; PITT FORD, T.R.
Sealing ability of a mineral trioxide aggregate when used as a root end filling material.
J Endod, 1993 Dec, 19 (12) : 591-595.
208. TORNECK, C.D. ; MOE, H. ; HOWLEY, T.P.
The effect of calcium hydroxide on porcine pulp fibroblasts in vitro.
J Endod, 1983 Apr, 9 (4) : 131-136.
209. TRONSTAD, L.
Endodontie clinique.
Paris, Médecine-Sciences Flammarion, 1993.

210. TRONSTAD, L. ; MJÖR, I.A.
Capping of the inflamed pulp.
Oral Surg, 1972 Sep, 34 (3) : 477-485.
211. TRUBIANI, O. ; TRIPODI, D. ; DELLE FRATTE, T. ; CAPUTI, S. ; DI PRIMIO, R.
Human dental pulp vasculogenesis evaluated by CD34 antigen expression and morphological arrangement.
J Dent Res, 2003 Sep, 82 (9) : 742-747.
212. TURPIN, Y.L. ; VULCAIN, J.M.
Principes généraux de préparation des dents en vue de leur restauration.
Encycl Med Chir (Paris), Odontologie, 23-070-C-10, 2005.
213. TZIAFAS, D. ; PANTELIDOU, O. ; ALVANOU, A. ; BELIBASAKIS, G. ;
PAPADIMITRIOU, S.
The dentinogenic effect of mineral trioxide aggregate (MTA) in short-term capping experiments.
Int Endod J, 2002 Mar, 35 : 245-254.
214. WALTON, R.E. ; TORABINEJAD, M.
Principles and practice of endodontics. 3rd ed.
Philadelphia, WB Saunders, 2002.
215. WARD, J.
Vital pulp therapy in cariously exposed permanent teeth and its limitations.
Aust Endod J, 2002 Apr, 28 (1) : 29-37.
216. WITHERSPOON, D.E.
Vital pulp therapy with new materials : new directions and treatment perspectives-permanent teeth.
J Endod, 2008 Jul, 34 (7 Suppl) : S25-S28.
217. WITHERSPOON, D.E. ; SMALL, J.C. ; HARRIS, G.Z.
Mineral trioxide aggregate pulpotomies : a case series outcomes assessment.
JADA, 2006 May, 137 (5) : 610-618.

218. YASUDA, Y. ; OGAWA, M. ; ARAKAWA, T. ; KADOWAKI, T. ; SAITO, T.
The effect of mineral trioxide aggregate on the mineralization ability of rat dental pulp cells :
an in vitro study.
J Endod, 2008 Sep, 34 (9) : 1057-1060.
219. YOSHIBA, K. ; YOSHIBA, N. ; NAKAMURA, H. ; IWAKU, M. ; OZAWA, H.
Immunolocalization of fibronectin during reparative dentinogenesis in human teeth after pulp
capping with calcium hydroxide.
J Dent Res, 1996, 75 (8) : 1590-1597.
220. ZANINI, M. ; SAUTIER, J.M. ; BERDAL, A. ; SIMON, S.
Biodentine induces immortalized murine pulp cell differentiation into odontoblast-like cells
and stimulates biomineralization.
J Endod, 2012 Sep, 38 (9) : 1220-1226.

SITES INTERNETS

1. ACADEMIE CANADIENNE D'ENDODONTIE

Les standards pour la pratique de l'endodontie.

http://www.caendo.ca/about_cae/standards/standards_french.pdf

2. AGENCE FRANCAISE DE SECURITE SANITAIRE DES PRODUITS DE SANTE

Prescriptions des antibiotiques en pratique bucco-dentaire. Recommandations, juillet 2011.

<http://www.infectiologie.com/site/.../2011-afssaps-Reco-buccodentaire.pdf>

3. ANGELUS

MTA-Angelus®.

<http://www.dentaldcp.com>

4. ANTALVITE

L'échelle numérique (EN).

http://www.antalvite.fr/pdf/echelle_numerique.pdf

5. ATO ZIZINE

Biodentine®.

<http://www.zizine.com>

6. CHERIFI, A. ; SID, R. ; KAIDI, R.

Endocardite d'Osler et odontologie conservatrice. Risques thérapeutiques et précautions à prendre.

<http://www.facmed-annaba.com/communications/jourdent1617juin2004/RISQUES%20THERAPEUTIQUES%20chref.pps>

7. DAMMASCHKE, T.

Biodentine – eine Übersicht (2011).

<http://www.zmk-aktuell.de/zahnheilkunde/zahnerhaltung/story/biodentine-eine-uebersicht.html>

8. DENTSPLY

Dycal®.

<http://www.densply.fr>

9. DENTSPLY-MAILLEFER

ProRoot® MTA.

<http://www.densply.fr>

10. FARGES, J.C.

La dentinogenèse (année 2011-2012).

<http://spiralconnect.univ-lyon1.fr/spiral-files/download?mode=inline&data=1248161>.

11. HAUTE AUTORITE DE SANTE

Traitement endodontique – Rapport d'évaluation - Septembre 2008.

<http://www.has-sante.fr/portail/jcms/c.../rapport-traitement-endodontique>

12. KERR

Life®.

<http://www.kerrdental.fr>

13. LE BRETON, G.

Hydroxyde de calcium : matériau de choix dans l'apexification.

http://livremdical.blogspot.fr/2011_09_01_archive.html

14. MICRO-MEGA

Brochure sur le MM-MTA®.

www.micro-mega.com/francais/produits/mmt/images/brochure.pdf

15. SEPTODONT

Biodentine®.

<http://www.septodont.fr>

16. SOCIETE FRANCAISE D'HISTOIRE DE L'ART DENTAIRE (a)

Des origines à 1900.

http://www.bium.univ-paris5.fr/sfhad/hist_av_1900.htm

17. SOCIETE FRANCAISE D'HISTOIRE DE L'ART DENTAIRE (b)

De 1900 à 1910.

http://www.bium.univ-paris5.fr/sfhad/hist_1900-1910.htm

18. SOCIETE FRANCAISE D'HISTOIRE DE L'ART DENTAIRE (c)

De 1920 à 1930.

http://www.bium.univ-paris5.fr/sfhad/hist_1920-1930.htm

19. TECHNOBIO

The biotechnological site for the future.

<http://www.technobio.fr>

20. U.S. FOOD AND DRUG ADMINISTRATION.

Autorisation MTA.

http://www.accessdata.fda.gov/cdrh_docs/pdf/K980332.pdf

21. WILWERDING, T.

History of Dentistry.

<http://www.freeinfosociety.com/media/pdf/4551.pdf>

ANNEXES

ANNEXE 1 : Tableau des critères d'inclusion et d'exclusion liés à l'évaluation préopératoire.

	<u>Critères d'inclusion</u>	<u>Critères d'exclusion</u>
<u>Interrogatoire</u>	<ul style="list-style-type: none"> - absence de douleur spontanée 	<ul style="list-style-type: none"> - douleur spontanée
<u>Examen clinique</u>	<ul style="list-style-type: none"> - absence de fistule - absence de tuméfaction - absence de douleur à la palpation - absence de douleur à la percussion - test au froid positif mais non exacerbé - mobilité et sondage parodontal dans les normes 	<ul style="list-style-type: none"> - présence d'une fistule - présence d'une tuméfaction - douleur à la palpation - douleur à la percussion - test au froid négatif ou inflammation pulpaire irréversible - mobilité excessive et/ou poche parodontale supérieure à 3 mm
<u>Examen radiographique</u>	<ul style="list-style-type: none"> - absence d'élargissement du ligament parodontal - absence d'atteinte de furcation - absence de calcification intra-pulpaire - absence de résorption interne - absence de pathologie péri-radicaire 	<ul style="list-style-type: none"> - élargissement du ligament parodontal - atteinte de furcation - calcification au sein du tissu pulpaire - résorption radicaire interne - pathologie péri-radicaire

ANNEXE 2 : Fiche de consentement éclairé.

FORMULAIRE DE CONSENTEMENT

Evaluation de l'apport du Biodentine® dans les procédures de coiffages pulpaire par rapport aux matériaux à base d'hydroxyde de calcium ou de MTA.

Investigateurs

Nom : Mlle Guyomard, Dr Arbab Chirani, Dr Armbruster, Dr Chevalier, Dr Thiébaud.

Adresse : CHRU, Pôle Organe des Sens, Service d'Odontologie

2, avenue Foch

29609 Brest cedex.

Téléphone : 02 98 22 33 30.

Fax : 02 98 22 39 58.

de Mme, Mlle, Monsieur (nom, prénom)

adresse :

.....

Intitulé de l'essai : Evaluation de l'apport du Biodentine® dans les procédures de coiffages pulpaire par rapport aux matériaux à base d'hydroxyde de calcium ou de MTA.

Le docteur m'a proposé de participer à une recherche organisée par le service d'odontologie du CHRU Brest.

Il m'a précisé que je suis libre d'accepter ou de refuser et qu'en cas de refus je suis soigné de la façon habituelle. J'ai reçu et bien compris les informations suivantes :

- L'objectif de cette enquête est d'évaluer si le Biodentine® apporte des bénéfices dans les procédures de coiffage pulpaire par rapport aux produits utilisés habituellement à base d'hydroxyde de calcium ou de MTA.
- Le déroulement, les contraintes, les risques et les intérêts de cet essai clinique m'ont été bien expliqués en détail.
-

J'accepte de participer à cette recherche dans les conditions précisées ci-dessus.

Mon consentement ne décharge pas les organisateurs de la recherche de leurs responsabilités.

Je conserve tous mes droits garantis par la loi.

Les données qui me concernent resteront **strictement confidentielles**. Je n'autorise leur consultation que par des personnes qui collaborent à la recherche désignée par l'organisateur, et éventuellement un représentant des Autorités de Santé.

Je pourrai à tout moment demander toute information complémentaire au :

Docteur Chevalier, Service d'Odontologie du CHRU de Brest, 2 avenue Foch 29200 Brest.

Signature du docteur

Signature du patient précédée de la mention « lu et approuvé ».

PS : un exemplaire cosigné est remis au patient.

ANNEXE 3 : Protocole.

PROCEDURE DU COIFFAGE PULPAIRE DIRECT SUITE A UNE EXPOSITION PULPAIRE LORS DE L'EVICION CARIEUSE

Tests thermiques de vitalité

Test au froid (réalisé avec le spray de refroidissement Endo-Frost ROEKO d'Henry Schein®) :

- dent séchée et isolée avec un rouleau de coton salivaire
- spray réfrigérant pulvérisé sur une boulette de coton salivaire
- coton givré appliqué 5 secondes sur la face vestibulaire (incisives, canines) ou occlusale (dents cuspidées)
- test réalisé sur la dent concernée et plusieurs dents adjacentes.

Test au chaud :

- dent séchée et isolée
- chauffer un morceau de gutta-percha blanche sur une flamme et le placer sur la face vestibulaire de la dent préalablement isolée avec un peu de vaseline pour éviter à la gutta-percha de coller
- test réalisé sur la dent concernée et plusieurs dents adjacentes.

Anesthésie locale

Eviction carieuse

Fraisage débuté en utilisant de façon intermittente une fraise diamantée sur turbine à haute vitesse avec un spray d'eau jusqu'à ce que la cavité approche la pulpe.

Eviction de la dentine cariée avec une fraise boule en carbure de tungstène sur contre-angle à faible vitesse. Utiliser une fraise avec un diamètre correspondant à la taille de la lésion carieuse. L'éviction de la dentine cariée est réalisée de la périphérie vers le centre de la lésion.

Le curetage peut se terminer à l'excavateur afin de ne pas risquer une exposition trop importante.

Paramètres utilisés pour évaluer l'absence de carie au niveau de la dentine : dureté lors du sondage, coloration de la dentine, cri dentinaire. Utilisation facultative d'un colorant détecteur de caries.

Digue (au plus tard une fois que l'exposition pulpaire est mise en évidence)

Hémostase

Boulette de coton stérile imprégnée de sérum physiologique appliquée avec une légère pression au minimum pendant 30 secondes.

Désinfection

Rinçage à l'hypochlorite de sodium 2,5% pendant 2 minutes pour désinfecter la dentine et le site exposé.

Rinçage

Sérum physiologique.

Séchage

Cavité séchée avec douceur à l'aide de boulettes de coton stérile.

Préparation du produit de coiffage (ProRoot® MTA, Ca(OH)₂ ou Biodentine®)

Suivre les instructions du fabricant.

Mise en place du produit de coiffage

Restauration temporaire au CVI

Restauration définitive à 3 mois (si pronostic favorable).

Préparation des produits de coiffage selon les instructions des fabricants

Biodentine®

1. Après avoir maîtrisé l'hémorragie pulpaire, préparer Biodentine® comme indiqué ci-dessous.
2. Prendre une capsule et la taper légèrement sur une surface dure pour détasser la poudre.
3. Ouvrir la capsule.
4. Détacher une monodose de liquide et tapoter légèrement au niveau du bouchon scellé afin de faire descendre la totalité du liquide au fond de la monodose.
5. L'ouvrir en tournant le bouchon scellé.
6. Verser le contenu de la monodose dans la capsule (5 gouttes).
7. Refermer la capsule.
8. Placer la capsule sur le vibreur.
9. Mélanger durant 30 secondes.
10. Ouvrir la capsule et récupérer le matériau Biodentine® à l'aide d'un instrument adapté.
11. Placer Biodentine® directement sur la pulpe exposée sans exercer de compression.

Ca(OH)₂ en préparation magistrale

Mélange de poudre pure d'hydroxyde de calcium avec du sérum physiologique stérile jusqu'à obtenir la consistance désirée.

ProRoot® MTA

1. Après avoir maîtrisé l'hémorragie pulpaire, ouvrir un sachet de ProRoot® MTA et répartir son contenu sur un bloc pour mélange.
2. Couper le bout d'une ampoule de « ProRoot® liquid micro-dose » et verser son contenu sur le bloc pour mélange, juste à côté de la matière ProRoot® MTA.
3. Incorporer petit à petit le liquide au ciment en utilisant une spatule.
4. Mélanger la matière avec le liquide pendant 1 minute environ afin d'obtenir une structure homogène (chaque particule de poudre doit être humidifiée).
5. Si nécessaire, on peut ajouter une ou deux gouttes d'une ampoule supplémentaire ou de l'eau stérilisée, afin d'obtenir une pâte épaisse d'une consistance crémeuse.
6. Appliquer une petite quantité de ProRoot® MTA sur la zone à traiter.
7. Enlever l'excédent d'humidité de la partie à traiter au moyen d'une boulette de coton sèche.

ANNEXE 4 : Fiche de suivi du patient.

FICHE PATIENT

Nom :
Prénom :
Sexe :
Date de naissance :
Numéro de téléphone :

EVALUATION PRE-OPERATOIRE

Date :

Interrogatoire

- antécédents de la pulpe :

Critères d'inclusion :	Critères d'exclusion :
- pas de douleur spontanée	- douleur spontanée

Clinique

Numéro de la dent concernée :
Carie primaire ou secondaire ?
Catégorie I ou II de Baume ?
 Catégorie I : pulpe vivante sans symptomatologie.
 Catégorie II : pulpe vivante avec symptomatologie provoquée dont la vitalité peut être conservée (pulpite réversible).

Critères d'inclusion :	Critères d'exclusion :
<ul style="list-style-type: none">- pas de fistule- pas de tuméfaction- mobilité et sondage paro dans les normes- pas de douleur à la percussion- test au froid positif mais non exacerbé.	<ul style="list-style-type: none">- fistule- tuméfaction- mobilité excessive, poches paro sup. à 3mm- douleur à la percussion- test au froid négatif ou inflammation pulpaire irréversible.

Radio rétro-alvéolaire

Volume de la chambre pulpaire : large moyen étroit.

Critères d'inclusion :	Critères d'exclusion :
<ul style="list-style-type: none">- pas d'élargissement du ligament- pas d'atteinte de furcation- pas de résorption interne- pas de pathologie péri-radulaire.	<ul style="list-style-type: none">- calcification au sein du tissu pulpaire- élargissement du ligament parodontal- atteinte de furcation- résorption interne- pathologie péri-radulaire.

EVALUATION PER-OPERATOIRE

Date :

Produit de coiffage utilisé :

- Ca(OH)₂
- ProRoot® MTA
- Biodentine®.

Paramètres à noter :

- site de l'exposition ?
- étendue de l'exposition pulpaire :
 - $\varnothing \leq 0,5\text{mm}$
 - $0,5\text{mm} < \varnothing \leq 1\text{mm}$
 - $1\text{mm} < \varnothing \leq 2\text{mm}$.
- environnement dentinaire entourant la pulpe exposée :
 - dentine saine
 - dentine sclérotique.
(La dentine entourant la pulpe exposée doit être dure lors de l'examen avec un excavateur.)
- temps nécessaire pour stopper le saignement pulpaire :
- importance du saignement :
 - suintement
 - léger saignement
 - saignement important (hémorragie).
- aspect de la plaie pulpaire :
 1. pulpe rosée/rouge ?
 2. pulpe blanchâtre/grisâtre ?

EVALUATION POST-OPERATOIRE

Evaluation à 1 mois

Date :

Clinique

Compte-rendu du patient :

- signes cliniques et symptômes :
- intensité de la douleur sur l'échelle numérique (EN) :

Inspection :

- gonflement ?
- fistule ?

Douleur à la palpation ?

Douleur à la percussion ?

Réaction au test au froid :

- aucune
- courte (douleur disparaissant en moins de 10 secondes)
- prolongée (douleur persistant 10 secondes ou plus)
- comparaison avec dents adjacentes (réponse exacerbée, similaire ou inhibée?) :

Réaction au test au chaud :

- aucune
- courte (douleur disparaissant en moins de 10 secondes)
- prolongée (douleur persistant 10 secondes ou plus)
- comparaison avec dents adjacentes (réponse exacerbée, similaire ou inhibée?) :

Radio rétro-alvéolaire

Calcification pulpaire ?

Signes radio de parodontite apicale ?

Résorption radiculaire interne ?

Formation de dentine de réparation ?

Comparaison du volume pulpaire avec la radio pré-op : idem rétraction.

Evaluation à 3 mois

Date :

Clinique

Compte-rendu du patient :

- signes cliniques et symptômes :
- intensité de la douleur sur l'échelle numérique (EN) :

Inspection :

- gonflement ?
- fistule ?

Douleur à la palpation ?

Douleur à la percussion ?

Réaction au test au froid :

- aucune
- courte (douleur disparaissant en moins de 10 secondes)
- prolongée (douleur persistant 10 secondes ou plus)
- comparaison avec dents adjacentes (réponse exacerbée, similaire ou inhibée?) :

Réaction au test au chaud :

- aucune
- courte (douleur disparaissant en moins de 10 secondes)
- prolongée (douleur persistant 10 secondes ou plus)
- comparaison avec dents adjacentes (réponse exacerbée, similaire ou inhibée?) :

Radio rétro-alvéolaire

Calcification pulpaire ?

Signes radio de parodontite apicale ?

Résorption radiculaire interne ?

Formation de dentine de réparation ?

Comparaison du volume pulpaire avec la radio pré-op : idem rétraction.

		N°29023
GUYOMARD Morgane		
<u>TITRE :</u>		
Le coiffage pulpaire direct : aspects histophysiologiques, facteurs de succès et biomatériaux actuels.		
Thèse ; Chir. Dent. ; Brest ; 2012 ; (N°29023)		
<u>RESUME :</u>		
<p>Le coiffage pulpaire direct permet, en cas d'exposition pulpaire, de conserver la pulpe vivante avec son potentiel dentinogénique. Depuis sa première utilisation en 1920 par Hermann, l'hydroxyde de calcium a été considéré comme le "Gold Standard" en matière de coiffage pulpaire. Cependant, depuis 1998, le Mineral Trioxide Aggregate (MTA) est apparu sur le marché. Son utilisation comme matériau de coiffage pulpaire direct a montré d'excellents résultats. Désormais, depuis 2010, un nouveau ciment bioactif est disponible dans notre arsenal thérapeutique : le Biodentine®. Ses propriétés physico-chimiques et biologiques en font un produit intéressant et prometteur. Des études sont attendues afin de déterminer la contribution de ce produit par rapport aux deux précédents pour le maintien de la vitalité pulpaire. Nous présentons une étude réalisée dans le service d'Odontologie du Centre Hospitalier Universitaire de Brest, évaluant le devenir à court-terme de coiffages pulpaires directs réalisés à l'aide d'hydroxyde de calcium, de MTA et de Biodentine®, ainsi que les facteurs ayant influencé le taux de succès.</p>		
<u>RUBRIQUE DE CLASSEMENT :</u>		Odontologie Conservatrice
<u>MOTS CLES :</u>	Coiffage pulpaire direct Conservation de la vitalité pulpaire Dentine réparatrice Hydroxyde de calcium Mineral Trioxide Aggregate Biodentine®	
<u>JURY :</u>	Président :	M. le Professeur Reza ARBAB CHIRANI
	Assesseurs :	<u>Mme le Docteur Valérie CHEVALIER-HERISSET</u> Mme le Docteur Frédérique d'ARBONNEAU Mlle le Docteur Emilie THIEBAUT
<u>ADRESSE DE L'AUTEUR :</u>	GUYOMARD Morgane 2 rue Edmond About 29200 BREST	

