



HAL
open science

Cicatrices appliquées à la chirurgie esthétique et reconstructrice mammaire : agents cicatrisants et conseils à l'officine

Dianga Ba

► **To cite this version:**

Dianga Ba. Cicatrices appliquées à la chirurgie esthétique et reconstructrice mammaire : agents cicatrisants et conseils à l'officine. Sciences pharmaceutiques. 2013. dumas-00836763

HAL Id: dumas-00836763

<https://dumas.ccsd.cnrs.fr/dumas-00836763>

Submitted on 21 Jun 2013

HAL is a multi-disciplinary open access archive for the deposit and dissemination of scientific research documents, whether they are published or not. The documents may come from teaching and research institutions in France or abroad, or from public or private research centers.

L'archive ouverte pluridisciplinaire **HAL**, est destinée au dépôt et à la diffusion de documents scientifiques de niveau recherche, publiés ou non, émanant des établissements d'enseignement et de recherche français ou étrangers, des laboratoires publics ou privés.

**FACULTÉ MIXTE DE MÉDECINE ET DE PHARMACIE
DE ROUEN**

Année 2013

N°

**THÈSE POUR LE
DIPLÔME D'ÉTAT DE DOCTEUR
EN PHARMACIE**

BA Dianga

Née le 28 décembre 1984 à Rouen (Seine Maritime 76)

Présentée et soutenue publiquement le 6 Juin 2013

**CICATRICES APPLIQUÉES À LA CHIRURGIE ESTHÉTIQUE ET
RECONSTRUCTRICE MAMMAIRE – AGENTS CICATRISANTS ET
CONSEILS À L'OFFICINE**

Président du jury : Mme DUCLOS Roselyne, Maître de Conférences en pharmacotechnie.

Membres du jury : Mme GROULT Marie-Laure, Maître de Conférences en botanique.

Mme DESFOUGÈRES Ludivine, Docteur en pharmacie.

SOMMAIRE

INTRODUCTION	6
<u>I. CHIRURGIE ESTHÉTIQUE ET RECONSTRUCTRICE MAMMAIRE</u>	7
I.1. CONDUITE À TENIR AVANT TOUTE INTERVENTION CHIRURGICALE	7
I.2. COMPLICATIONS GÉNÉRALES POUVANT ÊTRE RENCONTRÉES LORS D'UNE PLASTIE MAMMAIRE	7
I.3. HYPERTROPHIE MAMMAIRE	8
I.3.1. OBJECTIF	9
I.3.2. PRINCIPES	9
I.3.3. L'INTERVENTION	11
I.3.4. APRÈS L'INTERVENTION : LES SUITES OPÉRATOIRES	11
I.3.5. LE RÉSULTAT	11
I.3.6. LES IMPERFECTIONS DU RÉSULTAT	12
I.3.7. LES TECHNIQUES	12
I.3.7.1. Technique Benelli améliorée	12
I.3.7.2. Plastie mammaire de réduction et correction de ptôse avec cicatrices verticale et horizontale limitées (mini T inversé)	14
I.3.7.3. Technique du sein restant	17
I.4. RECONSTRUCTION DU SEIN APRÈS MASTECTOMIE PRÉVENTIVE	19
I.4.1. RECONSTRUCTION DU SEIN PAR PROTHÈSE	20
I.4.1.1. Objectifs	20
I.4.1.2. Principes	21
I.4.1.3. Les prothèses	21
I.4.1.4. L' intervention	22
I.4.1.5. Le résultat	22
I.4.1.6. Les imperfections de résultat	24
I.4.1.7. Les complications	24
I.4.2. RECONSTRUCTION MAMMAIRE PAR LAMBEAU MUSCULO-CUTANÉ	26
I.4.2.1. Reconstruction mammaire par lambeau musculo-cutané de grand dorsal avec prothèse	26

I.4.2.2. Reconstruction du sein par grand droit de l'abdomen	29
1.4.3. COMPLICATIONS SPÉCIFIQUES À CE TYPE D'INTERVENTION	31
1.4.4. RECONSTRUCTION DE LA PLAQUE ARÉOLO-MAMELONNAIRE	31
I.5. HYPOTROPHIE MAMMAIRE	33
I.5.1. DÉFINITION, OBJECTIF ET PRINCIPE	33
I.5.2. IMPLANTS UTILISÉS	33
I.5.3. TYPE D'ANESTHÉSIE ET MODALITÉS D'HOSPITALISATION	35
I.5.4. L' INTERVENTION	35
I.5.5. SUITES OPÉRATOIRES	39
<u>II. PHYSIOLOGIE DE LA CICATRISATION CUTANÉE</u>	40
II.1. INTRODUCTION	40
II.2. PRINCIPAUX ACTEURS DE LA CICATRISATION	40
II.2.1. ACTEURS CELLULAIRES	40
II.2.1.1. Les plaquettes	40
II.2.1.2. Les neutrophiles	41
II.2.1.3. Les macrophages	41
II.2.1.4. Les lymphocytes	41
II.2.1.5. Les mastocytes	42
II.2.1.6. Les cellules endothéliales	42
II.2.1.7. Les fibroblastes et myofibroblastes	42
II.2.1.8. Les kératinocytes et cellules souches épidermiques	43
II.2.1.9. Les cytokines	43
II.2.2. MATRICE EXTRACELLULAIRE ET ENZYMES DE DÉGRADATION	43
II.3. DYNAMIQUE DE LA CICATRISATION	44
II.3.1. PREMIÈRE PHASE : HÉMOSTATIQUE ET VASCULO-DÉTERSIVO- INFLAMMATOIRE (48H)	45
II.3.2. DEUXIÈME PHASE : FORMATION DU TISSU DE GRANULATION (J3 À J21-42)	45
II.3.2.1. Formation du tissu de granulation : fibroplasie et néo- angiogenèse	45
II.3.2.2. Épithélialisation	46
II.3.2.3. Phase de remodelage	47

II.4. FACTEURS INFLUENÇANT LA CICATRISATION	47
<u>III. CICATRICES HYPERTROPHIQUES ET CHÉLOÏDES</u>	49
<u>IV. TRAITEMENT MÉDICAL DES CICATRICES</u>	52
IV.1. TRAITEMENT OCCLUSIF	52
IV.2. TRAITEMENT COMPRESSIF	53
IV.3. INJECTION DE CORTICOÏDES	54
IV.4. CRYOTHÉRAPIE	55
IV.5. LES LASERS	56
<u>V. AGENTS CICATRISANTS</u>	58
V.1. PREMIERS SOINS CICATRISANTS	58
V.2. AGENTS DE CICATRISATION UTILISÉS DANS LES SPÉCIALITÉS PHARMACEUTIQUES	60
V.2.1. LA VITAMINE A OU RÉTINOL	60
V.2.1.1. Structure chimique	60
V.2.1.2. Rôle physiologique du rétinol	60
V.2.1.3. Propriétés de rétinol sur la peau	60
V.2.1.4. Spécialités pharmaceutiques aux propriétés cicatrisantes contenant du rétinol	61
V.2.2. L'ALLANTOÏNE	62
V.2.2.1 Structure chimique	62
V.2.2.2. Propriétés de l'allantoïne	62
V.2.2.3. Spécialités pharmaceutiques cicatrisantes contenant de l'allantoïne	62
V.2.3. L'OXYDE DE ZINC	64

V.2.3.1. Caractéristiques physico-chimiques	64
V.2.3.2. Propriétés de l'oxyde de zinc	64
V.2.3.3. Spécialités pharmaceutiques cicatrisantes contenant de l'oxyde de zinc	64
V.2.4. L'ACIDE HYALURONIQUE	66
V.5.4.1. Structure chimique	66
V.5.4.2. Propriétés de l'acide hyaluronique	66
V.5.4.3. Spécialités pharmaceutiques cicatrisantes contenant de l'acide hyaluronique	67
V.3. HUILES ESSENTIELLES ANTISEPTIQUES ET CICATRISANTES	68
V.3.1. HUILE ESSENTIELLE DE ROMARIN À VERBÉNONE : <i>Rosmarinus officinalis</i> L. CT verbénone	68
V.3.2. HUILE ESSENTIELLE DE LAVANDE VRAIE OU OFFICINALE : <i>Lavandula angustifolia</i> , Mill.	69
V.3.3. HUILE ESSENTIELLE DE LAVANDIN SUPER : <i>Lavandula x burnatii</i> Briq.	71
V.3.4. HUILE ESSENTIELLE D'IMMORTELLE D'ITALIE OU HÉLICHRYSE ITALIENNE: <i>Helichrysum italicum</i> (Roth) G. Don	71
V.3.5. HUILE ESSENTIELLE DE NIAOULI : <i>Melaleuca quinquenervia</i> (Cav.) S.T	72
V.3.6. HUILE ESSENTIELLE DE GÉRANIUM ROSAT : <i>Pelargonium x asperum</i> Ehrh. Ex Willd.	73
V.3.7. AUTRES HUILES ESSENTIELLES	74
V.4. HUILES VÉGÉTALES CICATRISANTES	75
V.4.1. HUILE D' AMANDE DOUCE : <i>Prunus amygdalus</i> var. <i>dulcis</i> (Mill.) Koehne	75
V.4.2. HUILE DE CALOPHYLLE: <i>Calophyllum inophyllum</i> L.	75
V.4.3. HUILE DE MILLEPERTUIS : <i>Hypericum perforatum</i> L.	76
V.4.4. HUILE DE ROSE MUSQUÉE : <i>Rosa rubiginosa</i> L.	76
V.5. PLANTES STIMULANTES CELLULAIRES	77

V.5.1. L'HYDROCOTYLE : <i>Centella asiatica</i> (L.) Urb., Apiaceae	77
V.5.1.1. Description de la plante	77
V.5.1.2. Principes actifs de l'hydrocotyle asiatique	77
V.5.1.3. Propriétés en cosmétique	78
V.5.1.4. Spécialités pharmaceutiques cicatrisantes contenant de l'hydrocotyle	78
V.5.2. LE CALENDULA : <i>Calendula officinalis</i> L., Asteraceae	80
V.5.2.1. Description de la plante	80
V.5.2.2. Propriétés et indications du Souci des jardins en usage externe	80
V.5.2.3. Formes d'utilisations du Calendula en usage externe	80
V.5.2.4. Spécialités pharmaceutiques cicatrisantes contenant du Calendula	81
V.5.3. L'ALOE VERA : <i>Aloe vera</i> L., Xanthorrhoeaceae	82
V.5.3.1. Description de la plante	82
V.5.3.2. Propriétés de l'Aloe vera	82
V.5.3.3. Utilisations du gel d'Aloe vera	82
V.5.3.4. Spécialités pharmaceutiques cicatrisantes contenant de l'Aloe vera	83
V.5.4. LE BAUMIER DU PÉROU : <i>Myroxylon balsamum</i> var. <i>pereirae</i> Harms, Fabaceae	84
V.5.4.1. Description de l'arbre	84
V.5.4.2. Le Baume du Pérou	84
V.5.4.3. Spécialités pharmaceutiques cicatrisantes contenant du Baume du Pérou	85
<u>V.6. DISCUSSION</u>	85
CONCLUSION	88
BIBLIOGRAPHIE	90
ANNEXE 1 : GÉNÉRALITÉS SUR LES HUILES ESSENTIELLES	98
ANNEXE 2 : FICHES SUR LES SPÉCIALITÉS CICATRISANTES	105

INTRODUCTION

En France, 350 000 personnes par an ont recours à la chirurgie esthétique mammaire. On entend par chirurgie esthétique, toute opération ayant pour but d'améliorer l'apparence physique d'une personne. Elle comprend ici l'augmentation ou la réduction mammaire accompagnée ou non d'une correction de ptôse. Cette demande sera faite par la patiente elle-même mais ne sera pas prise en charge par la sécurité sociale (sauf dans certains cas d'hypertrophie invalidante). La chirurgie reconstructrice mammaire survient suite à un accident, une malformation ou à une maladie comme le cancer. En effet, le cancer du sein qui touche aujourd'hui près d'une femme sur huit en France conduit dans plus d'un quart des cas à une mastectomie. Dans cette population, 25% des femmes auront recours à une chirurgie réparatrice qui sera prise en charge par la sécurité sociale. Ces interventions ne sont pas sans risque. Outre les risques liés à l'anesthésie générale, les risques d'une mauvaise cicatrisation sont tout aussi importants et peuvent modifier totalement l'aspect esthétique final souhaité. On observe alors la formation de chéloïdes, de cicatrices hypertrophiques, voire même un retard de cicatrisation ou une nécrose des tissus .

La première partie de ce mémoire sera consacrée à la chirurgie esthétique et reconstructrice mammaire. Nous évoquerons le principe et le déroulement des interventions, d'une part, et d'autre part les techniques chirurgicales utilisées lors de la correction d'une hypertrophie ou d'une hypotrophie mammaire ainsi que dans la reconstruction du sein après mastectomie préventive. Nous développerons ensuite la physiologie de la cicatrisation cutanée en détaillant les acteurs de la cicatrisation puis nous nous intéresserons aux cicatrices pathologiques et à leur traitement médical. La dernière partie de ce mémoire sera consacrée aux agents de cicatrisation, disponibles à l'officine, présents dans les spécialités dermo-cosmétiques ainsi que dans le domaine de l'aromathérapie.

I. CHIRURGIE ESTHÉTIQUE ET RECONSTRUCTRICE MAMMAIRE

I.1. CONDUITE À TENIR AVANT TOUTE INTERVENTION CHIRURGICALE

Un bilan pré-opératoire est réalisé conformément aux prescriptions. Cet examen comprendra notamment une numération globulaire avec bilan d'hémostase (TP, TCA et numération plaquettaire) afin de déceler toute coagulopathie qui pourrait alors compromettre l'acte chirurgical.

Le médecin anesthésiste sera vu en consultation au plus tard 48 heures avant l'intervention.

Outre les examens pré-opératoires habituels, un bilan radiologique du sein est prescrit comportant notamment une mammographie et une échographie.

L'arrêt du tabac est vivement recommandé, au moins un mois avant et un mois après l'intervention ; le tabac pouvant être à l'origine d'un retard de cicatrisation.

L'arrêt d'une éventuelle contraception orale peut être requis, notamment en cas de facteur de risques associés (obésité, mauvais état veineux, trouble de la coagulation).

Aucun médicament contenant de l'aspirine ne devra être pris dans les 10 jours précédant l'intervention.

I.2. COMPLICATIONS GÉNÉRALES POUVANT ÊTRE RENCONTRÉES LORS D'UNE PLASTIE MAMMAIRE

Les complications pouvant survenir suite à l'opération sont liées à l'anesthésie générale ou/et à l'acte chirurgical. Lors de la consultation, le chirurgien informera la patiente des risques anesthésiques et des complications possibles :

- Les **accidents thrombo-emboliques** (phlébite, embolie pulmonaire), bien que globalement très rares après ce type d'intervention, sont parmi les plus redoutables. Des mesures préventives rigoureuses doivent en minimiser l'incidence : port de bas anti-thrombose, lever précoce et éventuellement, mise en place d'un traitement anticoagulant.

- La survenue d'une **infection** nécessite un traitement antibiotique et parfois un drainage chirurgical.
- Un **hématome** peut nécessiter un geste d'évacuation.
- Un **retard de cicatrisation** peut parfois être observé, ce qui allonge les suites opératoires.
- Une **nécrose de la peau ou de la glande**, rarement observée avec les techniques modernes, mais qui peut être responsable d'un retard de cicatrisation (le risque est très accru par l'intoxication tabagique).
- Des **altérations de la sensibilité**, notamment mamelonnaire, peuvent être observées, mais la sensibilité normale réapparaît le plus souvent dans un délai de 6 à 18 mois.
- Enfin l'évolution des cicatrices peut être défavorable avec la survenue de **cicatrices hypertrophiques voire chéloïdes**, d'apparition et d'évolution imprévisibles, qui peuvent compromettre l'aspect esthétique du résultat et requièrent des traitements locaux spécifiques souvent longs.

En résumé, il ne faut pas surévaluer les risques mais simplement prendre conscience qu'une intervention chirurgicale, même apparemment simple, comporte toujours une petite part d'aléas. [2]

I.3. HYPERTROPHIE MAMMAIRE

Le volume moyen d' un sein normal, en l'absence de surcharge pondérale et selon la taille, peut être évalué entre 250 et 350 g ; au-delà, il y a hypertrophie mammaire, toujours accompagnée d' une ptôse ou chute du sein et de son aréole vers le bas :

- au-delà de 300 g d'excédent, on parle d'hypertrophie majeure ;
- au-delà de 1000 g d'excédent, on parle de gigantomastie.

L'hypertrophie mammaire implique presque toujours un retentissement physique et fonctionnel (douleurs du cou, des épaules et du dos, gêne pour la pratique des sports, difficultés vestimentaires).

Il existe aussi fréquemment un retentissement psychologique notable. Ces troubles justifient la prise en charge par l'assurance maladie sous certaines conditions :

Elle est acquise sans demande d'accord préalable au dessus de 300 g pour chaque sein. Au dessous, et quel que soit le degré de ptôse, l'intervention est intégralement à la charge de la patiente et une demande d'accord préalable n'est pas licite.[1] [20]

I.3.1. OBJECTIF

L' intervention chirurgicale a pour but la réduction du volume des seins, la correction de la ptôse et d'une éventuelle asymétrie, afin d'obtenir deux seins harmonieux en rapport à la morphologie de la patiente (deux seins réduits, ascensionnés, symétrisés et remodelés).[1]

I.3.2. PRINCIPES

Le chirurgien réalise l'ablation du tissu glandulaire en excès. Il faut ensuite adapter l' enveloppe cutanée, ce qui impose de retirer la peau en excès de manière à assurer une bonne tenue et un bon galbe aux nouveaux seins. Les berges de la peau ainsi découpées sont alors suturées: ces sutures sont à l'origine des cicatrices.

Les cicatrices ont la forme d'un T inversé avec trois composantes (figure 1):

- péri- aréolaire au pourtour de l'aréole entre la peau brune et la peau blanche
- verticale, entre le pôle inférieur de l'aréole et le sillon sous-mammaire
- horizontale, dissimulée dans le sillon sous-mammaire.

La longueur de la cicatrice horizontale est proportionnelle à l'importance de l'hypertrophie et de la ptôse.

Lorsque l'hypertrophie et la ptôse sont modérées, il est possible de réaliser une méthode dite « verticale » qui permet de supprimer la cicatrice transversale dans le sillon sous-mammaire et de réduire la rançon cicatricielle à ses composantes péri-aréolaires et verticales (figure 2).

[2] [20]



Figure 1 : Cicatrices en cas d'hypertrophie et de ptôse importantes [2]




Figure 2 : Cicatrices en cas d' hypertrophie et de ptôse modérées [2]

En cas d'hypertrophie, une plastie mammaire peut être effectuée dès la fin de la croissance et au delà, pendant toute la durée de la vie. Une grossesse ultérieure est bien évidemment possible ainsi qu'un allaitement, mais on conseille d'attendre au moins six mois après l'intervention. Le risque de survenue d'un cancer n'est pas augmenté par cette intervention.[2][20]

I.3.3. L'INTERVENTION

Chaque chirurgien adopte une technique qui lui est propre et qu'il adapte à chaque cas pour obtenir les meilleurs résultats. Toutefois, on peut retenir les principes de base suivants :

- Les tissus enlevés sont systématiquement adressés à un laboratoire spécialisé pour être examinés au microscope (examen histologique).
- En fin d'intervention un pansement modelant, avec des bandes élastiques en forme de soutien-gorge, est confectionné.
- En fonction du chirurgien et de l'importance de l'hypertrophie, l'intervention peut durer de deux à quatre heures.[2][20]

I.3.4. APRÈS L'INTERVENTION : LES SUITES OPÉRATOIRES

Les suites opératoires sont en général peu douloureuses, ne nécessitant que des antalgiques simples. Un oedème et des ecchymoses des seins, ainsi qu'une gêne à l'élévation des bras sont fréquemment observés. Le premier pansement est retiré au bout de 48 heures et remplacé par un pansement plus léger, réalisant une sorte de bustier élastique confectionné sur mesure. La sortie a lieu un à trois jours après l'intervention, puis la patiente est revue en consultation deux à trois jours plus tard. On met alors en place un soutien-gorge assurant une bonne contention. Le port de ce soutien-gorge est conseillé pendant environ un mois, nuit et jour, au décours de l'intervention. Les fils de suture, s'ils ne sont pas résorbables, sont retirés entre le huitième et le vingtième jour après l'intervention. Il convient d'envisager une convalescence et un arrêt de travail d'une durée de 8 à 15 jours. On conseille d'attendre un à deux mois pour reprendre une activité sportive.[2][20]

I.3.5. LE RÉSULTAT

Il ne peut être jugé qu'à partir d'un an après l'intervention : la poitrine présente le plus souvent un galbe harmonieux, symétrique ou très proche de la symétrie, et naturel. Au-delà de l'amélioration de l'aspect physique, cette intervention a, en général, un retentissement favorable sur l'équilibre du poids, la pratique des sports, les possibilités vestimentaires et

l'état psychologique.

Il convient alors d'attendre le délai nécessaire à l'atténuation des cicatrices en mettant en place un suivi médical, au rythme d'une consultation environ tous les trois à six mois pendant un an. Le sein opéré est un sein qui reste naturel et sensible, notamment aux variations hormonales et pondérales. [2][20]

I.3.6. LES IMPERFECTIONS DU RÉSULTAT

Il s'agit essentiellement des cicatrices qui font l'objet d'une surveillance attentive: il est fréquent qu'elles prennent un aspect rosé et gonflé au cours des deuxième et troisième mois post-opératoires ; au delà, elles s'estompent en général progressivement pour devenir avec le temps pratiquement invisibles. Elles peuvent toutefois demeurer élargies, blanches ou au contraire brunes.

Parfois, il peut persister une asymétrie des seins, qu'il s'agisse du volume, de la hauteur, de la taille ou de l'orientation des aréoles.

Dans tous les cas, une correction chirurgicale secondaire peut être faite, mais il convient d'attendre au moins un an ou deux.[2][20]

I.3.7. LES TECHNIQUES

I.3.7.1. Technique Benelli améliorée [3]

Dans la technique de Benelli mise au point en 1990, la cicatrice est limitée à la région péri-aréolaire. L'intervention est ainsi moins agressive que dans les techniques traditionnelles et la cicatrice est pratiquement invisible car elle se « fond » dans le pourtour de l'aréole, de couleur naturellement plus pigmentée que le reste du sein. Cette technique a également l'avantage de préserver les terminaisons nerveuses et un grand nombre de lobules glandulaires centraux. Par ailleurs, comparé aux techniques conventionnelles, moins d'un tiers du matériel de suture est exigé d'une part, et d'autre part, le temps d'intervention est plus court. Cependant cette technique utilise des fils de suture non résorbables pour maintenir une forme circulaire de l'aréole qui peuvent alors se déchirer et la cicatrice

s'élargir. Il a donc été apporté une modification à cette technique en utilisant des fils de suture résorbables ; ainsi les risques liés à la technique de Benelli sont évités et l'aréole conserve sa forme circulaire (figure 3).

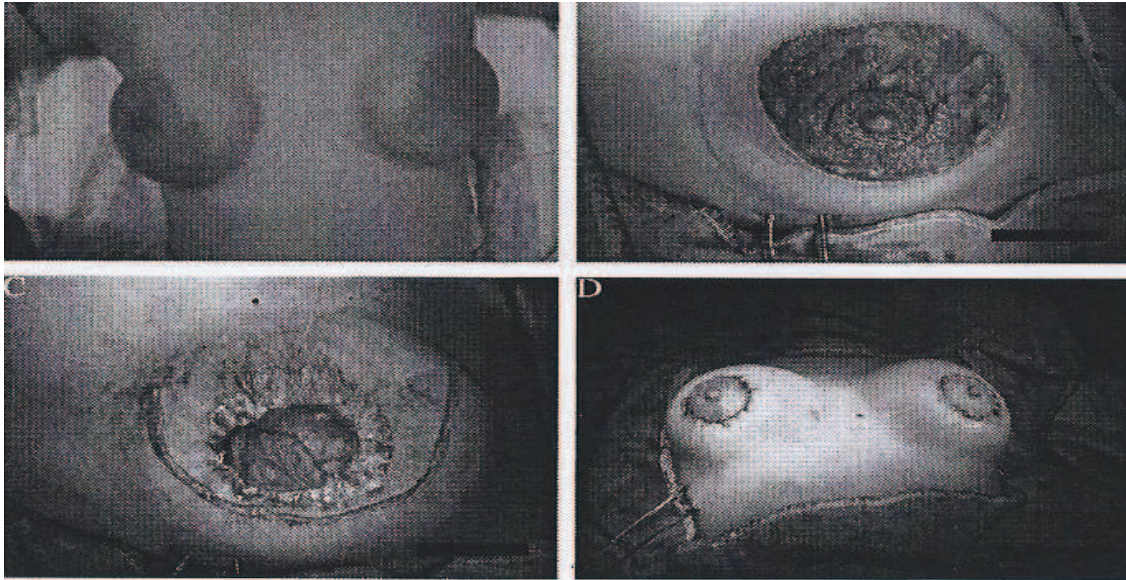


Figure 3 : Cicatrices après technique Benelli modifiée [3]

Le résultat définitif d'une réduction bilatérale des seins avec correction de ptôse c'est à dire mastopexie a été apprécié à quatorze mois (figure 4).

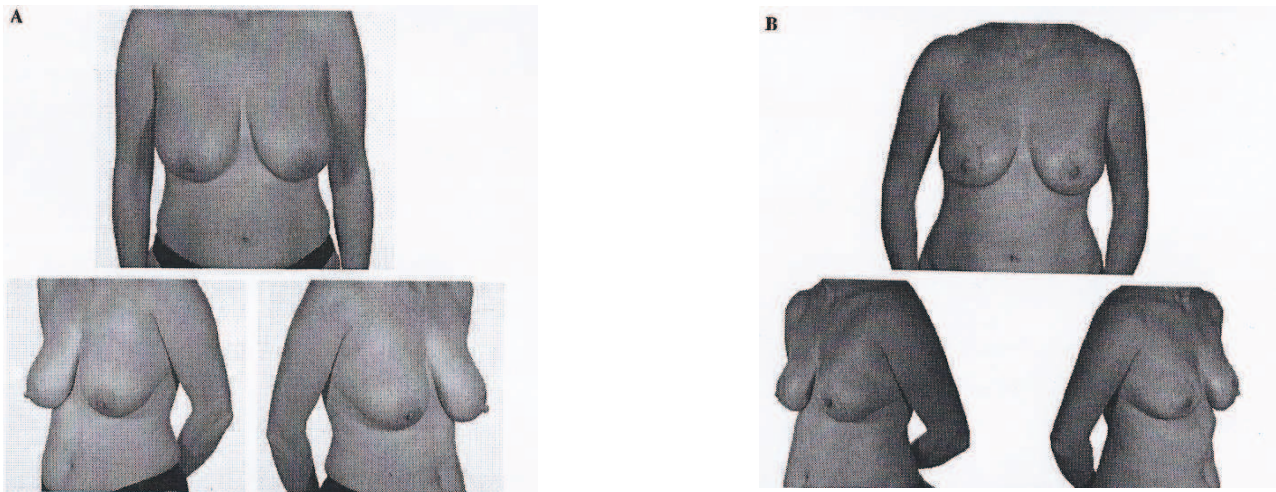


Figure 4 : Résultats après réduction bilatérale des seins et correction de ptôse mammaire en utilisant la technique Benelli modifiée chez une femme de 37 ans

A- avant l'opération

B- quatorze mois après l'opération [3]

I.3.7.2. Plastie de réduction mammaire et correction de ptôse avec cicatrices verticales et horizontales limitées (mini T inversé)

L'intervention se déroule sous anesthésie générale avec intubation, la patiente étant en position assise et les bras «en croix». On s'assure de la bonne position du corps pour des raisons chirurgicales et médico-légales. Afin d'avoir un dessin symétrique par rapport aux deux seins, on utilise deux points de repères (figure 5): l'un au niveau de la fourchette sternale (1) et l'autre en bas, au niveau de l'appendice xyphoïde (2). Ces deux points seront reliés au moyen d'une pince hémostatique, ce qui permettra de reporter le dessin d'un côté à l'autre, et cela en référence à la technique originelle de Pitanguy (figure 6).[4]

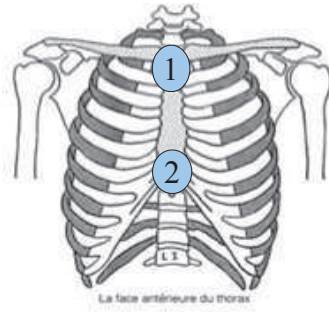


Figure 5: Points repères au niveau de la face antérieure du thorax[5]

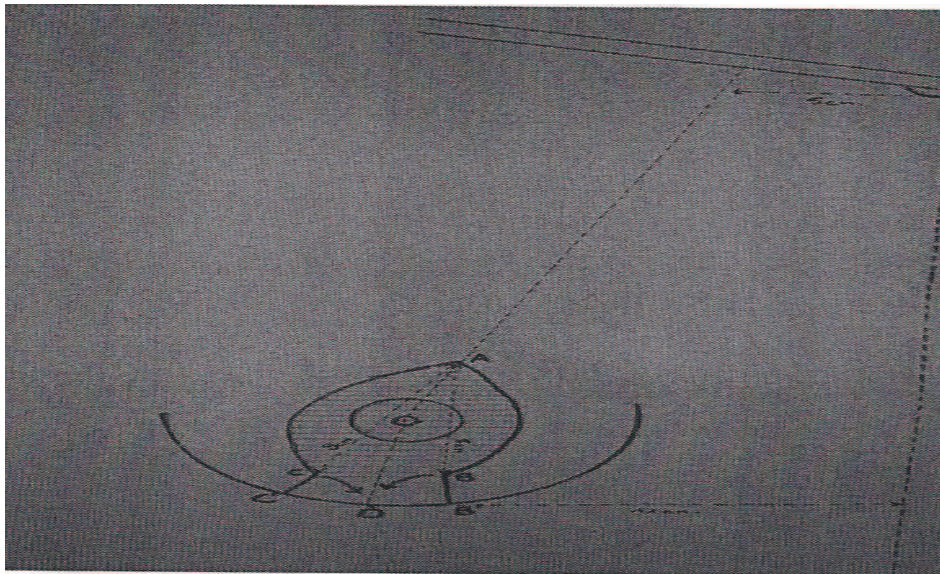


Figure 6 : Dessin préopératoire [4]

Le dessin est pratiqué au bleu de méthylène ou au crayon dermographique sur la patiente endormie et assise. La zone hachurée correspond à la zone de désépidermisation. Grâce au repère central, on pratiquera le marquage symétrique du sein opposé. Le dessin, ainsi obtenu, sera pérennisé par des piqûres d'aiguille trempée dans du bleu de méthylène. Après avoir choisi la taille de la future plaque aréolo-mamelonnaire, un marqueur d'aréole sphérique sera utilisé. Placé puis pressé sur la peau, il laissera une marque qui sera recouverte de bleu de méthylène pour la rendre plus nette (figure 7).[4]




Figure 7 : Marqueurs d'aréole [4]

Des lamelles de stérilstrip sont appliquées au niveau des sutures et recouvertes d'un pansement américain sur lequel on moulera les seins . Par la suite, une contention à l'aide d'un soutien-gorge compressif assure un maintien pendant deux mois, nuit et jour. Le résultat définitif, concernant tant la forme du sein que la cicatrice, a été apprécié à un an et plus tardivement avec un recul moyen de cinq ans (figure 8).[4]

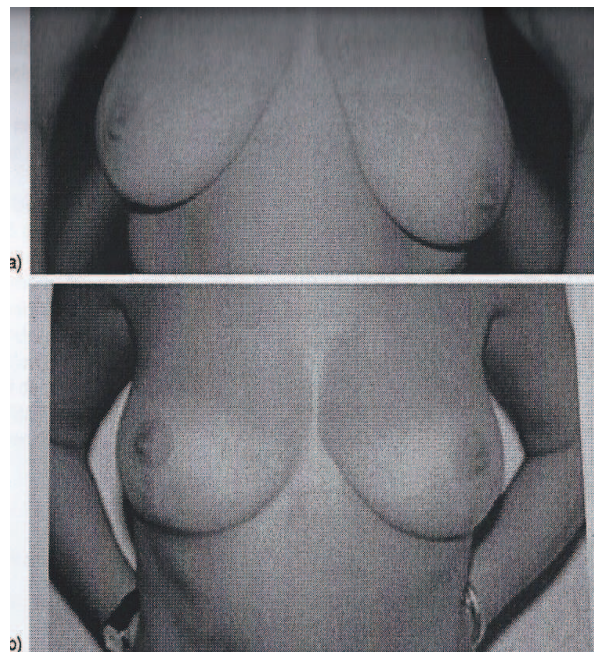


Figure 8 : Ptôse et hypertrophie mammaire vue de face, en préopératoire (a) et résultat postopératoire à un an (b) [6]

Cette technique originale de plastie mammaire a comme avantage de diminuer de moitié la cicatrice horizontale du T inversé par rapport à la technique originale de Pitanguy. Elle s'applique à la correction de l'hypertrophie mammaire, quel qu'en soit le volume, tout en assurant une belle projection et un galbe naturel comparé à la technique de Benelli où le sein paraît plus aplati avec une projection antérieure diminuée. Enfin, elle est d'exécution très simple et peut être réalisée par des chirurgiens débutants.[4]

I.3.7.3. Technique du sein restant

Cette méthode diffère des autres techniques décrites par de nombreux points :

- Elle interdit tout acte traumatisant tel que la lipoaspiration de la glande, le dégraissage sous-cutané, les décollements sous-cutanés ou pré-musculaires ;
- Elle doit se pratiquer après stabilisation pondérale, avec un indice de masse corporelle si possible inférieur à 25 ;
- Elle nécessite un dessin préétabli précis, procurant une sécurité morphologique en particulier en cas d'asymétrie, qui concerne 25% des cas ;
- Le nouveau soutien-gorge cutané ainsi prédéterminé permet d'adapter la réduction glandulaire à l'étui cutané restant ; toutes les autres techniques font l'inverse, en adaptant la résection cutanée après réduction glandulaire ;
- La vascularisation à la fois supérieure dermo-glandulaire et postérieure par les perforantes du muscle pectoralis major est totalement préservée ;
- Enfin, la cicatrice en L court respecte la vallée intermammaire et dissimule la cicatrice horizontale dans le sillon sous-mammaire.[20]

L'intervention se fait sous anesthésie générale avec intubation. La patiente est placée en position demi-assise, tête légèrement antéfléchie, membres supérieures en abduction à 45°, membres inférieurs en légère élévation. Le lever de la patiente s'effectue le lendemain matin. Les drains aspiratifs sont retirés dès le deuxième jour postopératoire. Le pansement et la contention postopératoire sont remplacés par un pansement plus léger et une brassière de sport sans armature. La sortie est possible le même jour. L'arrêt de travail est de 15 jours. Les consultations postopératoires se font à 8 jours, 4 mois et 1 an. La reprise du sport est

autorisée dès le troisième mois. Le résultat doit être harmonieux, symétrique, le volume restant en rapport avec la morphologie et les souhaits de la patiente (figure 9).[1] [6]

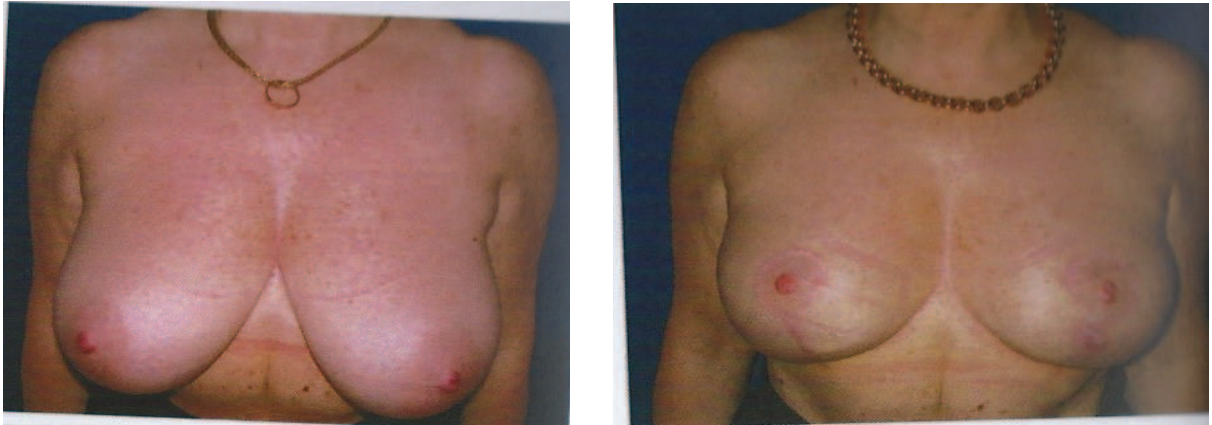

Figure 9 : Hypertrophie mammaire bilatérale, résultats avant et après opération (à 3 mois)

[1] [6]

Une amélioration psychologique et fonctionnelle est observée, notamment au niveau des dorsalgies, et le sport peut être pratiqué plus aisément. La méthode du sein restant est particulièrement adaptée aux cas d'hypertrophie associée à une asymétrie ou même dans les cas difficiles de diminution unilatérale pure (figure 10).

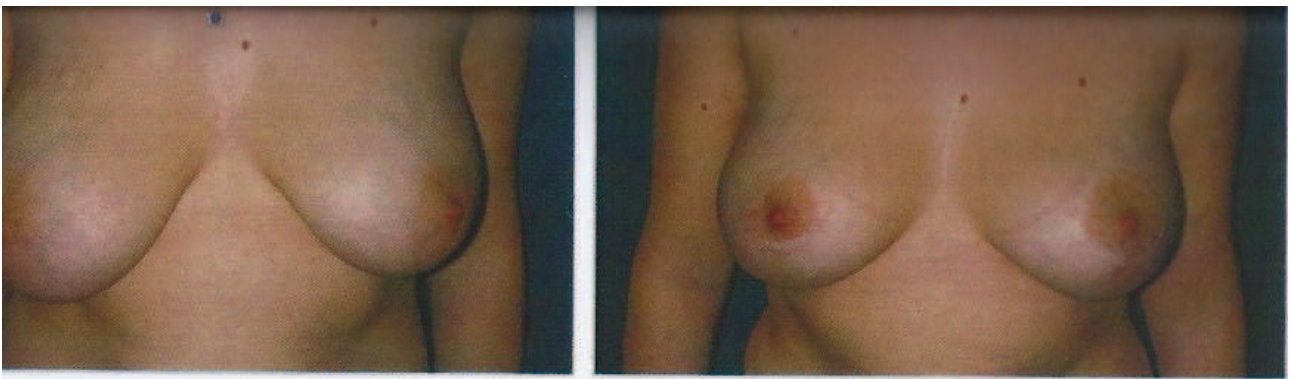


Figure 10 : hypertrophie mammaire asymétrique
Résultats avant et après opération (à 3 mois) [1] [6]

En cas d'évolution cicatricielle normale, un pic inflammatoire est observé au 3^{ème} mois. L'évolution se fait progressivement vers une maturation et un blanchiment cicatriciel après un an d'évolution. Les asymétries, les malpositions alvéolaires, les excès ou insuffisances de réduction sont prévenus par la précision du schéma préétabli, qui dicte la résection glandulaire.

I.4. RECONSTRUCTION DU SEIN APRÈS MASTECTOMIE PRÉVENTIVE

La mastectomie, utilisée comme outil de prévention contre le cancer du sein, reste une procédure controversée. Cependant de récentes recherches scientifiques ont focalisé l'attention sur une meilleure estimation des risques, une efficacité évidente et des améliorations dans la reconstruction. Le bénéfice d'une mastectomie bilatérale, bien que très difficile à évaluer, peut être estimé en observant le nombre de cancers du sein dans des études de patients ayant eu recours à cette mastectomie : le risque de développer un cancer du sein est réduit de 80 à 95% et l'espérance de vie augmentée de 2,9 à 5,3 ans. 70% des femmes ayant eu recours à ce type de chirurgie sont satisfaites. La sélection des patientes pour différents types de reconstruction après une mastectomie préventive et la manière de procéder devraient être basées sur les risques chirurgicaux et sur la probabilité d'obtenir un bon résultat. La technique d'incision concernant la mastectomie doit prendre en compte la taille du sein, l'existence d'éventuelles cicatrices, les facteurs de risque et l'objectif de la reconstruction. Dans certains cas, le mamelon n'est pas supprimé, contribuant ainsi à l'esthétique du sein reconstruit.[7]

Il existe différentes techniques de reconstruction mammaire après mastectomie. On peut les présenter en deux catégories :

- Reconstruction par implant (ou prothèse mammaire, en général posée sous le muscle pectoral) ;
- Reconstruction par tissus autologues, utilisant les tissus de la patiente (il n'y a pas de matériel autre que ceux de son propre corps). Ces tissus autologues peuvent être des « lambeaux » dont les principaux sont :

- Tissus autologues utilisant les tissus du ventre :
 1. Le TRAM (Muscle Rectis Abdominis Transverse): « lambeau musculocutané du grand droit de l'abdomen » correspondant à la peau du ventre sous le nombril, transféré en le retournant à 180° ou rebranché dans l'aisselle en microchirurgie pour sa forme libre ;
 2. Le DIEP (Deep Inferior Epigastric Perforator): « lambeau cutanéograsseux à perforantes transmusculaire directe » correspondant à la peau du ventre sans le muscle, mais toujours branché par microchirurgie
- Tissus autologues utilisant les tissus du dos : utilisant le muscle grand dorsal et sa graisse environnante, avec ou sans peau.

I.4.1. RECONSTRUCTION DU SEIN PAR PROTHÈSE

Dans les cas où la qualité de peau et de muscle pectoral sous-jacent le permet, le mode de reconstruction le plus simple reste la reconstruction mammaire par prothèse. Elle peut être précédée d'une période d'expansion tissulaire si la quantité de peau est insuffisante. L'expansion de la peau se définit comme la possibilité d'augmenter la surface cutanée sous l'effet d'une traction exercée pendant une courte période. Cette reconstruction est prise en charge par l'assurance maladie. [8][19]

I.4.1.1. Objectifs

L'intervention chirurgicale a pour but de reconstituer le volume et les contours du sein par la mise en place d'une prothèse interne au-dessous du muscle pectoral. Elle ne constitue que l'un des temps de la reconstruction mammaire complète qui comporte en outre, selon les désirs de la patiente, une reconstruction de l'aréole et du mamelon et éventuellement une intervention sur le sein controlatéral pour améliorer la symétrie. [8]

I.4.1.2. Principes

L'opération peut être réalisée en même temps que la mastectomie, on parle alors de reconstruction immédiate, ou à distance des traitements complémentaires qui ont été nécessaires, on parle alors de reconstruction secondaire. La cicatrice de mastectomie est réutilisée comme voie d'abord en cas de reconstruction ; si elle peut parfois être améliorée, il est en revanche impossible de la faire disparaître. La prothèse mise en place est soit une prothèse permanente, soit une prothèse d'expansion tissulaire qui, gonflée progressivement offre un excès de peau permettant de recouvrir la prothèse permanente. L'aspect du sein est alors plus naturel. L'expansion tissulaire a toutefois l'inconvénient de nécessiter deux temps opératoires. Enfin, la reconstruction mammaire ne modifie en rien la surveillance carcinologique. [8][19]

I.4.1.3. Les prothèses

Il existe plusieurs fabricants ainsi que plusieurs types de prothèses mammaires. Les prothèses actuelles sont toutes constituées d'une enveloppe en élastomère de silicone qui peut être lisse ou plus ou moins rugueuse (texturée) pour diminuer le risque de formation de coque. Cette prothèse peut être remplie, soit de sérum physiologique, soit de gel de silicone dont la consistance est plus proche de la glande mammaire. Il existe plusieurs formes de prothèses : rondes plus ou moins projetées ou « anatomiques » dont l'épaisseur est plus importante dans la partie inférieure, simulant le profil d'un sein naturel. Quant à la prothèse temporaire d'expansion, son remplissage sera réalisé par du sérum physiologique. En raison du scandale sanitaire lié au port, chez certaines femmes, de prothèses provenant de la société Poly Implant Prothèse (PIP), les chirurgiens esthétiques doivent être vigilants quant à la qualité de leur prothèse. En effet, les prothèses PIP étaient composées de constituants non conformes entraînant des ruptures de prothèses et, par voie de conséquences, de graves problèmes de santé. [8][21]

I.4.1.4. L' intervention

Elle peut durer une à deux heures. En fin d' intervention, un pansement modelant avec des bandes élastiques en forme de soutien-gorge est confectionné. Les suites opératoires sont en général assez douloureuses pendant quelques jours, pouvant nécessiter de puissants antalgiques comme des antalgiques opioïdes forts (de palier 3) utilisés dans le traitement des douleurs intenses à très intenses : morphine, fentanyl, oxycodone ou buprénorphine. Ces antalgiques seront ensuite relayés par des antalgiques moins puissants prescrits à la demande pendant une quinzaine de jours. Il s'agit d'antalgiques opioïdes faibles (de palier 2) utilisés pour traiter les douleurs modérées à intenses : codéine ou tramadol associés ou non au paracétamol. Au-delà, la persistance de la douleur doit faire l' objet d' un examen par le chirurgien. Un gonflement (oedème), des ecchymoses (bleus) du sein reconstruit sont possibles dans les suites opératoires. On peut observer une gêne à l'élévation du bras qui, le plus souvent, ne nécessite pas de rééducation (sauf réalisation d' un curage ganglionnaire dans le même temps). Le port du soutien-gorge (nuit et jour) est nécessaire pendant plusieurs semaines. Les pansements seront réalisés régulièrement. Il convient d'envisager une convalescence de deux à trois semaines. On conseille d'attendre un à deux mois pour reprendre une activité sportive. [8]

I.4.1.5. Le résultat

Après l' implantation d' une prothèse permanente

La reconstruction par prothèse restaure immédiatement un volume et une forme au niveau du sein enlevé. Toutefois, le résultat final n'est pas acquis d'emblée. Au premier pansement, le sein reconstruit aura un aspect un peu figé et la peau qui le recouvre sera peu sensible. Des contractures du muscle pectoral sont parfois décrites par les patientes. Cet aspect va progressivement évoluer. Il faut attendre deux à trois mois pour pouvoir apprécier le résultat de la reconstruction et de la symétrisation éventuelle (figure 11). [8][9]

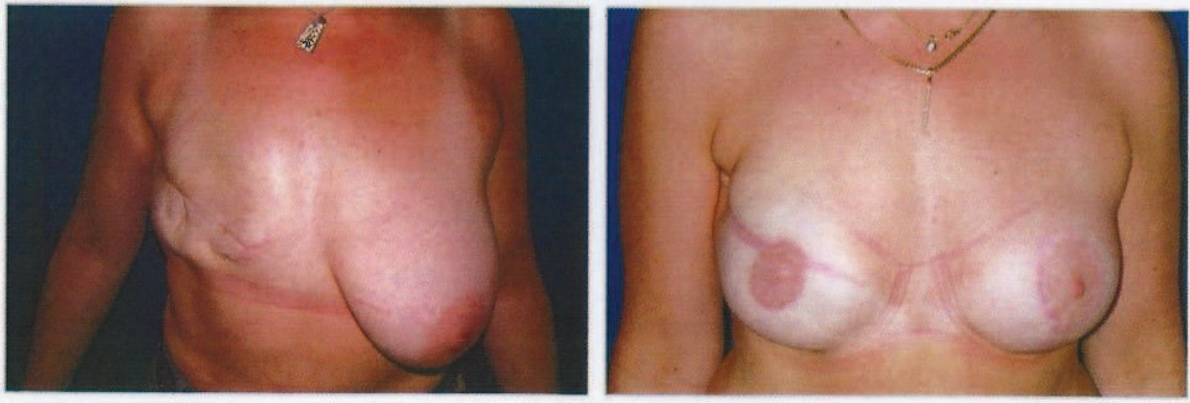


Figure 11: Reconstruction mammaire du sein droit et symétrisation du sein gauche par diminution [9]

Après implantation d' une prothèse d'expansion

Le gonflement de la prothèse est effectué, généralement une fois par semaine avec du sérum physiologique. En quatre à huit semaines, un volume important est ainsi atteint jusqu'à dépasser le volume de l'autre sein (figure 12). À la fin du gonflement, il conviendra d'attendre encore au moins trois mois avant l' intervention suivante pour éviter une rétraction secondaire de la peau. La deuxième intervention a donc lieu entre quatre et six mois après la première. Elle permet le remplacement de la prothèse d'expansion temporaire, par la prothèse permanente qui confèrera une forme plus naturelle. [8][9]

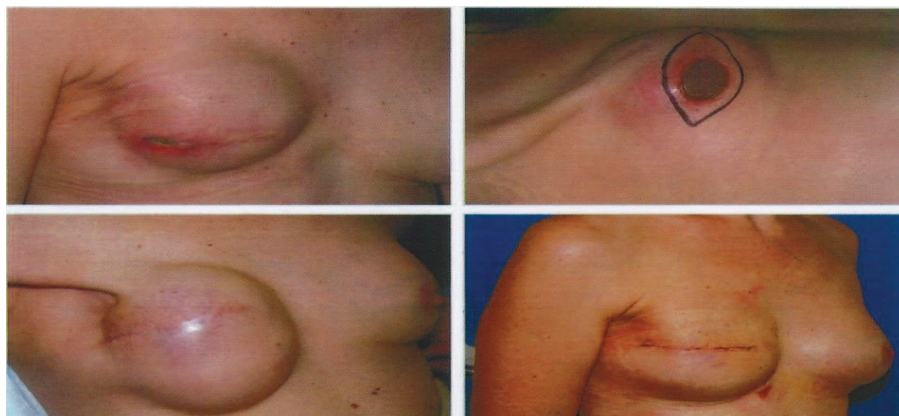

Figure 12 : Expansion mammaire et résultat [9]

I.4.1.6. Les imperfections de résultat

Il est malheureusement impossible de reconstituer un sein parfaitement symétrique à l'autre avec une prothèse.

Il persistera toujours une certaine asymétrie des deux seins, qu'il s'agisse:

- du volume: la base du sein ne sera jamais parfaitement identique. Les variations de poids peuvent accentuer cette différence;
- de la forme; en position allongée, la prothèse ne s'étale pas comme le sein normal;
- de la hauteur: le sein non opéré subira normalement l'évolution vers la ptôse accentuant l'asymétrie;
- de la palpation: la patiente pouvant percevoir la prothèse du fait de la faible épaisseur des tissus de recouvrement.

Les cicatrices feront l'objet d'une surveillance attentive; il est fréquent qu'elles prennent un aspect rosé et gonflé au cours des premiers mois postopératoires. Au-delà, elles s'estompent en général pour devenir, avec le temps, peu visibles. Les cicatrices peuvent parfois rester un peu trop visibles et présenter différents aspects disgracieux (hyperpigmentation, épaissement, rétraction, adhérence ou élargissement) qui peuvent nécessiter un traitement spécifique. [8][9]

I.4.1.7. Les complications

Les complications spécifiques à ce type d'intervention sont :

- La formation d'une coque contractile ou la formation d'une capsule autour de l'implant ; dans certains cas, cette capsule se contracte, entraînant une sensation de durcissement parfois douloureuse. Cette contraction peut parfois entraîner une déformation visible du sein qui se « globulise » en même temps qu'il devient plus ferme. Ce risque a nettement diminué depuis quelques années, notamment par l'utilisation de nouvelles prothèses, mais reste totalement imprévisible pour chaque patiente. Il est majoré si une radiothérapie doit être administrée sur la prothèse elle-

même.

- Les vagues et les plis : lorsque la peau recouvrant la prothèse est fine, elle peut laisser deviner la déformation de l'enveloppe sous forme de vagues ou de plis.
- Le déplacement de l'implant : un déplacement de l'implant est toujours possible sous l'effet des contractions musculaires. Il est déconseillé de pratiquer la musculation excessive des pectoraux dans les suites opératoires. Une reprise chirurgicale peut être nécessaire.
- La rupture ou le dégonflement traumatique par manoeuvre externe : le risque est réel lors d'un traumatisme intense ou lors d'une compression excessive au cours d'un examen mammographique. Le remplacement de la prothèse est alors nécessaire.
- « l'usure » et « le vieillissement » de l'implant : il est indispensable de bien comprendre qu'aucune prothèse ne peut être considérée comme implantée à vie. En effet, une prothèse vieillit progressivement et sa durée de vie est forcément limitée. Avec le temps, l'enveloppe s'use progressivement, pouvant entraîner une fuite du contenu avec des conséquences variables :
 - avec une prothèse remplie de sérum, on observe, en cas de rupture, un affaissement du sein, survenant généralement en quelques heures ou quelques jours, correspondant à un dégonflement de la prothèse.
 - avec une prothèse pré-remplie de gel de silicone, le diagnostic clinique est moins évident. Avec les gels à cohésion importante, les plus couramment utilisés de nos jours, la patiente est à l'abri d'une diffusion rapide du gel de silicone en dehors de la prothèse. De ce fait, les signes cliniques liés à l'usure de la prothèse sont le plus souvent tardifs sous la forme d'une déformation du sein ou bien de l'apparition d'une coque. La mammographie numérisée permet le diagnostic d'une telle rupture. Néanmoins, l'usure d'une prothèse en sérum ou d'une prothèse remplie de gel aboutit au remplacement de la prothèse. Il n'existe aucun risque quantifiable de maladie auto-immune avec le gel de silicone. La présence de la prothèse peut dans certains cas compliquer l'interprétation des clichés mammographiques. Il est donc nécessaire de le préciser au radiologue afin que la technique soit adaptée. [8][9]

1.4.2. RECONSTRUCTION MAMMAIRE PAR LAMBEAU MUSCULO-CUTANÉ

Les modalités d'hospitalisation ainsi que les suites opératoires sont identiques à celles rencontrées dans la reconstruction par prothèse. L'intervention dure en général trois à quatre heures.

1.4.2.1. Reconstruction mammaire par lambeau musculo-cutané de grand dorsal avec prothèse

Cette technique a pour but de compenser le déficit cutané qualitatif et quantitatif du thorax après mastectomie radicale, par transposition d' un lambeau musculo-cutané en îlot, prélevé dans le dos et vascularisé par le grand dorsal (figure 13). Il s'agit d'un muscle mince et étendu de la région du dos, dont la fonction n'est pas indispensable pour les gestes de la vie courante. Le fuseau de peau est gardé vivant par l'intermédiaire du fuseau musculaire auquel il adhère et l'ensemble est transféré, en avant, au niveau de la région thoracique. Ce lambeau est glissé sous la peau de la paroi latérale du thorax et inséré entre la cicatrice de mastectomie et le sillon sous-mammaire comme « une pièce rapportée ». Ce lambeau apporte un volume adéquat pour reconstruire un sein de volume suffisant et sera complété par la mise en place simultanée d'un implant prothétique, précédée ou non d' une période d' expansion. L' intervention se fait en trois temps opératoires :

- 1er temps : prélèvement du lambeau, transposition thoracique (figure 14) et mise en place d' une prothèse (figure 15) ;
- 2e temps : symétrisation du sein opposé ;
- 3e temps : reconstruction du complexe aréolo-mamelonnaire (au moins trois mois après l'opération)

Cette intervention est le plus souvent réalisée à distance des traitements complémentaires qui ont été nécessaires, on parle alors de reconstruction secondaire.

La cicatrice de mastectomie est réutilisée comme voie d'abord. Au niveau de la zone où la peau a été prélevée, la cicatrice résiduelle sera le plus souvent horizontale et dissimulable par la bretelle du soutien-gorge. La reconstruction mammaire ne modifiera en rien la surveillance carcinologique.[10]

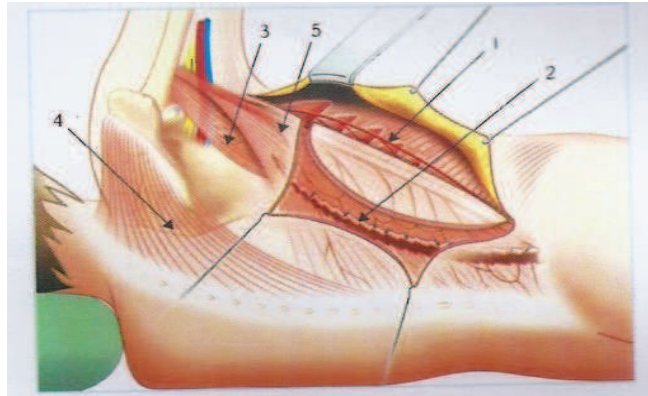


Figure 13 : lambeau musculo-cutané de grand dorsal [10]

1: muscle serratus, 2 : muscle dorsalis major, 3 : muscle teres major, 4 : muscle trapèze, 5 :
pédicule thoraco-dorsal

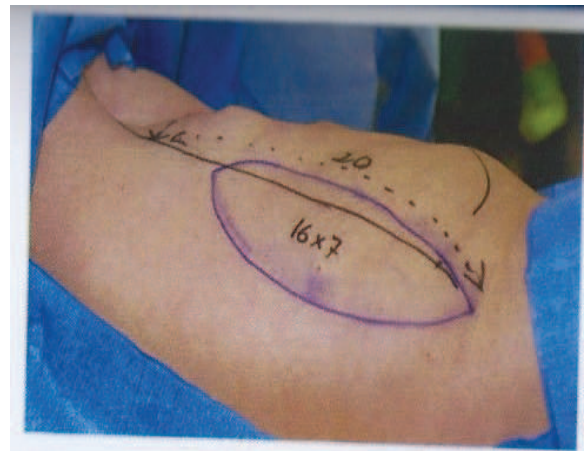
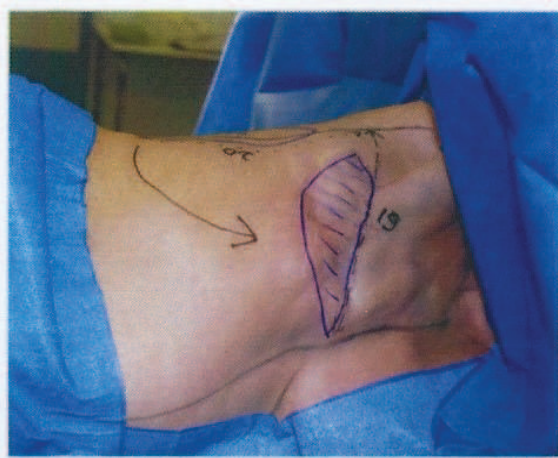


Figure 14 : Site récepteur thoracique et site donneur dorsal [10]

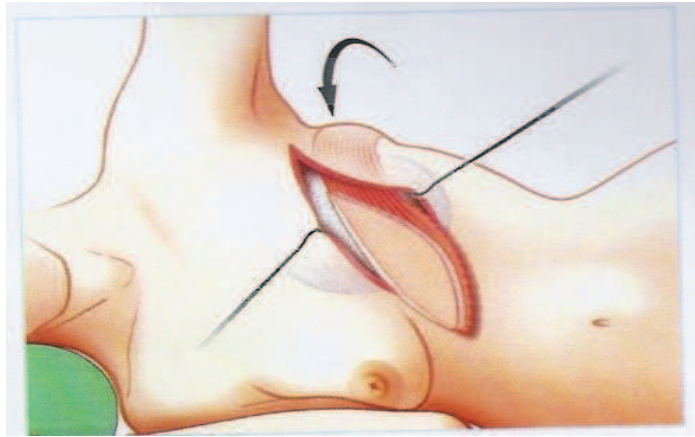


Figure 15 : Mise en place avec prothèse [10]

Après l'intervention, le sein peut apparaître un peu trop figé avec une sensation de tiraillement au niveau du dos (figure 16). L'inconvénient est l'effet patch et une longue cicatrice dans le dos.

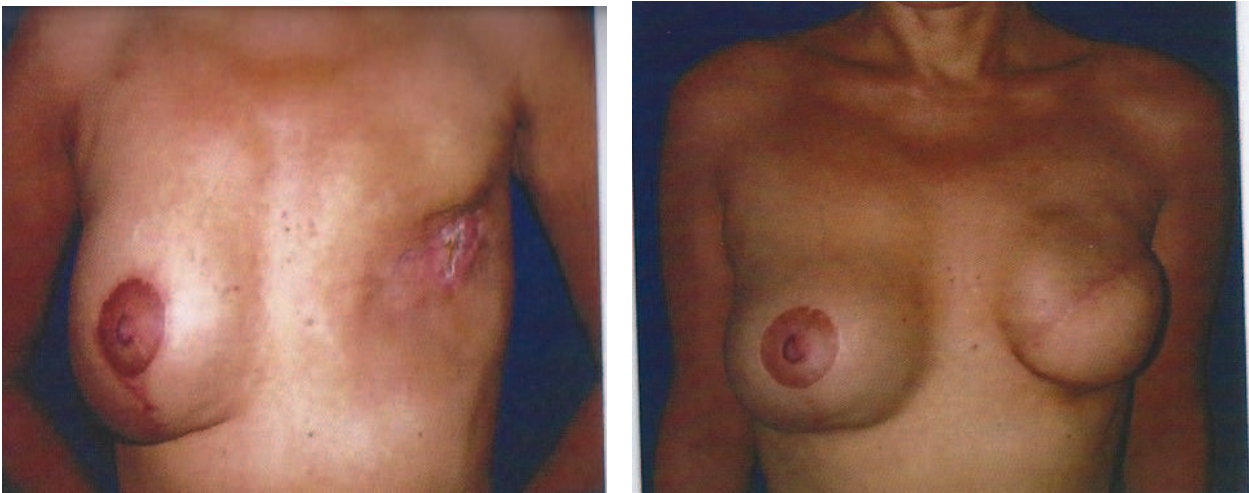

Figure 16 : Lambeau de grand dorsal et prothèse sur radiosclérose avec symétrisation [10]

1.4.2.2. Reconstruction du sein par grand droit de l'abdomen

L' intervention chirurgicale a pour but de reconstituer le volume et les contours du sein par le transfert au niveau du thorax de l'excès de peau et de graisse de la région abdominale sous-ombilicale (figure 17). La technique donne au sein reconstruit une forme et une souplesse relativement naturelles, puisqu'il est constitué des propres tissus de la patiente. L'intervention est réalisée le plus souvent à distance de la mastectomie et des traitements complémentaires qui ont été nécessaires. La cicatrice de mastectomie est réutilisée comme voie d'abord en cas de reconstruction.

L'intervention s'adresse plutôt aux femmes corpulentes, peu sportives et non fumeuses. Elle consiste à transférer au niveau du thorax un fuseau horizontal de peau et de graisse prélevé dans la région abdominale sous-ombilicale et gardé vivant grâce au muscle grand droit. Ce lambeau est glissé sous la peau sus-ombilicale et inséré entre la cicatrice de mastectomie et le sillon sous-mammaire comme une pièce rapportée.

Le volume apporté est tel qu'il permet au chirurgien de se passer de l'utilisation de toute prothèse interne et l'amélioration de la silhouette au niveau du ventre est souvent perçue comme un agrément. En revanche, le sein reconstruit n'aura que peu de sensibilité au toucher, puisque tous les filets nerveux de la sensibilité ont été interrompus lors du transfert. Un renfort synthétique est mis en place pour consolider la paroi abdominale fragilisée par la perte d'une partie du muscle grand droit.

La symétrisation de l'autre sein et la reconstruction de la plaque aréolo-mamelonnaire sont le plus souvent réalisées ultérieurement lorsque le volume du sein reconstruit sera stabilisé. La reconstruction mammaire ne modifie en rien la surveillance cancérologique.

[12]

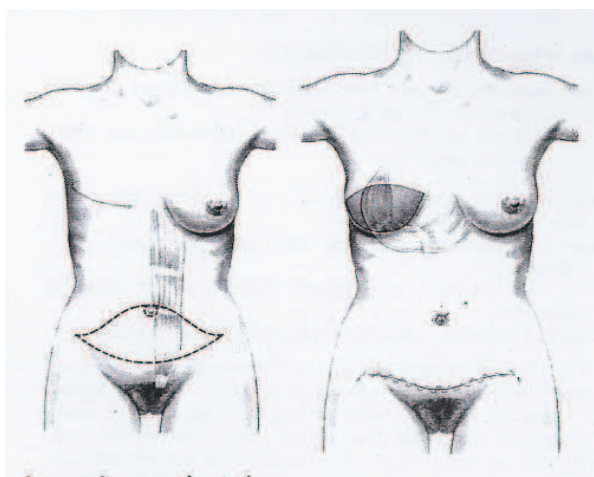


Figure 17 : Site donneur abdominale et site récepteur thoracique [12]

Après l'intervention, le sein peut apparaître un peu trop figé avec une sensation de tiraillement au niveau du ventre. L' aspect du sein reconstruit va progressivement évoluer. Il faut attendre deux à trois mois pour que le chirurgien puisse apprécier le résultat et en particulier la symétrie (figure 18). Ce n 'est qu'à ce stade qu'une éventuelle retouche est envisageable. Chez certaines patientes, l'intégration psychique de ce volume insensible peut être difficile.[13]

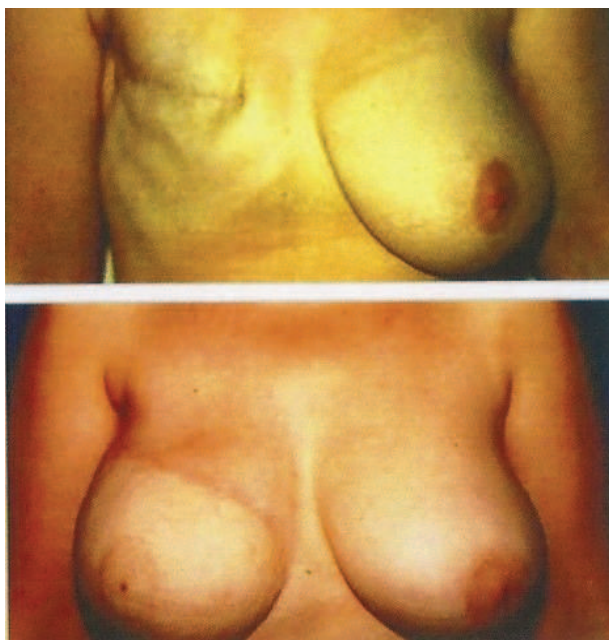


Figure 18 : Reconstruction mammaire par grand droit de l'abdomen sur atrophie pariétale

[13]

1.4.3. COMPLICATIONS SPÉCIFIQUES À CE TYPE D'INTERVENTION

Après une reconstruction du sein par lambeau, un épanchement séreux (lymphorrhée) peut apparaître. Il s'agit de la complication la plus fréquente. Une poche liquidienne se forme au niveau du site mammaire ou encore au niveau du site de prélèvement dorsal. En fonction de son importance, elle peut se résorber spontanément ou bien nécessiter une ponction, voire une reprise chirurgicale.

La rotation du pédicule musculaire est parfois à l'origine d'une gêne dans la région axillaire et impose une section secondaire du pédicule, sans risque au cours du deuxième temps.

À ces complications spécifiques s'ajoutent celles liées à la mise en place d'une prothèse interne. [11]

Dans la reconstruction du sein par lambeau provenant du grand droit de l'abdomen, un risque d'éventration peut être rencontré. En effet, l'intervention fragilise la paroi abdominale et le risque d'éventration est toujours présent, en particulier au décours d'un effort, même minime, et ce malgré la mise en place d'un renfort synthétique pour consolider la paroi pendant l'intervention. Si elle survient, elle apparaît comme une hernie abdominale majorée lors des efforts. Une réintervention peut parfois être réalisée. [13]

1.4.4. RECONSTRUCTION DE LA PLAQUE ARÉOLO-MAMELONNAIRE

Après avoir reconstruit le volume et la forme du sein, il est souhaitable de proposer une reconstruction de la plaque aréolo-mamelonnaire. L'intervention chirurgicale a pour but de reconstruire une aréole colorée ainsi qu'un relief central comme mamelon. L'opération peut être réalisée lorsque le volume du sein reconstruit est considéré comme stabilisé, en général, trois mois après l'intervention.

Il existe plusieurs techniques de reconstruction de l'aréole :

- La greffe de peau totale : la peau est idéalement prélevée au niveau du sillon génitocrural (pli de l'aîne) car à ce niveau elle est naturellement pigmentée et apparaît

brune quand on la greffe au niveau de la région du sein.

Cette pigmentation n'est pas toujours suffisante pour reproduire la couleur de l'aréole controlatérale mais le résultat apparaît durable et souvent naturel. Elle peut être secondairement tatouée si nécessaire. On peut aussi utiliser la moitié périphérique de l'aréole de l'autre sein.

- Le tatouage : c'est la technique la plus simple. Elle s'effectue à l'aide d'un dermographe électrique et d'un mélange extemporané de pigments stériles. [14]

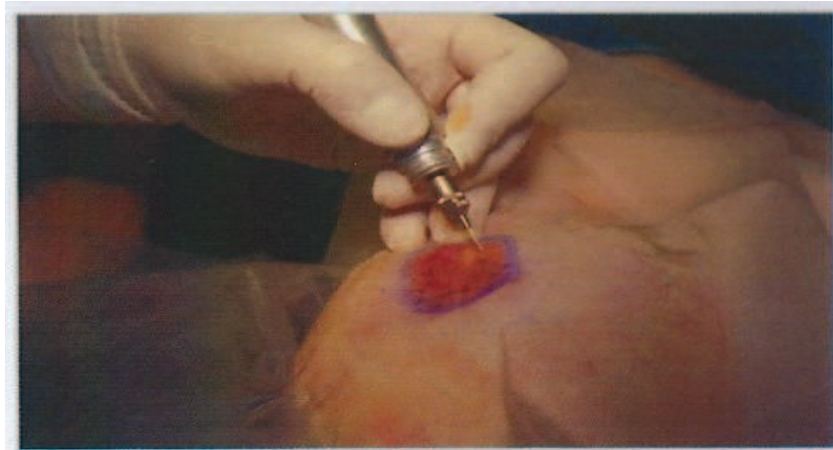


Figure 19 : Dermographie aréolaire [1]

Il existe également plusieurs techniques pour reconstruire le mamelon dont :

- la greffe controlatérale : c'est la technique de choix si le mamelon est suffisamment projeté et généreux, on en prélève une partie pour la greffer de l'autre côté. Ce geste ne laisse quasiment pas de trace et n'altère pas la sensibilité aréolaire.
- Les lambeaux locaux : un lambeau local de peau est prélevé et enroulé sur lui-même, restaurant un relief mamelonnaire central.

I.5. HYPOTROPHIE MAMMAIRE

I.5.1. DÉFINITION, OBJECTIF ET PRINCIPE

L' hypotrophie mammaire se définit comme une insuffisance de volume des seins. Cette insuffisance peut être objective, en rapport avec un volume normal du sein qui se situe entre 240 et 350 grammes pour une taille et un poids normal. La notion d 'hypotrophie peut être aussi subjective, et en rapport avec l'image corporelle. C'est ainsi que les chirurgiens esthétiques sont amenés à avoir des demandes d' augmentation mammaire sur des seins de volume normal, voire des demandes de volume excessif, qu'il faut bien sûr essayer de pondérer. Cette hypoplasie peut être la conséquence d' un développement insuffisant de la glande à la puberté ou apparaître secondairement par perte du volume glandulaire (grossesse, amaigrissement, perturbations hormonales...).[1]

L 'hypotrophie peut être associée à une ptôse qu'il faut parfois corriger par un geste de réduction de l'enveloppe cutanée : l'absence de correction entraîne inévitablement un résultat imparfait ou inadapté. Bien sûr, les patientes doivent être parfaitement informées du choix des cicatrices et des risques qu'elles impliquent.[17][18]

I.5.2. IMPLANTS UTILISÉS

Les implants mammaires actuellement utilisés sont composés d' une enveloppe et d' un produit de remplissage. L'enveloppe est toujours constituée d' un élastomère de silicone. En revanche, les prothèses diffèrent par leur contenu, c'est à dire le produit de remplissage contenu au sein de l'enveloppe. L'implant est dit prérempli lorsque le produit de remplissage a été incorporé en usine (gel et/ou sérum physiologique). La gamme des différents volumes est donc fixée par le fabricant. Les implants gonflables au sérum physiologique sont remplis par le chirurgien qui peut adapter dans une certaine mesure le volume de la prothèse pendant l'intervention.[15]

La grande majorité des prothèses actuellement posées en France et dans le monde sont préremplies de gel de silicone. Ces implants, utilisés depuis plus de 40 ans, ont fait la preuve de leur innocuité et de leur excellente adaptation à ce type de chirurgie car ils sont très proches de la consistance d' un sein normal. Ils ont par ailleurs bien évolué, en

particulier dans les années 1990, afin de corriger les faiblesses que l'on pouvait leur reprocher. Aujourd'hui, tous les implants disponibles en France sont soumis à des normes précises et rigoureuses : marquage communauté européenne (CE) plus autorisation de l'Agence Française de Sécurité Sanitaire des Produits de Santé (AFSSAPS). Ils sont composés de gel de silicone souple, entouré d'une enveloppe étanche, solide et élastique en élastomère de silicone qui peut être lisse ou texturée (rugueuse).

Les évolutions marquantes de nouveaux implants, leur conférant une meilleure fiabilité, concernent tant les enveloppes que le gel lui-même :

- les enveloppes, dont la paroi est aujourd'hui beaucoup plus solide, empêchent la « transpiration » du gel vers l'extérieur (qui était une source importante de coques) et ont une résistance à l'usure très supérieure ;
- les gels de silicone « cohésifs », dont la consistance est moins fluide, ne risquent pas de se répandre en cas de rupture de l'enveloppe.[15][18]

À côté de cette amélioration de la fiabilité, la nouvelle génération d'implants en silicone se caractérise aussi par la grande diversité de formes actuellement disponibles, permettant une adaptation personnalisée à chaque cas. Ainsi, à côté des classiques prothèses rondes sont apparus des implants « anatomiques » profilés en forme de goutte d'eau, plus ou moins hauts, larges ou projetés. Cette grande diversité de formes, associée à un large choix de volumes, permet d'optimiser et d'adapter le choix, presque « sur mesure », des prothèses en fonction de la morphologie de la patiente et de ses attentes personnelles.

D'autres implants peuvent être utilisés. Toutefois, les enveloppes des prothèses sont toujours en élastomère de silicone, c'est le produit de remplissage qui diffère. À ce jour, en France, seules deux alternatives au gel de silicone sont autorisées [15] :

- Le sérum physiologique (NaCl 9‰)

Ces prothèses peuvent être « pré-remplies » (en usine) ou « gonflables » (par le chirurgien durant l'intervention). Du fait de leur contenu liquidien (et non gélatineux), elles ont une consistance peu naturelle, forment beaucoup de « plis » perceptibles au toucher, voire visibles, et peuvent être sujettes à un dégonflement brutal et parfois précoce.

- L'hydrogel

Il s'agit d'un gel aqueux ayant reçu en 2005 son homologation par l'AFSSAPS, composé en grande partie d'eau gélifiée par un dérivé de cellulose. Ce gel de consistance plus naturelle que le sérum physiologique, est lui aussi résorbable par l'organisme en cas de rupture de l'enveloppe.[15][18]

I.5.3. TYPE D'ANESTHÉSIE ET MODALITÉS D'HOSPITALISATION

L'intervention est réalisée sous anesthésie générale avec intubation trachéale. Elle justifie habituellement une hospitalisation d'une journée. L'entrée s'effectue alors le matin (ou parfois la veille dans l'après-midi) et la sortie est autorisée dès le lendemain. Toutefois, dans certains cas, l'intervention peut se pratiquer en « ambulatoire », c'est à dire avec une sortie le jour même après quelques heures de surveillance.[17]

I.5.4. L'INTERVENTION

Chaque chirurgien adopte une technique qui lui est propre et qu'il adapte à chaque cas pour obtenir les meilleurs résultats. Toutefois, on note des principes de base communs.

Il existe plusieurs « voies d'abord » possibles (figure 23) :

- la voie sous mammaire, avec incision placée dans le sillon situé sous le sein. C'est la technique la plus fréquemment utilisée.
- la voie aréolaire, avec incision dans le segment inférieur de la circonférence de l'aréole. C'est la voie que l'on choisira quand la prothèse sera placée en avant des muscles pectoraux. De plus, cette voie est surtout indiquée en cas de légère ptôse post-partum pour obtenir un meilleur étalement du plan glandulaire devant la poussée prothétique.
- la voie axillaire, avec incision sous le bras, dans l'aisselle. Cette voie est privilégiée en cas d'agénésie de l'adolescente.

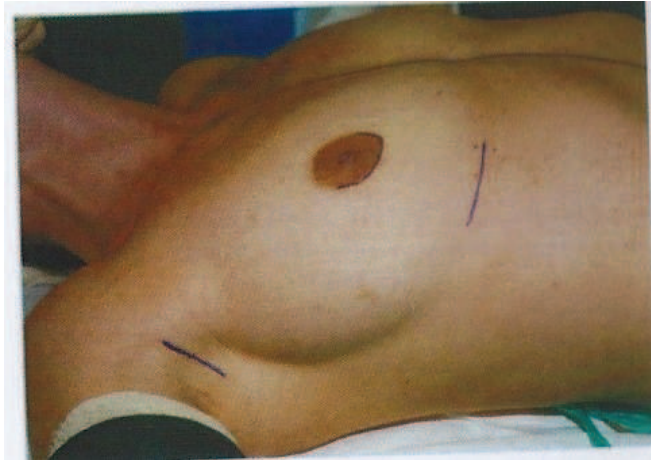

Figure 23 : Voies d'abord [16]

Une prothèse d'essai ronde est mise en place dans le décollement rétromusculaire, et gonflée rapidement à l'air (figure 24).

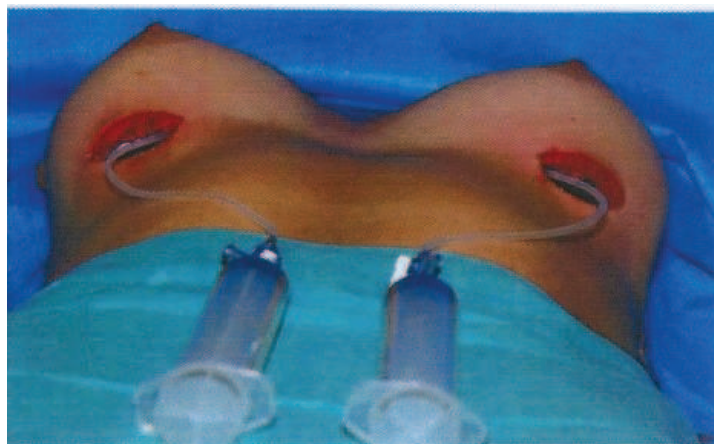

Figure 24 : Prothèses d'essai en place [16]

Cette prothèse permet d'une part une première adaptation du décollement de la loge au doigt, en se gardant de tout excès notamment dans les limites externes. La même prothèse permet de faire varier le volume d'essai et de choisir le volume définitif. La prothèse d'essai est ensuite dégonflée et retirée pour laisser place aux prothèses définitives. Le volume a été choisi avec précision au préalable avec le concours de la patiente et grâce à l'utilisation d'une base de données personnelles « morpho-sein » (figure 25).

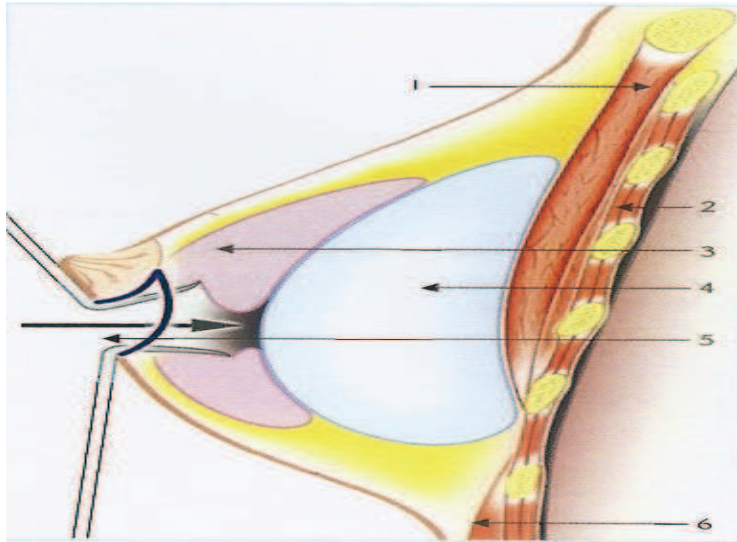


Figure 26 :Abord hémi-aréolaire, position pré-musculaire, profil[16]

1: pectoralis major, 2 : paroi thoracique, 3 : glande mammaire, 4 : implant, 5 : voie d'abord,
6 : rectus abdominis

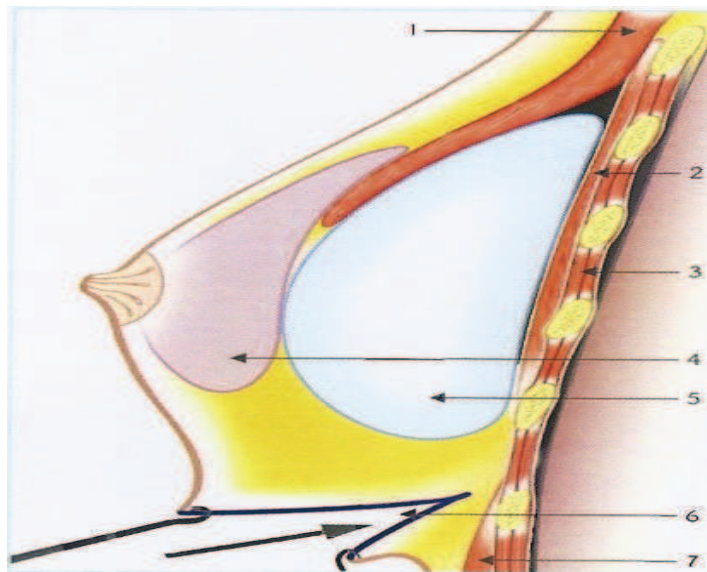


Figure 27 :Abord sous-mammaire, position rétromusculaire, profil [16]

1: pectoralis major, 2: pectoralis minor, 3 : paroi thoracique, 4: glande mammaire,
5:implant, 6 : voie d'abord, 7 : rectus abdominis

I.5.5. SUITES OPÉRATOIRES

Les suites opératoires peuvent parfois être douloureuses les premiers jours, notamment lorsque les implants sont de gros volume et surtout s'ils sont placés derrière les muscles. Un traitement antalgique, adapté à l'intensité des douleurs, sera prescrit pendant quelques jours. Dans le meilleur des cas, la patiente ressentira une forte sensation de tension. Oedème, ecchymoses et gêne à l'élévation des bras sont fréquents les premiers temps.

Le lever de la patiente d'effectue en général le lendemain de l'intervention. Le pansement est alors retiré et remplacé par un pansement avec protection imperméable (Mepilex ® border) après ablation de la contention modelante. Un soutien-gorge la remplace, il s'agit d'une brassière sans baleine qui doit être maintenue pendant 2 mois jours et nuit.

Le pansement imperméable permet la douche et ne sera pas renouvelé avant le contrôle de sécurité programmé à 8 jours. La reprise du sport, progressive, est autorisée à partir du 3ème mois. Il est important d'éviter les massages intempestifs ou les sports de bras mettant en jeu les muscles pectoraux.

Une consultation de surveillance est prévue au 4ème mois, à 1 an, puis tous les deux ans : la mise en place d'un implant mammaire prérempli de gel de silicone impose une obligation prospective de matériovigilance (figure 27). [17]

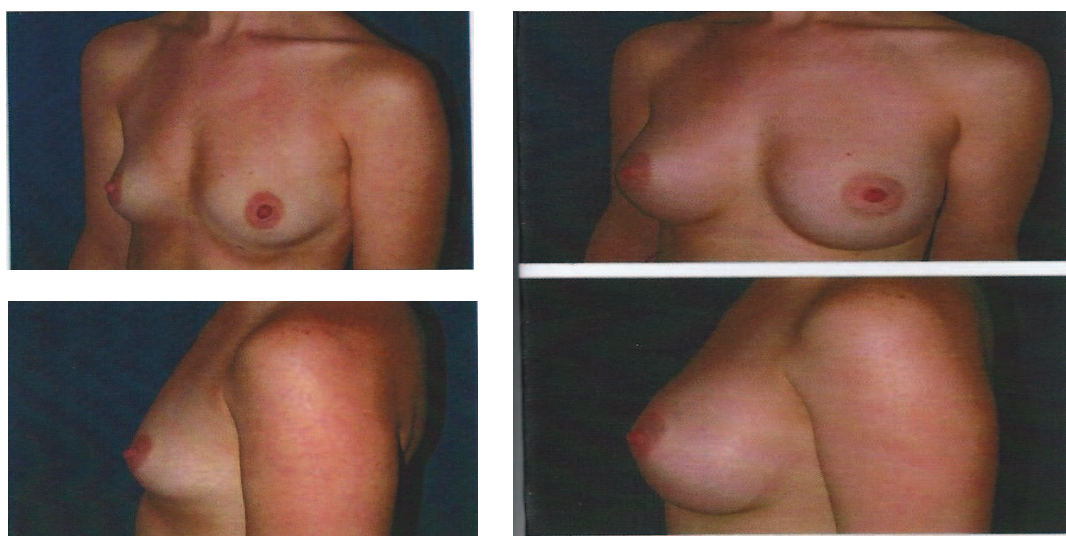


Figure 27 : hypotrophie mammaire : de 85A à 85C (+ de 275 cc) [16]

II. PHYSIOLOGIE DE LA CICATRISATION CUTANÉE

II.1. INTRODUCTION

Toute rupture de l'intégrité de la peau ou des muqueuses correspond à une plaie. On classe habituellement les plaies cutanées selon l'ampleur du traumatisme subi par le derme. On distingue alors deux types de plaies :

- des plaies superficielles dans lesquelles le derme profond est intact, dont la cicatrisation se fait uniquement par épidermisation ;
- des plaies profondes, où la totalité du derme est atteinte et qui correspond aux plaies rencontrées dans la chirurgie reconstructrice mammaire.

Le phénomène cicatriciel est un phénomène extrêmement complexe faisant intervenir de multiples acteurs : cellules circulantes du tissu lésé ; composants matriciels et facteurs solubles. [21]

II.2 PRINCIPAUX ACTEURS DE LA CICATRISATION

II.2.1. ACTEURS CELLULAIRES

Les acteurs cellulaires sont nombreux et leurs activités, multiples. Ils sont néanmoins indispensables à la cicatrisation d'un tissu lésé. On distingue :

II.2.1.1. Les plaquettes

Ce sont elles qui donnent le coup d'envoi du processus de cicatrisation. Responsables de l'hémostase primaire, elles sont impliquées dans les deux grands phénomènes de coagulation et de cicatrisation. Ce sont de véritables « sacs à granules ». Elles sont remplies de vésicules sécrétoires qui, en libérant leur contenu sur le site de la lésion, vont déclencher les phénomènes ultérieurs. Il s'agit notamment de :

- l'adénosine diphosphate (ADP), adénosine triphosphate (ATP), Ca^{2+} et sérotonine (responsables du recrutement d'autres plaquettes et de l'adhérence au collagène) ;

- les facteurs de coagulation induisant la formation du caillot, les enzymes lysosomiales (hydrolases, protéases, élastase, collagénase, etc.) ;
- les facteurs de croissance, en particulier le facteur de croissance dérivé des plaquettes « Platelet Derived Growth Factor » (PDGF) ainsi que les facteurs de transformation « Transforming Growth Factor » (TGF- α et TGF- β) qui attirent des monocytes et des fibroblastes et stimulent leur prolifération et leurs activités de synthèses.[23]

II.2.1.2. Les neutrophiles

Ils sont responsables de la détersion et de la lutte antibactérienne non spécifique grâce à leurs propriétés de phagocytose, de sécrétion de radicaux libres oxygénés (réservoir de NO) et leurs enzymes lysosomiales. Ils viennent à la plaie dès la 6^e heure par chimiotactisme (pic à J2 puis décroissance rapide) puis par diapédèse.[23]

II.2.1.3. Les macrophages

Ils ont un rôle dans la réponse immunitaire spécifique (présentation de l'antigène aux lymphocytes) et vont donc agir pendant la phase détersivo-inflammatoire. Ils agissent aussi pendant la phase proliférative car ils secrètent de nombreux facteurs de croissance. Ils apparaissent peu de temps après les neutrophiles (J3 à J5), attirés par de nombreux facteurs chimiotactiques. Ils participent donc activement à la détersion et à la lutte antibactérienne par synthèse de protéases et de monoxyde d'azote (NO). Au-delà, de J3 à J4, ils vont également participer à la stimulation du fibroblaste, et donc indirectement à la production de collagène et à l'angiogenèse.[23]

II.2.1.4. Les lymphocytes

Ils ont un rôle dans la lutte antibactérienne spécifique. Ils n'ont pas de rôle sécrétoire propre mais activent d'autres cellules comme les macrophages par l'intermédiaire de la

production de cytokines. Ils induisent l'expression de molécules d'adhésion à la surface des cellules favorisant les interactions de cellule à cellule et entre les cellules et la matrice extracellulaire. Ils sécrètent notamment des lymphokines influençant les macrophages et les fibroblastes. Ils sont détectables dès J1 et persistent jusqu'au 4^o mois.[23]

II.2.1.5. Les mastocytes

Ils sont également impliqués dans la formation du néocollagène et augmentent la perméabilité vasculaire et l'angiogenèse. Ils agissent essentiellement par l'intermédiaire de trois agents : héparine, histamine et le facteur de nécrose tumorale : Tumor Necrosis Factor (TNF). Ils jouent sur la différenciation des myofibroblastes.[26]

II.2.1.6. Les cellules endothéliales

La néo-angiogenèse est sous l'influence régulatrice de multiples substances : des facteurs de croissance mais aussi de certains composants de la matrice extracellulaire (par leur capacité de stockage et de potentialisation des facteurs de croissance, par l'induction de cascades de signalisation par le biais des intégrines) soulignant le rôle majeur de l'environnement dans lequel évoluent les cellules. Par ailleurs cette néo-angiogenèse va assurer les besoins métaboliques des fibroblastes.[23]

II.2.1.7. Les fibroblastes et myofibroblastes

Les fibroblastes sont les principales cellules du derme et les principales cellules responsables de la synthèse des éléments constitutifs de la matrice extracellulaire. Leur rôle est fondamental en terme de réparation tissulaire et de remodelage dermique. Dans une plaie ils sont présents dès J2, attirés par divers chémoattractants. Ils se lient à la matrice (rôle important des intégrines), y progressent grâce aux enzymes protéolytiques et prolifèrent. Vers le 8^o jour, 50% des fibroblastes vont acquérir des propriétés contractiles et se différencier en myofibroblastes qui se multiplient et augmentent ainsi la densité cellulaire dans

le tissu de granulation. Selon les régions anatomiques, mais aussi la profondeur dans le derme, différentes sous-populations de fibroblastes devraient pouvoir être distinguées mais il n'existe pas à ce jour de marqueurs disponibles malgré des recherches actives dans ce domaine.[29]

II.2.1.8. Les kératinocytes et cellules souches épidermiques

Activés, ils changent de morphologie pour assurer leur fonction d'épithélialisation à partir des berges des plaies ou des réservoirs de cellules souches épidermiques: perte de cohésion, émission de pseudopodes, morphologie fusiforme, etc. Leur migration est régulée par certains composants de la matrice extracellulaire. Ainsi, la présence de fibronectine induit la migration et la présence de laminine (jonction dermoépidermique) est responsable de l'arrêt de la migration et du passage à la phase de prolifération et de différenciation des kératinocytes.[30]

II.2.1.9. Les cytokines

Les cytokines sont de petites molécules, glycoprotéiques qui vont servir d'informatrices pour les interactions cellulaires. Elles agissent en cascade sur des modes variés paracrines, autocrines. Les facteurs de croissance sont produits par différentes cellules (essentiellement : polynucléaires neutrophiles, macrophages et fibroblastes). Ils exercent, sur le site de la cicatrisation, en cascade eux aussi et avec induction réciproque, divers effets biologiques : chémoattraction, activation, inhibition, angiogenèse, prolifération, acquisition de nouvelles propriétés, mise en apoptose, etc.[27]

II.2.2. MATRICE EXTRACELLULAIRE ET ENZYMES DE DÉGRADATION

La matrice extracellulaire est constituée de macromolécules protéiques de structure « noyées » dans un gel de polysaccharides. Ces macromolécules de structure sont le collagène, la fibrine, l'élastine et l'acide hyaluronique. Elles ont pour fonction de structurer

la matrice et de favoriser son hydratation. Les protéoglycanes sont organisés en réseau réticulé croisant les fibres de collagène. La matrice extracellulaire comporte également des molécules comme par exemple, la fibronectine ou la ténascine qui favorisent, durant les processus de cicatrisation, le chimiotactisme, le support cellulaire et enfin l'opsonisation des débris, etc.

Cette matrice extracellulaire, contrairement à ce qui est souvent admis, n'est pas inerte. Elle participe à part entière aux interactions cellulaires avec des fonctions de chémoattraction. De plus, elle facilite la migration et régule l'activité cellulaire. Son remodelage dépend de processus de synthèse, en particulier par les fibroblastes, mais également de processus de dégradation mettant en jeu des protéinases matricielles et des inhibiteurs tissulaires de ces enzymes. Ce sont des acteurs importants du processus cicatriciel.[28]

II.3. DYNAMIQUE DE LA CICATRISATION

La dynamique de cicatrisation est un processus complexe qui s'organise en plusieurs phases et qui fait intervenir de nombreux acteurs regroupés dans la figure 28 :

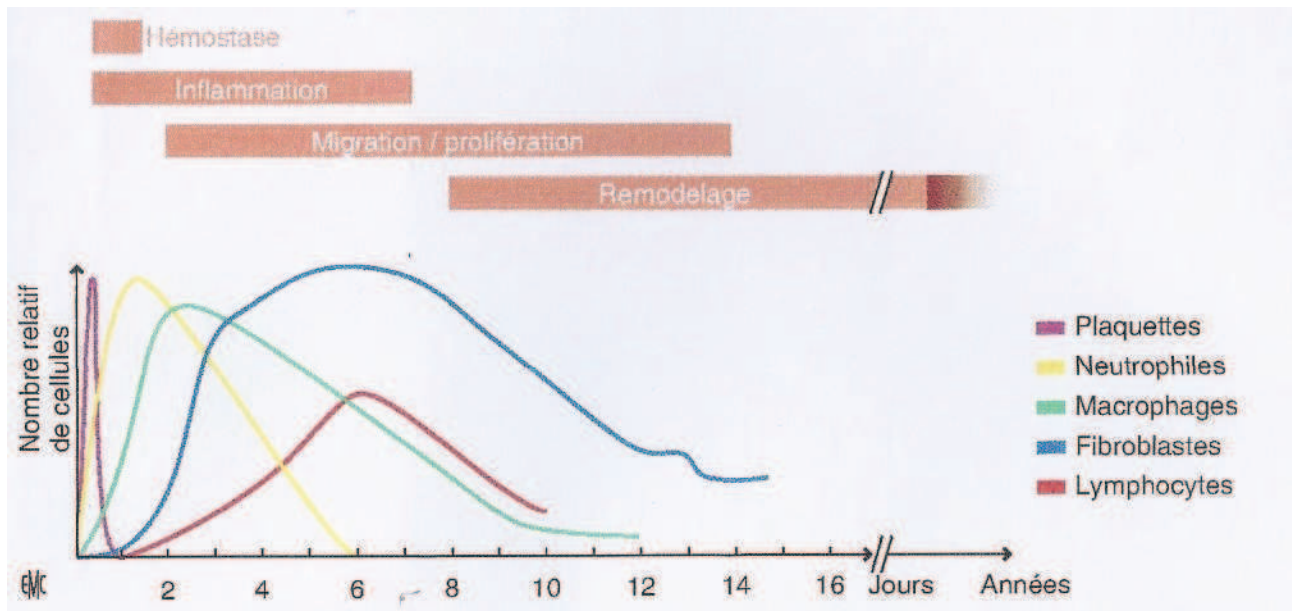


Figure 28 : Phases et acteurs de la cicatrisation dans le temps [23]

II.3.1. PREMIÈRE PHASE : HÉMOSTATIQUE ET VASCULO-DÉTERSIVO-INFLAMMATOIRE (48H)

L'organisme prévient naturellement la perte sanguine et l'exposition aux pathogènes en formant rapidement un caillot sanguin riche en fibrine et en fibronectine. De plus, il met en jeu divers processus tels que la vasoconstriction, la cascade des deux voies de la coagulation ou encore l'activation du système du complément.

Le caillot d'hémostase va également servir de matrice provisoire pour la migration cellulaire. Les plaquettes activées vont dégranuler et libérer des bolus de facteurs de croissance et de cytokines qui vont agir en synergie pour recruter en quelques heures divers types cellulaires :

- des leucocytes qui vont assurer leur rôle de détersion,
- des fibroblastes,
- des macrophages provenant de la différenciation et de l'activation de monocytes circulants, attirés sur le lieu de la plaie en 1 à 2 jours. Ces macrophages vont avoir pour rôle de stimuler la prolifération lymphocytaire et de sécréter des facteurs de croissance. Ces derniers vont recruter eux-mêmes des fibroblastes et des cellules endothéliales pour les phases prolifératives suivantes.[21]

II.3.2. DEUXIÈME PHASE : FORMATION DU TISSU DE GRANULATION (J3 À J21-42)

II.3.2.1. Formation du tissu de granulation : fibroplasie et néo-angiogenèse

Des fibroblastes et des cellules endothéliales sont donc recrutés et activés. De nouveaux vaisseaux se forment apportant nutriments et oxygène, essentiels à la réorganisation du tissu lésé. Les cellules fibroblastiques attirées vont coloniser la matrice provisoire et synthétiser tous les composants de la matrice extracellulaire pour former le tissu de granulation qui va remplacer progressivement la matrice extracellulaire provisoire. La majorité des fibroblastes va se transformer en cellules musculaires lisses et ainsi acquérir le phénotype de cellules myofibroblastiques. Ces myofibroblastes vont participer au

remaniement de la plaie du fait de leurs propriétés contractiles.

Parallèlement à cette fibroplasie dermique, la synthèse de l'épiderme appelée angiogenèse ou épithélialisation va débiter sur la matrice à partir des berges de la plaie et des annexes (follicules pileux, glandes). La différenciation du nouvel épiderme permet alors le rétablissement de la fonction barrière de la peau. À ce stade les interactions cellules-cellules et cellules-matrice sont multiples et impliquent les cytokines et facteurs de croissance. Une fois le tissu de granulation formé, les stimuli fibroblastiques et angiogéniques s'arrêtent et les capillaires régressent par plusieurs voies : apoptose, nécrose, ingestion par les macrophages et adhésion plaquettaire aux cellules endothéliales en voie de dégénérescence. [23]

II.3.2.2. Épithélialisation

Cette phase est indispensable pour retrouver rapidement la fonction barrière que joue l'épiderme, et plus particulièrement la couche cornée. Ce rôle de barrière permet de conserver l'équilibre hydrique de l'organisme et de le protéger des agressions externes, en particulier l'agression bactérienne.

L' épithélialisation débute sur la matrice provisoire en quelques heures (18 à 24h) à partir des bords de la plaie et dans les cas les plus graves, met en jeu les cellules souches épidermiques des follicules pileux. Les intégrines, récepteurs de surface transmembranaires assurent la liaison des kératinocytes à la membrane basale. Il en existe de multiples isoformes. Après séparation des intégrines de leurs ligands matriciels, de multiples signaux intrakératinocytaires sont déclenchés pour promouvoir l'expression d'autres récepteurs transmembranaires, notamment pour la laminine-5 puis pour la fibronectine. Par ailleurs, des travaux in vitro sur cultures cellulaires ont montré que les fibroblastes, en plus de leurs fonctions bien connues sur la synthèse de la matrice et sur le remodelage, participent également activement à la croissance et à la différenciation des kératinocytes.[25]

D'autres facteurs de croissance sont importants : l' Epidermal Growth Factor : EGF, le TGF- α et l' heparin binding-epidermal growth factor (en synergie avec l' Insulin-like Growth Factor : IGF-1) produits par les macrophages et les éosinophiles. Ce sont des signaux majeurs pour la prolifération des kératinocytes. [21][22][31]

II.3.2.3. Phase de remodelage

Il s'agit de la dernière phase durant laquelle les cellules présentes remodelent la matrice extracellulaire. Elle débute dès que la plaie est épithélialisée. Des mécanismes complexes d'interactions cellulaires et moléculaires sont à nouveau mis en jeu pour stimuler la différenciation épidermique (pour rétablir la fonction barrière), et réduire de façon majeure la cellularité par apoptose (la mort programmée) des cellules endothéliales et des myofibroblastes.

Parallèlement, des modifications vont apparaître au niveau des composants de la matrice extracellulaire pour tenter de retrouver l'organisation du derme avant blessure. On observe notamment le remplacement progressif du collagène de type III par du collagène mature de type I. Les myofibroblastes participent activement à cette phase en contractant leurs microfilaments qui sont liés à la matrice extracellulaire par des intégrines. Ils créent ainsi des contractions matricielles locales, des raccourcissements et des amas dans le réseau de collagène adjacent. De nouveaux composants sont alors sécrétés pour stabiliser le réseau et augmenter la densité et l'organisation de la matrice extracellulaire. Ces étapes sont répétées plusieurs fois jusqu'à ce que la cicatrice soit formée et stabilisée.

Globalement, à la fin de cette phase on retrouve une matrice relativement peu cellularisée aux propriétés mécaniques élevées (augmentation de la force de tension jusqu'à 80%). Toute plaie conduit donc à la formation d'une cicatrice. Seul le fœtus a la capacité de fermer une plaie sans cicatrice. En effet, les fibroblastes fœtaux ont certaines particularités mais les mécanismes exacts ne sont pas encore totalement connus. Cette phase de remodelage dure 12 à 18 mois. [24]

II.4. FACTEURS INFLUENÇANT LA CICATRISATION

Le processus de cicatrisation peut être favorisé par des facteurs physiques, chimiques ou encore biologiques que nous avons représentés sur la figure 29.

Facteurs	Favorise la cicatrisation
<i>Physiques</i>	
Thermique :	milieu chaud
Pression partielle d'O ₂ :	relativement pauvre
Pression partielle de CO ₂ :	relativement riche
Hygrométrique :	milieu humide
Pression totale :	dépression
<i>Chimiques</i>	
pH :	bas (5 à 5,5)
<i>Biologiques (nutriments)</i>	
Acides aminés	
Oligoéléments :	Zinc, fer, etc.
Vitamines :	A, C et E, etc.

Figure 29 : Liste des principaux facteurs favorisant la cicatrisation[28].

À l'inverse, il existe de nombreuses causes locales ou générales de retard de cicatrisation (figure 30).

Causes générales	Causes locales
Tabagisme	Altérations vasculaires (veineuses ou artérielles) ou lymphatiques
Diabète	Contexte anatomique (arthrodèse de cheville, curage ganglionnaire, radiochimionécrose, etc.)
Malnutrition	Contexte neurotrophique
Médicamenteuses (corticostéroïdes, immunosuppresseurs, anticancéreux, etc.)	Infection ou colonisation critique
Vieillesse	Erreur de traitement local (pansements occlusifs sur plaie infectée, notamment à pyocyanique, milieu humide sur artériopathie stade IV, etc.)
Neurologiques (SEP, AVC, diabète, etc.)	Infection à germe spécifique ou atypique (tuberculose, leishmaniose, mycobactérioses, etc.)
Métaboliques (dénutrition, déficits protéiques, vitaminiques [C ou A surtout], en fer ou en zinc, hyperuricémie, etc.)	Ostéite sous-jacente
Endocriniennes (diabète, hypercorticisme, déficit en GH, etc.)	Corps étranger
Hématologiques (anémies et maladies des globules rouges, leucémies, dysprotéïnémies, syndromes myéloprolifératifs, troubles de la coagulation)	Néoplasie
Anomalies cardiovasculaires ou respiratoires chroniques	
Connectivites et vascularites, panniculites	
Pathomimie	

Figure 30: Liste des principaux facteurs à l'origine d'un retard de cicatrisation[28].

III. CICATRICES HYPERTROPHIQUES ET CHÉLOÏDES

La multiplicité et la complexité des mécanismes et des interactions mises en jeu pour le bon déroulement de la cicatrisation permettent aisément de concevoir la vulnérabilité de ces systèmes et les possibilités d'erreur. Les cicatrices chéloïdes et hypertrophiques sont deux types de cicatrisation excessive dont les étiologies sont multiples :

- persistance de signaux de cicatrisation (TGF- β et du PDGF) ou
- défaut des signaux d'arrêt de cicatrisation ou
- défaut des signaux d'arrêt de cicatrisation durant la phase de remodelage.[32]

Elles diffèrent essentiellement par leur évolution qui peut être soit, temporaire avec possibilité de régulation pour les cicatrices hypertrophiques, soit, durable sans tendance à la régression pour les cicatrices chéloïdes.

Les cicatrices hypertrophiques sont limitées à la zone de la plaie. Elles sont de couleur rouge à violacée et prurigineuses (figure 31). L'épiderme, normalement reconstitué, est soulevé par le tissu conjonctif prolifératif. Ce phénomène peut débuter pendant le premier mois qui suit la blessure et s'amplifier jusqu'au 6^{ème} mois. La cicatrice se stabilise au cours de la deuxième année mais demeure large et inesthétique. Elle peut être reprise par un acte chirurgical. Du point de vue histologique, les cicatrices hypertrophiques tout comme les chéloïdes diffèrent de la peau normale et des cicatrices matures par l'augmentation de la cellularité, la richesse de la vascularisation, la présence d'un infiltrat inflammatoire et ne sont pas toujours distinguables en histologie. L'épiderme peut être normal, épaissi ou plus fin. En microscopie électronique, on observe dans les cicatrices hypertrophiques une augmentation du nombre des myofibroblastes « actifs », d'aspect étoilé. Ils sont regroupés en structures nodulaires dans lesquels on retrouve des petits vaisseaux et des fibres de collagène.

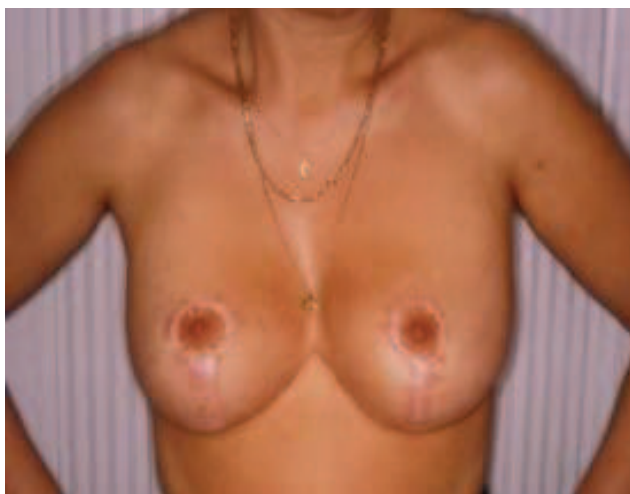


Figure 31 : Cicatrices hypertrophiques [34]

Les cicatrices chéloïdes débordent des limites initiales de la plaie et sont douloureuses, récidivantes même après chirurgie. Ce sont des cicatrices qui ne régressent pas. Elles forment des excroissances sur les berges de la cicatrice, ressemblant à des tumeurs cutanées formées d'un tissu immature consécutif à une inflammation chronique (figure 32). Elles sont très inesthétiques et se produisent plus fréquemment chez certains sujets (jeunes enfants, sujets de race noire). Elles sont rares chez les personnes âgées par suite du ralentissement de la prolifération des fibroblastes. Même après traitement chirurgical, elles peuvent se reformer indéfiniment. L'apparition de cicatrices chéloïdes serait la conséquence d'une anomalie de maturation du collagène. La cicatrice chéloïde comporte uniquement du collagène de type III contrairement aux cicatrices normales constituées de collagène de type I. Comparées aux cicatrices hypertrophiques, on constate que dans les cicatrices chéloïdes, les myofibroblastes sont généralement absents et la cellularité est moins importante. On retrouve quelques macrophages, lymphocytes et des éosinophiles. Les structures nodulaires sont plus rares dans les chéloïdes mais les amas de collagène sont plus épais. Le phénotype des cellules endothéliales composant les microvaisseaux des chéloïdes est plus proche de celui des cellules endothéliales des cicatrices matures que de celui des cicatrices hypertrophiques.[32][33]

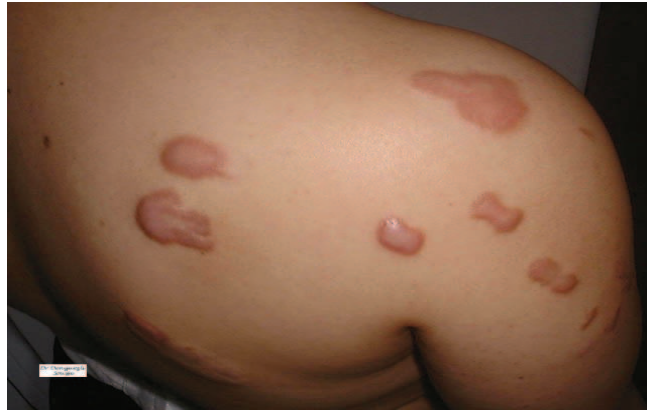

Figure 32 : Cicatrices chéloïdes [34]

Parmi les facteurs de risque connus qui favorisent la survenue de cicatrices hypertrophiques ou de chéloïdes, il faut citer :

- Les ethnies noires ou asiatiques, qui sont beaucoup plus souvent atteintes que l'ethnie blanche. [35]
- L'âge jeune. Très fréquentes chez les enfants, les cicatrices hypertrophiques sont rares chez les personnes âgées. [35]
- Certaines parties du corps : elles sont présentes de façon préférentielle dans la région du sternum, des épaules, du cou, des lobules d'oreilles ou au niveau de la partie inférieure du visage. [33]

IV. TRAITEMENT MÉDICAL DES CICATRICES

Le traitement des cicatrices repose sur les traitements médicaux classiques comme le traitement occlusif utilisant les pansements de silicone, les traitements compressifs, les injections de corticoïdes, la cryothérapie et les lasers.

IV.I. TRAITEMENT OCCLUSIF

Le traitement occlusif en France repose sur l'utilisation de silicone sous forme de gel ou de film ainsi que sur l'utilisation de film de polyuréthane. Bien que le mécanisme demeure inconnu, le traitement par le silicone ou par le polyuréthane entraîne une amélioration du contour, de la couleur et de la texture des cicatrices. Il a été avancé que l'électricité statique générée sous le film pouvait constituer la raison des effets antichéloïdiens. De plus, l'augmentation de la température provoquée par l'occlusion couplée à la pression qu'exerce le film sur la cicatrice peuvent entraîner des différences significatives dans les propriétés cinétiques de la collagénase et activer la micro-circulation. [37][38]

Les pansements de silicone sont largement utilisés depuis les années 1980. Des études ont montré que les gels et les films de silicone compressifs portés 24 h sur 24 pendant une période pouvant atteindre 12 mois s'avéraient efficaces dans le traitement des chéloïdes et/ou des cicatrices hypertrophiques avec une amélioration modérée dans 37,5% des cas et une amélioration excellente dans 34% des cas. Toutefois, on observe également une amélioration légère ou pas d'amélioration dans 28% des cas. [38][39]

Les principaux pansements occlusifs disponibles en France sont répartis dans le tableau ci-dessous (tableau 1):

SPECIALITÉS	COMPOSITION	EFFETS	RECOMMANDATIONS
<ul style="list-style-type: none"> - Cerederm® (laboratoire Cereplas) 5 modèles dont 1 modèle ancre et 1 modèle couronne particulièrement adaptés aux suites opératoires dans le cadre d'une chirurgie mammaire. - Cica-care® (laboratoire Smith&nephew) 2 modèles rectangulaires - Dermatix® (laboratoire Meda Pharma) plaque ou gel de silicone 	Plaques de gel de silicone	<ul style="list-style-type: none"> Pansement auto-adhésif Améliore l'apparence des cicatrices hypertrophiques et chéloïdes, Assouplit et atténue les cicatrices récentes ou anciennes Lavables, Réutilisables, faciles à découper 	<ul style="list-style-type: none"> Le pansement doit être porté 24h sur 24 . Il doit être changé tous les trois jours . La durée du traitement est comprise entre deux et six mois.
<ul style="list-style-type: none"> - Elastoplast® réducteur de cicatrices (laboratoire Eucerin) 	Film de polyuréthane	<ul style="list-style-type: none"> Améliore l'apparence des cicatrices anciennes ou récentes de type hypertrophiques, chéloïdes, colorées. Agit également sur les cicatrices résultant d'une césarienne. 	<ul style="list-style-type: none"> Le pansement doit être appliqué 12 h minimum, le jour ou la nuit. Il doit être remplacé tous les jours. On observe des résultats au bout de 8 semaines de traitement.

Tableau 1 : Principaux pansements occlusifs disponibles en France [47][51]

IV.2. TRAITEMENT COMPRESSIF

Après toute opération de chirurgie esthétique, la patiente doit porter un vêtement compressif pour diminuer, d'une part, l'apparition d'oedème et pour prévenir, d'autre part, la formation de cicatrices pathologiques. Dans le cadre d'une chirurgie mammaire, une bande compressive (type Velpau® , Elastoplast® , Tensoplast®) est appliquée autour de la poitrine juste après l'opération. Cette bande doit être maintenue matin et soir pendant environ une semaine. Elle est ensuite remplacée par une brassière compressive médicale (type Zbra®) que la patiente devra garder en moyenne un mois, nuit et jour, puis, une quinzaine de jours uniquement le jour.

Les bandes compressives peuvent également être utilisées pour atténuer des cicatrices pathologiques déjà existantes. Elles sont appliquées directement sur la cicatrice, seules ou associées à d'autres modalités thérapeutiques, notamment après excision d'une chéloïde. La

pression recommandée est de 24 à 30 mmHg afin qu'elle soit supérieure à la pression capillaire intrinsèque. La durée suggérée du traitement est de 6 à 12 mois. L'efficacité varie en fonction du dispositif utilisé. Globalement, les taux de succès obtenus par le traitement compressif sont compris entre 60 et 85%. Par ailleurs, chez les patients traités par exérèse de la chéloïde et traitement compressif après l'excision, un taux de « bonnes » réponses de 90 à 100 % a été rapporté. Les résultats d'une étude portant sur quinze patients indiquent que le traitement de cicatrices hypertrophiques par traitement compressif pendant une durée de plusieurs mois à deux ans a entraîné une résolution permanente de ces cicatrices. Si ce type de traitement n'entraîne aucun effet indésirable connu, les complications suivantes peuvent toutefois survenir : ulcération, acné, folliculite, macération, infection et lésion tissulaire de la peau environnante.

Le mécanisme d'action du traitement compressif est purement mécanique. La pression exercée par les bandes ou le vêtement entraîne une réduction des fibroblastes vraisemblablement induite par une hypoxie tissulaire. La pression semble également diminuer les alpha-macroglobulines qui inhibent normalement la dégradation du collagène par la collagénase. Un autre mécanisme éventuel repose sur la diminution de l'hydratation de la cicatrice, entraînant une stabilisation des mastocytes et une réduction du développement des vaisseaux néoformés et de la production de matrice extracellulaire.

[40][42]

IV.3. INJECTION DE CORTICOÏDES

Les injections intralésionnelles de corticoïdes sont utilisées pour le traitement des cicatrices depuis le milieu des années 1960 et constituent un traitement de première intention pour les chéloïdes. La substance la plus fréquemment utilisée est l'acétonide de triamcinolone. Le mécanisme d'action des corticoïdes intralésionnels repose sur une réduction de la synthèse de collagène et des glucosaminoglycanes, provoquée par une diminution des médiateurs inflammatoires, de la prolifération des fibroblastes et par une augmentation de l'hypoxie. L'efficacité est variable, avec une taux de réponse compris entre 50 et 100 % et un taux de récurrence compris entre 9 et 50 %. Les effets indésirables de l'injection intralésionnelle de corticoïdes sont les suivants : atrophie cutanée, hyper ou

hypopigmentation, télangiectasie, nécrose, ulcération et symptômes cushingoïdes.[36]

IV.4. CRYOTHÉRAPIE

La cryothérapie est apparue en 1899 lorsque le docteur White, dermatologue américain, a utilisé un applicateur en coton plongé dans de l' « air liquide » et l' a utilisé pour traiter des affections dermatologiques.

La cryothérapie consiste à congeler une lésion avec de l'azote liquide, provoquant une destruction cellulaire et microvasculaire. La nécrose tissulaire et la formation d'une escarre provoquées par l'anoxie entraînent alors un aplatissement du tissu. L'efficacité de la cryothérapie varie selon qu'elle est utilisée seule ou en association avec d'autres traitements. Lorsqu'elle est utilisée seule, 51 à 74% des patients présentent un aplatissement des chéloïdes après deux ou trois séances de cryothérapie.

Lorsqu'elle est utilisée en association avec des corticoïdes intralésionnels, les résultats s'améliorent jusqu'à un taux de réponse de 84%. Les jeunes cicatrices et les cicatrices hypertrophiques moins anciennes répondent mieux à la cryothérapie que les chéloïdes.

La cryothérapie est un traitement non sanglant qui présente un avantage pour les traitements des patients infectés par le virus de l'immunodéficience humaine (VIH) et le virus de l'hépatite. De plus, son utilisation permet un faible taux d'infection et une guérison des plaies avec peu ou pas de formation de cicatrices.

Les effets indésirables de la cryochirurgie sont les suivants : douleur, hyperpigmentation, atrophie modérée de la peau, oedème, vésicules, bulles, suintement et formation d'escarre. L'effet indésirable le plus fréquent dans le traitement des chéloïdes est l'hypopigmentation provoquée par des durées de congélation prolongées, entraînant une destruction des mélanocytes. [41]

IV.5. LES LASERS

Avant d'envisager une révision de la cicatrice au laser, de nombreux facteurs doivent être pris en considération, notamment l'âge, la couleur de la cicatrice et le nombre de lésions présentes sur la peau. De plus les patients doivent être spécifiquement informés des risques élevés d'altérations pigmentaires après un traitement par laser. Les personnes à peau claire présentent une meilleure réponse globale que les peaux sombres. En effet la mélanine épidermique peut entrer en compétition pour l'absorption de la lumière du laser, ce qui peut entraîner un ciblage moins précis de la lésion et des altérations pigmentaires cutanées. Un point test peut être effectué afin d'anticiper tout effet indésirable et de déterminer le paramètre le plus adapté aux patients. [43][44]

On distingue différents types de laser :

- Le laser à colorant pulsé : il appartient au groupe des lasers vasculaires. Avec une longueur d'ondes de 585 ou 595 nm, il a été créé à l'origine pour le traitement des lésions vasculaires, notamment, les hémangiomes et les angiomes plans. Il est efficace sur les cicatrices hypertrophiques rouges et relativement peu anciennes, c'est-à-dire datant de moins d'un an.

Le mécanisme par lequel le laser à colorant pulsé améliore l'aspect des cicatrices n'a pas été déterminé. Cependant, plusieurs hypothèses ont été avancées, notamment une destruction microvasculaire ayant pour conséquence une ischémie, conduisant à priver la cicatrice de nutriments, et à interférer avec le dépôt de collagène. D'autres hypothèses supposent une augmentation du nombre de mastocytes avec libération d'histamine qui affecte le collagène dermique entraînant une rupture des ponts disulfures et une lyse du collagène.

En général, un traitement au laser à colorant pulsé permet l'amélioration de l'érythème, de la taille et de la flexibilité de la cicatrice, ainsi que le soulagement des symptômes associés comme le prurit. [43][44]

L'amélioration des cicatrices suite à un traitement au laser à colorant pulsé sont visibles sur les figures 34 et 35 :

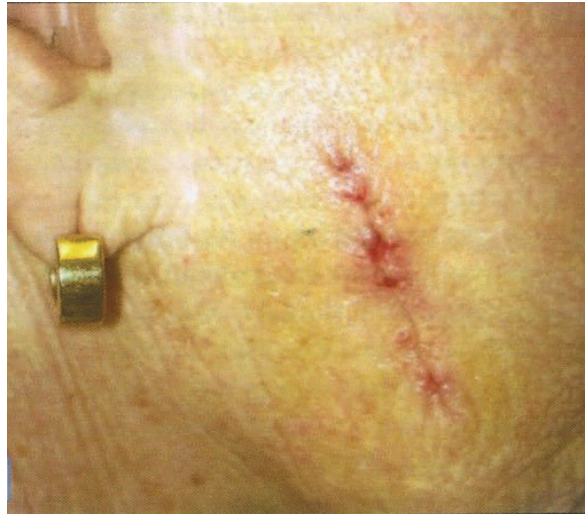

Figure 34 : Cicatrice linéaire postchirurgicale d'apparence normale située sur le visage d'une femme le jour du retrait des sutures.[36]

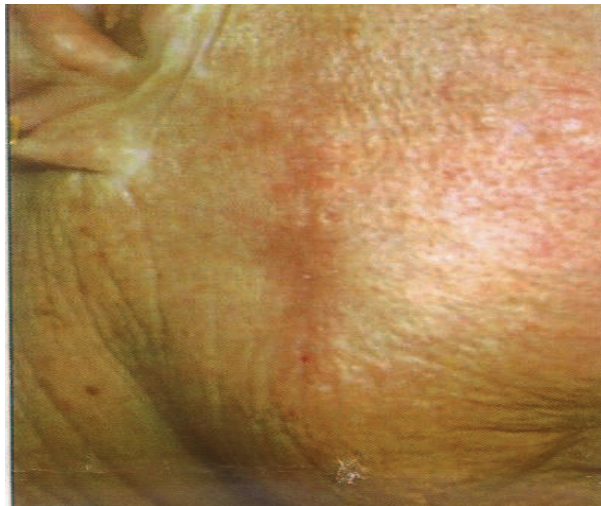


Figure 35 :Même patiente 1 mois après un traitement au laser à colorant pulsé sur toute la longueur de la cicatrice [36]

- Laser au dioxyde de carbone : ce laser émet une lumière de longueur d'onde de 10600 nm et cible les tissus contenant de l'eau. Ce dispositif laser en mode pulsé et en balayage, délivre une forte énergie en impulsions de courte durée (moins de 1 ms). Il est surtout utilisé pour traiter les cicatrices d'acné mais il provoque de nombreux effets secondaires (retard de cicatrisation, cicatrices chéloïdes) qui limitent son utilisation. La contraction du collagène, la néoformation de collagène et

le remodelage du collagène semblent être les principaux facteurs associés à l'amélioration clinique à long terme observée après un resurfaçage au laser à CO2. [43]

- Laser Er YAG : Le laser erbium grenat d'yttrium-aluminium à impulsions courtes émet une longueur d'onde de 2940 nm. Son coefficient d'absorption est plus élevé que celui du laser à CO2. Par conséquent, ce laser permet d'être absorbé 12 à 18 fois plus facilement par les tissus contenant de l'eau. Il présente moins d'effets indésirables que le laser à CO2. Cependant, le résultat clinique est moins significatif en raison d'une faible contraction de collagène. Certains chirurgiens associent actuellement les lasers à CO2 et YAG pour le resurfaçage de la peau du visage sur le même patient.[43][45]
- Diode laser à 1450 nm : Ce type de laser cible les tissus contenant de l'eau sans ablation ni lésion de l'épiderme, permettant ainsi au patient de reprendre ses activités quotidiennes immédiatement après le traitement. Il est surtout indiqué pour traiter les cicatrices atrophiques. Il est équipé d'un spray cryogène permettant le refroidissement de l'épiderme. [43][46]

V. AGENTS CICATRISANTS

V.1. PREMIERS SOINS CICATRISANTS

Après l'opération, le médecin désinfecte la peau et applique des bandes de pansements (Stéristrip®) perpendiculairement à la cicatrice. Un pansement conventionnel est ensuite utilisé pour recouvrir la cicatrice (tableau 2) :

PANSEMENTS CONVENTIONNELS : Pansements absorbants composés de fibres naturelles ou synthétiques		
TYPE / SPÉCIALITÉS	COMPOSITION / EFFETS	AVANTAGES / INCONVÉNIENTS
SECS	Favorables à la détersion par réalisation d'un climat humide et chaud qui entretient les germes saprophytes. Ils favorisent l'élaboration du bourgeon charnu, n'adhèrent pas à la plaie et ne gênent donc pas la régénération de l'épiderme.	-: Ils peuvent entraîner une prolifération trop importante du tissu de granulation et favoriser la prolifération de germes très virulents. Peu absorbants, ils ne permettent pas l'élimination de l'exsudat et conduisent parfois à des macérations.
IMPRÉGNÉS de vaseline : Tulle gras®		
INTERFACES Urgotul Duo®, Adaptic®, Cellosorb® + substance antibactérienne (sulfadiazine argentique) : Urgotul SAg ®	Ils sont constitués d'une trame enduite de polymères de différents types, tels que du gel de silicone.	+: Adhérence faible par rapport aux pansements gras simples, qui ne s'accroît pas tout au long de l'utilisation au contact direct de la plaie → limite le traumatisme et la douleur induits par le retrait du pansement. Ils peuvent rester en place plusieurs jours.

Tableau 2 : Pansements conventionnels [48] [49]

Une fois sortie de l'hôpital, la patiente devra nettoyer quotidiennement la cicatrice à l'eau et au savon (type savon de Marseille) puis bien sécher la plaie. Ensuite elle devra la désinfecter en utilisant un antiseptique classique. Les antiseptiques les plus couramment utilisés sont :

- La Betadine dermique® composée de polyvidone iodée,
- Le Diaseptyl® composé de chlorexidine digluconate,
- La Biseptine® composée de chlorexidine digluconate, benzalkonium chlorure et d'alcool benzylique.[52]

Le pansement sera changé tous les trois jours en moyenne par la patiente ou par une infirmière. Si le pansement utilisé est un pansement sec, il pourra être appliqué de la vaseline sous le pansement pour favoriser l'élimination des croûtes. C'est seulement après une quinzaine de jours que la patiente reverra le médecin pour vérifier l'état des cicatrices, et, suivant le résultat de l'opération, enlever les fils de sutures restants. Si la peau cicatrise bien, les pansements ne seront plus nécessaires et la patiente pourra alors appliquer des agents cicatrisants tels que des crèmes, des lotions ou des pansements compressifs. Au bout de deux mois, il sera conseillé de masser quotidiennement les cicatrices afin d'optimiser la cicatrisation. De plus, les expositions au soleil sont à éviter la première année sauf si la

cicatrice est située autour de l'aréole, afin d'augmenter la pigmentation celle-ci.[50][51]

V.2. AGENTS DE CICATRISATION UTILISÉS DANS LES SPÉCIALITÉS PHARMACEUTIQUES (se conférer à l'annexe 2)

V.2.1. LA VITAMINE A OU RÉTINOL

V.2.1.1 Structure chimique

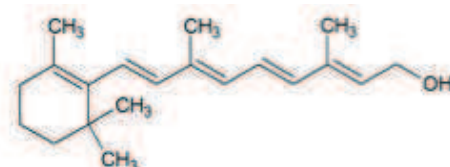


Figure 36 : Structure chimique du rétinol [64]

Le rétinol ou vitamine A est un alcool primaire composé d'un cycle aromatique et d'une chaîne latérale à cinq doubles liaisons conjuguées. La liposolubilité du rétinol est liée à sa structure isoprénique: $(C_5H_8)_n$. Les produits d'estérification de la fonction alcool primaire constituent la forme de stockage de la vitamine A dans l'organisme. [64]

V.2.1.2 Rôle physiologique du rétinol

Stocké au niveau du foie, le rétinol est utilisé en fonction des besoins. Il est oxydé au niveau des cellules cibles en molécule active, le rétinaldéhyde, qui par une seconde oxydation peut se transformer en acide rétinoïque tout-trans.

Ces différentes formes interviennent dans la vision, la différenciation et la prolifération des tissus épithéliaux ainsi que dans la stimulation de la croissance et dans la reproduction. Elles ont aussi un rôle sur l'immunité cellulaire et humorale ainsi qu'en oncologie.[64]

V.2.1.3 Propriétés du rétinol sur la peau

Le rétinol est un puissant stimulant cellulaire qui augmente la production des fibroblastes, des protéoglycanes, de la fibronectine et du collagène. Dans les préparations

cosmétiques, on le retrouve dans de nombreuses formulations où il est utilisé comme antiride ou régénérateur cutané. Le rétinol, qui comporte une partie hydrophile et une partie hydrophobe est présent dans les membranes cellulaires qu'il pourrait protéger contre les réactions radicalaires.[64]

V.2.1.4 Spécialités pharmaceutiques aux propriétés cicatrisantes contenant du rétinol

Les principales spécialités pharmaceutiques utilisées pour leurs propriétés cicatrisantes sont regroupées dans le tableau suivant (tableau 3) :

Nom de spécialité, Forme galénique, Présentation, Laboratoire	Composition en substances actives	Propriétés	Indications / Contre-Indications/ Précautions d'emploi	Conseils d'utilisation
Epithéliale Spray® - Flacon aérosol de 75 ml - Laboratoire Dermatologique A-Derma	- Huile d'avoine Rhealba® - Vitamine E, A, B5 - Glycérine	Apaise et régénère la peau lésée, favorise la réparation de l'épiderme, hydrate et protège la peau.	<u>Indications</u> : Traitement des réparations cutanées superficielles	Deux à trois applications cutanées par jour.
Pommade Lelong® - Tube de 30 gr - Laboratoire Dermatologique Tradiphar	- Vitamine A - Baume du Pérou - Lanoline	Idem	<u>Indications</u> : idem <u>Contre-Indications</u> : Ne pas utiliser en cas d'allergie à la lanoline ou au baume du Pérou	Idem
Pommade Avibon® - Tube de 30 gr - Laboratoire Sanofi-Aventis	- Vitamine A - Lanoline	Idem	Idem	Idem

Tableau 3 : Spécialités pharmaceutiques aux propriétés cicatrisantes contenant du rétinol[59]

V.2.2. L'ALLANTOÏNE

V.2.2.1. Structure chimique

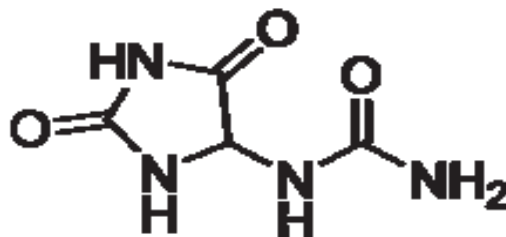


Figure 37 : structure chimique de l'allantoïne [67]

L'allantoïne est un composé chimique azoté, hautement cicatrisant d'origine organique (produit d'oxydation de l'acide urique). On retrouve également cette molécule dans la racine de Consoude: *Symphytum officinale* L., Boraginaceae. Par ailleurs, l'allantoïne utilisée en cosmétologie provient également du mucus de Gastéropodes. [67]

V.2.2.2. Propriétés de l'allantoïne

L'allantoïne possède des propriétés cicatrisantes et réparatrices: elle stimule le renouvellement de la peau. Elle favorise la prolifération cellulaire et la formation du tissu de granulation. Elle est également apaisante et anti-irritante, hydratante, kératolytique et adoucissante. [67]

V.2.2.3. Spécialités pharmaceutiques cicatrisantes contenant de l'allantoïne

Les spécialités pharmaceutiques contenant de l'allantoïne sont nombreuses. Elles sont regroupées dans le tableau suivant (tableau 4) :

Nom de spécialité, Forme galénique, Présentation, Laboratoire	Composition en substances actives	Propriétés	Indications / Contre-indications / Précautions d'emploi	Conseils d'utilisation
Cicatryl® Pommade en sachet-dose Laboratoire Pierre Fabre Médicament	- Chlorocrésol - Alpha-tocophérol (vitamine E) - Allantoïne - Guaïazulène	Topique dermatologique cicatrisant par l'action de l'allantoïne et antiseptique grâce au chlorocrésol.	<u>Indications:</u> Traitement des brûlures et des plaies superficielles peu étendues. <u>Contre-indications:</u> Hypersensibilité <u>Précautions d'emploi:</u> Possibilité d'eczéma de contact par la présence de parahydroxybenzoate	Nettoyer la région à traiter avant l'application d'une couche mince une à deux fois par jour. Masser légèrement pour faire pénétrer la pommade.
Urgo cicatrice crème® Crème Tube de 40 ml Laboratoire Urgo	- Acide Hyaluronique - Bioécolia® - Allantoïne - Glycérine - Filtre solaire organique (rayon UV SPF-30)	- Pouvoir réparateur et assouplissant grâce à l'association acide hyaluronique, allantoïne et glycérine. - Le Bioécolia est un probiotique qui favorise le développement de la flore saprophyte cutanée au détriment de la flore opportuniste. - L'adjonction de filtres solaires de haute protection prévient l'hyperpigmentation pour un résultat plus esthétique.	<u>Indications:</u> Crème réparatrice et apaisante préconisée pour les lésions superficielles de l'épiderme à la suite d'interventions dermatologiques ou d'altérations cutanées étendues. <u>Contre-Indications:</u> Ne pas appliquer sur une plaie ouverte, qui saigne ou infectée, ni sur une brûlure du 2 ^e degré, sur une coupure, sur les muqueuses ou à proximité des yeux.	Appliquer 1 ou 2 fois par jour sur la zone concernée préalablement nettoyée et séchée. En cas d'exposition prolongée au soleil, renouveler l'application toutes les 2 heures.

Tableau 4 : Spécialités pharmaceutiques cicatrisantes contenant de l'allantoïne[59]

V.2.3. L'OXYDE DE ZINC

V.2.3.1. Caractéristiques physico-chimiques

L'oxyde de zinc de formule chimique ZnO est un pigment blanc, mat, inodore, peu soluble dans l'eau et thermochromique c'est à dire qu'il change de couleur quand on le chauffe. Sa masse molaire est de 81,4 g/mol et ses températures de fusion et de vaporisation sont très élevées (supérieures à 1700°C). De plus il réfléchit les rayons solaires UVA et UVB. [67]

V.2.3.2. Propriétés de l'oxyde de zinc

L'oxyde de zinc possède des propriétés antiseptiques et cicatrisantes. En effet, c'est un stimulant cellulaire qui favorise la prolifération des cellules épidermiques.

V.2.3.3. Spécialités pharmaceutiques cicatrisantes contenant de d'oxyde de zinc

L'oxyde de zinc entre dans la formulations de nombreuses pommades et soins des peaux irritées regroupées dans le tableau suivant (tableau 5):[67]

Nom de spécialité, Forme galénique, Présentation, Laboratoire	Composition en substances actives	Propriétés	Indication / Contre- Indications / Précautions d'emploi	Conseils d'utilisation
Crème de Dalibour Cooper® - Crème de 20 gr - Laboratoire Coopération Pharmaceutique Française	- Camphre racémique - Sulfate de cuivre - Oxyde de zinc - Sulfate de zinc	Crème protectrice composée d'oxyde de zinc et d'antiseptiques locaux (sulfate de zinc et de cuivre)	<u>Indications:</u> Traitement irritations cutanées <u>Contre-Indications:</u> Hypersensibilité Lésions surinfectées ou suintantes	Deux à trois applications par jour en couche mince.
Gel de Calamine Therica® - Gel pour application	- Calamine - Oxyde de zinc	Gel protecteur, calmant et légèrement anti-inflammatoire	<u>Indications:</u> Gel utilisé pour traiter les irritations cutanées	Deux à trois applications cutanées par jour

locale - Tube de 50 gr - Laboratoire Bailleul		grâce à la calamine	<u>Contre-indications:</u> -Allergie aux ammonium quaternaires -Lésions surinfectées ou suintantes	en couche mince. Laisser sécher.
Dermocuire® - Pommade - Tube de 25gr, 100gr - Laboratoire Chauvin Baush & Lomb	- Oxyde de zinc - Sulfate de cuivre	Pommade protectrice et antiseptique	<u>Indications:</u> Pommade utilisée pour traiter les irritations cutanées	Deux à trois applications cutanées par jour.
Cicalfate Crème® - Crème - Tube de 40 ml et de 100 ml - Laboratoire Dermatologique Avène	- Eau thermale d'Avène - Oxyde de zinc - Sulfate de zinc - Sulfate de cuivre - Sucralfate	- Crème riche en eau thermale d'Avène aux propriétés réparatrices et apaisantes. - L'association du sulfate de cuivre et du sulfate de zinc confère à la crème des propriétés antibactériennes. - L'adjonction d'oxyde de zinc et de sucralfate micronisé aux propriétés réparatrices et apaisantes permet d'obtenir une réparation rapide de l'épiderme.	<u>Indications:</u> Crème recommandée dans les phénomènes irritatifs cutanés et après chirurgie dermatologique.	Appliquer 1 à 2 fois par jour sur la zone à traiter préalablement nettoyée et séchée.
Cicalfate Lotion® -Flacon de 40 ml -Laboratoire Dermatologique Avène	Idem + silicates	- Cette lotion assèche les peaux suintantes grâce aux silicates de magnésium. Elle permet d'assécher les cicatrices suintantes, notamment au niveau des plis cutanés (pli sous-mammaire) - Elle protège et apaise la peau	<u>Indications:</u> Soin des peaux suintantes du bébé, de l'adulte et de l'enfant	Appliquer ou vaporiser la lotion sur les zones concernées à l'aide d'une gaze stérile 2 à 3 fois par jour. Bien agiter avant l'emploi.
Cytélium Lotion asséchante® - Flacon ou spray de 100 ml - Laboratoire Dermatologique A-Derma	- Extrait d'Avoine Rhealba - Oxyde de zinc - Suspension aqueuse de silicates de magnésium	Idem	Idem	Idem

Tableau 5 : Spécialités pharmaceutiques cicatrisantes contenant de l'oxyde de zinc [59]

V.2.4. L'ACIDE HYALURONIQUE

V.2.4.1. Structure chimique

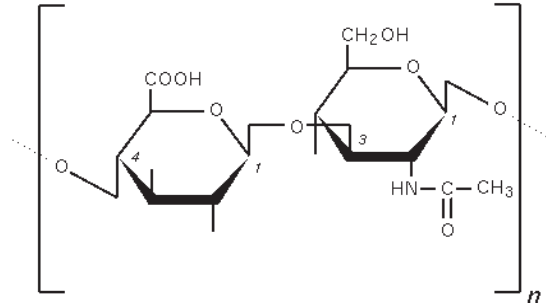


Figure 38: Structure chimique de l'acide hyaluronique [68]

L'acide hyaluronique est un polymère de disaccharides eux-mêmes composés d'acide D-glucuronique et de D-N acétylglucosamine liés entre eux par des liaisons glucosidiques alternées beta-1,4 et beta-1,3. [68]

V.2.4.2. Propriétés

L'acide hyaluronique aurait effectivement un rôle dans la cicatrisation, en particulier au niveau de la circulation sanguine en augmentant la perfusion des microvaisseaux. Par ailleurs, la synthèse de l'acide hyaluronique in situ est liée à l'expression de nombreuses hormones et facteurs de croissance. La teneur en acide hyaluronique diminue pendant le processus de cicatrisation, il est en effet détruit par les hyaluronidases et les radicaux oxygénés. [68]

V.2.4.3. Spécialités pharmaceutiques cicatrisantes contenant de l'acide hyaluronique

Les spécialités pharmaceutiques cicatrisantes contenant de l'acide hyaluronique sont regroupées dans le tableau suivant (tableau 6) :

Nom de spécialité, Forme galénique, Présentation, Laboratoire	Composition en substances actives	Propriétés	Indications / Contre-indications / Précautions d'emploi	Conseils d'utilisation
Epithéliale A.H® -Crème -Tube-canule de 40 ml, tube de 100ml -Laboratoire Dermatologique A-Derma	-Extrait colloïdal -Huile d'avoine Rhealba® -Acide Hyaluronique	Cette crème stimule la régénération cellulaire et améliore la qualité de la restauration épidermique grâce à l'action combinée de l'acide hyaluronique et de l'Avoine Rhealba®	<u>Indications:</u> Crème utilisée en post-acte dermatologique (laser, peelings), petite chirurgie et dans le soin des altérations cutanées superficielles	Appliquer en massant légèrement deux à trois fois par jour sur une peau parfaitement nettoyée jusqu'à réparation complète de la surface cutanée. Cette crème est non grasse, non collante et facile à appliquer.
Ialuset® -Crème : tube de 100gr -Compresse -Laboratoire Genevrier	- Hyaluronate de sodium	- accélère la cicatrisation et la réépithélialisation des lésions cutanées. - son pouvoir hygroscopique maintient un environnement humide favorable à la régénération tissulaire.	<u>Indications:</u> Cicatrisation des plaies non infectées, suintantes ou surinfectées dont l'ulcère de jambe.	Crème : après avoir nettoyé la plaie, appliquer la crème en couche épaisse et maintenir à l'aide d'une compresse puis d'un bandage. La crème doit être appliquée tous les jours jusqu'à cicatrisation complète. Compresse : Après avoir nettoyé la plaie, appliquer la compresse puis une gaze et recouvrir de ouate et d'un bandage.

Tableau 6 : Spécialités pharmaceutiques cicatrisantes contenant de l'acide hyaluronique[69]

V.3. HUILES ESSENTIELLES ANTISEPTIQUES ET CICATRISANTES

Les huiles essentielles représentent une alternative intéressante pour le traitement des cicatrices. Les généralités concernant les huiles essentielles sont présentées en annexe.

Nous présentons ci-dessous les huiles essentielles utilisées pour leurs propriétés antiseptiques et cicatrisantes.

V.3.1. HUILE ESSENTIELLE DE ROMARIN À VERBÉNONE : *Rosmarinus officinalis* L. CT* verbénone

L'huile essentielle de romarin à verbénone, obtenue par distillation à la vapeur d'eau des sommités fleuries fraîches est un liquide mobile, incolore à limpide possédant une odeur herbacée. Elle est constituée d'esters terpéniques, de cétones et d'oxydes dont le 1,8 cinéole. On l'utilise en aromathérapie notamment, pour ses propriétés hépatiques, cholérétiques et cholagogues, ainsi que pour son action cicatrisante et régénératrice cutanée. Elle est également active sur l'appareil broncho-pulmonaire de part son action mucolytique. On l'utilisera en cas de bronchite, de congestion pulmonaire ou hépatique d'une part, et pour traiter des cicatrices, vergetures ou une sécheresse cutanée d'autre part. L'huile essentielle de Romarin à verbénone s'utilise par voie buccale ou cutanée. Cette huile essentielle est déconseillée chez la femme enceinte ou allaitante et formellement contre-indiquée dans les pathologies cancéreuses hormono-dépendantes en raison de son action endocrinienne.

[54][56]

- Formules favorisant une cicatrisation sans chéloïdes

Huile essentielle d'Immortelle d'Italie (*Helichrysum italicum* (Roth) G. Don) 1goutte

Huile essentielle de Romarin à verbénone (*Rosmarinus officinalis* L. CT verbénone) 1goutte

Huile végétale de Rose musquée (*Rosa rubiginosa* L.) 2 gouttes

Cette préparation est à appliquer deux fois par jours sur les cicatrices. [57]

- Les spécialités pharmaceutiques cicatrisantes contenant du Romarin sont regroupées dans le tableau suivant (tableau 7) :

Nom de spécialité, Forme galénique, Présentation, Laboratoire	Composition en substances actives	Propriétés	Indications / Contre-Indications/ Précautions d'emploi	Conseils d'utilisation
Tégarome® - Flacon de 15ml ou 50 ml - Mélange d'huiles essentielles diluées dans de l'huile végétale d'Amande douce - Laboratoire Cosbionat	Huiles essentielles biologiques de Lavandin, Romarin, Sauge, Eucalyptus globuleux, Cyprès, Géranium, Thym et Niaouli	Mélange d'huiles essentielles aux propriétés antiseptiques et cicatrisantes. Ce mélange favorise la régénération rapide et saine de l'épiderme.	<u>Indications:</u> Tégarome® est appliqué sur la peau en cas d'égratignures, ampoules, brûlures, plaies, écorchures ou coups de soleil.	Tégarome® s'utilise pur en application locale ou en compresses bien imprégnées deux à trois fois par jour.
Argilea® - Crème - Tube de 50 gr - Laboratoire MOTIMA	- argile verte - gel d' <i>Aloe vera</i> - huile essentielle de lavande, de romarin et de girofle	- Crème réparatrice et calmante à base d'ingrédients connus pour leurs propriétés cicatrisantes (argile verte et <i>Aloe vera</i>) et antiseptiques (huiles essentielles de lavande, romarin et girofle). - Participe à la régénération tissulaire.	<u>Indications:</u> Cicatrisation des plaies <u>Précautions d'emploi:</u> éviter le contact avec les yeux et ne pas avaler	- Appliquer sur l'épiderme en couche épaisse. - Laisser sécher pendant environ 30 minutes puis retirer à l'eau tiède ou avec une compresse humide. - Cette crème peut être appliquée plus longtemps sur des surfaces plus étendues si nécessaire.

Tableau 7 : Spécialités pharmaceutiques cicatrisantes contenant du romarin [58] [59]

V.3.2. HUILE ESSENTIELLE DE LAVANDE VRAIE OU OFFICINALE : *Lavandula angustifolia*, Mill.

L'huile essentielle de Lavande vraie est obtenue par distillation des sommités fleuries fraîches. Elle est constituée en majorité d'alcools dont le linalol et d'esters dont l'acétate de linalyle. Cette huile essentielle de couleur jaune claire à orangée, a une odeur florale et herbacée. Elle possède une action antispasmodique et sédative ainsi qu'une action cicatrisante et régénératrice cutanée. On l'utilisera pour calmer des troubles du sommeil, un état de stress ou encore pour traiter des crampes douloureuses ou une plaie cutanée. C'est

également un excellent répulsif anti-poux. L'huile essentielle de lavande est surtout utilisée par voie cutanée. En diffusion, elle est généralement associée à d'autres huiles essentielles apaisantes. Elle présente une parfaite innocuité et une tolérance excellente. [54] [56]

- Formules favorisant la cicatrisation des plaies [57]

Préparation n°1

Huile essentielle de Géranium rosat (<i>Pelargonium graveolens</i> L'Her.)	0,5 g
Huile essentielle de Lavande vraie (<i>Lavandula angustifolia</i> , Mill.)	0,5 g
Teinture mère de Souci (<i>Calendula officinalis</i> L.)	2,5 ml
Teinture mère de Sceau de Salomon (<i>Polygonatum vulgare</i> Desf.)	2,5 ml
Excipient hydrolipidique qsp	60 g

La préparation est à appliquer deux fois par jour en massages légers mais prolongés.

Préparation n°2

Huile végétale de Rose musquée (<i>Rosa rubiginosa</i> L.)	9 ml
Huile essentielle de Lavande vraie (<i>Lavandula angustifolia</i> L.)	16 gouttes
Huile essentielle de Carotte (<i>Daucus carota</i> L.)	10 gouttes

Cette préparation est à appliquer deux fois par jours sur les cicatrices. Elle favoriserait une cicatrisation sans chéloïdes. L'huile essentielle de carotte étant photosensibilisante, il faudra éviter de s'exposer au soleil après son application.

- Spécialités pharmaceutiques cicatrisantes contenant de la Lavande [58]

La lavande officinale entre dans la formulation de crèmes cicatrisantes où elle est utilisée principalement en tant qu'**excipient** :

Cetavlon® : crème antiseptique composée de cétrimide

Madécassol® : Crème composée d'hydrocotyle aux propriétés protectrices et cicatrisantes.

V.3.3. HUILE ESSENTIELLE DE LAVANDIN SUPER : *Lavandula x burnatii* Briq.

Le lavandin super est le résultat d'une hybridation de trois lavandes grâce aux abeilles qui transportent le pollen d'une espèce à l'autre : la lavande vraie (*Lavandula angustifolia* Mill.), la lavande aspic (*Lavandula spica* L.) et la lavande stoechade (*Lavandula stoechas* L.). L'huile essentielle extraite des sommités fleuries du lavandin possède des propriétés antispasmodiques, antalgiques et cicatrisantes.[54] [55]

V.3.4. HUILE ESSENTIELLE D' IMMORTELLE D'ITALIE OU HÉLICHRYSE ITALIENNE : *Helichrysum italicum* (Roth) G. Don

L'huile essentielle d' hélichryse, obtenue par distillation à la vapeur d'eau des sommités fleuries fraîches est un liquide mobile et limpide, de couleur jaune à orangée ou verte qui présente une odeur caractéristique fraîche et épicée. Elle est composée en majorité d'esters (acétate de neryle à 75%) , de cétones et de sesquiterpènes (curcumène à 10%). Cette huile essentielle possède une action anti-inflammatoire puissante, liée à la présence de curcumène, une action anti-hématome ainsi qu'une activité anti-phlébitique. Elle est indiquée dans les affections circulatoires telles que la couperose ou le syndrome de Reynaud, les affections inflammatoires et dans le traitement des contusions ou hématomes. Cette huile essentielle est utilisée par voie cutanée et également buccale. En raison de la présence de cétones, cette huile essentielle doit être utilisée avec précaution. L' usage de la voie interne doit être réservée aux thérapeutes. Son emploi est déconseillé chez la femme enceinte. [56]

- Formules favorisant la cicatrisation des plaies

L'Hélichryse est très souvent utilisée en association avec les autres huiles essentielles cicatrisantes. Cette huile permettra surtout de réduire de manière considérable les hématomes apparaissant après l' acte chirurgical.[57]

V.3.5. HUILE ESSENTIELLE DE NIAOULI : *Melaleuca quinquenervia* (Cav.) S.T.

L'huile essentielle de Niaouli ou Goménol, obtenue par distillation à la vapeur d'eau des feuilles de Niaouli est un liquide mobile et limpide, de couleur jaune pâle, possédant une odeur fraîche, intense et légèrement amère, rappelant celle de l'Eucalyptus. Cette huile essentielle est composée d'oxydes dont le 1,8 cinéole, d'alcools et de sesquiterpénols (viridiflorol et nérodilol). Elle possède des propriétés anti-infectieuses, anticatarrhales et un effet radioprotecteur cutané. On l'utilisera pour traiter des infections bactériennes de la sphère ORL, des infections gynécologiques telles que des leucorrhées ou une vulvovaginite ainsi que des infections cutanées (herpès, zona, mycoses). Elle est également indiquée dans la prévention des brûlures par radiothérapie. Cette huile essentielle est utilisée par voie buccale ou cutanée (en dilution car elle est dermocaustique c'est à dire irritante à l'état pur pour les peaux sensibles). Elle est déconseillée chez la femme enceinte et doit être utilisée avec prudence chez le jeune enfant. [56]

- Les spécialités pharmaceutiques cicatrisantes contenant du Niaouli sont regroupées dans le tableau suivant (tableau 8) :

Nom de spécialité, Forme galénique, Présentation, Laboratoire	Composition en substances actives	Propriétés	Indications / Contre-Indications/ Précautions d'emploi	Conseils d'utilisation
Biogaze® - Compresses 9cmx12cm - Boîte de 10 - Laboratoire Evans Médical	- Huile essentielle de Niaouli ou Goménol - Sommités fleuries de thym	Compresses renfermant des principes actifs aux propriétés antiseptiques et cicatrisantes	<u>Indications :</u> Cicatrisation des plaies <u>Contre-indications :</u> dermatoses infectées, d'allaitement, chez l'enfant de moins de 30 mois et en cas d'antécédents de convulsions ou d'épilepsie. <u>Précautions d'emploi :</u> Un eczéma de contact peut survenir suite à l'application de ces compresses en	Le pansement est à renouveler tous les deux ou trois jours

			raison de la présence de lanoline dans les excipients. Enfin, il faut tenir compte de la présence de dérivés terpéniques.	
Gomenoleo® 5% - Solution de Goménol - Flacon de 50 ml ou 250 ml - Laboratoire du Gomenol	Goménol	Solution antiseptique et cicatrisante	<u>Indications :</u> Cicatrisation des plaies. <u>Contre-Indications :</u> Cette solution ne doit pas s'utiliser chez l'enfant de moins de 6 ans, en cas d'antécédents de convulsions ou d'épilepsie ainsi qu' en cas d'allaitement.	Elle s' applique localement, sur une surface peu étendue.

Tableau 8 :Spécialités pharmaceutiques cicatrisantes contenant du Niaouli [57][60]

V.3.6. HUILE ESSENTIELLE DE GÉRANIUM ROSAT : *Pelargonium x asperum* Ehrh. ex Willd.

L'huile essentielle de Géranium rosat est obtenue par la distillation à la vapeur d'eau des feuilles fraîches. Elle est essentiellement composée de monoterpénols dont le citronnellol et d'esters. Ce liquide mobile et limpide possède une odeur douce, sucrée et agréable et une couleur jaune à brun verdâtre. Il présente une activité hémostatique puissante, une activité antibactérienne et antifongique cutanée ainsi qu'une action antiseptique, cicatrisante et régénératrice cutanée. On l'utilisera pour soigner des dermatoses infectieuses ainsi que des plaies ou coupures sanguinolentes. La préparation est à appliquer deux fois par jour en massages légers mais prolongés. Cette huile essentielle s'utilise par voie cutanée ou en diffusion. Elle est déconseillée dans les trois premiers mois de la grossesse. [54]

- Formule favorisant la cicatrisation des plaies

Huile essentielle de Lavande vraie (<i>Lavandula angustifolia</i> Mill.)	1 ml
Huile essentielle de Saugé officinale (<i>Salvia officinalis</i> L.)	1 ml
Huile essentielle de Géranium rosat (<i>Pelargonium asperum</i> Willd.)	1 ml
Huile végétale d'Amande douce (<i>Prunus amygdalus</i> Batsch)	15 ml
Huile végétale d'Olive (<i>Olea europea</i> L.)	15 ml
Huile végétale de Sésame (<i>Sesamum indicum</i> L.)	5 ml
Huile végétale de Germes de blé (<i>Triticum aestivum</i> L.)	5 ml

Cette préparation est à appliquer matin et soir sur les cicatrices. [55][57]

V.3.7. AUTRES HUILES ESSENTIELLES [56]

- **Huile essentielle d'Achillée de Ligurie : *Achillea ligustica* All. , Asteraceae**

L'huile essentielle extraite des sommités fleuries possède des propriétés anti-inflammatoires, vulnérinaires et cicatrisantes.

- **Huile essentielle de Ciste ladanifère à pinène : *Cistus ladaniferus* Stokes , Cistaceae**

Les rameaux feuillés de cette plante ont des propriétés antiseptiques.

- **Huile essentielle de Géranium palmarosa : *Cymbopogon martinii* (Roxb.) W. Wats. var. *motia* Bruno, Poaceae**

Les parties aériennes de la plante sont très riche en géraniol lui conférant ainsi de puissantes propriétés antimicrobiennes (antibactériennes, antifongiques et antivirales).

- **Huile essentielle d'Oranger bigarade ou Néroli bigarade ou bigradier : *Citrus aurantium* L. , Rutaceae**

Avec 30 à 40 % d'alcools monoterpéniques (linalol, alpha-terpinéol, nérol et géraniol), l'huile essentielle du zeste de l'Oranger bigradier constitue un puissant anti-inflammatoire et anti-infectieux.

V.4. HUILES VÉGÉTALES CICATRISANTES

V.4.1. HUILE D'AMANDE DOUCE: *Prunus amygdalus var. dulcis* (Mill.) Koehne[57]

L'huile des graines d'amandier renferme principalement des acides gras insaturés: oléique et linoléique. L'insaponifiable est composé majoritairement de vitamine E. Cette huile a des propriétés émoullientes, cicatrisantes et anti-inflammatoires. Elle est utilisée en application sur l'ensemble du corps en cas d'irritations, de démangeaisons, d'eczémas, d'inflammations et de dermatoses des peaux sèches, de psoriasis ou d'érythèmes, en raison de ses qualités anti-inflammatoires. Elle est également efficace pour traiter les vergetures, les gerçures douloureuses des seins ou les crevasses des mains. On l'utilise aussi pour les soins de la peau des bébés, notamment pour éliminer les croûtes de lait. Pour le soin des cicatrices, elle est généralement diluée avec des huiles essentielles aux propriétés cicatrisantes. En général, l'huile essentielle est diluée au 1/5e ou au 1/10e dans l'huile d'amande douce.

V.4.2. HUILE DE CALOPHYLLE: *Calophyllum inophyllum* L. [60][61]

D'origine brésilienne, l'huile de Calophylle est également appelée huile de Foraha ou de Kamani. C'est une huile de première pression, extraite des graines des amandes séchées contenues dans le fruit. Elle renferme des pigments: flavonoïdes ; des dérivés de la coumarine: calophyllolide et inophyllolide. C'est au calophyllolide que l'huile doit ses propriétés antibactériennes. Elle renferme également des terpénoïdes qui lui confèrent son arôme et des acides gras dont l'acide oléique majoritairement et l'acide linoléique. Cette huile hautement cicatrisante possède également des propriétés anti-inflammatoires et antibactériennes par stimulation des macrophages. On peut l'appliquer pure sur les plaies variqueuses, les ulcères, les escarres, les vergetures, les brûlures non infectées, les érythèmes solaires ainsi que les eczémas, les fissures anales et les hémorroïdes en raison de son fort pouvoir de cicatrisation. On lui prête également des propriétés éclaircissantes des peaux foncées et réductrices des taches de vieillesse.

V.4.3. HUILE DE MILLEPERTUIS : *Hypericum perforatum* L. [60]

L'huile de Millepertuis est en réalité un macérât huileux qui est obtenu en laissant macérer deux heures au bain-marie des sommités fleuries fraîches de Millepertuis dans de l'huile d'olive (100 g de sommités fleuries pour 100 g d'huile) puis en filtrant l'huile. Sa composition chimique riche en hypéricine, pseudohypéricine, huile essentielle à n-alanols et terpènes lui confère des propriétés anti-inflammatoires, anti-oxydantes et cicatrisantes. Ce macérât est également riche en composés chimiques présents dans l'huile d'olive, *Olea europea* L. : acide oléique ; des polyphénols, l'oleocanthal et l'oleuropéine aux propriétés anti-inflammatoires et anti-oxydantes ; de la provitamine A et de la chlorophylle donnant à l'huile sa couleur verte et possédant également des propriétés dermoréparatrices. Cette huile ne s'utilise qu'en usage externe. Elle est recommandée pour ses propriétés adoucissantes, cicatrisantes et antiprurigineuses dans le traitement des crevasses, écorchures, piqûres d'insectes, érythèmes solaires, brûlures superficielles et érythèmes fessiers. L'huile de Millepertuis est photosensibilisante. Par conséquent, elle ne doit pas être appliquée avant une exposition au soleil.

V.4.4. HUILE DE ROSE MUSQUÉE: *Rosa rubiginosa* L.[60]

L'huile de rose musquée est extraite à partir des akènes de rose musquée. Cette huile contient une haute concentration d'acides gras essentiels poly-insaturés oléiques et linoléiques. Cette richesse en acides gras essentiels lui confère un pouvoir de régénération des tissus de la peau et de croissance cellulaire. Cette huile est également riche en vitamine A, puissant stimulant cellulaire ; en vitamine E, antioxydant naturel et en vitamine K, activatrice de la coagulation. Elle est utilisée pour traiter tous les types de cicatrices qu'elles soient récentes ou anciennes : opérations chirurgicales, brûlures, accidents, escarres, les cicatrices d'acné, de varicelles et les chéloïdes. Elle présente aussi de nombreuses autres indications : prévention et réparation des vergetures, soin des peaux matures, couperose, eczéma, psoriasis, coups de soleil.

V.5. PLANTES STIMULANTES CELLULAIRES (se conférer à l'annexe 2)

V.5.1. L'HYDROCOTYLE : *Centella asiatica* (L.) Urb. , Apiaceae

V.5.1.1 Description de la plante

L'hydrocotyle asiatique encore appelé gotu kola ou « herbe du tigre » est une plante médicinale vivace et rampante de la famille des Apiacées issue des régions marécageuses tropicales et subtropicales (Inde, Madagascar, Sri Lanka, Chine, Indonésie, Australie et Afrique du Sud). Les parties aériennes, feuilles et tiges, sont utilisées pour obtenir un extrait titré. Elle est employée depuis fort longtemps dans les médecines traditionnelles chinoise et indienne par voie cutanée pour ses propriétés cicatrisantes et par voie orale pour traiter les troubles veineux (insuffisance veineuse, varices), nerveux (épilepsie, anxiété, dépression) et améliorer les fonctions cognitives.[65]

V.5.1.2 Principes actifs de l'hydrocotyle asiatique

Les principes actifs sont :

- des saponines triterpéniques : asiaticoside (0,3 %) et madécassoside (1,5-2 %);
- des dérivés des acides triterpéniques madasiatique, asiatique, centique, madécassique, indocentoïque et centoïque.

Ce sont surtout l'asiaticoside, les acides madécassique et asiatique qui sont actifs. L'extrait titré d'hydrocotyle asiatique comprend un mélange de ces trois molécules et est utilisé sous diverses formes galéniques. Ces molécules actives stimulent la synthèse de collagène au niveau des fibroblastes ainsi que la synthèse des glycosaminoglycanes. L'asiaticoside et le madécassoside auraient aussi la faculté d'inhiber la croissance des kératinocytes (d'où une utilisation pour lutter contre le psoriasis). L'extrait titré est également riche en flavonoïdes expliquant son pouvoir antioxydant.[65]

V.5.1.3 Propriétés en cosmétique

L'hydrocotyle asiatique, de par son action réparatrice accélère le processus de cicatrisation des plaies et des brûlures superficielles et des ulcères variqueux. Cette plante possède également une action régénérante ainsi qu'un effet anti-oxydant, anti-inflammatoire, anti-prurigineux et antibactérien. [65]

V.5.1.4 Spécialités pharmaceutiques aux propriétés cicatrisantes contenant de l'hydrocotyle

Les spécialités pharmaceutiques cicatrisantes contenant de l'hydrocotyle sont regroupées dans le tableau suivant (tableau 9) :

Nom de spécialité, Forme galénique, Présentation, Laboratoire	Composition en substances actives	Propriétés	Indications / Contre-indications / précautions d'emploi	Conseils d'utilisation
Madécassol® 1% - Crème - Tube de 10g et 25g - Laboratoire Bayer	<u>Principe actif :</u> - extrait sec de plante entière d'hydrocotyle aux propriétés cicatrisantes <u>Dans les excipients :</u> - présence d'huile essentielle de lavande et de géranium	Crème à visée protectrice et cicatrisante	<u>Indications :</u> Crème utilisée en traitement d'appoint des ulcérations cutanées <u>Contre-indications:</u> Lésions surinfectées, allergie <u>Précautions d'emploi :</u> éviter l'utilisation de la crème sur les lésions qui ont tendance à macérer.	Une à deux applications par jour.
Cicabio® - Crème tube de 40 ml, 100ml - Laboratoire Bioderma	- Resveratrol - Hydrocotyle - Antalgicine® - Cuivre, zinc	Crème aux propriétés anti-oxydantes grâce à l'action du resveratrol (polyphénol extrait des pépins de raisin) ; cicatrisante et antiseptique par l'action combinée de l'hydrocotyle et du	<u>Indications :</u> - Suite d'interventions dermatologiques (peeling, laser, cryothérapie...) et esthétiques. - Écorchures, irritations gerçures,	Appliquer la crème deux fois par jour. Protéger les zones étendues par une compresse sous les vêtements.

		complexe cuivre/zinc et calmantes grâce à l'antalgicine	dartre. <u>Contre-indications:</u> Allergie	
Cicabio® - Lotion de 40 ml - Laboratoire Bioderma	Idem	La lotion permet d'assécher les suintements grâce à l'association silicates et oxyde de zinc. Elle agit sur chaque étape de la reconstruction épidermique.	<u>Indications :</u> Elle est indiquée dans la macération des plis, les zones irritées ou de frottement... Elle s'utilise de préférence sur les cicatrices situées au niveau des plis sous-mammaires.	Idem
Cicaplast Baume B5® - Baume tube de 40 ml et de 100 ml Laboratoire Pharmaceutique La Roche-Posay	- Madécassoside - Beurre de Karité - Glycérine - Gluconate de zinc, cuivre - Gluconate de manganèse - Panthénol	- Réparation épidermique grâce au madécassoside, cuivre, zinc, manganèse, et aux agents antibactériens. - Soulagement des zones sèches et irritées grâce au panthénol à 5 %. - Action relipidante et hydratante grâce au beurre de karité et à la glycérine.	<u>Les indications sont nombreuses :</u> - Irritations cutanée ou péri-buccale - Rougeurs - Sécheresse intense, dartres, gerçures labiales et commissurales, fissures - Post-actes dermatologiques ou esthétiques...	Appliquer 2 fois par jour sur une peau préalablement nettoyée et séchée. Ce baume peut s'appliquer en couche épaisse.
Cicaplast gel® - Tube de 40 ml et de 100 ml - Laboratoire Pharmaceutique La Roche-Posay	- Madécassoside - Beurre de Karité - Glycérine - Gluconate de zinc, cuivre - Gluconate de manganèse - Panthénol	Idem Le + : La texture gel exerce un effet pansement sur la peau.	Idem	Il s'applique une à deux fois par jour sur une plaie qui ne saigne pas ou plus.
Cytolnat Centella® - Émulsion type huile dans eau - Tube de 100 ml sous étui en carton - Laboratoire Cytolnat France	Asiaticoside Acide madécassique Acide Asiatique Huile d'avocat Huile de vigne Allantoïne Squalane végétal	Cytolnat® associe un extrait titré de <i>Centella Asiatica</i> aux propriétés dermoréparatrices et apaisantes à une formulation d'émulsion qui restaure le film hydrolipidique cutané. L'émulsion crée un microclimat humide qui assure une cicatrisation sans croûte.	<u>Indications :</u> - Cicatrisation - Démangeaisons - Érythèmes solaires ou secs - Prévention ou réduction des vergetures	Appliquer l'émulsion plusieurs fois par jour le plus souvent en couche épaisse. Recouvrir si nécessaire d'un pansement occlusif.

Tableau 9 : Spécialités pharmaceutiques cicatrisantes contenant de l'hydrocotyle [58][59]

V.5.2. LE CALENDULA : *Calendula officinalis* L., Asteraceae

V.5.2.1 Description de la plante

Le souci des jardins, *Calendula officinalis* L. est une herbe annuelle d'origine méditerranéenne, robuste, à tige anguleuse, velue et rameuse, portant des feuilles entières oblongues et sessiles. Les capitules solitaires, larges de 3 à 8 cm, portent des fleurs d'un beau jaune orangé par la présence de caroténoïdes. Ces capitules suivent la trajectoire du soleil. Les akènes sont épineux sur la face dorsale.

V.5.2.2 Propriétés et indications du Souci du jardin en usage externe

La partie de la plante utilisée est le capitule qui possède des propriétés vulnéraires, antiseptiques et anti-inflammatoires qui se justifient par la présence de saponosides.

Le souci peut être préconisé comme adoucissant, antiprurigineux et cicatrisant contre les coups de soleils, les plaies et les brûlures superficielles et comme antalgique dans les affections de la cavité buccale.[62]

V.5.2.3 Formes d'utilisations du *Calendula officinalis* en usage externe

Le Calendula peut être utilisé en usage externe sous forme de macérât huileux. Il est obtenu en laissant macérer 25 gr de capitules séchés de Soucis des jardins dans 250 ml d'huile végétale. Au bout de trois semaines à un mois le mélange est filtré et placé dans un flacon en verre. Il se conserve environ six mois à l'abri de la lumière. [62]

L'homéopathie utilise le Souci des jardins sous forme de teinture mère. Cette teinture mère entre dans la composition de pommades ou crèmes aux propriétés apaisantes et cicatrisantes. On peut également l'appliquer directement sur les plaies à l'aide de compresses. [62]

V.5.2.4 Spécialités pharmaceutiques cicatrisantes contenant du Calendula

Les spécialités pharmaceutiques cicatrisantes contenant du Calendula sont regroupées dans le tableau suivant (tableau 10) :

Nom de spécialité, Forme galénique, Présentation, Laboratoire	Composition en substances actives et propriétés	Propriétés	Indications / Contre-indications / Précautions d'emploi	Conseils d'utilisation
Homéoplasmine® - Pommade - Tube de 18g avec canule et de 40g - Laboratoire Boiron	Teinture mère de : - Souci des jardins - Phytolaque - Bryone - Benjoin du Laos Acide borique	Pommade aux propriétés protectrices, apaisantes et réparatrices	<u>Indications:</u> Traitement d'appoint des dermites irritatives <u>Contre-indications:</u> Enfant de moins de trente mois, Hypersensibilité, Lésions surinfectées ou suintantes	Une à trois applications en couche mince
Cicaderma® - Pommade - Tube de 30g - Laboratoires Boiron	- Teinture mère d'Achillée millefeuille - Teinture mère de Calendula - Teinture mère de Lédon des marais	Pommade aux propriétés protectrices et adoucissantes	<u>Indications :</u> Médicament homéopathique traditionnellement utilisé dans les plaies, brûlures superficielles de faible étendue et piqûres d'insectes.	Après nettoyage de la lésion à traiter, appliquer la pommade deux à trois fois par jour. La durée de traitement ne doit pas dépasser une semaine.
Pommade au calendula LHF® - Tube de 20 gr - Laboratoires Boiron	Teinture mère de Calendula	Préparation aux propriétés protectrices et adoucissantes	<u>Indications :</u> Pommade utilisée pour traiter les irritations cutanées : crevasses, gerçures, dartres, rougeurs. Également utilisée pour le soin des peaux à tendance acnéique.	Nettoyer la peau et appliquer la pommade ne massage deux fois par jour.
Crème au Calendula® - Pot de 20 gr - Laboratoires Boiron	Idem	Idem	Idem	Idem

Figure 10 : Spécialités pharmaceutiques cicatrisantes contenant du Calendula[66]

V.5.3. L' ALOE VERA : *Aloe vera* L. encore connu sous *Aloe barbadensis* Mill. ou *Aloe vulgaris* Lam., Xanthorrhoeaceae

V.5.3.1. Description de la plante

L'*Aloe vera* est une plante herbacée mesurant 60 à 80 cm composée d'un faisceau de feuilles très allongées, succulentes et épineuses sur les bords, de couleur verte et portée par une tige très courte. Ses fleurs, de couleur jaune sont réunies en épis. Cette plante est originaire d'Afrique du nord et a été introduite aux Antilles au XVIIe siècle. Elle fait aujourd'hui l'objet de cultures en Floride. [53]

V.5.3.2. Propriétés de l'*Aloe vera*

Les parties de la plante utilisées à des fins médicinales ou cosmétiques sont les feuilles dont on extrait deux substances :

- Le suc d'Aloès qui s'écoule spontanément d'une blessure des fibres péricycliques de la feuille et se transforme par dessiccation en une masse brune. Il est riche en dérivés hydroxyanthracéniques (15 à 40 %) et particulièrement en aloïne. Ce suc a des propriétés cholagogues et laxatives.
- Le gel Aloès qui est constitué uniquement par les mucilages des grandes cellules centrales dans l'épaisseur de la feuille. Ce gel, renferme de nombreux actifs dont les propriétés assez diverses permettent une vaste utilisation en dermocosmétique . Parmi ces actifs, nous pouvons citer la présence de glycoprotéines et de lectines qui ont un effet cicatrisant et régénérant par stimulation de la croissance des fibroblastes, des kératinocytes, de la synthèse de collagène et de la substance fondamentale. [70]

V.5.3.3. Utilisations du gel d' *Aloe vera*

Le gel d'Aloès est utilisé soit sous forme pure, enrichie ou non de diverses substances, soit sous forme d'actif, lui-même ajouté dans les produits cosmétiques (gels, crèmes, produits solaires ou de rasage, pommades, masques, baumes pour les lèvres, shampooings). Les indications sont nombreuses : peaux déshydratées, irritées ou sensibles ;

plaies peu étendues; brûlures du premier et second degrés ; érythèmes solaires.[70]

V.5.3.4. Spécialités pharmaceutiques cicatrisantes contenant de l'*Aloe vera*

Les spécialités pharmaceutiques cicatrisantes contenant de l' *Aloe vera* sont regroupées dans le tableau suivant (tableau 11) :

Nom de spécialité, Forme galénique, Présentation, Laboratoire	Composition en substances actives	Propriétés	Indication / Contre- Indications / Précautions d'emploi	Conseils d'utilisation
Postopyl+® - crème - tube de 30 ml - Laboratoire Noreva- LED	- Polymère fluoré - Gel d' <i>Aloe vera</i>	Soin protecteur, réparateur et apaisant	<u>Indications:</u> altérations cutanées superficielles, gerçures, fissures des extrémités, plaies superficielles, brûlures et érythèmes solaires	Appliquer une à deux fois par jour sur une peau parfaitement nettoyée
Alhydran® - gel-crème - tube de 30 ml, 100ml ou 250 ml - Laboratoire ADDMEDICA	- Gel d' <i>Aloe vera</i> - Vitamine E et C - Huile de Jojoba - Huile minérale	- Ce gel-crème est constitué de gel frais d' <i>Aloe vera</i> (conditionné dans les 24h suivant la récolte). - La concentration élevée en gel d' <i>Aloe vera</i> associée à un complexe d'huiles et de vitamines confère à ce gel-crème des propriétés fortement hydratantes et émollientes pour les couches épidermiques endommagées.	<u>Indications :</u> - Soins des peaux cicatricielles - Réduction des démangeaisons dues au processus cicatriciel. - Aide à la prévention des cicatrices hypertrophiques, seul ou en association avec vêtements compressifs et/ou pansements au silicone. - Soins à visée préventive lors de traitements oncologiques, radiologiques ou par laser.	- Alhydran® est réservé à un usage externe. - Il est préconisé d'appliquer Alhydran® trois fois par jour, le matin, le midi et le soir. - Alhydran® peut être utilisé de façon chronique et durant plusieurs années. - Alhydran® ne tache pas et s'élimine à l'eau.

Argilea® - Crème - Tube de 50 gr - Laboratoire MOTIMA	- Argile verte - Gel d' <i>Aloe vera</i> - Huile essentielle de lavande, de romarin et de girofle	- Crème réparatrice et calmante à base d'ingrédients connus pour leurs propriétés cicatrisantes (argile verte et <i>Aloe vera</i>) et antiseptiques (huiles essentielles de lavande, romarin et girofle). - Participe à la régénération tissulaire.	<u>Indications:</u> Cicatrisation des plaies.	- Appliquer sur l'épiderme en couche épaisse. - Laisser sécher pendant environ 30 minutes puis retirer à l'eau tiède ou avec une compresse humide. - Cette crème peut être appliquée plus longtemps sur des surfaces plus étendues si nécessaire.
--	---	---	--	---

Tableau 11: Spécialités pharmaceutiques cicatrisantes contenant de l'*Aloe vera*[59]

V.5.4. LE BAUMIER DU PÉROU : *Myroxylon balsamum var. pereirae* Harms, Fabaceae

V.5.4.1. Description de l'arbre

Le Baumier du Pérou, originaire du Salvador possède un tronc élancé atteignant 15 à 20 mètres de haut avec de longues feuilles composées imparipennées et des fleurs blanches qui sont regroupées en grappes. Le fruit ailé est une gousse qui ne comporte qu'une seule graine. L'incision de l'écorce de l'arbre délivre un liquide riche en composés phénoliques qui, une fois séché permet d'obtenir un baume.[53]

V.5.4.2. Le Baume du Pérou

Le Baume du Pérou (oléorésine) est un puissant antiseptique et cicatrisant contenant des esters (benzoates de benzyle et cinnamate de benzyle), du nécrolidol, de l'alcool benzylique et de la vanilline. Ces composés permettent la réparation des tissus lésés et agissent dans les retards de cicatrisation.

Cependant, la présence de nombreux composés aromatiques allergisants, notamment le benzoate de sodium et le benzoate de coniphéryl limite son utilisation.[53]

V.5.4.3. Spécialités pharmaceutiques cicatrisantes contenant du Baume du Pérou

- Agathol® Baume, Laboratoire D&A PHARMA SAS : Protecteur cutané aux propriétés antiseptiques et cicatrisantes contenant du Baume du Pérou, de l'oxyde de zinc et du dioxyde de titane.
- Baume des Pyrénées ®, Laboratoire Pierre Fabre Médicament : Protecteur cutané aux propriétés antiseptiques et cicatrisantes.[57][63]

V.6. DISCUSSION

À l'officine, le pharmacien dispose d'un large choix de spécialités cosmétiques qui accélèrent le processus naturel de cicatrisation permettant ainsi à la peau de mieux cicatriser. Ces produits existent sous forme de gels, crèmes, pommades, pansements ou huiles essentielles diluées dans des huiles végétales également cicatrisantes. Le pharmacien doit proposer la spécialité la mieux adaptée au patient tout en tenant compte des éventuelles précautions d'emploi ou contre-indications.

Actuellement, la majorité des chirurgiens esthétiques prescrivent des pansements occlusifs (type silicone) pour prévenir ou corriger l'apparition des cicatrices pathologiques. Leur seul inconvénient reste leur prix assez élevé.

Parmi les spécialités dermo-cosmétiques cicatrisantes, on conseillera en première intention, chez les personnes présentant des cicatrices avec irritation cutanée, des spécialités contenant de l'oxyde de zinc (Crème de Dalibour®, Dermocuisse®, Gel de Calamine®) ainsi que des spécialités contenant de la vitamine A (pommade Lelong®, pommade Avibon®). D'autres spécialités conseils type Cicalfate® et Cicatryl® peuvent également être conseillées dans le traitement des cicatrices. Pour les plis cutanés et afin d'éviter les suintements cutanés, il faudra privilégier les formes spray à base de silice . Les spécialités à base d'hydrocotyle des laboratoires La Roche-Posay (Cicoplast®) et Bioderma (Cicabio®)

donnent de très bons résultats sur les cicatrices et sont très souvent conseillées par les pharmaciens. La pommade Cicatryl®, contrairement aux autres spécialités, présente un conditionnement sous la forme de sachets unidoses, lui permettant une meilleure conservation. En cas de délivrance de la crème Ialuset®, il ne faudra pas oublier de rappeler les conseils d'utilisation : la crème devra être appliquée en couche épaisse puis recouverte d'une compresse et d'un bandage.

Les personnes désireuses d'utiliser des substances cicatrisantes naturelles, seront orientées vers l'aromathérapie. Parmi l'ensemble des huiles essentielles cicatrisantes, l'huile essentielle de lavande vraie est celle qui présente la plus grande innocuité. Elle peut être utilisée pure, en petite quantité, sur une peau saine aussi bien chez l'adulte que chez l'enfant ou la personne âgée. On évitera de conseiller l'huile essentielle de romarin à verbénone chez une femme présentant une pathologie cancéreuse hormono-dépendante en raison de l'action endocrinienne de cette essence. En raison de son pouvoir irritant, l'huile essentielle de géranium rosat ne doit pas être conseillée en cas de cicatrices avec irritations cutanées. La présence de terpénoïdes dans l'huile essentielle de lavandin et de niaouli limite leur utilisation. Leur usage est à éviter chez l'enfant et chez la personne âgée ainsi que chez les sujets épileptiques. L'huile essentielle d'hélichryse ne présente pas de risques à condition qu'elle soit utilisée à faibles doses chez l'adulte. Les spécialités contenant du baume du Pérou ne doivent pas être conseillées chez les sujets allergiques. L'huile essentielle de bigaradier peut également être conseillée sans risques à condition de ne pas s'exposer au soleil. Enfin, l'huile essentielle de Ciste ladanifère peut être conseillée sans problème pour traiter les cicatrices chez l'adulte mais doit être évitée chez l'enfant (présence de cétones).

Comme l'indiquent les formules cicatrisantes mentionnées dans le chapitre des huiles essentielles, il est conseillé d'associer plusieurs huiles essentielles similaires pour obtenir une synergie d'action et ainsi renforcer leur activité cicatrisante.

Les huiles végétales cicatrisantes peuvent être utilisées seules mais il est préférable de les associer aux huiles essentielles pour une meilleure efficacité. On conseille de préférence l'huile végétale de calophylle chez les personnes qui ont tendance à développer des cicatrices hyperpigmentées en raison de l'action éclaircissante de cette huile. L'huile végétale de millepertuis est déconseillée en cas d'exposition au soleil.

En ce qui concerne les plantes stimulantes cellulaires, on conseillera

préférentiellement les spécialités à base de calendula chez les personnes présentant des cicatrices avec irritation cutanée. Par ailleurs, il faudra éviter de conseiller des spécialités contenant du baume du Pérou chez les sujets allergiques.

CONCLUSION

En France, 350 000 personnes par an ont recours à la chirurgie esthétique mammaire. Les techniques utilisées dans la chirurgie esthétique et la chirurgie reconstructrice mammaire sont nombreuses, l'objectif étant d'obtenir un résultat satisfaisant avec des cicatrices réduites et peu visibles. Dans le traitement de l'hypertrophie mammaire, la technique de Benelli permet de corriger une hypertrophie mammaire associée à une ptôse avec une seule cicatrice concentrée autour de l'aréole. La correction de l'hypotrophie mammaire est une intervention beaucoup moins invasive et les cicatrices ont l'avantage d'être beaucoup moins visibles que dans le cas d'une correction d'hypertrophie mammaire. La voie d'abord utilisée est en général la voie sous-mammaire car la position de l'implant est plus précise et le visuel plus naturel. En fonction du type de prothèse choisi, le résultat visuel et au toucher est différent. Les prothèses en gel de silicone ou en hydrogel se rapprochent le plus de l'aspect et de la texture du sein. La mastectomie est une méthode très invasive mais elle permet de donner des résultats spectaculaires allant jusqu'à reproduire la plaque aréolo-mamelonnaire. Elle permet ainsi aux femmes ayant recours à ce type d'intervention de retrouver leur féminité. Les cicatrices faisant suite à ces interventions s'estompent au fil du temps. Mais il faut savoir qu'elles ne disparaîtront jamais. En général on estime qu'un résultat satisfaisant peut être observé un an après l'opération.

De nombreux facteurs interviennent dans le processus de cicatrisation et tous les sujets ne cicatrisent pas de la même manière. Certains sujets, notamment ceux à peau foncée ou asiatique sont plus touchés par les cicatrices chéloïdiennes ou hypertrophiques. Pour prévenir l'apparition de ce type de cicatrices, l'utilisation de silicone sous forme de film et de gel donne de bons résultats. Ce dernier agit en diminuant la concentration de cytokines pro-inflammatoires et parallèlement, l'augmentation de température provoquée par le film modifie les propriétés des collagénases et s'oppose donc à la formation de chéloïdes. Les bandes à base de stéroïdes permettent d'aplatir et d'assouplir la chéloïde. Elles sont également dotées de propriétés anti-inflammatoires avec l'avantage de développer peu d'effets secondaires. L'injection de corticoïdes, utilisée depuis plus de quarante ans en préventif et en curatif dans le traitement des chéloïdes est à l'origine de nombreux effets secondaires au site d'injection pouvant aller jusqu'à des effets indésirables systémiques si le

corticoïde est injecté à des doses élevées. Le traitement en curatif des cicatrices fait appel à de nombreuses techniques médicales comme la cryothérapie qui s'intéresse surtout aux cicatrices jeunes et hypertrophique ou le laser qui est efficace aussi bien pour les cicatrices chéloïdiennes qu' hypertrophiques, surtout s'il est effectué tôt c'est à dire dans l'année qui suit l'apparition de la cicatrice. De nombreux produits cosmétiques permettent d'accélérer le processus de cicatrisation permettant ainsi à la peau de mieux se reconstruire. Leur utilisation doit être en générale pluri-quotidienne et sur une longue période pour obtenir un résultat satisfaisant.

Aujourd'hui en France, le nombre de femmes atteintes par le cancer du sein augmente. En effet, il touche près d' une femme sur huit et il pourrait s'étendre à une femme sur sept d'ici vingt ans. Parallèlement, le taux de mortalité lié à ce cancer décroît (1,3% en moyenne par an) grâce à un diagnostic et une prise en charge précoce. La mastectomie préventive permet de réduire considérablement le risque d'apparition du cancer du sein. Cependant, elle peut être subie comme un traumatisme par les patientes et les techniques permettant de reconstruire le sein peuvent les en dissuader. Il est donc important de réfléchir sur des méthodes, moins invasives, permettant d'obtenir un résultat naturel avec le moins de cicatrices visibles. Cette réflexion peut également s'étendre à la correction des hypertrophies et hypotrophies mammaires. Par ailleurs dans les spécialités médicales, les pansements de silicone semblent être indispensables dans la prévention de l'apparition des cicatrices pathologiques. Cependant ces spécialités ont un coût non négligeable. Par conséquent, certaines patientes limitent la durée de leur utilisation où se tournent vers des spécialités plus abordables. Il serait donc intéressant d' élargir le choix des pansements occlusifs vers de nouvelles substances aussi efficaces et moins onéreuses que le silicone.

BIBLIOGRAPHIE

1. CHAVOIN-JP.
Chirurgie plastique et esthétique: technique de base,
Elsevier Masson, 2009.
2. GROLLEAU-RAOUX JL., JOUGLA E., HEZARD L.
Techniques chirurgicales – Chirurgie plastique, reconstructrice et esthétique, 2001, 45-661-C.
3. AZZAWI K., HUMZAH M.D.
The « Modified Benelli » technique ,
Journal of Plastic, Reconstructive and Aesthetic Surgery, 2006, 59, 1068-1072.
4. SEGALL J.-J.
Plastie mammaire de réduction et mastopexie avec cicatrices verticales et horizontales limitées,
Expérience de 184 cas,
Annales de chirurgie plastique esthétique, 2008, 53, 342-347.
5. site www.osteopathie.fr
6. BRICOUT N., CHAVOIN JP., FLAGEUIL G., OHANA J., RICHBOURG B.
Rapport du 34e congrès de la Société française de chirurgie plastique reconstructrice et esthétique,
1989.
7. SCOTT L., SPEAR, M.D., CARTER M-H., SCHWARZ K.
Prophylactic Mastectomy : Indications, Options,, and Reconstructive Alternatives
The Division of Plastic Surgery, Georgetown University Hospital, 2004, 10.1097.
8. CUMINET, REVOL M., MASSON J., SERVANT JM.
Reconstruction du sein par prothèse,
Annales de chirurgie plastique esthétique, 2009, 54, 260-263.
9. CHAVOIN JP., FABRE G., SOUBIRAC L., GROLLEAU-RAOUX JL.
Reconstruction mammaire prothétique avec expansion préalable prolongée,
Encyclopédie Médicale Chirurgicale (Elsevier, Paris) – Techniques chirurgicales – Chirurgie
plastique, reconstructrice et esthétique, 2002 ; 45-665-B.
10. MASSON J., STAUB G., BINDER JP., MARTINAUD C., COUTURAUD B., REVOL M.,
SERVANT JM.
Reconstruction mammaire : techniques et indications,
Encyclopédie Médicale Chirurgicale (Elsevier, Paris) – Techniques chirurgicales – Chirurgie
plastique reconstructrice et esthétique, 2007 ; 45 – 665.
11. DELAPORTE T., SINNA R., PEROL D., GARSON S., VASSEUR C., DELAY E.
Reconstruction mammaire bilatérale par lambeau myocutanéograissex de grand dorsal (31 cas,
consécutifs),
Annales de Chirurgie Plastique Esthétique, Volume 51, Issue 6, Pages 482-493.

12. TRIBONDEAU P., SOFFRAY F.
Reconstruction mammaire par lambeau musculocutané unipédiculé de muscle grand droit de l'abdomen (115 cas consécutifs)
Annales de Chirurgie Plastique Esthétique, Volume 53, Issue 4, Pages 309-317.
13. AZUAR P.
Indications et résultats de la chirurgie oncoplastique dans le cancer du sein,
La presse médicale, 2007, vol 36, n° 2-C2, Pages 341-356.
14. FITOUSSI A.-D., POLLET A.-G., COUTURAUD B., LAKI F., SALMON R.-J.
La reconstruction de la plaque aréolo-mamelonnaire par tatouage et lambeaux,
Elsevier Masson, 2008, Vol 53 - N° 4, Pages 348-357.
15. DELAY E., GROLLEAU-RAOUX JL., SITBON E.
Les implants mammaires en chirurgie esthétique et reconstructrice, rapport du 50e congrès de la sofcpre,
Annales de chirurgie plastique, 2005 ; 50 (5): 333-704.
16. CHAVOIN JP.
Chirurgie plastique du sein - oncologie, reconstruction et esthétique,
Elsevier Masson, 2012.
17. CHAVOIN JP., CANIZARES F., MOJALLAL A., FABRE G., GROLLEAU JL.
Hypertrophie et ptôse mammaire,
Annales de chirurgie plastique esthétique, volume 2, issue 4, August 2005, Pages 500–516.
18. DELAY E., DELAPORTE T., SINNA R.
Alternatives aux prothèses mammaires,
Annales de chirurgie plastique esthétique, 2005, Vol n°5, Pages 652-672.
19. MAZOUNI C., PACHET C., RIMAREIX F.
Gynécologie Obstétrique et Fertilité,
Indications, conditions de réalisation et techniques de la mastectomie avec reconstruction immédiate dans le cancer du sein, 2009, vol n°9, Pages 742, 748.
20. BRUANT-RODIER C., BODIN F.
Techniques Chirurgicales-Chirurgie Plastique Reconstructrice et Esthétique,
Plasties mammaires pour hypertrophie et ptôse. Principes généraux,
Elsevier Masson, 2010, [45-661].
21. BROUGHTON G., JANIS JE., ATTINGER CE.
Wound healing an overview,
Plastic reconstructive Surgery, 2006 : 117 : 1S-32S.

22. WITTE MB., BARBUL A.
General principles of wound healing,
Surgery Clinic North America 1977 ; 77 : 509-28.
23. LE PILLOUER-PROST A., COULOMB B.
Physiologie de la cicatrisation cutanée
Elsevier masson, 2012, [50-040-A-10].
24. DESMOULIERE A., GEINOZ A., GABBIANI G.
Differentiation repertoire of phenotypic modulations,
Lab INVEST 1990 ; 95 : 700-4.
25. NOWINSKI D., HOIJER P., ENGESTRAND T., RUBIN K., GERDIN B., IVARSSON M.
Keratinocytes inhibit expression of connective tissue growth factor in fibroblasts in vitro by an interleukin-1 alpha-dependent mechanism,
J Invest Dermatol, 2002 ; 119:449-55.
26. ARTUC M., STECKELINGS UM., HENZ BM.
Mast-cell-fibroblast interactions: human mast cells as source and inducers of fibroblast and epithelial growth factors,
J invest Dermatol, 2002 ; 118:391-5.
27. CAVAILLON JM.
Les cytokines,
Masson, 1993.
28. SENNI K., COULOMB B., GODEAU G.
Les acteurs de la cicatrisation, la matrice extracellulaire. Plaies et cicatrisation.
Masson, 2005, p.13-20.
29. MILLER CC., GODEAU G., LEBRETON C., DESMOULIERE A., PELLAT B.,
DUBERTRET L.
Validation of a morphometric method for evaluating fibroblast numbers in normal and pathologic tissues,
Exp Dermatol, 2003 ; 12:403-11.
30. CLAUDINOT S., NICOLAS M., OSHIMA H., ROCHAT A., BARRANDON Y.
Long-term renewal of hair follicles from clonogenic multipotent stem cells,
Proc Natl Acad Sci USA, 2005 ; 102:14677-82.

31. ALVAREZ RH., KANTARJIAN HM., CORTES JE.
Biology of PDGF and its involvement in disease,
Mayo Clin Proc, 2006, 81:1241-57.
32. ENGLISH RS., SHENEFELT PD.
Keloids and hypertrophic scars,
Dermatol surg, 1999, 25:631-8.
33. SLEMP AE., KIRSCHNER RE.
Keloids and scars: a review of keloids and scars, their pathogenesis, risk factors and management,
Curr Opin Pediatr, 2006, 18:396-402.
34. EHRLICH HP., DESMOULIERE A., DIEGELMANN RF., COHEN IK., COMPTON CC.,
GARNER WL.
Morphological and immunochemical differences between keloid and hypertrophic scar,
Am J Pathol, 1994, 145:105-13.
35. ALLAH K.C., YEO S., KOSSOKO H., ASSI DJE BI DJE V., KADIO M.
Keloid scars on black skin: Myth or reality,
Service de chirurgie plastique reconstructrice et esthétique, chirurgie de la main et brûlologie,
CHU de Treichville, Available online 27 April 2012.
36. KENNETH A., THIOLY-BENSOUSSAN D.
Traitement des cicatrices,
Elsevier masson, 2007.
37. BAUMANN L.
Cosmetic Dermatology : Principles and Practice, Soft tissue fillers,
Weisberg E (ed), McGraw Hill, New York, pp 155-172.
38. BECKENSTEIN MS, KUNIAKI T., MATARASSO A.
The effect of Scarguard on collagenase levels using a full-thickness epidermal model,
Aesthetic Surgery Journal 24:1-5.
39. BERMAN B., FLORES F.
Comparison of a silicone gel-filled cushion and silicon gel sheeting for the treatment of
hypertrophic or keloid scars,
Dermatologic Surgery 25:484-486.

40. BERMAN B., KAPOOR S.
Keloids and hypertrophic scars,
eMedicine July 2012.
41. FREEDBERG IM., EISEN AZ., WOLFF K.
Cryosurgery. Fitzpatrick's Dermatology in General Medicine 5th edn.
McGraw Hill, New York, pp 2980-2987.
42. BODOKH I.
Prise en charge thérapeutique des chéloïdes,
Cosmétique et dermatologie esthétique, 2003, [50-460-A-10]
43. NOURI K., RIVAS MP., BALLARD CJ.
Traitement des cicatrices par les lasers et les autres sources d'énergie.
Elsevier Masson, 2007.
44. ALSTER TS.
Improvement of erythematous and hypertrophic scars by the 585-nm flashlamp-pumped pulsed dye
laser,
Annals of Plastic Surgery 32:186-190.
45. DIERICKX C., GOLDMAN MP., FITZPATRICK RE.
Laser treatment of erythematous/hypertrophic and pigmented scars in 26 patients.
Plastic and Reconstructive Surgery, 95:84-90.
46. LUPTON JR., ALSTER TS.
Laser scar revision,
Dermatologic Clinics 20:55-65.
47. MEAUME S., SENET P.
Pansements. Aide à la cicatrisation
Elsevier Masson, 2012, 98-942-A-10
48. site www.has-sante.fr
49. LAFONT C., CASTEX A.
Les pansements,
Annals of physical and rehabilitation medicine, 2012, vol 51, p135-136.

50. FROMANTIN I., MEAUME S.
Pratique soignante - Nouvelles nomenclatures de pansements et soins de plaies,
Soins, Vol 55 - N° 750, 2010, p.18-24.
51. REVOL M., SERVANT JM.
Cicatrisation dirigée,
Elsevier masson, Techniques chirurgicales-Chirurgie plastique, esthétique et reconstructrice, 2010.
52. MARTINI MC.
Introduction à la dermopharmacie et à la cosmétologie,
Lavoisier, 2011, 3^e édition.
53. BOTINEAU M.
Botanique systématique et appliquée des plantes à fleurs,
Lavoisier Tec et doc, 2010.
54. BAUDOUX D.
L'aromathérapie. Se soigner par les huiles essentielles,
Editions Amyris, 1998.
55. site www.tropicos.org
56. ZAHALKA J-P.
Les huiles essentielles,
Dauphin, 2010.
57. CHAUMONT J-P., MILLET-CLERC J.
Phyto-aromathérapie appliquée à la dermatologie,
Lavoisier Tec et Doc, 2011.
58. CHEVALLIER L., CROUZET-SEGARRA C.
Médicaments à base de plantes,
Masson, 2^eme édition, 2004.
59. CD-ROM Vidal online, édition 2013.
60. VALNET J.
La phytothérapie. Se soigner par les plantes,
Edition Vigot, n° 7889.

61. BERTIN Y.
Huile de Calophylle,
Dauphin, 2011.
62. SCHENCKERY J., LE CRAZ S.
Homéopathie et troubles dermatologiques,
Le moniteur formation, n°26, février 2008.
63. ESTRADE M.N.
Guide pratique du conseil cosmétologique à l'officine,
Pro-officina, édition Groupe liaisons SA, 1997.
64. PILARDEAU P.
Biochimie et nutrition des activités physiques et sportives. Eau et électrolytes, vitamines et oligoéléments.
Masson, Tome 2, 1995.
65. JONAS D.
Centella asiatica. Comptoir,
Le moniteur des pharmacies, n° 2938, juin 2012.
66. site www.boiron.fr
67. site www.aromazone.fr
68. QUEVAUVILLIERS J.
Dictionnaire médical,
Masson, 5ème édition, 2004.
69. PUNGIER V.
Urgo cicatrice
Le moniteur des pharmacies, n°2900, décembre 2011.
70. JONAS D.
L'aloé vera. Comptoir,
Le moniteur des pharmacies, n° 2943.
71. Dictionnaire « le Petit Robert », édition 2003.

72. ZHIRI A., BAUDOUX D., BREDA M.L.
Huiles essentielles chémotypées,
Édition Inspir Development, juillet 2009.

73. MAILHEBIAN P.
La nouvelle aromathérapie,
Collection Essences et Sens, édition 2011.

74. site www.ansm.fr

75. [DUVAL L. et ses références, 2012]

ANNEXE 1 : GÉNÉRALITÉS SUR LES HUILES ESSENTIELLES

Définition et procédé d'extraction des huiles essentielles

On appelle huile essentielle ou essence végétale la substance aromatique, volatile et hydrophobe élaborée par les poils, papilles ou canaux de certaines plantes. [71]

La majorité des huiles essentielles sont obtenues par distillation par entraînement à la vapeur d'eau sous basse pression. Le procédé consiste à faire traverser par de la vapeur d'eau une cuve remplie de plantes aromatiques. À la sortie de la cuve, la vapeur enrichie d'huile essentielle traverse un serpentin où elle se condense. L'eau et l'essence sont alors recueillies dans un essencier et la différence de densité entre les deux liquides permet une séparation de l'huile essentielle recueillie par débordement. [72]

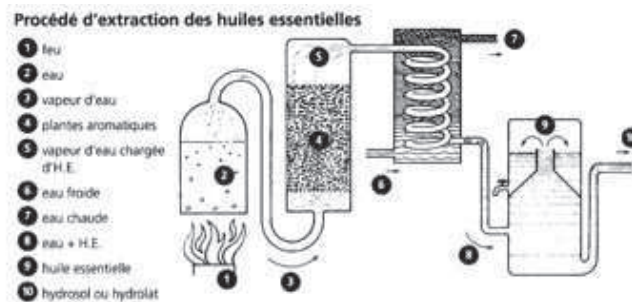


Figure 73 : Procédé d'extraction des huiles essentielles [72]

Un autre procédé réservé aux zestes des *Citrus* (mandarine, orange, citron...) consiste à gratter le zeste frais pour récupérer l'essence sur une éponge naturelle que l'on presse pour ensuite en recueillir l'huile essentielle. [72]

Approvisionnement en huiles essentielles à l'officine [75]

Il existe de nombreux fournisseurs d'huiles essentielles en pharmacie. Cependant, ils ne jouissent pas tous du même statut juridique.

Aucune loi spécifique ne régit l'approvisionnement en huiles essentielles à l'officine. C'est pourquoi, les principaux fournisseurs peuvent être des laboratoires pharmaceutiques, des distributeurs ou tout simplement des producteurs.

L'article L.5138-3 du Code de la Santé Publique dispose que :

« sauf à en assurer la responsabilité du contrôle, le pharmacien ne peut utiliser que des matières premières en provenance d'un établissement pharmaceutique certifié ».

Cela revient à considérer que :

- Si le pharmacien s'approvisionne auprès d'un établissement pharmaceutique, il n'est pas tenu d'effectuer les contrôles qui relèvent de la responsabilité du laboratoire. Il vérifiera néanmoins que le laboratoire dispose, de façon effective, un numéro d'autorisation ministériel. Il vérifiera en conséquence, la bonne dénomination des huiles essentielles et il comparera le bulletin d'analyse, lequel doit nécessairement être exigé du laboratoire et comprendre, les normes ou profils existants. Dans l'idéal, le pharmacien devrait effectuer une diagnose organoleptique afin de s'assurer de la conformité du produit.
- Si le pharmacien s'approvisionne cette fois auprès d'un négociant ou d'un distributeur, il aura contrairement au point précédent la charge du contrôle. Il engagera donc sa responsabilité. A cette fin, il devra disposer des moyens analytiques complets ou à défaut, sous traiter le contrôle auprès d'un laboratoire d'analyse compétente en la matière en huiles essentielles.
- Enfin, si le fournisseur n'est pas un établissement pharmaceutique et qu'il délivre un bulletin d'analyse de l'huile essentielle achetée, le pharmacien devra nécessairement vérifier la correspondance entre le numéro de lot analysé et celui qui lui a été remis en vérifiant, à l'aide d'une chromatographie en couche mince (CCM), la présence des principaux composants

S'agissant cette fois de l'approvisionnement de produits en vrac utilisés lors d'une préparation, le pharmacien d'officine doit se conformer au Code de la Santé Publique en outre de naturellement respecter les Bonnes Pratiques de Préparations Officinales.

L'article L.5121-6 du Code de la Santé Publique dispose que pour l'exécution des préparations, seules les matières premières répondant aux spécifications de la Pharmacopée sont utilisées :

« Le pharmacien doit porter une attention particulière à l'origine et à la qualité des matières premières et des articles de conditionnement. Il vérifie l'adéquation entre le produit commandé et le produit reçu...et les stocks dans des conditions adaptées et les manipulent en prenant les précautions appropriées ».

Les principaux distributeurs des huiles essentielles en pharmacie, ont différents statuts juridiques, parmi ceux commercialisant les huiles essentielles présentes dans ce mémoire:

- Phytosun Arômes® : établissement pharmaceutique, dépendant du laboratoire Oméga pharma®.
- Pranarôm® : commerce de gros (commerce interentreprises) de produits chimiques.
- Naturactive® : distributeur de produits pharmaceutiques, sans avoir pour autant le statut de laboratoire pharmaceutique.
- Huiles essentielles du Docteur Valnet®, en référence au Docteur Valnet, père de l'aromathérapie moderne. Ces huiles essentielles sont commercialisées par le laboratoire Cosbionat® possédant le statut de producteur d'huiles essentielles.
- Ladrôme® : laboratoire pharmaceutique

Certains laboratoires ont adopté des chartes de qualités, par exemple Phytosun Arômes® avec sa garantie H.E.B.B.D. (Huiles Essentielles Botaniquement et Biochimiquement Définies) :

- Choix des origines, qualité de l'espèce botanique et sélection de l'organe producteur de la plante;
- Qualité des méthodes d'extraction utilisées : distillation à la vapeur d'eau ou expression à froid;
- Contrôle de l'identité et de la qualité de l'huile essentielle par analyse : chromatographie en phase gazeuse et spectrométrie de masse;
- Garantie d'une huile essentielle 100% pure et naturelle : non modifiée ou diluée, non déterpénée ou rectifiée, non reconstituée.

Il convient de remarquer qu'il ne s'agit là que d'une appellation privée qui ne saurait être érigée en un label de qualité universelle, ou en tout état de cause, en un label reconnu par les autorités françaises ou européennes, à l'instar par exemple de l'appellation d'origine contrôlée en matière alimentaire.[75]

Critères de qualité des huiles essentielles[73]

Pour obtenir une huile essentielle de qualité thérapeutique, celle-ci doit impérativement répondre à de nombreux critères de qualité :

1. La certification botanique : Elle correspond au nom scientifique valide en latin de la plante.
2. L'origine géographique : Elle apporte des précisions intéressantes sur le biotope de la plante

avec en conséquence de possibles variations dans la composition chimique.

3. Le mode de culture : Cette précision nous informe si la plante est sauvage ou cultivée et issue d'une culture biologique ou non.
4. Le stade de développement botanique : Les caractéristiques des huiles essentielles dépendent parfois du stade de développement : cueillette avant, pendant ou après floraison...
5. Le mode d'extraction : La composition des huiles essentielles peut varier selon le mode d'extraction utilisé : distillation, hydro-distillation, percolation, expression.
6. Le chémotype ou chimiotype (spécificité chimique au sein d'une espèce botanique) : Il est défini après chromatographie en phase gazeuse couplée au spectromètre de masse.

Toxicité cutanée des huiles essentielles [73]

Les huiles essentielles peuvent être à l'origine d'irritations et d'allergies cutanées. Ces effets sont liés à leur composition chimique.

Principaux actifs rencontrés dans les huiles essentielles cicatrisantes et effets sur la peau

La plupart des huiles essentielles sont composées de principes actifs appartenant à plusieurs familles chimiques .

- Monoterpénols (suffixe en « ol »):

Ils peuvent être appliqués sans irritation sur la peau, même purs sur une petite surface. Les enfants et les personnes âgées peuvent les utiliser.

Exemples : huile essentielle de lavande vraie (*Lavandula angustifolia* Mill.), niaouli (*Melaleuca quinquenervia* (Cav.) S.T.), oranger bigarade (*Citrus aurantium* L.)

- Aldéhydes terpéniques (suffixe en « al »):

Ils sont irritants pour la peau. De ce fait , il faut les diluer à 10-20% dans une huile végétale avant utilisation.

Exemple : huile essentielle de géranium rosat (*Pelargonium x asperum* Ehrh. ex Willd.).

- Cétones (suffixe en « one »):

Les cétones sont difficiles d'emploi car elles ont un effet d'inversion :

À faible dose, elles sont calmantes et sédatives. Quand on augmente les doses ou que les doses sont répétées, elles deviennent toxiques pour le système nerveux et peuvent entraîner des crises d'épilepsie. Les cétones ayant également une action abortive, sont totalement interdites d'usage chez la femme enceinte et allaitante, l'enfant de moins de dix ans et la personne âgée.

Exemples : huile essentielle d'hélichryse italienne (*Helichrysum italicum* (Roth) G. Don), de

romarin CT verbénone (*Rosmarinus officinalis* L. CT verbénone).

- Les coumarines :

Les furocoumarines sont photosensibilisantes. Il ne faut donc pas s'exposer au soleil après une application cutanée ou une prise par voie orale. Ces composés chimiques restent présents longtemps dans l'organisme, voire plusieurs jours en cas d'administration de fortes doses.

Toutes les huiles essentielles à zestes sont photosensibilisantes.

Exemple : huile essentielle d'oranger bigarade (*Citrus aurantium* L.)

- Les esters (suffixe en « yle ») :

Les esters n'ont pas de toxicité aux doses physiologiques. Ils sont généralement bien tolérés.

Exemples : huile essentielle de géranium rosat (*Pelargonium x asperum* Ehrh. ex Willd.), lavande vraie (*Lavandula angustifolia*, Mill.), lavandin super (*Lavandula x burnatii* Briq.), oranger bigarade (*Citrus aurantium* L.), ciste ladanifère (*Cistus ladaniferus* Stokes, Cistaceae).

- Les oxydes :

Les oxydes ne présentent pas de toxicité. Ils sont remarquablement bien tolérés par la peau sur laquelle ils peuvent être appliqués purs, sur une petite surface. Attention toutefois à la qualité de l'huile, car le 1,8 cinéole (oxyde le plus fréquemment rencontré) peut être obtenu par synthèse et , peut provoquer une crise d'asthme sur un terrain prédisposé.

Exemple : huile essentielle de niaouli (*Melaleuca quinquenervia* (Cav.) S.T).

- Les Terpénoïdes :

Dans les huiles essentielles on retrouve surtout les monoterpènes (hydrocarbures de formule chimique $C_{10}H_{16}$) et les sesquiterpènes (hydrocarbures de formule chimique $C_{15}H_{24}$). Ils peuvent être acycliques ou cycliques.

Les monoterpènes sont dermocaustiques. Il faut donc veiller à les diluer à 10% dans une huile végétale.

Exemple : huile essentielle de niaouli (*Melaleuca quinquenervia* (Cav.) S.T) , de lavandin super (*Lavandula x burnatii* Briq.)

Les sesquiterpènes se trouvent en faible quantité dans les huiles essentielles. Ils sont généralement issus du bois des arbres. Contrairement aux monoterpènes, ils sont mieux tolérés par la peau et ne provoquent pas d'irritation cutanée.

Précautions d'emploi des huiles essentielles

- Par précaution et excès de prudence, les trois premiers mois de toute grossesse interdisent

l'emploi des huiles essentielles. Seul le médecin peut en prendre la responsabilité.

- Chez l'enfant, l'usage des huiles essentielles est à éviter avant l'âge de 30 mois. La présence de terpénoïdes dans certaines huiles essentielles peut provoquer, chez les enfants notamment, de graves accidents neurologiques tels que des convulsions et absences.

L' ANSM (Agence Nationale de Sécurité du médicament) a émis des recommandations quant à l'utilisation de ces produits chez l'enfant. [72][74]

Recommandations concernant la présence de terpénoïdes : camphre, eucalyptol et menthol dans les produits cosmétiques, quelle qu'en soit l'origine, notamment en provenance d'huiles essentielles

1) Il est recommandé de ne pas incorporer dans les produits cosmétiques destinés à des enfants de moins de 3 ans (36 mois) du camphre, de l'eucalyptol et du menthol. Cette recommandation ne s'applique pas au menthol dans les produits d'hygiène bucco-dentaire.

Des concentrations limites sont toutefois acceptées pour tenir compte d'apports indirects pouvant provenir par exemple des compositions parfumantes. Les teneurs limites acceptées sont les suivantes :

- camphre : 150 ppm** (0,015%)
- eucalyptol : 1000 ppm (0,1%)
- menthol : 4500 ppm (0,45%)

2) Il est recommandé de limiter, dans les produits cosmétiques destinés aux enfants de 3 ans à 6 ans, la présence du camphre, de l'eucalyptol et du menthol aux concentrations maximales suivantes :

- camphre : 0,15 %
- eucalyptol : 1,12 %
- menthol : 4,5 %
- somme de ces substances inférieure ou égale à 4,5%

Figure 74 : Recommandations sur l'usage des terpénoïdes chez l'enfant [74]

À part les huiles essentielles de niaouli et de lavandin super, peu d'huiles essentielles cicatrisantes contiennent des terpénoïdes. Il faudra donc veiller à ne pas utiliser ces essences chez l'enfant.

- Après massage ou application cutanée, il convient de toujours se laver les mains.
- Ne jamais injecter d'huiles essentielles par voie intraveineuse ou intramusculaire.
- Ne pas laisser les flacons à la portée des enfants.
- Les personnes allergiques devront prendre la précaution préliminaire d'un test allergique aux huiles essentielles.
- Les yeux, le nez, le conduit auditif, les zones ano-génitales ne peuvent jamais être l'objet d'application d'huiles essentielles pures.
- En cas d'absorption ou d'instillation accidentelle, ingérer ou appliquer une huile grasse pour diluer l'huile essentielle (olive, tournesol) puis s'adresser au centre antipoison. [72][74]

Posologies usuelles des huiles essentielles chez l'adulte et l'enfant

Posologies usuelles par prise :				
	Lotion Huileuse à : (30 ml H.V.)	Posologie du mélange	Voie orale (après les repas)	Suppo. (1-2 x / j)
< 6 mois	2 % H.E. (18 gtt. H.E.)	2 gtte. 2 fois / j	NON	20 mg
6 - 12 mois	3 % H.E. (27 gtt. H.E.)	2 gtte. 2 fois / j	NON	30 mg
12 - 36 mois	5 % H.E. (45 gtt. H.E.)	2 gtte. 2 fois / j	NON	50 mg
3 - 5 ans	7 % H.E. (63 gtt. H.E.)	3 gtte. 3 fois / j	NON (sauf essence)	70 mg
5 - 7 ans	10 % H.E. (90 gtt. H.E.)	5 gtte. 3 fois / j	NON (sauf essence)	80 mg
7 - 12 ans	12 % H.E. (108 gtt. H.E.)	5 gtte. 3 fois / j	1 gtte. (2 x / j)	100 mg
12 - 16 ans	1 gtte. H.E. dans une noix H.V. (3 x / j)		1 gtte. (3 x / j)	120 mg
Adulte	2 - 3 gtte. H.E. dans une noix H.V. (3 x / j)		2 gtte. (2 - 3 x / j)	150 mg

Figure 75 : Posologies usuelles des huiles essentielles

Durée de traitement des cicatrices par les huiles essentielles

La cicatrisation est un processus qui évolue dans le temps. Pour optimiser les résultats, il est conseillé d'utiliser les huiles essentielles sur plusieurs mois à raison de cycles de 3 semaines de traitement, 1 semaine d'arrêt et de poursuivre le traitement à des doses plus faibles. [72]

ANNEXE 2 : FICHES SUR LES SPÉCIALITÉS CICATRISANTES

I. VITAMINE A OU RÉTINOL

- Propriétés du rétinol sur la peau : régénératrice cutanée , antiride, anti-radicalaire
- Traitement des peaux irritées et lésées

Exemple de spécialité

SPRAY EPITHÉLIALE A.H. ® Laboratoires Aderma

Huile d'avoine rhealba ® : action anti-irritante, hydratante, anti-radicalaire et réparatrice

Vitamine E, B5 : effets hydratants et réparateurs

Glycérine : effet hydratant

S'applique deux à trois fois par jour sur peau nettoyée



II. L'ALLANTOÏNE

- Racine de Consoude (*Symphytum officinale* L. Boraginaceae)
- Mucus de Gastéropodes
- Propriétés cicatrisantes, adoucissantes, anti-irritantes et kératolytiques
- Traitement des plaies/brûlures ou des peaux lésées par les interventions dermatologiques

Exemple de spécialité

URGO CRÈME CICATRICES® Laboratoire Urgo



FILTRE UV : Prévient l'hyperpigmentation

Bioécolia® : Probiotique restaurant la flore saprophyte cutanée

S'applique en couche épaisse

III. OXYDE DE ZINC

- Pigment blanc mat inodore. Peu soluble dans l'eau. Réfléchit les rayons UVA et UVB.
- Propriétés antiseptiques et cicatrisantes
- Traitement des peaux irritées

Exemple de spécialité



Eau thermale d'Avène
→ propriétés apaisantes

Oxyde de zinc et sucralfate
→ propriétés réparatrices

Sulfate de cuivre et de zinc
→ propriétés antiseptiques

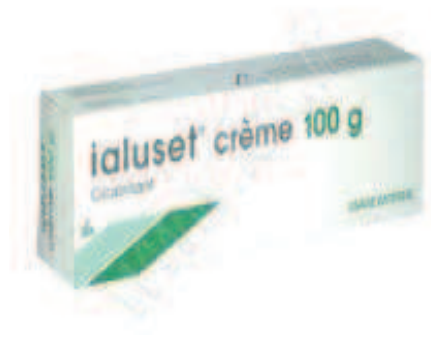S'applique en couche épaisse

III. ACIDE HYALURONIQUE

- Polymère de dissaccharide
- Accélère le processus de cicatrisation

Exemple de spécialité

IALUSET® CRÈME laboratoire Genevrier



Crème à appliquer en couche épaisse et à maintenir avec une bande

IV. HYDROCOTYLE

- Principes actifs : saponines triterpéniques : (asiaticoside, madécassoside) + acide asiatique
- Propriétés stimulante cellulaire, kératolytique, anti-oxydante (flavonoïde), anti-inflammatoire
- Nombreuses indications : cicatrisation, sécheresse intense, brûlures...

Exemple de spécialité

CICAPLAST BAUME B5® Laboratoire La Roche-Posay



Madécassoside, gluconate de cuivre, zinc et manganèse

→ action antiseptique et cicatrisante

Beurre de karité + glycérine

→ action relipidante et hydratante

Panthénol 5%

→ propriétés apaisantes

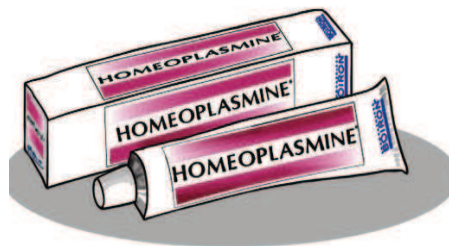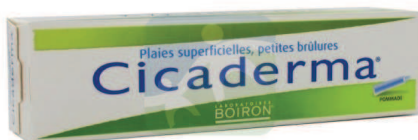S'applique en couche épaisse

V. CALENDULA : *Calendula officinalis* L., Asteraceae

- Herbe annuelle d'origine méditerranéenne
- Formes d'utilisations :
Macérât huileux (capitules)
Teinture mère → pommade, crème
- Propriétés : liées à la présence de saponosides = vulnéraires, antiseptiques, anti-inflammatoires, adoucissantes
- Traitement des peaux irritées, des brûlures superficielles

Exemples de spécialités

CICADERMA®, HOMEOPLASMINE®, CRÈME AU CALENDULA® des Laboratoires Boiron



VI. ALOE VERA : *Aloe vera* L., Xanthorrhoeaceae

- Plante herbacée, aux feuilles succulentes
- Cultivée en Floride
- En dermo-cosmétique : gel d'aloès → renferme de nombreux actifs : glycoprotéines + lectines (propriétés cicatrisantes)

Exemple de spécialité

ALHYDRAN® Laboratoire Addmedica



Gel-crème

Gel d'Aloe vera + vitamines et huiles végétales
→ propriétés hydratantes et cicatrisantes

Aide à la prévention des cicatrices hypertrophiques
seule ou en association à des vêtements
compressifs et/ou pansements au silicone

À appliquer trois fois par jour pendant une durée
indéterminée

CICATRICES APPLIQUÉES À LA CHIRURGIE ESTHÉTIQUE ET RECONSTRUCTRICE MAMMAIRE – AGENTS CICATRISANTS ET CONSEILS À L'OFFICINE

De nos jours, nombreuses sont les techniques chirurgicales permettant soit de corriger une hypertrophie ou une hypotrophie mammaire, soit de reconstruire le sein après une mastectomie préventive. Toutefois, ces techniques ont en commun le même objectif : trouver celle qui sera la mieux adaptée à la patiente afin de diminuer le nombre et l'importance des cicatrices, d'une part, et obtenir un résultat aussi proche que possible de l'aspect naturel, d'autre part. Certaines populations, en particuliers celles à peaux noires et/ou asiatiques, présentent des cicatrices qui peuvent évoluer en cicatrices pathologiques, notamment en chéloïdes ou cicatrices hypertrophiques. La prévention de l'apparition de ce type de cicatrices passe par l'utilisation de pansements occlusifs ou de bandes compressives associées ou non à des spécialités cosmétiques, telles que des lotions, des crèmes, des pommades ou encore des huiles essentielles diluées dans des huiles végétales. Ces spécialités permettent, selon les cas, de prévenir l'apparition de cicatrices pathologiques ou de stimuler la cicatrisation cutanée. Par ailleurs, des traitements médicaux permettent d'améliorer l'aspect des cicatrices pathologiques déjà installées. Il s'agit notamment de l'utilisation de corticoïdes sous forme injectable, de la cryothérapie ou encore de l'utilisation de lasers.

Mots-clés :

- Chirurgie esthétique mammaire
- Mastectomie préventive
- Cicatrisation
- Agents cicatrisants
- Aromathérapie