



HAL
open science

Mise en place d'un protocole d'évaluation de l'indice de résistance de l'échographie Doppler comme outil de suivi de la sécrétion salivaire chez des patients porteurs de xérostomie et traités par Pilocarpine

Alice Philippe

► To cite this version:

Alice Philippe. Mise en place d'un protocole d'évaluation de l'indice de résistance de l'échographie Doppler comme outil de suivi de la sécrétion salivaire chez des patients porteurs de xérostomie et traités par Pilocarpine. Autre [q-bio.OT]. 2012. dumas-00844496

HAL Id: dumas-00844496

<https://dumas.ccsd.cnrs.fr/dumas-00844496>

Submitted on 15 Jul 2013

HAL is a multi-disciplinary open access archive for the deposit and dissemination of scientific research documents, whether they are published or not. The documents may come from teaching and research institutions in France or abroad, or from public or private research centers.

L'archive ouverte pluridisciplinaire **HAL**, est destinée au dépôt et à la diffusion de documents scientifiques de niveau recherche, publiés ou non, émanant des établissements d'enseignement et de recherche français ou étrangers, des laboratoires publics ou privés.

THÈSE POUR L'OBTENTION DU DIPLOME D'ÉTAT DE
DOCTEUR EN CHIRURGIE DENTAIRE

Année : 2012/2013

Thèse N° : 29022

présentée par

Alice PHILIPPE

Née le 08/11/1987 à Saint-Brieuc

Préparée à l'UFR d'odontologie de BREST

Mise en place d'un protocole
d'évaluation de l'indice de
résistance de l'échographie
Doppler-pulsé comme outil
de suivi de la sécrétion
salivaire chez des patients
porteurs de xérostomie et
traités par Pilocarpine

Thèse soutenue le 12/12/2012
devant le jury composé de :

Jacques-Olivier PERS
PU-PH, UFR d'Odontologie / *président et directeur*

Sandrine JOUSSE-JOULIN
PH, Rhumatologie, CHRU Brest / *assesseur*

Sylvie BOISRAME-GASTRIN
MCU-PH, UFR d'Odontologie / *assesseur*

Sébastien BEUZIT
Assistant en parodontologie, UFR d'Odontologie / *assesseur*

UNIVERSITÉ DE BRETAGNE OCCIDENTALE

PRESIDENT

Monsieur Pascal OLIVARD

DIRECTEUR GENERAL DES SERVICES

Monsieur Stéphane CHARPENTIER

CORPS PROFESSORAL DE L'U.F.R. D'ODONTOLOGIE DE BREST

Année Universitaire 2012-2013

DOYEN

Monsieur Alain ZERILLI

PROFESSEURS DES UNIVERSITÉS

57-03 Sciences Biologiques
58-01 Odontologie Conservatrice
58-02 Prothèse

Monsieur Jacques-Olivier PERS
Monsieur Reza ARBAB CHIRANI
Monsieur Gérard DERRIEN

MAITRES DE CONFÉRENCES DES UNIVERSITÉS

56-01 Pédodontie
56-01 Pédodontie
56-03 Prévention Epidémiologie
56-03 Prévention Epidémiologie
57-01 Parodontologie
57-02 Chirurgie Buccale et Pathologique
57-02 Chirurgie buccale et Pathologique
57-03 Sciences Biologiques
58-01 Odontologie Conservatrice
58-02 Prothèse
58-02 Prothèse
58-03 Sciences anatomiques et physiologiques,
occlusodontiques, biomatériaux,
biophysique et radiologie
58-03 Sciences anatomiques et physiologiques,
occlusodontiques, biomatériaux,
biophysique et radiologie

Monsieur Hervé FORAY
Madame Frédérique d'ARBONNEAU
Monsieur Alain ZERILLI
Monsieur Bertrand PIVER
Monsieur Guy LE TOUX (en disponibilité)
Madame Sylvie BOISRAME-GASTRIN
Monsieur Michel LEGENS (en disponibilité)
Mademoiselle Laëtitia LE POTTIER
Madame Valérie CHEVALIER-HERISSET
Monsieur Vincent JARDEL
Madame Elisabeth LEIZE-ZAL
Madame Céline BODERE

Monsieur Brice CHAUVEL

ASSISTANTS

56-02 Orthopédie Dento Faciale
57-01 Parodontologie
57-01 Parodontologie
57-02 Chirurgie Buccale et Pathologique
57-02 Chirurgie Buccale et Pathologique
LANSONNEUR
58-01 Odontologie Conservatrice
58-01 Odontologie Conservatrice
58-02 Prothèse
58-02 Prothèse

Madame Kristelle MELONE-BODERE
Monsieur Sébastien BEUZIT
Monsieur Jérémy SANTUCCI
Mademoiselle Julie LELIEVRE
Monsieur Cédric

Mademoiselle Emilie THIEBAUT
Mademoiselle Charlotte GOUEDARD
Monsieur Bassem HIJAZI
Monsieur Gabriel SCOLAN

ASSISTANTS ASSOCIES

57-03 Sciences Biologiques

Monsieur Pierre POCHARD

A Monsieur le Professeur Jacques Olivier Pers

Docteur en chirurgie dentaire, Professeur des universités, Praticien Hospitalier

Qui nous a fait l'honneur d'accepter de présider le jury de cette thèse.

Vous avez accepté de diriger notre travail. Nous vous remercions de votre grande disponibilité et de vos conseils avisés, ainsi que pour la qualité de votre enseignement théorique et clinique.

Veillez trouver ici le témoignage de notre profond respect.

A Mme le Docteur Sandrine Jousse-Joulin

Praticien hospitalier du service de rhumatologie

Vous nous faites l'honneur d'être membre de ce jury de thèse

Ton dynamisme et ton enthousiasme tout au long de ce travail ont été très agréables

Je te remercie, pour ta disponibilité, ton attention et tes conseils.

Que ce travail soit le témoignage de mon profond respect.

A Mme le Docteur Sylvie Boisramé-Gastrin

Docteur en Chirurgie Dentaire, Maître de conférences des universités, Praticien Hospitalier

Vous nous faites l'honneur d'être membre de ce jury de thèse

Merci pour votre énergie, votre attention et votre disponibilité avec les étudiants tout au long de nos études.

Veillez trouver ici l'expression de ma profonde reconnaissance pour m'avoir guidé dans ce travail.

A Monsieur le Docteur Sébastien Beuzit

Docteur en Chirurgie Dentaire, Assistant en parodontologie

Qui me fait l'honneur d'accepter de juger ce travail.

Merci de ta disponibilité, de ton aide et de tes conseils

Cela a toujours été un plaisir de travailler avec toi

Je certifie sur l'honneur ne pas avoir repris pour mon propre compte des propos, des citations, des illustrations déjà publiés.

BREST, le

Alice PHILIPPE

Signature.

**Mise en place d'un protocole d'évaluation de
l'indice de résistance de l'échographie Doppler
comme outil de suivi de la sécrétion salivaire
chez des patients porteurs de xérostomie et
traités par Pilocarpine**

PLAN

	Pages
INTRODUCTION	13
CHAPITRE 1. LA XEROSTOMIE	15
1.1. Les glandes salivaires	15
1.1.1. Notions fondamentales	15
1.1.1.1. Anatomie	15
1.1.1.1.1. Les glandes salivaires principales	15
1.1.1.1.1.1. La glande parotide	15
1.1.1.1.1.2. La glande submandibulaire	18
1.1.1.1.1.3. La glande sublinguale	20
1.1.1.1.2. Les glandes salivaires accessoires	21
1.1.1.2. Embryologie	22
1.1.1.3. Histologie	23
1.1.2. Salive et physiologie de la sécrétion	26
1.1.2.1. Caractéristiques physico-chimiques	27
1.1.2.1.1. Le PH	27
1.1.2.1.2. La viscosité	27
1.1.2.1.3. La pression osmotique	28
1.1.2.2. Composition de la salive	28
1.1.2.2.1. Constituants organiques	28
1.1.2.2.2. Constituants inorganiques	34
1.1.2.3. Formation de la salive et régulation de la sécrétion	34
1.1.2.3.1. Mécanisme de formation de la salive	34
1.1.2.3.2. Régulation de la sécrétion	35
1.1.2.4. Débit salivaire	37
1.1.2.4.1. Variations du flux salivaire	38
1.1.2.4.2. Mesure du débit salivaire	39
1.1.3. Pathologies des glandes salivaires	43
1.1.3.1. Les troubles de la sécrétion	43
1.1.3.1.1. Hyposialie- Xérostomie	43
1.1.3.1.2. Sialorrhée-Ptyalisme	43

1.1.3.1.3.	Sialodochites	44
1.1.3.1.4.	Lithiases salivaires	44
1.1.3.1.5.	Mégacanaux salivaire bilatéraux idiopathiques	45
1.1.3.2.	Pathologie hypertrophique : les sialoses	46
1.1.3.2.1.	Sialadénoses	46
1.1.3.2.2.	Sialoses systémiques	46
1.1.3.3.	Pathologies infectieuses : Les sialites	47
1.1.3.3.1.	Sialites ou sialomégalties virales	47
1.1.3.3.2.	Sialite bactérienne	48
1.1.3.4.	Tumeurs des glandes salivaires	49
1.1.3.5.	Plaies parotidiennes	51
1.1.3.6.	Malformation des glandes salivaires	51
1.2.	La xérostomie	52
1.2.1.	Epidémiologie	53
1.2.2.	Etiologies	53
1.2.2.1.	Affections systémiques	53
1.2.2.1.1.	Le syndrome de Gougerot-Sjögren	53
1.2.2.1.2.	Le diabète	59
1.2.2.1.3.	La sarcoïdose	59
1.2.2.1.4.	La réaction du greffon contre l'hôte (GVHD)	59
1.2.2.1.5.	La maladie de Parkinson	60
1.2.2.2.	Les étiologies iatrogènes	60
1.2.2.2.1.	Médicamenteuse	60
1.2.2.2.2.	Radiothérapie cervico-faciale	61
1.2.2.2.3.	Suite d'intervention chirurgicale	62
1.2.2.3.	Les Anomalies constitutionnelles	63
1.2.2.4.	Les étiologies pathologiques acquises	63
1.2.2.4.1.	Pathologie des glandes salivaires	63
1.2.2.4.2.	Etiologie nutritionnelle	63
1.2.2.5.	Les étiologies Toxiques	64
1.2.2.6.	Les étiologies virales	64
1.2.2.7.	Les étiologies physiologiques	65
1.2.2.8.	Les fausses hyposialies	66
1.2.2.9.	Les pathologies amenant une perturbation de l'équilibre hydroélectrique	66
1.2.3.	Les conséquences de la xérostomie	66

1.2.3.1.	Conséquences locales	67
1.2.3.1.1.	Mécaniques	67
1.2.3.1.2.	Infectieuses	67
1.2.3.2.	Conséquences générales	68
1.2.3.2.1.	Somatiques	68
1.2.3.2.2.	Psychologiques	68
1.2.4.	Démarche diagnostique	68
1.2.4.1.	Anamnèse et interrogatoire	69
1.2.4.2.	Examen clinique	69
1.2.4.2.1.	Inspection-palpation	
1.2.4.2.2.	Evaluation quantitative	71
1.2.4.3.	Diagnostic du syndrome de Gougerot-Sjögren	72
1.2.5.	Prise en charge de la xérostomie	75
1.2.5.1.	Traitement préventif	75
1.2.5.2.	Traitement étiologique	76
1.2.5.3.	Traitement symptomatique	76
1.2.5.3.1.	Conseils / Recommandations	76
1.2.5.3.2.	Stimulation par des moyens locaux	77
2.5.3.3.	Stimulation par voie systémique : les sialogogues	77
CHAPITRE 2 : L'ECHOGRAPHIE		82
2.1. Imagerie des glandes salivaires		82
2.1.1.	Radiographie standard	82
2.1.2.	Sialographie conventionnelle	83
2.1.3.	Echographie	84
2.1.4.	Tomodensitométrie (TDM)	84
2.1.5.	Imagerie par résonance magnétique (IRM) et sialo IRM	85
2.1.6.	Scintigraphie	87
2.2. L'échographie		89
2.2.2.	L'échographie en pratique courante	89
2.2.2.1.	Historique	89
2.2.2.2.	Principe physique	90
2.2.3.	L'échographie appliquée aux glandes salivaires	92
2.2.3.1.	Technique	92

2.2.3.2.	Indications	93
2.2.3.3.	Résultats échographiques	94
2.2.3.3.1.	Images des glandes « à l'état normal »	94
2.2.3.3.2.	Images pathologiques	95
2.2.3.3.2.1.	Pathologie tumorale	95
2.2.3.3.2.2.	Pathologie non tumorale	97
2.2.3.3.3.	Evaluation de l'atteinte glandulaire : système de scoring	98
2.2.4.	Echographie Doppler	99
2.2.4.1.	Principe physique	99
2.2.4.1.1.	Le Doppler continu	100
2.2.4.1.2.	Le Doppler couleur	100
2.2.4.1.3.	Le Doppler énergie ou mode angiographie	100
2.2.4.1.4.	Le Doppler Pulsé	101
2.2.4.2.	L'indice de résistance artérielle	101
2.2.4.3.	Application clinique	102
2.2.5.	Intérêt de l'échographie des glandes salivaires dans les cas de xérostomie	104
 CHAPITRE 3 : PROTOCOLE D'ETUDE		 108
 1. Résumé		 112
 2. Justification scientifique et description générale de la recherche.		 113
2.1.	Présentation du problème	113
2.1.1	Introduction : La xérostomie	113
2.1.2	L'échographie doppler des glandes salivaires : un outil diagnostique et de suivi	121
2.2	Analyse critique de la littérature	123
2.3	Conclusion justifiant l'étude	125
 3. Objectifs		 126
3.1.	Objectif principal	126
3.2.	Objectif secondaire	126
4.1.	Méthodologie de la recherche	127
4.2.	Critères d'Evaluation	129
 4. Déroulement de la recherche		 134

5. Population étudiée	132
5.1. Description de la population source	132
5.2. Nombre de sujets nécessaires. Justification de l'effectif	133
5.3 Critères d'inclusion et de non inclusion	133
5.4 Faisabilité	135
6. Modalités de recrutement et d'information des personnes concernées	135
7. Statistiques	135
7.1. Responsable de l'Analyse et lieu de conservation des données	135
7.2. Méthode d'analyse statistique	135
8. Traitement des données et conservation des documents et des données relatives à la recherche	136
8.1. Cahier d'observation	136
8.2. Traitement des données	136
8.3. Archivage des données	137
9. Droit d'accès aux données et documents source	137
10. Contrôle et assurance de la qualité	138
11. Mise en place d'un comité de surveillance indépendant (Motifs de sa constitution ou non)	138
12. Aspects éthiques et légaux	138
12.1. Evaluation éthique des modalités particulières de surveillance prévues par le protocole	138
12.2. Obligations légales	139
12.3. Modification de la recherche	139
12.4 Courrier d'information et de non opposition	140
12.5. Rapport final	140
12.5. Publication et propriété des données	140
CHAPITRE 4 : RESULTATS - DISCUSSION	141

4.1. Etude préliminaire	142
4.1.1. Statistiques descriptives	142
4.1.2. Réévaluation à 3 mois : analyse de 2 cas	148
4.2. Discussion	150
4.2.1. La mesure du débit salivaire	150
4.2.2. La notion d'échographie opérateur-dépendant	151
4.2.3. La valeur de l'indice de résistance	151
4.3. Difficultés de l'étude :	152
CONCLUSION	153
BIBLIOGRAPHIE	154
ANNEXES	173

INTRODUCTION

L'hyposialie est une pathologie fonctionnelle fréquente des glandes salivaires. Elle répond à la diminution ou à l'absence de sécrétion salivaire (asialie). Par son rôle protecteur des tissus et des muqueuses ainsi que par sa participation aux grandes fonctions orales (mastication, déglutition, gustation et phonation) la salive est un élément majeur de la sphère buccodentaire. Très invalidante, la sécheresse buccale se révèle un symptôme de multiples pathologies. C'est pourquoi une identification précoce est essentielle afin d'installer sa prise en charge. Le syndrome de Gougerot-Sjögren (SGS) est une des étiologies les plus fréquentes de xérostomie après l'origine médicamenteuse et la radiothérapie cervico-faciale. C'est une maladie auto-immune (MAI) systémique principalement caractérisée par la diminution des sécrétions salivaires et lacrymales. Le tissu épithélial des glandes salivaires est sujet à une infiltration lymphocytaire ce qui provoque l'apoptose des cellules épithéliales. Les glandes perdent alors leur capacité fonctionnelle à sécréter la salive.

Le diagnostic du SGS repose sur les critères de classification du groupe de consensus américano-européen du SGS établis en 2002 (Vitali *et al.*, 2002). La biopsie des glandes salivaires accessoires est un critère objectif majeur requis pour confirmer le SGS. Cependant elle est souvent considérée comme une technique invasive et douloureuse c'est pourquoi des examens moins invasifs pour le diagnostic du SGS peuvent s'avérer utiles. Des études récentes se sont intéressées à l'échographie des glandes salivaires et ont exposé ses capacités diagnostiques chez les patients atteints de ce syndrome. Avec l'évolution de la technique, en bonne partie grâce à l'amélioration des sondes, nous assistons ces dernières années à un essor de l'échographie des glandes salivaires. Basée sur l'émission et la réception d'ondes ultrasonores, c'est l'examen de choix pour l'évaluation des pathologies des glandes salivaires. Cependant très peu d'auteurs se sont penchés sur la vascularisation des glandes salivaires. L'onde Doppler étudie cette vascularisation au sein du parenchyme et permet donc une analyse fonctionnelle de la glande.

L'objectif de notre travail est d'évaluer l'apport de l'indice de résistance de l'échographie Doppler dans le suivi des patients porteurs de xérostomie et traités par Pilocarpine. Tout d'abord nous nous intéresserons aux glandes salivaires et à la xérostomie, ses étiologies variées et ses conséquences sur la santé buccodentaire. Parmi les différentes techniques d'imagerie disponibles, nous exposerons la place de l'échographie Doppler dans l'exploration des glandes salivaires. Nous présenterons ensuite le protocole clinique mis en place et validé par le CPP ouest IV intitulé « Intérêt d'évaluer l'indice de résistance de l'échographie Doppler-Pulsé comme outil de suivi de la sécrétion salivaire chez des patients porteurs de xérostomie et traités par Pilocarpine ». Nous concluons par une étude préliminaire.

CHAPITRE 1. LA XEROSTOMIE

1.1. Les glandes salivaires

1.1.1. Notions fondamentales

1.1.1.1. Anatomie

1.1.1.1.1. Les glandes salivaires principales

Les glandes salivaires principales sont paires et symétriques, au nombre de 3 de chaque cotés.

1.1.1.1.1.1. La glande parotide

Il s'agit de la glande salivaire la plus volumineuse. Son poids varie de 20 à 30 grammes. Elle est superficielle et située en arrière de la branche montante de la mandibule, en dessous du méat acoustique externe et en avant du muscle sterno-cléido-mastoïdien. Elle se draine par le conduit parotidien (canal de Sténon ou canal parotidien), et a la particularité d'être traversée par le nerf facial. Il aborde la glande à son pôle postéro supérieur et s'y ramifie en ses branches terminales, temporo-faciale et cervico-faciale. Chirurgicalement cette glande présente un lobe superficiel et un lobe profond, séparés par le passage de ce nerf. Entre les deux lobes circule le paquet vasculo-nerveux comprenant le nerf facial et les artères et veines nourricières. La parotide est contenue dans la loge parotidienne (irrégulièrement prismatique triangulaire) dont elle épouse les parois. La glande est séparée des structures environnantes par une couche de tissu conjonctif qui unit sa capsule aux parois de la région, excepté au niveau supérieur, où la glande est très adhérente à l'articulation temporo-mandibulaire.

Fig. : 1.1. Représentation de la glande parotide et des branches du nerf facial (d'après Netter F.)

- La loge parotidienne

La loge parotidienne a la forme d'un prisme à trois parois ou faces : une face externe, une face antérieure, une face postérieure (ou postéro-médiale) et 2 pôles (inférieure et supérieure).

La paroi externe : C'est la face cutanée de la loge parotidienne, la plus déformable. Elle est la voie d'abord chirurgicale. Sous la peau et le panicule adipeux, on retrouve le tissu cellulaire sous-cutané contenant des tissus lymphatiques et les rameaux antérieurs de la branche auriculaire du plexus cervical superficiel puis l'aponévrose cervicale superficielle qui recouvre la glande.

La paroi antérieure : Elle sépare la loge parotidienne de l'espace masticateur en avant. Elle est constituée de dehors en dedans par le bord postérieur du muscle masséter recouvert de son aponévrose, le bord postérieur de la branche montante de la mandibule et le bord postérieur du muscle ptérygoïdien médial. Elle présente un prolongement antérieur, qui peut s'isoler et former la glande parotide accessoire.

La paroi postéro-médiale: elle répond aux processus mastoïde et styloïde. Les muscles styliens la séparent de l'artère carotide interne, de la veine jugulaire interne et des nerfs glossopharyngien et hypoglosse. Elle présente souvent un prolongement pharyngien qui s'insinue entre le muscle ptérygoïdien médial et le ligament stylo-mandibulaire.

Le pôle supérieur répond en avant, à la face postérieure de l'articulation temporo-mandibulaire et en arrière, au cartilage du méat acoustique interne. Le pôle inférieur ou apex, repose sur le ventre postérieur du muscle digastrique, en arrière de l'angle de la mandibule.

- Le conduit parotidien

La glande parotide est drainée par un canal unique, le canal de Sténon (canal parotidien dans la nouvelle nomenclature). C'est un conduit à parois épaisses, légèrement aplati, mesurant 4 à 5cm de long et 2 mm de diamètre. Il naît de la face antérieure de la glande en regard du milieu du bord postérieur de la branche montante mandibulaire. Son trajet s'effectue d'arrière en avant, à la face externe du muscle Masseter. Il contourne le corps adipeux de la joue, s'infléchit à angle droit en avant du muscle puis perfore le muscle buccinateur pour s'ouvrir dans le vestibule oral au niveau de la papille parotidienne. Celle-ci forme une saillie de la muqueuse orale située en regard de la deuxième molaire supérieure (Fig. 1.2). L'artère transverse de la face chemine au-dessus du canal.

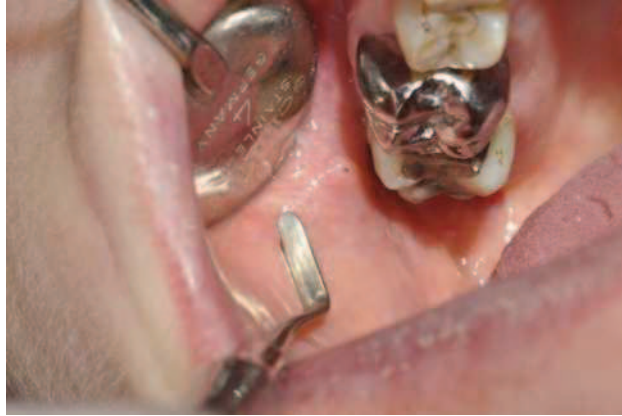

Fig. : 1.2. Abouchement du canal de Sténon en regard de la 2ème molaire maxillaire

(Boisramé-Gastrin S.)

- Le paquet vasculo-nerveux

La glande est traversée par un paquet vasculo-nerveux d'une grande importance en physiologie et en pathologie. Le nerf facial, septième paire crânienne, sort du crâne au niveau du foramen stylo-mastoïdien et pénètre dans la loge parotidienne à travers le rideau stylien, entre le muscle stylo-hyoïdien et le ventre postérieur du muscle digastrique. Dans la glande parotidienne, le nerf facial a une direction oblique en bas, en avant et en dehors. Il se ramifie en deux branches temporo-faciale et cervico-faciale après avoir croisé la veine jugulaire externe. Ces rameaux terminaux échangent de nombreuses anastomoses créant un véritable plexus nerveux intra parotidien. Le plan sagittal oblique matérialisé par le nerf facial et ses branches principales permet de diviser la parotide en deux lobes, l'un profond, l'autre superficiel (Fig. 1.1). Cette séparation para-sagittale de la parotide ne correspond en rien à une division véritable en deux lobes. De part et d'autre des branches nerveuses, il existe de réels ponts de parenchyme unissant la partie superficielle à la partie profonde de la glande. Les branches nerveuses sont anastomosées entre elles, mais également avec le nerf auriculo-temporal qui traverse le pôle supérieur de la parotide. Si une tumeur bénigne se développe dans la parotide, elle refoule le nerf. En revanche elle envahit et détruit le nerf si elle est maligne, aboutissant à une paralysie faciale. C'est pourquoi lors de la chirurgie de la parotide, une bonne connaissance anatomique de la région est nécessaire afin de respecter le nerf.

L'artère carotide externe, élément le plus postérieur de la région parotidienne, pénètre la glande par sa face postéro-médiale et donne des branches collatérales : l'artère auriculaire et des rameaux parotidiens qui se ramifient dans la glande. Elle se termine en 2 branches, l'artère temporale

superficielle (qui donne l'artère faciale transverse) et artère maxillaire (anciennement artère maxillaire interne). Elle décrit dans la glande une courbe à concavité externe.

Dans la glande convergent les veines occipitales, les veines auriculaires postérieures, les veines temporales superficielles et les veines maxillaires. Toutes ces veines se réunissent pour former le confluent intra-parotidien. Ce confluent est drainé par trois voies : La veine jugulaire externe, qui se jette au niveau de la base du cou dans la veine subclavière ; la veine rétro-mandibulaire, qui, après un trajet intra-glandulaire, sort de la glande parotide près du muscle digastrique et va se jeter dans la veine faciale ; la veine carotide externe, toujours irrégulière et peu nette, qui suit exactement le trajet de l'artère carotide externe et se jette dans la veine jugulaire interne au voisinage du tronc veineux thyro-linguo-facial. La veine rétro-mandibulaire a un rapport étroit avec la portion cervicale du nerf facial.

Les nœuds lymphatiques intraparotidiens sont situés le long de la carotide externe. Les lymphatiques se drainent dans les nœuds parotidiens et de là vers les nœuds cervicaux profonds. De nombreux ganglions lymphatiques, intra et extra-glandulaires qui se drainent dans la chaîne jugulaire interne et la chaîne spinale.

- Innervation sécrétoire de la glande

L'innervation de la glande parotide provient du nerf auriculo-temporal qui véhicule les fibres parasympathiques sécrétoires post-ganglionnaires otiques. Les fibres pré-ganglionnaires naissent du noyau salivaire inférieur dans la moelle allongée. Elles cheminent dans le nerf glossopharyngien IX et gagnent le ganglion otique via le plexus tympanique et le nerf petit pétreux. Les nerfs sympathiques proviennent du plexus carotidien externe.

1.1.1.1.2. La glande submandibulaire

La glande sub-mandibulaire présente une forme ovoïde à grand axe antéro-postérieur. Elle mesure entre 1,5 et 2,5 cm et pèse environ 7 grammes. Elle occupe la loge sous-mandibulaire (3 faces 3 bords et 2 extrémités) dans la partie latérale de la région sus-hyoïdienne, plaquée contre la face interne de la mandibule. Son prolongement antérieur, le canal de Warthon s'insinue dans le hiatus intermusculaire entre les muscles mylo-hyoïdien et hyoglosse, communiquant ainsi avec le plancher

buccal. L'orifice émerge de la crête de la papille sublinguale en dehors de la base du frein de la langue par l'ostium ombilical.

- Rappports de la glande

La face supéro-externe ou latérale de la glande répond à la fossette submandibulaire de la mandibule et, en arrière de cette fossette, à l'insertion du muscle ptérygoïdien médial. L'artère faciale parcourt sa partie postéro-supérieure avant de contourner le bord inférieur de la mandibule. La face inféro-externe (ou inférieure) est recouverte par l'aponévrose cervicale superficielle, le muscle peaucier et la peau. Elle est croisée par la veine faciale et la branche cervicale du nerf facial. Les nœuds lymphatiques submandibulaires sont situés dans sa capsule. La face interne ou profonde de la glande est en rapport ; en avant, dans le plancher buccal, avec les muscles digastriques, mylo-hyoïdien et hyoglosse et l'artère linguale ; en arrière, au muscle styloglosse, au ligament stylo-hyoïdien, à la paroi pharyngienne, à la veine linguale et au nerf hypoglosse.

La glande submandibulaire est explorée par le palpé bidigital (un doigt endobuccal et un doigt sus-hyoïdien latéral).

- Canal de Warthon

De la face interne de la glande se détache un prolongement antérieur, qui s'engage au-dessus du muscle mylo-hyoïdien pour se diriger en avant vers la glande sublinguale. De ce prolongement se détache le conduit submandibulaire, dit canal de Wharton, qui se dirige ensuite ventralement et médialement pour venir s'aboucher de part et d'autre du frein de la langue au sommet de la caroncule sublinguale, du côté opposé au conduit. D'une longueur de 4 à 5 cm, et d'un diamètre de 2 à 3 mm, il est constitué de la fusion de plusieurs ductules (canaux collecteurs). Il est palpable sous le rebord basilaire de la mandibule, les doigts en crochet. Le nerf lingual le contourne de dehors en dedans et d'arrière en avant.

Fig. : 1.3. Plancher buccal antérieur

- Vascularisation-Innervation

La vascularisation de la glande sub-mandibulaire vient de l'artère faciale et de l'artère sub-mentale collatérale de l'artère faciale qui naît dans la glande submandibulaire. Les veines se jettent dans la veine faciale, et les lymphatiques se drainent aux ganglions submandibulaires et aux ganglions supérieurs de la chaîne jugulaire interne.

L'innervation provient essentiellement du nerf lingual. La glande submandibulaire est croisée en superficie par le rameau mentonnier du nerf facial, elle recouvre en dedans le nerf hypoglosse XII (nerf moteur de la langue) et le nerf lingual (sensitif) au-dessus de celui-ci. Ces trois éléments nerveux doivent être strictement respectés lors de l'abord et de l'ablation de la glande en chirurgie.

1.1.1.1.3. La glande sublinguale

C'est la plus petite des glandes salivaires principales. Ovoïde, elle est située dans le plancher buccal de part et d'autre du frein de la langue, entre le canal de Warthon et la branche horizontale de la mandibule. Elle est allongée dans le sens du sillon alvéolo-lingual, aplatie transversalement et légèrement effilée à ses extrémités. La sublinguale pèse environ 3 gramme et mesure 3 cm de longueur, 15 mm de hauteur et 7 à 8 mm de largeur.

- Rapports

Sa face externe repose sur la fossette sublinguale de la mandibule. Sa face médiale répond au muscle lingual inférieur et au muscle génio-glosse. Entre la glande et les muscles glisse le conduit submandibulaire, le nerf lingual et la veine profonde de la langue. Son bord supérieur épais soulève la muqueuse buccale, formant le repli sublingual, et son bord inférieur longe le muscle génio-hyoïdien. L'extrémité antérieure est en rapport en arrière de la symphyse du menton, avec la glande du côté opposé. L'extrémité postérieure répond à la glande sub-mandibulaire et à son prolongement antérieur.

- Canaux excréteurs

La glande sublinguale est une agglomération de glandules et possède autant de canaux excréteurs qu'il y a de glandes dans ce groupement (15 à 30). Son drainage est alors pluricanalaire. Le canal le plus volumineux, appelé canal de Rivinus ou de Bartholin, naît de la face profonde de la glande, longe le conduit submandibulaire et s'abouche en dehors de ce dernier, au sommet de la caroncule sublinguale, quelques fois par un ostium commun.

- Vascularisation-Innervation

Les artères de la glande sublinguale sont fournies par l'artère sublinguale, branche de l'artère linguale. Les veines de la glande sublinguale se jettent dans la veine linguale et la veine ranine de la langue. Les ganglions lymphatiques sublinguaux se drainent aux ganglions submandibulaires et aux ganglions supérieurs de la chaîne jugulaire interne.

La glande sublinguale, tout comme la glande submandibulaire, reçoit son innervation sécrétoire du nerf lingual, par l'intermédiaire du nerf sublingual. Les fibres sécrétoires issues du noyau salivaire supérieur transmettent l'influx par la voie du nerf facial, puis celle de la corde du tympan qui se jette dans le nerf lingual.

1.1.1.1.2. Les glandes salivaires accessoires

De petites tailles (1 à 2 millimètres), les glandes salivaires accessoires sont réparties dans toute la muqueuse oropharyngée, à l'exception des gencives et du palais osseux. On les retrouve plus particulièrement au niveau des lèvres, où la biopsie est facile. Elles se drainent dans la muqueuse par des orifices microscopiques.

Répartition des glandes :

- Les glandes labiales sont situées à la face interne des lèvres.
- Les glandes molaires, en regard des molaires.

- Les glandes buccales ou jugales, à la face interne des joues, autour de l'orifice du canal parotidien.
- Les glandes palatines, dans la sous-muqueuse du palais.
- Les glandes linguales, nombreuses, se retrouvent principalement au niveau la face ventrale ou inférieure de la langue. Les glandes linguales se divisent en plusieurs sous-groupes : les unes sont annexée aux papilles caliciformes et aux papilles foliée ; d'autre appelé glande de Weber (bords latéraux de la langue) et glande de Von Ebner (muqueuse dorsale postérieure).

Pas moins de 400 glandes salivaires accessoires se trouvent disséminés dans la bouche.

(Rouviere et Delmas, 1997 ; Kamina 2006 ; Norton et Netter, 2009)

1.1.1.2. Embryologie (Vidailhet *et al.*, 2000 ; Tathyane *et al.* 2011)

Les glandes salivaires ne se développent que dans la période embryonnaire tardive. Les ébauches parotidiennes et submandibulaires apparaissent dès la sixième semaine de la vie intra-utérine et celles des glandes sublinguales et accessoires, respectivement à la neuvième et à la douzième semaine. Des invaginations ectoblastiques de la cavité stomodéale surviennent à l'endroit du futur orifice excréteur de la glande. Les glandes salivaires principales dérivent de bourgeons épithéliaux du stomodeum. Ces bourgeons sont d'origine endodermique sauf pour ceux des parotides qui naissent sur le versant ectodermique près de la jonction ecto-endodermique de la cavité buccale. Cette origine va expliquer la différence structurelle puis fonctionnelle des glandes parotidiennes. La morphogenèse de la glande parotide est indissociable de celle du nerf facial. Au stade de l'embryon de 7 semaines, le nerf facial divisé en ses principaux rameaux est présent dans le futur espace parotidien, alors que la parotide est juste ébauchée.

Les glandes sublinguale et sub-mandibulaire, d'origine endodermique, se développent dans le plancher oral et dans les sillons paralinguaux, dans la région de l'arc hyoïdien. La glande submandibulaire se déplace au cours de son développement ultérieur, c'est pourquoi son canal excréteur croise le nerf lingual. Les glandes salivaires accessoires dérivent de l'ectoderme oral et de l'endoderme nasopharyngien. Elles se développent après les glandes principales et migrent peu et tardivement lors du développement.

Au 3ème mois du fœtus, la parotide présente une organisation identique à celle de la naissance: les structures épithéliales sont disposées en lobules séparés par une capsule de tissu lâche. Les canalicules salivaires entourés de cellules myoépithéliales apparaissent vers la 12ème semaine. Les acini s'individualisent vers la 28ème semaine de développement. La cytodifférenciation des cellules épithéliales ne s'affirme que plus tard : Les cellules muqueuses seront fonctionnelles à la naissance tandis que les cellules séreuses ne le deviendront qu'après. Au 8ème mois, la parotide est dans sa situation définitive, derrière la branche montante mandibulaire, en dessous et en avant de l'oreille externe.

L'organogenèse des glandes salivaires implique plusieurs types de cellules épithéliales, y compris des cellules myoépithéliales, mésenchymateuses, neuronales, lymphatiques, et endothéliales. Bien que le timing précis et la séquence de ces événements ne soient pas bien compris, des interactions complexes entre ces différents types cellulaires se produisent lors de l'initiation et le développement de l'épithélium salivaire. En réalité, l'origine embryonnaire des cellules épithéliales des glandes salivaires principales est controversée, et dans la cavité buccale en développement, les limites précises de l'ectoderme et l'endoderme ne sont pas connues (Ksnop *et al.*, 2011).

1.1.1.3. Histologie

(Rouvière et Delmas, 1997 ; Vidailhet *et al.*, 2000 ; Devoize et Dallel, 2010 ; Kamina, 2006)

Les glandes salivaires sont des glandes exocrines, acino-tubulaires, de type multicellulaire. Elles sont organisées en lobes constitués de plusieurs lobules composés par des petits amas de cellules épithéliales glandulaires ; les acinis. Ils constituent les unités sécrétrices d'un conduit excréteur par lequel les produits de sécrétion sont véhiculés jusqu'à la cavité buccale. La pratique de la biopsie des glandes salivaires accessoires, devenue courante pour le diagnostic des maladies systémiques, impose la connaissance de l'aspect normal des acini et canaux.

Les glandes salivaires principales sont entourées par une capsule conjonctive fibreuse, donnant des cloisons délimitant les lobules, les cloisons interlobulaires. Ces dernières contiennent des canaux excréteurs, des vaisseaux, des nerfs. A l'intérieur des lobules, on observe quelques cloisons plus fines ; les cloisons intra-lobulaires ; délimitant des territoires où l'on observe les acini et les canaux. L'ensemble des lobules forme le parenchyme salivaire.

- Les unités excrétrices

L'acinus, limité en périphérie par une membrane basale, est constitué d'un amas de cellules sécrétrices regroupées autour d'un canal collecteur appelé canal intercalaire. Une couche de cellules myoépithéliales circonscrit cet ensemble. On distingue plusieurs types d'acini suivant leur produit de sécrétion, leur morphologie et leur coloration à l'hématoxyline éosine.

➤ L'acinus séreux

Sa paroi est constituée de cellules séreuses basophiles (coloration bleu à l'hématoxyline éosine) d'aspect pyramidal triangulaire en coupe. Elles possèdent un gros noyau situé au pôle basal, lieu de synthèse des enzymes salivaires. Le pôle apical est rempli de grains de sécrétion acidophiles : ces grains de sécrétion ou grains de zymogène se transforment lors de l'excrétion hors de la cellule en amylase salivaire (enzyme qui amorce la dégradation des sucres par hydrolyse de l'amidon en maltose). L'acinus séreux sécrète aussi le lysozyme (enzyme bactéricide). Il présente une lumière étroite, signe d'une sécrétion fluide de protéines enzymatiques.

Fig. : 1.4. Image histologique de la glande parotide, glande séreuse pure

➤ L'acinus muqueux ou tubulo-acinus

D'aspect tubulaire, il est constitué de cellules muqueuses acidophiles (coloration rose pâle). Ces cellules possèdent un noyau aplati situé au pôle basal et un cytoplasme gaufré contenant du mucus sous forme de grains mucigène. Les organites intracellulaires de synthèse sont nombreux. Sa lumière canalaire est large, signe d'une sécrétion épaisse.

➤ L'acinus séro-muqueux

Il réunit des cellules séreuses et des cellules muqueuses, disposées de la façon suivante : les cellules muqueuses limitent la lumière canalaire alors que les cellules séreuses sont groupées et disposées à l'extrémité du tubule en croissant ; le croissant de Gianuzzi.

A la périphérie des acini, on retrouve des cellules aplaties entre la cellule et la membrane basale : les cellules myoépithéliales. Ce sont des cellules musculaires qui assurent l'expulsion des

produits de sécrétion des acini et qui maintiennent l'état de tension permanent de l'unité sécrétrice. Elles possèdent des prolongements cytoplasmiques qui contiennent des myofibrilles contractiles. Elles entourent les acini et diminuent alors leur lumière en se contractant. Elles sont également retrouvées autour des canaux intercalaires et intralobulaires. Les canaux peuvent alors atteindre une taille de plusieurs microns, et permettre l'expulsion de la salive, participant ainsi à la régulation du débit sécrétoire.

- Les formations excrétrices : les canaux

Le système canaliculaire assure l'expulsion de la salive de la lumière des acini à la cavité buccale, et joue aussi un rôle dans le remaniement de la salive primaire. Ce sont des épithéliums prismatiques simples avec un cytoplasme clair au pôle apical. Ces canaux sont intra-lobulaire au début puis extra-lobulaire dans des cloisons conjonctives inter-lobulaires.

➤ Canaux intra-lobulaires

Les canaux intercalaires, ou canaux de Boll sont très courts. Ils cheminent de l'acinus aux canaux striés. Ils sont formés par une seule couche de cellules cuboïdes, qui ont la capacité de se différencier en cellules sécrétrices, myoépithéliales ou encore en cellules des canaux striés. Les canaux striés ou canaux de Pflüger, vont des canaux intercalaires aux canaux interlobulaires. Ils sont constitués d'une couche de cellules épithéliales cylindriques éosinophiles qui présentent de nombreuses mitochondries ainsi que de nombreuses digitations au pôle basal, suggérant l'existence d'une activité métabolique. C'est ici que les modifications de la salive s'opèrent. Il se produit une réabsorption de sodium et de chlore et la sécrétion de bicarbonate de potassium et de glycoprotéines.

➤ Canaux inter-lobulaires ou excréteurs purs

Situés dans les cloisons délimitant les lobules, ils font suite aux canaux striés. Ils convergent ensuite pour former des canaux collecteurs. Ils sont formés d'un épithélium pseudo-stratifié qui évolue par un épithélium stratifié à l'approche du canal principal.

➤ Canal collecteur ou canal principal

Il achemine la salive jusqu'à la cavité buccale. Il est limité par un épithélium pavimenteux stratifié non kératinisé, très proche de l'épithélium buccal.

- Nature des glandes salivaires

Les glandes séreuses ne comportent que des acini séreux. Elles sécrètent une salive séreuse sans mucine. Les glandes muqueuses, constituées exclusivement ou essentiellement de cellules à mucine, sécrètent une salive extrêmement visqueuse. Les glandes séro-muqueuses ou mixtes sont faites d'acini séreux et d'acini muqueux mais aussi d'acini mixtes.

Les parotides sont des glandes séreuses pures. On y trouve de nombreux adipocytes (leur nombre augmente avec l'âge). Les glandes submandibulaires et sublinguales sont des glandes mixtes, avec prédominance d'acini séreux pour les premières et d'acini muqueux pour les secondes. Dans la glande submandibulaire, les adipocytes sont moins nombreux que dans la parotide. Les glandes accessoires sont muqueuses sauf les glandes accessoires linguales de Von Ebner, séreuses.

1.1.2. Salive et physiologie de la sécrétion

Le fluide salivaire est une sécrétion exocrine des glandes salivaires principales et accessoires. C'est le milieu chimique des dents et des muqueuses buccales. Il est important de différencier les sécrétions pures, prélevées aux ostia propres à chaque type de glande, de la salive totale. La salive totale fait référence au mélange complexe des sécrétions des glandes salivaires, du fluide gingival, du transudat des muqueuses buccales, du mucus provenant des fosses nasales et du pharynx, des bactéries et autres microorganismes oraux non adhérents, des restes alimentaires, des cellules épithéliales desquamées, de cellules sanguines ainsi que de traces de divers médicaments et produits chimiques. (De Almeida *et al.*, 2008). La salive n'est pas de composition, ni de quantité constante, différents facteurs en influencent la formule et le volume.

Le rôle crucial de la salive dans le maintien de la santé bucco-dentaire et la digestion a été largement démontré, de même que sa participation aux fonctions buccales telles que la phonation, la mastication et la déglutition.

1.1.2.1. Caractéristiques physico-chimiques

1.1.2.1.1. Le PH

Le pH salivaire varie entre 5,5 et 8,5 chez l'homme en fonction de l'âge et de la localisation. La salive parotidienne est plus acide avec un pH de 5,5 au niveau de l'ostium de Sténon, alors que le pH submandibulaire est de 6,4. Ce pH conditionne la formation de tartre au niveau des dents. Après une stimulation comme un repas, le pH augmente à 7,2 en même temps que le débit salivaire, alors que durant le sommeil, il descend en dessous de sa valeur moyenne. Cette diminution nocturne accompagne la chute de débit (Pellat, 2010).

1.1.2.1.2. La viscosité

La viscosité de la salive est inversement proportionnelle au taux de cisaillement qui lui est appliqué. C'est une caractéristique non newtonienne commune aux fluides biologiques, difficile à reproduire in vitro, d'où les difficultés d'obtenir une salive artificielle mimant parfaitement ces propriétés (Devoize et Dallel, 2010). Elle peut être définie comme la résistance à l'écoulement uniforme et sans turbulence se produisant dans la masse d'une matière. L'unité de viscosité dynamique est le Poise (Po). La viscosité de l'eau à 20°C est de 1 centipoise.

Parotide : Salive aqueuse, 1,5 centipoise (cP)

Sub-mandibulaire : Salive filante, 3,4 cP

Sub-linguale : Salive très visqueuse, 13,4 cP

1.1.2.1.3. La pression osmotique

Initialement, la salive est isotonique, telle qu'elle est formée dans les acini. Durant son trajet dans le réseau canalaire, sa concentration en soluté change et elle devient hypotonique (Humphrey *et al.* 2002). Un milieu liquide est hypotonique à un autre lorsque sa concentration en substance dissoute est plus faible que celle du milieu de référence (ici le plasma sanguin). L'osmolarité varie en fonction du débit de sécrétion : relativement faible en situation basale (60 à 120 mosm/L), elle peut augmenter jusqu'à 300 mosm/L (Pellat, 2010).

1.1.2.2. Composition de la salive

La salive est un liquide fait de 99,4% à 99,5% d'eau, le reste est composé d'un résidu sec qui se partage entre 0,30% à 0,34% de substances organiques et 0,18% à 0,22% de substances inorganiques. (Pellat, 2010).

Certains constituants sont simplement filtrés à partir du plasma, d'autres sont produits au sein des cellules acineuses et d'autres encore sont partiellement réabsorbés, excrétés ou modifiés au niveau des canalicules excréteurs. La salive joue un rôle déterminant dans la physiologie de la cavité buccale.

1.1.2.2.1. Constituants organiques

L'essentiel des composants organiques de la salive est représenté par des protéines. Plus de 1 300 protéines ont été identifiées à ce jour par diverses approches protéomiques. La nature et le rôle précis de nombre d'entre elles sont encore inconnus. On peut les séparer en deux catégories : Les protéines extrinsèques issues du sérum, et les protéines intrinsèques, synthétisées par la glande salivaire. Il y a environ 2,5 grammes de protéines dans 1 litre de salive émise à faible débit (Devoize et Dallel, 2010). La composition en protéine de la salive est le centre d'intérêt de nombreuses investigations ces dernières années. Certaines protéines du sérum sont reconnus comme marqueurs potentiels de maladies telles que le cancer ou les maladies cardiovasculaires (AVC), et peuvent également être retrouvés dans la salive totale. Ces similitudes entre les protéines du sérum et les

protéines salivaires ont encouragé les chercheurs à considérer la salive comme un fluide de diagnostic pour détecter des signes de pathologie (Ram *et al.*, 2011).

- Protéines extrinsèques

Elles sont issues du sérum. Le taux de protéines extrinsèques passant dans la salive est assez élevé (20% des protéines totales). Ce sont des albumines d'origine sérique (5% à 10% des protéines totales), des immunoglobulines (Ig) A, G et M, des α et β globulines, des calprotectines ou d'autres protéines du système immunitaire. Les IgA, sont les protéines les mieux représentées dans la salive. Elles pénètrent dans les glandes à partir du plasma, et peuvent être synthétisées par des cellules plasmiques situées à l'intérieur des glandes ou par des cellules muqueuses salivaires (Pellat, 2010 ; Devoize et Dallel, 2010).

- Protéines intrinsèques (Pellat, 2010 ; Devoize et Dallel, 2010)

- Enzymes salivaires

Elles représentent une grande partie des protéines salivaires.

L'alpha-amylase (ou ptyaline) représente près de 30% des protéines salivaires. Cette enzyme provient en majorité des parotides. Les submandibulaires ne produisent que 20% de l'amylase salivaire et les sublinguales comme les glandes accessoires n'en produisent que très peu. Elle participe à la dégradation des amidons alimentaires en maltose par l'hydrolyse des liaisons glucidiques (à 1-4). Son action est de courte durée, car inhibée par le pH acide de l'estomac après déglutition. La concentration d'amylase salivaire augmente avec le débit de sécrétion. L'activité enzymatique de l'amylase, hydrolysant en principe l'amidon, ne semble pas jouer un rôle important dans les mécanismes digestifs, puisqu'elle est inhibée au-dessous d'un pH égal à 4. Cependant, la digestion enzymatique peut se poursuivre au centre du bol ingéré, qui sera à l'abri des sucs digestifs acides.

La lipase salivaire est produite au niveau des glandes sublinguales des glandes linguales de Von Ebner. Cette enzyme est assez active, on estime que 20 à 30% des triglycérides peuvent être

hydrolysés par la lipase salivaire avant d'atteindre l'intestin. Elle peut aussi hydrolyser les phospholipides, les esters de cholestérol, et de nombreux autres esters.

La kallibréine provient de l'activation d'un précurseur inactif : le kallibréinogène. Elle participe au système de régulation de la sécrétion salivaire par l'intermédiaire de kallidines, peptides doués d'activité vasodilatatrice augmentant la perméabilité capillaire et par l'intermédiaire des cellules myoépithéliales dont elle augmente la contraction.

Le lysozyme attaque la paroi cellulaire de certaines bactéries (Gram+), et permet d'inhiber l'agrégation des *Streptococcus mutans* et la fermentation du glucose. Elle est retrouvée dans la plupart des sécrétions de l'organisme (salivaires, lacrymales, nasales, bronchiques). Dans la salive, elle représente près de 10% des protéines totales, et la salive sous-mandibulaire en contient plus que la salive parotidienne.

Les peroxydases présentes dans la salive ont deux origines : Une origine salivaire humaine avec la lactopéroxydase (LPO-SH), synthétisée et sécrétée par les glandes salivaires ; et la myéloperoxydase (MPO) synthétisée par les polynucléaires neutrophiles migrant dans la cavité buccale par le sulcus. Les MPO représentent entre 30 et 75% du total des peroxydases. Les lactopéroxydases sont des enzymes contribuant à rendre un milieu antiseptique en utilisant le thiocyanate (SCN-) comme substrat. Le thiocyanate est oxydé par l'enzyme en utilisant le peroxyde d'hydrogène (H₂O₂), produisant des ions qui dénaturent les protéines bactériennes. De nombreux dentifrices et bains de bouche ont d'ailleurs été supplémentés en H₂O₂ afin de renforcer l'activité de ces enzymes.

On trouve dans la salive de nombreuses autres enzymes, capables de dégrader aussi bien les hydrates de carbone, les graisses ou les protéines, comme des phosphatases acides, des cholinestérases, des ribonucléases, des lipases, des peroxydases. Ces dernières sont douées de pouvoir antibactérien. Ces enzymes salivaires peuvent être produites par les glandes salivaires elles-mêmes, mais proviennent également des leucocytes et des bactéries lysées. L'anhydrase carbonique rencontrée dans la salive provient essentiellement des sécrétions des principales glandes salivaires, et pourrait également participer à la régulation du pH salivaire.

➤ Mucines

Les mucines salivaires sont des glycoprotéines composées de protéines (75 %) et d'hydrates de carbone (25 %). Elles sont sécrétées principalement par les glandes sublinguales et parotides. La fraction protéique est constituée d'acides aminés tels que la proline, la glycine et l'acide glutamique.

Les hydrates de carbone sont essentiellement représentés par le mannose, le galactose et le glucose. Ces mucines participent à l'élaboration de la pellicule exogène acquise et confèrent à la salive son pouvoir lubrifiant.

➤ Glycoprotéines marqueur du groupe sanguin

Dans 80% de la population, des glycoprotéines ayant un pouvoir antigénique proche de celui des glycoprotéines marqueurs du groupe sanguin sont retrouvées dans la salive.

➤ Protéines riche en Proline (PRP)

La famille des protéines riches en proline représente chez l'homme près des deux tiers du total des protéines de la salive parotidienne et submandibulaire. Les PRP sont classées comme acides, basiques et basiques glycosylées. Les PRP acides contribuent au maintien de l'homéostasie du calcium dans la cavité buccale. Les PRP basiques glycosylées agissent comme lubrifiant. Le rôle des PRP basiques n'est pas encore bien compris, leur rôle serait de protéger le tractus gastro-intestinal des effets toxiques des tanins. Plus de 11 PRP basiques et plus de 5 formes acides ont été identifiées chez l'homme.

➤ Immunoglobuline sécrétoire

Le système immunitaire muqueux de la cavité orale fait partie du système « mucosa associated lymphoid tissue » MALT, composé de la muqueuse buccale, de l'anneau de Waldeyer, des tissus lymphoïdes pharyngés et des glandes salivaires. La majeure partie de ces immunoglobulines est synthétisée au niveau de ce système et, en particulier, au niveau des glandes salivaires.

Comme nous l'avons évoqué précédemment les plus représentées sont les IgA, dont la concentration salivaire est largement supérieure à la concentration sérique. Plus de 30% de ces IgA proviennent des glandes accessoires (en particulier des glandes labiales), le restant provient des glandes principales et du fluide gingival. Leur concentration varie de 20 à 230 µg/mL pour la salive produite par les glandes parotides et de 41 à 56 µg/mL pour la salive issue des glandes submandibulaires et sublinguales. Les IgA produites au sein même des glandes présentent une structure particulière, les rendant tout à fait adaptées à l'environnement oral. Une protéine

additionnelle (la pièce sécrétoire) synthétisée à l'intérieur des glandes est adjointe à deux molécules d'IgA et l'ensemble est sécrété sous cette forme dans la salive (IgA sécrétoire ou IgAs). Les fortes concentrations d'IgA dans la salive semblent indiquer qu'elles ont un rôle d'effecteur immunologique important au sein du système immunitaire de la cavité buccale. La très grande majorité des éléments potentiellement antigéniques de l'environnement pénètre par voie buccale ou respiratoire et se trouve en contact avec les IgA sécrétoires. Par conséquent, ces dernières représentent une importante ligne de défense contre les bactéries et les virus qui s'introduisent dans l'organisme.

➤ Lactoferrines

La lactoferrine est une protéine fixatrice du fer, appartenant à la famille des transferrines. Elle possède des effets bactériostatiques, bactéricides, virucides et fongicides. Elle a également décrit un effet anti-tumoral. Elle interviendrait enfin dans la régulation de la croissance et de la différenciation cellulaire et aurait des propriétés anti-inflammatoires par modulation de la réponse immunitaire. Sa production est majoritairement assurée par les polynucléaires neutrophiles présents au niveau du parenchyme glandulaire et, parfois, par les cellules épithéliales des muqueuses orales.

➤ Histatines

Les histatines sont des petites protéines riches en histidine, sécrétées par les glandes parotides, submandibulaires et sublinguales. Elles auraient une activité antifongique. Leur concentration est maximale dans les sécrétions parotidiennes et submandibulaires, dans la salive totale, elle est seulement de 2 à 4 µg/mL.

➤ Stathérines

Les stathérines sont les seules protéines salivaires capables d'inhiber la précipitation spontanée des phosphates de calcium dans une salive sursaturée. Les stathérines ont aussi un rôle de lubrification des surfaces dentaires et participent à l'élaboration de la pellicule exogène acquise. Elles sont reconnues par certaines bactéries orales, celles-ci adhèrent préférentiellement aux stathérines liées à l'hydroxyapatite, plutôt qu'à la forme libre de la protéine.

➤ Cystatine

Les cystatines salivaires sont sécrétées par les glandes parotides, submandibulaires et sublinguales. Les cystatines sont des inhibiteurs naturels des protéases à cystéine. Leur rôle serait de protéger les tissus buccaux de ces enzymes. Bien que les séquences d'acides aminés des cystatines salivaires soient très proches, leur action inhibitrice envers les protéases à cystéine d'origine bactérienne et virale est très variable.

➤ Défensine

Les défensines sont une famille de peptides antimicrobiens. Ces protéines interviennent également dans la régulation du volume cellulaire et du chimiotactisme, elles ont aussi une action inhibitrice sur l'activité des cellules « natural killer ». Elles sont habituellement présentes dans le plasma, la moelle osseuse, les intestins et la peau.

- Autres composants organiques

La salive contient des facteurs de croissance, principalement le « nerve growth factor » NGF et « l'épithelial growth factor » EGF dont la sécrétion augmenterait au cours de certaines maladies parodontales. Des « insulin-like growth factor » IGF sont également retrouvés. La glande submandibulaire semble être le siège d'une synthèse hormonale concernant principalement les androgènes, l'insuline et les hormones thyroïdiennes. Les hormones apparaissent dans la salive dans des concentrations très faibles, incomparables aux taux sériques. Cependant leur concentration salivaire et surtout les variations observées peuvent être le témoin d'un désordre métabolique, tout particulièrement d'origine endocrinienne. Elles représentent donc un outil de diagnostic.

Plus de 3000 acides ribonucléiques messagers (ARNm) ont été identifiés, leur dosage pourrait être un futur marqueur diagnostique des cancers de la sphère buccale.

On retrouve en faible concentration de l'urée, du glucose, de la créatinine, du cholestérol.

1.1.2.2.2. Constituants inorganiques

Les constituants inorganiques de la salive sont les ions sodium, potassium, calcium, hydrogènes, chlorures, phosphates, bicarbonates, thiocyanates, des halogènes (iode, fluor) et des métaux (cuivre, fer). La concentration de tous ces ions et électrolytes est toutefois sous la dépendance de nombreux facteurs comme le type de glande, le débit salivaire, la durée et la nature de la stimulation ou la rythmicité biologique. Les ions hydrogènes sont responsables du pH salivaire et sont tamponnés par différentes substances, en particulier les bicarbonates. La présence de calcium et la sursaturation des phosphates inorganiques dans la salive permettent la reminéralisation des cristaux d'hydroxyapatite après attaque acide. Sur le plan clinique, l'augmentation de la concentration en calcium suggère également un lien avec le maintien de l'intégrité des tissus dentaires, mais aussi sur la présence d'une gingivite ou d'une parodontite chronique. Il a été enfin démontré que certains médicaments peuvent affecter la composition en électrolytes salivaires (De Almeida *et al.*, 2008 ; Devoize et Dallel, 2010).

1.1.2.3. Formation de la salive et régulation de la sécrétion

(Vidailhet *et al.*, 2000 ; Devoize et Dallel, 2010)

1.1.2.3.1. Mécanisme de formation de la salive

En 1954, Thaysen émet l'hypothèse d'une formation de la salive en deux étapes permettant d'expliquer la variation de concentration des principaux électrolytes salivaires par rapport à leur taux plasmatique et son évolution en fonction du débit salivaire. La première phase se déroule au niveau de l'acinus où le fluide plasmatique filtre à travers les cellules acineuses, sans modifications ioniques notables, et aboutit à la formation d'une salive isotonique au plasma appelée « salive primaire ».

La seconde phase s'effectue dans le canal strié où la salive primaire est modifiée par une sécrétion et une réabsorption d'électrolytes, conduisant à la formation de la salive finale, hypotonique au plasma.

Cette hypothèse a été vérifiée par l'étude des mécanismes de transfert des électrolytes du système canalaire, par microperfusion des canaux excréteurs. La filtration acineuse permet d'obtenir une salive dont la concentration en électrolytes est proche de celle du plasma, sauf pour le potassium. Lors de son passage dans les canaux striés, la salive va subir une forte réabsorption de sodium et s'enrichir en potassium grâce au fonctionnement d'une pompe à $\text{Na}^+/\text{K}^+/\text{ATPase}$ (sodium/potassium/adénosine triphosphatase) située au pôle basal des cellules des canaux striés. L'hypotonicité de la salive varie en fonction du lieu de prélèvement. Elle est d'autant plus marquée que l'on s'éloigne de l'acinus. Lorsque le débit salivaire augmente, la salive est moins hypotonique, suite à une moindre réabsorption au niveau des canaux striés.

Parallèlement à la réabsorption du sodium, une sécrétion d'ions bicarbonates au niveau des canaux striés assure la régulation du pH salivaire à l'origine du pouvoir tampon de la salive. Ainsi, le pH légèrement acide de la salive primaire va augmenter au cours de la progression de la salive dans les canaux striés. (Devoize et Dallel, 2010)

1.1.2.3.2. Régulation de la sécrétion

Les mécanismes de régulation de la sécrétion des glandes salivaires et des glandes lacrymales sont les mêmes que ceux de l'ensemble des glandes exocrines de l'organisme. Cette régulation s'effectue essentiellement par le système nerveux autonome sympathique (par les fibres du ganglion cervical supérieur) mais surtout parasympathique (par le nerf auriculo temporel, branche du glossopharyngien, pour la parotide ; par la corde du tympan pour les glandes submandibulaires et sublinguales).

- Sécrétion salivaire

Une sécrétion salivaire réflexe est habituellement déclenchée, au cours de la mastication, par la stimulation des mécanorécepteurs desmodontaux, d'une part, et des récepteurs gustatifs, d'autre part (réflexes innés). Les influx afférents issus des mécanorécepteurs desmodontaux empruntent le trajet des nerfs maxillaire (V2) et mandibulaire (V3) pour rejoindre le complexe sensitif trigéminal. La salivation réflexe d'origine gustative, quantitativement plus importante, dépend néanmoins de la nature du stimulus gustatif (l'acide citrique ayant à cet égard une efficacité maximale). La sécrétion salivaire peut également être le résultat d'un réflexe conditionné, à la suite d'un stimulus neutre

(physiologiquement, n'entraîne pas de salivation en dehors de tout conditionnement). Ces réflexes conditionnés concernent les récepteurs olfactifs, visuels et auditifs.

Le rôle des centres nerveux supérieurs dans les mécanismes de la sécrétion salivaire est encore mal connu. La stimulation de certaines régions cérébrales telles que le cortex moteur et l'hypothalamus, structure impliquée dans la régulation du comportement alimentaire, est capable de déclencher une sécrétion salivaire. Ainsi, les mécanismes de déclenchement réflexe de la sécrétion salivaire au cours de l'alimentation sont complexes. Ils impliquent des influx afférents d'origine périphérique (récepteurs desmodontaux et gustatifs de la cavité buccale) et d'origine centrale (hypothalamus notamment).

La sécrétion salivaire est déclenchée par la fixation des neurotransmetteurs sur leurs récepteurs membranaires, via la synthèse de différents seconds messagers intracellulaires (acide adénosine monophosphorique [AMP] cyclique, inositol triphosphate et diacylglycérol) qui activent les mécanismes cellulaires responsables de la sécrétion. Compte tenu du fait que les terminaisons nerveuses peuvent libérer plusieurs neurotransmetteurs, la stimulation d'une fibre nerveuse peut déclencher des actions complexes au niveau des sites effecteurs glandulaires. Le neurotransmetteur du système parasympathique est l'acétylcholine. Ses récepteurs se divisent en deux grandes familles : muscariniques et nicotiniques. Les récepteurs muscariniques cholinergiques prédominent dans les glandes salivaires, et plus particulièrement les récepteurs M1 et M3. Toutefois, une sécrétion parasympathique « atropine-résistante » a été mise en évidence. Elle résulte de la libération de neuropeptides tels que la substance P, le VIP (peptide intestinal vasoactif) et le CGRP (calcitonin gene related peptide), colocalisés dans les terminaisons nerveuses avec l'acétylcholine. Ces neuropeptides joueraient un rôle de renfort de la sécrétion salivaire en interagissant avec l'acétylcholine. Le neuromédiateur principal du système orthosympathique, la noradrénaline, se fixe sur les récepteurs adrénergiques.

D'une façon générale, il est admis que l'activation du système parasympathique déclenche une sécrétion abondante d'une salive fluide, alors que celle du système orthosympathique déclenche une sécrétion moins abondante d'une salive visqueuse, riche en protéines. La sécrétion salivaire « parasympathique » résulterait, en partie, d'une vasodilatation des plexus vasculaires glandulaires, due à la libération d'acétylcholine et de VIP. La plus faible sécrétion salivaire d'origine sympathique pourrait résulter d'une simple vidange de la glande par contraction des cellules myoépithéliales.

- Contrôle endocrinien

Bien que l'activité sécrétrice des glandes salivaires soit en majorité sous la dépendance du système nerveux autonome, diverses études ont mis en évidence une influence hormonale faisant intervenir les androgènes, les œstrogènes, les hormones thyroïdiennes et les corticoïdes.

Smith *et al.* (2008) ont étudié chez des rats la relation entre les hormones sexuelles et la différence de la réponse vasculaire entre les sexes. Les résultats présentés ont démontré que la conséquence de la carence en œstrogène (ovariectomie) chez les femelles est une moindre réponse vasodilatatrice à la stimulation parasympathique, mais que cette carence ne suffit pas à expliquer la différence entre les sexes dans les réponses vasculaires à la stimulation parasympathique.

1.1.2.4. Débit salivaire (Toida *et al.* 2010)

Le volume salivaire excrété quotidiennement est estimé à 750ml (entre 500ml et 1,5l), mais le débit salivaire est extrêmement variable dans le temps. Cette sécrétion est sous l'influence de multiples facteurs tels que le degré d'hydratation, la position du corps, l'exposition à la lumière, les rythmes circadiens et circannuels, la taille des glandes et les médicaments ou drogues absorbés (Devoize et Dallel, 2010).

Les glandes principales sont responsables de près de 95 % de la sécrétion salivaire avec une participation de 20 à 25% pour les glandes parotides, 60 à 65% pour les glandes sublinguales, 7% à 8% pour les glandes submandibulaires et moins de 10% pour les glandes accessoires. Quand elles sont stimulées, la contribution des glandes au flux salivaire peut radicalement changer. Les parotides peuvent alors dépasser les 50% tandis que les submandibulaires passent à 30% (Humphrey et Williamson, 2001). Bien que les glandes salivaires accessoires produisent moins de 10% du volume total de la salive, elles jouent néanmoins un rôle important dans la lubrification des muqueuses, car même en l'absence de stimuli locaux, elles produisent une sécrétion continue de base.

Le débit salivaire moyen est très variable selon les auteurs avec des valeurs comprises entre 0,05 et 1,10 ml/min pour la sécrétion « dite de repos » et entre 1,25 et 2,82 ml/min pour la sécrétion « stimulée ». Le flux moyen parotidien non stimulé est de l'ordre de 0,05ml/min par glande chez les hommes et de 0,04ml/min par glande chez les femmes, tous âges confondus. Dans des conditions

stimulées, il est de 0,97ml/min chez l'homme et de 0,89ml/min chez les femmes, tous âges confondus également. Le flux moyen submandibulaire non stimulé est de l'ordre de 0,12ml/min par glande chez les hommes et de 0,14ml/min chez les femmes. Il est de 0,29ml/min chez les hommes et de 0,32ml/min chez les femmes après stimulation. (Maladière *et al.*, 1999).

Les glandes salivaires ont une vascularisation extrêmement abondante, ce qui permet des échanges nombreux entre le secteur sanguin et salivaire. Cette grande vascularisation explique les variations du débit salivaire, qui peuvent être importantes et rapides. Le débit basal peut être multiplié par 10 quand les glandes sont stimulées.

1.1.2.4.1. Variations du flux salivaire

Il existe des variations inter-individus dans les valeurs du débit salivaire de base ainsi que dans la composition de la salive. Comme nous l'avons vu précédemment, on observe un flux salivaire plus important chez les hommes que chez les femmes. Le flux salivaire total moyen non stimulé est de l'ordre de 0,42ml/min chez les hommes et de 0,37ml/min chez les femmes. Après stimulation, il est de 1,77ml/min pour les hommes et de 1,38ml/min pour les femmes, tous les âges confondus et tous les modes de stimulation confondus. Cependant cette différence reste très faible, on note seulement une légère différence dans la sécrétion parotidienne qui n'a quasiment aucune influence sur la salive totale (Jehl-Pietri *et al.*, 1997).

On retrouve également des variations physiologiques intra-individus. L'hydratation a un retentissement direct sur la production salivaire. Chez une personne déshydratée, les glandes vont cesser de produire la salive afin de conserver l'eau dans l'organisme. La déshydratation va donc provoquer une xérostomie transitoire. Le flux salivaire varie également selon les moments de la journée, il présente une sécrétion minimale nocturne (en raison de l'absence de stimulation des glandes) et un pic en fin d'après-midi. Les stimuli gustatifs et en particulier l'acide citrique et toutes les substances acides en général vont augmenter le flux salivaire de manière notable, de même que l'action de mastiquer (Liebaut, 2011).

La composition de la salive varie en réponse aux différents stimuli. Lorsque des aliments secs sont consommés, les sécrétions séreuses aqueuses sont augmentées de manière à évacuer le bol alimentaire. La concentration salivaire des bicarbonates s'accroît avec l'augmentation concomitante du flux salivaire. Lorsque le flux est bas, il y a moins de bicarbonate libéré, alors le pH et le pouvoir tampon de la salive diminuent (Diaz-Arnold et Marek, 2002).

Par ailleurs, la senescence génère des modifications salivaires, tant au niveau de la composition de la salive que du flux salivaire. Le vieillissement physiologique du parenchyme salivaire et l'atrophie parenchymateuse ne sont pas suffisants en soi pour être source de xérostomie. Il est important de noter que la xérostomie observée chez les personnes âgées résulte le plus souvent d'une polymédication et/ou d'une déshydratation (Fox, 2008).

1.1.2.4.2. Mesure du débit salivaire

L'évaluation du débit salivaire peut être déterminée par des mesures stimulées et/ou non stimulées. Il existe un certain nombre de techniques pour la collecte de salive :

- Technique de la compresse
- Rouleaux salivaires
- Test du morceau de sucre
- Cathétérisation des canaux
- Pompe à salive

Cependant, il est important de sélectionner une technique bien définie et présentant une grande reproductibilité (*CF 1.2.4.2.2. Evaluation quantitative*).

1.1.2.5. Rôles de la salive

Les multiples fonctions de la salive se rapportent à la fois pour ses caractéristiques fluides et ses composants spécifiques.

- Fonction digestive

La salive facilite la formation du bol alimentaire ainsi que la déglutition grâce aux substances lubrifiantes mucilagineuses qu'elle contient. La fonction digestive proprement dite est assurée par l'amylase sécrétée par les glandes parotides et submandibulaires, et par les protéases et lipases sécrétées principalement par les glandes linguales séreuses. (Pedersen *et al.*, 2002)

➤ Mastication

La lubrification et le ramollissement des aliments facilitent la mastication. Plusieurs études ont démontré que le débit salivaire influait sur la performance masticatrice. Celle-ci décline si le flux salivaire est réduit. Dans les cas d'hyposialie médicamenteuse, le nombre de cycles de mastication augmente avant de procéder à la déglutition (Pederson *et al.*, 2002).

➤ Préparation du bolus alimentaire et déglutition

Pendant la mastication les aliments se mélangent à la salive pour former un bolus. L'eau de la salive humidifie les particules de nourriture tandis que les mucines salivaires lient la nourriture mastiquée dans un bolus cohésif, pouvant ainsi facilement glisser dans l'œsophage sans endommager la muqueuse.

➤ Digestion des amidons et des lipides

L'enzyme la plus caractéristique de la salive est α -amylase ou ptyaline, qui rompt les glucides en maltoses. L' α -amylase salivaire présente une importance mineure dans la digestion des polysaccharides chez les individus sains en raison de son inactivation rapide par l'acide gastrique dans l'estomac. C'est principalement l'amylase pancréatique qui joue ce rôle. Certaines enzymes salivaires peuvent également initier la digestion des lipides.

- Fonction protectrice

La salive assure également la protection de la muqueuse buccale et des dents.

➤ Tissus dentaires

L'influence de la salive sur les phénomènes de minéralisation de l'émail participe à la protection des tissus dentaires. D'une part, la salive inhibe les phénomènes de déminéralisation et protège alors les dents contre les excès de substances acides, grâce aux ions phosphates et bicarbonates qui contrôlent la neutralité du pH salivaire (pouvoir tampon). D'autre part, elle renforce la charge minérale de surface par diffusion d'éléments tels que le calcium, les phosphates, le fluor, augmentant ainsi la dureté de l'émail. Comme nous l'avons évoqué précédemment la statherine, protéine salivaire, contribue à la stabilisation des ions calcium et phosphate en solution, et protège la dent en initiant la formation d'une pellicule protectrice par liaison à hydroxyapatite. La présence de fluor dans la salive permet la formation d'un revêtement de type fluoroapatite, plus résistant à la carie que la surface dentaire naturelle.

Enfin, le flux salivaire assure un nettoyage mécanique des surfaces muqueuses et dentaires, éliminant en partie la flore pathogène. Ce phénomène est amplifié par les mouvements des lèvres et de la langue.

➤ Muqueuses (buccale et œsophagienne)

Les mucines salivaires, résistantes à la dégradation protéolytique, protègent la muqueuse buccale contre le dessèchement, les substances toxiques et irritantes présentes dans les aliments et les enzymes bactériennes. Elles assurent également la lubrification des muqueuses, indispensable aux fonctions de déglutition et de phonation. Les résultats des recherches sur cette protéine indiquent clairement qu'elle est responsable de nombreuses fonctions essentielles à la défense et au maintien de la stabilité de sphère buccale. Les peroxydases complètent l'action des mucines grâce à leur pouvoir antibactérien. L'EGF salivaire renforce le potentiel de cicatrisation des tissus muqueux.

- Gustation

La salive joue un rôle dans la gustation en solubilisant les substances sapides, étape indispensable à leur fixation sur les récepteurs gustatifs situés dans les bourgeons du goût. Le caractère hypotonique de la salive permet de mettre en solution les molécules qui peuvent alors atteindre les papilles gustatives.

- Homéostasie hydrique

En sécrétant 0,6 à 1,5 L d'eau par jour, les glandes participent au maintien du degré d'hydratation de l'organisme à un niveau satisfaisant. La soif est déclenchée par la sensation de bouche sèche. Elle provient d'une diminution de la sécrétion salivaire de repos qui entraîne l'activation de récepteurs sensitifs intra-buccaux. Les changements osmotiques plasmatiques sont détectés par le système nerveux central, en particulier l'hypothalamus et ses osmo-récepteurs, ainsi que par l'appareil juxtaglomérulaire rénal.

- Fonction excrétrice

De nombreuses substances sont excrétées dans la salive, puis réabsorbées ou catabolisées, comme l'iode, les graisses, les hormones sexuelles et les anticorps. Leur taux salivaire dépend de leur concentration plasmatique et du débit. Plusieurs médicaments, dont certains antibiotiques, ont une excrétion salivaire importante.

- Fonction endocrine

Des études récentes ont révélé la présence d'hormones actives et d'autres médiateurs chimiques, dits hormone-like, dans des extraits de glandes salivaires (principalement submandibulaires). Le NGF, l'EGF, l'insuline, la kallibréine et la rénine ont été plus précisément isolés au niveau des cellules canalaire des canaux striés. L'origine des hormones salivaires reste discutée. On admet en général qu'elles proviennent de la circulation sanguine. Cependant, une synthèse locale au sein des glandes salivaires est probable pour les stéroïdes et pourrait concerner d'autres types d'hormones et de substances telles que l'insuline et la parotine, cette dernière ayant été

isolée initialement au niveau des glandes parotides. (Vidailhet *et al.*, 2000 ; Humfrey et Williamson, 2002 ; Nieuw Ameerongen et Veerman, 2003 ; Pellat, 2010 ; Devoize et Dallel, 2010)

1.1.3. Pathologies des glandes salivaires

(Jegoux, 2006 ; Bourgeois *et al.*, 2006 ; Wilk et Kahn, 2007 ; Katz et Heran, 2007)

Les glandes salivaires et les canaux excréteurs sont le siège d'une pathologie très riche et très variée. Deux symptômes dominent la pathologie des glandes salivaires : l'augmentation de volume ou sialomégalie et les troubles de la sécrétion salivaire.

1.1.3.1. Les troubles de la sécrétion

1.1.3.1.1. Hyposialie- Xérostomie

CF 1.2. Xérostomie

1.1.3.1.2. Sialorrhée-Ptyalisme

La sialorrhée ou ptyalisme correspond à une sécrétion salivaire augmentée. L'écoulement de la salive hors de la bouche que l'on peut observer chez les dysphagiques et les baveurs, n'est pas la définition de la sialorrhée mais elle peut en être la conséquence. Elle relève d'une irritation réflexe périphérique (éruption dentaire, péricoronarite, stomatite, angine, affection gastro-œsophagienne) ou plus rarement centrale (Maladie de Parkinson, encéphalite, épilepsie, tumeur cérébrale). La sialorrhée est peu fréquente et souvent subjective.

1.1.3.1.3. Sialodochites

On regroupe par le terme sialodochite les pathologies inflammatoires du canal excréteur des glandes salivaires.

1.1.3.1.4. Lithiases salivaires

La lithiase est la plus courante des affections salivaires, sauf chez l'enfant où elle ne se place que loin derrière les oreillons. La pathogénie de la lithiase salivaire demeure incertaine. Les facteurs les plus souvent incriminés sont une l'infection bactérienne ascendante ou une stase salivaire due à un trouble de l'excrétion ou une anomalie anatomique du canal.

La lithiase répond à une production de calculs de taille variable par l'une des glandes salivaires principales. En général ces calculs sont uniques mais peuvent être multiples. Ils sont situés soit dans les canaux glandulaires, soit dans le canal excréteur (Fig.1.5). La glande submandibulaire est plus fréquemment atteinte. La symptomatologie due à l'obstacle est assez typique :

- Hernie salivaire : Gonflement intermittent de la glande, survenant au moment des repas et se terminant par un jet de salive abondant et salé dans la cavité buccale.
- Colique salivaire : Rétention momentanée mais totale de la salive s'accompagnant de phénomènes douloureux intermittents évoluant par crises spasmodiques. La douleur survient brutalement et siège dans le plancher de la bouche, la langue et irradie vers l'oreille. Douleur et tuméfaction disparaissent rapidement après une brève sialorrhée.

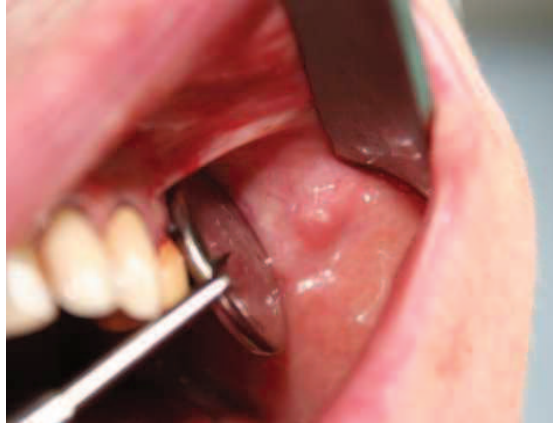

Fig. : 1.5. Lithiase du canal de Sténon (Boisramé-Gastrin S.)

La surinfection bactérienne (Fig. 1.6.) est fréquente et réalise une suppuration glandulaire avec apparition de pus au méat excréteur. La surinfection d'une lithiase submandibulaire évolue souvent en phlegmon du plancher buccal.

Fig. : 1.6. Parotidite droite d'origine lithiasique (d'après Chossegros *et al.*, 2008)

1.1.3.1.5. Mégacanaux salivaire bilatéraux idiopathiques

Le motif de la première consultation est le plus souvent l'augmentation passagère du volume d'une glande salivaire principale, parfois un épisode douloureux plus durable, et des troubles salivaires divers telle qu'une sialorrhée en jet. L'examen clinique montre un ostium fréquemment rouge et œdématié. La salive est le plus souvent abondante, d'aspect muqueux, de viscosité augmentée ou inégale avec des bouchons mucoïdes. La découverte d'un phénomène « d'éjaculation salivaire », à l'expression manuelle de la glande, objective à la fois la dilatation canalaire et la valeur fonctionnelle de la glande. La sialographie montre des dilatations du canal principal de la glande qui apparaît trop long et sinueux avec un aspect en « chapelet de saucisses ». Ces dilatations canalaire sont idiopathiques puisque, jusqu'à présent, aucune cause ne leur est attribuée.

1.1.3.2. Pathologie hypertrophique : les sialoses

1.1.3.2.1. Sialadénoses

De nombreux facteurs sont responsables d'augmentations homogènes diffuses, chroniques et indolores des glandes salivaires. Ce sont surtout les parotides qui sont les plus touchées. Elles sont rapportées au cours d'une consommation d'aliments riches en amidon, hypertriglycémie, alcoolisme, cirrhose, malnutrition, dysorexies névrotiques (jeunes femmes névrotiques et déprimées avec troubles de type boulimie-vomissement) (fig.1.7), diabète, goutte, prise de certains médicaments (antidépresseurs, phénothiazines).

Fig. : 1.7. Parotidomégalie chez une jeune femme anorexique (d'après Katz et Héran, 2007)

1.1.3.2.2. Sialoses systémiques

- La sarcoïdose

L'association d'une hypertrophie parotidienne bilatérale, indolore, rapidement installée et d'une uvéite réalise le syndrome de Heerfordt, typique d'une sarcoïdose ; il s'accompagne souvent d'une paralysie faciale, et éventuellement d'autres manifestations (cutanées, osseuses, pulmonaires, ganglionnaires, neurologiques, viscérales). L'évolution de cette atteinte parotidienne est souvent rapidement favorable.

- L'amylose

L'amylose est une maladie de surcharge, expliquée par des dépôts dans les tissus, d'une substance amorphe. C'est principalement l'amylose AL, caractérisée par des dépôts de chaînes légères d'immunoglobulines, qui se localise aux glandes salivaires, avec des tuméfactions bilatérales indolores

des glandes submandibulaires ou parotides. La biopsie des glandes salivaires accessoires est un bon moyen diagnostique de l'amylose AL (Baeteman *et al.*, 2008).

- Le syndrome de Gougerot-Sjögren

CF 1.2.2.1.1.1 Le Syndrome de Gougerot-Sjögren

1.1.3.3. Pathologies infectieuse : Les sialites

1.1.3.3.1. Sialites ou sialomégalies virales

- La parotidite ourlienne (sialite bilatérale)

La plus fréquente des affections virales salivaires est la sialadénite ourlienne (oreillons). L'agent causal est un paramyxovirus à ARN. Le virus se transmet par contact direct et par les gouttelettes de salive. Le maximum d'incidence est avant 5 ans. Les deux sexes sont également atteints mais les complications sont 3 fois plus fréquentes chez les garçons : orchite, méningite, encéphalite, surdité. L'incubation est silencieuse, de 18 à 21 jours et la phase d'invasion dure de 24 à 36 heures. Cette pathologie présente une grande contagiosité. On note une douleur provoquée par la palpation de la parotide, une sécheresse de la bouche et une rougeur autour de l'ostium du canal de Sténon. La phase d'état se traduit par une tuméfaction de la parotide d'abord unilatérale, puis bilatérale en 2 ou 3 jours. La salive rare aux ostiums reste claire, jamais purulente. Les signes généraux sont variables d'un sujet à l'autre : fièvre, bradycardie, signes méningés (céphalée, raideur), lymphocytose. La guérison se fait en une dizaine de jours.

La parotidite grippale (myxovirus influenza), la parotidite à coxsackie virus A et la parotidite mononucléosique sont également des sialites d'origine virale.

1.1.3.3.1.1. Sialite bactérienne

- Parotidite aigüe

A l'état normal, la salive est stérile dans les acini et les canaux efférents. L'infection des canaux et du parenchyme salivaire peut être ascendante (d'origine buccale), hémotogène, ou encore par effraction d'une infection de voisinage (arthrite temporo-mandibulaire, ostéite mandibulaire, cellulite de la face, adénite intra-parotidienne). Le tableau clinique: Fièvre, douleur parotidienne otalgique exacerbée par la mastication, trismus moyen, tuméfaction de la parotide sous une peau érythémateuse ou violacée qui adhère aux plans profonds. L'examen endo-buccal montre l'ostium du canal de Sténon rouge et turgescant, qui laisse sourdre du pus ou de la salive mucopurulente. (Fig.1.8)

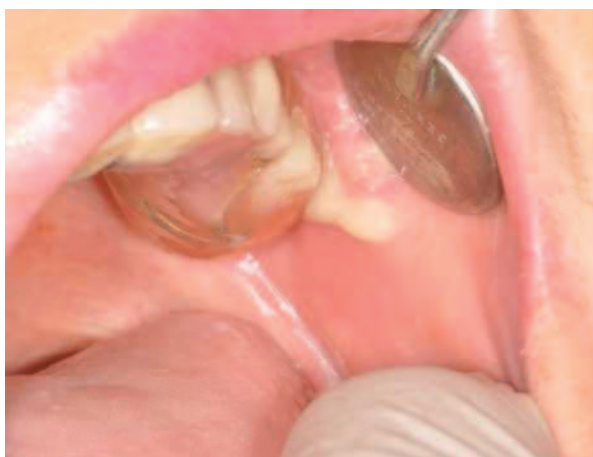

Fig. : 1.8. Ecoulement purulent à l'ostium du canal de Sténon (Boisramé-Gastrin S.)

- Submandibulite aigüe (suppurée non lithiasique)

La région submandibulaire est chaude, tendue et douloureuse. Le revêtement cutané est normal ou érythémateux. On observe une hyperthermie à 38-39° et une présence de pus à l'ostium. L'infection évolue spontanément vers la fistulisation en l'absence de traitement.

- Parotidite bactérienne chronique de l'enfant

A son début, elle est souvent confondue avec les oreillons. Les bactéries en cause sont presque toujours à Gram positif : streptocoques, pneumocoques et staphylocoques. Le premier épisode de parotidite survient souvent vers l'âge de 4 ou 5 ans. Le début de chaque épisode aigu, parfois précédé par 24 heures d'asthénie, est marqué par l'apparition rapide, souvent au cours d'un repas, d'une tuméfaction parotidienne unilatérale partielle, douloureuse et ferme. L'examen endobuccal et l'expression manuelle douce de la glande permettent de constater l'issue par l'ostium du canal de Sténon, qui n'est pas forcément rouge, un peu de salive mucoïde.

- Parotidite bactérienne chroniques de l'adulte

Elles sont l'aboutissement d'affections diverses. Le tableau clinique est celui d'une tuméfaction parotidienne bilatérale chronique avec suppuration salivaire par le canal de Sténon sans douleur. Seuls les épisodes de surinfection ou de poussées aiguës se manifestent de façon similaire aux parotidites aiguës et donc avec douleur à la mastication et à la palpation de la glande. Il faut savoir écarter le diagnostic de la maladie de Gougerot-Sjögren.

- Autres sialites bactériennes

- Parotidite syphilitique secondaire
- Parotidite syphilitique tertiaire
- Sialite tuberculeuse
- Adénite parotidienne de la maladie des griffes du chat (lymphoréticulose d'inoculation)

1.1.3.4. Tumeurs des glandes salivaires

Les tumeurs des glandes salivaires représentent approximativement 1% de toutes les tumeurs. Elles sont rares (incidence : environ 1/100 000 habitants) mais très variées. En effet, la dernière

classification de l'Organisation mondiale de la santé (OMS), établie en 2005, reconnaît 24 types différents de tumeurs épithéliales malignes et 12 types de tumeurs épithéliales bénignes (tableau 1.1). Environ deux tiers des tumeurs sont bénignes et un tiers malignes (Gritzmann *et al.*, 2002 ; Just *et al.*, 2008 ; Uro-Coste, 2011).

Tumeurs épithéliales malignes	Carcinome à cellules acineuses Carcinome mucoépidermoïde Carcinome adénoïde kystique Adénocarcinome polymorphe de bas grade Carcinome épithélial–myoépithélial Carcinome à cellules claires SAI Adénocarcinome à cellules basales Carcinome sébacé Lymphadénocarcinome sébacé Cystadénocarcinome Cystadénocarcinome cribriforme de bas grade Adénocarcinome mucineux Carcinome oncocytaire Carcinome canalaire salivaire Adénocarcinome SAI Carcinome myoépithélial Carcinome ex-adénome pléomorphe Carcinosarcome Adénome pléomorphe métastasant Carcinome épidermoïde Carcinome à petites cellules Carcinome à grandes cellules Carcinome lymphoépithélial Sialoblastome
Tumeurs épithéliales bénignes	Adénome pléomorphe Myoépithéliome Adénome à cellules basales Tumeur de Warthin Oncocytome Adénome canalaire Adénome sébacé Lymphadénome sébacé ou non Cystadénome Papillome canalaire Papillome canalaire inversé Papillome intracanaire Sialadénome papilleferum
Tumeurs des tissus mous	Hémangiome
Tumeurs hématologiques	Lymphome de Hodgkin Lymphome B diffus à grandes cellules Lymphome B extraganglionnaire de la zone marginale
Tumeurs secondaires	

Tableau 1.1. Classification des tumeurs des glandes salivaires selon l'Organisation mondiale de la santé (OMS) en 2005.

Le traitement des tumeurs malignes des glandes salivaires est, à l'heure actuelle, essentiellement chirurgical et peut parfois être associé à de la radiothérapie ; la chimiothérapie, n'ayant pas actuellement apporté la preuve de son efficacité, n'est proposée que dans le cadre d'essais cliniques (Uro-Coste, 2011).

1.1.3.5. Plaies parotidiennes

Les plaies de la glande parotide et du canal parotidien représentent une faible proportion de l'ensemble des plaies vues aux urgences, environ 0,21%. Les plaies parotidiennes sont dues à des agressions par couteau, bris de verre ou plus rarement par arme à feu. Cette faible proportion peut expliquer les lésions de la parotide passées inaperçues ou mal prises en charge dans un premier temps. Les complications mécaniques principales sont les sialocèles et les fistules.

1.1.3.6. Malformation des glandes salivaires

Il peut s'agir d'aplasie et d'hypoplasie salivaire. Les aplasies de toutes les glandes sont exceptionnelles et ont pour conséquence une xérostomie. L'aplasie parotidienne unilatérale est moins rare, elle s'accompagne souvent d'une hypoplasie controlatérale. Ces différentes aplasies ou hypoplasies sont souvent en rapport avec des syndromes malformatifs complexe de la face comme les dysostoses mandibulo-faciales, les hémiatrophies de la face ou les syndromes otomandibulaire. Les aplasies des glandes submandibulaires peuvent aussi se rencontrer.

Il peut également s'agir de dystrophies, ectopies salivaires, fistules et kystes congénitaux salivaires. Ces pathologies relèvent de l'oto-rhino-laryngologie ou de la chirurgie maxillo-faciale.

1.2. La xérostomie

Par définition le terme « xérostomie » définit un état de sécheresse de la cavité buccale et des lèvres ressenti de façon subjective par le patient, traduisant une atteinte directe ou indirecte des glandes salivaires et se manifestant soit par une diminution du flux salivaire ou hyposalie, soit par une sécrétion salivaire nulle ou asialie (Meyer-Luekel et Kielbassa, 2002).

La xérostomie c'est à la fois une diminution quantitative de salive et une modification de sa composition chimique. Elle peut avoir un effet délétère sur de nombreux aspects de la fonction buccale et du bien-être général, et diminuer ainsi significativement la qualité de vie. De ce fait des mesures préventives appropriées sont nécessaires.

Les mécanismes de l'hyposalivation (Bültzingslöwen *et al.*, 2007) :

- Dysfonctionnements des récepteurs des neurotransmetteurs
- Destruction du parenchyme des glandes salivaires
- Trouble immunitaire interférant avec le processus sécrétoire
- Dommages radio-induits de l'ADN cellulaire
- Troubles des liquides et des électrolytes
- Combinaisons de tous ces éléments

La xérostomie est le symptôme de multiples pathologies possibles. Elle peut être la conséquence d'une maladie systémique c'est pourquoi une identification précoce est indispensable afin de procéder au traitement (Fox, 2008).

1.2.1. Epidémiologie

La fréquence de la xérostomie dans la population générale est relativement mal évaluée en raison de la différence des critères diagnostiques utilisés dans les populations étudiées. On estime que ce symptôme concerne environ 10 % des individus (Bonney, 1994), mais varie de 0,5 à 20 % selon les auteurs (Daniels et Wu, 2000). On sait en revanche que la prévalence de la xérostomie augmente avec l'âge, et atteindrait probablement 30% de la population âgée de plus de 65 ans selon Ship *et al.* (2002), 25% à 65% pour d'autres (Séguier *et al.*, 2010). Cependant, bon nombres d'hyposialies sont liées aux effets indésirables de certaines médications. Les femmes sont plus fréquemment atteintes (Arpin *et al.*, 2005).

1.2.2. Etiologies

La diminution du flux salivaire présente un large éventail d'étiologies. Elle peut se manifester en tant que symptôme précoce de différentes maladies systémique (diabète, syndrome de Gougerot-Sjögren) mais peut être également la conséquence d'un traitement médicamenteux ou d'une radiothérapie cervico-faciale. Il est indispensable d'identifier la cause ainsi que la sévérité de l'atteinte glandulaire afin de mettre en place une prise en charge adéquate.

1.2.2.1. Affections systémiques

(Porter *et al.*, 2004 ; Bültzingslöwen *et al.* 2007 ; Liebaut, 2011)

1.2.2.1.1. Le syndrome de Gougerot-Sjögren

Parmi les étiologies systémiques, la plus connue est le syndrome de Gougerot-Sjögren (SGS). C'est une maladie auto-immune (MAI), découverte au siècle dernier par Henri Gougerot (1881-1955) et Henrik Sjögren (1899-1961) et individualisée il y a une quarantaine d'années comme une

exocrinopathie auto-immune, ou plus récemment une épithélite auto-immune. Les cibles principales du SGS sont les glandes exocrines, en particulier les glandes lacrymales et salivaires. Ces glandes sont le siège d'un infiltrat inflammatoire qui conduit progressivement à la destruction de ces glandes et cliniquement à un syndrome sec.

- Epidémiologie

La prévalence de la maladie varie entre 0,1 et 3%. (Binard *et al.*, 2007). Cette fréquence varie d'une étude à l'autre selon de l'âge de la population étudiée et les critères diagnostiques utilisés (Jonsson *et al.*, 2002 ; Nazmul *et al.*, 2011). Il s'agit de la deuxième maladie auto-immune systémique derrière la polyarthrite rhumatoïde. Le pic de fréquence du SGS est entre 40 et 50 ans mais la pathologie peut se déclarer à tout âge. Il affecte principalement les femmes avec un sex ratio de 9 femmes pour 1 homme (Mariette, 2004).

- Le SGS primaire et secondaire

On parle de SGS primaire ou primitif (pSS) quand il intervient de manière isolée. Quand il se déclare secondairement à une MAI systémique, comme la polyarthrite rhumatoïde, le lupus érythémateux disséminé ou la sclérodermie, on parle SGS secondaire (sSS). Il peut également être associé à une MAI spécifique d'organe comme la thyroïdite auto-immune ou la cirrhose biliaire primitive (Varin, 2012).

- Expression clinique

Le SGS est une maladie insidieuse à développement lent, les manifestations initiales peuvent être non-spécifiques (arthralgie, fatigue, phénomène de Raynaud) et évoluer en 8 à 10 ans à la symptomatologie complète de la maladie. Le syndrome sec oculo-salivaire est le maître symptôme.

On parle d'atteinte glandulaire. Cependant, il peut également affecter d'autres organes, on parle alors d'atteinte extra-glandulaire.

➤ Atteinte glandulaire

Le SGS touche principalement les glandes exocrines situées au niveau de la bouche et des yeux.

La manifestation clinique la plus fréquente est la xérostomie. Le syndrome sec salivaire présent dans plus de 90% des cas, constitue souvent le symptôme d'appel qui amène à évoquer le diagnostic de SGS. Les signes cliniques sont ceux de la xérostomie : difficulté de mastication, phonation, candidoses, caries dentaires (*CF 1.2.3. Conséquence de l'absence de salive*). Dans 60 % des cas, on observe une hypertrophie des glandes salivaires. Les glandes parotides sont le plus souvent affectées par le gonflement, mais les glandes sous-maxillaires peuvent l'être également. Cette hypertrophie est bilatérale (ou non) et symétrique (ou non), et peut survenir de manière épisodique ou permanente. C'est un argument en faveur du diagnostic du SGS.

L'atteinte oculaire (xérophtalmie) est l'autre manifestation majeure. Les patients se plaignent habituellement d'une sécheresse oculaire avec une impression de sable dans les yeux, ainsi qu'une sensation de brûlure de rougeurs, de démangeaisons, et d'une augmentation de la photosensibilité. Ces plaintes sont la conséquence de la diminution des larmes.

D'autres glandes exocrines peuvent être affectées par le SGS. Les patients peuvent ainsi souffrir de sécheresse au niveau nasal, pulmonaire, cutané et vaginal.

➤ Atteinte extraglandulaire

Des manifestations articulaires sont présentes dans 75 % des SGS primaires, un syndrome de Raynaud est associé dans environ 50 % des cas ainsi que des signes pneumologiques. Il existe également des signes cutanés, digestifs, neurologiques, gynécologiques et rénaux décrits en association avec la maladie (Youinou, 1999) (Tableau 1.2). Les lymphomes, presque exclusivement de la lignée de cellules B, surviennent chez environ 5% des patients.

Ainsi, le SGS est une pathologie multidisciplinaire impliquant différents praticiens : chirurgien-dentiste, ophtalmologiste, oto-rhino-laryngologiste, rhumatologue, immunologiste, gastroentérologue, neurologue, urologue, néphrologue, dermatologue, psychiatre (Varin, 2012).

Manifestation	Fréquence %
Arthralgie/arthritis	75
Neuropathie périphérique	2-60
Phénomène de Raynaud	48
Atteintes pulmonaires	23
Purpura	11
Néphrite interstitielle	9
Cirrhose biliaire primitive	4
Lymphome	4
Glomérulonéphrite	2
Myosite	1

Tableau 1.2. Principales manifestations extra-glandulaires liées au SGS et leur fréquence (d'après Tzioufas et Voulgarelis, 2007 et Pavlakis *et al.*, 2011)

- Signes biologiques

Les principaux signes biologiques du SGS sont l'augmentation de la vitesse de sédimentation ou une anémie. Une leucopénie ou une thrombopénie sont plus rares. Environ 20% des patients présentent une cryoglobulinémie (présence d'immunoglobulines circulantes qui précipitent à des températures en-dessous de 37°C). Le SGS s'accompagne fréquemment d'une hypergammaglobulinémie polyclonale (en particulier des IgG) témoin de l'hyperactivité B-lymphocytaire

Sur le plan immunologique, le Facteur Rhumatoïde s'observe dans 50 % des formes débutantes de SGS. La présence d'auto-anticorps (Ac) est caractéristique des MAI. Des anticorps dirigés contre des antigènes nucléaires sont retrouvés dans le sérum de 90% des patients. Certains sont dirigés contre les antigènes solubles du noyau : l'anti-Ro (ou anti-SS-A) et l'anti-La (ou anti SS-B). Ils sont sensibles et présentent une bonne spécificité (Youinou, 1999 ; Varin, 2012).

- Etiopathogénie

L'étiologie du SGS primitif ou secondaire, résulte probablement d'une pathogénie multifactorielle mais n'est pas encore bien définie. L'hypothèse d'une affection virale (rétrovirus, coxsakies, EBV, CMV) sur un terrain génétiquement prédisposé semble la plus probable actuellement compte tenu des arguments étiologiques retrouvés. Suite à l'infection, les cellules épithéliales des glandes salivaires et conjonctivales, deviennent présentatrices d'antigène, par l'intermédiaire des molécules HLA de classe II. Ces cellules se présentent donc au lymphocyte comme non-soi, ce qui déclenche l'activation de la réaction immunitaire.

De nombreux faits plaident en faveur d'un terrain génétique particulier au SGS. Les cas familiaux sont certes peu fréquents, mais il n'est pas rare de retrouver d'autres maladies auto-immunes dans la famille. Les antigènes d'histocompatibilité ne représentent que l'un des éléments de cette prédisposition (Mariette, 2004).

Les deux principaux phénomènes auto-immuns observés dans le SGS sont une infiltration lymphocytaire des glandes exocrines et une hyperréactivité lymphocytaire B, mise en évidence par des autoanticorps circulants. L'infiltrat lymphocytaire des glandes salivaires et lacrymales est une caractéristique majeure du SGS. Elle peut conduire à la destruction des glandes et à l'atteinte de leur capacité fonctionnelle. L'hyperréactivité lymphocytaire B est révélée par la présence dans le sérum et les urines, de chaînes légères monoclonales et d'immunoglobulines monoclonales cryoprécipitables. Les sérums de patients ayant un SGS, contiennent souvent des anticorps dirigés contre des antigènes non spécifiques d'organe, tels que les immunoglobulines (facteurs rhumatoïdes) et des antigènes nucléaires (anticorps Ro/SSA, La/SSB). L'atteinte des principaux organes ne présente souvent pas un risque vital mais peut considérablement nuire à la qualité de vie d'un patient.

- Pathogénie de la glande salivaire

L'atteinte des glandes salivaires est due à l'invasion et au remplacement progressif du tissu épithélial des glandes salivaires par des cellules immunitaires. Les études phénotypiques et fonctionnelles ont montré que la cellule prédominante dans l'infiltrat des glandes exocrines affectées est la cellule lymphocytaire T Helper (75%) présentant des caractéristiques de cellules mémoire, contre 25% pour les LB. Bien que les LT aient longtemps été considérés comme les principaux acteurs

de la pathologie, le rôle des LB a cependant été de plus en plus évoqué au cours de ces cinq dernières années (Pers *et al.*, 2008). L'épithélium glandulaire est progressivement détruit, conduisant à terme à la diminution de la fonction sécrétrice des glandes. La biopsie des GS accessoires (BGSA) permet de confirmer l'atteinte des GS. Cet examen histologique renseigne sur l'importance de l'infiltrat lymphocytaire, le degré d'altération des structures glandulaires et celui de la prolifération fibroblastique (fibrose) (Chisholm, Mason, 1968). La classification semi-quantitative de Chisholm et Mason (1968) fait intervenir la notion de foyers (ou foci) définis par le groupement d'au moins 50 cellules lymphoplasmocytaires sur un champ de 4mm² de tissu salivaire. Les résultats sont énoncés sous forme d'un score de 0 à 4, selon l'importance de l'infiltration. Les scores 3 et 4 sont plutôt évocateurs du SGS.

Enfin les symptômes de sécheresse oculaire et buccale ne seraient qu'en partie expliqués par le phénomène apoptotique des cellules du parenchyme glandulaire. En effet, on retrouve également des anticorps anti-récepteurs muscariniques. Ces auto-anticorps entravent l'influx nerveux dans les glandes exocrine, les rendant hypostimulables (Agarwal, 2003).

- Les critères de diagnostic : Les critères américano-européens

CF 1.2.3.3. Diagnostic du syndrome de Gougerot-Sjögren

- Traitements disponibles

Le SGS n'atteint pas le pronostic vital. En revanche le développement du syndrome sec peut être source de handicaps notamment au niveau buccal. Le traitement du SGS fait donc principalement appel aux traitements locaux auxquels on associe un traitement systémique dirigé contre la maladie auto-immune (Kaplan, 1999 ; Nicolas *et al.*, 2004).

Les traitements symptomatiques de la sécheresse buccale sont exposés dans la partie *1.2.5. Prise en charge de la xérostomie.*

Les traitements de fond disponibles sont le plaquenil, le methotrexate et le léflunomide, le cyclophosphamide, les corticoïdes, et les immunoglobulines intraveineuses. A ce jour aucun traitement

de fond n'a fait la preuve de son efficacité dans des études contrôlées pour diminuer la sévérité de la xérostomie ou des autres signes cliniques de la maladie

Le praticien peut également recourir aux biothérapies et anticorps monoclonaux ciblés ; les anti-lymphocytes B, anti-CD-22 et surtout anti-CD-20 (Rituximab®) ont des résultats prometteurs (Sarau, 2010).

1.2.2.1.2. Le diabète

Le diabète est un trouble du métabolisme hydrocarboné lié soit à un déficit d'insuline (diabète de type 1), soit à une résistance anormale à cette hormone (diabète de type 2), aboutissant à une accumulation de glucose dans les tissus. Chez les patients diabétiques on observe une diminution du flux salivaire dont les causes sont indéterminées. Il est à noter que la diminution du flux salivaire n'est pas la seule responsable de la sensation de bouche sèche évoquée par les patients, la polyurie, la polydipsie ainsi que les désordres neurosensoriels présents chez les diabétiques pourraient être responsables de cette sensation.

1.2.2.1.3. La sarcoïdose

Il s'agit d'une maladie générale du système réticulo-endothélial caractérisée par l'existence d'une lésion typique mais non spécifique : le granulome épithélioïde, pouvant toucher successivement ou simultanément un grand nombre d'organes et de tissus. L'atteinte des glandes salivaires est fréquente et touche surtout la parotide.

1.2.2.1.4. La réaction du greffon contre l'hôte (GVHD)

La xérostomie est une complication bien connue de la réaction du greffon contre l'hôte. La réduction importante et prolongée du débit salivaire parotidien est corrélée aux résultats

histopathologiques (fibrose des glandes) et aux modifications dans la composition chimique de la salive. Dans un premier temps, ce sont les épithéliums de la muqueuse orale et des glandes salivaires qui sont affectés. Plus tard apparaît une destruction objective des glandes associée à de graves lésions fonctionnelles (Porter *et al.* 2004).

1.2.2.1.5. La maladie de Parkinson

Dans la maladie de Parkinson, la sécheresse buccale ne serait peut-être que médicamenteuse (Artane®).

1.2.2.2. Les étiologies iatrogènes

1.2.2.2.1. Médicamenteuse (Mariette, 2010 ; Scully, 2003)

C'est la cause la plus fréquente de sécheresse buccale. Plus de 500 médicaments sont listés comme responsable d'hypofonction salivaire. Avec l'âge la consommation de ces médicaments augmente. Le mécanisme principal de la xérostomie induite par les médicaments est une action anticholinergique ou sympathomimétique. C'est pourquoi la xérostomie est fréquente chez les patients traités pour une maladie hypertensive ou mentale. Cependant un large éventail d'autres médicaments peut donner lieu à une sécheresse buccale (Porter *et al* 2004 ; Fox, 2008). Ci-dessous une liste non-exhaustive de ces médicaments.

- Les neuro-psychotropes (responsables du plus grand nombre d'asialie) :

Classe thérapeutique des phénothiazines (médicaments anti-psychotiques) : Chlorpromazine (LARGACTIL®), lévomépromazine (NOZILAN®), alimémazine (THERALENE®), thioridazine (MELLERIL®), propériciazine (NEULEPTIL®)

Classe thérapeutique des thymoanaleptiques (ou antidépresseur) : Imipramine (TOFRANIL®), clomipramine (ANAFRANIL®), les inhibiteurs de la monoamine-oxydase (IMAO), amitriptyline (LAROXYL), fluoxétine, paroxétine, citalopram

Sédatifs/Anxiolitiques : diazepam, alprazolam, lorazepam

Neuroleptiques : Halopéridol (Haldol®) Cyamémazine (Tercian®)

• Autres médicaments :

- Certains antihypertenseurs : Methyldopa (ALDOMET®), Clonidine (CATAPRESSAN®), Chlorothiazide, metoprolol, bloqueurs des canaux calciques

- Bêtabloquant comme le cetoprolol (LOPRESSOR®), propranolol (AVOCARDIL®), pindolol (VISKEN®)

- Diurétiques : Furosemide (LAZILIX®), hydrochlorothiazide (ESIDREX®)

- Anti-arythmiques : Disopyramide (RYTHMODAN®)

- Antiulcéreux anticholinergiques : Pirenzepine (GASTROZEPINE®)

- Anti-inflammatoires : les dérivés de la Phénylbutazone

- Antibiotiques : Tétracycline, Erythromycine, Chloramphénicol

- Chimiothérapies

Le nombre de ces médicaments croît sans cesse.

1.2.2.2.2. Radiothérapie cervico-faciale

C'est une des causes majeures de xérostomie (complication la plus fréquente des irradiations de la tête et du cou). Les glandes salivaires inclus dans le champ de la radiothérapie subissent des

dommages importants. La xérostomie peut apparaître aussi bien dans la phase aiguë, à savoir pendant et dans les trois mois suivant la fin de la radiothérapie, que dans la phase tardive.

Le flux salivaire est réduit de 50 à 70% lorsque les doses de rayonnement dépassent les 10 à 16 Gy. Pour des doses supérieures à 40-52 Gy, l'atteinte du parenchyme et donc de la fonction salivaire est sévère (Dirix *et al.*, 2006 ; Bhide *et al.* 2009 ; Cho *et al.*, 2010). Autant le flux de repos que le flux stimulé sont atteints. L'irradiation des glandes salivaires provoque une dédifférenciation des acini vers une structure canaliculaire, avec l'apparition d'un infiltrat lymphoplasmocytaire et une sclérose. Cependant, une hypertrophie compensatrice du tissu glandulaire non-irradié peut se produire après quelques mois voir un an après le traitement, conduisant à une diminution de la sensation de sécheresse buccale. Au-delà de cette période, les chances d'amélioration de la sécheresse buccale deviennent peu probables (Porter *et al.* 2004 ; Fox 2008). Pendant l'irradiation, des bains de bouche, un régime semi-liquide ou liquide adapté, ainsi que la prescription de comprimés bétaméthazone (Béteval®) à sucer, améliorent la symptomatologie (Kahn *et al.*, 2007). La prescription de gouttières fluorés est un élément incontournable pour la prévention des complications de la xérostomie post-radique.

1.2.2.2.3. Suite d'intervention chirurgicale

- Section de la corde du tympan et du nerf de Jacobson
- Arrachement du nerf auriculo-temporal
- Parotidectomie, sous-maxillectomie
- Alcoolisation du ganglion de Gasser

La perte d'une glande salivaire principale ou la suppression chirurgicale de sa fonction ne retentit pratiquement jamais sur le milieu buccal de façon perceptible par le patient.

1.2.2.3. Les Anomalies constitutionnelles

Les anomalies constitutionnelles regroupent les aplasies et les dysfonctionnements des glandes salivaires (*CF 1.2. Pathologie des glandes salivaires*) dont le Syndrome de Christ-Siemens Touraine (aplasie des glandes salivaires).

1.2.2.4. Les étiologies pathologiques acquises

1.2.2.4.1. Pathologie des glandes salivaires

Les tumeurs malignes des glandes salivaires, les lithiases salivaires, sialadénites, et parotidites aiguës à bactéries pyogènes banales peuvent être à l'origine d'une hyposialie. (*CF 1.2. Pathologie des glandes salivaires*).

1.2.2.4.2. Etiologie nutritionnelle

Les étiologies nutritionnelles telles que l'obésité, l'avitaminose (vitamine A), une carence protidique et l'anorexie-boulimie ne sont en général responsables que de déficits salivaires modérés. Leur traitement dépend de la cause, il relève du nutritionniste et du psychologue.

1.2.2.5. Les étiologies Toxiques (Liebaut, 2011)

- Tabagisme

Par son action antagoniste de l'acétylcholine (inactivation des synapses ganglionnaires), la nicotine inhibe légèrement la sécrétion salivaire. Elle provoque une atteinte en deux temps avec d'abord une hypersécrétion, puis une paralysie des récepteurs. Son action est également due au fait que la nicotine est un puissant vasoconstricteur central et périphérique, provoquant ainsi une sensation de dessiccation muqueuse.

- Ethylisme

L'alcoolisme induit une dystrophie salivaire. L'hyperplasie des parotides s'observe chez 70% à 80% des éthyliques. Bilatérale, symétrique et indolore, elle reste toujours modérée et ne s'accompagne pas de signes inflammatoires.

- Toxicomanie

L'hyposialie observée chez le toxicomane se situe à la frontière entre l'hyposialie tabagique et l'hyposialie médicamenteuse psychotrope. Les substances hallucinogènes ne provoquent pas d'hyposialie. Les substances non hallucinogènes (opium, morphine, cocaïne, cannabis), en revanche sont responsables de sécheresse buccale passagère. La sécheresse buccale fréquente chez ces sujets peut être induite par différents mécanismes suivant le mode de consommation.

1.2.2.6. Les étiologies virales

L'atteinte des glandes salivaires peut survenir chez 4% à 8% des individus infectés par le VIH. Deux hypothèses sont évoquées pour expliquer la coexistence de l'infection par le V.I.H. et du syndrome salivaire : Une théorie auto-immune comparable aux phénomènes observés lors du syndrome de Gougerot-Sjögren, corroboré par l'existence d'une hyperglobulinémie accompagnée par

une infiltration lymphocytaires des glandes salivaires. Une théorie infectieuse virale dans laquelle le cytomégalovirus serait responsable de l'atteinte des glandes salivaires

Dans le cas d'une infection au virus de l'hépatite C, la xérostomie est présente dans 12% des cas. Parmi les manifestations extra-hépatiques de l'infection, l'atteinte des glandes salivaires a lieu dans 10 à 33% des cas. Elle est aussi observée dans l'infection par le virus Epstein-Barr

(Porter *et al.*, 2004 ; Arpin *et al.*, 2005).

1.2.2.7. Les étiologies physiologiques

- Grossesse et ménopause

Au cours des deuxième et troisième trimestres de la grossesse, il n'est pas rare d'observer des signes de sécheresse buccale en rapport avec les changements hormonaux et les carences vitaminiques. A la ménopause, on observe également une hyposialie. Elle serait attribuée à des facteurs psychosomatiques et hormonaux. Il faut cependant rechercher un diagnostic différentiel de Gougerot-Sjögren ou la prise de médicaments tranquillisants. (Liebaut, 2011)

- Senescence

L'apparition d'un syndrome sec buccal chez la personne âgée est généralement multifactorielle. Auparavant, la plainte de sécheresse buccale chez ces individus était souvent associée aux conséquences du vieillissement. Il faut reconnaître désormais que la xérostomie n'est pas l'effet du vieillissement en soi, et ne doit pas être considéré comme tel. La fonction salivaire des personnes âgées en bonne santé, ne prenant pas de traitement médicamenteux ne s'écarte pas sensiblement des individus plus jeunes. On explique l'augmentation de la fréquence des plaintes de sécheresse buccale au cours du vieillissement comme une conséquence des maladies systémiques, de la prise de médicaments (polymédication) et de la déshydratation, plus fréquentes chez les personnes âgées (Fox, 1997 ; 2008).

1.2.2.8. Les fausses hyposialies

Elles peuvent être retrouvées dans une situation de stress et d'émotion, un diabète insipide, et chez les respirateurs buccaux. En général, ces xérostomies sont transitoires et disparaîtront avec la résolution de la cause. Leur diagnostic se fait par élimination, après avoir cherché d'autres causes à ces symptômes (Fox, 1997).

1.2.2.9. Les pathologies amenant une perturbation de l'équilibre hydroélectrique

- Hémorragie
- Vomissement, diarrhée
- Déshydratation

1.2.3. Les conséquences de la xérostomie

Le rôle de la salive dans la santé bucco-dentaire est bien établi et l'augmentation de la susceptibilité des pathologies buccales causées par l'absence ou la diminution de la sécrétion salivaire a été démontrée. Les symptômes de l'hyposialie sont fréquemment associés au repas : altération du goût, difficultés à manger, mâcher, avaler, consommation excessive de liquide et mauvaise rétention des prothèses dentaires. Les patients se plaignent également de mauvaise haleine, de sensation de brûlure chronique (stomatodynies) et d'une intolérance aux aliments épicés, ce qui affecte considérablement leur qualité de vie (Mandel, 1989 ; Atkinson et Wu, 1994). Cliniquement la xérostomie se traduit par des érosions, des caries dentaires et des maladies parodontales.

1.2.3.1. Conséquences locales

1.2.3.1.1. Mécaniques

La xérostomie sévère et prolongée entraîne une gêne pour parler, mastiquer et déglutir. Des sensations de brûlures buccales sont usuelles et aggravées par les aliments épicés et acides. Des fissures douloureuses des commissures labiales ainsi que des ulcérations buccales et des lèvres surviennent. Le patient se plaint alors de glossodynie et de dysgueusie.

1.2.3.1.2. Infectieuses

L'absence de nettoyage mécanique de la cavité buccale par la salive aboutit à l'accumulation de débris alimentaires, à la formation de la plaque dentaire, et favorise ainsi le développement des lésions carieuses. La salive protège les dents de l'usure par l'érosion, l'attrition et l'abrasion (Fig 1.10). L'hyposialie modifie la flore microbienne locale et se complique d'infections buccales. Les infections fongiques sont fréquentes et récidivantes. Les formes les plus retrouvées sont la chéilite angulaire et la candidose érythémateuse aiguë. Les infections bactériennes sont la source de gingivites et de parodontites. La fragilisation des muqueuses et une intolérance aux prothèses dentaires sont classiques de même que l'extension de l'infection aux glandes salivaires (sialadénites). Les caries, l'usure dentaire et les atteintes parodontales peuvent conduire à la perte de dents et par conséquent à une réduction de la fonction masticatrice.

Fig. : 1.10. Patient atteint du SGS : Sècheresse des lèvres, de la langue et de toutes les surfaces muqueuses, érosions et présence de débris épithéliaux (d'après Fox, 2008)

1.2.3.2. Conséquences générales

1.2.3.2.1. Somatiques

De manière directe l'absence de salive retentit sur les multiples fonctions assurées par la cavité buccale : mastication, digestion, phonation, gustation. La perte du goût (par absence de lubrification des papilles) et les difficultés de mastication aboutissent à une modification du régime alimentaire. A terme, une malnutrition et une perte de poids sont à craindre. L'hyposialie contribue la sensation permanente de soif, au reflux œsophagien ainsi qu'à la modification de l'haleine (dysphagie).

1.2.3.2.2. Psychologiques

La bouche sèche, et ses conséquences, pour des raisons tant physiologiques qu'esthétiques, retentissent profondément sur l'humeur, le comportement social et le plaisir de l'oralité. Dans tous les cas, la bouche sèche dépasse le simple concept de gêne et doit être considérée comme une atteinte à la qualité de vie (Pederson *et al.*, 2002).

1.2.4. Démarche diagnostique

La présence de manifestations objectives est obligatoire pour poser le diagnostic de xérostomie (Liebaut, 2011). Il est nécessaire de faire la distinction entre la sécheresse buccale, qui est subjective, et la xérostomie qui est un déficit fonctionnel des glandes salivaires (Jehl-Pietri, 1997). Un interrogatoire complet et un examen clinique rigoureux, en général pluridisciplinaire (ophtalmologique, rhumatologique, odontologique), est alors indispensable. Le but étant d'évaluer l'origine de la sécheresse buccale et de différencier une hyposialie temporaire d'une hyposialie chronique.

Il faut suivre une démarche systématique: écouter et solliciter les plaintes symptomatiques, rechercher des signes bucco-dentaires de dysfonctionnement des glandes salivaires et évaluer la fonction des glandes salivaires.

1.2.4.1. Anamnèse et interrogatoire

Le praticien doit connaître l'histoire médicale et identifier les pathologies ainsi que les médicaments susceptibles de causer une xérostomie. (*CF 1.2.1. Etiologies*)

La plainte la plus fréquente est une sensation de sécheresse de toute la muqueuse orale, y compris la gorge. Les patients peuvent signaler des difficultés à mâcher, avaler, ou parler. Ils ressentent un besoin fréquent de boire durant les repas et une incapacité à avaler les aliments secs. Une douleur est souvent évoquée et la muqueuse buccale est sensible aux aliments épicés. Les glandes salivaires peuvent gonfler de façon intermittente ou chronique. Les porteurs de prothèses amovibles signalent souvent des problèmes de rétention et de lésions de la muqueuse en raison du manque de lubrification. Il faut également interroger les patients concernant une sécheresse oculaire, nasale, cutanée ou vaginale, pouvant être indicative d'une maladie systémique telle que le syndrome de Gougerot-Sjögren (Fox, 2008).

1.2.4.2. Examen clinique

1.2.4.2.1. Inspection-palpation

À l'examen, le patient atteint de xérostomie présente généralement des signes évidents de sécheresse au niveau des muqueuses : lèvres fissurées, gercées et atrophiques ; muqueuse buccale pâle et adhérente au miroir ; langue lisse, rougeâtre (Fig 1.12), dépapillée, fissurée (Fig 1.13). On remarque une nette augmentation des érosions, des caries dentaires (en particulier les caries de collet et des pointes cuspidiennes ; Fig 1.11), des parodontopathies, ainsi qu'une accumulation de la plaque dentaire. Il faut rechercher des dépôts blanc ou rouge évocateurs de candidose buccale. Elles sont fréquentes et peuvent contribuer à la sensibilité des muqueuses.

Les glandes salivaires sont examinées à la recherche d'une tuméfaction, un changement de texture. De même que l'écoulement salivaire à l'ostium des conduits excréteurs principaux est évalué. En l'absence de pathologie la salive est claire, aqueuse et abondante. Un exsudat trouble peut être un signe d'infection bactérienne (Fox, 2008).

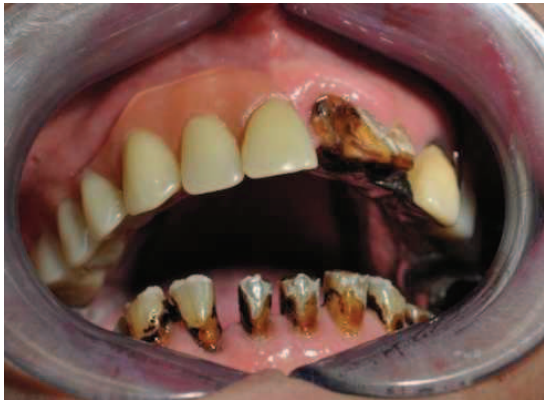

Fig. : 1.11. Caries de collet et érosions post-radiothérapie (Boisramé-Gastrin S)

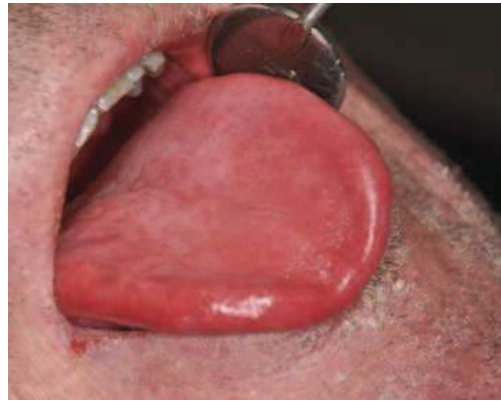

Fig. : 1.12. Langue rouge et vernissée (Boisramé-Gastrin S)

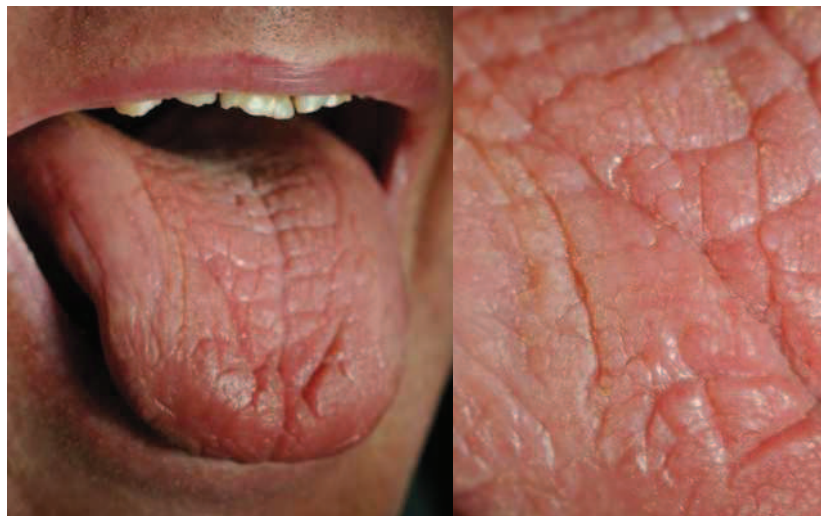

Fig. : 1.13. Langue dépapillée, fissurée (Boisramé-Gastrin S)

1.2.4.2.2. Evaluation quantitative

La sévérité de l'atteinte glandulaire ne peut pas être estimée à partir de la sensation subjective de sécheresse buccale dont se plaignent les patients, c'est pourquoi des évaluations précises de l'activité sécrétoire salivaire doivent être conduites. Les techniques de prélèvements salivaires et les modalités de sialométrie sont nombreuses.

La mesure peut porter soit sur le flux parotidien seul (recueil directement à l'orifice des Sténon) soit sur le flux salivaire total. Selon les auteurs, la sécrétion spontanée est plus sensible et spécifique que la sécrétion stimulée (Wang *et al.*, 1998). Bien qu'elle fasse partie du critère V du consensus Américano-Européen des critères de diagnostic du SGS (Vitali *et al.*, 2002), quelle que soit la technique, elle semble manquer de spécificité et ne peut être reconnue comme seul critère de xérostomie.

De nombreux chercheurs ont tenté de définir la limite inférieure du débit salivaire normal. Cependant, la variabilité importante interindividuelle du flux salivaire rend difficile la définition des plages de diagnostic. Selon Jehl-Pietri *et al.* (1997), un flux non stimulé égal à 0,1 ml/min est considéré comme valeur seuil pour ce diagnostic. La valeur seuil du débit salivaire stimulé est de 0,4 ml/min.

Avec la diversité des techniques et des modes opératoires, il semble impossible de déterminer de façon précise les flux salivaires normaux et par conséquent de connaître les flux salivaires pathologiques. Nous détaillons ci-dessous 3 techniques de mesures du débit salivaire, couramment employées.

➤ Test au morceau de sucre

Chez un sujet en position assise, et qui ne déglutit pas, un morceau de sucre numéro 4 placé dans le creux sublingual, s'imbibe complètement et se dissout en 3 minutes environ. Le test au sucre consiste à chronométrer la durée nécessaire pour la fonte complète d'un morceau. Il ne nécessite aucun matériel et est réalisable partout. Cependant cette technique est semi quantitative et ne mesure pas le flux salivaire de repos.

➤ Technique pondérale

Elle consiste en la mise en place d'une compresse dans le plancher buccal antérieur, celle-ci étant pesée avant le test et 5 minutes après, chez un sujet ayant le visage penché en avant et n'avalant pas sa salive. Un gain de poids inférieur à 2,5 g se traduit par une insuffisance salivaire. Après cette mesure dite au « repos », une épreuve de stimulation est réalisée par la mastication d'une deuxième compresse pendant une minute.

➤ Recueil salivaire par aspiration

Le recueil salivaire par aspiration fait appel à une petite canule aspirative maintenue par le patient dans le vestibule inférieur. La salive est recueillie dans un tube gradué qui permet une lecture directe du volume. L'épreuve peut être pratiquée au repos et durant une stimulation par la mastication.

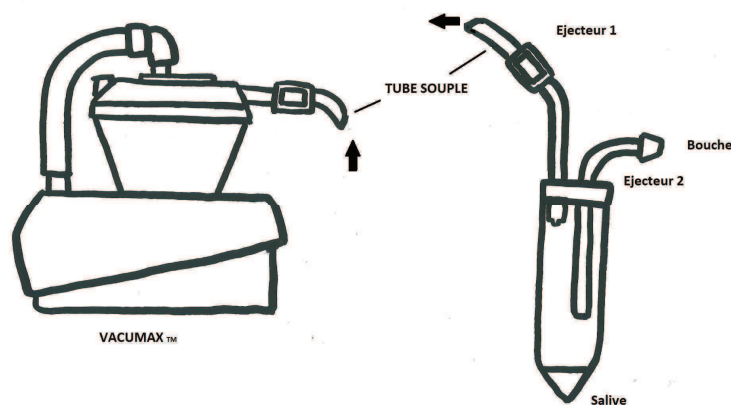


Fig. 1.14. Schéma d'une pompe à salive.

1.2.4.3. Diagnostic du syndrome de Gougerot-Sjögren

Le diagnostic du SGS répond à des examens bien précis. De nombreux critères diagnostic ont été proposés au fil du temps mais les derniers en date faisant actuellement autorité sont ceux proposés par le groupe Européen et validés par le consensus américano-européen en 2002 (Vitali et al., 2002). Les six critères recherchés sont :

- Symptômes oculaires

Au moins un des trois critères ci-dessous doit être constaté :

- Sensation quotidienne, persistante et gênante d'yeux secs depuis plus de trois mois
- Sensation fréquente de « sable dans les yeux »
- Utilisation de larmes artificielles plus de trois fois par jour

- Symptômes buccaux

Au moins un des trois critères ci-dessous doit être constaté :

- Sensation quotidienne de bouche sèche depuis plus de trois mois
- A l'âge adulte, épisodes récidivants ou permanents de gonflement parotidien
- Consommation fréquente de liquides au cours des repas

- Signes objectifs d'atteinte oculaire

Au moins un des deux tests ci-dessous doit être positif :

- Test de schirmer $<$ ou $=$ à 5mm/5min

Le Test de Schirmer est utilisé en ophtalmologie pour déceler la xérophtalmie. On place un papier buvard calibré dans le cul-de-sac lacrymal inférieur avec ou sans anesthésie locale. On mesure la partie mouillée du papier. Le test est positif si la longueur de la partie mouillée est inférieure à 5mm en 5 minutes.

- Score de Van Bijsterveld $>$ ou $=$ à 4 (après examen au vert de Lisamine)

L'examen par le vert de lissamine ou le rose bengale reste certainement l'un des examens clés de l'analyse de la surface oculaire (le score de Van Bijsterveld apprécie l'intensité du marquage).

- Signes objectifs d'atteinte salivaire

Au moins un des trois tests ci-dessous doit être positif :

➤ Sialographie

Evaluation de l'atteinte selon la classification de Rubbin et Holt (du grade 0 au grade 4)

➤ Scintigraphie parotidienne

Classification de Shall (du stade 1 au stade 4)

➤ Flux salivaire sans stimulation

< ou = 1,5 ml/15 min (soit 0,1 ml/min)

- Signes histologiques

Ils se recherchent par une biopsie des glandes salivaires accessoires (glandes labiales). L'atteinte histologique est représentée en focus score (focus score = nombre de foyers par 4mm² de tissu glandulaire, un foyer étant défini par l'agglomérat d'au moins 50 cellules mononuclées). On considère l'examen positif lorsque focus score > ou = 1 ou grade 3 ou 4 de Chisholm.

Grade d'atteinte histologique du syndrome de Gougerot-Sjögren Seuls les stades 3 et 4 sont spécifiques (focus score > 1)	
Grade	Infiltrat (par surface de 4mm ²)
0	Absence d'infiltrat
1	Léger infiltrat lymphocytaire
2	Infiltrat modéré. Pas de focus
3	Infiltrat > 50 cellules mononuclées (1 focus)
4	>1 focus

Tableau 1.3. Grades d'atteinte histologique des glandes salivaires d'après la classification de Chisholm et Masson

- Auto anticorps

La prévalence des anticorps anti-SSA (Ro) ou anti-SSB (La) au cours du SGS primaire varie considérablement selon la méthode de dépistage et les auteurs. La présence des deux types d'anticorps est très spécifique de la maladie.

Si au moins 4 des 6 critères sont présents, avec nécessairement le signe histologique d'infiltration lymphocytaire et la présence d'auto anticorps circulants, le diagnostic du SGS est posé.

Tous les 2 mois au CHRU de Brest, quatre ou cinq patients susceptibles de présenter un syndrome de Gougerot-Sjögren, sont reçus aux consultations multidisciplinaires du syndrome sec, afin de rechercher ces 6 critères. Une échographie des glandes salivaires (parotides et submandibulaires) est également réalisée sur chaque patient, ainsi qu'une analyse de la vascularisation de la glande au moyen du Doppler. Bien qu'elle ne soit pas à l'heure actuelle reconnue par le groupe de consensus américain et européen comme un examen valable dans le diagnostic du Gougerot-Sjögren, l'échographie des glandes salivaires fait l'objet de nombreuses études sur le sujet, qui lui démontrent des qualités diagnostiques intéressantes. (*CF 2.3.4. Intérêt de l'échographie des glandes salivaires dans les cas de sécheresse buccale*)

1.2.5. Prise en charge de la xérostomie

La thérapeutique est préventive, étiologique, mais surtout symptomatique

1.2.5.1. Traitement préventif

Il s'agit d'anticiper la sécheresse buccale chez des patients allant subir une radiothérapie cervicofaciale, et d'anticiper également les effets néfastes de la xérostomie (avant prescription d'un médicament hyposialant par exemple). Pour prévenir ces effets, un contrôle bucco-dentaire est effectué tous les 4 à 6 mois, avec prise de radiographies tous les ans, pose de vernis, prescription de

dentifrices fluorés ou de gouttières de fluoration, bains de bouches et médicaments topiques antifongiques pour les candidoses (sous forme de rinçage ou de pastilles).

1.2.5.2. Traitement étiologique

Il consiste en l'adaptation ou la suppression du traitement dans les cas d'hyposialies d'origine médicamenteuse. Chez les patients atteints du syndrome de Gougerot-Sjögren, le clinicien aura le choix dans sa prescription entre les traitements de fond (antipaludéens de synthèse, corticoïdes) ou les biothérapies. Une substitution hormonale pourra être mise en place dans le cas où la xérostomie est en rapport avec la ménopause, et un accompagnement psychologique ainsi que de la relaxation seront proposés chez des patients atteints de troubles psychologiques.

1.2.5.3. Traitement symptomatique

C'est un traitement palliatif visant à améliorer le confort, le goût de la nourriture et donc la qualité de vie de ces patients (Liebaut, 2011). Quel que soit l'étiologie, la prise en charge est la même. Si la destruction du parenchyme glandulaire est partielle, on pourra stimuler la réponse. En revanche chez les patients présentant une activité résiduelle insuffisante des glandes salivaires, l'humectation indirecte de la cavité buccale à l'aide de produits de substitution salivaire représente généralement la seule option thérapeutique susceptible d'obtenir une atténuation des symptômes de la sécheresse buccale (Glore, 2009).

1.2.5.3.1. Conseils / Recommandations

- ✓ Privilégier les aliments peu sucrés, frais et peu acide
- ✓ Adjoindre des corps gras (beurre, huiles) aux aliments et boire des eaux plutôt pétillantes
- ✓ Eliminer toute nourriture épicée pouvant endommager la muqueuse fragile

- ✓ Ingestion de liquide froid conseillée (éviter le jus d'orange trop acide et trop sucrés), proscrire le café
- ✓ Consommation modérée de liquide pendant le repas, afin d'éviter la sensation rapide de satiété (la mastication est un facteur stimulant la sécrétion salivaire)
- ✓ Hydratation essentielle entre les repas

Le recours aux substituts salivaires est également conseillé. Un certain nombre de molécules sont disponibles pour les patients atteints d'hypofonction salivaire (Artisial®, Sialine Spray®, Oral Balance®, BioXtra®). Ces agents disposent de propriétés d'humidification et de lubrification. Leur but est de fournir une hydratation prolongée de la muqueuse. Le substitut salivaire idéal est capable de lubrifier, humecter et protéger les tissus buccaux, tout en inhibant la colonisation des bactéries cariogènes. À ce jour, un substitut idéal n'a pas été commercialisé. (Diaz-Arnold, 2002 ; Ben Slama et Djemil, 2003).

1.2.5.3.2. Stimulation par des moyens locaux

- ✓ Stimulation gustative ou mécanique entre les repas à l'aide de noyaux d'olives, bâtons de réglisse, pâtes à mâcher, chewing-gums sans sucre (certains dotés de pouvoir tampon), pastilles de vitamine C.
- ✓ Augmentation de la mastication : Augmenter le nombre de repas, préférer une alimentation plus dure, prendre le temps de mastiquer.

(Daniels et Wu, 2000 ; Silvestre-Donat *et al.* 2004)

2.5.3.3. Stimulation par voie systémique : les sialogogues

Actuellement le seul traitement symptomatique efficace par voie générale commercialisé en France, est le chlorhydrate de pilocarpine (Salagen®). L'anetholtrithione (Sulfarlem®) et la bromexine (Bissolvon®) sont deux médicaments également utilisés pour augmenter la sécrétion salivaire mais leurs effets sont modestes et leur efficacité n'a pas été rigoureusement évaluée (Ben Slama et Djemil, 2003). Les seuls médicaments ayant fait la preuve d'une efficacité sur la production

de salive sont les médicaments agonistes des récepteurs muscariniques : La pilocarpine et la céviméline. Cette dernière n'étant pas commercialisée en France nous n'étudierons ici que la pilocarpine.

Cet alcaloïde naturel est obtenu à partir des feuilles d'un arbuste d'Amérique du Sud appelé *Pilocarpus jaborandi*. C'est un cholérginomimétique (cholinergique parasympathomimétique) exerçant un large éventail d'effets médicamenteux, notamment un effet muscarinique prédominant. En fonction de la dose et du sujet, l'administration du chlorhydrate de pilocarpine par voie orale augmente la sécrétion des glandes exocrines (glandes sudoripares, salivaires, lacrymales, gastriques, pancréatiques, intestinales ainsi que celle des cellules muqueuses des voies respiratoires) et stimule le muscle lisse (voies digestives, bronches, uretères, vessie, vésicule biliaire et voies biliaires). Du fait de son mimétisme avec l'acétylcholine, le chlorhydrate de pilocarpine peut également provoquer une arythmie et/ou des effets paradoxaux sur le système cardiovasculaire qui se manifestent par une hypertension artérielle après un bref accès d'hypotension (Grisius, 2001).

- Posologie

Elle est proposée depuis 1994 par voie orale à raison de 15 à 20 mg par jour au long cours. Son efficacité a été démontrée dans des essais rigoureux : 50% des malades sont améliorés sous pilocarpine contre 20 à 25% pour le placebo, sans qu'il y ait toujours corrélation entre le flux salivaire et la satisfaction des malades. L'amélioration est progressive et n'atteint son maximum qu'après 8 semaines de traitement, de plus on observe des changements dans la composition de la salive. La posologie est de 5 mg (1 comprimé), 3 fois par jour mais elle peut être portée à 10 mg (2 comprimés) 3 fois par jour, après plusieurs semaines d'utilisation, en cas de réponse insuffisante au traitement, et s'il n'existe pas de problème de tolérance. Les comprimés seront pris au cours ou immédiatement après les repas. L'effet thérapeutique maximal est obtenu au bout de 4 à 8 semaines de traitement. Le traitement sera interrompu si aucune amélioration n'a été observée au bout de 3 mois de traitement (AFSSAPS, 2001).

- Biotransformation

On dispose de données limitées en ce qui concerne la biotransformation et l'élimination de la pilocarpine chez l'être humain. On pense que l'inactivation de la pilocarpine a lieu au niveau des

synapses neuronales et probablement dans le plasma. La pilocarpine et ses produits de dégradation minimalement actifs ou inactifs, dont l'acide pilocarpique, sont excrétés dans l'urine. (AFSSAPS 2001)

- Contre-indication

La Pilocarpine est contre-indiquée chez les personnes présentant une allergie connue au Chlorhydrate de Pilocarpine ou à l'un de ces excipients, un asthme non contrôlé, un glaucome par fermeture de l'angle ou une iridocyclite. Un examen ophtalmologique avec réalisation d'un fond d'œil doit être effectué avant d'instaurer le traitement. (AFSSAPS 2001)

- Précaution d'emploi

La pilocarpine n'est administrée aux patients asthmatiques que si l'asthme est bien contrôlé (augmentation de la résistance des voies aériennes et des sécrétions bronchiques) et une surveillance médicale étroite est alors nécessaire. Chez les patients atteints de bronchite chronique et/ou de bronchopneumopathie chronique obstructive, la pilocarpine peut induire chez eux une augmentation du tonus du muscle lisse bronchique et des sécrétions bronchiques. De plus, elle provoque des modifications transitoires de l'hémodynamique ou du rythme cardiaque: bradycardie, ralentissement de la conduction, vasodilatation. C'est pourquoi en cas de maladie cardio-vasculaire, le traitement n'est administré que si la maladie est bien contrôlée et si le bénéfice thérapeutique est jugé supérieur aux risques et sous surveillance médicale étroite. La prescription sera prudente chez les patients souffrant d'ulcère peptique (risque de sécrétion accrue d'acide gastrique) ainsi qu'en présence d'une lithiase ou d'une maladie des voies biliaires. La pilocarpine peut être à l'origine de complications telles que cholécystite, angiocholite, obstruction biliaire, coliques néphrétiques. Elle sera administrée avec prudence chez l'insuffisant rénal ou en cas de dysfonctionnement hépatique.

La Pilocarpine est un agoniste cholinergique, elle peut avoir des effets neurologiques centraux dose-dépendants (excitation, convulsions à doses toxiques). Pour finir, elle sera administrée avec prudence en cas de risque de déshydratation (sueurs excessives, difficultés à boire, forte chaleur). (AFSSAPS, 2001)

- Effets secondaires

Les réactions indésirables de la Pilocarpine sont dose-dépendantes. Elles sont généralement légères et régressent spontanément. Cependant, des réactions indésirables graves peuvent parfois survenir. Par conséquent, une surveillance étroite des patients est recommandée. Les sueurs représentent l'effet secondaire le plus fréquent. Au cours des essais cliniques contrôlés, les réactions indésirables suivantes ont été observées: troubles généraux (syndrome grippal, asthénie, frissons), troubles respiratoires, thoraciques et médiastinaux, troubles cutanés et des tissus sous-cutanés (sueurs, réactions allergiques), troubles du système nerveux (céphalées, sensations vertigineuses), troubles rénaux et urinaires (pollakiurie), troubles gastro-intestinaux (dyspepsie, diarrhées, douleurs abdominales, nausées, vomissements, constipation), trouble cardiovasculaires (bouffées vaso-motrices, hypertension, palpitations), troubles oculaires (hypersécrétion lacrymale, vision floue, vision anormale, conjonctivite, douleurs oculaires). (AFSSAPS, 2001).

Dans la plupart des études, les effets indésirables les plus fréquemment rapportés sont une transpiration accrue, des frissons, des nausées et des douleurs de type crampes abdominales. La prévalence la plus élevée d'effets secondaires survient à la dose de 10 mg, 3 fois par jour. (Shiboski et Ship, 2007).

- Analyse de la littérature

Les premiers rapports sur l'utilisation du Chlorhydrate de Pilocarpine remontent aux années 1800. Tandis qu'ils travaillaient dans les champs, les indiens du Nord du Brésil mâchait le *Pilocarpus Jaborandi* et cela semblait stimuler leur sécrétion salivaire. C'est donc un médecin Brésilien, Coutinho de Pernambuco, qui évoqua en premier le fait que *Pilocarpus Jaborandi* pouvait potentiellement être utilisé comme traitement de la « bouche sèche ». En 1967, les premiers essais cliniques sur l'emploi de la Pilocarpine en tant que sialogogue débutent. En 1986, Fox *et al.* mettent en évidence les effets de la Pilocarpine à court terme (2 jours). En 1993, Valdez *et al.* réalisent une étude pilote contrôlée chez des patients cancéreux ayant subi une radiothérapie de la tête et du cou, avec des mesures objectives du flux salivaire et un rapport subjectif des patients sur leurs symptômes. Toutefois, la première étude publiée est réalisée par Fox *et al* en 1991 chez des patients atteints du Syndrome de Gougerot-Sjögren à qui on administre en double-aveugle de la Pilocarpine et un Placebo. Ils en concluent que la prise de Chlorhydrate de Pilocarpine permet une amélioration subjective de la xérostomie du point de vue des patients ainsi qu'une augmentation objective du débit salivaire des glandes parotides et des glandes submandibulaires après évaluation séparée de chaque glande.

D'après une étude de Vivino *et al.* en 1999, la prescription de Pilocarpine en tant que traitement symptomatique du syndrome de Gougerot-Sjögren, à la dose de 5mg, 4 fois par jour sur une durée de 12 semaines semble présenter des avantages significatifs qui l'emportent sur les effets secondaires ainsi que sur les risques. La réussite du traitement dépend très probablement de l'existence d'un fonctionnement résiduel des glandes salivaires.

La Pilocarpine est le sialogogue systémique le plus largement étudié. Beaucoup d'essais cliniques utilisant des techniques de mesure objectives ont démontré une amélioration des fonctions des glandes salivaires (Valdez *et al.*, 1993 ; Johnson *et al.*, 1993 ; Vivino *et al.*, 1999 ; Leveque, 1993 ; Fox *et al.*, 1986 ; Fox *et al.*, 1991).

Il existe pourtant un autre sialagogue utilisé dans certains pays : la céviméline. (Evovac®). Cet agoniste cholinergique se lie aux récepteurs muscariniques et stimule le tissu fonctionnel résiduel des glandes salivaires. A la différence de la pilocarpine elle se lierait plus spécifiquement aux récepteurs M3 qu'aux récepteurs M1 et M2 (responsables des effets sur le système cardiovasculaire et respiratoire) (Petrone *et al.* 2002). Elle ciblerait ainsi plus spécifiquement les glandes salivaires et pourrait conduire à des effets secondaires moins sévères ainsi qu'une meilleure tolérance. Malheureusement, aucune étude « médicament versus placebo » n'a été publiée sur le sujet, et bien que la Céviméline soit reconnue par la « Food and Drug Administration » (FDA) Américaine elle n'est pas encore commercialisée en Europe (Grisius, 2001; Mariette, 2002 ; Shiboski et Ship, 2007).

CHAPITRE 2 : L'ECHOGRAPHIE

2.1. Imagerie des glandes salivaires

L'imagerie des glandes salivaires s'est complètement modifiée durant les deux dernières décennies. Jusqu'aux années 1980, elle reposait sur la radiographie standard et la sialographie. L'apparition de l'échographie a bouleversé l'approche radioanatomique des structures internes des glandes salivaires, puis la tomodensitométrie (TDM) et l'imagerie par résonance magnétique (IRM), avec une étude 3D, ont contribué à améliorer le diagnostic. (Murdoch-kinch,2011 ; Katz, 2006).

2.1.1. Radiographie standard

Les glandes salivaires, n'apparaissent pas sur les clichés radiographiques standards. Le parenchyme et les canaux excréteurs ne sont pas radio-opaques. Ces clichés mettent en évidence des images de calcifications qui peuvent être des lithiases (Fig 2.1), des calcifications dans des cas de sialadénites et sialadochites, des calcifications dystrophiques dans les adénomes pléomorphes, ou des ganglions calcifiés. Cependant 50% des calculs ne sont pas visibles radiologiquement du fait de leur faible minéralisation. Un cliché de face et de profil sont nécessaires pour la glande parotide, un trois-quart et un profil, ainsi que des clichés endobuccaux pour la glande submandibulaire.

Les radiographies occlusales permettent d'examiner le plancher buccal la recherche de pathologies des glandes submandibulaires ou sublinguales. La radiographie standard correspond au premier temps d'une sialographie conventionnelle.

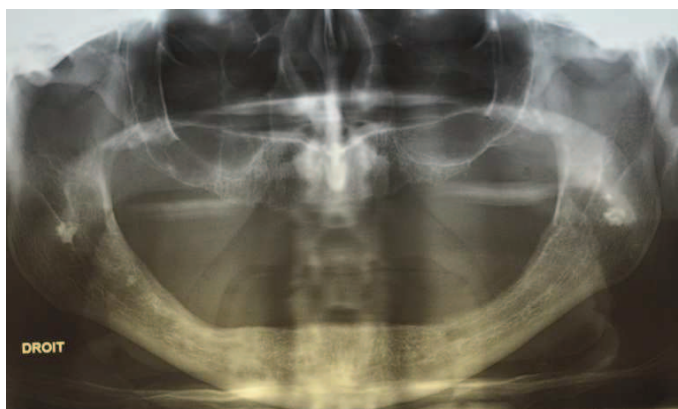

Fig. : 2.1. Orthopantomogramme dévoilant des lithiases parotidiennes (Boisramé-Gastrin S)

2.1.2. Sialographie conventionnelle

La sialographie consiste à injecter un produit de contraste dans la glande afin de la rendre radio-opaque aux rayons X. Elle renseigne sur l'aspect anatomopathologique du parenchyme et des canaux salivaires. Par ailleurs, elle permet d'apprécier la valeur fonctionnelle de la glande. Elle se pratique toujours après avoir pris des clichés sans préparation pour identifier des calcifications. Après avoir dilaté l'orifice du canal excréteur de la glande à l'aide de sondes lacrymales calibrées fines, on met en place un cathéter. Le cathétérisme du canal se fait de préférence sous anesthésie locale (Xylocaïne en spray à 2% ou 5%).

L'injection du liquide de contraste se fait le plus doucement possible car elle provoque la mise en tension de la capsule. La quantité est fonction de la douleur ressentie par le patient. Dès que le patient ressent une gêne, il convient d'arrêter, au risque de provoquer une effraction de la capsule (vives douleurs). Les produits les plus utilisés sont des produits de contraste huileux à base d'iode tel que le Lipiodol®. Leur élimination lente permet d'évaluer l'activité glandulaire. Les clichés seront pris de façon standard durant le remplissage de la glande. Les clichés demandés dans un premier temps permettent d'étudier l'aspect anatomopathologique de la glande par opacification de son parenchyme et des canaux excréteurs. La soustraction numérique est utile pour le diagnostic de calculs ou de sténoses. L'image prise avant que le produit de contraste ne soit injecté est soustraite de l'image prise après injection ce qui crée une excellente résolution de contraste et permet aux petits calculs d'être détectés. Afin d'évaluer l'activité fonctionnelle et la vitesse d'évacuation du liquide par les glandes, des clichés dits « d'évacuation » sont alors réalisés au moins 30 minutes après injection du Lipiodol puis 1 heure après afin de vérifier qu'il ne reste plus de liquide dans la glande.

Fig. : 2.2. Sialographie de la glande parotide

Les contre-indications majeures de la sialographie conventionnelle sont la présence d'un tableau infectieux salivaire, une allergie à l'iode, un bilan thyroïdien en perspective. Certaines complications rares ont été décrites : extravasation, douleur, et en cas de cathétérisme difficile, risque de léser le canal (Tassard *et al.*, 2003).

Cette technique est intéressante pour la pathologie médicale des glandes salivaires: lithiases, sialodochites, sialadénites, pathologies auto-immunes, sialoses. Il n'y a pas d'intérêt à pratiquer une sialographie en pathologie tumorale.

2.1.3. Echographie

CF 2.1.2. L'échographie appliquée aux glandes salivaires

2.1.4. Tomodensitométrie (TDM)

Le scanner ou tomodensitométrie a constitué pendant les années 1980 une avancée diagnostique importante. C'est un examen essentiel pour la pathologie cervicale. Il a permis d'étudier le parenchyme glandulaire et d'analyser les processus tumoraux. Il analyse les différentes structures anatomiques en fonction de leur densité. Issu de la radiologie conventionnelle puisqu'il utilise les rayons X, il s'agit d'un faisceau tournant autour du patient qui le traverse et est ensuite analysé par différents capteurs. La transmission de l'information est numérisée permettant dans un second temps de reconstruire des images.

Le contraste spontané des glandes salivaires dépend de leur taille et de leur richesse en graisse. Le contraste entre la parotide, les éléments musculaires de voisinage (plus denses) et la graisse parapharyngée (moins dense) est excellent. L'examen comporte des coupes axiales de 2 à 3 mm d'épaisseur, jointives, centrées sur la parotide, avant, puis après injection de produit de contraste. Après l'injection de produit de contraste, les vaisseaux intraglandulaires sont visibles, l'ensemble des glandes salivaires prend progressivement le contraste, diminuant la différenciation de la glande salivaire avec les muscles adjacents.

Fig. : 2.3. Schéma de coupe tomodensitométrique des glandes salivaires

L'analyse des coupes en fenêtres osseuses est utile pour détecter les calculs salivaires, les phlébolithes au sein d'hémangiomes, et apprécier les destructions osseuses compliquant certaines tumeurs malignes ou une pathologie infectieuse agressive. L'extension d'une tumeur aux espaces profonds de la face (espaces graisseux), est aussi relativement bien mise en évidence. Moins cher que l'IRM et plus facilement disponible, la TDM est utile pour identifier les petits calculs dans la glande salivaire ou dans son conduit, et est la technique de choix pour étudier l'atteinte osseuse causée par des lésions malignes.

Son utilisation cependant, devrait être limitée autant que possible en raison de la forte dose de rayonnements impliqués. De plus, l'inconvénient majeur de cette technique est la présence fréquente d'artéfacts se projetant sur la parotide due au matériel dentaire balayé lors de l'acquisition, responsables d'une analyse incomplète de la glande.

Le cone beam est de plus en plus souvent utilisé comme imagerie de la tête et du cou, et en particulier pour l'étude des structures dento-maxillaires. Il possède une résolution spatiale relativement bonne avec une dose de rayonnement plus faible que la TDM (Katz, 2006 ; Burke *et al.* 2010).

2.1.5. Imagerie par résonance magnétique (IRM) et sialo IRM

Actuellement, l'IRM constitue l'examen des glandes salivaires le plus performant dans le bilan des processus expansifs dont elles sont le siège. L'utilisation alternative des 3 antennes permet à la fois une analyse fine du parenchyme glandulaire et un bilan d'extension éventuel loco-régional de bonne qualité. L'exploration de la glande parotide nécessite des coupes axiales partant de l'articulation temporo-mandibulaire allant jusqu'au bord inférieur de l'os hyoïde. La pile de coupes étudiant la glande submandibulaire doit explorer au moins la moitié supérieure du cou et le massif facial, celle des glandes sublinguales est centrée sur la mandibule. En cas de processus expansif d'allure maligne ou infectieuse, il est conseillé de compléter l'exploration de la glande par une étude des aires ganglionnaires du massif facial et cervical.

Fig. : 2.4. IRM des glandes parotides (Wilk et Kahn, 2007)

L'IRM est contre-indiquée chez les porteurs de pace-maker (néanmoins, les nouveaux dispositifs de pace-maker mis en place sont désormais compatible avec la réalisation d'une IRM), d'anciennes prothèses métalliques et d'éclats métalliques intra oculaires. Les contre-indications

relatives sont l'impossibilité de maintenir une immobilité de 5 à 10 minutes et la claustrophobie. Ses indications sont larges.

Avec un excellent contraste des tissus mous et une très bonne résolution spatiale, l'IRM est une technique supérieure au scanner pour évaluer l'interface muscles-tumeur, tout en présentant l'avantage de ne pas utiliser de radiations ionisantes. C'est un examen sensible pour évaluer les limites des tumeurs, le mode d'infiltration, et plus particulièrement la profondeur de l'extension. L'IRM peut caractériser localement les lésions invasives et également examiner l'étendue de grosses lésions. De toutes les techniques d'imagerie disponibles, elle offre la meilleure visualisation du nerf facial. L'IRM est également utile pour le diagnostic différentiel d'une tuméfaction parotidienne comme par exemple une hypertrophie des muscles de mastication. Ses inconvénients sont sa disponibilité limitée, son coût élevé et le temps nécessaire pour le faire (Burke *et al.* 2010).

La sensibilité de l'IRM des glandes salivaires dans le diagnostic du SGS se situe entre 71% et 100% selon les auteurs. Sa spécificité est de 93%. (Niemelä *et al.*, 2004 ; Makula *et al.*, 2000)

- La sialo-IRM (Tassard *et al.*, 2003)

Les indications de la sialographie sont devenues rares et la conséquence en est une perte du savoir-faire des radiologues dans ce domaine. La sialo-IRM, qui permet de visualiser les canaux salivaires sans avoir recours à leur cathétérisme tend à se développer. Cet examen pourrait à terme remplacer les indications résiduelles de la sialographie conventionnelle dont l'inconvénient majeur est la nécessité de cathétériser les canaux salivaires. Aucun cathétérisme ni aucune injection des canaux salivaires ne sont effectués lors de cet examen. La sialo IRM utilise le concept dit de l'hydro-IRM (hyper-signal spontané des structures liquidiennes stagnantes avec extinction des tissus environnants sur des séquences à forte pondération T2).

Cette technique remplace la sialographie conventionnelle dans le dépistage des sialites. Elle permet théoriquement de voir le système canalaire glandulaire et la dilatation canalaire en amont d'un obstacle. Elle montre les sténoses et les dilatations, mais ne permet pas d'identifier un canal salivaire normal. La sialo IRM permet un bilan parenchymateux et canalaire bilatéral comparatif des 4 glandes salivaires, unilatéral en cas d'antenne superficielle.

Les contre-indications sont celles de l'IRM. Les indications actuelles reposent essentiellement sur les contre-indications et les échecs de la sialographie conventionnelle. L'avantage de la sialo-IRM

par rapport à la sialographie est son caractère non-irradiant et non invasif ainsi que l'absence de cathétérisme (la sialographie est un examen techniquement difficile : taux d'échec estimé à 10%). L'examen est totalement indolore car il n'y a pas d'injection. Ses inconvénients : l'accessibilité (délai plusieurs mois) et le coût. Selon Tassard *et al.* (2003), la sialo IRM pourrait à terme remplacer la sialographie conventionnelle si des progrès sont réalisés pour améliorer la résolution spatiale. Actuellement elle a déjà une place importante, en particulier pour le diagnostic du SGS (Niemelä *et al.* 2004 ; Morimoto *et al.*, 2006).

2.1.6. Scintigraphie

La scintigraphie est une technique d'imagerie médicale qui permet d'étudier la fonctionnalité des glandes salivaires. Elle repose sur l'injection intraveineuse d'un traceur radioactif que les glandes parotides et submandibulaires fixent au même titre que la thyroïde. La dose utilisée est extrêmement faible et n'a pas d'effet grave sur le patient. Une fois diffusé dans les organes à examiner, l'isotope émet des rayonnements gamma radioactifs qui seront détectés par un récepteur externe ; la gamma camera. Le radio-isotope le mieux adapté pour l'exploration des glandes salivaires reste le Technétium 99m pertechnétate (T 99). Il s'agit d'une étude fonctionnelle et non anatomique permettant de repérer des anomalies telles qu'une hypofixation glandulaire ou la rétention du traceur au sein d'éléments fonctionnels non sécrétants.

La technique est réalisée en médecine nucléaire. Le T99 est injecté dans l'organisme par voie veineuse (dose injectée variant de 185 à 370 mBq). En quelques secondes, le produit passe du compartiment vasculaire vers l'espace extracellulaire pour aller se concentrer sélectivement au niveau de la thyroïde, de la muqueuse gastrique, de la muqueuse nasale et des glandes salivaires. Arrivé aux glandes salivaires, il sera par la suite excrété dans la cavité buccale avec les constituants normaux de la salive. Quelques gouttes de citron ou de la vitamine C sont administrées vers la 15ème minute. En majorant l'excrétion glandulaire, ce complément permet d'étudier l'évacuation salivaire qui doit être complète.

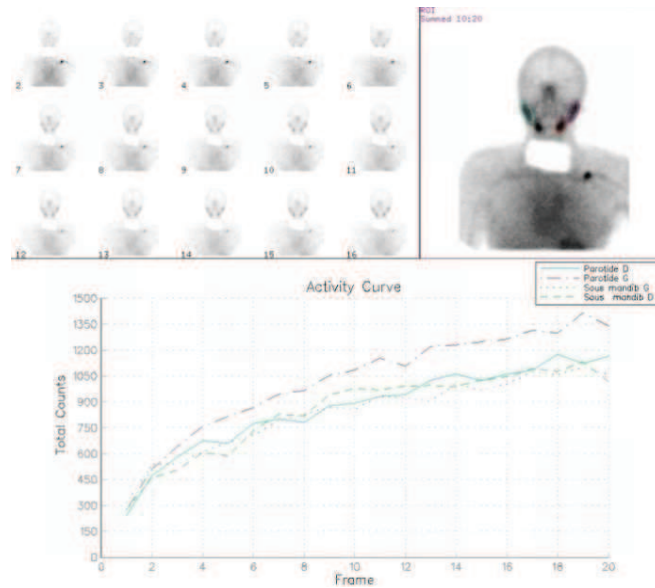


Fig. : 2.5. Scintigraphie des glandes salivaires (CHU Brest)

Les indications de la scintigraphie : Analyser le fonctionnement des glandes salivaires et confirmer le diagnostic des sialoses ainsi que le diagnostic de cystadénolymphome (seule tumeur qui fixe le T99). La scintigraphie ne permet pas actuellement de différencier de façon fiable les tumeurs bénignes des tumeurs malignes des glandes salivaires, ce qui limite son utilité clinique. Long et coûteux, ce n'est pas un examen de routine pour l'exploration des glandes salivaires (Burke *et al.* 2010). Ses contre-indications : la femme enceinte ou allaitant et le très jeune enfant.

Pour Henriksen et Nossent (2007), la scintigraphie fournit une évaluation fonctionnelle, objective et détaillée de la sécrétion salivaire des 4 glandes principales pour le diagnostic du SGS. Sa sensibilité varie de 73 à 80 % selon les auteurs (Markusse *et al.*, 1993 ; Saito *et al.* 1997). Cependant, elle reste insuffisante du point de vu morphologique et n'est pas spécifique du syndrome, d'autres examens sont nécessaires pour confirmer le diagnostic.

2.1.7. Sialo-endoscopie

Cette nouvelle technique permet une approche in vivo des différentes pathologies obstructives des canaux salivaires. À l'état normal, la sialo-endoscopie permet de visualiser les canaux salivaires excréteurs des glandes parotides et submandibulaires. Cet examen est totalement indolore et peut être réalisé chez des enfants à partir de 5 ans. Il permet une nouvelle approche thérapeutique des lithiases salivaires évitant ainsi des interventions chirurgicales plus lourdes.

2.2. L'échographie

L'échographie est une des innovations majeures des années 70 en imagerie médicale. Le principe repose sur l'émission des ultrasons et leur réception après réflexion par les tissus. Elle est utilisée de manière courante en médecine mais peut être également employée en recherche, en exploration vétérinaire, en industrie. Associée au Doppler, elle constitue un examen simple et performant dont les domaines d'applications se sont considérablement étendus grâce à l'amélioration technologique de l'appareillage. Sa totale innocuité et son coût modéré en font très souvent un examen de première intention, en association à la radiographie standard, avant le recours à l'imagerie en coupes plus sophistiquée tel que le scanner ou l'IRM. L'échographie est considérée comme la meilleure technique pour l'évaluation des pathologies inflammatoires et est largement reconnue comme méthode d'imagerie pour l'examen des ganglions lymphatiques ainsi que des pathologies des tissus mous de la tête et du cou (incluant par conséquent les glandes salivaires principales). Cette région cervico-faciale présente une structure anatomique complexe, c'est pourquoi une connaissance solide de l'anatomie échographique ainsi que des rapports spatiaux dans cette région est cruciale pour obtenir des résultats fiables.

2.2.2. L'échographie en pratique courante

2.2.2.1. Historique

La piézoélectricité, phénomène fondamental de transduction électromécanique mis en œuvre pour la production et la détection d'ultrasons, fut découverte en 1880 par les frères Pierre et Jacques Curie. Le traumatisme engendré dans l'opinion publique par la catastrophe du Titanic en 1912, puis le contexte militaire de la seconde guerre mondiale, incitent les chercheurs à trouver des techniques de détection des obstacles et des navires sous-marins. Le Français Paul Langevin développe ainsi en 1917 un transducteur à quartz à l'origine du développement des sonars. Ces découvertes marquèrent le début du développement des applications ultrasonores dans le domaine du contrôle industriel non-destructif, des télécommunications, de l'acoustique sous-marine et de l'imagerie médicale (Legmann *et al.*, 2009).

Il faut attendre 1952 pour que soient présentées par Howery et Wild aux Etats-Unis, les premières tentatives d'examen de tissus biologiques par une méthode technologique ultrasonore. L'anglais Donald développe son utilisation pour l'étude utérine en 1958, la gynécologie étant le premier domaine d'exploration médicale développé en échographie.

Les images réalisées avec les échographes de première génération, apparues vers la fin des années 1960, étaient obtenus après balayage manuel de la sonde ultrasonore. Sur ces images, deux niveaux de luminosité seulement étaient affichés de sorte que seule la silhouette des organes ou des lésions était observée. De plus, l'obtention d'une image nécessitait plusieurs secondes. Dans les années 1970 apparurent les échographes à balayage mécanique permettant d'obtenir plusieurs images par seconde et d'observer en temps réel des tissus en mouvement. Parallèlement l'échostructure des tissus devint visible avec l'emploi des convertisseurs d'images donnant des images en échelle de gris. Au cours des années 1980 la qualité des images s'est encore améliorée grâce à l'utilisation des ondes ultrasonores à barrette et à l'emploi de mémoires numériques d'images qui optimisèrent la dynamique des échelles de gris. Par la suite les progrès technologiques concernèrent essentiellement la réalisation de sondes ultrasonores miniaturisée et fonctionnant à haute fréquence. Vint enfin le développement de l'endosonographie (échographie par voie endovaginale, endorectale, transoesophagienne voire même endovasculaire), puis l'étude de l'écoulement des flux sanguins, devenu possible avec l'introduction des techniques de vélocimétrie par effet Doppler (Bonnin *et al.*, 1993).

2.2.2.2. Principe physique

(Bonnin *et al.*, 1993 ; Boynard, 2006 ; Legmann *et al.*, 2009 ;)

L'échographie utilise des ondes sonores à très haute fréquence, les ultrasons. C'est une technique admise comme étant inoffensive. Les ultrasons sont des vibrations mécaniques. Les fréquences habituellement rencontrées en imagerie ultrasonore couvrent la gamme 2-15 MHz. Les ultrasons sont des ondes de pressions qui se propagent de proche en proche dans un milieu matériel en provoquant localement des variations de pression et des déplacements infimes de la matière autour de sa position d'équilibre. La vitesse de propagation (c en mètre/seconde, m/s) dépend de la densité ρ et de l'élasticité E du milieu de propagation. La vitesse de propagation est une caractéristique du milieu de propagation. Dans les tissus mous, la vitesse de propagation est voisine de celle dans l'eau. En revanche les vitesses de propagation dans l'air ou dans l'os sont très différentes.

La sonde contient un transducteur, constitué de nombreux cristaux. Sous l'effet d'une impulsion électromagnétique, ces cristaux se déforment et émettent des vibrations : c'est l'effet piézo-électrique. La réception des échos par le transducteur va générer un courant électrique, traité par ordinateur qui permettra la conception d'une image en coupe de la zone observée.

- Réflexion

Lorsque l'onde ultrasonore passe d'un milieu à l'autre, une partie de l'énergie incidente est réfléchiée. Les conditions de la réflexion à l'interface de 2 milieux dépendent de la différence des impédances acoustiques de ces 2 milieux ($Z = \text{produit de la densité par la vitesse de propagation}$). La réflexion des ultrasons à l'interface est à la base de l'imagerie échographique et contribue à la formation de l'image en révélant les limites anatomiques des organes. Les ultrasons ne pénètrent pas dans les organes remplis d'air tels que poumons et tube digestif. Il en va de même avec les os, qui outre leur impédance élevée, sont également fortement atténuants.

- Diffusion

La diffusion est la réémission dans toutes les directions de l'espace d'une fraction minime de l'énergie ultrasonore par des cibles dont les dimensions sont petites en comparaison avec la longueur d'onde. L'échostructure des parenchymes est due aux échos diffusés par les multiples hétérogénéités diffusantes de petite taille telles que capillaires, tissus conjonctifs. C'est grâce à son échostructure qu'une tumeur solide se différencie d'une tumeur liquide vide d'échos.

- Atténuation

L'énergie de l'onde est atténuée au cours de sa propagation dans les tissus. Les mécanismes d'atténuation sont multiples. Ce sont les interactions au cours desquelles l'énergie est prélevée au faisceau incident pour être réémise dans des directions différentes (réflexion, réfraction ou diffusion). Une partie de l'atténuation s'explique également par l'absorption et la dégradation de l'énergie sous forme de chaleur.

- Résolution de l'image

La finesse des détails d'une image dépend du pouvoir de résolution du système d'imagerie. La résolution est définie par la distance minimum qui doit séparer deux cibles pour que leurs images soient distinctes. Le pouvoir de résolution augmente avec la fréquence. Mais l'atténuation augmente également avec la fréquence. Le choix optimal de la fréquence ultrasonore d'exploration est déterminé par la profondeur de pénétration nécessaire à l'examen. L'exploration d'organe profond nécessite une sonde à basse fréquence.

2.2.3. L'échographie appliquée aux glandes salivaires

L'échographie est actuellement le premier examen à pratiquer au décours d'une pathologie salivaire et ce, quelle que soit la nature de celle-ci. Elle doit être pratiquée de façon systématique et méthodique. Cet examen reste cependant extrêmement dépendant de l'opérateur qui doit parfaitement connaître le maniement de son appareil mais aussi l'anatomie de la partie examinée.

2.2.3.1. Technique

La parotide est située dans la fosse rétromandibulaire, en avant de l'oreille et du muscle sterno-cléido-mastoïdien, et la glande submandibulaire se trouve dans la partie latérale de l'espace compris entre le bord inférieur de la mandibule et l'os hyoïde. La situation superficielle de ces glandes permet l'utilisation de sonde haute fréquence de 12 MHz. L'examen dure 10 à 15 minutes, le patient est en position semi-assise avec la tête en hyperextension. Les deux glandes parotides et submandibulaires sont étudiées. L'échographie explore les glandes parotides en coupe transversale, orthogonale à la branche montante, et en coupe longitudinale (sagittale), parallèle à celle-ci. La sonde est placée dans la région rétro auriculaire afin de dégager le lobe profond, sans oublier un balayage de la partie antérieure, le long du canal excréteur à la recherche du prolongement antérieur. Ce prolongement rend difficile la mesure exacte de la glande. On étudie les glandes submandibulaires en coupe longitudinale, dans le grand axe de la glande. La technique est simple, mais doit être rigoureuse.

La pression sur la sonde est minimale afin de ne pas altérer les signaux. Pour cela, il convient d'étaler une épaisseur importante de gel sur la barrette. Le côté opposé est étudié par comparaison. Les aires ganglionnaires cervicales sont toujours examinées (Katz, 2006 ; Bialek *et al.*, 2006).

Les structures glandulaires ont une échostructure élevée, proche de celle de la thyroïde, différentes des structures musculaires. L'échographie permet de visualiser les tumeurs, les calculs et les processus inflammatoires. Les canaux apparaissent comme des structures linéaires, hyperéchogènes si ils sont remplis de liquide, que ce soit de la salive ou du liquide purulent en cas d'infection.

Fig. : 2.6. Déroulement de l'examen échographique **A.** Etude la glande parotide gauche en transversal ; **B.** Glande parotide gauche en longitudinal ; **C.** Glande submandibulaire gauche en longitudinal

2.2.3.2. Indications

L'échographie est une technique très utile pour examiner les masses superficielles de la glande parotide et de la glande submandibulaire. Peu coûteuse et sans danger, c'est l'imagerie de choix dans de nombreux pays pour l'examen des glandes salivaires. De nombreux auteurs reconnaissent une bonne sensibilité de l'échographie pour diagnostiquer les tumeurs des glandes salivaires. Elle présente cependant une spécificité limitée pour les différencier. (Gritzmann, 2002 ; Burke *et al.*, 2010). L'échographie est très efficace pour le diagnostic d'abcès, de kystes et de lithiases ainsi que comme guide pour les biopsies ou les ponctions d'abcès (Burke *et al.*, 2010). Cependant, l'échographie ne peut pas visualiser les zones profondes de la glande parotide et de la glande submandibulaire, ni examiner le nerf facial ou d'autres structures profondes de la tête et du cou.

2.2.3.3. Résultats échographiques

2.2.3.3.1. Images des glandes « à l'état normal »

La glande parotide a une forme allongée sur la branche montante mandibulaire. Son parenchyme est homogène. Elle présente une échogénicité comparable à celle de la thyroïde (Gritzman, 2002). La glande est riche en tissu adipeux, c'est pourquoi son échogénicité est plus importante à l'égard des muscles adjacents. Un fin liseré hyperéchogène est parfois visible en périphérie de la glande, représentant le fascia de recouvrement. Son prolongement médial profond est masqué par le barrage acoustique formé par le ramus mandibulaire. Le prolongement antérieur est parfaitement identifiable par rapport au muscle masséter (hypoéchogène). On observe deux zones hypoéchogènes sur la parotide en coupe transversale, ce ne sont pas des kystes mais l'artère carotide externe et la veine rétromandibulaire. Certaines zones du parenchyme glandulaire peuvent être cachées par l'ombre acoustique du ramus mandibulaire (Bialek *et al*, 2006 ; Boynard, 2006).

Les canaux salivaires intraparenchymateux sont peu visibles. De façon habituelle le nerf facial n'est pas visualisé. On visualise très bien les vaisseaux avec le Doppler couleur. Ces vaisseaux sont constants et leur concentration est importante. La veine rétromandibulaire, généralement située latéralement au tronc du nerf facial, est utilisée comme point de repère échographique pour séparer le lobe profond du lobe superficiel de la glande parotide (Bialek *et al*, 2006). Le trajet masséterin du canal parotidien n'est identifiable que lorsqu'il existe une pathologie obstructive et qu'il est dilaté (Gritzman, 2002). Des ganglions normaux sont parfois visibles comme des structures ovoïdes, bien limités, hypoéchogènes.

La glande submandibulaire, localisée sous la mandibule, est de nature homogène (de même que la glande parotide et la glande thyroïde) mais moins grasseuse donc plus visible échographiquement. Son morphotype est triangulaire. Les canaux salivaires intraparenchymateux et le nerf facial ne sont pas visibles à l'état normal. Seule l'artère faciale est discernable au sein du parenchyme glandulaire. Le canal submandibulaire est appréciable à la face interne, sous la forme d'un liseré hyperéchogène. Les ganglions submandibulaires sont situés en périphérie de la glande.

2.2.3.3.2. Images pathologiques

2.2.3.3.2.1. Pathologie tumorale

- Tumeur malignes

Le carcinome muco-épidermoïde (MEC) est la tumeur maligne la plus fréquente des glandes salivaires. Ces tumeurs sont différenciées histologiquement en deux grands groupes: les carcinomes de forte malignité et ceux de faible malignité. Ces derniers sont souvent considérés à tort comme des lésions bénignes par les différentes techniques d'imagerie. Dans des cas de lésion à forte malignité, le principal problème de l'échographie est de délimiter entièrement la tumeur. En effet, les infiltrations à l'espace para-pharyngé, la base du crâne ou la mandibule ne sont pas accessibles à l'échographie (Gritzmann, 2002). Les lésions du MEC des glandes salivaires sont principalement associées à une échostructure hétérogène, des contours peu distincts et une forme irrégulière. (Gong *et al.* 2012).

- Tumeurs bénignes

L'adénome pléomorphe apparaît bien circonscrit et présente généralement une hypoéchogénicité homogène. Une limite nette et lobulée est considérée comme typique. Quand des calcifications sont repérées dans des tumeurs parotidiennes, l'examen histologique révèle dans la plupart des cas un adénome pléomorphe. Le doppler couleur montre très souvent une vascularisation modérée. Les cystadénolyphomes (tumeur de Warthin), lymphomes, liposarcomes hémangiomes du nourisson et lymphangiome sont également décrits échographiquement (Gritzmann, 2002). L'échographie en mode B est une méthode objective pour évaluer et différencier l'adénome pléomorphe de la tumeur Warthin.

- Lymphome

Le lymphome malin (non-hodgkinien) peut également toucher les glandes salivaires. A l'échographie on note le plus souvent la présence de multiples lésions hypoéchogènes de forme allongée. Le Doppler couleur montre habituellement une hypervascularisation (Gritzmann, 2002).

Un des points importants de l'échographie des glandes salivaires est de différencier les tumeurs intraglandulaires des tumeurs extraglandulaires. Dans la plupart des situations, cela est aisément possible grâce aux capacités multiplanaires de l'échographie. Habituellement dans les cas de tumeurs localisées en profondeur, il n'est pas possible d'évaluer la relation entre la lésion à l'espace para-pharyngé. Des transducteurs basse fréquence doivent être utilisés à cet effet. Les méthodes d'imagerie ne sont pas en mesure de prédire l'histologie définitive d'une tumeur avec précision. Souvent, le diagnostic définitif doit être effectué par biopsie guidée par échographie (par cytoponction à l'aiguille fine, Huang et al., 2001 ; Kesse *et al.*, 2002). Dans tous les cas où les tumeurs ne peuvent pas être entièrement définies par l'échographie, ou dans les cas de suspicion de tumeur maligne, un scanner ou IRM doit être réalisé. En effet, bien que la sensibilité de l'échographie pour le diagnostic des tumeurs des glandes salivaires soit grande, sa spécificité est faible. Dans un parenchyme pathologique diffus, il peut être impossible de diagnostiquer des tumeurs de petite taille. Ce pourrait être le cas avec le syndrome de Gougerot-Sjögren et les lymphomes malins (Gritzmann, 2002).

✓ <i>Origine intra / extra glandulaire</i>
✓ <i>Localisation superficielle / profonde</i>
✓ <i>Délimitation complète possible</i>
✓ <i>Bord nets / flous</i>
✓ <i>Lésion uni / multiloculaire</i>
✓ <i>Vascularisation</i>
✓ <i>Modèle échographique typique</i>
✓ <i>Suspicion de ganglions lymphatiques cervicaux</i>

Tableau 2.1. Potentiels de l'échographie dans l'évaluation des tumeurs salivaires (d'après Gritzmann, 2002)

2.2.3.3.2.2. Pathologie non tumorale

- Lithiase

A l'échographie, les concrétions ont une apparence typique de complexes lumineux et arrondis avec une ombre acoustique postérieure. Lorsque les concrétions sont inférieures à 2mm, l'ombre peut être absente. Dans les cas de lithiases symptomatologiques, une dilatation concomitante du système canalaire ou une inflammation est souvent visible. Les modifications du parenchyme glandulaire se présentent comme une hypoéchogénéité diffuse de la glande, une forme plus globulaire et des bords arrondis. Le Doppler couleur révèle une hypervascularisation. La précision de l'échographie dans l'évaluation des lithiases salivaires est approximativement de 90%. Dans des mains expérimentées, c'est la première méthode pour détecter les calculs. Il est possible de différencier les ganglions calcifiés et les phlébolithes (dans les veines faciales) des concrétions. Environ 20 à 40% des calculs salivaires ne sont pas radio-opaques sur les radiographies standards, néanmoins il est possible de détecter la majorité de ces calculs à l'échographie. Le scanner et l'IRM peuvent être réservés aux patients présentant des résultats échographiques non concluants ou dans le cas de résultats négatifs associés à un tableau clinique typique d'une obstruction canalaire (Gritzmann *et al*, 2002).

- Inflammation aigue

Lors d'inflammation aigue, les glandes salivaires apparaissent hypertrophiées, inhomogènes et peuvent renfermer de multiples zones ovales et hypoéchogènes. On note une augmentation du flux sanguin à l'échographie Doppler (Bialek *et al*, 2006). Le principal rôle de l'échographie dans les pathologies inflammatoires est d'exclure une obstruction canalaire. La tuberculose des glandes salivaires est rare mais peut se confondre avec une tumeur maligne. Cette infection conduit à une lésion grossière, inhomogène et hypoéchogène, associée à une plainte modérée du patient. Généralement une lymphadénopathie est présente (Gritzmann *et al*, 2002).

- Inflammation chronique

Les changements échographiques sont moins importants dans les cas d'inflammation chronique. Les glandes salivaires sont de taille normale ou plus petites, hypoéchogènes et inhomogènes. Le flux sanguin n'est généralement pas augmenté à l'écho Doppler (Bialek *et al*, 2006).

La sialographie est plus efficace que l'échographie pour l'étude des obstructions inflammatoires chroniques des canaux salivaires (Gritzman *et al.*, 2002). Une inflammation chronique des glandes salivaires peut être la conséquence d'une irradiation cervicofaciale. Dans la forme de fibrose chronique, la vascularisation de la glande est diminuée. La taille des glandes change et la structure du parenchyme est généralement inhomogène.

- Syndrome de Gougerot-Sjögren

Chez les patients atteints de SGS, les auteurs s'accordent sur les caractéristiques échographiques des glandes salivaires. Dans la phase aiguë de la maladie, ils relèvent une augmentation de la taille des glandes ainsi qu'une transformation hypoéchogène. Les glandes sont souvent très inhomogènes, avec des ganglions lymphatiques hypertrophiés et une hyperplasie myoépithéliale. De multiples kystes peuvent être retrouvés. Dans les cas de SGS anciens, les glandes sont généralement petites et présentent une structure inhomogène avec plusieurs zones hypoéchogènes (ou non échogènes) ovalaires. (Bialek *et al.*, 2006 ; Gritzmann *et al.*, 2002 ; Carotti *et al.*, 2001 ; Burke *et al.*, 2010).

2.2.3.3.3. Evaluation de l'atteinte glandulaire : système de scoring

Durant l'examen des glandes salivaires, l'échographiste s'applique à rechercher plusieurs critères tels que l'homogénéité du parenchyme, les zones hyper et hypo échogènes, le volume glandulaire et la délimitation glandulaire. Les glandes sont mesurées en longueur et en épaisseur afin d'obtenir une dimension 2D. Les ganglions et les calculs sont repérés, localisés et mesurés. La description des lésions spécifique au syndrome de Gougerot-Sjögren est bien codifiée, elle permet d'évaluer l'atteinte de la glande par grade allant de 0 à 4 (Tableau 2.1 ; Fig 2.7). Cette classification d'atteinte glandulaire a été réalisée par De Vita *et al.* (1992).

Grade	Caractéristiques échographiques
0	Glande normale
1	Contour régulier, petites zones hypoéchogènes sans bandes hyperéchogènes, taille normale ou augmentée, bord postérieur bien défini.
2	Contour régulier, multiples zones hypoéchogènes inférieures à 2 mm sans bandes hyperéchogènes.
3	Contour régulier ou mal défini, multiples zones hypoéchogènes et bandes hyperéchogènes, bord postérieur illisible.
4	Contour irrégulier, multiples zones hypoéchogènes supérieures à 6mm ou multiples calcifications avec bandes hyperéchogène, volume glandulaire diminué, bord postérieur de la glande illisible.

Tableau 2.2. Classification de l'atteinte glandulaire (d'après De Vita *et al.*, 1992)

Figure : 2.7. Images échographiques d'atteinte des glandes salivaires selon les grades définis par De Vita et al. en 1992

2.2.4. Echographie Doppler

2.2.4.1. Principe physique

(Bonnin *et al.* 1993 ; Legmann *et al.* 2009 ; Allan *et al.*, 2009 ; Boynard, 2011)

En 1842, le physicien et mathématicien autrichien Christian Doppler décrit le phénomène de modification de la fréquence sonore perçue d'un objet qui se déplace. Cet effet sera par la suite exploité pour étudier le flux sanguin. C'est une technique basée sur la réflexion des ultrasons sur les structures en mouvement (les globules rouges font ainsi office d'interfaces réfléchissantes), la fréquence de réception des ondes réfléchies sur le sang en mouvement étant dépendante de sa vitesse circulatoire. Cette propriété est utilisée par les vélocimètres Doppler continus ou pulsés, il est alors possible d'apprécier les vitesses d'écoulement sanguin par simple audition du signal Doppler. Le sang est pulsé de façon périodique par le cœur ; dans un vaisseau normal l'écoulement est à tout instant laminaire avec un profil de vitesse circulatoire parabolique. Les vitesses circulatoires artérielles sont maxima lors de la systole et diminuent en diastole. La transformée de Fourier permet de représenter l'ensemble des vitesses en fonction du temps : c'est l'analyse spectrale. Les profils circulatoires sont différents selon le type de territoire.

2.2.4.1.1. Le Doppler continu

Le Doppler continu réalise une étude des flux sur toute la ligne de tir de l'onde ultrasonore. Il permet l'exploration rapide d'un trajet vasculaire de grande taille. Ils sont constitués de 2 capteurs ultrasonores placés côte à côte, l'un étant émetteur, l'autre récepteur. L'émetteur émet de façon continue une onde. Le résultat de l'examen est présenté à l'opérateur sous forme d'un signal audio à la sortie d'un haut-parleur ou sous forme de courbe de vitesse en fonction du temps.

2.2.4.1.2. Le Doppler couleur

Le Doppler couleur permet d'obtenir une cartographie 2D (ou 3D) de vitesse. Les images de vitesses « fonctionnelles » sont codées en couleur et superposées aux images échographiques « morphologiques » en niveau de gris. Pour différencier la direction de l'écoulement, on adopte la teinte rouge pour coder les vitesses d'écoulement qui se rapprochent du capteur, le bleu dans le cas contraire. L'intensité de la couleur est proportionnelle à la vitesse mesurée. Sa résolution spatiale est actuellement plus faible que celle de l'échographie traditionnelle, mais il a l'avantage de silhouetter des structures intravasculaire très peu échogène, type caillot frais ou plaque athéromateuse hypoéchogène.

2.2.4.1.3. Le Doppler énergie ou mode angiographie

Le Doppler énergie met en jeu des agents de contraste ultrasonores. En raison de la très petite taille des globules rouges, les échos en provenance du sang sont extrêmement faibles. Les agents de contrastes ultrasonores, sont constitués de fines microbulles gazeuses encapsulées (2 à 8 μm) qui peuvent être injectés dans la circulation par voie veineuse. Ces microbulles ont des propriétés acoustiques très différentes de celles du sang et diffusent fortement les ultrasons. Elles ont une taille réduite et une durée de vie de quelques minutes leur permettant de traverser la barrière capillaire pulmonaire et de passer dans la circulation artérielle. Leur présence dans la circulation a pour effet de rehausser le niveau du signal diffusé et du signal Doppler couleur.

2.2.4.1.4. Le Doppler Pulsé

La discrimination en profondeur est possible avec les systèmes Doppler à émission pulsée. Un capteur ultrasonore unique émet une impulsion à intervalle de temps régulier puis passe en mode réception immédiatement après chaque émission. Une fenêtre temporelle d'observation, dite « fenêtre Doppler » sélectionne les échos diffusés par les globules rouges en mouvement à une profondeur donnée. Comme en Doppler continu, l'analyse de ce signal à l'oreille fournit des informations sur la vitesse du sang. Comme la vitesse du sang n'est pas uniforme dans le volume intercepté par le faisceau ultrasonore chaque valeur de vitesse contribue au signal Doppler avec sa propre valeur de fréquence. Le signal Doppler comporte donc un grand nombre de composantes en fréquence qu'une analyse spectrale permet de révéler. Le résultat de l'analyse spectrale instantané du signal Doppler est présenté sous forme d'une courbe. Le temps est porté en abscisse et la fréquence, proportionnelle à la vitesse du sang, en ordonnée. La puissance du signal Doppler à une fréquence donnée est proportionnelle au nombre de globules rouges circulant à la vitesse correspondante à cette fréquence. Cette représentation permet une observation de l'évolution au cours du temps du profil des vitesses d'écoulement à travers une section du vaisseau sélectionné.

Il existe cependant une limite, l'estimation de vitesses trop élevées n'est pas possible avec cette technique. Ce phénomène, généralement appelé « aliasing », correspond à un codage inversé des fréquences à partir d'un certain seuil. Le phénomène apparaît lorsque la fréquence d'échantillonnage (fréquence des impulsions émise par le Doppler) est inférieure au double de la fréquence analysée. Ce phénomène se traduit par un repliement du spectre en analyse spectrale et une inversion de la couleur sur l'image. Un effet similaire est observé dans les films où les roues des wagons peuvent apparaître comme tournant vers l'arrière en raison de la faible vitesse de défilement du film qui provoque une mauvaise interprétation du mouvement des rayons de la roue.

2.2.4.2. L'indice de résistance artérielle

L'indice de résistance (IR) (aussi appelé indice de Pourcelot) est obtenu et calculé par le Doppler pulsé. C'est le rapport entre la vélocité systolique (VSM) et la vélocité diastolique (VTD) sur la vélocité systolique. C'est le reflet global de l'état de vasodilatation ou de vasoconstriction du réseau artériel glandulaire. Chez des individus sains on observe une onde Doppler de forme biphasique avec un fort pic systolique et une petite diastole (Fig. 2.8. A). Il en résulte donc un IR élevé (Martinoli *et al.*

1994, Carotti *et al.* 2001 ; Ariji *et al.* 1998 ; Chikui *et al.*, 2002 ; Mediany *et al.* 2004 ; Jousse *et al.* 2007).

Fig. : 2.8. Doppler couleur de la glande au repos et pendant la stimulation

Tandis que l'on stimule la glande par injection de jus de citron dans la bouche du patient (Fig. 2.9), un aliasing se produit, c'est-à-dire une diminution de l'IR (Fig. 2.8. B). Cet effet est représentatif de l'afflux sanguin accru dans la glande qui se met à sécréter. L'IR descend d'environ 1 point puis redevient normal 20 secondes après la déglutition du jus de citron. (Martinoli *et al.* 1994 ; Chikui *et al.*, 2002 ; Mediany *et al.* 2004 ; Jousse *et al.* 2007). Carotti *et al.* (2001) ne perçoivent pas de changements significatifs dans la valeur de l'IR de la glande Parotide et de la glande submandibulaire après stimulation au citron. Cela peut s'expliquer en partie par le fait que les mesures dans la glande parotide ont été réalisées sur l'artère carotide externe et non l'artère faciale transverse, contrairement aux autres études. D'autres indices peuvent également être évalués et représenter la forme de l'onde Doppler tel que le PI (indice de pulsativité) et le PSV (pic de vitesse systolique).

Fig. : 2.9. Stimulation de la sécrétion salivaire. Le praticien injecte 10cc de jus de citron pressé dans la bouche du patient au moyen d'une seringue gradué. Le patient garde le citron dans la bouche le temps de prendre la mesure.

2.2.4.3. Application clinique

Les glandes salivaires ont une vascularisation riche et complexe ainsi qu'une réponse hyperhémique intense associée à la sécrétion de salive, c'est pourquoi le Doppler peut se montrer intéressant. En effet, un grand nombre de vaisseaux de la face et du cou passent à proximité ou traversent les trois glandes salivaires principales. Le Doppler permet de les représenter efficacement. Les vaisseaux de la parotide les plus détectables sont la veine rétro mandibulaire et l'artère carotide externe, qui a la même orientation mais qui apparaît plus large. Elles se retrouvent facilement dans chaque contrôle échographique (Martinoli *et al.*, 1994). Ce que l'opérateur mesure c'est l'artère faciale transverse (située contre le condyle mandibulaire) pour la parotide et l'artère faciale pour la submandibulaire.

Fig. : 2.10. Points de repère vasculaires des glandes salivaires. (Martinoli *et al.*, 1994)

Le Doppler a été proposé afin d'évaluer les caractéristiques des tumeurs et différencier les tumeurs malignes des tumeurs bénignes (Bradley *et al.*, 2000). Les tumeurs hypervascularisées ou avec une vélocité systolique élevée sont suspectées malignes, même si elles se présentent comme des lésions bénignes en échographie mode B (Gritzmann *et al.*, 2002). El kaateb *et al.* (2011) proposent des valeurs seuils (de l'IR, du PI et du PSV) qui lorsqu'elles sont dépassées, alertent le clinicien d'une éventuelle malignité. Strympl *et al.* (2012) n'ont pas été en mesure de démontrer des différences significatives du PSV et du PI entre les tumeurs bénignes et les tumeurs malignes. Seul l'IR pourrait être utile pour les différencier. Le Doppler est une modalité très efficace dans le diagnostic différentiel des nœuds lymphatiques normaux et métastatiques chez les patients présentant un carcinome épidermoïde oral. (Wagasugi-Sato *et al.*, 2010).

- Le cas du SGS

La vascularisation des glandes salivaires chez les patients atteints de SGS a déjà été étudiée par de nombreux auteurs (Martinoli *et al.*, 1994 ; Ariji *et al.*, 1998 ; Gritzmann *et al.*, 2002, Mediany *et al.*, 2004). Ils décrivent une hyperhémie des glandes salivaires avec un pic systolique complètement écrêté et une petite diastole (Fig. 2.11.A). La différence entre la systole et la diastole est moindre alors l'IR est diminué. Après stimulation de la glande par du citron, au lieu de diminuer, l'IR reste inchangé (Gritzmann *et al.*, 2002) (Fig. 2.11.B). Shimizu *et al.* (2007) ont étudié la valeur du Doppler puissance des glandes salivaires chez des patients atteints de SGS et ont réalisés un scoring vasculaire (système de quantification de la vascularisation en 5 scores basés sur le nombre de points de vascularisation dans les glandes). Ils concluent que l'étude de l'hyperhémie glandulaire par le Doppler puissance peut être un outil pour le diagnostic du SGS en association avec l'échographie mode B, mais qu'il est insuffisant lorsqu'il est utilisé seul.

Fig. : 2.11. Onde Doppler avec pic écrêté chez un patient atteint du SGS au repos (A) et durant la stimulation par le jus de citron (B)

Une étude a mis en évidence des valeurs de l'indice de résistance significativement inférieures chez les patients atteints d'un syndrome de Gougerot-Sjögren primaire ($0,75 \pm 0,05$) par rapport aux individus sains ($0,81 \pm 0,42$) (Jousse-Joulin *et al.*, 2007). L'IR a été calculé avant et après la prise de 10 cc de jus de citron. Pendant la stimulation, l'indice de résistance diminue. Il remonte à la normale ou à la « normale pathologique » ($< 0,8$) 1 minute après la déglutition du jus.

Auteurs	Nombre de sujets (pSS + contrôles)	Etude	Résultats/Observation
Martinoli et al., 1994	111 *	Anatomie vasculaire et changements physiologiques induits par la stimulation (Parotide/submandibulaire)	Contrôles : Pendant la stimulation, augmentation marquée du signal couleur dans le parenchyme et développement d'un «aliasing artefact», diminution de l'IR. Les valeurs de l'IR reviennent à la normale dans les 20 s après que le jus de citron soit avalé pSS : hyperhémie des glandes salivaires
Ariji et al., 1998	127 (44+83)	Vélocité et PI avant et après stimulation (Submandibulaire)	Augmentation significative de la vélocité systolique et diminution du PI. Pas de corrélation entre le PI et le débit salivaire.
Chikui et al., 2000		Forme de l'onde doppler et valeur du RI et PI	pSS : Anormalités dans la forme de l'onde doppler de l'artère faciale (en comparaison aux contrôles), IR et PI diminués, réponse à la stimulation moins marquée (par comparaison aux contrôles)
Carotti et al., 2001	60 (30+30)	IR et PSV de l'artère faciale (submandibulaire) et de l'artère carotide externe (Parotide)	pSS et contrôle : Pas de changement significatif dans la valeur de l'IR de la Parotide et de la submandibulaire après stimulation au citron. pSS : Le PSV (pic de vélocité systolique), influencé par le degré d'inflammation chronique, serait plus sensible que l'IR
Mediany et al., 2004	90 (21+69)	Forme de l'onde Doppler, RI et PI (submandibulaire)	Contrôle : Au repos, forme d'onde biphasique avec un pic systolique élevée suivi d'un flux diastolique faible. Après stimulation, diminution IR et PI et forme de l'onde modifiée pSS : forme d'onde plus uniforme avec une diminution des indices de résistance et de pulsatilité, suggérant un état hyperémique. Réponse faible à la stimulation, variation de l'IR et du PI nettement inférieure à ceux des témoins. Les anomalies de la forme de l'onde Doppler ont été corrélés avec la sévérité des lésions glande
Shimizu et al., 2007	72 (43+29)	Doppler puissance : Réalisation d'un scoring Critères diagnostiques différents des critères AEC (2002) (Parotide, submandibulaire)	Une forte vascularisation peut être un outil pour orienter le diagnostic en faveur d'un SGS mais cette donnée isolée est insuffisante (nécessité du mode B avec l'échostructure de la glande pour trancher). L'information vasculaire peut améliorer le diagnostic échographique de pSS

Tableau 2.3. Résumé des études intéressants la vascularisation des glandes salivaires au moyen du Doppler (* 23 MAI dont pSS, 24 contrôles, 64 autres pathologies)

2.2.5. Intérêt de l'échographie des glandes salivaires dans les cas de xérostomie

Ces dernières années, l'échographie des glandes salivaires a été décrite comme une technique simple et non-invasive, pouvant être utile pour la mise en évidence du rôle des glandes salivaires dans le syndrome de Gougerot-Sjögren. Plusieurs études critiquent les critères du consensus Américano-Européen en 2002 pour objectiver l'atteinte salivaire. La mesure du flux salivaire total non stimulé est peu précise, la sialographie parotidienne est invasive et parfois douloureuse, et la scintigraphie

salivaire est peu spécifique et irradiante. La biopsie des glandes salivaires accessoires, douloureuse, expose le patient aux effets secondaires des anesthésiques locaux et peut parfois se compliquer d'hypoesthésie de la lèvre inférieure. Une étude récente (Guellec *et al.*, 2012) met en évidence le fait que très peu d'auteurs se sont intéressés à l'utilité diagnostique de la biopsie des glandes salivaires (BGSA) au SGS et qu'il existe un manque réel d'information sur ce sujet. L'étude dévoile une spécificité et une valeur prédictive positive (VPP) élevée avec toutefois une sensibilité variable.

C'est dans ce contexte que plusieurs études se sont intéressées à la valeur diagnostique de l'échographie des glandes salivaires. De nombreux auteurs se sont accordés à dire que l'hétérogénéité de la glande était un vrai marqueur diagnostique pour le SGS. Plusieurs études cas-témoins ont montré une sensibilité correcte entre 60 et 80% et une spécificité de 80 à 95% (Hocevar *et al.*, 2005 ; Salaffi *et al.* 2008 ; Millic *et al.* 2009 ; Millic *et al.* 2010) (Tableau 2.4) .

Hocevar *et al.* (2005) ont étudié la sensibilité des différents examens réalisés dans le cadre du diagnostic du SGS (test oculaire, mesure du débit salivaire, sérologie, biopsie des glandes accessoires, sialographie, scintigraphie). Ils placent l'échographie en 2ème position après la biopsie des glandes salivaires. Makula *et al.*(2000) ont comparé IRM à l'échographie et ont démontré que les deux techniques étaient très efficaces pour le diagnostic du SGS. Cependant, en ce qui concerne les patients atteints d'un syndrome sec symptomatique mais n'ayant pas validé les critères Américano-Européen, ils notent une mauvaise concordance entre l'IRM et l'échographie. Les auteurs expliquent cette défaillance par le fait que les syndromes secs symptomatiques présentent une atteinte glandulaire modérée, allant peut-être évoluer vers un SGS. Dernièrement, Milic *et al.* (2012) ont évalué la performance diagnostique de la modification des critères américano-européens (AEC) en substituant la scintigraphie salivaire par l'échographie des glandes salivaires principales sur cent quatre-vingt sujets. Ils concluent que l'échographie pourrait remplacer la scintigraphie salivaire dans les critères américano-européens pour le diagnostic du SGS.

Le risque de développer un lymphome est augmenté dans les cas de SGS. Ces changements sont perceptibles à l'échographie, c'est pourquoi il est nécessaire de promouvoir une surveillance échographique pour détecter précocement cette possible évolution chez les patients atteints du syndrome (Bialek *et al.* 2006). En cas de suspicion de transformation maligne, l'IRM reste cependant l'examen de référence.

Auteurs	Nombres de sujets (dont pSS)	Critère de Classification	Sensibilité %	Spécificité %
Mediany <i>et al.</i> , 2004	67 (47)	Critères Americano-Européen (AEC) de 2002	89,8	93,6
Niemela <i>et al.</i> , 2004	54 (27)	AEC (2002)	78	98
Hocevar <i>et al.</i> , 2005	218 (68)	AEC (2002)	58,8	98,7
Shimizu <i>et al.</i> , 2007	79 (43)	Revised Japanese Criteria (1999)	75	95
Salaffi <i>et al.</i> , 2008	156 (77)	AEC (2002)	75,3	83,5
Wernicke <i>et al.</i> , 2008	316 (90)	Critères Européen (1993)	63,1	98,7
Milic <i>et al.</i> , 2009	135 (197)	AEC (2002)	87,1	90,8
Milic <i>et al.</i> , 2010	201 (115)	AEC (2002)	95,1	90

Tableau 2.4. Sensibilité et spécificité de l'échographie des glandes salivaires dans le diagnostic du SGS. Analyse de la littérature.

L'utilisation du Doppler dans l'observation des glandes salivaires est peu décrite dans la littérature. Chez les patients atteints du syndrome de Gougerot-Sjögren primaire, les études montrent une hyperhémie permanente à l'échographie doppler (Martinolli *et al.* 1996 ; Chikui *et al.* 2000 ; Ariji *et al.*, 1998 ; Gritzmann, 2002 ; Miedany *et al.*, 2004 ; Jousse *et al.*, 2007), ce qui correspond à une hypervascularisation diffuse et un indice de résistance diminué. Ces patients présentent également une réponse à la stimulation anormale (Chikui *et al.* 2000 ; Gritzmann *et al.*, 2002 ; Jousse *et al.*, 2007). Jousse *et al.* (2007), ont comparé l'indice de résistance chez des patients atteints d'un SGS primaire (pSS) avant et après 12 semaines de traitement par Rituximab (anticorps monoclonal anti-CD20). Avant le traitement, l'indice de résistance à l'état de repos est significativement plus faible chez les pSS par comparaison aux contrôles. Cependant après stimulation, il n'y a pas de différence entre l'IR des pSS et des contrôles. Cela signifie que les patients pSS ne répondent pas à la stimulation au citron. Après le traitement par Rituximab, l'IR de repos reste inchangé alors que l'IR après stimulation a diminué. La glande salivaire a donc réagi à la stimulation.

Peu de travaux ont démontré l'utilité du Doppler dans le cadre du syndrome de Gougerot-Sjögren et l'étude de Jousse *et al.* (2007) est la seule qui ait démontré son intérêt dans le suivi des patients traités. D'avantages investigations sont nécessaires afin d'évaluer le potentiel de cet examen fonctionnel. De ce fait nous avons mis en place un protocole clinique intitulé « Evaluation de l'indice de résistance de l'échographie Doppler comme outil de suivi de la sécrétion salivaire chez des patients porteurs de xérostomie et traités par Pilocarpine ».

CHAPITRE 3 : PROTOCOLE D'ETUDE

CONTENU DU PROTOCOLE D'UNE RECHERCHE BIOMÉDICALE PORTANT SUR UN SOIN COURANT

Protocole de soin courant

Avis favorable du CPP Ouest 6 le 16 Aout 2012

Version N° 1.1 du 16 Juillet 2012

INTERET D'ÉVALUER L'INDICE DE RESISTANCE DE L'ECHOGRAPHIE DOPPLER- PULSE COMME OUTIL DE SUIVI DE LA SECRETION SALIVAIRE CHEZ DES PATIENTS PORTEURS DE XEROSTOMIE ET TRAITES PAR PILOCARPINE

➤ **Investigateur principal : Dr Sandrine Jousse-Joulin**

Rhumatologie, CHRU Brest La Cavale Blanche
Bd Tanguy Prigent 29609 Brest
02 98 22 33 33
sandrine.jousse-joulin@chu-brest.fr

➤ **Investigateurs associés**

Dr Sylvie Boisramé-Gastrin

MCU-PH en Chirurgie Orale UFR Odontologie CHRU Brest
2 rue Auguste Le Faux 29200 Brest - 0298223330
sylvie.boisrame-gastrin@chu-brest.fr

Pr Jaques-Olivier Pers

PU-PH Service d'Odontologie, UF de parodontologie et d'implantologie, CHRU de Brest
2 rue Auguste Le Faux 29200 Brest - 0298223330
pers@univ-brest.fr

Pr Alain Saraux

PU-PH Service de Rhumatologie, CHRU Brest La Cavale Blanche
Bd Tanguy Prigent 29609 Brest - 02 98 22 33 33
alain.saraux@chu-brest.fr

➤ **Scientifiques associés**

Alice Philippe (Doctorante en chirurgie dentaire)
philippealice4@gmail.com

➤ Gestionnaire : CHRU de BREST
2 avenue Foch
29609 Brest Cedex

PROTOCOLE DE SOIN COURANTS

Titre : Intérêt d'étudier l'indice de résistance de l'échographie Doppler-pulsé comme outil de suivi de la sécrétion salivaire chez des patients porteurs de xérostomie et traités par Pilocarpine

Version : 1.1 du 21 juin 2012

Référence du protocole : RB 12.064

ID RCB : 2012-A00658-35

Le Responsable de la recherche : Dr Sandrine Jousse-Joulin

Date :

Signature :

SOMMAIRE

1. RESUME

2. JUSTIFICATION SCIENTIFIQUE ET DESCRIPTION GENERALE DE LA RECHERCHE.

3 OBJECTIF

4. CONCEPTION ET DEROULEMENT DE LA RECHERCHE

5. SELECTION ET EXCLUSION DES PERSONNES DE LA RECHERCHE

7. MODALITES DE RECRUTEMENT ET D'INFORMATION DES PERSONNES CONCERNEES

7. STATISTIQUES

8. TRAITEMENT DES DONNEES ET CONSERVATION DES DOCUMENTS ET DES DONNEES RELATIVES A LA RECHERCHE

9. DROIT D'ACCES AUX DONNEES ET DOCUMENTS SOURCE

10. CONTROLE ET ASSURANCE DE LA QUALITE

11 MISE EN PLACE D'UN COMITE DE SURVEILLANCE INDEPENDANT (MOTIFS DE SA CONSTITUTION OU NON)

12. ASPECT ETHIQUE ET LEGAUX

13. BIBLIOGRAPHIE

1. RESUME

TITRE	Intérêt d'évaluer l'indice de résistance de l'échographie Doppler-Pulsé comme outil de suivi de la sécrétion salivaire chez des patients porteurs de xérostomie et traités par Pilocarpine
GESTIONNAIRE	CHRU de Brest
INVESTIGATEUR PRINCIPAL	Dr Sandrine Jousse-Joulin
POPULATION CONCERNEE	Patients présentant un syndrome sec avec une activité glandulaire résiduelle, un indice de résistance artérielle (RI) pathologique et pour lesquels un traitement par Chlorhydrate de Pilocarpine est indiqué. Ces patients sont sélectionnés lors de la consultation multidisciplinaire du Gougerot-Sjögren.
NATURE DU SOIN EVALUE	Evaluation de l'effet du Chlorhydrate de Pilocarpine par la modification de l'indice de résistance à l'échographie Doppler.
OBJECTIF PRINCIPAL	Evaluer l'outil diagnostique d'échographie dans la réponse au traitement par Pilocarpine en corrélant les mesures échographiques d'indice de résistance vasculaire des glandes salivaires aux mesures de débit salivaire chez les patients présentant un syndrome sec.
OBJECTIFS SECONDAIRES	<ul style="list-style-type: none"> - Evaluer l'état bucco-dentaire et parodontal d'une population présentant une xérostomie et son association à l'indice de résistance. - Evaluer si l'indice de résistance est caractéristique du syndrome de Gougerot-Sjögren - Evaluer la qualité de vie du patient et l'état bucco-dentaire durant les 3 premiers mois.
CRITERE D'EVALUATION	<ul style="list-style-type: none"> - L'Indice de Résistance artérielle (IR) mesuré par l'échographie doppler - La Mesure du débit salivaire à l'aide d'une « pompe à salive » reliée en série à un écouvillon.
METHODOLOGIE STATISTIQUE	<p>Etude longitudinale de suivi de cohorte.</p> <p>Analyse appariée (avant-après) utilisant un test non paramétrique de Wilcoxon.</p>
CRITERE D'INCLUSION	Patient de plus de 18 ans de sexe masculin ou féminin, affilié à un régime de sécurité sociale ou bénéficiaire d'un tel régime, diagnostiqué comme souffrant d'une xérostomie (Gougerot-Sjögren ou non) confirmé par une mesure objective du débit salivaire, et pour lequel un traitement par Pilocarpine est indiqué. Patient assidu, avec une adresse fixe et joignable par téléphone, s'engageant à revenir à 3 mois et à prévenir le Pôle d'Odontologie de tout changement éventuel d'adresse et de coordonnées téléphoniques. Patient ayant été informé et ayant exprimé son consentement.
CRITERES DE NON-INCLUSION	Contre-indication au Chlorhydrate de Pilocarpine (hypersensibilité connue à la Pilocarpine ou à l'un de ces excipients, asthme non contrôlé, glaucome par fermeture d'angle, iridocyclite), xérostomie d'origine médicamenteuse, patient présentant un débit salivaire stimulé inférieur ou égal au débit salivaire non-stimulé, patient ayant subi une intervention chirurgicale dans le mois précédent, une irradiation cervicofaciale, patiente enceinte ou allaitant. Patient infecté par le VHB, HIV positif, alcoolique, toxicomane, ayant été par un traitement en cours d'investigation au cours des trois derniers mois, déjà inclus dans un autre protocole d'évaluation, patient dont le suivi est jugé aléatoire par l'investigateur, dans l'incapacité de recevoir une information éclairé et d'opposer un refus à sa participation, les personnes privées de liberté par une décision judiciaire ou administrative, les personnes hospitalisées sans consentement, admises dans un établissement sanitaire ou social à d'autre fin que celle de la recherche, les personnes majeurs faisant l'objet d'une mesure de protection légale ou hors d'état d'opposer un refus à sa participation, patient ne satisfaisant pas à tous les critères d'inclusion.
NOMBRE DE PATIENTS	15 patients
DUREE DE LA PARTICIPATION D'UN PATIENT	<p>3 mois :</p> <ul style="list-style-type: none"> - A 3 mois : Examen échographique, consultation odontologique

2. JUSTIFICATION SCIENTIFIQUE ET DESCRIPTION GENERALE DE LA RECHERCHE

2.1. Présentation du problème

2.1.1 Introduction : La xérostomie

- **La sècheresse buccale, un ressenti subjectif**

Par définition le terme « xérostomie » définit un état de sècheresse de la cavité buccale et des lèvres, ressenti de façon subjective par le patient, traduisant une atteinte directe ou indirecte des glandes salivaires et se manifestant soit par une diminution du flux salivaire ou hyposialie, soit par une sécrétion salivaire nulle ou asialie (Meyer-Luekel H., Kielbassa AM. 2002).

La fréquence de la xérostomie dans la population est relativement mal évaluée bien que l'on puisse estimer que ce symptôme concerne environ 10 % des individus (Bonney C. 1994). On sait en revanche que la prévalence de la xérostomie augmente avec l'âge, et atteindrait probablement 30% de la population âgée de plus de 65 ans selon Ship, Pillemer et Baum, en 2002, 25% à 65% pour d'autres (Séguier 2010). Cependant, bon nombres d'hyposialies sont liées aux effets indésirables de certaines médications. Les femmes sont plus fréquemment atteintes (Arpin et al. 2005).

Les symptômes de l'hyposialie sont fréquemment associés au repas : altération du goût, difficulté à manger, mâcher, avaler (en particulier les aliments secs), consommation excessive de liquide et mauvaise rétention des prothèses dentaire. Les patients se plaignent également de mauvaise haleine, sensation de brûlure chronique (stomatodynies) et intolérance aux aliments épicés, ce qui affecte considérablement leur qualité de vie (Mandel, 1989 ; Atkinson et Wu, 1994). De plus, en absence de salive, les patients décrivent d'autres gênes comme des altérations de la phonation, la gustation, la déglutition et la digestion. Cliniquement la xérostomie se traduit par des érosions, des caries dentaires et des maladies parodontales.

- **La diminution du flux salivaire présente un large éventail d'étiologies**

De nombreuses causes sont à l'origine de cette atteinte fréquente des glandes salivaires. Une diminution marquée du flux salivaire peut se manifester en tant que symptôme précoce de différentes maladies systémiques (diabète, syndrome de Gougerot-Sjögren) mais peut être également la conséquence d'un traitement médicamenteux ou d'une radiothérapie cervico-faciale. Il est indispensable d'identifier la cause ainsi que la sévérité de l'atteinte glandulaire afin de mettre en place une prise en charge adéquate.

Parmi les **étiologies systémiques**, la plus connue est le syndrome de Gougerot-Sjögren, une maladie auto-immune dont les cibles principales sont les glandes exocrines, en particulier les glandes lacrymales et salivaires. Ces glandes sont le siège d'un infiltrat inflammatoire qui conduit progressivement à la destruction de ces glandes et cliniquement à un syndrome sec. Chez 30 à 40% des patients il existe une atteinte systémique à type de signes généraux ou atteinte pulmonaire, articulaire, neurologique ou cutané. D'autres pathologies systémiques telles que le diabète et la sarcoïdose peuvent également être la cause d'une xérostomie.

Les **étiologies iatrogènes** :

Médicamenteuse (Mariette, 2010) :

Les neuro-psychotropes (responsable du plus grand nombre d'asialie) :

- Classe thérapeutique des phénothiazines (médicaments anti-psychotiques) : Chlorpromazine (LARGACTIL®), lévomépromazine (NOZILAN®), alimémazine (THERALENE®), thioridazine (MELLERIL®), propériciazine (NEULEPTIL®)
- Classe thérapeutique des thymoanaleptiques (ou antidépresseur) : Imipramine (TOFRANIL®), clomipramine (ANAFRANIL®) et les inhibiteurs de la monoamine-oxydase (IMAO)

Autres médicaments :

- Certains hypertenseurs : Methyldopa (ALDOMET®), clonidine (CATAPRESSAN®)
- Bêtabloquant comme le cetoprolol (LOPRESSOR®), propranolol (AVOCARDIL®), pindolol (VISKEN®)
- Des diurétiques : Furosemide (LAZILIX®), hydrochlorothiazide (ESIDREX®)

- Des anti-arythmiques : Disopyramide (RYTHMODAN®)
- Les antiulcéreux anticholinergiques : Pirenzepine (GASTROZEPINE®)
- Des anti-inflammatoires : les dérivés de la Phénylbutazone
- Des antibiotiques : Tétracycline, Erythromycine, Chloramphénicol
- Les chimiothérapies

Le nombre de ces médicaments croît sans cesse. (Scully, 2003)

Radiothérapie cervico-faciale : C'est une des causes majeures de xérostomie. La sécheresse buccale peut apparaître aussi bien dans la phase aiguë, à savoir pendant et dans les 3 mois suivant la fin de la radiothérapie que dans la phase tardive. Les glandes salivaires incluses dans le champ de la radiothérapie subissent des dommages importants. Bien qu'une récupération de la fonction puisse être possible (selon la dose reçue par les glandes salivaires et le volume du tissu de la glande inclus dans le champ d'irradiation), la sécheresse buccale est généralement irréversible. (Dirix et al. 2009 ; Liebaut, 2011)

Suite d'intervention chirurgicale

Les étiologies physiologiques : la grossesse et la ménopause, la sénescence, l'absence de mastication, le syndrome dépressif des personnes âgées, la déshydratation.

Les Anomalies constitutionnelles telles que le syndrome de Christ-Siemens Touraine, une aplasie ou un dysfonctionnement des glandes salivaires.

Les étiologies pathologiques acquises : pathologie des glandes salivaires (tumeurs malignes, lithiases, sialadénites), étiologie nutritionnelle (avitaminose, carence protéidique, obésité, anorexie-boulimie).

Les étiologies Toxiques : tabagisme, éthylisme, toxicomanie

Les étiologies virales : HIV, hépatite C

Les cancers des voies aérodigestives

Les fausses hyposialies : une situation de stress et d'émotion, le diabète insipide, les respirateurs buccaux, les agents utilisés en inhalation. (Liebaut, 2011)

- La présence de manifestations objectives est obligatoire pour poser le diagnostic (Liebaut, 2011)

Il est nécessaire de faire la distinction entre la sécheresse buccale, qui est subjective, et la xérostomie qui est un déficit fonctionnel des glandes salivaires (Jehl-Pietri, 1997). Un interrogatoire complet et un examen clinique rigoureux (en général pluridisciplinaire : ophtalmologique, rhumatologique, odontologique) est alors indispensable. Le but étant d'évaluer l'origine de la sécheresse buccale et différencier une hyposialie temporaire d'une hyposialie chronique.

La sévérité de l'atteinte glandulaire ne peut pas être estimée à partir de la sensation subjective de sécheresse buccale dont se plaignent les patients, c'est pourquoi des évaluations précises de l'activité sécrétoire salivaire doivent être conduites. Les techniques de prélèvements salivaires et les modalités de sialométrie sont nombreuses. Chez des individus sains, il est généralement admis que le flux salivaire total moyen non stimulé est légèrement supérieur chez les hommes (0,42 ml/min) que chez les femmes (0,37 ml/min). Les valeurs correspondantes dans des conditions stimulées sont de 1,77 ml/min et 1,38 ml/min. La mesure du flux salivaire total non stimulé, collecté pendant 15 min, est préconisée par la majorité des auteurs pour le diagnostic clinique de la xérostomie et un flux non stimulé égal à 0,1 ml/min est considéré comme valeur seuil pour ce diagnostic (Jehl-Pietri, 1997). La valeur seuil du débit salivaire stimulé est de 0,5 ml/min.

Le diagnostic d'un syndrome de Gougerot-Sjögren répond à des examens bien précis. De nombreux critères de diagnostic ont été proposés au fil du temps mais les derniers en date faisant actuellement autorité sont ceux proposés par le groupe Européen et validés par le consensus américano-européen en 2002 (Vitali et coll., 2002). Les six critères recherchés sont :

- des symptômes de sécheresse oculaire (critère subjectif)
- des symptômes de sécheresse buccale (critère subjectif)
- des signes d'atteinte oculaire objectivés par un test de Shirmer ou un test de Van Bijsterveld
- des signes d'atteintes salivaires objectivés par sialographie, scintigraphie ou encore par mesure du débit salivaire non stimulé
- des signes histologiques d'infiltration lymphocytaire au sein des glandes salivaires accessoires

- la présence d'auto anticorps circulants antiSSA et/ou antiSSB (la présence des deux types d'anticorps étant très spécifique de la maladie)

Si au moins 4 des 6 critères sont présents, avec nécessairement le signe histologique d'infiltration lymphocytaire et la présence d'auto anticorps circulants, le diagnostic du syndrome de Gougerot-Sjögren est posé.

Tous les 2 mois au CHRU de Brest, quatre ou cinq patients susceptibles de présenter un syndrome de Gougerot-Sjögren, sont reçus aux consultations multidisciplinaires du syndrome sec, afin de rechercher ces 6 critères. Une échographie des glandes salivaires (parotides et submandibulaires) est également réalisé sur chaque patient, ainsi qu'une analyse de la vascularisation de la glande au moyen du Doppler. Bien qu'elle ne soit pas à l'heure actuelle reconnue par le groupe de consensus américain et européen comme un examen valable dans le diagnostic du Gougerot-Sjögren, l'échographie des glandes salivaires fait l'objet de nombreuses études sur le sujet, qui lui démontrent des qualités diagnostiques intéressantes. (CF 2.2. Analyse critique de la littérature)

- **La thérapeutique : préventive, étiologique, mais surtout palliative**

La prise en charge de la sécheresse buccale a 3 composantes thérapeutiques :

Le traitement préventif :

Il s'agit d'anticiper la sécheresse buccale chez des patients allant subir une radiothérapie cervicofaciale, ou même lors du processus physiologique qu'est la sénescence, et d'anticiper également les effets néfastes de la xérostomie.

Le traitement curatif, dépend de l'étiologie :

Il consiste en l'adaptation ou la suppression du traitement dans les cas d'hyposialies d'origine médicamenteuse. Chez les patients atteint du syndrome de Gougerot-Sjögren, le clinicien aura le choix dans sa prescription entre des Antipaludéens de synthèse, des anti-inflammatoires, ou bien des Immunomodulateurs et des Antiviraux. Une substitution hormonale pourra être mise en place dans le cas où la xérostomie est en rapport avec la ménopause, et un accompagnement psychologique ainsi que de la relaxation seront proposés chez des patients atteints de troubles psychologiques.

Traitement symptomatique :

C'est un traitement palliatif visant à améliorer le confort, le goût de la nourriture et donc la qualité de vie de ces patients (Liebaut, 2011). Quel que soit l'étiologie, la prise en charge est la même. Si la destruction du parenchyme glandulaire est partielle, on pourra stimuler la réponse. En revanche chez les patients présentant une activité résiduelle insuffisante des glandes salivaires, l'humectation indirecte de la cavité buccale à l'aide de produits de substitution salivaire représente généralement la seule option thérapeutique susceptible d'obtenir une atténuation des symptômes de la sécheresse buccale (Glore, 2009).

- Conseils / Recommandations
 - Privilégier les aliments peu sucrés, frais et peu acide
 - Adjoindre des corps gras (beurre, huiles) aux aliments et boire des eaux plutôt pétillantes
 - Eliminer toute nourriture épicée pouvant endommager la muqueuse fragile
 - Ingestion de liquide froid conseillée (éviter le jus d'orange trop acide et trop sucrés), proscrire le café
 - Consommation de liquide doit être modérée pendant le repas, afin d'éviter la sensation rapide de satiété (car la mastication est un facteur stimulant la sécrétion salivaire)
 - Hydratation essentielle entre les repas (Liebaut, 2001)
 - Suppression du tabac et des facteurs externes

- Stimulation par des moyens locaux
 - Stimulation gustative ou mécanique : Entre les repas, noyaux d'olives ou de pruneaux, bâtons de réglisse, pâtes à mâcher, chewing-gums sans sucre (certains sont dotés de pouvoir tampon), pastilles de vitamine C.
 - Augmentation de la mastication : Augmenter le nombre de repas, préférer une alimentation plus dure, prendre le temps de mastiquer. (Silvestre-Donat, 2004)

- Stimulation par voie systémique : les sialogogues

Actuellement le seul traitement symptomatique efficace par voie générale commercialisé en France, est le chlorhydrate de pilocarpine, un alcaloïde naturel obtenu à partir des feuilles d'un arbuste d'Amérique du Sud appelé *Pilocarpus jaborandi*. C'est un cholérginomimétique (cholinergique parasympathomimétique) exerçant un large éventail d'effets médicamenteux, notamment un effet muscarinique prédominant. En fonction de la dose et du sujet, l'administration de chlorhydrate de pilocarpine par voie orale augmente la sécrétion des glandes exocrines (glandes sudoripares, salivaires, lacrymales, gastriques, pancréatiques, intestinales ainsi que celle des cellules muqueuses des voies respiratoires) et stimule le muscle lisse (voies digestives, bronches, uretères, vessie, vésicule biliaire et voies biliaires). Du fait de son mimétisme avec l'acétylcholine, le chlorhydrate de pilocarpine peut également provoquer à des doses élevées, une arythmie et (ou) des effets paradoxaux sur le système cardiovasculaire qui se manifestent par une hypertension artérielle après un bref accès d'hypotension. (Grisius, 2001)

Elle est proposée depuis 1994 par voie orale à raison de 15 à 20 mg par jour au long cours. Son efficacité a été démontrée dans des essais rigoureux : 50% des malades sont améliorés sous pilocarpine contre 20 à 25% pour le placebo, sans qu'il y ait toujours corrélation entre le flux salivaire et la satisfaction des malades. L'amélioration est progressive et n'atteint son maximum qu'après 8 semaines de traitement, de plus on observe des changements dans la composition de la salive. La posologie est de 5 mg (1 comprimé), 3 fois par jour mais elle peut être portée à 10 mg (2 comprimés) 3 fois par jour, après plusieurs semaines d'utilisation, en cas de réponse insuffisante au traitement, et s'il n'existe pas de problème de tolérance. Les comprimés seront pris au cours ou immédiatement après les repas. L'effet thérapeutique maximal est obtenu au bout de 4 à 8 semaines de traitement. Le traitement sera interrompu si aucune amélioration n'a été observée au bout de 3 mois de traitement (AFSSAPS, 2001).

On dispose de données limitées en ce qui concerne la biotransformation et l'élimination de la pilocarpine chez l'être humain. On pense que l'inactivation de la pilocarpine a lieu au niveau des synapses neuronales et probablement dans le plasma. La pilocarpine et ses produits de dégradation minimalement actifs ou inactifs, dont l'acide pilocarpique, sont excrétés dans l'urine.

La Pilocarpine est contre-indiquée chez les personnes présentant une allergie connue au Chlorhydrate de Pilocarpine ou à l'un de ces excipients, un asthme non contrôlé, un glaucome par fermeture de l'angle ou une iridocyclite. Un examen ophtalmologique avec réalisation d'un fond d'œil doit être effectué avant d'instaurer le traitement.

➤ Précaution d'emploi

La pilocarpine n'est administrée aux patients asthmatiques que si l'asthme est bien contrôlé (augmentation de la résistance des voies aériennes et des sécrétions bronchiques) et une surveillance médicale étroite est alors nécessaire. Chez les patients atteints de bronchite chronique et/ou de bronchopneumopathie chronique obstructive, la pilocarpine peut induire chez eux une augmentation du tonus du muscle lisse bronchique et des sécrétions bronchiques. De plus, elle provoque des modifications transitoires de l'hémodynamique ou du rythme cardiaque: bradycardie, ralentissement de la conduction, vasodilatation. C'est pourquoi en cas de maladie cardio-vasculaire, le traitement n'est administré que si la maladie est bien contrôlée et si le bénéfice thérapeutique est jugé supérieur aux risques et sous surveillance médicale étroite. La prescription sera prudente chez les patients souffrant d'ulcère peptique (risque de sécrétion accrue d'acide gastrique) ainsi qu'en présence d'une lithiase ou d'une maladie des voies biliaires. La pilocarpine peut être à l'origine de complications telles que cholécystite, angiocholite, obstruction biliaire, coliques néphrétiques. Elle sera administrée avec prudence chez l'insuffisant rénal ou en cas de dysfonctionnement hépatique.

Du fait que la Pilocarpine soit un agoniste cholinergique, elle peut avoir des effets neurologiques centraux dose-dépendants (excitation, convulsions à doses toxiques). Pour finir, elle sera administrée avec prudence en cas de risque de déshydratation (sueurs excessives, difficultés à boire, forte chaleur). (AFSSAPS, 2001)

Les réactions indésirables de la Pilocarpine sont dose-dépendantes. Elles sont généralement légères et régressent spontanément. Cependant, des réactions indésirables graves peuvent parfois survenir. Par conséquent, une surveillance étroite des patients est recommandée. Les sueurs représentent l'effet secondaire le plus fréquent. Au cours des essais cliniques contrôlés, les réactions indésirables suivantes ont été observées: troubles généraux (syndrome grippal, asthénie, frissons), troubles respiratoires, thoraciques et médiastinaux, troubles cutanés et des tissus sous-cutanés (sueurs, réactions allergiques), troubles du système nerveux (céphalées, sensations vertigineuses), troubles rénaux et urinaires (pollakiurie), troubles gastro-intestinaux (dyspepsie, diarrhées, douleurs abdominales, nausées, vomissements, constipation), trouble cardiovasculaires (bouffées vaso-motrices, hypertension, palpitations), troubles oculaires (hypersécrétion lacrymale, vision floue, vision anormale, conjonctivite, douleurs oculaires). (AFSSAPS, 2001 ; Hendrikson *et al.*, 2004).

2.1.2 L'échographie doppler des glandes salivaires : un outil diagnostique et de suivi

- **Introduction**

L'échographie est une technique d'imagerie basée sur l'émission des ultrasons et leur réception après réflexion par les tissus.

Associée au Doppler, elle constitue un examen simple et performant dont les domaines d'applications se sont considérablement étendus grâce à l'amélioration technologique de l'appareillage. Sa totale innocuité et son coût modéré en font très souvent un examen de première intention, en association à la radiographie standard, avant le recourt d'imagerie en coupe plus sophistiquée tel que le scanner ou l'IRM. L'échographie est considérée comme la meilleure technique pour l'évaluation des pathologies inflammatoires et est largement reconnue comme méthode d'imagerie pour l'examen des ganglions lymphatiques ainsi que des pathologies des tissus mous de la tête et du cou, incluant par conséquent les glandes salivaires principales. Cette région cervico-faciale présente une structure anatomique complexe, c'est pourquoi une connaissance solide de l'anatomie « échographique » ainsi que des rapports spatiaux dans cette région est cruciale pour obtenir des performances fiables de l'examen.

- **Appliquée aux glandes salivaires**

La parotide est la plus volumineuse et la plus postérieure des glandes salivaires (située dans la partie postérieure de l'espace pré-stylien), et la glande sous-maxillaire se trouve dans la partie latérale de l'espace compris entre le bord inférieur de la mandibule et l'os hyoïde. La situation superficielle de ces glandes permet l'utilisation de sonde haute fréquence de 12 MHz. L'échographie des glandes salivaires permet d'explorer les 2 glandes parotides en coupe transversale, orthogonale à la branche montante et en coupe longitudinale, parallèle à celle-ci. On étudie la glande sous-maxillaire, dans un seul plan, de façon bilatérale. L'examen dure 10 à 15 minutes, patient en position semi-assise, tête défléchie.

L'échographiste s'applique à rechercher plusieurs critères tels que l'homogénéité du parenchyme, les zones hyper et hypo échogènes, le volume glandulaire et la délimitation glandulaire. Les glandes sont mesurées en longueur et en épaisseur afin d'obtenir un volume. Les ganglions et les calculs sont repérés, localisés et mesurés. La description des lésions spécifique au syndrome de Gougerot-Sjögren est bien codifiée, elle permet d'évaluer glandulaire par grade allant de 0 à 4. Cette classification d'atteinte glandulaire a été réalisée par De Vita en 1992 :

Grade 0: Glande normale

Grade 1: Contour régulier, petites zones hypoéchogènes sans bandes hyperéchogènes, taille normale ou augmenté, bordure bien définie

Grade 2: Contour régulier, multiples zones hypoéchogènes inférieures à 2 mm sans bandes hyperéchogènes

Grade 3: Contour régulier ou mal défini, multiples zones hypoéchogènes et bandes hyperéchogènes, bordure postérieure illisible

Grade 4: Contour irrégulier, multiples zones hypoéchogènes supérieures à 6mm ou multiples calcifications avec bandes hyperéchogène, volume glandulaire diminué, bord postérieur de la glande illisible.

- **Le Doppler Pulsé**

Cette partie de l'examen échographique s'attache à évaluer la vascularisation glandulaire et sa réponse à la stimulation. On réalise alors l'image échographique et la mesure de la vitesse du flux sanguin au cours du même examen.

C'est une technique basée sur la réflexion des ultrasons sur les structures en mouvement (les globules rouges font ainsi office d'interfaces réfléchissantes), la fréquence de réception des ondes réfléchies sur le sang en mouvement étant dépendante de sa vitesse circulatoire. Il en résulte donc un signal qui est représenté sur une échelle linéaire en fonction du temps (spectre doppler) représentant les fréquences et donc les vitesses circulatoires situées dans le vaisseau analysé où on a placé une fenêtre de tir pour le recueil du signal doppler (Doppler pulsé). Comme la vitesse du sang n'est pas uniforme dans le volume intercepté par le faisceau ultrasonore chaque valeur de vitesse contribue au signal Doppler avec sa propre valeur de fréquence. Le signal Doppler comporte donc un grand nombre de composantes en fréquence qu'une analyse spectrale permet de révéler. Le résultat de l'analyse spectrale instantané du signal Doppler est présenté sous forme d'une courbe. Le temps est porté en abscisse et la fréquence, proportionnelle à la vitesse du sang, en ordonnée. Cette représentation permet une observation de l'évolution au cours du temps du profil des vitesses d'écoulement à travers une section du vaisseau sélectionné (Legmann, 2009). L'indice de résistance est le rapport entre la vélocité systolique (VSM) et la vélocité diastolique (VTD) sur la vélocité systolique. Il représente le reflet global de l'état de vasodilatation ou de vasoconstriction du réseau artériel glandulaire. Cet indice permet donc de quantifier la réponse glandulaire à la stimulation.

Les glandes salivaires ont une vascularisation riche et complexe ainsi qu'une réponse hyperhémique intense associée à la sécrétion de salive, c'est pourquoi le Doppler peut se montrer intéressant. En effet, un grand nombre de vaisseaux de la face et du cou passe à proximité ou traverse les trois glandes salivaires principales. Le Doppler permet de les représenter efficacement. Les vaisseaux de la parotide les plus détectables sont la veine rétro mandibulaire et l'artère carotide externe, qui a la même orientation mais qui apparaît plus large. Elles se retrouvent facilement dans chaque contrôle échographique (Martinoli 1994).

Des techniques informatiques permettent également de coder le signal reçu et de créer des images couleurs (Doppler couleur) en fonction du sens circulatoire du vaisseau (codage en rouge lorsque le sang se rapproche de la sonde et en bleu lorsqu'il s'en éloigne, les turbulences étant codées différemment).

2.2 Analyse critique de la littérature

- **Le chlorhydrate de pilocarpine**

Les premiers rapports sur l'utilisation du Chlorhydrate de Pilocarpine remontent aux années 1800. Tandis qu'ils travaillaient dans les champs, les indiens du Nord du Brésil mâchait le *Pilocarpus Jaborandi* et cela semblait stimuler leur sécrétion salivaire. C'est donc un médecin Brésilien, Coutinho de Pernambuco, qui évoqua en premier le fait que *Pilocarpus Jaborandi* pouvait potentiellement être utilisé comme traitement de la « bouche sèche ». En 1967, les premiers essais cliniques sur l'emploi de la Pilocarpine en tant que sialogogue débutent. En 1993, Valdez et Al. Mettent au point une étude pilote contrôlée chez des patients cancéreux ayant subi une radiothérapie de la tête et du cou, avec des mesures objectives du flux salivaire et un rapport subjectif des patients sur leurs symptômes. Mais la première étude publiée fut réalisée par Fox et al en 1991 chez des patients atteints du Syndrome de Gougerot-Sjögren à qui on administra en double-aveugle de la Pilocarpine et un Placebo. Ils en conclurent que la prise de Chlorhydrate de Pilocarpine permettait une amélioration subjective de la xérostomie du point de vue des patients ainsi qu'une augmentation du débit salivaire des glandes parotides et des glandes submandibulaires après évaluation séparé de chaque glande.

D'après une étude de Vivini et coll en 1999, la prescription de Pilocarpine en tant que traitement symptomatique du syndrome de Gougerot-Sjögren, à la dose de 5mg 4 fois par jour sur une durée de 12 semaines semble présenter des avantages significatifs qui l'emportent sur les effets secondaires

ainsi que sur les risques. La réussite du traitement dépend très probablement de l'existence d'un fonctionnement résiduel des glandes salivaires.

La Pilocarpine est le sialogogue systémique le plus largement étudié. Beaucoup d'autres essais cliniques utilisant des techniques de mesure objectives ont démontré une amélioration des fonctions des glandes salivaires (Valdez, 1993 ; Johnson 1993 ; Vivino, 1999 ; Leveque, 1993 ; Fox et Al, 1991). Il existe pourtant d'autres sialogogues dont l'efficacité a été démontré, tel que la Céviméline par exemple. La Céviméline, est également un agoniste cholinergique qui se lie aux récepteurs muscariniques et stimule le tissu fonctionnel restant des glandes salivaires. A la différence de la Pilocarpine elle se lierait plus spécifiquement aux récepteurs M3 qu'au récepteurs M1 et M2 (responsables des effets sur le système cardiovasculaire et respiratoire) (Petroni et al. 2002). Elle ciblerait ainsi plus spécifiquement les glandes salivaires et pourrait conduire à des effets secondaires moins sévères ainsi qu'une meilleure tolérance. Malheureusement, aucune étude n'a été publiée sur le sujet, et bien que la Céviméline soit reconnue par la « Food and Drug Administration » Américaine, elle n'est pas encore commercialisée en Europe. (Grisius, 2001; Mariette, 2001)

- **Intérêt et valeur de l'échographie doppler**

Les premières descriptions de l'utilisation de l'échographie pour la visualisation de l'atteinte du parenchyme des glandes salivaires (chez des patients atteints de Gougerot-Sjögren) remontent à la fin des années 80 (Bradus et coll. 1998). La grande majorité des auteurs qui ont publié sur le sujet est favorable à l'introduction de l'examen dans la pratique courante pour l'exploration des pathologies des glandes salivaires. De nombreuses études indiquent que l'échographie permet de diagnostiquer avec une grande sensibilité les tumeurs des glandes salivaires, mais présente une spécificité limitée pour les différencier. (Gritzmann 2002 ; Burke 2010). Elle est également très efficace pour le diagnostic d'abcès, de kyste et de lithiases ainsi que comme guide pour les biopsies ou les ponctions d'abcès (Burke, 2010).

Ces dernières années, l'échographie des glandes salivaires a été décrite comme une technique simple et non-invasive, pouvant être utile pour la mise en évidence du rôle des glandes salivaires dans le syndrome de Gougerot-Sjögren (Carotti et al. 2001). Plusieurs études critiquent en effet les critères du consensus Américano-Européen en 2002 pour objectiver l'atteinte salivaire. La mesure du flux salivaire total non stimulé est peu précise, la sialographie parotidienne est invasive et parfois douloureuse, enfin la scintigraphie salivaire est peu spécifique et irradiante. C'est dans ce contexte que plusieurs études se sont intéressées à la valeur diagnostique de l'échographie des glandes salivaires qui est non invasive, peu coûteuse et facilement accessible (Cornec et al, 2011). Plusieurs études cas-

témoins ont montré une sensibilité correcte entre 60 et 80% et une spécificité de 80 à 95% (Hocevar et al. 2005 ; Salaffi et al. 2008 ; Millic et al. 2009 ; Millic et al. 2010).

Du fait de l'infiltration lymphocytaire, il n'est pas rare que chez les patients atteints d'un Gougerot-Sjögren ancien se développe un lymphome. Ces changements sont perceptibles à l'échographie, c'est pourquoi il est nécessaire de promouvoir une surveillance échographique pour détecter précocement cette possible évolution chez les patients atteints du syndrome (Bialek et al 2006).

L'utilisation du Doppler dans l'observation des glandes salivaires est peu décrite dans la littérature. Les changements vasculaires décrits au cours de la stimulation par du jus de citron sont une augmentation significative de la vitesse artérielle, ainsi que du pic de vitesse systolique (PSV) et une diminution de la résistance artérielle dans les vaisseaux causant une baisse dans les valeurs de l'indice de résistance (IR). Les changements de l'indice de résistance sont temporaires et tendent à se normaliser dans les 20 secondes après que le jus de citron soit avalé.

Chez les patients atteints de syndrome de Gougerot-Sjögren primaire, les études montrent une hyperhémie permanente à l'échographie doppler (Martinolli et al. 1996 ; Chikui et al. 2000 ; Jousse Joulin 2007), ce qui correspond à une hypervascularisation diffuse et un indice de résistance plus faible. Ces patients présentent également une réponse à la stimulation anormale (Chikui et al. 2000 ; Carotti et al. 2001). Le doppler nous apporte donc un complément d'information important sur la fonctionnalité de la glande salivaire, indépendamment de son degré d'atteinte anatomique.

2.3 Conclusion justifiant l'étude

L'échographie couplée au doppler pulsé est un examen pouvant être répété facilement permettant de monitorer les patients sans irradiation. Tandis que l'échographie standard nous permet d'étudier l'atteinte du parenchyme glandulaire avec des images en temps réel, le Doppler pulsé, par la mesure de la vitesse du flux sanguin, nous apporte un complément d'information sur la fonctionnalité de la glande et sur ses possibilités de stimulation. Par conséquent, c'est un élément important pour la surveillance et l'évaluation de la réponse aux traitements. La performance de cette technique est en revanche directement dépendante de l'opérateur.

Contrairement à d'autres examens tels que la scintigraphie et à la sialométrie, l'échographie ne nécessite pas d'injecter de produit de contraste ou de sialotrope marqué. Elle n'est donc non invasive et indolore. C'est la seule technique non-irradiante, ce qui respecte le principe déontologique ALARA

« Un clinicien doit choisir parmi les examens complémentaires qu'il a à sa disposition le moins nocif ». L'examen échographique est rapide, peu coûteux et ne présente aucune contre-indication. Si l'on compare aux autres techniques d'imagerie, l'échographie s'effectue de façon bilatérale, ce qui améliore sa spécificité.

Dans cette étude, nous voulons tenter d'objectiver une corrélation entre des mesures échographiques et des mesures cliniques de débit salivaire, ceci afin de voir dans quelle mesure l'échographie doppler peut nous éclairer en pratique. La possibilité d'observer et de quantifier la réponse à la stimulation qu'offre l'échographie est une donnée très importante et qui ouvre des perspectives. « A l'heure où les immunothérapies sont en train de modifier considérablement le pronostic des maladies auto-immunes, et notamment le SGS, ceci permettrait de contrôler la réponse aux traitements ». (Beuzit, 2001)

3. OBJECTIFS

3.1. Objectif principal :

L'objectif de cette étude pilote est d'évaluer l'outil diagnostique d'échographie dans la réponse au traitement par Pilocarpine en corrélant les mesures échographiques d'indice de résistance vasculaire des glandes salivaires aux mesures de débit salivaire chez les patients présentant un syndrome sec. L'évaluation s'effectue au moyen de la mesure de l'indice de résistance par l'échographie doppler pulsé des glandes salivaires avant et après 3 mois de traitement par la Pilocarpine. Cet indice de résistance sera comparé avant et après traitement et corrélé à la mesure du débit salivaire non stimulé.

3.2. Objectif secondaire :

- Evaluer l'état bucco-dentaire et parodontal d'une population présentant une xérostomie et son association à l'indice de résistance.
- Evaluer si l'indice de résistance est caractéristique du syndrome de Gougerot-Sjögren
- Evaluer la qualité de vie du patient et l'état bucco-dentaire durant les 3 premiers mois.

4. CONCEPTION ET DEROULEMENT DE LA RECHERCHE

4.1. Méthodologie de la recherche :

Visite 1- Sélection

I. La sélection des patients s'effectue au cours des journées dédiées au diagnostic du syndrome de Gougerot-Sjögren (SGS), organisées par le CHRU de Brest. Les patients qui y participent sont des patients adressés pour exploration d'un syndrome sec ou bien pour suspicion d'un SGS. Les patients bénéficient d'une prise en charge pluridisciplinaire, associant de nombreux services dont la rhumatologie, l'ophtalmologie et l'odontologie.

Une échographie des glandes salivaires est effectuée par Le Dr Sandrine Jousse-Joulin dans le service d'Echographie-Doppler. Au cours de cet examen seront observés et notés :

- L'homogénéité du parenchyme, la présence de zones hyper et hypoechogènes
- Le volume glandulaire (les glandes sont mesurées en longueur et en épaisseur afin d'obtenir un volume)
- La délimitation glandulaire
- La valeur de l'indice de résistance artérielle avant et après stimulation par du jus de citron (mesuré par le Doppler pulsé)

Au cours de la consultation dentaire à l'hôpital Morvan, un examen complet est réalisé :

- Revue des antécédents médicaux, pathologies et traitements concomitants
- Examen dentaire : présence de soins conservateurs, couronnes, caries
- Examen des gencives et des muqueuses : inflammation, candidoses

- Relevé des indices parodontaux : saignement, profondeur des poches, plaque
- Enregistrement du PH salivaire
- Mesure du débit salivaire stimulé et non-stimulé

II. La Présentation de la recherche est réalisée au patient présentant une diminution objective du débit salivaire et aucune contre-indication à la prise de Pilocarpine. Le traitement symptomatique est prescrit (gélules de chlorhydrate de pilocarpine dosée à 4 mg), et après confirmation de l'indice de résistance pathologique, validation des critères d'inclusion et obtention du consentement, le patient est inclus dans l'étude.

A 8 jours, un rendez-vous téléphonique est mis en place afin d'évaluer la tolérance au traitement et son observance.

Visite 2 - **à 3 mois** (+/- 3 semaines)

I. Revue des événements médicaux survenus depuis la date d'inclusion et traitement concomitant.

II. Evaluation subjective par le patient sur l'évolution de sa sécheresse buccale et des symptômes. Description de l'observance du traitement.

III. Examen clinique : examen dentaire, gingival, indice parodontaux, PH salivaire, mesure du débit salivaire

IV. Échographie doppler des glandes salivaires et comparaison de l'IR avant et après traitement.

4.2. Critères d'Evaluation

Critère principal d'évaluation

L'analyse porte sur les glandes salivaires principales (parotide et sub-mandibulaire), explorées au minimum par deux plans de coupes longitudinal et transversal. Les patients sont en position semi-assise, la tête légèrement tournée à l'opposé du côté étudié.

Plusieurs paramètres pour chaque glande sont évalués:

- aspect du parenchyme (homogénéité, zones hypo ou hyperéchogène)
- volume glandulaire (mesure de la longueur et de l'épaisseur)
- délimitation glandulaire (limite nette ou irrégulière)
- mesure de l'indice de résistance (avant après stimulation au citron)

Le critère de jugement principal est l'indice de résistance artérielle RI. C'est le rapport entre la vitesse systolique (VSM) et la vitesse diastolique (VTD) sur la vitesse systolique. Pour l'obtenir nous utilisons l'appareil IU 22 PHILIPS couplé au Doppler pulsé avec une sonde haute fréquence 12Mhz.

L'indice de résistance est obtenu et calculé par le Doppler pulsé. On l'enregistre avant et après la prise de 10 cc de jus de citron. Il représente le reflet global de l'état de vasodilatation ou de vasoconstriction du réseau artériel glandulaire.

Il a été démontré que les valeurs de l'indice de résistance sont significativement inférieures chez les patients atteints d'un syndrome de Gougerot-Sjögren primaire ($0,75 \pm 0,05$) par rapport aux individus sains ($0,81 \pm 0,42$) (Jousse-Joulin, 2007). On considère donc que l'indice de résistance est normal quand sa valeur est supérieure à 0,8. Lorsque celui-ci est inférieur à 0,8, il est pathologique.

Tandis que le patient garde le jus de citron dans sa bouche, l'indice de résistance diminue. Il remonte à la normale ou à la « normale pathologique » ($< 0,8$) 1 minute après la déglutition du jus.

Critères d'évaluation secondaire

1. Mesure du débit salivaire :

A l'aide d'une « pompe à salive » reliée en série à un écouvillon, la mesure du débit salivaire au repos se fait sur 10 minutes. Afin de stimuler la salivation le patient mastique un bloc de paraffine et le recueil de salive dure 5 minutes.

2. Examen dentaire : indice CAO (dents absentes, cariées, obturées, couronnées, prothèse amovibles)

3. Indices parodontaux : indice gingival modifié, indice de plaque, indice de saignement papillaire, mesure de la profondeur des poches parodontales

4. Examen des gencives et des muqueuses : Inflammation, candidoses, perlèches

5. Relevé du Ph salivaire

4.3. Déroulement de la recherche

Inclusion :

Depuis 2004, une consultation pluridisciplinaire a été mise en place au CHRU de Brest afin de réaliser, dans la même journée, tous les examens nécessaires au diagnostic du syndrome de Gougerot-Sjögren. Les patients participant à cette consultation, sont adressés par leur médecin traitant, leur chirurgien-dentiste, ou un spécialiste, qui suspecte la présence d'un syndrome de Gougerot-Sjögren. C'est le Pr Devauchelle-Pensec (Rhumatologue), qui reçoit les demandes et planifie les patients à l'aide de Mme Appere et Mme Tanguy, infirmières responsables de la programmation de cette consultation multi-disciplinaire. Elles contactent par la suite les patients pour leur fixer un rendez-vous et leur exposer le programme de la journée.

Les examens de la matinée se déroulent à la Cavale Blanche :

- Consultation médicale et biopsie des glandes salivaires avec le Pr Devauchelle-Pensec
- Bilan sanguin
- Flux salivaire, test de Schirmer
- Echographie des glandes salivaires (Dr Jousse-Joulin)
- Consultation de psychologie médicale (pour uniquement 2 patients)
- Radiographie

L'après-midi les patients se rendent à l'hôpital Morvan pour les consultations suivantes :

- Ophtalmologie
- Dermatologie
- Odontologie (Dr Boisramé)

Quatre à cinq patients sont programmés par journée. Il y a 6 journées organisées par an, soit une tous les 2 mois.

C'est au cours de la consultation dentaire réalisé à l'hôpital Morvan que l'indication du traitement symptomatique par Pilocarpine est posée. Pour cela la mesure du débit salivaire non stimulé doit être inférieure à 0,1 ml/min et le débit salivaire stimulé supérieur au débit non-stimulé, afin de s'assurer que le parenchyme des glandes salivaires soit stimuable et ainsi susceptible de répondre au traitement. Le patient ne doit pas présenter de contre-indication à la prise de la Pilocarpine. Après avoir vérifié les critères de sélection, délivré l'information et obtenu le consentement, le patient sera inclus et l'étude peut commencer avec la prescription de la Pilocarpine.

Suivi :

A 8 jours, le patient reçoit un appel téléphonique afin de rendre compte des éventuels effets indésirables du traitement et de son observance. Cela permet au clinicien d'arrêter le traitement, et

donc la participation du patient à l'étude, si des effets secondaires très gênants ou anormaux apparaissent.

A 3 mois, le patient est revu dans le service d'échographie Doppler de la Cavale Blanche :

- Interrogatoire : ressenti subjectif du patient sur l'efficacité du traitement, les éventuels effets secondaires, l'observance.
- Echographie Doppler: examen échographique de la glande et mesure du RI avant et après stimulation
- Bilan dentaire : relevé des indices secondaires (indice CAO, indice gingival modifié, indice de plaque, indice de saignement papillaire, mesure de la profondeur des poches parodontales, pH de la salive), mesure du débit salivaire stimulé et non-stimulé)

5. POPULATION ETUDIEE

5.1. Description de la population source

La population étudiée est constituée de patients souffrant d'un syndrome sec, adressé à la consultation pluridisciplinaire du Gougerot-Sjögren au CHRU de Brest, et pour lesquels sera posée l'indication d'un traitement symptomatique par Pilocarpine.

Les modalités de la prise en charge médicale des personnes qui ont participé à la recherche à la fin de leur suivi sont sans particularité.

Les motifs d'arrêt prématuré, définitif ou temporaire de l'étude peuvent venir de la décision du responsable de la recherche par exemple pour défaut d'inclusion ou pour toute autre décision liée à de nouvelles informations modifiant significativement la balance bénéfice / risque de cette étude (intolérance au traitement).

5.2. Nombre de sujets nécessaires. Justification de l'effectif

Cette étude pilote concernera 15 patients.

25 à 30 patients par an se présentent aux consultations Gougerot-Sjögren. Seulement 40 % présentent un indice de résistance pathologique, soit environ 10 à 12 par an. Si on prend en compte le fait que certains patients n'auront pas une bonne observance ou même arrêteront définitivement le traitement par Pilocarpine qui leur sera prescrit, et que d'autres ne souhaiteront pas entrer dans le protocole, nous prévoyons donc un temps d'inclusion de 2 ans. Les inclusions seront arrêtées dès que l'objectif sera atteint et la recherche prendra fin au terme de la participation de la dernière personne qui se prête à la recherche, soit environ 12 mois après la date de la dernière inclusion.

Nous prévoyons le remplacement des sujets n'allant pas jusqu'aux 3 mois de traitement nécessaires ou n'ayant pas une bonne observance.

5.3 Critères d'inclusion et de non inclusion

Critères de pré-inclusion

Patient de plus de 18 ans de sexe masculin ou féminin, affilié à un régime de sécurité sociale ou bénéficiaire d'un tel régime, souffrant de sécheresse buccale.

Critères d'inclusion des personnes qui se prêtent à la recherche.

1. Patients atteints de xérostomie (Gougerot-Sjögren ou non) présentant un indice de résistance artérielle pathologique, avec un potentiel de stimulation des glandes salivaires confirmé par une mesure objective du débit salivaire stimulé et non-stimulé, et pour lequel un traitement par Pilocarpine est indiqué.

2. Patients assidus, avec une adresse fixe et joignables par téléphone, s'engageant à revenir à 3 mois et à prévenir le Pôle d'Odontologie et d'échographie Doppler de tout changement éventuel d'adresse et de coordonnées téléphoniques.

3. Patients ayant été informés et n'ayant pas opposé de refus, si possible ayant exprimé leur consentement libre et éclairé par écrit (Les patients devront avoir pris connaissance du formulaire d'information et devront si possible avoir signé le formulaire de consentement éclairé avant le début de l'étude).

Critères de non-inclusion des personnes qui se prêtent à la recherche.

1. Patient présentant une contre-indication à la Pilocarpine: hypersensibilité connue à la Pilocarpine ou à l'un de ces excipients, asthme non contrôlé, glaucome par fermeture d'angle, iridocyclite
2. Patiente enceinte ou allaitante
3. Débit salivaire stimulé inférieur ou égal au débit salivaire non-stimulé
4. Patient atteint d'une sécheresse buccale médicamenteuse
5. Patient présentant une sécheresse buccale transitoire
6. Patient ayant subi une intervention chirurgicale dans le mois précédent
7. Patient infecté par le VHB
8. Patient HIV positif (selon le dossier médical du patient)
9. Patient alcoolique (selon le dossier médical du patient)
10. Patient toxicomane (selon le dossier médical du patient)
11. Traitement par un médicament en cours d'investigation au cours des trois derniers mois
12. Patients déjà inclus dans un autre protocole d'évaluation
13. Patients dont le suivi est jugé aléatoire par l'investigateur
14. Patient dans l'incapacité de recevoir une information éclairée et d'opposer un refus à sa participation.
15. Les personnes privées de liberté par une décision judiciaire ou administrative, les personnes hospitalisées sans consentement, admises dans un établissement sanitaire ou social à d'autres fins que

celle de la recherche, les personnes majeures faisant l'objet d'une mesure de protection légale ou hors d'état d'opposer un refus à sa participation.

16. Patient ne satisfaisant pas à tous les critères d'inclusion

5.4 Faisabilité

Il n'existe pas de problème de faisabilité car cela fait partie du contrôle de soins courants. Les patients sont recrutés lors des journées multidisciplinaires Gougerot-Sjögren.

6. MODALITES DE RECRUTEMENT ET D'INFORMATION DES PERSONNES CONCERNEES

Le consentement du patient est recueilli lors de la consultation odontologique.

7. STATISTIQUES

7.1. Responsable de l'Analyse et lieu de conservation des données :

Le responsable de l'analyse est le Pr Alain Saraux. Les cahiers d'observations seront conservés dans le service de Rhumatologie de la Cavale Blanche.

7.2. Méthode d'analyse statistique :

Cette étude pilote fera l'objet d'analyse par des statistiques descriptives.

Nous réaliserons une analyse appariée (avant-après) utilisant un test non paramétrique de Wilcoxon. L'indice de résistance vasculaire sera comparé avant et après traitement par Pilocarpine, et sera corrélé à la mesure du débit salivaire.

8. TRAITEMENT DES DONNEES ET CONSERVATION DES DOCUMENTS ET DES DONNEES RELATIVES A LA RECHERCHE

8.1 Cahier d'observation

Un cahier d'observation (CRF) papier sera ouvert par patient. Toutes les informations requises par le protocole seront être inscrites dans le CRF. Il reprendra les différentes données du patient dans le protocole. Il comprendra les données nécessaires pour confirmer le respect du protocole, déceler les écarts majeurs au protocole et toutes les données nécessaires aux analyses.

La personne responsable du remplissage des CRF sera le Dr Sandrine Jousse-Joulin, le Dr Sylvie Boisramé-Gastrin, Alice Philippe (Doctorante en chirurgie dentaire), l'interne en Odontologie qui sera associé l'étude. Les données manquantes seront notifiées.

8.2. Traitement des données :

La collecte des données cliniques reposera sur la mise en place d'une base de données cliniques informatiques avec la création de masques de saisie à l'image du cahier d'observation en conformité avec le protocole et les réglementations actuellement en vigueur.

La saisie des données sera effectuée par le Dr Sandrine Jousse-Joulin (échographiste), Dr Sylvie Boisramé-Gastrin (Odontologiste), Alice Philippe (Doctorante en chirurgie dentaire) et l'interne en odontologie qui sera en charge de l'étude.

L'analyse des données sera réalisée par le Dr Sandrine Jousse-Joulin, le Pr Alain Saraux et Le Pr Jacques-Olivier Pers.

8.3. Archivage des données :

Tous les cahiers et documents de l'étude devront être conservés dans une armoire fermée à clé, et archivées par l'investigateur après la fin de la recherche jusqu'à Décembre 2017.

9. DROIT D'ACCES AUX DONNEES ET DOCUMENTS SOURCE

Les données sources correspondent à tout document ou objet original permettant de prouver l'existence ou l'exactitude d'une donnée ou d'un fait enregistrés au cours d'une recherche

Les données sont colligées dans un cahier d'observation (Annexe 1) et seront confiées au Dr Sandrine Jousse-Joulin (dans le service Echographie Doppler), au Dr Sylvie Boisramé-Gastrin (dans le service d'Odontologie), à Alice Philippe et l'interne qui sera en charge de l'étude.

Les personnes ayant un accès direct prendront toutes les précautions nécessaires en vue d'assurer la confidentialité des informations relatives aux personnes qui s'y prêtent et notamment en ce qui concerne leur identité ainsi qu'aux résultats obtenus.

Ces personnes, au même titre que les investigateurs eux-mêmes, sont soumises au secret professionnel (selon les conditions définies par les articles 226-13 et 226-14 du code pénal).

Pendant la recherche ou à son issue, les données recueillies sur les personnes qui s'y prêtent et transmises par les intervenants seront rendues anonymes.

Elles ne doivent en aucun cas faire apparaître en clair les noms des personnes concernées ni leur adresse.

Seules les trois premières lettres du nom du sujet et les deux premières lettres de son prénom seront enregistrées, accompagnées d'un numéro codé propre à l'étude indiquant l'ordre d'inclusion des sujets.

10. CONTROLE ET ASSURANCE DE LA QUALITE

La prise en charge des personnes se fera conformément à la déontologie et aux recommandations médicales.

11. MISE EN PLACE D'UN COMITE DE SURVEILLANCE INDEPENDANT (MOTIFS DE SA CONSTITUTION OU NON).

L'étude ne nécessite pas la mise en place d'un comité de surveillance car cela fait partie des soins courants. Les patients sélectionnés pour l'étude présentent tous une indication justifiée pour recevoir un traitement par Pilocarpine. En pratique une surveillance est d'usage et le suivi lié à l'étude ne représente pas une surveillance plus rapprochée. En revanche les patients participant à l'étude devront pratiquer une échographie supplémentaire à 3 mois. L'examen échographique ne présente aucun risque pour le patient car il n'utilise pas de radiations ionisantes. De plus il est indolore et très rapide (10 à 15min).

12. ASPECT ETHIQUES ET LEGAUX.

12.1. Evaluation éthique des modalités particulières de surveillance prévues par le protocole.

La surveillance qui est réalisée est d'usage et le suivi lié à l'étude ne nécessite pas de la mise en œuvre d'une surveillance plus rapprochée

12.2. Obligations légales.

- **Rôle du gestionnaire**

Le CHRU de Brest est le gestionnaire de cette recherche conformément au 2^{ème} alinea de l'article L. 1121-1 du Code de la Santé Publique.

Le Gestionnaire enregistre cette recherche à l'Afssaps et soumet le dossier à l'avis du Comité de Protection des Personnes Ouest 6.

- **Soumission au CPP**

L'avis du CPP est notifié dans la note d'information donnée aux personnes concernées.

- **Déclaration CNIL**

Un avis concernant la mise en œuvre du traitement des données nécessaire à la réalisation de l'étude sera demandé au Comité consultatif sur le traitement de l'information en matière de recherche dans le domaine de la santé (CCTIRS) si besoin, puis sera suivi d'une demande d'autorisation à la Commission Nationale Informatique et Libertés (CNIL) relative au traitement des données à caractère personnel ayant pour finalité la recherche en soins courants.

Les informations relatives aux droits des personnes participant à cette recherche sont intégrées dans la note d'information.

12.3. Modification de la recherche.

Toute modification substantielle au protocole de l'étude devra être notifiée au Comité de Protection des Personnes Ouest 6 par le gestionnaire afin de vérifier que les modifications proposées n'altèrent à aucun moment les garanties apportées aux personnes qui se prêtent à la recherche.

12.4 Courrier d'information et de non opposition

Les patients seront informés de façon complète et loyale, en des termes compréhensibles, des objectifs de l'étude, de leurs droits de refuser de participer à l'étude ou de la possibilité de se rétracter à tout moment. Toutes ces informations figureront sur un formulaire d'information et de non opposition remis au patient.

12.5. Rapport final.

Le rapport final de la recherche sera écrit par l'investigateur en collaboration avec le statisticien. Après la fin effective de la recherche, il sera remis au gestionnaire dans les meilleurs délais.

12.5. Publication et propriété des données

Le CHRU de Brest est propriétaire des données et aucune utilisation ou transmission à un tiers ne peut être effectuée sans accord préalable. Les termes de « CHU de Brest » doit apparaître dans l'adresse des auteurs.

CHAPITRE 4 : RESULTATS – DISCUSSION

L'échographie couplée au doppler pulsé est un examen pouvant être répété facilement et qui permet de suivre et évaluer les patients sans le recours à une irradiation. Tandis que l'échographie standard nous permet d'étudier l'atteinte du parenchyme glandulaire avec des images en temps réel, le Doppler pulsé, par la mesure de la vitesse du flux sanguin, nous apporte un complément d'information sur la fonctionnalité de la glande et sur ses possibilités de stimulation. Par conséquent, c'est un élément important pour la surveillance et l'évaluation de la réponse aux traitements.

Dans cette étude, nous voulons tenter d'objectiver une corrélation entre des mesures échographiques et des mesures cliniques de débit salivaire, ceci afin de voir dans quelle mesure l'échographie doppler peut nous éclairer en pratique. La possibilité d'observer et de quantifier la réponse à la stimulation qu'offre l'échographie Doppler est une donnée très importante et qui ouvre de nouvelles perspectives.

4.1. Etude préliminaire

Le protocole a été validé le 7 septembre 2012 par le CPP Ouest, ainsi l'étude a commencé le 04 octobre. Nous n'exposons ici que des résultats préliminaires réalisés dans le cadre d'une pré-étude. De Décembre 2010 à Juin 2012, nous avons récolté et rassemblé des données sur les patients reçus dans le cadre de la consultation pluridisciplinaire de diagnostic du SGS. Bien qu'un certain nombre de ces données soient manquantes, nous les avons analysées. Trois patientes, sélectionnées le 02/02/2012 dans le cadre de cette consultation, ont été réévaluées après 3 mois de traitement par Pilocarpine.

4.1.1. Statistiques descriptives

Ces statistiques ont été réalisées sur un échantillon de 35 individus âgés de 27 à 88 ans recrutés dans le cadre de la consultation pluridisciplinaire dédiée au diagnostic du SGS au CHU de Brest. Les patients qui participent sont des patients adressés pour l'exploration d'un syndrome sec ou bien pour suspicion d'un SGS. Les patients bénéficient d'une prise en charge pluridisciplinaire, associant de nombreux services dont la rhumatologie et l'odontologie.

Le recueil des données odonto-stomatologiques a été réalisé par le Dr Boisramé-Gastrin. La mesure du débit salivaire est effectuée au moyen d'une pompe à salive portable reliée en série à un écouvillon, pendant 10 minutes pour la mesure du débit non stimulé (DNS), puis pendant 5 minutes pour la mesure du débit stimulé (DS) (avec mastication d'un bloc de paraffine). Ces débits sont exprimés en ml/min. Le pH est défini au moyen d'une bandelette de papier-pH. Les examens échographiques ont été réalisés par le Dr Jousse-Joulin. Tous les paramètres ont été évalués par le même échographiste afin d'éliminer la variabilité inter-examineur. L'indice de résistance artérielle des glandes parotides est calculé au moyen du Doppler pulsé au repos (IR1) et après stimulation (IR2) au moyen de 10cc de jus de citron pressé. L'atteinte des glandes salivaires est représentée selon la classification de De Vita (1992) en 5 grades. Les surfaces des glandes parotides droite et gauche sont mesurées (cm²) en coupe transversale (Par D trans ; Par G trans) et en longitudinale (Par D long ; Par G long). Les surfaces des glandes submandibulaires droite et gauche sont mesurées en coupe longitudinale (SBD ; SGD G). Pour l'analyse nous n'avons retenus que les valeurs des glandes parotides droite en coupe transversale et des glandes submandibulaires droites.

Nous avons séparé la population en 2 groupes distincts. Le premier groupe comprend les patients présentant un syndrome de Gougerot-Sjögren primaire (pSS) ayant validé les critères diagnostic du consensus Américano-Européen de 2002 cités précédemment. Le diagnostic peut avoir été posé antérieurement (plusieurs années) ou à l'issu de cette consultation. Le deuxième groupe (Ss) est constitué de patients suspectés d'être atteints du SGS mais pour lesquels le diagnostic n'a pas été retenu.

L'analyse statistique a été réalisée à l'aide du logiciel R (Version 2.14.2). Les données sont rapportées en moyenne \pm sd. Les données provenant des patients pSS et Ss sont comparées à l'aide du test non paramétrique de Wilcoxon bivarié et du chi carré. Pour chaque variable, l'hypothèse H0 posée est: « Il n'y a pas de différence significative (NS) entre les patients pSS et les patients Ss ». Des valeurs de p (p value) inférieures à 0,05 nous conduise à réfuter l'hypothèse. L'hypothèse 0 est acceptée lorsque $p > 0,05$.

Les groupes sont composés de 14 individus pour le groupe pSS (13 femmes et un homme ; moyenne d'âge : 57.1 ± 11.6 ans) et de 21 individus pour le groupe Ss (18 femmes et 2 hommes ; moyenne d'âge : 56.8 ± 17.0 ans). On note la forte prédominance féminine dans les 2 groupes.

Variables	Groupe pSS (n=14)		Groupe Ss (n=21)		P value
	Mean \pm sd	n	Mean \pm sd	n	
Age	57.143 \pm 11.615	14	56.762 \pm 16.926	21	NS
DNS	0.118 \pm 0.129	13	0.249 \pm 0.162	19	p<0,05
DS	0.388 \pm 0.436	12	0.800 \pm 0.546	18	p<0,05
pH	5.654 \pm 1.107	13	6.819 \pm 0.954	18	p<0,005
IR1	0.859 \pm 0.072	10	0.878 \pm 0.077	17	NS
IR2	0,764 \pm 0.102	8	0.816 \pm 0.068	15	NS
Grade	2.308 \pm 1.702	13	0.842 \pm 1.344	19	NS

Tableau 4.1. Valeurs moyennes des variables dans les groupes pSS et Ss et p value. DNS : débit salivaire non stimulé ; DS : débit salivaire stimulé ; IR1 : indice de résistance à l'état de base ; IR2 : indice de résistance après stimulation ; Grade : grade d'atteinte glandulaire (de 0 à 4)

Surface des glandes en cm²			
	<i>pSS</i>	<i>Ss</i>	<i>pvalue</i>
Parotide	4.87 ±1.47	4.69 ±1.33	NS
Submandibulaire	2.53 ±1.04	2.77 ±0.58	NS

Tableau 4.2. Surfaces des glandes parotides et des glandes submandibulaires (cm²) calculées par l'échographie chez les patients pSS et Ss (moyenne ±sd et pvalue)

Les patients pSS présentent un débit salivaire non-stimulé (DNS) inférieur aux patients Ss (0.118 ± 0.129 vs 0.249 ± 0.162 ; $p < 0,05$). Il en est de même pour le débit salivaire stimulé (DS) (0.388 ± 0.436 vs 0.800 ± 0.546 ; $p < 0,05$). Le pH est plus acide dans le groupe pSS par rapport au groupe Ss (5.654 ± 1.107 vs 6.819 ± 0.954 ; $p < 0,005$). La diminution du débit salivaire stimulé et non stimulé chez les patients atteints du SGS est évidente, avec des débits moyens objectivant une réelle hyposialie. Le graphe (fig. : 4.1) nous montre la corrélation entre la valeur du pH et du débit salivaire: Plus le débit salivaire est faible et plus le pH est acide.

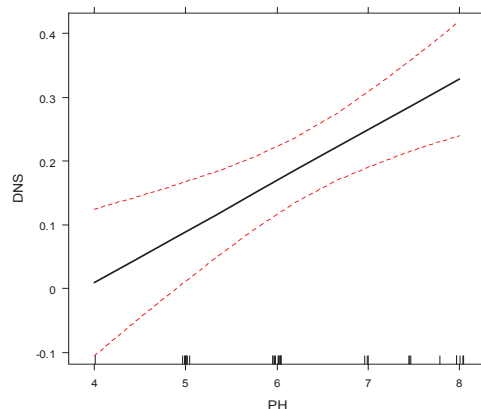


Fig. : 4.1. Evolution du pH en fonction du débit salivaire non-stimulé (DNS)

Par ailleurs, bien que les moyennes de l'IR1 et IR2 soient inférieurs chez les patients SGS en comparaisons aux patients SS, il n'y a pas de différence significative.

Grade	0		1		2		3		4	
<i>Variables</i>										
Age	62.5 ±13.5	15	49.60 ±11.34	5	59.0	1	1.4 ±19.0	5	58.0 ±16.8	6
pH	6.500 ±1.000	14	5.667 ±0.577	3	5.000	1	6.650 ±1.517	5	5.400 ±0.894	5
DNS	0.244 ±0.183	14	0.180 ±0.073	4	0.300	1	0.144 ±0.166	5	0.032 ±0.041	5
DS	0.707 ±0.512	14	0.667 ±0.252	3	1.200	1	0.600 ±0.748	5	0.090 ±0.084	4
IR1	0.901 ±0.066	3	0.846 ±0.090	5	0.800	1	0.868 ±0.099	4	0.830 ±0.029	4
IR2	0.836 ±0.057	11	0.742 ±0.108	5	NA	0	0.833 ±0.085	3	0.735 ±0.045	4

Tableau 4.3. Moyennes (\pm sd) des variables et nombres de sujets dans les 5 groupes de grade échographique.

Nous avons ensuite comparé les patients en fonction du grade observé à l'échographie (Tableau 4.3). En raison d'un nombre de sujet insuffisant dans les groupes 1, 2, 3, et 4 (car $<$ à 6), il n'était pas possible de réaliser un test non paramétrique de Wilcoxon.

Or, comme nous l'avons vu précédemment, de nombreux auteurs considèrent que l'atteinte glandulaire perceptible à l'échographie mode B est caractéristique du SGS. Nous avons donc séparé les grades en 2 groupes : Le groupe A (regroupe les grades 0 et 1) et le groupe B (regroupe les grades 2, 3 et 4) (Tableau 4.4).

Groupe	A		B		
<i>Variables</i>					
Age	59.579 ± 14.304	19	55.231 ± 15.817	13	pvalue NS
DNS	0.235 ± 0.169	17	0.111 ± 0.132	12	p <0,05
DS	0.688 ± 0.483	16	0.496 ± 0.603	11	NS
pH	6.375 ± 1.008	16	5.938 ± 1.253	12	NS
IR1	0.892 ± 0.071	17	0.836 ± 0.068	10	p <0,05
IR2	0.819 ± 0.072	15	0.758 ± 0.092	8	p <0,05

Tableau 4.4. Moyennes (\pm sd) des variables, nombres de sujets et p value dans les groupe A et B

	Surface des glandes en cm ²		
	A	B	pvalue
Parotide	4.5 ±1.36	5.16 ±1.33	NS
Submandibulaire	2.54 ±0.61	2.94 ±1.01	NS

Tableau 4.5. Moyennes (\pm sd) des surfaces des glandes salivaires et p value dans les groupe A et B.

Les valeurs du DNS dans le groupe B sont inférieures aux valeurs du groupe A (0.111 ± 0.132 vs 0.235 ± 0.169 $p < 0,05$) (Tableau 4.4). En revanche il n'y a pas de différence significative entre les 2 groupes pour les variables âge, pH et DS. Les patients du groupe B montrent des valeurs de l'indice de résistance significativement plus faibles pour l'IR1 (0.836 ± 0.068 vs 0.892 ± 0.071 ; $p < 0,05$), de même que pour l'IR2 (0.758 ± 0.092 vs 0.819 ± 0.072 $p < 0,05$).

Nous remarquons que la surface des glandes est supérieure dans le groupe B mais sans différence significative (Tableau 4.5). Cela peut s'expliquer par le fait que les glandes salivaires présentent généralement un volume augmenté lorsque le SGS évolue depuis peu alors qu'une atrophie est observée dans les SGS anciens. Nous avons analysé les surfaces des glandes en séparant les SGS anciens des SGS récents mais nous n'avons trouvé aucune différence significative entre ces valeurs. Ceci est probablement lié au faible nombre d'individus ainsi qu'à la limite floue entre ces 2 groupes, basée sur la date de diagnostic du syndrome. Dans certains cas cette date peut être très éloignée de l'origine de la maladie.

Nous avons ensuite recherché l'existence d'une relation entre les grades d'atteinte échographique et le diagnostic du SGS. Nous avons donc comparé les groupes pSS/Ss avec les groupes A et B. Le résultat du test de proportion bivariée a donné un $p = 0,01$, significatif. On peut donc suspecter la présence d'un SGS chez des patients avec une atteinte glandulaire de grade 2 ou supérieur à 2. La sensibilité de l'échographie des glandes salivaires dans le diagnostic du SGS dans notre étude est de 69,2 % et sa spécificité est de 78,9 %.

Groupe	pSS (n = 16)	Contrôles (n=9)	P value
IR1	$0,81 \pm 0,42$	$0,75 \pm 0,05$	$p < 0,005$
IR2	$0,73 \pm 0,42$	$0,72 \pm 0,07$	NS

Tableau 4.6. Valeur de l'indice de résistance de base (IR1) et après stimulation (IR2) chez des patients pSS et des témoins. (Jousse *et al.*, 2007)

Nous n'avons pas trouvé de différences significatives pour les valeurs de l'indice de résistance avant et après stimulation entre les patients pSS et les Ss. Dans le tableau 4.6 nous exposons les résultats de l'étude réalisée par Jousse et al. en 2007. Cette étude a montré une différence significative entre les pSS et les contrôles en ce qui concerne les valeurs de l'indice de résistance vasculaire au

repos. En revanche aucune différence significative n'a été trouvée pour les valeurs de l'IR2 entre les 2 groupes. Dans ce travail le groupe comparé au groupe SGS est un groupe de patients témoins (histoire médicale normale, pas de symptôme de xérostomie ou de kératoconjonctivite sèche, absence d'anomalie à l'examen médical, absence de traitement médicamenteux). Dans notre analyse nous comparons des patients présentant un diagnostic de SGS établis avec des patients suspectés d'être atteints du SGS (mais pour lesquels le diagnostic de SGS n'a pas été retenu). L'absence de différence de signification des IR entre les groupe pSS et Ss peut s'expliquer par le fait que dans le groupe Ss le syndrome n'est peut-être pas encore détectable immunologiquement et que l'examen échographique intervient trop tôt dans la maladie. Il est probable que les IR ne diffèrent pas entre les 2 groupes car certains patients du groupe Ss développeront un SGS ultérieurement. D'après nos résultats nous ne pouvons donc pas affirmer qu'il existe une différence des valeurs de l'indice de résistance vasculaire entre les patients atteints d'un SGS et les patients présentant une suspicion de SGS.

Néanmoins, lorsque l'atteinte du parenchyme glandulaire est égale ou supérieur à un grade 2 (classification de De Vita et al., 1992), les indices de résistances sont significativement plus faibles. En effet, lorsque nous séparons l'échantillon en deux groupes selon le grade d'atteinte échographique du parenchyme glandulaire, les indices de résistance IR1 et IR2 présentent des valeurs significativement plus faibles chez les patients avec un grade échographique supérieur ou égal à 2 (caractéristiques du SGS). L'atteinte du parenchyme glandulaire a donc une influence sur la vascularisation et donc sur le potentiel fonctionnel de la glande. La diminution des indices de résistances lorsque l'atteinte du parenchyme est plus importante concorde avec les observations de certains auteurs qui notent qu'une hyper-vascularisation (Martinoli *et al.*, 1994) et qu'une anomalie de la forme de l'onde Doppler (Mediany *et al.*, 2004) semblent être corrélées avec la sévérité des lésions glandulaires.

La surface des glandes salivaires (en cm²) exposée dans cette analyse, est une dimension en 2D définie par la longueur (cranio-caudal) multipliée la largeur. Cette mesure échographique est récente, aucune étude portée sur l'échographie des glandes salivaires n'a encore exploité cette dimension.

4.1.2. Réévaluation à 3 mois : analyse de 2 cas

Deux patientes (Mme G et Mme P) ont été convoquées 3 mois après leur première consultation. Toutes deux ont suivi un traitement par pilocarpine (4mg 3x/jours) durant ces 3 mois. Lors de cette convocation, une seconde échographie des glandes salivaires a été réalisée, ainsi qu'une consultation dans le service d'odontologie afin d'évaluer l'efficacité et la bonne tolérance du traitement.

- Mme G

Femme de 58 ans, atteinte d'un SGS diagnostiqué en 2007. Selon le bilan de la consultation pluridisciplinaire de février 2012, la patiente présentait un SGS "a minima".

Consultation du 02/02/2012

DNS	0,1 ml/min
DS	0,4 ml/min
pH	5
IR1	0,78
IR2	0,69

Echostructure : Parotide droite homogène avec un kyste de 2 mm
Quelques microcalcifications au niveau de la submandibulaire gauche et de la parotide droite.
Ces anomalies ne sont pas associées au SGS.

➤ Réévaluation à 3 mois

L'indice de résistance au repos, qui était de 0,78 à la première consultation, est passé à 0,89. Après stimulation, l'IR qui était de 0,69 s'est élevé à 0,81 après 3 mois de traitement. Il faut noter que les premières mesures ont été réalisées sur la glande parotide et les deuxièmes sur la glande submandibulaire. Les mesures de la surface des glandes sont normales de même que l'échostructure.

Selon les dires de la patiente, le traitement par pilocarpine aurait amélioré sa sécheresse buccale, le traitement est prolongé 6 mois.

- Mme P

Femme de 30 ans, présentant un SGS compliqué d'un lymphome de type MALT en 2007, traité par une parotidectomie partielle gauche.

Consultation du 02/02/2012

DNS	0,03 ml/min
DS	0,2 ml/min
pH	5
IR1	0,82
IR2	<i>Non calculé</i>

Echostructure : Parotide gauche : parenchyme hétérogène multikystique dont le plus gros mesure 7 mm
 Parotide droite : hétérogène, déstructurée et hypertrophiée
 Submandibulaire gauche : très vascularisée, présence d'une structure atypique de 7 mm par 7 mm d'aspect tissulaire (un contrôle IRM est demandé)
 Submandibulaire droite : normale.
 Grade 4 pour les glandes parotides
 Grade 4 pour la submandibulaire gauche et 2 pour la submandibulaire droite
 Mesures des glandes normales excepté la parotidomégalie droite

➤ A 3mois

L'IR de base qui était de 0,82 est de 0,85 ce jour. Il descend à 0,81 après stimulation puis remonte à 0,9 après 1 minute. Au niveau de l'échostructure, on note toujours cette structure tissulaire régulière plutôt ovalaire au niveau de la submandibulaire gauche. Elle mesure ce jour 9mm sur 7,5mm. Le contrôle IRM a été réalisé, la lésion n'est pas inquiétante.

La patiente déclare ressentir un peu plus de salive après 3 mois de traitement. Les doses sont augmentées à 6mg 3x/jours.

Les conclusions que nous pouvons faire ressortir de ces deux cas sont minces mais réelles. Mme G présente une nette amélioration de l'indice de résistance après 3 mois de traitement par Pilocarpine. Dans le cas de Mme P, l'augmentation de la valeur de l'indice de résistance est faible (0,82 à 0,85). Nous remarquons également qu'à la suite de 3 mois de traitement, Mme G a ressenti une amélioration plus marquée de sa sécheresse buccale que Mme P, pour qui une augmentation de la posologie journalière a été mise en place. Le fait que Mme P ai moins répondu au traitement par Pilocarpine, tant au niveau de la sécheresse buccale qu'au niveau de l'indice de résistance vasculaire,

pourrait s'expliquer par destruction importante du parenchyme glandulaire (grade 4), rendant la stimulation de la glande limitée.

4.2. Discussion

Le recueil de ces données ainsi que la recherche bibliographique sur le sujet font ressortir plusieurs éléments de l'étude pouvant se porter à la critique.

4.2.1. La mesure du débit salivaire

Dans un premier temps, on peut se poser la question de la valeur de la mesure du débit salivaire. Comme nous l'avons vu dans la première partie (1.2.4.2.2. Evaluation quantitative) l'utilisation d'une pompe à salive est une des nombreuses techniques proposées pour la récolte et la mesure de la salive totale. L'avantage de la technique par aspiration est la lecture directe du volume recueilli dans un tube gradué. Cependant l'inconvénient de cette méthode est une mesure moins précise en raison d'un phénomène de perte au niveau des tubulures d'aspiration (Devoize *et al.* 2010). Peu d'études ont évalué cette technique (Maladière *et al.*, 1999 ; Laudenbach et Huynh. 1994 ; Jones *et al.*, 2000).

Jones *et al.* valident la fiabilité de cette mesure. Cependant l'examen doit être réalisé selon un protocole rigoureux. La salive est aspirée au niveau du plancher de la bouche jusque dans un tube à essai par une tubulure reliée à une machine d'aspiration portable. La tubulure est balayée doucement dans la bouche du sujet par un mouvement circulaire en un seul passage dans les vestibules buccaux et autour de la langue, toutes les 15 secondes, durant 2 minutes. Le tube est rapidement changé et la procédure continue pendant encore 3 minutes. Le changement des tubes à essai permet de comparer les débits durant les 2 premières minutes, puis durant les 3 minutes suivantes et enfin par le combiné de ces 2 débits durant 5 minutes.

Les études de débitimétrie salivaire suivent un protocole standardisé pour la collecte. Selon les auteurs, les mesures sont réalisées dans des plages horaires précises : entre 8h et 10h (Wang *et al.*, 1998), entre 8h et 13h (Eliasion *et al.*, 2009), entre 10h et 12h et entre 15h et 17h (Maladière *et*

al.,1999). Il a été demandé aux personnes participantes de ne pas manger ni boire ou d'exécuter les procédures d'hygiène buccale pendant les 2 heures précédant les mesures (Eliason *et al.* 2009). Dans l'étude de Wang *et al.*, les patients doivent être à jeun et ne sont pas autorisés à se brosser les dents, se rincer la bouche, ou fumer au cours des 8 heures précédant l'examen. La majorité des auteurs préconisent une mesure sur une durée de 5min (Navazech *et al.*, 2008 ; Maladière *et al.*, 1999 ; Eliason *et al.*,2009 ; Jones *et al.*, 2000).

Dans notre étude, la mesure du débit salivaire non stimulé est réalisée dans le service d'Odontologie de l'hôpital Morvan (Brest) au moyen d'une pompe à salive portable et cela sur une durée de 10 minutes. Aucune recommandation spécifique n'est demandée au patient concernant ses activités avant l'examen. On peut alors se poser la question de la fiabilité et la précision de notre méthode. Cependant, devant la diversité des techniques et des modes opératoires dans la littérature, la comparaison des résultats est difficile.

4.2.2. La notion d'échographie opérateur-dépendant

Les performances de cette technique dépendent directement de l'opérateur. Elle requiert des examinateurs entraînés à l'étude des tissus mous de la région ORL. C'est un examen dynamique durant lequel quelques images sont prises par l'échographe. Ces seuls clichés fournis à la fin de l'examen ne rendent pas compte de tout ce qui a été observé et elle est donc difficilement interprétable à posteriori. La manière dont sont mesurées les lésions dépend également de l'échographe. Lorsque les opérateurs sont différents, cet examen est difficilement utilisable pour un suivi thérapeutique.

4.2.3. La valeur de l'indice de résistance

Dans le protocole de l'étude « Intérêt d'évaluer l'indice de résistance de l'échographie Doppler-Pulsé comme outil de suivi de la sécrétion salivaire chez des patients porteurs de xérostomie et traités par Pilocarpine » nous nous appuyons sur le fait que l'indice de résistance est considéré comme pathologique quand sa valeur est inférieure à 0,8. Or cette valeur est déterminée sur la base d'une seule étude (Jousse *et al.*, 2007). Bien que l'opérateur échographique (SJJ) soit le même dans notre étude et dans celle de Jousse *et al.*, cette valeur manque de précision. De nombreux auteurs ont étudié la vascularisation des glandes salivaires au moyen de l'onde Doppler (Martinoli *et al.*, 1994 ;

Ariji *et al.* 1998 ; Chikui *et al.* 2000 ; Makula *et al.* 1996 ; Mediany *et al.* 2004). Ces derniers se sont intéressés à l'anatomie vasculaire ou aux anomalies de l'onde chez les patients pSS mais ne définissent pas de valeurs seuil. C'est pourquoi d'autres études sur le sujet sont nécessaires. Il sera intéressant d'évaluer cet indice de résistance après traitement par la pilocarpine afin de voir si cet indice pourrait être utilisé dans l'évaluation de l'efficacité d'un traitement.

4.3. Difficultés de l'étude

Plusieurs difficultés sont rencontrées dans la mise en place de cette étude. Dans un premier temps, la sélection des patients n'a lieu que tous les 2 mois, à raison de 4 ou 5 patients maximum. Peu d'entre eux présentent un indice de résistance pathologique. Nous les avons estimé à 40% dans notre protocole mais d'après les données récoltées ils se rapprocheraient plus des 20%.

Dans un second temps se pose le problème du traitement par Pilocarpine. Du fait de ces nombreux effets secondaires, il n'est pas rare que les patients stoppent le traitement avant les 3 mois. Ils sont alors exclus de l'étude. De plus, si la durée minimum recommandée pour le traitement par Pilocarpine est de 12 semaines dans les études, c'est parce que son effet sur la sécheresse buccale arrive très tardivement. Cet effet tardif peut influencer sur la mauvaise observance des patients.

Enfin, les patients adressés à cette consultation pluridisciplinaire pour le diagnostic du SGS proviennent de toute la Bretagne. Une bonne organisation est donc nécessaire entre les services pour faire revenir ces patients à 3 mois.

CONCLUSION

Ces dernières années, avec l'évolution des connaissances sur le SGS et le progrès des techniques d'imageries, les critères de classification du SGS (Vitali *et al.*, 2002) pourraient évoluer. L'échographie a fait ses preuves dans de nombreuses investigations et aurait sa place parmi les nouveaux critères. Elle présente l'avantage d'être une technique simple, rapide, non-invasive, facilement disponible et peu coûteuse. Bien que l'intérêt de l'échographie mode B dans le diagnostic du SGS ne soit plus à démontrer, ce n'est pas encore le cas du Doppler. Le Doppler couleur et Doppler pulsé nous apportent des informations fonctionnelles sur la vascularisation de la glande, supplémentaires aux données morphologiques de l'échographie mode B. Avec l'essor des nouvelles thérapeutiques intéressants ce syndrome, des examens fiables seront nécessaires pour évaluer l'efficacité des traitements. Comme nous l'a montré l'étude de Jousse *et al.* (2007), l'échographie Doppler pourrait bien remplir ce rôle. Des travaux supplémentaires portés sur l'étude de l'onde Doppler et sur les valeurs de l'indice de résistance sont nécessaires.

Notre travail est un préambule à l'étude qui débute actuellement et qui s'intitule « Intérêt d'évaluer l'indice de résistance de l'échographie Doppler-Pulsé comme outils de suivi de la sécrétion salivaire chez des patients porteurs de xérostomie et traités par Pilocarpine ». Les résultats préliminaires obtenus sont encourageants.

BIBLIOGRAPHIE

Agarwal P. Immunopathogenesis of Sjögren's syndrome. *J Indian Rheumatol Assoc.* 2003;11:71-75.

AGENCE FRANCAISE DE SECURITE SANITAIRE DES PRODUITS DE SANTE, Résumé des caractéristiques du produit Salagen, juillet 2001 ; <http://agence-prd.ansm.sante.fr/php/ecodex/rcp/R0194408.htm> (consulté le 13/02/2012)

Allan PL, Dubbins PA, Myson A, Pozniak W, McDicken N. L'échodoppler en pratique clinique. Paris : ELSEVIER MASSON ; Juin 2009 : 1-23.

Ariji Y, Ohki M, Eguchi K, Izumi M, Ariji E, Mizokami A, et al. Texture analysis of sonographic features of the parotid gland in Sjögren's syndrome. *AJR Am J Roentgenol.* 1996;166:935-941.

Ariji Y, Yuasa H, Ariji E. High-frequency color Doppler sonography of the submandibular gland: relationship between salivary secretion and blood flow. *Oral Surg Oral Med Oral Pathol Oral Radiol Endod.* 1998 Oct;86(4):476-81.

Arita T, Fujita T, Yoneshiro S, Matsui M, Kaneko T, Tanaka R, Nakada T, Nakanishi T. Usefulness of color Doppler flow imaging for blood flow in salivary gland. *Nihon Igaku Hoshasen Gakkai Zasshi.* 1993 Jul 25; 53(7):865-867.

Arpin S, Kandelmand D, Lalonde B. La xérostomie chez les personnes âgées. *J Dent Quebec.* 2005;42:263-271.

Atkinson JC, Wu AJ. Salivary gland dysfunction: causes, symptoms and treatment. *J Am Dent Assoc.* 1994;125(4):409-416.

Baeteman C., Guyot L., Bouvenot J., Chossegros C., Cheynet F., Loudot C., Serratrice J., Attarian S. Faut-il encore effectuer des biopsies des glandes salivaires accessoires ? *Rev Stomatol Chir Maxillofac.* Juin 2008 ;109(3):143-147.

Ben Slama L, Djemil M. La pilocarpine. *Rev Stomatol Chir Maxillofac.* 2003 Sep; 104(4):245-247.

Beuzit S. L'intérêt de l'échographie dans le diagnostic du syndrome de Gougerot-Sjögren. Mémoire de synthèse clinique pour l'attestation d'étude approfondie en chirurgie dentaire, Paris-Descartes, 2010.

Bhide, S.A., Miah, A.B., Harrington, K.J., Newbold, K.L. & Nutting, C.M. Radiation-induced xerostomia: pathophysiology, prevention and treatment. *Clin Oncol.* 2009;21:737-744.

Bialek E, Jakubowski W, Zajkowski P, Szopinski K, Osmolski A. US of the major salivary glands: Anatomy and spatial relationships, pathologic conditions, and pitfalls. *RadioGraphics.* 2006; 26:745–763.

Binard A, Devauchelle-Pensec V, Fautrel B, Jousse S, Youinou P, Saraux A. Epidemiology of Sjögren's syndrome : where are we now ? *Clin Exp Rheumatol.* 2007;25(1):1-4.

Binard A, Le Pottier L, Devauchelle-Pensec V, Saraux A, Youinou P, Pers JO. Is the blood B-cell subset profile diagnostic for Sjögren syndrome? *Ann Rheum Dis.* 2009;68(9):1447-1452.

Bonnefoy C. Les xérostomies : approche clinique et thérapeutique. Actualités odonto-stomat, 1994 mars;185:91-105.

Bonnin A, Legmann P, Convard JP, Broussouloux C. Echographie. Masson 1993.

Bourgeois B, Masseur A, Hamidou M, Beauvillain de Montreuil C. Pathologie salivaire médicale. Encycl Med Chir Oto-rhino-laryngologie. 2006 ;20-628-A-10.

Boynard M. Base physiques et technologiques de l'échographie ultrasonore. Encycl med chir Radiodiagnostic –Principe et technique d'imagerie. 2006 ; [35-000-C-10].

Boynard M. Principe et technique de l'échographie Doppler. Encycl Med Chir Radiologie et imagerie médicale – Principes et techniques – Radioprotection. 2011 ; [35-003-C-10].

Bradley MJ, Durham LH, Lancer JM. The role of colour flow Doppler in the investigation of salivary gland tumour. Clin Radiol. 2000;55:759–762.

Brozzi F, Rago T, Bencivelli W, Bianchi F, Santini P, Vitti P, Pinchera A, Ceccarelli C. Salivary glands US examination after radioiodine-131 treatment for differentiated thyroid cancer. J Endocrinol Invest. 2012 Apr 5. [Epub ahead of print]

Burke CJ, Thomas RH, Howlett D. Imaging the major salivary glands. Br J Oral Maxillofac Surg. 2010;49:261-269.

Cassolato SF, Turnbull RS, Sandra F. Xerostomia: clinical aspects and treatment. *Gerodontology*. 2003;20(2):64-77.

Carotti M, Salaffi F, Manganelli P, Argalia G. Ultrasonography and colour doppler sonography of salivary glands in primary Sjogren's syndrome. *Clin Rheumatol*. 2001; 20(3):213-219

Chikui T, Yonetsu K, Izumi M, Eguchi K, Nakamura T. Abnormal blood flow to the submandibular glands of patients with Sjögren's syndrome: Doppler waveform analysis. *J Rheumatol*. 2000 May;27(5):1222-8.

Cho MA, Ko JY, Kim YK, Kho HS. Salivary flow rate and clinical characteristics of patients with xerostomia according to its etiology. *J Oral Rehabil*. 2010;37:185-193.

Chossegros C, Guyot L, Alessi G. Lithiases salivaires. *EMC Médecine buccale*. 2008;28-290-M-10.

Couture A, Dauzat M, Veyrac C. Doppler couleur-pulsé, du fœtus à l'adulte. *Suramps medical*. Janvier 1995;96-97.

Cornec D. Etude de la valeur diagnostique de l'échographie des glandes salivaires et du phénotypage des lymphocytes B sanguins pour le syndrome de Sjögren primitif : établissement de nouveaux critères de classification. Thèse d'exercice : Médecine : Brest : 2011.

Cornec D, Jousse-Joulin S, Saraux A, Marhadour T, Pers JO, Bressollette L, Youinou P, Devauchelle Pensec V. Valeur diagnostique de l'échographie des glandes salivaires chez les patients atteints d'un syndrome de Gougerot-Sjögren : échostructure, taille des glandes et analyse spectrale. 24e Congrès français de rhumatologie 2011, Paris.

Daniels TE, Cox D, Shiboski CH, Schiødt M, Wu A, Lanfranchi H, Umehara H, Zhao Y, Challacombe S, Lam MY, De Souza Y, Schiødt J, Holm H, Bisio PA, Gandolfo MS, Sawaki T, Li M, Zhang W, Varghese-Jacob B, Ibsen P, Keszler A, Kurose N, Nojima T, Odell E, Criswell LA, Jordan R, reenspan JS; Sjögren's International Collaborative Clinical Alliance Research Groups. Associations Between Salivary Gland Histopathologic Diagnoses and Phenotypic Features of Sjögren's Syndrome Among 1,726 Registry Participants. *Arthritis Rheum.* 2011 July;63(7):2021–2030

Daniels TE, Wu A. Xerostomia – clinical evaluation and treatment in general practice. *J Calif Dent Assoc.* 2000;28(12):933–41.

De Almeida P, Del V, Gregio AM, Machado MA, De Lima AA, Azevedo LR. Saliva composition and functions: a comprehensive review. *J Contemp Dent Pract.* 2008;9(3):72-80.

Devoize L, Dallel R. Salivation. *Encycl Méd Chir Médecine buccale.* 2010;28-150-M-10.

De Vita S, Lorenzon G, Rossi, G, Sabella M, Fossaluzza V. Salivary gland echography in primary and secondary Sjögren's syndrome. *Clin Exp Rheumatol.* 1992;10:351-356.

Dirix P, Nuyts S, Van den Bogaert W. Radiation-induced xerostomia in patients with head and neck cancer: a literature review. *Cancer.* 2006;107(11):2525-34.

Diaz-Arnold AM, Marek CA. The impact of saliva on patient care: a literature review. *J. Prosthet Dent.* 2002 Sep;88(3):337-343.

Eliasson L, Carlén A, Laine M, Birkhed D. Minor gland and whole saliva in postmenopausal women using a low potency oestrogen (oestriol). *Arch Oral Biol.* 2003;48:511–517.

El-Khateeb SM, Abou-Khalaf AE, Farid MM, Nassef MA. A prospective study of three diagnostic sonographic methods in differentiation between benign and malignant salivary gland tumours. *Dentomaxillofac Radiol.* 2011 Dec;40(8):476-85.

El Miedany YM, Ahmed I, Mourad HG, Mehanna AN, Aty SA, Gamal HM, El Baddini M, Smith P, El Gafaary M. Quantitative ultrasonography and magnetic resonance imaging of the parotid gland: can they replace the histopathologic studies in patients with Sjogren's syndrome? *Joint Bone Spine.* 2004 Jan;71(1):29-38.

Fox PC. Management of dry mouth. *Dent clin N Am.* 1997 Oct;41(4):863-874.

Fox PC. Xerostomia: recognition and management. *Access.* 2008;22(2) (Suppl):1-7.

Fox PC, Atkinson JC, Macynski AA, Wolff A, Kung DS, Valdez IH, Jackson W, Delapenha RA, Shiroky J, Baum BJ. Pilocarpine treatment of salivary gland hypofunction and dry mouth (xerostomia). *Arch Intern Med.* 1991;151:1149-52.

Fox R, Konttinen Y, Fisher A. Use of muscarinic agonists in the treatment of Sjögren's Syndrome. *Clin Immunol.* 2001;101:249.

Fox PC, Van Der Ven P, Baum BJ, Mandel ID. Pilocarpine treatment of xerostomia associated with salivary gland dysfunction. *Oral Surg Oral Med Oral Pathol.* 1986;61(3): 243-248.

Fox R, Konttinen Y, Fisher A. Use of muscarinic agonists in the treatment of Sjögren's Syndrome. *Clin Immunol.* 2001;101:249.

Glore RJ, Spiteri-Staines K, Paleri V. A patient with dry mouth. *Clin Otolaryngol.* 2009;34:358–363.

Gong X, Xiong P, Liu S, Xu Q, Chen Y. Ultrasonographic appearances of mucoepidermoid carcinoma of the salivary glands. *Oral Surg Oral Med Oral Pathol Oral Radiol.* 2012 Sep;114(3):382-387.

Grisius MM. Salivary gland dysfunction: a review of systemic therapies. *Oral Surg Oral Med Oral Pathol.* 2001 aug;92(2):156-162.

Gritzmann N. Sonography of the salivary glands. *Eur Radiol.* 2003;13:964–975.

Guellec D, Cornec D, Jousse-Joulin S , Marhadour T , Marcorelles P, Pers JO , Saraux A , Devauchelle- Pensec V. Diagnostic value of labial minor salivary gland biopsy for Sjögren's syndrome: A systematic review. *Autoimmun Rev.* 2012 Aug 7 [Epub ahead of print].

Hendrickson RG, Morocco AP, Greenberg MI. Pilocarpine toxicity and the treatment of xerostomia. *J Emerg Med.* 2004 may;26(4):429-432.

Hocevar A, Ambrozic A, Rozman B, Kveder T, Tomsic M. Ultrasonographic changes of major salivary glands in primary Sjogren's syndrome. Diagnostic value of a novel scoring system. *Rheumatology (Oxford).* 2005;44(6):768-772.

Huang YT, Jung SM, Ko SF, Chen YL, Chan SC, Wu EH, Wu YM, Wan YL, Ng SH. Diagnostic efficacy of ultrasonography-guided fine needle aspiration biopsy in evaluating salivary gland malignancy. *Chang Gung Med J.* 2012 Jan-Feb;35(1):62-69.

Humphrey SP, Williamson RT. A review of saliva: normal composition, flow, and function. *J Prosthet Dent.* 2001;85:162-169.

Imanimoghaddam M, Rahrooh M, Tafakhori Z, Zahedanaraki S, Homaeieshandiz F. Changes of parotid and submandibular glands caused by radiotherapy - An ultrasound evaluation. *Dentomaxillofac Radiol.* 2012 Jul;41(5):379-84.

Jegoux F. Pathologie des glandes salivaires. 2006. <http://facmed.univ-rennes1.fr/wkf/stock/RENNES20061221020841leclechPATHOLGLANDESALIV.pdf> (consulté le 12/09/2012)

Jehl-Pietri C, Monteil R, Madinier I, Raybaud-Diogene H, Bracco M. Sécheresse buccale, xérostomie et mesure de l'activité sécrétoire salivaire. *Ann Med Interne.* 1997;148(3):209-216.

Johnson JT, Ferretti GA, Nethery WJ, et al. Oral pilocarpine for post-radiation xerostomia in patients with head and neck cancer. *N Engl J Med.* 1993;329:390-395.

Jonsson R., Moen K., Vestheim D., Szodoray P. Current issues in Sjogren's syndrome. *Oral Dis.* 2002;8(3):130-140.

Jones JM, Watkins CA, Hand JS, Warren JJ, Cowen HJ. Comparison of three salivary flow rate assessment methods in an elderly population. *Community Dent Oral Epidemiol.* 2000;28(3):177-184

Jousse-Joulin S, Devauchelle-Pensec V, Morvan J, et al. Ultrasound assessment of salivary glands in patients with primary Sjögren's syndrome treated with rituximab: quantitative and Doppler waveform analysis. *Biologics*. 2007;1(3):311-319

Jouve P. Manuel d'ultrasonographie générale de l'adulte. Masson. 1993 : 333-337.

Just PA, Miranda L, Elouaret Y, Meatchi T, Hans S, Badoual C. Classification des tumeurs des glandes salivaires. *Ann Otolaryngol Chir Cervicofac*. 2008 ;125:331–340.

Kamina. ANATOMIE CLINIQUE 3ème Edition. Tome 2: Tête-cou-dos. Maloine Ed. ; 2006 :301-307

Kanehira T, Yamaguchi T, Takehara J, Kashiwazaki H, Abe T, Morita M, et al. A pilot study of a simple screening technique for estimation of a salivary flow. *Oral Surg Oral Med Oral Pathol Radiol Endod*. 2009;108:389-393.

Kaplan D. Syndrome de Gougerot-Sjögren: Critères diagnostiques et modalités thérapeutiques. *Presse Med*. 1999;28(22):1202-1208

Katz P. Les explorations radiologiques. Livre blanc de la stomatologie et chirurgie maxillo-faciale française 2006.http://www.sfscmf.fr/swfps/wp-content/uploads/file/livreblanc/chap2-1a_ExploRadio.pdf (consulté le 28/09/2012)

Katz P. Imagerie normale des glandes salivaires. *Encycl Med Chir Radiodiagnostic – Cœur-poumon*. 2006 ; [32-800-A-20]

Katz P, Heran F. Pathologie des glandes salivaires. *EMC Radiologie et imagerie : cardio-vasculaire–Thoracique-Cervicale*. 2007 [32-800-A-30]

Kesse KW, Manjaly G, Violaris N, Howlett DC. Ultrasound-guided biopsy in the evaluation of focal lesions and diffuse swelling of the parotid gland. *Br J Oral Maxillofac Surg.* 2002;40:384–388.

Knosp W, Knox S, Hoffman M. Salivary gland organogenesis. *Dev Biol.* 2012;1(1): 69-82.

Kumar S, Ram S, Navazesh M. Salivary Gland and Associated Complications in Head and Neck Cancer Therapy. *J Calif Dent Assoc.* 2011 Sep;39(9):639-647.

Lari N, Chossegras C, Thiery G, Guyot L, Blanc JL, Marcha F. Sialendoscopie des glandes salivaires. *Rev stomatol chir.* juin 2008;109(3):167-171.

Legmann P, Bonnin-Fayet P, Convard JP, Seguin G. *Echographie, 4ème édition (Imagerie médicale formation).* Elsevier Masson ; 2009.

Leveque FG. A multicenter, randomized, double-blind, placebo-controlled, dose-titration study of oral pilocarpine for treatment of radiation-induced xerostomia in head and neck cancer patients. *J Clin Oncol.* 1993;11:1124-1131.

Liebaut L. *Xérostomie et implications odonto-stomatologiques.* Th D Odontol Nancy-Metz, 2011.

Makula E, Pokorny G, Kiss M et al. The place of magnetic resonance and ultrasonographic examinations of the parotid gland in the diagnosis and follow-up of primary Sjogren's syndrome. *Rheumatology.* 2000;39:97–104.

Maladière E, Vacher C, Lezy JP. Débitimétrie salivaire globale. *Rev Stomatol Chir Maxillofac.* 1999;100(5):226.

Mandel L, Orchowski YS. Using ultrasonography to diagnose Sjögren's syndrome. *J Am Dent Assoc.* 1998;129:1129-33.

Mandel ID. The role of saliva in maintaining oral homeostasis. *J Am Dent Assoc.* 1989;119:298-304.

Mariette X. Les syndromes secs médicamenteux. *Rev Rhum.* 2002; 69:386-389.

Mariette X. Traitements actuels et potentiels du syndrome de Gougerot-Sjögren primitif. *Rev Rhum.* 2002;69:697-701.

Mariette X. Traitements actuel de la xérostomie au cours du syndrome de Sjögren. *Rev Med Interne.* 2004 apr;25(4):287-293.

Martinoli C, Derchi LE, Solbiati L, Rizzatto G, Silvestri E, Giannoni M. Color Doppler sonography of salivary glands. *AJR Am J Roentgenol.* 1994;163:933-941.

Meyer-Lueckel H, Kielbassa AM. Utilisations de succédanés salivaires chez les patients souffrant de xérostomie. *Rev. Mens. Suisse Odonto-Stomatol.* 2002;112(10): 1037-1058.

Milic VD, Petrovic RR, Boricic IV, Marinkovic-Eric J, Radunovic GL, Jeremic PD, Pejnovic NN, Damjanov NS. Diagnostic value of salivary gland ultrasonographic scoring system in primary Sjogren's syndrome: a comparison with scintigraphy and biopsy. *J Rheumatol.* 2009;36(7):1495-1500.

Milic VD, Petrovic RR, Boricic IV Radunovic GL., Pejnovic NN, Soldatovic I, Damjanov NS., Major salivary gland sonography in Sjogren's syndrome: diagnostic value of a novel ultrasonography score (0-12) for parenchymal inhomogeneity, *Scand J Rheumatol.* 2010;39(2):160-166.

Milic V, Petrovic R, Boricic I, Radunovic G, Marinkovic-Eric J, Jeremic P, Damjanov N. Ultrasonography of major salivary glands could be an alternative tool to sialoscintigraphy in the American-European classification criteria for primary Sjogren's syndrome. *Rheumatology (Oxford).* 2012 Jun;51(6):1081-5.

Murdoch-Kinch CA. Salivary gland imaging. *J Calif Dent Assoc.* 2011 Sep;39(9):649-654.

Nazmul-Hossain A, Morarasu G, Schmidt S, Walker A, Myers S, Rhodus N, Current Perspective on Sjögren's Syndrome. *J Calif Dent Assoc.* 2011 Sep;39(9):631-637.

Navazesh M, Kumar SK. Measuring salivary flow: challenges and opportunities. *J Am Dent Assoc.* 2008;39:35–40.

Nicolas X, Ansart S, Le Berre R, Pennec YL. Syndrome de Gougerot-Sjögren primitif : problèmes diagnostiques et thérapeutiques. *Mt.* 2004;10(5)

Niemela RK, Takalo R, Paakko E, et al. Ultrasonography of salivary glands in primary Sjogren's syndrome: a comparison with magnetic resonance imaging and magnetic resonance sialography of parotid glands. *Rheumatology (Oxford).* 2004;43:875– 879.

Niemela RK., Pääkkö, E., Suramo, I., Takalo, R. and Hakala, M. Magnetic resonance imaging and magnetic resonance sialography of parotid glands in primary Sjögren's syndrome. *Arthritis Rheum.* 2001;45:512–518.

Nieuw Amerongen AV, Veerman EC. Current therapies for xerostomia and salivary gland hypofunction associated with cancer therapies. *Support Care Cancer.* 2003 apr;11(4):226-231.

Nieuw Amerongen AV, Veerman EC. Saliva, the defender of the oral cavity. *Oral Dis.* 2002 8:12–22.

Norton N, Netter H. Précis d'anatomie clinique de la tête et du cou. Masson éd. ; 2009 : 195-219

Ortholana C, Benezerya K, Bensadounb RJ. Dose de tolérance à l'irradiation des tissus sains : les glandes salivaires. *Cancer/Radiothérapie.* Juillet 2010;14(4-5):290-294.

Pajukoski H, Meurman JH, Halonem P. Prevalence of subjective dry mouth and burning mouth of hospitalized elderly patients and outpatients in relation to saliva, medication, and systemic diseases. *Oral Surg Oral Med Oral Path Oral Rad End.* 2001;92(6):641-649.

Pedersen AM, Bardow A, Beier Jensen S, Nauntofte B. Saliva and gastrointestinal functions of taste, mastication, swallowing and digestion. *Oral Dis.* 2002 may;8(3): pages 117–129.

Pellat B. Salives et milieu buccal. *Encycl Med Chir Médecine buccale* 2010 ; [28-150-H-10]

Pers JO, Le Pottier L, Devauchelle V, Saraux A, Youinou P. Les lymphocytes B dans le syndrome de Gougerot-Sjögren. *J Rev Med.* 2008.01.018

Petrone D, Condemi JJ, Fife R, et al. A double-blind, randomized, placebo-controlled study of cevimeline in Sjogren's syndrome patients with xerostomia and keratoconjunctivitis sicca. *Arthritis Rheum.* 2002;46(3):748-54.

Porter SR, Scully C, Hegarty AM. An update of the etiology and management of xerostomia. *Oral Surg Oral Med Oral Pathol.* 2004;97(1):28-46.

Ram S, Kumar S, Navazesh M. Management of Xerostomia and Salivary Gland Hypofunction. *J Calif Dent Assoc.* 2011 Sep;39(9): 656-659.

Redman RS. On approaches to the functional restoration of salivary glands damaged by radiation therapy for head and neck cancer, with a review of related aspects of salivary gland morphology and development. *Biotech Histochem.* 2008 June;83(3): 103-130.

Rouvière H., Delmas A. ANATOMIE HUMAINE Descriptive, topographique et fonctionnelle 14ème Edition. Tome 1 : Tête et cou ; 1997:446-454

Saito T, Fukuda H, Horikawa M, Ohmori K, Shindoh M, Amemiya A. Salivary gland scintigraphy with 99mTc-pertechnetate in Sjogren's syndrome: relationship to clinicopathologic features of salivary and lacrimal glands. *J Oral Pathol Med.* 1997;26: 46-50.

Salaffi F, Carotti M, Argalia G, salera D, Giuseppetti GM, Grassi W. Usefulness of ultrasonography and color Doppler sonography in the diagnosis of major salivary gland diseases. *Reumatismo.* 2006 Apr Jun;58(2):138-56.

Salafi F, Carotti M, Iagnocco A, Luccioli F, Ramonda R, Sabatini E, et al. Ultrasonography of salivary glands in primary Sjögren's syndrome: a comparison with contrast sialography and scintigraphy Sjögren's syndrome. *Rheumatology (Oxford)*. 2008;47:1244-1249.

Saraux A. Approche thérapeutique du syndrome de Gougerot-Sjögren. *Rev med int*. 2010;31:16-17

Scully C. Drug effects on salivary glands: dry mouth. *Oral Diseases*. 2003;9:165–176.

Séguier S., Bodineau A., Folliguet M. Senescence of the oral mucosa: The fundamental and clinical aspects. *NPG Neurologie - Psychiatrie – Gériatrie*. 2010 Dec;10(60):237–242.

Shiboski CH, Hodgson TA, Ship JA, Schiodt M. Management of salivary hypofunction during and after radiotherapy. *Oral Surg Oral Med Oral Pathol Oral Radiol Endod*. 2007;103(1):66–73.

Shimizu M, Okamura K, Yoshiura K, Ohyama Y, Nakamura S. Sonographic diagnosis of Sjögren syndrome: evaluation of parotid gland vascularity as a diagnostic tool. *Oral Surg Oral Med Oral Pathol Oral Radiol Endod*. 2008 Oct;106(4):587-94.

Ship JA. Salivary gland and saliva Number 4. Diagnosing, managing, and preventing salivary gland disorders. *Oral Diseases*. 2002;8:77–89.

Ship JA, Pillemer SR, Baum BJ. Xerostomia and the geriatric patient. *J Am Geriatr Soc*. 2002;50:535-543.

Schmidt G. Précis d'échographie. Maloine ; 2007

Siedek V, Clevert DA, Rytvina M, Ihrler S, Klotz LV, Berghaus A, Strieth S. Contrast-enhanced ultrasound for monitoring effects of extracorporeal shock wave sialolithotripsy in sialolithiasis. *Laryngoscope*. 2012 Jun;122(6):1301-5.

Smith J, Lindsay M, Rahimian R, Anderson L. The Influence of Estrogen and Progesterone on Parasympathetic Vasodilatation in the Rat Submandibular Gland. *Auton Neurosci*. 2009 March;146(1-2):87-94.

Strympl P, Kodaj M, Bakaj T, Kominek P, Starek I, Sisola I, Tomaskova H, Matousek P. Color Doppler Ultrasound in the pre-histological determination of the biological character of major salivary gland tumors. *Biomed Pap Med Fac Univ Palacky Olomouc Czech Repub*. 2012; 156.

Sylvestre-Donat FJ, Miralles-Jorda L, Martinez-Mihi V. Protocol for the clinical management of dry mouth. *Med Oral*. 2004;9(4):273-279.

Tassart M, Zeitoun D, Iffenecker C, Bahlouli F, Bigot JM, Boudfhène F. Sialo-IRM. *J Radiol*. 2003;84:15-26

Tathyane H. N. Teshima, Renata F. Ianez, Claudia M. Coutinho-Camillo, Marcilei E. Buim, Fernando A. Soares, Silvia V. Lourenc, o1,2,3,4 Development of human minor salivary glands: expression of mucins according to stage of morphogenesis *J. Anat*. 2011;219:410-417.

Toida M, Nanya Y, Takeda-Kawaguchi T, Baba S, Iida K, Kato K, et al. Oral complaints and stimulated salivary flow rate in 1188 adults. *J Oral Pathol Med*. 2010;39:407-419.

Turgut A, Turgut MD, Tekçiçek M., Koşar P, Özdemir P, Koşar U, Dogra V. Assessment of dental caries risk in children based on color Doppler US and the changes in blood perfusion in the salivary glands during salivary stimulation. *Diagn Interv Radiol.* 2012;18:239–247

Turner RJ, Sugiya H. Understanding salivary fluid and protein secretion. *Oral Dis.* 2002;8:3–11.

Uro-Coste E. Tumeurs des glandes salivaires. État des lieux en 2009. *Ann Pathol.* 2009; 29(4):104

Uro-Coste E. La classification OMS des tumeurs des glandes salivaires : mode d'emploi. *Ann pathol.* 2011;31:95-96.

Valdez IH, Wolff A, Atkinson JC, et al. Use of pilocarpine during head and neck radiation therapy to reduce xerostomia and salivary dysfunction. *Cancer.* 1993;71:1848–1851.

Varin MM. Implication des lymphocytes B et de BAFF dans l'apoptose des cellules épithéliales des glandes salivaires au cours du syndrome de Gougerot- Sjögren. *Th D Biologie-Santé, UBO ;* 2012.

Vidhaillet B, Robin O, Polo A. et al. Salivation. *Encycl Med Chir Stomatologie.* 2000 ; 22-008-A-05.

Vitali C, Bombardieri S., Moutsopoulos HM, Coll J, Gerli R, Hatron PY, Kater L, Konttinen YT, Manthorpe R, Meyer O, et al. Assessment of the European classification criteria for Sjögren's syndrome in a series of clinically defined cases: results of a prospective multicentre study. The European Study Group on Diagnostic Criteria for Sjögren's Syndrome. *Ann Rheum Dis.* 1996;55:116.

Vitali C, Bonbardieri S, Jonsson R. Classification criteria for Sjögren's syndrome: a revised version of the european criteria proposed by the American-European Consensus Group. *Ann Rheum Dis.* 2002;61:554-558.

Vivino FB, Al-Hashimi I, Khan Z, et al. Pilocarpine tablets for the treatment of dry mouth and dry eye symptoms in patients with Sjögren syndrome: A randomized placebo-controlled fixed-dose multicenter trial. *Arch Intern Med.* 1999;159:174–181.

Von Bültzingslöwen I, Sollecito TP, Fox PC, Daniels T, Jonsson R, Lockhart PB, et al. Salivary dysfunction associated with systemic diseases: systematic review and clinical management recommendations. *Oral Surg Oral Med Oral Pathol Oral Radiol Endod.* 2007;103:S57 e1-15.

Wakasugi-Sato N, Kodama M, Matsuo K, Yamamoto N, Oda M. Advanced Clinical Usefulness of Ultrasonography for Diseases in Oral and Maxillofacial Regions. *Int J Dent.* Published online 2010 April 27. doi: 10.1155/2010/639382

Wang SL, Zhao ZT, Li J, Zhu XZ, Dong H, Zhang YG. Investigation of the clinical value of total saliva flow rates. *Arch Oral Biol.* 1998;8:39–43.

Wilk, Kahn JL. Pathologie des glandes salivaires. Module de spécialité stomatologie, chirurgie maxillofaciale et chirurgie plastique réparatrice. 2007-2008. http://udsmed.u-strasbg.fr/emed/courses/STOMATOLOGIE/document/pathologie_glandes_salivaires.pdf?cidReq=STOMATOLOGIE (consulté le 11/09/2012)

Wolff A, Herscovici D, Rosenberg M: A simple technique for the determination of salivary gland hypofunction. *Oral Surg Oral Med Oral Pathol Oral Radiol Endod.* 2002;94:175-178.

Yousem D, Kraut MA, Chalian AA. Major salivary gland imaging. *Radiology.* 2000;216:19-29.

Yuan WH, Hsu HC, Chou YH, Hsueh HC, Tseng TK, Tiu CM. Gray-scale and color Doppler ultrasonographic features of pleomorphic adenoma and Warthin's tumor in major salivary glands. *Clin Imaging*. 2009; 33:348–353.

ANNEXES

FORMULAIRE D'INFORMATION ET DE CONSENTEMENT

Titre Intérêt d'évaluer l'indice de résistance de l'échographie Doppler-Pulsé comme outils de suivi de la sécrétion salivaire chez des patients porteurs de xérostomie et traités par Pilocarpine

RESPONSABLE : DR JOUSSE-JOULIN, RHUMATOLOGUE, CHRU DE BREST

Madame, Monsieur,

Vous avez été invité(e) à participer à une étude dite de recherche en « soins courants » intitulée « Intérêt d'évaluer l'indice de résistance de l'échographie doppler comme outils de suivi de la sécrétion salivaire chez des patients porteurs de xérostomie et traités par Pilocarpine. » Le responsable de la recherche en assure l'organisation.

Dans le cadre de cette recherche, les actes sont pratiqués et les produits utilisés selon les modalités du suivi classique de la maladie de Gougerot au CHRU de Brest

Le fait de participer à cette recherche ne changera pas votre prise en charge.

Avant de décider de participer à cette recherche, prenez le temps de lire les informations suivantes et d'en discuter avec vos proches. Vous pouvez prendre le temps nécessaire pour décider si vous souhaitez participer ou non à cette recherche.

Objectif et déroulement de la recherche

Vous êtes atteint(e) d'un syndrome sec et la prescription d'un traitement par Pilocarpine est indiquée dans votre cas. Le Chlorhydrate de Pilocarpine est un traitement symptomatique qui augmente la sécrétion des glandes exocrines (glandes sudoripares, salivaires, lacrymales, gastriques, pancréatiques, intestinales ainsi que celle des cellules muqueuses des voies respiratoires). Il stimule donc la sécrétion salivaire et devrait permettre d'améliorer votre problème de sécheresse.

Nous vous proposons de participer à une étude réalisée au CHRU de Brest, organisée avec la participation de 15 patients porteurs de ce syndrome sec et traités par Pilocarpine, dont le but est d'étudier l'intérêt de l'échographie Doppler des glandes salivaires. En effet, lorsque qu'un véritable syndrome sec ou un syndrome de Gougerot-Sjögren est diagnostiqué, très souvent, l'indice de résistance artérielle (RI) des glandes salivaires calculé par l'échographie est diminué et est donc qualifié de pathologique. Cet indice nous renseigne sur la vascularisation de la glande et donc sa fonctionnalité.

L'objectif de l'étude que l'on vous propose est d'évaluer l'outil diagnostique d'échographie dans la réponse au traitement par Pilocarpine en corrélant les mesures échographiques d'indice de résistance vasculaire des glandes salivaires aux mesures de débit salivaire chez les patients présentant un syndrome sec Par ailleurs, nous essayerons d'évaluer si l'indice de résistance est caractéristique du syndrome de Gougerot-Sjögren.

Si vous acceptez de participer à cette étude, votre participation à l'étude durera 3 mois. Elle consistera en la réalisation d'une échographie avant et après 3 mois de traitement par Pilocarpine. Lors de votre venue à 3 mois, vous bénéficierez aussi d'une consultation odontologique.

Vous ne serez pas inclus(e) dans cette étude si :

1. Vous présentez une contre-indication à la Pilocarpine
2. Vous êtes atteint(e) d'une sècheresse buccale d'origine médicamenteuse
3. Vous avez subi une intervention chirurgicale dans le mois précédent, une irradiation cervicofaciale
4. Vous êtes enceinte ou si vous allaitez.
5. Vous avez d'autres pathologies (Hépatite B (VHB), Sida (HIV))
6. Vous avez pris un traitement en cours d'investigation au cours des trois derniers mois, ou si vous êtes déjà inclus(e) dans un autre protocole d'évaluation de recherche.

Paraphe du médecin

Paraphe du patient

En quoi consiste votre participation à cette recherche ?

Si vous acceptez de participer à cette recherche, vous effectuerez un contrôle échographie supplémentaire à 3 mois, dans le même temps que le contrôle buccodentaire et la réévaluation du traitement. L'échographiste pratiquera une réévaluation du tissu, de la taille et des contours de la glande, ainsi que de la réponse à la stimulation (test du citron). L'examen échographique est indolore et rapide (10 à 15 minutes) et n'utilise pas de radiations ionisantes. Il ne présente donc aucun risque pour vous.

Il n'y a aucune modalité /mesure particulière de surveillance prévue par le protocole surveillance (surveillance habituelle du traitement par pilocarpine).

Participation volontaire

Votre participation à cette recherche est entièrement volontaire.

Vous êtes libre d'accepter ou de refuser de participer. Si vous acceptez, vous êtes libre de changer d'avis à tout moment sans avoir à vous justifier et votre décision ne portera aucun préjudice à la qualité de la prise en charge de votre maladie ultérieurement.

Dans ce cas, vous devez informer le responsable de la recherche, le Dr Jousse-Joulin..

Par ailleurs, votre médecin investigateur ou le responsable de la recherche peuvent décider de mettre un terme à votre participation à l'étude à n'importe quel moment. Si cela devait se produire, vous en serez averti et les raisons vous seraient expliquées.

Confidentialité et utilisation des données médicales

Dans le cadre de la recherche, un traitement de vos données personnelles va être mis en œuvre pour permettre d'analyser les résultats de la recherche.

Le personnel impliqué dans cette recherche est soumis au secret professionnel, comme peut l'être votre médecin traitant.

Conformément aux dispositions de loi relative à l'informatique, aux fichiers et aux libertés (loi du 6 janvier 1978 modifiée en 2004), vous disposez d'un droit d'accès, de rectification et d'opposition au traitement des données.

Vous pouvez également accéder directement ou par l'intermédiaire d'un médecin de votre choix à l'ensemble de vos données médicales en application des dispositions de l'article L 1111-7 du Code de la Santé Publique.

Ces droits s'exercent auprès du médecin qui vous suit dans le cadre de la recherche et qui connaît votre identité.

Cette recherche a obtenu l'avis favorable du Comité de Protection des Personne Ouest 6 en date du 16 Août 2012 en application des dispositions de l'article L.1121-1 du code de la Santé Publique.

FORMULAIRE DE CONSENTEMENT

Titre Intérêt d'évaluer l'indice de résistance de l'échographie Doppler-Pulsé comme outils de suivi de la sécrétion salivaire chez des patients porteurs de xérostomie et traités par Pilocarpine

RESPONSABLE : DR JOUSSE-JOULIN, RHUMATOLOGUE, CHRU DE BREST

Le Docteurdu Servicedu CHRU de Brest.

m'a proposé de participer à l'étude en soins courants sur l'Intérêt d'évaluer l'indice de résistance de l'échographie Doppler-Pulsé comme outils de suivi de la sécrétion salivaire chez des patients porteurs de xérostomie et traités par Pilocarpine.

J'ai lu et compris la notice d'information, dont j'ai obtenu la copie. Le médecin investigateur a répondu à toutes mes questions concernant l'étude. Je pourrai à tout moment, lui demander des informations complémentaires.

J'ai eu le temps nécessaire pour réfléchir à mon implication dans cette étude, et je suis conscient(e) que ma participation est entièrement volontaire et que cette étude n'engendrera aucun surcoût à ma charge par rapport à la prise en charge classique de ma pathologie.

Je peux à tout moment décider de quitter l'étude sans motiver ma décision et sans qu'elle n'entraîne de conséquences dans la qualité de ma prise en charge.

J'ai compris que les données collectées à l'occasion de la recherche seront protégées dans le respect de la confidentialité. Elles pourront uniquement être consultées par les personnes soumises au secret professionnel appartenant à l'équipe du médecin investigateur, mandatées par le promoteur ou les représentants des autorités de santé.

J'accepte le traitement informatisé des données à caractère personnel me concernant dans les conditions prévues par la loi Informatique et liberté. J'ai été informé de mon droit d'accès et de rectification des données me concernant.

Conformément à la réglementation sur les études en soins courants, le CPP Ouest 6 a rendu un avis favorable pour la réalisation de cette recherche le 16 Août 2012.

Mon consentement ne décharge pas les organisateurs de la recherche de leurs responsabilités. Je conserve tous mes droits garantis par la loi.

Fait en deux exemplaires originaux

à Brest, le

Nom, prénom de l'investigateur :

Nom, prénom du volontaire :

Signature :

Signature

Un exemplaire pour le médecin, un exemplaire pour le patient