



HAL
open science

La dentinogénèse imparfaite, diagnostic et prise en charge

Marielle Calvez

► **To cite this version:**

Marielle Calvez. La dentinogénèse imparfaite, diagnostic et prise en charge. Autre [q-bio.OT]. 2013. dumas-00844555

HAL Id: dumas-00844555

<https://dumas.ccsd.cnrs.fr/dumas-00844555>

Submitted on 15 Jul 2013

HAL is a multi-disciplinary open access archive for the deposit and dissemination of scientific research documents, whether they are published or not. The documents may come from teaching and research institutions in France or abroad, or from public or private research centers.

L'archive ouverte pluridisciplinaire **HAL**, est destinée au dépôt et à la diffusion de documents scientifiques de niveau recherche, publiés ou non, émanant des établissements d'enseignement et de recherche français ou étrangers, des laboratoires publics ou privés.

**THÈSE POUR L'OBTENTION DU DIPLOME D'ÉTAT
DE DOCTEUR EN CHIRURGIE DENTAIRE**

**Année : 2013
Thèse N° : 29008**

présentée par

Marielle Calvez

Née le 27 juin 1987 à QUIMPER

Préparée à l'UFR d'odontologie de BREST

**La dentinogénèse
imparfaite, diagnostic et
prise en charge**

Thèse soutenue le 28 juin 2013
devant le jury composé de :

Reza ARBAB CHIRANI

Professeur des Universités, Brest / *Président*

Hervé FORAY

Maître de conférences des universités, Brest / *directeur*

Frédérique d'ARBONNEAU

Maître de conférences des universités, Brest / *Assesseur*

Valérie CHEVALIER-HERISSET

Maître de conférences des universités, Brest / *Assesseur*

UNIVERSITÉ DE BRETAGNE OCCIDENTALE

PRESIDENT

Monsieur Pascal OLIVARD

DIRECTEUR GENERAL DES SERVICES

Monsieur Stéphane CHARPENTIER

CORPS PROFESSORAL DE L'U.F.R. D'ODONTOLOGIE DE BREST

Année Universitaire 2012-2013

DOYEN

Monsieur Alain ZERILLI

PROFESSEURS DES UNIVERSITÉS

57-03 Sciences Biologiques

Monsieur Jacques-Olivier PERS

58-01 Odontologie Conservatrice

Monsieur Reza ARBAB CHIRANI

58-02 Prothèse

Monsieur Gérard DERRIEN

MAITRES DE CONFÉRENCES DES UNIVERSITÉS

56-01 Pédodontie

Monsieur Hervé FORAY

56-01 Pédodontie

Madame Frédérique d'ARBONNEAU

56-03 Prévention Epidémiologie

Monsieur Alain ZERILLI

56-03 Prévention Epidémiologie

Monsieur Bertrand PIVER

57-01 Parodontologie

Monsieur Julien DEMOERSMAN Associé

57-02 Chirurgie Buccale et Pathologique

Madame Sylvie BOISRAME-GASTRIN

57-03 Sciences Biologiques

Madame Laëtitia LE POTTIER

58-01 Odontologie Conservatrice

Madame Valérie CHEVALIER-HERISSET

58-02 Prothèse

Monsieur Vincent JARDEL

58-02 Prothèse

Madame Elisabeth LEIZE-ZAL

58-03 Sciences anatomiques et physiologiques,

Madame Céline BODERE

occlusodontiques, biomatériaux,

biophysique et radiologie

58-03 Sciences anatomiques et physiologiques,

Monsieur Brice CHAUVEL

occlusodontiques, biomatériaux,

biophysique et radiologie

ASSISTANTS

56-02 Orthopédie Dento Faciale

Madame Kristelle MELONE-BODERE

57-01 Parodontologie

Monsieur Sébastien BEUZIT

57-01 Parodontologie

Monsieur Jérémy SANTUCCI

57-02 Chirurgie Buccale et Pathologique

Madame Julie LELIEVRE

57-02 Chirurgie Buccale et Pathologique

Monsieur Cédric LANSONNEUR

58-01 Odontologie Conservatrice

Madame Emilie THIEBAUT

58-01 Odontologie Conservatrice

Madame Charlotte GOUEDARD

58-02 Prothèse

Monsieur Bassem HIJAZI

58-02 Prothèse

Monsieur Gabriel SCOLAN

ASSISTANTS ASSOCIES

57-03 Sciences Biologiques

Monsieur Pierre POCHARD

A notre Président du Jury,

Monsieur le Professeur ARBAB CHIRANI Reza,

Professeur des Universités, U.F.R. d'Odontologie, Brest
Chef de service

Merci d'avoir accepté la Présidence de notre Jury.

*Soyez assuré de tout notre respect et de notre gratitude pour
l'enseignement que vous nous avez accordé.*

Que ce travail en soit le témoignage.

A notre Directeur de Thèse,

Monsieur le Docteur Hervé FORAY

Maître de Conférences des Universités, U.F.R. d'Odontologie, Brest
Praticien hospitalier

Merci d'avoir accepté de diriger ce travail avec énergie, minutie et enthousiasme. Ce fut un plaisir de travailler avec vous sur ce projet.

Que ce travail soit le témoignage de notre profonde estime et de notre gratitude.

A notre Jury,

Madame le Docteur Frédérique d'ARBONNEAU,

Maître de Conférences des Universités, U.F.R. d'Odontologie, Brest
Praticien hospitalier

*Nous vous remercions d'avoir accepté de participer au Jury de
cette Thèse.*

*Soyez assurée de notre profonde gratitude pour vos
enseignements, votre disponibilité, votre patience et votre aide
précieuse pendant nos années d'étude.*

A notre Jury,

Madame le Docteur Valérie Chevalier-Hérisset,

Maître de Conférences des Universités, U.F.R. d'Odontologie, Brest
Praticien hospitalier

*Nous vous remercions d'avoir accepté de participer au Jury de
cette Thèse.*

*Nous avons été très sensibles à vos qualités pédagogiques, à vos
précieux conseils, à votre disponibilité et à votre soutien.*

Soyez assurée de notre profonde gratitude.

A mes parents, qui m'ont soutenue et aidée dans ce travail, comme dans la vie de tous les jours,

A ma sœur Amélie et à Christophe,

A mes grands parents,

A mes oncles et tantes, cousins, cousines bretons et alsaciens,

A mes amis de longue date, Raphaëlle, Chloé, Marie, Marine, Simon, Vincent et tous les autres Quimpérois...

A mes amis Laure, Newddan, Nico, Guillaume...

A toute ma promotion et amis, à Laura, Raph, Juju, Maya, Marie, Jerem, Matthieu, Emilie, Steph ...

A tous les enseignants de la faculté dentaire de Brest que je remercie sincèrement pour leur patience et leur enseignement pendant mes études,

A Marie-Claire, Dédé, René, Armelle et tout le personnel du service d'odontologie de Brest.

Je certifie sur l'honneur ne pas avoir repris pour mon propre compte des propos, des citations, des illustrations déjà publiés.

BREST, le 28 juin 2013

CALVEZ Marielle

Signature.

LA DENTINOGENESE IMPARFAITE : DIAGNOSTIC ET PRISE EN CHARGE

PLAN

INTRODUCTION.....	13
CHAPITRE 1 : LE DIAGNOSTIC DE LA DENTINOGENESE IMPARFAITE.....	14
1.1 Définition.....	14
1.2 Fréquence.....	14
1.3 Classification de Shields.....	14
1.3.1 Dentinogénèse imparfaite de type I.....	15
1.3.2 Dentinogénèse imparfaite de type II.....	15
1.3.3 Dentinogénèse imparfaite de type III.....	15
1.4 Diagnostics.....	16
1.4.1 Diagnostic clinique.....	16
1.4.1.1 Type I.....	16
1.4.1.2 Type II.....	17
1.4.1.3 Type III.....	19
1.4.2 Diagnostic radiologique.....	20
1.4.2.1 Type I.....	20
1.4.2.2 Type II.....	20
1.4.2.3 Type III.....	22
1.4.3 Diagnostics différentiels.....	23
1.4.3.1 Les dysplasies dentinaires.....	23
1.4.3.2 Les dysplasies fibreuses de la dentine.....	26
1.4.3.3 Les dysplasies pulpaire.....	26
1.4.3.4 Les dysplasies dentinaires de types syndromiques.....	26
1.4.3.5 Les dysplasies dentinaires acquises.....	26
1.4.3.6 Les colorations intrinsèques.....	27
1.4.3.7 Le taurodontisme.....	27

1.5 Dentinogénèse imparfaite de type I et ostéogénèse imparfaite.....	28
1.5.1 Historique et description.....	28
1.5.2 Fréquence.....	29
1.5.3 Classification.....	29
1.5.4 Symptômes et évolution.....	30
1.5.5 Traitement.....	35
CHAPITRE 2. LES CARACTERISTIQUES HISTOLOGIQUES.....	36
2.1 Odontogénèse.....	36
2.2 Dentinogénèse.....	37
2.2.1 Activité de biosynthèse de la matrice dentinaire par les odontoblastes fonctionnels	39
2.2.1.1 Biosynthèse du collagène dentinaire.....	39
2.2.1.2 Biosynthèse des protéines non collagéniques.....	40
2.2.2 Processus de minéralisation.....	40
2.2.3 Phénotype de l'odontoblaste.....	43
2.3 Tissus dentaires.....	44
2.3.1 Dentine.....	44
2.3.2 Email, pulpe, cément et jonction amélo-dentinaire.....	46
2.4 Caractéristiques histologiques de la dentinogénèse imparfaite.....	47
2.4.1 Caractéristiques de la dentine.....	47
2.4.2 Caractéristiques de l'email.....	49
2.4.3 Caractéristiques de la pulpe.....	50
2.4.4 Caractéristiques du cément.....	50
2.4.5 Caractéristiques des autres composants.....	50

CHAPITRE 3. L'EVOLUTION DES CONNAISSANCES GENETIQUES.....	51
3.1 Notion de gènes responsables et mode de transmission de la dentinogénèse imparfaite de type I, II et III.....	51
3.2 Rôles du gène DSPP dans la dentinogénèse imparfaite de type II et III.....	53
3.2.1 Description du gène DSPP.....	53
3.2.2 Description des mutations rapportées dans la littérature.....	56
3.3 Rôles des gènes COL1A1 et COL1A2 dans la dentinogénèse imparfaite de type I....	60
3.3.1 Organisation des chaînes polypeptidiques du collagène I.....	60
3.3.2 Mutations des gènes Col1A1 et Col1A2.....	61
CHAPITRE 4. LES TRAITEMENTS DE LA DENTINOGENESE IMPARFAITE ET LES INTERETS D'UNE PRISE EN CHARGE PRECOCE.....	65
4.1 Prise en charge globale de la dentinogénèse imparfaite	65
4.2 But et importance du diagnostic précoce.....	66
4.2.1 Objectifs, limites et difficultés du traitement précoce.....	67
4.2.2 Risques de l'édentation chez le jeune patient.....	68
4.2.3 Impact psychologique.....	69
4.2.4 Prémédication sédatrice et anesthésie générale.....	69
4.3 Traitements de la dentinogénèse imparfaite.....	70
4.3.1 Traitement préventif.....	70
4.3.2 Traitement curatif.....	71
4.3.2.1 Traitement chirurgical.....	71
4.3.2.1.1 Extractions.....	71
4.3.2.1.2 Chirurgie orthognatique.....	73
4.3.2.2 Traitement endodontique.....	73
4.3.2.3 Traitement conservateur.....	74
4.3.2.3.1 Composite.....	74
4.3.2.3.2 Ciment verre ionomère.....	75
4.3.2.4 Traitement orthodontique.....	76
4.3.2.5 Traitement prothétique.....	77
4.3.2.5.1 Prothèse conjointe.....	77

4.3.2.5.2 Prothèse adjointe.....	81
4.3.2.5.3 Solution implantaire.....	85
4.3.3 Traitement esthétique.....	86
4.3.3.1 Eclaircissement dentaire.....	86
4.3.3.2 Facettes céramiques.....	88
4.4 Synthèse de la prise en charge globale de la dentinogénèse imparfaite.....	89
CONCLUSION.....	90
BIBLIOGRAPHIE.....	91

INTRODUCTION

La dentinogénèse imparfaite est une maladie qui se caractérise par une anomalie de la structure dentaire. C'est une pathologie héréditaire transmise selon le mode autosomique dominant, c'est-à-dire que pour un sujet atteint, le risque de transmission est de 50%.

Elle est décrite pour la première fois vers la fin du 19^{ème} siècle, probablement par Barret, en 1882 (Oberai, 2010). De nombreux auteurs ont continué par la suite les recherches, et tenté d'en préciser les critères descriptifs.

Elle se caractérise par un défaut qualitatif de la dentine, qui se trouve hypominéralisée, présentant une grande fragilité. Elle s'accompagne également d'un défaut quantitatif relatif à la structure du complexe dentino-pulpaire.

La dentinogénèse imparfaite touche les deux dentures, temporaire et définitive. Elle peut être associée ou non à une ostéogénèse imparfaite (Piette et Goldberg, 2001).

Parmi les noms les plus courants, nous retrouvons la « dysplasie de Capdepon », la « dysplasie opalescente héréditaire », la « dentinogénèse imparfaite » et les « dents brunes héréditaires » (Piette et Goldberg, 2001).

La dentine est peu sensible en raison de ses caractéristiques histologiques. Ainsi, il est essentiel d'effectuer des contrôles réguliers, une à deux fois par an, chez le chirurgien dentiste. Cette visite permettra le dépistage d'éventuelles caries ou fractures de la dent qui peuvent rester muettes. La dentinogénèse imparfaite se traduit par une fragilité dentinaire liée à un défaut génétique, mais la susceptibilité à la carie n'est pas plus importante que la normale (Piette et Goldberg, 2001).

Nous allons tout d'abord définir les trois types de dentinogénèse imparfaite. Une description des critères diagnostics nous permettra de classer clairement cette pathologie.

Nous tenterons ensuite de comprendre le processus de la dentinogénèse afin d'analyser les défauts histologiques de la dentine, responsables de la maladie.

Par la suite, nous traiterons les origines génétiques et l'avancée des connaissances dans ce domaine.

Enfin, nous ferons le point sur l'importance du diagnostic précoce de la dentinogénèse imparfaite et détaillerons les traitements adaptés au moment de la prise en charge.

CHAPITRE 1 : LE DIAGNOSTIC DE LA DENTINOGENESE IMPARFAITE

1.1 Définition

La dentinogénèse imparfaite est une maladie héréditaire à transmission autosomique dominante. Elle touche les deux sexes indifféremment, les deux dentures sont affectées. L'aspect dentaire va être modifié en raison d'un défaut de minéralisation de la dentine. La dent présente alors des anomalies de teinte, de forme, et est fragilisée dans son ensemble. Des usures importantes sont souvent rapportées. Cela va nous pousser à agir face à cette maladie afin de la prendre en charge le plus tôt possible (Piette et Goldberg, 2001).

Le diagnostic de la dentinogénèse imparfaite permet d'en différencier trois types, présentant des caractéristiques cliniques et radiologiques variables.

La dentinogénèse imparfaite présente des aspects similaires à d'autres maladies, c'est pourquoi, il est important de définir les critères de diagnostic et les critères différentiels de la pathologie.

1.2 Fréquence

La dentinogénèse imparfaite présente une incidence de 1 sur 8000 naissances. Ce chiffre est parfois supérieur selon certains groupes ethniques (Piette et Goldberg, 2001). Cette fréquence est équivalente pour les deux sexes (Oberai, 2010).

La fréquence de la dentinogénèse imparfaite de type III, ou maladie de Brandywine, est anormalement élevée car elle se chiffre environ à 1 naissance sur 800. Elle est retrouvée dans une population tri- raciale du Maryland ainsi que dans la région de Washington aux USA (Piette et Goldberg, 2001). Elle est couramment attribuée à la consanguinité touchant cette population.

1.3 Classification de Shields

Différentes formes cliniques de dentinogénèse imparfaite ont été décrites et classées en raison de la variabilité dans l'expression de l'anomalie.

La classification la plus employée de nos jours est élaborée par Shields et ses collaborateurs, en 1973. Elle prend en compte les données cliniques et radiologiques de la maladie.

Il y est décrit trois types de dentinogénèse imparfaite.

Pour chacune des trois formes, le mode de transmission est autosomique dominant et l'expression de la maladie est dépendante de chaque individu. Dans une même famille, les degrés d'atteinte peuvent être variables.

1.3.1 Dentinogénèse imparfaite de type I

La dentinogénèse imparfaite de type I survient toujours chez un patient touché par une ostéogénèse imparfaite. Elle est encore appelée « maladie de Lobstein », « osteogenesis imperfecta psathyrotica ou tarda », « ostéopsathyrose » mais elle est plus connue sous le nom de « maladie des os de verre » (Piette et Goldberg, 2001).

La pathologie affecte les deux dentures à différents degrés, la denture temporaire est, dans de nombreux cas, plus touchée que la denture permanente. Piette et Goldberg, en 2001, précisent qu'en denture définitive les premières dents à faire leur éruption présentent une anomalie plus importante.

La différence d'atteinte des dentures temporaires et définitives pour la dentinogénèse imparfaite de type I pourrait s'expliquer par une édification plus rapide des dents lactéales et une expression du défaut moléculaire plus importante pendant la période fœtale (Kamoun-Goldrat et Le Merrer, 2007).

1.3.2 Dentinogénèse imparfaite de type II

C'est la forme de dentinogénèse imparfaite la plus rencontrée. La pathologie ne présente aucune association avec l'ostéogénèse imparfaite.

La maladie touche les deux dentures, et toutes les dents sont affectées (Piette et Goldberg, 2001).

Xiao *et al.* en 2001 y associent dans de rares cas une diminution ou une perte de l'audition, comme pour la dentinogénèse imparfaite de type I.

1.3.3 Dentinogénèse imparfaite de type III

Elle est encore appelée « dentine opalescente héréditaire isolée couleur brandy ».

La classification de Shields ne publie pas de critères de différenciation entre la dentinogénèse imparfaite de type II et III, de même qu'elle ne souligne pas leurs similitudes dentinaires au niveau histologique (Piette et Goldberg, 2001). C'est en effet une forme isolée de la maladie qui se distingue par quelques critères propres que nous décrivons par la suite.

La classification de Shields est encore aujourd'hui utilisée comme référence. Les recherches génétiques évoluent, mais restent encore insuffisantes pour établir une nouvelle classification, basée sur la connaissance des mutations existantes. Cependant, une classification tend à faire son apparition, adoptée par la base de donnée MIM (Mendelian Inheritance in Man). Elle se base sur celle de Shields, mais en exclut la dentinogénèse imparfaite de type I. Ainsi, l'entité une fois appelée dentinogénèse imparfaite de type II prend le nom de dentinogénèse imparfaite de type I (MIM 125490). Le type III (MIM125500) reste inchangé (Barron *et al.*, 2008).

1.4 Diagnostics

1.4.1 Diagnostic clinique

1.4.1.1 Type I

Nous reconnaissons les mêmes caractéristiques cliniques pour les deux dentures, la forme et la physiologie de la dent étant modifiées.

Leur aspect ambré et translucide est frappant, quant à la coloration, elle varie du gris au jaune brun ou au brun violet.

La couronne est globuleuse, une constriction cervicale lui confère une silhouette de « tulipe » (Shields *et al.*, 1973) ou de « cloche » (Marjorana *et al.*, 2010).

L'émail est « cisailé » en raison du défaut de minéralisation de la dentine sous-jacente. Il subit un « écaillage », découvrant la dentine plus molle et irrégulière (Piette et Goldberg, 2001). C'est alors que cette dentine déjà fragilisée va être sujette à l'usure (Barron *et al.*, 2008).

Des phénomènes d'attrition sont remarqués chez de nombreux patients, plus ou moins importants suivant la gravité de l'atteinte (Marjorana *et al.*, 2010).

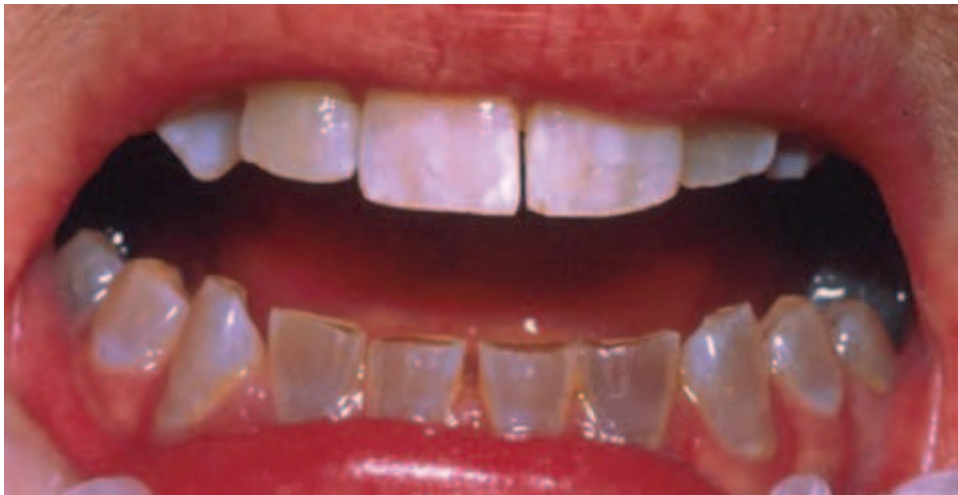

Fig 1.1.: Aspect clinique d'une forme moyenne de dentinogénèse imparfaite de type I sur denture définitive, coloration brun violet (Cundy, 2012).

1.4.1.2 Type II

Le type II présente les mêmes caractéristiques cliniques que la dentinogénèse imparfaite de type I, mais à la différence que la pénétrance de la maladie est quasiment complète, rares sont les dents ayant un aspect normal.

Les critères pour différencier le type II du type I d'après Shields sont les suivants :

- les familles avec une dentinogénèse imparfaite de type II n'ont aucun lien avec l'ostéogénèse imparfaite ;
- la coloration et l'attrition sont corrélées de façon plus importante dans le type II ;
- dans le type I la denture temporaire est plus sévèrement touchée, toutefois il est possible de retrouver une denture définitive presque normale. Dans le type II, les deux dentures sont affectées de manière égale, cliniquement et radiologiquement.

Le cas d'un jeune patient atteint de la dentinogénèse imparfaite de type II, en denture temporaire, est présenté ci-dessous :

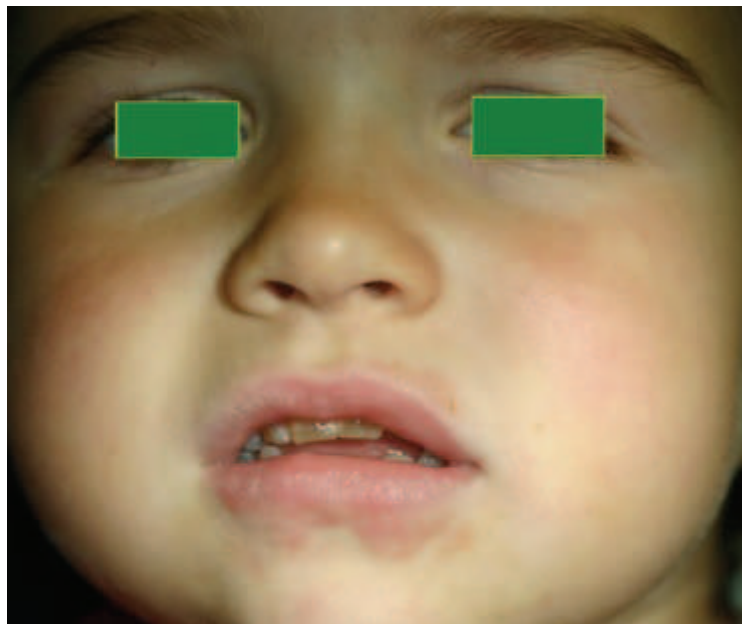

Fig 1.2. : Cas n°1 : mise en évidence de l'aspect inesthétique lors de l'examen exo-buccal (Département d'odontologie pédiatrique, université de Brest, 2012).

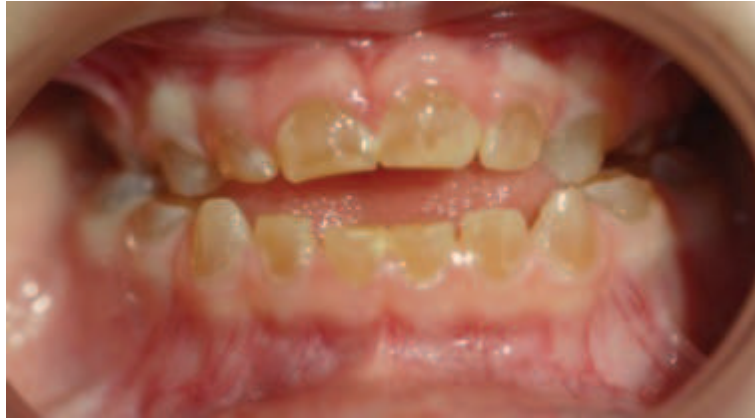

Fig 1.3. : Aspect clinique de la denture temporaire chez ce jeune patient : teinte caractéristique jaune brun et béance antérieure (Département d'odontologie pédiatrique, université de Brest, 2012).

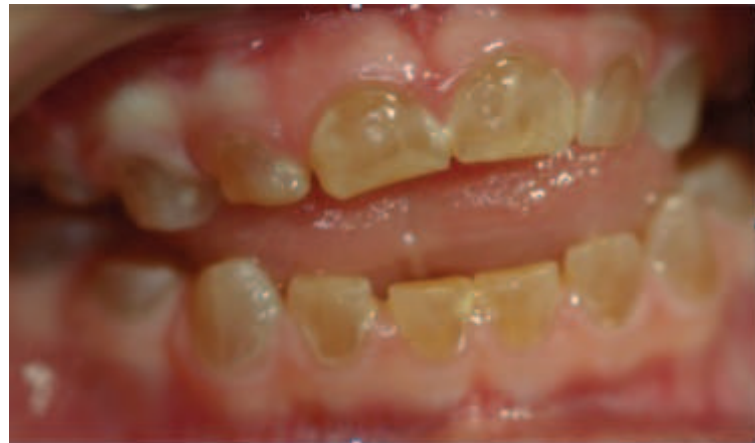

Fig 1.4. : Aspect clinique de la denture temporaire chez ce jeune patient : teinte caractéristique jaune brun (Département d'odontologie pédiatrique, université de Brest, 2012).

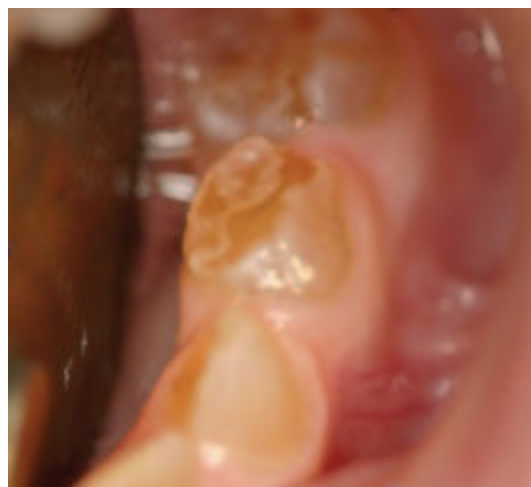


Fig 1.5. : Usure prématurée de la 74 chez ce jeune patient (Département d'odontologie pédiatrique, université de Brest, 2012).

Le cas suivant est celui d'une jeune patiente de 20 ans, vue en consultation pour une gêne esthétique. La patiente révèle une forme légère de dentinogénèse imparfaite de type II, son hygiène bucco-dentaire est irréprochable, la radiographie panoramique est exposée dans la partie diagnostic radiologique :

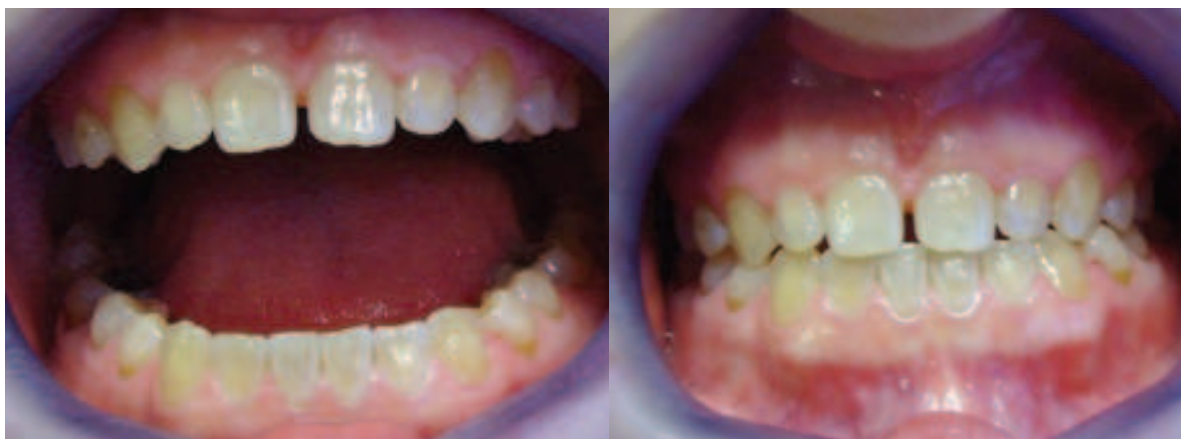

Fig 1.6 ; 1.7. : Cas n°2 : la teinte est légèrement opalescente et l'usure des dents est faible (Département d'odontologie pédiatrique, université de Brest, 2012).

Le cas n°3 est celui d'un jeune patient en denture mixte, la perte de dimension verticale est conséquente :

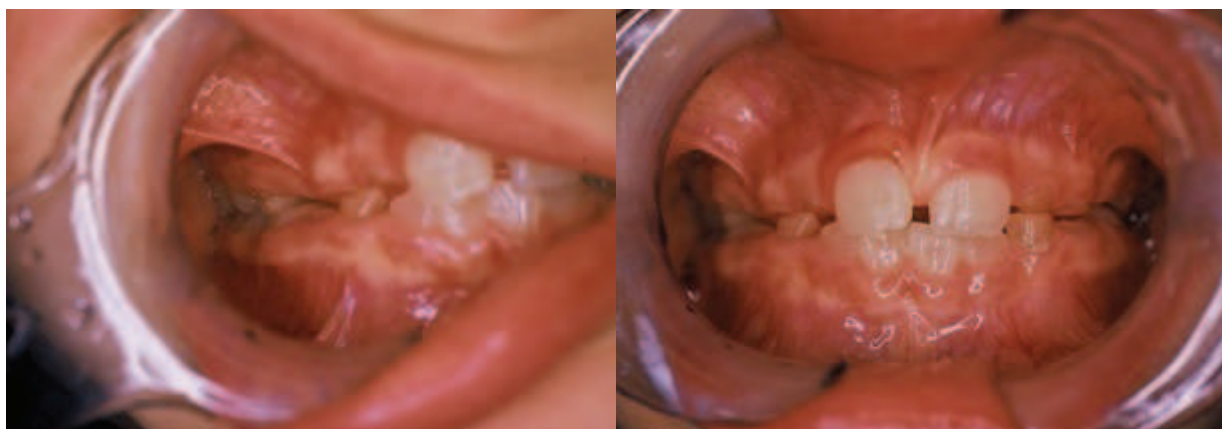

Fig 1.8 ;1.9. : Cas n°3 : patient présentant une attrition importante et une perte de dimension verticale en denture mixte (Département d'odontologie pédiatrique, université de Brest, 2012).

1.4.1.3 Type III

L'aspect clinique des dents rappelle celui des types I et II mais ce dernier varie beaucoup selon le degré d'atteinte. Il présente fréquemment, par exemple, des expositions pulpaire multiples en denture temporaire.

1.4.2 Diagnostic radiologique

1.4.2.1 Type I

Les critères radiologiques sont significatifs. En effet, les couronnes sont globuleuses avec une constriction marquée au niveau de la jonction amélo-cémentaire. Les chambres pulpaire et les canaux radiculaires sont rapidement oblitérés par des dépôts continus de dentine, aussi bien en denture temporaire qu'en denture définitive.

Les racines sont courtes et étroites par rapport aux couronnes, leurs apex sont arrondis (Piette et Goldberg, 2001).

L'expression est variable suivant les individus, certains présentent une oblitération totale de la pulpe alors que pour d'autres la dentine apparaît comme normale (Barron *et al.*, 2008).

De plus, il est fréquent de détecter des lésions péri-apicales à l'examen radiologique, dues à la nécrose prématurée de certaines dents abrasées.

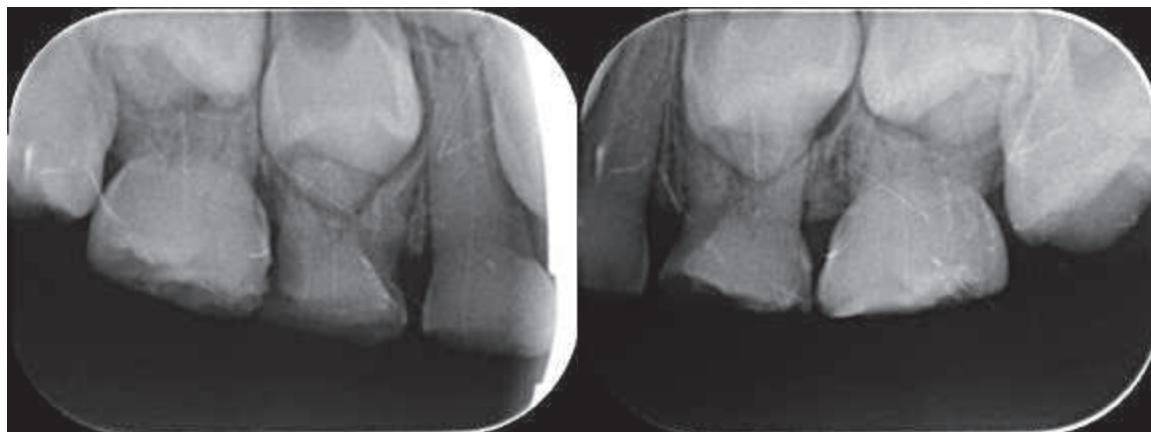


Fig 1.10 ; 1.11. : Aspect radiologique de dents temporaires dans le cadre d'une dentinogénèse imparfaite de type I, mise en évidence de la forme globulaire de la couronne dentaire et de la minéralisation pulpaire (Département d'odontologie pédiatrique, université de Brest, 2012).

1.4.2.2 Type II

De même que pour les signes cliniques, l'aspect radiologique est identique au type I.

La couronne est globuleuse dite en « battant de cloche ».

Nous décrivons une constriction cervicale au collet, ainsi que des racines courtes (Barron *et al.*, 2008).

La chambre pulpaire et les canaux radiculaires sont très réduits (Piette et Goldberg, 2001).

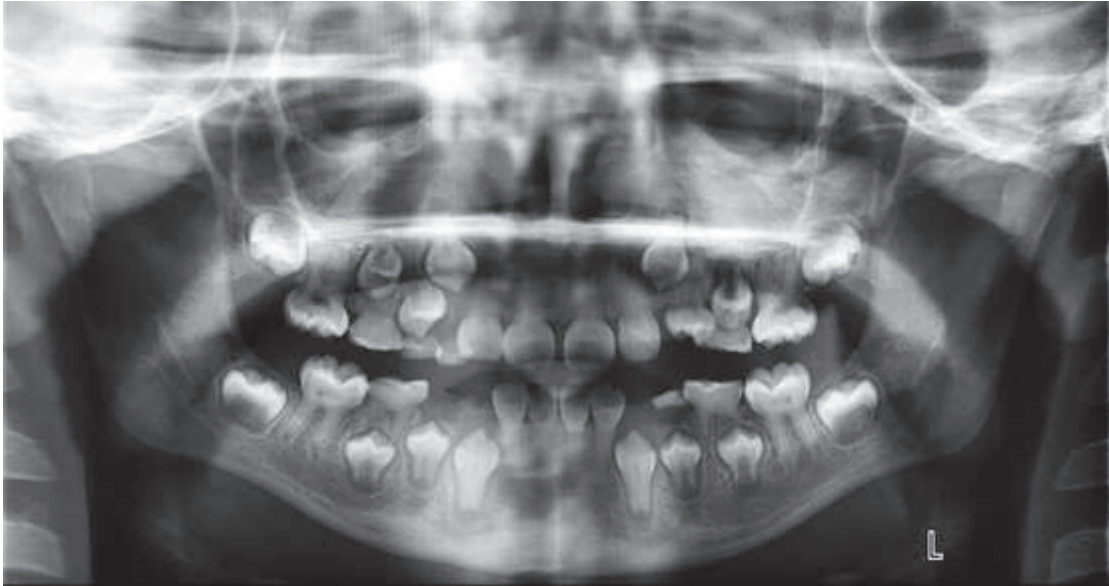


Fig 1.12. : Radiographie panoramique d'un patient présentant une dentinogénèse imparfaite de type II en denture mixte : les couronnes sont globuleuses et la constriction cervicale est marquée. Les chambres pulpaire des dents permanentes sont déjà presque oblitérées (Département d'odontologie pédiatrique, université de Brest, 2012).

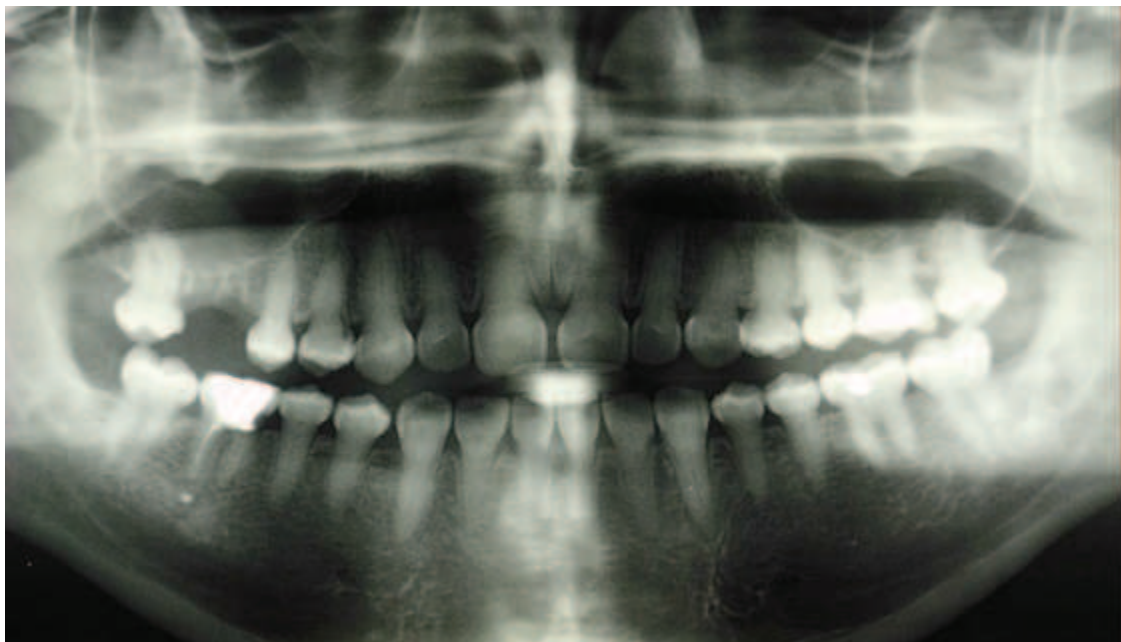


Fig 1.13. : Radiographie panoramique du cas n°2, forme peu sévère de dentinogénèse imparfaite en denture définitive : nous distinguons l'aspect globulaire des couronnes, les racines courtes et la minéralisation pulpaire. La perte de la 16 va être remédiée par la pose d'un implant. Un traitement endodontique a été effectué il y a plusieurs années sur la 46 et seul le canal distal a pu être obturé, la dent ne présente pas de lésion apicale. Nous ne notons pas de phénomène d'attrition (Département d'odontologie pédiatrique, université de Brest, 2012).

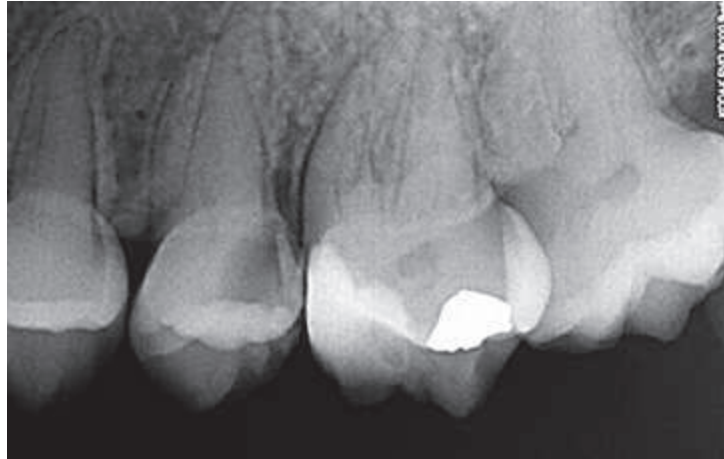

Fig 1.14. : Radiographie numérique exposant des dents atteintes de dentinogénèse imparfaite de type II, les canaux sont minéralisés, les dents sont cariées et présentent un risque de nécrose car le traitement canalaire s'avère impossible (Département d'odontologie pédiatrique, université de Brest, 2012).

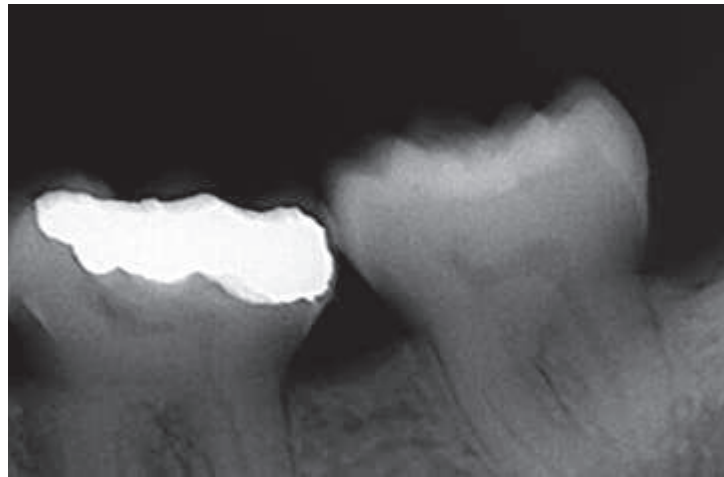


Fig 1.15. : Radiographie numérique révélant une constriction cervicale et des canaux en voie de minéralisation (Département d'odontologie pédiatrique, université de Brest, 2012).

1.4.2.3 Type III

L'aspect radiologique est celui d'une dent en « coquillage », encore appelée « shell tooth » d'après Rushton en 1955 et Barron *et al.* en 2008.

La dent peut présenter une cavité, relative à l'hypotrophie de la dentine, et des racines très courtes.

D'après Witkop en 1989, la chambre pulpaire est très large en denture temporaire et quasiment oblitérée en denture définitive.

1.4.3 Diagnostics différentiels

1.4.3.1 Les dysplasies dentinaires

Les dysplasies dentinaires sont plus rares, environ 1 pour 100000 (Barron *et al.*, 2008). Mais il est important de décrire cette anomalie car elle présente de nombreuses similitudes avec la dentinogénèse imparfaite. La transmission est autosomique dominante par le bras long du chromosome 4 pour chaque type de dysplasie. La dent est constituée d'un émail normal, d'une dentine atypique, et présente une anomalie de la morphologie pulpaire. Shields les a séparées en deux groupes dans sa classification de 1973, et Witkop (1989) désigna dans une nouvelle classification, en 1975, une forme radiculaire (type I) et une forme coronaire (type II).

La dysplasie dentinaire de type I ou « malformation familiale essentielle des racines », selon Shields (1973), affecte également les deux dentures et toutes les dents sont atteintes :

- cliniquement, les dents ont une forme, une morphologie et une consistance normale. La couleur est habituellement celle d'une dent saine, bien qu'une légère coloration brunâtre ou bleuâtre soit possible ;
- radiologiquement, nous avons un aspect de dents sans racines. Barron, en 2008, décrit des racines en forme de cône, présentant des constriction apicales. Au stade pré-éruptif, la pulpe peut avoir une forme de croissant du fait de son oblitération précoce, parallèlement à la jonction cémento-dentinaire. D'après Barron (2008), la chambre pulpaire est plus ou moins réduite selon les types, alors que Shields (1973) décrit une oblitération totale en denture définitive. Nous pouvons remarquer de nombreuses lésions péri-apicales (granulomes ou kystes) sur les dents saines ;
- histologiquement, l'émail, ainsi que la plus grande partie de la dentine coronaire superficielle sont sains. Par contre, apicalement, les couches profondes de la dentine sont composées de grosses masses de dentine tubulaire calcifiée, d'ostéodentine atypique (dentine radiculaire anormale et désorganisée) et de pulpolithes vrais (calcification de la pulpe dentaire) (Barron *et al.*, 2008).

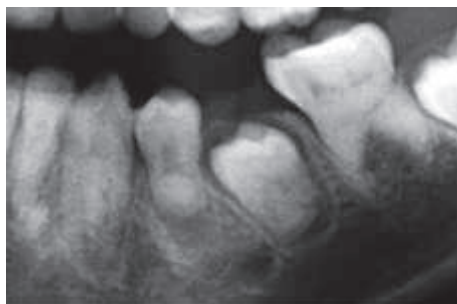

Fig 1.16.: Aspect radiologique d'une dysplasie dentinaire de type I, la chambre pulpaire est réduite et les racines sont en forme de cône (Sixou, 2006 ; Barron, 2008).

La dysplasie dentinaire de type II, quant à elle, affecte les deux dentures de manière différente.

Les racines conservent une taille normale dans chaque cas.

La couleur des dents temporaires est ambrée. La couche de dentine superficielle est normale suivie, sans transition, par une dentine amorphe, dense, contenant quelques tubules dispersés. Les chambres pulpaire présentent une oblitération post-éruptive.

Les dents définitives peuvent ne pas être touchées, la couleur est généralement normale. Cependant, il est possible de constater de légères anomalies.

La dentine profonde est atubulaire, amorphe, avec de nombreuses zones de dentine globulaire (Piette et Goldberg, 2001). Leurs chambres pulpaire présentent une extension radiculaire qui donne à la pulpe une configuration « en chardon » ou en « flamme » appelée « thistle tube ». Il peut également exister des calcifications pulpaire (Barron *et al.*, 2008).

Selon Witkop (1989), il n'apparaît pas de radio-clartés apicales, mais nous pouvons retrouver une hypertrophie dentinaire dans la chambre pulpaire.

Beattie *et al.*, en 2006, cherchent à comparer les troubles alléliques qui permettent de différencier la dentinogénèse imparfaite de la dysplasie dentinaire.

Les similitudes phénotypiques entre les deux suggèrent que le gène de la dysplasie dentinaire de type II soit un gène allèle de la dentinogénèse imparfaite de type II.

Les descriptions cliniques rendent compte des variations entre les deux maladies. Ces caractéristiques laissent à penser que la dysplasie dentinaire de type II, la dentinogénèse imparfaite de type II et III, représentent différents degrés de la même maladie et que les mêmes allèles en sont responsables (Barron *et al.*, 2008).

Nous pouvons classer les différentes caractéristiques communes, les différences entre les dentinogénèses imparfaites et les dysplasies dentinaires, à l'aide du tableau ci-dessous :

Caractéristiques de la dent	DGI I	DGI II	DGI III	DD I	DD II
Associée à l'ostéogénèse imparfaite	Oui				
Translucide, couleur ambrée	Oui	Oui	Oui		Oui en DT
Attrition associée	Oui	Oui	Parfois		Oui en DT
Couronne en forme de bulbe et constriction cervicale	Oui	Oui	Parfois		Oui en DT
Exposition pulpaire			Oui		
Forme de coquillage « shell teeth » associée			Oui		
Racines normales					Oui
Racines courtes	Oui	Oui	Oui	Parfois	
« Absence de racine »				Oui	
Oblitération pulpaire en denture temporaire (DT)	Oui	Oui	Non	Oui	Oui
Oblitération pulpaire en denture permanente (DP)	Parfois	Oui	Oui	Oui	Parfois

Tableau 1.1. : Récapitulatif des caractéristiques dentaires des dentinogénèses imparfaites et des dysplasies dentinaires (Shields *et al.*, 1973 ; Piette et Goldberg, 2001 ; Kamoun-Goldrat et Le Merrer, 2007 ; Barron *et al.*, 2008 ; Marjorana *et al.*, 2010).

DGI I, II, III= Dentinogénèse imparfaite de type I, II, III

DD I, II= Dysplasie dentinaire de type I, II

DT= Denture temporaire

DP= Denture permanente

1.4.3.2 Les dysplasies fibreuses de la dentine

Elles n'ont été jusqu'à présent étudiées qu'en denture définitive, une implication de la denture temporaire reste à déterminer :

- cliniquement, la dent a un aspect normal de par sa forme et sa couleur ;
- radiologiquement, l'oblitération canalaire et camérale est partielle ;
- histologiquement, toute la dentine est anormale : elle est composée de larges faisceaux de collagène ressemblant à de la pré-dentine, séparés par de nombreuses lacunes et par des zones de dépôts de sels calciques dans les espaces dépourvus de matrice dentinaire (Piette et Goldberg, 2001).

1.4.3.3 Les dysplasies pulpaire

La dysplasie pulpaire est une anomalie qui affecte les deux dentures. La morphologie des dents n'est pas modifiée.

Radiologiquement et histologiquement, la dysplasie pulpaire se caractérise par l'apparition de nombreuses calcifications pulpaire ainsi que par un remaniement morphologique de la chambre pulpaire qui prend alors une forme de « chardon ».

Ce type de dysmorphose peut être compatible et confondu d'après certaines observations avec la dysplasie dentinaire de type II (Piette et Goldberg, 2001).

1.4.3.4 Les dysplasies dentinaires de types syndromiques

Différents syndromes ou différentes maladies héréditaires rares s'accompagnent de modifications structurales de la dentine.

Nous identifions par exemple le syndrome d'Elsahy-Waters qui associe retard mental, épilepsie, branchycéphalie, ou encore le syndrome d'Hallerman-Streiff et d'Hushton-Gildford (Piette et Goldberg, 2001).

1.4.3.5 Les dysplasies dentinaires acquises

Ce type d'anomalie dentinaire est retrouvé en nombre important, et est souvent associé à des anomalies de l'émail. Nous rencontrons ces dysplasies dans les cas de rachitisme vitamine D résistant, où nous décrivons une dent avec une chambre pulpaire large et une dentine inter-globulaire importante.

Ce type de dysmorphose est également associé à l'hypothyroïdie précoce pouvant engendrer un retard de formation de la dentine (Piette et Goldberg, 2001).

1.4.3.6 Les colorations intrinsèques

De nombreuses anomalies touchant à la teinte de la dent peuvent être assimilables à la dentinogénèse imparfaite.

Nous retrouvons des colorations intrinsèques dans la porphyrie érythropoïétique congénitale par exemple. C'est une maladie sanguine d'origine génétique due à un déficit d'enzyme synthétisant l'hème.

La morphologie de la dent est anormale. Il est observé une couleur rouge brunâtre au niveau du collet de l'émail hypoplasie, due à la circulation de la porphyrine après l'explosion de certaines cellules.

Un autre exemple de coloration intrinsèque est celle occasionnée par l'absorption de tétracycline. En effet, l'antibiotique a la capacité de chélater les ions calcium et de s'incorporer dans la dent lors de son développement. Les tétracyclines vont s'oxyder sous l'effet de la lumière, laissant apparaître une couleur anormale au niveau des deux dentures, variant entre le jaune, le gris et le brun (Piette et Goldberg, 2001).

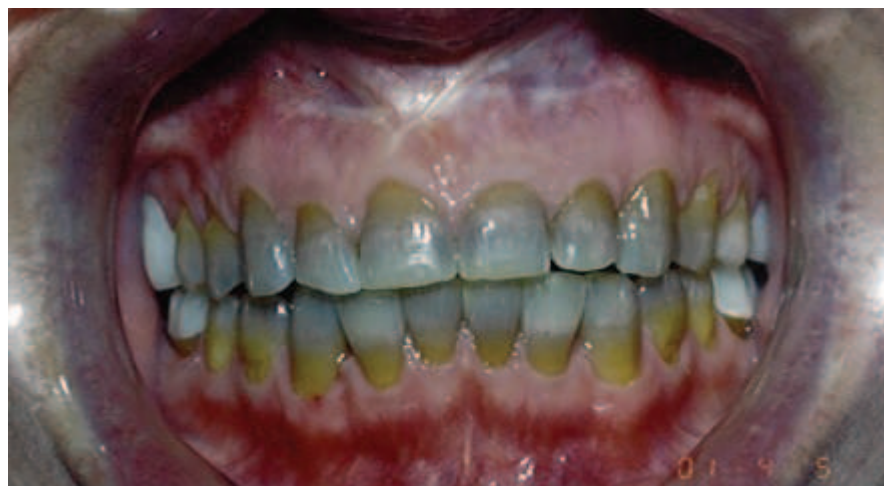

Fig 1.17. : Coloration dentaire due à l'absorption de tétracycline lors de la formation des dents (East Memphis dental group, Yarbrough B) (<http://www.emdentalgroup.com/id13.html>).

1.4.3.7 Le taurodontisme (Sixou et al., 2006)

Le taurodontisme est une anomalie génétique rare.

La maladie est observée essentiellement au niveau des dents pluriradiculées, dans les deux dentures. Cliniquement, la couronne montre un aspect normal mais anatomiquement, nous décrivons une couronne de grande taille avec des racines relativement courtes.

Au niveau radiologique, le volume de la chambre pulpaire est augmenté et la furcation est en position plus apicale que la normale.

Le degré de taurodontisme s'accroît de la première à la troisième molaire.

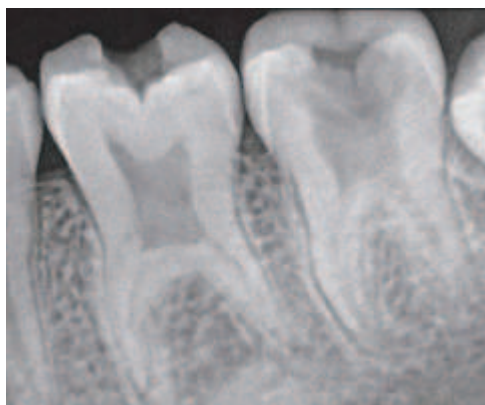


Fig 1.18. : Diagnostic radiologique d'une denture permanente atteinte de taurodontisme (Kulkarni *et al.*, 2012).

1.5 Dentinogénèse imparfaite de type I et ostéogénèse imparfaite

1.5.1 Historique et description

Nous avons énoncé au préalable que le type I de dentinogénèse imparfaite était associé à l'ostéogénèse imparfaite, maladie génétique affectant l'os. La « maladie des os de verre » est caractérisée principalement par une fragilité et une faible masse osseuse, conduisant à des fractures et déformations squelettiques à caractère plus ou moins important, selon la sévérité de la pathologie (Becks, 1931).

C'est une maladie congénitale à transmission autosomique dominante pour la majorité des types. Les formes autosomiques récessives existent, mais sont rares.

L'ostéogénèse imparfaite est décrite comme un groupe de maladie, et non pas comme une seule pathologie, car les études moléculaires ont mis en évidence différentes anomalies génétiques causales.

L'ostéogénèse imparfaite est liée à une anomalie du collagène I. C'est une protéine qui constitue l'ensemble des tissus de soutien de l'organisme. Elle est localisée principalement dans les os, la peau, les dents et les ligaments.

La trame fibreuse constituée de collagène apporte à l'os sa solidité et sa résistance. Dans 90% des cas d'ostéogénèse imparfaite, il existe une anomalie génétique au niveau de la synthèse du collagène.

Les individus touchés peuvent présenter, par exemple, une taille anormalement petite, une laxité ligamentaire, une sclérotique bleue, une diminution ou une perte de l'audition et des anomalies vasculaires (Encyclopédie Orphanet, 2007b).

La notion de fragilité osseuse est décrite pour la première fois par Malebranche, en 1674. En 1788, Eckman fait une première publication où il mentionne la notion de cas familiaux. En 1833, Lobstein nomme cette fragilité osseuse « ostéopsathyrose ».

Ensuite, au début du vingtième siècle, Looser décrit deux formes d'ostéogénèse imparfaite suivant l'âge de survenue des fractures :

- l'ostéogénèse « congénitale » est employée lorsque les fractures sont présentes dès la naissance ;
- l'ostéogénèse « tarda » est employée pour les fractures survenant après la naissance.

Il explique également le déséquilibre entre les ostéoblastes (responsables de la formation de l'os) et les ostéoclastes (responsables de la destruction du tissu osseux).

Dans l'ostéogénèse imparfaite, les ostéoclastes prennent le dessus sur les ostéoblastes, ce qui entraîne des fractures à répétition. Chez les sujets présentant cette pathologie, la dentine peut présenter un aspect normal. Par contre, si il s'avère que la dentine est atteinte, l'anomalie s'exprime de manière plus importante (Kérébel, 1975).

1.5.2 Fréquence

L'ostéogénèse imparfaite est considérée comme une maladie rare, sa fréquence est de 1/10000 à 1/20000 personnes. Nous ne connaissons pas encore avec précision la prévalence de cette anomalie génétique, mais elle touche toutes les zones géographiques. Le ratio homme/femme est équivalent (Encyclopédie Orphanet, 2007a). La prévalence de la dentinogénèse imparfaite de type I varie considérablement selon les études. Elle est de 28% pour Lund *et al.* en 1998, et est comprise entre 21% et 73% pour Marjorana *et al.* en 2010.

1.5.3 Classification

En raison de la grande variabilité clinique caractérisant les formes d'ostéogénèse imparfaite, il est nécessaire d'établir une classification.

Ainsi, Sillence *et al.*, en 1979, décrivent quatre formes de la maladie en tenant compte des critères caractéristiques cliniques et génétiques de l'ostéogénèse imparfaite.

Il existe une grande variété phénotypique dans l'expression de cette maladie.

Elle est subdivisée en quatre types principaux, depuis le type II léthal jusqu'au type I très peu sévère. Le type III est une forme sévère et le type IV est intermédiaire (Piette et Goldberg, 2001).

Cette classification est améliorée par Glorieux, en 2000 et 2002, qui la complète avec les types V, VI et VII (Rauch et Glorieux, 2004).

A l'échelle moléculaire, la majorité des malades présente une mutation des gènes Col1A1 et Col1A2, codant pour les chaînes $\alpha 1(I)$ et $\alpha 2(I)$ du collagène I. Les conséquences phénotypiques sont liées à la localisation de la mutation, à la nature de l'acide aminé substitué et au type de chaîne perturbé.

Nous analysons des anomalies qualitatives et quantitatives du collagène I suivant le type de mutation observée (Lund *et al.*, 1998).

D'après Lund *et al.* (1998) et Piette et Goldberg (2001), une diminution qualitative de collagène se traduit par le type I, alors que les ostéogénèses imparfaites de type II, III et IV résultent d'altérations à la fois qualitatives et quantitatives.

D'après une étude menée par Lund *et al.*, en 1998, nous notons également que l'ostéogénèse imparfaite de type I est plus sévère quand elle est associée à la dentinogénèse imparfaite. Par contre pour les types III et IV, la gravité n'en est pas influencée.

Les études progressent pour évaluer la relation génotype/phénotype, mais celle-ci n'est à ce jour pas clairement établie.

1.5.4 Symptômes et évolution

L'ostéogénèse imparfaite présente des caractéristiques précises, retrouvées ou non, suivant le type. Elle est marquée schématiquement par :

- une fragilité osseuse importante avec de multiples fractures, suite à des traumatismes, même bénins ;
- une sclérotique bleue (« atteinte de la sclérotique, tunique externe de l'œil, avec un aspect bleuté du blanc de l'œil » (Encyclopédie Orphanet, 2007a)). Notons que la sclérotique bleue est fréquente chez les nouveau-nés sains. Sa persistance doit attirer l'attention (Kamoun-Goldrat et Le Merrer, 2007) ;
- une laxité articulaire anormale pouvant engendrer des troubles de la posture ;
- une surdit  plus ou moins importante (Piette et Goldberg, 2001) ;
- une fragilit  de la peau, des vaisseaux sanguins provoquant des h matomes et des  pistaxis ;
- des anomalies cardio-vasculaires chez l'adulte (dilatations, an vrismes de l'aorte ou des vaisseaux) ;
- une dentinog n se imparfaite.




Fig 1.19.: Aspect de la scl rotique bleue chez deux patientes atteintes d'ost og n se imparfaite (Cundy, 2012).

Nous identifions également des manifestations cranio-faciales et oro-faciales :

- une morphologie crânienne large (Oberai *et al.*, 2010). Kamoun-Goldrat et Le Merrer en 2007 décrivent un crâne élargi transversalement, de périmètre augmenté avec une saillie occipitale postérieure ;
- des bosses au niveau de l'os frontal et temporal (Oberai *et al.*, 2010) ;
- une face petite et triangulaire (Kamoun-Goldrat et Le Merrer en 2007) ;
- une classe III de malocclusion, retrouvée chez environ 70 à 80% des types III et IV d'ostéogénèse imparfaite. Les malocclusions sont attribuées, la plupart du temps, à l'inhibition de la croissance maxillaire et à la protrusion mandibulaire.

Nous décrivons des hypoplasies maxillaires dans les deux dimensions (antéro-postérieure et verticale) aussi bien qu'une hypoplasie mandibulaire. C'est probablement une combinaison d'anomalies squelettiques et alvéolo-dentaires (O'Connell et Marini, 1999) ;

- un inversé d'articulé antérieur et postérieur (Oberai *et al.*, 2010). L'inversé d'articulé postérieur peut être expliqué par l'augmentation du développement vertical dento-alvéolaire. Ce phénomène va augmenter l'espace inter-dentaire, comblé par la langue ;
- une béance antérieure (Kamoun-Goldrat et Le Merrer en 2007) ;
- une éruption ectopique des molaires maxillaires permanentes, sûrement liée à l'hypodéveloppement maxillaire et à la forme globulaire des couronnes (Kamoun-Goldrat et Le Merrer en 2007) ;
- certains auteurs rapportent un taux plus élevé d'agénésies dentaires (Kamoun-Goldrat et Le Merrer, 2007) ;
- le schéma de croissance mandibulaire est à rotation antérieure.

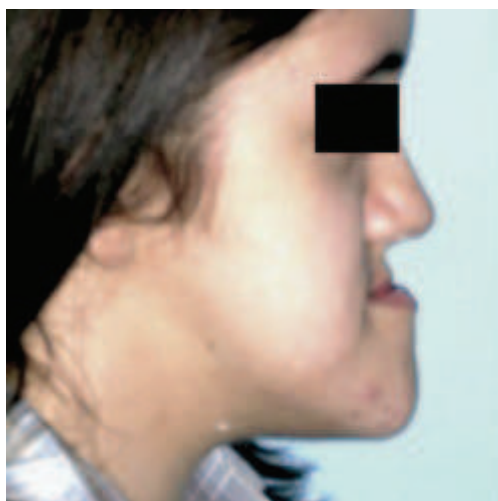

Fig 1.20. : Profil d'une patiente atteinte d'ostéogénèse imparfaite de type IV présentant une protrusion mandibulaire et une hypoplasie maxillaire (Lopez-Arcas *et al.*, 2009).

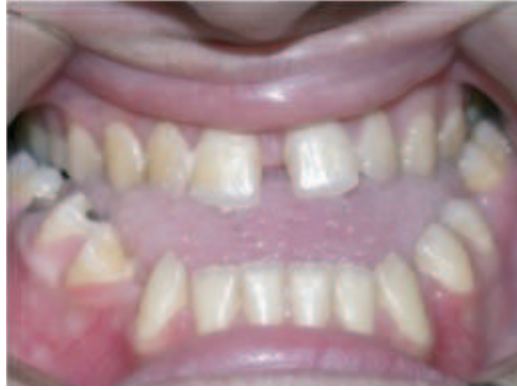

Fig 1.21. : Malocclusion de classe III et béance antérieure (Lopez-Arcaz *et al.*, 2009).

La forme la plus sévère de la maladie apparaît au cours de la vie intra-utérine, c'est une forme généralement létale.

Souvent, pour les formes intermédiaires, les premières fractures surviennent lors de l'acquisition de la marche. Les formes bénignes se détectent généralement à l'âge adulte (Encyclopédie Orphanet, 2007a).

Lorsque le patient présente une dentinogénèse imparfaite, nous rappelons que la denture temporaire est la plus atteinte.

En denture permanente, les dents qui font leur éruption en premier, incisives et premières molaires, sont les plus touchées. Elles s'altèrent très rapidement après avoir pris place sur l'arcade (Piette et Goldberg, 2001).

Un retard dans le développement dentaire est observé chez 21% des patients atteints du type III d'ostéogénèse imparfaite, alors qu'une accélération est notée pour le type IV (O'Connell et Marini, 1999).

Rauch et Glorieux en 2004 étudient l'histologie osseuse dans l'ostéogénèse imparfaite. L'os apparaît réduit dans son épaisseur, les trabécules sont en faible quantité et minces.

Les ostéoblastes produisent moins d'os que la normale, mais ils sont en quantité plus importante, si bien que leur production est augmentée. Néanmoins, l'activité des ostéoclastes étant aussi amplifiée, la masse osseuse trabéculaire est affaiblie.

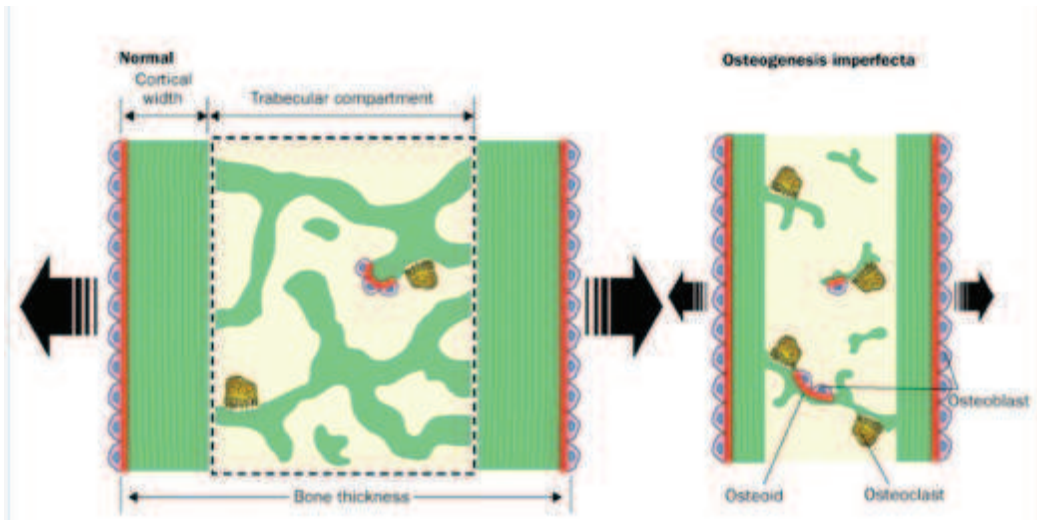


Fig 1.22.: Histologie de l'os atteint d'ostéogénèse imparfaite (Rauch et Glorieux, 2004)

Le tableau 1.2 récapitule les différents types d'ostéogénèse imparfaite, associés ou non à de multiples caractéristiques cliniques et génétiques :

Types	I	II	III	IV	V	VI	VII
Mode de transmission	AI	AI	AI	AI	AI		
Importance de la déformation	Modérée	Sévère	Progressive et sévère	Moyenne à modérée	Modérée	Modérée à sévère	Modérée
Forme létales	Non	Oui, 90% décès<4S	Majorité décès dans enfance (complications cardio-pulmonaire)	Non létale	Non létale	Non létale	Non létale
Mutations	Codon stop prématuré dans Col1A1	Substitution de la glycine dans Col1A1 ou 1A2	Substitution de la glycine dans Col1A1 ou 1A2	Substitution de la glycine dans Col1A1 ou 1A2	Inconnue, anomalie du coll1 non responsable	Inconnue	Inconnue
Taille	Normale ou peu diminuée		Petite	Petite	Normale ou diminuée	Moyenne	Moyenne
Fractures	+ pendant enfance, - pendant puberté	Multiples à l'accouchement	50% à la naissance, fréquentes avant 2 ans	+ pendant enfance, - pendant puberté	Fractures des os longs et corps vertébraux		
Sclérotique	Bleue	Bleue foncée	Blanche ou grise	Blanche ou grise	Blanche	Blanche	Blanche
DI	Absente ou rare	Oui	Oui	Oui ou non	Non	Non	Non
Surdit�	50%	Non	Fr�quente	Rare	Non	Non	Non

DI : dentinog n se imparfaite

AI : autosomique dominant

Tableau 1.2.: Les caract ristiques cliniques des diff rents types d'ost og n se imparfaite (Sillence, 1979 ; Rauch et Glorieux, 2004 ; Oberai *et al.*, 2010).

1.5.5 Traitement

Le traitement est multidisciplinaire. En effet, il nécessite des interventions à la fois médicale, chirurgicale et rééducative.

Le traitement par biphosphonate peut avoir des effets bénéfiques sur l'évolution de la maladie pour l'enfant en période de croissance. Ce médicament a pour action d'inhiber la résorption osseuse en empêchant les ostéoclastes d'agir.

Il est important de traiter la douleur ainsi que le problème de croissance par des hormones de croissance, et d'y associer une rééducation fonctionnelle (Rauch et Glorieux, 2004).

CHAPITRE 2. LES CARACTERISTIQUES HISTOLOGIQUES

2.1 Odontogénèse

L'odontogénèse est l'ensemble des phénomènes qui vont aboutir à la formation de la dent. Elle débute durant les premiers stades du développement cranio-facial.

Le développement d'une dent implique des territoires spécifiques de l'épithélium oral et du mésenchyme sous-jacent.

Il est subdivisé en plusieurs stades : lame, bourgeon, cupule et cloche dentaire.

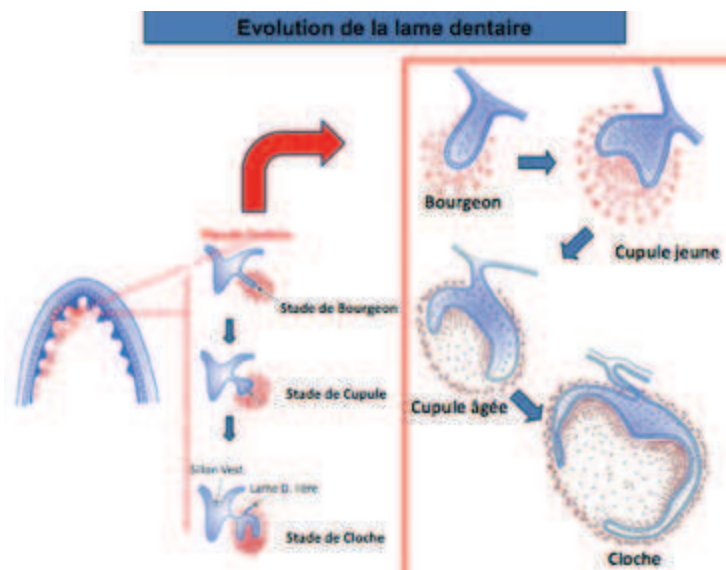
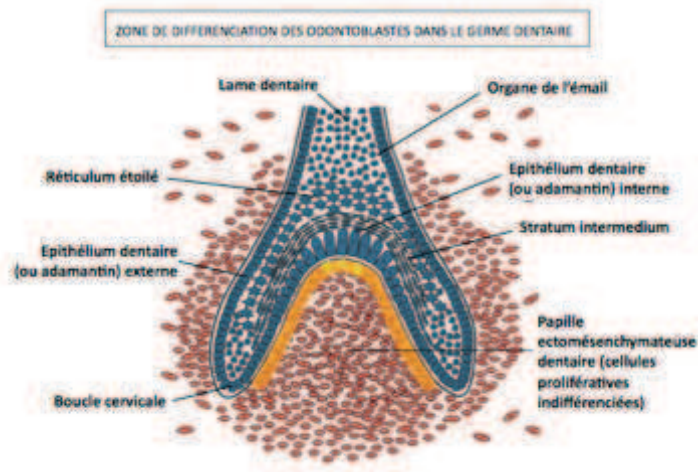


Fig 2.1. : Evolution de la lame dentaire pendant l'odontogénèse (Nefussi JR ; <http://didel.script.univ-parisdiderot.fr/claroline/backends/download.php?url=L1JhcHB1bF9tb3JwaG9nZW5lc2VfMjAxMS0yMDYyLnBkZg%3D%3D&cidReset=true&cidReq=HO>).

Le volume et la forme d'une couronne dentaire vont dépendre du nombre d'odontoblastes, d'améloblastes post-mitotiques et de leur distribution spatiale (Goldberg, 1989).

Les améloblastes sont responsables de la sécrétion de l'émail dentaire, ils sont actifs pendant l'odontogénèse. Ensuite, ils disparaissent lors de l'éruption et laissent l'émail au contact avec l'extérieur.

L'odontogénèse continue avec les différenciations terminales des odontoblastes, des améloblastes, la formation des racines, appelée rhyzagénèse, et la différenciation fonctionnelle des cémentoblastes. Elle se finalise par l'éruption dentaire.



La bande orangée est la zone où se différencie les odontoblastes.

Fig 2.2. : Germe dentaire à la fin du stade de cloche (Farges, 2011).

Chez l'homme, la dentition temporaire débute morphologiquement vers la 6-7^{ème} semaine de gestation et s'achève vers 18-25 ans par la rhyzagénèse et l'éruption des 3^{ème} molaires permanentes.

A la fin du stade de cloche va débiter le processus de dentinogénèse, au niveau de la région de la future jonction amélo-dentinaire (Piette et Goldberg, 2001).

2.2 Dentinogénèse

La dentinogénèse est le processus de formation de la dentine par les odontoblastes. Elle résulte d'interactions épithélio-mésenchymateuse complexes. Elle se caractérise par un phénomène continu et rythmique au cours de la vie (Piette et Goldberg, 2001).

Elle comprend deux étapes :

- la synthèse et la sécrétion de la matrice organique de la dentine (la pré-dentine) par les odontoblastes ;
- le dépôt du minéral (les cristaux d'hydroxyapatite) sur la pré-dentine. En se minéralisant, la pré-dentine se transforme progressivement en dentine.

Un odontoblaste est une cellule mésenchymateuse post-mitotique dérivant des crêtes neurales céphaliques. Il se positionne en périphérie de la pulpe, c'est une cellule du complexe dentino-pulpaire dans lequel il joue le rôle de charnière.

Morphologiquement, il se distingue par un prolongement odontoblastique, encore appelé fibre de Tomes. Il a pour rôle de sécréter la matrice organique dentinaire et de minéraliser l'environnement dentinaire. Lors de la sécrétion de la matrice, le corps cellulaire de l'odontoblaste part de la surface périphérique de la dentine (où va débiter la dentinogénèse) pour se diriger vers la pulpe. Seul le prolongement odontoblastique logé dans un canalicule persiste (Mount et Hume, 1998).

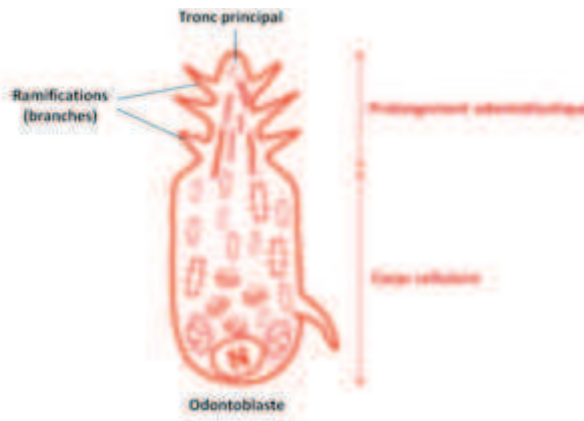


Fig 2.3. : Corps cellulaire et prolongement odontoblastique (Farges, 2011).

La dentinogénèse résulte principalement de la synthèse et de la sécrétion de protéines par les odontoblastes, dont une grosse partie est phosphorylée. Les différentes étapes conduisent à la formation d'une matrice extracellulaire et à sa minéralisation, pour aboutir à la formation de la dentine.

Ainsi, grâce à une évolution fonctionnelle, nous passons de cellules prédifférenciées mitotiques aux odontoblastes post-mitotiques, jeunes prépolarisés puis polarisés. A l'issue de la dernière mitose, seules les cellules filles au contact de la membrane basale s'engagent dans le processus de différenciation (Piette et Goldberg, 2001). Nous concluons que les odontoblastes sont des cellules post-mitotiques. Au cours de leur dernière division, le fuseau mitotique s'oriente perpendiculairement à la membrane basale, la cellule devient fonctionnelle. Cet odontoblaste subit une polarisation rapide, c'est-à-dire que le volume cellulaire augmente, le noyau se place en position basale, l'appareil de Golgi devient supra-nucléaire, et nous commençons à noter des signes d'activité de synthèse des constituants cellulaires (Goldberg, 1989).

Dès l'étape de polarisation, les odontoblastes commencent à synthétiser les constituants de la prédentine, et donc de la dentine.

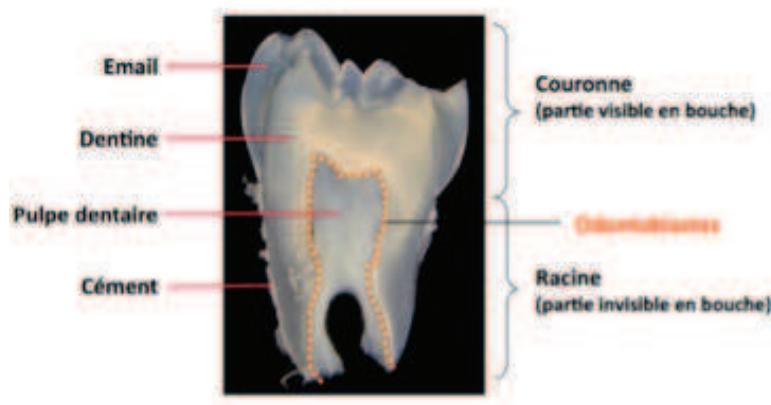


Fig 2.4.: Coupe longitudinale d'une dent et mise en évidence de la situation géographique des odontoblastes (Farges, 2011).

2.2.1 Activité de biosynthèse de la matrice dentinaire par les odontoblastes fonctionnels

Les odontoblastes synthétisent principalement du collagène ainsi que de nombreuses protéines non collagéniques.

2.2.1.1 Biosynthèse du collagène dentinaire

Les odontoblastes synthétisent principalement du collagène de type I et le trimère du collagène I, constituant environ 90% de la phase organique matricielle.

Le collagène I classique constitue l'armature de la matrice organique en associant deux chaînes alpha 1(I) et une chaîne alpha 2(I).

Le collagène I trimère est formé par l'association de trois chaînes alpha 1(I).

Nous retrouvons également une petite quantité de collagène de type V, environ 3%, et du collagène de type III et VI à très faible dose.

Le collagène synthétisé dans la prédentine n'est donc pas minéralisé.

Le but est d'amarrer la matrice organique dentinaire grâce à ce réseau de fibres de collagène de gros diamètres, et de jouer le rôle de soutien minéral en supportant les cristaux d'hydroxyapatite.

Le motif architectural est particulièrement adapté à la minéralisation.

Le collagène de type I permet la fixation des phosphoprotéines qui vont conditionner le dépôt du minéral dans les espaces libres de la fibre de collagène.




Fig 2.5. : Les chaînes du collagène de type I, forme classique et trimère (Farges, 2011).

2.2.1.2 Biosynthèse des protéines non collagéniques

Les odontoblastes synthétisent des protéines non collagéniques impliquées dans la minéralisation, principalement des glycoprotéines et des protéines phosphorylées. Ils sécrètent de l'ostéonectine, de l'ostéopontine, des protéoglycanes, de la phosphatase alcaline et de la DMP1 (dentine matrix protein 1).

La plus abondante des protéines non collagéniques appartenant à la famille des SIBLINGs (small integrin-binding ligand glycoprotein) est la sialophosphoprotéine dentinaire ou DSPP. C'est une protéine inactive de 1301 acides aminés qui joue le rôle le plus important dans la minéralisation de la prédentine.

La DSPP se clive en DSP (sialoprotéine dentinaire) et en DPP (phosphoprotéine dentinaire). Son expression entraîne la différenciation des odontoblastes. Elle est exprimée furtivement par les préaméloblastes (MacDougall, 2006).

Ce sont des protéines non collagéniques, secrétées à l'extrémité des prolongements odontoblastiques, qui vont permettre la transformation de la prédentine en dentine, en initiant et en régulant la minéralisation de la matrice extra-cellulaire (Butler, 1995).

La DMP1 joue un rôle dans l'initiation de la minéralisation dentinaire en liant les ions calcium, mais cette protéine disparaît dès lors cette initiation terminée (Piette et Goldberg, 2001). Elle se situe sur le même gène que la DSPP.

L'ostéonectine est sécrétée en grande quantité dans l'os mais compose également la dentine. D'après les études scientifiques, l'OPN, ou ostéopontine, agit comme un facteur d'inhibition de la minéralisation dentinaire (MacDougall, 2006).

La BSP ou « bone sialoprotein » est une protéine non collagénique de la matrice osseuse exprimée pendant la dentinogénèse. Initialement suggérée comme responsable de la dentinogénèse imparfaite, elle a été rapidement mise hors de cause (MacDougall, 2006).

La MEPE ou « matrix extracellular phosphoglycoprotein » est exprimée par les odontoblastes pendant la formation de la dent mais n'est pas responsable de la maladie (MacDougall, 2006).

2.2.2 Processus de minéralisation

Une fois la couche odontoblastique formée, les odontoblastes vont se différencier pour synthétiser les constituants de la prédentine. Cette prédentine est déposée tout au long de la vie d'une dent mais ce processus est ralenti après l'éruption de cette dernière. La prédentine subit par la suite un phénomène de maturation et se minéralise entre les prolongements odontoblastiques. Cette première couche est nommée le manteau dentinaire. La minéralisation débute au niveau des fibres de collagène de type I, initiée par les protéines non collagéniques qui s'ancrent aux fibres de collagène. Elles vont organiser le dépôt de l'hydroxyapatite, à l'intérieur et à la surface des fibres.

La minéralisation débute lorsque l'épaisseur de la prédentine atteint 20 à 30 micromètres au niveau de la couronne. L'interface entre la prédentine non minéralisée et la dentine minéralisée est appelée le front de minéralisation.

Au niveau du front de minéralisation, le collagène de la matrice fournit une structure en trois dimensions correcte, pour recevoir le composant minéral de la dentine.

La phosphoprotéine dentinaire sécrétée par les prolongements odontoblastiques est considérée engendrer des cristaux d'hydroxyapatite pendant la minéralisation.

Il est important de comprendre l'interaction du collagène I avec les protéines non collagéniques car c'est cette interaction qui va initier et réguler la minéralisation dentinaire.

Ainsi, un défaut qualitatif ou quantitatif de l'une ou l'autre protéine va engendrer par la suite un défaut de minéralisation.

Comme la dentinogénèse évolue, les odontoblastes continuent de migrer à l'intérieur de la cavité pulpaire, sécrétant progressivement de la nouvelle matrice dentinaire. Le tubule dentinaire, qui contient le prolongement odontoblastique, s'étend donc de la jonction amélo-dentinaire à la pulpe. Il constitue une voie de passage pour les fluides, les molécules chimiques et les bactéries (Mount et Hume, 1998).

La vitesse de formation de la matrice est supérieure à celle de la minéralisation, de telle sorte qu'il reste toujours une couche de prédentine.

La première couche, ou manteau dentinaire, correspond à la dentine coronaire, au dessus de la matrice dentinaire. Elle contient des fibres de collagène de type III, disposées à angle droit, formant la jonction amélo-dentinaire.

Au fur et à mesure que les odontoblastes vont migrer, la matrice sécrétée va contenir de fines fibres de collagène de type I, orientées parallèlement à la jonction amélo-dentinaire. Il en résulte une dentine plus dense, connue sous le nom de dentine primaire ou circumpulpaire (Barron *et al.*, 2008).

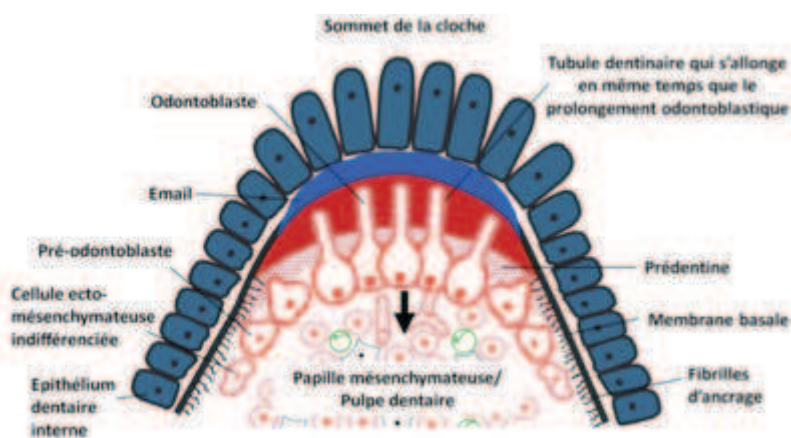


Fig 2.6.: Evolution spatiale des odontoblastes de la jonction amélo-dentinaire vers la pulpe (Farges, 2001).

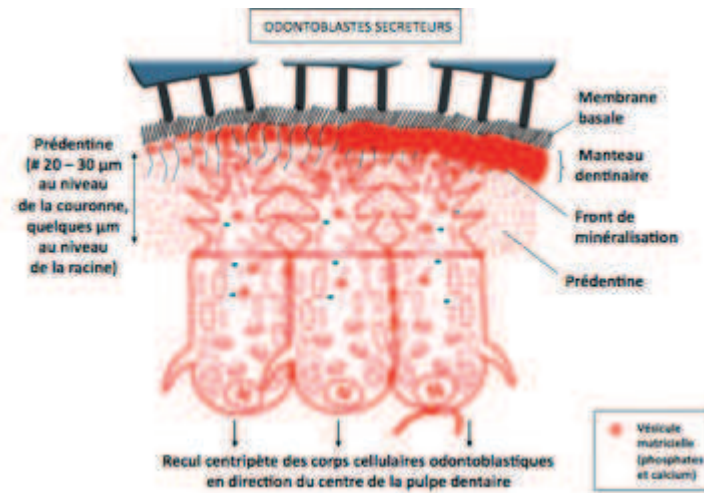


Fig 2.7. : Différenciation de l'odontoblaste et sécrétion de la prédentine (Farges, 2011).

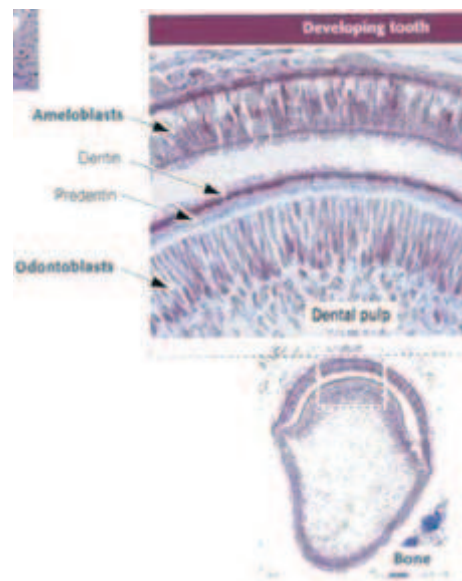


Fig 2.8. : Coupe histologique montrant les couches respectives des odontoblastes, de la prédentine, de la dentine et des améloblastes (Kierszenbaum, 2002).

2.2.3 Phénotype de l'odontoblaste

Le phénotype de l'odontoblaste est caractérisé par la présence de deux molécules spécifiques :

- la phosphoprotéine dentinaire ou DPP ;
- la sialoprotéine dentinaire ou DSP.

Ces deux molécules sont des doubles transcrits d'un seul gène, DSPP. Elles sont associées à un certain stade avant clivage sous la forme d'une sialophosphoprotéine dentinaire.

Nous précisons que la DSPP n'est pas sécrétée dans les cellules pulpaires et 200 fois moins dans les cellules osseuses.

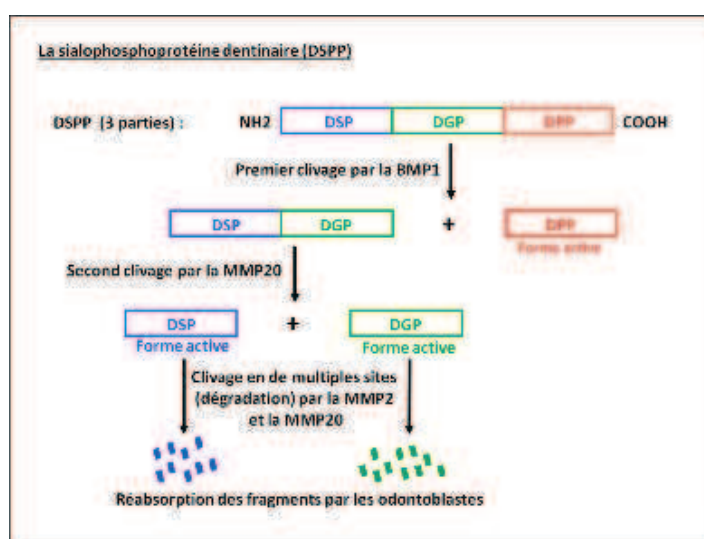


Fig 2.9. : Clivage de la DSPP (Farges, 2011).

La DSPP inactive est constituée de trois parties distinctes qui vont être à l'origine de trois protéines aux fonctionnalités différentes : la DSP, la DPP et la DGP (glycoprotéine dentinaire).

La DGP est clivée rapidement après sa synthèse, elle sera donc absente de la pré dentine et de la dentine.

Les fragments générés par la dégradation des protéines sont réabsorbés par les odontoblastes.

Ces deux protéines restent pour le moment les deux seuls marqueurs de la différenciation odontoblastique.

Rappelons que la dentinogénèse est un processus continu, évoluant suivant les phases de formation initiale et l'activité sécrétrice (Piette et Goldberg, 2001).

Les altérations des régulations génétiques et post-traductionnelles peuvent conduire à la formation de dentines pathologiques.

2.3 Tissus dentaires

La dent est constituée de tissus aux propriétés variées et aux rôles différents. Nous allons décrire d'un point de vue histologique ses composants que sont l'émail, la dentine, la pulpe et le ciment.

2.3.1 Dentine

La dentine est le plus volumineux des tissus dentaires, elle est constituée de :

- 70% de phase minérale, qui contient principalement des cristaux d'hydroxyapatite ;
- 20% de matrice organique, composée essentiellement de collagène I ;
- 10% d'eau.

La dentine a une composition voisine de l'os, néanmoins, elle en diffère par sa structure. En effet, sa composante organique est similaire, ce qui explique un type de minéralisation analogue, mais sa teneur en minéraux est bien supérieure à celle de l'os.

Par contre, son degré de minéralisation est bien inférieur à celui de l'émail (compris entre 96 et 98%) et supérieur à celui du ciment (63%).

La dentine est constituée de milliers de tubules quasiment parallèles les uns par rapport aux autres, lui conférant une perméabilité importante vis-à-vis des bactéries responsables, notamment des lésions carieuses.

Une classification décrit trois types de dentine selon leur formation dans le temps (Piette et Goldberg, 2001) :

- la dentine primaire est constituée dès la polarisation des odontoblastes, quand la pré-dentine se transforme en dentine. Sa formation s'achève avec l'éruption de la dent ;
- la dentine secondaire est formée dans un second temps. Le processus de formation va perdurer, mais ralentir tout au long de la vie. Ceci se remarque par le développement des canalicules et l'augmentation du nombre d'odontoblastes. En moyenne, il y a environ 20 000 canalicules au mm^2 dans la couche superficielle, 35 000 dans la couche moyenne et 55 000 dans le tiers externe. La dentine secondaire est produite en réponse aux stimulations biomécaniques subies par la dent ;
- la dentine tertiaire se forme à la suite de traumatismes, de stimuli divers ou tout simplement avec le vieillissement dentaire. C'est une dentine irrégulière qui a pour but d'éloigner la pulpe de l'agression.

Une autre classification décrit deux types de dentine selon leur localisation :

- la dentine périphérique, la plus externe ;
- la dentine circumpulpaire, la plus interne.

La dentine périphérique comprend trois couches différentes, de la plus superficielle à la plus profonde :

- le manteau dentinaire ;
- la couche hyaline de Hopewell-Smith ;
- la couche granulaire de Tomes.

Le manteau dentinaire est la première couche à se déposer au niveau coronaire, au contact de l'émail et du cément. Son épaisseur est comprise entre 7 et 30 μm (Goldberg, 1989). Il est sécrété par des odontoblastes non polarisés, sans prolongements odontoblastiques. Il est donc hypominéralisé. Le manteau dentinaire est dépourvu de canalicules, et ne contient pas de phosphoprotéines (Piette et Goldberg, 2001).

La couche hyaline de Hopewell-Smith se situe au niveau radicaire, elle est épaisse de 7 à 15 μm et est également dépourvue de canalicules dentinaires.

La couche granulaire de Tomes, située sous la couche précédente, est également retrouvée au niveau radicaire. Elle est hypominéralisée et épaisse de 8 à 15 μm . Elle contient de fins canalicules (Goldberg, 1989).

Toutes ces couches superficielles sont distinctes des dentines circumpulpaire par leur composition et leur structure (Piette et Goldberg, 2001).

La dentine circumpulpaire est sécrétée par des odontoblastes polarisés et se trouve traversée par des canalicules dentinaires contenant un prolongement odontoblastique. C'est donc une dentine tubulaire, les tubules sont parallèles entre eux, décrivant une courbe sinueuse au niveau coronaire et un trajet rectiligne au niveau radicaire. Leur nombre ne cesse d'augmenter plus on s'enfonce en profondeur (Piette et Goldberg, 2001).

Elle regroupe :

- la dentine intertubulaire qui occupe l'espace entre les canalicules ;
- la dentine périrtubulaire qui s'appose le long de la paroi des tubules.

La dentine intertubulaire est le résultat de la transformation de la prédentine en dentine, se formant au détriment du volume pulpaire.

Le collagène I représente 85% de sa phase organique. Des protéines non collagéniques sont associées aux fibrilles de collagène ou également présentes dans les espaces interfibrillaires (Piette et Goldberg, 2001).

La dentine périrtubulaire forme une gaine dense et homogène, fortement minéralisée. Elle décrit un anneau de dentine autour des prolongements cellulaires, conférant la résistance au tissu.

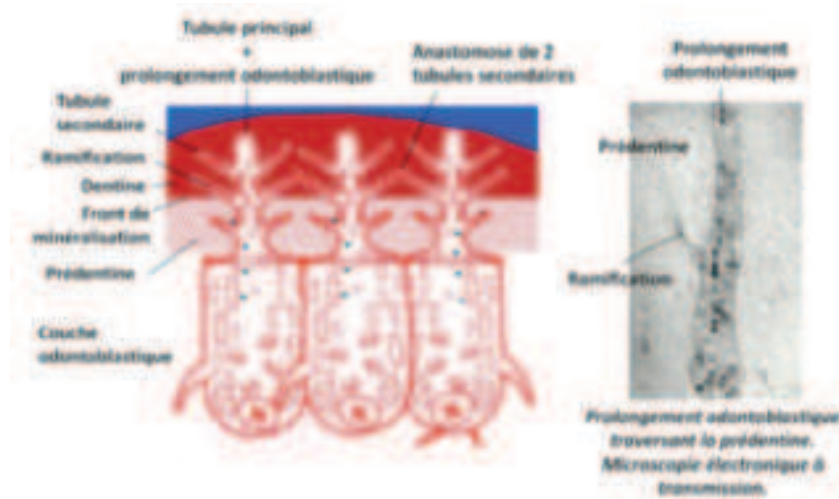


Fig 2.10. : La structure de la dentine : mise en évidence des prolongements anatomiques et des tubules dentinaires (Farges, 2011).

2.3.2 Email, pulpe, cément et jonction amélo-dentinaire

L'émail est un tissu minéralisé. Sa matrice organique contient des protéines, de l'eau et des traces de lipides. L'émail mature que l'on retrouve à la surface des dents est formé approximativement de 97% de phase minérale, 3% de matrice organique et d'eau (Goldberg, 1989).

La pulpe est un tissu conjonctif lâche, non minéralisé, composé de cellules dispersées dans une matrice extracellulaire, riche en eau, peu dense. Ces cellules appartiennent à différents groupes qui sont responsables des propriétés dentinogénétiques, dont les odontoblastes, les fibroblastes et les fibres nerveuses. C'est un tissu richement vascularisé qui contient des cellules de défense. Il est défini par une zone périphérique contenant les odontoblastes qui vont former la dentine. Cette couche va se stratifier et se renforcer avec le temps, entraînant une diminution du volume pulpaire. La pulpe peut augmenter la production de dentine, pour former la dentine tertiaire, afin de se protéger contre les stimuli extérieurs (Piette et Goldberg, 2001).

Le cément est un tissu conjonctif minéralisé recouvrant la surface externe de la racine d'une dent. Il est avasculaire et peut présenter des similitudes avec les propriétés de l'os, mais ne subit pas de remodelage. Il s'épaissit tout au long de la vie. La formation du cément commence avec la minéralisation des fibres de collagène. Il est composé d'une partie cellulaire (contenant les cémentocytes), ainsi que d'une autre partie acellulaire. Il contient de l'eau, des minéraux (contenant les cristaux d'hydroxyapatite), une matrice inorganique, contenant des fibres de collagène et des protéines essentiellement glycosylées (Piette et Goldberg, 2001).

La jonction amélo-dentinaire, point de départ de la dentinogénèse et de l'amélogénèse, présente un aspect festonné, non linéaire, surtout au niveau des zones soumises à des forces occlusales importantes. La dentine a un rôle de soutien de l'émail, cette jonction permet une flexibilité pour prévenir des fractures de l'émail, hautement minéralisé et cassant (Mount et Hume, 1998).

2.4 Caractéristiques histologiques de la dentinogénèse imparfaite

La dentinogénèse imparfaite est une anomalie de structure de la dentine.

La dent présente des défauts histologiques que nous allons décrire précisément.

Il est important de noter que l'anomalie génétique touche les cellules qui composent la dentine. Ces mêmes cellules élaborent d'autres tissus dentaires, influençant l'histologie de la dent dans son ensemble.

2.4.1 Caractéristiques de la dentine

Histologiquement, la dentine est affectée de la même manière pour les trois types de dentinogénèse imparfaite (Marjorana *et al.*, 2010).

Nous allons discerner les deux types de dentine, car elles ne présentent pas les mêmes défauts histologiques :

- la dentine profonde ou circumpulpaire ;
- la dentine superficielle ou périphérique.

La dentine circumpulpaire ou profonde est hypominéralisée, sa microdureté est diminuée. Elle est caractérisée par une structure irrégulière, hétérogène, traversée par de fins canalicules. Les tubules se présentent en touffes désordonnées, les odontoblastes la composant sont le plus souvent dépourvus de prolongements odontoblastiques, ou alors ces derniers sont très fins. Les canalicules ont une distribution anarchique, proche de celle de la dentine réactionnelle (Kérébel, 1975).

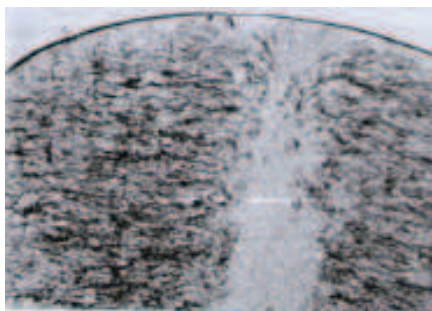


Fig 2.11. : Coupe histologique d'une dentine fortement abrasée avec des tubuli dentinaires nombreux et irréguliers, comme dans la dentine réactionnelle. Il n'existe pas de chambre pulpaire (Kérébel, 1975).

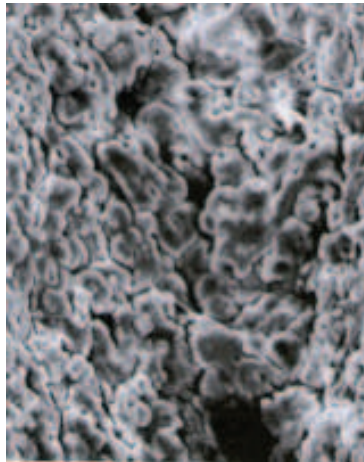


Fig 2.12. : Coupe histologique montrant la structure hétérogène de la dentine circumpulpaire, formée de masses amorphes, traversée par de fins canalicules irrégulièrement distribués (microscope électronique à balayage, $\times 480$) (Kérébel, 1975).

Les fibres de collagène sont épaisses, elles présentent une disposition irrégulière et sont enchevêtrées. Un grand nombre d'entre elles sont incomplètement ou non minéralisées (Kérébel, 1975).

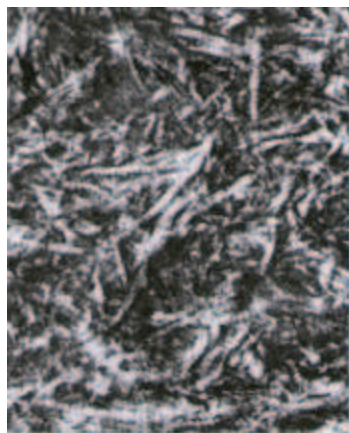


Fig 2.13. : Coupe histologique décrivant le réseau complexe des fibres de collagène imparfaitement minéralisées au microscope électronique à transmission (grossissement $\times 1600$) (Kérébel, 1960).

Les cristaux d'hydroxyapatite ont des formes irrégulières dans la dentine profonde. Il existe parfois de nombreux espaces entre le collagène et les cristaux (Kérébel, 1975). La substance matricielle est amorphe ou granuleuse, atypique, désordonnée, avec de nombreuses inclusions vasculaires autour de tubules élargis et déviés. Il est retrouvé de larges espaces de matrice non calcifiée.

La dentine périphérique est moins altérée que la dentine profonde, ce qui suggère que les odontoblastes connaissent une période de fonction normale (Piette et Goldberg, 2001).

Marjorana *et al.*, en 2010, affirment qu'en dépit de cette apparence normale, les odontoblastes présentent une dysfonction dès leur différenciation.

Il est précisé par certains auteurs que les ramifications terminales de certains canalicules sont plus nombreuses, en forme de balai et regroupées en touffes. De plus, la dentine périphérique peut parfois contenir une substance calcifiée, amorphe ou granuleuse, parsemée d'espaces interglobulaires près de la jonction amélo-dentinaire (Kérébel, 1975).




Fig 2.14. : Les ramifications terminales en forme de balai des canalicules dentinaires (coupe histologique, grossissement $\times 400$) (Kérébel, 1975).

Les variantes de couleurs observées cliniquement sont sûrement liées aux différences histopathologiques des formes de dentinogénèse imparfaite : canalicules groupés en faisceaux ou en gerbes, rares ou absents, oblitération pulpaire.

Dans les formes les plus légères, la plage de dentine périphérique est normale, le reste de la dentine renferme des canalicules irréguliers. Dans les formes les plus graves où la pulpe n'existe plus, la dentine est dépourvue de canalicules (Kérébel, 1975).

2.4.2 Caractéristiques de l'émail

Il présente une structure histologique et une épaisseur normales, mais reste néanmoins fragilisé car la dentine qui le soutient est anormale. Il s'en suit une usure prématurée de l'émail.

Pour Kérébel en 1975, l'émail est considéré comme sain, mais certains auteurs comme Hursey *et al.* (1956) et Bernard (1960) estiment qu'il est affecté à des degrés variés.

En 1931, Becks pense que dans des cas exceptionnels, il peut être légèrement hypocalcifié.

D'autre part, la jonction amélo-dentinaire est défailante car non rectiligne. En effet, la jonction est lisse, anormalement festonnée, ce qui engendre « l'écaillage » de l'émail (Kérébel, 1975).

Pour Marjorana *et al.*, en 2010, la jonction amélo-dentinaire est normale, seule la fragilité dentinaire est responsable de cette défailance.

2.4.3 Caractéristiques de la pulpe

En général, la chambre pulpaire a son volume fortement diminué, pouvant aller jusqu'à une obstruction totale (Kérébel, 1975).

L'étude au microscope électronique permet l'observation d'une pulpe fibreuse, où les fibres de collagène sont en abondance.

La pulpe est largement comblée par une matrice dentinaire irrégulière, dans laquelle sont dispersés des odontoblastes atypiques, rapidement dégénérés. Les inclusions vasculaires sont entourées par une dentine hautement minéralisée (Piette et Goldberg, 2001).

La pulpe radiculaire apparaît souvent filiforme à l'exception du tiers apical où elle reste large. La minéralisation pulpaire se fait en suivant les trajets des fibres de collagène.

Les calcifications finissent par rejoindre les parois de la chambre pulpaire, qui se trouve alors complètement minéralisée.

L'innervation et la vascularisation restent inchangées.

Par ailleurs, des nécroses pulpaires sont mises en évidence dans de nombreux cas, même en l'absence de caries, menant à des pathologies apicales (Kérébel, 1978).

2.4.4 Caractéristiques du ciment

La structure du ciment n'est pas altérée selon Piette et Goldberg en 2001, mais selon Kérébel en 1975, elle différerait légèrement de celle du ciment normal, avec une disparition des lignes de croissance et une diminution de la taille des cémentocytes.

Très fin, le ciment est par endroit absent dans le tiers coronaire de la racine, parfois épaissi de manière irrégulière dans la zone apicale.

Il est important de signaler que ces informations sont imprécises, et sont peut-être une coïncidence avec la dentinogénèse imparfaite.

2.4.5 Caractéristiques des autres composants

Chimiquement, le contenu hydrique de la dentine se trouve fortement augmenté (60% de plus que la normale), alors que le contenu inorganique est diminué.

Les cristaux d'hydroxyapatite ont une taille normale mais sont moins nombreux que dans la dentine saine (Kérébel *et al.*, 1981), ainsi nous avons une concentration en minéraux amoindrie.

La substance fondamentale glycoprotéique est modifiée, nous distinguons une diminution importante du taux d'acides aminés essentiels (Piette et Goldberg, 2001).

La résistance à la carie peut s'expliquer par le fait que le nombre de canalicules est abaissé, ils sont larges mais se minéralisent rapidement (Piette et Goldberg, 2001).

CHAPITRE 3. L'EVOLUTION DES CONNAISSANCES GENETIQUES

D'après les descriptions cliniques, radiologiques et histologiques détaillées dans les chapitres précédents, nous pouvons admettre que les trois formes de dentinogénèse imparfaite mettent en évidence des caractéristiques similaires.

Cependant, nous allons voir que leurs différences primordiales reposent sur leurs origines génétiques.

3.1 Notion de gènes responsables et mode de transmission de la dentinogénèse imparfaite de type I, II et III

Comme nous l'avons vu au préalable, pour chacun des types de dentinogénèse imparfaite, le mode de transmission est autosomique dominant. La notion de maladie autosomique dominante ou récessive dépend du caractère dominant ou récessif du gène responsable. Lorsque le mode de transmission est dominant, il suffit que l'un des deux chromosomes porte l'allèle responsable de la pathologie pour que la personne la développe.

De même, lorsqu'un parent atteint est porteur d'un allèle dominant malade et d'un allèle récessif sain, il a une chance sur deux de transmettre la pathologie à son enfant. Ce qui signifie que pour un sujet touché, le risque de transmission est de 50%.

Le caractère héréditaire de la dentinogénèse imparfaite, comme celle des maladies autosomiques dominantes, est indépendant du sexe. Il n'y a également aucun saut de génération, c'est-à-dire que pour chaque lignée, des cas peuvent être déclarés.

L'expression du gène responsable est variable selon chaque individu. Ainsi, la maladie peut connaître des formes plus ou moins graves selon les patients. Dans le cas contraire, lors d'une transmission autosomique récessive, il faut que les deux chromosomes portent l'allèle responsable pour que l'individu soit atteint (Philip, 2001). La pathologie est dite autosomique car son gène causal se trouve sur un chromosome autosomique (les vingt et une premières paires) et non sur un chromosome sexuel (XY pour la femme, XX pour l'homme).

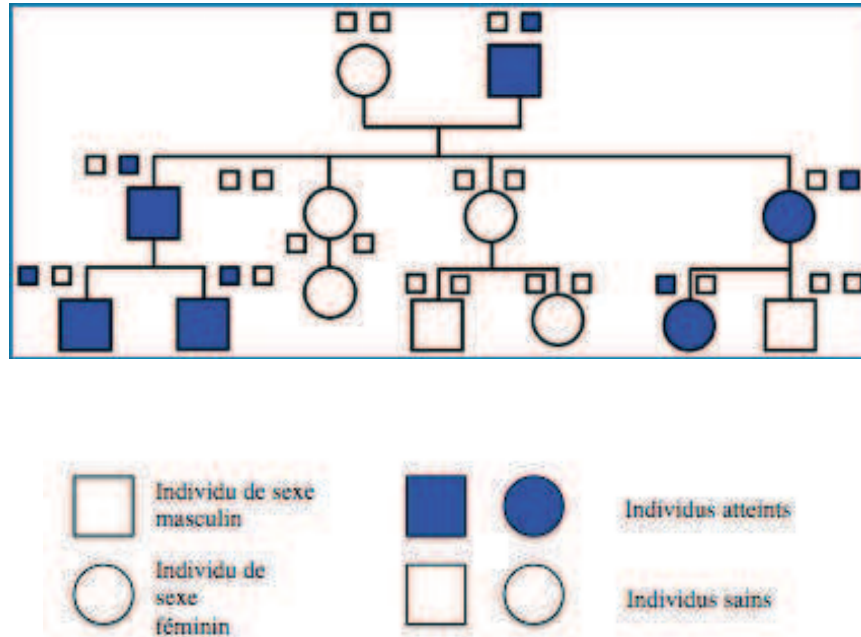


Fig 3.1.: Schéma représentant le mode de transmission autosomique dominant sur trois générations (Philip, 2001).

La pénétrance de la dentinogénèse imparfaite est complète. Cette notion détermine le degré de manifestation du gène, c'est-à-dire le nombre d'individus phénotypiquement atteints sur le nombre d'individus porteurs du gène (Philip, 2001).

Il peut exister des mutations de gamètes qui vont entraîner l'apparition de la maladie dans une famille sans antécédent. Ce phénomène est appelé mutation *de novo*.

Bien entendu, les lois de transmission de la dentinogénèse imparfaite sont conformes aux lois mendéliennes, ainsi, le risque de transmission est de 50%, les deux sexes sont touchés indifféremment et le sujet atteint naît toujours d'un parent atteint.

Les dentinogénèses imparfaites de type I, II et III se différencient principalement par les gènes responsables de la maladie. En effet, nous allons voir que les pathologies n'ont pas la même origine génétique.

Les dentinogénèses imparfaites de type II et III mettent en cause le gène DSPP, alors que le type I évoque une anomalie des gènes COL1A1 et COL1A2.

3.2 Rôles du gène DSPP dans la dentinogénèse imparfaite de type II et III

3.2.1 Description du gène DSPP

La sialophosphoprotéine dentinaire ou DSPP, traduction du gène DSPP, est composée de 1301 acides aminés.

C'est la protéine la plus abondante de la famille des SIBLINGs (Maciejewska et Chomik, 2012). Elle joue un rôle très important dans le processus de minéralisation de la dentine.

L'analyse moléculaire du génome humain localise le gène de la DSPP sur le chromosome 4q21-23. Rappelons que le gène est un fragment d'ADN situé sur le bras long ou court d'un chromosome, à un locus bien précis. Il détermine la transmission et l'expression d'un caractère observable.

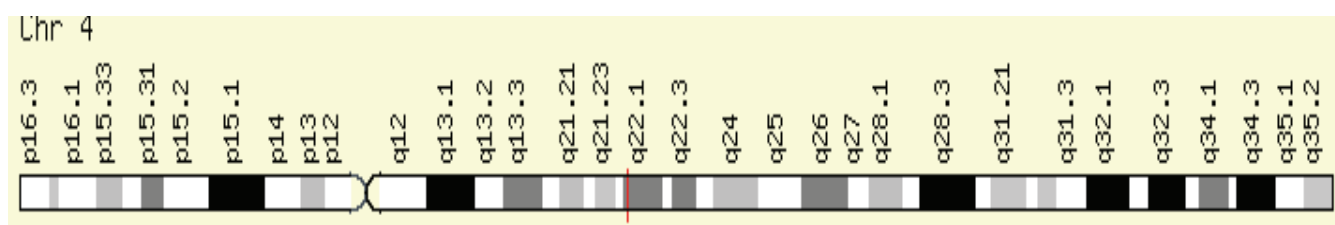

Fig 3.2.: Position du gène DSPP sur le bras long du chromosome 4 (Weizmann institute of science, 2012).

Après analyse, nous décrivons le gène de la DSPP comme acteur de la différenciation des odontoblastes.

Il a été retrouvé récemment dans l'oreille et l'os (MacDougall, 2006) et s'exprime de façon transitoire par les préaméloblastes et les améloblastes jeunes sécréteurs (Piette et Goldberg, 2001).

Ce gène est incriminé dans les dentinogénèses imparfaites de type II et III ainsi que dans la dysplasie dentinaire de type II.

Dès les premiers travaux de cartographie du génome humain, les gènes responsables de ces pathologies ont été assignés à une région du bras long du chromosome 4 (région 4q21-23) (Richard *et al.*, 2007).

Il est noté, en effet, que les protéines jouant un rôle dans la minéralisation dentinaire sont codées par des gènes situés sur ce même bras long du chromosome 4.

C'est pourquoi, tous les gènes codant les protéines SIBLINGs (DMP1, BSP, MEPE, DSPP) sont, à la base, des candidats potentiels des dentinogénèses imparfaites.

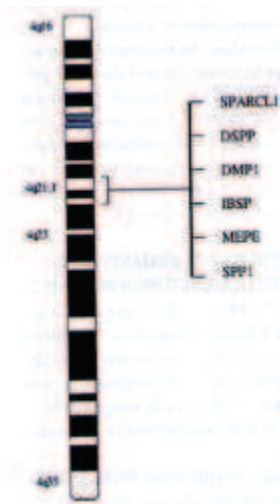


Fig 3.3.: Gènes situés sur le locus des anomalies héréditaires de la structure dentinaire sur le chromosome 4 (Richard *et al.*, 2007).

Mais, parmi eux, DSPP est celui le plus logiquement impliqué. Effectivement, comme nous l'avons vu, il est fortement exprimé par les odontoblastes et code pour la sialophosphoprotéine dentinaire. Cette protéine va se cliver dans un second temps, immédiatement après sa traduction, en trois protéines importantes de la dentine. La protéase responsable appartient à la famille des « astacin ».

Ces trois protéines sont :

- la sialoprotéine dentinaire ou DSP, située au niveau de la partie amino-terminale du gène ;
- la phosphoprotéine dentinaire ou DPP, localisée sur la partie carboxy-terminale ;
- la dentine glycoprotéine ou DGP, provenant d'un domaine compris entre la DPP et la DSP.

Ces protéines composent environ 10% de la phase organique de la dentine. Elles sont donc retrouvées dans la matrice extracellulaire. Notons que la sialophosphoprotéine dentinaire n'appartient pas à ce milieu car sa traduction se fait en milieu intracellulaire (Richard *et al.*, 2007 ; Maciejewska et Chomik, 2012).

La DPP est une protéine hautement phosphorylée, permettant d'induire la nucléation des cristaux d'hydroxyapatite et contrôlant leur croissance. Durant le clivage, la DPP bouge rapidement sur le front de minéralisation où elle s'associe au collagène I.

Une étude *in vitro* montre que son rôle dans la minéralisation dentinaire est dépendant de sa concentration. De ce fait, la DPP stimule la minéralisation à de faible concentration mais l'inhibe à des concentrations trop élevées. La longueur de cette protéine varie suivant les individus. Cela va conduire à un polymorphisme qui ne va cependant pas entraîner de dommage de fonction.

La DSP a, quant à elle, une fonction moins connue à ce niveau et son impact dans la minéralisation dentinaire n'est pas encore élucidé. Nous pensons qu'elle participe à la phase de transition prédentine /dentine.

Il est énoncé que la DGP influence l'initiation et le contrôle de la minéralisation (MacDougall, 2006 ; Maciejewska et Chomik, 2012).

La DSPP contient 5 exons et 4 introns, l'organisation du gène est la suivante :

- l'exon 1 est non codant ;
- l'exon 2 code principalement la séquence du peptide signal ;
- l'exon 3 et 4, ainsi qu'une toute petite partie de l'exon 5, codent la DSP ;
- la deuxième partie de l'exon 5, quasiment la partie entière, encode la DPP (Maciejewska et Chomik, 2012).

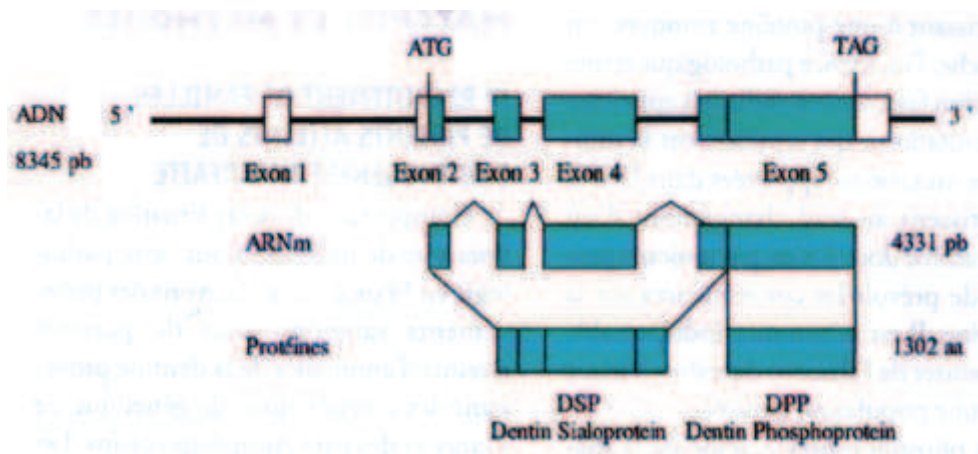


Fig 3.4. : Structure du gène DSPP (Richard *et al.*, 2007).

La stratégie actuelle de diagnostic moléculaire ne permet pas d'identifier la mutation du gène DSPP pour chaque patient touché. C'est pourquoi, dans ces cas, il est envisagé l'éventualité de mutations présentes dans d'autres gènes impliqués dans la minéralisation dentinaire.

Nous pouvons prendre pour exemple DMP1, qui code pour la phosphoprotéine acide de la matrice dentinaire 1.

La protéine est également engagée dans la minéralisation de la dentine et participe à l'initiation et/ou à la régulation de la formation de l'hydroxyapatite. Son gène est situé sur le même locus que celui de la DSPP et représente, par conséquent, un candidat potentiel en cas d'absence de mutation de la DSPP. D'autre part, le phénotype dentaire des souris knock-out pour le gène DMP1 est proche de celui des souris KO pour le gène DSPP, exceptées pour les expositions pulpaire.

Il a été démontré que la suppression de DMP1 de la souris entraîne un phénotype dentaire caractérisé par une maturation incomplète de la prédentine en dentine, une chambre pulpaire large, une augmentation de la zone de prédentine et une réduction de celle de la dentine ainsi qu'une hypominéralisation.

Le gène est constitué de six exons dont cinq codent pour une protéine DMP qui subit, comme DSPP, une maturation post-transcriptionnelle.

Mais aucune mutation n'a été rapportée aujourd'hui (Richard *et al.*, 2007). D'après MacDougall en 2006, les analyses des mutations excluent ce gène de la maladie.

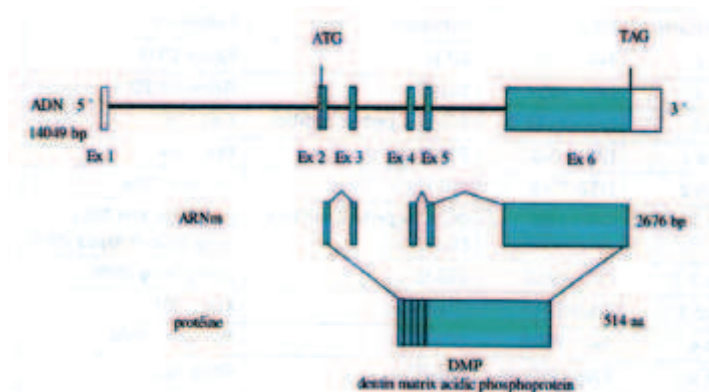


Fig 3.5. : Structure du gène DMP1 (Richard *et al.*, 2007).

3.2.2 Description des mutations rapportées dans la littérature

Beattie, en 2006, décrit cinq mutations dans la région DSPP. Richard *et al.*, en 2007, en rapportent dix, dont neuf sont des mutations ponctuelles, localisées au niveau de la protéine DSP. La dixième est une insertion-délétion au niveau de la DPP.

Une étude menée par Maciejewska et Chomik en 2012 rassemble les résultats de ces dernières années afin de répertorier les analyses moléculaires de la DSPP. Le but de l'étude est de faire le lien entre le phénotype des différentes maladies (dentinogénèse imparfaite de type II et III, dysplasie dentinaire de type II) et les mutations spécifiques du gène de la DSPP.

A ce jour, seules les mutations de DSPP ont un lien avec les pathologies. Nous en recensons plus de 30 en 2012 (dont 26 sont responsables de la dentinogénèse imparfaite II et III). Les mutations sont divisées en trois groupes :

- celles apparaissant dans la séquence codant pour le peptide signal ;
- celles codant pour la DSP ;
- celles codant pour la DPP.

Nous remarquons que les mutations s'effectuant dans les séquences codant pour le peptide signal et/ou pour le domaine DSP sont le plus souvent non-sens et faux-sens, tandis que les anomalies retrouvées au niveau de DPP sont généralement des délétions et des insertions.

Les mutations ayant lieu dans le domaine de la DSP aboutissent toujours à une dentinogénèse imparfaite, mettant en avant le rôle de la protéine dans la minéralisation de la dentine. Il est montré également que plus il y a de délétion au niveau du codon, plus la forme de la maladie est sévère.

Les modifications génétiques sont de trois sortes :

- les substitutions, le remplacement d'un nucléotide par un autre ;
- les délétions, la suppression d'un ou plusieurs nucléotides ;
- les insertions, l'addition d'un ou plusieurs nucléotides.

Si il y a insertion ou délétion d'un ou deux nucléotides dans la séquence, nous noterons un décalage du cadre de lecture (codon).

Si ces modifications sont au nombre de trois, nous aurons la suppression (pour une délétion) ou l'ajout (pour une insertion) d'un acide aminé dans la protéine exprimée.

De plus, si cela intervient sur un intron ou un exon non codant, nous ne remarquerons aucun effet délétère sur la protéine (Housset et Raisonnier, 2010).

L'intron est une partie du gène non codant pour la protéine, il sert au déroulement de l'épissage (passage de l'ARN transcrit de l'ADN à l'ARN messager mature).

Après l'épissage, seuls les exons sont conservés.

Les insertions, de un ou deux nucléotides, modifiant le cadre de lecture, sont nommées « mutations frameshift », et les insertions retrouvées au niveau des sites d'épissage sont qualifiées de « mutations splice site ».

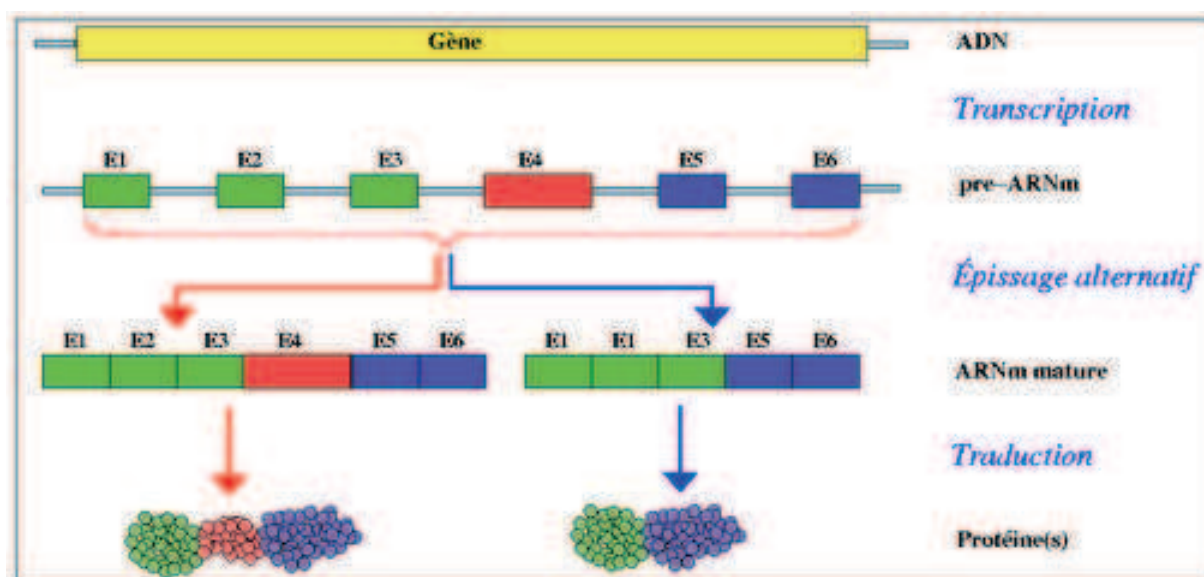


Fig 3.6.: Épissage alternatif d'un gène (Bely, 2004).

Nous avons répertorié dans les tableaux ci-dessous les mutations classées selon leur localisation sur le gène DSPP. Il y est spécifié le genre de mutation, la séquence où elle apparaît, l'acide aminé mis en jeu, la position sur l'exon ainsi que le type de dentinogénèse imparfaite.

Races	Mutation class	cDNA	Amino acid	Predicted protein	Sequences	Exon	Diagnosis
Caucasian/German	Missense	c.16T>G	Pro17Thr	p.Y6D	TAT>GAT	2	DD-II
Central American	Missense	c.15C>T	Ala15Val	p.A15V	GCC>GTC	2	DGI-II

Tableau 3.1. : Les mutations sur le peptide signal de DSPP (Maciejewska et Chomik, 2012).

Races	Mutation class	cDNA	Amino acid	Predicted protein	Sequences	Exon/ intron	Diagnosis
Brandywine triracial isolate/Chinese	Missense	c.49C>T	Pro17Ser	p.P17S	CCA>TCA	Exon 2	DGI-II
Chinese	Missense	c.49C>A	Pro17Thr	p.P17T	CCA>ACA	Exon 2	DGI-II with hearing loss
Chinese	Missense	c.52G>T	Val18Phe	p.V18F	GTT>TTT	Exon 3	DGI-II with hearing loss
Caucasian	Missense	c.52G>T	Val18Phe	p.V18F	GTT>TTT	Exon 3	DGI-II
Finnish	Missense	g.1197G>T	Val18Phe	p.V18F	GTT>TTT	Exon 3	DGI-II
Korean/ Chinese	Missense	c.52G>T	Val18Phe	p.V18F	GTT>TTT	Exon 3	DGI-III
Korean	Missense	c.53T>A	Val18Asp	p.V18D	GTC>GAC	Exon 3	DGI-II
Japanese	Missense	g.1198T>A	Val18Asp	p.V18D	GTC>GAC	Exon 3	DGI-II
Chinese	Nonsense	c.53T>A	Val18Asp	p.V18D	GTC>GAC	Exon 3	DGI-II
Chinese	Nonsense	g.1192T>A	Val18Asp	p.V18D	GTC>GAC	Exon 3	DGI-II
Chinese	Nonsense	c.133C>T	Gln45 STOP	p.Q45X	CAG>TAG	Exon 3	DGI-II
Chinese	Nonsense	c.3658C>T	Gln45 STOP	p.Q45X	CAG>TAG	Exon 3	DGI-II
Sweden	Missense	c.68A>T	Arg68Trp	p.R68W	AGG>TGG	Exon 4	DGI-II
Caucasian	Missense	c.202A>T	Arg68Trp	p.R68W	AGG>TGG	Exon 4	DGI-II
Korean	Splicing site mutation	g.1188C>G, IVS2-3C>G	-	p.V18_Q45del	CAG>GAG	Intron 2	DGI-II
Caucasian/ Finnish	Splicing site mutation	g.1194C>A	-	p.V18_Q45del	CAG>AAC	Intron 2	DGI-II
Mongolian	Splicing site mutation	IVS3+3A>G	-	-	GTAT>GTGT	Intron 3	DGI-II
Chinese	Splicing site mutation, skipping of exon 3	c.135+ 1 G>A	-	p.V18_Q45del	TACACg/a	Intron 3	DGI-II
Caucasian	Splicing site mutation, skipping of exon 3	c.135+ 1 G>T	-	p.V18_Q45del	TACACg/t	Intron 3	DGI-II

Tableau 3.2. : Les mutations de la séquence DSP (Maciejewska et Chomik, 2012).

Races/country	Mutation class	cDNA	Predicted protein	Exon	Diagnosis
Brandywine Isolate/USA	Insertion/deletion	c.3599_3634 del 36bp c.3715_3716 ins 18bp	-	5	DGI-III
Caucasian	Frameshift	c.1870delTCAG	p.S624TfsX687	5	DD-II
Caucasian	Frameshift	c.1918delTCAG	p.S640TfsX671	5	DD-II
Greek	Frameshift	c.1918delTCAG	p.S640TfsX671	5	DD-II
Caucasian/Northern European	Frameshift	c.2272delA	p.S758AfsX554	5	DGI-II
Caucasian/Northern European	Frameshift	c.2525delG	p.S842TfsX471	5	DGI-II
Caucasian/Finnish	Frameshift	c.2063delA	-	5	DD-II
Caucasian/Finnish	Frameshift	c.3582del 10bp	-	5	DGI-III
Korean	Frameshift	c.2688delT	-	5	DGI-II
Korean	Frameshift	c.3560delG	-	5	DGI-II
Caucasian/Finnish	Frameshift	g.3599del34bp	-	5	DGI-III
Caucasian/Finnish	Frameshift	g.3715ins2bp	-	5	DGI-III
Not reported	Frameshift	c.3141delC	-	5	DD-II

Tableau 3.3. : Les mutations engendrées sur DPP (Maciejewska et Chomik, 2012).

Les conséquences cliniques sont bien souvent difficiles à évaluer car nous distinguons plusieurs types de mutations : les mutations non-sens aboutissant à des protéines tronquées, les délétions, les insertions et les mutations faux-sens.

Ces dernières sont dures à analyser car elles amènent souvent au changement d'un unique acide-aminé dont les conséquences sur la protéines sont imprévisibles (MacDougall, 2006 ; Richard *et al.*, 2007).

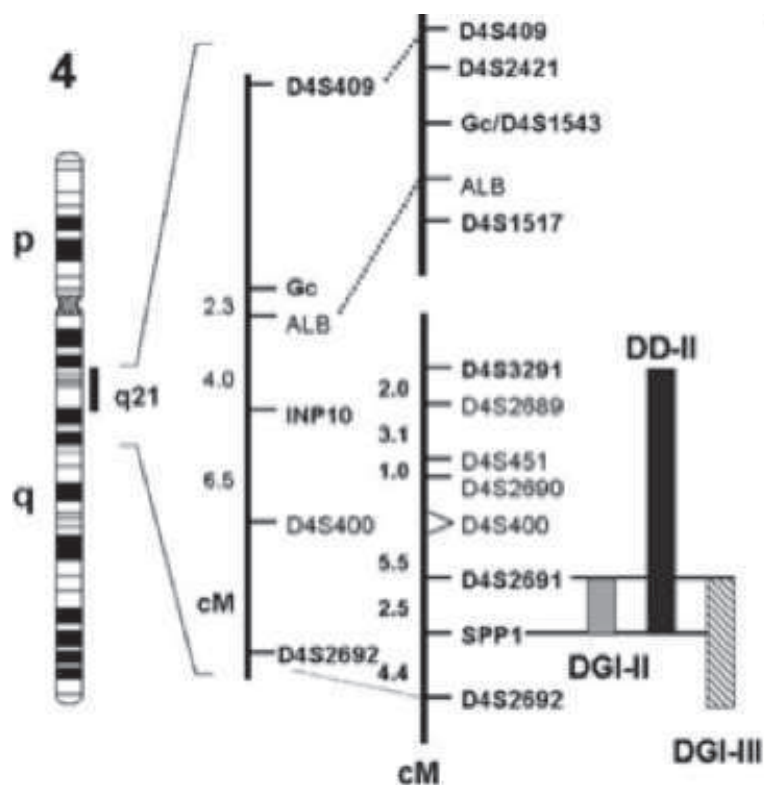


Fig 3.7.: Schéma du chromosome 4 détaillant les loci où se situent les mutations principales responsables des dentinogénèses imparfaites (MacDougall, 2006).

La classification de Shields de 1973 différencie la dentinogénèse imparfaite de type II de celle de type III par des critères cliniques et radiologiques.

Une étude génétique confirme que des souris « DSPP Knock Out » expriment un phénotype semblable pour les deux maladies. Il est important de mettre l'accent sur la classification initiale basée sur des critères cliniques et radiologiques qui n'implique donc pas la connaissance des pathologies moléculaires. Par conséquent, le but est de réussir à déterminer une nouvelle classification qui va établir la corrélation entre les mutations génétiques de la DSPP et le phénotype de la maladie (Maciejewska et Chomik, 2012).

3.3 Rôles des gènes COL1A1 et COL1A2 dans la dentinogénèse imparfaite de type I

3.3.1 Organisation des chaînes polypeptidiques du collagène I

Comme énoncé précédemment, le collagène I est la protéine prédominante de la dentine et constitue 90% de la matrice organique (Zhang *et al.*, 2012). La molécule de collagène est une protéine allongée constituée d'une trame fibreuse, synthétisée dans le réticulum endoplasmique sous forme de précurseur, appelé procollagène I.

Le collagène I est formé d'un hétérotrimère de trois chaînes polypeptidiques dans une triple hélice : deux chaînes $\alpha 1(I)$ et une chaîne $\alpha 2(I)$, codées respectivement par les gènes COL1A1 et COL1A2.

Le gène COL1A1 se trouve sur le chromosome 17q21.33 et se compose de 51 exons.

Le gène COL1A2 est sur le chromosome 7q22.1, il comprend 52 exons.

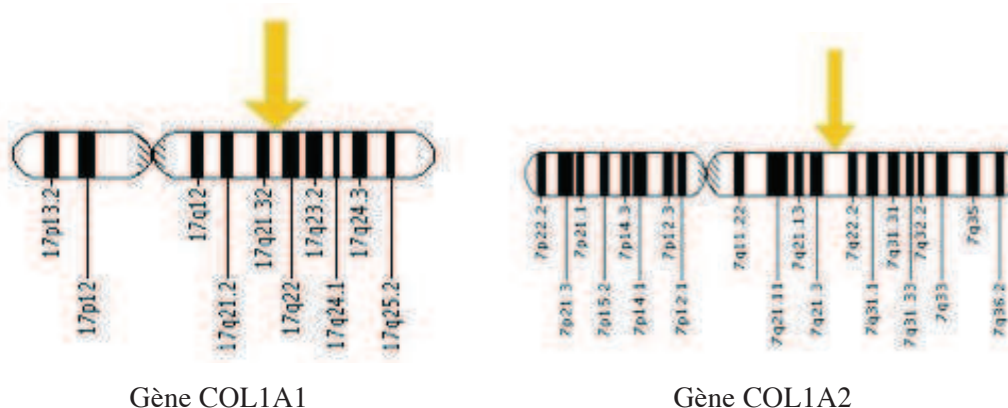


Fig 3.8.: Position du COL1A1 et COL1A2 sur les chromosomes 17 et 7 (Genetics home reference, 2012).

Les chaînes polypeptidiques Pro $\alpha 1(I)$ et Pro $\alpha 2(I)$ ont une structure similaire avec un domaine central en triple hélice de 1014 acides aminés.

Elles s'organisent par la répétition de tripeptide : Gly-Xaa-Yaa (Cundy, 2012). Ce triplet se répète 337 fois pour chaque chaîne polypeptidique. « Gly », pour glycine, est le plus petit acide aminé, « Xaa » et « Yaa » pouvant être n'importe quel acide aminé. Ces derniers contiennent néanmoins environ 30% de proline et d'hydroxyproline responsables de la stabilité de la molécule.

La glycine a une position stratégique au centre de l'hélice, c'est pourquoi, si elle se trouve remplacée, la fonctionnalité de la protéine est modifiée.

La synthèse du collagène se fait par l'extrémité C-terminale des chaînes qui initient la trimérisation. A partir de ce point de départ, les trois chaînes s'enroulent en triple hélice et sont ensuite sécrétées dans le milieu extracellulaire (Van Der Rest, 2004).

Pendant et après la traduction, les trois chaînes subissent une modification complète.

L'enzyme prolyl-4-hydrolase transforme pratiquement tous les résidus proline, situés en position Y, en 4-hydroxyproline. C'est une étape essentielle pour maintenir une stabilité thermique et permettre l'assemblage du trimère. En l'absence de cette modification, le trimère se dissout, c'est à dire que la chaîne se déplie.

Les résidus lysine de la triple hélice sont hydroxylés par la lysyl-hydroxylase-1, le glucose et le galactose sont ajoutés par des glycosyltransférases.

Si il y a un retard dans le déroulement de la formation de la triple hélice, le processus peut continuer mais les propriétés physiques de la chaîne seront altérées et aboutiront à un des phénotypes de l'ostéogénèse imparfaite (Cundy, 2012).

3.3.2 Mutations des gènes COL1A1 et COL1A2

Environ 90% des patients atteints d'ostéogénèse imparfaite ont une mutation sur l'un des deux gènes du collagène I : COL1A1 et COL1A2. Ce sont des gènes de taille importante (respectivement 51 et 52 exons) et les mutations causales peuvent se situer tout au long de chacun d'eux.

Les phénotypes dérivés présentent des désordres allant d'une sévérité faible à des formes létales in utero. A ce jour, plus de mille mutations du collagène I ont été identifiées chez les patients touchés par cette pathologie.

Deux groupes sont distingués :

- l'un est responsable d'une anomalie quantitative ;
- l'autre responsable d'une anomalie qualitative.

Le premier rassemble les mutations entraînant un défaut de synthèse d'un allèle du COL1A1, causant une « haploinsuffisance » (Zhang *et al.*, 2012).

La structure du collagène est normale mais sa production est diminuée de moitié (Cundy, 2012). « L'haploinsuffisance est un déséquilibre quantitatif. Si l'une des deux copies du gène est inactive, la moitié seulement du produit sera présent dans la cellule » (Jeanpierre, <http://college-genetique.igh.cnrs.fr/Enseignement/genmol/basemoltransm.pdf>).

Les haploinsuffisances du COL1A1 sont causées par des mutations « frameshifts » (délétions, insertions), non-sens et « splice site » (Zhang *et al.*, 2012).

Pour Cundy en 2012, elles sont souvent dues à la présence d'un codon stop au niveau du COL1A1. Cela va causer une mutation non-sens et un retard, dans la traduction par l'ARNm, de l'allèle touché.

L'atteinte phénotypique est moyenne, le patient présente une sclérotique bleue et peu de déformation squelettique (correspondant au type I de la classification de Sillence).

Le deuxième groupe inclut les mutations qui engendrent un défaut de structure du collagène. Elles sont entraînées le plus souvent par la substitution d'une glycine dans le domaine Gly-X-Y de la triple hélice. Des études préalables indiquent que les patients présentant ce type de mutation ont un phénotype aggravé de la maladie par rapport à l'haploinsuffisance en COL1A1 (Zhang *et al.*, 2012).

D'après Cundy en 2012, ces patients exposent un phénotype large (formes moyennes à létales).

D'autres mutations, comme les délétions et les insertions, peuvent causer ces délabrements. Il en reste que les plus courantes sont dues à la substitution de la glycine, interférant ainsi avec le repliement correct de l'hélice (Van Der Rest, 2004).

Le test le plus couramment employé pour faire la distinction entre ces deux types d'anomalies est la culture de fibroblastes. Elle permet d'examiner la sécrétion du procollagène I et d'analyser, par électrophorèse, la mobilité des constituants de la chaîne.

Avec une haploinsuffisance en COL1A1, seule la quantité de collagène est réduite mais la structure est normale. Par contre, les anomalies altérant la structure, et donc l'enroulement de la chaîne, modifient la mobilité de ces constituants (Cundy, 2012).

Les relations phénotype/génotype des mutations du COL1A1 et COL1A2 sont complexes. De nombreuses publications ont traité ces thèmes, nous pouvons retenir que les patients présentant une dentinogénèse imparfaite ont presque tous un défaut structurel de collagène I.

Les données sont résumées ci-dessous :

Les mutations causant une haploinsuffisance entraînent les caractéristiques suivantes :

- forme non létale ;
- pas de déformation squelettique, taille normale ;
- sclérotique bleue ;
- fractures légères, survenant surtout après l'adolescence ;
- pas de dentinogénèse imparfaite ;
- quelques anomalies de la base du squelette ;
- surdité fréquente.

Les mutations entraînant une modification de l'hélice sont :

- 82% de substitutions de glycine (par la sérine, l'arginine ou la cystéine, 78% sur la chaîne pro α 1(I) et 63% sur pro α 2(I)). 33% des substitutions de Gly sont létales si elles adviennent sur pro α 1(I), 20% sur pro α 2(I). Les substitutions sur le peptide N-terminal sont non-létales et sont associées à la dentinogénèse imparfaite ;
- 18% de mutation « splice site », de délétions et d'insertions, rarement létales ;
- les mutations au niveau du domaine C-peptide de la pro α 1(I) sont sévères ou mortelles, celles de la pro α 2(I) ont un phénotype moyen à grave (Cundy, 2012).

De ce fait, de nombreux critères déterminent la sévérité du phénotype d'après Van Der Rest en 2004 :

- la nature de la chaîne mutée (les mutations de $\text{pro}\alpha 1(\text{I})$ sont plus néfastes que celles touchant $\text{pro}\alpha 2(\text{I})$) ;
- la nature de l'acide aminé qui va remplacer la glycine (un petit acide aminé comme l'acide aspartique engendre des formes sévères) ;
- la position dans la chaîne (les mutations au niveau du C-terminal sont les plus délétères) ;
- le contexte de la séquence autour des mutations (les régions contenant de la proline et de l'hydroxyproline sont plus stables et sont moins sensibles aux mutations).

Ces paramètres vont engendrer différents dégâts, comme la dégradation intracellulaire du collagène, une variation de sa sécrétion, interférant avec l'assemblage des fibres.

La multitude de facteurs et de mutations cause une grande variabilité phénotypique de l'ostéogénèse imparfaite.

D'après Vital *et al.*, en 2012, d'autres gènes sont responsables de l'ostéogénèse imparfaite, comme CRTAP et LEPRE1. Leurs mutations seraient impliquées dans des formes rares et sévères de la maladie.

Il est intéressant d'associer la classification de Sillence avec le type de mutation retrouvé.

Ainsi, Byers *et al.* en 1988 analysent les mutations suivant les phénotypes de l'ostéogénèse imparfaite :

- les patients atteints par le type I présentent une mutation du gène COL1A1, engendrant une haploinsuffisance en collagène ;
- l'ostéogénèse imparfaite de type IV est hétérogène. Les porteurs de cette maladie montrent un taux normal de procollagène mais présentent une anomalie de structure de la protéine. De nombreuses cellules examinées produisent deux types de procollagène 1 ; certaines sont normales et d'autres ont leur triple hélice modifiée. La mutation est assignée au gène COL1A2 (Byers *et al.*, 1988) ;
- l'ostéogénèse imparfaite de type II est causée par les mutations hétérozygotes du COL1A1 et du COL1A2. Ces dernières sont prédominantes dans les formes létales à 80%. Environ 60% sont des mutations non-sens avec substitution d'une glycine sur la triple hélice. Les autres sont pour la plupart des délétions, des insertions ou des « splice site » (Chen *et al.*, 2012) ;
- l'ostéogénèse imparfaite de type III résulte principalement de nouvelles mutations dominantes. Elles comprennent souvent des substitutions au niveau des chaînes $\text{pro}\alpha 1(\text{I})$ et $\text{pro}\alpha 2(\text{I})$.

Les mutations des gènes COL1A1 et COL1A2 entraînent différents phénotypes, sûrement liés aux fonctions différentes des chaînes $\text{pro}\alpha 1(\text{I})$ et $\text{pro}\alpha 2(\text{I})$.

Il est important de prendre en compte les nouvelles mutations dominantes, surtout mises en évidence dans le type III (Byers *et al.*, 1988).

La classification de Sillence, publiée il y a plus de trente ans, a constitué le premier classement des phénotypes de l'ostéogénèse imparfaite.

Depuis quelques années, la complexité génétique des bases moléculaires de la pathologie devient de plus en plus claire pour les chercheurs.

Nous recensons aujourd'hui de nombreuses mutations, mais ces dernières ne permettent pas d'établir une classification proprement génétique, c'est pourquoi nous devons essayer de maintenir une corrélation entre la classification de Sillence et les bases moléculaires.

La Société Internationale des Dysplasies Squelettiques recommande de retenir les données de Sillence pour décrire la sévérité des phénotypes et de s'aider des références moléculaires pour la classification clinique.

Il est essentiel de minimiser les nouvelles numérotations des ostéogénèses imparfaites à chaque découverte génétique. Quand nous sommes face à un patient susceptible d'être porteur de la maladie, il est indispensable de définir précisément les critères cliniques pour déterminer le phénotype et le patrimoine héréditaire (Cundy, 2012).

CHAPITRE 4. LES TRAITEMENTS DE LA DENTINOGENESE IMPARFAITE ET LES INTERETS D'UNE PRISE EN CHARGE PRECOCE

La variabilité phénotypique des trois formes de dentinogénèse imparfaite, la sévérité de la pathologie et le degré d'atteinte au moment de son interception va conduire à une prise en charge très diversifiée.

Nous allons voir dans ce chapitre les différents traitements proposés pour prendre en charge cette pathologie ainsi que l'importance du diagnostic précoce.

4.1 Prise en charge globale de la dentinogénèse imparfaite

Les trois formes de dentinogénèse imparfaite ont des caractéristiques cliniques très proches. Malgré cela, les différents types confondus de la pathologie peuvent présenter des degrés d'atteinte et une évolution variable.

Il va être primordial de tenir compte de ces données cliniques avant toute prise en charge afin d'adapter au mieux le traitement bucco-dentaire (Seow, 2003).

Par le passé, les patients venaient consulter généralement tardivement, à l'âge adulte. Le traitement consistait alors bien souvent à extraire les dents restantes et à poser des prothèses amovibles totales.

De nos jours, la pathologie étant mieux connue, la prise en charge devient globale, des soins préventifs, conservateurs et prothétiques sont proposés au patient venant consulter (Bouvier *et al.*, 1996).

La compréhension de l'histoire médicale du patient va être indispensable à l'établissement d'un plan de traitement adapté. Cette approche personnelle marque une proximité psychologique entre le patient et le praticien, permettant d'établir une réelle relation de confiance (Muhney et Campbell, 2007).

Il est capital de déterminer le type de dentinogénèse imparfaite avant de commencer le traitement.

Comme nous l'avons énoncé précédemment, la dentinogénèse imparfaite de type I présente une denture temporaire plus atteinte que la denture définitive et les dents faisant leur éruption en premier sont les plus touchées. Pour le type II, les deux dentures sont altérées de la même manière et toutes les dents sont affectées.

De nombreuses manifestations orales sont spécifiques à la dentinogénèse imparfaite de type I, entraînant bien souvent des anomalies telles que :

- une classe III de malocclusion ;
- une béance antérieure ;
- un inversé d'articulé postérieur ;
- une augmentation du nombre d'éruptions ectopiques ou d'inclusions, surtout concernant les premières molaires (O'connell et Marini, 1999).

Ces anomalies nécessitent une prise en charge globale plus complexe, par contre, la thérapeutique dentaire est similaire (Roh *et al.*, 2010).

Le but du traitement global est multiple :

- favoriser les conditions d'éruption des dents temporaires et définitives ;
- rétablir ou maintenir des fonctions masticatrices idéales (Tsai et Lin, 2003), mais aussi phonétiques et de déglutition ;
- restituer ou préserver la dimension verticale ;
- restaurer l'esthétique (Henke *et al.*, 1999) ;
- assurer une croissance normale des os de la face (Tsai et Lin, 2003).

Les soins dentaires incluent (Tsai et Lin, 2003) :

- la motivation à l'hygiène ;
- la prévention et les soins dentaires ;
- l'observation et la protection des phénomènes d'attrition ;
- l'examen et la correction du développement squelettique.

La coopération du patient et de la famille est très importante car elle jugera de la réussite du traitement.

Il est primordial d'effectuer un diagnostic précoce chez l'enfant afin de limiter toute dégradation dentaire. Cette prise en charge va sensibiliser toute la famille à cette pathologie héréditaire et leur permettre d'effectuer tous les examens nécessaires pour détecter d'autres effets délétères de la maladie.

4.2 But et importance du diagnostic précoce

Le diagnostic précoce est la priorité pour le praticien. La mise en place d'un dispositif de soin, dès la pathologie détectée, va permettre la mise en place d'un traitement adapté de la maladie et un gain de chance pour le succès thérapeutique.

Chez un patient atteint d'ostéogénèse imparfaite diagnostiquée, la visite chez un chirurgien dentiste s'impose dès l'éruption des premières dents lactéales, pour déterminer l'existence ou non de la dentinogénèse imparfaite (Muhney et Campbell, 2007).

4.2.1 Objectifs, limites et difficultés du traitement précoce

Les objectifs d'un traitement précoce d'une dentition primaire sont (Sapir et Shapira, 2001) :

- l'apprentissage ou le maintien d'une bonne hygiène dentaire ;
- la préservation de la vitalité pulpaire ;
- le rétablissement de l'esthétique, essentiel au bon état psychologique de l'enfant ;
- une dentition fonctionnelle ;
- la prévention de la perte de dimension verticale ;
- le maintien d'une longueur d'arcade suffisante ;
- d'éviter les interférences avec l'éruption des dents permanentes ;
- de permettre une croissance normale des os de la face et du joint temporo-mandibulaire ;
- d'établir une entente avec le patient et ses parents dès le début du traitement.

Le traitement de la superposition des deux dentures est complexe et demande souvent une approche multidisciplinaire.

La collaboration entre dentiste et orthodontiste est impérative.

La réhabilitation prothétique peut faire appel, suivant l'âge du patient et le moment de la prise en charge, à différentes options thérapeutiques, utilisées seules ou combinées entre elles : prothèse adjointe, conjointe et techniques implantaires (Rousset-Caron *et al.*, 2003).

Les limites et difficultés du traitement précoce sont :

- le coût financier ;
- le risque d'anesthésie générale suivant l'âge et la coopération de l'enfant ;
- les problèmes de restaurations dus à la petite taille des couronnes cliniques et à la chambre pulpaire encore large (Sapir et Shapira, 2001) ;
- la coopération suite au jeune âge des patients ;
- l'immaturation des tissus dentaires ;
- l'attrition rapide de la dentine (Bouvier *et al.*, 1996).

La difficulté majeure chez le jeune patient est liée au contexte d'évolution staturo-pondérale, dentaire, fonctionnelle et psychologique (Gellé *et al.*, 2010).

4.2.2 Risques de l'édentation chez le jeune patient

Les conséquences de la perte prématurée ou de l'attrition importante des dents temporaires sont majeures. L'impact sur les fonctions masticatrices, sur la mise en place de la denture adulte et sur la croissance crano-faciale est considérable.

Une édentation entraîne un déséquilibre neuro-musculaire ayant des impacts sur la croissance du massif facial comprenant les bases osseuses, les procès alvéolaires et les condyles.

La croissance des bases osseuses, influencée pour une grande part par l'hérédité, est guidée par les fonctions de mastication, de déglutition et de ventilation (Gellé *et al.*, 2010).

La morphologie de l'étage moyen est tributaire des pressions masticatoires qui vont se transmettre à la base du crâne. Par exemple, un édentement molaire mandibulaire bilatéral conduit à une position linguale basse. Son rôle dans la croissance du maxillaire est faible car il n'y a plus de stimulation efficace de la croissance suturale, responsable d'une possible hypoplasie (Beyaert *et al.*, 1991).

La perte de dimension verticale peut avoir des conséquences sur le recouvrement antérieur. Si le recouvrement incisif est normal, il est probable de voir une protrusion des incisives.

Un bout à bout incisif peut aboutir à une propulsion mandibulaire pour retrouver un calage postérieur amenant à un inversé d'articulé incisif avec proglissement.

La croissance alvéolaire, guidée par l'éruption dentaire, est potentiellement perturbée par un étalement lingual, engendrant la déformation des procès alvéolaires.

Toute diminution importante du coefficient masticatoire amène à la modification des habitudes alimentaires. Le sujet privilégie alors une alimentation molle qui va occasionner une atrophie de l'appareil masticateur ainsi que des troubles de la croissance.

La succion-déglutition disparaît au profit de la déglutition vers trois ans.

Le « couloir alvéolo-dentaire » est le rempart entre la langue et les muscles oro-faciaux, ce qui favorise une croissance équilibrée de l'étage moyen et inférieur de la face. L'absence de dents temporaires prolonge la phase de succion-déglutition causant :

- une endo-alvéolie maxillaire ;
- un plancher des fosses nasales étroit ;
- une béance antérieure due à l'interposition linguale ;
- une promandibulie fonctionnelle.

Au niveau phonétique, un défaut de la denture temporaire engendre certains préjudices pour l'acquisition du langage. Une édentation bilatérale peut entraîner un « chuintement », une édentation antérieure un « zozotement ».

La diminution de l'étage inférieur avec étalement de la langue peut instaurer une ventilation buccale (Gellé *et al.*, 2010).

4.2.3 Impact psychologique

Prendre en compte le facteur psychologique dans le traitement est capital.

Une prise en charge tardive a souvent engendré des dommages psychologiques pour le patient.

Aujourd'hui, l'apparence physique est essentielle à l'intégration sociale, que ce soit en milieu scolaire chez l'enfant ou dans le monde du travail chez l'adulte.

Les malformations cranio-faciales retrouvées chez le sujet souffrant d'ostéogénèse imparfaite et les défauts dentaires liés à la dentinogénèse imparfaite peuvent conduire à une perte de confiance, une désocialisation, et même à la dépression.

Un sujet qui présente un défaut esthétique, une attrition importante ou une absence de dents provoque un impact à la fois visuel et auditif sur son interlocuteur.

C'est pourquoi, lors du suivi thérapeutique, la relation praticien/patient est indispensable à la réussite du traitement qui peut s'avérer long et difficile. Ce dernier doit jouer un rôle actif dans sa prise en charge et accepter peu à peu sa nouvelle apparence physique. Un suivi par un psychologue peut être bénéfique pour aider à sa reconstruction sociale (Hickey et Salter, 2006).

4.2.4 Prémédication sédatrice et anesthésie générale

Certaines prescriptions médicamenteuses peuvent apporter un confort pour compléter l'acte thérapeutique. Elles permettront une amélioration des soins et une diminution des conséquences douloureuses (Fortier et Demars-Fremault, 1987). Elles peuvent être administrées en première intention. Les médicaments les plus prescrits en prémédication sont les antihistaminiques (Atarax®) et les benzodiazépines (Valium®, Xanax®) (Naulin-Ifi, 2011).

L'utilisation de la sédation consciente par MEOPA peut être une aide thérapeutique utile mais ne s'avère pas efficace dans certains cas, surtout pour les soins multiples chez l'enfant en bas âge.

Du fait parfois d'un très jeune âge, d'une faible coopération, d'un grand nombre de dents à traiter et d'une prise en charge multidisciplinaire, le recours à l'anesthésie générale est indiqué (Naulin-Ifi, 2011). Ce choix implique des risques pour l'enfant et impose un consentement éclairé, signé par les parents.

4.3 Traitements de la dentinogénèse imparfaite

4.3.1 Traitement préventif

Le but du traitement préventif est multiple. Il est primordial de sensibiliser les parents à des contrôles réguliers chez le chirurgien dentiste, de motiver l'enfant à l'hygiène bucco-dentaire afin de supprimer la plaque dentaire et d'éviter toute apparition de carie. Pour les formes de dentinogénèse imparfaite peu sévères, une bonne hygiène buccale va empêcher toute dégradation dentaire.

Il existe différents traitements préventifs à l'évolution de la maladie :

- l'apport de fluor ;
- le détartrage ;
- le scellement des sillons des molaires définitives.

La protection des surfaces dentaires dès leur éruption par un apport de fluor est essentielle. Elle est envisagée en moyen préventif pour renforcer la solidité des dents, afin de limiter l'attrition et la perte amélaire (Leal *et al.*, 2010).

L'application de fluor topique rend l'émail plus résistant face à la déminéralisation et favorise sa reminéralisation.

Les apports topiques sont variés, la pose de vernis fluoré présente une utilisation aisée et rapide. Le contact prolongé entre les fluorures et l'émail de la dent augmente la formation de fluoro-apatite.

Les vernis sont contre-indiqués en cas de prise de fluor par voie systémique. Il est important d'éviter tout contact avec les dents (brossage, mastication) pendant les heures qui suivent (Courson et Landru, 2005). Cette application, dans l'interception thérapeutique, peut être renouvelée chaque semaine, sur les deux dentures. Le niveau de fluorure peut aller jusqu'à 22600 ppm (Marie-Cousin *et al.*, 2010).

La pose de gouttières fluorées contenant un gel de fluorure de sodium est également indiquée pour aider à la reminéralisation.

Le traitement est prescrit en ambulatoire, le patient garde la gouttière cinq minutes suite au brossage, en évitant de se rincer la bouche après. La durée est variable suivant la gravité des cas (Courson et Landru, 2005). Il est conseillé pour les enfants âgés de plus de six ans (Marie-Cousin *et al.*, 2010).

L'utilisation de bain de bouches fluorés est recommandée mais ces derniers sont contre-indiqués chez l'enfant de moins de six ans (Courson et Landru, 2005).

Les apports systémiques de fluor sont retrouvés sous forme de gouttes, de comprimés, de sel fluoré dans l'alimentation ou encore dans les eaux de boisson. L'incorporation de fluor lors de la formation de l'émail (effet pré-éruptif) possède un effet protecteur très faible voir nul (Marie-Cousin *et al.*, 2010).

D'après les recommandations de l'AFSAPS et si nous considérons l'enfant atteint de dentinogénèse imparfaite comme un patient à risque carieux élevé, il est conseillé :

- de 6 à 8 mois : un apport systémique de gouttes fluorées ;
- de 24 mois jusqu'à 6 ans : un apport systémique (comprimés) ou vernis fluoré ;
- plus de 6 ans : un apport systémique (comprimés) et/ou bain de bouche fluoré ou vernis fluoré.

Toute prescription de fluor médicamenteux doit être précédée d'un bilan personnalisé des apports journaliers en fluor afin d'éviter tout surdosage (Marie-Cousin *et al.*, 2010).

Un détartrage régulier maintient une gencive saine et élimine tout le tartre visible, sous gingival et inter-dentaire ainsi que la plaque dentaire présente.

Les scellements de sillons des molaires définitives dès leur éruption sont préconisés dans un but prophylactique (Courson et Landru, 2005).

Le suivi régulier est primordial pour assurer la suite des soins et surveiller l'évolution de la pathologie afin d'intercepter toute nouvelle anomalie.

4.3.2 Traitement curatif

4.3.2.1 Traitement chirurgical

4.3.2.1.1 Extractions

Lorsque les dents sont trop délabrées pour être réhabilitées ou lorsqu'une lésion apicale se forme et que le traitement endodontique s'avère impossible, le recours à l'extraction s'impose (Leal *et al.*, 2010).

Pour les patients atteints de dentinogénèse imparfaite de type I, les extractions doivent être particulièrement bien menées afin d'éviter les fractures des maxillaires. De plus, le risque de luxation est augmenté en cas d'hyperlaxité ligamentaire, il est ainsi préférable d'éviter les longues séances (Kamoun-Goldrat et Le Merrer, 2007).

Après l'avulsion de dents lactéales, il s'avère utile, dans certains cas, de placer un mainteneur d'espace dans le but de préserver l'espace inter-dentaire nécessaire à l'éruption de la dent définitive (Biria *et al.*, 2012).

Il faut savoir que si la perte d'espace apparaît, elle s'établira dans les six mois après l'extraction (Naulin-Ifi, 2011).

Les risques de la perte d'espace sont importants :

- évolution modifiée du germe sous-jacent ;
- modification de l'occlusion ;
- espace fermé par la version des dents adjacentes. Notons que la perte de la 2^{ème} molaire temporaire a plus de conséquences que la perte de la première molaire lactéale. En effet, lors de l'éruption de la 1^{ère} molaire définitive, celle-ci risque de se mésialiser en cas d'absence de contact dentaire ;
- l'absence d'articulé correct perturbe la croissance faciale ainsi que l'équilibre neuromusculaire (Courson et Landru, 2005).

Les mainteneurs d'espace sont contre-indiqués en cas :

- d'agénésie ;
- de proximité du germe sous-jacent. C'est pourquoi, il faut tenir compte du degré d'édification radiculaire de la dent permanente ;
- de présence de diastèmes. On peut alors éviter leur mise en place mais sous surveillance régulière (Courson et Landru, 2005).

Le patient doit avoir une bonne hygiène bucco-dentaire et être coopérant.

Il existe différents types de mainteneurs d'espace : amovible, semi-fixe, fixe, unilatéral ou bilatéral.

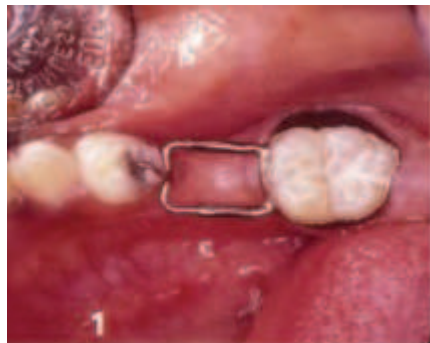

Fig 4.1. : Mainteneur d'espace sous forme de bague fixée à la molaire (Chafaie, 2010).

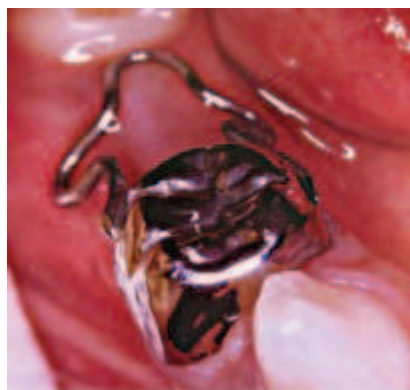

Fig 4.2. : Mainteneur d'espace solidarisé à une couronne préformée scellée (Courson et Landru, 2005).

La décision du maintien ou non de l'espace sera prise en fonction du nombre de paramètres analysés et en cas de doute, discutée avec l'équipe pluridisciplinaire (Chafaie, 2010).

4.3.2.1.2 Chirurgie orthognatique

Si la malocclusion rencontrée chez de nombreux patients touchés par la dentinogénèse imparfaite est due à une divergence du squelette, une chirurgie orthognatique suivie d'un traitement orthodontique est nécessaire (Muhney et Campbell, 2007).

Cette chirurgie est plus fréquente pour les sujets atteints d'ostéogénèse imparfaite et les traitements, avec les précautions nécessaires (notamment antihémorragiques), sont possibles pour une forme tout de même modérée (Kamoun-Goldrat et Le Merrer, 2007).

4.3.2.2 Traitement endodontique

Le traitement endodontique est souvent impossible pour les patients souffrant de dentinogénèse imparfaite à cause de la minéralisation de la chambre et des canaux pulpaire. Exception faite pour la dentinogénèse de type III qui révèle une chambre pulpaire anormalement large, en denture temporaire et en denture mixte.

Si le canal peut être trouvé, le traitement endodontique se fait dans les conditions normales (Henke *et al.*, 1999).

Les agents chélateurs ne sont pas recommandés car les microduretés de la dentine sont similaires à celle du ciment.

Selon les études, les traitements canalaires ont un mauvais pronostic à long terme car la dentine est très irrégulière et peu minéralisée. Cette hypominéralisation affecte sa résistance aux instruments, entraînant des perforations latérales ou du plancher dentaire.

Beaucoup d'études privilégient les extractions.

En cas d'abcès et d'impossibilité de traitement endodontique, il est possible de tenter une résection apicale (Pettiette *et al.*, 1998). Cette chirurgie peut se faire à condition que la racine soit suffisamment longue, mais le pronostic est tout de même réservé (Seow, 2003).

Nous pouvons penser à réaliser ce traitement en prophylaxie, à partir du moment où sont observés un début d'attrition, de dégradation dentinaire et avant que l'oblitération pulpaire ne soit trop importante (Pettiette *et al.*, 1998).

4.3.2.3 Traitement conservateur

Le choix du matériau d'obturation est fonction de différents paramètres :

- la localisation et la sévérité des atteintes ;
- la valeur de tissu résiduel ;
- l'âge, la coopération et le risque carieux ;
- la propriété du matériau (Naulin-Ifi, 2011).

4.3.2.3.1 Le composite

Les qualités esthétiques et mécaniques des matériaux composites se sont considérablement améliorées ces dernières années. De ce fait, ils sont couramment utilisés pour les restaurations dentaires chez les patients atteints de dentinogénèse imparfaite.

Leur faible coût et leur facilité d'utilisation les imposent comme des matériaux de choix pour des restaurations moyennes des dents postérieures et antérieures, à l'aide de mordantage et de collage.

Bow en 2001 rapporte le cas d'un traitement dentaire complet en composite. La patiente, âgée de dix ans, présente une dentinogénèse imparfaite de type II avec une perte de dimension verticale et une usure moyenne des dents. Des empreintes sont réalisées et les modèles en plâtre montés sur articulateur. Des wax-up sont façonnés afin de rétablir une anatomie dentaire et de déterminer la dimension verticale. Une gouttière est alors fabriquée et servira à réaliser les composites.

Cette méthode présente certains avantages :

- très peu coûteuse ;
- indolore et rapide ;
- esthétique et fonctionnelle.

Mais elle met en évidence quelques inconvénients :

- perte et usure au bout de 8 mois de certains composites avec diminution de la dimension verticale d'occlusion ;
- apparition de coloration (au bout de douze mois).

Les matériaux peuvent être remplacés à tout moment, ce qui nécessite un suivi régulier. C'est un bon compromis financier pour le patient.

Cette technique est semi-permanente étant donné la limite des qualités mécaniques et esthétiques du composite dans le temps.

Le recours à des moules transparents est indiqué dans le cas de restaurations antérieures de plus ou moins grandes étendues. Ils sont associés à un système de mordantage, d'adhésif et de composite microhybride pour une restauration esthétique et aisée (Courson et Landru, 2005). Il existe des moules en celluloïde, en copolyester et en Artglass® (Morrier *et al.*, 2009).

La technique est opérateur dépendant et nécessite une bonne maîtrise du matériau (Kupietzky et *al.*, 2003). C'est effectivement le type de restauration qui demande le plus de technique car très sensible à la salive et au sang (Morrier *et al.*, 2009).

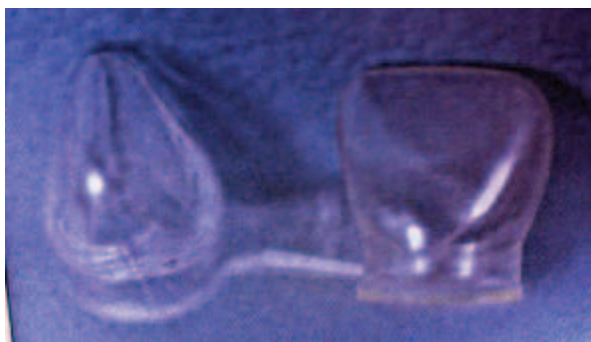

Fig 4.3. : Moules transparents Strip Crown® (Naulin-Ifi 2011).

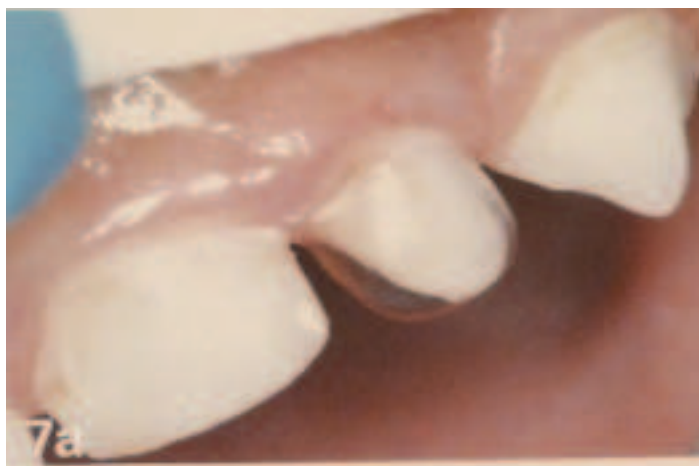

Fig 4.4. : Moules adaptés à la dents (Gellé *et al.*, 2010).

Leal *et al.*, en 2010 affirment que le collage du composite est moins efficace que sur une dent saine. Ceci s'explique par la formation d'une couche hybride avec le système adhésif moins optimale sur les dents touchées.

4.3.2.3.2 Le ciment verre ionomère

Le ciment verre ionomère a la propriété de relarguer du fluor et d'adhérer chimiquement aux tissus dentaires. Il peut jouer un rôle dans la reminéralisation et le renforcement de la dent chez le jeune patient. Il est recommandé pour les formes moyennes de la pathologie (Sapir et Shapira, 2001).

Il possède de moins bonnes propriétés esthétiques que le composite mais est simple d'utilisation, surtout pour un patient peu coopérant (Courson et Landru, 2005).

4.3.2.4 Traitement orthodontique

Une analyse orthodontique précoce est indispensable afin de repérer les anomalies de malocclusion ainsi que les anomalies de la croissance osseuse. Ainsi, un plan de traitement global peut être adapté au jeune patient (Huth *et al.*, 2002).

Il est important de différencier les deux formes de dentinogénèse imparfaite, I et II, dans le traitement orthodontique car son approche est différente. Les risques du type I sont l'ostéoporose, la fragilité osseuse entraînant des fractures, les problèmes hémorragiques ou encore les risques infectieux.

D'autre part, ils présentent des caractéristiques cranio-faciales particulières :

- une forme triangulaire de la face ;
- un front large et un cou court ;
- une hypoplasie du milieu du visage ;
- des maxillaires sous-développés ;
- une langue de volume important ;
- et comme nous l'avons décrit précédemment, une malocclusion de classe III, des inversés d'articulé ainsi que des béances (Roh *et al.*, 2010).

L'orthodontiste devra prendre en charge le patient en prenant les mesures nécessaires, compte tenu des caractéristiques pathologiques particulières de l'ostéogénèse imparfaite. (Kamoun-Goldrat et Le Merrer, 2007).

Les risques du traitement orthodontique, communs aux différents types de dentinogénèse imparfaite, ne sont pas à négliger :

- risque de résorptions radiculaires (d'autant plus que les racines sont courtes). Il est donc recommandé de limiter la durée du traitement autant que possible (Roh *et al.*, 2010) ;
- risque de perte ou de fracture d'émail après la dépose des bagues.

Kamoun-Goldrat et Le Merrer en 2007 ; Roh *et al.* en 2010 privilégient les scellements au ciment verre ionomère plutôt qu'avec une colle spéciale brackets afin d'éviter au maximum ces pertes amélaire. Il est indiqué que les adhésifs dentaires sont préconisés dans cette pathologie, cependant il n'y a pas eu de chiffre recensant les fractures de l'émail.

Si ces derniers sont utilisés, il faudra alors une quantité d'émail suffisante pour que le collage des brackets soit réalisable (Gallusi *et al.*, 2006).

Les traitements proposés sont donc les mêmes que pour un sujet sain mais la mise en œuvre chez les patients touchés par la dentinogénèse imparfaite nécessite plus de précautions. Il est demandé de signer un consentement éclairé au patient ou à ses parents, ce dernier détaillera le traitement à suivre et les risques encourus (Crowell, 1998).

4.3.2.5 Traitement prothétique

Le traitement prothétique de la dentinogénèse imparfaite est long et complexe.

Les objectifs principaux de ce traitement vont être de rétablir ou de maintenir des fonctions masticatoire, esthétique et phonétique, ainsi que la longueur d'arcade et la dimension verticale d'occlusion (Morrier *et al.*, 2009).

Avant toute réalisation prothétique, un bilan est réalisé. Il doit prendre en compte :

- la coopération et la motivation du patient ;
- l'hygiène et l'état bucco-dentaire ;
- les conséquences à long terme de l'édentement sur l'occlusion et les différentes fonctions (Courson et Landru, 2005).

Les moyens prothétiques actuels permettent une réhabilitation fonctionnelle et esthétique chez l'enfant et chez l'adulte. Suivant l'âge et le stade de la pathologie, elles doivent intégrer les notions de croissance, d'évolution et de transition (Artaud, 1999).

4.3.2.5.1 La prothèse conjointe

Le choix en prothèse conjointe se fera en fonction de la denture, de l'esthétique et des moyens financiers du patient ou de sa famille.

La prothèse conjointe a plusieurs visées dans cette pathologie. Le but peut être :

- protecteur : prévenir de l'attrition et éviter une augmentation de l'usure dentaire ;
- fonctionnel : rétablir la fonction de la dent et recréer ou préserver la dimension verticale ;
- esthétique : surtout dans le secteur antérieur où les couronnes céramo-métalliques ou céramo-céramiques sont préférables.

En denture définitive, nous avons le choix entre les couronnes métalliques, céramo-métalliques et céramo-céramiques. Elles sont retrouvées sous forme de couronnes unitaires ou plurales.

Le chemin thérapeutique et les indications de la prothèse adjointe sont les mêmes que pour un patient sain.

Par contre, lors de la préparation de la dent, étant donné ses caractéristiques morphologiques, il faut s'assurer d'avoir une résistance adéquate et une bonne rétention pour la restauration. De plus, lorsque le traitement endodontique s'avère impossible, ce choix thérapeutique peut être risqué.

Les racines courtes sont un facteur préoccupant car si le ratio couronne/racine n'est pas favorable, la couronne peut être compromise (Henke *et al.*, 1999).

Les dentures lactéale et mixte sont en général traitées par la mise en place de coiffes métalliques préformées.

Elles sont introduites dès les années 50 (Naulin-Ifi, 2011) et sont indiquées en cas de délabrements dentaires des dents lactéales et définitives causés par la pathologie.

Elles sont disponibles en 6 tailles pour les deux dentures et en deux types, les galbées et les non galbées.



Fig 4.6. : Les coiffes métalliques préformées (Gellé *et al.*, 2010).

En denture temporaire, elles sont contre-indiquées en cas d'exfoliation de la dent temporaire proche (Courson et Landru, 2005).

Pour les dents permanentes, ce sont des restaurations temporaires de « longue durée » qui peuvent être remplacées par la suite, suivant le plan de traitement établit (Naulin-Ifi, 2011).

Leurs avantages sont multiples :

- tenue à long terme ;
- protection des dents lors des grands délabrements ;
- conservation de l'espace mésio-distal et occlusal (Courson et Landru, 2005) ;
- maintien de la hauteur d'occlusion et de la longueur d'arcade ;
- maintien de la vitalité pulpaire par des préparations peu mutilantes ;
- coût peu élevé (Morrier *et al.*, 2009).

Leurs inconvénients :

- nécessite une coopération de l'enfant ;
- leur aspect métallique est parfois jugé inesthétique (Courson et Landru, 2005) ;
- la petite taille des couronnes cliniques de la denture lactéale rend parfois difficile la rétention prothétique. Il est alors possible de réaliser une préparation infra-gingivale afin d'augmenter la hauteur de la couronne (Bouvier *et al.*, 1996). Il est concevable de réaliser des gingivectomies afin de pallier ce manque d'après Groten en 2009.

En France, seules les couronnes 3M ESPE en acier inoxydable pour molaires sont commercialisées. Elles se caractérisent par une morphologie permettant une réduction minimale des parois dentaires et présentent une constriction cervicale pour la rétention. Son rebord festonné améliore l'adaptation cervicale.

En cas de gros délabrement, la dent est restaurée au préalable (amalgame, composite ou ciment verre-ionomère).

Nous procédons :

- a une réduction de la face occlusale (1,5mm) et des faces proximales (Courson et Landru, 2005) ;
- les préparations coronaires sont réalisées jusqu'à la jonction amélo-cémentaire afin d'éliminer tout émail résiduel qui pourrait se fracturer par la suite (Mars, 1982) ;
- les faces vestibulaire et linguale sont généralement respectées mais arrondies en occlusal ;
- nous déterminons ensuite le choix de la coiffe ;
- sa forme lui est donnée à l'aide d'une pince de faucon. Les bords cervicaux sont découpés avec des ciseaux en commençant par les espaces proximaux ;
- avant le scellement, les bords périphériques sont polis et bouterollés ;
- la coiffe est scellée soit par un ciment oxyphosphate de zinc ou par un ciment verre ionomère avec adjonction de résine (Courson et Landru, 2005). Le ciment verre ionomère est préféré par Morrier *et al.*, en 2009.

Pour pallier au caractère inesthétique du métal, il existe des couronnes préformées, recouvertes, sur la face vestibulaire et triturante, de céramique ou de résine (exemple : les couronnes céramiques NuSmile®).

Ces coiffes pédodontiques esthétiques ne sont pas encore commercialisées en France.

Elles peuvent présenter quelques inconvénients :

- la teinte unique ;
- la taille de la dent est plus délabrante. Il est impossible de bouteroller la face vestibulaire au niveau cervical en raison de la présence de la facette esthétique, ce qui empêche une bonne adaptation de la coiffe à ce niveau ;
- le décollement fréquent de la facette esthétique ;
- un coût plus élevé et une absence de recul thérapeutique (Morrier *et al.*, 2009).

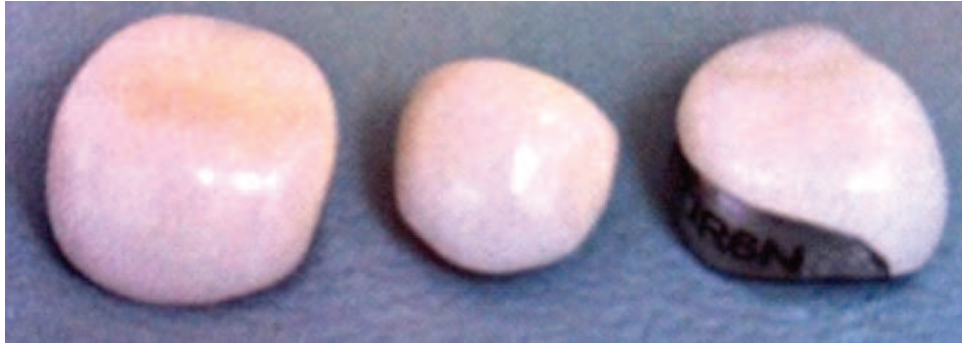

Fig 4.7. : Couronne NuSmile® en céramique (Naulin-Ifi, 2011).

Les couronnes polycarbonates sont indiquées pour les dents permanentes du secteur antérieur. Elles s'emploient pour des restaurations transitoires esthétiques des incisives, canines et prémolaires. Elles constituent, chez l'enfant, une procédure d'attente de choix pour le passage de la denture mixte à la denture permanente.

Elles peuvent être posées au fur et à mesure de l'éruption des dents permanentes atteintes, en association avec les coiffes pédodontiques métalliques.

Elles contribuent au maintien de la vitalité pulpaire et permettent la fin de l'apexogénèse. Ces couronnes sont en général bien tolérées par la gencive à condition d'une bonne hygiène bucco-dentaire (Morrier *et al.*, 2009).



Fig 4.8. : Les couronnes polycarbonates (3M ESPE)

(http://solutions.3mfrance.fr/wps/portal/3M/fr_FR/3M_ESPE/DentalManufacturers/Products/DentalIndirectRestorative/TemporaryDental/AnteriorCrowns/).

4.3.2.5.2 La prothèse adjointe

La prothèse adjointe est souvent indiquée lors d'une prise en charge plus tardive, lorsque les dents présentent une attrition importante ou lorsqu'elles ont été extraites.

Les indications de la prothèse amovible sont posées pour des édentations multiples au niveau d'une même arcade ou lorsque les dents piliers sont insuffisantes pour la réalisation d'ancrages fixes. Elles intéressent la denture temporaire, mixte ou définitive (Morrier *et al.*, 2009).

La réalisation d'un plan de traitement prothétique est souvent complexe et doit tenir compte de multiples critères. Il est conseillé de réaliser des modèles d'étude ainsi que des wax-up afin de déterminer la dimension verticale et l'analyse occlusale (Henke *et al.*, 1999).

Si la dégradation dentaire entraîne une perte de dimension verticale, il peut s'avérer judicieux d'évaluer cette nouvelle mesure par le port d'une gouttière amovible ou par des prothèses de recouvrement pendant quelques mois (Mars, 1982).

Nous présentons ci-dessous le cas d'une jeune patiente, Elodie. En denture mixte, elle expose une perte de dimension verticale importante suite à l'attrition de ses dents lactéales. Afin de réadapter la dimension verticale, une gouttière de surélévation est posée, cette dernière suivra l'évolution des éruptions dentaires :

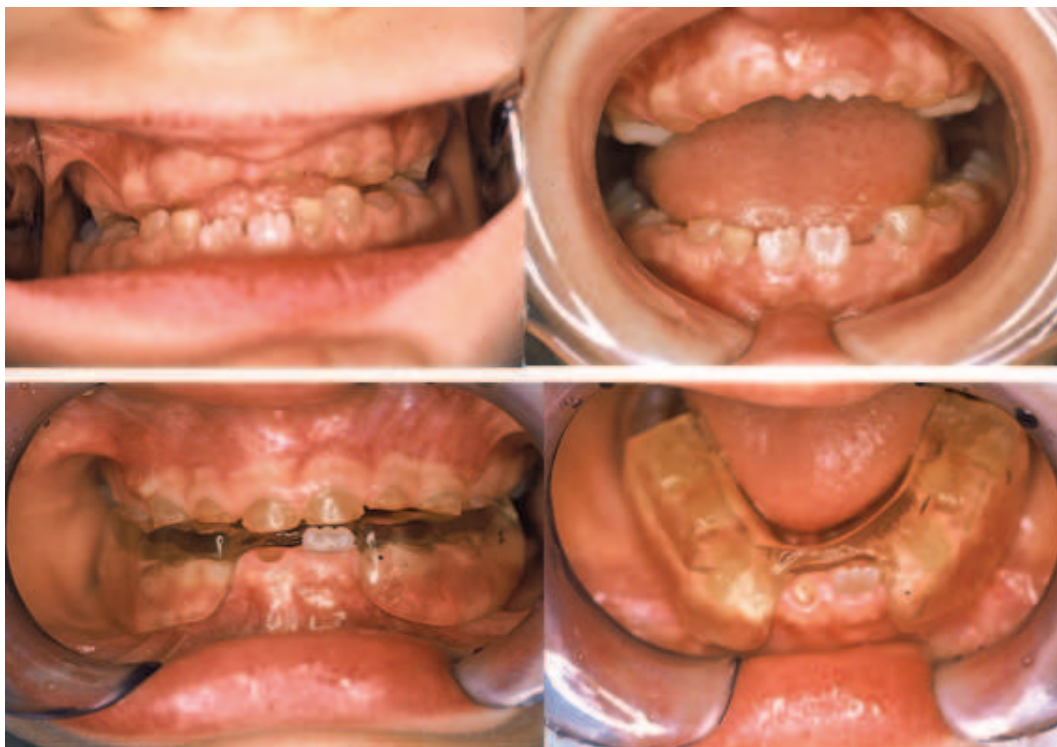

Fig 4.9 ;10 ;11 ;12.: Une gouttière de surélévation est réalisée afin de recréer une dimension verticale correcte pendant l'éruption des dents définitives et d'acquies un calage postérieur adapté (Département d'odontologie pédiatrique, université de Brest, 2012).

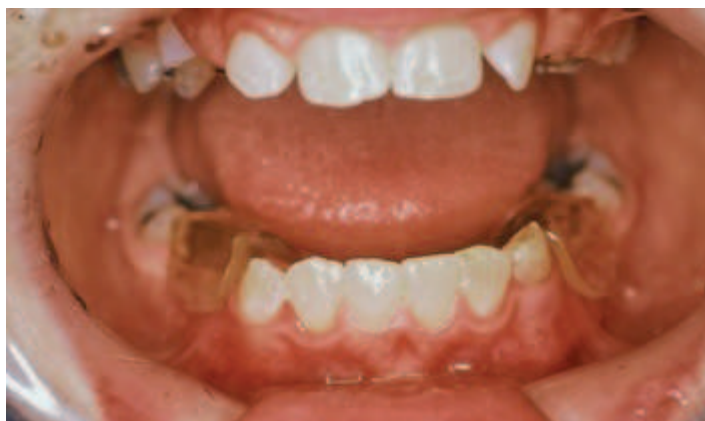

Fig 4.13 : Cas d'une patiente, Aude, en denture mixte : une gouttière de surélévation a été adaptée au fur et à mesure de l'éruption des dents définitives, elle sert ainsi également de mainteneur d'espace (Département d'odontologie pédiatrique, université de Brest, 2012).

La prothèse amovible chez l'enfant est réalisée aujourd'hui dans des cas plus rares, lors d'une prise en charge tardive ou dans les formes sévères de dentinogénèse imparfaite.

C'est l'alternative la plus fiable pour remplacer plus d'une dent absente sur le même quadrant.

Elle s'adapte aux phénomènes de croissance et à l'évolution des dentures. Pour cela, la prothèse peut être évidée au moment de l'éruption de la dent permanente et rebasée aisément.

Elle assure la restauration de l'esthétique, le rétablissement des fonctions et le maintien de l'espace, tout en ne gênant pas l'éruption de la dent permanente (Artaud, 1999 ; Courson et Landru, 2005).

Elle joue également un rôle dans la stimulation de la croissance des bases osseuses par une mastication et une déglutition adaptées (Beyaert *et al.*, 1991).

Le praticien se doit de tenir compte des critères d'occlusion, différents selon la denture.

Rappelons qu'en denture temporaire, il n'existe pas de courbe de Spee ni de Wilson, le plan d'occlusion est relativement plat avant l'âge de douze ans.

Elle demande bien sûr une coopération du patient et de ses parents mais son suivi est relativement simple (Gellé, 2010).

La prothèse en overdenture est un ancien concept, souvent utilisé de nos jours. C'est une prothèse ajointe partielle ou totale qui va recouvrir et s'appuyer sur les dents naturelles, les racines et les implants (Joshi et Parkash, 1998).

Chez les patients atteints de dentinogénèse imparfaite, elle est indiquée en denture temporaire et chez les sujets âgés qui présentent des attritions importantes. La perte alvéolaire sera alors moindre par rapport à l'édenté complet. Afin d'améliorer la rétention, il est possible d'incorporer des aimants à ces prothèses (Morrier *et al.*, 2009).

Elles sont réalisées sur dents vivantes ou sur dents obturées si cela s'est avéré possible. Les racines doivent être protégées (Henke *et al.*, 1999).

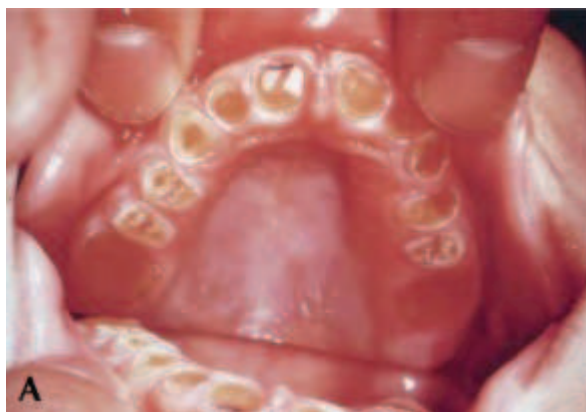

Fig 4.14. : Patient porteur d'une prothèse en overdenture suite à une attrition importante (Vergot, 2001).

Les avantages de la prothèse en overdenture sont :

- un traitement simple, économique et conservateur ;
- l'adaptation à des modifications progressives pour s'adapter à l'évolution de la denture
- une prothèse stable ;
- l'amélioration de la proprioception et des mécanismes neuromusculaires ;
- une restauration de meilleure qualité des fonctions orales (mastication, phonation, déglutition) ;
- la préservation de l'os alvéolaire et de la structure dentaire ;
- un support psychologique pour le patient (Vergot, 2001).

Les inconvénients sont :

- le problème de l'hygiène bucco-dentaire : le risque de rétention de plaque sous la prothèse est augmenté en raison de l'accès rendu plus difficile. L'hygiène doit être rigoureuse et l'âge du patient peut parfois être un problème (Huth *et al.*, 2002) ;
- l'augmentation du risque carieux ;
- l'augmentation des récessions gingivales (Vergot, 2001).

L'âge dentaire de l'enfant rentre en compte lors de la réalisation prothétique :

- en denture temporaire stable (de 3 à 6 ans) la prothèse est envisagée dès que nous obtenons la coopération de l'enfant pour la prise d'empreinte. L'objectif est d'éviter l'interposition linguale ou labiale pour les qualités phoniques et esthétiques. La croissance transversale, à ces âges, est quasiment nulle ;
- en dentition mixte, de 6 à 8 ans, nous nous devons de tenir compte du stade d'éruption des incisives et des molaires permanentes ;
- de 8 à 9 ans, il n'y a pas d'inconvénients majeurs, il faut surveiller l'éruption des prémolaires ;
- la phase de dentition mixte entre 9 et 12 ans est plus complexe du fait de la mise en place des canines et prémolaires ainsi que de l'apparition probable de dysharmonies dento-maxillaires. C'est pourquoi, durant cette phase, il est proposé soit un mainteneur d'espace, soit une prothèse amovible assimilée comme telle (Gellé *et al.*, 2010).

La prothèse se compose d'une plaque en résine, type plaque de « Hawley », fréquemment utilisée car très adaptable. La rétention est assurée par des crochets d'Adam portés par les deuxièmes molaires. Ils sont adaptés à l'anatomie des molaires temporaires et s'ajuste avec précision. Les dents prothétiques pédiatriques sont les Bambino tooth® mais ces dernières ne présentent que deux teintes au choix. Il est alors possible d'utiliser de petites dents permanentes et de les modifier. L'adjonction à cette prothèse d'un vérin médian permet une adaptation vis à vis de la croissance suturale surtout lorsque l'enfant est denture mixte et que la croissance maxillaire est importante (Artaud, 1999 ; Morrier *et al.*, 2009).

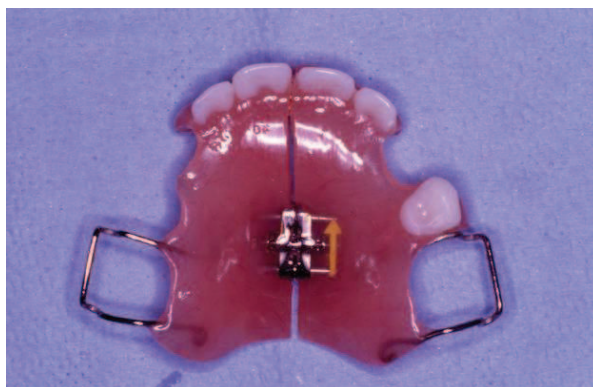


Fig 4.15.: Prothèse pédiatrique ajointe avec vérin médian (Département d'odontologie pédiatrique, université de Brest, 2012).

Les prothèses pédiatriques (avec ou sans overdenture) peuvent présenter des inconvénients importants :

- un encombrement non négligeable ;
- un risque de réaction allergique de la muqueuse à cause de la résine ;
- le caractère amovible apporte le risque d'un port irrégulier, d'une perte et d'une détérioration de la prothèse, coûtant des réparations et nécessitant des réadaptations fréquentes (Artaud, 1999).

En général, après bilan, les patients se sont bien adaptés à leur prothèse et semblent satisfaits (Vergot, 2001).

Une hygiène orale stricte ainsi que l'ajustement des restaurations en fonction de l'évolution de la croissance sont les points principaux du suivi thérapeutique de la prothèse (Huth *et al.*, 2002).

Nous pouvons dire que la prothèse ajointe est très utilisée par les chirurgiens dentistes pour pallier aux méfaits de cette pathologie. Sa réalisation est aisée, son coût est abordable.

De plus, de nombreuses modifications sont réalisables que se soit pour pallier aux phénomènes de croissance ou d'adaptation diverse.

Elle va permettre le maintien de la longueur des arcades et des fonctions orales.

Son adaptation en bouche peut être parfois longue mais c'est la meilleure solution en cas d'édentement de grande étendue.

4.3.2.5.3 La solution implantaire

Les implants ne peuvent être posés qu'une fois la croissance squelettique complètement terminée (Morrier *et al.*, 2009).

Ils vont reconstituer des secteurs de plus ou moins grande étendue et peuvent servir à la stabilisation d'une prothèse adjointe (Henke *et al.*, 1999).

Nous retrouvons des désaccords suivant les auteurs concernant les indications implantaires pour les patients atteints d'ostéogénèse imparfaite :

- pour Henke *et al.* en 1999, les implants sont contre indiqués chez les patients ayant une ostéogénèse imparfaite à cause de la fragilité osseuse ;
- d'après Muhney et Campbell, en 2007, et Roh *et al.*, en 2010, nous avons une très bonne ostéointégration des implants chez les patients atteints ayant présenté des fractures de l'os mandibulaire ;
- Kamoun-Goldrat et Le Merrer en 2007 rapportent que deux cas de patients touchés par l'ostéogénèse imparfaite ont été implantés avec succès. L'ostéodensitométrie a permis de comparer la densité osseuse au cours du traitement. Cette mesure pourrait plus tard servir à mesurer la densité osseuse d'un patient à implanter mais, pour l'instant, elle ne sert qu'à comparer la densité osseuse d'un même patient à des temps différents.

Dans la dentinogénèse imparfaite de type II, l'os est normal et la pose d'implant n'est en aucun cas contre-indiqué (Roh *et al.*, 2010).

Henke *et al.* en 1999 ont réalisé un bridge complet implanto-porté chez un patient édenté total atteint du type II. L'équilibration occlusale est primordiale : l'absence de ligament parodontal autour de l'implant et, par conséquence, l'absence de récepteurs mécaniques parodontaux peuvent être à l'origine de surcharge occlusale.

Des contraintes trop fortes sur les dents antagonistes aux prothèses implanto-portées vont dégrader les dents, déjà fragilisées par la maladie.

4.3.3 Traitement esthétique

4.3.3.1 Eclaircissement dentaire

De nombreux patients atteints de dentinogénèse imparfaite expriment une grande gêne esthétique. Le but du traitement va consister en une amélioration esthétique du sourire grâce à l'éclaircissement dentaire.

Une observation clinique et radiologique complète est nécessaire afin d'écartier tous risques pour le patient (apparition de sensibilité, de fractures coronaire et radiculaire, de résorptions, d'atteinte gingivale).

Les contre-indications sont multiples (Faucher *et al.*, 2001) :

- absolues lorsque :

- les dents présentent de nombreuses altérations tissulaires ;
- il existe des lésions péri-apicales ;
- un traitement orthodontique est en cours ;
- les sensibilités dentaires sont excessives.

- relatives :

- chez la femme enceinte et le patient mineur ;
- pour des sensibilités connues aux principes actifs ;
- pour des dents antérieures présentant des restaurations importantes.

C'est un processus basé sur l'utilisation d'agents chimiques, le traitement peut s'effectuer en ambulatoire ou au fauteuil.

Le produit actif va être mis en contact durable avec la dent et imprégner petit à petit l'émail puis la dentine. Il va décolorer les pigments rencontrés par oxydation.

En général, au fauteuil, les produits utilisés sont le peroxyde d'hydrogène à 35% ou le peroxyde de carbamide à 35%. Ils sont appliqués directement sur dent vitale, sans préparation amélaire, avec ou sans adjonction de chaleur. La durée de l'application varie suivant le protocole suivi. Les séances sont répétées jusqu'à acquisition de la teinte souhaitée.

Normalement, en ambulatoire, seul le peroxyde de carbamide peut être utilisé à faible concentration (10 à 22%) avec un temps d'application de 6 à 8 heures. Leur emploi fait appel à l'utilisation d'une gouttière thermoformée. Le port se fait jusqu'à ce que la teinte désirée soit obtenue.

Dans le cas de colorations marquées, il est judicieux de combiner les deux techniques d'éclaircissement (Faucher *et al.*, 2001).

Dans l'article de Bidra et Uribe en 2011, il est étudié un éclaircissement dentaire effectué à la suite d'un traitement orthodontique et d'une chirurgie orthognatique, chez un jeune adulte touché par le type II de dentinogénèse imparfaite. Les dents ont une coloration noire ambrée avec un aspect opalescent. Le patient n'a pas de soin en bouche ni de pathologie gingivale. De l'hydrogène peroxydé à 14% est utilisé. Le traitement s'est déroulé au fauteuil et en ambulatoire. La dose a été quasiment doublée durant les deux premiers mois par rapport à un patient sans pathologie, mais comme la chambre pulpaire est oblitérée, nous considérons que le risque d'agression pulpaire est moindre.

Par contre le contrôle gingival a été de mise.

Après 3 ans et demi, le résultat est très positif car le patient ne présente aucun des effets secondaires et la teinte n'a pratiquement pas changée par rapport à la deuxième semaine, malgré une région cervicale mandibulaire moins réactive au traitement.

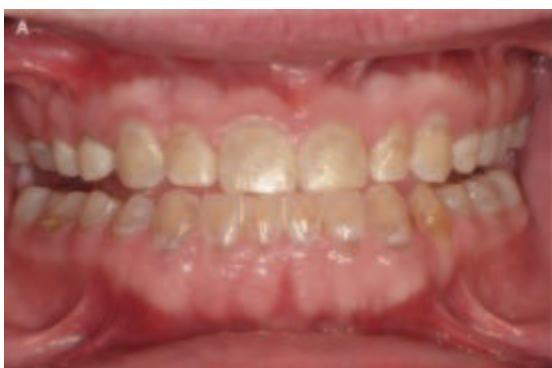

Fig 4.16. : Avant traitement

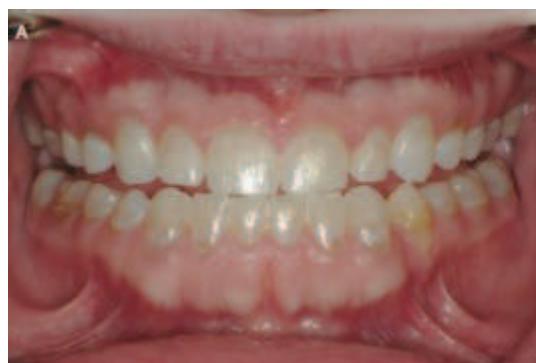

Fig 4.17. : 2^{ème} semaine de traitement

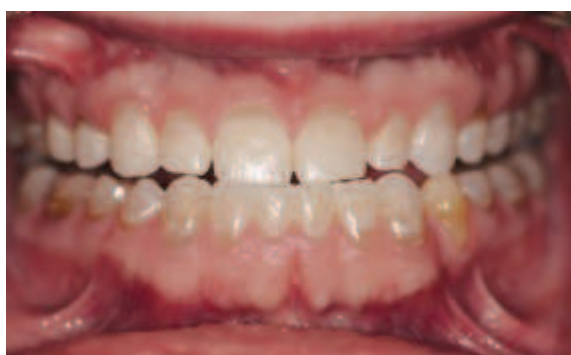

Fig 4.18. : Résultat au bout de 3 ans ½

D'après Naulin-Ifi en 2011, les éclaircissements réalisés à dose normale se révèlent inefficaces et seules les restaurations prothétiques ou restauratrices sont envisageables.

4.3.3.2 Facettes céramiques

La réalisation de facette céramique est également une solution thérapeutique afin de restaurer l'esthétique des dents du secteur antérieur. Certaines dyschromies, malgré un traitement d'éclaircissement, vont nécessiter un recouvrement.

Les facettes céramiques sont indiquées pour les formes de dentinogénèse imparfaite où le délabrement dentaire est peu sévère, lorsque seule la teinte s'en trouve modifiée.

Depuis l'apparition des adhésifs modernes, le collage des céramiques à la dentine et à l'émail est excellent. Lorsque les dents présentent une coloration marquée, il faudra trouver un compromis entre l'épaisseur de la préparation et celle de la céramique, afin de masquer ces colorations.

Il est déconseillé de faire des facettes sur dents dépulpées en raison des modifications des propriétés mécaniques de la dentine (diminution de l'élasticité) (Faucher *et al.*, 2001).

4.4 Synthèse de la prise en charge globale de la dentinogénèse imparfaite

Plus le patient consulte tôt, plus la prise en charge se tournera vers des restaurations composites ou des couronnes préformées. Plus la consultation est tardive, plus le traitement sera orienté vers la prothèse adjointe et les prothèses de recouvrement (Naulin-Ifi, 2011). Nous résumons les moyens de traitement en fonction du moment de la prise en charge dans le tableau ci-dessus :

Thérapeutiques	DENTURE TEMPORAIRE	DENTURE PERMANENTE
SOINS PREVENTIFS	<ul style="list-style-type: none"> - fluor topique (verniss) ou systémique (comprimés/gouttes) 	<ul style="list-style-type: none"> - fluor topique (gels, bain de bouche et verniss) et/ou systémique (comprimés/gouttes) - détartrage - scellements des sillons
SOINS PRECOCS	<ul style="list-style-type: none"> - coiffes préformées sur les molaires et couronnes polycarbonates antérieures dès leur éruption ou dès la prise en charge - composites antérieurs et postérieurs pour protéger de l'attrition - ciment verre ionomère si enfant peu coopérant 	<ul style="list-style-type: none"> - coiffes préformées sur les molaires et couronnes polycarbonates antérieures en attendant la fin de la croissance - composites antérieurs et postérieurs pour protéger de l'attrition - ciment verre ionomère si patient peu coopérant
SOINS TARDIFS	<ul style="list-style-type: none"> - prothèse adjointe pédiatrique avec ou sans overdenture suivant les cas - coiffes préformées sur les molaires et couronnes polycarbonates antérieures si c'est encore possible 	<ul style="list-style-type: none"> - prothèse adjointe partielle ou totale (sur overdenture chez les patients âgés) - prothèse conjointe si cela est encore possible - implants

CONCLUSION

La dentinogénèse imparfaite est une pathologie relativement fréquente dans le monde, elle présente des formes et degrés variables.

C'est une maladie complexe, qui nécessite une approche maîtrisée du praticien. Ce dernier devra poser un diagnostic le plus précoce possible afin de mettre toutes les chances de côté pour un idéal thérapeutique. L'analyse des caractéristiques cliniques et radiologiques va guider au bon diagnostic. La forme globulaire de la couronne dentaire, la constriction cervicale, les racines courtes et la minéralisation pulpaire sont des marqueurs clefs de la dentinogénèse imparfaite. Il sera primordial de tenir compte des diagnostics différentiels énumérés.

L'ostéogénèse imparfaite est une pathologie médicale bien connue, toutefois, dans certaines formes peu sévères, la dentinogénèse imparfaite peut être un outil de dépistage. Il sera important d'étudier son impact familial afin de sensibiliser au diagnostic et à la prise en charge.

Les connaissances génétiques prennent un nouveau tournant et permettront peut-être, dans un futur plus ou moins proche, de pouvoir traiter, ou du moins diminuer les symptômes de la pathologie, par des thérapies géniques.

Aujourd'hui, les traitements sont multiples et adaptés au moment de la prise en charge. Il conviendra d'analyser les besoins du patient ainsi que sa coopération aux soins. Pour une forme de dentinogénèse imparfaite peu sévère, une prise en charge précoce pourra éviter toute dégradation de l'état bucco-dentaire. L'hygiène buccale devra être parfaite et le patient fera des visites de contrôle régulières chez son chirurgien dentiste.

Lorsque la pathologie est plus virulente, les traitements sont souvent plus lourds, nous obligeant à tenir compte des critères d'extractions et de traitements endodontiques précis. Par la suite, les prothèses conjointes, adjointes et les solutions implantaires peuvent pallier à cette absence ou à cette fragilité dentaire.

Nous nous devons bien sûr d'exposer la notion d'esthétique chez ces patients, qui relatent une souffrance relative à leur image. L'éclaircissement dentaire reste la solution pour des colorations peu marquées, dans le cas de teintes très modifiées, la réalisation de facettes esthétiques reste la solution de choix.

BIBLIOGRAPHIE

1. **Artaud C.** Prothèse pédiatrique antérieure.
Revue odonto-stomatologique. 1999;28(4):234-238
2. **Barron MJ, McDonnell ST, Mackie I, Dixon MJ.** Hereditary dentine disorders : dentinogenesis imperfecta et dentine dysplasia.
Orphanet Journal of rare disease. 2008;3:31
3. **Beattie ML, Kim JW, Gong SG, Murdoch-Kinch CA, Simmer JP.** Phenotypic variation in dentinogenesis imperfecta/dentin dysplasia linked to 4q21.
Journal of Dental research. 2006;85(4):329-333
4. **Becks H.** Histologic study of tooth structure in osteogenesis imperfecta.
The dental cosmos. 1931;73(5):437-454
5. **Bely B (2010).** Pour la science.
http://www.pourlascience.fr/ewb_pages/a/actualite-le-deuxieme-code-genetique-25205.php
6. **Beyaert JC, Druo JP, Artaud C.** La prothèse amovible chez l'enfant en pratique quotidienne.
Actualités odonto-stomatologiques. 1991;45(174):279-293.
7. **Bidra AS, Uribe F.** Successful bleaching of teeth with dentinogenesis imperfecta discoloration : a case report.
Journal of esthetic and restorative dentistry. 2011;23(1):3-10
8. **Biria M, Abbas FM, Mozaffar S, Ahmadi R.** Dentinogenesis imperfecta associated with osteogenesis imperfecta.
Dental research journal. 2012;9(4):489-494
9. **Bouvier D, Duprez JP, Morrier JJ, Bois D.** Strategies for rehabilitation in the treatment of dentinogenesis imperfecta in a child : a clinical report.
Journal of prosthetic dentistry. 1996;75(3):238-241
10. **Bow P.** Dentinogenesis imperfecta. A method of semipermanente restoration.
Journal of the dental association of South Africa. 2001;33:293-300
11. **Butler WT.** Dentin matrix proteins and dentinogenesis.
Connective Tissue Research. 1995;33(1-3):59-65
12. **Byers PH, Bonadio J, Cohn D, Starman B, Wenstrup R, Willing M.** Osteogenesis imperfecta : the molecular basis of clinical heterogeneity.
Annals of the New-York academy of sciences. 1988;543:117-128
13. **Chafaie A.** Du maintien à la gestion de l'espace.
L'information dentaire. 2010;92(9):13-18

14. **Chen CP**, Hung FY, Chem SR, Su JW, Wang W. Identification of COL1A2 mutation with a deletion spanning coding and intronic sequence in exon19 and intron 19 in a fœtus with osteogenesis imperfecta type II.
Taiwanese journal of obstetrics and gynecology. 2012;51(2):312-314
15. **Courson F**, Landru MM. Odontologie pratique au quotidien. Ed CdP ; 2005.
16. **Crowell MD**. Dentinogenesis imperfecta : a case report.
American journal of orthodontics and dentofacial orthopedics. 1998;114(4):367-371
17. **Cundy T**. Recent advances in osteogenesis imperfecta.
Calcified tissue international. 2012;90:439-449
18. **Derbanne MA**. Traumatismes dentaires chez l'enfant.
L'information dentaire. 2007;11:528-530
19. **East Memphis dental group**. <http://www.emdentalgroup.com/id13.html>. Yarbrough B.
23/02/2013
20. **Encyclopédie Orphanet Grand Public**. L'ostéogénèse imparfaite.
www.orpha.net/data/patho/Pub/fr/OsteogeneseImparfaite-FRfrPub654v02.pdf. Janvier 2007a
21. **Encyclopédie Orphanet**. L'ostéogénèse imparfaite.
<https://www.orpha.net/data/patho/Pro/fr/OsteogeneseImparfaite-FRfrPro654v01.pdf>. Juin 2007b
22. **Farges JC**. Morphogénèse cranio-faciale et odontogénèse. La dentinogénèse. 2011.
<http://spiralconnect.univ-lyon1.fr/spiral-files/download?mode=inline&data=1248161>
23. **Faucher AJ**, Pignoly C, Koubi G, Brouillet JL, Humeau A, Toca E, Lucci D, Fitoussi J. Les dyschromies dentaires, de l'éclaircissement aux facettes céramiques. Edition CdP ;2001
24. **Fortier JP**, Demars-Fremault C. Abrégé de pédodontie. Masson éd.; 1987
25. **Gallusi G**, Libonati A, Campanella V. SEM-morphology in dentinogenesis imperfecta type II : microscopic anatomy and efficacy of dentin bonding system.
European journal of paediatric dentistry. 2006;7(1):9-17
26. **Gellé MP**, Jacquelin LF, Dabert D. Prothèse pédiatrique, accompagner la croissance et restituer fonctions et esthétique.
L'information dentaire. 2010;92(9):97-102
27. **Genetics home reference**. 2012
<http://ghr.nlm.nih.gov/gene/COL1A2>
<http://ghr.nlm.nih.gov/gene/COL1A1>
28. **Goldberg M**. Manuel d'histologie et de biologie buccale : la dent et ses tissus de soutien.
Masson éd.; 1989
29. **Groten M**. Complex all ceramic rehabilitation of a young patient with severely compromised dentition : a case report.
Quintessence international. 2009;40(1):19-27

30. **Henke DA**, Fridrich TA, Aquilino SA. Occlusal rehabilitation of a patient with dentinogenesis imperfecta : a clinical report.
The journal of prosthetic dentistry. 1999;81(5):503-506
31. **Hickey AJ**, Salter M. Prosthodontic and psychological factors in treating patients with congenital and craniofacial defects.
The journal of prosthetic dentistry. 2006;95(5):392-396
32. **Housset C**, Raisonnier A. Faculté de médecine Pierre et Marie Curie (2009, 2010).
<http://www.chups.jussieu.fr/polys/biochimie/BMbioch/POLY.Chp.10.5.html>
33. **Huth K**, Paschos E, Sagner T, Hitckel R. Diagnostic features and pedodontic orthodontic management in dentinogenesis imperfecta type II : a case report.
International journal of paediatric dentistry. 2002;12(5):316-321.
34. **Jeanpierre M**. Bases moléculaires du mode de transmission des maladies génétiques.
<http://college-genetique.igh.cnrs.fr/Enseignement/genmol/basemoltransm.pdf>
35. **Joshi N**, Parkash H. Oral rehabilitation in dentinogenesis imperfecta with overdentures : case report.
The journal of clinical pediatric dentistry. 1998;22(2):99-102
36. **Kamoun-Goldrat AS**, Le Merrer MF. Ostéogénèse imparfaite et dentinogénèse imparfaite : frontières diagnostiques et intérêt en orthopédie dento-faciale.
L'orthodontie française. 2007;78(2):89-99
37. **Kérébel B**. Dentinogenesis imperfecta : étude structurale et ultrastructurale.
SSO Schweiz monatschr Zahnheilkd. 1975;85(12):1264-1281
38. **Kérébel B**, Le Cabellec MT, Villette A, Kérébel LM. Dentine opalescente héréditaire étude anatomo-clinique.
Actual odontostomatologia. 1978;124:539-548
39. **Kérébel B**, Daculsi G, Menanteau J, Kérébel LM. The inorganic phase in dentinogenesis imperfecta.
Journal of dental research. 1981;60(9):1655-1660
40. **Kierszenbaum A**. Histology and cell biology. Mosby éd.; 2002
41. **Kulkarni G**, Rajeev KG, Ambalavanan P, Kidiyoor KH. Successfull endodontic management of hypo, meso and hypertaurodontism : two case reports. Contemporary clinical dentistry.
2012;3:253-256
42. **Kupietzky A**, Waggener WF, Galea J. The clinical and radiographic success of bonded resin composite strip crowns for primary incisors.
Pediatric dentistry. 2003;25(6):577-581
43. **Leal CT**, Martins LD, Verli FD, De Souza MA, Ramos-Jorge ML. Case report : clinical, histological and ultrastructural characterization of type II dentinogenesis imperfecta.
European archives of paediatric dentistry. 2010;11(6):306-309.

44. **Li D**, Du X, Zhang R, Shen B, Huang Y, Valenzuela RK, Wang B, Zhao H, Liu Z, Li J, Xu Z, Gao L, Ma J. Mutation identification of the DSPP in a chinese family with DGI-II and up-to-date bioinformatic analysis.
Genomics. 2012;99:220-226
45. **Lopez-Arcas JM**, Chamorro M, Del Castillo JL, Cebrian JL, Palacios E, Burgueno M. Ostéogénèsis imperfecta and orthognathic surgery : case report and literature review.
Journal of oral and maxillofacial surgery. 2009;67(5):1128-1132
46. **Lund AM**, Jensen BL, Nielsen LA, Skovby F. Dental manifestations of osteogenesis imperfecta and abnormalities of collagen I metabolism.
Journal of craniofacial genetics and developmental biology. 1998;18:30-37
47. **MacDougall M**, Dong J, Acevedo AC. Molecular basis of human dentin disease.
American Journal of Medical Genetics Part A. 2006;140A:2536-2546
48. **Maciejewska I**, Chomik E. Hereditary dentine disease resulting from mutations in DSPP gene.
Journal of dentistry. 2012;40:542-548
49. **Marie-Cousin A**, Huet A, Sixou JL. Le fluor chez l'enfant en 2010.
L'information dentaire. 2010;92(9):63-70
50. **Marjorana A**, Bardellini E, Brunelli PC, Lacaita M, Cazzolla A, Favia G. Dentinogenesis imperfecta in children with osteogenesis imperfecta : a clinical and ultrastructural study.
International Journal of paediatric dentistry. 2010;20(2):112-118
51. **Mars M**, Smith BGN. Dentinogenesis imperfecta : an integrated conservative approach to treatment.
British dental journal. 1982;152 :15-18
52. **Morrier JJ**, Leheis B, Millet C, Hartman C, Duprez JP. Prothèses chez l'enfant.
Elsevier Masson. Médecine buccale. 2009:1-11
53. **Mount GJ**, Hume WR. Préservation et restauration de la structure dentaire. De Boeck Université ; 1998.
54. **Muhney K**, Campbell PR. Pediatric dental management of a patient with osteogenesis imperfecta and dentinogenesis imperfecta.
Special care dentistry. 2007;27(6):240-245
55. **Naulin-Ifi C**. Odontologie pédiatrique clinique. Ed CdP ; 2011.
56. **Nefussi JR**. Morphogénèse craniofaciale et odontogénèse : aspects morphologiques et régulation de l'odontogénèse.
<http://didel.script.univ-paris-diderot.fr/claroline/backends/download.php?url=L1JhcHB1bF9tb3JwaG9nZW5lc2VfMjAxMS0yMDEyLnBkZg%3D%3D&cidReset=true&cidReq=HO>

57. **Oberai S**, Raghavan V, Doni B, Bedi S. Dentinogenesis imperfecta (hereditary opalescent dentin).
Indian journal of dental advancements. 2010;2(2):226-228
58. **O'Connell AC**, Marini JC. Evaluation of oral problems in an osteogenesis imperfecta population.
Oral surgery oral medicine oral pathology oral radiology and endodontology. 1999;87:189-196
59. **Philip N**. Faculté de médecine de Marseille, 2001.
http://medidacte.timone.univ-mrs.fr/learnet/webcours/genetique/heredite_mend/index.htm.
60. **Piette E** et Goldberg M. La dent normale et pathologique. De Boeck Supérieur éd.;2001
61. **Piettierte MT**, Wright JT, Hill C. Dentinogenesis imperfecta : endodontics implications. Case report.
Oral surgery oral medicine oral pathology oral radiology and endodontology. 1998;86:733-737
62. **Rauch F**, Glorieux FH. Osteogenesis imperfecta.
The Lancet. 2004;363(9418):1377-1385
63. **Richard B**, Deforges J, Gorry P. Rôle des gènes DSPP et DMP1 dans la dentinogénèse imparfaite.
Les cahiers de l'ADF. 1^{er} trimestre 2007;n°22-23.
64. **Robert JC**, Sixou JL, Bigarré C, UFR Odontologie, université de Rennes 1, 2006.
https://ecm.univ-rennes1.fr/nuxeo/site/esupversions/c4ef54b3-27cc-4601-a4fd-e3f1495c45e5/module4/site/html/d4e793_d4e1436_d4e1460_1.html
65. **Roh WJ**, Kang SG, Kim SG. Multidisciplinary approach for a patient with dentinogenesis imperfecta and anterior trauma.
American journal of orthodontics and dentofacial orthopedics.2010;138(3):352-360
66. **Rousset-Caron NM**, Delfosse C, Noule M, Beauventre L, Lafforgue P. Hypodontia, oligodontia, anodontia and syndromes of developmental anomalies.
Dental and medical problems. 2003;40(1):109-115
67. **Rushton M**. Anomalies of human dentine.
Annals of the royal college of surgeons of England. 1955;16(2):94-117
68. **Sapir S**, Shapira J. Dentinogenesis imperfecta : an early treatment strategy.
Paediatric dentistry. 2001;23(3):232-237
69. **Seow WK**. Diagnostic and management of unusual dental abscesses in children.
Australian dental journal. 2003;48(3):156-168
70. **Shields ED**, Bixler D, El-Kafrawy M. A proposed classification for heritable human dentine defects with description of a new entity.
Archives of oral biology. 1973;18:543-553
71. **Sillence DO**, Senn A, Danks DM. Genetic heterogeneity in osteogenesis imperfecta.
Journal of medical genetics. 1979;16:101-116

72. **Sixou** JL, Robert JC, Bigarré C. Université de Rennes I, 2006. Anomalies dentaires.
https://ecm.univ-rennes1.fr/nuxeo/site/esupversions/c4ef54b3-27cc-4601-a4fd-e3f1495c45e5/module4/site/html/d4e793_d4e1436_d4e1460_1.html
73. **Tsai** C-L, Lin YT. Dentinogenesis imperfecta associated with osteogenesis imperfecta : report of two cases.
 Chang gung medical journal. 2003;26:138-143
74. **Van Der Rest** M. Bases moléculaires et rôle du collagène dans l'ostéogénèse imparfaite.
 Journal de l'association de l'ostéogénèse imparfaite. 2004.
75. **Vergot** T. Prosthodontics for pediatric patients with congenital/developmental orofacial anomalies : a long term follow-up.
 The journal of prosthetic dentistry. 2001;86:342-347
76. **Vital** SO, Gaucher C, Bardet C, Rowe PS, George A, Linglart A, Chaussain C. Tooth dentin defects reflect genetic disorders affecting bone mineralization.
 Bone. 2012;50(4):989-997
77. **Weizmann institute of science**. Gene cards human. 2012.
<http://www.genecards.org/cgi-bin/carddisp.pl?gene=DSPP>
78. **Witkop** CJ Jr. Amelogenesis imperfecta, dentinogenesis imperfecta and dentin dysplasia revisited : problems in classification.
 Journal of oral pathology. 1989;17:547-553
79. **Xiao** S, Yu C, Chou X, Yuan W, Wang Y, Bu L, Fu G, Qian M, Yang J, Shi Y, et coll. Dentinogenesis imperfecta 1 with or without progressive hearing loss is associated with distinct mutations in DSPP.
 Nature Genetics. 2001;27:201-204
80. **Zhang** ZL, Zhang H, Ke, YH, Yue H, Xiao WJ, Yu JB, Gu JM, Hu WW, Wang C, He JW, Fu WZ. The identification of novel mutations in COL1A1, COL1A2, and LEPRE1 genes in Chinese patients with osteogenesis imperfecta.
 Journal of bone and mineral research. 2012;30:69-77

CALVEZ Marielle

TITRE : La dentinogénèse imparfaite, diagnostic et prise en charge

Thèse ; Chir. Dent. ; Brest ; 2013 ; (N° 29008)

RESUME :

La dentinogénèse imparfaite est une maladie génétique qui se caractérise par un défaut qualitatif et quantitatif de la dentine. La maladie touche les deux dentures et peut être associée à une ostéogénèse imparfaite. Il existe ainsi trois types de dentinogénèses imparfaites selon la classification de Shields datant de 1973. Les caractéristiques cliniques et radiologiques principales de la pathologie sont : la teinte translucide jaune brun, l'aspect globulaire des couronnes, une chambre et des canaux pulpaire minéralisés ainsi qu'un phénomène d'attrition. Son diagnostic précoce permet une prise en charge adaptée au patient et évite un délabrement dentaire conséquent. Le traitement est multiple selon la gravité de l'atteinte : extractions, soins conservateurs et prothétiques.

RUBRIQUE DE CLASSEMENT : ODONTOLOGIE PEDIATRIQUE

MOTS CLES :

Dentinogénèse imparfaite - Maladie génétique - Diagnostic précoce - Ostéogénèse imparfaite - Prise en charge

JURY :

Président : M. Le Professeur Reza ARBAB CHIRANI

Directeur : M. Le Docteur Hervé FORAY,

Asseseurs : Me. Le Docteur Frédérique d'ARBONNEAU

Me. Le Docteur Valérie CHEVALIER

ADRESSE DE L'AUTEUR :

CALVEZ Marielle

15 rue Massillon

29200 BREST