



université de bretagne
occidentale



**L'ENDOCOURONNE, DE
NOUVELLES PERSPECTIVES
GRÂCE A L'EVOLUTION DES
TECHNIQUES ADHESIVES ET
DE LA CFAO.**

Thèse soutenue le 27 Mai 2013
devant le jury composé de :

Reza ARBAB CHIRANI
PU-PH, Odontologie (*Président*)

Elisabeth LEIZE-ZAL
MCU-PH, Odontologie (*Directeur*)

Emilie THIEBAUT
MCU-PH, Odontologie (*Assesseur*)

Brice CHAUVEL
MCU-PH, Odontologie (*Assesseur*)

Richard KERVEVAN
Docteur en chirurgie dentaire (*invité*)

Bassem HIJAZI
AHU-PH, Odontologie (*invité*)

UNIVERSITÉ DE BRETAGNE OCCIDENTALE

PRESIDENT

Monsieur Pascal OLIVARD

DIRECTEUR GENERAL DES SERVICES

Monsieur Stéphane CHARPENTIER

CORPS PROFESSORAL DE L'U.F.R. D'ODONTOLOGIE DE BREST

Année Universitaire 2012-2013

DOYEN

Monsieur Alain ZERILLI

PROFESSEURS DES UNIVERSITÉS

57-03 Sciences Biologiques

Monsieur Jacques-Olivier PERS

58-01 Odontologie Conservatrice

Monsieur Reza ARBAB CHIRANI

58-02 Prothèse

Monsieur Gérard DERRIEN

MAITRES DE CONFÉRENCES DES UNIVERSITÉS

56-01 Pédodontie

Monsieur Hervé FORAY

56-01 Pédodontie

Madame Frédérique d'ARBONNEAU

56-03 Prévention Epidémiologie

Monsieur Alain ZERILLI

56-03 Prévention Epidémiologie

Monsieur Bertrand PIVER

57-01 Parodontologie

Monsieur Guy LE TOUX (en disponibilité)

57-02 Chirurgie Buccale et Pathologique

Madame Sylvie BOISRAMÉ-GASTRIN

57-02 Chirurgie buccale et Pathologique

Monsieur Michel LEGENS (en disponibilité)

57-03 Sciences Biologiques

Madame Laëtitia LE POTTIER

58-01 Odontologie Conservatrice

Madame Valérie CHEVALIER-HERISSET

58-02 Prothèse

Monsieur Vincent JARDEL

58-02 Prothèse

Madame Elisabeth LEIZE-ZAL

58-03 Sciences anatomiques et physiologiques, occlusodontique

Madame Céline BODERE

biomatériaux, biophysique et radiologie

58-03 Sciences anatomiques et physiologiques, occlusodontiques,

Monsieur Brice CHAUVEL

biomatériaux, biophysique et radiologie

ASSISTANTS

57-01 Parodontologie

Monsieur Sébastien BEUZIT

57-01 Parodontologie

Monsieur Jérémy SANTUCCI

57-02 Chirurgie Buccale et Pathologique

Madame Julie LELIEVRE

58-01 Odontologie Conservatrice

Madame Emilie THIEBAUT

58-01 Odontologie Conservatrice

Madame Charlotte GOUEDARD

58-02 Prothèse

Monsieur Bassem HIJAZI

58-02 Prothèse

Monsieur Gabriel SCOLAN

ASSISTANTS ASSOCIES

56-02 Orthopédie Dento Faciale

Monsieur Yann CHOQUIN

56-02 Orthopédie Dento Faciale

Madame Christelle MELONE-BODERE

57-03 Sciences Biologiques

Monsieur Pierre POCHARD

Je certifie sur l'honneur ne pas avoir repris pour mon propre compte des propos, des citations, des illustrations déjà publiées.

Brest le

LE CORRE Kévin

Signature ;

REMERCIEMENTS

A notre président de jury de thèse,

Monsieur le Docteur Reza ARBAB-CHIRANI

Professeur des Universités, U.F.R. d'Odontologie, Brest

Praticien Hospitalier

Chef du service d'Odontologie

Nous vous remercions d'avoir accepté de juger ce travail.

Nous rendons hommage à votre implication remarquable à la tête du service d'Odontologie.

Que ce travail soit le témoignage de notre profond respect.

A notre Jury,

Madame le Docteur Elisabeth LEIZE-ZAL

Docteur en Chirurgie Dentaire

Maître de Conférences des Universités, U.F.R. d'Odontologie, Brest

Praticien Hospitalier

Votre présence dans notre jury de thèse est une évidence. Je vous remercie pour l'aide précieuse que vous m'avez apportée et la simplicité avec laquelle vous avez abordé ce sujet.

Soyez assurée de mon profond respect et veuillez trouver ici le témoignage de ma profonde admiration.

A notre Jury,

Monsieur le Docteur Richard KERVEVAN

Docteur en Chirurgie Dentaire

Nous vous remercions infiniment d'avoir fort aimablement accepté de mener à bien ce travail. Sans vous, il n'aurait jamais pu voir le jour.

Nous vous remercions pour votre disponibilité, votre gentillesse et votre envie de transmettre votre passion. Nous garderons précieusement en mémoire vos conseils.

Veillez trouver ici l'expression de notre grande admiration, de notre profond respect et de notre amitié.

A notre Jury,

Monsieur le Docteur Brice CHAUVEL

Docteur en Chirurgie Dentaire

Maître de Conférences des Universités, U.F.R. d'Odontologie, Brest

Praticien Hospitalier

Nous vous remercions d'avoir accepté de siéger dans notre Jury.

Votre disponibilité, votre esprit de synthèse et votre gentillesse à notre égard sont des qualités que nous avons particulièrement appréciées.

Soyez assuré de notre respect.

A notre Jury,

Madame le Docteur Emilie THIEBAUT

Docteur en Chirurgie Dentaire

Assistant des Universités, U.F.R. d'Odontologie, Brest

Praticien Hospitalier

Nous vous remercions d'avoir accepté de siéger dans notre Jury.

Veillez trouver ici le témoignage de notre reconnaissance pour votre gentillesse et votre qualité d'enseignement dispensé tout au long de nos études.

Veillez trouver ici l'expression de notre profond respect et de notre amitié.

A notre Jury,

Monsieur le Docteur Bassem HIJAZI

Docteur en Chirurgie Dentaire

Assistant des Universités, U.F.R. d'Odontologie, Brest

Praticien Hospitalier

Nous vous remercions d'avoir bien voulu siéger dans notre jury.

Nous vous sommes reconnaissants de vos nombreuses idées et de votre motivation qui ont grandement contribué à la naissance de ce travail.

Veillez trouver ici l'expression de notre profond respect et de notre amitié.

A Gaidig,

*Pour sa patience, sa présence et son écoute durant ces années d'études.
Mais également pour son soutien et les sacrifices qu'elle a su accorder. Qu'elle
trouve dans ce travail le témoignage de ma reconnaissance et de tout mon
amour.*

A mes parents, mon frère et ma sœur,

Sans qui je n'en serais pas là,

*Pour la confiance qu'ils m'ont accordée, leur patience à mon égard et leur
soutien durant ces années d'études.*

A ma famille, à mes amis,

*Pour votre présence réconfortante et votre joie de vivre qui m'ont
accompagné pendant toutes ces études.*

Aux étudiants,

Pour toutes ces années passées en votre compagnie.

Aux enseignants du Centre de Soins Dentaires,

*Pour la richesse de leur enseignement, leur patience et leur disponibilité.
Veuillez trouver ici le témoignage de toute ma gratitude.*

Au personnel du Centre de Soins Dentaires,

Pour leur attention et leurs conseils.

SOMMAIRE

INTRODUCTION

CHAPITRE 1 : LES ENDOCOURONNES

1.1. QUELQUES RAPPELS

1.1.1. Pourquoi une diminution de la résistance ?

1.1.2. La perte de substance dentaire : principale cause de fragilisation

1.1.2.1. Déficit lié au traitement endodontique.

1.1.2.2. Déficit d'origine pathogène.

1.1.2.3. Déficit lié à la préparation d'un logement canalaire.

1.1.3. Pour une restauration durable...

1.2. DEFINITION ET INDICATIONS

1.2.1. Définitions

1.2.2. Indications

1.3. TECHNIQUE DE PREPARATION

1.3.1 Préparation de la cavité

1.3.2 Comblement des contre-dépouilles.

1.3.3 Enregistrement de l'occlusion.

1.4. MATERIAUX ET TECHNIQUE DE FABRICATION

1.5 LE COLLAGE

1.5.1. Les colles

1.5.1.1. Les colles sans potentiel adhésif (SPA) ou composite de collage

1.5.1.2. Colles avec potentiel adhésif (APA)

1.5.1.3. Les colles auto-adhésives (AA)

1.5.2. Exemple de Protocole :

1.5.3. Avantages/ inconvénients des colles

1.6. COMPARAISON AVEC LE PROTOCOLE DE REHABILITATION CONVENTIONNEL

1.6.1. Avantages

1.6.2. Inconvénients

1.7. LES ECHECS

CHAPITRE 2 : LE SYSTEME CEREC©

2.1. HISTORIQUE

2.2. TECHNOLOGIE D'ACQUISITION

2.3. PROTOCOLE CLINIQUE

2.3.1. Présentation du matériel

2.3.2. Prise d'empreinte et réalisation du maître modèle

2.3.3. Maquillage, glaçage et cuisson au cabinet

2.4. LES MATERIAUX

2.4.1. Les céramiques

2.4.1.1. Les céramiques feldspathiques.

2.4.1.2. Les vitrocéramiques.

2.4.1.3. Les céramiques infiltrées.

2.4.1.4. Les céramiques polycristallines.

2.4.2. Les métaux

2.4.3. Les résines

2.4.4. Résumé

CHAPITRE 3 : PROTOCOLE CLINIQUE DE REALISATION D'UNE ENDOCOURONNE AVEC CEREC©

3.1. CAS CLINIQUE : ENDOCOURONNE 47.

3.1.1. Indication

3.1.2. Préparation du moignon

3.1.3. Prise d'empreinte optique

3.1.4. Réalisation au laboratoire

3.1.5. Pose

3.2. CAS CLINIQUE : ENDOCOURONNE 46

3.2.1. Indication

3.2.2. Préparation du moignon

3.2.3. Prise d'empreinte optique

3.2.4. Réalisation au laboratoire

3.2.5. Pose

3.3. CAS CLINIQUE : CONTRE-EXEMPLE.

CONCLUSION

BIBLIOGRAPHIE

INTRODUCTION

Comme partout autour de nous, dans le salon, dans la cuisine, dans la voiture... le numérique se généralise et s'impose de plus en plus au cabinet dentaire. C'est un fait évident lorsque l'on regarde les avancées phénoménales qui sont faites chaque jour dans le domaine de la prothèse dentaire, tant au niveau du laboratoire dentaire qu'au fauteuil dentaire. En effet, même lorsque le praticien réalise ses empreintes selon le protocole classique, il est fréquent maintenant que le prothésiste dentaire réalise un scannage 3D du modèle en plâtre afin de modéliser la pièce désirée sur informatique. Désormais, le système CEREC avec sa caméra intra orale permet au praticien de prendre directement l'empreinte en bouche ce qui offre beaucoup d'avantages tant pour le praticien que pour le patient ! En effet, les objectifs de l'empreinte optique sont les suivants ;

- Amélioration de l'adaptation prothétique qui garantit une meilleure pérennité prothétique
- Diminution des vecteurs d'erreurs de la chaîne technologique conventionnelle (empreinte, coulée, modèle fractionné)
- Augmenter la rentabilité du cabinet et améliorer le confort des patients.

A l'heure actuelle, beaucoup de chirurgiens-dentistes ont opté pour le numérique et nous pouvons recenser pas moins de 30 millions de restaurations dentaires (inlays ou couronnes) réalisées par les 40 000 systèmes Cerec® vendus à travers le monde.

La philosophie initiale du système Cerec® était la réalisation de restaurations alternatives à l'amalgame et au composite type inlay/onlay en une seule séance mais l'amélioration constante des techniques et des matériaux a permis d'élargir les indications de l'empreinte optique à quasiment toutes les restaurations de prothèses fixées (couronnes, couronne sur implants, bridges, endocouronnes...).

Ainsi, l'empreinte optique sert non seulement à restaurer des dents vivantes mais aussi des dents dépulpées. Or la décision de restaurer une dent dépulpée n'est pas si simple que ça en fonction du délabrement inhérent à la carie ou à la préparation.

Nous proposerons donc d'étudier les situations cliniques où une endocouronne serait la meilleure alternative à la restauration de la dent en tentant de comprendre pourquoi cette technique est intéressante notamment par rapport aux autres techniques de restaurations habituelles au vu de la longévité dans le temps, de l'esthétique de l'élément prothétique et de la facilité et la rapidité de réalisation que peut nous apporter l'aide précieuse d'un système d'empreinte optique.

CHAPITRE 1 : LES ENDOCOURONNES

Le développement d'adhésif dentinaire efficace a révolutionné les techniques de collage depuis quelques années. Ainsi lorsque la surface de collage est suffisante, la présence d'éléments de macro rétention n'est plus indispensable. Il s'agit de l'avantage majeur des restaurations adhésives. Avec cette approche, la mise en place de tenon radiculaire est devenue l'exception à la règle. Ainsi, les préparations à minima, avec conservation tissulaire maximale, doivent être considérées aujourd'hui comme les traitements de référence pour la restauration des dents dépulpées (*Gil TIRLET (2004)*). L'endocouronne suit ce principe, la seule différence avec une restauration directe est qu'il faut obtenir une cavité de dépouille : la préparation consiste en un joint céramique-dent périphérique supra gingival et une cavité centrale de rétention dans la totalité de la chambre pulpaire à la place de l'ancrage radiculaire.

1.1. QUELQUES RAPPELS

Il est prouvé actuellement qu'une dent dépulpée n'est pas en soit plus fragile qu'une dent vitale (*Gutmann JL, 1992 & Huang et al, 1992*). Cependant, l'opinion inverse, souvent guidée par des habitudes, voire des intuitions, reste encore ancrée dans les esprits de nombreux praticiens et patients (*Sabek et al, 1997*). Cette idée reçue attribue à la dent dépulpée une image de dent affaiblie et cassante (*Sokol, 1984*), encourageant la réalisation d'une reconstitution corono-périphérique complète associée à un ancrage radiculaire, option qui est trop souvent proposée par routine et automatisme, que comme la réponse la mieux adaptée à la situation clinique réelle.

1.1.2. La perte de substance dentaire : principale cause de fragilisation

1.1.2.1. Déficit lié au traitement endodontique.

La perte de tissu dentaire se fait principalement lors de la préparation de la cavité d'accès. En effet lors de l'ouverture des premières molaires maxillaires et des premières molaires mandibulaires un amincissement parfois excessif des parois dentinaires peut conduire à un affaiblissement de la région cervicale (Fig. 1.1.2.1) (Dejou, Laborde, 1990).

Cependant, la quantité de tissu radiculaire perdu est minime lors d'un traitement endodontique.

1.1.2.2. Déficit d'origine pathogène

(D'après GUTMANN JL, 1992 ; HUANG TJ et al, 1992 ; SABEK. A, 1996 : SOKOL DJ, 1984; PAPA J et al, 1994)

La fragilité de la dent dépulpée est proportionnelle à la disparition des tissus cariés ayant conduit à la nécessité du traitement endodontique, et n'est pas imputable à la pulpectomie en elle-même. Les résultats de l'étude de Reeh et al (en 1989) parlent d'eux-mêmes :

Ainsi, que la dent soit vitale ou non, plus la quantité de substance dentaire perdue est grande, plus la structure résiduelle est affaiblie et donc sujette aux fractures. **Les crêtes marginales jouent un rôle fondamental dans la résistance de la dent.** S'il en manque une, le cercle à la périphérie de la dent est rompu et cette discontinuité fragilise la dent (-46% de résistance). Si les deux crêtes sont perdues, le phénomène est encore plus important (-63%), les parois vestibulaire et linguale de part et d'autre de la cavité mésio-occluso-distale risquent de fléchir puis de se fracturer suite aux forces occlusales, et ceci est d'autant plus vrai que les pans restants sont fins.

Fig. 1.1 : Réduction de la résistance de la dent résultant des cavités endodontiques et restauratrices (Courtoisie Dr De March, d'après Reeh et al, 1989).

Fig. 1.2 : Les crêtes marginales assurent l'unité mécanique de la dent. L'union des pans augmente la résistance de chacun d'eux face aux contraintes occlusales.

Fig. 1.3 : Les crêtes marginales sont perdues; la cohésion entre les pans est rompue. Ces derniers sont plus propices à la flexion et à la fracture lors des fonctions occlusales.

Ces phénomènes exposent la dent à 2 types d'échec :

- la fracture coronaire ou coronoradiculaire pouvant aller jusqu'à l'extraction de la dent si le trait de fracture est situé trop en profondeur.

- l'apparition d'un hiatus au niveau de la limite dent/restauration : fracture adhésive ou cohésive, et responsable par la suite de carie secondaire. En effet l'apparition de micro fractures et de micro-infiltrations se fait plus fréquemment aux limites de préparations des restaurations sur les dents dévitalisées ! (*BLATZ et al 2007*)

1.1.1. Pourquoi une diminution de la résistance ?

Huang et al admettent une importante déshydratation de la dentine après dépulpe, sans pour autant observer une diminution significative de sa résistance à la compression et à la traction. Pour *Papa et al (1994)*, la perte en eau ne concerne que l'eau libre et non l'eau liée au collagène, et elle est inférieure à 9% de l'eau totale, ce qui n'est pas un déficit significatif. Enfin, *Sedgley et Messer (1992)* n'ont pas montré de modification du module d'élasticité, ni de la dureté de la dentine.

En réponse à l'influence de l'ancienneté de la pulpectomie, *Degrange et al (1986)* expliquent que c'est l'absence d'étanchéité, à la fois de l'obturation endodontique et de la reconstitution coronaire, qui, en provoquant des phénomènes de corrosion intra-canaire, expliquent, en partie la fragilité des dents anciennement traitées et souvent dis colorées. Ainsi, nous ne pouvons pas incriminer la déshydratation dans une éventuelle perte de résistance de la dent.

La perte des tissus dentaires (carie, fracture, cavité d'accès et instrumentation endodontique...) de la dent dépulpe, puis reconstituée, est la

principale cause de fragilisation. **En 2002, Pontius insiste sur le principe d'économie tissulaire des structures internes et externes, montrant l'importance de cet élément dans la prévention des fractures radiculaires et le maintien à long terme de la dent sur l'arcade.**

1.1.2.3. Déficit lié au logement canalair

La restauration de la dent dépulée est fréquemment précédée par la mise en place d'un ancrage coronoradiculaire destiné à garantir la rétention de la restauration. Celui-ci requiert classiquement une préparation du système canalair par forage occasionnant une perte de substance, qui entraîne à son tour un affaiblissement de la racine.

Le premier risque concerne les accidents liés à la préparation du logement du tenon. Ils incluent les perforations du tiers apical de la racine, ou de ses régions latérales invaginées : (« strip perforations »).

Fig. 1.4 et 1.5 : risque de perforation lors la préparation canalair.

Le second risque concerne les échecs possibles une fois la dent en fonction. Le forage du logement canalaire aboutit à un amincissement des parois radiculaires et par-là même à la formation de points de fragilités. Les fissures et fractures radiculaires sont des conséquences fréquentes (*Heydecke et al, 2001*) car les contraintes occlusales s'appliquent sur les parois amoindries, souvent incapables de résister aux forces transmises par le tenon (figure 1.6 et 1.7). Ce phénomène est aggravé si l'axe du système canalaire est déjeté : les forces vont s'exercer sur une zone affaiblie, réalisant un effet de coin compromettant dramatiquement l'intégrité de la racine.

Fig. 1.6 et 1.7 : risque de fracture de la dent par effet de coin.

A la lumière de ces constatations, et conformément aux données de l'ANAES (*Agence Nationale d'Accréditation et d'Evaluation de la Santé*) (2004), l'emploi d'un système d'ancrage radiculaire est loin d'être anodin et a tout intérêt à être évité lorsque cela est possible.

1.1.3. Pour une restauration durable...

La longévité du traitement endodontique est influencée de manière significative par le type de restauration utilisé (*AKKAYAN B. (2004)*).

Et comme nous l'avons dit précédemment il est très important de conserver la qualité et l'intégrité de la dent restante car cela aura une influence sur la structure générale de la dent restaurée et conditionnera le comportement de la restauration. (*ANUSAVICE KJ, 2003; ASMUSSEN E et al, 1999; ASMUSSEN E et al, 2005*).

L'approche classique de restauration des dents dépulpées est de reconstituer un moignon soit à l'aide d'une reconstitution indirecte de type inlay-core scellé ou collé dans la racine soit par l'intermédiaire d'une restauration coronoradiculaire en technique directe (tenon fibré ou « screw post ») et coiffer le tout par une couronne. Quelques études ont montré des résultats convaincants au niveau de la rétention de l'inlay-core dans le canal radiculaire (*ASSIF D et al. 1993 J ; AUSIELLO P et al. 1999 et 1997*) mais d'autres études ont montré un taux de résistance très faible de la racine suivant son diamètre et un risque d'accident de perforation très opérateur dépendant. (*AUSIELLO P et al. 1999 et 1997*).

Avec le développement des techniques adhésives et des matériaux céramiques, la rétention mécanique (contre-dépouille...) est de moins en moins obligatoire s'il y a une surface dentaire suffisante pour le collage.

Des études *in vitro* récentes, nous montrent des taux de fracture comparable entre des endocouronnes collées et des couronnes classiques (*Lin, C. et coll. 2010*).

Par ailleurs, beaucoup de cas cliniques ont montré le potentiel de ce type de restauration dans des restaurations fonctionnelles et esthétiques de molaires très délabrées et non vitales. (*BITTER K et al.2004 ; BLATZ MB, 2007; BOHIN F. 2001 ; BOLHUIS HP et al. 2004 et 2005*)

Ainsi, lorsque la situation clinique le permet, une endocouronne (couronne monobloc) moins mutilante qu'une couronne classique peut être proposée. De plus, la CFAO permet de nos jours d'obtenir ces éléments facilement.

1.2. DEFINITION ET INDICATIONS

Les tendances actuelles vers une odontologie moins invasive, combinée aux progrès de la dentisterie adhésive ouvrent de nouvelles options dans les moyens de restauration de la dent dépulpée unitaire avec les Restaurations Partielles Collées (RPC).

Les RPC ont pour objectif de limiter la destruction tissulaire. Elles regroupent l'ensemble des restaurations adhésives n'impliquant pas un recouvrement coronaire périphérique complet de la dent. Elles peuvent être réalisées en méthode directe (composite) ou indirecte (facette, inlay-onlay en

composite de laboratoire, en céramique ou en alliages métalliques coulés, endocouronne...).

1.2.1 Définitions

Une endocouronne est une restauration partielle collée prenant ancrage dans la chambre pulpaire d'une dent devitalisée. La surface disponible dans la chambre pulpaire permet d'obtenir la stabilité et la rétention nécessaire pour la restauration sachant que ce type de restauration est toujours collée (adhésion chimique) et non scellée (rétention mécanique).

Actuellement, les endocouronnes sont très peu utilisées car les indications sont très floues et les techniques de collage ne sont pas encore utilisées en routine au cabinet. Ainsi, bon nombre de praticiens sont sceptiques à l'idée de restaurer une dent dépulpée sans réaliser d'ancrage radiculaire comme nous le faisons depuis longtemps. Cependant, nous savons que la préparation de la racine n'est pas sans risques. (Voir 1.1.2.3)

Fig. 1.8, 1.9 et 1.10 :
restauration d'une molaire
mandibulaire par une
endocouronne
(modélisation Cerec[®]).

1.2.2 Indications

Il est important de noter qu'il n'existe pas de recommandations claires sur le choix de la meilleure technique ! (DIETSCHI D, et al. 1997) mais néanmoins, la littérature nous permet d'obtenir les conclusions suivantes :

- **Les molaires peuvent facilement bénéficier de ce type de restauration dès qu'il reste suffisamment de parois, compte tenu de la surface de collage disponible et de l'anatomie favorable de leur chambre pulpaire.** Dans le passé, l'endocouronne était aussi réservée pour des **dents ayant une faible hauteur coronaire**, hors les progrès des techniques adhésives

permettent maintenant de bons résultats cliniques à long terme : il est maintenant prouvé que les endocouronnes sur molaires sont aussi résistantes que les couronnes avec inlay core sur des tests de fatigue. (Oguz Eraslan et al. 2009)

- **les dents antérieures** ont une chambre trop étroite pour offrir une surface de collage suffisante, et sont soumises à des forces de cisaillement néfastes aux restaurations collées (Dietschi et al, 1997). **Les endocouronnes sont donc contre indiquées sur les dents antérieures.**

- **Pour les prémolaires**, l'indication se fait au cas par cas en fonction de la quantité de tissu résiduel car souvent la préparation canalaire nécessite un évasement de la chambre pulpaire au dépend des parois vestibulaire et linguale. **Nous pouvons estimer que lorsqu'il reste 2 mm de parois supra gingivales et une épaisseur de paroi supérieure à 1,5 mm, l'endocouronne est une bonne alternative pour restaurer cette dent en prenant bien sûr en considérations le type d'occlusion du patient et d'éventuelles para fonctions.**

Un article de *Lin et al. en 2010* démontre que grâce à ce type de restauration, on obtient des valeurs de stress plus bas dans les tissus résiduels (dentine radulaire) et le ciment de scellement qu'avec une couronne classique céramique collée sur un moignon formé par un tenon fibré !

ENDOCOURONNE

Couronne Classique

Fig. 1.11 : Modélisation du stress au niveau du ciment de scellement et de la dentine lors de la réalisation d'une endocouronne (à gauche) et d'une couronne classique en céramique. *Int J Prosthodont. 2005*

Avec l'expérience clinique, les recommandations sur l'utilisation des endocouronnes et d'autres techniques restauratrices des dents postérieures ont évoluées et se sont affinées : les indications sont en fait liées à la structure résiduelle de la dent.

- **Perte structurelle coronaire minimale**

La perte structurelle coronaire minimale est généralement liée à des dents qui n'ont pas été, ou très peu, restaurées mais qui nécessitent un traitement radiculaire. La structure dentaire restante malgré le traitement endodontique présente une perte minimale de résistance en comparaison avec une dent vivante, si tant est qu'aucune fêlure verticale ou horizontale n'est présente. La cavité d'accès et un élargissement minimal de la chambre pulpaire n'affectent pas significativement la biomécanique de la dent (*Papa J, 1994*). **Les auteurs proposent que ces dents soient traitées par une restauration adhésive comblant la chambre pulpaire et la cavité d'accès.** Le choix du matériau doit se limiter aux **résines composites**, en combinaison avec un système adhésif après mordantage total (*Krejci I, 2000*). La seule contre-indication à ce traitement très conservateur est la présence d'une parafunction, d'une fonction de groupe, d'une inclinaison cuspidienne très marquée, où le recouvrement occlusal complet est alors recommandé.

- **Moins de la moitié de la structure coronaire manquante**

Les dents présentant des restaurations de taille moyenne et dont le traitement endodontique est indiqué ne nécessitent pas de restaurations coronoradiculaires, car la structure coronaire résiduelle permet la stabilité, la résistance et la rétention de la restauration. **Le recouvrement occlusal complet, avec une endocouronne ou un onlay indirect de recouvrement, est cependant conseillé.** Les contre-dépouilles de la chambre pulpaire et de la cavité d'accès sont comblées avec des résines composites (*Dietschi D, 1998*).

- **Plus de la moitié de la structure coronaire manquante**

Lorsque le délabrement est plus important, les surfaces de collage disponibles et la résistance structurelle des tissus résiduels sont réduites. **Une restauration coronoradiculaire est alors obligatoire** pour permettre au continuum dento-prothétique, une rigidité et une résistance à la fracture suffisantes. Une préparation appropriée (en maintenant une résistance intrinsèque suffisante des parois par une épaisseur de 1 à 1,5 mm) doit permettre une stabilité anti-rotationnelle. Un sertissage doit également être obtenu en descendant les limites de la préparation de 1,5 à 2 mm par rapport à la limite de la restauration coronoradiculaire (*Sorensen JA, 1990 ; Cathro Pr et al, 1996*).

Les données scientifiques actuelles sont en faveur des techniques adhésives pour la réalisation de ces restaurations (*Dietschi D, 2008*). L'anatomie occlusale et la fonction sont généralement restaurées avec une couronne périphérique. **Cette option de traitement présente cependant un risque biomécanique inhérent plus important, lié à la quantité de tissu dentaire manquant.**

- **La majorité de la structure coronaire manquante**

Cela représente la situation biomécanique la moins favorable, et elle ne peut pas être envisagée de façon sûre et satisfaisante à long terme. L'extrusion orthodontique est peu pratiquée sur des dents pluri-radiculées, et l'allongement de couronne clinique pour permettre un sertissage est souvent impossible, ce qui ne permet pas une stabilité optimale de la restauration. Pour ces raisons, l'extraction et le remplacement par un implant peuvent être

considérés comme une alternative aux traitements conventionnels des dents postérieures fortement compromises (*Mordohai N et al, 2005 ; Cho GC. 2004*).

Conclusion, Il est important d'étudier les différents paramètres cliniques tels que l'occlusion, la profondeur cuspidienne, les éventuelles para fonctions et surtout la quantité de tissu résiduel.

1.3. TECHNIQUE DE PREPARATION

1.3.1 Préparation de la cavité

La préparation pour une endocouronne consiste à faire un épaulement marginal d'1mm de largeur avec un centre de rétention au sein de la chambre pulpaire, ce qui permet de faire une couronne et un ancrage dans un seul bloc (*BARTALA M, et al 2005 ; BINDL A, RICHTER B, MÖRMANN WH. 2005*).

« La dent est préparée en respectant les critères dimensionnels relatifs aux inlays en céramique :

- Préparation de dépouille de 6-10°
- Epaisseur de réduction uniforme de 1 à 2 mm
- Porte-à-faux inférieur à 2 mm

Certains critères de préparation sont propres au système *CEREC*[®] :

- Il n'est pas nécessaire d'adoucir les angles aigus entre les différentes surfaces, la céramique étant usinée et non cuite.
- Les angles internes de la préparation doivent être bien nets pour faciliter l'empreinte optique.

La préparation est finie avec des fraises de 25 µm de granulométrie pour préserver au maximum l'intégrité des prismes d'émail aux limites. Ceci permet de réduire l'aspect de « ligne blanche » aux limites entre l'émail et l'inlay (*Unterbrink G, 1999*).

Il est possible de former une cavité plus rétentive dans la chambre pulpaire en faisant des petites rainures dans les parois les plus épaisses.

Il faut noter que dans un esprit de conservation maximale, il n'est pas nécessaire de réduire les cuspidés de la dent en hauteur dans les cas où les parois seraient suffisamment solides pour supporter des contraintes occlusales comme dans les préparations pour onlays : Cependant les études montrent une répartition plus favorable des forces pour les onlays (recouvrement cuspidien) que pour les inlays, ce qui nous amène à penser que l'endocouronne devra couvrir les cuspidés les plus faibles et plus particulièrement dans les cas où les forces occlusales s'exerceraient au niveau de l'interface céramique-dent !

Fig. 1.12 : Principes de préparation pour une endocouronne.

1.3.2 Comblement des contre-dépouilles.

Les éventuelles contre-dépouilles liées à l'éviction de dentine cariée peuvent être comblées par un matériau verre-ionomère modifié par adjonction de résine (CVIMAR) de type *GC Fuji II LC*[®] après préparation des surfaces dentinaires avec un conditionneur de type *GC Cavity conditionner*[®]. La mise de dépouille de la préparation sera ainsi plus économe en tissu dentaire.

Les petites contre-dépouilles n'ont pas besoin d'être comblées. En effet, les principes d'enregistrement optique de la préparation et d'usinage de l'inlay rendent impossible la fabrication d'une pièce en contre-dépouille. Le hiatus sera alors comblé par le matériau de collage en évitant une interface supplémentaire (*Richter B, Mörmann WH., 2001*).

1.3.3 Enregistrement de l'occlusion.

A la fin de la préparation de la dent, si la hauteur coronaire n'a pas été réduite à certains endroits, il faut vérifier que les points de contact occlusaux ne se situent pas sur les limites de la préparation. Il est alors possible d'enregistrer un petit mordu d'occlusion qui permettra d'ajuster la forme de l'endocouronne lors de sa conception.

1.4. MATERIAUX ET TECHNIQUE DE FABRICATION

Les endocouronnes sont fabriquées par usinage d'un seul bloc comme pour un inlay : Soit un bloc de céramique soit un bloc de composite.

Les indications pour les endocouronnes en composites sont limitées : même si elles représentent une solution plus économe par rapport à celles en céramique elles restent limitées aux dents dont la perte de substance n'intéresse pas les cuspides (cavités proximales et mésio-occluso-distales ne dépassant pas la moitié de la largeur vestibulo-linguale). C'est-à-dire que lorsqu'un recouvrement cuspidien s'impose, le choix se portera vers une restauration en céramique dont les propriétés mécaniques, telles que la résistance à la compression, sont plus élevées.

La meilleure solution consiste alors à choisir parmi les différentes céramiques disponibles en CFAO (cf. chap. 2.4) ou parmi des matériaux mixtes résine-céramiques comme les résines nano-céramiques (RNC):

Par exemple, un matériau utilisé en laboratoire actuellement (*BREST, 2013*) pour les endocouronnes, est constitué de 80% de nanoparticules de zircon et de silice, imbriquées dans une matrice en résine polymère (LAVA Ultimate 3M).

Elle présente des caractéristiques intéressantes :

- Résistance à la flexion de 200 MPa : meilleure correspondance avec l'émail et la dentine.
- Résilience : absorption de 88% des chocs masticatoires, soit bien plus que les matériaux vitrocéramiques
- Résistance à l'usure : Moins que l'émail de la dent antagoniste.
- même fluorescence que la dent naturelle.
- 8 teintes et 2 translucidités (basse translucidité pour couronne unitaire et haute translucidité pour inlays, onlays)

De plus, les finitions et les retouches de ce type de matériau se font facilement à l'aide de composite de restauration de type « filtek™ Supreme XTE de 3M ESPE » (*source : 3M ESPE Internal Data*)

Fig. 1.13 : résistance à la fracture contre la résistance à la flexion des résines nano céramiques et des vitrocéramiques.

En fonction de la technique de fabrication choisie (usinage par CFAO « chair side » ou bien céramique usinée ou pressée (disilicate de lithium) chez le prothésiste dentaire), le type de céramique sera choisi selon les indications de la situation clinique. (cf. Chap. 2.4)

1.5. LE COLLAGE

1.5.1. *Les colles*

Une colle se définit comme une substance insérée à l'état liquide entre deux surfaces et qui se solidarise par réaction de polymérisation. L'activation de la polymérisation peut être chimique (chémopolymérisation ou autopolymérisation), lumineuse (photopolymérisation) ou mixte (polymérisation duale).

Elles se composent d'une phase organique faite de polymères acryliques résineux (la matrice), à laquelle sont incorporées, ou non, des charges minérales. Les deux phases sont liées par un agent de couplage. **L'absence ou la présence de charge distinguent les résines des colles.**

On définit 3 types de colles, selon qu'elles possèdent ou non des adhésifs et des promoteurs d'adhésions.

1.5.1.1. Les colles sans potentiel adhésif (SPA) ou composite de collage

Ce sont des résines composites micro-chargées ou micro-hybrides. Leur composition est proche de celle des composites de restauration mais avec une proportion de résine plus importante pour une viscosité plus basse, facilitant leur mise en place et leur adaptation précise à l'élément collé.

Elles ne possèdent aucun promoteur d'adhésion ni adhésif. Elles sont utilisées en association avec une résine fluide (l'adhésif amélo-dentinaire) qui infiltre les rugosités des surfaces dentaires préalablement mordancées, et forme ainsi un clavetage mécanique. Les colles créent ensuite le lien entre la couche adhésive (ou couche hybride) et l'élément prothétique par le biais d'un agent de couplage.

1.5.1.2. Colles avec potentiel adhésif (APA)

Il s'agit de colles renfermant des monomères adhésifs. Elles présentent un grand recul clinique et leur fiabilité et leur efficacité ne sont plus à démontrer. Néanmoins, leur protocole de mise en œuvre reste encore fastidieux.

- Le PanaviaF 2.0® et Panavia2.1® requièrent un conditionnement acide et l'application d'un primer sur les tissus dentaires.
- Pour le Superbond®, un catalyseur doit être ajouté au composite.

Fig. 1.14 : coffret
de collage Super
Bond®

Les monomères fonctionnels varient selon les colles.

Le Superbond® exploite le 4META (4 methacryloxy-ethyl-tri-mellitate-anhydre) qui se lie par liaison hydrogène à la résine copolymère PMMA (Polyméthacrylate de méthyle) suite à un amorçage redox utilisant le TBB (trin-ButylBorane). Ce dernier est activé en présence d'oxygène ou d'humidité et non inhibé comme les amorceurs classiques (Peroxyde-amine). Il s'impose comme le produit de choix pour le collage des alliages

métalliques (*Chang et al, 2002*). L'adhésion obtenue après sablage à l'alumine dépasse les 15-20MPa sur les alliages non nobles.

Une autre particularité du Superbond® est de conserver une certaine plasticité après polymérisation (notamment grâce à l'absence de charge dans leur composition), permettant l'absorption d'une partie des contraintes mécaniques. Un module d'élasticité faible du matériau d'assemblage diminue également le stress en son sein et diminue par là même le risque de décohésion du tenon (*Lanza et al (2005)*).

Les colles type Panavia exploitent des monomères MDP (metha-crylo-ylloxethyl-decyl-dihydrogen-phosphate). Leur prise impose l'application d'un gel d'isolation. L'adhésion est particulièrement efficace sur les céramiques polycristallines préalablement silanées (*Blatz et al, 2007 ; Cheron et al, 2007*).

1.5.1.3. Les colles auto-adhésives (AA)

Leur principal atout réside dans leur manipulation aisée, similaire à celle des ciments de scellement, bien qu'elles appartiennent à la famille des colles.

Elles ont des propriétés autoadhésives et auto-mordançantes grâce à leur matrice organique qui contient des méthacrylates d'acide phosphorique ou carboxylique multifonctionnels. Elles sont aussi caractérisées par une viscosité et un taux de charges élevés. Aucun traitement préalable de la dentine avant collage n'est requis. **Sur l'émail en revanche, contrairement aux données des fabricants, la littérature recommande de mordancer l'émail à l'acide orthophosphorique à 37% pendant 30 secondes** (*Tirlet, 2008 ; Hikita et al, 2007*).

Pour coller les endocouronnes, aucune recommandation ne s'impose. La plupart des auteurs utilisent La colle multilink.



Fig. 1.15 : pistolet auto-mélangeur de la colle multilink®

Pour les endocouronnes en résine nanocéramique de chez 3M ESPE, le collage est aussi très simple :

- Avant la pose, un sablage à l'oxyde d'alumine Al₂O₃, 50um, 2 bars est nécessaire mais pas de mordantage.
- Puis utilisation du ciment résine RelyX™ Ultimate qui sert aussi pour le collage des inlays, onlays, facettes. (adhésif = Schtochbond™ Universal)

1.52. Exemple de Protocole :

Le collage de l'endocouronne est effectué après désinfection de la préparation. La surface de l'intrados étant naturellement irrégulière (usinage par des fraises de 60 microns de granulométrie), il n'est pas nécessaire de le sabler.

Les faces proximales des dents voisines sont protégées par une bande de téflon.

Après avoir mordancé l'émail de la dent pendant 30 secondes, la colle Multilink est mélangée et appliquée sur l'endocouronne à coller par l'assistante. Elle est mise en place en pression de plus en plus forte jusqu'à faire fuser les excès de colles.

La dent est insolée sur toutes ses faces pour assurer un maximum de polymérisation de la colle.

Les excès de colle, en particulier au niveau des limites, sont éliminés délicatement aux disques abrasifs *Pop-onSofLex*[®] (3M – Espe) et à la fraise de fine granulométrie (15 à 25 µm) dans les zones inaccessibles aux disques. Il existe toujours un stress statique intrinsèque aux limites de la préparation. Une finition trop « violente » peut mener à la libération de ce stress sous la forme de micro-fractures des prismes de l'émail. Il faut donc veiller à utiliser les instruments de finition avec une très faible pression (*Unterbrink G. 1999*).

L'occlusion est ajustée après collage et les éventuelles retouches sont polies à l'aide de cupules caoutchoutées et de pâte diamantée.

1.5.3. Avantages/ inconvénients des colles

Fig. 1.16 : avantages et inconvénients des colles (DERVISEVIC B. 2011)

1.6 COMPARAISON AVEC LES PROTOCOLES DE REHABILITATION CONVENTIONNEL

1.6.1. Avantages :

L'endocouronne rassemble les avantages offerts par les céramiques et par les techniques de collage.

1. Esthétique.

L'apparence naturelle des couronnes céramo-céramiques est un avantage par rapport aux inconvénients esthétiques et électrochimiques des matériaux métalliques (corrosion, bord métallique parfois visible lors d'une récession gingivale, perte de luminosité et faible dispersion de la lumière, assombrissement tissulaire au niveau cervical).

2. Biocompatibilité.

Les céramiques utilisées en odontologie prothétique sont des matériaux bio-inertes (inertie chimique, électrique et thermique). Elles sont plus stables que les métaux et les résines, ne présentent pas de dégradation par corrosion, et cette stabilité chimique permet donc de minimiser les réactions de l'organisme.

Lisses et sans porosité, elles empêchent la plaque dentaire de s'y fixer et de créer une inflammation parodontale. On parle de véritable bio-intégration puisque les cellules épithéliales sont capables d'adhérer à la céramique (*Kokoti et al, 2001*).

Par ailleurs les endocouronnes protègent la dent restaurée en répartissant les forces intraorales à l'ensemble du parodonte à travers la dentine camérale (*Maccari et al, 2003*).

3. Préservation des tissus.

Préparation à minima dans l'esprit de la classification Sista (économie tissulaire, principe d'adhésion et bio intégration) (*Pissis, 1995*)

Les remplacements successifs des restaurations, au cours de la vie du patient engendrent, à chaque fois, l'augmentation de la perte tissulaire pouvant aboutir à la perte de la dent sur l'arcade. De cette façon, et comme l'a récemment expliqué *Gil TIRLET (2004)*_: « l'économie tissulaire apportée par les RPC permet de différer l'échéance prothétique conventionnelle et autorise des ré interventions futures sans risques supplémentaires (absence d'ancrage radiculaire notamment) ».

4. Ré intervention sur le traitement endodontique aisée.

En transfixiant l'endocouronne, il est plus facile d'atteindre l'entrée des canaux que s'il faut déposer un inlay core, surtout si celui-ci possède une clavette ! Donc diminution des risques de mutilation supplémentaire, perforation, fracture.

5. Absence d'interférence sur l'imagerie médicale.

Donc absence de nuisance au cours de ces examens, permet le contrôle des reprises carieuses. Par ailleurs, les restaurations « tout céramique » ne nuisent pas à la santé du patient ou à la qualité des examens lorsque le patient doit subir un IRM ou un scanner.

6. Plus solide que les céramiques traditionnelles.

Parmi les systèmes existants, un système « tout céramique » (ex : Cerec®) permet une fabrication par usinage complet de la restauration (sans

stratification) qui supprime la fragilité de la restauration liée à l'apport de céramique cosmétique. De plus, le collage augmente la résistance à la fracture de la céramique ! (*ISTABRAK H et al, 2012*)

7. Pas de tenon.

La mise en place d'un tenon demeure, encore et toujours, un acte à risques où les échecs sont possibles : perforation, affaiblissement par perte de substance (*Fuss et al, 2001*). Aussi, pour *Boucher et al, (2002)*, la présence de lésion apicale apparaît plus fréquente en regard des racines restaurées avec des tenons.

8. Les RPC renforcent les structures résiduelles de la dent.

En diminuant la flexibilité de l'ensemble. Les dents restaurées présentent une rigidité égale voir supérieure à celle des dents naturelles indemnes. (*Ausiello et al, 1997 ; Dietschi et Spreadfice, 1997 ; Magne et Belser 2003*).

9. Réduction des interfaces de collages.

Donc assimilation de la dent à un monobloc. (*ISTABRAK H et al, 2012*).

10. Étanchéité :

Elles permettent d'assurer rapidement l'étanchéité du traitement endodontique, protégeant ainsi le système canalaire désinfecté d'une éventuelle re-contamination bactérienne. Le joint de collage, ainsi que l'excellente adaptation marginale des céramiques garantissent une **bonne étanchéité à long terme** (*Ausiello, 1999*).

11. La céramique en premier choix.

En 2001, *Manhart et al*, comparent le taux de survie d'inlays en composite et d'inlays en céramique sur une durée d'étude de 3 ans. Sur les 24 inlays en céramique, 100% sont restés en place, contre 89% pour les 47 inlays en composite.

12. Une nouvelle technologie.

En plus du confort et de la précision qu'apporte le CEREC, cette technologie permet de créer avec le patient un véritable dialogue sur les moyens de restauration de sa dent et ainsi renforcer la relation de confiance.

Fig. 1.17 : renforcement de la relation patient/praticien.

13. « Dématérialisation de la chaîne prothétique »

Dans un *article publié en 2009* dans *réalités cliniques*, les enseignants de l'Université de Paris Descartes expliquent que la « dématérialisation » de la chaîne prothétique en un seul poste de travail offre de nombreux avantages :

- absence de détérioration des informations enregistrées,
- capacité de modification numérique à chaque étape,
- stockage des données.
- Organisation plus aisée pour le praticien.

1.6.2. Inconvénients

1. Nécessité de poser un champ opératoire (digue)

2. Limites supra gingivales.

Elles sont nécessaires pour pouvoir coller au sec. Nous pouvons noter que l'utilisation du laser lors de l'éviction gingivale permet une cautérisation instantanée et de ce fait aucun suintement ne survient après l'éviction gingivale. Cela nous permet donc d'élargir les indications des techniques de collage.

3. Caractère « praticien dépendant »

En effet, la totalité de la réalisation de la prothèse est effectuée par une seule et même personne, aucune personne extérieure ne peut déceler une éventuelle erreur. De plus les techniques de collages nécessitent parfois un petit apprentissage selon la technique choisie. (*Frankenberger R et al, 2009*).

4. Propriétés mécaniques.

Jiang et al (2010,) montrent que les contraintes transmises à la dent reconstituée par inlay/onlay (et de la même manière par des endocouronnes) sont plus importantes sur les dents dépulpées que sur les dents vivantes. Celles-ci sont localisées au niveau du plancher de la préparation et au collet de la dent.

La littérature rapporte que les contraintes s'appliquant sur la dent sont moins élevées lorsque le matériau utilisé pour la restauration présente un faible module d'élasticité. De ce fait, les endocouronne en métal ou en céramique présentent le taux de contrainte le plus grand, devant les restaurations en résine composite.

En 2009, *Magne et Knezevic* comparent la résistance à la fatigue de dents dépulpées restaurées par des onlays en céramique ou en résine composite. Ils constatent un nombre plus faible de fracture dans les cas où un onlay en résine est utilisé, ainsi que des fractures plus favorables, c'est-à-dire situées au-dessus de la jonction amélo-cementaire.

Les auteurs modèrent toutefois leurs résultats en rappelant que pour les 2 types de modèle, les premières fractures n'apparaissent que pour des forces très supérieures aux contraintes occlusales normales.

Contrairement aux métaux, les céramiques sont des matériaux à rupture fragile, c'est-à-dire cassants sans déformation préalable. La résistance à la fracture, soit à la propagation d'une fissure définit la ténacité du matériau et diffère selon leur constitution. La classification par ordre croissant de résistance à la flexion bi axiale des principaux systèmes céramocéramiques est la suivante : EmpressII® (350 MPa), In-CeramSpinell® (350 MPa), In-Ceram

Alumina® (500 Mpa), In-CeramZirconia® (700 MPa), Procera Alumine® (700 MPa) et Y-TZP® (1100 MPa). Ces différences mécaniques ont des implications directes sur le risque de fracture de la dent restaurée : Dans le cas des endocouronnes, comme il est précisé dans les études sur les inlays/ onlays, **il faudra toujours choisir la céramique qui a le plus faible module d'élasticité, c'est-à-dire qui se comportera le plus comme la dent naturelle, puisque par définition l'endocouronne est un bloc de céramique donc assez solide pour supporter les forces occlusales.**

Le choix de la céramique dentaire s'appuie donc sur des impératifs mécaniques, mais aussi sur l'analyse des exigences esthétiques.

1.7. Les échecs

Les principaux paramètres conditionnant le succès des endocouronnes sont :

- **Une dépulpage récente**
- **Une bonne évaluation de la quantité de tissu résiduel.**
- **Des limites cervicales supra ou juxta-gingivales pour permettre la mise en place d'un champ opératoire indispensable aux techniques de collage, et les limites de la préparation doivent se situer au niveau amélaire pour optimiser la qualité du joint de collage (meilleur collage sur l'émail que sur la dentine du fait de la composition minérale plus importante de l'émail).**
- **Un contexte occlusal favorable : OIM (Occlusion d'Intercuspitation Maximale) stable et absence de parafonction.**

Enfin, la prise de décision tient compte d'autres facteurs liés au patient, tels que le risque carieux, les possibilités financières et les exigences esthétiques.

CHAPITRE 2 : LE SYSTEME CEREC®

La chirurgie dentaire est entrée dans une ère nouvelle, numérique, où la technologie devient omniprésente à tous les stades de notre exercice professionnel et tout particulièrement en prothèse et en implantologie.

La CFAO, CAD-CAM en anglais, constitue une vraie révolution en dentisterie tant dans nos cabinets que dans les laboratoires de prothèse.

Le numérique ouvre d'autres possibilités comme faire varier la précision, les espacements, voire de fabriquer des couronnes absolument identiques (clones) et d'utiliser de façon « intuitive » une librairie de formes anatomiques 3D pour concevoir une couronne ou un bridge.

Chaque processus aboutit à la création d'un fichier électronique et la possibilité de créer « virtuellement » tout ou une partie des prothèses sur l'ordinateur grâce à des logiciels spécifiques.

Le fichier électronique peut être envoyé instantanément par Internet à un centre de fabrication situé en n'importe quel endroit du monde, qui prend en charge une partie du travail qui, conventionnellement, était celui du prothésiste de laboratoire. Les différentes marques concurrentes dans le domaine de la CFAO dentaire ont choisi les protocoles bien définis : Soit la réalisation des prothèses est confiée à des laboratoires « pilotes » (exemple : Lava, 3M ESPE ou bien CEREC in-Lab®) soit l'intégralité de la chaîne de fabrication se trouve dans le cabinet (CEREC3D® SIRONA).

L'utilisation d'un système CFAO combine les avantages de l'innovation technologique (fiabilité, précision, résistance mécanique des infrastructures sans métal, « intelligence » des logiciels et le gain de temps dans la réalisation

des éléments prothétiques. À présent couronnes, facettes, bridges de petite, moyenne et grande étendue, faux-moignons implantaires, inlays-onlays, attelles, barres supra-implantaires... sont justiciables de techniques CFAO en constante évolution.

Enfin, c'est à présent une technique reconnue et prise en charge par la Sécurité sociale (J.O. paru le 11-02-2010).

2.1. HISTORIQUE

(Mörmann. Werner H. 2006 ; Daniel J. Poticny, James Klim 2010; Dennis J. Fasbinder, 2010)

C'est en France que François Duret, à la fin des années 1970, étudiant en dentaire à Lyon et aussi à la faculté des Sciences a l'idée de rapprocher deux techniques ayant le même but mais utilisant des moyens très différents: les empreintes dentaires (école dentaire) et la métrologie dimensionnelle en mesures 3D d'un objet quelconque (faculté des Sciences).

Il publie sa thèse de docteur en chirurgie dentaire sur «l'impression optique» (1973) de 400 pages. Mais il ne dépose que trop tardivement des brevets (1980).

François Duret décrit dans sa thèse, en 1973, beaucoup de principes et méthodes scientifiques pour tenter d'améliorer les nombreuses imprécisions des empreintes dentaires classiques dites «chimico-manuelles» au moyen de l'empreinte optique (utilisation de la lumière) et du micro-palpage.

A la suite de ces travaux, de nombreuses recherches sont menées par des équipes, françaises, américaines et allemandes. C'est en 1983 que le premier prototype de Cerec® voit le jour grâce à l'association du docteur Werner Mörmann et l'ingénieur Marco Brandestini.

Fig. 2.1 : Prof Werner Mörmann et le Dr Marco Brandestini en 1985 avec le prototype CEREC 1 : The «Lemon».

L'objectif du système était de proposer une alternative durable aux restaurations en méthode directe (amalgame et composite), mais ne nécessitant pas une étape de laboratoire. Le Cerec 1, puis 2, réalisait uniquement des onlays et inlays. Les premiers traitements expérimentaux datent de 1985, et la première machine est commercialisée en 1987. Le passage de cerec®1 à Cerec® 2 a lieu en 1994 : l'utilisation synchronisée d'un deuxième moteur muni d'une fraise permet la fabrication des couronnes et augmente la vitesse et la précision des restaurations. Le premier moteur étant toujours un disque.

En l'an 2000, le modèle n°3 sort en même temps que le système inlab qui permet la fabrication complète et anatomique au laboratoire.

Fig. 2.2 ; première centrale d'usinage chair side de Cerec® en 1985

Fig. 2.3 : Emergence d'un inlay dans un bloc de céramique.

Fig. 2.4 ; centrale d'usinage cerec2[®] en 1994.

En 2000, arrive le cerec[®]3 avec deux fraises.

Fig. 2.5 : centrale d'usinage Cerec 3[®], le disque est remplacé par une fraise, en 2003.

Fig. 2.6 : dernière modification de la fraise en 2006.

Enfin, en 2003, la dernière génération de Cerec arrive sur le marché : Le Cerec 3D. Cette évolution permet une grande simplification de la conception de la forme des éléments prothétiques, puisque le praticien travaille désormais sur un modèle virtuel en trois dimensions. C'est à ce moment-là aussi que le terme de « reconstitution biogénérique » voit le jour, c'est-à-dire que la restauration virtuelle est créée à partir d'une base de données immense et est confrontée à la réalité clinique pour donner la meilleure forme possible à la restauration.

La numérisation des arcades du patient se fait directement en bouche à l'aide d'une caméra qui prend, soit quelques « photos 3D », c'est la « bluecam » soit, depuis cette année, en enregistrant les données en continue, c'est « l'omnicam ». Cette dernière permet maintenant d'enregistrer les muqueuses en couleur sans avoir à appliquer une poudre sur la zone à numériser. L'acquisition se fait par l'intermédiaire d'un faisceau lumineux ultraviolet. Auparavant, la sonde travaillait en lumière infrarouge. Ceci permet d'augmenter la rapidité et la précision d'acquisition de l'image, puisque les longueurs d'ondes utilisées sont plus faibles.

2.2. TECHNOLOGIE D'ACQUISITION

(Duret. F, Blouin. J, 1987 ; F Duret, B. Pelissier, 2005)

Le système Cerec d'empreinte optique est basé sur la triangulation.

La triangulation est une technique permettant de déterminer la position d'un point en mesurant les angles entre ce point et d'autres points de référence dont la position est connue, plutôt que de mesurer directement la distance entre les points. Ce point peut être considéré comme étant le

troisième sommet d'un triangle dont on connaît deux angles et la longueur d'un côté. La source lumineuse, à LED actuellement, doit être décalée de l'axe de la caméra de scannage (CCD). Ce principe ne permet de positionner qu'un seul point à la fois, le scannage est donc long.

Fig. 2.7 ; Principe de la triangulation laser.

Pour pallier ce problème, une ligne ou un ensemble de lignes à pas connu est projeté sur la zone à scanner afin que la déformation de l'image sur l'objet soit mesurée par la caméra. La première génération de Cerec® utilisait cette technique de scannage en lumière structurée. Le Cerec 3D® utilise la même technologie mais avec la projection d'un moiré électronique qui permet de diminuer le temps d'acquisition tout en augmentant la précision.

Pour que cette acquisition soit possible avec la « bluecam », l'objet scanné doit absolument être optiquement homogène. Pour cela, il faut appliquer sur l'objet scanné une fine couche de poudre blanche (coating) qui régularise et augmente la réflexion de la lumière projetée sur la dent. L'acquisition est réalisée en 1/30ème de seconde. Cette extrême rapidité est

permise par la grande profondeur de champ de ce procédé optique. La sonde ne fait qu'une seule capture par image.

Fig. 2.8 ; schéma d'acquisition par triangulation en lumière structurée à pas connu

Depuis la fin 2012, SIRONA a amélioré sa caméra en mettant sur le marché « l'omnicam ». **Désormais, il n'est plus nécessaire d'appliquer une couche de spray afin d'homogénéiser les différents tissus et les empreintes sont prises par clichés 3D en continu et en couleur.** Par ailleurs, cette caméra est 42% plus petite et plus fine que l'autre, ce qui permet une prise d'empreinte plus aisée pour les dents postérieures (270g contre 313g pour la « bluecam »).

2.3. PROTOCOLE CLINIQUE

2.3.1. Présentation du matériel (publicité Sirona)

Le système Cerec® est équipé d'une unité centrale montée sur des roulettes, un moniteur et une sonde d'acquisition :

Fig. 2.9 ; Les 3 unités du système Cerec®

De plus, le système Cerec® offre la possibilité d'être connecté en wifi à une centrale d'usinage. L'ensemble du dispositif d'acquisition et d'usinage constitue le « chair side ».

Fig. 2.10 ; Unité d'usinage « chair side », au cabinet

Cependant, le système Cerec® offre aussi la possibilité d'exporter l'empreinte optique, via un fichier .stl (universel), au prothésiste et/ou à la centrale d'usinage Sirona (infinident). C'est le procédé cerec-connect.

Fig. 2.11 ; Les 6 étapes prothétiques du protocole « Cerec-connect »

L'unité centrale est un banal ordinateur, intégré dans une structure permettant de déplacer l'ensemble du système d'acquisition. Sur cet ordinateur, le logiciel d'acquisition et de CAO (Conception Assistée par Ordinateur) sont fusionnés.

Fig. 2.11 ; Console Cerec, comprenant l'unité centrale, le moniteur, un clavier, une souris intégrée et la sonde « bluecam »

La sonde d'acquisition est soit la « blue cam » soit « l'omnicam » (plus récente) toutes deux intégrées à la structure .

L'acquisition des données se fait à 15 mm de la préparation et la capture se déclenche automatiquement , dès que l'image est nette .

Fig. 2.12 et 2.13 ; La sonde
« Bluecam » de 2003 et
« l'omnicam » de 2012.

Enfin, le dernier outil nécessaire à la prise de l’empreinte optique, avec le système la « bluecam » est le spray d’homogénéisation optique de la surface dentaire et parodontale : l’optispray. En effet, pour réaliser l’empreinte optique, le volume à enregistrer doit présenter des propriétés optiques dites de « réflexion spéculaire pure ». Pour cela, un film blanc opaque de dioxyde de titane, totalement inerte vis-à-vis du corps, est pulvérisé sur les dents et les tissus voisins. Son rôle est d’amplifier le signal optique enregistré par la caméra 3D et de limiter les interférences liées à la nature des différents tissus observés (muqueuses, gencives, émail, dentine...). Ce film doit être suffisant, homogène, et sans excès. Son épaisseur est en pratique de l’ordre de 10 μm . Un poudrage défaillant provoquerait un mauvais enregistrement optique qui, lors de l’essayage, ferait apparaître des hiatus ou, à l’inverse, empêcherait l’insertion complète de la pièce prothétique

Fig. 2.14 ; Cerec-optispray
doit être appliqué
préalablement sur les
surfaces à enregistrer

2.3.2. Prise d'empreinte et réalisation du maître modèle

La prise d'empreinte est assistée par le logiciel étape par étape. Il faut préalablement avoir créé la fiche du patient.

Une fois la préparation coronaire réalisée (ou bien le « scanbody » de l'implant en place) la couche de « coating » doit être placée sur la zone qui va être enregistrée.

L'acquisition numérique est effectuée déclenchés automatiquement à chaque arrêt numériser.

Fig. 2.15 ; Positionnement de la sonde par rapport à la zone enregistrée.

A gauche de l'écran s'affiche en temps réel l'image vue par la caméra. A droite, ce sont les trois derniers clichés, qui sont évalués par le logiciel. Les bons clichés sont cochés en vert, les mauvais sont marqués d'une croix rouge.

Une fois que le logiciel a suffisamment de données, le modèle se construit automatiquement. On peut alors valider le modèle et/ou la préparation si nécessaire, grâce au zoom.

Fig. 2.16: Le modèle virtuel 3D peut être zoomé et tourné dans tous les sens de l'espace. Ceci permet de valider la préparation et l'empreinte.

Le praticien enregistre ensuite l'antagoniste puis l'occlusion. Cette dernière est enregistrée soit en OIM par un cliché latéral, perpendiculaire au plan de morsure soit par la numérisation d'un mordu en silicone (plus nécessaire). Cette dernière solution permet de recréer exactement les mêmes points d'occlusion qu'avant la taille de la préparation.

Le logiciel remet ensuite lui-même les modèles en occlusion. (*Fashbinder D.J. 2006*)

Fig. 2.17 : modèles virtuels 3D en occlusion après acquisition.

Fig. 2.18 : Enregistrement de l'antagoniste et de la PIM.

La réalisation d'une empreinte complète ne prend que 40 secondes et la taille moyenne d'un modèle virtuel, maxillaire et mandibule, est de 25 MB.

Le praticien peut ensuite réaliser lui-même le détourage de la préparation (facultatif), marquer les limites de préparation, régler l'intensité des points de contacts proximaux et occlusaux. Le réglage des points de contact est en général très fiable :

Fig. 2.19: L'adaptation de l'endocouronne est identique au modèle numérique. (*Fashbinder D.J. 2006 et Reich.S. 2006*)

Maintenant, lorsque le praticien utilise l'omnicam au lieu de la bluecam, la couleur des muqueuses et des dents est enregistrée, ainsi le praticien et le prothésiste peuvent distinguer la teinte des dents et l'environnement voisin. L'idéal serait que la teinte de la dent soit automatiquement détectée et associée au bloc de la marque et de la teinte souhaitée mais ce n'est pas encore le cas.

Fig. 2.20: L'omnicam permet de différencier les différents matériaux

Le modèle numérique peut ensuite être envoyé au laboratoire via le site [cerrec-connect](#). Cela peut être utile lorsque le praticien désire obtenir un modèle d'étude avant un travail prothétique important ou pour une planification implantaire. Les arcades sont complètes ou partielles en fonction de l'empreinte de départ.

Fig. 2.21 : Modèle physique en résine acrylique stéréolithographiée, issu d'une empreinte d'arcades partielles

Fig. 2.22 : Modèle issu d'une empreinte complète, positionnés dans la PIM enregistrée

Si le praticien possède la centrale d'usinage, la réalisation de l'élément prothétique se fait directement au fauteuil via la centrale d'usinage « chair side ».

Dans sa pratique quotidienne, le praticien doit faire le choix entre deux types de céramique :

- Des blocs de céramique feldspathique pour des restaurations antérieures esthétiques:
-

Fig. 2.23 : les céramiques feldspathiques de la gamme Ivoclar.

-et des blocs de céramique renforcée au disilicate de lithium pour les restaurations postérieures:

Fig. 2.24 : les céramiques au disilicate de lithium de la gamme

2.3.3. Maquillage, glaçage et cuisson au cabinet

Après les 8 à 12 minutes d'usinage dans la centrale d'usinage située à l'intérieur du cabinet, la couronne ou tout autre élément prothétique en céramique peut être soit poli mécaniquement soit maquillé et glacé par le praticien en fonction des particularités anatomiques observées en bouche quelques minutes auparavant. Pour cela le praticien dispose d'une palette de glasure de différentes couleurs facilement manipulable au pinceau :

- Le polissage Mécanique :

Fig. 2.25: Fraiser avec précaution le lien d'usinage.

Attention à ne pas réduire le point de contact.

Si le point est placé en vestibulaire ou en lingual, usiner le lien de son élément dans le sens occluso-cervical.

Fig. 2.26 : Polir les faces proximales avant de coller la restauration dans la cavité.

Fig. 2.27: Pré polissage

Fig. 2.28 : Polissage

Fig. 2.29 : Brillance

- Le maquillage : s'effectue après application de la glasure (céramique basse fusion qui s'applique au pinceau ou par spray) et se divise en deux catégories :
 - Stains : oxydes ferriques opaques
 - shade : oxydes organiques translucides

Fig. 2.30 : application d'un shade directement sur la glasure (non cuite) dans les sillons et sur les collets.

Lorsque le maquillage est terminé, il ne reste plus qu'à cuire l'élément pour fixer définitivement la glasure.

Fig. 2.31 : Cuisson 5 minutes pour une céramique feldspathique et 30 minutes pour une Emax (disilicate de lithium)

2.4. LES MATERIAUX

Presque tous les matériaux (les céramiques, les métaux et les résines) les plus couramment utilisés en prothèse sont accessibles par CFAO (*Beuer F et al 2008, Attal JP et al, 2007*). Mais tous les systèmes ne donnent pas accès à tous les matériaux. En effet, selon les marques et le type de machine-outil (« chair side » ou « inlab »), le praticien est tout de même obligé de faire des choix.

2.4.1. Les céramiques

C'est pour les céramiques que la CFAO a apporté le maximum de développement.

La porcelaine dentaire se présente sous la forme de poudres composées de feldspath ou de ses dérivés, additionnées de fondants et de pigments colorés. Il existe aussi des céramiques de synthèse.

La pâte subit une série de cuissons ; la cuisson a lieu sous vide, ce qui a pour effet de supprimer la majeure partie des inclusions gazeuses (*ADF 2005*).

2.4.1.1. Les céramiques feldspathiques.

De nombreux systèmes proposent l'usinage de céramique feldspathique renforcée à l'albite ou à la leucite sous la forme de blocs. **L'indication concerne essentiellement les inlays/onlays, les facettes ou les couronnes unitaires du secteur antérieur.** Cela peut être réalisé en CFAO directe grâce au Cerec 3D ou en CFAO indirecte à l'aide du Cerec Inlab.

En plus de leurs propriétés esthétiques déjà excellentes, des blocs multicouches ont été proposés afin de reproduire la stratification naturelle de la dent (Vitablocs Triluxe, IPS empress CAD multi).

Fig. 2.32 : Blocs de céramiques feldspathiques.

2.4.1.2. Les vitrocéramiques.

Les blocs de céramiques au disilicate de lithium (IPS e.max CAD, Ivoclar) présentent des propriétés optiques similaires aux céramiques feldspathiques mais avec des propriétés mécaniques supérieures. Ces vitrocéramiques peuvent être utilisées avec (en CFAO indirecte) ou sans infrastructure (en CFAO directe). Un traitement thermique spécifique est nécessaire après usinage du bloc. Elles représentent une indication réelle pour la réalisation de facettes ou de couronnes unitaires antérieures sur dents pulpées. Pour étendre encore leur indication, les industriels (Ivoclar) ont proposé 4 niveaux de translucidité HT (Haute translucidité), LT (basse translucidité), MO (moyenne opacité), HO (haute opacité). Notons qu'elles sont, comme les céramiques feldspathiques, très aptes au collage et que leur mode d'assemblage doit impérativement faire appel au collage.

Fig. 2.33 : Blocs de vitrocéramiques (bloc bleu - Ivoclar).

2.4.1.3. Les céramiques infiltrées.

Elles sont issues d'un processus en deux étapes : élaboration d'une structure en céramique pré frittée poreuse (Al_2O_3 , Al_2O_3/ZrO_2 , mullite) et infiltration des matériaux par un verre liquide comblant la porosité à haute température. Cette infiltration renforce la structure du matériau et lui donne sa teinte finale.

La microstructure est de type matrice cristalline avec phase vitreuse infiltrée. Contrairement aux céramiques conventionnelles renforcées (ex : Empress[®]), les grains ou charges qui occupent la majeure partie du volume sont « soudés » entre eux afin de stopper la propagation de fissure dans la matrice. La résistance de ces céramiques est donc liée au matériau, mais aussi au processus de fabrication : opération de frittage et coulage en barbotine.

Le procédé In-Ceram[®] existe sous trois formes selon sa composition : In-Ceram Spinnelle[®], In-Ceram Alumina[®], et In-Ceram Zirconia[®] (ADF 2005).

- In Ceram Spinell ($MgAl_2O_4$)

Cette céramique possède une très grande translucidité et permet donc d'obtenir d'excellents résultats esthétiques sur les dents antérieures vivantes très lumineuses.

- In Ceram Alumina (Al_2O_3)

Cette céramique permet la réalisation d'infrastructures pour couronne unitaire dans le secteur antérieur et postérieur. Assez opaque et avec de très bonnes propriétés mécaniques, elle correspond au bon compromis entre propriétés optiques et mécaniques.

- In Ceram Zirconia (33 % Zr et 66 % d'alumine)

Cette céramique, qu'il ne faut pas confondre avec la zircone, est la plus solide et la plus opaque. Elle sera donc utilisée pour cacher un support très coloré ou avec un inlay core ou dans les situations cliniques où les propriétés mécaniques sont indispensables (infrastructures unitaires postérieures, ou pour de petits bridges). Cette famille des céramiques infiltrées (InCeram, Vita) de haute ténacité n'était, jusqu'à l'apparition de la CFAO, qu'accessible par voie artisanale avec le procédé de la barbotine. Ce procédé artisanal, mis au point par Michael Sadoun, permet d'obtenir des infrastructures avec d'excellents résultats cliniques mais nécessite une certaine rigueur de mise en œuvre. Avec l'apparition de la CFAO, une certaine « démocratisation » des céramiques infiltrées a pu voir le jour. En effet, des blocs de céramiques infiltrées poreuses sont maintenant disponibles. Après usinage, l'infrastructure est infiltrée par un verre puis subit un traitement thermique.

Fig. 2.33 : Blocs de céramiques infiltrées (spinell, alumina, zirconia).

2.4.1.4. Les céramiques polycristallines.

Elles sont une dernière évolution du matériau céramique d'infrastructure, avec l'absence de phase vitreuse et une structure polycristalline pure d'alumine (système Procera®) ou de zircone (dioxyde de Zirconium Tétragonal partiellement stabilisé à l'Yttrium Y-TZP) (Laborde G 2004).

Ce sont deux céramiques aux propriétés mécaniques remarquables, qui n'étaient pas accessibles avant l'apparition de la CFAO. Cependant la qualité de la liaison avec la céramique cosmétique reste à améliorer. C'est pourquoi **il est conseillé, comme beaucoup d'auteurs (Christensen GJ. 2008), une grande prudence pour les reconstructions plurales.**

- L'alumine pure

En général, il s'agit de blocs d'alumine pure préfrittée. (Chez le prothésiste, le matériau, composé exclusivement de grains d'alumine, est aggloméré sous haute pression sur une réplique surdimensionnée de la

préparation, puis usiné pour donner la forme de l'extrados, et enfin le frittage donne la résistance finale sans phase vitreuse (*McLaren EA, Terry DA. 2002*)

L'alumine est semi-translucide et ses propriétés mécaniques sont excellentes. Ses indications concernent **les couronnes unitaires (secteur antérieur et postérieur) et les petits bridges.**

- **La zirconie pure**

En fait elle n'est pas tout à fait pure. L'addition de 3 % d'oxyde d'Yttrium permet à la zirconie d'être stabilisée dans sa phase tétragonale qui est plus stable que la phase monoclinique. C'est pour cela qu'on l'appelle zirconie TZP (tétragonal zirconia polycrystal). La zirconie (ZrO₂/Y₂O₃ [3 mol %]), le plus résistant des matériaux à la fracture, peut utiliser le même mode de fabrication que l'alumine Procera, mais la plupart du temps, il est mis en forme totalement par usinage CAO/FAO soit du matériau totalement fritté sous haute pression isostatique soit du matériau préfritté qui conduit à une rétraction lors du frittage compensée par l'utilisation d'un logiciel puissant, surdimensionnant la pièce lors de l'usinage (*Laborde G. 2004*).

En générale, les blocs sont le plus souvent préfrittés afin d'en faciliter l'usinage. Quelques exemples de noms commerciaux : Lava Frame, Cercon Smart Ceramics, InCeram YZ. Il s'agit d'une céramique à très haute performance mécanique et avec un pouvoir réflecteur très important. Il est possible de la colorer pour atténuer ses caractéristiques réflectrices. **Ses indications vont de la couronne unitaire aux bridges (avec les réserves citées plus haut) en passant par les piliers en implantologie.**

Fig. 2.34 : Blocs de céramiques polycristallines (zircone et alumine de chez 3M, Cercon, Vita et Kavo).

Fig. 2.35 : Bloc de zircone TZP en phase d'usinage

Fig. 2.36 : Trois armatures en zircone TZP (une blanche, deux colorées).

2.4.2. Les métaux

Il s'agit surtout du titane et de CoCr. Les alliages précieux (ex : Bego) sont accessibles mais peu diffusés en raison essentiellement du coût financier qui en résulte. Ils sont soit usinés à partir de blocs ou de disque soit mis en forme par frittage laser. Leur utilisation est la même qu'en prothèse traditionnelle.

Fig. 2.37 : Disque et blocs de titane

Fig. 2.38 : Disque de titane usiné.

Fig. 2.39 : Résultat obtenu du plateau de fusion laser après élimination de la poudre de CoCr.

Fig. 2.40 : Armatures en CoCr réalisées par fusion laser.

2.4.3. Les résines

Il peut s'agir :

- soit de résine calcinable (fig. 2.41) mise en forme (fig. 2.42) qui sera coulée secondairement à cire perdue. Dans ce cas l'intérêt réside dans le fait que l'étape de réalisation de la cire n'est plus nécessaire. Notons que cet avantage est discutable au regard de la rapidité que mettent les prothésistes expérimentés pour réaliser leur maquette traditionnelle en cire.
- soit de résine destinée à la réalisation de bridge provisoire par exemple (fig. 2.43) usinée dans un disque. Ici l'avantage est plus net. En effet, la réalisation de bridge provisoire au laboratoire peut être plus fastidieuse.
- soit de résine chargée de fibres de verre (Kavo) destinée à la réalisation d'armature de bridge composite ou de résine (fig. 2.44).

Fig. 2.41 : Disque et blocs de résine

Fig. 2.42 : Armature réalisée en résine

Fig. 2.43 : Disque usiné des différents éléments provisoires.

Fig. 2.44 : Armature usinée dans un bloc de résine

2.4.4. Résumé

En conclusion de ce chapitre, nous pouvons résumer les différents matériaux utilisables en CFAO et leurs indications dans le tableau suivant, en se référant aux données des *Pr Jean-Pierre ATTAL et Gil TIRLET*, enseignants à Paris Descartes :

Matériaux	Sous-catégorie	Indications
Céramique feldspathique		Inlay/onlay, facette, chip ou couronne unitaire antérieure
Céramique vitrocéramique		Inlay/onlay, facette ou couronne unitaire antérieure et postérieure (dent pulpée de préférence)
Céramique infiltrée	InCeram Spinell	Infrastructure de couronne unitaire antérieure pulpée
	InCeram Alumina	infrastructure de couronne unitaire antérieure et postérieure ou de petit bridge antérieur (1 intermédiaire)
	InCeram Zirconia	infrastructure unitaire postérieure ou petit bridge de 2 intermédiaires. Bridge collé cantilever possible.
Céramique polycristalline	alumine pure	infrastructure unitaire ou petit bridge, antérieur ou postérieur
	zircone pure	infrastructure unitaire ou bridge
Métaux	titane	même utilisation qu'en prothèse traditionnelle
	Cobalt-Chrome	même utilisation qu'en prothèse traditionnelle
Résine		bridge provisoire
		armature de bridge composite ou résine

CHAPITRE 3 : PROTOCOLE CLINIQUE DE REALISATION D'UNE ENDOCOURONNE AVEC CEREC ©

Nous nous sommes proposés d'évaluer les différentes étapes de réalisation d'une endocouronne au cabinet afin d'évaluer les éventuelles difficultés pouvant être rencontrées au cabinet.

Cependant, nous insistons sur le fait que ces travaux réalisés au cabinet du Dr KERVEVAN n'ont qu'une valeur indicative et ne reflètent pas toutes les situations cliniques bien évidemment.

3.1. CAS CLINIQUE : ENDOCOURONNE 47.

3.1.1. Indication

Mme X est venue consulter au cabinet pour un bilan. Après examen clinique et radiographique notre attention s'est portée sur la 47 présentant une très grosse reprise carieuse sous un amalgame atteignant la pulpe de cette dent nécrosée. La décision de traiter les canaux était évidente et suite au traitement endodontique, la question de la restauration coronaire s'est posée : L'anatomie de la dent est favorable à une restauration par endocouronne car il reste 3 bonnes parois (Vestibulaire, distale et linguale) et une chambre pulpaire profonde et large. La seule paroi très délabrée est la paroi mésiale qui descend jusqu'à la limite gingivale, mais avec une éviction gingivale au laser diode le jour de la préparation, le collage pourrait se faire au sec.

Fig. 3.1 : état initial.

Fig. 3.2 : radiographie de control du traitement endodontique.

3.1.2. Préparation du moignon

Après ce premier rendez-vous « préopératoire », un rendez-vous de deux heures est proposé à la patiente. Une anesthésie est effectuée en prévision de l'éviction gingivale au laser puis la teinte de la dent est prise à l'aide du teintier sirona easy shade[®]. Les caractéristiques marquantes de la dent ou des dents adjacentes sont notées en même temps car elles seront utiles lors du maquillage. Une éviction gingivale au laser, mésiale et périphérique, est réalisée simultanément à un tamponnage à l'acide tranexamique pour limiter le saignement.

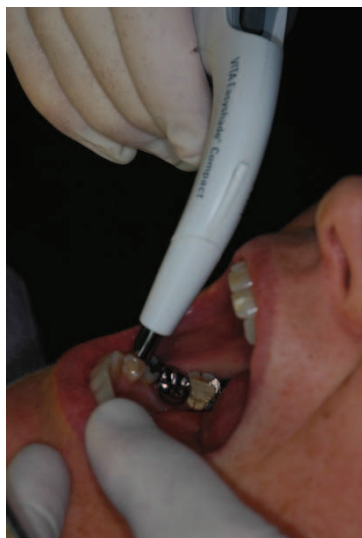

Fig. 3.3 : prise de la teinte et des caractéristiques anatomiques de la dent

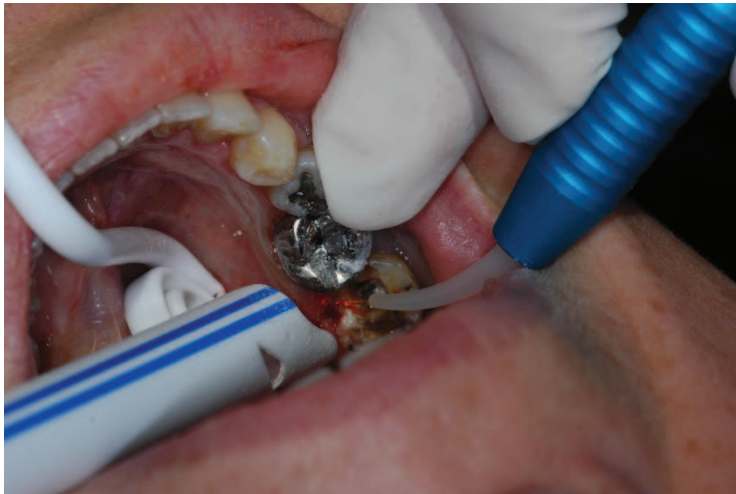

Fig. 3.4 : éviction gingivale au laser diode.

Ensuite, La dent est taillée selon les caractéristiques définies au chapitre 1.3. c'est à dire en conservant le maximum de tissus dentaire tout en créant une cavité de dépouille. Un large biseau vestibulaire est réalisé sur cette préparation à cause d'une lésion carieuse vestibulaire. Cela ne pose aucun problème vis-à-vis de la céramique du moment que la paroi reste assez large. Enfin, une vérification de l'éviction carieuse peut être effectuée à l'aide la caméra Sirona Siroinspect® qui détecte les produits du métabolisme des bactéries cariogènes. (Fig. 3.6)

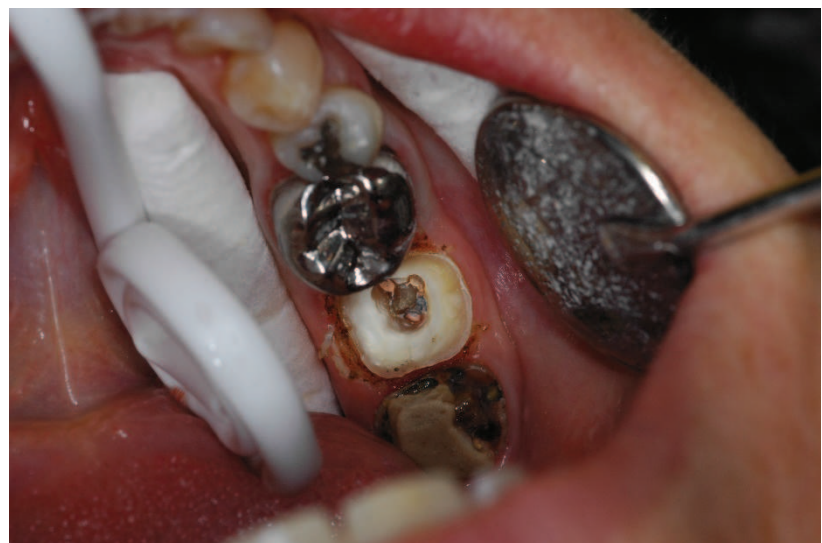
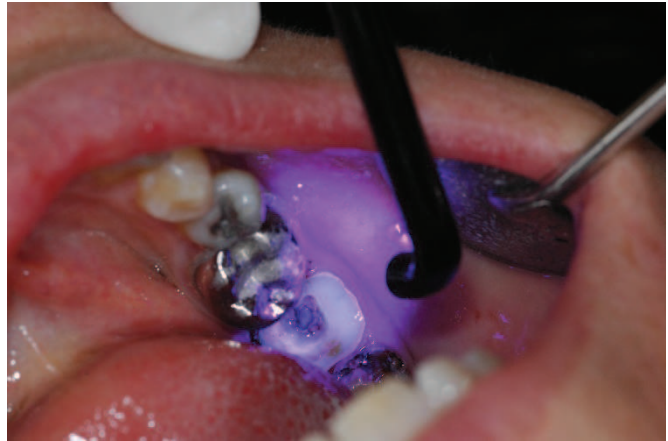
Fig. 3.5 : fin de la préparation.

Fig. 3.6 : vérification de l'absence de lésion carieuse.



3.1.3. Prise d'empreinte optique

Pour permettre une prise d'empreinte optique directement en bouche, il est vivement conseillé de mettre en place la digue. Dans le cas présent, la digue ne permet pas la prise d'empreinte en mésiale même à l'aide d'une digue plurale. L'empreinte optique est donc réalisée avec l'aide de l'assistante, une aspiration qui écarte la langue et un coton salivaire écartant la joue. Un poudrage au dioxyde de titane permet d'homogénéiser les surfaces à enregistrer. Enfin la caméra intra buccale est placée devant la préparation et l'enregistrement commence dès que la caméra est en bonne position. Un des premiers clichés sera par la suite défini comme cliché de référence. Il est possible de supprimer des clichés ou d'en rajouter dès que le praticien l'estime nécessaire. Une fois l'hémi-arcade concernée scannée, nous réalisons l'empreinte de l'antagoniste puis le mordu en vue vestibulaire pour enregistrer les rapports intermaxillaires. (Il n'est plus nécessaire de prendre l'empreinte d'un mordu en silicone pour faciliter le rétablissement du rapport intermaxillaire sur l'ordinateur).

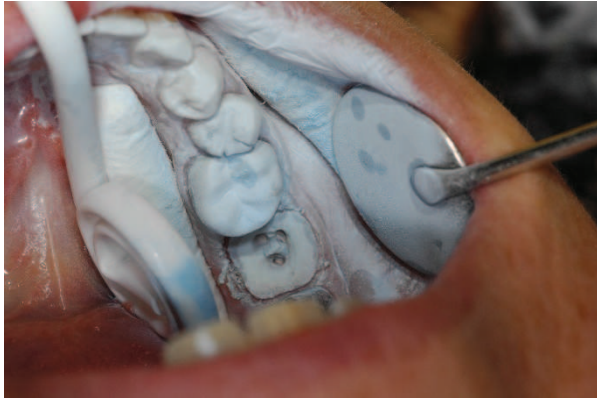

Fig. 3.7: poudrage

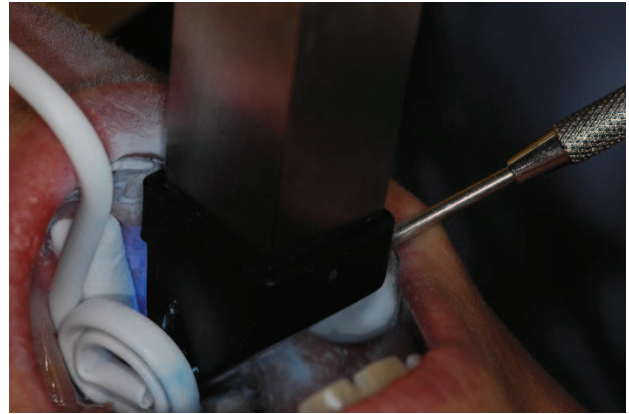


Fig. 3.8 : prise d'empreinte à la « bluecam »

3.1.4. Réalisation au laboratoire

Ensuite, le patient est libéré et nous pouvons travailler sur l'empreinte numérique brute : tout d'abord les limites de la préparation sont définies par le praticien qui vient de faire la préparation (donc qui visualise bien les limites réelles de la dent). Le reste du travail, c'est l'ordinateur qui s'en occupe : Il va rechercher en fonction d'une dent de référence choisie par le praticien la meilleure anatomie coronaire possible : c'est la reconstitution biogénérique.

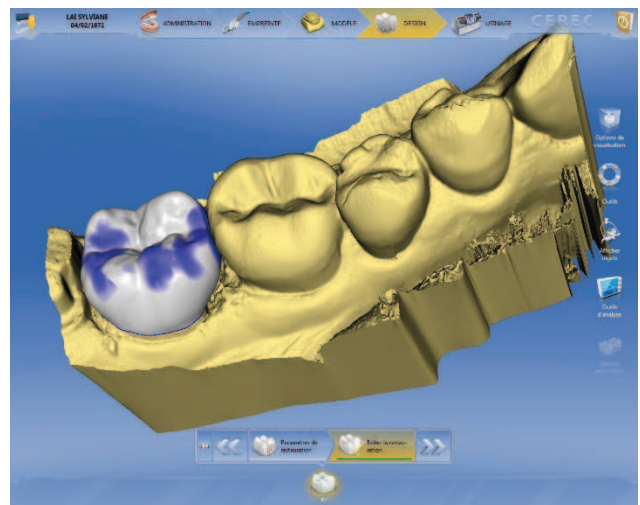
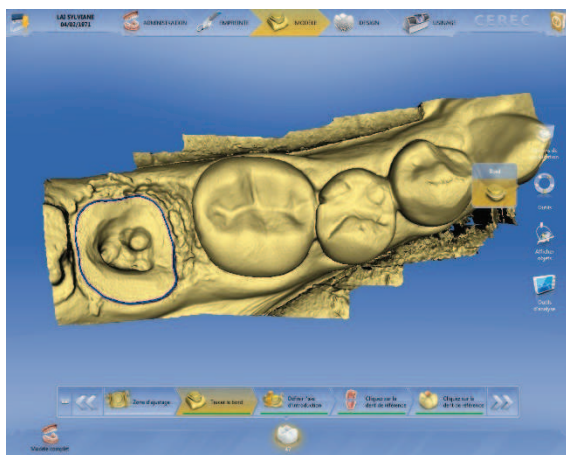


Fig. 3.9 et 3.10 : reconstitution biogénérique de la 47.

Dans le cas présent, l'ordinateur n'a pas créé automatiquement un point de contact avec la dent mésiale car l'espace entre la limite périphérique de la dent préparée et la dent adjacente est supérieure à 2 mm. Cependant, il est possible de créer manuellement ce point de contact en bombant la face mésiale jusqu'à l'obtention d'un point de contact convenable.

Une fois l'empreinte numérique travaillée, le choix du bloc céramique est fait : ici un bloc de céramique feldspathique suffit car l'épaisseur de céramique est largement suffisante en tout point. La taille du bloc est définie sur l'ordinateur. Il suffit alors de placer le bloc à usiner dans l'usineuse et de lancer l'usinage. (La communication entre l'ordinateur et l'usineuse se fait en wifi).

6 minutes plus tard, le bloc est usiné. Il faut le maquiller (10 minutes) et le passer au four 5 minutes.




Fig. 3.11 : élément brut

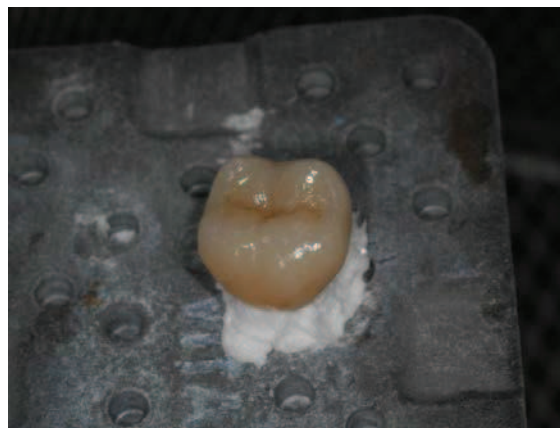

Fig. 3.12 : après glaçage et cuisson.

v

3.1.5. Pose

Pendant que le praticien effectue le maquillage et passe le bloc au four, l'assistante prépare le plan de travail pour le protocole de collage multilink[®]. La patiente revient au fauteuil, la cavité est nettoyée et séchée puis l'endocouronne est essayée en bouche. Si les points de contacts, les limites et l'occlusion sont corrects, la préparation des tissus commence : un mordantage de l'émail pendant 40 secondes et de la dentine (20 secondes) est réalisé.

Pendant ce temps, l'assistante mordance la céramique à l'acide fluorhydrique puis appose l'adhésif.

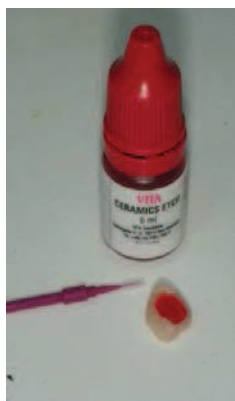

Fig. 3.13 : mordantage de la céramique.

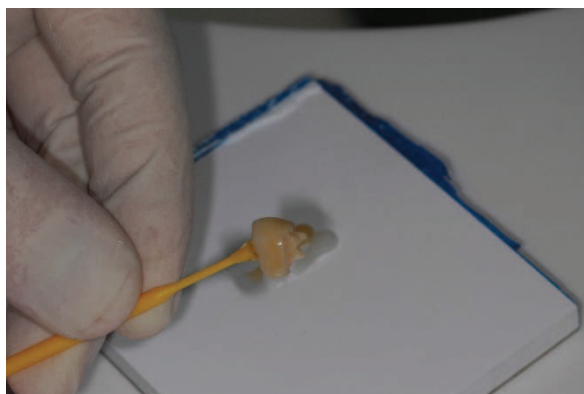

Fig. 3.14: endocouronne prête à être collée.

L'adhésif est posé sur la surface à coller et photopolymérisé. La colle multilink[®] est mélangée et étalée sur l'intrados de l'endocouronne. Grâce au petit « stick collant » contenu dans le coffret la prothèse est placée délicatement dans la cavité, le surplus de colle diffuse sous la pression et l'assistante effectue une pré-polymérisation de la colle à l'aide d'une lampe à photopolymériser à led classique.

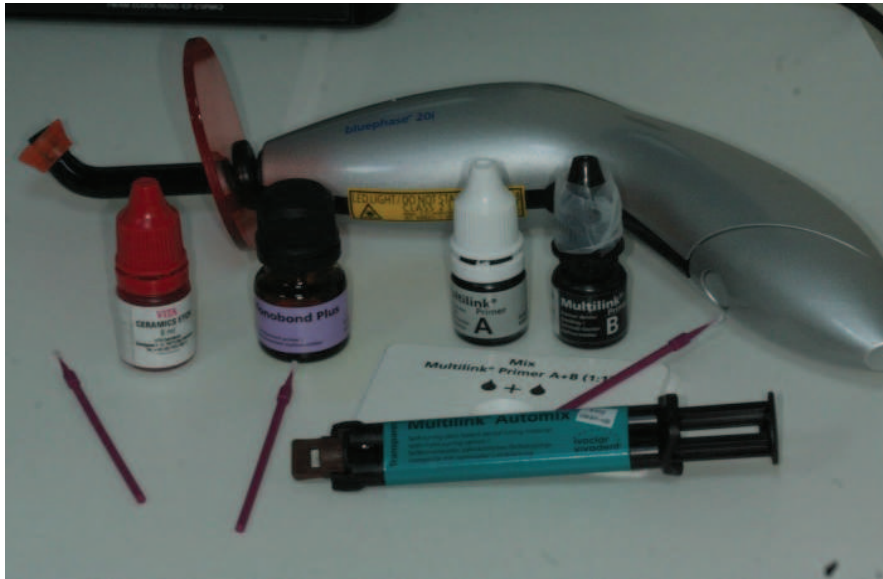

Fig. 3.15 : matériels de collage.

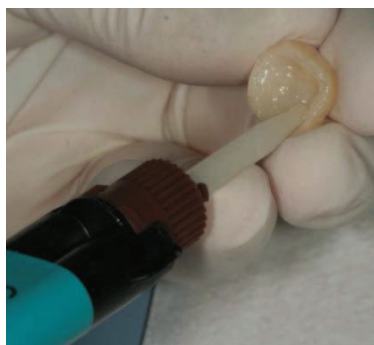

Fig. 3.16 : application facile de la colle.

Le praticien peut alors éliminer le surplus de colle et procéder à la photopolymérisation définitive à l'aide d'une lampe halogène (vario[®]). Les points d'occlusion sont vérifiés et la patiente est libérée.

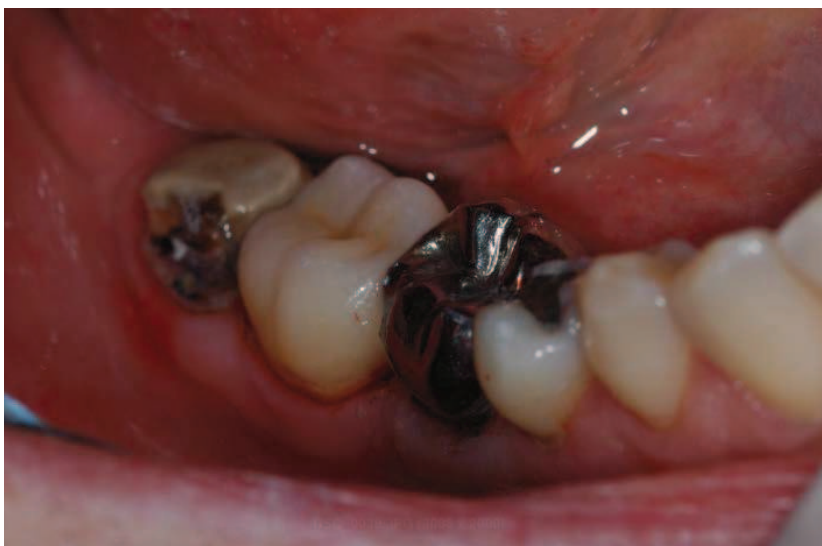

Fig. 3.17 :
endocouronne
posée.

3.2. CAS CLINIQUE : ENDOCOURONNE 46

3.2.1. Indication

A la suite d'une visite de contrôle annuelle, nous découvrons une reprise carieuse sous les amalgames de 46 et 45. La radiographie de contrôle nous montre une atteinte juxta-pulpaire qui nous laisse supposer qu'une dévitalisation devra être effectuée. Nous avons effectivement dû dévitaliser la 46 tout en conservant le maximum de tissu dentaire. Il faut noter que le patient était méfiant vis à vis des restaurations précédentes à l'amalgame ce qui le décida à déposer l'amalgame sur 45 pour poser un inlay céramique.

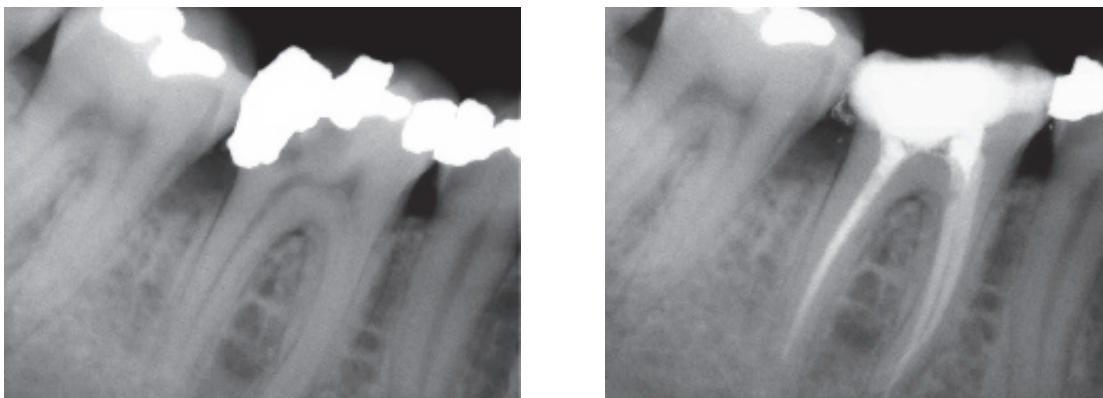


Fig. 3.18 et 3.19 : état initial et après pulpectomie de 46

3.2.2. Préparation du moignon

Après l'éviction carieuse et la dévitalisation, la préparation de la cavité est simple puisqu'elle consiste simplement à mettre les parois de dépouilles. Notre attention s'est plutôt portée sur la limite distale sous gingivale saignant au moindre contact. Nous préférons donc observer une période de cicatrisation gingivale avant d'effectuer l'empreinte optique.

3.2.3. Prise d'empreinte optique

Une semaine plus tard, une petite retouche au laser diode au niveau de la limite distale nous permet d'effectuer l'empreinte optique dans de bonnes conditions. Comme dans le cas précédent (3.1.3) l'empreinte est prise à l'aide de la « bluecam » donc une poudre de dioxyde de titane doit être appliquée sur les surfaces à enregistrer afin de les homogénéiser.

3.2.4. Réalisation au laboratoire

A partir de ce moment, le patient peut soit patienter 30 minutes en salle d'attente, soit revenir le soir afin de procéder au collage mais alors on perd l'effet de l'anesthésie initiale. Dans le cas présent, le patient a préféré patienter en salle d'attente. Pendant ce temps, le praticien doit modéliser numériquement les futurs inlays et l'endocouronne : ici l'ordinateur a immédiatement trouvé la meilleure anatomie possible, il a suffi de régler l'intensité du point de contact.

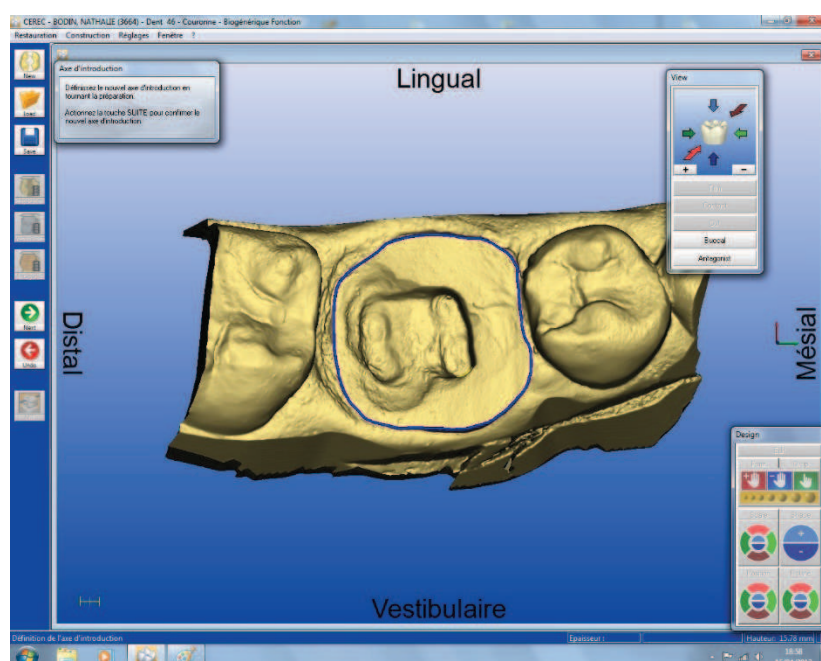


Fig. 3.20 : marquage de la limite périphérique.

Fig. 3.21 :
repositionnement
automatique des
modèles maxillaires
et mandibulaires.

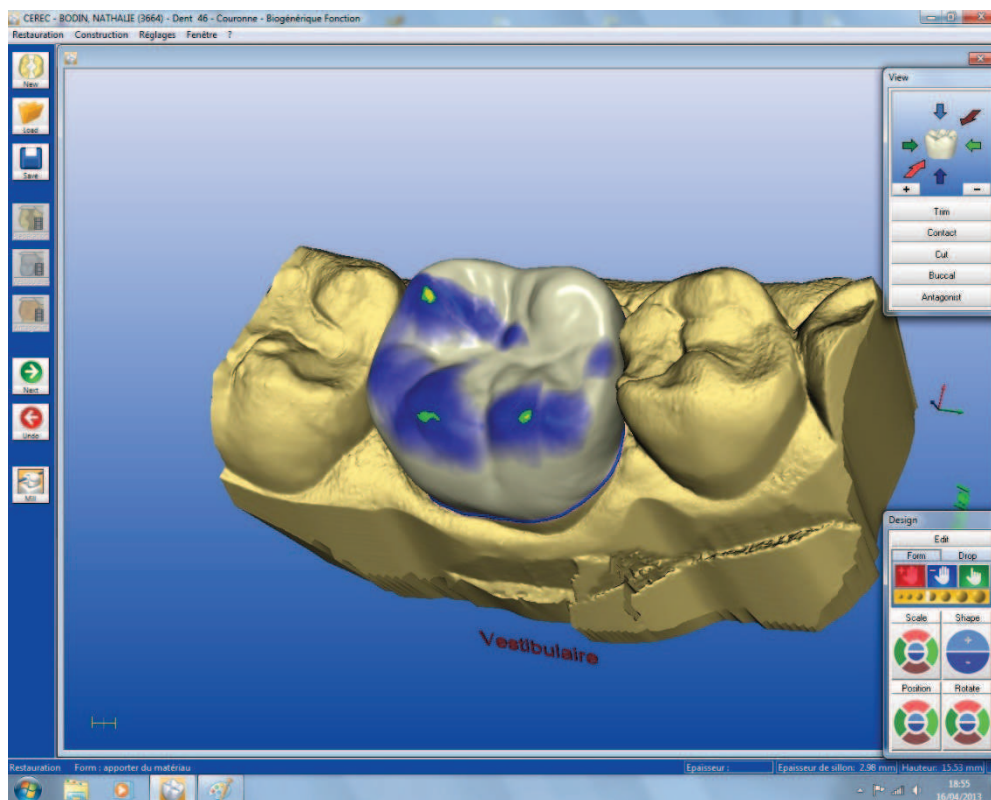
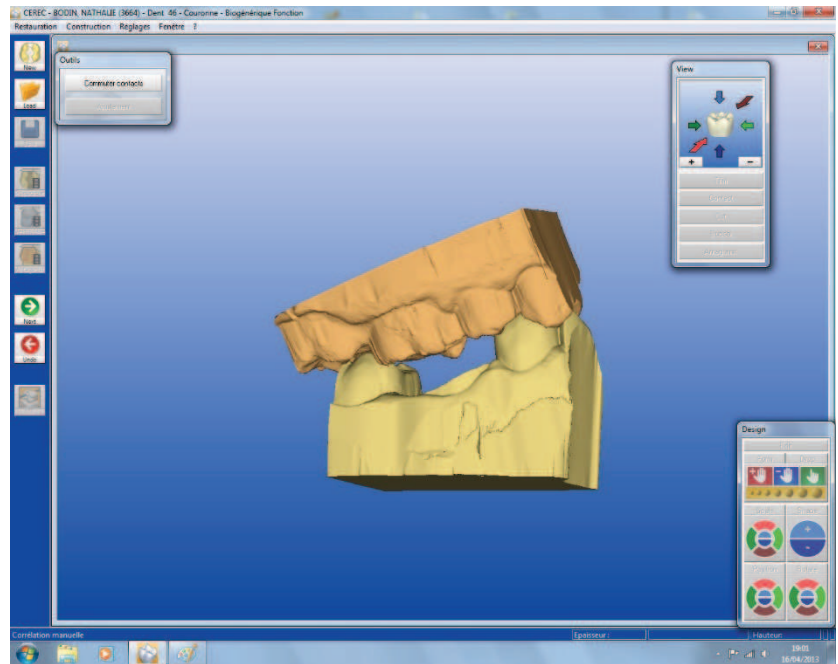


Fig. 3.21 : réglage de l'intensité des points d'occlusion.

Enfin l'usinage est lancé sur un bloc de céramique feldspathique.

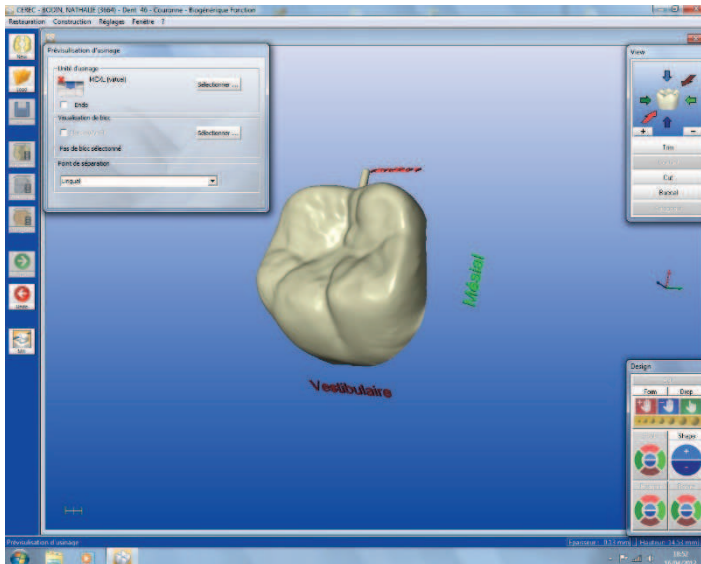


Fig. 3.22 :
prévisualisation
de l'élément fini.

3.2.5. Pose

Une fois la couronne polie, maquillée et cuite, l'essayage en bouche peut être effectué.

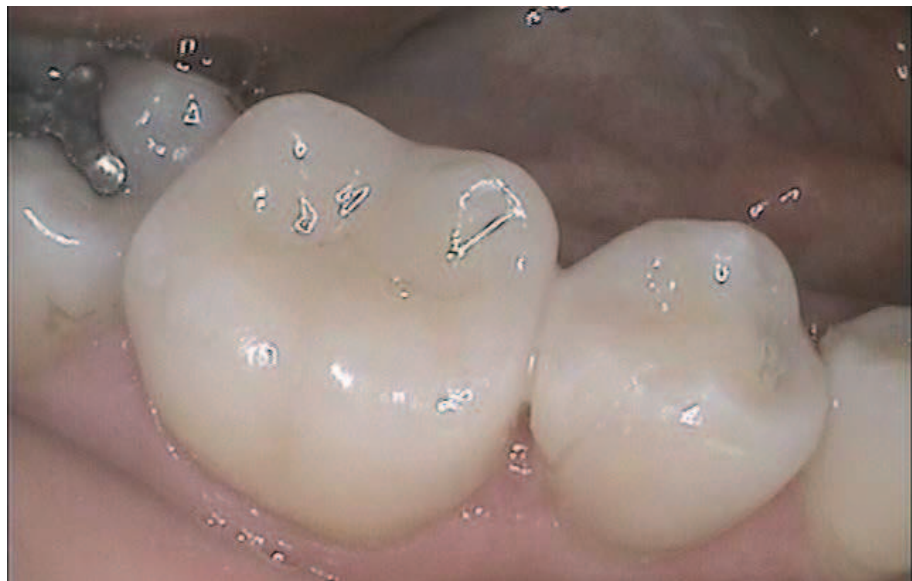

Fig. 81 : essai en bouche avant collage, vérification des points d'occlusion.

Après vérification, le collage est effectué selon le protocole multilink.

3.3. CAS CLINIQUE : CONTRE-EXEMPLES.

Ce dernier cas clinique est une mise en garde pour les dentistes qui systématiseraient l'endocouronne. En effet, il est nécessaire de bien prendre en considération tous les facteurs qui pourraient amener à un échec de l'endocouronne.

Nous avons eu, pendant la rédaction de cette thèse, plusieurs cas qui semblaient être favorables à la restauration par endocouronne mais que nous avons rejetés après un examen clinique complet.

Tout d'abord, Mme K, en attente d'une restauration sur 47 depuis 6 mois. Nous procédons à l'examen clinique et radiographique, tout semble favorable à la réalisation d'une endocouronne jusqu'à l'examen de l'occlusion : En fait, un inversé d'articulé contre-indique l'endocouronne car les forces de cisaillement subies par la restauration risqueraient de la desceller. Une couronne avec inlay-core est préférable dans ce cas.

Un autre exemple : Mr R a une couronne provisoire sur 36 dont les limites sont supra gingivales et une chambre pulpaire large et profonde. Nous effectuons l'examen clinique et radiographique de la dent. Malheureusement, le moignon restant est taillé de la même manière que pour recevoir une couronne céramo-métallique c'est à dire avec une réduction des parois homogène de 1,5 mm et un congé de 1,5 mm Ce genre de préparation ne peut pas recevoir d'endocouronne car il faut une surface de collage d'émail importante et des bords plats. Dans ce cas, il faudrait diminuer la hauteur des parois externes pour obtenir un bord plat mais on se retrouverait avec des limites sous gingivales et une hauteur de parois insuffisante pour contrer les forces de cisaillement.

Les exemples peuvent être nombreux. Il s'agit surtout de bien étudier le rapport bénéfice/ risque pour le patient comme nous le faisons pour chaque soin de notre pratique quotidienne.

CONCLUSION

Le traitement idéal des dents dépulpées a été largement débattu dans la littérature. Le seul consensus qui en ressort est la conservation maximale des structures dentaires restantes saines, qui peuvent aider à stabiliser mécaniquement le complexe dento-prothétique et augmenter les surfaces de collage disponibles, en augmentant ainsi les chances de succès à long terme. Dans cette perspective, les endocouronnes peuvent être considérées comme une alternative réaliste aux couronnes périphériques et onlays composites de recouvrement pour la restauration des dents postérieures dépulpées, en particulier celles dont la hauteur coronaire est minimale, et avec suffisamment de tissus disponibles pour permettre une adhésion stable et durable.

La CFAO directe fait désormais partie de nos outils « restaurateurs » en omni pratique et permet de répondre à nos critères d'intégration biologique, fonctionnelle et esthétique (Martin n. 1999 (77)). Même si le coût d'acquisition représente encore une limite à sa démocratisation dans les cabinets dentaires, l'abondance des données bibliographiques, ainsi que la rigueur du protocole qu'elle impose, place avec un bon pronostic cette technique dans notre arsenal thérapeutique moderne (Sjögren G. 2004. (78)).

Enfin, la profession de chirurgien-dentiste a fait énormément de progrès ces dernières décennies dans le plus grand intérêt de nos patients qui sont de plus en plus exigeants en matière de confort, de précision, de durabilité des traitements et de prise en charge par les organismes de remboursement des soins médicaux (L'endocouronne ne nécessitant pas d'inlay core ou de tenon fibré !))

BIBLIOGRAPHIE

- 1 AKKAYAN B. An in vitro study evaluating the effect of ferrule length on fracture resistance of endodontically treated teeth restored with fiber-reinforced and zirconia dowel systems. J Prosthet Dent. 2004 Aug; 92(2):155-62.
- 2 **ANUSAVICE KJ.** Phillip's science of dental materials. 11^{éd.} Philadelphia: Saunders, 2003. 805p.
- 3 **ASMUSSEN E, PEUTZFELDT A, HEITMANN T.** Stiffness, elastic limit, and strength of newer types of endodontic posts. J Dent. 1999 May; 27(4):275-8.
- 4 ASMUSSEN E, PEUTZFELDT A, SAHAFIA. Bonding of resin cements post materials: influence of surface energy characteristics. J Adhes Dent. 2005 Autumn; 7(3):231-4.
- 5 **ASSIF D, BITENSKI A, PILO R, OREN E.** Effect of post design on resistance to fracture of endodontically treated teeth with complete crowns. J Prosthet Dent. 1993 Jan; 69(1):36-40
- 6 **ASSOCIATION DENTAIRE FRANCAISE,** Perelmuter S, De Cooman J, Degrange M, Lelièvre F, Lecarbonnel A, et al. Les Céramo-céramiques. Paris: ADF; 2005.
- 7 **AUSIELLO P, DAVIDSON CL, CASCONI P, DEGEE AJ, RENGO S.** Debonding of adhesively restored deep Class II MOD restorations after functional loading. Am J Dent. 1999 Apr; 12(2):84-8.

- 8 **AUSIELLO P, DAVIDSON CL, CASCONI P, DEGEE AJ, RENGO S.** Debonding of adhesively restored deep Class II MOD restorations after functional loading. *Am J Dent.* 1999 Apr; 12(2):84-8.
- 9 **AUSIELLO P, DE GEE AJ, RENGO S, DAVIDSON CL.** Fracture resistance of endodontically-treated premolars adhesively restored. *Am J Dent.* 1997 Oct; 10(5):237-41.
- 10 **BARTALA M, CARREYRE E, LAVIOLE O, DOS SANTOS A.** Critères de choix de l'ancrage radiculaire lors des reconstitutions pré prothétiques. *Stratégie prothétique*, sept 2005, vol5 n4 p291-300.
- 11 **Beuer F, Schweiger J, Edelhoff D.** Digital dentistry: an overview of recent developments for CAD/CAM generated restorations. *Br Dent J.* 2008; 204: 505-511.
- 12 **BINDL A, RICHTER B, MÖRMANN WH.** Survival of ceramic computer-aided design/manufacturing crowns bonded to preparations with reduced macro retention geometry. *Int J Prosthodont.* 2005 May-Jun; 18(3):219-24.
- 13 **BITTER K, PARIS S, MARTUS P, SCHARTNER R, KIELBASSA AM.** A Confocal Laser Scanning Microscope investigation of different dental adhesives bonded to root canal dentine. *Int Endod J.* 2004 Dec;37(12):840-8.
- 14 **BLATZ MB, CHICHE G, HOLST S, SADAN A.** Influence of surface treatment and simulated aging on bond strengths of luting agents to zirconia. *Quintessence Int.* 2007 Oct; 38(9):745-53.
- 15 **BLATZ MB, CHICHE G, HOLST S, SADAN A.** Influence of surface treatment and simulated aging on bond strengths of luting agents to zirconia. *Quintessence Int.* 2007 Oct;38(9):745-53

- 16 **BLATZ MB, CHICHE G, HOLST S, SADAN A.** Influence of surface treatment and simulated aging on bond strengths of luting agents to zirconia. *Quintessence Int.* 2007 Oct; 38(9):745-53.
- 17 **BOHIN F.** Ciments de scellement conventionnels. *Inf. Dent.*, 2001, 83, 40, 3501-3507.
- 18 **BOLHUIS HP, DE GEE AJ, PALLAV P, FEILZER AJ.** Influence of fatigue loading on the performance of adhesive and non-adhesive luting cements for cast post-and-core buildups in maxillary premolars. *Int J Prosthodont.* 2004 Sep-Oct; 17(5):571-6.
- 19 **BOLHUIS P, DE GEE A, FEILZER A.** The influence of fatigue loading on the quality of the cement layer and retention strength of carbon fiber post-resin composite core restorations. *Oper Dent.* 2005 Mar-Apr; 30(2):220-7.
- 20 **BOUCHER Y, MATOSSIAN L, RILLIARD F, MACHTOU P.** Radiographic evaluation of the prevalence and technical quality of root canal treatment in a French subpopulation. *Int Endod J.* 2002 Mar; 35(3):229-38.
- 21 **BURKIET F, LEHMANN N, TIRLET G.** RPC de la dent dépulpée, préserver pour différer l'échéance prothétique. *Réal Clin*, vol 15 n°1, 2004, p.67-69.
- 22 **BURKIETF, LEHMANNN, TIRLET G.** RPC de la dent dépulpée : préserver pour différer l'échéance prothétique. *Réal Clin*, vol 15 n°1, 2004, p.67-69
- 23 **CATHRO PR, CHANDLER NP, HOOD JA.** Impact resistance of crowned endodontically treated central incisors with internal composite cores. *Endod Dent Traumatol* 1996; 12:124–128.
- 24 **CAZIER S, CHIEZE JB, HRYCENKO MA,** réalités cliniques, 2009 vol 20, n°4

- 25 **CHANG JC, HURST TL, HART DA, ESTEY AW.** 4-META use in dentistry: a literature review. *J Prosthet Dent.* 2002 Feb; 87(2):216-24. Review.
- 26 **CHERON R, DEGRANGE M.** Colles et ciments: s’y retrouver et choisir. *Inf Dent.* 2007 ; 89,4 :127-136
- 27 **CHO GC.** Evidence-based approach for treatment planning options for the extensively damaged dentition. *J Calif Dent Assoc* 2004;32:983–990.
- 28 **CHRISTENSEN GJ.** PFM vs zirconia restorations. How are they comparing clinically? *CRA*, nov 2008, 1, issue 11.
- 29 **DANIEL J. POTICNY, JAMES CLIM,** CAD/CAM in-office technology Innovations after 25 years for predictable, esthetic outcomes, *J Am Dent Assoc* 2010; 141(6 suppl):5S-9S.
- 30 **DEGRANGE M.** Etude spectrométrique d’un cas clinique de corrosion endobuccale. *J. biomater. Dent.* 1986 ; 2 ; p.189-195.
- 31 **DEJOU J, LABORDE G.** Comportement biomécanique de la dent dépulpée. *Réal. Clin.* vol 1,1990, p.185-194.
- 32 **DENNIS J. FASBINDER.** The CEREC system; 25 years of chair side CAD/CAM dentistry, , *J Am Dent Assoc* 2010;141;3S-4S
- 33 **DERVISEVIC B.** Restaurations de la dent dépulpée : concepts et préceptes. *Th odontol*, nancy 1 ; 2011
- 34 **DIETSCHI D, DUC O, KREJCI I, SADAN A.** Biomechanical considerations for the restoration of endodontically treated teeth: A systematic review of the literature, Part II. *Quintessence Int* 2008; 39:117–129.
- 35 **DIETSCHI D, SPREAFICO R.** Current clinical concepts for adhesive cementation of tooth-colored posterior restorations. *Pract Periodontics Aesthet Dent* 1998; 10:47–54.

- 36 **DIETSCHI D, SPREAFICO R.** Restaurations esthétiques collées : composites et céramique dans les traitements esthétiques des dents postérieures. Paris : Quint Int, 1997, 215p.
- 37 **DURET F, BLOUIN J ?** Procédé de prise d'empreinte médicale et dispositif pour sa mise en œuvre. *Brevet français 1987.*
- 38 **DURET F, B. PELISSIER, B ,** Peut-on envisager de faire des empreintes optiques en bouche ? , *Stratégie prothétique février 2005 • vol 5, n°1*
- 39 **FASHBINDER D.J.** Predictable Cerec occlusal relationships. In Mörmann W.H. (ed.) State of the art of CAD/CAM restorations, 20 years of Cerec, Berlin: *Quintessence, 2006*
- 40 **FASHBINDER D.J.** Multi-center trial fit and internal adaptation of Cerec crowns. In Mörmann W.H. (ed.) State of the art of CAD/CAM restorations, 20 years of Cerec, Berlin: *Quintessence, 2006*
- 41 **FRANKENBERG R, REINELT C, PETCHELT C, KRAMER N.;** operator vs. Material Influence on clinical outcome of bonded ceramic inlays. *Dent mater.* 2009; 25(8): 960-968. Epub 2009 apr 2.
- 42 **FRON H, COUDRAY L, ATTAL JP.** CFAO : céramiques, lesquelles choisir ? *Inf dent* 2007; 29: 1693-1698.
- 43 **FUSS Z, LUSTIG J, KATZ A, TAMSE A.** An evaluation of endodontically treated vertical root fractured teeth: impact of operative procedures. *J Endod.* 2001 Jan; 27(1):46-8.
- 44 **GUTMANN JL.** The dentin-root complex: anatomic and biologic considerations in restoring endodontically treated teeth. *J Prosthet Dent.* 1992 Apr; 67(4):458-67.

- 45 **HEYDECKE G, BUTZ F, STRUB JR.** Fracture strength and survival rate of endodontically treated maxillary incisors with approximal cavities after restoration with different post and core systems: an in-vitro study. *J Dent.* 2001 Aug; 29(6):427-33.
- 46 **HIKITA K, VAN MEERBEEK B, DE MUNCK J, IKEDA T, VAN LANDUYT K, MAIDA T, LAMBRECHTS P, PEUMANS M.** Bonding effectiveness of adhesive luting agents to enamel and dentin. *Dent Mater.* 2007 Jan; 23(1):71-80 (Epub 2006 Jan 19).
- 47 **HUANG TJ, SCHILDER H, NATHANSON D.** Effects of moisture content and endodontic treatment on some mechanical properties of human dentin. *J Endod.* 1992 May; 18(5):209-15.
- 48 **ISTABRAK Hasan et al.** Finite element analysis of adhesive endo-crowns of molars at different height levels of buccally applied load. *Journal of Dental Biomechanics* 2012;
- 49 **JIANG W, BO H, YONGCHUN G, LONGXING N.** Stress distribution in molars restored with inlays or onlays with or without endodontic treatment: a three-dimensional finite element analysis. *J Prosthet Dent.* 2010 Jan; 103(1):6-12.
- 50 **KOKOTI M, SIVROPOULOU A, KOIDIS P, GAREFIS P.** Comparison of cell proliferation on modified dental ceramics. *J Oral Rehabil.* 2001 Sep;28(9):880-7.
- 51 **KREJCII, STAVRIDAKIS M.** New perspectives on dentin adhesion—Differing methods of bonding. *Pract Periodontics Aesthetic Dent* 2000; 12:727–732.

- 52 **LABORDE G, LACROIX P, MARGOSSIAN P, LAURENT M.** Les systèmes céramo-céramiques : Actualités et perspectives. *Real Clin* 2004;15:89-104. 9.
- 53 **LANZA A, AVERSA R, RENGO S, APICELLA D, APICELLA A.** 3D FEA of cemented steel, glass and carbon posts in a maxillary incisor. *Dent Mater.* 2005 Aug; 21(8):709-15.
- 54 **LIN, C.-L., CHANG Y.-H., CHANG, C.-Y., PAI, C.-A, HUAND, S.-F.**(2010), Finite element and Weibull analyses to estimate failure risks in the ceramic endocrown and classical crown for endodontically treated maxillary premolar. *European Journal of Oral Sciences*, 118: 87–93. doi: 10.1111/j.1600-0722.2009.00704.x
- 55 **MACCARI PC, CONCEIÇÃO EN, NUNES MF.** Fracture resistance of endodontically treated teeth restored with three different prefabricated esthetic posts. *J Esthet Restor Dent.* 2003;15(1):25-30 (discussion 31)
- 56 **MAGNE P ET BELSER U.** Restaurations adhésives en céramique sur dents antérieures, approche biomimétique. Paris : Quintessence Int, 2003 405p.
- 57 **MAGNE P, KNEZEVIC A.** Simulated fatigue resistance of composite resin versus porcelain CAD/CAM overlay restorations on endodontically treated molars. *Quintessence Int.* 2009 Feb; 40(2):125-33.
- 58 **MANHART J, CHEN HY, NEUERER P, SCHEIBENBOGEN-FUCHSBRUNNER A, HICKEL R.** Three-year clinical evaluation of composite and ceramic inlays. *Am J Dent.* 2001 Apr; 14(2):95-9.
- 59 **MARTIN N, JEDYNAKIEWICZ nm.** Clinical performance of Cerec ceramic inlays: a systematic review. *Dent mater.* 1999; 15(1): 54-61. Review.

- 60 **MCLAREN EA, TERRY DA.** CAD/CAM systems, materials, and clinical guidelines for all-ceramic crowns and fixed partial dentures. *Compend Contineduc Dent* 2002; 23(7):637-41, 644, 646.
- 61 **MORDOHAI i N, RESHAD M, JIVRASH SA.** To extract or not to extract? Factors that affect individual tooth prognosis. *J Calif Dent Assoc* 2005;33:319–328.
- 62 **MORMANN WERNER H.** The evolution of the CEREC system, *J Am Dent Assoc* 2006; 137(9 supplement):75-135.
- 63 **OGUZ ERASLAN.** The finite element analysis of the effect of ferrule height on stress distribution at post and core restored all-ceramic anterior crowns. *Clin Oral Invest* 2009; 13:223-227
- 64 **OTTO .T.** Computer-aided direct all ceramic crowns: 4 years results. In Mörmann W.H. (ed.) *State of the art of CAD/CAM restorations, 20 years of Cerec*, Berlin: *Quintessence*, 2006
- 65 **OTTO T.** Computer-aided direct all-ceramic crowns: preliminary 1-year results of a prospective clinical study. *Int J Periodontics Restorative Dent.* 2004 Oct; 24(5):446-55.
- 66 **PAPA J, CAIN C, MESSER HH.** Moisture content of vital vs endodontically treated teeth. *Endod Dent Traumatol* 1994; 10:91–93.
- 67 **PAPA J, CAIN C, MESSER HH.** Moisture content of vital vs. endodontically treated teeth. *Endod Dent Traumatol.* 1994 Apr; 10:91-3
- 68 **PISSIS P.** Fabrication of a metal-free ceramic restoration utilizing the monobloc technique. *Pract. Periodonticsaesthet. Dent.* 1995 Jun-Jul; 7(5):83-94.
- 69 **PONTIUS O, HUTTER JW.** Survival rate and fracture strength of incisors restored with different post and core systems and endodontically treated

incisors without coronoradicular reinforcement. J Endod. 2002 Oct;28(10):710-5.

70 **RECOMMANDATION ANAES 2004**

71 **REES ES, MESSER HH, DOUGLAS WH.** Reduction in tooth stiffness as a result of endodontic restorative procedures. J endod 1989; 15:512-516

72 **REICH S.** Statistic occlusal precision of two all ceramic systems. In Mörmann W.H. (ed.) State of the art of CAD/CAM restorations, 20 years of Cerec, Berlin: *Quintessence, 2006*

73 **RICHTERB, MORMANN WH.** Adhäsive Befestigung von Cerec Inlays. In : Mörmann WH (ed). Cerec 3 Vollkeramische CAD/CAM-Inlays und Teilkronen, Band 3, Konstruktion und fertigung per computer. Zürich : Stiftung zur Förderung der Computerzahnmedizin 131-145 (2001).

74 **SABEK.** A propos des RCR. Les techniques utilisées en France en 1996. Cah. Prothèse. 1997 ;99 :4-9

75 **SEDGLEY CM, MESSER HH.** Are endodontically treated teeth more brittle? J Endod. 1992 Jul;18(7):332-5

76 **SJOGREN G, MOLIN M, VAN DIJKEN JW.** A 10-year prospective evaluation of cad/cam manufactured (CEREC) ceramic inlays cemented with a chemically cured or dual-cured resin composite. Int J prosthodont. 2004; 17(2): 241-246.

77 **SOKOL DJ.** Effective use of current core and post concepts. J Prosthet Dent. 1984 Aug; 52(2):231-4.

78 **SORENSEN JA, ENGELMAN MJ.** Ferrule design and fracture resistance of endodontically treated teeth. J Prosthet Dent 1990;63:529–536.

- 79 **TIRLET G, ATTAL JP.** Les inlays/onlays esthétiques et colles modernes.
Inf Dent, 2008 ;154 :1-7
- 80 **TROPE M, RAY HL.** Resistance to fracture of endodontically treated roots.
Oral Surg Oral Med Oral Pathol 1992;73:99–102.
- 81 **UNTERBRIK G.** White lines. 1999 Dental products Report (International
Edition).