



**HAL**  
open science

## L'ophtalmologie à l'officine

Bérénice Coquerel

► **To cite this version:**

| Bérénice Coquerel. L'ophtalmologie à l'officine. Sciences pharmaceutiques. 2013. dumas-00845219

**HAL Id: dumas-00845219**

**<https://dumas.ccsd.cnrs.fr/dumas-00845219>**

Submitted on 16 Jul 2013

**HAL** is a multi-disciplinary open access archive for the deposit and dissemination of scientific research documents, whether they are published or not. The documents may come from teaching and research institutions in France or abroad, or from public or private research centers.

L'archive ouverte pluridisciplinaire **HAL**, est destinée au dépôt et à la diffusion de documents scientifiques de niveau recherche, publiés ou non, émanant des établissements d'enseignement et de recherche français ou étrangers, des laboratoires publics ou privés.

**U.F.R DE MEDECINE ET DE PHARMACIE  
DE ROUEN**

**Année 2012-2013**

**N°**

**THESE POUR LE DIPLOME D'ETAT  
DE DOCTEUR EN PHARMACIE**

**Bérénice COQUEREL**

**Née le 8 Novembre 1979 à Elbeuf sur Seine (76)**

**Présentée et soutenue publiquement le 28 Juin 2013**

**L'OPHTALMOLOGIE A L'OFFICINE**

**Président du Jury :**

**Pr Jean COSTENTIN PU-PH**

**Membres du Jury :**

**Pr Marc MURAINÉ PU-PH**

**Dr Gilles GARGALA MCU-PH**

**Dr Sandrine PANCHOU Pharmacien d'officine**



**U.F.R DE MEDECINE ET DE PHARMACIE  
DE ROUEN**

**Année 2012-2013**

**N°**

**THESE POUR LE DIPLOME D'ETAT  
DE DOCTEUR EN PHARMACIE**

**Bérénice COQUEREL**

**Née le 8 Novembre 1979 à Elbeuf sur Seine (76)**

**Présentée et soutenue publiquement le 28 Juin 2013**

**L'OPHTALMOLOGIE A L'OFFICINE**

**Président du Jury :**

**Pr Jean COSTENTIN PU-PH**

**Membres du Jury :**

**Pr Marc MURAINÉ PU-PH**

**Dr Gilles GARGALA MCU-PH**

**Dr Sandrine PANCHOU Pharmacien d'officine**



ANNEE UNIVERSITAIRE 2012 - 2013  
U.F.R. DE MEDECINE-PHARMACIE DE ROUEN

---

DOYEN :	Professeur Pierre FREGER
ASSESEURS :	Professeur Michel GUERBET Professeur Benoit VEBER Professeur Pascal JOLY Professeur Bernard PROUST
DOYENS HONORAIRES :	Professeurs J. BORDE - Ph. LAURET - H. PIGUET – C. THUILLEZ
PROFESSEURS HONORAIRES :	MM. M-P AUGUSTIN - J.ANDRIEU-GUITRANCOURT - M.BENOZIO- J.BORDE - Ph. BRASSEUR - R. COLIN - E. COMOY - J. DALION -, DESHAYES - C. FESSARD – J.P. FILLASTRE - P.FRIGOT -J. GARNIER - J. HEMET - B. HILLEMAND - G. HUMBERT - J.M. JOUANY - R. LAUMONIER – Ph. LAURET - M. LE FUR – J.P. LEMERCIER - J.P LEMOINE - M <sup>le</sup> MAGARD - MM. B. MAITROT - M. MAISONNET - F. MATRAY - P.MITROFANOFF - Mme A. M. ORECCHIONI - P. PASQUIS - H.PIGUET - M.SAMSON – Mme SAMSON-DOLLFUS – J.C. SCHRUB - R.SOYER - B.TARDIF -TESTART - J.M. THOMINE – C. THUILLEZ - P.TRON - C.WINCKLER - L.M.WOLF

I - MEDECINE
--------------

PROFESSEURS

M. Frédéric ANSELME	HCN	Cardiologie
Mme Isabelle AUQUIT AUCKBUR	HCN	Chirurgie Plastique
M. Bruno BACHY	HCN	Chirurgie pédiatrique
M. Fabrice BAUER	HCN	Cardiologie
Mme Soumeya BEKRI	HCN	Biochimie et Biologie Moléculaire
M. Jacques BENICHO	HCN	Biostatistiques et Informatique médicale
M. Jean-Paul BESSOU	HCN	Chirurgie thoracique et cardio-vasculaire
Mme Françoise BEURET-BLANQUART	CRMPR	Médecine physique et de réadaptation
M. Guy BONMARCHAND	HCN	Réanimation médicale
M. Olivier BOYER	UFR	Immunologie
M. Jean-François CAILLARD ( <i>Surnombre</i> )	HCN	Médecine et santé au Travail
M. François CARON	HCN	Maladies infectieuses et tropicales
M. Philippe CHASSAGNE	HB	Médecine interne (Gériatrie)
M. Vincent COMPERE	HCN	Anesthésiologie et réanimation chirurgicale
M. Alain CRIBIER ( <i>Surnombre</i> )	HCN	Cardiologie
M. Antoine CUVELIER	HB	Pneumologie
M. Pierre CZERNICHO	HCH	Epidémiologie, économie de la santé
M. Jean - Nicolas DACHER	HCN	Radiologie et Imagerie Médicale

M. Stéfan DARMONI	HCN	Informatique Médicale/Techniques de communication
M. Pierre DECHELOTTE	HCN	Nutrition
Mme Danièle DEHESDIN	HCN	Oto-Rhino-Laryngologie
M. Jean DOUCET	HB	Thérapeutique/Médecine – Interne - Gériatrie.
M. Bernard DUBRAY	CB	Radiothérapie
M. Philippe DUCROTTE	HCN	Hépatologie – Gastro - Entérologie
M. Frank DUJARDIN	HCN	Chirurgie Orthopédique - Traumatologique
M. Fabrice DUPARC	HCN	Anatomie - Chirurgie Orthopédique et Traumatologique
M. Bertrand DUREUIL	HCN	Anesthésiologie et réanimation chirurgicale
Mlle Hélène ELTCHANINOFF	HCN	Cardiologie
M. Thierry FREBOURG	UFR	Génétique
M. Pierre FREGER	HCN	Anatomie/Neurochirurgie
M. Jean François GEHANNO	HCN	Médecine et Santé au Travail
M. Emmanuel GERARDIN	HCN	Imagerie Médicale
Mme Priscille GERARDIN	HCN	Pédopsychiatrie
M. Michel GODIN	HB	Néphrologie
M. Philippe GRISE	HCN	Urologie
M. Didier HANNEQUIN	HCN	Neurologie
M. Fabrice JARDIN	CB	Hématologie
M. Luc-Marie JOLY	HCN	Médecine d'urgence
M. Pascal JOLY	HCN	Dermato - vénéréologie
M. Jean-Marc KUHN	HB	Endocrinologie et maladies métaboliques
Mme Annie LAQUERRIERE	HCN	Anatomie cytologie pathologiques
M. Vincent LAUDENBACH	HCN	Anesthésie et réanimation chirurgicale
M. Joël LECHEVALLIER	HCN	Chirurgie infantile
M. Hervé LEFEBVRE	HB	Endocrinologie et maladies métaboliques
M. Thierry LEQUERRE	HB	Rhumatologie
M. Eric LEREBOURS	HCN	Nutrition
Mlle Anne-Marie LEROI	HCN	Physiologie
M. Hervé LEVESQUE	HB	Médecine interne
Mme Agnès LIARD-ZMUDA	HCN	Chirurgie Infantile
M. Pierre Yves LITZLER	HCN	Chirurgie Cardiaque
M. Bertrand MACE	HCN	Histologie, embryologie, cytogénétique
M. Eric MALLET ( <i>Surnombre</i> )	HCN	Pédiatrie
M. Christophe MARGUET	HCN	Pédiatrie
Mlle Isabelle MARIE	HB	Médecine Interne
M. Jean-Paul MARIE	HCN	ORL
M. Loïc MARPEAU	HCN	Gynécologie - obstétrique
M. Stéphane MARRET	HCN	Pédiatrie
Mme Véronique MERLE	HCN	Epidémiologie
M. Pierre MICHEL	HCN	Hépatologie - Gastro - Entérologie
M. Francis MICHOT	HCN	Chirurgie digestive

M. Bruno MIHOUT ( <i>Surnombre</i> )	HCN	Neurologie
M. Pierre-Yves MILLIEZ	HCN	Chirurgie plastique, reconstructrice et esthétique
M. Jean-François MUIR	HB	Pneumologie
M. Marc MURAINÉ	HCN	Ophthalmologie
M. Philippe MUSETTE	HCN	Dermatologie - Vénérologie
M. Christophe PEILLON	HCN	Chirurgie générale
M. Jean-Marc PERON	HCN	Stomatologie et chirurgie maxillo-faciale
M. Christian PFISTER	HCN	Urologie
M. Jean-Christophe PLANTIER	HCN	Bactériologie - Virologie
M. Didier PLISSONNIER	HCN	Chirurgie vasculaire
M. Bernard PROUST	HCN	Médecine légale
M. François PROUST	HCN	Neurochirurgie
Mme Nathalie RIVES	HCN	Biologie et méd. du dévelop. et de la reprod.
M. Jean-Christophe RICHARD ( <i>Mise en dispo</i> )	HCN	Réanimation Médicale, Médecine d'urgence
M. Horace ROMAN	HCN	Gynécologie Obstétrique
M. Jean-Christophe SABOURIN	HCN	Anatomie – Pathologie
M. Guillaume SAVOYE	HCN	Hépatologie – Gastro
Mme Céline SAVOYE – COLLET	HCN	Imagerie Médicale
M. Michel SCOTTE	HCN	Chirurgie digestive
Mme Fabienne TAMION	HCN	Thérapeutique
Mme Florence THIBAUT	HCN	Psychiatrie d'adultes
M. Luc THIBERVILLE	HCN	Pneumologie
M. Christian THUILLEZ	HB	Pharmacologie
M. Hervé TILLY	CB	Hématologie et transfusion
M. François TRON ( <i>Surnombre</i> )	UFR	Immunologie
M. Jean-Jacques TUECH	HCN	Chirurgie digestive
M. Jean-Pierre VANNIER	HCN	Pédiatrie génétique
M. Benoît VEBER	HCN	Anesthésiologie Réanimation chirurgicale
M. Pierre VERA	C.B	Biophysique et traitement de l'image
M. Eric VERIN	CRMPR	Médecine physique et de réadaptation
M. Eric VERSPYCK	HCN	Gynécologie obstétrique
M. Olivier VITTECOQ	HB	Rhumatologie
M. Jacques WEBER	HCN	Physiologie

#### MAITRES DE CONFERENCES

Mme Noëlle BARBIER-FREBOURG	HCN	Bactériologie – Virologie
M. Jeremy BELLIEU	HCN	Pharmacologie
Mme Carole BRASSE LAGNEL	HCN	Biochimie
Mme Mireille CASTANET	HCN	Pédiatrie
M. Gérard BUCHONNET	HCN	Hématologie
Mme Nathalie CHASTAN	HCN	Physiologie



Mme Sophie <b>CLAEYSSENS</b>	HCN	Biochimie et biologie moléculaire
M. Moïse <b>COEFFIER</b>	HCN	Nutrition
M. Manuel <b>ETIENNE</b>	HCN	Maladies infectieuses et tropicales
M. Guillaume <b>GOURCEROL</b>	HCN	Physiologie
Mme Catherine <b>HAAS-HUBSCHER</b>	HCN	Anesthésie - Réanimation chirurgicale
M. Serge <b>JACQUOT</b>	UFR	Immunologie
M. Joël <b>LADNER</b>	HCN	Epidémiologie, économie de la santé
M. Jean-Baptiste <b>LATOUCHE</b>	UFR	Biologie Cellulaire
Mme Lucie <b>MARECHAL-GUYANT</b>	HCN	Neurologie
M. Thomas <b>MOUREZ</b>	HCN	Bactériologie
M. Jean-François <b>MENARD</b>	HCN	Biophysique
Mme Muriel <b>QUILLARD</b>	HCN	Biochimie et Biologie moléculaire
M. Vincent <b>RICHARD</b>	UFR	Pharmacologie
M. Francis <b>ROUSSEL</b>	HCN	Histologie, embryologie, cytogénétique
Mme Pascale <b>SAUGIER-VEBER</b>	HCN	Génétique
Mme Anne-Claire <b>TOBENAS-DUJARDIN</b>	HCN	Anatomie

**PROFESSEUR AGREGÉ OU CERTIFIÉ**

Mme Dominique <b>LANIEZ</b>	UFR	Anglais
Mme Cristina <b>BADULESCU</b>	UFR	Communication

II - PHARMACIE
----------------

**PROFESSEURS**

M. Thierry <b>BESSON</b>	Chimie Thérapeutique
M. Jean-Jacques <b>BONNET</b>	Pharmacologie
M. Roland- <b>CAPRON</b> (PU-PH)	Biophysique
M. Jean <b>COSTENTIN</b> (Professeur émérite)	Pharmacologie
Mme Isabelle <b>DUBUS</b>	Biochimie
M. Loïc <b>FAVENNEC</b> (PU-PH)	Parasitologie
M. Jean Pierre <b>GOULLE</b>	Toxicologie
M. Michel <b>GUERBET</b>	Toxicologie
M. Olivier <b>LAFONT</b>	Chimie organique
Mme Isabelle <b>LEROUX</b>	Physiologie
Mme Martine <b>PESTEL-CARON</b> (PU-PH)	Microbiologie
Mme Elisabeth <b>SEGUIN</b>	Pharmacognosie
M Jean-Marie <b>VAUGEOIS</b>	Pharmacologie
M. Philippe <b>VERITE</b>	Chimie analytique

**MAITRES DE CONFERENCES**

Mlle Cécile <b>BARBOT</b>	Chimie Générale et Minérale
Mme Dominique <b>BOUCHER</b>	Pharmacologie
M. Frédéric <b>BOUNOURE</b>	Pharmacie Galénique
M. Abdeslam <b>CHAGRAOUI</b>	Physiologie
M. Jean <b>CHASTANG</b>	Biomathématiques
Mme Marie Catherine <b>CONCE-CHEMTOB</b>	Législation pharmaceutique et économie de la santé
Mme Elizabeth <b>CHOSSON</b>	Botanique
Mlle Cécile <b>CORBIERE</b>	Biochimie
M. Eric <b>DITTMAR</b>	Biophysique
Mme Nathalie <b>DOURMAP</b>	Pharmacologie
Mlle Isabelle <b>DUBUC</b>	Pharmacologie
Mme Roseline <b>DUCLOS</b>	Pharmacie Galénique
M. Abdelhakim <b>ELOMRI</b>	Pharmacognosie
M. François <b>ESTOUR</b>	Chimie Organique
M. Gilles <b>GARGALA</b> (MCU-PH)	Parasitologie
Mme Nejla <b>GHARBI</b>	Chimie analytique
Mlle Marie-Laure <b>GROULT</b>	Botanique
M. Hervé <b>HUE</b>	Biophysique et Mathématiques
Mme Laetitia <b>LE GOFF</b>	Parasitologie Immunologie
Mme Hong <b>LU</b>	Biologie

Mme Sabine MENAGER	Chimie organique
Mme Christelle MONTEIL	Toxicologie
M. Paul MULDER	Sciences du médicament
M. Mohamed SKIBA	Pharmacie Galénique
Mme Malika SKIBA	Pharmacie Galénique
Mme Christine THARASSE	Chimie thérapeutique
M. Rémi VARIN (MCU-PH)	Pharmacie Hospitalière
M. Frédéric ZIEGLER	Biochimie

#### PROFESSEUR ASSOCIE

Mme Sandrine PANCHOU	Pharmacie Officinale
----------------------	----------------------

#### PROFESSEUR CONTRACTUEL

Mme Elizabeth DE PAOLIS	Anglais
-------------------------	---------

#### ATTACHE TEMPORAIRE D'ENSEIGNEMENT ET DE RECHERCHE

M. Mazim MEKAOUI	Chimie Analytique
Mlle Virginie OXARAN	Microbiologie

III – MEDECINE GENERALE
-------------------------

**PROFESSEURS**

M. Jean-Loup HERMIL	UFR	Médecine générale
---------------------	-----	-------------------

**PROFESSEURS ASSOCIES A MI-TEMPS :**

M. Pierre FAINSILBER	UFR	Médecine générale
M. Alain MERCIER	UFR	Médecine générale
M. Philippe NGUYEN THANH	UFR	Médecine générale

**MAITRE DE CONFERENCES ASSOCIE A MI-TEMPS :**

M Emmanuel LEFEBVRE	UFR	Médecine générale
Mme Elisabeth MAUVIARD	UFR	Médecine générale
Mme Marie Thérèse THUEUX	UFR	Médecine générale

**CHEF DES SERVICES ADMINISTRATIFS :** Mme Véronique DELAFONTAINE

HCN - Hôpital Charles Nicolle

CB - Centre HENRI BECQUEREL

CRMPR - Centre Régional de Médecine Physique et de Réadaptation

HB - Hôpital de BOIS GUILLAUME

CHS - Centre Hospitalier Spécialisé du Rouvray

LISTE DES RESPONSABLES DE DISCIPLINE
--------------------------------------

Melle Cécile BARBOT	Chimie Générale et Minérale
M. Thierry BESSON	Chimie thérapeutique
M. Roland CAPRON	Biophysique
M. Jean CHASTANG	Mathématiques
Mme Marie-Catherine CONCE-CHEMTOB	Législation, Economie de la Santé
Mlle Elisabeth CHOSSON	Botanique
M. Jean-Jacques BONNET	Pharmacodynamie
Mme Isabelle DUBUS	Biochimie
M. Loïc FAVENNEC	Parasitologie
M. Michel GUERBET	Toxicologie
M. Olivier LAFONT	Chimie organique
Mme Isabelle LEROUX-NICOLLET	Physiologie
Mme Martine PESTEL-CARON	Microbiologie
Mme Elisabeth SEGUIN	Pharmacognosie
M. Mohamed SKIBA	Pharmacie Galénique
M. Philippe VERITE	Chimie analytique

**ENSEIGNANTS MONO-APPARTENANTS****MAITRES DE CONFERENCES**

M. Sahil ADRIOUCH

Biochimie et biologie moléculaire  
(Unité Inserm 905)

Mme Gaëlle BOUGEARD-DENOYELLE

Biochimie et biologie moléculaire  
(UMR 1079)

Mme Carine CLEREN

Neurosciences (Néovasc)

Mme Pascaline GAILDRAT

Génétique moléculaire humaine  
(UMR 1079)

M. Antoine OUVRARD-PASCAUD

Physiologie (Unité Inserm 1076)

Mme Isabelle TOURNIER

Biochimie (UMR 1079)

**PROFESSEURS DES UNIVERSITES**

M. Serguei FETISSOV

Physiologie (Groupe ADEN)

Mme Su RUAN

Génie Informatique

**Par délibération en date du 03 Mars 1967, la faculté a arrêté que les opinions émises dans les dissertations qui lui seront présentées doivent être considérées comme propre à leurs auteurs et qu'elle n'entend leur donner aucune approbation ni improbation.**

## Remerciements

Je tiens tout d'abord à remercier mon directeur de Thèse, Monsieur le Professeur Marc Muraine, qui, tout au long de mes études de Pharmacie, m'a accompagnée, soutenue, fait confiance et m'a ouvert les portes du service et du bloc opératoire d'Ophtalmologie. Nos collaborations en recherches scientifiques et cliniques ont suscité mon intérêt pour les pathologies ophtalmiques.

J'adresse mes plus sincères remerciements à Monsieur le Professeur Jean Costentin pour sa disponibilité et pour tout le savoir qu'il a su me transmettre avec l'exigence et la rigueur nécessaires à l'exercice de la profession de Pharmacien.

Vous m'avez conseillée et assistée en vue de l'obtention du concours de reprises des études de Pharmacie et je suis honorée que vous jugiez le fruit de mon travail en ayant accepté de faire part de ce Jury.

J'exprime toute la gratitude à Monsieur le Docteur Gilles Gargala pour avoir accepté de faire partie de mon Jury de Thèse.

Je remercie Madame le Docteur Sandrine Panchou qui a très aimablement accepté de juger ce travail

Je tenais à remercier sincèrement toute l'équipe du service d'Ophtalmologie pour leur disponibilité et leur gentillesse à mon égard et plus particulièrement Véronique, Paulette, Myriam, Angèle, David et Sabine.

Je remercie vivement les pharmaciens d'officine qui m'ont formée et fait part de leurs expériences : Véronique Sallans, Charlotte Chati, Elodie Rolain, Mélanie Vandecandelaere, Bénédicte Devaux et Claire Maillet. J'adresse aussi mes remerciements aux préparateurs(trices) pour leur patiente et leur gentillesse à mon égard: Angélique, Dylan, Elisabeth, Guillaume, Laura, Laurène, Maryline et Virginie.



J'associe également à mes remerciements les étudiants de 6<sup>ème</sup> année de Pharmacie pour leur accueil au sein de leur promotion, plus particulièrement Claire, Clémence et Maxence ainsi que les enseignants de cette filière pour toutes les connaissances qu'ils ont su me transmettre.

Merci aux patients du service d'Ophtalmologie qui m'ont permis d'obtenir de nombreuses photos de leurs pathologies oculaires et à ceux reçus à l'officine qui m'ont accordé du temps afin de répondre à mes nombreuses questions.

Enfin, je remercie très chaleureusement mes proches, sans qui rien n'aurait été possible.

A mes parents pour leur amour, leurs conseils, leur écoute et leur soutien durant ces très longues années d'étude.

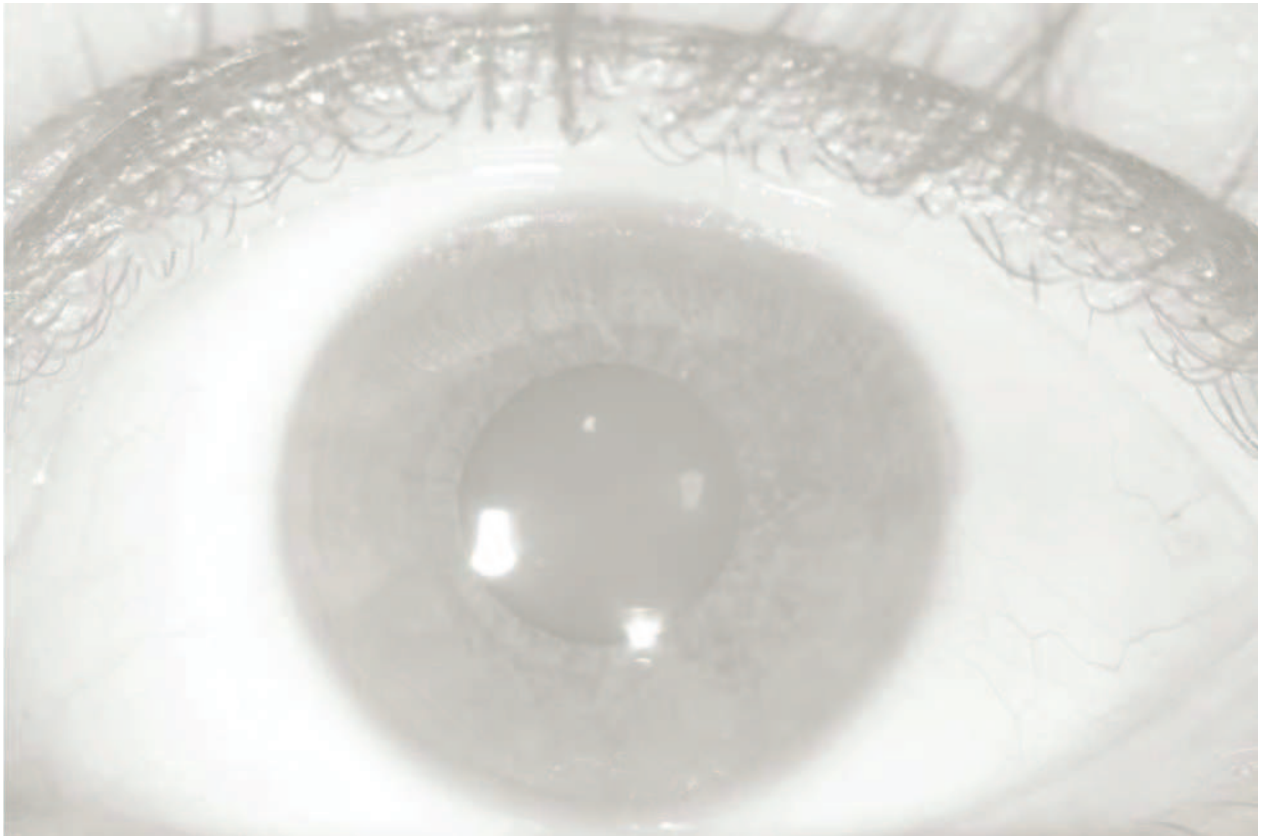
A mes très chères sœurs et leur conjoint Mathilde et Mathieu, Constance et Félix, Eléonore et mon neveu Adam pour l'immense bonheur qu'ils m'apportent chaque jour.

A Zoé, Ulysse, Eole, Thémis et Hélios pour leurs sourires.

A ma Grand-Mère pour toutes ces belles et nombreuses choses qu'elle m'a transmises.

A toute ma famille et amis pour tous ces bons moments partagés ensemble.

A Matthieu pour sa présence, sa patience et son amour.



*Est-ce que ça vous chatouille ou est-ce que ça vous gratouille ?*

Jules Romain (Knock ou le triomphe de la Médecine, 1923)

# Sommaire

<b>Table des figures.....</b>	<b>7</b>
<b>Glossaire.....</b>	<b>10</b>
<b>Abréviations .....</b>	<b>14</b>
<b>Introduction.....</b>	<b>15</b>
<b>Chapitre 1 : Anatomie et physiologie de l'œil.....</b>	<b>16</b>
<b>1- Les enveloppes .....</b>	<b>18</b>
1-1 La coque cornéo-sclérale : membrane de protection .....	18
1-1-1 La cornée .....	18
1-1-2 La sclérotique : .....	19
1-2 L'uvée : membrane nourricière .....	19
1-2-1 L'iris .....	19
1-2-2 Le corps ciliaire : .....	20
1-2-3 La choroïde .....	20
1-3 La rétine : membrane neurosensorielle .....	21
1-3-1 L'épithélium pigmentaire de la rétine .....	21
1-3-2 La rétine neurosensorielle .....	21
<b>2- Les milieux transparents : .....</b>	<b>23</b>
2-1 L'humeur aqueuse .....	23
2-2 Le cristallin .....	23
2-3 L'humeur vitrée (ou le vitré).....	25
<b>3- Les annexes de l'œil.....</b>	<b>25</b>
3-1 L'orbite .....	25
3-2 Les muscles oculomoteurs .....	26
3-3 La conjonctive.....	27
3-4 Les paupières :.....	28
3-5 L'appareil lacrymal .....	28
3-5-1 La sécrétion lacrymale .....	29
3-5-2 L'excrétion lacrymale .....	30
<b>4- La vascularisation de l'œil .....</b>	<b>31</b>
4-1 L'artère ophtalmique.....	31
4-2 Les veines ophtalmologiques : .....	32
<b>Chapitre 2 : Les pathologies ophtalmologiques aiguës.....</b>	<b>33</b>
<b>Pathologies oculaires aiguës avec œil rouge.....</b>	<b>37</b>
<b>A- Pathologies oculaires aiguës avec œil rouge en absence de douleur et sans baisse d'acuité visuelle .....</b>	<b>37</b>
<b>1- L'hémorragie sous-conjonctivale: .....</b>	<b>37</b>
1-1 Clinique :.....	37
1-2 Le conseil du pharmacien: .....	38
<b>B- Pathologies oculaires aiguës avec œil rouge en absence de douleur et sans baisse d'acuité visuelle et avec des sécrétions .....</b>	<b>39</b>
<b>2- Les conjonctivites .....</b>	<b>39</b>
2-1 Les conjonctivites irritatives: .....	39

2-1-1 Clinique:.....	39
2-1-2 Etiologies: .....	40
2-1-3 <i>Le conseil du pharmacien</i> : .....	40
2-2 Les conjonctivites allergiques:.....	41
2-2-1 Clinique:.....	41
2-2-2 <i>Le conseil du pharmacien</i> : .....	42
2-3 les conjonctivites virales:.....	43
2-3-1 Clinique : .....	45
2-3-2 <i>Le conseil du pharmacien</i> : .....	45
2-4 Les conjonctivites bactériennes: .....	46
2-4-1 Clinique : .....	48
2-4-2 <i>Le conseil du pharmacien</i> : .....	48
<b>C-Pathologies oculaires aiguës avec œil rouge douloureux avec baisse d’acuité visuelle .....</b>	<b>50</b>
<b>3- Les kératites:.....</b>	<b>50</b>
3-1 Clinique:.....	50
3-2 Etiologies et traitements des différentes kératites: .....	51
3-2-1 Les kératites de "l'œil sec": .....	51
3-2-2 Les kératites bactériennes:.....	51
3-2-3 Les kératites virales: .....	52
3-2-3-1 Les kérato-conjonctivites épidémique à adénovirus:.....	52
3-2-3-2 Les kératites herpétiques:.....	52
3-2-3-3 La kératite à virus varicelle-zona:.....	53
3-2-4 Autres kératites infectieuses: .....	54
3-3 <i>Le conseil du pharmacien</i> : .....	54
3-2-4 Cas particulier de la kératoconjonctivite liée aux UV: l'ophtalmie des neiges et coup d'arc:.....	55
3-2-4-1 Clinique: .....	55
3-2-4-2 <i>Le conseil du pharmacien</i> :.....	55
<b>4- Les uvéites antérieures ou iridocyclites aiguës:.....</b>	<b>56</b>
4-1 Clinique:.....	57
4-2 Traitement.....	57
4-3 <i>Le conseil du pharmacien</i> : .....	58
<b>5- Le glaucome aigu par fermeture de l'angle (GFA).....</b>	<b>58</b>
5-1 Etiologies: .....	59
5-2 Clinique:.....	60
5-3 Traitement:.....	60
5-4 <i>Le conseil du pharmacien</i> : .....	61
<b>D- Pathologies oculaires aiguës avec œil rouge douloureux sans baisse d’acuité visuelle .....</b>	<b>63</b>
<b>6 L'épisclérite et la sclérite:.....</b>	<b>63</b>
6-1 Clinique:.....	63
6-2 Traitement:.....	63
6-3 <i>Le conseil du pharmacien</i> : .....	63
<b>7- Les traumatismes oculaires:.....</b>	<b>64</b>
7-1 Le corps étranger superficiel .....	64
7-1-1 Clinique:.....	64
7-1-2 Traitement:.....	65
7-1-3 <i>Le conseil du pharmacien</i> : .....	65
7-2 l'érosion de cornée .....	66
7-2-1 Clinique:.....	66
7-2-2 Traitement.....	67
7-2-3 <i>Le conseil du pharmacien</i> .....	67
7-3 La contusion oculaire: .....	67
7-3-1 Clinique:.....	68
7-3-2 Traitement:.....	68

7-3-3 <i>Le conseil du pharmacien:</i> .....	69
7-4 Les plaies pénétrantes du globe oculaire .....	69
7-4-1 Clinique:.....	69
7-4-2 Traitement:.....	69
7-4-3 <i>Le conseil du pharmacien:</i> .....	70
7-5 Les brûlures oculaires:.....	70
7-5-1 Les brûlures thermiques:.....	70
7-5-2 Les brûlures chimiques:.....	70
7-5-3 <i>Le conseil du pharmacien:</i> .....	71
<b>Pathologies oculaires aiguës avec baisse d'acuité visuelle .....</b>	<b>72</b>
<b>8- Le décollement de rétine (DR).....</b>	<b>72</b>
8-1 Clinique:.....	72
8-2 Traitement.....	73
8-3 <i>Le conseil du pharmacien:</i> .....	74
<b>9- Hémorragie intra-vitréenne: .....</b>	<b>74</b>
9-1 Clinique:.....	75
9-2 Traitement.....	75
9-3 <i>Le conseil du pharmacien:</i> .....	75
<b>10- Occlusion de l'artère centrale rétinienne .....</b>	<b>75</b>
10-1 Clinique:.....	76
10-2 Traitement:.....	76
10-3 <i>Le conseil du pharmacien :</i> .....	76
<b>11- L'occlusion veineuse rétinienne :.....</b>	<b>77</b>
11-1 Clinique:.....	77
11-2 Traitement:.....	77
11-3 <i>Le conseil du pharmacien</i> .....	77
<b>Pathologies des annexes de l'œil.....</b>	<b>78</b>
<b>E- Les pathologies palpébrales: .....</b>	<b>78</b>
1-2 L'orgelet.....	79
12-1 Clinique: .....	79
12-2 <i>Le conseil du pharmacien:</i> .....	79
13- Le chalazion: .....	80
13-1 Clinique: .....	80
13-2 <i>Le conseil du pharmacien:</i> .....	81
14- La blépharite:.....	81
14-1 Clinique: .....	82
14-2 <i>Le conseil du pharmacien:</i> .....	82
<b>F- Les pathologies lacrymales:.....</b>	<b>83</b>
15- La sécheresse oculaire:.....	83
15-1 Etiologies: .....	83
15-2 <i>Le conseil du pharmacien:</i> .....	83
16- La dacryocystite:.....	84
16-1 Clinique : .....	84
16-2 <i>Le conseil du pharmacien:</i> .....	85
<b>Chapitre 4 : Les pathologies chroniques oculaires .....</b>	<b>86</b>
<b>1- Le glaucome chronique à angle ouvert (GAO) .....</b>	<b>86</b>
1-1 Epidémiologie:.....	87
1-2 Physiopathologie: .....	87
1-3 Facteurs de risque: .....	88
1-4 Clinique:.....	88
1-5 Examens: .....	89

1-6 Traitements médicamenteux: .....	89
1-6-1 Les collyres bêta-bloquants:.....	93
1-6-2 Les collyres analogues des prostaglandines: .....	95
1-6-3 Les collyres inhibiteurs de l'anhydrase carbonique (IAC):.....	96
1-6-4 Les collyres $\alpha$ 2- adrénergiques ou sympathomimétiques:.....	96
1-6-5 Les collyres myotiques ou parasymphomimétiques: .....	97
1-6-6 Femmes enceintes ou allaitantes et traitement du glaucome (d'après le CRAT, Mai 2013): .....	98
1-7 Traitements au laser et chirurgicaux: .....	98
1-7-1 Les trabéculoplasties:.....	98
1-7-2 Les chirurgies du glaucome: .....	99
1-8 <i>Le conseil du pharmacien</i> : .....	99
1-8-1 L'éducation thérapeutique du patient par le pharmacien: .....	99
1-8-2 Les règles d'utilisation et d'hygiène indispensables à l'utilisation d'un traitement local du GAO: .....	100
1-8-3 La bonne observance du traitement: .....	101
1-8-4 Le dépistage des patients:.....	101
1-8-5 <i>Conseils généraux</i> :.....	101
<b>2- La cataracte:.....</b>	<b>103</b>
2-1 Epidémiologie:.....	103
2-2 Etiologies : .....	103
2-2-1 La cataracte de l'enfant et la cataracte congénitale: .....	103
2-2-2 Les cataractes acquises: .....	104
2-3 Symptomatologie : .....	106
2-4 Traitements : .....	107
2-5 <i>Le conseil du pharmacien</i> : .....	109
<b>3- La Dégénérescence Maculaire Liée à l'Age (DMLA) :.....</b>	<b>110</b>
3-1 Epidémiologie :.....	110
3-2 Clinique :.....	110
3-4 Physiopathologie de la DMLA : .....	111
3-5 Traitements .....	112
3-5-1 Forme « sèche » de la DMLA :.....	112
3-5-2 Forme « humide» de la DMLA :.....	113
3-5-2-1 La photo-coagulation au laser à Argon : .....	113
3-5-2-2 Les injections intra-vitréennes : .....	114
3-5-2-3 La photothérapie dynamique :.....	117
3-6 Autres traitements et perspectives thérapeutiques : .....	118
3-7 Les compléments alimentaires dans la prise en charge de la DLMA:.....	118
3-8 <i>Le conseil du pharmacien</i> : .....	119
<b>4- La rétinopathie diabétique (RD) : .....</b>	<b>122</b>
4-1 Physiopathologie de la rétinopathie diabétique : .....	122
4-2 Clinique :.....	122
4-3 Traitements : .....	124
4-3-1 Traitements préventifs : .....	124
4-3-2 Traitement curatif : .....	125
4-4 <i>Le conseil du pharmacien</i> : .....	125
<b>Chapitre 5 : Les médicaments en ophtalmologie .....</b>	<b>127</b>
<b>1- Les formes galéniques ophtalmologiques: .....</b>	<b>127</b>
1-1 Les formes liquides:.....	127
1-2 Les formes semi-solides: .....	128
1-3 Les inserts:.....	129
<b>2- Le bon usage et les conseils associés pour les différentes formes ophtalmiques: .....</b>	<b>129</b>
2-1 Le lavage oculaire:.....	129
2-2 L'instillation du collyre:.....	130

2-3 L'asepsie :	130
2-4 L'application d'une pommade ophtalmique :	131
<b>3- Les médicaments conseils ophtalmiques:</b>	<b>132</b>
3-1 Les collyres et pommades antiseptiques:	133
3-2 Les collyres antiallergiques:	135
3-3 Les collyres et pommades cicatrisants:	138
3-4 Les substituts lacrymaux:	139
3-5 Les solutions de lavage oculaire:	142
3-6 Les collyres anti-irritatifs:	143
<b>Chapitre 6 : Les compléments alimentaires en ophtalmologie</b>	<b>145</b>
<b>Chapitre 7 : Contactologie</b>	<b>148</b>
<b>1- Les différents types de lentilles de contact</b>	<b>148</b>
1-1 Les lentilles rigides:	148
1-2 Les lentilles souples:	148
1-3 Les lentilles particulières:	149
<b>2- Port et entretien des lentilles :</b>	<b>149</b>
2-1 Les modes de port des lentilles:	149
2-2 L'entretien des lentilles:	149
2-2-1 Les gestes de base de l'entretien des lentilles:	150
2-2-2 Les règles et précautions d'usage du port de lentilles :	151
<b>3- Médicaments et lentilles de contact:</b>	<b>152</b>
3-1 Les traitements topiques et lentilles de contact:	152
3-2 Les traitements <i>per os</i> et lentilles de contact:	153
<b>Chapitre 8 : Toxicité oculaire médicamenteuse</b>	<b>155</b>
<b>1- Pathologies ophtalmologiques iatreses les plus décrites:</b>	<b>155</b>
1-1 Altération cornéenne et conjonctivale:	155
1-2 Cataracte:	155
1-3 Crise de glaucome aigu à angle fermé:	156
1-4 Neuropathie optique:	156
1-5 Rétinopathie:	156
1-6 Sécheresse lacrymale	156
1-7 Trouble de la motricité oculo-palpébrale:	157
<b>2- Médicaments le plus souvent impliqués:</b>	<b>157</b>
2-1 Amiodarone (Cordarone®) et cornée:	157
2-2 Antipaludéens et toxicité oculaire:	158
2-2-1 La chloroquine (Nivaquine®) associée au proguanil (Savarine®)	158
2-2-2 La quinine (Surquina®, Quinine®)	158
2-2-3 Les antipaludéens de synthèse	159
2-3 L'éthambutol (Myambutol®)	159
2-4 La corticothérapie:	160
2-4-1 La cataracte cortisonique:	160
2-4-2 L'hypertonie oculaire et le glaucome cortisoniques:	160
2-4-3 Retard de cicatrisation cornéenne induit par la corticothérapie :	161
2-4-4 Immunodépression induite par la corticothérapie:	161
2-5 Les inhibiteurs de la phosphodiesterases de type 5 (PDE5) et toxicité oculaire :	162
2-6 La vigabatrine et toxicité oculaire :	162
<b>Chapitre 9 : Quelques cas de comptoirs</b>	<b>163</b>
<b>1- « Un bouchon de champagne dans l'œil ! »</b>	<b>163</b>
<b>2- « Mes yeux grattent, sont secs et pleurent »</b>	<b>165</b>

3- « Je n'arrête pas d'éternuer, mes yeux me grattent et me brûlent » .....	167
4- « Ce matin j'avais les yeux collés par des sécrétions jaunes ».....	169
5- « J'ai une boule sur l'œil » .....	171
6- « J'ai dormi avec mes lentilles » .....	173
<b>Conclusion</b> .....	<b>175</b>
<b>Annexes</b> .....	<b>177</b>
<b>Bibliographie</b> .....	<b>193</b>
<b>Résumé</b> .....	<b>195</b>



## Table des figures

<b>Figure 1 :</b>	<b>Les tuniques de l'œil : la sclérotique, la choroïde et la rétine. ....</b>	<b>16</b>
<b>Figure 2 :</b>	<b>Les milieux transparents de l'œil qui assurent la transmission de la lumière : l'humeur aqueuse, le cristallin puis l'humeur vitrée (ou corps vitré). (D'après l'encyclopédie du cerveau).....</b>	<b>17</b>
<b>Figure 3 :</b>	<b>Coupe histologique de la cornée après coloration, mettant en évidence les différentes couches qui la composent (d'après J-M. Dupond). ....</b>	<b>18</b>
<b>Figure 4 :</b>	<b>Anatomie de l'angle irido-cornéen (d'après the science of AMD).....</b>	<b>20</b>
<b>Figure 5 :</b>	<b>L'épithélium pigmentaire de la rétine (d'après the science of AMD) .....</b>	<b>21</b>
<b>Figure 6 :</b>	<b>Structure de la rétine neurosensorielle (d'après P. MF).....</b>	<b>22</b>
<b>Figure 7 :</b>	<b>Circulation de l'humeur aqueuse (d'après the science of AMD).....</b>	<b>23</b>
<b>Figure 8 :</b>	<b>Le cristallin (d'après Chaudieu). ....</b>	<b>24</b>
<b>Figure 9 :</b>	<b>Anatomie de l'orbite oculaire (d'après université de Créteil). ....</b>	<b>25</b>
<b>Figure 10 :</b>	<b>Les muscles oculomoteurs (d'après Université de Créteil). ....</b>	<b>26</b>
<b>Figure 11 :</b>	<b>Anatomie de la conjonctive (d'après C. Giasson) .....</b>	<b>27</b>
<b>Figure 12 :</b>	<b>Les paupières. (d'après Menara). ....</b>	<b>28</b>
<b>Figure 13 :</b>	<b>Les glandes lacrymales. (d'après Vyséo).....</b>	<b>29</b>
<b>Figure 14 :</b>	<b>Les trois couches du film lacrymal (d'après Vyséo).....</b>	<b>30</b>
<b>Figure 15 :</b>	<b>Anatomie des voies lacrymales (d'après Atom). ....</b>	<b>31</b>
<b>Figure 16 :</b>	<b>Les artères de la face (d'après Dr J. Valla). ....</b>	<b>32</b>
<b>Figure 17 :</b>	<b>Les veines de la face (d'après Dr J. Valla).....</b>	<b>32</b>
<b>Figure 18 :</b>	<b>Arbre décisionnel de la prise en charge de l'œil rouge. . ....</b>	<b>34</b>
<b>Figure 19 :</b>	<b>Arbre décisionnel de la prise en charge d'une baisse d'acuité visuelle (BAV) ou d'un trouble visuel, d'apparition plus ou moins rapide et brutale.. ....</b>	<b>35</b>
<b>Figure 20 :</b>	<b>Arbre décisionnel de la prise en charge d'une douleur oculaire en présence d'un œil rouge. ....</b>	<b>36</b>
<b>Figure 21 :</b>	<b>Hémorragie sous-conjonctivale (d'après E. Tuil) .....</b>	<b>38</b>
<b>Figure 22 :</b>	<b>Patient de 18 ans présentant une conjonctivite irritative unilatérale, le diagnostic d'œil sec sera posé. ....</b>	<b>39</b>
<b>Figure 23 :</b>	<b>Conjonctivite allergique bilatérale (d'après Dr N. Stolery).....</b>	<b>41</b>
<b>Figure 24 :</b>	<b>Arbre décisionnel de la conjonctivite virale .....</b>	<b>44</b>
<b>Figure 25 :</b>	<b>Conjonctivite virale (d'après Medscape).....</b>	<b>45</b>
<b>Figure 26 :</b>	<b>Arbre décisionnel de la conjonctivite bactérienne.....</b>	<b>47</b>
<b>Figure 27 :</b>	<b>Patient de 11 mois ayant une conjonctivite bactérienne .....</b>	<b>48</b>

<b>Figure 28 :</b>	<b><i>Kératite surinfectée par un streptocoque .....</i></b>	<b><i>51</i></b>
<b>Figure 29 :</b>	<b><i>Patient atteint de kératite herpétique.....</i></b>	<b><i>53</i></b>
<b>Figure 30 :</b>	<b><i>Zona facial et ophtalmique avec signe de Hutchinson .....</i></b>	<b><i>54</i></b>
<b>Figure 31 :</b>	<b><i>Filtres des lunettes solaires et utilisations. ....</i></b>	<b><i>56</i></b>
<b>Figure 32 :</b>	<b><i>Glaucome aigu chez une patiente de 67 ans présentant une pression intraoculaire de 42 mmHg.....</i></b>	<b><i>59</i></b>
<b>Figure 33 :</b>	<b><i>Corps étrangers superficiels. ....</i></b>	<b><i>65</i></b>
<b>Figure 34 :</b>	<b><i>Patient de 42 ans présentant un traumatisme oculaire occasionné par une branche d'arbre.....</i></b>	<b><i>66</i></b>
<b>Figure 35 :</b>	<b><i>Erosion de la cornée visualisée après instillation de fluorescéine .....</i></b>	<b><i>67</i></b>
<b>Figure 36 :</b>	<b><i>Patient de 24 ans présentant une hémorragie rétinienne suite à une projection de volant de badminton dans l'œil.....</i></b>	<b><i>68</i></b>
<b>Figure 37 :</b>	<b><i>Patiente de 41 ans venue aux urgences ophtalmologique pour une projection de soude dans l'œil .....</i></b>	<b><i>71</i></b>
<b>Figure 38 :</b>	<b><i>Représentation schématique d'un décollement de rétine (d'après l'Association des Maladies Orphelines).....</i></b>	<b><i>72</i></b>
<b>Figure 39 :</b>	<b><i>Décollement de la rétine observé avec examen de fond d'œil .....</i></b>	<b><i>73</i></b>
<b>Figure 40 :</b>	<b><i>Hémorragie intra-vitréenne observée par un examen du fond d'œil .....</i></b>	<b><i>75</i></b>
<b>Figure 41 :</b>	<b><i>Arbre décisionnel des pathologies palpébrales.. ....</i></b>	<b><i>78</i></b>
<b>Figure 42 :</b>	<b><i>Orgelet avec furoncle (d'après Medscape).....</i></b>	<b><i>79</i></b>
<b>Figure 43 :</b>	<b><i>Chalazion au niveau de la paupière supérieure.....</i></b>	<b><i>81</i></b>
<b>Figure 44 :</b>	<b><i>Blépharite (d'après Dr E. Tuil) .....</i></b>	<b><i>82</i></b>
<b>Figure 45 :</b>	<b><i>Dacryocystite (d'après E. Tuil) .....</i></b>	<b><i>84</i></b>
<b>Figure 46 :</b>	<b><i>Les différentes lignes du traitement du glaucome à angle ouvert et les alternatives thérapeutiques . ....</i></b>	<b><i>92</i></b>
<b>Figure 47 :</b>	<b><i>Cataracte totale avec présence de leucocorie.....</i></b>	<b><i>103</i></b>
<b>Figure 48 :</b>	<b><i>Les différents types de cataractes par perte totale ou partielle de transparence du cristallin (d'après Revue de santé : La cataracte) .....</i></b>	<b><i>104</i></b>
<b>Figure 49 :</b>	<b><i>Patiente de 48 ans atteinte de cataracte.....</i></b>	<b><i>105</i></b>
<b>Figure 50 :</b>	<b><i>Collyres indiqués dans le traitement de la cataracte.....</i></b>	<b><i>107</i></b>
<b>Figure 51 :</b>	<b><i>Phako-émulsification (destruction du cristallin) (d'après Jirehdesign). ....</i></b>	<b><i>108</i></b>
<b>Figure 52 :</b>	<b><i>Mise en place de l'implant intraoculaire visant à remplacer l'absence de cristallin (d'après Jirehdesign).....</i></b>	<b><i>108</i></b>
<b>Figure 53 :</b>	<b><i>Les signes caractéristiques de la DMLA. ....</i></b>	<b><i>111</i></b>
<b>Figure 54 :</b>	<b><i>Patient de 72 ans atteint de DMLA (forme humide).....</i></b>	<b><i>112</i></b>

<i>Figure 55 : Schéma du rayon laser à l'Argon ciblant les néovaisseaux anormaux dans le traitement de la forme « humide » de la DMLA (d'après Jirehdesign).</i>	<i>114</i>
<i>Figure 56 : Injection intra-vitréenne dans le cadre du traitement de la forme « humide » de la DMLA (d'après Jirehdesign)</i>	<i>115</i>
<i>Figure 57 : Test d'Amsler.</i>	<i>120</i>
<i>Figure 58 : Classification grades des rétinopathies diabétique (RD).</i>	<i>123</i>
<i>Figure 59 : Fond d'œil d'une patiente de 71 ans avec rétinopathie diabétique proliférante</i>	<i>124</i>
<i>Figure 60 : Fond d'œil d'un patient de 69 ans présentant une RD traitée par photo-coagulation laser.</i>	<i>125</i>
<i>Figure 61 : Les collyres et pommades antiseptiques.</i>	<i>134</i>
<i>Figure 62 : Les collyres anti-allergiques</i>	<i>137</i>
<i>Figure 63 : Les collyres et pommades cicatrisants</i>	<i>138</i>
<i>Figure 64 : Les substituts lacrymaux.</i>	<i>141</i>
<i>Figure 65 : Solutions pour le lavage oculaire</i>	<i>143</i>
<i>Figure 66 : Les collyres anti-irritatifs.</i>	<i>144</i>
<i>Figure 67 : Les compléments alimentaires proposés dans les troubles liés à la sécheresse oculaire (non remboursés).</i>	<i>145</i>
<i>Figure 68 : Les compléments alimentaires proposés dans les troubles rétinien liés à l'âge (non remboursés)</i>	<i>146</i>
<i>Figure 69 : Les compléments alimentaires proposés pour améliorer le confort visuel (non remboursés).</i>	<i>147</i>
<i>Figure 70 : Dépôts cornéens induits par l'amiodarone (D'après X. Morel).</i>	<i>158</i>
<i>Figure 71 : Tableau : Différencier l'orgelet du chalazion.</i>	<i>171</i>

## Glossaire

- \* Abscès: Collection de pus se constituant dans une cavité
- \* Accommodation: modifications oculaires adaptatives permettant d'assurer la vision nette des images quelle que soit la distance
- \* Acuité visuelle: capacité à discerner un objet le plus loin possible
- \* Aphakie: œil sans cristallin
- \* astigmatisme: trouble de la vision lié à un défaut de la courbure de la cornée d'où une vision floue à toutes les distances
- \* Athalmie: effacement de la chambre antérieure par absence ou insuffisance d'humeur aqueuse
- \* Atopie: prédisposition génétique aux hypersensibilités ou allergies
- \* Avulsion: extraction, arrachement
- \* Biodisponibilité: quantité de principe actif atteignant le site cible du médicament et vitesse à laquelle il l'atteint
- \* Blépharite: inflammation du bord libre des paupières
- \* Bourbillon: tissu blanchâtre situé au centre d'un furoncle
- \* Blépharospasme: fermeture réflexe des paupières
- \* Chalazion: inflammation granulomateuse provoquée par l'accumulation des sécrétions d'une glande de Meibomus
- \* Chémosis: œdème de la conjonctive
- \* Congestion: accumulation excessive de sang dans un organe
- \* Cycloplégie: paralysie des muscles ciliaires
- \* Dacryocystite: inflammation du sac lacrymal
- \* Dioptrie: unité de mesure de l'erreur de réfraction une valeur négative indique une myopie et une valeur positive une hypermétropie
- \* Diplopie: vision double d'un objet
- \* Dyschromatopsie: anomalie de la vision des couleurs
- \* Embolie: obstruction brutale d'un vaisseau du au déplacement d'un corps étranger appelé embole
- \* Emollient: substance qui ramolli les tissus
- \* Endothélium: tissu constitué de cellules pavimenteuses aplaties attachées les unes aux autres et recouvrant l'intérieur de certaines structures
- \* Episclère: tissu conjonctif situé entre la sclère et la conjonctive
- \* Epithélium: ensemble des cellules recouvrant la surface externe et les cavités internes de l'organisme
- \* Fibres zonulaires: appareil de suspension du cristallin
- \* Fibrose: formation fibreuse au sein d'un tissu
- \* Follicule: éléments lymphoïdes vascularisés à la périphérie
- \* Glaucome: pathologie du globe oculaire qui se caractérise par une augmentation de la pression intraoculaire, susceptible d'entraîner une lésion du nerf optique.
- \* Gonioscopie: examen de l'angle irido-cornéen
- \* Hyalite: inflammation du vitré

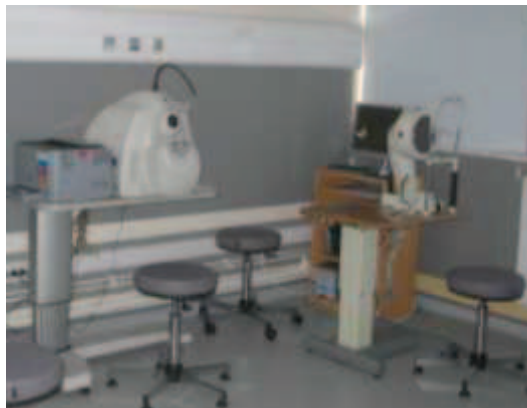- \* Hyperémie: accumulation de sang dans les vaisseaux d'un organe
- \* Hypermétropie: trouble de la vision caractérisé par un œil trop court ou pas assez convergent. La vision de près est floue mais reste satisfaisante de loin
- \* Hypopion: collection de pus sur le plancher de la chambre antérieure
- \* Idiopathique: ce dit d'une pathologie sans cause connue
- \* Incidence: nombre de nouveaux cas dans une population donnée
- \* Indentation: matériel synthétique suturé à la sclère qui rassemble les feuillets rétiniens externe et interne. L'indentation sclérale est une technique chirurgicale utilisée dans les décollements de rétine
- \* Infarctus: mort brutale et massive de cellules, en rapport avec un manque d'apport en dioxygène
- \* Iridocyclite: inflammation de la partie antérieure de l'uvée
- \* Iridodialyse: désinsertion d'une partie de l'iris de sa racine
- \* Kératite: affection de la cornée
- \* Kératocône : pathologie dégénérative chronique se traduisant par une perte de la sphéricité de la cornée qui prend alors la forme d'un cône
- \* Lampe à fente: microscope binoculaire permettant plusieurs grossissements, produisant une lumière intense focalisée à travers une fente dont la largeur et la hauteur sont variables. Cet appareil permet ainsi d'effectuer une coupe optique des différentes structures du segment antérieur de l'œil: la cornée, l'iris, le cristallin, et la partie antérieure du corps vitré. La dilatation pupillaire peut être préalablement effectuée, ainsi, à travers une lentille on peut réaliser un examen très fin du fond d'œil.



Lampe à fente dans une salle d'examen du CHU de Rouen

- \* Limbe sclérocornéen: jonction entre la sclérotique et la cornée
- \* Macula (*macula lutea*): zone centrale de la rétine de 3 à 4 mm de diamètre permettant l'acuité visuelle fine
- \* Métamorphopsies: déformation de la perception des formes liée à des ondulations rétiniennes

- \* Mydriase: dilatation de la pupille
- \* Myodésopsies: "mouches volantes"
- \* Myosis: diminution du diamètre pupillaire
- \* Nodule: petite saïlle plus ou moins fibreuse, apparaissant sur la peau ou sur une muqueuse
- \* OCT (*Optical Coherence Tomography*): Tomographie en Cohérence Optique: méthode d'examen non invasive qui permet de visualiser précisément les structures anatomiques sur la rétine (précision nettement supérieure à l'échographie)



Appareil à OCT du CHU de Rouen

- \* Ora serrata: limite antérieure de la rétine visuelle
- \* Orgelet: infection au niveau des glandes pilo-sébacées annexées à un cil
- \* Osmotique: relatif à l'osmose: phénomène de diffusion de deux milieux liquides de concentrations différentes séparés par une membrane perméable
- \* Panrétinien: qui touche toute la rétine
- \* Papille optique: orifice par lequel sortent les fibres optiques
- \* Papilles: petites saillies situées à la surface de certains tissus
- \* Per-annuel: tout au long de l'année
- \* Phosphènes: sensation d'éclair lumineux
- \* Photophobie: crainte ou intolérance anormale à la lumière
- \* Photopsie: perception hallucinatoire telle que des éclairs lumineux, des étincelles de couleur qui apparaissent yeux ouverts ou fermés
- \* Prétragienne: en avant du tragus (saillie aplatie et triangulaire située en avant de l'orifice du conduit auditif externe)
- \* Prévalence: nombres de cas (nouveaux et anciens) dans une population donnée
- \* Procès ciliaires: prolongement des corps ciliaires, sécrétant l'humeur aqueuse
- \* Pseudophake: se dit d'un œil porteur d'un cristallin artificiel
- \* Scotome: zone de cécité partielle ou complète masquant tout ou partie du champ visuel
- \* Scotome scintillant: apparition soudaine de tache(s) brillante(s) au contour sinueux, signe généralement annonciateur de migraine
- \* Sénescence: vieillissement
- \* Septum orbitaire: lame fibreuse reliant le tarse au bord de l'orbite
- \* Sphincter: muscle contrôlant l'ouverture et la fermeture d'un orifice naturel

- \* Presbytie: trouble de la vision du à une perte de l'élasticité du cristallin et de la capacité d'accommodation de l'œil. Touche généralement les personnes de plus de 45 ans
- \* Sténose: modification anatomique induisant un rétrécissement d'une structure
- \* Stroma: trame conjonctive
- \* Symblépharon: adhérence entre la conjonctive bulbaire et palpébrale
- \* Synéchies: adhérences entre deux tissus physiologiquement séparés
- \* Tarse: lamelle cartilagineuse sur le bord de la paupière
- \* Test de Schirmer: mesure de la sécrétion lacrymale, la valeur normale est de 10 à 15 mm après 5 minutes
- \* Thrombose: formation d'un caillot de sang dans une veine ou une artère
- \* Trabéculum: tissu de fibres entrelacées, située dans l'angle irido-cornéen
- \* Tuméfaction: augmentation pathologique du volume d'une partie ou de l'ensemble d'un organe
- \* Ulcération: perte de substance entraînant une plaie dont la profondeur est dépendante de la perte de substance

## Abréviations

AB : Antibiotique

AINS : Anti-inflammatoire non stéroïdien

AMM : Autorisation de mise sur le marché

ATS : Antiseptique

BAV: Baisse d'acuité visuelle

CRAT: Centre de référence sur les agents tératogènes ([www.lecrat.org](http://www.lecrat.org))

DMLA : Dégénérescence maculaire liée à l'âge

DR : Décollement de la rétine

EI : Effet indésirable

GAO: Glaucome chronique à angle ouvert (glaucome chronique)

GFA : Glaucome par fermeture de l'angle (glaucome aigu)

HbA1c : Hémoglobine glyquée

HTA: Hypertension artérielle

HTO : Hypertension intraoculaire

IAC: Inhibiteurs de l'anhydrase carbonique

IV : Intraveineuse

LP : Libération Prolongée

OTC : *Over the counter*, médicaments disponibles à l'officine sans ordonnance

PIO: Pression intraoculaire

RD : Rétinopathie diabétique

SEP: Sclérose en plaque

TV : Trouble de la vision

UV: Ultraviolet

VEGF : *Vascular and endothelial growth factor* (facteur de croissance des cellules endothéliales vasculaires)



## Introduction

De part sa disponibilité et sa proximité de la population, le pharmacien d'officine est souvent sollicité par les patients pour de diverses demandes dans le domaine de l'Ophtalmologie telles que des interrogations sur leur (s) pathologie (s), des conseils sur des affections bénignes, des soins de première urgence, ... Ces constatations nécessitent que le pharmacien ait de solides rudiments en ophtalmologie.

Ainsi ce travail thèse a pour but d'aider le pharmacien dans sa pratique officinale afin qu'il puisse répondre au mieux à ces attentes et orienter, quand le cas le nécessite, vers un ophtalmologiste.

Non exhaustif, ce manuscrit est le fruit d'une observation des demandes des patients à l'officine et des attentes des pharmaciens quant à la qualité de leur conseil, il ne se substitue pas aux ouvrages de référence (D. Vital Durand, 2013) (Vidal 2013) et ne doit pas empêcher le pharmacien, au moindre doute, d'adresser son patient à un spécialiste.

Après quelques cours **rappels anatomiques**, nous détaillerons **les pathologies ophtalmologiques aiguës** à l'aide d'arbres décisionnels en soulignant le rôle du pharmacien dans leur prise en charge à l'officine, ou dans l'exécution des ordonnances qui découlent de leurs traitements.

Par la suite, nous rappellerons également brièvement la physiopathologie des principales **pathologies oculaires chroniques** et détaillerons leurs traitements afin d'accompagner au mieux le patient dans son parcours de soins.

Enfin, nous détaillerons les **traitements ophtalmologiques officinaux**, leur pharmacologie, et leurs modalités d'instillation puis traiterons de la toxicité oculaire de certains médicaments afin d'anticiper et détecter la survenue de certains effets indésirables.

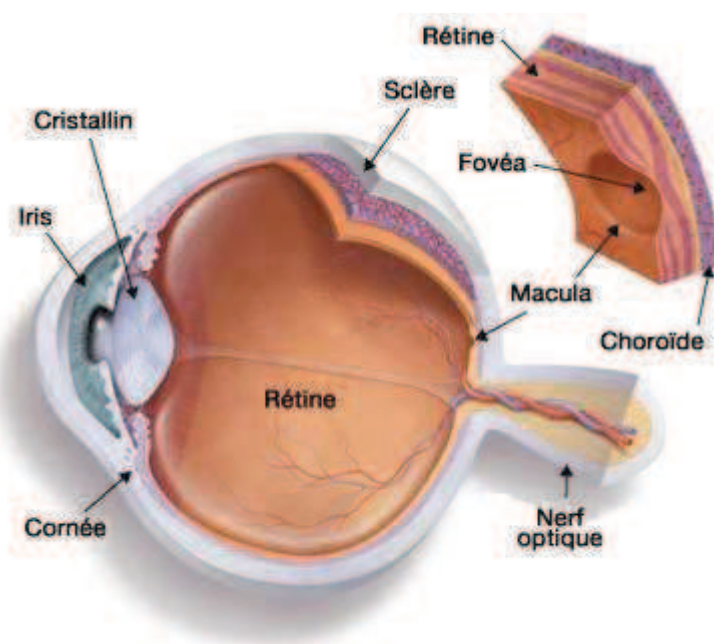
Nous présenterons également quelques **cas de comptoirs** ophtalmologiques fréquents.

En annexes nous proposerons des **fiches pratiques** synthétiques à l'intention des équipes officinales reprenant les principaux points décrits dans ce manuscrit. Ce document est accompagné d'un **poster** à l'intention des équipes officinales afin de leur apporter une aide illustrée dans leur conseil officinal. Il se présente sous la forme d'un arbre décisionnel qui permet la classification des pathologies ophtalmologiques aiguës nécessitant une consultation par un spécialiste ou que les pharmaciens peuvent prendre en charge à l'officine.

## Chapitre 1 : Anatomie et physiologie de l'œil

L'œil est l'organe de la vue, capable de réfracter les rayons lumineux afin de former une image sur la rétine (phénomène optique) et, par la suite, de convertir cette image en un signal nerveux, transmis par le nerf optique au cortex occipital où l'image est interprétée (phénomène nerveux). Chaque œil perçoit sa propre image et le cerveau assemble ces informations afin de recréer une image tridimensionnelle.

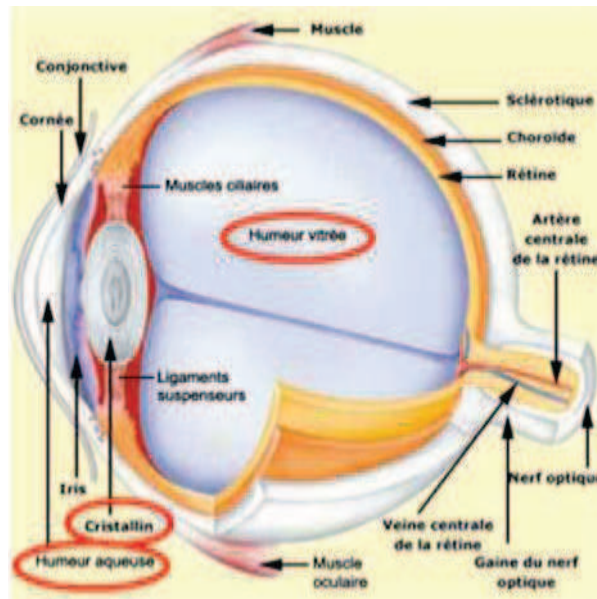
Organe fragile, l'œil est protégé par les paupières, les cils et sourcils. Il occupe les 5/6<sup>ème</sup> de l'orbite, pèse environ 7 grammes et constitue une sphère de 2,5 cm de diamètre.



**Figure 1 :** Les tuniques de l'œil : la sclérotique, la choroïde et la rétine.

L'œil est formé de trois tuniques concentriques, superposées de l'extérieur vers l'intérieur :

- la sclérotique : tissu conjonctif prolongé, en avant, par la cornée transparente
- une membrane intermédiaire, majoritairement vasculaire, la choroïde prolongée en avant par les corps ciliaires et l'iris
- une enveloppe profonde, la rétine, prolongée en arrière par le nerf optique.



**Figure 2 :** *Les milieux transparents de l'œil qui assurent la transmission de la lumière : l'humeur aqueuse, le cristallin puis l'humeur vitrée (ou corps vitré).*  
(D'après l'encyclopédie du cerveau).

Afin que la lumière et les images parviennent au nerf optique, des milieux transparents remplissent la cavité oculaire :

- l'humeur aqueuse, liquide, en arrière de la cornée
- le cristallin, solide, en arrière de l'iris
- l'humeur vitré (ou corps vitré) qui a une structure se rapprochant du gel

Schématiquement l'œil est divisé en deux segments :

- le segment antérieur, formé par la cornée, l'iris, le corps ciliaire et le cristallin
- le segment postérieur formé par la sclère, la choroïde, l'humeur vitrée et la rétine.

Afin de mieux appréhender les pathologies que nous décrivons dans ce document, nous allons détailler les différentes enveloppes, milieux et annexes de l'œil. En effet, une connaissance de l'anatomie et de la physiologie est un pré-requis indispensable à la compréhension des pathologies et de leurs traitements.

# 1- Les enveloppes

## 1-1 La coque cornéo-sclérale : membrane de protection

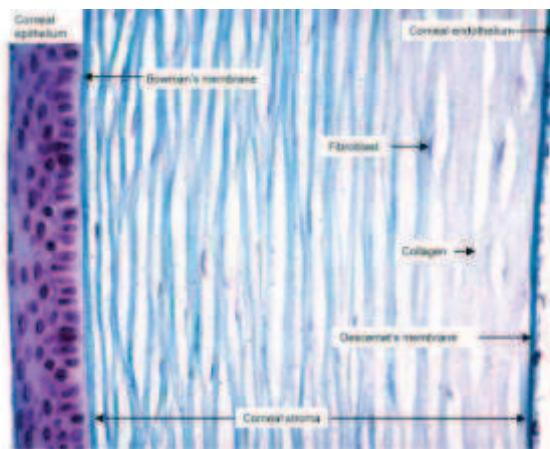
Cette coque est formée, en avant, de la cornée et de la sclérotique en arrière.

### 1-1-1 La cornée

Enchâssée dans l'ouverture de la sclérotique comme un verre de montre, la cornée est un segment de sphère de 11 mm de diamètre. Son épaisseur est d'environ 0,5 mm au centre et 1 mm en périphérie.

La cornée est composée de cinq couches, de l'extérieur vers l'intérieur :

- Un épithélium pavimenteux stratifié, non kératinisé qui, en cas de lésion, a la capacité de se régénérer rapidement et sans cicatrice. Il constitue une barrière efficace contre les infections.
- La membrane de Bowman, surmontée par une fine membrane basale
- Le stroma, ou parenchyme, composé de fibroblastes et de collagène
- La membrane de Descemet
- Un endothélium unicellulaire qui se régénère en cas de lésions



**Figure 3 :** Coupe histologique de la cornée après coloration, mettant en évidence les différentes couches qui la composent (d'après J-M. Dupond).

La transparence de la cornée, essentielle à une vision correcte est assurée par la disposition uniforme des fibrilles de collagène au sein du stroma et par sa teneur importante en eau (70%) du stroma.

La cornée est extrêmement sensible. En effet, elle reçoit une riche innervation de la branche ophtalmique du nerf trijumeau (V). Son moindre effleurement provoque une fermeture réflexe

des paupières. Toute lésion cornéenne, même minimale, génère des douleurs intenses avec larmoiements réflexes et fermeture des paupières.

## **1-1-2 La sclérotique :**

Appelée communément la « sclère », de couleur blanche, elle forme les 5/6<sup>ème</sup> postérieures de la sphère oculaire, le 1/6<sup>ème</sup> restant étant constituée de la cornée. Constituée quasi exclusivement de tissu conjonctif, d'environ 1 mm d'épaisseur, la sclérotique est peu innervée et peu vascularisée. Sur sa face externe s'insèrent les six muscles oculomoteurs et sa partie antérieure constitue le « blanc de l'œil ».

## **1-2 L'uvée : membrane nourricière**

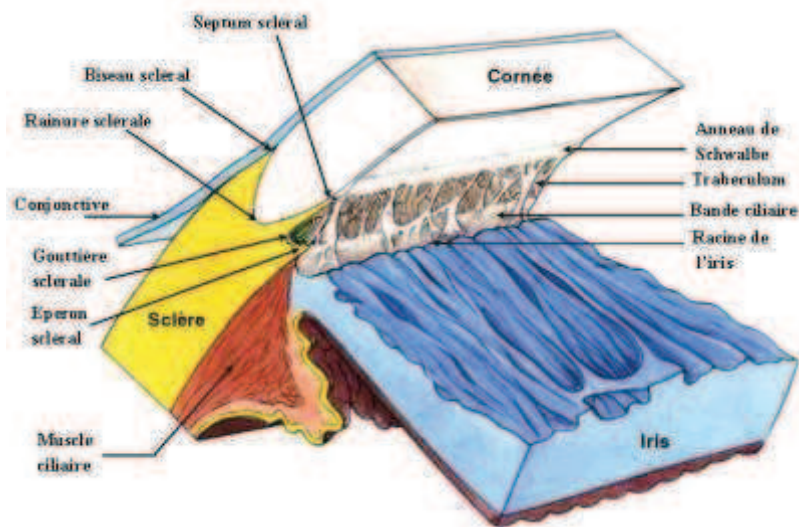
Tunique moyenne de l'œil, l'uvée se situe entre la sclérotique et la rétine et se compose de trois parties distinctes :

- l'iris en avant
- la choroïde en arrière
- le corps ciliaire entre les deux

### **1-2-1 L'iris**

L'iris, dont la couleur varie selon les personnes en fonction de la teneur en mélanine des mélanocytes, forme un diaphragme musculo-pigmentaire. Il constitue un écran infranchissable pour la lumière et est perforé en son centre par la pupille.

L'iris est séparé de la cornée par l'angle irido-cornéen et séparé du vitré par l'angle irido-ciliaire.



**Figure 4 :** *Anatomie de l'angle irido-cornéen (d'après the science of AMD)*

La pupille est un orifice dont le diamètre varie de 0,5 mm à la lumière vive (myosis) et pouvant atteindre 8 mm à l'obscurité (mydriase).

### **1-2-2 Le corps ciliaire :**

Le corps ciliaire fait partie, avec l'iris, de l'uvée antérieure. Il s'étend jusqu'à l'ora serrata (limite antérieure de la rétine visuelle) où il rejoint la choroïde.

Ses muscles lisses, qui régulent le degré de courbure du cristallin en modifiant la tension de ses fibres zonulaires, permettant une acuité visuelle maximale.

L'humeur aqueuse est produite par les procès ciliaires à partir du plasma extravasé des capillaires du procès.

Toute augmentation du débit peut être à l'origine d'hypertonie oculaire tout comme une atteinte du corps ciliaire peut provoquer une hypotonie, avec une atrophie oculaire.

### **1-2-3 La choroïde**

La choroïde constitue l'uvée postérieure située sous la sclérotique. Elle se comporte comme un système vasculaire et nerveux très dense.

Les nombreux capillaires sanguins qui la constituent assurent la nutrition des couches externes de la rétine (en particulier les photorécepteurs), les couches internes étant indépendantes de l'artère centrale rétinienne.

### 1-3 La rétine : membrane neurosensorielle

Tunique profonde de l'œil, la rétine tapisse la face interne de la choroïde. Elle est destinée à recevoir les stimulations lumineuses et à les transmettre au cerveau par l'intermédiaire du nerf optique (I).

La rétine est constituée de deux couches :

- l'épithélium pigmentaire en face externe
- la rétine neurosensorielle en face interne

#### 1-3-1 L'épithélium pigmentaire de la rétine

Couche unicellulaire, il est en contact avec la membrane de Bruch, membrane basale de la choroïde.

L'épithélium pigmentaire s'articule avec la couche des cellules visuelles : les cônes et les bâtonnets. Les cellules qui la constituent ont un rôle d'écran (opaque à la lumière), métabolique (synthèse de vitamine A) et phagocytaire.

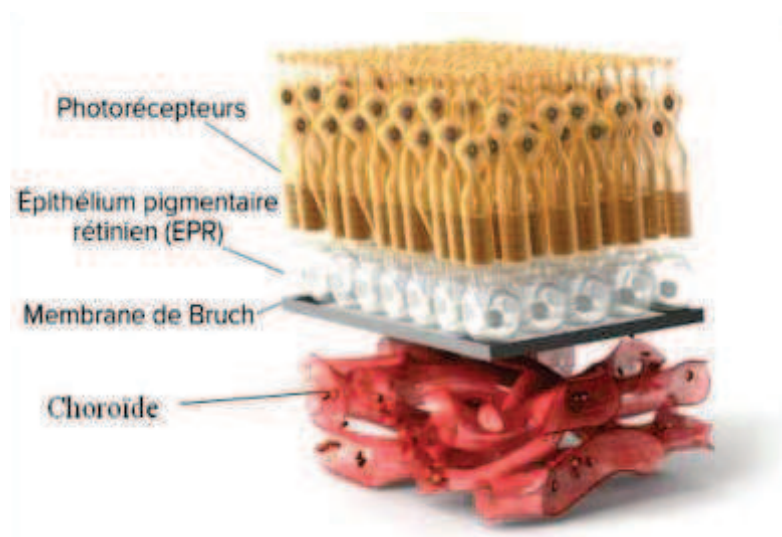


Figure 5 : *L'épithélium pigmentaire de la rétine (d'après the science of AMD)*

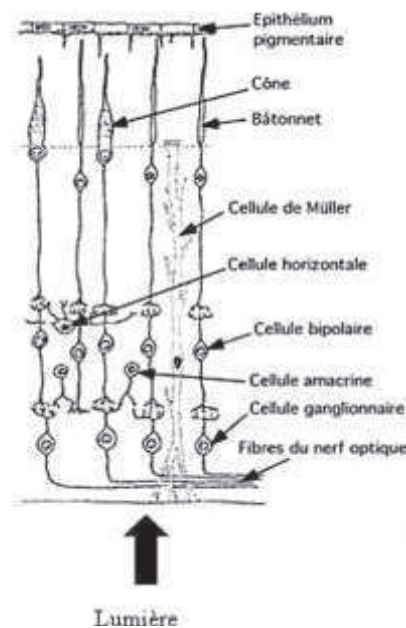
#### 1-3-2 La rétine neurosensorielle

La rétine neurosensorielle s'articule autour de trois types cellulaires :

- Les cellules visuelles (photorécepteurs), premiers neurones des voies visuelles.



- Les cônes (6 à 7 millions), essentiellement situés dans la macula et dans la zone péri-maculaire, assurent la vision diurne, des couleurs et la vision discriminative. La densité des cônes est maximale au niveau de la fovéa, endroit où l'acuité visuelle est maximale.
- Les bâtonnets (110 à 130 millions), constituants essentiels de la rétine périphérique sont destinés à la vision crépusculaire, nocturne, la vision des formes et la vision périphérique.
- Les cellules bipolaires, deuxième neurone des voies visuelles, sont entièrement intrarétiniennes. Les cellules bipolaires, en connexion avec les cônes, transmettent l'influx nerveux sans phénomène de sommation. A l'inverse, les cellules bipolaires en connexion avec de nombreux bâtonnets transmettent de influx multiples mais les réduisant à une seule information, d'où la vision imprécise assurée par les bâtonnets.
- Les cellules ganglionnaires, troisième neurone des voies visuelles, sont rétino-cérébrales. Leurs axones forment les fibres optiques qui se concentrent au niveau de la papille (tâche aveugle) pour former le nerf optique et acheminer le message nerveux, via le chiasma optique, au corps géniculé latéral.



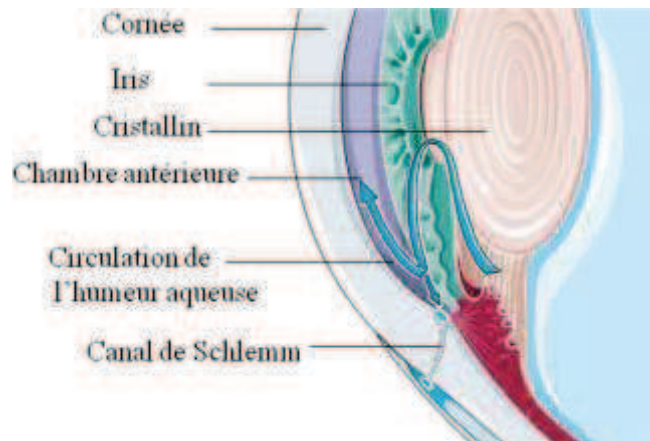
**Figure 6 :** *Structure de la rétine neurosensorielle (d'après P. MF).*



## 2- Les milieux transparents :

### 2-1 L'humeur aqueuse

L'humeur aqueuse est un liquide transparent sécrété en permanence par le corps ciliaire. Quoique formée à partir du plasma, elle est pauvre en protéines et riche en vitamine C (acide ascorbique). Elle remplit la chambre postérieure puis gagne la chambre antérieure, leur communication s'effectue au niveau de la pupille.



**Figure 7 :** *Circulation de l'humeur aqueuse (d'après the science of AMD).*

L'angle irido-cornéen est situé à la réunion du limbe scléro-cornéen et de l'iris. Il est constitué de plusieurs couches du trabéculum qui jouent le rôle de filtre microscopique que traverse l'humeur aqueuse pour être finalement drainée vers le canal de Schlemm et déversée dans la circulation générale.

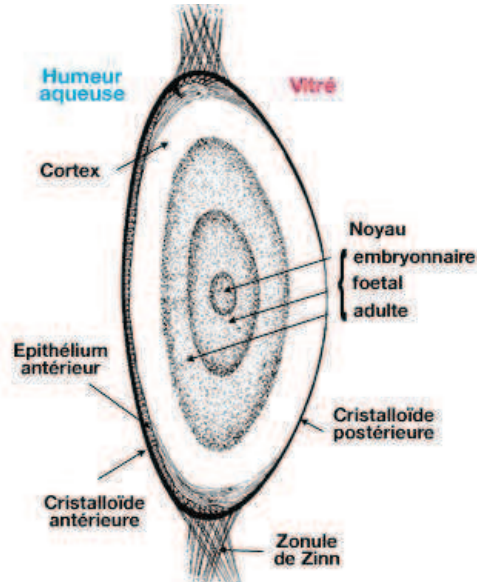
De cette circulation de l'humeur aqueuse dépend la valeur de la pression intraoculaire (PIO) dont la valeur normale est de  $15 \text{ mm Hg} \pm 6$ . Un déséquilibre entre la sécrétion et l'évacuation de l'humeur aqueuse entraîne une hypertension intraoculaire ( $\text{PIO} > 22 \text{ mm Hg}$ ).

L'humeur aqueuse a également un rôle métabolique puisqu'elle assure la nutrition du cristallin et de la cornée.

### 2-2 Le cristallin

Lentille biconvexe, convergente, placée dans un plan frontal derrière l'iris, le cristallin est centré sur la pupille et se situe en avant du corps vitré. Appareil optique capital, ses

modifications morphologiques conditionnent l'accommodation. Il possède un diamètre d'environ 1 cm et son épaisseur moyenne est de 5 mm. Il est maintenu dans sa position grâce à un ligament suspenseur, la zonule de Zinn, constitué de fines fibrilles reliant son équateur au corps ciliaire.



*Figure 8 : Le cristallin (d'après Chaudieu).*

Le corps du cristallin est constitué par des cellules longues et transparentes disposées selon une architecture très précise autour de l'anneau central (fibres les plus anciennes). Un épithélium antérieur se poursuit par une zone équatoriale, dite germinative, qui entretient la croissance du cristallin. L'ensemble est entouré d'une capsule, structure résistante et élastique.

Les modifications de courbure du cristallin se font par la tension ou le relâchement de la zonule sous l'effet des muscles lisses du corps ciliaire. Leur contraction détend la zonule et relâche la capsule, gonflant ainsi le cristallin. L'accommodation, qui permet de maintenir la focalisation rétinienne de la lumière incidente et donc la netteté de l'image, se trouve limitée avec l'âge ; c'est la presbytie, majoritairement observée après 45 ans, imputable à une perte d'élasticité du cristallin.

Le cristallin est un organe avasculaire, son métabolisme dépend donc du milieu ambiant constitué par l'humeur aqueuse, dans laquelle il baigne.

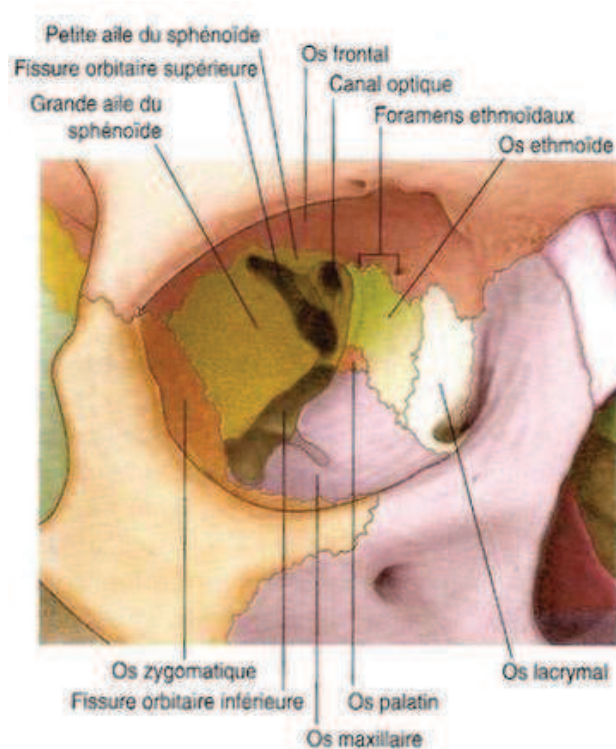
## 2-3 L'humeur vitrée (ou le vitré)

Tissu conjonctif transparent, avasculaire, le vitré est de consistance gélatineuse chez le sujet jeune, puis il se liquéfie avec l'âge. Constitué à 98% d'eau, 2% de collagène et d'acide hyaluronique, le vitré remplit 2/3 du volume de l'œil, entre le cristallin et la rétine. Le corps vitré contribue au maintien de la forme du globe oculaire ; par son élasticité, il absorbe les chocs.

## 3- Les annexes de l'œil

### 3-1 L'orbite

L'orbite est la cavité osseuse protectrice dans laquelle le globe oculaire et ses appendices (nerf optique, muscles oculaires, glandes lacrymales, ...) sont insérés. Elle est constituée de 7 os : frontal, ethmoïde, lacrymal, sphénoïde, maxillaire, palatin et zygomatique.



*Figure 9 : Anatomie de l'orbite oculaire (d'après université de Créteil).*

Cette cavité osseuse présente deux orifices postérieurs :

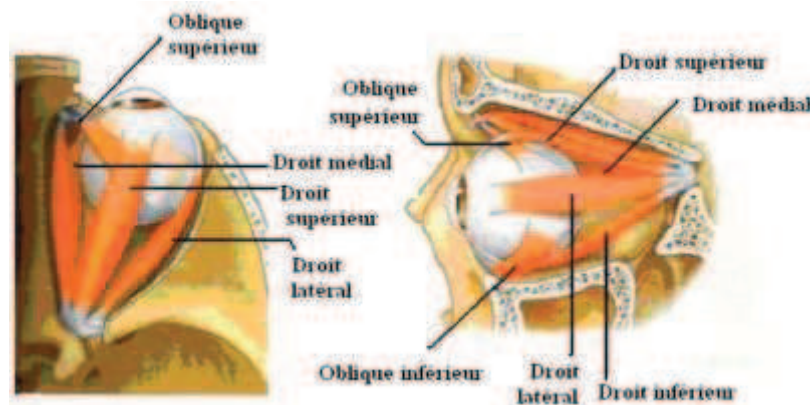
- la fente sphénoïdale où passent les nerfs moteurs de l'œil

- la canal optique qu'empruntent de nerf optique, l'artère ophthalmique et de nombreux petits vaisseaux

### 3-2 Les muscles oculomoteurs

La mobilité du globe oculaire se fait grâce aux muscles oculomoteurs (quatre droits et deux obliques pour chaque œil), sous le contrôle de l'innervation des nerfs crâniens III, IV et VI.

Les muscles oculomoteurs permettent un mouvement parallèle des deux yeux et sont fixés sur les globes oculaires au niveau de la sclère.



**Figure 10 :** Les muscles oculomoteurs (d'après Université de Créteil).

Les muscles droits prennent origine sur le tendon de Zinn fixé au fond de l'orbite, et se s'insèrent en avant sur l'hémisphère antérieur des globes oculaires. Ainsi, ils forment un cône musculaire dont le sommet se situe en arrière. L'innervation du muscle droit externe se fait par le nerf VI (oculomoteur externe) qui, s'il est paralysé, entraîne un strabisme divergent. Les trois autres muscles (droit interne, droit inférieur, et droit supérieur) sont, quant à eux, innervé par le nerf oculomoteur commun (III) qui est à l'origine d'un strabisme divergent en cas de paralysie.

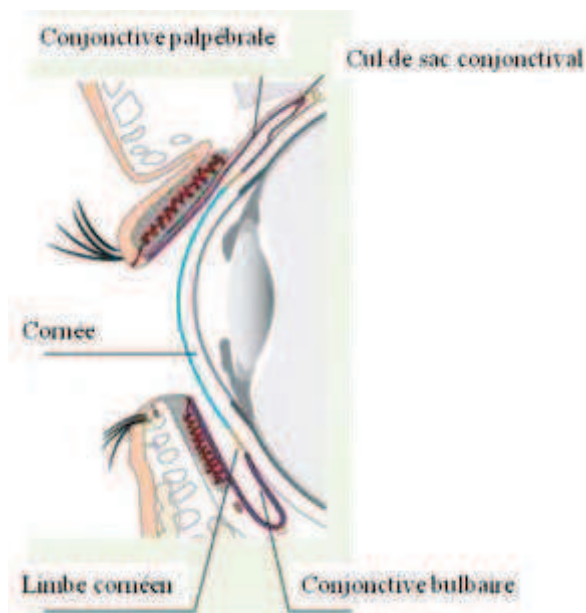
Les muscles obliques tirent leur nom du fait qu'ils croisent obliquement l'axe antéropostérieur du globe oculaire :

- Le grand oblique naît par un court tendon, fixé en dedans et au dessous de la fente optique. Il longe l'angle supéro-interne de l'orbite et se termine par un tendon qui se réfléchit dans la poulie fibro-cartilagineuse attachée à la face interne de l'orbite. Il prend fin sur la partie supéro-externe de la sclère. Il est innervé par le nerf pathétique (IV).

- Le petit oblique prend son origine dans la partie antérieure de l'orbite, se fixant sur le plancher de l'orbite. Il se dirige en dehors et en arrière, et contourne la face inférieure du globe, en passant sous le muscle droit inférieur. Il se termine sur la face inféro-extérieure de l'hémisphère postérieure du globe. Il est innervé par le nerf commun (III).

### 3-3 La conjonctive

La conjonctive est une fine muqueuse transparente de recouvrement, peu innervée. Sa vascularisation est clairsemée et n'affecte pas la transparence conjonctivale qui permet de voir le blanc scléral.



**Figure 11 :** Anatomie de la conjonctive (d'après C. Giasson)

La conjonctive comporte trois parties :

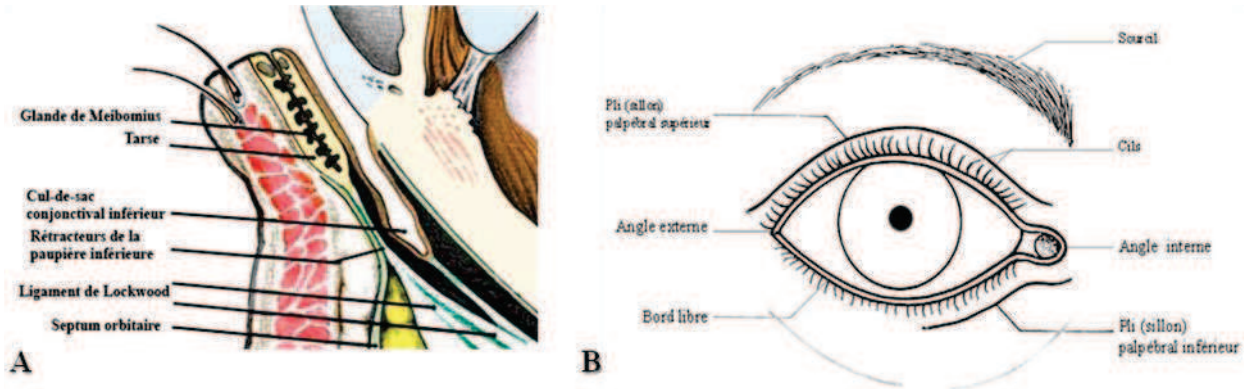
- la conjonctive palpébrale qui tapisse la face postérieure des paupières
- la conjonctive bulbaire qui recouvre la face antérieure du globe oculaire jusqu'au limbe cornéo-scléral
- Le cul de sac conjonctival (ou fornix conjonctival), cavité qui sépare la paupière du globe oculaire. C'est cette structure qui maintient les lentilles de contact en place, empêchant ainsi leur passage derrière l'œil.

La conjonctive assure une fonction protectrice contre les pathogènes et une fonction de mobilité puisque le globe oculaire peut avoir des mouvements dans toutes les directions.

### 3-4 Les paupières :

En avant du globe oculaire, les paupières protègent l'œil du milieu extérieur. Des stimuli mécaniques, optiques ou acoustiques peuvent provoquer leur fermeture réflexe.

Voiles musculo-membraneux, elles permettent une répartition homogène du film lacrymal sur toute la surface de l'œil.



**Figure 12 :** Les paupières. *A : Coupe sagittale de la paupière inférieure. B : Vue de face des paupières (d'après Menara).*

On distingue une paupière supérieure et une inférieure qui limitent la fente palpébrale. Celle-ci se termine au niveau de l'angle interne de l'œil par une échancrure qui circonscrit la caroncule lacrymale.

La paupière supérieure est très mobile, elle assure l'ouverture et la fermeture de la fente palpébrale. Son bord libre recouvre, lors de l'ouverture de l'œil pour regarder droit en avant, le quart de la cornée.

La paupière inférieure est peu mobile et son bord libre est tangent à l'arrondi inférieur du limbe scléro-cornéen. La mobilité dépend de deux muscles striés : le releveur de la paupière supérieure, innervé par le nerf oculo-moteur commun (III) et l'orbiculaire des paupières innervé par le nerf facial (VII).

Le cartilage de la paupière, qui lui confère sa rigidité, se nomme le tarse. Le bord libre des paupières porte des cils qui participent à la protection oculaire pendant le clignement de l'œil.

### 3-5 L'appareil lacrymal

Le film lacrymal a plusieurs fonctions :

- une protection vis-à-vis du milieu extérieur (variations de température, vent, poussières, ...)

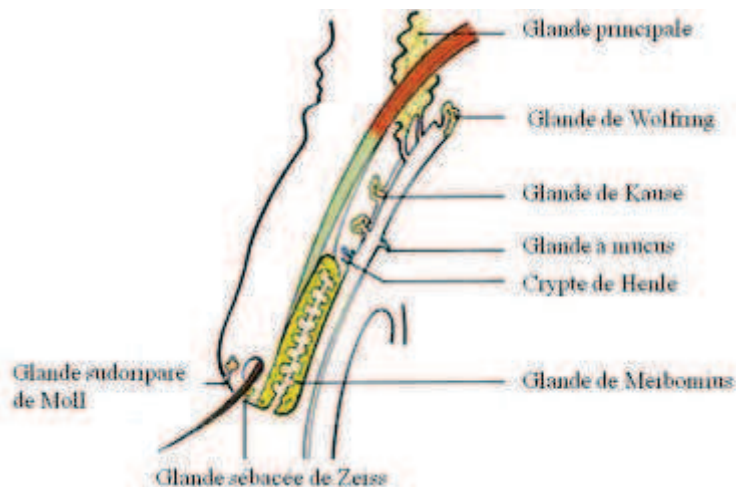


- le glissement sans frottement irritant du bord libre de la paupière sur la cornée et la conjonctive
- une protection contre la dessiccation de la surface cornéenne
- un apport en oxygène, ions, métabolites, acides aminés, enzymes, lipides, ...

### 3-5-1 La sécrétion lacrymale

Les larmes tapissent toute la cavité cornéo-conjonctivo-palpébrales et sont secrétées en continu par les glandes lacrymales :

- les glandes lacrymales principales, située sur la partie supéro-externe de l'orbite, responsable de la synthèse de la partie aqueuse du film lacrymal
- les glandes lacrymales accessoires, synthétisant la part lipidique des larmes, disséminées dans la conjonctive et les paupières dont :
  - les glandes sudoripares de Moll, sur le bord palpébral
  - les glandes sébacées de Meibomius dans le tarse
  - les glandes sébacées de Zeiss annexées aux follicules ciliaires.



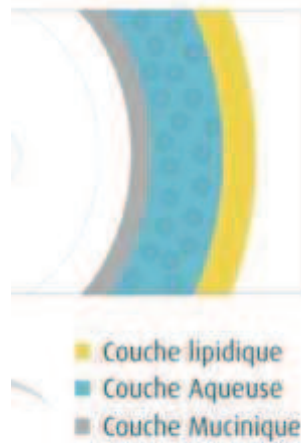
**Figure 13 :** Les glandes lacrymales. (d'après Vyséo)

Le film lacrymal est constitué de 3 composants :

- la couche lipidique externe qui stabilise le film lacrymal et limite l'évaporation des larmes. Elle est sécrétée par les glandes sébacées et sudoripares du bord de la paupière
- la couche aqueuse intermédiaire qui apporte à la cornée les éléments nutritifs et l'oxygène. Elle assure aussi la mobilité de la conjonctive palpébrale sur la cornée et assure une protection

immunologique grâce à la présence d'immunoglobulines et de lysozymes. Cette partie aqueuse est synthétisée par la glande lacrymale principale et les glandes séreuses

- la couche mucinique interne qui assure l'adhérence du film lacrymal à la cornée. Elle est sécrétée par les cellules calciformes conjonctivale et les cryptes de Henlé.

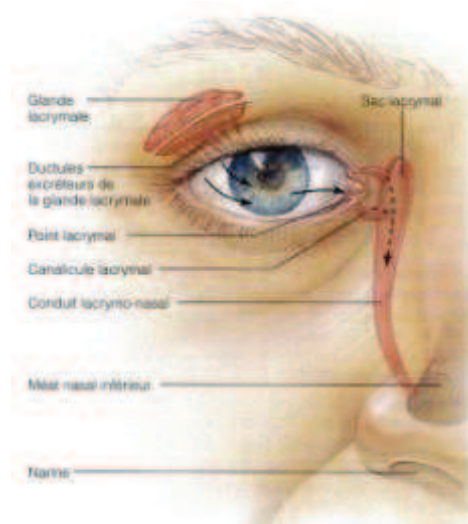

*Figure 14 : Les trois couches du film lacrymal (d'après Vyséo).*

### **3-5-2 L'excrétion lacrymale**

La part non évaporée du film lacrymal est évacuée vers les fosses nasales par les voies lacrymales. Celles-ci prennent naissance au niveau de l'angle interne des paupières supérieures et inférieures, par les points ou méats lacrymaux. Ces points lacrymaux se prolongent par les canicules lacrymaux qui se rejoignent au niveau de la caroncule pour former le canal lacrymal d'union. Ce canal union se jette dans le sac lacrymal qui se déverse dans les fosses nasales par le canal lacrymo-nasal.





*Figure 15 : Anatomie des voies lacrymales (d'après Atom).*

Le clignement de l'œil ne sert pas uniquement à l'humidification uniforme de la surface l'œil mais exerce un effet de succion sur l'écoulement des larmes en dilatant et contractant alternativement le conduit lacrymo-nasal.

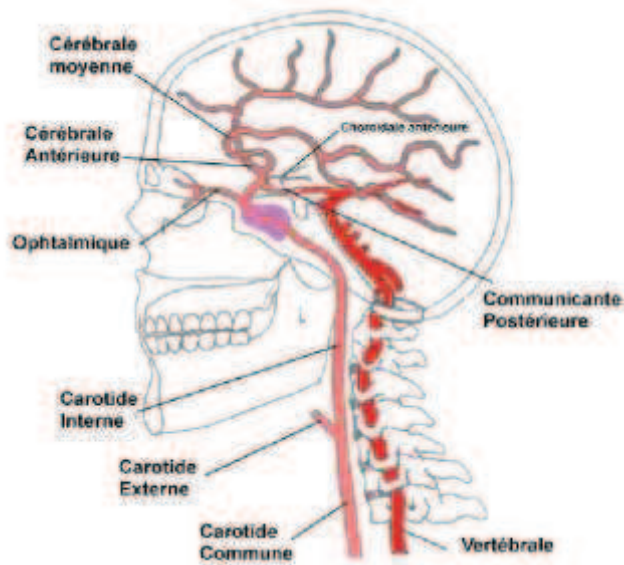
## **4- La vascularisation de l'œil**

Le système vasculaire de l'œil assure non seulement sa vascularisation, mais intervient également dans le maintien de la PIO et de la tension du bulbe de l'œil.

### **4-1 L'artère ophtalmique**

L'artère ophtalmique naît de la carotide interne dans la cavité crânienne, pénètre dans la cavité orbitaire par le trou optique, chemine au voisinage du nerf optique et se termine au dessus de l'angle interne de l'œil. Elle émet plusieurs collatérales :

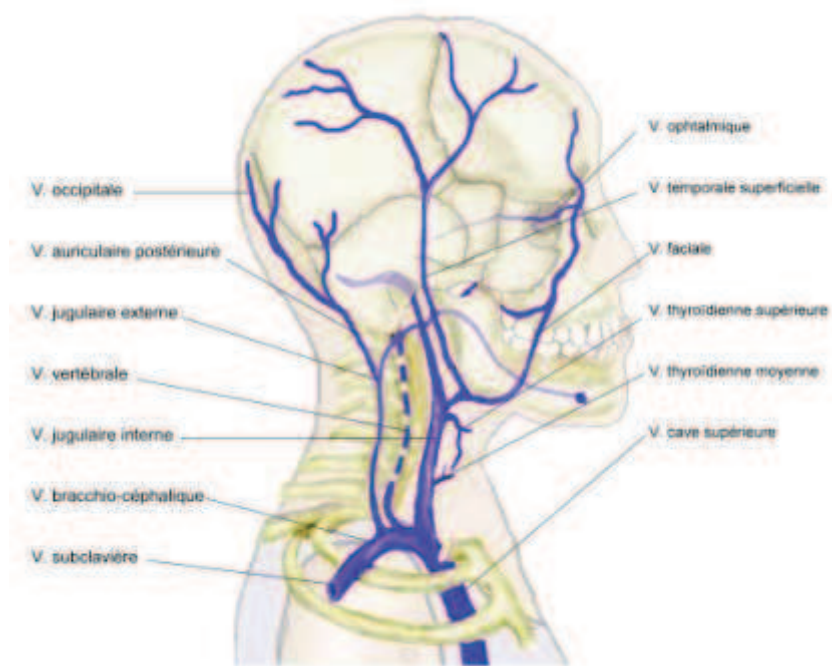
- l'artère centrale rétinienne, qui gagne la rétine par la papille optique
- l'artère sous-orbitaire
- les artères ethmoïdales
- les artères palpébrales
- l'artère frontale interne



*Figure 16 : Les artères de la face (d'après Dr J. Valla).*

#### 4-2 Les veines ophtalmologiques :

Les veines ophtalmologiques sont au nombre de deux : la veine ophtalmique supérieure et la veine ophtalmique inférieure. Toutes deux se rejoignent dans un sinus collecteur, le sinus caverneux, qui débouche dans la veine jugulaire interne.



*Figure 17 : Les veines de la face (d'après Dr J. Valla).*

## Chapitre 2 : Les pathologies ophtalmologiques aiguës

Très souvent le pharmacien est le premier professionnel de santé que les patients viennent voir pour leurs problèmes de santé, y compris pour l'ophtalmologie. Les délais d'attente pour une consultation en Ophtalmologie, souvent de l'ordre de 6 mois, augmentent considérablement les demandent de conseils et/ou de traitements hors prescription auprès du pharmacien.

Dans tous les cas, le pharmacien doit orienter ses questions sur trois symptômes :

- **La baisse d'acuité visuelle** (BAV) ou le trouble de la vision (TV) de type rétrécissement du champ visuel, diplopie, voile noir, ....

- **La douleur**

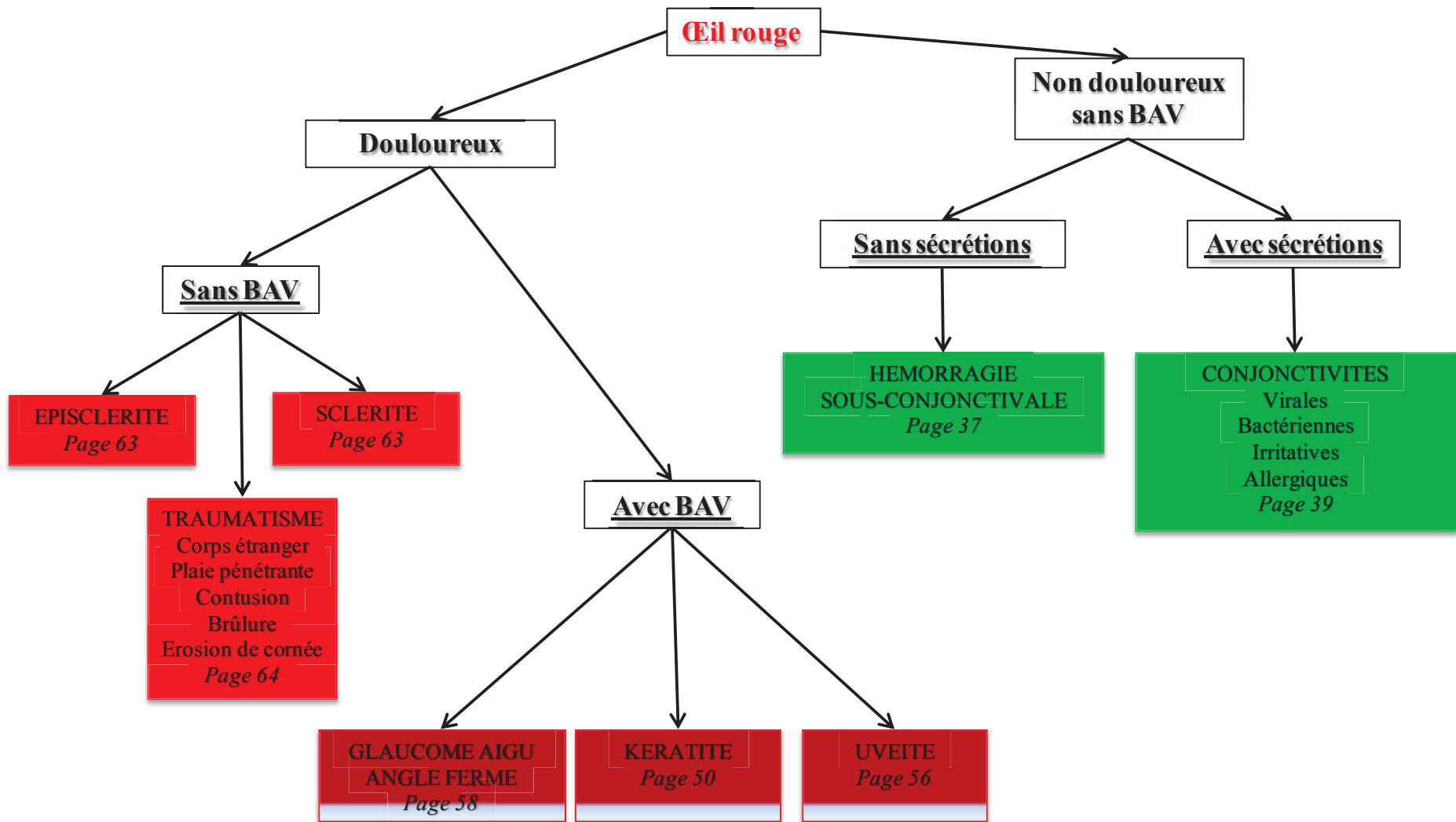
- **La rougeur** de l'œil ou de la paupière

Même pour une demande qui paraît "simple", il faut questionner le patient sur:

- Les circonstances d'apparition : est-ce un traumatisme ou non
- La présence ou non de sécrétions
- Ses antécédents médicaux et chirurgicaux, ainsi que ses traitements habituels

Nous allons, à l'aide de ces symptômes et d'arbres décisionnels, décrire la conduite à tenir par le pharmacien face à diverses pathologies ophtalmologiques aiguës. Lorsque cela est possible nous conseillons une prise en charge officinale. Quand une consultation aux urgences ophtalmologiques s'impose nous exposerons brièvement les grandes lignes du traitement qui sera instauré par l'ophtalmologiste.

(Le moniteur des pharmacies, 2006), (Le moniteur des pharmacies, 2003), (Le moniteur des pharmacies, 2007), (Le moniteur des pharmacies, 1999) (Votan A.), (Collège des Ophtalmologistes Universitaires de France, 2010) .



**Figure 18 :** Arbre décisionnel de la prise en charge de l'œil rouge. En rouge les pathologies aiguës nécessitant une consultation aux urgences ophtalmologiques, en vert, les pathologies pouvant être prises en charge à l'officine pour les formes simples uniquement (BAV : Baisse d'Acuité Visuelle).

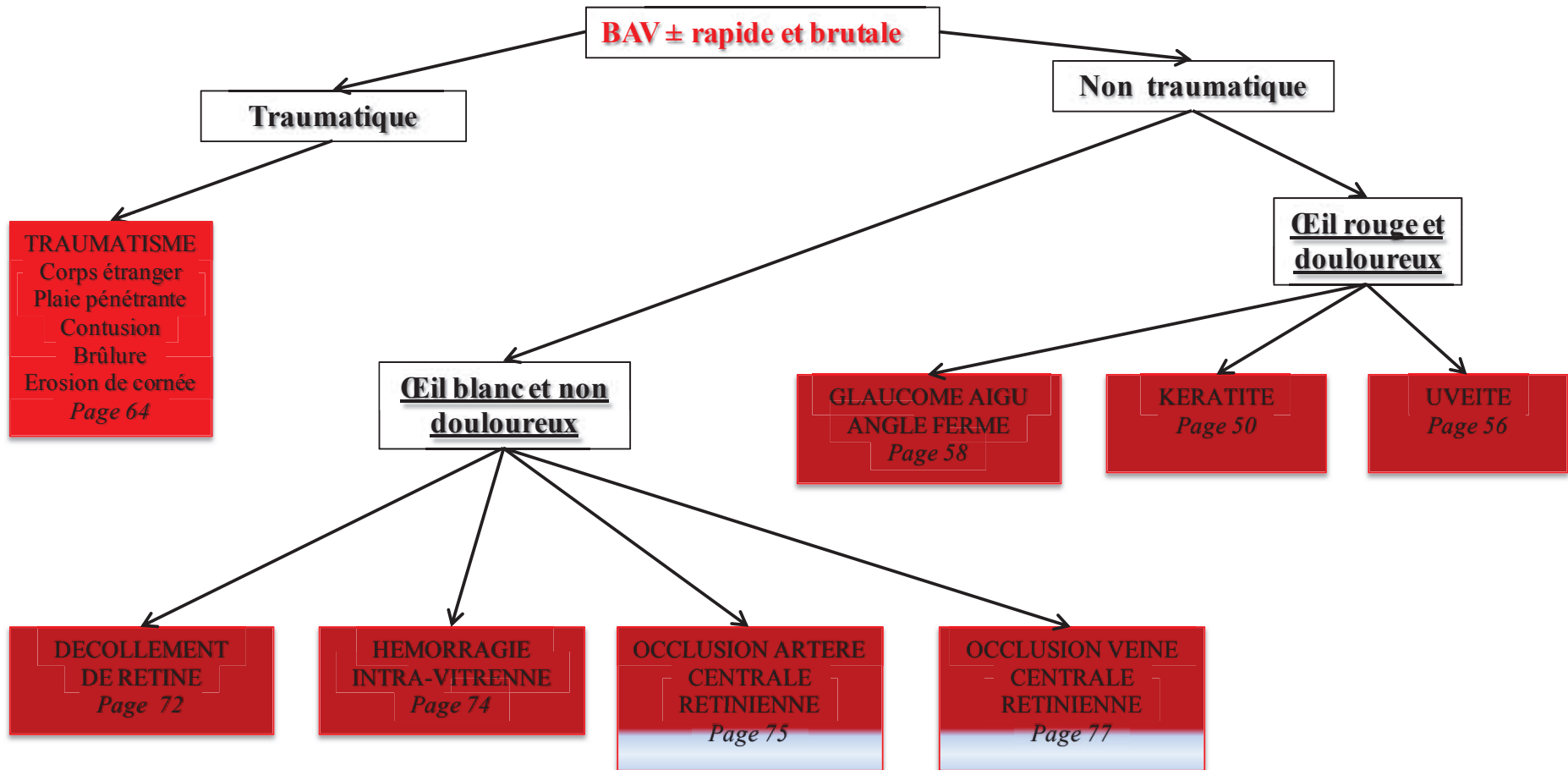


Figure 19 : Arbre décisionnel de la prise en charge d'une baisse d'acuité visuelle (BAV) ou d'un trouble visuel, d'apparition plus ou moins rapide et brutale. En rouge les pathologies aiguës nécessitant une consultation aux urgences ophtalmologiques.

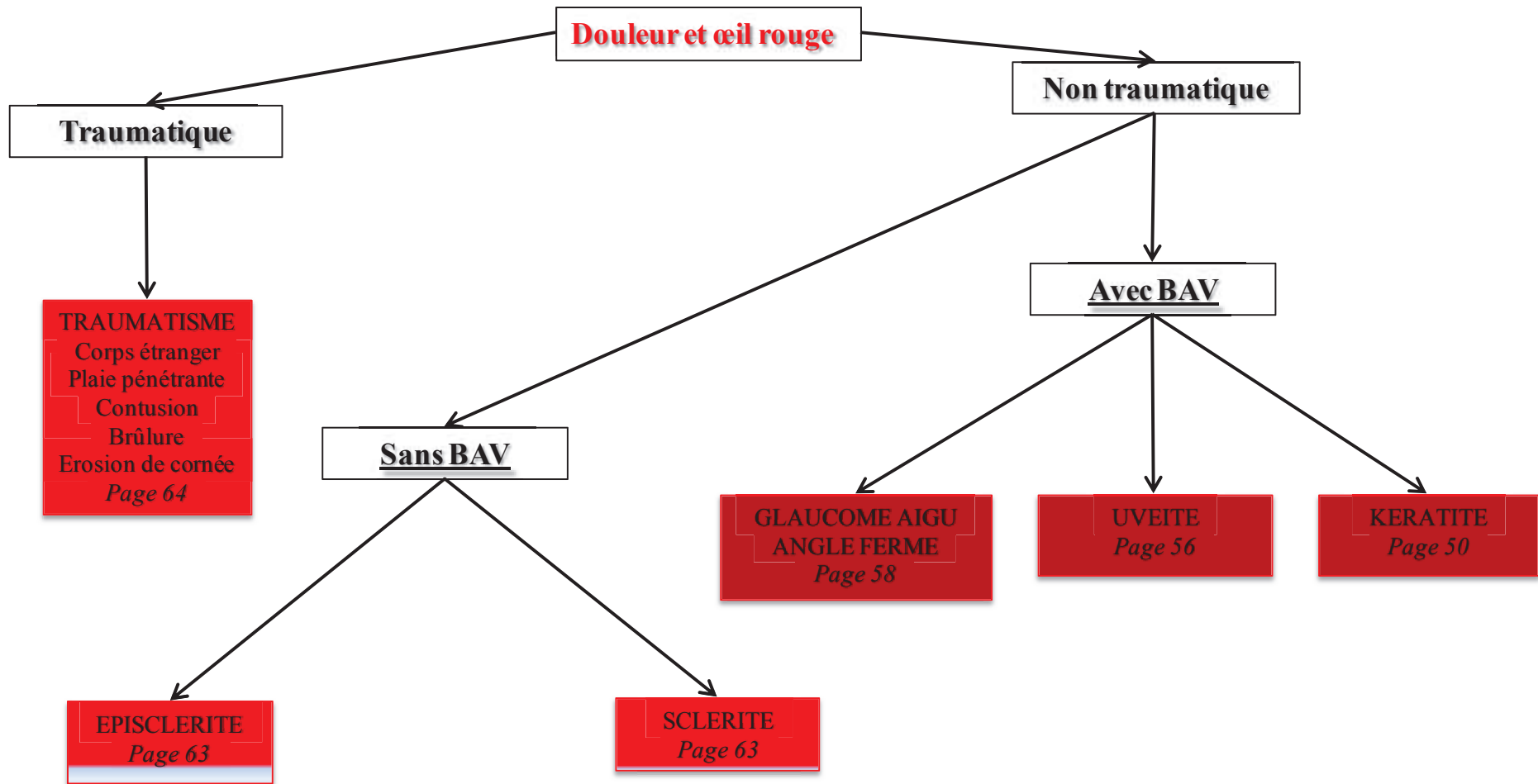


Figure 20 : Arbre décisionnel de la prise en charge d'une douleur oculaire en présence d'un œil rouge. En rouge les pathologies aiguës nécessitant une consultation aux urgences ophtalmologiques. (BAV : Baisse d'Acuité Visuelle)

## Pathologies oculaires aiguës avec œil rouge

### **A- Pathologies oculaires aiguës avec œil rouge en absence de douleur et sans baisse d'acuité visuelle**

#### **1- L'hémorragie sous-conjonctivale:**

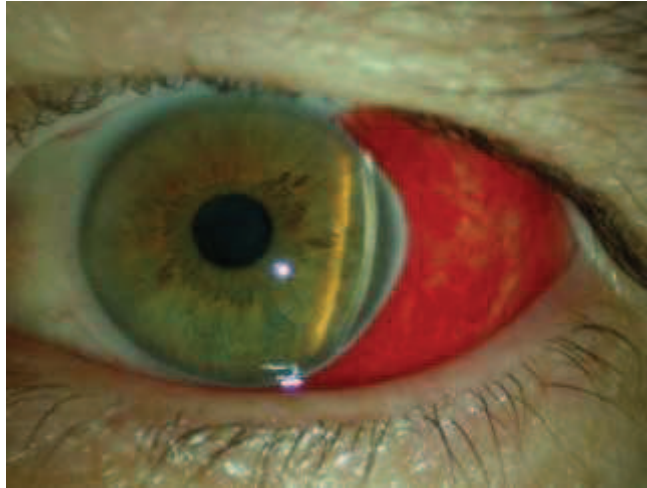Les facteurs déclenchant les plus fréquents sont :

- un traumatisme
- une prise médicamenteuse: anticoagulant
- une hypertension artérielle
- un diabète
- un effort inhabituel
- une toux

Cette hémorragie rend compte d'une fragilité vasculaire mais en absence d'antécédents connus et pour les formes récidivantes, on pourra rechercher une HTA, un trouble de la coagulation ou un diabète.

#### **1-1 Clinique :**

L'hémorragie sous-conjonctivale est une rougeur d'apparition brutale, unilatérale, étalée en nappe rouge aux contours nets. Elle est indolore, ne provoque pas de baisse d'acuité visuelle (BAV) ni de sécrétions. Elle constitue une demande très fréquente de conseils à l'officine du fait de son caractère angoissant pour le patient.



*Figure 21 : Hémorragie sous-conjonctivale (d'après E. Tuil)*

### ***1-2 Le conseil du pharmacien:***

Dans un premier temps il convient de **rassurer le patient**: il s'agit d'une pathologie bénigne qui peut survenir spontanément en dehors de tout contexte traumatique.

Il n'existe pas de traitement spécifique, mais on peut conseiller au patient l'emploi d'un collyre antiseptique pour éviter une infection consécutive à l'irritation causée par le vaisseau lésé. La **régression sera spontanée** en une dizaine de jours. Il convient de prévenir le patient que l'évolution se fera par le passage par les teintes habituelles des hématomes sur la peau.

Si le patient à l'habitude de soulager ses douleurs par des salicylés on lui conseillera de préférer le paracétamol.

En cas de récurrences fréquentes, on amènera le patient à consulter afin de rechercher une éventuelle HTA, un diabète ou un trouble de la coagulation.

En conseil associé le pharmacien peut proposer une cure de veinotonique à base de vigne rouge afin de renforcer la résistance capillaire.



## **B- Pathologies oculaires aiguës avec œil rouge en absence de douleur et sans baisse d'acuité visuelle et avec des sécrétions**

### **2- Les conjonctivites**

Les conjonctivites sont les affections oculaires les plus fréquentes à l'officine. Elles correspondent à une inflammation localisée ou diffuse de la conjonctive.

Il existe différentes étiologies présentant des signes cliniques propres à chacune :

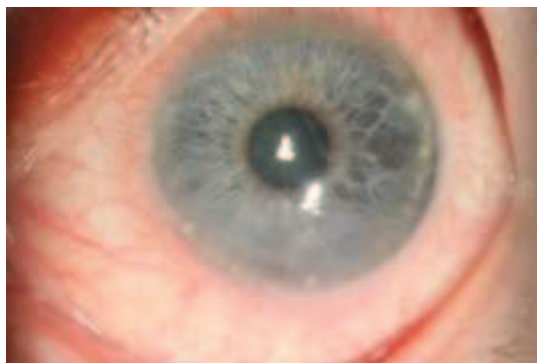- allergique
- bactérienne
- irritative
- virale

Chez tous les malades on retrouve une hyperémie conjonctivale, une sensation de corps étranger, un picotement ou une brûlure.

#### **2-1 Les conjonctivites irritatives:**

##### **2-1-1 Clinique:**

Elle est souvent unilatérale. Les signes en sont une rougeur conjonctivale avec parfois un larmoiement reflexe, des picotements ou une sensation de corps étranger et une fatigue oculaire. Contrairement aux conjonctivites allergiques, les démangeaisons sont absentes mais une blépharite est souvent associée.



**Figure 22 :** *Patiente de 18 ans présentant une conjonctivite irritative unilatérale, le diagnostic d'œil sec sera posé.*

## 2-1-2 Etiologies:

L'interrogatoire du patient est capital pour identifier l'une des nombreuses causes des conjonctivites irritatives:

- les irritants externes: produits chimiques (produits d'entretien, solvants, colorations pour cheveux, ...), la fumée, le soleil, les courants d'air, les baignades en mer ou en piscine
- le port prolongé de lentilles de contact
- la fatigue oculaire: le travail prolongé sur écran, la fatigue, le manque de sommeil
- les troubles de la vision binoculaire: troubles de la réfraction non corrigés (surtout chez les hypermétropes), les corrections optiques non adaptées
- l'œil sec
- les anomalies de position des cils

## 2-1-3 Le conseil du pharmacien:

La première étape est d'identifier la ou les cause(s) de l'irritation et de conseiller son (leur) éviction si cela est possible. Par la suite on procède à un **lavage palpébral** suivi d'un **lavage oculaire** pour éliminer les impuretés et calmer l'irritation. Le pharmacien peut conseiller un **collyre anti-irritation et antiseptique**

- à base d'acide salicylique: Sophtal ®, Antalyre ®
- à base de bromure de céthexinium: Sedacollyre ®
- à base de chlorhexidine : Isodril ®. Attention, ce collyre contient de la phényléphrine, un puissant vasoconstricteur. Il doit être utilisé avec précaution après avoir vérifié l'absence de contre-indication (glaucome par fermeture de l'angle) et pour une durée maximale de 3 jours. De plus il expose à un risque non négligeable d'élévation de la pression artérielle, de tremblements et de troubles du rythme cardiaque.

Des **collyres apaisants** peuvent également être conseillés:

- Sensivision ®: à base de plantain
- Ophthalmine ®: à base de vigne rouge, d'eau de rose et d'eau d'hamamélis

Enfin le pharmacien doit rappeler les règles de base de la protection conjonctivale:

- porter des lunettes de soleil
- limiter le temps de travail ou de loisir sur écrans ou consoles de jeu
- réduire le temps de port des lentilles de contact
- éviter les contacts avec l'agent irritant, les lieux enfumés, ...

Si les symptômes persistent au-delà de 2 à 3 jours il faut impérativement consulter, de même si la conjonctivite irritative est récidivante.

## **2-2 Les conjonctivites allergiques:**

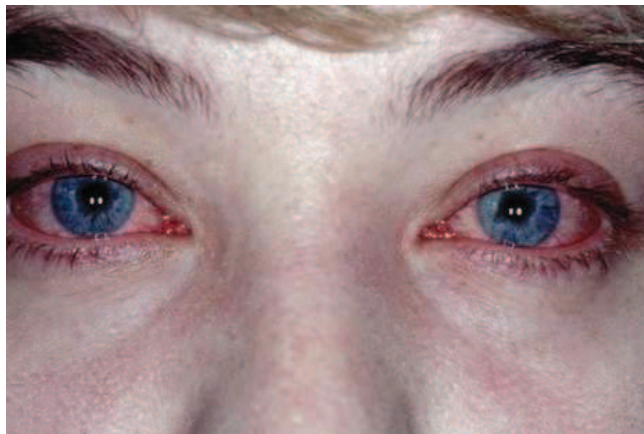Cette pathologie touche environ 15 % de la population et est souvent observée chez les sujets atopiques (présentant urticaire, eczéma, asthme, rhinite, ...). Le caractère saisonnier est souvent retrouvé.

### **2-2-1 Clinique:**

L'atteinte est toujours bilatérale, parfois chronique ou récidivante et se caractérise par une hyperémie et accompagnée de chémosis. Les signes locaux associés sont un larmoiement abondant et un prurit important surtout localisé dans l'angle interne de l'œil. Souvent des signes généraux sont associés, de type "rhume des foins": éternuements, picotements nasaux, écoulements clairs, congestion de la muqueuse nasale.

Les conjonctivites par sensibilisations aux pneumallergènes sont les plus fréquentes (pollens, acariens, poils d'animaux).

A l'examen à la lampe à fente, le diagnostic va être confirmé par la présence de nombreuses papilles au niveau des conjonctives palpébrales, voire des papilles géantes en cas de conjonctivite chronique.



**Figure 23 :** *Conjonctivite allergique bilatérale (d'après Dr N. Stolery)*

### ***2-2-2 Le conseil du pharmacien:***

En premier lieu il faut insister sur la nécessité de **cesser de se frotter ou de se gratter les yeux**, cette pratique entretient le prurit et favorise les surinfections. On demandera au patient de retirer ses lentilles s'il en porte et de se démaquiller.

Dans la mesure du possible il faut procéder à **l'éviction de l'allergène** quand celui-ci est identifié, s'il s'agit des acariens :

- privilégier, pour dormir, une chambre non surchauffée, sans moquette ni tapis, préférer les literies synthétiques (sans plumes, ni laine)
- passer l'aspirateur tous les deux jours et laver les draps à 60°C une fois par semaine
- mettre une sur-housse imperméable aux acariens et éventuellement utiliser Acardust ® sur la literie.

S'il s'agit de pollens, en forte période de pollinisation, le patient devra se rincer les cheveux à son retour à domicile pour éviter que les allergènes ils ne se fixent sur les yeux.

Au niveau oculaire :

- Procéder à un **lavage palpébral** et oculaire 10 à 15 min avant l'instillation du collyre. Il faut insister sur l'intérêt du lavage palpébral qui, à l'aide d'une compresse imbibée de solution lavante, permet l'éviction d'une partie des allergènes.
- Puis instiller un **collyre antiallergique** qui empêchera la dégranulation des mastocytes à l'origine de la libération d'histamine et la synthèse de médiateurs de l'inflammation :
  - à base de chromoglycate: Cromoptic ®, Ophtacalm ®, Cromabak ®
  - à base de lodoxamine: Almide ®, Lodoxal ®
  - à base de N-acétyl-aspartylglutamine: Naaxia ®, Naabak ®

En règle générale la posologie usuelle est de 1 à 2 gouttes 4 à 6 fois par jour. L'efficacité maximale de ces traitements sera obtenue après 2 ou 3 jours. Une utilisation prophylactique de ces collyres peut également être entreprise, dans ce cas il faut commencer le traitement une semaine avant le contact avec l'allergène (randonnée en forêt, travaux au jardin, contact avec des animaux, ...)

- Dans certains cas une **prise orale d'antihistaminique** pourra être associée surtout dans les cas de rhino-conjonctivite. Les médicaments OTC disponibles en pharmacie sont à base de cétirizine : Zyrtecset®, Actifed allergie®, Humex allergie®, Reactine®. La posologie est de 1 comprimé par jour, de préférence le soir en raison d'un potentiel effet sédatif.
- Lorsqu'une rhinorrhée importante est associée, le pharmacien peut conseiller des gouttes nasales antiallergiques : Cromorhinol® (Acide cromoglicique, inhibiteur de la dégranulation

mastocytaire), Humex rhume des foins® (Béclométasone dipropionate, anti-inflammatoire stéroïdien), Prorhinite® (azélastine, anti-H1), Biocidan® (phényltoloxamine, anti-H1) à raison d'une pulvérisation par narine 2 à 4 fois par jour après un lavage de nez au sérum physiologique.

Lorsque les signes cliniques sont importants (asthme, toux, eczéma, ...) et brutaux ou qu'aucune amélioration n'est observée après 48 heures, il convient de consulter rapidement un médecin qui pourra éventuellement orienter le patient vers un allergologue.

Remarque: les patients allergiques doivent être sensibilisés aux prévisions concernant les pics de pollinisation et veiller à garder portes et fenêtres fermées et de limiter leurs sorties. (Informations disponibles sur [www.pollens.fr](http://www.pollens.fr)). En période de pic de pollinisation il faut conseiller aux patients allergiques de se rincer les cheveux dès leur retour à domicile et d'aérer leur habitation tôt le matin ou tard le soir. Les lavages de nez permettent d'éliminer les allergènes au niveau des fosses nasales et les lavages oculaires au niveau des yeux, ils sont à recommander aussi souvent que nécessaires aux patients allergiques avec symptomatologie ORL.

## **2-3 les conjonctivites virales:**

De part leur grande contagiosité, les conjonctivites virales représentent 15 % de l'ensemble des conjonctivites. La contamination peut se faire par contact direct avec le patient ou ses sécrétions, ou par l'intermédiaire d'objets souillés (linge de toilette, flacon de collyre, ...)

Le plus souvent il s'agit de virus APC (Adéno-Pharyngo-Conjonctivaux) dont les réservoirs sont les fosses nasales, le pharynx et les amygdales. L'incubation est de 5 à 10 jours, le patient est très contagieux pendant les 10 à 12 jours qui suivent l'apparition des symptômes et l'évolution de fait en 2 à 6 semaines.

Chez l'enfant, ces conjonctivites virales peuvent accompagner une maladie infectieuse infantile (rougeole, varicelle, grippe, rhinopharyngite, ...)

Face à un tableau de conjonctivite virale récidivante, il convient de rechercher une origine herpétique (HHV-1 et HHV-2, Herpès virus humains).

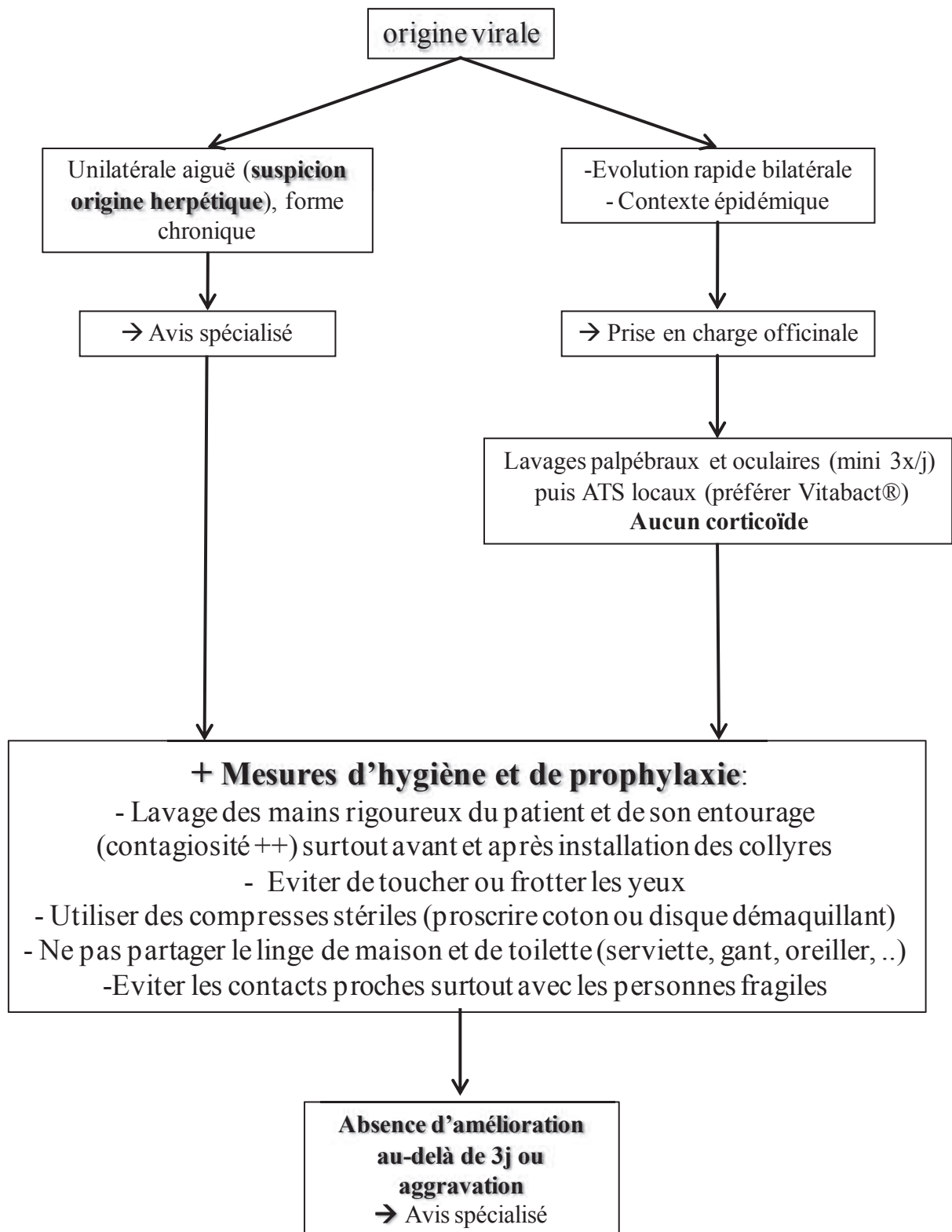


Figure 24 : Arbre décisionnel de la conjonctivite virale

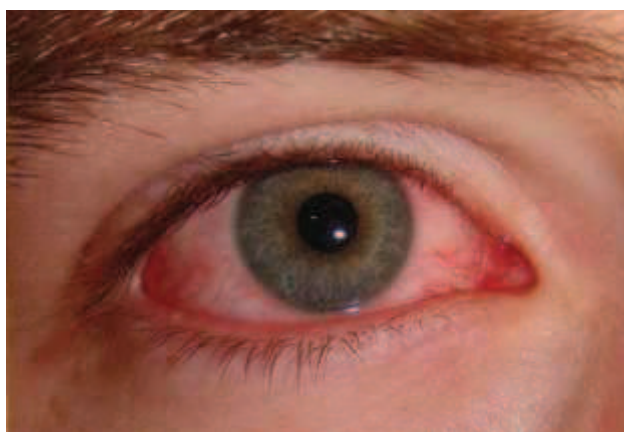### 2-3-1 Clinique :

L'interrogatoire du patient est très important afin de caractériser ce type de conjonctivite; en effet, on recherchera une infection récente des voies aériennes supérieures et ou un contact avec une personne présentant des symptômes identiques.

Le tableau clinique comporte:

- une rougeur diffuse au départ unilatérale et qui devient bilatérale en quelques jours
- Des sécrétions claires, modérées
- Un larmoiement important, clair et ne collant pas les paupières
- Un prurit très important
- Parfois un œdème des paupières

A l'examen à la lampe à fente on retrouve typiquement des follicules palpébraux associés à un œdème conjonctival et palpébral.



*Figure 25 : Conjonctivite virale (d'après Medscape)*

### 2-3-2 Le conseil du pharmacien:

Le pharmacien doit insister sur l'**extrême contagiosité** de cette pathologie et insister sur le strict **respect de règles d'hygiène** : lavage soigneux des mains, ne pas toucher les yeux et avoir son propre linge de toilette.

Un lavage palpébral et oculaire doit précéder l'instillation d'un collyre antiseptique pour éviter la survenue d'une surinfection fréquente. Si l'œdème est important on peut conseiller l'application de compresses froides.

**Attention:** Seuls les ophtalmologistes peuvent prescrire des collyres ou pommades corticoïdes afin de diminuer l'inflammation. En effet, ces molécules peuvent perturber la

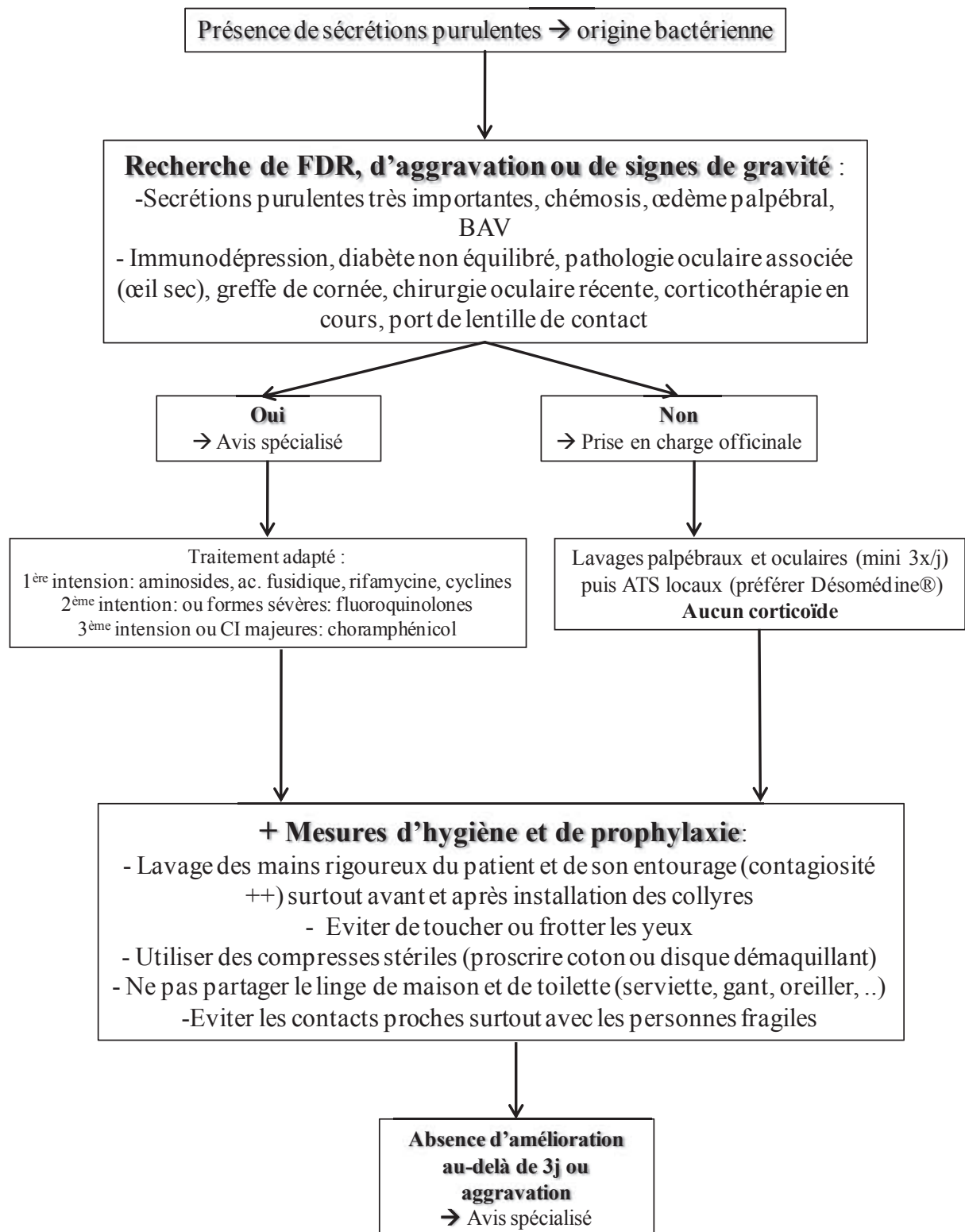
réponse immunitaire physiologique, retarder la guérison et avoir un effet rebond à l'arrêt. De plus ils sont formellement contre-indiqués en cas de conjonctivite herpétique sans couverture antivirale. Ainsi seul l'ophtalmologiste est le seul professionnel de santé compétant pour diagnostiquer les différentes atteintes oculaires et prescrire, si besoin, un traitement par corticoïdes.

## **2-4 Les conjonctivites bactériennes:**

Elles constituent 35 % des conjonctivites. Les principaux germes en cause sont des cocci à Gram positif (Staphylocoques, Streptocoques, Pneumocoques) mais également des germes à Gram négatif (Entérobactéries, *Pseudomonas*, *Haemophilus*, ...)

Dans certaines situations (nouveau-né contaminé à l'accouchement ou natation en piscine) on peut observer des conjonctivites bactériennes dues à *Chlamydia*.



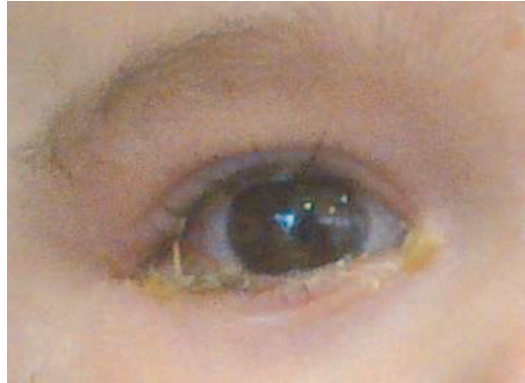

*Figure 26 : Arbre décisionnel de la conjonctivite bactérienne*

### 2-4-1 Clinique :

Le tableau clinique comporte:

- un œil dont la rougeur apparait rapidement, qui évolue bientôt en une infection bilatérale
- des sécrétions abondantes et purulentes qui aboutissent parfois à une sensation de voile sur l'œil, des cils agglutinés et des paupières collées le matin au réveil.
- absence de prurit ou de larmoiement ou de faible intensité
- lorsqu'on retourne la paupière on retrouve des papilles visibles



*Figure 27 : Patiente de 11 mois ayant une conjonctivite bactérienne*

### 2-4-2 Le conseil du pharmacien:

La première étape consiste en un **lavage palpébral** et oculaire afin d'éliminer les débris et calmer l'irritation. On utilise toujours une compresse stérile et le lavage se fait toujours de l'intérieur vers l'extérieur de l'œil. Si les sécrétions sont importantes, les cils collés ou recouverts de croûtes jaunâtres, on peut conseiller un émollient (Blephagel®). Ces soins sont à effectuer aussi souvent que possible. Ils conditionnent l'efficacité du traitement instillé ensuite.

Dans un second temps il faut administrer un **collyre anti-infectieux** contenant de préférence de l'hexamidine (Désomedine®) 6 à 8 fois par jour pendant 7 à 10 jours. Les pommades antiseptiques sont réservées au coucher puisqu'elles entraînent une vision trouble. On applique l'équivalent d'un grain de riz, déposé dans le cul de sac conjonctival inférieur puis plusieurs clignements de paupières assurent une répartition homogène sur toute la surface de l'œil.

Ce traitement a sensiblement la même efficacité que les collyres antibiotiques qui sont du ressort des médecins. Toutefois, en l'absence d'amélioration ou en cas d'exacerbation, une

consultation s'impose pour réaliser, éventuellement, un prélèvement à l'aide d'un écouvillon afin de réaliser un antibiogramme.

En cas de sécrétions très abondantes, surtout chez l'enfant ou en postopératoire, le pharmacien doit directement adresser le patient vers un ophtalmologiste.

Comme pour les conjonctivites virales le pharmacien doit rappeler au patient l'importance d'une hygiène rigoureuse: lavage soigneux des mains, ne pas toucher les yeux et avoir son propre linge de toilette.

*Remarque:* les porteurs de lentilles de contact ne doivent pas les porter durant toute la phase d'infection ; source d'inconfort elles peuvent également être colorées par les traitements antibiotiques et/ou antiseptiques.

## **C-Pathologies oculaires aiguës avec œil rouge douloureux avec baisse d'acuité visuelle**

### **3- Les kératites:**

La kératite est une inflammation de la cornée accompagnée ou non d'une ulcération, souvent accompagnée d'une irritation de la conjonctive. Il s'agit d'une urgence thérapeutique qui peut avoir plusieurs origines :

- bactérienne
- virale
- mycosique
- allergique
- traumatique (traité dans le chapitre des traumatismes oculaires)
- l'œil sec
- le port des lentilles de contact non adaptées

Seules les kératites photo-traumatiques du soudeur (ou kératite des neiges) peuvent être prises en charge par le pharmacien à l'officine, les autres nécessitent une consultation chez un ophtalmologiste.

#### **3-1 Clinique:**

Cette atteinte cornéenne se caractérise par:

- une douleur oculaire très vive car la cornée est très innervée
- une rougeur diffuse avec présence d'un cercle périkeratique
- une photophobie
- une baisse d'acuité visuelle (BAV) plus ou moins marquée selon la nature et la localisation de l'atteinte cornéenne
- un blépharospasme qui accroît la douleur
- un larmoiement réflexe souvent important
- un écoulement purulent pour les kératites bactériennes ou les surinfections des autres formes

Un diagnostic précis est réalisé par un ophtalmologiste avec un test à la fluorescéine qui permet de mettre en évidence les anomalies de la surface cornéenne telles que les ulcérations ou les érosions. A la lampe à fente on peut facilement distinguer une cornée intacte, claire,

sans altération de surface, excluant le colorant fluorescent (fluo -), d'une cornée atteinte prenant une coloration verte intense (fluo+).

### **3-2 Etiologies et traitements des différentes kératites:**

#### **3-2-1 Les kératites de "l'œil sec":**

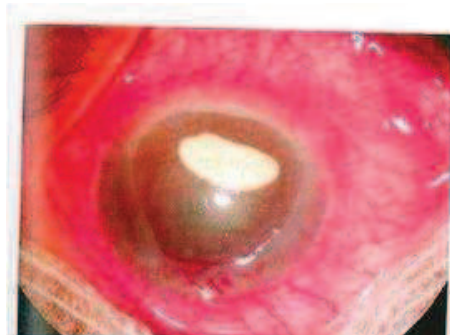
Après confirmation de l'insuffisance lacrymale par le test de Schirmer, on observe une atteinte bilatérale et chronique de type kératique.

Le traitement consiste à traiter les causes de l'œil sec, fréquent chez la personne âgée, et on a recourt aux substituts lacrymaux.

#### **3-2-2 Les kératites bactériennes:**

L'atteinte sera uni- ou bilatérale. On observe une érosion accompagnée d'ulcérations de la cornée. Le plus souvent cette pathologie est due à *Staphylococcus aureus* ou *epidermidis*, les streptocoques ou *Pseudomonas aeruginosa* pour les porteurs de lentilles et apparaît dans un contexte infectieux ORL ou des voies lacrymales ou des suites d'une conjonctivite bactérienne.

Le traitement repose sur une antibiothérapie adaptée au germe, par voie locale. Afin d'atténuer la douleur et la photophobie on peut avoir recours à des collyres cycloplégiques qui dilatent la pupille (Atropine 1% ® ou Hématropine 2% ®). Pour les patients porteurs de lentilles elles doivent être conservées pour d'éventuelles investigations bactériologiques et non portées jusqu'à guérison complète.



**Figure 28 :** *Kératite surinfectée par un streptocoque*

### **3-2-3 Les kératites virales:**

#### **3-2-3-1 Les kérato-conjonctivites épidémique à adénovirus:**

Cette infection, initialement unilatérale, débute brutalement de façon ponctuelle et superficielle. Due à l'adénovirus de type 8, manuporté, cette atteinte apparaît dans un contexte épidémique très marqué.

Le traitement est en tout premier préventif. Il repose sur un lavage très soigneux des mains et par l'isolement des patients atteints. L'incubation est de 8 à 9 jours ; les patients sont contagieux jusqu'à deux semaines après l'apparition des symptômes.

L'utilisation de collyres antibiotiques n'est utile qu'en cas de surinfection bactérienne.

#### **3-2-3-2 Les kératites herpétiques:**

Cette kératite est due à l'Herpès Simplex Virus 1 (HSV-1) porté asymptomatiquement par près de 90 % de la population puisque le virus reste à l'état latent dans les ganglions nerveux avant d'être réactivé provoquant une kératite herpétique. La primo infection est le plus souvent asymptomatique ou se manifeste cliniquement par des signes de blépharite ou de conjonctivite.

La réactivation du virus peut faire suite à différents stimuli:

- agression physique: soleil, froid
- stress, surmenage
- infection fébrile ou déficit immunitaire
- traumatisme oculaire

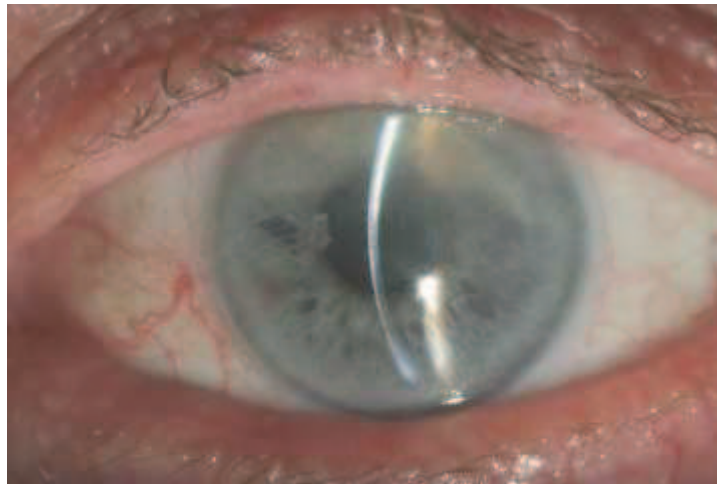
Le tableau clinique débute souvent par l'apparition de petites vésicules palpébrales puis la kératite herpétique évolue en prenant deux 2 formes différentes:

- la kératite herpétique dendritique (la plus fréquente) caractérisée par des lésions épithéliales ramifiées visibles très clairement après instillation de fluorescéine
- la kératite herpétique du stroma qui conduit à son opacification. En effet, les kératites herpétiques sont caractérisées par de nombreuses récurrences. A chaque poussée, les séquelles cornéennes s'additionnent et opacifient la cornée, de telle sorte qu'une altération définitive de l'acuité visuelle est possible.

Le traitement repose principalement sur une prise d'antiviraux: aciclovir (Zovirax®), ganciclovir (Virgan®), trifluridine (Virophta®), valaciclovir (Zelitrex®) ou idoxuridine (Idurivan®) qui vont réduire la douleur et accélérer la cicatrisation des lésions superficielles.

Lorsque les poussées sont fréquentes (> 2 ou 3 par an) un traitement préventif par Zelitrex® peut être instauré *per os*.

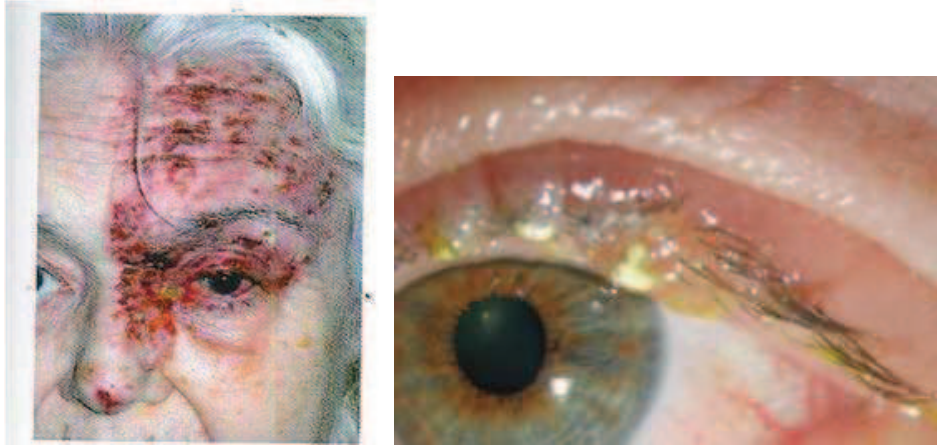
**Il est formellement contre-indiqué de délivrer ou conseiller des corticoïdes locaux dans ce type d'infection sous peine de voir lésions cornéennes s'ulcérer jusqu'à la perforation oculaire.** Toutefois leur prescription est possible dans le cas des kératites stromales, lorsque l'épithélium est intact. Ainsi, seul un ophtalmologiste pourra, après examens, prescrire le traitement approprié de ces lésions.



**Figure 29 :** *Patient atteint de kératite herpétique*

### **3-2-3-3 La kératite à virus varicelle-zona:**

Le VZV, ou Herpes zoster virus, est à l'origine de cette kératite dont la primo-infection est la varicelle. Une réactivation du virus VZV, qui détermine le zona, est possible au niveau des ganglions de la division ophtalmique du nerf trijumeau il s'agit alors d'un zona ophtalmique, représentant 10 à 25% des cas de zona, et l'invasion, par de petites vésicules, se manifeste également sur les ailes du nez (signe de Hutchinson).



**Figure 30 :** *Zona facial et ophtalmique avec signe de Hutchinson à gauche, visualisation de vésicules sur le bord libre de la paupière supérieure à droite.*

Le traitement repose sur la prise d'antiviral par voie orale (aciclovir ou valaciclovir) éventuellement accompagné de pommade ophtalmique à l'aciclovir. La prise en charge de la douleur est également très importante puisque cette pathologie est très douloureuse et invalidante.

### **3-2-4 Autres kératites infectieuses:**

La kératite mycosique est, le plus souvent, due à un *Aspergillus* ou au *Candida albicans*. Il s'agit d'une infection rare observée exclusivement chez des patients immunodéprimés.

La kératite amibienne, due à *Acanthamoeba*, survient chez les porteurs de lentilles de contact. Dans ce cas la Désomédine® (hexamidine) est active à la fois sur la forme trophozoïte du parasite et sur la forme enkystée.

### **3-3 Le conseil du pharmacien :**

Face à une douleur oculaire avec cercle rouge périkeratique, baisse d'acuité visuelle, photophobie et blépharospasme, le pharmacien doit toujours suspecter une kératite, surtout si le patient est porteur de lentilles de contact.

**Le patient doit être orienté vers un ophtalmologiste** qui, par un test à la fluorescéine, et d'autres tests complémentaires posera le diagnostic et pourra prendre en charge ce patient.

A l'officine, avant le transfert du patient vers un spécialiste, le pharmacien peut délivrer un collyre antiseptique pour prévenir une surinfection. Pour soulager la douleur il peut fermer l'œil du patient avec un pansement occlusif et administrer un antalgique par voie orale.



### **3-2-4 Cas particulier de la kératoconjonctivite liée aux UV: l'ophtalmie des neiges et coup d'arc:**

La kératoconjonctivite liée aux UV est une atteinte oculaire très fréquente, à la mer, à la montagne et chez les personnes réalisant des soudures. Cette inflammation de la cornée est due à une exposition aux UV, en absence de protection oculaire efficace.

#### **3-2-4-1 Clinique:**

Cette pathologie photo-traumatique apparaît en quelques minutes pour les soudures ou au bout de 4 à 8 heures à la mer et à la montagne.

Les symptômes caractéristiques sont:

- Œil rouge
- Picotement jusqu'à douleur très vive avec parfois sensation de corps étranger
- Photophobie (très marquée)
- Larmolement
- Blépharospasme et paupières œdémateuses

A l'interrogatoire il est retrouvé une exposition aux UV ou à une lumière intense, sans protection efficace.

Comme la pénétration oculaire des UV est faible seule la couche superficielle de l'épithélium cornéen est nécrosée et la kératoconjonctivite liée aux UV est spontanément résolutive en 24 à 48 h.

#### **3-2-4-2 Le conseil du pharmacien:**

Dans un premier temps il faut conseiller au patient de **rester dans la pénombre** ou de placer une rondelle ophtalmique pendant plusieurs heures sur l'œil fermé. Pour limiter la douleur il faut conseiller également de **limiter les mouvements oculaires**. La **prise d'antalgique *per os*** peut également être efficace avec le paracétamol en première intention.

Le traitement commence par un **lavage palpébral** et oculaire suivi de l'instillation d'un **collyre antiseptique** puis l'application d'une **pommade** (préférée aux collyres) **cicatrisante** à base de vitamine A ou B12. Si l'amélioration n'est pas quasi complète en 24 h, une consultation ophtalmologique s'imposera. **Dans les formes graves le patient sera directement adressé aux urgences ophtalmologiques.**

Pour les formes modérées ou en complément des traitements préalablement décrits, le pharmacien peut conseiller l'application sur les paupières de compresses imbibées d'eau de bleuet ou d'eau de rose.

La prévention à l'officine consiste à rappeler l'importance du port de lunettes adaptées à l'ensoleillement y compris chez les jeunes enfants.

INDICE DU FILTRE	UTILISATION
0	Intérieur ou ciel voilé
1	Luminosité solaire atténuée
2	Luminosité solaire moyenne
3	Luminosité solaire forte
4	Luminosité solaire extrême

**Figure 31 :** *Filtres des lunettes solaires et utilisations. Les lunettes de soleil avec un indice de filtre de niveau 4 sont incompatibles avec la conduite.*

Le cristallin est sensible à la lumière et, à l'âge adulte, 10% des rayons ne sont pas filtrés et parviennent jusqu'à lui. Le pharmacien doit insister auprès de ses patients, surtout âgés et très jeunes, sur l'importance du port de lunettes de soleil sous peine d'induire un vieillissement prématuré du cristallin pouvant aboutir à une cataracte.

#### **4- Les uvéites antérieures ou iridocyclites aiguës:**

Il s'agit d'une inflammation de la partie antérieure de l'uvée : l'iris et le corps ciliaire.

Le plus souvent ces pathologies sont idiopathiques mais parmi les étiologies les plus fréquentes on retrouve:

- une origine infectieuse: *Herpès Simplex Virus* (HSV), *Herpès Zoster Virus* (VZV), toxoplasmose, infection ORL, stomatologiques, gynécologiques ou plus rarement la tuberculose
- une maladie systémique: spondylarthrite ankylosante, sarcoïdose, rhumatisme infantile
- autres causes: traumatique, médicamenteuse, ...

## 4-1 Clinique:

L'uvéite antérieure se caractérise par:

- une rougeur oculaire périkératique
- une douleur importante, profonde, le plus souvent irradiant vers la tempe ou le front
- une photophobie avec larmoiement
- une baisse d'acuité visuelle
- une pupille en myosis du fait des adhérences irido-cristalliennes (synéchies), à l'inverse du glaucome aigu
  - à la lampe à fente on observe le signe de Tyndall: visualisation de cellules ou de dépôts protéiques dans l'humeur aqueuse dans la chambre antérieure
  - parfois une collection purulente sur le plancher de la chambre antérieure (un hypopion)

La principale complication à craindre est la formation de synéchies entre la face postérieure de l'iris et le cristallin, à l'origine d'un blocage de l'écoulement de l'humeur aqueuse par blocage pupillaire.

L'apparition d'une telle pathologie doit toujours faire rechercher une maladie systémique.

## 4-2 Traitement

La prise en charge se fait obligatoirement par un ophtalmologiste qui va instaurer un traitement à base de :

- dilatateur tel que l'atropine, pour diminuer la douleur, mettre au repos les corps ciliaires et prévenir la formation de synéchies entre l'iris et le cristallin. (Il convient de bien distinguer l'uvéite antérieure du glaucome aigu par fermeture de l'angle, dans lequel les mydriatiques sont formellement contre-indiqués)
- corticoïdes par voie locale ou générale pour lutter contre l'inflammation
- antibiotiques ou antiviraux quand un agent pathogène est identifié

De plus, il est indispensable de réaliser un bilan complet, comprenant un interrogatoire précis de ses antécédents ophtalmologiques du patient, généraux mais également des examens dermatologiques et neurologiques.

### ***4-3 Le conseil du pharmacien:***

L'uvéite antérieure est une **urgence ophtalmologique**, le pharmacien doit donc amener son patient à consulter un ophtalmologiste en urgence.

Face à un patient, parfois jeune, se plaignant de douleurs oculaires, présentant une hyperémie conjonctivale, une baisse d'acuité visuelle et un myosis, le pharmacien doit savoir reconnaître là l'urgence que constitue une iridocyclite.

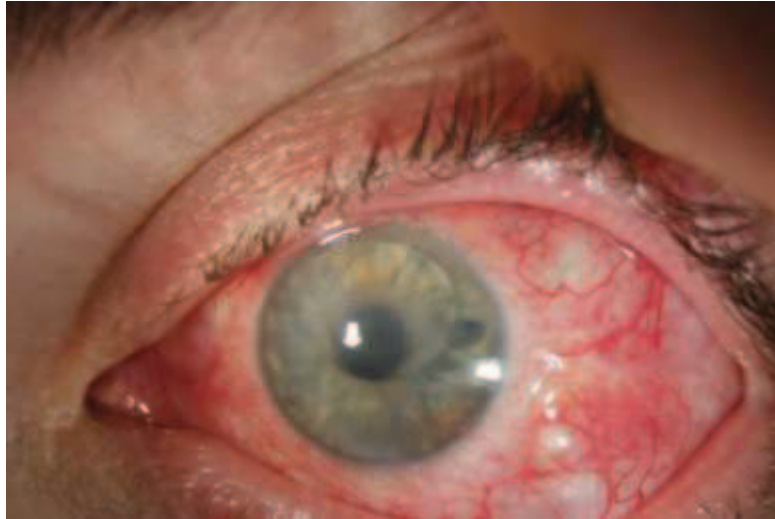## **5- Le glaucome aigu par fermeture de l'angle (GFA)**

La crise de glaucome aigu constitue une urgence ophtalmologique absolue, le pronostic visuel étant en jeu très rapidement, en 5 à 6 heures. En effet, il se manifeste par une hypertonie oculaire majeure liée à un blocage de la circulation de l'humeur aqueuse qui peut mener à une cécité par ischémie du nerf optique. Le mécanisme menant à la fermeture de l'angle irido-cornéen est double:

- Blocage pupillaire: si le bord de la pupille de l'iris est accolé au cristallin, l'humeur aqueuse ne peut plus s'écouler de la chambre postérieure à la chambre antérieure par l'orifice pupillaire. L'humeur aqueuse s'accumule alors et pousse l'iris vers l'avant.
- Blocage pré-trabéculaire: la racine de l'iris s'accroche à la face postérieure de la cornée, au niveau de l'angle irido-cornéen, en amont du trabéculum et du canal de Schlemm.

Il en résulte une augmentation de la pression intraoculaire (PIO) pouvant atteindre **50 à 80 mm Hg** alors qu'elle est physiologiquement inférieure à 20 mm Hg. Cette pression exercée sur la rétine est à l'origine de la destruction rapide des fibres nerveuses et source de cécité définitive.

L'incidence de cette pathologie est de 1/1000 chez les patients de plus de 60 ans et plus fréquemment chez une femme (trois fois plus).



**Figure 32 :** *Glaucome aigu chez une patiente de 67 ans présentant une pression intraoculaire de 42 mmHg*

### **5-1 Etiologies:**

LE GFA ne survient que sur des yeux préalablement prédisposés et lors de circonstances particulières. Il s'agit d'yeux courts (hypermétropes, avec longueur axiale < 23mm), avec une chambre antérieure étroite (profondeur < 2,5 mm), un angle irido-cornéen étroit (< 2,3 mm). Ces facteurs anatomiques constituent une condition nécessaire mais pas suffisante à l'apparition d'une crise de GFA. Pour provoquer la fermeture de l'angle irido-cornéen il faut la présence d'un facteur déclenchant qui peut être :

- un stress, une émotion forte, une douleur intense, ...
- l'obscurité (salle de cinéma, ..)
- l'utilisation de collyres mydriatiques (atropines et dérivés) ou contenant un vasoconstricteur (synéphrine, phenyléphrine, ...)
- l'utilisation de spécialités contenant des vasoconstricteurs à visée ORL fréquemment retrouvés en OTC (*over the counter*, vente de médicaments à l'officine sans ordonnance) (Actifed®, Actifed jour et nuit ®, RhinAdvil®, ...)
- l'utilisation de médicaments aux propriétés parasympholytiques: anticholinergique antiémétique (Vogalène®), antiparkinsonien anticholinergique (Artane®), antidépresseurs tricycliques (Anafranil®), antihistaminique H1 anticholinergique (Atarax®), ...

Dans le Vidal ou le Doroz ces médicaments portent la contre-indication "risque de glaucome par fermeture de l'angle" ou "glaucome" tout simplement.

## 5-2 Clinique:

Les signes fonctionnels apparaissent presque toujours de façon unilatérale et se caractérisent par:

- Douleur oculaire et péri-oculaire, brutale, intense ou pouvant irradier dans l'hémicrâne ou la mâchoire
- BAV importante avec parfois des perceptions de halos colorés
- Photophobie intense avec larmoiements
- Céphalées, vomissement

Au niveau oculaire on retrouve:

- un œil rouge avec présence d'un cercle périkératique
- Une cornée trouble, terne et œdémateuse
- Une pupille aréactive en semi-mydriase
- Une hypertonie majeure perceptible à la palpation et donnant une impression de "bille de bois".

Tous ces signes sont facilement repérables et doivent être bien connus du pharmacien qui devra adresser le patient aux urgences ophtalmologiques les plus proches. L'ophtalmologiste pourra, quant à lui, mesurer l'hypertension intra oculaire et l'étroitesse de la chambre antérieure.

## 5-3 Traitement:

La crise de GFA est une urgence qui nécessite la mise en place immédiate d'un traitement en milieu hospitalier, le pronostic visuel étant mis en jeu. Le traitement a pour objectif de diminuer la PIO, rétablir la transparence de la cornée et de soulager la douleur et consiste en :

- Perfusion de mannitol (1 à 2 g/kg corporel) pour diminuer la pression osmotique du corps vitré
- et/ou injection de 250 à 500 mg de Diamox® (acétazolamide) en IV pour diminuer la synthèse d'humeur aqueuse en inhibant l'anhydrase carbonique

On procèdera rapidement à un relais par Diamox® à la posologie de 3 comprimés 3 fois par jour en prenant soin de surveiller la kaliémie.

- Le plus souvent, la prise en charge de ces patients nécessite un traitement analgésique, antiémétique et sédatif/anxiolytique de type Tranxène® (clorazépate).

Dès que la pression intraoculaire (PIO) commence à diminuer, un relais par des médicaments appliqués localement est instauré. Pour cela on fait appel à des collyres myotiques tels que le Glaucostat® (pilocarpine) avec instillation toutes les 15 minutes jusqu'à obtention d'un myosis, puis 3 fois par jour. Ce traitement a pour but d'installer une constriction pupillaire, permettant l'ouverture de l'angle irido-cornéen.

Parallèlement, d'autres traitements vont être instaurés, également à visée « hypotonisante » (béta-bloquants, inhibiteur de l'anhydrase carbonique, agoniste  $\alpha_2$ -adrénergiques, ...) ou anti-inflammatoire (AINS ou corticoïdes).

Par la suite, une prise en charge chirurgicale avec réalisation d'une trabéculéctomie, permettra d'éviter les récurrences et consiste à créer une communication (un shunt) entre la chambre antérieure et la chambre postérieure permettant ainsi l'écoulement de l'humeur aqueuse, en court-circuitant l'orifice pupillaire.

#### ***5-4 Le conseil du pharmacien:***

A l'officine, la crise de glaucome aigu se rencontre très rarement car les signes très violents et la douleur intense amènent, le plus souvent, les patients à se rendre directement dans les services d'urgence.

Toutefois, le pharmacien doit absolument savoir reconnaître les signes caractéristiques de cette pathologie : **œil rouge unilatéral, cercle périkératique, baisse d'acuité visuelle (BAV) et globe oculaire très dur à la palpation** en plus des symptômes décrits par le patient: photophobie, douleur très vive et BAV.

Immédiatement, le pharmacien doit orienter le patient vers le service **d'urgence ophtalmologique** le plus proche, cette pathologie représentant l'urgence ophtalmologique numéro un.

Dans sa pratique quotidienne le pharmacien doit éviter de délivrer des collyres contenant des mydriatiques chez les sujets prédisposés anatomiquement, même s'il est difficile de repérer ces patients.

Il est important de rappeler que le pharmacien peut délivrer un médicament contenant un vasoconstricteur à un patient souffrant de glaucome chronique à angle ouvert pris en charge et dont la PIO est contrôlée. Il s'agit de deux pathologies distinctes (voir chapitre suivant).

### ***Différences avec le glaucome chronique à angle ouvert:***

Il s'agit dans ce cas d'une atteinte bilatérale, d'évolution lente, sans douleur ni rougeur oculaire.

Cette pathologie touche environ 1 % des gens de plus de 40 ans et, sans traitement, peut mener lentement à une cécité (en 15 à 20 ans). Jusqu'à un stade très avancé la vision centrale est conservée alors que la vision périphérique est altérée avec présence de scotomes.

Dans le cas d'un glaucome à angle ouvert, l'angle irido-cornéen reste constamment ouvert pendant toute l'évolution de la pathologie et l'hypertonie oculaire mesurée ( $> 22$  mm Hg) est due à l'obstruction du trabéculum par des dépôts protéiques limitant l'excrétion de l'humeur aqueuse.

Des facteurs de risques sont associés à cette pathologie :

- Prédisposition génétique avec présence d'antécédents familiaux dans un tiers des cas de glaucome à angle ouvert

- Age  $> 45$  ans

- Myopie

- Sexe masculin

- Diabète

- Problèmes vasculaires et HTA

Le traitement médical du glaucome chronique à angle ouvert repose sur la diminution de la pression intraoculaire (PIO) par diminution de la synthèse ou augmentation de l'élimination de l'humeur aqueuse. Il s'agit d'un traitement symptomatique visant à ralentir la progression de la maladie, toujours présente malgré le traitement.

Nous rappellerons ici brièvement les différentes classes thérapeutiques utilisées dans le traitement du glaucome chronique à angle ouvert, leur mécanisme d'action et les points importants à retenir et à rappeler au moment de leur délivrance. Ces classes thérapeutiques seront détaillées plus loin dans ce manuscrit, dans le chapitre suivant : « Les pathologies oculaires chroniques ».



## **D- Pathologies oculaires aiguës avec œil rouge douloureux sans baisse d'acuité visuelle**

### **6 L'épisclérite et la sclérite:**

Il s'agit d'inflammations, peu fréquentes, de la sclère et de l'épisclère (tissu conjonctif situé entre la sclère et la conjonctive). Afin de distinguer les deux pathologies, un test rapide à la néosynéphrine 10% peut être réalisé par l'ophtalmologiste; si l'hyperémie conjonctivale disparaît après quelques minutes, il s'agit d'une épisclérite, si elle persiste, il s'agit d'une sclérite.

L'épisclérite est en général idiopathique alors que la sclérite doit faire rechercher une pathologie auto-immune le plus souvent rhumatologique (polyarthrite rhumatoïde, spondylarthrite ankylosante).

#### **6-1 Clinique:**

Les signes cliniques de la sclérite sont :

- une rougeur généralisée de la conjonctive (localisée dans le cas de l'épisclérite)
- un nodule sous-conjonctival douloureux à la palpation (mobile dans l'épisclérite)
- une douleur oculaire à la mobilisation
- aucune BAV

#### **6-2 Traitement:**

La guérison est souvent spontanée en 1 à 2 semaines, toutefois, pour les formes sévères on a recours à un traitement par corticoïdes ou par AINS locaux.

#### **6-3 Le conseil du pharmacien:**

Face à une rougeur oculaire associée à une douleur à la pression, avec acuité visuelle conservée, le pharmacien doit **orienter le patient vers un ophtalmologiste** qui pourra confirmer l'origine sclérale ou épisclérale de l'inflammation (à distinguer d'une conjonctivite) et mettra en place un traitement symptomatique visant l'inflammation.

## **7- Les traumatismes oculaires:**

L'incidence de ces accidents reste toujours élevée malgré les préventions mises en place: port de la ceinture de sécurité, pare-brise en verre feuilleté, protections oculaires chez les travailleurs à risque mais également chez les particuliers. Dans 80% des cas il s'agit d'un homme d'environ 35 ans.

Le plus souvent le premier interlocuteur du patient affolé est le pharmacien en raison de sa disponibilité et de sa proximité. Ainsi il est important que celui-ci connaisse les gestes de bases, l'initiation d'un traitement adapté et sache quand adresser son patient à un ophtalmologiste.

En tout premier le pharmacien doit interroger le patient ou son accompagnateur sur les circonstances de la survenue du traumatisme. Ce sont des lésions le plus souvent douloureuses avec photophobie et blépharospasme. S'il y a présence d'un corps étranger il faut toujours veiller à ce que le patient soit à jour de sa vaccination antitétanique (tous les 10 ans).

### **7-1 Le corps étranger superficiel**

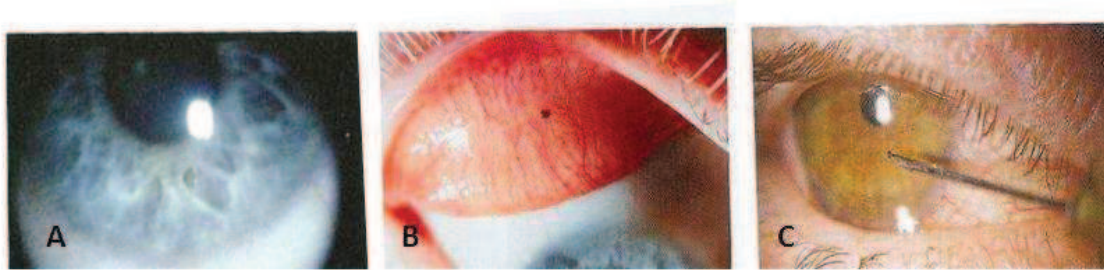
Le plus souvent ce sont de petits fragments véhiculés par l'air ou de petits éclats métalliques (lors d'un meulage) ou un grain de sable. Il vient s'enchâsser superficiellement sur la conjonctive ou sur la cornée.

#### **7-1-1 Clinique:**

Le patient présente:

- une sensation de corps étranger à chaque clignement d'œil accompagné d'une douleur plus ou moins importante
- un larmolement
- un blépharospasme
- une photophobie
- une injection de sang sur la conjonctive variable selon le temps écoulé
- un anneau de rouille peut entourer le corps étranger s'il est de nature métallique et s'il est en place depuis quelques temps
- une BAV si le corps étranger est sur le trajet des rayons lumineux

Dans tous les cas une perforation du globe est minutieusement recherchée par l'ophtalmologiste.



**Figure 33 :** *Corps étrangers superficiels. A: Corps métallique cornéen. B: Corps étranger sous palpébral. C: Ablation d'un corps étranger cornéen superficiel à l'aiguille*

### **7-1-2 Traitement:**

Le retrait du corps étranger doit être le plus précoce possible afin, entre autre, d'éviter la formation d'un anneau de rouille.

Après anesthésie locale à l'aide d'un collyre (tétracaïne 1%) et à l'aide d'un coton tige stérile ou d'un écouvillon, on procède au retrait du corps étranger. S'il est situé dans la cornée on peut s'aider d'une pointe d'aiguille ou d'une pince sans griffe. Il faut également éverser la paupière pour bien explorer les culs-de-sac conjonctivaux pour éliminer la présence d'autres corps étrangers.

Après l'ablation, un traitement antibiotique est mis en place pour 4 à 7 jours, accompagné ou non d'une cycloplégie à visée antalgique et un pansement occlusif pendant 72 heures. Le plus souvent un contrôle est effectué à 48 ou 72h.

### **7-1-3 Le conseil du pharmacien:**

Avant tout le pharmacien doit **rassurer et calmer le patient**. Il peut effectuer lui même le retrait s'il est nettement superficiel et si le patient ne présente qu'une gêne oculaire. Pour cela il doit **laver abondamment l'œil** à l'aide d'une solution oculaire ou de sérum physiologique et

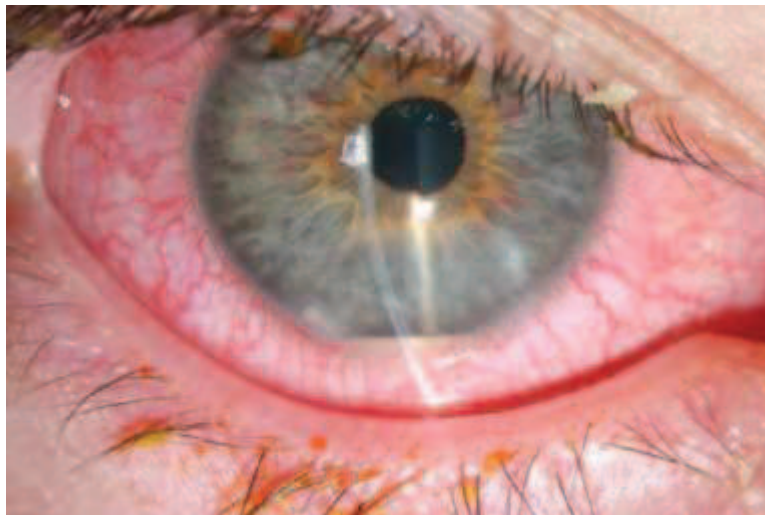peut s'aider d'une compresse stérile. Si le corps étranger est retiré et qu'il s'est assuré qu'aucun autre n'est présent, il peut conseiller à son patient un collyre antiseptique pendant 72 heures.

Devant toute **douleur** ou **corps étranger enchâssé dans la cornée ou la conjonctive**, le pharmacien doit adresser le patient à un **ophtalmologiste**.

La prévention doit être privilégiée et le pharmacien doit insister sur la nécessité du port de lunettes de protection auprès de toutes les personnes exposées (professionnels ou particuliers).

## 7-2 L'érosion de cornée

Le plus souvent l'érosion de cornée est due à une griffure infligée par un jeune enfant dans les bras, une branche ou une feuille d'arbre.



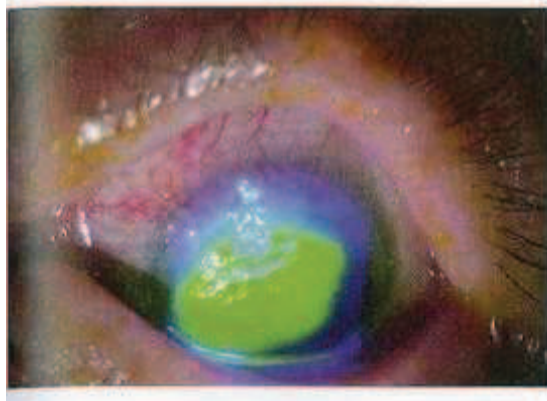
*Figure 34 : Patient de 42 ans présentant un traumatisme oculaire occasionné par une branche d'arbre.*

### 7-2-1 Clinique:

Le patient se plaint de :

- douleur vive
- larmoiement
- photophobie
- une hyperémie conjonctivale
- un blépharospasme, accompagné d'un œdème palpébral

Il faut éverser les deux paupières à la recherche de corps étrangers.



*Figure 35 : Erosion de la cornée visualisée après instillation de fluorescéine*

### **7-2-2 Traitement**

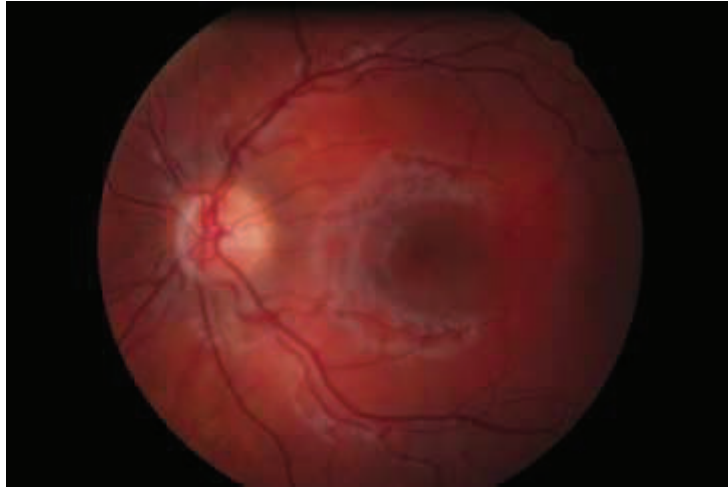
Il consiste en l'instillation d'antibiotique sous forme de collyre le jour et de pommade la nuit, sous pansement occlusif. Le traitement peut être instauré par un médecin généraliste mais le recours à un avis ophtalmologique est à conseiller dans les 24 à 48 heures qui suivent pour s'assurer de la bonne cicatrisation cornéenne.

### **7-2-3 Le conseil du pharmacien**

Aujourd'hui aucun collyre ni pommade contenant un antibiotique n'est disponible en conseil officinal, ainsi, après avoir rassuré le patient et exclu tous signes de gravités, le pharmacien doit orienter son patient vers un **omni praticien**. Il peut toutefois procéder à un nettoyage de l'œil, à l'instillation d'un collyre antiseptique et, pour soulager la douleur, fermer l'œil par un pansement et proposer un antalgique par voie orale.

### **7-3 La contusion oculaire:**

Les contusions sont des lésions sans plaie produites par un choc. Ce sont les traumatismes oculaires les plus fréquents (coup de poing, balle, bouchon de champagne, caillou, ...). L'énergie cinétique transférée par l'objet est source de lésions oculaires. Plus l'objet est petit, plus le choc est direct, plus il est gros (ballon de basket) plus l'impact est amorti par les structures annexes (joue, os, front, nez...).



**Figure 36 :** *Patient de 24 ans présentant une hémorragie rétinienne suite à une projection de volant de badminton dans l'œil.*

### **7-3-1 Clinique:**

Au moment du choc, l'œil reste fermé et l'onde de choc atteint toutes les structures de l'œil et il en résulte parfois une déformation notable du globe oculaire. Selon les cas, les tractions occasionnées par la déformation peuvent engendrer:

- un hématome palpébral ou rétrobulbaire
- un hyphéma (saignement dans la chambre antérieure)
- une iridodialyse (détachement d'une partie de l'iris de sa racine)
- un recul de l'angle irido-cornéen avec approfondissement de la chambre antérieure
- une luxation du cristallin
- un décollement rétinien
- une avulsion du globe
- ...

### **7-3-2 Traitement:**

Une consultation ophtalmologique est indispensable pour ces traumatismes. Parfois un acte chirurgical est nécessaire, éventuellement sous anesthésie générale, ainsi, on déconseillera au patient de s'alimenter ou de boire en vue de cette anesthésie.

### **7-3-3 Le conseil du pharmacien:**

Le pharmacien doit rapidement orienter son patient vers les **urgences ophtalmologiques** afin que des examens approfondis des structures externes et surtout internes soient réalisés. A l'officine il peut appliquer une compresse d'eau glacée ou une poche réfrigérante sur l'œil pour diminuer la douleur et limiter la progression de l'œdème ou de l'hématome. Il conseillera également le port de lunettes de soleil (quel que soit l'ensoleillement) afin de protéger les yeux du vent et de la lumière, responsables d'un blépharospasme douloureux.

## **7-4 Les plaies pénétrantes du globe oculaire**

Il s'agit, avec les traumatismes chimiques, des plaies oculaires les plus délabrantes et correspondent à une ouverture traumatique du globe oculaire. Ces accidents sont assez fréquents et sont dus, le plus souvent, à des objets pointus capables de perforer la cornée et la sclère. Devant tout traumatisme oculaire à globe ouvert il convient de rechercher un corps étranger intraoculaire. Les circonstances de survenue de ces accidents sont diverses mais sont souvent des accidents domestiques avec des couteaux, ciseaux, fléchettes, vis, ...

### **7-4-1 Clinique:**

Les symptômes sont très variables en fonction de la gravité de la plaie (minime à massive). Le plus souvent l'acuité visuelle est affectée, on distingue un œdème palpébral, une rougeur, des blépharospasme. Selon le traumatisme la douleur, la photophobie et le larmoiement seront plus ou moins marqués.

Si la porte d'entrée est cornéenne le spécialiste observera un signe de Seidel positif: en lumière bleu-cobalt, la fluorescéine se dilue par sortie de l'humeur aqueuse.

Selon la taille de l'objet perforant, le traumatisme peut léser l'iris, le cristallin (cataracte post-traumatique avec rupture de capsule) voire la rétine.

### **7-4-2 Traitement:**

A la moindre suspicion de plaie pénétrante du globe oculaire, le premier soin à apporter est la protection de l'œil atteint à l'aide d'un pansement oculaire qui maintient l'œil fermé. Le patient doit rester à jeun et ne pas boire en vue d'une éventuelle anesthésie générale.

Vérification faite de la couverture vaccinale antitétanique, une antibio-prophylaxie par voie générale sera mise en place. Au bloc opératoire le chirurgien réparera les brèches quand cela est possible et pratiquera à l'ablation du corps étranger s'il est toujours présent.

### **7-4-3 Le conseil du pharmacien:**

Le pharmacien doit apporter les **premiers secours aux patients se présentant à son officine** à la suite de ces accidents. Il doit protéger l'œil par un pansement protecteur et se garder de toute tentative de retrait. Il s'enquiert de l'immunité antitétanique de son patient, lui conseille de rester à jeun et de ne pas boire et l'adresse au plus vite aux urgences ophtalmologiques. En amont le pharmacien doit rappeler aux bricoleurs l'importance de la protection oculaire même lors de la réalisation de menus travaux.

## **7-5 Les brûlures oculaires:**

### **7-5-1 Les brûlures thermiques:**

Les brûlures par flamme (briquet, barbecue, ...) touchent surtout les annexes oculaires, telles que les cils ou les sourcils en raison de la fermeture réflexe de l'œil.

Les projections de liquides chauds (vapeur d'eau, huiles bouillantes, ...) atteignent seulement les couches superficielles de la cornée et le traitement consiste en l'instillation de collyre antiseptique froid (participant à l'analgésie) et éventuellement, par la suite, les zones nécrosées seront retirées sous anesthésie locale.

### **7-5-2 Les brûlures chimiques:**

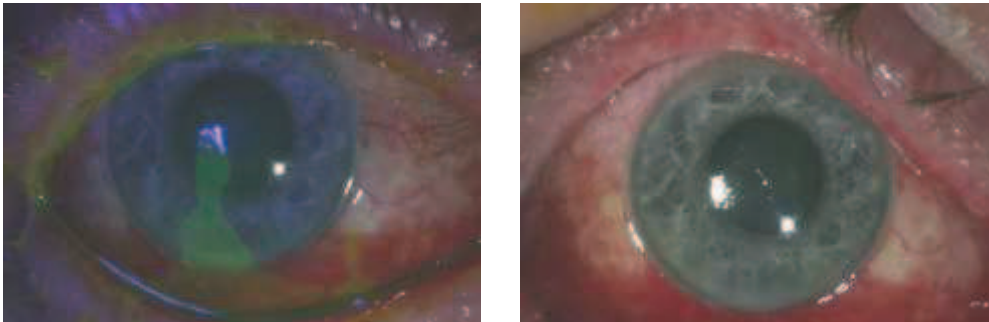
Ce sont les plus fréquentes et les plus graves des brûlures oculaires et on distingue deux types de produits chimiques:

- les acides: (acétique, nitrique, sulfurique dans les batteries de voiture, ...) provoquent une nécrose immédiate des tissus superficiels et généralement ne pénètrent pas en profondeur
- les bases (eau de javel, ammoniacale, soude pour déboucher les toilettes, ...) diffusent rapidement et en profondeur en hydrolysant les protéines de structure et en dissolvant les cellules engendrant une nécrose par liquéfaction. Ces brûlures chimiques apparaissent moins



graves d'emblée que les brûlures par acides, mais continuent à évoluer vers l'intérieur du globe en absence de traitement.

Un lavage immédiat, abondant et prolongé (au moins 10 minutes) est capital, il sera poursuivi jusqu'à obtention d'un pH neutre vérifiable à la bandelette pH.



**Figure 37 :** *Patiente de 41 ans venue aux urgences ophtalmologique pour une projection de soude dans l'œil (gauche : visualisation de la lésion après instillation de fluorescéine).*

### ***7-5-3 Le conseil du pharmacien:***

Le pharmacien peut être sollicité pour prendre en charge ces patients. Dans ce cas il pratiquera un **lavage abondant à l'eau** du robinet ou au sérum physiologique ou toute autre solution de lavage oculaire pendant **10 minutes**. **En aucun cas une neutralisation chimique par un agent chimique ne doit être tentée sous peine d'aggraver les lésions**. Un appel au centre antipoison peut renseigner le pharmacien sur le pH du produit mis en cause, ou bien il peut s'aider de papier pH (le même utilisé pour les analyses d'urine). La vaccination antitétanique sera vérifiée.

Immédiatement après ces premiers soins, le patient sera adressé aux **urgences ophtalmologiques** pour obtenir les soins spécifiques aux lésions.

Comme dans tous les cas de traumatisme oculaire, le **rôle du pharmacien dans la prévention** est capital et il doit rappeler l'importance de l'utilisation de lunettes de protection en cas de manipulation de produits caustiques. Il est également du ressort du pharmacien de connaître les pictogrammes concernant la toxicité des produits dangereux.

## Pathologies oculaires aiguës avec baisse d'acuité visuelle

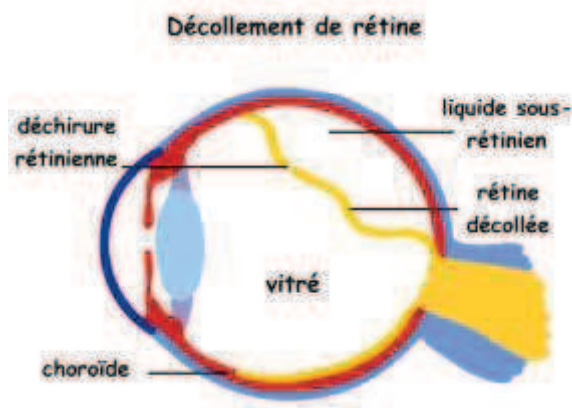
### 8- Le décollement de rétine (DR)

Le décollement de rétine est la séparation de la rétine neurosensorielle de l'épithélium pigmentaire auquel elle est physiologiquement rattachée. Il s'agit d'une affection relativement rare mais qui doit être repérée très précocement sous peine de mettre en jeu rapidement le pronostic visuel du patient.

Il existe des terrains favorisant le DR: la myopie ( $>$  à  $-6$  dioptries), l'aphakie (œil sans cristallin), les traumatismes oculaires, les antécédents familiaux ou personnels de DR et l'âge.

On distingue 4 types de DR:

- Le DR rhégmato-gène : consécutif à un déchirement de la rétine
- le DR par traction: des adhérences fibro-vasculaires pré-rétiniennes créent des forces de tension sur la rétine, notamment au décours de rétinopathies diabétiques
- le DR exsudatif: une accumulation de liquides séreux ou de sang entre la rétine neurosensorielle et l'épithélium pigmentaire de la rétine. Cette accumulation peut être la conséquence d'une masse tumorale intraoculaire, d'un dysfonctionnement de la barrière sang-rétine ou d'un blocage mécanique du drainage veineux de la rétine
- le DR tumoral



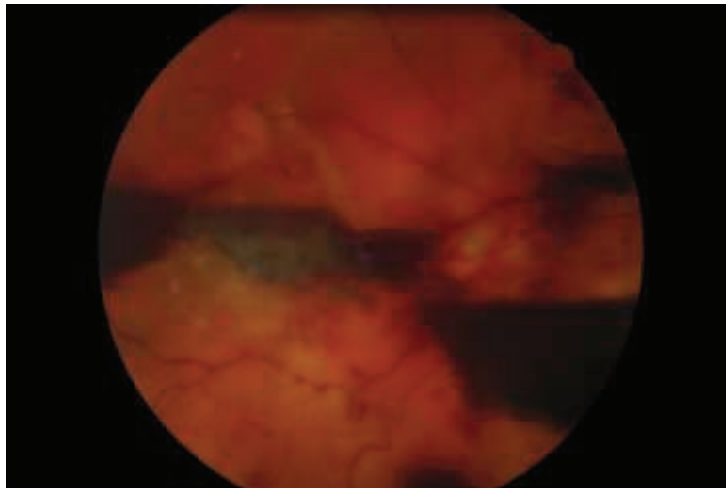
**Figure 38 :** Représentation schématique d'un décollement de rétine (d'après l'Association des Maladies Orphelines)

#### 8-1 Clinique:

Dans tous les cas de DR le patient présente les signes cliniques suivants:

- des phosphènes et/ou des mouches volantes (myodésopies) et/ou une pluie noire (petites tâches noires tombant doucement)
- une amputation du champ visuel prenant la forme d'un voile noir tombant ou s'élevant suivant que le DR intervient dans le champ supérieur ou inférieur
- un œil blanc et indolore

A l'examen, la rétine décollée apparaît blanche, œdémateuse et perd sa transparence. La pression intra oculaire est souvent faible et inférieure à la normale (< 10 mm Hg). Après dilatation pupillaire, au fond d'œil, l'ophtalmologiste constatera un décollement de rétine et précisera son siège, ses limites, l'état de la macula et du vitré. Les deux yeux seront examinés afin de rechercher des lésions dégénératives et éventuellement les traiter en prévention par photo-coagulation.



*Figure 39 : Décollement de la rétine observé avec examen de fond d'œil*

## **8-2 Traitement**

Le traitement du DR, toujours une urgence, est chirurgical ; plus cet acte est précoce, meilleure est la récupération visuelle postopératoire.

Différentes techniques chirurgicales sont possibles:

- la photo-coagulation au laser à l'argon est uniquement en préventif dans les atteintes rétiniennes comme les déchirures avant que le DR n'apparaisse
- le tamponnement rétinien: avec une éponge en silicone (indentation)
- la cry-sonde qui permet de créer une cicatrice artificielle
- le cerclage en silicone du globe est pratique en cas de déchirures multiples ou lorsque la déchirure n'a pas pu être précisément localisée

- la vitrectomie correspond au remplacement du corps vitré par une solution de Ringer lactate, du gaz ou de l'huile de silicone (technique utilisée en dernier recours)

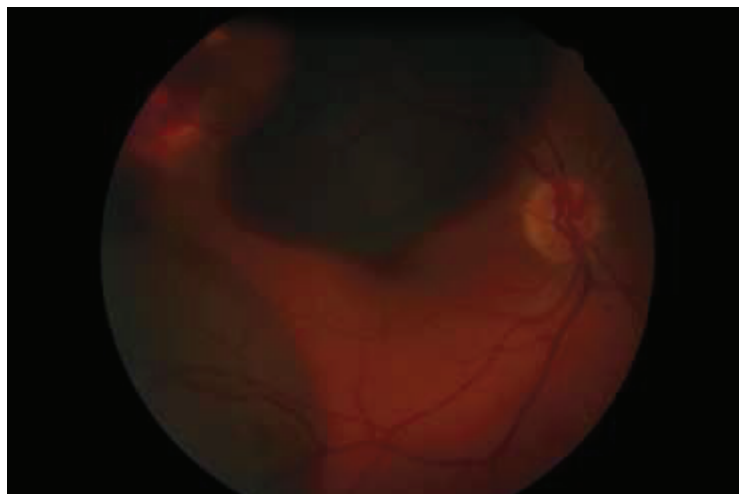
### ***8-3 Le conseil du pharmacien:***

Le DR est une **urgence ophtalmologique** chirurgicale. Contrairement aux glaucomes par fermeture de l'angle, kératite, uvéites antérieures, épisclérites et sclérites, le DR est indolore et se produit alors que l'œil est blanc ; parfois le patient ne présente pas de baisse d'acuité visuelle. Ainsi le pharmacien doit être très vigilant quand un patient se plaint "uniquement" d'une amputation de son champ visuel avec phosphène et/ou mouches volantes et/ou sensation de pluie noire.

La prise en charge rapide par un spécialiste est la seule chance d'éviter la cécité aussi le pharmacien ne doit pas ignorer ou sous-estimer les plaintes d'un patient dont le tableau clinique paraît beaucoup moins alarmant que d'autres urgences ophtalmologiques.

## **9- Hémorragie intra-vitréenne:**

Il s'agit d'un saignement dans la chambre postérieure ou dans l'espace laissé libre par un décollement du vitré. Les causes les plus fréquentes sont: le décollement postérieur du vitré accompagnée ou non de déchirure rétinienne (38%), la rétinopathie diabétique (32%) et l'occlusion veineuse de la rétine (11%). Le saignement peut avoir lieu à partir de vaisseaux rétiniens normaux, pathologiques ou d'autres structures.



**Figure 40 : Hémorragie intra-vitréenne observée par un examen du fond d'œil**

### **9-1 Clinique:**

Le patient se plaint d'opacités noires, d'apparition soudaine, d'une baisse d'acuité (BAV) brutale et indolore, voire d'une cécité. Notons qu'un saignement d'un volume d'environ 10 $\mu$ L peut réduire l'acuité visuelle à la simple perception d'une main qui bouge placée devant l'œil.

Le patient présente un œil blanc.

A l'examen si l'hémorragie est massive, le fond d'œil sera impossible et l'ophtalmologiste utilisera alors l'échographie pour éliminer la présence d'un DR.

### **9-2 Traitement**

Selon la sévérité de l'hémorragie le traitement diffère :

- Si l'hémorragie est faible on recommande du repos, des boissons abondantes (pour diminuer la pression osmotique) et une surveillance jusqu'à la résolution spontanée
- Si l'hémorragie est importante une vitrectomie va permettre un drainage et on procède à son remplacement par un liquide de synthèse

### **9-3 Le conseil du pharmacien:**

Il existe différents degrés de gravité pour cette pathologie. A chaque fois le patient se plaint d'une BAV mais d'intensité variable. Cette plainte doit toujours amener le pharmacien à orienter son patient vers les **urgences ophtalmologiques**. Le pronostic dépend de la prise en charge qui doit être adaptée mais également de sa localisation, de sa cause et surtout de sa sévérité.

## **10- Occlusion de l'artère centrale rétinienne**

Cet infarctus de la rétine est la conséquence d'une embolie ou d'une thrombose de l'artère centrale rétinienne. Il s'agit d'une pathologie rare, ne concernant que 1 consultation sur 10 000 en ophtalmologie.

## 10-1 Clinique:

L'occlusion de l'artère centrale de la rétine se traduit par:

- une cécité brutale, unilatérale (seule 1 à 2 % des atteintes sont bilatérales) et indolore. Si l'occlusion a lieu dans une branche de l'artère alors le patient perçoit une baisse d'acuité visuelle (BAV) ou une amputation du champ visuel
- un œil blanc
- au fond d'œil, les artères ont un aspect filiforme, un œdème rétinien laiteux est visible avec une macula très rouge

## 10-2 Traitement:

Au-delà de deux heures les lésions rétinienne ischémiques sont irréversibles ; la mise en place des soins doit être très rapide. La stratégie thérapeutique consiste à faire chuter le tonus oculaire pour rétablir la circulation artérielle rétinienne et mobiliser un éventuel embole vers des artères plus périphériques donc de diamètre plus important, susceptibles d'éliminer l'embole.

Ainsi, on administrera en urgence au patient une perfusion de Diamox® (acétazolamide) et des collyres hypotonisants accompagnés ou non d'une ponction en chambre antérieure ou d'un massage du globe oculaire. En absence de contre-indications, on peut également avoir recours à l'héparine.

Pourtant, malgré une prise en charge efficace et précoce, il est rare de parvenir à une récupération fonctionnelle complète après une occlusion de l'artère centrale de la rétine. Il est donc important de rechercher l'origine de cette occlusion qui peut parfois être une circonstance de découverte de la maladie de Horton.

## 10-3 *Le conseil du pharmacien :*

Devant toute BAV le pharmacien doit immédiatement orienter le patient vers **les urgences ophtalmologiques** les plus proches. Si cette BAV est brutale et totale le pharmacien doit avoir à l'esprit la cause artérielle et doit insister sur l'importance d'une prise en charge rapide du patient (< 2 heures).

## **11- L'occlusion veineuse rétinienne :**

L'occlusion veineuse rétinienne fait suite à un trouble circulatoire de la veine centrale de la rétine ou d'une de ses ramifications ; elle est le plus souvent due à une thrombose locale. Les patients présentant une HTA non contrôlée sont fortement prédisposés à cette atteinte oculaire. D'autres facteurs de risques peuvent s'ajouter tels que le diabète ou une augmentation de la pression intraoculaire.

### **11-1 Clinique:**

Le patient présente:

- une BAV variable selon l'atteinte de la circulation veineuse, unilatérale
- un œil blanc, indolore
- une dilatation veineuse et des hémorragies sous-réiniennes localisées si l'occlusion est sur la branche, diffuse si elle est sur le tronc

### **11-2 Traitement:**

A ce jour aucun traitement curatif n'a fait preuve de son efficacité. Le terrain du patient doit toutefois être pris en charge: normalisation de la pression artérielle, prise en charge du diabète, traitement de l'hypertonie oculaire. Une surveillance rétinienne trimestrielle sera instaurée dès la première année.

### **11-3 *Le conseil du pharmacien***

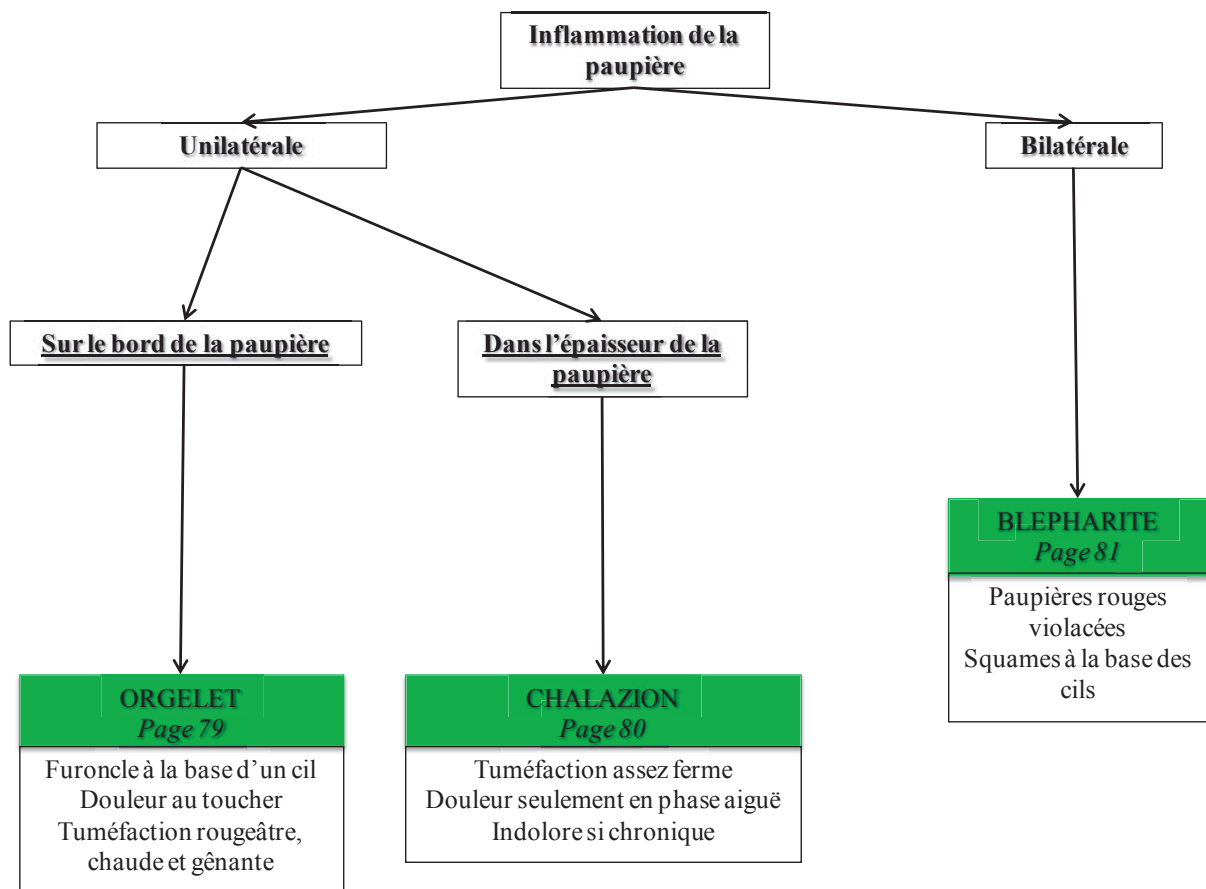
L'occlusion veineuse de la rétine présente peu de symptômes caractéristiques mais la BAV doit impérativement mener le pharmacien à recommander une **consultation en urgence auprès d'un ophtalmologiste**, le seul à pouvoir détecter cette pathologie par des examens.

## Pathologies des annexes de l'œil

### E- Les pathologies palpébrales:

Les principales demandes à l'officine concernent l'orgelet, le chalazion et la blépharite.

Le pharmacien peut prendre en charge ces pathologies si l'atteinte est récente, sans douleur vive et sans baisse d'acuité visuelle (BAV).



**Figure 41 :** *Arbre décisionnel des pathologies palpébrales. En vert les pathologies pouvant être prises en charge à l'officine pour les formes simples.*



## 1-2 L'orgelet

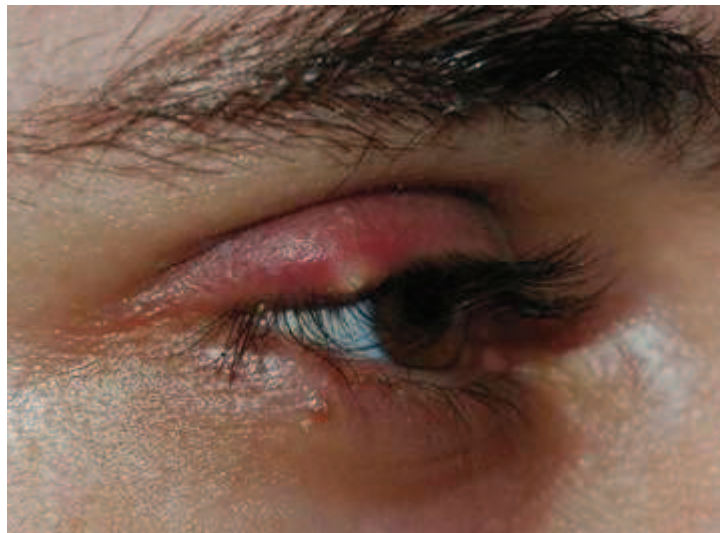L'orgelet ou compère Lorient est une infection bactérienne aiguë, impliquant le plus souvent *Staphylococcus aureus*, et touchant une ou plusieurs glandes des paupières. Ainsi un orgelet externe implique les glandes de Zeiss ou de Moll alors qu'un orgelet interne touche les glandes de Meibomius.

En cas de récurrences fréquentes il convient de rechercher un diabète.

### 12-1 Clinique:

On observe une paupière rouge, douloureuse et enflée avec une sensation de brûlure du bord libre de la paupière à la base d'un ou plusieurs cils.

- Au stade initial, la tuméfaction inflammatoire est centrée sur un cil
- Un abcès se constitue et un furoncle est visible avec un point blanc de pus
- Puis, au bout de 2 à 4 jours, l'abcès se rompt et vidange le bourbillon pileux avec disparition de la douleur.



*Figure 42 : Orgelet avec furoncle (d'après Medscape)*

### 12-2 Le conseil du pharmacien:

Le pharmacien peut proposer le **retrait du cil** avec une pince à épiler préalablement stérilisée ceci entraînant le drainage du pus et soulage immédiatement le patient. Si cette opération n'est pas possible on peut conseiller l'application de **compresses tièdes** pendant une dizaine de minutes trois à cinq fois par jour pour favoriser le drainage du pus.

Par la suite, le traitement repose sur la désinfection de l'œil et des paupières à l'aide d'une compresse imbibée d'une **solution antiseptique** (par exemple Désomédine® (hexamidine)), on peut associer un traitement un collyre antiseptique et une pommade à appliquer le soir.

Le pharmacien déconseillera le port des lentilles en raison de l'infection elle-même mais également en raison de l'éventuelle coloration de celles-ci par certaines pommades antiseptiques. Pour les femmes on déconseillera également le maquillage des yeux qui risque de propager l'infection et contaminer les produits cosmétiques.

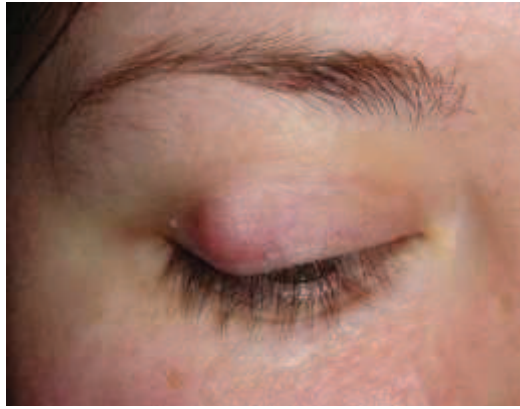*Remarque:* En cas d'absence d'amélioration rapide, de douleurs importantes, de récurrences ou de présence de facteurs de risques il convient d'adresser directement le patient à un spécialiste. Dans ce cas une antibiothérapie locale à base d'acide fusidique, de cyclines, d'aminosides ou de rifamycine sera instaurée pendant 8 jours. Une corticothérapie peut être envisagée pour les formes inflammatoires sévères.

## **13- Le chalazion:**

Le chalazion est la pathologie palpébrale la plus fréquente. Elle est souvent confondue avec l'orgelet. Il s'agit d'une inflammation de la glande de Meibomius par blocage du canal de drainage de cette glande et qui peut aboutir à la formation d'un kyste meibomien. De la même façon que pour l'orgelet, ses fréquentes récurrences mèneront à la recherche d'un diabète.

### **13-1 Clinique:**

- Au stade initial on observe un nodule inflammatoire sous cutané ou sous-conjonctival assez dur à la palpation, enchâssé dans la paupière à distance du bord libre
- Au départ stérile et granulomateux, le chalazion peut subir une surinfection bactérienne majoritairement staphylococcique.
- A la fin de la période d'exacerbation, au cours de laquelle dominant rougeur et douleur, l'évolution peut mener soit à une régression spontanée par vidange de la glande concernée, soit à l'enkystement avec la persistance d'un nodule sous-cutané, indolore et immobile.



*Figure 43 : Chalazion au niveau de la paupière supérieure.*

### **13-2 Le conseil du pharmacien:**

Comme pour l'orgelet, le pharmacien conseillera, en premier lieu, un **nettoyage de la paupière** puis l'application d'un **collyre antiseptique** et éventuellement une pommade à l'oxyde de mercure le soir pendant une quinzaine de jours.

Il est conseillé de masser les paupières à l'aide d'une compresse tiède plusieurs fois par jours pour favoriser l'évacuation du contenu des glandes.

*Remarque:* En cas d'absence d'amélioration ou de récurrences fréquentes, le spécialiste peut être amené à prescrire une corticothérapie locale souvent associée à une antibiothérapie (disponible en association, comme dans la pommade Sterdex<sup>®</sup> (dexaméthasone et oxytétracycline)). En cas d'enkystement une exérèse chirurgicale sera envisagée, il est important d'en avertir le patient préalablement au traitement pour que le patient ne croie pas à un mauvais conseil de la part de son pharmacien.

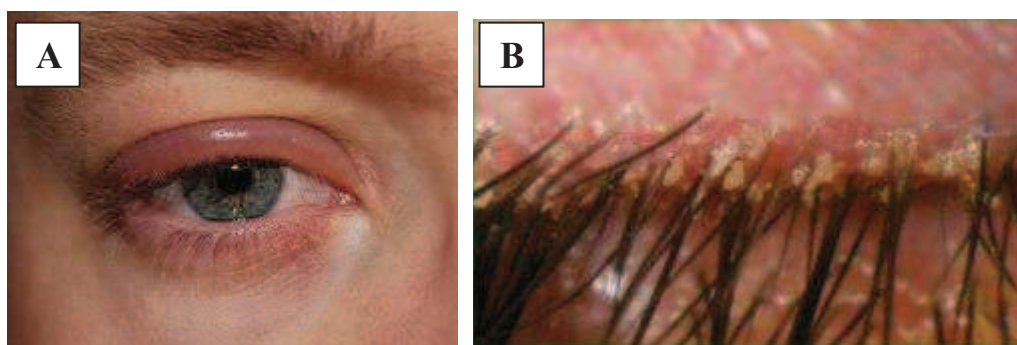
### **14- La blépharite:**

Il s'agit d'une inflammation du bord libre de la paupière. Cette atteinte est fréquente, bilatérale et souvent chronique. Les causes sont multiples et parfois associées entre elles:

- Origine infectieuse de la sphère ORL (abcès dentaire, sinusite, acné, ...)
- Origine allergique (surtout avec les cosmétiques pour les yeux)
- Origine parasitaire

## 14-1 Clinique:

Le patient se plaint de prurits des rebords palpébraux, de sensations de brûlures, de picotements oculaires. Le bord libre de la paupière a un aspect rouge voire violacé, des squames sont visibles sur le bord des cils et les cils sont collés. Parfois une conjonctivite est associée. La blépharite se retrouve fréquemment chez les patients présentant une peau séborrhéique.



*Figure 44 : Blépharite. A: Aspect inflammatoire de la paupière. B: Squames visibles sur le rebord des cils (d'après Dr E. Tuil)*

## 14-2 Le conseil du pharmacien:

La prise en charge consiste en un **lavage des paupières** puis en un **lavage oculaire** avec des compresses imprégnées de solution de lavage oculaire. Le pharmacien conseillera un **gel ophtalmique nettoyant** (Blephagel ®) pour enlever les squames présentes au niveau des cils. Si l'atteinte est importante il peut être utile d'associer un traitement antiseptique (en collyre ou pommade) pour diminuer le risque de surinfection.

Il convient également d'interroger le patient sur ses habitudes afin de détecter une allergie et d'en identifier la cause (surtout en cosmétologie).

## F- Les pathologies lacrymales:

### 15- La sécheresse oculaire:

Sous le terme "d'œil sec" se cachent en réalité plusieurs pathologies:

- Altération de la qualité des larmes
- Diminution de la quantité de larmes
- Diminution de la stabilité du film lacrymal par altération de ses propriétés tensio-actives

#### 15-1 Etiologies:

De nombreux facteurs sont à l'origine d'une sécheresse oculaire:

- l'environnement: la pollution, la climatisation, le soleil, le vent, le froid
- le mode de vie: le port des lentilles de contact surtout souples, les cosmétiques, le travail sur écran d'ordinateur (diminution d'un facteur 5 du clignement des paupières qui passent de 10 à 20 /min à 2 à 4)
- certains médicaments par voie locale ou générale: bêta-bloquants, psychotropes, parasympholytiques, dérivés atropiniques, anticholinergiques, dérivés du rétinol, les conservateurs contenus dans de nombreux collyres
- des pathologies: diabète, hypothyroïdie, syndrome de Gougerot-Sjögren, ...
- l'âge: chez les personnes âgées on observe une sénescence des glandes lacrymales caractérisée par une atrophie de ces glandes et une sténose des canalicules lacrymaux.

De nos jours cette pathologie est en pleine augmentation parallèlement aux changements de mode de vie (pollution, travail sur écrans, climatisation) et au vieillissement de la population (15 % des plus de 65 ans souffrent de sécheresse oculaire).

#### 15-2 *Le conseil du pharmacien:*

En tout premier il convient de conseiller au patient de **vivre et travailler dans une atmosphère saine**: correctement humidifiée, sans fumée et sans courant d'air, de s'hydrater correctement, de cligner souvent des yeux quand il travaille devant un écran et de **ne pas se frotter les yeux**. Il est important de connaître les pathologies associées afin de mettre en évidence un ou plusieurs médicaments susceptible(s) d'induire ce syndrome.

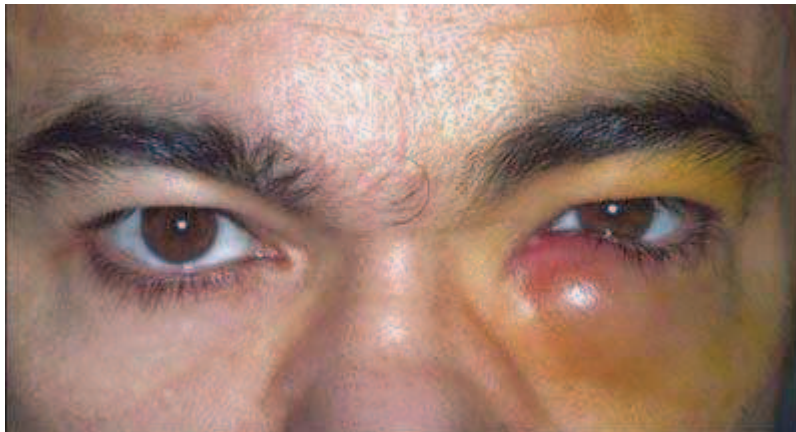Ce n'est que dans un deuxième temps qu'un traitement symptomatique peut être proposé et il commence par un **lavage oculaire quotidien** auquel on peut associer une **suppléance lacrymale** sous forme de collyres (rémanence d'action 5 à 10 minutes) ou sous forme de gel (30 à 40 min). Ces deux formes impliquent des instillations répétées tout au long de la journée.

Sans traitement adapté cette sécheresse oculaire peut être à l'origine d'une érosion puis d'une ulcération de la cornée (la kératite de l'œil sec). Ainsi, le pharmacien devra conseiller à son patient, en absence d'amélioration au bout de 48 h et malgré la supplémentation lacrymale, d'aller consulter son ophtalmologiste.

*Remarque:* Le pharmacien doit rappeler à tous les porteurs de lentilles de contact que ces dernières s'altèrent rapidement dans une atmosphère sèche et que tant que les symptômes et la gêne persistent, il est préférable de ne pas les porter.

## 16- La dacryocystite:

La dacryocystite est une inflammation du sac lacrymal le plus souvent unilatérale, elle est la conséquence d'une sténose partielle ou totale du canal lacrymo-nasal. La rétention des larmes aboutit à une infection le plus souvent due à *Staphylococcus* ou *Pseudomonas*. Cette pathologie prédomine chez l'adulte entre 50 et 60 ans.



*Figure 45 : Dacryocystite (d'après E. Tuil)*

### 16-1 Clinique :

Il s'agit d'un tableau aigu avec une tuméfaction rouge, souple et douloureuse au voisinage du sac lacrymal dans l'angle interne de l'œil. Dans les formes graves il existe des signes associés: malaise, fièvres et adénopathies. La douleur peut irradier dans la mâchoire (et être confondue

avec une douleur dentaire) ou dans le front. Une légère pression sur le sac lacrymal entraîne un reflux de sécrétions mucopurulentes par le point lacrymal.

En absence de traitement, la dacryocystite aiguë peut évoluer en cellulite préseptale (en avant du septum orbitaire) ou orbitaire (en arrière du septum orbitaire) ou en un abcès du sac lacrymal.

La dacryocystite chronique provoque une augmentation du larmoiement.

### ***16-2 Le conseil du pharmacien:***

Chez les personnes se plaignant de larmoiement chronique, et en absence de signe de gravité, le pharmacien peut délivrer un **traitement antiseptique** ayant pour but d'éviter l'apparition de la forme aiguë. La dacryocystite chronique répond rarement à un traitement médical et dans la grande majorité des cas le recours à la chirurgie est l'unique solution. La dacryocystorhinostomie consiste à relier directement le sac lacrymal à la muqueuse nasale.

Au stade aigu, la prise en charge doit être faite par un spécialiste afin qu'une antibiothérapie par voie locale ou générale soit instaurée.

## **Chapitre 4 : Les pathologies chroniques oculaires**

De nombreux patients se présentent à l'officine avec des prescriptions ou des questions concernant leur(s) pathologie(s) oculaire(s) chronique(s). Dans cette partie nous traiterons des pathologies chroniques les plus courantes, expliquerons leurs étiologies, leurs cliniques et leurs traitements, puis nous proposerons un conseil officinal adapté à chacune. Nous expliquerons brièvement les techniques chirurgicales les plus couramment utilisées afin de mieux répondre aux questions des patients à l'officine.

Toute détérioration de la fonction oculaire entraîne une altération de la fonction visuelle, aux conséquences plus ou moins invalidantes, pouvant aller même jusqu'à la cécité.

Diverses étiologies sont à l'origine de ces pathologies oculaires chroniques, cependant l'âge reste un facteur important notamment pour :

- les glaucomes, dont nous ne détaillerons, dans cette partie, que la forme chronique à angle ouvert

- la cataracte, généralement bilatérale, conséquence directe d'une opacification du cristallin. Elle constitue la première cause de baisse d'acuité visuelle (BAV) liée à l'âge et également la seule qui soit réversible chirurgicalement

- la dégénérescence maculaire liée à l'âge (DMLA), qui apparaît surtout après 75 ans et qui est due à une destruction partielle de la macula, partie de l'œil impliquée dans la vision précise.

- les rétinopathies diabétiques, qui constituent une des complications du diabète et qui touche plus de 2,5 millions de patients en France.

( Collège des Ophthalmologistes Universitaires de France, 2010)

### **1- Le glaucome chronique à angle ouvert (GAO)**

Le GAO est une neuropathie caractérisée par la destruction progressive des cellules ganglionnaires de la rétine entraînant, à terme, une atrophie du nerf optique responsable de BAV, voire de cécité. L'hypertonie oculaire est le principal mécanisme à l'origine de la lésion progressive du nerf optique.



## **1-1 Epidémiologie:**

Dans les pays occidentaux ce type de glaucome constitue 65 à 90 % des pathologies glaucomeuses. Il touche 1 à 2 % des patients de plus de 40 ans et concerne environ 800 000 à 1 200 000 personnes en France. Les derniers chiffres disponibles estiment qu'environ 400 000 personnes, souffrent de glaucome et ignorent leur pathologie faute de contrôles ophtalmologiques systématiques. En effet, l'évolution de cette pathologie se fait à bas bruit et lentement c'est pourquoi elle est redoutable, restant asymptomatique pendant 10 à 20 ans avant que la BAV n'apparaisse. Dans les pays développés, le GAO représente la deuxième cause de cécité après la DMLA (Dégénérescence Maculaire Liée à l'Age), c'est pourquoi il est important de répéter ici l'importance du dépistage précoce par un simple examen ophtalmique, surtout après 40 ans.

Le plus souvent, le GAO est dit "primitif" car sans étiologie connue, mais il peut parfois être "secondaire" à une pathologie ophtalmique parmi lesquelles les plus connues sont :

- les traumatismes oculaires accidentels ou chirurgicaux
- l'utilisation prolongée de corticoïdes par voie locale ou générale
- l'existence d'une rétinopathie diabétique ou d'une tumeur intraoculaire

## **1-2 Physiopathologie:**

L'augmentation de la pression intraoculaire (PIO) est due à une résistance à l'écoulement physiologique de l'humeur aqueuse et une diminution de son évacuation. Plusieurs facteurs sont impliqués. Ils sont plus ou moins liés au vieillissement des cellules du trabéculum parmi lesquels:

- une diminution du nombre de cellules trabéculaires
- un collapsus des espaces inter-trabéculaires: les "mailles" se bouchent par accumulation de dépôts protéiques ou pigmentaires de l'iris.

- une diminution de la capacité phagocytaire des cellules endothéliales trabéculaires

Ainsi, l'humeur aqueuse est mal drainée et la PIO augmente lentement, entraînant une lente destruction de fibres du nerf optique, qui se trouvent comprimées soit par une compression mécanique des axones des cellules neuronales ou ganglionnaires, soit par une insuffisance vasculaire localisée à l'origine d'une ischémie neurotoxique.

L'augmentation de la PIO est le principal facteur expliquant les lésions des cellules ganglionnaires par apoptose. Toutefois, certaines formes rares de glaucome sont à pression

normale, c'est le cas de certaines formes familiales ou ethniques; Dans ces cas il est probable que la composante vasculaire et que la structure du nerf optique soient impliquées.

### **1-3 Facteurs de risque:**

Ils sont nombreux et bien connus :

- Hypertonie oculaire: une PIO > 21 mm Hg représente le principal facteur de risque de glaucome (attention : l'inverse n'est pas toujours vrai, une PIO élevée n'est pas toujours signe de glaucome)
- L'âge: la fréquence augmente beaucoup après 40 ans
- Les antécédents familiaux: la probabilité de développer un glaucome est 15 fois plus importante si un parent en est atteint
- L'origine ethnique: les africains sont plus souvent touchés car ils présentent physiologiquement une PIO plus importante et une cornée plus fine
- Une forte myopie
- Une prise de corticoïdes au long cours

D'autres facteurs de risque sont parfois évoqués dans la littérature mais font l'objet de controverses selon les auteurs : diabète, HTA, traumatismes oculaires, tabagisme. (Worley A., 2011).

### **1-4 Clinique:**

Le GAO, problème majeur de santé publique, est impossible à diagnostiquer sans examens dans ses formes précoces, puisqu'il est asymptomatique.

L'œil est blanc et indolore mais certains signes cliniques sont caractéristiques:

- Une augmentation de la PIO
- Une atrophie irréversible des fibres nerveuses optiques
- Une perte partielle ou totale du champ visuel débutant par des scotomes. Notons que jusqu'à un stade avancé, la vision centrale est préservée.

## **1-5 Examens:**

L'ophtalmologiste explore l'acuité visuelle et l'étendue du champ visuel, la PIO, l'angle irido-cornéen, le segment antérieur, la tête du nerf optique, il mesure l'épaisseur de la cornée et pratique un examen du fond de l'œil.

Le dépistage et la surveillance du glaucome repose sur 4 examens:

- La tonométrie: la PIO est mesurée à l'aide d'un tonomètre. Le patient reçoit un collyre anesthésique après quelques secondes, le praticien lui applique sur la cornée un petit prisme qui mesure la PIO

Le patient doit avoir, par exemple, desserré sa cravate pour un homme ou enlever un collier serré pour une femme, il doit être calme et détendu, il ne doit pas avoir bu plus de 500 ml d'eau dans les 4 heures qui précèdent cet examen.

- La gonioscopie est un examen qui permet d'observer l'angle irido-cornéen et évaluer son degré d'ouverture. Tout comme pour la tonométrie, l'œil est préalablement anesthésié puis un petit verre de contact est appliqué sur l'œil.

- L'examen de la papille optique: Cet examen est essentiel puisqu'il permet d'observer l'aspect, la couleur et la forme de la papille optique c'est à dire la zone où confluent l'ensemble des fibres nerveuses rétiniennes. L'ophtalmologiste recherche une lésion typique: l'excavation ou creusement de la papille optique. L'examen est réalisé par un fond d'œil après dilatation pupillaire.

- L'évaluation du champ visuel: L'ophtalmologiste explore l'acuité visuelle et l'étendue du champ visuel par périmétrie. Des tests lumineux permettent d'établir la carte du champ visuel pour chaque œil et ainsi repèrent les zones déficitaires. Aujourd'hui cet examen est automatisé et informatisé.

## **1-6 Traitements médicamenteux:**

Il s'agit d'une pathologie, le plus souvent bilatérale, pour laquelle le traitement médicamenteux doit être maintenu à vie, puisque la stratégie thérapeutique repose uniquement sur l'abaissement de la pression intraoculaire (PIO). L'objectif thérapeutique est d'abaisser la PIO jusqu'à une valeur cible, fixée par l'ophtalmologiste en général 20 à 30 % inférieure à une PIO susceptible d'entraîner un GAO.

***Rappel sur le rôle des récepteurs adrénergiques au niveau de l'œil:***

- Les récepteurs  $\alpha$ -adrénergiques ( $\alpha_2$ ) sont présents sur l'épithélium des procès ciliaires, dans le muscle ciliaire et dans la rétine. Leur stimulation est à l'origine d'une diminution de la synthèse d'humeur aqueuse et une augmentation de son élimination par la voie uvéo-sclérale. La stimulation des récepteurs  $\alpha_1$  (sur les corps ciliaires et la rétine) est néfaste dans le glaucome puisqu'elle entraîne une vasoconstriction, d'où l'intérêt d'utiliser des agents pharmacologiques très sélectifs pour les récepteurs  $\alpha_2$ .
- Les récepteurs  $\beta$ -adrénergiques sont présents au niveau de l'épithélium des procès ciliaires, du trabéculum et des voies vasculaires. Leur stimulation entraîne une augmentation de la sécrétion d'humeur aqueuse, propriété à l'origine de l'utilisation des  $\beta$ -bloquants.

***Stratégies thérapeutiques:***

Les traitements anti-glaucomeux sont basés sur l'utilisation des collyres qui agissent:

- soit en diminuant la sécrétion d'humeur aqueuse :
  - collyres bêta-bloquants
  - collyres inhibiteurs de l'anhydrase carbonique
  - collyres agonistes  $\alpha_2$ -adrénergiques
- soit en favorisant l'écoulement de l'humeur aqueuse :
  - collyre myotique parasympathomimétiques (pilocarpine)
  - collyre mydratique sympathomimétique
  - collyres analogues des prostaglandines

Le traitement est prescrit en première intention, en monothérapie, accompagné d'un suivi rigoureux avec mesure de la PIO, aspect du nerf optique et champ visuel. Si cette monothérapie est insuffisante, ce qui arrive généralement au fil des années, on a recours à des associations thérapeutiques ayant des modes d'action différents (notons que certains collyres renferment des associations, ce qui participe à la bonne observance des traitements).

Enfin, si la surveillance confirme l'aggravation de la pathologie ou si des contre-indications majeures existent (ou si l'observance est médiocre), le recours à une trabéculectomie sera proposé. Cette technique chirurgicale a cependant ses limites et un caractère aléatoire quant à la durée de son efficacité.

Parfois, lorsque le patient doit se faire opérer d'une cataracte, le chirurgien en profite pour réaliser de façon combinée une chirurgie filtrante.

Les traitements sont toujours topiques et basés sur l'instillation de collyres. Le recours à un traitement hypotonisant par voie générale est le plus souvent réservé au GFA. Rappelons ici que, dans ce cas, le médecin aura recours au **Diamox®** (acétazolamide), diurétique hypokaliémiant, inhibiteur spécifique de l'anhydrase carbonique. Il développe une action hypotensive oculaire massive et rapide en faisant chuter de 40 à 60 % la synthèse de l'humeur aqueuse. La posologie usuelle est de 1 à 2 comprimés par jour (maximum 1g) mais ce traitement est à l'origine de nombreux effets indésirables: intolérance digestive, calculs rénaux, hypokaliémie, déséquilibre glycémique. C'est pourquoi on le réserve uniquement aux urgences ophtalmologiques et, le plus rapidement possible, le relais est fait par les formes topiques.

Traitement	Mécanisme d'action	A retenir
<b>1ère ligne: les bêta-bloquants</b> bétaxolol (Betoptic®), cartéolol (Cartéol®), Carteabak®), lévobunolol (Bétanol®), métipranolol (Bétanol®), timolol (Timoptol®, Timabak®), Ophtim®)	Diminution de la sécrétion de l'humeur aqueuse	EI: Sécheresse oculaire, troubles cardiovasculaires, bronchospasmes, peut masquer les signes annonciateurs d'une hypoglycémie. On observe une tolérance après un traitement prolongé.
<b>2ème ligne: les analogues des prostaglandines</b> bimatoprost (Lumigan®), latanoprost (Xalatan®, Xalacom® + timolol), travoprost (Travatan ®)	Augmentation de l'élimination de l'humeur aqueuse	EI: Assombrissement définitif de l'iris, allongement des cils ( <i>préjudice esthétique surtout si traitement d'un seul œil</i> ). Conseil: pour un effet optimal, administrer le traitement le soir.
<b>3ème ligne: les inhibiteurs de l'anhydrase carbonique</b> brinzolamide (Azopt®), dorzolamine (Trusopt®, Cosopt® + timolol)	Diminution de la sécrétion de l'humeur aqueuse	EI: vision trouble transitoire, irritation oculaire et dysgueusie
<b>3ème ligne: les sympathomimétiques</b> <b>α2 adrénergiques:</b> apraclonidine (Lodipine®), brimonidine (Alphagan®, Combigan® + timolol) <b>α1 et α2 adrénergiques:</b> diprivéphrine (Propine®)	Diminution de la sécrétion de l'humeur aqueuse Augmentation de l'élimination de l'humeur aqueuse	EI (α2): intolérance oculaire pouvant nécessiter un arrêt du traitement. La diprivéphrine peut favoriser la survenue d'un GFA
<b>4ème ligne: les parasympathomimétiques:</b> pilocarpine (Isoptopilocarpine®, Pilocarpine Faure®)	Diminution de la sécrétion de l'humeur aqueuse Augmentation de l'élimination de l'humeur aqueuse	EI: myosis, modification du champ visuel, spasme transitoire de l'accommodation. Chez les myopes forts, augmentation du risque de décollement de la rétine.

**Figure 46 :** Les différentes lignes du traitement du glaucome à angle ouvert et les alternatives thérapeutiques (EI : Effets Indésirables).

## 1-6-1 Les collyres bêta-bloquants:

Mécanisme d'action: Ils agissent en **diminuant la sécrétion active d'humeur aqueuse** au niveau des procès ciliaires de 25 % pour les plus actifs (non cardio-sélectifs) et de 15 à 25 % pour le bétaxolol (le seul présentant une action  $\beta_1$  sélective).

Ils bloquent l'action de l'adénylate cyclase membranaire, essentiellement sur les récepteurs  $\beta_2$  adrénergiques des procès ciliaires. Or, cette adénylate cyclase transforme l'ATP en AMP cyclique qui commande la sécrétion d'humeur aqueuse. Ainsi, cette classe thérapeutique ne modifie ni le diamètre pupillaire, ni l'accommodation, elle a l'avantage d'être disponible sans conservateur (Vidal 2013), (D. Vital Durand, 2013).

Efficacité: Cette classe thérapeutique est d'autant plus efficace que la PIO initiale est élevée. Globalement l'action hypotensive débute 20 minutes après l'instillation du collyre et atteint un maximum d'efficacité 2 à 4 heures après. L'action des bêta-bloquants est très variable d'un individu à un autre, ainsi il convient de toujours débiter un traitement par la posologie la plus faible pour éventuellement l'augmenter en cas d'inefficacité. A plus ou moins long terme, on observe des phénomènes de tolérance (dans 10 % des cas) et il convient alors d'associer au bêta-bloquant une autre classe thérapeutique.

Posologie: 2 gouttes par jour sont nécessaires (1 le matin et 1 le soir) sauf pour les formes retard pour lesquelles une seule instillation quotidienne est nécessaire. Dans ce cas l'instillation unique aura lieu le matin compte tenu de la diminution physiologique de la sécrétion ciliaire vespérale et nocturne.

Effets indésirables:

- localement: ils bénéficient d'une très bonne tolérance mais sont fréquemment à l'origine de sécheresse oculaire qui peut persister même à l'arrêt du traitement. Ainsi les porteurs de lentilles de contact doivent en être avertis et surveillés.

- sur le plan systémique: les effets indésirables systémiques des collyres bêta-bloquants sont rares mais les mêmes contre-indications cardiovasculaires et respiratoires doivent être respectées avec les collyres. Même si la quantité de bêta-bloquant passant dans la circulation générale est faible, certains effets ne sont pas à négliger.

- sur le plan cardiovasculaire : hypotension artérielle, bradycardie sinusale. La vasoconstriction périphérique entraîne une baisse des débits circulatoires périphériques (sensation de doigts froids) pouvant majorer un syndrome de Raynaud.

- sur le plan broncho-pulmonaire : un phénomène de broncho-contriction (moindre avec le bétaxolol) peut être à l'origine de crises d'asthme ou d'insuffisance respiratoire chez les patients à risque (asthme, BPCO)
- sur le plan cérébral: fatigue, dépression, confusion, insomnie et cauchemars
- sur le plan métabolique: la prudence est recommandée pour les patients diabétiques car les bêta-bloquants peuvent masquer les signes annonciateurs d'une hypoglycémie (tachycardie palpitations, sueurs)

- Contre-indications:

- Insuffisance cardiaque congestive non contrôlée
- Bloc auriculo-ventriculaire de haut degré
- Bradycardie < 45 à 50 battements par minute
- Asthme et BPCO (sauf pour le bétaxolol)
- Syndrome de Raynaud (sauf pour le bétaxolol)

- Interactions: Ce sont les mêmes que pour un traitement par bêta-bloquants par voie orale (Idarac® (floctafénine), Cordarone® (amiodarone) et autres anti-arythmiques, médicaments bradycardisants ou favorisant les torsades de pointe, digitaliques, inhibiteurs calciques bradycardisants, Lariam® (méfloquine), antidépresseurs).

- Principales spécialités:

Bétaxolol: Betoptic® flacon et unidoses :  $\beta$ 1 sélectif

Lévobunolol: Betagan® flacon et unidoses

Cartéolol : Carteabak®, Carteol® également en dose LP

Timolol : Digaol®, Gaoptol®, Geltim®, Nyogel®, Nyolol®, Ophtim®, Timabak®, Timocomod® et Tomiptol®

Rôle du pharmacien face à cette prescription :

Une étude publiée en 2005 a montré que 80% du principe actif instillé par voie ophtalmique est susceptible de passer dans la circulation générale, en effet une instillation biquotidienne de collyre bêta-bloquant induit une diminution de fréquence cardiaque de 10 à 20% (Labetoulle M., 2005). Ainsi, le pharmacien devra être attentif à ne pas délivrer de collyre bêta-bloquant, sauf le bétaxolol, à un asthmatique ou un patient souffrant de broncho-pneumopathie chronique obstructive (BPCO).



## 1-6-2 Les collyres analogues des prostaglandines:

- Mécanisme d'action: Les analogues des PG **réduisent la PIO en augmentant l'écoulement des l'humeur aqueuse par augmentation de la résorption uvéo-sclérale** (voie annexe à celle du trabéculum). Ils agissent en relâchant le muscle ciliaire de manière réversible : ils ouvrent les espaces naturels existant entre les fibres du muscle ciliaire pour que l'humeur aqueuse soit éliminée (Vidal 2013), (D. Vital Durand, 2013).

- Efficacité: Ils induisent une baisse de PIO de l'ordre de 25 à 30%, cette diminution de PIO débute 3 à 4 heures après l'instillation, elle est maximale 8 à 12 heures après ; elle perdure au moins 24 heures. L'efficacité maximale est obtenue après 3 à 5 semaines de traitement.

- Posologie: 1 goutte par jour avec un effet optimum lors d'une instillation le soir au coucher

- Effets indésirables: ils sont surtout locaux :

- Assombrissement définitif de l'iris par augmentation de la teneur en mélanine. Cette hétérochromie peut engendrer un réel préjudice esthétique si le patient a les yeux clairs et qu'un seul œil est traité. Le patient doit donc en être averti lors de la primo-délivrance de ce traitement.

- Epaissement et allongement des cils, mais cet effet est réversible à l'arrêt du traitement.

- Hyperémie conjonctivale qui va s'atténuer au fur et à mesure du traitement.

- Contre-indications: Hypersensibilité à l'un des composants, port de lentilles de contact, pour les femmes enceintes et allaitantes voir la section dédiée.

- Principales spécialités:

Bimatoprost : Lumigan®

Travoprost : Travatan®

Latanoprost : Xalatan®

Rôle du pharmacien face à cette prescription :

L'assombrissement définitif de l'iris peut constituer un préjudice esthétique pour les patients aux yeux clairs et ne traitant qu'un seul œil. Il convient également de prévenir le patient que les cils de l'œil traité peuvent s'allonger.

### 1-6-3 Les collyres inhibiteurs de l'anhydrase carbonique (IAC):

- Mécanisme d'action: Diminution de la synthèse d'humeur aqueuse par **inhibition directe de l'anhydrase carbonique des corps ciliaires**. L'anhydrase carbonique est une enzyme, présente notamment au niveau de l'œil, qui catalyse la réaction réversible impliquant l'hydratation du dioxyde de carbone et la déshydratation de l'acide carbonique. L'inhibition de cette enzyme, au niveau des procès ciliaires, réduit la sécrétion d'humeur aqueuse, probablement en ralentissant la formation d'ions bicarbonate responsables d'une réduction du transport de sodium et d'eau, aboutissant à une diminution de la PIO (Vidal 2013), (D. Vital Durand, 2013).

- Efficacité: Les collyres IAC induisent une diminution de la PIO de l'ordre de 15 à 20% et sont, la plupart du temps, utilisés en association avec d'autres classes thérapeutiques.

- Posologie: une goutte deux à trois fois par jour.

- Effets indésirables: Ils sont en général très bien tolérés mais parfois on observe: brûlures à l'instillation, gêne oculaire, manifestations allergiques, amertume dans la bouche, larmoiement.

- Contre-indications: Hypersensibilité à l'un des composants, insuffisance rénale sévère (clairance créatinine >30 ml/min), allergie aux sulfamides.

- Principales spécialités:

Brinzolamide : Azopt®

Dorzolamide : Trusopt®

Rôle du pharmacien face à cette prescription :

L'allergie aux sulfamides constitue une contre-indication absolue à l'utilisation de cette classe thérapeutique, ainsi le pharmacien devra s'assurer de l'absence d'hypersensibilité aux sulfamides lors d'une primo délivrance de collyre inhibiteur de l'anhydrase carbonique.

### 1-6-4 Les collyres $\alpha$ 2-adrénergiques ou sympathomimétiques:

- Mécanisme d'action: Ils agissent en **diminuant la production de l'humeur aqueuse et en favorisant son écoulement par la voie uvéo-sclérale** à l'origine d'une diminution de la PIO (Vidal 2013), (D. Vital Durand, 2013).

- Posologie : une administration deux fois par jour espacée de 12h et il n'a pas été décrit de phénomène de tolérance
- Effets indésirables : ils sont rares car il a une forte sélectivité pour les récepteurs  $\alpha_2$  par rapport aux  $\alpha_1$ , ainsi on observe rarement mydriase et vasoconstriction
- Contre-indications : les enfants et les patients traités par inhibiteurs de l'activité monoamine oxydase (IMAO).

- Spécialités :

Brimonidine : Alphagan®

Apraclodine : Iopidine®

Rôle du pharmacien face à cette prescription :

Les patients ayant déjà présenté une hypersensibilité à la clonidine ne doivent pas être traités par cette classe thérapeutique, de même si il existe une pathologie cardio-vasculaire non contrôlée.

## **1-6-5 Les collyres myotiques ou parasymphomimétiques:**

- Mécanisme d'action: La pilocarpine **diminue la résistance à l'écoulement trabéculaire** de l'humeur aqueuse et diminue le débit sécrétoire ciliaire par action directe sur le muscle ciliaire longitudinal. Il en résulte un élargissement des espaces du trabéculum facilitant l'écoulement de l'humeur aqueuse (Vidal 2013), (D. Vital Durand, 2013).

- Efficacité: identique à celle des bêta-bloquants, son action dure 6 à 8 heures.

- Posologie: Une goutte 3 à 4 fois par jour

- Effets indésirables: La pilocarpine a une tolérance médiocre, induisant un myosis à l'origine de troubles de la vision (surtout de nuit), elle peut également être à l'origine d'inflammation oculaire. L'utilisation prolongée et répétée induit un passage systémique non négligeable du principe actif à l'origine d'hypersécrétion de salive, de sueur et des larmes.

- Contre-indications: patient de moins de 40 ans, cataracte, uvéite.

- Principales spécialités:

Pilocarpine : Isopto-pilocarpine®

- Remarque : Aujourd'hui seule la pilocarpine est commercialisée dans cette indication, seule pour Pilo® ou Isopto-Pilocarpine® ou en association fixe avec un bêta-bloquant (Carpilo® + cartéolol et Pilobloq® + timolol). Sa prescription, rare aujourd'hui, est principalement réservée aux patients aphaques ou hypermétropes.

## **1-6-6 Femmes enceintes ou allaitantes et traitement du glaucome (d'après le CRAT, Mai 2013):**

Il est primordial de maintenir une thérapeutique du glaucome efficace chez la femme enceinte ou allaitante, de manière à ne pas mettre en jeu son pronostic visuel (CRAT, 2013).

- Pendant la grossesse : En 1ère intention, une ou plusieurs molécules parmi les classes suivantes peuvent être utilisées quel que soit le terme de la grossesse :

- Inhibiteur de l'anhydrase carbonique : Azopt® (brinzolamide), Trusopt® (dorzolamide)
- Béta-bloquant: lévobunolol (Bétagan®), métipranolol (Bétanol®), béfunolol (Bentos®), Bétoptic® (bétaxolol), Cartéabak® (cartéolol), Timoptol®, Nyogel® ... (timolol)
- Analogue de prostaglandine : Travatan® (travoprost), Xalatan® (latanoprost), Lumigan® (bimatoprost)

En deuxième intention, les traitements suivants peuvent être utilisés quel que soit le terme de la grossesse : Alphagan® (brimonidine), Pilo®, Isopto-Pilocarpine® (pilocarpine)

- Au cours de l'allaitement les molécules suivantes peuvent être utilisées :

- Inhibiteur de l'anhydrase carbonique : Azopt® (brinzolamide), Trusopt® (dorzolamide)
- Béta-bloquant : Timoptol®, Nyogel® ... (timolol)
- Analogue de prostaglandine : Travatan® (travoprost), Xalatan® (latanoprost), Lumigan® (bimatoprost)

## **1-7 Traitements au laser et chirurgicaux:**

Après des nombreuses années de traitements médicamenteux quotidiens, une tolérance peut s'installer et il est alors nécessaire d'envisager un traitement chirurgical ou au laser.

### **1-7-1 Les trabéculoplasties:**

La trabéculoplastie a pour but d'améliorer l'écoulement de l'humeur aqueuse au travers du trabéculum en agissant directement sur ce dernier (ce qui suppose que l'angle irido-cornéen soit ouvert). Plusieurs méthodes physiques peuvent être employées pour y parvenir. Jusque

dans les années 2000, la technique de référence était la trabéculoplastie au laser à argon, de aujourd'hui cette technique est concurrencée par la trabéculoplastie sélective.

- La trabéculoplastie à l'argon:

Des impacts de laser à argon sont appliqués sur le trabéculum pour diminuer la résistance à l'écoulement de l'humeur aqueuse. En cicatrisant, les mailles s'élargissent et améliorent le passage de l'humeur aqueuse. Cette technique apporte de très bons résultats (80 à 90 % d'évolution favorable) mais son effet est temporaire et dépasse rarement 5 ans. Cette opération peut être réalisée une deuxième fois en cas de récurrence.

- La trabéculoplastie sélective:

Cette technique fait appel à un laser en mode pulsé et des tailles d'impact plus grandes (400 µm versus 50 µm pour le laser à argon). Il semble que cette technique offre de meilleurs résultats en termes d'efficacité et durée d'action. En cas de récurrence, elle peut être renouvelée à plusieurs reprises.

### **1-7-2 Les chirurgies du glaucome:**

Les techniques chirurgicales ont toutes le même objectif: créer une voie d'évacuation de l'humeur aqueuse vers l'espace sous-conjonctival. Deux techniques sont réalisables, le plus souvent sous anesthésie topique, lors d'une courte hospitalisation :

- La trabéculéctomie: qui consiste à retirer tout ou partie du trabéculum

- La sclérodectomie profonde: En plus d'enlever une fine lamelle de sclère, il y a ablation de la couche la plus externe du trabéculum

### **1-8 Le conseil du pharmacien:**

#### **1-8-1 L'éducation thérapeutique du patient par le pharmacien:**

En tout premier lieu il faut rappeler au patient la nécessité d'une **surveillance régulière** pour vérifier le maintien de l'efficacité du traitement. La fréquence des rendez-vous du patient avec son ophtalmologiste doit être d'environ 6 mois.

De plus il faut rassurer le patient et lui expliquer de ne pas craindre la chirurgie ni les traitements qui lui sont prescrits, tout en lui notifiant les éventuels effets indésirables surtout en début de traitement. Enfin il convient de rappeler qu'une **bonne observance thérapeutique** freine l'évolution de la pathologie.

Concernant l'hygiène de vie du patient, le tabac, y compris le tabagisme passif, aggrave le risque de cécité de par sa composante vasoconstrictrice. La pratique d'activités sportives est conseillée, en évitant toutefois la plongée sous marine ou la position prolongée tête en bas.

## **1-8-2 Les règles d'utilisation et d'hygiène indispensables à l'utilisation d'un traitement local du GAO:**

Ces rappels permettent d'augmenter l'efficacité des traitements :

- Se laver les mains avant d'utiliser un collyre
- Le flacon ne doit pas toucher les cils ou les paupières
- Après l'instillation du collyre, attendre quelques secondes sans bouger l'œil puis fermer doucement l'œil
- Le méat lacrymal doit être obstrué lors de l'instillation en maintenant l'index appuyé pendant une minute sur l'angle interne de l'œil afin de réduire le passage systémique des principes actifs
- Certains collyres sont à **conserver au froid** surtout si le conditionnement trimestriel est délivré au patient (ex: Xalatan®), seul le flacon ouvert peut être conservé à température ambiante, les autres doivent rester au réfrigérateur jusqu'à leur ouverture.
- Selon les spécialités, les dates de conservation des collyres après ouverture sont variables. Il est parfois nécessaire de délivrer deux flacons pour un mois de traitement et un collyre ne doit jamais être utilisé au-delà.
- Pour les porteurs de lentilles de contact: des précautions doivent être prises si le collyre contient un conservateur tel que le benzalkonium car le produit peut être adsorbé par les lentilles souples hydrophiles. Ainsi les lentilles doivent être retirées avant l'instillation du collyre puis remises plus de 15 minutes après. Notons que le port des lentilles de contact est déconseillé avec les bêta-bloquants et contre-indiqué avec le Xalatan® (latanoprost).

### **1-8-3 La bonne observance du traitement:**

Le pharmacien doit bien insister auprès de son patient sur l'importance de la régularité des prises pour normaliser au mieux la PIO. Un décalage de quelques heures est préférable à un oubli, toutefois il ne faut pas doubler la dose des gouttes le lendemain.

La vérification des dates de renouvellement des ordonnances peut constituer un moyen aisé d'apprécier la bonne observance d'un traitement.

Il n'est pas rare, au détour d'un simple interrogatoire, de se rendre compte que de nombreux patients utilisent leur flacon de collyre jusqu'à ce qu'il soit vide sans tenir compte de la validité de conservation de celui-ci.

De même il est parfois difficile pour certains patients d'instiller correctement le traitement (notamment dans le cas de la maladie de Parkinson), le pharmacien pourra proposer au prescripteur de stipuler sur l'ordonnance le nombre de flacons nécessaires au patient.

### **1-8-4 Le dépistage des patients:**

Comme nous l'avons vu précédemment, la précocité du diagnostic conditionne la réussite du traitement et l'abaissement efficace de la PIO. Il est donc capital de sensibiliser les patients à cette pathologie initialement silencieuse et les inciter à consulter un ophtalmologiste pour se faire dépister.

Ainsi, en l'absence de facteurs de risque, on conseillera aux patients une visite chez leur ophtalmologiste :

- tous les 5 ans à partir de 45 ans
- tous les deux ou trois ans à partir de 50 ans

S'il existe des antécédents familiaux de glaucome, le risque pour le patient est multiplié par quinze. Ainsi la consultation devra être précoce, de même si le patient présente des troubles de la réfraction ou d'autres pathologies oculaires. Lors d'un achat de lunettes loupes à l'officine, le pharmacien doit rappeler qu'il est indispensable d'avoir un suivi ophtalmologique régulier afin, entre autre, de mesurer la PIO, surtout après 40 ans.

### **1-8-5 Conseils généraux:**

→ Lors d'une visite chez l'ophtalmologiste, des examens complémentaires pour lesquels une mydriase est nécessaire peut être réalisée. Le patient doit penser à se faire accompagner car

*la dilatation de la pupille, préalable à la réalisation de certains examens, provoque une gêne visuelle rendant difficile la conduite automobile, voire impossible si les deux yeux sont traités. Il convient aussi de conseiller au patient de prendre des lunettes de soleil.*

*→ Bien expliquer le mode d'instillation des collyres mydriatiques (par exemple, tous les quarts d'heure ou les demi-heures avant le rendez-vous, en commençant une heure avant) et conseiller au patient de se munir de son flacon pour, en cas de nécessité, instiller à nouveaux des gouttes sur place.*

*→ Lorsque la baisse d'acuité visuelle est importante chez les patients, plusieurs associations de malades peuvent être d'une grande aide aussi bien dans les démarches administratives, l'apprentissage du braille, ...*

- Société Française du Glaucome (Société française du glaucome, 2013)
- L'Institut du Glaucome (Institut du glaucome, 2013)
- Baisse Vision (Basse vision, 2013)

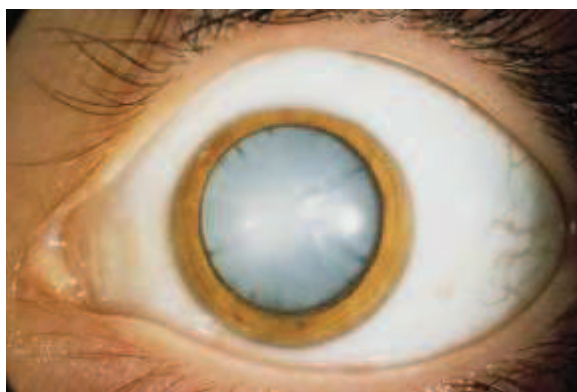


## **2- La cataracte:**

### **2-1 Epidémiologie:**

Physiologiquement le cristallin est transparent et on définit la cataracte comme une opacification, partielle ou complète, du cristallin responsable d'une baisse d'acuité visuelle (BAV) d'importance variable.

Corrélée avec le vieillissement de la population, la cataracte touche environ 50 % des français de plus de 80 ans et constitue la première cause de cécité mondiale.



*Figure 47 : Cataracte totale avec présence de leucocorie.*

### **2-2 Etiologies :**

On distingue les formes congénitales et les formes acquises:

#### **2-2-1 La cataracte de l'enfant et la cataracte congénitale:**

Elle se caractérise par la présence d'opacités du cristallin constatées dès la naissance ou dans les premières années de vie. Les cataractes congénitales sont à l'origine de plus de 20 % des cécités de l'enfant et sont particulièrement graves à causes du risque d'amblyopie. Le plus souvent, aucune cause n'est identifiée, dans 20 % des cas il s'agit d'un caractère héréditaire, parfois une étiologie est retrouvée:

- traumatisme à la naissance
- infection maternelle au cours de la grossesse (rubéole)

- pathologie métabolique des glucides (galactosémie par déficit enzymatique) ou des lipides (maladie de Fabry)

- la trisomie 21

## 2-2-2 Les cataractes acquises:

### La cataracte liée à l'âge :

La cataracte sénile est une évolution « normale » du cristallin avec l'âge et survient, le plus souvent, après 60 ans puisque plus de 50% des personnes de plus de 60 ans présentent des opacités cristalliniennes. Son évolution est lente et se fait sur plusieurs années. Cette pathologie est liée à l'augmentation de volume et au jaunissement du cristallin par perte de son hydratation. Dans ce cas, les opacités sont de types corticales et/ou nucléaires et bilatérales.



*Figure 48 : Les différents types de cataractes par perte totale ou partielle de transparence du cristallin (d'après Revue de santé : La cataracte)*

### Les cataractes de l'adulte :

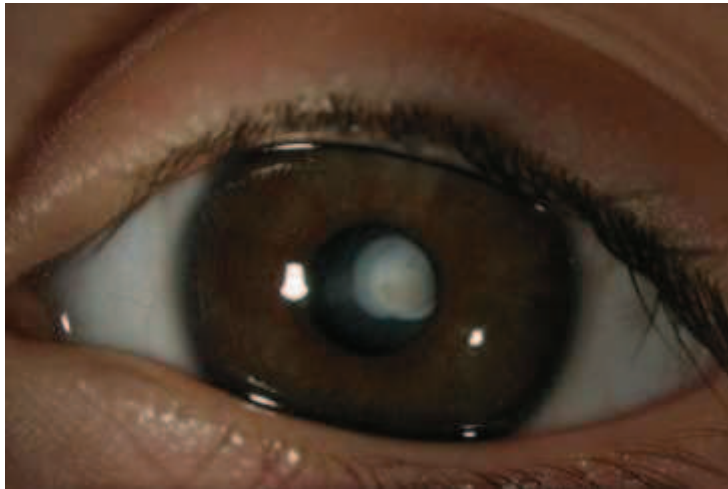
Des atteintes traumatiques, inflammatoires ou iatrogènes peuvent être à l'origine d'une perte de transparence du cristallin à un âge plus précoce que la cataracte liée à l'âge.

#### Cataractes unilatérales :

Ces cataractes peuvent avoir plusieurs origines :

- Traumatique : par contusion oculaire (observable plusieurs mois après) de type brûlure chimique ou perforation, par exposition aux rayonnements ionisants comme la radiothérapie (dans ce cas la probabilité d'apparition et la gravité de la cataracte seront proportionnelles à la dose) ou par antécédents chirurgicaux oculaires (glaucome, vitrectomie).

- Secondaire à une affection oculaire de type uvéite chronique ou une forte myopie.



*Figure 49 : Patiente de 48 ans atteinte de cataracte.*

#### Cataractes bilatérales :

Les cataractes bilatérales peuvent être d'origine iatropathogénique et, rappelons ici, l'importance du suivi ophtalmologique lors d'une **corticothérapie au long cours** par voie systémique ou locale. En effet, une cataracte sous-capsulaire peut se développer de manière dose dépendante avec une évolution lente, même après l'arrêt du traitement. Elle présente une susceptibilité individuelle mais, le plus souvent, survient après une année de traitement par voie générale et 2 à 4 ans par voie locale.

Pour les patients présentant un psoriasis sévère ou une dermatite atopique, une **puvathérapie** est instaurée. Ce traitement repose sur la prise orale ou l'injection de Méladinine® (méthoxsalène), un médicament photo-sensibilisant, suivi d'une séance d'exposition aux UVA. En absence d'une protection oculaire le risque de cataracte est très important pour ces patients et le pharmacien devra rappeler, lors de la délivrance de tels traitements, l'importance du port de lunettes de protection lors de ses séances.

Les cataractes bilatérales peuvent également être la conséquence de pathologies métaboliques chroniques telles que le **diabète** car le métabolisme glucidique joue un rôle essentiel dans le maintien de la transparence du cristallin. Chez ces patients la cataracte sénile est 6 fois plus fréquente que dans la population générale. Chez les jeunes diabétiques de type I non ou mal équilibré, on observe parfois une cataracte qui peut être inaugurale de la pathologie.

Citons également l'**hypoparathyroïdie** qui, par les troubles du métabolisme calcique, nécessaire au métabolisme cristallin, qui en découlent, est à l'origine d'une opacification sous capsulaire réversible si l'équilibre phosphocalcique est rapidement corrigé.

Enfin d'autres facteurs de risque de l'opacification du cristallin ont été identifiés : l'exposition au soleil (en particulier aux rayonnements UVB), la consommation d'alcool ou le tabagisme.

Aucun traitement préventif local ou général n'existe pour ralentir ou se prévenir de la survenue d'une cataracte. La prévention repose uniquement sur l'identification et l'élimination des facteurs de risque et le rappel aux patients de l'importance de contrôles réguliers de leurs yeux surtout lorsqu'ils présentent une des pathologies que nous venons de citer.

### **2-3 Symptomatologie :**

Plusieurs signes fonctionnels doivent amener le patient à consulter l'ophtalmologiste. En effet, en absence de tout contexte traumatique, une baisse d'acuité visuelle (BAV) lente et progressive avec une impression de voile ou de brouillard est un symptôme de la cataracte. Cette gêne peut perturber la conduite automobile, la vision de près ou de loin avec une perception de halos colorés autour des sources de lumière. Parfois les patients se plaignent d'une dyschromatopsie, avec un jaunissement des couleurs.

L'ophtalmologiste, afin de réaliser le diagnostic de cataracte, mesure l'acuité visuelle et, après dilatation pupillaire, observe et évalue les opacités du cristallin à la lampe à fente. Cet examen permet également de caractériser le type de cataracte :

- cataracte nucléaire : opacification brune, profonde au centre du cristallin, les symptômes de BAV s'expriment principalement par une baisse de la vision de loin alors que la vision rapprochée reste normale
- cataracte corticale : la BAV se manifeste de près comme de loin avec une nette photophobie
- cataracte sous-capsulaire : l'opacification touche la surface du cortex en face postérieure. Dans ce cas l'opacification se comporte comme un miroir réfléchissant, ainsi la quantité de lumière atteignant la rétine est réduite et la BAV se manifeste de près comme de loin.
- cataracte totale : elle découle de l'évolution naturelle de l'opacification du cristallin sur lequel il n'y a plus aucune zone de transparence. Le cristallin est totalement blanc et on observe la leucocorie visible sur les photos prises avec flash.

## 2-4 Traitements :

En absence de traitement la cataracte évolue progressivement, sur plusieurs années, vers une forme totale avec une BAV sévère, affectant la qualité de vie du patient.

Plusieurs collyres sont disponibles ayant comme indication le traitement adjuvant des opacités cristalliniennes, sans que leur efficacité soit démontrée.

Citons Catacol® (inosine) ou Dulciphak® (méthylsilanetriol et acide parahydroxycinnamique) qui présentent l'avantage, de par leur prescription par un ophtalmologiste, d'amener le patient à consulter régulièrement pour le renouvellement de leur prescription et ainsi suivre l'évolution de la cataracte. Ces spécialités ne sont pas remboursées.

Spécialité	DCI	Posologie	Indication	Conservation après ouverture
Catacol ®	Monophosphate disodique d'inosine	1 goutte 2 à 4 fois par jour	Opacités cristalliniennes	15 jours
Correctol®			Troubles de la vision binoculaire	
Catarstat®	Pyridoxine Glycine Acide aspartique Acide glutamique	2 gouttes 2 à 3 fois par jour	Opacifications cristalliniennes	15 jours
Dulciphak®	Méthylsilanetriol Acide parahydroxycinnamique	2 gouttes 3 fois par jour	Opacifications cristalliniennes	4 semaines

**Figure 50 : Collyres indiqués dans le traitement de la cataracte**

Cependant l'unique traitement curatif de la cataracte est la chirurgie.

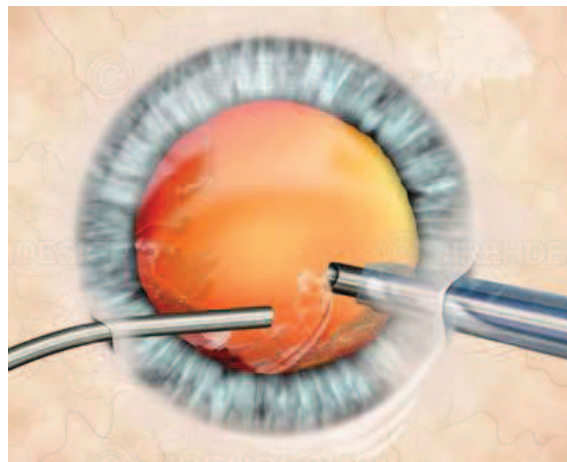
Afin de répondre aux nombreuses questions posées par les patients se présentant à l'officine avec une ordonnance préopératoire de la cataracte, et posant de nombreuses questions quant à son déroulement et ses conséquences postopératoires, nous allons ici décrire brièvement ce

protocole chirurgical afin que le pharmacien puisse rassurer et répondre aux attentes de son patient.

**La chirurgie de la cataracte :**

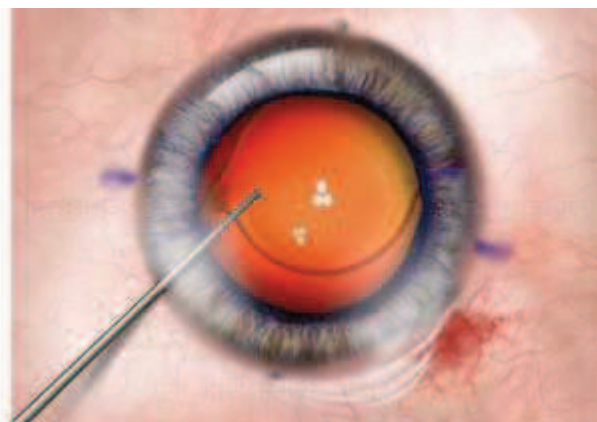
Cette chirurgie, sûre, rapide et peu onéreuse est proposée de plus en plus tôt dans l'évolution de la cataracte. Elle constitue l'acte chirurgical le plus pratiqué en France.

Dans un premier temps le traitement consiste, au bloc opératoire et sous anesthésie locale, en l'ablation du cristallin par phako-émulsification à l'aide d'une micro-incision, permettant ainsi de rétablir la transparence intraoculaire afin que la lumière parvienne jusqu'à la rétine.



***Figure 51 : Phako-émulsification (destruction du cristallin) (d'après Jirehdesign).***

Dans un second temps un implant intraoculaire est mis en place afin de corriger l'hypermétropie induite par l'aphakie (absence de cristallin). Cet implant est pris en charge par les caisses d'assurance maladie, toutefois, si le patient désire que l'implant corrige également un défaut de vision, un dépassement sera à sa charge.



***Figure 52 : Mise en place de l'implant intraoculaire visant à remplacer l'absence de cristallin (d'après Jirehdesign).***

L'acte chirurgical dure environ 20 minutes. Il est, le plus souvent, réalisé en ambulatoire. Il convient de rappeler aux patients qu'ils doivent être accompagnés pour leur retour à domicile. La récupération visuelle est très rapide et le résultat définitif est obtenu après un mois environ. Les complications postopératoires sont rares (1 à 4 % des cas) ; elles peuvent être sévères et nécessiter une réintervention ; elles peuvent être dues à une infection, une hémorragie ou à un décollement de la rétine.

### ***2-5 Le conseil du pharmacien:***

Le plus souvent le pharmacien a l'occasion de conseiller et répondre aux interrogations du patient lors de la délivrance, quelques jours avant l'acte chirurgical, du traitement postopératoire.

Il convient de **rassurer le patient** qui souvent redoute cet acte chirurgical et lui rappeler les règles d'instillation des collyres (lavage de mains préalable, maintien d'un intervalle libre de 15 min entre chaque collyre, ...) ainsi que **l'importance de l'observance du traitement postopératoire** afin d'éviter la survenue de complications.

Quelques points spécifiques de la surveillance postopératoire de la cataracte peuvent être abordés avec le patient :

- port de lunettes de soleil à l'extérieur et conservation de la coque sur l'œil pendant 3 jours (jours et nuits)
- pas de choc ni de pression sur le globe oculaire pour limiter le risque de déplacement de l'implant ; ainsi on déconseillera la pratique sportive pendant les 15 premiers jours, voire plus longtemps pour les sports présentant un risque important de traumatisme oculaire
- ne pas se pencher en avant ni porter des objets lourds
- ne pas conduire
- la reprise des activités professionnelles et des loisirs sera discutée avec le chirurgien.
- la survenue de douleur, d'œdème palpébral ou de céphalées constituent des signes d'alerte qui doivent amener le patient à se rendre à nouveau dans le service d'ophtalmologie ayant pratiqué l'intervention

### **3- La Dégénérescence Maculaire Liée à l'Age (DMLA) :**

La DMLA est une atteinte lésionnelle tardive et irréversible de la macula, conduisant à la mort des cellules neurosensorielles responsable d'une baisse d'acuité visuelle (BAV). Cette pathologie est multifactorielle mais l'âge constitue le facteur de risque le plus important.

#### **3-1 Epidémiologie :**

La DMLA est la première cause de malvoyance en France et dans les pays industrialisés pour les patients de plus de 50 ans. La prévalence augmente avec l'âge ; ainsi, en France, environ un million de patients souffrent de cette pathologie, dont 100 000 présentant une forme sévère. Elle touche environ 25% des patients de plus de 75 ans (Association DMLA, 2013). Ces chiffres ne cessent d'augmenter en relation avec le vieillissement de la population.

La DMLA est une affection multifactorielle avec une composante génétique. En effet, le risque de DMLA est environ quatre fois plus important s'il existe déjà des individus atteints dans la famille. Des travaux de biologie moléculaire récents viennent d'identifier des facteurs génétiques impliqués dans la maladie (Othman H, 2012). D'autre part, la consommation de tabac augmente le risque d'un facteur 3 à 6 (Galor A, 2011). La surcharge pondérale est aussi un facteur potentiel d'aggravation.

#### **3-2 Clinique :**


Dans un premier temps la DMLA peut être silencieuse par la compensation de la BAV par l'œil controlatéral. Il n'est pas rare de rencontrer des patients qui ne sont diagnostiqués qu'à l'apparition des symptômes sur le deuxième œil.

Les signes cliniques apparaissent très progressivement et se caractérisent par :

- une diminution de la perception des contrastes : le patient se plaint de manquer de lumière pour lire, écrire, tricoter, ... et les images apparaissent plus ternes par une mauvaise perception des couleurs.
- une déformation des objets ou des lignes droites qui apparaissent ondulées, on parle alors de **métamorphopsies**. Ceci constitue les signes les plus évocateurs de la pathologie de type exsudative et impose une consultation rapide en ophtalmologie.
- par la suite le patient éprouve des difficultés à discerner des détails, à reconnaître des visages et se plaint de « lettres qui dansent » lorsqu'il lit.



- à un stade plus évolué encore la perte de la vision centrale apparaît, le patient perçoit une tâche sombre centrale appelée **scotome**. La vision périphérique est conservée mais il est aisé de comprendre les difficultés rencontrées au quotidien par ces patients.



**Figure 53 :** *Les signes caractéristiques de la DMLA. En haut, le scotome : tache centrale. En bas, test d'Amsler mettant en évidence la déformation des lignes droites (d'après l'association DMLA).*

### **3-4 Physiopathologie de la DMLA :**

L'organe touché est la partie centrale de la rétine : la macula. Rappelons que la macula couvre environ 3% de la surface de la rétine mais transmet près de 90% des informations visuelles au cerveau. Elle se trouve exactement dans l'axe optique de l'œil et présente une dépression en son centre, la *fovea centralis* : zone d'acuité visuelle maximale responsable de la vision fine. La fovéa est avasculaire, oxygène et nutriments sont acheminés par les vaisseaux choroïdiens situés sous la rétine. La couleur jaune de la macula, observable en lampe à fente, est due au pigment xanthophylle maculaire composé de lutéine et son métabolite, la zéaxanthine.

La DMLA peut être définie comme le résultat d'une moindre capacité de l'épithélium pigmentaire rétinien à épurer les déchets produits par le métabolisme des photorécepteurs. Schématiquement il existe deux formes de DMLA :

- la forme dite « humide », ou « exsudative », ou « néovasculaire », qui concerne environ 20% des patients. Dans ce cas l'équilibre physiologique entre facteurs pro et anti-angiogéniques est rompu. Le VEGF (*Vascular and Endothelial Growth Factor*), principal facteur proangiogénique, est à l'origine de la formation néovaisseaux choroïdiens bien que le

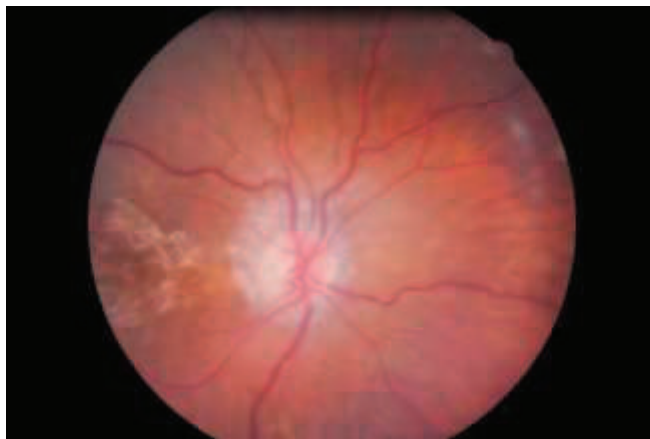mécanisme exact soit encore inconnu. Ces néovaisseaux imparfaits laissent diffuser du sérum, entraînant un décollement séreux, ou du sang, à l'origine d'une hémorragie.

- la forme dite « sèche » est d'évolution plus lente que la précédente permettant ainsi aux patients atteints de conserver longtemps une vision relativement satisfaisante. Dans ce cas, une perturbation du métabolisme cellulaire entraîne progressivement une dégénérescence atrophique des cellules rétiniennes.

Il est important de noter qu'une forme « sèche » peut évoluer en forme « humide » à n'importe quel stade de la pathologie.

Le diagnostic repose sur un fond d'œil pour observer les altérations de l'épithélium pigmentaire et des examens ophtalmologiques complémentaires :

- clichés en auto-fluorescence grâce à la lipofuscine, permettant de mettre en évidence des lésions caractéristiques de la DMLA
- angiographie à la fluorescéine afin d'observer les néovaisseaux
- OCT (*Optical Coherence Tomography*) qui permet de visualiser les différentes couches de la rétine et certains types de néovaisseaux. Cet examen, facile à réaliser au fauteuil et peu onéreux, permet de suivre l'évolution de la pathologie ; il est devenu l'examen clé du suivi de l'efficacité des traitements de la DMLA.



*Figure 54 : Patient de 72 ans atteint de DMLA (forme humide)*

### **3-5 Traitements**

#### **3-5-1 Forme « sèche » de la DMLA :**

Pour la forme « sèche » aucun réel traitement n'est disponible. Certains auteurs ont suggéré l'intérêt de l'apport, par compléments alimentaires, d'oméga 3 ou de pigments maculaires.

Cependant, certaines études récentes n'ont pas permis de mettre en évidence une quelconque amélioration de l'évolution de la forme « sèche » de la DMLA (Gerstenblith AT, 2013). (cf. chapitre 3-7)

On conseille aux patients :

- de veiller à avoir un éclairage suffisant pour faciliter les activités nécessitant une vision de près (petites lampes directionnelles)
- de porter une sur-correction de vision de près
- des mesures d'accompagnement : loupes, télé-agrandisseurs, téléphone avec grandes touches, adaptation du lieu de vie, ...

### **3-5-2 Forme « humide » de la DMLA :**

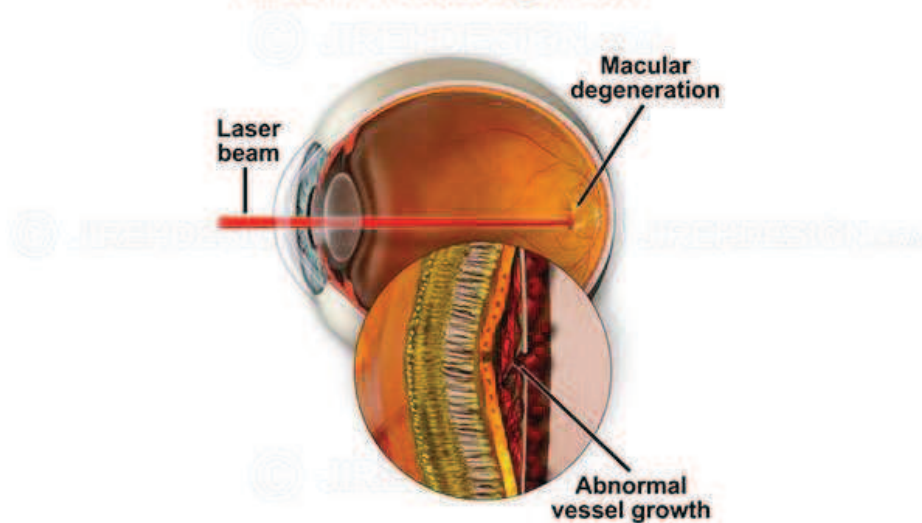
Dans ce cas il s'agit d'une urgence diagnostique et thérapeutique. Dès l'observation de l'apparition de néovaisseaux il faut rapidement évaluer le pronostic fonctionnel, celui-ci reposant sur la mesure de l'acuité visuelle et l'évaluation de l'ancienneté des lésions. Parallèlement l'ophtalmologiste déterminera, par topographie, le type de néovaisseaux apparus.

L'objectif du traitement de la forme « humide » de la DMLA est de ralentir l'évolution de la pathologie en empêchant la BAV et parfois en l'améliorant. Pour cela deux stratégies thérapeutiques s'offrent aux patients.

#### **3-5-2-1 La photo-coagulation au laser à Argon :**

Cette technique permet de détruire, par l'action thermique du laser, les néovaisseaux. Elle constitue, aujourd'hui, le traitement de référence des néovaisseaux choroïdiens situés en dehors de la zone maculaire.

## Laser Photocoagulation



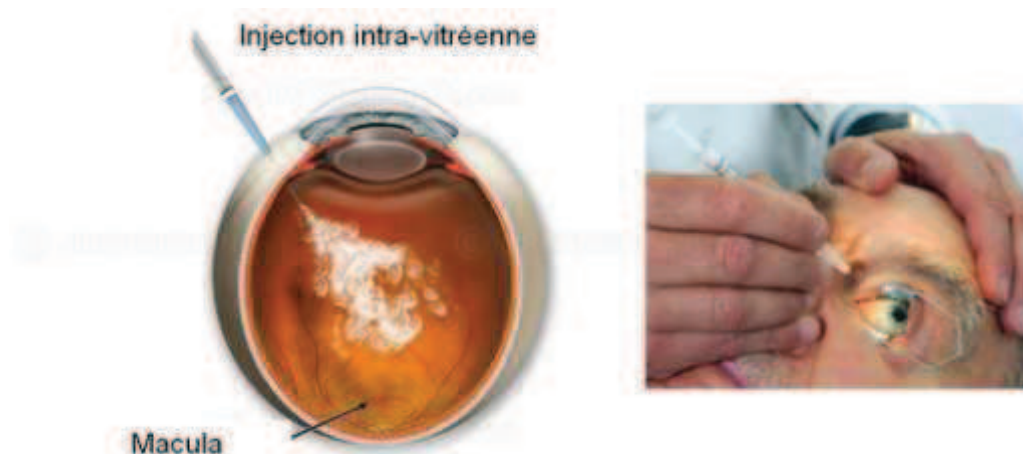
*Figure 55 : Schéma du rayon laser à l'Argon ciblant les néovaisseaux anormaux dans le traitement de la forme « humide » de la DMLA (d'après Jirehdesign).*

Ce traitement, réalisé en ambulatoire sous anesthésie locale, est peu douloureux. Certains patients ressentent une sensation d'éblouissement lors de l'impact du laser. Malheureusement cette technique est peu sélective et le tissu sain rétinien situé au voisinage des néovaisseaux est également détruit par le laser, ceci conduisant à la formation de cicatrices rétinienne parfois à l'origine de scotomes. Lors de récurrences une nouvelle séance peut s'avérer nécessaire mais entraînant l'extension des cicatrices rétinienne.

### **3-5-2-2 Les injections intra-vitréennes :**

Les inhibiteurs du VEGF, Lucentis® (ranibizumab) et Macugen® (pegaptanib), sont indiqués dans le blocage du VEGF directement impliqué dans la survenue et la croissance des néovaisseaux.

Ces médicaments d'exception (réservés aux ophtalmologistes et délivrables uniquement à partir d'une ordonnance d'exception à quatre volets) sont administrés directement dans l'œil préalablement anesthésié. L'injection dure quelques secondes et est indolore.



**Figure 56 :** *Injection intra-vitréenne dans le cadre du traitement de la forme « humide » de la DMLA (d'après Jirehdesign)*

Classiquement ces injections sont à renouveler tous les mois tant que les signes cliniques sont manifestes (contrôlés par OCT). Lucentis® et Macugen® sont à conserver au réfrigérateur, entre +2 et +8°C jusqu'à leur utilisation.

Ces traitements sont réservés aux ophtalmologistes préalablement formés à cette technique d'injection. En effet des effets indésirables rares mais importants sont imputables à une mauvaise injection, et non aux produits eux-mêmes : décollement de la rétine, endophtalmie, déchirures rétiniennes, ... Des inflammations intraoculaires et des augmentations de la PIO ont également été rapportées. Ainsi, le respect strict des conditions d'asepsie lors de l'injection, le suivi ophtalmologique et l'information du patient sur les symptômes évocateurs de complications sont impératifs pour limiter leur survenue et pour faciliter leur prise en charge.

### **Lucentis® (ranibizumab) :**

Cette spécialité se présente sous forme d'une solution injectable à 10 mg/ml dans un flacon de 0,23 ml, une aiguille filtre pour prélever la solution et une seringue avec aiguille pour l'injection. La dose recommandée est de 0,5 mg soit 0,05 ml par mois en une injection intra-vitréenne unique.

Cet anti-VEGF est un fragment d'anticorps monoclonal humanisé (repérable au suffixe -mab) produit dans des cellules d'*Escherichia coli* par la technique de l'ADN recombinant. Il se lie, avec une très forte affinité, aux différentes isoformes du VEGF-A, empêchant ainsi leurs liaisons à leurs récepteurs (VEGF-R1 et VEGF-R2) physiologiquement responsables d'une prolifération des cellules endothéliales à l'origine de la néovascularisation.

Le schéma thérapeutique se décompose en une phase d'induction, comportant une injection par mois pendant 3 mois. Puis une phase d'entretien au cours de laquelle l'acuité visuelle est contrôlée mensuellement, afin de déterminer la réponse au traitement et la nécessité de poursuivre les injections mensuelles ou se limiter à un contrôle de l'activité visuelle.

Contre indication : infection et/ou inflammation oculaire ou péri-oculaire active ou suspectée.

### **Macugen® (pégaptanib) :**

Macugen® se présente sous forme d'une seringue de 1 ml pré-remplie contenant 1,65 mg de principe actif et 0,3 mg de cette solution doivent être injectés toutes les 6 semaines pendant deux ans maximum (soit neuf injection par œil au maximum).

Le pégaptanib est un oligonucléotide pégylé se liant spécifiquement à l'isoforme VEGF-A<sub>165</sub> entraînant son inhibition totale.

Après deux injections, soit six semaines de traitement, un contrôle de l'acuité visuelle du patient est réalisé et si aucun bénéfice n'est observé, le traitement doit être arrêté ou reporté.

Contre indication : infection oculaire ou péri-oculaire active ou suspectée.

### **Rôle du pharmacien :**

- En tout premier il faut rassurer les patients qui se présentent à l'officine, pour la primo-délivrance de leur traitement, avec souvent beaucoup d'inquiétudes sur le déroulement de cette injection dans leur œil malade.
- Une des complications de ces injections est l'infection, ainsi, il est indispensable d'intervenir sous couverture antibiotique efficace. L'ophtalmologiste prescrit un collyre antibactérien que le patient devra instiller pendant les 3 jours précédents et suivants l'injection à raison de 4 instillations par jour. Il est primordial que le pharmacien rappelle l'importance de cette couverture antibactérienne.
- Le patient ne doit pas porter de lentilles de contact dans les 7 jours qui précèdent l'injection.
- La peau, ainsi que les yeux, ne devront pas être maquillés le jour de l'injection.
- Le pansement occlusif sur l'œil traité peut être retiré dès le retour à domicile.
- Le patient doit être informé des signes cliniques nécessitant une consultation en urgence :
  - douleur oculaire ou gêne importante
  - rougeur de l'œil évolutive
  - BAV ou vision floue ou altération du champ visuel
  - photophobie
  - sécrétions purulentes

- œdème de la face
- malaise

Notons que d'autres traitements sont parfois utilisés, hors AMM.

Le **Kenacort retard® (acétonide de triamcinolone)**, un corticoïde retard, possède des effets anti-angiogénique et anti-infectieux utiles dans l'éradication des néovaisseaux choroïdiens. Il est administré par voie intra-vitréenne (4 mg) suivi d'une photothérapie dynamique (décrit plus loin) dont il potentialiserait les effets. Son principal effet indésirable est une augmentation de la PIO qui devra être contrôlée et éventuellement pris en charge. Notons également le risque d'aggravation d'une infection préexistante qui constitue une contre indication formelle ainsi qu'un GAO.

L'**Avastin® (bévacicumab)** est un anticorps monoclonal humanisé dirigé contre le VEGF qu'il neutralise empêchant ainsi sa fixation à ses récepteurs (VEGFR-1 et VEGFR-2). Il est à l'origine de la mise au point du Lucentis® qui, lui, possède l'AMM dans le traitement des formes « humides » de la DMLA.

### **3-5-2-3 La photothérapie dynamique :**

Cette technique a pour but de détruire les néovaisseaux visibles situés au niveau de la macula et est basée sur l'utilisation de l'énergie lumineuse qui active une molécule photosensible cytotoxique en présence d'oxygène, préalablement injectée au patient. Des colorants lipophiles s'accumulent dans les cellules endothéliales vasculaires en cours de prolifération.

En effet, cette technique permet, après plusieurs séances, de stabiliser l'acuité visuelle chez deux tiers des patients éligibles pour ce traitement.

La procédure se décompose en deux étapes :

- Dans un premier temps un produit photo-sensibilisant est injecté au patient par voie intraveineuse, la Visudyne® (vertéprofine), encapsulée dans les liposomes. Cette molécule s'accumule dans les cellules endothéliales en prolifération au sein des néovaisseaux choroïdiens. La perfusion se fait en 10 minutes à la dose de 6 mg/m<sup>2</sup> de surface corporelle.

Notons que le Visudyne® est un médicament d'exception dont la prescription est restreinte aux ophtalmologistes.

- Puis, 15 minutes plus tard, la vertéprofine est activée par un faisceau lumineux infrarouge dont la longueur d'onde est proche de 690 nm. La réaction chimique induite par ces rayons

lumineux induit la formation de radicaux libres à l'origine de la lésion de la paroi vasculaire et de la thrombose des néovaisseaux.

Cette technique a l'avantage de ne cibler et donc de ne détruire, que les néovaisseaux tout en épargnant la rétine sous jacente.

Contre indications absolues : insuffisance hépatique sévère, porphyrie.

#### Rôle du pharmacien :

Bien que ce traitement soit très bien toléré par les patients, son mode d'action nécessite le rappel, par le pharmacien, de règles importantes à respecter. Les patients traités par vertéprofine restent photosensibilisables pendant 48 heures après l'injection. Donc le patient devra porter une protection solaire (vêtements couvrants et casquette ou chapeau) très efficace ainsi que des lunettes de soleil.

L'exposition à la lumière ambiante est sans danger et est même recommandée puisqu'elle participe à l'élimination du produit par l'organisme par le phénomène de *photobleaching*.

### **3-6 Autres traitements et perspectives thérapeutiques :**

Des tentatives de translocation maculaire ont été proposées pour la prise en charge chirurgicale des formes « sèches » de la DMLA. Cette technique consiste à provoquer un décollement rétinien pour déplacer la macula de quelques millimètres vers une zone exempte de néovaisseaux. Ainsi, les néovaisseaux se situent en dehors de la fovéa et peuvent être détruits par laser à l'Argon sans risquer d'amputer le champ visuel. Cet acte chirurgical, très difficile à réaliser, n'a pas apporté les résultats escomptés ; il est peu à peu délaissé.

Des études cliniques sont en cours afin de démontrer l'intérêt de combiner un anti-VEGF et la photothérapie dynamique afin de diminuer la fréquence des injections intra-vitréennes des anti-VEGF (Saito M, 2012).

D'autres cibles biologiques cellulaires sont en cours d'étude afin de développer de nouvelles thérapies ciblées à base d'anticorps monoclonaux (Gnanaguru G, 2012).

### **3-7 Les compléments alimentaires dans la prise en charge de la DLMA:**

Le traitement préventif de la DLMA consiste à proposer une supplémentation en antioxydants, acides gras polyinsaturés et pigments maculaires par voie orale, dès l'apparition



des premiers signes cliniques, dans le but de réduire le risque d'évolution de la pathologie vers des formes plus sévères de DMLA.

Une étude de grande ampleur, débutée il y a 10 ans aux USA, l'étude AREDS (*Age-Related Eye Disease Study*) a illustré le rôle délétère du stress oxydatif dans la progression de la DMLA. Il a été démontré l'intérêt d'une supplémentation quotidienne en antioxydants, acides gras polyinsaturés et pigments maculaires : 15 mg de bêta-carotène, 500 mg de vitamine C, 2 mg de Cuivre et 400 UI (268 mg) de vitamine E. Selon les auteurs, cette association a permis de diminuer de près de 30 % le risque d'aggravation de la DMLA (Koo E & Group, 2013).

Toutefois d'autres études ont démontré que le bêta-carotène, chez les fumeurs, augmenterait le risque de cancer des poumons et colorectal.

Ainsi, si le pharmacien souhaite proposer un complément alimentaire dans le cadre de la prise en charge de la DMLA, il pourra conseiller :


- **Macula-Z®** : 1 capsule par jour au repas pendant 3 mois au minimum.
- **Oftan Macula®** : capsule par jour à la fin du repas principal
- **Naturophtha Macula®** : 1 capsule noire et 1 capsule marron en même temps, pendant le repas de midi
- **Preservision 3®** : 2 capsules par jour en traitement continu

### ***3-8 Le conseil du pharmacien :***

La DMLA a un retentissement majeur sur la qualité de vie du patient et sur son état psychologique. Il est fréquent que ces patients souffrent de dépression ce qui constitue un frein à l'adhésion du malade à son traitement ou la mise en route d'une rééducation efficace des basses visions.

Le pharmacien doit prendre le temps de discuter avec son patient pour envisager plusieurs points de sa prise en charge globale :

- Dans un premier temps, le pharmacien peut participer au **dépistage** de la pathologie. De nombreux patients pensent que la plupart des symptômes de dégénérescence maculaire sont « normaux » et liés au vieillissement.
- Il faut conseiller aux patients de tester régulièrement leur vue en fermant un œil, puis l'autre, et en regardant la grille d'Amsler puisque, jusqu'à un stade avancé de la pathologie, l'œil controlatéral compense l'œil atteint. Ce test simple à l'avantage d'être très simple à réaliser et permet une **auto surveillance** efficace du champ visuel central.



**Figure 57 :** *Test d'Amsler. Le patient doit cacher un œil avec sa main puis fixer le point central de la grille à distance normale de lecture et doit procéder de même avec l'autre œil. Si le patient voit des lacunes dans la grille ou des métamorphoses (distorsion des lignes droites), il doit être adressé rapidement à son ophtalmologiste.*

- Lorsque la pathologie est avancée, il faut proposer au patient un **soutien psychologique** pour accepter sa basse vision et apprendre à vivre avec des repères différents. De nombreuses associations peuvent aider ses patients en leur apportant des aides psychologiques et des conseils dans le choix d'aides de vie ([www.association-dmla.com](http://www.association-dmla.com), numéro vert : 0800 880 660).
- Le pharmacien peut conseiller des loupes, des systèmes grossissants, des télé-agrandisseurs disponibles auprès de ses fournisseurs spécialisés en maintien à domicile. De même, lorsque la BAV est importante, il convient d'aménager judicieusement le cadre de vie du patient afin de réduire le risque de chutes ou d'accidents domestiques, en éliminant les petits objets traînant au sol, les fils électriques, .... Pour cela le patient peut se voir proposer des tapis antidérapants, des dispositifs d'alarme en cas de chute, des conseils quand à l'aménagement des pièces ou des éclairages de forte intensité.
- Certains facteurs peuvent aggraver la DMLA et le pharmacien à un rôle d'éducation thérapeutique important :

- arrêt du tabac
- port de lunettes de soleil
- pratiquer une activité sportive et privilégier une alimentation équilibrée riche en antioxydants (fruits et légumes), acides oméga-3 (poisson gras : saumon, maquereau, hareng), lutéine (épinard, chou, fruits rouges et jaunes) ou conseiller les compléments alimentaires cités plus haut.

## **4- La rétinopathie diabétique (RD) :**

Au cours des études de pharmacie, les étudiants sont bien formés à la pathologie diabétique et ses traitements. Toutefois, peu de temps est accordé à l'attention qu'il faut porter sur les affections podologiques, cardio-vasculaires et ophtalmologiques qui sont des conséquences directes du diabète.

En effet, 20 ans après le diagnostic de diabète, presque tous les diabétiques de type I et 60 % des diabétiques de type II souffrent de RD détectable par un examen ophtalmologique. 30 ans après le diagnostic, 30 % des diabétiques de type I et 3% des diabétiques de type II développent un RD proliférante. Enfin, rappelons que la RD constitue la première cause de cécité chez les patients de moins de 50 ans en France.

### **4-1 Physiopathologie de la rétinopathie diabétique :**

La rétinopathie diabétique (RD) est la conséquence directe des micro-angiopathies induites par le diabète. La cause initiale serait l'hyperglycémie chronique préalable au diagnostic de la pathologie. Les cellules endothéliales sont atteintes et on observe une altération de leur système de jonctions intercellulaires à l'origine de la rupture de la barrière hémato-rétinienne causant des manifestations exsudatives.

Deux phénomènes concomitants, causés par l'hyperglycémie, sont à l'origine du développement de la RD :

- une hyperperméabilité capillaire générant des œdèmes rétiens et maculaire responsable de la BAV
- des occlusions capillaires entraînant une ischémie rétinienne et favorisant la synthèse de VEGF responsable de formation de néovaisseaux anormaux.

### **4-2 Clinique :**

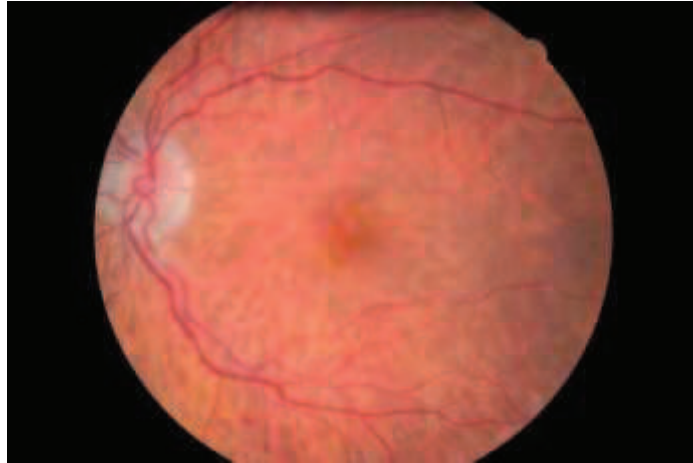La pathologie est classée en 4 grades d'intensité d'après différents critères analysés : anomalies vasculaires, hémorragies rétinienne, œdèmes maculaires, néovaisseaux, ... Dans les premiers temps la RD est non proliférante (minime, modérée puis sévère) puis devient proliférante, caractérisée par la présence de néovaisseaux. C'est au stade de RD compliquée que débute le risque important de cécité.

<b>Grade de la RD</b>	<b>Clinique</b>
Absence de RD	Aucune anomalie visible lors de l'examen du fond d'œil malgré le diabète
RD non proliférante minime	Quelques micro-anévrismes Quelques microhémorragies
RD non proliférante modérée	Nombreux micro-anévrismes et hémorragies rétiniennees Présence de petits territoires ischémiques
RD non proliférante sévère	Vastes territoires ischémisés, nombreuses hémorragies et/ou anomalies veineuses 50 % des patients de ce stade évolueront, en un an, vers une RD proliférante
RD proliférante minime	Présence de néovaisseaux pré-rétiniens voire pré-papillaires de petite à grande taille selon l'évolution de la pathologie
RD proliférante compliquée	Hémorragies pré-rétiniennes ou intravitréennes responsables d'une BAV d'apparition brutale Détachement de rétine se manifestant par un scotome ou un BAV Rubéose (néovascularisation) iridienne pouvant évoluer en glaucome si l'angle irido-cornéen est touché (les néovaisseaux empêchent l'écoulement de l'humeur aqueuse)

**Figure 58 :** *Classification grades des rétinopathies diabétique (RD).*

Plusieurs examens sont proposés au patient afin de confirmer cette atteinte oculaire :

- Examen du fond d'œil : il permet de mettre en évidence facilement les anomalies rétiniennees diabétiques
- OCT : permet d'observer les œdèmes maculaires et les différents types cellulaires de la rétine
- Angiographie en fluorescence : l'éventuelle diffusion du colorant révèle les zones d'hyperperméabilité vasculaire alors que l'hypo-fluorescence témoigne d'une zone d'occlusion capillaire.



*Figure 59 : Fond d'œil d'une patiente de 71 ans avec rétinopathie diabétique proliférante (mauvaise observance du traitement et hémoglobine glyquée à 8,3%)*

## **4-3 Traitements :**

### **4-3-1 Traitements préventifs :**

L'objectif thérapeutique est de maintenir le taux d'hémoglobine glyquée (HbA1c) à la normale, dans ces conditions le patient retarde l'apparition de RD.

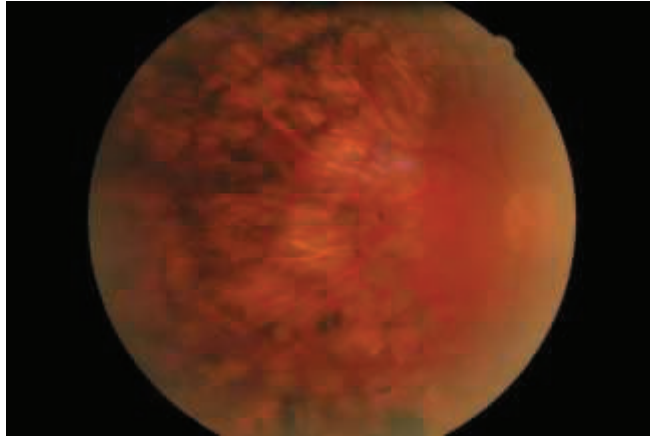
Il est admis qu'un diabète est très bien équilibré avec une HbA1c inférieure à 7% (normale à 6%), bien équilibré avec une HbA1c entre 7 et 7.5 %. L'objectif des traitements actuels est d'obtenir, sauf exceptions (femmes enceintes, personnes sujettes aux hypoglycémies fréquentes, ...) est d'obtenir une HbA1c inférieure à 7.5 % ou 8%. Notons que quand l'HbA1c passe de 11 à 9 %, le risque de complications diminue de 60 %.

D'autres facteurs de risques sont à prendre en charge :

- arrêt du tabac
- contrôle de la pression artérielle avec, comme objectif, 130/70 mm Hg au maximum
- contrôle du poids
- bilan lipidique normal

### 4-3-2 Traitement curatif :

Au stade de RD proliférante, l'objectif thérapeutique est de détruire les zones ischémiques à l'origine du développement de néovaisseaux à l'aide de photo-coagulation laser sous guidage angiographique.



*Figure 60 : Fond d'œil d'un patient de 69 ans présentant une RD traitée par photo-coagulation laser.*

En cas d'hémorragie du vitré (le plus souvent observé en cas de mauvaise observance du traitement) une vitrectomie est réalisée afin de remplacer le vitré.

La forme exsudative de la maculopathie diabétique est particulièrement difficile à prendre en charge, il est souvent fait appel aux anti-VEGF (Lucentis® ou Macugen®)

Les décollements de rétine sont également compliqués à traiter et le pronostic visuel est souvent engagé.

### 4-4 Le conseil du pharmacien :

Les maîtres mots en ce qui concerne les rétinopathies diabétiques sont **dépistage et surveillance**. En effet, la surveillance ophtalmologique des patients diabétiques est primordiale car la BAV ne survient qu'aux stades d'œdèmes maculaires ou de RD proliférante compliquée. A minima, tout patient diabétique doit bénéficier d'un examen de fond d'œil annuel. La surveillance peut être plus rapprochée en fonction de la gravité de l'atteinte oculaire. Les enjeux du dépistage et du suivi sont capitaux, ils permettent, entre autres, de mettre en place un traitement spécifique précoce, empêchant la survenue de complications irréversibles.

Au cours de l'adolescence ou pendant la grossesse, le pharmacien doit vivement conseiller une visite mensuelle pour la femme enceinte et une visite trimestrielle de 13 à 18 ans.

Le pharmacien a un rôle privilégié puisqu'il voit mensuellement les patients à l'occasion du renouvellement de leurs traitements. A ces occasions il doit participer à l'éducation du patient diabétique et lui rappeler l'importance d'un suivi podologique et ophtalmologique régulier.



## **Chapitre 5 : Les médicaments en ophtalmologie**

Le pharmacien dispose de nombreux médicaments soumis à prescription médicale mais également des médicaments conseils en ophtalmologie. Pour délivrer les ordonnances et choisir le produit conseil adapté à l'affection oculaire de son patient, le pharmacien doit parfaitement connaître les différentes classes thérapeutiques et les formes galéniques mises à sa disposition.

De plus, le pharmacien doit pouvoir transmettre aux patients les règles d'hygiène de base et d'utilisation des collyres ou pommades ophtalmologiques. Enfin, il doit être vigilant chez les porteurs de lentilles de contact et les conseiller au mieux pour leur utilisation et leurs précautions d'usage.

(D. Vital Durand, 2013) (Vidal 2013)

### **1- Les formes galéniques ophtalmologiques:**

A l'officine, le pharmacien dispose de plusieurs formes galéniques destinées à l'instillation oculaire. Une des caractéristiques de ces médicaments est d'avoir une biodisponibilité faible, de l'ordre de 10%, et la perte très rapide de principe actif du fait de la dilution et de l'élimination directe par le drainage lacrymal; En effet, en moyenne le temps de contact de principe actif avec la surface oculaire n'excède pas 2 minutes pour les collyres.

En ophtalmologie les formes galéniques peuvent être liquides (solutions de lavage et collyres), semi-liquides (pommades, gels, crèmes, ...) ou solides (inserts oculaires).

#### **1-1 Les formes liquides:**

Selon la Pharmacopée européenne les collyres sont des suspensions ou solutions stériles, huileuses ou aqueuses, contenant un ou plusieurs principes actifs et destinés à la voie ophtalmologique. Ils doivent réunir deux propriétés: avoir une bonne tolérance et être stérile. Leur pH et leur pression osmotique doivent être proche de ceux des larmes.

En règle générale un collyre contient:

- Un ou plusieurs principe(s) actif(s): sa nature permet la classification du collyre

- Des adjuvants: des agents de surface (qui augmentent la miscibilité et la mouillabilité), des viscosifiants (qui augmentent le temps de contact) des antioxydants, des substances isotonisantes, des conservateurs, ...

- Des excipients: le plus souvent de l'eau de grade ppi (pour préparation injectable) ou des excipients huileux

Le conditionnement primaire protège le collyre des contaminants. Il peut être de deux sortes:

- En flacons (maximum 10 ml). On conseillera de jeter le flacon à la fin du traitement pour ne pas le réutiliser et de veiller à respecter les dates de conservation après ouverture.

Il existe des flacons à système particulier :

- Le système Abak ® : il s'agit d'un flacon multi-doses capable de délivrer un collyre sans conservateur. Pour cela le collyre traverse une membrane filtrante de 0,2 µm qui empêche la pénétration de tous micro-organismes dans le flacon assurant ainsi sa stérilité.

- Le système Comod ®: de même, le flacon multi-doses ne contient pas de conservateur puisque l'éjection du collyre se fait sans retour d'air dans le flacon, le sachet contenant le collyre, à l'intérieur du flacon, se recroqueville au fur et à mesure des utilisations.

- En unidoses (maximum 0,5 ml). Pour une administration unique, la dose doit être jetée après utilisation.

## **1-2 Les formes semi-solides:**

Il s'agit de pommades, crèmes ou gels stériles, destinés à être appliqués sur la surface oculaire et qui contiennent un ou plusieurs principe(s) actif(s) dissous ou dispersé(s) dans un excipient approprié. Ces formes sont à administrer dans le cul-de-sac conjonctival ou sur la surface des paupières. Lorsque l'excipient est lipophile on parle de pommade ou de crème, lorsqu'il est hydrophile on parle de gel. Seul un tiers de ces formes contient des conservateurs.

Leur conditionnement primaire se fait dans un tube collabable de cinq grammes pour les multi-doses ou en unidoses, le plus souvent associés à une canule pour faciliter l'instillation.

L'intérêt de cette forme est de prolonger le temps de contact entre le produit et la surface oculaire et de diminuer la fréquence d'application.

Ces formes ont l'inconvénient de brouiller la vue, ainsi leur utilisation est à éviter en journée, surtout avant la conduite d'un véhicule.

### **1-3 Les inserts:**

Ce sont des formes à libération programmée, déposés dans le cul-de-sac conjonctival, permettant une libération constante du principe actif sur plusieurs heures. Ils sont composés d'un réservoir central polymérique contenant le principe actif placé dans une matrice ou deux membranes de copolymères. L'avantage est qu'ils fournissent un dosage précis et régulier du principe actif et leur forme sans eau ne nécessite pas la présence de conservateurs. L'inconvénient est l'inconfort rapporté par certains patients qui est souvent la conséquence d'une mauvaise pose. Certains sont biodégradables, d'autres sont à retirer après la libération du principe actif.

## **2- Le bon usage et les conseils associés pour les différentes formes ophtalmiques:**

En tout premier lieu, le pharmacien doit rappeler l'étape préalable indispensable à tous soins oculaires: le lavage soigneux des mains. Puis le nettoyage oculaire vient ensuite avant l'instillation du traitement ophtalmologique.

### **2-1 Le lavage oculaire:**

Le lavage oculaire est un préalable indispensable à l'instillation d'un traitement ophtalmologique. Il consiste en un lavage soigneux des yeux et de leurs annexes avec du sérum physiologique ou une solution aux propriétés antiseptiques et apaisantes (Dacryosérum® , Sophtal®, Dacudoses®, ...).

Dans un premier temps il faut laver les paupières à l'aide d'une compresse stérile qui doit être changée pour chaque œil, imbibée de d'une solution de lavage, il faut passer doucement sans frotter, du bord interne de l'œil au bord externe. L'utilisation du gant de toilette (pour des raisons d'hygiène) ou de coton à démaquiller (fibres qui peuvent provoquer une irritation) est à déconseiller fortement.

Le recours à une œillère préalablement remplie de solution de lavage est également possible mais peu recommandé en cas d'infection.

Les lavages oculaires peuvent être effectués plusieurs fois par jours (2 fois au minimum) est sont important car ils préparent l'œil à recevoir le traitement adapté.

## **2-2 L'instillation du collyre:**

Il existe deux principales techniques pour l'instillation d'un collyre:

- Première technique : Pencher la tête en arrière et regarder vers le haut. Les gouttes sont instillées soit au milieu de l'œil (mais c'est souvent stressant pour le patient de voir la goutte tomber et il ferme son œil avant qu'elle ne soit tombée sur l'œil), soit dans le cul-de-sac conjonctival formé en tirant la paupière inférieure avec l'index.

- Deuxième technique: Sans pencher la tête, il faut créer une petite poche en tirant légèrement sur la paupière inférieure. Les gouttes sont déposées dans la poche ainsi formée.

Quelque soit la technique utilisée le patient doit doucement fermer les yeux (sans les crispier) et doit bouger l'œil pendant quelques minutes pour bien répartir le collyre sur toute la surface de l'œil et à l'intérieur des paupières.

Afin d'éviter le drainage du principe actif dans le sac lacrymal où ils peuvent être résorbés et provoquer des effets systémiques (souvent indésirables), on recommandera au patient de comprimer avec l'index (sans écraser) les canalicules lacrymaux situés dans l'angle interne de l'œil, pendant 2 ou 3 minutes.

En cas de prescription de plusieurs collyres, un délai minimum de 10 minutes (idéalement 15 minutes) entre deux doit être respecté, de même si un collyre et une pommade sont conjointement prescrits, le collyre sera instillé en premier suivi de la pommade 10 à 15 minutes plus tard.

Cas particulier des systèmes Abak ® et Comod®:

Pour la primo utilisation d'un collyre disposant du système Abak ® le patient doit tenir le flacon verticalement et visser à fond le bouchon pour enfoncer l'insert dans sa position définitive. Pour le système Comod®, le patient doit amorcer le flacon en appuyant autant de fois que nécessaire pour faire sortir la première goutte.

## **2-3 L'asepsie :**

Afin de respecter une instillation aseptique il faut préalablement se laver les mains et nettoyer l'œil et respecter les règles suivantes:

- Le corps du flacon ne doit pas toucher l'œil, les cils, les paupières ou même les doigts.
- Un même flacon de collyre ne doit pas être employé par plusieurs personnes même en cas de traitement identique.

- Dans la mesure où les deux formes existent, préférer l'emploi d'unidoses car elles ne contiennent pas de conservateur et participent à la bonne observance des traitements puisqu'on peut les transporter facilement.
- Indiquer sur le flacon la date d'ouverture de celui-ci et ne pas le conserver au-delà de sa période de conservation après ouverture. La durée de conservation après ouverture varie de 7 jours à 8 semaines pour el système Abak ® ou 12 semaines avec le système Comod ®. Dans tous les cas, reboucher le flacon immédiatement après utilisation et conserver le flacon à l'abri de la lumière et dans un endroit frais.
- Certains collyres nécessitent une conservation longue durée au froid (Xalatan et Xalacom ®) mais peuvent être conservés à température ambiante après ouverture. L'attention est portée sur le conditionnement trimestriel qui existe, seuls le flacon mensuel est à conserver à température ambiante, les autres doivent être conservés au frais (4°C) en attente de leur ouverture.

## **2-4 L'application d'une pommade ophtalmique :**

L'équivalent d'un grain de riz s'applique dans le cul-de-sac conjonctival de la paupière inférieure ou sur le bord de la paupière selon la prescription. L'étalement sur la surface cornéenne se fait par de doux clignements de la paupière. L'extrémité du tube ne doit pas toucher l'œil ni les paupières, ni les doigts pour maintenir la préparation stérile. Comme pour les collyres il faut reboucher le tube immédiatement après emploi.

Il convient de prévenir les patients de la vision floue plus ou moins persistante consécutive à l'emploi de cette forme galénique. Ainsi leur utilisation est préférentiellement conseillée le soir et formellement déconseillée avant la conduite d'un véhicule.

*En conclusion ... le patient*

*- Les soins oculaires ou l'instillation d'un médicament ophtalmique nécessitent souvent l'aide d'une tierce personne*

*- Le patient doit être au calme pour s'administrer les traitements et bien suivre les recommandations d'instillation:*

- lavage soigneux préalable des mains*
- paupière inférieure éloignée du globe oculaire*
- compression légère des canalicules lacrymaux et maintien des yeux légèrement fermés pendant quelques minutes*

- Informer le patient de la vision floue induite par l'instillation de pommades ophtalmiques
- Respecter les consignes de stockage et de conservation des spécialités
- Ne jamais mettre en contact l'embout de la spécialité avec l'œil ou les doigts
- Lorsque deux spécialités sont à administrer, il faut terminer par la plus visqueuse et maintenir un délai de 15 minutes entre elles. Les études pharmacodynamiques montrent que la quasi-totalité du principe actif a disparu en 5 minutes (délai minimum à respecter), mais il convient de recommander au patient d'attendre 15 minutes entre chaque produit pour que le patient respecte l'intervalle minimal requis.
- Préférer le conditionnement en unidoses quand celui-ci est disponible
- Noter sur le flacon la date d'ouverture et insister sur l'importance de jeter le flacon après la fin du traitement ou quand sa durée de conservation est dépassée.
- Prévenir les porteurs de lentilles de contact de les retirer avant toute instillation de produits ophtalmiques.

*En conclusion... le pharmacien :*

- Le pharmacien ne doit jamais conseiller des collyres qui contiennent des anesthésiques locaux, même si la douleur est insupportable pour le patient elle doit amener à consulter en urgence mais permet d'orienter le diagnostic par l'ophtalmologiste.
- De même, les collyres ou pommades contenant des corticoïdes ne doivent pas être utilisés ni conseillés sans consultation préalable, certaines affections oculaires pourraient se voir aggraver et mettre en péril le pronostic visuel du patient.
- Le rôle éducatif du pharmacien quant à l'utilisation des spécialités à visée ophtalmiques est très important et son rôle est de faire prendre conscience qu'une mauvaise utilisation d'un médicament est très dangereuse (citons par exemple le cas d'une utilisation d'un collyre corticoïde sur un herpès ophtalmique qui mènera à une ulcération cornéenne).
- L'attention du pharmacien doit aussi se porter sur les incompatibilités physico-chimiques le plus souvent induite par l'emploi d'antiseptiques de familles différentes. Citons, par exemple, les ammoniums quaternaires avec le chlorhexidine, la fluorescéine, ...

### **3- Les médicaments conseils ophtalmiques:**

Chaque tableau ici présenté, ne constitue pas une liste exhaustive des traitements disponibles à l'officine.

Hormis dans les formes unidoses ou des systèmes particuliers (Abak® et Comod®) un ou plusieurs conservateurs sont présents afin de conserver la solution stérile. Les conservateurs se répartissent en cinq catégories:

- les dérivés mercuriels (phénylmercure, mercurobutol, thiomersal)
- les ammoniums quaternaires (chlorure de benzalkonium, cétrimide, bromure de benzododécinium, ...)
- les amidines (chlorhexidine, ..)
- les parabènes
- les dérivés alcooliques

Ces molécules ne sont pas dépourvues d'effets secondaires pour l'œil. En effet, par toxicité directe elles peuvent provoquer des irritations conjonctivales par érosion épithéliale ou diminution du film lacrymal, mais également être à l'origine de réactions d'hypersensibilité. C'est pourquoi, dans la mesure du possible, le pharmacien préférera conseiller des unidoses aux flacons.

### **3-1 Les collyres et pommades antiseptiques:**

Les anti-infectieux regroupent les antiseptiques, les antiviraux et les antibiotiques. Sans ordonnance le pharmacien peut délivrer des antiseptiques.

Les antiseptiques sont des principes actifs qui détruisent ou inhibent le développement de germes pathogènes. Ils sont utilisés en traitement des infections de l'œil et de ses annexes telles que les conjonctivites, le chalazion, l'orgelet, la blépharite, ... Certains antiseptiques contiennent des vasoconstricteurs sympathomimétiques utilisés pour leurs propriétés décongestionnantes (naphazoline, synéphrine, phényléphrine), mais le pharmacien les écartera (*cf* chapitre suivant). Certaines solutions de lavage oculaire peuvent renfermer des antiseptiques.

Les antiseptiques peuvent être à l'origine de sélections de germes résistants ou d'irritations oculaires (surtout avec les ammoniums quaternaires), ainsi, leur utilisation est limitée à 10 jours et le pharmacien doit toujours conseiller un avis de spécialiste.

<b>Spécialité (Conditionnement)</b>	<b>DCI (Famille)</b>	<b>Posologie</b>	<b>Conseils associés</b>	<b>Conservation après ouverture</b>
Biocidan® (Flacon/unidoses)	Céthexonium (Ammonium quaternaire)	1 goutte 3 à 4 fois par jour max 15 jours	Port de lentilles déconseillé	Flacon : 4 semaines
Bactyl® (Flacon)	Céthexonium (Ammonium quaternaire)	1 goutte 3 à 4 fois par jour	Port de lentilles déconseillé	Flacon : 15 jours
Monosept® (Unidoses)	Céthexonium (Ammonium quaternaire)	1 goutte 3 à 4 fois par jour max 7 jours	Port de lentilles déconseillé	
Désoméline ® (Flacon/unidoses)	Hexamidine (Amidine)	2 gouttes 4 à 6 fois par jour max 10 jours	<i>-Port de lentilles possible -A tout âge</i>	Flacon : 4 semaines Unidoses : 24 h
Novoptine® (Flacon/unidoses)	Cétylpyridinium (Ammonium quaternaire)	1 goutte 3 à 4 fois par jour max 7 jours	Port de lentilles déconseillé	Flacon : 15 jours
Benzododécinium® (Flacon/unidoses)	Benzododécinium (Ammonium quaternaire)	1 goutte 2 à 3 fois par jour max 7 j	Port de lentilles déconseillé	Flacon : 15 jours
Vitabact® (Flacon/unidoses)	Picloxydine (Aminidine)	1 goutte 2 à 6 fois par jour max 10 jours		Flacon : 15 jours
Sophtal® (Flacon/unidoses)	Acide salicylique	1 goutte 2 à 4 fois par jour max 10 jours		Flacon : 15 jours
Pommade Maurice® (Tube)	Oxyde jaune de mercure	1 application le soir au coucher max 4 jours	Port de lentilles déconseillé (coloration)	
Ophtergine® (Tube)	Oxyde jaune de mercure	1 application 2 à 3 fois par jour max 7 jours	Port de lentilles déconseillé (coloration)	
Oxyde mercurique jaune Chauvin® (Tube)	Oxyde jaune de mercure	1 application 2 à 3 fois par jour max 7 jours	<i>-Port de lentilles déconseillé (coloration) -A tout âge</i>	30 j

*NB : Dans cette même famille on trouve la Dacryne® en unidoses et la Dacryoboroline® en flacon qui contiennent de la synéphrine et ne sont donc pas à conseiller*

**Figure 61 : Les collyres et pommades antiseptiques**



### **3-2 Les collyres antiallergiques:**

Cette famille de collyres est destinée à éviter les réactions allergiques de l'œil après le contact avec un allergène. L'allergène (acarien, pollen, poussière, ..) se fixe sur les mastocytes et engendre leur dégranulation à l'origine de la libération d'histamine, de prostaglandines et de leucotriènes. Les collyres antiallergiques exempts de cortisone sont indiqués dans le traitement des conjonctivites et blépharo-conjonctivites allergiques.

Ils peuvent agir de deux manières:

- Soit en empêchant la dégranulation des mastocytes par stabilisation de la membrane ou inhibition de la dégranulation, c'est le cas de l'acide chromoglycique, l'acide N-acétylaspartylglutamine, le nédocromil, la loxoamide ou l'olopatadine.
- Soit en ciblant l'histamine *via* leurs récepteurs de type H1 tels que la levocabastine, l'émédastine ou l'azélastine.

L'efficacité de ces deux familles est comparable ainsi que la rareté de leurs effets indésirables (le plus souvent une sensation de brûlure au moment de l'instillation du produit).

<b>Spécialité (Conditionnement)</b>	<b>DCI (Famille)</b>	<b>Posologie</b>	<b>Conseils associés</b>	<b>Conservation après ouverture</b>
Alloptrex® (Flacon)	Cromoglycate de sodium (stabilisation de la membrane des mastocytes)	1 goutte 2 à 6 fois par jour	Port de lentilles déconseillé	4 semaines
Allergocomod® (Flacon Comod)			Port de lentilles possible	12 semaines
Cromabak (Flacon Abak)			Port de lentilles possible	8 semaines
Cromadoses (Unidoses)			Port de lentilles possible	
Cromedil® (Flacon/unidoses)			Port de lentilles déconseillé (possible en unidoses)	Flacon: 4 semaines
Cromoptic® (Flacon/unidoses)			Port de lentilles déconseillé (possible en unidoses)	Flacon: 4 semaines
Multicrom® (flacon/unidoses)			Port de lentilles possible	Flacon: 8 semaines
Ophtacalm® (Flacon/unidoses)			Port de lentilles déconseillé (possible en unidoses)	Flacon: 4 semaines
Opticron® (Flacon/unidoses)			Port de lentilles déconseillé (possible en unidoses)	Flacon: 15 jours

<b>Spécialité (Conditionnement)</b>	<b>DCI (Famille)</b>	<b>Posologie</b>	<b>Conseils associés</b>	<b>Conservation après ouverture</b>
Naabak® (Flacon Abak)	Acide N-acétyl- aspartyl- glutamique (inhibition de la dégranulation des mastocytes)	1 goutte 2 à 6 fois par jour	Port de lentilles possible	Flacon: 8 semaines
Naaxia® (Flacon/unidoses)			Port de lentilles déconseillé (possible en unidoses)	Flacon: 15 jours
Naaxiafree® (Flacon)			Port de lentilles possible	Flacon: 8 semaines
Almide® (Flacon/unidoses)	Lodoxamide (stabilisation de la membrane des mastocytes)		Port de lentilles déconseillé (possible en unidoses)	Flacon: 15 jours
Lodoxal® (Flacon/unidoses)			Port de lentilles déconseillé (possible en unidoses)	Flacon: 15 jours

**Figure 62 : Les collyres antiallergiques**

### 3-3 Les collyres et pommades cicatrisants:

Ces spécialités sont à conseiller afin d'accélérer la cicatrisation après un traumatisme oculaire tel que la kératite photo traumatique. Elles contiennent des acides aminés et des vitamines qui ont la capacité de favoriser la régénération des épithéliums.

Spécialité (Conditionnement)	DCI (Famille)	Posologie	Conseils associés	Conservation après ouverture
Euronac® (Flacon)	Acétylcystéine (Inhibiteur de collagénases)	1 goutte 4 à 5 fois par jour max 8 j	Port de lentilles déconseillé	15 jours
Genac® (Flacon)				
Vitamine A Dulcis® (Tube)	Rétinol	2 à 3 applications par jour	Forme pommade: vision floue	
Vitamine A Faure® (Flacon)		1 à 2 gouttes 3 à 6 fois par jour	Port de lentilles déconseillé	
Ecovitamine B12® (Flacon Abak)	Cyanocobalamine	1 goutte 3 à 4 fois par jour	Port de lentilles déconseillé (coloration rose)	Flacon: 4 semaines
Vit B12 Allergan® (Flacon/unidoses)				Flacon: 4 semaines
Vit B12 Chauvin® (Unidoses)				
Vit B12 Théa (Unidoses)				
Dexpanthénol® (Tube)	Carbomère 980 et dexpanthénol (Humidifiant et régénérateur de l'épithélium)	1 goutte au coucher	Traitement en association avec la Vit B12	45 jours

**Figure 63 :** Les collyres et pommades cicatrisants

### **3-4 Les substituts lacrymaux:**

Les larmes artificielles, en collyres ou gels ophtalmiques, améliorent du confort du patient présentant le syndrome d'œil sec. Ces substituts lacrymaux humidifient la cornée de façon plus ou moins prolongée mais ne constituent pas un traitement de la cause qui doit toujours être recherchée. Ils peuvent être classés selon leur nature, de laquelle dépendra leur viscosité; En effet, ils peuvent être à base de :

- Sérum physiologique (faible viscosité)
- Dérivés de cellulose : méthylcellulose, povidone, ..; (viscosité moyenne)
- Gels de carbomères synthétiques (Forte viscosité)

Pour un confort optimal on conseillera:

- l'emploi des substituts lacrymaux aussi souvent que nécessaire
- de préférer les unidoses ou les formes Abak® car ils ne contiennent pas de conservateur (surtout pour les porteurs de lentilles)
- d'utiliser les formes très visqueuses à distance de la conduite d'un véhicule en raison du flou visuel engendré et de préférence le soir 30 minutes avant le coucher pour éviter d'avoir les paupières collées au réveil.

<b>Spécialité (Conditionnement)</b>	<b>DCI</b>	<b>Posologie</b>	<b>Conseils associés</b>	<b>Conservation après ouverture</b>
Artelac® (Unidoses)	Hypromellose (dérivé du méthylcellulose)	1 goutte 4 à 6 fois par jour	Port de lentilles possible	
Celluvisc® (Unidoses)	Carmellose (dérivé du méthylcellulose)	1 goutte 2 à 4 fois par jour	Port de lentilles possible	
Dulcilarmes® (Flacon)	Povidone	1 goutte 4 à 6 fois par jour	Port de lentilles déconseillé	4 semaines
Fluidabak® (Flacon Abak®)	Povidone	1 goutte 4 à 6 fois par jour	Port de lentilles possible	8 semaines
Lacrifluid® (Flacon/unidoses)	Carbomère 980	1 goutte 3 fois par jour	Flacon: Port de lentilles déconseillé	Flacon: 4 semaines
Larmabak® (Flacon Abak®)	Chlorure de sodium	1 goutte 3 à 8 fois par jour	Port de lentilles possible	Flacon: 8 semaines
Larmes artificielles Martinet® (Flacon/unidoses)	Chlorure de sodium	1 goutte 3 à 8 fois par jour	Port de lentilles déconseillé	Flacon: 15 jours
Nutrivisc® (Flacon/unidoses)	Povidone	1 goutte 4 à 6 fois par jour	Port de lentilles déconseillé	Flacon: 4 semaines
Refresh® (Unidoses)	Povidone et alcool polyvinylique	1 goutte 3 à 8 fois par jour	Port de lentilles possible	
Unifluid® (Unidoses)	Povidone	2 gouttes 4 à 6 fois par jour	Port de lentilles possible	
Unilarm® (Unidoses)	Chlorure de sodium	1 à 2 gouttes 4 à 8 fois par jour	Port de lentilles possible	6 heures
Lacrypos (Flacon)	Chondroïtine	1 à 2 gouttes 4 à 5 fois par jour		

<b>Spécialité (Conditionnement)</b>	<b>DCI</b>	<b>Posologie</b>	<b>Conseils associés</b>	<b>Conservation après ouverture</b>
Aqualarm UP® (Flacon)	Povidone		Port de lentilles possible	3 mois
Aqualarm intensive UP® (Flacon)	Acide hyaluronique		Port de lentilles possible	3 mois
Aqualarm® (Unidoses)	Carbomère 980		Port de lentilles possible	
Cicigel® (Tube)	Carbomère 980	1 goutte 3 à 4 fois par jour	Port de lentilles déconseillé	4 semaines
Gel-larmes® (Gel/unidoses)	Carbomère 974	1 goutte 2 à 4 fois par jour	Tube: Port de lentilles déconseillé	4 semaines
Lacrigel® (Tube)	Carbomère 980	1 goutte 3 à 4 fois par jour	Port de lentilles possible	4 semaines
Lacrinorm® (Tube)	Carbomère 980	1 goutte 3 à 4 fois par jour	Port de lentilles déconseillé	4 semaines
Lacryvisc® (Tube/unidoses)	Carbomère 974	1 goutte 2 à 4 fois par jour	Tube: Port de lentilles déconseillé	Tube: 4 semaines
Liposic® (Tube)	Carbomère 980	1 goutte 3 à 5 fois par jour	Port de lentilles déconseillé	4 semaines
Siccafluid® (Flacon/unidoses)	Carbomère 974	1 goutte 1 à 4 fois par jour	Flacon: Port de lentilles déconseillé	Flacon: 4 semaines

UP: Utilisation Prolongée

**Figure 64 :** *Les substituts lacrymaux*

### 3-5 Les solutions de lavage oculaire:

Préalablement à tout traitement ophtalmique, ou seulement pour une hygiène au quotidien, un lavage soigneux des paupières et des yeux constitue une étape très importante. En effet, il permet d'éliminer les impuretés et peut suffire à apaiser une irritation conjonctivale.

Ils peuvent contenir:

- du sérum physiologique
- des antiseptiques boratés
- des solutions ioniques
- de l'acide salicylique
- des extraits de plantes

<b>Spécialité (Conditionnement)</b>	<b>DCI</b>	<b>Posologie</b>	<b>Conseils associés</b>	<b>Conservation après ouverture</b>
Dacudoses® (Unidoses)	Acide borique, borates, concentré de Rose turque, chlorure de sodium	1 à 4 fois par jour	Port de lentilles possible	
Dacryum® (Unidoses)	Acide borique, borate de sodium, chlorure de sodium, eau distillée de Rose	1 à 3 fois par jour	Port de lentilles déconseillé	
Dacryosérum® (Flacon/unidoses)	Borate de sodium, acide borique	1 à 4 fois par jour	Port de lentilles déconseillé	Flacon: 4 semaines
Calendulène® (Flacon)	Extrait de Calendula	A la demande		2 semaines
Ciella® (Unidoses)	Acide salicylique	1 à 3 fois par jour	Port de lentilles déconseillé	



<b>Spécialité (Conditionnement)</b>	<b>DCI</b>	<b>Posologie</b>	<b>Conseils associés</b>	<b>Conservation après ouverture</b>
Optrex® (Flacon)	Chlorbutanol, acide salicylique, alcool, acide borique, Hamamélis	1 à 4 fois par jour	Port de lentilles déconseillé	4 semaines
Sophtal® (Flacon/unidoses)	Acide salicylique	1 à 3 fois par jour	Flacon: Port de lentilles déconseillé	Flacon: 4 semaines
Stéridose® (Unidoses)	Acide borique, borate de sodium	1 à 3 fois par jour	Port de lentilles déconseillé	
Ophtaxia® (Unidoses)	Chlorure de sodium, de potassium de calcium et de magnésium	1 à 6 fois par jour	Port de lentilles possible	
Bléphagel® (Tube)	Poloxamère 188, PEG-90, sodium, carbomère, eau	2 fois par jour sur une compresse	Utilisation préférentielle pour le nettoyage des cils et des paupières	2 mois

**Figure 65 :** *Solutions pour le lavage oculaire*

### **3-6 Les collyres anti-irritatifs:**

Ces collyres ont des propriétés décongestionnantes, le plus souvent antiseptiques, anti-irritations, soulagent les picotements et atténuent les rougeurs diffuses. Rappelons que certains d'entre eux contiennent un vasoconstricteur, de la synéphrine, et ne sont pas à conseiller (Uvicol® et Dacryne®)

<b>Spécialité (Conditionnement)</b>	<b>DCI</b>	<b>Posologie</b>	<b>Conseils associés</b>	<b>Conservation après ouverture</b>
Sophtal® (Flacon/unidoses)	Acide salicylique	1 goutte 2 à 4 fois par jour	Port de lentilles possible	Flacon: 15 jours
Sensivision au Plantain® (Flacon/unidoses)	Extrait de Plantain lancéolé	1 à 2 gouttes 2 à 4 fois par jour	Port de lentilles déconseillé	Flacon: 15 jours
Azulène® (Flacon)	Guaïazulène	1 à 2 gouttes 3 fois par jour max 10 jours	Port de lentilles déconseillé	15 jours
Homéoptic® (Unidoses)	Euphrasia 3DH, Calendula 3DH, Magnesia carbonica 5CH	1 à 2 gouttes 2 à 6 fois par jour	Port de lentilles possible	
Antalyre® (Unidoses)	Acide salicylique	1 goutte 2 à 4 fois par jour max 10 jours	Port de lentilles possible	
Ophthalmine® (Flacon)	Vigne rouge, eau de Rose, eau d'Hamamélis	1 goutte 2 à 8 fois par jour max 3 jours	Port de lentilles possible	15 jours

**Figure 66 :** *Les collyres anti-irritatifs*

## Chapitre 6 : Les compléments alimentaires en ophtalmologie

Selon les spécialités, les compléments alimentaires contiennent des antioxydants, des oligo-éléments, des dérivés pigmentés de type flavonoïdes, des huiles polyinsaturées en particulier des Oméga-3. Selon certaines études ce type d'association serait susceptible de limiter le risque de maladies oculaires liées à l'âge, en particulier la dégénérescence maculaire liée à l'âge et les troubles de la surface oculaire (Olson JH, 2011). Toutefois, plusieurs de ces études utilisaient des doses largement supérieures aux apports quotidiens conseillés en Europe et ne sont pas retrouvées dans les spécialités disponibles en officine (Grossklaus R, 2009).

Notons que la composition de ces compléments alimentaires varie parfois de façon brutale sans préavis.

De nouvelles études le confirment, il convient d'éviter la vitamine A chez les fumeurs puisqu'il a été démontré une augmentation du risque de cancer du poumon (Chan TY, 2012).

<b>Nom commercial</b>	<b>Composé(s) principal(aux)</b>	<b>Posologie (par jour)</b>
Alphalarm®	Huile d'Argousier, huile de Bourrache, huile de poisson, Vit E	1 comprimé
Dioptec®	Huile d'Onagre, huile de poisson, Vit C, Zinc, Vit E, Vit B6	2 comprimés
Nutrilarm®	Huile de poisson, huile de Bourrache, Vit C, Vit E	2 comprimés
Trioptec®	Huile de poisson, huile d'Onagre, coenzyme Q10, Zinc, lutéine, Vit E	2 comprimés

**Figure 67 :** *Les compléments alimentaires proposés dans les troubles liés à la sécheresse oculaire (non remboursés)*

Nom commercial	Composé(s) principal(aux)	Posologie (par jour)
Difravision®	Huile de poissons sauvages	2 gélules
Dual Retinal ®	Oméga-3	2 comprimés
Icaps R®	Oméga-3	1 comprimé
Kelior®	Vit C, Vit E, huile de poissons	1 comprimé
Macula 1 Step®	Huile de poisson, Vit E	1 comprimé
Macula Z®	Huile de poisson, lutéine	1 comprimé
Naturophtha Macula	Huile de poisson, Vit E, vit C,	1 comprimé + 1 gélule
Nutrof total®	Huile de poisson, Vit C	1 comprimé
Oemine A®	Vit A	2 gélules
Oftan Macula®	Huile de poisson, Vit C	1 comprimé
Optibiol AMD®	Huile de poisson	1 comprimé
Preservision®	Huile de poisson, Vit C, Vit E	2 comprimés
Reti-Nat Lutéine®	Huile de poisson, Vit E	2 comprimés
Richelet Nati-Age Vision®	Lutéine, extrait de myrtilles, Vit A, Vit E, Vit C	1 comprimé
Sunvue®	Lutéine, Vit B, Sélénium	2 gélules
Suveal Duo®	Huile de poisson, lutéine, Vit C, Vit E	1 comprimé
Suveal II Vison®	Lutéine, Vit C, Vit E	1 comprimé
Visioprev®	Oméga-3, lutéine, Vit E, Vit B	2 comprimés
Vitalux®	Huile de poisson, Vit C, lutéine, Vit E	1 comprimé

**Figure 68 :** Les compléments alimentaires proposés dans les troubles rétiens liés à l'âge (non remboursés)

<b>Nom commercial</b>	<b>Composé(s) principal(aux)</b>	<b>Posologie (par jour)</b>
A40 Vision®	Extrait d'Epinard, Myrtille, Carotte, Cassis	2 orogranules 2 fois par jour
Corvitec®	Huile de poisson, huile d'Onagre, extrait de Vigne vit B, Vit E, Lutéine	2 gélules
Oemine Vision®	Lutéine, caroténoïdes	1 comprimé

**Figure 69 :** *Les compléments alimentaires proposés pour améliorer le confort visuel (non remboursés)*

## Chapitre 7 : Contactologie

Le plus souvent la contactologie est l'affaire des opticiens mais le pharmacien peut être amené à délivrer une solution d'entretien des lentilles. Environ 9% des patients nécessitant une correction visuelle sont porteurs de lentilles en France. Parmi eux, 72% sont des femmes. (Etude Menicon 2008, porteurs de lentilles de contact) une étude de 2008 a révélé que, sur proposition de leur ophtalmologiste, 41 % des patients nécessitant une correction seraient prêts à essayer les lentilles de contact. De plus, de nombreux traitements ou pathologies nécessitent des précautions particulières avec les porteurs de lentilles de contact et le pharmacien doit donner des conseils précis à ses patients et jouer un rôle dans leur éducation thérapeutique.

### **1- Les différents types de lentilles de contact**

#### **1-1 Les lentilles rigides:**

Elles n'absorbent pas l'eau et sont très peu déformables. Elles seront préférées :

- En cas de souhait de port prolongé
- En cas de travail en atmosphère sèche ou climatisée
- Chez le jeune enfant, peu familier à la manipulation des lentilles de contact
- Chez les patients difficilement sensibilisables aux règles d'hygiène

Elles sont dites "perméables au gaz" puisque qu'elles sont séparées de la surface cornéenne par le film lacrymal, permettant l'oxygénation de la cornée et le maintien du métabolisme normal.

#### **1-2 Les lentilles souples:**

Elles peuvent être constituées de différents matériaux et leur mode de renouvellement est également variable. Elles sont en général plus confortables que les lentilles rigides.

Les lentilles souples sont choisies de préférence:

- En cas de pratique sportive
- En cas de travail en milieu riche en poussières

Les lentilles jetables journalières sont mieux tolérées car très fines et présentent un risque très faible d'irritation et d'infection de par leur usage uniquement diurne. L'absence d'utilisation de produit d'entretien diminue le risque allergique. Leur principal inconvénient est leur coût élevé. Il existe aussi des lentilles à renouvellement fréquent (15 jours, un, trois ou six mois). Les lentilles annuelles doivent être changées tous les ans en raison de leur baisse de performance mais leur utilisation est possible pendant deux ans.

Ces lentilles ont un sens, à l'endroit elles forment une coupelle, à l'envers elles forment un vase ou une assiette creuse.

### **1-3 Les lentilles particulières:**

Elles regroupent toutes les autres lentilles parmi lesquelles on retrouve les lentilles hybrides (zone centrale rigide et jupe périphérique souple) pour les cas d'astigmatisme irrégulier; les lentilles souples épaisses indiquées en cas de kératocônes en attente de greffe; les lentilles "thérapeutiques" ayant des fonctions diverses: antalgique, de pansement, médicamenteuses, ...

## **2- Port et entretien des lentilles :**

### **2-1 Les modes de port des lentilles:**

- Le port journalier ou diurne: Il peut être plus ou moins long dans la journée selon la tolérance ou les besoins du patient. Au maximum il dure du lever au coucher du porteur. Les lentilles doivent être retirées à chaque fois avant de dormir (même pour une sieste).

- Le port prolongé: Dans ce cas le port sera de 7 jours et 6 nuits, par la suite elles seront jetées ou décontaminées pour une utilisation de 7 jours supplémentaires.

Les lentilles compatibles avec ce protocole d'utilisation ont une durée de vie de 7 jours à 12 mois selon les modèles.

- Le port continu: Le port est de 30 jours à l'issue desquels la lentille est soit jetée soit décontaminée.

### **2-2 L'entretien des lentilles:**

L'entretien des lentilles de contact est essentiel car il évite les risques d'infection, conditionne la tolérance et le confort pendant le port et évite le vieillissement prématuré des lentilles.

Le but de cet entretien est double; d'une part nettoyer la lentille pour éliminer les dépôts (poussières, maquillage, graisse, ...) et d'autre part de la décontaminer pour détruire tous les germes présents (bactéries, virus, champignons). Selon le type de lentilles les solutions d'entretien sont différentes mais aujourd'hui le recours aux solutions multifonctions est le plus répandu.

En général les solutions multifonctions contiennent:

- des agents nettoyants de type tensio-actifs: associés au massage manuel des lentilles ils permettent l'élimination des dépôts et une meilleure mouillabilité de la lentille
- Des agents déprotéinisants enzymatiques ou chimiques: ils coupent les chaînes protéiques et assurent une meilleure transparence de la lentille
- Des agents décontaminants
- Des conservateurs
- Des agents mouillants et ou viscosifiants

Ces solutions ont l'avantage d'être d'utilisation simple, ne nécessitent pas de phase de neutralisation et la présence de conservateur assure la rémanence de l'efficacité. Toutefois des problèmes de tolérance peuvent survenir.

### **2-2-1 Les gestes de base de l'entretien des lentilles:**

Cinq gestes d'hygiène sont indispensables et sont à expliquer (voire répéter) au patient lors de ses premières utilisations des lentilles. Ils sont fondamentaux pour garantir la sécurité du porteur.

#### Le nettoyage des mains:

Les laver et les sécher avant toute manipulation des lentilles pour éviter toute contamination (43 % des porteurs de lentilles ne le font pas correctement ou pas du tout).

#### Le massage des lentilles:

Masser les lentilles avec la pulpe des doigts dans la paume de la main avec la solution multifonctions puis les rincer afin de décoller les résidus et dépôts présent à la surface de la lentille



### Le cycle d'entretien:

Mettre les lentilles à tremper dans l'étui au minimum quatre heures ou toute une nuit et veiller à ce que la lentille trempe complètement dans la solution pour éviter tout risque de déshydratation et de déformation.

Avant de les utiliser elles doivent être rincées avec la même solution d'entretien.

(11% des patients respectent le cycle complet d'entretien).

### Le soin de l'étui:

Après chaque utilisation l'étui doit aussi être nettoyé avec de la solution d'entretien fraîche. Il doit être changé tous les mois et souvent fourni avec les solutions multifonctions. L'étui et la solution doivent être bien refermés après utilisation. (71 % des utilisateurs gardent leur étui plus de deux mois).

### Les solutions:

Il ne faut jamais réutiliser une solution d'entretien usagée (35 % des utilisateurs ne renouvellent pas leur solution quand elle arrive à expiration) et rappeler que les solutions salines sont dépourvues de tout pouvoir décontaminant.

## **2-2-2 Les règles et précautions d'usage du port de lentilles :**

Le port des lentilles constitue le principal facteur de risque des kératites microbiennes sévères, notamment à *Pseudomonas* et amibienne.

Les pourcentages précédents nous montrent que l'observance des bonnes pratiques des porteurs de lentilles est très mauvaise. Le pharmacien a donc un rôle clé à jouer dans l'amélioration de cette observance afin de limiter le risque infectieux et de maintenir le confort et les qualités visuelles des lentilles par rapport aux lunettes.

Il convient de rappeler à tous les porteurs de lentilles (nouveaux ou non) de :

- *Respecter la durée de vie prévue pour chaque type de lentille (de 41 à 89 % de mauvais usage selon le type de lentilles)*
- *Ne jamais dormir avec des lentilles non prévues à cet effet (32 % de mauvaise observance)*
- *Procéder au nettoyage lentille par lentille et toujours dans le même ordre pour les patients possédant deux corrections différentes*

- *Toujours avoir un étui et une solution d'entretien avec soi et une paire de lunette adaptée à la vue surtout en cas de conduite de véhicule*
- *Ne jamais utiliser d'eau du robinet, de salive, un produit périmé ou un produit n'ayant aucune indication en contactologie*
- *Ne pas garder ses lentilles à la mer, à la piscine, dans les bains à remous, au sauna, hammam, ... en raison du risque important de contamination par les amibes.*
- *La durée de vie d'une lentille commence au moment de l'ouverture du blister et non pas au moment de sa première pose.*
- *Le maquillage a lieu après la pose des lentilles et le démaquillage après le retrait.*
- *lorsqu'une lentille est coincée sous la paupière, rincer abondamment avec une solution de lavage oculaire ou de sérum physiologique.*
- *En cas de survenue d'une pathologie oculaire avec gêne, d'irritation, douleur ou baisse d'acuité visuelle, il faut immédiatement retirer les lentilles et consulter un ophtalmologiste, de plus, il est important de conserver les lentilles dans un récipient pour d'éventuelles recherches microbiologiques.*

### **3- Médicaments et lentilles de contact:**

#### **3-1 Les traitements topiques et lentilles de contact:**

Certains collyres ou pommades ophtalmologiques colorés peuvent ternir définitivement les lentilles souples parmi lesquels on rencontre le plus souvent :

- Rifamycine
- Fluorescéine
- Vitamine B12
- Collyre Sensivision ®

De même certains collyres incolores vont pouvoir colorer les lentilles

- Toute la classe des vasoconstricteurs (épinephrine, néosynéphrine, synéphrine, ..) ils s'oxydent à la lumière et provoquent un jaunissement des lentilles

- Les ammoniums quaternaires
- Chlorhexidine
- Dexaméthasone

Certaines classes thérapeutiques sont à l'origine d'une diminution de la sécrétion lacrymale responsable d'une sensation d'inconfort

- Les bêta-bloquants

- les ammoniums quaternaires

Tous les collyres contenant des conservateurs sont susceptibles d'altérer la surface cornéenne et provoquer des kératites ponctuées superficielles.

De toutes les façons, il est recommandé de ne pas porter de lentilles de contact pendant toute la durée du traitement de l'affection oculaire. Si le port des lentilles est indispensable, il faut respecter un intervalle minimum de 30 min entre l'instillation du traitement et la pose des lentilles.

Les **collyres compatibles avec le port des lentilles souples** sont:

- Les lavages oculaires en unidoses de type Ophtaxia ® ou Dacudose ®
- Les antiseptiques locaux sans ammonium quaternaires de type Biocidan ®
- Les produits de suppléance lacrymale sans conservateur de type Aqualarm ®
- Les collyres antiallergiques sans conservateur de type Cromadose ®, Cromabak ®, Cromedil unidose ®

### **3-2 Les traitements *per os* et lentilles de contact:**

La prise de certains médicaments, par voie orale, est contre indiquée avec le port des lentilles de contact.

Classes thérapeutiques à l'origine d'une hyposécrétion lacrymale :

- Antidépresseurs : clomipramine (Anafranil®) et mirtazapine (Norset®)
- Neuroleptiques : chlorpromazine (Largactil®)
- Antiparkinsonien : biperidène (Akineton®)
- Béta-bloquants : acébutolol, métoprolol, propranolol, aténolol
- Tous les médicaments aux propriétés anticholinergiques

Médicaments à l'origine de modification de la qualité du film lacrymal:

- Les antihistaminiques qui modifient la couche muqueuse
- Les anti-acnéiques qui modifient la couche lipidique

Médicaments à l'origine d'une coloration des lentilles:

- Amiodarone (Cordarone®)
- Chloroquine (Nivaquine®, Nopalu® et Savarine®)
- Indométacine (Indocollyre®, Indocid®, Indobiotic® et Chrono-indocid®)
- Rifampicine (Rifadine®, Rifater®, Rifinah® et Rimactan®)
- Tétracyclines

- Chlorpromazine (Largactil®)
- Tamoxifène (Nolvadex®)

## **Chapitre 8 : Toxicité oculaire médicamenteuse**

Il est important, pour le pharmacien, de connaître les signes de toxicité oculaire médicamenteuse. Ces effets secondaires s'expliquent par leur pénétration oculaire puis leur passage systémique et/ou leur franchissement de la barrière hémato-encéphalique. Devant une suspicion de manifestations oculaires iatropathogènes le pharmacien recommandera toujours une consultation médicale (D. Vital Durand, 2013), (Vidal 2013).

### **1- Pathologies ophtalmologiques iateuses les plus décrites:**

Dans cette partie nous citerons les grandes classes thérapeutiques mais ces listes ne sont pas exhaustives.

#### **1-1 Altération cornéenne et conjonctivale:**

Elle se traduit, le plus souvent, par la survenue de dépôts:

- Avec des collyres renfermant du bleu de méthylène (dépôts bleus) ou des sels d'argent et de mercure.
- Lors d'instillations répétées de collyres contenant le l'épinéphrine (dépôts marrons foncés)
- Suite à la prise au long cours d'amiodarone (Cordarone®) par voie orale

Ces dépôts se caractérisent par un aspect de *cornea verticillata* en "moustaches de chat" de couleur jaunâtre ou noir dans l'aire de la fente palpébrale. Ils n'altèrent pas la vision et ne contre-indiquent pas la poursuite du traitement.

#### **1-2 Cataracte:**

Une cataracte peut survenir avec :

- Une corticothérapie par voie locale ou générale, au long cours, en général 2 à 4 ans après l'initiation du traitement.
- Un traitement au long cours par phénothiazines (surtout la chlorpromazine (Largactil®) à plus de 300 mg/j)
- La puvathérapie en cas d'absence de protection oculaire avec des lunettes de protection

### **1-3 Crise de glaucome aigu à angle fermé:**

Il survient généralement chez les patients prédisposés après à l'administration de:

- Collyres mydriatiques ou corticoïdes
- Par voie générale les parasympatholytiques, sympathomimétiques, les anti-histaminiques H1, les antidépresseurs imipraminiques, les antiparkinsoniens, les IMAO...

### **1-4 Neuropathie optique:**

Ces affections se manifestent surtout par une altération de la vision des couleurs

- Plus fréquemment sont incriminés: l'éthambutol (Myambutol® et Déxambutol®), l'isoniazide (Rifater®, Rimifon® et Rifinah®), les IMAO et certains antimétabolites (vincristine (Oncovin®) ou vinblastine (Velbe®))
- Plus rarement: les tétracyclines, les corticoïdes ou les contraceptifs oraux

### **1-5 Rétinopathie:**

Le plus souvent, des rétinopathies sont observées suite à la prise d'antipaludéens de synthèse, plus rarement avec certains antibiotiques comme la fluméquine (Apurone®) ou l'isoniazide (Rifater®, Rimifon® et Rifinah®), ou certains dérivés quinoléiques comme l'Intérix®. Les contraceptifs oraux œstro-progestatifs sont parfois incriminés dans les rétinopathies d'origine vasculaire.

### **1-6 Sécheresse lacrymale**

Cette toxicité oculaire médicamenteuse est la plus fréquente et traduit les habitudes d'automédication et/ou de prescriptions médicales multiples.

- Médicaments à effet anti-cholinergique :
  - Psychotropes: antidépresseurs tricycliques, antiparkinsoniens, neuroleptiques, anticonvulsivants, ...
  - Antihistaminiques H1
  - Anti-arythmiques : atropine et disopyramide (Rythmodan® et Isorhythm®)
  - Morphiniques: surtout ceux contenus dans les antitussifs
  - Antiémétiques et antispasmodiques digestifs ou vésicaux

- Les traitements hormonaux
  - Anti-androgéniques
  - Traitement substitutif œstro-progestatif
- Autres substances :
  - Anti-acnéiques contenant de l'isotrétinoïne (Contracné®, Curacné®, Procuta®, Roaccutane®)
  - Antihypertenseur d'action centrale : clonidine (Catapressan®)
  - Bêta-bloquants par voie locale ou générale
  - Chimiothérapies avec 5-FU, trastuzumab (Herceptin®), imatinib (Glivec®)

## **1-7 Trouble de la motricité oculo-palpébrale:**

Ces effets indésirables sont rares et génèrent un ptosis ou un syndrome myasthéniforme (trouble de l'accommodation, sécheresse oculaire, ...). Ils peuvent apparaître après l'administration de:

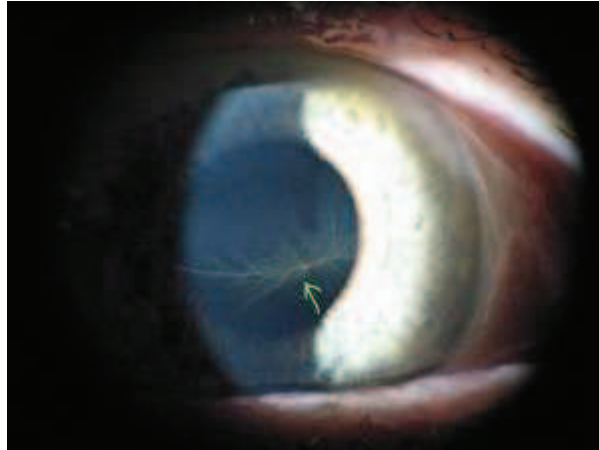
- Psychotropes : neuroleptiques, anxiolytiques
- Cytostatiques: vincristine (Oncovin®) ou vinblastine (Velbe®)
- Phénytoïne
- Lithium
- Antipaludéens de synthèse

## **2- Médicaments le plus souvent impliqués:**

### **2-1 Amiodarone (Cordarone®) et cornée:**

L'amiodarone (Cordarone ®) est un anti-arythmique très fréquemment prescrit appartenant à la classe III de la classification de Vaughan et Williams.

Dans plus de 10% des cas elle entraîne des micro-dépôts cornéens éventuellement associés à une perception de halos colorés en présence de lumière éblouissante. Ces dépôts prennent l'aspect de "moustaches de chat" et sont composés de lipides complexes. Ils apparaissent au bout de quelques mois de traitement aux posologies habituelles et sont totalement réversibles à l'arrêt de traitement. Toutefois ils ne constituent pas une contre-indication à la poursuite du traitement.



*Figure 70 : Dépôts cornéens induits par l'amiodarone (D'après X. Morel).*

Dans de très rares cas (<0.01 %) peuvent survenir des neuropathies optiques, de type névrite, avec flou visuel, baisse d'acuité visuelle et œdème papillaire au fond d'œil. Il est recommandé de suspendre le traitement (Mäntyjärvi M, 1998).

## **2-2 Antipaludéens et toxicité oculaire**

### **2-2-1 La chloroquine (Nivaquine ®) associée au proguanil (Savarine®)**

On observe, dans ce cas, des effets indésirables caractéristiques de la chloroquine:

- Fréquemment: troubles de l'accommodation, vision floue
- Rarement: opacités cornéennes
- Exceptionnellement: rétinopathies par lésions irréversibles de la macula (observés uniquement lors de traitement à dose élevée au long cours, 4mg/kg/jour sur plus de 3 ans)

### **2-2-2 La quinine (Surquina ®, Quinine ®)**

En cas de surdosage on note la survenue de spasmes de l'artère centrale de la rétine et aux doses usuelles un rétrécissement du champ visuel, une amblyopie, une diplopie, une héméralopie.



### **2-2-3 Les antipaludéens de synthèse**

Le Plaquénil® (Hydroxychloroquine) est le plus souvent mis en cause dans :

- Des modifications de la cornée (œdème ou dépôts cornéens), le plus souvent asymptomatiques, visibles après un an de traitement et réversibles 2 à 3 mois après son arrêt.
- Une maculopathie: cette pathologie, très rare, entraîne un rétrécissement du champ visuel et impose l'arrêt immédiat du traitement ; la récupération n'est assurée que si les effets indésirables ont été détectés précocement.
- Une vision floue engendrée par des troubles de l'accommodation et réversible à l'arrêt du traitement.

Dans tous les cas, afin de dépister des effets indésirables d'ordre ophtalmologique, il convient de faire pratiquer un bilan ophtalmologique avant toute instauration de traitement par antipaludéen surtout si un traitement au long cours est envisagé. Le caractère dose-dépendant des effets indésirables oculaire ayant clairement été établi, on recherchera toujours la dose minimale efficace. La fréquence des contrôles pendant le traitement dépendra de la dose du médicament, de la durée du traitement et du terrain du patient (âge > 65 ans, insuffisance rénale chronique, pathologies oculaires associées, ...). Ainsi, à doses usuelles, en absence de facteur de risque et chez une personne ayant une acuité visuelle normale, la surveillance sera annuelle. La surveillance comprend une mesure de l'acuité visuelle, du sens chromatique, du champ visuel central et un examen du fond d'œil. Eventuellement un électrorétinogramme pourra être pratiqué.

### **2-3 L'éthambutol (Myambutol®)**

L'éthambutol est un antibiotique antituberculeux majeur. Il est susceptible de provoquer de nombreuses atteintes oculaires:

- Neuropathie optique dose dépendante
- Baisse d'acuité visuelle
- Scotome central
- Dyschromatopsie pour le vert et le rouge

Ainsi, sa prescription devra être précédée d'un examen ophtalmologique comportant une mesure de l'acuité visuelle, de la vision des couleurs et d'un fond d'œil. Un contrôle sera

effectué entre J15 et J21, puis à 2 mois et tous les deux mois. Au moindre signe de névrite optique le traitement sera suspendu.

Les personnes les plus à risque de développer ces effets indésirables sont les diabétiques, les alcoolo-dépendant, les tabagiques, les insuffisants rénaux, et les patients conjointement traités par antipaludéens de synthèse ou par AINS.

## **2-4 La corticothérapie:**

Les corticoïdes possèdent de puissantes propriétés anti-inflammatoires mais sont également prescrits pour leurs actions antiallergiques ou immuno-modulatrices. Ainsi leur emploi est fréquent, surtout chez les sujets âgés. En ophtalmologie ils sont utilisés pour leurs propriétés anti-inflammatoires, en postopératoire, ou dans un contexte allergique. Ils sont disponibles sous de nombreuses formes galéniques: collyres, pommades, injections, par voie orale.

Ainsi, leur utilisation par voie locale ou générale peut être à l'origine de plusieurs types d'effets indésirables oculaires. Dans tous les cas ceux-ci s'observent en cas de traitement prolongé (Weijtens O., 1998).

### **2-4-1 La cataracte cortisonique:**

Un traitement prolongé (1 an par voie générale et 2 à 4 ans par voie locale) peut entraîner l'apparition d'une cataracte de type sous capsulaire postérieure. Cette cataracte est irréversible malgré l'arrêt du traitement. Ainsi, on conseillera aux patients une surveillance ophtalmologique annuelle en cas de corticothérapie par voie générale et trimestrielle si le traitement est effectué par collyres.

### **2-4-2 L'hypertonie oculaire et le glaucome cortisoniques:**

Une corticothérapie peut être à l'origine d'une augmentation de la pression intraoculaire (PIO). Les dérivés cortisoniques entraînent, dans l'angle irido-cornéen, une accumulation de mucopolysaccharides capables de fixer l'eau et ainsi de créer un œdème responsable de la diminution de l'excrétion de l'humeur aqueuse.

L'hypertonie oculaire iatreuse est, le plus souvent, réversible en deux semaines si elle est détectée précocement. Toutefois, si elle persiste trop longtemps elle peut évoluer vers un véritable glaucome à angle ouvert avec de potentielles lésions du nerf optique.

L'attention du pharmacien doit être principalement portée sur les patients recevant de fortes doses de corticoïdes, par exemple dans le cas d'un traitement d'une polyarthrite rhumatoïde. Il doit d'informer les patients que cette augmentation de la PIO est le plus souvent asymptomatique. La surveillance est la même que pour la recherche d'une cataracte cortisonique. Si une hypertonie est découverte, le traitement doit être suspendu ce qui peut suffire à faire diminuer la PIO, si tel n'est pas le cas on aura recours à un anti-glaucomeux jusqu'à obtention d'une PIO normale.

### **2-4-3 Retard de cicatrisation cornéenne induit par la corticothérapie :**

Tous les corticoïdes locaux peuvent être à l'origine d'un retard de cicatrisation et sont donc contre-indiqués en cas d'ulcère ou d'herpès cornéens, responsables, dans ce cas, de perforations aux conséquences dramatiques.

### **2-4-4 Immunodépression induite par la corticothérapie:**

Comme par voie générale, l'utilisation prolongée de collyres corticoïdes peut aggraver ou induire des infections oculaires par suppression d'une réponse immunitaire efficace vis-à-vis d'une atteinte virale, bactérienne ou parasitaire. Ainsi, il est fréquent d'observer une infection fongique de la cornée consécutive à une corticothérapie locale prolongée.

La prescription d'un corticoïde local est possible en cas de zona ou d'herpès ophtalmique mais elle émane toujours d'un spécialiste après examen de l'œil. Dans ce cas, l'objectif est d'atténuer la réponse inflammatoire délétère et une couverture anti virale par voie orale et parfois locale sera toujours associée.

*En conclusion, le pharmacien doit être vigilant:*

- A ce que ne soient utilisés des collyres corticoïdes en dehors de l'indication ayant mené à leur prescription*
- A recommander au patient de ne pas poursuivre le traitement au delà de la durée indiquée et de ne pas réutiliser ce collyre sans avis ophtalmologique*
- A ne jamais délivrer des corticoïdes topiques sans ordonnance*

- *A rappeler au patient l'importance des contrôles effectués tout au long du traitement par corticoïdes locaux*

## **2-5 Les inhibiteurs de la phosphodiesterases de type 5 (PDE5) et toxicité oculaire :**

Cette classe thérapeutique est utilisée dans la dysfonction érectile.

Des cas de neuropathies optiques ischémiques antérieures non artéritiques (NOIAN) ont été rapportés après la prise d'inhibiteurs de la PDE5.

Le pharmacien doit mettre en garde les hommes traités par cette classe thérapeutique qu'en cas de troubles visuels soudains, ils ne doivent pas réitérer la prise médicamenteuse et consulter immédiatement un médecin. Chez les patients ayant des antécédents de perte de la vision due à une neuropathie optique ischémique antérieure non artéritique, les inhibiteurs de PDE5 sont définitivement contre-indiqués.

- Le sildénafil (Viagra ®):

Fréquemment: troubles visuels réversibles (photophobie, flou visuel ou dyschromatopsies)

Peu fréquemment: atteintes conjonctivales, troubles lacrymaux

- Le tadalafil (Cialis ®):

Peu fréquemment: Vision double, sensations douloureuses au niveau oculaire, œdème palpébral

Rarement: anomalie du champ visuel

- Le vardénafil (Levitra ®)

Peu fréquemment: augmentation des sécrétions lacrymales, troubles de la vision, chromatopsie, conjonctivite, vision trouble

Rarement: augmentation de la PIO

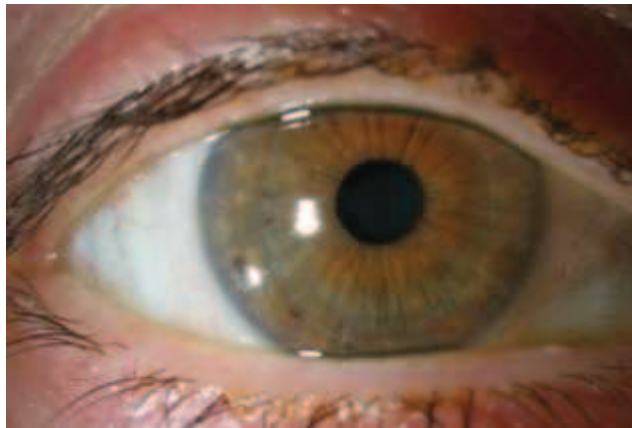
## **2-6 La vigabatrine et toxicité oculaire :**

La vigabatrine (Sabril®) est un antiépileptique de dernière intention, réservé aux épilepsies résistantes en raison de sa toxicité oculaire potentiellement grave. Un tiers des patients qui reçoivent ce traitement souffrent d'anomalies du champ visuel. Le plus souvent un rétrécissement bilatéral est rapporté et associé à une BAV irréversibles à l'arrêt du traitement. En cas d'utilisation de cette molécule une surveillance ophtalmologique accrue est nécessaire tous les trois à six mois. Le pharmacien doit sensibiliser son patient à la survenue d'effets indésirables oculaires nécessitant l'arrêt immédiat du traitement.

## Chapitre 9 : Quelques cas de comptoirs ...

### **1- « Un bouchon de champagne dans l'œil ! »**

Monsieur N, 27 ans, ouvrant une bouteille de champagne et le bouchon lui a sauté dans l'œil. Il arrive à l'officine quelques minutes après le choc en se plaignant d'une douleur et demande un collyre.



#### **Question à poser au patient :**

En tout premier il s'agit d'éliminer l'urgence ophtalmologique :

- Baisse d'acuité visuelle (BAV)
- Douleur intense
- Photophobie
- Impression d'éclairs lumineux ou de voile sombre

Si une plaie ouverte est présente demander au patient s'il est à jour de sa vaccination antitétanique.

#### **Conduite à tenir du pharmacien :**

Il est contre-indiqué d'instiller un collyre anesthésiant car celui-ci pourrait masquer l'évolution du traumatisme oculaire et fausser le diagnostic du praticien.

Appliquer une compresse pliée sur la paupière supérieure et recouvrir d'un pansement oculaire afin de maintenir l'œil fermé et soulager la douleur (*cf.* fiche pratique).

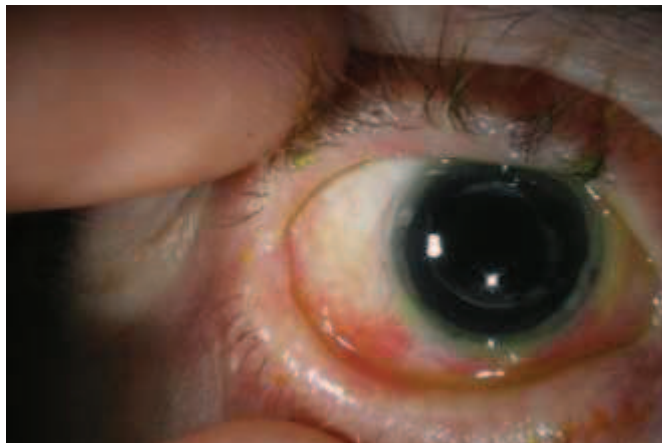Adresser le patient aux urgences ophtalmologiques afin qu'un examen approfondi des structures internes de l'œil soit réalisé.

**Conseils associés :**

Les traumatismes oculaires sont très fréquents malgré les efforts de prévention ; ils touchent principalement des hommes au cours d'accidents de travail, bricolage, jeu, sport, ... Le pharmacien de rappeler les règles élémentaires de protection en matière d'équipement lors de pratique d'activités à risques, parmi lesquelles les lunettes de protection.

## 2- « Mes yeux grattent, sont secs et pleurent »

Madame V, 54 ans, se plaint de larmoiements, de sensations de grains de sable dans les yeux et picotement depuis plusieurs mois.



### Questions à poser à la patiente :

Le pharmacien doit interroger la patiente sur son mode de vie :

- Travail prolongé devant un écran
- Exposition prolongée à une atmosphère sèche (climatisation, chauffage, ...)
- Ménopause
- Traitements médicamenteux (antidépresseurs tricycliques, neuroleptiques, anticholinergiques, ...)
- Port de lentilles de contact

Les différentes réponses données par Madame V évoquent une sécheresse oculaire liée à son mode de travail (secrétaire dans des bureaux surchauffés en hiver et climatisés en été) et accentués par une pré-ménopause avec bouffées de chaleur et sécheresse vaginale.

### Conduite à tenir du pharmacien :

Proposer à la patiente des substituts lacrymaux d'action plus ou moins prolongée selon la sévérité de la sécheresse :

- sécheresse oculaire très légère : Dépourvus d'action hydratante, les dérivés du chlorure de Sodium ont une action très limitée dans le temps.

Larmabak®, Larmes artificielles Martinet® en unidoses ou flacons.

- sécheresse oculaire modérée : Les dérivés de la cellulose, povidone ou carmellose, sont des composés capables de retenir l'eau.

Povidone : Aqualarm U.P.®, Nutrivisc® unidoses, Lacryfluid® unidoses ou flacon, Unifluid®, Refresh®, Dulcilarmes®, Fluidabak®

Carmellose : Celluvisc®

- sécheresse oculaire sévère : Les dérivés de carbomères synthétiques créent un film bioadhésif sur l'œil en augmentant ainsi leur durée d'action mais entraînent souvent un flou visuel. L'acide hyaluronique entraîne moins de gêne visuelle car sa viscosité diminue avec le clignement des yeux.

Gels de carbomères synthétiques : Aqualarm ® unidoses, Aquarest®, Civigel®, Gel larmes®

Acide hyaluronique : Aqualarm U.P. Intensive®, Vismed®, Hylovis®.

Les gels ont une rémanence plus longue que les larmes et c'est au patient de déterminer la fréquence des instillations.

Remarque : Certains compléments alimentaires, contenant des oméga-3, du zinc et du sélénium, peuvent être proposés en traitement de fond pour des patients atteints de formes sévères : Nutrilarm®, Alpha Larm®, Lacry+®

#### **Conseils associés :**

Humidifier l'air et se tenir éloigné des systèmes de climatisation ou de courants d'air.

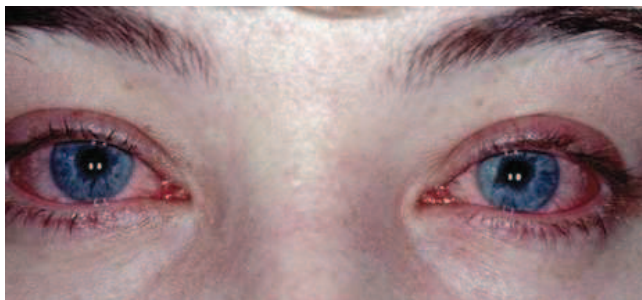Porter des lunettes pour se protéger du vent et du soleil.

Lors d'un travail prolongé sur ordinateur se forcer à cligner souvent des paupières et faire des pauses régulières de 10 à 20 secondes les yeux fermés.



### **3- « Je n'arrête pas d'éternuer, mes yeux me grattent et me brûlent »**

Melle G, 34 ans, se plaint d'épisodes annuels identiques, au printemps, surtout quand elle sort de chez elle.



#### **Questions à poser à la patiente :**

Le pharmacien, suspectant une conjonctivite allergique saisonnière, doit demander à la patiente si elle est déjà suivie par son médecin traitant ou par un allergologue pour cette pathologie, si oui quel est son traitement.

A-t-elle fait des travaux de jardinage récemment ?

La patiente a-t-elle déjà pris un traitement antiallergique avant de venir à l'officine ?

#### **Conduite à tenir du pharmacien :**

Il convient de soulager rapidement les symptômes allergiques ophtalmologiques en proposant à la patiente un collyre anti-H1, la levocabastine, Allergiflash®. Préalablement à cette instillation la patiente doit laver ses yeux et leurs annexes avec une grande quantité de solution de lavage (y compris les cils qui piègent les allergènes).

Par la suite, les collyres inhibant le dégranulation mastocytaire, à base de cromoglycate de sodium, peuvent être proposés en relai du traitement aigu afin de limiter la réapparition des symptômes : Multicrom® unidoses, Ophtacalm® unidoses et flacon, Humex conjonctive allergique® unidoses.

Si les signes généraux de rhinite allergique sont marqués le pharmacien peut conseiller un anti-H1 en médicament conseil (OTC) tel que Alairgix®, Zyrtecset®, Actifed allergie® à base de cétirizine ou Loratadine Arrow® à base de loratadine (présentant moins de risque de somnolence que le précédant).

**Conseils associés :**

Limiter l'exposition aux allergènes quand ceux-ci sont clairement identifiés, dans le cas de cette patiente il convient de lui conseiller de ne pas ouvrir les fenêtres les jours de pic de pollinisation (consultables sur [www.pollens.fr](http://www.pollens.fr)), de tondre la pelouse avec un masque et des lunettes très couvrantes.

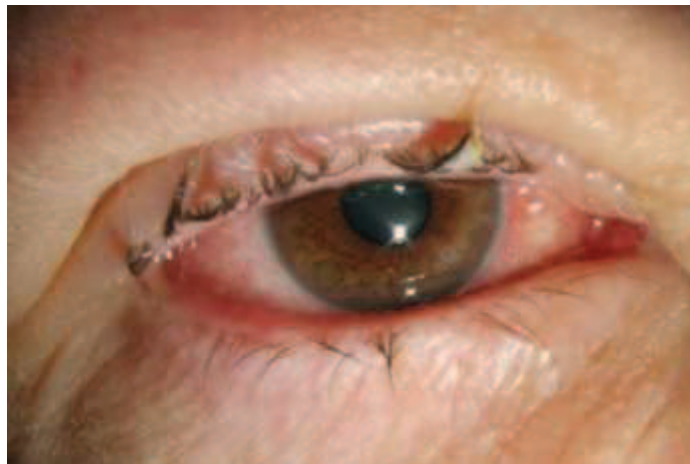Au retour d'une sortie de bien se laver les yeux, les paupières et les cils.

Pour soulager les démangeaisons et les brûlures on peut conseiller l'application sur les paupières de compresses imbibées d'eau froide.

Il est fortement déconseillé de se frotter les yeux, surtout avec des mains non lavées.

#### 4- « Ce matin j'avais les yeux collés par des sécrétions jaunes »

Monsieur M, 18 ans, arrive à l'officine avec un œil présentant des sécrétions jaunâtres qui s'accumulent dans le bord interne de l'œil droit et les cils collés.



##### Questions à poser au patient :

Le pharmacien doit s'assurer que le jeune homme n'est pas porteur de lentilles de contact, si tel est le cas il doit les retirer immédiatement (ne pas les jeter en cas de lentilles jetables, en vue d'une éventuelle analyse bactériologique) et ne pas en porter à nouveau avant guérison complète.

##### Conduite à tenir du pharmacien :

Devant ce tableau de conjonctivite bactérienne, la prise en charge peut être assurée par le pharmacien pour une forme non compliquée en l'absence de facteurs de risque (diabète, immunodépression, chirurgie oculaire récente, corticothérapie locale) .

Le traitement repose sur deux phases :

- Un lavage oculaire abondant au sérum physiologique 3 à 4 fois par jour (voire plus si besoin). Les paupières et les cils doivent également être soigneusement nettoyés à l'aide d'une compresse imbibée afin de ramollir les sécrétions et faciliter leur élimination.

- L'instillation d'un collyre antiseptique, à la suite du lavage oculaire, 3 à 4 fois par jour.

- A base de céthéxonium : Biocidan® unidoses ou flacon, Monosept® unidoses, Sédacollyre® flacon. A base de cétypyridinium : Novoptine® unidoses ou flacon. *Attention, ces spécialités contiennent un ammonium quaternaire, susceptible de provoquer des allergies.*

- A base d'héxamidine : Désoméline® en unidoses ou flacon

- A base de picloxydine : Vitabact® unidoses ou flacon

Si les symptômes perdurent au-delà d'une semaine il convient de conseiller une consultation médicale.

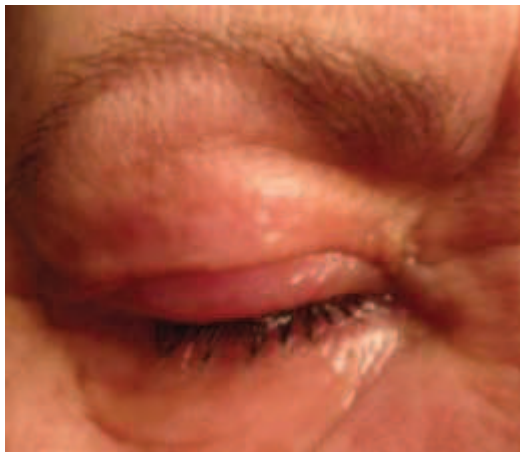*Remarque :* Afin de prodiguer un conseil adapté il est important de distinguer une conjonctivite virale d'une conjonctivite bactérienne. La conjonctivite bactérienne est souvent unilatérale au départ et caractérisée par la présence de sécrétions purulentes jaunâtres et des paupières collées au réveil. La conjonctivite virale est le plus souvent bilatérale d'entrée, avec présence de larmoiement clair important et un œdème des paupières. La forme virale est très contagieuse pendant les 10 à 12 jours qui suivent l'apparition des symptômes, ainsi, il convient de rappeler au patient de ne pas partager leur linge de toilette et de se laver très soigneusement les mains après un contact oculaire.

**Conseils associés :**

Afin de limiter la contamination à l'œil controlatéral il convient de rappeler au patient les règles d'instillation des collyres et la nécessité du lavage de main avant et après les soins oculaires.

## 5- « J'ai une boule sur l'œil »

Madame C, 57 ans, présente, depuis une semaine, une petite masse sur la paupière supérieure sans pus. Lorsqu'elle y touche elle ressent une douleur.



### Questions à poser à la patiente :

L'interrogatoire précis de la patiente, ainsi que l'observation de son œil vont conduire le pharmacien à distinguer l'orgelet du chalazion et de proposer à la patiente le traitement adapté.

	<b>Orgelet</b>	<b>Chalazion</b>
<b>Douleur</b>	Légère à modérée	Légère à absente
<b>Localisation</b>	Base d'un cil	Paupière
<b>Présence de pus</b>	Oui	Non
<b>Déformation de la courbure du bord libre de la paupière</b>	Oui	Non
<b>Disparition</b>	Quelques jours	Quelques semaines à mois

**Figure 71 : Tableau : Différencier l'orgelet du chalazion.**

Dans ce cas le pharmacien conclue à un chalazion dû à l'obstruction d'une glande de Meibomius située ici dans la paupière supérieure et se traduisant par une masse inflammatoire

et douloureuse. Cette dernière est due à une rétention des corps gras physiologiquement excrétés par cette glande et l'évolution vers l'enkystement fait bomber la peau.

**Conduite à tenir du pharmacien :**

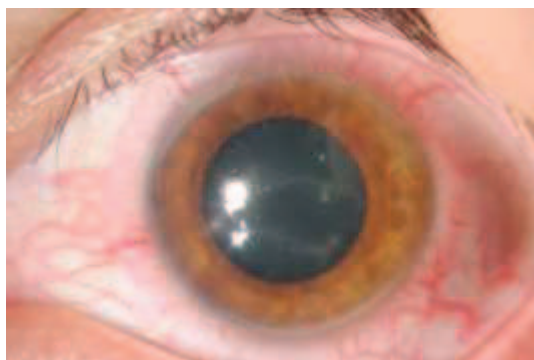A l'officine, le pharmacien peut conseiller une toilette palpébrale pluriquotidienne afin de déboucher et évacuer le contenu de cette glande. Cette toilette consiste à appliquer sur l'œil des compresses ou un gant de toilette propre préalablement imbibés d'eau chaude. Il convient de l'appliquer pendant 10 minutes environ puis de réaliser un massage palpébral 3 fois par jour en période aiguë et une fois par jour en entretien pour éviter une récurrence (cf. fiche conseil). Ces conseils ne sont valables que si les patients ne présentent pas de forme compliquée, si tel est le cas il doit être adressé à son médecin traitant ou son ophtalmologiste afin d'initier un traitement par pommade anti-inflammatoire et antibactérienne.

**Conseils associés :**

Les massages palpébraux sont à expliquer et recommander quotidiennement aux patients ayant déjà présenté un chalazion en prévention d'une récurrence.

## 6- « J'ai dormi avec mes lentilles »

Monsieur C, 21 ans, a largement fêté la fin de ses examens hier soir, et s'est endormi au petit matin avec ses lentilles de contact, il arrive à l'officine en fin d'après-midi avec les yeux rouges, un peu larmoyant et une sensation de brûlure.



### Questions à poser au patient :

En tout premier le pharmacien doit s'assurer que le patient a bien retiré ses lentilles. A l'interrogatoire le patient décrit de nombreux facteurs d'irritation oculaire : atmosphère enfumée, manque de sommeil, port prolongé des lentilles de contact.

Il s'agit dans ce cas d'une conjonctivite irritative caractérisée par un œil rouge, sans sécrétion, avec un léger larmoiement. Dans ce cas l'atteinte est bilatérale.

### Conduite à tenir du pharmacien :

Après avoir retiré les lentilles de contact le pharmacien va proposer à Monsieur C des lavages oculaires suivi de l'instillation d'un collyre anti-irritatif.

Les solutions de lavage oculaire permettent l'élimination des impuretés et calment l'irritation. L'action antiseptique des solutions boratées leur confèrent une plus grande efficacité que le sérum physiologique seul. Il convient d'attendre 15 minutes avant d'instiller un collyre anti-irritatif.

Le traitement par collyre anti-irritatif aura lieu 2 à 4 fois par jour jusqu'à disparition des symptômes. Il peut être remplacé le soir par une application de pommade cicatrisante à base de vitamine A.

En cas de suspicion de risque de surinfection, un collyre antiseptique peut être proposé.

Le port des lentilles de contact est à proscrire jusqu'à la guérison complète.

**Conseils associés :**

Eviter le plus possible les facteurs d'irritation oculaire :

- exposition à des produits chimiques, à la pollution, à la poussière, à la fumée
- exposition au soleil, au vent
- bains de mer ou de piscine surtout pour les patients présentant une sensibilité au chlore
- port exagéré des lentilles de contact
- fatigue



## Conclusion

Un pharmacien d'officine, par sa disponibilité et sa répartition sur le territoire, est souvent sollicité pour une demande de conseils ophtalmologiques et il doit donc être en mesure de conseiller ces patients et, si nécessaire, de les orienter vers les urgences ou une consultation ophtalmologiques. Face à une pathologie oculaire, nous avons vu, qu'en premier lieu, le pharmacien doit être capable d'éliminer tout caractère d'urgence. En effet, certains signes, pouvant paraître bénins, peuvent traduire une réelle urgence, mettant en jeu le pronostic visuel du patient :

- Une baisse brutale de la vision
- Une douleur vive et brutale
- Un globe oculaire dur avec un cercle périkératique (glaucome aigu)
- La présence de phosphène (déchirure ou décollement rétinien) ou d'une opacité partielle du champ visuel (décollement rétinien)
- Un traumatisme oculaire de type contusion, plaie, corps étranger intraoculaire, brûlure thermique ou chimique

Dans tous ces cas la préciosité de la prise en charge du patient détermine l'étendue des éventuelles séquelles et la possibilité de récupération visuelle.

Lorsque l'urgence ophtalmologique est éliminée un interrogatoire minutieux du patient permettra au pharmacien de repérer les éventuels facteurs de risque (port de lentilles de contact, immunodépression, chirurgie oculaire récente, ...) les traitements du patients, la date d'apparition des symptômes et si le patient a déjà tenté de se soigner.

Nous avons vu que seules les pathologies oculaires bénignes peuvent être prises en charge à l'officine. Ces plaintes oculaires constituent une occasion de rappeler aux patients la nécessité d'une consultation ophtalmologique régulière de dépistage surtout après 45 ans.

En cas de doute, même si les symptômes paraissent minimes, le patient doit être adressé à un médecin.

Dans un second temps nous avons pu voir le rôle crucial du pharmacien face aux pathologies oculaires chroniques. En effet, l'incitation au dépistage, l'explication des modalités de traitement, le contrôle de son observance et les réponses données aux interrogations des patients constituent les bases de l'éducation thérapeutique qui incombent au pharmacien

d'officine dans la prise en charge de pathologies chroniques. Ainsi au cours de ma pratique officinale j'ai pu me rendre compte de la méconnaissance de nombreux patients quant à leur pathologie chronique et les modalités de leur traitement, même après de nombreuses années de prise en charge thérapeutique.

Enfin, toute délivrance de traitement ophtalmologique doit être accompagnée des conseils adaptés, notamment sur les techniques d'instillation des collyres, les soins palpébraux, les règles de bon usage des médicaments, .... De plus, le pharmacien doit rappeler les règles d'hygiène indispensables et les précautions à prendre pour les porteurs de lentilles de contact.

Pour conclure, le conseil, la prévention et l'éducation thérapeutique constituent la base de l'exercice de la pratique officinale. Dans ce cadre, la formation des pharmaciens, des étudiants en pharmacie et des préparateurs est capitale afin de mieux répondre aux demandes des patients et les accompagner dans le traitement de leurs pathologies oculaires.

## Annexes

Fiches pratiques à l'attention des équipes officinales et des étudiants en Pharmacie (la présence d'une croix rouge signifie qu'il s'agit d'une urgence ophtalmologique):

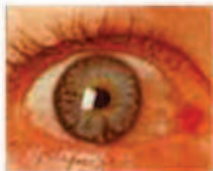- Les conjonctivites
- Les pathologies palpébrales
- La kératite aux UV
- L'œil sec
- Les traitements ophtalmologiques
- Le glaucome aigu
- Le décollement de rétine
- Le glaucome chronique
- Les soins palpébraux
- Le pansement oculaire

## Fiche pratique: les conjunctivites

---

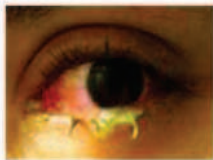Qu'est ce que c'est ? Il s'agit d'une inflammation de la conjonctive, muqueuse translucide très vascularisée, qui recouvre la face antérieure du globe oculaire et la face postérieure des paupières.

### Clinique



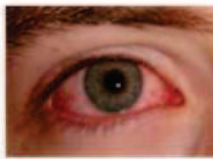#### **Conjonctivite irritative**

- Œil un peu rouge
- Petit larmoiement reflexe
- Picotement
- Pas de BAV



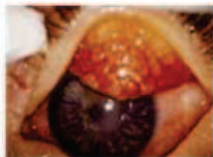
#### **Conjonctivite bactérienne**

- Rougeur diffuse
- Pus au niveau de l'angle interne de l'œil
- Cils et paupières collés au réveil
- Œil peu douloureux
- Pas de BAV



#### **Conjonctivite virale**

- Œil très rouge, atteinte uni puis bilatérale
- Larmoiement clair
- Conjonctive gonflée
- Œdème palpébral
- Pas de BAV



#### **Conjonctivite allergique**

- Yeux très rouges (atteinte bilatérale)
- Papilles dans la conjonctive palpébrale
- Larmoiement clair important
- Prurit dans l'angle interne de l'œil
- Manifestations allergiques générales: asthme, eczéma, urticaire, rhinite, ...)

### **Facteurs déclenchants**

**Conjonctive irritative** : Vent, soleil, eau de mer, atmosphère enfumée, poussières, travail sur écran

**Conjonctive allergique** : allergènes de type pollens, moisissures, herbes, poils d'animaux

**Conjonctive bactérienne** : Staphylocoques (50% des cas), streptocoques et plus rarement germes à Gram négatifs

**Conjonctivite virale** : virus APC (adéno-pharyngo-conjonctivaux) portés par les fosses nasales, le pharynx et les amygdales, très contagieux

## **Traitements**

### **Conjonctive irritative :**

- Lavage de l'œil
- Collyre calmant et antiprurigineux

### **Conjonctive bactérienne légère :**

- Lavage de l'œil
- Collyre antiseptique

### **Conjonctive bactérienne sévère (sécrétions importantes jaunes, yeux collés) :**

- Lavage de l'œil
- Collyre antibiotique le jour
- Pommade antibiotique la nuit

### **Conjonctive allergique :**

- Lavage de l'œil
- Collyre antihistaminique
- Collyre calmant et antiprurigineux pour une action immédiate

### **Conjonctive virale:**

- Lavage de l'œil
- Collyre antiseptique
- Consultation ophtalmologique

## **Conseils à l'officine**

### **En cas de persistance ou d'aggravation des symptômes :**

- Consultation avec un ophtalmologiste

### **En cas de conjonctivite virale, donc contagieuse :**

- Ne pas toucher les yeux, utiliser un linge de toilette propre individuel
- Laver les mains avant et après les traitements
- Ne traiter que l'œil atteint (pas de prophylaxie)
- Consultation avec un ophtalmologiste si présence d'une forme sévère

### **En cas de conjonctivite allergique :**

- Traiter la maison avec un acaricide
- Eviter de se frotter les yeux pour ne pas véhiculer l'allergène
- Pendant la saison pollinique, porter des lunettes, éviter de sortir au moment des pics, se laver fréquemment les yeux pour éviter la stase des allergènes
- Consultation avec un allergologue pour les formes sévères

## Fiche pratique: les pathologies palpébrales

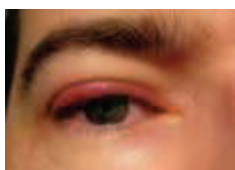### Qu'est ce que c'est ?

La **blépharite** est une inflammation bilatérale, souvent chronique, du bord libre des paupières

L'**orgelet** est une infection des glandes situées à la base des cils (glandes de Zeiss et Moll). Situé au bord de la paupière, il est centré sur un cil

Le **chalazion** est l'enkystement d'une glande de Meibomus (glandes sébacées situées à l'intérieur de la paupière, responsables de l'excrétion du liquide graisseux de la couche supérieure du film lacrymal)

### Clinique



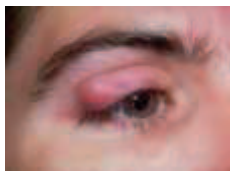#### **Blépharite**

- Rebord palpébral rouge et infiltré
- Démangeaisons
- Sensation de brûlure et d'irritation
- Sécrétions



#### **Orgelet**

- Rougeur diffuse au niveau du bord de la paupière
- Présence d'un point blanc à la base d'un cil (pas toujours observable)



#### **Chalazion**

- Œdème important de la paupière
- Petite masse enchâssée dans la paupière, à distance du bord libre

*Remarque : L'orgelet et le chalazion sont parfois difficile à distinguer.*

*Les symptômes évoqués par le patient sont identiques :*

- Démangeaisons
- Douleur légère
- Déformation de la paupière

	<b>Orgelet</b>	<b>Chalazion</b>
<b>Douleur</b>	Légère à modérée	Légère à absente
<b>Localisation</b>	Base d'un cil	Paupière
<b>Présence de pus</b>	Oui	Non
<b>Déformation de la courbure du bord libre de la paupière</b>	Oui	Non
<b>Disparition</b>	Quelques jours	Quelques semaines à mois



## Facteurs déclenchants

**Blépharite allergique** : allergène chimiques (vernis, cosmétiques, colorations capillaires)

**Orgelet et chalazion**: Sensibilité individuelle

## Traitements

**Blépharite allergique** :

- Lavage de l'œil et des cils
- Antiseptique local: collyre le jour, pommade la nuit

**Orgelet** :

- Matin : Lavage de l'œil et bain oculaire
- Journée : collyre antiseptique
- Nuit : pommade ophtalmique contenant un antibiotique

**Chalazion**:

- Même traitement que pour l'orgelet
- Une exérèse chirurgicale est nécessaire, 3 semaines après, dans 60 % des cas

## Conseils à l'officine

**En cas de blépharite allergique** :

- Traiter la maison avec un acaricide
- Éviter de se frotter les yeux pour ne pas véhiculer l'allergène
- Pendant la saison pollinique, porter des lunettes, éviter de sortir au moment des pics, se laver fréquemment les yeux pour éviter la stase des allergènes
- Consultation avec un allergologue pour les formes sévères

**En cas d'orgelet ou de chalazion** :

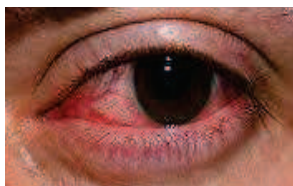- Ne pas toucher les yeux
- Laver les mains avant et après les traitements
- Ne pas gratter ou percer la zone atteinte

## Fiche pratique: la kératite aux UV

---

Qu'est ce que c'est ? Il s'agit d'une brûlure de l'épithélium cornéen par les ultra-violets. Cette brûlure peut se produire sans que le patient ne s'en aperçoive, les premiers signes cliniques apparaissent au bout de 4 à 8 heures, le plus souvent sous forme de picotements (sensation de grains de sable)

### Clinique



- Œil rouge, quelques heures après l'exposition aux UV
- Sensation de picotements pouvant aller jusqu'à la douleur violente
- Douleur accentuée par la lumière
- Larmoiement réflexe
- Paupière gonflée

*Remarque : Dans les formes graves on peut observer des troubles de la vision tels que l'éblouissement voire la baisse d'acuité visuelle .*

### Facteurs déclenchants

- Exposition au soleil
- Réverbération du soleil sur la neige
- Coup d'arc électrique

### Traitements

- Lavage oculaire
- Collyre antiseptique
- Occlusion de l'œil avec un pansement
- Mise au repos à l'obscurité

### Conseils à l'officine

Porter des lunettes de soleil à verres filtrants les UV (catégorie IV à la montagne)

Choisir les montures largement couvrantes ou avec des caches latéraux

Protéger impérativement les yeux des enfants



## Fiche pratique: la sécheresse oculaire

Qu'est ce que c'est ? Il s'agit d'une affection de la surface de l'œil et/ou des glandes lacrymales, chronique, qui aboutit à un désordre du film lacrymal.

Il existe deux types d'œil sec :

- œil sec par déficit de sécrétion lacrymale au niveau du cul-de-sac conjonctival
- œil sec avec conservation de la sécrétion lacrymale mais augmentation de l'évaporation

### Clinique

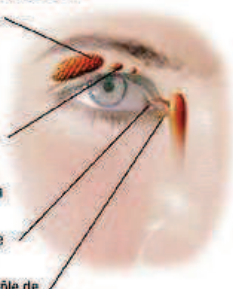
#### **Anatomie de l'œil sec**

Les glandes lacrymales principales produisent un larmoiement réflexe en réponse à l'émotion, à la douleur ou à l'irritation.

Les glandes lacrymales accessoires sécrètent constamment des larmes qui préviennent l'infection et lubrifient l'œil.

Le point lacrymal sert de drain pour les larmes.

Le sac lacrymal joue le rôle de système d'évacuation des larmes vers le nez.



- Picotements
- Sensation de grains de sable
- Augmentation de la fréquence des clignements de paupières
- Larmoiement paradoxal
- Sensation de lourdeur des paupières
- Brûlures
- Inconforts

### Facteurs déclenchants

- Age > 65 ans
- Travail sur ordinateur, conduite, lecture
- Atmosphère climatisée, ventilation (avion, bureau, ...), atmosphère sèche
- Port de lentilles de contact
- Prise de certains médicaments :
  - antihistaminiques anticholinergiques
  - pilules contraceptives
  - anti-hypertenseur d'action centrale (clonidine)
  - bêtabloquants

### Traitements

Médical :

- Substituts lacrymaux : Lubrifiants oculaires (larmes artificielles, gel ophtalmique)
- Collyre trophique : vitamine A
- Collyre mucolytique : acétylcystéine

Nutritionnel :

- Boire de l'eau tout au long de la journée
- Oméga 3 (effet anti-inflammatoire) et oméga 6 (augmente la sécrétion lacrymale)

### Conseils à l'officine

Humidifier systématiquement l'atmosphère

Eviter les atmosphères enfumées

Ne pas s'exposer aux vents et porter les lunettes de soleil à verre enveloppant

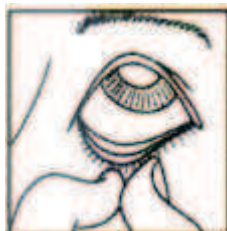Toujours avoir sur soi des unidoses de larmes artificielles

Appliquer un filtre sur les écrans d'ordinateur

Consulter un ophtalmologiste afin de confirmer le diagnostic (confusion avec l'allergie conjonctivale ou la conjonctivite infectieuse)

## Fiche pratique: les traitements ophtalmologiques

### Instillation d'un collyre :



- Instiller un collyre avec les mains propres
- Ne pas toucher l'œil avec l'embout du flacon afin d'éviter tout risque de contamination
- Renverser légèrement la tête en arrière et tirer la paupière inférieure vers le bas en regardant vers le haut, puis faire tomber une goutte dans le cul-de-sac conjonctival
- Garder les yeux fermés quelques secondes pour prolonger le contact avec l'œil
- Le méat lacrymal peut être obstrué lors de l'instillation et maintenir l'index appuyé pendant une minute sur l'angle interne de l'œil afin de réduire le passage systémique des principes actifs
- Respecter la date de validité des collyres, avant et après ouverture, et leurs modalités de conservation
- Ne pas réutiliser, au-delà de 24 heures, les flacons unidoses
- Ne pas prêter son collyre à une autre personne, même si les symptômes semblent identiques
- Certains collyres contre-indiquent le port des lentilles de contact

*Remarque : Le passage systémique des principes actifs contenus dans les collyres ne doit pas être négligé. Ainsi, le pharmacien doit toujours vérifier les éventuelles contre-indications et possibles effets indésirables des traitements ophtalmologiques.*

#### **Conseils à l'officine:**

Toujours demander au patient si il est porteur de lentilles de contact

Rappeler l'importance de la bonne observance du traitement (posologie, heure d'instillation)

Ne jamais interrompre brutalement un traitement sans avis de l'ophtalmologiste

Informers l'ophtalmologiste des pathologies associées et des traitements en cours

Espacer les différentes instillations de 15 minutes

En cas d'aggravation ou modifications des symptômes, consulter à nouveau

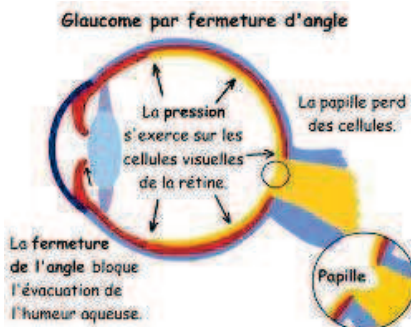


## Fiche pratique: le glaucome aigu

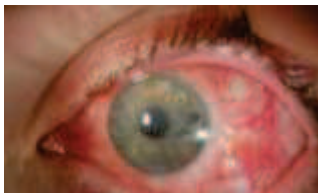Qu'est ce que c'est ? Le glaucome par fermeture de l'angle est une hypertonie oculaire soudaine, conséquence de la fermeture de l'angle irido-cornéen qui constitue un obstacle à l'élimination de l'humeur aqueuse.

L'accumulation d'humeur aqueuse provoque une augmentation brutale de la pression intraoculaire à l'origine de la destruction des fibres nerveuses.

### Clinique



- Rougeur péri-kératique
- Photophobie
- Œil dur comme une bille de verre et d'aspect glauque
- Vision floue avec halos multicolores
- Forte douleur à l'œil et maux de tête
- Nausées / vomissements



### Remarque :

→ La PIO physiologique est inférieure à 21 mm Hg

→ Lors d'une crise de glaucome aigu la PIO est de 60 à 80 mm Hg

→ Le temps de résistance de l'œil à cette pression est d'environ 6 heures

### Facteurs déclenchants

- **Morphologie particulière de l'œil** : angle irido-cornéen physiologiquement étroit, femme hypermétrope de plus de 60 ans
- **Stress**
- **Passage à l'obscurité** (exceptionnel)
- Utilisation de **collyres** contenant un **vasoconstricteur** ou de **collyres mydriatiques**
- Prise de certains **médicaments** aux effets **anticholinergiques** (antidépresseurs, antihistaminiques, neuroleptiques, antiparkinsonniens, bétamimétiques, ...) ou sympathomimétiques (phényléphrine, ...)

## Traitements

### → Hospitalisation en urgence

#### Médicaments :

- Perfusion de mannitol et acétazolamide pour bloquer la synthèse d'humeur aqueuse
- Collyres pour induire un myosis

#### Chirurgie :

- Iridectomie (perforation de l'iris) pour éliminer l'humeur aqueuse
- Traitement préventif au laser sur l'œil controlatéral

### Conseils à l'officine:

Devant tout patient présentant les symptômes décrits, le pharmacien doit immédiatement adresser son patient aux **urgences ophtalmologiques** les plus proches

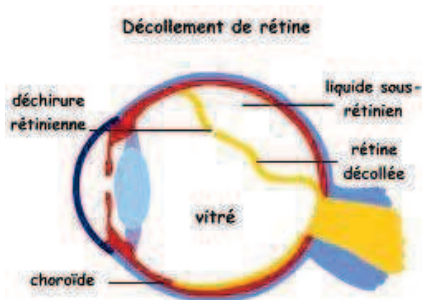
Le patient doit immédiatement cesser toute prise de médicaments et en informer l'ophtalmologiste



## Fiche pratique: le décollement rétinien

Qu'est ce que c'est ? Pathologie rare mais grave, le décollement rétinien (DR) peut aboutir à la perte fonctionnelle d'un œil. Il s'agit d'une séparation entre la couche externe de la rétine et les couches nerveuses de la rétine. Cette déchirure, spontanée ou post-traumatique, constitue une brèche et une poche de liquide se forme entre les deux feuillets.

### Clinique



- Phosphènes (tâches colorées persistantes) périphériques
- Éléments translucides flottants
- Champ visuel périphérique réduit (scotomes)
- Flash lumineux, mouches volantes
- Baisse d'acuité visuelle

### Facteurs déclenchants

- Forte myopie
- Suites post-opératoires de la cataracte
- Traumatisme violent de l'œil

### Traitements

#### → Hospitalisation en urgence

#### Chirurgie :

- Formes non compliquées: photo-coagulation au laser Argon
- Décollements constitués: photo-coagulation ou cryothérapie après avoir évacué le liquide emprisonné entre les deux feuillets

#### Post-opératoire :

- Collyre à l'atropine 1% et collyre antibio-corticoïde

#### Conseils à l'officine:

Devant tout patient présentant les symptômes décrits le pharmacien doit immédiatement adresser son patient aux **urgences ophtalmologiques** les plus proches

Le pronostic visuel du patient est directement dépendant de la rapidité de prise en charge

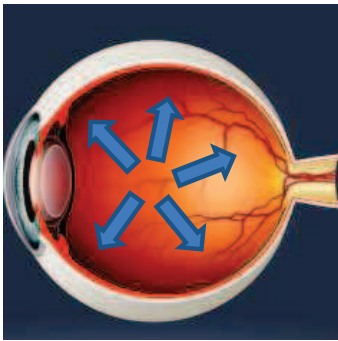
## Fiche pratique: le glaucome chronique

---

Qu'est ce que c'est ? Il s'agit d'une obstruction lente du filtre où se résorbe l'humeur aqueuse, provoquant alors une hypertension intraoculaire, indolore, d'évolution lente, le plus souvent bilatérale.

Cette augmentation de pression intraoculaire endommage, de façon irréversible, les fibres nerveuses de la rétine périphérique puis la papille.

### Clinique



- Absence de symptômes ressentis par le patient pendant les premières années puis rétrécissement du champ visuel

A l'examen, l'ophtalmologiste observe:

- Hypertension intraoculaire ( $> 22$  mm Hg)
- Modification de la papille au fond de l'œil
- Angle irido-cornéen ouvert

### Facteurs de risque

- **Age** entre 45 et 55 ans
- **Antécédents familiaux**
- **Diabète de type I**
- **Corticothérapie** au long cours

### Traitements

En première intention les traitements locaux:

- Béta-bloquants pour diminuer la synthèse d'humeur aqueuse
- Analogues des prostaglandines pour augmenter l'élimination d'humeur aqueuse
- Inhibiteur de l'anhydrase carbonique pour augmenter l'élimination d'humeur aqueuse
- Agonistes  $\alpha_2$  pour diminuer la synthèse d'humeur aqueuse et faciliter son élimination
- La pilocarpine pour diminuer la résistance à l'écoulement de l'humeur aqueuse

Si besoin, chirurgie:

- Trabéculéctomie pour faciliter l'écoulement de l'humeur aqueuse

**Conseils à l'officine:**

**Sensibilisez les patients au dépistage est un des rôles du pharmacien :**

- le glaucome touche 2% des personnes de plus de 40 ans
- en France, 500 000 personnes sont touchées sans le savoir
- les lésions occasionnées par le glaucome chronique sont irréversibles
- Au-delà de 40 ans, consulter un ophtalmologistes tous les 2 ans

**Ne jamais interrompre un traitement anti-glaucomeux**

**Rappeler au patient l'importance de la bonne observance du traitement**

**Une fois le diagnostic posé, consulter tous les 6 mois**


**Attendre 15 minutes entre chaque collyre si le patient en utilise plusieurs**



## Fiche pratique: les soins palpébraux

---

Qu'est ce que c'est ? Les glandes à l'origine des sécrétions lipidiques oculaires peuvent parfois se boucher et être à l'origine d'un chalazion ou d'un tableau de sécheresse oculaire. Le massage palpébral quotidien peut permettre, en cas de syndrome sec, d'améliorer les symptômes oculaires en augmentant la qualité des larmes et donc la protection de la surface oculaire.



### Massage des paupières :

- Imbiber un gant de toilette propre ou des compresses dans de l'eau chaude du robinet et l'appliquer sur les paupières fermées pendant 10 minutes. Attention : les porteurs de lentilles doivent les avoir impérativement retirées.

- Dès que les paupières sont bien chaudes, masser les bords palpébraux avec les doigts propres. Ce sont les bords palpébraux qu'il faut masser, bien à leur extrémité, là où les cils sont implantés.

Exercer un mouvement de la paupière vers le bord palpébral en pressant légèrement avec la première articulation de l'index.

### Conseils à l'officine:

Toujours demander au patient si il est porteur de lentilles de contact

Toujours se laver les mains avant et après les soins de paupières

En cas d'épisode aigu cette manipulation doit être effectuée 3 à 4 fois par jour puis 1 fois par jour en entretien

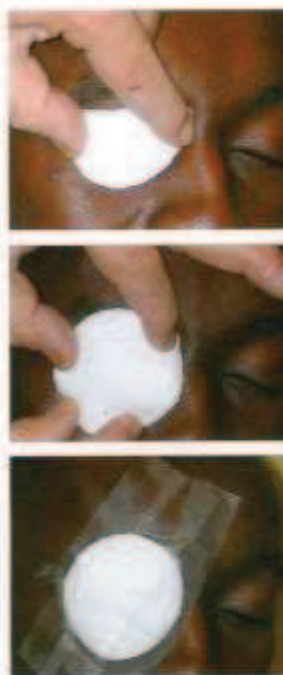Si des sécrétions sont présentes, finir les soins par un nettoyage des paupières à l'aide d'une compresse imbibée de sérum physiologique

Lors des soins d'entretien, le patient peut réchauffer ses paupières en appliquant directement ses doigts chauds préalablement lavés.

## Fiche pratique: le pansement oculaire

---

Qu'est ce que c'est ? Le pansement oculaire occlusif est indiqué dans de nombreux cas: pour mettre l'œil au repos, pour favoriser la cicatrisation post-chirurgicale ou post-traumatique ou pour protéger l'œil lors de paralysies faciales par exemple.



### Réalisation du pansement :

- Se laver soigneusement les mains
- Demander au patient de fermer l'œil
- Plier une compresse en deux et placer ce coussinet sur l'œil
- Appliquer une dernière compresse non pliée
- Maintenir le pansement à l'aide de sparadrap posé en diagonale de la joue au front

### Conseils à l'officine:

L'application et le retrait du pansement doivent toujours être précédés d'un lavage soigneux des mains

Rappeler au patient qu'il ne doit pas tenter d'ouvrir l'œil sous le pansement

Afin de faciliter le retrait du pansement appliquer le sparadrap hors des sourcils

Une coque rigide peut être appliquée par-dessus ce pansement afin d'ajouter une barrière physique supplémentaire

## Bibliographie

- Collège des Ophtalmologistes Universitaires de France. (2010). *Ophtalmologie*. Masson.
- Association DMLA. (2013, Mai). Récupéré sur <http://www.association-dmla.com/>
- Basse vision. (2013, Mai). Récupéré sur <http://www.bassevision.net/>
- Bernard, C. (1997). *Conseil ophtalmologique à l'officine*. Thèse de Pharmacie, Université de Paris.
- Chan TY, N. M. (2012). Serum 25-hydroxyvitamin D, vitamin A, and lung cancer mortality in the US population: a potential nutrient-nutrient interaction. *Cancer Causes Control*, 23 (9) 1557-65.
- CRAT. (2013). *CRAT, Centre de Référence des Agents Tératogènes*. Récupéré sur <http://www.lecrat.org/>
- Dorosz Ph., D. V. (2013). *Guide pratique des médicaments 2013*. Maloine.
- Etude Menicon 2008, porteurs de lentilles de contact. (2008). Récupéré sur [http://www.contacto.fr/IMG/pdf/Etude\\_Menicon.pdf](http://www.contacto.fr/IMG/pdf/Etude_Menicon.pdf)
- Galor A, L. D. (2011). Effects of smoking on ocular health. *Opthalmol*, 22 (6) 477-82.
- Gerstenblith AT, B. D. (2013). Electroretinographic effects of omega-3 Fatty Acid supplementation on dry age-related macular degeneration. *Opthalmol*, 131 (3) 165-9.
- Gnanaguru G, B. W. (2012). The cell-matrix interface: a possible target for treating retinal vascular related pathologies. *J Opthalmic Vis Res*.
- Grossklaus R, H. K. (2009). Vitamins for the eyes? Risks and opportunities for physician and patient. *Opthalmologe*, 106 (6) 521-6.
- Hubert, A. (2009). *L'Ophtalmologie à l'officine: rôle du pharmacien dans l'urgence et le conseil*. Thèse de Pharmacie, Université de Rennes 1.
- Institut du glaucome. (2013, Mai). Récupéré sur <http://www.institut-du-glaucome.fr>
- Koo E, C. J., & Group, e.-R. E. (2013). Ten year incidence rates of age-related cataract in the age related disease study (AREDS). Report N°33. *Opthalmic Epidemiol*, 20 (2) 71-81.
- Labetoulle M., F. E. (2005). Systemic adverse effects of topical ocular events. *Presse Med*, (34) 589-95.
- Le moniteur des pharmacies. (1999, Avril 3). L'oeil rouge. p. 2300.
- Le moniteur des pharmacies. (2003, Mars 22). L'ophtalmologie au comptoir. p. 2482.
- Le moniteur des pharmacies. (2006, Février 11). Les allergies. p. 2615.
- Le moniteur des pharmacies. (2006, Mai 20). Les infections oculaires bénignes. p. 2629.
- Le moniteur des pharmacies. (2007, Février 17). Les pathologies oculaires bénignes. p. 2664.
- Mäntyjärvi M, T. K. (1998). Ocular side effects of amiodarone. *Surv Ophthalmol.*, (42) 360-6.
- Olson JH, E. J. (2011). Nutritional supplementation and age-related macular degeneration. *Semin Opthalmol*, 25 (3) 131-6.
- Othman H, G. A.-J. (2012). Age-related macular degeneration and genetic polymorphisms of glutathione S-transferases M1 (GSTM1) and T1 (GSTT1). *Mol Biol Rep*, 39 (3) 3299-303.
- Prescrire. (2000, décembre). Traitement des conjonctivites allergiques saisonnières. p. 815.

- Saito M, I. T. (2012). Combined intravitreal ranibizumab and photodynamic therapy for polypoidal choroidal vasculopathy. *Retina*, 32 (7) 1272-9.
- Société française du glaucome*. (2013, Mai). Récupéré sur <http://www.leglaucome.fr/>
- Vidal 2013, C. (s.d.). *Vidal 2013, le dictionnaire*. Vidal.
- Votan A., L. Y. (s.d.). *Guide pratique d'ophtalmologie*. VG.
- Weijtens O., S. R. (1998). Dexamethasone concentration in vitreous and serum after local administration. *Am J Ophthalm*, (125) 673-9.
- Worley A., G.-S. K. (2011). Risk factors for glaucoma: what do you really mean ? *Aust J Prim Health*, 17(3) 233-9.

## Résumé

Les demandes de conseils dans le domaine ophtalmologique sont fréquentes à l'officine. Cette thèse de Pharmacie a été réalisée dans le but de faciliter la démarche du pharmacien dans son rôle de conseil et d'orientation du patient, notamment en ce qui concerne la bonne observance des traitements prescrits. Dans un premier temps, quelques rappels anatomo-physiologiques sont présentés afin de mieux appréhender les différentes pathologies oculaires. Puis, selon les symptômes, les pathologies oculaires aiguës sont décrites avec, à chaque fois, le rôle du pharmacien face à de telles situations. Par la suite, les pathologies ophtalmologiques chroniques sont abordées avec leur(s) traitement(s) afin de mieux conseiller le patient lors de la délivrance d'une ordonnance. Des tableaux récapitulatifs des différents traitements ophtalmologiques sont présentés avec les principaux effets indésirables et conseils associés. Enfin, différents cas de comptoir fréquents sont décrits ainsi que leur prise en charge officinale. En annexe, des fiches conseils permettent de rappeler les caractéristiques essentielles des pathologies les plus courantes et les solutions officinales à y apporter.

*Mots-clés : Ophtalmologie – Officine – Conseil officinal – Pathologies oculaires*