



HAL
open science

Arthroplastie par prothèse totale trapézo-métacarpienne Roseland® dans la rhizarthrose essentielle : revue de 64 prothèses avec un recul supérieur à dix ans

Alessandro Semere

► To cite this version:

Alessandro Semere. Arthroplastie par prothèse totale trapézo-métacarpienne Roseland® dans la rhizarthrose essentielle : revue de 64 prothèses avec un recul supérieur à dix ans. Médecine humaine et pathologie. 2013. dumas-00871316

HAL Id: dumas-00871316

<https://dumas.ccsd.cnrs.fr/dumas-00871316v1>

Submitted on 9 Oct 2013

HAL is a multi-disciplinary open access archive for the deposit and dissemination of scientific research documents, whether they are published or not. The documents may come from teaching and research institutions in France or abroad, or from public or private research centers.

L'archive ouverte pluridisciplinaire **HAL**, est destinée au dépôt et à la diffusion de documents scientifiques de niveau recherche, publiés ou non, émanant des établissements d'enseignement et de recherche français ou étrangers, des laboratoires publics ou privés.

AVERTISSEMENT

Ce document est le fruit d'un long travail approuvé par le jury de soutenance et mis à disposition de l'ensemble de la communauté universitaire élargie.

Il n'a pas été réévalué depuis la date de soutenance.

Il est soumis à la propriété intellectuelle de l'auteur. Ceci implique une obligation de citation et de référencement lors de l'utilisation de ce document.

D'autre part, toute contrefaçon, plagiat, reproduction illicite encourt une poursuite pénale.

Contact au SICD1 de Grenoble : **thesebum@ujf-grenoble.fr**

LIENS

Code de la Propriété Intellectuelle. articles L 122. 4

Code de la Propriété Intellectuelle. articles L 335.2- L 335.10

http://www.cfcopies.com/V2/leg/leg_droi.php

<http://www.culture.gouv.fr/culture/infos-pratiques/droits/protection.htm>

UNIVERSITE JOSEPH FOURIER
FACULTE DE MEDECINE DE GRENOBLE

Année 2013

N°

**Arthroplastie par prothèse totale trapézo-métacarpienne
Roseland® dans la rhizarthrose essentielle.**

Revue de 64 prothèses avec un recul supérieur à dix ans.

**THESE
PRESENTEE POUR L'OBTENTION DU DOCTORAT EN MEDECINE
DIPLOME D'ETAT**

Par

Alessandro SEMERE
Interne des hôpitaux de Grenoble

Né le 10 avril 1982 à Sorengo, Suisse

Soutenue publiquement le 13 septembre 2013, à Grenoble.

Devant le jury composé de :

Président : Monsieur le Professeur F.MOUTET

Membres : Monsieur le Professeur P.MERLOZ
Monsieur le Professeur G.BETTEGA
Monsieur le Docteur D.CORCELLA
Madame le Docteur A.FORLI

UNIVERSITE JOSEPH FOURIER
FACULTE DE MEDECINE DE GRENOBLE

Année 2013

N°

**Arthroplastie par prothèse totale trapézo-métacarpienne
Roseland® dans la rhizarthrose essentielle.**

Revue de 64 prothèses avec un recul supérieur à dix ans.

**THESE
PRESENTEE POUR L'OBTENTION DU DOCTORAT EN MEDECINE
DIPLOME D'ETAT**

Par

Alessandro SEMERE
Interne des hôpitaux de Grenoble

Né le 10 avril 1982 à Sorengo, Suisse

Soutenue publiquement le 13 septembre 2013, à Grenoble.

Devant le jury composé de :

Président : Monsieur le Professeur F.MOUTET

Membres : Monsieur le Professeur P.MERLOZ
Monsieur le Professeur G.BETTEGA
Monsieur le Docteur D.CORCELLA
Madame le Docteur A.FORLI

Remerciements,

A la Trinité indissociable de la Chirurgie de la Main

Monsieur le Professeur Moutet,

Je vous remercie de m'avoir accordé votre confiance lors de notre premier entretien, avant même d'avoir été votre interne. Le trajet se fera finalement sans hâte par un sentier de montagne escarpé mais fleuri plutôt qu'une autoroute plane mais grise, afin de ne pas « gâcher mon plaisir ». Cependant, la destination évoquée lors de notre premier entretien reste la même. Votre sens de l'organisation du temps, du lieu et de l'action sera pour moi un modèle dans l'accomplissement de toutes les tâches nécessaires.

Madame le Docteur Forli,

J'ai découvert avec toi le compagnonnage : tu m'as montré, puis fait faire (même à des heures tardives), puis laissé faire. J'espère avoir toujours autant de patience avec mes futurs élèves. Systématiquement cohérente avec le protocole, ta rigueur est une carte qui évite la « pitrougne » lorsque l'on ne sait plus où aller : il suffit alors de se demander : « Qu'aurait fait le Dr Forli dans cette situation ? ». Merci.

Monsieur le Docteur Corcella,

Il ne sert parfois à rien d'emprunter le chemin le plus long : si « ce qui n'est pas indispensable est inutile », et que « le diable est dans le détail », il ne reste à la fin de vos interventions que les diaboliques détails indispensables. Merci pour tous ceux que vous avez partagés avec moi, et pour ceux qu'il me reste encore à découvrir. Et merci pour toute votre confiance !

Au service de Chirurgie Maxillo-Faciale

Monsieur le Professeur Bettega,

Si la chirurgie des os de poulet a toujours eu ma faveur par rapport à la coiffure, j'ai finalement préféré l'aile à la tête. Malgré les débuts difficiles, je n'ai cessé de « ménager ma pointe », de « sortir le pouce du trou », et de terminer les journées par une « bonne sieste » (avec des bosses sur la tête et des bleus sur la main d'aval). Les gants de boxe sont donc définitivement accrochés au mur. Et lorsque les instruments font défaut rien ne sert de râler, une boîte d'extractions dentaires suffit : parce qu'après tout, « t'es chirurgien, tu te débrouilles ». Merci pour tout.

Monsieur le Professeur Lebeau, Mme Brix, Béa, Alain, Julien, Leslie, merci pour ce que vous avez pu m'enseigner. Et plus particulièrement merci à **Philippe**, ancien CCA et désormais ami, pour son soutien dans les temps difficiles : je te souhaite beaucoup de bonheur, familial et professionnel, dans cette région dans laquelle j'ai passé les plus belles années de ma vie. A bientôt peut-être?

Au Service de Chirurgie Orthopédique et Traumatologie

Monsieur le Professeur Merloz,

Merci pour votre accueil lors de mon passage dans le service : je garde d'excellents souvenirs de cette période estivale, l'ambiance de confraternité et de chamailleries viriles entre tous les acteurs, les week-ends physiquement éprouvants pour les muscles le samedi, pour les paupières le dimanche, et pour les narines le lundi. Associées à une activité chirurgicale intense et un intérêt préalable pour la traumatologie, ces raisons m'avaient presque poussé à changer d'orientation. C'est donc avec grand plaisir que je reviendrai parmi vous pendant encore six mois, pour une collaboration je le souhaite bilatéralement profitable.

M. le Professeur Tonetti, M. Eid, Hervé, Boumedienne, et Johann merci encore pour cet excellent semestre et tout ce que vous m'avez enseigné.

A l'équipe de chirurgie de la main et des brûlés

- A l'équipe médicale

Marie,

Merci pour ta bonne humeur permanente, ta pédagogie, et ta patience. Tu es l'exemple que « les frouz ne font pas que gréver ». Bonne continuation à Genève, et j'espère à bientôt à Grenoble.

Virginie,

Véritable « Mme Oberlin », merci de me faire profiter de ton expérience grâce à un regard orthopédique rigoureux sur la science de la broche et de la plaque. Je tâcherai au mieux de t'apporter mon aide sur le bouchage de trous (et accessoirement de délester tout le monde du lundi d'astreinte).

Manu, Yves, et Thierry (ainsi que tous les anesthésistes intermittents),

Merci pour votre gestion du côté obscur du bloc, là où la lumière du scialytique ne pénètre jamais, et où des machines extraterrestres dispensent des « bips » parfois inquiétants pour le profane, mais qui sont de la musique douce pour vos oreilles (2 de DIP et 3 de SUF, et c'est reparti). Merci aussi pour la brioche et pour l'échographe (attributs propres à l'anesthésiste) !

Martine, Tru, et Sofia,

Merci pour votre gestion efficace de l'ambulatorio, dans un monde où les journées s'allongent mais les séjours s'abrègent (et particulièrement dans notre spécialité). Votre patience est toujours mise à l'épreuve, mais votre compétence n'en ressent jamais. C'est (et ça sera encore) un plaisir de travailler avec vous.

- A l'équipe soignante de CMB/CMF

Marie-Noëlle (la meilleure cadre du monde), Christine (Mme la Directrice adjointe), Fanette (la future meilleure cadre du monde), Marjorie (la racaille), Alexandra (on claque tout et on part vivre à Bora Bora), Nicoco (le bô gosse), Malika (hamdullah je suis docteur), Magali (à cheval), Ludivine, Joseph et Jean-Marc (merci encore pour le déménagement), Maud et Marie Claude (pour les gaufres), Sylvie et Charlotte (car c'était mieux avant !), Perrine (j'aurai ma revanche pour Mac Do), Manue, Carole, Julie, Felipe, Vinciane, Sandrine, et tous ceux et celles que je n'ai pas cités, un peu pris par le temps... Merci de m'avoir accompagné dans mes

premiers pas d'interne, avec patience et bienveillance, et d'avoir préservé mes nuits en gérant avec bon sens les situations les plus communes et fréquentes.

- A l'équipe de consultation

*Isabelle (Sergent Drouet), Irène, Christiane, Christine, Magali, merci pour ces réunions Tupperware où nous pouvons comparer les contenants et les contenus de nos repas de midi. Votre équipe brille par sa cohésion et son efficacité, indispensables pour faire face à la vague de patients qui déferle chaque jour sur la consultation. Sans oublier **Brigitte, Véronique** et **Christiane** pour l'animation de l'atelier bricolage et couture, duquel médecins et patients sont (parfois un peu trop) férus. Merci.*

*Et merci à **Brigitte** (n°2) pour nos régulières brèves de comptoir/couloir !*

- A l'équipe du bloc opératoire

Carole (la Chef), Hassina (et sa Poupée), Fred (le vétéran du Viêt Nam), Mami (la casseuse de Famicom), Christine (le musée vivant de la chirurgie de la main), Magali (la poisse), Patrick Samir Sébastien, Seb (le petit Patwon) et Christian (le gwan Patwon)... Merci pour la familiarité et la bonne humeur qui règne (presque) en permanence dans ce bloc, sorte de province Romaine viticole éloignée du tumulte et des intrigues de la capitale.

- Aux secrétaires

Merci à Marie, Joëlle, Pamela, Audrey, Aurélie, Fathia one et Fathia two. Vous faites un travail formidable, tant au plan administratif qu'humain, en servant de punching-ball à l'exaspération des patients et de filtre aux appels extérieurs abusifs et chronophages. Et tout continue de rouler sans accroc.

Merci à Marie-Jeanne, pour ton soutien. Toujours avenante, tu surveilles les fils de vie du 7^e côté chartreuse, sans toutefois jamais ingérer directement.

Et bien sûr merci à Odile pour l'énorme travail côté hospitalisation, que tu arrives à accomplir deux fois plus rapidement grâce à tes pouces bioniques, équipés de la Rolls des prothèses, et à ton entraînement de Ninja / Kung Fu.

Au service de chirurgie plastique du CHU de Toulouse

Monsieur le Professeur Chavoïn, Monsieur le Professeur Grolleau, Ignacio, Thomas, Dimitri, Hussein et Aymeric, merci pour ce vrai premier semestre de chirurgie plastique générale. Je n'en ai pas seulement tiré la technique, mais aussi une vision de notre spécialité compatible avec les enjeux de santé publique. Rapides, efficaces, et générant une activité impressionnante, vos prises en charge sont toujours respectueuses des patients et jamais obscurcies par des intérêts privés. Il s'agissait de rendre disponible au plus grand nombre nos compétences, sans pour autant les brader ou les salir. Enfin, merci pour cette phrase qui résume somme toute assez bien notre activité : « on ne fait pas un métier difficile, on fait un métier dangereux ». Bonne continuation à tous.

*Merci bien sûr à **Harold** (El-Burdery), à **Ambre** et à **Dan**. Bon courage à vous pour vos débuts de CCA.*

A mes co-internes

*Merci à **Clotilde**, première co-interne rencontrée en novembre à la salle Mimosa, et avec laquelle j'ai partagé une grande partie du cursus. Maintenant mariée à un nabab de la pharmacie et roulant en poussette BMW, j'espère que tu me diras encore bonjour quand tu me croieras dans ma Twingo ! Bonne chance pour ton clinicat et... pour la suite !*

*Merci à **Antoine**, grâce à qui j'ai appris que la définition de beau temps à Grenoble, c'est moins de 95% du ciel couvert par des nuages. « Si tu ne sors pas maintenant, quand-est-ce que tu sors ? ».*

*Merci à **Aurélie** et **Emma**, l'équipe de dentistes de choc ;-). N'oubliez jamais à la fin de chaque journée de vous regarder dans la glace, de vous taper sur l'épaule, et de vous dire « tu as bien travaillé ».*

*Merci à **Michaël** (Ghetto Biatche), à **Benoît** (le Mexicain), à **Marion** (la Skateuse), et à **Lydiane** (les belles dents).*

*Merci à tous les co-internes d'orthopédie, maintenant chefs (ou presque) : **Sebastien, Gaël, Séverine, Charline, Romain**... on se voit bientôt de l'autre côté (il serait temps) !*

*Merci aux intervenants d'outre-méditerranée : **Boumedienne, Aref, Aref n°2, Yassine, Misk, Nabila**, avec lesquels j'ai passé d'excellents moments.*

*Merci aux deux Marseillais, **Alexandre** et **Aurélie**, pour nous avoir ramené un peu de mer à la montagne.*

*Bien que techniquement seulement internes dans l'œuf, merci à tous les externes de chirurgie de la main, trop nombreux pour se souvenir de chaque nom, qui ont contribué courageusement à la prise en charge de centaines de patients, et qui nous allègent tous les jours d'un travail autrement insurmontable : **Patrick, Bob, Carlito, Keuvin, Margaux, Léa, Florent, Dr Rogalev, Camomille, Dr Bersinger, Adrian, Dr Granger...***

A mes amis

Merci pour la longue colocation Grenobloise, qui a commencé à l'internat et s'est terminée à Albert 1^{er} de Belgique :

*- Merci à **Amélie** pour sa bonne humeur permanente, et à **Simon** pour ses anecdotes policières. Je n'utiliserai désormais plus d'Hypnovel sans monitoring et je ne me promènerai plus en ville sans gilet pare balles.*

*- Merci à **Nathalie** et **Hector**, qui m'ont fait découvrir le concept grenoblois de romantisme : faire une demande en mariage accroché à une corde à 30m de hauteur avec des serpents venimeux au-dessus et des crocodiles en dessous. La prochaine fois, un restaurant et une bague suffiront.*

*- Merci à **Sebinou** (le mandrin) et à **Bérénice** (la biloute), avec lesquels la coloc s'est poursuivie avec succès. Partis au bout du monde (Thônnon), je regrette les parties de console de jeux où l'on tirait sur les zombies bien à couvert derrière le canapé, la tête protégée par des casques.*

*Merci à **Claudette**, Mlle 100 000 volts, pour sa joie de vivre incroyable.*

*Merci à **Marie-Céline** et **Yvan**, maintenant installés, mariés et heureux parents. Bises à tous les trois !*

*Merci aux anciens de Menton, notamment **Pierre-Albert** (général Kalfon) et **Manu** (DJ Klash), et aux anciens de Nice, surtout **Nico** (la Bocca), **Florent** (le Corse), et **Virginie B.***

A ma famille


A Delphine,

Merci pour ta patience lors de toutes ces périodes difficiles : la distance, puis les astreintes, puis les congrès et les cours, et enfin la thèse. Après 7 ans d'Odysée, je ne suis plus très loin d'Ithaque. Et nous allons nous retrouver.

A mes parents et à ma grand-mère,

Parce que je vous dois tout et parce que vous ne me demandez rien, je vous dédie cette thèse. Elle est le symbole de l'aboutissement d'une décennie de nos efforts conjoints, par mon travail et par votre soutien. Grazie a voi tre.

Il Cicci Dottore



SERMENT D'HIPPOCRATE

En présence des Maîtres de cette Faculté, de mes chers condisciples et devant l'effigie d'HIPPOCRATE,

Je promets et je jure d'être fidèle aux lois de l'honneur et de la probité dans l'exercice de la Médecine.

Je donnerais mes soins gratuitement à l'indigent et n'exigerai jamais un salaire au dessus de mon travail. Je ne participerai à aucun partage clandestin d'honoraires.

Admis dans l'intimité des maisons, mes yeux n'y verront pas ce qui s'y passe ; ma langue taira les secrets qui me seront confiés et mon état ne servira pas à corrompre les mœurs, ni à favoriser le crime.

Je ne permettrai pas que des considérations de religion, de nation, de race, de parti ou de classe sociale viennent s'interposer entre mon devoir et mon patient.

Je garderai le respect absolu de la vie humaine.

Même sous la menace, je n'admettrai pas de faire usage de mes connaissances médicales contre les lois de l'humanité.

Respectueux et reconnaissant envers mes Maîtres, je rendrai à leurs enfants l'instruction que j'ai reçue de leurs pères.

Que les hommes m'accordent leur estime si je suis fidèle à mes promesses.

Que je sois couvert d'opprobre et méprisé de mes confrères si j'y manque.

Table des matières

1. Introduction.....	12
1.1 Définition.....	12
1.2 Physiopathologie	12
1.3 Traitement.....	15
1.3.1 Traitement médical	15
1.3.2 Traitement chirurgical	15
1.3.3 La prothèse Roseland®	19
2. Patients et Méthodes	23
2.1 Patients	23
2.2 Méthodes	24
3. Résultats	29
3.1 Bilan préopératoire	29
3.2 Données peropératoires	32
3.3 Complications	34
3.4 Revue à long terme.....	35
3.4.1 D'après le questionnaire.....	35
3.4.2 D'après l'examen clinique	38
3.4.3 D'après les radiographies	41
3.5 Analyse des données	43
4. Discussion	47
4.1 La prothèse Roseland® dans notre série	47
4.1.1 Par rapport aux données à court et moyen terme de la Roseland®	47
4.1.2 Etude radiologique.....	50
4.2 Place de la prothèse Roseland® par rapport aux autres PTM	54
4.2.1 Résultats de la Roseland® par rapport aux autres PTM.....	55
4.2.2 Conception de la Roseland® par rapport aux autres PTM.....	55
5. Conclusion	60
BIBLIOGRAPHIE	63
ANNEXE 1.....	68
Fiche « rhizarthrose » préopératoire standardisée.....	68
ANNEXE 2.....	69
Questionnaire postopératoire de satisfaction à long terme	69
ANNEXE 3.....	70
Score de qualité de vie : Quick DASH	70
ANNEXE 4.....	71
Résumé des caractéristiques principales de la prothèse Roseland® et des principales autres PTM existantes.....	71

1. Introduction

1.1 Définition

La rhizarthrose est l'arthrose de la base de la colonne du pouce. Initialement décrite par Forestier en 1937 comme « ostéoarthrite sèche trapézo-métacarpienne » [1], qui est la forme la plus classique et la plus fréquente, sa définition s'est élargie à l'ensemble des phénomènes rhumatismaux péri-trapéziens [2] (Figure 1). Il s'agit d'une affection fréquente, généralement essentielle et bilatérale, touchant surtout la femme caucasienne ménopausée.

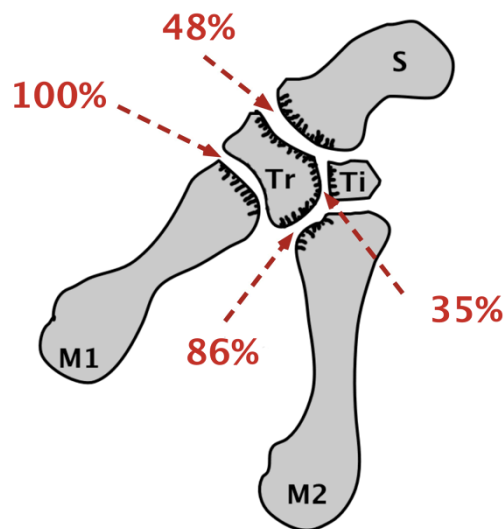


Figure 1 : Localisations et fréquence des atteintes péri-trapéziennes radiologiques dans la rhizarthrose d'après Swanson, rapportées par Allieu [2]. M1 = premier métacarpien, M2 = deuxième métacarpien, Tr = trapèze, Ti = trapézoïde.

1.2 Physiopathologie

Sa physiopathogénie résulte d'un déséquilibre répété des contraintes sur l'articulation trapézo-métacarpienne (TM), pivot principal des mouvements de circumduction du pouce [3-5]. Lors de l'opposition, cette dernière est physiologiquement soumise à des forces subluxantes radio-palmaires de la base du premier métacarpien (M1), sous l'action de l'abductor pollicis longus (APL) (Figure 2). Déjà intrinsèquement instable du fait de sa structure en selle à capsule lâche comportant deux centres de rotation instantanés (proximal pour la flexion-extension et distal pour l'abduction-adduction), sa concordance est encore amoindrie en cas de mouvements d'opposition forcée, d'incompétence du complexe ligamentaire TM [5] (ligament oblique postérieur et ligaments intermétacarpiens principalement [6], Figures 3a et 3b), ou de dysplasie trapéziennne. L'augmentation des contraintes focales entraîne alors une ischémie cartilagineuse localisée, évoluant vers des lésions ostéo-chondrales diffuses et irréversibles.

Cliniquement, ces lésions peuvent se traduire dans un premier temps par des douleurs de la tabatière anatomique irradiant vers l'éminence thénar et l'articulation métacarpo-phalangienne (MP), une diminution des amplitudes de circumduction, et une perte de force de la pince pollicidigitale. On assiste progressivement à la fermeture antalgique de la première commissure et à la subluxation radio-palmaire de la base du premier métacarpien. Cette déformation en « pollex adductus » rend la pince pollici-digitale difficile à cause du déficit de rétropulsion TM associé. Elle entraîne une hyperextension compensatrice de la MP sous l'effet de l'extensor pollicis brevis (EPB), et aboutit à l'aspect classique de « pouce en Z » (Figure 4). Enfin, lorsque la fusion TM est complète, l'indolence est généralement obtenue au prix de déformations fixées invalidantes.

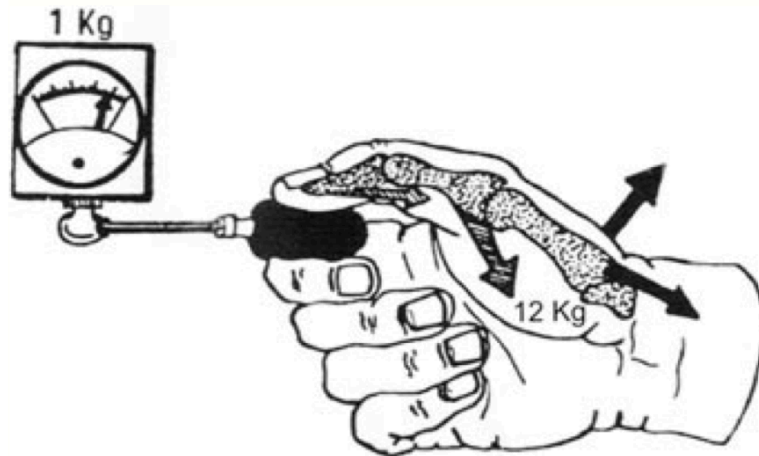


Figure 2 : Contraintes dynamiques subluxantes sur la TM lors de l'opposition forcée d'après Allieu [2]. La force transmise à la TM est multipliée par 12.

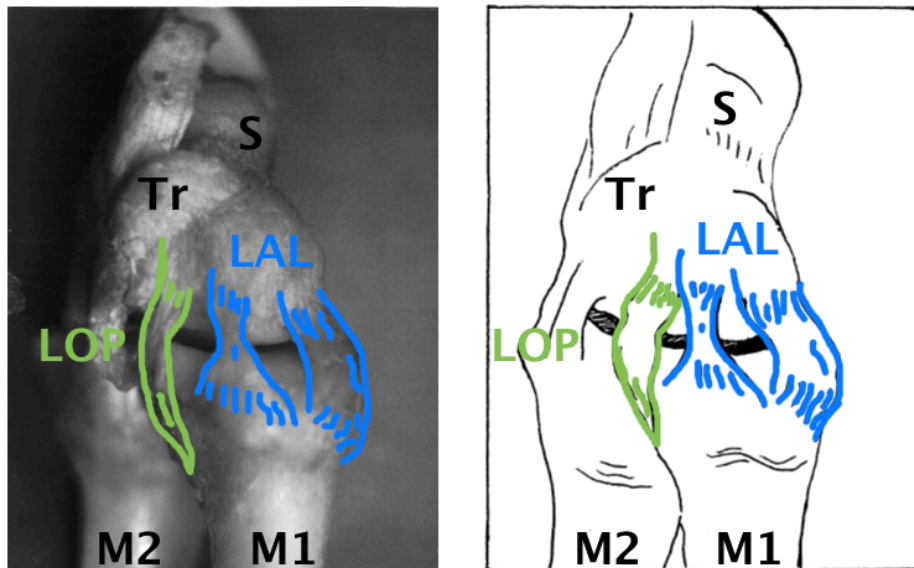
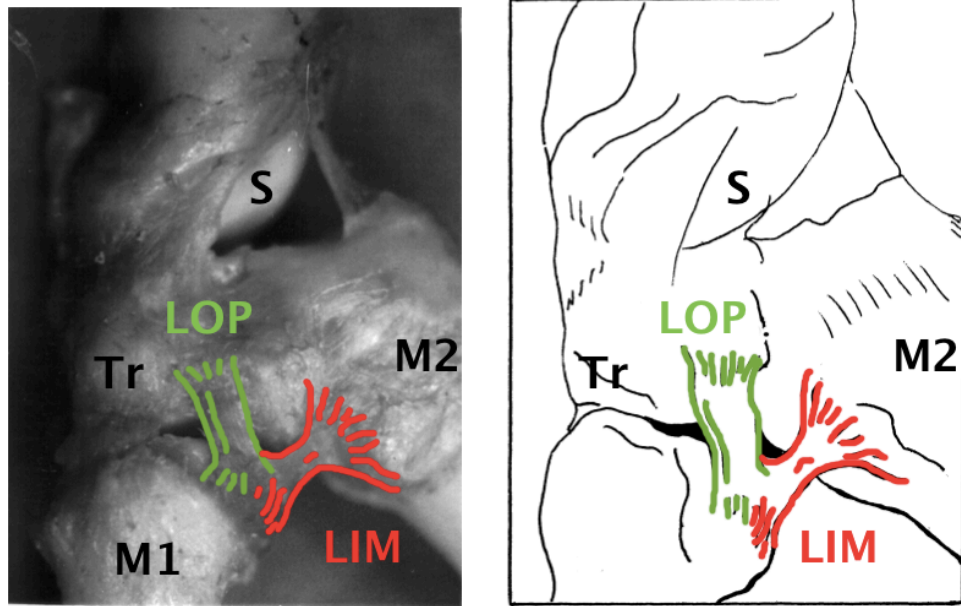
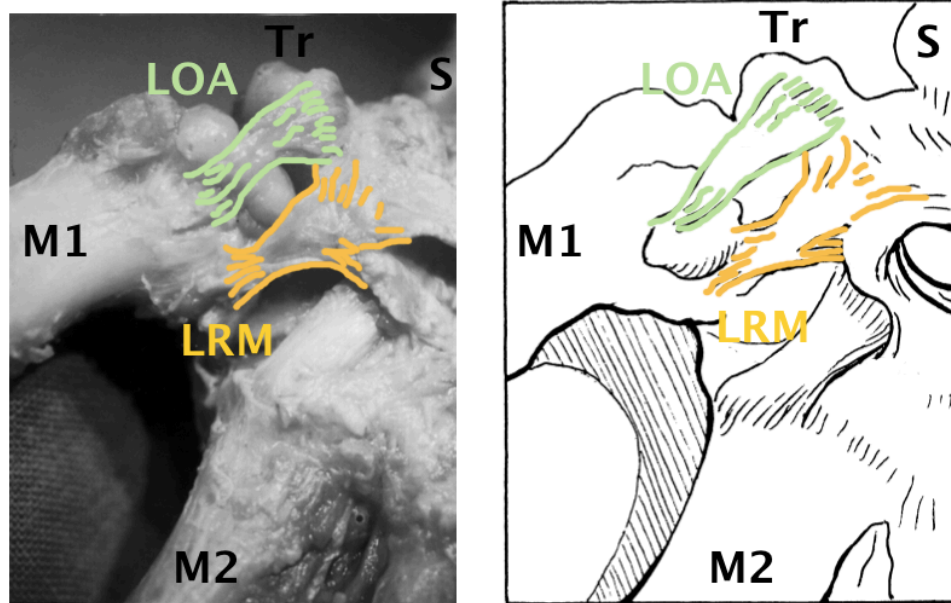


Figure 3a : Les deux faisceaux du ligament antérolatéral (LAL) d'après Kuhlmann [6]. Le LOP (ligament oblique postérieur) appartient au complexe postéromédial.



a : Vue dorsale



b : Vue palmaire

Figure 3b : Les quatre ligaments du complexe ligamentaire postéromédial trapézométacarpien d'après Kuhlmann [6], composé des ligaments oblique postérieur (LOP), intermétacarpien (LIM), oblique antérieur (LOA) et retinaculométacarpien (LRM).

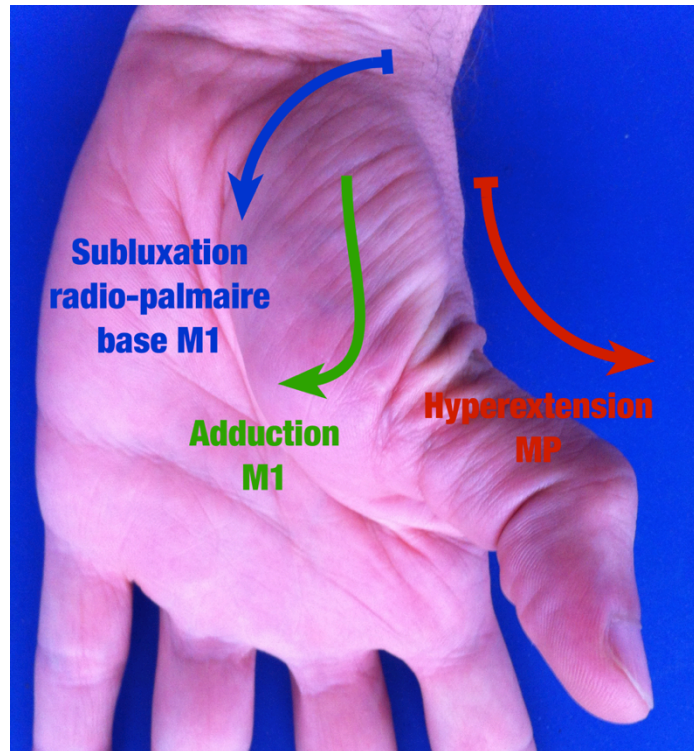


Figure 4 : Aspect typique de « Pouce en Z »

1.3 Traitement

1.3.1 Traitement médical

Le traitement est dans un premier temps médical et symptomatique (antalgiques, attelle de repos, physiothérapie, infiltrations de corticoïdes, viscosupplémentation). Il serait efficace et suffisant dans 80% à 90% des cas. En cas d'échec, de rechute précoce, ou de récurrences répétées malgré un traitement médical bien conduit et prolongé (six mois à un an), un traitement chirurgical est proposé. L'indication est alors posée selon l'évolution de la gêne fonctionnelle, l'aspect radiologique, et les attentes du patient

1.3.2 Traitement chirurgical

De nombreuses techniques chirurgicales ont été décrites pour la prise en charge de la rhizarthrose, sans qu'aucune n'ait clairement démontré sa supériorité. Certaines ne présentent plus qu'un intérêt historique (forage antalgique trapézo-métacarpien) ; d'autres auraient une action physiopathologique sur le déséquilibre primitif TM (ostéotomies et ligamentoplasties de relaxation, ténotomies de l'APL [7]) ; d'autres encore sont en cours d'évaluation (implants en pyrocarbone Pi2® [8]). Trois d'entre elles ont pu conserver leur pleine place au sein de l'arsenal thérapeutique grâce à des résultats fonctionnels intéressants, reproductibles, et stables dans le temps.

1.3.2.1 La trapézectomie

La trapézectomie est la technique de référence dans le traitement de la rhizarthrose essentielle. Il s'agit de l'une des plus anciennes interventions décrites, simple, avec des résultats satisfaisants à long terme sur l'indolence et sur les amplitudes de circumduction, au prix d'une perte de force [9-14]. Elle présente l'avantage de traiter dans le même temps les lésions péri-trapéziennes. D'abord isolée, elle a été complétée par de nombreuses tendinoplasties de suspension [7], parfois associées à des comblements autologues ou synthétiques [15,16] de la loge de trapézectomie, afin de ralentir plus ou moins efficacement la proximalisation inéluctable de M1 dans la loge de trapézectomie (Figure 5). Le traitement est définitif et les reprises chirurgicales pratiquement inexistantes, hormis pour les implants d'interposition synthétiques, associés à de nombreuses réactions à corps étrangers [17-23]. Cependant, les suites opératoires sont longues, avec une immobilisation plâtrée d'environ un mois suivie d'une période de rééducation systématique de un à trois mois.

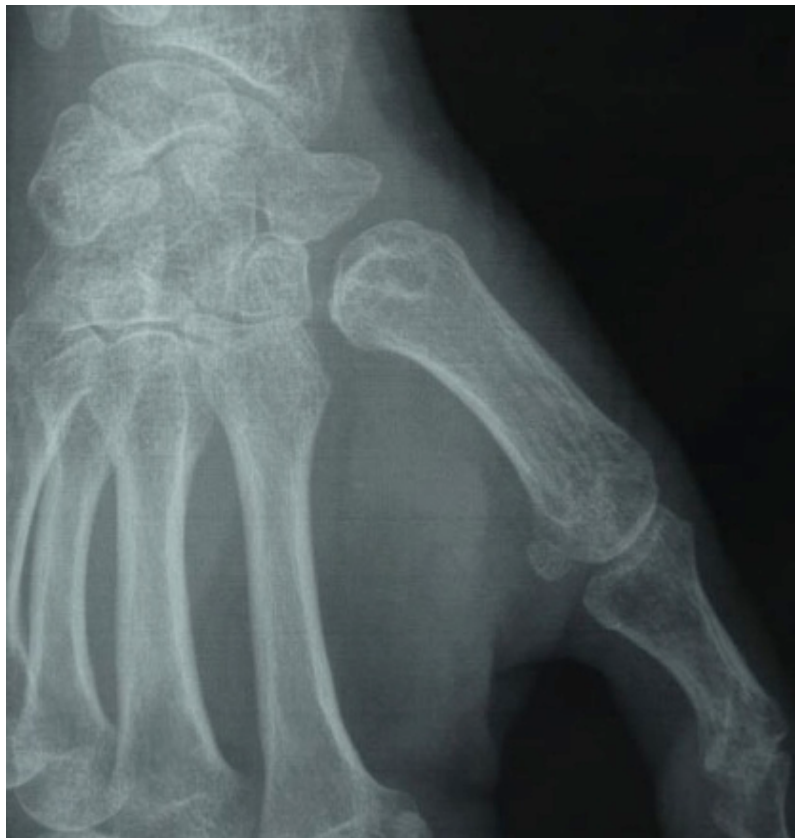

Figure 5 : Proximalisation de M1 après trapézectomie.

1.3.2.2 L'arthroplastie prothétique

L'arthroplastie prothétique TM a été proposée en tant qu'alternative (reconstructrice) à la trapézectomie (palliative). Ce concept repose sur la conservation pérenne de l'équilibre biomécanique des éléments musculo-squelettiques péri-trapéziens, en respectant le positionnement du centre de rotation global de l'articulation TM [24].

Si les premiers implants en silicone sont aujourd'hui totalement abandonnés (ou presque [25]) du fait de la fréquence des complications (ruptures et siliconites surtout), l'évolution des connaissances sur la modélisation de la TM et le développement de nouveaux biomatériaux a permis de revoir complètement la conception des prothèses totales trapézo-métacarpiennes [26] (PTM). Cette nouvelle approche vise à assurer des suites opératoires plus rapidement favorables que la trapézectomie [27,28], tout en présentant une espérance de vie prothétique satisfaisante. Depuis la première PTM moderne mise sur le marché en 1973 (de la Caffinière, Fixano®, Figure 6), dont la problématique principale était le taux de reprises important avec une survie à long terme médiocre, de nombreux modèles ont vu le jour.

La structure globale des nouvelles prothèses est similaire [29] (Tableau 1) : elles sont toujours constituées d'une queue métacarpienne plus ou moins anatomique et d'une cupule trapéziennne, auto-rétentives ou cimentées, lisses, texturées ou enduites d'hydroxyapatite (HA). Le centre de rotation est unique (trapézien ou métacarpien), définissant une rotule semi-contrainte congruente à trois degrés de liberté, à couple de frottement métal-polyéthylène (PE) ou métal-métal. La jonction est obtenue par l'intermédiaire d'un col, dont la taille et l'angle sont parfois modulables. De plus, la structure en rotule peut être auto-rétentive : ces PTM suppléent donc un éventuel complexe ligamentaire TM distendu en réaxant automatiquement et définitivement la base de M1 subluxée. Leur mise en place est possible grâce à un ancillaire spécifique. De plus, il existe une courbe d'apprentissage.

A part, on décrit les PTM non contraintes de resurfaçage, de type cardan (Avanta® SR CMC). Elles reproduisent l'exact fonctionnement de l'articulation TM, avec deux degrés de liberté et deux centres de rotation instantanée. N'étant pas congruentes, elles ne sont pas auto-rétentives et ne résolvent donc pas le problème des lésions ligamentaires associées de la TM et la subluxation de M1. De plus, malgré leur aspect plus anatomique, elles sont finalement soumises à des contraintes plus importantes que les prothèses de type rotule [29].

Dans tous les cas, l'arthroplastie TM isolée ne permet pas le traitement des lésions arthrosiques pérित्रapéziennes associées : le cas échéant, il faudra savoir proposer soit une trapézectomie, soit un traitement combiné par implants étagés (Figure 7).




Figure 6 : Prothèse De la Caffinière, modèle sur lequel se basent la plupart des PTM modernes. Elle est constituée d'une pièce trapézienne (1) et d'une pièce métacarpienne (3). La tête (2a) et le col (2b) sont solidaires de la pièce métacarpienne.

Prothèse	Laboratoire	Biomécanique		Couple		Métacarpien		Trapèze		Col
		Type	Centre	Matériaux	Mobilité	Anatomique	Fixation	Rétentif	Fixation	
De la Caffinière	Fixano®/Sbi®	Rotule	Trapézien	Métal-PE	90°	Non	Cimenté	Oui	Cimenté	Modulable
Guepar	Stryker®	Rotule	Métacarpien	Métal-PE	50°	Oui	Cimenté	Oui	Cimenté	Fixe
Elektra	Fixano®/Sbi®	Rotule	Trapézien	Métal-PE	120°	Non	HAC	Non	HAC	Modulable
Roseland	Depuy®	Rotule	Trapézien	Métal-PE	90°	Non	HAC	Oui	HAC	Fixe
Arpe	Biomet®	Rotule	Trapézien	Métal-PE	120°	Oui	HAC	Non	HAC	Modulable
Ivory	Stryker®	Rotule	Trapézien	Métal-PE	N.C.	Oui	HAC	Oui	HAC	Modulable
Maia	Lépine®	Rotule	Trapézien	Métal-PE	N.C.	Oui	HAC	Oui	HAC	Modulable
Rubis2	Aesculap®	Rotule	Métacarpien	Métal-Métal	50°	Oui	PTi	Oui	PTi	Fixe
Avanta® CMC	Sbi®	Cardan	Double	Métal-PE	N.A.	Non	Cimenté	Non	Cimenté	N.A.

Tableau 1 : Résumé de la structure des PTM les plus connues.

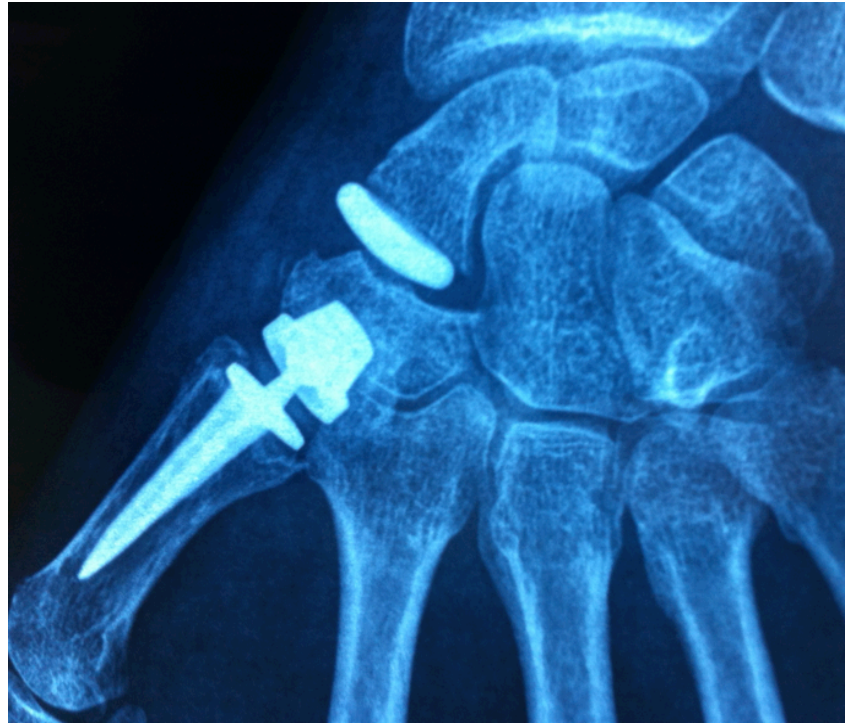

Figure 7 : Association d'une prothèse Roseland® et d'un implant Pyrocarbone™ STPi® pour le traitement combiné d'une arthrose TM et STT d'arthrose scapho-trapézo-trapézoïdienne (STT)

1.3.2.3 L'arthrodèse

L'arthrodèse TM assurerait de façon pérenne l'indolence, tout en préservant la stabilité et la force de la pince pollici-digitale, mais au prix d'une diminution drastique des amplitudes. Elle semble donc être indiquée chez le jeune patient travailleur manuel lourd, pour lequel aucune des deux interventions précédentes ne semblerait être satisfaisante à long terme. Ces résultats sont actuellement très discutés, du fait des complications et des reprises chirurgicales fréquentes liées aux pseudarthroses [9].

1.3.3 La prothèse Roseland®

Les indications de ces techniques varient en fonction des écoles et des habitudes. Pour les auteurs, la stratégie thérapeutique est homogène depuis 1996. En cas d'arthrose TM isolée de stade II à IV de Dell [14] (Tableau 2), nous proposons systématiquement une arthroplastie TM par PTM de type Roseland® (Depuy®) par voie dorso-radiale, quels que soient l'âge et la profession du patient, mais sous réserve que le capital osseux et la morphologie trapéziennes ne présentent pas d'anomalie. Dans le cas contraire, nous optons plutôt pour une trapéztomie avec interposition d'implant.

Classification de l'arthrose TM	
STADE I	Pincement artriculaire ou condensation sous-chondrale sans subluxation ni ostéophyte
STADE II	Petite ostéophytose et subluxation du métacarpien inférieur au tiers de la surface articulaire de M1
STADE III	Ostéophytose avec pincement majeur de l'interligne et subluxation supérieure au tiers de la surface métacarpienne
STADE IV	Destruction totale de l'interligne avec ostéophytes proéminents, géodes et ankylose trapézo-métacarpienne

Tableau 2 : Classification de l'arthrose TM selon Dell

La prothèse Roseland® [30-33] (Figure 8) est une PTM semi-contrainte de type rotule à 3 degrés de liberté, à centre de rotation proximal trapézien unique et à couple de frottement titane-polyéthylène (TA6V-PE). Son arc de mobilité est de 90°. Elle est composée d'une pièce métacarpienne métallique et d'une pièce trapéziennne métaloplastique. La pièce métacarpienne est non anatomique, asymétrique en « T », en monobloc avec son col et sa tête. Elle est non cimentée, et enduite d'hydroxyapatite sur son tiers proximal. La pièce trapéziennne est auto-rétentive, non cimentée, et totalement enduite d'hydroxyapatite.

La voie d'abord est dorso-radiale (de Cantero) [34] (Figure 9), en préservant soigneusement les rameaux sensitifs du nerf radial. La capsule est incisée en « T inversé ». La base du métacarpien puis le trapèze sont préparés pour recevoir les implants, grâce à un ancillaire spécifique (Figure 10). Après séchage, la tête prothétique et la cupule sont emboîtées de façon stable. La capsule est fermée au fil résorbable, puis la peau. Enfin, un « Grand Pansement de Main » est mis en place pour 48h à visée antalgique et anti-inflammatoire. Le patient est revu au terme de ce délai pour réfection du pansement et mise en place d'une attelle courte d'ouverture de première commissure, à conserver 30 jours en dehors des séances de kinésithérapie. A un mois postopératoire, la mobilisation active sans restriction est autorisée.

Ses résultats à court terme sont satisfaisants, reproductibles, et bien documentés [30-33] : après la brève période de mobilisation contrôlée postopératoire, l'indolence et la mobilité complète sans restriction sont le plus souvent obtenues au bout d'un à trois mois environ. A moyen terme, ces résultats sont stables, hormis pour les rares cas précoces de dépose. Cependant, comme pour beaucoup d'autres PTM, la pérennité (et donc l'utilisation) de la prothèse Roseland® reste controversée, du fait de l'absence totale de revue à long terme la concernant ainsi que de l'extrême rareté des publications relatives aux autres PTM similaires.

L'objectif de notre étude est donc d'évaluer rétrospectivement les résultats fonctionnels, cliniques et radiologiques de 64 prothèses Roseland® chez 51 patients, avec un recul supérieur à dix ans.

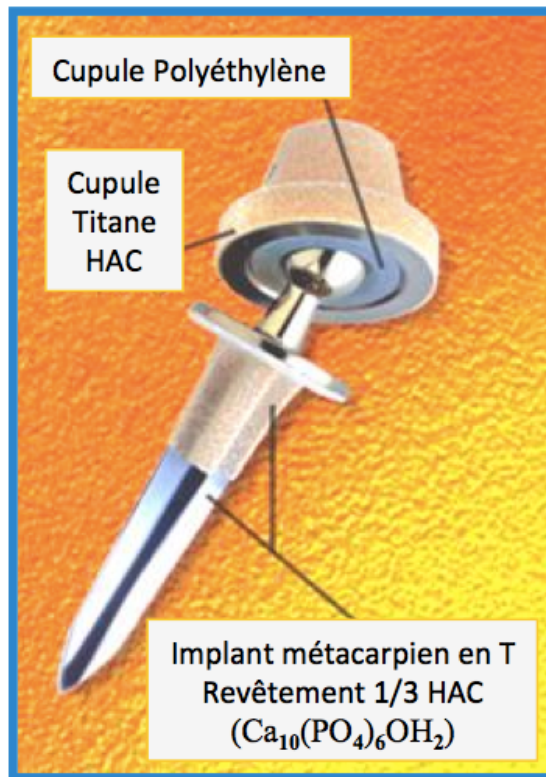


Figure 8 : La prothèse Roseland®.

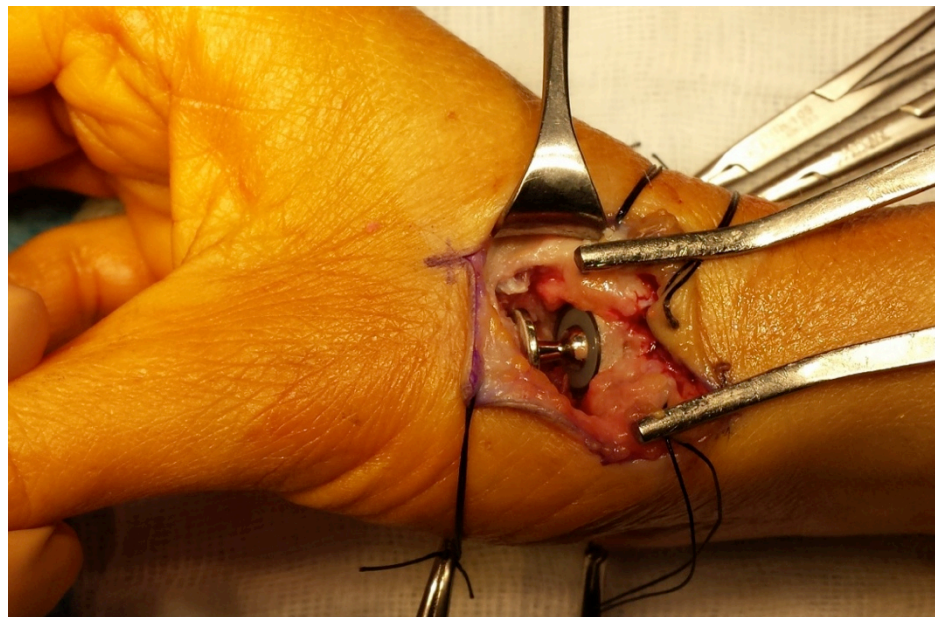


Figure 9 : Voie d'abord dorso-radiale, prothèse Roseland® en place.

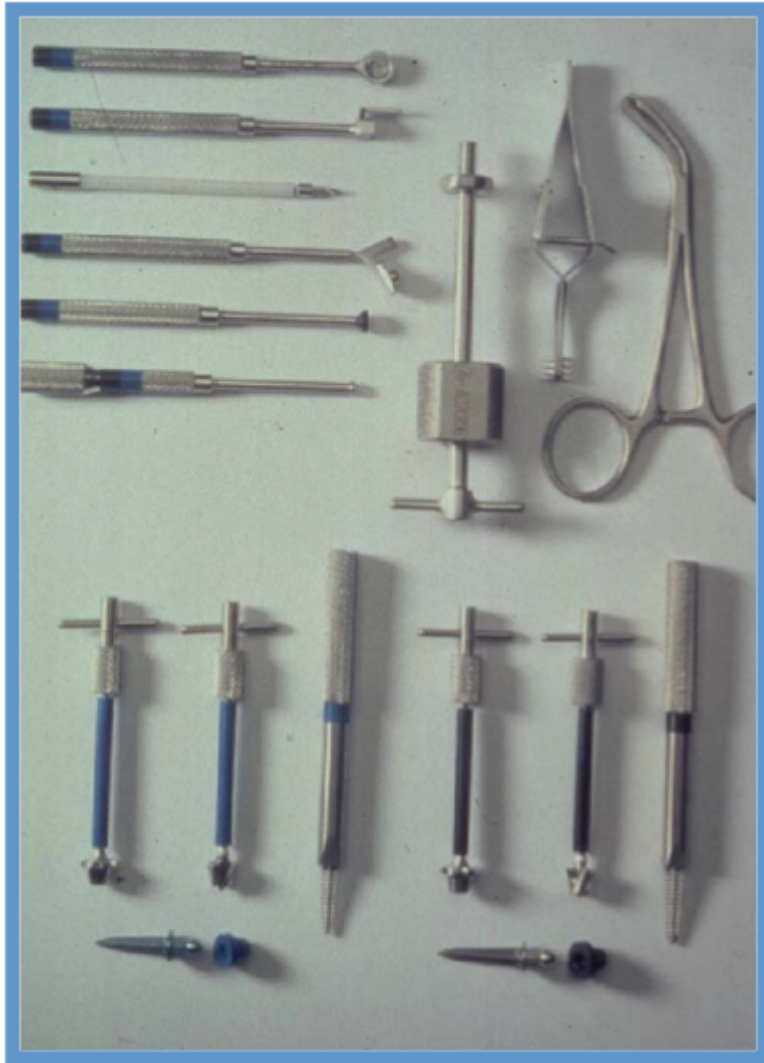


Figure 10 : L'ancillaire pour la pose de prothèse Roseland®.

2. Patients et Méthodes

2.1 Patients

Entre juin 1996 et novembre 2002, dans le service de chirurgie plastique, de la main et des brûlés du CHU de Grenoble, 75 patients ont bénéficié de la mise en place d'une PTM Roseland® (dont 26 cas bilatéraux, soit 101 prothèses au total). 51 d'entre eux (dont 13 cas bilatéraux, soit 64 prothèses) ont pu être retrouvés et recontactés entre février 2013 et mars 2013. Le recul moyen lors de la révision était de 12,5 ans (10 à 16 ans) (Figure 11). 24 patients (soit 37 prothèses) ont été exclus : cinq se déclaraient satisfaits mais ont refusé de participer à l'étude, cinq étaient décédés, et 14 ont été perdus de vue (Figure 12).

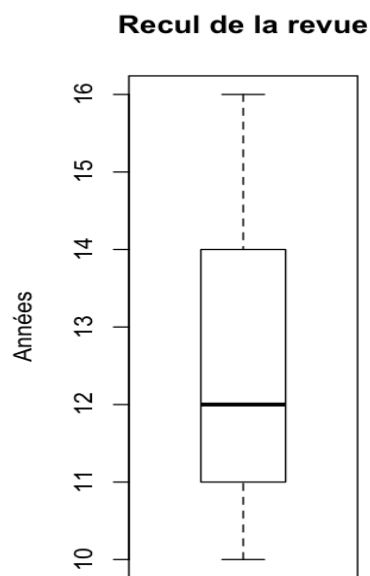


Figure 11 : Recul de la revue de patients (n=64)

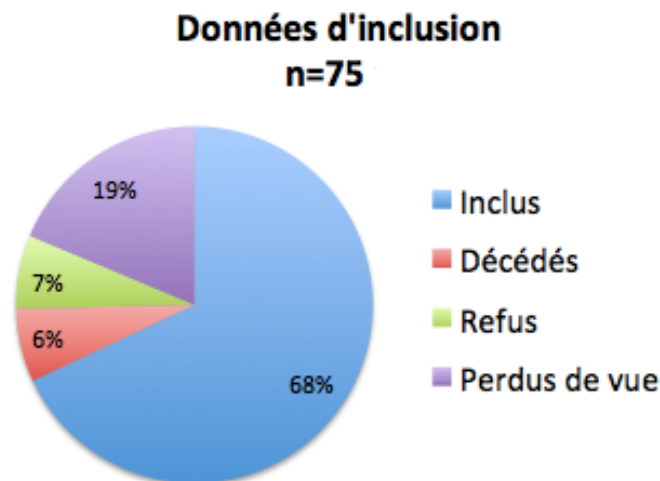


Figure 12 : Patients inclus et exclus de l'étude

2.2 Méthodes

Le recueil des données **préopératoires, peropératoires et postopératoires précoces** a été mené rétrospectivement sur revue de dossiers. Nous avons pris en compte :

- *Fiche standardisée « rhizarthrose » préopératoire* (Annexe 1) :
 - sexe, latéralité, côté(s) atteint(s)
 - intensité de l'activité manuelle préopératoire (Tableau 3)
 - début des troubles en années et tentative traitement médical
 - intensité (EVA) et fréquence de la douleur TM (Tableau 4), opposition (Kapandji [35]) (Figure 13), ouverture clinique de première commissure (angle M1-M2 [36])

Classification Socio-Professionnelle	
Sans Profession	1
Non Manuel	2
Manuel Léger	3
Retraité	4
Manuel Lourd	5
Bricoleur	6

Tableau 3 : Cotation de l'intensité de l'activité manuelle par ordre croissant de contrainte sur la TM. Il est à noter que la catégorie « retraité » implique plus généralement une activité manuelle régulière d'intensité légère à moyenne, et que la catégorie « bricoleur » comprend toutes les activités sollicitant spécifiquement et de manière répétitive la TM (tricot intensif, par exemple). Un « retraité » « bricolant » sur base journalière sera ainsi classé dans la catégorie 6. De même, un « retraité » fragile et dépendant sera classé dans la catégorie 1.

Classification de la douleur	
Stade 1	Absente
Stade 2	Occasionnelle
Stade 3	Fréquente
Stade 4	Permanente

Tableau 4 : cotation de la fréquence de la douleur trapézo-métacarpienne

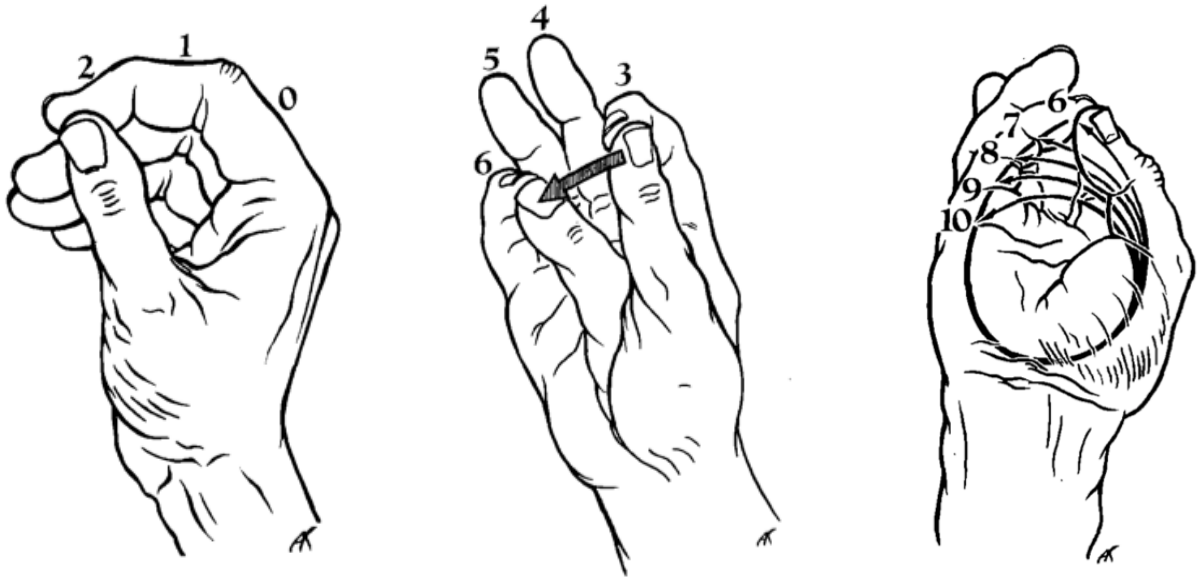


Figure 13 : cotation de l'opposition du pouce selon Kapandji

- atteinte associée de la colonne du pouce : antécédent de fracture du premier métacarpien, fréquence de la douleur MP, hyperextension MP (Tableau 5), amyotrophie thénarienne
- pathologies associées : syndrome du canal carpien, ténosynovite du flexor carpi radialis (FCR)

Hyperextension de la MP	
0°	Stade 1
0-20°	Stade 2
20°	Stade 3
>20°	Stade 4

Tableau 5 : cotation de l'hyperextension métacarpo-phalangienne du pouce

- Radiographies préopératoires :
 - stade radiologique de l'arthrose TM selon Dell
 - évaluation du stock osseux trapézien (0=normal ; 1=diminué ; 2=dysplasie)
 - arthrose STT (0=absente ; 1=pincement ; 2=fusion)
 - arthroses MP, trapèze-deuxième métacarpien (TM2), radio-carpienne (RC)
- Comptes-rendus opératoires :

- côté opéré, âge du patient lors de l'intervention, opérateur
- taille des implants métacarpien (P=petit ; G=grand ; TG=très grand) et trapézien (P=petit ; G=grand), gestes associés sur la MP (ligamentoplastie, arthrodèse)
- *Contrôles radioscopiques postopératoires immédiats* :
 - présence d'au moins un défaut de pose de l'implant (enfoncement insuffisant ou asymétrique, erreur évidente de centrage de la cupule trapézienne)
- *Notes manuscrites de suivi postopératoire* :
 - complications et prise en charge.

Le recueil des **données à long terme** a été réalisé par téléphone, par courrier, ou par reconvoication en consultation, en fonction des possibilités des patients. Nous avons ainsi pu relever :

- *à l'aide d'un questionnaire* (Annexe 2) :
 - satisfaction (0=mécontent ; 1=déçu ; 2=satisfait ; 3=très satisfait)
 - intensité et fréquence de la douleur TM
 - qualité de vie (Quick DASH [37]) (Annexe 3)
 - pathologies associée du membre supérieur : rhizarthrose controlatérale non traitée, arthrose pluridigitale, du coude ou de l'épaule, pathologie de la coiffe des rotateurs, syndromes canaux des membres supérieurs
- *à l'examen clinique* :
 - force : Key Grip termino-latéral et termino-terminal, Grasp (en kg/f) [36]
 - amplitudes TM : opposition, ouverture clinique de première commissure, rétropulsion (main à plat sur la table d'examen), hyperextension MP
- *sur des radiographies standard de la colonne du pouce opéré, de face et de profil* :
 - trapèze : enfoncement de la cupule, ostéolyse péri-implantaire, ostéophytes péri-trapéziens, fracture (Figure 14)
 - M1 : enfoncement de la tige, ostéolyse péri-implantaire, ostéophytes basaux, balayage de la queue de prothèse (Figure 15)
 - autres lésions : arthroses STT, MP, TM2, RC, luxation de prothèse.

L'ensemble de ces données a été colligé sur support informatique. Leur analyse statistique a été réalisée sous Microsoft Excel 2011 et R v2.15.3 pour Mac OSX.

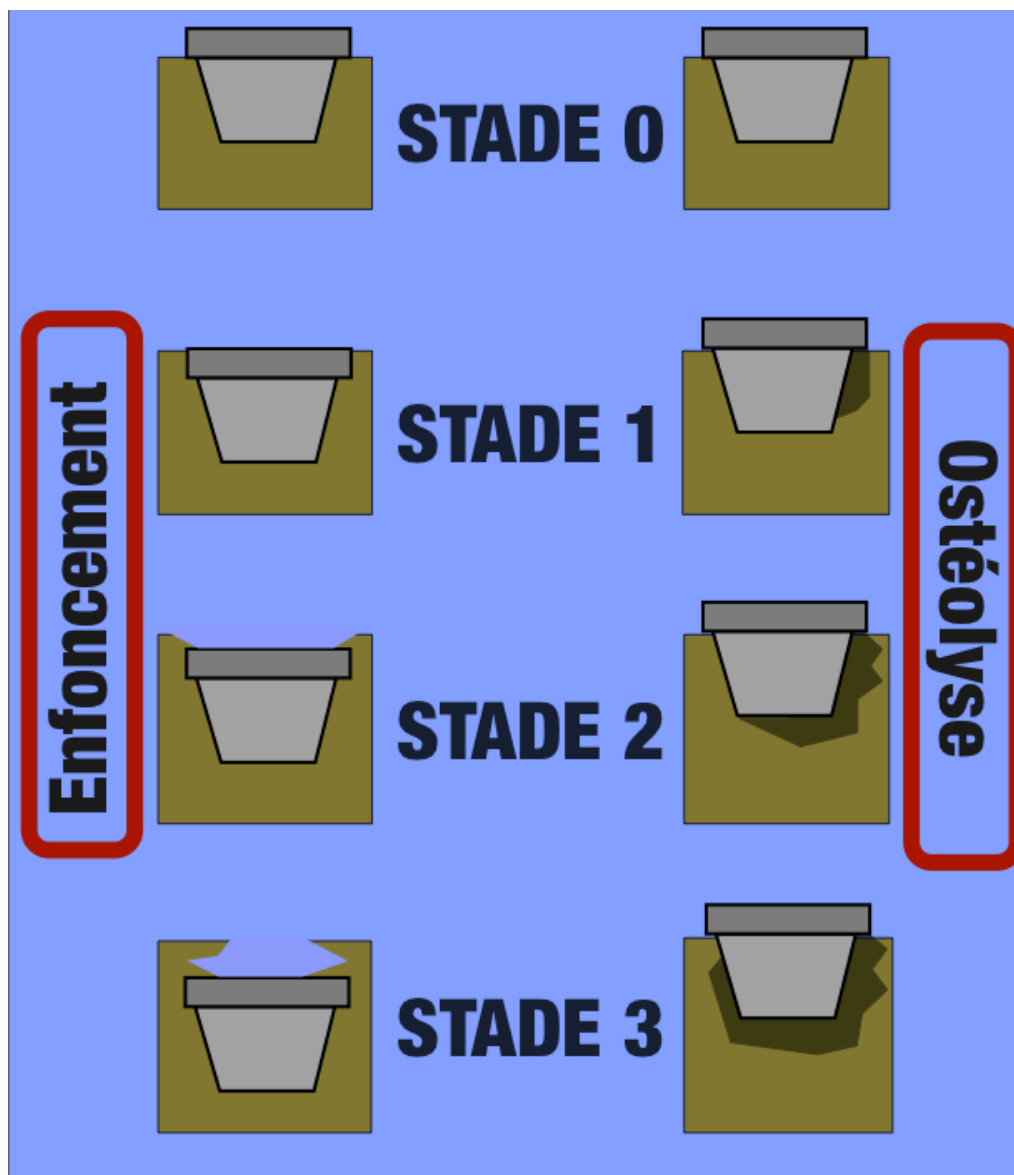


Figure 14 : Classification personnelle de l'enfoncement de la pièce trapézienne et de l'ostéolyse péri-implantaire.

- Enfoncement : Stade 0 = aucun, Stade 1 = le bord distal de la cupule affleure la surface du trapèze, Stade 2 = le bord distal de la cupule est légèrement sous la surface du trapèze, Stade 3 = encorbellement de la cupule.

- Ostéolyse : Stade 0 = aucune, Stade 1 = « coup d'ongle » localisé autour de la zone latérale et distale de la cupule, Stade 2 = ostéolyse autour du pôle proximal de la cupule, Stade 3 = ostéolyse bilatérale dépassant le pôle proximal de la cupule.

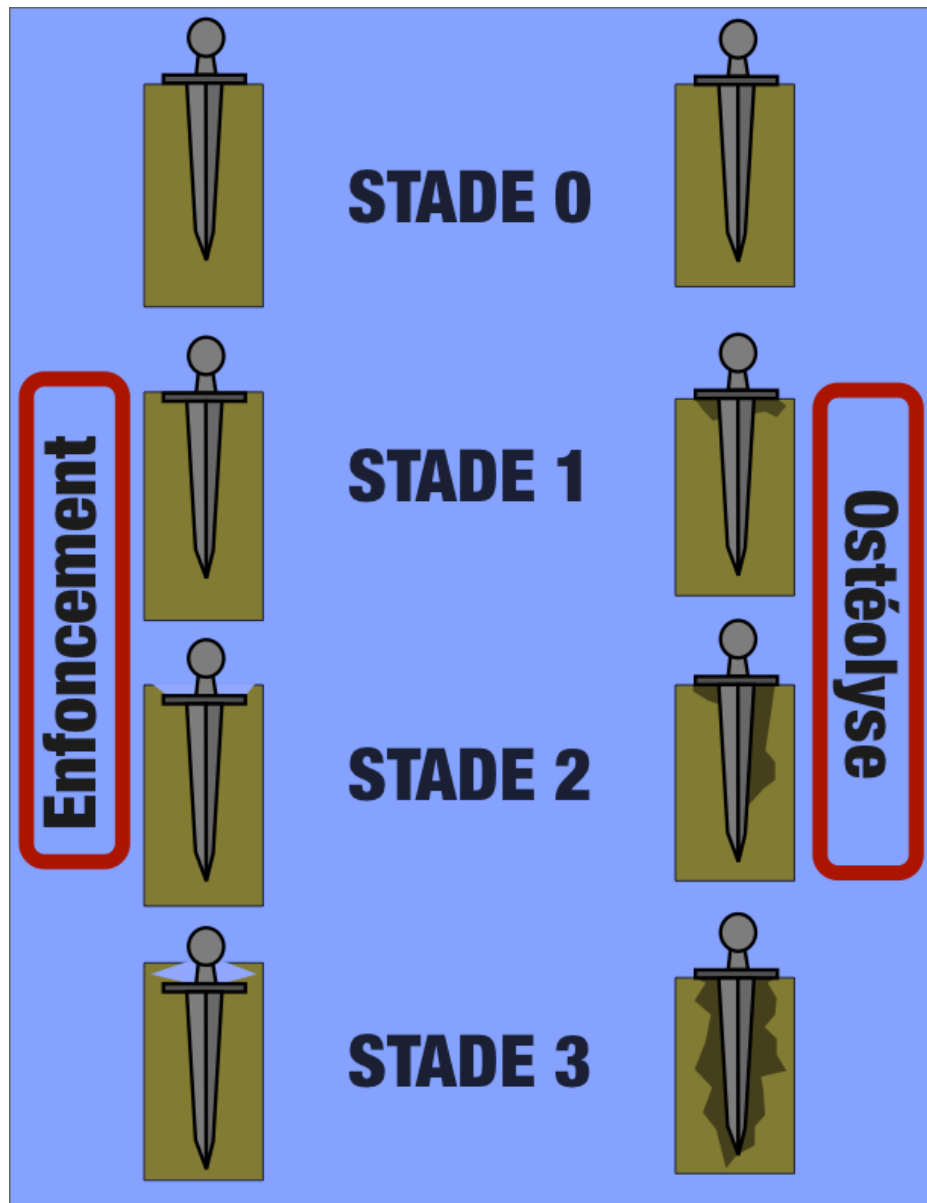


Figure 15 : Classification personnelle de l'enfoncement de la pièce métacarpienne et de l'ostéolyse péri-implantaire.

- Enfoncement : Stade 0 = aucun, Stade 1 = le bord proximal du disque affleure la surface de M1, Stade 2 = le bord proximal du disque est légèrement sous la surface de M1, Stade 3 = encorbellement du disque et du col.

- Ostéolyse : Stade 0 = aucune, Stade 1 = ostéolyse unilatérale ou bilatérale localisée sous le disque, Stade 2 = ostéolyse péri-diaphysaire n'atteignant pas l'extrémité distale, Stade 3 = ostéolyse bilatérale dépassant le pôle distal de l'implant.

3. Résultats

3.1 Bilan préopératoire

Notre série de 51 patients est composée de 48 femmes et trois hommes, dont 47 droitiers et quatre gauchers (Figure 16). L'âge moyen lors de la pose était de 58,4 ans (38-74) (Figure 17).

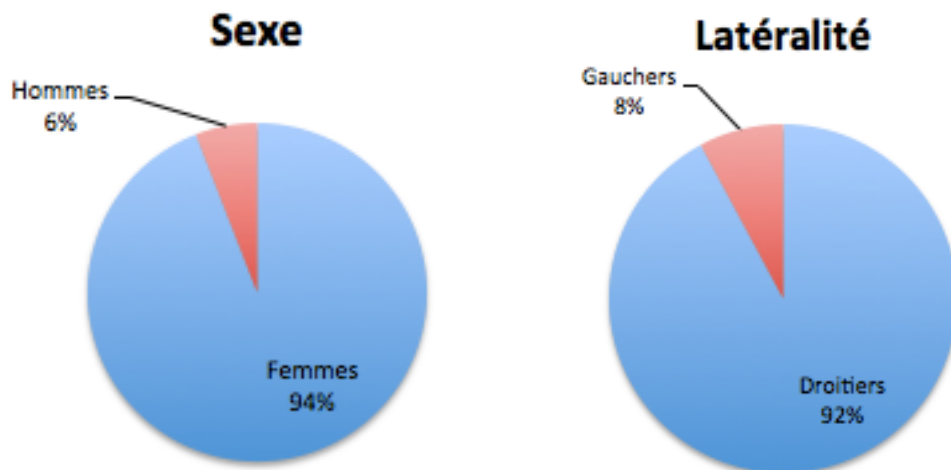


Figure 16 : Répartition du sexe et de la latéralité (n=51)

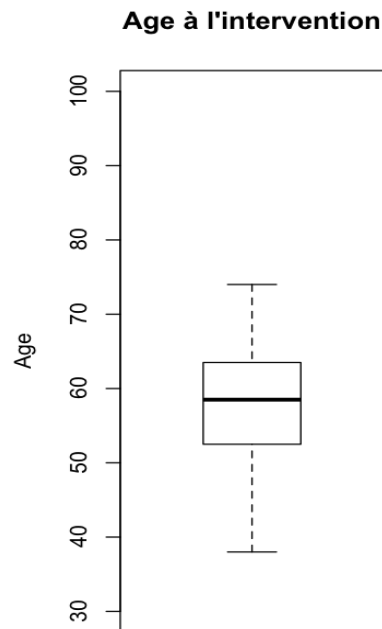


Figure 17 : Age des patients à l'intervention pour chaque main (n=64)

Au moment de l'intervention, six patients étaient sans activité, 12 effectuaient une activité non manuelle, huit une activité manuelle légère, six étaient retraités, 11 avaient une activité manuelle lourde, et huit étaient bricoleurs (Figure 18).

Activité préopératoire

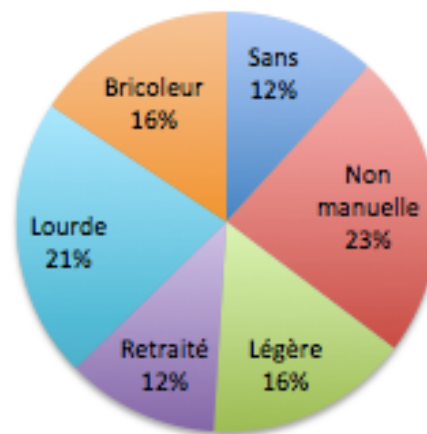


Figure 18 : Répartition des activités préopératoires (n=51)

42 patients présentaient une arthrose bilatérale, neuf unilatérale – dont trois sur la main dominante et six sur la main non dominante, soit deux à droite et sept à gauche (Figure 19).

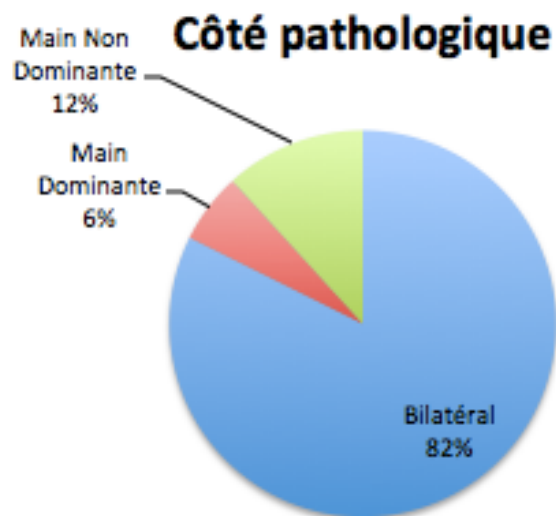


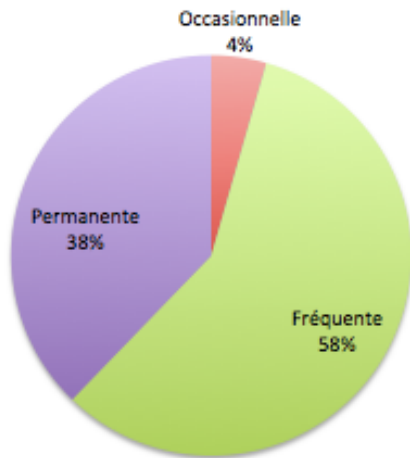
Figure 19 : Répartition des côtés atteints de rhizarthrose (n=51)

Chez les 37 patients pour lesquels nous disposons de l'anamnèse, cette rhizarthrose évoluait en moyenne depuis 2,9 ans, avec un déclenchement simultané lorsque bilatérale. Avant traitement

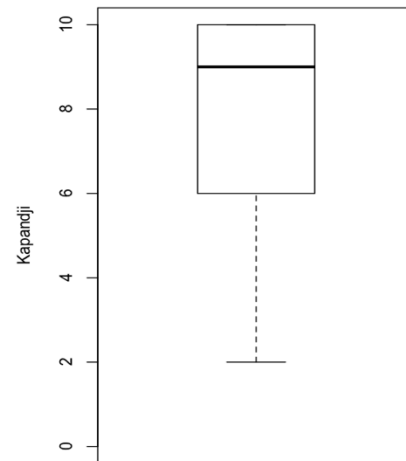
chirurgical, le traitement médical a été mis en place pendant un an en moyenne, 10 patients ont bénéficié d'au moins une infiltration (27%), et 21 patients ont tenté le port d'une orthèse (57%).

La douleur de la TM était occasionnelle dans deux cas, fréquente dans 26 cas, et permanente dans 17 cas pour n=45 mains opérées. L'opposition moyenne était côté Kapandji 8,1 pour n=44 mains opérées, et l'ouverture moyenne de première commissure mesurée à 37° pour n=42 mains opérées. Sur 61 mains opérées, l'arthrose de l'ATM était côté Dell 2 dans 32 cas, Dell 3 dans 28 cas et Dell 4 dans un cas. Nous ne relevons aucun cas d'arthrose ATM Dell 1 (Figure 20).

Douleur TM préopératoire (n=45)

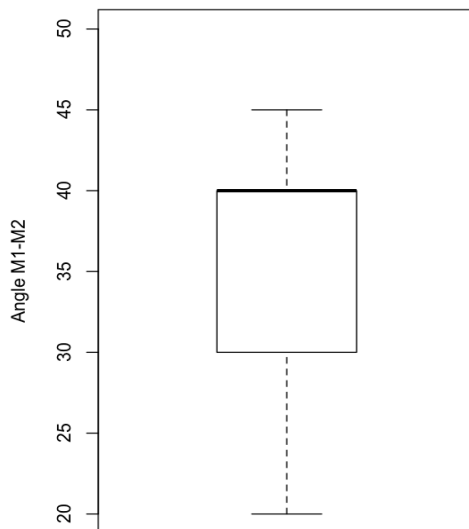


Opposition préopératoire



n=44

Ouverture 1ère commissure préopératoire



n=42

Arthrose TM préopératoire (n=61)

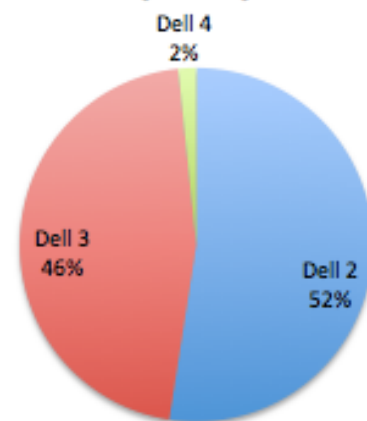


Figure 20 : Paramètres préopératoire de la TM

Sur 45 mains opérées, 11 présentaient une douleur associée de la MP (24%) : elle était occasionnelle dans six cas, fréquente dans quatre cas et permanente dans un cas. Sur 53 mains opérées, 44 présentaient une hyperextension de la MP comprise entre 0° et 10°, pour cinq elle était comprise entre 10° et 20°, et pour quatre elle était supérieure à 20°. Nous avons relevé deux cas d'instabilité latérale MP, mais aucun cas d'arthrose MP radiologique (Figure 21).

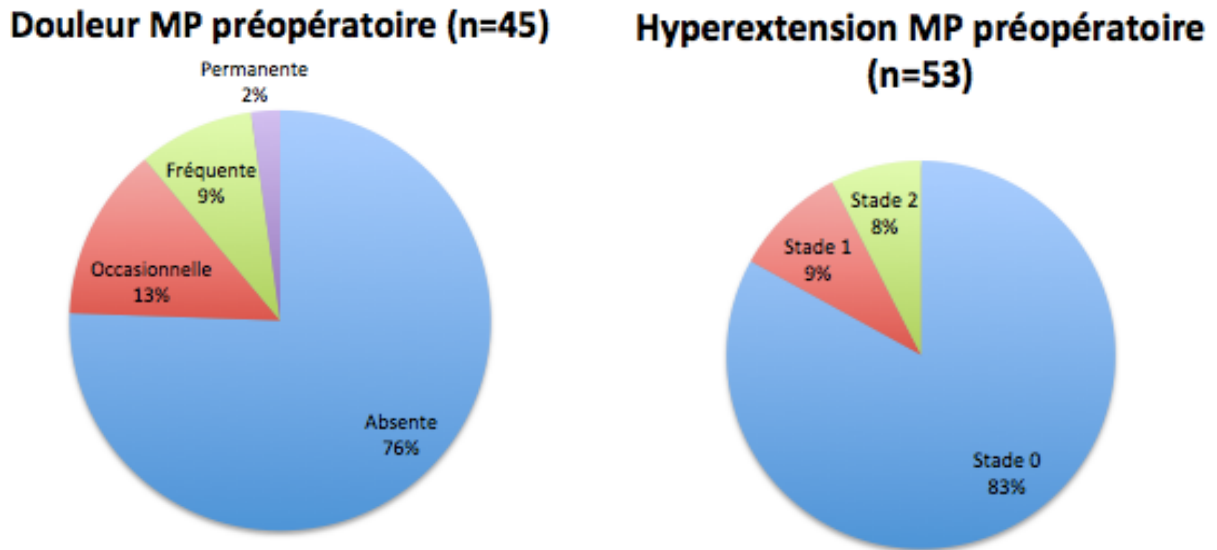


Figure 21 : Paramètres préopératoires de la MP

Sur 61 mains opérées, nous relevons un cas d'altération modérée du stock osseux trapézien, un cas d'arthrose débutante de la STT (2%), quatre cas d'arthrose TM2, et aucun cas d'arthrose RC.

Enfin, sur 53 mains opérées, neuf présentaient un syndrome du canal carpien associé (17%). Nous n'avons constaté aucun antécédent de fracture de la colonne du pouce, aucune amyotrophie thénarienne, ni aucune ténosynovite du FCR concomitantes.

3.2 Données peropératoires

64 PTM Roseland® ont été posées par voie dorso-radiale entre juin 1996 et décembre 2002.

Dans 54 cas, l'intervention a été réalisée par le même opérateur expérimenté (opérateur 1) ; dans les dix autres cas par quatre opérateurs en courbe d'apprentissage (opérateurs 2 à 5) (Figure 22).

La taille de l'implant métacarpien était G dans 60 cas, TG dans deux cas et P dans deux cas. La taille d'implant trapézien était P dans la totalité des cas (Figure 23).

Dans deux cas, une ligamentoplastie de la MP en Dacron® a été réalisée dans le même temps.

Opérateurs (n=64)

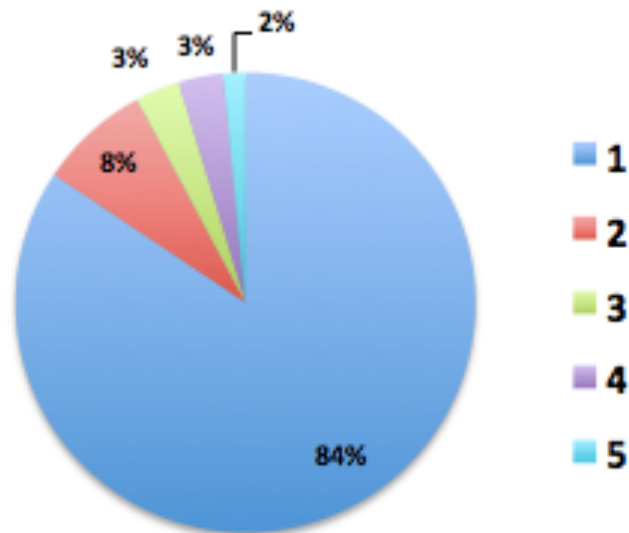


Figure 22 : Opérateurs lors de la mise en place des prothèses. L'opérateur n°1 était le plus expérimenté, les opérateurs 2 à 5 étaient en courbe d'apprentissage.

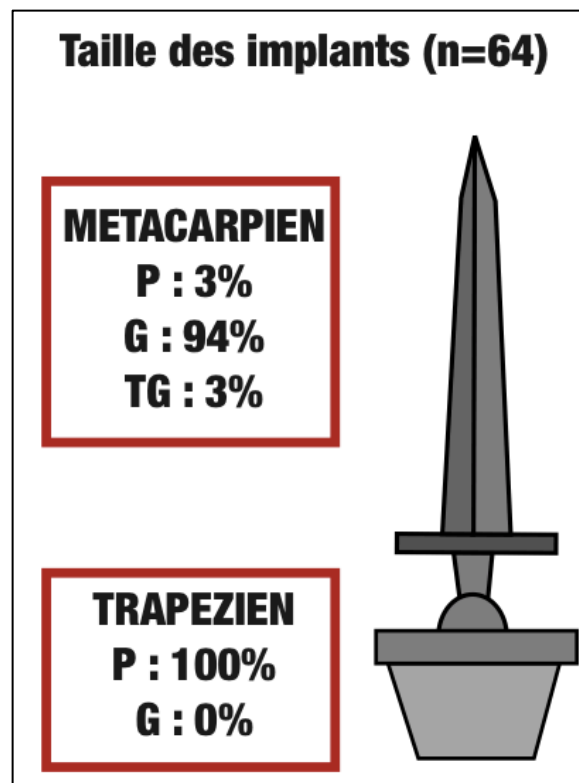


Figure 23 : Taille des implants mis en place

3.3 Complications

Sur 64 prothèses, 48 (75%) ont présenté des suites opératoires simples. Au contraire, 16 prothèses (25%) ont présenté les complications suivantes (Figure 24) :

- six fractures de trapèze (9%), survenues entre 1 et 11 ans de l'intervention, de découverte fortuite dans trois cas, dont une seulement a bénéficié d'une reprise chirurgicale pour trapézectomie-interposition, les autres ayant été traitées par immobilisation simple jusqu'à diminution significative des douleurs
- deux descellements (3%), dont un précoce (1 an) et un tardif (9 ans), repris pour trapézectomie-interposition
- un kyste trapézien symptomatique à 7 ans de recul (2%), repris pour trapézectomie-interposition et examen anatomopathologique, en rapport avec une métallose
- une luxation très précoce (2%) directement liée à un défaut d'enclenchement peropératoire et reprise pour trapézectomie-interposition
- trois algoneurodystrophies (AND) (5%) résolutive sous traitement
- deux névromes en continuité du nerf radial (3%), repris pour résection
- un cas de douleurs persistantes 12 ans postopératoires dans le cadre d'arthrose pancarpienne multiopérée, repris pour trapézectomie-interposition.

Le nombre de reprises chirurgicales total est donc de huit (13%), dont six trapézectomies-interposition (9%) (Figure 25).

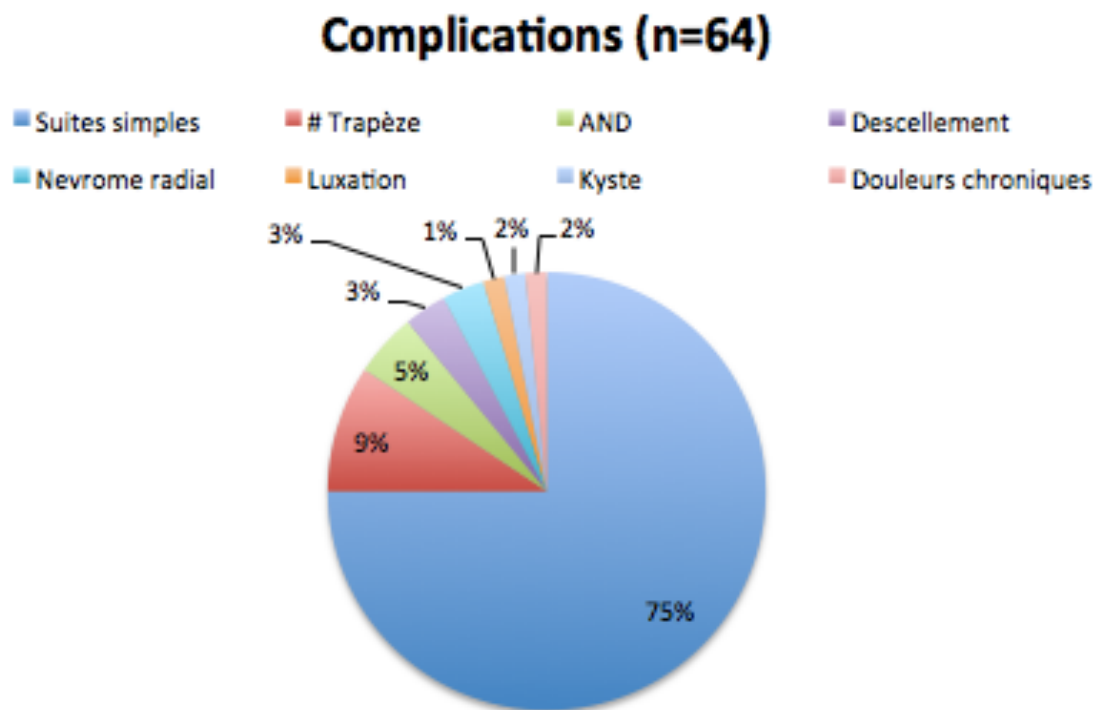


Figure 24 : Suites postopératoires et complications

Reprises chirurgicales (n=64)

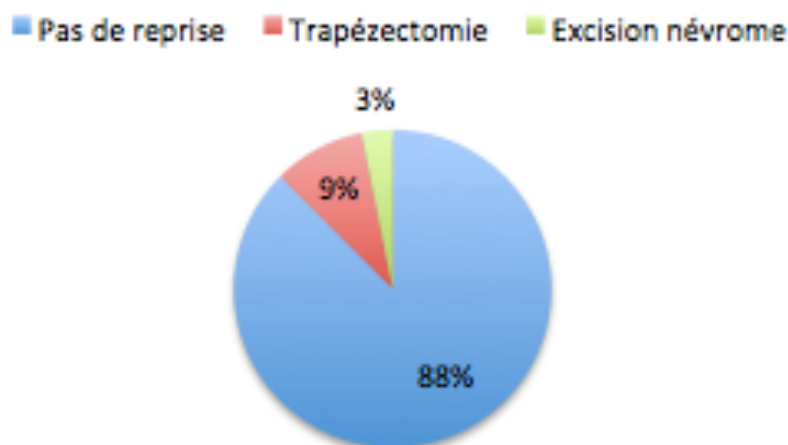


Figure 25 : Reprises chirurgicales

3.4 Revue à long terme

51 patients ont été revus avec un recul moyen de 12,5 ans. L'âge moyen lors de la revue était de 71,3 ans (50-87). 58 prothèses sur 64 étaient encore en place, soit une survie de 91%.

3.4.1 D'après le questionnaire

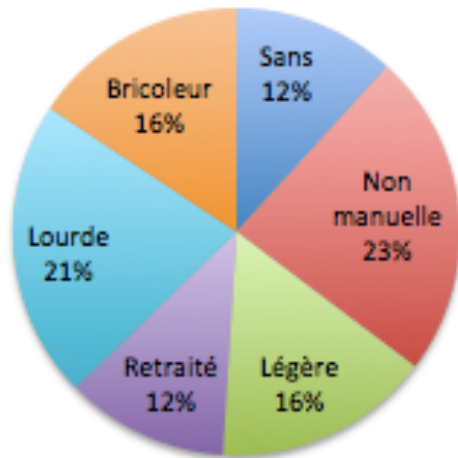
Parmi les 45 patients ayant encore la prothèse en place au moment de la revue, quatre étaient sans activité, quatre effectuaient une activité non manuelle, huit une activité manuelle légère, 17 une activité mixte, aucun n'effectuait une activité manuelle lourde, et 12 étaient bricoleurs. Depuis la mise en place des prothèses, 33 ont pu conserver une activité manuelle d'intensité égale ou supérieure (73%), alors que 12 l'ont diminuée (27%) (Figure 26).

Sur 64 prothèses, 49 ont obtenu un résultat subjectivement « très satisfaisant » pour les patients et neuf « satisfaisant ». Dans le cas des 58 prothèses encore en place, aucun des patients n'a été « déçu » ou « mécontent » (y compris ceux ayant présenté des complications n'ayant pas entraîné le retrait de la prothèse). Les six cas restants correspondent aux prothèses retirées (Figure 27).

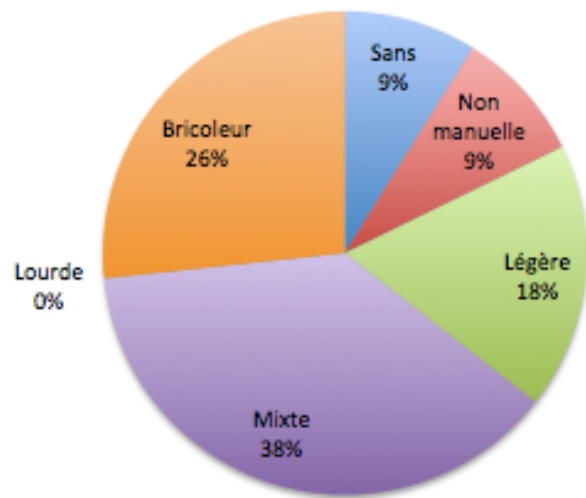
La douleur TM est absente dans 22 cas, occasionnelle dans 31 cas, fréquente dans 4 cas, permanente dans 1 cas (Figure 28).

Sur les 51 patients, le QDASH est en moyenne de 27,6% (0% - 79,5%) (Figure 29). Cependant, 27 d'entre eux rapportent également des pathologies rhumatismales associées du membre supérieur homolatéral ou bilatéral (53%). Les troubles fonctionnels décrits sont pour les patients difficiles à attribuer avec certitude à la défaillance d'un segment de membre en particulier.

Activité préopératoire



Activité postopératoire



Evolution postopératoire des activités manuelles

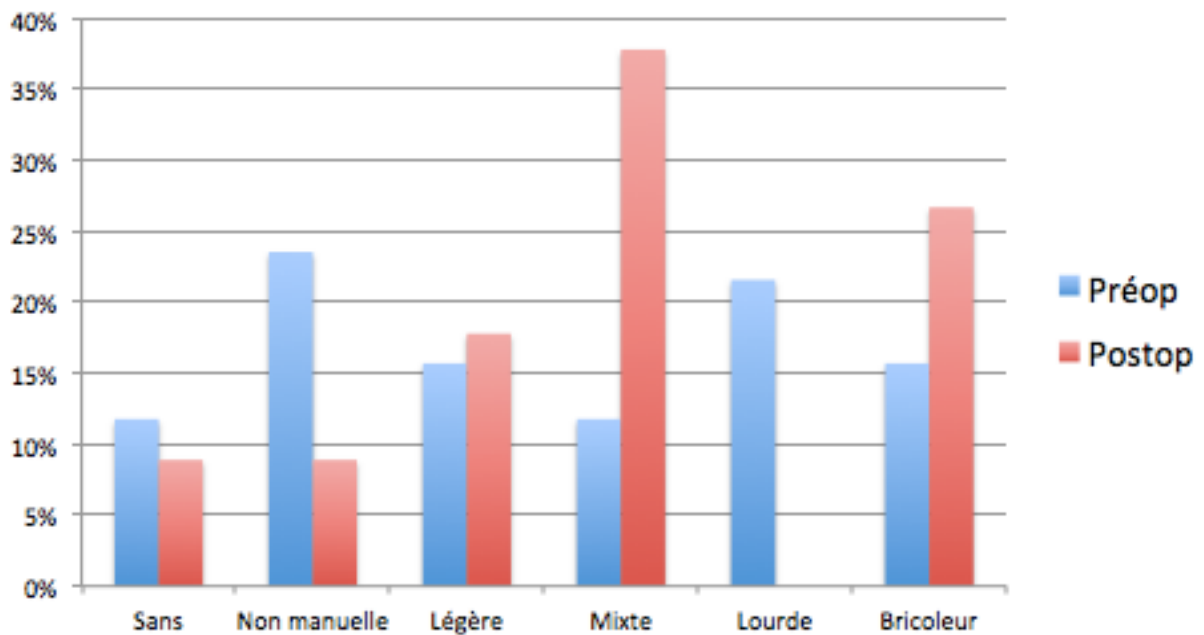


Figure 26 : Activités manuelles préopératoire et postopératoire

Satisfaction

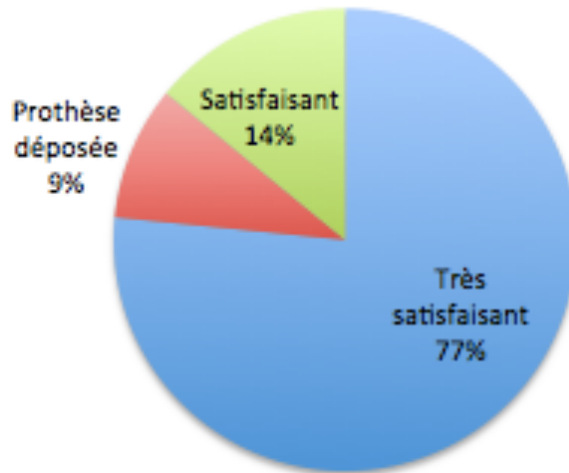
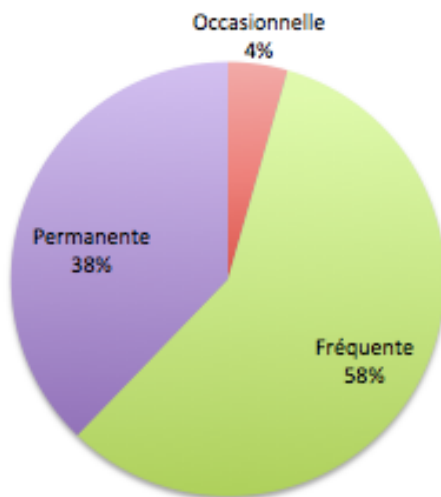


Figure 27 : Satisfaction des patients concernant le résultat fonctionnel

Douleur TM préopératoire (n=45)



Douleur TM postopératoire (n=58)

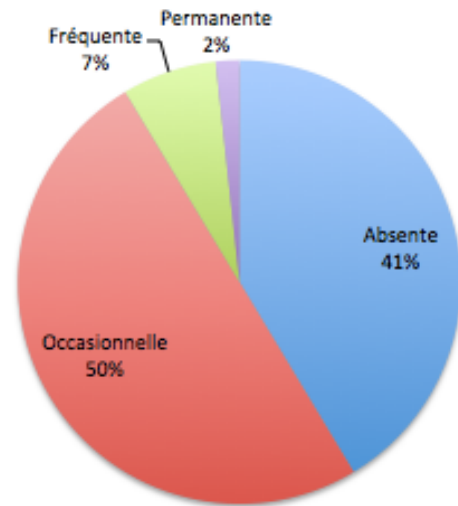


Figure 28 : Douleurs TM préopératoire et postopératoire

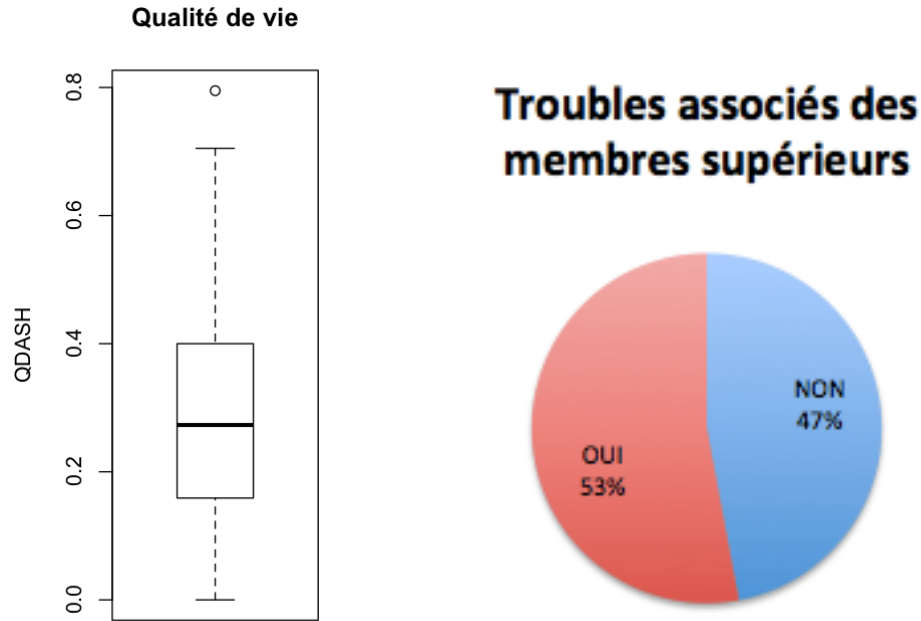


Figure 29 : Score de qualité de vie postopératoire (Quick DASH) et troubles associés des membres supérieurs (hors main opérée) (n=51).

3.4.2 D'après l'examen clinique

Sur les 51 patients, 20 patients (soit 26 prothèses) ont pu être reconvoqués en consultation.

L'opposition moyenne est de 9,3 (8-10) (Figure 30) et l'ouverture de première commissure de 39° (30°-50°) (Figure 31). En revanche, dans 2 cas la rétropulsion était insuffisante pour poser la main à plat.

Dans 18 cas nous ne notons pas d'hyperextension de la MP, dans 3 cas une hyperextension de 10 à 20°, et dans 5 cas une hyperextension supérieure à 20° (Figure 32).

Pour les 22 cas pour lesquels nous disposons des informations préopératoires et postopératoires, les résultats se répartissent de la manière suivante :

- + 19 stades 0 préopératoires (86%, n=22)
 - 14 stades 0 (73%, n=19) postopératoires
 - 2 stades 1 (11%, n=19) postopératoires
 - 3 stades 2 (16%, n=19) postopératoires
- + 1 stade 1 préopératoire (5%, n=22)
 - 1 stade 2 postopératoire
- + 2 stades 2 préopératoires (9%, n=22)
 - 1 stade 0 et 1 stade 2 postopératoire.

En résumé, nous n'avons constaté qu'une seule correction durable de l'hyperextension MP par la pose de PTM : dans les autres cas, l'évolution s'est faite vers une aggravation.

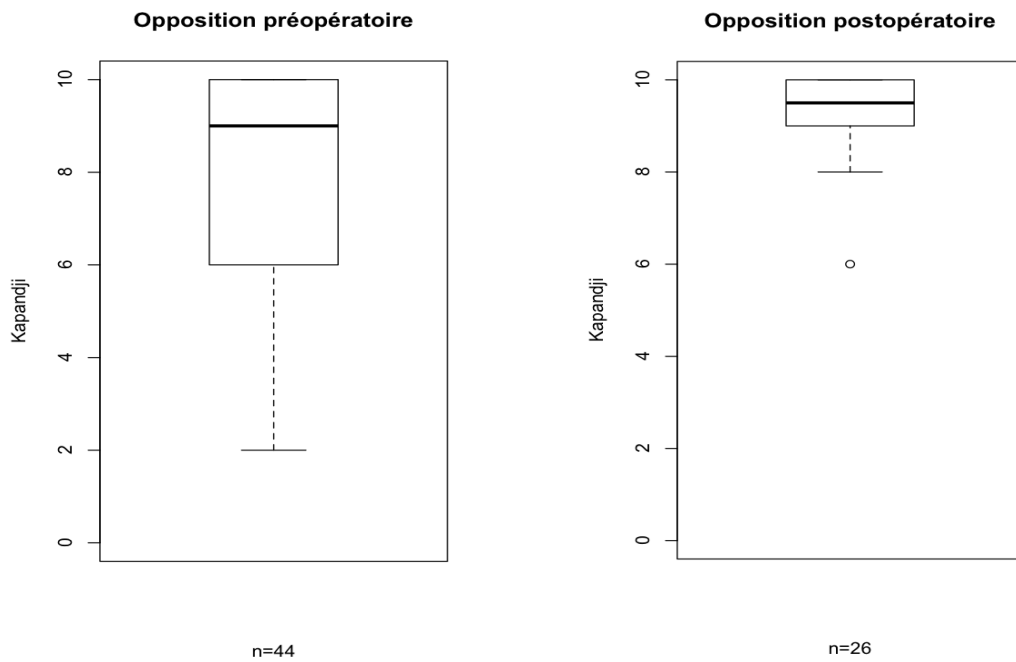


Figure 30 : Oppositions préopératoire et postopératoire

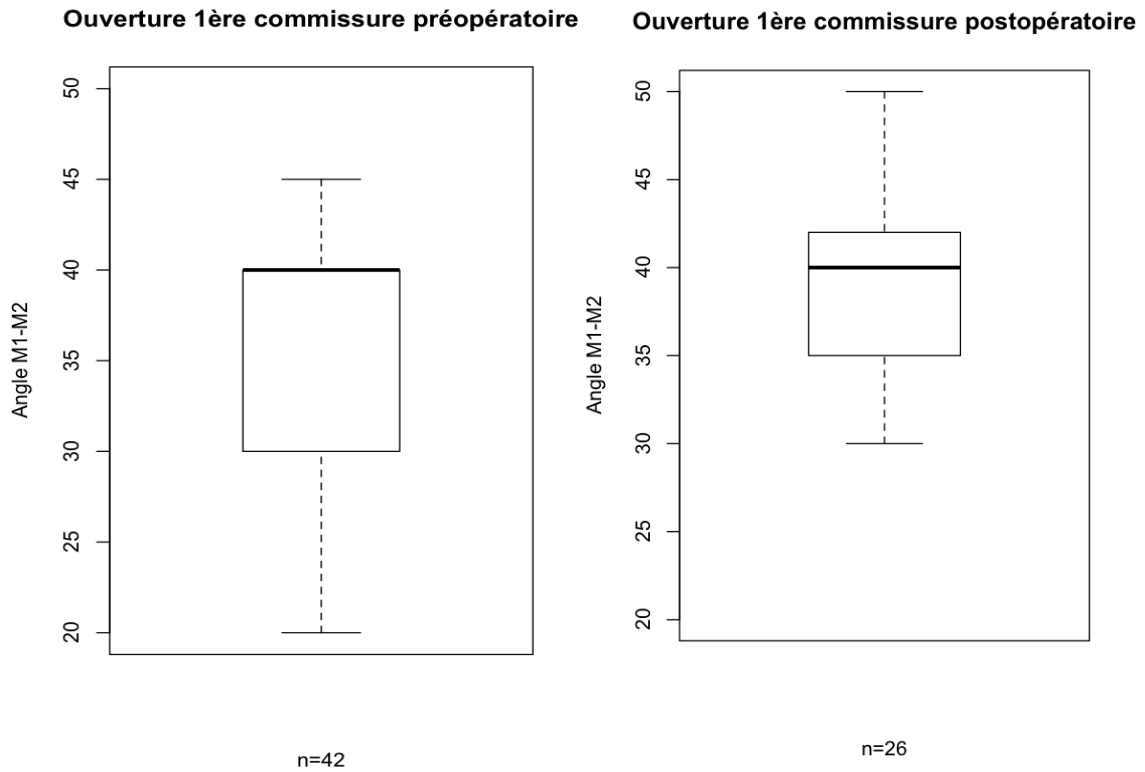


Figure 31 : Ouvertures de 1^{ère} commissure préopératoire et postopératoire

Hyperextension MP préopératoire (n=53)

Hyperextension MP postopératoire (n=26)

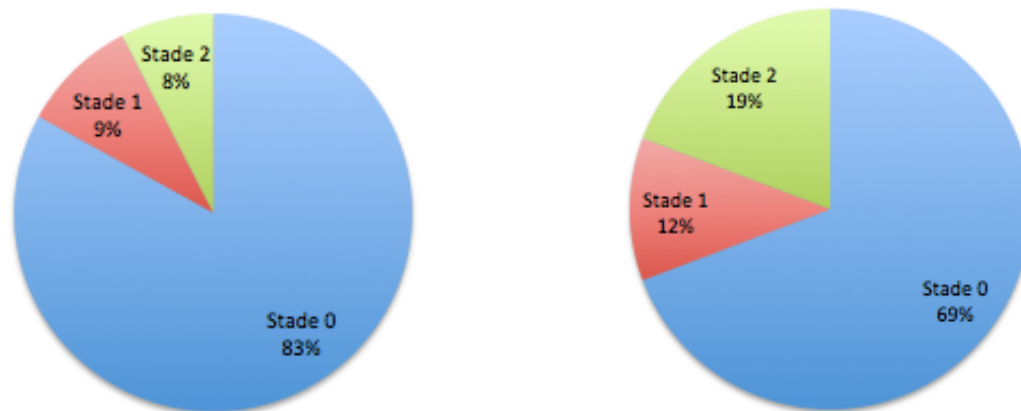


Figure 32 : Evolution de l'hyperextension MP

Le Key Grip termino-latéral moyen est de 6,1 kg/f (3-13), le termino-terminal moyen de 4,5 kg/f (2-9), et le Grasp moyen de 21,7 kg/f (6-41) (Figure 33).

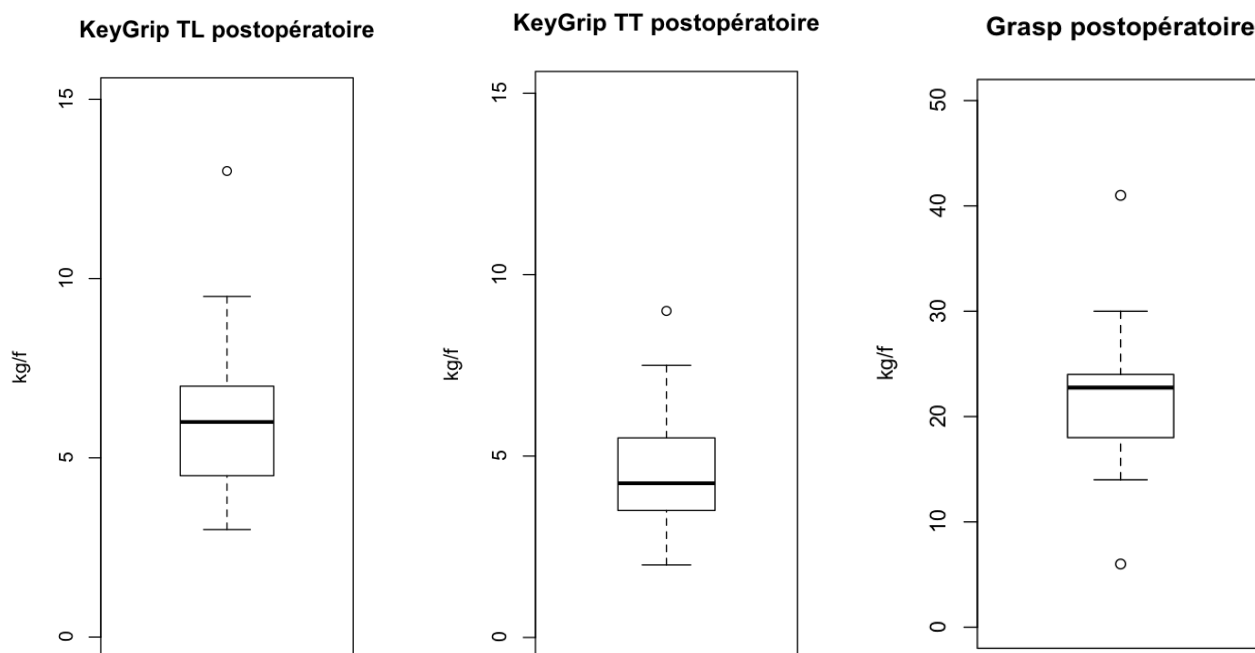


Figure 33 : Forces des pinces pollici-digitales postopératoires (n=26)

3.4.3 D'après les radiographies

47 prothèses sur les 64 incluses ont pu bénéficier d'un bilan radiologique. Les autres patients n'ont pas souhaité le réaliser en l'absence de bénéfice direct, se disant satisfaits de l'intervention et fonctionnellement non gênés.

3.4.3.1 Au niveau du trapèze (Figure 34) :

Un enfoncement de l'implant trapézien est constaté dans 33 cas : il s'agit dans 13 cas d'un stade 1, dans neuf cas d'un stade 2, et dans 11 cas d'un stade 3.

Une ostéolyse périprothétique est observée dans 25 cas : il s'agit dans neuf cas d'un stade 1, dans sept cas d'un stade 2, et dans neuf cas d'un stade 3. Parmi ces ostéolyses, 19 se situent en radio-palmaire (76%), deux en dorso-ulnaire (8%) et quatre sur les deux localisations à la fois (16%).

Dans cinq cas nous avons constaté une fracture du trapèze, dont trois de manière totalement fortuite (toutes classées comme des enfoncements stade 3).

Des ostéophytes trapéziens diffus ont été retrouvés dans 18 cas (38%).

3.4.3.2 Au niveau du métacarpien (Figure 35) :

Un enfoncement de l'implant métacarpien est constaté dans 31 cas : il s'agit dans 22 cas d'un stade 1, dans 4 cas d'un stade 2, et dans 5 cas d'un stade 3.

Une ostéolyse périprothétique est observée dans 19 cas : il s'agit dans 11 cas d'un stade 1, et dans 8 cas d'un stade 3. Aucun stade 2 n'a été retrouvé. Parmi ces ostéolyses, une seule se situe en radio-palmaire, trois en dorso-ulnaire (16%) et 15 sur les deux localisations à la fois (79%).

Des ostéophytes diffus autour de la base métacarpienne ont été retrouvés dans 7 cas (15%).

3.4.3.3 Les lésions associées :

Il n'existait aucun cas de luxation prothétique.

Une arthrose MP est constatée dans sept cas (15%).

Une arthrose STT est constatée dans 16 cas (34%).

Une arthrose TM2 est constatée dans 11 cas (23%).

Quatre patients présentaient une arthrose radio-carpienne associée (9%).





Figure 34 : Fréquence des enfoncements de la cupule et des ostéolyses trapéziennes

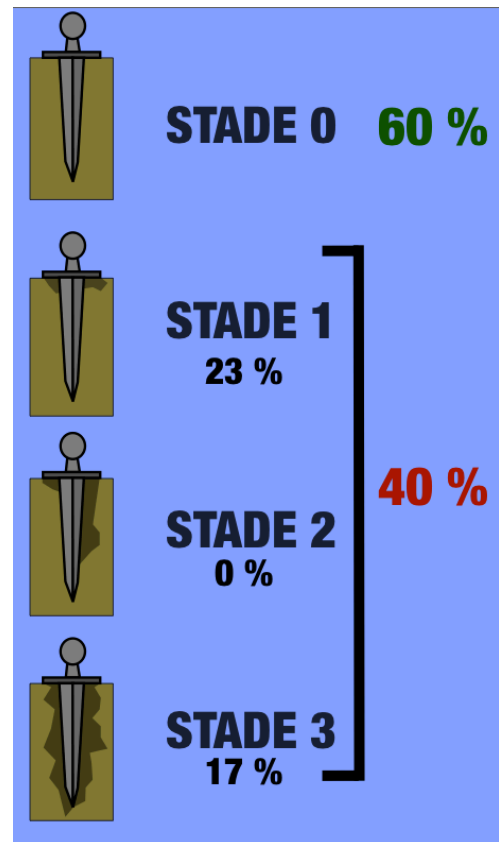
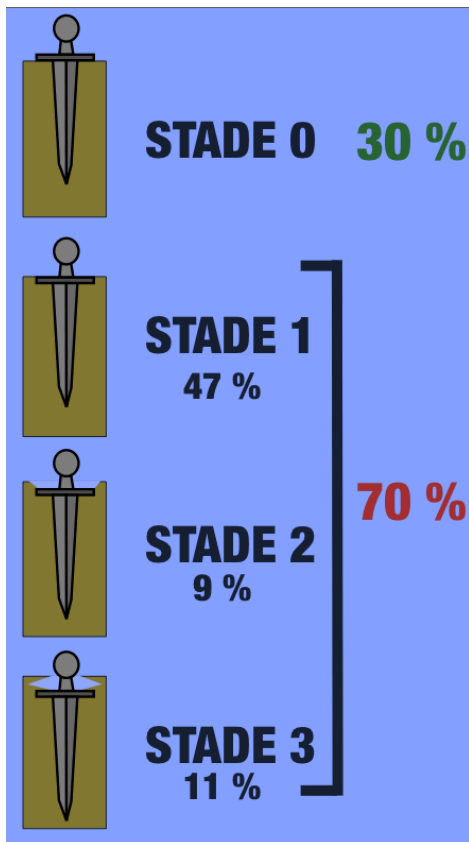


Figure 35 : Fréquence des enfoncements de la tige et des ostéolyses métacarpiennes

3.5 Analyse des données

Nous avons appliqué à nos données, préalablement converties sous forme qualitative binaire, un test de χ^2 de Pearson à deux degrés de liberté, afin de déterminer les facteurs influant significativement sur les résultats cliniques et radiologiques (Tableau 6).

Les critères d'évaluation sont :

- Douleur TM (absence ou présence, quel que soit le stade)
- Fractures du trapèze (absence ou présence)
- Ostéolyse périprothétique (absence ou présence, quels que soient la localisation ou le stade)
- Enfoncement de l'implant (absence ou présence, trapézien ou métacarpien)
- Toute anomalie radiologique liée à la prothèse (ostéolyse ou enfoncement)
- Dépose de la PTM et trapézectomie.

Les critères potentiellement explicatifs évalués sont :

- Age de la mise en place de la PTM (inférieur ou égal à 58 ans, supérieur ou égal à 59 ans, correspondant à la moyenne d'âge de la série)
- Activité postopératoire manuelle lourde (catégories 5 et 6) ou légère (catégories 1, 2, 3 et 4)
- Pose de la PTM sur le côté dominant ou non dominant
- Présence ou absence d'une hyperextension préopératoire
- Opérateur expérimenté (n°1) ou non (n°2, 3, 4, 5).

De façon statistiquement significative, il apparaît que :

- Le groupe <58 ans présente des douleurs postopératoires 24% plus fréquentes que le groupe >59 ans, ($p<0,10$). Par contre, le groupe >59 ans présente des anomalies radiologiques 19% plus fréquentes que le groupe <58 ans ($p<0,05$), en particulier les ostéolyses (27% plus fréquentes, $p<0,10$).
- Le groupe « travailleur manuel lourd » présente un enfoncement radiologique de l'implant 28% plus fréquent que le groupe « travailleur manuel léger » ($p<0,05$). On ne relève cependant aucune influence de l'intensité du travail sur la fréquence des douleurs.
- Le groupe « PTM sur main dominante » a 21% plus de risques de fracture du trapèze que le groupe « PTM sur main non dominante » ($p<0,05$). Au contraire, les PTM ont été retirées 21% plus souvent sur le côté non dominant ($p<0,05$). Le côté de mise en place de la prothèse n'influe ni sur les douleurs ni sur les anomalies radiologiques.
- L'hyperextension MP préopératoire n'a d'effet que sur les enfoncements radiologiques, 28% plus fréquents ($p<0,10$). On ne lui note aucun autre effet, notamment sur la douleur ou sur l'ostéolyse.
- L'expérience de l'opérateur n'a aucune influence sur les suites, ni cliniques, ni radiologiques.

Age de mise en place		>59 ans	<58 ans	Différence	Khi-2	p
	sur douleurs	47%	71%	-24%	3,66	0,1
	sur #Trapeze	9%	15%	-6%	0,43	0,9
	sur Olyse	81%	54%	27%	3,8	0,1
	sur Enfonct	90%	73%	17%	2,27	0,2
	sur Rx	100%	81%	19%	4,52	0,05
	sur Retrait	7%	13%	-6%	0,74	0,5
Activité manuelle		Lourde	Legere	Différence	Khi-2	p
	sur douleurs	57%	59%	-2%	0,02	0,9
	sur #Trapeze	21%	9%	12%	1,44	0,3
	sur Olyse	64%	67%	-3%	0,02	0,9
	sur Enfonct	100%	72%	28%	4,72	0,05
	sur Rx	100%	85%	15%	2,3	0,2
	sur Retrait	X	X	X	X	X
Dominance		Dominante	Non Dom.	Différence	Khi-2	p
	sur douleurs	65%	50%	15%	1,25	0,3
	sur #Trapeze	21%	0%	21%	4,49	0,05
	sur Olyse	64%	68%	-4%	0,09	0,9
	sur Enfonct	86%	74%	12%	1,75	0,2
	sur Rx	89%	84%	5%	0	1
	sur Retrait	3%	21%	-18%	3,86	0,05
Hyperextension MP		Oui	Non	Différence	Khi-2	p
	sur douleurs	67%	55%	12%	0,41	0,9
	sur #Trapeze	25%	6%	19%	2,62	0,2
	sur Olyse	75%	59%	16%	0,67	0,5
	sur Enfonct	100%	72%	28%	2,9	0,1
	sur Rx	100%	84%	16%	1,43	0,3
	sur Retrait	0%	10%	-10%	0,88	0,5
Chirurgien		Opérateur 1	Autres	Différence	Khi-2	p
	sur douleurs	60%	50%	10%	0,28	0,9
	sur #Trapeze	13%	14%	-1%	0	1
	sur Olyse	67%	50%	17%	0,8	0,5
	sur Enfonct	79%	88%	-9%	0,28	0,9
	sur Rx	90%	88%	2%	0,04	0,9
	sur Retrait	7%	20%	-13%	1,57	0,3

Tableau 6 : Recherche des facteurs influant sur les résultats cliniques et radiologiques. Les lignes surlignées en orange correspondent aux différences significatives avec $p < 0,05$. Les lignes surlignées en jaune correspondent aux différences plus faiblement significatives avec $p < 0,10$.

Légende : douleurs = présence de douleur, même occasionnelle ; #Trapèze = fracture du trapèze, avec ou sans retentissement clinique ; Olyse = ostéolyse péri-implantaire ; Enfonct = enfoncement de l'implant ; Rx = toute anomalie radiologique liée à la prothèse (enfoncement, ostéolyse) ; Retrait = dépose de la prothèse, quelle que soit la raison.

Du fait de la fréquence des anomalies radiologiques constatées, leur lien avec l'apparition de douleurs TM a été étudiée (test de χ^2 de Pearson à deux degrés de liberté) (Tableau 7).

Nous constatons que la fracture du trapèze est la seule anomalie liée à une augmentation de 16% de la fréquence des douleurs ($p < 0,10$). Dans notre série, l'ostéolyse périprothétique, les ostéophytes (trapéziens et métacarpiens) et les arthroses STT, TM et MP ne sont pas statistiquement significativement causes de douleurs.

		Douleurs	Différence	Khi-2	p
OLYSE	OUI	65%	-4%	0,08	0,9
	NON	69%			
FRACT	OUI	16%	16%	2,89	0,1
	NON	0%			
OPHYT T	OUI	61%	-8%	0,31	0,9
	NON	69%			
OPHYT M	OUI	57%	-11%	0,28	0,9
	NON	68%			
STT	OUI	56%	-15%	1,02	0,5
	NON	71%			
TM2	OUI	64%	-3%	0,03	0,9
	NON	67%			
AMP	OUI	71%	6%	0,11	0,9
	NON	65%			

Tableau 7 : Recherche du lien statistique entre anomalies radiologiques et douleurs. La ligne surlignée en jaune correspond à une différence significative avec $p < 0,10$. OLYSE = ostéolyse périprothétique, FRACT = fracture du trapèze, OPHYT T = ostéophytes trapéziens, OPHYT M = ostéophytes métacarpiens, STT = arthrose scapho-trapézo-trapézoïdienne, TM2 = arthrose trapèze – 2^e métacarpien, AMP = arthrose métacarpo-phalangienne.

En résumé, à plus de 10 ans de recul :

La survie moyenne à 12,5 ans de la prothèse Roseland® est de 91%.

100% des patients porteurs de Roseland® se disent « satisfaits » à « très satisfaits ».
73% ont pu reprendre et conserver une activité manuelle d'intensité égale ou supérieure.
91% ne présentent plus de douleurs ou des douleurs occasionnelles. L'apparition de ces douleurs est favorisée par une mise en place précoce (<58 ans) de la prothèse.
La force de la pince et les amplitudes utiles sont rétablies.

La complication la plus fréquente est la fracture du trapèze (9%). Elle se manifeste par des douleurs faibles à modérées qui ne justifient que rarement une reprise chirurgicale. Elle est beaucoup plus fréquente sur la main dominante (21%), mais n'est pas favorisée par l'intensité de l'activité manuelle ou par le jeune âge de mise en place. Les descellements trapéziens et les luxations sont anecdotiques, mais entraînent toujours la dépose. Nous n'avons constaté aucune complication concernant la pièce métacarpienne.

La mise en place de Roseland® ne prévient ni ne corrige l'hyperextension MP. Les résultats fonctionnels ne sont cependant pas influencés par son état préopératoire.

Elle n'empêche pas l'apparition d'arthrose radiologique pérित्रapézienne (MP, STT et TM2). Cependant, ces lésions ne sont pas liées à une fréquence plus importante des douleurs.

Les autres lésions radiologiques periprothétiques (enfouissement et ostéolyse) sont très fréquentes (40%-70%), surtout chez le patient plus âgé (>59 ans), mais n'influencent que rarement les résultats cliniques.

L'expérience du chirurgien, n'influence pas le résultat final, clinique et radiologique, prouvant la robustesse de la technique.

L'amélioration globale de la qualité de vie suite à la mise en place de la PTM n'est pas évaluable, du fait de lésions associées très fréquentes des membres supérieurs (53%).

4. Discussion

4.1 La prothèse Roseland® dans notre série

Notre série est la première et seule revue à très long terme existante de la prothèse Roseland®. Toutes nos prothèses ont été revues avec un recul supérieur à dix ans.

4.1.1 Par rapport aux données à court et moyen terme de la Roseland®

Les revues publiées ont été réalisées par Schuhl [31] en 2001 avec 45 prothèses et un recul moyen de 14 mois (mais intégrant aussi la Roseland® première génération, cimentée), puis par Moutet [30] en 2001 également avec 24 prothèses et 38 mois de recul, et enfin par Guardia [32] en 2010 avec 43,8 mois de recul et 79 prothèses. Deux thèses ont été réalisées sur le sujet, par Pradel en 2000 avec 5 ans et demi de recul et 67 prothèses [38] (pièces trapéziennes cimentées et non cimentées), puis par Bourraindeloup avec 7,7 ans de recul et 26 prothèses [39].

4.1.1.1 Suites opératoire immédiates

Ne disposant pas rétrospectivement de données précises concernant les suites opératoires immédiates (durée des douleurs, de la récupération de la mobilité complète, du port de l'attelle, de la kinésithérapie et de l'arrêt de travail notamment), nous avons choisi de ne pas reprendre ces résultats à court terme. Rappelons cependant que l'immobilisation complète est de 48 à 72h, puis discontinuée avec une coque amovible de sept jours à un mois selon les opérateurs (quinze jours selon Schuhl, trois semaines dans 83% des cas selon Pradel [38]), plus ou moins entrecoupée de séances de kinésithérapie (dans 55% des cas selon Pradel [38]). Au terme de cette période, la mobilisation complète sans résistance est toujours autorisée.

4.1.1.2 Résultats cliniques

La satisfaction à long terme des patients ayant bénéficié d'une Roseland® et l'ayant conservée (100% de satisfaits à très satisfaits) semble être bien meilleure qu'à court terme (78% à 87,5% selon les séries [30,31]). De la même manière, alors qu'à court terme les douleurs sont absentes ou occasionnelles dans 70% à 75% des cas [30-32], à 7,7 ans ce score progresse à 88,5% selon Bourraindeloup [39], pour enfin plafonner à 91% dans notre série. Tout se passe comme si la levée des contraintes mécaniques aboutissait, au terme d'un certain nombre d'années, à une certaine « quiescence » des poussées arthrosiques (Figure 36). De plus, ces douleurs sont statistiquement d'autant moins importantes que la prothèse a été posée tardivement (au delà de 59 ans pour notre série).

Le données cliniques sont très satisfaisantes avec une opposition moyenne Kapandji 9,3, une ouverture de première commissure de 39°, un Key-Grip TL de 6,1 kg/f, un Key-Grip TT de 4,5 kg/f, et un Grasp de 21,7 kg/f. Ces résultats absolus sont légèrement inférieurs aux autres séries les mentionnant [38,39] (Key-Grip TL supérieur à 11,5 kg/f pour Pradel et Bourraindeloup, Grasp de 29,6 kg/f pour Pradel mais 21,6 kg/f pour Bourraindeloup). Nous pondérons tout de

même ces résultats en notant que l'âge des patients lors de la revue de Bourraindeloup (71,3 ans) est comparable à la nôtre, alors qu'elle est légèrement inférieure à la nôtre dans la série de Pradel (66 ans). Nous avons enfin délibérément choisi de ne pas comparer ces données au côté controlatéral : en effet, il était dans tous les cas soit atteint par la rhizarthrose, soit déjà traité par la même prothèse, induisant trop de biais.

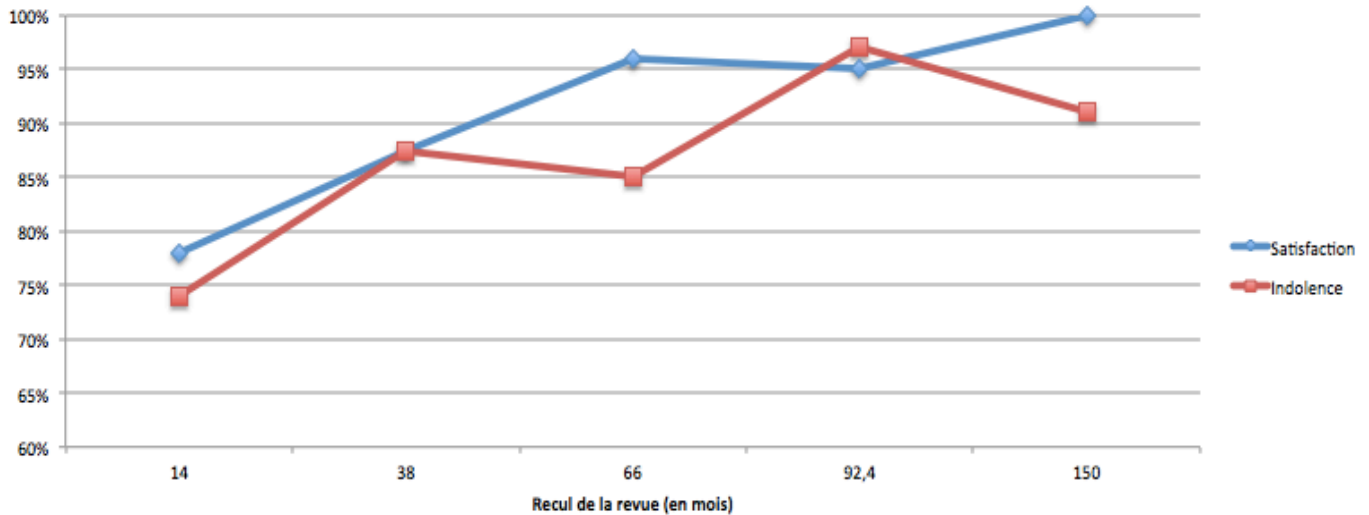


Figure 36 : Evolution des taux de satisfaction (« satisfaits » à « très satisfaits ») et d'indolence (douleurs absentes à occasionnelles) selon l'importance du recul des revues.

Classiquement, l'hyperextension MP fixée est une contre-indication à la pose de PTM [40] (du fait de l'arthrodèse MP inéluctable, et donc de l'augmentation de contraintes prothétiques) et l'hyperextension MP souple doit au préalable être traitée par ligamentoplastie [41]. Nous n'avons pour notre part constaté aucun lien statistique entre l'état préopératoire de la MP et la fréquence des douleurs, ni l'apparition de lésions osseuses périprothétiques. Nous confirmons par contre l'absence significative de correction de l'hyperextension MP suite à la mise en place de la prothèse [38,42].

Enfin, contrairement à ce qui a été réalisé lors d'un travail précédent [32], le QDASH n'est pas interprétable à notre sens, car il prend en compte l'ensemble du membre supérieur. Or, 53% de nos patients sont atteints d'arthrose homolatérale et parfois controlatérale au niveau de la main et de l'épaule surtout. Les mauvais résultats sont très souvent dus à d'autres causes que l'atteinte de la TM. Nous avons donc préféré analyser la reprise des activités précédentes, ce qu'aucune autre étude sur la Roseland n'a encore réalisé. Avec 73% de patients déclarant avoir repris une activité manuelle d'intensité identique ou supérieure, 10 à 16 ans après l'intervention, nous nous considérons très satisfaits.

4.1.1.3 Complications

La survie de la prothèse à long terme, bien que très satisfaisante (91%) est légèrement moins bonne par rapport aux résultats à moyen terme de Guardia [32] (non cimentées, 96%), mais très supérieure à la série à court terme de Schuhl [31] (cimentées et non cimentées, 78%). Les autres études réalisées ne mentionnent pas ce paramètre. De plus, les descellements (22% selon Schuhl, 3% selon Pradel et 7,7% selon Bourraindeloup), bien que symptomatiques, ne semblent avoir conduit à des révisions que dans la série de Schuhl [31,38,39]. Ces résultats témoignent non seulement de la mauvaise ostéointégration des PTM scellées, mais aussi de la mauvaise tolérance clinique de leurs descellements radiologiques.

Les études portant exclusivement sur les Roseland® non cimentées [32,38,39] rapportent également des fractures du trapèze, moins fréquentes à moyen terme (2,6% des cas selon Pradel et 3,8% selon Bourraindeloup). Ces dernières sont souvent découvertes devant une persistance de douleurs légères à modérées, mais n'entraînent que rarement une reprise chirurgicale.

Un seul cas d'algoneurodystrophie sur 45 prothèses (2,2%) a été rapporté par Schuhl [31]. Nous parvenons en effet à des résultats similaires (5%). Une étude hollandaise de 2010 (40 Roseland® à 44 mois de recul) évalue la fréquence de l'algodystrophie plutôt à 13%, et préconise l'administration préventive systématique de vitamine C en préopératoire et en postopératoire.

Du fait du caractère semi-rétentif de la prothèse, nous n'avons relevé dans notre série qu'une seule luxation, liée à une erreur technique clairement consignée dans le compte-rendu opératoire (Figure 37). En effet, l'absence de séchage suffisant de la cupule entraîne une tension superficielle qui rend impossible la solidarisation des deux implants, normalement obtenue avec un « clic » audible. Dans la littérature, trois cas de luxation sont également rapportés [31,32], généralement post-traumatiques ou liés à une erreur technique (conflit TM lié à la persistance d'ostéophytes internes non réséqués).

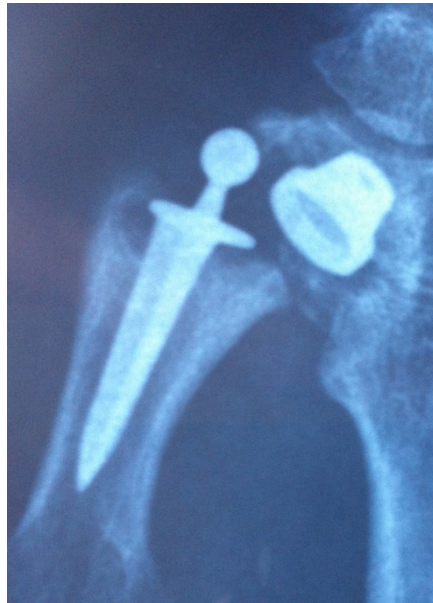

Figure 37 : Prothèse Roseland® luxée

Une seule réaction à corps étrangers a été objectivée par l'anatomopathologie, avec un granulome géantocellulaire et des inclusions métalliques (Figure 38). Le mécanisme est de nature résorptive, macrophagique, non allergique, et probablement indépendant du terrain [19]. Les réactions aussi importantes sont rares dans les arthroplasties prothétiques trapézométacarpiennes, du fait de la bonne stabilité mécanique et biocompatibilité du titane et du PE. De plus, les fragments détachés sont souvent trop volumineux pour être phagocytés, même par les cellules de Müller, et entraînent plutôt à leur contact une réaction cicatricielle fibroblastique atone [43]. Aucune des études précédentes ne semble avoir constaté de phénomène analogue.

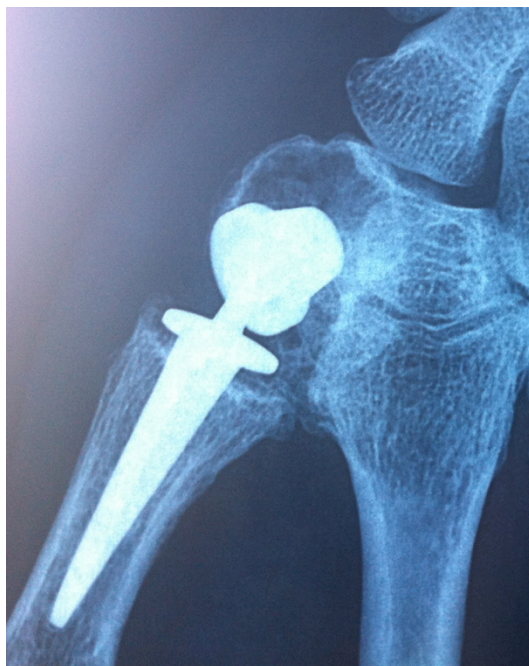

Figure 38 : Ostéolyse kystique autour de l'implant trapézien. Il s'agit d'une réaction à corps étranger (métallose), objectivée par l'analyse anatomopathologique.

4.1.2 Etude radiologique

4.1.2.1 Enfouissement et ostéolyse

Aucune des trois études précédentes n'a étudié le devenir radiologique de la prothèse Roseland®. L'enfouissement prothétique et l'ostéolyse du stress shielding sont les stigmates radiologiques traduisant l'importance des contraintes lors de la pince pollici-digitale. Leur fréquence respective est pratiquement identique sur l'implant trapézien et sur l'implant métacarpien, soit 70% d'enfouissements et 40%-53% d'ostéolyse. La force exercée lors de la pince termino-latérale est multipliée par 12 lorsqu'elle est transmise à l'articulation trapézo-métacarpienne. Cette force se décompose en une composante en compression et une composante en cisaillement, qui vont chacune causer des lésions distinctes :

- La compression entraînera un enfoncement bipolaire axial de la prothèse, plutôt symétrique sur chaque implant, d'importance variable (Figure 39).
- Au contraire, le cisaillement entraînera une ostéolyse bipolaire désaxée, plutôt asymétrique sur chaque implant, et localisée d'abord sur les zones de moindres contraintes lors des mouvements d'adduction/opposition forcée. Elle sera donc radio-palmaire (76%) au niveau du trapèze, et à la fois radio-palmaire et dorso-ulnaire (79%) au niveau du métacarpien (Figure 40).

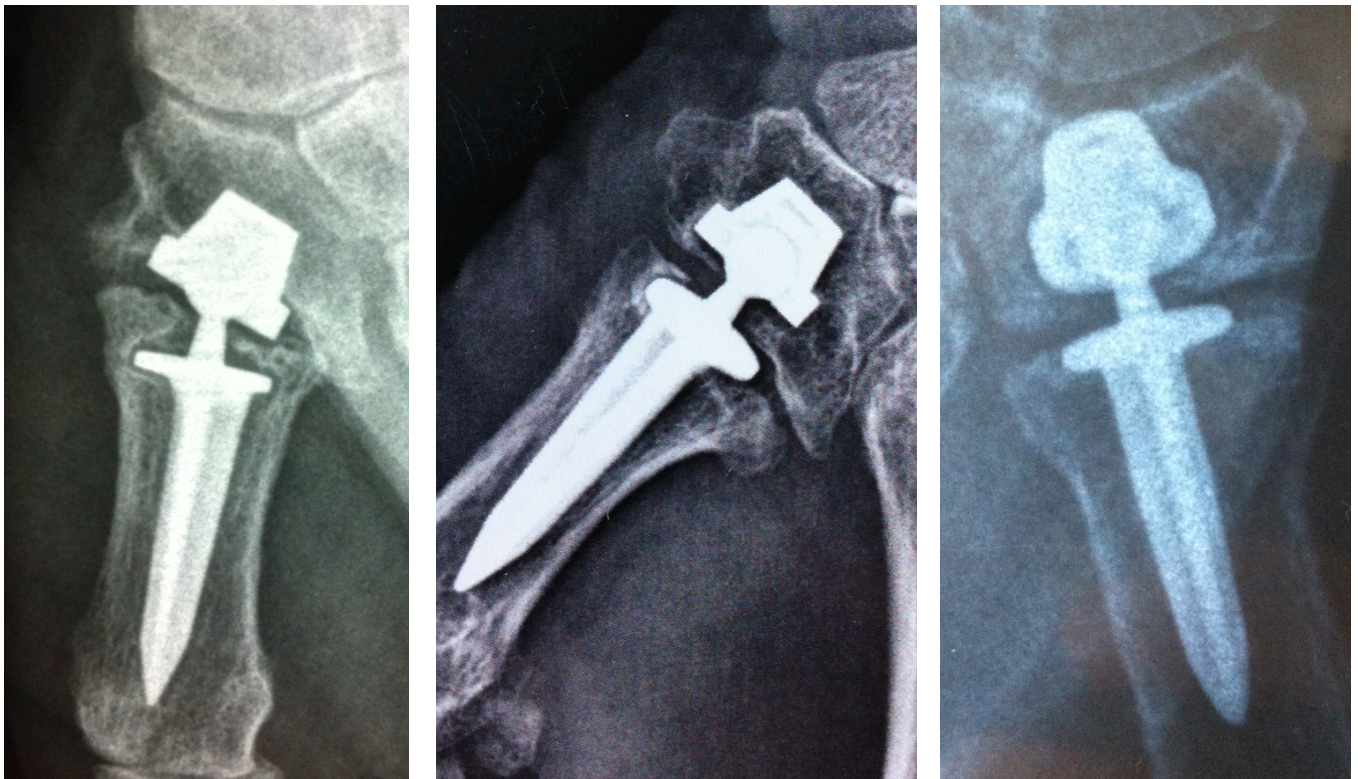


Figure 39 : A gauche, enfoncement stade 3 de l'implant métacarpien. Au centre, enfoncement stade 3 de l'implant trapézien. A droite, enfoncement stade 3 de l'implant trapézien avec fracture du trapèze. Dans tous ces cas, l'opposition est satisfaisante (Kapandji 9 à 10), et les douleurs sont absentes ou occasionnelles.

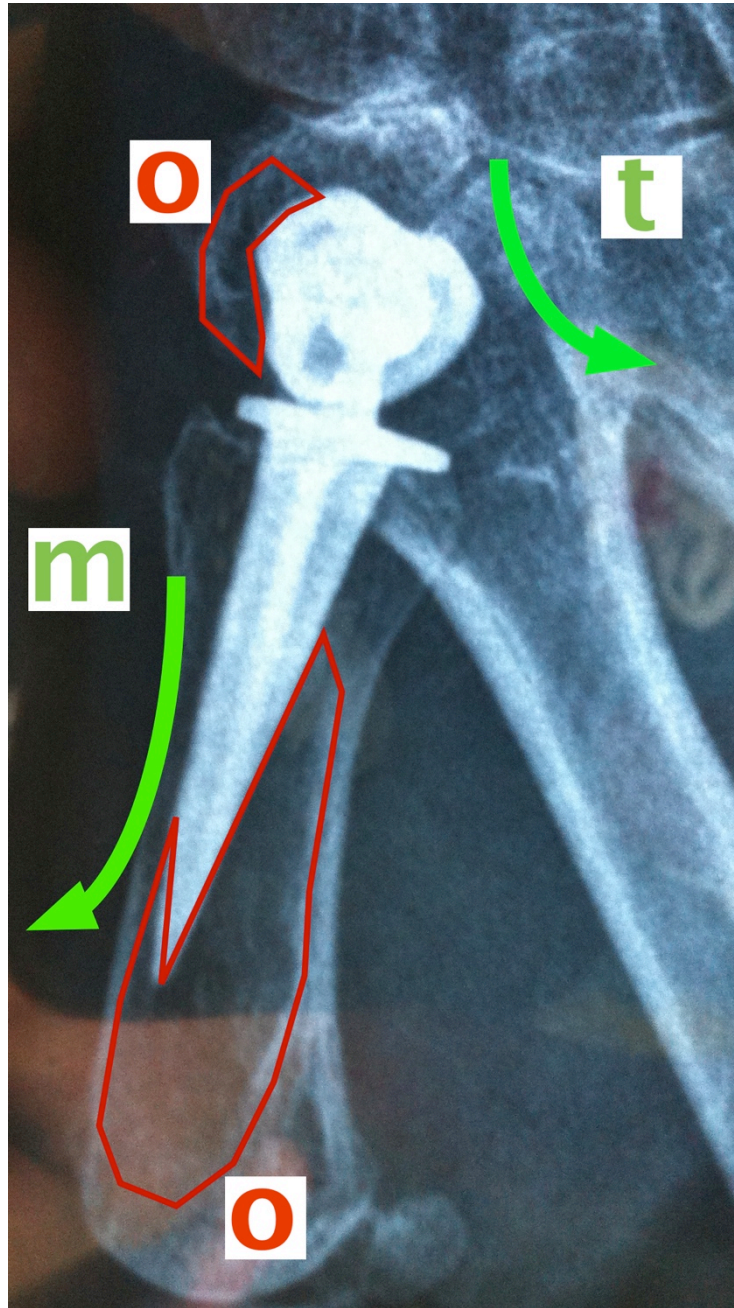


Figure 40 : Contraintes de cisaillement (en vert) trapéziennes (t) et métacarpiennes (m). Les zone d'ostéolyse (o) sont entourées en rouge.

Bien que l'étude des contraintes soit intéressante du point de vue purement théorique et biomécanique, nous n'en tirons en revanche aucune application clinique. En effet, il n'y a aucun retentissement clinique de ces lésions radiologiques. Cette dissociation anatomo-clinique est connue et rapportée [42,44]. Dans une étude multicentrique portant sur 106 prothèses (De la Caffinière® et Guepar®) revues avec un recul moyen de trois ans et demi, les anomalies radiologiques sont mises en évidence dans 54% des cas : pourtant, 88% des patients se disent satisfaits à très satisfaits, avec 93% de douleurs absentes ou intermittentes [42].

4.1.2.2 Arthrose pérित्रapézienne

Dans notre série, malgré la mise en place de la Roseland®, l'arthrose pérित्रapézienne a continué d'évoluer par son propre compte. Alors qu'aucun des patients ne présentait de lésions préopératoires STT, à long terme ces lésions ont été retrouvées chez plus d'un tiers d'entre eux (contre seulement 16% à cinq ans de recul selon Pradel).

Ce constat résulte de la transmission à l'interligne scapho-trapézienne des contraintes répétées en compression axiale - cisaillement (prono-supination de M1) au niveau de la TM [2,3,29] (Figure 41). Il s'agit de lésions statistiquement très fréquentes sur le plan radiologique [2] (48%), et encore plus sur le plan anatomopathologique [45].

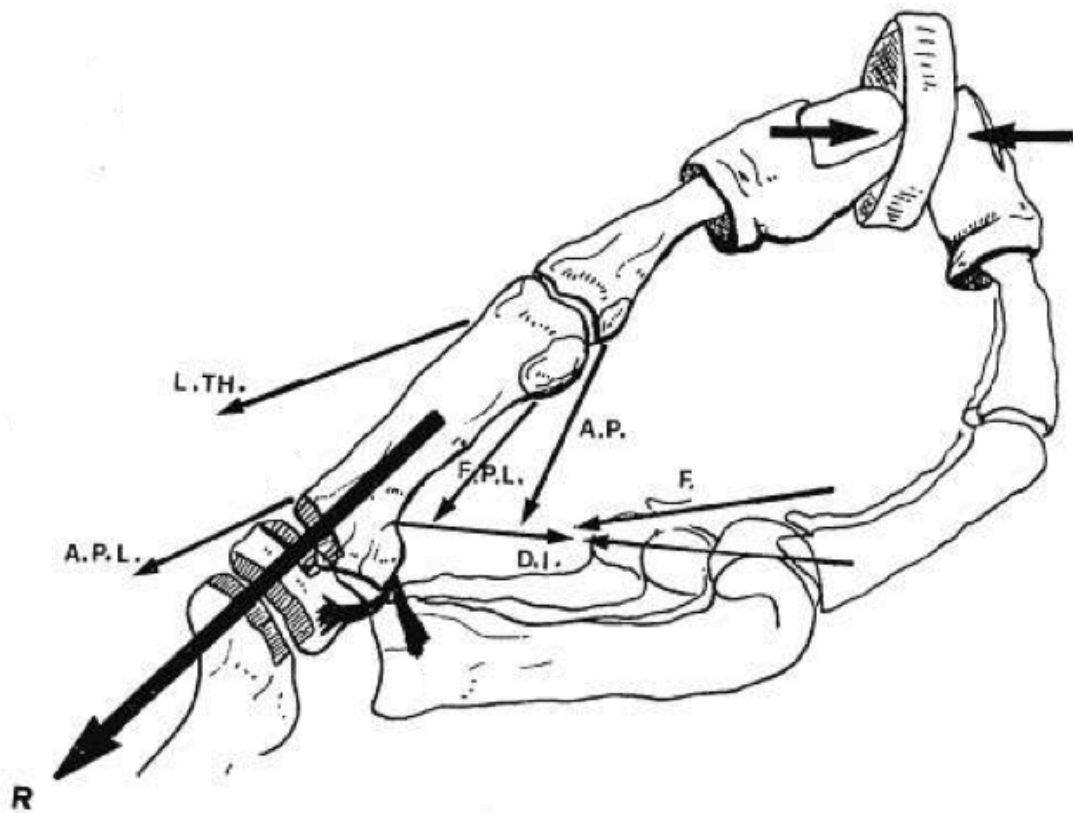


Figure 41 : Contraintes en compression de la TM lors de la pince et transmission des forces à l'interligne scapho-trapézienne d'après Zancolli [3].

R=résultante des moments tendineux.

Cependant, il est intéressant de noter que nous n'avons mis en évidence aucun lien statistique entre arthrose STT et signes cliniques, et en particulier la fréquence des douleurs. Bien que les solutions se multiplient pour traiter ce type d'arthrose (arthrodèses, implants STPi®-Pyrocarbone™), certaines données de la littérature [46] nous amènent à douter de sa réelle implication fonctionnelle. Le cas échéant, il serait licite de proposer une arthroplastie prothétique isolée en cas d'arthrose pérित्रapézienne concomitante [46].

Par contre, le mécanisme de l'arthrose bipolaire TM-STT étant différent de l'arthrose STT isolée [2] (Figure 42), il est illogique de proposer une arthroplastie TM afin de traiter cette dernière.

Les ostéophytes sont fréquents au niveau trapézien (38%), un peu moins au niveau métacarpien (15%). De prévalence très variable dans la littérature (1% à 40%), ils sont présents dans 12% des cas selon Pradel et 23% selon Bourraindeloup. Cependant, ils ne présentent statistiquement aucune influence sur la douleur. Leur apparition pourrait être secondaire soit à l'ostéoconduction de l'hydroxyapatite, soit à une évolution arthrosique pérित्रapézienne indépendante.

L'arthrose TM2 étant moins fréquente et statistiquement non liée aux douleurs, elle ne sera pas ultérieurement analysée.

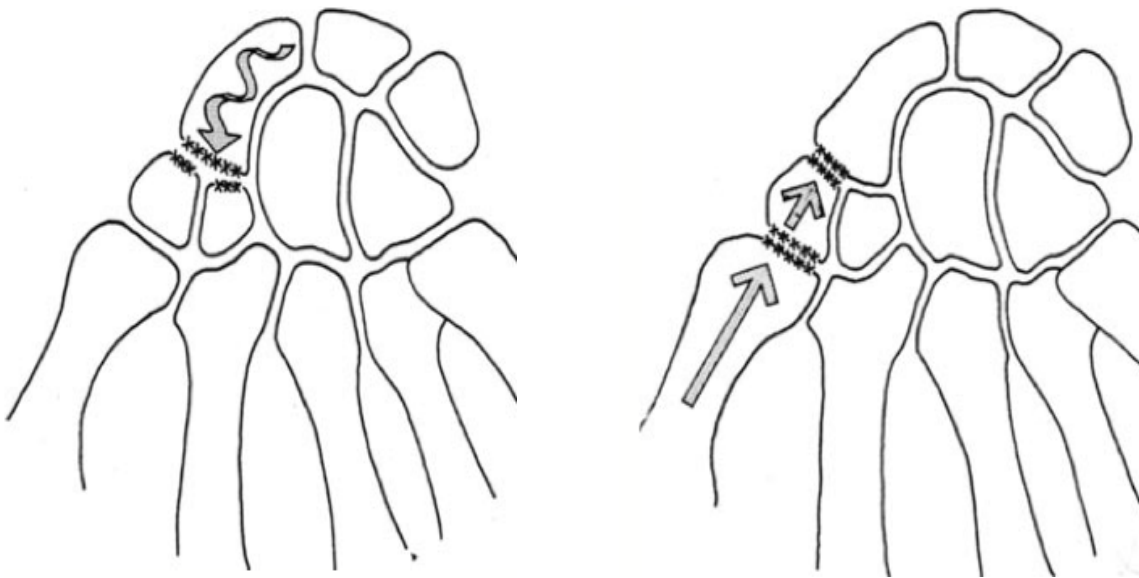


Figure 42 : Physiopathologie de l'arthrose STT isolée (à gauche) et bipolaire dans le cadre de la rhizarthrose (à droite) [2]

4.2 Place de la prothèse Roseland® par rapport aux autres PTM

Actuellement partie intégrante du panorama thérapeutique du traitement de la rhizarthrose, l'arthroplastie prothétique trapézo-métacarpienne est néanmoins encore envisagée avec circonspection par de nombreuses équipes chirurgicales. Cette méfiance est due principalement à la mauvaise réputation, parfaitement justifiée, des premières prothèses modernes cimentées de type De La Caffinière (86,6% de survie à trois ans et demi [42], chutant à 66,4% à 68 mois [47]) et des premières prothèses non cimentées de type Ledoux (58,8% de survie à 16 mois, et jusqu'à 57% d'échecs) [48,49]. En sus, les prothèses restant en place présentaient pour la plupart des images radiologiques inquiétantes de remaniements osseux et de descellements [42].

4.2.1 Résultats de la Roseland® par rapport aux autres PTM

Alors que les études à moyen terme (cinq ans) portant sur les différents modèles de PTM abondent dans la littérature [26,27,44,50-52], il est rare que le suivi soit réalisé de façon homogène au-delà de dix ans.

Hormis une revue récente confirmant les mauvais résultats à court comme à long terme de la prothèse De la Caffinière [53] (74% de révision ou d'échec à 26 ans), la seule autre étude prometteuse à plus de dix ans concerne la prothèse Rubis2 [54]. Les résultats communiqués sont similaires aux nôtres. Sur 61 prothèses, la survie à 10 ans est de 84% (contre 91%), avec 100% de patients satisfaits à très satisfaits, 92% de douleurs absentes ou occasionnelles, une opposition et des forces satisfaisantes. Enfin, les auteurs corroborent nos impressions quant à la fréquence statistique de l'arthrose STT (76% de prévalence), sans retentissement clinique.

Pour mémoire, les résultats à moyen terme des principales PTM sont colligés sur le Tableau 7, et comparés à notre série à long terme. La prothèse Ivory® n'a pas été incluse, du fait de l'absence de résultats chiffrés concernant la satisfaction et la survie [55].

Auteur	Année	Prothèse	Recul	Cas	Survie	Satisfaction	Indolence
Lemoine	2009	GUEPAR	5	84	99%	92%	80%
Maes	2010	Rubis2	5	93	92%	100%	100%
Eecken	2012	Arpe	5	35	97%	97%	63%
Klahn	2012	Elektra	4	39	56%	ND	ND
Alkar	2012	Maïa	4	89	96%	94%	ND
Benaiss	2011	Rubis2	10	61	84%	100%	92%
Semere	2013	Roseland	12,5	64	91%	100%	91%

Tableau 7 : Comparaison des études disponibles à moyen et long terme concernant la survie et des résultats des prothèses les plus posées.

4.2.2 Conception de la Roseland® par rapport aux autres PTM

Depuis les « pères fondateurs » de l'arthroplastie prothétique TM moderne, de nombreux progrès concernant la biomécanique de la TM et les biomatériaux ont été réalisés. Les nouveaux modèles de PTM tiennent compte non seulement de ces nouvelles données, mais aussi de l'expérience des erreurs passées. Ainsi, certains concepts sont désormais acquis.

4.2.2.1 Le couple de frottement

Le type rotule (sphéroïde) est théoriquement éloigné du comportement biomécanique naturel de la TM (en selle) [56]. Pourtant, il engendre moins de contraintes sur les ligaments et sur l'os que le « cardan généralisé » [29].

Sa conception découle d'une modélisation très simplifiée de cette dernière, « fusionnant » les deux centres de rotation instantanée physiologiques en un seul centre de rotation fixe utile. Il s'agit donc de doser de façon adéquate les différents paramètres du couple de frottement de la PTM, afin d'assurer un compromis satisfaisant entre mobilité et stabilité.

- La mobilité est définie par la position du centre de rotation (CR) et le débattement.
 - o La position proximale du CR, proche du trapèze, favorise les mouvements d'antépulsion-rétropulsion. A l'inverse, la position distale du CR, proche de la base du métacarpien, favorise plutôt les mouvements d'abduction-adduction [3].
 - o Physiologiquement, l'angle d'écartement M1-M2 lors des mouvements d'abduction-adduction est de 0°-45°, et l'angle de rotation spatiale de M1 par rapport au plan coronal lors des mouvements d'antépulsion-rétropulsion est de 0°-110° [36] (Figure 43). L'arc de mobilité physiologique résultant de la TM est donc de 70° environ [29]. La valeur du débattement choisi doit donc être adapté aux mouvements que l'on désire favoriser.
- La stabilité est assurée par la congruence globale de la sphéroïde, éventuellement complétée par une rétentivité de la cupule (« emboîtement » métal-PE généralement).

La balance entre ces deux paramètres agit directement sur les contraintes jonctionnelles et périprothétiques, et donc sur la susceptibilité aux luxations par « effet came » et aux lésions osseuses de « stress shielding ». Ainsi :

- Chez un bricoleur pratiquant des mouvements répétitifs d'antépulsion forcée (« tournevis »), une PTM à centre de rotation distale, à cupule semi-rétentive, et avec un débattement faible (50°) sera plus sujette au descellement qu'une PTM à centre de rotation proximal, à cupule semi-rétentive, et avec un débattement plus important (120°).
- Chez le même patient, une prothèse à centre de rotation proximale, à cupule non rétentive mais avec un débattement faible sera plus sujette aux luxations.

Pour résoudre les problèmes des descellements et des luxations, les PTM à centre de rotation proximale (GUEPAR®, Rubis2®) ont été dotées d'un système inversé, avec une tête solidaire de la pièce trapézienne et non de la pièce métacarpienne [57] (Figure 44).

Enfin, des cols modulables sont de plus en plus proposés, droits et angulés, afin d'affiner le placement du centre de rotation en fonction du testing peropératoire.

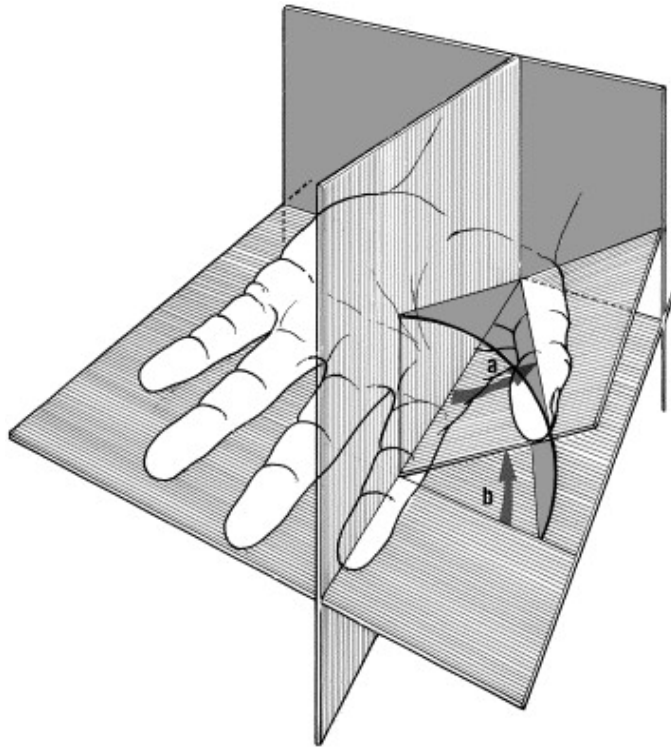


Figure 43 : Composantes de la circumduction du pouce [36] :
 a) angle d'écartement (0° - 45°), b) angle de rotation spatiale (0° - 110°)



Figure 44 : Prothèse inversée (Rubis2)

4.2.2.2 La fixation osseuse

Les prothèses actuelles visent toutes une ostéo-intégration secondaire plutôt qu'une stabilité primaire totale par scellement. La plupart des modèles sont enduits d'un ostéoconducteur sur leurs deux pièces (hydroxyapatite microtexturée généralement), sauf la PTM Rubis2 (plasma de Titane microtexturé). Ils assurent leur implantation primaire par simple emboîtement après préparation de l'os. Le cimentage, pourvoyeur de descellements et n'assurant pas une meilleure rétention primaire [58], est aujourd'hui abandonné.

L'implant trapézien présente toujours des artifices de stabilisation primaire, comme des rainures (Ivory®), des « picots » (Maia®), voire un pas de vis (Rubis2®). En effet, c'est à ce niveau que les descellements sont les plus fréquents du fait d'une interface de contact cupule-trapèze réduite. Cependant, il semblerait que le simple « press-fit » (Roseland®) par épaissement de la couronne sommitale à l'équateur soit non seulement suffisant, mais plus efficace que tous les artifices précédents [59]. D'autre part, il est possible que ce système, encombrant et donc nécessitant une importante préparation osseuse, favorise les fractures du trapèze.

Enfin, la forme de l'implant métacarpien est souvent anatomique, afin de répartir les contraintes de manière physiologique au niveau du fût diaphysaire. Nous pensons que cette caractéristique n'est pas indispensable, puisque les descellements de queue de prothèse ne posent finalement presque jamais de problème. Elle n'est peut-être utile qu'en cas de prothèse complètement enduite, puisque le rôle ostéoconducteur de l'hydroxyapatite ne peut être assuré que si les surfaces implant-os sont parfaitement en contact.

4.2.2.3 La reprise

L'arthroplastie prothétique TM expose au risque non négligeable de complications liées à la prothèse (luxations, descellements) et à l'évolution de l'arthrose péri-trapézienne (bien que cliniquement et radiologiquement très discutable). Il est donc important que la révision soit aisée, et surtout que la trapézectomie soit possible sans entraîner des lésions osseuses supplémentaires.

Le plus souvent, les PTM disposent d'un col modulable enfoncé dans un implant métacarpien ostéo-intégré sur toute la longueur de la pièce métacarpienne. L'explantation de l'implant métacarpien est donc pratiquement impossible, mais fort heureusement inutile. En effet, le retrait du col est aisé, et le geste de trapézectomie secondaire ne nécessite aucune précaution chirurgicale particulière.

Dans le cas de la prothèse Roseland®, tête, col et implant métacarpien forment un seul bloc. Cependant la queue métacarpienne n'est ostéo-intégrée que sur son tiers proximal, puisque ses 2/3 distaux ne sont ni texturés, ni enduits. Grâce à cette configuration, le retrait par simple traction dans l'axe ne pose pas de problème technique (bien qu'il puisse parfois être un peu laborieux), ni ne cause de lésion osseuse secondaire. L'avantage est de ne laisser aucun corps étranger dans le fût diaphysaire.

A l'inverse, nous avons été confrontés au problème de l'explantation de la tige métacarpienne lors de la révision de prothèses inversées type Rubis2®. Le col est intégré à l'implant métacarpien, mais ne peut être laissé en place car dépassant largement dans la cavité de trapézectomie secondaire. Malheureusement, il est impossible à couper du fait de son épaisseur. L'explantation de toute la tige est donc nécessaire. L'implant métacarpien étant complètement et solidement ostéo-intégré grâce au plasma de titane microtexturé, l'intervention peut rapidement devenir délicate pour le chirurgien et délabrante pour l'os.

En résumé, la conception des PTM évolue actuellement vers :

- Une biomécanique favorisant les mouvements d'opposition :
 - un type rotule, plus adapté que le type cardan
 - un centre de rotation unique, plutôt proximal (trapézien)
 - un arc de rotation moyen, compris entre 70° et 90°, afin d'éviter l'« effet came »
 - une cupule semi-rétentive à couple de frottement métal-PE
 - un col modulable de plus en plus souvent proposé, théoriquement intéressant mais dont l'intérêt fonctionnel est encore à prouver

- Une fixation osseuse favorisant la stabilité primaire et secondaire :
 - Non scellée, par emboîtement
 - Enduite d'hydroxyapatite
 - Pièce trapézienne : « press-fit »
 - Pièce métacarpienne : forme anatomique

- Une possibilité de reprise aisée :
 - Col modulable le plus fréquemment proposé
 - Particularité de la Roseland® : implant métacarpien partiellement enduit, autorisant le retrait complet de l'implant selon le principe du « Leave No Trace ».

La prothèse Roseland® est donc parfaitement en phase avec les concepts modernes d'arthroplastie trapézo-métacarpienne, et ses résultats à long terme nous confortent en ce sens.

5. Conclusion

La prothèse Roseland® est une prothèse totale trapézo-métacarpienne, qui fait partie de l'arsenal thérapeutique dans le traitement chirurgical de la rhizarthrose essentielle.

Ses résultats à court terme sont intéressants et bien documentés ; à l'inverse, son devenir à long terme reste controversé. L'objectif de notre étude est d'évaluer les résultats fonctionnels, cliniques et radiologiques de 64 prothèses chez 51 patients, avec un recul supérieur à 10 ans.

Lors de la révision au recul moyen de 12,5 ans, 91% des prothèses restent en place avec un résultat toujours perçu comme « satisfaisant » à « très satisfaisant ». Parmi les patients en ayant bénéficié, les 3/4 ont pu poursuivre une activité manuelle d'intensité égale ou supérieure à celle qu'ils pratiquaient en préopératoire. La douleur est absente ou occasionnelle dans 91% des cas, les résultats les moins bons concernant les patients ayant bénéficié d'une prothèse avant l'âge de 58 ans. Les amplitudes et la force sont satisfaisantes et adaptées aux âges des patients.

Sur les radiographies, nous constatons très fréquemment un enfoncement axial ainsi qu'une ostéolyse périprothétique des pièces trapéziennes et métacarpiennes. Ces remaniements radiologiques de stress shielding sont en rapport avec la conception biomécanique de la prothèse et les contraintes locales. Ils sont statistiquement plus élevés chez les personnes âgées et les travailleurs manuels, mais ne retentissent pas statistiquement sur les résultats fonctionnels.

Les complications concernent 25% prothèses étudiées. Les fractures du trapèze en représentent la première cause (9%) : elles sont le plus souvent spontanément résolutive, mais au prix de douleurs résiduelles. Elles sont plus fréquentes sur la main dominante. Huit reprises chirurgicales ont été réalisées (13%), dont six déposes prothétiques-trapézectomies (9%). Les déposes sont aussi bien précoces que tardives, et dues à de causes multiples (descellement, fracture du trapèze, luxation prothétique, métallose, arthrose péri-trapézienne symptomatique).

Il n'existe à ce jour aucune autre étude publiée concernant l'évaluation à très long terme de la prothèse Roseland®. Nos résultats sont cependant intéressants et similaires aux données de la littérature concernant les PTM actuellement commercialisées en termes de résultats cliniques et de survie à moyen et long terme. Ils semblent même subjectivement se bonifier avec le temps, en ce qui concerne la satisfaction et les douleurs.

Le concept même de PTM, avec ses variations d'exécution, s'affirme donc en tant qu'option thérapeutique satisfaisante et stable pour le traitement de la rhizarthrose. De plus, contrairement à ce qui est rapporté dans la littérature, nous n'avons observé aucun retentissement clinique de l'activité manuelle ni de l'arthrose STT sur les résultats fonctionnels. Par contre, il semble que la prudence doit être de mise lors de la pose de prothèse chez le patient jeune, du fait de douleurs résiduelles et de complications plus fréquentes.

La prothèse Roseland® est donc parfaitement intégrée dans le panorama des PTM, du fait de sa conception biomécanique cohérente avec les concepts modernes d'arthroplastie trapézo-métacarpienne et de ses résultats convaincants et stables dans le temps.

Université Joseph Fourier, Faculté de Médecine de Grenoble,
Thèse soutenue par **Alessandro SEMERE**

Arthroplastie par prothèse totale trapézo-métacarpienne Roseland® dans la rhizarthrose essentielle. Revue de 64 prothèses avec un recul supérieur à dix ans.

Conclusion :

La prothèse Roseland® est une prothèse totale trapézo-métacarpienne semi-contrainte de type rotule à couple métal-polyéthylène, non cimentée et partiellement enduite d'hydroxyapatite. Elle fait partie de l'arsenal thérapeutique dans le traitement chirurgical de la rhizarthrose essentielle. Ses résultats à court terme sont intéressants et bien documentés ; à l'inverse, son devenir à long terme reste controversé. L'objectif de notre étude est d'évaluer les résultats fonctionnels, cliniques et radiologiques de 64 prothèses chez 51 patients, avec un recul supérieur à 10 ans.

L'âge moyen des patients lors de la pose était de 58,4 ans (38-74) ; 38% d'entre eux effectuaient alors une activité manuelle lourde ou du bricolage régulier sollicitant intensivement l'articulation trapézo-métacarpienne. Tous présentaient une rhizarthrose essentielle côté 2 à 4 selon Dell.

Lors de la révision au recul moyen de 12,5 ans (10-16), 58 prothèses (91%) restent en place chez 45 patients, avec un résultat perçu comme « satisfaisant » (16%) à « très satisfaisant » (84%). Parmi ces patients, 73% ont pu poursuivre une activité manuelle d'intensité égale ou supérieure à celle qu'ils pratiquaient en préopératoire. La douleur est absente ou occasionnelle dans 91% des cas. Par contre, l'indolence complète n'est atteinte que dans 41% des cas, avec des résultats inférieurs pour les patients ayant bénéficié d'une prothèse avant l'âge de 58 ans. Le QDASH moyen de 27,6% n'est pas représentatif, du fait de la prévalence importante des lésions arthrosiques étagées associées des mains et des membres supérieurs (53%).

Une évaluation fonctionnelle objective a pu être réalisée chez 20 patients, soit 26 prothèses. L'opposition moyenne est de 9,3/10 selon Kapandji, l'angle d'ouverture moyen de première commissure est de 39°, et la rétropulsion est complète dans 92% des cas. Les valeurs moyennes du Key Grip termino-latéral, du Key Grip termino-terminal et du Grasp sont respectivement de 6,1 kg/f, 4,5 kg/f, et de 21,7 kg/f.

Des radiographies ont été réalisées dans 47 cas. Nous constatons fréquemment un enfoncement axial des pièces trapéziennes (70%) et métacarpiennes (70%), ainsi qu'une ostéolyse périprothétique trapézienne (53%) et métacarpienne (40%). Ces remaniements radiologiques de stress shielding sont en rapport avec la conception biomécanique de la prothèse et les contraintes locales, mais ne retentissent pas statistiquement sur les résultats fonctionnels : ils sont 19% plus fréquents ($p \leq 0,05$) chez les patients ayant bénéficié d'une prothèse après l'âge de 59 ans.

Les complications concernent 16 des 64 prothèses étudiées (25%). Les fractures du trapèze en représentent la première cause (9%) : elles sont le plus souvent spontanément résolutive, mais au prix de douleurs résiduelles. Elles sont plus fréquentes sur la main dominante (+21%). Huit reprises chirurgicales ont été réalisées (13%), dont six déposes prothétiques-trapézectomies (9%) et deux résections de névromes en continuité du nerf radial. Les déposes sont aussi bien précoces

que tardives, et dues à de causes multiples (descellement, fracture du trapèze, luxation prothétique, métallose, arthrose péri-trapézienne symptomatique). Elles sont statistiquement significativement plus élevées (18%) sur la main non dominante.


Nous n'avons trouvé aucune influence ni de l'hyperextension métacarpo-phalangienne ni de l'expérience du chirurgien sur les résultats cliniques et radiologiques.

Il n'existe à ce jour aucune autre étude publiée concernant l'évaluation à très long terme de la prothèse Roseland®. Cependant, nos résultats sont similaires aux rares données de la littérature concernant les prothèses trapézo-métacarpiennes (La Caffinière, rubis 2) en termes de survie, et s'affirment en tant qu'option thérapeutique viable à long terme pour le traitement de la rhizarthrose. Si ces résultats sont satisfaisants, ils confirment néanmoins que la prudence doit être de mise lors de la pose de prothèse chez le travailleur manuel lourd et chez le patient jeune, du fait de douleurs résiduelles et de complications plus fréquentes.

Vu et permis d'imprimer
Grenoble, le 08/07/2013.

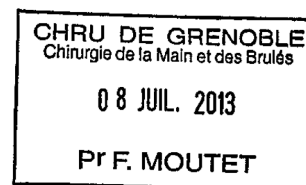
Le Doyen de la faculté de médecine de Grenoble,

Pr J.P. ROMANET



Le Président de thèse,

Pr F. MOUTET



BIBLIOGRAPHIE

- [1] Forestier J.L. L'ostéoarthrite sèche trapézo-métacarpienne. *Presse Médicale* 1937;45:315–7.
- [2] Allieu Y. Classification des formes anatomo-radiologiques de la rhizarthrose. *Prothèses Et Implants De La Trapézométacarpienne*. Sauramps Médical, Paris, 2009.
- [3] Zancolli EA, Ziadenberg C, Zancolli E. Biomechanics of the trapeziometacarpal joint. *Clin. Orthop. Relat. Res.* 1987;14–26.
- [4] Chèze L, Doriot N, Eckert M, Rumelhart C, Comtet JJ. Étude cinématique in vivo de l'articulation trapézométacarpienne. *Chirurgie De La Main* 2001;20:23–30.
- [5] Batra S, Kanvinde R. Osteoarthritis of the thumb trapeziometacarpal joint. *Current Orthopaedics* 2007;21:135–44.
- [6] Kuhlmann JN. Importance du complexe ligamentaire postéromédial trapézométacarpien. *Chirurgie De La Main* 2001;20:31–47.
- [7] Sennwald G. Arthroplasties trapézométacarpiennes. *Encycl Méd Chir. 2004;Techniques Chirurgicales - Orthopédie-Traumatologie:1–8*.
- [8] Alligand-Perrin P, Bellemère P, Gaisne E, Chaise F. Implant d'interposition en pyrocarbone Pi2 versus trapézectomie-ligamentoplastie-suspension dans le traitement des rhizarthroses trapézométacarpiennes. Etude préliminaire comparative de deux séries sur un an. *Revue De Chirurgie Orthopédique Et Traumatologique* 2010;96:S66–S71.
- [9] Raven EEJ, Kerkhoffs GMMJ, Rutten S, Marsman AJW, Marti RK, Albers GHR. Long term results of surgical intervention for osteoarthritis of the trapeziometacarpal joint. *Int Orthop* 2006;31:547–54.
- [10] Camus E, Farez E, Rtaimate M, Millot F, C BJ. Traitement chirurgical de la rhizarthrose par trapézectomie-interposition-ligamentoplastie. *Chirurgie De La Main* 2000;19:36–43.
- [11] Ferrière S, Mansat P, Rongièrès M, Mansat M, Bonneville P. Trapézectomie totale avec tendinoplastie de suspension et d'interposition dans le traitement de la rhizarthrose : résultats à 6,5 ans de recul moyen. *Chirurgie De La Main* 2010;29:16–22.
- [12] Moineau G, Le Nen D, Richou J, Liot M, Lefevre C. Résultats radio-cliniques et évaluation de la préhension d'une série rétrospective de 47 rhizarthroses traitées par trapézectomie et stabilisation ligamentaire à plus de 5 ans de recul. *Revue De Chirurgie Orthopédique Et Réparatrice De l'Appareil Moteur* 2007;93:137–8.

- [13] De Smet L, Sioen W, Spaepen D. Changes in key pinch strength after excision of the trapezium and total joint arthroplasty: Question : which procedure for trapeziometacarpal joint osteoarthritis produces the strongest thumb ? The Journal of Hand Surgery : British & European Volume 2004;29:40–1.
- [14] Dell PC, Brushart TM, Smith RJ. Treatment of trapeziometacarpal arthritis: results of resection arthroplasty. *Yjhsu* 1978;3:243–9.
- [15] Voulliaume D, Forli A, Guinard D, Corcella D, Moutet F. Les arthroplasties d'interposition par anchois en Dacron® dans le traitement des rhizarthroses essentielles : résultats à distance. *Chirurgie De La Main* 2003;22:197–202.
- [16] Jörheim M, Isaxon I, Flondell M, Kalén P, Atroshi I. Short-Term Outcomes of Trapeziometacarpal Artelon Implant Compared With Tendon Suspension Interposition Arthroplasty for Osteoarthritis: A Matched Cohort Study. *Yjhsu* 2009;34:1381–7.
- [17] Chantelot C, Rtaimate M, Chantelot-Lahoude S, Migaud H, Fontaine C. Intracarpal synovitis related to Dacron interposition after trapeziectomy: a report of three cases. *Chirurgie De La Main* 2004;23:208–11.
- [18] Martinet X, Belfkira F, Corcella D, Guinard D, Moutet F. Réaction à corps étranger dans les rhizarthroses traitées par trapézectomie et interposition d'un « anchois » en Dacron®. À propos de cinq cas. *Chirurgie De La Main* 2004;23:27–31.
- [19] Semere A, Forli A, Corcella D, Mesquida V, Loret MG, Moutet F. Réaction à corps étranger dans les rhizarthroses traitées par trapézectomie et interposition d'un « anchois » en acide L-poly lactique (Arex®615R). À propos de huit cas. *Chirurgie De La Main* 2013;32:161–8.
- [20] Choung EW, Tan V. Foreign-Body Reaction to the Artelon CMC Joint Spacer: Case Report. *The Journal of Hand Surgery* 2008;33:1617–20.
- [21] Giuffrida AY, Gyuricza C, Perino G, Weiland AJ. Foreign Body Reaction to Artelon Spacer: Case Report. *Yjhsu* 2009;34:1388–92.
- [22] Robinson PM, Muir LT. Foreign Body Reaction Associated With Artelon: Report of Three Cases. *Yjhsu* 2011;36:116–20.
- [23] Diao E. Foreign-Body Reaction to the Artelon CMC Joint Spacer. *Yjhsu* 2013;34:1158–9.
- [24] Masméjean E, Chantelot C. Le traitement chirurgical de la rhizarthrose du pouce: place de la prothèse trapézométacarpienne. *E-Mémoires De l'Académie Nationale De Chirurgie* 2004;3:18–23.
- [25] Bezwada HP, Sauer ST, Hankins ST, Webber JB. Long-term results of trapeziometacarpal silicone arthroplasty. *The Journal of Hand Surgery* 2002;27.

- [26] Bozentka DJ. Implant Arthroplasty of the Carpometacarpal Joint of the Thumb. *Hand Clinics* 2010;26:327–37.
- [27] Klahn A, Nygaard M, Gvozdenovic R, Boeckstyns MEH. Elektra prosthesis for trapeziometacarpal osteoarthritis: a follow-up of 39 consecutive cases. *The Journal of Hand Surgery (European Volume)* 2012;37:605–9.
- [28] Jager T, Barbary S, Dap F, Dautel G. Analyse de la douleur postopératoire et des résultats fonctionnels précoces dans le traitement de la rhizarthrose. Étude prospective comparative de 74 patientes trapézectomie-interposition vs prothèse MAIA. *Chirurgie De La Main* 2013;32:55–62.
- [29] Comtet JJ, Rumelhart C. Prothèses totales trapézométacarpiennes: concepts et essai de classification. *Chirurgie De La Main* 2001;20:48–54.
- [30] Moutet F, Lebrun C, Massart P, Sartorius C. La prothèse Roseland. *Chirurgie De La Main* 2001;20:79–84.
- [31] Schuhl JF. La prothèse Roseland dans le traitement de la rhizarthrose. Une expérience homogène de cinq années. *Chirurgie De La Main* 2001;20:75–8.
- [32] Guardia C, Moutet F, Corcella D, Forli A, Pradel P. Prothèse Roseland® étude de qualité de vie de 68 patients avec un recul moyen de 43,8 mois. *Chirurgie De La Main* 2010;29:301–6.
- [33] Zollinger PE, Ünal H, Ellis ML, Tuinebreijer WE. Clinical results of 40 consecutive basal thumb prostheses and no CRPS type I after vitamin C prophylaxis. *The Open Orthopaedics Journal* 2010;4:62.
- [34] Tubiana R, McCullough CJ, Masquelet A-C. Voies d'abord chirurgicales du membre supérieur. Elsevier Masson; 2004.
- [35] Kapandji A. Cotation clinique de l'opposition et de la contre-opposition du pouce 1986;5:67–73.
- [36] Delprat J, Ehrler S, Meyer JC. Poignet et main : bilan articulaire. EMC - Kinésithérapie 2005;1:33–55.
- [37] Dubert T, Voche P, Dumontier C, Dinh A. Le questionnaire DASH. Adaptation française d'un outil d'évaluation international. *Chirurgie De La Main* 2001;20:294–302.
- [38] Pradel P. Prothèse totale trapézo-métacarpienne HAC dans le traitement de la rhizarthrose [thèse : Med]. Grenoble : Université Joseph Fourier ; 2000.
- [39] Bourraindeloup O. Prothèse totale trapézométacarpienne type Roseland® HAC : revue à long terme [thèse : Med]. Paris : Université Pierre et Marie Curie ; 2005.

- [40] La Caffinière De JY. Facteurs de longévité des prothèses totales trapézométacarpiennes. *Chirurgie De La Main* 2001;20:63–7.
- [41] Teissier J, Gaudin T, Marc T. Les problèmes de l'articulation métacarpophalangienne dans le traitement chirurgical de la rhizarthrose par prothèse contrainte type ARPE. *Chirurgie De La Main* 2001;20:68–70.
- [42] Moutet F, Lignon J, Oberlin C, Alnot J-Y, Sartorius C. Total trapeziometacarpal prostheses. Results of a multicenter study (106 cases)]. *Annales De Chirurgie De La Main Et Du Membre Supérieur* 1990;9:189.
- [43] Anderson JM, Rodriguez A, Chang DT. Foreign body reaction to biomaterials. *Seminars in Immunology* 2008;20:86–100.
- [44] Lemoine S, Wavreille G, Alnot J-Y, Fontaine C, Chantelot C. Second generation Guepar total arthroplasty of the thumb basal joint: 50 months follow-up in 84 cases. *Orthopaedics & Traumatology: Surgery & Research* 2009;95:63–9.
- [45] Bhatia A, Pisho T, Touam C, Oberlin C. Incidence and distribution of scaphotrapezotrapezoidal arthritis in 73 fresh cadaveric wrists. *Annales De Chirurgie De La Main* 1996;15:220–5.
- [46] Glickel SZ, Kornstein AN, Eaton RG. Long-term follow-up of trapeziometacarpal arthroplasty with coexisting scaphotrapezial disease. *The Journal of Hand Surgery* 1992;17:612–20.
- [47] Wachtl SW, Guggenheim PR, Sennwald GR. Évolution radiologique des prothèses trapézo-métacarpiennes cimentées et non cimentées 2013;16:222–8.
- [48] Wachtl SW, Sennwald GR. Non-cemented replacement of the trapeziometacarpal joint. *Journal of Bone & Joint Surgery, British Volume* 1996;78:787–92.
- [49] Ledoux P. Échec de prothèse totale trapézo-métacarpienne non cimentée Étude multicentrique 1997;16:215–21.
- [50] Eecken SV, Vanhove W, Hollevoet N. Trapeziometacarpal joint replacement with the Arpe prosthesis. *Acta Orthop Belg* 2012;78:724–9.
- [51] Maes C, Dunaud JL, Moughabghab M, Benaissa S, Henry L, Gueriat F. Résultats à plus de cinq ans du traitement de la rhizarthrose par la prothèse Rubis II. A propos de 118 implantations. *Chirurgie De La Main* 2010;29:360–5.
- [52] Alkar F, Teissier J. Prothèse trapézo-métacarpienne dans la rhizarthrose : revue de 100 prothèses à 4 ans 2012:1–4.
- [53] Johnston P, Getgood A, Larson D, Chojnowski AJ, Chakrabarti AJ, Chapman PG. De la Caffinière thumb trapeziometacarpal joint arthroplasty: 16-26 year follow-up. *J Hand*

Surg Eur Vol 2012;37:621–4.

- [54] Benaiss S, Dunaud JL, Gueriat F, Henry L, Hornstein S, Laterzaleroy C, Matray L, Moughabghab M. La prothèse trapézo-métacarpienne rubis 2 : résultats à plus de dix ans à propos de 61 implantations. *Chirurgie De La Main* 2011;30:435.
- [55] Goubau J, Benis S, Tchurukdichian A. La prothèse Ivory®: résultats à plus de cinq ans de recul. Étude multicentrique. *Chirurgie De La Main* 2011;30:S55–S58.
- [56] Koff MF, Zhao KD, Mierisch CM, Chen MY, An KN, Cooney WP. Joint Kinematics After Thumb Carpometacarpal Joint Reconstruction: An In Vitro Comparison of Various Constructs. *The Journal of Hand Surgery* 2007;32:688–96.
- [57] Dunaud JL, Moughabghab M, Benaïssa S, Vimont E, Degandt A. Prothèse trapézométacarpienne Rubis 2 : concept, technique opératoire. *Chirurgie De La Main* 2001;20:85–8.
- [58] Hansen TB, Stilling M. Equally good fixation of cemented and uncemented cups in total trapeziometacarpal joint prostheses. *Acta Orthopaedica* 2013;84:98–105.
- [59] Bruyère Garnier K, Dumas R, Rumelhart C, Comtet JJ. Comparaison de l’ancrage primaire de cupules trapézométacarpiennes par tests mécaniques. *Chirurgie De La Main* 2001;20:55–62.

ANNEXE 1

Fiche « rhizarthrose » préopératoire standardisée

RHIZARTHROSE											
Nom :	Prénom :			Né(e) en			N° dossier				
Age	Côté	Dt. <input type="checkbox"/>	G. <input type="checkbox"/>	Main Dominante :			Dt. <input type="checkbox"/>	G. <input type="checkbox"/>			
Profession :	Manuel lourd <input type="checkbox"/>			Manuel léger <input type="checkbox"/>			Non manuel <input type="checkbox"/>				
	Sans Prof <input type="checkbox"/>			Retraité <input type="checkbox"/>			Bricol. <input type="checkbox"/>				
I. Examen Préopératoire :											
Début des troubles (en années)	op. <input type="checkbox"/>			Atrophie des thénariens			<input type="checkbox"/>				
Uni ou bilatéral	<input type="checkbox"/>			Doul. TM (0 à 3)			<input type="checkbox"/>				
Tt. Médical (en années)	<input type="checkbox"/>			Doul. MP (0 à 3)			<input type="checkbox"/>				
Infiltrations (nombre)	<input type="checkbox"/>			C. Carpien (0 ou +)			<input type="checkbox"/>				
Appareillage de repos (0 ou +)	inc./pa. <input type="checkbox"/>			Synovite Gd palmaire			<input type="checkbox"/>				
Opposition doul (0 à 10)	<input type="checkbox"/>			ATCD fract. 1 ^{ère} colonne			<input type="checkbox"/>				
Ouverture commissurale (angle M1-M2)	<input type="checkbox"/>			Hyper extension MP pouce			<input type="checkbox"/>				
	+/-			(Nulle = 0 / 10 à 20° = 1 / >20° = 2)							
II. Radiographies Préopératoires :											
TRAPEZO-METACARPIENNE				TRAPEZE			S.T.T.				
Pincée	<input type="checkbox"/>	<input checked="" type="checkbox"/>		Taille normale	<input type="checkbox"/>	<input checked="" type="checkbox"/>		Normale	<input type="checkbox"/>	<input checked="" type="checkbox"/>	
Ostéophytes	<input type="checkbox"/>	<input checked="" type="checkbox"/>		Tassement	<input type="checkbox"/>	<input type="checkbox"/>		Pincée	<input type="checkbox"/>	<input type="checkbox"/>	
Géodes	<input type="checkbox"/>	<input checked="" type="checkbox"/>		Effondrement	<input type="checkbox"/>	<input type="checkbox"/>		Détruite	<input type="checkbox"/>	<input type="checkbox"/>	
Axée	<input type="checkbox"/>	<input type="checkbox"/>		AUTRES ARTHROSES							
Luxation < 1/3	<input type="checkbox"/>	<input checked="" type="checkbox"/>		MP pouce	<input type="checkbox"/>	<input type="checkbox"/>		TM2	<input type="checkbox"/>	<input type="checkbox"/>	
Luxation > 1/3	<input type="checkbox"/>	<input type="checkbox"/>						Poignet	<input type="checkbox"/>	<input type="checkbox"/>	
DELL = 2											
III. Traitement											
Date intervention :	Dt. :			G :			Opérateur :				
LIGAMENTOPLASTIE	Swanson	<input type="checkbox"/>	<input type="checkbox"/>		PROTHESE	DLC	<input type="checkbox"/>		<input type="checkbox"/>		
	Eaton	<input type="checkbox"/>	<input type="checkbox"/>			Roseland HAC	<input type="checkbox"/>		<input type="checkbox"/>		
	Brunelli	<input type="checkbox"/>	<input type="checkbox"/>			Roseland ciment	<input type="checkbox"/>		<input type="checkbox"/>		
	Autre	<input type="checkbox"/>	<input type="checkbox"/>			Autre	<input type="checkbox"/>		<input type="checkbox"/>		
TRAPEZECTOMIE	Totale	<input type="checkbox"/>	<input type="checkbox"/>		Implant	Swanson	<input type="checkbox"/>		<input type="checkbox"/>		
	Partielle	<input type="checkbox"/>	<input type="checkbox"/>			PycSic	<input type="checkbox"/>		<input type="checkbox"/>		
	+ Anchois	<input type="checkbox"/>	<input type="checkbox"/>			Autre	<input type="checkbox"/>		<input type="checkbox"/>		
TECHNIQUE :											
Voie d'abord			Geste complémentaire			Immobilisation					
Dorsale	<input type="checkbox"/>	<input type="checkbox"/>		Fermeture capsule	<input type="checkbox"/>	<input type="checkbox"/>		Aucune	<input type="checkbox"/>		
Antéro-externe	<input type="checkbox"/>	<input type="checkbox"/>		Plastie capsule	<input type="checkbox"/>	<input type="checkbox"/>		< 7jours	<input type="checkbox"/>		
Antérieure	<input type="checkbox"/>	<input type="checkbox"/>		Stabilisation MP	<input type="checkbox"/>	<input type="checkbox"/>		7 à 30 jours	<input type="checkbox"/>		
Autre	<input type="checkbox"/>	<input type="checkbox"/>		C.Carpien	<input type="checkbox"/>	<input type="checkbox"/>		30 jours	<input type="checkbox"/>		
								> 30 jours	<input type="checkbox"/>		

ANNEXE 2

Questionnaire postopératoire de satisfaction à long terme

QUESTIONNAIRE : PROTHESE ROSELAND®

DATE DU JOUR : / /

- NOM :
- PRENOM :
- DATE DE NAISSANCE : / / 19.....
- MAIN DOMINANTE : droitier gaucher ambidextre
- PROFESSION ACTUELLE : sans retraité actif
- ACTIVITES MANUELLES ACTUELLES (bricolage, tricot, jardinage...) :
-
-

➤ **POUCE DROIT : vous a-t-on posé un prothèse ?** OUI/NON

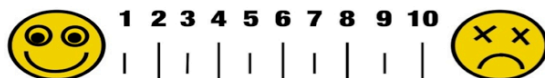
1) Etes-vous globalement satisfait(e) de l'opération ?

TRES SATISFAIT SATISFAIT DECU MECONTENT

2) Votre pouce est-il douloureux :

JAMAIS PARFOIS SOUVENT TOUJOURS

Donnez une note à ces douleurs de 1 à 10 sur l'échelle ci-dessous :



3) Remarques éventuelles :

.....

➤ **POUCE GAUCHE : vous a-t-on posé un prothèse ?** OUI/NON


1) Etes-vous globalement satisfait(e) de l'opération ?

TRES SATISFAIT SATISFAIT DECU MECONTENT

2) Votre pouce est-il douloureux :

JAMAIS PARFOIS SOUVENT TOUJOURS

Donnez une note à ces douleurs de 1 à 10 sur l'échelle ci-dessous :



3) Remarques éventuelles :

.....

ANNEXE 3

Score de qualité de vie : Quick DASH

Quick DASH

Veillez évaluer vos possibilités d'effectuer les activités suivantes au cours des 7 derniers jours en entourant le chiffre placé sous la réponse appropriée

	Aucune difficulté	Difficulté légère	Difficulté moyenne	Difficulté importante	Impossible
1. Dévisser un couvercle serré ou neuf	1	2	3	4	5
2. Effectuer des tâches ménagères lourdes (nettoyage des sols ou des murs)	1	2	3	4	5
3. Porter des sacs de provisions ou une mallette	1	2	3	4	5
4. Se laver le dos	1	2	3	4	5
5. Couper la nourriture avec un couteau	1	2	3	4	5
6. Activités de loisir nécessitant une certaine force ou avec des chocs au niveau de l'épaule du bras ou de la main. (bricolage, tennis, golf, etc..)	1	2	3	4	5

	Pas du tout	Légèrement	Moyennement	Beaucoup	Extrêmement
7. Pendant les 7 derniers jours, à quel point votre épaule, votre bras ou votre main vous a-t-elle gêné dans vos relations avec votre famille, vos amis ou vos voisins ? (entourez une seule réponse)	1	2	3	4	5

	Pas du tout limité	Légèrement limité	Moyennement limité	Très limité	Incapable
8. Avez-vous été limité dans votre travail ou une de vos activités quotidiennes habituelles en raison de problèmes à votre épaule, votre bras ou votre main?	1	2	3	4	5

Veillez évaluer la sévérité des symptômes suivants **durant les 7 derniers jours**. (entourez une réponse sur chacune des lignes)

	Aucune	Légère	Moyenne	Importante	Extrême
9. Douleur de l'épaule, du bras ou de la main	1	2	3	4	5
10. Picotements ou fourmillements douloureux de l'épaule, du bras ou de la main	1	2	3	4	5

	Pas du tout perturbé	Un peu perturbé	Moyennement perturbé	Très perturbé	Tellement perturbé que je ne peux pas dormir
11. Pendant les 7 derniers jours, votre sommeil a-t-il été perturbé par une douleur de votre épaule, de votre bras ou de votre main ? (entourez une seule réponse)	1	2	3	4	5

Le score QuickDASH n'est pas valable s'il y a plus d'une réponse manquante.

Le score final en pourcentage est obtenu de la manière suivante : ((score total / nombre de réponses)-1)x25

ANNEXE 4

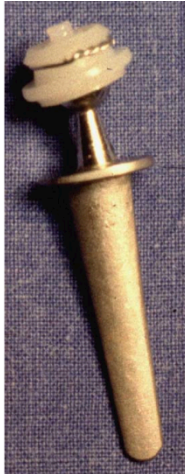Résumé des caractéristiques principales de la prothèse Roseland® et des principales autres PTM existantes



Roseland

- Non cimentée (HAC)
- Trapèze : "press fit"
- Méta : non anat.
- Col fixe

BONNE SURVIE
(long terme)



De la Caffinière

- 1e PTM
- Cimentée
- Trapèze : tout PE
- Méta : non anat.
- Col monobloc

**SURVIE FAIBLE
(court terme)**



GUEPAR

- Inversée
- Cimentée
- Trapèze : tout PE
- Méta : non anat.

**BONNE SURVIE
(moyen terme)**



Elektra

- Non cimentée (HAC)
- Trapèze : Pas de vis
- Méta : non anat.
- Col modulable

**SURVIE FAIBLE
(moyen terme)**



Rubis 2

- Inversée
- Non cimentée (PTi)
- Trapèze : Pas de vis
- Méta : anatomique
- Col fixe non rétentif

**BONNE SURVIE
(long terme)**



Ivory

- Non cimentée (HAC)
- Trapèze : "press fit"
- Méta : anatomique
- Col modulable

**"BONS RESULTATS"
SANS CHIFFRES !**



Arpe & Maïa

- Non cimentées (HAC)
- Trapèze : "picots"
- Méta : anatomiques
- Cols modulables

Arpe : non rétentif
Maïa : rétentif

**BONNE SURVIE
(moyen terme)**

