



HAL
open science

Apport du scanner cardiaque dans les procédures d'implantations percutanées de valve aortique

Charlotte Casset

► **To cite this version:**

Charlotte Casset. Apport du scanner cardiaque dans les procédures d'implantations percutanées de valve aortique. Médecine humaine et pathologie. 2013. dumas-00874316

HAL Id: dumas-00874316

<https://dumas.ccsd.cnrs.fr/dumas-00874316>

Submitted on 17 Oct 2013

HAL is a multi-disciplinary open access archive for the deposit and dissemination of scientific research documents, whether they are published or not. The documents may come from teaching and research institutions in France or abroad, or from public or private research centers.

L'archive ouverte pluridisciplinaire **HAL**, est destinée au dépôt et à la diffusion de documents scientifiques de niveau recherche, publiés ou non, émanant des établissements d'enseignement et de recherche français ou étrangers, des laboratoires publics ou privés.

AVERTISSEMENT

Ce document est le fruit d'un long travail approuvé par le jury de soutenance et mis à disposition de l'ensemble de la communauté universitaire élargie.

Il n'a pas été réévalué depuis la date de soutenance.

Il est soumis à la propriété intellectuelle de l'auteur. Ceci implique une obligation de citation et de référencement lors de l'utilisation de ce document.

D'autre part, toute contrefaçon, plagiat, reproduction illicite encourt une poursuite pénale.

Contact au SICD1 de Grenoble : **thesebum@ujf-grenoble.fr**

LIENS

Code de la Propriété Intellectuelle. articles L 122. 4

Code de la Propriété Intellectuelle. articles L 335.2- L 335.10

http://www.cfcopies.com/V2/leg/leg_droi.php

<http://www.culture.gouv.fr/culture/infos-pratiques/droits/protection.htm>

UNIVERSITE JOSEPH FOURIER
FACULTE DE MEDECINE DE GRENOBLE

Année : 2013

N°

**Apport du scanner cardiaque dans les procédures d'implantations percutanées
de valve aortique.**

THESE PRESENTEE POUR L'OBTENTION DU DOCTORAT EN MEDECINE
DIPLOME D'ETAT
THESE SOUTENUE PUBLIQUEMENT A LA FACULTE DE MEDECINE DE GRENOBLE

Le : 14 octobre 2013

Par CASSET Charlotte

Né(e) le 09/01/1986 A Saint Martin d'Hères (Isère)

DEVANT LE JURY COMPOSE DE

Président du jury : Monsieur le professeur MACHECOURT

Membres

M. le professeur Vanzetto
M. le professeur Baguet
M. le professeur Chavanon
M. le professeur Fagret
M. le docteur Jankowski
M le docteur Barone-Rochette, directeur de thèse

**La Faculté de Médecine de Grenoble n'entend donner aucune approbation ni improbation aux opinions émises dans les thèses ; ces opinions sont considérées comme propres à leurs auteurs.*

MCU-PH 2012/2013

Nom - Prénom	Discipline
APTEL Florent	Ophtalmologie
BOISSET Sandrine	Agents infectieux
BONNETERRE Vincent	Médecine et santé au travail
BOTTARI Serge	Biologie cellulaire
BOUTONNAT Jean	Cytologie et histologie
BOUZAT Pierre	Réanimation
BRENIER-PINCHART M.Pierre	Parasitologie et mycologie
BRIOT Raphaël	Thérapeutique, médecine d'urgence
CALLANAN-WILSON Mary	Hématologie, transfusion
DERANSART Colin	Physiologie
DETANTE Olivier	Neurologie
DIETERICH Klaus	Génétique et procréation
DUMESTRE-PERARD Chantal	Immunologie
EYSSERIC Hélène	Médecine légale et droit de la santé
FAURE Julien	Biochimie et biologie moléculaire
GILLOIS Pierre	Biostatistiques, informatique médicale et technologies de communication
GRAND Sylvie	Radiologie et imagerie médicale
GUZUN Rita	Endocrinologie, diabétologie, nutrition, éducation thérapeutique
LAPORTE François	Biochimie et biologie moléculaire
LARDY Bernard	Biochimie et biologie moléculaire

LARRAT Sylvie	Bactériologie, virologie
LAUNOIS-ROLLINAT Sandrine	Physiologie
MALLARET Marie-Reine	Epidémiologie, économie de la santé et prévention
MAUBON Danièle	Parasitologie et mycologie
MC LEER (FLORIN) Anne	Cytologie et histologie
MOREAU-GAUDRY Alexandre	Biostatistiques, informatique médicale et technologies de communication
MOUCHET Patrick	Physiologie
PACLET Marie-Hélène	Biochimie et biologie moléculaire
PAYSANT François	Médecine légale et droit de la santé
PELLETIER Laurent	Biologie cellulaire
RAY Pierre	Génétique
RIALLE Vincent	Biostatistiques, informatique médicale et technologies de communication
ROUX-BUISSON Nathalie	Biochimie, toxicologie et pharmacologie
SATRE Véronique	Génétique
STASIA Marie-Josée	Biochimie et biologie moléculaire
TAMISIER Renaud	Physiologie

PUPH 2012-2013

Nom - Prénom	Discipline
ALBALADEJO Pierre	Anesthésiologie réanimation
ARVIEUX-BARTHELEMY Catherine	chirurgie générale
BACONNIER Pierre	Biostatistiques, informatique médicale et technologies de communication
BAGUET Jean-Philippe	Cardiologie
BALOSSO Jacques	Radiothérapie
BARRET Luc	Médecine légale et droit de la santé
BAUDAIN Philippe	Radiologie et imagerie médicale
BEANI Jean-Claude	Dermato-vénéréologie
BENHAMOU Pierre Yves	Endocrinologie, diabète et maladies métaboliques
BERGER François	Biologie cellulaire
BLIN Dominique	Chirurgie thoracique et cardio-vasculaire
BONAZ Bruno	Gastro-entérologie, hépatologie, addictologie
BOSSON Jean-Luc	Biostatistiques, informatique médicale et technologies de communication
BOUGEROL Thierry	Psychiatrie d'adultes
BOUILLET Laurence	Médecine interne
BRAMBILLA CHRISTIAN	Pneumologie
BRAMBILLA Elisabeth	Anatomie et cytologie pathologiques

BRICAULT Ivan	Radiologie et imagerie médicale
BRICHON Pierre-Yves	Chirurgie thoracique et cardio-vasculaire
CAHN Jean-Yves	Hématologie
CARPENTIER Françoise	Thérapeutique, médecine d'urgence
CARPENTIER Patrick	Chirurgie vasculaire, médecine vasculaire
CESBRON Jean-Yves	Immunologie
CHABARDES Stephan	Neurochirurgie
CHABRE Olivier	Endocrinologie, diabète et maladies métaboliques
CHAFFANJON Philippe	Anatomie
CHAVANON Olivier	Chirurgie thoracique et cardio-vasculaire
CHIQUET Christophe	Ophtalmologie
CHIROSEL Jean-Paul	Anatomie
CINQUIN Philippe	Biostatistiques, informatique médicale et technologies de communication
COHEN Olivier	Biostatistiques, informatique médicale et technologies de communication
COUTURIER Pascal	Gériatrie et biologie du vieillissement
CRACOWSKI Jean-Luc	Pharmacologie fondamentale, pharmacologie clinique
DE GAUDEMARIS Régis	Médecine et santé au travail
DEBILLON Thierry	Pédiatrie
DEMATTEIS Maurice	Addictologie
DEMONGEOT Jacques	Biostatistiques, informatique médicale et technologies de communication
DESCOTES Jean-Luc	Urologie
ESTEVE François	Biophysique et médecine nucléaire

FAGRET Daniel	Biophysique et médecine nucléaire
FAUCHERON Jean-Luc	chirurgie générale
FERRETTI Gilbert	Radiologie et imagerie médicale
FEUERSTEIN Claude	Physiologie
FONTAINE Eric	Nutrition
FRANCOIS Patrice	Epidémiologie, économie de la santé et prévention
GARBAN Frédéric	Hématologie, transfusion
GAUDIN Philippe	Rhumatologie
GAVAZZI Gaetan	Gériatrie et biologie du vieillissement
GAY Emmanuel	Neurochirurgie
GRIFFET Jacques	Chirurgie infantile
HALIMI Serge	Nutrition
HENNEBICQ Sylviane	Génétique et procréation
HOFFMANN Pascale	Gynécologie obstétrique
HOMMEL Marc	Neurologie
JOUK Pierre-Simon	Génétique
JUVIN Robert	Rhumatologie
KAHANE Philippe	Physiologie
KRACK Paul	Neurologie
KRAINIK Alexandre	Radiologie et imagerie médicale

LABARERE José	Département de veille sanitaire
LANTUEJOUL Sylvie	Anatomie et cytologie pathologiques
LE BAS Jean-François	Biophysique et médecine nucléaire
LEBEAU Jacques	Chirurgie maxillo-faciale et stomatologie
LECCIA Marie-Thérèse	Dermato-vénéréologie
LEROUX Dominique	Génétique
LEROY Vincent	Gastro-entérologie, hépatologie, addictologie
LETOUBLON Christian	chirurgie générale
LEVY Patrick	Physiologie
LUNARDI Joël	Biochimie et biologie moléculaire
MACHECOURT Jacques	Cardiologie
MAGNE Jean-Luc	Chirurgie vasculaire
MAITRE Anne	Médecine et santé au travail
MAURIN Max	Bactériologie - virologie
MERLOZ Philippe	Chirurgie orthopédique et traumatologie
MORAND Patrice	Bactériologie - virologie
MORO Elena	Neurologie
MORO-SIBILOT Denis	Pneumologie
MOUSSEAU Mireille	Cancérologie
MOUTET François	Chirurgie plastique, reconstructrice et esthétique, brûlogie

PALOMBI Olivier	Anatomie
PASSAGIA Jean-Guy	Anatomie
PAYEN DE LA GARANDERIE Jean-François	Anesthésiologie réanimation
PELLOUX Hervé	Parasitologie et mycologie
PEPIN Jean-Louis	Physiologie
PERENNOU Dominique	Médecine physique et de réadaptation
PERNOD Gilles	Médecine vasculaire
PIOLAT Christian	Chirurgie infantile
PISON Christophe	Pneumologie
PLANTAZ Dominique	Pédiatrie
POLACK Benoît	Hématologie
PONS Jean-Claude	Gynécologie obstétrique
RAMBEAUD Jacques	Urologie
REYT Emile	Oto-rhino-laryngologie
RIGHINI Christian	Oto-rhino-laryngologie
ROMANET J. Paul	Ophtalmologie
SARAGAGLIA Dominique	Chirurgie orthopédique et traumatologie
SCHMERBER Sébastien	Oto-rhino-laryngologie
SCHWEBEL Carole	Réanimation médicale
SERGENT Fabrice	Gynécologie obstétrique

SESSA Carmine	Chirurgie vasculaire
STAHL Jean-Paul	Maladies infectieuses, maladies tropicales
STANKE Françoise	Pharmacologie fondamentale
TIMSIT Jean-François	Réanimation
TONETTI Jérôme	Chirurgie orthopédique et traumatologie
TOUSSAINT Bertrand	Biochimie et biologie moléculaire
VANZETTO Gérald	Cardiologie
VUILLEZ Jean-Philippe	Biophysique et médecine nucléaire
WEIL Georges	Epidémiologie, économie de la santé et prévention
ZAOUI Philippe	Néphrologie
ZARSKI Jean-Pierre	Gastro-entérologie, hépatologie, addictologie

Remerciements :

A monsieur le Professeur J. Machecourt :

Vous me faites l'honneur de présider cette thèse. Je vous remercie pour m'avoir guidé sur le chemin de la cardiologie depuis le début de mon externat à la fin de mon internat. Veuillez trouver ici le témoignage de ma reconnaissance et de mon profond respect.

A monsieur le Professeur G. Vanzetto :

Vous me faites l'honneur de juger ce travail. Merci pour votre enseignement, votre encadrement et votre disponibilité tout au long de mon internat. C'est un réel plaisir de vous compter parmi ce jury.

A monsieur le Professeur JP. Baguet :

Merci d'avoir accepté de faire parti de mon jury de thèse. Merci de ton soutien pendant ces années d'internat. C'est un réel plaisir de travailler avec toi au quotidien, et je suis très heureuse de pouvoir continuer à le faire pendant mon assistanat.

A Monsieur le Professeur O. Chavanon :

Merci d'apporter votre expérience chirurgicale à ce sujet de thèse. J'ai énormément apprécié mon semestre en chirurgie cardiaque avec votre formidable équipe. Je vous remercie pour votre disponibilité et votre gentillesse.

A monsieur le Professeur D. Fagret :

Malgré la charge de travail qui vous incombe vous avez aimablement accepté de siéger dans ce jury. Merci de l'intérêt porté à ce travail.

A monsieur le Dr A. Jankowski :

Merci d'avoir apporté votre expertise radiologique à ce sujet de thèse. Votre aide a été précieuse pour la relecture des scanners cardiaques et les explications apportées.

A Monsieur le Dr G. Barone-Rochette :

Cette thèse n'aurait jamais vu le jour, si tu n'avais pas été là ! Un énorme merci pour ton aide dans la réalisation de ce projet (même pendant ta période belge). Ton dynamisme, ton enthousiasme et ton investissement ont été précieux pendant mon internat.

Je dédie cette thèse :

A mes parents pour leur soutien constant et leurs bons conseils pendant toutes ces années.

A marie et lara, mes deux petites sœurs, (et à bronie !)

A mes grands-parents

A damien, merci d'être simplement là : pour ton soutien, ta patience, ta présence pendant toutes ces années.

A mes précieuses petites dindes : Clem et juju du trio grenoblois, double béné, pichatte, maman sylvie, floflo, christelle et kam

Et à la classico team élargie : oliv, fanf, bat, gary, guigui :

Pour ces folles années de médecine, les soirées à thème, les semaines « ski », le championnat de ski à Courchevel, la panthère de Noël et tout ce qui reste à venir.

Une pensée en vrac pour les amis d'externat et d'internat : laurette la clermontoise de Michelin, les montpelliérains marion et mathieu, yannou et l'appart rue saint lau', pako, eric, gab, le petit chat collignon, chuzville, guigui tessier, junet et marie, laure stoll et la cardiologie annecienne !

A mes amies « du collège » présentes encore aujourd'hui après tant d'année : amélie, charlène, pauline et lise.

A mon escapade suédoise avec julie et fabio

A mes co-internes de la cardio team actuelle : benoit et marie avec qui j'ai commencé mon internat, pour leur soutien dans les bons et les mauvais moments, sandra, mélanie, armelle, laura, corinne, émilie, adrien, katell et aure-elise, pour les apéros « mercredi de la cardio » ! Une pensée aux « anciens » devenus grands qui m'ont épaulé : ma nora, caro, laetitia, benjamin, arnaud, alix, émeline et les autres.

A toutes les équipes médicales avec qui j'ai eu le plaisir de travailler au cours de mes 4 années d'internat.

A tous les équipes soignantes de cardio du CHU, chirurgie cardiaque, cardio d'Annecy, réa 9 et doppler qui m'ont toujours bien accueilli et aidé pendant mes stages.

Un grand merci à l'équipe soignante de l'USIC pour le soutien et la bonne humeur pendant mes gardes à rebondissement.

Un petit mot pour Alex et damien mes co-internes de doppler qui ont supporté mes absences pour « les réunions de thèse », j'ai passé un super semestre avec vous deux.

UNIVERSITE JOSEPH FOURIER
FACULTE DE MEDECINE DE GRENOBLE

Année : 2013

N°

**Apport du scanner cardiaque dans les procédures d'implantations percutanées
de valve aortique.**

THESE PRESENTEE POUR L'OBTENTION DU DOCTORAT EN MEDECINE
DIPLOME D'ETAT
THESE SOUTENUE PUBLIQUEMENT A LA FACULTE DE MEDECINE DE GRENOBLE

Le : 14 octobre 2013

Par CASSET Charlotte

Né(e) le 09/01/1986 A Saint Martin d'Hères

DEVANT LE JURY COMPOSE DE

Président du jury : Monsieur le professeur MACHECOURT

Membres

M. le professeur Vanzetto
M. le professeur Baguet
M. le professeur Chavanon
M. le professeur Fagret
M. le docteur Jankowski
M le docteur Barone-Rochette, directeur de thèse

**La Faculté de Médecine de Grenoble n'entend donner aucune approbation ni improbation aux opinions émises dans les thèses ; ces opinions sont considérées comme propres à leurs auteurs.*

Résumé :

Introduction :

L'implantation de valve aortique par voie percutanée (TAVI) est maintenant le gold standard dans la prise en charge des patients porteurs d'un rétrécissement aortique (RA) serré contre indiqués à la chirurgie conventionnelle du fait d'un risque chirurgical élevé. Le choix de la taille de la prothèse passe par une évaluation de la taille de l'anneau aortique et une analyse fine de la racine aortique. Le scanner cardiaque (CT) semble pouvoir donner des informations complémentaires à l'échographie, cependant l'influence de ces données sur les résultats de la procédure est mal connue.

Matériel et méthodes :

Il s'agit d'une étude prospective monocentrique, non randomisée et ouverte. La série consécutive de patients porteurs d'un RA serré ayant bénéficiés d'un TAVI ont été inclus de mai 2011 à avril 2013. Deux stratégies de « sizing » de la prothèse aortique ont été comparées : la première se base sur les données de l'échocardiographie trans-thoracique et trans-oesophagienne (groupe échographie). La deuxième stratégie s'appuie en plus de l'échocardiographie sur les résultats du CT (groupe CT). Le critère principal de jugement est composite, il s'agit de la survenue de décès, d'insuffisance aortique sévère, de complication vasculaire et d'accident vasculaire cérébral au cours du suivi. La fréquence de survenue de certains événements précoces (décès, insuffisance aortique sévère (IAS), complications vasculaires, AVC et syndrome coronarien aigu) a aussi été comparée entre les groupes.

Résultats :

Soixante-dix patients ont été inclus, 27 patients dans le groupe CT et 43 dans le groupe échographie. Quarante-six patients ont bénéficié d'une prothèse aortique Edwards Sapien et 24 de type Corevalve, avec une répartition équilibrée entre les deux groupes. Sur un suivi moyen de 1 an, 18 patients ont présenté le critère primaire (35% des patients groupe échographie vs. 11% groupe CT $p=0,04$) avec notamment une prévalence d'IAS plus haute dans le groupe échographie (16 vs. 0%, $p=0,03$). L'analyse Kaplan-Meier révèle une association péjorative à la non réalisation du CT ($\text{Chi}^2 = 6,78$, $p = 0,01$). L'analyse de Cox en univariée et multivariée identifie la réalisation d'un CT (hasard ratio [HR]: 0.22, 95% ; intervalle de confiance (IC) 0,06 to 0,809 ; $p < 0,02$), et un antécédent de syncope (HR: 3,9 ; 95% IC: 1,37 to 11 ; $p < 0,01$) comme les seuls prédicteurs indépendants du critère primaire. Les complications précoces sont aussi survenues de manière statistiquement plus fréquente dans le groupe utilisant uniquement l'échographie (53% vs. 18% $p 0,004$).

Conclusion :

Dans notre étude, l'utilisation du scanner cardiaque dans la stratégie de sizing de la prothèse aortique avant TAVI a permis de réduire la survenue d'événements cardio-vasculaires précoces et à long terme. Celui-ci doit maintenant faire partie du bilan pré-procédure standard.

Mots clés : Valve aortique percutanée, sténose aortique sévère, scanner cardiaque, fuite aortique para-prothétique.

Liste des abréviations

TAVI : Transcatheter Aortic Valve Implantation

RAC : rétrécissement aortique calcifié

ETT : échographie trans-thoracique

ETO : échographie trans-oesophagienne

AVC : accident vasculaire cérébral

AIT : accident ischémique transitoire

SCA : syndrome coronarien aigu

IA: insuffisance aortique

STS: Society of Thoracic Surgeons Score

IRM : imagerie par résonance magnétique

Introduction

Le retentissement aortique calcifié (RAC) est de loin la valvulopathie la plus fréquente chez le sujet âgé (1). La procédure de « Transcatheter Aortic Valvular Implantation » (TAVI), est maintenant devenue une référence pour la prise en charge des personnes âgées contre indiquées à un remplacement valvulaire aortique chirurgical (2). Cette procédure, après une implantation réussie, montre de bons résultats à long terme (3). Elle nécessite cependant une prise en charge pluridisciplinaire dans un centre expérimenté avec un bilan pré procédure de faisabilité (4). Le succès de la procédure passe entre autres par une analyse fine de la racine aortique et de la taille exacte de l'anneau aortique. L'objectif principal est de minimiser la survenue d'insuffisance aortique (IA) para-prothétique, cette dernière étant un facteur indépendant de mortalité à long terme (5).

L'évaluation pré TAVI peut être réalisée par mesure échographique notamment transoesophagienne (ETO) mais aussi du fait des progrès technologiques grâce au scanner cardiaque. Plusieurs études anatomiques ont montré que l'anneau aortique est une structure elliptique et non circulaire (6,7). Sa seule évaluation par imagerie en 2 dimensions n'est donc probablement pas optimale pour appréhender cette structure complexe. Depuis ces dernières années, le scanner cardiaque est devenu un nouvel outil d'évaluation pour les cardiologues. Il permet une représentation en 3 dimensions (3D) du massif cardiaque et donc de l'anneau aortique avec une évaluation précise de son diamètre. Il apporte aussi de nombreuses informations sur la racine aortique : mesure de la taille du sinus de valsalva, de la jonction sinotubulaire, du segment 1 de l'aorte, distance entre le plan de l'anneau et l'ostium des coronaires, évaluation de la surface aortique et planimétrie de l'orifice. Il quantifie aussi les calcifications valvulaires aortiques (8,9). Si toutes ces informations complémentaires à l'échographie semblent précieuses pour le choix de la taille de la prothèse appelé le « sizing », peu de données existent sur le bénéfice à long terme pour le patient de la réalisation d'un examen d'imagerie supplémentaire au sein d'un bilan pré procédure déjà important.

Notre étude propose donc de comparer 2 procédures pour le sizing de la prothèse aortique : une stratégie basée uniquement sur l'échocardiographie, la deuxième étant complétée par un scanner cardiaque.

Matériel et méthodes :

Population :

Cette étude a été menée de façon prospective d'avril 2011 à mai 2013, chez les patients bénéficiant d'un TAVI au sein du Centre Hospitalier Universitaire de Grenoble. Les critères d'inclusions étaient les suivants : patients présentant un RAC serrée symptomatique (angor, syncope, dyspnée d'effort, épisode de décompensation cardiaque), contre-indication à la chirurgie (Euroscore logistic > 20% ou Society of Thoracic Surgeons Score >10) et/ou récusés à la chirurgie conventionnelle lors d'un colloque médico-chirurgical (Heart Team). Les critères d'exclusions de l'étude étaient : personne privée de liberté (article L1121-8), patient en phase terminale d'une maladie grave, bicuspidie ou unicuspidie aortique, diamètre de la chambre de chasse du VG <18mm ou >25mm, diamètre artères fémorales < 7mm, tortuosités ou calcifications importantes, hypertrophie septale, thrombus apical. Un groupe de patients bénéficiait d'une analyse de la racine aortique par échographie trans-thoracique (ETT) et ETO, l'autre groupe bénéficiait en plus d'un scanner cardiaque.

Tous les patients de cette étude avaient eu une évaluation des axes ilio-fémoraux par scanner ou angio-IRM (en cas d'insuffisance rénale sévère).

L'étude a été approuvée par le Comité de protection des personnes de notre centre. Le recueil de leur consentement ayant été obtenu après avoir reçu une information éclairée.

ClinicalTrials.gov Identifieur: NCT01672268

Echographie cardiaque :

Les patients ont bénéficié d'une ETT et d'une ETO (Echographie SONOS 5500 et IE33 Philips medical system cleavland, ohio) avant la procédure. Une ETT en 2 dimensions (2D) complète a été réalisée, avec une analyse en doppler couleur, doppler pulsé et doppler continu en coupe para sternale grand axe, petit axe, en apicale 4 et 5 cavités et sous xiphoïdienne, selon les techniques standards (10). En ETO (sonde X7-2t live 3D TEE) l'anneau aortique est mesuré en coupe long-axe à 120 degré.

Analyse des images échographiques :

La mesure de la fraction d'éjection du ventricule gauche est effectuée selon la méthode Teicholz et Simpson biplan (11). Le diamètre de la chambre de chasse du ventricule gauche avec mesure de l'anneau aortique en milieu de systole ainsi que le diamètre des segments 0 et 1 sont mesurés en coupe para-sternale grand axe. Le gradient moyen et la vitesse maximale trans-valvulaire aortique sont obtenus en coupe apicale 5 cavités après alignement du doppler continu. La surface aortique fonctionnelle et la surface indexée sont calculées par équation de continuité (12). Le nombre de cusp aortiques est évalué en coupe petit axe. En ETO les mesures de l'anneau aortique et des dimensions de l'aorte ascendante sont faites en coupe grand axe à 120° (figure 1). Ces mesures ont été faites par un spécialiste expérimenté de l'échocardiographie en aveugle (des mesures scannographiques).

Scanner cardiaque :

Les patients du groupe scanner, bénéficiaient d'un scanner cardiaque Philips Brilliance 64 barrettes (Philips Medical), avec injection de produit de contraste (ioméron 350) dans une veine du pli du coude (120 ml à 5 ml/s). Les paramètres d'acquisitions étaient les suivants : vitesse de rotation du tube 330 ms, couverture axiale 40 mm (64 x 0,625 mm), 120 kV pour la tension du tube, le courant dans le tube variait de 380 à 480 mA, la résolution temporelle étant de 165 ms. Le courant dans le tube était ajusté en fonction du poids du patient : 800 mAs si le poids était inférieur à 80 kg, 1050 mAs si il était supérieur à 80 kg. L'acquisition débutait automatiquement après détection de l'arrivée du pic de produit de contraste dans l'aorte descendante. Les scanners ont été acquis en apnée courte avec synchronisation à l'ECG permettant une reconstruction anatomique rétrospective à 30% et 75% de l'intervalle RR pour obtenir la phase systolique ou diastolique, respectivement. Toutes les images sont été reconstruites avec une épaisseur de coupe de 0.8 mm et un intervalle de coupe de 0.4 mm. Les données sont ensuite transférées sur une console de travail Philips pour l'analyse des images (Philips Medical).

Analyse des images :

La racine aortique est analysée après reconstruction des images. On obtenait une image perpendiculaire à la racine aortique dégageant les 3 cusp aortiques et le plan de l'anneau.

Cette reconstruction en double oblique multiplan (coronale/sagittale/ transverse) permettait une première mesure de l'anneau aortique avec le petit diamètre et le grand diamètre et la surface de l'anneau (Figure 2). Le diamètre moyen était ensuite calculé par la formule validée par Banks et al (13) : $\text{Diamètre} = 2 \times \sqrt{(\text{surface aortique} / \pi)}$. Une deuxième reconstruction reprenait la coupe grand axe de l'ETT, en analysant dans le même plan la racine aortique, la chambre de chasse du ventricule gauche, l'oreillette et le ventricule gauche ; elle permettait aussi la mesure de l'anneau aortique.

La mesure de la surface aortique par planimétrie était obtenue avec une image en petit axe centrée sur la valve. Il était ensuite précisé : le degré de calcification de l'appareil valvulaire aortique selon la classification de Willmann et al (14), le diamètre de la chambre de chasse du ventricule gauche (mesuré à 1mm sous le plan de l'anneau en systole), les diamètres du sinus de Valsalva, de la jonction sino-tubulaire et du segment I, la hauteur des coronaires droites et gauches par rapport au plancher de l'anneau et calcification de l'aorte. La qualité des images a été coté de : 1 excellente, 2 : bonne, 3 : acceptable, 4 : inacceptable.

Suivi :

Les patients bénéficiaient ensuite d'un suivi échographique régulier à 3 mois, 6 mois et à 1an pour vérifier le bon fonctionnement de la prothèse et l'apparition éventuelle d'IA para-prothétique. Sa quantification était effectuée en doppler couleur, préférentiellement en coupe para-sternale petit axe. L'IA était classée selon son degré de sévérité par la mesure de la circonférence du jet régurgitant. Elle était coté légère, modérée ou sévère selon les critères VARC (15).

Le critère primaire principal composite englobe la survenue de décès toutes causes, d'IA para-prothétiques sévères, d'AVC et de complications vasculaires liées à la voie d'abord (ischémie aiguë de membre, dissection artérielle, hématome entraînant une déglobulisation). Les évènements précoces (post-procédure) sont regroupés dans un critère aigu composite comportant la survenue de décès, d'IA para-prothétique modérée à sévère, de complications vasculaires, d'accident vasculaire cérébral (AVC) et de syndrome coronarien aigu (SCA).

Les données du suivi des patients ont été récupérées par appel des cardiologues, des médecins traitants ainsi que des patients.

Analyse statistique :

L'analyse statistique a été effectuée par le logiciel SPSS® (SPSS Inc., Chicago, Illinois, USA). Les variables continues ont été exprimées par leur moyenne \pm écart type et les variables discontinues sous la forme de pourcentage. Les comparaisons des données entre des groupes de patients ont été effectuées pour les variables continues à l'aide d'un t-test de Student pour les séries paramétriques ou d'un test non paramétrique de Mann-Whitney en cas de distribution non-normale, pour les variables discontinues à l'aide d'un test du Chi 2. Le critère principal était l'apparition d'événements définis par le critère composite associant la survenue soit d'un décès, d'un AVC, d'une complication vasculaire ou d'une fuite para-prothétique aortique sévère. Les courbes de survie ont été réalisées en utilisant la méthode de Kaplan-Meier. Une analyse univariée et multivariée pas à pas utilisant un modèle de Cox a été réalisée pour comparer la valeur prédictive de chaque paramètre pour l'apparitions du critère primaire. Le critère secondaire était l'apparition de complications précoces comportant les décès, les IA para-prothétiques moyennes à sévères, le SCA per procédure, les AVC et les complications vasculaires. Les tests statistiques étaient faits avec le risque d'erreur de 1^{ère} espèce usuel $\alpha = 0,05$ en bilatéral.

Résultats

Caractéristiques de la population

Au total 70 patients ont été inclus dans l'étude ; 27 patients porteurs de RAC sévère ont bénéficié d'un scanner cardiaque pré procédure et 43 n'en ont pas eu. Les caractéristiques de la population sont résumées dans le [tableau 1](#). On notait qu'il y avait plus d'antécédent d'AVC/AIT dans le groupe scanner cardiaque (33% vs. 4 %, p 0.02). En ce qui concerne les facteurs de risques cardio-vasculaires, les antécédents cardio-vasculaires, la symptomatologie

et les données échographiques, Il n'y avait pas de différence statistiquement significative entre les deux groupes. Les scores de risques chirurgicaux étaient similaires dans les 2 groupes. Le STS score et l'Euroscore sont de $9\pm 5\%$ et $23\pm 9\%$ respectivement dans le groupe échographie et de $9\pm 9\%$ et de $22\pm 9\%$ dans le groupe scanner cardiaque ($p=NS$). Lors de la procédure de TAVI, 46 patients ont bénéficié d'une prothèse aortique de marque Edwards et 24 prothèses aortiques type Corevalve ont été implantées. Pour les prothèses Corevalve, 9 patients ont bénéficié d'un scanner pré TAVI, 17 pour l'implantation de prothèse Edwards ($p=NS$). Le [tableau 2](#) montre les données obtenues par scanner dans notre population.

Résultats à court et moyen terme

Le suivi moyen était de 426 ± 214 jours. Le critère composite principal est survenu chez 18 patients ayant bénéficié d'un TAVI (26%) et de manière plus fréquente dans le groupe échographie par rapport au groupe scanner (35% vs.11%, $p 0.04$). [La figure 3](#) présente la courbe de kaplan-meier pour le critère principal. [Le tableau 3](#) compare la prévalence des composants du critère composite entre les deux groupes. L'IA sévère apparaît statistiquement significative plus fréquemment dans le groupe échographie seule (16% vs 0 $p=0.03$). Dans notre étude, Il y a eu au total neuf décès dont 6 à moins de 30 jours de la procédure. Les causes étaient toutes cardiovasculaires avec deux bas débits cardiaques, une tamponnade après pose de pacemaker, deux œdèmes aigus du poumon avec insuffisance rénale associée, une thrombose du tronc commun gauche post procédure, et un AVC. Trois décès sont survenus plus tardivement : un cancer évolutif en phase terminale, un AVC dans un contexte de décompensation cardiaque et une insuffisance cardiaque terminale. En analyse uni et multivariée résumée dans le [tableau 4](#), l'antécédent de syncope apparaissait comme un sur-risque de survenue du critère primaire. Au contraire la réalisation d'un scanner cardiaque était un facteur protecteur indépendant du critère primaire.

[Le tableau 5](#) présente la prévalence des événements aigus dans chaque groupe. Le critère composite précoce est survenu de manière statistiquement significative plus fréquemment dans le groupe utilisant uniquement l'échographie pour le « sizing » de la prothèse (53% vs.18% p

0.004). Les patients du groupe échographie seule présentaient plus fréquemment une IA para-prothétique significative par rapport au groupe scanner (34% vs. 11%, p 0.047). Par ailleurs on ne notait pas de différence significative sur le nombre de tamponnades post procédure ni sur le nombre de poses de pacemaker entre les deux groupes (6 vs. 2 et 7 vs. 8, p=NS ; respectivement). La mise en place de pace maker apparait plus fréquente chez les patients ayant été implantés avec une prothèse Corevalve comparé à la prothèse Edwards (10 vs. 5, p=0.003)

Discussion :

Notre étude a montré qu'une stratégie aidée des données scannographiques permet une diminution d'événements influençant le pronostic pour les procédures TAVI. De plus, on note une diminution significative de la survenue d'IA sévère para-prothétique dans le groupe scanner par rapport au groupe échographie.

Les résultats de notre étude montrent un taux de décès précoce de 4.3% et de 13 % à un an ; ce qui est cohérent avec la prévalence retrouvée dans les études récentes (5). On note que ce taux à un an est inférieur à ceux de l'étude PARTNER A et B (2,3) avec un taux de décès précoces de 3 à 5% et de 24 à 30% pour les décès à un an, respectivement. Cette différence peut s'expliquer par l'augmentation de l'expérience des équipes. La prévalence d'IA para-prothétique significative à 1 an est de 16% dans notre étude ce qui est concordant avec les autres équipes : 17% pour Abdel Wahab et al (16), 7% pour Lerakis et al (17), 10% dans PARTNER (2,3) et 15% pour Sinning et al (18). Les AVC surviennent dans 1% des cas dans notre étude, leur prévalence dans la littérature est de de 5% (2,3). Les complications vasculaires ont eu lieu dans environ 10% des TAVI réalisés dans les études comme dans la nôtre.

Depuis ces dernières années, le scanner cardiaque est devenu un outil pour le cardiologue dans l'évaluation anatomique du cœur. Le chirurgien lors d'un remplacement valvulaire aortique chirurgical peut choisir la taille exacte de prothèse aortique en examinant directement l'anneau aortique. Ceci n'est pas le cas pour les cardiologues interventionnels où il est nécessaire d'avoir une vision non invasive dans l'espace en 3 dimensions de la racine et de l'anneau aortique. Le

scanner cardiaque en fournissant ces données 3D, permet une sélection minutieuse de la taille de la prothèse et apporte de nombreuses informations complémentaires. En effet dans notre étude, la différence dans l'apparition des composants du critère primaire entre les 2 groupes est retrouvée précocement dans le suivi. Le scanner est donc important dans la planification de la procédure. De même lors du suivi au long cours, ce sont les patients avec une IA para-prothétique moyenne à sévère en post procédure qui développent une valvulopathie sévère par la suite. Le scanner évalue aussi la présence de calcifications aortiques gênantes pour le bon déploiement de la prothèse (9,19,20). Il mesure aussi la distance entre les ostia coronaires et le plan de l'anneau pour éviter la malposition de la prothèse et minimiser le risque d'obstruction coronaire (21). Il peut aussi préciser une orientation/ angulation dans l'espace de la racine aortique pour faciliter la procédure TAVI (22,23).

La mesure de l'anneau aortique est d'une importance capitale pour le choix de la taille de prothèse. Des abaques existent pour chaque fournisseur (Edwards et Corevalve) entre la taille d'anneau mesurée et le taille de prothèse implantée, avec un petit « over » sizing systématique pour minimiser les IA para-prothétiques (24). Cependant, l' « over » sizing doit être adapté car le risque de rupture de l'anneau aortique n'est pas nul (25). L'analyse exacte de la structure complexe de l'anneau est limitée en échographie 2D, du fait de sa structure elliptique et de ses variations de dimensions en systole et diastole (26,27). En comparant l'analyse de l'anneau aortique en ETT, ETO 2D et scanner cardiaque, Messika-zeitoun et al. (28) montrent que les mesures de l'anneau en ETT et ETO sont bien corrélées, par contre le scanner retrouve une taille d'anneau plus grande. La surface aortique de l'anneau mesurée par planimétrie et calculée est aussi sous-estimée en échographie 2D et en ETO 3D dans l'étude de Ng et al (29). De plus, plusieurs équipes montrent une apparition d'une IA para-prothétique moyenne à sévère précoce moins fréquente lorsque le scanner est utilisé pour le sizing (30,31). Cependant aucune étude avant la notre n'a comparé deux stratégies d'imagerie sur les résultats de la procédure TAVI au long cours.

Les IA après un TAVI sont de mécanisme para-prothétique et s'expliquent par plusieurs étiologies décrites par généreux et al (32) : la présence de calcifications importantes gênant le positionnement de la prothèse, l'excentricité de l'anneau, l' « under » sizing (33) et la malposition de la prothèse aortique lors du TAVI. Cette fuite est souvent excentrée, d'analyse

difficile en échocardiographie. La réalisation d'un scanner cardiaque pour évaluer l'expansion de la prothèse avant puis à distance du TAVI permet souvent de comprendre le mécanisme de la fuite (33). Elle constitue le véritable Tallon d'Achille de la technique car il a été bien montré qu'elle influence le pronostic de nos patients (5,17,32). L'IA para-prothétique modérée à sévère en post procédure immédiate et lors du suivi au long cours est un facteur indépendant de décès (16,17). Leur diminution passe donc par une analyse la plus fine possible de la racine aortique et de la taille exacte de l'anneau aortique avec un outil comme le scanner cardiaque. Le scanner cardiaque offre aussi l'avantage de pouvoir être réalisé lors de la même acquisition utilisée pour l'analyse des axes ilio-fémoraux. Il a été bien montré que cette évaluation 3D des axes impactait aussi sur le pronostic (34). Dans notre centre, un protocole d'acquisition non invasif nécessitant une seule injection d'iode a été utilisé pour visualiser axe et cœur avec une qualité d'image bonne pour l'ensemble des examens.

Dans notre étude il apparaît en analyse Cox en uni et multi-variées que seuls le scanner cardiaque et les antécédents de syncope sont reliés à la prévalence du critère primaire. Pour le scanner, cela confirme de nouveau l'importance de l'analyse anatomique cardiaque en 3D avant le TAVI. L'antécédent de syncope chez ces patients porteurs de RAC serré est retrouvé comme un facteur de risque d'évènements indésirables en post procédure. La symptomatologie syncopale n'est pas connue comme un facteur de mortalité après un remplacement valvulaire aortique chirurgical dans la littérature (35). La syncope chez ces patients âgés ne s'explique pas uniquement par une composante hémodynamique mais marque aussi indirectement une fragilité mal évaluée par les scores de risques préopératoires. La symptomatologie de ces patients est difficile à évaluer car ils présentent une mobilité réduite entraînant un risque important de chute et de syncope de cause extra cardiaque. Cette fragilité générale est importante à évaluer et peut l'être par des scores (frailty score) (36).

Limites de l'étude

Il s'agit d'une étude non randomisée, de faible effectif et monocentrique. Les deux dispositifs de TAVI ont été évalués devant notre population hétérogène. De plus, seuls les patients dont les données pré procédures entraînaient la décision de la Heart team pour un traitement par TAVI

ont été inclus. Ainsi l'apport du scanner pouvant contre indiquer certaines procédures (dimension de l'anneau non adapté à la taille d'une prothèse, axe vasculaire trop tortueux, trop calcifié ou de taille trop petite) était sous-estimé. Cette étude a cependant le mérite d'évaluer deux stratégies thérapeutiques avec un impact sur nos pratiques. Il n'y a pas eu de randomisation stricte, les scanners cardiaques ont été programmés en fonction de la disponibilité des plages d'imageries, expliquant l'absence de différences significatives sur les critères de gravités entre les deux populations. En accord avec les résultats des nombreuses études récentes (19,28,29), le scanner cardiaque est maintenant réalisé de manière systématique dans le bilan pré-TAVI dans notre centre.

Conclusion :

Les données de la littérature sont en accord avec nos résultats, et prouvent que le scanner cardiaque est devenu indispensable pour le bon déroulement du TAVI. Il améliore aussi les résultats de cette procédure à long terme.

Références :

1 Lung B, Baron G, Butchart EG, Delahaye F, Gohlke-Bärwolf C, Levang OW, Tornos P, Vanoverschelde JL, Vermeer F, Boersma E, Ravaud P, Vahanian A. A prospective survey of patients with valvular heart disease in Europe: The Euro Heart Survey on Valvular Heart Disease. *Eur Heart J.* 2003;24:1231-1243.

2 Leon MB, Smith CR, Mack M, Miller DC, Moses JW, Svensson LG, Tuzcu EM, Webb JG, Fontana GP, Makkar RR, Brown DL, Block PC, Guyton RA, Pichard AD, Bavaria JE, Herrmann HC, Douglas PS, Petersen JL, Akin JJ, Anderson WN, Wang D, Pocock S; PARTNER Trial Investigators. Transcatheter aortic-valve implantation for aortic stenosis in patients who cannot undergo surgery. *N Engl J Med.* 2010;363:1597-1607

3 Smith CR, Leon MB, Mack MJ, Miller DC, Moses JW, Svensson LG, Tuzcu EM, Webb JG, Fontana GP, Makkar RR, Williams M, Dewey T, Kapadia S, Babaliaros V, Thourani VH, Corso P, Pichard AD, Bavaria JE, Herrmann HC, Akin JJ, Anderson WN, Wang D, Pocock SJ; PARTNER Trial Investigators. Transcatheter versus surgical aortic-valve replacement in high-risk patients. *N Engl J Med.* 2011;364:2187-2198

4 Vahanian A, Alfieri O, Andreotti F, Antunes MJ, Barón-Esquivias G, Baumgartner H, Borger MA, Carrel TP, De Bonis M, Evangelista A, Falk V, Lung B, Lancellotti P, Pierard L, Price S, Schäfers HJ, Schuler G, Stepinska J, Swedberg K, Takkenberg J, Von Oppell UO, Windecker S, Zamorano JL, Zembala M. Guidelines on the management of valvular heart disease (version 2012). Joint Task Force on the Management of Valvular Heart Disease of the European Society of Cardiology (ESC); European Association for Cardio-Thoracic Surgery (EACTS), *Eur Heart J.* 2012;33:2451-2496

5 Tamburino C, Capodanno D, Ramondo A, Petronio AS, Etori F, Santoro G, Klugmann S, Bedogni F, Maisano F, Marzocchi A, Poli A, Antonucci D, Napodano M, De Carlo M, Fiorina C,

Ussia GP. Incidence and predictors of early and late mortality after transcatheter aortic valve implantation in 663 patients with severe aortic stenosis. *Circulation*. 2011;123:299-308

6 Anderson RH, Lal M, Ho SY. Anatomy of the aortic root with particular emphasis on options for its surgical enlargement. *J Heart Valve Dis* 1996;5 Suppl 3:S249 –257

7 Jatene MB, Monteiro R, Guimarães MH, Veronezi SC, Koike MK, Jatene FB, Jatene AD. Aortic valve assessment. Anatomical study of 100 healthy human hearts. *Arq Bras Cardiol*. 1999;73:75-86

8 Delgado V, Schuijf JD, Bax JJ. Pre-operative aortic valve implantation evaluation: multimodality imaging. *EuroIntervention*. 2010;6 Suppl G:G38-47

9 Leipsic J, Gurvitch R, Labounty TM, Min JK, Wood D, Johnson M, Ajlan AM, Wijesinghe N, Webb JG Multidetector computed tomography in transcatheter aortic valve implantation. *JACC Cardiovasc Imaging*. 2011;4:416-429

10 Nishimura RA, Miller FA Jr, Callahan MJ, Benassi RC, Seward JB, Tajik AJ. Doppler echocardiography: theory, instrumentation, technique, and application. *Mayo Clin Proc*. 1985;60:321-343

11 Lang RM, Bierig M, Devereux RB, Flachskampf FA, Foster E, Pellikka PA, Picard MH, Roman MJ, Seward J, Shanewise JS, Solomon SD, Spencer KT, Sutton MS, Stewart WJ. Recommendations for chamber quantification: a report from the American Society of Echocardiography's Guidelines and Standards Committee and the Chamber Quantification Writing Group, developed in conjunction with the European Association of Echocardiography, a branch of the European Society of Cardiology. *J Am Soc Echocardiogr* 2005;18:1440–1463.

12 Baumgartner H, Hung J, Bermejo J, Chambers JB, Evangelista A, Griffin BP, Hung B, Otto CM, Pellikka PA, Quinones M. Echocardiographic assessment of valve stenosis: EAE/ASE recommendations for clinical practice. *J Am Soc Echocardiogr*. 2009;22:1–23

13 Blanke P, Siepe M, Reinöhl J, Zehender M, Beyersdorf F, Schlensak C, Langer M, Pache G. Assessment of aortic annulus dimensions for Edwards SAPIEN Transapical Heart Valve implantation by computed tomography: calculating average diameter using a virtual ring method. *Eur J Cardiothorac Surg.* 2010;38:750-758

14 Willmann JK, Weishaupt D, Lachat M, Kobza R, Roos JE, Seifert B, Lüscher TF, Marincek B, Hilfiker PR. Electrocardiographically gated multi-detector row CT for assessment of valvular morphology and calcification in aortic stenosis. *Radiology.* 2002;225:120-128

15 Leon MB, Piazza N, Nikolsky E, Blackstone EH, Cutlip DE, Kappetein AP, Krucoff MW, Mack M, Mehran R, Miller C, Morel MA, Petersen J, Popma JJ, Takkenberg JJ, Vahanian A, van Es GA, Vranckx P, Webb JG, Windecker S, Serruys PW. Standardized endpoint definitions for Transcatheter Aortic Valve Implantation clinical trials: a consensus report from the Valve Academic Research Consortium. *Am Coll Cardiol.* 2011;57:253-269

16 Abdel-Wahab M, Zahn R, Horack M, Gerckens U, Schuler G, Sievert H, Eggebrecht H, Senges J, Richardt G; German transcatheter aortic valve interventions registry investigators. Aortic regurgitation after transcatheter aortic valve implantation: incidence and early outcome. Results from the German transcatheter aortic valve interventions registry. *Heart.* 2011;97:899-906

17 Lerakis S, Hayek SS, Douglas PS. Paravalvular aortic leak after transcatheter aortic valve replacement: current knowledge. *Circulation.* 2013;127:397-407

18 Sinning JM, Hammerstingl C, Vasa-Nicotera M, Adenauer V, Lema Cachiguango SJ, Scheer AC, Hausen S, Sedaghat A, Ghanem A, Müller C, Grube E, Nickenig G, Werner N. Aortic regurgitation index defines severity of peri-prosthetic regurgitation and predicts outcome in patients after transcatheter aortic valve implantation. *J Am Coll Cardiol.* 2012;59:1134-1141

19 Delgado V, Ng AC, Schuijf JD, van der Kley F, Shanks M, Tops LF, van de Veire NR, de Roos A, Kroft LJ, Schalij MJ, Bax JJ. Automated assessment of the aortic root dimensions with multidetector row computed tomography. *Ann Thorac Surg.* 2011;91:716-723

20 Schultz CJ, Moelker AD, Tzikas A, Rossi A, van Geuns RJ, de Feyter PJ, Serruys PW. Cardiac CT: necessary for precise sizing for transcatheter aortic implantation. *EuroIntervention.* 2010;6 Suppl G:G6-G13

21 Schoenhagen P, Tuzcu EM, Kapadia SR, Desai MY, Svensson LG. Three-dimensional imaging of the aortic valve and aortic root with computed tomography: new standards in an era of transcatheter valve repair/implantation. *Eur Heart J.* 2009;30:2079-2086

22 Kurra V, Kapadia SR, Tuzcu EM, Halliburton SS, Svensson L, Roselli EE, Schoenhagen P. Pre-procedural imaging of aortic root orientation and dimensions: comparison between X-ray angiographic planar imaging and 3-dimensional multidetector row computed tomography. *JACC Cardiovasc Interv.* 2010;3:105-113

23 Gurvitch R, Wood DA, Leipsic J, Tay E, Johnson M, Ye J, Nietlispach F, Wijesinghe N, Cheung A, Webb JG. Multislice computed tomography for prediction of optimal angiographic deployment projections during transcatheter aortic valve implantation. *JACC Cardiovasc Interv.* 2010;3:1157-1165

24 Leber AW, Eichinger W, Rieber J, Lieber M, Schleger S, Ebersberger U, Deichstetter M, Vogel J, Helmberger T, Antoni D, Riess G, Hoffmann E, Kasel AM. MSCT guided sizing of the Edwards Sapien XT TAVI device: Impact of different degrees of oversizing on clinical outcome. *Int J Cardiol.* 2013 Apr 12. pii: S0167-5273(13)00449-X.

25 Blanke P, Reinöhl J, Schlensak C, Siepe M, Pache G, Euringer W, Geibel-Zehender A, Bode C, Langer M, Beyersdorf F, Zehender M. Prosthesis oversizing in balloon-expandable

transcatheter aortic valve implantation is associated with contained rupture of the aortic root. *Circ Cardiovasc Interv.* 2012;5:540-548

26 Tops LF, Wood DA, Delgado V, Schuijf JD, Mayo JR, Pasupati S, Lamers FP, van der Wall EE, Schalij MJ, Webb JG, Bax JJ. Noninvasive evaluation of the aortic root with multislice computed tomography implications for transcatheter aortic valve replacement. *JACC Cardiovasc Imaging.* 2008;1:321-330

27 Blanke P, Russe M, Leipsic J, Reinöhl J, Ebersberger U, Suranyi P, Siepe M, Pache G, Langer M, Schoepf UJ. Conformational pulsatile changes of the aortic annulus: impact on prosthesis sizing by computed tomography for transcatheter aortic valve replacement. *JACC Cardiovasc Interv.* 2012;5:984-994

28 Messika-Zeitoun D, Serfaty JM, Brochet E, Ducrocq G, Lepage L, Detaint D, Hyafil F, Himbert D, Pasi N, Laissy JP, Lung B, Vahanian A. Multimodal assessment of the aortic annulus diameter: implications for transcatheter aortic valve implantation. *J Am Coll Cardiol.* 2010;55:186-9424

29 Ng AC, Delgado V, van der Kley F, Shanks M, van de Veire NR, Bertini M, Nucifora G, van Bommel RJ, Tops LF, de Weger A, Tavilla G, de Roos A, Kroft LJ, Leung DY, Schuijf J, Schalij MJ, Bax JJ. Comparison of aortic root dimensions and geometries before and after transcatheter aortic valve implantation by 2- and 3-dimensional transesophageal echocardiography and multislice computed tomography. *Circ Cardiovasc Imaging.* 2010;3:94-102.

30 Hayashida K, Bouvier E, Lefèvre T, Hovasse T, Morice MC, Chevalier B, Romano M, Garot P, Mylotte D, Farge A, Donzeau-Gouge P, Cormier B. Impact of CT-guided valve sizing on post-procedural aortic regurgitation in transcatheter aortic valve implantation. *EuroIntervention.* 2012;8:546-555

31 Jilaihawi H, Kashif M, Fontana G, Furugen A, Shiota T, Friede G, Makhija R, Doctor N, Leon MB, Makkar RR. Cross-sectional computed tomographic assessment improves accuracy of aortic annular sizing for transcatheter aortic valve replacement and reduces the incidence of paravalvular aortic regurgitation. *J Am Coll Cardiol.* 2012;59:1275-1286

32 G n reux P, Head SJ, Hahn R, Daneault B, Kodali S, Williams MR, van Mieghem NM, Alu MC, Serruys PW, Kappetein AP, Leon MB. Paravalvular leak after transcatheter aortic valve replacement: the new Achilles' heel? A comprehensive review of the literature. *J Am Coll Cardiol.* 2013 Mar;61:1125-1136

33 Willson AB, Webb JG, Labounty TM, Achenbach S, Moss R, Wheeler M, Thompson C, Min JK, Gurvitch R, Norgaard BL, Hague CJ, Toggweiler S, Binder R, Freeman M, Poulter R, Poulsen S, Wood DA, Leipsic J. 3-dimensional aortic annular assessment by multidetector computed tomography predicts moderate or severe paravalvular regurgitation after transcatheter aortic valve replacement: a multicenter retrospective analysis. *J Am Coll Cardiol.* 2012;59:1287-1294

34 Eltchaninoff H, Kerkeni M, Zajarias A, Tron C, Godin M, Sanchez Giron C, Baala B, Cribier A. Aorto-iliac angiography as a screening tool in selecting patients for transfemoral aortic valve implantation with the Edwards SAPIEN bioprosthesis. *EuroIntervention.* 2009;5:438-442

35 Bouma BJ, van den Brink RB, Zwinderman K, Cheriex EC, Hamer HH, Lie KI, Tijssen JG. Which elderly patients with severe aortic stenosis benefit from surgical treatment? An aid to clinical decision making. *J Heart Valve Dis.* 2004;13:374-381

36 Bagnall NM, Faiz O, Darzi A, Athanasiou T. What is the utility of preoperative frailty assessment for risk stratification in cardiac surgery? *Interact Cardiovasc Thorac Surg.* 2013;17:398-402

Tableaux

Tableau 1. Caractéristiques de la population

		Tous N=70	Groupe Echo N=43	Groupe TDM N=27	P value
démographie	Age (année)	84+/-6	84+/-5	84+/-7	0.46
	Sexe (M) n(%)	27(38%)	15 (35%)	12 (44%)	0.42
Facteurs de risques	HTA n(%)	44 (62%)	27 (62%)	17 (63%)	0.98
	Tabac n(%)	52/14/4	33/9/1	19/5/3	0.28
	Non/actif/sevré	(74%/20%/6%)	(76%/20%/2%)	(70%/18%/11)	
	Diabète n(%)	51/1/18	32/0/1	19/1/7	0.83
	Non/type1/type2	(72%/1%/25%)	(74%/0/25%)	(70%/3%/25%)	
	BMI (kg/m2)	25+/-5	25+/-4	26+/-5	0.42
Symptômes	NYHA 3/4 n(%)	50 (71%)	32 (74%)	18(66%)	0.48
	Angor n(%)	13 (18%)	7 (16%)	6 (22%)	0.53
	Syncope n (%)	8 (11%)	5 (11%)	3 (11%)	0.94
ATCD cardiovasculaire /comorbidité	Coronarien n (%)	41 (58%)	25 (58%)	16 (59%)	0.92
	PAC n (%)	12 (17%)	6 (14%)	6 (22%)	0.37
	AOMI n (%)	10(14%)	7 (16%)	3 (11%)	0.73
	AVC/AIT n(%)	11 (15%)	2(4%)	9 (33%)	0.002
	Créatinine(μmol/l)	125+/-79	130+/-80	116+/-78	0.47
	DFG (ml/min)	36+/-14	34+/-13	29+/-16	0.23
Risque chirurgical	STS score (%)	9+/-7	9+/-5	9+/-9	0.76
	Euroscore 1 (%)	22+/-9	23+/-9	22+/-9	0.58
Données Echo	FEVG (%)	52+/-11	53+/-10	50+/-12	0.18
	GM (mmhg)	48+/-15	50+/-14	46+/-17	0.33
	Vmax (m/s)	4.3+/-0.6	4.4+/-0.7	4.1+/-0.6	0.19
	Sao (cm2)	0.6+/-0.18	0.6+/-0.19	0.6+/-0.16	0.46
	Sao ind (cm/m2)	0.27+/-0.1	0.26+/-0.09	0.30+/-0.11	0.18

HTA= hypertension artérielle, BMI= body mass index, NYHA = New York Heart Association status, PAC= pontage aorto-coronarien, AOMI= artériopathie oblitérante des membres inférieurs, AVC= accident vasculaire cérébral, AIT= accident vasculaire ischémique transitoire, DFG= débit de filtration glomérulaire, FEVG= fraction d'éjection du ventricule gauche, GM = gradient moyen trans-aortique, V max = vitesse maximale aortique, Sao= surface aortique, Sao ind= surface aortique indexée

Tableau 2. Données du scanner cardiaque

	TDM
	N=27
Irradiation totale (mGy*cm)	1945+/-457
Dose effective (mSv)	27+/-6
Grand diamètre anneau (mm)	27+/-3
Petit diamètre anneau (mm)	24+/-3
Diamètre moyen calculé (cm)	2.4+/-0.28
Diamètre sinus valsalva (mm)	34+/-3
Diamètre jonction ST (mm)	28+/-4
Diamètre segment 1(mm)	33+/-4
Planimétrie aortique (cm ²)	0.95+/-0.47
Surface anneau aortique (cm ²)	4.6+/-1
Calcification Grade 1/2/3/4 (%)	2/16/62/20

Jonction ST= sino-tubulaire, classification calcification selon Willmann.

Tableau 3. Résultat critère composite principal: AVC, IA, décès, complications vasculaires

	Tous N=70	Groupe écho N=43	Groupe TDM N=27	P value
Décès	9 (13%)	7 (16%)	2 (7%)	0.28
IA sévère	7 (10%)	7 (16%)	0 (0%)	0.038
Complications vasculaires	8 (11%)	7 (16%)	1 (4%)	0.14
AVC	1 (1%)	0 (0%)	1 (4%)	0.38

AVC= accident vasculaire cérébrale, IA = insuffisance aortique para-prothétique

Tableau 4. Cox Analyse Uni et Multivariée

	Analyse univariée		Analyse multivariée	
	HR	P value	HR	P value
ATCD Syncope	3,6 [1,29-10,22]	0,014	3,9 [1,37-11,03]	0,01
TDM cardiaque	0,24 [0,06-0,84]	0,02	0,22 [0,06-0,80]	0,02

ATCD= antécédents

Tableau 5. Résultat précoce critère composite : décès, IA, SCA, AVC, complications vasculaires.

	Tous N=70	Groupe écho N=43	Groupe TDM N=27	P value
Décès précoce	3 (4.3%)	2 (5%)	1 (4%)	1.0
IA sévère	18 (25%)	15 (35%)	3 (11%)	0.02
AVC	0 (%)	0 (0%)	0 (0%)	/
Complications Vasculaire	7 (10%)	6 (14%)	1 (4%)	0.16
SCA	2 (3%)	2 (5%)	0 (0%)	0.5

AVC = accident vasculaire cérébral, IA=insuffisance aortique para-prothétique, SCA= syndrome coronarien aigu

Légendes des figures

Figure 1. Echographie trans-oesophagienne en 2 dimensions de l'anneau aortique en vue long axe. Le diamètre aortique de l'anneau a été obtenu en tant que le plus grand diamètre possible pendant la systole en utilisant le bord inférieur de l'anneau comme recommandé par les sociétés savantes.

Figure 2. Évaluation planimétrique de l'anneau aortique. Par la manipulation des vues coronales (A) et sagittales obliques (B), on obtient la vue transversale à double oblique correspondant (C). Cette coupe a ensuite été ajustée pour passer au niveau du point d'attachement des cusp aortiques. La surface de l'anneau aortique est ensuite mesurée ainsi que le diamètre maximal et minimal (D).

Figure 3. Courbe des taux d'événements selon la méthode de Kaplan-Meier pour le critère de jugement principal.

Figure 1. Echographie trans-oesophagienne en 2 dimensions de l'anneau aortique en vue long axe. Le diamètre aortique de l'anneau a été obtenu en tant que le plus grand diamètre possible pendant la systole en utilisant le bord inférieur de l'anneau comme recommandé par les sociétés savantes.

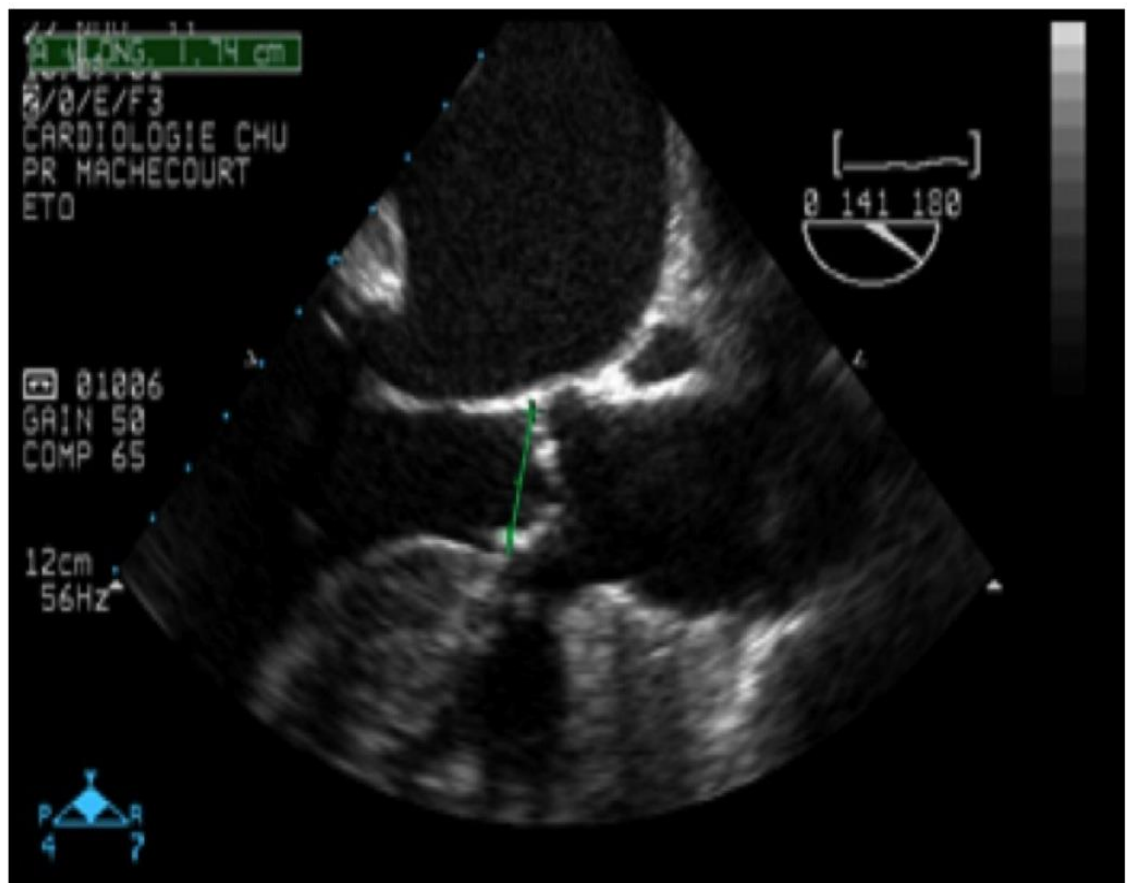


Figure 2. Évaluation planimétrique de l'anneau aortique. Par la manipulation des vues coronales (A) et sagittales obliques (B), on obtient la vue transversale à double oblique correspondant (C). Cette coupe a ensuite été ajustée pour passer au niveau du point d'attachement des cusp aortiques. La surface de l'anneau aortique est ensuite mesurée ainsi que le diamètre maximal et minimal (D).

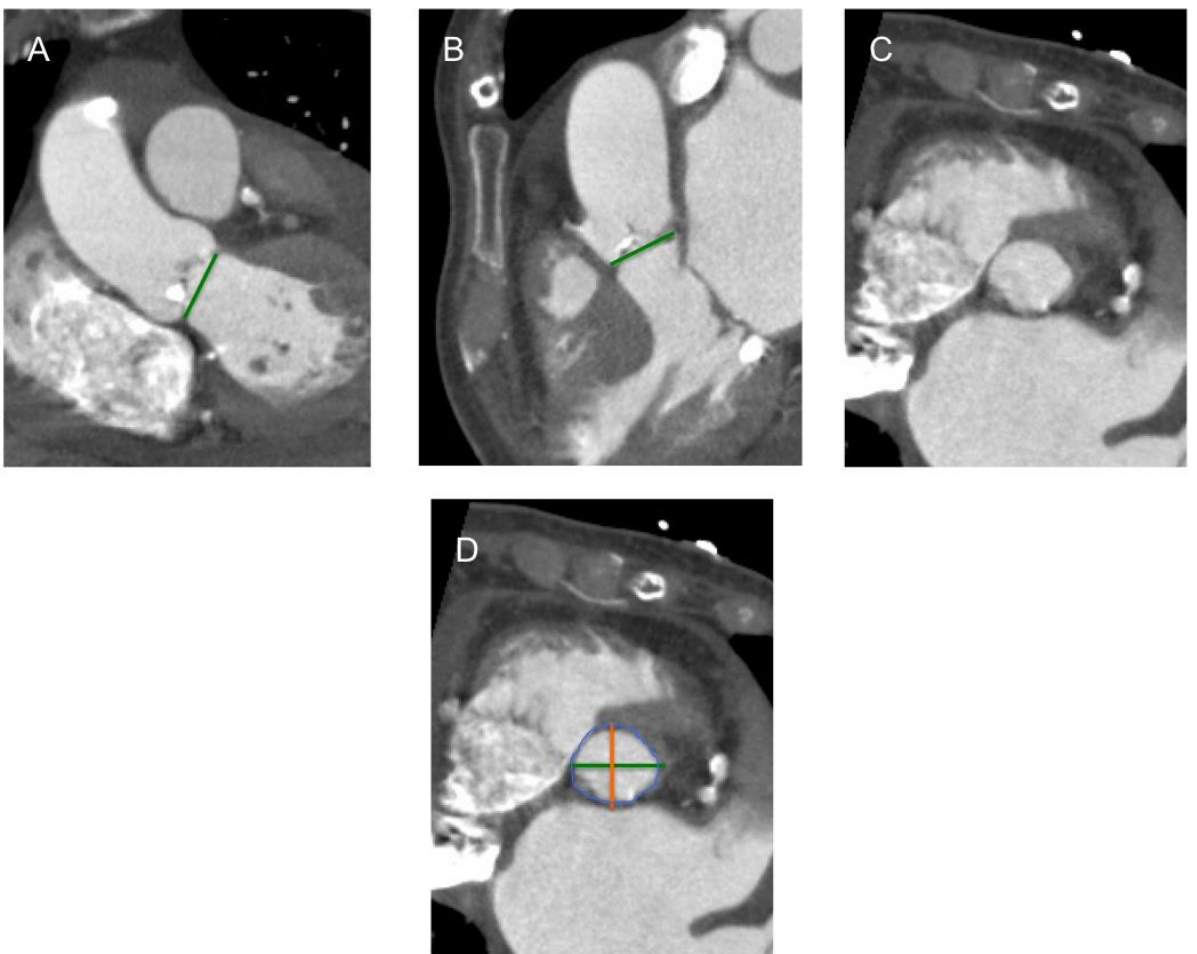
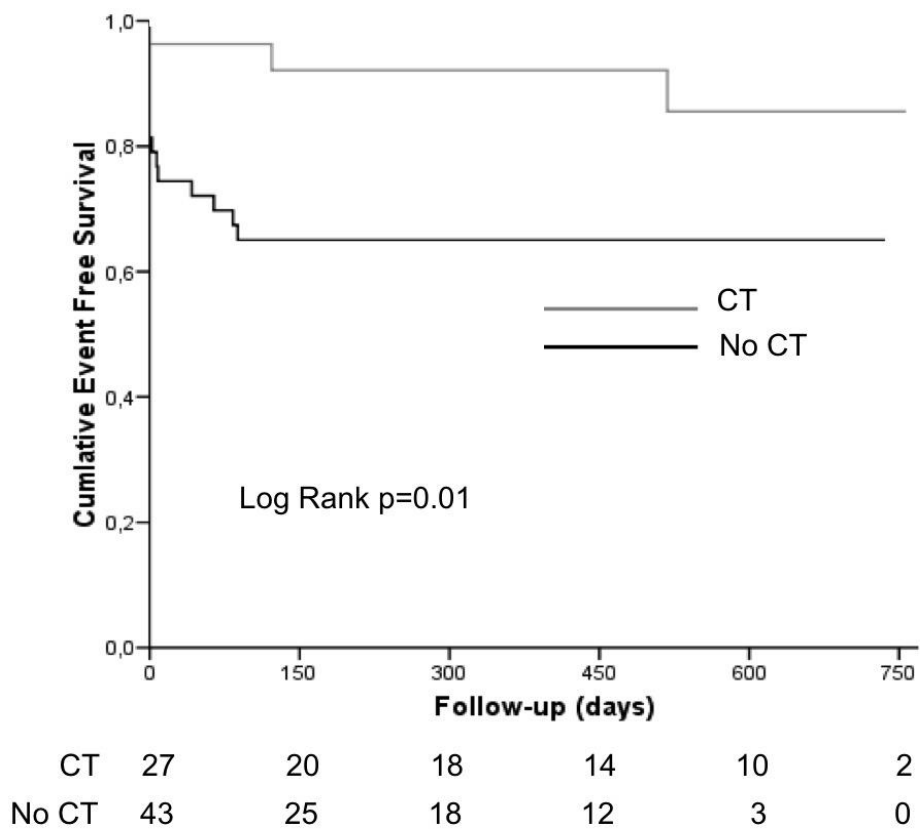


Figure 3. Courbe des taux d'événements selon la méthode de Kaplan-Meier pour le critère de jugement principal.



TITRE :

Apport du scanner cardiaque dans les procédures d'implantations percutanées de valve aortique.

CONCLUSION

Introduction :

L'implantation de valve aortique par voie percutanée (TAVI) est maintenant le gold standard dans la prise en charge des patients porteurs d'un rétrécissement aortique (RA) serré contre indiqué à la chirurgie conventionnelle du fait d'un risque chirurgical élevé. Le choix de la taille de la prothèse passe par une évaluation de la taille de l'anneau aortique et une analyse fine de la racine aortique. Le scanner cardiaque (CT) semble pouvoir donner des informations complémentaires à l'échographie, cependant l'influence de ces données sur les résultats de la procédure est mal connue.

Matériel et méthodes :

Il s'agit d'une étude prospective monocentrique, non randomisée et ouverte. La série consécutive de patients porteurs d'un RA serré ayant bénéficiés d'un TAVI ont été inclus de mai 2011 à avril 2013. Deux stratégies de « sizing » de la prothèse aortique ont été comparées : la première se base sur les données de l'échocardiographie trans-thoracique et trans-oesophagienne (groupe échographie). La deuxième stratégie s'appuie en plus de l'échocardiographie sur les résultats du CT (groupe CT). Le critère principal de jugement est composite, il s'agit de la survenue de décès, d'insuffisance aortique sévère, de complication vasculaire et d'accident vasculaire cérébral au cours du suivi. La fréquence de survenue de certains événements précoces (décès, insuffisance aortique sévère (IAS), complications vasculaires, AVC et syndrome coronarien aigu) a aussi été comparée entre les groupes.

Résultats :

Soixante-dix patients ont été inclus, 27 patients dans le groupe CT et 43 dans le groupe échographie. Quarante-six patients ont bénéficié d'une prothèse aortique Edwards Sapien et 24 de type Corevalve, avec une répartition équilibrée entre les deux groupes. Sur un suivi moyen de 1 an, 18 patients ont présenté le critère primaire (35% des patients groupe échographie vs. 11% groupe CT $p=0.04$) avec notamment une prévalence d'IAS plus haute dans le groupe échographie (16 vs. 0%, $p=0,03$). L'analyse Kaplan-Meier révèle une association péjorative à la non réalisation du CT ($\text{Chi}^2 = 6,78$, $p = 0,01$). L'analyse de Cox en univariée et multivariée identifie la réalisation d'un CT (hasard ratio [HR]: 0.22, 95% ; intervalle de confiance (IC) 0,06 to 0,809 ; $p < 0.02$), et un antécédent de syncope (HR: 3,9 ; 95% IC: 1,37 to 11 ; $p < 0.01$) comme les seuls prédicteurs indépendants du critère primaire. Les complications précoces sont aussi survenues de manière statistiquement plus fréquente dans le groupe utilisant uniquement l'échographie (53% vs. 18% $p 0,004$).

Conclusion :

Dans notre étude, l'utilisation du scanner cardiaque dans la stratégie de sizing de la prothèse aortique avant TAVI a permis de réduire la survenue d'évènements cardio-vasculaires précoces et à long terme. Celui-ci doit maintenant faire partie du bilan pré-procédure standard.


Mots clés : Valve aortique percutanée, sténose aortique sévère, scanner cardiaque, fuite aortique para-prothétique.

VU ET PERMIS D'IMPRIMER
Grenoble, le 24/9/2013

LE DOYEN

LE PRESIDENT DE LA THESE

J.P. ROMANET



PROFESSEUR Jacques MACHECOURT

A long, stylized handwritten signature in black ink, likely belonging to Jacques MACHECOURT.

SERMENT D'HIPPOCRATE

En présence des Maîtres de cette Faculté, de mes chers condisciples et devant l'effigie d'HIPPOCRATE,

Je promets et je jure d'être fidèle aux lois de l'honneur et de la probité dans l'exercice de la Médecine.

Je donnerais mes soins gratuitement à l'indigent et n'exigerai jamais un salaire au dessus de mon travail. Je ne participerai à aucun partage clandestin d'honoraires.

Admis dans l'intimité des maisons, mes yeux n'y verront pas ce qui s'y passe ; ma langue taira les secrets qui me seront confiés et mon état ne servira pas à corrompre les mœurs, ni à favoriser le crime.

Je ne permettrai pas que des considérations de religion, de nation, de race, de parti ou de classe sociale viennent s'interposer entre mon devoir et mon patient.

Je garderai le respect absolu de la vie humaine.

Même sous la menace, je n'admettrai pas de faire usage de mes connaissances médicales contre les lois de l'humanité.

Respectueux et reconnaissant envers mes Maîtres, je rendrai à leurs enfants l'instruction que j'ai reçue de leurs pères.

Que les hommes m'accordent leur estime si je suis fidèle à mes promesses.

Que je sois couvert d'opprobre et méprisé de mes confrères si j'y manque.

Résumé :

Introduction :

L'implantation de valve aortique par voie percutanée (TAVI) est maintenant le gold standard dans la prise en charge des patients porteurs d'un rétrécissement aortique (RA) serré contre indiqués à la chirurgie conventionnelle du fait d'un risque chirurgical élevé. Le choix de la taille de la prothèse passe par une évaluation de la taille de l'anneau aortique et une analyse fine de la racine aortique. Le scanner cardiaque (CT) semble pouvoir donner des informations complémentaires à l'échographie, cependant l'influence de ces données sur les résultats de la procédure est mal connue.

Matériel et méthodes :

Il s'agit d'une étude prospective monocentrique, non randomisée et ouverte. La série consécutive de patients porteurs d'un RA serré ayant bénéficiés d'un TAVI ont été inclus de mai 2011 à avril 2013. Deux stratégies de « sizing » de la prothèse aortique ont été comparées : la première se base sur les données de l'échocardiographie trans-thoracique et trans-oesophagienne (groupe échographie). La deuxième stratégie s'appuie en plus de l'échocardiographie sur les résultats du CT (groupe CT). Le critère principal de jugement est composite, il s'agit de la survenue de décès, d'insuffisance aortique sévère, de complication vasculaire et d'accident vasculaire cérébral au cours du suivi. La fréquence de survenue de certains événements précoces (décès, insuffisance aortique sévère (IAS), complications vasculaires, AVC et syndrome coronarien aigu) a aussi été comparée entre les groupes.

Résultats :

Soixante-dix patients ont été inclus, 27 patients dans le groupe CT et 43 dans le groupe échographie. Quarante-six patients ont bénéficié d'une prothèse aortique Edwards Sapien et 24 de type Corevalve, avec une répartition équilibrée entre les deux groupes. Sur un suivi moyen de 1 an, 18 patients ont présenté le critère primaire (35% des patients groupe échographie vs. 11% groupe CT $p=0.04$) avec notamment une prévalence d'IAS plus haute dans le groupe échographie (16 vs. 0%, $p=0,03$). L'analyse Kaplan-Meier révèle une association péjorative à la non réalisation du CT ($\text{Chi}^2 = 6,78$, $p = 0,01$). L'analyse de Cox en univariée et multivariée identifie la réalisation d'un CT (hasard ratio [HR]: 0.22, 95% ; intervalle de confiance (IC) 0,06 to 0,809 ; $p < 0.02$), et un antécédent de syncope (HR: 3,9 ; 95% IC: 1,37 to 11 ; $p < 0.01$) comme les seuls prédicteurs indépendants du critère primaire. Les complications précoces sont aussi survenues de manière statistiquement plus fréquente dans le groupe utilisant uniquement l'échographie (53% vs. 18% $p 0,004$).

Conclusion :

Dans notre étude, l'utilisation du scanner cardiaque dans la stratégie de sizing de la prothèse aortique avant TAVI a permis de réduire la survenue d'événements cardio-vasculaires précoces et à long terme. Celui-ci doit maintenant faire partie du bilan pré-procédure standard.

Mots clés : Valve aortique percutanée, sténose aortique sévère, scanner cardiaque, fuite aortique para-prothétique.

