



HAL
open science

La stratégie scanner corps entier systématique : est-elle applicable aux traumatisés graves stables des urgences ?

Jeanne Oberlin

► To cite this version:

Jeanne Oberlin. La stratégie scanner corps entier systématique : est-elle applicable aux traumatisés graves stables des urgences ?. Médecine humaine et pathologie. 2013. dumas-00875896

HAL Id: dumas-00875896

<https://dumas.ccsd.cnrs.fr/dumas-00875896>

Submitted on 23 Oct 2013

HAL is a multi-disciplinary open access archive for the deposit and dissemination of scientific research documents, whether they are published or not. The documents may come from teaching and research institutions in France or abroad, or from public or private research centers.

L'archive ouverte pluridisciplinaire **HAL**, est destinée au dépôt et à la diffusion de documents scientifiques de niveau recherche, publiés ou non, émanant des établissements d'enseignement et de recherche français ou étrangers, des laboratoires publics ou privés.

AVERTISSEMENT

Ce document est le fruit d'un long travail approuvé par le jury de soutenance et mis à disposition de l'ensemble de la communauté universitaire élargie.

Il n'a pas été réévalué depuis la date de soutenance.

Il est soumis à la propriété intellectuelle de l'auteur. Ceci implique une obligation de citation et de référencement lors de l'utilisation de ce document.

D'autre part, toute contrefaçon, plagiat, reproduction illicite encourt une poursuite pénale.

Contact au SICD1 de Grenoble : **thesebum@ujf-grenoble.fr**

LIENS

Code de la Propriété Intellectuelle. articles L 122. 4

Code de la Propriété Intellectuelle. articles L 335.2- L 335.10

http://www.cfcopies.com/V2/leg/leg_droi.php

<http://www.culture.gouv.fr/culture/infos-pratiques/droits/protection.htm>

Année : 2013

N°

**La stratégie scanner corps entier systématique :
est-elle applicable aux traumatisés graves stables
des urgences ?**

THESE
PRESENTEE POUR L'OBTENTION DU DOCTORAT EN MEDECINE
DIPLOME D'ETAT

Jeanne OBERLIN
Née le 25 mai 1986 à Lyon

THESE SOUTENUE PUBLIQUEMENT A LA FACULTE DE MEDECINE DE GRENOBLE
Le 15 octobre 2013

Devant le jury composé de :

Président du jury : Mme le Professeur F. Carpentier

Membres :

Mme le Professeur C. Schwebel

M. le Professeur I. Bricault

M. le Docteur C. Broux

Mme le Docteur L. Sanders

SOMMAIRE :

REMERCIEMENTS :	3
ABREVIATIONS :	5
RESUME :	6
INTRODUCTION :	8
MATERIEL ET METHODE :	11
RESULTATS :	14
Caractéristiques de la population.....	14
Résultat principal : concordance clinico-scannographique :	18
Caractéristiques des lésions scannographiques muettes cliniquement.....	20
Caractéristiques des patients présentant des lésions asymptomatiques :	23
DISCUSSION :	26
Atouts et limites de l'étude :	26
Interprétation des résultats :	28
<i>Caractéristiques de la population</i> :	28
<i>Concordance clinico-scannographique</i> :.....	29
<i>Lésions muettes cliniquement</i>	31
<i>Population avec lésions occultes</i> :.....	34
Applications dans la pratique :	34
CONCLUSION :	37
BIBLIOGRAPHIE :	39
ANNEXES :	42

REMERCIEMENTS :

A Mme le Professeur Carpentier :

Merci d'avoir accepté de présider mon jury de thèse. Lors de mon stage dans votre service, j'ai pu acquérir les bases nécessaires à la pratique de la médecine d'urgence. En m'acceptant par la suite dans le DESC, vous m'avez permis de poursuivre ma formation dans ce domaine, afin d'exercer le métier qui me passionne.

A Mme le Professeur Schwebel :

Merci d'avoir accepté de juger mon travail de thèse. Les six mois en réanimation à tes côtés ont été très instructifs. Merci pour ton dynamisme, ta rigueur, ton attitude toujours bienveillante. Ton intérêt pour l'enseignement et ta pédagogie donnent envie d'apprendre.

A M. le Professeur Bricault :

Merci d'avoir accepté de juger mon travail de thèse. Je vous connais au travers des séances d'embolisation passées à vos côtés, et vous remercie pour vos explications et votre patience.

A M. le Docteur Broux :

Merci d'avoir accepté de juger mon travail de thèse. Je vous connais surtout par votre travail et vos interventions toujours très appréciées au sein du RENAU. Merci de votre intérêt et de votre implication dans notre travail.

A Mme le Docteur Sanders :

Merci de m'avoir proposé ce sujet et d'avoir dirigé ma thèse. Tu étais très investie dans cette étude impliquant ton service. Tes conseils avisés m'ont permis d'améliorer mon travail au niveau du fond comme de la forme.

A M. le Docteur Labarère :

Merci de votre aide concernant les analyses statistiques. Vous avez su cibler rapidement les objectifs de la thèse sans en avoir suivi la réalisation.

A Mme Bonnet Jasserand :

Merci pour votre aide concernant l'inclusion des patients, ainsi que pour votre disponibilité auprès des internes en toutes circonstances.

A tous les médecins m'ayant encadré lors de mon internat. Vous m'avez permis de progresser à la fois sur le plan des connaissances mais aussi et surtout d'un point de vue humain. Un grand merci aux docteurs S. Miguet, S. Payrault, N. Teboul, S. Pachiaudi, S. Perrin, M. Maignan, F. Dalmon, R-M. Herbigniaux, F. Knipiler, et bien d'autres encore.

A Emilie, qui m'a guidé durant tout mon internat. Tu m'as conseillé et soutenu lors de la candidature au DESC d'urgence, puis pour le mémoire et la thèse. Merci surtout pour ton amitié.

A mes co-internes qui ont fait de chaque stage une belle aventure.

Aux équipes soignantes, qui voient arriver de nouvelles têtes tous les six mois mais avec lesquelles on partage tant.

A mes parents pour leur amour et leur soutien sans faille. Par vos valeurs et votre disponibilité, vous m'avez aidé à construire la personne que je suis. Merci pour vos conseils éclairés et votre bienveillance en toutes circonstances.

A mon frère et mes sœurs, auxquels je tiens énormément.

A mes amis, en particulier ceux du lycée, toujours présents malgré les contraintes des études médicales.

A Marion, une amie irremplaçable. Merci pour tout ce que tu m'apportes.

A Etienne, pour sa patience et son soutien, pour nos projets passés et futurs.

ABREVIATIONS:

ACSOS : agression cérébrale secondaire d'origine systémique

AP : ambulance privée

AVP : accident de la voie publique

CHU : centre hospitalo-universitaire

EC : examen clinique

ET : écart-type

EVA : échelle visuelle analogique de la douleur, par abus de langage échelle numérique d'évaluation de la douleur

HED : hématome extra-dural

HSD : hématome sous-dural

mSv : millisievert

PC : perte de connaissance

PNO : pneumothorax

SMUR : service mobile d'urgence et de réanimation

SP : sapeurs pompiers

TC : traumatisme crânien

TDM : Tomodensitométrie

TDM-CE : tomodensitométrie corps entier

TDM TAP : tomodensitométrie thoraco-abdomino-pelvienne

TRENAU : "Trauma system" du Réseau Nord Alpin des Urgences

VL : véhicule léger

VTT : vélo tout terrain

RESUME :

Introduction : Le scanner corps entier est habituellement utilisé pour établir le bilan lésionnel des traumatisés graves stables. Sa supériorité sur une stratégie segmentaire a été mise en évidence dans plusieurs études récentes. Sa réalisation systématique pour les traumatisés graves stables pauci ou asymptomatiques reste controversée. Le but de notre étude est de déterminer si l'utilisation du protocole scanner corps entier est appropriée pour cette population. L'objectif principal est d'évaluer la concordance entre l'examen clinique et les résultats scannographiques. Nous souhaitons également préciser les caractéristiques des lésions muettes cliniquement et évaluer leur impact sur la prise en charge.

Méthode : Notre étude observationnelle rétrospective s'est déroulée aux urgences traumatologiques du Centre hospitalo-universitaire de Grenoble de janvier 2010 à décembre 2011. Etaient inclus les patients traumatisés graves stables ayant bénéficié d'un scanner corps entier. Un médecin relevait à posteriori les données générales, cinétiques et cliniques contenues dans le dossier médical, ainsi que les résultats du scanner corps entier réalisé. Pour chaque segment, la présence ou l'absence de lésions à l'examen clinique et au scanner était consignée. L'analyse statistique a été réalisée à l'aide des logiciels Statview et Stata.

Résultats : 429 patients ont été inclus. L'âge moyen était de 36 ans (+/-17), 75% étaient des hommes. Les accidents de la voie publique représentaient 52% des traumatismes. Le scanner corps entier retrouvait au moins une lésion pour 55% des patients. Le coefficient de concordance kappa entre l'examen clinique et les résultats du scanner revenait de mauvais à moyen selon les étages. Tous segments confondus, 103 lésions asymptomatiques étaient retrouvées au scanner. Elles étaient globalement peu sévères mais ont mené à des interventions thérapeutiques urgentes dans quelques cas. Seules 3 lésions occultes ont été retrouvées au niveau cérébral.

Conclusion : La fréquence des lésions retrouvées est un argument en faveur de la réalisation systématique de la tomodensitométrie corps entier, scanner cérébral mis à part, chez les traumatisés graves stables aux urgences.

Mots-clés :

Polytraumatisme / Grade C / Scanner corps entier / Service d'urgences /
Discordance clinico-scannographique

RESUME EN ANGLAIS:

The whole-body computed tomography (CT) systematic strategy: is it applicable to blunt multisystem trauma emergencies?

Introduction: The whole body scanner is usually used for early clinical assessment of major trauma patients. Its systematic implementation for multisystem trauma emergencies without signs of severity is controversial. The aim of our study was to determine whether the use of whole-body CT protocol is appropriate for this population. The main objective is to evaluate the correlation between clinical examination and CT-scan results. We also want to specify the characteristics of clinically silent lesions.

Method: This retrospective observational study was conducted in Grenoble's hospital emergency department of from January 2010 to December 2011. Were included conscious trauma patients without signs of vital distress who had received a whole-body CT. A doctor filled a posteriori general data forms, retrieving circumstances of trauma and clinical data contained in the medical record, as well as the results of whole-body scan. Statistical analysis was performed using Stata and Statview software.

Results: 429 patients were included. The average age was 36 years (+ / -17) with 75 % men. The road accidents accounted for 52 % of injuries. The whole body CT found at least one lesion in 55% of patients. The kappa coefficient of agreement ranged from slight to moderate upon the different segments. All segments together, 103 asymptomatic lesions were found on CT. They were generally mild but led to urgent therapeutic interventions in some cases. Only three occult lesions were found in the brain.

Conclusion : The frequency of asymptomatic lesion found is in favor of the systematic implementation of the whole body CT, brain scan aside, in blunt multisystem trauma emergencies.

INTRODUCTION :

Selon une définition classique, le polytraumatisé est un patient présentant plusieurs lésions traumatiques dont au moins une met en jeu le pronostic vital (1). En pratique courante, le terme est utilisé pour des victimes présentant des traumatismes multiples y compris si le pronostic vital n'est pas engagé (2).

La mortalité associée aux polytraumatismes représente plus de 2 millions de personnes par an dans le monde (3). Dans les pays industrialisés, ils touchent environ 7 millions de victimes par an. C'est la première cause de décès chez les moins de 40 ans (4), ce qui en fait un réel problème de santé publique et justifie les efforts fournis pour améliorer leur prise en charge. Depuis les années 90, la mortalité de ces patients a diminué significativement grâce à la mise en place de réseaux organisés de soins (5) avec des procédures standardisées. Au niveau régional il s'agit du Trauma system du Réseau Nord Alpin des Urgences (TRENAU), qui tient un registre depuis 2009 et a établi un protocole de prise en charge basé sur une classification en 3 grades.

Cette classification propre au TRENAU (annexe 1) facilite une orientation adaptée afin d'optimiser la prise en charge : les patients instables hémodynamiquement malgré une réanimation pré-hospitalière bien menée sont appelés grades A ; les patients instables à la prise en charge ayant pu être stabilisés, et/ou présentant une lésion majeure mettant en jeu le pronostic vital ou fonctionnel constituent les grades B ; la troisième catégorie, celle qui nous intéresse, comprend les patients stables dès la prise en charge, mais dont l'accident relève soit d'une cinétique élevée soit d'arguments externes de gravité faisant redouter une aggravation après un intervalle libre. Ce sont les grades C, des traumatisés graves en termes de cinétique mais stables cliniquement.

Le scanner corps entier est habituellement utilisé pour établir le bilan lésionnel des polytraumatisés sévères (6). En effet, le développement du scanner multi-barrettes permet une acquisition rapide compatible avec la situation d'urgence, ainsi qu'une fiabilité diagnostique satisfaisante pour chaque segment (7). Le bilan d'imagerie réalisé pour les patients polytraumatisés diffère selon les grades. Pour les patients instables, il comprend des radiographies du thorax et du bassin, ainsi qu'une échographie rapide d'urgence ou FAST échographie (Focus Assessment with Sonography in Trauma) (8), examens rapides et discriminants afin d'orienter au mieux vers une chirurgie de sauvetage ou une embolisation. Pour les patients stabilisés, deux attitudes sont possibles : soit la réalisation du bilan de première intention en attendant la réalisation d'un scanner corps entier comme bilan exhaustif des lésions, soit la réalisation immédiate de ce dernier (9). Pour les grades C, la procédure régionale recommande le scanner corps entier en première intention.

Dans ce troisième groupe, l'utilisation systématique de la TDM CE est controversée. Si le scanner permet d'établir un bilan exhaustif des lésions rapidement et avec une grande fiabilité, c'est également un examen coûteux et irradiant. Son interprétation est consommatrice de temps pour les radiologues, ce qui peut retarder d'autres diagnostics radiologiques urgents. Peu guidée par la clinique, elle est à risque d'erreurs d'interprétation. Puisque les grades C ne présentent pas de détresse hémodynamique ni neurologique, leur interrogatoire et l'examen clinique devraient être fiables et pouvoir permettre un bilan d'imagerie ciblé, qu'il soit radiologique ou scannographique. Cependant, c'est un groupe de patients hétérogène, chez lesquels il peut exister une altération de l'état de conscience, soit liée à l'alcool soit à un traumatisme crânien même mineur, ou encore au choc émotionnel post-traumatique. Certains présentent des lésions douloureuses nécessitant de fortes doses d'antalgiques pouvant dissimuler d'autres lésions moins parlantes mais potentiellement graves. Enfin, certaines lésions peuvent être muettes cliniquement et menacer le pronostic vital si elles ne sont pas diagnostiquées.

Pour cela, le protocole régional du TRENAU a été mis en place durant les années 2009 et 2010 recommandant la réalisation d'une tomodensitométrie corps entier chez tous les grades C dans l'heure. Cette procédure a été suivie, bien que critiquée par certains praticiens, et évaluée via le registre du TRENAU dans la thèse du Dr Julien Turk (10). L'objectif principal de cette étude était de calculer la valeur prédictive négative (VPN) de l'examen clinique par rapport au gold standard que représentait la tomodensitométrie. Cette étude est plutôt en faveur de la réalisation du scanner corps entier chez les polytraumatisés stables, excepté le scanner cérébral qui pourrait n'être réalisé que selon les critères habituels. Les inclusions se faisaient dans les différents centres de l'Isère, de la Savoie et de la Haute Savoie à partir de fiches standardisées. Malheureusement, ces fiches ont été peu remplies aux urgences traumatologiques du CHU de Grenoble, et surtout non transmises au TRENAU. Or c'est un service qui présente la particularité d'être séparé du déchoquage, impliquant un triage pré-hospitalier des grades C, sans utilisation de l'échographie indisponible à cette période. Seuls huit patients de ce service ont été inclus dans l'étude précédente, ce qui rend difficile la transposition des résultats à cette population.

Le but de notre travail était donc d'étudier rétrospectivement les traumatisés graves stables ayant bénéficié d'un scanner corps entier aux urgences traumatologiques du CHU de Grenoble. L'objectif principal de l'étude était d'évaluer la concordance entre l'examen clinique et les résultats du scanner, afin d'estimer si la réalisation systématique d'une TDM corps entier était licite chez ces patients. L'objectif secondaire était de préciser les caractéristiques des lésions scannographiques cliniquement muettes, ainsi que leur impact sur la prise en charge.

MATERIEL ET METHODE :

Type d'étude :

Il s'agit d'une étude observationnelle rétrospective mono-centrique s'intéressant aux traumatisés graves stables ayant bénéficié d'un scanner corps entier. Elle s'est déroulée aux urgences chirurgicales du CHU de Grenoble entre le 1^{er} Janvier 2010 et le 31 décembre 2011.

Population :

Etaient éligibles les patients correspondant aux critères de grade C de la classification du TRENAU et ayant bénéficié d'un scanner corps entier. La liste a été établie à partir des archives informatiques du service de radiologie de l'hôpital avec comme critères de recherche « polyscanner » et « urgences traumatologiques ».

Recueil des données :

Un médecin a recueilli rétrospectivement à partir des dossiers des urgences les données suivantes : âge, sexe, antécédents, moyen de transport, circonstances de survenue du traumatisme (activité, cinétique, mécanisme), critères de classification en grade C, alcoolémie, constantes, présence de TC et/ou PC, données cliniques, résultats scannographiques et orientation.

Critère de jugement :

Le critère de jugement principal était la concordance entre l'examen clinique et le résultat du scanner, pour chaque segment et en globalité. L'examen clinique était interprété par un médecin à partir des informations contenues dans les dossiers des urgences. Les données cliniques portaient sur la présence ou l'absence de

symptômes pour chaque segment corporel. Si les observations des différents intervenants étaient contradictoires, il était donné priorité au médecin, puis à l'interne et enfin à l'externe. Un signe clinique relevé dans une des observations et absent dans les autres était par contre pris en compte. Il n'y a pas eu de double lecture. L'examen clinique était considéré comme positif lorsqu'il existait des lésions cutanées (hématome, dermabrasion, plaie) et en présence des signes suivants :

- au niveau du crâne : céphalées, vomissements, altération de la conscience, signe de focalisation, amnésie,
- au niveau du rachis : douleur spontanée ou à la palpation, déficit neurologique périphérique,
- au niveau du thorax : douleur spontanée ou à la palpation, dyspnée, anomalie à l'auscultation, déformation, désaturation, emphysème sous-cutané,
- au niveau de l'abdomen : douleur spontanée ou à la palpation, défense, hématurie,
- au niveau du bassin : douleur spontanée ou à la palpation, impotence fonctionnelle, mobilité, déformation.

Le scanner était interprété à partir du compte-rendu du radiologue. Lorsque ce dernier n'était pas disponible, les informations étaient alors recherchées dans les observations contenues dans le dossier des urgences. Seules les lésions d'origine traumatique ont été relevées. Ainsi, les lésions anciennes et les découvertes fortuites (incidentalomes) n'ont pas été prises en compte.

La tomodensitométrie corps entier était réalisée selon le protocole régional, sur des scanners Philips 64 barrettes :

- Acquisition en mode radio de la tête à la symphyse pubienne.
- TDM du crâne sans injection en coupes de 2 mm du sommet du crâne aux arcades dentaires supérieures, étendues jusqu'à la mandibule en cas de suspicion d'atteinte faciale, reconstruction en filtre osseux et parenchymateux, avec reconstruction osseuse millimétrique.

- TDM des cervicales en coupes de 1,5 mm et TDM thoraco-abdomino-pelvienne de la base du crâne au bassin osseux en un temps en coupe de 2 mm démarré par détection du bolus de produit de contraste au niveau de la crosse aortique, injection de 1,5 cc/kg de produit de contraste dosé à 350 mg au débit de 4cc/sec.

-Hélice tardive abdomino-pelvienne complémentaire en cas de suspicion de traumatisme rénal ou pelvien débutée à 70 sec de la première en coupe de 3 mm.

Analyses statistiques :

Les variables qualitatives ont été décrites par la fréquence et la proportion, les variables quantitatives par la moyenne et l'écart-type. L'analyse statistique a été réalisée à l'aide des logiciels Statview et Stata.

L'accord entre l'examen clinique et les résultat du scanner corps entier a été évalué à l'aide du coefficient de concordance Kappa (11). Ce dernier était interprété d'après les données de Landis et Koch, à l'aide du tableau 1.

L'estimation ponctuelle du coefficient Kappa a été encadrée par un intervalle de confiance à 95% déterminé par bootstrap avec 1000 réplifications.

Tableau 1. Interprétation du coefficient de concordance kappa

Valeur du coefficient kappa	Signification
0.81-1	Presque parfait
0.61-0.80	Bon
0.41-0.60	Moyen
0.21-0.40	Médiocre
0.00-0.20	Mauvais
< 0	Exécrable

RESULTATS :

Quatre cent soixante-et-un patients étaient éligibles. Quatorze ont été exclus à postériori en raison de données manquantes, de décès avant bilan, d'absence de réalisation effective de scanner corps entier, ou encore de classification en grade A ou B avec transfert au déchoquage. Dix-huit patients ont également été exclus car ils ne correspondaient pas à la définition des grades C. Au total l'échantillon d'analyse comprenait 429 patients.

Caractéristiques de la population

L'échantillon était âgé en moyenne de 36 ans (+/-17) et incluait 75% d'hommes (Annexe 2). Cent soixante six patients ont bénéficié d'un transport médicalisé de type SMUR (40,0%), 203 étaient amenés par les pompiers (48,9%), 24 en ambulance privée (5,8%) et 22 sont venus par leurs propres moyens (5,3%). Le mode de transport n'était pas renseigné pour 14 patients (3,3%) (figure 1).

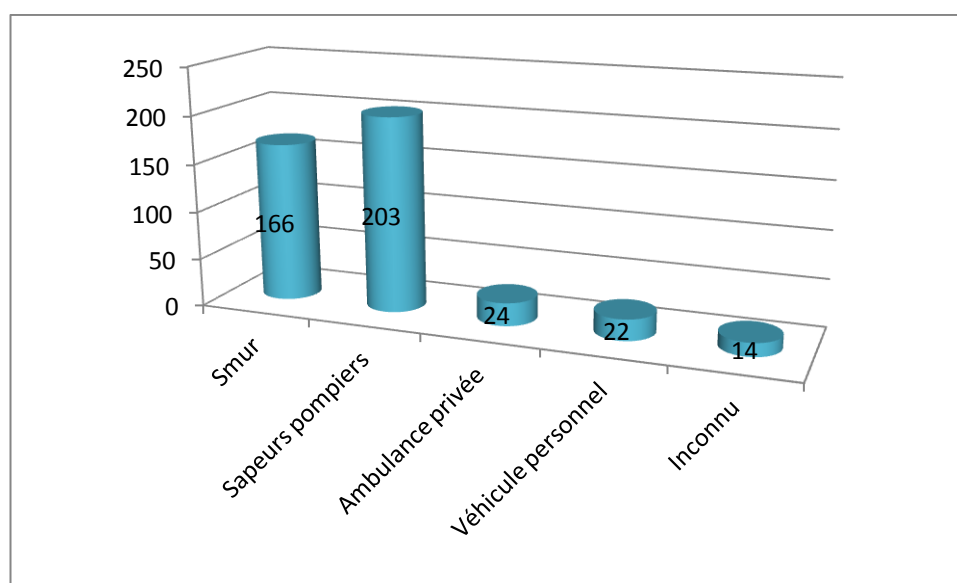


Figure 1. Mode de transport, n

Une alcoolémie supérieure à la limite légale (0,5 g/L) était retrouvée chez 42 patients (9,8%), elle avait été testée pour 77 d'entre eux. Vingt-neuf patients ont subi un traumatisme dans le cadre d'un accident du travail (6,8%). Les AVP représentaient 59,7% des traumatismes (n=256) (figure 2). Parmi eux, il y avait 136 accidents de voiture (53%), 53 en moto (21%), 32 en vélo (13%), 16 en scooter (6%) et 19 piétons (7%) (figure 3). Les accidents de sport au sens large représentaient 28,9% des traumatismes (n=124), dont 47 en ski ou en surf (38%), 16 en VTT (13%), 20 accidents de montagne (16%), et 41 accidents concernant d'autres sports (figure 4). Les 49 autres traumatismes correspondaient à des chutes d'un lieu élevé, des accidents domestiques ou des agressions (11,4%).

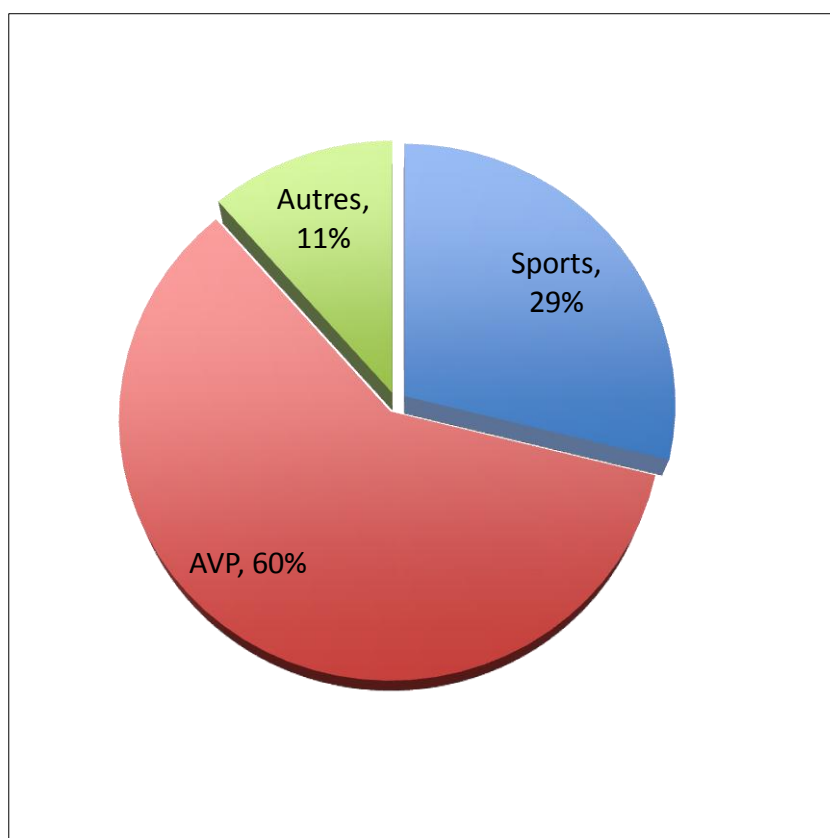


Figure 2. Types d'accidents

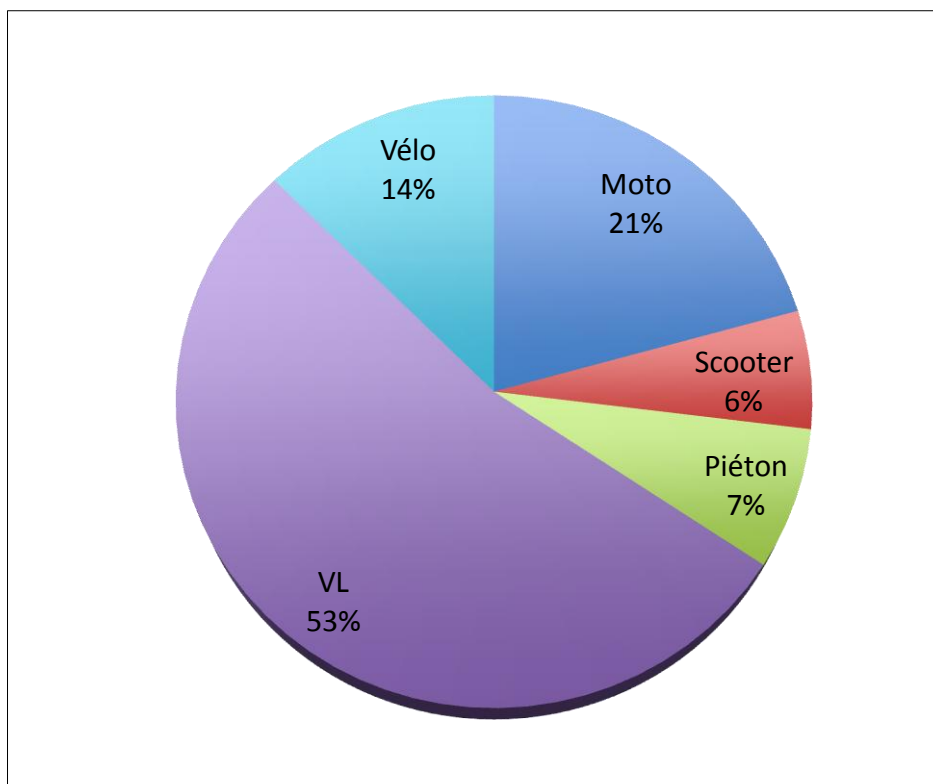


Figure 3 : Détail des AVP

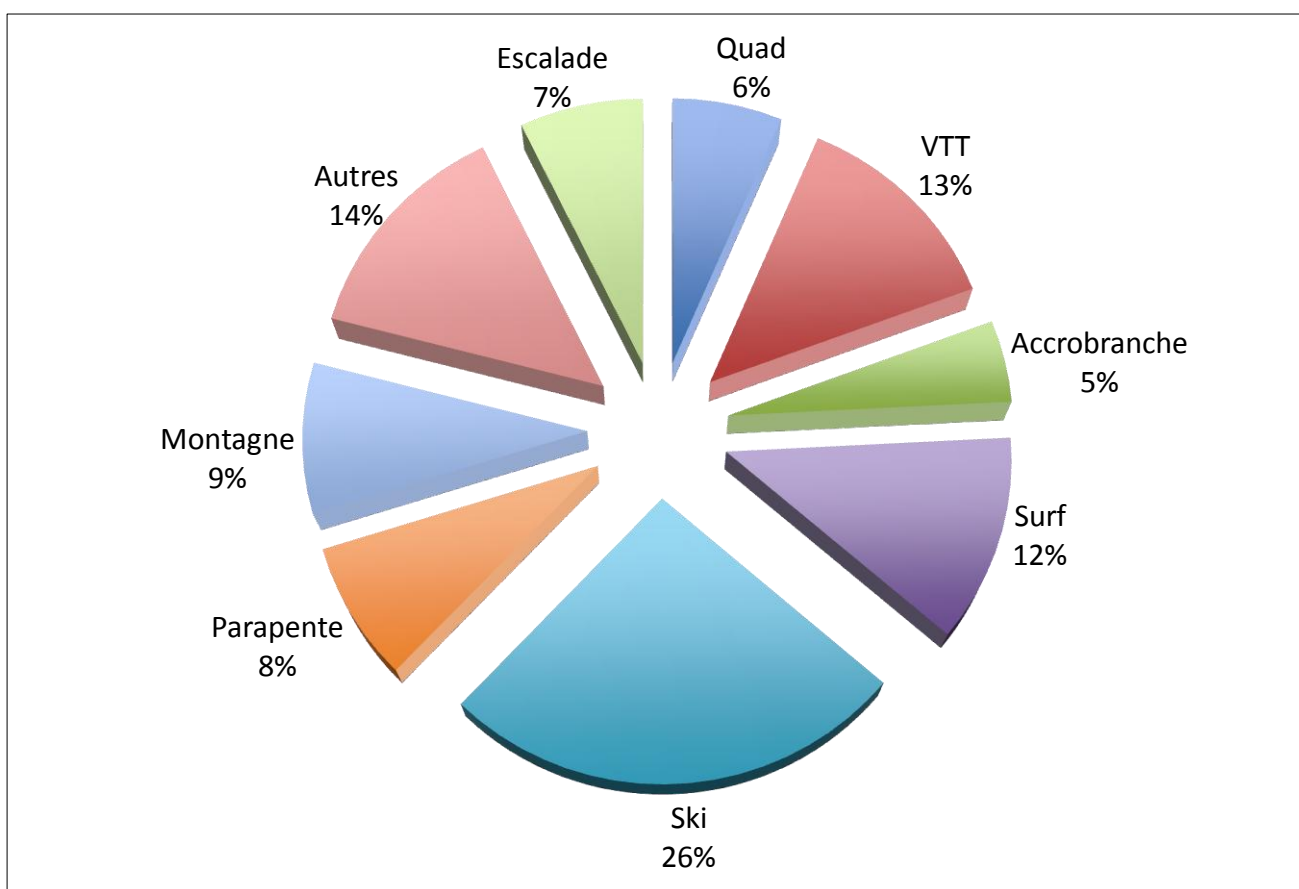


Figure 4 : Détail des accidents de sport

Les patients classés grades C selon des critères bien définis représentaient 51,5% de la population (n=221) contre 40,5% à l'appréciation du clinicien (n=174). Les 8% restants étaient estimés « grade C » sans que l'on ne connaisse les critères utilisés (figure 5).

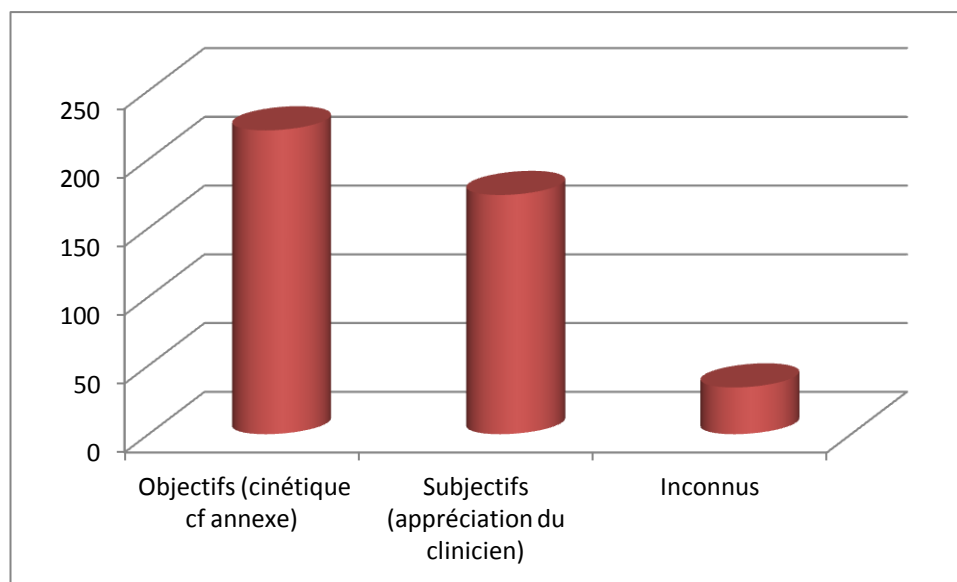


Figure 5. Critères de classification en grade C

L'EVA moyenne était de 4,9 (écart-type 2,5). Soixante-dix-sept patients avaient un examen clinique positif au niveau cérébral (17,9%), 192 au niveau du rachis (44,8%), 190 au niveau thoracique (44,3%). Cent soixante-deux patients présentaient des signes cliniques au niveau abdominal (37,8%) et 72 à l'étage pelvien (16,8%). Lorsque l'on regroupait les étages rachidien, thoracique, abdominal et pelvien, 349 patients avaient un signe clinique sur au moins un de ces segments (81,4%). Ils étaient 371 en ajoutant l'étage cérébral (86,5%) (figure 6).

Parmi les 429 scanners corps entier réalisés, 30 montraient une lésion au niveau cérébral (7,0%), 98 au niveau du rachis (22,8%), 126 à l'étage thoracique (29,4%), 44 au niveau abdominal (9,3%), et 40 à l'étage pelvien (9,3%). Lorsque l'on regroupait les différents segments, 224 scanners montraient au moins une lésion au niveau thoraco-abdomino-pelvien + rachis (52,3%), et 237 scanners retrouvaient au moins une lésion tous étages confondus (55,4%). Le scanner était

normal dans 191 cas (44.5%). A l'issue de la prise en charge aux urgences traumatologiques, 276 patients ont été hospitalisés (64,9%).

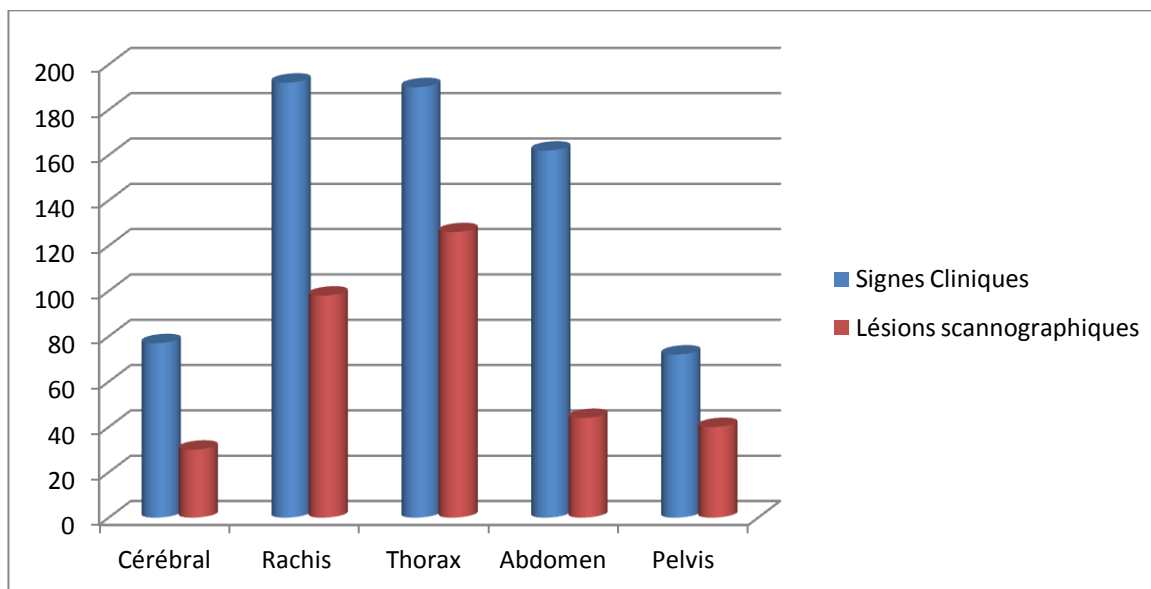


Figure 6. Signes cliniques et lésions scannographiques selon les étages

Résultat principal : concordance clinico-scannographique :

Le pourcentage d'accord entre l'examen clinique et le scanner était de 60,8 à 87,9% selon les étages. Le coefficient kappa avait des valeurs de 0,17 pour l'abdomen à 0,47 pour le pelvis, correspondant à une concordance entre l'examen clinique et le scanner de mauvaise à moyenne (tableau 2). Il était mauvais aux niveaux cérébral (0,18) et abdominal (0,17), médiocre au niveau du rachis (0,26) et du thorax (0,33). Il était par contre moyen au niveau du pelvis (0,47).

Le regroupement des étages rachidien, thoracique, abdominal et pelvien (TAP + rachis), comptait 22 patients ne présentant aucun signe clinique avec au moins une lésion scannographique (figure 7). Tous segments confondus, 15 patients totalement asymptomatiques avaient au moins une lésion scannographique. Dans ces deux situations, la concordance était mauvaise avec des coefficients respectivement à 0,19 et 0,17.

Tableau 2. Concordance entre l'examen Clinique et la TDM

Etage	Concordance clinico-radiologique*, n (%)				Accord, n (%)		Kappa (IC _{95%})	
	+/+	+/-	-/+	-/-				
Cérébral	14 (3,3)	63 (14,7)	16 (3,7)	336 (78,3)	350	(81,6)	0,18	(0,07 ; 0,29)
Rachis	70 (16,3)	122 (28,4)	28 (6,5)	209 (48,7)	279	(65,0)	0,26	(0,17 ; 0,34)
Thorax	90 (20,9)	100 (23,3)	36 (8,4)	203 (47,3)	293	(68,0)	0,33	(0,25 ; 0,42)
Abdomen	31 (7,2)	131 (30,5)	13 (3,0)	254 (59,2)	285	(66,4)	0,17	(0,09 ; 0,25)
Pelvis	30 (7,0)	42 (9,8)	10 (2,3)	347 (80,8)	377	(87,9)	0,47	(0,35 ; 0,59)
TAP + rachis**	203 (47,3)	146 (34,0)	22 (5,1)	58 (13,5)	261	(60,8)	0,19	(0,11 ; 0,27)
Total***	223 (52,0)	148 (34,5)	15 (3,5)	43 (10,0)	266	(62,0)	0,17	(0,10 ; 0,25)

* : +/+ : examen clinique et scanner positifs à l'étage considéré ; +/- : examen clinique positif et scanner négatif à l'étage considéré ; -/+ : examen clinique négatif et scanner positif à l'étage considéré, -/- : examen clinique et scanner négatifs à l'étage considéré.

** : regroupement du rachis, du thorax, de l'abdomen et du pelvis

*** : tous segments confondus

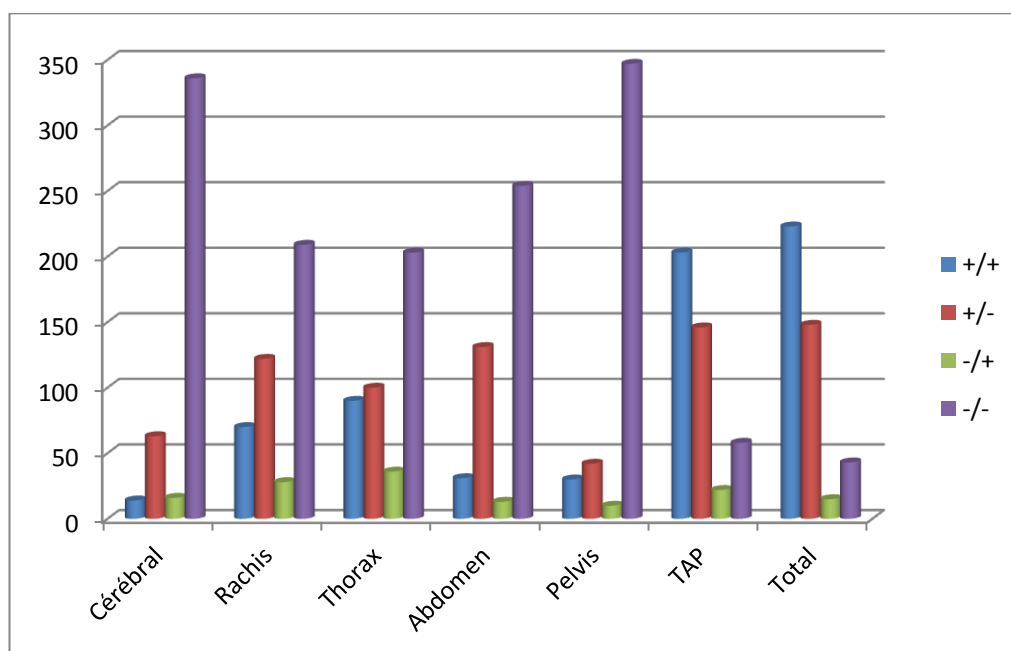


Figure 7. Concordance clinico-scannographique

Caractéristiques des lésions scannographiques muettes cliniquement

Au niveau cérébral :

Seize patients asymptomatiques au niveau cérébral présentaient des lésions scannographiques à cet étage (3.7%) (Annexe 3). Il y avait 12 hommes (68.8%) et cinq femmes (31.3%). Parmi eux, on comptait neuf AVP (56.3%) dont quatre en deux-roues, trois accidents de sport, et quatre traumatismes autres. Le mode de transport était le SMUR pour sept patients (43.8%), les pompiers dans huit cas (50%), un véhicule personnel pour un patient. Le diagnostic de grade C était basé sur des critères objectifs pour sept patients (43.8%), sur des critères subjectifs dans huit cas (50%), et inconnu dans un cas. Deux patients avaient une alcoolémie supérieure à 0,5g/L.

Parmi les 16 patients asymptomatiques au niveau cérébral, 10 présentaient une perte de connaissance initiale, trois n'avaient pas de notion de PC, et un doute persistait pour trois autres. Parmi les lésions retrouvées, on notait des pétéchies (n=4), des contusions parenchymateuses (n=3), des HSA (n=2), des HSD minimales (n=3) ou plus importantes (n=2), un HED, des fractures de la boîte crânienne (n=2), et une brèche ostéoméningée dans le cadre d'une fracture de l'orbite. Les conséquences étaient une surveillance hospitalière dans 81.3% des cas (n=13), une prise en charge neurochirurgicale dans un cas, un patient est retourné à domicile, et une orientation était inconnue.

Rachis

Vingt-huit patients asymptomatiques au niveau du rachis présentaient des lésions au scanner (6.5%) (Annexe 4). Il y avait 23 hommes (82,1%) et cinq femmes (17,9%). Parmi eux, on comptait 11 AVP (39,3%) dont huit deux-roues (28,6%), 12 accidents de sport (42,9%), cinq accidents autres. Le mode de transport était le SMUR pour 17 patients (60,7%), sept étaient amenés par les pompiers (25%), deux en ambulance, un patient était venu par ses propres moyens, et

l'information n'était pas renseignée dans un cas. Les grades C étaient classés grâce à des critères objectifs dans 53,6% des cas (n=15), selon l'appréciation du clinicien dans 35,7% des cas (n=10), de façon inconnue dans les trois autres cas. Quatre patients (14,3%) présentaient une alcoolémie supérieure à 0,5g/L.

Parmi les lésions, on notait des fractures des apophyses (n=10), des fractures tassement (n=8), des fractures des corps vertébraux stables (n=5) et instables (n=4), une fracture du condyle occipital. Concernant l'orientation, il y avait trois prises en charge neurochirurgicales urgentes, trois interventions orthopédiques prévues, et deux indications chirurgicales discutées. Vingt-quatre patients étaient hospitalisés à la suite de la prise en charge aux urgences traumatologiques.

Thorax :

Trente-six patients asymptomatiques au niveau thoracique présentaient des lésions au scanner (8.4%) (Annexe 5). Il y avait 30 hommes (83.3%) et six femmes (16,7%). Parmi eux, on comptait 19 AVP (52.8%) dont neuf deux-roues (25,0%), 13 accidents de sport (36.1%) et quatre accidents autres (11.1%). Le mode de transport était le SMUR pour 17 patients (47.2%), les pompiers pour 15 patients (41.7%), deux patients étaient venus par leurs propres moyens et cette information n'était pas renseignée dans deux cas. Les grades C étaient classés grâce à des critères objectifs dans 72.2% des cas (n=26), selon l'appréciation du clinicien dans 25% des cas (n=9), de façon inconnue dans le dernier cas. Quatre patients (8.3%) présentaient une alcoolémie supérieure à 0,5g/L.

Parmi les lésions, on notait des contusions pulmonaires (n=18), des fractures costales (n=15), des pneumothorax minimes (n=5), modérés (n=3) ou important (n=1), deux petits pneumo-médiastins, deux lésions d'emphysème, deux atélectasies, un minime hémithorax. Trente-deux patients ont été hospitalisés à la suite de la prise en charge aux urgences traumatologiques.

Abdomen :

Treize patients asymptomatiques au niveau abdominal présentaient des lésions scannographiques à cet étage (3,0%) (Annexe 6). On dénombrait 10 hommes (73.9%) et trois femmes (23.1%). Parmi eux, on comptait cinq AVP (38.5%) dont deux en deux-roues, six accidents de sport (46.2%) dont deux en tyrolienne, deux en ski ou surf, deux en quad. Il y avait deux traumatismes autres (15.4%) correspondant à des chutes d'un lieu élevé. Leur mode transport était le SMUR pour cinq d'entre eux (38,5%), les pompiers pour six patients (46.2%), et une ambulance pour les deux derniers (15.4%). Le diagnostic de grade C était basé sur des critères objectifs pour huit patients (61.5%), sur des critères subjectifs dans quatre cas (30.8%), et inconnu pour un cas. Un patient avait une alcoolémie supérieure à 0,5g/L.

Parmi les lésions muettes cliniquement, on retrouvait cinq épanchements intra-péritonéaux dont trois minimes, quatre hématomes surrenaliens, deux contusions hépatiques, une contusion surrenalienne, un hématome hépatique minime, un traumatisme rénal gauche stade IV. Les conséquences thérapeutiques étaient une surveillance hospitalière pour 11 patients, une embolisation dans un cas. Douze patients étaient hospitalisés à la suite de la prise en charge aux urgences.

Pelvis :

Dix patients asymptomatiques au niveau pelvien présentaient des lésions scannographiques à cet étage (2.3%) (Annexe 7). Il y avait neuf hommes (90%) et une femme (10%). Parmi eux, on comptait trois AVP (30%) dont un chez un piéton et deux en deux-roues. On notait quatre accidents de sport (40%) dont deux en vélo, un en escalade et un en tyrolienne. Il y avait trois traumatismes autres (30%) correspondant à des chutes d'un lieu élevé. Leur mode transport était le SMUR pour six d'entre eux (60%), les pompiers pour trois patients (30%), et une ambulance pour le dernier. Le diagnostic de grade C était basé sur des critères objectifs pour

six patients (60%), sur des critères subjectifs dans 3 cas (30%), et inconnu pour un cas. Un patient avait une alcoolémie supérieure à 0,5g/L.

Parmi les lésions retrouvées, il y avait quatre fractures multiples du bassin, deux fractures du sacrum, deux fractures iliaques, une fracture du sacrum comminutive, et une fracture de la symphyse pubienne. Neuf patients étaient hospitalisés, dont un au déchoquage pour un saignement actif lombaire.

Caractéristiques des patients présentant des lésions asymptomatiques :

Quatre-vingt-trois patients avaient au moins une lésion occulte, soit 19% de la population de cette étude. L'âge moyen était de 35 ans, il y avait 78 % d'hommes. Trente-huit patients ont bénéficié d'un transport médicalisé de type SMUR (45,8%), 38 ont été amenés par les sapeurs pompiers (42,2%), quatre par une ambulance privée (4,8%) et trois sont venus par leurs propres moyens (3,6%) (figure 8).

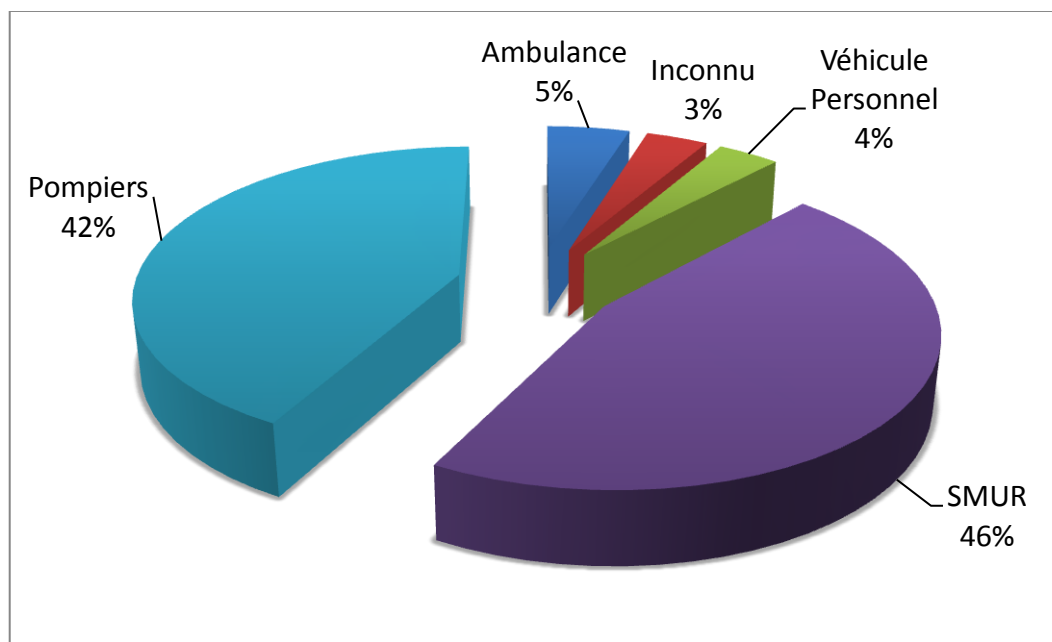


Figure 8. Mode de transport des patients avec lésions occultes

Les accidents de la voie publique et les activités sportives prédominaient avec respectivement 53% et 29% (figure 9). Les AVP étaient majoritairement représentés par les véhicules légers (41%) et les motos (36%) (figure 10). La répartition des accidents sportifs est représentée dans la figure 11 avec 21% d'accidents de ski, 17% en montagne, 13% pour le parapente et l'accrobranche. Le quad, le VTT, le surf et l'escalade représentaient chacun 8% des traumatismes.

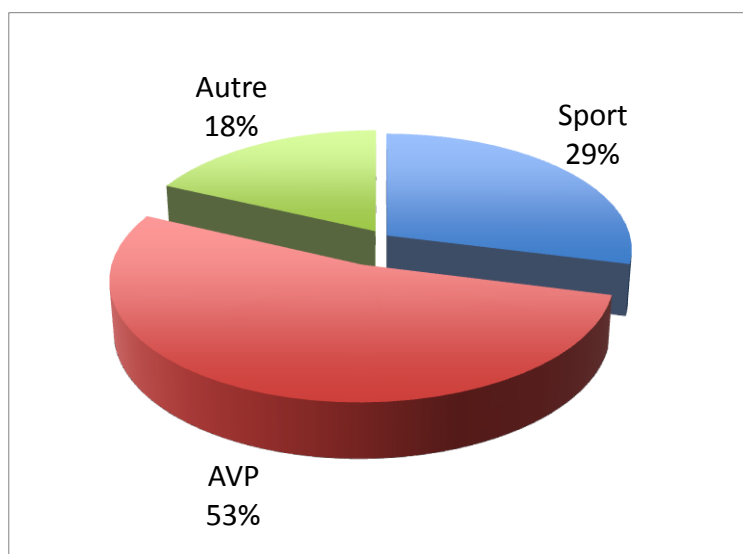


Figure 9. Types d'accidents

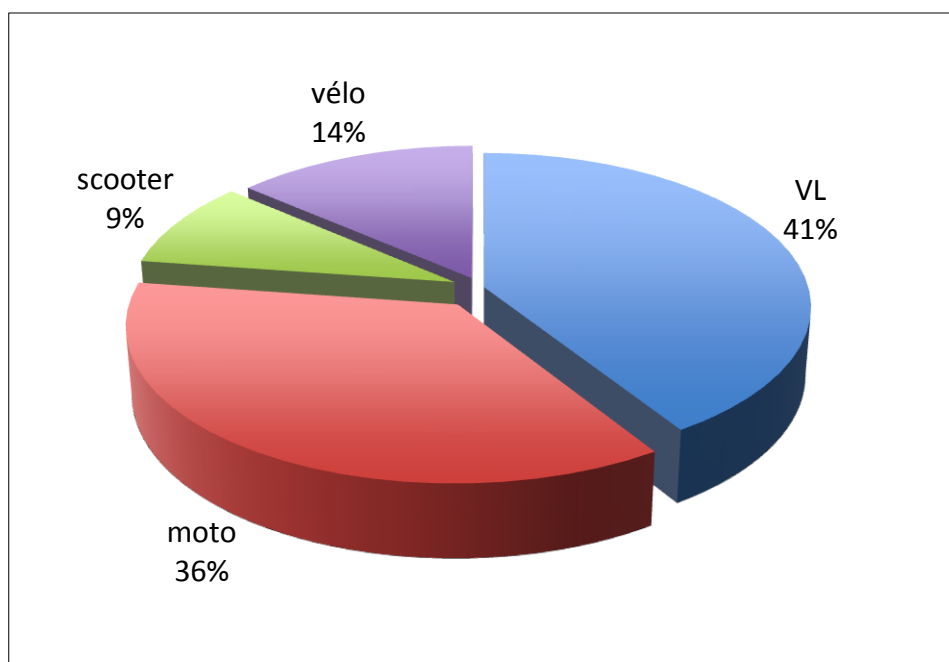


Figure 10 : répartition des AVP

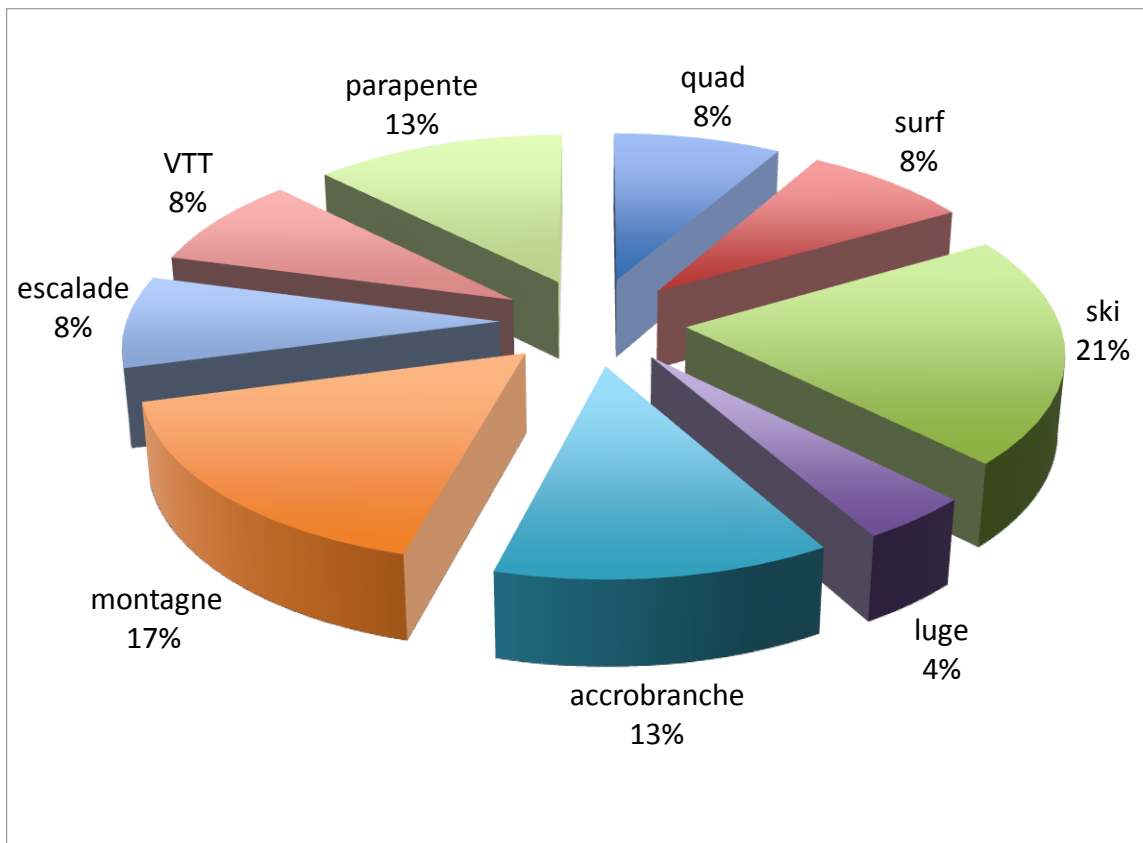


Figure 11. Répartition des accidents de sport

On notait dans les antécédents l'absence de traitement anticoagulant et un seul patient sous clopidogrel. Il y avait deux patients toxicomanes ou éthyliques connus, et neuf patients (11%) ayant déjà eu un traumatisme grave. Sur 19 alcoolémies prélevées, huit étaient supérieures à 0,5g/L avec une moyenne à 1,44g/L (0,54-3,7), soit plus de 10% d'alcoolémies supérieures au seuil légal.

Soixante-cinq patients ne présentaient de lésions qu'à un étage (78%), 17 patients avaient des lésions sur deux étages (20%) et un seul présentait des lésions muettes sur trois étages. Il s'agissait d'un patient de 27 ans victime d'un accident de moto de cinétique inconnue, symptomatique au niveau thoracique uniquement. Les lésions mises en évidence chez ce patient étaient des pétéchies cérébrales gauches, un pneumothorax droit avec contusion pulmonaire, une lame d'épanchement intra-péritonéale et des fractures tassements de C7, T7 et T8.

DISCUSSION :

Atouts et limites de l'étude :

L'atout principal de l'étude est son effectif important (n=429), qui lui confère une puissance intéressante. De surcroît, le choix a été fait de considérer l'examen positif au moindre signe clinique. Cela accentue les faux positifs et rend d'autant plus significative la mise en évidence de lésions non suspectées cliniquement.

Les limites de l'étude viennent principalement du mode d'inclusion des patients grades C à partir de la liste des scanners corps entier réalisés pour les urgences en 2010 et 2011. Les fiches TRENAU destinées au suivi de ces patients étaient peu remplies et donc non utilisables. L'analyse des 29 000 dossiers annuels moyens des urgences traumatologiques n'était pas envisageable. La liste des scanners fournis par le service de radiologie a donc été choisie. Ce mode d'inclusion met de côté les patients ayant bénéficié d'un scanner corps entier enregistré sous une autre appellation dans la base informatique du service de radiologie. Il peut à l'inverse inclure des patients ayant bénéficié d'une TDM corps entier hors protocole grade C. Un tri à posteriori déterminait si les caractéristiques de l'accident correspondaient aux critères du TRENAU. Ce jugement a pu être influencé par la connaissance de la réalisation du scanner corps entier. Cette potentielle surestimation du nombre de patients grades C ne peut que rendre notre population moins grave et par conséquent les lésions occultes retrouvées plus significatives. Malgré le protocole en vigueur indiquant la réalisation d'un scanner corps entier pour les traumatisés grades C, tous n'en bénéficient pas. Au niveau régional, seuls 88% d'entre eux bénéficient de cet examen (12). Notre effectif n'est donc pas un relevé exhaustif de tous les grades C admis aux urgences à cette période.

Une autre lacune de l'étude concerne le recueil des données. Il était rétrospectif et établi à partir des dossiers des urgences. Les observations consignées n'étaient pas toujours exhaustives et parfois discordantes selon les intervenants. Il n'y avait pas de trame préétablie permettant de standardiser les informations, du fait de l'absence de remplissage des fiches TRENAU dans la plupart des cas. Par manque de temps et de moyens humains, l'interprétation des données de l'examen clinique pour chaque segment était réalisée par une seule personne. L'absence de double lecture ainsi que la connaissance des résultats du scanner lors du recueil créent un biais d'évaluation.

Le calcul du score de sévérité (ISS) ne s'est pas avéré possible à partir des données disponibles. L'obligation d'abandonner ce critère limite la capacité de comparer nos résultats à ceux obtenus dans d'autres populations.

L'évaluation de la balance bénéfico-risque du protocole scanner corps entier en termes de morbi-mortalité est limitée par l'absence d'information sur le devenir des patients à long terme. Pour pallier à ce manque, la conduite à tenir immédiate était relevée, ainsi que l'orientation des patients à la sortie des urgences. Ces informations n'étaient pas toujours renseignées ni définitives, nous empêchant de chiffrer les conséquences thérapeutiques des lésions occultes retrouvées.

La mesure du coefficient de concordance kappa pour évaluer la concordance entre l'examen clinique et les résultats du scanner n'est pas le critère de choix pour déterminer l'intérêt du scanner corps entier systématique dans notre population. Le schéma d'étude nous empêchait de calculer la VPN de l'examen clinique par rapport au scanner comme l'a fait le Docteur Turk. Cela nous a en revanche permis d'évaluer la concordance entre la clinique et le scanner de façon plus globale. L'analyse des lésions occultes restait possible.

Interprétation des résultats :

Caractéristiques de la population :

L'âge moyen relativement jeune (36 ans) ainsi que la prédominance masculine (75%) de la population de cette étude est cohérente avec les données de la littérature sur les traumatismes de la voie publique et des sports de montagne.

La proportion importante de transport par des unités d'urgences médicalisées ou non (90% par SMUR ou sapeurs pompiers) est directement liée à la gravité initialement évaluée du mécanisme de l'accident et à son potentiel lésionnel. On s'étonnera plus des cinq pour cent de patients venus par leurs propres moyens, généralement lié à l'absence d'appel des secours.

Presque 10% des patients présentaient une alcoolémie supérieure à 0,5g/L, cohérent avec la notion bien établie du rôle de l'alcool dans la survenue d'accidents de tout type. Cette fréquence d'alcoolisation joue également un rôle dans la fiabilité de l'examen clinique de cette population de patients, pouvant autant masquer que mimer des éléments pathologiques. Elle est également responsable de mauvaise coopération de la part du patient.

Plus de la moitié des traumatismes étaient liés à un accident de la voie publique, dont presque un tiers en deux-roues. Cette surreprésentation des motos et scooters est compatible avec les données de la littérature sur la dangerosité de ces véhicules. La forte représentation des accidents de sport au sens large (28,9%), s'explique par la localisation du CHU de Grenoble, centre de référence pour les accidents de la région nord alpine. Plus de 15% des traumatismes sont survenus en montagne, dont 11% lors de la pratique des sports d'hiver.

Les traumatisés grades C sont un groupe de patients hétérogène, réunis par la notion d'implication dans un accident de cinétique élevée et de stabilité clinique. Une partie des critères de tri sont objectifs : chute de plus de 6 mètres, victime d'une projection, éjection, écrasement, blast, décès ou traumatisé grave dans l'accident. Plus de la moitié des patients ont été classés selon ces critères. Le dernier critère est

subjectif et peu reproductible, car à l'appréciation de l'équipe clinique. Il s'agit de l'évaluation personnelle de haute cinétique. Environ 40% des patients ont été triés sur ce mode avec des informations complémentaires souvent non consignées dans le dossier. Il s'agit principalement d'un ressenti de la part de l'unité d'urgence ayant pu constater de visu l'état du véhicule ou le lieu de la chute. L'interrogatoire pour préciser les circonstances de l'accident est parfois difficile, notamment en l'absence de témoin, en cas d'état de choc émotionnel ou de perte de connaissance. Dans ces cas litigieux, la décision de classement en grade C se fait sur un faisceau d'arguments rarement explicité dans le dossier. Cela explique les huit pour cent restants pour lesquels les critères de classement en grade C étaient inconnus.

L'EVA moyenne, autour de cinq, était sous-estimée en raison de l'antalgie médicamenteuse souvent pratiquée en pré-hospitalier. L'association fréquente des signes cliniques explique leur nombre très supérieur à l'effectif, malgré les 58 patients asymptomatiques. Les lésions scannographiques retrouvées étaient nombreuses et souvent associées. Tous segments confondus, plus d'un scanner sur deux retrouvait au moins une lésion, en faveur d'une bonne rentabilité de cet examen.

A l'issue de la prise en charge aux urgences traumatologiques, 65% des patients étaient hospitalisés, nombre bien plus élevé que le taux d'hospitalisation moyen dans le service. Cela reste relativement faible lorsque l'on considère le protocole local préconisant de surveiller les traumatisés grades C durant 24h.

Concordance clinico-scannographique :

Les pourcentages d'accord entre la clinique et le scanner sont supérieurs à 80% aux niveaux cérébral et pelvien, moyens pour les autres étages. Ces pourcentages ne tiennent pas compte de la probabilité que la concordance soit liée au hasard, contrairement aux coefficients kappa. Ces derniers s'échelonnent de mauvais à moyen selon les étages. Ce résultat est en faveur de la difficulté de se fier

à la clinique seule pour l'indication du scanner chez les patients traumatisés de grade C.

Dans le cadre de la réalisation systématique d'un examen scannographique, non orientée par la clinique, les mauvais résultats des coefficients de concordance étaient attendus. Les discordances correspondent d'une part aux patients symptomatiques ne présentant pas de lésions radiologiques (discordance +/- représentant de 9.8 à 30.5% des patients selon les étages), et de l'autre aux patients asymptomatiques chez lesquels une lésion était retrouvée au scanner (discordance -/+ de 2.3 à 8.4% des patients selon les niveaux). Le premier groupe prédominait à chaque étage, la positivité de l'examen clinique ayant été volontairement surestimée. Le deuxième groupe est celui qui nous intéresse en raison de l'impact possible des lésions passées inaperçues.

Dans l'analyse fragmentée par étages, le groupe correspondant aux patients asymptomatiques avec scanner négatif est le plus représenté (47 à 80%), ne plaidant pas en faveur du scanner corps entier. Par contre, cette proportion devient largement minoritaire (10%) lorsque l'on regroupe les différents segments. Il n'existe que 58 patients asymptomatiques au niveau thoraco-abdomino-pelvien (rachis cervical inclus) avec un scanner TAP (+ rachis) négatif. Les autres présentent soit une lésion scannographique pouvant justifier la réalisation de l'examen, soit un signe clinique qui aurait entraîné au minimum une imagerie segmentaire.

Des lésions scannographiques sont retrouvées chez plus de la moitié des patients (55,5%). La plupart sont cliniquement parlantes mais il existe une part non négligeable de lésions occultes nous intéressant tout particulièrement. On dénombre 103 lésions asymptomatiques regroupées chez 83 patients soit 19% de la population de l'étude.

Lésions muettes cliniquement

- Cérébral (Annexe 3) :

Les lésions occultes retrouvées au niveau cérébral ont entraîné une modification de la prise en charge pour 14 des seize patients concernés. En raison du fort potentiel d'aggravation secondaire des lésions cérébrales, il est particulièrement important de les diagnostiquer en vue d'une prise en charge précoce. Celle-ci comprend généralement une surveillance clinique, la prévention des ACSOS et des contrôles scannographiques (13).

Il faut toutefois introduire que la plupart de ces patients (n=10) présentaient une perte de connaissance initiale (PCI). Cette PCI indique généralement la réalisation d'un scanner, même en l'absence de signes cliniques (14). Seuls 3 patients n'avaient pas présenté de PCI, et pour trois autres le doute persistait. En l'absence de protocole scanner corps entier pour les grades C, des lésions cérébrales seraient passées inaperçues pour seulement trois patients (0.7%). En conséquence, si les critères de concordance clinico-scannographique ne sont pas bons, les critères habituels de réalisation d'une imagerie cérébrale montrent eux une bonne prédictabilité.

Les lésions retrouvées chez ces trois patients étaient une contusion hémorragique frontale droite ayant conduit à une surveillance hospitalière avec traitement préventif antiépileptique par Keppra et scanner de contrôle à J10 ; un hématome sous-dural (HSD) frontal gauche avec fracture occipitale ayant entraîné une surveillance neurologique lors de l'hospitalisation du patient pour fracture vertébrale instable opérée en neurochirurgie ; un minime HSD ayant conduit à une surveillance hospitalière simple. Hormis l'administration de Keppra pour un patient, il n'y a pas eu de sanction thérapeutique majeure à la découverte de ces lésions, mais la surveillance et l'hospitalisation font partie de la prise en charge thérapeutique et il est difficile d'évaluer qu'elles auraient été les conséquences de leur méconnaissance.

- Rachis (annexe 4) :

Au niveau du rachis, le scanner retrouvait un nombre non négligeable de lésions muettes cliniquement (n=28). Leur niveau de gravité et leurs conséquences thérapeutiques étaient variables. Certaines entraînaient une simple antalgie médicamenteuse pouvant être réalisée en ambulatoire. C'était le cas des 10 fractures apophysaires bénignes. A l'inverse, il y avait quatre fractures vertébrales instables sans déficit neurologique ayant nécessité une prise en charge chirurgicale rapide. D'après les informations contenues dans le dossier, ces lésions sont passées inaperçues pour différentes raisons : interrogatoire non contributif notamment chez un patient alcoolisé et un autre non coopérant, et la présence de lésions multiples occultant celle du rachis. Il y avait également 8 fractures tassements qui, même en l'absence d'urgence thérapeutique, nécessitaient un avis orthopédique pour l'indication de repos, de corset ou de chirurgie.

- Thorax (Annexe 5)

Au niveau thoracique, un nombre important de lésions étaient passées inaperçues chez 36 patients, pour la plupart sans conséquences thérapeutiques majeures comme pour les 15 fractures costales ou les 18 contusions pulmonaires. Ces dernières, bien que bénignes, ont cependant un potentiel d'aggravation qui nécessite une surveillance (15). D'autres lésions pouvaient avoir des conséquences importantes en l'absence de surveillance. Deux petits pneumo-médiastins pouvaient évoluer vers une médiastinite et des pneumothorax minimes ou modérés (N=8) pouvaient devenir complets ou compressifs en l'absence de repos. Parmi les lésions asymptomatiques, il y avait également un pneumothorax complet nécessitant un drainage. Le bilan initial des polytraumatisés comprenant une radiographie pulmonaire, ce dernier aurait logiquement été diagnostiqué et traité même en l'absence de scanner.

- Abdomen (annexe 6) :

Les lésions abdominales muettes cliniquement retrouvées chez 13 patients étaient également de gravité variable. Dans la plupart des cas, il s'agissait d'atteintes bénignes sans conséquence thérapeutique majeure : de petits épanchements intra-péritonéaux (n=5), des lésions surrenaliennes ou hépatiques modérées à type d'hématome ou de contusion. Ces atteintes d'organes pleins, bien que sans conséquences thérapeutiques immédiates, nécessitent du repos et une surveillance hospitalière pour éviter une aggravation secondaire. Une contusion hépatique peut en effet se transformer en volumineux hématome voire conduire à une rupture hépatique en cas de traumatisme surajouté (16). Parmi les lésions occultes mises en évidence, on retient la présence d'un traumatisme rénal grade IV nécessitant une embolisation rapide. Mais la douleur basi-thoracique gauche présente chez ce patient aurait probablement fait réaliser un scanner TAP lors d'une stratégie segmentaire, révélant ainsi l'atteinte rénale.

- Pelvis (Annexe 7) :

Au niveau du pelvis, le nombre de lésions occultes découvertes grâce au protocole scanner corps entier est faible (2,3%) mais leurs conséquences plus parlantes qu'au niveau des autres segments. En effet, sur les dix patients, huit ont eu une sanction chirurgicale. Parmi elles, quatre fractures complexes du bassin auraient pu entraîner des hémorragies importantes en cas de mobilisation avant identification. La radiographie de bassin faisant partie du bilan initial des polytraumatisés en alternative au protocole scanner corps entier, ces lésions auraient de toute façon été diagnostiquées. Leur découverte au scanner systématique présente toutefois deux intérêts majeurs en termes de morbimortalité : d'abord un gain de temps, l'exploration tomodensitométrique restant nécessaire à l'évaluation du risque hémorragique comme en préopératoire ; puis par l'économie d'une mobilisation en épargnant le passage sur la table de radiologie standard. Parmi les deux patients restants, on retiendra la découverte d'un saignement actif

lombaire sur une fracture iliaque, pris en charge au déchoquage puis en embolisation. Le principe de la Golden Hour étant largement décrit pour les lésions hémorragiques (17), ces résultats sont très en faveur du protocole de prise en charge des grades C à cet étage.

Population avec lésions occultes :

Les caractéristiques des patients présentant des lésions asymptomatiques sont globalement similaires à celles de l'ensemble de notre population. Les accidents de sport responsables d'une chute d'un lieu élevé (montagne, parapente, accrobranche, escalade) semblent davantage représentés dans ce groupe de patients (respectivement 17 versus 9%, 13 vs 8%, 13 vs 5% et 8 vs 7%). L'intervention du SMUR paraît également plus fréquente (46 vs 40%). En l'absence de comparaison statistique, il est cependant impossible de déterminer avec certitude des facteurs prédictifs de discordance clinico-scannographique.

Applications dans la pratique :

On a vu l'intérêt du scanner corps entier dans les accidents à haute cinétique pour détecter des lésions muettes cliniquement. Mais le scanner, bien qu'outil diagnostique performant, présente de nombreux inconvénients. Une étude publiée en 2007 dans le New England Journal of Medicine estimait que 1,5 à 2% de la totalité des cancers aux Etats-Unis pouvaient être attribuables aux radiations reçues lors des scanners (18). Malgré la diminution de l'irradiation par les scanners multi barrettes, celle-ci est estimée de 14 à 21 mSv pour une TDM corps entier soit l'équivalent de 76 clichés pulmonaires simples (19) (20). En pratique, si le scanner corps entier n'est pas réalisé, d'autres examens sont pratiqués : radiographie thoracique et radiographie du bassin systématiques (21), radiographies du rachis cervical et du rachis dorso-lombaire dans la plupart des cas, ainsi que des radiographies des membres selon les points d'appel. Un scanner segmentaire est souvent réalisé, soit en complément d'une radiographie, soit en cas de suspicion

clinique de lésion. Cela représente une irradiation non négligeable, qu'il faudrait comparer à celle du scanner corps entier dans une étude prospective randomisée. L'irradiation engendrée par la stratégie segmentaire dans ce contexte est évaluée dans une étude de 2007 à 23 mSv (22). Les patients inclus étaient des traumatisés plus sévères que ceux de notre effectif. Une autre étude estime à l'inverse que cette stratégie conduit à une irradiation trois fois moindre que lors de la réalisation du scanner corps entier (23). Un essai clinique randomisé multicentrique comparant les deux stratégies est en cours(24).

Le coût des scanners corps entier est également une notion importante dans un contexte de déficit du système de santé. Malgré une diminution constante, ce coût reste élevé. Deunk et al. ont mesuré un surcoût moyen de 164 euros par patient lors d'une stratégie scanner corps entier par rapport à une stratégie segmentaire (25).

Enfin, la question du temps est importante. Du point de vue du patient, le scanner corps entier entraîne un gain de temps par rapport à la stratégie segmentaire (26). Rieger et al. rapportent un temps passé par le patient en salle de radiologie de $19,0 \pm 6,1$ minutes pour un temps d'acquisition complète de $12,0 \pm 4,9$ minutes (7). Ces délais sont tout à fait acceptables en l'absence d'instabilité clinique. A l'inverse, cet examen est chronophage pour le radiologue, mobilisé par une interprétation longue et fastidieuse. Cette indisponibilité prolongée pour l'interprétation d'autres examens radiologiques présente un risque de retard diagnostique pour d'autres patients. De plus, l'absence de point d'appel clinique et le nombre de coupes réalisées peuvent conduire à des erreurs d'interprétation.

Au vu des inconvénients cités ci-dessus, une stratégie segmentaire semblerait une alternative intéressante. Cependant, les résultats de notre étude, montrant un nombre important de lésions muettes cliniquement, et concordants avec les données de la littérature, seraient plutôt en faveur de la réalisation du scanner corps entier. L'étude de Salim et al. (27), portait sur une population de traumatisés graves stables, cliniquement évaluables, présentant des critères de haute cinétique. Elle

retrouvait des lésions scannographiques significatives non suspectées cliniquement dans 4 à 20% des cas selon les étages. Dans l'étude de Deunk et al (25), plus de la moitié des patients présentaient au moins une lésion supplémentaire découverte lors de la TDM corps entier. Cette dernière était comparée avec une stratégie segmentaire basée sur la clinique et les clichés standards, dans une population de traumatisés plus sévères que la notre.

Bien que les lésions découvertes au scanner paraissent peu sévères, elles sont de gravité variable, et leur retentissement difficile à préciser en l'absence de suivi à plus long terme. L'impact des lésions occultes est sujet à controverse dans la littérature. Dans une population de traumatisés graves, Deunk et al. (28) ont montré l'absence de différence pronostique entre des patients présentant des lésions pulmonaires occultes et d'autres n'en présentant pas. Par contre, dans l'étude de Salim et al (27), concernant une population plus proche de la notre, le scanner conduisait à un changement de prise en charge pour 19% des patients. Dans une étude rétrospective (29), la réalisation d'un scanner corps entier était un facteur indépendant significatif de survie. Dans notre étude, les lésions scannographiques muettes cliniquement entraînaient de nombreuses hospitalisations pour simple surveillance, mais aussi quelques chirurgies urgentes, de rares hospitalisations en réanimation, et une embolisation. Ces données sont en faveur de la poursuite du protocole scanner corps entier pour les polytraumatisés stables aux urgences.

A l'étage cérébral, le nombre de lésions découvertes en l'absence de point d'appel est très faible. L'examen clinique semble donc fiable pour orienter la réalisation d'un scanner pour ces patients. Ces données sont compatibles avec les résultats de l'étude du Dr Turk (10), dans laquelle la valeur prédictive négative de l'examen clinique est de 100% au niveau cérébral. Afin de diminuer les taux d'irradiation des patients ainsi que dans un objectif d'économie de la santé, il nous semble licite de retirer le scanner cérébral du protocole TDM corps entier, pour ne le réaliser que selon les critères anamnestiques et cliniques précisés dans les recommandations de la SFMU 2012 (14).

CONCLUSION :

THESE SOUTENUE PAR : Jeanne OBERLIN

TITRE : La stratégie scanner corps entier systématique : est-elle applicable aux traumatisés graves stables des urgences ?

La réalisation systématique du scanner corps entier chez les traumatisés graves stables reste un protocole régional recommandé bien que controversé. Une étude récente avait analysé au niveau régional la valeur prédictive de l'examen clinique et l'impact des lésions découvertes grâce à cette stratégie. Le bénéfice de cette prise en charge pour les traumatisés stables impliqués dans des accidents graves mais jugés pauci ou asymptomatique en pré-hospitalier restait à étudier. Nos résultats sont similaires pour cette catégorie de patients à ceux de l'ensemble des traumatisés graves stables. Les critères habituels de réalisation du scanner cérébral sont peu mis en défaut par l'imagerie systématique. La tomodensitométrie corps entier permet par contre l'identification fréquente de lésions asymptomatiques au niveau des autres segments. Ces diagnostics ont entraîné de nombreuses hospitalisations et surveillances, motivé peu d'admission en réanimation et ont rarement été à l'origine de chirurgie urgente ou d'embolisation. Nos données n'ont pas permis une évaluation objective de l'impact de ces lésions sur la morbi-mortalité, ni la mise en évidence de facteur prédictif de discordance clinico-scannographique.

L'apport du scanner corps entier systématique dans la prise en charge des traumatisés pauci ou asymptomatiques impliqués dans des accidents à haute cinétique est comparable à celui de l'ensemble des traumatisés graves stables. La fréquence des lésions occultes identifiées reste un argument en faveur de ce


protocole, allégé du scanner cérébral. L'affinement des critères de sélection des patients pouvant bénéficier au mieux de cette prise en charge requiert une étude prospective de grande ampleur. Elle devra inclure le suivi des patients à moyen terme, pour évaluer l'impact sur la morbi-mortalité.

VU ET PERMIS D'IMPRIMER

Grenoble, le 26/8/2013

LE DOYEN

LE PRESIDENT DE LA THESE



PROFESSEUR F. CARPENTIER

A large, stylized handwritten signature in black ink, consisting of several overlapping loops and a vertical line.

Bibliographie :

1. sfar 2006 polytraum [Internet]. [cité 29 sept 2013]. Disponible sur: http://www.sfar.org/acta/dossier/archives/ca06/html/ca06_16/ca06_16.htm
2. Polytraumatisme [Internet]. Fac. Médecine Rennes. 2013 [cité 4 août 2013]. Disponible sur: <http://www.med.univ-rennes1.fr/cerf/edicerf/strat/SR110.html>
3. Krug EG, Sharma GK, Lozano R. The global burden of injuries. *Am J Public Health.* avr 2000;90(4):523-526.
4. Tentiller E., Masson F.: Epidémiologie des traumatismes in Traumatismes graves. Edité par Beydon L - Google Scholar [Internet]. [cité 4 août 2013]. Disponible sur: <http://scholar.google.fr/scholar?hl=fr&q=Tentiller+E.%2C+Masson+F.%3A+Epid%C3%A9miologie+des+traumatismes+in+Traumatismes+graves.+Edit%C3%A9+par+Beydon+L&btnG=&lr=>
5. Burdett-Smith P, Airey M, Franks A. Improvements in trauma survival in Leeds. *Injury.* sept 1995;26(7):455-458.
6. Stengel D, Frank M, Matthes G, Schmucker U, Seifert J, Mutze S, et al. Primary pan-computed tomography for blunt multiple trauma: can the whole be better than its parts? *Injury.* nov 2009;40 Suppl 4:S36-46.
7. Rieger M, Czermak B, El Attal R, Sumann G, Jaschke W, Freund M. Initial clinical experience with a 64-MDCT whole-body scanner in an emergency department: better time management and diagnostic quality? *J Trauma.* mars 2009;66(3):648-657.
8. Peytel E, Menegaux F, Cluzel P, Langeron O, Coriat P, Riou B. Initial imaging assessment of severe blunt trauma. *Intensive Care Med.* 1 nov 2001;27(11):1756-1761.
9. Imagerie à l'admission du polytraumatisé recommandations.pdf [Internet]. [cité 29 sept 2013]. Disponible sur: <http://www.mapar.org/article/pdf/886/Imagerie%20%C3%A0%20l%27admission%20du%20polytraumatis%C3%A9%20%20recommandations.pdf>
10. Turk J. Tomodensitométrie corps entier pour le traumatisé grave stable: reste-t-il une place à l'examen clinique?: une étude observationnelle prospective multicentrique. 2010 [cité 28 sept 2013]; Disponible sur: <http://dumas.ccsd.cnrs.fr/dumas-00623738/>
11. Landis JR, Koch GG. The measurement of observer agreement for categorical data. *Biometrics.* mars 1977;33(1):159-174.
12. Rapport TRENAU 2012 [Internet]. [cité 25 sept 2013]. Disponible sur: http://www.renau.org/doc/evaluation/explication/RAPPORT_TRENAU_2012_fin.pdf
13. Kushner D. Mild traumatic brain injury: Toward understanding manifestations and treatment. *Arch Intern Med.* 10 août 1998;158(15):1617-1624.

14. rfe_tcl_sfm2012.pdf [Internet]. [cité 25 sept 2013]. Disponible sur: http://www.sfm2012.org/documents/consensus/rfe_tcl_sfm2012.pdf
15. F. Christin, A. Launoy, T. Pottecher. Évaluation de la gravité des traumatismes du thorax et critères d'admission en réanimation [Internet]. [cité 29 sept 2013]. Disponible sur: http://www.sfar.org/acta/dossier/archives/mu02/html/mu02_12/urg02_12.htm
16. C. Roche-Tissot, N. Smail. Conduite à tenir devant un traumatisme fermé grave du foie [Internet]. [cité 29 sept 2013]. Disponible sur: http://www.sfar.org/acta/dossier/archives/mu05/html/mu05_02/urg05_02.htm
17. Meighan A, Gregori A, Kelly M, MacKay G. Pelvic fractures: the golden hour. *Injury*. avr 1998;29(3):211-213.
18. Brenner DJ, Hall EJ. Computed tomography--an increasing source of radiation exposure. *N Engl J Med*. 29 nov 2007;357(22):2277-2284.
19. Brenner DJ, Elliston CD. Estimated radiation risks potentially associated with full-body CT screening. *Radiology*. sept 2004;232(3):735-738.
20. Hui CM, MacGregor JH, Tien HC, Kortbeek JB. Radiation dose from initial trauma assessment and resuscitation: review of the literature. *Can J Surg*. avr 2009;52(2):147.
21. Marc Leone, Claude Martin. Scanner spiralé : la rolls pour la prise en charge des polytraumatisés [Internet]. [cité 29 sept 2013]. Disponible sur: <http://www.google.fr/url?sa=t&rct=j&q=&esrc=s&source=web&cd=9&ved=0CGwQFjAI&url=http%3A%2F%2Fwww.mapar.org%2Farticle%2Fpdf%2F560%2F&ei=dZxlUuCSPI3A7Ab2loHYBA&usq=AFQjCNGZhwbfnsaD1ZpUw2MICXjGk4WNEA>
22. Tien HC, Tremblay LN, Rizoli SB, Gelberg J, Spencer F, Caldwell C, et al. Radiation exposure from diagnostic imaging in severely injured trauma patients. *J Trauma*. janv 2007;62(1):151-156.
23. Bildgebung beim Polytrauma: Dosisvergleich - Google Scholar [Internet]. [cité 29 sept 2013]. Disponible sur: http://scholar.google.fr/scholar?q=Bildgebung+beim+Polytrauma%3A+Dosisvergleich+&btnG=&hl=fr&as_sdt=0%2C5#
24. Sierink JC, Saltzherr TP, Beenen LFM, Luitse JSK, Hollmann MW, Reitsma JB, et al. A multicenter, randomized controlled trial of immediate total-body CT scanning in trauma patients (REACT-2). *BMC Emerg Med*. 2012;12(1):4.
25. Deunk J, Brink M, Dekker HM, Kool DR, Blickman JG, van Vugt AB, et al. Routine Versus Selective Multidetector-Row Computed Tomography (MDCT) in Blunt Trauma Patients: Level of Agreement on the Influence of Additional Findings on Management: *J Trauma Inj Infect Crit Care*. nov 2009;67(5):1080-1086.
26. Wurmb TE, Frühwald P, Hopfner W, Keil T, Kredel M, Brederlau J, et al. Whole-body multislice computed tomography as the first line diagnostic tool in patients with multiple injuries: the focus on time. *J Trauma*. mars 2009;66(3):658-665.

27. Salim A, Sangthong B, Martin M, Brown C, Plurad D, Demetriades D. Whole body imaging in blunt multisystem trauma patients without obvious signs of injury: results of a prospective study. *Arch Surg Chic Ill 1960*. mai 2006;141(5):468-473; discussion 473-475.
28. Deunk J, Poels TC, Brink M, Dekker HM, Kool DR, Blickman JG, et al. The clinical outcome of occult pulmonary contusion on multidetector-row computed tomography in blunt trauma patients. *J Trauma*. févr 2010;68(2):387-394.
29. Huber-Wagner S, Lefering R, Qvick L-M, Körner M, Kay MV, Pfeifer K-J, et al. Effect of whole-body CT during trauma resuscitation on survival: a retrospective, multicentre study. *The Lancet*. avr 2009;373(9673):1455-1461.

ANNEXES :

Annexe 1: Critères de classification en grades des traumatisés graves (RENAU)

	Grade A	Grade B	Grade C
Critères physiologiques	-PAS<90mmHG malgré la réanimation -Transfusion pré hospitalière -SaO ₂ <90%	-Absence des critères de grade A -Détresse respiratoire corrigée -Hypotension corrigée -CGS<13 ou CGS moteur <5	absence des critères de grade A ou B
Critères anatomiques		-Traumatisme pénétrant de la tête, du cou, du thorax, de l'abdomen et au-dessus des coudes ou genoux -Volet thoracique -Traumatisme grave du bassin -Amputation, dégantage ou écrasement de membre -Suspicion de traumatisme vertébro-médullaire	-Absence des critères de grade A ou B
Critères cinétiques			-Chute de plus de 6m -Victime d'une projection, éjection, écrasement, blast -Décès ou traumatisé grave dans l'accident -Victime d'un accident à haute cinétique selon l'appréciation de l'équipe pré hospitalière

Annexe 2 : Caractéristiques à l'admission des patients ayant bénéficié d'une TDM corps entier, (n=429).

Caractéristiques		
Age, années, moyenne (écart-type)	36	(17)
Sexe masculin, n (%)	323	(75,3)
Transport, n (%)		
1- Smur	166	(40,0)
2- Sapeurs pompiers	203	(48,9)
3- Ambulance privée	24	(5,8)
4- Véhicule personnel	22	(5,3)
5- Inconnu	14	(3,3)
Accident du travail, n (%)	29	(6,8)
Circonstances, n (%)		
1- AVP	256	(59,7)
- Voiture	136	(31,7)
- Deux-roues motorisés	69	(16,1)
- Vélo	32	(7,5)
- Piétons	19	(4,4)
2- Sport	124	(28,9)
- Ski/surf	47	(11,0)
- Montagne	20	(4,7)
- VTT	16	(3,7)
- Autre	41	(9,6)
3- Autre (chute lieu élevé, accident domestique, agression...)	49	(11,4)
Critères de classification en grade C, n (%)		
1- Objectifs (cinétique cf annexe)	221	(51,5)

Caractéristiques		
2- Subjectifs (appréciation du clinicien)	174	(40,5)
3- Inconnus	34	(7,9)
Alcoolémie >0,5g/L, n (%)	42	(9,8)
EVA, moyenne (écart-type)	4,9	(2,5)
Hospitalisation, n (%)	276	(64,9)
Signes cliniques, n (%)		
1- Cérébral	77	(17,9)
2- Rachis	192	(44,8)
3- Thorax	190	(44,3)
4- Abdomen	162	(37,8)
5- Pelvis	72	(16,8)
6- Absence	58	(13,5)
Lésions scannographiques, n (%)		
1- Cérébral	30	(7,0)
2- Rachis	98	(22,8)
3- Thorax	126	(29,4)
4- Abdomen	44	(10,3)
5- Pelvis	40	(9,3)
6- TAP	224	(52,3)
7- Total	238	(55,4)
8- Absence	191	(44,5)

Tableau 3. Caractéristiques des patients présentant une discordance clinico-scannographique au niveau cérébral

Sexe	Age	Transport	Type d'accident	Mécanisme	Grade C *	OH (g/L)	PC	Lésion	Conduite à tenir	Orientation
F	26	Smur	AVP	80 km/h, choc frontal puis chute	1		Non	Contusion hémorragique frontale droite	avis neurochirurgie, TDM de contrôle à J10, Keppra	hopital
H	19	Smur	Scooter	Ejection plusieurs mètres, casque cassé	1		?	Fissuration pariétale	Hospitalisation pour surveillance	
H	20	Perso	AVP	Ejection	1	1,23	Oui	Contusion pariétale	Surveillance neurologique, TDM de contrôle	hopital
H	29	SP	Autre	Défenestration 6m	1	2,07	?	Pétéchies frontales	Pas d'hospitalisation	
H	17	SP	Scooter	50 km/h contre moto	2		Oui	Brèche ostéo-méningée sur fracture de l'orbite	surveillance neuro-chirurgicale	hopital
H	78	SP	AVP	80 km/h, choc frontal, incarcéré	2		Oui	Pétéchie 6 mm avec HSA	surveillance, TDM de contrôle	hopital
F	19	SP	AVP	Choc frontal, pas d'airbag	2		Oui	Contusion frontale	surveillance	hopital
H	21	Smur	Quad	Choc frontal	2		Oui	Inconnue	PEC réa neurochir	Réa neurochir
F	23	SP	Ski	Non casquée	1		Oui	HED frontal gauche	?	
H	30	SP	Moto	60 km/h contre VL, éjection	2		Oui	Minime HSD frontal droit	Surveillance neurologique lors de l'hospitalisation	Chir ortho
H	27	Smur	Moto	?	3		Oui	Pétéchies gauches	Surveillance neurologique, TDM de contrôle	Bloc PU
F	34	Smur	Autre	Chute de 5m	1		Oui	HSD frontal et HSA	Surveillance neurologique	Chirurgie thoracique
H	40	SP	Autre	Chute 3m échaffaudage	2		Non	HSD frontal gauche avec fracture occipitale	PEC neurochirurgicale pour fracture vertébrale instable, surv neuro	Rea neurochir
H	51	SP	Autre	Agression violente	2		Oui	Minime HSD	Surveillance neurologique hospitalière et TDM de contrôle	Médecine légale
H	18	Smur	Surf	Lors d'un saut	1		?	Pétéchies pariétales	Surveillance neurologique hospitalière	Chir ortho
H	26	Smur	AVP	Choc frontal, incarcération	2	0	Non	Minime HSD	Surveillance neurologique hospitalière	Chir ortho

*1 : classification en grades C selon les critères objectifs ; 2 : classification en grades C selon l'appréciation du clinicien ; 3 : critères de classification en grades C inconnus
HSD : hématomme sous-dural ; HSA : hémorragie sous arachnoïdienne ; Réa neurochir : réanimation neurochirurgicale ; Bloc PU : bloc du pôle urgences ; Chir : chirurgie

Annexe 4 :

Tableau 4. Caractéristiques des lésions muettes cliniquement au niveau du rachis

Age	Sexe	Transport	Type d'accident	Cinétique	Mécanisme	OH (g/L)	Grade C	Lésions	CAT	Orientation
44	M	Smur	parapente	haute	casque cassé		1	F C7	PEC neurochir	Hospit neurochir
19	M	SP	loisir	65km/h	moto cross contre mur		1	doute F processus transv C7		RAD
26	M	SP	chute lieu élevé	6m	fenêtre lors poursuite		1	F T6-T7-T8-T11		Hospit
41	M	Smur	ski	1 dcd	avalanche		1	contusion pulm + F C6 non déplacée		RAD
19	M	Smur	scooter	haute, pts en SC	éjection pls mètres, casque cassé		1	F apo transv L2-L4 + fissuration pariétale	surv neuro/ortho	Hospit
55	M	Smur	escalade	20m	chute libre		1	F T12 et L4, épancht retro péritonéal		Hospit ortho
34	F	Smur	montagne	15-20m	casquée		1	F K1 + F apo transv L5, pas de CR		RAD
31	M	Smur	moto	haute		3,7	1	lames HSD, contusion pulm, F apo C6		Hospit
39	M	Smur	moto	haute	seul		1	F omoplate + C6-T7-T11 ac recul + contusion pulm ++	luxation genou prioritaire	Hospit
76	M	Smur	montagne	30m	glissade en rando	0	1	F apo L1-3, F K3-5	surveillance F côtes et apo	Hospit
22	M	Smur	AVP	haute	1dcd, 1 dechoc, pls tonneaux		1	contusion pulm, F condyle occipital, F mandibule	collier cervical	Hospit
3	M	AP	ski	15m	projection par skieur		1	F tassement T7-9	chir pedia	Hospit
74	F	Smur	AVP	haute	pls tonneaux		2	F C2,C7-T3	Rx cervicales de tte façon	RAD
41	F	Smur	moto	moyenne	glissade seul		2	F aileron sacré et symphyse, F apo L3-L5	F apo pas de PEC particulière	chir ortho
23	M	Smur	scooter	inconnue			3	contusion pulm, F apo T1-T2	F apo transv pas de chgt PEC	SIU

83	M	SP	domestique	3m	défenestration	0	2	F C2, tassement T11-12, F multiples bassin	avis neurochir urgence	chir ortho
30	M	SP	moto	60km/h	contre VL, ejection		2	minime HSD frontal D, F epineuse T1, F avant bras		chir ortho
21	M	SP	loisir	haute	choc frontal luge	0,84	2	tassement minime T11-12, petit PNO, F K6-7 G		Hospit
27	M	Smur	moto	?	?		3	pétéchies G, F tassement C7 et T7-8, PNO Dt ac contusion, lame épancht abdo	chirurgie	bloc PU
26	M	AP	quad	90km/h	chute ds fossé (6-7m)		1	F tassement T8, hématome surrénalien, contusion pulm base G		chir main
31	F	perso	vélo	?	interro non contributif		3	F bifocale T9	chirurgie	chir ortho
56	M	Smur	vélo	haute	contre VL, casquée		1	F cotyle, F apo L2-4		bloc PU
46	M	SP	moto	50km/h	contre VL		2	F tassement T6, F K1 bilat, F jambe	F T6 avis ortho	bloc PU
33	F	Smur	domestique	4m	OH, roulade puis chute	2,44	2	burst fracture T8, instable, tassement T9-10, proc transv T5-8, épancht pleural droit, F clavicule + K6-7	chirurgie	Hospit neurochir
54	M	SP	agression		coups et plaies multiples	1,47	2	F processus L1-3, F K8+11-12, emphysème apex	surveillance, antalgie	bloc PU
26	M	Smur	AVP		choc frontal/PL, incarcéré	0	2	F C2, F K1-5 ac PNO et emphysème, contusion pulm	PEC neurochir et chir tho	réa chir
24	M	autre	vélo	haute	?		1	F tassement T5-7, F zygoma	hospit PEC	Hospit
73	M	Smur	domestique	3,5m	sur engin agricole	0	2	F apo T6-8 + tassement T7, emphysème péricardique, F K1, 4-9		chir tho

F : fracture ; T : vertèbre thoracique ; C : vertèbre cervicale ; L : vertèbre lombaire ; K : côte ; chir : chirurgie ; réa : réanimation ; PL : poids lourd ; tho : thoracique ; D : droite ; G : gauche ; apo : apophyse ; bloc PU : bloc des urgences ; pulm : pulmonaire ; CR : compte-rendu ; transv : transverse ; proc : processus ; dcd : décédé ; RAD : retour à domicile

Annexe 5 :

Tableau 5. Caractéristiques des lésions muettes cliniquement au niveau du thorax

Sexe	Age	Transport	Type d'accident	Cinétique	Mécanisme	Grade c	OH (g/L)	Lésions	CAT	Orientation
22	M		AVP	130 km/h	4 tonneaux		1	Minime atelectasie LMD		RAD
73	M		domestique	5m	échelle		1	minime hémopneumot +F K9.10		hospit
13	M	Smur	montagne	haute	chute ds ravin		1	F L1, minime PNO dt, contusion LSD	avis chir tho, O2, RP contrôle	Hospit
39	M	SP	moto	haute	casqué		1	contusion pulm, F périph	surv et RP contrôle	Hospit
33	M	SP	AVP	70km/h	contre VL	0	2	F bassin + K5-8 ac contusion pulm	surv hospit(clinique : dl HCG)	Hospit
51	M	SP	moto	90 km/h			1	PNO petit + F K1-K2		Hospit
20	M	perso	AVP	?	sortie de route, éjecté	1,23	1	contusion pariétale, PNO dt	surv neuro+sat, O2, TDM+RP contrôle	Hospit
34	F	Smur	montagne	15-20m	casquée		1	F K1 + F apo transv L5, pas de CR		RAD
31	M	Smur	moto	haute		3,7	1	lames HSD, contusion pulm, F apo C6	RP contrôle,	Hospit
17	M	SP	scooter	50km/h	contre moto		2	F bassin, K8-10, ac petit PNO, F orbite ac brèche ostéo-méningée omoplate,	surv neurochir, chir tho	Hospit
63	F	SP	AVP	90km/h	choc frontal, sortie seule		2	contusions pulm	surv RP	Hospit
76	M	Smur	montagne	30m	glissade en rando	0	1	F apo L1-3, F K3-5	surveillance F côtes et apo	Hospit
22	M	Smur	loisir	10m	tyrolienne	0	1	F bassin, contusion pulm et surrénale dte ac épancht	hospit chir dig	Hospit
22	M	Smur	AVP	haute	1dcd, 1 dechoc, pls tonneaux		1	contusion pulm, F condyle occipital, F mandibule	collier cervical, mais TDMc de tte façon	Hospit
19	M	SP	moto	haute	moto détruite		1	contusion lobe G sans gravité	surv chir tho	Hospit
29	M	SP	moto	haute	contre VL		1	pas de CR, F vertèbre, costales		bloc PU
39	F	Smur	parapente	haute			1	F apo D2-3, luxation épaule, F K12	F K12	chir ortho

Sexe	Age	Transport	Type d'accident	Cinétique	Mécanisme	Grade c	OH (g/L)	Lésions	CAT	Orientation
41	M	SP	moto	haute	contre VL	1	1	F arc post C6-C7, F K2 PNO ant G important	PNO, ms visible RP?	chir tho
37	M	perso	vélo	45km/h	non casqué	1	1	HSA, F K5		Hospit
12	F	Smur	montagne	30m	pierrier glissade puis ruisseau	1	1	contusion pulm et hépatique avec lacérations, F plancher orbite	surv RP	Hospit
29	M	SP	chute lieu élevé	3m	chute sur béton	2	2	F apo L2-5 +bassin + contusions pulm multiples	avis chir tho, surveillance, O2	Hospit
10	M	Smur	domestique	6m	sol mou	1	1	contusion LSD	surveillance	chir pédiat
24	M	Smur	ski	60m	barre rocheuse, pls impacts, pas de protection	1	1	discret pneumomédiastin, F humérus	surveillance et fibroscopie	Hospit
38	M	SP	VTT	5m	bascule, casque fendu	1	1	F K1-K3, F apo transv T2	surveillance évolution	RAD
17	F	SP	AVP	90km/h	contre PL, choc frontal, non ceinturée, 1 dcd, 1 dechoc	1	1	contusions pulm, F C3	minerve rigide, IRM mais TDMc de tte façon, contusion pulm a surveiller	Hospit
39	M	Smur	vélo	10m	chute d'un pont	1	1	F L1 avec recul L2-3, F K1+K7-8, PNO minime ac contusion pulm	contusion pulm, surveillance	Chir ortho
35	M	Smur	VTT	haute	seul, casqué dorsale	1	1	F fémur, petit pneumomédiastin	contrôle RP à 24h	bloc PU
48	F	SP	parapente	50m	freinée	1	1	PNO G incomplet	hospit RP contrôle +/- drainage	chir tho
39	M	SP	AVP	90km/h	tonneaux, sorti seul	2	2	contusion pulm	contrôle RP	RAD
20	M	Smur	AVP	haute	tonneaux, chute 70m, sorti seul	0	1	contusion pulm apex, lame épancht Douglas	simple surveillance clinique	Chir dig
54	M	SP	agression		coups et plaies multiples	1,47	2	F processus L1-3, F K8+11-12, emphysème apex	hospit pr surveillance, antalgie	bloc PU
26	M	Smur	AVP		choc frontal/PL, incarceré	0	2	F C2, F K1-5 ac PNO et emphysème, contusion pulm	PEC neurochir et chir tho, EC difficile..	réa chir

Sexe	Age	Transport	Type d'accident	Cinétique	Mécanisme	Grade c	OH (g/L)	Lésions	CAT	Orientation
58	M	Smur	moto	?	seul	0	3	contusion pulm, F K9-12, F périph	surv RP, ms notion trauma tho, observ/externe	bloc PU
18	M	Smur	surf	haute?	lors d'un saut	0	1	F T7-T10, pétéchies pariétales, contusion pulm	RP contrôle, surveillance	Chir ortho
26	M	Smur	AVP	haute	tonneaux, choc/arbre, incarceré	0	2	minime HSD, F ouverte radius, atélectasie G	surveillance neuro lors hospit, surv RP	Chir ortho
39	M	SP	moto	50km/h		0	2	F K11	chir ortho pr F 2 épaules	chir ortho

O2 ; oxygène, F : fracture ; T : vertèbre thoracique ; C : vertèbre cervicale ; L : vertèbre lombaire ; K : côte ; chir : chirurgie ; réa : réanimation ; PL : poids lourd ; tho : thoracique ; D : droite ; G : gauche ; apo : apophyse ; bloc PU : bloc des urgences ; déchoc : déchocage ; pulm : pulmonaire ; CR : compte-rendu ; transv : transverse ; proc : processus ; dcd : décédé ; RAD : retour à domicile ; dig : digestive ; tho : thoracique ; LMD : lobe moyen ; Sat : saturation ;

Tableau 6. Caractéristiques des patients présentant une discordance clinico-scannographique au niveau abdominal

Sexe	Age	Transport	Type d'accident	Mécanisme	Grade C	OH (g/L)	Lésion	CAT	Orientation
M	44	Smur	Moto	Choc latéral puis frontal	1		Traumatisme rénal G grade IV	Embolisation	Hospitalisation
F	20	SP	AVP	60 km/h, choc latéral	2		Epanchement intrapéritonéal	Surveillance hospitalière	Hospitalisation
M	19	SP	Ski	6m sur le dos	1		Epanchement Douglas	Surveillance	Hospitalisation
M	23	SP	Tyrolienne	10m	1	0.65	Contusion hépatique	Avis spécialisé, surveillance	Hospitalisation
M	32	SP	Domestique	6m (2 étages)	1	0	Hématome surrénalien	Surveillance hospitalière	Hospitalisation chirurgie
M	22	Smur	Tyrolienne	10m	1	0	Contusion surrénale droite	Surveillance hospitalière	Hospitalisation
M	21	Smur	Quad	Choc frontal	2		Hématome hépatique minimale et surrénalien	Surveillance hospitalière	Réanimation neurochirurgicale
F	32	SP	AVP	90 km/h choc latéral	2		Contusion hépatique	Surveillance	Hospitalisation
M	34	Smur	Chute	6m d'un toit	1		Hématome surrénalien	Surveillance	Hospitalisation
M	27	Smur	Moto	?	3		Lame d'épanchement	surveillance	Bloc PU
M	26	AP	Quad	90 km/h, chute 6m	1		Hématome surrénalien	TDM contrôle	Chirurgie de la main
M	23	AP	Surf	snowpark	2		Lame d'épanchement	Surveillance hospitalière	Chirurgie thoracique
F	26	SP	AVP	60 km/h, passager au déchochage	1		Minime épanchement	0	Retour à domicile

* 1 : classification en grades C selon les critères objectifs ; 2 : classification en grades C selon l'appréciation du clinicien ; 3 : critères de classification en grades C inconnus

Annexe 7 :

Tableau 7. Caractéristiques des patients présentant des discordances clinico-scannographiques au niveau pelvien

Sexe	Age	Transport	Mécanisme	Circonstances	Grade.C	OH	Lésion	CAT	Orientation
M	37	Smur	Chute	5m, d'un toit	1		Fracture aileron sacré et symphyse	Hospitalisation, chirurgie	
M	19	Smur	Chute	Haute, poursuite	3		Fracture sacrum, os iliaque	Hospit et chirurgie	
M	16	SP	Escalade	6m, matelas	1		Fractures multiples bassin	Hospit et chirurgie	
M	26	SP	Tyrolienne	10m	1	0,54	Fractures multiples bassin	Hospit et chirurgie	
F	38	AP	AVP piéton	Contre VL	2		Fracture ischion droit	Avis spécialisé	
M	83	SP	Domestique	Défenestration 3m	2	0	Fractures multiples du bassin	Hospit et chirurgie (avis neurochir pour fracture C2)	Chir ortho
M	56	Smur	Vélo	Haute cinétique contre VL	1		Fracture du cotyle	Hospit et chirurgie	Bloc PU
M	30	Smur	Moto	70 km/h	2		Fracture sacrum comminutive	Hospitalisation, chirurgie	Chir ortho
M	21	Smur	Scooter	Haute cinétique contre VL puis bus	1		Fracture complexe bassin	Hospitalisation, chirurgie	Bloc PU
M	76	Smur	Vélo	Haute cinétique choc frontal contre VL	1		Fracture iliaque	Hospitalisation, embolisation ?	déchocage

* 1 : classification en grades C selon les critères objectifs ; 2 : classification en grades C selon l'appréciation du clinicien ; 3 : critères de classification en grades C inconnus