



HAL
open science

Thyroïdectomie par voie de lifting cervico faciale sous guidage endoscopique : étude anatomo-chirurgicale

Benoit Agopian

► **To cite this version:**

Benoit Agopian. Thyroïdectomie par voie de lifting cervico faciale sous guidage endoscopique : étude anatomo-chirurgicale. Médecine humaine et pathologie. 2013. dumas-00877942

HAL Id: dumas-00877942

<https://dumas.ccsd.cnrs.fr/dumas-00877942>

Submitted on 18 Nov 2013

HAL is a multi-disciplinary open access archive for the deposit and dissemination of scientific research documents, whether they are published or not. The documents may come from teaching and research institutions in France or abroad, or from public or private research centers.

L'archive ouverte pluridisciplinaire **HAL**, est destinée au dépôt et à la diffusion de documents scientifiques de niveau recherche, publiés ou non, émanant des établissements d'enseignement et de recherche français ou étrangers, des laboratoires publics ou privés.

UNIVERSITÉ DE NICE SOPHIA ANTIPOLIS

FACULTÉ DE MÉDECINE

THESE D'EXERCICE DE MEDECINE

POUR LE

DIPLÔME D'ETAT DE DOCTEUR EN MEDECINE

**THYROIDECTOMIE PAR VOIE DE
LIFTING CERVICO FACIAL SOUS GUIDAGE ENDOSCOPIQUE :
ETUDE ANATOMO-CHIRURGICALE**

SOUTENUE ET PRESENTEE PUBLIQUEMENT A

NICE

LE 23 OCTOBRE 2013

PAR

BENOIT AGOPIAN

NÉ LE 28 MAI 1983 A MARSEILLE

DEVANT LES MEMBRES DU JURY

MONSIEUR LE PROFESSEUR LAURENT CASTILLO

PRESIDENT DU JURY

MONSIEUR LE PROFESSEUR JOSE SANTINI

DIRECTEUR DE THÈSE

MONSIEUR LE PROFESSEUR FRANÇOIS DEMARD

ASSESEUR

MONSIEUR LE DOCTEUR ALEXANDRE BOZEC

ASSESEUR

MONSIEUR LE DOCTEUR MICHEL BELTRAN

ASSESEUR

UNIVERSITÉ DE NICE-SOPHIA ANTIPOLIS

FACULTÉ DE MÉDECINE

Liste des professeurs au **1er septembre 2013** à la Faculté de Médecine de Nice

Doyen	M. BAQUÉ Patrick
Assesseurs	M. BOILEAU Pascal M. HÉBUTERNE Xavier M. LEVRAUT Jacques
Conservateur de la bibliothèque	M. SCALABRE Grégory
Chef des services administratifs	Mme CALLEA Isabelle
Doyens Honoraires	M. AYRAUD Noël M. RAMPAL Patrick M. BENCHIMOL Daniel

Professeurs Honoraires

M. BALAS Daniel	M. LAMBERT Jean-Claude
M. BLAIVE Bruno	M. LAPALUS Philippe
M. BOQUET Patrice	M. LAZDUNSKI Michel
M. BOURGEON André	M. LEFEBVRE Jean-Claude
M. BOUTTÉ Patrick	M. LE BAS Pierre
M. BRUNETON Jean-Noël	M. LE FICHOUX Yves
Mme BUSSIERE Françoise	M. LOUBIERE Robert
M. CHATEL Marcel	M. MARIANI Roger
M. COUSSEMENT Alain	M. MASSEYEFF René
M. DAR COURT Guy	M. MATTEI Mathieu
M. DELMONT Jean	M. MOUIEL Jean
M. DEMARD François	Mme MYQUEL Martine
M. DOLISI Claude	M. OLLIER Amédée
M. FREYCHET Pierre	M. ORTONNE Jean-Paul
M. GÉRARD Jean-Pierre	M. SCHNEIDER Maurice
M. GILLET Jean-Yves	M. SERRES Jean-Jacques
M. GRELLIER Patrick	M. TOUBOL Jacques
M. HAR TER Michel	M. TRAN Dinh Khiem
M. INGLES AKIS Jean-André	M. ZIEGLER Gérard
M. LALANNE Claude-Michel	

M.C.A. Honoraire

Mlle ALLINE Madeleine

M.C.U. Honoraires

M. ARNOLD Jacques
 M. BASTERIS Bernard
 Mlle CHICHMANIAN Rose-Marie
 M. EMILIOZZI Roméo
 M. GASTAUD Marcel
 M. GIRARD-PIPAU Fernand
 M. GIUDICELLI Jean
 M. MAGNÉ Jacques
 Mme MEMRAN Nadine
 M. MENGUAL Raymond
 M. POIRÉE Jean-Claude
 Mme ROURE Marie-Claire

PROFESSEURS CLASSE EXCEPTIONNELLE

M.	AMIEL Jean	Urologie (52.04)
M.	BENCHIMOL Daniel	Chirurgie Générale (53.02)
M.	CAMOUS Jean-Pierre	Thérapeutique (48.04)
M.	DARCOURT Jacques	Biophysique et Médecine Nucléaire (43.01)
M.	DELLAMONICA Pierre	Maladies Infectieuses ; Maladies Tropicales (45.03)
M.	DESNUELLE Claude	Biologie Cellulaire (44.03)
Mme	EULLER-ZIEGLER Liana	Rhumatologie (50.01)
M.	FENICHEL Patrick	Biologie du Développement et de la Reproduction (54.05)
M.	FRANCO Alain	Gériatrie et Biologie du vieillissement (53.01)
M.	FUZIBET Jean-Gabriel	Médecine Interne (53.01)
M.	GASTAUD Pierre	Ophtalmologie (55.02)
M.	GILSON Éric	Biologie Cellulaire (44.03)
M.	GRIMAUD Dominique	Anesthésiologie et Réanimation Chirurgicale (48.01)
M.	HASSEN KHODJA Reda	Chirurgie Vasculaire (51.04)
M.	HÉBUTERNE Xavier	Nutrition (44.04)
M.	HOFMAN Paul	Anatomie et Cytologie Pathologiques (42.03)
M.	LACOUR Jean-Philippe	Dermato-Vénérologie (50.03)
Mme	LEBRETON Élisabeth	Chirurgie Plastique, Reconstructrice et Esthétique (50.04)
M.	MICHIELS Jean-François	Anatomie et Cytologie Pathologiques (42.03)
M.	PRINGUEY Dominique	Psychiatrie d'Adultes (49.03)
M.	QUATREHOMME Gérald	Médecine Légale et Droit de la Santé (46.03)
M.	SANTINI Joseph	O.R.L. (55.01)
M.	THYSS Antoine	Cancérologie, Radiothérapie (47.02)
M.	VAN OBBERGHEN Emmanuel	Biochimie et Biologie Moléculaire (44.01)

PROFESSEURS PREMIERE CLASSE

M.	BATT Michel	Chirurgie Vasculaire (51.04)
M.	BÉRARD Étienne	Pédiatrie (54.01)
M.	BERNARDIN Gilles	Réanimation Médicale (48.02)
M.	BOILEAU Pascal	Chirurgie Orthopédique et Traumatologique (50.02)
M.	BONGAIN André	Gynécologie-Obstétrique (54.03)
Mme	CRENESSE Dominique	Physiologie (44.02)
M.	DE PERETTI Fernand	Anatomie-Chirurgie Orthopédique (42.01)
M.	DRICI Milou-Daniel	Pharmacologie Clinique (48.03)
M.	ESNAULT Vincent	Néphrologie (52-03)
M.	FERRARI Émile	Cardiologie (51.02)
M.	GIBELIN Pierre	Cardiologie (51.02)
M.	GUGENHEIM Jean	Chirurgie Digestive (52.02)
Mme	ICHAÏ Carole	Anesthésiologie et Réanimation Chirurgicale (48.01)
M.	LONJON Michel	Neurochirurgie (49.02)
M.	MARQUETTE Charles-Hugo	Pneumologie (51.01)
M.	MARTY Pierre	Parasitologie et Mycologie (45.02)
M.	MOUNIER Nicolas	Cancérologie, Radiothérapie (47.02)
M.	MOUROUX Jérôme	Chirurgie Thoracique et Cardiovasculaire (51.03)
M.	PADOVANI Bernard	Radiologie et Imagerie Médicale (43.02)
M.	PAQUIS Philippe	Neurochirurgie (49.02)
Mme	PAQUIS Véronique	Génétique (47.04)
M.	RAUCOULES-AIMÉ Marc	Anesthésie et Réanimation Chirurgicale (48.01)
Mme	RAYNAUD Dominique	Hématologie (47.01)
M.	ROBERT Philippe	Psychiatrie d'Adultes (49.03)
M.	ROSENTHAL Éric	Médecine Interne (53.01)
M.	SCHNEIDER Stéphane	Nutrition (44.04)
M.	TRAN Albert	Hépatogastro-entérologie (52.01)

PROFESSEURS DEUXIEME CLASSE

M.	ALBERTINI Marc	Pédiatrie (54.01)
Mme	ASKENAZY-GITTARD Florence	Pédopsychiatrie (49.04)
M.	BAHADORAN Philippe	Cytologie et Histologie (42.02)
M.	BAQUÉ Patrick	Anatomie - Chirurgie Générale (42.01)
M.	BARRANGER Emmanuel	Gynécologie Obstétrique (54.03)
M.	BENIZRI Emmanuel	Chirurgie Générale (53.02)
Mme	BLANC-PEDEUTOUR Florence	Cancérologie – Génétique (47.02)
M.	BREAUD Jean	Chirurgie Infantile (54-02)
Mlle	BREUIL Véronique	Rhumatologie (50.01)
M.	CANIVET Bertrand	Médecine Interne (53.01)
M.	CARLES Michel	Anesthésiologie Réanimation (48.01)
M.	CASSUTO Jill-Patrice	Hématologie et Transfusion (47.01)
M.	CASTILLO Laurent	O.R.L. (55.01)
M.	CHEVALLIER Patrick	Radiologie et Imagerie Médicale (43.02)
M.	DUMONTIER Christian	Chirurgie plastique
M.	FERRERO Jean-Marc	Cancérologie ; Radiothérapie (47.02)
M.	FOURNIER Jean-Paul	Thérapeutique (48-04)
M.	FREDENRICH Alexandre	Endocrinologie, Diabète et Maladies métaboliques (54.04)
Mlle	GIORDANENGO Valérie	Bactériologie-Virologie (45.01)

M.	GUÉRIN Olivier	Gériatrie (48.04)
M.	HANNOUN-LEVI Jean-Michel	Cancérologie ; Radiothérapie (47.02)
M.	IANNELLI Antonio	Chirurgie Digestive (52.02)
M.	JOURDAN Jacques	Chirurgie Thoracique et Cardiovasculaire (51.03)
M.	LEVRAUT Jacques	Anesthésiologie et Réanimation Chirurgicale (48.01)
M.	PASSERON Thierry	Dermato-Vénérologie (50-03)
M.	PICHE Thierry	Gastro-entérologie (52.01)
M.	PRADIER Christian	Épidémiologie, Économie de la Santé et Prévention (46.01)
M.	ROGER Pierre-Marie	Maladies Infectieuses ; Maladies Tropicales (45.03)
M.	ROHRLICH Pierre	Pédiatrie (54.01)
M.	RUIMY Raymond	Bactériologie-virologie (45.01)
M.	SADOUL Jean-Louis	Endocrinologie, Diabète et Maladies Métaboliques (54.04)
M.	STACCINI Pascal	Biostatistiques et Informatique Médicale (46.04)
M.	THOMAS Pierre	Neurologie (49.01)
M.	TROJANI Christophe	Chirurgie Orthopédique et Traumatologique (50.02)
M.	VENISSAC Nicolas	Chirurgie Thoracique et Cardiovasculaire (51.03)

PROFESSEUR DES UNIVERSITÉS

M.	SAUTRON Jean-Baptiste	Médecine Générale
----	-----------------------	-------------------

MAITRES DE CONFÉRENCES DES UNIVERSITÉS - PRATICIENS HOSPITALIERS

Mme	ALUNNI-PERRET Véronique	Médecine Légale et Droit de la Santé (46.03)
M.	AMBROSETTI Damien	Cytologie et Histologie (42.02)
Mme	BANNWARTH Sylvie	Génétique (47.04)
M.	BENOLIEL José	Biophysique et Médecine Nucléaire (43.01)
Mme	BERNARD-POMIER Ghislaine	Immunologie (47.03)
Mme	BUREL-VANDENBOS Fanny	Anatomie et Cytologie pathologiques (42.03)
M.	DELOTTE Jérôme	Gynécologie-Obstétrique (54.03)
M.	DOGLIO Alain	Bactériologie-Virologie (45.01)
Mme	DONZEAU Michèle	Biologie du Développement et de la Reproduction (54.05)
M.	FOSSE Thierry	Bactériologie-Virologie-Hygiène (45.01)
M.	FRANKEN Philippe	Biophysique et Médecine Nucléaire (43.01)
M.	GARRAFFO Rodolphe	Pharmacologie Fondamentale (48.03)
Mme	HINAULT Charlotte	Biochimie et biologie moléculaire (44.01)
Mlle	LANDRAUD Luce	Bactériologie-Virologie (45.01)
Mme	LEGROS Laurence	Hématologie et Transfusion (47.01)
Mme	MAGNIÉ Marie-Noëlle	Physiologie (44.02)
Mme	MUSSO-LASSALLE Sandra	Anatomie et Cytologie pathologiques (42.03)
M.	NAÏMI Mourad	Biochimie et Biologie moléculaire (44.01)
M.	PHILIP Patrick	Cytologie et Histologie (42.02)
Mme	POMARES Christelle	Parasitologie et mycologie (45.02)
Mlle	PULCINI Céline	Maladies Infectieuses ; Maladies Tropicales (45.03)
M.	ROUX Christian	Rhumatologie (50.01)
M.	TESTA Jean	Épidémiologie Économie de la Santé et Prévention (46.01)
M.	TOULON Pierre	Hématologie et Transfusion (47.01)

PROFESSEURS ASSOCIÉS

M.	DIOMANDE Mohenou Isidore	Anatomie et Cytologie Pathologiques
M.	HOFLIGER Philippe	Médecine Générale
M.	MAKRIS Démosthènes	Pneumologie
M.	PITTET Jean-François	Anesthésiologie et Réanimation Chirurgicale
Mme	POURRAT Isabelle	Médecine Générale

MAITRES DE CONFÉRENCES ASSOCIÉS

Mme	CHATTI Kaouthar	Biophysique et Médecine Nucléaire
M.	GARDON Gilles	Médecine Générale
Mme	MONNIER Brigitte	Médecine Générale
M.	PAPA Michel	Médecine Générale

PROFESSEURS CONVENTIONNÉS DE L'UNIVERSITÉ

M.	BERTRAND François	Médecine Interne
M.	BROCKER Patrice	Médecine Interne Option Gériatrie
M.	CHEVALLIER Daniel	Urologie
Mme	FOURNIER-MEHOUAS Manuella	Médecine Physique et Réadaptation
M.	MAGNÉ Jacques	Biophysique
M.	QUARANTA Jean-François	Santé Publique

Remerciements

A Monsieur le Professeur Laurent CASTILLO

Merci pour l'enseignement que vous m'avez apporté, votre bonne humeur et votre gentillesse sont véritablement appréciables. Je suis honoré de vous avoir comme président de ce jury, veuillez accepter, cher Maitre mes sentiments de profond respect.

A Monsieur le Professeur José SANTINI

C'est en travaillant à vos côtés que j'ai décidé de me consacrer à la chirurgie cervico faciale. Vos qualités humaines et d'enseignement, votre maîtrise de la chirurgie et surtout les soins de qualité que vous apportez à vos patients sont pour moi un véritable exemple. Merci de m'avoir confié ce travail qui est le vôtre. Je vous exprime cher Maitre, ma très profonde déférence pour la sagesse et le savoir que vous m'avez prodigué.

A Monsieur le Professeur François DEMARD

Je n'ai pas eu la chance de travailler avec vous, mais je bénéficie quotidiennement de l'héritage que vos élèves me transmettent. Votre charisme et votre clairvoyance sont reconnus de tous. Grâce à vous j'ai pu apprendre mon métier dans un Institut d'exception. Soyez assuré de tout mon respect et de ma profonde admiration.

A Monsieur le Docteur Alexandre BOZEC

Je suis très heureux que tu aies accepté sans hésiter de faire partie de ce jury. C'est toi le premier qui m'a enseigné la chirurgie. Je te serai toujours reconnaissant pour ton compagnonnage et ta disponibilité. Un grand merci pour ton soutien et tes conseils.

A Monsieur le Docteur Michel BELTRAN

Michel, merci pour tout ce que vous m'avez apporté. Ces six mois à Cannes ont été très instructifs. Vos qualités professionnelles, et votre compassion envers vos patients me rendent admiratif. Je suis très heureux de venir travailler avec vous. Soyez assuré de mes solennels remerciements.

A tous les chirurgiens de l'institut universitaire de la face et du cou :
Au Docteurs Olivier DASSONVILLE et Gilles POISSONNET
Au Docteurs Nicolas GUEVARA et Yvan GAHIDE,
Au Docteurs Guillaume ODIN et Philippe KESTEMONT

A mes chefs de cliniques : Lionel LATTES, Pouya MAHDYOUN et Charles SAVOLDELLI
A mes co-internes puis chefs de cliniques Cécile WINTER, Claire GRECH et Sandy PIERRE

A tous les chirurgiens de l'hôpital Lenval
Au Docteurs Claude MASCHI, Sonanda BAILLEUX, Jean Claude PALLERI et
Daniel AMBOLET

A mes co-internes d'ORL :
Jean Christophe RISS : du premier jour de l'internat au dernier tu as été un ami fidèle et sincère
Remi GAUCHIER : merci de l'aide apporté à ce travail,
Nathalie VINCENT ; Clair VANDERSTEEN ; Julia GOTLIB

A mes co-internes du CHU de NICE et du CH de CANNES
Benoit BUGNAS ; Olivier GASTAUD ; Alexandra RABOT ; Alexandre MARSAUD ; Mikael
DJIAN ; Benjamin BUTET ; Antoine GENNARI ; Olivier CAMUZARD et tous ceux que j'ai
oublié et qui ont partagé avec moi cette aventure qu'est l'internat.

A tous les personnels médicaux et paramédicaux des services d'hospitalisation, du bloc
opératoire et de la consultation de l'IUFC, de l'hôpital Lenval et du CH de CANNES.

A ma famille

Ce travail est dédié à Mon Père : ta présence et tes conseils m'ont manqué durant ces longues études ; je sais que là où tu es, tu es fier de moi et de tes petits enfants.

A ma Mère : tu m'as toujours soutenu, encouragé, conseillé. Merci pour toutes ces innombrables choses, petites et grandes, qui font ce que je suis aujourd'hui. C'est à mon tour à présent, de prendre soin de toi, je t'aime maman.

A Maud : merci pour ton soutien sans faille. Tu as tout quitté pour que je puisse devenir Chirurgien. Merci pour les deux merveilles que tu m'as offertes. Tu es l'amour de ma vie je t'aime.

A Emy et Antoine : vous faites crépiter ma vie de papa, comme jamais je ne l'aurai cru. Tu vois Mimi ça y est je suis un « VRAI » docteur.

A mes grands-parents : Lucienne et Agop, j'aurai tellement aimé papi, que tu vois ça. Nany et Henry vous m'avez accompagné et soutenu tout au long de ma vie, Merci.

A Thomas, Katia et Sevan : vous comptez énormément pour moi. Il nous tarde de pouvoir profiter plus de vous 3 et peut être bientôt 4... Merci Thom d'être mon premier et mon plus fidèle patient.

A Marie Laure : vous m'avez toujours soutenu d'une affection constante et entière. Merci de m'avoir accueilli dans votre famille

A Georges et Annie : merci pour votre accueil chaleureux, et ce petit bout d'Arménie que vous transmettez à mes enfants.

Un grand merci aux familles Agopian et Roubieu.

Je remercie pour leur présence, écoute et capacité à me changer les idées mes ami(e)s. dresser leur liste exhaustive me conduirait nécessairement à l'oubli de certain(e)s. Je remercie tout spécialement ceux qui me font l'honneur d'être là aujourd'hui.

Sommaire

Liste des professeurs de la faculté de médecine de Nice.....	2
Remerciements	7
Sommaire	10
1. Introduction.....	11
2. Rappel des données de bases.....	14
3. Notre étude : anatomie chirurgicale de la thyroïdectomie sous guidage endoscopique par voie de LCF	62
4. Conclusion.....	109
Référence Bibliographiques	112
Annexes	121
Liste des illustrations	143
Liste des tableaux et diagrammes.....	145
Tables des matières	147
Serment d’Hippocrate	148
Résumé	149

1. Introduction

La chirurgie thyroïdienne est extrêmement fréquente, plus de 40 000 thyroïdectomies sont réalisées chaque année en France. En pathologie thyroïdienne les indications chirurgicales sont clairement définies ; goitre compressif, goitre hyperthyroïdien, nodules hyperfonctionnels ou suspects de cancer. Le chirurgien dans sa décision et sa prise en charge thérapeutique a pu bénéficier des progrès de l'imagerie et de la cytopathologie. Dans sa pratique chirurgicale quotidienne, il bénéficie également du développement de technologies innovantes et performantes, comme des procédés d'hémostase et de coagulation ou la neurostimulation.

La thyroïdectomie standard réalisée par cervicotomie antérieure, telle qu'elle était pratiquée par les pionniers de la chirurgie thyroïdienne Billroth, Kocher, Mayo ou Halsted, a peu changé. C'est une technique fiable, reproductible, avec une courbe d'apprentissage modérée et peu pourvoyeuse de complications.

Les progrès techniques en chirurgie sont contemporains du développement de nouvelles technologies. L'émergence de la chirurgie endoscopique, quelle que soit la spécialité, a permis de diminuer la morbidité post opératoire, et a également eu un impact médicoéconomique :

- Diminution des durées d'hospitalisation.
- Pratique de la chirurgie ambulatoire.

La chirurgie thyroïdienne a également bénéficié de l'essor de l'endoscopie et de la chirurgie robotisée. De nouvelles techniques de thyroïdectomie ont vu le jour, par voie cervicale ou extra cervicale, vidéo assistée, endoscopiques pures ou robotisées.

L'objectif de cette étude anatomo-chirurgicale préliminaire est de décrire une technique chirurgicale innovante, et de prouver la faisabilité d'une hémi-thyroïdectomie par voie cervicale haute, voie d'abord du lifting cervico facial (LCF) sous guidage endoscopique. L'intérêt de cette voie d'abord est multiple :

- Faire disparaître la rançon cicatricielle cervicale.
- Réaliser une thyroïdectomie dite «de haut en bas» : dissection qui nous semble plus logique ; à l'inverse des chirurgies thyroïdiennes endoscopiques/robotisées

par voie axillaire ou thoracique antérieure, qui sont en plus pourvoyeuses de complications spécifiques.

- Et dans certains cas sélectionnés, pouvoir dans le même temps réaliser un LCF biplan.

Enfin le développement de la technique et des outils de l'endoscopie permettrait la diffusion de cette procédure chirurgicale, ce que ne permet pas à l'heure actuelle la chirurgie robotisée, principalement pour des raisons de coût et de durée opératoire.

2. Rappel des données de bases

2.1 : Rappel historique

a. Histoire de l'anatomie de la glande thyroïde

La première description de la thyroïde reviendrait à Galien (deuxième siècle après JC), mais elle concernait des animaux. En fait il a fallu attendre la Renaissance et l'école de Padoue, où le premier amphithéâtre d'anatomie a vu le jour en 1490. C'est en effet à Padoue que Léonard de Vinci, ayant obtenu l'autorisation, du pape Jules II, de disséquer trente cadavres, réalisa des planches anatomiques dont l'une est considérée comme la première représentation de la thyroïde chez l'homme, sous le nom de glandules laryngées (Fig.1). Paradoxalement ses dessins sont restés méconnus pendant plusieurs siècles, ils n'ont été redécouverts qu'à la fin du XIXème siècle.

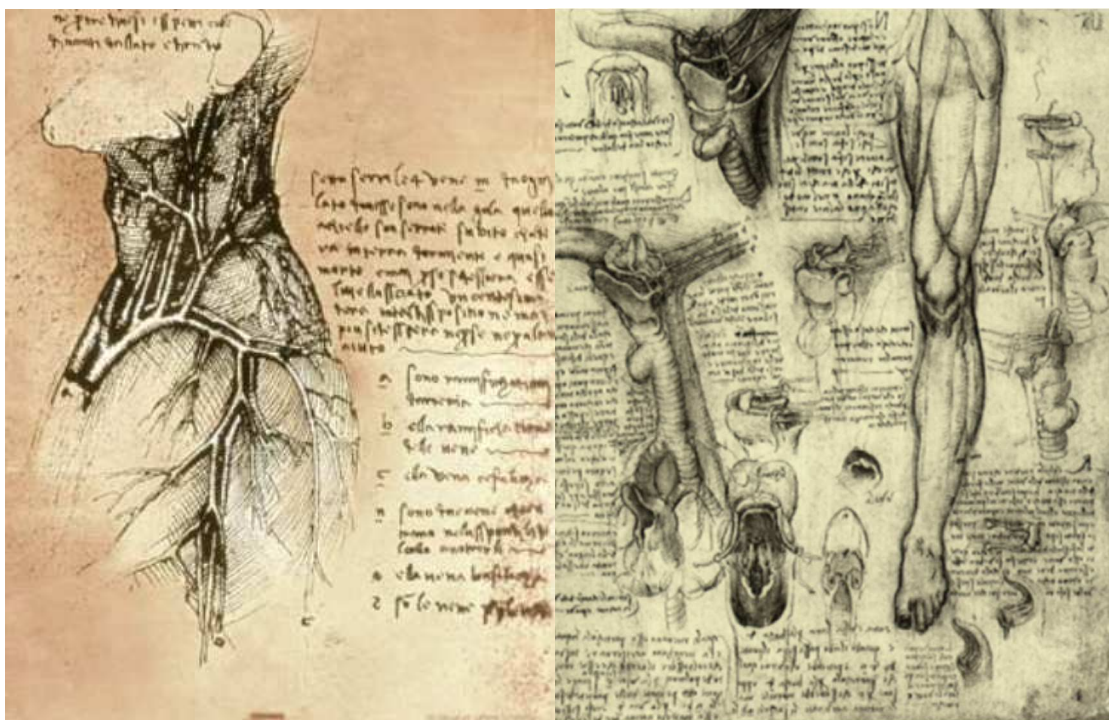

Figure 1: Planches anatomiques Leonard de Vinci; première représentation de la glande thyroïde

André Vésale (1514-1564) avec l'aide d'un élève du Titien, réalisa de magnifiques planches anatomiques qu'il publia en 1543 dans son ouvrage « De Humani Corporis Fabrica ». Il y décrivait deux « glandules laryngées », mais sans leur attribuer une grande importance, car, pour lui, elles faisaient partie du système lymphatique et ne servaient qu'à lubrifier la trachée. Contemporain de Vésale, Bartolomeo Eustachio (1520 -1574) affina la description, mais la plupart de ses ouvrages anatomiques restèrent inconnus jusqu'à leur publication en 1714 à Amsterdam. D'Ambroise Paré (1510-1590), on retiendra que dans son *Traité d'Anatomie Universelle* (1561) il a dessiné les deux glandules laryngées représentées par Vésale. C'est Julius Casserius (1552-1616) qui montra en 1600 que la thyroïde comportait deux lobes reliés par une partie médiane, l'isthme, ce qui curieusement avait échappé à ses prédécesseurs. C'est un demi-siècle plus tard que la glande a reçu son nom de Thomas Wharton (1614-1676), car elle a la forme en papillon du bouclier (thyreos) que portaient les guerriers grecs. Pierre Lalouette (1711-1792), en 1743, a décrit la pyramide qui porte son nom. C'est Otto Mandelung (1846-1926) en 1867 qui décrivit la corne postérieure de la thyroïde, appelée plus tard tubercule de Zuckerkandl. Dès lors la description de la glande ne s'est que peu modifiée.

b. Histoire de la chirurgie de la glande thyroïde : évolution des idées

Le traitement chirurgical des goitres n'a fait son apparition que tardivement. On a rapporté que des thyroïdectomies auraient été pratiquées à l'époque des pharaons¹. Puis Albucassis, célèbre chirurgien médiéval arabe, aurait rapporté dans son traité chirurgical « Al-Tasrif » en 952 une intervention sur la glande thyroïde, probablement une marsupialisation de kyste.

À la fin du XII^{ème} siècle un médecin de l'école de Salerne aurait proposé l'introduction, par de petites incisions, et à l'aide d'un fer chaud, d'un séton de fils enduits de substances caustiques. Le patient était attaché sur une chaise pour résister à la douleur et l'effet conjoint de la chaleur et des caustiques, était censé diminuer le volume du goitre.

Lorenz Heister (1683-1758), chirurgien et anatomiste allemand, dans son traité « De tumoribus singularibus, » a décrit les différentes méthodes chirurgicales pour traiter un goitre. Il proposait trois techniques : la “ligature” du goitre s'il était pédiculé, le “coupage” par une ou plusieurs incisions après avoir passé un fil tiré avec vigueur par des aides, ce qui permettait d'attirer le goitre vers l'extérieur, la cautérisation dont il craignait cependant qu'elle n'entraînât la mort par hémorragie ou fit “tourner le goitre” en cancer. Des techniques proches ont été recommandées plus tard par François-Emmanuel Fodéré (1764-1835), originaire de Saint-Jean-de-Maurienne, où les goitres étaient fréquents.

En fait c'est à un chirurgien français, Pierre Joseph Desault (1744-1795), que revient le mérite d'avoir pratiqué, avec certitude, en 1791, la première thyroïdectomie² même si elle n'a été que partielle. Son exploit resta isolé pendant plusieurs décennies et au début du XIX^{ème} siècle, c'était surtout la ligature des artères thyroïdiennes qui était employée. En 1821 Johann August Wilhem Hedenus (1760-1836) a ainsi rapporté 6 cas de goitres suffocants guéris par cette méthode, également utilisée par William Blizard (1743- 1825), Henry Earle (1789-1823), Aston Key (1793-1849). Toutefois quelques chirurgiens suivirent l'exemple de Desault. Ce fut le cas de Joseph Henry Green (1791-1863), mais son intervention fut suivie de décès par infection quinze jours plus tard. La plupart des autres thyroïdectomies pratiquées pendant cette époque (moins d'une dizaine) furent également suivies de décès, par infection, hémorragie ou suffocation.

Au milieu du 19^{ème} siècle cette intervention était condamnée en Europe par Johann Friedrich Diefenbach (1792-1847) à être : *«une des entreprises les plus ingrates, les plus périlleuses qui, si elle n'est pas complètement interdite, devrait au moins être à nouveau restreinte »*.

Et aux Etats-Unis par Samuel Gross³ *« Mais aucun homme sensé, sur des considérations légères , n'essayera d'extirper une thyroïde goitreuse. Si un chirurgien doit être aussi aventureux ou téméraire pour procéder à l'entreprise, je ne l'envierai pas... . Chaque pas qu'il fait sera environné de difficulté, chaque coup de son couteau sera suivi par un torrent de sang, et la chance que ce sera pour lui si sa victime vit assez longtemps pour lui permettre de terminer sa boucherie horrible »*. En 1850 l'Académie française de médecine déconseilla formellement ce type d'intervention.

C'est avec l'apparition de l'anesthésie et de l'asepsie que la chirurgie thyroïdienne prit son essor. De nombreux chirurgiens commencèrent alors à opérer des goitres : Just Lucas-Championnière (1843-1910) et Stéphane Tarnier (1838-1897) en France, Richard Von Volkmann (1830-1889) en Allemagne, Timothy Holmes (1825-1907) en Angleterre. Les complications opératoires étaient cependant fréquentes, avec un taux de mortalité aux environs de 40%. En Europe centrale, le goitre endémique était très fréquent, et c'est pourquoi les chirurgiens exerçant dans cette région s'y intéressèrent particulièrement. En Suisse Félix Heusser (1817-1875) réalisa 35 thyroïdectomies entre 1842 et 1859, avec seulement quatre décès, ce qui, à l'époque, était un progrès considérable. Il opérait les patients chez eux, aidé par son fils et sa femme qui administrait l'anesthésie. Georg Albert Lücke (1829-1894), patron de Kocher, fit dix thyroïdectomies entre 1865 et 1872. Les séries restaient cependant limitées, puisque Kocher recensant en 1877 les cas opérés dans le monde depuis 1850 n'en retrouva que 146².

c. Les pionniers de la chirurgie thyroïdienne

Théodor Billroth (1829-1894) en Autriche, était un véritable géant de la chirurgie du 19^{ème} siècle, il réalisait des thyroïdectomies pour des symptômes compressifs. Il fut initialement découragé par le décès de 8 de ces 20 patients opérés. Heureusement quelques années plus tard il décida de réessayer après le développement de l'anesthésie et de l'asepsie. Son taux de mortalité diminua à 10 %. En plus d'être un chirurgien magistral, il était un professeur remarquable en guidant ses assistants : Wolfer en 1879 qui décrit en premier la tétanie post thyroïdectomie ainsi que le danger des nerfs récurrents. En 1880 Sandstrom⁴ a identifié les derniers grands organes jusque-là inconnus chez l'homme « glandulae parathyroïdeae ». Le dernier assistant de Billroth, Eiselsberg fut le premier à expérimenter la transplantation de tissu thyroïdien et parathyroïdien. Enfin Mikulicz un étudiant de Billroth développa le concept de résection subtotale de la thyroïde permettant un fonctionnement glandulaire résiduel.

Emil Theodor Kocher (1841-1917) fut sans conteste le véritable pionnier. Dès qu'il prit ses fonctions de chef de service, en 1872, à Berne, il décida de développer la chirurgie thyroïdienne. Au cours des deux premières années, il réalisa neuf énucléations de nodules thyroïdiens, deux marsupialisations de kystes et deux thyroïdectomies totales. Cependant deux malades moururent (16 %) d'infection. Par contre il n'y eut aucun décès par hémorragie, car Kocher pratiquait une hémostase minutieuse. Au cours des années suivantes et pendant toute sa carrière, il affina sa technique. Il proposa diverses voies d'abord, dont l'une porte son nom et reste toujours utilisée. Il décrivit toutes les manœuvres encore utilisées pour éviter les hémorragies par ligature première des vaisseaux, pour préserver les nerfs laryngés, pour extirper un goitre plongeant. Il avait peu de tétanies post-opératoires, moins que les autres chirurgiens, car sa technique était particulièrement fine. Il participa à la création de l'endocrinologie moderne, en décrivant en 1883, un an après les frères Reverdin⁵ le myxœdème post thyroïdectomie totale, qu'il appela « cachexia strumipriva »⁶. Après cette découverte il ne réalisa plus que des lobectomies ou des thyroïdectomies subtotaux, sauf pour les cancers et les goitres récidivants. En 1883 il publia 101 interventions avec seulement treize décès (13 %). En 1901 il avait réalisé 2 000 thyroïdectomies et la mortalité était tombée à 0,18 %. À sa mort, en 1917, 7 052 interventions avaient été pratiquées dans son service dont 5314⁷ par lui-même avec un taux de mortalité inférieure à 1%. L'augmentation de la mortalité s'explique car contrairement à ses contemporains, Kocher préconisait un traitement chirurgical pour les goitres exophtalmiques,

décrit par Graves⁸. En cas de thyroïdectomie pour maladie de Basedow la mortalité atteignait 4,5%, taux extrêmement bas pour l'époque. Il préconisait la ligature première des pédicules vasculaires, puis il réalisait une lobectomie pour éviter le myxœdème post opératoire. En cas de récurrence il faisait une totalisation en laissant toujours du tissu fonctionnel. Kocher a été récompensé en 1909 pour l'ensemble de ces travaux et découvertes en physiologie et chirurgie thyroïdienne par le prix Nobel de médecine⁷.

William Halsted (1852-1922) au cours de ses dernières années de formation, visita de grandes institutions européennes. Il observa Billroth puis Kocher et fut intrigué par la chirurgie thyroïdienne. Kocher décrivait des myxœdèmes après thyroïdectomie, alors qu'il était peu enclin aux tétanies post opératoires, Billroth, lui, présentait des résultats opposés. Halsted attribua cela à la différence de technique chirurgicale. En effet Kocher pratiquait une chirurgie minutieuse, il était très pointilleux sur les hémostases et la vascularisation des parathyroïdes et réalisait une véritable thyroïdectomie totale extra capsulaire. Billroth en revanche pratiquait une chirurgie rapide pour diminuer le temps de saignement, il laissait probablement du tissu thyroïdien résiduel. Mais sa technique emportait les parathyroïdes ou du moins attentait à leur vascularisation. Lors de son retour aux Etats-Unis il était plein d'enthousiasme pour la chirurgie thyroïdienne, très peu pratiquée à l'époque en raison du risque hémorragique et infectieux. En 1889 il devint chef de service de l'hôpital de Baltimore et développa cette chirurgie. Il étudia la vascularisation des parathyroïdes⁹. Il montra que la tétanie post opératoire chez le chien était guérie par l'administration de sel de calcium¹⁰. Il démontra que l'injection ou l'ingestion d'extrait parathyroïdien, de même que les greffes faisaient disparaître les crises de tétanie. L'obsession d'Halsted était bien la préservation des glandes parathyroïdes et de leur vascularisation. Il plaidait pour l'ultraligature distale des artères thyroïdiennes. Comme Kocher il était très pointilleux sur l'asepsie et les hémostases. Pour cela il développa des pinces hémostatiques encore utilisées aujourd'hui, et instaura le port de gants fins en caoutchouc pour éviter les infections. Enfin dans son traité : « The operative story of goiter : the author's operation »¹¹ qui est encore aujourd'hui une référence, il déclara « l'extirpation de la glande thyroïde pour goitre, caractérise , peut être mieux que tout autre opération, le triomphe suprême de l'art du chirurgien. »

Charles Mayo (1863-1939) commença sa carrière de chirurgien de la thyroïde en 1890, à l'âge de 27 ans. Avec son frère William ils pratiquèrent une thyroïdectomie pour un goitre très volumineux¹² responsable d'une détresse respiratoire chez un fermier du Minnesota. Malgré une hémorragie cataclysmique ils sauvèrent leur malade. Cette expérience stimula Charles, qui se forma auprès de Kocher à Berne, puis devint le chirurgien de la thyroïde dans leur clinique éponyme de Rochester Minnesota. Quand Mayo commença son expérience thyroïdienne, il avait des chiffres de mortalité relativement élevés, il s'obstina et avec son expérience grandissante il diminua son taux de mortalité de façon considérable. Il commença à s'attaquer aux problèmes de l'hyperthyroïdie, un terme qu'il fut le premier à utiliser. Il utilisait la technique de Kocher¹³ pour opérer les maladies de Basedow, mais contrairement à lui, il développa une technique qui consistait dans la section des muscles infra-hyoïdiens afin d'améliorer l'exposition de la glande. En 1912, Mayo avait effectué 278 interventions chirurgicales réussies pour maladie de Basedow¹⁴. Il dut son succès à l'introduction de l'iode comme préparation pré opératoire, des patients atteints d'hyperthyroïdie¹⁵. Ce traitement fut introduit par son ami et collègue Plummer. Grâce à cette préparation les taux de mortalité de Mayo, pour des goitres exophtalmiques, tombèrent à moins de 1%. En son temps, Mayo était reconnu pour être sur son continent le chirurgien ayant pratiqué le plus de thyroïdectomies avec la mortalité opératoire la plus faible, d'où son titre de « père de la chirurgie de la thyroïde américaine ».

Georges Crile (1864-1953) a également contribué au développement de la chirurgie thyroïdienne aux Etats-Unis. Il s'intéressa particulièrement aux crises thyrotoxiques après chirurgie de maladie de Basedow. Après le décès d'un de ses patients, il corréla l'état d'anxiété et d'agitation préopératoire au risque de complication par thyrotoxicose post opératoire. Il instaura une préparation de ses patients avant l'intervention¹⁶, ils étaient hospitalisés plusieurs jours avant l'intervention. Ils étaient anesthésiés à leur insu, pour être opérés seulement lorsqu'ils étaient complètement détendus. Les patients se réveillaient dans leur lit comme si rien ne s'était passé, afin d'éviter cette crise tant redoutée. Crile est devenu intensément occupé avec la chirurgie de la thyroïde¹⁷, en particulier pour la maladie de Basedow. Il était connu pour entreprendre jusqu'à 20 thyroïdectomies par jour. En effet, à la fin de sa carrière, sa clinique de Cleveland avait comptabilisé près de 25.000 opérations, principalement pour hyperthyroïdie, soit en moyenne un taux de mortalité opératoire d'environ 1% et une incidence similaire pour la tétanie post opératoire.

Frank Lahey (1880-1953) était déjà un chirurgien généraliste de renom, quand il s'est intéressé à la chirurgie de la thyroïde. Il bénéficia de l'introduction de l'iode pour la préparation préopératoire des patients atteints d'hyperthyroïdie, et décrit le taux hormonal comme marqueur préopératoire. D'un point de vue technique il fut le premier à réaliser une auto-transplantation de parathyroïde dans le muscle sternocléidomastoïdien. Mais l'obsession de Lahey était la préservation du nerf récurrent. Il le disséquait complètement pour pouvoir le voir tout au long de l'intervention. Il enregistra un taux extrêmement faible de paralysie récurrentielle inférieure à 0,5%¹⁸. Lahey opéra jusqu'à 15 jours avant sa mort, il avait effectué plus de 10.000 thyroïdectomies, tandis que sa clinique avait dépassé les 40.000. Bien que plus d'un quart de ces procédures fussent pour la maladie de Basedow, la mortalité globale opératoire n'était que de 0,1%.

2.2. Rappel embryologique

a. Embryologie de la glande thyroïde

L'organogénèse de la thyroïde a une importance majeure en clinique, elle explique un certain nombre de variations anatomiques que le chirurgien cervico facial doit maîtriser. Le futur parenchyme thyroïdien apparaît dès la troisième semaine entre la première et la deuxième poche pharyngienne, sous forme d'une prolifération épithéliale du revêtement endodermique formée sur la ligne médiane de la paroi ventrale de l'intestin pharyngien (intestin antérieur). Cette origine correspond au foramen caecum de la langue situé au milieu du « V » lingual. Entre la 4^{ème} et la 7^{ème} semaine, le tissu endodermique envahit le mésenchyme sous-jacent et migre en avant de l'os hyoïde et des cartilages laryngés, pour finir à la fin de la septième semaine en avant de l'axe viscéral du cou. La glande thyroïde devient fonctionnelle à la fin du 3^{ème} mois¹⁹.

Lors de sa migration ce tissu est sphérique puis il devient bilobé alors qu'il progresse caudalement (Fig.2). Tout au long de sa migration la thyroïde reste connectée à la langue par le canal thyroglosse (Fig.3), mais celui-ci se rétracte et constitue un tractus fibreux qui s'atrophie. La partie basse de ce tractus peut donner naissance au lobe pyramidal²⁰ de Lalouette. Parfois des reliquats de tractus thyroglosse peuvent persister et être à l'origine d'un kyste du tractus thyroglosse. Il représente 40% des malformations congénitales cervicales de l'enfant²¹.

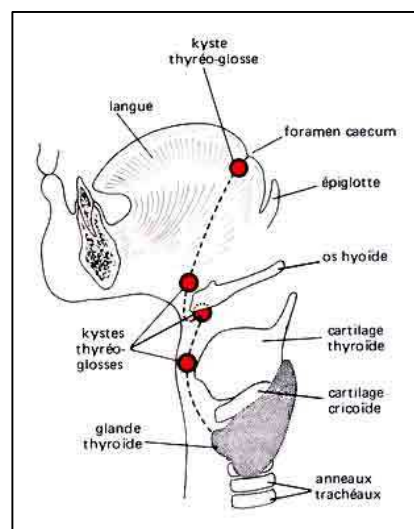


Figure 2: trajet de migration de la glande thyroïde²² : Langman, Embryologie médicale, Masson 1994

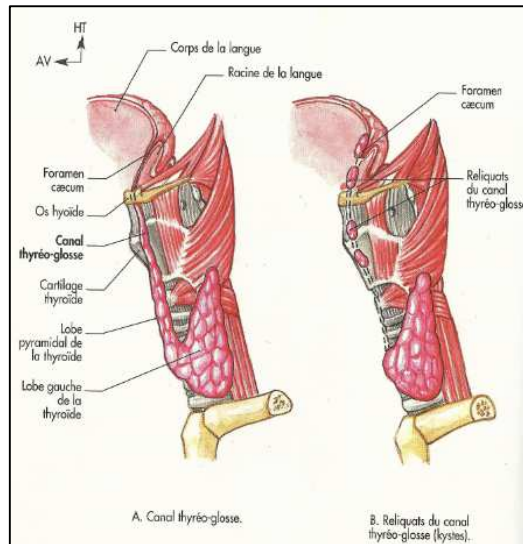


Figure 3: embryogénèse de la glande thyroïde : Bonfils.P, Chevalier.JM ; Anatomie ORL ; médecine Flammarion 2005

Durant la 5^{ème} semaine de vie in utero, des éléments cellulaires provenant des 4^{èmes} et 5^{èmes} poches pharyngiennes, rejoignent la composante centrale. Les cellules C para-folliculaires sécrétant la calcitonine se différencient dans les corps ultimo-branchiaux à partir des cellules neurales de la 4^{ème} poche endoblastique. Elles fusionnent avec le tissu thyroïdien surtout au niveau du tiers moyen des lobes thyroïdiens latéraux, à l'origine du tubercule postérieur de Zuckerkandl²³. Le cancer médullaire de la thyroïde est développé à partir de ces cellules C et représente 5 à 10% des cancers thyroïdiens.

Des ectopies de tissu thyroïdien peuvent exister sur tout le trajet de migration. La totalité de la glande peut ne pas migrer et se développer au niveau de la base de langue, constituant une thyroïde basi-linguale. C'est le site le plus fréquent de thyroïde ectopique. La thyroïde linguale est située en général sur la ligne médiane entre le foramen caecum et l'épiglotte²⁴. Plus de 70% des patients avec une thyroïde linguale n'ont aucun tissu thyroïdien cervical²⁵. Il peut également exister du tissu thyroïdien ectopique basi cervical ou thoracique qui se manifeste par un nodule thyroïdien solitaire ectopique²⁶. Enfin l'agénésie totale ou héli agénésie thyroïdienne sont exceptionnelles¹⁹.

b. Embryologie des glandes parathyroïdes (Fig.4)

La préservation des parathyroïdes est d'une importance majeure en chirurgie thyroïdienne. La connaissance du développement embryonnaire des parathyroïdes est essentielle, elle explique les différentes localisations glandulaires possibles. Dans 13% des cas, des glandes surnuméraires existent jusqu'à 11 sur des séries d'autopsies²⁷.

Dès la sixième semaine, la troisième poche pharyngienne va donner naissance à l'ébauche de la parathyroïde inférieure (P3) et au thymus ; l'aire de dispersion possible de P3 sera comprise entre : en haut le tiers moyen de la face postérieure des lobes thyroïdiens, et en bas, la loge thymique dans le médiastin antéro-supérieur. Elle est dans 45% à 61% des cas, en position : inférieure, latérale ou postérieure par rapport au pôle inférieur de la thyroïde, en avant du plan du nerf récurrent^{27,28}.

La quatrième poche est à l'origine de la parathyroïde supérieure P4 qui a un trajet de migration plus court que P3, car elle accompagne le corps ultimo-branchial et les cellules para-folliculaires C. Elle reste en contact avec la partie postéro supérieure de l'hémi-thyroïde. Dans 80% des cas elle est immédiatement située au-dessus du croisement de l'artère thyroïdienne supérieure et du récurrent en arrière du lobe thyroïdien. Son aire de dispersion est plus limitée, mais son mécanisme de migration favorise les ectopies acquises secondaires par un mécanisme de gravité favorisé par l'augmentation de leur poids liée à la pathologie adenomateuse²⁸. Une anomalie de migration de P4 peut être à l'origine de localisation exceptionnelles, très postérieures, enchâssée dans l'hypo pharynx²⁹, en arrière de l'œsophage, plus rarement juxta-vagal ou juxta-hypoglosse³⁰.

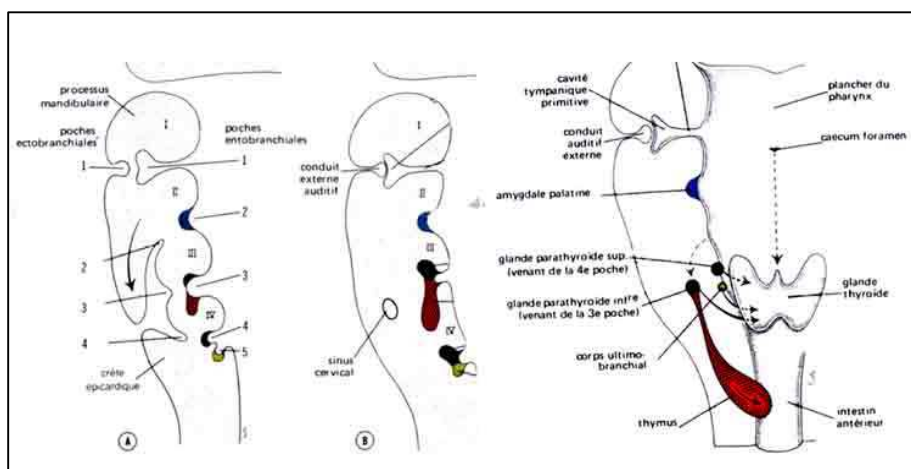


Figure 4: embryologie des parathyroïdes : Langman, Embryologie médicale, Masson 1994

c. Embryologie du nerf laryngé inférieur ou nerf récurrent

Le nerf laryngé inférieur est associé au 6^{ème} arc branchial. Le nerf vague apparaît à la fin de la 5^{ème} semaine in utero, et le nerf laryngé inférieur à la fin de la 6^{ème} semaine. Les arcs aortiques sont en situation craniale par rapport au larynx primitif et les nerfs laryngés inférieurs arrivent directement au larynx.

Avec l'élongation cervicale et la disparition des poches pharyngiennes, le larynx migre dans le cou, alors que les arcs aortiques restent thoraciques. Ainsi les nerfs laryngés inférieurs situés latéralement par rapport aux arcs aortiques doivent passer médialement sous le dernier arc pour atteindre le larynx : du côté gauche, le 6^{ème} arc persiste jusqu'à la naissance sous la forme du canal artériel puis régresse, constituant le ligament artériel, sous lequel passe le nerf laryngé inférieur gauche. Du côté droit, la partie distale du 6^{ème} arc disparaît, de même que le 5^{ème} arc, et le nerf laryngé inférieur droit passe donc sous le 4^{ème} arc branchial, future artère sous-clavière droite. Les deux nerfs laryngés inférieurs ont ainsi un trajet asymétrique.

Dans certains cas l'artère sous-clavière droite peut prendre naissance de l'arc aortique distal à gauche, passant en retro œsophagien. Le nerf laryngé inférieur droit naît alors du nerf vague à hauteur du pôle supérieur de la thyroïde et pénètre dans le larynx sans branche récurrentielle autour d'un vaisseau (Fig.5).

Le nerf laryngé inférieur non récurrent droit est retrouvé chez 0,4% à 1%^{31,32} des sujets. Le danger principal de cette variation est de léser le nerf lors de la dissection du pôle supérieur de la thyroïde. Le nerf laryngé inférieur gauche non récurrent est possible mais exceptionnel, en cas de situs inversus associé à une anomalie vasculaire précédemment citée³¹.

La réalisation d'une échographie cervicale peut détecter les anomalies vasculaires et faire suspecter un nerf laryngé inférieur droit non récurrent³³.

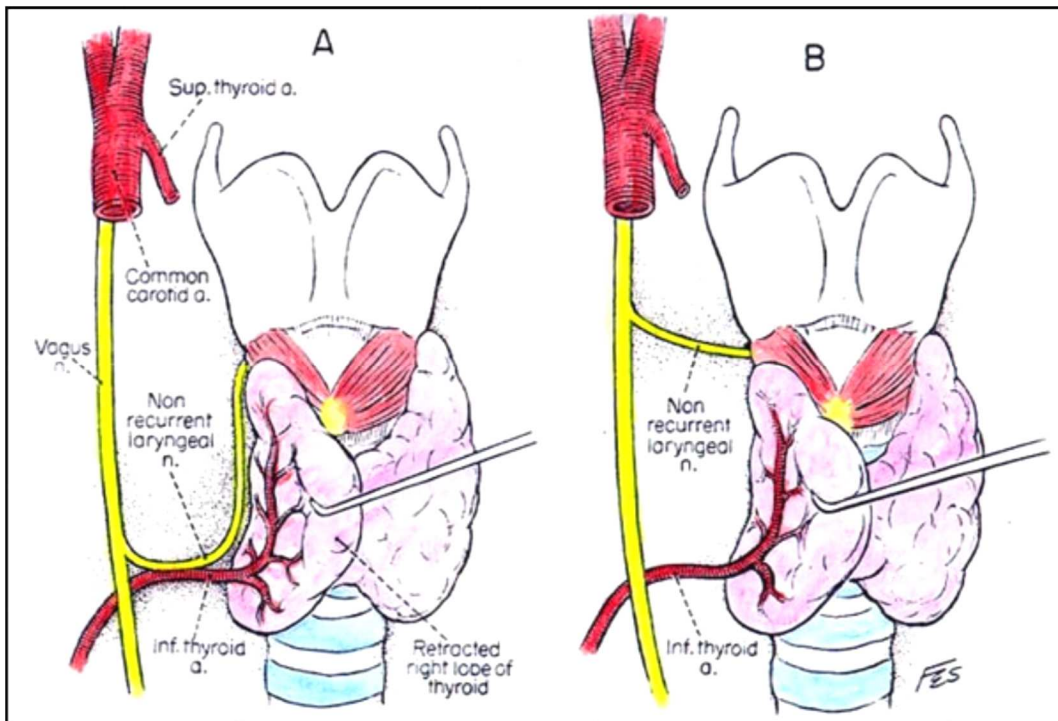


Figure 5: Le trajet du nerf laryngé inférieur non récurrent³⁴ ; Stewart, Mountain, and Colcock. *Brit. J. Surg* ; 1972

2.3 : Rappel d'anatomie chirurgicale de la glande thyroïde

a. La loge thyroïdienne

La loge thyroïdienne (Fig.6) est située dans la région infra hyoïdienne médiane, à la face antérieure du cou, en regard de la trachée cervicale. Elle contient la glande thyroïde, les glandes parathyroïdes et des éléments vasculaires et nerveux.

Elle a une forme de U ouvert en arrière, moulée sur l'axe viscéral du cou. Elle est limitée :

- En arrière, par la gaine viscérale médialement et la gaine carotidienne latéralement.
- En avant, par l'aponévrose cervicale moyenne qui engaine les muscles infra hyoïdiens.

La gaine viscérale entoure l'axe viscéral du cou. La gaine carotidienne entoure le paquet vasculo-nerveux du cou contenant l'artère carotide commune, la veine jugulaire interne, et le nerf vague ou 10e paire crânienne qui est classiquement décrit dans l'angle dièdre postérieur mais qui peut être plus superficiel notamment à gauche.

L'aponévrose cervicale moyenne s'insère en haut sur le bord inférieur de l'os hyoïde puis se dédouble en deux lames. La lame superficielle engaine les muscles sterno-hyoïdiens et omo-hyoïdiens pour se terminer sur le bord supérieur du manubrium sternal. La lame profonde engaine les muscles thyro-hyoïdiens et sterno-thyroïdiens pour se terminer sur la face dorsale du manubrium sternal.

D'un point de vue chirurgical, il existe plusieurs structures anatomiques critiques qui se situent dans la loge thyroïdienne à proximité de la glande thyroïde. Ces structures critiques sont : les nerfs laryngés récurrents, la branche externe des nerfs laryngés supérieurs et les glandes parathyroïdes. Le succès de la chirurgie thyroïdienne dépend de la compétence technique du chirurgien et son aptitude à identifier et à préserver ces structures à risques. Les éléments de la loge sont entourés de tissu cellulo graisseux, contenant également le réseau lymphatique thyroïdien. En cas de pathologie cancéreuse, le chirurgien doit parfois réaliser en application des « guidelines » l'exérèse de ce tissu ganglionnaire, compris entre la carotide commune et la trachée, en prenant soin de ne pas léser le nerf récurrent et la vascularisation des parathyroïdes, appelé curage du compartiment centrale.

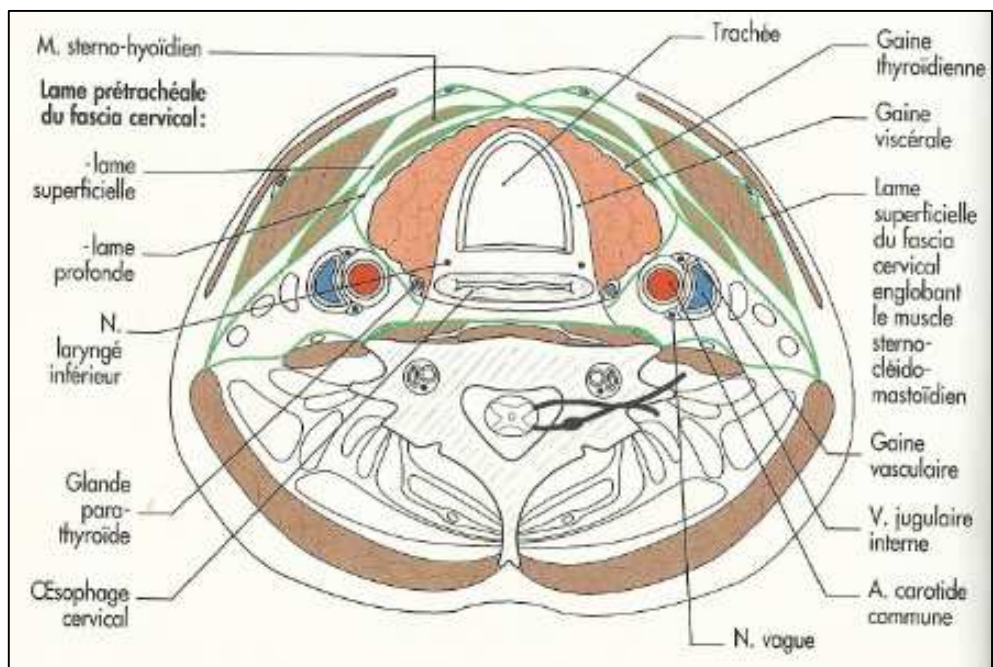


Figure 6: La loge thyroïdienne Bonfils.P, Chevalier.JM ; Anatomie ORL ; médecine Flammarion 2005

b. Anatomie chirurgicale de l'abord de la loge thyroïdienne

L'abord antérieur (Fig.7) est l'abord classique de la loge thyroïdienne réalisé en cas de thyroïdectomie. Il nécessite la dissection des différents plans de couverture :

- **La peau** (Fig.8) : elle est incisée horizontalement, de préférence dans un pli du cou à deux travers de doigt de la fourchette sternale, à la partie médiane du cou.
- **Le tissu cellulo-graisseux sous cutané** : lorsque l'incision est prolongée latéralement elle intéresse aussi le bord antérieur des muscles platysmas.
- **L'aponévrose cervicale superficielle** : elle est ouverte verticalement entre les deux veines jugulaires antérieures au niveau de la ligne blanche, exposant les muscles infra hyoïdiens entourés de l'aponévrose cervicale moyenne et disposés en deux couches : une couche superficielle constituée des muscles sterno et omo-hyoïdiens et une couche profonde formée du muscle sterno-thyroïdien.
- **L'aponévrose cervicale moyenne** : elle est ouverte et laisse apparaître les muscles infra hyoïdiens, ils sont écartés latéralement et soulevés, exposant ainsi la loge thyroïdienne au niveau de la face antérieure de l'isthme et de la face antérolatérale des lobes thyroïdiens.

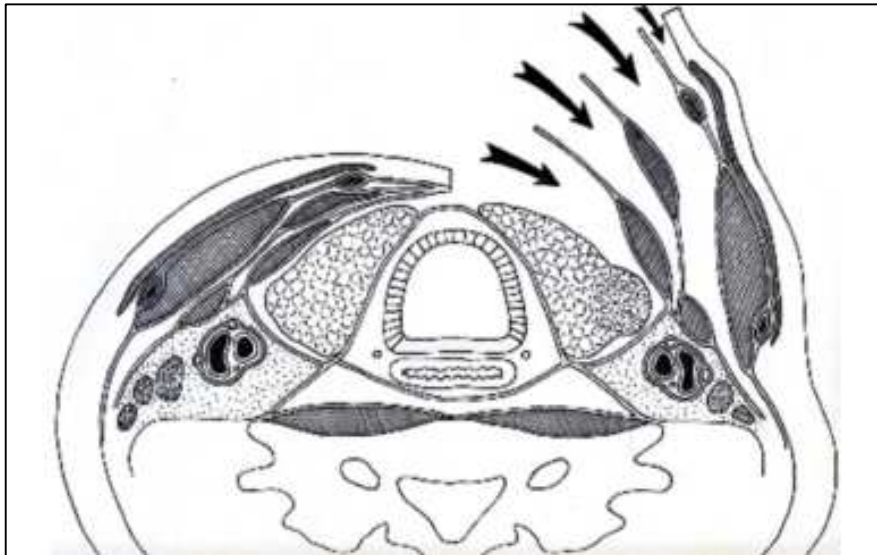


Figure 7: La loge thyroïdienne : les plans de dissection par un abord antérieur

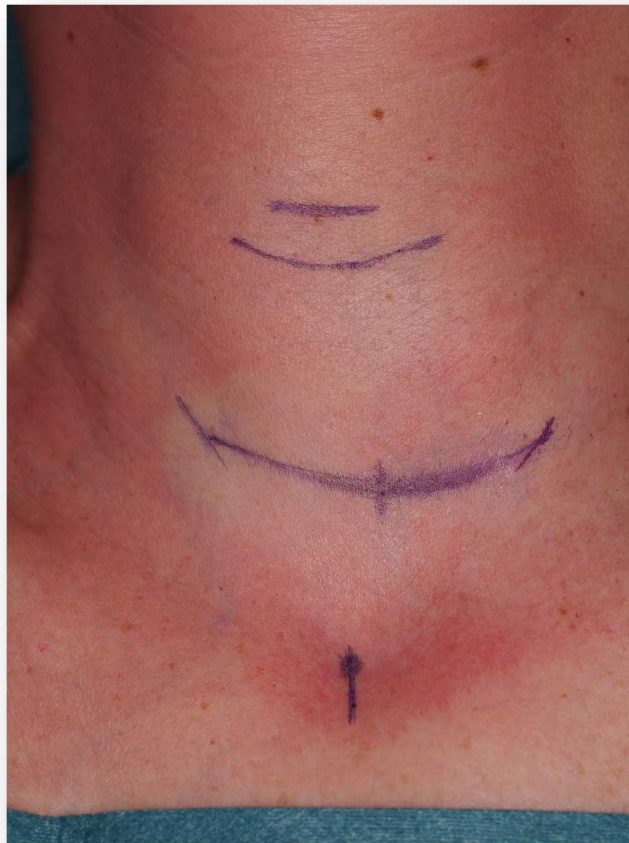

Figure 8: Tracé d'incision médiane

L'abord de la loge thyroïdienne peut également être réalisé par **un abord latéral** (Fig.9 et 10) : il peut être utilisé en cas de chirurgie thyroïdienne secondaire, afin de s'affranchir d'une dissection sur des tissus fibreux post chirurgicaux. En cas de chirurgie parathyroïdienne ciblée l'abord latéral est l'abord de choix pour réaliser une chirurgie minimale invasive.

- **La peau** : elle est incisée horizontalement de façon identique à la voie d'abord antérieure. L'incision peut être plus latérale en cas de chirurgie parathyroïdienne ciblée.
- **Le muscle platysma** : il est également incisé en cas d'incision latérale.
- **L'aponévrose cervicale superficielle** : elle est ouverte au niveau du bord interne du sterno-cléido-mastoïdien, en dehors de la veine jugulaire antérieure homolatérale.
- **L'aponévrose cervicale moyenne** : elle est ouverte latéralement et laisse apparaître les muscles infra hyoïdiens au niveau de leur bord latéral. Les muscles sont réclinés médialement et soulevés, exposant la loge thyroïdienne au niveau du bord antéro interne du lobe thyroïdien.

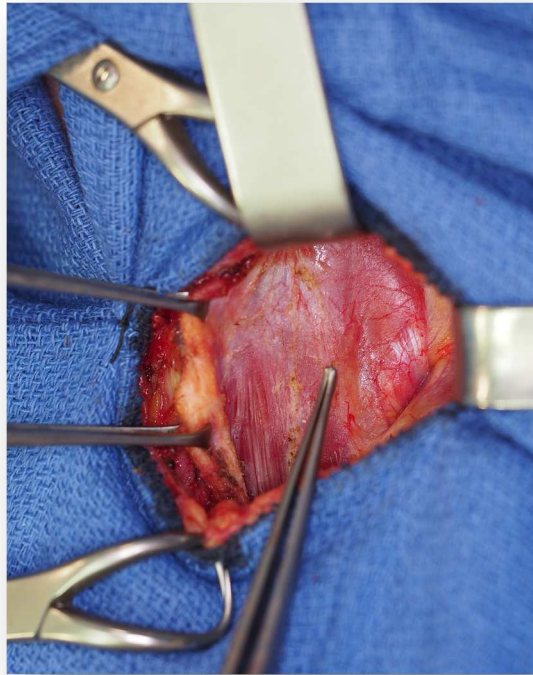


Figure 9: Abord latéral de la loge thyroïdienne gauche, la pince désigne l'aponévrose cervicale moyenne au niveau du bord antérieur du muscle sterno-cléïdo-mastoïdien

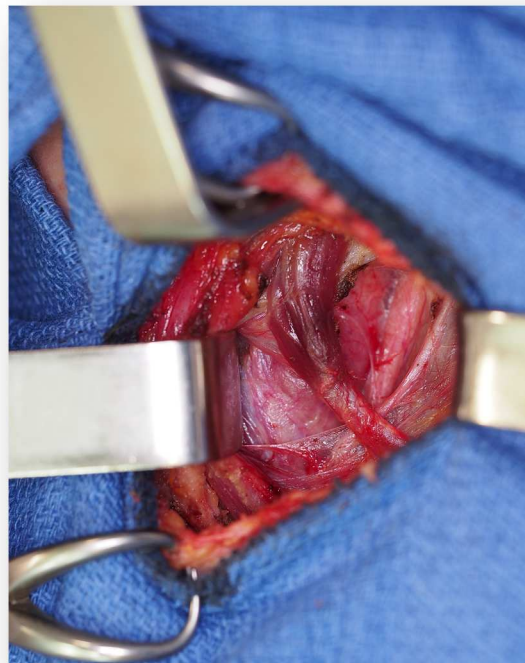


Figure 10: Abord latéral de la loge thyroïdienne gauche, on visualise au premier plan le muscle omo-hyoïdien et au second plan le lobe thyroïdien.

c. La glande thyroïde et ses rapports avec les éléments anatomiques contenus dans sa loge

La glande thyroïde a une forme de H bilobé formée par deux lobes latéraux réunis médialement par un isthme. Elle se moule en arrière sur l'axe laryngo-trachéal. En dehors de tout processus pathologique, la glande thyroïde peut présenter de nombreuses variations morphologiques. D'un point de vue chirurgical, la thyroïdectomie consiste en une libération de la glande de ses attaches qui sont principalement vasculaires, en sa mobilisation puis son exérèse. Le repérage et la conservation des éléments péri-thyroïdiens, glandes parathyroïdes et nerfs laryngés, est indispensable pour réaliser une chirurgie peu pourvoyeuse de complications et nécessite une connaissance anatomique précise.

La glande thyroïde présente de nombreuses variations anatomiques (Fig.11). Le lobe pyramidal ou pyramide de Lalouette est classiquement situé au niveau para-isthmique gauche, mais il peut également être médian. Il correspond à la partie basse du tractus thyroglosse. Il est retrouvé, au cours d'étude cadavérique entre 38% et 58% des cas^{35 36}. Alors que des études chirurgicales retrouvent la présence d'un lobe pyramidal entre 12% et 26 % des patients opérés^{20 37}. Comme l'ensemble de la glande il peut être le siège de processus pathologiques : carcinome de la thyroïde, nodule hyperfonctionnel. Lors d'une thyroïdectomie pour une maladie de Basedow il faut prendre soin de réaliser l'exérèse complète du lobe pyramidal afin d'éviter une récurrence.

Le muscle levator glandulae thyroideae est décrit comme une bandelette musculaire accessoire. Il est inséré depuis l'os hyoïde, le cartilage thyroïde ou le muscle constricteur inférieur du pharynx jusqu'à l'isthme thyroïdien ou le lobe pyramidal, parfois même sur le lobe latéral³⁸. Au cours d'études anatomiques, la prévalence du muscle levator glandulae thyroideae varie de 18% à 57% chez l'homme et 12% à 28% chez la femme^{36 39}.

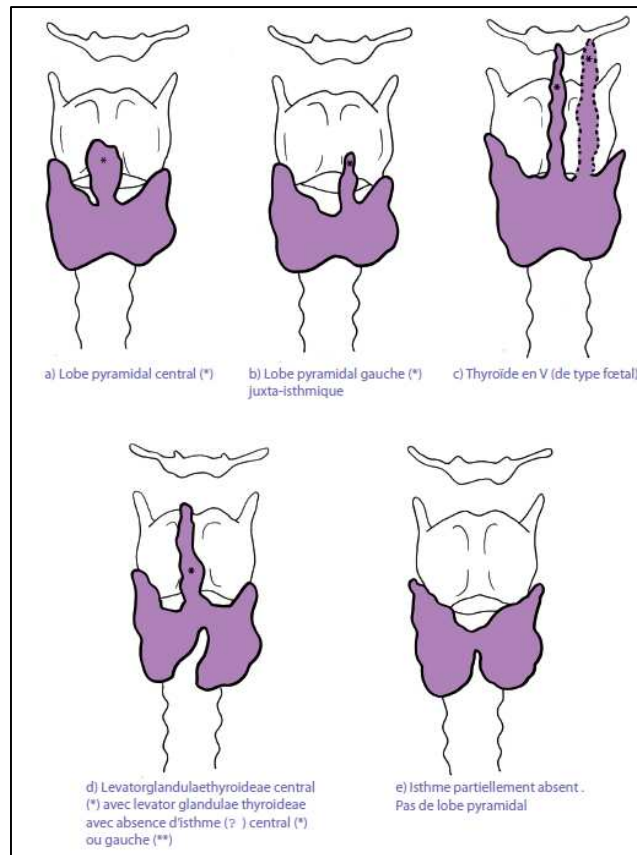


Figure 11: Variation morphologique de la glande thyroïde : (FANCY, *Otolaryngol Clin N Am*, 2010, OZGUR, *EurArchOtorhinolaryngol*, 2011) Rapport de la société française d'ORL 2012

Le tubercule de Zuckerkandl, également appelé corne postérieure de la glande thyroïde de Madelung, est une expansion postéro-latérale du lobe thyroïdien. Il correspondrait au point de fusion embryonnaire entre le corps ultimo-branchial et le processus thyroïdien médian principal^{40 41} : ses relations topographiques avec le nerf laryngé récurrent et la glande parathyroïde supérieure le font considérer comme un repère chirurgical important^{42 23}(Fig.12). Au cours d'une thyroïdectomie, un tubercule de plus de 1 cm est trouvé chez 14% à 55% des patients⁴¹. Un tubercule infra-centimétrique est présent dans plus de 95% des cas : le nerf laryngé inférieur est en arrière de lui dans 91% des cas, latéral dans 5% et antérieur dans 0,4%⁴³. La glande parathyroïde supérieure lui est postéro-supérieure ; sa localisation au contact de la pénétration récurrentielle peut entraîner une difficulté chirurgicale lors de la dissection du segment terminal du nerf récurrent. Lors d'une thyroïdectomie subtotale, une partie du tubercule de Zuckerkandl peut être laissée en place, protégeant ainsi la pénétration laryngée du nerf laryngé inférieur et la vascularisation de la glande parathyroïde supérieure^{42,44}.

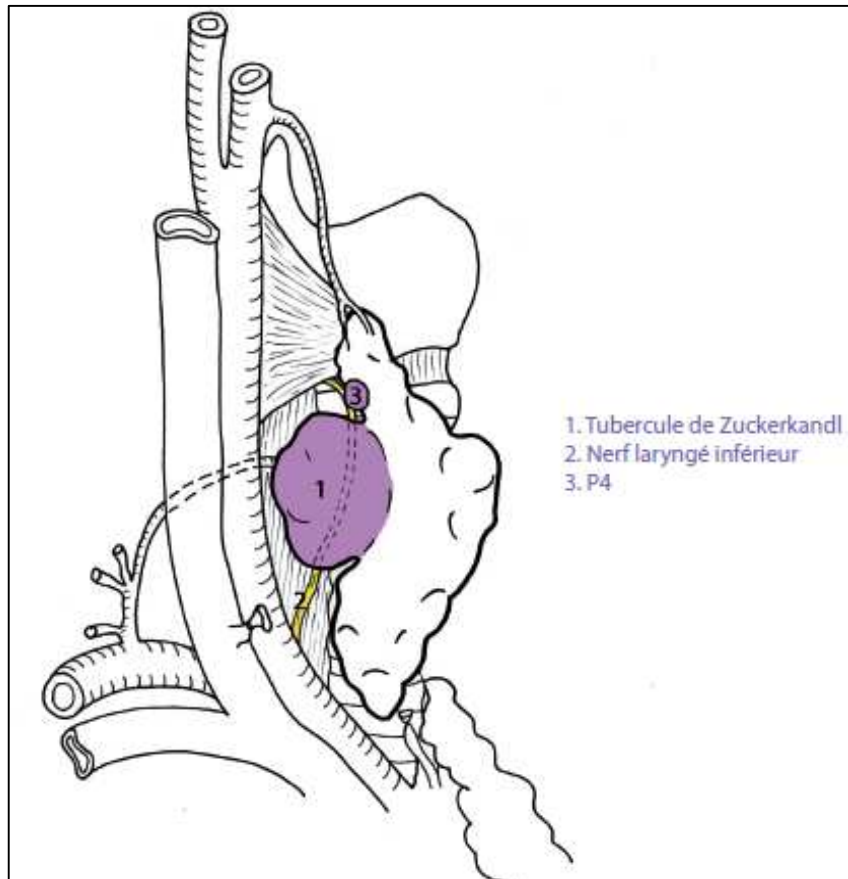


Figure 12: Rapport anatomique du tubercule de Zuckerkandl : (GAUGER, Eur J Surg, 2001 ; MIRILAS, J Am CollSurg, 2003, YALCIN, Clin Anat, 2007) Rapport de la société française d'ORL 2012

L'isthme

L'isthme thyroïdien est une lame aplatie réunissant les lobes thyroïdiens ; de taille variable il peut être absent. La dissection de l'isthme ne pose pas de problèmes chirurgicaux majeurs ; sur son bord supérieur chemine l'arcade artérielle sus isthmique, il peut présenter une expansion : le lobe pyramidal. Son bord inférieur donne naissance aux veines thyroïdiennes inférieures contenues dans la lame vasculaire inférieure qui se drainent dans le tronc veineux brachio-céphalique gauche. L'artère thyroïdienne moyenne ou artère de Neubauer, est inconstante ; elle peut naître de l'artère sous-clavière, de l'artère carotide commune droite, de l'artère thoracique interne ou de la crosse de l'aorte ; elle vascularise la partie médiane⁴⁵ de la glande et peut suppléer l'artère thyroïdienne inférieure quand celle-ci est absente. L'artère thyroïdienne moyenne chemine sur la face antérieure de la trachée et peut présenter un danger chirurgical lors de la dissection de l'isthme.

Les lobes thyroïdiens

Les lobes thyroïdiens présentent un pôle supérieur, un pôle inférieur et trois faces.

- Une face antéro latérale en rapport avec le muscle sterno-thyroïdien.
- Une face médiale en rapport avec la trachée cervicale et le larynx.
- Une face postérieure en rapport avec l'axe vasculaire du cou.

La face antéro latérale :

La face antéro-latérale prolonge la face antérieure de l'isthme. Elle intéresse le clinicien car elle correspond à la partie palpable du lobe thyroïdien ; elle est recouverte par le muscle sterno-thyroïdien engainé dans la lame profonde de l'aponévrose cervicale moyenne, mais déborde latéralement de celui-ci. Lors de l'abord antérieur de la loge thyroïdienne elle est exposée en premier après avoir écarté et soulevé les muscles infra hyoïdiens. Elle ne présente pas de rapport anatomique important. A sa surface chemine la branche externe de l'artère thyroïdienne supérieure, et le réseau veineux superficiel ou veines capsulaires, responsable d'hémorragies inopinées lors de la manipulation de la glande au cours de la dissection.

Le pôle supérieur (Fig13, 14 et 15) :

Le pôle supérieur du lobe thyroïdien se situe en hauteur au niveau du muscle constricteur inférieur du pharynx. Il peut, en fonction du volume de la glande être très haut situé (Fig16). Le pôle supérieur est englobé par l'artère thyroïdienne supérieure, qui vascularise les deux tiers supérieurs du lobe, elle naît de la carotide externe, aborde le pôle supérieur du lobe latéral et se divise, soit au contact de la glande, soit à distance, en trois branches :

- Une branche interne, descendant sur le versant interne du pôle supérieur, avant de s'anastomoser, inconstamment, au bord supérieur de l'isthme avec son homologue controlatéral, elle donne parfois naissance à une petite artère laryngée qui amarre le lobe et dont la section permet de dégager le segment polaire⁴⁵.
- Une branche postérieure qui s'anastomose avec une branche homologue venue de l'artère thyroïdienne inférieure.
- Une branche externe, la plus grêle, qui se distribue à la partie antéro-externe du lobe.

La veine thyroïdienne supérieure, parallèle et postérieure à l'artère, se draine dans la veine jugulaire interne, soit par le tronc thyro-linguo-pharyngo-facial, soit directement, à la hauteur du pôle supérieur. Les collecteurs lymphatiques du pôle supérieur (Fig.15) suivent le trajet de la veine et rejoignent le nœud ou ganglion sous digastrique. Les artères et les veines du pédicule supérieur sont engainées dans la lame vasculaire supérieure.

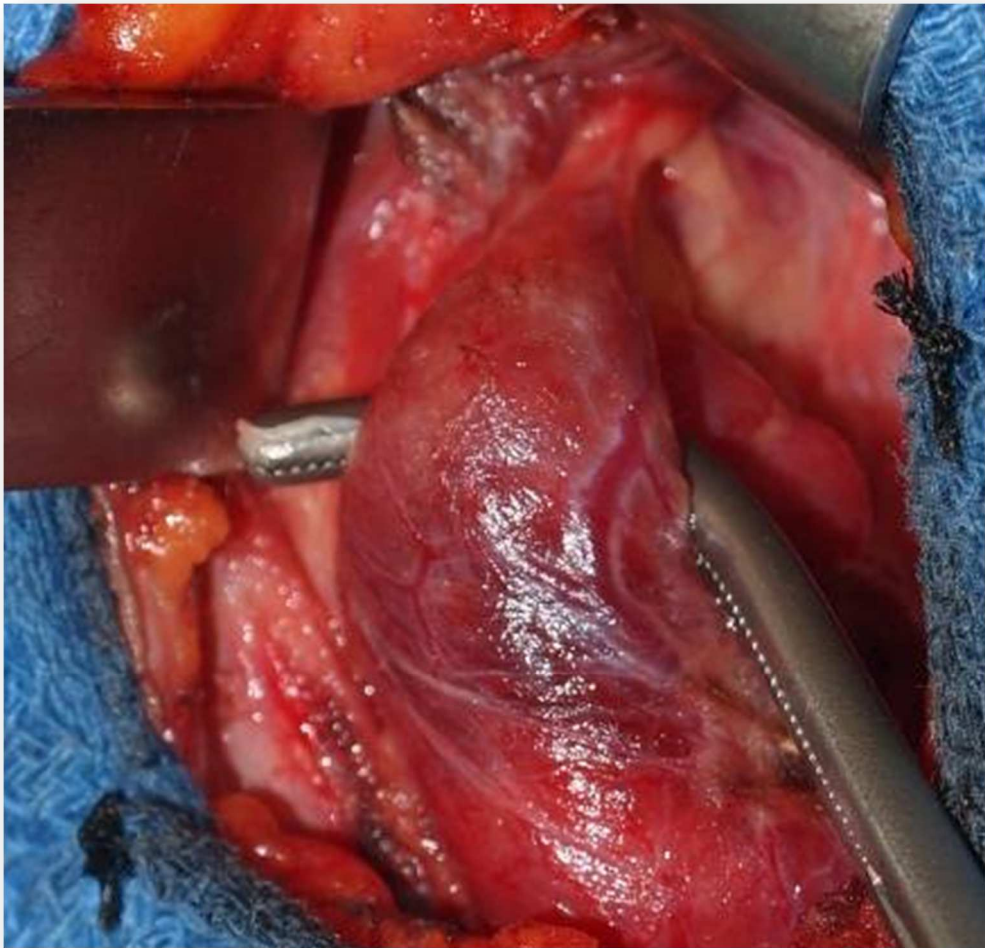


Figure 13: Pôle supérieur de la glande thyroïde

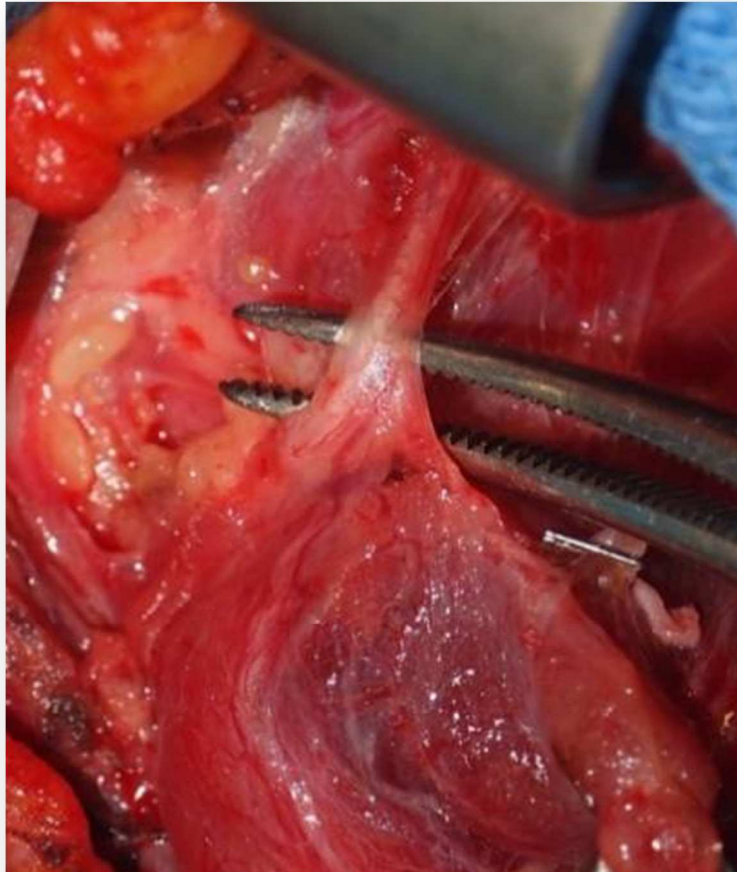


Figure 14: Artère thyroïdienne supérieure

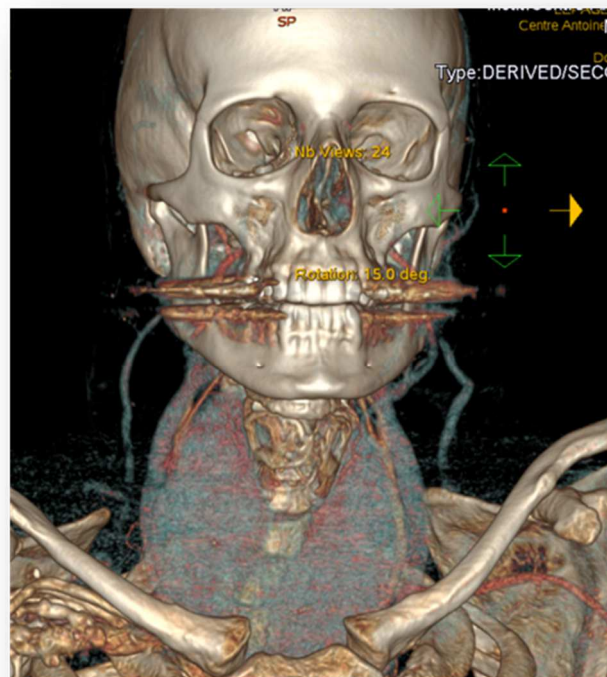


Figure 15: Reconstruction 3D scanner montrant pôle supérieur au niveau des glandes sous maxillaires

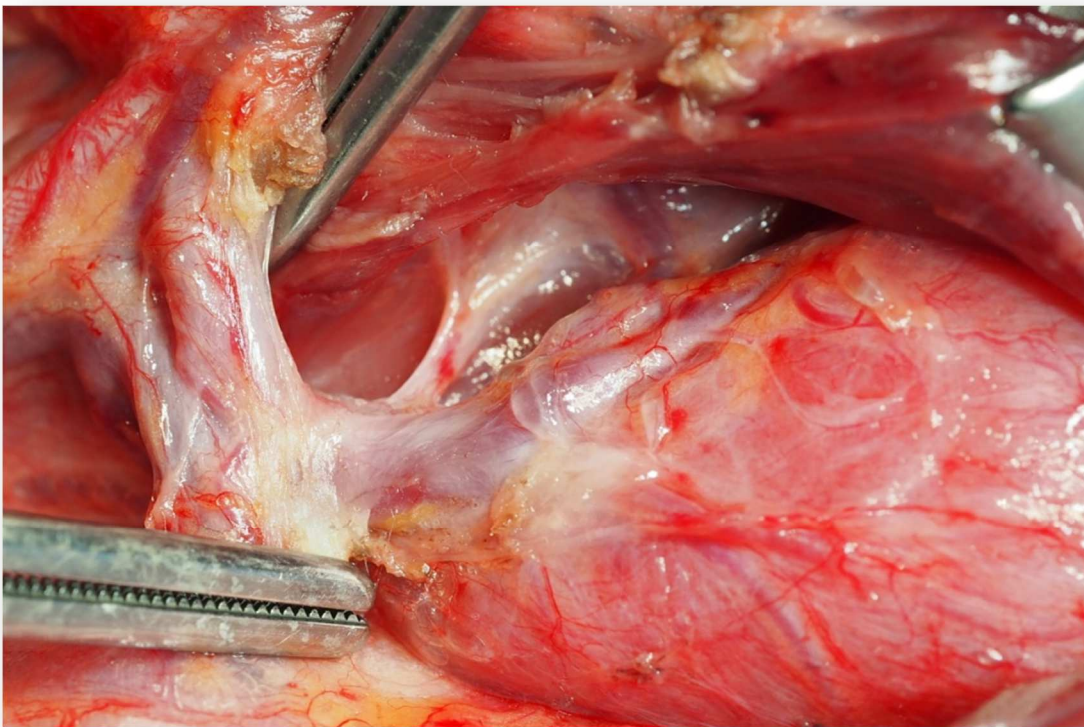


Figure 16: Pédicule supérieur : relation avec le nerf laryngé externe, visualisation des lymphatiques du pôle supérieur

La face médiale du pôle supérieur est en rapport avec le muscle crico-thyroïdien, la lame latérale et la corne inférieure du cartilage thyroïde, et la branche externe du nerf laryngé supérieur. Cette branche motrice innerve le muscle crico-thyroïdien, muscle tenseur des cordes vocales qui a un rôle majeur dans la phonation à haute fréquence. De nombreuses études anatomiques^{46,47} et chirurgicales^{48,49} mettent en évidence des variations anatomiques du nerf laryngé externe dont certaines présentent un risque chirurgical important (Fig17 et 18). La ligature sélective au contact de la glande des branches de l'artère thyroïdienne supérieure lors de la dissection et la libération du pôle supérieur permet de limiter les lésions du nerf laryngé externe.

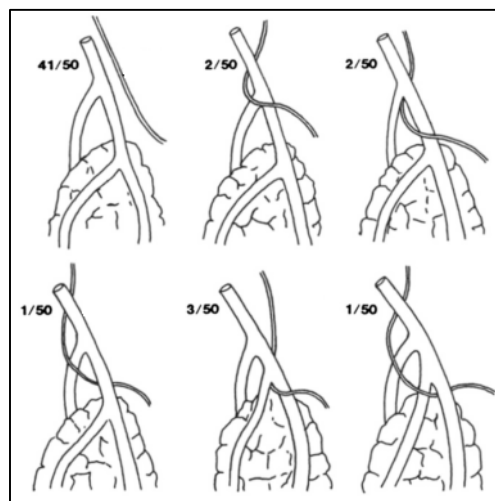


Figure 17: Relation entre nerf laryngé externe et l'artère thyroïdienne supérieure⁴⁹; Lennquist. surgery 1987

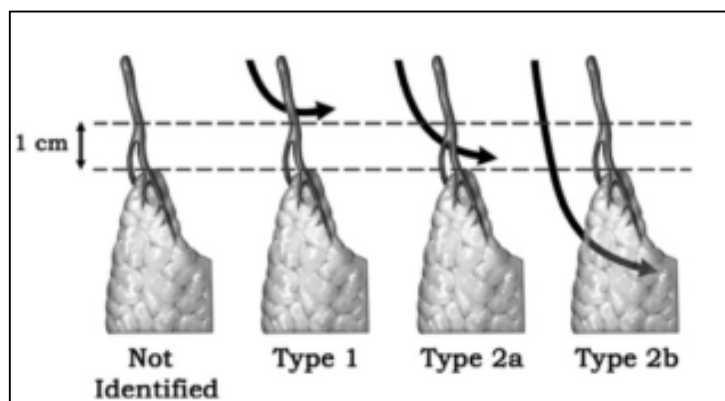


Figure 18: Classification de Cernea⁴⁸; Head and neck 1995

La glande parathyroïde supérieure ou P4 est retrouvée dans sa localisation habituelle en position haute²⁸ (25 % des cas) en rapport étroit avec le pôle supérieur du lobe thyroïdien (Fig.19). Son repérage et sa préservation avec son pédicule vasculaire sont indispensables lors de la ligature du pôle supérieur.

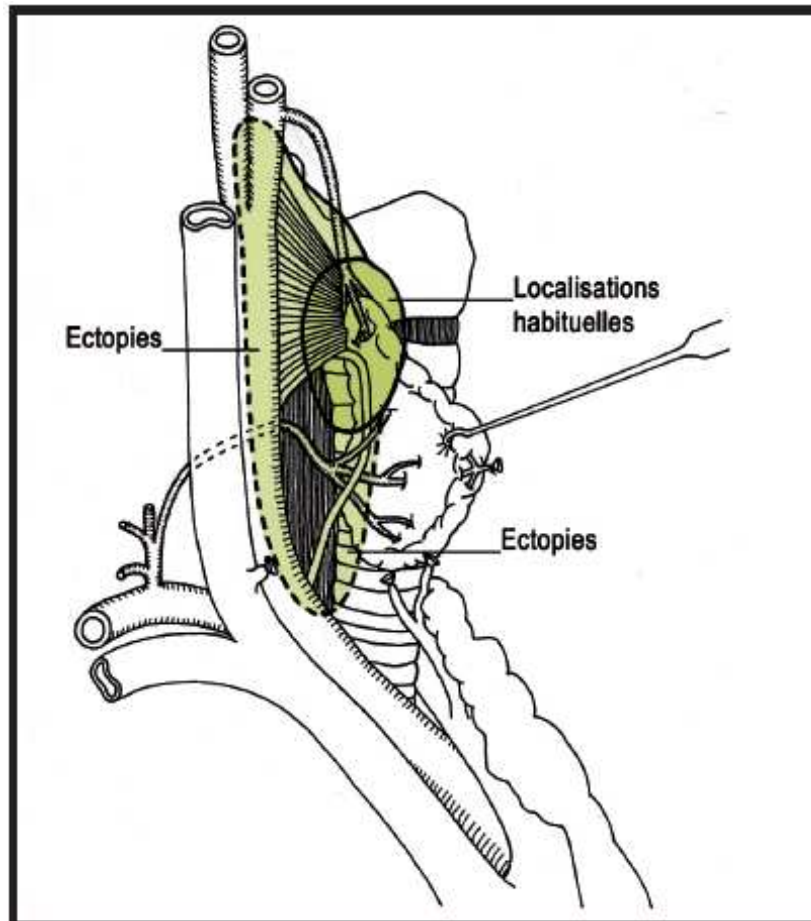


Figure 19: Topographie habituelle et ectopique des parathyroïdes supérieures (ACKERSTRÖM, Surgery, 1984; NGUYEN, Arch Otolaryngol Head Neck Surg, 2011; PRADES, JF ORL, 1996; THOMPSON, Surgery, 1982) Rapport de la société française d'ORL 2012⁵⁰

La face postérieure :

La face postérieure est en rapport avec l'axe vasculaire du cou dont les différents éléments sont englobés dans la gaine carotidienne (artère carotide commune, veine jugulaire interne, nerf vague). Au cours d'une thyroïdectomie, la face postérieure est exposée après avoir récliné le lobe en dedans, manœuvre facilitée par la ligature première du pôle supérieur. La (ou les) veine(s) thyroïdienne(s) moyenne(s), lorsque elle existe(nt), se tend(ent) transversalement de la face postérieure du lobe en regard de son tiers moyen à la veine jugulaire interne dans laquelle elle(s) se draine(nt). Elle peut être plus ou moins volumineuse selon les cas et selon l'état fonctionnel de la glande. La ligature de la veine thyroïdienne moyenne est un préambule indispensable à la poursuite de l'exploration chirurgicale de la face postérieure du lobe.

La face postérieure présente des rapports étroits avec l'artère thyroïdienne inférieure, le nerf récurrent et les glandes parathyroïdes. Toute la problématique de la chirurgie thyroïdienne consiste dans le repérage et la préservation de ces éléments nobles (Fig.20).

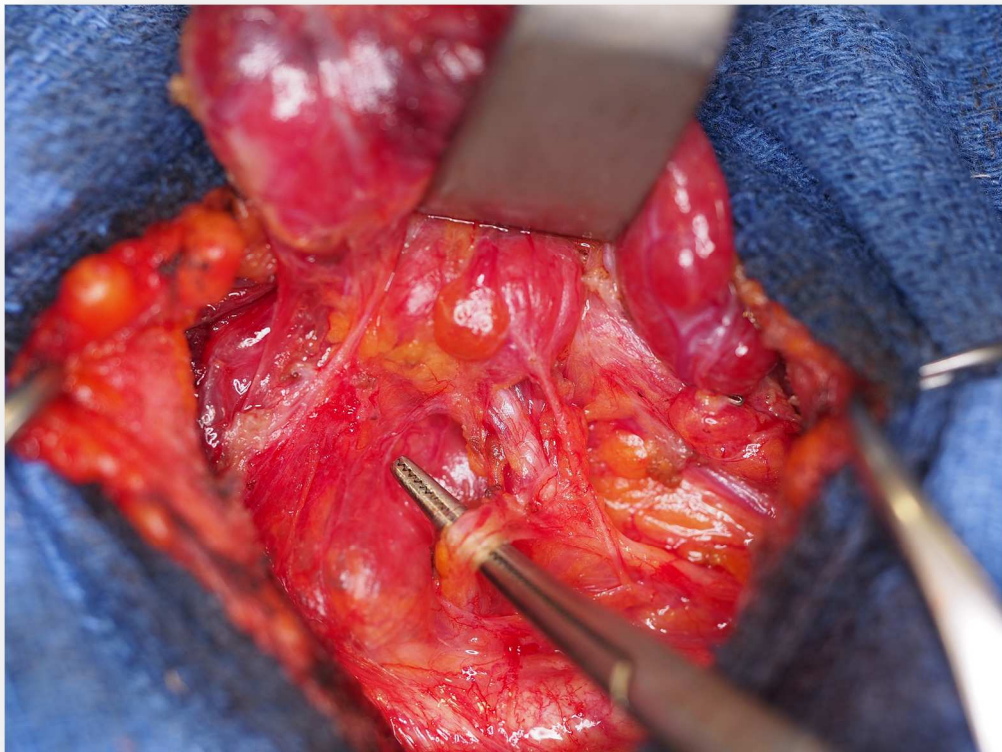

Figure 20: Vue anatomique de la face postérieure du lobe thyroïdien: la pince soulève l'artère thyroïdienne inférieure avant son croisement avec le nerf récurrent, on visualise également les parathyroïdes de part et d'autre du nerf.

L'artère thyroïdienne inférieure est une branche collatérale du tronc thyro-cervical. Son segment terminal est situé dans la loge thyroïdienne, il est vertical et chemine le long de la face postérieure du lobe. L'artère thyroïdienne inférieure se divise en trois branches :

- Une branche inférieure qui formera l'arcade sous isthmique.
- Une branche postérieure qui formera l'anastomose longitudinale postérieure ou arcade marginal d'Halsted et Evans en s'anastomosant avec la branche de trifurcation de l'artère thyroïdienne supérieure.
- Une branche interne, cheminant dans l'épaisseur du ligament latéral, pénétrant la face médiale du lobe et donnant des branches à destinée de la trachée et de l'œsophage.

Le nerf laryngé inférieur naît du nerf vague, à droite il passe sous l'artère sous-clavière, à gauche sous la crosse de l'aorte. De nombreuses études anatomiques ont été menées sur le trajet du nerf récurrent. Le nerf laryngé inférieur chemine à droite comme à gauche en avant du sillon trachéo-œsophagien dans 42% des cas, dans le sillon dans 33% des cas, en arrière dans 25% des cas. Du côté droit, le nerf laryngé inférieur est la plupart du temps en position antérieure, alors qu'à gauche le nerf est plutôt dans le sillon trachéo-œsophagien⁵¹. De nombreuses variations de situation par rapport (Fig.21) à l'artère thyroïdienne inférieure ont été décrites : le nerf laryngé récurrent est en arrière de l'artère thyroïdienne inférieure dans 36% des cas, antérieur dans 33% des cas, ou entre les branches artérielles dans 30% des cas. Dans 1% des dissections, l'artère thyroïdienne inférieure est située entre les branches de division du nerf laryngé⁵². Néanmoins, du côté droit, le nerf laryngé inférieur est oblique et antérieur, constituant la bissectrice de l'angle entre le tronc de l'artère thyroïdienne inférieure et la trachée; à gauche, le nerf laryngé inférieur est le plus souvent en situation postérieure dans l'angle trachéo-œsophagien.

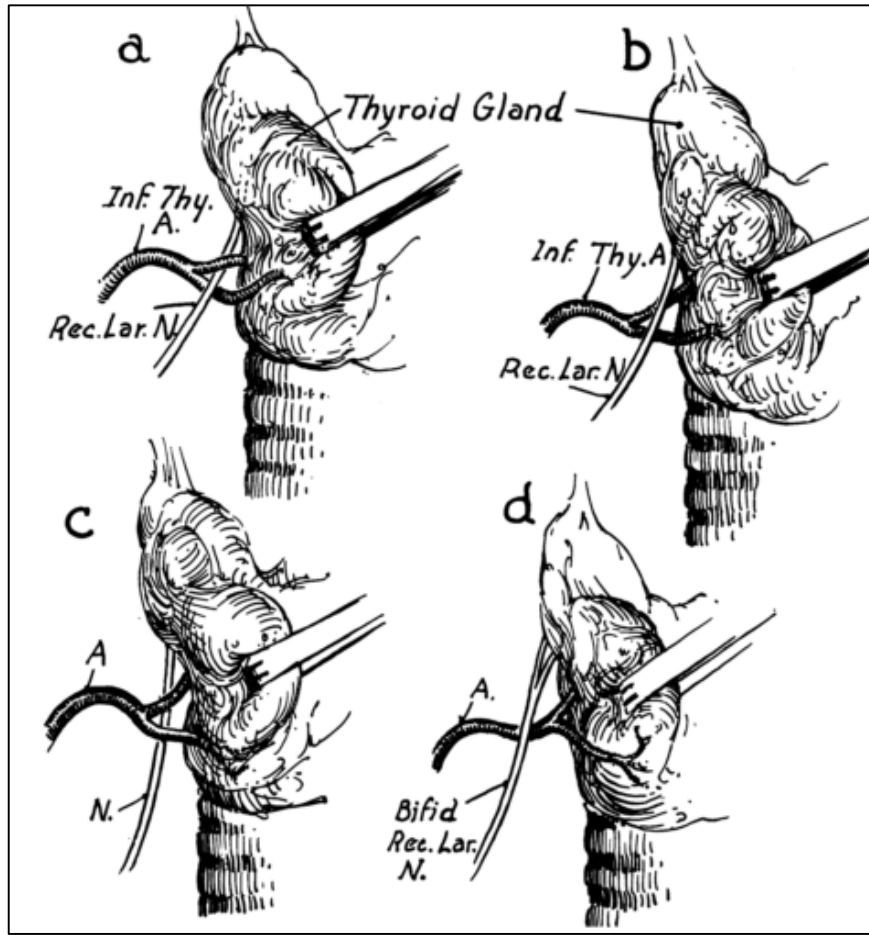


Figure 21: Variation entre le nerf récurrent et l'artère thyroïdienne inférieure : Lahey, annals of surgery 1938.

Les variations de situation par rapport au ligament de Berry-Gruber montrent que dans 88% des dissections, le nerf laryngé inférieur est latéral par rapport au ligament mais que dans 12% le nerf traverse le ligament. Une symétrie de position est observée dans 80% des cas^{52,53}. Le nerf laryngé inférieur pénètre dans le larynx en arrière de la corne inférieure du cartilage thyroïde, en dessous du bord inférieur du muscle constricteur inférieur du pharynx dans 90% des cas ; dans 10% des cas, il peut perforer ce muscle⁵¹.

La division extra-laryngée du nerf laryngé récurrent est également variable : le segment terminal du nerf présente une division extra-laryngée entre 65% à 92% des cas⁵². Les fibres motrices du nerf laryngé inférieur sont localisées dans les branches antérieures de la division extra-laryngée du nerf⁵⁴.

L'exposition de la face postérieure permet au chirurgien de rechercher et de préserver les glandes parathyroïdes, préservation facilitée par la dissection au contact de la glande. En dehors des cas d'ectopies les parathyroïdes sont situées dans l'atmosphère cellulograissee comprise entre la gaine péri thyroïdienne et la capsule de la glande, classiquement au voisinage du bord postéro interne du lobe.

La parathyroïde supérieure (Fig.22) est généralement située dans une zone relativement limitée, centrée sur la jonction des tiers supérieurs et moyens du bord postéro-interne du lobe thyroïdien (Fig.19), en situation postérieure par rapport au nerf récurrent, juste au-dessus de la branche la plus craniale de l'ATI. La localisation des parathyroïdes supérieures est le plus souvent symétrique. Les parathyroïdes supérieures sont retrouvées :

- En position moyenne dans 75 % des cas, à la hauteur du deuxième anneau trachéal dans les branches de division de l'ATI, au niveau du croisement avec le nerf récurrent⁵⁵.
- En position haute dans 25 % des cas, en rapport avec la petite corne du cartilage thyroïde, le muscle crico-pharyngien, et la zone de pénétration récurrentielle.

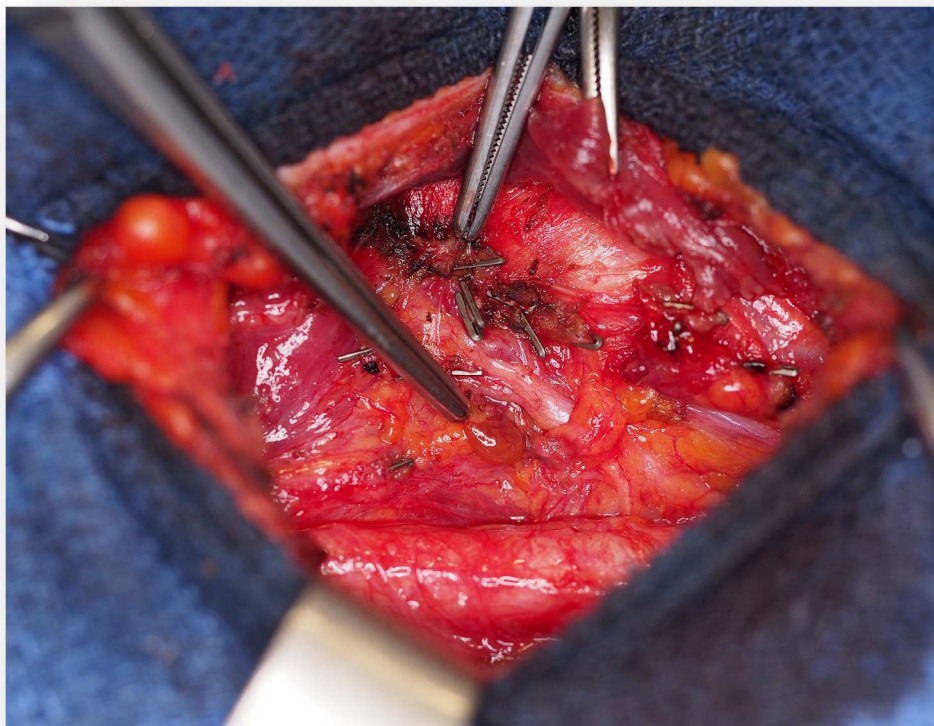


Figure 22: Vue opératoire après exérèse du lobe thyroïdien, la pince désigne la P4 conservée avec sa vascularisation

La parathyroïde inférieure (Fig.23 et 24) a une aire de dispersion plus importante que la parathyroïde supérieure, au-dessous de l'ATI, en position précurentielle. Les parathyroïdes inférieures sont retrouvées :

- En position basse, dans la majorité des cas, c'est-à-dire, au niveau des quatrième et cinquième anneaux trachéaux, à la limite du pôle inférieur du lobe thyroïdien, ou au niveau de la corne thymique.
- En position moyenne, dans 20 % des cas, entre les branches de division de l'ATI.

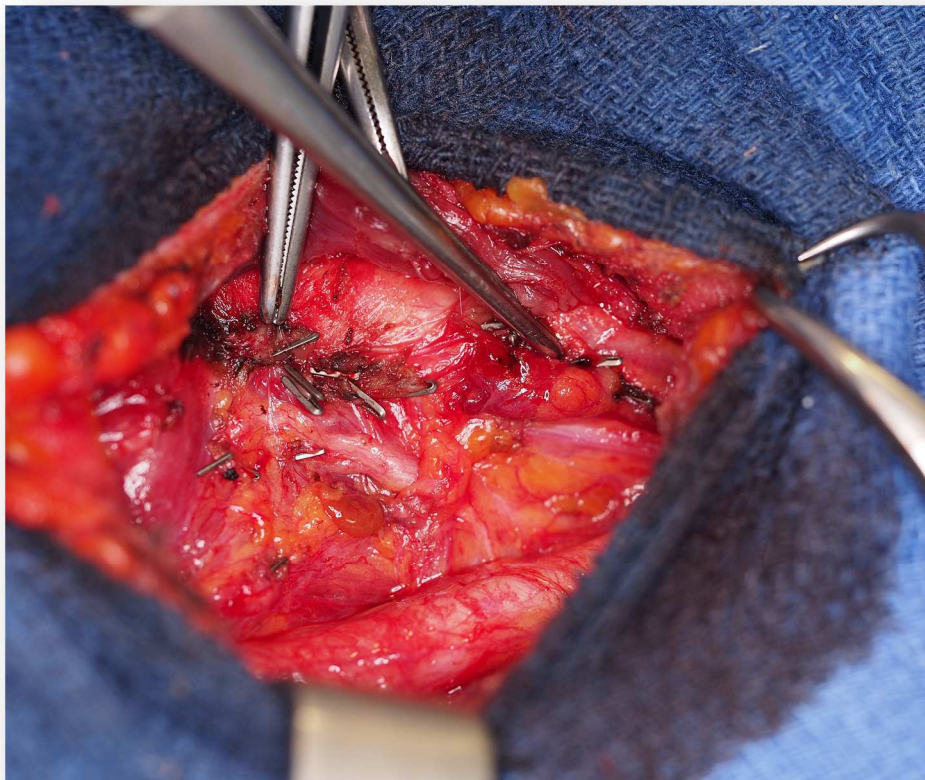

Figure 23: Vue opératoire après exérèse du lobe thyroïdien, la première pince désigne le ligament de Berri-Gruber, la seconde pince désigne la P3 conservée avec sa vascularisation

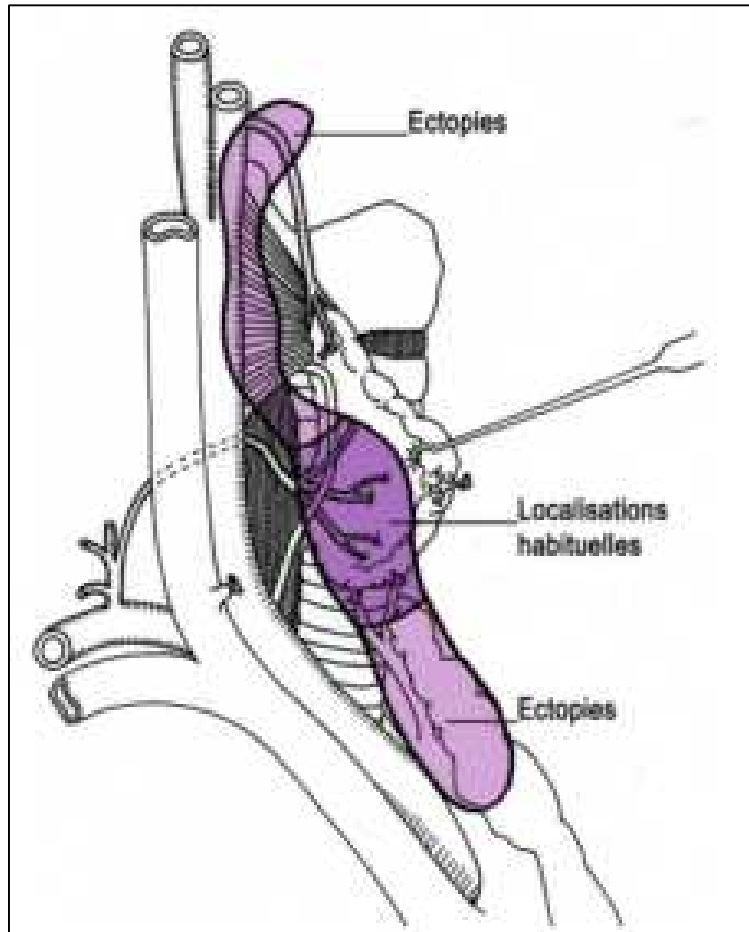


Figure 24: Topographie habituelle et ectopique des parathyroïdes inférieures; (ACKERSTRÖM, Surgery, 1984; NGUYEN, Arch Otolaryngol Head Neck Surg, 2011; PRADES, JF ORL, 1996; THOMPSON, Surgery, 1982) Rapport de la société française d'ORL 2012

Les localisations intra-capsulaires de P3 ou de P4 varient de 1,4% à 4%⁵⁶. La glande parathyroïde peut être en surface de la glande, sous capsulaire ou véritablement intra-thyroïdienne proprement dite avec une glande parathyroïde incluse pour plus de 75% de sa circonférence dans le tissu thyroïdien, et découverte alors au cours d'une thyroïdectomie entre 2 et 4% des cas^{56,57}.

Une symétrie topographique des glandes parathyroïdes droites et gauches peut être constatée dans 80% des cas pour les glandes P4 et 70% des cas pour les glandes P3²⁷.

La vascularisation des parathyroïdes présente des particularités²⁸, que le chirurgien doit maîtriser afin de minimiser le risque de dévascularisation de ces glandes.

- Elle est de type terminal unique : l'artère glandulaire pénètre la glande au niveau d'un hile, où elle peut se diviser en deux ou trois branches.
- Le système de l'ATI est prépondérant dans la majorité des cas (80 à 90 %) : l'artère glandulaire provient de l'ATI ou de l'arcade marginale⁵⁸.
- Le plus souvent, l'artère glandulaire naît d'une branche de division de l'ATI, quelquefois directement du tronc de l'ATI, elle est alors courte.
- La parathyroïde supérieure peut être vascularisée par la branche de division la plus postérieure de l'artère thyroïdienne supérieure (5 à 10 %).
- La parathyroïde inférieure en situation basse peut être vascularisée par une branche venant de la crosse de l'aorte (artère thyroïdienne moyenne), du tronc artériel brachio-céphalique ou de l'artère mammaire interne homolatérale²⁶.

La face médiale :

La face médiale du lobe thyroïdien prolonge la face postérieure de l'isthme. Elle est séparée de la face postérieure par le bord postéro interne précédemment décrit. Cette face est adhérente aux six premiers anneaux par le ligament de Berri-Gruber. En arrière la face médiale est en rapport avec le muscle constricteur inférieur du pharynx, l'œsophage cervical et la pénétration récurrentielle. Ces rapports anatomiques expliquent que certaines tumeurs malignes de la glande thyroïde peuvent envahir la trachée, l'œsophage ou le nerf récurrent (Fig.25) engendrant une dyspnée, une dysphagie ou une dysphonie par paralysie laryngée.

Le pôle inférieur :

Le pôle inférieur du lobe thyroïdien, lorsque le nerf récurrent et la parathyroïde inférieure sont repérés ne pose pas de problème chirurgical particulier, en effet le contrôle visuel du récurrent permet une dissection sans risque. Néanmoins dans certaines situations la parathyroïde inférieure est directement au contact du pôle. Une dissection minutieuse doit être réalisée afin de détacher la parathyroïde, en conservant sa vascularisation. Comme au niveau du bord inférieur de l'isthme, un réseau veineux naît du pôle inférieur. La dissection et la ligature au contact de la glande permettent une conservation indirecte de P3 lorsque celle-ci n'a pas été repérée au préalable. La lame vasculaire inférieure englobant le réseau vasculaire sous thyroïdien et en relation avec la lame thyro péricardique. Ce réseau comprend également les lymphatiques thyroïdiens inférieurs qui drainent le pôle inférieur et l'isthme et qui se déversent dans les nœuds pré trachéaux jusqu'aux nœuds médiastinaux profonds.

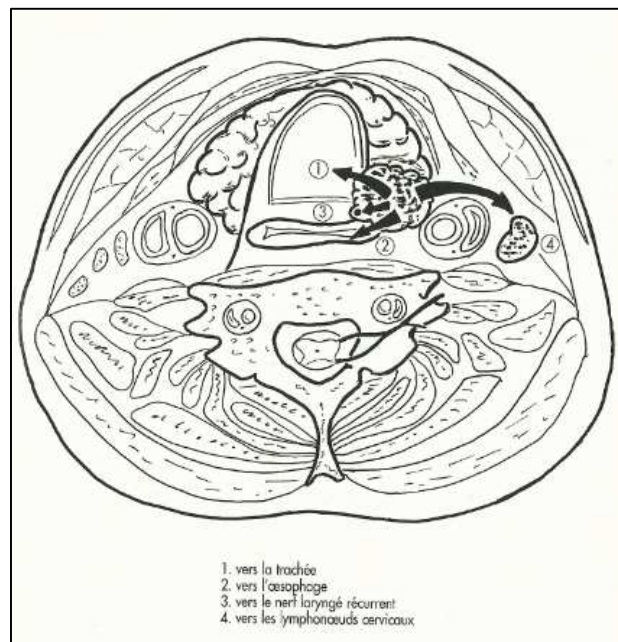


Figure 25: Modalités d'invasion d'un cancer thyroïdien; Bonfil.P, Chevalier.JM ; Anatomie ORL; médecine Flammarion 2005

2.4 Rappel de pathologie chirurgicale de la glande thyroïde

a. Nodule et goitre multinodulaire

Pendant de nombreuses années la découverte d'un nodule thyroïdien conduisait à son exérèse de principe pour ne pas méconnaître un éventuel cancer. La scintigraphie à la recherche d'un nodule froid était la règle. Actuellement, grâce au progrès de l'échographie et de la cytologie, la majorité des nodules thyroïdiens ne sont plus opérés. Les enjeux sont d'ordre diagnostique, thérapeutique et même économique. Le seul argument de certitude pour le diagnostic de cancer est l'étude histologique des pièces opératoires. C'est la confrontation des informations cliniques, biologiques, échographiques et cytologiques qui fournit une vraisemblance diagnostique et qui peut aboutir à poser une indication chirurgicale. Les nodules thyroïdiens et les goitres multinodulaires sont très fréquents, surtout chez la femme et leur fréquence augmente avec l'âge. La prévalence des nodules palpables dans la population est de 2 à 8%, mais elle passe à 20% voire à 40% pour les nodules échographiquement décelables. Un bilan clinique et paraclinique est nécessaire avant de poser une indication chirurgicale.

L'examen clinique peut retrouver des critères suspects (Recommandations pour la prise en charge des nodules thyroïdiens. La société française d'endocrinologie. 2009)⁵⁹ :

- Âge <14 ans ou >70 ans).
- Immunodépression.
- Sexe masculin.
- Hérité de carcinome papillaire (plus de deux sujets dans la famille), de carcinome médullaire ou de néoplasie endocrinienne multiple de type 2 (NEM2).
- Antécédent d'irradiation cervicale.
- Nodule récemment apparu ou rapidement évolutif.
- Nodule dur, irrégulier, ou fixé.
- Paralysie récurrentielle.
- Adénopathie cervicale.

Aucun de ces critères n'est complètement spécifique ; leur sensibilité est médiocre car une minorité des patients ayant un cancer présente un ou plusieurs de ces critères. Mais la valeur prédictive positive est élevée. Quand au moins deux critères de forte suspicion sont présents, le risque de cancer est alors proche de 100%.

Le bilan paraclinique comprend, un dosage de la TSH US :

- Si la TSH est basse, on dose la T3 et la T4 libre.
- Si la TSH est haute, on dose la T4 libre et les anticorps anti-TPO. L'attitude diagnostique et les indications chirurgicales sont les mêmes dans les thyroïdites d'Hashimoto nodulaires que dans les goitres nodulaires simples. La fréquence des carcinomes papillaires associés est identique mais s'y ajoute le risque de lymphomes.

Le dosage de la calcitonine doit être demandé :

- En cas de contexte connu de carcinome médullaire de la thyroïde (CMT), de flush, de diarrhée motrice.
- En cas de suspicion de malignité (clinique, échographique, ou cytologique).
- De principe avant toute intervention pour goitre ou nodule.

Une échographie précisant les critères morphologiques des nodules est systématique. Elle analyse successivement :

Le contenant :

- La forme : La plupart des nodules tissulaires ont une forme ovale parallèle au plan cutané, en faveur d'un adénome bénin. En revanche, si l'épaisseur (diamètre antéro- postérieur) du nodule est plus grande que sa largeur ou si ses trois diamètres sont proches, le nodule devient suspect.
- Contours : Les contours du nodule peuvent être réguliers (plutôt bénins), irréguliers ou flous (plutôt suspects). Le halo hypoéchogène régulier complet cerclant le nodule est en faveur de la bénignité.

Le contenu :

- Echogénéicité : Un nodule solide ou mixte peut être hyper, iso ou hypoéchogène, en comparaison à l'échogénéicité du parenchyme thyroïdien et des muscles de voisinage. L'hypoéchogénéicité est un des meilleurs signes échographiques évocateur de carcinome.

Plus le nodule est hypoéchogène, plus il est suspect. Néanmoins, un grand nombre de nodules hypoéchogènes peut être de nature bénigne tels que les adénomes colloïdes ou encore les formes pseudo tumorales de thyroïdite. Le kyste simple et la macro calcification isolée sans composante tissulaire sont des lésions toujours bénignes.

- Calcifications : Un signe majeur en faveur de la malignité est la présence de microcalcifications au sein du nodule. La microcalcification a un écho dense correspondant à une ponctuation hyperéchogène millimétrique sans cône d'ombre postérieur.
- Vascularisation : Le doppler est indispensable à l'exploration d'un nodule. La vascularisation doit être notifiée sur le compte rendu pour chaque nodule d'intérêt (absence de vascularisation, vascularisation intra ou péri nodulaire, ou mixte). Une vascularisation à dominante centrale ou diffuse augmente le risque de carcinome.
- Elastographie : Elle apprécie la dureté d'un nodule. Le caractère dur d'un nodule oriente vers le diagnostic de cancer.

Le score TI-RADS récemment mis en place évalue le risque de malignité et oriente la conduite à tenir. Il est échelonné de 1 à 5 et a été construit en fonction de la valeur prédictive positive et de l'odds-ratio de chaque signe échographique. Un des bénéfices majeurs du score TI-RADS est qu'il est associé à un risque quantitatif de malignité (Tableau.1). L'indication de ponction est généralement posée à partir des scores 4.

Score TI-RADS	Risque de malignité (%)
Score 1	0
Score 2	< 1
Score 3	0,4
Score 4 : 4A	1
4B	7
4C	66
Score 5	> 99

Tableau 1: Score TI-RADS et risque de cancer associé

Une cytoponction échoguidée à l'aiguille fine est réalisé en cas de nodule douteux en échographie, avec examen cytopathologique dont les résultats doivent être présentés selon la Classification de Bethesda 2010 afin d'évaluer le risque de cancer, et d'adapter la prise en charge en fonction de ce risque (Tableau.2)

Terminologie	Risque de cancer	Suivi clinique
Non diagnostique	?	Si nodule solide, 2 ^{ème} ponction après un délai de 3 mois. Si nodule kystique, corrélér avec la clinique et écho. Si zones suspectes ré-aspirer sous contrôle écho.
Bénin	0-3%	Simple contrôle écho à 6-18 mois d'intervalle pendant une période de 3 à 5 ans.
Lésion folliculaire de signification indéterminée ou Atypies de signification indéterminée	5-15%	2 ^{ème} ponction dans un délai approprié (3 à 6 mois) sous contrôle écho.
Néoplasme folliculaire/Néoplasme folliculaire à cellules oncocytaires	15-30%	Contrôle chirurgical (lobectomie)
Suspect de malignité	60-75%	Contrôle chirurgical (thyroïdectomie totale ou lobectomie)
Malin	97-99%	Contrôle chirurgical (thyroïdectomie totale) ou traitement médical spécifique*

Tableau 2: Classification Bethesda 2010

La scintigraphie n'est pratiquée qu'en présence d'une TSH basse. La TDM, l'IRM ne sont demandées que dans certaines formes anatomo cliniques (goitres plongeants, cancers localement avancés) (Revised American Thyroid Association Management guidelines for Patients with Thyroid Nodules and Differentiated Thyroid Cancer.2009)⁶⁰. Les nodules découverts en imagerie TEP/TDM (incidentalomes) ont un risque de cancer significatif, par contre l'imagerie TEP/TDM n'est pas recommandée pour discuter de l'indication opératoire en pathologie nodulaire⁶⁰.

Il est recommandé d'expliquer aux patients les risques et les résultats des explorations préopératoires et notamment de l'échographie, de la cytologie (éventuellement de la scintigraphie) et de la biologie endocrinienne qui motivent, en complément des données cliniques, l'indication d'une thérapeutique chirurgicale (Recommandation pour la pratique clinique : l'information du patient avant chirurgie de la glande thyroïde ; Société française d'ORL 2012)⁶¹

Au terme de ce bilan initial, une intervention chirurgicale doit être proposée à un patient devant:

- Un nodule malin ou suspect de malignité sur les données cliniques, échographiques ou cytologiques.
- Une augmentation nette de la calcitonine sérique, confirmée et interprétée dans le contexte.
- Un nodule volumineux ou un goitre multinodulaire euthyroïdien authentiquement responsable de symptômes locaux de compression (troubles de la déglutition, dysphonie, gêne respiratoire).

La chirurgie est discutée avec le médecin traitant et/ou l'endocrinologue et le patient devant :

- Un nodule entraînant un problème esthétique, une anxiété ou une cancérophobie.
- Un nodule solide ou mixte après deux examens cytologiques non contributifs ou rapportant la présence d'une lésion vésiculaire (folliculaire) de signification indéterminée.
- Un nodule hyperfonctionnel ou toxique.
- Un Goitre Multi Nodulaire (GMN) hyperthyroïdien.
- Des nodules volumineux et/ou plongeants ou endothoraciques.
- Une adhésion insuffisante à la surveillance proposée.

Il est recommandé d'informer le patient des risques fréquents graves ou exceptionnels inhérents au geste chirurgical envisagé, notamment des risques sur les fonctions laryngées (respiratoires, phonatoires et de déglutition) et des risques parathyroïdiens. L'information ne sera pas limitée aux seuls risques chirurgicaux. Il est également recommandé d'informer le patient des conséquences endocriniennes des thyroïdectomies. La nécessité d'un suivi médical propre à cette chirurgie et d'un traitement hormonal substitutif définitif en cas de thyroïdectomie totale sera soulignée. La prise en charge post opératoire sera coordonnée avec le médecin traitant, l'endocrinologue et /ou le médecin nucléaire. (Recommandation pour la pratique clinique : l'information du patient avant chirurgie de la glande thyroïde ; Société française d'ORL 2012).

Les énucléations et la thyroïdectomie subtotale ne sont plus recommandées sauf exception en raison des risques accrus en cas de reprise chirurgicale. La lobectomie reste de mise en cas de nodules unilatéraux et après un examen histologique qui conclut à la bénignité. La

thyroïdectomie totale avec examen histologique extemporané sur les nodules suspects est le plus souvent proposée, avec curage du compartiment central en cas de cancer avéré. La thyroïdectomie totale a pour but de faire l'exérèse de tout tissu tumoral, de permettre un staging de la maladie, de faciliter les traitements et la surveillance post-opératoire, d'éviter une récurrence et d'allonger la survie. Le geste initial conditionne la prise en charge ultérieure, notamment la totalisation par l'iode radioactif. En cas de cancer le geste chirurgical peut être plus important, curage jugulo carotidien en cas de carcinome médullaire ou de métastase avérée de carcinome papillaire. L'exérèse peut être élargie au muscle infra hyoïdien, à la trachée voire à l'œsophage en cas d'envahissement important.

Les patients ayant des nodules non suspects ou bénins notamment en cytologie peuvent être surveillés, sur un rythme annuel. La surveillance doit permettre de :

- Dépister les cancers passés inaperçus ou non diagnostiqués.
- Dépister l'apparition d'un dysfonctionnement thyroïdien.
- Apprécier l'apparition d'une gêne fonctionnelle.

La surveillance repose sur :

- Un examen clinique : recherche de risques cliniques d'hypothyroïdie ou de thyrotoxicose, augmentation de volume, apparition de risque de compression, présence d'adénopathies cervicales.
- Un contrôle de la TSH.
- Une échographie de la thyroïde, comparée aux examens antérieurs.
- Une nouvelle ponction cytologique est indiquée si la sémiologie échographique se modifie.

La chirurgie sera rediscutée pour les nodules qui grossissent significativement. (Revised American Thyroid Association Management guidelines for Patients with Thyroid Nodules and Differentiated Thyroid Cancer.2009).

b. Maladie de Basedow

La maladie de Basedow est une pathologie endocrinienne auto-immune responsable d'un goitre hyperthyroïdien associé à une orbitopathie plus ou moins sévère. L'indication chirurgicale dans la maladie de Basedow est portée dans la majorité des cas par l'endocrinologue et non par le chirurgien. Les possibilités thérapeutiques pour cette affection potentiellement grave, tant par les conséquences de l'hyperthyroïdie que par le risque d'exophtalmie maligne, sont de trois ordres :

- Le traitement médical reposant essentiellement sur les antithyroïdiens de synthèse (ATS) associés ou non aux bêtabloquants.
- Le traitement par l'iode radioactif ou irathérapie à l'iode 131.
- Le traitement chirurgical.

Ces deux derniers sont dits « radicaux » responsables d'emblée, dans la majorité des cas, d'une hypothyroïdie définitive. Chacun des trois traitements est efficace en première intention, néanmoins le risque de rechute est plus élevé chez les patients traités par ATS (40 à 50%) comparé aux patients traités par irathérapie (environ 20%) et ceux traités par chirurgie (<5%) Le traitement chirurgical sera recommandé en deuxième intention en cas de récurrence après un ou deux traitements médicaux de 18 mois et en première intention dans les situations suivantes:

- Le goitre nodulaire basedowifié : L'association d'une maladie de Basedow à des nodules thyroïdiens majore le risque de cancer.
- Antécédent d'irradiation cervicale.
- Goitre volumineux compressif.
- Exophtalmie importante : l'aggravation des pathologies oculaires est possible lors d'un traitement par l'irathérapie, particulièrement chez les fumeurs, même en association à des corticoïdes. La chirurgie est donc préférée à l'irathérapie en cas de complications oculaires.
- Intolérance ou contre-indication au traitement médical, en particulier l'agranulocytose
- Grossesse : La grossesse est une contre-indication absolue à l'irathérapie en raison du risque de passage de l'iode radioactif dans la circulation placentaire responsable d'hypothyroïdie profonde, de goitre néonatal et d'asphyxie du nouveau-né. Les ATS sont le traitement de choix pendant la grossesse, préférentiellement le

propylthiouracyle ; en cas d'intolérance, la chirurgie pourra être pratiquée de préférence au deuxième trimestre.

- Les préférences du patient : la chirurgie offre la récupération la plus rapide en raison de la longueur du traitement médical, du risque élevé de récurrence et de la possibilité d'une longue période de latence avant que le traitement par iothérapie ne soit efficace.

Le bilan pré opératoire nécessite un bilan thyroïdien avec recherche d'anticorps afin d'évaluer l'activité de la maladie, une échographie et une scintigraphie thyroïdienne. Une bonne préparation à l'opération est impérative pour éviter les crises de thyrotoxicose. Le patient doit être en euthyroïdie avec un pouls inférieur à 80. Pour ce faire, les endocrinologues utilisent le plus souvent les antithyroïdiens pendant une période d'environ 6 semaines qui sont stoppés le jour de l'intervention. On y associe parfois des bêtabloquants qui sont progressivement arrêtés en post-opératoire.

En France, jusqu'aux années 2000, les endocrinologues, en dehors des goitres nodulaires Basedowifiés, posaient l'indication d'une thyroïdectomie subtotale afin d'échapper à une opothérapie à vie. Actuellement les risques inhérents aux reprises chirurgicales et les récurrences d'hyperthyroïdie ont rendu obsolète cette prise en charge, le patient sera informé que lorsque qu'un geste chirurgical est retenu, la thyroïdectomie totale est le traitement à privilégier en cas de maladie de Basedow⁶¹.

c. Les nodules toxiques

Les nodules toxiques ou pré toxiques ont une définition scintigraphique (Fig.26) : sur une scintigraphie demandée devant un ou plusieurs nodules thyroïdiens associés à une TSH basse avec ou sans signe clinique d'hyperthyroïdie, on découvre des zones d'hyperfixation avec extinction complète (nodules toxiques) ou partielle (nodules pré toxiques) du parenchyme thyroïdien adjacent. A l'opposé de la maladie de Basedow, les ATS ne permettent pas d'obtenir de rémission dans ces formes d'hyperthyroïdie liées à des mutations somatiques des récepteurs de la TSH. Ils ne sont utilisés qu'en prétraitement en cas de manifestation clinique d'hyperthyroïdie.

Le traitement repose sur la chirurgie ou sur l'irathérapie. La chirurgie, en dehors des contre-indications d'ordre général à la chirurgie, est le traitement de choix en raison de sa bénignité et de sa rapidité d'action. La chirurgie est préférée à l'irathérapie chez les sujets jeunes et en particulier les femmes en âge de procréer. Elle est aussi préférée en cas de nodules volumineux, compressifs ou d'association à des nodules froids en raison d'un risque de cancer associé (Recommandations pour la prise en charge des nodules thyroïdiens. La société française d'endocrinologie. 2009.). En effet l'avantage principal est de permettre une étude histologique de la pièce opératoire. Le type de chirurgie sera une lobectomie en cas de nodule unique ou de nodules unilatéraux, et une thyroïdectomie totale en cas de nodules bilatéraux. L'énucléation n'a plus sa place en raison d'une nouvelle intervention en cas de récurrence. L'irathérapie est réservée aux sujets de plus de 40 ans refusant l'intervention.

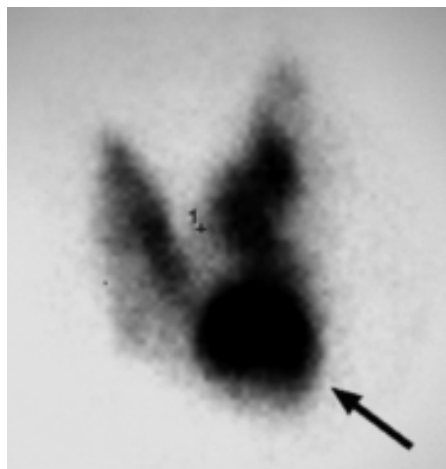


Figure 26: Scintigraphie thyroïdienne: nodule hyperfixant appelé nodule chaud

d. Les goitres cervico-thoraciques

Les goitres dont le prolongement inférieur n'est pas accessible à l'échographie sont considérés comme plongeants. On les distingue des goitres endothoraciques développés à partir de tissu thyroïdien ectopique sans connexion avec la thyroïde cervicale. Cliniquement, on ne palpe pas le pôle inférieur lors de la déglutition. On évaluera le caractère compressif sur la clinique : dyspnée en particulier en décubitus dorsal, dysphagie, toux, enrouement et parfois circulation veineuse collatérale thoracique par compression vasculaire de la veine cave supérieure. L'échographie évalue difficilement la partie thoracique. La cytoponction, même échoguidée, devient difficilement réalisable dans les nodules retro-sternaux. Un scanner (Fig.27) ou une IRM avec injection permettent d'étudier au mieux la localisation dans le médiastin (antérieur ou postérieur), la limite inférieure du goitre, le degré de compression de la trachée, de l'œsophage et des gros vaisseaux. Il évalue la continuité entre le prolongement thoracique et la thyroïde cervicale. Il permet de retrouver des critères de malignité et surtout l'envahissement des organes de voisinage qui imposera une manubriectomie.

Le risque compressif (parfois brutal en cas d'hémorragie intra nodulaire) et la difficulté de diagnostiquer un cancer en raison de l'impossibilité de pratiquer des cytoponctions de bonne qualité font du caractère plongeant d'un goitre une indication chirurgicale de principe dont l'urgence sera dictée par le degré de compression. La voie d'abord reste le problème principal : la majorité des goitres bénins plongeants, même de très gros volume, peuvent être retirés par voie cervicale. Le risque récurrentiel est accru, surtout en cas de développement postérieur où le nerf récurrent peut passer en avant du nodule. Une manubriectomie associée est parfois nécessaire dans les goitres médiastinaux postérieurs, les goitres avec extension sous la crosse de l'aorte ou en cas de malignité, en raison du risque d'adhérence aux gros vaisseaux.

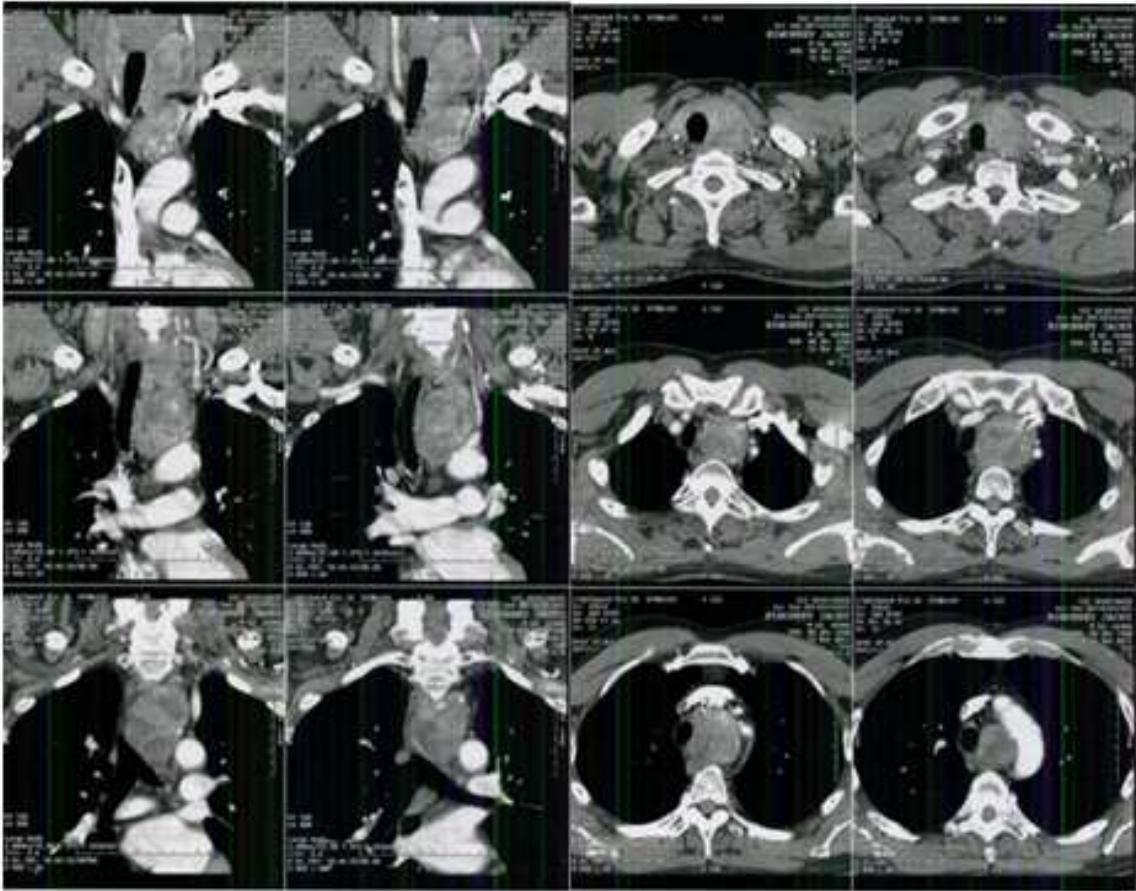


Figure 27: TDM coupe coronale et axiale montrant un goitre cervico thoracique descendant dans le thorax au niveau latéro aortique

Notre étude :

Anatomie chirurgicale

**3. de la thyroïdectomie sous
guidage endoscopique par
voie de LCF**

3.1 Objectifs

Le but de notre étude anatomo-chirurgicale est d'évaluer la faisabilité d'une lobectomie sous guidage endoscopique, par une cicatrice déportée dans la région rétro auriculaire moins exposée à la vue que la partie antérieure du cou.

L'incision et les plans de décollement suivis s'inspirent de ceux de la technique du LCF d'où la dénomination de thyroïdectomie par voie de LCF sous guidage endoscopique.

Nos objectifs étaient :

- De décrire la voie d'abord de la loge thyroïdienne par une voie haute en définissant les plans de décollements et de dissections, les repères anatomiques et les éléments à risque.
- De décrire les gestes spécifiques à la thyroïdectomie sous guidage endoscopique par voie haute qui expose sous des angles différents les éléments nobles de la loge thyroïdienne nécessitant une organisation spécifique des différents temps chirurgicaux.

3.2 Matériels et méthodes

Notre étude anatomique a été réalisée sur pièces fraîches, lors de séances de dissection au laboratoire d'anatomie de la faculté de médecine de Nice.

Nous avons dans un premier temps mis au point, par voie ouverte, la voie d'abord de la loge en identifiant les plans de dissection et les repères anatomiques ; ces premières dissections nous ont permis de vérifier la faisabilité de cette approche et notamment l'absence d'obstacle anatomique ; la deuxième et principale partie de ce travail a consisté en la réalisation de thyroïdectomies lobaires endoscopiques au laboratoire d'anatomie avec une évaluation de l'atteinte des objectifs initiaux en terme de contrôle des éléments nobles.

a. Première partie : description de la voie d'abord

L'abord par voie haute et descendante de la loge thyroïdienne ne pose pas de difficultés majeures ; le décollement des structures superficielles du cou étant habituel lors de la chirurgie type LCF ; la particularité réside ici dans la nécessité d'identifier parfaitement les structures musculaires qui guident la progression du chirurgien sur le chemin de la loge.

- L'incision cutanée retenue correspond à la partie postérieure d'une incision de LCF ; elle est sous auriculaire, pré mastoïdienne puis pré capillaire ; elle mesure 5 à 7 cm (Fig.28).
- Le premier temps est un décollement sous cutané, à la face externe du muscle sterno-cléido-mastoïdien, au cours de ce décollement les dangers anatomiques sont : le nerf grand auriculaire et la veine jugulaire externe ; le décollement est mené jusqu'au repérage du bord postéro supérieur du muscle platysma (Fig.29).
- Le muscle platysma est incisé en avant de la veine jugulaire externe et du nerf grand auriculaire, puis relevé, le décollement est poursuivi à la face profonde du muscle platysma en direction du larynx et de la loge thyroïdienne. L'aponévrose cervicale superficielle entourant le muscle sterno-cléido-mastoïdien, a été ouverte au niveau du bord antérieur du muscle (Fig.30).

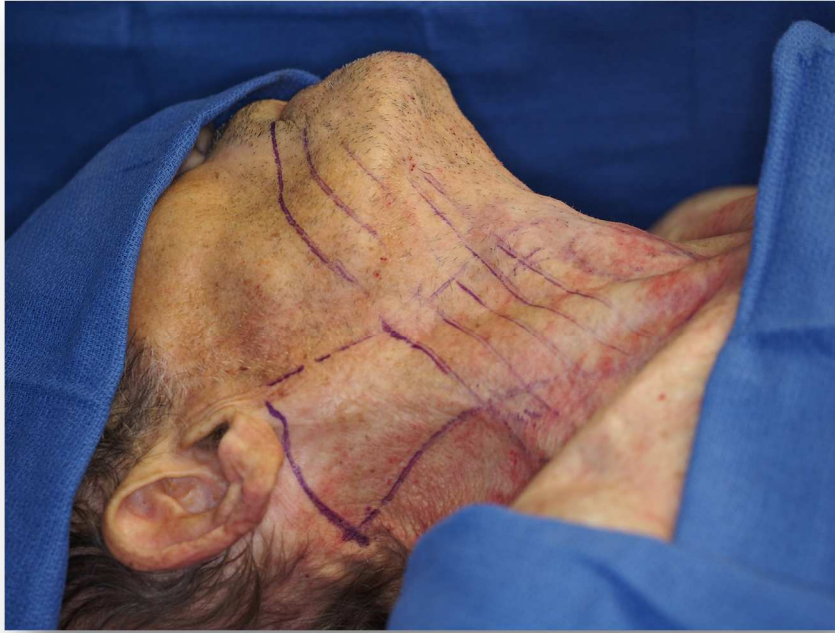

Figure 28: Dissection personnelle : représentation du tracé d'incision et des repères cutanés musculaire ; sont représenté le sterno-cléido-mastoidien et le muscle platysma

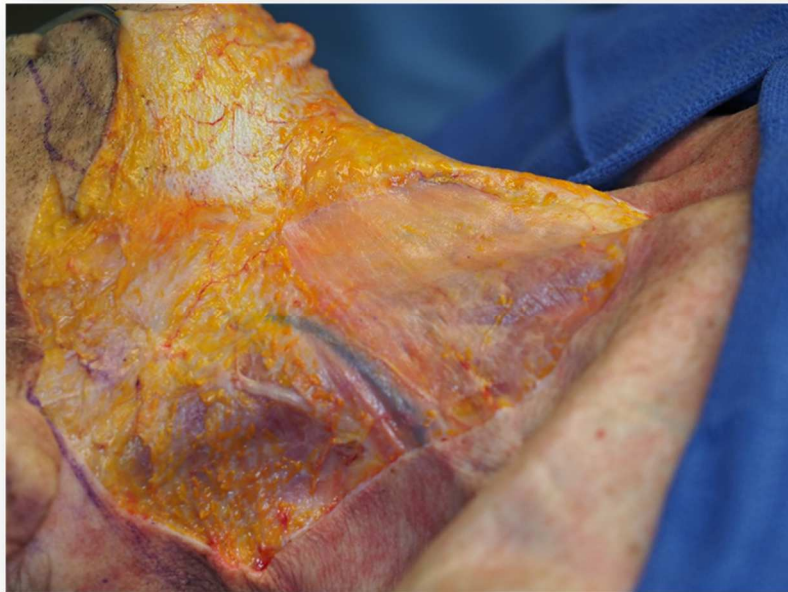

Figure 29: Dissection personnelle; la peau est incisée selon le tracé précédemment décrit, puis une contre incision est réalisée le long du bord postérieur du sterno-cléido-mastoidien, puis elle est relevée laissant apparaître le muscle platysma

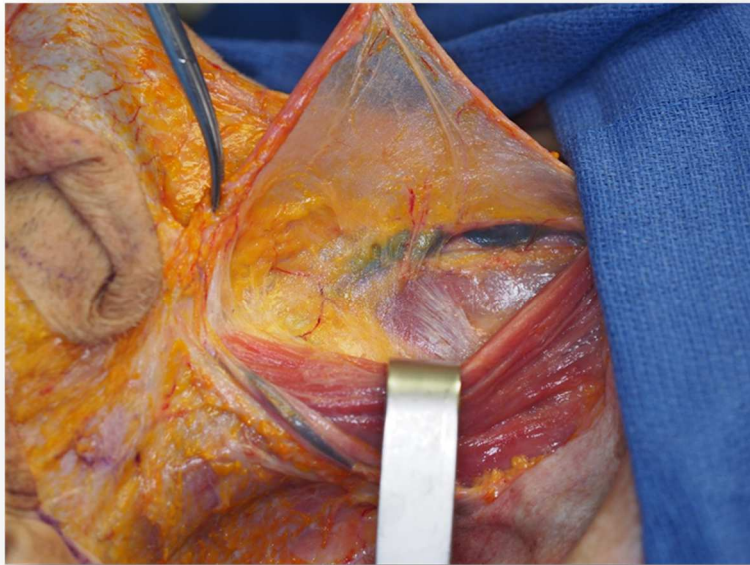

Figure 30: Dissection personnelle; le platysma est incisé en avant de la veine jugulaire externe, puis relevé laissant apparaître les muscles infra hyoïdien entourés de l'aponévrose cervicale moyenne. Le sterno-cléido-mastoïdien est écarté à l'aide d'un écarteur de Faraboeuf après ouverture de l'aponévrose cervicale superficielle

- Le repérage du muscle omohyoïdien est un temps essentiel ; il doit être soulevé avec la lame superficielle de l'aponévrose cervicale moyenne qui l'enveloppe (Fig.31) permettant l'exposition du muscle sterno thyroïdien entouré de la lame profonde de l'aponévrose cervicale moyenne (Fig.32). Le clivage et le chargement de ce dernier découvrent la partie haute et latérale du lobe thyroïdien (Fig.33).
- Le pôle supérieur une fois ligaturé, a pu être mobilisé. La dissection de la glande était alors possible (Fig.34).

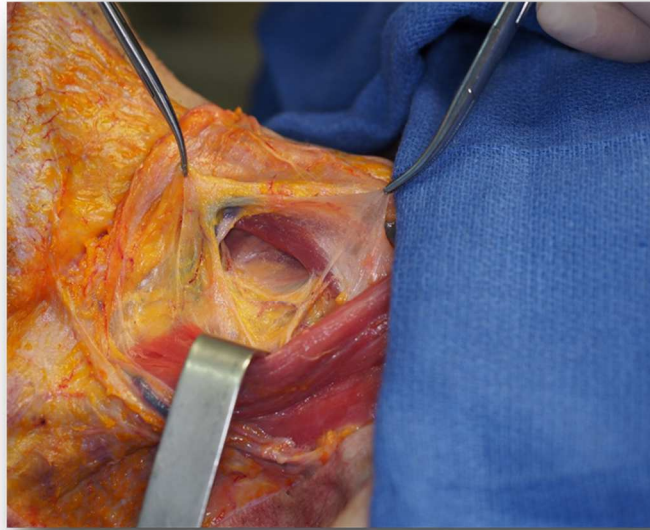

Figure 31: Dissection personnelle, ouverture de la lame superficielle de l'aponévrose moyenne laissant apparaître le muscle omo-hyoïdien

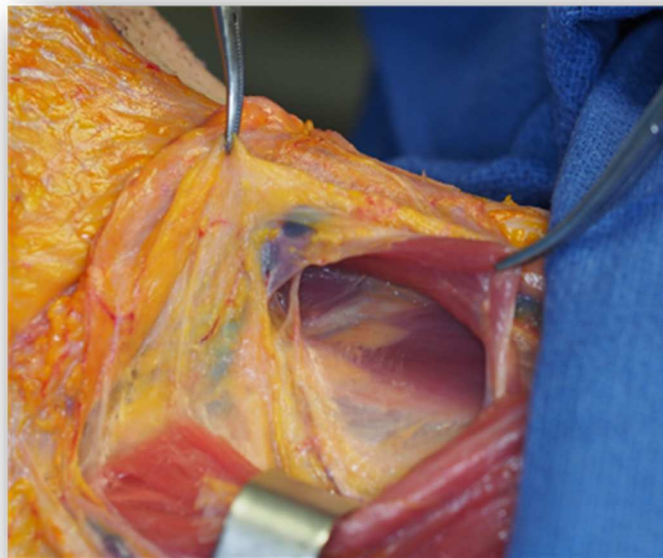


Figure 32: Dissection personnelle, visualisation de la lame profonde de l'aponévrose cervicale moyenne entourant le muscle sterno-thyroïdien après avoir écarté le muscle omo-hyoïdien

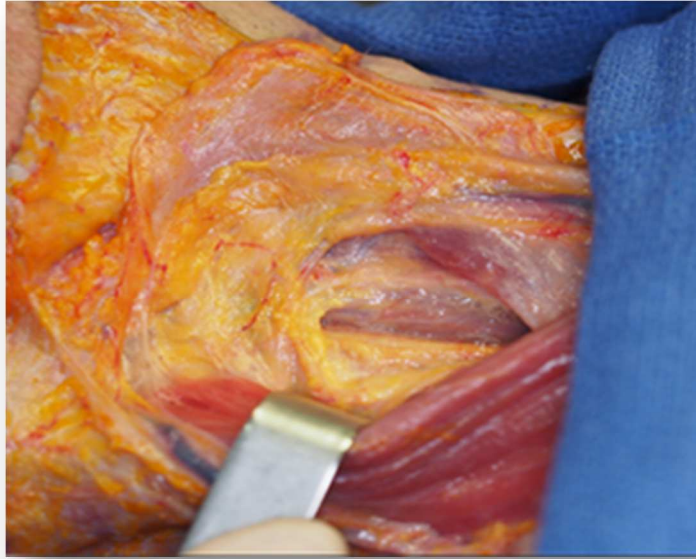


Figure 33: Dissection personnelle, visualisation du lobe thyroïdien après ouverture de la lame profonde de l'aponévrose cervicale moyenne.

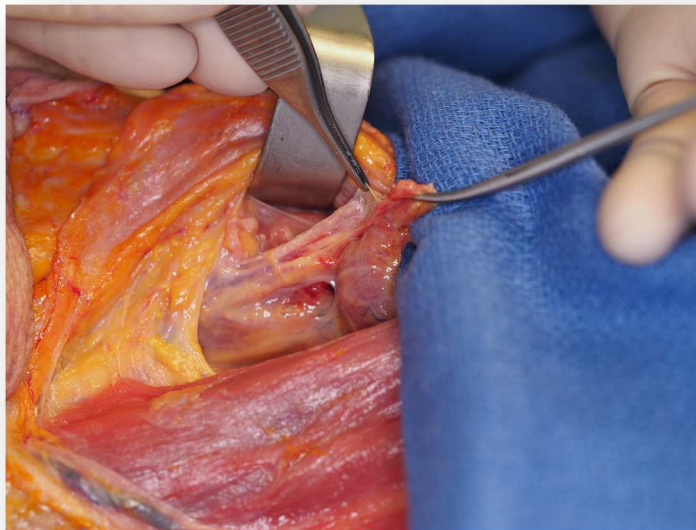


Figure 34: Dissection personnelle, mobilisation du pôle supérieur de la thyroïde

b. Deuxième partie : lobectomie endoscopique par voie de LCF

Nous avons réalisé 11 séances de dissection, qui avaient pour but d'aborder la loge thyroïdienne par une voie de LCF sous guidage endoscopique, avec un contrôle et une validation de la dissection en fin de séance, à l'œil nu après conversion en voie ouverte. Les séances de dissection ont été réalisées par trois opérateurs qui ont travaillé en collaboration. Un chirurgien sénior et deux internes.

Les pièces anatomiques ont été installées en décubitus dorsal, rotation de la tête controlatérale à la lobectomie. Le chirurgien était installé à la tête du sujet du côté de la lobectomie. La colonne vidéo étant placée en face du chirurgien (Fig.35 et 36)

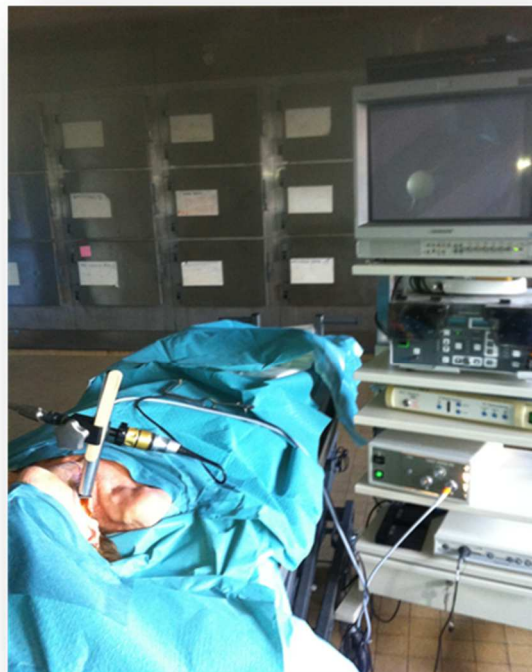


Figure 35: Installation de la pièce anatomique et position du chirurgien par rapport à la colonne vidéo

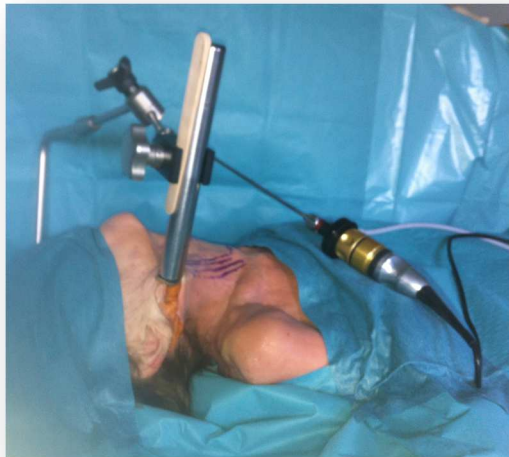


Figure 36: Installation de la pièce anatomique et mise en place de la valve de suspension fixée au bras articulé

La procédure endoscopique a été réalisée avec un endoscope (Karl Storz) 30°, de diamètre 5mm, une caméra Haute Définition reliée à une colonne vidéo.

Le temps de création de l'espace de travail (raquette endoscopique) a été réalisé sous contrôle de la vue, le matériel nécessaire comprenait (Fig.37) :

- Un bistouri lame 15.
- Une pince à disséquer à griffes.
- Une pince à disséquer longue.
- Plusieurs types de valves dont une valve éclairante.
- Une paire de ciseaux à disséquer long.
- Une paire de ciseaux de Trepsat.

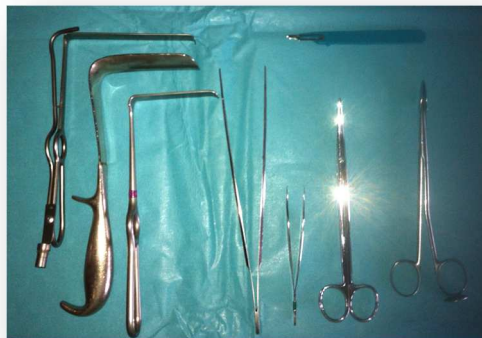

Figure 37: Matériel nécessaire à la réalisation de l'abord de la loge thyroïdienne

Le matériel nécessaire à la dissection de la loge et de la glande thyroïde sous guidage endoscopique comprenait (Fig.38 et 39) :

- Un bras articulé utilisé pour la suspension (Karl Storz)
- Une valve spécialement développée comprenant un porte optique / porte instrument pour la triangulation adapté sur des lames interchangeables.
- Instruments jetables de laparoscopie : une pince tractrice, une paire de ciseaux et des tampons montés pour disséquer.

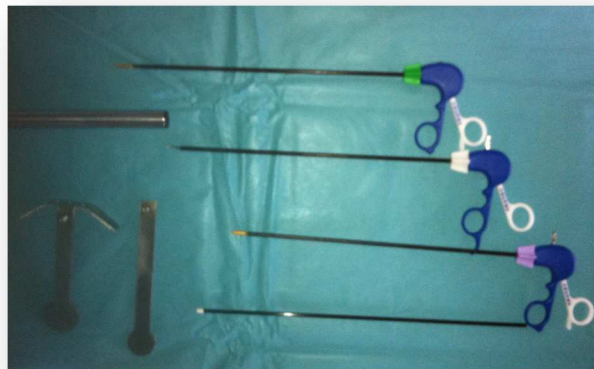

Figure 38: Matériel nécessaire à la dissection endoscopique du lobe thyroïdien



Figure 39: Valve de suspension

Description des différents temps chirurgicaux de la thyroïdectomie endoscopique

Incision et dissection sous cutanée pré SCM :

- L'incision choisie est une incision LCF modifiée (Fig. 40 et 41) : incision cutanée au niveau du sillon retro-auriculaire jusqu'au bord inférieur du muscle auriculaire postérieur, prolongée sur 5 à 7 cm en arrière selon un trajet parallèle au muscle auriculaire postérieur, puis orientation oblique de l'incision au niveau de la ligne d'implantation capillaire. Cette incision pouvait être prolongée en avant au niveau pré-tragien correspondant à une incision de LCF complète.

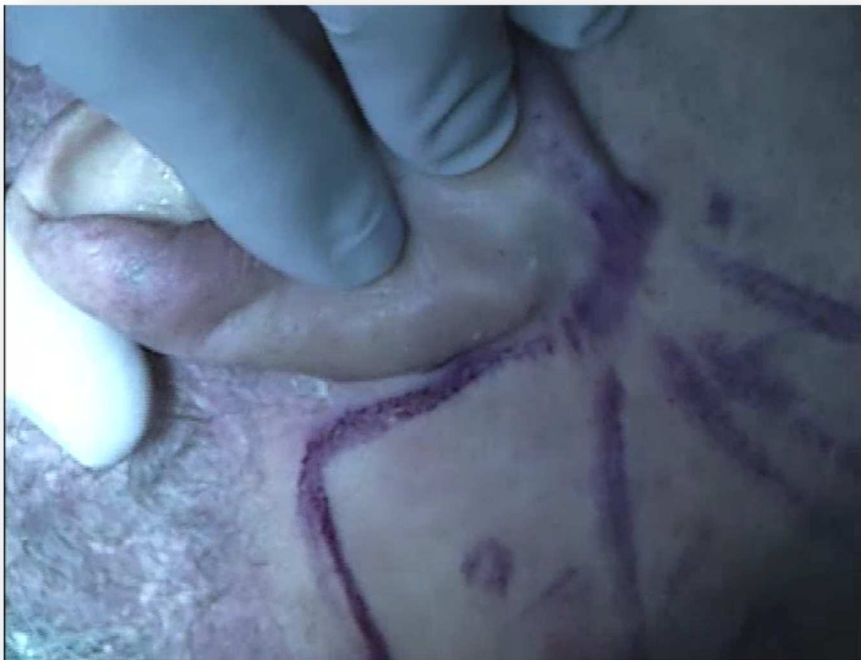

Figure 40: Tracé d'incision de LCF modifiée

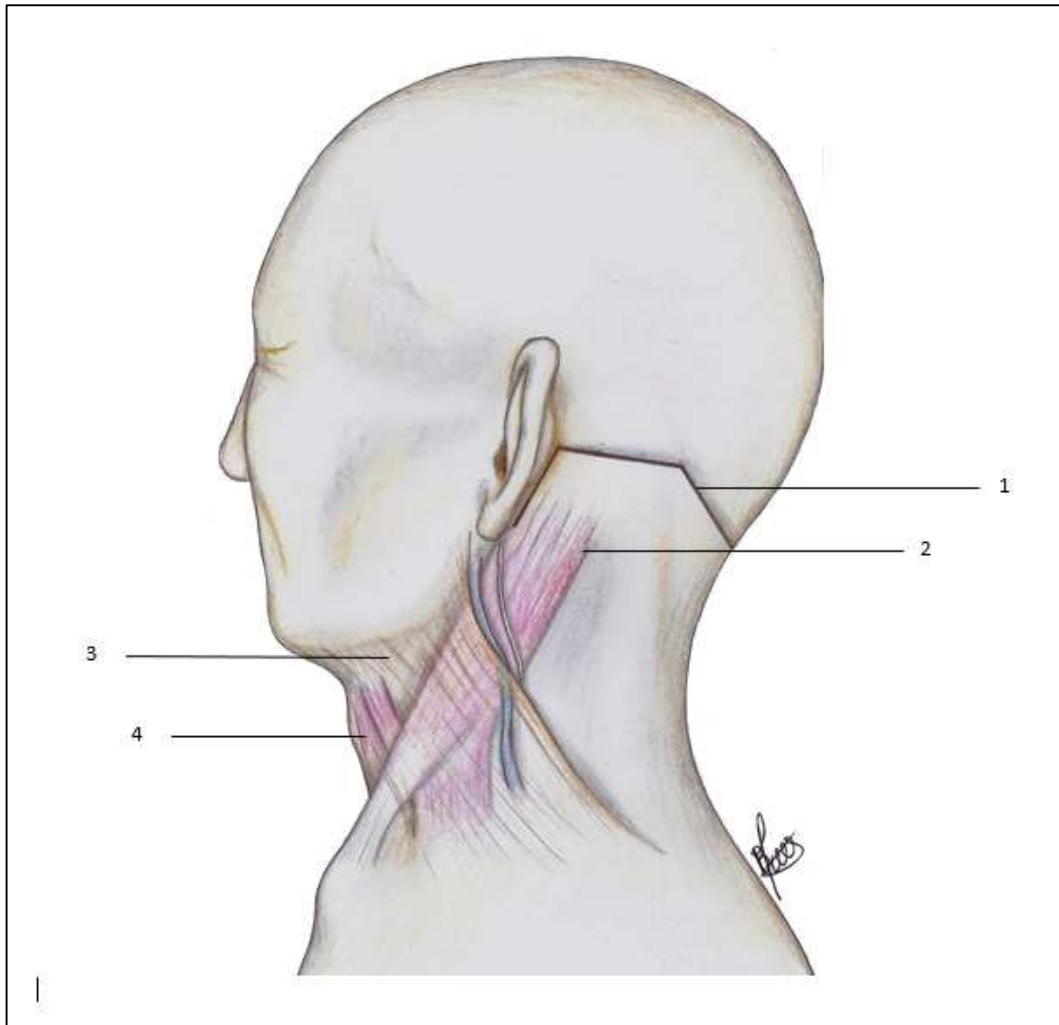


Figure 41: Représentation du tracé d'incision et des différents éléments rencontrés au cours de l'abord de la loge thyroïdienne ; 1 tracé d'incision, 2 muscle sternocléidomastoïdien, 3 muscle platysma, 4 muscles infra hyoïdiens. Schéma Mr Maes

- Décollement et dissection sous cutanée (Fig.42) au niveau de la région mastoïdienne, rétro auriculaire, jusqu'au pôle inférieur de la parotide puis sous le platysma (Fig.43), au contact de la lame superficielle du fascia cervical sur la face externe du muscle sternocléidomastoïdien (Fig.44 et 45), jusqu'à son bord antérieur au niveau de la gouttière entre le sterno-cléido-mastoïdien et le plan des muscles infra hyoïdiens.

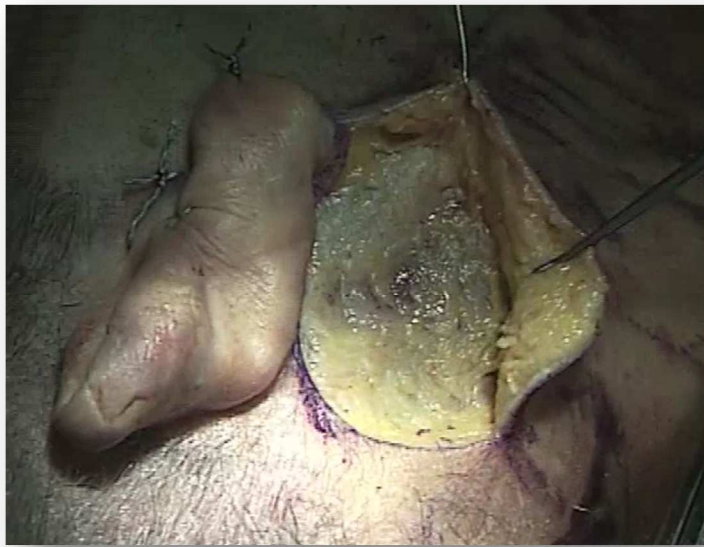

Figure 42: Décollement sous cutané de la région mastoïdienne rétro auriculaire

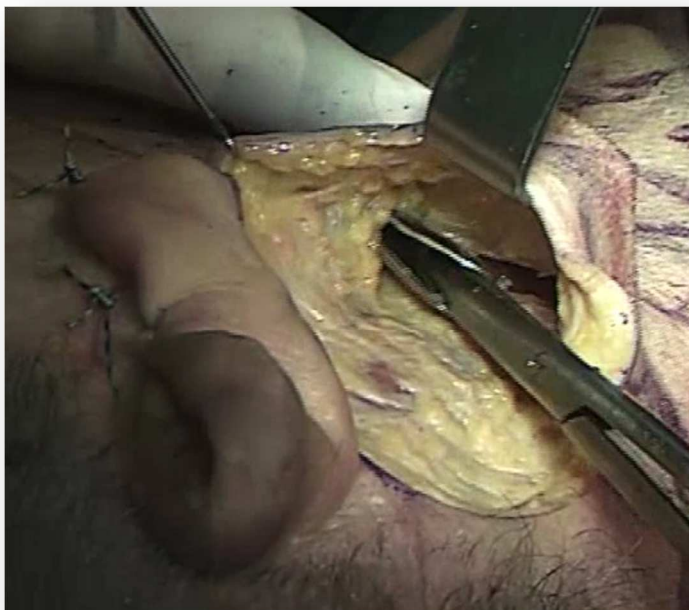


Figure 43 : Décollement sous platysmal, sur la face externe du sterno-cléido-mastoïdien

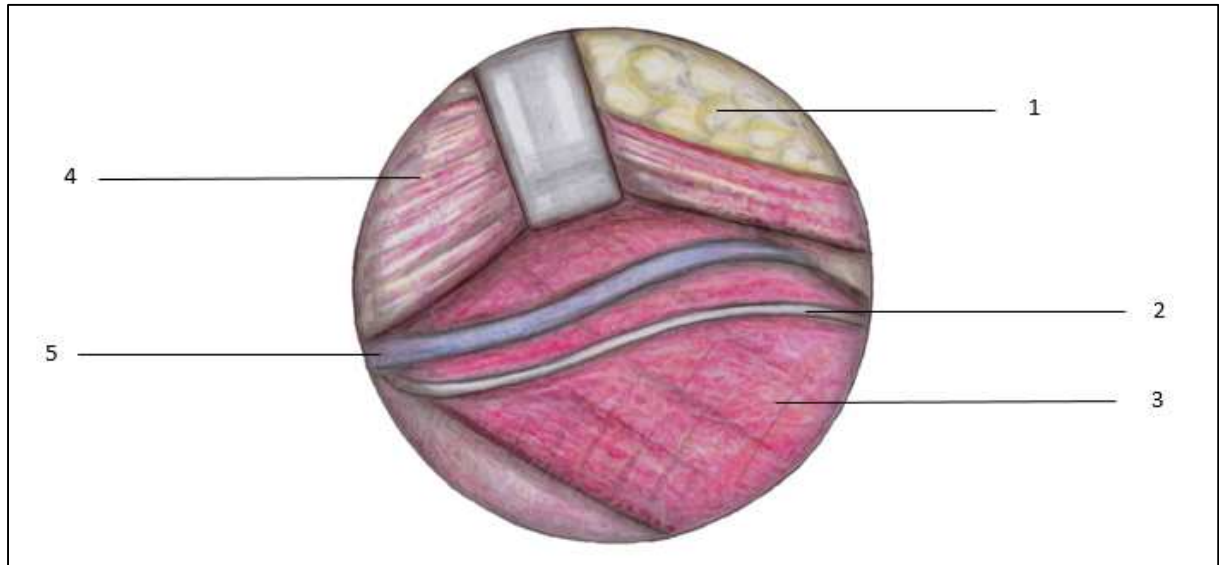


Figure 44: Vue endoscopique gauche, entrée de l'espace de travail. 1 peau, 2 nerf grand auriculaire, 3 muscle sterno-cléido-mastoïdien, 4 muscle platysma, 5 veine jugulaire externe. Schéma Mr Maes.

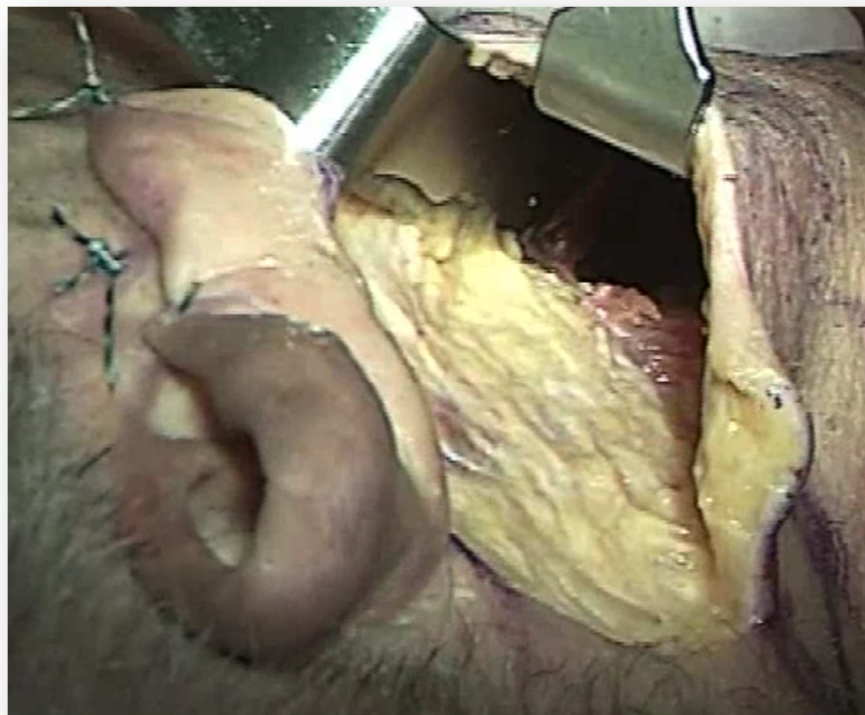


Figure 45: Entrée de l'espace de travail endoscopique, la peau et le platysma sont chargés afin de poursuivre la dissection des muscles infra hyoïdiens

Repérage, dissection du muscle omohyoïdien et création de l'espace de travail endoscopique

- Repérage du muscle omo-hyoïdien, la lame superficielle de l'aponévrose cervicale moyenne était ouverte à ce niveau afin de pouvoir disséquer le muscle omo-hyoïdien (Fig.46). Le muscle sterno-thyroïdien recouvrant la face antérieure de la thyroïde, le lobe thyroïdien pouvait déborder latéralement du plan du muscle. L'endoscope pouvait être utilisé pour la dissection du muscle omo-hyoïdien.

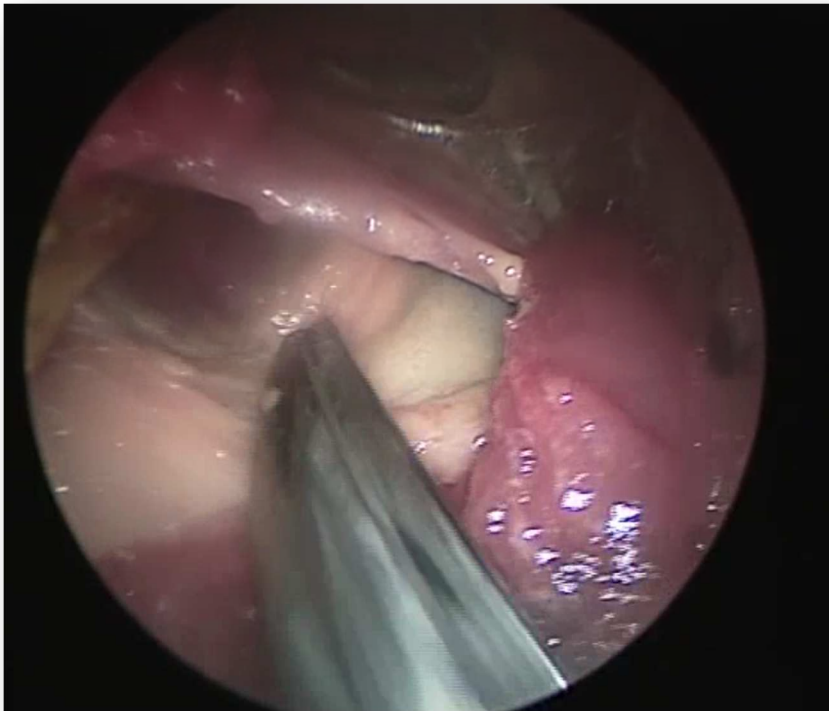


Figure 46: Vue endoscopique côté droit; visualisation du muscle omo-hyoïdien, qui est disséqué et parfaitement individualisé avant d'être chargé par la valve de suspension.

- L'espace de travail ou raquette endoscopique ainsi créée est délimité par : en surface la peau, le platysma et le muscle omohyoïdien, latéralement le bord antérieur et la face externe du sterno-cléido-mastoïdien et médialement le lobe thyroïdien.

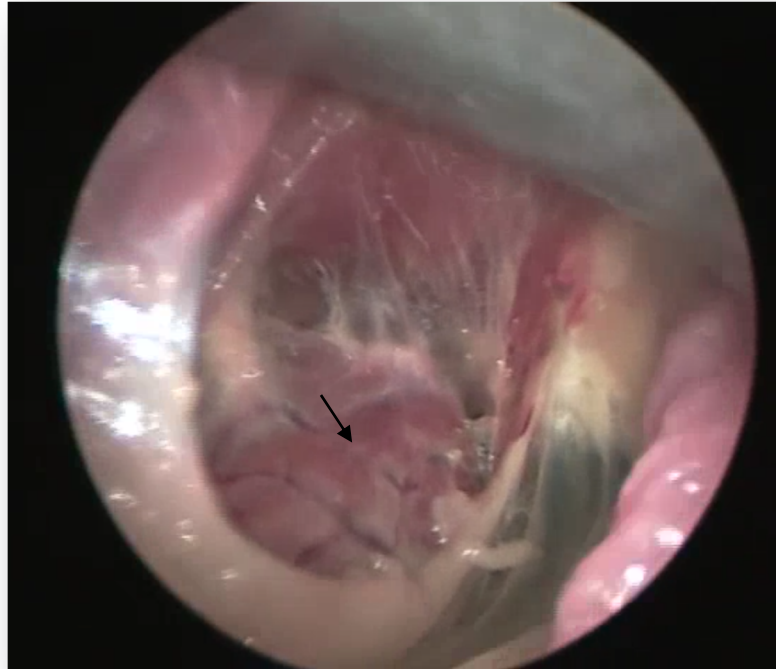

Figure 47: Vue endoscopique côté droit ouverture de la loge thyroïdienne, visualisation du lobe thyroïdien droit (flèche noire), noté les tractis fibreux l'unissant au muscle sterno-thyroïdien

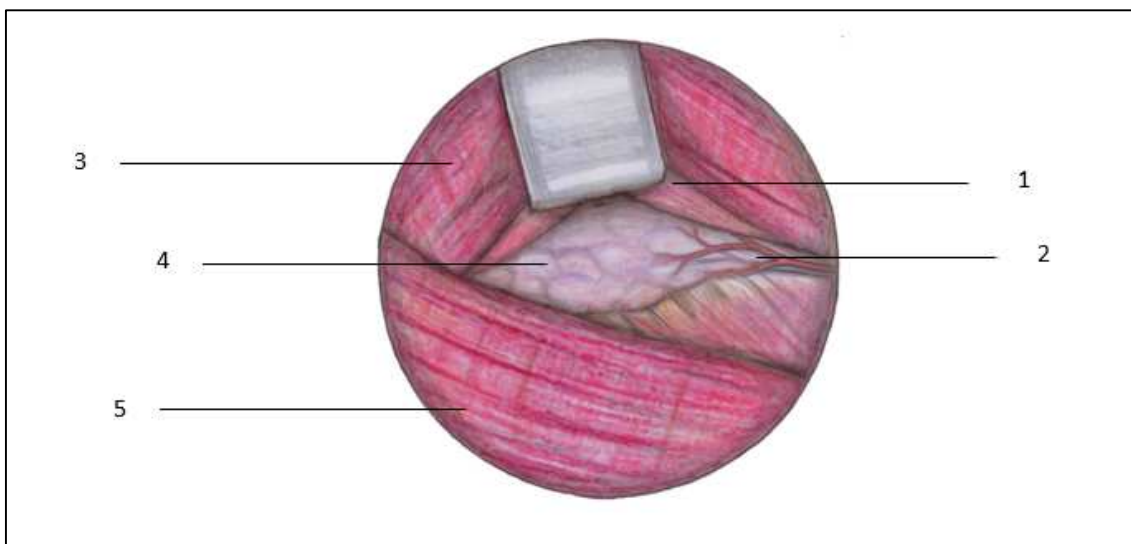


Figure 48: Vue endoscopique de la loge thyroïdienne gauche. 1 muscle sternothyroïdien, 2 pôle supérieur, 3 muscle omohyoïdien, 4 lobe thyroïdien, 5 muscle sternocléidomastoïdien. Schéma Mr Maes.

Lobectomie endoscopique

- La dissection endoscopique nécessitait deux opérateurs : l'opérateur principal qui travaillait avec deux instruments de laparoscopie, l'aide maintenait l'endoscope, et le dirigeait au cours de la dissection.

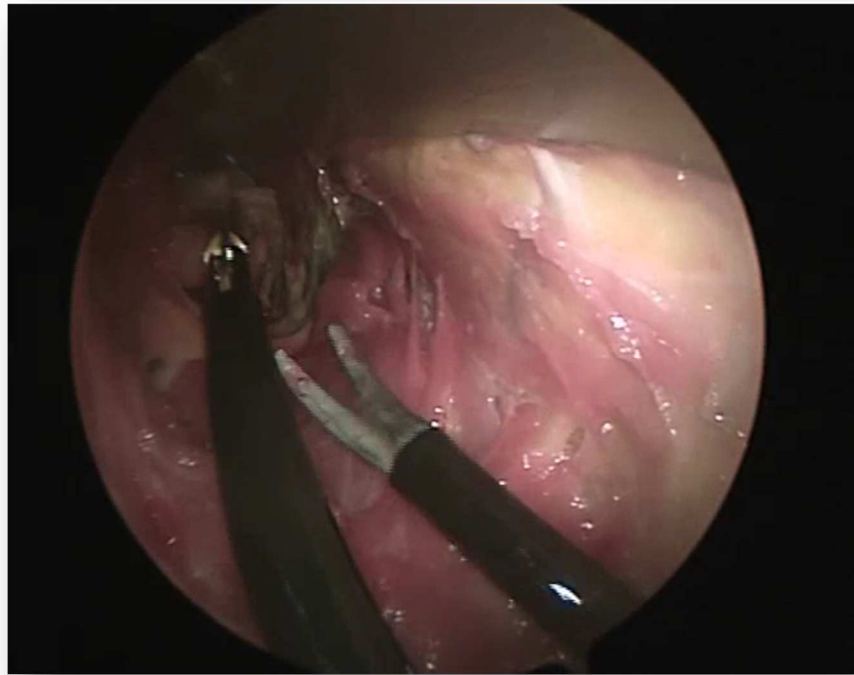


Figure 49: Vue endoscopique droite; espace de travail, noter la progression des instruments de cœlioscopie

- Mise en place de la valve de suspension fixée au bras articulé afin d'ouvrir l'espace de travail endoscopique (Fig.49) : la peau, le platysma et le muscle omo- hyoïdien étaient chargés. On réalisait sous guidage endoscopique l'ouverture de la lame profonde de l'aponévrose cervicale moyenne afin de découvrir le lobe, la forme en cœur de la partie distale de la lame permet de charger le muscle sterno-thyroïdien.
- L'espace de travail endoscopique étant créé, on réalisait la dissection des éléments de la loge thyroïdienne, selon un axe cranio caudale, afin de réaliser une lobectomie.

– **Premier temps : mobilisation du pôle supérieur**

Le pôle supérieur est facilement identifiable ; une fois repéré et tracté, il était mobilisé en dedans pour la dissection de la face externe de la glande ; puis en bas, pour la dissection de la face antérieure ; enfin on réalisait la dissection de sa face interne (Fig.50 et 51). Lorsque le pôle supérieur était parfaitement individualisé, on pouvait réaliser une ligature sélective des éléments vasculaires (Fig.52 et 53)

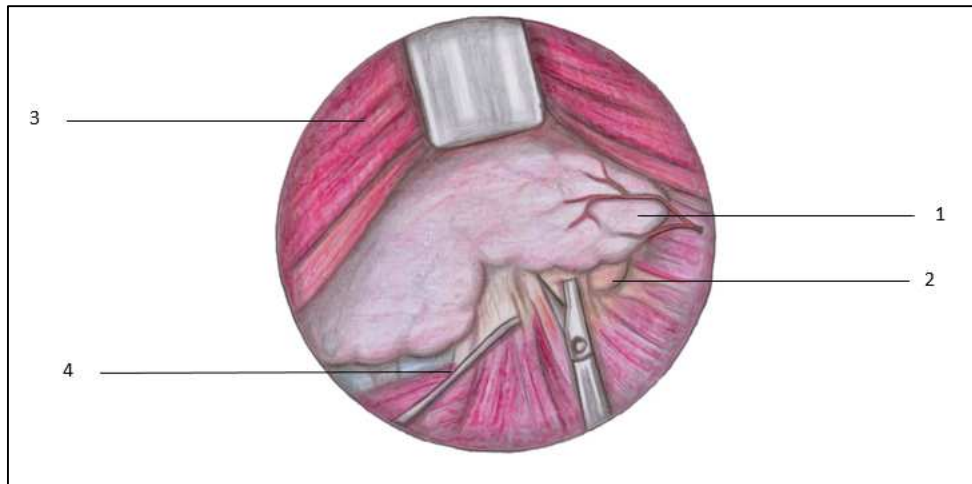


Figure 50; Vue endoscopique de la loge thyroïdienne gauche dissection face interne du pôle supérieur. 1 pôle supérieur, 2 parathyroïde supérieure, 3 muscle omo-hyoïdien, 4 nerf récurrent. Schéma Mr Maes.

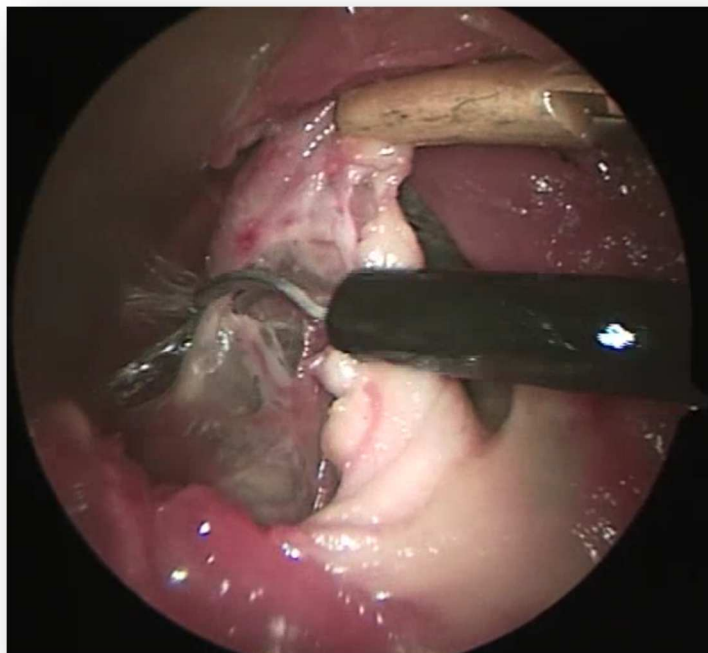

Figure 51: Vue endoscopique côté droit, le pôle supérieur est mobilisé vers le haut, dissection de la face interne du pôle à l'aide des ciseaux de cœlioscopie.

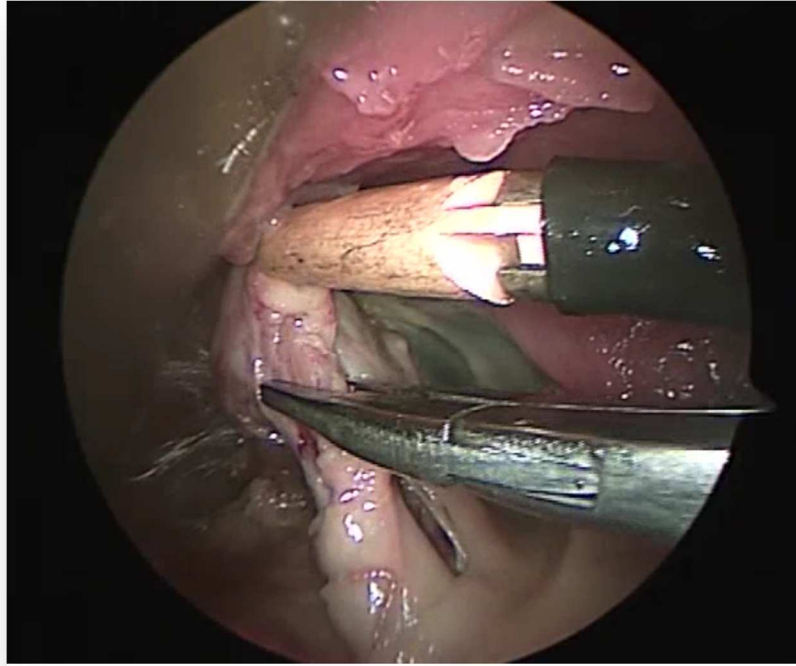


Figure 52: Vue endoscopique côté droit; ligature sélective de l'artère thyroïdienne supérieure après mobilisation du lobe vers le haut

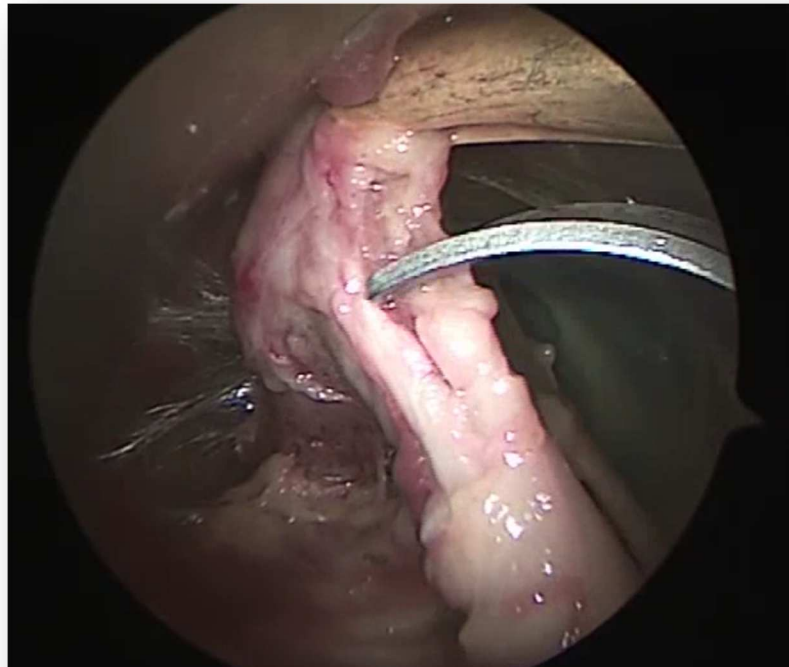


Figure 53 : Vue endoscopique côté droit; section de l'artère thyroïdienne supérieure au contact de la glande thyroïde

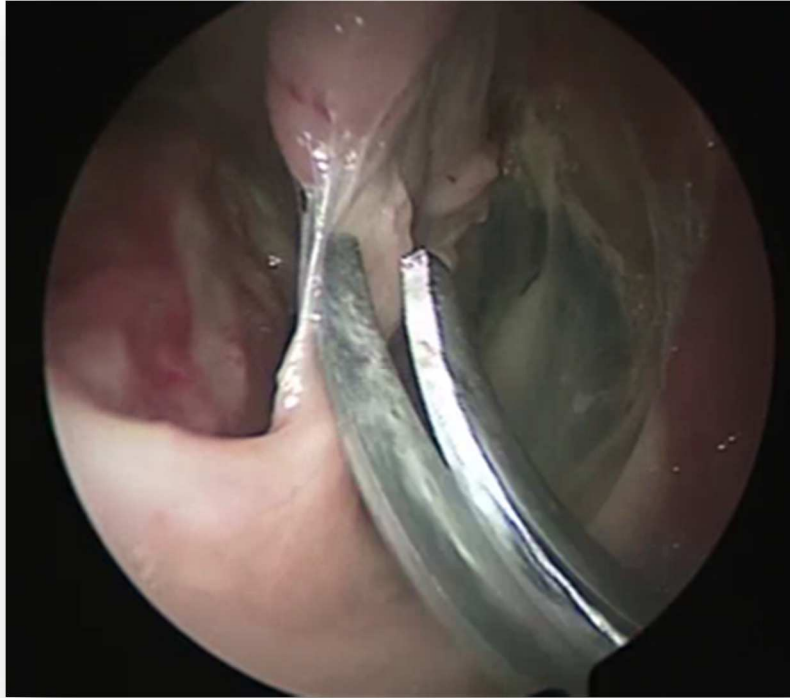


Figure 54 : Vue endoscopique côté droit; dissection du pôle supérieur au contact de la glande, noté le plexus veineux parfaitement visualisé

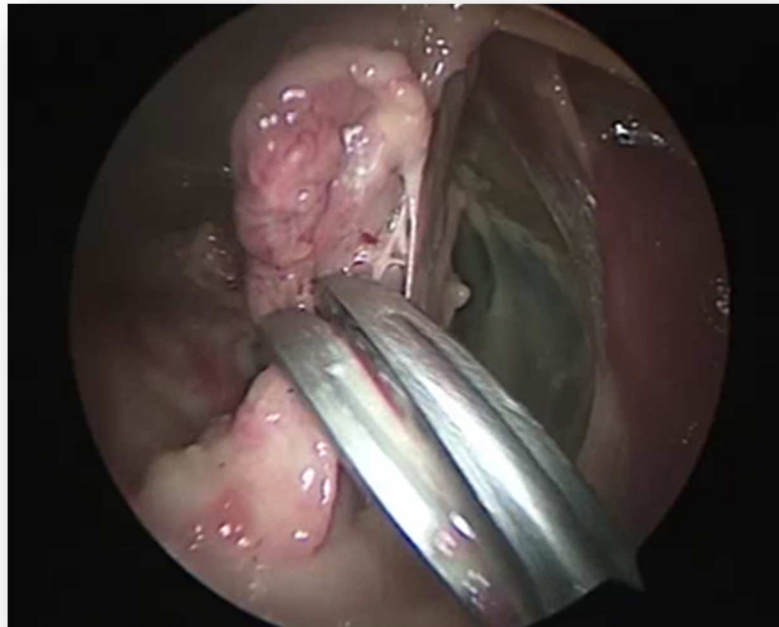


Figure 55: Vue endoscopique côté droit; poursuite de la dissection pour libérer et mobiliser le pôle supérieur

– **Deuxième temps : dissection de la face antérieure du lobe et isthmectomie**

Le lobe thyroïdien était tracté en dehors et en bas, la dissection libérait la face antérieure des tractis fibreux qui l'unissaient au muscle sternothyroïdien. La dissection se poursuivait jusqu'à l'isthme. Après mobilisation du lobe latéralement (Fig.56 et 57), on réalisait, un contrôle de l'arcade supra isthmique, puis l'isthmectomie, avec ligature sélective des pédicules sous isthmiques.

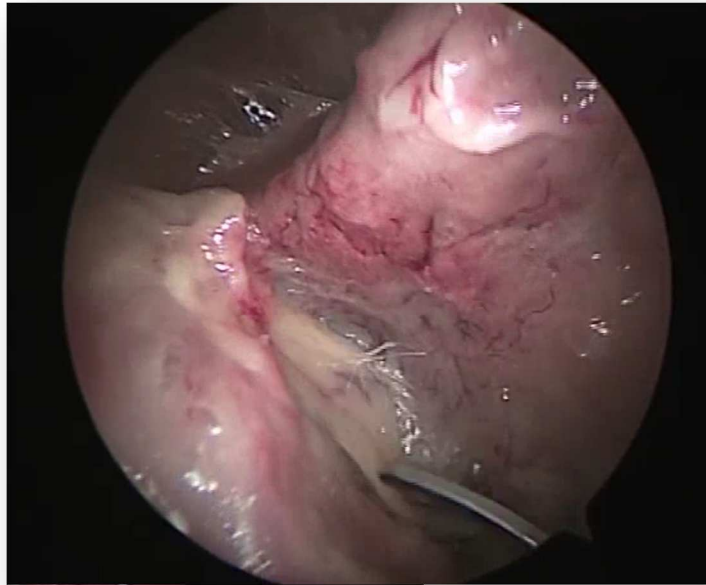


Figure 56: vue endoscopique côté droit; la mobilisation latérale du lobe permet la dissection de l'isthme

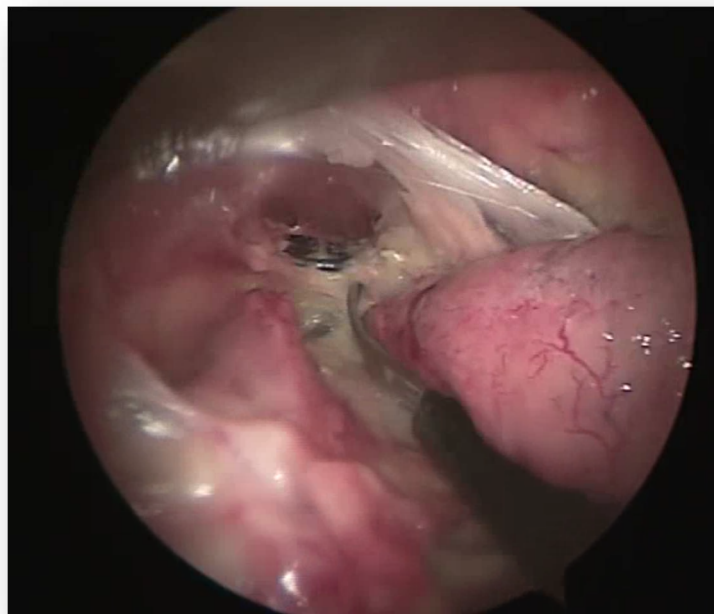


Figure 57; Vue endoscopique côté droit; isthmectomie

– **Troisième temps : dissection de la face postérieure et médiale du lobe**

Le lobe thyroïdien était à ce moment-là, très mobile, la traction vers le haut et médialement exposait la face postérieure et le bord postéro interne du lobe. La face postérieure était facilement disséquée de la gaine vasculaire par section des attaches fibreuses (Fig.58), il fallait bien prendre soin de ligaturer les veines thyroïdiennes moyennes (Fig.59 et 60). Enfin la mobilisation du lobe vers le haut et en dedans, permettait de tendre les attaches fibreuses au niveau du bord interne (Fig. 61), le nerf récurrent était à ce moment-là parfaitement visible au niveau du coude qu’il forme, juste avant sa pénétration dans le larynx (Fig.62 à 64). Les parathyroïdes lorsqu’elles étaient identifiées (Fig.65) ont fait l’objet d’une dissection spécifique et d’une conservation avec leur vascularisation. La préservation de ces éléments nobles a nécessité une ultraligature sélective des éléments vasculaires au contact de la glande, réalisée de proche en proche jusqu’ au pôle inférieur. Une fois complètement libéré le lobe pouvait être extirpé de la loge (Fig.66 à 68).

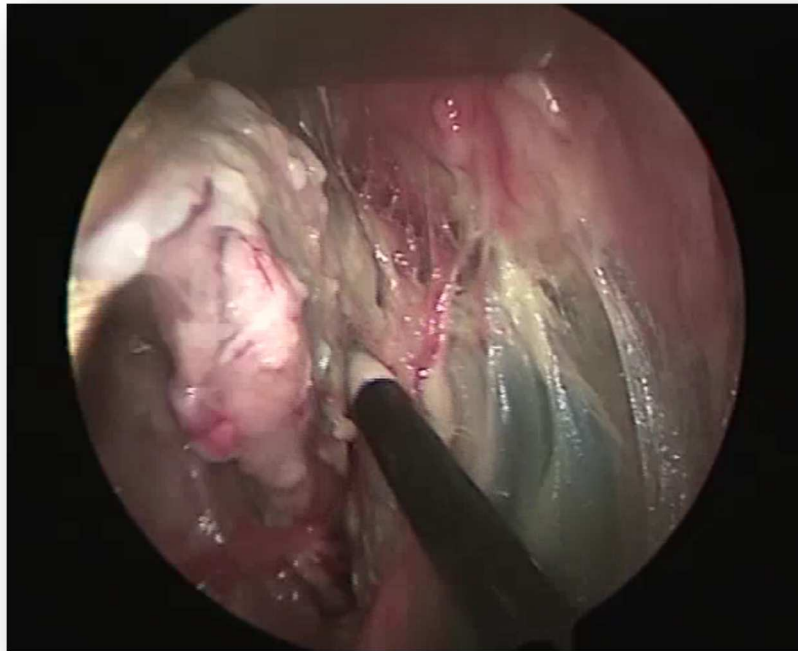


Figure 58: Vue endoscopique côté droit; dissection et libération de la face postérieure du lobe thyroïdien, la dissection est réalisée à l'aide d'un tampon montée de cœlioscopie

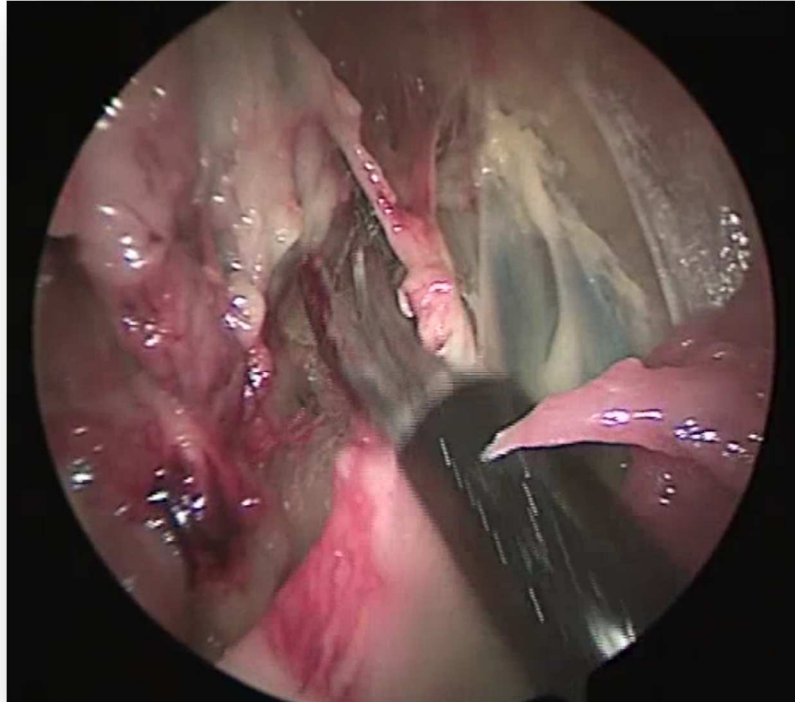


Figure 59: vue endoscopique côté droit; dissection et libération de la face postérieure, visualisation d'une veine thyroïdienne latérale

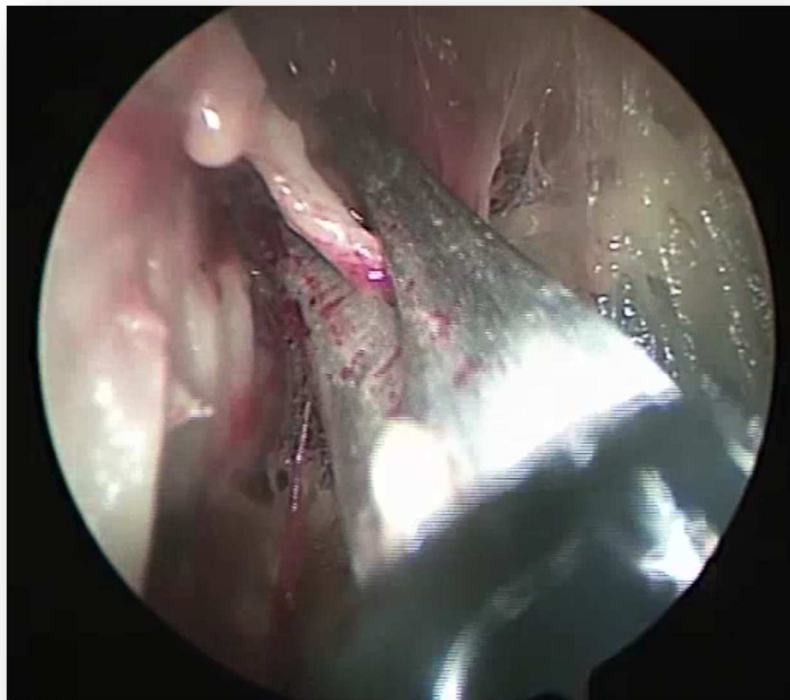


Figure 60: Vue endoscopique côté droit; ligature et section de la veine thyroïdienne latérale

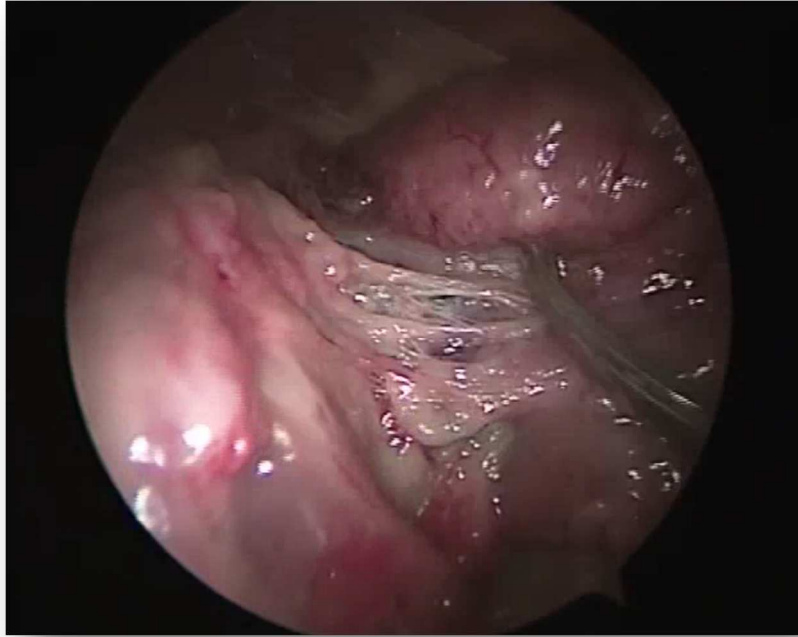


Figure 61: Vue endoscopique côté droit; dissection du ligament de Berry-Gruber

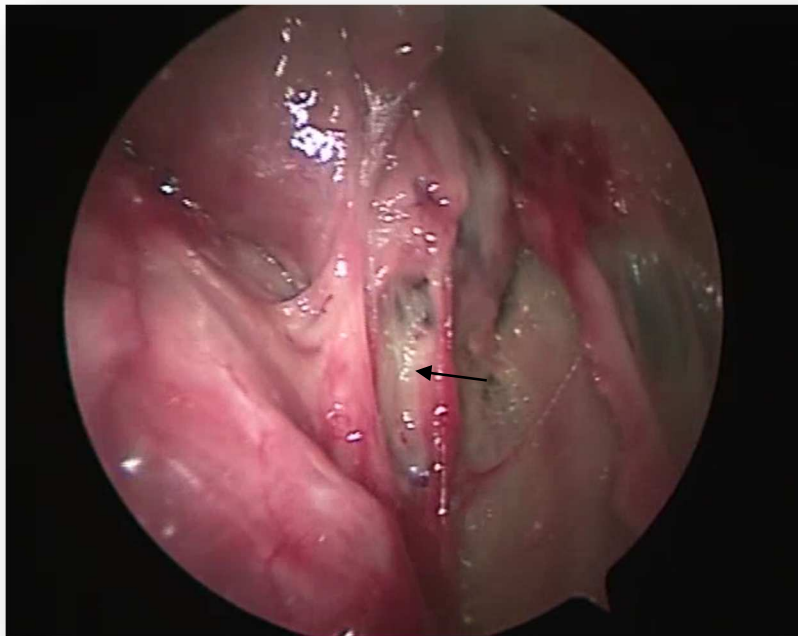


Figure 62: Vue endoscopique côté droit; dissection du bord postéro interne du lobe, après mobilisation du lobe en haut et en dedans, visualisation du nerf récurrent (flèche noire)

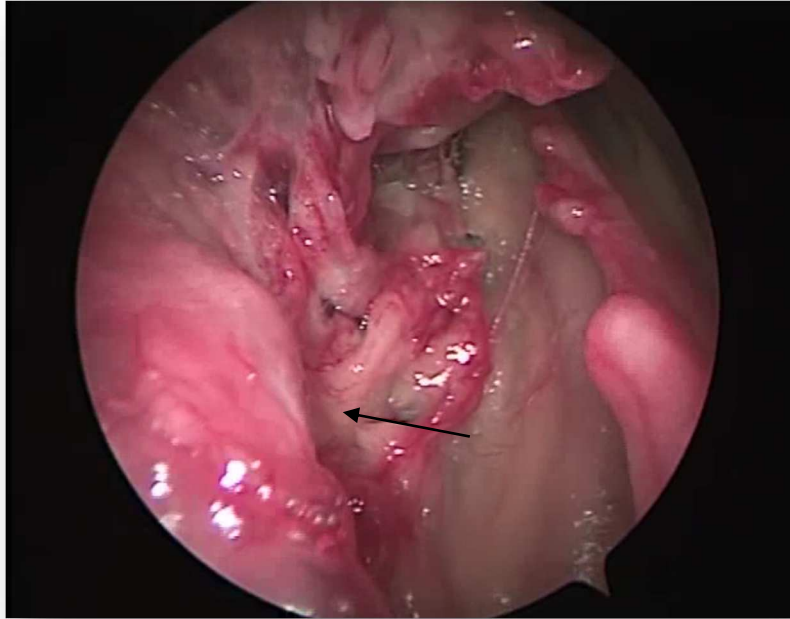


Figure 63: Vue endoscopique côté droit; visualisation du nerf récurrent au niveau de sa pénétration laryngée (flèche noire)

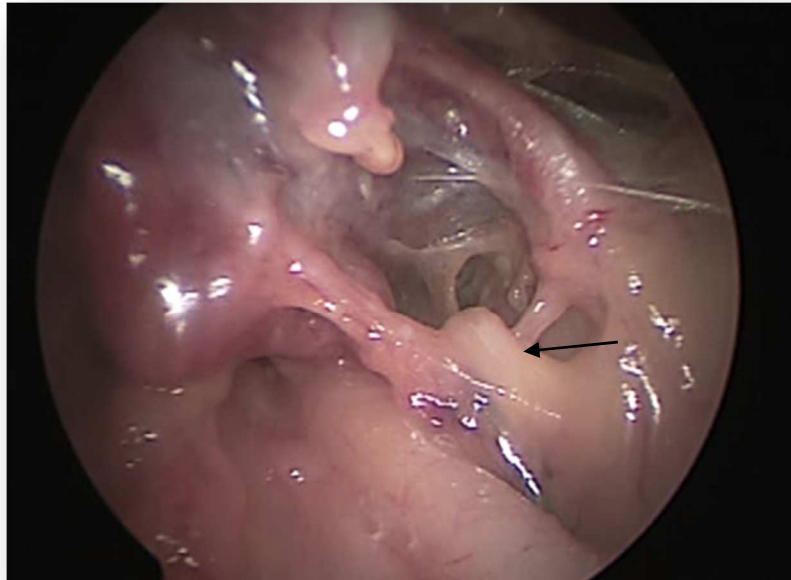


Figure 64: Vue endoscopique côté gauche; visualisation du nerf récurrent passant en pont au-dessus d'une branche de l'artère thyroïdienne inférieure (flèche noire)

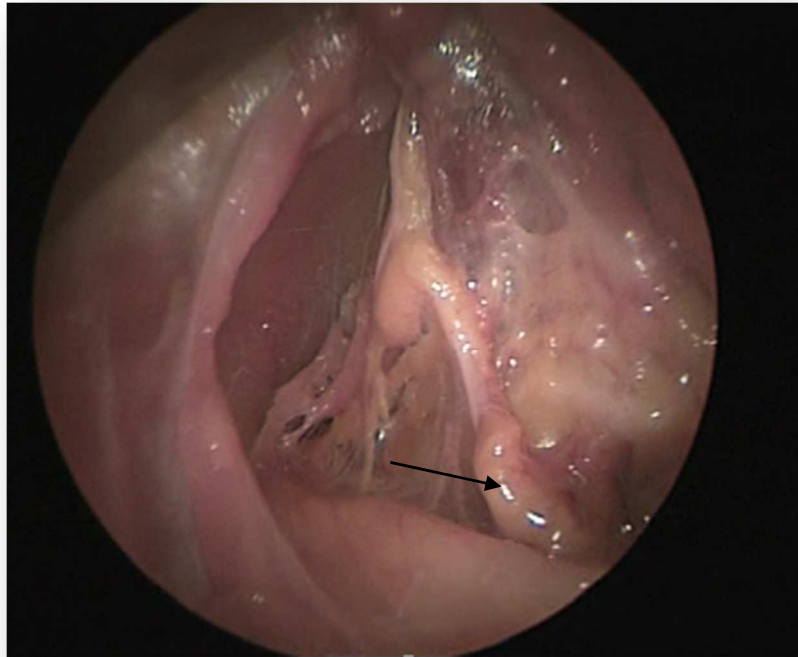


Figure 65: Vue endoscopique côté gauche; visualisation de la glande parathyroïde supérieure (flèche noire)

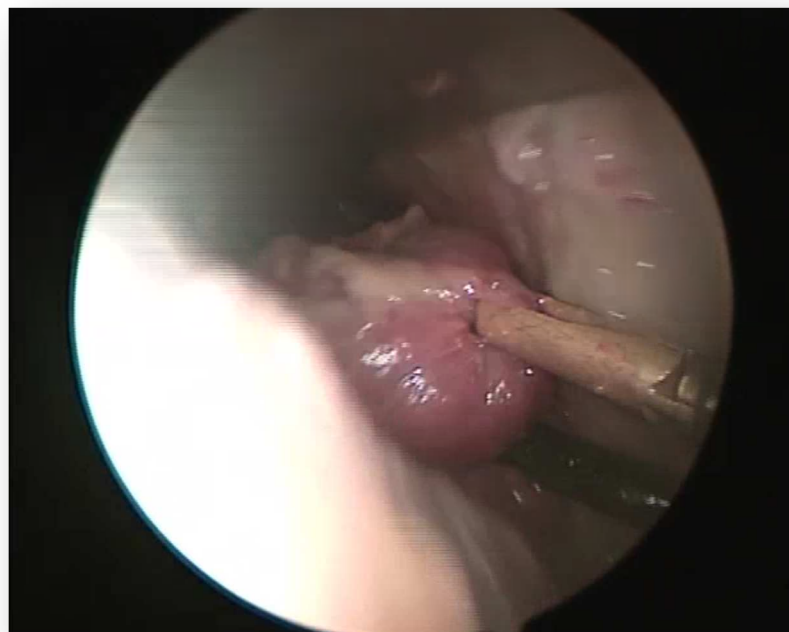


Figure 66: Vue endoscopique côté droit; extraction du lobe thyroïdien après exérèse

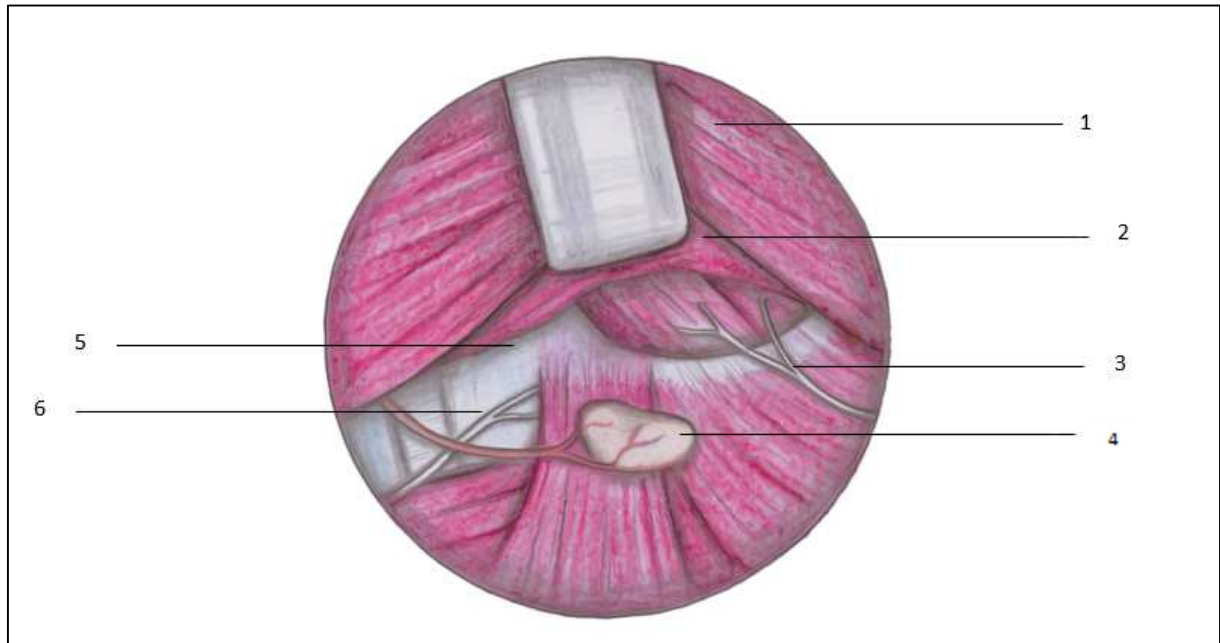


Figure 67: Vue endoscopique de loge thyroïdienne gauche après exérèse du lobe : 1.muscle omo-hyoidien ; 2.muscle sterno-thyroidien ; 3 nerf laryngé externe ; 4.glande parathyroïde supérieure ; 5.trachée ; 6.nerf récurrent ; Schéma Mr Maes

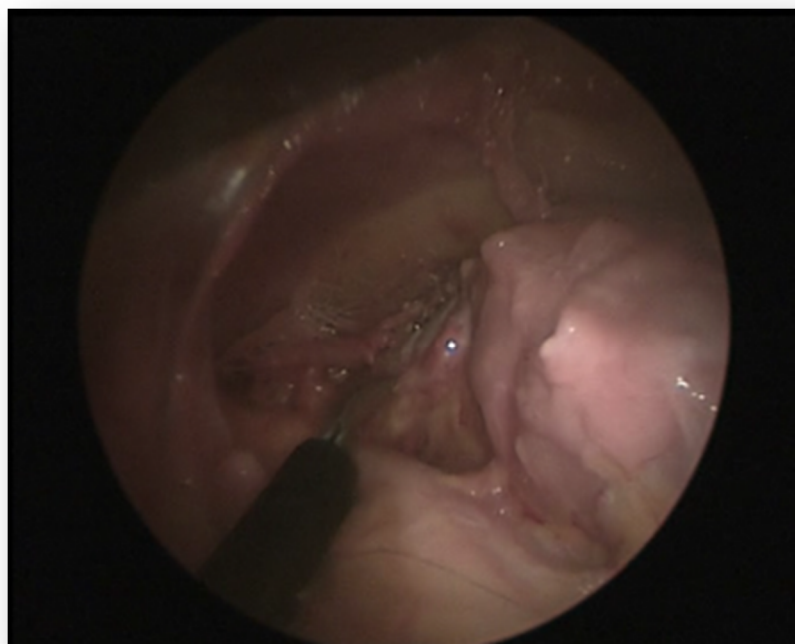

Figure 68: Vue endoscopique côté gauche après exérèse du lobe thyroïdien, les ciseaux endoscopiques désignent la trachée

Evaluation de la procédure chirurgicale : score de dissection

Afin de quantifier de manière objective la qualité de la dissection, nous avons défini une échelle numérique :

Un coefficient d'organe a été donné aux différents éléments anatomiques disséqués en fonction de leur importance chirurgicale allant de 1 à 3 :

- Les nerfs laryngés sont cotés 3.
- Les glandes parathyroïdes sont cotées 3.
- Les vaisseaux sont cotés 2.
- Les muscles sont cotés 1.

Une valeur de précision chirurgicale a été donnée, aux différents éléments anatomiques disséqués, allant de 0 à 3 :

- 3 : Structure identifiée et préservée.
- 2 : Structure non identifiée et préservée.
- 1 : Structure identifiée et lésée.
- 0 : Structure non identifiée et lésée.

Le produit de la valeur de précision chirurgicale et du coefficient d'organe allait de 0 à 63.

Un score supérieur ou égal à 54 nous semblait être un indicateur représentatif de la qualité de la dissection : les structures musculaires et vasculaires devaient être repérées et conservées ; les parathyroïdes et le nerf laryngé externe devaient au minimum être préservés. Le nerf récurrent devait être repéré et préservé.

L'intégrité du nerf récurrent étant un critère spécifique de la qualité de la dissection, toute lésion du nerf entraînait un score total égal à zéro et donc une dissection invalide.

Le score était établi à partir des observations faites après conversion en voie ouverte. Une analyse morphologique macroscopique de la glande thyroïde était réalisée après exérèse à la recherche d'une pathologie thyroïdienne. Une fiche était établie en fin de séance (cf. annexes).

3.3 Résultats

Nos hypothèses de départ étaient que l'on pouvait :

- Créer un espace de travail sous le muscle platysma, sur le muscle sterno-cléido-mastoïdien jusqu'à son bord antérieur dans la région latérale du cou, pour accéder à la loge thyroïdienne, entre les aponévroses cervicales, dans un plan de dissection sans risque vasculaire ou nerveux.
- Réaliser une lobectomie thyroïdienne par cette voie d'abord, sous guidage endoscopique de façon sûre et reproductible, en contrôlant le nerf récurrent et les parathyroïdes.

La première partie de l'étude a validé la faisabilité d'un abord par voie haute, cranio-facial, de la loge thyroïdienne et a permis de clarifier et décrire avec précision les différents temps chirurgicaux ainsi que les principaux repères anatomiques.

Au cours de la seconde partie de l'étude nous avons réalisé entre le 07/01/2013 et le 03/10/2013, onze séances de dissection sous guidage endoscopique. Nous avons disséqué 6 côtés droits et 5 côtés gauches, sur 7 pièces anatomiques différentes.

Les pièces anatomiques ne présentaient aucun antécédent de chirurgie cervicale. Après exérèse, les pièces de lobectomie ont fait l'objet d'une analyse macroscopique, aucune d'entre elles ne présentait de processus pathologique mis à part pour certaines, quelques nodules banaux. Une parathyroïde a été retrouvée sur la pièce de lobectomie n°11.

Le temps global de la procédure a été divisé en : temps d'abord de la loge thyroïdienne et temps d'exérèse du lobe (Diagramme 1).

- La durée médiane de l'abord de la loge thyroïdienne était de 30 minutes (extrêmes 20-75 minutes).
- La durée médiane de l'exérèse du lobe était de 36 minutes (extrêmes 25-53 minutes).
- La durée médiane de la dissection était de 69 minutes (extrêmes 54-117 minutes).

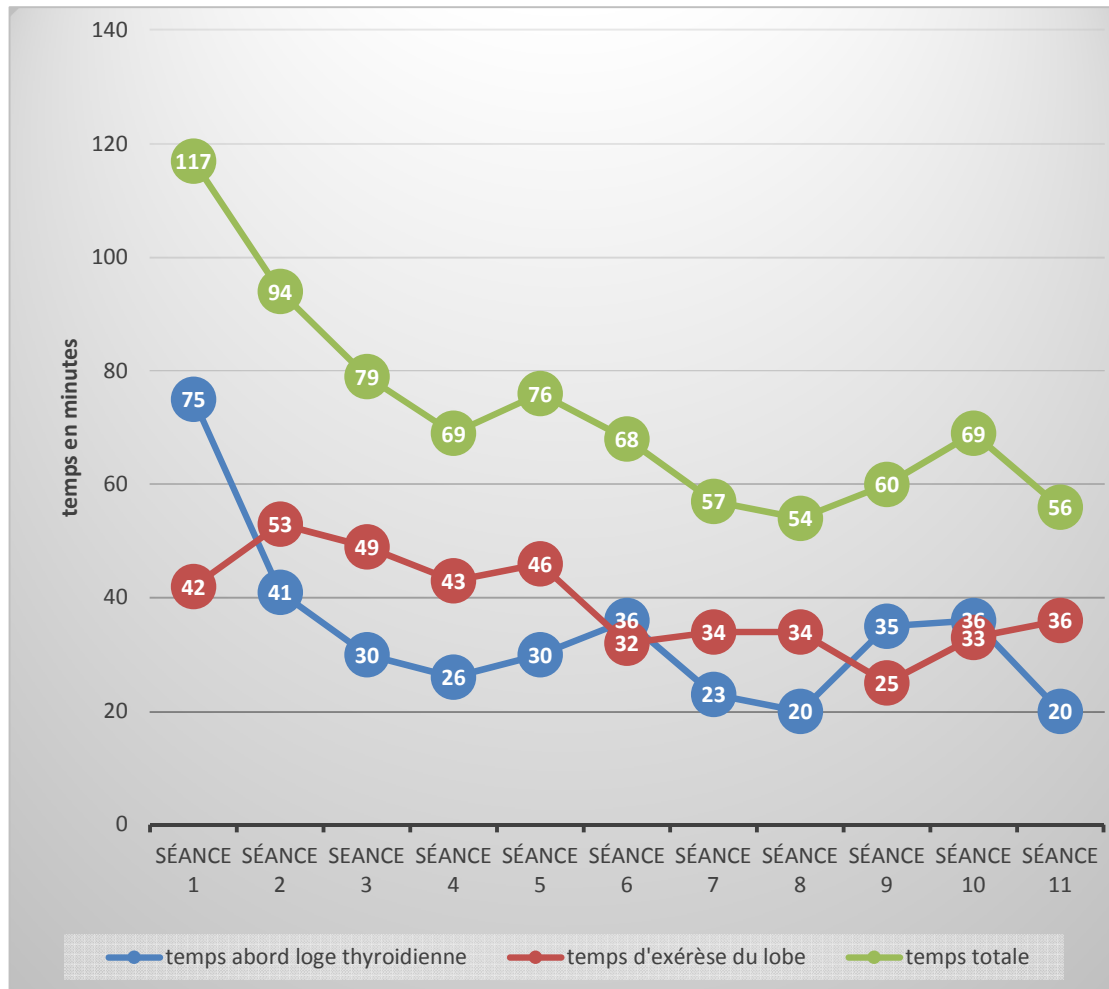

Diagramme 1: Temps de la procédure

Nous avons mis en place au cours des séances un score de dissection afin de quantifier la qualité du travail effectué dont les résultats détaillés sont reportés dans le tableau 3, la courbe de progression est illustrée dans le diagramme 2.

- Nous avons réalisé un accès sûr et reproductible à la loge thyroïdienne dans 8 cas sur 11, dans 3 cas nous avons lésé le muscle sterno-cléido-mastoïdien. Au cours de la séance n°2, lors de la mise en place de la valve, nous avons réalisé une effraction entre le chef sternal et le chef claviculaire du sterno-cléido-mastoïdien, réalisant une bride et une limitation de la hauteur de l'espace de travail. Pendant la séance n°3 la dissection s'est faite dans le muscle, les lambeaux rendaient difficiles la progression de l'endoscope et des instruments de laparoscopie, la contrainte était très importante et nous avons coté 0 la dissection du sterno-cléido-mastoïdien. Enfin au cours de la séance n°10 la dissection a lésé modérément le muscle sterno-cléido-mastoïdien.

	S1	S2	S3	S4	S5	S6	S7	S8	S9	S10	S11
M. platysma	3	3	3	3	3	3	3	3	3	3	3
M. SCM	3	1	0	3	3	3	3	3	3	1	3
M. OH	3	3	3	3	3	3	3	3	3	3	3
Pédicule vasculaire supérieur	6	6	6	6	6	6	6	6	6	6	6
ATI	6	2	6	6	6	6	6	6	6	6	6
Pédicule sous isthmique	6	6	6	6	6	6	6	6	6	6	6
NLE	0	6	6	6	6	6	6	6	6	6	6
Nerf récurrent	3=0	9	9	9	9	9	9	9	9	9	9
P4	3	9	0	3	9	9	6	9	6	6	9
P3	6	6	6	6	3	6	6	6	6	6	9
Score globale	0	51	45	51	54	57	54	57	54	52	60

Tableau 3: Score de dissection détaillé pour chaque organe

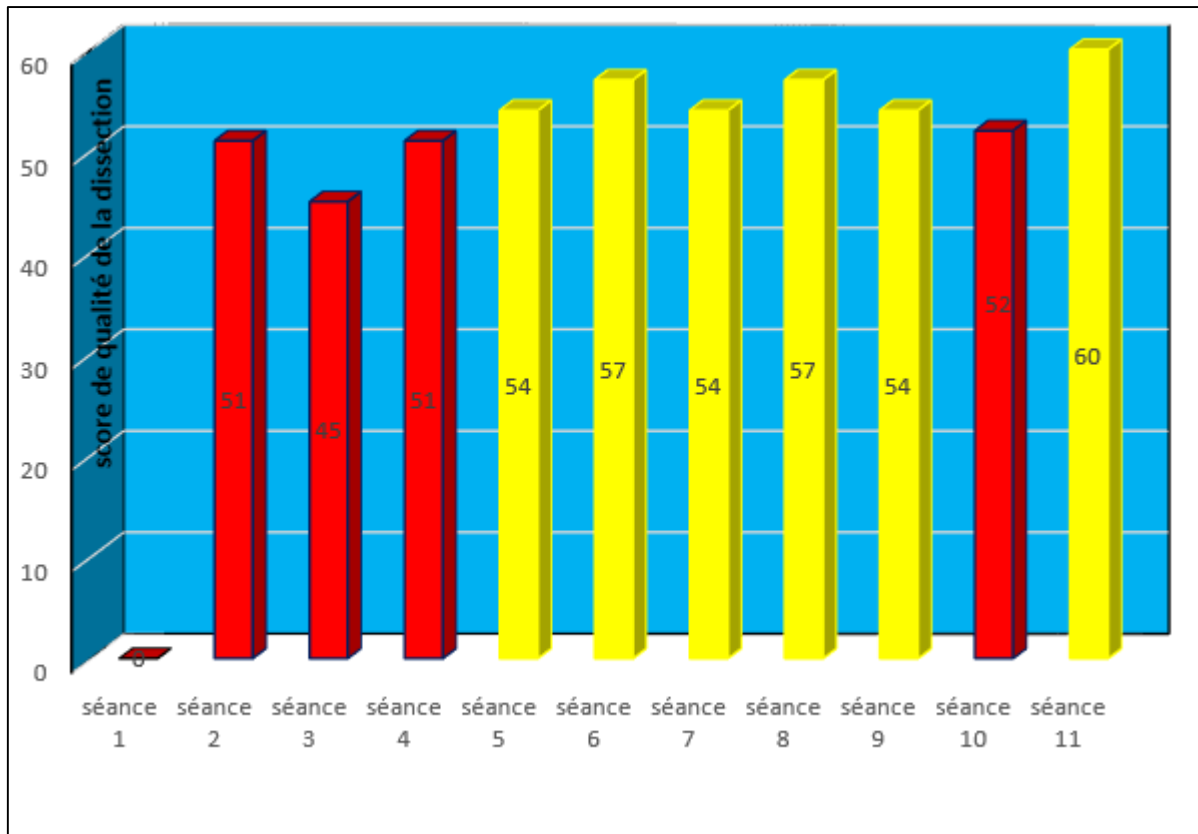


Diagramme 2: Score globale en fonction des séances

- **Les pédicules vasculaires** supérieurs et sous isthmiques ont été repérés et ligaturés dans les 11 cas. L'artère thyroïdienne inférieure a été lésée dans 1 cas, avant son repérage, dans 10 cas elle a été repérée et ligaturée. Toutes les ligatures ont été réalisées au contact de la glande.
- **Le nerf récurrent** a été repéré, disséqué et préservé dans 10 cas sur 11. Au cours de la première séance nous avons lésé le nerf récurrent après repérage.
- **La branche externe du nerf laryngé supérieur**, n'a jamais été repérée sous endoscopie. Après conversion en voie ouverte, elle a bénéficié d'une préservation indirecte dans 10 cas sur 11. Dans le premier cas elle a été lésée sans être repérée sous endoscopie.

- **La glande parathyroïde supérieure**, a bénéficié d'un repérage endoscopique dans 7 cas sur 11. Dans 5 cas elle a été préservée et dans 2 cas elle a été considérée comme possiblement lésée du fait de sa dévascularisation. Dans 4 cas sur 11 elle n'a pas été repérée sous endoscopie, elle a bénéficié d'une préservation indirecte dans 3 cas et a été considérée comme lésée dans 1 cas sans être repérée au préalable.

- **La glande parathyroïde inférieure** a été repérée sous endoscopie dans 2 cas sur 11. Au cours de la séance n°11 elle a été préservée après exérèse et réimplantée dans la partie haute du sterno-cléido-mastoïdien, dans l'autre cas elle a été lésée par dévascularisation. Elle a bénéficié d'une préservation indirecte dans 9 cas sur 11.

10 séances de dissection ont été considérées comme valides. La lésion du nerf récurrent a invalidé la première séance.

Un score supérieur ou égal à 54 prouvait la qualité de la dissection. Il a été atteint au cours de la 5^{ième} séance, malgré une lésion de la P3 après repérage. Toutes les séances suivantes affichaient des scores égaux ou supérieurs à 54, sauf la séance n°10 en raison de la lésion du sterno-cléido-mastoïdien, qui a affiché un score de 52.

Nous avons donc réalisé 6 séances avec un score supérieur ou égal à 54.

Nous avons réalisé 3 séances avec un score entre 50 et 52.

Nous avons réalisé 1 séance avec un score inférieur à 50.

3.4 Discussion

La mise au point d'une nouvelle technique en chirurgie est toujours l'aboutissement d'un long processus de maturation qui doit intégrer toutes les connaissances disponibles sur la pathologie à traiter, toutes les avancées chirurgicales et les expériences des techniques en cours qui constituent les « standards » du moment en terme de bonnes pratiques cliniques, et enfin les opportunités nouvelles offertes par les technologies émergentes. Pour penser différemment une intervention, il faut aussi répondre à une attente des patients en terme de meilleur chance de guérison ou de réduction du taux de complications ou également de réduction des séquelles attendues et souvent considérées comme inévitables.

Dans le domaine de la chirurgie de la glande thyroïde les progrès sont continus et sont apportés par de nombreuses équipes dans le monde qui appartiennent à des disciplines chirurgicales différentes : chirurgiens ORL et de la Face et du Cou, chirurgien viscéraux, chirurgiens thoraciques et vasculaires ; ceci constitue incontestablement un atout puisque chaque discipline va pouvoir importer ici des outils et/ou des techniques spécifiques utilisés pour d'autres chirurgies.

L'implantation de la chirurgie endoscopique et de la chirurgie robotisée sont une parfaite illustration de cette démarche de transfert.

Malgré l'attrait que constitue toute nouvelle technologie et plus particulièrement lorsqu'elle apporte des images nouvelles et magnifiées du champ opératoire elle doit être discutée et analysée avec un esprit critique méthodique et comparée sans complaisance avec les techniques de références afin de ne pas dégrader le résultat du traitement chirurgical qui est tout simplement sa seule finalité.

Ainsi l'innovation chirurgicale se doit d'être évaluée puis validée en lui appliquant les méthodes « universelles » de la recherche clinique dans un premier temps, puis une fois intégrée à l'arsenal thérapeutique son déploiement sera plus ou moins large selon les bénéfices qu'elle apportera au patient et à l'équipe chirurgicale ; bénéfices qui seront évalués en application du concept de « l'evidence based medicine » ou médecine fondée sur le niveau de preuve.

Notre démarche, avec ce travail initial sur la chirurgie endoscopique de la thyroïde par voie de LCF, suit cette procédure.

Notre discussion, basée sur notre expérience et les données de la littérature s'articulera donc en quatre parties :

- a. La chirurgie de la thyroïde en pratique quotidienne en France, en 2013 : les techniques de références.
- b. Les données actuelles sur la chirurgie endoscopique avec ses variantes techniques.
- c. Le point sur la chirurgie avec robot.
- d. Les avantages potentiels de la technique endoscopique par voie de LCF mais aussi les limites de notre travail à ce stade.

a. La chirurgie de la glande thyroïde en pratique quotidienne

La chirurgie thyroïdienne, telle qu'elle est réalisée de nos jours, a atteint un niveau d'excellence. La mortalité per opératoire dans les pays développés est aujourd'hui nulle ; les complications hémorragiques et infectieuses sont devenues extrêmement rares. Toutefois même les équipes les plus spécialisées enregistrent encore des complications à type d'hypoparathyroïdie et de paralysies laryngées.

Après presque cent ans de stagnation dans le domaine de la chirurgie thyroïdienne, ce niveau d'excellence a pu être atteint, grâce à l'émergence ces 30 dernières années de nouvelles technologies et à la meilleure connaissance de l'anatomie chirurgicale et de la micro anatomie des éléments nobles de la loge thyroïdienne.

Le système Bethesda 2010 a permis une meilleure classification du risque de cancer en cytopathologie⁶². Les techniques échographiques permettent actuellement de réaliser une cartographie de la glande thyroïde, ainsi qu'une analyse précise de la localisation et des caractéristiques morphologiques des nodules. Le système TIRADS est un outil d'assurance qualité original en échographie de la thyroïde qui permet de guider au mieux le chirurgien de la thyroïde dans ses indications opératoires, mais également dans son planning chirurgical.

Le geste chirurgical et la maîtrise des risques ont pu bénéficier de technologies d'hémostases innovantes, plus ou moins récentes (les pinces à coagulation bipolaire, les pinces à clips par exemple), permettant un meilleur contrôle hémostatique du champ opératoire par une ultra ligature et une coagulation sélective, ce qui diminue le risque de dévascularisation parathyroïdienne ou le risque de lésions récurrentielle lors de l'exérèse de la glande thyroïde. Le développement des pinces à thermo fusion, selon certaines études, ne permettrait pas un gain de temps significatif⁶³, mais cela reste à discuter⁶⁴. Néanmoins c'est un outil très intéressant pour l'exposition de la glande, et pour réaliser l'isthmectomie thyroïdienne. Enfin les tampons hémostatiques placés dans la cavité opératoire en fin de procédure sont d'utilisation courante.

Le neuro monitoring du nerf récurrent existe depuis plus de vingt-cinq ans ⁶⁵, mais ce n'est qu'au cours de la dernière décennie⁶⁶ que son utilisation s'est développée, en raison de la standardisation du matériel. La paralysie laryngée reste la principale complication de la chirurgie de la thyroïde. Néanmoins le neuro monitoring laryngé n'a pas prouvé qu'il puisse

réduire de manière significative le risque de paralysie⁶⁷. C'est probablement une conséquence du fait que le taux de blessures du nerf soit faible (de sorte que même une réduction de 50 % du taux de blessures exigerait beaucoup de patients à inclure pour que l'impact soit statistiquement significatif). D'autre part, les plus susceptibles d'étudier cette technologie et de publier leurs résultats sont ceux qui sont les moins enclins à en tirer un bénéfice (chirurgiens universitaires avec un gros volume de thyroïdectomie et un faible taux de paralysie)⁶⁸.

Cependant il reste très utilisé par les centres références de la chirurgie thyroïdienne, il apporte une aide très importante aux chirurgiens juniors. Les chirurgiens plus expérimentés en tirent également un bénéfice dans leur pratique quotidienne.

L'expérience et la maîtrise des chirurgiens de la thyroïde, couplées à l'apport des nouvelles technologies^{69,70}, font que la chirurgie thyroïdienne conventionnelle est une chirurgie sûre et peu morbide. Des interventions qui nécessitaient plusieurs jours d'hospitalisation, un drainage post opératoire, des bilans biologiques quotidiens, peuvent éventuellement se faire aujourd'hui en service de chirurgie ambulatoire⁷¹, ou ne nécessitent qu'une hospitalisation très courte. L'impact médico économique est important et le patient en retire un bénéfice direct.

b. Développement de la chirurgie thyroïdienne endoscopique

Malgré ce niveau d'excellence la recherche chirurgicale se poursuit avec l'objectif de diminuer également la rançon cicatricielle qui est une demande exprimée par de nombreuses patientes. Ainsi le but des techniques de chirurgie thyroïdienne endoscopique est d'obtenir les mêmes résultats que ceux de la chirurgie thyroïdienne conventionnelle avec un bénéfice supplémentaire pour le patient, que cela soit en termes de durée d'hospitalisation, de confort, d'esthétique ou des douleurs. Globalement on peut diviser les chirurgies thyroïdiennes endoscopiques en deux groupes, les techniques avec abord cervical et les techniques avec abord extra cervical.

Chirurgie thyroïdienne endoscopique par voie cervicale

Chirurgie minimale invasive vidéo assistée.

En Europe et aux Etats unis, depuis une dizaine d'années, Miccoli a été le plus grand promoteur d'une technique de thyroïdectomie vidéo assistée ayant le mérite d'être simple et aisément utilisable pour les chirurgiens pratiquant la chirurgie endoscopique ; cette technique est connue sous le nom de MIVAT : « Minimally invasive video-assisted thyroidectomy ». Une incision cervicale unique et très courte est une caractéristique de cette technique qui est réalisée sans insufflation de gaz.

La technique décrite initialement par Miccoli et al⁷² à Pise et par Bellantone et al⁷³ à Rome, permet par la même incision cervicale la dissection chirurgicale à l'aide de l'endoscope puis l'extraction finale de la glande thyroïde. La taille moyenne de la cicatrice est de 2 cm, située à la partie inférieure du cou. Une équipe japonaise a décrit une technique similaire réalisée par une incision à la partie supérieure du cou située dans la région sous-mandibulaire⁷⁴. Park a décrit une incision cervicale minime en regard de l'extraction de la tumeur⁷⁵.

Chirurgie endoscopique pure.

Les techniques totalement endoscopiques avec insufflation de gaz peuvent aussi être réalisées avec des incisions cervicales. Deux types d'incisions sont décrites : les incisions cervicales médianes permettant une dissection bilatérale des lobes⁷⁶⁻⁷⁸ et les incisions cervicales latérales⁷⁹⁻⁸¹. Il faut ajouter à chacune de ces voies d'abord deux à trois points de ponction transcutanés secondaires à la mise en place de trocarts. Ces techniques se sont moins diffusées que la MIVAT probablement à cause des effets secondaires dus à l'insufflation de gaz, même

si avec une pression de 6 à 8 mm Hg de CO₂, les risques d'emphysème ou d'hypercapnie sont limités. Rappelons que lors de la première chirurgie endoscopique cervicale réalisée pour une parathyroïdectomie en 1996⁸², l'insufflation de CO₂ était effectuée à 20 mmHg. Après sept heures de chirurgie, le patient eut un emphysème sous-cutané cervical, thoracique et inguinal étendu jusqu'au scrotum⁸³. L'évolution fut spontanément résolutive.

Les indications sont globalement identiques pour les différents techniques endoscopiques par voie cervicale : le nodule doit avoir une taille maximale comprise entre 3 et 3,5 cm^{77,78,84,85} avec un volume de la glande thyroïde, déterminé échographiquement, inférieur à 25 ml.

Par ailleurs, la majorité des auteurs s'accordent pour proposer une chirurgie thyroïdienne endoscopique pour un nodule dont la cytologie est en faveur de la bénignité ou douteuse ou pour un nodule toxique. Récemment, Lombardi et al ont publié une série rapportant 102 patients opérés par MIVAT ayant eu un évidement du compartiment central pour carcinome papillaire⁸⁶. Il s'agissait de patients sélectionnés ayant de petits carcinomes papillaires ou des nodules suspects. Ils ont démontré qu'il était possible également de réaliser l'ablation de ganglions métastatiques du compartiment central lorsque ceux-ci étaient découverts lors de l'intervention. L'évaluation postopératoire par dosage de thyroglobuline et échographie a confirmé qu'il était possible d'obtenir une résection complète de la thyroïde par MIVAT et des adénopathies métastatiques du compartiment central⁸⁶. Dhiman et Inabnet ont proposé en 2008 une variante thyroïdectomie minimale invasive pour des cancers de la thyroïde dont la taille tumorale est inférieure à 20 mm⁸⁷.

En termes de résultats plusieurs études cliniques comparatives ont démontré que la MIVAT est une technique reproductible et sûre car l'incidence des complications postopératoires était similaire à celle rapportée lors de la réalisation des thyroïdectomies conventionnelles^{84,85,88-91}. Miccoli et al ont rapporté la plus grande série de MIVAT sur 833 patients⁸⁴, la majorité des patients, 61,2 % ont été opérés de thyroïdectomie totale contre 38,7 % de lobectomie thyroïdienne. La durée opératoire moyenne était de 36,2 minutes (extrêmes : 20–120) pour une lobectomie et de 46,1 minutes (extrêmes 30–130) pour une thyroïdectomie totale. Le taux de conversion était de 1,9 % (16/833). Dans l'expérience de Miccoli et al⁸⁴, une paralysie récurrentielle transitoire a été observée dans huit cas sur 833 (0,9 %), une paralysie récurrentielle définitive dans sept cas sur 833 (0,8 %). Vingt patients ont présenté une hypoparathyroïdie postopératoire soit 3,9 % des thyroïdectomies totales, mais seulement deux patients ont eu une hypoparathyroïdie définitive (0,3 %). La MIVAT a été introduite aux États-Unis avec beaucoup

de précautions, notamment avec l'utilisation du monitoring du nerf récurrent^{89,92}. Une étude multicentrique, faisant participer quatre centres américains a démontré la faisabilité et la sécurité de cette technique à propos de 216 patients⁸⁹. Le fait que quatre centres américains rapportent les mêmes résultats que ceux publiés par Miccoli et al suggère que la MIVAT peut être appliquée plus largement, au moins dans des centres ayant une pratique importante de la chirurgie thyroïdienne. Les avantages de la MIVAT ont été démontrés par des études prospectives randomisées. En effet, la MIVAT entraîne moins de traumatismes des tissus, une diminution de la douleur postopératoire, une diminution de la longueur de la cicatrice ainsi qu'une amélioration du confort du patient⁹³⁻⁹⁷. Lombardi et al ont même rapporté que la préservation vocale était meilleure chez les patients opérés par MIVAT comparativement aux patients opérés par thyroïdectomie conventionnelle⁹⁸. D'après les auteurs, ces résultats sont dus aux faits que la MIVAT est moins traumatique et permet une meilleure préservation de la branche externe du nerf laryngé supérieur.

La durée d'hospitalisation peut être diminuée et il existe des économies potentielles. Cela doit être pondéré car il existe aussi des coûts supplémentaires liés à l'utilisation de certaines technologies (caméra vidéo, optiques rigides, bistouri ultrasonique à usage unique, pinces à clips à usage unique). De plus, la MIVAT nécessite au moins trois opérateurs, une courbe d'apprentissage, et reste limitée pour l'exérèse des thyroïdes de volume important.

Les techniques totalement endoscopiques par voie cervicale, semblent avoir les mêmes avantages et inconvénients que la MIVAT, avec des séries néanmoins plus limitées et un niveau de preuve des publications plus faible: 118 patients ont été opérés par abord cervical médian⁷⁶⁻⁷⁸ et 114 patients par abord cervical latéral⁷⁹⁻⁸¹. Les durées opératoires moyennes par lobe varient en fonction de la technique : de 77 à 220 minutes pour les voies d'abord cervicales médianes et de 99 à 190 minutes pour les voies d'abord cervicales latérales. Le taux de conversion était similaire dans les différentes techniques, avoisinant les 10 %. Les complications étaient rares, observées uniquement dans la technique avec abord cervical médian : trois hypercapnies pour Gagner et al et une paralysie récurrentielle transitoire pour Cougard et al.

Chirurgie thyroïdienne endoscopique par voie extra-cervicale

Les techniques de thyroïdectomies endoscopiques par voies extra cervicales se sont surtout développées en Asie, en raison de l'impact culturel de la cicatrice cervicale. De nombreuses approches différentes sont décrites: des abords mammaires^{99,100}, axillaires¹⁰¹⁻¹⁰³, pré thoraciques sous clavier¹⁰⁴⁻¹⁰⁶, voire des voies combinées^{107,108}. La voie d'abord la plus utilisée est la voie axillaire. Initialement décrit par Ikeda et al¹⁰³, elle nécessitait une insufflation de CO2 pour créer l'espace de travail. Woong Youn Chung en Corée pour palier à cette contrainte a développé un système de suspension. Les indications sont plus larges, certaines techniques totalement endoscopiques par voie extra cervicale, permettent une exérèse de nodule pouvant aller jusqu'à 6, voire 7 cm avec un volume glandulaire pouvant atteindre 60 ml^{99,103,107}. Des thyroïdectomies pour des carcinomes thyroïdiens avec évidement du compartiment central sont réalisées par ces techniques. De nombreuses séries ont été publiées, le taux de conversion varie de 0.7% à 1% pour les abords thoraciques sous claviers et axillaires, jusqu'à 4 % pour les abords péri aréolaires. Les temps opératoires sont compris, entre 100 et 259 minutes pour l'exérèse d'un lobe. En terme de morbidité récurrentielle ou parathyroïdienne, les chiffres sont sensiblement identiques que la chirurgie conventionnelle. Par contre des complications spécifiques à la voie d'abord sont décrites, même si elles sont rares, entre 0,5 et 1 % : infection locales, dysesthésies cutanées thoraciques qui peuvent être prolongées plusieurs mois, emphysème sous cutané cervico facial et blessure œsophagienne.

Les différentes études sur les techniques endoscopiques avec abord extra cervical se limitent à démontrer leur faisabilité sans prouver un bénéfice par rapport à la thyroïdectomie conventionnelle. Ces techniques ont comme principal avantage d'éviter toute cicatrice cervicale. Cependant, les techniques totalement endoscopiques ont pour inconvénients le recours nécessaire à des équipements coûteux (endoscopes et de caméra haute résolution ou des systèmes d'insufflation) et une courbe d'apprentissage assez longue. Par ailleurs, le concept de la chirurgie endoscopique cervicale vise à diminuer les espaces de dissection alors que les techniques avec abord extra cervical se soldent par une augmentation des espaces à disséquer avant d'aborder la loge thyroïdienne¹⁰⁹ ce qui peut allonger le temps opératoire de plus de 30% comparativement aux voies d'abord conventionnelles¹¹⁰. Les techniques endoscopiques avec abord extra cervical peuvent être considérées comme « mini- invasives » au niveau cervical mais « maximalement invasives » au niveau extra cervical, entraînant souvent des douleurs

importantes et prolongées et imposant dans la plupart des cas d'effectuer des drainages postopératoires qui peuvent augmenter la durée d'hospitalisation.

Schardey et al ont décrit une technique d'hémi thyroïdectomie par voie postérieure¹¹¹ avec une incision au niveau de la ligne capillaire en regard de la mastoïde, le plan de dissection et l'abord de la loge thyroïdienne se faisant avec un système de suspension, sous le muscle sterno-cléido-mastoïdien. Dans leur série, 30 patients ont été pris en charge par cette technique, aucun cas de conversion, une paralysie récurrentielle définitive et un cas d'hémorragie post opératoire. Nakajo et al ont décrit une technique de chirurgie thyroïdienne endoscopique trans orale¹¹². Du vestibule labial jusqu'à la région cervicale antérieure, un tunnel sous platysmal en avant de la mandibule est créé, l'espace est maintenu en suspension à l'aide des broches de Kirshner et d'un système de rétraction mécanique. Cette méthode selon les auteurs, fournit une excellente vue cranio-caudale afin de réaliser une thyroïdectomie totale et un curage du compartiment central. Dans leur série de 8 patients ils rapportent un cas de lésion récurrentielle, aucune lésion du rameau mentonnier du nerf facial, ni de lésion du nerf dentaire inférieur. Par contre des dysesthésies cutanées autour du menton ont été retrouvées chez tous les patients pendant au moins 6 mois après l'intervention.

c. Place de la chirurgie thyroïdienne avec robot

Depuis cinq ans, les techniques endoscopiques avec un abord extra cervical, ont bénéficié de l'introduction du système Da Vinci.

L'équipe Coréenne de Chung¹¹³ a publié en 2009 une première série de 338 patients qui prouvait la faisabilité de la technique. Dès lors la chirurgie thyroïdienne robotisée s'est très vite répandue en Corée du Sud. Tous les grands centres de chirurgie thyroïdienne asiatique l'ont adopté¹¹⁴. La littérature produite par les partisans de la technique est unanime¹¹⁵⁻¹¹⁸ et souligne les avantages apportés par ce nouvel outil : précision du geste que procurent les quatre bras articulés, bénéfice du travail en 3 dimensions et de la vision magnifiée.

Dans un premier temps cette chirurgie s'est limitée au traitement des nodules de petite taille et relevant d'une simple lobectomie. L'utilisation de la technique en chirurgie carcinologique a rapidement été proposée et évaluée ; une méta analyse¹¹⁹ portant sur 2612 patients opérés d'un cancer thyroïdien compare la chirurgie endoscopique à la chirurgie robotisée ; les résultats carcinologiques, le taux de complications post opératoires et la durée d'hospitalisation sont sensiblement identiques à ceux de la chirurgie traditionnelle. Mais la chirurgie avec robot offrirait, selon les auteurs, des avantages en termes de durée opératoire et de facilité de l'apprentissage en plus de son intérêt premier (pour le patient) qui est de supprimer la cicatrice cervicale.

L'utilisation du robot s'est exportée de façon plus limitée en Amérique du nord^{116,117} ou son usage reste toutefois très minoritaire, particulièrement en chirurgie carcinologique comme en témoigne le peu de place accordé à cette technique lors du dernier congrès mondial (Toronto 2013) consacré aux cancers de la glande thyroïde.

Comme pour la chirurgie purement endoscopique, l'utilisation du Robot est responsable de complications spécifiques à la voie d'abord. Ces complications sont dans les mains des promoteurs de la technique, rares, mais potentiellement graves¹²⁰ : lésion du plexus brachial, perforation de l'œsophage ou blessure de l'artère carotide commune ou de la veine jugulaire interne.

Pour pallier à ces complications liées à l'abord axillaire, Terris et al ont mis au point une technique de thyroïdectomie endoscopique robotisée, par voie haute^{121,122}. Cette approche

associe l'utilisation d'un abord retro auriculaire (décrit initialement par Lee et al, qui utilisait une voie combinée, transaxillaire avec un trocart placé au niveau retro auriculaire), au système de suspension développé par Chung. Terris¹²³ a comparé sur une série de 15 patients la chirurgie robotisée trans axillaire à sa technique par voie de LCF. Malgré un faible échantillonnage, il met en évidence l'avantage de la voie de LCF en termes de durée d'hospitalisation, la plupart des patients peuvent bénéficier d'une prise en charge ambulatoire. La courbe d'apprentissage de la technique semble également plus courte ; il décrit toutefois des dysesthésies dans la région d'innervation du nerf grand auriculaire qui vont toujours disparaître dans les 6 mois post opératoires.

La limite majeure de la chirurgie robotisée est son coût en investissement initial et en exploitation ; une étude médico économique récemment publiée montre une augmentation de 217% du prix de la procédure, comparativement à une chirurgie conventionnelle¹²⁴.

Ainsi la chirurgie avec robot nous semble représenter une étape intéressante dans l'histoire de la chirurgie de la thyroïde et cette technique pourrait devenir un jour le gold standard si les conditions économiques et le développement de nouveaux robots la rendent plus accessible. Notre travail ne s'inscrit pas en opposition avec cette avancée technique, au contraire. L'abord cervical haut et descendant pourrait être tout aussi bien suivi, comme cela a déjà été montré, par le robot-chirurgien à la condition supplémentaire d'une parfaite codification des temps chirurgicaux et d'une présentation adaptée de l'anatomie chirurgicale de la thyroïdectomie. Notre étude au laboratoire d'anatomie essaye d'apporter des premiers éléments de réponse.

d. Intérêts potentiels et limites de notre étude

L'expérience de la chirurgie cervicale en pathologie tumorale comme pour des indications esthétiques nous a permis d'envisager une nouvelle technique de thyroïdectomie combinant les gestes élémentaires de ces différentes interventions.

La thyroïdectomie endoscopique par voie de LCF présente de nombreux avantages théoriques :

- L'absence de cicatrice cervicale visible.
- Une dissection de la thyroïde dans un sens cranio caudale limitant la dissection des éléments nobles de la loge.
- Un risque de complication inhérent à la voie d'abord limité.
- La possibilité dans certain cas sélectionnés de réaliser dans le même temps un lifting cervico facial biplan.

Nous avons réalisé une revue de la littérature à la recherche des différentes techniques de thyroïdectomies par voie haute et nous avons retrouvé les descriptions de trois techniques différentes.

La thyroïdectomie par voie trans orale¹¹² qui semble intéressante et possible malgré le risque septique potentiel du fait de la mise en communication de la cavité buccale et du cou et son côté non « naturel » pour les chirurgiens du cou ce qui représente un frein sans doute insurmontable à son déploiement.

La thyroïdectomie par une voie cervicale postérieure¹¹¹, avec une incision sous mastoïdienne, et un espace de travail créé sous le sterno-cléido-mastoïdien, qui nous semble dangereuse pour la onzième paire crânienne et l'axe vasculaire du cou.

La thyroïdectomie par voie de LCF avec robot proposée par Terris et al ¹²² qui présente certains des avantages de la technique que nous développons. Toutefois elle ne s'installe pas comme une technique compétitive du fait de la faible disponibilité de l'outil robot, mais aussi des manques qui persistent en terme de description de l'anatomie chirurgicale spécifique ou encore de la possibilité d'utilisation associée des autres instruments modernes de la chirurgie comme, en particulier, les systèmes de coagulation bipolaires.

Les avantages d'une dissection cranio caudale de la glande thyroïde, mais également du compartiment centrale sont toutefois soulignés par tous les auteurs qui ont travaillé le sujet.

Ce travail anatomique préliminaire, a permis de prouver, la faisabilité d'une lobectomie thyroïdienne, sous guidage endoscopique avec une incision de LCF modifiée. Bien évidemment l'incision peut être prolongée vers l'avant au niveau pré tragienn, si l'on souhaite réaliser un LCF bi plan.

Nous pensons que le plan de décollement idéal pour aborder la loge thyroïdienne, est le plan sous cutané puis sous platysmal, au contact de la face externe de l'aponévrose cervicale superficielle qui recouvre le SCM. Les repères musculaires et cartilagineux, principalement le cartilage thyroïde, facilement identifiables chez les sujets maigres sont très utiles pour guider la dissection.

Le temps clef de la création de l'espace de travail endoscopique est le repérage du muscle omo-hyoïdien. Après ouverture de l'aponévrose cervicale moyenne les muscles omo-hyoïdien et sterno-thyroïdien sont disséqués, puis chargés par la valve de suspension, permettant l'exposition du lobe thyroïdien.

Ce temps d'abord de la loge doit être réalisé avec une grande minutie ; en effet la dissection des muscles doit impérativement se faire au contact des aponévroses afin de rester dans un plan avasculaire, évitant de souiller l'espace de travail endoscopique.

La dissection du lobe thyroïdien dans la loge est magnifiée par l'utilisation de l'endoscope : les pédicules vasculaires sont souvent faciles à identifier et contrôler.

Le nerf laryngé externe, comme pour la chirurgie conventionnelle, bénéficie le plus souvent d'une préservation indirecte, par une dissection et des micros ligatures vasculaires au contact de la glande. L'expérience acquise au cours de ce travail nous a permis d'appréhender différemment la dissection du nerf récurrent. Dans les thyroïdectomies classiques il est généralement repéré à son entrée dans la loge thyroïdienne, avant son croisement avec l'artère thyroïdienne inférieure. Dans notre procédure le concept est différent, nous repérons le nerf quelques millimètres avant sa pénétration laryngée et nous réalisons une dissection rétrograde. Nous réalisons une dissection limitée du nerf, juste pour le détacher de ses attaches thyroïdiennes. La dissection au contact de la capsule se poursuit donc, en laissant le récurrent à distance. La glande parathyroïde supérieure est plus souvent identifiée sous endoscopie que la parathyroïde inférieure. Seules les glandes péri capsulaires sont visibles, dès lors elles peuvent être conservées avec leur vascularisation. Lorsqu'elles ne sont pas identifiées, elles bénéficient dans la majorité des cas d'une préservation indirecte. Un contrôle de toutes les pièces de

lobectomies doit être systématique afin de vérifier la présence éventuelle d'une parathyroïde qui pourra être réimplanté dans la partie haute du sterno-cléido-mastoïdien.

Nous avons considéré 6 séances comme très satisfaisantes concernant la qualité de la dissection, 3 séances moyennement satisfaisante, en raison de la lésion du sterno-cléido-mastoïdien lors de la création de la voie d'abord dans 2 cas et d'une lésion parathyroïdienne dans le troisième cas. Une séance a été un échec avec un score de 45 et une séance a été invalidée du fait de la lésion du nerf récurrent.

La critique principale de ce travail est qu'il existe une forte hétérogénéité des résultats, en termes de temps opératoire mais également en termes de qualité de la dissection. Cette variation est imputable au fait qu'il y ait trois opérateurs différents. Une évaluation distincte des résultats de chaque opérateur aurait permis de palier à ce problème. Mais la quantité de pièces à disposition et la disponibilité des différents participants à l'étude a rendu impossible une telle évaluation.

Beaucoup d'études sur pièces anatomiques ont été publiées au vu du développement de techniques de thyroïdectomies endoscopiques innovantes. Les différentes équipes disposaient de moyens considérables : des centres de simulation chirurgicale adaptés, un gros volume de pièces anatomiques disponibles, la possibilité d'effectuer leur procédure sur des porcs sous anesthésie générale, enfin la mise à disposition de matériel très couteux pour réaliser leurs études.

Nous nous sommes heurtés à différentes contraintes au cours de la réalisation de ce travail. En premier lieu, malgré la disponibilité et la participation du laboratoire d'anatomie et de son personnel, les pièces anatomiques disponibles pour notre étude étaient limitées : en effet seulement sept corps disponibles sur une période de 10 mois. L'intervalle important entre les différentes séances a eu un impact sur l'apprentissage de la technique. Nous avons été confrontés à des difficultés liées à l'instrumentation, le matériel nécessaire aux différents temps de la dissection a dû être modifié au cours de l'étude, nous avons dû adapter le matériel disponible. Certaines séances ont pâti du manque de matériel spécifique.

Malgré ces contraintes notre travail a prouvé la faisabilité de la technique et de la voie d'abord. D'autres études sont évidemment nécessaires, pour évaluer la faisabilité et la sécurité sur le vivant, pour définir les patients éligibles pour ce type de chirurgie, enfin pour prouver de manière significative les avantages de cette procédure.

4. Conclusion

L'histoire de la chirurgie, comme l'histoire de la médecine, est marquée par des avancées permanentes, qui se nourrissent, d'une meilleure connaissance des pathologies, de l'avancée des sciences plus fondamentales comme l'anatomie, et enfin des progrès techniques et de l'émergence des nouvelles technologies. L'empirisme a guidé pendant des siècles la pratique de la médecine ; la médecine dite moderne se doit de respecter les règles et principes d'une médecine fondée sur la preuve. Il en est de même pour la chirurgie. « L'évidence based-surgery » impose une analyse rigoureuse de nos résultats chirurgicaux afin d'affirmer l'efficacité de nos pratiques et du service médical rendu aux patients.

La mise au point de nouvelles techniques rendues possibles par les progrès technologiques doit répondre aux attentes des chirurgiens et surtout à celles des patients.

En matière de chirurgie thyroïdienne l'objectif des dernières techniques proposées est de réduire la rançon cicatricielle « visible » ; notre étude et notre projet s'inscrivent dans cette démarche en privilégiant un abord cervical à la fois plus naturel et plus logique que les voies extra cervicales.

La codification de la technique sur pièce anatomique était donc la première étape indispensable avec ses 2 principaux temps chirurgicaux : la voie d'abord de la loge et la lobectomie proprement dite.

La voie d'abord a pu être codifiée assez facilement du fait de l'expérience de l'équipe en chirurgie cervicale, en chirurgie thyroïdienne mais aussi en chirurgie des liftings de la face.

Le temps de lobectomie est plus délicat à appréhender au laboratoire et les conclusions tirées de l'étude doivent être relativisées du fait de l'absence de saignement et de l'absence de contrôle neurophysiologique du bon fonctionnement laryngé. Néanmoins en termes d'exposition et de contrôle visuel des éléments nobles il n'y a pas eu de difficultés majeures amenant à remettre en cause la pertinence du concept.

Les études sur pièces anatomiques restent donc un préalable indispensable au développement de nouvelles techniques chirurgicales.

L'objectif du thérapeute est de proposer la meilleure prise en charge, le meilleur traitement possible pour le patient, avec un minimum de séquelles fonctionnelles mais également esthétiques. En chirurgie cela signifie moins de douleurs et de complications post opératoires,

une durée d'hospitalisation la plus courte possible, mais également une rançon cicatricielle minimum.

La chirurgie thyroïdienne a atteint un niveau d'excellence sans toutefois répondre totalement aux inquiétudes des patients en termes de sécurité sur la voix et de garantie sur le résultat cicatriciel. Notre démarche s'inscrit dans cette recherche de la qualité des résultats.

L'endoscopie offre une image magnifiée du champ opératoire, ce qui représente un grand confort pour le chirurgien et ajoute de la sécurité à ses gestes. La retransmission vidéo permet de plus de partager la vision du chirurgien avec les autres membres de l'équipe chirurgicale et une diffusion au-delà du bloc opératoire avec des objectifs d'enseignement et de partage des connaissances et des expériences.

La première étape a été validée par ce travail anatomique. L'objectif à présent est de pouvoir proposer cette procédure comme une alternative, pour les patients demandeurs d'une chirurgie thyroïdienne sans cicatrice cervicale, ou voulant bénéficier dans le même temps d'un lifting cervico facial. La réalisation d'un certain nombre de procédures dans une démarche prospective avec évaluation rigoureuse des premiers résultats devra prouver l'efficacité de notre technique et son intérêt médical.

Références bibliographiques

1. Langer, P. Histoire du goitre. *Série Monogr.* (1960).
2. Chigot, J. La thyroïde et les goitres à travers les âges. *Hist. Sci. Med.* **Tome XLII**, (2008).
3. Gross, S. *System of surgery: Pathological, Diagnostic, Therapeutic and Operative.* *Syst. Surg.* 394 (1866).
4. Sandstrom, I. Ueber eine neue druse beim menschen und dei verschiedenen saugethieten. *Upsala Lakarfor Forhandl* **14**, 441 (1880).
5. Reverdin, J. Accidents consécutifs à l'ablation totale du goitre. *Rev. Med. Suisse Rom.* **2**, 539 (1882).
6. Kocher, T. Ueber Kropfexstirpation und ihre Folgen. *Arch Klin Chir* **29**, 254–335 (1883).
7. Kopp, P. Theodor kocher (1841-1917) Nobel prize centenary 2009. *Arq. Bras. Endocrinol. Metabol.* **53**, 1176–80 (2009).
8. Graves, R. Newly observed affection of the thyroid gland in females. *London Med. Surg. J.* **7**, 516 (1835).
9. Halsted, W. S. & Evans, H. M. I. The Parathyroid Glandules. Their Blood Supply and their Preservation in Operation upon the Thyroid Gland. *Ann. Surg.* **46**, 489–506 (1907).
10. Halsted, W. S. Auto- and isotransplantation, in dogs, of the parathyroid glandules. *J. Exp. Med.* **11**, 175–99 (1909).
11. Halsted, W. *The operative story of goiter: the author's operation.* 19–71 (1920).
12. Hannan, S. A. The magnificent seven: a history of modern thyroid surgery. *Int. J. Surg.* **4**, 187–91 (2006).
13. Mayo, C. H. IV. Ligation of the Thyroid Vessels in Cases of Hyperthyroidism. *Ann. Surg.* **50**, 1018–24 (1909).
14. Mayo, C. Surgery of the thyroid: observations on 5000 operations. *JAMA* **61**, 10 (1913).
15. Plummer, H. Results of administering iodine to patients having exophthalmic goiter. *JAMA* **80**, 1955 (1923).

16. Crile, G. Graves disease, a new principle of operating, based on a study of 352 operations. *JAMA* **56**, 637 (1911).
17. Crile, G. *The thyroid gland*. Philadelphia, Sander CW (1923).
18. Lahey, F. H. & Hoover, W. B. Injuries to the recurrent laryngeal nerve in thyroid operations: their management and avoidance. *Ann. Surg.* **108**, 545–62 (1938).
19. Fancy, T., Gallagher, D. & Hornig, J. D. Surgical anatomy of the thyroid and parathyroid glands. *Otolaryngol. Clin. North Am.* **43**, 221–7, vii (2010).
20. Sturniolo, G. *et al.* The thyroid pyramidal lobe: frequency, morphological features and related diseases. *Chir. Ital.* **60**, 41–6 (2008).
21. Charrier JB, G. E. Kystes et fistules congénitales de la face et du cou. *Arch. pédiatrie* **15**, 473–76 (2008).
22. Langman. *Embryologie médicale*. Masson (1994).
23. Gil-Carcedo, E., Menéndez, M. E., Vallejo, L. A., Herrero, D. & Gil-Carcedo, L. M. The Zuckerkandl tubercle: problematic or helpful in thyroid surgery? *Eur. Arch. Otorhinolaryngol.* **270**, 2327–32 (2013).
24. Bonfils, P. J., & Chevallier, J. M. *Anatomie: ORL*. Flammarion–medecine (2005).
25. Hoyes, A. D. & Kershaw, D. R. Anatomy and development of the thyroid gland. *Ear. Nose. Throat J.* **64**, 318–33 (1985).
26. Cannoni, M., & Demard, F. *Les nodules thyroïdiens. Du diagnostic à la chirurgie*. Arnette. Rapport de la société française d'ORL (1995).
27. Akerström, G., Malmaeus, J. & Bergström, R. Surgical anatomy of human parathyroid glands. *Surgery* **95**, 14–21 (1984).
28. Guevara, N., Castillo, L. & Santini, J. Chirurgie des glandes parathyroïdes. *Encycl. Med. Chir.(Paris), Oto-rhino-laryngologie* 6574 (2006).
29. Guevara, N. *et al.* Ectopic pyriform sinus parathyroid adenoma. *Eur. Ann. Otorhinolaryngol. Head Neck Dis.* **130**, 95–8 (2013).
30. Nguyen, J., Lau, O., Abemayor, E. & Yeh, M. W. Undescended parathyroid adenoma arising within the hypoglossal nerve. *Arch. Otolaryngol. Head. Neck Surg.* **137**, 709–11 (2011).
31. Henry, J. F., Audiffret, J., Denizot, A. & Plan, M. The nonrecurrent inferior laryngeal nerve: review of 33 cases, including two on the left side. *Surgery* **104**, 977–84 (1988).
32. Vallicioni, J. *et al.* La non-réccurrence du nerf laryngé inférieur A propos de treize cas. *Ann Otolaryngol Chir Cervicofac* 268–270 (2003).

33. Huang, S.-M. & Wu, T.-J. Neck ultrasound for prediction of right nonrecurrent laryngeal nerve. *Head Neck* **32**, 844–9 (2010).
34. Stewart, G. R., Mountain, J. C. & Colcock, B. P. Non-recurrent laryngeal nerve. *Br. J. Surg.* **59**, 379–81 (1972).
35. Joshi, S. D., Joshi, S. S., Daimi, S. R. & Athavale, S. A. The thyroid gland and its variations: a cadaveric study. *Folia Morphol. (Warsz)*. **69**, 47–50 (2010).
36. Ranade, A. V *et al.* Anatomical variations of the thyroid gland: possible surgical implications. *Singapore Med. J.* **49**, 831–4 (2008).
37. Geraci, G., Pisello, F., Li Volsi, F., Modica, G. & Sciumè, C. The importance of pyramidal lobe in thyroid surgery. *G. Chir.* **29**, 479–82 (1997).
38. Hollinshead, H. in *Anat. Surg. head neck* (Company., J. B. L.) 499–515 (1982).
39. Ozgur, Z., Celik, S., Govsa, F. & Ozgur, T. Anatomical and surgical aspects of the lobes of the thyroid glands. *Eur. Arch. Otorhinolaryngol.* **268**, 1357–63 (2011).
40. Gauger, P. G., Delbridge, L. W., Thompson, N. W., Crummer, P. & Reeve, T. S. Incidence and importance of the tubercle of Zuckerkandl in thyroid surgery. *Eur. J. Surg.* **167**, 249–54 (2001).
41. Mirilas, P. & Skandalakis, J. E. Zuckerkandl's tubercle: Hannibal ad Portas. *J. Am. Coll. Surg.* **196**, 796–801 (2003).
42. Yalçın, B. & Ozan, H. Relationship between the Zuckerkandl's tubercle and entrance point of the inferior laryngeal nerve. *Clin. Anat.* **20**, 640–3 (2007).
43. Yun, J.-S. *et al.* The Zuckerkandl's tubercle: a useful anatomical landmark for detecting both the recurrent laryngeal nerve and the superior parathyroid during thyroid surgery. *Endocr. J.* **55**, 925–30 (2008).
44. Sheahan, P. & Murphy, M. S. Thyroid Tubercle of Zuckerkandl: importance in thyroid surgery. *Laryngoscope* **121**, 2335–7 (2011).
45. Chapuis, Y. Anatomie du corps thyroïde. *Encycl. Med. Chir.(Paris), Oto-rhino-laryngologie* 3526 (1998).
46. Whitfield, P., Morton, R. P. & Al-Ali, S. Surgical anatomy of the external branch of the superior laryngeal nerve. *ANZ J. Surg.* **80**, 813–6 (2010).
47. Page, C., Laude, M., Peltier, J. & Charlet, L. Anatomie du nerf laryngé externe: implications chirurgicales: A propos de 30 dissections. *Ann Otolaryngol Chir Cervicofac* 148–155 (2004).
48. Cernea, C. R. *et al.* Surgical anatomy of the external branch of the superior laryngeal nerve. *Head Neck* **14**, 380–3 (1995).

49. Lennquist, S., Cahlin, C. & Smeds, S. The superior laryngeal nerve in thyroid surgery. *Surgery* **102**, 999–1008 (1987).
50. Périé, P. S., Garrel, P. R., Alfonsi, J., Artus, J. & Eberle-pouzeratte, M. C. *Pathologies chirurgicales de la glande thyroïde*. (2012).
51. Asgharpour, E. *et al.* Recurrent laryngeal nerve landmarks revisited. *Head Neck* **34**, 1240–6 (2012).
52. Yalcin, B., Tunali, S. & Ozan, H. Extralaryngeal division of the recurrent laryngeal nerve: a new description for the inferior laryngeal nerve. *Surg. Radiol. Anat.* **30**, 215–20 (2008).
53. Cernea, C. R. *et al.* Recurrent laryngeal nerve: a plexus rather than a nerve? *Arch. Otolaryngol. Head. Neck Surg.* **135**, 1098–102 (2009).
54. Serpell, J. W., Yeung, M. J. & Grodski, S. The motor fibers of the recurrent laryngeal nerve are located in the anterior extralaryngeal branch. *Ann. Surg.* **249**, 648–52 (2009).
55. Miller, F. R. Surgical anatomy of the thyroid and parathyroid glands. *Otolaryngol. Clin. North Am.* **36**, 1–7, vii (2003).
56. Feliciano, D. V. Parathyroid pathology in an intrathyroidal position. *Am. J. Surg.* **164**, 496–500 (1992).
57. Thompson, N. W., Eckhauser, F. E. & Harness, J. K. The anatomy of primary hyperparathyroidism. *Surgery* **92**, 814–21 (1982).
58. Cannoni, M. *et al.* [The parathyroid risk in thyroidectomy]. *Ann. Otolaryngol. Chir. Cervicofac.* **99**, 237–44 (1982).
59. Société Française d'Endocrinologie. Recommandation pour la prise en charge des nodules thyroïdiens (2009). *in Rapport de la Société française d'ORL et de chirurgie de la face et du cou*. (2012).
60. American thyroid association. Revised guidelines for patients with thyroid nodules and differentiated thyroid cancer. (2009).
61. Santini, J *et al* Recommandation pour la pratique clinique: l'information du patient avant chirurgie thyroïdienne. *Rapport de la Société française d'ORL et de chirurgie de la face et du cou*. (2012).
62. Jo, V. Y., Stelow, E. B., Dustin, S. M. & Hanley, K. Z. Malignancy risk for fine-needle aspiration of thyroid lesions according to the Bethesda System for Reporting Thyroid Cytopathology. *Am. J. Clin. Pathol.* **134**, 450–6 (2010).
63. Singh, P. *et al.* LigaSure versus conventional hemostasis in thyroid surgery: prospective randomized controlled trial. *J. Otolaryngol. Head Neck Surg.* **39**, 378–84 (2010).

64. Butskiy, O. & Wiseman, S. M. Electrothermal bipolar vessel sealing system (LigaSure) for hemostasis during thyroid surgery: a comprehensive review. *Expert Rev. Med. Devices* **10**, 389–410 (2013).
65. Lipton, R. J., McCaffrey, T. V & Litchy, W. J. Intraoperative electrophysiologic monitoring of laryngeal muscle during thyroid surgery. *Laryngoscope* **98**, 1292–6 (1988).
66. Horne, S. K., Gal, T. J. & Brennan, J. A. Prevalence and patterns of intraoperative nerve monitoring for thyroidectomy. *Otolaryngol. Head. Neck Surg.* **136**, 952–6 (2007).
67. Dralle, H. *et al.* Risk factors of paralysis and functional outcome after recurrent laryngeal nerve monitoring in thyroid surgery. *Surgery* **136**, 1310–22 (2004).
68. Terris, D. J. & Stack, B. C. Current technology in thyroid surgery. *ORL. J. Otorhinolaryngol. Relat. Spec.* **70**, 305–12 (2008).
69. Dionigi, G. *et al.* Safe incorporation of new technologies in thyroid surgery. *Expert Rev. Med. Devices* **5**, 747–58 (2008).
70. Dionigi, G. *et al.* Influence of new technologies on thyroid surgery: state of the art. *Expert Rev. Med. Devices* **2**, 547–57 (2005).
71. Terris, D. J. *et al.* American Thyroid Association Statement on Outpatient Thyroidectomy. *Thyroid* **23**, 1193–202 (2013).
72. Miccoli, P. *et al.* Minimally invasive video-assisted thyroidectomy. *Am. J. Surg.* **181**, 567–70 (2001).
73. Bellantone, R. *et al.* Minimally invasive, totally gasless video-assisted thyroid lobectomy. *Am. J. Surg.* **177**, 342–3 (1999).
74. Yamashita, H. *et al.* Video-assisted thyroid lobectomy through a small wound in the submandibular area. *Am. J. Surg.* **183**, 286–9 (2002).
75. Park, C. S., Chung, W. Y. & Chang, H. S. Minimally invasive open thyroidectomy. *Surg. Today* **31**, 665–9 (2001).
76. Cougard, P., Osmak-Tizon, L., Balestra, L., Dancea, R. & Goudet, P. Endoscopic thyroidectomy via median approach with gas insufflation: analysis of the first 100 cases. *J. Chir. (Paris)*. **144**, 297–300 (2002).
77. Cougard, P., Osmak, L., Esquis, P. & Ognois, P. [Endoscopic thyroidectomy. A preliminary report including 40 patients]. *Ann. Chir.* **130**, 81–5 (2005).
78. Gagner, M., Inabnet, B. W. & Biertho, L. [Endoscopic thyroidectomy for solitary nodules]. *Ann. Chir.* **128**, 696–701 (2003).

79. Palazzo, F. F., Sebag, F. & Henry, J. F. Endocrine surgical technique: endoscopic thyroidectomy via the lateral approach. *Surg. Endosc.* **20**, 339–42 (2006).
80. Inabnet, W. B., Jacob, B. P. & Gagner, M. Minimally invasive endoscopic thyroidectomy by a cervical approach. *Surg. Endosc.* **17**, 1808–11 (2003).
81. Henry, J.-F. & Sebag, F. [Lateral endoscopic approach for thyroid and parathyroid surgery]. *Ann. Chir.* **131**, 51–6 (2006).
82. Gagner, M. Endoscopic subtotal parathyroidectomy in patients with primary hyperparathyroidism. *Br. J. Surg.* **83**, 875 (1996).
83. Gottlieb, A., Sprung, J., Zheng, X. M. & Gagner, M. Massive subcutaneous emphysema and severe hypercarbia in a patient during endoscopic transcervical parathyroidectomy using carbon dioxide insufflation. *Anesth. Analg.* **84**, 1154–6 (1997).
84. Miccoli, P., Berti, P., Frustaci, G. L., Ambrosini, C. E. & Materazzi, G. Video-assisted thyroidectomy: indications and results. *Langenbecks. Arch. Surg.* **391**, 68–71 (2006).
85. Lombardi, C. P., Raffaelli, M., Princi, P., De Crea, C. & Bellantone, R. Video-assisted thyroidectomy: report on the experience of a single center in more than four hundred cases. *World J. Surg.* **30**, 794–800; discussion 801 (2006).
86. Lombardi, C. P. *et al.* Report on 8 years of experience with video-assisted thyroidectomy for papillary thyroid carcinoma. *Surgery* **142**, 944–51; discussion 944–51 (2007).
87. Dhiman, S. V & Inabnet, W. B. Minimally invasive surgery for thyroid diseases and thyroid cancer. *J. Surg. Oncol.* **97**, 665–8 (2008).
88. Miccoli, P. *et al.* Minimally invasive video-assisted thyroidectomy: multiinstitutional experience. *World J. Surg.* **26**, 972–5 (2002).
89. Terris, D. J., Angelos, P., Steward, D. L. & Simental, A. A. Minimally invasive video-assisted thyroidectomy: a multi-institutional North American experience. *Arch. Otolaryngol. Head. Neck Surg.* **134**, 81–4 (2008).
90. Lombardi, C. P., Raffaelli, M., Princi, P., De Crea, C. & Bellantone, R. Video-assisted thyroidectomy: report of a 7-year experience in Rome. *Langenbecks. Arch. Surg.* **391**, 174–7 (2006).
91. Miccoli, P. *et al.* Comparison between minimally invasive video-assisted thyroidectomy and conventional thyroidectomy: a prospective randomized study. *Surgery* **130**, 1039–43 (2001).
92. Terris, D. J., Anderson, S. K., Watts, T. L. & Chin, E. Laryngeal nerve monitoring and minimally invasive thyroid surgery: complementary technologies. *Arch. Otolaryngol. Head. Neck Surg.* **133**, 1254–7 (2007).

93. Ruggieri, M. *et al.* The size criteria in minimally invasive video-assisted thyroidectomy. *BMC Surg.* **7**, 2 (2007).
94. Ruggieri, M. *et al.* The eligibility of MIVA approach in thyroid surgery. *Langenbecks. Arch. Surg.* **392**, 413–6 (2007).
95. Ikeda, Y., Takami, H., Sasaki, Y., Takayama, J. & Kurihara, H. Are there significant benefits of minimally invasive endoscopic thyroidectomy? *World J. Surg.* **28**, 1075–8 (2004).
96. Thomusch, O., Hoffmann, T. & Dobschuetz, E. [Indications and techniques of minimally invasive surgery applied to the thyroid]. *MMW Fortschr. Med.* **148**, 44–5 (2006).
97. Bellantone, R. *et al.* Video-assisted vs conventional thyroid lobectomy: a randomized trial. *Arch. Surg.* **137**, 301–4; discussion 305 (2002).
98. Lombardi, C. P. *et al.* Voice and swallowing changes after thyroidectomy in patients without inferior laryngeal nerve injuries. *Surgery* **140**, 1026–32; discussion 1032–4 (2006).
99. Park, Y. L., Han, W. K. & Bae, W. G. 100 cases of endoscopic thyroidectomy: breast approach. *Surg. Laparosc. Endosc. Percutan. Tech.* **13**, 20–5 (2003).
100. Ohgami, M. *et al.* Scarless endoscopic thyroidectomy: breast approach for better cosmesis. *Surg. Laparosc. Endosc. Percutan. Tech.* **10**, 1–4 (2000).
101. Yoon, J. H., Park, C. H. & Chung, W. Y. Gasless endoscopic thyroidectomy via an axillary approach: experience of 30 cases. *Surg. Laparosc. Endosc. Percutan. Tech.* **16**, 226–31 (2006).
102. Ikeda, Y. *et al.* Endoscopic thyroidectomy by the axillary approach. *Surg. Endosc.* **15**, 1362–4 (2001).
103. Ikeda, Y. *et al.* Clinical benefits in endoscopic thyroidectomy by the axillary approach. *J. Am. Coll. Surg.* **196**, 189–95 (2003).
104. Shimizu, K. *et al.* Video-assisted endoscopic thyroid and parathyroid surgery using a gasless method of anterior neck skin lifting: a review of 130 cases. *Surg. Today* **32**, 862–8 (2002).
105. Shimizu, K. & Tanaka, S. Asian perspective on endoscopic thyroidectomy -- a review of 193 cases. *Asian J. Surg.* **26**, 92–100 (2003).
106. Cho, Y. U. *et al.* Gasless endoscopic thyroidectomy via an anterior chest wall approach using a flap-lifting system. *Yonsei Med. J.* **48**, 480–7 (2007).

107. Shimazu, K. *et al.* Endoscopic thyroid surgery through the axillo-bilateral-breast approach. *Surg. Laparosc. Endosc. Percutan. Tech.* **13**, 196–201 (2003).
108. Tan, C. T. K., Cheah, W. K. & Delbridge, L. “Scarless” (in the neck) endoscopic thyroidectomy (SET): an evidence-based review of published techniques. *World J. Surg.* **32**, 1349–57 (2008).
109. Becker, A. M. & Gourin, C. G. New technologies in thyroid surgery. *Surg. Oncol. Clin. N. Am.* **17**, 233–48, x (2008).
110. Terris, D. J. & Chin, E. Clinical implementation of endoscopic thyroidectomy in selected patients. *Laryngoscope* **116**, 1745–8 (2006).
111. Schardey, H. M. *et al.* Invisible scar endoscopic dorsal approach thyroidectomy: a clinical feasibility study. *World J. Surg.* **34**, 2997–3006 (2010).
112. Nakajo, A., Arima, H., Hirata, M. & Mizoguchi, T. Trans-Oral Video-Assisted Neck Surgery (TOVANS). A new transoral technique of endoscopic thyroidectomy with gasless premandible approach. *Surg. Endosc.* 1105–1110 (2012).
113. Kang, S.-W. *et al.* Robotic thyroid surgery using a gasless, transaxillary approach and the da Vinci S system: the operative outcomes of 338 consecutive patients. *Surgery* **146**, 1048–55 (2009).
114. Lee, J. *et al.* Multicenter study of robotic thyroidectomy: short-term postoperative outcomes and surgeon ergonomic considerations. *Ann. Surg. Oncol.* **18**, 2538–47 (2011).
115. Lewis, C. M., Chung, W. Y. & Holsinger, F. C. Feasibility and surgical approach of transaxillary robotic thyroidectomy Co2 insufflation. *Head Neck* 121–126 (2010).
116. Seybt, M., Koppersmith, R. B., Holsinger, F. C. & Terris, D. J. Robotic axillary thyroidectomy: multi-institutional clinical experience with the daVinci. *Laryngoscope* **120 Suppl** , S182 (2010).
117. Holsinger, F. C., Terris, D. J. & Koppersmith, R. B. Robotic thyroidectomy: operative technique using a transaxillary endoscopic approach without CO2 insufflation. *Otolaryngol. Clin. North Am.* **43**, 381–8, ix–x (2010).
118. Lee, K. E., Choi, J. Y. & Youn, Y.-K. Bilateral axillo-breast approach robotic thyroidectomy. *Surg. Laparosc. Endosc. Percutan. Tech.* **21**, 230–6 (2011).
119. Lee, J. *et al.* Robotic versus Endoscopic Thyroidectomy for Thyroid Cancers: A Multi-Institutional Analysis of Early Postoperative Outcomes and Surgical Learning Curves. *J. Oncol.* **2012**, 734541 (2012).

120. Perrier, N. D. *et al.* Robotic thyroidectomy: a framework for new technology assessment and safe implementation. *Thyroid* **20**, 1327–32 (2010).
121. Singer, M. C., Seybt, M. W. & Terris, D. J. Robotic facelift thyroidectomy: I. Preclinical simulation and morphometric assessment. *Laryngoscope* **121**, 1631–5 (2011).
122. Terris, D. J., Singer, M. C. & Seybt, M. W. Robotic facelift thyroidectomy: II. Clinical feasibility and safety. *Laryngoscope* **121**, 1636–41 (2011).
123. Terris, D. J. & Singer, M. C. Qualitative and quantitative differences between 2 robotic thyroidectomy techniques. *Otolaryngol. Head. Neck Surg.* **147**, 20–5 (2012).
124. Broome, J. T., Pomeroy, S. & Solorzano, C. C. Expense of robotic thyroidectomy: a cost analysis at a single institution. *Arch. Surg.* **147**, 1102–6 (2012).

Annexe 1 : séance 1

Etude anatomo-chirurgicale thyroïdectomie par voie de LCF sous guidage endoscopique

Date : 07/01/2013

Sexe : F

côté disséqué : D

Installation du sujet :

Décubitus dorsal, extension et rotation de la tête controlatérale au côté disséqué, chirurgien à la tête du sujet légèrement du côté homolatéral à la lobectomie. Colonne vidéo face au chirurgien.

Premier temps : voie d'abord, plan de dissection et création espace de travail :

Tracé d'incision :

- Partie inférieure du lobule avec prolongement sillon rétro-auriculaire jusqu'au bord inférieur du muscle auriculaire postérieur.
- Prolongement horizontal postérieur parallèle au muscle auriculaire postérieur au-delà de la ligne d'implantation des cheveux (4cm) prolongement de l'incision oblique vers le bas (3cm) dans le cuir chevelu.

Plan de dissection :

- sous contrôle de la vue décollement sous cutané strict de la région mastoïdienne selon l'axe du sterno-cléido-mastoïdien ;
- repérage du sterno-cléido-mastoïdien et dissection sous cutané—platysmal ;
- décollement sous platysma au Trepsat sur la face latérale et le bord antérieur du sterno-cléido-mastoïdien dans la gouttière avec les sous hyoïdiens ;
- repérage du plan musculaire des sous hyoïdiens ouverture de l'aponévrose cervicale moyenne sur le bord latéral des muscles infra-hyoïdien, dissection des sous hyoïdiens : omohyoïdien et sternothyroïdien qui sont chargés par la valve tractrice pour créer l'espace de travail.

Temps dissection : 75 min

Deuxième temps : conversion endoscopique

Lobectomie :

- l'espace de travail est maintenu ouvert par l'aide qui tient une valve tractrice
- repérage de la glande thyroïde, le pôle supérieure est tracté à l'aide de la pince en cœur
- dissection pôle supérieur thyroïdien avec long ciseaux à disséquer, ligature section du pédicule vasculaire supérieur
- traction antero-supéro-laterale du pôle supérieur avec pince pour mise en tension des tractis de la face postérieure de la glande ; dissection à l'aide de la pince à hémostase longue
- dissection de la face postérieure en débutant par le pôle supérieur avec repérage de l'artère thyroïdienne inférieure qui est lésée lors de la dissection, de la parathyroïde supérieure et du récurrent qui sont également lésés
- isthmectomie après contrôle des vaisseaux sous isthmique
- exérèse du lobe thyroïdien

Conversion en voie ouverte :

- recherche du NLE : lésé,
- P4 disséquée et lésée, P3 non vue, récurrent repéré lésé.

Cotation de la dissection

Valeur organe	Structure anatomique	3	2	1	0	Score dissection
1	M. platysma	*				3
1	M. SCM	*				3
1	M. omohyoïdien	*				3
2	Pédicule vasculaire supérieur	*				6
2	Artère thyroïdienne inférieure	*				6
2	Pédicule sous isthmique	*				6
3	Nerf laryngé externe				*	0
3	Nerf laryngé inférieur			*		3
3	parathyroïde supérieure			*		3
3	parathyroïde inférieure		*			6
Total :						0

Temps dissection et exérèse de la glande : 42 min

Instrumentation :

Matériel utilisé :

Optique 30°, 5 mn caméra H.D colonne vidéo

Valve tractrice, ciseaux à disséquer longs, ciseaux de Trepsat, pince à disséquer longue. Pince en cœur longue tampon monté sur pince à hémostase longue

Commentaires

Le morphotype de ce sujet avec un cou court et épais pose le problème de l'absence de repère palpable cutané, mais la dissection pour créer la voie d'abord n'a pas posé de difficulté. L'utilisation du matériel de cœlioscopie nous semble indispensable pour la qualité de la dissection endoscopique. Ce premier essai est néanmoins un succès malgré la mauvaise qualité de la dissection, car nous avons prouvé que l'abord de la loge et la lobectomie peuvent être fait par voie haute, lors de la prochaine séance nous introduirons une valve porte instrument et porte optique et du matériel de cœlioscopie. Le score retenu est de 0 en raison de la lésion du nerf récurrent.

Annexes 2 : séance 2

Etude anatomo-chirurgicale thyroïdectomie par voie de LCF sous guidage endoscopique

Date : 15/01/2013

Sexe : M

côté disséqué : D

Installation du sujet :

Décubitus dorsal, extension et rotation de la tête controlatérale au côté disséqué, chirurgien à la tête du sujet légèrement du côté homolatéral à la lobectomie. Colonne vidéo face au chirurgien.

Premier temps : voie d'abord, plan de dissection et création espace de travail :

Tracé d'incision :

- Partie inférieure du lobule avec prolongement sillon rétro-auriculaire jusqu'au bord inférieur du muscle auriculaire postérieur.
- Prolongement horizontal postérieur parallèle au muscle auriculaire postérieur au-delà de la ligne d'implantation des cheveux (4cm) prolongement de l'incision oblique vers le bas (3cm) dans le cuir chevelu.

Plan de dissection :

- Sous contrôle de la vue décollement sous cutané strict de la région mastoïdienne selon l'axe du sterno-cléido-mastoïdien.
- Repérage du sterno-cléido-mastoïdien et dissection sous cutané—platysmal.
- Décollement sous platysma au Trepsat sur la face latérale et le bord antérieur du sterno-cléido-mastoïdien dans la gouttière avec les sous hyoïdiens.
- Repérage du plan musculaire des sous hyoïdiens ouverture de l'aponévrose cervical moyenne sur le bord latéral des muscles infra-hyoïdien, dissection des sous hyoïdiens : omohyoïdien et sternothyroïdien qui sont chargés par la valve tractrice pour créer l'espace de travail, lors de la mise en place de la valve effraction du muscle SCM 3 cm en arrière de son bord antérieure n'exposant pas la loge vasculaire mais réalisant une bride limitant l'espace de travail.

Temps dissection : 41 min

Deuxième temps : conversion endoscopique

Lobectomie :

- Mise en place de la valve de suspension fixée au bras articulé.
- Repérage de la glande thyroïde.
- Dissection pôle supérieur thyroïdien avec pince/ciseaux coelio, contrôle et section du pédicule vasculaire supérieur
- Dissection face latérale de la loge thyroïdienne avec tampon monté, ciseaux, dissection de la face antérieure et interne du pôle supérieur jusqu'à la face antérieure de la trachée
- isthmectomie après contrôle du pédicule sous isthmique
- Traction antero-supéro-laterale du pôle supérieur avec pince pour mise en tension des tractis de la face postérieure de la glande.
- Dissection de la face postérieure en débutant par le pôle supérieur avec repérage de l'artère thyroïdienne inférieure qui est contrôlé lors de la dissection,
- la parathyroïde supérieure est repérée et conservée, la parathyroïde inférieure n'est pas vue
- le récurrent est disséqué et préservé
- Exérèse du lobe thyroïdien

Conversion en voie ouverte :

- recherche du NLE non lésé, P3 non vue,

Cotation de la dissection

Valeur organe	Structure anatomique	3	2	1	0	Score dissection
1	M. platysma	*				3
1	M. SCM			*		1
1	M. omohyoïdien	*				3
2	Pédicule vasculaire supérieur	*				6
2	Artère thyroïdienne inférieure			*		2
2	Pédicule sous isthmique	*				6
3	Nerf laryngé externe		*			6
3	Nerf laryngé inférieur	*				9
3	parathyroïde supérieure	*				9
3	parathyroïde inférieure		*			6
Total :						51

Temps dissection et exérèse de la glande : 53 min

Instrumentation :

Matériel utilisé :

Optique 30°, 5 mn caméra H.D colonne vidéo, bras articulé

Valve tractrice, ciseaux à disséquer longs, ciseaux de Trepsat, pince à disséquer longue. Pince en cœur longue tampon monté sur pince à hémostase longue

Instruments de cœlioscopie : pince tractrice, ciseaux et tampon monté.

Commentaires

Le sujet présente un cou bien marqué avec des reliefs musculaires et cartilagineux palpables ce qui est une aide lors de la dissection pour se repérer. La bride musculaire réalisée par le SCM représente un handicap à la création de l'espace de travail. L'utilisation de matériel de cœlioscopie même si son utilisation nécessite une courbe d'apprentissage rend la dissection plus précise et plus aisée.

Annexe 3 : séance 3

Etude anatomo-chirurgicale thyroïdectomie par voie de LCF sous guidage endoscopique

Date : 04/06/2013

Sexe : M

côté disséqué : D

Installation du sujet :

Décubitus dorsal, rotation de la tête controlatérale au côté disséqué, chirurgien à la tête légèrement du côté homolatéral à la lobectomie. Colonne vidéo face au chirurgien.

Premier temps : voie d'abord, plan de dissection et création espace de travail :

Tracé d'incision :

- postérieur au niveau sillon rétro-auriculaire jusqu'au bord inférieur du muscle auriculaire postérieur
- Prolongement horizontal postérieur parallèle au muscle auriculaire postérieur jusqu'à la ligne d'implantation capillaire (4cm) sans la dépasser incision oblique vers le bas (3cm) parallèle ligne capillaire.

Plan de dissection :

- Sous contrôle de la vue décollement sous cutané
- Repérage et décollement du platysma
- Exposition et lésion du muscle SCM, la dissection se faisant dans le muscle,
- Décollement jusqu'au sous hyoïdien
- Repérage du plan musculaire des sous hyoïdiens et du muscle omohyoïdien ouverture de l'aponévrose cervicale moyenne sur le bord latéral des muscles infra-hyoïdiens
- dissection des sous hyoïdiens : la valve est limitée en longueur.

Temps dissection : 30 min

Deuxième temps : conversion endoscopique

Lobectomie :

- mise en place de la valve de suspension fixée au bras articulé
- Repérage de la glande thyroïde
- dissection pôle supérieur thyroïdien avec pince/ciseaux coelio, contrôle et section du pédicule vasculaire supérieur
- dissection face latérale de la loge thyroïdienne avec tampon monté, ciseaux, dissection de la face antérieure et interne du pôle supérieur jusqu'à la face antérieure de la trachée
- isthmectomie après contrôle du pédicule sous isthmique
- Traction antero-supéro-laterale du pôle supérieur avec pince pour mise en tension des tractis de la face postérieure de la glande.
- Dissection de la face postérieure en débutant par le pôle supérieur avec repérage de l'artère thyroïdienne inférieure qui est contrôlé lors de la dissection,
- les parathyroïdes ne sont pas vues
- le récurrent est disséqué et préservé
- Exérèse du lobe thyroïdien

Conversion en voie ouverte :

- repérage du NLE non lésé, P4 recherchée dévascularisée, P3 recherchée retrouvée non lésée.

Cotation de la dissection

Coefficient d'organe	Structure anatomique	3	2	1	0	Score dissection
1	M. platysma	*				3
1	M. SCM				*	0
1	M. omohyoïdien	*				3
2	Pédicule vasculaire supérieur	*				6
2	Artère thyroïdienne inférieure	*				6
2	Pédicule sous isthmique	*				6
3	Nerf laryngé externe		*			6
3	Nerf laryngé inférieur	*				9
3	parathyroïde supérieure				*	0
3	parathyroïde inférieure		*			6
Total :						45

Temps dissection et exérèse de la glande : 49 min

Instrumentation :

Matériel utilisé :

Optique 30°, 5 mn caméra H.D colonne vidéo, bras articulé Storz

Valve tractrice avec porte instrument fixé à la lame suspendu au bras articulé, ciseaux à disséquer longs, ciseaux de Trepsat, pince à disséquer longue. Instrument coelio : pince tractrice forte et ciseaux.

Commentaires

L'incision a été modifiée elle est faite désormais au niveau de la ligne capillaire. La valve est trop large et trop longue

L'effraction du muscle SCM a été source de grosse difficulté pour créer l'espace de travail et choisir le plan d'abord (donc 0 a la cotation)

Les différents lambeaux du muscle limitent la mobilité des instruments de cœlioscopie.

Annexe 4 : séance 4

Etude anatomo-chirurgicale thyroïdectomie par voie de LCF sous guidage endoscopique

Date : 05/06/2013

Sexe : M

côté disséqué : G

Installation du sujet :

Décubitus dorsal, rotation de la tête controlatérale au côté disséqué, chirurgical à la tête légèrement du côté homolatéral à la lobectomie. Colonne vidéo face au chirurgien.

Premier temps : voie d'abord, plan de dissection et création espace de travail :

Tracé d'incision :

- incision pré-tragienne avec prolongement postérieur au niveau sillon rétro-auriculaire jusqu'au bord inférieur du muscle auriculaire postérieur
- Prolongement horizontal postérieur parallèle au muscle auriculaire postérieur jusqu'à la ligne d'implantation capillaire (4cm) sans la dépasser incision oblique vers le bas (3cm) parallèle ligne capillaire.

Plan de dissection :

- Sous contrôle de la vue décollement sous cutané sur 1.5 cm au niveau de la face et du cou jusqu'au pôle inférieur de la parotide
- Repérage et décollement du platysma exposant le muscle SCM qui est préservé, décollement aux ciseaux de Trepsat sur la face latérale et le bord antérieur du sterno-cléido-mastoïdien dans la gouttière avec les sous hyoïdiens
- Repérage du plan musculaire des sous hyoïdiens ouverture de l'aponévrose cervicale moyenne sur le bord latéral des muscles infra-hyoïdiens
- dissection des sous hyoïdiens : difficulté à charger l'omohyoïdien car la valve est trop courte.

Temps dissection : 26 min

Deuxième temps : conversion endoscopique

Lobectomie :

- Mise en place de la valve de suspension fixée au bras articulé
- Repérage de la glande thyroïde
- dissection pôle supérieur thyroïdien avec pince/ciseaux coelio, contrôle et section du pédicule vasculaire supérieur
- dissection face latérale de la loge thyroïdienne avec tampon monté, ciseaux, dissection de la face antérieure et interne du pôle supérieur jusqu'à la face antérieure de la trachée
- isthmectomie après contrôle du pédicule sous isthmique
- Traction antero-supéro-laterale du pôle supérieur avec pince pour mise en tension des tractis de la face postérieure de la glande.
- Dissection de la face postérieure en débutant par le pôle supérieur avec repérage de l'artère thyroïdienne inférieure qui est contrôlée lors de la dissection, de la parathyroïde sup qui est dévascularisée et du récurrent.
- Exérèse du lobe thyroïdien

Conversion en voie ouverte :

- repérage du NLE non lésé, P4 disséquée et lésée, P3 recherchée retrouvée en position très basse au-delà de la zone de dissection.

Cotation de la dissection

Valeur organe	Structure anatomique	3	2	1	0	Score dissection
1	M. platysma	*				3
1	M. SCM	*				3
1	M. omohyoïdien	*				3
2	Pédicule vasculaire supérieur	*				6
2	Artère thyroïdienne inférieure	*				6
2	Pédicule sous isthmique	*				6
3	Nerf laryngé externe		*			6
3	Nerf laryngé inférieur	*				9
3	parathyroïde supérieure			*		3
3	parathyroïde inférieure		*			6
Total :						51

Temps dissection et exérèse de la glande : 43 min

Instrumentation :

Matériel utilisé :

Optique 30°, 5 mn caméra H.D colonne vidéo, bras articulé

Valve tractrice avec porte instrument fixé à la lame suspendu au bras articulé, valve éclairante, ciseaux à disséquer longs, ciseaux de Trepsat, pince à disséquer longue. Porte instrument laparoscopie, instrument coelio : pince tractrice forte, ciseaux et tampon monté.

Commentaires

Nécessité de modifier la valve avec le porte instrument ; trop courte et trop large l'utilisation de la valve éclairante plus fine et plus longue que la précédente a permis de réaliser une meilleure séance de dissection

Annexe 5 : séance 5

Etude anatomo-chirurgicale thyroïdectomie par voie de LCF sous guidage endoscopique

Date : 21/06/2013

Sexe : M

coté disséqué : G

Installation du sujet :

Décubitus dorsal, rotation de la tête controlatérale au côté disséqué, chirurgical à la tête légèrement du côté homolatéral à la lobectomie. Colonne vidéo face au chirurgien.

Premier temps : voie d'abord, plan de dissection et création espace de travail :

Tracé d'incision :

- incision pré-tragienne avec prolongement postérieur au niveau sillon rétro-auriculaire jusqu'au bord inférieur du muscle auriculaire postérieur
- Prolongement horizontal postérieur parallèle au muscle auriculaire postérieur jusqu'à la ligne d'implantation capillaire (4cm) sans la dépasser incision oblique vers le bas (3cm) parallèle ligne capillaire.

Plan de dissection :

- Sous contrôle de la vue décollement sous cutané sur 2.5 cm au niveau de la face et du cou jusqu'au pôle inférieur de la parotide
- Repérage et décollement du platysma exposant le muscle SCM qui est préservé, décollement aux ciseaux de Trepsat sur la face latérale et le bord antérieur du sterno-cléido-mastoïdien dans la gouttière avec les sous hyoïdiens.
- Repérage du plan musculaire des sous hyoïdiens ouverture de l'aponévrose cervical moyenne sur le bord latéral des muscles infra-hyoïdiens
- dissection des sous hyoïdiens : ouverture de l'aponévrose cervicale moyenne, le muscle omohyoïdien est chargé avec la valve éclairante

Temps dissection : 30 min

Deuxième temps : conversion endoscopique

Lobectomie :

- Repérage de la glande thyroïde
- dissection pôle supérieur thyroïdien avec pince/ciseaux coelio, contrôle et section du pédicule vasculaire supérieur
- dissection face latérale de la loge thyroïdienne avec tampon monté, ciseaux, dissection de la face antérieure et interne du pôle supérieur jusqu'à la face antérieure de la trachée
- isthmectomie après contrôle du pédicule sous isthmique
- Traction antero-supéro-latérale du pôle supérieur avec pince pour mise en tension des tractis de la face postérieure de la glande.
- Dissection de la face postérieure en débutant par le pôle supérieur avec repérage de l'artère thyroïdienne inférieure qui est contrôlé lors de la dissection, de la parathyroïde sup qui est repérée et préservée et du récurrent qui est préservé. La parathyroïde inférieure est visualisée et dévascularisée.
- Exérèse du lobe thyroïdien

Conversion en voie ouverte :

- repérage du NLE non lésé, P4 disséqué non lésée, P3 dévascularisée, récurrent repéré et non lésé.

Cotation de la dissection

Valeur organe	Structure anatomique	3	2	1	0	Score dissection
1	M. platysma	*				3
1	M. SCM	*				3
1	M. omohyoïdien	*				3
2	Pédicule vasculaire supérieur	*				6
2	Artère thyroïdienne inférieure	*				6
2	Pédicule sous isthmique	*				6
3	Nerf laryngé externe		*			6
3	Nerf laryngé inférieur	*				9
3	parathyroïde supérieure	*				9
3	parathyroïde inférieure			*		3
Total :						54

Temps dissection et exérèse de la glande : 46 min

Instrumentation :

Matériel utilisé :

Optique 30°, 5 mn caméra H.D colonne vidéo, Laryngoscope avec matériel de suspension Valve tractrice avec porte instrument fixé à la lame suspendu au bras articulé, valve éclairante, ciseaux à disséquer longs, ciseaux de Trepsat, pince à disséquée longue. Porte instrument laparoscopie, instrument coelio : pince tractrice forte et ciseaux.

Commentaires

Nous avons réalisé cette séance sans bras articulé : contrainte pour l'aide qui doit valver manuellement. L'essai du laryngoscope est un échec : difficulté pour s'exposer avec la suspension et la lumière du laryngo est trop étroite pour manier les instruments de coelioscopie. Lors de la création de l'espace de travail une bride entre le SCM et le bord postérieur du platysma a été responsable d'une contrainte pour l'exposition.

Annexe 6 : séance 6

Etude anatomo-chirurgicale thyroïdectomie par voie de LCF sous guidage endoscopique

Date : 03/09/2013

Sexe : M

coté disséqué : G

Installation du sujet :

Décubitus dorsal, rotation de la tête controlatérale au côté disséqué, chirurgien à la tête légèrement du côté homolatéral à la lobectomie .Colonne vidéo face au chirurgien.

Premier temps : voie d'abord, plan de dissection et création espace de travail :

Tracé d'incision :

- incision au niveau sillon rétro-auriculaire jusqu'au bord inférieur du muscle auriculaire postérieur
- Prolongement horizontal postérieur parallèle au muscle auriculaire postérieur jusqu'a la ligne d'implantation capillaire (4cm) sans la dépasser incision oblique vers le bas (3cm) parallèle ligne capillaire.

Plan de dissection :

- Sous contrôle de la vue décollement sous cutané sur 1.5 cm au niveau de la face et du cou jusqu'au pôle inférieur de la parotide
- Repérage et décollement du platysma exposant le muscle SCM qui est préservé, décollement aux ciseaux de Trepsa sur la face latérale et le bord antérieur du sterno-cléido-mastoïdien dans la gouttière avec les sous hyoïdiens
- Repérage du plan musculaire des sous hyoïdiens ouverture de l'aponévrose cervical moyenne sur le bord latéral des muscles infra-hyoïdiens
- dissection des sous hyoïdiens : ouverture de l'aponévrose cervicale moyenne, le muscle omohyoïdien est chargé avec la valve éclairante

Temps dissection : 36 min

Deuxième temps : conversion endoscopique

Lobectomie :

- Repérage de la glande thyroïde
- dissection pole supérieur thyroïdien avec pince/ciseaux coelio, contrôle et section du pédicule vasculaire supérieur
- dissection face latérale de la loge thyroïdienne avec tampon monté, ciseaux, dissection de la face antérieure et interne du pole supérieur jusqu'à la face antérieure de la trachée
- isthmectomie après contrôle du pédicule sous isthmique
- Traction antero-supéro-laterale du pôle supérieur avec pince pour mise en tension des tractis de la face postérieure de la glande.
- Dissection de la face postérieure en débutant par le pôle supérieur puis repérage de l'artère thyroïdienne inférieure qui est contrôlé lors de la dissection, de la parathyroïde sup qui est repérée et préservée et du récurrent qui est préservé. La parathyroïde inférieure n'est pas visualisée.
- Exérèse du lobe thyroïdien

Conversion en voie ouverte :

- repérage du NLE non lésé, P4 disséquée non lésée, P3 retrouvée non lésée, récurrent repéré et non lésé.

Cotation de la dissection

Valeur organe	Structure anatomique	3	2	1	0	Score dissection
1	M. platysma	*				3
1	M. SCM	*				3
1	M. omohyoïdien	*				3
2	Pédicule vasculaire supérieur	*				6
2	Artère thyroïdienne inférieure	*				6
2	Pédicule sous isthmique	*				6
3	Nerf laryngé externe		*			6
3	Nerf laryngé inférieur	*				9
3	parathyroïde supérieure	*				9
3	parathyroïde inférieure		*			6
Total :						57

Temps dissection et exérèse de la glande : 32 min

Instrumentation :

Matériel utilisé :

Optique 30°, 5 mn caméra H.D colonne vidéo, bras articulé Storz

Valve tractrice avec porte instrument fixé à la lame suspendu au bras articulé, valve éclairante, ciseaux à disséquer longs, ciseaux de Trepsat, pince à disséquer longue. Porte instrument laparoscopie, instrument coelio : pince tractrice forte et ciseaux.

Commentaires

le temps d'exposition a été plus long car il a été réalisé par un seul opérateur.

Le temps d'exérèse de la glande au contraire n'a posé aucune difficulté notable.

Annexe 7 : séance 7

Etude anatomo-chirurgicale thyroïdectomie par voie de LCF sous guidage endoscopique

Date : 04/09/2013

Sexe : M

côté disséqué : D

Installation du sujet :

Décubitus dorsal, rotation de la tête controlatérale au côté disséqué, chirurgien à la tête légèrement du côté homolatéral à la lobectomie. Colonne vidéo face au chirurgien.

Premier temps : voie d'abord, plan de dissection et création espace de travail :

Tracé d'incision :

- incision au niveau sillon rétro-auriculaire jusqu'au bord inférieur du muscle auriculaire postérieur
- Prolongement horizontal postérieur parallèle au muscle auriculaire postérieur jusqu'à la ligne d'implantation capillaire (4cm) sans la dépasser incision oblique vers le bas (3cm) parallèle ligne capillaire.

Plan de dissection :

- Sous contrôle de la vue décollement sous cutané sur 1.5 cm au niveau de la face et du cou jusqu'au pôle inférieur de la parotide
- Repérage et décollement du platysma exposant le muscle SCM qui est préservé, décollement aux ciseaux de Trepsat sur la face latérale et le bord antérieur du sterno-cléido-mastoïdien dans la gouttière avec les sous hyoïdiens
- Repérage du plan musculaire des sous hyoïdiens ouverture de l'aponévrose cervical moyenne sur le bord latéral des muscles infra-hyoïdien
- dissection des sous hyoïdiens : ouverture de l'aponévrose cervicale moyenne, le muscle omohyoïdien est chargé avec la valve éclairante

Temps dissection : 23 min

Deuxième temps : conversion endoscopique

Lobectomie :

- Repérage de la glande thyroïde
- dissection pôle supérieur thyroïdien avec pince/ciseaux coelio, contrôle et section du pédicule vasculaire supérieur
- dissection face latérale de la loge thyroïdienne avec tampon monté, ciseaux, dissection de la face antérieure et interne du pôle supérieur jusqu'à la face antérieure de la trachée
- isthmectomie après contrôle du pédicule sous isthmique
- Traction antero-supéro-laterale du pôle supérieur avec pince pour mise en tension des tractis de la face postérieure de la glande.
- Dissection de la face postérieure en débutant par le pôle supérieur puis repérage de l'artère thyroïdienne inférieure qui est contrôlé lors de la dissection, du récurrent qui est préservé. Les parathyroïdes, inférieure et supérieure ne sont pas visualisées.
- Exérèse du lobe thyroïdien

Conversion en voie ouverte :

- repérage du NLE non lésé, P4, P3 ne sont pas retrouvées lors de la conversion en voie ouverte ni sur la pièce de lobectomie, récurrent repéré et non lésé.

Cotation de la dissection

Valeur organe	Structure anatomique	3	2	1	0	Score dissection
1	M. platysma	*				3
1	M. SCM	*				3
1	M. omohyoïdien	*				3
2	Pédicule vasculaire supérieur	*				6
2	Artère thyroïdienne inférieure	*				6
2	Pédicule sous isthmique	*				6
3	Nerf laryngé externe		*			6
3	Nerf laryngé inférieure	*				9
3	parathyroïde supérieure		*			6
3	parathyroïde inférieure		*			6
Total :						54

Temps dissection et exérèse de la glande : 34 min

Instrumentation :

Matériel utilisé :

Optique 30°, 5 mn caméra H.D colonne vidéo, bras articulé Storz

Valve tractrice avec porte instrument fixé à la lame suspendu au bras articulé, valve éclairante, ciseaux à disséquer longs, ciseaux de Trepsat, pince à disséqué longue. Porte instrument laparoscopie, instrument coelio : pince tractrice forte et ciseaux.

Commentaires

RAS

Annexe 8 : séance 8

Etude anatomo-chirurgicale thyroïdectomie par voie de LCF sous guidage endoscopique

Date : 11/09/2013

Sexe : F

coté disséqué : D

Installation du sujet :

Décubitus dorsal, rotation de la tête controlatérale au côté disséqué, chirurgien à la tête légèrement du côté homolatéral à la lobectomie. Colonne vidéo face au chirurgien.

Premier temps : voie d'abord, plan de dissection et création espace de travail :

Tracé d'incision :

- incision pré-tragienne avec prolongement postérieur au niveau sillon rétro-auriculaire jusqu'au bord inférieur du muscle auriculaire postérieur
- Prolongement horizontal postérieur parallèle au muscle auriculaire postérieur jusqu'à la ligne d'implantation capillaire (4cm) sans la dépasser incision oblique vers le bas (3cm) parallèle ligne capillaire.

Plan de dissection :

- Sous contrôle de la vue décollement sous cutané sur 1.5 cm au niveau de la face et du cou jusqu'au pôle inférieure de la parotide
- Repérage et décollement du platysma exposant le muscle SCM qui est préservé, décollement aux ciseaux de Trepsat sur la face latérale et le bord antérieur du sterno-cléido-mastoïdien dans la gouttière avec les sous hyoïdiens
- Repérage du plan musculaire des sous hyoïdiens ouverture de l'aponévrose cervical moyenne sur le bord latéral des muscles infra-hyoïdiens
- dissection des sous hyoïdiens, le muscle omohyoïdien est disséqué puis chargé avec la valve éclairante

Temps dissection : 20

Deuxième temps : conversion endoscopique

Lobectomie :

- Mise place de la valve de suspension
- Repérage de la glande thyroïde
- dissection pôle supérieur thyroïdien avec pince/ciseaux coelio, contrôle et section du pédicule vasculaire supérieur
- dissection face latérale de la loge thyroïdienne avec tampon monté, ciseaux, dissection de la face antérieure et interne du pôle supérieur jusqu'à la face antérieure de la trachée
- isthmectomie après contrôle du pédicule sous isthmique
- Traction antero-supéro-laterale du pôle supérieur avec pince pour mise en tension des tractis de la face postérieure de la glande.
- Dissection de la face postérieure en débutant par le pôle supérieur avec repérage de l'artère thyroïdienne inférieure qui est contrôlé lors de la dissection, de la parathyroïde sup qui est repérée et préservée et du récurrent qui est préservé. La parathyroïde inférieure est visualisée et dévascularisée.
- Exérèse du lobe thyroïdien

Conversion en voie ouverte :

- repérage du NLE non lésé, P3 retrouvée non lésée.

Cotation de la dissection

Valeur organe	Structure anatomique	3	2	1	0	Score dissection
1	M. platysma	*				3
1	M. SCM	*				3
1	M. omohyoïdien	*				3
2	Pédicule vasculaire supérieur	*				6
2	Artère thyroïdienne inférieure	*				6
2	Pédicule sous isthmique	*				6
3	Nerf laryngé externe		*			6
3	Nerf laryngé inférieure	*				9
3	parathyroïde supérieure	*				9
3	parathyroïde inférieure		*			6
Total :						57

Temps dissection et exérèse de la glande : 34

Instrumentation :

Matériel utilisé :

Optique 30°, 5 mn caméra H.D colonne vidéo, bras articulé storz

Valve tractrice avec porte instrument fixé à la lame suspendu au bras articulé, valve éclairante, ciseaux à disséquer longs, ciseaux de Trepsat, pince a disséqué longue. Porte instrument laparoscopie, instrument coelio : pince tractrice forte et ciseaux.

Commentaires

RAS

Annexe 9 : séance 9

Etude anatomo-chirurgicale thyroïdectomie par voie de LCF sous guidage endoscopique

Date : 11/09/2013

Sexe : F

coté disséqué : G

Installation du sujet :

Décubitus dorsal, rotation de la tête controlatérale au côté disséqué, chirurgien à la tête légèrement du côté homolatéral à la lobectomie. Colonne vidéo face au chirurgien.

Premier temps : voie d'abord, plan de dissection et création espace de travail :

Tracé d'incision :

- incision pré-tragienne avec prolongement postérieur au niveau sillon rétro-auriculaire jusqu'au bord inférieur du muscle auriculaire postérieur
- Prolongement horizontal postérieur parallèle au muscle auriculaire postérieur jusqu'à la ligne d'implantation capillaire (4cm) sans la dépasser incision oblique vers le bas (3cm) parallèle ligne capillaire.

Plan de dissection :

- Sous contrôle de la vue décollement sous cutanéoplatysmal au niveau de la face et du cou jusqu'au pôle inférieur de la parotide
- Repérage exposition du muscle SCM qui est préservé, décollement aux ciseaux de Trepsa sur la face latérale et le bord antérieur du sterno-cléido-mastoiïdien dans la gouttière avec les sous hyoïdiens
- Repérage du plan musculaire des sous hyoïdiens ouverture de l'aponévrose cervicale moyenne sur le bord latéral des muscles infra-hyoïdiens
- dissection des sous hyoïdiens : le muscle omohyoïdien est disséqué puis chargé avec la valve éclairante

Temps dissection : 35

Deuxième temps : conversion endoscopique

Lobectomie :

- Mise place de la valve de suspension
- Repérage de la glande thyroïde
- dissection pôle supérieur thyroïdien avec pince/ciseaux coelio, contrôle et section du pédicule vasculaire supérieur
- dissection face latérale de la loge thyroïdienne avec tampon monté, ciseaux, dissection de la face antérieure et interne du ô supérieur jusqu'à la face antérieure de la trachée
- isthmectomie après contrôle du pédicule sous isthmique
- Traction antero-supéro-laterale du pôle supérieur avec pince pour mise en tension des tractis de la face postérieure de la glande.
- Dissection de la face postérieure en débutant par le pôle supérieur avec repérage de l'artère thyroïdienne inférieure qui est contrôlé lors de la dissection, le récurrent est préservé. Les parathyroïdes ne sont pas visualisées
- Exérèse du lobe thyroïdien

Conversion en voie ouverte :

- repérage du NLE non lésé, P4 non retrouvée, P3 non retrouvée.

Cotation de la dissection

Valeur organe	Structure anatomique	3	2	1	0	Score dissection
1	M. platysma	*				3
1	M. SCM	*				3
1	M. omohyoïdien	*				3
2	Pédicule vasculaire supérieur	*				6
2	Artère thyroïdienne inférieure	*				6
2	Pédicule sous isthmique	*				6
3	Nerf laryngé externe		*			6
3	Nerf laryngé inférieure	*				9
3	parathyroïde supérieure		*			6
3	parathyroïde inférieure		*			6
Total :						54

Temps dissection et exérèse de la glande : 25

Instrumentation :

Matériel utilisé :

Optique 30°, 5 mn caméra H.D colonne vidéo bras articulé Storz

Valve tractrice avec porte instrument fixé à la lame suspendu au bras articulé, valve éclairante, ciseaux à disséquer longs, ciseaux de Trepsat, pince à disséquer longue. Porte instrument laparoscopie, instrument coelio : pince tractrice forte, ciseaux et tampon monté.

Commentaires

Malgré un contrôle de la pièce d'exérèse et une dissection de la loge les parathyroïdes ne sont pas retrouvées : préservation indirecte

Annexe 10 : séance 10

Etude anatomo-chirurgicale thyroïdectomie par voie de LCF sous guidage endoscopique

Date : 03/10/2013

Sexe : H

coté disséqué : G

Installation du sujet :

Décubitus dorsal, rotation de la tête controlatérale au côté disséqué, chirurgien à la tête légèrement du côté homolatéral à la lobectomie .Colonne vidéo face au chirurgien.

Premier temps : voie d'abord, plan de dissection et création espace de travail :

Tracé d'incision :

- incision pré-tragienne avec prolongement postérieur au niveau sillon rétro-auriculaire jusqu'au bord inférieur du muscle auriculaire postérieur
- Prolongement horizontal postérieur parallèle au muscle auriculaire postérieur jusqu'à la ligne d'implantation capillaire (4cm) sans la dépasser incision oblique vers le bas (3cm) parallèle ligne capillaire.

Plan de dissection :

- Sous contrôle de la vue décollement sous cutané sur 1.5 cm au niveau de la face et du cou jusqu'au pôle inférieure de la parotide
- Repérage et décollement du platysma exposant le muscle SCM qui est modérément lésé, décollement aux ciseaux de Trepsat sur la face latérale et le bord antérieur du sterno-cléido-mastoïdien dans la gouttière avec les sous hyoïdiens
- Repérage du plan musculaire des sous hyoïdiens ouverture de l'aponévrose cervicale moyenne sur le bord latéral des muscles infra-hyoïdiens
- dissection des sous hyoïdiens : ouverture de l'aponévrose cervicale moyenne, le muscle omohyoïdien est chargé avec la valve éclairante

Temps dissection : 36

Deuxième temps : conversion endoscopique

Lobectomie :

- Repérage de la glande thyroïde
- dissection pôle supérieur thyroïdien avec pince/ciseaux coelio, contrôle et section du pédicule vasculaire supérieur
- dissection face latérale de la loge thyroïdienne avec tampon monté, ciseaux, dissection de la face antérieure et interne du pôle supérieur jusqu'à la face antérieure de la trachée
- isthmectomie après contrôle du pédicule sous isthmique
- Traction antero-supéro-laterale du pôle supérieur avec pince pour mise en tension des tractis de la face postérieur de la glande.
- Dissection de la face postérieure en débutant par le pôle supérieur avec repérage de l'artère thyroïdienne inférieure qui est contrôlée lors de la dissection, et du récurrent qui est préservé.
- Exérèse du lobe thyroïdien

Conversion en voie ouverte :

- repérage du NLE non lésé, P4 disséqué non lésée, P3 non retrouvée, récurrent repéré et non lésé.

Cotation de la dissection

Valeur organe	Structure anatomique	3	2	1	0	Score dissection
1	M. platysma	*				3
1	M. SCM			*		1
1	M. omohyoïdien	*				3
2	Pédicule vasculaire supérieur	*				6
2	Artère thyroïdienne inférieure	*				6
2	Pédicule sous isthmique	*				6
3	Nerf laryngé externe		*			6
3	Nerf laryngé inférieure	*				9
3	parathyroïde supérieure		*			6
3	parathyroïde inférieure		*			6
Total :						52

Temps dissection et exérèse de la glande : 33 min

Instrumentation :

Matériel utilisé :

Optique 30°, 5 mn caméra H.D colonne vidéo, Laryngoscope avec matériel de suspension
 Valve tractrice avec porte instrument fixé à la lame suspendu au bras articulé, valve éclairante, ciseaux à disséquer longs, ciseaux de Trepsat, pince à disséquer longue. Porte instrument laparoscopie, instrument coelio : pince tractrice forte et ciseaux.

Commentaires

RAS

Annexe 11 : séance 11

Etude anatomo-chirurgicale thyroïdectomie par voie de LCF sous guidage endoscopique

Date : 03/10/2013

Sexe : H

côté disséqué : D

Installation du sujet :

Décubitus dorsal, rotation de la tête controlatérale au côté disséqué, chirurgien à la tête légèrement du côté homolatéral à la lobectomie. Colonne vidéo face au chirurgien.

Premier temps : voie d'abord, plan de dissection et création espace de travail :

Tracé d'incision :

- incision pré-tragienne avec prolongement postérieur au niveau sillon rétro-auriculaire jusqu'au bord inférieur du muscle auriculaire postérieur
- Prolongement horizontal postérieur parallèle au muscle auriculaire postérieur jusqu'à la ligne d'implantation capillaire (4cm) sans la dépasser incision oblique vers le bas (3cm) parallèle ligne capillaire.

Plan de dissection :

- Sous contrôle de la vue décollement sous cutané sur 1.5 cm au niveau de la face et du cou jusqu'au pôle inférieure de la parotide
- Repérage et décollement du platysma exposant le muscle SCM qui est préservé, décollement aux ciseaux de Trepsat sur la face latéral et le bord antérieur du sterno-cléido-mastoïdien dans la gouttière avec les sous hyoïdiens
- Repérage du plan musculaire des sous hyoïdiens ouverture de l'aponévrose cervicale moyenne sur le bord latéral des muscles infra-hyoïdien
- dissection des sous hyoïdiens : ouverture de l'aponévrose cervicale moyenne, le muscle omohyoïdien est chargé avec la valve éclairante

Temps dissection : 20

Deuxième temps : conversion endoscopique

Lobectomie :

- Repérage de la glande thyroïde
- dissection pôle supérieur thyroïdien avec pince/ciseaux coelio, contrôle et section du pédicule vasculaire supérieur
- dissection face latérale de la loge thyroïdienne avec tampon monté, ciseaux, dissection de la face antérieure et interne du pôle supérieur jusqu'à la face antérieure de la trachée
- isthmectomie après contrôle du pédicule sous isthmique
- Traction antero-supéro-laterale du pôle supérieur avec pince pour mise en tension des tractis de la face postérieure de la glande.
- Dissection de la face postérieure en débutant par le pôle supérieur avec repérage de l'artère thyroïdienne inférieure qui est contrôlé lors de la dissection, de la parathyroïde sup qui est repérée et préservée et du récurrent qui est préservé. La parathyroïde inférieure est visualisée sur le pôle inférieur de telle sorte qu'elle ne peut pas être disséquée sans léser sa vascularisation.
- Exérèse du lobe thyroïdien et réimplantation de la P3 dans la partie haute du SCM

Conversion en voie ouverte :

- repérage du NLE non lésé, P4 disséquée non lésée, P3 réimplantée.

Cotation de la dissection

Valeur organe	Structure anatomique	3	2	1	0	Score dissection
1	M. platysma	*				3
1	M. SCM	*				3
1	M. omohyoïdien	*				3
2	Pédicule vasculaire supérieur	*				6
2	Artère thyroïdienne inférieure	*				6
2	Pédicule sous isthmique	*				6
3	Nerf laryngé externe		*			6
3	Nerf laryngé inférieure	*				9
3	parathyroïde supérieure	*				9
3	parathyroïde inférieure	*				9
Total :						60

Temps dissection et exérèse de la glande : 36

Instrumentation :

Matériel utilisé :

Optique 30°, 5 mn caméra H.D colonne vidéo, Laryngoscope avec matériel de suspension
Valve tractrice avec porte instrument fixé à la lame suspendu au bras articulé, valve éclairante, ciseaux à disséquer longs, ciseaux de Trepsa, pince à disséquer longue. Porte instrument laparoscopie, instrument coelio : pince tractrice forte, et ciseaux.

Commentaires

RAS

Liste des illustrations

Figure 1 : Planches anatomiques Leonard de Vinci; première représentation de la glande thyroïde.....	15
Figure 2 : Trajet de migration de la glande thyroïde.....	23
Figure 3 : Embryogénèse de la glande thyroïde	24
Figure 4 : Embryologie des parathyroïdes	25
Figure 5 : Le trajet du nerf laryngé inférieur non récurrent	27
Figure 6 : La loge thyroïdienne	29
Figure 7 : La loge thyroïdienne : les plans de dissection par un abord antérieur.....	30
Figure 8 : Tracé d'incision médiane	31
Figure 9 : Abord latéral de la loge thyroïdienne gauche, la pince désigne l'aponévrose cervicale moyenne au niveau du bord antérieur du muscle sternocléidomastoïdien	32
Figure 10 : Abord latéral de la loge thyroïdienne gauche, on visualise au premier plan le muscle omo-hyoïdien et au second plan le lobe thyroïdien.	32
Figure 11 : Variation morphologique de la glande thyroïde	34
Figure 12 : Rapport anatomique du tubercule de Zuckerkandl	35
Figure 13 : Pôle supérieur de la glande thyroïde.....	38
Figure 14 : Artère thyroïdienne supérieure	39
Figure 15 : Reconstruction 3D, scanner montrant pôle supérieur au niveau des glandes sous maxillaires	39
Figure 16 : Pédicule supérieur : relation avec le NLE, visualisation des lymphatiques du pôle supérieur	40
Figure 17 : Relation entre nerf laryngé externe et l'art.....	41
Figure 18 : Classification de Cernea	41
Figure 19 : Topographie habituelle et ectopique des parathyroïdes supérieures	42
Figure 20 : Vue anatomique de la face postérieure du lobe thyroïdien: la pince soulève l'artère thyroïdienne inférieure avant son croisement avec le nerf récurrent, on visualise également les parathyroïdes de part et d'autre du nerf.....	43
Figure 21 : Variation entre le nerf récurrent et l'artère thyroïdienne inférieure.	45
Figure 22 : Vue opératoire après exérèse du lobe thyroïdien, la pince désigne la P4 conservée avec sa vascularisation	46
Figure 23 : Vue opératoire après exérèse du lobe thyroïdien, la première pince désigne le ligament de Berri-Gruber, la seconde pince désigne la P3 conservée avec sa vascularisation	47
Figure 24 : Topographie habituelle et ectopique des parathyroïdes inférieures;	48
Figure 25 : Modalités d'envahissement d'un cancer thyroïdien	50
Figure 26 : Scintigraphie thyroïdienne: nodule hyperfixant appelé nodule chaud	58
Figure 27 : TDM coupe coronale et axiale montrant un goitre cervico thoracique descendant dans le thorax au niveau latéro aortique.....	61
Figure 28 : Dissection personnelle : représentation du tracé d'incision et des repères cutanés musculaire ; sont représenté le muscle sterno-cléido-mastoïdien et le muscle platysma	65
Figure 29 : Dissection personnelle; la peau est incisée selon le tracé précédemment décrit, puis une contre incision est réalisée le long du bord postérieur du sterno-cléido-mastoïdien, puis elle est relevée laissant apparaître le muscle platysma	65

Figure 30 : Dissection personnelle; le platysma est incisé en avant de la veine jugulaire externe, puis relevé laissant apparaître les muscles infra hyoïdien entouré de l'aponévrose cervicale moyenne. Le SCM est écarté à l'aide d'un écarteur de Faraboeuf après ouverture de l'aponévrose cervicale superficielle	66
Figure 31 : Dissection personnelle, ouverture de la lame superficielle de l'aponévrose moyenne laissant apparaître le muscle omohyoïdien	67
Figure 32 : Dissection personnelle, visualisation de la lame profonde de l'aponévrose cervicale moyenne entourant le muscle sternothyroïdien après avoir écarté le muscle omo-hyoïdien	67
Figure 33 : Dissection personnelle, visualisation du lobe thyroïdien après ouverture de la lame profonde de l'aponévrose cervicale moyenne.....	68
Figure 34 : Dissection personnelle, mobilisation du pôle supérieur de la thyroïde	68
Figure 35 : Installation de la pièce anatomique et position du chirurgien par rapport à la colonne vidéo	69
Figure 36 : Installation de la pièce anatomique et mise en place de la valve de suspension fixée au bras articulé	70
Figure 37 : Matériels nécessaires à la réalisation de l'abord de la loge thyroïdienne	70
Figure 38 : Matériel nécessaire à la dissection endoscopique du lobe thyroïdien	71
Figure 39 : Valve de suspension	71
Figure 40 : Tracé d'incision de lifting cervico facial modifiée	72
Figure 41 : Représentation du tracé d'incision et des différents éléments rencontrés au cours de l'abord de la loge thyroïdienne ; 1 tracée d'incision, 2 muscle sterno-cléido-mastoïdien, 3 muscle platysma, 4 muscles infra hyoïdiens. Schéma Mr Maes	73
Figure 42 : Décollement sous cutané de la région mastoïdienne rétro auriculaire	74
Figure 43 : Décollement sous platysmal, sur la face externe du sterno-cléido-mastoïdien	74
Figure 44 : Vue endoscopique gauche, entrée de l'espace de travail. 1 peau, 2 nerf grand auriculaire, 3 muscle sterno-cléido-mastoïdien, 4 muscle platysma, 5 veine jugulaire externe. Schéma Mr Maes.....	75
Figure 45 : Entrée de l'espace de travail endoscopique, la peau et le platysma sont chargés afin de poursuivre la dissection des muscles infra hyoïdiens.....	75
Figure 46 : Vue endoscopique côté droit; visualisation du muscle omo-hyoïdien, qui est disséqué et parfaitement individualisé avant d'être chargé par la valve de suspension	76
Figure 47 : Vue endoscopique côté droit ouverture de la loge thyroïdienne, visualisation du lobe thyroïdien droit (flèche noire), noté les tractis fibreux l'unissant au muscle sterno-thyroïdien	77
Figure 48 : Vue endoscopique de la loge thyroïdienne gauche. 1 muscle sterno-thyroïdien, 2 pôle supérieur, 3 muscle omo-hyoïdien, 4 lobe thyroïdien, 5 muscle sterno-cléido-mastoïdien. Schéma Mr Maes.	77
Figure 49 : Vue endoscopique droite; espace de travail, noté la progression des instruments de cœlioscopie	78
Figure 50 : Vue endoscopique de la loge thyroïdienne gauche dissection face interne du pôle supérieur. 1 pôle supérieur, 2 parathyroïde supérieure, 3 muscle omo-hyoïdien, 4 nerf récurrent. Schéma Mr Maes.....	79
Figure 51 : Vue endoscopique côté droit, le pôle supérieur est mobilisé vers le haut, dissection de la face interne du pôle à l'aide des ciseaux de cœlioscopie.	79
Figure 52 : Vue endoscopique côté droit; ligature sélective de l'artère thyroïdienne supérieure après mobilisation du lobe vers le haut	80

Figure 53 : Vue endoscopique côté droit; section de l'artère thyroïdienne supérieure au contact de la glande thyroïde.....	80
Figure 54 : Vue endoscopique côté droit; dissection du pôle supérieur au contact de la glande, noté le plexus veineux parfaitement visualisé.....	81
Figure 55 : Vue endoscopique côté droit; poursuite de la dissection pour libérer et mobiliser le pôle supérieur	81
Figure 56 : Vue endoscopique côté droit; la mobilisation latérale du lobe permet la dissection de l'isthme.....	82
Figure 57 : Vue endoscopique côté droit; isthmectomie.....	82
Figure 58 : Vue endoscopique côté droit; dissection et libération de la face postérieure du lobe thyroïdien, la dissection est réalisée à l'aide d'un tampon montée de cœlioscopie.....	83
Figure 59 : Vue endoscopique côté droit; dissection et libération de la face postérieure, visualisation d'une veine thyroïdienne latérale.....	84
Figure 60 : Vue endoscopique côté droit; ligature et section de la veine thyroïdienne latérale	84
Figure 61 : Vue endoscopique côté droit; dissection du ligament de Berry-Gruber	85
Figure 62 : Vue endoscopique côté droit; dissection du bord postéro interne du lobe, après mobilisation du lobe en haut et en dedans, visualisation du nerf récurrent (flèche noire)	85
Figure 63 : Vue endoscopique côté droit; visualisation du nerf récurrent au niveau de sa pénétration laryngée (flèche noire)	86
Figure 64 : Vue endoscopique côté gauche; visualisation du nerf récurrent passant en pont au-dessus d'une branche de l'artère thyroïdienne inférieure (flèche noire)	86
Figure 65 : Vue endoscopique côté gauche; visualisation de la glande parathyroïde supérieure (flèche noire)	87
Figure 66 : Vue endoscopique côté droit; extraction du lobe thyroïdien après exérèse.....	87
Figure 67 : Vue endoscopique de loge thyroïdienne gauche après exérèse du lobe : 1.muscle omo-hyoïdien ; 2.muscle sterno-thyroïdien ; 3 nerf laryngé externe ; 4.glande parathyroïde supérieure ; 5.trachée ; 6.nerf récurrent ; Schéma Mr Maes	88
Figure 68 : Vue endoscopique côté gauche après exérèse du lobe thyroïdien, les ciseaux endoscopiques désignent la trachée.....	88

Liste des tableaux et diagrammes

Tableaux 1 : Score TI-RADS et risque de cancer associé	53
Tableaux 2 : Classification Bethesda 2010	54
Tableaux 3 : Score de dissection détaillé pour chaque organe	92
Diagramme 1 : Temps de la procédure	91
Diagramme 2 : Score globale en fonction des séances	93

Tables des matières

Listes des professeurs de la faculté de médecine de Nice	2
Remerciements	7
Sommaire	10
1. Introduction.....	11
2. Rappel des données de bases.....	14
2.1. Rappel historique	15
a. Histoire de l'anatomie de la glande thyroïde.....	15
b. Histoire de la chirurgie de la glande thyroïde: évolution des idées	17
c. Les pionniers de la chirurgie de la glande thyroïde	19
2.2. Rappel embryologique	23
a. Embryologie de la glande thyroïde.....	23
b. Embryologie des glandes parathyroïdes	25
c. Embryologie du nerf laryngé inférieur	26
2.3. Rappel anatomique: anatomie chirurgicale	28
a. La loge thyroïdienne.....	28
b. Anatomie chirurgicale de l'abord de la loge thyroïdienne.....	30
c. La glande thyroïde et ses rapports avec les éléments anatomiques contenus dans sa loge	32
2.4. Rappel de pathologie chirurgicale de la glande thyroïde.....	51
a. Nodule et goitre multinodulaire.....	51
b. Maladie de Basedow.....	57
c. Nodule toxique.....	59
d. Goitre cervico-thoracique	60
3. Notre étude: anatomie chirurgicale de la thyroïdectomie par voie de LCF.....	62
3.1. Objectifs	63
3.2. Matériels et méthodes	64
a. Première partie: description de la voie d'abord.....	64
b. Deuxième partie: lobectomie endoscopique par voie de LCF	69
3.3. Résultats.....	90
3.4. Discussion.....	95
a. La chirurgie thyroïdienne en pratique quotidienne	97
b. Développement de la chirurgie thyroïdienne endoscopique	99
c. Place de la chirurgie thyroïdienne avec robot.....	104
b. Intérêts potentiels et limites de notre étude	106
4. Conclusion.....	109
Références Bibliographique	112
Annexes	121
Listes des illustrations.....	143
Listes des tableaux et diagrammes	145
Tables des matières	147
Serment d'Hippocrate	148
Résumé.....	149

Serment d'Hippocrate

En présence des Maitres de cette Ecole, de mes chers Condisciples et devant l'effigie d'Hippocrate, je promets et je jure, d'être fidèle aux lois de l'honneur et de la probité dans l'exercice de la médecine.

Je donnerai mes soins gratuits à l'indigent et n'exigerai jamais un salaire au-dessus de mon travail.

Admis dans l'intérieur des maisons, mes yeux ne verront pas ce qui s'y passe, ma langue taira les secrets qui me seront confiés, et mon état ne servira pas à corrompre les mœurs ni à favoriser le crime.

Respectueux et reconnaissant envers mes Maîtres, je rendrai à leurs enfants l'instruction que j'ai reçue de leurs pères.

Que les hommes m'accordent leur estime si je suis fidèle à mes promesses.
Que je sois couvert d'opprobre et méprisé de mes Condisciples si j'y manque.

Résumé

Benoît AGOPIAN

THYROÏDECTOMIE PAR VOIE DE LIFTING CERVICO FACIAL SOUS GUIDAGE ENDOSCOPIQUE : ETUDE ANATOMO-CHIRURGICALE

149 pages 123 références bibliographiques

Thèse d'exercice de Médecine – **UFR de Médecine de Nice** – 23 octobre 2013

Introduction : La chirurgie thyroïdienne est une chirurgie fréquente et sûre en mode conventionnel. Elle impose toutefois une cicatrice cervicale avec des conséquences esthétiques mal acceptées par certaines patientes. De ce fait des techniques avec une incision à distance se sont développées bénéficiant de l'apport des nouvelles technologies : l'endoscopie et le robot.

Objectifs : L'objectif de notre étude est d'évaluer la faisabilité d'une lobectomie sous guidage endoscopique par une voie de lifting cervico facial (LCF) en définissant la voie d'abord ; les plans de dissection et les gestes spécifiques à la lobectomie proprement dite.

Matériels et Méthodes : Nous avons réalisé un premier travail de dissection anatomique conventionnel afin d'étudier l'anatomie chirurgicale de l'abord latéral de la loge thyroïdienne par voie de LCF et de codifier les différents temps de la procédure. Nous avons ensuite réalisé, 11 lobectomies par voie de LCF sous guidage endoscopique. Nous avons évalué notre procédure à l'aide d'un score, allant de 0 à 63 intégrant la voie d'abord, la dissection de la glande thyroïde et la préservation des glandes parathyroïdes et des nerfs laryngés. Ce score était établi en fin de procédure après conversion en voie ouverte. Un score supérieur ou égal à 54 a été considéré comme représentatif d'une bonne qualité de dissection.

Résultats : Parmi les sur 11 lobectomies endoscopiques ; 6 ont été évaluées comme très satisfaisantes : score supérieur ou égal à 54 ; 3 de qualité intermédiaire : score entre 50 et 52 ; 1 a été considérée comme peu satisfaisante : score inférieur à 50 ; enfin 1 séance (la première) a été invalidée en raison de la lésion du nerf récurrent. Nous avons réalisé un accès sûr et reproductible à la loge thyroïdienne dans 7 cas sur 10 ; le nerf récurrent a été repéré et conservé dans les 10 dernières dissections; la parathyroïde supérieure a été préservée dans 8 cas sur 10 ; la parathyroïde inférieure a été préservée dans 9 cas sur 10 bénéficiant au cours de la dernière dissection d'une réimplantation secondaire.

Conclusion : Notre travail a permis de codifier les différents temps opératoires d'une hémithyroïdectomie par voie de LCF et de prouver la faisabilité de la technique. L'objectif est de proposer cette procédure comme une alternative, pour les patients demandeurs d'une chirurgie thyroïdienne sans cicatrice cervicale, ou voulant bénéficier dans le même temps d'un LCF.

Keywords : thyroïdectomie, lifting cervico facial, endoscopie, anatomie chirurgicale.