



HAL
open science

La Boule de Bichat et ses utilisations en chirurgie orale

Morgann Tibi

► **To cite this version:**

Morgann Tibi. La Boule de Bichat et ses utilisations en chirurgie orale. Médecine humaine et pathologie. 2013. dumas-00909636

HAL Id: dumas-00909636

<https://dumas.ccsd.cnrs.fr/dumas-00909636v1>

Submitted on 9 Dec 2013

HAL is a multi-disciplinary open access archive for the deposit and dissemination of scientific research documents, whether they are published or not. The documents may come from teaching and research institutions in France or abroad, or from public or private research centers.

L'archive ouverte pluridisciplinaire **HAL**, est destinée au dépôt et à la diffusion de documents scientifiques de niveau recherche, publiés ou non, émanant des établissements d'enseignement et de recherche français ou étrangers, des laboratoires publics ou privés.

La Boule de Bichat
Et ses utilisations en Chirurgie Orale.

Année 2013

Thèse N° 42.57.13.11

THESE

Présentée et publiquement soutenue devant

La Faculté de Chirurgie Dentaire de Nice

Le Mardi 2 Juillet 2013

Par

Mademoiselle Morgann TIBI

Née le 14 Septembre 1988 à Nice (06)

Pour obtenir le grade de

DOCTEUR EN CHIRURGIE DENTAIRE

(Diplôme d'Etat)

Examineurs de la thèse :

Monsieur le Professeur	P. MAHLER	Président du jury
<u>Monsieur le Docteur</u>	<u>R.LE ROY</u>	<u>Directeur de thèse</u>
<u>Monsieur le Docteur</u>	<u>Y.ALLARD</u>	<u>Co-directeur de thèse</u>
Monsieur le Docteur	J.SURMENIAN	Assesseur
Madame le Docteur	C.PESCI-BARDON	Membre invité



CORPS ENSEIGNANT

* : Responsable

56ème section : DEVELOPPEMENT, CROISSANCE ET PREVENTION

Sous-section 01 : ODONTOLOGIE PEDIATRIQUE

Professeur des Universités : Mme MULLER-BOLLA Michèle
Maître de Conférences des Universités : Mme JOSEPH Clara *
Assistante Hospitalier Universitaire : Mme CALLEJAS Gabrièle

Sous-section 02 : ORTHOPEDIE DENTO-FACIALE

Professeur des Universités : Mme MANIERE-EZVAN Armelle *
Maître de Conférences des Universités : M. FAVOT Pierre
Assistant Hospitalier Universitaire : Mlle TABET Caroline
Assistant Hospitalier Universitaire : Mme AUBRON Ngoc-Mai

Sous-section 03 : PREVENTION, EPIDEMIOLOGIE, ECONOMIE DE LA SANTE, ODONTOLOGIE LEGALE

Professeur des Universités : Mme LUPI-PEGURIER Laurence *
Assistant Hospitalier Universitaire : Mlle CUCCHI Céline

57ème section : SCIENCES BIOLOGIQUES, MEDECINE ET CHIRURGIE BUCCALES

Sous-section 01 : PARODONTOLOGIE

Maître de conférences des Universités : M. CHARBIT Yves *
Maître de conférences des Universités : Mme VINCENT-BUGNAS Sèverine
Assistant Hospitalier Universitaire : M. SURMENIAN Jérôme
Assistant Hospitalier Universitaire : Mme LAMURE Julie

Sous-section 02 : CHIRURGIE BUCCALE, PATHOLOGIE ET THERAPEUTIQUE, ANESTHESIE ET REANIMATION

Maître de conférences des Universités : M. COCHAI Patrice *
Maître de conférences des Universités : M. HARNET Jean-Claude
Assistant Hospitalier Universitaire : M. BENHAMOU Yordan

Sous-section 03 : SCIENCES BIOLOGIQUES (Biochimie, Immunologie, Histologie, Embryologie, Génétique, Anatomie pathologique, Bactériologie, Pharmacologie)

Professeur des Universités : Mme PRECHEUR Isabelle
Maître de conférences des Universités : Mme RAYBAUD Hélène*



CORPS ENSEIGNANT

* : Responsable

58ème section : SCIENCES PHYSIQUES ET PHYSIOLOGIE ENDODONTIQUES ET PROTHETIQUE

Sous-section 01 : ODONTOLOGIE CONSERVATRICE, ENDODONTIE

Professeur des Universités : Mlle BERTRAND Marie-France *
Professeur des Universités : M. ROCCA Jean-Paul
Maître de conférences des Universités : Mme BRULAT-BOUCHARD Nathalie
Maître de conférences des Universités : M. MEDIONI Etienne
Assistant Hospitalier Universitaire : M. CEINOS Romain
Assistant Hospitalier Universitaire : Mme DESCHODT-TOQUE Delphine
Assistant Hospitalier Universitaire : M. SIONNEAU Rémi

Sous-section 02 : PROTHESES (Conjointe, Adjointe Partielle, Complète, Maxillo-Faciale)

Maître de conférences des Universités : M. ALLARD Yves
Maître de conférences des Universités : Mme LASSAUZAY Claire*
Maître de conférences des Universités : M. LAPLANCHE Olivier
Maître de conférences des Universités : Mme POUYSSEGUR Valérie
Assistant hospitalier Universitaire : Mme ASSAYAG Martine
Assistant hospitalier Universitaire : M. CASAGRANDE Nicolas
Assistant hospitalier Universitaire : M. CHOWANSKI Mickaël
Assistant hospitalier Universitaire : Mme DURELLE-LAUPIE Shanti

Sous-section 03 : SCIENCES ANATOMIQUES ET PHYSIOLOGIQUES, OCCLUSODONTIQUES, BIOMATERIAUX, BIOPHYSIQUE, RADIOLOGIE

Professeur des Universités : M. BOLLA Marc
Professeur des Universités : M. MAHLER Patrick
Maître de conférences des Universités : M. LEFORESTIER Eric *
Assistant hospitalier Universitaire : Mme CANCEL Bénédicte
Assistant hospitalier Universitaire : Mlle EHRMANN Elodie

REMERCIEMENTS

A Monsieur le Professeur Patrick MALHER:

**Docteur en Chirurgie Dentaire
Docteur de l'Université Henry Poincaré Nancy 1
Professeur des Universités-Praticien Hospitalier
Responsable du pôle Odontologie CHU de Nice
Sous-section Sciences Anatomiques**

Je suis très honorée que vous ayez accepté de présider ce jury de thèse. Je n'ai eu que rarement l'occasion de travailler avec vous, vous êtes quelqu'un que j'admire. Vous savez transmettre un enseignement à la fois fait d'expériences et de connaissances de grandes qualités.

Veillez recevoir ce travail comme l'expression d'une grande admiration, et de mon profond respect.

A Monsieur le Docteur René Le-Roy

**Docteur en Chirurgie Dentaire
Docteur de l'Université de Nice Sophia Antipolis
Attaché hospitalier**

Je vous remercie infiniment d'avoir accepté de diriger ma thèse. Vous m'avez donné envie de pratiquer votre spécialité qu'est la chirurgie. J'ai apprécié les vacations hospitalières à vos côtés, pendant lesquelles je savais toujours pouvoir compter sur vous au moindre problème, et cela en restant toujours égal à vous-même et de bonne humeur.

En espérant que vous continuerez à m'adresser vos mails humoristiques, quand je ne serai plus étudiante.

Je vous prie d'accepter mes remerciements les plus chaleureux et de bien vouloir trouver dans ce travail le témoignage de ma grande admiration.

A Monsieur le Docteur Yves ALLARD:

**Docteur en Chirurgie Dentaire
Docteur de l'Université Claude Bernard Lyon 1
Maître de Conférences des Universités-Praticien Hospitalier**

Je suis très heureuse que vous ayez accepté de codiriger cette thèse. Bien que j'ai eu moins à solliciter votre magistère cette année du fait du planning de mes vacances Je tiens à vous remercier pour l'enseignement que vous nous avez dispensé et votre gentillesse. Vous avez toujours été à l'écoute et compréhensif.

Veillez trouver dans cette thèse l'expression de ma gratitude et de mon profond respect.

A Madame le Docteur Catherine PESCI-BARDON:

**Docteur en Chirurgie Dentaire
Docteur de l'Université de Nice Sophia Antipolis
Praticienne Hospitalière**

C'est un grand plaisir que vous siégiez dans ce jury. Les vacances hospitalières avec vous ont toujours été très agréables et pleines d'humour. Votre compétence n'a d'égal que votre bonne humeur. Votre gentillesse aura marqué mes études.

Recevez ici l'expression de ma profonde gratitude.

A Monsieur le Docteur Jérôme SURMENIAN

**Docteur en Chirurgie Dentaire
Docteur de l'Université de Nice Sophia Antipolis
Assistant Hospitalier Universitaire**

C'est avec beaucoup de joie que je vous compte parmi les membres du jury.
Veuillez recevoir cette thèse en remerciement pour la sympathie que vous m'avez
témoigné au cours de mes études.

Je dédie cette thèse :

A mes parents,

A ma petite sœur, Candice

A mon frère Brannwel et ma belle-sœur Silya,

A mes grands-parents,

A ma famille: Loeti, Jean luc, Moraiva et Oriana et la famille Icardo.

A qui j'exprime tout mon Amour.

A mes Amis et particulièrement l'équipe de Calvi

Merci d'être là.

A mes Camardes d'étude

A toutes les personnes qui me sont chères...

J'offre cette thèse :

A mon grand-père, papi Pierre... MERCI...

Sommaire

I. Introduction

II. La Boule de Bichat

A. Historique de la boule de Bichat

B. Embryologie, morphogenèse

C. Anatomie

1. Microscopique

2. Macroscopique

D. Vascularisation

E. Physiologie

F. Pathologies

1. Hernies traumatiques de la Boule de Bichat

a) Etiologies

b) Diagnostic

c) Les traitements

2. **Lipomes.**
 - a) *Signes cliniques et histologiques.*
 - b) *Les traitements*

III. Les communications Bucco-sinusiennes

A. Définition

B. Les étiologies

1. **Causes liées au geste du praticien**
2. **Causes tumorales**
3. **Causes traumatiques**

C. Le Diagnostic

1. **Interrogatoire**
2. **Examen clinique**
3. **Examen radiographique**

D. Les complications

E. Analyse de la communication bucco-sinusienne

1. **Localisation**
2. **La taille**

F. Les traitements

1. Traitement du plan Sinusien

- a) *Sinusite chronique*
- b) *Corps étrangers dans le sinus*

2. Traitement chirurgical du plan buccal

- a) *Lambeau muco-périosté*
- b) *Lambeau palatin*

c) *Lambeau lingual*

d) *Lambeau jugal*

3. **Traitement chirurgical oral utilisant la boule de Bichat**

IV. Autres utilisations de la boule de Bichat, et perspectives d'avenir

A. Traitement des fibroses sous muqueuses

1. **Etiologie**

2. **Prévalence**

3. **Signes Clinique**

4. **Diagnostic différentiel**

5. **Diagnostic**

6. **Traitement**

B. Traitements parodontaux et Boule de Bichat

1. Récession gingivale, classe IV de Miller

a) *Définition*

b) *Etiologie*

(1) Facteurs prédisposants

(2) Facteurs déclenchants

c) *Les traitements*

d) *Avantages et inconvénients*

2. Traitement des atteintes de classe II de furcation

a) *Définition*

b) *Etiologie*

c) *Les traitements*

C. Boule de Bichat et défauts palatins.

1. Défauts palatins

a) Traitements des fentes palatines

b) Traitements de défauts palatins après exérèse d'une tumeur du septum nasal

D. Boule de Bichat et articulation temporo-mandibulaire

E. Boule de Bichat et Hypertrophie du masséter

1. Les étiologies

2. Les traitements

F. Reconstitution périorbitaire à l'aide de la Boule de Bichat

Conclusion

Table des illustrations

Bibliographie

I. Introduction.

La boule de Bichat, encore appelée «corpus adiposum buccae », corps adipeux de la joue, «syssarcose manducatrice» ou encore «buccal fat pad» est une formation graisseuse du massif maxillo facial dont les spécificités à la fois anatomique, embryologique, physiologique et fonctionnelle ne sont apparues que tardivement en même temps que son utilité sur le plan chirurgical.

Celle-ci, essentielle dans la chirurgie orale, objet de notre thèse, sera utilisée, surtout pour la fermeture des communications bucco-sinusiennes, qu'elles soient d'origine dentaire (les plus fréquentes) ou beaucoup plus conséquentes, par perte de substance massive (cancer ou traumatisme).

Pour cela, nous traiterons dans une première partie de l'historique, de l'embryologie, de l'anatomie qu'elle soit macro ou microscopique, et enfin de la physiologie encore balbutiante mais prometteuse.

Dans une deuxième partie nous exposerons les différentes techniques chirurgicales suivant l'importance de la perte de substance ou de l'atteinte fonctionnelle de la cavité buccale.

Enfin en troisième lieu, nous montrerons que cette utilisation est encore mal connue et confidentielle bien qu'à fort potentiel.

II. La boule de Bichat

A. Histoire de la boule de Bichat:

Longtemps confinée dans un tissu banal de remplissage, elle a d'abord été décrite par Heister (28) en 1732 comme une « glande salivaire » et c'est Xavier Bichat qui en 1802 l'a dépeinte avec exactitude(4).

Le premier à avoir imaginé une utilisation chirurgicale a été le Hongrois Czappan en 1962 dans le cas d'une communication bucco-sinusienne.

Clawson Joseph R. et al en 1968, rapportent 2 cas de grands enfants avec une intrusion de la Boule de Bichat dans la bouche post traumatisme (9). Il repousse la graisse dans sa capsule à travers la plaie et suture sur place

Couly en 1975 l'a assimilée à une syssarcose (espace de glissement) notion proposée par Paturet.

En 1976 Bouche et Frèche propose la technique de la collerette en périphérie de la perforation avec retournement et sutures.

Il semble qu'on s'oriente de plus en plus dans les communications bucco-sinusiennes vers la technique de Billet, rugination sous périostée avec ou sans perforations des berges osseuses, sutures aux berges avec ou sans recouvrement de la muqueuse.

Egyedi en 1977, est le premier à l'avoir utilisée en tant que greffe pediculée et a étendu son utilisation à des pertes de substance plus importantes dans le cas d'une tumeur mixte du palais, avec defect osseux (15),

Puis Neder en 1983 (48),

Tideman H. Bosanquet A et Scott J. (1986) discutent le développement, l'anatomie et l'apport sanguin, de la Boule de Bichat (63). Leurs résultats sur 12 patients traités avec une greffe de Boule de

Bichat non couverte pour reconstruire les lésions malignes sont encourageants. Pour minimiser l'incidence des complications post opératoires, ils suggèrent que la greffe de Boule de Bichat doit couvrir le défaut en adéquation.

Conley John et Michèle F. Angel (1988) font une lipotomie de la BPF et trouve que cela est d'un bon secours pour établir une symétrie dans la technique du transfert de muscle masseter pour réhabiliter les paralyses faciales (11).

Stuzin James M. et al (1990) conduisent une étude sur l'anatomie de la Boule de Bichat et sa relation avec l'espace masticatoire, le nerf facial et le canal de Sténon (57). Une approche intraorale pour récolter la boule de Bichat est décrite, fondée sur les considérations anatomiques. En découle, une expérience de manipulation de la Boule de Bichat pour modifier les contours esthétiques de la face.

Actuellement la boule de Bichat est utilisée en chirurgie plastique et reconstructrice et même expérimentée dans la reconstruction de l'articulation temporo-mandibulaire afin d'éviter une ankylose(53).

Elle est également utilisée dans la chirurgie orbitaire pour des reconstructions(41).

A noter que chez les patients séropositifs, le traitement par trithérapie entraîne l'atrophie de cette graisse dont le caractère est inesthétique (os malaire saillant) et pathognomonique.

B. EMBRYOLOGIE, MORPHOGENESE.

Le corps adipeux buccal est la première structure graisseuse à apparaître chez le fœtus dès la 11ème semaine in utéro sous forme indifférenciée jusqu'à la 20ème semaine, alors que la graisse n'apparaît en moyenne qu'entre la 22ème et la 30ème semaine(42).

D'origine mésenchymateuse, c'est à dire essentiellement méso-ectodermique, il s'agit d'un tissu de soutien (Stroma) se constituant le long des trajets vasculaires, en opposition au parenchyme qui, lui, est à l'origine des «tissus nobles».

Il appartient à la lignée blanche issue des cellules souches mésenchymateuses multipotentes qui vont donner 3 types de cellules différentes: les myoblastes, les chondroblastes et les adipoblastes.

La différenciation de ces cellules en préadipocytes débute après l'arrêt de la phase de croissance des adipoblastes. Il ne semble pas y avoir de cellules adipeuses brunes au sein de la boule de Bichat et du massif facial en général, à l'inverse de la graisse viscérale. Mais l'origine cellulaire de ces deux types d'adipocytes reste encore une énigme, à savoir s'ils dérivent d'un précurseur commun ou non.

L'adipogénèse est très active durant les 2 premières années, mais la prolifération peut se poursuivre durant le reste de l'existence, suivant certains facteurs.

A la 20^{ème} semaine quand l'adipogénèse de la Boule de Bichat commence, la structure mésenchymateuse indifférenciée fait 8 mm et a déjà une ramification temporale.(42)

Pour Poissonnet et al., il y a cinq stades dans la morphogénèse(51),

Stade 1/ tissu graisseux indifférencié sans condensation. La graisse est composée d'une substance de base amorphe et de fibres organisées dans un tissu conjonctif en vrac : agrégat de cellules mésenchymateuses.

Stade 2/ invasion vasculaire et angiogénèse : les vaisseaux sanguins primitifs prolifèrent (émergence du tissu gras caractéristique). Un riche réseau capillaire se développe à partir de chaque vaisseau sanguin. Les cellules mésenchymateuses environnantes se différencient en pré-adipocytes étoilés. Les vaisseaux sanguins signalent les zones où les cellules adipeuses s'organiseront en groupe.

Stade 3/ développement des lobules mésenchymateux. Ces lobules contiennent une constellation de cellules mésenchymateuses encore appelées pré adipocytes sans gouttelettes lipidiques.

Stade 4/ apparition de lobules de graisse primitive. Le stockage de graisse devient visible.

Stade 5/ Apparition des lobules graisseux définitifs. Les lobules sont bien séparés les uns des autres à travers les septa de tissu conjonctif.

C. Anatomie

1. Histologie (anatomie microscopique)

La boule de Bichat telle que nous l'avons vu précédemment et comme l'essentiel du tissu adipeux de la face est constituée uniquement de graisse blanche à l'inverse de la graisse viscérale qui comporte des cellules de graisse brune.

- ❖ Caractéristique de la graisse brune(39) : Cette graisse est surtout présente en début de vie (et chez les animaux hibernants) et peu retrouvée chez l'adulte. Elle est localisée dans la région inter scapulaire, autour des gros vaisseaux des aisselles et du cou, des reins et du cœur. Elle a pour rôle la thermogénèse.
- ❖ Caractéristique de la graisse blanche(39) : Elle représente entre 10 à 20 %(31) du poids de l'adulte. Elle est principalement retrouvée au niveau du pannicule adipeux sous cutané (fœtus et nouveau-né), sur la nuque et les épaules (homme), sur les hanches, la poitrine, les cuisses et les fesses (femme). Elle est également retrouvée dans des régions plus profondes (mésentère,

les régions rétropéritonéales , les épiploons). Ces deux localisations ont un rôle majeur de réserve énergétique et fondent lors d'un jeûne.

Dans sa troisième situation, elle a principalement un rôle de protection mécanique et de soutien, et contrairement à ses deux autres localisations vues ci-dessus, elle n'est pas soumise au jeûne

Les adipocytes sont regroupés en lobules primaires , eux même organisés en lobules secondaires séparés par des septa fibreux dans lesquels cheminent les vaisseaux.

Le corps adipeux de la joue est pauvre en tissu conjonctif. Les mitochondries sont de taille moindre, ce qui dénote un métabolisme réduit. La teneur en caroténoïde est plus faible. Une très riche distribution vasculaire se déploie selon un double réseau à mailles continues. (42)

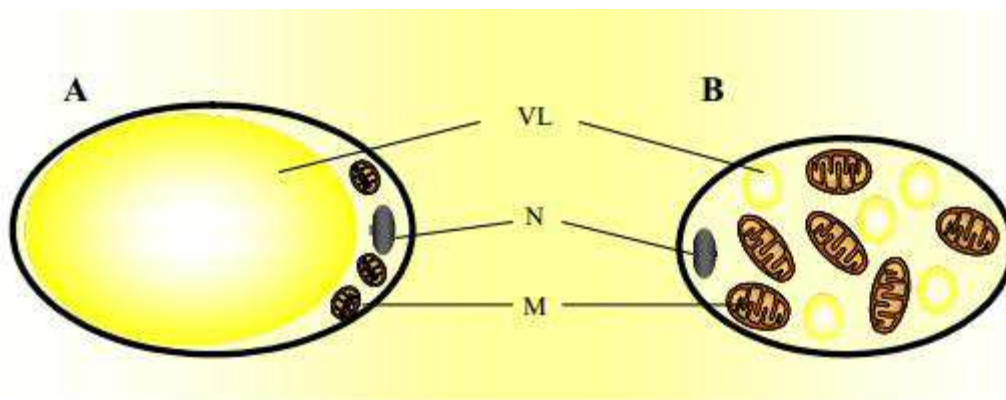


Figure 1 : représentation schématique d'un adipocyte blanc (A) et d'un adipocyte brun (B).

VL : Vacuole lipidique, N : noyau, M : mitochondries.

2. Macroscopique

La Boule de Bichat se situe dans la loge manducatrice. C'est à dire en avant du tendon du muscle temporal et du processus coronoïde (extrémité antérieure de la branche montante de l'os mandibulaire).

Le canal de Stenon longe la face latérale du corps graisseux avant de la pénétrer puis il traverse le muscle buccinateur avant de pénétrer dans la cavité orale.

D'un poids d'environ 8,5 grammes correspondant à un volume de 10 centimètres cube, elle est deux fois plus importante chez le nourrisson.

La loge manducatrice est limitée(23):

En dehors, et de haut en bas par l'aponévrose temporale, l'apophyse zygomatique et l'aponévrose masséterine,

En dedans, par la fosse osseuse temporale, l'aponévrose inter-ptérygoïdienne,

En arrière, par l'aponévrose inter-mandibulaire parotidienne tendue du bord postérieur de l'aponévrose masséterine au ligament sphénomaxillaire.

En avant, la loge est fermée dans sa moitié supérieure par la face postérieure du malaire, dans sa moitié inférieure par l'expansion antérieure de l'aponévrose masséterine à l'aponévrose buccinatrice refoulée par le pôle antéro-inférieur de la boule de Bichat et par la face postérieure de la tubérosité du maxillaire.

Entre les parois fixes des loges ostéo-aponévrotiques et les éléments dynamiques représentés par la branche montante de la mandibule et les muscles masticateurs, existent des espaces de glissement appelés syssarcoses qui contiennent un tissu cellulo-adipeux appelé la boule de Bichat

Les syssarcoses manducatrices comprennent l'aponévrose temporale, le muscle temporal, et la boule de Bichat

La boule de Bichat est composée d'un corps amas graisseux principal et de prolongements(29).

Ceux-ci varient suivant les auteurs entre 4 et 6 (masséterin, temporal superficiel, temporal profond, ptérygo-mandibulaire, sphéno-palatin, orbitaire -inférieur),

L'ensemble est entouré par un fascia conjonctif propre indépendant des fascias profonds de la face, libre d'adhérence sauf au niveau de la fissure orbitaire inférieure et du trou sphéno-palatin

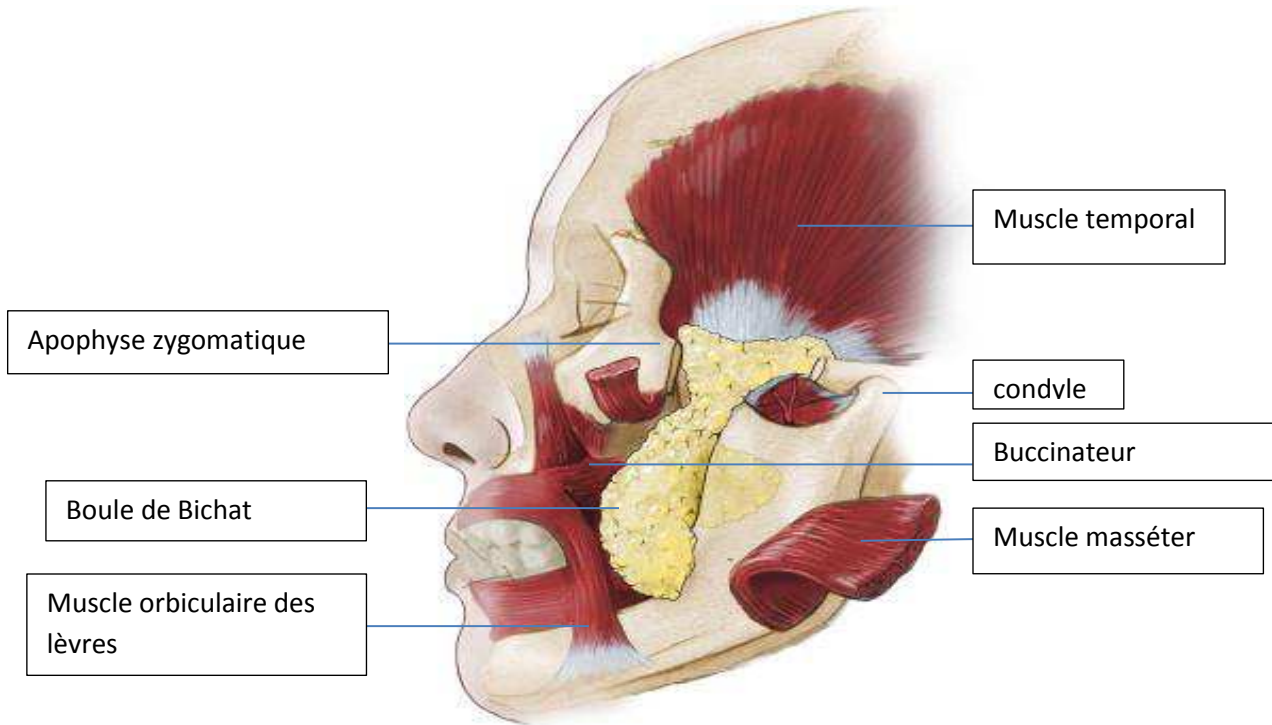


Figure 2: Dessin de la boule de Bichat avec son corps central et ses 4 prolongements: Buccal, Ptérygoïdien, ptérygo-palatin et temporal.

Le corps de la boule de Bichat a la forme d'une gouttière à axe vertical et à concavité postérieure. Certains lui décrivent trois lobes et 4 prolongements et d'autres un corps central et six prolongements. (34)

- Le lobe antérieur est situé sous l'arcade zygomatique en avant du muscle buccinateur. Ce dernier englobe les vaisseaux et le nerf sous orbitaire.
- Le lobe postérieur entoure le muscle temporal et est situé dans les espaces de mastication.
- Le lobe intermédiaire ou central est situé autour et à l'intérieur du lobe postérieur.

Les prolongements occupent les espaces voisins à savoir les fosses ptérygo et infra temporales.

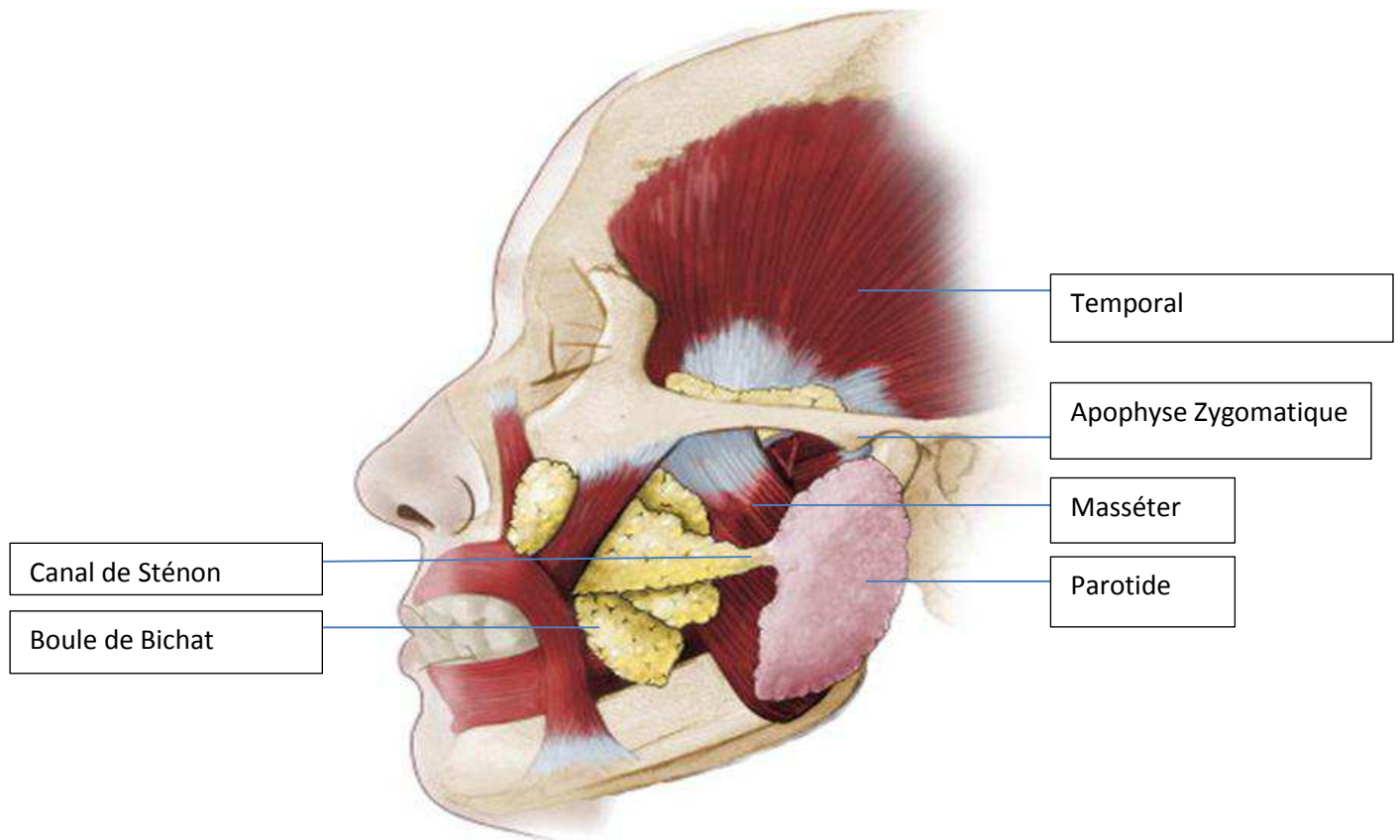


Figure 3 : Description de la Boule de Bichat d'après Zhang en trois lobes: antérieur, intermédiaire, et postérieur.

D. Vascularisation:

En périphérie, sous forme de plexus vasculaire sous capsulaire, elle dépend de l'artère faciale, de l'artère transverse de la face et de l'artère temporale superficielle,

En profondeur, la Boule de Bichat est surtout vascularisée par l'artère buccale branche de l'artère maxillaire interne. (18), (58)

Elle est caractérisée par le fort calibre des vaisseaux ainsi que des capillaires, un maillage serré des « corbeilles » vasculaires et de nombreuses anastomoses entre la branche profonde et le réseau sous capsulaire

Le drainage veineux se fait par deux voies:

- ✓ la veine maxillaire du système jugulaire externe.
- ✓ la veine faciale profonde du système jugulaire interne.

E. Physiologie:

La physiologie de la boule de Bichat pâtit de la connaissance, en plein développement, du tissu adipeux en général. Sa spécificité propre, même parmi les graisses de la face, n'est vraiment apparue que lors de sa fonte dans la trithérapie du sida.

Le tissu adipeux en général qui se distingue en tissu blanc et brun, n'est pas un simple tissu de remplissage ou de glissement (syssarcose), mais depuis Virchow 1857 jusqu'à Roncari 1981, l'adipocyte est soumis à une double action hormonale et neuronale.

L'adipocyte blanc a aussi une fonction sécrétrice endocrine (leptine découverte en 1994 qui communique avec le système nerveux central au niveau de l'hypothalamus) et une fonction paracrine (cytokines à fonction angiogénique, c'est à dire favorisant sa propre vascularisation), des prostaglandines, des œstrogènes, de l'angiotensinogène, etc ... (36),(31)

A cette action régulatrice, s'ajoute à présent pour le tissu grasseux en général, la capacité des cellules adipeuses-souches-adultes (ADAS, cellules multipotentes) comme sources pour former des ostéoïdes sous l'effet de protéines telles que la phosphatase alcaline, collagène de type 1, l'ostéopontine, l'ostéocalcine et pour produire une matrice minéralisée.(39),(45)

Nous ne pouvons, nous étendre sur ces recherches mais la capacité des cellules ADAS à former une matrice osteoïde, leur abondance et leur accessibilité au niveau de la boule de Bichat qui nous intéresse, expliqueront son importance en matière de reconstruction maxillo-faciale.(16)

F. Pathologies

1. Hernie traumatique de la boule de Bichat(9)(61)

a) Etiologies

Elles touchent principalement les jeunes enfants, et font généralement suite à des chutes avec un objet pointu dans la bouche ou à des lacérations de la muqueuse buccale dues à un trauma occlusal. Cependant ces blessures restent un phénomène rare.

b) Diagnostic

Cliniquement, la lésion n'est pas douloureuse, non pulsatile de couleur jaune ou rouge, elle devient ensuite violette signe d'une thrombose puis se nécrose.

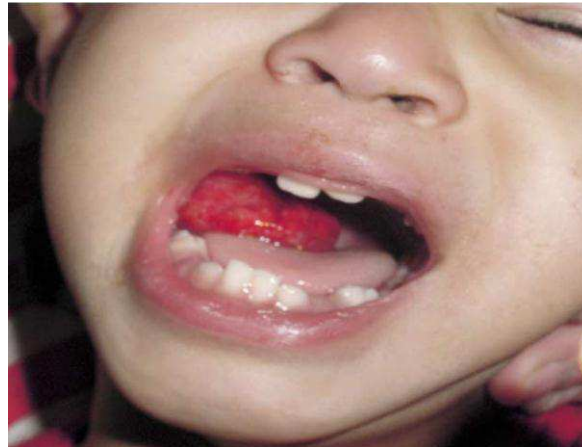

Figure 4:Apparence initiale d'une masse intra-orale chez un enfant se présentant aux urgences

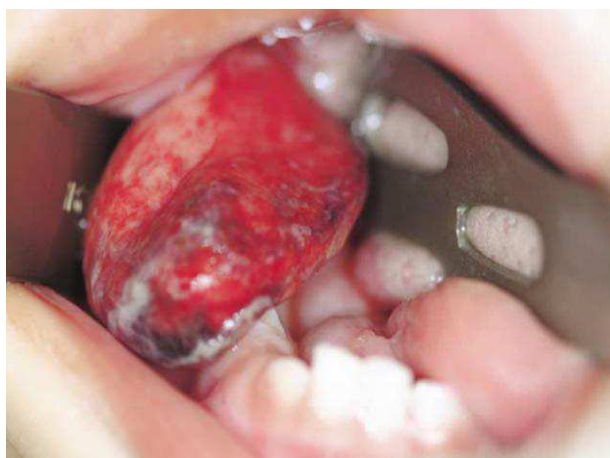

Figure 5 : Examen de la lésion sous anesthésie générale de cette masse pédiculée

Diagnostic différentiels: granulome pyogène, pseudotumeur inflammatoire, lipome, hémangiome, tumeur salivaire.

c) Les traitements.

Les traitements vont être différents suivants le temps écoulé entre le traumatisme et la consultation.

- Lorsque le diagnostic est précoce et que la réaction inflammatoire n'a pas eu lieu, le tissu graisseux est remplacé et la plaie est suturée.
- En revanche lorsque le diagnostic est plus tardif, le traitement consiste en l'exérèse de la masse graisseuse.

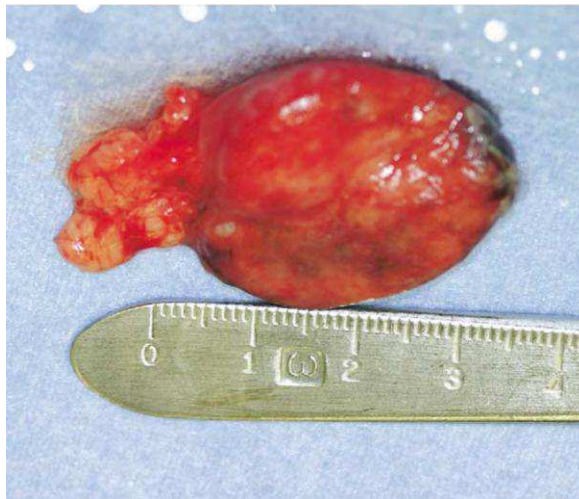


Figure 6: Excision de la masse.

2. Lipome (22), (52),(64),

Relativement rare, il s'agit d'une tumeur bénigne du tissu graisseux, qui évolue très lentement. L'étiologie de ces masses reste encore inconnue (bien que certains chercheurs aient émis l'hypothèse que certaines blessures touchant le tissu adipeux pouvaient entraîner leur apparition).

Les lipomes sont très rares chez l'enfant, bien qu'ils puissent apparaître à tous âges, avec un pic de prévalence entre 40 et 60 ans.

a) Signes cliniques et histologiques.

Il se présente classiquement sous la forme d'une masse dans la joue, entre les muscles superficiels du visage et le buccinateur et limitée par le bord antérieur du masséter, l'os zygomatique, le muscle orbiculaire des lèvres et la branche inférieure de la mandibule.

La peau ainsi que la muqueuse buccale sont intactes. À la palpation la lésion est élastique, bien délimitée et n'adhère pas au plan muqueux ni à l'épiderme. Elle n'est pas réduite à la pression et n'est pas douloureuse, seulement inesthétique.

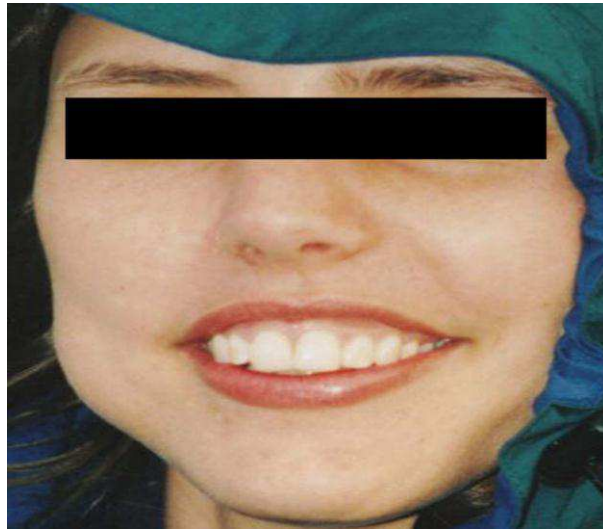

Figure 7 : Patiente âgée de 25 ans présentant une masse importante sur la joue droite.

L'étude histologique révèle la présence de cellules fusiformes.

Une IRM (imagerie par résonance magnétique) est nécessaire de manière à confirmer le diagnostic et ainsi écarter l'éventualité d'une tumeur maligne (présence d'adénopathie). Elle permet également d'évaluer le volume du lipome et orientera donc le choix du traitement.

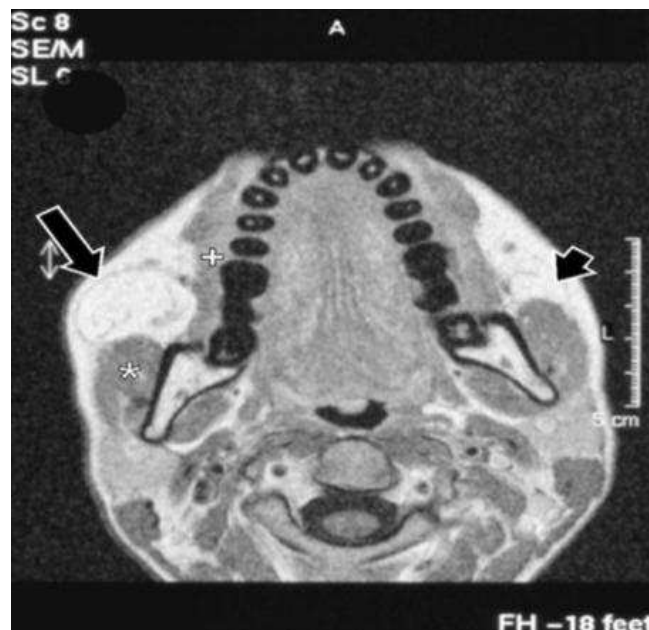


Figure 8: T1-weighted, GADO-enhanced MR-image of patient I showing a large, encapsulated fatty mass in the right cheek (long arrow) lateral to the buccinator muscle (b) and anterior to the masseter muscle (c). Note the normal BFP on the left (short arrow).

b) Les traitements.

Deux approches chirurgicales sont possibles en fonction de l'étendue de la lésion.

- ❖ Approche intra orale : on réalisera une incision dans le fond du vestibule de manière à pouvoir extraire l'extension buccale et le corps de la boule de Bichat. Indiquée pour les formes non invasives.
- ❖ Approche extra-orale : indiquée essentiellement pour les formes diffuses, lors de récurrence ou encore en cas de suspicion d'un liposarcome. Cette intervention est plus invasive. Elle nécessite une incision péri-auriculaire s'étendant de la zone temporale à la zone sous maxillaire et permet le retrait des prolongements plus profonds.



❖ Figure 9: Patient 1, âgée de 33 ans, 6 mois après la chirurgie.

III. Les communications bucco-sinusiennes

A. Définition:

Elles correspondent à une solution de continuité entre le sinus maxillaire et la cavité orale, d'origines diverses et dont le traitement va dépendre de la taille de cette communication et de son ancienneté. La guérison peut cependant être spontanée.

B. Les étiologies(30)

D'origine iatrogène, tumorale ou traumatique, elles sont nombreuses.

1. Causes liées au geste du praticien:

-Suite à une extraction de dent incluse, ou encore lors d'une résection apicale d'une dent atteinte de lésions péri apicales chroniques (kystes, granulomes). Ceci concerne surtout les premières molaires maxillaires (cause la plus fréquente) (24) d'où l'importance d'évaluer le rapport racine/sinus avant toute extraction au niveau du maxillaire.

-Lors de curetage excessif après une avulsion.

-Après refoulement d'une racine ou d'un implant dans le sinus maxillaire.

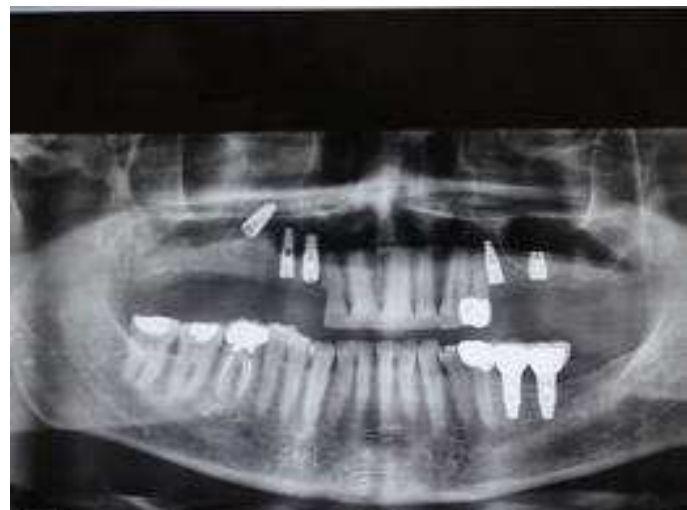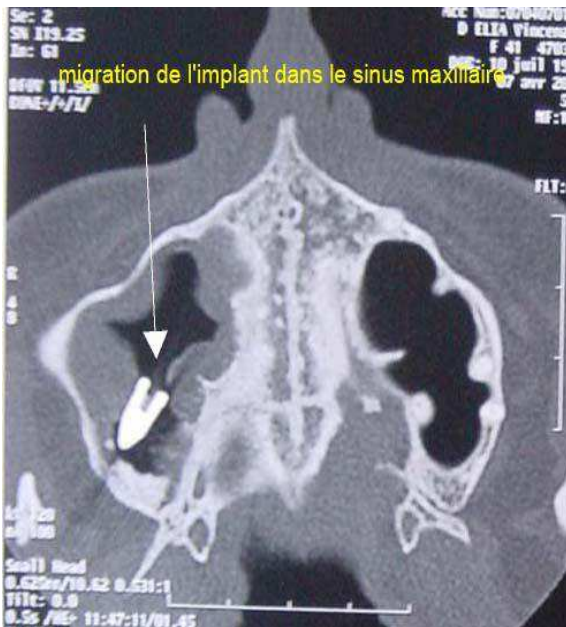


Figure 10 : Images radiologiques de migration d'un implant dans le sinus maxillaire.

-Suite à la mise en place d'un implant ou lors de la dépose.

2. Causes Tumorales

-Les tumeurs malignes (carcinome épidermoïde, sarcome...) peuvent être à l'origine de communications bucco-sinusiennes, puisque l'exérèse de la tumeur n'est possible que lors de maxillectomie partielle ou encore totale.

- De plus les traitements par chimiothérapie ou radiothérapie peuvent entraîner des ostéonécroses des maxillaires à l'origine de CBS.

- La prise de bisphosphonate(40) (traitement de l'ostéoporose, maladie de Paget, myélome multiple) peut également avoir pour conséquence une ostéochimionécrose. De plus cette molécule rend l'os friable facilitant l'expulsion d'un implant dans le sinus.

3. Causes traumatiques

Suite à des chutes avec des objets dans la bouche (chez les enfants surtout), à des accidents de la voie publique, ou encore des accidents balistiques (tentatives de suicides, blessure de guerre, de chasse..).

C. Le diagnostic.

1. Interrogatoire

Il va dépendre d'une anamnèse et d'un interrogatoire précis du patient. Il faudra d'abord rechercher si des extractions récentes ont eu lieu, ou d'autres gestes invasifs, et l'ancienneté de ces interventions.

De plus, on cherchera également des signes de sinusites chroniques tels que (17):

- ✚ douleur sous orbitaire unilatérale.
- ✚ Sensation de pression lorsque la tête est penchée vers le bas.
- ✚ Rhinorrhée inconstante.
- ✚ Obstruction nasale.
- ✚ Cacosmie subjective.

Le patient pourra également se plaindre de trouble de la respiration (impression de fuite d'air, gêne à la respiration), de reflux de liquide par le nez ainsi que de troubles phonatoires (nasonnement).

2. Examen clinique

En cas de doute après une extraction dentaire, on réalisera la manœuvre de Valsalva (le patient se bouche le nez et souffle par ce dernier, bouche ouverte). En présence d'une communication bucco-sinusienne, on observera des bulles d'air au niveau du site post-extractionnel, ou de la buée sur le miroir. Et à la simple écoute, on entendra dans certains cas un bruit de fuite d'air. On pourra également réaliser une exploration à l'aide d'une sonde boutonnée (technique à éviter, risque de créer ou d'agrandir la CBS)(30)

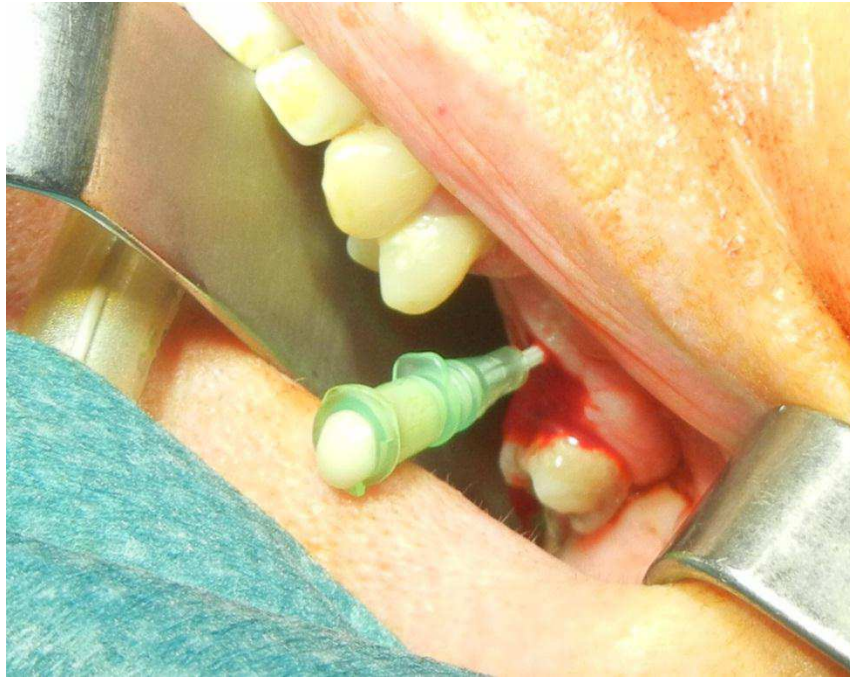


Figure 11 : Communication bucco-sinusienne post extractionnelle, chez une patiente atteinte de sinusite chronique

On cherchera, à la palpation, la présence d'adénopathie en cas de suspicion d'une lésion tumorale.

Cependant, il arrive que l'orifice de la communication ne soit pas spontanément visible en raison de l'ancienneté de cette dernière. On recherchera alors une muqueuse scléreuse non inflammatoire autour de la CBS.

3. Examen radiographique:

Différents clichés radiologiques vont permettre de mettre en évidence les CBS.

-Les radios rétro-alvéolaires: utiles pour diagnostiquer un dépassement de pâte dans le sinus, la rupture de plancher sinusien et de l'alvéole, la présence de kyste ayant atteint le sinus.

-La radio panoramique ou orthopantomogramme: mise en évidence d'une racine refoulée dans le sinus, de lésions radioclares ostéolytiques.

-Radio incidence de Blondeau : utile pour examiner les sinus para-nasaux

-Tomographie de face : qui va permettre de montrer si l'atteinte des sinus est unilatérale ou bilatérale.

D. Les complications:

La persistance d'une communication bucco-sinusienne peut être à l'origine de sinusites chroniques comme nous l'avons vu précédemment. On pourra également observer des aspergillose sinusiennes (mycoses) en cas de dépassement de pâte d'obturation dans le sinus lorsque l'une des racines d'une dent traitée endodontiquement est en contact direct avec le sinus (diagnostic: atteinte unilatérale, mouchage purulent, cacosmie, douleur) (29)

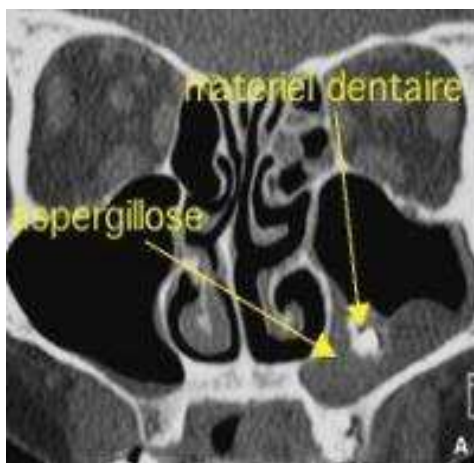


Figure 12 : Scanner, dépassement de gutta percha dans le sinus ayant entraîné une aspergillose.

De plus, les communications bucco-sinusiennes résiduelles soumises à des changements de pression peuvent induire des algies dysbariques: barotraumatisme contre-indiquant ainsi la pratique de sports tels que la plongée, le saut en parachute... (7),(13)

E. Analyse de la communication bucco-sinusienne:

Cette analyse nous permettra de choisir le traitement le plus adapté.

1. Localisation:

On retrouve habituellement 3 localisations possibles.

- Alvéolaire: la plus fréquente, retrouvée après extraction dentaire (bon pronostic)
- Palatine: rare suite à l'exérèse d'un kyste sur une incisive latérale, dent incluse en palatin.
- Vestibulaire: très rare, d'origine iatrogène en général.

La localisation peut également être multiple (exérèse d'une tumeur, accident balistique)

2. La taille:(47)

Elle dépend de deux paramètres :

- ❖ la profondeur (hauteur d'os résiduel)

- ❖ Le diamètre:
 - 1 à 2 mm (d'origine dentaire), la CBS guérit spontanément en général.
 - 5mm et plus: la prise en charge chirurgicale est inévitable.

F. Les traitements.

Ils peuvent concerner deux plans:

- le plan sinusien, lorsqu'il y a une infection importante, ou une cause susceptible d'entretenir la communication bucco-sinusienne. En général, ces traitements relèvent du domaine des ORL, mais seront cités succinctement.
- le plan buccal qui nous intéresse au premier chef et dont le traitement dépendra de l'ancienneté de la CBS mais surtout de sa taille.

1. Traitement du plan sinusien.

a) *Sinusite chronique:(29)*

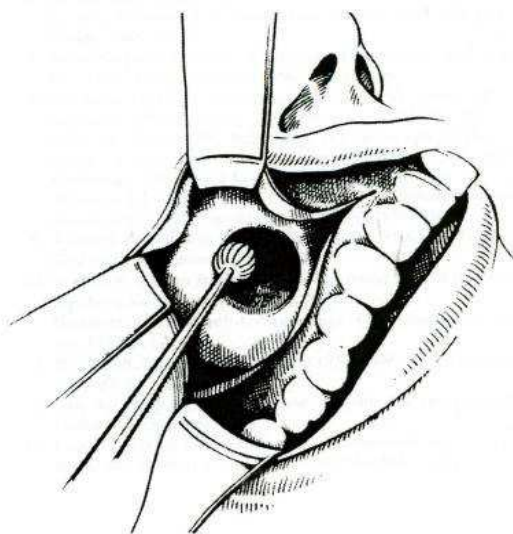En 1ère intention, traitement médical:

- Antibiothérapie pendant 10 à 15 jours: guidée par un antibiogramme. Les antibiotiques couramment utilisés sont l'Augmentin(R), les céphalosporines de 2° et 3° générations, les quinolones et éventuellement la Pristinamycine.
- Corticothérapie pendant 4 à 10 jours à forte dose, indiquée en cas d'œdème important

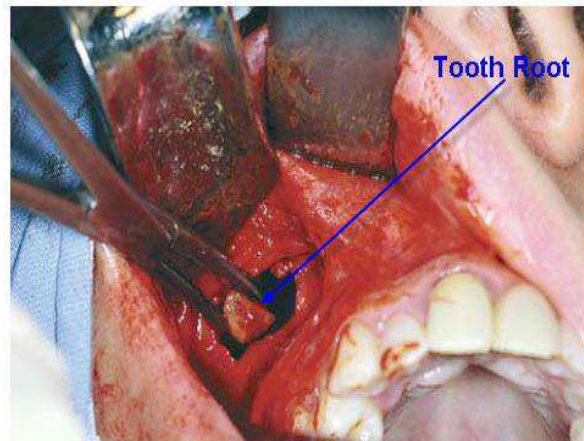
- Les traitements locaux: les lavages de nez (avec du sérum physiologique), qui seront réalisés par le patient. Les antihistaminiques locaux (effet anti-sécrétoire), les aérosols, la cure thermale.

En 2ème intention, traitement chirurgical (ORL) qui va permettre au sinus d'être mieux ventilé et nettoyé.

- MEATOTOMIE MOYENNE: Elle va permettre le drainage du sinus maxillaire dans la fosse nasale. L'intervention consiste à agrandir l'orifice naturel qui a été obturé par l'infection et l'inflammation. Pour cela le chirurgien enlève une partie de la cloison osseuse qui sépare le sinus de la fosse nasale, dans la zone du méat moyen. Elle est réalisée par voie endoscopique.
- TECHNIQUE DE CALDWELL-LUC (voie de drainage entre le sinus maxillaire et le nez). Les chirurgiens préfèrent cependant éviter cette technique en raison des risques de séquelles au long cours de cette intervention (« syndrome du sinus mal opéré »)



➤ Diagram showing the surgical technique where a long sub-labial incision facilitates gentle tissue retraction and the anterior antrostomy is created by a cutting burr.



Removal of a root from the maxillary sinus using the Caldwell-Luc surgical technique

Figure 13 : Manœuvre de CALDWELL-LUC

b) Corps étrangers dans le sinus

Il s'agira le plus souvent d'une racine ou d'un implant projeté dans le sinus. La conduite à tenir sera donc la suivante:

1. Localiser avec précision l'élément (au moyen de radiographies)

2. Retrait de l'apex soit par voie vestibulaire soit par voie nasale (méatotomie) mais, en aucun cas par voie alvéolaire ==> risque d'agrandir la communication bucco-sinusienne.

2. Traitement chirurgical du Plan buccal :

- En cas de communication bucco -sinusienne immédiate et de petite taille. Hausamen J E préconise une fermeture du site au moyen d'une suture ainsi que d'une compression afin de permettre une stabilisation du caillot et une cicatrisation sans complications.
- D'autres techniques peuvent être utilisées pour rapprocher les berges de la plaie et donc pour assurer l'herméticité du site telles que les colles biologiques ou encore les gouttières de compression locale.

Fermeture chirurgicale du plan buccal.

a) *Lambeau muco périosté (lambeau pleine épaisseur) :*

Va être réalisé à partir de la muqueuse vestibulaire de la CBS. Il est libéré en apical par une incision horizontale du périoste, puis suturé aux berges désépithélialisées de la communication bucco-sinusienne.

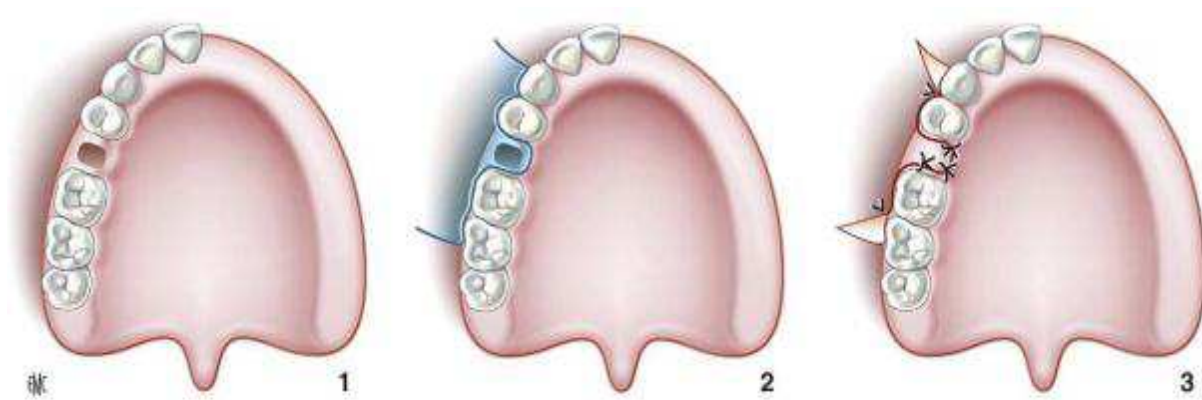


Figure 14 : Schéma d'un lambeau muco-périosté : Étapes (de 1 à 3) de la fermeture d'une petite perte de substance située en secteur denté ayant constitué une communication buccosinusienne.

Utilisation d'un lambeau vestibulaire.

b) Lambeau palatin :

Utilisé pour les CBS importantes, ce lambeau, réalisé à 5mm du collet des dents, consiste en une rotation de la muqueuse épithélio-conjonctive palatine. Il est ensuite suturé aux berges désépithéliasées de la CBS.

Les suites post opératoires sont cependant très douloureuses, dues à la portion cruentée de la muqueuse palatine laissée à vif.

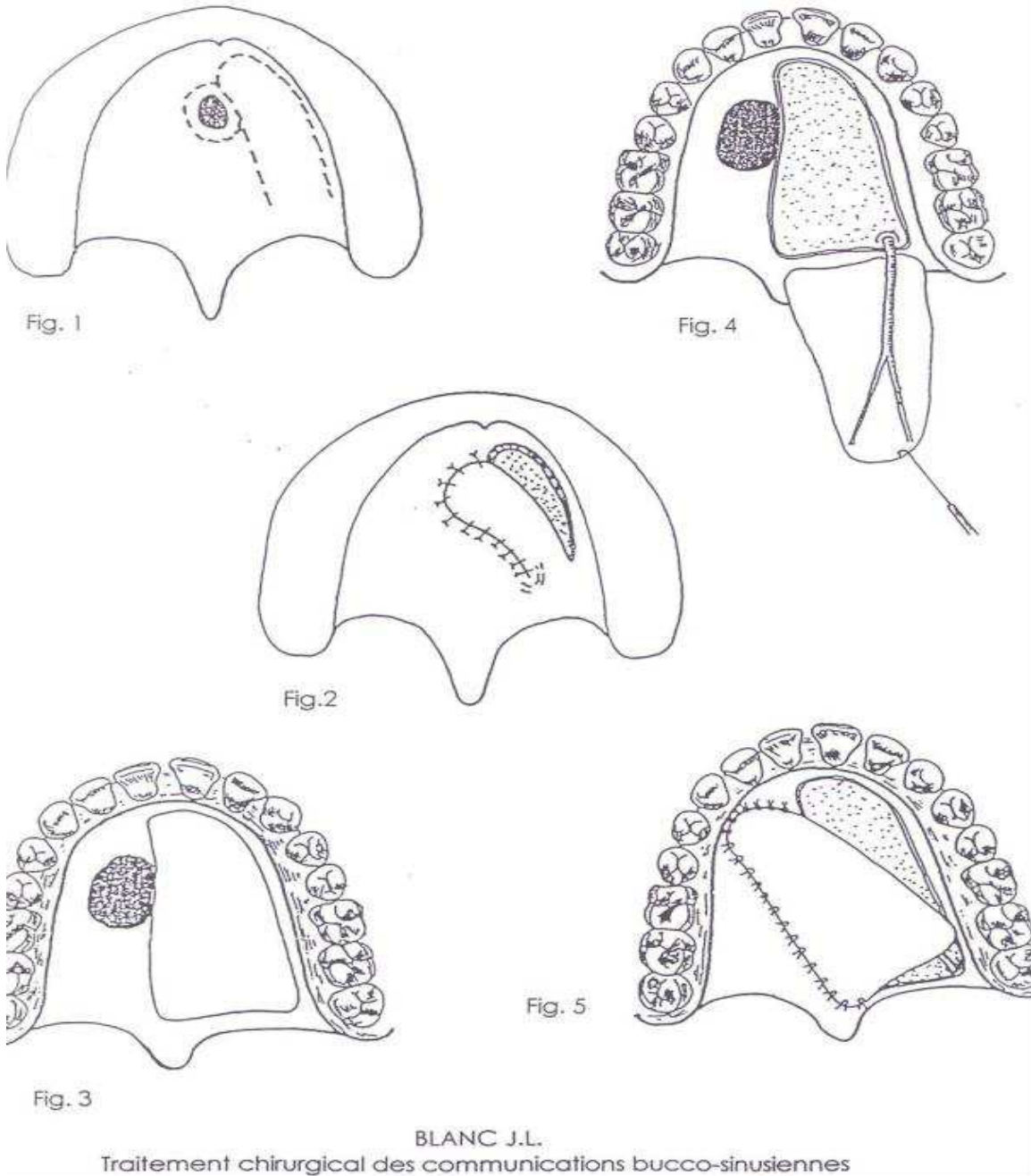


Figure15 : tracé du lambeau palatin (fig1), levé du lambeau

c) Lambeau lingual :

Bon pronostic de ces lambeaux grâce à la très bonne vascularisation de la langue. Le pédicule de ce lambeau peut être antérieur ou postérieur. La contrainte majeure de ce lambeau réside dans le fait que ce lambeau reste pédiculé durant 15 jours, nécessitant ainsi un blocage intermaxillaire. De plus, une seconde intervention sera nécessaire de manière à libérer le lambeau.

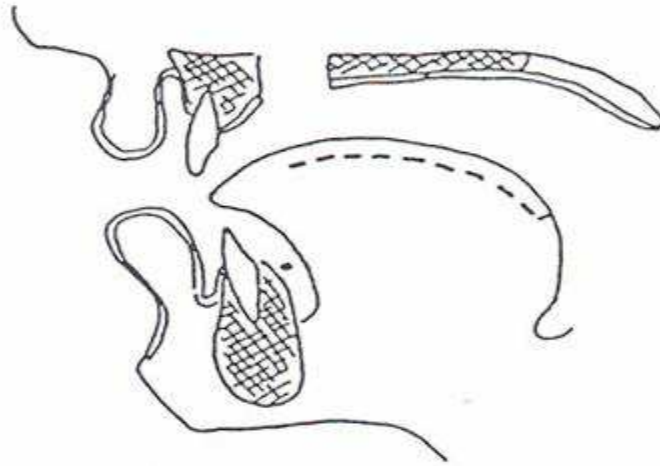


Figure 16 : Coupe sagittale du tracé d'un lambeau lingual

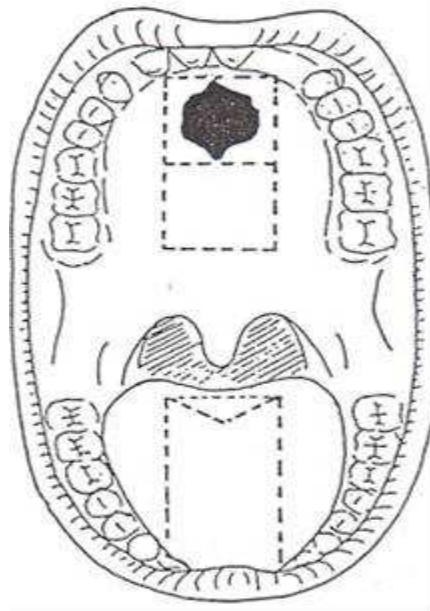


Figure 17 : Les lambeaux de langue mobile sont pédiculés sur l'arc ranin et leur pédicule est postérointerne, ou sur la pointe de la langue et leur pédicule est externe.

d) Lambeau jugal :

Réalisé à partir de la muqueuse jugale, indiqué pour des CBS de grande taille. Ce lambeau suit le trajet de l'artère faciale.

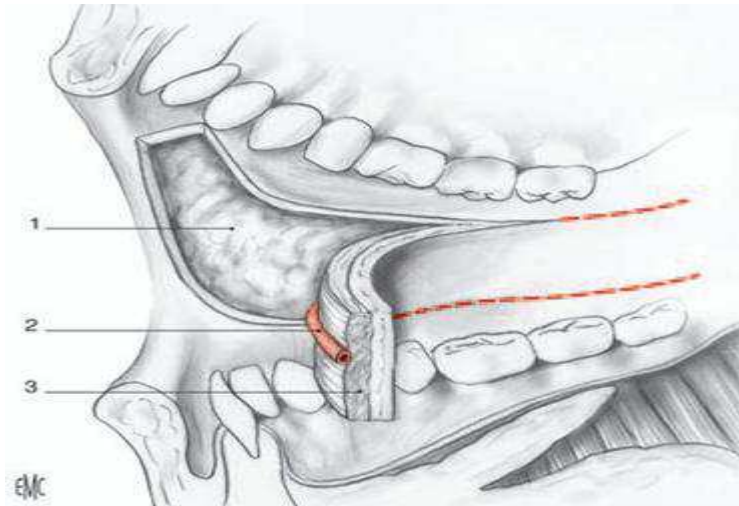


Figure 18 : Schéma d'un lambeau jugal traversé par l'artère faciale à flux antérograde. 1. Boule de Bichat ; 2. Artère faciale ; 3. Muscle buccinateur

Fermeture concomitante du plan buccal (superficiel, décrit ci-dessus) et du plan sinusien (profond).

Ces interventions vont ainsi permettre une meilleure étanchéité de la CBS. (37)

Trois techniques sont alors envisageables.

-La première consiste en une désépithélialisation simple des parois de la communication bucco-sinusienne et une réalisation de sutures profondes à l'aide de fils résorbables.

-La seconde appelée technique de la collerette. La muqueuse en périphérie de la communication bucco-sinusienne est découpée en collerette, puis retournée et suturée avec un point en X. (20)

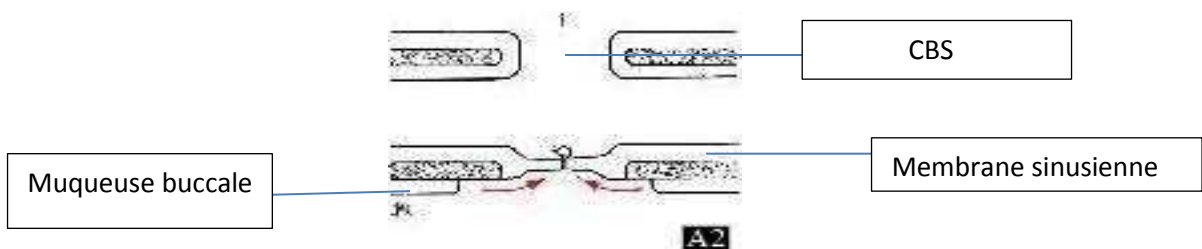


Figure 19 : Schéma de la technique de la collerette.

-La troisième technique fait l'objet de cette thèse, il s'agit de l'utilisation de la Boule de Bichat.

3. Traitement chirurgical oral utilisant la boule de Bichat

Nous avons vu précédemment que l'utilisation de la boule de Bichat s'adresse le plus fréquemment aux communications bucco-sinusiennes d'origine alvéolaire, lorsque celles-ci sont supérieures à 4 mm

Nous avons également vu que des techniques plus simples (suture simple avec compression, recouvrement muqueux, pose d'une membrane) arrivent à bout de ces CBS dans la majorité des cas à condition d'intervenir précocement.

La technique utilisant la boule de Bichat, que nous allons décrire, est celle que nous avons vu la plus utilisée essentiellement par les chirurgiens maxillo-faciaux.

Mais avant d'exposer les différentes techniques utilisant la boule de Bichat, souvent en dernier recours, nous rappellerons que plus qu'un effet mécanique, la boule de Bichat constitue un apport de tissu fortement vascularisé de façon autonome, et riche en cellules multipotentes qui proviennent tout autant du stroma vasculaire que des cellules adipeuses dont la graisse va disparaître en quelques semaines. On observera une épithélialisation au bout de 4 semaines. (19)

Il conviendra donc d'amener un tissu adipeux en quantité suffisante dont le pédicule vasculaire est intact, le problème du recouvrement par la muqueuse étant secondaire.

Trois interventions sont donc possibles:

- boule de Bichat seule.
- boule de Bichat et recouvrement épithélio-conjonctif(55).
- boule de Bichat, muqueuse gingivale et collerette issue du sinus (Bouche et Freche repris dans la thèse Berthe).

Nous ne décrivons pas à nouveau la phase sinusienne (2),(32),(43),(44),(50),(60)

Les temps opératoires :

1. Anesthésie générale dans la plupart des cas permettant de traiter les deux plans.

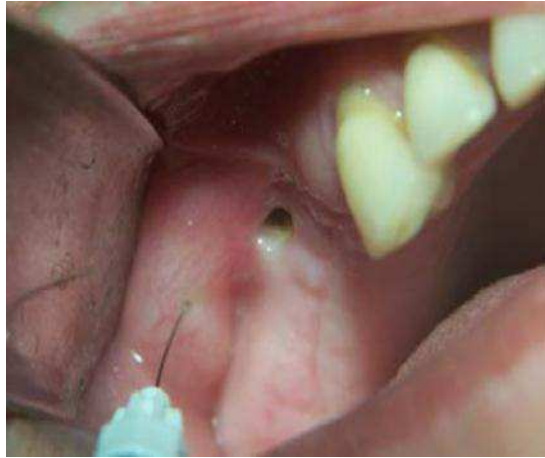

Figure 20 : Photo de l'ostium bucco-sinusien.

2. Vérification de la présence de l'ostium bucco -sinusien au moyen d'un cathéter, d'une sonde ou d'un cône de gutta percha.
3. Repérage de l'ostium du canal de Stenon (situé en regard du collet de la deuxième molaire supérieure) ce temps signalé par Johan Fagan ne paraît pas préoccuper la plupart des publications que nous avons consultées.
4. Incision de la muqueuse buccale.

Plusieurs incisions ont été proposées :

==> Incision crestale avec deux incisions de décharge toujours vestibulaires de manière à ce que le lambeau muco-périosté ait une forme trapézoïdale à base vestibulaire.

==> Extension de l'incision par des incisions intra-sulculaires de part et d'autre des dents bordant l'édentement.

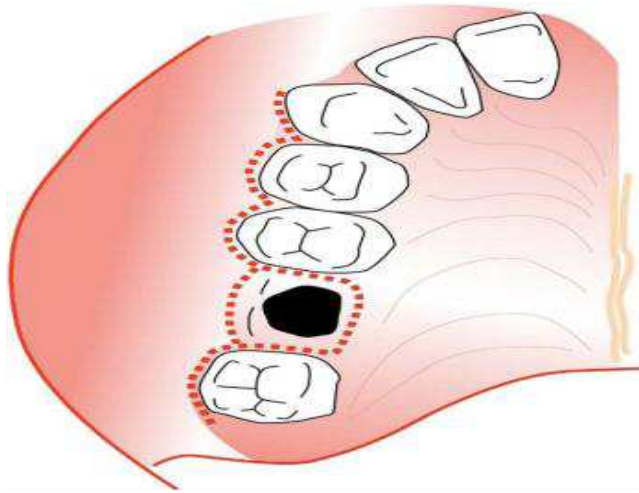


Figure 21 : Incision en cas de persistance d'une CBS plus longue avec une fistule épithélialisée

5. Décollement du lambeau (pleine épaisseur) au moyen d'un décolleur.

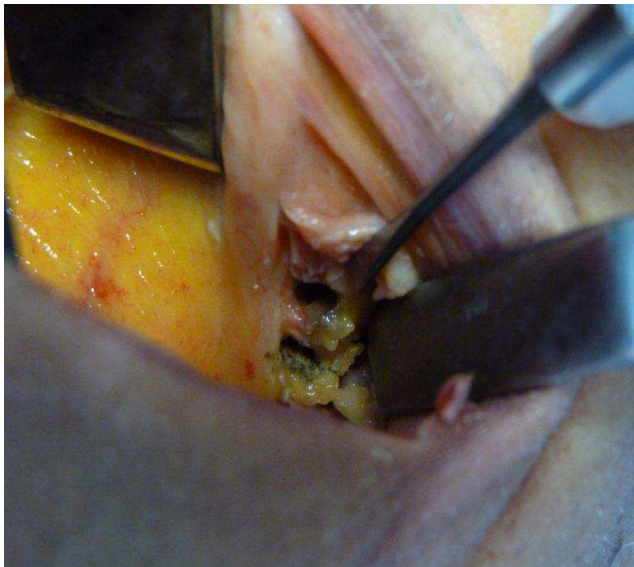


Figure 22 : Lambeau réalisé sur un cadavre.

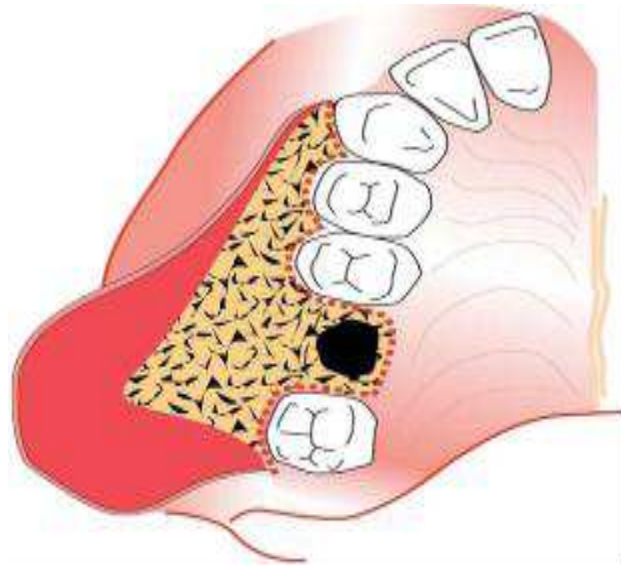


Figure 23 : Tracé du lambeau pleine épaisseur.

6. Berges de la CBS, avivées à la rugine, et curetage du tissu de granulation.
7. Certains effectuent des perforations osseuses à l'aide d'une fraise à os, autour de la CBS afin d'arrimer la boule.
8. Incision dans le fond du vestibule (commissure intermaxillaire) pour aborder la boule de Bichat. La plupart, plutôt que de faire une deuxième incision prolonge l'incision primitive de la muqueuse vers la partie postérieure.

Il semble que cette dernière technique soit préférable car elle permet un recouvrement plus facile de la boule par le lambeau récliné.

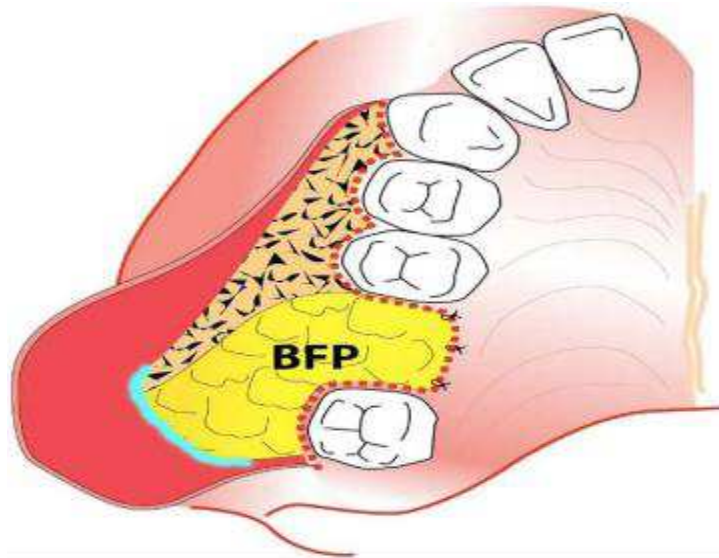


Figure 24 : Le corps adipeux de la joue (BFP) est développé dans le défaut après l'incision du périoste (ligne turquoise).

9. La boule de Bichat apparaît au fond de l'incision faisant saillie, sinon il convient d'aller la chercher délicatement au moyen d'une pince sans griffes.

10. Le fascia est alors disséqué au moyen d'un ciseau à bouts ronds et la boule de Bichat est dégagée sans traction excessive.

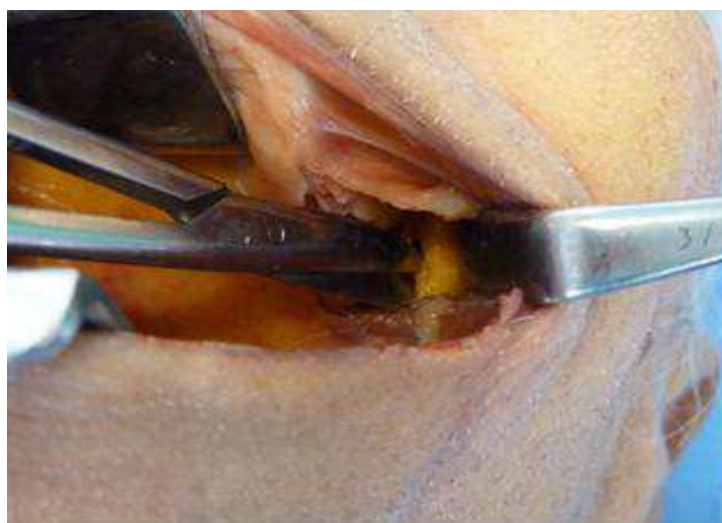

Figure 25 : Dissection du fascia entourant le Boule de Bichat

11. Elle est amenée au bord de la CBS et suturée soit directement sur les berges de la muqueuse soit sur les perforations.

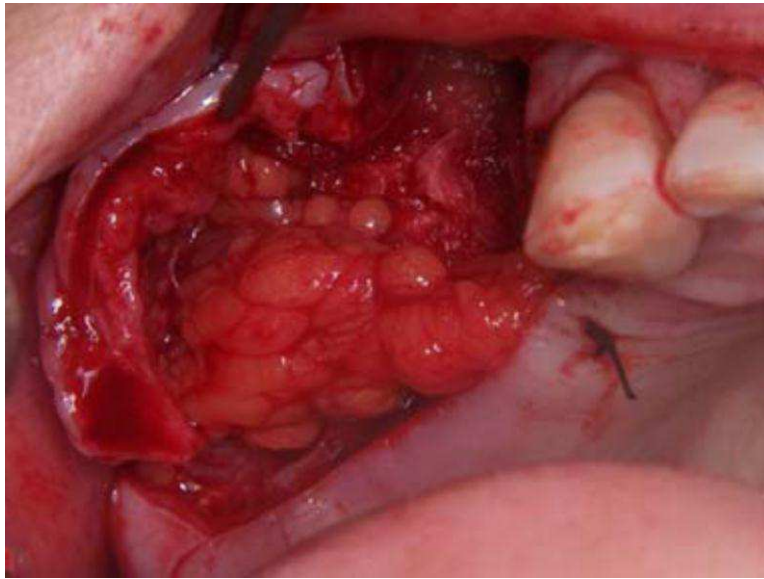


Figure 26 : Suture de la Boule de Bichat aux berges de la CBS

12. Si le lambeau le permet, il est rabattu et recouvre hermétiquement la perte de substance sans tension, sinon la boule est laissée à vif.

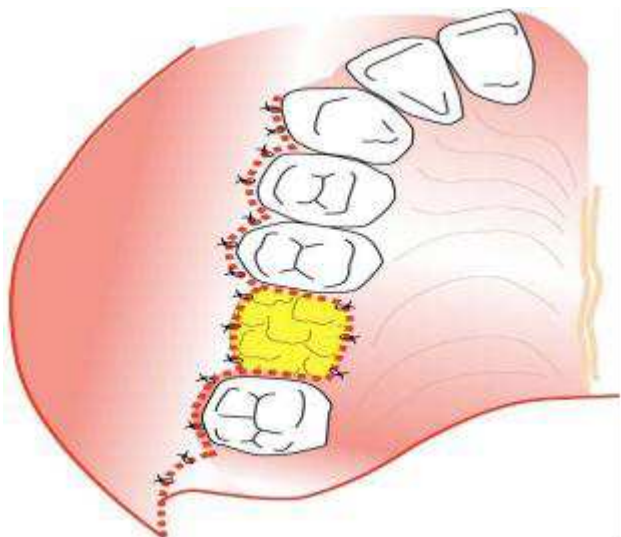
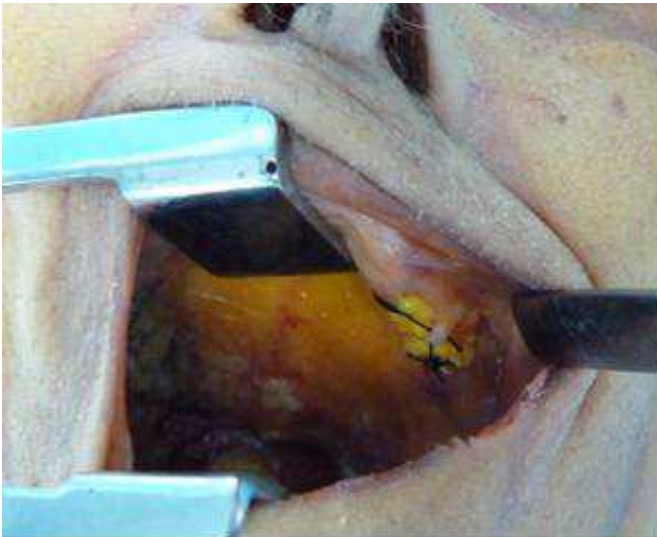


Figure 27: La vue après la fermeture du lambeau, avec le corps adipeux de la joue qui est en partie dévoilé.

13. Certains y adjoignent un bourdonnet de tulle gras afin de diminuer la tension sur les sutures. Il est retiré au bout d'une semaine.

Conseils post-opératoires :

- Antibiothérapie pendant 7 jours
- Éviter une hyper pression nasale ou buccale : ne pas, souffler, cracher, se moucher (rhume), ni boire avec une paille, ne pas monter en altitude, ni plonger.
- Ne pas fumer : risque de nécrose
- Alimentation molle.

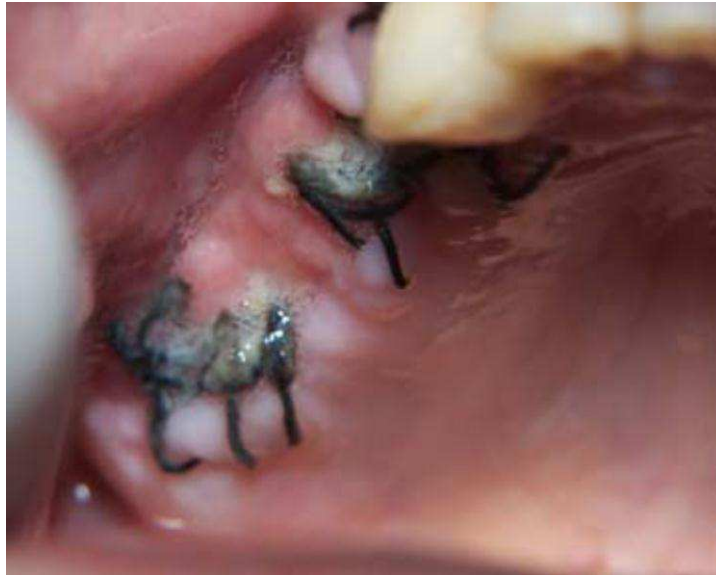

Figure 28 :7 jours post opératoire

Les différentes variantes de la technique chirurgicale.

Elles s'adressent essentiellement aux pertes de substances plus importantes (de 10 à 16 centimètres carrés) qui ont fait l'objet de diverses classifications, suivant la localisation, la surface ou la hauteur de défaut osseux.(12),(35),(26)

La dernière classification est celle de Brown 2010 (6), elle reprend la précédente modifiée par Okay :

Composante verticale :

- maxillectomie basse sans communication avec la muqueuse sinusienne.
- Maxillectomie moyenne sans atteinte du plancher orbitaire.
- Maxillectomie haute épargnant le contenu orbitaire.
- Maxillectomie totale.

Composante horizontale :

- Maxillectomie alvéolaire unilatérale.
- Maxillectomie alvéolaire bilatérale.
- Totale.

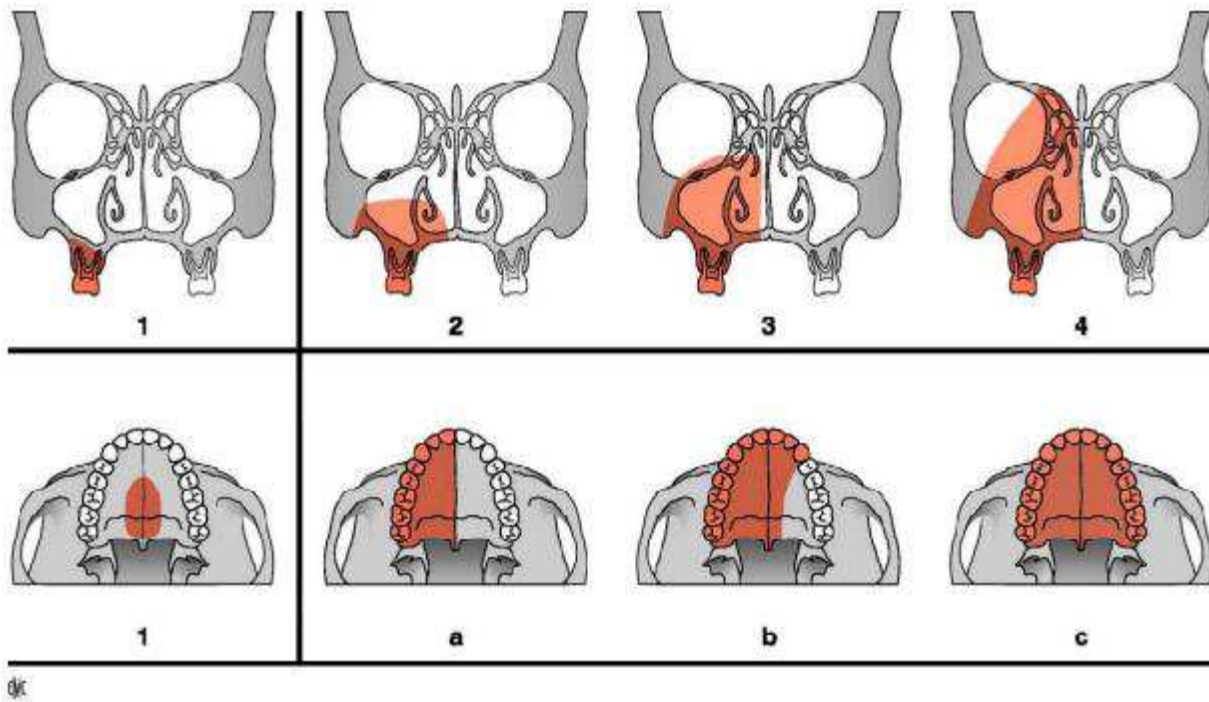


Figure 29 : Classification des défauts maxillaires en fonction de leur composante verticale et horizontale. Selon Brown.

Les conséquences d'une perte de substance maxillaire sont très variables suivant les associations et les degrés. Celle qui nous intéresse est la création d'une fistule bucco-sinusienne ou bucco-nasale responsable de troubles de la déglutition et de la communication ainsi que d'infections sinusiennes.

La boule de Bichat, dans ces cas-là, peut être associée à des greffes osseuses ou à des membranes

IV. Autres utilisations de la boule de Bichat et perspectives d'avenir.

A. Traitement des fibroses sous muqueuses.(10),(33)

1. Etiologies(5)

Il s'agit d'une maladie inflammatoire chronique qui touche la muqueuse buccale, quelques fois le pharynx et l'œsophage, dont l'étiologie principale est encore inconnue et le risque de transformation maligne élevé (en Inde dans 40 à 50 % des cancers de la bouche on retrouve des fibroses sous muqueuses). Cependant certains facteurs sont reconnus comme favorisant l'apparition des fibroses sous muqueuses parmi eux : la noix de bétel, le tabac, la carence en vitamine B et la consommation de piment.

2. Prévalence

Touche essentiellement les Indiens et les Asiatiques, fréquente entre 20 et 40 ans.

3. Signes cliniques :

Sensation de brûlures, formation de vésicules (palais+++), suivies d'ulcérations, d'hypersialorrhée, et dans certains cas une xérostomie.

La muqueuse devient ensuite lisse, atrophique et rigide (due aux cicatrices).La langue devient également lisse, dépapillée. La luvette est détruite.

Des bandes fibreuses apparaissent sur toute la muqueuse.

Tout ceci entraîne des difficultés à avaler, à ouvrir la bouche (trismus), et des difficultés masticatoires.

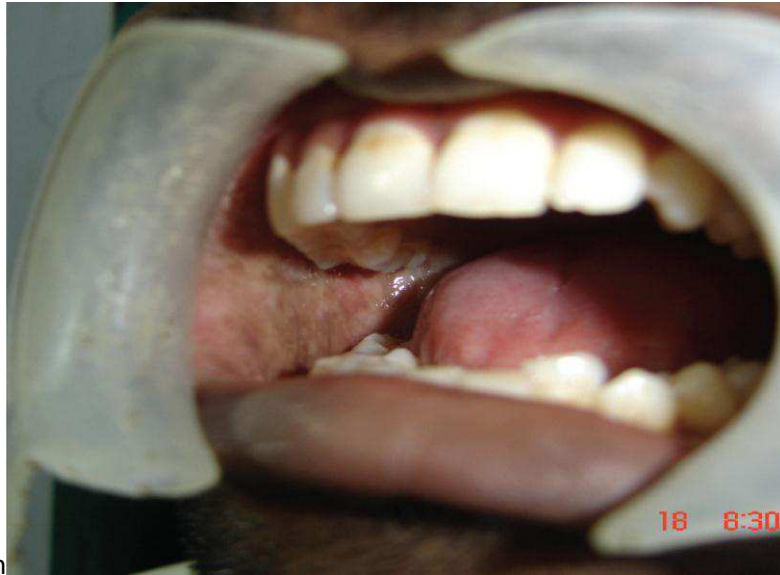

Figure 30 : Amplitude d'ouverture buccale d'un patient atteint de fibrose sous muqueuse.

4. Diagnostic différentiel.

Sclérodémie, anémie de Biermer, maladies bulleuses chroniques (pemphigus), syndrome de Plummer-Vinson.

5. Diagnostic.

Analyse histologique → anapath.

6. Traitement.

On ne connaît pas encore à l'heure actuelle de traitement spécifique. Cependant l'utilisation de corticoïdes (voie générale ou locale) est recommandée bien que n'ayant un effet qu'à court terme.

Il existe également des traitements chirurgicaux (indiqués chez les personnes atteintes de trismus important) consistant en des greffes de peau, des lambeaux naso-geniens ou encore des lambeaux palatins.

Depuis plusieurs années maintenant, des auteurs ont proposé l'utilisation de la boule de Bichat dans le traitement de ces fibroses sous muqueuses, YEN étant le premier à l'avoir utilisée dans le traitement chirurgical des fibroses sous muqueuses.

Protocole opératoire.

1. Anesthésie générale.
2. Incisions bilatérales de la muqueuse au niveau du plan d'occlusion, à l'écart de l'orifice du canal de Stenon.
3. Incisions verticales antérieures pour éviter de déchirer les commissures labiales.
4. Libérations des bandes fibreuses repérées préalablement à la palpation.

5. Ouverture buccale forcée. → Si l'ouverture buccale reste insuffisante, c'est-à-dire inférieure à 35mm, une coronoidectomie bilatérale (exposition de la branche montante de la mandibule jusqu'au processus coronoïde à partir des incisions déjà réalisées) est réalisée pour obtenir une ouverture de 40 mm.
6. La boule de Bichat est ensuite recherchée par le bord postéro-supérieur de la plaie puis tractée délicatement, de manière à recouvrir entièrement le défaut sans tension.

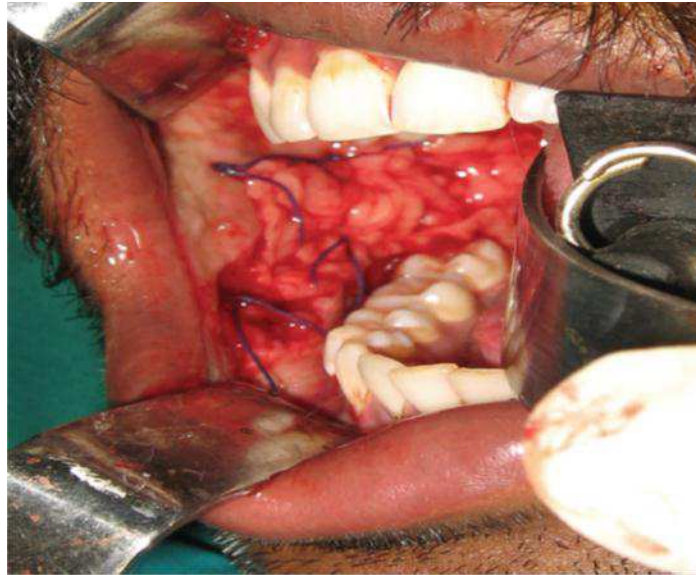


Figure 31: Boule de Bichat traquée puis suturée aux berges de la plaie.

7. Suture matelassées de la boule de Bichat aux bords de la plaie.
8. Réalisation de la même intervention du côté controlatéral.

Le patient est ensuite mis sous antibiotiques durant une semaine. Il débute à partir du troisième jour post opératoire des exercices d'ouverture buccale.

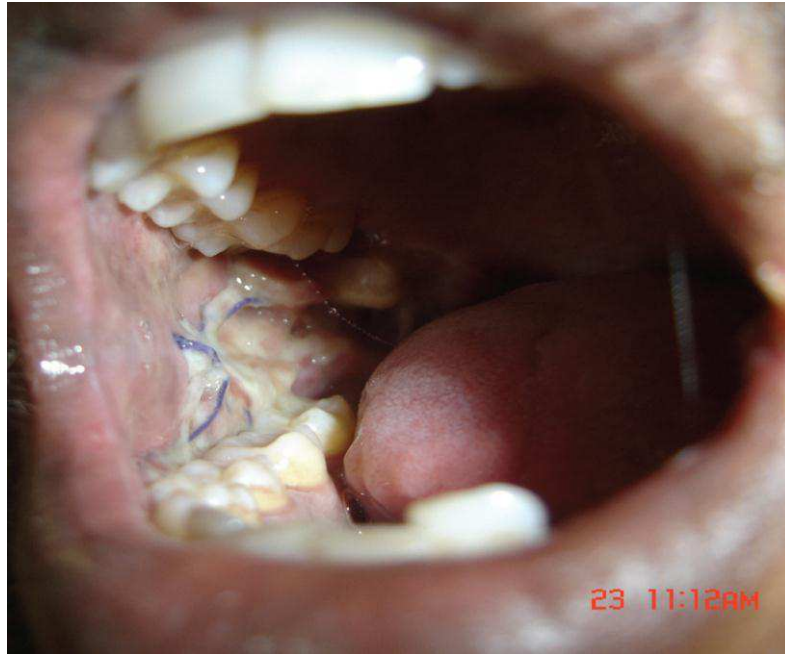


Figure 31 : photo à une semaine post opératoire

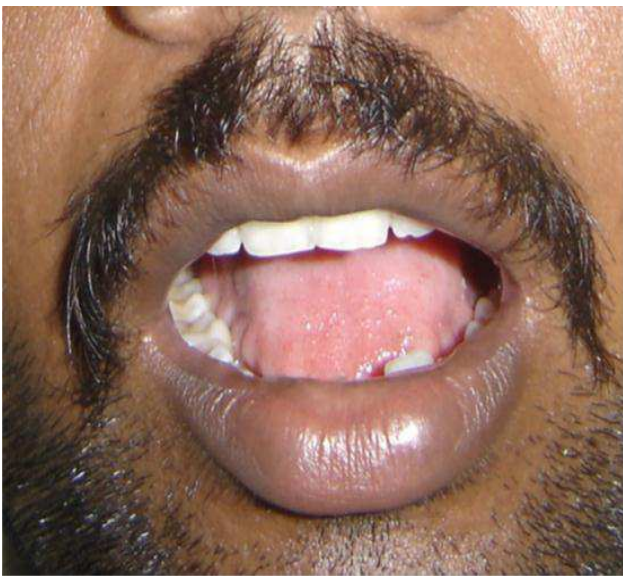


Figure 32: Avant intervention

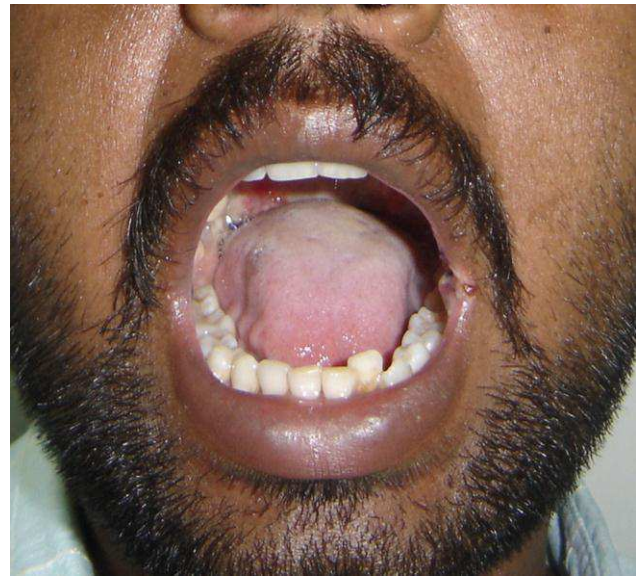


Figure 33 : Après intervention

B. Traitements parodontaux et boule Bichat

1. Récession gingivale, classe IV de Miller(56)

a) Définition

Une récession gingivale correspond au déplacement de la gencive marginale apicalement à la jonction amélo-cémentaire (American Academy of Periodontology, 1992), entraînant une dénudation radiculaire.

Diverses classifications sont connues (Maynard et Wilson, Benque...), nous retiendrons dans ce travail la classification de Miller.

La classification de Miller :(46)

-classe I : récessions gingivales larges ou étroites n'atteignant pas la jonction muco-gingivale, 100% de recouvrement sont possibles.

- classe II : récessions gingivales larges ou étroites atteignant ou dépassant la jonction muco-gingivale, sans perte des tissus parodontaux inter-proximaux, 100% de recouvrement sont possibles.

- classe III : récessions gingivales atteignant ou dépassant la jonction muco-gingivale, avec perte des tissus parodontaux inter proximaux, ou avec malposition, le recouvrement ne sera que partiel.

- Classe IV : récessions gingivales atteignant la jonction muco-gingivale, avec perte des tissus parodontaux inter-proximaux, associées ou non à des malpositions, le pronostic de recouvrement est mauvais.

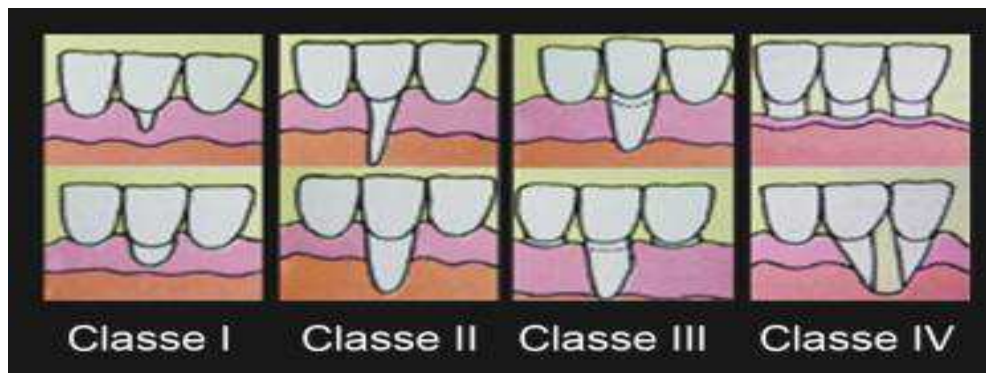

Figure 34 : Classification de Miller (1985).

b) Etiologie(65)

Elle est multifactorielle.

(1) Facteurs prédisposants :

- Malposition dentaire (entraînant une réduction du parodonte).
- Traction des freins et brides. Position des freins entravant une bonne hygiène.
- Morphologie du parodonte (classification de Maynard et Wilson (1980)).

(2) Facteurs déclenchants :

- Brossage iatrogène.

- Facteurs traumatisants (piercings, couturière, onychophagie...).
- Traumatisme occlusal.
- Prothèse inadaptée (non-respect de l'espace biologique, barre d'une prothèse amovible trop compressive, etc...).
- Maladies parodontales.

c) Les traitements (66)

Le traitement ne doit pas uniquement concerner la récession gingivale. En effet celui-ci doit également intéresser l'étiologie.

Dans un premier temps, il faudra rechercher tous les facteurs favorisants ou déclenchants et les supprimer (améliorer la technique de brossage, retouche des prothèses iatrogènes, etc...)

Le second temps concernera la phase chirurgicale, dont le choix de la technique dépendra de la taille de la récession.

Les différentes techniques :

- Lambeau translaté coronairement.
- Lambeau translaté latéralement.
- Greffe épithélio-conjonctive.
- Greffe de conjonctif enfoui.

Depuis 2007, certains auteurs ont proposé l'utilisation de la boule de Bichat dans le traitement des récessions gingivales de Classe IV de Miller.

Ils l'ont expérimentée sur une jeune fille âgée de 19 ans, atteinte d'une parodontite agressive localisée (touche les premières molaires et les incisives). L'intervention concernait la première molaire maxillaire, atteinte d'une récession gingivale de classe IV de Miller, et d'une mobilité sévère. Après motivation à l'hygiène et analyse occlusale, il a été décidé que la boule de Bichat serait utilisée pour recouvrir la récession et augmenter la hauteur de gencive attachée.

Dr. Neetha J. Shetty l'a utilisée pour traiter une classe IV de Miller avec mobilité de grade 3 sur une 27 chez un patient âgé de 52 ans.(49)

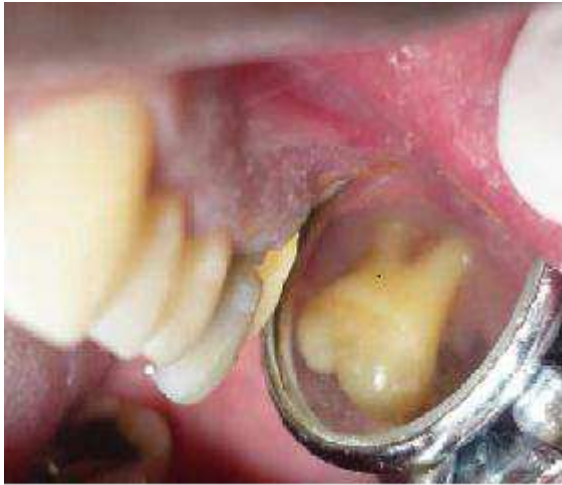

Figure 35: Classe IV de Miller (post-op)

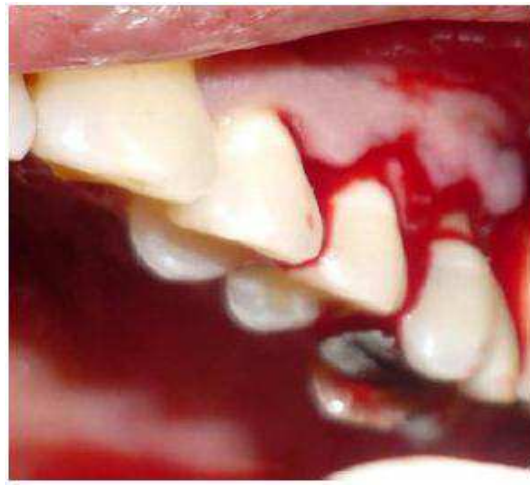

Figure 36 : Réalisation d'un lambeau muco périosté.

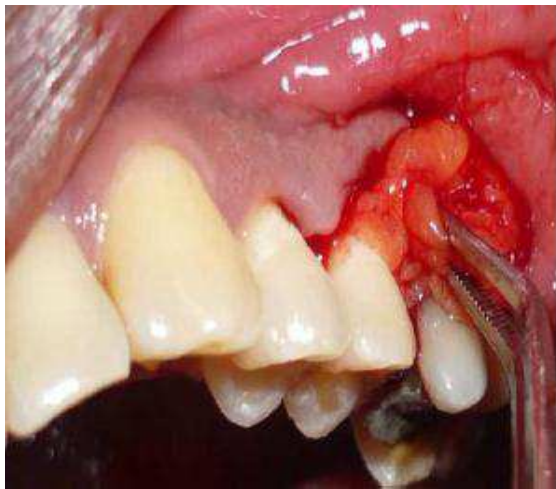


Figure 37: mise en place de la Boule de Bichat

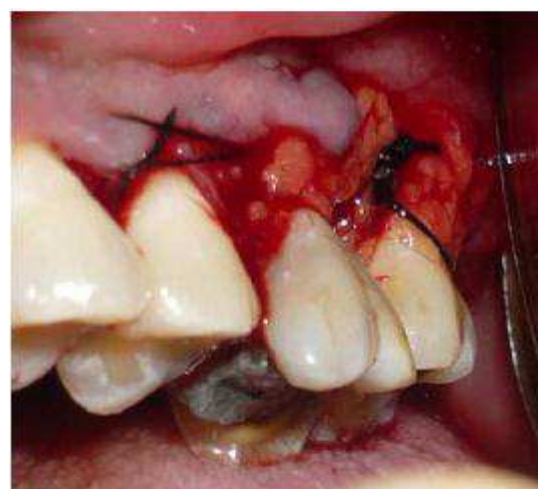

Figure 38 : Suture de la Boule de Bichat

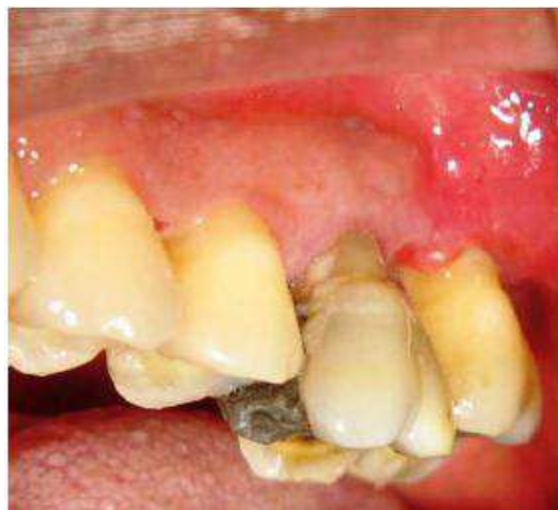

Figure 39: 2 Semaines postopératoires

d) Avantages et inconvénients (14) :

Proximité du site donneur	Ne peut pas être utilisée pour les molaires inférieures
Faible risque de morbidité	
Peu d'inconfort pour le patient	
Mobilisation de la boule de Bichat dans la position souhaitée (peut être étendue jusqu'à la canine)	
Augmentation de la quantité de gencive attachée	

2. Traitement des atteintes de classe II de furcation.

a) Définition

D'après la classification de Glickman(1953) (25), décrite en 4 classes, la classe II correspond à une perte osseuse sur un ou plusieurs côtés de la furcation, avec une portion d'os alvéolaire et du ligament parodontal qui restent intacts. La sonde ne pénètre que partiellement dans la lésion. A la radiographique on observe une zone radioclaire.

La perte d'attache horizontale est supérieure à 3mm, il existe deux degrés en fonction de l'atteinte.

- ✓ Degré I : Le défaut ne dépasse pas la moitié de la furcation .
- ✓ Degré II : Le défaut dépasse la moitié de la furcation.

b) Etiologies :

- ❖ Maladie parodontale (due aux micro-organismes pathogènes).
- ❖ Lésions endodontiques (perforation du plancher radiculaire, nécrose pulpaire, etc...).
- ❖ Traumatisme occlusal (surcharge occlusale).
- ❖ Prothèses ou soins iatrogènes.
- ❖ Projection de corps étrangers dans la furcation.

c) Les traitements :

1. Etablir l'origine de la lésion de manière à supprimer la cause.
2. Débridement de la lésion (surfaçage radiculaire et éviction du tissu de granulation).
3. Tunnelisation pour favoriser le passage de bossettes inter-dentaires/ ostéotomie, ostéoplastie.

4. Comblement osseux + lambeaux

En 2012, Tatiana Miranda Deliberador, Reila Tainá Mendes, Carmen L. et al. (62) ont entrepris de traiter une atteinte de classe II de furcation au niveau de la 46, à l'aide de la boule de Bichat. Contrairement à toutes les utilisations étudiées jusqu'à présent, la boule de Bichat n'est pas utilisée avec son pédicule mais plutôt en tant que membrane.

En effet, après réalisation d'un lambeau et débridement de la racine (à l'aide de curettes), une partie de la boule de Bichat est prélevée à l'aide de ciseaux Goldman-fox en prenant soin d'éviter le plexus vasculaire. Le reste de la boule est ensuite refoulé puis les berges sont suturées.

Par la suite, de l'os autogène est prélevée au niveau de la tubérosité maxillaire droite, puis greffé immédiatement au niveau de la furcation. Une partie de la boule de Bichat est alors positionnée par-dessus et suturée.(27)

Le lambeau est ensuite repositionné coronairement puis également suturé.

Le patient a été ensuite mis sous antibiotiques durant une semaine, sous Nimésulide (AINS) pendant 3 jours, et des bains de bouche ont été prescrits, à réaliser pendant 10 jours.

Les résultats observés au bout de 7 mois ont montré une fermeture quasi-totale de la furcation, une augmentation de la hauteur de gencive kératinisée, une réduction de 5 mm de profondeur au sondage, une augmentation de 4.5 mm d'attache horizontale.

Bien que ces résultats semblent satisfaisants aucun autre article n'a été publié en faveur de cette utilisation. De plus rien, ne prouve que l'emploi de la boule de Bichat en tant que membrane soit plus efficace que l'usage qu'une membrane quelconque.

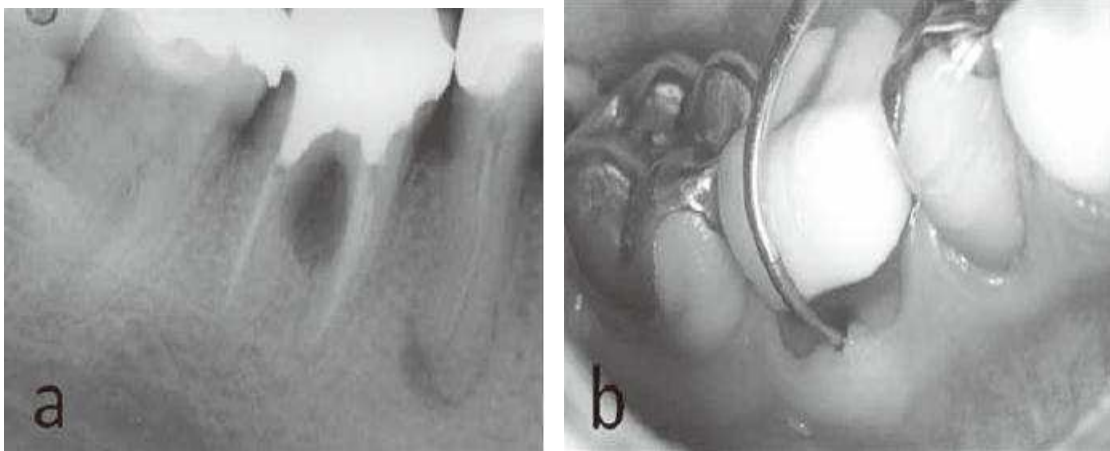


Figure 40: Image radiologique de l'atteinte de furcation (a), sondage clinique (b)

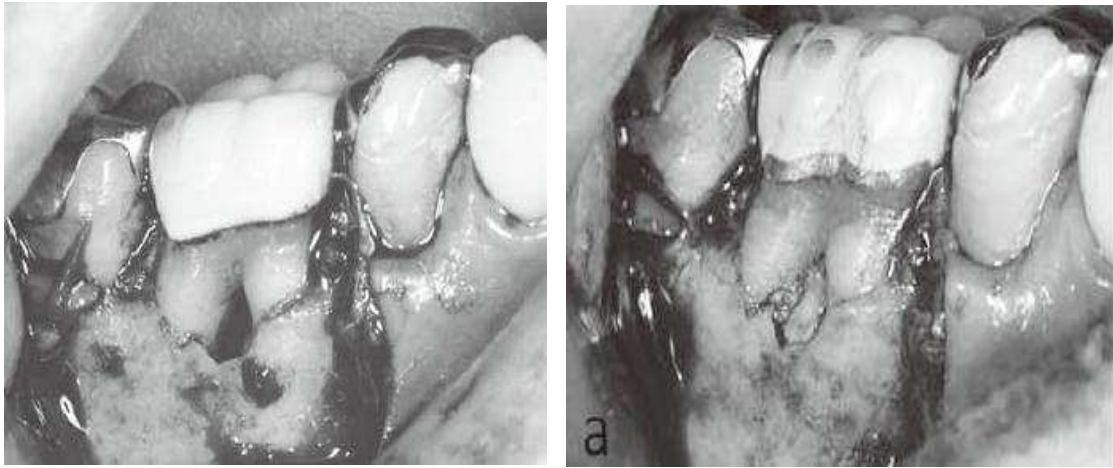


Figure 41 : Réalisation d'un lambeau, et comblement avec de l'os autogène(a)

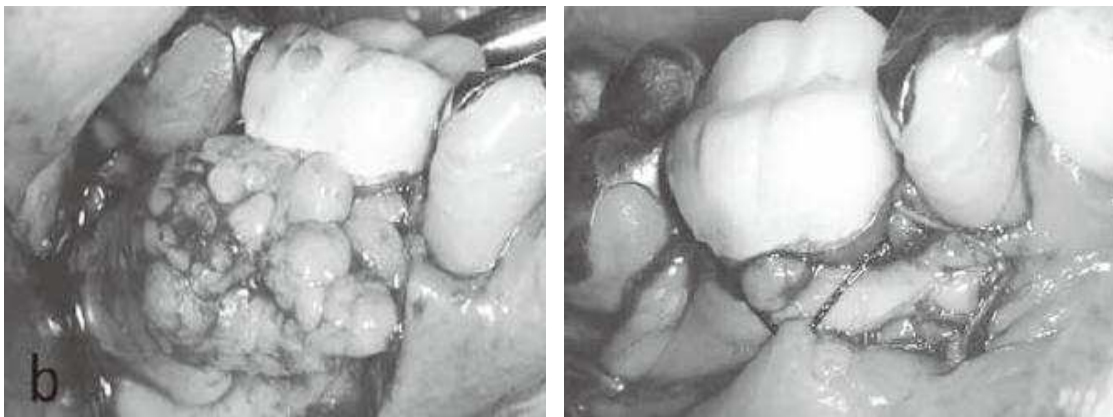


Figure 42 : Mise en place du greffon(b) et sutures.

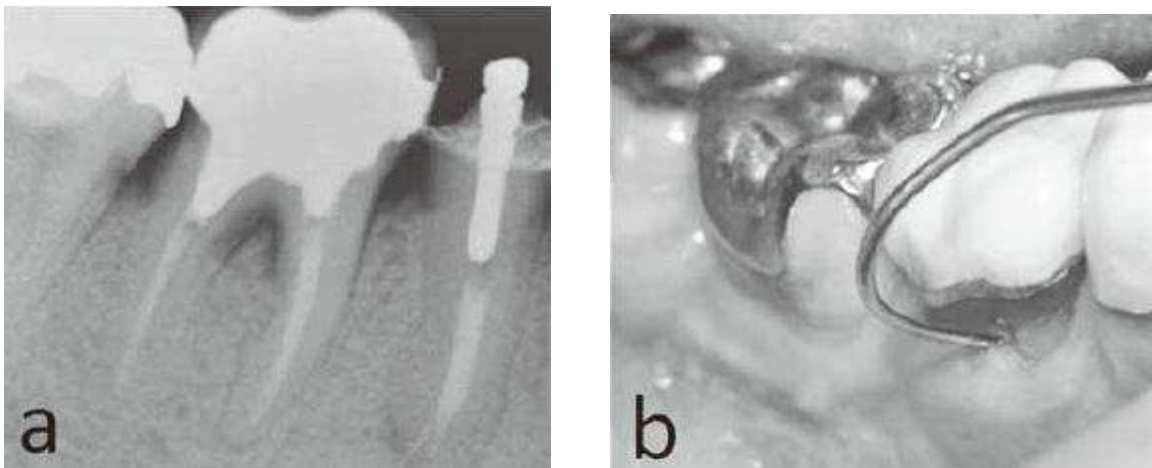


Figure 43: Image radiologique(a) et clinique à 7 mois post opératoire.

C. Boule de Bichat et défauts palatins

a) Défauts palatins

De nombreuses étiologies sont connues : fente palatine, traitement des tumeurs, traumatismes, etc...

(1) Traitements des fentes palatines. (59)

Une étude a été menée sur l'utilisation de la boule de Bichat, dans le traitement des fentes palatines, sur 15 cas. (1)

En effet après une première intervention (plastie palatine), une seconde intervention est effectuée faisant intervenir la boule de Bichat. Deux lambeaux sont réalisés de part et d'autre de la fente, et translatés de manière à fermer la fente.

Le rameau buccal de la boule de Bichat est tiré délicatement via un tunnel muco-périosté, puis positionné et suturé aux berges de la plaie palatine. Le rameau buccal est ensuite recouvert via les deux lambeaux préalablement réalisés.

Cependant cette étude conclut par le fait que des études complémentaires incluant plus de cas sont nécessaires avant de confirmer l'utilité de la Boule de Bichat dans le traitement des fentes palatines.

(2) Traitements de défauts palatins après exérèse d'une tumeur du septum nasal. (21)

Une étude a été conduite en 2006, sur une femme de 56 ans, atteinte d'un adénocarcinome de la cloison nasale sur qui on a réalisé une ostéotomie de Lefort 1 (permettant l'ablation radicale de la tumeur). Après exérèse de la tumeur, une plaie de 3 cm persistait au palais. Deux lambeaux bilatéraux ont donc été élevés de façon à pouvoir traquer puis suturer la boule de Bichat, de part et d'autre du défaut palatin, et ainsi obtenir une fermeture complète du palais au bout de 4 semaines après épithélialisation de la Boule de Bichat.

D. Boule de Bichat et articulation Temporo-mandibulaire.(53)

Depuis peu, certains auteurs se sont intéressés à l'utilisation de la boule de Bichat pour éviter l'ankylose (fibreuse ou osseuse) après chirurgie reconstructrice de l'articulation temporo mandibulaire (ATM)

. La graisse abdominale avait été précédemment utilisée pour diminuer les risques d'ankylose et avait donné de bons résultats, cependant le risque de complications post-opératoires était majoré du fait de la présence de deux sites opératoires distincts

.La proximité anatomique de l'ATM avec la boule de Bichat semblait donc être une alternative favorable à cette intervention.

La cause de l'ankylose après chirurgie de l'ATM est due à la formation d'un hématome contenant des cellules pluripotentes pouvant se différencier en ostéoblastes ou fibroblastes et ainsi former de l'os ou encore du tissu fibreux.

L'interposition de graisse va permettre de prévenir la formation de cet hématome ainsi que d'isoler les résidus de tissus actifs tels que ceux du périoste. Le champ opératoire pour accéder à la boule de Bichat étant le même que celui pour accéder à l'ATM, le risque infectieux est diminué.

E. Boule de Bichat et Hypertrophie du masséter.(8)

Décrite en 1880 chez une jeune fille de 10 ans par Legg(38), il s'agit d'une affection rare touchant le muscle masséter.

a) Etiologies :(54)

Elle est soit congénitale (exceptionnelle), soit acquise. Dans ce cas, elle apparaît en général entre 30 et 40 ans. Lorsqu'elle est acquise l'hypertrophie peut être essentielle ou encore due à un trouble de la mastication (bruxisme, etc...).

b) Les traitements :

Autrefois l'approche était essentiellement chirurgicale et consistait en l'ablation d'une partie du masséter (face profonde) et de la table externe de l'angle de la mandibule. Certains auteurs y ont associé l'exérèse d'une partie de la Boule de Bichat (70%).

Cependant il semble que cette approche ne soit plus utilisée au profit d'injections de toxine botulique. (3)

F. Reconstitution périorbitaire et Boule de Bichat. (41)

Une étude réalisée en 2004 menée par Luther H. Holton et al. a montré que la Boule de Bichat pouvait également être utilisée dans le cas de reconstructions périorbitaires. En effet sa situation anatomique fait d'elle une source de tissu idéale. De plus, elle est facilement accessible et mobilisable.

V. Conclusion :

Depuis sa première utilisation en 1962 pour obturer une communication bucco-sinusienne après une avulsion dentaire, la Boule de Bichat était longtemps restée cantonnée à cette indication.

La technique avait évolué vers une simplification, éliminant progressivement chez certains, la fixation du lambeau pédiculé à l'os, puis le recouvrement muqueux. Mais, depuis peu, les indications se sont étendues à d'autres pertes de substance qu'elles soient malformatives (fente palatine), tumorales (exérèse, fonte) ou dégénératives (récessions gingivales).

Il semble que cette graisse particulière, uniquement jaune et d'apparition précoce chez le fœtus, ait des propriétés inattendues, non seulement dues à son riche stroma vasculo-nerveux, mais encore grâce à ses cellules multi potentes, puisque certains s'affranchissent du pédicule vasculo-nerveux en le sectionnant, et attribuent à ces cellules des propriétés ostéo-inductrices, tout en perdant leurs vacuoles graisseuses initiales.

La recherche qui s'intéresse de plus en plus au tissu adipeux, dont on découvre lentement que ce n'est pas un simple tissu de réserve ou de remplissage, et encore moins un simple organe de glissement appelé syssarcome dans le cas qui nous concerne, montre que c'est aussi un tissu ayant une fonction endocrine et une réserve de cellules mésenchymateuses. La boule de Bichat qui résiste à tous les jeûnes, alors qu'elle fond sous la trithérapie, nous prouve qu'elle n'a pas dit son dernier mot.

Va-t-elle satisfaire tous les espoirs qu'elle suscite puisqu'au-delà de la bouche, de ses communications, fissures, fibroses et fontes osseuses, elle résoudrait l'ankylose temporo maxillaire et l'énophthalmie post traumatique ? Après l'avoir longtemps ignorée et presque méprisée, ne mettons-nous pas trop d'espoir dans cette structure apparemment modeste, alors qu'elle conditionne le modelé du visage, si important dans notre relation sociale.

L'avenir est aux chercheurs en physiologie du tissu adipeux et en cellules multipotentes, qui guideront la main reconstructrice du chirurgien dentaire et maxillo-facial.

Table des illustrations

Figure 1 : MAZZUCOTELLI A. Activation du métabolisme énergétique par le coactivateur pgc-1alpha et implication du récepteur nucléaire ppar alpha dans l'adipocyte blanc humain. Thèse de doctorat d'université. Toulouse : université de Toulouse, 2007,256p

Figure 2 et 3: Kevin Arce, Buccal Fat Pad in Maxillary Reconstruction, Atlas of the Oral and Maxillo-facial Surgery Clinics, Volume 15, Issue 1, March 2007, Pages 23-32

Figure 4,5 et 6: Carter and Egbert. Traumatic Prolapse of the Buccal Fat Pad.J Oral Maxillofac Surg 2005

Figure 7,8 et 9: R.S. de Wijn et al.,On lipoma of the buccal fat pad: Report of two cases and review of the literature, Journal of Plastic, Reconstructive & Aesthetic Surgery (2009) 62, 28e35

Figure 10:

http://www.google.fr/imgres?q=implant+dans+sinus&hl=fr&rlz=1R2SMSN_frFR414&biw=1024&bih=451&tbm=isch&tbnid=22lqWqjGXS1F2M:&imgrefurl=http://www.osseonews.com/implant-slipped-into-sinus-what-should-i-do/&docid=OBKfLeJCYg4mcM&imgurl=http://www.osseonews.com/wp .

Figure 11: Photo d'une intervention réalisée par le Dr Savoldeli Charles.

Figure 12 :

http://www.google.fr/imgres?q=photo+aspergillose+dans+sinus+maxillaire&sa=G&biw=1279&bih=593&tbm=isch&tbnid=W4YjdWuKw1PRKM:&imgrefurl=http://www.institut-nez.fr/autres-pathologies-du-nez-et-des-sinus/sinusite-et-dents-37.html&docid=Dn159hyk9fyf0M&imgurl=http://www.institut-nez.fr/media/chirurgie-des-sinus-aspergillose-tdm-114-2.jpg&w=200&h=175&ei=N_ChUc2JFMbPhAeR34GABA&zoom=1&iact=rc&page=1&tbnh=139&tbnw=156&start=0&ndsp=16&ved=1t:429,r:1,s:0,i:87&tx=308&ty=221.

Figure 13 : <http://www.exodontia.info/Caldwell-Luc.html>.

Figure 14: FICKLING B.W.Oral surgery involving the maxillary sinus. Ann R Coll Surg 1957 ; 20 : 13-35

Figure 15,16 et 17 : Blanc J.L Traitement chirurgical des communications bucco sinusiennes.

Figure 18 : P. Marandas, M. Germain, J.-P. Margainaud, D. Hartl, F. Kolb, Chirurgie des tumeurs malignes : exérèse et réparation 2006 Elsevier SAS, EMC, 46-240

Figure 19: FICKLING B.W. Oral surgery involving the maxillary sinus. Ann R Coll Surg 1957 ; 20 : 13-35

Figure 20: Paul Scott, Gillon Fabbroni , David a. Mitchell, The Buccal Fat Pad in the Closure of Oro-Antral Communications: An Illustrated Guide, Dental Update – July/August 2004.

Figure 21: POESCHL ET AL, Closure of Oroantral Communications with Bichat's Buccal Fat Pad, American Association of Oral and Maxillofacial Surgeons J Oral Maxillofac Surg 67:1460-1466, 2009

Figure 22: Dissection réalisée par le Dr Le-Roy

Figure 23 et 24: POESCHL ET AL, Closure of Oroantral Communications With Bichat's Buccal Fat Pad, American Association of Oral and Maxillofacial Surgeons J Oral Maxillofac Surg 67:1460-1466, 2009

Figure 25: Dissection réalisée par Le-Roy.

Figure 26: Marta Abad-Gallegos , Rui Figueiredo , Alfonso Rodríguez-Baeza , Cosme Gay-Escoda , Use of Bichat's buccal fat pad for the sealing of orosinusal communications. A presentation of 8 cases, Med Oral Patol Oral Cir Bucal. 2011 Mar 1;16 (2):e214-8.

Figure 27: POESCHL ET AL, Closure of Oroantral Communications With Bichat's Buccal Fat Pad, American Association of Oral and Maxillofacial Surgeons J Oral Maxillofac Surg 67:1460-1466, 2009

Figure 28 : : Marta Abad-Gallegos , Rui Figueiredo , Alfonso Rodríguez-Baeza , Cosme Gay-Escoda , Use of Bichat's buccal fat pad for the sealing of orosinusal communications. A presentation of 8 cases, Med Oral Patol Oral Cir Bucal. 2011 Mar 1;16 (2):e214-8.

Figure 29: Brown JS, Rogers SN, McNally DN, Boyle M. A modified classification for the maxillectomy defect. Head Neck. 2000 Jan;22(1):17-2

Figure 30,31,32 et 33: K. Saravanan, Vinod Narayanan, The Use of Buccal Fat Pad in the Treatment of Oral Submucous Fibrosis: A Newer Method, Hindawi Publishing Corporation International Journal of Dentistry Volume 2012, Article ID 935135, 6 p.

Figure 34: MILLER P.D. Jr - Root coverage using a free soft tissue auto-graft following citric acid application. Part. III. A successful and predictable procedure in areas of deep-wide recession. *Int. J. Periodont. Rest. Dent.* 5 : 15-37,1985.

Figure 35,36,37,38 et 39: Neetha J. Shetty, Root Coverage of Severe Gingival Recession Using Pedicled Buccal Pad Fat, NJIRM 2013; Vol. 4(1). Jan – Feb.

Figure 40, 41,42 et 43: Tatiana Miranda Deliberador, Reila Tainá Mendes, Carmen L. et al. Autogenous Bone Graft Combined with Buccal Fat Pad as Barrier in Treatment of Class II Furcation Defect: A Case Report. *Bull Tokyo Dent Coll* (2012) 53(3): 127–132.

Bibliographie

- (1). K. Ashtiani; B. Bohluli; M.H. Kalantar Motamedi; M.J. Fatemi; N. Moharamnejad, Effectiveness of Buccal Fat in Closing Residual Midpalatal and Posterior Palatal Fistulas in Patients Previously Treated for Clefts, 2011 American Association of Oral and Maxillofacial Surgeons J Oral Maxillofac Surg 69:e416-e419, 2011
- (2). Afshin Harajia, Reza Zareb, The Use of Buccal Fat Pad for Oro-Antral-Communication Closure, Journal of Mashhad Dental School, Mashhad University of Medical Sciences, 2007; 31(Special Issue): 9-11.
- (3). Al-Ahmad HT, Al-Qudah MA. The treatment of masseter hypertrophy with botulinum toxin type A. Saudi Med J 2006;27:397-400.
- (4). Bichat F: Anatomie générale, appliquée à la physiologie et à la médecine. Paris, Grosson, Gabon et cie, 1802
- (5). Brad W. Neville, Douglas D. Damm, Carl M. Allen, Jerry E. Bouquot. Oral and Maxillofacial Pathology, third edition.
- (6). Brown JS, Rogers SN, McNally DN, Boyle M. A modified classification for the maxillectomy defect. Head Neck. 2000 Jan;22(1):17-2
- (7). Bruy J . Barotraumatismes et algies dentaires dysbariques. Médecine et armée, 2005, 33, 4.
- (8). Carbonell A., Salavert A., et Planas J. Resection of the Buccal Fat Pad in the treatment oh Hypertrophy of the Masseter Muscle.

- (9). Clawson R. Joseph et al. Trauma induced avulsion of Buccal fat pad into the mouth: report of case. J Oral Surg 1968; 26:546-547.
- (10). Col. Jeevan Kumar KA, Brahmaji Rao J, Versatility of pedicled buccal fat pad in surgical management of oral submucous fibrosis – A study in 20 cases, INDIAN JOURNAL OF DENTAL ADVANCEMENTS, 2nd September, 2009.
- (11). Conley John, Michael F Angel. Surgery on the Buccal fat pad in Masseter Transfer. Annal Otolaryngol Head and Neck Surgery 1988; 114 March, 287-290.
- (12). Dufour Frédéric. La reconstruction osseuse de la face, revue des particularités et des procédés, synthèse des indications. Thèse de doctorat en médecine. Nancy :: Université Henri Poincaré Nancy 1, 2000, 316p.
- (13). Duverneuil Laura, [Prévention et thérapeutiques odontologiques liées à la pratique de la plongée sous-marine](#), Thèse de doctorat en chirurgie dentaire, [Université de Nice-Sophia Antipolis. Faculté d'Odontologie](#), 2011.
- (14). E. Meyer et al. Buccal fat pad – a simple, underutilised flap, VOL 49, NO. 2, May 2012 SAJS.
- (15). Egyedi P. Utilization of the buccal fat pad for closure of orao-antral and/or oro-nasal communications. J Maxillofac Surg. 1977, 5:241.
- (16). Eugenio Broccaioli, Stefania Niada, Giulio Rasperini, Lorena Maria Ferreira, Elena Arrigoni, Vijay Yenagi, and Anna Teresa Brini, Mesenchymal Stem Cells from Bichat's Fat Pad: In Vitro Comparison with Adipose-Derived Stem Cells from Subcutaneous Tissue, BioResearch Open Access, Volume 0, Number 0, Month 2012

- (17). F.Predine-Hug, T. ORLIAGUET, et Ludovic GRAND : ANTHOGRYR “Les Cahiers de l’Internat en Odontologie” mai 2003 n 3.
- (18). Fagan. J.Le lambeau de la boue graisseuse de Bichat, open access atlas of otolaryngology, head & neck operative surgery.
- (19). Fan Lijie, Chen Guanfu,Zhao Shifang. Clinical application and histological observation of pedicled buccal fat pad grafting.Chinese medical Journal,2002,Vol.115 No.10: 1556-1559
- (20). . Oral surgery involving the maxillary sinus. Ann R Coll Surg 1957 ; 20 : 13-35
- (21). G. De Riu, S. M. Meloni, C. Bozzo, F. Meloni, A. Tullio, A double buccal fat pad flap for middle palate defect closure—a new technique for palate closure, J. Oral Maxillofac. Surg. 2006; 35: 1057–1059.
- (22). G.Couly : Dysplasies génétiques et tumeurs de la cavité buccale de l’enfant, Encyclopédie médico chirurgicale 22-051-A-10, p8.
- (23). G.Couly :Anatomie maxillo-faciale, 25 questions de préparation des examens et concours, édition CDP,p43,44 :
<http://books.google.fr/books?id=HqkiwpFtAsC&pg=PA43&lpg=PA43&dq=boule+de+bichat+paturet&source=bl&ots=6S4ZagUS-t&sig=-6OXpU1ehkHgrVWoVTy2ZpiY8rQ&hl=fr&sa=X&ei=m6ggUbaRKNGEhQevrYCIDw&ved=0CDYQ6AEwAQ#v=onepage&q=boule%20de%20bichat%20paturet&f=false>.
- (24). Gary F. Bouloux, Martin B. Steed, Vincent J. Perciaccante, Complications of Third Molar Surgery, Oral Maxillofacial Surg Clin N Am 19 (2007) 117–128.
- (25). GLICKMAN I. - Clinical Periodontology, traduction française SAUNDERS, *Philadelphie* 1972.

- (26). Gupta R , Arora D. Oral reconstruction of retromolar trigone carcinoma using buccal fat pad. Journal of Clinical and Diagnostic Research [serial online] 2010 April [cited: 2010 April 5]; 4:2337-2340.
- (27). Haddad SAE, Razzak MYAE, Shall ME (2008) Use of pedicled buccal fat pad in root coverage of severe gingival recession defect. Case report. J Periodontol 79:1271–1279.
- (28). Heister L. Compendium Anatomicum. Norimburgae (1732). Cited in Tharanon W, Stella JP, Epker BN. Applied surgical anatomy of the buccal fat pad. Oral Maxillofac Surg Clin North Am 1990;2:377.
- (29). <http://www.institut-nez.fr/autres-pathologies-du-nez-et-des-sinus/sinusite-et-dents-37.html>
- (30). J. Thomas Lambrecht. Les Communications bucco-sinusiennes. Rev Mens Suisse Odontostomatol, Vol 108:12/1998.
- (31). Jean-Michel André, Martin Catala, Jean-Jacques Morère et al. Histologie : les tissus
- (32). José Carlos Martins Junior, Frederico Santos Keim, Mariana Schmidt Kreibich, Closure of Oro-antral Communication Using Buccal Fat Pad Graft - Case Report, Intl. Arch. Otorhinolaryngol., São Paulo, v.12, n.3, p. 450-453, 2008.
- (33). K. Saravanan, Vinod Narayanan, The Use of Buccal Fat Pad in the Treatment of Oral Submucous Fibrosis: A Newer Method, Hindawi Publishing Corporation International Journal of Dentistry Volume 2012, Article ID 935135, 6 p.
- (34). Kevin Arce, Buccal Fat Pad in Maxillary Reconstruction, Atlas of the Oral and Maxillofacial Surgery Clinics, Volume 15, Issue 1, March 2007, Pages 23-32, ISSN 1061-3315, 10.1016/j.cxom.2006.11.003.(<http://www.sciencedirect.com/science/article/pii/S106133150600606>)

- (35). KITSIOU C. La reconstruction du maxillaire supérieur : techniques chirurgicales, indications et complications. Thèse de doctorat en médecine. Nancy : Université de Nancy, 2011, 52p.
- (36). Lafontan M. Tissu adipeux: Glande endocrine polyvalente, Biologie général, Cah.Nut.Diet,42,2,2007.
- (37). [Laurent Guyot](#), [Pierre Seguin](#), [Hervé Benateau](#), Communication bucco-sinusienne d'origine dentaire, Techniques en chirurgie maxillo-faciale et plastique de la face,2010, pp 23-25.
- (38). Legg JW. Enlargement of the temporal and masseter muscles on both sides. Trans Pathol Soc London 1880;3:361-366.
- (39). Les tissus conjonctifs: Les tissus adipeux ; <http://www.chups.jussieu.fr/polys/histo/histoP1/POLY.Chp.4.5.html>.
- (40). Lorena Gallego, Luis Junquera, Alejandro Pelaz, Josué Hernando, and Joaquim Megías . The use of pedicled buccal fat pad combined with sequestrectomy in bisphosphonate-related osteonecrosis of the maxilla. Med Oral Patol Oral Cir Bucal. 2012 March; 17(2): e236–e241.
- (41). Luther H. Holton, III, M.D., Eduardo D. Rodriguez, D.D.S., M.D., Ronald P. Silverman, M.D., Navin Singh, M.D., Anthony P. Tufaro, D.D.S., M.D., and Michael P. Grant, M.D., Ph.D., The Buccal Fat Pad Flap for Periorbital .Reconstruction: A Cadaver Dissection and Report of Two Cases, PLASTIC AND RECONSTRUCTIVE SURGERY, November 2004.
- (42). M.Stricker, E.Simon. Graisse à la face. EMC (Elsevier Masson SAS, Paris)Médecine buccale, 28-030-H-10,2010.
- (43). Marta Abad-Gallegos , Rui Figueiredo , Alfonso Rodríguez-Baeza , Cosme Gay-Escoda. Use of Bichat's buccal fat pad for the sealing of orosinusual communications. A presentation of 8 cases, Med Oral Patol Oral Cir Bucal. 2011 Mar 1;16 (2):e214-8.

- (44). Marvis Allais, Paul Edward Maurette, André Luis Vieira Cortez, Jose Rodrigues Laureano Filho, Renato Mazzonetto, The buccal fat pad graft in the closure of oroantral communications, Rev Bras Otorrinolaringol, 2008;74(5):799.
- (45). MAZZUCOTELLI A. Activation du métabolisme énergétique par le coactivateur pgc-1alpha et implication du récepteur nucléaire ppar alpha dans l'adipocyte blanc humain. Thèse de doctorat d'université. Toulouse : université de Toulouse, 2007 256 p
- (46). MILLER P.D. Jr - Root coverage using a free soft tissue auto-graft following citric acid application. Part. III. A successful and predictable procedure in areas of deep-wide recession. Int. J. Periodont. Rest. Dent. 5 : 15-37,1985.
- (47). Nahim MEKADMI. Les communications bucco-sinusiennes et leurs traitements : actualisation des connaissances. Thèse de doctorat en chirurgie dentaire. NANCY-METZ : Université Henri Poincaré Nancy 1, 2011, 231p.
- (48). Neder A. Use of buccal fat pad for grafts. Oral Surg. 1983, 55:349.
- (49). Neetha J. Shetty, Root Coverage of Severe Gingival Recession Using Pedicled Buccal Pad Fat, NJIRM 2013; Vol. 4(1). Jan – Feb.
- (50). Paul Scott, Gillon Fabbroni , David a. Mitchell, The Buccal Fat Pad in the Closure of Oro-Antral Communications: An Illustrated Guide, Dental Update – July/August 2004.
- (51). Poissonnet Claude M. , Marquisa LaVelle, Alphonse R. Burdi, [Growth and development of adipose tissue](#) Original Research Article, The Journal of Pediatrics, Volume 113, Issue 1, Part 1, July 1988, Pages 1-9
- (52). R.S. de Wijn a, E.P. van der Heijden b, M. Kon a, On lipoma of the buccal fat pad: Report of two cases and review of the literature, Journal of Plastic, Reconstructive & Aesthetic Surgery (2009) 62, 28e35.

- (53). Rattant .V. A simple technique for use of buccal pad of fat in temporomandibular joint reconstruction. *Journal oral Maxillofacial surgery* 2006;64:1447-51.
- (54). Roncevic R: Masseter muscle hypertrophy: aetiology and therapy. *J Max Surg* 14:334-346, 1986.
- (55). Ruy de Oliveira Veras Filho, Fernando Giovanella ,Rafael Machado Karsburg ,Marcos Antonio Torriani , Oroantral communication closure using a pedicled buccal fat pad graft, *Rev. odontol. ciênc.* 2010; 25(1):100-103.
- (56). Sally Elhaddad, MSc, Mona Yehia, PhD , and Mohammad Elshall, PhD, Use of the Pedicled Buccal Fat Pad for the Treatment of Severe Gingival Recession Defects: A Case Report. *Saudi Dental Journal*, January-April 2007 (Abstract, 44).
- (57). Stuzin James M. et al. Anatomy of frontal branch of the facial nerve: The significance of the temporal fat pad. *Plastic and Reconstructive Surgery* 1989; 265-271.
- (58). Stuzin JM, Wagstrom L, Kawamoto HK, et al: The anatomy and clinical applications of the buccal fat pad. *Plast Reconstr Surg* 85:29, 1990.
- (59). Subhas Chandra Debnath, A comparative study of primary palatoplasty using the bilateral pedicled buccal pad fat graft, *Dissertation, Belgaum, Karantaka, Mars* 2006.
- (60). Taegyun Youn, Choong-Sang Lee, Hye-Sun Kim, Kyoungmin Lim, Seung-June Lee, Bong Chul Kim, Woong Nam, Use of the pedicled buccal fat pad in the reconstruction of intraoral defects: a report of five cases, *J Korean Assoc Oral Maxillofac Surg* 2012;38:116-20.
- (61). Tamura T, Tanio K. Traumatic herniation of the buccal fat pad: A case report. *J Oral Maxillofac Surg Med Pathol* (2012), <http://dx.doi.org/10.1016/j.ajoms.2012.09.006>.

- (62). Tatiana Miranda Deliberador, Reila Tainá Mendes, Carmen L. et al. Autogenous Bone Graft Combined with Buccal Fat Pad as Barrier in Treatment of Class II Furcation Defect: A Case Report. Bull Tokyo Dent Coll (2012) 53(3): 127–132
- (63). Tideman, H., Bosanquet, A., and Scott, J. Use of the buccal fat pad as a pedicled graft. J. Oral Maxillofac. Surg. 44: 435, 1986.
- (64). Todd G. Carter, and Mark Egbert, D, Traumatic Prolapse of the Buccal Fat Pad (Traumatic Pseudolipoma): A Case Report and Literature Review.
- (65). Université de Renne, site internet: http://ancien.odonto.univ-rennes1.fr/old_site/gip112.htm.
- (66). Wennstrom J. Mucogingival therapy. Ann Periodontol 1996; 1:671-701

Serment d'Hippocrate

En présence des Maîtres de cette Faculté, de mes chers condisciples, devant l'effigie d'Hippocrate,

Je promets et je jure, au nom de l'Être Suprême, d'être fidèle aux lois de l'Honneur et de la probité dans l'exercice de La Médecine Dentaire.

Je donnerai mes soins gratuits à l'indigent et n'exigerai jamais un salaire au-dessus de mon travail, je ne participerai à aucun partage clandestin d'honoraires.

Admis dans l'intérieur des maisons, mes yeux ne verront pas ce qui se passe, ma langue taira les secrets qui me seront confiés et mon état ne servira pas à corrompre les mœurs ni à favoriser le crime.

Je ne permettrai pas que des considérations de religion, de nation, de race, de parti ou de classe sociale viennent s'interposer entre mon Devoir et mon patient.

Je garderai le respect absolu de la vie humaine dès sa conception.

Même sous la menace, je n'admettrai pas de faire usage de mes connaissances médicales contre les lois de l'Humanité.

Respectueux et reconnaissant envers les Maîtres, je rendrai à leurs enfants l'instruction que j'ai reçue de leurs pères.

Que les hommes m'accordent leur estime si je suis fidèle à mes promesses,

Que je sois couvert d'opprobre et méprisé de mes confrères si j'y manque.

Approbation – Improbation

Les opinions émises par les dissertations présentées, doivent être considérées comme propres à leurs auteurs, sans aucune approbation ou improbation de la Faculté de Chirurgie dentaire. (1)

Lu et approuvé,

*Vu,
Nice, le*

Le Président du jury,

*Le Doyen de la faculté de
Chirurgie dentaire de l'UNS,*

Professeur MAHLER Patrick

Professeur MANIERE-EZVAN Armelle

(1) les exemplaires destinés à la bibliothèque doivent être obligatoirement signés par le Doyen et par le Président du jury

La Boule de Bichat

Et ses utilisations en Chirurgie orale.

Thèse: Chirurgie Dentaire, Nice, 2013, N°42.57.13.11

Résumé:

Cette thèse a pour but d'exposer nos connaissances actuelles sur la Boule de Bichat et de son application dans la chirurgie orale.

Après un historique sur la boule de Bichat, elle-même, qui montre l'expansion relativement récente de son étude et de son utilisation, nous exposons son anatomie, son histologie, son embryologie, ainsi que les plus récents aperçus sur la physiologie du tissu graisseux, uniquement jaune et spécifique à cette structure particulière dès la période fœtale.

Les différentes pathologies de la Boule et leur traitement chirurgical par voie uniquement orale (traumatisme, lipome) précèdent l'exposé sur l'utilisation de celle-ci dans les communications bucco-sinusiennes, avec par ordre de fréquence, celles d'origine iatrogène (avulsion dentaire des molaires supérieures, de loin les plus nombreuses), tumorale ou traumatique.

Viennent ensuite des applications plus récentes dans les fibroses sous muqueuses, les traitements parodontaux, tels que les récessions gingivales, classe IV de Miller et les atteintes classe II de furcation, les défauts palatins tels que les fentes et exérèses tumorales, et même l'ankylose de l'articulation temporo maxillaire.

Mots clés: Boule de Bichat, Bichat fat pad, communication bucco-sinusienne, chirurgie, corps adipeux jugale.

Adresse de l'auteur: 24 Boulevard Carabacel-06000-NICE.