



HAL
open science

Les facettes céramiques collées : protocole clinique

Robert-David Pala

► **To cite this version:**

Robert-David Pala. Les facettes céramiques collées : protocole clinique. Médecine humaine et pathologie. 2013. dumas-00909695v1

HAL Id: dumas-00909695

<https://dumas.ccsd.cnrs.fr/dumas-00909695v1>

Submitted on 9 Dec 2013 (v1), last revised 25 Apr 2014 (v2)

HAL is a multi-disciplinary open access archive for the deposit and dissemination of scientific research documents, whether they are published or not. The documents may come from teaching and research institutions in France or abroad, or from public or private research centers.

L'archive ouverte pluridisciplinaire **HAL**, est destinée au dépôt et à la diffusion de documents scientifiques de niveau recherche, publiés ou non, émanant des établissements d'enseignement et de recherche français ou étrangers, des laboratoires publics ou privés.

UNIVERSITE DE NICE – SOPHIA ANTIPOLIS
FACULTE DE CHIRURGIE DENTAIRE
24, avenue des Diables Bleus – 06357 Nice cedex 04

RECONSTITUTIONS D'ANGLES ER-YAG LASER ASSISTEES

Année 2013

Thèse n° : 42571310

THESE

Présentée et publiquement soutenue devant
La Faculté de Chirurgie Dentaire de Nice

Le lundi 8 juillet 2013

Par

Mademoiselle AVANES-ACOPIAN Angéla

Née le 11 juillet 1987 à Saint-Maurice (94)

Pour obtenir le grade de

Docteur en Chirurgie Dentaire (Diplôme d'Etat)

Jury :

Monsieur le professeur
Monsieur le docteur
Monsieur le docteur
Madame le professeur
Monsieur le docteur

J-P. ROCCA
J. SURMENIAN
C. AUGROS
L. LUPI-PEGURIER
D. ALTOUNIAN

Président du jury
Directeur de thèse
Assesseur
Assesseur
Invité



Année universitaire 2012/2013

Mise à jour : 31 mai 2013

CORPS ENSEIGNANT

* : Responsable

56ème section : DEVELOPPEMENT, CROISSANCE ET PREVENTION

Sous-section 01 : ODONTOLOGIE PEDIATRIQUE

Professeur des Universités : Mme MULLER-BOLLA Michèle
 Maître de Conférences des Universités : Mme JOSEPH Clara *
 Assistante Hospitalier Universitaire : Mme CALLEJAS Gabrièle

Sous-section 02 : ORTHOPEDIE DENTO-FACIALE

Professeur des Universités : Mme MANIERE-EZVAN Armelle *
 Maître de Conférences des Universités : M. FAVOT Pierre
 Assistant Hospitalier Universitaire : Mlle TABET Caroline
 Assistant Hospitalier Universitaire : Mme AUBRON Ngoc-Mai

Sous-section 03 : PREVENTION, EPIDEMIOLOGIE, ECONOMIE DE LA SANTE, ODONTOLOGIE LEGALE

Professeur des Universités : Mme LUPI-PEGURIER Laurence *
 Assistant Hospitalier Universitaire : Mlle CUCCHI Céline

57ème section : SCIENCES BIOLOGIQUES, MEDECINE ET CHIRURGIE BUCCALES

Sous-section 01 : PARODONTOLOGIE

Maître de conférences des Universités : M. CHARBIT Yves *
 Maître de conférences des Universités : Mme VINCENT-BUGNAS Séverine
 Assistant Hospitalier Universitaire : M. SURMENIAN Jérôme
 Assistant Hospitalier Universitaire : Mme LAMURE Julie

Sous-section 02 : CHIRURGIE BUCCALE, PATHOLOGIE ET THERAPEUTIQUE, ANESTHESIE ET REANIMATION

Maître de conférences des Universités : M. COCHAIS Patrice *
 Maître de conférences des Universités : M. HARNET Jean-Claude
 Assistant Hospitalier Universitaire : M. BENHAMOU Yordan

Sous-section 03 : SCIENCES BIOLOGIQUES (Biochimie, Immunologie, Histologie, Embryologie, Génétique, Anatomie pathologique, Bactériologie, Pharmacologie)

Professeur des Universités : Mme PRECHEUR Isabelle

Maître de conférences des Universités : Mme RAYBAUD Hélène*

Maître de conférences des Universités : Mme VOHA Christine



Année universitaire 2012/2013

Mise à jour : 31 mai 2013

CORPS ENSEIGNANT

* : Responsable

58ème section : SCIENCES PHYSIQUES ET PHYSIOLOGIE ENDODONTIQUES ET PROTHETIQUE

Sous-section 01 : ODONTOLOGIE CONSERVATRICE, ENDODONTIE

Professeur des Universités : Mlle BERTRAND Marie-France *

Professeur des Universités : M. ROCCA Jean-Paul

Maître de conférences des Universités : Mme BRULAT-BOUCHARD Nathalie

Maître de conférences des Universités : M. MEDIONI Etienne

Assistant Hospitalier Universitaire : M. CEINOS Romain

Assistant Hospitalier Universitaire : Mme DESCHODT-TOQUE Delphine

Assistant Hospitalier Universitaire : M. SIONNEAU Rémi

Sous-section 02 : PROTHESES (Conjointe, Adjointe Partielle, Complète, Maxillo-Faciale)

Maître de conférences des Universités : M. ALLARD Yves

Maître de conférences des Universités : Mme LASSAUZAY Claire*

Maître de conférences des Universités : M. LAPLANCHE Olivier

Maître de conférences des Universités : Mme POUYSSEGUR Valérie

Assistant hospitalier Universitaire : Mme ASSAYAG Martine

Assistant hospitalier Universitaire : M. CASAGRANDE Nicolas

Assistant hospitalier Universitaire : M. CHOWANSKI Mickaël

Assistant hospitalier Universitaire : Mme DURELLE-LAUPIE Shanti

Sous-section 03 : SCIENCES ANATOMIQUES ET PHYSIOLOGIQUES, OCCLUSODONTIQUES, BIOMATERIAUX, BIOPHYSIQUE, RADIOLOGIE

Professeur des Universités : M. BOLLA Marc

Professeur des Universités : M. MAHLER Patrick

Maître de conférences des Universités : M. LEFORESTIER Eric *

Assistant hospitalier Universitaire : Mme CANCEL Bénédicte

Assistant hospitalier Universitaire : Mlle EHRMANN Elodie

A Monsieur le Professeur Jean-Paul ROCCA

Docteur en Chirurgie Dentaire – Docteur en Sciences Odontologiques – Docteur d’Etat en Biologie Humaine - Professeur des universités – Praticien hospitalier Endodontie- Odontologie Conservatrice

Je vous remercie sincèrement d’avoir accepté de juger ce travail. C’est pour moi un grand plaisir de vous avoir connu en quatrième année de mon cursus universitaire. Un immense merci pour votre soutien omniprésent, votre gentillesse, votre enthousiasme et votre dévouement à mon égard. Veuillez prendre ce travail, notre travail, comme le signe de ma plus grande admiration et permettez-moi de vous témoigner toute mon amitié.

A Madame le Professeur Laurence LUPI-PEGURIER

Docteur en Chirurgie Dentaire – Docteur de l’Université - Professeur des universités – Praticien Hospitalier – Responsable de la sous-section prévention, épidémiologie, économie de la santé, odontologie légale.

C’est un véritable plaisir que vous ayez accepté de compter parmi les membres de ce jury. Un grand merci pour votre gentillesse et votre soutien. Veuillez considérer dans ce travail la marque de ma reconnaissance ainsi que tous mes remerciements.

A Monsieur le Docteur Jérôme SURMENIAN

Docteur en Chirurgie Dentaire – Post-Graduate de Parodontologie et Implantologie Orale – Assistant Hospitalo-universitaire de la sous-section de Parodontologie

C’est avec joie de vous compter parmi les membres de ce jury. Je vous remercie de votre aide durant mon cursus universitaire. C’est un grand plaisir d’avoir pu travailler à vos côtés. J’ai une grande admiration pour vos compétences cliniques. Veuillez recevoir ce travail comme la marque de ma gratitude et de toute mon amitié.

A Monsieur le Docteur Christophe AUGROS

Docteur en Chirurgie Dentaire – Attaché Hospitalier

C’est un réel plaisir de vous compter parmi les membres du jury. Vos qualités professionnelles et votre rigueur dans le travail sont pour moi des exemples à suivre. Veuillez recueillir ce travail comme le témoignage de mon respect ainsi que tous mes remerciements.

A Monsieur le Docteur Denis ALTOUNIAN

Docteur en Chirurgie Dentaire – Post-Graduate en Prothèses

C'est un grand honneur que vous ayez accepté de compter parmi les membres du jury. J'ai une grande admiration pour votre enseignement de grande qualité. Votre rigueur dans le travail représente pour moi l'excellence, et par la même un modèle à atteindre. C'est un immense plaisir d'avoir pu travailler à vos côtés. Un grand merci pour votre générosité et votre soutien. Veuillez prendre ce travail comme le témoignage de toute mon amitié ainsi qu'une profonde estime.

Je dédie cette thèse à

Ma famille

Maman, Papa, Mélina merci pour votre soutien, c'est grâce à vous que j'en suis là, je vous aime plus que tout au monde.

Hokis, merci d'avoir toujours été là pour moi, pour ton soutien, pour m'encourager, me soutenir et me rassurer.

Mes grands-parents, Alice et Georges vous êtes toujours dans mon cœur malgré la distance qui nous sépare, merci **Medz mama** pour tes prières, et **Medz baba** pour les vacances inoubliables passés aux Etats-Unis. **Levon et Flora**, je ne vous oublie pas, **Medz baba** j'aurai tellement aimé que tu sois là, je sais que tu es le grand-père le plus heureux et que de là-haut tu veilles sur moi. Je pense très fort à toi.

Mon oncle Vazgen des Etats-Unis, merci pour nos conversations sans fin sur « skype », tu es toujours aussi enthousiaste et drôle, j'ai hâte de te revoir

Mon oncle Vigen et sa famille d'Allemagne, je n'oublierai jamais ces vacances passées ensemble depuis que je suis toute petite, **Arlette** toujours prête à faire la fête, je garde un excellent souvenir de nos soirées passées en Arménie, Genève et Amsterdam.

Ma tante Jacqueline et sa famille d'Iran, j'espère vous revoir bientôt, c'est toujours un véritable plaisir de rigoler avec vous au téléphone.

Tante Zohreh, je t'apprécie beaucoup, merci beaucoup pour ton soutien, bisous à **Sepideh, Houman et les enfants**

La famille Kalpakian, merci pour votre accueil et votre gentillesse, **Maguie** toujours aussi souriante, merci pour tes bons petits plats, c'est toujours un véritable délice. **Marie et Charles** vous formez un couple formidable, je vous souhaite plein de bonheur avec le petit **SamSam**.

Mes amis

Anouche et Maral, je n'oublierai jamais toutes nos années de folie passées à l'école Sourp-Mesrop, au collège Sainte-Thérèse puis au Lycée Theillard de Chardin. 23 ans d'amitié et de souvenirs, et encore pleins d'autres à venir, j'ai hâte, gros bisous à vos adorables familles qui m'ont toujours si bien accueillie, ainsi qu'à la petite **Anaïs C.** et ses chocolats.

Ma mini cupcake, tu restes toujours dans mon cœur. **Nicole** tu m'as prise sous ton aile depuis la maternelle, je t'adore, je n'oublierai jamais tout ce que tu m'as apporté, merci pour tout et bisous à ta jolie petite famille. **Elmas**, merci pour ta gentillesse et ta générosité, tu es un ange.

Gayané, j'admire ton courage d'avoir quitté la France pour les Etats-Unis, Tu as maintenant une jolie petite famille et je vous souhaite que du bonheur, tu le mérites vraiment! (j'espère juste qu'on puisse se voir plus souvent 😊)

Alexandra, Marie-Catherine, Laurianne, Océane, vous êtes des filles qui savent faire la fête quand il le faut, merci pour vos déguisements délirants lors des soirées médecine et toutes les autres soirées mémorables passées ensemble depuis la P1. **Alexandra** merci d'avoir

toujours été là pour moi, pour toutes nos conversations philosophiques lors des balades dans le vieux Nice et nos super vacances en Tunisie. **Marie-Catherine** merci pour ton brin de folie qui m'épatera toujours. **Lauriane**, merci pour ces moments de rigolade pendant nos séances d'aqua-gym, à refaire !

Kenza toujours prête pour danser et faire la fête, je t'adore. **Allison**, t'es une fille géniale, merci pour ces petites soirées Sushi.

Elodie, inséparables depuis qu'on se connaît, on nous appelait même « Tic et Tac » à l'hôpital, et oui le duo de CHOC, avec toi la fête est toujours au rendez-vous et merci pour ces soirées inoubliables.

Audrey, merci d'avoir été là pour moi, même pour les moments difficiles (CSCT...), c'était juste génial d'avoir fait un remplacement avec toi l'été dernier, à refaire ! 😊 Merci aussi pour ces soirées, ces moments de rigolades et de détente, bisous à **Pauline S. !**

Guillaume, Mathieu, Sylvain, toujours prêts pour les apéros après une dure journée d'hôpital, vous êtes au top. **Pauline**, je te souhaite que du bonheur avec Guillaume.

Johanna, tu es géniale, merci pour ta bonne humeur je t'adore, **Kamila**, merci pour ces petites pauses « café » au patio, je te souhaite beaucoup de bonheur avec Kévin ! **Léa**, tu es juste exceptionnelle, ne changes pas, **Ronny** merci pour tes petites blagues sans fin ;

Jony-Jo tu as toujours le SON qu'il faut quand il faut, **Yoann P.** tu étais mon super T1, merci pour tout, bisous à **Lauren !**

Mike, merci pour ton aide durant tous les jeudis de la 4^{ème} année, **Gabrièle**, les vacances de Pédos étaient juste géniales avec toi, merci pour tout ! **Romain**, merci pour tes bons conseils.

Julien, merci pour ta bonne humeur, sans toi les TP de PAC seraient bien différents. **Jean-Guy**, merci pour l'ambiance aux urgences, les fous-rires et ton aide précieuse, **Hong-Lien**, c'était toujours un plaisir les vacances de chirurgie les mercredis matin. **Oriort Shaké** merci pour votre soutien lors du baccalauréat d'arménien. **Lydia**, c'est toujours un plaisir de te voir les vendredis au cabinet, toujours souriante et gentille. **Lala**, merci de nous avoir invité aux fiançailles, c'était exceptionnel, gros bisous à toute la famille !

A ma promo et toutes les autres...

Le corps enseignant

Pr Rocca, merci pour tout, votre gentillesse et votre disponibilité m'ont beaucoup touchées.

Dr Surmenian, merci pour ton implication et pour ton aide précieuse; **Pr Lupi-Pégurier** merci pour votre enseignement et votre bonne humeur aux cours des vacances à St-Roch ; **Dr**

Augros, merci pour votre rigueur en clinique durant les vendredis de ma 5^{ème} année, cela m'a beaucoup appris. **Dr Altounian**, merci pour votre générosité, pour votre pédagogie et votre humour. Vous m'avez donné goût à mon métier (gros bisous à votre jolie petite

famille, **Valérie et Elise**) ; **Dr Le Roy**, merci pour les vacances de chirurgie, elles ont été très enrichissantes et je garde un très bon souvenir; **Dr Orlanducci**, ce fût un grand plaisir d'être

à vos côtés à Cimiez, merci pour votre gentillesse et votre enseignement de qualité ; **Lolo**

merci pour ta générosité, ta gentillesse, tu es une personne géniale.

Puis, **Pr Mahler, Pr Manière, Pr Bertrand, Pr Lassauzay, Pr Muller, Dr Raybaud, Dr Terestri, Dr Harnet, Dr Medioni, Dr Pesci-Bardon, Dr Bal, Dr Bouvet, Dr Lucien, Dr Bensoussan, Dr Allard, Dr Assayag, Dr Salsou, Dr Ponchet, Dr Durelle**, et tous les autres...

Et à toute l'équipe de Saint-Roch, les secrétaires (**Patrice, Karine, Isabelle, Mercé**), la régie (**Christiane et Hélène**) **Nabu et Christelle, Kathy, Mme Bonifaci et Mme Chabot**, les aides-soignantes (**Maryse, Denise, Françoise, Gisèle, Patrick, Valérie, Fanny, Nora, Jamila, Stéphanie**), Merci je vous embrasse tous...

Et à tous ceux que j'ai oubliés...

Reconstitutions d'angles Er-YAG laser assistées

PLAN

	<u>Pages</u>
1. Introduction.....	11
1.1. Laser Er-YAG et émail	
<i>a- La courbe d'absorption.....</i>	<i>11</i>
<i>b- La structure prismatique de l'émail.....</i>	<i>12</i>
<i>c- Le rôle de l'acide orthophosphorique.....</i>	<i>12</i>
1.2. Laser Er-YAG et dentine	
<i>a- Action sur la boue dentinaire.....</i>	<i>14</i>
<i>b- La dentine inter-tubulaire et péri-tubulaire.....</i>	<i>14</i>
<i>c- Application d'acide orthophosphorique.....</i>	<i>14</i>
<i>d- La surface d'adhésion.....</i>	<i>15</i>
1.3. Laser Er-YAG et résine composite.....	16
 2. Matériel et méthode	
2.1. Le laser utilisé et ses paramètres.....	17
2.2. Préparation d'angles.....	18
2.3. Le questionnaire de satisfaction.....	19
 3. Résultats	
3.1. Analyse de cas cliniques.....	21
3.2. Nombre total de « pulses ».....	53
3.3. Les scores obtenus par le questionnaire.....	54
 4. Discussion	
4.1. Analyse critique de l'aspect manipulation.....	55
4.2. Laser etching, mordantage acide, M et R / SAM.....	56
4.3. Le choix des différents paramètres du laser Er-YAG.....	57
 5. Conclusion.....	58

1. Introduction :

L'émail est composé à 96% de partie minérale, le reste étant composé d'eau et de matière organique. Sa partie minérale est principalement faite d'un réseau de cristaux d'hydroxyapatite de calcium ($\text{Ca}_{10}(\text{PO}_4)_6(\text{OH})_2$). La matrice organique de l'émail contient des glycoprotéines riches en tyrosine (amélogénines, énamélines) et des polysaccharides.

La dentine sous-jacente à l'émail a une structure partiellement minéralisée. Elle est faite de dentine inter-tubulaire, péri-tubulaire et de tubuli dentinaires qui accueillent les prolongements odontoblastiques. Ces tubuli sont observés de la jonction amélo-dentinaire ou de la jonction cémento-dentinaire vers la pulpe.

Le laser Er-YAG est un laser dont le milieu actif est un cristal (grenat d'yttrium et d'aluminium) dopé avec des ions Erbium. La transmission du faisceau laser est assurée soit par une fibre optique souple, soit par un guide creux (« hollow guide ») ou par un bras articulé et par une pièce à main munie d'un miroir ou d'un embout en saphir ou en quartz. Ce laser émet dans la région de l'infrarouge moyen ($\lambda = 2940 \text{ nm}$) qui correspond au pic d'absorption de deux tissus cibles principaux à savoir l'hydroxyapatite et l'eau. Ce laser est ensuite utilisé pour le traitement des surfaces amélares et dentinaires et pour l'élimination des lésions carieuses dans un souci d'économie tissulaire et donc entrant dans le concept de dentisterie micro-invasive. Il doit être couplé avec un mécanisme de refroidissement (spray d'air et d'eau) pour protéger la pulpe de tout dommage d'origine thermique. Le laser Er: YAG permet un traitement sécurisé et une élimination efficace des tissus dentaires durs. La dentine irradiée apparaît avec des surfaces irrégulières. En microscopie les tubuli dentinaires sont ouverts et il n'y a ni boues dentinaires ni couche d'enduit. Certaines études ont démontré que la force de liaison de la résine composite face à une surface dentinaire irradiée au laser Er: YAG augmente lorsque la surface est traitée par l'acide avant le collage. [1].

1.1. Laser Er-YAG et émail :

a- [La courbe d'absorption :](#)

La longueur d'onde du laser Er : YAG, de 2940nm, se situe dans l'infrarouge moyen. Cette longueur d'onde est très absorbée dans l'eau et l'hydroxyapatite ($\text{Ca}_{10}(\text{PO}_4)_6(\text{OH})_2$), comme précédemment souligné.

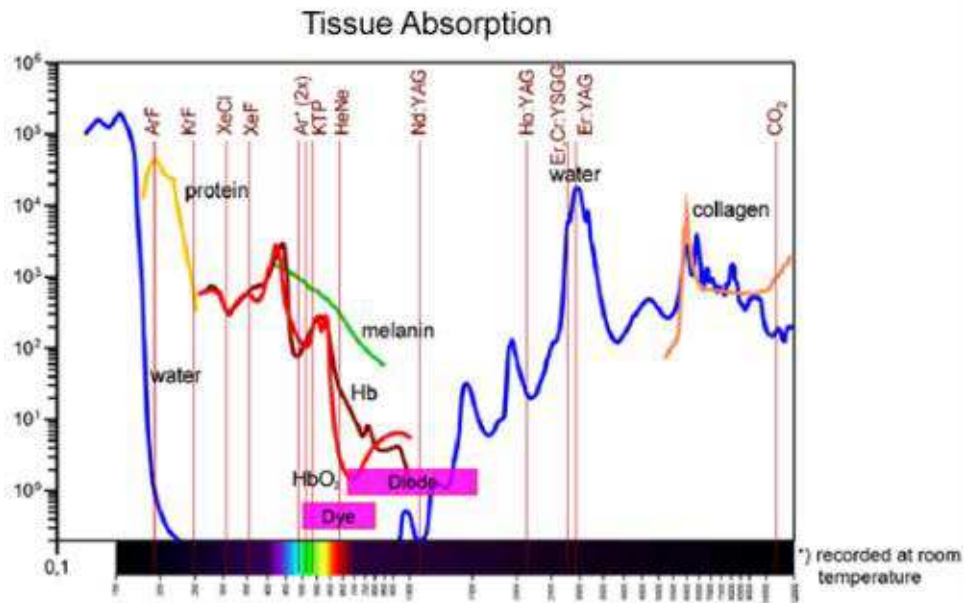


Figure 1 : Absorption du rayonnement laser.

b- La structure prismatique de l'émail :

L'émail irradié présente une surface très irrégulière [2]. A plus fort grossissement, il n'y a pas de débris visibles ni de boue amélaire. Après irradiation, des micro-craquelures recouvrent la surface en totalité.

En effet, Le laser irradie le core et la périphérie du prisme. Certaines parties de ces prismes sont fragilisés par l'irradiation et leur fracture pourrait être possible lors de la rétraction due à la polymérisation. Ceci justifie le mordantage par un acide orthophosphorique qui régularise la surface, s'ancre dans le core des prismes et oblitère les micro-craquelures ou l'utilisation de systèmes auto-mordants.

Une équipe (Bertrand et al) [3] a démontré qu'une bonne adaptation marginale est obtenue entre la résine composite et les parois de la cavité lorsque la préparation au laser Er: YAG a été suivie par un mordantage total par l'acide. Ainsi les valeurs de la micro-infiltration sont les plus faibles alors que avec un mordantage partiel (émail seul) ou en l'absence de mordantage ces valeurs sont plus élevées. La remarque ne concerne pas les systèmes adhésifs mono-composants à base d'acétone puisque le mordantage se fait dans ces conditions. [4].

c- Le rôle de l'acide orthophosphorique :

L'application d'un gel d'acide orthophosphorique 35% pendant 30 secondes permet de régulariser la surface en éliminant une certaine épaisseur du tissu par une attaque plus importante au niveau du core du prisme avec pour objectif d'obtenir un meilleur ancrage.

La classification de Silverstone permet de mieux comprendre les mécanismes de mordantage et leur interaction avec l'émail. Morphologiquement on observe différentes modifications de l'émail après application d'acide orthophosphorique. [5].

- Le Type I :




Figure 2 : Érosion préférentielle du centre (core) des prismes d'émail.

- Le Type II :

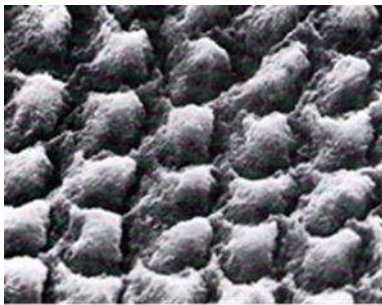


Figure 3 : Érosion préférentielle de la périphérie des prismes d'émail.

- Le Type III :

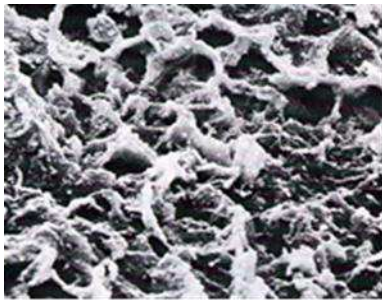


Figure 4 : Érosion indifférenciée, structure des prismes non identifiable.

- Le Type IV :



Figure 5 : Association entre des zones de type I et de type II.

Lorsque la surface d'émail est irradiée par un laser Er-YAG, c'est le type III qui est le plus fréquemment observé. Le traitement par mordantage acide permet de retrouver un type I avec un ancrage plus profond sachant que le core des prismes (comme la périphérie) étaient déjà ouverts par l'irradiation.

1.2. Laser Er-YAG et dentine :

a- Action sur la boue dentinaire :

Après irradiation au laser Er-YAG, la surface dentinaire est dépourvue de boue dentinaire et de couche d'enduit. [6].



Figure 6 : Surface de dentine après irradiation au laser Er-YAG (MEB grandissement original $\times 2000$).

b- La dentine inter-tubulaire et péri-tubulaire :

La surface dentinaire présente des irrégularités de surface par une ablation plus facile et donc plus importante de la dentine inter-tubulaire que péri-tubulaire, la dentine inter-tubulaire étant beaucoup plus riche en eau. Les tubules dentinaires sont tous ouverts.

c- Application d'acide orthophosphorique :

Le gel d'acide orthophosphorique 35% agissant sur les tubules ouverts, suite à l'irradiation du laser, exerce son action déminéralisante en surface mais aussi en profondeur des tubules dentinaires. Ainsi, la surface apparaît plus lisse par dissolution de la dentine inter-tubulaire et une ablation de la dentine péri-tubulaire qui augmente le diamètre des tubules.

De plus cette déminéralisation permet une augmentation de la surface de collage à la base des brides de résine, ainsi qu'une hybridation. [7]



Figure 7 : Surface de dentine préparée au laser puis application du gel d'acide orthophosphorique 37%, pendant 15 secondes (MEB grandissement original $\times 2000$).




Figure 8 : Interface résine-dentine après collage au moyen d'un système adhésif MetR2 (MEB grandissement original $\times 3500$). Couche hybride et brides de résine.

Donc après l'irradiation au Laser Er-YAG et le collage de la résine composite au moyen d'un MR avec prétraitement d'acide orthophosphorique, nous obtenons une couche hybride [8] et des brides de résine.

d- La surface d'adhésion :

La résine de liaison liquide formée de monomères hydrophobes va s'infiltrer dans les mailles du réseau fibreux, créant la « couche hybride » et des brides de résine après la polymérisation. [9] Cet ancrage microscopique de la résine dans la dentine est à l'origine une rétention micromécanique qui, pour certains auteurs et de façon contradictoire, devrait être améliorée par cette méthodologie.

1.3. Laser Er-YAG et résine composite :

Le composite est constitué d'une matrice organique résineuse et d'un renfort constitué de charges. La cohésion entre ces deux matériaux est assurée par un agent de couplage, le Silane. Les résines matricielles sont donc les composants chimiquement actifs du composite. Ce sont tous des monomères «di-méthacrylate» et dérivées du Bis-GMA et des polyuréthanes. Alors que les charges représentent la phase inorganique, celles-ci permettent d'augmenter les propriétés mécaniques du composite, de diminuer les contraintes dues au retrait de polymérisation, de compenser le coefficient de dilatation thermique trop élevé de la phase matricielle et de donner au matériau sa radio opacité.

Concernant la longueur d'onde du laser Er-YAG (2940nm), elle est aussi absorbée dans les résines composites et plus précisément dans le dioxyde de silice (SiO₂) et le poly-méthylmétacrylate. Le retraitement sera donc possible après élimination progressive du matériau.

Le « facteur C » qui signifie le rapport entre les surfaces collées et non collées, représente un paramètre clinique important modifiant l'intensité des contraintes générés par la rétraction de polymérisation (transformation des liaisons entre les monomères : on passe de liaison de type Van der Waals (faible énergie) à des liaisons de type covalente (haute énergie)). D'où, la stratification avec une polymérisation progressive et une augmentation significative du pourcentage de charges pour permettre de diminuer cette rétraction de prise et d'améliorer les propriétés physiques et mécaniques.

Quant à l'adhésif, c'est une substance chimique, organique ou non, appliquée à l'état liquide sur une ou deux surfaces afin de les unir en durcissant dans le temps. Il est composé de trois éléments distincts : l'agent de mordantage, le primer et la résine adhésive, et quels que soient leurs types, ce sont des formulations qui contiennent tous des monomères méthacrylates fonctionnels, des monomères ou oligomères di-méthacrylates, des solvants, des amorceurs et co-amorceurs de polymérisation et parfois des charges inorganiques.

Ils présentent :

- Une extrémité méthacrylate qui va former une double liaison avec l'extrémité méthacrylate du composite (liaison chimique vraie entre le composite et l'adhésif).
- Aucune liaison chimique vraie avec les substrats dentaires (l'adhésion entre l'adhésif et le substrat est uniquement micro-mécanique).

Ces charges, parfois ajoutées à la composition des adhésifs, permettent d'ajuster leur viscosité et d'améliorer les propriétés mécaniques après la prise. Sur une surface irradiée au laser Er-YAG, plus l'adhésif sera chargé plus les valeurs d'adhérence seront satisfaisantes.

Notons qu'il existe deux grands types d'adhésifs. [10] Les « M et R », qui sont des systèmes adhésifs avec mordantage préalable, rinçage et qui élimine totalement la boue dentinaire. Ils permettent une très bonne adhésion à l'émail et les valeurs d'adhérence sont supérieures à celles des « SAM » (pas d'étape de mordantage seul et élimination partielle de la boue dentinaire).

Concernant les cavités préparées au laser Er-YAG, aucune boue dentinaire n'étant créée, le mordantage à l'acide effectué avant le collage, permettra donc la suppression partielle de la dentine péri tubulaire hautement minéralisée, la décalcification des structures dentinaires sous-jacentes et l'agrandissement des orifices des tubules dentinaires. C'est cette déminéralisation de surface qui

permettra le processus d'hybridation et une surface de liaison plus grande à la base des brides de résine. Grâce à ce processus, les agents de liaison pourront sceller efficacement la surface dentinaire et les orifices des tubules dentinaires pour protéger la pulpe et pour empêcher les micro-infiltrations. [11].

2. Matériels et méthodes :

2.1. Le laser utilisé et ses paramètres :

Le laser Syneron LiteTouch Erbium-YAG est un système commandé par microprocesseur. L'alimentation du système est régie par deux commandes principales qui sont: L'interrupteur marche / arrêt et la touche d'arrêt d'urgence. Il a été spécialement conçu pour minimiser l'exposition accidentelle à des rayonnements dangereux.

Il est composé de plusieurs unités: le panneau de commande, l'applicateur laser, y compris l'assemblage laser Erbium, l'équipement de pulvérisation d'eau, l'alimentation haute tension, le système de refroidissement et le module de détection de la puissance du « tip ». C'est l'eau déminéralisée qui est utilisée pour le refroidissement des tissus. Et concernant son fonctionnement optimal, il a été recommandé de maintenir la température ambiante, entre 20 ° C et 25 ° C avec une humidité relative inférieure à 80%.

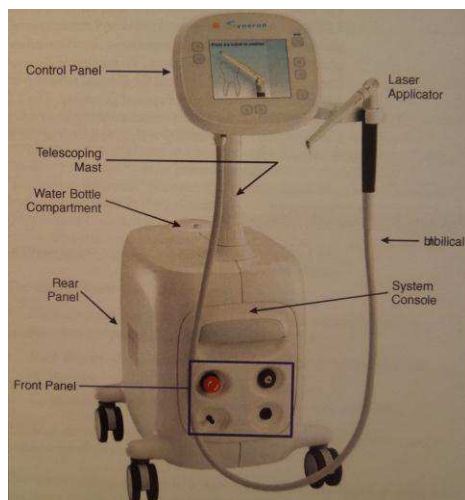


Figure 9: LiteTouch Er-YAG Dental Laser System.

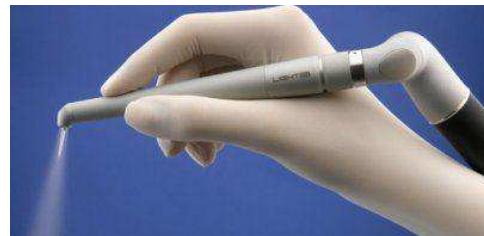


Figure 10: Pièce à main avec spray d'air et projection d'eau.

Dimensions : La largeur est de 260mm et la hauteur varie entre 400 à 750mm

Les paramètres d'utilisation du laser LiteTouch Syneron Erbium-YAG sont les suivants : une longueur d'onde de 2940nm, une énergie d'impulsion comprise entre 100 et 700mJ, une fréquence allant jusqu'à 50 Hz, une puissance variant entre 0.5 et 8.4 watts sur le tissu, une durée d'impulsion inférieure à 640µs concernant les tissus durs et inférieure à 800µs pour les tissus mous.

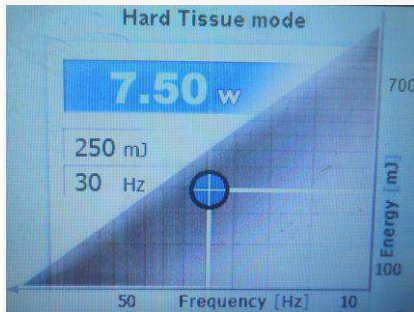


Figure 11 : Les différents paramètres affichés sur le panneau de commande

Il présente également plusieurs embouts « tips », avec un code couleur, des diamètres, des longueurs et des tailles de spot différents.

Une variété de « tips » :




Figure 12 : Pièce à main et son tip quartz.



Figure 13 : Séquenceur.

2.2. Préparation d'angles :

L'énergie utilisée était standardisée (250mJ), ainsi que la fréquence (30Hz) et le tip utilisé en mode « non contact », sous spray d'air et d'eau. Toutes les opérations ont été réalisées par le même opérateur qui a été préalablement formé en réalisant des préparations ex-vivo.

2.3. Le questionnaire de satisfaction :

Suite aux recommandations de la littérature, un questionnaire auto-administré avait été conçu pour ces patients qui se sont vu offrir ce traitement au laser Er-YAG. Le questionnaire utilisé était un texte simple, de sorte qu'il soit facile et rapide à compléter. Plusieurs espaces avaient été prévus pour les commentaires optionnels et brefs par le patient et les questions appelaient à des réponses fermées quant à leur degré d'accord selon une échelle Likert en plusieurs points. L'objectif était de savoir comment le traitement assisté au laser Er-YAG en dentisterie conservatrice était ressenti et dans quelle mesure les patients étaient prêts à payer pour cela.

Les deux aspects, de la relation entre le dentiste et le patient, analysés dans ce travail étaient l'information donnée aux patients sur la technologie du laser et l'évaluation de la satisfaction par le questionnaire. [12].

Le questionnaire était le suivant :

I/ Le traitement au laser répond-t-il à vos critères de confort ?

- 1- Complètement
- 2- Raisonnablement
- 3- Pas tout à fait
- 4- Pas du tout

II/ Si non, pourquoi ?

.....

III/ Avez-vous senti la nécessité de l'anesthésie ?

- 1- Non
- 2- Oui

IV/ Le traitement répond-t-il à vos attentes esthétiques ?

- 1- Complètement
- 2- Raisonnablement
- 3- Pas tout à fait
- 4- Pas du tout

V/ Si non, pour quelles raisons ?

.....

VI/ Etes – vous satisfait du temps de travail nécessaire?

- 1- Complètement
- 2- Raisonnablement
- 3- Pas tout à fait
- 4- Pas du tout

VII/ Dans l'ensemble, préférez-vous le traitement au laser à l'utilisation traditionnelle de la fraise ?

- 1- Oui
- 2- Non

VIII/ Si non, Selon vous, Quels sont les inconvénients de cette technique ?

.....
.....

IX/ Enfin, Conseillerez-vous ce type de traitement à votre famille / amis ?

- 1- Oui
- 2- Non

X/ Et, seriez-vous prêt à payer plus cher pour avoir un traitement au laser ?

- 1- Oui
- 2- Non

XI/ Si oui, combien ?

.....

2. Résultats :

3.1. Analyse de cas cliniques :

3.1.1. Mme Nicole D.

Numéro dossier : 2012/ 1041

Née le 12/03/1961

Traitement médical en cours : Levothyrox 100, Surgestone 0.25

Antécédents médicaux : Cholestérolémie, diabète type 2

Antécédents chirurgicaux : Appendicite, Amygdalectomie.

La patiente, âgée de 51 ans, a été suivie pour une prise en charge globale avec une réhabilitation prothétique. Elle n'avait plus confiance dans les dentistes, à cause de mauvaises expériences antérieures et s'est donc présentée au CHU en espérant que l'on puisse la soigner à la hauteur de ses espérances. Au maxillaire, elle présentait un édentement de classe I de Kennedy et à la mandibule, une classe III. L'hygiène bucco-dentaire était insatisfaisante. Un « charting » a été réalisé, ainsi qu'un détartrage et surfaçage, et une motivation à l'hygiène. L'indice gingival était de 2. Néanmoins la patiente était consciente de ses lacunes concernant l'hygiène bucco-dentaire et était à la demande d'informations pour l'améliorer, se montrant très coopérante et motivée. De plus, Elle présentait de nombreuses restaurations infiltrées, en résine composite au niveau du secteur antéro-supérieur et des Lésions cervicales d'usure au niveau de 33, 34 et 35. Deux racines résiduelles au niveau des dents 36 et 25 ont été extraites. Après assainissement chirurgical et parodontal, ainsi que la réalisation de soins conservateurs, une prothèse amovible maxillaire à base métallique a été réalisée pour remplacer les dents manquantes (14, 15, 16, 17, 25, 26, 27). La patiente se plaignait de son sourire qui selon elle n'était pas esthétique. *« Je n'ose pas sourire, je suis intimidée devant les autres, je fais attention pour qu'on ne remarque pas trop mes dents ».*

En dentisterie restauratrice, ont été réalisées les préparations sur les dents suivantes : angle mésial de la 21 et angle distal de la 11. Les paramètres suivants ont été utilisés : 250mJ, 30Hz, tip quartz cylindro-conique à 1.3mm de diamètre et 19mm de longueur (référence : B/N : 00005 Tip for Implants- Tip, spot size : 1.7mm, tip's O-Ring color : black) correspondant à une fluence de 25J/cm². Après irradiation des surfaces amélares et dentinaires un acide orthophosphorique 37 % a été appliqué pendant 15 secondes sur la dentine et 30 secondes sur l'émail (mordançage total). Le rinçage durait 15 secondes et la cavité était séchée délicatement à l'aide d'une seringue multifonction. La photopolymérisation de l'adhésif *Prime and Bond NT™* durait 20 secondes. Le composite utilisé était le Spectrum® *TPH™* (composite micro hybride photopolymérisable, *Dentsply*). Pour la reconstitution, le coin en bois et la matrice transparente ont été utilisés. Enfin, après la mise en place du composite, celui-ci était poli (fraise « flamme » diamantée bague rouge pour enlever les excès et finition avec des pointes montées en silicone abrasives ou des disques abrasifs). Les étapes sont illustrées dans les figures 14 à 18.

a/ Restauration de l'angle mésial de la 21 :

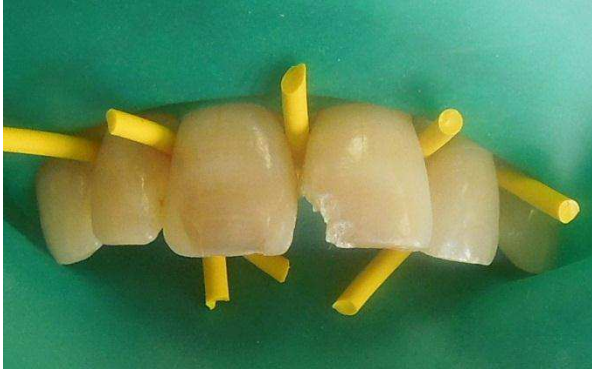


Figure 14 : Après la mise en place d'un champ opératoire caoutchouté et irradiation au laser Er-YAG.

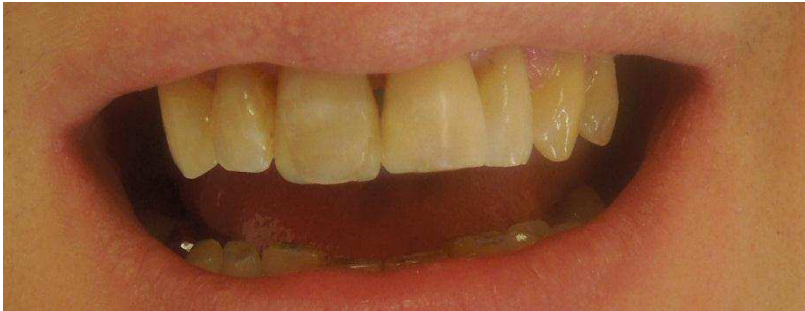

Figure 15 : Après restauration en résine composite.

b/ Restauration de l'angle distal de la 11 :

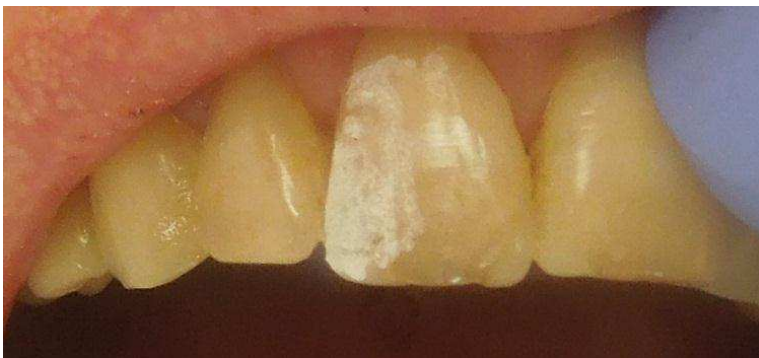

Figure 16 : Après Irradiation au laser Er-YAG et application d'acide orthophosphorique 37% (pendant 15 secondes), rinçage et séchage doux : aspect blanc crayeux.

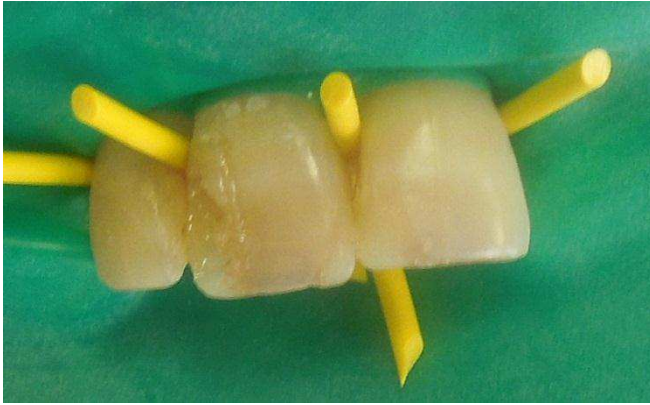


Figure 17 : Après application d'adhésif MR2 à l'aide d'une brosse à dents, avant la photopolymérisation pendant 20 secondes.

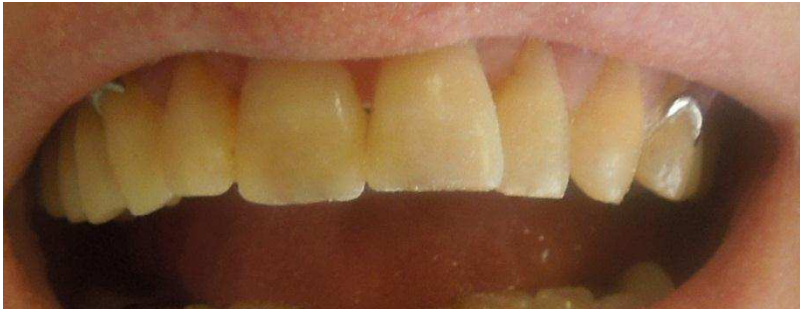

Figure 18 : Après la reconstitution en résine composite, avec photopolymérisation couche par couche pendant 40 secondes.

3.1.2. Mr. Ammar G.

Numéro dossier : 2012 / 802

Né le 15/11/1946

Pas de Traitement médical en cours

Pas d'Antécédents médicaux

Antécédents chirurgicaux: Péritonite en 1980

Le patient, âgé de 66 ans, a été suivi pour une prise en charge globale par réhabilitation prothétique. Le patient s'est présenté en première consultation avec un état bucco-dentaire très insatisfaisant, l'hygiène étant très négligée. Il s'est présenté aux urgences dentaires pour la première fois suite à des douleurs. Au maxillaire, il présentait un édentement de classe I mod1 de Kennedy et à la mandibule, une classe I. Depuis, un assainissement chirurgical a été réalisé, plusieurs extractions ont été effectuées au niveau de la dent 46 (mobilité de type 4), et des dents 48, 18 et 23 (racines

résiduelles). Les étapes préliminaires étaient suivies d'un assainissement parodontal, commençant par un détartrage, un «Charting» et une motivation à l'hygiène. Plusieurs traitements endodontiques ont été réalisés au niveau des dents 21, 32, 34, 35 avec des couronnes céramo-métalliques (sur 21 et 34) et deux prothèses amovibles à base métallique pour remplacer les dents manquantes.

En dentisterie restauratrice, les angles des incisifs mandibulaire 31, 32, 41 et 42 ont été préparés. Les paramètres utilisés étaient : 250mJ, 30Hz, tip quartz cylindro-conique à 1.3mm de diamètre et 19mm de longueur (référence : B/N : 00005 Tip for Implants - Tip , spot size : 1.7mm, tip's O-Ring color : black) correspondant à une fluence de 25J/cm². Après irradiation des surfaces amélares et dentinaires au laser Er-YAG, un acide orthophosphorique 37% a été appliqué pendant 15 secondes sur la dentine et 30 secondes sur l'émail (mordançage total). Le rinçage durait 15 secondes et la cavité était séchée délicatement à l'aide d'une seringue multifonction. Puis l'adhésif *Prime and Bond NT™* était photopolymérisé pendant 20 secondes avant la mise en place du composite « Flow photopolymérisable » (3M ESPE, Filtek Supreme XTE) par couche successive. Et celui-ci était enfin poli (fraise « flamme » diamantée bague rouge pour enlever les excès et finition avec des pointes montées en silicone abrasives ou disques abrasifs). Les étapes sont illustrées dans les figures 19 à 25.

Restauration d'angles incisifs mandibulaires :

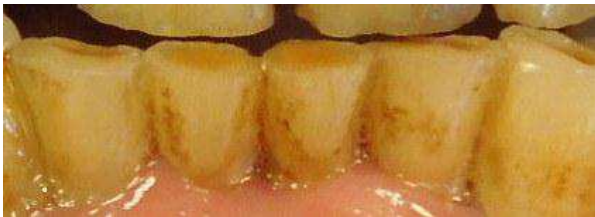

Figure 19 : Situation initiale.

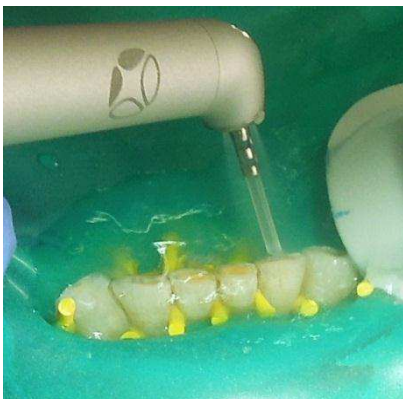


Figure 20 : Irradiation au laser Er-YAG : Après assainissement parodontal et mise en place d'un champ opératoire caoutchouté pour l'isolation.

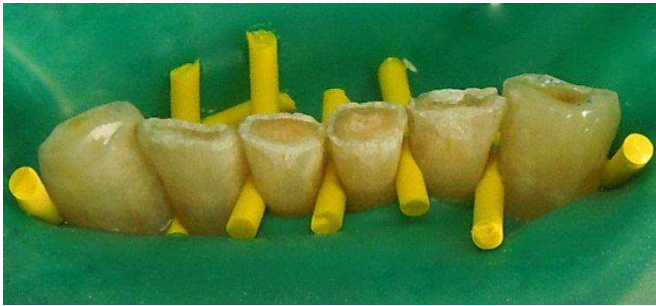


Figure 21 : Après irradiation au laser et séchage.

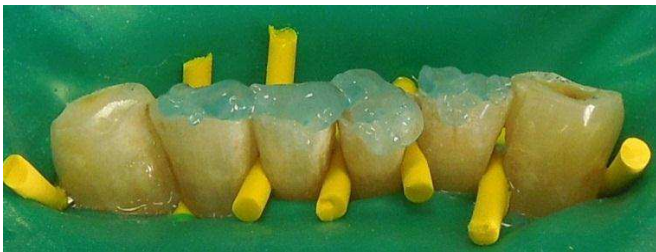

Figure 22 : Application d'acide orthophosphorique 37%.

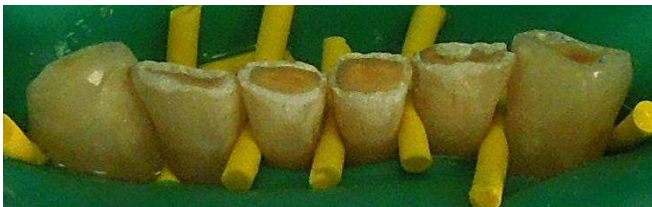

Figure 23 : Après rinçage et séchage doux : aspect blanc crayeux.

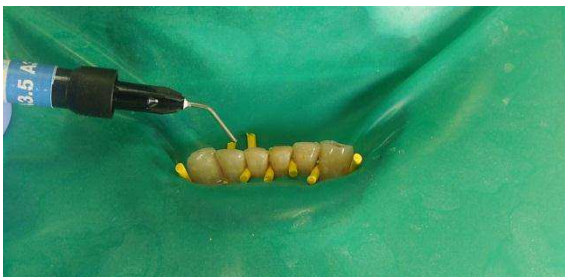

Figure 24 : Mise en place de la résine composite Flow.

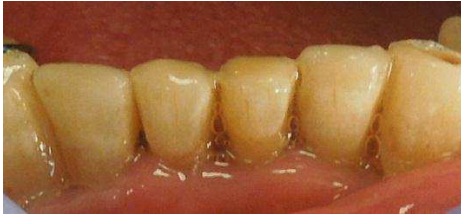

Figure 25 : Résultat final : Après réglage de l'occlusion, finitions et polissage.

3.1.3. Mr. Catalin R.

Numéro de dossier : 2012/ 6817

Né le 18/04/1977

Pas de traitement médical en cours

Pas d'antécédents médicaux

Antécédents chirurgicaux : Appendicite

Le patient, âgé de 35 ans, a été suivi pour une prise en charge globale. Il présentait un édentement de classe III mod3 de Kennedy au maxillaire et une classe III mod1 à la mandibule. Le patient présente un RCI élevé compte tenu son âge et des nombreux traitements conservateurs présents en bouche. Son hygiène bucco-dentaire était correcte, un assainissement parodontal avec détartrage suivi d'un assainissement chirurgical avec avulsion de la 38 ont été réalisés. De plus, un traitement endodontique a été effectué au niveau de la 37 (lésion hybride) et des restaurations en résine composite au niveau du secteur antéro-supérieur : angle mésial de la 11 et de la 21.

Les paramètres utilisés en dentisterie restauratrice ont été les suivants : 250mJ, 30Hz, tip quartz cylindro-conique à 1.3mm de diamètre et 19mm de longueur (référence : B/N : 00005 Tip for Implants–Tip, spot size : 1.7mm, Tip's O-Ring Color : Black) correspondant à une fluence de 25J/cm². Après irradiation des surfaces amélaire et dentinaire un acide orthophosphorique 37% a été appliqué (mordançage total). Le rinçage durait 15 secondes et la cavité était séchée délicatement à l'aide d'une seringue multifonction. L'adhésif *Prime and Bond NT™* était photopolymérisé pendant 20 secondes. Et le composite utilisé était le Spectrum® *TPH™* (composite micro hybride photopolymérisable, *Dentsply*). Pour la reconstitution, le coin en bois et la matrice transparente étaient utilisés. Enfin, après la mise en place du composite, celui-ci était poli (fraise « flamme » diamantée bague rouge pour enlever les excès et finition avec des pointes montées en silicone abrasives ou des disques abrasifs). Les étapes sont illustrées dans les figures 26 à 30.

Restauration de l'angle mésial : 11 et 21 :

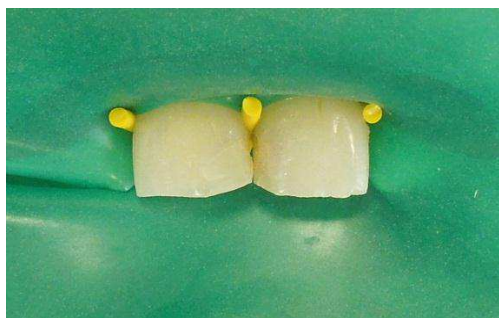


Figure 26 : Situation initiale avec la mise en place d'un champ opératoire caoutchouté pour l'isolation.

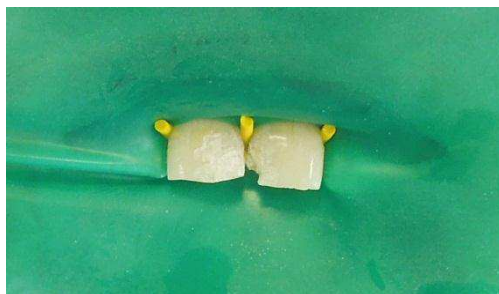

Figure 27 : Après irradiation au laser Er -YAG et séchage.

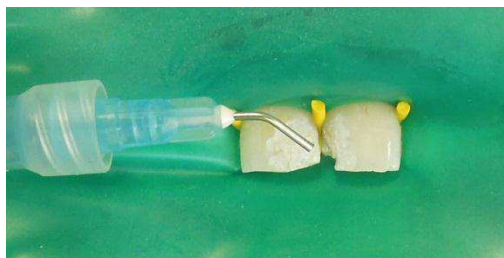

Figure 28 : Application d'acide orthophosphorique 37%.

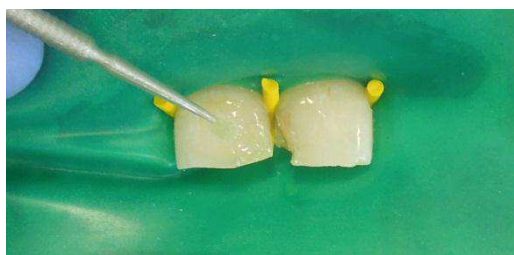


Figure 29 : Application d'adhésif MR2 avec une brosse.

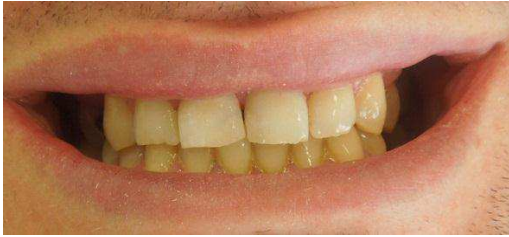

Figure 30 : Après photopolymérisation de la résine composite couche par couche pendant 40 secondes, réglage de l'occlusion, finitions et polissage.

3.1.4/ Mme Fadila Y.

Numéro de dossier : 2013/150

Née le 17/07/1966

Pas de traitement médical en cours

Antécédents chirurgicaux : Kystectomie au niveau des ovaires.

La patiente a été suivie pour une prise en charge globale par réhabilitation prothétique. Elle présentait un édentement de classe II mod1 de Kennedy au maxillaire et à la mandibule. La patiente était très gênée par sa denture. Tout d'abord un assainissement parodontal a été réalisé avec une motivation à l'hygiène. Des retraitements endodontiques ont été réalisés au niveau de la 22 et de la 23, avec réalisation de couronnes céramo-métalliques sur inlay core. Puis deux prothèses amovibles à base métallique ont été réalisés pour remplacer les dents manquantes (16, 17, 25, 26 et 34, 35, 36, 45, 46, 47).

En dentisterie restauratrice, nous avons déposé les anciennes restaurations en résine composite infiltrées au niveau de l'angle mésial de la 21 et de la 11. Et les paramètres utilisés étaient les suivants : 250mJ, 30Hz, tip quartz cylindro-conique à 1.3mm de diamètre et 19mm de longueur (référence : B/N : 00005 Tip for Implants-Tip, Spot Size : 1.7mm, Tip's O-Ring Color : black) correspondant à une fluence de 25J/cm². Après irradiation des surfaces amélaire et dentinaire un acide orthophosphorique 37 % a été appliqué (mordançage total). Le rinçage durait 15 secondes et la cavité était séchée délicatement à l'aide d'une seringue multifonction. L'adhésif *Prime and Bond NT™* était photopolymérisé pendant 20 secondes. Et le composite utilisé était le Spectrum® *TPH™* (composite micro hybride photopolymérisable, *Dentsply*). Pour la reconstitution, le coin en bois et la matrice transparente étaient utilisés. Enfin, après la mise en place du composite, celui-ci était poli (fraise « flamme » diamantée bague rouge sur turbine pour enlever les excès et finition avec des pointes montées en silicone abrasives ou des disques abrasifs). Les étapes sont illustrées dans les figures 31 à 36.

Restauration de l'angle mésial de la 21 :

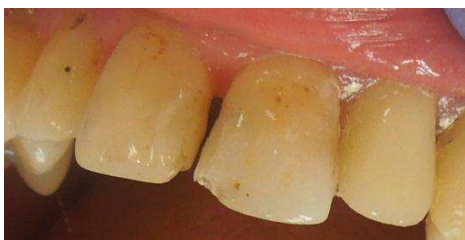

Figure 31 : Situation initiale.

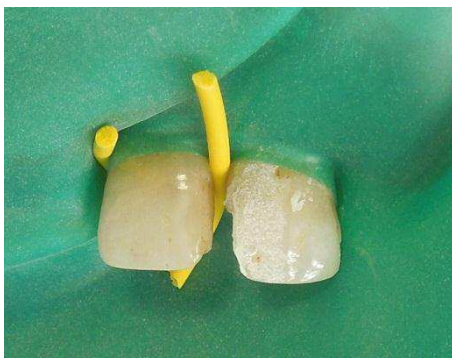


Figure 32 : Après la mise en place d'un champ opératoire caoutchouté, irradiation au laser Er-YAG et séchage.

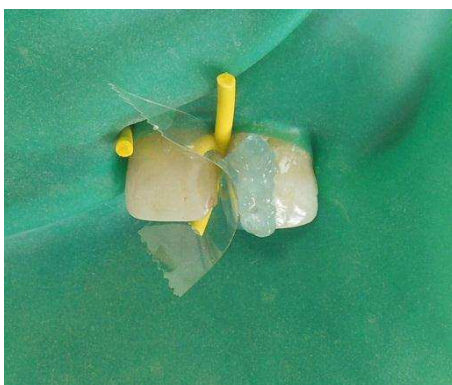


Figure 33 : Application d'acide orthophosphorique 37%.

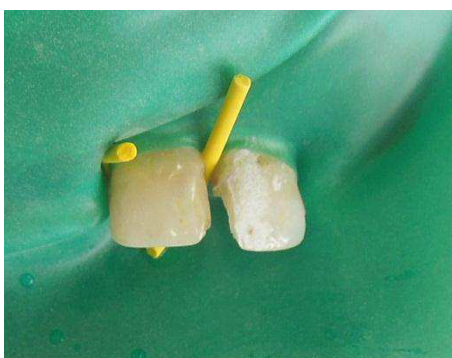

Figure 34 : Après rinçage et séchage doux : aspect blanc crayeux.

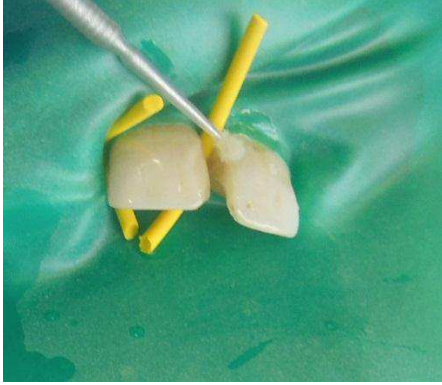


Figure 35 : Application d'adhésif MR2 à l'aide d'une brosse.

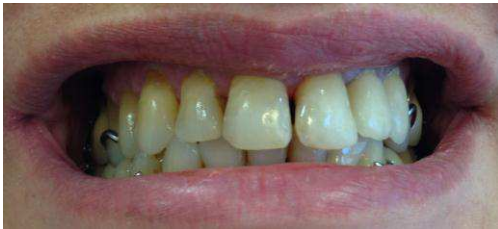

Figure 36 : Résultat final, après réglage de l'occlusion, finitions et polissage.

3.1.5. Mme Carrion C.

Numéro de dossier : 2013/138

Née le 23/01/1950

Traitement médical en cours : Vastarel 35 pour les yeux

Pas d'antécédents médicaux

Antécédents chirurgicaux : Traitement laser en ophtalmologie.

La patiente, âgée de 62 ans, a été suivie pour une prise en charge globale. Elle présentait un édentement de classe II mod1 de Kennedy au maxillaire et une classe II mod2 à la mandibule. Le traitement a commencé par un assainissement chirurgical avec l'avulsion des dents 16, 17, 35 et 44 (mobilité de type 2 et rapport couronne racine défavorable) et un assainissement parodontal avec un détartrage ainsi qu'une motivation à l'hygiène. La patiente présentait de nombreuses récessions au niveau des dents 11, 12, 13, 15, 21, 22, 32, 41, 42, 43 et des lésions cervicales d'usures sur 41 et 42. Des retraitements endodontiques ont été réalisés avec des couronnes céramo-métallique fraisées sur inlay core au niveau des dents 34 et 48. Puis deux prothèses amovibles partielles à base métallique pour remplacer les dents manquantes (16, 17, 18, 31, 35, 36, 37, 44, 45, 46, 47). De plus la patiente présentait de nombreuses restaurations infiltrées en composite au niveau du secteur antéro-supérieur.

En dentisterie restauratrice, ont été réalisées les préparations sur les dents suivantes : angle mésial de la 21 et de la 11. Les paramètres utilisés ont été les suivants : 250mJ, 30Hz, tip quartz cylindro-

conique à 1.3mm de diamètre et 19mm de longueur (référence : B/N : 00005 Tip for Implants-Tip, spot size : 1.7mm, Tip's O-Ring Color : black) correspondant à une fluence de 25J/cm². Après irradiation des surfaces amélares et dentinaires un acide orthophosphorique 37% a été appliqué (mordançage total). Le rinçage durait 15 secondes et la cavité était séchée délicatement à l'aide d'une seringue multifonction. L'adhésif *Prime and Bond NT™* était photopolymérisé pendant 20 secondes. Et le composite utilisé était le *Spectrum® TPH™* (composite micro hybride photopolymérisable, *Dentsply*). Pour la reconstitution, le coin en bois et la matrice transparente étaient utilisés. Enfin, après la mise en place du composite, celui-ci était poli (fraise « flamme » diamantée bague rouge sur turbine pour enlever les excès et finition avec des pointes montées en silicone abrasives ou des disques abrasifs). Les étapes sont illustrées dans les figures 37 à 48.

Restauration de l'angle mésial : 11 et 21 :

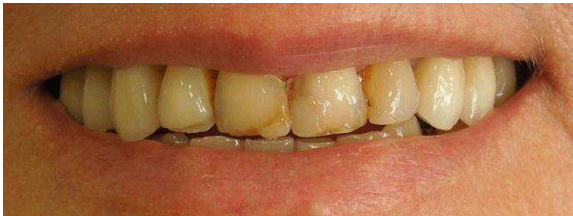

Figure 37 : Situation initiale.

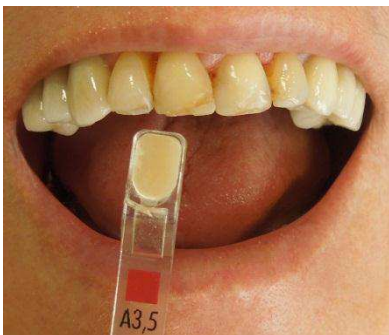


Figure 38 : Choix de la teinte : A3,5.

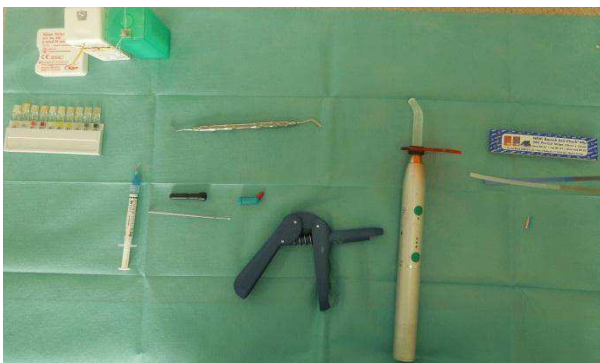

Figure 39 : Le plateau de soins.

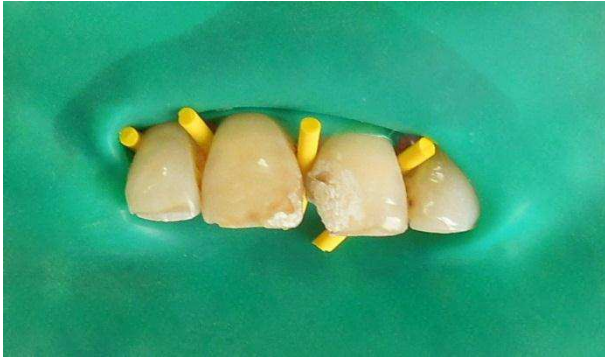

Figure 40 : Après irradiation au laser Er-YAG et séchage.

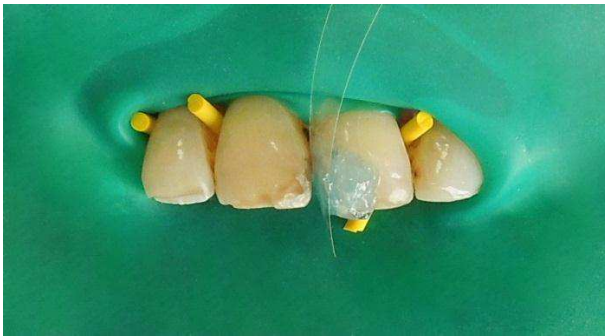


Figure 41 : Application d'acide orthophosphorique 37%.

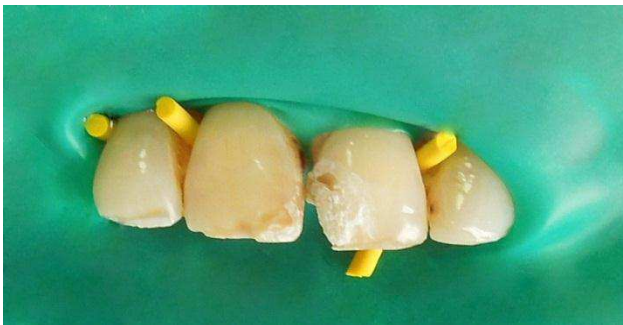

Figure 42 : Après rinçage et séchage doux.

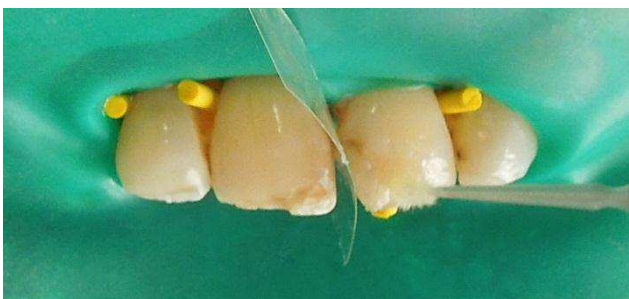

Figure 43 : Application d'adhésif MR2.

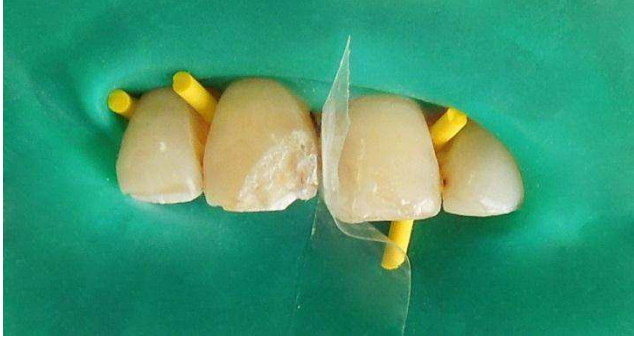


Figure 44 : Après irradiation au laser et séchage.

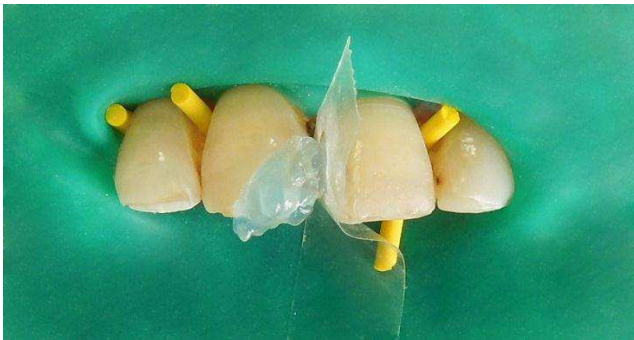

Figure 45 : Application d'acide orthophosphorique 37%.

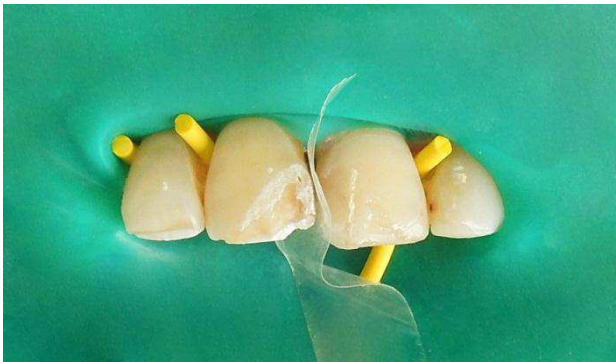


Figure 46 : Après rinçage et séchage doux.

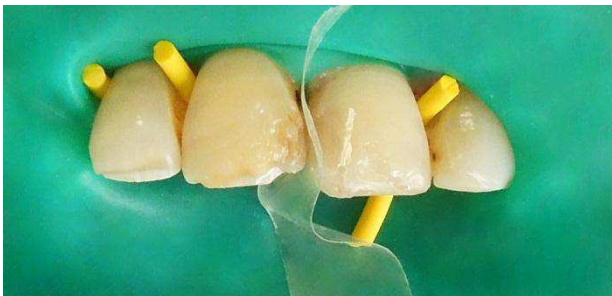


Figure 47 : Application d'adhésif MR2.

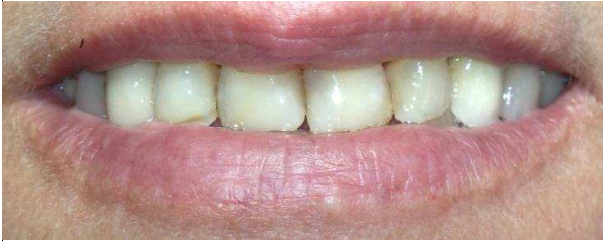

Figure 48 : Après réglage de l'occlusion, finitions et polissage.

3.1.6. Mr Hamza A.

Numéro de dossier : 2013/2087

Né le 31/03/1989

Pas de traitement médical en cours

Pas d'antécédents chirurgicaux et médicaux

Le patient âgé de 23 ans, s'était présenté aux urgences dentaires dû à la perte de la restauration en composite de l'angle mésial au niveau de la 11. L'hygiène bucco-dentaire était très correcte. Il n'y avait pas de restaurations présentes, ni de prothèses fixées en bouche.

Les paramètres pour réaliser la préparation de l'angle mésial de la 11 ont été les suivants : 250mJ, 30Hz, tip quartz cylindro-conique à 1.3mm de diamètre et 19mm de longueur (référence : B/N : 00005 Tip for Implants-Tip, spot size : 1.7mm, Tip's O-Ring color : black) correspondant à une fluence de 25J/cm². Après irradiation des surfaces amélaire et dentinaire un acide orthophosphorique 37% a été appliqué (mordançage total). Le rinçage durait 15 secondes et la cavité était séchée délicatement à l'aide d'une seringue multifonction. L'adhésif *Prime and Bond NT™* était photopolymérisé pendant 20 secondes. Et le composite utilisé était le Spectrum® *TPH™* (composite micro hybride photopolymérisable, *Dentsply*). Pour la reconstitution, le coin en bois et la matrice transparente étaient utilisés. Enfin, après la mise en place du composite, celui-ci était poli (fraise « flamme » diamantée bague rouge sur turbine pour enlever les excès et finition avec des pointes montées en silicone abrasives ou des disques abrasifs) Les étapes sont illustrées dans les figures 49 à 54. On remarquera ici que le bord libre de la dent 11 restaurée n'est pas aligné avec la 21. Cette dent a été restaurée en tenant compte du bord libre résiduel distal et de l'occlusion.

Restauration de l'angle mésial de la 11 :

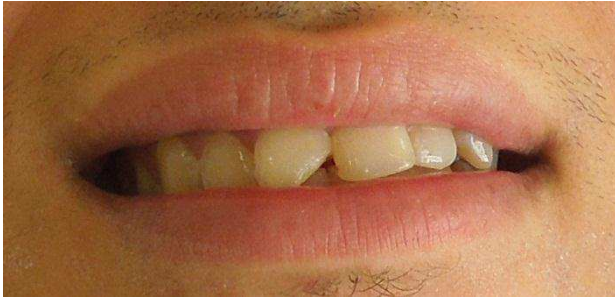

Figure 49 : Situation initiale.

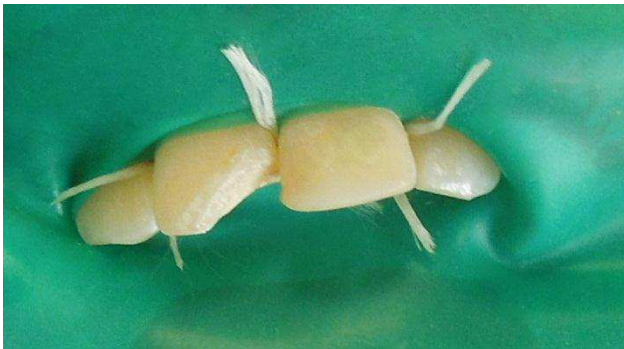

Figure 50 : Après irradiation au laser Er-YAG et séchage.

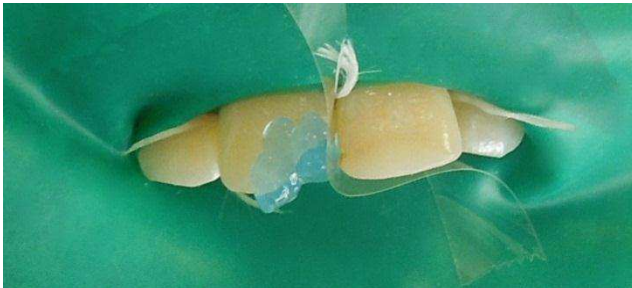


Figure 51 : Application d'acide orthophosphorique 37%.

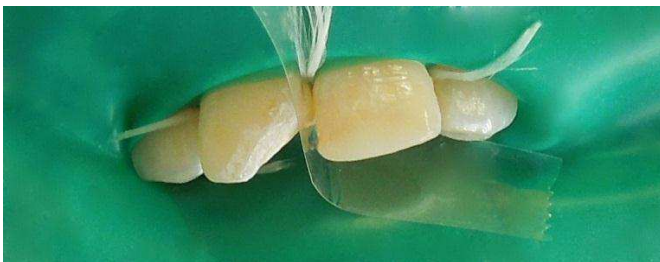

Figure 52 : Après rinçage et séchage doux : aspect blanc crayeux.

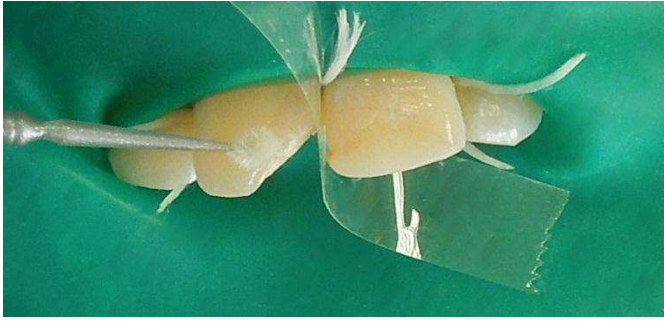


Figure 53 : Application d'adhésif MR2.

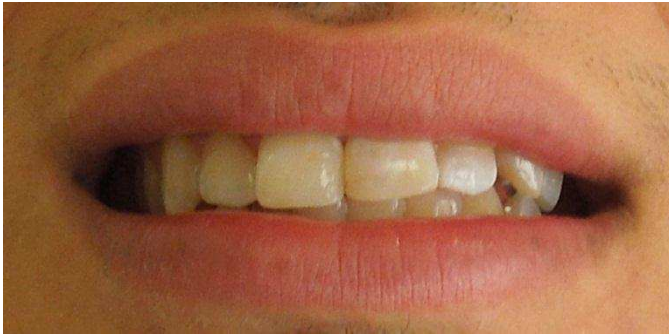

Figure 54 : Après réglage de l'occlusion, finitions et polissage.

3.1.7. Mme Maria C.

Numéro de dossier : 2012/9132

Née le 04/05/1941

Traitement médical en cours : Levothyrox

Antécédents chirurgicaux : Ablation du col de l'utérus en 2011

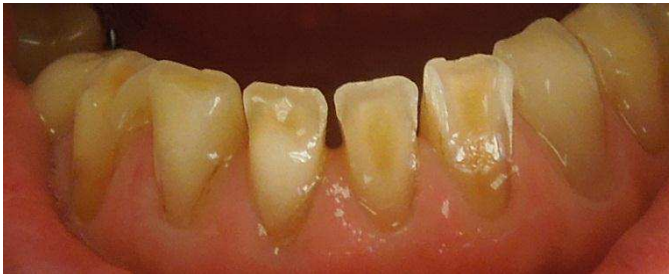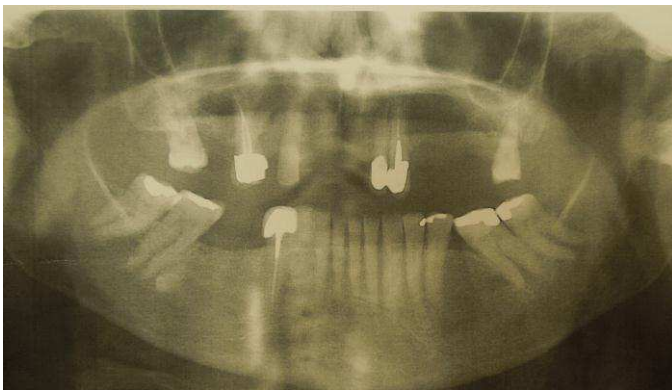
Le motif principal de la patiente âgée de 71 ans était la réhabilitation esthétique du bloc incisivo-canin mandibulaire. Elle présentait une hygiène bucco-dentaire assez satisfaisante mais une attrition importante au niveau des faces vestibulaires de ses dents antéro-inférieures. Des tests de vitalité ont été réalisés et le résultat était négatif, radiographiquement la pulpe était totalement calcifiée. Ce qui laissait penser à un faux négatif (test de vitalité), ajoutant que le test était négatif sur toutes les dents du bloc incisivo-canin. De plus, elle présentait en bouche des prothèses fixées céramo-métallique (15, 22, 23 et 44), quelques restaurations à l'amalgame au niveau des secteurs postérieurs et une prothèse amovible partielle à base métallique au maxillaire pour remplacer les dents manquantes (11, 12, 14, 16, 21, 24, 25 et 26).

Après la reconstitution des angles incisifs au niveau des dents 31, 32, 41 et 42 et des faces vestibulaires (31, 32, 41, 42, 43), une orthèse inter-occlusale a été réalisée.

En dentisterie restauratrice, les paramètres utilisés ont été les suivants : 250mJ, 30Hz, tip quartz cylindro-conique à 1.3mm de diamètre et 19mm de longueur (référence : B/N : 00005 Tip for

Implants-Tip, Spot size : 1.7mm, Tip's O-Ring color : black) correspondant à une fluence de 25J/cm². Après irradiation des surfaces amélares et dentinaires un acide orthophosphorique 37% a été appliqué (mordançage total). Le rinçage durait 15 secondes et la cavité était séchée délicatement à l'aide d'une seringue multifonction. L'adhésif *Prime and Bond NT™* était photopolymérisé pendant 20 secondes. Et le composite utilisé était le *Spectrum® TPH™* (composite micro hybride photopolymérisable, *Dentsply*). Pour la reconstitution, le coin en bois et la matrice transparente étaient utilisés. Enfin, après la mise en place du composite, celui-ci était poli (fraise « flamme » diamantée bague rouge sur turbine pour enlever les excès et finition avec des pointes montées en silicone abrasives ou des disques abrasifs). Les étapes sont illustrées dans les figures 55 à 60.

Restauration d'angles incisifs mandibulaire



Figures 55 a et 55 b : Situation initiale.

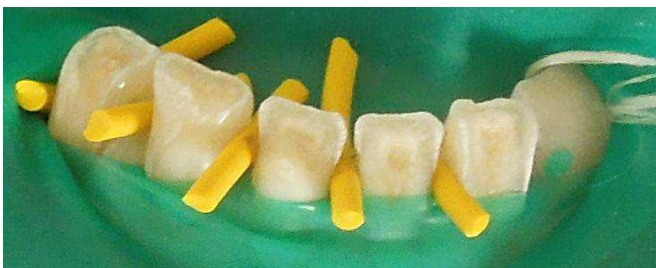

Figure 56 : Après la mise en place d'un champ opératoire caoutchouté, irradiation au laser Er-YAG et séchage.

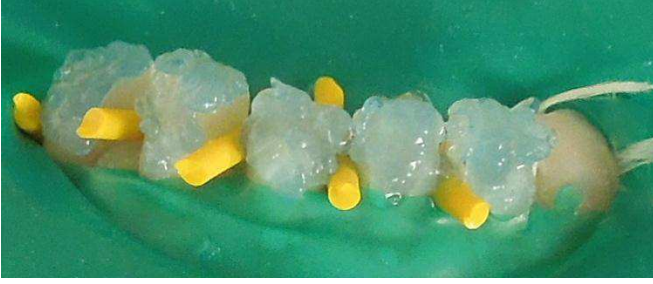

Figure 57 : Application d'acide orthophosphorique 37%.

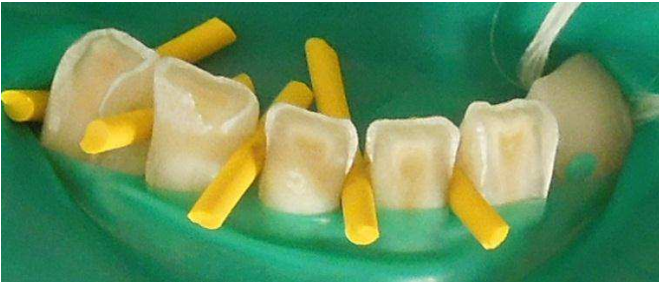

Figure 58 : Après rinçage et séchage doux.

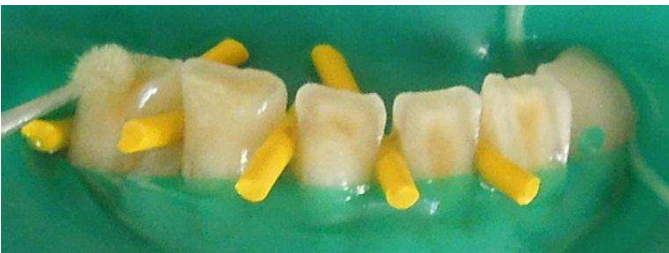

Figure 59 : Application d'adhésif MR2.

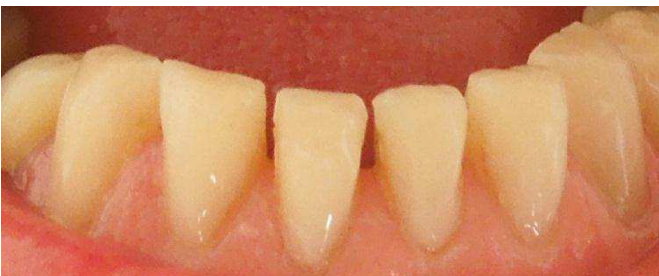

Figure 60 : Résultat final : Après réglage de l'occlusion, finitions, polissage.

3.1.8. Mr Raymond R.

Numéro de dossier : 2013/2200

Né le : 12/01/1949

Pas de traitement médical en cours

Antécédents médicaux et chirurgicaux : Hépatite virale en 1980

Le patient âgé de 64 ans, a été pris en charge pour une réhabilitation prothétique. Il présentait un édentement de classe III mod1 au maxillaire et à la mandibule. Il n'était plus suivi depuis très longtemps et commençait à s'alarmer concernant son état bucco-dentaire. Un assainissement parodontal a été réalisé après la motivation à l'hygiène et un assainissement chirurgical avec l'avulsion des dents 18, 24, 28, 36, 47 et 48 (24 et 36 étaient à l'état de racine et la 47 était mésio versée avec un amalgame mésio-occluso-distal infiltré). Plusieurs restaurations en résine composite ont été réalisées au niveau des dents 11, 12, 15, 17 et 27. Un retraitement endodontique a été effectué au niveau de la 21 ainsi qu'un traitement endodontique au niveau de la 22 (état de racine). Ces deux dents étaient coiffées par des céramo-métalliques sur inlay core afin de finaliser le plan de traitement. Et enfin, deux prothèses amovibles à base métallique pour remplacer les dents absentes (14, 24, 25, 35, 36, 46, 47) ont été réalisées.

En dentisterie restauratrice, ont été préparées les dents suivantes : angle mésial de la 11 et 21 et angle distal de la 11. Les paramètres utilisés étaient les suivants : 250mJ, 30Hz, tip quartz cylindro-conique à 1.3mm de diamètre et 19mm de longueur (référence : B/N : 00005 Tip for Implants-Tip, spot size : 1.7mm, Tip's O-Ring Color : black) correspondant à une fluence de 25J/cm². Après irradiation des surfaces amélaire et dentinaire un acide orthophosphorique 37% a été appliqué (mordantage total). Le rinçage durait 15 secondes et la cavité était séchée délicatement à l'aide d'une seringue multifonction. L'adhésif *Prime and Bond NT™* était photopolymérisé pendant 20 secondes. Et le composite utilisé était le Spectrum® TPH™ (composite micro hybride photopolymérisable, *Dentsply*). Pour la reconstitution, le coin en bois et la matrice transparente étaient utilisés. Enfin, après la mise en place du composite, celui-ci était poli (fraise « flamme » diamantée bague rouge sur turbine pour enlever les excès et finition avec des pointes montées en silicone abrasives ou des disques abrasifs). Les étapes sont illustrées dans les figures 61 à 66.

Restauration de l'angle incisif mésial des dents 11 et 12 et l'angle distal de la 11

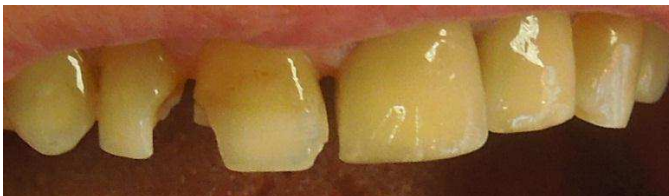

Figure 61 : Situation initiale.

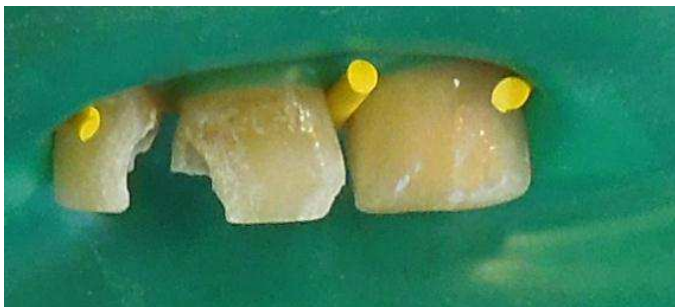

Figure 62 : Après la mise en place d'un champ opératoire caoutchouté, irradiation au laser Er-YAG et séchage.

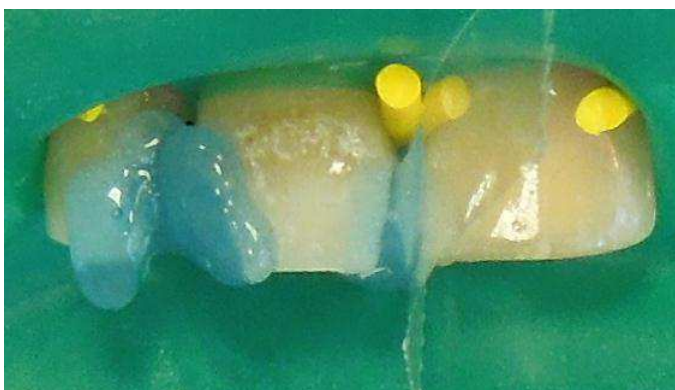


Figure 63 : Application d'acide orthophosphorique 37%.

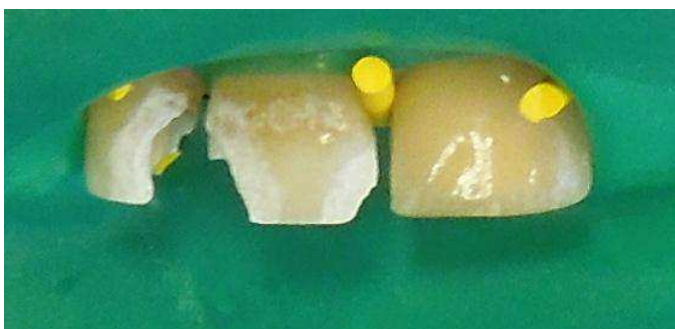

Figure 64 : Après rinçage et séchage doux : aspect blanc crayeux.

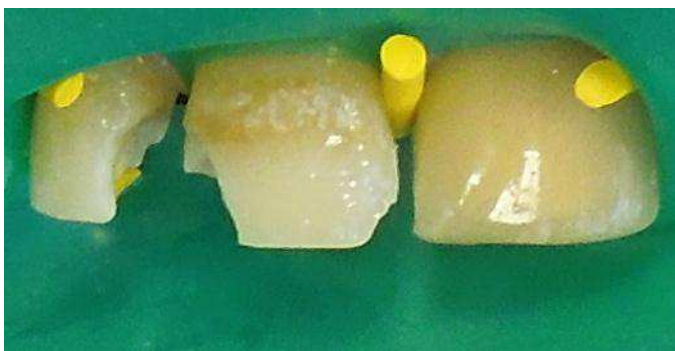

Figure 65 : Application d'adhésif MR2.

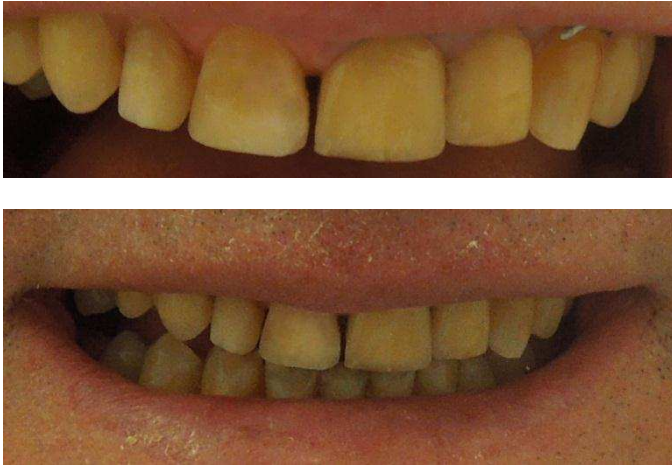

Figure 66 a et 66 b : Résultat final : Après réglage de l'occlusion, finitions, polissage.

3.1.9. Mr André L.

Numéro de dossier : 2013/165

Né le : 14/02/1936

Traitement médical en cours : Kardégic, Crestor, Coversyl, Cardensiel

Antécédents médicaux et chirurgicaux : Infarctus en 1998

Le patient âgé de 77 ans, a été suivi pour une prise en charge avec réhabilitation prothétique. Il présentait un édentement de classe III de Kennedy au maxillaire ainsi que de nombreuses couronnes céramo-métalliques en bouche (17, 25, 26, 27, 33, 37 et 47) et un bridge céramo-métallique de 4 éléments (11-12-13-14). Ces nombreuses prothèses fixées étaient bien adaptées cliniquement et radiographiquement et ne présentaient aucunes images radio-claires ni de symptomatologie. Cependant, Le patient ne présentait pas une hygiène bucco-dentaire correcte, donc après une motivation à l'hygiène, un détartrage, un « charting » et un surfaçage, le patient s'est montré au fur et à mesure des séances très motivé, de plus en plus coopérant, avec une hygiène bucco-dentaire satisfaisante. Après l'assainissement parodontal, de nombreux soins conservateurs ont été réalisés au niveau d'anciennes restaurations en résine composite infiltrées (21, 34, 35, 36, 44 et 45), un retraitement endodontique au niveau de la 46 avec une couronne total métal sur inlay core (la restauration en composite était volumineuse et infiltrée sur la 46). Puis un bridge 6 éléments céramo-métallique a été réalisé dû à la grande mobilité horizontale et axiale des incisifs mandibulaires avec des retraitements endodontiques au niveau de dents 33 et 43, qui ont servies comme piliers de bridge.

En dentisterie restauratrice, pour la préparation de l'angle mésial de la 21. Les paramètres utilisés étaient les suivants : 250mJ, 30Hz, tip quartz cylindro-conique à 1.3mm de diamètre et 19mm de longueur (référence : B/N : 00005 Tip for Implants-Tip, spot size : 1.7mm, Tip's O-Ring Color : black) correspondant à une fluence de 25J/cm². Après irradiation des surfaces amélaire et dentinaire un acide orthophosphorique 37% a été appliqué (mordançage total). Le rinçage durait 15 secondes et la cavité était séchée délicatement à l'aide d'une seringue multifonction. L'adhésif *Prime and Bond NT™*

était photopolymérisé pendant 20 secondes. Et le composite utilisé était le CeramX Duo® (composite photopolymérisable, *Dentsply*). Pour la reconstitution, le coin en bois et la matrice transparente étaient utilisés. Enfin, après la mise en place du composite, celui-ci était poli (fraise « flamme » diamantée bague rouge sur turbine pour enlever les excès et finition avec des pointes montées en silicone abrasives ou des disques abrasifs). Les étapes sont illustrées dans les figures 67 à 72.

Restauration de l'angle mésial de la 21 :

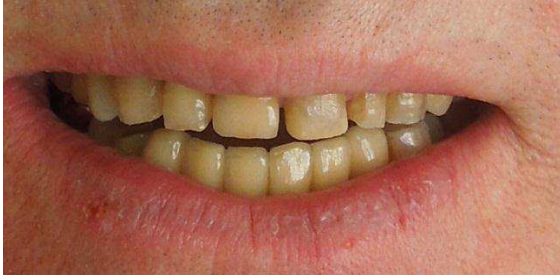

Figure 67 : Situation initiale.

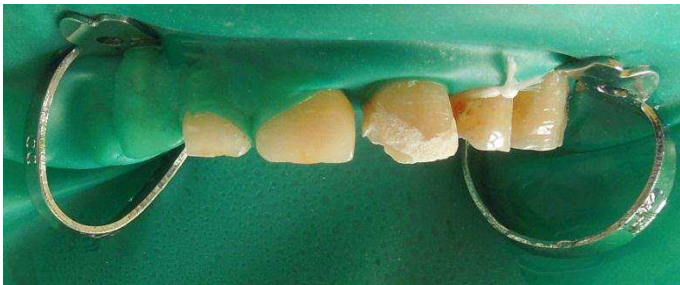

Figure 68 : Après la mise en place d'un champ opératoire caoutchouté, irradiation au laser Er-YAG et séchage.

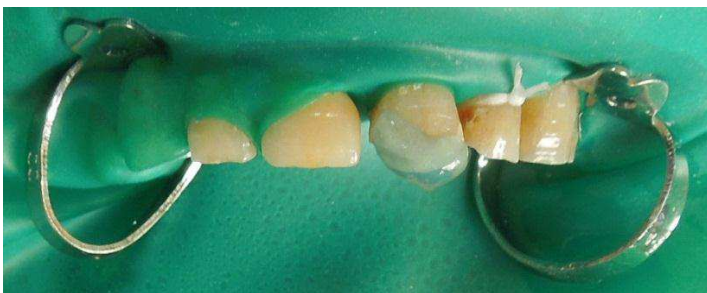

Figure 69 : Application d'acide orthophosphorique 37%.

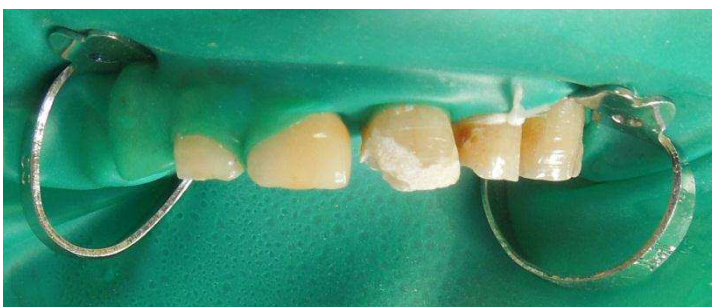

Figure 70 : Après rinçage et séchage doux : aspect blanc crayeux.

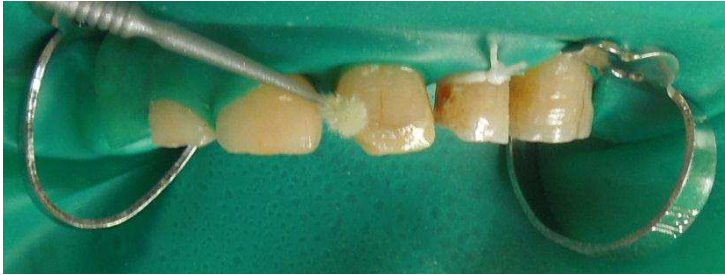

Figure 71 : Application d'adhésif MR2.

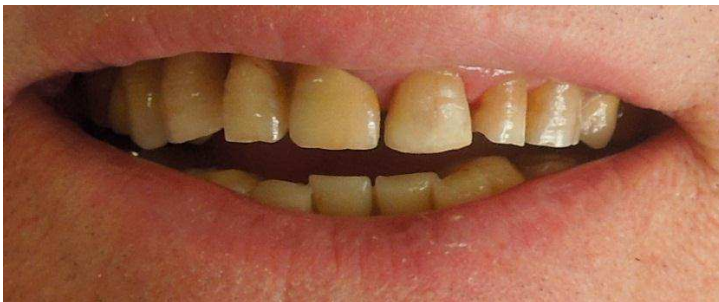

Figure 72 : Situation final : Après réglage de l'occlusion, finitions et polissage.

3.1.10. Mr Guy S.

Numéro de dossier : 2012/1542

Né le : 09/02/1952

Traitement médical en cours : Pravadual, Coaprovel, Temerit, Plavix, Metformine, Nevomix, Dexeryl, Omeprazole, Permixon

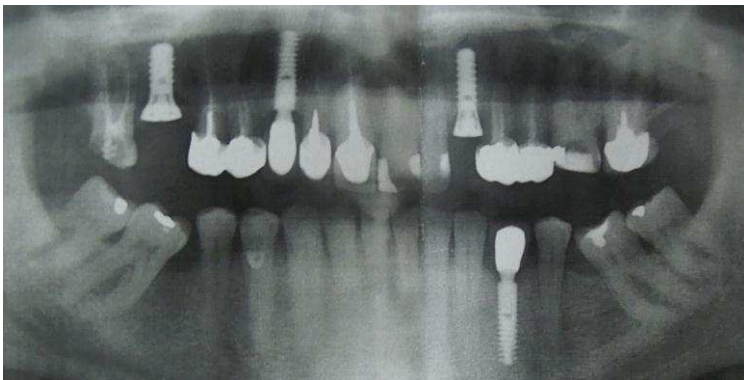
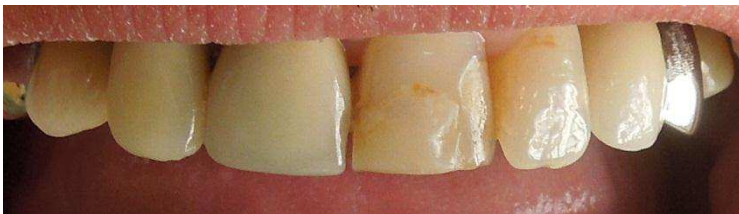Antécédents médicaux et chirurgicaux : Infarctus en 2007, Diabète de type 2 équilibré, Adénome de la prostate, Stent.

Le patient âgé de 60 ans, a été suivi pour une prise en charge avec réhabilitation prothétique. Il présentait un édentement de classe III mod2 de Kennedy au maxillaire et à la mandibule ainsi que de nombreuses couronnes céramo-métalliques dento-portées (11, 12, 14, 15, 24, 25 et 27) et des couronnes céramo-métallique implanto portées (13, 23 et 34). Cliniquement et radiographiquement, aucune symptomatologie n'était présente sur ces dents traitées. Toutes les couronnes présentaient une bonne adaptation. L'hygiène bucco-dentaire était satisfaisante. Cependant, Il était très motivé pour le remplacement de la 16 absente et la thérapeutique choisit a été la prothèse fixée implanto-portée. Un retraitement a été réalisé au niveau de la 17 avec réalisation d'inlay core et couronne céramo-métallique. Donc, après assainissement parodontal, des soins conservateurs ont été réalisés au niveau des dents 21 et 22 (anciennes restaurations en résine composite infiltrées)

Pour la préparation de l'angle mésial de la 21, les paramètres utilisés ont été les suivants : 250mJ, 30Hz, tip quartz cylindro-conique à 1.3 mm de diamètre et 19mm de longueur (référence : B/N :

00005 Tip for Implants-Tip, spot size : 1.7mm, Tip's O-Ring color : black) correspondant à une fluence de 25J/cm². Après irradiation des surfaces amélaire et dentinaire un acide orthophosphorique 37% a été appliqué (mordançage total). Le rinçage durait 15 secondes et la cavité était séchée délicatement à l'aide d'une seringue multifonction. L'adhésif *Prime and Bond NT™* était photopolymérisé pendant 20 secondes. Et le composite utilisé était le CeramX Duo® (composite photopolymérisable, *Dentsply*). Pour la reconstitution, la clé en silicone, le coin en bois, et la matrice transparente étaient utilisés. Enfin, après la mise en place du composite, celui-ci était poli (fraise « flamme » diamantée bague rouge sur turbine pour enlever les excès et finition avec des pointes montées en silicone abrasives ou des disques abrasifs). Les étapes sont illustrées dans les figures 73 à 78.

Restauration de l'angle mésial : 21



Figures 73 a et 73 b : Situation initiale.

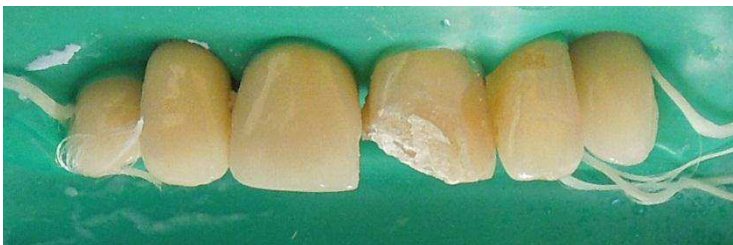

Figure 74 : Après la mise en place d'un champ opératoire caoutchouté, irradiation au laser Er-YAG et séchage.

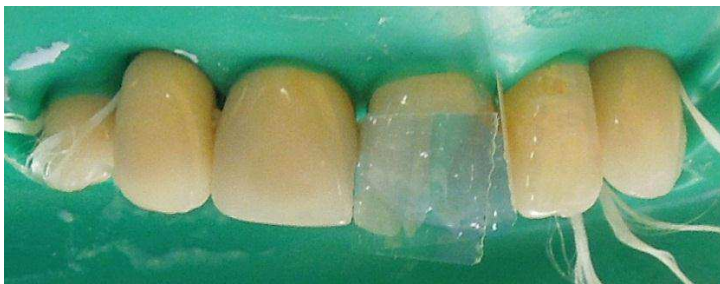

Figure 75 : Application d'acide orthophosphorique 37%.

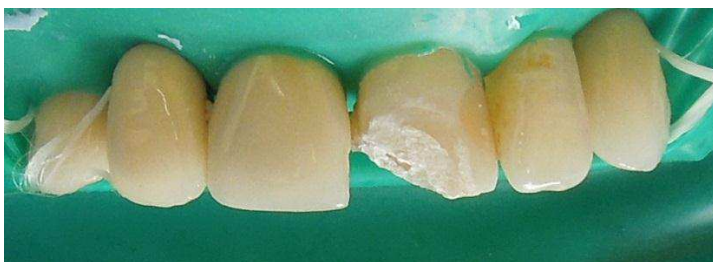

Figure 76 : Après rinçage et séchage doux : aspect blanc crayeux.

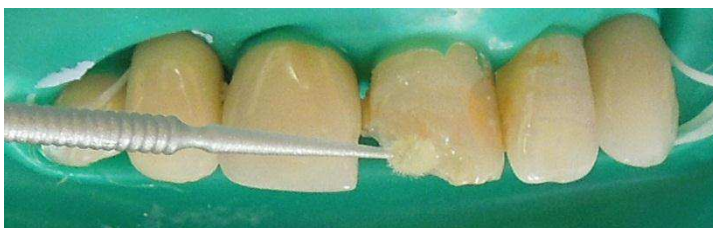


Figure 77 : Application d'adhésif MR2.

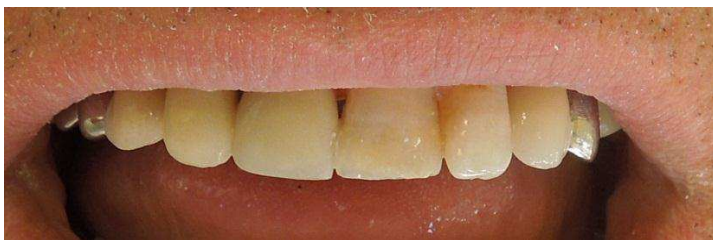

Figure 78 : Résultat final : Après réglage de l'occlusion, finitions et polissage.

3.1.11. Mme Manel M.

Numéro de dossier : 2013/2288

Née le : 27/08/1979

Pas de Traitement médical en cours

Antécédents médicaux et chirurgicaux : Appendicite

La patiente âgée de 34 ans, s'était présentée aux urgences dentaires suite à la fracture coronaire amélo-dentinaire de l'angle distal au niveau de la 11 (diagnostic positif : concussion). Il n'y avait pas de restaurations présentes, ni de prothèses fixées en bouche. Lors de la séance d'urgence, l'angle incisif avait été reconstitué au CVI et dycal comme fond de cavité.

Les paramètres, pour la reconstitution définitive de l'angle distal de la 11, ont été les suivants : 250mJ, 30Hz, tip quartz cylindro-conique à 1.3mm de diamètre et 19mm de longueur (référence : B/N : 00005 Tip for Implants-Tip, spot size : 1.7mm, Tip's O-Ring color : black) correspondant à une fluence de 25J/cm². Après irradiation des surfaces amélares et dentinaires un acide orthophosphorique 37% a été appliqué (mordançage total). Le rinçage durait 15 secondes et la cavité était séchée délicatement à l'aide d'une seringue multifonction. L'adhésif *Prime and Bond NT™* était photopolymérisé pendant 20 secondes. Et le composite utilisé était le *Miris 2®* (composite nanohybride à haute densité photopolymérisable, *Coltène Whaledent*). Pour la reconstitution, la clé en silicone, le coin en bois, et la matrice transparente étaient utilisés. Enfin, après la mise en place du composite, celui-ci était poli (fraise « flamme » diamantée bague rouge sur turbine pour enlever les excès et finition avec des pointes montées en silicone abrasives ou disques abrasifs) Les étapes sont illustrées dans les figures 79 à 84.

Reconstitution de l'angle distal de la 11 :

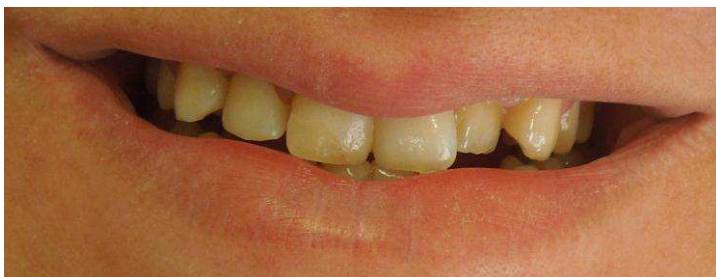

Figure 79 : Situation initiale.

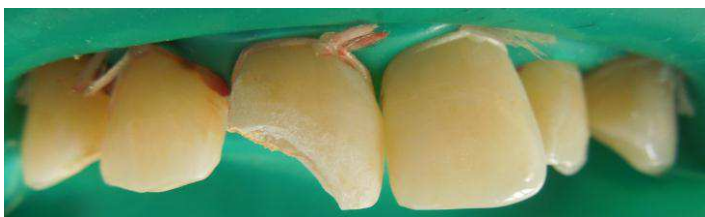

Figure 80 : Après irradiation au laser Er-YAG.

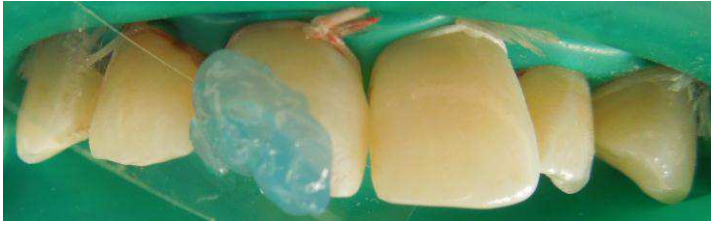

Figure 81 : Application d'acide orthophosphorique 37%.

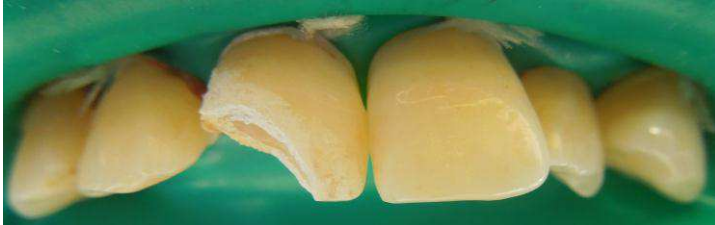

Figure 82 : Après rinçage et séchage doux : aspect blanc crayeux.

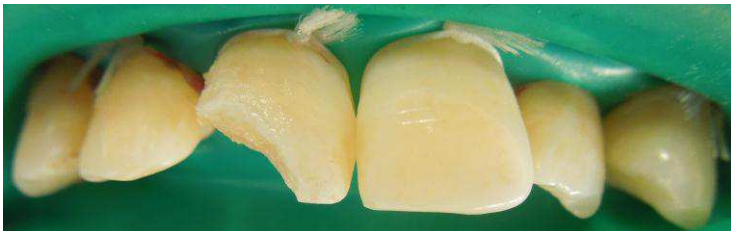

Figure 83 : Après application d'adhésif MR2 et photopolymérisation.

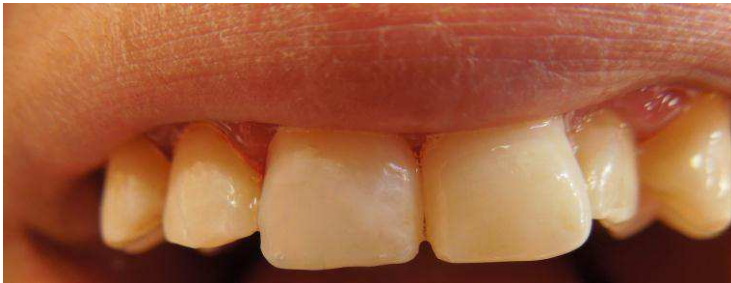

Figure 84 : Résultat final : Après réglage de l'occlusion, finitions et polissage.

3.1.12/Laurie Anne J.

Numéro de dossier : 2013/3208

Née le : 24/10/1991

Pas de Traitement médical en cours

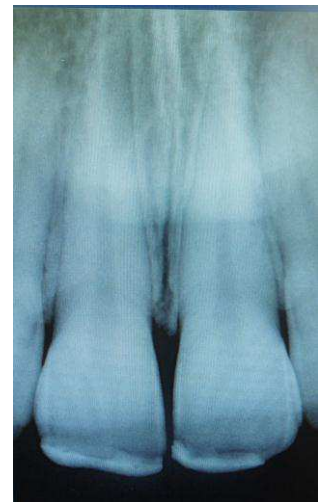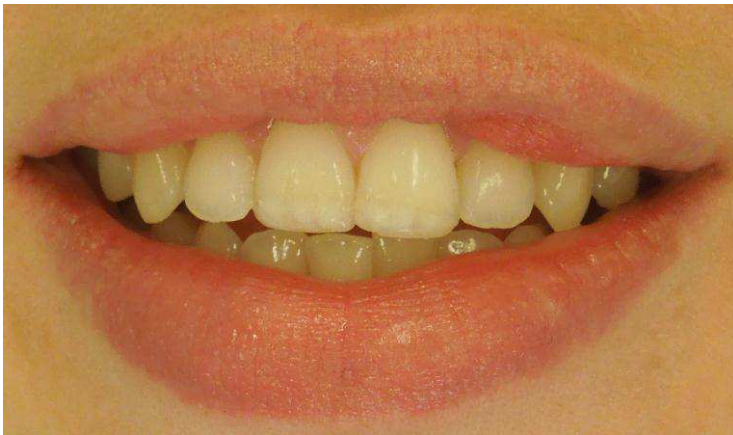Pas d'antécédents médicaux et chirurgicaux

La patiente âgée de 21 ans, s'était présentée en consultation pour une demande esthétique concernant les bords incisifs des dents 11 et 21. Ces dernières étaient reconstituées en résine

composite, suite à une fracture amélo-dentinaire au niveau du tiers coronaire. L'hygiène bucco-dentaire était très satisfaisante et elle ne présentait aucune autre restauration en bouche, ni de prothèses fixées.

Les paramètres utilisés, pour les reconstitutions, ont été les suivants : 250mJ, 30Hz, tip quartz cylindro-conique à 1.3mm de diamètre et 19mm de longueur (référence : B/N : 00005 Tip for Implants-Tip, spot size : 1.7mm, Tip's O-Ring color : black) correspondant à une fluence de 25J/cm². Après irradiation des surfaces amélares et dentinaires un acide orthophosphorique 37% a été appliqué (mordançage total). Le rinçage durait 15 secondes et la cavité était séchée délicatement à l'aide d'une seringue multifonction. L'adhésif *Prime and Bond NT™* était photopolymérisé pendant 20 secondes. Et le composite utilisé était le CeramX Duo® (composite photopolymérisable, *Dentsply*). Pour la reconstitution, la clé en silicone, le coin en bois, et la matrice transparente étaient utilisés. Enfin, après la mise en place du composite, celui-ci était poli (fraise « flamme » diamantée bague rouge sur turbine pour enlever les excès et finition avec des pointes montées en silicone abrasives ou disques abrasifs et pâte à polir) Les étapes sont illustrées dans les figures 85 à 92.

Reconstitution des bords incisifs : 11 et 21 :



Figures 85 a et 85 b : Situation initiale.

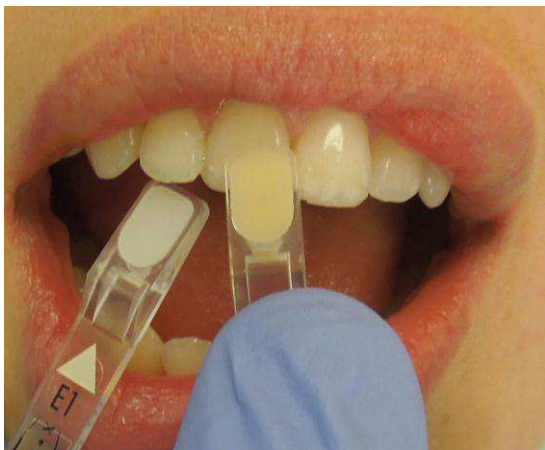

Figure 86 : Choix de la teinte (émail : E1, dentine : D2).

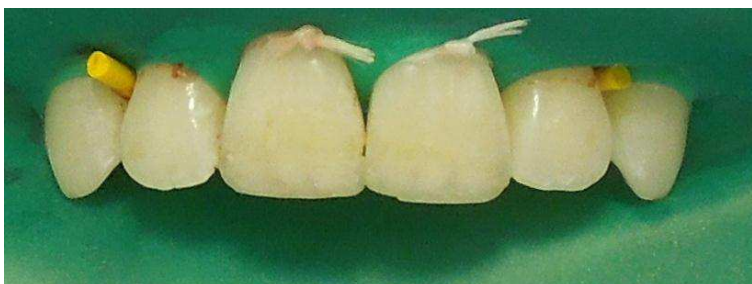

Figure 87 : Après la mise en place d'un champ opératoire caoutchouté.

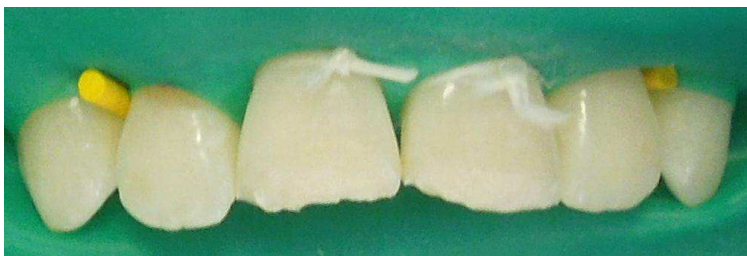

Figure 88 : Après l'irradiation au laser Er-YAG.

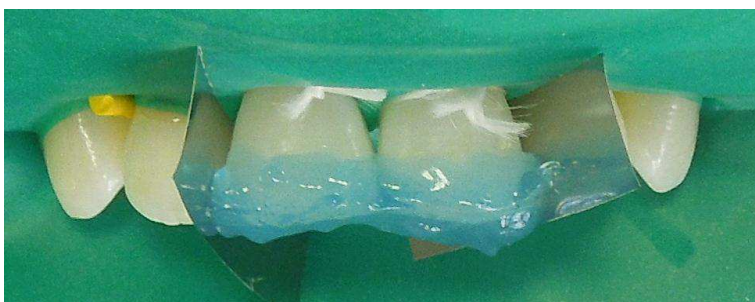


Figure 89 : Application d'acide orthophosphorique 37%.

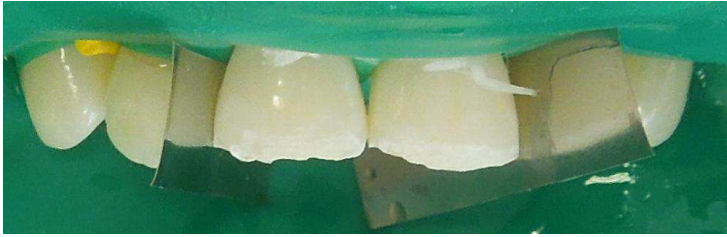

Figure 90 : Après rinçage et séchage doux.

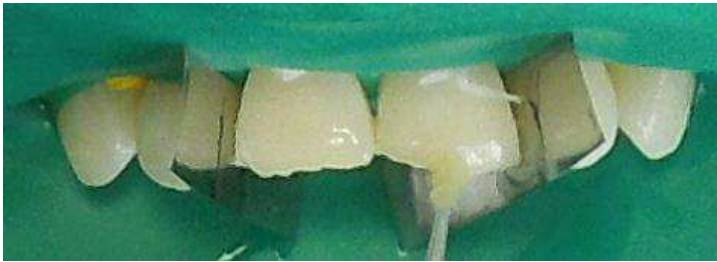

Figure 91 : Application d'adhésif MR2.

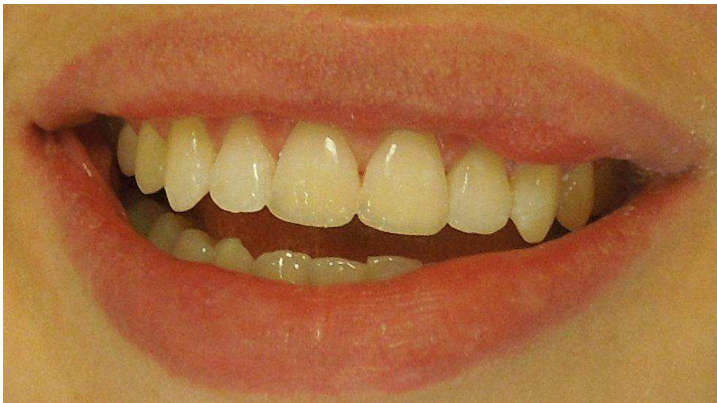

Figure 92 : Résultat final : après réglage de l'occlusion, finitions et polissage.

3.1.13/ Mr Thomas D. :

Numéro de dossier : 2013/4576

Né le : 10/09/1988

Pas de Traitement médical en cours

Pas d'antécédents médicaux et chirurgicaux

Le patient âgé de 24 ans, s'était présenté en consultation pour une demande esthétique concernant l'angle mésial de la dent 21. Cette dernière était reconstituée en résine composite depuis trois ans, suite à une fracture amélo-dentinaire. L'hygiène bucco-dentaire était correcte et il présentait un inlay céramique au niveau de la 15. Aucune autres restaurations n'étaient présentes en bouche, ni de prothèses fixées.

Les paramètres utilisés, pour les reconstitutions, ont été les suivants : 250mJ, 30Hz, tip quartz cylindro-conique à 1.3mm de diamètre et 19mm de longueur (référence : B/N : 00005 Tip for Implants-Tip, spot size : 1.7mm, Tip's O-Ring color : black) correspondant à une fluence de 25J/cm². Après irradiation des surfaces amélares et dentinaires un acide orthophosphorique 37% a été appliqué (mordançage total). Le rinçage durait 15 secondes et la cavité était séchée délicatement à l'aide d'une seringue multifonction. L'adhésif *Prime and Bond NT™* était photopolymérisé pendant 20 secondes. Et le composite utilisé était le *Miris 2®* (composite nanohybride à haute densité photopolymérisable, *Coltène Whaledent*). Pour la reconstitution, la clé en silicone, le coin en bois, et la matrice transparente étaient utilisés. Enfin, après la mise en place du composite, celui-ci était poli (fraise « flamme » diamantée bague rouge sur turbine pour enlever les excès et finition avec des pointes montées en silicone abrasives ou disques abrasifs et pâte à polir) Les étapes sont illustrées dans les figures 93 à 98.

Reconstitution de l'angle mésial : 21 :

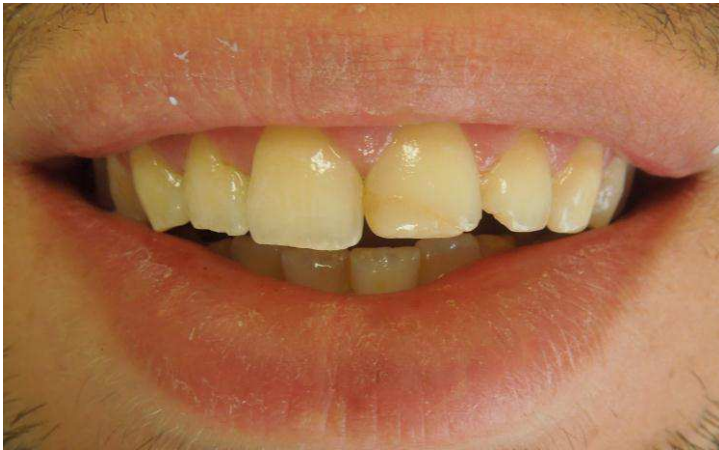

Figure 93 : Situation initiale : choix des teintes (émail : NT, dentine : S2).

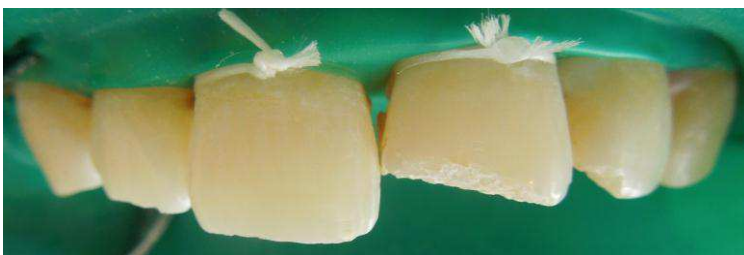


Figure 94 : Après irradiation au laser Er-YAG et séchage.

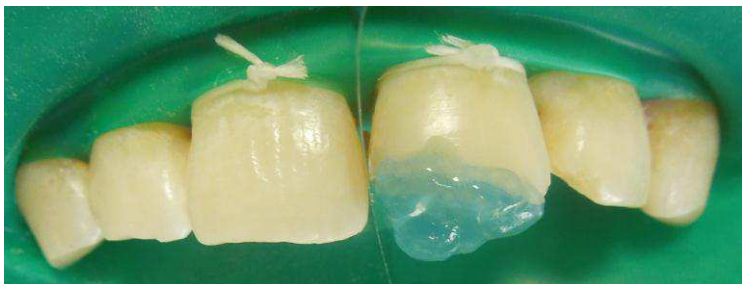


Figure 95 : Application d'acide orthophosphorique 37%.

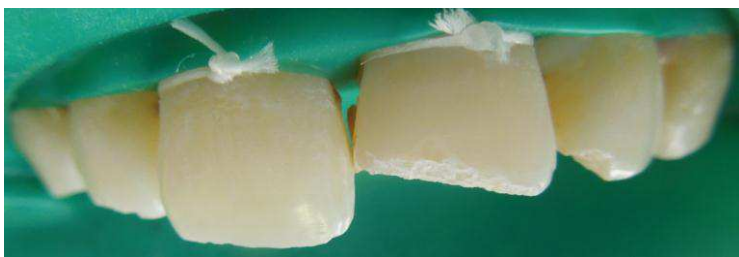


Figure 96 : Après rinçage et séchage doux : aspect blanc crayeux.

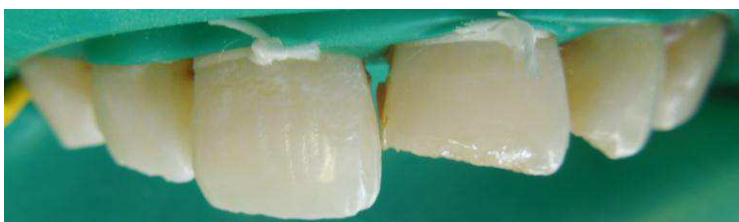


Figure 97 : Application d'adhésif MR2.

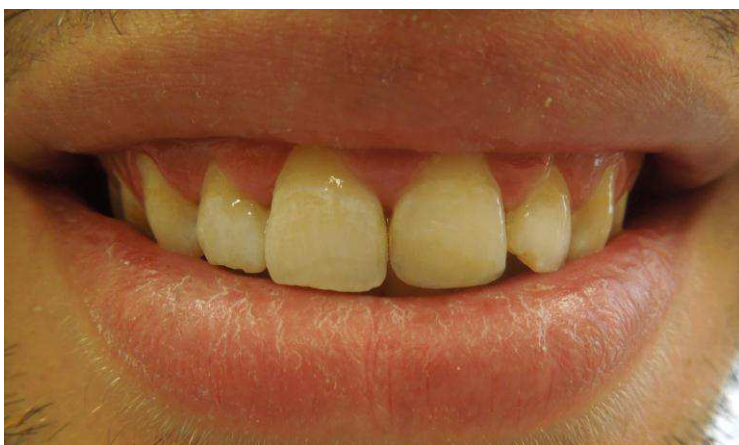


Figure 98 : Résultat final : Après réglage de l'occlusion, finitions, polissage.

3.2. Nombre total de « pulses » :

Le nombre de pulses délivré par seconde dépend de la fréquence exprimée en Hertz (Hz). Toutes les interventions ont été programmées avec une fréquence de 30 Hz ce qui signifie 30 pulses par seconde. Sur les tissus durs la durée de chaque pulse étant de 640 μ s, le nombre de pulses délivré par seconde est de 30. Donc $30 \times 640 \times 10^{-6}$ sec., soit 30×0.00064 sec., soit encore 0.0192 secondes. Ceci signifie que par seconde le temps de repos tissulaire est de $1\text{sec.} - 0.0192\text{sec.} = 0.9808$ secondes, et le temps de travail est de $1\text{sec.} - 0.9808 = 0.0192$ secondes. On comprend mieux que sans tenir compte du spray d'air et d'eau projeté sur le tissu cible, le risque d'échauffement de la surface traitée soit faible et réparti comme étant de l'ordre de 1 à 6 C° au niveau pulpaire lorsque l'épaisseur de dentine est de 1mm ce qui n'a jamais été le cas dans nos observations puisque nous avons irradié les surfaces («Peeling»).

<u>Echantillons</u>	1	2	3	4	5	6	7	8	9	10	11	12	13
<u>Nombre de pulses</u>	21313	18313	23426	8776	25452	960	22412	2930	10015	10448	10341	8837	8015

Nous remarquons que le nombre total de pulses, pour préparer les surfaces dentaires en déposant le composite infiltré au niveau de deux angles incisifs, correspond à 21313, 23426 et 25452 pulses (cas n°1, 3 et 5.). Alors que ces derniers correspondent au total à 8776, 10015, 10448, 10341 et 8015 pour un seul angle incisif (cas n°4, 9, 10,11 et 13). Nous observons le même ordre de grandeur pour ces cas cliniques.

Concernant le cas de Mr Raymond R., les trois angles fracturés avaient été seulement irradiés au niveau de leur surface dentaire sans dépose préalable du composite, d'où les 2930 pulses. Et seulement 960 pulses, pour un seul angle fracturé (cas n°6).

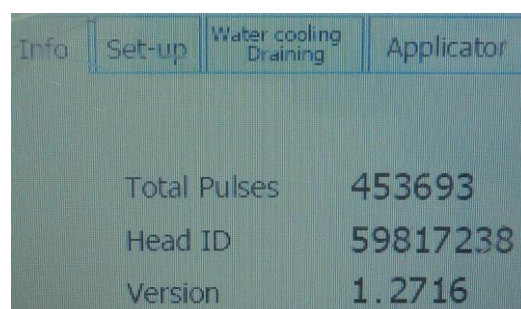
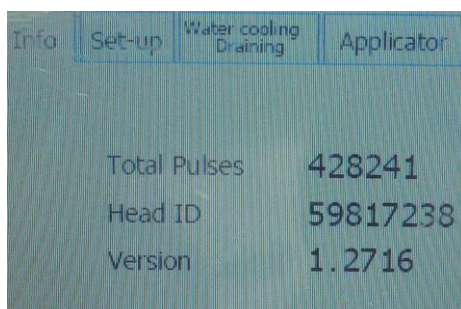


Figure 99 : Nombre total de « pulses » affiché sur le panneau de commande, pour Mme Carrion C.

3.3. Les scores obtenus par le questionnaire :

Meilleur score : 7

Score le plus défavorable : 20

Les scores :

Questions Echantillons	I	II	III	IV	V	VI	VII	VIII	IX	X	XI	Score Total
1	1/4	0	1/2	1/4	0	2/4	1/2	0	1/2	2/2	0	9
2	1/4	0	1/2	1/4	0	2/4	1/2	0	1/2	2/2	0	9
3	1/4	0	1/2	1/4	0	2/4	1/2	0	1/2	2/2	0	9
4	2/4	0	2/2	2/4	0	2/4	1/2	0	1/2	2/2	0	12
5	1/4	0	1/2	1/4	0	2/4	1/2	0	1/2	2/2	0	9
6	1/4	0	1/2	1/4	0	2/4	1/2	0	1/2	2/2	0	9
7	2/4	0	1/2	1/4	0	2/4	1/2	0	1/2	2/2	0	10
8	1/4	0	1/2	1/4	0	1/4	1/2	0	1/2	1/2	0	7
9	1/4	0	1/2	2/4	0	2/4	1/2	0	1/2	2/2	0	10
10	1/4	0	1/2	1/4	0	2/4	1/2	0	1/2	1/2	0	8
11	2/4	0	2/2	2/4	0	2/4	1/2	0	1/2	2/2	0	12
12	2/4	0	2/2	1/4	0	1/4	1/2	0	1/2	2/2	0	10
13	2/4	0	2/2	2/4	0	2/4	1/2	0	1/2	2/2	0	13
Moyennes	1.4/4	0	1.2/2	1.3/4	0	1.8/4	1/2	0	1/2	1.8/2	0	9.8/20

Concernant les scores de ces 13 cas cliniques, le meilleur est 7, il apparait une seule fois et le moins bon est 13, sachant que le plus défavorable possible serait 20. La moyenne des scores est 9,8.

A l'unanimité (point 1 et 2), les patients ont été satisfaits complètement ou raisonnablement pour ce qui est du confort ressenti, du résultat esthétique et du temps de travail nécessaire. Seulement quatre patients ont senti la nécessité de l'anesthésie. Ils ont tous préféré le traitement au laser à l'utilisation traditionnelle de la fraise et le conseillent tous à leurs proches (moyenne 1/2). Mais

seulement deux patients sur treize (moyenne 1.8/2) sont prêts à payer plus cher pour pouvoir bénéficier de ce traitement.

3. Discussion :

4.1. Analyse critique de l'aspect manipulation :

Le laser Er-YAG est un laser dont le milieu actif est un cristal (grenat d'yttrium et d'aluminium) dopé avec des ions Erbium. Sa longueur d'onde est de 2940nm, dans l'infra-rouge moyen. La transmission du faisceau laser est assurée par différents systèmes de transmission vers la cible.

Certains lasers Er-YAG distribuent la lumière par le biais de fibres optiques mais ils sont rares et ces fibres ne sont en fait utilisées que sur la pièce à main.

Les moyens de transmission du faisceau laser sont de deux ordres :

- Hollow guide terminé par une pièce à main qui peut comporter un miroir ou des saphirs de différentes formes et diamètres

- bras articulé se terminant par une pièce à main miroir ou portant des saphirs de différentes formes et diamètres ou encore portant une fibre de 200 ou 300µm en lieu et place d'un miroir.

Les miroirs de pièce à main délivrent le maximum d'énergie lorsqu'ils sont utilisés à la distance focale, ce qui cliniquement est relativement difficile à maîtriser. En effet les surfaces traitées ne sont pas planes et donc la distance focale devrait être corrigée à chaque impact, ce qui est impossible en clinique. C'est la raison pour laquelle on préfère parler de distance de travail.

L'avantage des embouts (« tips ») en saphirs ou quartz est qu'ils permettent de travailler en mode quasi contact. Un millimètre de distance de la cible suffit à ce que le spray d'air et d'eau s'interpose entre la cible et la pièce à main. Cliniquement la gestuelle s'en trouve facilitée.

L'originalité du laser Syneron Lite Touch réside en ce que la cavité de Fabry Perrot est située juste en arrière de la pièce à main. Le tube est relié à cette cavité comme d'ailleurs à la pièce à main qui ne fait que conduire le spray d'air et d'eau. Il ne s'agit donc ni d'un bras articulé ni d'un hollow guide et les photons ne parcourent qu'un court trajet. Il est utilisé en synergie avec un spray d'air et d'eau dont le volume est de 62.5 ml/sec.

Comme tout laser Er-YAG il est fortement absorbé dans l'hydroxyapatite et l'eau ce qui est parfaitement adapté à la réalisation de cavités. Mais cette longueur d'onde est aussi absorbée dans les résines composites et plus précisément dans le dioxyde de silice (SiO₂) et le polyméthacrylate qui sont deux composants des résines. Le retraitement est donc possible après élimination progressive (vaporisation explosive) du matériau. Le choix des saphirs est important et facilite soit l'ablation du matériau proprement dite (exemple résine composite ou CVI et tips cylindriques courts ou cylindriques longs (finition des bords)) ou gestion de la seule infiltration (périphérie de l'obturation avec tips cylindro-coniques).

La fluence délivrée sur ces surfaces dépend du diamètre de chaque « tip » utilisé. Ainsi pour un diamètre de 0.8 mm la fluence sera plus élevée que pour un diamètre de 1.2mm. La fluence étant évaluée en J/cm² pour un diamètre de 0.12cm ramenée à un rayon de 0.06cm au carré soit 0.0036cm² et une énergie de 100mJ soit 0.1J. La fluence est de 10J/cm². Lorsque le diamètre devient 0.8mm soit 0.08cm soit encore un rayon de 0.04cm et un rayon au carré de 0.0016 cm², la surface devient 3.14x0.0016 soit 0.005cm² et donc la fluence devient 20J/cm². On constate donc que lorsque le diamètre augmente de 0.8mm à 1.2mm, la fluence diminue de moitié.

On comprend mieux ainsi que utilisant des tips cylindro-coniques (B/N : 00005 Tip for Implants - Tip, spot size : 1.7mm, tip's O-Ring color : black) dont l'extrémité est d'environ 0.1mm l'énergie délivrée sur le tissu cible soit beaucoup plus élevée. On comprend aussi que s'éloignant du tissu cible le diamètre du spot augmente ce qui diminue la fluence. Cette remarque permet au clinicien de gérer directement l'énergie d'irradiation en jouant sur la distance de travail et pas obligatoirement sur l'énergie affichée sur la machine.

Pour la finition des cavités il est aussi possible pour favoriser la précision en lieu et place du volume d'ablation de diminuer la fréquence (exprimée en Hz).

4.2. Laser etching, mordantage acide, M et R / SAM. Discussion :

Dans la littérature, concernant les procédures de conditionnement de l'émail et de la dentine et en comparant avec les méthodes classiques [13,14]. Moritz A. et Gutknecht N. rapportent qu'il n'y a pas besoin d'utiliser l'acide orthophosphorique sur une préparation conditionnée au laser Er-YAG. En comparant différentes méthodes pour examiner l'adhérence d'un matériau composite sur des surfaces traitées à la fraise ou au laser Er-YAG avec ou sans traitement acide, ils ont analysé les mesures de résistance à la traction et les tests de cisaillement. Et les résultats obtenus ont été comparables.

Nous avons déjà signalé que lorsque la surface amélaire est irradiée au laser Er-YAG, le type III de Silverstone est observé, avec des spicules d'émail prêtes à se fracturer au moment de la rétraction de polymérisation du composite. C'est le traitement par mordantage acide qui permet de retrouver un type I, avec un ancrage sans doute plus profond. L'irradiation de la surface dentinaire, au laser Er-YAG seul, ne permet pas l'hybridation, il faut y associer une application de gel d'acide orthophosphorique dont l'action est à l'origine de la déminéralisation en profondeur et en surface des tubules dentinaires.

La littérature [1,3] confirme l'utilisation du système adhésif M et R avec le laser Er-YAG.

Tay FR, Sano H, Carvalho R, Pashley E, Pashley DH [15] démontrent que la profondeur de déminéralisation est fortement liée au pH de la solution des systèmes adhésifs et précisent que les systèmes adhésifs auto-mordant fournissent un complexe d'hybridation bicouche, dû à la concentration élevée des monomères acides (boue dentinaire hybride et dentine hybride sous-jacente). Tay FR et collaborateurs [16], supposent une forte absorption d'eau par la résine adhésive. Trajtenberg et al [17] démontrent que les valeurs d'adhésion de ces systèmes adhésifs sur les surfaces dentinaires irradiées au laser Er-YAG sont en général supérieures par rapport aux surfaces préparées à la fraise. Ce qui est en accord avec les résultats obtenus par Bertrand et al [18] : l'acide

orthophosphorique permet la formation d'une couche hybride de 5-6 μm d'épaisseur, alors que les monomères acides des produits auto-mordant (pH plus faible) produisent une déminéralisation moins importante. Ce qui explique en partie les faibles valeurs d'adhésion.

Lorsque la dentine est seulement irradiée au laser Er-YAG, certaines caractéristiques microscopiques sont favorables à la liaison de la résine composite : création d'irrégularités de surface (rétention micromécanique), tubules dentinaires ouverts (pénétration des monomères) et formation de brides de résine.

Mais, l'irradiation moins efficace sur la dentine péri-tubulaire, ne permet pas l'agrandissement significatif des orifices tubulaires et fournit une apparence semblable à des micro-cratères. Ceballos et al [19] observent 3-4 μm d'épaisseur de dentine altérée sur lequel les fibrilles de collagène semblent avoir subi un choc thermique, ce qui entrave l'hybridation (avec le laser Er-YAG).

L'utilisation de l'acide orthophosphorique en revanche supprime partiellement la dentine péri-tubulaire hautement minéralisée et les irrégularités, décalcifie les structures dentinaires sous-jacentes et agrandit les orifices tubulaires. Cette déminéralisation de surface permet un processus d'hybridation et une surface de liaison plus grande à la base des brides de résine. Celles-ci forment donc une petite partie de la surface de collage en pénétrant en profondeur dans la dentine. Le rôle de ces brides de résine dans la résistance de la liaison totale est directement lié à la taille de leurs sections. Et grâce au processus d'hybridation, les agents de liaison scellent efficacement la surface et les orifices des tubules dentinaires, protégeant ainsi la pulpe et empêchant les micro-infiltrations.

4.3. Le choix des différents paramètres du laser Er-YAG :

Tous nos cas cliniques ont été traités à l'aide des mêmes paramètres, à savoir : une énergie affichée (output power) à 250mJ, une fréquence à 30Hz, un diamètre de « tip » à 1,2mm et une fluence à 25J/cm². L'apparition de légères sensibilités dentinaires ont amené à baisser progressivement les paramètres d'irradiation (énergie, fréquence). Des paramètres de départ élevés ont permis toutefois d'éliminer l'émail en un temps clinique acceptable. Leur baisse éventuelle en arrivant sur la dentine n'a eu qu'une influence modérée sur la durée des préparations, l'irradiation laser étant plus efficace sur la dentine que sur l'émail.

Paghdiwala AF et al ont étudié que la profondeur de vaporisation produite variait considérablement en fonction du niveau de puissance, du temps d'exposition et du tissu cible (émail, dentine). L'augmentation de la température moyenne de l'irradiation laser est également influencée à la fois par le niveau de puissance et le temps d'exposition. Elle ne dépasse jamais 5°C en surface et subsurface [20].

Souza-Gabriel et al [21] ont démontré que le laser Er-YAG à 250mJ/4Hz et 350mJ/4Hz augmente la micro dureté de la dentine dans la zone la plus profonde de la cavité jusqu'à 60 μm . Ce qui est contradictoire avec l'ensemble de la littérature. En effet il n'est pas logique que la micro dureté diminue sachant qu'il y a dénaturation superficielle du collagène de la dentine inter-tubulaire. Alors que l'utilisation de paramètres inférieurs (200mJ/2Hz, 250mJ/2Hz ou 300mJ/2Hz) produit des résultats similaires aux cavités préparées à la fraise.

Delmé KI et De Moor RJ. observaient au MEB, les premiers signes de « vitrification » au niveau des surfaces amélaire et dentinaire à 250mJ (en utilisant le laser Er-YAG). Sachant que la fréquence d'impulsions compris entre 5Hz et 10Hz n'entraîne pas de modifications de la morphologie de surface [22].

Rizcalla N. et al ont constaté que l'irradiation au laser Er-YAG à 30Hz pour la dentine et 25Hz pour l'émail fournit le meilleur taux d'ablation et une efficacité optimale. Mais plus la fréquence augmente, plus l'efficacité diminue, et le taux d'ablation varie aussi avec la pression d'air. Les paramètres de réglages à 4bar pour l'émail et 2bar pour la dentine ont montrés les meilleurs taux d'ablation. Alors que la pression d'air et la fréquence ont un effet significatif sur l'efficacité d'ablation de l'émail et la dentine, le débit d'eau a une influence significative qu'au niveau de la dentine. L'équilibre entre ces trois paramètres est à prendre en compte dans les travaux cliniques en vue d'obtenir une meilleure efficacité et une réduction du temps opératoire. [23].

Le laser Er-YAG, utilisé avec les paramètres appropriés, supprime de manière sélective les cristaux d'hydroxyapatite et permet ainsi une meilleure rétention.

4. Conclusion :

Parmi les nombreuses techniques de conditionnement des tissus durs, la rétention micromécanique des matériaux de scellement, par mordantage total, est l'approche la plus fiable et efficace.

Le taux d'ablation du laser Er-YAG est fortement influencé par la composition et la microstructure des matériaux et par la présence d'eau et d'hydroxyapatite. Son efficacité et sa sécurité sont liées aux paramètres de réglage adéquat. La fréquence et la durée d'irradiation jouent également un rôle important pour parfaire les préparations cavitaires destinées à recevoir des matériaux adhésifs.

La capacité du laser Er-YAG à préparer les cavités de classe III et IV pour ces restaurations en un temps compatible avec un exercice clinique, a été démontrée dans la littérature. La réponse pulpaire à l'irradiation des tissus dentaires par laser Er-YAG est minime, réversible et localisée. Elle est comparable à la réponse pulpaire créée par un fraisage à grande vitesse sous spray d'air et d'eau. Celle-ci a été démontrée dans différentes études histologiques.

Aucun effet dommageable n'a été montré lors de ces applications cliniques. Par rapport aux préparations mécaniques traditionnelles, l'absence de douleurs, ainsi que la suppression des vibrations liés aux instruments rotatifs, ont été considérés comme avantageux pour les patients ayant bénéficié de ce traitement.

Bibliographie :

1. BRULAT N, ROCCA JP, LEFORESTIER E, FIORUCCI G, NAMMOUR S, BERTRAND MF. Shear bond strength of self-etching adhesive systems to Er-YAG laser prepared dentin. *Laser Med Sci* (2009) 24:53-57.
2. DELME KI, DE MOOR RJ. Scanning electron microscopic evaluation of enamel and dentin surfaces after Er –YAG laser preparation and laser conditioning. *Photomed Laser Surg.* 2007 Oct ;25(5) :393-401.
3. BERTRAND MF. Laser Er-YAG et tissus dentaires minéralisés. Thèse de doctorat de l'université de Nice, Odontologie.
4. BERTRAND MF, SEMEZ G, LEFORESTIER E, MULLER-BOLLA M, NAMMOUR S, ROCCA JP. Er-YAG laser cavity preparation and composite resin bonding with a single-component adhesive system:relationship between shear bond strength and microleakage. *Laser in Surgery and Medicine* 38:615-623 (2006)
5. ELSENMANN DR. Enamel structure. In TEN CATE AR. Oral Histology: development, structure, and function. 5ème édition.St Louis: Mosby, 1998, p. 218-235.
6. ZHANG S, CHEN T, GE LH. Scanning electron microscopy study of cavity preparation in deciduous teeth using the Er-YAG laser with different powers. *Lasers Med Sci.* 2012 Jan;27(1):141-4. Epub 2010 Nov 11.
7. SCHEIN MT, BOCANGEL JS, NOGUEIRA GE, SCHEIN PA. SEM evaluation of the interaction pattern between dentin and resin after cavity preparation using Er-YAG laser. *J Dent.* 2003 Feb;31(2):127-35.
8. BARCELEIRO MDE O, DE MELLO JB, DE MELLO GS, DIAS KR, DE MIRANDA MS, SAMPAIO FILHO HR. Hybrid layer thickness and morphology : the influence of cavity preparation with Er-YAG laser. *Oper Dent.* May-Jun;30(3):304:10.
9. TSANOVA STS, TOMOV GT. Morphological changes in hard dental tissues prepared by Er-YAG Laser (LiteTouch, Syneron), carisolv and rotary instruments. A scanning electron microscopy evaluation. *Folia Med (Plovdiv).* 2010 Jul-Sep;52(3):46-55.
10. DA SILVA MP, BARCELEIRO MO, DIAS KR, ZANIN F. Shear bond strength of two adhesive systems bonded to Er-YAG laser-prepared dentin. *Gen Dent* May-Jun;59(3):e96-100.
11. BERTRAND MF, BRULAT N, LAZZARINI V, MARCATO G, NAMOUR S, ROCCA JP. Er-YAG laser cavity preparation and semi-direct composite resin restoration: a microleakage study. *Photomed Laser Surg.* 2008 Oct; 26(5):473-7.
12. FORNAINI C, RICEPUTI D, LUPI-PEGURIER L, ROCCA JP. Patients responses to Er-YAG laser when used for conservative dentistry. *Lasers Med* (2012) 27:1143-1149.
13. MORITZ A, SCHOOP U, GOHARKHAY K , SZAKACS S, SPERR W, SCHWEIDLER E, WERNISCH J, GUTKNECHT N. Procedures for enamel and dentin conditioning: a comparison of conventional and innovative methods. *J Esth Dent* 1998;10(2):84-93.
14. MORITZ A, GUTKNECHT N, SCHOOP U, GOHARKHAY K, WERNISCH J, SPERR W. Alternatives in enamel conditioning : a comparison of conventional and innovative methods. *J Clin Laser Med Surg.* 1996 Jun; 14(3):133-6.
15. TAY FR, SANO H, CARVALHO R, PASHLEY E, PASHLEY DH. An Ultrastructural study of the influence of acidity of self-etching primers and smear layer thickness to intact dentin. *J Adhes Dent* 2000 Summer 2(2):83-98.
16. TAY FR, PASHLEY DH. Have dentin adhesives become too hydrophilic?. *J Can Dent Assoc* 2003 dec. 69 (11) :726-731.

17. TRAJTENBERG CP, PEREIRA PN, POWERS JM. Resin bond strength and micromorphology of human teeth prepared with an erbium:YAG laser. *Am J Dent* 2004 Oct; 17: (5):331-6.
18. BERTRAND MF , HESSLEYER D, MULLER-BOLLA M, NAMMOUR S, ROCCA JP. Scanning electron microscopic evaluation of resin-dentin interface after Er-YAG laser preparation. *Lasers Surg Med* 2004;35(1):51-7.
19. CEBALLOS L, TOLEDANO M, OSORIO R, TAY FR, MARSHALL GW. Bonding to Er-YAG laser treated dentin. *J Dent Res*. 2002 Feb; 81(2):119-22.
20. PAGHDIWALA AF, VAIDYANATHAN TK, PAGHDIWALA MF. Evaluation of erbium : YAG laser radiation of hard dental tissues : analysis of temperature changes, depth of cuts and structural effects. *Scanning Microsc*. 1993;7:989-97.
21. SOUZA-GABRIEL AE, CHINELATTI MA, PECORA JD, PALMA-DIBB RG, CORONA SA. Dentin microhardness and subsurface morphology after Er-YAG laser cavity preparation using different parameters. *J Dent Child (Chic)* 2009 Jan-APR;76(1):58-66.
22. DELME KI, DE MOOR RJ. Scanning electron microscopic evaluation of enamel and dentin surfaces after Er-YAG laser preparation and laser conditioning. *Photomed Laser Surg*. 2007 Oct;25(5):393-401.
23. RIZCALLA N, BADER C, BORTOLOTTI T, KREJCI I. Improving the efficiency of an Er-YAG laser on enamel and dentin. *Quintessence Int*. 2012 Feb;43(2):153-60.

