HAL
open science

Cadre d'intervention du chirurgien-dentiste dans le rajeunissement du tiers inférieur de la face : les bases de la dentisterie " Anti-Aging "

Frédéric Maccario

To cite this version:

Frédéric Maccario. Cadre d'intervention du chirurgien-dentiste dans le rajeunissement du tiers inférieur de la face : les bases de la dentisterie " Anti-Aging ". Médecine humaine et pathologie. 2013. dumas-00909709

HAL Id: dumas-00909709

https://dumas.ccsd.cnrs.fr/dumas-00909709

Submitted on 9 Dec 2013

HAL is a multi-disciplinary open access archive for the deposit and dissemination of scientific research documents, whether they are published or not. The documents may come from teaching and research institutions in France or abroad, or from public or private research centers.

L'archive ouverte pluridisciplinaire **HAL**, est destinée au dépôt et à la diffusion de documents scientifiques de niveau recherche, publiés ou non, émanant des établissements d'enseignement et de recherche français ou étrangers, des laboratoires publics ou privés.

UNIVERSITE DE NICE SOPHIA ANTIPOLIS

UFR ODONTOLOGIE-FACULTE DE CHIRURGIE DENTAIRE

24, av.des diables bleus, 06357 Cedex 04

Cadre d'intervention du chirurgien-dentiste dans le rajeunissement du tiers inférieur de la face : Les bases de la dentisterie « Anti-Aging »

Année 2013 **Thèse N° 42.57.13.13**

THESE

Présentée et publiquement soutenue devant

La Faculté de Chirurgie Dentaire de Nice

Le 25 Juin 2013 par

Monsieur Frédéric MACCARIO

Né le 20 avril 1988 à Cagnes-sur-Mer

Pour obtenir le grade de

DOCTEUR EN CHIRURGIE DENTAIRE

(Diplôme d'Etat)

Examinateurs de la thèse :

Madame le Professeur	L. LUPI-PEGURIER	Présidente du jury
Madame le Docteur	C. PESCI-BARDON	Directrice de thèse
Monsieur le Docteur	Y. ALLARD	Co-Directeur de thèse
Madame le Docteur	V. POUYSSEGUR-ROUGIER	Assesseur
Monsieur le Docteur	A. OUDIN-GENDREL	Membre invité

Université Nice Sophia Antipolis
Faculté de Chirurgie Dentaire

Année universitaire 2012/2013
Mise à jour : 18 juin 2013

CORPS ENSEIGNANT

***** : Responsable

56ème section : DEVELOPPEMENT, CROISSANCE ET PREVENTION

Sous-section 01 : ODONTOLOGIE PEDIATRIQUE

Professeur des Universités : Mme MULLER-BOLLA Michèle
Maître de Conférences des Universités : Mme JOSEPH Clara *
Assistante Hospitalier Universitaire : Mme CALLEJAS Gabrièle

Sous-section 02 : ORTHOPEDIE DENTO-FACIALE

Professeur des Universités : Mme MANIERE-EZVAN Armelle *
Maître de Conférences des Universités : M. FAVOT Pierre
Assistant Hospitalier Universitaire : Mlle TABET Caroline
Assistant Hospitalier Universitaire : Mme AUBRON Ngoc-Maï

Sous-section 03 : PREVENTION, EPIDEMIOLOGIE, ECONOMIE DE LA SANTE, ODONTOLOGIE LEGALE

Professeur des Universités : Mme LUPI-PEGURIER Laurence *
Assistant Hospitalier Universitaire : Mlle CUCCHI Céline

57ème section : SCIENCES BIOLOGIQUES, MEDECINE ET CHIRURGIE BUCCALES

Sous-section 01 : PARODONTOLOGIE

Maître de conférences des Universités : M. CHARBIT Yves *
Maître de conférences des Universités : Mme VINCENT-BUGNAS Sèverine
Assistant Hospitalier Universitaire : M. SURMENIAN Jérôme
Assistant Hospitalier Universitaire : Mme LAMURE Julie

Sous-section 02 : CHIRURGIE BUCCALE, PATHOLOGIE ET THERAPEUTIQUE, ANESTHESIE ET REANIMATION

Maître de conférences des Universités : M. COCHAIS Patrice *
Maître de conférences des Universités : M. HARNET Jean-Claude
Assistant Hospitalier Universitaire : M. BENHAMOU Yordan

Sous-section 03 : SCIENCES BIOLOGIQUES (Biochimie, Immunologie, Histologie, Embryologie, Génétique, Anatomie pathologique, Bactériologie, Pharmacologie)

Professeur des Universités : Mme PRECHEUR Isabelle
Maître de conférences des Universités : Mme RAYBAUD Hélène*
Maître de conférences des Universités : Mme VOHA Christine

Université Nice Sophia Antipolis
Faculté de Chirurgie Dentaire

Année universitaire 2012/2013
Mise à jour : 18 juin 2013

CORPS ENSEIGNANT

***** : Responsable

58ème section : SCIENCES PHYSIQUES ET PHYSIOLOGIE ENDODONTIQUES ET PROTHETIQUE

Sous-section 01 : ODONTOLOGIE CONSERVATRICE, ENDODONTIE

Professeur des Universités **:** Mlle BERTRAND Marie-France *
Professeur des Universités : M. ROCCA Jean-Paul
Maître de conférences des Universités : Mme BRULAT-BOUCHARD Nathalie
Maître de conférences des Universités : M.MEDIONI Etienne
Assistant Hospitalier Universitaire : M. CEINOS Romain
Assistant Hospitalier Universitaire : Mme DESCHODT-TOQUE Delphine
Assistant Hospitalier Universitaire : M. SIONNEAU Rémi

Sous-section 02 : PROTHESES (Conjointe, Adjointe Partielle, Complète, Maxillo-Faciale)

Maître de conférences des Universités : M. ALLARD Yves
Maître de conférences des Universités : Mme LASSAUZAY Claire*
Maître de conférences des Universités : M. LAPLANCHE Olivier
Maître de conférences des Universités : Mme POUYSSEGUR Valérie
Assistant hospitalier Universitaire : Mme ASSAYAG Martine
Assistant hospitalier Universitaire : M. CASAGRANDE Nicolas
Assistant hospitalier Universitaire : M. CHOWANSKI Mickaël
Assistant hospitalier Universitaire : Mme DURELLE-LAUPIE Shanti

Sous-section 03 : SCIENCES ANATOMIQUES ET PHYSIOLOGIQUES, OCCLUSODONTIQUES, BIOMATERIAUX, BIOPHYSIQUE, RADIOLOGIE

Professeur des Universités **:** M. BOLLA Marc
Professeur des Universités : M. MAHLER Patrick
Maître de conférences des Universités : M. LEFORESTIER Eric *
Assistant hospitalier Universitaire : Mme CANCEL Bénédicte
Assistant hospitalier Universitaire : Mlle EHRMANN Elodie

Remerciements

A Madame le Professeur Laurence-LUPPI-PEGURIER
Docteur en chirurgie dentaire
Docteur de l'université de Nice Sophia-Antipolis
Professeur des Universités, Praticien hospitalier
Responsable de la sous section Prévention, épidémiologie, économie de la santé, odontologie légale

Je vous remercie de m'avoir fait l'honneur d'accepter de présider ce jury de thèse. Mes années universitaires resterons marquées par votre enthousiasme et votre sourire, en regrettant de ne pas avoir pu travailler avec vous en clinique. Veuillez trouver dans ce travail la marque de mon respect et de ma gratitude.

A Madame le Docteur Catherine PESCI-BARDON
Docteur en chirurgie dentaire
Docteur de l'université de Nice Sophia-Antipolis
Praticien hospitalier

Je vous remercie d'avoir accepté de diriger ce travail. Les vacations hospitalières à vos côtés ont toujours été très riches en enseignements, très agréables et pleines d'humour. Tout au long de ces années de clinique, votre enseignement fut pour moi d'une grande valeur tant sur le plan professionnel qu'humain. Les vacations d'urgences avec vous resteront un souvenir inoubliable. Veuillez trouver dans ce travail la marque de mon profond respect et de ma reconnaissance.

A Monsieur le Docteur ALLARD
Docteur en chirurgie dentaire
Docteur de l'université de Claude Bernard Lyon 1
Maître de conférences des Universités – Praticien hospitalier

Je vous remercie d'avoir accepté de siéger dans ce jury. Le travail avec vous, qu'il soit théorique ou clinique, m'a énormément apporté, et je tenais à vous remercier de m'avoir permis de transmettre l'enseignement que j'ai reçu aux plus jeunes. Votre sens du partage et votre simplicité sont pour moi un exemple. Veuillez trouver dans ce travail l'expression de mon plus grand respect et de ma sincère considération.

A Madame le Docteur Valérie POUYSSEGUR-ROUGIER
Docteur en chirurgie dentaire
Docteur de l'université de Nice Sophia-Antipolis
Maître de conférences des Universités – Praticien hospitalier

Je vous remercie d'avoir accepté de siéger dans ce jury. L'écoute et la compréhension que vous portez à vos étudiants et vos patients sont un véritable exemple pour moi et je vous en remercie. Je regrette de ne pas avoir pu vous assister lors des travaux pratiques de prothèses totales, cela aurait été avec un réel plaisir. Veuillez trouver dans ce travail la marque de mon profond respect et de ma reconnaissance.

A Monsieur le Docteur Antoine OUDIN-GENDREL
Docteur en chirurgie dentaire
Docteur de l'université de Paris Descartes – Paris 5
Praticien Attaché

Merci d'avoir accepté mon invitation à siéger dans ce jury. J'ai beaucoup apprécié cette année durant laquelle vous m'avez beaucoup appris, partageant vos connaissances et vos conseils précieux, que ce soit lors des travaux pratiques de prothèses fixées, des vacations hospitalières et des pauses déjeuner lors de mon remplacement à Cannes. Plus qu'un enseignant, vous êtes aujourd'hui un ami. Veuillez trouvez dans ce travail l'expression de ma plus grande estime et de ma sincère amitié.

Je dédie cette thèse à :

A ma famille,

A mes parents,
A **Maman**, merci pour tout ce que tu as fait pour moi, sans toi je ne serai pas l'homme que je suis. Tu es la mère parfaite, je ne te remercierai jamais assez pour ces 25 années de patience et d'amour.

A **mon père**, merci de m'avoir inculqué tes valeurs. Ta modestie, ton intelligence, ta gentillesse et ta disponibilité sont un exemple pour moi. J'espère être un aussi bon père que tu l'es.

Merci de m'avoir offert une jeunesse extraordinaire. Je vous aime

A **ma sœur**,
Je ne sais pas comment te remercier pour tout ce que tu as fait pour moi pendant toutes ces années, si je suis là aujourd'hui c'est en très grande partie grâce à toi, merci de m'avoir fait partager ta passion pour ce métier et pour tout le reste. Je t'aime frangine (même si j'ai les yeux verts..)

A **ma mamie**,
Je devrais dire LA mamie. De Rabat, jusqu'ici en passant par Turin tu es la super mamie. Je suis très heureux d'avoir la grand-mère la plus extraordinaire à mes cotés en ce jour particulier, ton courage, ton humour et ta gentillesse m'impressionnent chaque jour. Je t'aime

A **Madeleine**, **Barthelemy** et **Joseph**,
Vous êtes partis trop tôt, j'espère que vous êtes fiers de moi de là haut, sachez que moi, je suis fier d'être votre petit fils.

A **Méli**,
Mi amor, hace dos años exactemente, encontré la colombiana más linda y más chevere del mundo, puesto que, soy el hombre más feliz que existe, cambiaste mi vida. Te amo

A **Eric**, bienvenue dans la famille, et bon rétablissement.

A **ma marraine**, **Marion** et **Olivier**
Merci pour tous ces bons moments, il faut absolument qu'on se voit plus souvent.

A **Michelle**, **Olivier**, et **Sheila**, promis je viens vous voir bientôt à benidorm !

A **la famille Tillie**,
Ma deuxième famille de la colline d'en face, merci pour tout ce que vous avez fait pendant ces années, votre amour pour le sport est ancré en moi. Bonne chance pour vos carrières respectives. Kusjes

Aux dentistes qui m'ont accueilli dans leurs cabinets :

Au **Dr Castin** et **Dr Abrassart**, merci d'avoir facilité ma venue à la Colle par votre gentillesse et votre générosité.

Au **Dr Roche et son équipe**, merci de m'avoir ouvert les portes de votre cabinet et de votre savoir.

A mes amis,
A **Yo**, merci au lcl de m'avoir bloqué ma carte bleue est de m'avoir permis de te rencontrer ! Tout est parti de là et notre amitié n'est pas prête de s'arrêter ! Merci copain !

A **Kim**, « the dream » , à notre amitié au fil des ans, de notre titre de champion de France et tous ces moments fous qu'on a pu vivre ensemble toutes ces années, à Cagnes, Paris, Lyon, Murcia et bien d'autres.. Promis on fête ça au Plaza tres le premier dimanche de la saison !

A **Yann**, le binome, la pile électrique de St Roch, on s'est quand même bien marrer, désolé de pas t'avoir assisté souvent en clinique mais 8h15 c'est vraiment trop tôt pour moi.

A **Rom**, une amitié qui a commencé la veille des resultats P1 au wayne's, et qui dure et se renforce aves les années, tu as toujours été là quand j'en avais besoin, merci pour tout mon nouveau voisin.

A **Julien**, je ne sais pas lequel des deux est le plus nul mais ensemble on fait une belle équipe, suffit de voir le gala ... Ne t'inquiètes pas, un jour tu me battra a fifa.

A **Cindy**, désolé pour la table basse, mais la nouvelle est bien plus belle !

A **Morgann**, la copine de promo avant que l'anglais ne passe par là, je suis quand même sympa de t'attendre pour passer ma thèse… Merci pour tous ces bons moments.

A **Caro**, la marathonienne, la plus punk de tous les temps. Préchauffe le four pour les cookies, j'arrive!

A **Rémi**, le pro rider du pioupiou !

A **Tibo**, Schwarzenegger, et Stallone, le trio de choc.

A **Benj**, et **Jon**, je cherche toujours le savant fou et le mec avec une perruque rose du wei vous savez pas ou ils sont ?

A **Crico**, le plus corse des suédois, mais avec un gros bateau arghhh

A **Saumon**, le bouliste de Cimiez

A tous les autres copains de la fac : **Laura**, **Robin**, **Pilou**, **David**, **Xav**, **Cécile**, **Robert**, **Mathieu**, **Gosset**, **Carole**, **Débo**, **Kéké**, **Luc**, **Alice**, **Loriane**, **Camille**, **Marine**, **Marie**, **Melko**, **Marion**, **Faouz**, **Max**, **Chloé**, **Franck**, **Pierre**, **Eliott**..

Aux « copaings » : **Floflo**, **Aymeric**, **Riri**, **Guy lux**, **Dradra**, **Yan**, **Cissou**, **Fabby & Nico**, **Skand**, **Djé Bailet**, **Sana**, **Jenf**, **Karim**, **Laura**, **Emma**, **Auré**…

Aux anciens du CEON : **Le Hugz**, **Mondani**, **Fanny**, **Audrey**, **Yannick**..

Au personnel hospitalier :
De St Roch **: Chris**, **Nabu**, **Mercé**, **Isa**, **Karine**, **Jami**, **Dede**, **Maryse**, **Stef** (cougy), **Val** (ma « mère ») et les autres..
De Cimiez avec ma **Lolo**
De l'Archet avec **Valérie** et **Josy**

Aux enseignants qui m'ont accompagné et particulièrement :
Hélène, **Adrien**, **Dr Orlanducci**, **Dr Leroy**, **Dr Raybaud**

Et à tous ceux que j'ai oublié : Merci

SOMMAIRE :

1. **INTRODUCTION**

2. **LE VIEILLISSEMENT DE LA FACE : PHYSIOLOGIE**
   - **2.1. Le vieillissement cutané**
     - 2.1.1. Altérations moléculaires et cellulaires
     - 2.1.2. Altérations histologiques liées au vieillissement cutané
     - 2.1.3. Modifications cliniques du vieillissement
     - 2.1.4. Facteurs accélérant le vieillissement intrinsèque de la peau
   - ***2.2.* Le vieillissement des plans sous cutanés**
   - **2.3. Le vieillissement musculaire**
   - **2.4. Le vieillissement osseux craniofacial**
   - **2.5. Le concept du FACE-RECURVE**
   - **2.6. Les rides d'expressions**
   - **2.7. Le vieillissement dentaire**
     - 2.7.1. Modifications structurelles
     - 2.7.2. Modifications de teinte
   - **2.8. Résumé et schémas récapitulatifs**

3. **CRITERES ESTHETIQUES DU TIERS INFERIEUR DE LA FACE**
   - **3.1. Critères esthétiques du visage**
     - 3.1.1. Symétrie
     - 3.1.2. Organisations des 3 étages de la face
     - 3.1.3. Arcs primaires et secondaires
     - 3.1.4. Critères esthétiques de profil selon les orthodontistes
   - **3.2. Critères esthétiques dentaires :**
     - 3.2.1. Arc dentaire selon Lombardi
     - 3.2.2. Ligne incisive de Frush & Fischer
     - 3.2.3. Ligne gingivale
     - 3.2.4. Galbe et profil des incisives
     - 3.2.5. Notion de corridor buccal
     - 3.2.6. Concept de l'incisive centrale dominante

4. CHIRURGIEN DENTISTE ET TRAITEMENT ANTI-AGING
   - ***4.1.* Mise au point sur la DVO**
   - **4.2. Traitement orthodontique**
   - **4.3. Couronne Céramo-Céramique**
   - **4.4. Les facettes**
   - **4.5. Stratification des composites**
   - **4.6. Restaurations implanto-portées**
   - **4.7. Restauration par prothèses amovibles**
   - **4.8. Eclaircissement dentaire**
   - **4.9. Le Laser**
   - **4.10. Injection d'acide hyaluronique**

4.10.1. Aspect médico-légal
4.10.1.1 : Autorisation des chirurgiens dentistes
4.10.1.2 : Acide hyaluronique : Un dispositif médical
4.10.2. Acide hyaluronique : Présentation et propriétés physico-chimiques
4.10.3. Indications, Contre-Indications et effets indésirables
4.10.4. Particularité de la consultation pré-injection
4.10.4.1 : Interrogatoire médical
4.10.4.2 : Doléances du patient
4.10.4.3 : Examen clinique
4.10.4.4 : Informations et consentement éclairé
4.10.4.5 : Devis
4.10.4.6 : Photographie de la situation intiale
4.10.5. Anesthésie
4.10.5.1 : Le nerf infra-orbitaire
4.10.5.2 : Le nerf mentonnier
4.10.6. Les différentes techniques d'injection
4.10.7. Particularités selon le site d'injection
4.10.7.1 : Sillon nasogénien
4.10.7.2 : Plis d'amertume
4.10.7.3 : Rupture de l'ovale du visage
4.10.7.3 : Menton
4.10.7.4 : Lèvres
4.10.8. Recommandations

5. INTERVENTION DU CHIRURGIEN ESTHETIQUE :
5.1 La Toxine botulique
5.2. Injection d'Acide L-Polylactique
5.3. Dermabrasion
5.2.1. Dermabrasion mécanique
5.2.2. Peeling
5.2.3. Laser
5.4. Liftings cervico-faciaux
5.5. Fils crantés de suspension faciaux
5.6. Traitement par réinjection de tissus graisseux.

6. ENQUETE CONCERNANT LA DEMANDE DES PATIENTS :
6.1. Matériels et méthode
6.2. Résultats
6.3. Discussions
6.4. Conclusion

7. CONCLUSION

1.INTRODUCTION :

Depuis la nuit des temps, l'Homme a cherché à rester jeune. Grâce à l'avancée actuelle des nombreuses technologies scientifiques, de nouvelles méthodes permettent de lutter contre les effets du vieillissement et offrent ainsi au patient un large éventail de traitements possibles de rajeunissement.

A l'heure actuelle, cette quête de jeunesse éternelle n'a jamais été aussi forte, due à l'augmentation de l'espérance de vie et à la qualité de vie qui y est associée. Et il n'a pas fallu longtemps aux industries agroalimentaires pour profiter de ce phénomène, en effet le groupe Parmalat a lancé une gamme de produits laitiers destinée aux 35-44 ans contenant un anti-oxydant, le CoQ10 que l'on retrouve plus communément dans les crèmes anti-rides. Une bière anti-âge a été mise sur le marché en Allemagne, on peut aussi trouver en Espagne un pain anti-âge à l'huile d'olive, des œufs riches en oméga 3 en France ou en Belgique, des matières grasses à tartiner ou des yaourts enrichis en stérols végétaux censés réduire le mauvais cholestérol…
Enfin aux Etats-Unis, la marque EccoBella Botanical's n'hésite pas à vanter les mérites de son chocolat (le cacao étant riche en anti-oxydants) comme la « manière la plus décadente d'avoir une peau douce et lisse »

Cette tendance se retrouve aussi au niveau des soins dentaires, en effet, on note une augmentation de la demande esthétique dans les cabinets privés français, et ce, malgré une situation économique défavorable et un remboursement de la Sécurité Sociale et des mutuelles très faible voire inexistant.
Aux Etats-Unis, selon L'American Academy of Cosmetic Dentistry, la dentisterie cosmétique de blanchiment est devenue l'industrie la plus prospère en une décennie. En France, cela est particulièrement flagrant avec l'apparition ces dernières années de très nombreux « bars à sourire ».
L'activité du Chirurgien-dentiste évolue donc avec le temps, et s'oriente vers une approche de plus en plus cosmétique, et les traitements de plus en plus évolués, permettent à ce jour de pouvoir offrir à nos patients des solutions prédictibles et reproductibles afin de répondre à leurs exigences de plus en plus marquées, notamment concernant la lutte contre le vieillissement.
Ce travail a pour but de définir le cadre d'intervention du chirurgien-dentiste dans la lutte anti-vieillissement et d'expliquer brièvement les alternatives possibles réalisées par nos confrères Chirurgiens esthétiques plasticiens.

Pour ce faire, nous détaillerons dans une première partie la physiologie du vieillissement du bas du visage et ses conséquences, puis les zones à corriger par nos traitements en tenant compte des caractéristiques d'un visage jeune et « parfait ».
Une fois ces bases établies, nous définirons le cadre d'intervention des chirurgiens-dentistes en passant en revue les différentes thérapeutiques offertes concernant la dentisterie « Anti-Aging » ainsi que les traitements proposés par les chirurgiens plasticiens.
Ce travail sera complété par une étude effectuée sur un échantillon de patients fréquentant 3 cabinets dentaires privés des Alpes-Maritimes, en prenant en compte leurs préoccupations esthétiques (le vieillissement du bas du visage et le traitement des rides et sillons par injections d'acide hyaluronique).

2. LE VIEILLISSEMENT DE LA FACE : PHYSIOLOGIE :

Le vieillissement de la face, est la conséquence du vieillissement de l'ensemble des tissus qui la compose, seront donc successivement étudiés:

- Le vieillissement cutané :

Qui est le plus visible et qui est étroitement lié aux phénomènes extérieurs (exposition solaire, consommation de tabac ...)

- Le vieillissement des plans sous-cutanés :

Qui explique la différence de ptose cutanée faciale suivant la localisation.

- Le vieillissement musculaire :

Qui ne peut être séparé du vieillissement neurosensoriel.

- Le vieillissement osseux facial :

Marqué par un phénomène majeur dans le tiers inférieur de la face : l 'édentation et la résorption osseuse qui en dépend.

2.1 : Le vieillissement cutané facial :

Le vieillissement cutané est sans doute, après le grisonnement des cheveux, le marqueur le plus apparent du vieillissement chez l'Homme [(1)].

Il est la résultante d'altérations moléculaires, cellulaires, histologiques et cliniques que nous détaillons brièvement :

2.1.1. Altérations moléculaires et cellulaires :

Le vieillissement cellulaire serait expliqué par deux grandes théories :

- Une altération des mécanismes assurant la vie de la cellule
- L'apoptose (« Mort cellulaire programmée génétiquement »)

Ces théories expliqueraient la cause des altérations suivantes, qui participent au vieillissement cellulaire :

- Diminution de la prolifération cellulaire : En effet, Hayflick a montré que les lignées cellulaires *in vitro* ont une durée définie de multiplication [(2)].
- Perte de matériel génétique et lésions de l'ADN au cours de la vie, due à un raccourcissement progressif des télomères avec le temps [(3)].
- Apoptose : qui pourrait être responsable de l'amincissement de la peau (par perte cellulaire de keratinocytes et de fibroblastes).
- Ralentissement du renouvellement de la machinerie cellulaire, qui se traduit par une oxydation, une altération des communications intercellulaires, et la formation de radicaux libres.

2.1.2. Altérations histologiques liées au vieillissement cutané :

Toutes les couches de la peau sont concernées par le vieillissement peaucier, l'épiderme, le derme et l'hypoderme.
Nous nous intéresserons uniquement aux altérations dermiques, responsables de la perte des propriétés élastiques de la peau et de sa laxité.
Globalement, le derme apparaît moins cellulaire, moins vascularisé et plus désorganisé. Les fibroblastes, sécréteurs de collagène, diminuent. Au niveau des composants du derme, sont concernés :

- *Le collagène* : La densité de collagène dermique diminue significativement et progressivement avec l'âge.
- *Les fibres élastiques* : Le réseau des fibres verticales (oxytalanes) du derme papillaire disparaît progressivement, dès l'âge de 30 ans, tandis que les fibres élastiques du derme réticulaire sont touchées plus tardivement.
- *Les substances fondamentales :* les glycoaminoglycanes, au rôle essentiel de soutien architectural, ainsi que les protéoglycanes, diminuent avec l'âge, expliquant en partie les modifications des propriétés biomécaniques du derme sénescent.

Au cours du vieillissement normal, il se produit une atrophie cutanée par diminution des éléments constitutifs des trois couches de la peau[4]. L'épaisseur du derme diminue seulement à partir de la septième décennie.

2.1.3. Modifications cliniques du vieillissement :

Les modifications cliniques du vieillissement physiologique normal sont souvent difficiles à apprécier au niveau de la face compte tenu de son exposition au soleil difficilement quantifiable, ce qui combine vieillissement normal et actinique. Cependant il est possible de noter concernant la peau du sujet âgé non exposé au soleil (souvent pour des raisons culturelles) :

- Une atrophie et une fragilité,
- Une perte d'élasticité qui rend plus visibles les rides d'expression
- Une xérose (sécheresse)
- Des altérations fonctionnelles telles qu'un retard à la cicatrisation, et une diminution des capacités de thermorégulation.

Le vieillissement actinique, est particulièrement important au niveau de la face qui est très exposée au soleil, les lésions cliniques de la peau qui en résultent sont les suivantes :[4]

- épaississement et sécheresse
- rides profondes
- laxité augmentée
- télangiectasies
- pigmentation irrégulière
- lésions actiniques (kératoses, carcinomes, mélanose de Dubreuilh)

2.1.4. Facteurs accélérant le vieillissement intrinsèque de la peau :

- Les modifications hormonales :

La ménopause accentue le phénomène de vieillissement cutané intrinsèque par l'effondrement de la production d'œstrogènes et de progestérone, favorisant la ptôse. En effet, les oestrogènes stimulent la synthèse de collagène et d'acide hyaluronique, tandis que leur influence sur les fibres élastiques est moins établie. L'hypo-œstrogènie de la ménopause est donc responsable d'une accentuation de l'atrophie cutanée et de l'accentuation de la perte des propriétés élastiques de la peau. De la même façon, l'andropause participe au vieillissement cutané chez le sujet masculin.

- Le tabac :

Le tabac potentialise l'effet des ultraviolets et aggrave le vieillissement actinique[4]. D'ailleurs, il semblerait qu'il existe une élastose purement tabagique. D'autre part, les altérations de la microcirculation liées au tabagisme pourraient accentuer les modifications en rapport avec le vieillissement.

Evaluation du photo-vieillissement de la région péribuccale (selon Glogau) [5]

	Type I Photo-vieillissement précoce	Type II Photo-vieillissement précoce à modéré
Âge (environ)	20-30 ans	30-40 ans
Signes cliniques	Rides verticales, superficielles, minimes de la lèvre supérieure	Rides verticales légères à modérées Stade débutant : - Atrophie de la lèvre - Sillon labiomentonniers - Ptose nasolabiale
	Type III Photo-vieillissement avancé	Type IV Photo-vieillissement sévère
Âge (environ)	40-60 ans	60-70 ans et plus
Signes cliniques	Rides de la lèvre supérieure plus ou moins marquées Atrophie modérée du vermillion Affaissement des commissures +/- Sillons nasogéniens +/- Sillons labio-mentonniers +/-	Sillons nasogéniens profonds Rides verticales profondes Atrophie du vermillon Sillons labio-mentonniers très marqués Ptose +/- marquée

Tableau I : Evaluation du photo-vieillissement de la région péribuccale (d'après Glogau) [5]

2.2. Le vieillissement des plans sous cutanés :

Au niveau des plans sous-cutanés de la face, le principal phénomène cliniquement perceptible lors du vieillissement, est une atrophie des tissus. Elle concerne les tissus graisseux, mais aussi les muscles et la peau.
Gonzales-Ulloa et col [6-7] ont montré par des biopsies, la modification de l'épaisseur de la peau et des tissus sous-cutanés avec l'âge. L'atrophie du tissu adipeux est variable selon les zones du visage et les individus, la graisse sous-cutanée semble la principale concernée. Donc en s'atrophiant, la graisse sous-cutanée diminue l'équilibre contenu-contenant et aggrave ainsi la ptôse.

2.3. Le vieillissement musculaire facial :

Cette composante du vieillissement facial est sans doute la moins connue et la plus difficile à juger, car en effet, même si les études morphologiques peuvent renseigner sur la taille et la surface musculaire, l'aspect dynamique est difficile à évaluer. En effet, la force musculaire de la face est malaisée à étudier, car les mouvements que l'on peut tester, (ouverture ou fermeture buccale par exemple) font interagir plusieurs muscles, sans parler de l'innervation motrice.
D'un point de vue général, on a mis en évidence au cours du vieillissement, au niveau musculaire :

- Fonctionnellement, une myopathie dégénérative responsable d'une diminution de 30% environ de la masse musculaire totale entre 30 et 80 ans (par diminution du nombre et de la taille des fibres, des vaisseaux et chute de l'activité enzymatique).
- Morphologiquement, une diminution du volume des muscles par diminution de la densité et de la surface musculaire.

Nous ne détaillerons que les muscles situés dans le tiers inférieur de la face.

<u>Au niveau des muscles des lèvres :</u>

Selon Rubinstenn, le muscle abaisseur de la lèvre inférieure se situe en avant du muscle platysma chez le sujet âgé, ce qui explique probablement la raréfaction des fibres de ce dernier.[8]
Si l'on compare l'activité neuromusculaire de la lèvre inférieure à celle de la partie supérieure de la face, on constate avec l'avancée en âge, un déséquilibre de l'activité neuromusculaire aux dépens de la lèvre supérieure. [9]

<u>Au niveau des muscles masticateurs :</u>

Ils subissent eux aussi des modifications morphologiques. Selon Gaudy[10] le muscle masséter est le siège de modifications structurales liées à l'âge, (surtout le masséter superficiel et intermédiaire) :
La couche superficielle du masséter superficiel présente une aponévrose qui tend à devenir plus épaisse et à s'allonger ; ce phénomène est accentué si le patient est édenté et sans prothèse, notion que l'on retrouve dans les travaux de Gaspard. [11-12]
On peut supposer que des modifications de même nature touchent aussi les autres muscles élévateurs de la mandibule.
Les muscles abaisseurs de la mandibule (autres que le platysma), c'est à dire digastriques, géniohyoïdiens et mylohyoïdiens subissent également un relâchement lié à l'âge qui se traduit par une ptose de l'os hyoïde, un angle cervicomentonnier ouvert (normalement entre 105 et 120° selon Ellenbogen) [13] créant un aspect de double menton.[14]

2.4. Le vieillissement osseux craniofacial , et les conséquences de la perte d'organes dentaires dans le vieillissement de la face :

Nous ne nous intéresserons ici encore seulement qu'au tiers inferieur de la face, et au vieillissement osseux ayant une répercussion sur l'esthétique du patient. La difficulté essentielle est de faire la part entre les phénomènes d'apposition et de résorption osseuse induits uniquement par le vieillissement, et la résorption alvéolaire induite par la perte des dents.

Le vieillissement osseux touche de façon plus précoce les femmes que les hommes (40 ans versus 65 ans)[15]. Il se traduit par une déminéralisation diffuse, avec une résorption variable de la mandibule et de l'os maxillaire, qui affecte peu l'esthétique globale du visage. On note une tendance au prognathisme mandibulaire, il faut alors se méfier des études qui mesurent la projection de la mandibule par rapport au maxillaire, car en cas d'édentation mandibulaire non appareillée, il se produit une rotation mandibulaire qui projette le menton vers l'avant. [16] Ce phénomène est confirmé par Unger et al. qui ne constatent pas de relation entre la longueur de la mandibule et la résorption osseuse chez l'édenté. [17]
D'autres facteurs ont été évoqués pour expliquer un éventuel prognathisme authentique en dehors de toute rotation mandibulaire, comme la variation de l'angle goniaque. Alors qu'Enlow avait décrit une augmentation de l'angle goniaque chez le sujet édenté retrouvée par Ohm et Silness [18], des études plus récentes ne distinguent aucune corrélation entre l'angle goniaque et les éléments suivants : âge du patient, édentation et importance de la résorption alvéolaire.[19-20] Raustia fait appel dans une seconde étude, à la position du condyle qui pourrait être plus antérieure chez les patients édentés, et favoriser un prognathisme mandibulaire.[21]

Nous avons évoqué jusqu'à présent les altérations esthétiques dues au vieillissement osseux propre (avec accentuation causée par la perte dentaire), nous allons maintenant présenter les altérations esthétiques du visage, consécutives à la perte des dents, et à la résorption alvéolo-dentaire qu'elle provoque.

- Au niveau de l'épine nasale, la résorption au maxillaire donne une impression d'allongement, de chute de la pointe du nez (« nez de sorcière ») [22] et de recul de la lèvre supérieure.

- Au niveau du menton, les changements atrophiques produisent un effet « chausson aux pommes », accentué par la perte des dents du secteur incisivo-canin, qui induit une perte de calage postérieur de la lèvre.

- Au niveau jugal, on observe une rétrusion.

- Au niveau mandibulaire, la fosse mandibulaire limitée par la ligne oblique est approfondie, creusant encore plus le pli d'amertume.

Ces modifications (ajoutées à l'effet de la pesanteur) entrainent l'affaissement de la commissure des lèvres sur le côté et vers le bas, ce qui donne un air fatigué et triste au visage. Le même phénomène se produit au niveau de la fosse canine pour le sillon nasogénien.
En plus de la résorption osseuse qu'elle entraine, la perte des dents postérieures, est la cause d'une perte de calage et donc d'une diminution de la DVO.
Semeria affirme que la plupart des auteurs considère que la perte de hauteur de l'étage inférieur (maxillo-mandibulaire) de la face liée à l'édentation a pour conséquences :

- Une accentuation des plis nasogéniens
- Une perte de projection labiale
- Une proéminence du menton (menton de sorcière) [23]

2.5. Le concept du FACE RECURVE :

Le concept du FACE RECURVE a été introduit par Le Louarn en 2006. [24-27]
Il considère le vieillissement facial, comme la résultante d'un mécanisme statique (ptôse et atrophie des tissus) et des modifications dynamiques liées aux contractions musculaires répétées.
Les grands principes de la théorie du Face Recurve sont :

- Un déplacement progressif de la graisse profonde vers les plans superficiels en rapport avec les contractions musculaires répétées.
- Une perte du support graisseux sous-musculaire, qui entraine une modification de la forme musculaire, passant de convexe à rectiligne *(visage « creux »)*
- Un raccourcissement de 20% de la longueur musculaire et donc une diminution de l'amplitude de contraction *(visage « figé »)*
- Une hypertonie musculaire prédominant au niveau de certains fascicules (AMF : Age Marker Fascicules), accentuant les stigmates du vieillissement *(visage « marqué »).*

2.6. Les rides d'expressions :

Afin de mieux comprendre la physiopathologie des rides d'expressions, on décompose la face en 3 plans :

1. Le plan cutané
2. Le plan sous cutané

Ces deux plans sont statiques et reposent sur un plan dynamique :

3. Le plan musculo-aponévrotique

La contraction de ce dernier entraine un raccourcissement de sa surface, donc une plicature des papilles dermiques, transmise à l'épiderme, responsable de l'apparition des rides d'expressions.
Dans un premier temps, ces rides sont transitoires, elles n'apparaissent que lors de la contraction musculaire, puis avec le temps et les contractions répétées, localisées aux mêmes endroits, apparaissent des fractures dermiques entrainant la pérennisation de la ride après relâchement musculaire.
Ainsi, chaque muscle peaucier est responsable de rides qui lui sont propres, celles-ci sont perpendiculaires au vecteur de raccourcissement du muscle.

2.7. Vieillissement de l'organe dentaire :

2.7.1. Modifications de structures : [28]

A l'instar des tissus vus précédemment, l'organe dentaire subit des modifications avec le temps, qu'il est important de connaître afin de remplir l'objectif de lutte contre le vieillissement, tout en gardant tact et mesure pour ne pas tomber dans l'apparence de « faux » .
Le premier phénomène est l'usure dentaire, c'est une évolution normale et quasiment inévitable, elle se décline en quatre mécanismes différents :

- L'attrition : C'est l'usure des dents entre elles, souvent observée chez les « grinceurs », la pathologie associée à ce mécanisme est le bruxisme, celui-ci peut être responsable de sévères pertes de substances. C'est le phénomène le plus commun et le plus mutilant en termes de structure et d'impact esthétique.
  La dent perd de son volume, de sa convexité, et de sa structure, ce qui aboutit à l'uniformisation des caractéristiques dentaires et de l'arcade (qui semble fusionner en un bloc). L'impression finale est une diminution de la vitalité et de l'identité.

- L'abfraction : C'est l'usure de la dent au collet, causée pas le bruxisme et le « clenching » (serrage intense des deux maxillaires) qui déclenchent la dissolution de l'émail dans une zone à distance de la zone de contact. C'est un facteur favorisant les récessions gingivales qui aggravent aussi le déficit esthétique.

- L'érosion *:* C'est une perte de substance consécutive à un processus chimique, sa cause la plus fréquente est l'acidité alimentaire. Avec le temps, les dents paraissent plus lisses, plus plates (perte de structure) par réduction de l'émail vestibulaire.

- L'abrasion : C'est la conséquence d'une usure mécanique entre la dent et une autre substance que la dent antagoniste. Comme pour l'érosion, on retrouve une perte d'épaisseur d'émail, qui révèle la dentine sous-jacente (plus jaune) et une morphologie plus plate de la face vestibulaire, aggravant donc la diminution des caractéristiques d'une dent jeune.

2.7.2. Modifications de teinte:

Le changement de teinte dentaire avec l'âge est multifactoriel. Comme nous l'avons vu précédemment une partie des changements de teinte est induite par une diminution de l'épaisseur amélaire ce qui donne un aspect moins lumineux et plus foncé à la dent.

La diminution de l'émail a pour conséquence une diminution de protection contre les colorants extérieurs (principalement alimentaires). La dentine, étant plus poreuse a tendance à capter les colorants, ainsi la dent devient avec le temps plus foncée et a tendance à moins réfléchir la lumière.

Un troisième facteur participe à ce changement de teinte, il s'agit de la création de dentine réactionnelle (de teinte plus foncée), qui lorsque la dent est usée de plus de 2,5mm, est visible et contribue à son assombrissement.

C'est l'ensemble de ces processus, pénétration des colorants, réduction du volume pulpaire associé à l'accroissement de la proportion de dentine, obturation des tubuli et affinement de la couche d'émail, qui participe à la diminution de la luminosité associée à un changement de teinte allant vers les tons jaunes, puis ocres (figure 1).

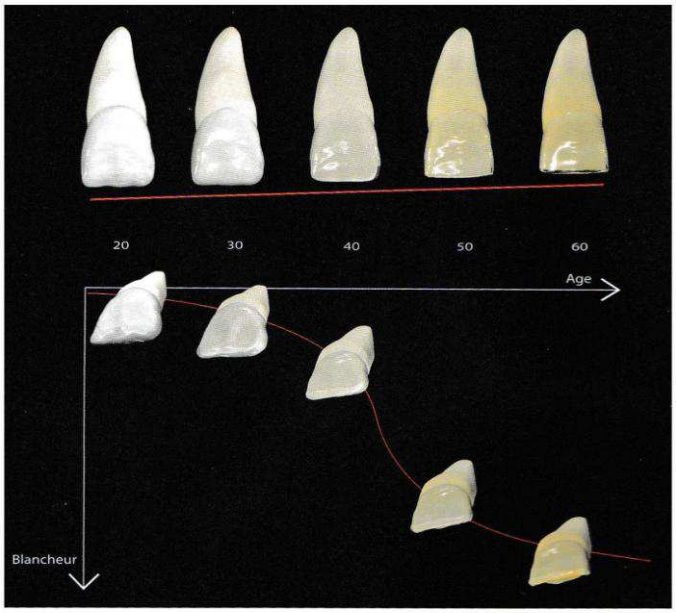

Tableau comparatif de l'évolution de la teinte et des remaniements structurels associés au vieillissement.

Figure 1 : Tableau comparatif de l'évolution de la teinte et des remaniements structurels associés au vieillissement [28]

2.8. Résumé des signes cliniques objectifs dus au vieillissement :

Les deux facteurs principaux du vieillissement du bas du visage sont (figure 2):

1) La force de gravité terrestre et l'attraction qu'elle exerce sur les tissus faciaux. Ainsi la ptose des tissus selon un vecteur vertical, détermine un phénotype bien particulier du à la migration des tissus prémalaires (sur les pommettes) et de la graisse prémandibulaire : Le sillon naso-génien se creuse et les bajoues se dessinent.

2) Le second facteur accélère le phénomène de ptose des pommettes et l'apparition de la bajoue : il s'agit de la contraction des muscles peauciers. Les muscles en se contractant sur des structures mobiles (graisse du visage) entraînent leur mobilisation selon le vecteur de la gravité. De plus les muscles en se contractant attirent la peau ce qui forme les plis d'amertumes au niveau des lèvres et les rides verticales labiales.

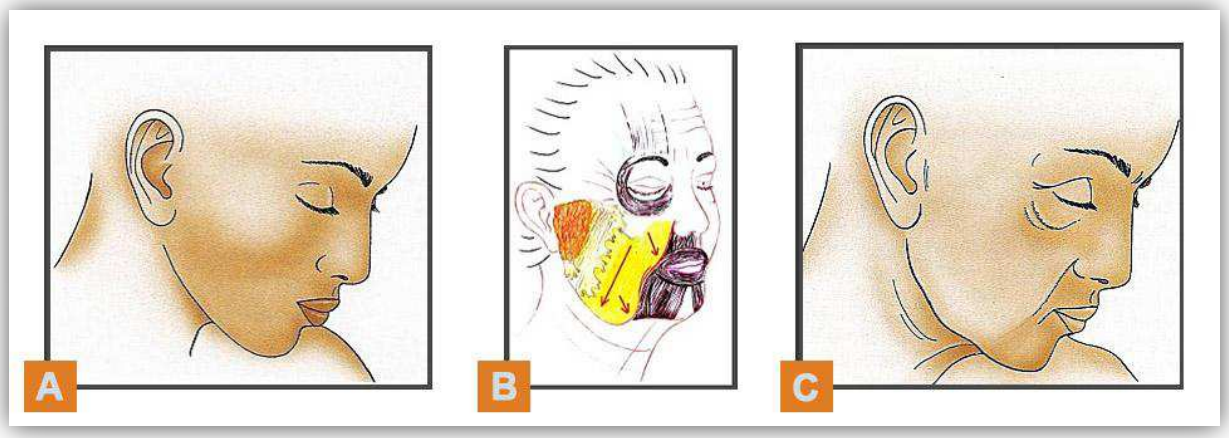

Figure 2: Schémas expliquant les facteurs et conséquences du vieillissement de la face
A : Visage jeune
B : Fonte de graisse, gravité et force des muscles peauciers
C : Visage âgé

3. CRITERES ESTHETIQUES DU TIERS INFERIEUR DE LA FACE

Afin de mieux comprendre les critères esthétiques du tiers inférieur de la face, nous prendrons comme exemple Florence Colgate, récemment élue « femme au visage parfait » lors d'un concours organisé par la chaine de télévision britannique ITV afin de promouvoir la beauté naturelle. La jeune femme ayant été jugée pour les proportions et la symétrie de son visage (figure 3).

Figure 3 : Photographies de F. Colgate

3.1. Critères esthétiques de la forme du visage :

3.1.1. Symétrie faciale :

Même si aucun être humain n'est parfaitement symétrique, s'en rapprocher est un signe de beauté manifeste. Une étude ayant même prouvé que la symétrie d'un visage a une influence positive sur l'attractivité sur le sexe opposé.[29]
La symétrie est le signe que la croissance s'est bien passée, c'est à dire notamment que les gènes du système immunitaire sont adaptés à l'environnement : c'est la théorie des « bon gènes » (good genes theory) [30]



Figure 4 : Mise en évidence de la symétrie
globale du visage De F. Colgate

Cette notion de symétrie (figure 5) est à relativiser, car même si elle est importante, la symétrie parfaite d'un visage est souvent moins esthétique. En effet si nous prenons la photo précédente et que nous faisons par photomontage un visage parfaitement

symétrique, nous nous apercevons que le résultat est moins harmonieux que l'original (figure 5).

Figure 5 : Photomontage avec visage parfaitement symétrique

3.1.2. Hauteur des trois étages de la face :

Une des caractéristiques d'un visage jeune, est l'équilibre. Outre la symétrie, il est aussi important de considérer les proportions de la face.[31]

Habituellement, on sépare la face en 3 étages :

- Un étage supérieur frontal entre la ligne d'implantation des cheveux (ou trichion) et le bord supérieur des sourcils et de la glabelle,
- Un étage moyen nasal entre la glabelle et le point sous nasal,
- Un étage inférieur buccal entre le point sous-nasal et le bord inférieur du menton.

L'étage inférieur de la face est divisé en trois tiers égaux entre le point sous-nasal, le stomion, le sillon labio-mentonnier et le bord inférieur du menton (figure 6).



Figure 6 : Egalité de proportions des étages de la face

3.1.3. Arcs primaires et secondaires : [32]

Le visage jeune apparaît plein, homogène, sans démarcation de ses unités esthétiques grâce à la localisation des tissus graisseux. Le caractère juvénile d'un visage, se manifeste par des contours faciaux qui décrivent des arcs convexes.
De face, on note un arc primaire, régulier, d'un conduit auditif à l'autre, et des arcs secondaires temporaux , convexes pour les mêmes raisons (figure 7):

Figure 7 : arcs primaires et secondaires d'après Donofrio [32]

De profil, dans le tiers inférieur de la face, deux arcs caractéristiques sont retrouvés :
- Les pommettes, qui dessinent l'arc médiofacial,
- Le bord libre de la mandibule et ses tissus adjacents qui dessinent l'arc jugomandibulaire ou inférieur.

3.1.4. Critères esthétiques de profil selon les orthodontistes objectivés sur téléradiographie de profil :

- La ligne esthétique de Ricketts ou ligne E :
  Elle est tangente au pogonion cutané et à la pointe du nez.
  La lèvre inférieure affleure cette ligne alors que la ligne supérieure est en retrait de 4mm (figure 9).

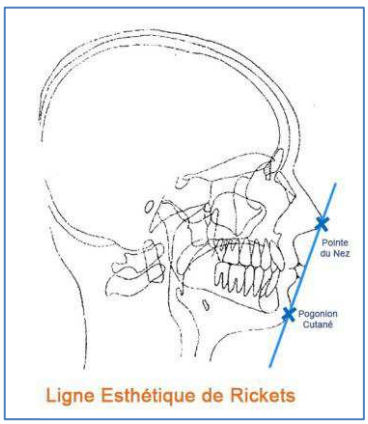

Figure 8 : ligne esthétique de Rickets

- La ligne esthétique de Steiner :

Elle joint le pogonion cutané au milieu du S formé par le rebord inférieur du nez et la lèvre (figure 9).

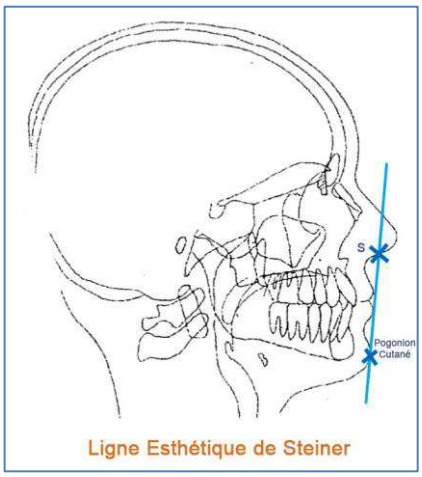

Figure 9 : ligne esthétique de Steiner

- La ligne de Burstone *:*
  Elle passe par le point sous nasal et le pogonion cutané (figure 10).

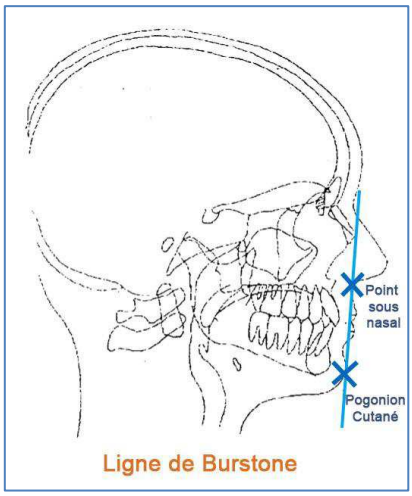

Figure 10 : Ligne de Burstone

- L'angle H d'Holdaway

C'est l'angle formé par la ligne tangente au pogonion cutané et la lèvre supérieure avec Na-B. Cet angle est égal à 9° (figure 11).

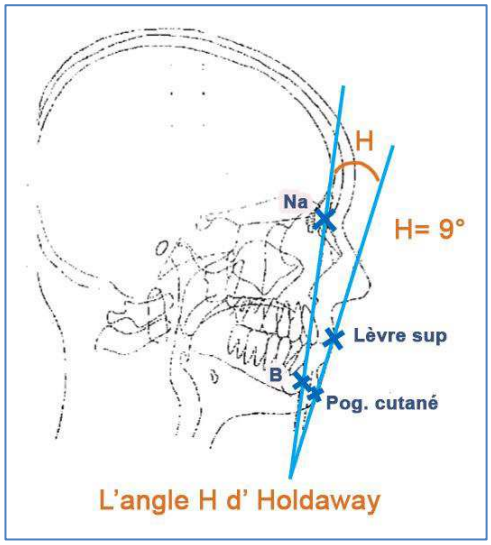

Figure 11 : ligne H d' Holdaway

- L'angle sous-nasal de Bustone :

C'est l'angle entre :

- La ligne passant par le point sous-nasal et par le point labial supérieur
- La ligne passant par le point sous-nasal et tangente au bord inferieur du nez.

La valeur de cet angle est de 114° (figure 12)

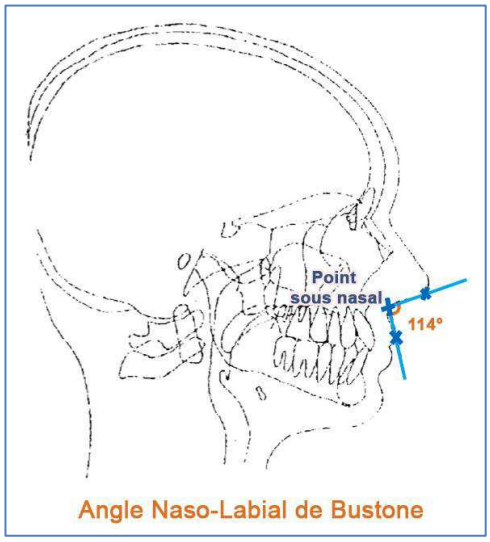

Figure 12 : Angle Naso-Labial de Burstone

- L'angle de Merrifield :

C'est l'angle d'intersection postero-inférieur entre :
- La tangente au pogonion cutané et à la lèvre la plus protrusive
- Le plan de Francfort (Po-Or). (figure 13)

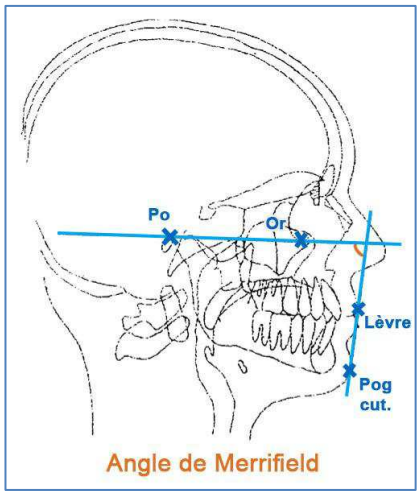

Figure 13 : Angle de Merrifield

3.2. Critères esthétiques dentaires :

3.2.1. L'arc dentaire antérieur selon Lombardi

Lombardi écrit que « La vision d'ensemble des éléments agencés prime sur la morphologie de chacun d'entre eux, considérés isolément. Leur somme constitue une nouvelle entité morphologique. Ce n'est pas la forme d'une dent donnée qui a de l'importance en soi, mais l'influence qu'elle détermine au niveau de la composition » [33].
En face d'une personne qui parle ou qui sourit, n'est retenue qu'une vision d'ensemble de ses dents et de sa gencive, les détails échappent s'il n'y a pas d'intérêts particuliers à les connaître.
Ainsi Lombardi définit en 1973 la notion d' « arc dentaire antérieur», constitué des six dents les plus visibles lors du sourire, à savoir les dents antérieures du maxillaire. Cet arc est délimité :
- vers le haut par la ligne gingivale
- vers le bas par la ligne incisive (figure 14).

Figure 14 : L'arc dentaire selon Lombardi

3.2.2. Ligne incisive de Frush & Fischer

La ligne incisive est constituée par l'alignement des bords libres incisivo-canins maxillaires selon Frush et Fischer [34]. Celle-ci est harmonieuse lorsqu'elle est convexe et reproduit la convexité des rebords cutanés et muqueux de la lèvre inférieure (comme on peut le voir dans la figure ci-dessous, reprenant le sourire de Florence Colgate) (figure 15).
En revanche, une ligne incisive plate ou concave est inesthétique.

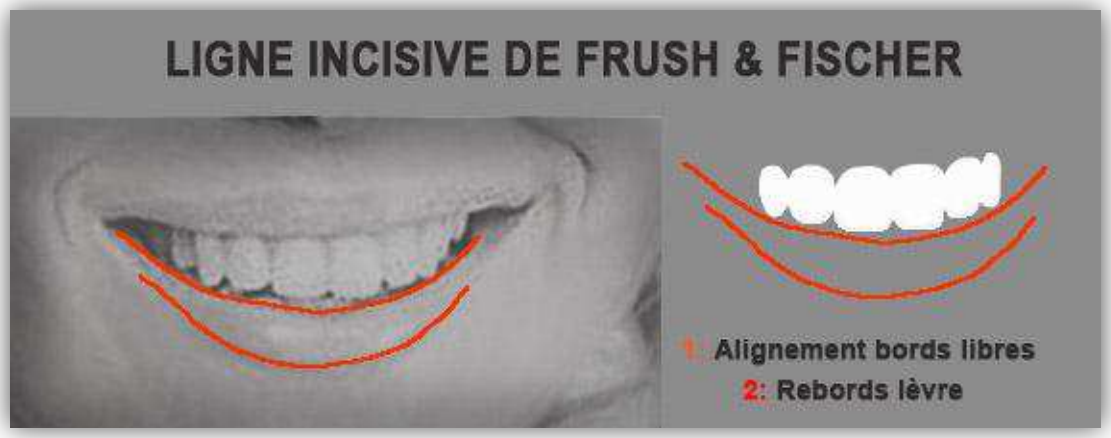

Figure 15 : Ligne incisive de Frush & Fischer

De plus, les embrasures incisives qui s'ouvrent à partir des points de contact individualisent les dents et complètent l'expression de la ligne du sourire.

3.2.3. Ligne Gingivale [35]

On peut la définir comme la ligne reliant le sommet des collets des dents composant l'arc dentaire antérieur. Elle est harmonieuse lorsqu' elle est symétrique à l'axe médian.
Elle forme généralement un W, étant donné que les collets des incisives latérales sont plus bas que ceux des incisives centrales et des canines.
Lorsque cette ligne forme un M, (c'est-à-dire lorsque les collets des incisives latérales sont situés plus haut que ceux des incisives centrales et des canines), le sourire devient disgracieux (figure 16).

Figure 16 : La ligne gingivale [35]

3.2.4. Galbe et profil de l'incisive

Nous nous intéresserons ici à 3 paramètres :
. Le principe de l'aile de mouette
. La cassure du bord incisif
. Les lignes de transition

- . <u>Principe de l'aile de mouette de L. Abrams</u> :
  L. Abrams schématise par une aile de mouette la correspondance entre le galbe de la dent et le profil gingival marginal. Ce qui revient à dire qu'aux parondontes fins et plats correspondent des dents plates et qu'aux parondontes épais et bombés correspondent des dents bombées.[36-37]

- . <u>Cassure du bord incisif</u> :
  Le second principe est de ne jamais terminer un profil vestibulaire de façon rectiligne au niveau du bord incisif, comme c'est souvent le cas sur les couronnes prothétiques. En effet, sur dents naturelles on retrouve un petit retour palatin de la face vestibulaire sur 1 à 2 mm de hauteur à l'approche du bord incisif.

- <u>Lignes de transition</u> :
  Elles correspondent aux changements d'angulations entre les faces d'une même dent. Ces derniers ont une importance primordiale dans les restaurations des dents antérieures, en effet l'illusion de naturel des restaurations est principalement donnée par la façon dont elles reflètent la lumière. Une dent plate reflète la lumière de façon homogène et donne immédiatement une impression de dent « fausse », a contrario, des lignes de transitions courbes donnent de la vitalité à la dent et donc celle-ci s'intègre mieux au sourire du patient et paraît beaucoup plus naturelle, comme le montre la figure 17.

Figure 17 : lignes de transitions sur 11 et 22 [38]

3.2.5. Notion de corridor buccal

La profondeur du sourire est donné par la zone d'ombre créée par le plan de fuite déterminé par l'alignement régulier des profils des prémolaires et molaires et la commissure labiale. Frush et Fischer nomment cette zone « le corridor buccal » [34].

3.2.6 Concept de l'incisive centrale dominante

- D'un point de vue orthodontique :
  Sera développé dans cette partie le résultat recherché par les orthodontistes concernant la position de l'incisive centrale maxillaire dans le sens frontal et sagittal, à des buts esthétique et de soutien de lèvre « physiologique ».

- Dans le plan frontal :
  L.F. Andrews évalue la position de l'incisive centrale maxillaire en utilisant le LACC (Long Axia of Clinical Crown). Celle-ci correspond à la tangente à la face vestibulaire passant par le centre de la couronne clinique. Celui-ci devrait avoir une angulation de 5° par rapport à la perpendiculaire au plan d'occlusion.

- Dans le sens sagittal :
  L.F. Andrews définit l'angle de torque comme l'angle entre la LACC et la perpendiculaire au plan d'occlusion dans le sens sagittal. Le torque recherché serait alors corono-vestibulaire de +7°.
  Bjorck utilise l'angle entre l'axe corono-radiculaire et la perpendiculaire au plan d'occlusion, la valeur recherchée passe donc à + 26°.

- Du point de vue du chirurgien dentiste :
  Le concept de l'incisive centrale dominante, est un concept fondamental pour la réussite des restaurations antérieures cosmétiques. Luca Dalloca, actuel président de l'European Society of Cosmetic Dentistry (ESCD), affirme que ce concept est la clé du traitement contre le vieillissement, comme le montre le tableau ci-dessous qu'il a réalisé avec Brian Lesage (figure 18).

TABLE 3: Characteristics or tools to aid in making someone appear younger
1. Creating centrals dominance is key.
2. Make the teeth lighter in color with the centrals the brightest
3. Design centrals that are longer (60-65% W/L ratio) and laterals that are shorter then a line drawn from the centrals to the cuspids.
4. Bring centrals slightly more facially then laterals
5. Show more central below intercommisure line and fill more of the smile space
6. Increase incisal translucency in the centrals and laterals
7. Add more texture and anatomy to the centrals and laterals
8. Characterize the incisal edge using mamellons and avoiding straight incisal planes.
9. Round incisal line angles and create incisal embrasures with depth and volume.
10. In the relaxed lip postion or "M" position have tooth display of 3-4mm.

Figure 18 : Caractéristiques et outils pour aider à rendre un patient plus jeune [38]

1 : Créer une incisive dominante est un facteur clé
2 : Faire les dents plus claires (couleur) et accentuer celle-ci sur les centrales.
3: Faire des centrales plus longues (ration hauteur/largeur à 60-65%) et faire les latérales plus courtes que la ligne entre le bord libre de la centrale et les cuspides.
4 : Avancer légèrement plus les centrales que les latérales.

5 : Montrer plus des incisives centrales sous la ligne bi-commissurale et remplir l'espace du sourire.
6 : Augmenter la translucidité au niveau incisal des incisives centrales et latérales.
7 : Rajouter de la texture et formes anatomiques aux centrales et latérales.
8 : Caractériser les bords incisifs en recréant des mamelons et éviter les bords plats.
9 : Arrondir les angles incisifs et créer des embrasures avec volume et profondeur.
10 : Lorsque les lèvres sont relâchées ou lors du phonème « M », avoir une visibilité des dents de 3-4 mm.

4. CHIRURGIENS DENTISTES ET TRAITEMENTS ANTI-AGING :

Dans cette partie, nous détaillerons le cadre d'action du chirurgien dentiste face à un(e) patient(e) à la recherche de rajeunissement du tiers inférieur de la face. Afin d'être le plus efficace possible, nous proposons :

❶ D'être attentif à deux composantes lors de la première consultation, primordiales pour optimiser la réussite du traitement : une excellente communication et un examen clinique complet.

❷ Une méthodologie (détaillée par la suite), basée sur la première consultation et plus précisément l'examen clinique initial.

- La communication :
  L'importance de la communication est déjà bien connue par les chirurgiens dentistes d'une manière générale. Elle est d'autant plus incontournable lorsqu'il s'agit de demande esthétique. Une écoute attentive du patient permet au praticien de comprendre les doléances, et surtout de concevoir le résultat attendu, et de ce fait, de pouvoir confirmer ou infirmer les objectifs du traitement envisagé pour éviter toute déception future. Rappelons que l'objectif de la dentisterie anti-aging est de permettre de retrouver une ou plusieurs caractéristique(s) physique(s) que le patient à perdu avec l'âge, il parait donc inconcevable de ne pas écouter ce dernier afin d'orienter notre thérapeutique.

- L'examen clinique :
  Comme nous l'avons vu précédemment, le vieillissement du bas du visage concerne la totalité des tissus qui le compose, et a pour conséquence des modifications esthétiques variées, et peut nécessiter de ce fait des traitements différents. Afin d'optimiser et de prévoir le résultat final, et de faciliter la conception du plan de traitement, l'examen clinique doit être réalisé avec la plus grande attention. Pour ce faire, nous proposons de le séquencer en quatre étapes, allant du plus général au plus particulier: L'examen de la face, des lèvres, du sourire et enfin des dents.

1. Examen de la face :

Pour cet examen il est important de prendre de la distance avec le patient, et de porter notre attention sur les traits du visage dans sa globalité. Ainsi, nous nous attarderons sur la forme du bas du visage (tendance à devenir carré, aplati..),et sur l'aspect (tendance à se figer).

2. Examen des lèvres :

L'observation doit être précise, le praticien porte alors son attention sur :

La position des lèvres (objectivant ainsi leur soutien), leur épaisseur, la présence de rides péribuccales, et l'importance des sillons naso-géniens et labio-mentonnier.

3. Examen du sourire :
Il se déroule dans la continuité de l'examen des lèvres, et se focalise sur les rapports entre les dents et les lèvres. Ainsi, le praticien peut évaluer : l'alignement dentaire, la ligne incisive, et la ligne gingivale.

4. Examen des dents :
C'est l'examen que le chirurgien dentiste est le plus habitué à réaliser, mais qui nécessite néanmoins une grande rigueur. Il peut relever ainsi l'absence d'une ou de plusieurs dents, et étudier les dents présentes en objectivant leur couleur, leur forme, et leur longueur, ainsi que la qualité et l'adaptation des soins antérieurs.

L'arbre décisionnel ci-dessous, expose, en fonction des éléments relevés, les traitements possibles (qui seront détaillés par la suite). (Figure 19)

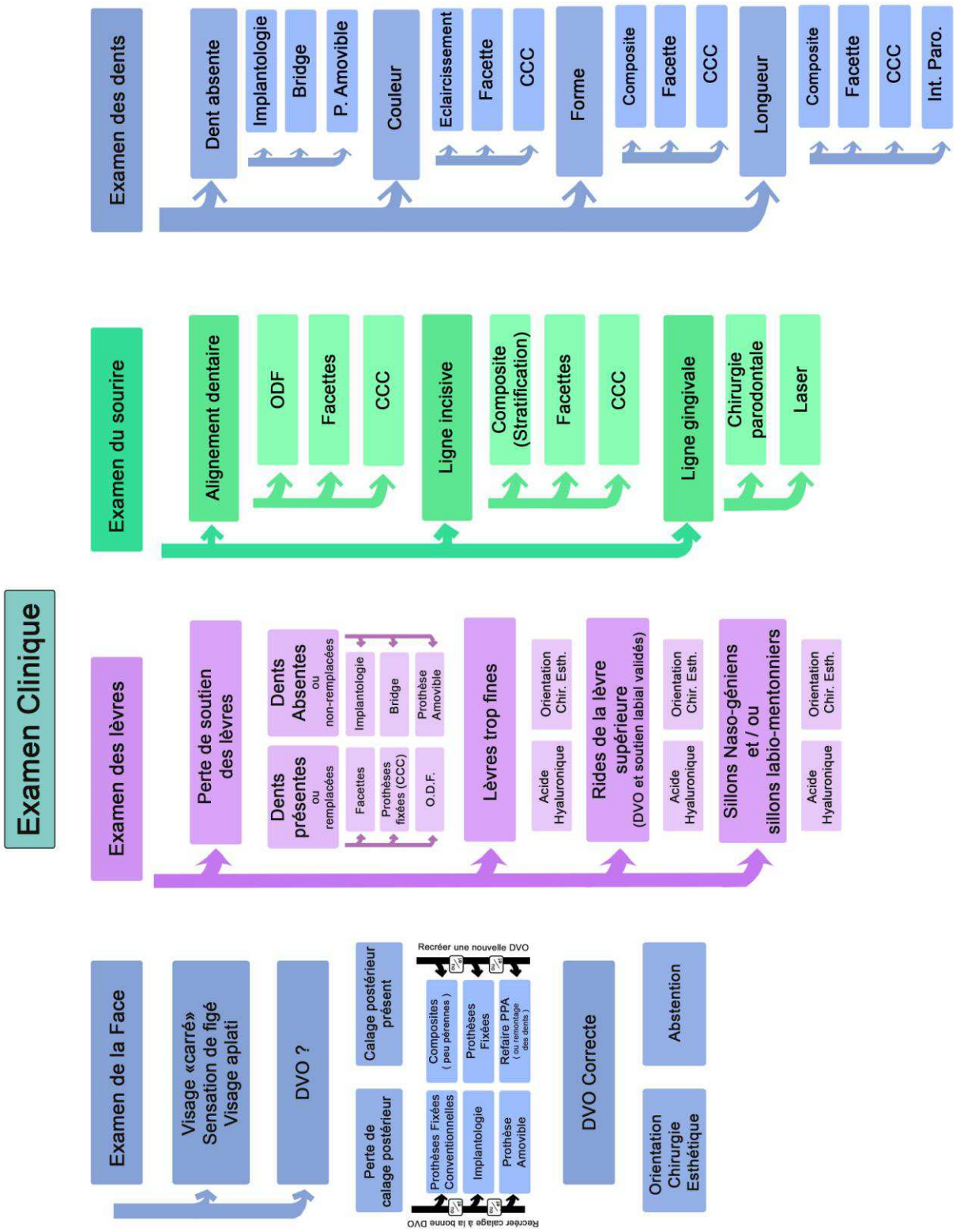

Figure 19 : Arbre décisionnel en Dentisterie Anti-Aging

4.1. Mise au point sur la Dimension Verticale d'Occlusion (DVO) :

- Définitions : *(39)*
  - DVO (Dimension Verticale d'Occlusion) : hauteur de l'étage inférieur de la face mesurée entre deux repères (par exemple : le point sous-nasal et le gnathion) lorsque les arcades sont en occlusion d'intercuspidie maximale (OIM)

  - DVR (Dimension Verticale de Repos) : Hauteur de l'étage inférieur de la face mesurée entre deux repères, lorsque la mandibule est en posture de repos ou en posture d'inocclusion physiologique.

  - ELI (Espace Libre d'Inocclusion) : Distance entre les surfaces occlusales maxillaires et mandibulaires quand la mandibule est au repos. C'est la différence entre DVO et DVR.

- Comment déterminer la DVO :

L'évaluation de la DVO est certes un acte courant en chirurgie dentaire, mais loin d'être évident. En effet, Gaspard en 1985 affirmait : « Il n'existe pas de méthode précise et reproductible pour déterminer la DVO»[40], puis 10 ans plus tard, après une revue de littérature approfondie, Palla confirmait : « Malheureusement, en dépit de nos connaissances sur les mécanismes qui régissent les différentes dimensions verticales et l'espace libre, leurs déterminations demeurent un processus clinique essentiellement basé sur l'expérience clinique du praticien »[41].
On peut donc penser que la DVO n'est pas cloisonnée en une seule dimension, mais plutôt qu'il existe un espace optimal afin de la situer[42] et que l'espace libre et la DVR qui en résultent, correspondent à un phénomène d'adaptation neuromusculaire [43].
On retrouve dans la littérature de très nombreuses méthodes pour la déterminer :

- Réglage des maquettes d'occlusions sur moulages pré-extractionnels [44-45].
- Tatouages gingivaux de Silvermann
- Casque de Landa
- Profilomètre de Sears
- Fil de Merkeley
- Masque en résine Swenson
- Enregistrement du profil obtenu par exposition à des rayons lumineux parallèles selon Smith
- Enregistrement du profil sur téléradiographie
- Méthode photographique de Wright [46]
- Utilisation du compas de Willis [47]
- Mesures de la distance entre les freins labiaux inférieurs et supérieurs selon Turrel [48]
- Utilisation d'un condylomètre [45]

- Méthode téléradiocéphalométriques [49]
- Réglage de la hauteur du bourrelet de cire sur la maquette
- Utilisation du sens tactile du patient [50]
- Utilisation de la déglutition :
. Technique de Shanahan [51]
. Technique de Buchman [52]
. Technique de Malson [53]
- Méthodes anthropocéphalométriques :
. Règle approchée de la statuaire antique
. Règle de Sigaud
. Règle de Willis
. Règle de Landa
. Règle de McGee
. Règle de Boyanov
. Technique d'Appenrodt

- Méthodes indirectes
. Réduction de la dimension verticale de repos d'une valeur de l'espace libre d'inocclusion arbitraire
. Méthode de Langer et Michman
. Méthode de Provort et Towle

Toutes ces méthodes ont été citées afin de montrer qu'il n'existe aucune « technique officielle » et parfaitement reproductible pour déterminer exactement la dimension verticale d'occlusion « parfaite » mais que le praticien doit utiliser la méthode qu'il maîtrise le mieux afin de la positionner dans une zone optimale.

4.2. Traitements orthodontiques :

Nous ne détaillerons que très brièvement ces traitements, en ne présentant que deux systèmes orthodontiques particulièrement populaires chez les adultes de part leur très faible visibilité.

4.2.1. Orthodontie linguale :

L'orthodontie linguale doit son nom au positionnement des attaches orthodontiques qui ne sont pas sur la face vestibulaire comme traditionnellement mais sur la face linguale des dents pour des raisons esthétiques (figure 20).
Le traitement utilise les mêmes principes que le traitement classique. Il est fixe, les attaches sont faites sur mesure, et le patient présente généralement de légères gênes à l'élocution les premiers jours.

Figure 20 : Orthodontie linguale : Système Incognito de 3M
Source : http://smileatme.net

4.2.2. Traitement par gouttières :

Actuellement, le leader de l'orthodontie par gouttière est le système américain Invisalign, il consiste en une série de gouttières transparentes amovibles (aligners) peu visibles qui doivent être changées toutes les deux semaines (figure 21) en suivant le mouvement dentaire jusqu'à atteindre le résultat attendu (figure 22). L'adaptation du patient aux gouttières est très rapide, il doit les retirer pendant les repas. En fin de traitement, une contention est souvent indiquée afin d'éviter les récidives. Depuis quelques années, d'autres systèmes de traitement orthodontique par gouttières transparentes sont arrivés sur le marché, comme Orthocaps ou ClearAligner (Allemagne).

Figure 21 :Gouttière de traitement orthodontique Invisalign
Source : www.invisalign.fr

Exemple clinique :

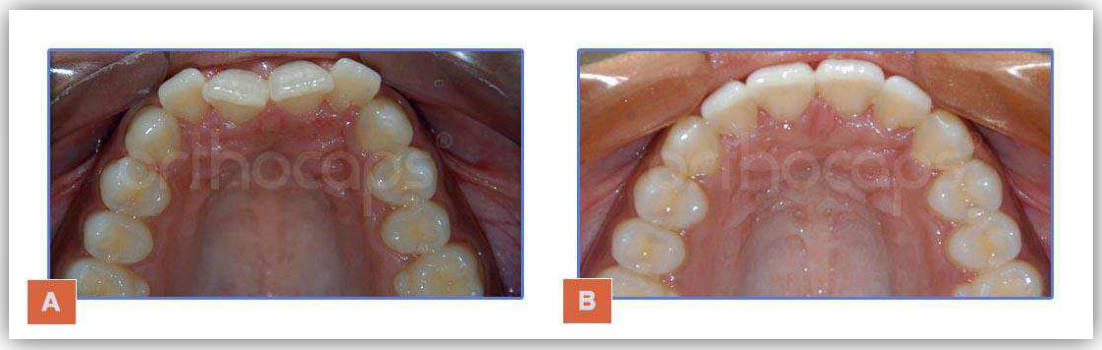

Figure 22 : cas traité avec le système Orthocaps®
A : Situation initiale
B : Situation postopératoire
Source : www.orthocaps.de

4.3. Couronne Céramo-Céramique :

Nous avons choisi de ne citer que la restauration par couronne céramo-cémamique à des fins cosmétiques, bien que les couronnes céramo-métalliques correctement réalisées puissent être aussi bien intégrées dans le sourire de nos patients.
Ce choix a été fondé sur 3 critères propres au « tout-céramique » d'après la HAS [54].

- La biocompatibilité : [55]

Les céramiques utilisées en odontologie prothétique sont des matériaux bio-inertes. Elles sont plus stables que les métaux et les résines, ne présentent pas de dégradation par corrosion, et cette stabilité chimique permet donc de minimiser les réactions de l'organisme. L'inertie thermique permet d'isoler le complexe pulpo-dentinaire et les matériaux d'assemblage des variations de température.
La bonne tolérance parodontale des céramiques est renforcée par le fait que l'absence de métal évite un enfouissement du joint gingival, et donc une agression pour le parodonte marginal.

- Les propriétés mécaniques :

Contrairement aux métaux, les céramiques sont des matériaux à rupture fragile, c'est-à-dire cassants sans déformation préalable. La résistance à la fracture (soit à la propagation d'une fissure) définit la ténacité du matériau et diffère selon leur constitution. Ces différences mécaniques ont des implications cliniques et orientent les indications des différentes céramiques.

- Propriétés esthétiques :

L'apparence naturelle des couronnes céramocéramiques est un avantage par rapport aux inconvénients esthétiques et électrochimiques des matériaux métalliques (corrosion, bord métallique parfois visible lors d'une récession gingivale, perte de luminosité et faible dispersion de la lumière, assombrissement tissulaire au niveau cervical).

Plusieurs choix d'infrastructure permettent d'obtenir des aspects naturels en fonction des situations cliniques. Une infrastructure translucide est un avantage pour des piliers pulpés ou sans dyschromies, afin de permettre la diffusion de la lumière dans la dent et les tissus marginaux. A contrario, un pilier coloré (dyschromie radiculaire, faux moignon métallique) nécessite une infrastructure plus opaque afin de supprimer toute influence défavorable sur l'apparence naturelle [55].

Exemple clinique (figure 23) :

Figure 23 : Cas de dépose de coiffe ancienne sur 14 et pose d'une couronne céramo-céramique.
A : Situation initiale avec ancienne CIV sur 14
B : Situation le jour de la pose de la nouvelle couronne céramo-céramique sur 14.

4.4. Facettes :

La dentisterie moderne permet de ne plus utiliser le métal en bouche grâce aux inlay-onlay en composite ou céramique, aux couronnes tout céramique et aux facettes qui consistent à ne coller sur la dent qu'une faible épaisseur de céramique.

En effet, le développement de ces nouveaux matériaux a permis l'assemblage de pièces prothétiques sans propriété de rétentions mécaniques mais simplement par le potentiel d'adhésion que procurent ces dernières.

Les facettes en céramiques collées font partie des représentants incontestés des thérapeutiques modernes alliant les principes d'économie tissulaire et d'adhésion aux tissus dentaires calcifiés, tout en préservant l'intégrité des tissus mous. Elles permettent de répondre aux anomalies de couleur, de forme, de position, et de structure des dents.

Grâce aux nouvelles générations de céramiques, il est possible d'obtenir des restaurations dotées d'une meilleure luminosité et translucidité [56]. Actuellement, une multitude de matériaux existent sur le marché, apportant leur lot de confusion et de complexité. L'«évolution» apportée à ces matériaux par les fabricants (simplification des protocoles, augmentation des propriétés physiques…) peut-elle être perçue comme une amélioration du traitement thérapeutique dans toutes les situations cliniques ? La gestion de la dentine exposée reste une des principales sources d'échec au niveau de l'assemblage facette/dent.
De même l'évolution des céramiques tant par leurs propriétés mécaniques qu'esthétiques a permis de coller des épaisseurs de plus en plus fines de matériau, concourant ainsi à un résultat esthétique optimal et répondant aussi à une économie tissulaire importante et aux préoccupations actuelles de nos patients.

Restaurations partielles collées ou RAC (restaurations adhésives en céramique)

La classification des céramiques est établie selon la composition de ces dernières, on en distingue quatre types :

-Les felspathiques
-Les vitrocéramiques
-Les céramiques infiltrées
-Les polycristallines

Les céramiques sont utilisées pour leurs propriétés optiques. Aucun autre matériau ne se rapproche plus de la dent (en terme de teinte et de structure) qu'elles car ces dernières autorisent le passage de la lumière et mettent en évidence le substrat sur lequel elles sont collées. Les facettes en céramique sont fluorescentes, absorbent et réfléchissent la lumière, exactement de la même façon que le font les tissus dentaires.
C'est pour ces différentes raisons que le matériau est qualifié de biomimétique, car il imite les structures présentes dans la nature, dans le but de reproduire ou de restituer la biomécanique et l'intégrité structurale de la dent originale avec les matériaux de restauration.

Les céramiques sont également très bien acceptées par le corps de par leur stabilité chimique et leur faible cytotoxicité. De plus, la plaque dentaire s'y dépose moins facilement que sur l'émail, elles ne favorisent donc pas l'adhérence bactérienne et représentent donc un matériau totalement biocompatible. La notion de biomimétisme pour les restaurations adhésives en céramique est donc totalement justifiée.
Les céramiques possèdent une translucidité différente entre elles inhérente à leur composition chimique, une céramique feldspathique est plus translucide qu'une

vitrocéramique qui est plus translucide qu'une céramique infiltrée, qui elle-même est plus opaque que les polycristallines. La translucidité est une caractéristique propre à chaque céramique, elle dépend aussi de l'épaisseur de la restauration prothétique. Le choix de la céramique (pour des restaurations adhésives) se fait essentiellement en fonction de ses propriétés optiques et de son aptitude à pouvoir être collée, grande caractéristique en particulier des vitrocéramiques.
L'application du principe biomimétique permet de conclure que la recherche de l'obtention de la restauration la plus résistante ne doit pas être une priorité mais plutôt la recherche d'une restauration compatible avec les propriétés mécaniques, biologiques et optiques des tissus sous-jacents. En effet, l'utilisation de matériau très résistant comme les céramiques polycristallines, ne semble pas nécessaire pour être conforme à ce principe.
Le choix du matériau d'assemblage est corrélé au choix de la céramique, de part leur forte translucidité et leur faible épaisseur, il est possible aujourd'hui de travailler avec des facettes de 0,3 mm d'épaisseur, il semble donc logique que le matériau d'assemblage influence la restauration finale (une fois les éléments assemblés) et doit donc être choisi avec attention.

La céramique la plus utilisée pour la réalisation de ces facettes est l'Emax®, de part sa base de disilicathe de lithium, elle présente d'une part un bon compromis entre résistance mécanique élevée et excellente aptitude au collage, et d'autre part une capacité à laisser circuler la lumière équivalente à l'émail [57]. De plus, plusieurs opacités sont disponibles, afin d'adapter le choix à la situation clinique : on optera donc pour l'un des différents lingotins : LT (Low Translucency), MO (Medium Opacity), HT (High Translucency) et HO (High Opacity). Depuis quelques années, si les progrès réalisés au niveau des caractéristiques mécaniques et esthétiques de la céramique ont été conséquents, il en a été de même pour l'assemblage par une colle (que ce soit au niveau de la colle proprement dite, des traitements de surface dentaires et prothétiques ou de la silanisation).

Cependant un résultat satisfaisant ne peut être obtenu que si certaines règles sont respectées :
- Restaurer le volume initial des dents traitées
- Préparer un espace suffisant afin de laisser l'espace nécessaire au prothésiste pour réaliser une céramique esthétique sans sur-contours.
- Réaliser une préparation lisse, sans angle aigus afin d'éviter les zones de contraintes importantes
- Obtenir un compromis entre préparation à minima et résultat esthétique optimal
- Réaliser des lignes de finitions les plus claires possibles afin d'être facilement exploitable par le prothésiste
- Prendre en compte les attentes du patient.

Pour ce faire, nous disposons de 3 types de préparations (figure 24):
- Préparation sans recouvrement du bord incisif
- Préparation avec recouvrement du bord incisif
- Préparation avec recouvrement important du bord incisif

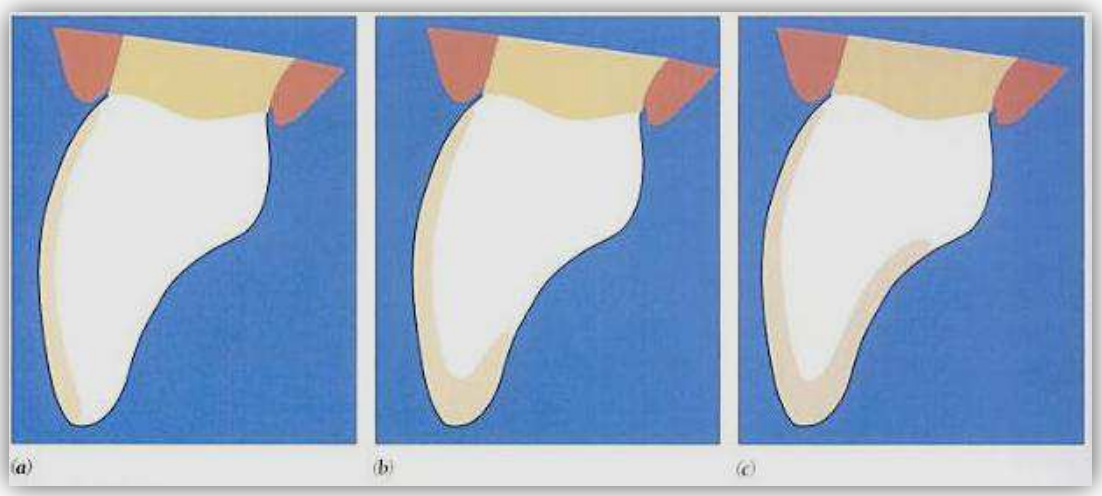

Figure 24 : Différents types de préparation pour facettes : [56]
a) Préparation sans recouvrement du bord incisif (type lentille de contact)
b) Préparation avec recouvrement du bord incisif (type classique)
c) Préparation avec recouvrement incisif important (type trois-quarts)

Une fois la préparation terminée, une empreinte est réalisée ainsi qu'un mordu occlusal, et le tout est envoyé au laboratoire pour la confection des prothèses.
Des facettes provisoires sont réalisées à l'aide des matériaux à la disposition du praticien (Résine Bis Acrylique, Polyméthyl-méthacrylate (PMMA), Résine microchargées, dents du commerce évidées..) à partir du projet esthétique validé.
Enfin après essayage des facettes définitives, celles-ci sont collées à l'aide d'une colle dual sans pouvoir adhésif propre, telle que : Variolink Veneer (Vivadent), RelyX ARC (3M/ESPE), Multilink (Vivadent).

Les restaurations par facettes céramiques répondent donc parfaitement aux principes de la dentisterie esthétique moderne, à savoir : faible agression tissulaire, respect du parodonte marginal, élimination de toute structure métallique, et excellent rendu esthétique.

Cas clinique de dentisterie anti-aging par facettes céramique (figure 25) :

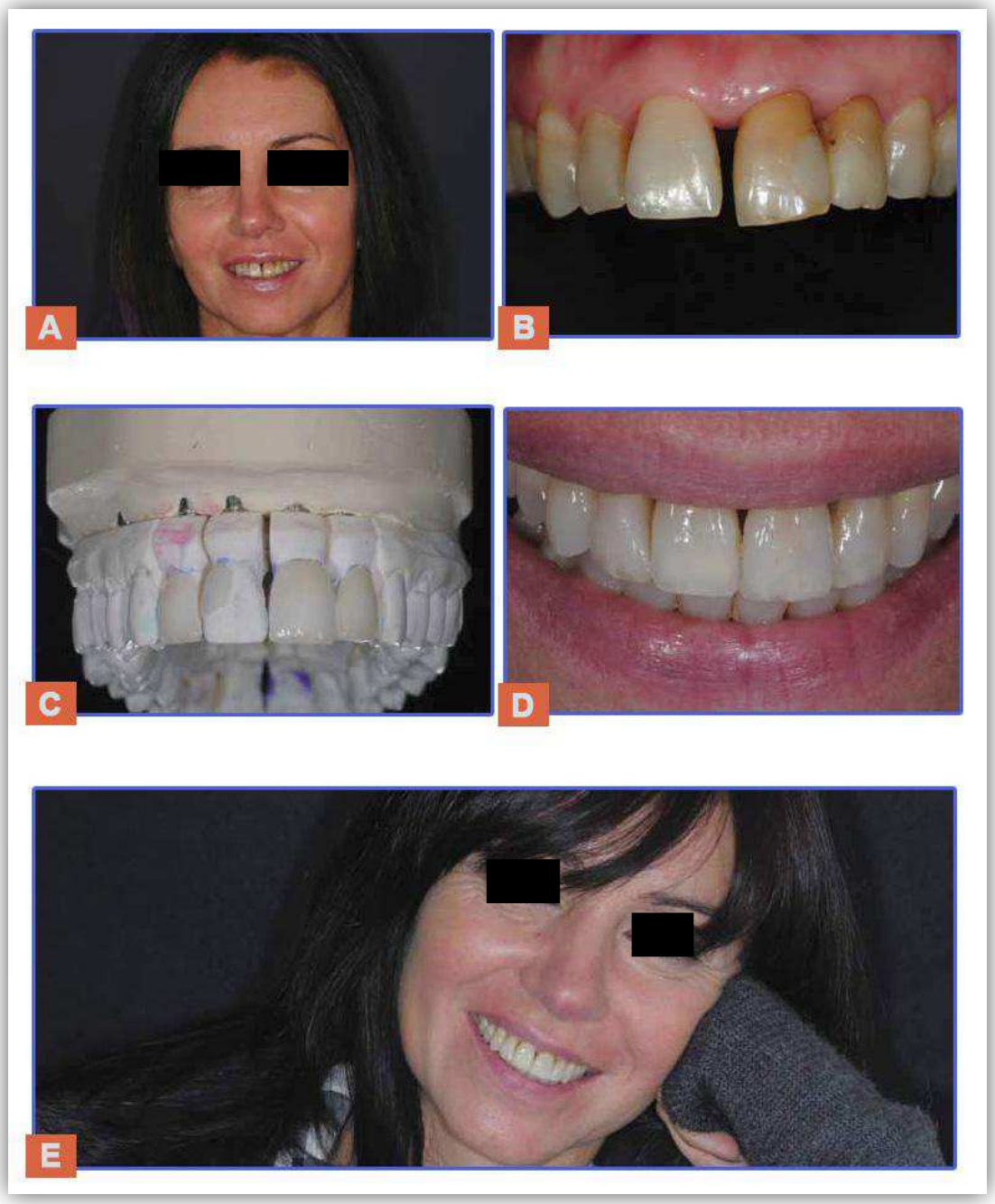

Figure 25: Cas clinique de rajeunissement facial par pose de facettes céramiques [38]
A: Patiente avant traitement,
B: Situation Clinique initiale,
C : Modèle avec facettes céramique sur 12, 21 et 22 et facette partielle sur 11 (sans préparation),
D : Sourire post-opéraoire,
E : Patiente après traitement

4.5. Technique de stratification des composites :

La stratification des composites est de nos jours, de part l'arrivée de nouveaux produits et leur simplification d'utilisation clinique, rendue plus accessible aux omnipraticiens. Une autre simplification de réalisation est apparue grâce aux clés en silicone, utilisées comme de véritable matrices. Il existe aujourd'hui de très nombreux produits disponibles pour la réalisation de restaurations collées aux composites se rapprochant de plus en plus de l'apparence des dents naturelles (figure 26). Dans l'optique actuelle d'économie tissulaire, ils offrent une alternative intéressante aux coiffes ou facettes, mais exigent du praticien une certaine dextérité et une connaissance approfondie des matériaux.

<u>Exemple de cas clinique avec utilisation de stratification de composites :</u>
Patient de 24 ans qui consulte au CHU Saint Roch à Nice pour une réhabilitation complète, esthétique et fonctionnelle. Ce patient présente des agénésies multiples, avec éruption de seulement 13, 11, 21, 23, 33 et 43 et n'a jamais été appareillé.
Pour des raisons financières, la thérapeutique retenue est la réhabilitation par stellite bi-maxillaire, avec seulement 2 couronnes fraisées sur 23 et 43.
L'esthétique des dents antérieures doit donc être gérée à l'aide de composites stratifiés, afin de changer la forme des dents existantes, le but est de les rendre moins longues et de réduire les diastèmes présents (figure 26).

Figure 26 : Exemple de stratifications de composites à visée cosmétique
A : Situation initiale, patient de 24 ans avec agénésie multiples
B : Composites stratifiés sur 13,11, 21 et 33. Couronnes fraisées sur 23 et 43 pour stellite bi-maxillaire
C : Photographie du visage après stratification des composites

4.6. Restaurations implanto-portées :

L'implantologie dentaire a connu un essor considérable depuis ces dernières années, de plus en plus de patients profitent de cette thérapeutique afin de palier à l'absence d'une ou de plusieurs dents.

Dans ce travail, nous ne détaillerons pas les différents systèmes implantaires, ni les différents protocoles opératoires, mais seulement ce que les progrès réalisés en implantologie apportent à la dentisterie « Anti-Aging ».

A l'heure actuelle, la solution implantaire n'est pas la solution incontournable, mais dans de très nombreux cas, la solution à privilégier pour plusieurs raisons :

1. Confort du patient :
La prothèse implanto-portée, est une prothèse fixée, que ce soit une couronne unitaire, un bridge, ou une prothèse sur « pilotis ». Cette notion est très importante dans le traitement contre le vieillissement, car la notion de prothèse amovible, apporte inéluctablement un préjudice psychologique. L'amélioration du confort lors de la mastication et de l'élocution, est un facteur bénéfique dans le traitement contre le vieillissement des patients, qui pourront ainsi « mordre la vie la pleine dent ».

2. Esthétique :
De nos jours, les possibilités cosmétiques des prothèses implanto-portées permettent des résultats prédictibles et reproductibles qui respectent totalement les critères esthétiques énoncés précédemment.

3. Durée de vie / Coût :
La principale cause de refus de restauration est le coût, souvent jugé trop élevé en France (d'où l'augmentation ces dernières années du tourisme dentaire à l'étranger ou des centres low-cost). Or, une étude de modélisation citée lors d'une conférence de presse Astra Tech lors du dernier congrès ADF montre une différence significative du coût évalué pour une restauration prothétique maintenue à 20 ans, incluant les éventuelles complications et réfections en faveur de la thérapeutique de l'implant dentaire versus le bridge conventionnel. Les résultats indiquent que la solution par implant dentaire est foncièrement plus intéressante d'un point de vue coût/efficacité à 20 ans. [58]

Exemple clinique : (figure 27)

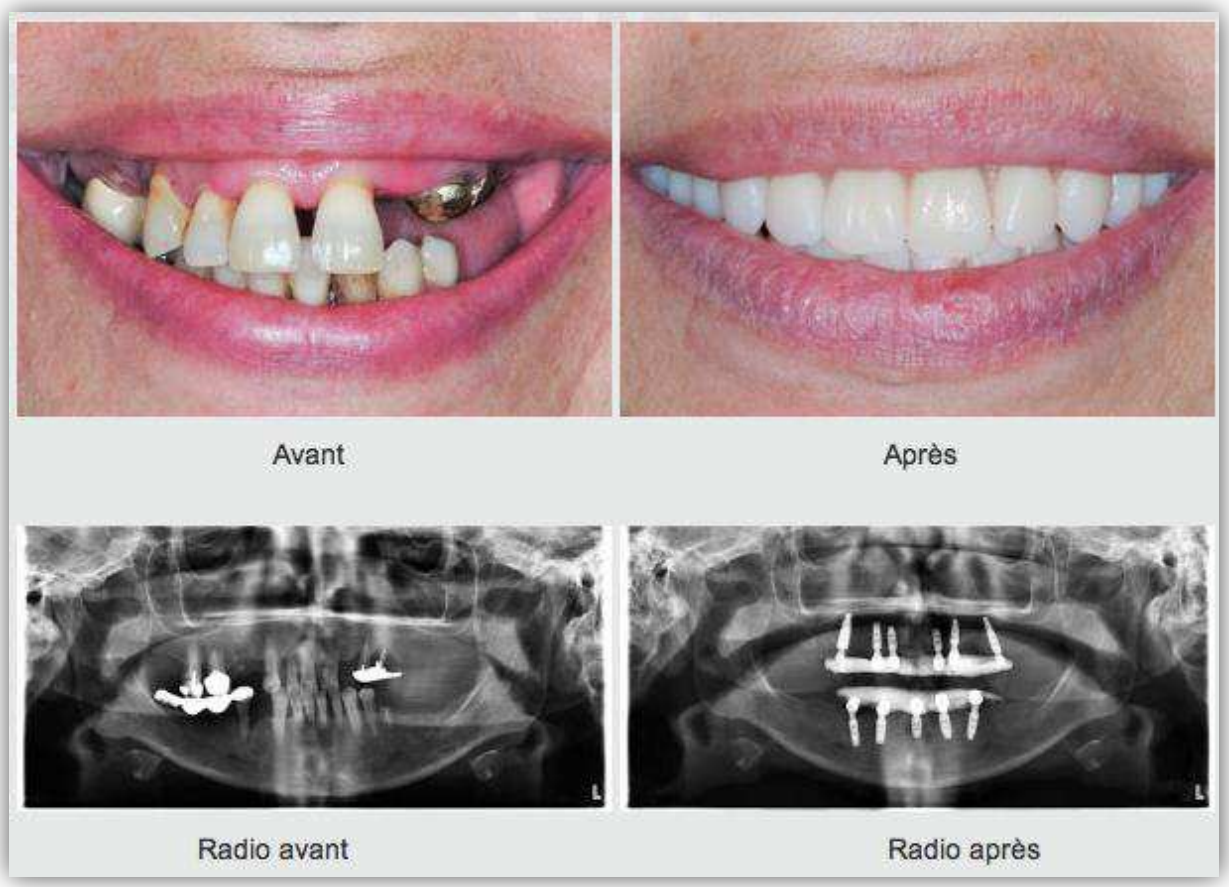

Figure 27 : Cas clinique de prothèses sur pilotis implanto-portées

7. Prothèses Amovibles :

La restauration par prothèse amovible est souvent vécue comme une thérapeutique réalisée par dépit ou en temporisation, soit et le plus souvent car la restauration implanto-portée est trop onéreuse, soit car cliniquement irréalisable (contre indication absolue ou impossibilité d'implanter au vu de la situation clinique).
Or, la prothèse amovible bien que considérée généralement comme simple « dentier » peut tout à fait entrer dans le cadre d'un traitement anti-âge.
En effet, comme nous l'avons vu précédemment, le simple fait de restaurer une dimension verticale d'occlusion adaptée permet de diminuer l'aspect de visage carré, figé et triste, et diminue l'importance des sillons péri-buccaux.

Le profil du patient peut aussi être modifié par simple réfection des prothèses existantes, en effet la position, la taille des dents ainsi que l'épaisseur du bord antérieur de la prothèse, modifient le soutien des lèvres (figure 28).

Figure 28 : Modification de l'esthétique d'un patient par Prothèses Amovibles Complètes
A : Avec les anciennes prothèses
B : Avec les nouvelles prothèses

Le choix des dents a aussi une importance primordiale lors de la confection de prothèse amovible, en effet il est possible de modifier l'apparence d'un individu par ce choix (obligatoirement fait en collaboration avec le patient). Le praticien n'a alors qu'un rôle de guide, afin de conseiller sans forcer, vers un choix de dents (taille, forme, couleur) dotées certes de caractéristiques relativement jeunes, mais sans excès (tomber dans le piège de dents trop blanches et aux caractéristiques trop juvéniles conduit à l'échec esthétique *in fine)*.

4.8. Eclaircissement dentaire :

4.8.1. Principe :

Que l'on cherche à éclaircir des dents vitales ou dévitalisées, toutes les techniques utilisées sont basées sur l'utilisation du peroxyde d'hydrogène (figure 29). En effet, que l'on emploie du peroxyde de carbamide (sous forme de gel pour l'éclaircissement des dents vitales) ou du perborate de sodium (pour l'éclaircissement des dents non vitales), c'est finalement le peroxyde d'hydrogène qui est utilisé étant donné que ces deux composés en sont des précurseurs. Son efficacité repose sur ses propriétés physico-chimiques et son mode d'action que nous détaillons brièvement ci-après.

La coloration des dents est le plus souvent due à la présence de composés organiques appelés chromophores ou pigments et possèdent plusieurs double liaisons.

L'efficacité du peroxyde d'hydrogène est basée sur la production de radicaux libres qui diffusent à travers les tissus durs de la dent.

En présence d'UV ou de chaleur, les radicaux libres sont générés directement à partir du peroxyde d'hydrogène alors qu'en pH alcalin, il y a en plus formation de l'anion perhydoxyl [59-60].

Les radicaux libres sont des agents oxydants très puissants, car très instables, qui pour se stabiliser, vont avoir tendance à capturer des électrons sur les doubles liaisons conjuguées.

Les doubles liaisons des chromophores sont donc rompues par ces radicaux libres (figure 30), créant une modification des propriétés d'absorption de la lumière et une diminution de la couleur de ces molécules. [61]

Le principe de l'éclaircissement dentaire repose donc sur l'oxydation des composés organiques colorés situés dans la dentine et l'émail.

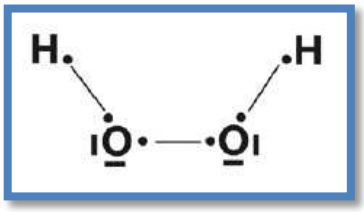

Figure 29 : Structure du peroxyde d'hydrogène

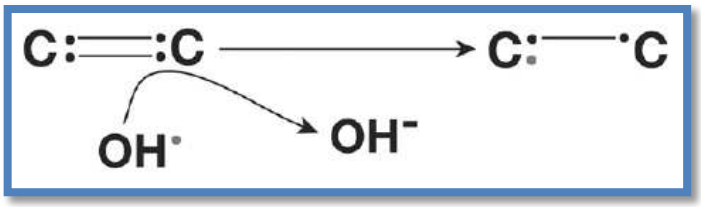

Figure 30: Rupture de la double liaison du chromophore par un radical libre

4.8.2. Eclaircissement des dents vitales :

Deux possibilités s'offrent au chirurgien dentiste quant à l'éclaircissement de dents vitales :

- Technique ambulatoire,
- Technique au fauteuil.

Nous détaillons brièvement les protocoles opératoires de chacune de ses méthodes :

❶ Blanchiment ambulatoire :

Le protocole détaillé ci-dessous peut être modifié selon le praticien et le produit utilisé, pour ce type de blanchiment, il est conseillé d'utiliser du peroxyde de carbamide à 10 ou

15 %. Après bilan bucco-dentaire complet (traitement des lésions carieuses, détartrage), on réalise :

Des empreintes à l'alginate des arcades maxillaire et mandibulaire.
Des clichés photographiques
. Une prise de teinte
Des logettes réservoirs sur le modèle en plâtre
.Une gouttière thermoformée de 1mm d'épaisseur

Le patient est prié d'appliquer le gel dans la gouttière après brossage. En général, on préfère réaliser le blanchiment d'abord sur une arcade puis sur l'autre afin de garder une référence.
Après dépose de la gouttière, le patient doit se brosser les dents à l'eau, et effectuer une fluoration par bain de bouche incolore.
Si des sensibilités apparaissent, le traitement sera interrompu 1 à 2 jours puis repris. Pour des résultats optimaux, le patient doit éviter les aliments colorants pendant toute la durée du traitement (café, thé, betterave, curry…)

❷ Blanchiment au fauteuil :
La technique au fauteuil parle d'elle-même. Dans ce cas on utilise un gel plus concentré (30- 35%) en ayant préalablement mis en place des écarteurs et protégé les tissus environnants avec une digue liquide photopolymérisable pour les gencives, et l'application de vaseline pour les lèvres.
Le gel est ensuite déposé sur les dents à traiter et soumis aux agents catalyseurs du peroxyde d'hydrogène (UV, chaleur). Le processus doit être renouvelé plusieurs fois jusqu'à obtention du résultat voulu.
Le protocole opératoire peut légèrement varier selon le produit utilisé, l'important est de suivre les recommandations du fabricant.

4.8.3. Eclaircissement des dents dépulpées par voie interne :

Cette technique est actuellement parfaitement codifiée et donne des résultats reproductibles si l'indication est bien posée. Etait utilisé au début un mélange de perborate de sodium et d'eau oxygénée, mais il a été abandonné en raison de l'apparition de résorptions cervicales dans 15% des cas. A l'heure actuelle, c'est le perborate de sodium mélangé à de l'eau distillée qui est employé, afin de n'avoir aucun risque de résorption.

Protocole opératoire (figure 31) : [62]
Avant traitement, une radiographie est prise, afin d'objectiver la qualité du traitement endodontique, tout traitement défectueux doit être repris avant d'effectuer cette

technique. Une photographie peut aussi être réalisée, comme pour tout traitement cosmétique.

La cavité camérale doit être nettoyée (préférentiellement à l'aide d'une fraise boule en carbure de tungstène) et débarrassée des résidus de tissu pulpaire, nécrotiques et de ciment canalaire, afin d'éviter une récidive de la dyschromie ou une limitation de l'action du produit. La dentine affectée (dentine saine mais colorée) doit être conservée pour ne pas fragiliser la dent.

Puis une cavité corono-radiculaire est réalisée aux dépens de l'obturation canalaire, jusqu'à 2 mm de la jonction amélo-cémentaire. Cette distance peut être augmentée en cas de récessions parodontales , en s'assurant de rester plus occlusal que le niveau d'attache épithéliale (afin d'éviter l'infiltration de produit au niveau de l'attache). Un bouchon de ciment (CVI, CVIMAR, ciment oxyphosphate..) est placé afin d'étanchéifier l'obturation canalaire.

Une fois la dent nettoyée et préparée, le mélange de perborate de sodium et d'eau distillée peut-être réalisé, jusqu'à obtention d'une consistance «crème fraiche épaisse », puis placé dans la cavité et tassé à l'aide d'une boulette de coton humide.

La réalisation de la fermeture provisoire de la dent se fait soit à l'aide d'un ciment verre ionomère, soit d'un eugénate à prise rapide, en étant vigilant quant à leur étanchéité, en effet une fuite de perborate de sodium aurait comme effet de retarder ou d'annuler le traitement. Il est laissé 3 semaines pour un résultat optimal (même si la libération des agents oxydants se fait principalement au cours des 10 premiers jours). Le produit peut être renouvelé si nécessaire, le nombre d'application étant dépendant de l'intensité et de l'âge de la coloration.

Lorsque l'éclaircissement est satisfaisant, il faut rincer, sécher et placer une obturation provisoire pendant une semaine avant de réaliser la restauration définitive en composite. Ce délai est important à respecter car le peroxyde d'hydrogène amène une boue dentinaire qui se dissout pendant cette période et permet un collage final sans défaut de polymérisation. Rappelons que la stabilité de la teinte est liée à l'herméticité de la restauration.

En fin de traitement, des photographies et des radiographies sont effectuées, ainsi qu'à chaque séance de contrôle espacée de 6 mois.
Avec le vieillissement tissulaire, la dent peut se recolorer dans le temps, on observe des récidives allant de 1 à 5 ans, avec des récidives plus importantes chez les jeunes patients. La technique perborate de sodium et eau distillée peut alors être effectuée de nouveau.

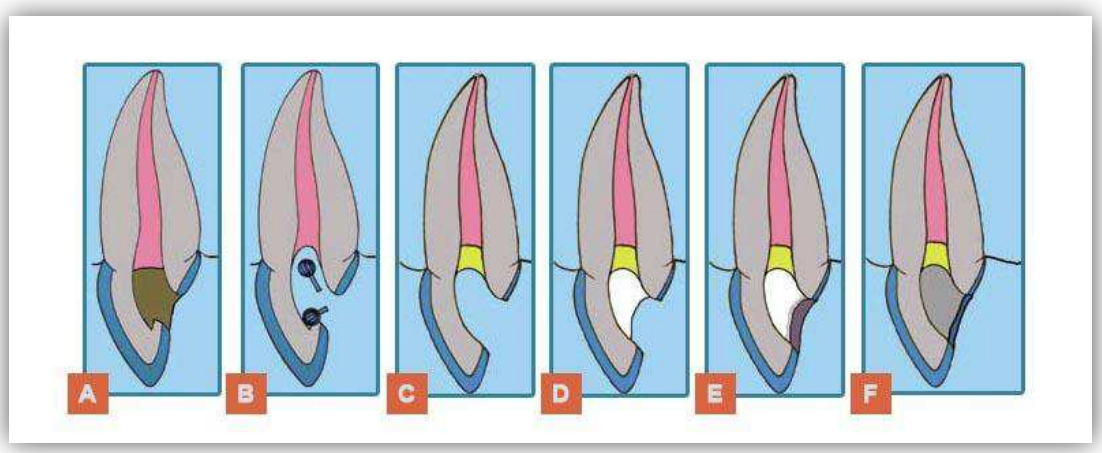

Figure 31: Schémas synthétisant les principales étapes de traitement d'éclaircissement dentaire par voie interne.[62]

A : Cas initial
B : Nettoyage et préparation de la cavité
C : Etanchéité de l'obturation canalaire
D : Mise en place du mélange du produit d'éclaircissement
E : Fermeture provisoire de la dent
F : Obturation définitive

Cas clinique (figure 32):

Figure 32: Cas clinique d'une coloration gris rose sur 21 suite à un choc 5 ans auparavant [62]

A : Situation initiale
B : Résultat après 2 séances de perborate de sodium

4.9. Le LASER :

Le mot LASER est l'acronyme de « Light Amplification by Stimulated Emission of Radiation » c'est-à-dire « Amplification de Lumière par Emission Stimulée de Rayonnement ».

Un laser est un système optico-électronique qui produit un rayon lumineux étroit et précis, possédant une longueur d'onde unique (lumière monochromatique), c'est entre autre par cette longueur d'onde que chaque laser se caractérise, et suivant l'indication , la longueur d'onde à utiliser est différente.
Le rayon lumineux concentre une grande quantité d'énergie, qui après absorption par l'eau des tissus agit comme un « bistouri » (le degré d'absorption du faisceau lumineux par le tissu est dépendant de la longueur d'onde utilisée et de la quantité d'eau contenue dans le tissu ciblé).

4.9.1. Propriétés de la lumière Laser :

- Propagation : La lumière se propage en ligne droite dans un milieu homogène, cette caractéristique s'applique aussi à la lumière de Laser [63].
- Monochomatisme : La lumière émet une seule longueur d'onde qui est spécifique à son milieu actif [64].
- Divergence : A la différence du soleil qui émet dans toute les directions, la lumière du laser est très fiable car d'environ 3mrd (ce qui signifie qu'à un mètre de la source, le rayon n'a augmenté que de 0,3mm) [64].
- Cohérence spatiale : Si à chaque instant, la lumière possède une phase constante tout le long de son front d'onde, on dit quelle est spatialement cohérente [63].
- Cohérence temporelle : Si la phase, à un instant donné le long d'un front d'onde en mouvement, est identique à celle que possède l'onde après avoir traversé une distance L en un temps t, quelque soit L, alors le champ est considéré comme complètement cohérent temporellement [63]. Avec une source de lumière classique , la cohérence est d'environ 1mm , dans le cas du laser la cohérence peut atteindre des centaines de centimètres voire le kilomètre.) [64].

C'est l'ensemble de ces propriétés qui donne aux lasers la possibilité de produire des énergies extrêmement importantes focalisées sur des surfaces de quelques nanomètres.

4.9.2. Les unités de mesures des lasers :

- La puissance *:* elle est mesurée en Watt (W), un Watt correspond à la puissance d'un système énergétique dans lequel est transférée uniformément une énergie de 1 joule pendant 1 seconde.
- L'énergie : elle caractérise le travail produit par un système qui va produire soit de

la lumière, soit de la chaleur, soit un mouvement. Elle s'exprime en Joules (J). Un Joule correspond à l'exposition à une puissance de 1 Watt pendant 1 seconde.

- La fluence *:* c'est la puissance reçue par une surface en 1 seconde ($W.s.m^{-2}$) ou encore l'énergie reçue par une surface, on l'exprime en J/cm^2.

4.9.3. Les différents types de Lasers :

Il existe deux grands types de lasers :

- Les lasers « Erbium » : qui sont efficaces à la fois sur les tissus durs et sur les tissus mous.
- Les lasers thermiques, qui agissent seulement sur les tissus mous et comprennent les lasers à diodes, les lasers Nd :YAG et Nd :YAP et les lasers CO2 .

4.9.4. Cadre d'intervention des lasers en dentisterie Anti-Aging :

❶ Laser et éclaircissement dentaire :

Nous avons vu précédemment que l'activation du peroxyde d'hydrogène peut se faire avec une source lumineuse incohérente (LED, lampes hallogènes, plasma, UV) mais elle peut aussi être activée par une source de lumière cohérente : le laser. L'activation se réalisera comme avec les lampes par élévation thermique du gel.

On peut noter que l'utilisation du laser a deux avantages par rapport aux autres sources lumineuses :
- Production plus importante de radicaux libres par absorption quasi-intégrale du rayonnement dans le gel.
- Meilleur contrôle de la quantité d'énergie délivrée sur chaque dent, et ainsi meilleure gestion des effets secondaires.

❷ Laser et aménagement de la ligne du sourire :

Les lasers chirurgicaux (R-Yag, Co2, Nd-Yag, diodes) permettent la réalisation de plasties gingivales ou muqueuses fines. Ils sont très intéressants dans le cadre de notre travail car ils permettent des chirurgies parfaitement contrôlées, sans douleurs post-opératoires et dont la cicatrisation est obtenue en quelques jours.
Ils sont indiqués sur les tissus mous notamment pour :

- Faire apparaître l'intégralité de la couronne anatomique lors d'une éruption incomplète ou lors de la présence de gencive hyperplasique
- Réaliser une dépigmentation gingivale

- Procéder à la mise en fonction et à l'aménagement des tissus mous péri-implantaires afin d'obtenir un profil d'émergence optimal.
- Exécuter des plasties muqueuses afin d'optimiser l'intégration d'un pontique.

La réalisation d'allongement de couronne clinique à visée esthétique sera accomplie à l'aide de laser Erbium, car efficace sur les tissus mous et durs.

❸ Laser et greffes gingivales à visée esthétique :

Dans ce cas aussi les lasers peuvent être un moyen thérapeutique fiable, en effet, il est possible parfois d'effectuer un prélèvement tissulaire au laser (Er-Yag, Co2).
Le principal avantage est la biostimulation osseuse et gingivale, permettant entre autres, une accélération de la cicatrisation et une diminution des douleurs post-opératoires.
Notons l'existence aussi de lasers à basse énergie, de faible puissance, aussi connus sous le nom de lasers froids, thérapeutiques, athermiques, cold lasers ou Low Level Lasers (LLL). Ils ont une puissance allant de 1 à 10 mW et une longueur d'onde de 600 à 1000 nm, correspondant aux rouges et bas rouges. Ces lasers permettent de pratiquer la LLLT (Low Level Laser Therapy ou biostimulation).

❹ Application clinique de la LLLT en dentisterie anti-aging :

Le soft laser est utilisé :
- en pré-opératoire pour préconditionner les tissus et activer les processus de cicatrisation et anti-inflammatoires.
- pour biostimuler la cicatrisation, réduire les douleurs post-opératoires et l'inflammation. Des séances supplémentaires peuvent être effectuées pendant la période de cicatrisation.

4.10. Injection d'acide hyaluronique :

4.10.1. Aspect Médicolégal :

- Autorisation des chirurgiens-dentistes :

Les chirurgiens Dentistes disposent du droit de réaliser des injections d'acide hyaluronique dans la sphère buccale et autour de la bouche, comme le précise les termes de l'article L.4141-1 du Code de santé publique :
« La pratique de l'art dentaire comporte la prévention, le diagnostic et le traitement des maladies congénitales ou acquises, réelles ou supposées, de la bouche, des dents, des maxillaires et des tissus attenants, dans le respect des modalités fixées par le code de déontologie de la profession mentionné à l'article L. 4127-1 »

Droit qui n'est pas une exclusivité Française, si l'on se reporte à l'article 36 de la directive 2005/36/CE du Parlement européen et du Conseil du 7 septembre 2005 relative à la reconnaissance des qualifications professionnelles qui dispose que : « […] les États membres veillent à ce que les praticiens de l'art dentaire soient habilités d'une manière générale à accéder aux activités de prévention, de diagnostic et de traitement concernant les anomalies et maladies des dents, de la bouche, des mâchoires et des tissus attenants […] »

En Europe, les Etats membres font la même interprétation de cet article 36 et il n'a été recensé à ce jour, aucune interdiction de l'usage de l'acide hyaluronique par les chirurgiens dentistes. Le Royaume-Uni a ainsi édité un guide à destination des chirurgiens-dentistes sur les injections d'acide hyaluronique, posant un cadre relatif à la responsabilité professionnelle, en terme de formation et d'assurance. Le Luxembourg quant à lui est très précis dans l'encadrement de l'usage esthétique de l'acide hyaluronique, et exige ainsi une formation théorique et clinique, le renforcement de l'obligation de moyen du praticien et, une assurance professionnelle adaptée. Alors que d'autres Etats comme l'Espagne, ne demande aucune formation particulière sur cette pratique [(65)].
En France, les deux principales sociétés qui assurent les chirurgiens-dentistes, (la Médicale de France et la MACSF) couvrent ainsi les risques liés aux injections de produits de comblement dans le sillon naso-génien et dans la zone péri-buccale réalisées par les praticiens de l'art dentaire. Ces praticiens doivent avoir suivi une formation et pouvoir justifier de leur compétence, conformément aux articles R. 4127-204 et R. 4127-233 du Code de santé publique. Et il est recommandé de réaliser ces soins dans le cadre d'une approche pluridisciplinaire.

- Acide hyaluronique : Un dispositif médical

L'acide hyaluronique utilisé pour les injections de comblement fait partie des dispositifs médicaux et se distingue en cela des médicaments. En effet, l'action principale d'un

dispositif médical implantable est obtenue par moyen physique alors que pour les médicaments elle est obtenue par moyens pharmacologiques, immunologiques, ou par métabolisme.
En ce qui concerne l'exigence générale d'un dispositif médical, d'après la directive 93/42/CEE du conseil du 14 juin 1993 relative aux dispositifs médicaux [66] : « Les dispositifs médicaux doivent être conçus et fabriqués de telle manière que, lorsqu'ils sont utilisés dans les conditions et aux fins prévues, leur utilisation ne compromette pas l'état clinique et la sécurité des patients ni la sécurité et la santé des utilisateurs ou, le cas échéant, d'autres personnes, étant entendu que les risques éventuels liés à leur utilisation constituent des risques acceptables au regard du bienfait apporté au patient et compatibles avec un niveau élevé de protection de la santé et de la sécurité ».
Cette directive rappelle une des bases de la pratique médicale, « Primum non nocere ».

Les dispositifs médicaux sont classés en fonction du risque potentiel qu'ils présentent et ce, du moins dangereux au plus dangereux :

- Classe I : Risque potentiel faible
- Classe IIa : Risque potentiel modéré
- Classe IIb : Risque potentiel élevé (dans lequel se trouvent les dispositifs médicaux implantables à long terme)
- Classe III : Risque potentiel critique (dans lequel se trouvent les dispositifs médicaux implantables résorbables tels que l'acide hyaluronique).

Notons que les dispositifs médicaux implantables résorbables sont considérés comme plus dangereux que ceux à long terme [67].

Ces dispositifs médicaux sont soumis à une réglementation stricte, en effet, la directive 93/42/CEE (citée au préalable), modifiée par la 2007/47/CE au 21 Mars 2010, exige des fabricants une évaluation de la sécurité et des performances de ces produits. Afin d'être conforme à la loi, ils doivent présenter un marquage CE (figure 33).



Figure 33: Marquage CE obligatoire pour les dispositifs médicaux implantables résorbables
Source : Directive 93/42/CEE du conseil du 14 juin 1993 relatives aux dispositifs médicaux.

Pour être conforme Le produit de comblement doit présenter en plus du marquage CE :

- Sur l'emballage et la notice d'évaluation :
  - Le pictogramme CE
  - XXXX suivi de 4 chiffres (qui définit l'organisme responsable du marquage CE)
- Une notice d'utilisation [68].

En pratique, ce marquage CE (Communauté européenne), signifie simplement qu'il y eu une phase d'évaluation clinique, il n'obéit pas à des règles uniformes, strictes et rigoureuses et il ne constitue pas une garantie formelle d'efficacité ni même de sécurité.
Cependant, avant d'injecter un dispositif médical implantable résorbable, le chirurgien dentiste doit s'assurer que le produit utilisé présente bien le marquage CE, car dans le cas contraire et en cas de problème, le praticien serait pénalement responsable.
De plus, il est essentiel de s'en tenir strictement aux recommandations du fabricant telles qu'elles sont énoncées dans la notice d'utilisation, car en cas d'effets indésirables, la responsabilité du fabricant ne pourra être mise en cause que si le praticien a respecté les consignes.

Il est important de rappeler que pour les produits de comblement aussi, la matériovigilance rend obligatoire la déclaration de tout effet secondaire, conformément à la loi du 10 janvier 1994, et que l'absence de déclaration expose à un emprisonnement et/ou une amende. Rappelons que le formulaire utilisé dans ce cas la est le formulaire Cerfa n° 10246*03.
De plus, il est indispensable de conserver une traçabilité du produit injecté, c'est à dire de disposer dans le dossier patient des références du produit (marque, fabricant, numéro de lot) et d'apposer dans le dossier médical l'étiquette autocollante correspondant à la seringue utilisée.

4.10.2. Acide Hyaluronique : Présentation et propriétés physicochimiques :

L'acide hyaluronique a été découvert en 1934 par Karl Meyer et John Palmer, il s'agit d'un biopolymère de la famille des glycosaminoglycanes (figure 34). Il est composé d'environ 50 000 disaccharides reliés entre eux par des liaisons glycosidiques. Sa structure est toujours la même selon l'espèce : humaine, animale, végétale ou bactérienne, nous verrons l'importance de cette caractéristique dans la suite de ce travail. La longueur de la molécule varie peu entre les espèces et les tissus, contrairement à son poids moléculaire en fonction de l'état du tissu, ainsi il peut être 6 fois inférieur lorsque le tissu est altéré (passant de 6 millions de daltons pour un tissu sain, à moins de un million pour un tissu altéré).

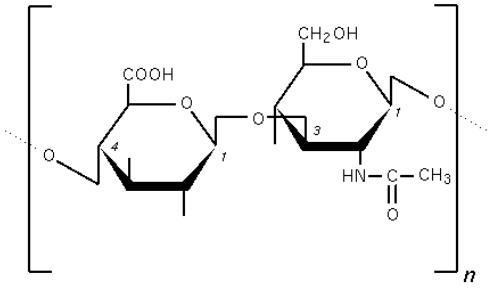

Figure 34 : Formule de l'acide hyaluronique.

Les propriétés physicochimiques de l'acide hyaluronique sont très intéressantes. On distingue :

- **Les propriétés hygroscopiques** : Les fortes propriétés volumatrices de cet acide sont conférées par son aptitude à agir comme un piégeur d'eau remarquable, en effet chaque molécule peut absorber de 500 à 1000 fois son volume en eau. Il agit comme une véritable « éponge moléculaire », en assurant le contrôle des flux ioniques, électrolytiques, des nutriments, et des facteurs de croissance.

- **Les propriétés viscoélastiques** : la viscosité est la capacité du gel à résister à l'étalement et l'élasticité est celle de retrouver sa forme après une contrainte mécanique. Ces propriétés sont donc particulièrement intéressantes pour les comblements, et sont possibles par la capacité des molécules de ce matériau à s'assembler afin de créer un réseau de polymères qui forme un gel. En effet chaque molécule possède deux parties terminales complémentaires : une hydrophile et une hydrophobe.

- **Les propriétés antioxydantes** : En plus d'être un piégeur d'eau, l'acide hyaluronique est un piégeur de radicaux libres, ce qui lui confère une propriété protectrice vis-à-vis des radiations solaires et du vieillissement cutané et un rôle de barrière contre les agressions microbiennes et virales.

De plus, cette molécule est capable de se lier à d'autres composants du derme, comme des récepteurs cellulaires des fibroblastes (par l'intermédiaire des récepteurs RHAMM), et sur les kératinocytes et les fibroblastes grâce aux récepteurs CD44) et à d'autres composants du derme dont le collagène et la fibrine, créant ainsi une structure plus stable.

Le principal inconvénient de ce produit est sa durée de vie dans les tissus, en effet, celle-ci est très brève. Il est dégradé par les hyaluronidases et les radicaux libres, il se renouvelle complètement en un jour au niveau de l'épiderme et pour 1/3 au niveau du derme (Figure 35).

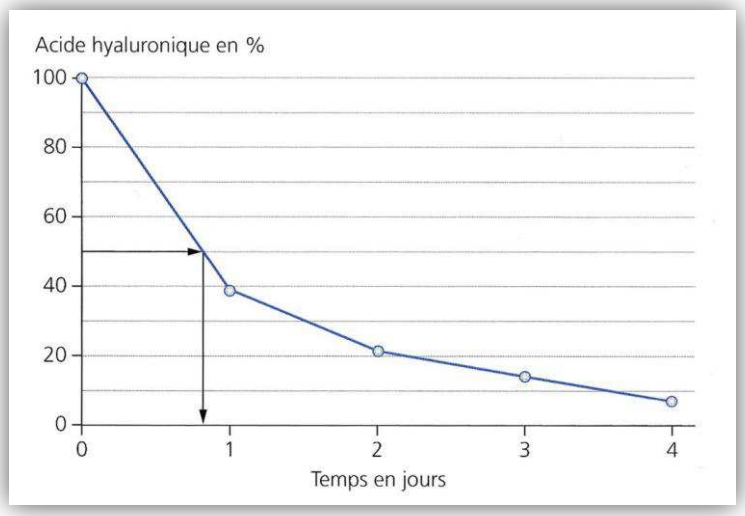

Figure 35: Disparition de l'acide hyaluronique dans la peau en fonction du temps [69]

Afin de pouvoir être utilisé en cosmétique, les laboratoires ont donc cherché à diminuer sa rapidité de dégradation pour pouvoir profiter des propriétés énoncées précédemment de façon durable. Pour ce faire, il a fallu « réticuler » ou « stabiliser » les molécules entre elles grâce à un agent réticulant. Celui-ci diminue les phénomènes de dégradation, augmente la rémanence, mais modifie aussi plus ou moins les propriétés physico-chimiques et la tolérance (en effet, il est nécessaire de purifier une nouvelle fois tous les résidus issus de ce processus afin d'obtenir l'innocuité du produit) [70]. Cette réticulation doit être homogène afin d'éviter la formation de « points durs » au sein du matériau.

Les principaux réticulants sont :
- Le BDDE (butanediol diglycidyl éther)
- Le vinylsufone
- Le diépoxyoctane (DEO)

L'origine de d'acide hyaluronique à d'abord été animale, extrait à partir des crêtes de coq (Hylaform®). De nos jours, il est obtenu par fermentation bactérienne à partir du Streptococcus equi (Restylane®, Juvederm®, Surgiderm®, Esthélis®, Téosyal®, Glytone®, Stylage® …)

Il existe trois types de produits :

- *Les produits biphasiques :* les particules d'acide hyaluronique réticulées sont véhiculées par une solution d'acide hyaluronique non réticulée et la rémanence *in situ* est définie par la taille et le nombre de particules.
- *Les produits monophasiques :* les particules d'acide hyaluronique réticulées sont homogènes et la rémanence *in situ* est définie par le taux de réticulation.
- *Les produits monophasiques polydensifiés* : mélange dans le même produit de molécules d'acide hyaluronique de masses moléculaires différentes.

4.10.3. Indications, contre-indications et effets indésirables des injections d'acide hyaluronique :

4.10.3.1. Indications :

Toutes les rides ou dépressions peuvent être traitées chez la femme comme chez l'homme, par injection d'acide hyaluronique. Le choix spécifique du produit (variation de la concentration et de la réticulation) est fait en fonction de la situation clinique.
Dans le tiers inférieur de la face, peuvent être traités :

- Les sillons nasogéniens plus ou moins profonds
- Les sillons et dépressions labiomentonniers
- Le pourtour buccal : contour et petites rides verticales sus et sous-labiales.

4.10.3.2. Contre indications *:*

- Allergie à un des composants du produit
- Grossesse ou allaitement
- Maladie auto-immune
- Antécédent de granulome
- Trouble de la coagulation sanguine
- Produit non résorbable déjà injecté dans la zone concernée

Reporter l'injection :
-S'il y a eu prise d'aspirine ou d'anti-inflammatoires
- en cas d'herpes

4.10.3.3. Effets indésirables les plus fréquents :

- Réactions immédiates (1 jour à 1 semaine) :

- Erythème
- Saignement au niveau du point d'injection
- Œdème
- Ecchymoses punctiformes
- Douleurs, sensibilité cutanées
- Prurit (rare)
- Folliculites acnéiformes
- Poussées d'herpès
- Papules, nodosités palpables ou visibles
- Sur-corrections visibles
- Nécrose

- Réactions semi-retardées (1 à 3 semaines) :

- Abcès au niveau du site d'injection
- Inflammation non spécifique ± œdème
- Pigmentation bleue grisâtre linéaire

- Réactions retardées (3 à 24 mois) :

- Erythème intense et induré
- Granulomes
- Pseudo-kystes et nodules

Comme avec tout produit injectable, des effets secondaires sont possibles [71], mais ils sont peu fréquents par rapport au nombre de patients soumis aux injections. Selon les données disponibles, la fréquence des effets indésirables graves est de l'ordre de 0,1 à 1% [72]. Certains sont dus à la nature de l'implant, d'autres à de mauvaises techniques d'injection (trop superficielle) ou au mauvais choix du produit.

4.10.4. Particularité de la Consultation pré-injection :

4.10.4.1. L'interrogatoire médical :

L'interrogatoire médical doit être complet afin de déterminer les indications et d'identifier d'éventuelles contre indications. Un questionnaire médical type peut être préparé, afin de n'omettre aucun point, notamment si des injections ont déjà été réalisées (type de produit injecté ?). Ce questionnaire est signé par le patient et soumis au secret professionnel.

4.10.4.2. Les doléances du patient :

Indispensables pour la réussite du traitement, il faut écouter les doléances du patient, et ainsi comprendre le résultat qu'il attend afin d'éviter toute future déception. Cette écoute permet aussi d'analyser son état psychologique (à prendre en compte) [69].

4.10.4.3. Examen clinique :

Pendant l'examen, le praticien doit surtout objectiver le type de peau (fine ou épaisse) et l'importance des rides (fines, larges, superficielles ou profondes).

4.10.4.3. Information et consentement éclairé :

Comme pour un traitement prothétique, le chirurgien dentiste a aussi ici, un devoir d'information du patient quant au déroulement du traitement, aux avantages, inconvénients, risques, et suivi que le futur traitement présente, et quant aux alternatives possibles, d'où l'importance du chapitre suivant : « Les traitements contre le vieillissement du tiers inférieur de la face par les chirurgiens esthétiques ».
Un consentement éclairé doit être rempli et signé afin de prouver que les informations ont bien été reçues et comprises (un double est conservé par le praticien en cas de litiges).

4.10.4.4. Devis :

Un devis complet doit obligatoirement être remis au patient, et être signé par les deux parties.

4.10.4.5. Photographie de la situation initiale :

Il est important de réaliser une photographie de référence, qui permettra au patient de constater les améliorations.

4.10.5. Anesthésie :

Il existe plusieurs solutions afin de rendre les injections moins douloureuses, il faut rappeler que l'anesthésie locorégionale n'est pas obligatoire pour les injections d'acide hyaluronique. Les solutions envisageables sont :

- Des applications de glace avant et après l'intervention
- Une anesthésie de contact : Application topique de gel à base de lidocaïne
- Une anesthésie locorégionale : plus efficace, utilisée généralement pour le traitement des lèvres.

La sensibilité du visage est due au nerf trijumeau (V) dont est issu le nerf infra-orbitaire (V2) et le nerf mentonnier (issu du nerf mandibulaire V3). L'anesthésie de ces deux nerfs peut se faire par voie transcutanée ou endo-buccale [73].

- **Le nerf infra-orbitaire :**

Il innerve la paupière inférieure, la joue, et la lèvre inférieure.

➢ Localisation du foramen infra orbitaire :

Facilement palpable il se situe :

- à l'aplomb de la pupille centrée
- à 1 cm sous le rebord orbitaire inférieur
- à 2 cm de l'aile du nez

➢ Injection transcutanée :

Le point de pénétration de l'aiguille se situe à 1 cm de l'aile du nez, l'aiguille orientée en haut et en dehors, la pointe dirigée vers l'angle externe de l'œil, en direction du foramen infra-orbitaire. On enfonce l'aiguille de 15 à 20 mm et on délivre 1,5 à 2 ml d'anesthésique local (figure 36-37).

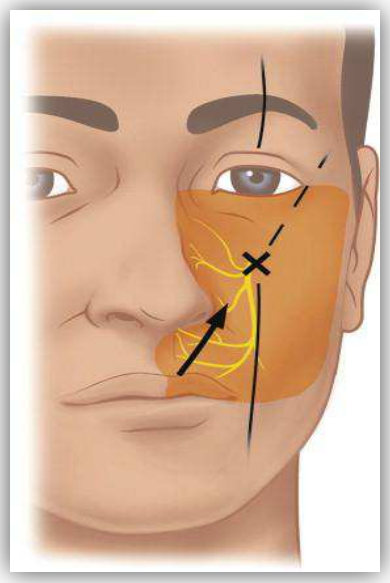

Figure 36: Schéma explicatif de l'anesthésie infra-orbitaire par injection transcutanée [73]
X : Nerf infra-orbitaire
Flèche : point de pénétration de l'aiguille et direction

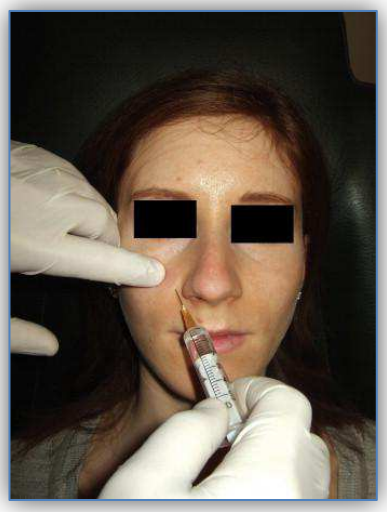

Figure 37 : anesthésie du nerf infra-orbitaire par injection transcutanée [73]

- Injection endo-buccale :

Cette fois, le point de pénétration de l'aiguille se situe à l'apex de la pointe canine, l'aiguille orientée vers le foramen préalablement repéré, sans le pénétrer. La même quantité d'anesthésique est injectée qu'avec la technique transcutanée (figure 38).

Figure 38: anesthésie du nerf infra-orbitaire par injection endo-buccale. [73]

- **Le nerf mentonnier :**

Il innerve : la lèvre inférieure et le menton

➢ Localisation du foramen mentonnier :

Il est plus difficile à repérer que le précédent, il se situe :
- sur l'axe vertical passant par la pupille et le foramen infra-orbitaire
- à mi-distance entre la commissure labiale et le menton

➢ Injection transcutanée :

Le point de pénétration se situe à 1 cm en dehors du foramen, l'aiguille est orientée vers le bas et le dedans. La quantité injectée est de 1,5 à 2 ml d'anesthésique (figure 39-40).

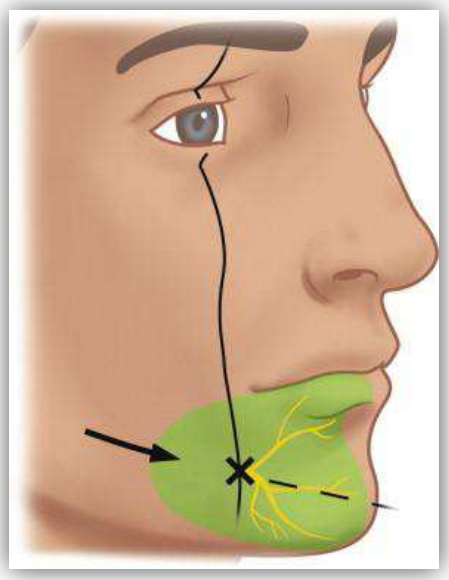

Figure 39: Schéma explicatif de l'anesthésie du nerf mentonnier par injection transcutanée [73]
X: foramen mentonnier
Flèche : Point de pénétration de l'aiguille et direction.

Figure 40: Anesthésie transcutanée du nerf mentonnier [73]

- Injection endo-buccale :

L'injection se situe à l'apex de la première prémolaire mandibulaire, la pointe de l'aiguille orientée vers le foramen sans le pénétrer. La quantité injectée est identique (figure 41).

Figure 41 : anesthésie endo-buccale du nerf mentonnier [73]

4.10.6. Les différentes techniques d'injection :

Nous détaillerons ici six techniques différentes d'injection :

- La technique linéaire rétrotraçante ou Liner threading :
C'est la technique la plus couramment utilisée. L'aiguille est orientée parallèlement à la ride à combler. Après pénétration dans la peau, on fait avancer l'aiguille de toute sa longueur le long de la ride, puis l'injection se réalise de façon régulière (afin de délivrer une quantité égale de produit le long du trajet) en reculant l'aiguille. On relâche la pression juste avant de retirer l'aiguille afin de ne pas perdre de produit et éviter les fuites (figure 42). Les rides courtes et superficielles peuvent être traitées en une seule injection retrotraçante.

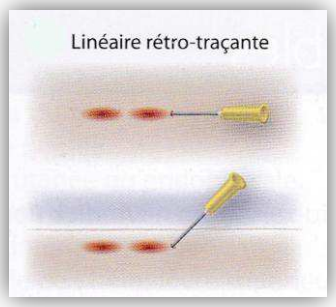

Figure 42 : Injection linéaire retro-traçante [69]

La technique des multipunctures ou Serial Puncture :

Cette technique est plus aisée pour le praticien car l'aiguille est directement positionnée au niveau souhaité et une petite partie du produit est délivrée ponctuellement. L'opération est reproduite, sans laisser d'espace entre les injections afin d'obtenir une correction régulière et continue (figure 43). Cependant ce type d'injection est moins confortable pour le patient en raison du nombre élevé de piqûres.

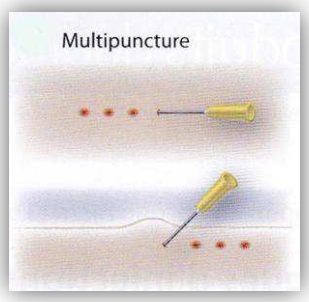

Figure 43: Injection multipuncture [69]

La technique en éventail ou Fanning :

Cette fois-ci, l'aiguille pénètre une seule fois la peau, puis est réalisée une série de mini-injections rétrotraçantes en déplaçant l'aiguille en éventail (figure 44).

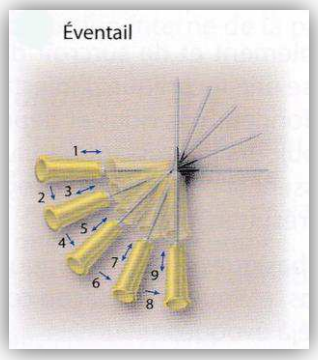

Figure 44: Injection en eventail [69]

La technique de nappage :

Il s'agit d'obtenir un quadrillage en réalisant une succession d'injections rétrotraçantes à la fois verticales et horizontales (figure 45).

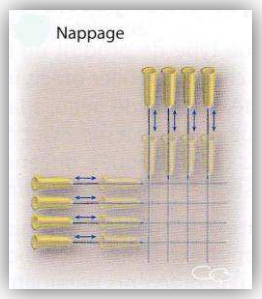

Figure 45: Injection en nappage [69]

La technique de l'échelle :

Elle consiste en une succession d'injections rétrotraçantes perpendiculaires à la ride (figure 46).



Figure 46: Injection en échelle [69]

La technique de la fermeture éclair, de la fougère ou Fern Pattern Technique

Principalement utilisée pour le traitement des rides ou sillons au niveau des zones dynamiques du visage, son objectif est d'obtenir une portion « matelassée » sous la zone à traiter afin de permettre au produit de résister au déplacement répétitif et de ne pas accentuer la zone ridée (figure 47).

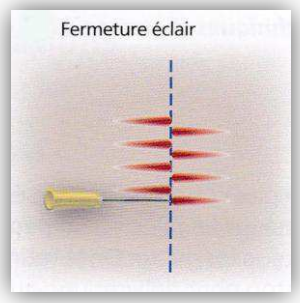

Figure 47: Injection en fermeture éclair [69]

4.10.7. Particularités techniques selon le site d'injection :

4.10.7.1. Les sillons nasogéniens :

- Sillons nasogéniens peu marqués :

Ils sont facilement traités à l'aiguille à l'aide des techniques d'injections rétrotraçantes courtes, linéaires ou par micropunctures. La distribution du produit peut se faire en éventail, en nappage, ou en fermeture éclair.

- Sillons nasogéniens profonds :

L'utilisation de microcanules semble préférable afin d'obtenir une correction maximale d'emblée. En effet elle permet l'injection au ras du périoste d'un volumateur, suivie si nécessaire, de produit moins dense de la même gamme.
La technique retrotraçante peut être utilisée quel que soit le produit choisi.
Il est important de ne pas faire de sur-correction, pour cela il est préférable d'injecter directement une quantité suffisante afin d'obtenir une correction optimale sans sur-correction, d'autant plus que la quantité injectée dépend de la profondeur du sillon mais aussi de la profondeur de l'injection.

4.10.7.2. Les plis d'amertume :

Le but de l'injection ici n'est pas de combler une ride, mais plutôt de remplacer un volume perdu. La zone à injecter est dessinée en formant un V, allant de la commissure labiale à l'angle mandibulaire et à un point situé sur la lèvre inférieure de 1 à 1,5 cm à distance de la commissure labiale. On choisit un matériau fortement réticulé (ou un volumateur dans le cas de plis très marqués) injecté en profondeur.

4.10.7.3. Rupture de l'ovale du visage :

Comme nous l'avons vu au début de ce travail, il est lié à l'affaissement jugal. Il peut être traité dans le même temps par une injection du même produit, en faisant attention au point d'injection qui doit se faire à distance de la zone à traiter afin de ne pas alourdir cette zone qui est déjà affaissée. Le produit est ensuite réparti par massage vers la zone à corriger.

4.10.7.4. Le menton :

Dans le but d'obtenir une harmonie du bas du visage, le menton peut être traité dans le même temps.

- Au niveau du pli mentonnier, la dépression est souvent profonde, on utilise donc un acide fortement réticulé en profondeur associé à un produit moins réticulé dans le plan superficiel.

- Si le menton est mal dessiné, on préfère injecter verticalement en profondeur un acide hyaluronique fortement réticulé.

4.10.7.5. Les lèvres :

- Redéfinir les contours des lèvres :

Le dessin du contour des lèvres se réalise à l'aide de produits modérément réticulés, il existe aujourd'hui des produits spécifiques à ces zones.
La technique utilisée est la technique rétro traçante, le long de la limite peau/vermillon à partir du tiers externe de la lèvre. (figure 48 : point d'injection 1)

- Rides verticales de la lèvre blanche :

Le traitement peut se réaliser soit rides par rides en partant du vermillon, (figure 48 : point d'injection 2), soit par nappage dermique le long de toute la partie cutanée de la lèvre supérieure, (figure 48 : point d'injection 3*)*, en cas de rides marquées et de signes d'élastose importante. Le produit utilisé est choisi en fonction de la profondeur des rides et de l'épaisseur de la peau.

- Perte de volume des lèvres :

Afin de traiter la perte de volume des lèvres, on utilise un produit spécifique «lèvres» que l'on injecte dans la lèvre rouge, parallèlement à l'ourlet, tout le long de la lèvre supérieure et dans la partie médiane de la lèvre inférieure. (figure 48 : point d'injection 4)

- Perte de projection en avant de la lèvre :

Face à ce cas clinique, il faut injecter dans la sous-muqueuse au niveau de la partie centrale de la lèvre. (figure 48 : point d'injection 5)

- Aplatissement des crêtes philtrales :

Les crêtes philtrales peuvent être redessinées à l'aide de deux injections rétrotraçantes à partir du bord de la lèvre supérieure, (figure 48 : point d'injection 6), en prêtant une attention particulière à ne pas trop les marquer chez les patientes qui n'en avait pas ou peu pendant leur jeunesse.

- Affaissement des commissures labiales (visage triste)

Le but du traitement ici n'est pas de combler une dépression mais de remonter le coin de la bouche. Pour se faire, une injection rétrotraçante peut être réalisée autour des commissures et une meilleure finition est possible en injectant le long du dernier centimètre du bord de la lèvre inférieure. (figure 48 : point d'injection 7)

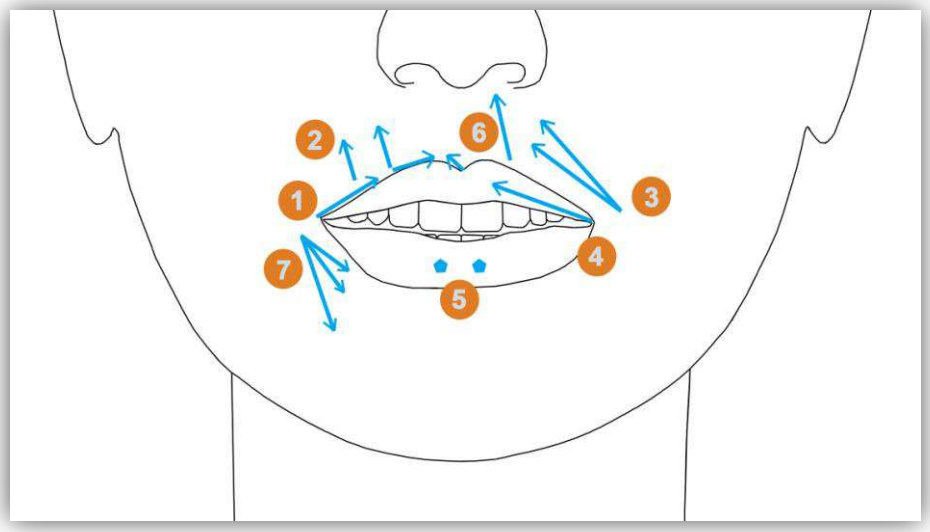

Figure 48 : Comblement de la région labiale : points d'injection et tracé.
1 : Contour des lèvres
2 : Rides verticales de la lèvre blanche isolées
3 : Rides verticales de la lèvre blanche marquées
4 : Perte de volume
5 : Projection en avant de la lèvre
6 : Crêtes philtrales aplaties
7 : Affaissement commissures labiales

4.10.8. Recommandations :

- Pour le patient :

- 4 à 8 jours avant l'intervention, ne pas prendre d'AINS et de vitamine C
- 6 jours avant l'intervention, ne pas faire de peeling superficiel et de laser
- Immédiatement après l'intervention, il est conseillé de :
    - réaliser un massage ferme des zones injectées afin de répartir uniformément le produit de comblement et d'éviter l'apparition de « boules dures ».
    - d'exercer une pression sur les points de saignement, d'appliquer un masque réfrigérant.
- 4 heures après l'intervention, il est conseillé de :
    - limiter les mimiques et de parler peu afin d'éviter le déplacement du produit. ,
    - D'éviter l'exposition au soleil ou à un froid intense.

- Pour le praticien :

- Ne pas sur-corriger
- Ne pas réinjecter un produit ayant provoqué une pigmentation
-Ne pas mélanger dans une même zone, et dans la même séance deux produits de gammes différentes.
- Ne pas injecter des produits dégradables dans une zone déjà traitée à l'aide de produits non dégradables.

Cas clinique d'injections d'acide hyaluronique réalisées par des chirurgiens dentistes dans le cadre d'un traitement pluridisciplinaire : (figure 49-50)

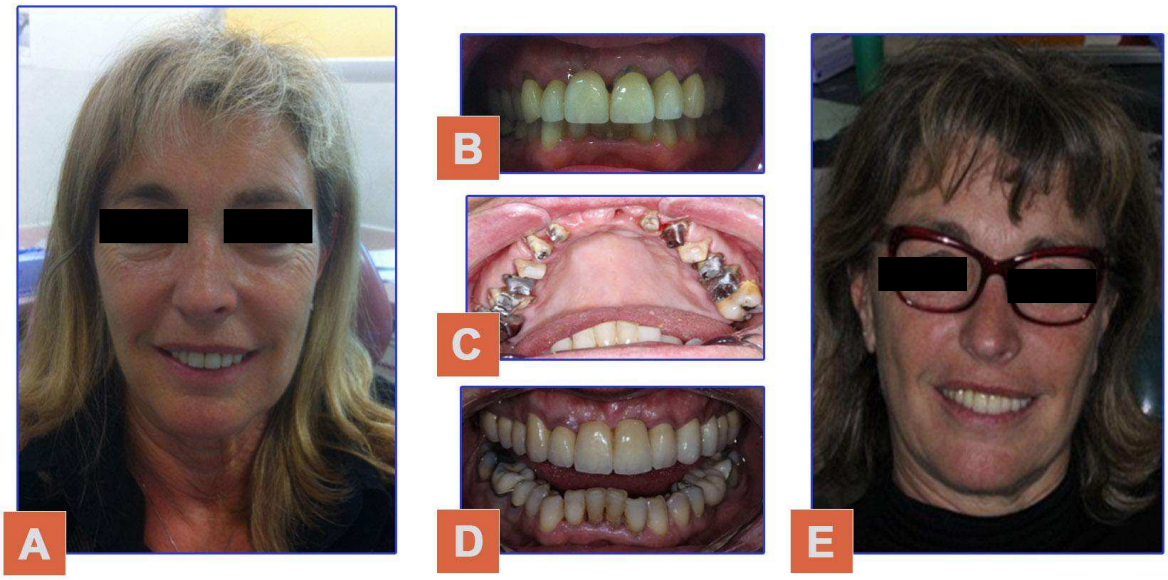

Figure 49 : Réfection du bridge complet maxillaire sur patiente de 60 ans
A : Situation initiale
B : Dépose et réfection de toutes les tailles et faux-moignons.
C : Nouveau Bridge

Figure 50 : Cas clinique d'injection d'acide hyaluronique
A : Situation initiale B : Après injections
C : Situation initiale D : Après injections

5. INTERVENTION DE LA CHIRURGIE ESTHETIQUE DU TIERS INFERIEUR DE LA FACE :

5.1. Utilisation de Toxine botulique :

La toxine botulique est plus communément appelée « Botox », il s'agit d'une neurotoxine ayant pour objectif de bloquer la contraction musculaire. Le relâchement de la tension musculaire obtenue permet alors une réduction des rides d'expression. La toxine botulique a reçue en février 2003 une Autorisation de Mise sur le Marché (AMM) dans un but esthétique, mais restreinte au traitement des rides de la glabelle, et sous conditions particulières. Le traitement esthétique à l'aide de cette substance dans l'étage inférieur de la face se fait donc hors AMM. Cependant, il existe pour ces cas cliniques, des recommandations de comité d'experts internationaux et des ouvrages sur lesquels les chirurgiens peuvent s'appuyer [74].
Notons qu'à ce jour, les chirurgiens esthétiques ont à leur disposition trois TxBA en France : Azzalure® (Galderma), Bocouture® (Merz), et Vistable® (Allergan).

- <u>Les Indications pour l'étage inferieur de la face :</u>

➢ Indications fréquentes :
- Rides latéronasales ou « Bunny lines »
- Rides radiaires de la lèvre supérieure (associé à une injection d'acide hyaluronique dans l'ourlet de la lèvre)
- Plis d'amertume, abaissement des coins de la bouche (associé à l'injection d'acide hyaluronique au niveau des commissures)
- Rétraction du menton
- Cordes platysmales
- Ptose jugale et perte de l'ovale débutante (« Nefertiti lift »)

➢ Indications plus rares :
- Sillons nasogéniens trop marqués chez les sujets jeunes
- Asymétrie notamment séquelles de paralysie faciale
- Hypertrophie des masséters
- Rides jugales

➢ Indications particulières :
- Sourire gingival

5.2. Injection d'Acide L-Polylactique (APL)

L'acide L-polylactique est un polymère de synthèse, classé parmi les produits dégradables lents. Il est biocompatible et biodégradable, utilisé depuis plus de 30 ans dans divers fils de sutures résorbables et implants.
Le mécanisme d'action de l'APL repose sur une stimulation des fibroblastes provoquant une augmentation de la production de collagène [75], agissant ainsi en véritable « inducteur tissulaire ». Il permet donc de façon durable d'augmenter l'épaisseur de la peau, et d'estomper ainsi les sillons et zones déprimées afin de donner au visage une apparence plus jeune et naturelle qui peut durer jusqu'à 2 ans. L'acide L-polylactique se différencie donc des acides hyaluroniques, qui, offrent un effet correcteur immédiat, temporaire et purement mécanique.

5.3. Dermabrasion

La dermabrasion consiste en l'élimination de la couche superficielle de la peau, c'est-à-dire l'épiderme et peut aller jusqu'au derme superficiel, afin d'obtenir un lissage peaucier lors de la cicatrisation.
A l'heure actuelle cette abrasion peut se réaliser selon trois principes :

- Mécanique : la dermabrasion
- Chimique : le peeling
- Thermique : la laser-abrasion

Une fois la couche superficielle de la peau éliminée à l'aide d'une de ces techniques, la phase qui nous intéresse dans ce traitement est la reépidermisation ou reépithélialisation. En effet, c'est ce phénomène qui recrée un aspect cutané plus lisse. La cicatrisation dermo-épidermique provoque une réaction cutanée, qui réalise un véritable effet « tenseur », variable et plus ou moins important suivant les cas.
Après cette agression volontaire de la peau, suit donc une période de cicatrisation ou la peau fragilisée nécessite des soins attentifs.
Il faut différencier cette technique de la microdermabrasion qui n'a une action que très superficielle et n'induit pas de relissage mais agit sur le teint (teint plus éclatant).

5.2.1. La dermabrasion mécanique :

Celle-ci est réalisée sous anesthésie, à l'aide d'une brosse ou d'une fraise à surface rugueuse sur pièce à main. Le contrôle qualitatif de l'abrasion étant donné par la vitesse de rotation, le pouvoir abrasif de la fraise et la pression exercée par le chirurgien. D'autres méthodes peuvent être utilisées, comme l'utilisation de râpes, de brosses, de papiers abrasifs ou de meules, recherchant toujours une élimination contrôlée de la couche superficielle de la peau.

5.2.2. Le peeling

Il existe différents types de peelings :
- aux acides de fruits
- aux acides dits faibles (lactique, salicylique)
- à la résorcine
- au phénol (hydroxybenzène) et à l'huile de croton
- à l'acide trichloroacétique (TCA)

Les objectifs de traitement sont différents selon les peelings choisis :
- Les peelings aux acides de fruits améliorent l'éclat de la peau,
- Les peelings légers et superficiels font peler, réalisent une exfoliation et ont une action sur le teint donc produisent un effet rafraichissant.
- Les peelings moyens ou profonds, en revanche provoquent une réelle dermabrasion. Ils permettent aux chirurgiens de réaliser une brûlure chimique contrôlée.

5.2.3. Le laser

Les différents lasers employés pour la dermabrasion du visage sont les lasers CO2 ultra-pulsé ou scanné et les lasers Erbium. Ils sont utilisés afin de réaliser une brûlure contrôlée de la peau par photovaporisation.
La microdermabrasion peut aussi être obtenue par laser, en utilisant des lasers de remodelage, de rajeunissement ou de réjuvénation (lampe flash, IPL …), ces derniers agissant très superficiellement.

5.4. Les liftings cervico-faciaux : [76]

Ils ont pour but de traiter l'affaissement et le relâchement de la peau, et des muscles du visage en relation avec le vieillissement du patient. L'objectif final n'est donc pas de changer la forme ni l'aspect du visage mais de restaurer les structures de la face (peau, muscle et graisse) afin de retrouver les caractères esthétiques qu'avait le visage quelques années auparavant.

Cette intervention se réalise généralement sous anesthésie générale mais peut être envisageable sous anesthésie locale approfondie par tranquillisants administrés par voie intra-veineuse, «sédation vigile ». Une hospitalisation de 24 à 48 heures est souvent nécessaire.
L'incision est en grande partie cachée dans les cheveux et sur le pourtour de l'oreille (figure 51). A partir de ces incisions, un décollement (d'étendue variable en fonction de l'importance du relâchement des tissus) est fait sous la peau. (figure 52)
Puis il est réalisé une remise en tension du plan musculaire de façon précise, afin de corriger l'affaissement, tout en conservant au visage son expression. Une lipo aspiration peut être faite en cas de surcharge graisseuse localisée (elle peut agir sur le cou, le menton, les joues et bajoues).

La peau est alors redrapée naturellement, l'excédant cutané supprimé, les sutures réalisées sans tension, puis un pansement enserrant la tête est mis en place en fin d'intervention.

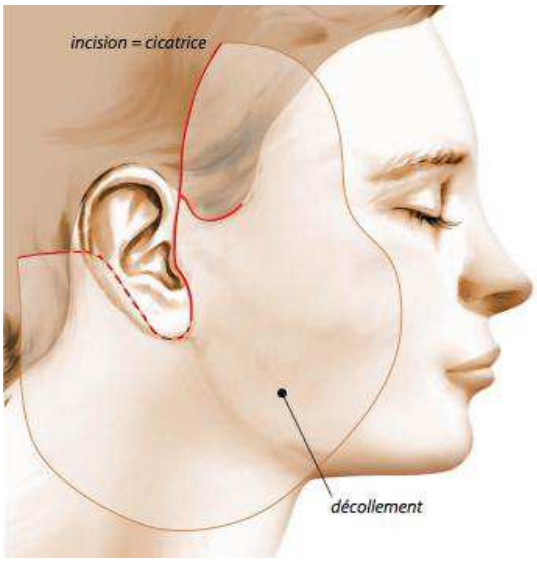

Figure 51 : Schéma de l'incision et du décollement lors d'un lifting cervico-facial
Source : Société Française de Chirurgie Plastique Reconstructrice et Esthétique

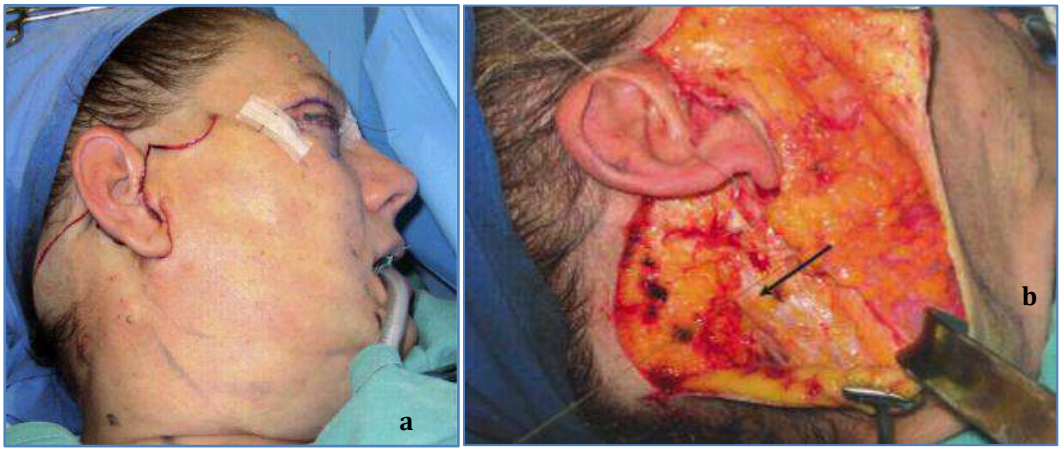

Figure 52 : ligne d'incision (a) et décollement du lambeau (b) lors d'un lifting [76]

Au bout de deux à trois mois, le résultat s'approche du résultat définitif, les cicatrices ne s'atténuant que vers le 6ème mois. Cette intervention obtient généralement un effet de

rajeunissement appréciable, qui reste toutefois très naturel, et qui s'accompagne fréquemment d'un mieux psychologique.

Exemples cliniques (figure 53):

,Figure 53 : Exemples cliniques de liftings cervico-faciaux (76)

5.5. Fils crantés de suspension faciale

Les fils de suspensions permettent de redéfinir l'ovale du visage, de corriger les joues et les bajoues, de remonter les pommettes et de remettre en tension les tempes, grâce à des fils tenseurs placés sous la peau. Comme leur nom l'indique, ces fils possèdent des crans (sorte de crochets ou d'hameçons) dont l'orientation permet au tissu cutané d'être pris légèrement pour ensuite être suspendu puis relevé, les fils gardant leur place grâce aux crans.

Le but de cette technique est de remonter les tissus mous des joues pour améliorer le contour du visage avec un effet de lifting et de resserrement. Le relâchement de la peau

est donc diminué ce qui n'empêche pas le vieillissement naturel, et en fait donc un traitement temporaire du relâchement cutané. Notons que ces fils, afin d'être efficaces, doivent être placés en plusieurs endroits en tenant compte du risque de « raidir » le visage (figure 54).

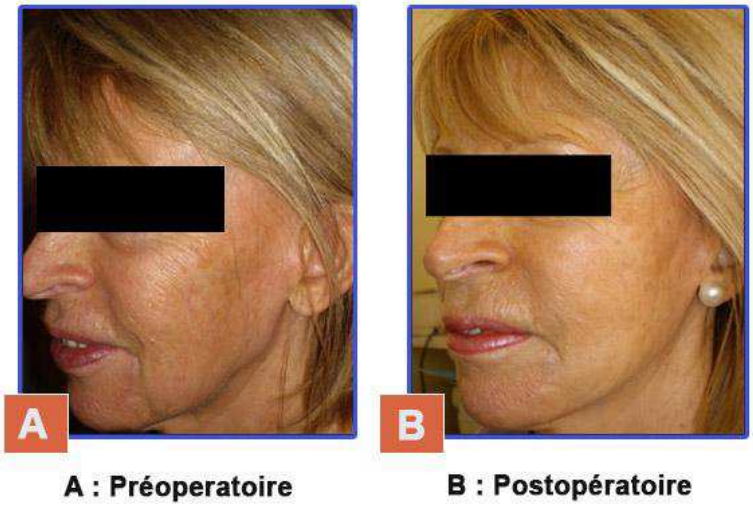

Figure 54 : Exemple clinique de fils crantés de suspension faciale

5.6. Traitement par réinjection de graisse ou Lipo-filling

Le principe de ce traitement est de réaliser une autogreffe de cellules graisseuses par réinjection de la graisse prélevée au patient afin de redonner du volume à certaines parties du visage.

Les indications esthétiques au niveau de l'étage inférieur de la face sont posées pour:
- Effectuer le comblement et l'atténuation de certaines rides
- Rendre sa plénitude à un visage lors des premiers stades du vieillissement ou à un visage amaigri
- Restaurer la forme et les volumes
- Améliorer l'harmonie suite à certains liftings cervicaux-faciaux

Principe de l'intervention :
Un prélèvement graisseux est effectué en général au niveau du ventre, sous anesthésie (le plus souvent locale avec sédation intraveineuse), puis centrifugé pendant quelques minutes de façon à séparer les cellules graisseuses greffables et les éléments non greffables. Ensuite le chirurgien réinjecte le tissu graisseux, à l'aide de micro-canules, dans les différents plans et dans des directions multiples et divergentes afin d'améliorer la survie des cellules greffées. En effet, une fois la prise de greffe effective, ces cellules resterons vivantes au sein de l'organisme aussi longtemps que les tissus qui les entourent, ce qui fait de cette technique, une technique définitive (en théorie).

6. CE QUE RECHERCHENT LES PATIENTS :

6.1. Matériels et méthode

Afin de mieux comprendre ce que recherchent les patients dans leur quête de rajeunissement, une étude prospective a été réalisée sur 3 mois (février, mars, avril 2013) dans trois cabinets de chirurgie dentaire privés des Alpes-Maritimes, à travers un questionnaire (figure 55) que les patients remplissaient anonymement et déposaient en salle d'attente afin de ne pas être influencés par la présence du praticien.
Cette étude se proposait d'inclure tous les patients de plus de 30 ans volontaires pour répondre au questionnaire. Les critères d'exclusion retenus étaient : refus du patient de participer à l'enquête, difficulté ou impossibilité d'assimiler le questionnaire ou d'y répondre.

Questionnaire :
Les attentes des patients de cabinets privés de Chirurgie Dentaire des Alpes-Maritimes (06) concernant le rajeunissement du tiers inférieur de la face.

A compléter par le patient :

Sexe :
☐ *Femme* ☐ *Homme*

Age :
☐ *30-40 ans*
☐ *40-50 ans*
☐ *50-60 ans*
☐ *60 ans et plus*

Dans le cadre d'un traitement contre le vieillissement, quelle caractéristique de votre visage traiteriez-vous en priorité :
(Notez l'ordre d'importance de 1 à 4 : 1 étant le plus important et 4 la zone à traiter en dernier selon vous)

☐ *Forme du bas visage (visage carré, aplati, figé…).*
☐ *Les lèvres (sensation de lèvres rentrées, fines).*
☐ *Le sourire (taille, forme et couleur des dents et alignement des dents et de la limite dent/gencive).*
☐ *Rides et/ou sillons trop marqués.*

Savez-vous que les Chirurgiens Dentistes sont autorisés à pratiquer des injections d'acide d'hyaluronique autour de la bouche ?
☐ *Oui* ☐ *Non*

Seriez-vous prêt/prête à réaliser ce traitement chez votre Chirurgien-Dentiste ?
☐ *Oui* ☐ *Non*

Merci de votre collaboration

Figure 55 : questionnaire

6.2.Résultats

Au total, 142 questionnaires ont été collectés, comprenant les réponses de 109 femmes et de 33 hommes. Concernant l'âge, les hommes se répartissent uniformément entre les tranches d'âge 30 à 50 ans (17 individus) et 50 à 60 ans et plus (16 patients). En revanche, les femmes semblent légèrement plus âgées, puisque 44% ont entre 30 et 50 ans et 56% de 50 à 60 ans et plus, bien que cette différence ne soit pas significative.
Pour l'ensemble de l'échantillon, le classement des corrections est le suivant par ordre d'importance décroissant : rides – sourire – bas du visage – lèvres et ceci indépendamment du sexe et de l'âge (figure 56).

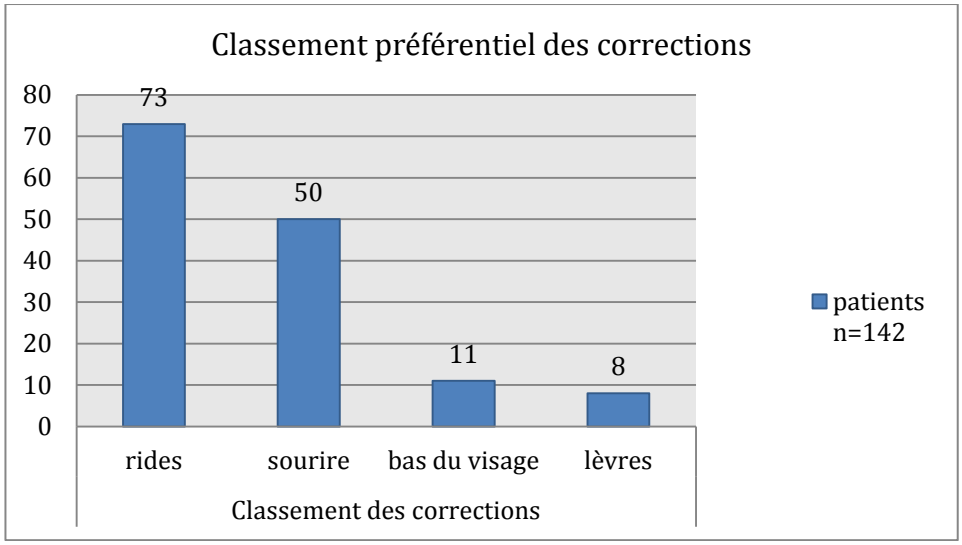

Figure 56: Classement préférentiel des corrections du visage par l'ensemble de l'échantillon

<u>Résultats en fonction du sexe :</u>

- Importance de la correction de la forme du bas du visage (figure 57):

9 femmes et 2 hommes ont considéré que cette caractéristique était à traiter en premier (soit 8% des femmes et 6% des hommes). L'ont positionné en second 18 femmes (17%) et 5 hommes (15%), et en troisième caractéristique à traiter 26 femmes (24%) et 9 hommes (27%). Enfin 56 patientes considèrent le bas du visage à traiter en dernier (51% des patientes), tout comme 17 patients de sexe masculins (52%).

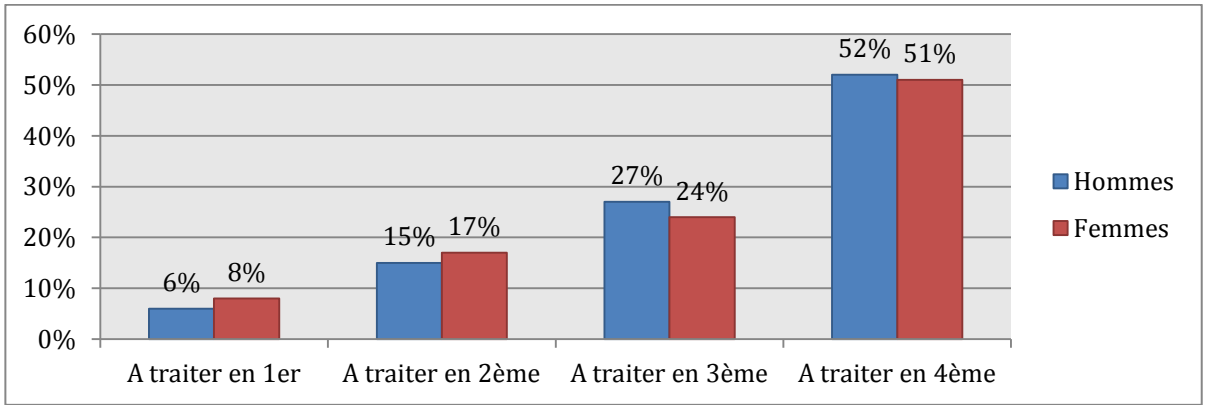

Figure 57 : Importance de la correction du bas du visage en fonction du sexe

- Importance de la correction des lèvres (figure 58):

Concernant le traitement du volume et de la forme des lèvres, un pourcentage égal de 6% d'hommes et de femmes l'a classé en première position (6 femmes et 2 hommes), un même pourcentage de 21% au sein de chaque groupe le positionnent en second (23 femmes et 7 hommes). Les questionnaires rangeant le traitement des lèvres en troisième position regroupaient les réponses de 48 femmes (44%) et de 11 hommes (34%). Enfin, 32 femmes (29%) et 13 hommes (39%) ont considéré la correction des lèvres comme la moins importante.

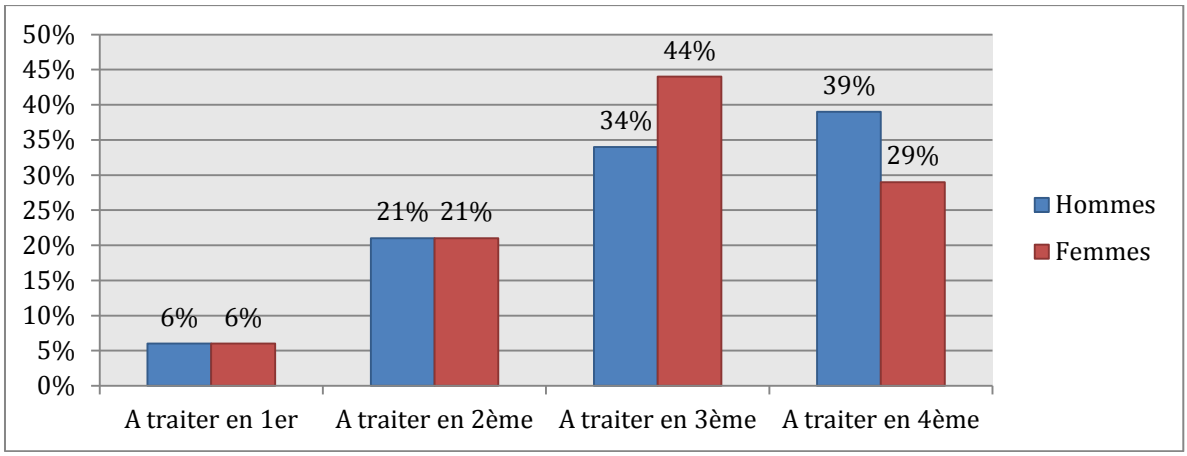

Figure 58 : Importance de la correction des lèvres en fonction du sexe

- Importance du sourire : (figure 59)

Sur les 109 questionnaires remplis par des femmes, 38, (soit 35%), désignent le sourire comme la caractéristique qu'elles traiteraient en priorité, alors que sur les 33 questionnaires remplis par des hommes, 13 ont le même résultat (39%). Un pourcentage sensiblement égal, 33% des femmes soit 36 et 34% des hommes (11 patients) l'a classé en seconde position et en troisième par 20 patientes (18 %) et 9 patients (27 %). Enfin, le sourire a été qualifié d'élément à traiter en dernier par 15 femmes (14 %) alors qu'aucun homme ne la classé comme tel.

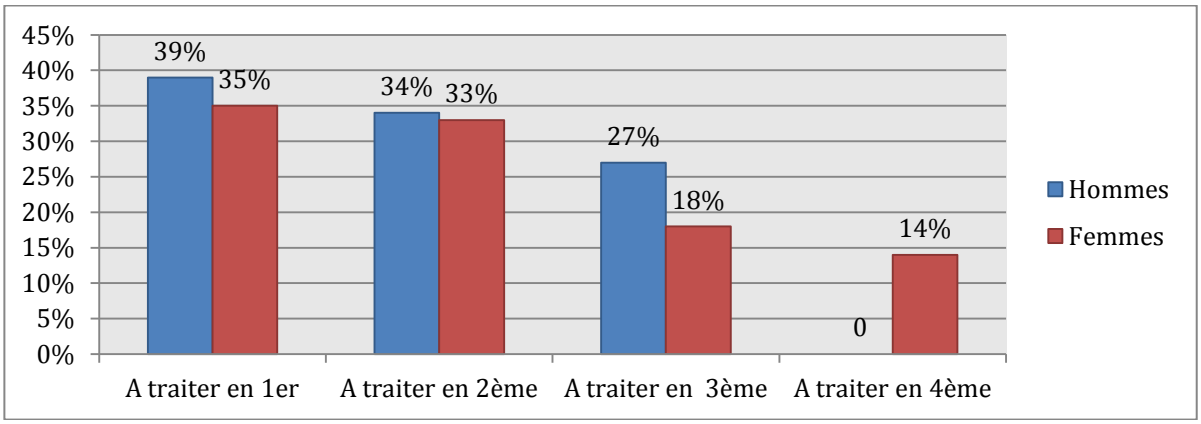

Figure 59 : Importance de la correction du sourire en fonction du sexe

- Importance des rides et sillons : (figure 60)

Sensiblement un même pourcentage, c'est-à-dire 56 patients de sexe féminin (51%) et 16 de sexe masculin (49 %), considèrent les rides et les sillons marqués comme zone à traiter en priorité.
Nous retrouvons cette caractéristique : pour la seconde position chez 32 femmes (29%) et 10 hommes (30%) et la troisième position chez 15 femmes (14 %) et 4 hommes (12 %)°. Enfin les rides et les sillons marqués sont considérés comme éléments à traiter en dernier chez 6 femmes (6 %) et 3 hommes (9%).

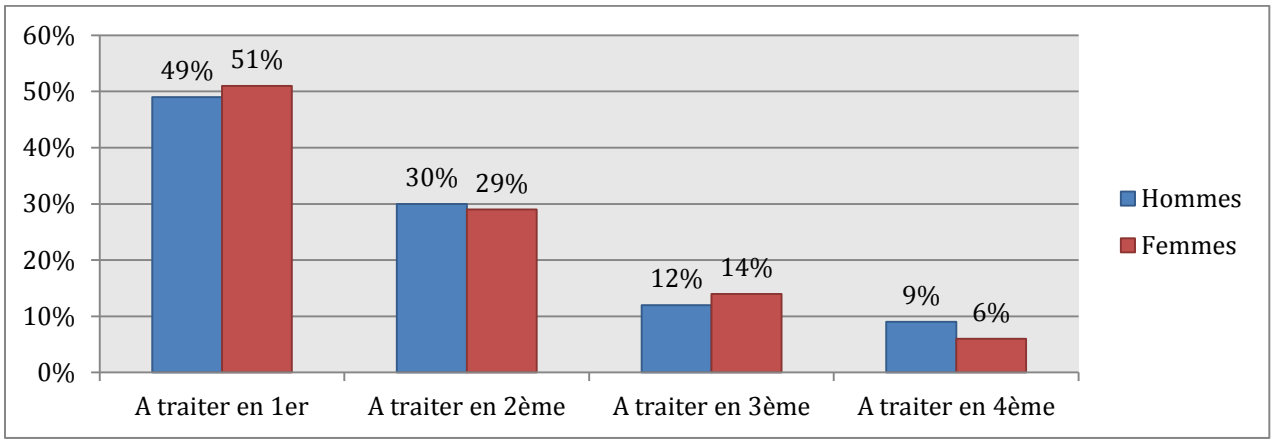

Figure 60 : Importance de la correction des rides et sillons marqués en fonction du sexe

Connaissance de la pratique des injections par le chirurgien-dentiste

A la question « Savez vous que les chirurgiens-dentistes sont autorisés à pratiquer des injections d'acide hyaluronique » : une minorité de 21% a répondu par l'affirmative (30 patients) tandis que 79% l'ignoraient (112 patients). Leur répartition par sexe est indiquée dans le tableau II.

Position des patients sur cette nouvelle pratique au cabinet dentaire

Sur l'ensemble de l'échantillon, 56 patients (soit 39%) seraient d'accord pour que ce soit le chirurgien-dentiste qui pratique les injections, en revanche 86 patients (61%) seraient contre. La répartition par sexe est précisée dans le tableau II .En fait, il n'y a pas d'influence du sexe sur le fait d'accepter ou non les injections par le C-D : exactement autant d'hommes que de femmes seraient d'accord (39% des hommes et 39% des femmes), alors que 61% des 2 sexes ne le seraient pas.

	Dentiste et injections		Accord injections par dentiste	
	Femmes	Hommes	Femmes	Hommes
oui	25	5	43	13
non	84	28	66	20

Tableau II: Répartition en fonction du sexe, de la connaissance de la faisabilité d'injections par le chirurgien-dentiste et de l'accord pour y avoir recours

Sur les 30 patients avisés de la pratique des injections d'acide hyaluronique au cabinet dentaire, 19 sont d'accord pour y avoir recours chez le praticien, soit 63%, à l'inverse au sein de ceux qui ignoraient cette nouvelle possibilité (112 individus), seulement 37 patients sont d'accord pour en bénéficier au cabinet dentaire soit 33%. Les patients qui sont déjà au courant que les chirurgiens-dentistes peuvent effectuer des injections péri buccales, les feront faire par ces derniers significativement plus aisément ($p<0,01$).

Si l'on considère la majorité des 73 patients qui classent les rides à traiter prioritairement (environ la moitié des hommes et des femmes de l'échantillon), 55 d'entre eux (15 hommes et 40 femmes) ne sont pas au courant de l'aptitude des C-D à pratiquer des injections, contre 18 (1 homme et 17 femmes) qui détiennent l'information. Sur ce point précis à corriger, il semblerait que les femmes soit relativement plus au courant que les hommes ($p<0,05$, à la limite de la signification).

6.3. Discussion :

Le choix du lieu de l'étude est particulièrement judicieux puisqu'en raison du poids de sa population âgée et de son fort attrait résidentiel, le département des Alpes-Maritimes (AM) est tout particulièrement concerné [77].
Les femmes sont majoritaires (77% de l'échantillon) et légèrement plus nombreuses dans les tranches d'âges plus élevées, ce qui reflète bien la tendance départementale (31% de femmes avaient plus de 60 ans dans les AM versus 25% d'hommes au dernier recensement de 2009) [78].

<u>Classement préférentiel des corrections</u>

Indépendamment de l'âge et du sexe, c'est le traitement des rides et sillons qui est considéré comme traitement prioritaire « anti aging ». Pourquoi traque t'on ainsi les plis, les creux et les sillons ? Une des réponses est apportée par le sociologue Lipovetsky : c'est la tyrannie du jeunisme, en effet, jamais le devoir de paraître jeune à tout âge n'a été si clairement affiché [79], une autre par l'anthropologue David Le Breton : « cette société nous donne l'impression que l'on est responsable de la tête que l'on a » [80].
Si une femme veut séduire, elle doit être belle, le discours a toujours existé. "Ce qui change, c'est le degré de répétition du message [81], les hommes évoquent plus

facilement des impératifs professionnels. Ils veulent paraître plus en forme et compétitifs, ils se sentent un peu plus obligés de se justifier" [82]. La suprématie des femmes dans le domaine du paraître s'estompe notablement.
Le jeunisme est un phénomène qui est apparu dans les années 70, dans la continuité du « baby-boom », la cause en est : l'idéalisation de la jeunesse. Vieillir est devenu synonyme de faiblesse, l'apparence physique se transforme en une priorité, cette tendance est fortement entretenue par les media et la « pression sociale » [83]. Nos confrères médecins l'ont bien compris puisque le lifting est l'opération de chirurgie esthétique qui a le plus progressé ces dix dernières années. Il se pratique désormais plusieurs fois au cours d'une vie et de plus en plus tôt. L'âge moyen du premier lifting est ainsi passé de 50 ans, dans les années 90, à 42 ans aujourd'hui. Cette tendance est retrouvée outre-atlantique, en effet, les dernières statistiques de l'ASAPS (American Society for Aesthetic Plastic Surgery) montrent que de 1997 à 2011, il y a eu une augmentation de 197% du nombre de traitements cosmétiques aux Etats-Unis, avec une augmentation de plus de 73% des interventions chirurgicales et une augmentation de 356% des interventions non chirurgicales [84].

Connaissance de la pratique des injections par le chirurgien-dentiste

Si les patients sont en général au fait des possibilités cosmétiques de comblement, seulement 21% sont au courant que les chirurgiens-dentistes sont habilités à les pratiquer au niveau du tiers inférieur du visage, dans un but de réhabilitation globale du sourire. On peut l'expliquer par la date récente de l'autorisation donnée à ces derniers par les pouvoirs publics (article L.4141-1 du Code de santé publique : L'autorisation d'injection été valable en 2011, supprimée le 24 janvier 2012, et réinstaurée officiellement le 16 février 2012), et par le fait que l'esthétique est en général prise en charge par les médecins. En effet, en médecine esthétique, dans la gamme des injections antirides, l'acide hyaluronique (HA) est la substance préférée des praticiens. Réputé sans risques majeurs, il se révèle très intéressant pour combler les sillons naso-géniens, les plis d'amertume et les ridules péribuccales. En France en 2010, c'est l'intervention la plus pratiquée (84 445 actes) suivie des injections de toxine botulique (81 815 cas) et de l'augmentation mammaire (50 519 plasties). A l'échelle mondiale, les injections d'acide hyaluronique se positionnaient juste après les lipoplasties et les injections de botuliques [85].

Position des patients sur cette nouvelle pratique au cabinet dentaire

Quelque soit le sexe, seulement 39% des patients de l'échantillon se prêteraient aux injections réalisées par le chirurgien-dentiste. Des progrès sont donc à faire dans l'information à ce sujet. En revanche, les patients qui sont déjà au courant de cette pratique la feraient faire par ce dernier significativement plus facilement ($p<0,01$). Cela fait appel au laps de temps entre l'intégration de l'information et à sa mise en application. Les femmes en général, jusqu'à présent plus concernées par l'esthétique seraient plus à l'affut de nouveauté dans ce domaine, et puisque pour traiter les rides, la

chirurgie sans bistouri existe, pourquoi ne pas en bénéficier au cabinet dentaire dans le cadre d'une réhabilitation du tiers inférieur de la face ?

6.4. Conclusion :

A travers cette étude, qui avait pour but d'initier une réflexion sur la demande actuelle des patients des Alpes-Maritimes sur leurs attentes par rapport à un traitement contre les effets du vieillissement du bas du visage. L'enquête nous dévoile que de très minces différences entre les attentes des hommes et celles des femmes, la correction des rides et sillons, étant pour eux le facteur à traiter en priorité. Le second objectif de cette étude était d'évaluer la connaissance des patients quant à la pratique d'injection d'acide hyaluronique et leur avis le concernant. L'enquête révèle que seule une minorité de patients sont au courant de cette autorisation récente, de manière légèrement plus importante chez les femmes et que plus de la moitié des patients (61%) ne feraient pas d'injections d'acide hyaluronique dans un cabinet dentaire.
Le sourire, les rides et sillons, étant les principaux éléments que les patients souhaiteraient corriger, le chirurgien dentiste a donc un rôle privilégié dans la prise en charge esthétique du bas du visage et notamment dans le traitement antivieillissement de celui-ci. L'exercice de l'art dentaire étant en perpétuelle évolution, le praticien est de plus en plus confronté à des demandes de traitement anti-âge qu'il doit être en mesure de satisfaire. Cependant, il serait séduisant de réaliser:
- une enquête à plus grande échelle, avec des données plus précises afin de déterminer si l'âge, le sexe, et la catégorie socioprofessionnelle influent significativement sur les résultats.
- une étude concernant la connaissance des patients sur l'aptitude des chirurgiens dentistes à réaliser des injections d'acide hyaluronique dans différents pays de l'Union Européenne, notamment dans les pays où la publicité est autorisée dans le milieu médical.

7. CONCLUSION :

Le cadre d'intervention du chirurgien dentiste ne se limite plus aux dents et aux tissus parodontaux , depuis peu de temps il s'est étendu au tiers inférieur du visage.
Le traitement contre le vieillissement de ce dernier ne se présente pas comme une spécialité réservée à une « élite » de dentistes, mais fait partie intégrante de l'exercice d'omnipratique que les praticiens réalisent chaque jour.
L'augmentation de l'espérance de vie ainsi que l'importance croissante de l'apparence physique, expliquent en partie la recrudescence de la demande esthétique. En effet, il est aisé de comprendre que cette requête provient non pas d'un véritable refus de vieillir mais bien de mettre en accord l'être et le paraître pour un bien être et une harmonie optimale.
La prise en charge du vieillissement doit se faire avec une vision pluridisciplinaire, alliant toutes les thérapeutiques mises à la disposition des chirurgiens dentistes, en prenant en compte toutes les caractéristiques du visage. La nouvelle autorisation concernant les injections d'acide hyaluronique va dans ce sens, mais doit être considérée comme un outil complémentaire aux traitements « conventionnels ». De plus, le praticien doit connaître les limites de ce traitement et les possibilités des traitements offerts par les confrères chirurgiens esthétiques, afin de pouvoir orienter les patients vers la thérapeutique la plus indiquée. En effet, de la même manière que l'omnipraticien est habitué à travailler en équipe avec des parodontologistes, endodontistes, implantologistes… en cas de traitement anti-âge, il doit travailler en coopération avec un chirurgien esthétique afin de pouvoir offrir aux patients la meilleure prise en charge possible, garante d'un résultat optimal.

Rendre la beauté à un faciès par nos seuls traitements est illusoire, mais il est certain qu'ils permettent aux patients de retrouver une confiance et une aisance d'expressivité qui peuvent transformer le reste du visage. C'est en cela que notre profession est passionnante.

Bibliographie :

- (1) : *Suzanne C. Sénescence : effets anthropologiques. In : Ferembach D, Suzanne C, Chamla MC, editors. L' Homme : son évolution et sa diversité. Paris : Doin ; 1986*

- (2) : *Hayflick L. The limited in vitro lifetime of human diploid cell strains. Exp Cell Res 1965 ;**37** : 614-636*

- (3) : *Allsopp RC, Vasiri H, Patterson C, Golstein S, Younglai EV, Futcher AB, et al. Telomere length predicts recapitulative capacity of human fibroblasts. Proc Natl Acad Sci USA 1992 ;**89** :10114-10118*

- (4) : *Piérard GE, Piérard-Franchimont C, Clinique et histologie du vieillissement cutané. Objectif peau 1995 ;**15** :533-536*

- (5) : Glogau R . Aesthetic and anatomic analysis of the aging skin. Seminars in Cutaneous Medicine and Surgery ; 1993 ;**15**(3), 134-138

- (6) : Gonzales-Ulloa, M. and E. Stevens, [Facial senility. Study of its causes and effects]. Prensa Med Argent , 1965.**52**(15) : 899-904

- (7) : Gonzales-Ulloa, Mand E.S. Flores, Senility of the Face-Basic Study to Understand his causes and effects. Plast Reconst Surg, 1965. **36** : 239-46

- (8) : Rubinstenn J. Etude de la musculature faciale chez l'homme âgé. J Biol Buccale 1977 ;**5** :3-22

- (9) : Delmar H. Anatomie des plans superficiels de la face et du cou. Ann Chir Plast Esthét 1994 ;**39** :527-555

- (10) : Gaudy JF, Zouaoui A, Bravetti P, Charrier JL, Guettaf A. Functionnal organization of the human masseter muscle. Surg Radiol Anat 2000 ;**22** :181-190

- (11) : Gaspard M, Prosperi O. Intérêts en prothèse des remaniements musculaires induits par la tension des élévaeurs mandibulaires. Cah Prothèse 1980 ;**32** :103-140

- (12) : Gaspard M, Gasc JP. Altérations de la dimension de l'étage inférieur de la face et de l'espace d'inocclusion. In : Gaspard M, editor. Troubles de l' occlusion

dentaire et SADAM : Sémiologie commentée et étiopathogénie discutée du syndrome algodysfonctionnel de l' appareil manducateur , orientations thérapeutique. Sèvres : Procodif ; 1985

- (13) : Ellenbogen R, Carlin JV. Visual criteria for succes in restoring youthful neck. Plast Reconst Surg 1980 ;**66 :**826-837

- (14) : Delmar H. anatomie des plans superficiels de la face et du cou. Ann Chir Plast Esthét 1994 ;**39 :**523-555

- (15) : Shaw RB Jr, Katzel EB, Koltz PF, Yaremchuk MJ, Girotto JA, Kahn DM, Langstein HN. Aging of the facial skeleton : aesthetic implications and rejuvenation strategies. Plast Reconst Surg 2011 Jan ;127(1) :374-83

- (16) : Hongchen L, Jilin Z, Ning L. Edenulous position of the temporomandibular joint. J Prosthet Dent 1992 ;**67** :401-404

- (17) : Unger JW, Ellinger CW, Gunsolley JC. An analysis of the effect of mandibular length on residual ridge loss in the edentulous patient. J Prosth Dent 1992 ;**67** :827-830

- (18) : Ohm E, Silness J. Size of the mandibular jaw angle reated to age, tooth retention and gender. J Oral Rehabil 1999 **;26** :883-891

- (19) : Israel H. The failure of aging or loss teeth to drastically alter mandibular angle morphology. J Dent Res 1973 ;**18** :175-182

- (20) : Raustia AM, Salonen MA. Gonial angles and condylar and ramus height of the mandible in complete denture wearers – a –panoramic study. J Oral Rehab 1997 ;**24** :512-516

- (21) : Raustia AM, Pirttiniemi P, Salonen MA, Pyhtinen J. Effect of edentulousness on mandibular size and condyle-fossa position. J Oral Rehabil 1998 ;**25** :174-179

- (22) : Rohrich RJ, Hollier LH, Janis JE, Kim J. Rhinoplasty with advancing age. Plast Reconst Surg. 2004 ;7 :1936-44

- (23) : Semeria E ., Levy JL. Le vieillissement facial. Analyse de la sémeiologie esthétique et proposition de systématisation des traitements . Ann Chir Plast Esthét 1999 ;**44 :**634-648

- (24) : Le Louarn, C., D. Buthiau, and J. Buis, The face recurve concept : medical and surgical applications. Aesthetic Plast Surg, 2007.**31**(3) :p.219-31 ; discussion 232.

- (25) : Le Louarn, C., D. Buthiau, and J. Buis, Structural aging : the facial recurve concept. Aesthetic Plast Surg,2007.**31**(3) :P.213-18

- (26) : Le Louarn, C., D. Buthiau, and J. Buis, Treatment of depressor anguli oris weakening with the face recurve concept. Aesthetic Surg J, 2006. **26**(5) : p.603-11

- (27) : Le Louarn, C., [Muscular aging and its involment in facial aging : the Face Recurve concept]. Ann Dermatol Venereol, 2009. **136 Suppl.4 :** p. S67-72

- (28) : C. Raygot, Le sourire décodé. Embellir, rajeunir, prévenir. Ed. Grancher, 2009

- (29) : Grammer, Karl ; Thornhill, Randy. Human (Homo sapiens) facial attractiveness and sexual selection : The role of symmetry and averageness. Journal of comparative Psychology. 1994; **108**(3), 233-242

- (30) : B.C Jones, A.C Little, I.S Penton-Voak, B.P Tiddeman, D.M burt, D.I Perrett. Facial symmetry and judgements of apparent health. Evolution & Human behavio. 2001 ;22(6), 417-29

- (31) : Farkas LG, Hreczko TA, Kolar JC, Munro IR. Vertical and horizontal proportions of the face in young adult Noth American Caucasians : revision of neoclassical canons . Plast Reconstr Surg. 1985 ;**75**(3) :238-38

- (32) : Donofrio, L.M., Fat distribution : a morphologic study of the aging face. Dermatol Surg, 2000 ;**26**(12), 1107-12

- (33) : cité dans Paris JC, Guindoz M,Lucci D, Makarian MH, Soubayroux P, Faucher AJ. Le sourire : démarche esthétique à propos d'un cas clinique. Cah Prothèse 1998 ;**101**, 63-73.

- (34) : Frush JP , Fischer RD. Introducton to dentogenic restaurations. J Prosthet Dent 1955 ;5586-595

- (35) : JF Lasserre, Les critères de l'esthétique dento-gingivale .Le fil dentaire. Focus clinique
  Disponible sur :

http://www.lefildentaire.com/articles/clinique/esthetique/295-focus-clinic-lesthetique-dento-gingivale?format=pdf

- (36) : Kay HB. Critères de modelages des couronnes prothétiques en fonction d'un environnement parodontal modifié. Rev Int Parodont Dent Rest 1985 ;**3** :43-63

- (37) : Hawkins CH, Sterrett JD, Murphy HJ, Thomas JC. Ridge contour related to esthetics and function. J Prosthet Dent 1991 ;**66** :165-168

- (38) : B. lasage, L. Dalloca. Approaches to smile design Mathematical to artistic interpretation. Journal of cosmetic dentistry ;Spring 2012;**28**(1):124-145

- (39) : Collège national d' occlusodontologie (CNO). Occlusodontologie : lexique. Paris : Quintescence International, 2001 :55

- (40) : Gaspard M. Troubles de l'occlusion dentaire et SADAM. Collection du chirurgien-dentiste. Sèvres : Procodif, 1985

- (41) : Palla S. La dimension verticale : les connaissances et les incertitudes. In : la dimension verticale : mythe et limites. Paris : Collège national d'occlusodontologie ,1995 :3-12

- (42) : Rivera-Morales WC, Mohl ND. Relationship of occlusal vertical dmension to the health of the masticatory system. J Prosthet Dent 1991 ;**65** :547-553

- (43) : Lee RL. Anterior guidance. In : Lundeen HC, Gibbs CH, eds. Advances in occlusion. Boston : J Wright, 1982 : 51-79

- (44) : Béguin M. La dimension verticale en prothèse complète : définitions et méthodes d'enregistrement. Inf Dent 1980 ;**62** : 3303-3316

- (45) : Lejoyeux J. Prothèse complète : Tome 2 . Paris : Maloine, 1986

- (46) : Wright PS. Mandibular posture and movement in edentulous individuals. J Dent 1975 ;**3** : 44-50

- (47) : Willis FM. Features of the face involved in full dentures prosthetis. Dent Cosmos 1935 ;**77** :857-854

- (48) : Turrel AJ. The pre-extraction recording of the vertical dimension by an intraoral method. Dent Pract Dent Rec 1955 ;**6** :68-72

- (49) : Samoïan R. La dimension verticale de l'étage inférieur de la face. Revue classifiée et analyse des notions actuelles. Grenoble : Imprimerie SAS, 1981

- (50) : Orofino J, Heraud JE, Extéroception et dimension verticale chez l'edenté. Cah Proth 1992 ;**77** :57-66

- (51) : Shanahan EJ. Physiologic jaw relation and occlusion of complete dentures . J Prosthet Dent ;**5** :1955319-324

- (52) : Taddei C, Wolfram-Gabrel R, Waltmann E. Anatomie de l'édenté total . Encycl Méd Chir (Elsevier,Paris) ,23-325-A-10,Odontologie 1995 :1-8

- (53) : Malson TS. Recording vertical dimension of occlusion. J. Prosthet Dent 1960 ;**10** :258-259

- (54) : Haute Autorité de santé/ Service évaluation des actes professionnels/Décembre 2007

- (55) : Laborde G, Lacroix P, Laurent M. Les systèmes céramo-céramiques ; Actualités et perspectives. Real Clin 2004 ;**15** :89-104

- (56) : B. Touati, P. Miara, D. Nathanson. Dentisterie esthétique et restaurations en céramique,1999

- (57) : Long Quan Shao et al.,2012,Key Engineering Materials,512-515,1775

- (58) : P. Bouchard et coll. Cost-effectiveness modeling of dental implant versus bridge. Clin Oral Impl Res 20,2009: 583-587

- (59) : Kashima-Tanaka M, Tsujimoto Y , Kawamoto K, Senda N, Ito K, Yamazaki M. Generation of free radicals and/or active oxygen by light or laser irradiation of hydrogen peroxide or sodium hypochlorite . J Endod 2003 ;**29** :141-3. 7

- (60) : Poole AJ. Treatment of biorefractory organic compounds in wool scour effluent by hydroxyl radical oxidation. Wate Res 2004 ;**38** :3438-64

- (61) : Seghi RR, Denry I. Effect of external bleaching on indentation and abrasion characteristics of human enamel in vitro. J Dent Res 1992 ;**71** :1340-4

- (62) : E. Bonnet, Techniques d'éclaircissement sur dents dépulpées. Le fil dentaire. 2007;**21** :30-33

- (63) : LODI G. et al., Systematic Review of Randomized Trials for the Treatment of Oral Leukoplasia. J. Dent. Educ., 2002 ;**66**(8) :896-902. Review

- (64) : REYNIER F. Intérêt d'un laser chirurgical en clientèle canine. 96p. Th : Med Vet : Alfort : 2010 : 019

- (65) : ONCD : Odre Nationnal des Chirurgiens Dentistes, Acide hyaluronique – Le droit et la pratique en France et en Europe.

Disponible sur :
http://www.ordre-chirurgiens-dentistes.fr/uploads/media/Acide_hyaluronique_-_Le_droit_et_la_pratique_en_France_et_en_Europe.pdf

- (66) : Directive 93/42/CEE du conseil du 14 juin 1993 relative aux dispositifs médicaux

Disponible sur :
http://eur-lex.europa.eu/LexUriServ/LexUriServ.do?uri=CONSLEG:1993L0042:20071011:fr:PDF

- (67) : B. Crickx, X. Arrault, Dispositifs médicaux implantables, Annales de Dermatologie et de Vénéréologie, 2008 ;**135**(1), Part 3, 66-69

- (68) : D. Durand-Veil, Dispositifs médicaux : aspect légal, directives. EMC (Elsevier Masson SAS), Stomatologie,28-970-B-10,2009

- (69) : A. Pons-Guiraud , P. Bui. L'art du comblement et de la volumétrie. Ed. arnette,2009, (Dermatologie esthétique)

- (70) : M. Romagnoli, M. Belmontesi, Hyaluronic acid-based fillers : theory and practice, Clinics in dermatology, 2008 ;**26**(2): 123-159

- (71) : Pons-Guiraud A. Matériaux de comblement : techniques et effets indésirables. Encycl Med Chir (Elsevier, Paris), Cosmétologie et dermatologie esthétique,50-330-A-10,2003

- (72) : Afssaps. Principaux risques associés aux produits injectables de comblement des rides. http://www.afssaps.fr

- (73) : H. Lefort, G. Lacroix, A. Cordier, Anesthésies locorégionales de la face : principes et précautions, Annales de chirurgie plastique esthétique, 2009 ; **54**(6): 577-581

- (74) : Ascher B, Talarico S, Cassuto D, Escobar S, Hexsel D, Jae P et al. International consensus recommandations on the aesthetic usage ob BTxA (speywood units). Part II : Wrinkles on the middle and the lower face, neck and chest. J Eur Acad Dermatol Venereol 2010 ;**24** :1285-95

- (75) : Vleggaar D, Bauer U. Facial enhancement and the European experience with Sculptra® (poly-l-lactic-acid) . J drugs Dermatol 2004 ;**3** :542-7

- (76) : J.C.Bichet, P. Trevidic. Rajeunissement du tiers inférieur du visage et du cou. Annales de Chirurgie Plastique Esthétique. 2006 ;**51**(2) :122-128

- (77) : Brulon F, Meyer-Harrous V. Rapport d'étude: Alpes Maritimes vers une stabilisation du nombre de personnes âgées dépendantes d'ici 2020. INSEE PACA. Conseil général des Alpes-Maritimes. 2009

- (78) : Résultat du recensement de la population 2009. France. Evolution et structure de la population dans les Alpes-Maritimes. INSEE, 2009.

- (79) : Lipovetsky Gilles. L'Empire de l'éphémère : la mode et son destin dans les sociétés modernes, Paris, Gallimard, 1987 ; rééd. 1991, poche, « Folio essais » (n° 170), 352 p

- (80) : Le Breton David. L'adieu au corps. Ed Métailié, 1999. 237p.

- (81) : Remaury Bruno. Le beau sexe faible. Ed Grasset, 2000. 264 p.

- (82) : Abraham Sylvie. La chirurgie esthétique au masculin. Ed Mazarine, 1999. 332p.

- (83) : Debray Régis. Le bel âge. Ed Flammarion, 2013. 110p.

- (84) : The American Society for Aesthetic Plastic Surgery. 15th annual cosmetic surgery national data bank statistics. 2011
  Disponible sur : http://surgery.org/sites/default/files/ASAPS-2011-Stats.pdf

- (85) : ISAPS : International Society of Aesthetic Plastic Surgery. ISAPS International Survey on Aesthetic/Cosmetic Procedures Performed in 2010, 2011.

Iconographie :

Figures :

Figure 1 : Tableau comparatif de l'évolution de la teinte et des remaniements structurels associés au vieillissement [28]

Figure 2: Schémas expliquant les facteurs et conséquences du vieillissement de la face
A : Visage jeune
B : Fonte de graisse, gravité et force des muscles peauciers
C : Visage âgé

Figure 3: Photographies de F. Colgate

Figure 4: Mise en évidence de la symétrie globale du visage de F. Colgate

Figure 5: Photomontage avec visage parfaitement symétrique

Figure 6: Egalité de proportions des étages de la face

Figure 7: Arcs primaires et secondaires d'après Donofrio [32]

Figure 8: Ligne esthétique de Rickets (F. Maccario)

Figure 9: Ligne esthétique de Steiner (F. Maccario)

Figure 10: Ligne de Burstone (F. Maccario)

Figure 11: Ligne H d' Holdaway (F. Maccario)

Figure 12 : Angle Naso-Labial de Burstone (F. Maccario)

Figure 13: Angle de Merrifield (F. Maccario)

Figure 14 : L'arc dentaire anterieur selon Lombardi [35]

Figure 15: Ligne incisive de Frush & Fischer [35]

Figure 16: La ligne gingivale [35]

Figure 17: Lignes de transitions sur 11 et 22 [38]

Figure 18: Caractéristiques et outils pour aider à rendre un patient plus jeune [38]

Figure 19: Arbre décisionnel en Dentisterie Anti-Aging

Figure 20 : Orthodontie linguale : Système Incognito de 3M
Source : http://smileatme.net

Figure 21: Gouttière de traitement orthodontique Invisalign
Source : www.invisalign.fr

Figure 22:Exemple de cas traité avec le système Orthocaps®
Source : www.orthocaps.de
A : Situation initiale
B : Situation postopératoire

Figure 23 : Cas de dépose de coiffe ancienne sur 14 et pose d'une couronne céramo-céramique.
A : Situation initiale avec ancienne CIV sur 14
B : Situation le jour de la pose de la nouvelle couronne céramo-céramique sur 14.
Photographies : C. Maccario

Figure 24 : Différents types de préparation pour facettes : [56]
a) Préparation sans recouvrement du bord incisif (type lentille de contact)
b) Préparation avec recouvrement du bord incisif (type classique)
c) Préparation avec recouvrement incisif important (type trois-quarts)

Figure 25: Cas clinique de rajeunissement facial par pose de facettes céramiques [38]
A: Patiente avant traitement, B: Situation Clinique initiale, C : Modèle avec facettes céramique sur 12, 21 et 22 et facette partielle sur 11 (sans préparation), D : Sourire post-opéraoire, E : Patiente après traitement

Figure 26 : Exemple de stratifications de composites à visée cosmétique
A : Situation initiale, patient de 24 ans avec agénésie multiples
B : Composites stratifiés sur 13,11, 21 et 33. Couronnes fraisées sur 23 et 43 pour stellite bi-maxillaire
C : Photographie du visage au sourire après stratification des composites
Photographies : F. Maccario

Figure 27 : Cas clinique de prothèses sur pilotis implanto-portées
Photographies : JL. Roche

Figure 28 : Modification de l'esthétique d'un patient par Prothèses Amovibles Complètes
A : Avec les anciennes prothèses
B : Avec les nouvelles prothèses

Figure 29 : Structure du peroxyde d'hydrogène

Figure 30: Rupture de la double liaison du chromophore par un radical libre

Figure 31: Schémas synthétisant les principales étapes de traitement d'éclaircissement dentaire par voie interne.[62]
A : Cas initial
B : Nettoyage et préparation de la cavité
C : Etanchéité de l'obturation canalaire
D : Mise en place du mélange du produit d'éclaircissement
E : Fermeture provisoire de la dent
F : Obturation définitive

Figure 32: Cas clinique d'une coloration gris rose sur 21 suite à un choc 5 ans auparavant [62]
A : Situation initiale
B : Résultat après 2 séances de perborate de sodium

Figure 33: Marquage CE obligatoire pour les dispositifs médicaux implantables résorbables
Source : Directive 93/42/CEE du conseil du 14 juin 1993 relatives aux dispositifs médicaux.

Figure 34 : Formule de l'acide hyaluronique.

Figure 35: Disparition de l'acide hyaluronique dans la peau [69]

Figure 36: Schéma explicatif d' anesthésie infra-orbitaire par injection transcutanée [74]
X : Nerf infra-orbitaire
Flèche : point de pénétration de l'aiguille et direction

Figure 37: anesthésie du nerf infra-orbitaire par injection transcutanée [74]

Figure 38: anesthésie du nerf infra-orbitaire par injection endo-buccale. [74]

Figure 39: Schéma explicatif de l'anesthésie du nerf mentonnier par injection transcutanée [74]
X: foramen mentonnier
Flèche : Point de pénétration de l'aiguille et direction.

Figure 40: Anesthésie transcutanée du nerf mentonnier [74]

Figure 41 : anesthésie endo-buccale du nerf mentonnier [74]

Figure 42 : Injection linéaire retro-traçante [69]

Figure 43: Injection multipuncture [69]

Figure 44: Injection en éventail [69]

Figure 45: Injection en nappage [69]

Figure 46: Injection en échelle [69]

Figure 47: Injection en fermeture éclair [69]

Figure 48 : Comblement de la région labiale : points d'injection et tracé.
1 : Contour des lèvres
2 : Rides verticales de la lèvre blanche isolées
3 : Rides verticales de la lèvre blanche marquées
4 : Perte de volume
5 : Projection en avant de la lèvre
6 : Crêtes philtrales aplaties
7 : Affaissement commissures labiales

Figure 49 : Réfection du bridge complet maxillaire sur patiente de 60 ans
A : Situation initiale
B : Dépose et réfection de toutes les tailles et faux-moignons.
C : Nouveau Bridge
Photographies : F. Maccario-M. Hollender

Figure 50 : Cas clinique d'injection d'acide hyaluronique
A : Situation initiale B : Après injections
C : Situation initiale D : Après injections
Photographies : F. Maccario-S. Zermati

Figure 51: Schéma de l'incision et du décollement lors d'un lifting cervico-facial
Source : Société Française de Chirurgie Plastique Reconstructrice et Esthétique

Figure 52: ligne d'incision (a) et décollement du lambeau (b) lors d'un lifting [77]

Figure 53: Exemples cliniques de liftings cervico-faciaux (77)

Figure 54: Exemple clinique de fils crantés de suspension faciale
Photographies : Dr Foumenteze

Figure 55: Modèle de questionnaire

Figure 56: Classement préférentiel des corrections du visage par l'ensemble de l'échantillon

Figure 57 : Importance de la correction du bas du visage en fonction du sexe

Figure 58 : Importance de la correction des lèvres en fonction du sexe

Figure 59 : Importance de la correction du sourire en fonction du sexe

Figure 60 : Importance de la correction des rides et sillons marqués en fonction du sexe

Tableaux :

Tableau I : Evaluation du photo-vieillissement de la région péribuccale (d'après Glogau)[5]

Tableau II: Répartition en fonction du sexe, de la connaissance de la faisabilité d'injections par le C-D et de l'accord pour y avoir recours

Faculté de chirurgie dentaire

Approbation – Improbation

Les opinions émises par les dissertations présentées, doivent être considérées comme propres à leurs auteurs, sans aucune approbation ou improbation de la Faculté de Chirurgie dentaire. (1)

Lu et approuvé,

Vu,
Nice, le

Le Président du jury,

Le Doyen de la faculté de Chirurgie dentaire de l'UNS,

Professeur

Professeur A. MANIERE

(1) les exemplaires destinés à la bibliothèque doivent être obligatoirement signés par le Doyen et par le Président du jury

Serment d'Hippocrate

En présence des Maîtres de cette Faculté, de mes chers condisciples, devant l'effigie d'Hippocrate,

Je promets et je jure, au nom de l'Etre Suprême, d'être fidèle aux lois de l'Honneur et de la probité dans l'exercice de La Médecine Dentaire.

Je donnerai mes soins gratuits à l'indigent et n'exigerai jamais un salaire au-dessus de mon travail, je ne participerai à aucun partage clandestin d'honoraires.

Admis dans l'intérieur des maisons, mes yeux ne verront pas ce qui se passe, ma langue taira les secrets qui me seront confiés et mon état ne servira pas à corrompre les mœurs ni à favoriser le crime.

Je ne permettrai pas que des considérations de religion, de nation, de race, de parti ou de classe sociale viennent s'interposer entre mon Devoir et mon patient.

Je garderai le respect absolu de la vie humaine dès sa conception.

Même sous la menace, je n'admettrai pas de faire usage de mes connaissances médicales contre les lois de l'Humanité.

Respectueux et reconnaissant envers les Maîtres, je rendrai à leurs enfants l'instruction que j'ai reçue de leurs pères.

Que les hommes m'accordent leur estime si je suis fidèle à mes promesses,

Que je sois couvert d'opprobre et méprisé de mes confrères si j'y manque.

MACCARIO Frédéric

CADRE D'INTERVENTION DU CHIRURGIEN-DENTISTE DANS LE RAJEUNISSEMENT DU TIERS INFERIEUR DE LA FACE : LES BASES DE LA DENTISTERIE « ANTI-ANGING »

Thèse : Chirurgie dentaire, Nice, 2013, n° 42.57.13.13

Résumé :

La recherche de beauté, de jeunisme, de dynamisme, de bonne santé est aujourd'hui une quête pour beaucoup de patients seniors, qui souhaitent repousser les limites de la vieillesse. L'objectif de ce travail est d'expliquer la physiologie du vieillissement, de cadrer les normes esthétiques d'un visage jeune et sain, d'objectiver le cadre d'intervention des chirurgiens dentistes dans cette recherche de jeunesse éternelle, en détaillant les différents outils dont ils disposent actuellement ainsi que les traitements offerts par les chirurgiens esthétiques.

Afin de mieux cadrer les objectifs de traitements anti-âge par les chirurgiens-dentistes, une étude a été réalisée au sein de différents cabinets dentaires des Alpes-Maritimes (06), portant sur l'avis des patients quant à l'importance qu'ils apportent aux différentes caractéristiques du vieillissement du bas du visage, et leurs connaissances et avis concernant les injections d'acide hyaluronique par leur chirurgien-dentiste. L'enquête a regroupé 142 questionnaires, comprenant les réponses de 109 femmes et de 33 hommes.

L'étude réalisée montre que les rides et les sillons marqués seraient la caractéristique la plus importante à traiter, suivis du sourire, des lèvres et de la forme du bas du visage, avec des résultats semblables en fonction du sexe des patients. En revanche, seulement 21% des patients interrogés sont au courant de l'autorisation qu'ont les chirurgiens-dentistes de pratiquer des injections d'acide hyaluronique et que 39% des patients seraient prêts à réaliser ce traitement, indépendamment du sexe et de l'âge.

Mots clés :
- Esthétique
- Rajeunissement
- Acide hyaluronique
- Ride
- Sourire

Adresse de l'auteur : 16 Bis rue Fragonard 06800 Cagnes sur mer (France)