



HAL
open science

Gestion des atrophies osseuses verticales : blocs cortico-spongieux vs coffrage d'os particulière

Benjamin Ledoux

► To cite this version:

Benjamin Ledoux. Gestion des atrophies osseuses verticales : blocs cortico-spongieux vs coffrage d'os particulière. Médecine humaine et pathologie. 2013. dumas-00912903

HAL Id: dumas-00912903

<https://dumas.ccsd.cnrs.fr/dumas-00912903>

Submitted on 9 Dec 2013

HAL is a multi-disciplinary open access archive for the deposit and dissemination of scientific research documents, whether they are published or not. The documents may come from teaching and research institutions in France or abroad, or from public or private research centers.

L'archive ouverte pluridisciplinaire **HAL**, est destinée au dépôt et à la diffusion de documents scientifiques de niveau recherche, publiés ou non, émanant des établissements d'enseignement et de recherche français ou étrangers, des laboratoires publics ou privés.

UNIVERSITÉ NICE-SOPHIA ANTIPOLIS
FACULTÉ DE CHIRURGIE DENTAIRE
24 Avenue des Diabes Bleus, 06357 Nice Cedex 04

Gestion des atrophies osseuses verticales :
Blocs cortico-spongieux vs Coffrage d'os particulaire.

Année 2013

Thèse n°42.57.13.30

THÈSE

Présentée et publiquement soutenue devant
la Faculté de Chirurgie Dentaire de Nice
Le 9 décembre 2013 par

Monsieur Benjamin LEDEUX

Né le 7 mai 1987 à Nice
Pour obtenir le grade de :

DOCTEUR EN CHIRURGIE DENTAIRE (Diplôme d'État)

Examineurs :

Madame le Professeur	L. LUPI-PEGURIER	Présidente du jury
<u>Monsieur le Docteur</u>	<u>J. SURMENIAN</u>	<u>Directeur de thèse</u>
Monsieur le Docteur	Y. ALLARD	Assesseur
Monsieur le Docteur	E. LEFORESTIER	Assesseur



Année universitaire 2013/2014

CORPS ENSEIGNANT

56^{ème} section : DEVELOPPEMENT, CROISSANCE ET PREVENTION

Sous-section 01 : ODONTOLOGIE PEDIATRIQUE

Professeur des Universités : Mme MULLER-BOLLA Michèle

Maître de Conférences des Universités : Mme JOSEPH Clara

Assistant Hospitalier Universitaire : Mme CALLEJAS Gabrièle

Sous-section 02 : ORTHOPEDIE DENTO-FACIALE

Professeur des Universités : Mme MANIERE-EZVAN Armelle

Maître de Conférences des Universités : M. FAVOT Pierre

Assistant Hospitalier Universitaire : Mlle TABET Caroline

Assistant Hospitalier Universitaire : Mme AUBRON Ngoc-Mai

Sous-section 03 : PREVENTION, EPIDEMIOLOGIE, ECONOMIE DE LA SANTE, ODONTOLOGIE LEGALE

Professeur des Universités : Mme LUPI-PEGURIER Laurence

Assistant Hospitalier Universitaire : Mlle CUCCHI Céline

57^{ème} section : SCIENCES BIOLOGIQUES, MEDECINE ET CHIRURGIE BUCCALE

Sous-section 01 : PARODONTOLOGIE

Maître de Conférences des Universités : M. CHARBIT Yves

Maître de Conférences des Universités : Mme VINCENT-BUGNAS Séverine

Assistant Hospitalier Universitaire : M. SURMENIAN Jérôme

Assistant Hospitalier Universitaire : Mme LAMURE Julie

Sous-section 02 : CHIRURGIE BUCCALE, PATHOLOGIE ET THERAPEUTIQUE, ANESTHESIE ET REANIMATION

Maître de Conférences des Universités : M. COCHAIS Patrice

Maître de Conférences des Universités : M. HARNET Jean-Claude

Assistant Hospitalier Universitaire : M. BENHAMOU Yordan

Assistant Hospitalier Universitaire : M. SAVOLDELLI Charles

Sous-section 03 : SCIENCES BIOLOGIQUES

Professeur des Universités : Mme PRECHEUR Isabelle

Maître de Conférences des Universités : Mme RAYBAUD Hélène

Maître de Conférences des Universités : Mlle VOHA Christine

58^{ème} section : SCIENCES PHYSIQUES ET PHYSIOLOGIQUES ENDODONTIQUES ET PROTHETIQUES
--

Sous-section 01 : ODONTOLOGIE CONSERVATRICE, ENDODONTIE

Professeur des Universités : Mme BERTRAND Marie-France

Professeur des Universités : M. ROCCA Jean-Paul

Maître de Conférences des Universités : M. MEDIONI Etienne

Maître de Conférences des Universités : Mme BRULAT-BOUCHARD Nathalie

Assistant Hospitalier Universitaire : Mme DESCHODT-TOQUE Delphine

Assistant Hospitalier Universitaire : M. SIONNEAU Rémi

Assistant Hospitalier Universitaire : M. CEINOS Romain

Sous-section 02 : PROTHESES

Professeur des Universités : Mme LASSAUZAY Claire

Maître de Conférences des Universités : M. ALLARD Yves

Maître de Conférences des Universités : Mme POUYSSEGUR-ROUGIER Valérie

Maître de Conférences des Universités : M. LAPLANCHE Olivier

Assistant Hospitalier Universitaire : M. CHOWANSKI Michael

Assistant Hospitalier Universitaire : M. CASAGRANDE Nicolas

Assistant Hospitalier Universitaire : M. OUDIN Antoine

Assistant Hospitalier Universitaire : M. SABOT Jean-Guy

Sous-section 03 : SCIENCES ANATOMIQUES ET PHYSIOLOGIQUES

Professeur des Universités : M. BOLLA Marc

Professeur des Universités : M. MAHLER Patrick

Maître de Conférences des Universités : M. LEFORESTIER Eric

Maître de Conférences des Universités : Mlle EHRMANN Elodie

Assistant Hospitalier Universitaire : Mlle CANCEL Bénédicte

A Madame le Professeur Laurence Lupi-Pégurier,

Docteur en Chirurgie Dentaire

Docteur de l'Université de Nice-Sophia Antipolis

Professeur des Universités, Praticien hospitalier

Responsable de la sous-section Prévention, Epidémiologie, Economie de la Santé,

Odontologie légale

Vous me faites l'immense honneur de présider ce jury de thèse et je vous remercie de l'intérêt que vous avez bien voulu me témoigner. Je n'ai eu que rarement l'occasion de travailler avec vous en milieu hospitalier cependant vous être quelqu'un que je respecte sincèrement.

Veillez recevoir ce travail comme l'expression d'une grande admiration et de ma profonde reconnaissance.

A Monsieur le Docteur Jérôme Surménian,

Docteur de l'Université Nice-Sophia Antipolis

Assistant Hospitalier Universitaire

Je vous remercie sincèrement d'avoir accepté de m'encadrer pour la réalisation de ce travail. Vous m'avez accordé du temps à chaque fois que j'en avais besoin, toujours avec la même bonne humeur et gentillesse qui vous caractérise. Vos compétences et le partage de vos connaissances sont un exemple pour moi.

Merci pour votre implication et votre patience, ce fut un réel plaisir de travailler avec vous.

A Monsieur le Docteur Yves Allard,

Docteur en Chirurgie Dentaire

Docteur de l'Université Claude Bernard Lyon 1

Maître de Conférences des Universités-praticien Hospitalier

C'est avec beaucoup de joie que je vous compte parmi les membres du jury. Ce fut un réel plaisir de pouvoir travailler à vos côtés pendant toutes ces années et je vous remercie d'avoir su partager vos compétences et votre savoir faire. Vous êtes incontestablement l'enseignant le plus charismatique que j'ai eu pendant mes études, votre humour et votre sympathie à mon égard m'ont beaucoup aidé pendant les moments forts de mes années universitaires. Veuillez trouver ici l'expression de mes plus vifs remerciements.

A Monsieur le Docteur Eric Leforestier,

Docteur en Chirurgie Dentaire

Docteur de l'Université Nice-Sophia Antipolis

Maître de Conférences des Universités-praticien Hospitalier

Vous me faites l'honneur de siéger au jury d'examen de ma thèse. Je vous remercie pour la qualité de votre enseignement et la bienveillance avec laquelle vous me l'avez délivré. J'ai apprécié les années d'études passées avec vous tant sur un plan professionnel que personnel.

Veuillez trouver dans ce travail toute ma gratitude et l'expression de ma profonde estime.

Je dédie cette thèse :

A mes parents

A Maman,

Je mesure chaque jour la chance que j'ai de t'avoir comme mère, je te remercie infiniment d'avoir été là pour me supporter pendant toute la durée de mes études. Ton humour, ta gentillesse, ta patience et ta générosité font de toi la meilleure des mamans.

A Papa,

Etant le fils de maman dans les moments difficiles, je pense que ce soir tu es fier d'être
MON père.

Je te remercie d'avoir toujours été présent lorsque j'en ai eu besoin, de m'avoir donné cette éducation et ce fameux caractère qui te ressemble tant et que j'admire !!

Je ne serais jamais arrivé là sans vous je vous aime

A mon frère

Après toutes ces disputes quand nous étions plus jeunes, difficile à croire qu'aujourd'hui nous nous entendons aussi bien. Je suis heureux et fier d'être petit frère !

Tu es maintenant papa depuis un peu plus d'un mois, je vous souhaite tout le bonheur du monde à toi, **Julie** et forcément **Victor**.

Je vous embrasse tous les 3.

A Mémé

Tu es incontestablement la reine de la purée, tu es une grand-mère incroyable, gentille, disponible et pleine de vie. Le petit agneau est devenu grand, merci d'avoir été là pour moi.

A Manou

Partie beaucoup trop tôt, je sais que tu serais fière de moi aujourd'hui ...

Aux grands pères

Tous les deux si charismatiques, l'un par sa taille et sa moustache, l'autre par sa barbe qu'il porte si bien. Même si on ne se voit pas souvent, je sais que je peux compter sur vous et je suis heureux de vous avoir tous les deux ce soir à mes côtés.

Je remercie également mes deux Belles-Grand mères Yolande et Albine.

Au reste de la famille,

Tatie, Tonton, Charlie et Nelly sans oublier mes très chères cousines Emilie, Manon, Charlie et Tessouille. Merci de votre gentillesse.

Je remercie également

Ma Marraine adorée et bien sur Romain, Loulou, Roseline, Nadine, Anne Sil et les Cortones

Votre présence ce soir me touche sincèrement.

A Amandax

Depuis cette rencontre le jour de la fête de la musique (où tu m'avais déjà tapé dans l'œil), nous ne nous sommes plus jamais quittés. Je te remercie pour tout l'amour et la gentillesse que tu me portes, ainsi qu'au soutien que tu m'as procuré pendant l'élaboration de cette thèse.

Je t'aime...

A la belle équipe

Le fameux Bernardus, la Grande gueule Maxime, l'exceptionnel Crico et sa famille, nos deux expats Jtos et Hosmal, bien évidemment le binôme Romano sans oublier ce grand fou de Bartel, Jon A et bien sûr Fred si t'es à l'heure !! Enfin Mon Didgio toujours là dans les bons coups !!

Merci pour tout les gars (CRIT, CALVI, ST GE, PARIS et aux futures aventures)

A l'équipe féminine

Alice, Morgann, Caro, Lolax, Benax et Juliette quand tu reviendras !!

Vous êtes au top les filles !

A MON Marseillais préféré

Nico mon ami d'enfance qui me supporte depuis plus de 26 ans, je suis heureux de te voir ce soir, et surtout heureux de l'honneur que tu me fais de m'avoir choisi comme témoin pour ton futur mariage. Vivement fin mars, pour fêter ça comme il se doit !!

Merci Marine d'être là, ne t'inquiète de rien je gère tout pour Miami ☺

A la Team Nocturne

Paladz le nouveau, Hugues l'ancien, Sérane et QUARTINOO !, Leroux et Max H, Yo et Max R ainsi que Max le jeune.

De très bons souvenirs avec vous.

Aux invités les plus mal reçus

Ce fameux couple Cindy et Julien, si vous ne savez pas où dormir le soir d'une thèse vous savez où frapper !

Aux autres amis

Piétri, Audrey du col, Marco, Laurine, Sadoul, Elias, Gwen, Melko, Mathieu, Léa, Maer et mes autres D2, Mathieu ,Jérémy et Joyce (juste avant l'impression !)...et notre très cher Francis.

Et à toutes les personnes que j'ai pu oublier....

Table des matières

I. Introduction.....	11
1. Intérêts des greffes osseuses et de l'augmentation verticale en particulier.....	11
2. Les difficultés rencontrées lors des greffes osseuses verticales.....	12
3. Les substituts osseux.....	15
a) Cahier des charges d'un matériau de comblement idéal.....	15
b) les différents substituts.....	15
c) L'os autogène.....	19
II. Généralités.....	21
1. Structure histologie du tissu osseux.....	21
a) La matrice osseuse.....	21
b) Les cellules du métabolisme osseux.....	21
2. Remaniement osseux.....	24
3. Le prélèvement du greffon autogène.....	27
a) Les différents sites de prélèvement intraoral.....	27
b) Les différents sites de prélèvement extraoral.....	28
III. Cicatrisation et intégration des greffons en fonction de l'approche chirurgicale.....	31
1. Greffe d'apposition et ostéosynthèse de contact.....	31
a) Définition.....	31

b) Intérêt/cicatrisation.....	31
c) Technique chirurgicale.....	32
2. Coffrage d'os particulière et ostéosynthèse à distance....	33
a) Définition.....	33
b) Intérêt/cicatrisation.....	33
c) Technique chirurgicale.....	33
3. Les principaux facteurs influençant le succès d'une transplantation autogène.....	35
4. Avantages et inconvénients de ces deux techniques.....	37
IV Les complications consécutives à ces greffes.....	39
1. Les complications lors de la fixation du greffon.....	39
2. Exposition du greffon.....	39
3. Abscess post-opératoire.....	40
V Cas cliniques.....	41
1. Cas d'une greffe en onlay.....	41
2. Cas d'une greffe d'apposition à distance.....	44
a) Cas n°1.....	44
b) Cas n°2.....	50
VI Conclusion.....	54

I. Introduction

Les artifices prothétiques actuels permettant de compenser un édentement sont nombreux et leurs indications sont dépendantes de plusieurs facteurs : généraux, locaux ou locorégionaux.

L'avulsion de l'organe dentaire s'accompagne d'une altération des tissus parodontaux ce qui a pour conséquence de diminuer le volume osseux disponible pour la mise en place d'une prothèse implanto-portée dans ce secteur. (1)

Cette perte osseuse s'effectue dans tous les sens de l'espace, donc aussi bien au niveau horizontal que vertical.

1. Intérêts des greffes osseuses et de l'augmentation verticale en particulier

L'objectif de cette thèse sera d'étudier les différentes techniques de greffes osseuses au niveau des crêtes alvéolaires, afin de palier à un manque de ce tissu dans le sens vertical et de déterminer parmi celles-ci quelle est la meilleure technique.

Les greffes d'apposition osseuses verticales permettent de générer un volume suffisant pour la réalisation d'un traitement implantaire.

Il s'agit de prélever un greffon et de le fixer par l'intermédiaire de vis d'ostéosynthèse au niveau du défaut osseux et de permettre son intégration. (2, 3)

Ce type de chirurgie s'effectuera le plus souvent au niveau du maxillaire antérieur ainsi qu'à la mandibule. En effet un défaut osseux situé au niveau du sinus maxillaire sera corrigé par une technique de comblement sinusien mieux tolérée par le patient.

Toutefois, l'apposition de bloc osseux dans le sens vertical trouve sa principale indication quand l'espace inter-arcade est trop important.

Dans ce cas présent il y a deux avantages :

- mécanique

En diminuant l'espace inter-arcade la hauteur des couronnes prothétiques sera diminuée, ce qui aura pour conséquence directe d'abaisser le bras de levier et donc de diminuer les contraintes exercées au niveau de la prothèse implantaire.

A long terme la stabilité de l'implant sera grandement améliorée.

- esthétique

L'espace inter-arcade étant diminué suite à l'apposition du bloc osseux dans le sens vertical, les couronnes prothétiques pourront être réalisées en ayant des dimensions standards ce

qui permettra d'avoir un alignement des collets gingivaux plus harmonieux et donc plus esthétique.

Par exemple sur la figure ci-dessous, les collets dentaires ne sont pas alignés, les couronnes prothétiques sont trop longues et le bras de levier est trop important. Ces défauts auraient pu être corrigés avec une greffe d'apposition osseuse.

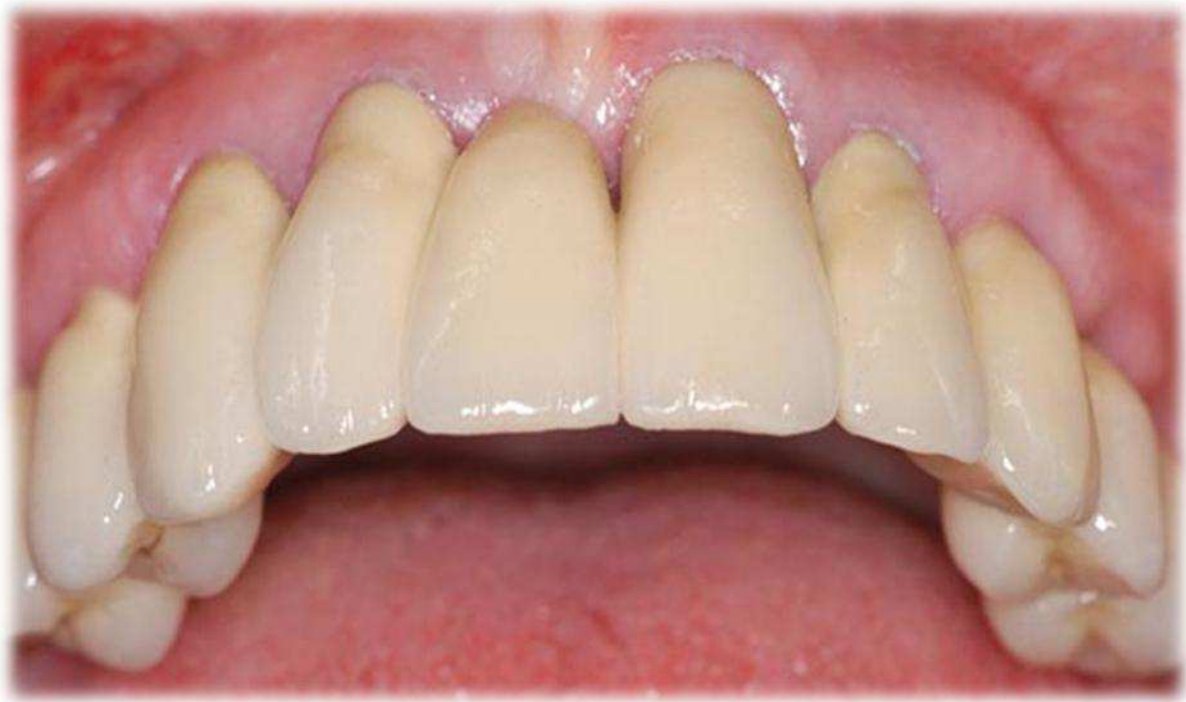

Figure 1 : Prothèse inesthétique (compensation d'un défaut osseux vertical par de la céramique)

Les greffes osseuses présentent en plus un avantage considérable, en effet elles permettent de rendre le site propice à la pose d'un implant quand la distance avec une zone anatomique à risque n'est pas suffisante.

2. Les difficultés rencontrées lors des greffes verticales

La revascularisation et donc l'intégration d'un substitut osseux quel qu'il soit, est permise par son immobilité et sa non-exposition.

L'apport vasculaire est dépendant du site receveur, à la fois de sa localisation dans la cavité buccale mais aussi de sa morphologie. En effet, de part l'anatomie de la crête alvéolaire la surface de contact avec le greffon est moins importante lors d'une greffe verticale que lors d'une greffe horizontale.

La revascularisation sera donc diminuée pour les greffons apposés verticalement ce qui diminue nettement le taux de succès dans ce cas.

Il faut également tenir compte de l'apport sanguin via les tissus mous, celui-ci étant réduit au niveau crestal, la difficulté des greffes verticales augmentent encore.

Enfin, pour diminuer le risque d'exposition du greffon, il faut impérativement éliminer les tensions au niveau des sutures du site greffé. (4). Il est facilement compréhensible vu la situation anatomique du trait d'incision que le risque d'exposition du greffon est supérieur lors des greffes verticales.

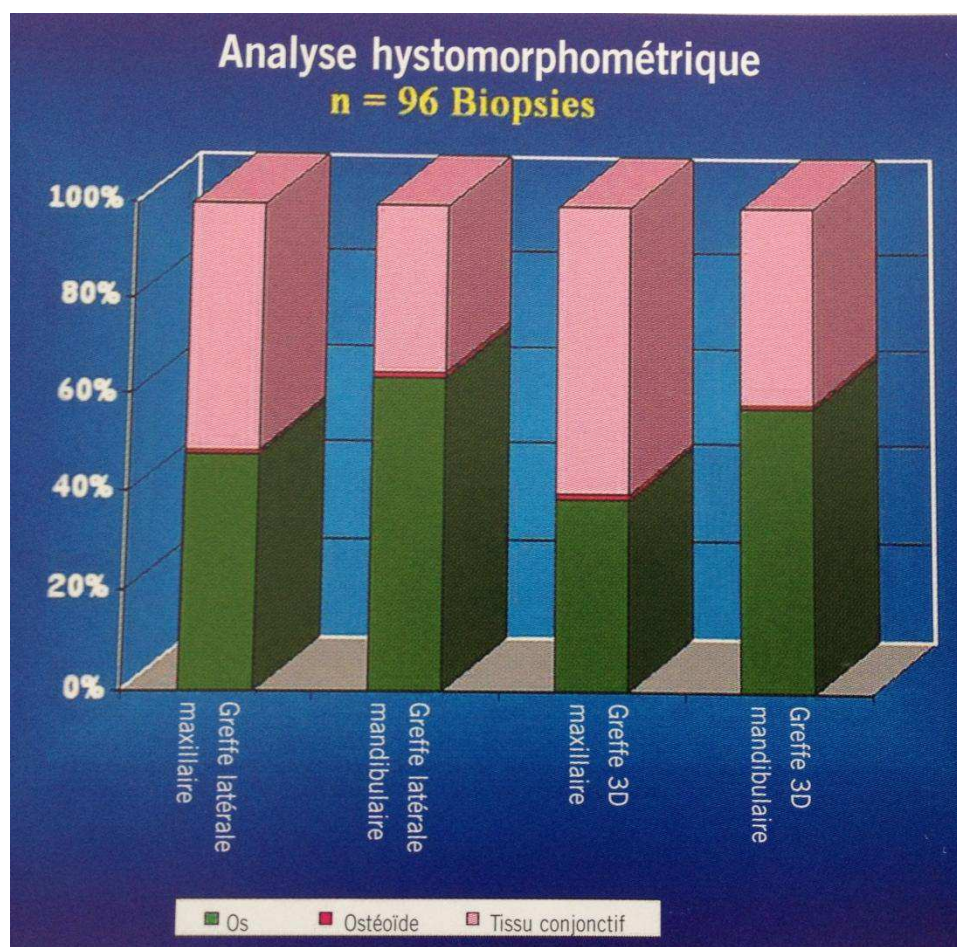


Figure 2 : Analyse histomorphométrique moyenne d'os greffé et régénéré . Mise en évidence des différences entre greffes verticales et horizontales.

(D'après F KHOURY Greffe osseuse en implantologie.)

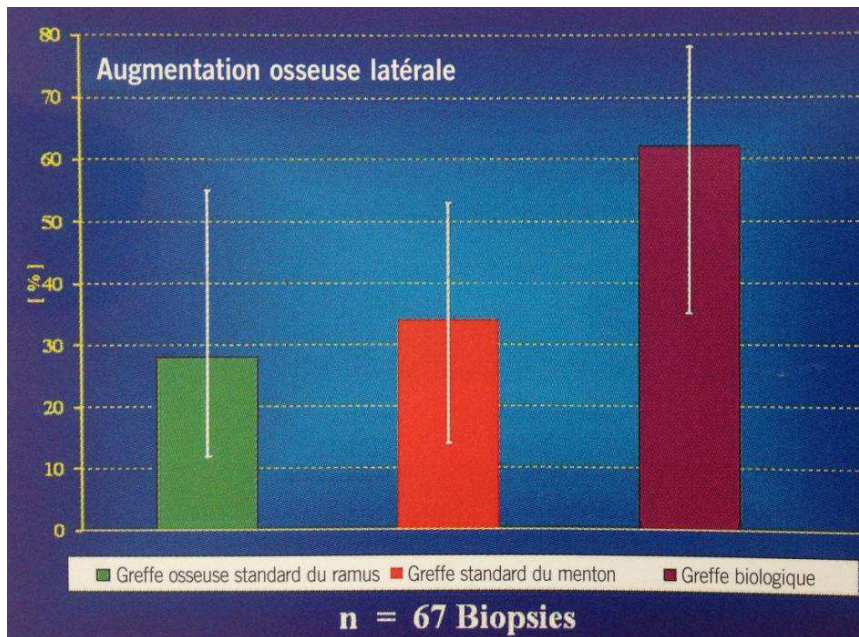


Figure 3 : Taux moyen d'ostéocytes vivants à quatre mois post-opératoire d'une greffe horizontale.

(D'après F KHOURY Greffe osseuse en implantologie.)

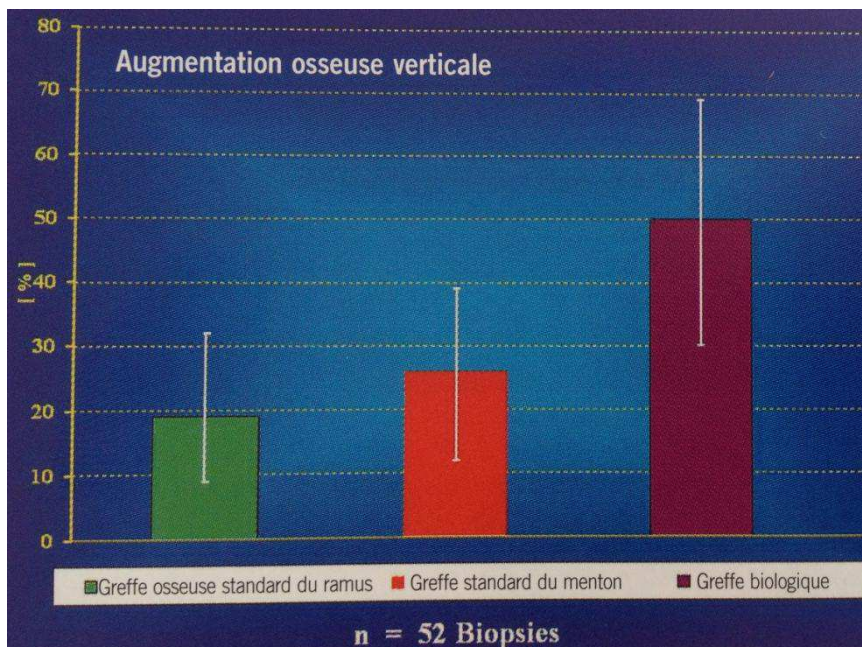


Figure 4 : Taux moyen d'ostéocytes vivants à quatre mois post-opératoire d'une greffe verticale

(D'après F KHOURY Greffe osseuse en implantologie.)

Ces diagrammes confirment que le taux de succès est supérieur lors des greffes osseuses horizontales à la fois en fonction du site receveur mais aussi du site donneur.

3. Les substituts osseux

a) Cahier des charges d'un matériau de comblement idéal

- biocompatible : accepté par l'organisme
- ostéogénique : le matériau doit avoir une interaction avec le milieu biologique. Il peut être ostéoinducteur c'est-à-dire induire une formation osseuse à partir de cellules souches et /ou ostéoconducteur c'est-à-dire conduire la formation osseuse à partir d'une base. (5)
- résorbable en phase avec la formation osseuse
- disponible en quantité suffisante
- facilité d'utilisation
- hydrophile
- non allergène
- mauvais support pour la croissance bactérienne

b) Les différents substituts

Les biomatériaux utilisés pour subvenir à un déficit osseux ne sont pas considérés comme des médicaments mais appartiennent à la catégorie des « dispositifs médicaux implantables » (DMI)

De ce fait, ils font l'objet d'une réglementation à la fois rigoureuse mais aussi très contraignante avant d'être mis sur le marché européen. (6)

α. Les matériaux d'origine naturelle

- ❖ Les allogreffes :

Dans ce type de greffe, le donneur et le receveur font partis de la même espèce, il s'agit donc d'os prélevés sur des cadavres dans les 24 heures suivant leurs décès ou sur des têtes fémorales de donneurs vivants.

On distingue deux familles d'allogreffes en fonction des traitements de stérilisation :

- **les lyophilisés**: ce procédé consiste à extraire l'eau d'un produit (ici le tissu osseux), à l'aide de la surgélation (ici l'azote liquide est utilisée) puis de la faire évaporer sous vide. La glace doit passer de l'état solide à l'état gazeux sans passer par l'état liquide : c'est la sublimation. L'os garde ainsi son aspect et ses propriétés tout en ayant réduit l'antigénicité de l'allogreffe.

Il existe deux types d'os lyophilisés :

- *FDBA (Freeze Dried Bone Allograft)* : os d'origine humaine lyophilisé.
- *DFDBA (DeminerIALIZED Freeze Dried Bone Allograft)* : os d'origine humaine lyophilisé et déminéralisé. (7)

- **la déshydratation par solvant** : (ex : procédé Tutoplast) à la différence d'avec la lyophilisation, aucune trace de moelle osseuse ne subsiste mais la trame minérale et le collagène restent présent. (8)

Ce procédé comprend 5 étapes :

- la délipidation : elle s'effectue avec de l'acétone sous ultrasons cela permet d'éliminer les virus présents dans les lipides (VIH et hépatites C).
- le traitement osmotique : il a pour effet de rompre les membranes des cellules permettant ainsi de tuer les bactéries et d'éliminer les débris cellulaire et les antigènes.
- le traitement au peroxyde d'hydrogène : il détruit les protéines solubles restantes et désactive les virus non enveloppés.
- la déshydratation par un solvant : l'acétone est utilisée, cela permet de désactiver les agents pathogènes restant comme les virus encapsidés.
- l'irradiation aux rayons Gamma à faible dose : le tissu est stérilisé.

L'os allogénique est un os d'origine humaine, les trames minérales entre le site receveur et le site donneur sont donc identiques. Ces similitudes constituent un avantage pour l'os allogénique par rapport aux autres substituts osseux où la trame osseuse se rapproche seulement de la structure de l'os humain. (9)

Les deux inconvénients majeurs imputables aux allogreffes sont d'une part des propriétés ostéoinductrices inconstantes donc non-retenues et d'autre part un risque existant même si il est quasi-nul de contamination pour le patient.



Figure 5 : Conditionnement du Puros® en bloc cortico-spongieux

❖ Les xénogreffes

Il s'agit de greffer un tissu qui provient d'une espèce différente. La provenance est diverse des mammifères aux seiches, les plus utilisés sont les substituts osseux venant de l'os bovin ou porcin. (10)

Ici comme pour les allogreffes, le risque de transmission de micro-organismes pathogènes est faible mais non nul. L'os prélevé va subir une élimination des débris cellulaires puis il va être déprotéiné, délipidé puis stérilisé.

Exemple du bio-Oss® (origine bovine) et bio-guide (os d'origine porcine).

- l'os et le collagène proviennent d'exploitations contrôlées
- des tests sanitaires sont effectués sur les animaux concernés
- début d'un processus de purification qui consiste à éliminer la fraction organique de l'os via :
 - un traitement thermique de 15h à haute température
 - un traitement chimique : l'os prélevé et plongé dans une solution alcaline
 - un traitement physique : stérilisation par rayons Gamma.

L'os bovin possède de nombreuses similitudes avec l'os humain. En effet le bloc obtenu est poreux et permet ainsi une bonne ostéo-conduction en constituant une trame ce qui facilite la migration des ostéoblastes et stimule la vascularisation par capillarité.

Ce substitut osseux possède de bonnes propriétés mécaniques mais présente l'inconvénient de ne pas se laisser résorber rapidement par les processus du métabolisme d'élimination du corps humain. Le nouvel os autogène formé sera donc moins abondant. (11)

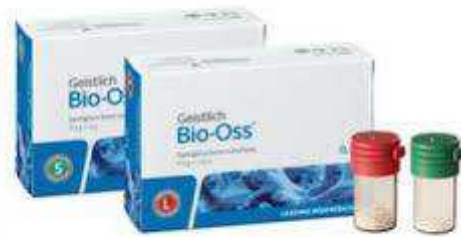

Figure 6 : conditionnement du Bio-Oss®

β. Les matériaux synthétiques

Pour les greffes alloplastiques, le risque de transmission de micro-organismes n'existe pas car ces matériaux sont biocompatibles c'est-à-dire non-toxiques pour l'organisme.

On note trois principaux substituts alloplastiques :

- les céramiques phospho calciques ont une composition chimique et structurale proche des phases minérales du tissu osseux humain. Elles tendent à obtenir des propriétés mécaniques semblables à celles de l'os spongieux. Elle est obtenue par la compaction d'une poudre de base puis un frittage entre 1100 et 1300°C. (12)
- les bioverres sont des matériaux bioactifs c'est-à-dire qu'ils forment de l'hydroxyapatite carbonaté quand il sont dans le milieu physiologique ce qui leur confère leurs propriétés d'ostéoconduction et de résorption. (10)
- les carbonates de calcium proviennent du corail ou de la nacre. Le traitement consiste à éliminer la matrice organique et stériliser le substitut via des rayonnements ionisants Béta. Sa porosité de 100 à 200 microns est similaire à celle de l'os spongieux et possède également des propriétés d'ostéoconduction et de résorption. (10)

Tous ces matériaux représentent une alternative à l'os autogène, cependant à long terme la vascularisation et l'intégration du greffon donnent des résultats incertains, ceux-ci étant dû à la variabilité de résorption du matériau utilisé.

c) L'os autogène

Les revues de la littérature sont unanimes, l'os autogène représente le « gold standard » des matériaux utilisés dans le cadre des greffes osseuses. (3,5,10,13,14,15)

L'autogreffe est une greffe dans laquelle le greffon provient du sujet lui-même car étant donné que le sujet donneur et le receveur sont identiques la compatibilité immunitaire est totale et le risque de transmission de maladies donc diminué au maximum.

Les sites de prélèvement sur lesquels nous reviendrons par la suite peuvent être extra ou intra-oral en fonction de la quantité d'os à greffer.

C'est le seul substitut osseux à être doté de trois propriétés, il fournit à la fois :

- des facteurs ostéoinducteurs bioactifs
- des cellules ostéogéniques
- un « échafaudage » ostéconducteur

L'osteoinduction est permise grâce à des facteurs de croissance et des protéines présentes dans l'os, elles permettent de réguler le métabolisme cellulaire en différenciant des cellules souches en cellules ostéogénitrices.

Pour se faire des facteurs de croissance vont se lier à des récepteurs situés au niveau de la membrane de la cellule et activer une réaction intracellulaire.

Cette activation est liée à une enzyme (une protéine kinase) qui permet en transférant un groupe phosphate d'induire une cascade enzymatique générant la transcription de l'acide ribonucléique messager (ARNm) pour synthétiser une protéine ayant vocation à la fois intra mais aussi extracellulaire.

Associées à d'autres facteurs, cette protéine entrainera une régularisation osseuse via une production et une résorption osseuse contrôlée.

Nous pouvons lister brièvement les facteurs de croissance et les protéines retrouvées dans l'os autogène et ayant un rôle dans l'ostéoinduction :

- ✚ TGF- β : Transforming Growth Factor β
- ✚ IGF1 et IGF2 Insulin-like Growth Factor
- ✚ PDGF (platelet derived growth factor)
- ✚ bFGF (Fibroblast Growth Factor)
- ✚ BMP (Bone Morphogenic Protein)

L'os autogène possède également des propriétés ostéoconductrices, il va servir de trame micro et macroscopique permettant aux cellules impliquées dans la formation osseuse de se développer.

Malheureusement ce matériau de comblement, « idéal », présente incontestablement les défauts que nous pouvons imputer au prélèvement, à savoir :

- la morbidité du site receveur
- un temps opératoire augmenté
- une quantité réduite de matière à greffer (si prélèvement intra- oral)
- deux sites opératoires sont nécessaires

Les mécanismes de la physiologie osseuse et de sa cicatrisation seront décrits ultérieurement.

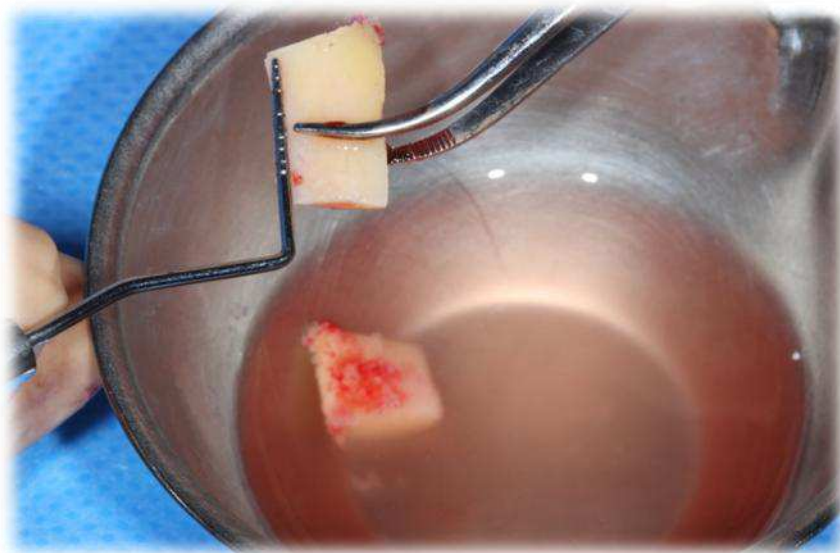


Figure 7 : Exemple prélèvement d'un greffon autogène de dimension souhaitée.
(CHU St Roch, Dr Surménian)

On constate que les blocs autogènes ont été prélevés en quantité suffisante. Aussi ils se présentent sous une forme dite « exploitable » car ils peuvent être fixés sur le lit receveur. Le prélèvement de débris **uniquement** n'aurait pas d'indication dans le cas de greffes d'apposition osseuses.

II. Généralités

1. Structures histologiques du tissu osseux

a) **La matrice osseuse**

Ce sont les ostéoblastes qui sont responsables de la synthèse de la matrice osseuse, les ostéoclastes jouent le rôle de régulateur.

1) Le collagène : c'est l'élément majoritaire de la matrice organique. (16)

En effet on retrouve 85 à 90% de collagène de type I dans la matrice osseuse. Cette molécule a une forme de triple hélice comportant deux chaînes alpha 1 et une chaîne alpha 2. Une fois que les fibres collagéniques sont formées, elles peuvent s'associer à des protéines non collagéniques, des facteurs de croissance et des protéines plasmatiques qui sont sécrétées par les ostéoblastes. (17)

On obtient ainsi la formation d'un tissu ostéoïde qui constitue une trame qui se minéralisera par la suite.

2) Les protéines non collagéniques :

Elles sont représentées par les Ostéonectines, ostéocalcines, sialoprotéines (BSP), les protéines sériques et les protéoglycanes. La plupart de ces protéines non-collagéniques possèdent une affinité avec l'ion calcium (Ca^{2+}) car elles possèdent un groupement acide. Cette affinité permet de fixer ou de transloquer l'ion calcium afin de minéraliser le tissu ostéoïde.

On retrouve également des facteurs de croissance au sein de la matrice osseuse comme le transforming growth factor (TGF) beta ou des membres de la famille des insulin-like growth factors (IGF). Toutes ces protéines non-collagéniques sont donc impliquées dans le recrutement cellulaire mais aussi dans la régulation du remaniement osseux. (16)

b) **Les cellules du métabolisme osseux**

1. Les ostéoblastes

Ces cellules sont issues de cellules précurseurs pluripotentes mésenchymateuses. Leur principale fonction est de synthétiser le tissu ostéoïde et de participer à sa minéralisation. Au cours de la formation du tissu osseux, les ostéoblastes vont se différencier et perdre de leur activité.

Certains vont s'incorporer dans la matrice osseuse et devenir des ostéocytes, d'autres vont s'aplatir sur la surface de l'os, on les appelle les cellules bordantes (Bone Lining Cells).

Ces dernières participent à l'activité métabolique de l'os, elles permettent aussi de réguler le flux d'ions entre la moelle osseuse et l'os via la barrière qu'elles forment en s'unissant les une aux autres. Et enfin d'autres vont mourir par apoptose.

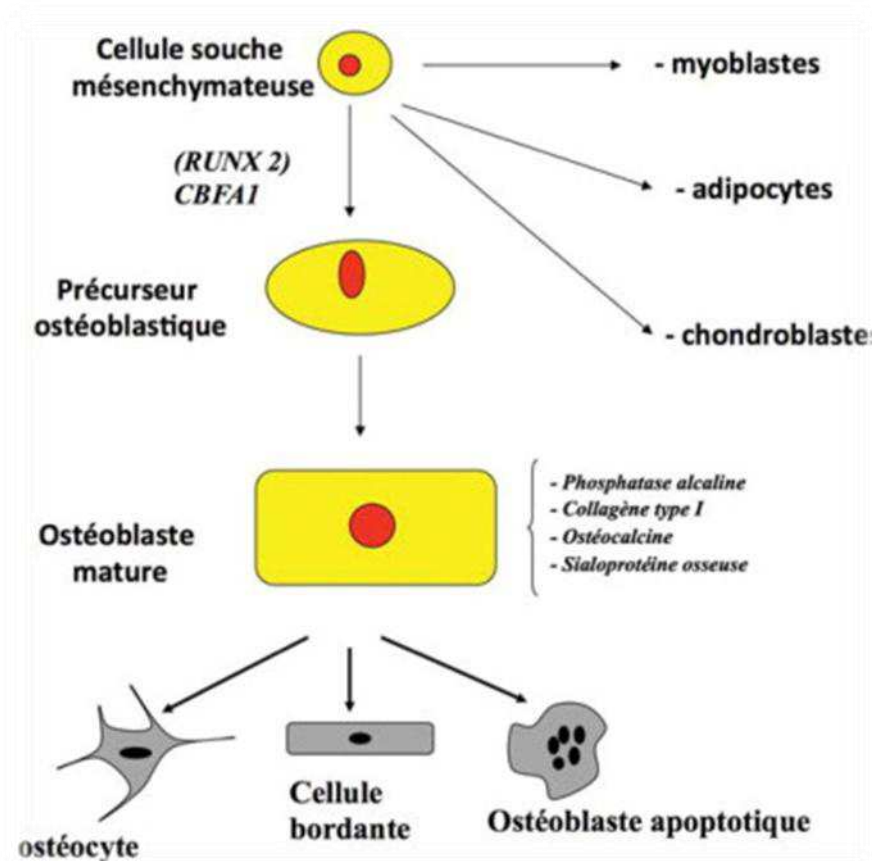


Figure 8 : Différenciation d'une cellule souche mésenchymateuse.

2. Les ostéocytes

C'est une cellule osseuse issue de la différenciation des ostéoblastes, elle est métaboliquement peu active. De forme étoilée, elle est aplatie, fusiforme et possède un noyau central condensé. Cette cellule est contenue dans une logette minéralisée appelée ostéoplaste et ne peut en sortir.

L'ostéocyte possède de nombreux prolongements cytoplasmiques qui s'étendent à l'extérieur de l'ostéoplaste permettant d'être connectés à d'autres ostéocytes, à des ostéoblastes et aux cellules bordantes.

Ces connexions via les prolongements cytoplasmiques se nomment des GAP-JUNCTIONS, elles permettent de véhiculer un message chimique (ions calcium surtout et des hormones) mais aussi un message mécanique (mouvements liquidiens, gravité et déformations). (18)

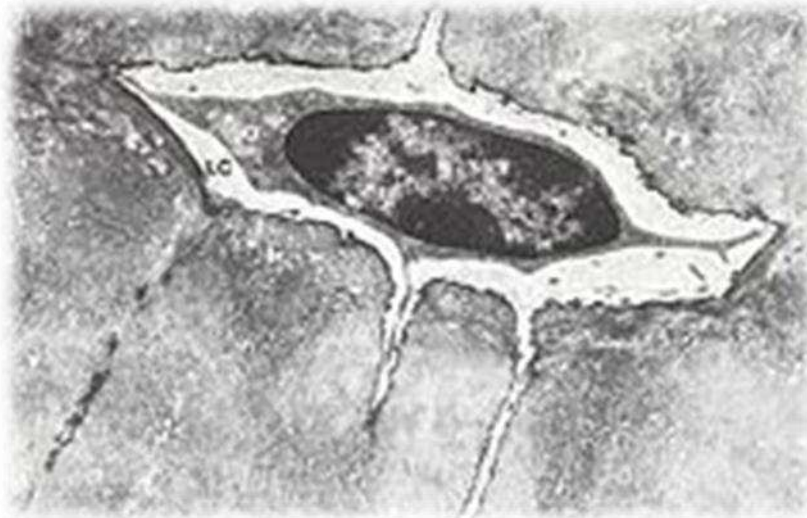


Figure 9 : Un ostéocyte et ses prolongements cytoplasmiques, logés dans un ostéoplaste.

3. Les ostéoclastes

Ils proviennent de cellules souches hématopoïétiques, c'est-à-dire qu'ils sont issus de la fusion de deux monocytes qui deviennent des macrophages.

Ce sont des cellules géantes plurinucléées, spécialisées dans l'élimination des tissus calcifiés, on les retrouve au niveau des lacunes de résorption appelées lacunes de Howship.

Les ostéoclastes ont une réaction positive à la phosphatase alcaline. La cellule présente une surface où la membrane cellulaire est plissée, elle forme des invaginations. Au niveau de ces digitations cytoplasmiques des protons sont libérés au niveau de la zone minéralisée à éliminer.

Cette libération de protons a pour conséquence d'acidifier le milieu afin de dissoudre les tissus durs, laissant la phase organique libre qui sera par la suite éliminée par des enzymes lysosomiales et des collagénases. (19)

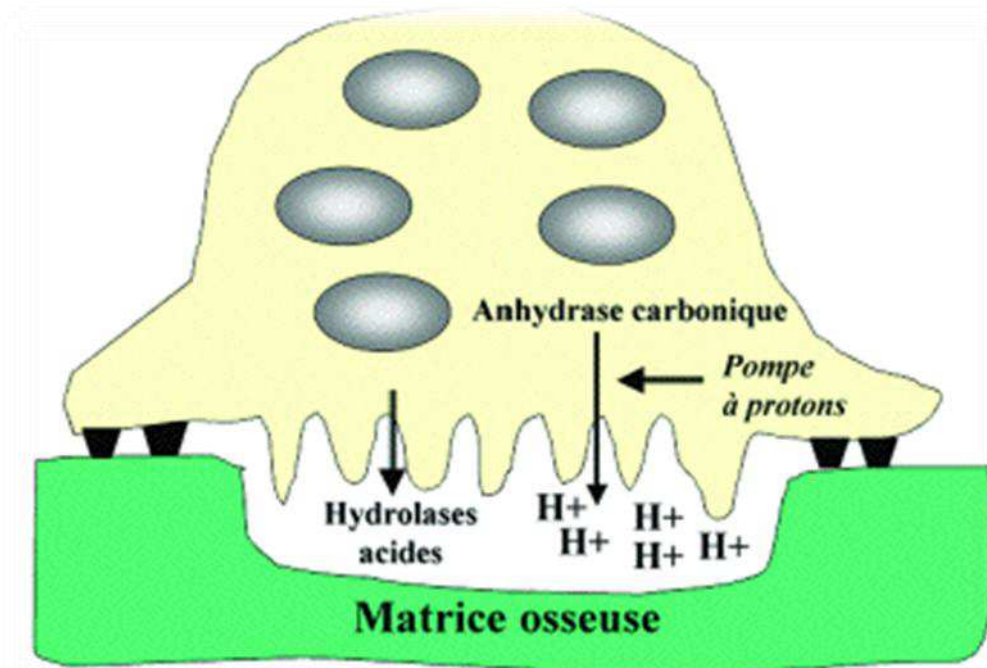


Figure 10 : Représentation d'un ostéoclaste, avec ses sites d'ancrage sur la matrice osseuse et la bordure en brosse au contact de la chambre de résorption de l'os.

2. Le remaniement osseux

Le tissu osseux quel qu'il soit est en perpétuel remaniement, cela est permis grâce à deux processus essentiels : le **modelage** et le **remodelage** osseux (apposition / résorption). (16)

- Le modelage osseux correspond aux différents mécanismes mis en jeu permettant d'adapter les os aux charges mécaniques auxquels ils sont soumis durant la croissance. Le modelage osseux est plus actif là où les surfaces périostées prédominent comme le maxillaire et la mandibule.
- Le remodelage osseux consiste à remplacer un os ancien par de l'os nouveau et ce tout au long de la vie.

Grâce aux travaux de Frost en 1964, il est admis que le remodelage osseux débute par une phase de résorption osseuse puis se poursuit par une phase de formation aboutissant au remplacement du tissu minéralisé. (20,21)

Le contrôle et la régulation du remodelage osseux font parti d'une séquence invariable :

- activation
- résorption

- inversion
- apposition

✚ L'activation : c'est une phase essentielle puisqu' elle est à l' origine d'une cascade d'évènements :

- La réception et la transmission d'un signal
- Le recrutement des précurseurs ostéoclastiques
- La reconnaissance de la zone à résorber
- L'ancrage des précurseurs au niveau de la zone à résorber

✚ La résorption : elle s'effectue au niveau de la bordure plissée des ostéoclastes.

En effet au niveau de cette dernière se trouve des pompes à protons (cf : figure 3) permettant en acidifiant le milieu de dissoudre la phase minérale de l'os.

Conjointement des cellules fibroblastiques ou monocytaires riches en hydrolases lysosomiales interviennent pour phagocyter la phase organique mise à nu lors de la déminéralisation osseuse. On obtient ainsi des lacunes de résorption appelées lacunes de Howship.

✚ L'inversion : pendant cette phase on observe un équilibre entre le nombre de cellules pré-ostéoblastiques et le nombre d'ostéoclastes dans les lacunes de résorption. C'est une phase d'équilibre entre la résorption et la formation osseuse.

✚ L'apposition : dès le début de la formation osseuse, des ostéoblastes pleinement différenciés sont alignés face à la surface osseuse et permettent de synthétiser la nouvelle matrice ostéoïde.

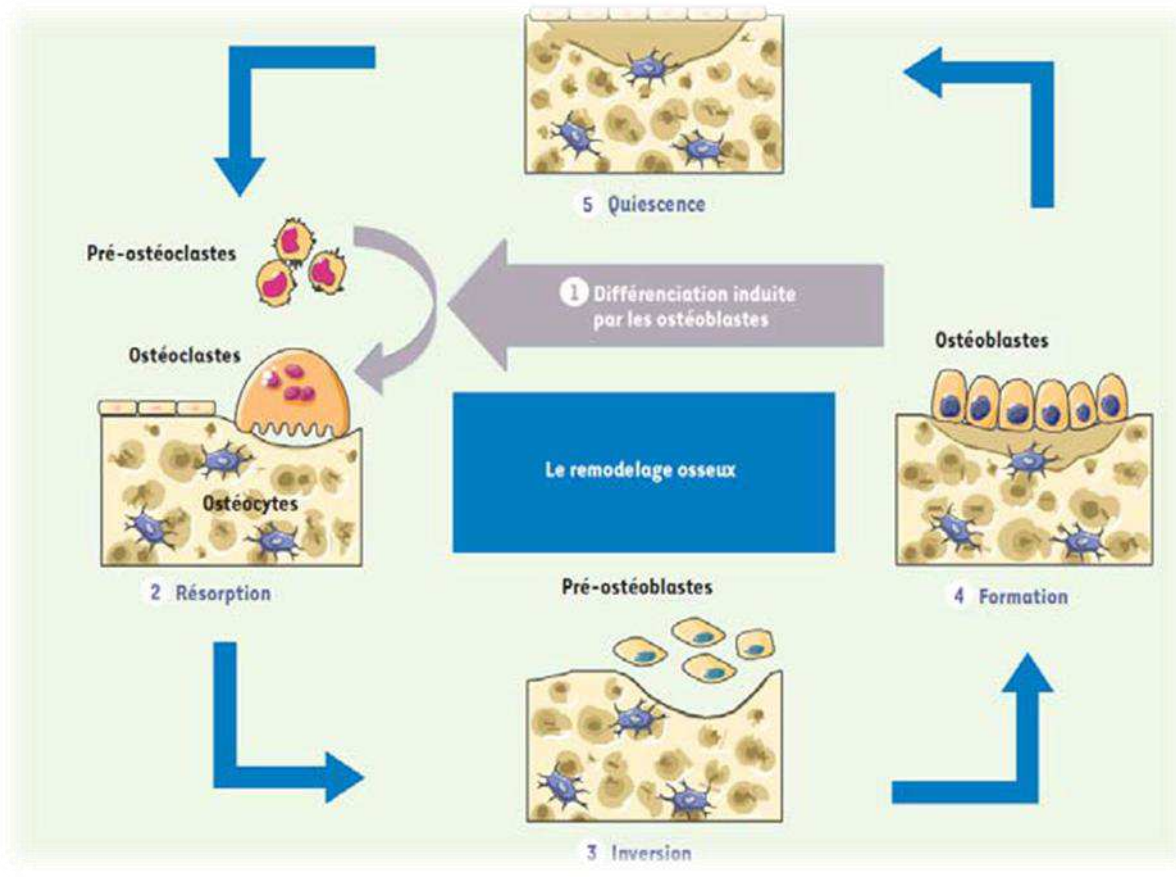


Figure 11 : Schéma récapitulatif du remodelage osseux décrit ci-dessus

La régulation du remaniement osseux est permise grâce à l'existence d'un complexe : RANK-L / RANK / OPG.

Ce système repose sur un ligant : **RANK-L** qui est une protéine soluble qui active le médiateur de la résorption osseuse **RANK**.

RANK est une protéine membranaire située sur les pré-ostéoclastes, une fois activée, cette dernière permettra à un ostéoclaste de devenir multinuclé et fonctionnel permettant d'initier la résorption osseuse.

Il existe une protéine : **l'ostéoprotégrine (OPG)** qui a plus d'affinités avec RANK-L que RANK.

L'OPG est donc un régulateur endogène naturel essentiel du mécanisme RANK RANK-L.

L'OPG agit comme un leurre en se liant à RANK-L, elle empêche donc la maturation des ostéoclastes et inhibe par conséquent la résorption osseuse.

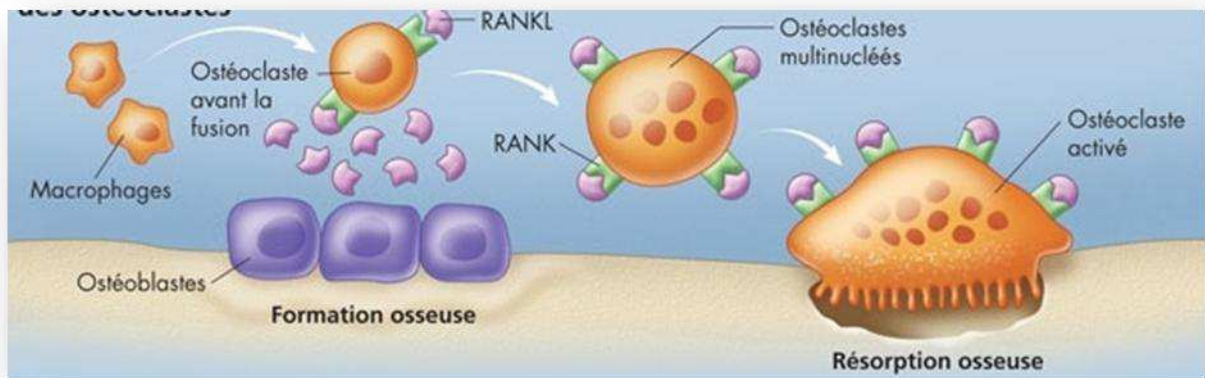


Figure 12 : Maturation d'un ostéoclaste et résorption osseuse.

3. Le prélèvement du greffon autogène

a) Les sites de prélèvements intra-oraux

- ✚ La tubérosité maxillaire : c'est la principale zone du maxillaire où les prélèvements sont réalisés.
- ✚ Le ramus mandibulaire : c'est la zone de prélèvement privilégiée (intra-oral), elle se situe sur la face latérale de la mandibule comprise entre le foramen mentonnier et la pointe du coroné le long de la ligne oblique externe.

Cette partie est facilement accessible et les douleurs postopératoires sont fortement diminuées par rapport aux autres techniques car elles sont comparables à l'avulsion d'une dent de sagesse incluse. (22)

- ✚ La symphyse mentonnière : ici le prélèvement s'effectue dans la zone antérieure de la mandibule, entre les trous mentonniers en dessous des racines dentaires et au dessus du bord basilaire. Cette zone est également très accessible, cependant les douleurs postopératoires sont plus importantes à cause des filets nerveux issus des foramens mentonnier qui se prolongent en avant. (22)

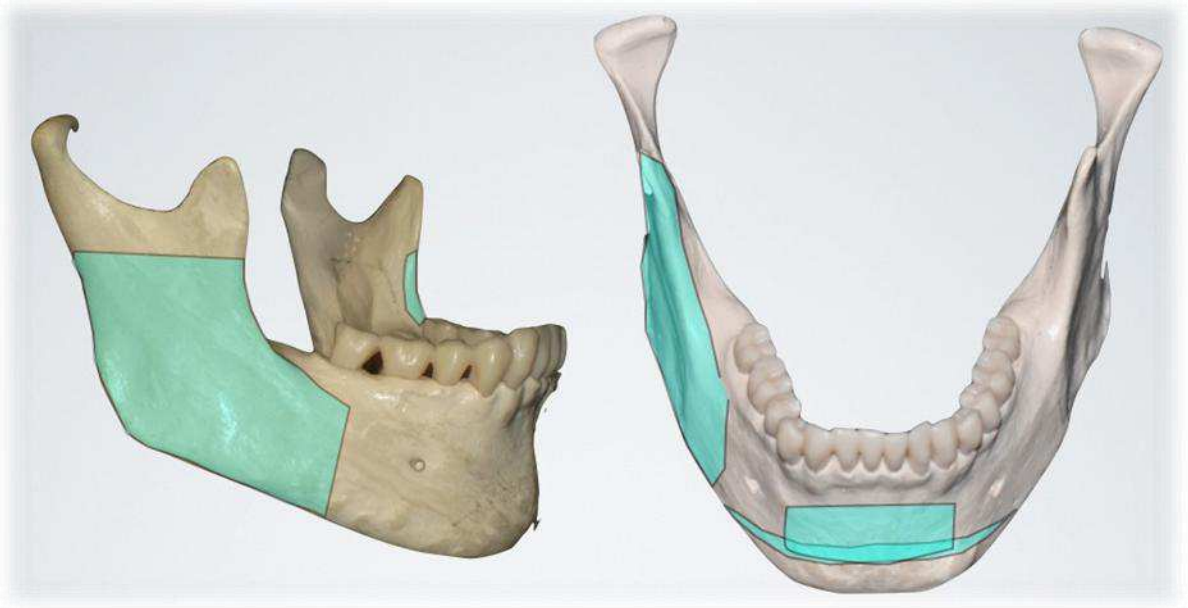


Figure 13 : Zone de prélèvement ramique et symphysaire.

- ✚ Les sites édentés et les exostoses linguales : les exostoses fournissent un os cortical très dur, en quantité très réduite et difficile à exploiter.

Le tissu osseux prélevé en intra-oral présente une qualité bien supérieure à celui prélevé en extra-oral du fait de son origine embryonnaire et des similitudes avec le tissu receveur. Cependant, lorsque la quantité d'os nécessaire est trop importante pour des défauts larges et complexes, les prélèvements extra-oraux seront privilégiés.

b) Les principaux sites de prélèvement extra-oraux

- ✚ La greffe d'origine iliaque

Cette zone de prélèvement est très fréquemment utilisée en chirurgie orthopédique et en chirurgie maxillo-faciale depuis une quinzaine d'années. Son utilisation en chirurgie pré-implantaire est donc naturelle car les procédés de prélèvement sont parfaitement maîtrisés.

Cependant ce type de prélèvement permettant d'obtenir un greffon cortico-spongieux pose un certain nombre de problèmes liés à la fonte du greffon après son intégration ceci étant dû à son origine embryonnaire endochondrale. (23)

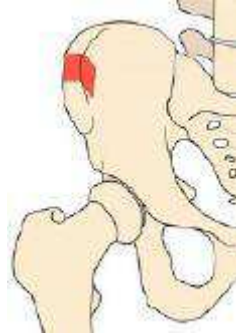

Figure 14 : Le greffon iliaque.

Le prélèvement pariétal

C'est en 1929 que Dandy effectue le premier prélèvement d'os mono cortical au niveau de la voûte crânienne afin d'effectuer des greffes au niveau des fractures orbitaires complexes.

Par mesure de précaution, seule la corticale externe est prélevée, la corticale interne constituera une barrière mécanique afin d'éviter la perforation de la dure mère. L'os peut être prélevé dans de bonnes quantités et possède une forte densité. (24)

Ce type de prélèvement présente l'avantage de ne pas avoir de cicatrices visibles ainsi que des douleurs de faibles intensités. Cet os possède la même origine embryonnaire que l'os maxillaire, à savoir une origine embryologique membraneuse ce qui confère au greffon un faible taux de résorption. Cependant l'os prélevé ne se régénèrera pas, il persistera à cet endroit une dépression pouvant avoir des conséquences au niveau mécanique et esthétique. Enfin, des complications mettant en jeu le pronostic vital du patient peuvent apparaître dans de rares cas, et plus fréquemment des accidents importants ont été répertoriés. (26)

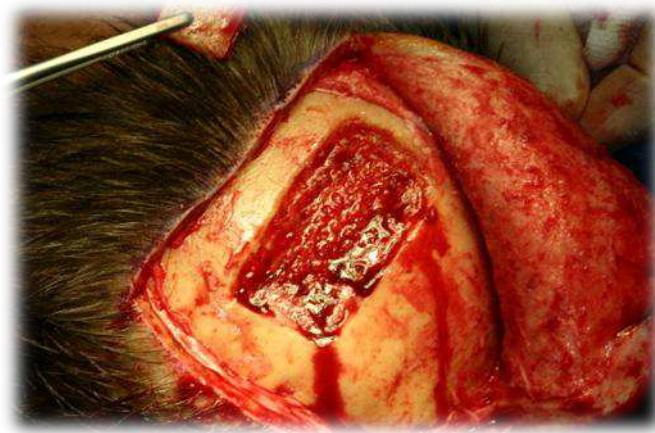

Figure 15 : Prélèvement os pariétal : réalisé au CHU de Luxembourg

✚ Le prélèvement au tibia

Ce site de prélèvement est peu fréquent car les suites postopératoires sont nombreuses : douleurs, mobilité réduite, cicatrice et dans 10% des cas il persiste temporairement une paresthésie. (25)

✚ Le prélèvement au niveau de l'ulna proximal

L'ulna permet l'apport d'un greffon cortico-spongieux en quantité importante et suffisante. Ce type de prélèvement est bien toléré par le patient car sur le plan psychologique il est reproductible et sans morbidité.

Cependant l'origine embryologique est endochondrale donc le greffon aura une résorption plus importante que le greffon pariétal. (26)

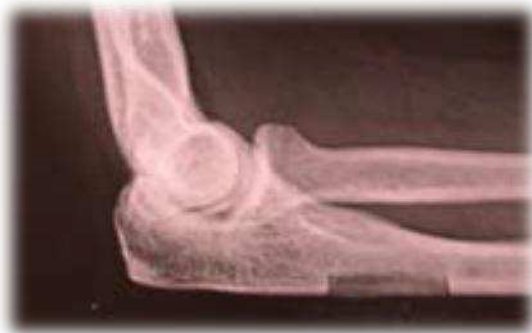

Figure 16 : Prélèvement ulna proximal

III. Cicatrisation et intégration des greffons en fonction de l'approche chirurgicale

1. Grefe d'apposition et ostéogénèse de contact

a) Définition

Les greffes d'apposition encore appelées technique de greffe en onlay se définissent comme la mise en place d'un bloc osseux cortico-spongieux au niveau d'un site receveur.

Le greffon est ici, autogène pour les raisons décrites ci-dessus, celui-ci sera fixé via des vis d'ostéosynthèse au niveau du défaut osseux de la crête alvéolaire. (27)

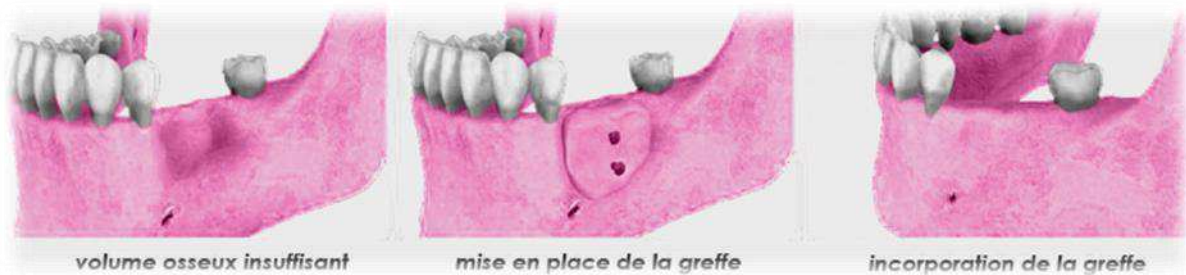

Figure 17 : Mise en place d'un greffon cortico-spongieux au niveau d'un défaut osseux horizontal et vertical.

b) Intérêt- cicatrisation

Les greffes en onlay sont connues et pratiquées depuis 1997, leur utilisation permet de positionner de façon idéale les implants et ainsi d'optimiser leur ostéo-intégration (28,29).

Avec un greffon spongieux faiblement corticalisé (exemple os prélevé au niveau de la crête iliaque) la revascularisation du greffon est bonne et rapide, même si la résorption osseuse peut être importante les premières semaines. Ceci s'explique par la différence de densité entre un os cortical et un os spongieux, dans l'os spongieux le tissu sanguin pourra diffuser plus librement. (30)

A l'inverse, quand un greffon très corticalisé est utilisé (calvaria ou ramus) la résorption est moins importante au départ. Toutefois la revascularisation sera moins bonne ce qui exposera ce dernier à une résorption plus tardive pouvant même avoir lieu après la pose des implants.

Après une période de cicatrisation comprise entre 3 et 4 mois le greffon est bien revascularisé et la mise en place de l'implant peut s'effectuer dans de bonnes conditions (31).

c) Technique chirurgicale

La phase chirurgicale débute après avoir réalisé l'examen pré-opératoire permettant d'exclure toutes les contre-indications s'opposant à la réalisation de cette chirurgie.

1. Incision et décollement

La première incision de la muqueuse est crestale allant jusqu'au contact osseux, elle se prolonge au niveau de la ou des dents adjacentes puis une incision de décharge permettant de donner de la laxité au lambeau est réalisée obliquement en mésial du côté vestibulaire. Du côté lingual, le tracé d'incision suit le collet des dents bordant l'édentement, toujours dans le but de donner une certaine souplesse au lambeau et prévenir un éventuel déchirement. Enfin un lambeau de pleine épaisseur peut être récliné, grâce à l'utilisation d'un décolleur adapté (29).

2. Préparation du site receveur

La surface osseuse étant exposée, celle-ci doit être nettoyée avec le plus grand soin. Le site receveur est débarrassé des tissus mous restants, notamment du tissu fibreux par abrasion de l'os à la rugine ou à la fraise boule jusqu'à ce qu'il saigne. Dans certains cas où l'os n'est pas très bien vascularisé (le plus souvent à la mandibule) il est possible de réaliser de fines perforations de la corticale.

3. Prélèvement et fixation du greffon

Le déficit osseux est à ce moment là bien appréciable et peut être mesuré avec une sonde parodontale afin de prélever en quantité suffisante le greffon autogène.

Le greffon est ensuite modelé afin de l'adapter de façon parfaite au site receveur de manière à ce que celui-ci soit totalement immobile, à la fois fixé par des vis d'ostéosynthèse mais aussi par autoblocage. Cet autoblocage est possible grâce aux forces de friction entre la surface du site receveur et celle du greffon quand celles-ci sont en totale continuité. Dans le cas où des espaces éventuels persisteraient, ces espaces morts doivent être comblés par de l'os spongieux. (28-29-30)

Les angles vifs du greffon seront supprimés afin que le lambeau qui viendra recouvrir la transplantation ne se perforé pas, le risque d'exposition est alors diminué.

4. Sutures et médication

Des sutures étanches sont réalisées, les tensions au niveau des points doivent être éliminées afin de limiter le risque d'exposition du greffon. Pour se faire, le périoste est disséqué, un lambeau d'épaisseur partielle peut alors être récliné avec un maximum d'élasticité, cela permet d'obtenir un rapprochement des berges en bout à bout et donc d'éliminer les tensions.

Une prescription d'antibiotiques est nécessaire ainsi qu'une désinfection biquotidienne à la chlorhexidine via des bains de bouches pendant 2 à 3 semaines. (31)

2. Coffrage d'os particulaire et ostéosynthèse à distance

a) Définition

Le coffrage d'os particulaire, appelé également technique de reconstitution en trois dimensions est un procédé qui a été mis au point par Paul Tessier. (40)

Il consiste à prélever un bloc osseux autogène cortico-spongieux et le diviser en deux parties. Une partie constituée uniquement de corticale et l'autre constituée d'os réduits en particules composées de copeaux d'os spongieux et corticals.

Ces minces blocs corticaux sont vissés et rendus immobiles par l'intermédiaire de vis d'ostéosynthèse, de façon à reconstruire les parois de la crête alvéolaire à distance du site receveur. Par la suite, l'espace libre créé par les parois corticales nouvellement reconstituées est comblé par l'os autogène réduit en particules. (32)

b) Intérêt – cicatrisation

L'intégration d'un greffon autogène met en jeu trois mécanismes détaillés précédemment :

- a. L'ostéogénèse qui dépend de l'origine du greffon et donc de sa qualité.
- b. L'ostéoinduction qui dépend de la survie des ostéoblastes et des ostéocytes après le prélèvement du greffon. (La concentration en cellules ostéoinductrices dépend du site donneur).
- c. L'ostéoconduction qui dépend de la faculté des ostéoblastes du site receveur à migrer dans la trame minérale du greffon. (33) C'est la surface du greffon qui va attirer via les vaisseaux sanguin les nouveaux ostéoblastes.

L'ostéoconduction est donc totalement dépendante de la surface libre de l'os greffé, si celle-ci augmente, le potentiel ostéoconductif augmente également car il influence de façon positive la néoformation et la régénération osseuse.

La surface d'un greffon cortico-spongieux est limitée, en revanche s'il est réduit en particules la surface totale de l'os greffé augmente significativement. C'est le fondement avancé par P. Tessier et repris par F. Khoury. (33) La taille des particules a également une influence sur le taux et la vitesse de régénération. Ainsi on a déterminé que les particules de tailles comprises entre 0,5 et 2mm ont une meilleure régénération que celles supérieures à 10mm (le volume d'os crée est plus grand et plus mature). (33)

L'utilisation de la corticale affinée constitue une membrane physiologique et permet de stabiliser l'os fragmenté. Le temps de cicatrisation du greffon est de 3 à 4 mois.

c) Technique chirurgicale

Cette phase débute après avoir au préalable prémédiqué le patient, il doit être placé sous antibiothérapie et mis sous corticoïdes.

1. Incision et décollement

L'anesthésie para-apicale est réalisée sur le versant vestibulaire puis sur le versant lingual, une incision jusqu'au contact osseux permet d'élever un lambeau sous périosté au niveau du lit receveur.

2. Prélèvement et préparation du greffon

L'os est prélevé en réalisant des tranchées aux dimensions souhaitées avec un piézotome ou une MicroSaw® (Densply Friadent) puis luxé en un seul bloc. Ce dernier est coupé longitudinalement en deux parties égales.

La partie corticale est affinée, mais conserve une épaisseur d'environ 1mm afin quelle conserve une résistance mécanique suffisante pour être fixée à distance du défaut osseux. La partie spongieuse est broyée en copeau grâce à un broyeur d'os. (34)

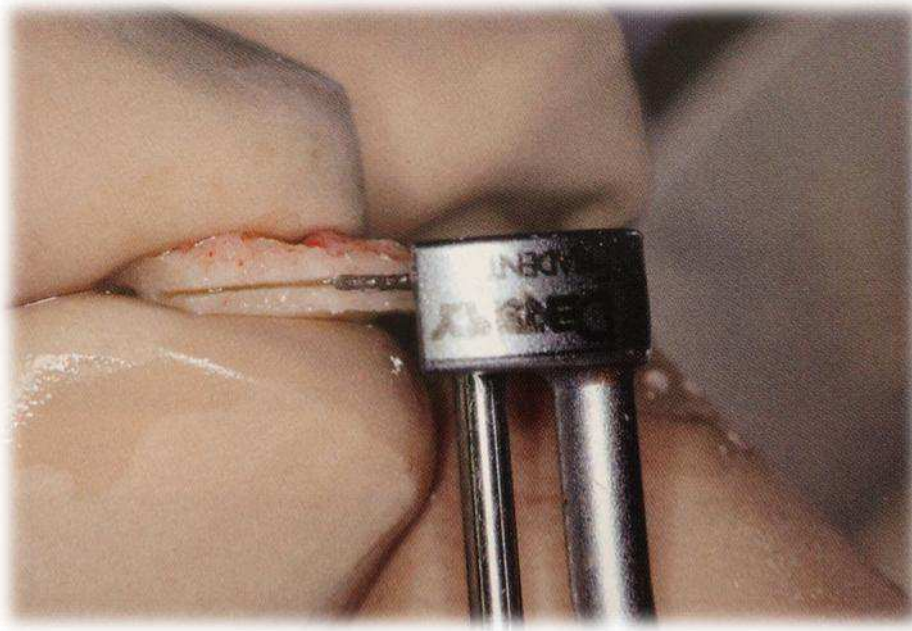


Figure 18 : Bloc osseux coupé en deux parties égales avec la MicroSaw® (Densply).
La partie corticale est préservée l'autre est réduite en copeaux.

3. Reconstitution de la crête alvéolaire

Dans le cas où les parois vestibulaires et linguales/palatines sont absentes, deux lames corticales sont vissées l'une contre l'autre à la hauteur de l'ancienne crête alvéolaire.

L'espace laissé entre ces dernières est comblé par de l'os réduit en particules.

Dans le cas où une seule paroi est manquante, la mince paroi corticale est fixée sur la paroi alvéolaire afin de constituer le rempart latéral de la reconstitution et déterminer la hauteur de la future crête alvéolaire. Les espaces libres sont par la suite comblés par de l'os fragmenté

afin d'éviter que les tissus mous ne migrent dans le défaut osseux et permettre une ostéoconduction optimale. (28, 35)

4. Sutures et médication

Le lambeau de pleine épaisseur est ensuite disséqué en épaisseur partielle afin de donner de la laxité au lambeau permettant par la suite d'assurer des sutures étanches et sans tensions.

L'antibiothérapie ainsi que la corticothérapie est prolongée pendant 6 jours.

Le suivi du patient est assuré à une semaine, quatre semaines et douze semaines.

3. Les principaux facteurs influençant le succès d'une transplantation autogène

Le succès de l'ostéo-intégration d'un greffon est toujours tributaire de sa revascularisation. En effet, plus la vitesse et la qualité de cette dernière s'amplifient plus le pourcentage de chance d'intégration de la transplantation s'accroît. (35)

Donc si les vaisseaux du site receveur intègrent rapidement le greffon ce dernier a des chances de survie plus importantes. Cette colonisation vasculaire débute généralement dans les premières heures après l'immobilisation de la greffe. (35)

Cependant, mécaniquement l'os greffé ne permet pas le passage des vaisseaux sanguins du site receveur vers le site donneur. Les ostéoclastes sont donc obligés d'agir pour résorber et déstructurer l'os afin de faciliter l'accès des vaisseaux et permettre la néovascularisation. L'apport vasculaire des tissus périphériques (périoste et tissus mous) augmente également le taux de succès car ils apportent la vascularisation des surfaces osseuses. L'utilisation d'une membrane recouvrant le bloc osseux empêche cette source de vascularisation et de ce fait diminue le taux de réussite du traitement.

De Marco a mené une étude sur des rats dans laquelle il analyse l'ostéointégration d'un bloc osseux avec et sans utilisation d'une membrane PTFE. Il en ressort que, dans le groupe de rats transplantés sans membrane la revascularisation est meilleure. (36)

Visuellement un greffon intégré par l'organisme est de couleur rouge, mais lorsque ce dernier est de couleur blanchâtre cela signifie qu'il est mal revascularisé. Il ne présente alors plus de cellules vivantes, cependant il conserve sa structure minérale qui sera par la suite éliminée par l'organisme plus tardivement.

Le potentiel de régénération du site receveur influence la cicatrisation, un greffon de meilleure qualité qu'un autre peut moins bien s'intégrer si son site receveur est moins favorable. Dans la majorité des cas, les propriétés du site receveur ne sont pas connues avant l'intervention.

Dans le cas de nos deux techniques décrites précédemment la méthode et la quantité de matière prélevée est la même. Les facteurs de croissance (qui confèrent les propriétés ostéoinductrices) et les cellules ostéogéniques sont donc présentes à des concentrations identiques puisqu'il s'agit du même prélèvement.

Le paramètre qui diffère dans ces deux méthodes est le traitement du greffon et sa fixation, l'ostéoconduction est donc différente. Or, il s'avère que cette dernière est extrêmement importante puisqu'elle est responsable de plus de 50% de la régénération osseuse, elle est en rapport direct avec la surface libre de l'os transplanté. Plus cette surface de contact augmentera plus le potentiel de régénération de la greffe s'amplifiera. (37)

La réduction d'une partie de l'os prélevé en particules augmente considérablement sa surface libre, elle s'effectue grâce au microtome de Tessier.



Figure 19 : Broyeur a os



Figure 20 : Bloc osseux broyé, la surface libre du greffon a considérablement augmenté.

Pallesen et al ont effectué une étude histologique et stéréométrique qui met en évidence le fait que les particules concassées favorisent l'ostéoconduction, de même la taille des particules est importante et agit sur le taux et la vitesse de régénération. (33)

4. Avantages et inconvénients de ces deux techniques

a) Monobloc cortico-spongieux

Ses avantages :

- Il s'agit d'une technique plus rapide car le greffon se stabilise directement en se plaquant sur le site receveur avec des vis d'ostéosynthèse.
- Cette technique permet d'obtenir un volume important après le remodelage osseux, ce volume sera différent en fonction de l'origine du greffon. (23)
- Ce bloc osseux apporte une densité initiale homogène et de bonne qualité. (38)
- Dans des cas favorables il est possible de poser un implant dans la même séance.
- Aucun avantage à utiliser une membrane, cela permet de réduire le temps opératoire ainsi que le coût de l'intervention. (36)

Ses inconvénients :

- La greffe a une possibilité d'infection plus importante, en effet la revascularisation dans cette technique est moins bonne. L'apport des défenses immunitaires et des molécules d'antibiotique utilisées lors de l'antibioprophylaxie sera de ce fait moins important.
- Le greffon de part sa structure en un seul bloc impose une plus grande résistance à l'ostéoinduction et à l'ostéoconduction. Le temps nécessaire pour que les vaisseaux de l'hôte infiltrent le greffon sera donc beaucoup plus important. (39)
- Malgré sa simplicité à être immobilisé, le greffon reste difficile à adapter au niveau du lit receveur, des espaces morts peuvent exister et du coup engendrer une cicatrisation fibreuse.

b) Coffrage d'os particulaire par une membrane biologique de corticale

Ses avantages :

- La vitesse de revascularisation du greffon est beaucoup plus importante et de meilleure qualité car plus abondante. Cette vitesse de revascularisation est gagnée car l'os en copeaux est déjà déstructuré, le travail des ostéoclastes pour permettre le passage des vaisseaux sanguins est nettement facilité. De ce fait le taux de succès est plus important que dans la première technique. (35)
- Etant donné que la vascularisation est meilleure à la fois en quantité mais aussi en qualité, le risque d'infection est amoindri car les cellules du système immunitaire ainsi que les antibiotiques seront amenés au niveau du greffon plus efficacement.
- Dans cette technique où une partie de l'os est réduit en particules, la surface libre du greffon augmente de façon exponentielle, l'ostéoconduction est donc largement

améliorée. Comme énoncé précédemment, l'ostéoconduction est responsable de plus de 50% de la régénération osseuse, ceci représente un avantage considérable pour le succès de la transplantation. (37)

- Le fait de visser le greffon à distance permet d'obtenir les limites extérieures de la greffe, le volume définitif est donc d'emblé appréciable.
- L'utilisation d'une membrane est défavorable, cela permet comme dans la technique du monobloc cortico-spongieux de permettre un gain de temps et d'argent. (36)
- Quand l'os est prélevé en quantité suffisante, il est facile de remplir l'espace entre la corticale et la crête alvéolaire avec les copeaux, cela permet d'éviter les espaces morts. Il y aura donc moins de risques d'obtenir une cicatrisation fibreuse dans ce cas.

Ses inconvénients :

- La technique du coffrage d'os particuliers est plus difficile à mettre en œuvre, elle demande une très bonne dextérité de la part du chirurgien.
- De ce fait cette technique est donc opérateur dépendant, le greffon doit être bien fixé, non fracturé, etc...
- La durée de l'intervention est plus longue, le temps nécessaire pour couper en deux le greffon, à le réduire en particules et à l'immobiliser allonge le temps per-opératoire.

Il apparaît donc que la technique utilisant une mince corticale associée à des copeaux osseux montre de bien meilleurs résultats, elle utilise les critères favorables énoncés précédemment sur les facteurs influençant le taux de succès d'une transplantation (chapitre II .3) Malgré tout cette technique est plus complexe à mettre en œuvre ce qui explique pourquoi certains praticiens sont encore réticents à la systématisation de celle-ci.

IV. Les complications consécutives à ces greffes

De nombreux ouvrages dans la littérature traitent des facteurs de risques généraux et locaux, ils ne seront donc pas abordés dans ce chapitre. Les complications que nous allons étudier sont relatives à la manipulation et à l'intégration du greffon dans l'organisme.

1. Les complications lors de la fixation du greffon

a) Os alvéolaire pas assez dense

Il peut arriver que les vis d'ostéosynthèse tournent sur elles-mêmes alors qu'elles ont déjà pénétrés sur toute leur longueur, dans ce cas, elles ne sont pas efficaces et ne permettent pas d'immobiliser le greffon correctement. C'est pour cela qu'il faut avoir à disposition une gamme de vis variée afin d'augmenter le diamètre et la longueur de la vis. (41)

b) Immobilisation du greffon per-opératoire

Un greffon même correctement ajusté peut être difficile à maintenir en place lorsqu'il est vissé sur la corticale du site receveur. Il existe des précelles spécial maintient qui permettent de stabiliser le greffon pendant la chirurgie. (42)

c) Fracture du greffon

Compte tenu de la fine épaisseur de la corticale et de ses faibles propriétés élastiques, le greffon peut se fracturer lors de sa perforation. Il faudra dans ce cas visser les différentes parties du greffon de façon autonome.

2. Exposition du greffon

L'exposition du greffon peut avoir plusieurs causes :

- Les facteurs de risques généraux comme le tabagisme et certaines maladies systémiques (exemple : le diabète) provoquent des retards de cicatrisation, voir des cicatrisations incomplètes inéluctables et exposent de ce fait l'os nouvellement greffé. (43)
- Une mauvaise gestion des tissus mous est une des causes principales d'exposition des greffons. En effet, quand un lambeau conjonctif pédiculé est trop fin car mal réalisé celui-ci a un risque de nécrose et de perforation accrue. De même une déhiscence ou une résorption est le résultat d'une suture détachée ou d'une suture contractant trop de tension. Enfin il faut que la fermeture des tissus mous soit

complète, le greffon doit être couvert d'un lambeau total et l'incision du périoste doit se situer à distance du site greffé. (44)

- Les prothèses amovibles ou des intermédiaires de bridges inadaptés et trop compressifs provoquent une exposition, tout comme les morsures des dents antagonistes.

Lors d'une déhiscence, le greffon entre en contact avec le milieu buccal, de ce fait il est exposé aux divers micro-organismes de la flore buccale. Dans ce cas le devenir du greffon est incertain, avec un mauvais pronostic. Aucun traitement efficace n'est connu pour gérer cette complication et seules quelques consignes sont à employer.

Il faut donc dans ce cas appliquer un gel de chlorhexidine afin de diminuer la bactériémie et espérer obtenir une cicatrisation précoce sans infection. Lorsque les tissus mous peuvent être manipulés c'est-à-dire quand la cicatrisation précoce est achevée, il est possible de passer à la phase chirurgicale afin d'obtenir la cicatrisation.

Celle-ci débute par la réduction du greffon avec des instruments rotatifs, toutes les parties exposées doivent être éliminées. Il en va de même pour les vis d'ostéosynthèse, les vis exposées sont changées et de nouvelles sont mises en place à un endroit différent.

Une décontamination supplémentaire du site opératoire avec une thérapie photodynamique est recommandée. (45) Enfin après avoir éliminé l'épithélium bordant les plaies, de nouvelles sutures sont réalisées.

Cette intervention est réalisée sous antibiothérapie, le succès du traitement est observé si deux semaines après l'intervention les tissus mous sont correctement cicatrisés, dans le cas contraire le greffon doit être totalement supprimé.

3. Abscess post-operative

Les abscess associés à une tuméfaction faisant suite à des greffes osseuses sont peu fréquents à partir du moment où le protocole chirurgical est bien mené (pas de faute d'aseptise, immobilité parfaite du greffon et bonne gestion des tissus mous).

Cependant un abscess au niveau du site greffé entraîne très fréquemment la perte de l'os additionné.

En cas d'abscess il faudra dans un premier temps éliminer les corps étrangers éventuels (membrane, matériaux alloplastiques...), désinfecter les plaies et mettre le patient sous antibiothérapie.

Dans le cas où l'infection perdure, la phase chirurgicale est inévitable, tout ou une partie du greffon doit être éliminée, une greffe dans de bonnes conditions peut être programmée après la cicatrisation des tissus.

V. Cas cliniques

Dans les cas cliniques qui vont suivre, nous allons vous présenter des techniques de greffes en monobloc et en coffrage d'os particulaire. L'intérêt est de mieux comprendre la mise en œuvre du protocole opératoire, de ce fait les cas cliniques porteront sur des défauts osseux verticaux ou horizontaux. En effet le protocole est identique quelle que soit la direction de la perte de substance osseuse.

1) Cas d'une greffe en onlay

Une jeune patiente de 22 ans, consulte au CHU de St Roch à Nice pour une demande esthétique. En effet son bridge collé n'est plus adapté car la gencive s'est rétractée au niveau de la 31.

L'anamnèse ne révèle aucun problème de santé particulier, la patiente est non-fumeuse.

Elle nous informe qu'elle a eu un accident il y a 5 ans qui a conduit à l'extraction de la 31, un bridge collé avait été réalisé afin de compenser son édentement.

Nous lui proposons donc les différentes alternatives thérapeutiques, et nous choisissons d'effectuer un implant dans ce secteur.

On observe cliniquement une crête alvéolaire très étroite lors de la première consultation.

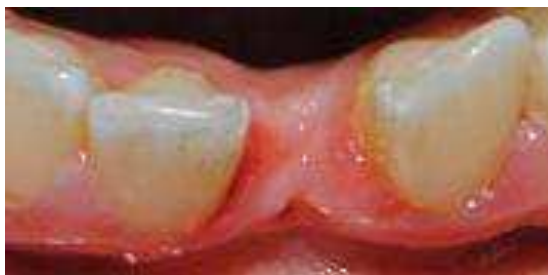

Figure 21 : Vue occlusale au niveau de la 31.
(CHU St Roch, NICE)

Un cliché radiographique de type scanner est donc réalisé en pré-opératoire, afin d'évaluer le volume osseux disponible.

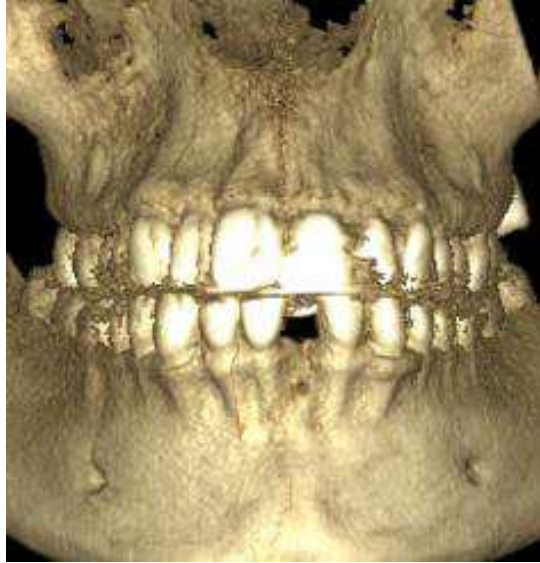

Figure 22 : Scanner pré-opératoire montrant un défaut osseux important au niveau de la corticale vestibulaire en regard de la 31. (CHU St Roch, NICE)

La radiographie met en évidence une importante perte de substance osseuse en vestibulaire en regard de la 31 dû à la fonte tissulaire post-extractionnelle. Dans ces conditions, la pose d'un implant est impossible sans une greffe osseuse pré-implantaire.

Nous choisissons d'effectuer une greffe d'un monobloc cortico-spongieux à cet endroit, le prélèvement aura lieu juste en dessous du site receveur, cela permet d'avoir un seul site opératoire et donc de diminuer les douleurs post-opératoires.

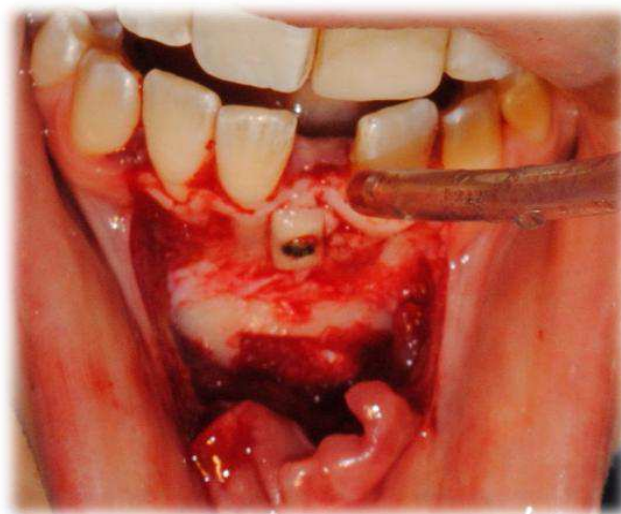


Figure 23 : Prélèvement d'un greffon cortico-spongieux puis fixation de celui-ci au niveau de la 31 grâce à des vis d'ostéosynthèse. (CHU St Roch, NICE)

Le lambeau d'épaisseur partiel étant réalisé, il permet d'effectuer des sutures étanches et sans aucune tension.

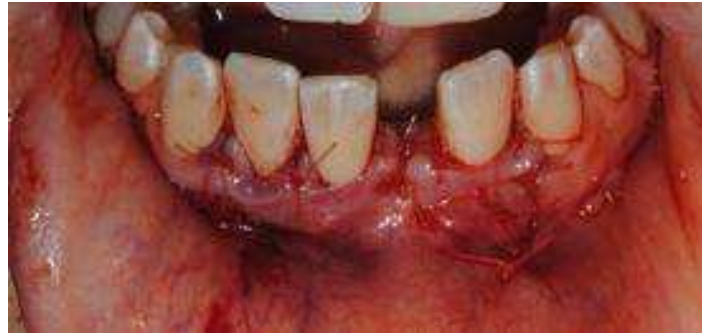

Figure 24 : Sutures étanches et sans tension .
(CHU St Roch, NICE)

L'ancien bridge collé est encore plus déchargé au niveau de la greffe de façon à ce qu'il ne soit plus du tout compressif. Ce provisoire est esthétique, fonctionnel et joue le rôle de rempart pour le greffon et de ce fait assure son immobilité.

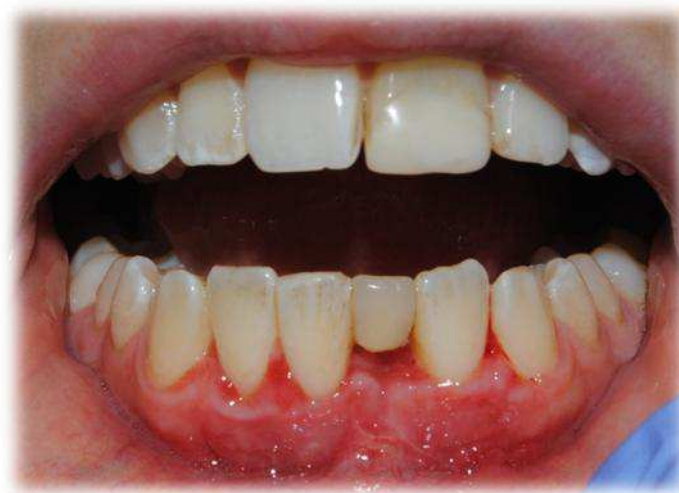

Figure 25 : Cicatrisation à 10 jours post-opératoire.
(CHU St Roch, NICE)

On constate que les tissus mous sont correctement cicatrisés, il n'y a aucun signe d'infection ou de perforation du lambeau. La patiente a donc pu être implantée dans des conditions optimales, 3 mois après l'intervention.

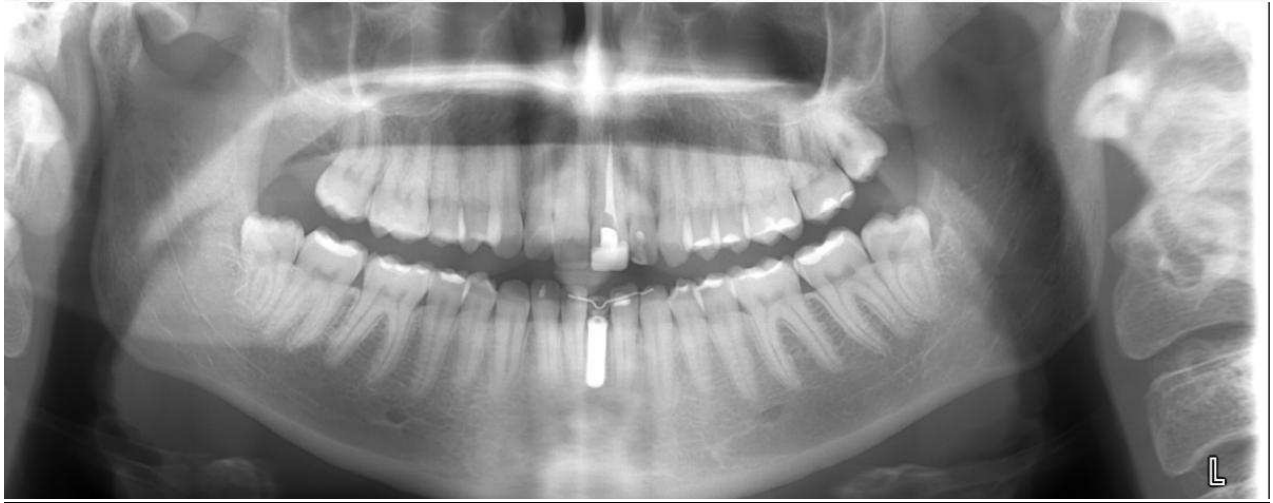


Figure 26 : Mise en place de l'implant en 31, panoramique post-opératoire.
(CHU St Roch, NICE)

En attendant l'ostéointégration de l'implant, le bridge provisoire a été recollé afin que la patiente puisse avoir une vie sociale normale.

2) Cas d'une greffe d'apposition à distance du site receveur

a) Cas n°1

Un patient de 65 ans se présente au CHU St Roch de Nice afin d'obtenir une réhabilitation esthétique et surtout fonctionnelle dans ses secteur édentés.

L'interrogatoire médical ne révèle aucun problème de santé, le patient ne prend aucun médicament. Il n'y a de ce fait aucune contre-indication à la réalisation d'un traitement pré-implantaire.

Le patient nous fait savoir qu'il a souffert dans le passé d'un état dépressif, le conduisant à être négligeant avec son hygiène buccale ce qui explique ses nombreuses édentations.

Il apparait aujourd'hui motivé, son hygiène buccale est correcte et déclare avoir stoppé ses habitudes tabagiques.

Après lui avoir proposé toutes les alternatives de traitements permettant sa réhabilitation prothétique, nous avons choisi d'effectuer un traitement implantaire au niveau du secteur 4.

Un scanner pré-opératoire est alors nécessaire afin d'évaluer le volume osseux disponible.

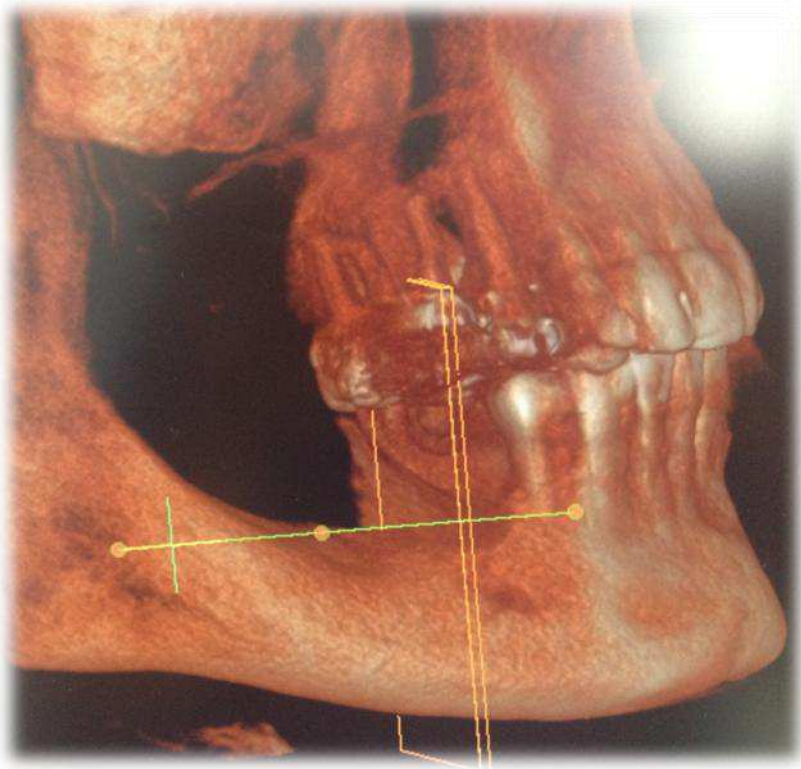


Figure 27 : Scanner pré-opératoire.

(CHU St ROCH, Nice)

Cette radiographie montre une importante perte osseuse dans le sens vertical, de ce fait la mise en place d'un ou plusieurs implants dans ce secteur est impossible sans réaliser au préalable une greffe osseuse pré-implantaire. En effet la distance entre le sommet de la crête alvéolaire et le nerf alvéolaire inférieur est trop faible. Afin de reconstituer un volume suffisant permettant la pose d'un implant nous choisissons d'effectuer une greffe osseuse à distance du site receveur.

Pour se faire, un lambeau d'épaisseur totale est réalisé, il est alors possible d'apprécier l'étendue du défaut osseux. Une sonde parodontale est utilisée afin de mesurer la quantité d'os à prélever.

Nous avons choisi d'effectuer un prélèvement entre les forams mentonniers car le volume osseux au niveau des zones ramiques était insuffisant. Pour se faire, nous utilisons un piézotome afin de délimiter le greffon aux dimensions souhaitées, par la suite un bloc cortico-spongieux est prélevé après avoir été luxé à l'aide d'un élévateur.

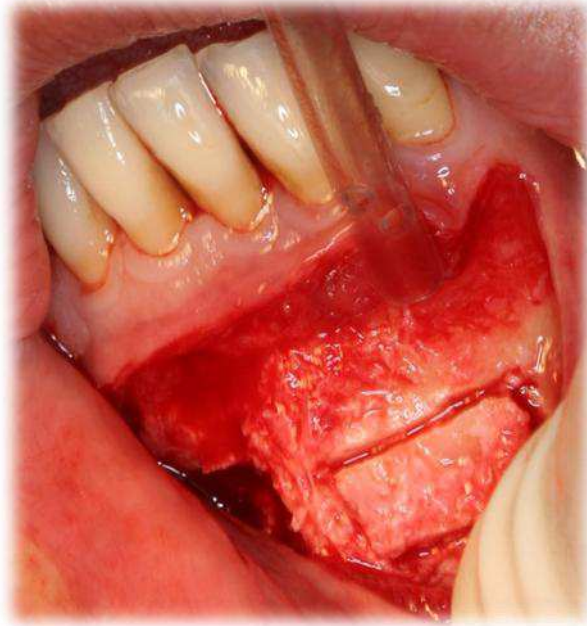


Figure 28 : Le greffon est délimité à l'aide d'un piézotome aux dimensions souhaitées. Il sera par la suite luxé avec un élévateur. (CHU St ROCH, Nice)

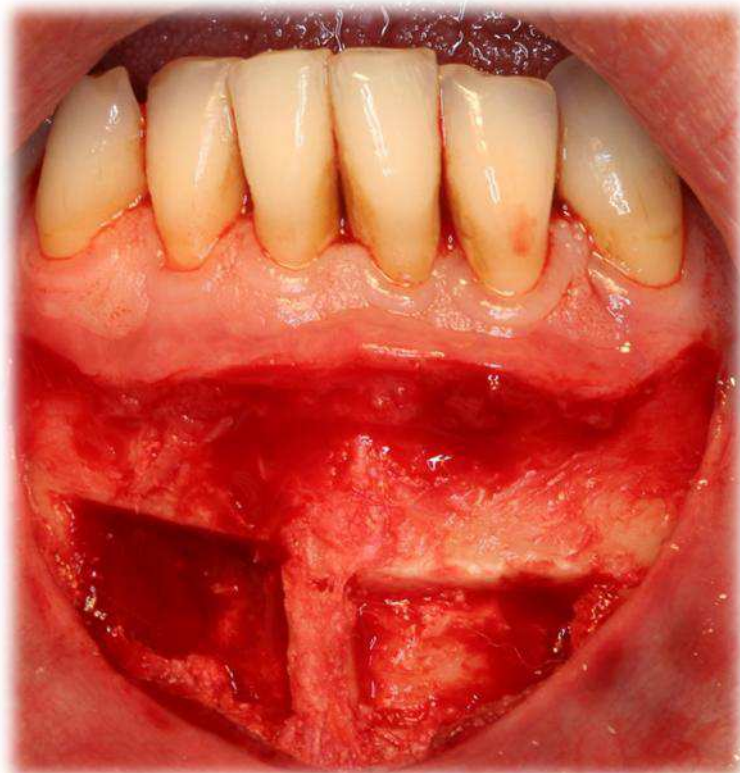


Figure 29 : Site donneur après prélèvement des greffons.
(CHU St ROCH, Nice)

Une fois les prélèvements effectués, le bloc cortico-spongieux est scindé dans le sens longitudinal en deux parties. Nous obtenons une mince paroi de cortical et un bloc d'os spongieux, ce dernier est réduit en particules avec un broyeur à os.

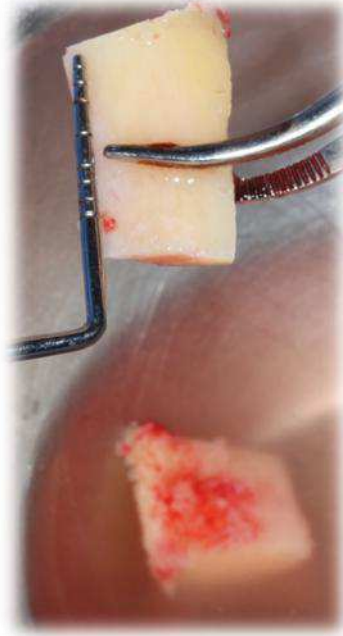


Figure 30 : L'os a été prélevé aux dimensions souhaitées.
(CHU St ROCH, Nice)

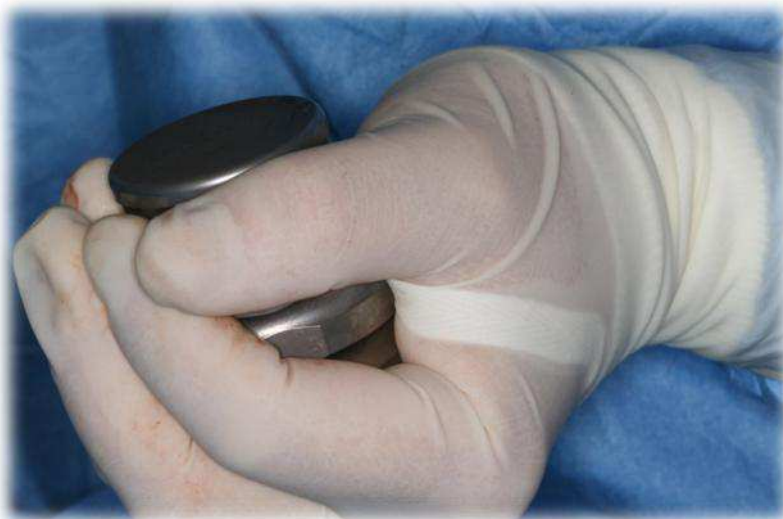

Figure 31 : La partie spongieuse est réduite en copeaux dans le broyeur à os.
(CHU St ROCH, Nice)

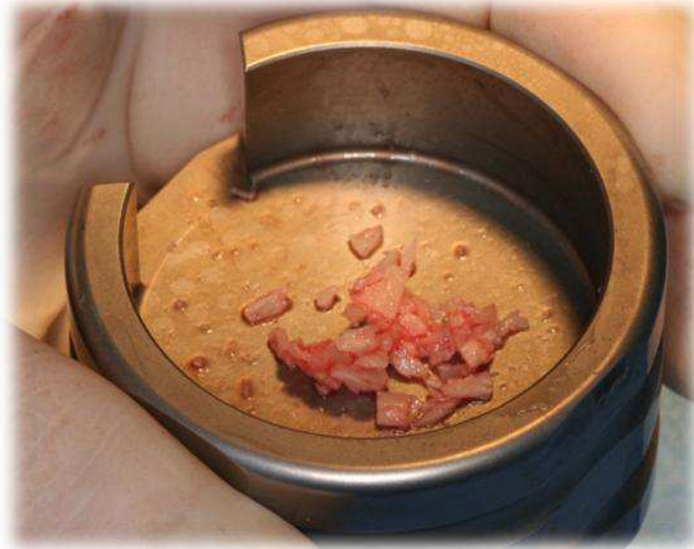

Figure 32 : Os réduit en particules

(CHU St ROCH, Nice)

L'os réduit en copeaux voit sa surface libre augmenter de façon significative, de se fait son ostéoconduction est bien plus importante. (Voir chapitres précédents)

La partie corticale est fixée au niveau du défaut osseux, l'espace vide est rempli par l'os particulaire.

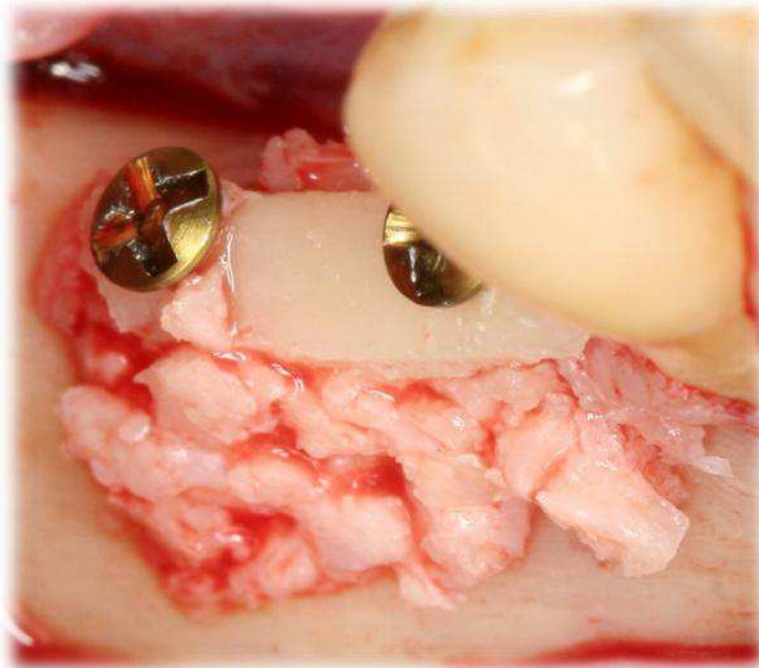


Figure 33 : L'espace entre la crête et la corticale est comblé par l'os broyé.

(CHU St ROCH, Nice)

Des sutures sans tension sont réalisées grâce à un lambeau d'épaisseur partielle, enfin une radiographie post-opératoire permet d'évaluer le futur volume osseux à présent disponible.

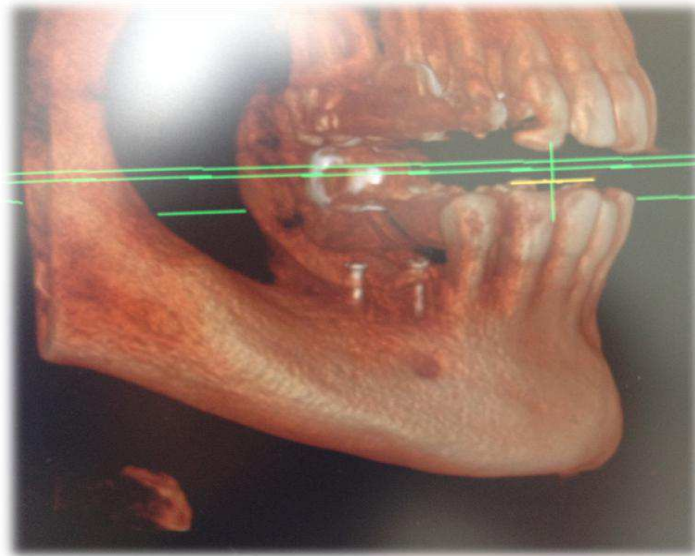


Figure 34 : Scanner post-opératoire.

(CHU St ROCH, Nice)

On constate que la distance entre le sommet de la greffe et le nerf alvéolaire inférieur est suffisante et permet désormais la pose d'un implant dans ce secteur.

4 mois après la première intervention, nous constatons à la réouverture du site le gain osseux obtenu. Le secteur édenté peut désormais être implanté dans de bonnes conditions.

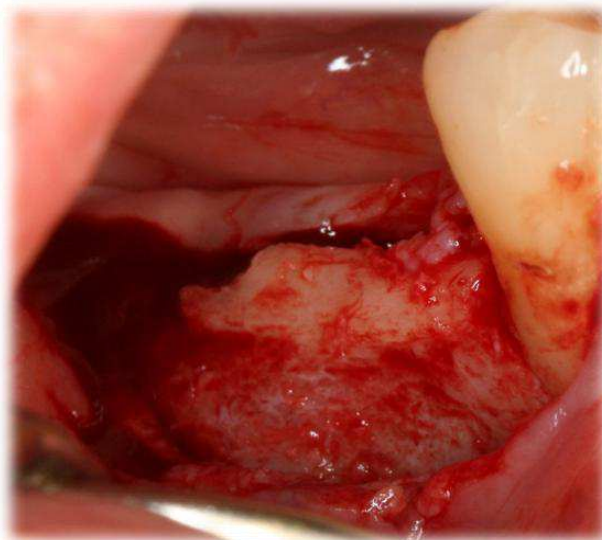


Figure 35 : Evaluation du gain osseux 4 mois post-opératoire. (CHU St ROCH, Nice)

a) Cas n°2

Une patiente âgée d'une cinquantaine d'années se présente au centre de soin, elle souffre d'un édentement bilatéral postérieur à la mandibule. Un stellite compense actuellement la perte des dents postérieures.

Elle souhaite une réhabilitation esthétique et fonctionnelle **fixée**. Dans ce cas, seule une reconstruction implanto-portée peut être envisagée du fait de l'absence de piliers postérieurs.

La patiente est prévenue et doit accepter de ne pas porter son stellite pendant au moins 40 jours. Le port de sa prothèse exposerait et mobiliserait le greffon.

Un défaut vertical est visible sur une radiographie pré-opératoire et cliniquement une fois le lambeau de pleine épaisseur décollé (secteur 3)

Nous choisissons d'effectuer la technique de coffrage d'os particulaire pour les raisons énoncées dans les chapitres précédents.

Après avoir réalisé le prélèvement d'os autogène au niveau du ramus, la partie corticale peut être fixée au niveau du défaut osseux.

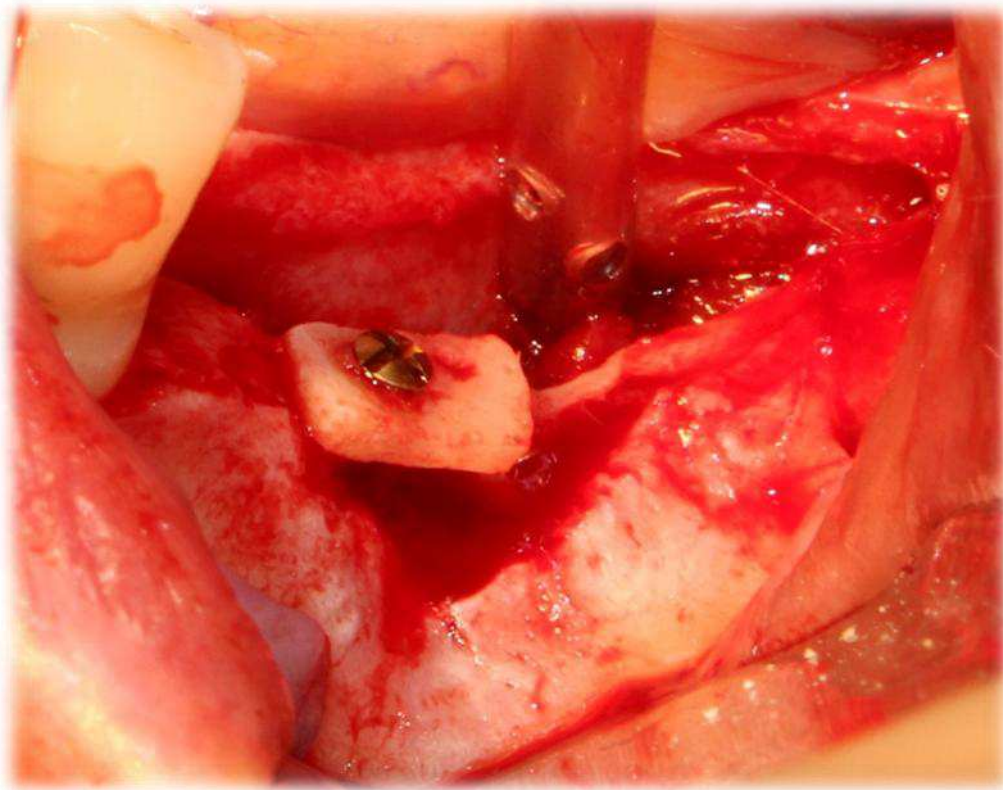


Figure 36 : Le greffon cortical immobilisé au niveau du défaut osseux. (CHU St Roch, Nice)

On remarque sur la photographie ci-dessus, la qualité du site donneur. On constate que cet os mandibulaire semble richement vascularisé.

L'os préalablement réduit en copeaux peut donc être inséré entre le greffon cortical et les parois de l'os alvéolaire.

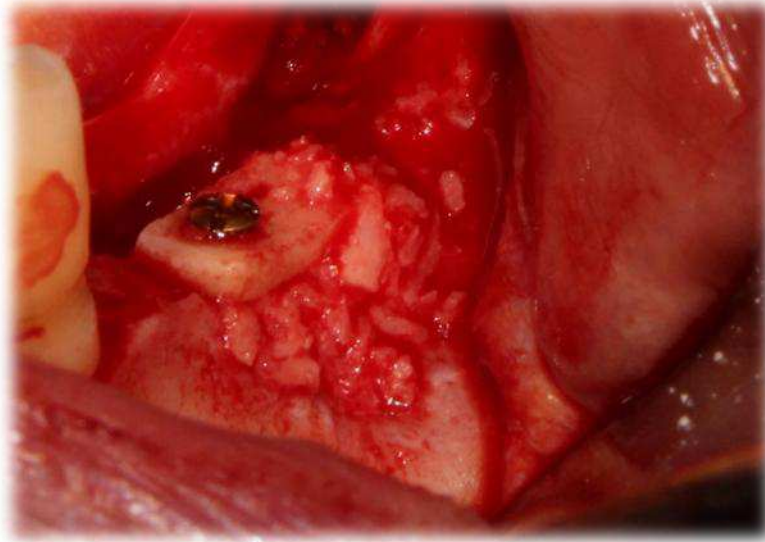


Figure 37 : Mise en place des copeaux d'os spongieux. (CHU St ROCH, Nice)

Les angles vifs sont par la suite supprimés afin d'éviter qu'ils ne perforent le lambeau. Par la suite des sutures étanches et sans tensions sont réalisées. Le risque d'exposition du greffon à court terme est réduit si ces étapes sont correctement exécutées.

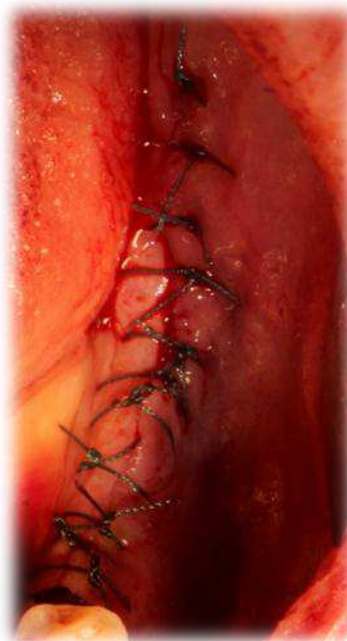


Figure 38: Sutures étanches et sans tensions. (CHU St ROCH, Nice)

Nous réalisons deux radiographies de contrôle post-opératoire.

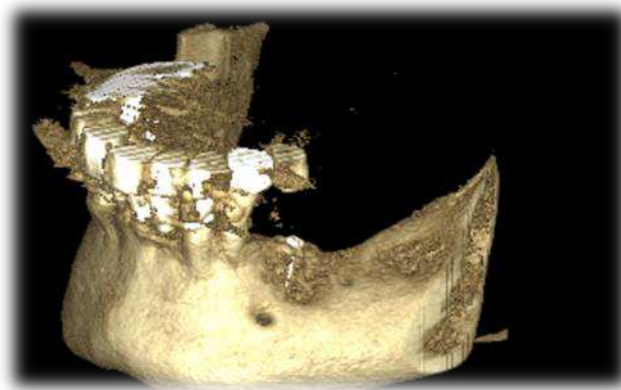


Figure 39 : Scanner post-opératoire. (CHU St ROCH, Nice)

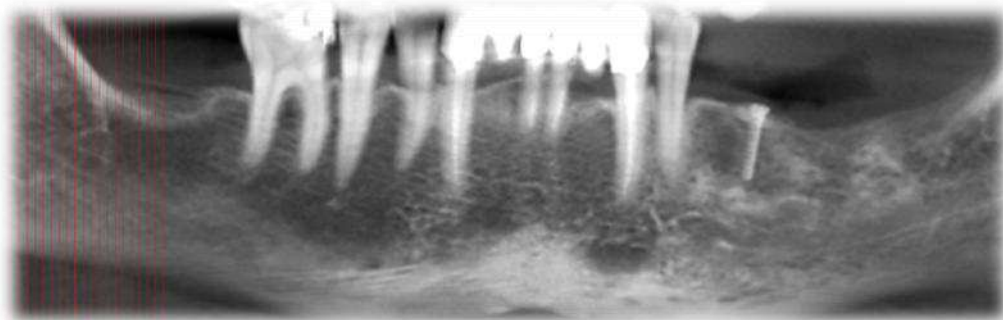


Figure 40 : Radiographie panoramique post-opératoire. (CHU St ROCH, Nice)

On apprécie directement le volume osseux reconstruit, le nerf alvéolaire ne contre-indique plus la mise en place d'un implant dans ce secteur.

Après une période de 4 mois nécessaire à l'ostéointégration du greffon, les implants peuvent être positionnés sans risque de léser le nerf alvéolaire inférieur.

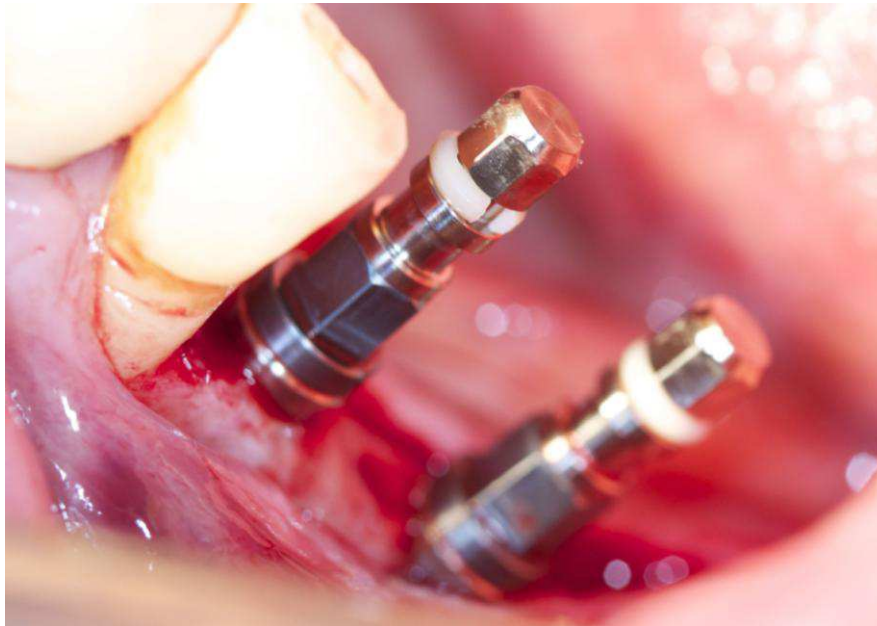


Figure 41 : Mise en place de deux implants 35-36. (CHU St ROCH, Nice)

On constate que l'os est rouge vif, cela signifie que la revascularisation du greffon est optimale. L'ostéointégration a parfaitement fonctionné, les implants ont été placés en respectant les distances de sécurité avec les éléments anatomiques.

Ces trois cas cliniques nous ont permis de mieux comprendre le protocole opératoire des différentes techniques. Il apparaît évident que la greffe à distance est plus complexe à réaliser, enfin la durée de l'intervention chirurgicale est considérablement augmentée.

VI. Conclusion

Les matériaux de substitution osseux sont de nos jours de plus en plus performants mais il est incontestable que l'os autogène reste le gold standard. En effet il fournit des facteurs ostéoinducteurs bioactifs comme des facteurs de croissance encore vivants au moment de la transplantation. Il fournit également des cellules ostéogéniques et constitue enfin un échafaudage ostéoconducteur, permettant aux vaisseaux sanguins d'infiltrer plus rapidement sa trame minérale.

Pour se faire différents sites de prélèvement ont été explorés. Les greffons ayant la même origine embryonnaire que l'os maxillaire sont de bien meilleure qualité lors des greffes pré-implantaires. Toutefois quand des défauts osseux de grande étendue sont observés, la quantité doit être privilégiée à la qualité et des greffons d'origine endochondrale peuvent être utilisés.

Les deux techniques décrites au cours de la thèse offrent toutes les deux des résultats satisfaisants. Elles ont un objectif commun, restaurer au niveau d'un défaut osseux un volume suffisant permettant de pouvoir poser un implant sans risque de léser une structure anatomique. Les greffes en monobloc cortico-spongieux sont moins complexes à réaliser et de ce fait le temps opératoire est moins important. En revanche, ce sont bien les greffes situées à distance du site receveur qui offrent les meilleurs résultats.

La revascularisation est meilleure, visible cliniquement par la couleur du secteur greffé à quatre mois post-opératoire. L'os saigne, il a une couleur rouge vive et la démarcation entre le greffon et l'os alvéolaire est quasi inexistante ce qui certifie une ostéointégration réussie. Les résultats obtenus sont plus reproductibles, ceci s'explique par l'augmentation de la surface libre du greffon qui augmente en même temps la capacité ostéoconductrice de la transplantation.

Bibliographie

1-Ren E. Wang Niklaus P. Lang. Ridge preservation after tooth extraction. Clin Oral Implants Res. 2012

2-Georges Khoury, Elias Khoury, Sonia Meziane. Reconstitution maxillaire par blocs osseux allogéniques et implants transitoires. Clique focus 2011

3- P. Leclercq, J-P. Monteil, J-B. Charrier, P.Colin, C. Zenati,D.-M Dohan .Greffes osseuses préimplantaires d'origine iliaque : procédures chirurgicales et stratégies prothétiques.Médecine buccale (28-815-V-10)

4- M.-N. Baccar, B.Laure, F.Sury, G. Romieux, B. Bonin, D. Goga .Pre-implantation apposition grafts for edentous anterior maxillary. Retrospective study of 36 patients.Revue de Stomatologie et de Chirurgie Maxillo-Faciale.2005

5- O. Malard, P.Corre, P.Bordure, P.Weiss, G.Grimandi, A. Saffarzadeh .Biomaterials for reconstruction and bone substitution in otorhinolaryngology and head and neck surgery. Annales Francaises d'Oto-Rhino-Laryngologie et de pathologie cervico-faciale.2007

6 -ANSM . Dispositif médicaux 2013

7- ANTOUN H , SITBON JM. A prospective randomized study comparing two techniques of bone augmentation ; onlay graft alone or associated with a membrane
Clinical oral implants research,2001 ; 12 :632-639

8- ZIMMER .Catalogue de présentation du Puros (p11).2013

9- MATTOUT P. Pre-and peri-implant bone regeneration.Quintessence, Bone augmentation in oral implantology, 2006 ;p446

10- J. COLAT-PARROS, F. JORDANA. Les substituts osseux. Société Francophone de Biomateriaux Dentaires.2009.

11- CM.SCHMITT, H.DOERING, T.SCHMIDT, R.LUTZ, FW.NEUKAM, KA.SCHLEGEL
Histological results after maxillary sinus augmentation with Straumann® BoneCeramic, Bio-Oss®, Puros®, and autologous bone. A randomized controlled clinical trial.Clin Oral Implants Res.2013.

12- OLIVIER MALARD. Etude des céramiques phosphocalciques de substitution osseuse en territoire irradié : intérêt d'une autogreffe de moelle osseuse. Thèse de doctorat université de Nantes. 2004.

13- HRVOJE JAMBREC, GIORGIO CIMASONI .Les matériaux de comblement en parodontie. Acta Med Dent Helv 2 : 249-265. 1997.

14- KHOURY H .Augmentation of sinus floor with mandibular bone block and simultaneous implantation. Int J Oral Maxillo fac Implants.1999.

15- F.Chai, G.Raoul, A.Wiss, J.Ferri, H.F. Hildebrand. Biomaterials as bone substitute : classification and contribution. Revue de stomatologie et de chirurgie maxillo-faciale Vol112 n°4. 67p. 2011.

16-M. GOLDBERG. Manuel d'histologie et de biologie buccale,1989,p116

17-T.THOMAS, A.MARTIN, M.-H LAFAGE-PROUST. Physiologie du tissu osseux. Elsevier Masson. 2012

18-HAM AW. Some histophysiological problems peculiar to calcified tissues
J Bone Joint Surg Am 1952 ; 24-A-3 :701-28

19-VAES G .Cellular biology and biochemical mechanism of bone resorption.
A review of recent developments on the formation, activation,
and mode of action of osteoclasts. Clin Orthop Relat Res 1988 ; 239-71.

20-FROST H.M. Dynamics of bone remodeling. International symposium of Bone Dynamics,
1964, pp. 315-333

21-Robert G. JOSSE, M.D. La biologie de l'os et le rôle du mécanisme
RANK /RANKL /OPGa .Thèse de doctorat en biologie moléculaire et cellulaire.Université
jean Monnet. St Etienne.

22-ANTOUN H, J-F TULASNE, J-F MICHEL. Les greffes de sinus en implantologie 199-215
JPIO. 2011.

23- MATTOUT P , ROCHE M. Juvenile periodontitis : healing following autogenous iliac marrow graft, long-term evaluation. J.clin.periodontal ; 11 :274-9

24-VINCI R. Bone graft from the cavaria : diagnosis, instrumentation, harversting techniques and surgical procedures . Quintessence,Bone augmentation in oral implantology, 2006 ; 446p

25-JAKSE N.Tibial bone grafting. Quintessence,Bone augmentation in oral implantology, 2006 ; 446p

26-L MANES, S FAIVRE .Nouvelle greffe osseuse pré-implantaire : l'Ulna Proximal. Clinic Focus. 2011

27-P PROUSSAEFS, J LOZADA, A KLEINMAN, MD ROHRER. The use of ramus autogenous block grafts for vertical alveolar ridge augmentation and implant placement : a pilot study. Int Oral maxillofac implants 2002 ;17 :238-48.

28- A PIERREFEU , T SAUVIGNE, P CRESSEAU, P-Y JEANNIOT, P BRETON. Pre-implantation bone graft coffering technique for posterior mandibular edentulism : Between onlay grafting and regeneration. Rev Stomatol Maxillofac. 2012. sept

29- J-F TULASNE, J GUIOL , Y. JEBLAOUI. Pre-implant posterior mandibular reconstruction. Rev Stomatol Maxillofac. 2012 sept

30-H BURCHARDT, R. PALAZZETI. The biology of bone graft repair.Clinorthop relat Res 1983 ;174 :28-42

31- F KHOURY. Greffe osseuse en implantologie, Quintessence international 2011 , p265

32- F KHOURY, A PONTE. The three-dimensional reconstruction of the alvéolar crest with mandible block graft : a clinical study. Int J oral maxillofac implants 2004 ;19 :765-6.

33- L PALLESEN, S SCHOU, M AABOE, E HJORTING-HANSEN, A NATTESTAD, F MELSEN.Influence of particle size of autogenous bone graftson the early stages of bone regeneration : a histologic and stereologic study in rabbit calvarium . Int J oral maxillofac implants 2002 ;17 :498-506.

- 34- F KHOURY. Greffe osseuse en implantologie, Quintessence international 2011 , p282
- 35-RE MARX, WJ EHLER, M PELEG. Mandibular and facial reconstruction : rehabilitation of the head and neck cancer patient. Bone 1996 ;19 (suppl) :59S-82S.
- 36-AC DEMARCO, MA JARDINI, LP LIMA. Revascularization of autogenous block grafts with or without an e-PTFE membrane. Int J Oral and Maxillofac Implants 2005 ;20 : 867-874.
- 37- F KHOURY, TH HANSER,CH KHOURY, J NEUGEBAUER,T TERPELLE, J TUNKEL, J E ZOLLER. Greffe osseuse en implantologie, Quintessence international 2011, 169p
- 38-R SOUISSI. Modification de l'anatomie osseuse par des greffes osseuses autogènes en chirurgie implantaire.
Thèse : méd.dent. : Casablanca 2006 ,21/06.
- 39- T.FRANCO, M.C JAILLARD. Mécanismes de fonctionnement des matériaux de greffes. Collège international d'implantologie, 2006 ; 12 :40.
- 40- P.TESSIER, H.KAWAMOTO, D.MATTHEWS, J. POSNICK, Y.RAULO, J-F TULASNE. Taking calvaria grafts, either split in situ or splitting of the parietal bone flap ex vivo-tools and techniques . Plast Reconstr Surg 2005.
- 41-F. KHOURY, A.HAPPE. Temporäre implantate bei ausgedehnten Kieferkammaugmentationen.Implantologie 2001 ;9 :375-87.
- 42-NJ.MALDEN. Reducing the risk of failure during intra-oral bone grafting. Implant Dent 2005 ; 14 :154-6.
- 43-L.LEVIN. HERZBERG,E.DOLEV, D.ARAD SCHWARTZ. Smoking and complications of onlay bone grafts and sinus lift operation. Int J Oral Maxillofac Implant 2004 ;19 : 369-73.
- 44- F KHOURY, TH HANSER,CH KHOURY, J NEUGEBAUER,T TERPELLE, J TUNKEL, J E ZOLLER. Greffe osseuse en implantologie, Quintessence international 2011,p438
- 45- F KHOURY. Greffe osseuse en implantologie, Quintessence international 2011,p 469

Iconographie

Figure 1 : M Davarpanah

Mise en charge immédiate et esthétique dentaire

Figure 2 : F KHOURY.

Greffe osseuse en implantologie, Quintessence international 2011 , 226p
Analyse histomorphométrique moyenne d'os greffé et régénéré mise en évidence des différences entre greffe verticale et horizontales.

Figure 3 : F KHOURY.

Greffe osseuse en implantologie, Quintessence international 2011 , 226p
Taux moyen d'ostéocytes vivant à quatre mois post-opératoire d'une greffe horizontale.

Figure 4 : F KHOURY.

Greffe osseuse en implantologie, Quintessence international 2011 , 226p
Taux moyen d'ostéocytes vivants à quatre mois post-opératoire d'une greffe verticale.

Figure 5 : Conditionnement du Puros® en bloc cortico spongieux.

Figure 6 : Conditionnement du Bio-Oss®.

Figure 7 : Surmenian . J , CHU ST ROCH NICE

Prélèvement autogène , ramus mandibulaire.

Figure 8 : Judith Desoutter, Romuald Mentaverri, Michel Brazier, Said Kame

Physiological and pathological bone remodelling, Revue Francophone des Laboratoires.

Figure 9 : Wikipedia

Un Ostéocyte et ses prolongements, logés dans le système ostéoplaste / canalicule.

Figure 10 : M. AUDRAN, P. INSALACO, E. LEGRAND, H.LIBOUBAN, M-FBASLE,
D.CHAPPARD

Physiologie du tissu osseux chez l'homme 2003
Représentation d'un ostéoclaste, grande cellule multinucléée, avec ses sites d'ancrage sur la matrice osseuse et la bordure en brosse au contact de la chambre de résorption de l'os.

Figure 11 : Schéma récapitulatif du remodelage osseux.

Figure 12 :G.Robert, M.D JOSSE

La biologie de l'os et le role du mecanisme RANK /RANKL /OPG

Figure 13 : Ernenwein

Les implants dentaires et les greffes osseuses pré-implantaires.2012.

Figure 14 : E Stindel

Grefe de crête iliaque : technique de prise d'une greffe iliaque antérieure et postérieure.

Figure 15 : Prélèvement os parietal.

Figure 16 : L MANES, S FAIVRE.

Nouvelle greffe osseuse pré-implantaire : l'Ulna Proximal.

Figure 17 : Les greffes osseuses pré-implantaires.

Figure 18 : F KHOURY.

Grefe osseuse en implantologie, Quintessence international 2011 , 285p
Coupe dans la longueur d'un bloc osseux prélevé dans la zone rétromolaire, en deux blocs minces.

Figure 19 : F KHOURY.

Grefe osseuse en implantologie, Quintessence international 2011 , 182p
Broyeur à os, instrument Stoma®.

Figure 20 : F KHOURY.

Grefe osseuse en implantologie, Quintessence international 2011 , 182p
Bloc osseux concassé avec le broyeur à os.

Figure 21 : Vue occlusale au niveau de la 31. (CHU St Roch, Dr J. SURMENIAN, NICE)

Figure 22 : Scanner pré-opératoire montrant un défaut osseux important au niveau de la corticale vestibulaire en regard de la 31. (CHU St Roch, NICE)

Figure 23 : Prélèvement d'un greffon cortico-spongieux puis fixation de celui-ci au niveau de la 31 grâce à des vis d'ostéosynthèse. (CHU St Roch, Dr J. SURMENIAN, NICE)

Figure 24 : Sutures étanches et sans tension .(CHU St Roch, Dr J. SURMENIAN, NICE)

Figure 25 : Cicatrisation à 10 jours post-opératoire.
(CHU St Roch, Dr J. SURMENIAN, NICE)

Figure 26 : Mise en place de l'implant en 31, panoramique post-opératoire.
(CHU St Roch, Dr J. SURMENIAN, NICE)

Figure 27 : Scanner pré-opératoire. (CHU St Roch, NICE)

Figure 28 : Le greffon est délimité à l'aide d'un piénotome aux dimensions souhaitées. Il sera par la suite luxé avec un élévateur. (CHU St ROCH, Dr J. SURMENIAN, Nice)

Figure 29 : Site donneur après prélèvement des greffons.

(CHU St ROCH, Dr J. SURMENIAN, Nice)

Figure 30 : L'os a été prélevé aux dimensions souhaitées.

(CHU St ROCH, Dr J. SURMENIAN, Nice)

Figure 31 : La partie spongieuse est réduite en copeaux dans le broyeur à os.

(CHU St ROCH, Dr J. SURMENIAN, Nice)

Figure 32 : Os réduit en particules

(CHU St ROCH, Dr J. SURMENIAN, Nice)

Figure 33 : L'espace entre la crête et la corticale est comblé par l'os broyé.

(CHU St ROCH, Dr J. SURMENIAN, Nice)

Figure 34 : Scanner post-opératoire.

(CHU St ROCH, Nice)

Figure 35 : Evaluation du gain osseux 4 mois post-opératoire.

(CHU St ROCH, Dr J. SURMENIAN, Nice)

Figure 36 : Le greffon cortical immobilisé au niveau du défaut osseux.

(CHU St Roch, Dr J. SURMENIAN, Nice)

Figure 37 : Mise en place des copeaux d'os spongieux.

(CHU St ROCH, Dr J. SURMENIAN, Nice)

Figure 38: Sutures étanches et sans tensions.

(CHU St ROCH, Dr J. SURMENIAN, Nice)

Figure 39 : Scanner post-opératoire.

(CHU St ROCH, Nice)

Figure 40 : Radiographie panoramique post-opératoire.

(CHU St ROCH, Nice)

Figure 41 : Mise en place de deux implants 35-36.

(CHU St ROCH, Dr J. SURMENIAN, Nice)

Serment d'Hippocrate

*En présence des Maîtres de cette Faculté, de mes chers condisciples,
devant l'effigie d'Hippocrate,*

*Je promets et je jure, au nom de l'Être Suprême, d'être fidèle aux
lois de l'Honneur et de la probité dans l'exercice de La Médecine
Dentaire.*

*Je donnerai mes soins gratuits à l'indigent et n'exigerai jamais un
salaire au-dessus de mon travail, je ne participerai à aucun partage
clandestin d'honoraires.*

*Admis dans l'intérieur des maisons, mes yeux ne verront pas ce qui
se passe, ma langue taira les secrets qui me seront confiés et mon
état ne servira pas à corrompre les mœurs ni à favoriser le crime.*

*Je ne permettrai pas que des considérations de religion, de nation,
de race, de parti ou de classe sociale viennent s'interposer entre
mon Devoir et mon patient.*

Je garderai le respect absolu de la vie humaine dès sa conception.

*Même sous la menace, je n'admettrai pas de faire usage de mes
connaissances médicales contre les lois de l'Humanité.*

*Respectueux et reconnaissant envers les Maîtres, je rendrai à leurs
enfants l'instruction que j'ai reçue de leurs pères.*

*Que les hommes m'accordent leur estime si je suis fidèle à mes
promesses,*

*Que je sois couvert d'opprobre et méprisé de mes confrères si j'y
manque.*



Approbation – Improbation

Les opinions émises par les dissertations présentées, doivent être considérées comme propres à leurs auteurs, sans aucune approbation ou improbation de la Faculté de Chirurgie dentaire (1).

Lu et approuvé,

Vu,

Nice, le

Le Président du jury,

Le Doyen de la Faculté de

Chirurgie Dentaire de l'UNS

Professeur

Professeur Armelle MANIERE

(1) Les exemplaires destinés à la bibliothèque doivent être obligatoirement signés par le Doyen et par le Président du Jury.

Benjamin LEDEUX

Gestion des atrophies osseuses verticales :
Blocs cortico-spongieux vs Coffrage d'os particulaire.

Thèse : Chirurgie Dentaire, Nice, 2013, n°42.57.13.30

Directeur de thèse : **Dr Jérôme SURMENIAN**

Mots-clés : Greffe osseuse, Os autogène, Greffe d'apposition, Ostéogénèse en onlay.

Résumé:

De nos jours, l'implantologie constitue une alternative thérapeutique incontournable possédant de nombreux avantages. Cependant, il est nécessaire d'avoir un volume osseux suffisant pour réaliser cette chirurgie.

Les substituts osseux sont une solution pour combler ce manque de tissu, toutefois ils n'égalent en rien le greffon autologue en matière d'ostéointégration.

Cette thèse a pour but de confronter deux techniques de greffe d'apposition autogène, en étudiant les différences entre les protocoles opératoires afin de comprendre les répercussions sur le succès de la greffe. Il s'agira de comparer la revascularisation lors d'une greffe d'un monobloc cortico-spongieux et celle obtenue lors d'un coffrage d'os particulaire par une mince paroi de cortical. Enfin nous analyserons les complications qu'il est possible de rencontrer pendant ce type de traitement.

Adresse de l'auteur : 23 avenue Montfleury, 06300 Nice.