



HAL
open science

Prise en charge et rééducation des fractures du condyle mandibulaire de l'adulte : revue bibliographique

Caroline Vierne

► **To cite this version:**

Caroline Vierne. Prise en charge et rééducation des fractures du condyle mandibulaire de l'adulte : revue bibliographique. Médecine humaine et pathologie. 2013. dumas-00913734

HAL Id: dumas-00913734

<https://dumas.ccsd.cnrs.fr/dumas-00913734v1>

Submitted on 4 Dec 2013

HAL is a multi-disciplinary open access archive for the deposit and dissemination of scientific research documents, whether they are published or not. The documents may come from teaching and research institutions in France or abroad, or from public or private research centers.

L'archive ouverte pluridisciplinaire **HAL**, est destinée au dépôt et à la diffusion de documents scientifiques de niveau recherche, publiés ou non, émanant des établissements d'enseignement et de recherche français ou étrangers, des laboratoires publics ou privés.

FACULTE MIXTE DE MEDECINE ET DE PHARMACIE DE ROUEN

ANNEE 2013

**THESE POUR LE DOCTORAT
EN MEDECINE**

(Diplôme d'état)

Par

Caroline VIERNE

Née le 26 Août 1984 à Courbevoie (92)

PRESENTEE ET SOUTENUE PUBLIQUEMENT LE 21 OCTOBRE 2013

**PRISE EN CHARGE ET REEDUCATION DES FRACTURES DU
CONDYLE MANDIBULAIRE DE L'ADULTE : REVUE
BIBLIOGRAPHIQUE**

PRESIDENT DU JURY

Professeur Jean-Marc PERON

DIRECTEUR DE THESE

Docteur Olivier TROST

MEMBRES DU JURY

Professeur Franck DUJARDIN

Professeur Pascal JOLY

Docteur Suzanne BONY-REROLLE

Docteur Benjamin GUICHARD

ANNEE UNIVERSITAIRE 2012 – 2013

U.F.R. DE MEDECINE-PHARMACIE DE ROUEN

DOYEN : Professeur Pierre FREGER

ASSESEURS : Professeur Michel GUERBET
Professeur Benoit VEBER
Professeur Pascal JOLY
Professeur Bernard PROUST

DOYENS HONORAIRES : Professeurs J. BORDE - Ph. LAURET - H. PIGUET – C. THUILLEZ

PROFESSEURS HONORAIRES : MM. M-P AUGUSTIN - J.ANDRIEU-GUITRANCOURT
M.BENOZIO- J.BORDE - Ph. BRASSEUR - R. COLIN - E. COMOY - J. DALION - . DESHAYES - C. FESSARD – J.P FILLASTRE - P.FRIGOT -J. GARNIER - J. HEMET - B. HILLEMAND - G. HUMBERT - J.M. JOUANY - R. LAUMONIER – Ph. LAURET - M. LE FUR – J.P. LEMERCIER - J.P LEMOINE - Mle MAGARD - MM. B. MAITROT - M. MAISONNET - F. MATRAY - P.MITROFANOFF - Mme A. M. ORECCHIONI - P. PASQUIS - H.PIGUET - M.SAMSON – Mme SAMSON-DOLLFUS – J.C. SCHRUB - R.SOYER - B.TARDIF J .TESTART - J.M. THOMINE – C. THUILLEZ - P.TRON - C.WINCKLER – L.M.WOLF

I – MEDECINE

PROFESSEURS :

M. Frédéric ANSELME	HCN	Cardiologie
Mme Isabelle AUQUIT AUCKBUR	HCN	Chirurgie plastique
M. Bruno BACHY	HCN	Chirurgie pédiatrique
M. Fabrice BAUER	HCN	Cardiologie
Mme Soumeya BEKRI	HCN	Biochimie et Biologie Moléculaire
M. Jacques BENICHOU	HCN	Biostatistiques et informatique
M. Jean-Paul BESSOU	HCN	Chirurgie thoracique et cardio-vasculaire
Mme Françoise BEURET-BLANQUART	CRMPR	Médecine physique et de réadaptation
M. Guy BONMARCHAND	HCN	Réanimation médicale
M. Olivier BOYER	UFR	Immunologie
M. Jean-François CAILLARD (surnombre)	HCN	Médecine et santé au Travail
M. François CARON	HCN	Maladies infectieuses et tropicales
M. Philippe CHASSAGNE	HB	Médecine interne (Gériatrie)
M. Alain CRIBIER (Surnombre)	HCN	Cardiologie
M. Antoine CUVELIER	HB	Pneumologie
M. Pierre CZERNICHOW	HCN	Epidémiologie, économie de la santé
M. Jean - Nicolas DACHER	HCN	Radiologie et Imagerie Médicale
M. Stéphan DARMONI	HCN	Informatique Médicale/Techniques de communication
M. Pierre DECHELOTTE	HCN	Nutrition
Mme Danièle DEHESDIN	HCN	Oto-Rhino-Laryngologie

M. Jean DOUCET	HB	Thérapeutique/Médecine - Interne – Gériatrie.
M. Bernard DUBRAY	CB	Radiothérapie
M. Philippe DUCROTTE	HCN	Hépto – Gastro - Entérologie
M. Frank DUJARDIN	HCN	Chirurgie Orthopédique - Traumatologique
M. Fabrice DUPARC	HCN	Anatomie - Chirurgie Orthopédique et Traumatologique
M. Bertrand DUREUIL	HCN	Anesthésiologie et réanimation chirurgicale
Mlle Hélène ELTCHANINOFF	HCN	Cardiologie
M. Thierry FREBOURG	UFR	Génétique
M. Pierre FREGER	HCN	Anatomie/Neurochirurgie
M. Jean François GEHANNO	HCN	Médecine et Santé au Travail
M. Emmanuel GERARDIN	HCN	Imagerie Médicale
Mme Priscille GERARDIN	HCN	Pédopsychiatrie
M. Michel GODIN	HB	Néphrologie
M. Philippe GRISE	HCN	Urologie
M. Didier HANNEQUIN	HCN	Neurologie
M. Fabrice JARDIN	CB	Hématologie
M. Luc-Marie JOLY	HCN	Médecine d'urgence
M. Pascal JOLY	HCN	Dermato - vénéréologie
M. Jean-Marc KUHN	HB	Endocrinologie et maladies métaboliques
Mme Annie LAQUERRIERE	HCN	Anatomie cytologie pathologiques
M. Vincent LAUDENBACH	HCN	Anesthésie et réanimation chirurgicale
M. Joël LECHEVALLIER	HCN	Chirurgie infantile
M. Hervé LEFEBVRE	HB	Endocrinologie et maladies métaboliques
M. Thierry LEQUERRE	HB	Rhumatologie
M. Eric LEREBOURS	HCN	Nutrition
Mlle Anne-Marie LEROI	HCN	Physiologie
M. Hervé LEVESQUE	HB	Médecine interne
Mme Agnès LIARD-ZMUDA	HCN	Chirurgie Infantile
M. Pierre-Yves LITZLER	HCN	Chirurgie cardiaque
M. Bertrand MACE	HCN	Histologie, embryologie, cytogénétique
M. Eric MALLET (Surnombre)	HCN	Pédiatrie
M. Christophe MARGUET	HCN	Pédiatrie
Mlle Isabelle MARIE	HB	Médecine Interne
M. Jean-Paul MARIE	HCN	ORL
M. Loïc MARPEAU	HCN	Gynécologie - obstétrique
M. Stéphane MARRET	HCN	Pédiatrie
Mme Véronique MERLE	HCN	Epidémiologie
M. Pierre MICHEL	HCN	Hépto - Gastro - Entérologie
M. Francis MICHOT	HCN	Chirurgie digestive
M. Bruno MIHOUT (surnombre)	HCN	Neurologie
M. Pierre-Yves MILLIEZ	HCN	Chirurgie plastique, reconstructrice et esthétique
M. Jean-François MUIR	HB	Pneumologie
M. Marc MURAINÉ	HCN	Ophthalmologie
M. Philippe MUSETTE	HCN	Dermatologie - Vénéréologie
M. Christophe PEILLON	HCN	Chirurgie générale
M. Jean-Marc PERON	HCN	Stomatologie et chirurgie maxillo-faciale
M. Christian PFISTER	HCN	Urologie
M. Jean-Christophe PLANTIER	HCN	Bactériologie - Virologie
M. Didier PLISSONNIER	HCN	Chirurgie vasculaire
M. Bernard PROUST	HCN	Médecine légale
M. François PROUST	HCN	Neurochirurgie
Mme Nathalie RIVES	HCN	Biologie et médecine du développement et de la reproduction

M. Jean-Christophe RICHARD (Mise en dispo)	HCN	Réanimation Médicale, Médecine d'urgence
M. Horace ROMAN	HCN	Gynécologie Obstétrique
M. Jean-Christophe SABOURIN	HCN	Anatomie – Pathologie
M. Guillaume SAVOYE	HCN	Hépatogastro
Mme Céline SAVOYE-COLLET	HCN	Imagerie médicale
M. Michel SCOTTE	HCN	Chirurgie digestive
Mme Fabienne TAMION	HCN	Thérapeutique
Mlle Florence THIBAUT	HCN	Psychiatrie d'adultes
M. Luc THIBERVILLE	HCN	Pneumologie
M. Christian THUILLEZ	HB	Pharmacologie
M. Hervé TILLY	CB	Hématologie et transfusion
M. François TRON (Surnombre)	UFR	Immunologie
M. Jean-Jacques TUECH	HCN	Chirurgie digestive
M. Jean-Pierre VANNIER	HCN	Pédiatrie génétique
M. Benoît VEBER	HCN	Anesthésiologie-Réanimation chirurgicale
M. Pierre VERA	CB	Biophysique et traitement de l'image
M. Eric VERIN	CRMPR	Médecine physique et de réadaptation
M. Eric VERSPYCK	HCN	Gynécologie-Obstétrique
M. Olivier VITTECOQ	HB	Rhumatologie
M. Jacques WEBER	HCN	Physiologie

MAITRES DE CONFERENCES :

Mme Noëlle BARBIER-FREBOURG	HCN	Bactériologie – Virologie
M. Jeremy BELLIEN	HCN	Pharmacologie
Mme Carole BRASSE LAGNEL	HCN	Biochimie
Mme Mireille CASTANET	HCN	Pédiatrie
M. Gérard BUCHONNET	HCN	Hématologie
Mme Nathalie CHASTAN	HCN	Physiologie
Mme Sophie CLAEYSSSENS	HCN	Biochimie et biologie moléculaire
M. Moïse COEFFIER	HCN	Nutrition
M. Manuel ETIENNE	HCN	Maladies infectieuses et tropicales
M. Guillaume GOURCEROL	HCN	Physiologie
Mme Catherine HAAS-HUBSCHER	HCN	Anesthésie - Réanimation chirurgicale
M. Serge JACQUOT	UFR	Immunologie
M. Joël LADNER	HCN	Epidémiologie, économie de la santé
M. Jean-Baptiste LATOUCHE	UFR	Biologie Cellulaire
Mme Lucie MARECHAL-GUYANT	HCN	Neurologie
M. Thomas MOUREZ	HCN	Bactériologie
M. Jean-François MENARD	HCN	Biophysique
Mme Muriel QUILLARD	HCN	Biochimie et Biologie moléculaire
M. Vincent RICHARD	UFR	Pharmacologie
M. Francis ROUSSEL	HCN	Histologie, embryologie, cytogénétique
Mme Pascale SAUGIER-VEBER	HCN	Génétique
Mme Anne-Claire TOBENAS-DUJARDIN	HCN	Anatomie

PROFESSEUR AGREGÉ OU CERTIFIÉ :

Mme Dominique LANIEZ	UFR	Anglais
Mme Cristina BADULESCU	UFR	Communication

II - PHARMACIE

PROFESSEURS :

M. Thierry BESSON	Chimie Thérapeutique
M. Jean-Jacques BONNET	Pharmacologie
M. Roland CAPRON (PU-PH)	Biophysique
M. Jean COSTENTIN (Professeur émérite)	Pharmacologie
Mme Isabelle DUBUS	Biochimie
M. Loïc FAVENNEC (PU-PH)	Parasitologie
M. Jean-Pierre GOULLE	Toxicologie
M. Michel GUERBET	Toxicologie
M. Olivier LAFONT	Chimie organique
Mme Isabelle LEROUX	Physiologie
Mme Martine PESTEL-CARON (PU-PH)	Microbiologie
Mme Elisabeth SEGUIN	Pharmacognosie
M Jean-Marie VAUGEOIS	Pharmacologie
M. Philippe VERITE	Chimie analytique

MAITRES DE CONFERENCES :

Mle Cécile BARBOT	Chimie Générale et Minérale
Mme Dominique BOUCHER	Pharmacologie
M. Frédéric BOUNOURE	Pharmacie Galénique
M. Abdeslam CHAGRAOUI	Physiologie
M. Jean CHASTANG	Biomathématiques
Mme Marie Catherine CONCE-CHEMTOB	Législation pharmaceutique et économie de la santé
Mme Elizabeth CHOSSON	Botanique
Mle Cécile CORBIERE	Biochimie
M. Eric DITTMAR	Biophysique
Mme Nathalie DOURMAP	Pharmacologie
Mle Isabelle DUBUC	Pharmacologie
Mme Roseline DUCLOS	Pharmacie Galénique
M. Abdelhakim ELOMRI	Pharmacognosie
M. François ESTOUR	Chimie Organique
M. Gilles GARGALA (MCU-PH)	Parasitologie
Mme Najla GHARBI	Chimie analytique
Mle Marie-Laure GROULT	Botanique
M. Hervé HUE	Biophysique et Mathématiques
Mme Hong LU	Biologie
Mme Sabine MENAGER	Chimie organique
Mme Christelle MONTEIL	Toxicologie
M. Paul MULDER	Sciences du médicament
M. Mohamed SKIBA	Pharmacie Galénique
Mme Malika SKIBA	Pharmacie Galénique
Mme Christine THARASSE	Chimie thérapeutique
M. Rémi VARIN (MCU-PH)	Pharmacie Hospitalière
M. Frédéric ZIEGLER	Biochimie

PROFESSEUR ASSOCIE :

Mme Sandrine PANCHOU	Pharmacie Officinale
-----------------------------	----------------------

PROFESSEUR CONTRACTUEL :

Mme Elizabeth **DE PAOLIS**

Anglais

ATTACHE TEMPORAIRE D'ENSEIGNEMENT ET DE RECHERCHE :

M. Mazim **MEKAOUI**

Chimie Analytique

M. Virginie **OXARAN**

Microbiologie

III – MEDECINE GENERALE

PROFESSEURS

M. Jean-Loup **HERMIL**

UFR

Médecine générale

PROFESSEURS ASSOCIES A MI-TEMPS :

M. Pierre **FAINSILBER**

UFR

Médecine générale

M. Alain **MERCIER**

UFR

Médecine générale

M. Philippe **NGUYEN THANH**

UFR

Médecine générale

MAITRE DE CONFERENCES ASSOCIE A MI-TEMPS :

M Emmanuel **LEFEBVRE**

UFR

Médecine générale

Mme Elisabeth **MAUVIARD**

UFR

Médecine générale

Mme Marie Thérèse **THUEUX**

UFR

Médecine générale

CHEF DES SERVICES ADMINISTRATIFS : Mme Véronique DELAFONTAINE

HCN - Hôpital Charles Nicolle HB - Hôpital de BOIS GUILLAUME

**CB - Centre HENRI BECQUEREL CHS - Centre Hospitalier Spécialisé du Rouvray CRMPR -
Centre Régional de Médecine Physique et de Réadaptation**

LISTE DES RESPONSABLES DE DISCIPLINE

Melle Cécile BARBOT	Chimie Générale et Minérale
M. Thierry BESSON	Chimie thérapeutique
M. Roland CAPRON	Biophysique
M Jean CHASTANG	Mathématiques
Mme Marie-Catherine CONCE-CHEMTOB	Législation, Economie de la Sante
Mle Elisabeth CHOSSON	Botanique
M. Jean COSTENTIN	Pharmacodynamie
Mme Isabelle DUBUS	Biochimie
M. Loïc FAVENNEC	Parasitologie
M. Michel GUERBET	Toxicologie
M. Olivier LAFONT	Chimie organique
Mme Isabelle LEROUX-NICOLLET	Physiologie
Mme Martine PESTEL-CARON	Microbiologie
Mme Elisabeth SEGUIN	Pharmacognosie
M. Mohamed SKIBA	Pharmacie Galénique
M. Philippe VERITE	Chimie analytique

ENSEIGNANTS MONO-APPARTENANTS

MAITRES DE CONFERENCES :

M. Sahil ADRIOUCH (Unité Inserm 905)	Biochimie et biologie moléculaire
Mme Gaelle BOUGEARD-DENOYELLE (UMR 1079)	Biochimie et biologie moléculaire
Mme Carine CLEREN	Neurosciences (Néovasc)
Mme Pascaline GAILDRAT (UMR 1079)	Génétique moléculaire humaine
M. Antoine OUVRARD-PASCAUD	Physiologie (Unité Inserm 1076)
Mme Isabelle TOURNIER	Biochimie (UMR 1079)

PROFESSEURS DES UNIVERSITES :

M. Serguei FETISSOV	Physiologie (Groupe ADEN)
Mme Su RUAN	Génie informatique

Par délibération en date du 3 mars 1967, la faculté a arrêté que les opinions émises dans les dissertations qui lui seront présentées doivent être considérées comme propres à leurs auteurs et qu'elle n'entend leur donner aucune approbation ni improbation

A Monsieur le Professeur Péron,

Vous me faites l'honneur de présider ce jury de thèse et je vous en remercie.

Je vous remercie également pour l'enseignement que vous m'avez apporté

durant mes études et vous prie de croire en l'expression de ma sincère

considération et ma profonde gratitude.

A Monsieur le Professeur Dujardin,

C'est un grand plaisir que de vous compter parmi les membres de ce jury. Vous m'avez fait découvrir la chirurgie orthopédique en premier semestre et travailler dans votre service a été très formateur. Je n'oublierai jamais vos enseignements.

Soyez assuré de mon profond respect.

A Monsieur le Professeur Joly,

Vous avez chaleureusement accepté de siéger à mon jury de thèse.

*Après un semestre passé au sein de votre service, je tenais à vous faire part de
mon admiration et à vous remercier pour votre disponibilité et vos
enseignements.*

Merci de m'avoir initiée à la dermatologie, si vaste et belle spécialité.

A Monsieur le Docteur Trost,

Vous me faites l'honneur de diriger cette thèse.

*Merci pour votre aide précieuse tout au long de ce travail et pour le temps que
vous m'avez consacré.*

*Veillez recevoir ici l'assurance de ma sincère reconnaissance pour votre
disponibilité, votre écoute et vos conseils. J'attends avec impatience de
pouvoir travailler à vos côtés tant sur le plan clinique qu'universitaire.*

A Madame le Docteur Bony-Rerolle,

Vous me faites l'honneur de prendre part au jury de cette thèse. Cette année passée dans votre service a été très agréable et formatrice pour moi. Je garderai de très bons souvenirs de ces moments. Merci de m'avoir fait confiance. Je vous souhaite réussite et longévité dans vos nouveaux projets à venir.

A Monsieur le Docteur Guichard,

Je vous remercie d'avoir accepté de siéger dans mon jury de thèse. Votre disponibilité et votre aide m'ont été précieuses. J'espère profiter de votre énergie, de votre bonne humeur et au plaisir de travailler à vos côtés.

A Monsieur le Docteur Delcampe,

Merci de m'avoir fait découvrir cette belle spécialité. Votre sens clinique et votre expérience m'ont beaucoup apporté. Je tiens à vous témoigner de ma sincère reconnaissance.

A Monsieur le Docteur Sabin,

Merci pour vos enseignements notamment sur l'implantologie. Vous m'avez appris à travailler avec plaisir, rigueur et bonne humeur. Veuillez trouver ici l'expression de ma profonde admiration.

A ma chef, Marie

Merci pour ces bons moments passés ensemble au Havre. Je te souhaite beaucoup de bonheur avec ta petite famille et une bonne route pour la suite de ta carrière.

A ma famille,

A Papy,

Ce travail t'est dédié. Sache que tu étais et que tu resteras pour moi un modèle de courage et de détermination. Je suis sûre que, de là où tu es, tu es fier de ta chérie-chérie. Je n'oublierai jamais tout ce que tu m'as appris et m'efforcerai de le transmettre avec amour et passion.

A mes parents,

Je n'en serais pas là sans vous. Vous m'avez toujours soutenue depuis le début de mes études et tout donné pour faire de moi une fille, une femme et une maman épanouie. Merci pour tout.

A toi mon frangin, Vincent.

J'ai beaucoup de chance de t'avoir à mes côtés. Je te souhaite que du bonheur dans ta vie nouvelle et sache que je serais toujours là si tu as besoin (ton certificat médical est prêt !!)

A Mamie

Zou maï. Tu suis mes études depuis le début et tu m'as toujours soutenue. Tes coups de fil hebdomadaires m'ont apporté courage et motivation, j'attends ton appel d'ailleurs, on est mercredi non ??

A mes grands-parents, Pépé et Mémé, et Pascal bien sûr.

Merci de votre affection et de votre soutien. J'aurais aimé que vous soyez à mes côtés aujourd'hui.

A mes Amours,

A Gérard,

Tu as toujours été disponible pour moi et ta présence à mes côtés m'est indispensable. Merci pour tout. Merci de partager ta vie avec moi, de construire avec moi ce qui compte le plus au monde, notre famille.

A mes deux princesses, Clémence et Justine,

Vous êtes les rayons de soleil qui éclairent ma vie. Vous voir grandir et sourire est un véritable bonheur. Je vous aime fort mes filles.

Sans oublier, Adrien et Maxime, vous êtes des grands frères adorables. Et mes boules de poils, Damo, Etincelle, Divine et Isis, qui m'ont accompagnée tout au long de la rédaction de ce travail. Vos câlins sont irremplaçables.

A mes Amis,

Gaëlle, Laurence et Pelin. Vous êtes des amies précieuses. Nous nous sommes connues sur les bancs de la fac de médecine et depuis nous sommes amies malgré les distances qui nous séparent. Vous retrouver est toujours un grand plaisir pour moi. Je vous souhaite beaucoup de bonheur avec vos familles respectives et à bientôt pour encore longtemps.

A mes fidèles co-internes et amis :

Hubert, je crois que je n'aurais pas réussi à faire ce travail sans toi. Merci de m'avoir soutenue, motivée et parfois « engueulée » tout de même. Travailler à tes côtés a toujours été un plaisir, et ça le restera !!

François, mon binôme. Toujours là quand j'avais besoin. Merci pour ton soutien et ta bonne humeur.

Grégoire, Jonathan. Merci pour vos enseignements et votre soutien. Je ne garde que de bons souvenirs avec vous « fly me to the moon ». Bonne continuation à vous deux.

A tout le personnel du service de chirurgie maxillo-faciale et stomatologie de Rouen : Sylvie, merci pour ton travail et pour ton aide au fil de ces années, Lucia, Mario, Annick, Brigitte, Joëlle

Et bien sûr : Myriam, Marie-Claude, Sabrina, Peggy, Jean-Marie, Bénédicte, Christelle, Maud : merci pour votre aide et au plaisir de travailler à vos côtés

Et à celui de l'hôpital J.Monod : Christine, Sandrine, Hélène, Emilie, Nathalie et Nathalie, Mama, Wafa. Merci de m'avoir si bien accueillie pendant cette année passée à vos côtés. Travailler avec vous a été un réel plaisir et j'espère que cela continuera.

A Eric et Blandine : Merci pour votre gentillesse, votre disponibilité et pour m'avoir aidé à mettre en page ce travail.

SOMMAIRE

I) INTRODUCTION	5
II) ANATOMIE ET PHYSIOLOGIE DE L'ARTICULATION TEMPORO-MANDIBULAIRE	7
1) ANATOMIE DU COMPLEXE DENTO-MANDIBULO-CRANIEN	7
1-1) <u>EMBRYOLOGIE</u>	7
a) <i>Noyau zygomatiko-squamosal</i>	7
b) <i>Noyau condylien</i>	8
1-2) <u>LES SURFACES ARTICULAIRES</u>	8
a) <i>L'os temporal</i>	9
b) <i>La tête mandibulaire</i>	10
c) <i>Le cartilage articulaire</i>	11
d) <i>Le disque articulaire</i>	13
e) <i>Zone bilaminaire</i>	16
1-3) <u>LES MOYENS D'UNION</u>	17
a) <i>La capsule</i>	17
b) <i>Les ligaments articulaires</i>	19
1-4) <u>LE SYSTÈME MUSCULAIRE</u>	22
a) <i>Le muscle ptérygoïdien latéral</i>	22
b) <i>Les autres muscles masticateurs</i>	24
c) <i>Les muscles supra-hyoïdiens</i>	28
1-5) <u>LA VASCULARISATION ET L'INNERVATION</u>	28
a) <i>Vascularisation</i>	28
b) <i>L'innervation</i>	29
2) CINEMATIQUE MANDIBULAIRE.....	30

2-1) <u>LES POSITIONS DE REFERENCE</u>	30
a) <i>L'occlusion d'intercuspidation maximale</i>	30
b) <i>La relation centrée</i>	31
c) <i>La position de repos</i>	31
2-2) <u>LES MOUVEMENTS MANDIBULAIRES</u>	32
a) <i>Ouverture buccale</i>	33
b) <i>Fermeture buccale</i>	36
c) <i>Propulsion, rétro-pulsion</i>	36
d) <i>Diduction</i>	37
<u>III) EPIDEMIOLOGIE ET DIAGNOSTIC DES FRACTURES DU CONDYLE MANDIBULAIRE</u>	39
1) EPIDEMIOLOGIE	39
2) DIAGNOSTIC DES FRACTURES DU CONDYLE	39
3) EXAMENS RADIOLOGIQUES	42
3-1) <u>RADIOGRAPHIES CONVENTIONNELLES</u>	42
a) <i>Le panoramique dentaire</i>	42
b) <i>Face basse</i>	43
c) <i>Incidence de Schuller</i>	44
3-2) <u>TOMODENSITOMETRIE</u>	45
<u>IV) TRAITEMENTS DES FRACTURES DU CONDYLE MANDIBULAIRE</u>	47
1) FRACTURES DIACAPITULAIRES	49
2) FRACTURES SOUS-CONDYLIENNES	52
2-1) <u>INDICATIONS CHIRURGICALES</u>	52
2-2) <u>VOIES D'ABORD</u>	55
a) <i>Voie pré-auriculaire</i>	55
b) <i>Voie sous-angulo-mandibulaire (voie de Risdon)</i>	56
c) <i>Voie sous-angulo-mandibulaire haute (dite de Risdon modifiée)</i>	57

d) Voie rétro-mandibulaire.....	59
e) Voie intra-orale.....	59
2-3) <u>TECHNIQUES D'OSTEOSYNTHESE</u>	60
a) Le vissage selon Eckelt	60
b) Les plaques d'ostéosynthèse.....	61
c) Plaques d'ostéosynthèse trapézoïdales	63
d) Ostéosynthèse résorbable	64
2-4) <u>TRAITEMENT ORTHOPEDIQUE</u>	64
V) REEDUCATION DES FRACTURES DU CONDYLE MANDIBULAIRE	67
1) PREALABLES A LA REEDUCATION.....	69
2) FRACTURES DIACAPITULAIRES	71
2-1) <u>TRAITEMENT FONCTIONNEL EXCLUSIF</u>	71
2-2) <u>REEDUCATION APRES TRAITEMENT CHIRURGICAL</u>	75
3) FRACTURES SOUS-CONDYLIENNES	75
3-1) <u>TRAITEMENT FONCTIONNEL EXCLUSIF</u>	75
3-2) <u>REEDUCATION APRES TRAITEMENT CHIRURGICAL</u>	78
4) LES COMPLICATIONS APRES TRAITEMENTS DES FRACTURES DU CONDYLE	78
4-1) <u>L'ANKYLOSE TEMPORO-MANDIBULAIRE</u>	78
4-2) <u>LES MALOCCLUSIONS</u>	80
4-3) <u>LES ASYMETRIES FACIALES</u>	82
4-4) <u>LES DYSFONCTIONS MANDIBULAIRES</u>	82
4-5) <u>COMPLICATIONS IATROGENIQUES</u>	83
4-6) <u>LA NECROSE DE LA TETE MANDIBULAIRE</u>	83
4-7) <u>RETARD DE CONSOLIDATION ET PSEUDARTHROSE</u>	84
a) Retard de consolidation.....	84
b) Pseudarthrose	84

5) REDACTION DE L'ORDONNANCE.....	85
<u>VI) CONCLUSION</u>	87
<u>VII) BIBLIOGRAPHIE</u>	89

I) INTRODUCTION

Les fractures du condyle mandibulaire sont très fréquentes en traumatologie faciale. L'anatomie et la physiologie de l'articulation temporo-mandibulaire (ATM) sont désormais bien décrites grâce aux travaux d'Ecket, Gola ou encore Delaire (1-3), mais réservent encore plusieurs énigmes notamment sur le remodelage du cartilage articulaire et sa capacité d'adaptation suite à une fracture intra-articulaire.

Si les fractures du condyle mandibulaire sont anatomiquement bien comprises, leurs traitements restent des plus discutés dans notre spécialité. Les équipes chirurgicales s'acharnent à réaliser le meilleur traitement pour leurs patients en fonction du type de fracture, du matériel d'ostéosynthèse utilisé et surtout de leurs formations initiales. Pour simplifier, les écoles chirurgicales du Nord de la France font plus souvent appel à l'ostéosynthèse rigide par plaques, tandis qu'au Sud, la consolidation des fractures résulte de micro-mouvements que donnent les blocages maxillo-mandibulaires afin d'alterner repos et mobilisation articulaire. De ce schéma découlent deux attitudes thérapeutiques bien distinctes que sont le traitement chirurgical et le traitement orthopédique.

Ces traitements ne seraient pas exhaustifs sans la rééducation de l'ATM. Cette rééducation est un complément indispensable au traitement chirurgical ou orthopédique. C'est sur ce point que les attitudes thérapeutiques des différentes équipes chirurgicales sont non consensuelles et très peu décrites (4, 5). Pour les fractures sous-condyliennes, certains pratiquent un blocage maxillo-mandibulaire pendant plusieurs jours après la chirurgie pendant que d'autres débutent la rééducation immédiatement

après chirurgie ou pas. Chacun exprimant ses propres arguments de part son expérience et ses résultats. Pour les fractures diacapitulaires, la majorité des traitements est orthopédique et repose donc sur la kinésithérapie.

C'est dans ce contexte que ce travail de bibliographie sur les traitements des fractures du condyle mandibulaire et leurs rééducations prend tout son sens. Le but n'étant pas de protocoliser une conduite à tenir sur les soins post-opératoires, mais bien de mettre en exergue des pratiques de rééducation peu connues ainsi qu'une partie de notre discipline loin du bloc opératoire mais si importante pour les patients.

II) ANATOMIE ET PHYSIOLOGIE DE L'ARTICULATION TEMPORO-MANDIBULAIRE

1) Anatomie du complexe dento-mandibulo-cranien

L'articulation temporo-mandibulaire est une articulation complexe, paire, mettant en présence la fosse mandibulaire de l'os temporal et la tête mandibulaire. C'est une diarthrose bicondylienne à disque interposé, et dont le mouvement est intimement lié à son homologue controlatérale.

1-1) Embryologie

L'articulation temporo-mandibulaire se développe à partir de deux noyaux d'ossification, le noyau zygomatoco-squamosal et le noyau condylien. Ils apparaissent de manière synchrone à partir de la cinquième semaine de vie intra-utérine.

Les structures osseuses et le mésenchyme de l'articulation sont issus de l'ectomésenchyme des crêtes neurales au niveau du premier arc branchial (6).

a) Noyau zygomatoco-squamosal

Ce noyau apparaît au stade embryonnaire de 30mm (stade 23 de la classification de Carnegie). Il donne naissance au processus zygomatique et aux structures osseuses temporales de l'ATM.

b) Noyau condylien

Ce noyau apparaît plus tardivement (foetus de 40mm). Il se développe au sein du mésenchyme du premier arc branchial. C'est à partir de ce mésenchyme que vont se développer le disque, la capsule et ses attaches ligamentaires et musculaires. Vers la douzième semaine de vie intra-utérine, la tête du condyle est un noyau cartilagineux entouré de mésenchyme. Les premiers mouvements réflexes d'ouverture buccale apparaîtront vers la septième semaine de vie embryonnaire.

1-2) Les surfaces articulaires

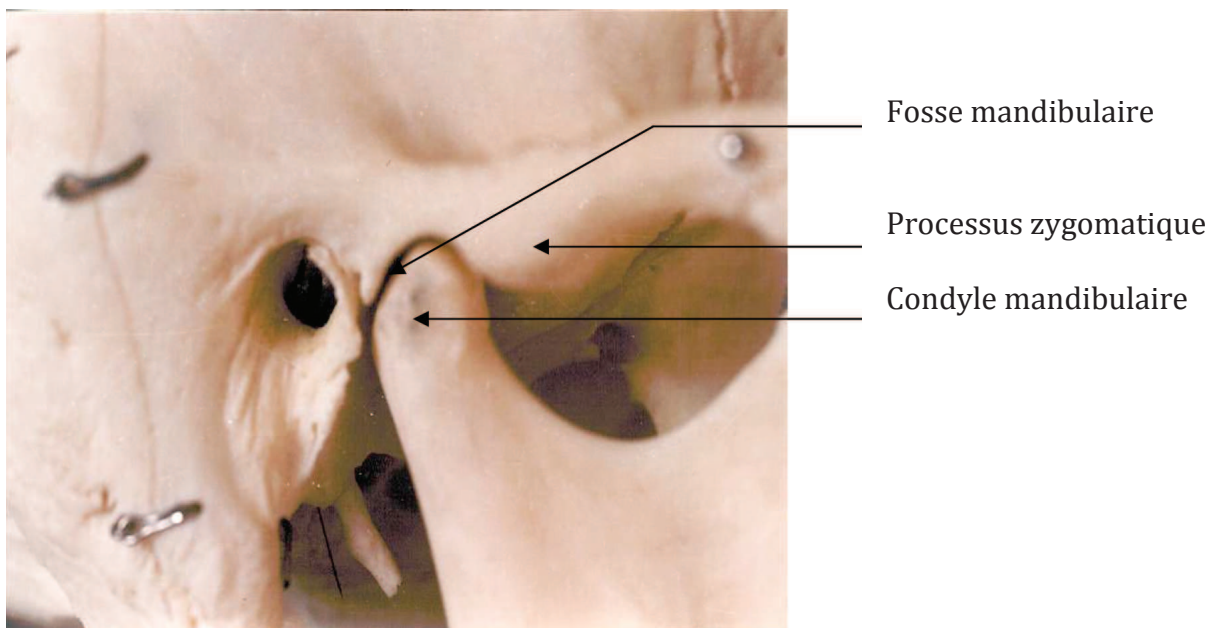


Figure 1 : vue d'ensemble de l'articulation temporo-mandibulaire (7)

a) L'os temporal

L'os temporal est un os pair situé sur la partie latérale du crâne. La surface articulaire de la fosse mandibulaire peut être séparée en deux parties distinctes (figure 2).

- En avant : l'éminence articulaire du temporal.

Elle est formée par la racine transverse du processus zygomatique. C'est une saillie convexe d'avant en arrière et légèrement concave de dedans en dehors. Il est recouvert d'un fibro-cartilage très mince, avasculaire et dépourvu d'innervation. C'est la cavité de réception pour le bourrelet postérieur du disque.

- En arrière : la fosse mandibulaire.

Elle fait partie de la portion horizontale de l'écaille du temporal. La fosse est séparée en deux par la suture pétro-tympano-squameuse (« scissure de Glaser »). Elle est formée par la paroi antérieure de l'os tympanal et la partie postérieure correspond à la partie antérieure du méat acoustique externe.

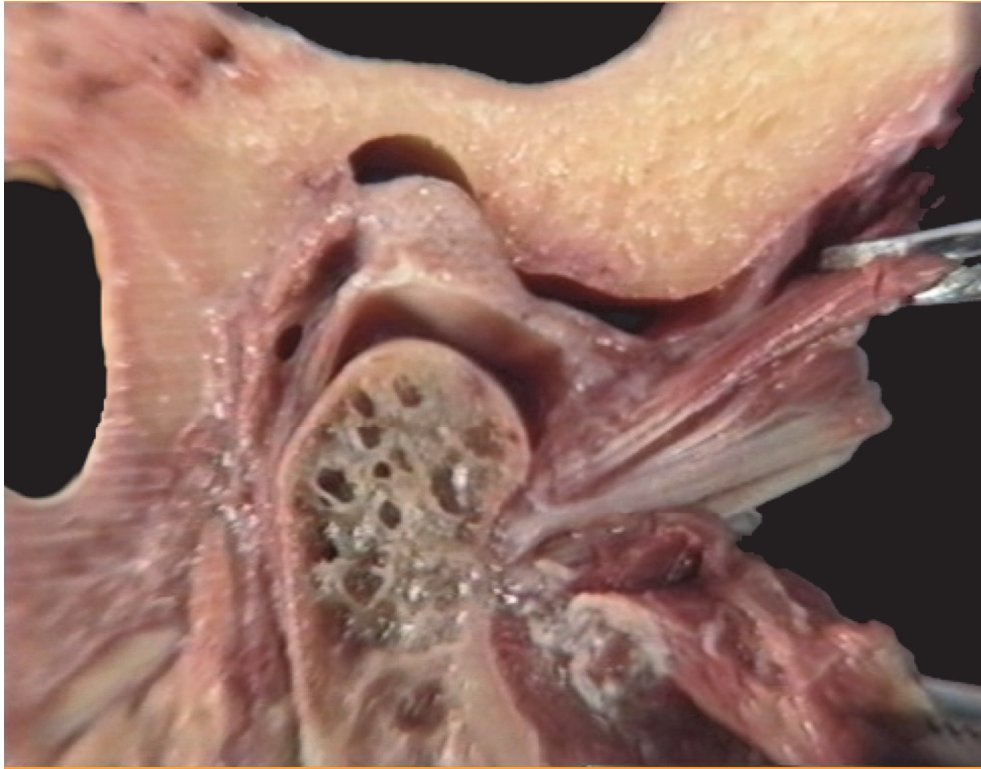


Figure 2 : Coupe sagittale de l'os temporal et de la mandibule, passant par le disque (7)

b) La tête mandibulaire

Sur la branche de la mandibule, se trouvent deux saillies supérieures : le processus condylien (postérieur) et le processus coronoïde (antérieur). Ces deux processus sont séparés par l'incisure mandibulaire.

Le condyle mandibulaire doit son nom au grec « kondylos » qui signifie « en forme de poing serré ». La tête condylienne est soutenue par une partie plus rétrécie du ramus : le col. La forme générale du condyle est allongée de dehors en dedans et d'avant en arrière.

Au niveau de sa face supérieure, seul le versant antérieur est articulaire car recouvert de fibro-cartilage. Le versant postérieur est plus aplati et non recouvert de

cartilage mais d'une fine couche d'os cortical permettant l'ostéosynthèse ou la pose d'ancres dans les discopexies.

c) Le cartilage articulaire

Le cartilage articulaire est revêtu d'un tissu fibreux, dense, collagénique. Ce fibrocartilage, présent dès le troisième mois de vie intra-utérine, permet le glissement et lui confère un potentiel d'adaptation meilleur que les articulations cartilagineuses hyalines. Ce cartilage est à la fois un cartilage de croissance et un cartilage articulaire. Ce type de cartilage est également présent au niveau des disques intervertébraux et des ménisques du genou.

Ce cartilage est constitué de différentes couches de cellules allant de la profondeur vers la superficie (figure 3).

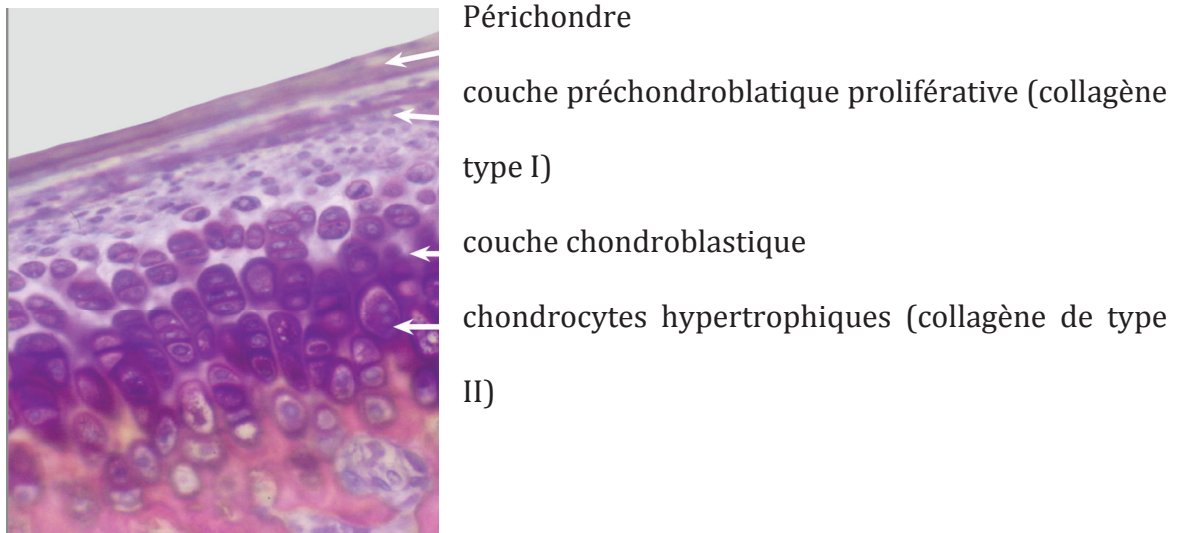


Figure 3 : Fibrocartilage de l'ATM (7)

Cette disposition en couches de différentes cellules rappelle la composition du cartilage de conjugaison (appelé aussi cartilage de croissance) responsable de la croissance en longueur des os longs (figure 4). On y retrouve des cellules prolifératives et hypertrophiques responsables d'une ossification enchondrale et du potentiel de croissance des os. Ce phénomène est en partie retrouvé au niveau du fibrocartilage du condyle ce qui explique sa fonction de croissance et ses capacités de régénération après un traumatisme.

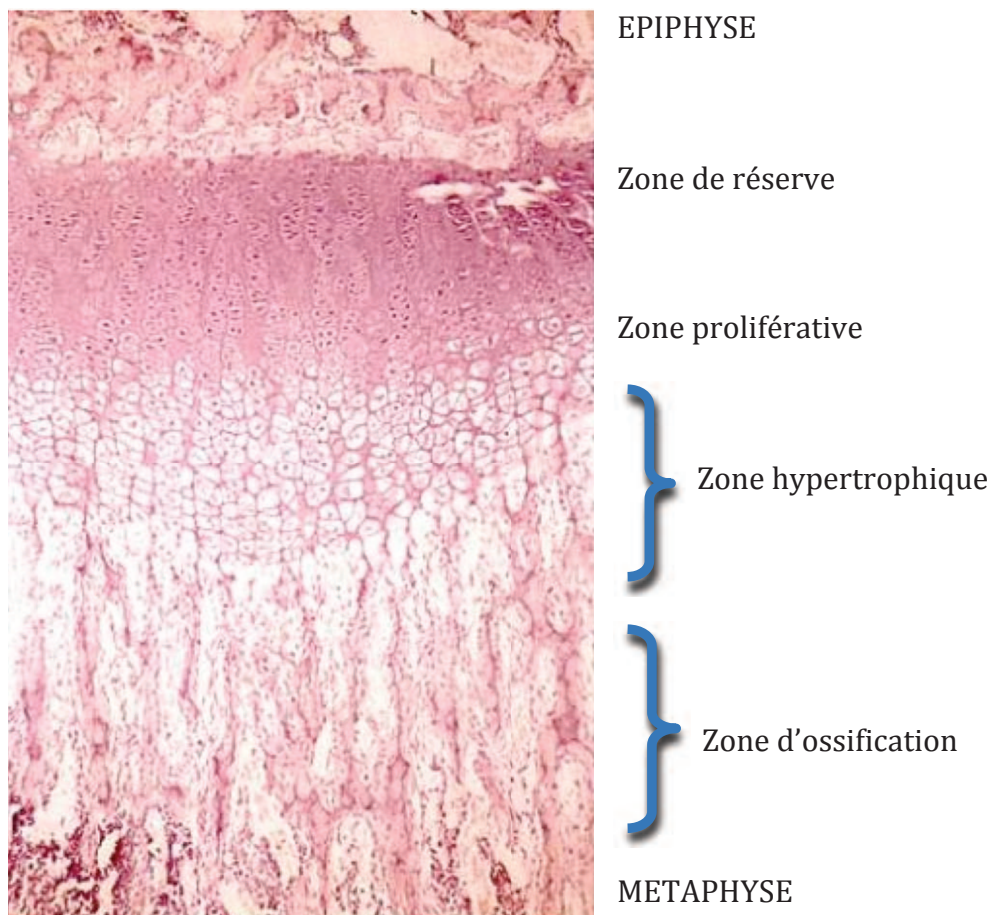


Figure 4 : Cartilage de conjugaison au niveau d'un os long (8)

d) Le disque articulaire

Formé par le disque articulaire et ses attaches, l'appareil discal englobe toute la tête mandibulaire. Il est adhérent et accompagne tous les mouvements de la tête mandibulaire dans la fosse mandibulaire. Le condyle et l'appareil discal forment alors un complexe appelé disco-condylien.

Le disque articulaire est une structure biconcave fibreuse formée d'eau, de prostaglandines et de collagènes (9). Il est avasculaire et non innervé. Il s'interpose entre les surfaces articulaires (condyle mandibulaire et fosse mandibulaire), et correspond à la partie intra-articulaire du tendon du muscle ptérygoïdien latéral.

Il est de plus en continuité avec le ligament antérieur du malleus (marteau) (figure 5). Ce ligament s'attache sur l'apophyse antérieure du marteau et le relie à l'épine du sphénoïde par la scissure de Glaser. Il serait responsable des signes otologiques (acouphènes, sensation d'oreille bouchée) des dysfonctions temporo-mandibulaires (DTM).

Ligaments

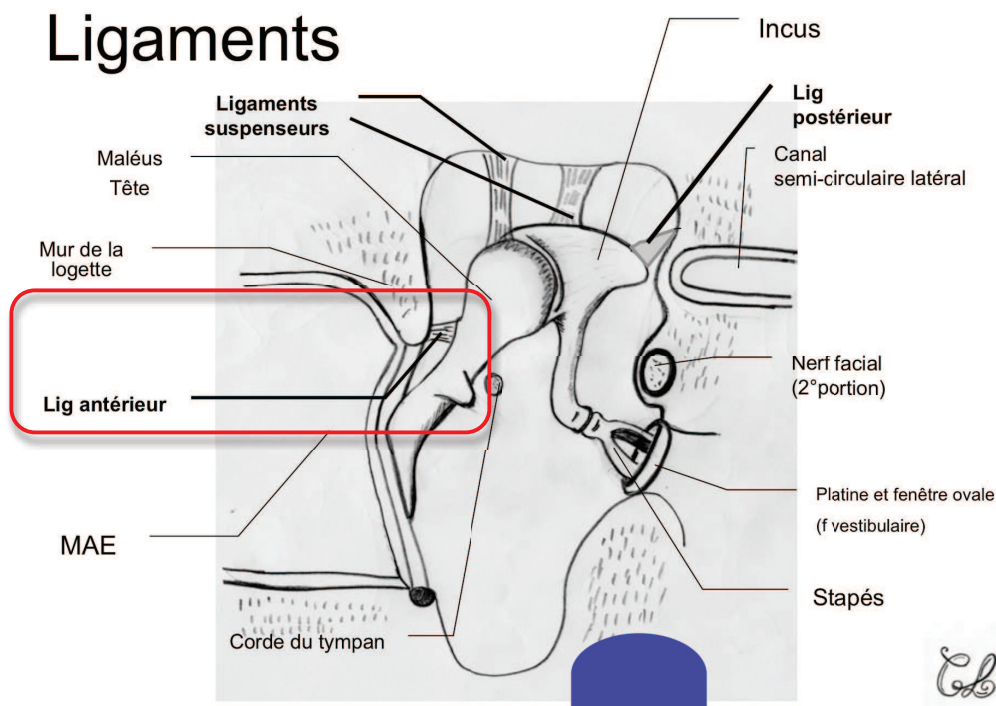


Figure 5 : Ligaments de l'oreille moyenne (10)

Le disque articulaire est constitué de trois parties (figure 6):

- un bourrelet antérieur mince (environ 2mm).
- un bourrelet postérieur épais (environ 3mm).
- entre les deux bourrelets, une lame fibreuse intermédiaire mince (environ 1mm) qui peut être sujette à des perforations (figure 7) et aux processus pathologiques souvent dégénératif.

Lors des discopexies, des ancrs d'amarrage peuvent être mise en place. Ces ancrs sont insérées dans un orifice foré dans le condyle. Elles permettent la fixation du disque à la surface articulaire du condyle et le traitement de certaines dysfonctions de l'appareil manducateur liées à des luxations discales récidivantes (11).

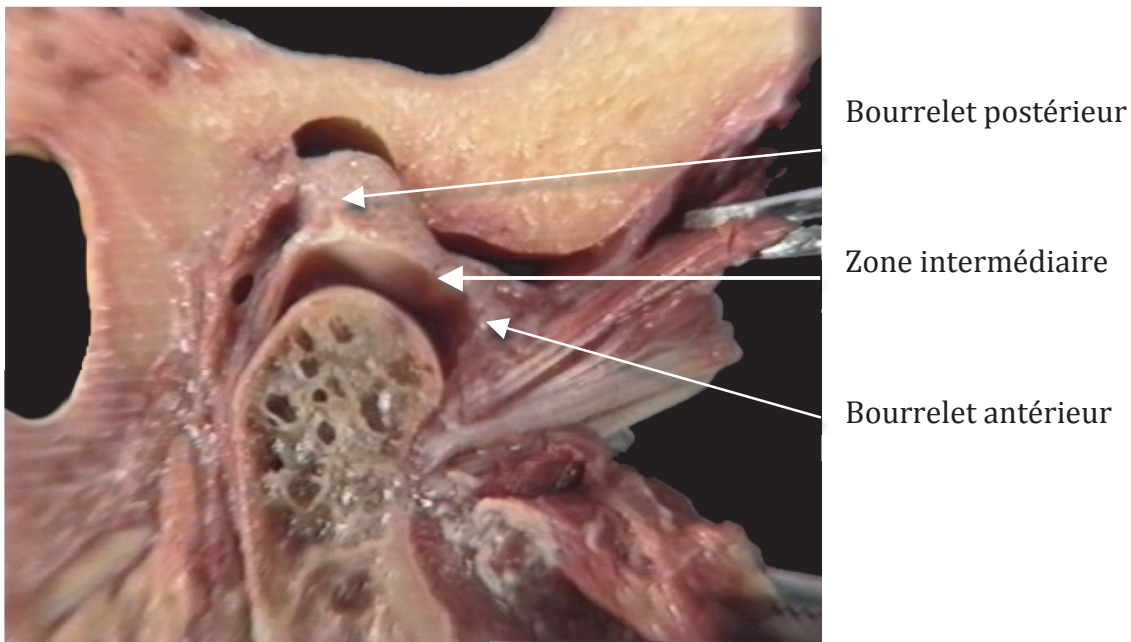


Figure 6 : Disque articulaire (7)

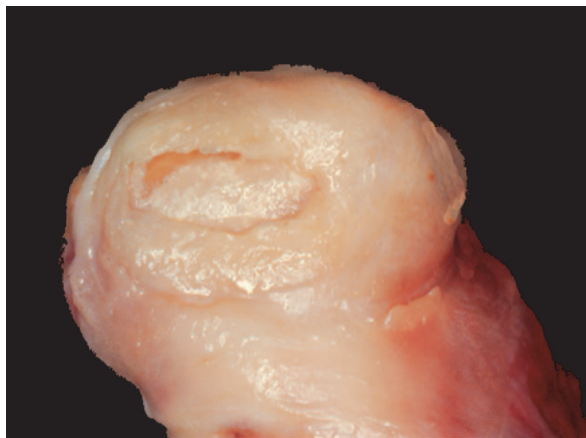


Figure 7 : perforation du disque articulaire (7)

Antérieurement, le disque donne insertion au muscle ptérygoïdien latéral. Médialement et latéralement, il s'insère aux pôles médial et latéral du condyle mandibulaire par des faisceaux fibreux qui solidarissent le disque à la tête mandibulaire. En fait, le disque articulaire correspond à l'involution fibreuse du tendon terminal du ptérygoïdien latéral en situation intra-articulaire. Il constitue un appareil discal

comportant un disque articulaire, un appareil suspenseur postérolatéral fibroligamentaire et en avant, un appareil tenseur antérieur tendineux et musculaire.

Le rôle du disque est d'intercepter et de répartir les pressions engendrées par la mastication, de permettre et d'accompagner tous les mouvements de rotation et de translation du condyle.

e) Zone bilaminaire

Elle occupe l'espace situé entre le disque en avant et la capsule articulaire en arrière. Il s'agit de la zone d'attache postérieure du disque (frein discal).

Elle est constituée :

- d'une lame commune dans sa portion antérieure, zone de fragilité
- deux lames indépendantes (inférieure et supérieure) dans sa portion postérieure.

La lame supérieure, disco-temporale, est épaisse et richement vascularisée. Elle s'insère sur la paroi antérieure du méat acoustique externe au niveau de la suture de Glaser. Cette lame permet la translation antérieure du complexe condylo-discal.

La lame inférieure, disco-mandibulaire, constitue la portion postérieure et terminale du tendon du faisceau supérieur du muscle ptérygoïdien latéral. Elle s'insère sur la face postérieure du col du condyle mandibulaire.

La lame supérieure et la lame inférieure délimitent un espace triangulaire appelée région inter-laminaire. Cette région est formée d'un tissu lâche riche en plexus veineux (genou vasculaire ou « coussin vasculaire de Zenker ») et riche en innervation

(nerf auriculo-temporal, masséterin, temporal profond postérieur). Ces innervations peuvent en cas d'hyperpression, être le siège de douleurs.

1-3) Les moyens d'union

Les surfaces articulaires décrites précédemment sont maintenues en contact étroit grâce à une capsule articulaire fibreuse formant un manchon lâche autour de l'articulation et renforcée par deux systèmes de ligaments : les ligaments capsulaires et les ligaments extra-capsulaires.

a) La capsule

La capsule est constituée de tissu conjonctif vascularisé et innervé. C'est une gaine conique, épaisse de 2 à 3 mm et à base supérieure (figure 8).

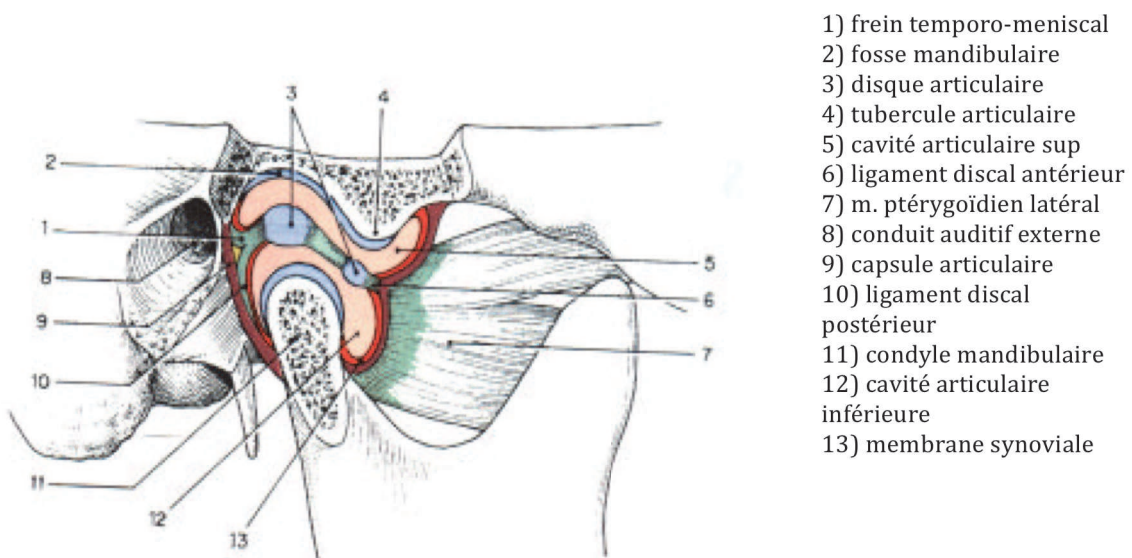


Figure 8 : capsule articulaire, vue latérale externe (12)

En haut, la capsule s'insère :

- en avant sur une crête située entre le condyle du temporal et le plan sous-temporal de la grande aile du sphénoïde
- en dedans sur le versant externe de l'épine du sphénoïde
- en dehors sur les tubercules zygomatiques antérieur et postérieur et sur l'échancrure qui sépare ces tubercules
- en arrière sur la suture de Glaser

En bas, la capsule s'insère sur tout le pourtour du col mandibulaire.

Elle n'est vraiment individualisée que sur les faces médiales et latérales. Antérieurement, elle se confond avec les insertions musculaires et postérieurement, elle est mélangée avec les 2 lames supérieure et inférieure de la zone bilaminaire (figure 9).

La capsule se compose de deux types de fibres, superficielles et profondes :

- les fibres superficielles s'étendent directement de l'os temporal à la mandibule sans interruption discale, elles représentent la capsule proprement dite. Elles sont renforcées en certains endroits, pour former les ligaments capsulaires latéraux.

- les fibres profondes disco-mandibulaires et temporo-discales sont interrompues par le disque. Ces dernières sont renforcées en arrière par le frein temporo-discal postérieur de Sappey, très épais, tendu entre la suture de Glaser et le bord postérieur du disque. En avant, le frein temporo-discal antérieur de Petrequin est plus faible. Ces freins permettent de retenir le disque articulaire entre les surfaces articulaires lors de l'ouverture buccale et contribuent ainsi à éviter les luxations discales.

La capsule articulaire est tapissée sur sa face profonde par la membrane synoviale. Cette membrane sécrète un liquide synovial visqueux jaune pâle composé d'eau, acide hyaluronique, électrolytes, protéines et mucines (3). Ce liquide a différentes fonctions : lubrification de l'articulation, nutrition des structures avasculaires et action bactéricide.

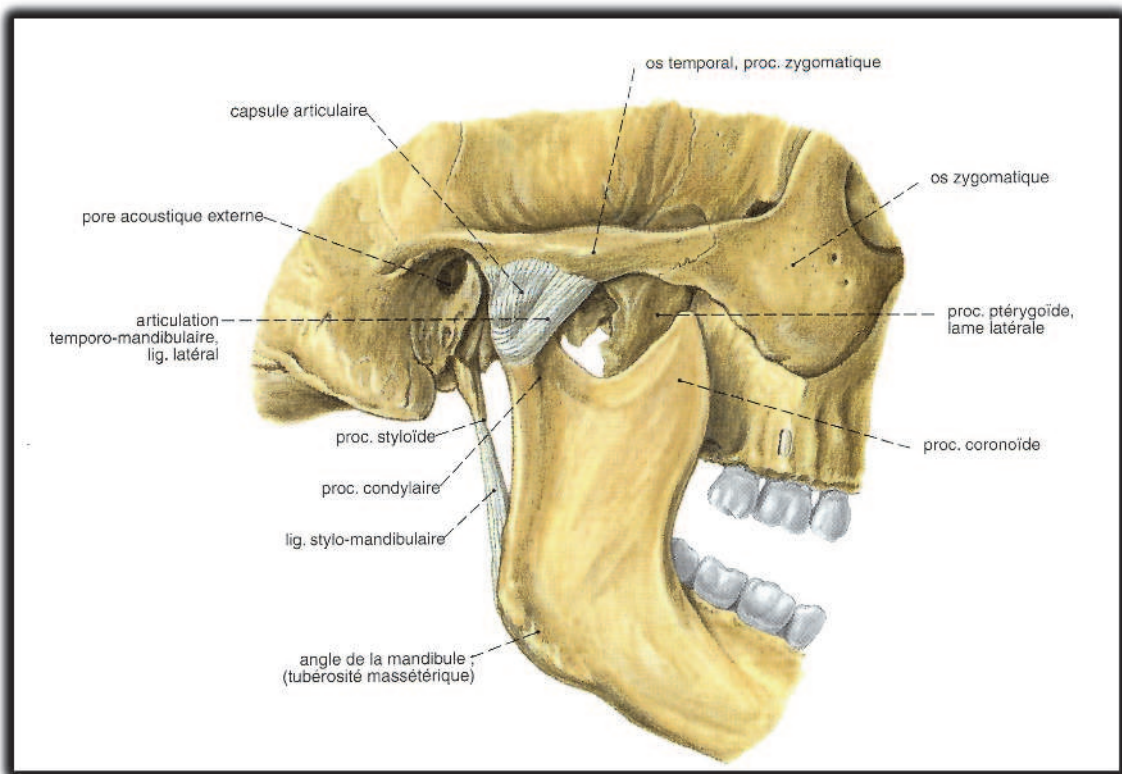


Figure 9 : vue latérale de l'ATM (13)

b) Les ligaments articulaires

La capsule articulaire est renforcée par deux systèmes de ligaments. Les ligaments capsulaires, sont des épaissements de la capsule, et les ligaments extra-capsulaires à distance de la capsule.

- Les ligaments capsulaires :

Les ligaments temporo-mandibulaires renforcent les faces latérales et médiales de la capsule. Ils sont de nature collagénique et s'étendent de la base du crâne au col mandibulaire. Ils sont au nombre de deux : le ligament temporo-mandibulaire latéral et médial. Richement innervés et vascularisés, ils adhèrent latéralement aux ailerons discaux.

Le ligament latéral est court et épais. Il est tendu de l'arcade zygomatique jusqu'au tubercule condylien latéral.

On lui décrit classiquement deux faisceaux. Un postérieur appelé corde zygomatoc-mandibulaire et l'autre antérieur, la bandelette zygomatoc-mandibulaire.

Il représente un important marqueur de stabilité de l'ATM en limitant l'excursion antérieure du condyle lors de l'ouverture buccale.

Le ligament médial est tendu du bord interne de la fosse mandibulaire au tubercule condylien médial, il est très ténu et se confond avec les insertions du ptérygoïdien latéral sur la face médiale du col du condyle mandibulaire

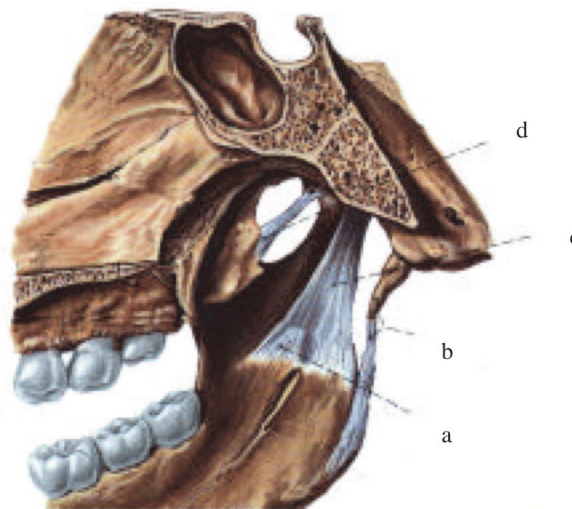
- Les ligaments extra-capsulaires :

Ils se situent en dedans de l'articulation temporo-mandibulaire et jouent le rôle de « haubans ». Ils sont relâchés bouche fermée et tendus bouche ouverte. Il existe le ligament sphéno-mandibulaire, le ligament stylo-mandibulaire et le ligament ptérygomandibulaire (figures 10 et 11).

Le ligament sphéno-mandibulaire s'insère sur l'épine de l'os sphénoïde et se termine sur l'épine de Spix. Il maintient une tension constante lors de l'ouverture et de la fermeture buccale.

Le ligament stylo-mandibulaire s'insère sur l'apex du processus styloïde de l'os temporal et se termine sur l'angle mandibulaire. Il limite la propulsion mandibulaire.

Le ligament ptérygo-mandibulaire s'insère sur le bord inférieur de l'apophyse ptérygoïde et se termine sur l'extrémité postérieure de la ligne oblique interne de la mandibule, en arrière de l'insertion du mylo-hyoïdien et très près du bord alvéolaire, en regard de la dernière molaire.



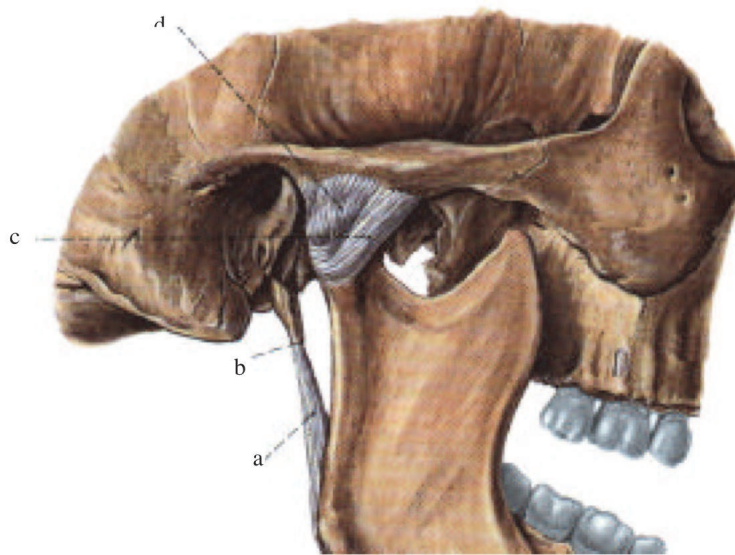
a) lingula mandibulaire

b) ligament stylo-mandibulaire

c) ligament sphéno-mandibulaire

d) ligament ptérygo-épineux

Figure 10 : ATM, vue latérale interne (13)



a) ligament stylo-mandibulaire
b) apophyse styloïde

c) ligament collatéral latéral
d) capsule articulaire

Figure 11 : ATM, vue latérale externe (13)

1-4) Le système musculaire

Le complexe disco-condylien est en contact étroit avec les muscles masticateurs au nombre de quatre, dont le ptérygoïdien latéral qui est le seul à s'insérer sur les structures osseuses de l'ATM (14).

a) Le muscle ptérygoïdien latéral

Le muscle ptérygoïdien latéral est formé de deux chefs : supérieur et inférieur (figure 12).

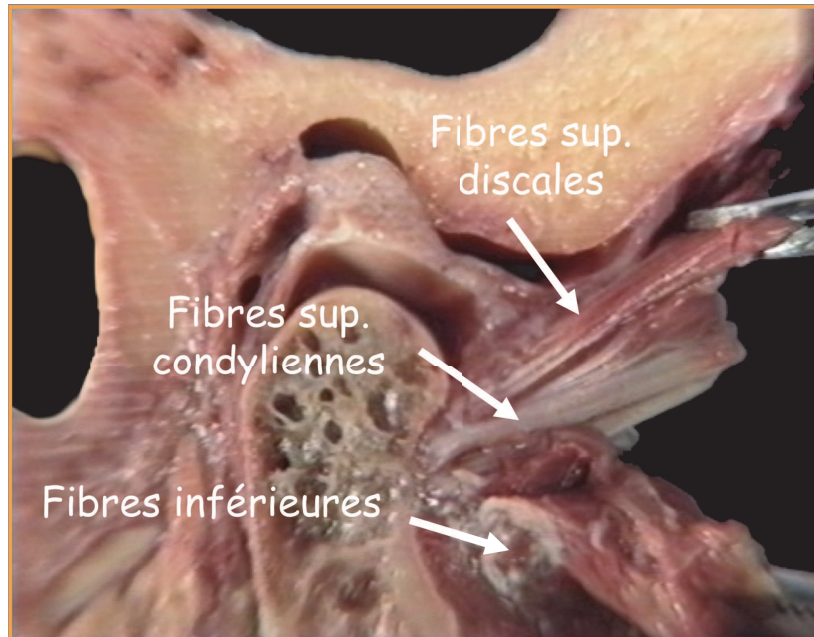


Figure 12 : *Muscle ptérygoïdien latéral (7)*

Le chef supérieur prend son origine à la face inférieure du corps du sphénoïde et sur la moitié supérieure de la face latérale de la lame latérale du processus ptérygoïde.

Il est divisé en trois faisceaux s'insérant, pour 30% des fibres, sur le disque articulaire et, pour le reste des fibres, sur la fossette ptérygoïdienne du col du condyle (figure 13).

Ce chef est actif lors des mouvements de propulsion, d'ouverture et d'abduction controlatérale.

Le chef inférieur prend son origine sur la moitié inférieure de la face latérale de la lame latérale du processus ptérygoïde et sur la face latérale de la tubérosité maxillaire où il est palpable au toucher endobuccal. Barrière en 2009 a décrit des techniques de massage du muscle ptérygoïdien latéral qui ont prouvé leur efficacité dans le traitement des SADAM (14). Cette technique a été empruntée à J.Cyriax (15) qui l'utilisait pour

entraîner un relâchement des contractures musculaires et une diminution des douleurs largement présentes dans les SADAM.

Ce chef est actif lors des mouvements d'ouverture buccale, de propulsion et d'abduction controlatérale.

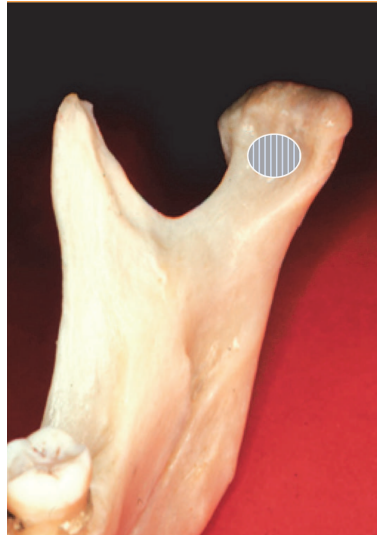


Figure 13 : fossette ptérygoïdienne du col du condyle mandibulaire (7)

Sa vascularisation dépend des artères ptérygoïdiennes. Son innervation est assurée par des rameaux ptérygoïdiens issus du nerf temporo-buccal, branche terminale du tronc antérieur du nerf mandibulaire.

b) Les autres muscles masticateurs

Ce sont tous des muscles éleveurs de la mandibule, puissants, innervés par le nerf alvéolaire inférieur (figure 14).

- *Le muscle ptérygoïdien médial :*

Il est tendu du processus ptérygoïde à la face médiale de l'angle de la mandibule. Il est oblique, vers le bas et l'arrière.

Il présente une portion antérieure ou palatine tendue du processus pyramidal de l'os palatin jusqu'à la face médiale de l'angle mandibulaire, et une portion postérieure ou ptérygoïdienne qui s'insère dans la fosse ptérygoïde (entre les deux ailes du sphénoïde).

Sa vascularisation dépend des artères ptérygoïdiennes. Son innervation est assurée par le nerf ptérygoïdien médial, branche terminale du tronc postérieur du nerf mandibulaire.

C'est un élévateur de la mandibule lorsque sa contraction est bilatérale, alors que la contraction unilatérale provoque la diduction controlatérale de la mandibule (3).

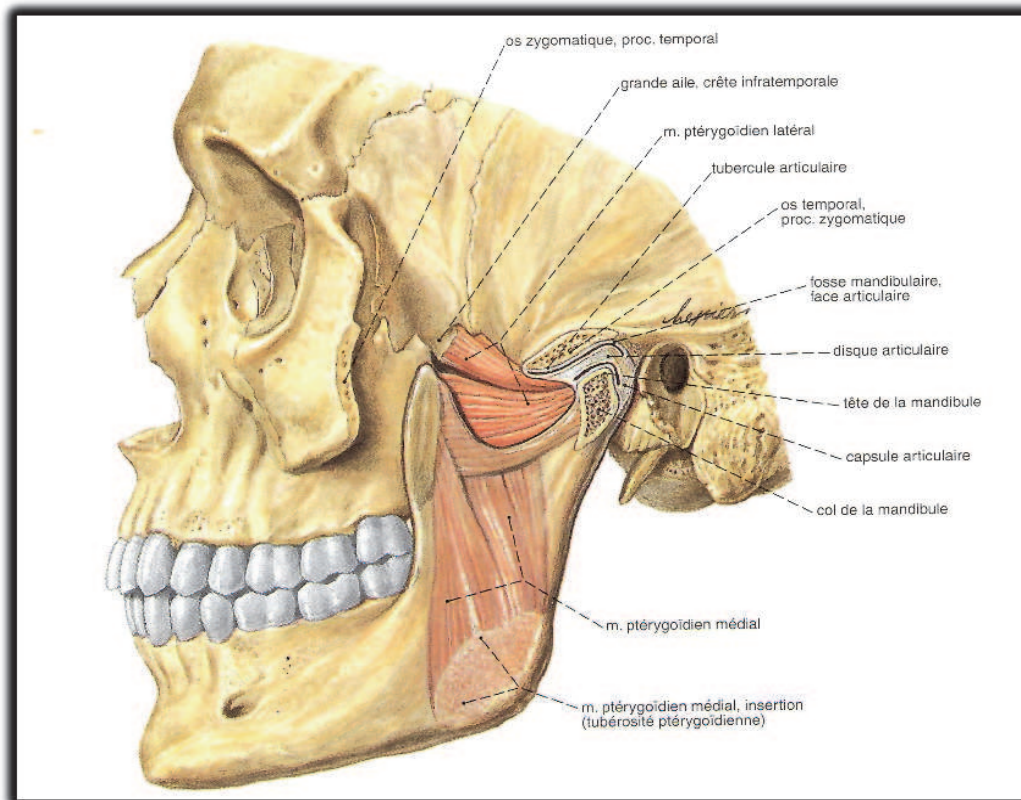


Figure 14 : Muscles masticateurs (13)

- *Le masséter :*

Il est tendu entre l'os zygomatique (et processus zygomatique) en haut et l'angle de la mandibule en bas. Il est oblique, vers le bas et l'arrière. Il est constitué d'un chef superficiel et d'un chef profond.

Sa vascularisation dépend de l'artère massétérine, branche de l'artère faciale. Son innervation est assurée par la branche massétérine du nerf temporo-massétéren, branche terminale du nerf mandibulaire V 3.

Le masséter est un muscle essentiellement élévateur de la mandibule qui ramène le condyle en arrière après ouverture de la bouche. Il a également une fonction de propulsion. C'est le muscle le plus puissant de l'organisme. Sa contraction excessive associée à celle du muscle temporal est responsable du bruxisme. Un des traitements de cette praxie nocturne est l'injection dans le masséter, et éventuellement du temporal de toxine botulique A. Les injections permettent de rétablir un équilibre entre les muscles élévateurs et abaisseurs de la mandibule, de diminuer les douleurs et de corriger l'hypertrophie massétérine. Une seule injection est nécessaire chez deux tiers des patients et il n'y a pas d'effet secondaire hormis une diffusion du produit aux muscles superficiels responsable d'un sourire « figé » pendant 6 à 8 semaines (16).

- *Muscle temporal (figure 15) :*

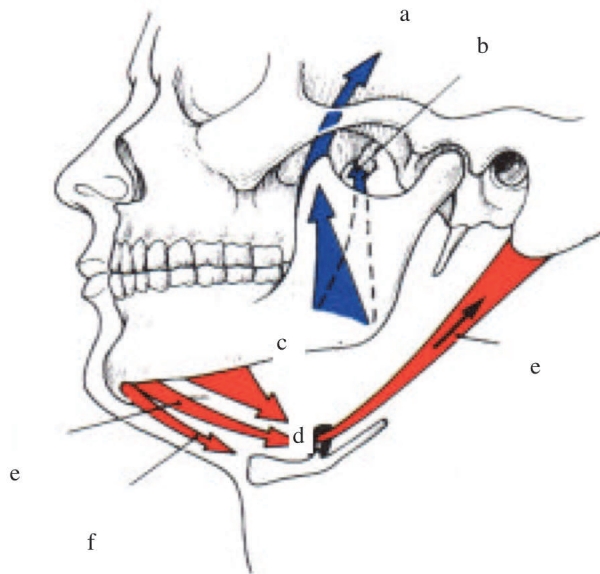
C'est un muscle disposé en éventail, tendu entre la fosse temporale et le processus coronoïde de la mandibule. Il est oblique, vers l'avant et vers le bas. Le temporal est formé de trois faisceaux : antérieur, moyen et postérieur chacun innervé

par un nerf différent (nerfs temporaux profonds antérieur, moyen et postérieur issus du nerf temporo-buccal, temporo-massétérin, toutes branches du nerf mandibulaire V3)

Sa vascularisation dépend des artères temporales, collatérales de l'artère maxillaire.

Le muscle temporal est essentiellement élévateur de la mandibule, en ramenant le condyle en arrière. Il est aussi rétropulseur par ses fibres les plus horizontales et postérieures. Il est parfois la cible des injections de botox en association avec le masséter dans le traitement du SADAM.

Ce muscle est utilisé dans la technique de myoplastie d'allongement du muscle temporal dans le traitement des paralysies faciales décrite par Labbé (17). Elle consiste à désinsérer le muscle temporal au niveau de ses insertions crâniale et mandibulaire et de fixer cette dernière sur la commissure labiale en glissant le muscle dans un tunnel à travers la boule graisseuse de Bichat. Le muscle est remis sous tension en refixant son extrémité crâniale sur la galéa. Cette technique a pour but de retrouver un sourire après une rééducation.



a) muscle temporal
 b) muscle ptérygoïdien médial
 c) muscle masséter

d) muscle mylo-hyoïdien
 e) muscle digastrique
 f) muscle génio-hyoïdien

Figure 15 : muscles élévateurs et abaisseurs de la mandibule (18)

c) Les muscles supra-hyoïdiens

Les muscles supra-hyoïdiens sont au nombre de quatre. Ils sont abaisseurs de la mandibule et élévateurs de l'os hyoïde. Il s'agit du muscle mylo-hyoïdien, plancher de la cavité orale, du muscle génio-hyoïdien, du muscle digastrique et du muscle stylo-hyoïdien.

1-5) La vascularisation et l'innervation

a) Vascularisation

La mandibule est un os à vascularisation majoritairement terminale, le reste étant assuré par le périoste ainsi que les nombreuses insertions musculaires. Elle est

assurée principalement par l'artère alvéolaire inférieure, branche de l'artère maxillaire, elle-même branche de la carotide externe (19). L'artère alvéolaire inférieure pénètre dans le canal mandibulaire par le foramen mandibulaire, repéré par la lingula. Elle se divise au niveau du foramen mentonnier pour donner une branche mentonnière extra-osseuse et une branche intra-osseuse pour la région mentonnière.

Le retour veineux est assuré par le plexus péricondylien entourant l'ATM, venant se drainer dans le plexus veineux parotidien puis dans le système jugulaire externe (20).

b) L'innervation

Elle est assurée par le nerf alvéolaire inférieur (V3), branche du trijumeau. Le système nerveux autonome a également son rôle notamment le système nerveux sympathique. Il véhicule en effet, la douleur intéroceptive et peut être la cible de différents traitements comme l'ostéopathie et la mésothérapie.

2) Cinématique mandibulaire

2-1) Les positions de référence

a) L'occlusion d'intercuspidation maximale

L'occlusion d'intercuspidation maximale (ou occlusion de convenance) est l'occlusion obtenue en position habituelle de fermeture, soit par convention, la position de laquelle partent tous les mouvements mandibulaires. Cette position ne peut être obtenue de façon prolongée étant donnée la perpétuelle instabilité de l'articulation temporo-mandibulaire (20). Cette instabilité est également retrouvée de manière semblable au niveau de l'articulation scapulo-humérale de l'épaule qui unit la tête humérale à la cavité glénoïde de la scapula. Cette articulation permet les trois mouvements dans l'espace. Elle présente également un fibrocartilage sur le bourrelet glénoïdien et des moyens d'union associant une capsule articulaire comportant des freins ainsi que plusieurs ligaments et muscles soutenant cette articulation.

Dans la position d'occlusion d'intercuspidation maximale, les points inter-incisifs médians supérieur et inférieur doivent concorder. Leurs décalages sont le signe d'un trouble occlusal, fréquemment rencontré dans les fractures du condyle mandibulaire.

Dans la position d'occlusion d'intercuspidation maximale, c'est-à-dire bouche fermée, les muscles élévateurs sont en contraction isométrique. Le disque est situé entre l'éminence temporale et la tête du condyle mandibulaire dans un plan oblique en bas et en avant. Au contraire, bouche ouverte, les muscles effectuent des mouvements d'allongement et d'étirement.

b) La relation centrée

La relation centrée est la position de référence de l'équilibre articulaire. Le condyle doit occuper la position la plus haute, symétrique, centrée, reculée non forcée dans les fosses mandibulaires (figure 16). C'est une position stable et reproductible mais imposant le relâchement le plus complet des muscles masticateurs.

Théoriquement, il devrait y avoir une concordance entre l'occlusion d'intercuspidation maximale et la relation centrée, mais ce cas est rare car il existe souvent des modifications au fil du temps, notamment au niveau dentaire et des variations de la cinétique disco-mandibulaire.

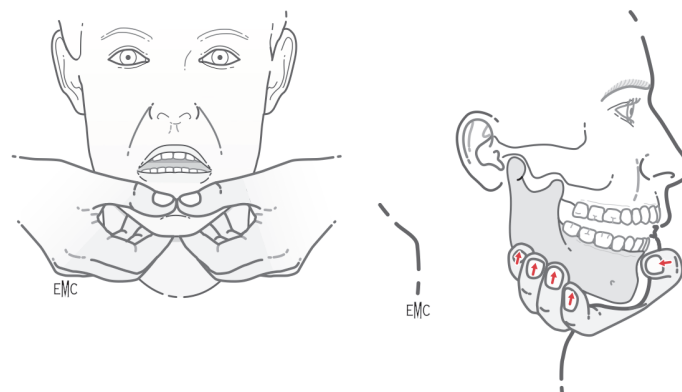


Figure 16 : recherche de la position centrée (20) méthode de Dawson

c) La position de repos

La position de repos est la position physiologique la plus fréquente. Cette posture particulière est assurée par un équilibre des muscles masticateurs élévateurs et

abaisseurs de la mandibule. Cet équilibre garde la mandibule suspendue à une distance interocclusale d'environ 1 à 3 mm. Les lèvres sont généralement en léger contact.

Dans cette position, le disque ne repose pas dans le fond de la fosse mandibulaire mais se situe en avant de cette dernière, entre l'éminence temporale et la tête condylienne de la mandibule.

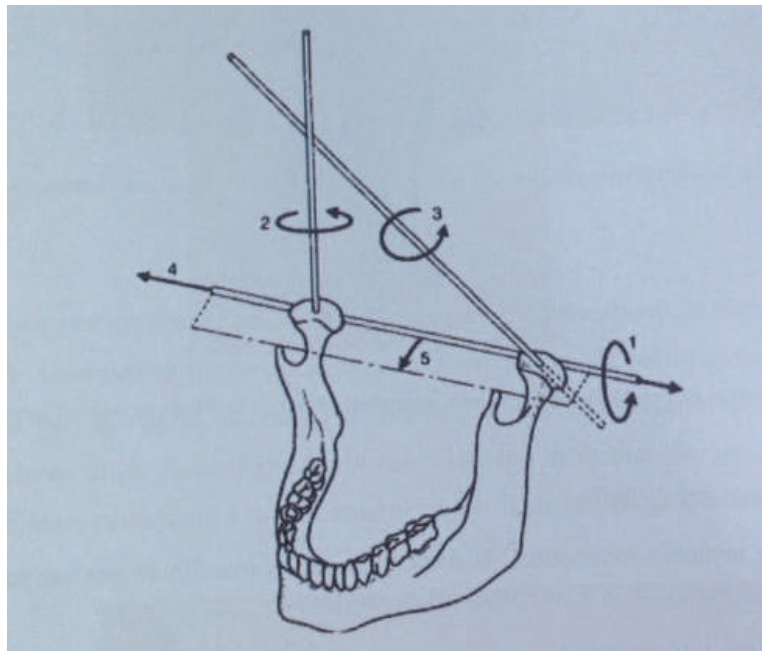
2-2) Les mouvements mandibulaires

L'ATM a pour particularité de pouvoir associer deux types de mouvements : la rotation et la translation.

C'est une articulation fonctionnant essentiellement en glissement, c'est-à-dire que les surfaces articulaires se déplacent les unes par rapport aux autres en effectuant des translations par l'intermédiaire des moyens d'union. Il existe également une composante de roulement principalement dans l'articulation disco-condylienne.

De plus, il existe un rapport étroit avec les deux arcades dentaires. Il se forme alors une triple articulation temporo-mandibulo-dentaire, chaque « articulation » pouvant influencer sur les deux autres d'où l'importance de l'occlusion dans la prise en charge thérapeutique de l'ATM.

Les deux articulations temporo-mandibulaires, soudées par l'arche mandibulaire, constituent une complexité anatomophysiologique avec cinq degrés de liberté (figure 17).



- 1) rotation selon l'axe bicondylien
- 2) et 3) rotation oblique selon l'axe vertical d'un condyle
- 4) translation transversale, 5) translation sagittale

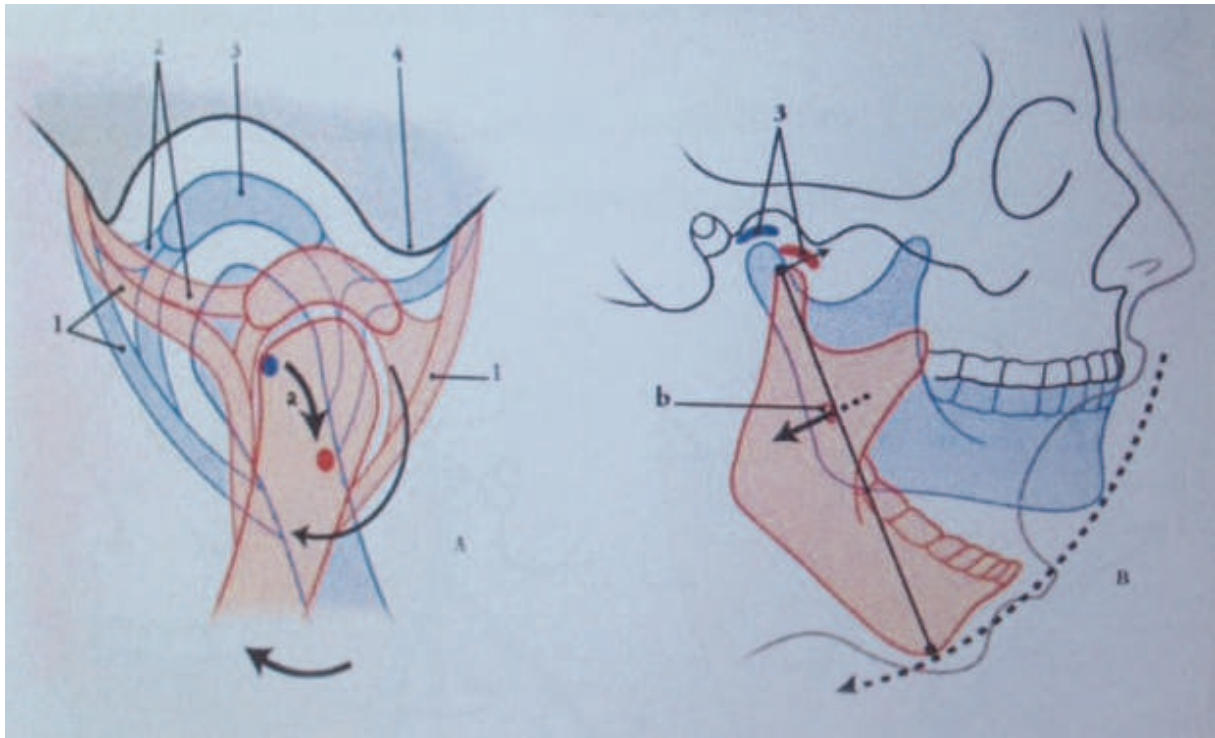
Figure 17 : Schéma représentant les cinq degrés de liberté de la mandibule dans l'espace

(d'après J.Azerad)(21)

L'association de ces deux mouvements est à l'origine de toute la mobilité de la mandibule : ouverture et fermeture buccales, propulsion et rétro-pulsion et enfin la diduction.

a) Ouverture buccale

Ce mouvement d'ouverture buccale peut se diviser en deux phases aboutissant à l'abaissement de la mandibule (figure 18) grâce à l'action des muscles abaisseurs et propulseurs de la mandibule, notamment du muscle ptérygoïdien latéral (3).



A : déplacement ménisco-mandibulaire, B : déplacement de la mandibule
 1) capsule, 2) frein temporo-discal, 3) disque articulaire
 a) centre instantané de translation, b) centre de rotation

Figure 18 : Schéma du mouvement d'abaissement (22)

Au cours de la première phase, les deux muscles ptérygoïdiens latéraux se contractent créant un étirement des deux disques articulaires, qui se déforment légèrement jusqu'à former une pente douce et ainsi permettre un glissement de la tête mandibulaire vers l'avant. Ce mouvement initial de l'ouverture buccale, jusqu'à 20 mm environ, associe donc des mouvements de glissement et de roulement (3).

La deuxième phase permet la poursuite de l'ouverture buccale : de 20 à 45 mm. Durant cette phase, il y a un mouvement de translation, provoqué essentiellement par la contraction du faisceau inférieur du ptérygoïdien. Il est cependant impossible de différencier la rotation et la translation car ces mouvements se combinent tout au long de l'ouverture buccale (figure 19) (3).

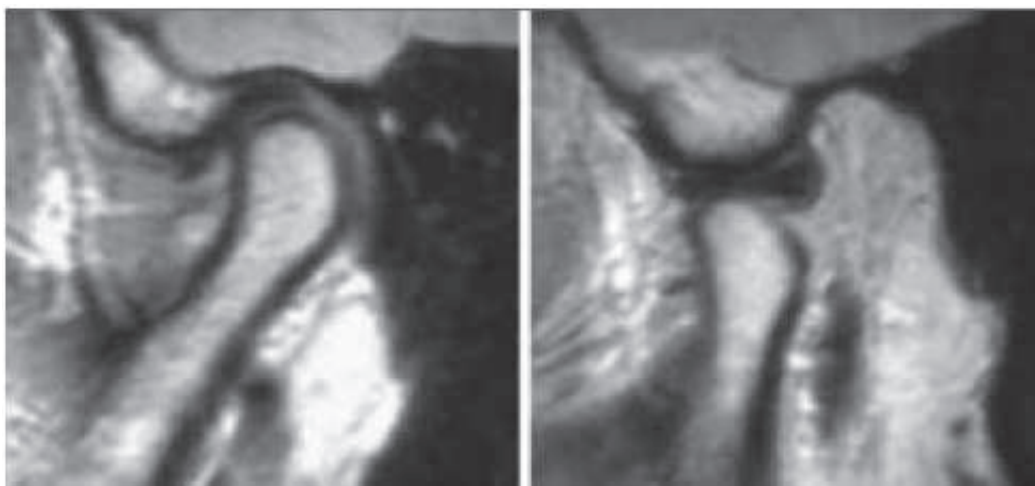
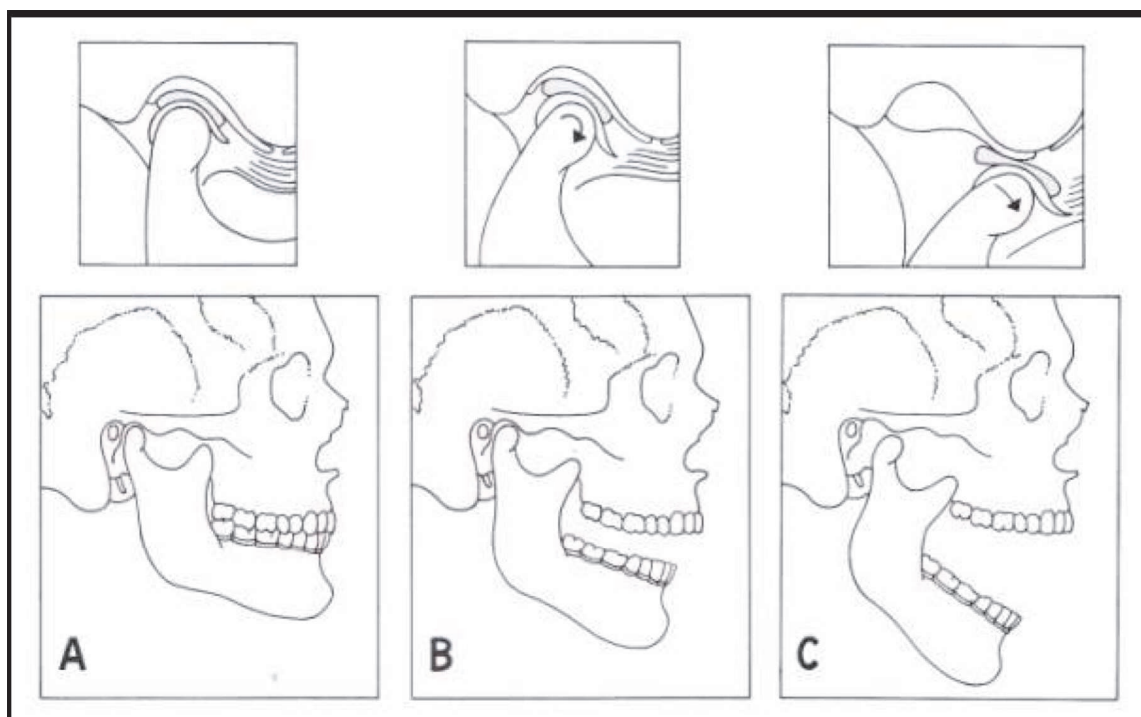


Figure 19 : IRM des articulations temporo-mandibulaire, vues sagittales. A gauche, bouche fermée et à droite, bouche ouverte (23)

Le mouvement d'ouverture s'arrête par la mise en tension des ligaments de l'ATM (ligament latéral et frein discal postérieur). De plus, la lame rétro-discale supérieure freine le disque et arrête ce dernier (figure 20).



- A- En position d'OIM
- B- En début d'ouverture, rotation et glissement du complexe disco-condylien
- C- En fin d'ouverture maximale, après translation du complexe disco-condylien

Figure 20 : ouverture buccale (24)

b) Fermeture buccale

La fermeture buccale est le mouvement inverse de l'ouverture. Elle correspond à l'élévation de la mandibule. Elle se déroule en deux phases successives :

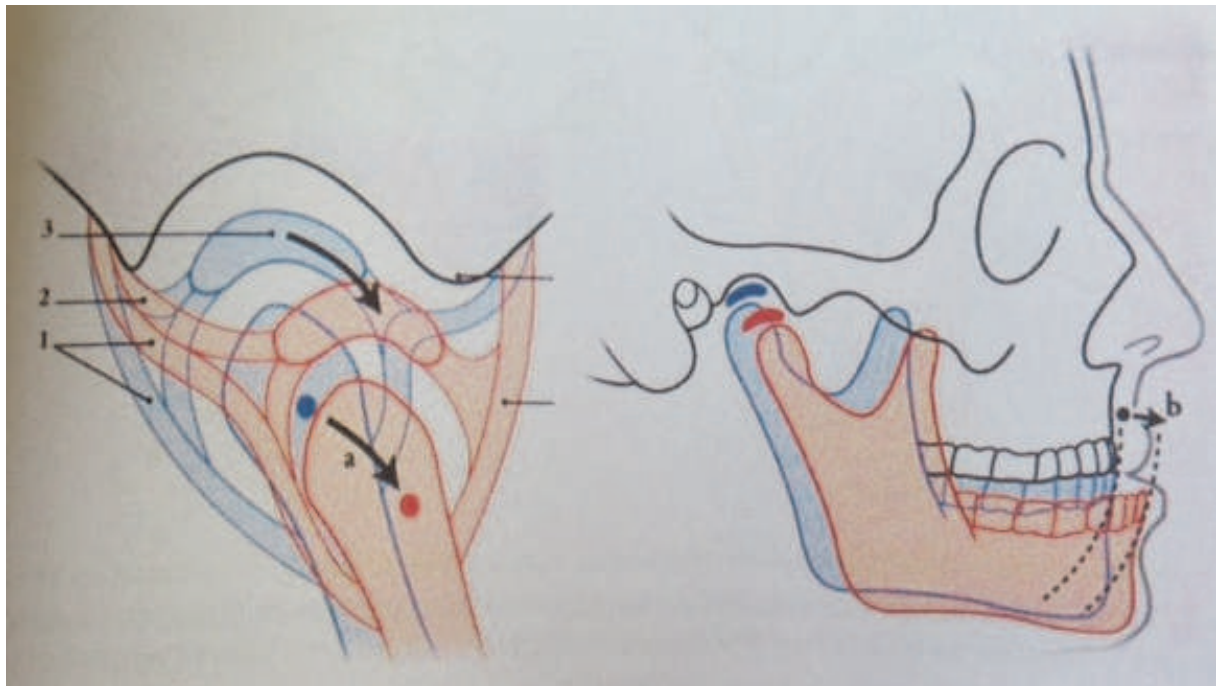
La première phase est due à la contraction des fibres antérieures du muscle temporal qui élève la mandibule et la deuxième phase est due à la contraction des muscles masséter, temporal (fibres postérieures) et au ventre postérieur du digastrique.

A la fin de la fermeture, le faisceau supérieur du ptérygoïdien latéral se contracte permettant le contrôle du recul et du positionnement du condyle dans la fosse mandibulaire. L'arrêt du mouvement s'obtient habituellement par le contact des arcades dentaires (arrêt réflexe).

c) Propulsion, rétro-pulsion

La propulsion est un mouvement mandibulaire à direction sagittale. Ce mouvement est guidé par les incisives et canines mandibulaires qui glissent sur les surfaces palatines des incisives maxillaires, la bouche étant fermée ou peu ouverte. L'amplitude de propulsion est d'environ 10 à 15 mm. Elle se mesure de l'occlusion d'intercuspidation maximale à la position de protrusion maximale (3)

Ce mouvement nécessite une translation maximale ainsi qu'une faible rotation. Pour assurer ce mouvement, les faisceaux inférieurs des ptérygoïdiens latéraux et les faisceaux superficiels des masséters se contractent de façon symétrique. Le mouvement est limité par le frein temporo-méniscal et par la tension des différents ligaments capsulaires (figure 21).



1) capsule articulaire, 2) frein temporo-discal, 3) disque articulaire
 a) centre instantané de propulsion, b) déplacement de la mandibule

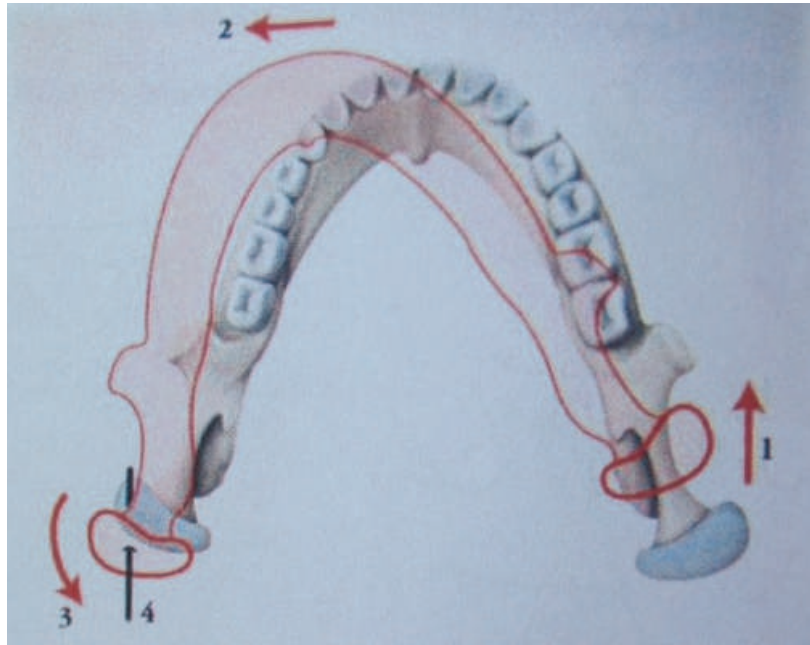
Figure 21 : Schéma d'un mouvement de propulsion (22)

Le mouvement de rétro-pulsion est le mouvement inverse de la propulsion. Cette rétro-pulsion peut également se faire à partir de l'OIM. C'est la rétrusion. L'amplitude est très limitée (environ 2mm) car les condyles se trouvent bloqués contre l'os tympanal, d'où les fractures du tympanal et les otorragies accompagnant certaines fractures du condyle mandibulaire.

La rétro-pulsion se réalise par contraction des fibres du temporal, du ventre postérieur du digastrique et des muscles abaisseurs.

d) Diduction

La diduction est un mouvement mandibulaire horizontal de droite à gauche. Il est d'environ 10 mm à droite comme à gauche (figure 22).



- 1) translation antérieure, 2) déplacement antérieur du menton, 3) rotation
4) Axe de rotation

Figure 22 : Schéma du mouvement de diduction (22)

Au niveau articulaire, le condyle situé du côté opposé au déplacement se déplace vers le bas, l'avant et en dedans.

Le condyle situé du côté du déplacement, appelé condyle pivotant, tourne sur lui-même provoquant un mouvement condylien latéral appelé mouvement de Bennet.

Au niveau musculaire, les mouvements de diduction sont effectués par les muscles ptérygoïdiens latéral et médial, temporal postérieur et masséter.

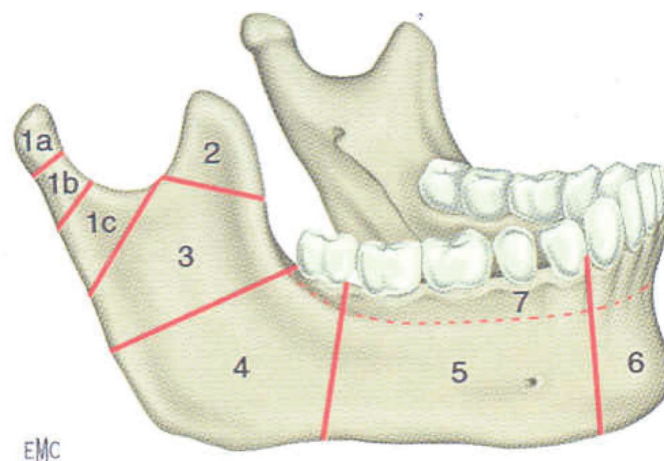
III) EPIDEMIOLOGIE ET DIAGNOSTIC DES FRACTURES DU CONDYLE MANDIBULAIRE

1) Epidémiologie

Les étiologies principales des fractures du condyle mandibulaire sont les rixes, les accidents de la voie publiques, les chutes, les accidents de sport et enfin les malaises. Selon une étude rétrospective menée sur douze ans en région parisienne, les fractures du condyle mandibulaire représentent environ 28% des fractures de la mandibule avec une prédominance de fractures unifocales (72%) (25).

De plus, les fractures du condyle mandibulaire touchent préférentiellement les hommes car ils sont plus exposés aux rixes, mais les femmes ont tendance à être de plus en plus touchées (26).

2) Diagnostic des fractures du condyle



1a) fracture diacapitulaire, 1b) fracture sous-condylienne haute, 1c) fracture sous-condylienne basse
2) fracture du coroné, 3) fracture de la branche, 4) fracture de l'angle, 5) fracture du corps, 6) fracture de la symphyse, 7) fracture alvéolaire

Figure 23 : fracture du condyle mandibulaire (27)

On distingue les fractures intra-articulaires et les fractures extra-articulaires (28, 29) :

- Les fractures diacapitulaires sont par définition intra-articulaires, avec classiquement un trait de fracture sagittal oblique (figure 24) avec bascule médiale du fragment distal. Les signes cliniques peuvent passer inaperçus. La douleur à l'ouverture ainsi qu'une palpation pré-auriculaire douloureuse doivent faire évoquer ce type de fracture. Le principal risque de ces fractures, surtout déplacées et /ou comminutives, est la nécrose de la tête condylienne en raison de sa vascularisation précaire (19).

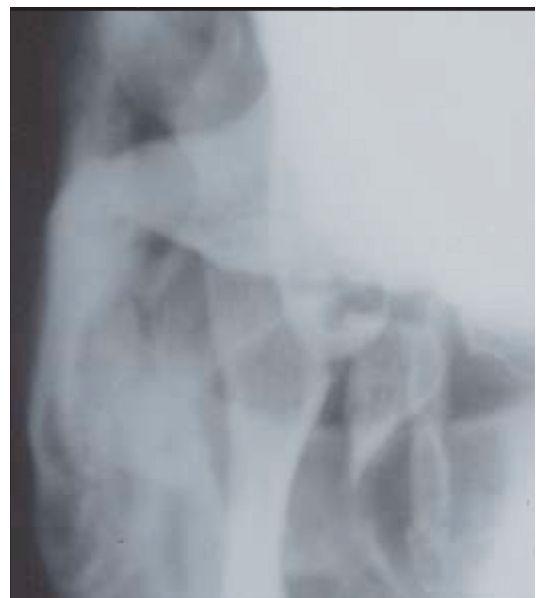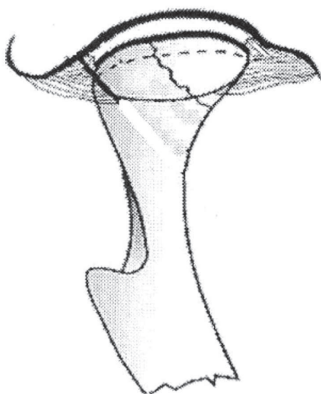


Figure 24 : fracture diacapitulaire (29, 30) avec trait de fracture sagittal oblique.

- Les fractures sous-condyliennes hautes (figure 25) ou « cervicales » passent par le col du condyle. Elles ne sont pas toutes intra-articulaires. Seules les fractures luxations, avec atteinte de la capsule, doivent être considérées comme intra-articulaires, ce sont les fractures « cervicales ». La ligne A représente la perpendiculaire au ramus tangente à l'échancrure sigmoïde (29). Le plus souvent, il y a une bascule médiale et en

avant du fragment distal due à la traction du ptérygoïdien latéral. Cette bascule est responsable de l'ascension de la branche horizontale de la mandibule créant une béance occlusale du côté sain et un contact prématuré ainsi qu'une déviation des points inter-incisifs du côté fracturé. En cas de fracture sous-capitale, la tête mandibulaire est toujours luxée en dedans à cause de l'insertion du ptérygoïdien latéral. En cas de fracture bilatérale, on observe un recul mandibulaire et une béance antérieure.

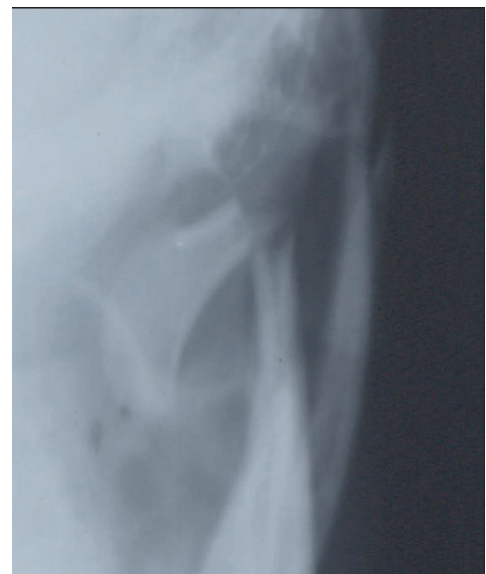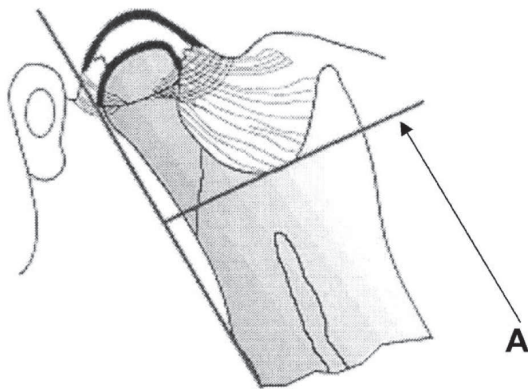


Figure 25 : fracture sous-condylienne haute (29), à droite une fracture sous-condylienne avec luxation (30)

- Les fractures sous-condyliennes basses (figure 26) passent par la base du col du condyle et sont donc toutes extra-articulaires. Le plus souvent, le trait de fracture est oblique en bas et latéralement entraînant peu de bascule. La symptomatologie est principalement marquée par une douleur à l'ouverture buccale.

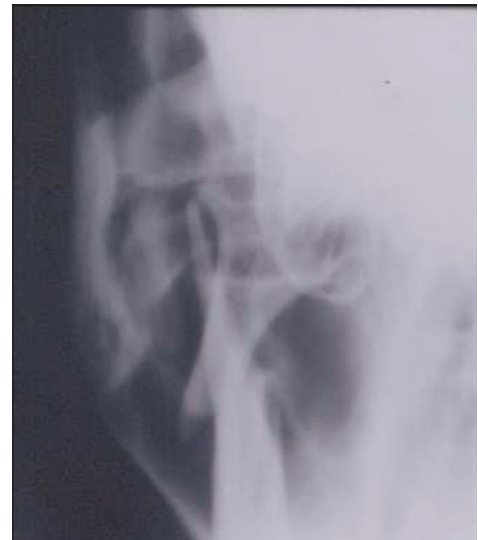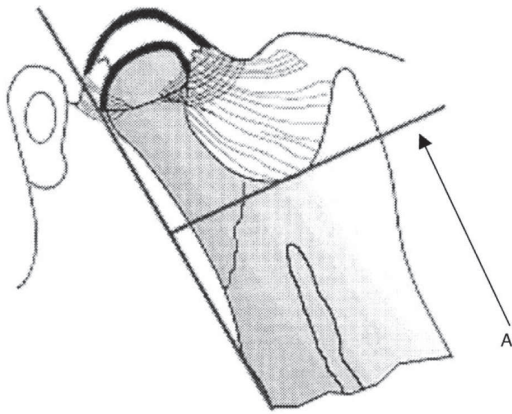


Figure 26 : fracture sous-condylienne basse (29, 30)

Quel que soit le type de fracture, il y a toujours des lésions musculaires et des lésions du complexe disco-condylien plus ou moins importantes, expliquant la prédominance des SADAM (syndrome algo-dysfonctionnel de l'appareil manducateur) après un traitement conservateur.

3) Examens radiologiques

3-1) Radiographies conventionnelles

a) Le panoramique dentaire

C'est le cliché de référence dans le bilan lésionnel de la mandibule (figure 27). Il offre une vision d'ensemble des maxillaires et des dents. Il peut être complété par d'autres clichés car la déformation du cliché obtenu n'est pas négligeable surtout au niveau des condyles. Il suppose une coopération du patient puisque ce dernier doit être assis ou debout (27).

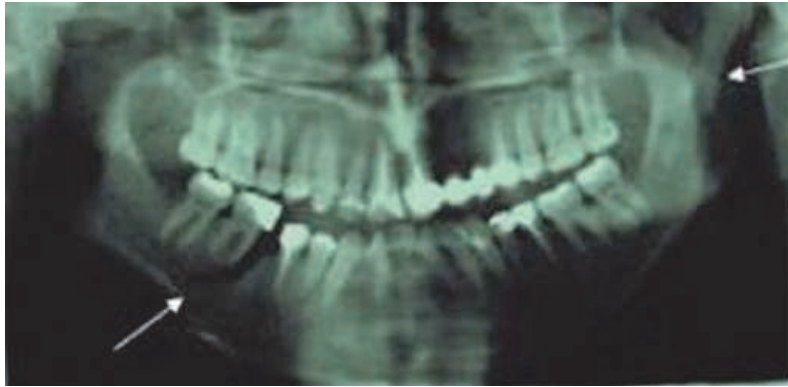


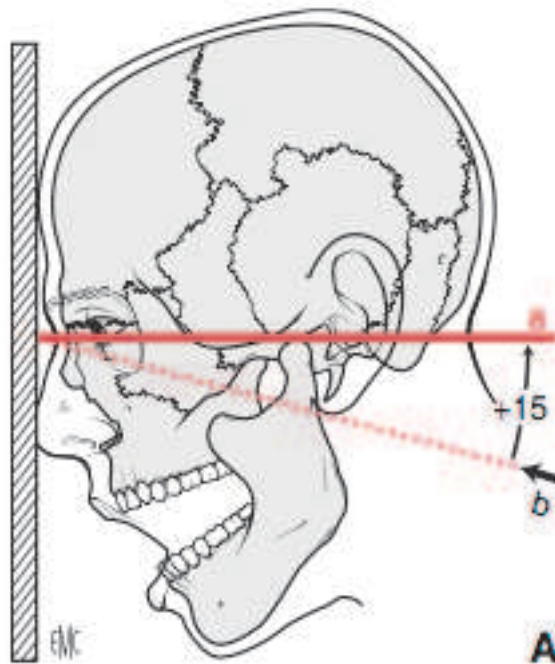
Figure 27 : panoramique dentaire avec fracture bifocale de la mandibule (branche horizontale droite et sous-condylienne gauche (31)

b) Face basse

La face basse bouche ouverte, ou nez-front-plaque bouche ouverte, montre les branches verticales et les régions condyliennes et permet de visualiser plus facilement les fractures du condyle (figures 28 et 29).

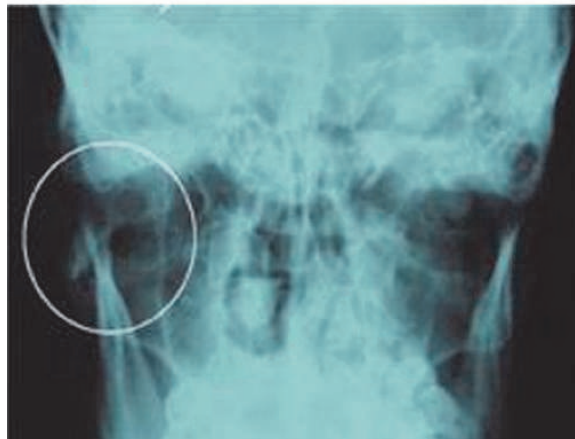

Figure 28 : face basse avec fracture sous-condylienne droite (31)



a) plan orbito-nasal, b) Rayon incident

Figure 29 : Incidence face basse (27)

c) Incidence de Schuller

Seule l'incidence de Schuller, bouche fermée et éventuellement bouche ouverte, donne une image précise de la région condylienne. Elle permet de visualiser l'ATM de profil mais avec une distorsion liée à l'angle d'incidence. Le patient peut être installé assis ou couché (figure 30). Sa tête doit être placée de profil strict et perpendiculaire à la table. L'angle d'incidence est de 30° crânio-caudal. Le centre du champ est situé à 1,5 cm en avant et à 5 cm au dessus du conduit auditif externe (figure 31).

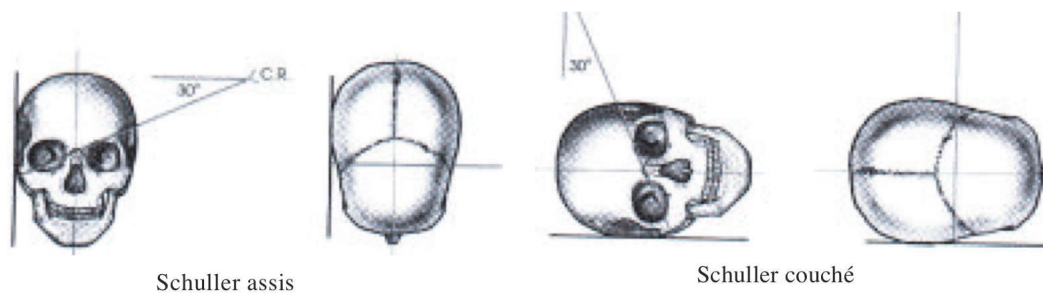


Figure 30 : Incidence de Schuller assis et Schuller couché (18)

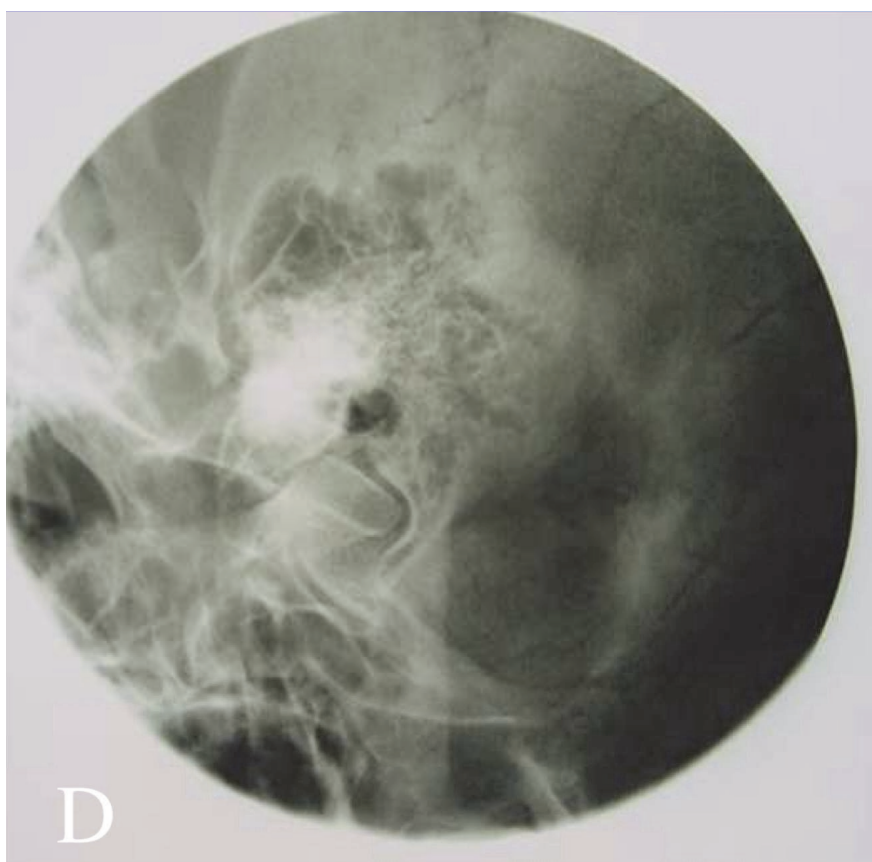


Figure 31 : Exemple d'une incidence de Schuller de l'ATM droite (18)

3-2) Tomodensitométrie

Elle peut être réalisée d'emblée, dans le cadre d'un polytraumatisé, ou compléter le bilan radiologique standard. La TDM spiralée multibarettes permet une acquisition très rapide d'images avec des reconstructions dans les trois plans de l'espace (figures 32

et 33). L'acquisition se fait en axial, en coupes de 1 mm tous les 0.5 mm. Elle offre des images précises sur les fractures du condyle mandibulaire en particulier en cas de chevauchement, luxation de la tête mandibulaire et permet de rechercher d'éventuelles fractures du massif facial associées.

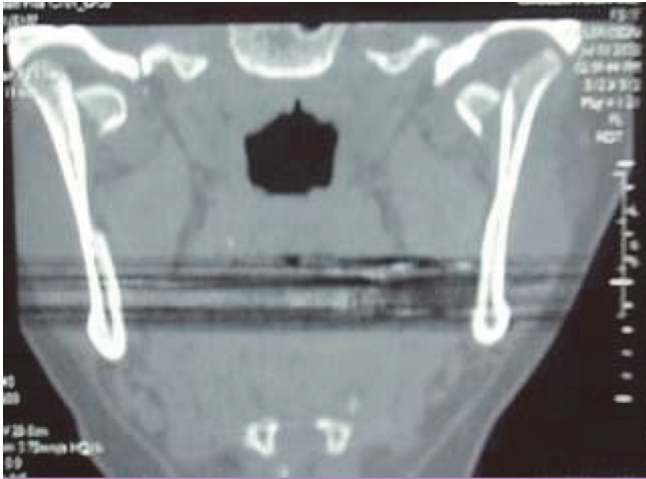


Figure 32 : TDM en coupe frontale : fractures diacapitulaires bilatérales (30)

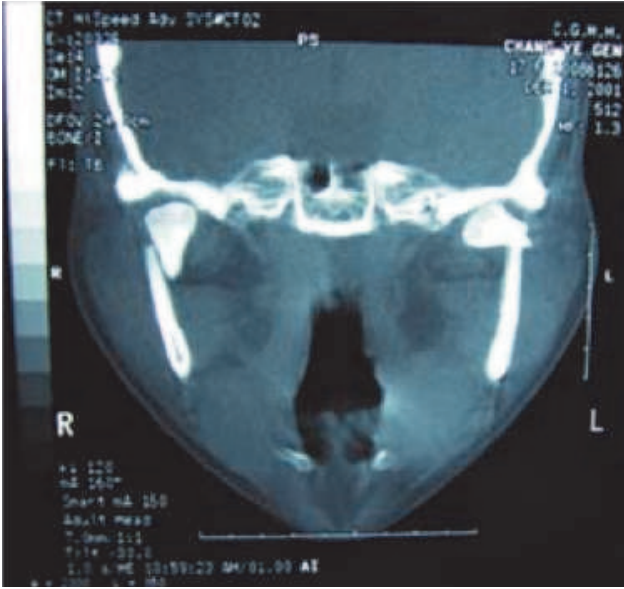


Figure 33 : TDM en coupe frontale : fractures sous-condyliennes bilatérales (30)

IV) TRAITEMENTS DES FRACTURES DU CONDYLE MANDIBULAIRE

Quel que soit le traitement choisi par l'équipe chirurgicale, les buts sont identiques et doivent constituer la priorité pour traiter au mieux les patients : pas de douleur séquellaire, rétablissement de l'occlusion antérieure ainsi que des fonctions manducatrices, éviter les troubles de la croissance, les séquelles opératoires (atteinte du nerf facial, cicatrice disgracieuse) et l'ankylose temporo-mandibulaire, principale complication des fractures du condyle mandibulaire.

Le traitement des fractures du condyle mandibulaire reste sujet à controverse. On distingue les traitements chirurgicaux (ORIF open reduction and internal fixation) et les traitements orthopédiques (« closed reduction » ou plutôt « closed treatment » car la réduction proprement dite ne se produit que rarement). Une contention par blocage maxillo-mandibulaire est d'abord réalisée puis suivie d'une réduction chirurgicale ou bien, le blocage est maintenu jusqu'à consolidation de la fracture. Ces deux traitements doivent être associés pendant quelques temps en fonction du type de fracture et des fractures du massif facial éventuellement associées (32).

Le traitement fonctionnel est indiqué dans tous les cas de fractures du condyle. Il comprend la rééducation par le kinésithérapeute et/ou le patient, permettant de retrouver les fonctions de l'ATM. Il est essentiel pour le pronostic fonctionnel de l'articulation.

En 1975, Delaire proposait un traitement fonctionnel immédiat à l'aide d'arcs et d'élastiques pour toutes les fractures du condyle, associé à des plaques palatines à pente

rétroincisive (figure 34) pendant plusieurs mois (33). Il obtenait de bons résultats et ce traitement est devenu une référence, encore actuelle, notamment pour les fractures diacapitulaires. Ce traitement, qui ne reposait pas sur la chirurgie, avait tout de même plusieurs inconvénients : il était long, difficile à réaliser en cas d'édentation postérieure, problèmes parodontaux, classe III d'Angle et chez les patients psychiatriques, polytraumatisés ou encore handicapés mentaux (34). Il nécessitait la présence d'un prothésiste pour réaliser les arcs et les plaques palatines. De plus, aucun consensus sur la durée du blocage n'a été formulé : de quelques jours à 6 semaines ou plus (« jusqu'à la guérison de la fracture ») (35). Ce traitement est souvent cité comme référence des traitements orthopédiques mais n'est jamais réalisé en totalité du fait de sa complexité et du long suivi des patients, responsables d'une mauvaise compliance et de nombreux perdus de vue.

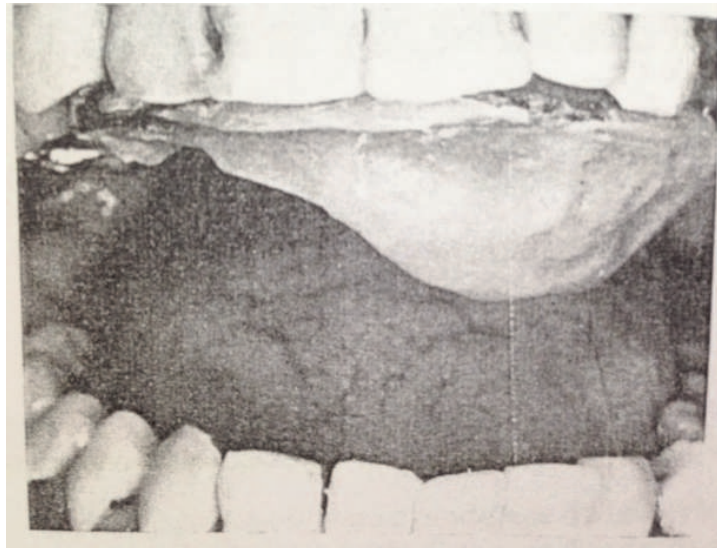


Figure 34 : Plan incliné rétro-incisif sur plaque palatine, du côté opposé à la fracture (33)

Aucun consensus ne s'est imposé actuellement concernant ces deux thérapeutiques malgré un essai en 1999 (36). Il s'agissait d'une conférence dont le but était d'émettre des recommandations internationales sur la prise en charge des

fractures du condyle. Les difficultés principales et reconnues par tous, sont l'impossibilité d'effectuer une étude prospective randomisée étant donné les possibilités de perte de chance pour les patients et la complexité de mettre en œuvre une étude multicentrique (37).

Le seul point sur lequel tout le monde est désormais d'accord est le fait que le résultat fonctionnel de l'ATM est meilleur si le blocage maxillo-mandibulaire est court que ce soit après chirurgie ou pas (1, 38).

1) Fractures diacapitulaires

La principale complication de ces fractures est l'ankylose temporo-mandibulaire d'une part, par son retentissement clinique et fonctionnel, et d'autre part, par ses traitements longs et difficiles. Sa fréquence a été estimée de 0,2 à 0,4% des fractures du condyle (39).

Lecointre en 1982 (28) décrivait le traitement fonctionnel comme suit : les élastiques étaient mis horizontalement grâce à des potences fixées aux arcs maxillo-mandibulaires de Dautrey, eux mêmes maintenus par des ligatures péri-dentaires au fil d'acier 3/10^{ème} ou 4/10^{ème}. Ils étaient ainsi parallèles au plan d'occlusion (figure 35). Le but était de créer une protraction élastique intermittente (1). En cas de fracture unilatérale, un seul élastique homolatéral à la fracture était nécessaire. Il était maintenu toute la journée en dehors des repas. Deux élastiques étaient nécessaires en cas de fracture bilatérale. Ils étaient mis verticalement la nuit pour retrouver l'occlusion en intercuspitation maximale (figure 36). Ce traitement était maintenu 6 semaines.

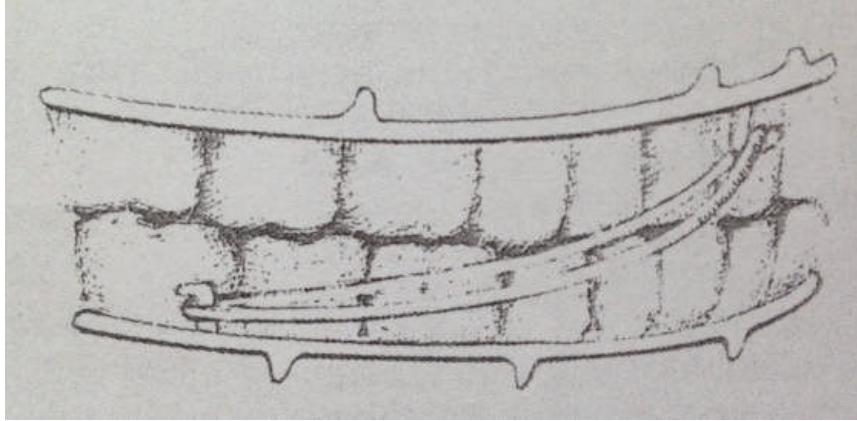


Figure 35 : *Tractions élastiques horizontales (28)*

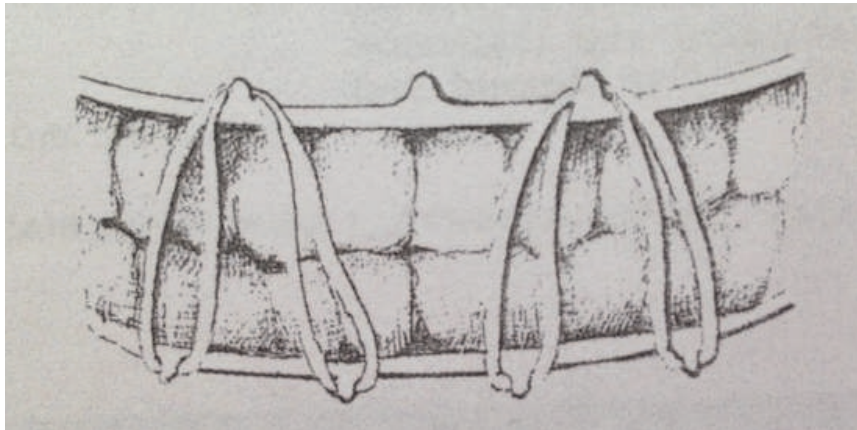


Figure 36 : *Tractions élastiques verticales (28)*

Dans les années 90, le traitement fonctionnel pur des fractures diacapitulaires reste une références (40).

Dans des études utilisant l'IRM après fracture du condyle traitée fonctionnellement, il a été montré que si la tête du condyle était disloquée et hors de la fosse mandibulaire mais conservant le disque mobile avec le condyle, le traitement fonctionnel avait toutes les chances de réussir (41).

Cependant, certaines équipes tentent d'ostéosynthésier ces fractures (42). En 2005, seul 10% des équipes chirurgicales françaises de CHU abordaient les fractures sagittales obliques pour réaliser un vissage en compression (43). Ces fractures peuvent être traitées par vissage en compression car la tête mandibulaire est constituée d'une corticale externe et d'un os spongieux.

En 2012, elles sont désormais 35% à en opérer dans certains cas (44). Les indications étaient une bascule du condyle de plus de 60% et /ou un raccourcissement de la branche montante supérieur à 5mm. Elles utilisaient une voie pré-auriculaire.

Des études comparant les deux traitements (45, 46) montrent qu'il n'existe pas de relation entre le degré de dislocation de la tête condylienne, les plaintes subjectives des patients et les dysfonctions objectives (trouble de l'articulé, limitation d'ouverture buccale). Cependant, les auteurs s'accordent à dire qu'une intervention chirurgicale peut être envisagée si la vascularisation du condyle est compromise par la fracture, diminuant ainsi le risque d'ankylose temporo-mandibulaire et insistent sur le fait que plus la fracture est déplacée, donc avec un risque d'ankylose élevé, plus la réduction à foyer ouvert est justifiée (47, 48).

Dans les études récentes, le traitement des fractures diacapitulaires déplacées est préférentiellement fonctionnel après un blocage maxillo-mandibulaire grâce à des vis de blocage pendant deux semaines (49). Les auteurs suggèrent également que l'ostéosynthèse de ce type de fracture serait meilleure avec du matériel résorbable mais que des études prospectives sont indispensables pour le prouver (50).

2) Fractures sous-condyliennes

Contrairement aux fractures intra-articulaires diacapitulaires pour lesquelles le traitement fonctionnel reste la référence, les traitements des fractures sous-condyliennes sont variés et surtout non consensuels. Certaines études montrent même une absence de différence significative entre les deux traitements en ce qui concerne les fonctions mandibulaires après fracture unilatérale du condyle (51, 52).

L'objectif des traitements chirurgicaux est de réduire et de fixer les fragments osseux dans leur position anatomique, permettant, en théorie, une mobilisation immédiate. Les partisans de ces traitements (34) prônent la restauration de l'ATM et la diminution des séquelles aldo-dysfonctionnelles liées principalement au raccourcissement définitif du ramus, malgré les risques opératoires. Ces avantages et inconvénients devront être discutés avec le patient en pré-opératoire afin d'obtenir son consentement et son entière adhésion au traitement et à la rééducation (53).

2-1) Indications chirurgicales

Dans les années 90 (54), seules les fractures sous-condyliennes avec un déplacement important (déplacement du condyle supérieur à 45°), une luxation du condyle (55) ou bien encore une fracture du massif facial associée, une impossibilité d'obtenir une occlusion correcte après traitement orthopédique (56), constituaient une indication chirurgicale de réduction et d'ostéosynthèse. Les auteurs de l'époque (34) affirmaient qu'un « alignement anatomique exact des fragments osseux n'était pas indispensable pour obtenir un bon résultat fonctionnel ».

Les fractures bilatérales chez l'édenté étaient également une indication opératoire car n'ayant pas d'articulé dentaire, une ostéosynthèse permettait une consolidation plus rapide. En cas de fracture sous-condylienne associée à une fracture capitale, l'ostéosynthèse était également retenue pour permettre une mobilisation précoce des ATM. (55). L'ostéosynthèse était pratiquée à l'aide de fils d'acier ou de plaques mono ou bicorticales, vissées. (6, 34)

En 1994, Moritz (40) montrait une supériorité clinique et radiographique du traitement chirurgical par rapport au traitement fonctionnel avec une meilleure position du condyle et une mobilisation post-opératoire immédiate. Il a comparé les résultats à long terme des patients opérés par rapport aux patients non opérés sur la même période. Il utilisait des mini-plaques vissées et laissait les patients bloqués sur élastiques huit à dix jours. Pour lui, la chirurgie permettait d'obtenir, à long terme, moins de douleurs et de difficulté à l'ouverture buccale que le traitement fonctionnel.

De nos jours, et d'après une étude menée en France (44) et parallèlement à ce qui se fait en Europe (57) et dans le monde (58-61), les fractures sous-condyliennes basses sont opérées dans tous les services de chirurgie maxillo-faciale. Les indications varient cependant : raccourcissement du ramus (en moyenne de 3,6mm), bascule du fragment crânial (en moyenne de 25°), modification de l'articulé dentaire et l'absence de calage postérieur (44). Les patients présentent de bons résultats à long terme et moins de douleurs. Ils ne sont pas ou peu bloqués (en moyenne 15 jours) en post-opératoire ce qui permet une mobilisation immédiate (57).

Si 29% des équipes chirurgicales françaises opéraient les fractures sous-condyliennes hautes en 2005 (43), elles sont maintenant 82% à le faire (44). Les indications opératoires étaient les mêmes que pour les sous-condyliennes basses. La voie d'abord utilisée était majoritairement la voie sous-angulo-mandibulaire haute seule ou associée à une voie pré-auriculaire et la voie pré-auriculaire seule ou associée à une voie cervicale.

Ellis propose, dans son étude rétrospective (62), de déterminer quel patient doit bénéficier d'un traitement chirurgical en fonction de la malocclusion constatée per-opératoire plutôt que sur les images radiographiques ou scannographiques réalisées en pré-opératoire. Il conclue que plus les patients ont une malocclusion initiale, déterminée en per-opératoire par les mesures de l'ouverture buccale et des déviations mandibulaires pendant l'ouverture, plus le déplacement condylien est important et que donc ces patients devraient être opérés.

Les fractures sous-condyliennes sont de plus en plus opérées en particulier grâce aux voies d'abord plus « sécuritaires » vis-à-vis du nerf facial et au matériel d'ostéosynthèse plus varié et plus stable.

2-2) Voies d'abord

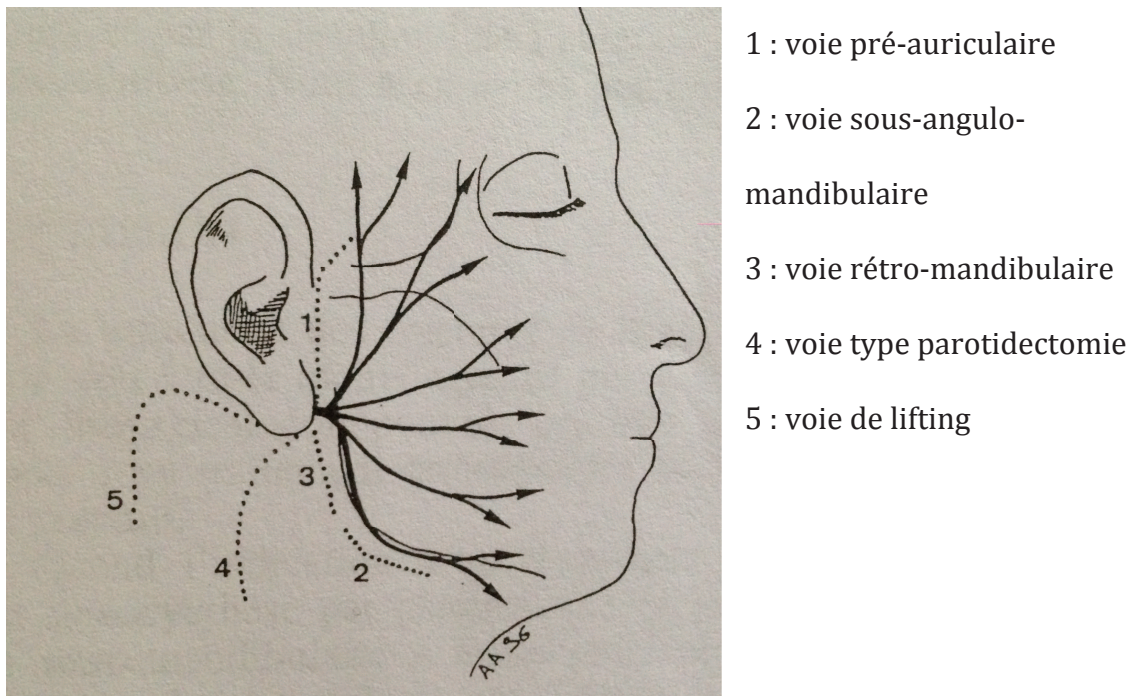


Figure 37 : Les différentes voies d'abord chirurgicales (63)

a) Voie pré-auriculaire

Cette voie, dite de Ginestet (64), passe au-dessus de l'émergence du nerf facial ne nécessitant pas de dissection de celui-ci (65). Elle est utilisée pour la réduction des fractures diacapitulaires et sous-condyliennes hautes en double abord (voie pré-auriculaire associée à une voie de Risdon ou sous-angulo-mandibulaire haute). L'ostéosynthèse par plaque est difficile à réaliser mais certains auteurs l'ont étendue en une voie transparotidienne (66).

Cette voie d'abord est actuellement encore pratiquée par plusieurs équipes (43, 66) car elle permet l'exposition du condyle mandibulaire, la mise en place du matériel d'ostéosynthèse et une bonne restauration anatomique du condyle.

Elle est, de plus, utilisée comme voie d'abord pour l'utilisation de l'arthroscopie. Elle permet la visualisation du compartiment supérieur de l'ATM à l'aide d'un arthroscope de faible diamètre couplé à une caméra vidéo et un système d'irrigation Elle est diagnostique et thérapeutique en permettant de réaliser des lavages articulaires (67).

Cependant on ne peut négliger les risques de cette voie d'abord avec les parésies faciales transitoires, les fistules salivaires et les rares cas de syndrome de Frey. Ces complications sont d'autant plus réduites que l'équipe chirurgicale est entraînée à pratiquer cette voie d'abord.

b) Voie sous-angulo-mandibulaire (voie de Risdon)

Publiée par Risdon en 1934 pour le traitement des ankyloses temporo-mandibulaires, l'incision cutanée est située à deux travers de doigts sous le relief de l'angle mandibulaire. Les rameaux marginal et buccal ne sont pas repérés et la dissection se fait d'emblée sous le plan musculaire du platysma.

Elle était essentiellement utilisée pour les fractures sous-condyliennes basses car elle imposait une traction cutanéomusculaire importante si l'on désirait une bonne visualisation du trait de fracture. Le principal risque de cette voie d'abord est l'atteinte du nerf facial, directe lors de la dissection des plans, ou indirecte par la traction excessive par les écarteurs (68).

Cette voie n'est plus utilisée en 2012 que par 29% des équipes de CHU en France (44). L'abord transmassétérin décrit par Trost en 2008 (anteroparotid transmasseteric approach (69, 70)) (figure 38) est également décrit pour être sûr et reproductible. Elle

est principalement utilisée pour des fractures sous-condyliennes basses. C'est une technique qui a pour but d'éviter les atteintes de la branche buccale du nerf facial (71).

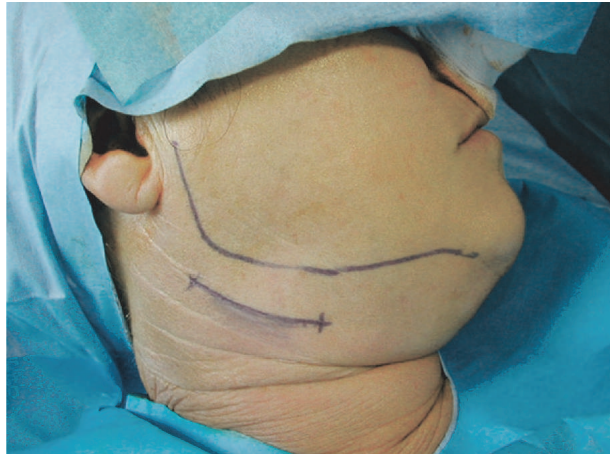

Figure 38 : Voie d'abord sous-angulo-mandibulaire (69)

c) Voie sous-angulo-mandibulaire haute (dite de Risdon modifiée)

C'est la voie d'abord la plus pratiquée en France actuellement pour l'abord des fractures sous-condyliennes basses (44). Elle a été décrite par Meyer et al (72). L'incision cutanée est située à 1cm en dessous du rebord mandibulaire palpé et mesurant 5 à 6 cm (figure 39). La dissection est faite plan par plan : sous-cutanée puis platysma puis incision du masséter oblique et postérieur. Le rameau buccal du nerf facial est parfois visualisé. Le bord postérieur du ramus et du col condylien sont visualisés afin de contrôler la réduction de la fracture jusqu'à 1cm sous l'extrémité de la tête condylienne.

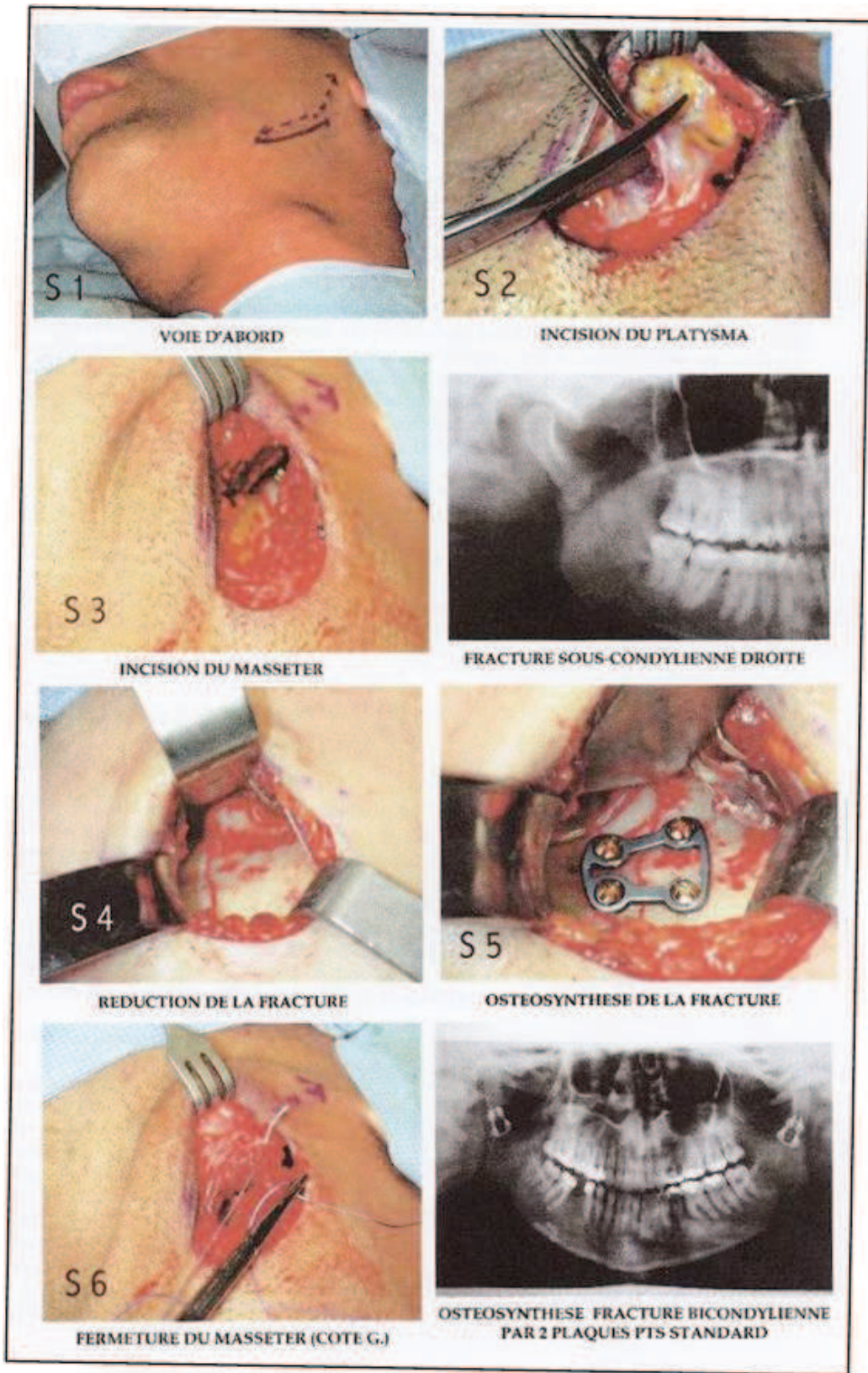


Figure 39 : Voie d'abord de Risdon modifiée (72)

d) Voie rétro-mandibulaire

Décrite initialement par Ginestet (64), c'est Ellis en 1993 (73) qui en fait la description pour le traitement des fractures du condyle. C'est la voie d'abord la plus utilisée dans la littérature (74), notamment pour les fractures sous-condyliennes basses.

Elle permet, d'après les auteurs, un accès facile au foyer de fracture pour pratiquer une ostéosynthèse par plaque et une plus grande sécurité pour le nerf facial, cependant un grand nombre de parésie faciale est rapporté (75), due pour une grande part, à une traction importante vers le haut et l'avant du tronc du nerf facial. Cette technique est encore très utilisée, notamment pour les fractures sous-condyliennes basses.

e) Voie intra-orale

Avec l'avantage de ne laisser aucune cicatrice cutanée, certains (40) l'ont utilisée pour synthésiser des fractures sous-condyliennes à l'aide de mini-plaques ou de fils d'acier. Elle comprend une incision de la muqueuse depuis le processus coronoïde jusqu'au sillon vestibulaire inférieur (11).

Elle est désormais peu utilisée car elle ne permet pas une exposition suffisante du foyer de fracture bien que toute la corticale externe du ramus soit exposée (36, 76).

En revanche, plusieurs équipes utilisent actuellement cette voie avec aide endoscopique (44), avec de bons résultats malgré le peu de patients opérés et suivis (77). Une étude randomisée et prospective (78) montre des résultats fonctionnels comparables aux traitements chirurgicaux « classiques » avec moins de cicatrices et de

lésions du nerf facial mais avec un temps opératoire plus long. Ce traitement est utilisé pour les fractures déplacées et/ou comminutives, sous-condyliennes hautes et basses.

2-3) Techniques d'ostéosynthèse

Nombreux matériels d'ostéosynthèse ont été essayés au cours des dernières décennies. Nous verrons successivement le vissage d'Eckelt, les mini-plaques d'ostéosynthèse, les plaques trapézoïdales et l'ostéosynthèse résorbable.

a) Le vissage selon Eckelt

Le vissage en compression selon la technique d'Eckelt (figure 40) (79, 80) a été décrite par Eckelt en 1981 et une étude sur 492 patients (80) montrait une stabilité du montage et une reprise de la fonction précoce dans 90% des cas.

Elle nécessite un abord sous-angulo-mandibulaire et l'introduction d'une vis à compression par le bord basilaire. La durée moyenne du blocage maxillo-mandibulaire, établie par chaque praticien, est de 11 jours (0 à 37 jours).

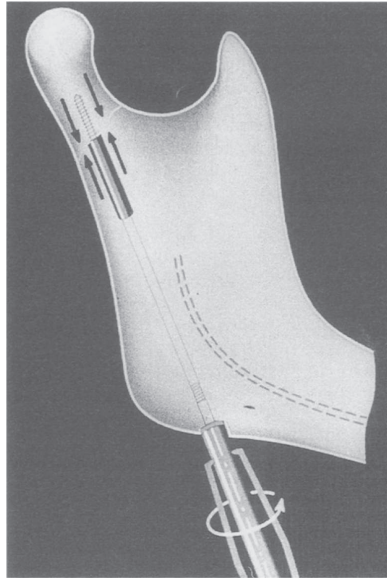


Figure 40 : Vissage en compression par vis d'Eckelt (80)

Cette durée varie en fonction des fractures associées, de l'état dentaire et de l'impression de stabilité du montage per-opératoire. L'avantage de cette méthode, comparée à l'utilisation des plaques d'ostéosynthèse, était l'ablation aisée de la vis par une courte incision cutanée sous-mandibulaire.

Pourtant, les auteurs utilisant cette technique décrivent de nombreuses complications per et post-opératoires : réduction imparfaite, trait de fracture trop oblique avec chevauchement important empêchant le passage de la vis, déplacements secondaires, migration du matériel et vissage intra-crânien. C'est en raison de ces complications que cette technique reste marginale en France.

b) Les plaques d'ostéosynthèse

En France, les moyens de fixation sont dominés par les mini-plaques vissées en titane (43). Les plaques offrent davantage de stabilité si elles sont au nombre de deux et fixées au moyen de vis bicorticales (81, 82).

Certains auteurs utilisent même une seule plaque d'ostéosynthèse (figure 41) avec de bons résultats (83) : 93% des patients ont retrouvé l'occlusion pré-traumatique et seulement un cas de fracture de plaques. Cet auteur recommande également de ne pas pratiquer l'ablation de la plaque en raison des risques pour le nerf facial, de fistule salivaire et de reprise chirurgicale.

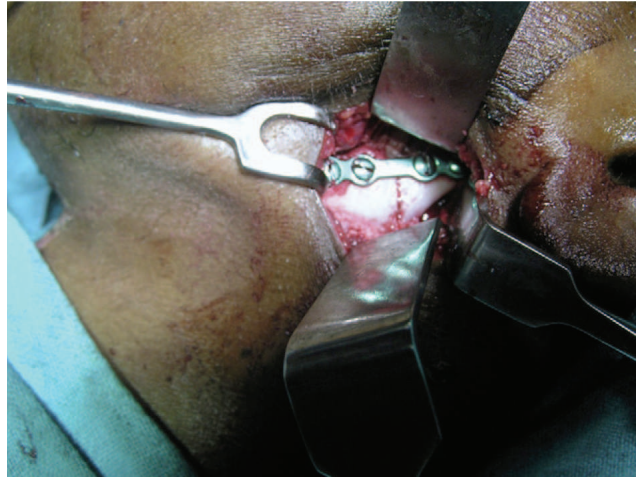


Figure 41 : *Abord rétro-mandibulaire avec mise en place d'une plaque d'ostéosynthèse pour une fracture sous-condylienne basse (83)*

Les plaques d'ostéosynthèse peuvent aussi être utilisées par voie endoscopique avec abord intra-oral (figure 42) (84). En plein essor car minimise les séquelles opératoires (78, 84), ce traitement demande beaucoup de matériels spécifiques, un certain temps d'apprentissage et une équipe chirurgicale entraînée pour permettre de réaliser une ostéosynthèse correcte du condyle.

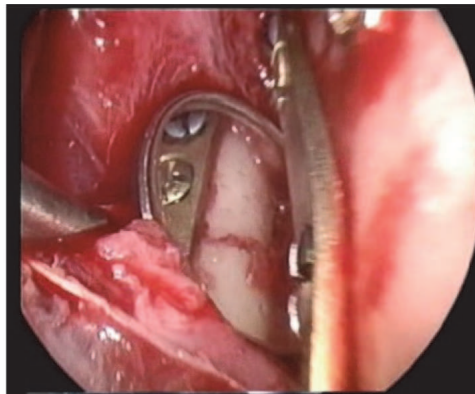


Figure 42 : *Vue endoscopique per-opératoire, avec abord intra-buccal, d'une fracture sous-condylienne fixée par mini-plaque (84)*

c) Plaques d'ostéosynthèse trapézoïdale

Plus récemment, les plaques d'ostéosynthèse trapézoïdale en 3 dimensions (TCP® de chez médiartis) (figure 43) ont une mise en place plus aisée grâce à leur forme incurvée s'adaptant à l'anatomie du condyle (85). Elles sont utilisées pour traiter les fractures sous-condyliennes hautes et basses, simples comme comminutives, et une seule plaque suffit pour garantir la stabilisation de la fracture (85).

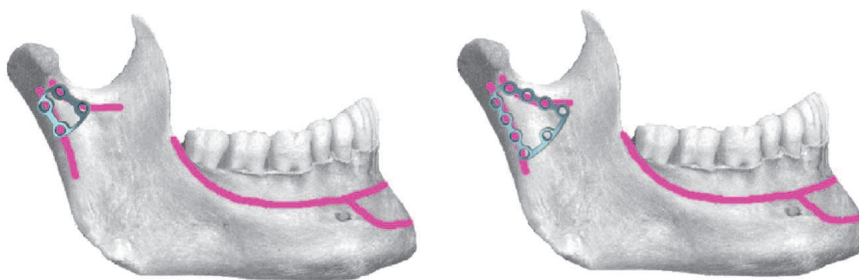


Figure 43 : *Mise en place des plaques TCP par rapport aux lignes idéales d'ostéosynthèse du condyle (85)*

d) Ostéosynthèse résorbable

Le matériel résorbable (mini-plaque en poly-l-lactide) est également de plus en plus utilisé avec de bons résultats clinique (86) et une stabilité du montage à trois ans post-opératoire. L'avantage également est de ne pas prévoir une nouvelle intervention pour l'ablation du matériel.

2-4) Traitement orthopédique

L'objectif du traitement orthopédique est de permettre la consolidation des fragments osseux tels qu'ils sont après la fracture. Etant donné que l'ATM est une articulation ne travaillant pas en charge, il est possible de maintenir une fonction articulaire sans réduction anatomique exacte des fragments (38).

Les partisans de ce traitement (87) mettent en avant l'absence du risque chirurgical (lié au nerf facial, à la cicatrice) et surtout les similitudes de résultats pour un traitement plus facile à mettre en œuvre (38, 88). Ils soulignent qu'il n'existe pas de relation entre la sévérité du déplacement de la fracture et les résultats de la « réduction à foyer fermé » (89).

Ce traitement est basé sur la mise en place d'un blocage maxillo-mandibulaire temporaire (7, 15 jours voire trois semaines selon les auteurs) (40, 45) pour la plupart des auteurs puis d'une rééducation pendant deux à trois mois. La durée du blocage dépend de l'âge du patient, du type de fracture et de la présence ou de l'absence d'autres fractures.

Pour les partisans de ce traitement (54, 55), il semble que les douleurs à la mobilisation mandibulaire, la limitation d'ouverture buccale, les asymétries faciales

ainsi que les troubles de l'occlusion, ne concernent que très peu de patients comme le prouvent certaines études avec des suivis de 15 et 31 ans après la fracture originelle (90, 91). Seules les fractures luxations ou les déplacements importants avec raccourcissement du ramus, favorisent pour ces mêmes auteurs, les troubles de l'occlusion et les perturbations de la cinétique mandibulaire.

Plus récemment (2008), des études rétrospectives évaluant le traitement orthopédique des fractures sous-condyliennes basses montrent des résultats satisfaisants mais imparfaits (92). Le blocage maxillo-mandibulaire était réalisé avec des élastiques, tendus entre la canine maxillaire et la molaire mandibulaire de chaque côté pendant une semaine. Une cale était rajoutée si la bascule du condyle excédait 20°. Après ce blocage, les élastiques étaient plus souples permettant le début d'une auto-rééducation. L'alimentation était liquide pendant 3 semaines puis mixée pendant 3 semaines. Le blocage était retiré à 3 semaines.

D'après les patients, environ 41% d'entre eux présentaient des dysfonctionnements temporo-mandibulaires et autant de troubles de l'occlusion mineurs. Ces séquelles sont plus importantes qu'après traitement chirurgical (80), probablement dues aux lésions capsulo-ligamentaires (42) plus qu'au cal vicieux, celui-ci étant systématiquement retrouvé après traitement orthopédique.

De façon plus anecdotique, la mise en place d'arc ou de vis de blocage crée des désagréments dentaires et parodontaux qui ne sont pas évalués dans la littérature et qui ne sont pas négligeables (92)(10% des patients présentent des caries dentaires au décours de leur traitement).

Depuis ces dix dernières années, la chirurgie des fractures condyliennes extra articulaires s'est considérablement améliorée. Avec de nouveaux matériels d'ostéosynthèse et l'amélioration des techniques chirurgicales, ces fractures deviennent plus accessibles et donc plus souvent opérées avec des résultats très satisfaisants (93), et ce quelle que soit la voie d'abord pour peu que les chirurgiens soient bien entraînés. Ce traitement chirurgical n'exclue bien sûr pas le traitement fonctionnel. Au contraire, s'il permet une bonne réduction des fragments anatomiques, il doit être complété par des séances de rééducation pour restituer les fonctions de l'ATM « ad integrum ».

V) REEDUCATION DES FRACTURES DU CONDYLE MANDIBULAIRE

La kinésithérapie maxillo-faciale a une grande importance dans la prise en charge des fractures du condyle mandibulaire. En effet, elle constitue ou complète le traitement de ces fractures et a donc plusieurs rôles :

- la correction des troubles de l'occlusion
- la correction des latéro-déviation et le rétablissement d'une cinétique mandibulaire fonctionnelle
- le gain d'amplitude du mouvement mandibulaire
- et la levée les contractions musculaires

La prise en charge kinésithérapique se déroule au cabinet et aussi au domicile du patient. Ce dernier, après explications et démonstrations du praticien, peut travailler et participer de façon autonome à sa rééducation. Pour faciliter la mise en œuvre d'exercices, le patient s'aidera de fiches personnalisées détaillant les mouvements à réaliser et leur durée. La rééducation, selon E.Piette (6), est réalisée par un kinésithérapeute sur des séances de vingt à quarante minutes (38).

Lors des premiers congrès de stomatologie et chirurgie maxillo-faciale, les mécanothérapies après fractures du condyle étaient très en vogue (33, 94). Des classifications sur les résultats à attendre ont même vu le jour, avec par exemple :

Type I : restitution « ad integrum » avec ouverture buccale supérieure à 35 mm, visage symétrique, propulsion et latéropulsion normales

Type II : ouverture de plus de 30 mm avec légères douleurs ou latérodéviation de moins de 5 mm, visage asymétrique

Type III : ouverture de moins de 30 mm avec douleurs à la mobilisation ou latérodéviation en propulsion de plus de 2 mm, ou trouble de l'articulé gênant le patient
Ces études concluent toutes que plus la rééducation est débutée tôt et bien suivie, meilleurs sont les résultats (type I).

En 2002, Crivello (95) montrait dans son étude la nette supériorité du traitement fonctionnel pur par rapport au traitement orthopédique de type « Delaire ». Les résultats montraient une différence significative au niveau des amplitudes articulaires, constat plus flagrant lorsque les fractures étaient bilatérales. En revanche, il a été noté des troubles de l'occlusion au terme du traitement fonctionnel du à des défaut d'observance.

Les fractures condyliennes unilatérales traitées fonctionnellement sont fréquemment responsables de troubles de l'occlusion. En effet, la hauteur du ramus étant diminuée du côté de la fracture avec une béance ipsilatérale, les patients ont tendance à manger du côté controlatéral créant ainsi un travail accru du condyle durant la mastication et provoquant des douleurs (96). La rééducation aura donc son rôle à jouer pour éviter ces douleurs et apprendre aux patients à mastiquer des deux côtés.

Un suivi régulier est donc nécessaire afin d'évaluer les résultats obtenus, de modifier ou non les exercices proposés mais surtout de motiver le patient et de lui montrer objectivement les progrès obtenus. Lors de ces bilans de réévaluation, le kinésithérapeute évalue différents paramètres comme l'amplitude des mouvements, la diminution de la symptomatologie douloureuse, l'absence de craquement. L'efficacité de

cette thérapeutique repose sur la participation active du patient, de sa coopération et de sa bonne entente avec le praticien.

1) Préalables à la rééducation

Le praticien doit avoir un bilan précis de la nature des lésions dont souffre le patient.

Cela nécessite de lui communiquer un compte-rendu précis comportant :

- la nature de ou des fractures de la mandibule et du massif facial
- la prise en charge initiale : traitement chirurgical avec le type d'ostéosynthèse, présence d'un blocage maxillo-mandibulaire avec ou sans élastiques

L'examen sera précédé d'un interrogatoire précisant :

- les éventuelles dysfonctions de l'ATM précédant la fracture
- les problèmes dentaires
- les antécédents d'orthodontie
- les habitudes nocives : bruxisme, succion des doigts, ...

Le praticien sera alors à même d'examiner le patient et d'établir un bilan (11) :

- local, endo et exo buccal, précisant les zones douloureuses, l'état des dents
- locorégional : muscles masticateurs
- régional : muscles latéro-cervicaux
- fonctionnel : déglutition, ouverture buccale, diduction, propulsion (figures 44 et 45),
- et enfin trophique : cicatrice, œdème, rétractions musculaires

Le patient doit être prévenu que le traitement est long et demande de l'assiduité et de la patience. En effet, Throkmorton (97) a montré qu'au bout de 6 semaines les mouvements mandibulaires des patients ayant une fracture du condyle étaient significativement moins amples que dans le groupe contrôle, que le traitement soit chirurgical ou pas. A 6 mois, les patients retrouvaient une ouverture buccale à 40mm et l'amplitude normale comparable au groupe contrôle n'était atteinte que 3 ans après la fracture. Ceci avait déjà été montré dans une étude qui avait suivi les patients 15 ans après la fracture (90).

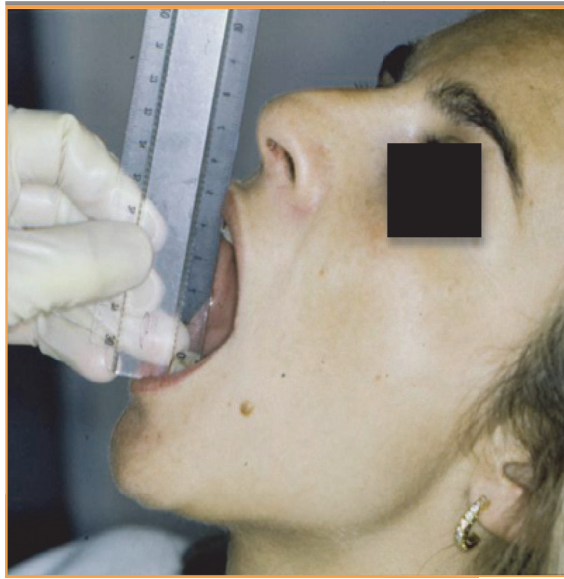


Figure 44 : mesure de l'ouverture buccale (7)

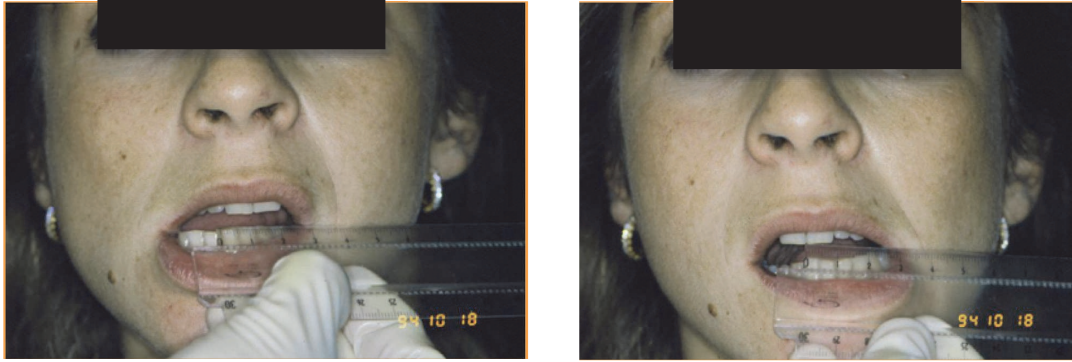

Figure 45 : Mesure de l'amplitude des latéralités des 2 côtés par rapport au point inter-incisif supérieur (normale 1cm) (7)

2) Fractures diacapitulaires

2-1) Traitement fonctionnel exclusif

D'après une étude française de 2003 (4), les fractures articulaires ou à retentissement articulaire sont traitées exclusivement par mécanothérapie associée, dans la majorité des cas, à un blocage sur élastique type « Delaire » avec blocage nocturne pour avoir un relâchement musculaire. Le patient peut commencer une rééducation après 3 à 5 jours d'immobilisation complète.

La séance, d'une durée d'environ 30 minutes, débute par l'application de chaleur (coussin chauffant) au niveau des ATM pendant environ 10 minutes afin de relâcher la musculature et avoir un effet sédatif. Les massages comportent différentes techniques de pétrissages, effleurages et palpés roulés (5). Ils sont endobuccaux (masséter et temporal), exobuccaux (ptérygoïdien médial) et loco-régionaux (muscles sterno-cleïdo-mastoïdien, trapèze). Ils ont un effet drainant (anti-oedémateux).

La mécanothérapie active est définie par l'obtention de l'amplitude maximale d'une articulation, acquise grâce à la contraction des muscles agonistes, associée à l'étirement des muscles antagonistes. Elle est pratiquée en 3 phases :

- **mobilisation active aidée** (figures 46 à 48), sans atteindre le seuil de la douleur : le praticien se situe derrière le patient et place sa main sous la mandibule, ou au niveau des branches horizontales selon le travail souhaité d'ouverture, propulsion ou diduction.

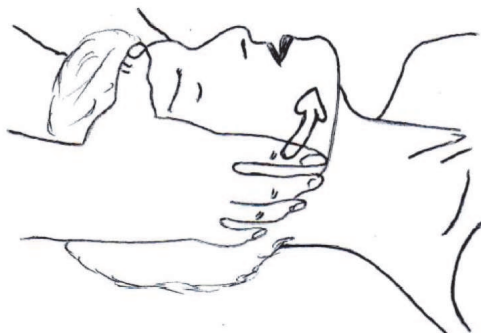

Figure 46 : mobilisation active aidée pour la propulsion (98)

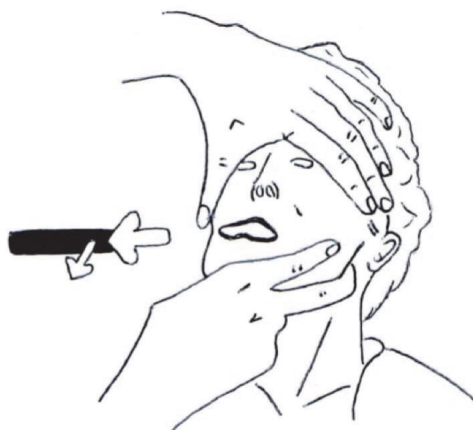

Figure 47 : mobilisation active aidée pour la diduction (98)



Figure 48 : mobilisation active aidée pour l'ouverture buccale (98)

- **mobilisation active pure** : Au début de la rééducation, il peut être nécessaire d'effectuer des contractions évoquées (99) ou facilitation neuro-musculaire en prononçant des sons : « A » entraîne une contraction des muscles abaisseurs de la mandibule et favorise ainsi l'ouverture buccale, de même le son « U » favorise la propulsion et le « I » une rétropulsion.

- **Travail de symétrisation articulaire** : le but est de retrouver des mouvements articulaires symétriques et d'amplitude correcte. Le simple mouvement d'ouverture-fermeture, même forcé, n'est pas recommandé et nocif car il exagère les déformations osseuses et n'évite pas l'ankylose temporo-mandibulaire (1). Pour cela le travail de la propulsion est primordial car, nous l'avons vu, pour obtenir une ouverture buccale correcte (supérieure à 30 mm) il faut que le condyle effectue une translation antérieure avec le disque articulaire.

Ce travail s'effectue devant le miroir car il est nécessaire qu'il soit fait sans latérodéviation et de manière symétrique (11). Les exercices sont répétés dix fois, 2 à 3 fois par semaine (100).

- **mobilisation active contre résistance** : mouvements effectués en fin de traitement lorsque la récupération des amplitudes articulaires est satisfaisante. Le praticien place ses mains de manière opposée au mouvement demandé et ceci pour l'ouverture, diduction et propulsion mandibulaire.

En fin de rééducation, certains utilisent la « sauterelle » de Benoist-Hergott-Leyder (figure 49) qui permet une action verticale et antéro-postérieure et améliore ainsi la propulsion et l'ouverture buccale (5).



Figure 49 : sauterelle de Benoist (101)

Le suivi des patients est effectué de manière hebdomadaire au début puis progressivement espacé. Ce traitement est poursuivi 2 à 3 mois.

Il peut être ajouté des compléments thérapeutiques à type d'antalgiques et de myorelaxants si besoin.

Cette rééducation bien conduite permet d'éviter le risque d'ankylose temporo-mandibulaire (accrue lors des fractures médiales du condyle (102), de limitation d'ouverture buccale et de syndrome algo-dysfonctionnel (4) avec toutes les conséquences socio-professionnelles et psychologiques qui y sont rattachées.

2-2) Rééducation après traitement chirurgical

Le traitement chirurgical des fractures diacapitulaires consiste en un vissage en compression du condyle. Le but est de restaurer l'anatomie et de ce fait, restaurer les fonctions du muscle ptérygoïdien latéral. La rééducation doit donc être focalisée sur les mouvements de rotation et d'ouverture buccale, immédiatement après l'intervention chirurgicale (42).

3) Fractures sous-condyliennes

La principale séquelle de ce type de fracture est la latéro-déviatation mandibulaire.

3-1) Traitement fonctionnel exclusif

Le traitement fonctionnel exclusif des fractures sous-condyliennes est désormais peu utilisé. En 1985, Thiele (103) vantait les principes de ce traitement car il éliminait les risques chirurgicaux, permettait une mobilisation précoce de la mandibule et évitait la pose d'un blocage maxillo-mandibulaire. Si ce traitement ne donnait pas de bons résultats, alors un blocage était mis en place.

Un peu plus tard, les auteurs (54) ont cherché à connaître les facteurs prédictifs d'échec du traitement fonctionnel. Ils ont donc analysé les radiographies post-traumatiques des patients souffrant de troubles d'occlusion ou de déviation mandibulaire après blocage maxillo-mandibulaire ou abstention thérapeutique. Ils ont retrouvé que la hauteur du ramus ainsi que le degré d'angulation de la bascule du fragment supérieur étaient corrélés au risque de séquelles. En cas de séquelles, une indication opératoire était posée.

Les patients effectuaient seuls leur rééducation. Ils faisaient des exercices devant le miroir pour conserver des mouvements symétriques d'ouverture, de diduction et de propulsion, 5 à 10 exercices quatre fois par jour (104).

La rééducation est débutée après un blocage maxillo-mandibulaire sur fil d'acier de 2 semaines puis maintenu par des élastiques (figure 50). Elle débute par une rééducation active puis auto-passive puis passive (5).

La rééducation passive permet de mobiliser l'ATM sans participation des muscles moteurs. Les mouvements sont donc réalisés par une force extrinsèque par le patient (rééducation auto-passive) ou le praticien (passive). Les mouvements sont identiques à ceux réalisés en rééducation active. La prise mobilisatrice se situe au niveau mandibulaire et la contre-prise de maintien au niveau du maxillaire.

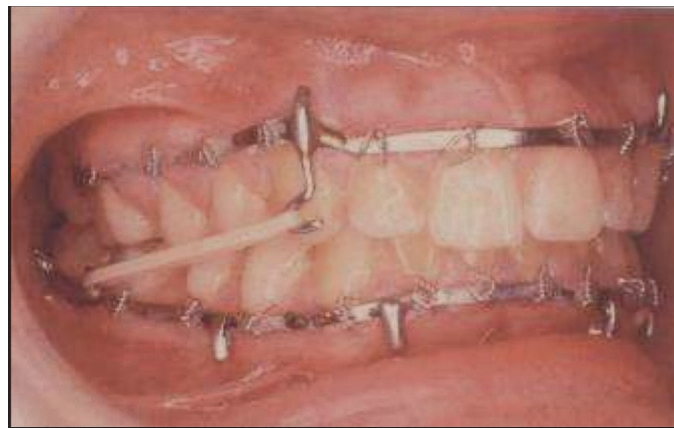


Figure 50 : *Tractions élastiques horizontales (105)*

Les élastiques sont retirés au début de chaque séance puis remis à la fin pour apprendre au patient à le faire lui-même et ainsi poursuivre la rééducation à domicile. Le but est de rétablir une cinétique mandibulaire symétrique car ces fractures créent, le

plus souvent, un raccourcissement de la branche montante et par conséquent, une latéro-déviations des mouvements mandibulaires du côté fracturé.

Les mouvements de propulsion et d'ouverture buccale sont donc pratiqués du côté opposé à la fracture.

Cependant, si le traitement fonctionnel exclusif des fractures sous-condyliennes ne fait pas l'unanimité, il fait néanmoins l'objet de travaux très récents. L'équipe chirurgicale de Montpellier s'attache à évaluer les résultats d'un traitement fonctionnel exclusif sans blocage maxillo-mandibulaire pour les fractures capitales et sous-condyliennes. Ils ont travaillé sur un protocole en association avec les kinésithérapeutes. Les séances sont bi-quotidiennes les trois premiers jours puis quotidiennes pendant 12 jours puis une fois par semaine pour une durée totale de 3 mois. Leurs critères de réussite sont :

- un retour stable à l'occlusion initiale,
- une ouverture buccale centrée d'au moins 35 mm,
- une mobilisation mandibulaire sans douleur
- une diduction controlatérale supérieure à 7 mm
- et une propulsion centrée supérieure à 4 mm

Sur les 26 patients ayant une fracture condylienne unilatérale (capitale ou sous-condylienne), 70% (soit 21 patients) présentaient les critères de guérison et 90% retrouvaient une occlusion semblable à celle présente avant la fracture. Mais des certains cas, les résultats ne sont pas ceux escomptés. Leur conclusion serait de déterminer des facteurs prédictifs précoces (J10) de réussite du traitement fonctionnel afin de décider d'un traitement chirurgical ou de la poursuite du traitement fonctionnel

(106). Ce récent travail a pour principal inconvénient de ne pas distinguer les fractures diacapitulaires des fractures sous-condyliennes. Les résultats sont confondus alors qu'il est désormais prouvé que les fractures sous-condyliennes, notamment les plus basses, ont de meilleurs résultats si elles sont ostéosynthésées (44). L'atout incontestable dans ce service, est la collaboration entre l'équipe chirurgicale qui suit les patients et l'équipe de kinésithérapeutes, entraînés aux techniques de rééducation des fractures du condyle, qui travaillent avec les chirurgiens et les patients.

3-2) Rééducation après traitement chirurgical

L'ensemble de cette rééducation est indispensable pour éviter d'éventuelles complications des fractures condyliennes. Ces complications peuvent apparaître après traitement chirurgical ou fonctionnel (39).

4) Les complications après traitements des fractures du condyle

Nous verrons successivement : l'ankylose temporo-mandibulaire, les malocclusions, les asymétries, les dysfonctions, les complications iatrogéniques, la nécrose de la tête mandibulaire et la pseudarthrose.

4-1) L'ankylose temporo-mandibulaire

C'est la complication majeure des fractures diacapitulaires mais elle est cependant peu fréquente puisqu'elle touche 0,4% des patients ayant une fracture du condyle (figure 51).

En effet, elle est source de douleurs, de malocclusion, d'asymétrie faciale et surtout de troubles socio-psychologiques pour les patients.

Les mécanismes physiopathologiques ne sont pas tous connus mais on peut supposer que l'atteinte des surfaces articulaires et le déplacement du disque sont deux conditions nécessaires aux prémices de l'ankylose (107).

Elle peut être divisée en deux types :

- type I : ankylose fibreuse, qui apparaît 4 à 5 mois après le traumatisme, avec limitation d'ouverture buccale
- type II : ankylose osseuse partielle, 1 an après le traumatisme avec une limitation d'ouverture buccale plus sévère.

Les fractures diacapitulaires comminutives et sagittales sont majoritairement responsables de l'ankylose (107).

Les traitements sont très variés selon l'atteinte et le contexte. Il s'agit si possible de repositionner le disque.

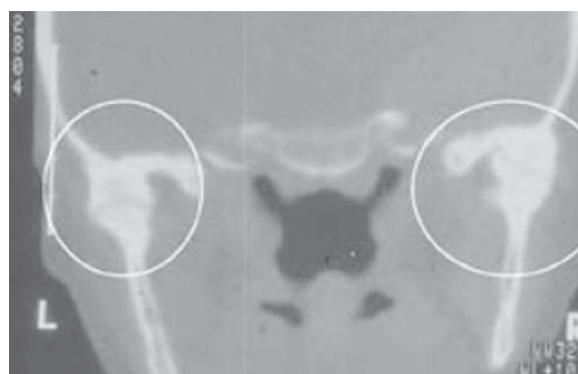


Figure 51 : Ankylose bilatérale après fracture condylienne bilatérale (fusion osseuse entre la région condylienne et la région temporale) (31)

4-2) Les malocclusions

C'est la complication la plus fréquente et la plus souvent mise en évidence durant les consultations de contrôle. D'après une étude de Marker en 2000 évaluant le traitement fonctionnel, 2% des patients présentent une malocclusion un an après la fracture (108). Les fractures bilatérales des condyles sont les plus pourvoyeuses de malocclusion avec principalement des béances antérieures (figure 52).

Singh et al, en 2012 (109), retrouvent des malocclusions chez 20% des patients traités fonctionnellement pour des fractures bilatérales du condyle, et chez 8,2% des patients opérés. Ces résultats sont cohérents avec les données récentes de la littérature qui montrent la supériorité du traitement chirurgical par rapport au traitement orthopédique.

Les causes sont diverses :

- traitement inadapté au type de fracture
- absence de traitement pour les patients vus trop tardivement
- mauvais suivi des consignes après traitement (consignes alimentaires non suivies par exemple)
- mauvais suivi de la rééducation ou rééducation insuffisante
- iatrogénique avec défaut d'ostéosynthèse par exemple

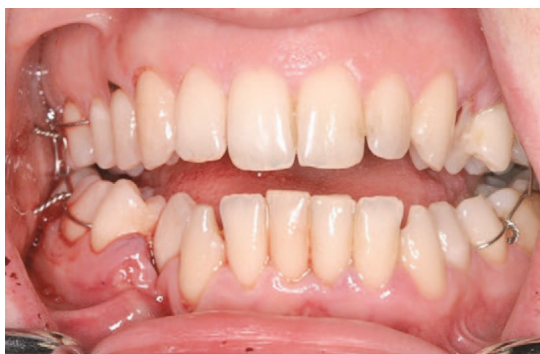

Figure 52 : Bécance antérieure chez un patient ayant une fracture bilatérale du condyle

(84)

Les malocclusions sont très inégales entre les patients. Ceci est surtout du au fait que plus le condyle est déplacé, plus les adaptations occlusales doivent être importantes pour maintenir une occlusion normale (39). Ces adaptations se font au niveau neuro-musculaires pour modifier la biomécanique des fonctions mandibulaires, au niveau de la perte de hauteur verticale postérieure corrigée le plus souvent par des élastiques et enfin, les adaptations dento-alvéolaires avec une extrusion des dents antérieures et/ou une intrusion des dents postérieures (35).

Il a été montré qu'il y avait moins de perte de hauteur verticale et d'adaptations dento-avéolaires quand le patient avait été opéré, mais que le remodelage condylien était également moindre dû probablement aux remaniements post-chirurgicaux (35). Malgré un traitement bien conduit et un patient compliant, certaines malocclusions persistent car les différentes adaptations occlusales n'ont pas été suffisantes. Dans ces cas, la chirurgie orthognatique représente une réelle solution pour fermer une bécance antérieure ou corriger une asymétrie.

4-3) Les asymétries faciales

Elles sont présentes chez presque tous les patients traités pour fracture du condyle. La déviation se fait vers le côté fracturé et doit être corrigée par la chirurgie et/ou la rééducation d'où l'importance d'effectuer les mouvements devant un miroir afin de les faire de manière symétrique.

4-4) Les dysfonctions mandibulaires

On parle de défaut d'ouverture buccale quand celle-ci est inférieure à 40 mm mesurés entre les points inter-incisifs. Cette ouverture buccale limitée peut être due à un blocage maxillo-mandibulaire trop long (1) créant ainsi un début d'ankylose, ou à une rééducation mal suivie ou insuffisante. Les fractures déplacées sont les plus pourvoyeuses de dysfonctions ainsi que les fractures chez les patients âgés. Mais la littérature rapporte des chiffres très divergents : de 9 à 85% des fractures causeraient des dysfonctions mandibulaires (110).

On compte, parmi ces dysfonctions, les bruits articulaires, les déviations à l'ouverture et les défauts d'ouverture. Les déviations à l'ouverture seraient présentes dans 37% des cas de fracture du condyle traitée fonctionnellement (111). Ces dysfonctions post-fracture sont d'autant plus difficiles à évaluer que beaucoup sont retrouvées dans la population générale.

4-5) Complications iatrogéniques

Les complications post-chirurgicales sont représentées essentiellement par les lésions d'une branche du nerf facial. Des parésies temporaires ont été observées chez 12% des cas, et 4% souffraient de paralysie faciale dans une étude récente (112). Les voies d'abord évoluant, ce risque diminue et les complications sont surtout des parésies transitoires dont le patient doit absolument être prévenu en pré-opératoire. Les complications à type d'hématome, de fracture du matériel d'ostéosynthèse ou d'infection sont moins fréquentes (68).

Les complications iatrogéniques après traitement par blocage maxillo-mandibulaires sont surtout dento-alvéolaires. L'arc peut créer des gingivites, des récessions gingivales et au pire, des mobilités dentaires. Ces phénomènes sont bien sûr accentués par la mauvaise hygiène bucco-dentaire (92).

Le traitement orthopédique est également plus souvent responsable de douleurs chroniques que le traitement chirurgical (57). Ces douleurs diminuent pendant le suivi et sont d'autant moins importantes que l'âge du patient est élevé (113).

4-6) La nécrose de la tête mandibulaire

La nécrose aseptique du condyle intervient, le plus souvent, après une fracture intra-articulaire mettant en péril la vascularisation de la tête mandibulaire. Une étude récente montre qu'elle est plus souvent observée après un traitement fonctionnel qu'après chirurgie d'une fracture diacapitulaire. Ceci serait probablement dû au traumatisme lui-même avec désinsertion de la capsule (42). Cependant, Neff rapporte

deux résorptions complètes du condyle après vissage en compression et six cas de nécrose après mise en place de fils de Kirschner (114).

4-7) Retard de consolidation et pseudarthrose

a) Retard de consolidation

Le retard de consolidation est défini par un foyer de fracture mobile et douloureux deux mois après la fracture. Il est favorisé le plus souvent par une infection, notamment en cas d'exposition du matériel d'ostéosynthèse, plus rarement par une réduction et une contention insuffisante. Le bilan radiologique met en évidence la persistance d'une solution de continuité.

Le traitement des retards de consolidation passe par une reprise chirurgicale associant la dépose du matériel d'ostéosynthèse, le curetage du foyer de fracture, le traitement des foyers infectieux de proximité et la réalisation d'une nouvelle contention par blocage maxillo-mandibulaire prolongé. Une antibiothérapie adaptée par voie générale après prélèvement in situ s'impose (115).

b) Pseudarthrose

La pseudarthrose est l'absence de consolidation au-delà de six mois. Le foyer de fracture reste mobile mais n'est pas douloureux. La pseudarthrose peut être septique, notamment après traitement chirurgical, ou aseptique, secondaire à la présence de corps étranger intra-articulaire ou à une immobilisation insuffisante.

Les pseudarthroses vraies sont exceptionnelles dues en général à un déperiostage excessif ou maladroit lors de délabrements déjà importants. Elle peut aussi

être favorisée par une perte de substance osseuse post-traumatique d'origine infectieuse.

Le bilan radiographique met en évidence une décalcification des extrémités osseuses associée à une ostéocondensation autour du foyer.

Par contre, la prise en charge d'une pseudo-arthrose vraie impose une résection des berges osseuses ou du séquestre aboutissant à une perte de substance des maxillaires de plus ou moins grande étendue (115).

5) Rédaction de l'ordonnance

C'est la seule ordonnance de rééducation que les dentistes peuvent faire.

Une ordonnance doit donc comporter les éléments qui permettront le bon déroulement de la prise en charge administrative de la rééducation prescrite (116) :

- les coordonnées complètes du prescripteur ;
- la date ;
- le nom et le prénom du patient ;
- la nature de la prescription : masso-kinésithérapie ;
- la ou les régions à traiter : le type de fracture du condyle et le traitement effectué.

Dans les cas complexes, il est souhaitable d'accompagner cette ordonnance d'une lettre définissant le mieux possible les objectifs et précisant le diagnostic, si la rééducation doit être débutée en urgence (sans attendre le délai de 10 jours de réponse de la caisse primaire) ; si la rééducation doit être faite à domicile, ou si le déplacement au cabinet du kinésithérapeute nécessite un transport ;

si les soins entrent dans le cadre d'un accident du travail.

Mais cette prescription est aussi un acte thérapeutique, et un moyen de communication entre médecin et kinésithérapeute.

Il est préférable d'y trouver aussi :

- le nombre, la périodicité et le rythme des séances, qui peuvent être appréciés par le kinésithérapeute lui-même, mais qu'il est préférable de préciser, en fonction de l'objectif attendu, des impératifs de surveillance et des chances de récupération ;

- les objectifs attendus de la rééducation : « Rééducation des fonctions musculaires labiales, jugales et linguales ; de la déglutition et de la respiration »

- les éventuelles contre-indications à certaines techniques ;

- si la rééducation doit être effectuée tous les jours, dimanches et jours fériés inclus.

La prise en charge par la sécurité sociale pour une séance est AMK 8 (30 min de travail individuel), uniquement si le terme « déglutition » y figure, sinon ce sont des AMK 5. D'après l'assurance maladie, un AMK est égal à 2,15 euros dans les départements métropolitains et à 2,36 euros dans les départements d'outre-mers (117).

Les masseurs-kinésithérapeutes sont tenus d'effectuer un bilan en début et en fin de traitement.

VI) CONCLUSION

Les points de vue concernant la chirurgie des fractures intra-articulaires divergent nous l'avons vu. Les conclusions de toutes les études parviennent à un constat identique à savoir qu'il n'y a pas un traitement de référence mais que le traitement choisi par le chirurgien doit être celui qu'il maîtrise le plus (46). Ceci d'autant plus que, plusieurs études montrent un résultat fonctionnel identique, après traitement chirurgical associé à une rééducation fonctionnelle et après traitement fonctionnel seul.

Concernant les fractures sous-condyliennes basses et hautes extra-articulaires, les études récentes sont presque unanimes et recommandent le traitement chirurgical associé à une rééducation fonctionnelle précoce. Les études les plus récentes (118, 119) mettent en avant la supériorité des résultats fonctionnels après une réduction à foyer ouvert et ostéosynthèse (120). Les techniques sous endoscopie avec abord intra-oral sont en plein développement car elles réduisent les cicatrices cutanées et diminuent le risque de lésions du nerf facial (78, 84) mais imposent l'usage de plaques d'ostéosynthèse spécifiques ainsi que des ancillaires adaptées, sans oublier un personnel médical et paramédical entraîné à cette nouvelle technique.

La principale difficulté concernant la prise en charge thérapeutique des fractures du condyle mandibulaire, est l'absence d'étude comparative. Il y a, en effet, plusieurs « écoles » chirurgicales et chacune d'entre elles pratique ses propres traitements avec ses voies d'abord privilégiées, son matériel d'ostéosynthèse avec lequel elle est plus à l'aise et son protocole de rééducation. Il n'y a donc aujourd'hui, aucun moyen de comparer les traitements de ces fractures pour réaliser une étude multicentrique et

prospective. Peut-être existe-il ici une ouverture pour un travail ultérieur afin d'uniformiser certaines prises en charge sans pour autant ignorer les nouveautés en matière de matériel d'ostéosynthèse et les innovations chirurgicales qui font évoluer et progresser notre métier ?

A la lumière de cette revue bibliographique, retraçant les différentes prises en charge des fractures du condyle depuis plus de quarante ans, la discussion sur la rééducation et le traitement chirurgical reste d'actualité. La principale préoccupation des chirurgiens maxillo-faciaux prenant en charge ces fractures est de rétablir des fonctions mandibulaires correctes permettant aux patients de manger, parler et s'exprimer sans difficulté. Pour cela, il faut avoir une bonne occlusion, obtenir une symétrie de la mandibule et rendre ces mouvements totalement indolores.

VII) BIBLIOGRAPHIE

1. Delaire J, Leroux J, Tulasne JF, Borgi P. De l'intérêt de la mobilisation précoce dans le traitement des fractures condyliennes. *Rev Stomatol Chir Maxillofac.* 1974;75:464-9.
2. Eckelt U. Fractures of the mandibular condyle. *Mund Kiefer Gesichtschir.* 2000 May;4 Suppl 1:S110-7.
3. Gola R, Chossegroc C, Orthlieb JD. Syndrome algo-dysfonctionnel de l'appareil manducateur: *Masson*; 1992.
4. Lemièrre E, Sicre A, Vereecke F, Brygo A, Nicola J, Ferri J. Notre prise en charge kinésithérapique des fractures condyliennes articulaires. *Revue de stomatologie et de chirurgie maxillo-faciale.* 2003;104(2):104-6.
5. Psaume-Vandebek D. Kinesio therapy in maxillofacial practice. *Actual Odontostomatol* (Paris). 1991 Jun;45(174):171-90.
6. Piette E, Reyhler H. Traité de pathologie buccale et maxillofaciale. *De Boeck Université* 1991.
7. Clèdes G, Caroentier P. Cours ATM et orthèses d'avancée mandibulaire pour le diplôme inter-universitaire des traitements odonto-stomatologiques du syndrome d'apnées obstructives du sommeil. Université Paris 7.
8. Moukoko. Cartilage de croissance DESC de chirurgie pédiatrique 2009.
9. Kiga N. Histochemistry for studying structure and function of the articular disc of the human temporomandibular joint. *Eur J Histochem.* 2012;56(1):e11.
10. [larsen.um1.free.fr/ressources/.../Anatomie de l'oreille moyenne.pdf](http://larsen.um1.free.fr/ressources/.../Anatomie%20de%20l'oreille%20moyenne.pdf).
11. Chassagne JF, Chassagne S, Bussienne JE, Gimel F, Simon E, Fyad JP et Stricker C. Chirurgie et rééducation de l'articulation temporomandibulaire (en dehors de l'ankylose). *Encycl Méd Chir* (Editions Scientifiques et Médicales Elsevier SAS, Paris, tous droits réservés), Stomatologie. 2001;22-056-T-15.
12. Yap AU, Chua EK, Hoe JK. Clinical TMD, pain-related disability and psychological status of TMD patients. *J Oral Rehabil.* 2002 Apr;29(4):374-80.
13. Putz R, Pabst R. Sobotta, atlas d'anatomie humaine. *Editions médicales internationales* ed2000.

14. Barriere P, Zink S, Riehm S, Kahn JL, Veillon F, Wilk A. Massage of the lateral pterygoid muscle in acute TMJ dysfunction syndrome. *Rev Stomatol Chir Maxillofac*. 2009 Apr;110(2):77-80.
15. Cyriax J. Deep massage. *Physiotherapy*. 1977 Feb;63(2):60-1.
16. Chikhani L, Dichamp J. Bruxism, temporo-mandibular dysfunction and botulinum toxin. *Ann Readapt Med Phys*. 2003 Jul;46(6):333-7.
17. Labbé D, Bussu F, Iodice A. A comprehensive approach to long-standing facial paralysis based on lengthening temporalis myoplasty. *Acta Otorhinolaryngol Ital*. 2012;32(3):145-53.
18. Coendoz S. L'articulation temporo-mandibulaire: Cours pour 3^e année;2000.
19. Wysocki J, Reymond J, Krasucki K. Vascularization of the mandibular condylar head with respect to intracapsular fractures of mandible. *J Craniomaxillofac Surg*. 2012 Feb;40(2):112-5.
20. Chassagne JF, Chassagne S, Deblock L, Gillet P, Kahn JP, Bussienne JE, Pierucci F, Fyad JP et Simon E. . Pathologie non traumatique de l'articulation temporomandibulaire. *Encycl Méd Chir* (Editions Scientifiques et Médicales Elsevier SAS, Paris, tous droits réservés), Stomatologie. 2002;22-056-R-10:1-46.
21. Goudot P, Hérisson C. Pathologie de l'articulation temporo-mandibulaire. *Masson*, édition 2003.
22. Kapandji. Anatomie fonctionnelle Tome 3. édition *Maloine*.
23. Pharaboz C, Carpentier P. MR imaging of the temporomandibular joints. *J Radiol*. 2009 May;90(5 Pt 2):642-8.
24. Munier. Traitements des dysfonctions cranio-mabdibulaires : un carrefour multidisciplinaire Thèse pour le doctorat de chirurgie dentaire 2013.
25. Rocton S, Chaine A, Ernenwein D, Bertolus C, Rigolet A, Bertrand JC, et al. Mandibular fractures: epidemiology, therapeutic management, and complications in a series of 563 cases. *Rev Stomatol Chir Maxillofac*. 2007 Feb;108(1):3-10; discussion -2.
26. Marker P, Nielsen A, Bastian HL. Fractures of the mandibular condyle. Part 1: patterns of distribution of types and causes of fractures in 348 patients. *Br J Oral Maxillofac Surg*. 2000 Oct;38(5):417-21.
27. Denhez F, Giraud O, Seigneuric JB, Paraque AR. Fracture de la mandibule. *EMC stomatologie*. 2005;22-070-A-12.

28. Lecointre F, Barrault S, Hadjean E. Functional treatment of fractures of the mandibular condyle. *J Fr Otorhinolaryngol Audiophonol Chir Maxillofac*. 1982 Feb;31(2):131-8.
29. Loukota RA, Eckelt U, De Bont L, Rasse M. Subclassification of fractures of the condylar process of the mandible. *Br J Oral Maxillofac Surg*. 2005 Feb;43(1):72-3.
30. Perrin JP, Corre P. Gestion fonctionnelle des fractures du condyle mandibulaire: Enseignement pour le DESC.
31. Université médicale virtuelle. Traumatologie maxillo-facial : Cours pour l'ECN; 2009.
32. Wilk A. Surgery of mandibular condyle. Summary. *Rev Stomatol Chir Maxillofac*. 2003 Apr;104(2):121-2.
33. Delaire J, Le Roux J, Tulasne JF. Functional treatment of fractures of the mandibular condyle and its neck. *Rev Stomatol Chir Maxillofac*. 1975 Jun;76(4):331-50.
34. Pecheur A, Reychler H. Long-term evaluation of the functional treatment of mandibular condyle fractures. *Rev Stomatol Chir Maxillofac*. 1993;94(1):1-8.
35. Ellis E, Throckmorton GS. Treatment of mandibular condylar process fractures: biological considerations. *J Oral Maxillofac Surg*. 2005 Jan;63(1):115-34.
36. Bos RR, Ward Booth RP, de Bont LG. Mandibular condyle fractures: a consensus. *Br J Oral Maxillofac Surg*. 1999 Apr;37(2):87-9.
37. Banks P. A pragmatic approach to the management of condylar fractures. *Int J Oral Maxillofac Surg*. 1998 Aug;27(4):244-6.
38. Lambert S, Reychler H, Micheli B, Pecheur A. Treatment of fractures of the mandibular condyle. *Rev Stomatol Chir Maxillofac*. 1995;96(2):96-104.
39. Ellis E, 3rd. Complications of mandibular condyle fractures. *Int J Oral Maxillofac Surg*. 1998 Aug;27(4):255-7.
40. Moritz M, Niederdellmann H, Dammer R. Mandibular condyle fractures: conservative treatment versus surgical treatment. *Rev Stomatol Chir Maxillofac*. 1994;95(4):268-73.
41. Choi BH. Magnetic resonance imaging of the temporomandibular joint after functional treatment of bilateral condylar fractures in adults. *Int J Oral Maxillofac Surg*. 1997 Oct;26(5):344-7.
42. Hlawitschka M, Loukota R, Eckelt U. Functional and radiological results of open and closed treatment of intracapsular (diacapitular) condylar fractures of the mandible. *Int J Oral Maxillofac Surg*. 2005 Sep;34(6):597-604.

43. Trost O, Kadlub N, Abu El-Naaj I, Danino A, Trouilloud P, Malka G. Surgical management of mandibular condylar fractures in adults in France, 2005. *Rev Stomatol Chir Maxillofac*. 2007 Jun;108(3):183-8.
44. Trost O Péron JM. Latest trends in the surgical management of mandibular condyle fractures in France, 2005-2012. *Rev Stomatol Chir Maxillofac Chir Orale*. 2013 Jul 23[Epub ahead of print];
45. Hidding J, Wolf R, Pingel D. Surgical versus non-surgical treatment of fractures of the articular process of the mandible. *J Craniomaxillofac Surg*. 1992 Dec;20(8):345-7.
46. Joos U, Kleinheinz J. Therapy of condylar neck fractures. *Int J Oral Maxillofac Surg*. 1998 Aug;27(4):247-54.
47. Kermer C, Undt G, Rasse M. Surgical reduction and fixation of intracapsular condylar fractures. A follow up study. *Int J Oral Maxillofac Surg*. 1998 Jun;27(3):191-4.
48. He D, Yang C, Chen M, Jiang B, Wang B. Intracapsular condylar fracture of the mandible: our classification and open treatment experience. *J Oral Maxillofac Surg*. 2009 Aug;67(8):1672-9.
49. Landes CA, Day K, Lipphardt R, Sader R. Closed versus open operative treatment of nondisplaced diacapitular (Class VI) fractures. *J Oral Maxillofac Surg*. 2008 Aug;66(8):1586-94.
50. Neff A, Kolk A, Meschke F, Deppe H, Horch HH. Small fragment screws vs. plate osteosynthesis in condylar head fractures. *Mund Kiefer Gesichtschir*. 2005 Mar;9(2):80-8.
51. Carneiro S, Vasconcelos B, Caldas A, Jr., Leal J, Frazao M. Treatment of condylar fractures: A retrospective cohort study. *Med Oral Patol Oral Cir Bucal*. 2008 Sep;13(9):E589-94.
52. Danda AK, Muthusekhar MR, Narayanan V, Baig MF, Siddareddi A. Open versus closed treatment of unilateral subcondylar and condylar neck fractures: a prospective, randomized clinical study. *J Oral Maxillofac Surg*. 2010 Jun;68(6):1238-41.
53. Eckelt U. Commentary regarding the publication "Fractures of the mandibular condyle--a review of 466 cases. Literature review, reflections on treatment and proposals" by N. Zachariades et al. *J Craniomaxillofac Surg*. 2006 Oct;34(7):433-4.
54. Silvennoinen U, Iizuka T, Oikarinen K, Lindqvist C. Analysis of possible factors leading to problems after nonsurgical treatment of condylar fractures. *J Oral Maxillofac Surg*. 1994 Aug;52(8):793-9.
55. Zide MF. Open reduction of mandibular condyle fractures. Indications and technique. *Clin Plast Surg*. 1989 Jan;16(1):69-76.

56. Widmark G, Bagenholm T, Kahnberg KE, Lindahl L. Open reduction of subcondylar fractures. A study of functional rehabilitation. *Int J Oral Maxillofac Surg.* 1996 Apr;25(2):107-11.
57. Eckelt U, Schneider M, Erasmus F, Gerlach KL, Kuhlisch E, Loukota R, et al. Open versus closed treatment of fractures of the mandibular condylar process-a prospective randomized multi-centre study. *J Craniomaxillofac Surg.* 2006 Jul;34(5):306-14.
58. Chen CT, Feng CH, Tsay PK, Lai JP, Chen YR. Functional outcomes following surgical treatment of bilateral mandibular condylar fractures. *Int J Oral Maxillofac Surg.* 2011 Jan;40(1):38-44.
59. Singh V, Bhagol A, Goel M, Kumar I, Verma A. Outcomes of open versus closed treatment of mandibular subcondylar fractures: a prospective randomized study. *J Oral Maxillofac Surg.* 2010 Jun;68(6):1304-9.
60. Bhagol A, Singh V, Kumar I, Verma A. Prospective evaluation of a new classification system for the management of mandibular subcondylar fractures. *J Oral Maxillofac Surg.* 2011 Apr;69(4):1159-65.
61. Gupta M, Iyer N, Das D, Nagaraj J. Analysis of different treatment protocols for fractures of condylar process of mandible. *J Oral Maxillofac Surg.* 2012 Jan;70(1):83-91.
62. Ellis E, 3rd. Method to determine when open treatment of condylar process fractures is not necessary. *J Oral Maxillofac Surg.* 2009 Aug;67(8):1685-90.
63. Cheynet F, Aldegheri A, Chossegras C, Bourezak Z, Blanc JL. The retromandibular approach in fractures of the mandibular condyle. *Rev Stomatol Chir Maxillofac.* 1997 Dec;98(5):288-94.
64. Ginestet. Chirurgie stomatologique et maxillo-faciale. Paris: *Flammarion*; 1963.
65. Perumal CJ, Bouckaert MM, Singh AS. A better view of the temporomandibular joint: a technical note. *Int J Oral Maxillofac Surg.* 2011 Feb;40(2):207-8.
66. Croce A, Moretti A, Vitullo F, Castriotta A, Rosa de M, Citraro L. Transparotid approach for mandibular condylar neck and subcondylar fractures. *Acta Otorhinolaryngol Ital.* 2010 Dec;30(6):303-9.
67. McCain JP. Arthroscopy of the human temporomandibular joint. *J Oral Maxillofac Surg.* 1988 Aug;46(8):648-55.
68. Peters RA, Caldwell JB, Olsen TW. A technique for open reduction of subcondylar fractures. *Oral Surg Oral Med Oral Pathol.* 1976 Mar;41(3):273-80.

69. Trost O, Abu El-Naaj I, Trouilloud P, Danino A, Malka G. High cervical transmasseteric anteroparotid approach for open reduction and internal fixation of condylar fracture. *J Oral Maxillofac Surg.* 2008 Jan;66(1):201-4.
70. Trost O, Trouilloud P, Malka G. Open reduction and internal fixation of low subcondylar fractures of mandible through high cervical transmasseteric anteroparotid approach. *J Oral Maxillofac Surg.* 2009 Nov;67(11):2446-51.
71. Leiser Y, Peled M, Braun R, Abu-El Naaj I. Treatment of low subcondylar fractures-a 5-year retrospective study. *Int J Oral Maxillofac Surg.* 2013 Jun;42(6):716-20.
72. Meyer C, Zink S, Wilk A. Modified Risdon approach for the treatment of subcondylar fractures of the mandible. *Rev Stomatol Chir Maxillofac.* 2006 Dec;107(6):449-54.
73. Ellis E, 3rd, Dean J. Rigid fixation of mandibular condyle fractures. *Oral Surg Oral Med Oral Pathol.* 1993 Jul;76(1):6-15.
74. Ellis E, 3rd, McFadden D, Simon P, Throckmorton G. Surgical complications with open treatment of mandibular condylar process fractures. *J Oral Maxillofac Surg.* 2000 Sep;58(9):950-8.
75. Manisali M, Amin M, Aghabeigi B, Newman L. Retromandibular approach to the mandibular condyle: a clinical and cadaveric study. *Int J Oral Maxillofac Surg.* 2003 Jun;32(3):253-6.
76. Kitagawa Y, Sano K, Nakamura M, Miyauchi K. Transoral osteosynthesis at the mandibular ramus and subcondyle using angular screwing instrument and biodegradable miniplate system. *J Oral Maxillofac Surg.* 2004 Aug;62(8):1041-3.
77. Schon R, Schramm A, Gellrich NC, Schmelzeisen R. Follow-up of condylar fractures of the mandible in 8 patients at 18 months after transoral endoscopic-assisted open treatment. *J Oral Maxillofac Surg.* 2003 Jan;61(1):49-54.
78. Schmelzeisen R, Cienfuegos-Monroy R, Schon R, Chen CT, Cunningham L, Jr., Goldhahn S. Patient benefit from endoscopically assisted fixation of condylar neck fractures--a randomized controlled trial. *J Oral Maxillofac Surg.* 2009 Jan;67(1):147-58.
79. Maladiere E, Chikhani L, Meningaud JP, Favre E, Bertrand JC, Guilbert F. Osteosynthesis of subcondylar fractures using compression screws with the Eckelt technic. Experiences and difficulties with the technic over 5 years. *Rev Stomatol Chir Maxillofac.* 1999 May;100(2):75-81.

80. Eckelt U, Hlawitschka M. Clinical and radiological evaluation following surgical treatment of condylar neck fractures with lag screws. *J Craniomaxillofac Surg.* 1999 Aug;27(4):235-42.
81. Wagner A, Krach W, Schicho K, Undt G, Ploder O, Ewers R. A 3-dimensional finite-element analysis investigating the biomechanical behavior of the mandible and plate osteosynthesis in cases of fractures of the condylar process. *Oral Surg Oral Med Oral Pathol Oral Radiol Endod.* 2002 Dec;94(6):678-86.
82. Dayi E, Omezli MM. Review of biomechanical experimental studies on different plating techniques of mandibular condyle fractures. *Ann Maxillofac Surg.* 2011 Jan;1(1):48-52.
83. Yang L, Patil PM. The retromandibular transparotid approach to mandibular subcondylar fractures. *Int J Oral Maxillofac Surg.* 2012 Apr;41(4):494-9.
84. Schoen R, Fakler O, Metzger MC, Weyer N, Schmelzeisen R. Preliminary functional results of endoscope-assisted transoral treatment of displaced bilateral condylar mandible fractures. *Int J Oral Maxillofac Surg.* 2008 Feb;37(2):111-6.
85. Meyer C, Martin E, Kahn JL, Zink S. Development and biomechanical testing of a new osteosynthesis plate (TCP) designed to stabilize mandibular condyle fractures. *J Craniomaxillofac Surg.* 2007 Mar;35(2):84-90.
86. Suzuki T, Kawamura H, Kasahara T, Nagasaka H. Resorbable poly-L-lactide plates and screws for the treatment of mandibular condylar process fractures: a clinical and radiologic follow-up study. *J Oral Maxillofac Surg.* 2004 Aug;62(8):919-24.
87. Worsaae N, Thorn JJ. Surgical versus nonsurgical treatment of unilateral dislocated low subcondylar fractures: a clinical study of 52 cases. *J Oral Maxillofac Surg.* 1994 Apr;52(4):353-60; discussion 60-1.
88. Rutges JP, Kruizinga EH, Rosenberg A, Koole R. Functional results after conservative treatment of fractures of the mandibular condyle. *Br J Oral Maxillofac Surg.* 2007 Jan;45(1):30-4.
89. Zachariades N, Mezitis M, Mourouzis C, Papadakis D, Spanou A. Fractures of the mandibular condyle: a review of 466 cases. Literature review, reflections on treatment and proposals. *J Craniomaxillofac Surg.* 2006 Oct;34(7):421-32.
90. Dahlstrom L, Kahnberg KE, Lindahl L. 15 years follow-up on condylar fractures. *Int J Oral Maxillofac Surg.* 1989 Feb;18(1):18-23.

91. Andersson J, Hallmer F, Eriksson L. Unilateral mandibular condylar fractures: a 31-year follow-up of non-surgical treatment. *Int J Oral Maxillofac Surg.* 2007 Apr;36(4):310-4.
92. Kadlub N, Trost O, Duvernay A, Parmentier J, Wirth C, Malka G. Orthopaedic treatment of extraarticular condylar fractures of the mandible: retrospective study of 39 unilateral cases. *Rev Stomatol Chir Maxillofac.* 2008 Nov;109(5):301-5; discussion 5-6.
93. Vesnaver A, Ahcan U, Rozman J. Evaluation of surgical treatment in mandibular condyle fractures. *J Craniomaxillofac Surg.* 2012 Dec;40(8):647-53.
94. Cros P, Achard R, Freidel M, Dumas P. Immediate mechanotherapy of fractures of the condylar region. *Rev Stomatol Chir Maxillofac.* 1976 Jan-Feb;77(1):237-42.
95. Crivello O. Evaluation of mandibular movement after condylar fracture. *Rev Stomatol Chir Maxillofac.* 2002 Feb;103(1):22-5.
96. Silvennoinen U, Raustia AM, Lindqvist C, Oikarinen K. Occlusal and temporomandibular joint disorders in patients with unilateral condylar fracture. A prospective one-year study. *Int J Oral Maxillofac Surg.* 1998 Aug;27(4):280-5.
97. Throckmorton G.S, Ellis E. Recovery of mandibular motion after closed and open treatment of unilateral mandibular condylar process fractures. *International Journal of Oral and Maxillofacial Surgery.* 2000;29(6):421-7.
98. Hebting J-M. Le site de Jean-Marie Hebting, rééducation maxillo-faciale.
99. Breton-torres. Fractures du condyle mandibulaire chez l'enfant. Rééducation. *Ann Kinésithér.* 1999;26:57-69.
100. Stricker M, Simon E. Chirurgie de l'articulation temporomandibulaire et sa rééducation. *EMC stomatologie.* 2011.
101. Fauconnier C. Prévention et traitement des trismus de l'articulation temporo-mandibulaire. CHU Brugmann 2011.
102. Ferretti C, Bryant R, Becker P, Lawrence C. Temporomandibular joint morphology following post-traumatic ankylosis in 26 patients. *Int J Oral Maxillofac Surg.* 2005 Jun;34(4):376-81.
103. Thiele RB, Marcoot RM. Functional therapy for fractures of the condyloid process in adults. *J Oral Maxillofac Surg.* 1985 Mar;43(3):226-8.
104. Walker RV. Condylar fractures: nonsurgical management. *J Oral Maxillofac Surg.* 1994 Nov;52(11):1185-8.
105. Perrin JP, Mercier J, Huet P, Corre P. Les fractures du condyle mandibulaire chez l'enfant. *Rev Orthop Dento Faciale.* 2005;39:85-108.

106. Hoarau R. Analyse descriptive du traitement fonctionnel exclusif des fractures du condyle mandibulaire. Thèse pour le doctorat de médecine. Montpellier 2012.
107. Zhang Y, He DM. Clinical investigation of early post-traumatic temporomandibular joint ankylosis and the role of repositioning discs in treatment. *Int J Oral Maxillofac Surg.* 2006 Dec;35(12):1096-101.
108. Marker P, Nielsen A, Bastian HL. Fractures of the mandibular condyle. Part 2: results of treatment of 348 patients. *Br J Oral Maxillofac Surg.* 2000 Oct;38(5):422-6.
109. Singh V, Bhagol A, Dhingra R. A comparative clinical evaluation of the outcome of patients treated for bilateral fracture of the mandibular condyles. *J Craniomaxillofac Surg.* 2012 Jul;40(5):464-6.
110. De Amaratunga NA. Mouth opening after release of maxillomandibular fixation in fracture patients. *J Oral Maxillofac Surg.* 1987 May;45(5):383-5.
111. Smets LM, Van Damme PA, Stoeltinga PJ. Non-surgical treatment of condylar fractures in adults: a retrospective analysis. *J Craniomaxillofac Surg.* 2003 Jun;31(3):162-7.
112. Gerbino G, Boffano P, Tosco P, Berrone S. Long-term clinical and radiological outcomes for the surgical treatment of mandibular condylar fractures. *J Oral Maxillofac Surg.* 2009 May;67(5):1009-14.
113. Forouzanfar T, Lobbezoo F, Overgaauw M, de Groot A, Kommers S, van Selms M, et al. Long-term results and complications after treatment of bilateral fractures of the mandibular condyle. *Br J Oral Maxillofac Surg.* 2013 Jan 29.
114. Neff A, Kolk A, Deppe H, Horch HH. New aspects for indications of surgical management of intra-articular and high temporomandibular dislocation fractures. *Mund Kiefer Gesichtschir.* 1999 Jan;3(1):24-9.
115. Payement G, Paraque A, Seigneuric JB. Séquelles des traumatismes de la face. *Editions Scientifiques et Médicales Elsevier, Stomatologie, 22-074-A-10.* 2001:18p.
116. COFEMER cfdeudmper. Prescription.
117. Site AMELI Am. tarifs conventionnels applicables par les masseurs-kinésithérapeutes libéraux, variables selon le lieu d'exercice. Juin 2013.
118. Abdel-Galil K, Loukota R. Fractures of the mandibular condyle: evidence base and current concepts of management. *Br J Oral Maxillofac Surg.* 2010 Oct;48(7):520-6.
119. Sforza C, Ugolini A, Sozzi D, Galante D, Mapelli A, Bozzetti A. Three-dimensional mandibular motion after closed and open reduction of unilateral mandibular condylar process fractures. *J Craniomaxillofac Surg.* 2011 Jun;39(4):249-55.

120. Kyzas PA, Saeed A, Tabbenor O. The treatment of mandibular condyle fractures: a meta-analysis. *J Craniomaxillofac Surg.* 2012 Dec;40(8):e438-52.