



HAL
open science

Malformations veineuses chez l'enfant : étude rétrospective de 45 cas

Claire Boulard

► **To cite this version:**

Claire Boulard. Malformations veineuses chez l'enfant : étude rétrospective de 45 cas. Dermatologie. 2013. dumas-00913930

HAL Id: dumas-00913930

<https://dumas.ccsd.cnrs.fr/dumas-00913930>

Submitted on 4 Dec 2013

HAL is a multi-disciplinary open access archive for the deposit and dissemination of scientific research documents, whether they are published or not. The documents may come from teaching and research institutions in France or abroad, or from public or private research centers.

L'archive ouverte pluridisciplinaire **HAL**, est destinée au dépôt et à la diffusion de documents scientifiques de niveau recherche, publiés ou non, émanant des établissements d'enseignement et de recherche français ou étrangers, des laboratoires publics ou privés.

FACULTE MIXTE DE MEDECINE ET DE PHARMACIE

Année 2013

THESE POUR LE DOCTORAT EN MEDECINE

(Diplôme d'Etat)

PAR

Claire LIANDRAT épouse BOULARD

Née le 25 Octobre 1983 à Montpellier

Présentée et soutenue publiquement le 7 Octobre 2013

**MALFORMATIONS VEINEUSES CHEZ L'ENFANT :
ETUDE RETROSPECTIVE DE 45 CAS**

Président du jury : Pr Pascal JOLY

Directeur de thèse : Dr Xavier BALGUERIE

Membres du jury :

Pr Philippe MUSEPTE

Pr Hervé LEVESQUE

Dr Priscille CARVALHO

ANNEE UNIVERSITAIRE 2012 - 2013
U.F.R. DE MEDECINE-PHARMACIE DE ROUEN

DOYEN : **Professeur Pierre FREGER**

ASSESSEURS : **Professeur Michel GUERBET**
Professeur Benoit VEBER

Professeur Pascal JOLY

Professeur Bernard PROUST

DOYENS HONORAIRES : **Professeurs J. BORDE - Ph. LAURET - H. PIGUET – C. THUILLEZ**

PROFESSEURS HONORAIRES : **MM. M-P AUGUSTIN - J.ANDRIEU-GUITRANCOURT - M.BENOZIO-**

**J.BORDE - Ph. BRASSEUR - R. COLIN - E. COMOY - J. DALION -.
DESHAYES - C. FESSARD – J.P FILLASTRE - P.FRIGOT -J. GARNIER
- J. HEMET - B. HILLEMAND - G. HUMBERT - J.M. JOUANY - R.
LAUMONIER – Ph. LAURET - M. LE FUR – J.P. LEMERCIER - J.P
LEMOINE - M^{le} MAGARD - MM. B. MAITROT - M. MAISONNET - F.
MATRAY - P.MITROFANOFF - Mme A. M. ORECCHIONI - P. PASQUIS -
H.PIGUET - M.SAMSON – Mme SAMSON-DOLLFUS – J.C. SCHRUB -
R.SOYER - B.TARDIF -.TESTART - J.M. THOMINE – C. THUILLEZ -
P.TRON - C.WINCKLER - L.M.WOLF**

I - MEDECINE

PROFESSEURS

M. Frédéric ANSELME	HCN	Cardiologie
Mme Isabelle AUQUIT AUCKBUR	HCN	Chirurgie Plastique
M. Bruno BACHY	HCN	Chirurgie pédiatrique
M. Fabrice BAUER	HCN	Cardiologie
Mme Soumeya BEKRI	HCN	Biochimie et Biologie Moléculaire

M. Jacques BENICHO	HCN	Biostatistiques et informatique médicale
M. Jean-Paul BESSOU	HCN	Chirurgie thoracique et cardio-vasculaire
Mme Françoise BEURET-BLANQUART	CRMPR	Médecine physique et de réadaptation
M. Guy BONMARCHAND	HCN	Réanimation médicale
M. Olivier BOYER	UFR	Immunologie
M. Jean-François CAILLARD (Surnombre)	HCN	Médecine et santé au Travail
M. François CARON	HCN	Maladies infectieuses et tropicales
M. Philippe CHASSAGNE	HB	Médecine interne (Gériatrie)
M. Vincent COMPERE	HCN	Anesthésiologie et réanimation chirurgicale
M. Alain CRIBIER (Surnombre)	HCN	Cardiologie
M. Antoine CUVELIER	HB	Pneumologie
M. Pierre CZERNICHOW	HCH	Epidémiologie, économie de la santé
M. Jean - Nicolas DACHER	HCN	Radiologie et Imagerie Médicale
M. Stéfan DARMONI	HCN	Informatique Médicale/Techniques de communication
M. Pierre DECHELOTTE	HCN	Nutrition
Mme Danièle DEHESDIN	HCN	Oto-Rhino-Laryngologie
M. Jean DOUCET	HB	Thérapeutique/Médecine – Interne - Gériatrie.
M. Bernard DUBRAY	CB	Radiothérapie
M. Philippe DUROTTE	HCN	Hépatogastro-entérologie
M. Frank DUJARDIN	HCN	Chirurgie Orthopédique - Traumatologique
M. Fabrice DUPARC	HCN	Anatomie - Chirurgie Orthopédique et Traumatologique
M. Bertrand DUREUIL	HCN	Anesthésiologie et réanimation chirurgicale
Mlle Hélène ELTCHANINOFF	HCN	Cardiologie
M. Thierry FREBOURG	UFR	Génétique
M. Pierre FREGER	HCN	Anatomie/Neurochirurgie
M. Jean François GEHANNO	HCN	Médecine et Santé au Travail
M. Emmanuel GERARDIN	HCN	Imagerie Médicale
Mme Priscille GERARDIN	HCN	Pédopsychiatrie
M. Michel GODIN	HB	Néphrologie
M. Philippe GRISE	HCN	Urologie
M. Didier HANNEQUIN	HCN	Neurologie
M. Fabrice JARDIN	CB	Hématologie

M. Luc-Marie JOLY	HCN	Médecine d'urgence
M. Pascal JOLY	HCN	Dermato - vénéréologie
M. Jean-Marc KUHN	HB	Endocrinologie et maladies métaboliques
Mme Annie LAQUERRIERE	HCN	Anatomie cytologie pathologiques
M. Vincent LAUDENBACH	HCN	Anesthésie et réanimation chirurgicale
M. Joël LECHEVALLIER	HCN	Chirurgie infantile
M. Hervé LEFEBVRE	HB	Endocrinologie et maladies métaboliques
M. Thierry LEQUERRE	HB	Rhumatologie
M. Eric LEREBOURS	HCN	Nutrition
Mlle Anne-Marie LEROI	HCN	Physiologie
M. Hervé LEVESQUE	HB	Médecine interne
Mme Agnès LIARD-ZMUDA	HCN	Chirurgie Infantile
M. Pierre Yves LITZLER	HCN	Chirurgie Cardiaque
M. Bertrand MACE	HCN	Histologie, embryologie, cytogénétique
M. Eric MALLET (Surnombre)	HCN	Pédiatrie
M. Christophe MARGUET	HCN	Pédiatrie
Mlle Isabelle MARIE	HB	Médecine Interne
M. Jean-Paul MARIE	HCN	ORL
M. Loïc MARPEAU	HCN	Gynécologie - obstétrique
M. Stéphane MARRET	HCN	Pédiatrie
Mme Véronique MERLE	HCN	Epidémiologie
M. Pierre MICHEL	HCN	Hépatologie - Gastro - Entérologie
M. Francis MICHOT	HCN	Chirurgie digestive
M. Bruno MIHOUT (Surnombre)	HCN	Neurologie
M. Jean-François MUIR	HB	Pneumologie
M. Marc MURAINÉ	HCN	Ophthalmologie
M. Philippe MUSETTE	HCN	Dermatologie - Vénéréologie
M. Christophe PEILLON	HCN	Chirurgie générale
M. Jean-Marc PERON	HCN	Stomatologie et chirurgie maxillo-faciale
M. Christian PFISTER	HCN	Urologie
M. Jean-Christophe PLANTIER	HCN	Bactériologie - Virologie
M. Didier PLISSONNIER	HCN	Chirurgie vasculaire

M. Bernard PROUST	HCN	Médecine légale
M. François PROUST	HCN	Neurochirurgie
Mme Nathalie RIVES	HCN	Biologie et méd. du dével. et de la reprod.
M. Jean-Christophe RICHARD (<i>Mise en dispo</i>)	HCN	Réanimation Médicale, Médecine d'urgence
M. Horace ROMAN	HCN	Gynécologie Obstétrique
M. Jean-Christophe SABOURIN	HCN	Anatomie – Pathologie
M. Guillaume SAVOYE	HCN	Hépat – Gastro
Mme Céline SAVOYE – COLLET	HCN	Imagerie Médicale
M. Michel SCOTTE	HCN	Chirurgie digestive
Mme Fabienne TAMION	HCN	Thérapeutique
Mlle Florence THIBAUT	HCN	Psychiatrie d'adultes
M. Luc THIBERVILLE	HCN	Pneumologie
M. Christian THUILLEZ	HB	Pharmacologie
M. Hervé TILLY	CB	Hématologie et transfusion
M. François TRON (<i>Surnombre</i>)	UFR	Immunologie
M. Jean-Jacques TUECH	HCN	Chirurgie digestive
M. Jean-Pierre VANNIER	HCN	Pédiatrie génétique
M. Benoît VEBER	HCN	Anesthésiologie Réanimation chirurgicale
M. Pierre VERA	C.B	Biophysique et traitement de l'image
M. Eric VERIN	CRMPR	Médecine physique et de réadaptation
M. Eric VERSPYCK	HCN	Gynécologie obstétrique
M. Olivier VITTECOQ	HB	Rhumatologie
M. Jacques WEBER	HCN	Physiologie

MAITRES DE CONFERENCES

Mme Noëlle BARBIER-FREBOURG	HCN	Bactériologie – Virologie
M. Jeremy BELLIEN	HCN	Pharmacologie
Mme Carole BRASSE LAGNEL	HCN	Biochimie
Mme Mireille CASTANET	HCN	Pédiatrie
M. Gérard BUCHONNET	HCN	Hématologie
Mme Nathalie CHASTAN	HCN	Physiologie

Mme Sophie CLAEYSSENS	HCN	Biochimie et biologie moléculaire
M. Moïse COEFFIER	HCN	Nutrition
M. Manuel ETIENNE	HCN	Maladies infectieuses et tropicales
M. Guillaume GOURCEROL	HCN	Physiologie
Mme Catherine HAAS-HUBSCHER	HCN	Anesthésie - Réanimation chirurgicale
M. Serge JACQUOT	UFR	Immunologie
M. Joël LADNER	HCN	Epidémiologie, économie de la santé
M. Jean-Baptiste LATOUCHE	UFR	Biologie Cellulaire
Mme Lucie MARECHAL-GUYANT	HCN	Neurologie
M. Thomas MOUREZ	HCN	Bactériologie
M. Jean-François MENARD	HCN	Biophysique
Mme Muriel QUILLARD	HCN	Biochimie et Biologie moléculaire
M. Vincent RICHARD	UFR	Pharmacologie
M. Francis ROUSSEL	HCN	Histologie, embryologie, cytogénétique
Mme Pascale SAUGIER-VEBER	HCN	Génétique
Mme Anne-Claire TOBENAS-DUJARDIN	HCN	Anatomie

PROFESSEUR AGREGE OU CERTIFIE

Mme Dominique LANIEZ	UFR	Anglais
Mme Cristina BADULESCU	UFR	Communication

II - PHARMACIE

PROFESSEURS

M. Thierry BESSON	Chimie Thérapeutique
M. Jean-Jacques BONNET	Pharmacologie
M. Roland CAPRON (PU-PH)	Biophysique
M. Jean COSTENTIN (Professeur émérite)	Pharmacologie
Mme Isabelle DUBUS	Biochimie

M. Loïc FAVENNEC (PU-PH)	Parasitologie
M. Jean Pierre GOULLE	Toxicologie
M. Michel GUERBET	Toxicologie
M. Olivier LAFONT	Chimie organique
Mme Isabelle LEROUX	Physiologie
M. Paul MULDER	Sciences du médicament
Mme Martine PESTEL-CARON (PU-PH)	Microbiologie
Mme Elisabeth SEGUIN	Pharmacognosie
M Jean-Marie VAUGEOIS	Pharmacologie
M. Philippe VERITE	Chimie analytique

MAITRES DE CONFERENCES

Mle Cécile BARBOT	Chimie Générale et Minérale
Mme Dominique BOUCHER	Pharmacologie
M. Frédéric BOUNOURE	Pharmacie Galénique
M. Abdeslam CHAGRAOUI	Physiologie
M. Jean CHASTANG	Biomathématiques
Mme Marie Catherine CONCE-CHEMTOB	Législation pharmaceutique et économie de la santé
Mme Elizabeth CHOSSON	Botanique
Mle Cécile CORBIERE	Biochimie
M. Eric DITTMAR	Biophysique
Mme Nathalie DOURMAP	Pharmacologie
Mle Isabelle DUBUC	Pharmacologie
Mme Roseline DUCLOS	Pharmacie Galénique
M. Abdelhakim ELOMRI	Pharmacognosie
M. François ESTOUR	Chimie Organique
M. Gilles GARGALA (MCU-PH)	Parasitologie
Mme Najla GHARBI	Chimie analytique
Mle Marie-Laure GROULT	Botanique
M. Hervé HUE	Biophysique et Mathématiques
Mme Laetitia LE GOFF	Parasitologie Immunologie
Mme Hong LU	Biologie
Mme Sabine MENAGER	Chimie organique
Mme Christelle MONTEIL	Toxicologie

M. Mohamed **SKIBA**

Pharmacie Galénique

Mme Malika **SKIBA**

Pharmacie Galénique

Mme Christine **THARASSE**

Chimie thérapeutique

M. Rémi **VARIN** (MCU-PH)

Pharmacie Hospitalière

M. Frédéric **ZIEGLER**

Biochimie

PROFESSEUR ASSOCIE

Mme Sandrine **PANCHOU**

Pharmacie Officinale

PROFESSEUR CONTRACTUEL

Mme Elizabeth **DE PAOLIS**

Anglais

ATTACHE TEMPORAIRE D'ENSEIGNEMENT ET DE RECHERCHE

M. Mazim **MEKAOUI**

Chimie Analytique

Mlle Virginie **OXARAN**

Microbiologie

M. Romy **RAZAKANDRAINIBE**

Parasitologie

III – MEDECINE GENERALE

PROFESSEURS

M. Jean-Loup **HERMIL** UFR Médecine générale

PROFESSEURS ASSOCIES A MI-TEMPS :

M. Pierre **FAINSILBER** UFR Médecine générale

M. Alain **MERCIER** UFR Médecine générale

M. Philippe **NGUYEN THANH** UFR Médecine générale

MAITRE DE CONFERENCES ASSOCIE A MI-TEMPS :

M Emmanuel **LEFEBVRE** UFR Médecine générale

Mme Elisabeth **MAUVIARD** UFR Médecine générale

Mme Marie Thérèse **THUEUX** UFR Médecine générale

CHEF DES SERVICES ADMINISTRATIFS : Mme Véronique DELAFONTAINE

HCN - Hôpital Charles Nicolle

CB - Centre HENRI BECQUEREL

CRMPR - Centre Régional de Médecine Physique et de Réadaptation

HB - Hôpital de BOIS GUILLAUME

CHS - Centre Hospitalier Spécialisé du Rouvray

LISTE DES RESPONSABLES DE DISCIPLINE

Melle Cécile BARBOT	Chimie Générale et Minérale
M. Thierry BESSON	Chimie thérapeutique
M. Roland CAPRON	Biophysique
M Jean CHASTANG	Mathématiques
Mme Marie-Catherine CONCE-CHEMTOB	Législation, Economie de la Santé
Mle Elisabeth CHOSSON	Botanique
M. Jean-Jacques BONNET	Pharmacodynamie
Mme Isabelle DUBUS	Biochimie
M. Loïc FAVENNEC	Parasitologie
M. Michel GUERBET	Toxicologie
M. Olivier LAFONT	Chimie organique
Mme Isabelle LEROUX-NICOLLET	Physiologie
Mme Martine PESTEL-CARON	Microbiologie
Mme Elisabeth SEGUIN	Pharmacognosie
M. Mohamed SKIBA	Pharmacie Galénique
M. Philippe VERITE	Chimie analytique

ENSEIGNANTS MONO-APPARTENANTS

MAITRES DE CONFERENCES

M. Sahil ADRIOUCH	Biochimie et biologie moléculaire (Unité Inserm 905)
Mme Gaëlle BOUGEARD-DENOYELLE	Biochimie et biologie moléculaire (UMR 1079)
Mme Carine CLEREN	Neurosciences (Néovasc)
Mme Pascaline GAILDRAT	Génétique moléculaire humaine (UMR 1079)
M. Antoine OUVRARD-PASCAUD	Physiologie (Unité Inserm 1076)
Mme Isabelle TOURNIER	Biochimie (UMR 1079)

PROFESSEURS DES UNIVERSITES

M. Serguei FETISSOV	Physiologie (Groupe ADEN)
Mme Su RUAN	Génie Informatique

Par délibération en date du 3 mars 1967, la faculté a arrêté que les opinions émises dans les dissertations qui lui seront présentées doivent être considérées comme propres à leurs auteurs et qu'elle n'entend leur donner aucune approbation ni improbation.

Au Président du jury

Monsieur le Professeur Pascal JOLY

Professeur de Dermatologie et Vénérologie

Chef de service de la clinique dermatologique, CHU de Rouen

Vice Doyen de la Faculté mixte de Médecine et de Pharmacie de Rouen

Pour m'avoir accueillie dans votre service

Pour m'avoir enseigné la dermatologie avec rigueur et passion

Pour avoir accepté de présider cette thèse

Veillez recevoir, Monsieur, l'expression de ma sincère reconnaissance et de mon plus profond respect.

Au directeur de thèse

Monsieur le Docteur Xavier BALGUERIE

Praticien hospitalier

Clinique Dermatologique

CHU de Rouen

Pour m'avoir enseigné la dermatologie avec patience et bonne humeur,

Pour ton écoute, tes précieux conseils et ta confiance

Pour m'avoir ouvert les portes de la consultation multidisciplinaire « angiome »

Pour avoir accepté de corriger et de juger ce travail,

Sois assuré de ma reconnaissance et de mon profond respect.

Aux membres du jury

Monsieur le Professeur Philippe MUsETTE

Professeur de Dermatologie et Vénérologie, Clinique Dermatologique, CHU de Rouen

*Pour m'avoir enseigné la dermatologie avec bonne humeur,
Pour m'avoir accueillie au laboratoire lors de mon année recherche,
Pour avoir accepté de juger ce travail,
Veuillez recevoir, Monsieur, l'expression de ma profonde reconnaissance.*

Monsieur le Professeur Hervé LEVESQUE

Professeur de Médecine Interne, Service de Médecine Interne, CHU de Rouen

*Pour m'avoir enseigné la médecine interne lors de mon semestre dans votre service,
Pour avoir accepté de juger ce travail,
Veuillez recevoir, Monsieur, l'expression de ma sincère reconnaissance.*

Madame le Docteur Priscille CARVALHO

Praticien hospitalier, Clinique Dermatologique, CHU de Rouen

*Pour ta disponibilité, tes précieux conseils et ton écoute tout au long de mon internat,
Pour ton aide pour la mise en place du protocole sur la contention multicouche
Pour avoir accepté de juger ce travail,
Sois assurée de ma reconnaissance et de mon plus profond respect.*

Au Docteur Anne Bénédicte DUVAL MODESTE

Pour ta gentillesse, ta confiance et ton soutien tout au long de mon internat.

Au Docteur Marie Claude BOULLIE

Pour l'enseignement que vous m'avez apporté.

Au Docteur Damien PICARD

Pour m'avoir guidée dans mes premiers pas au CHU puis au laboratoire.

Au Docteur Muriel OUVRY

Merci de m'avoir accueillie dans ton cabinet et fait découvrir la dermatologie esthétique.

Au Docteur Sophie DUVERT-LEHEMBRE

Pour tes précieux conseils tout au long de mon internat.

Aux Docteurs Philippe COURVILLE et Christel BOIVIN

Pour votre enseignement en anapath et votre gentillesse.

A tous les médecins du service de dermatologie d'Evreux, des services de maladies infectieuses, de médecin interne et d'anatomopathologie de Rouen.

Merci pour tout l'enseignement que j'ai pu recevoir durant mes études.

A l'ensemble du personnel du service de dermatologie de l'Hôpital Charles Nicolle

Pour votre dynamisme et votre bonne humeur constante. C'est un plaisir de travailler avec vous.

A tous les médecins qui ont contribué à ma formation

A tout le personnel médical et paramédical que j'ai côtoyé durant mes années d'études

Un grand merci...

A mes co-internes de dermatologie, Carole, Emilie C, Aude, Naïf, Leila, Florie, Fatima, Marie-Hortense, Charlotte, Emilie A, Elise, Vivien, Elodie, Audrey.

Merci pour tous les bons moments passés ensemble dans le service et en dehors de l'hôpital !

Et plus spécialement à Florence pour m'avoir transmis l'envie de faire une année recherche, à Sandy pour ton écoute tout au long de mon internat, à Céline L pour nos deux semestres partagés ensemble, à Céline B pour ta bonne humeur constante (et ton bout de doigt!), à Valérie pour toutes les folles matinées de consultation, à Agnès pour ton optimisme contagieux, à Albane pour m'avoir enseigné la petite chirurgie avec enthousiasme!

A tous les co-internes que j'ai côtoyés à Evreux, aux urgences, en maladies infectieuses, en médecine interne, au laboratoire et en anatomopathologie

Merci pour tous les souvenirs partagés !

Et plus spécialement à Laure et Pauline pour nos allers retours en co-voiturage ! à Charlotte, Florine, Alexandre et Vincent pour votre soutien et votre bonne humeur, à Pierre, David et Sébastien pour notre quatuor en master recherche, à Caroline, pour les stats de dernières minutes, à Maxime pour ta bonne humeur et tes projets révolutionnaires de télémédecine.

A toute l'équipe d'Immunologie

Merci de m'avoir accueillie à bras ouverts au labo !

**Et plus spécialement à Maud : Pour ta bonne humeur et toutes les manip ritux et B-EBV!
à Frédérique : Pour ta gentillesse et tes conseils... même après le stage !**

A Boris

*Pour ton amour admv, ta présence et pour ton réconfort dans les moments difficiles!
Pour tous les bons moments partagés et ceux à venir...*

A Solène

Merci d'être notre rayon de soleil et de nous émerveiller chaque jour par tes progrès...

A mes parents

Merci d'avoir cru en moi, de m'avoir soutenue durant toutes ces longues années d'étude et d'avoir patiemment relu tous mes manuscrits !

A mes frères, Vincent et Olivier

Pour notre belle complicité : votre grande sœur va enfin être diplômée, hiiiiiiii !!

A ma famille et à ma belle famille

Pour votre amour, votre soutien et vos encouragements.

A Marie

Merci d'être toujours là dans les bons et les mauvais moments !

A Noémie

Pour ta bonne humeur, tes conseils et ton soutien tout au long de l'externat puis de l'internat et bientôt de l'assistantat... et pour notre belle amitié en dehors du boulot !

Et à Hervé, merci pour ton aide précieuse en informatique !!

A Marie, Ludivine, Béatrice, Lucie, Frédérique, Aurélie, Baya et Hélène, Marine et Sophie

Pour votre amitié...

Aux Croc'Odile

Pour tous nos fous rires sur les planches durant ces dix dernières années

SOMMAIRE

<u>I. Introduction</u>	01
<u>II. Généralités sur les Malformations Veineuses (MV)</u>	02
1. Epidémiologie	02
2. Classification des MV	04
3. Evolution et complications	08
4. Diagnostic	12
5. Traitement	18
a. Traitement médical	18
b. Sclérothérapie	22
c. Chirurgie	23
d. Laser	25
e. Stratégie thérapeutique	25
<u>III. Patients et Méthodes</u>	27
<u>IV. Résultats</u>	29
1. Caractéristiques de la population	29
2. Circonstances de diagnostic de la MV	29
3. Symptômes	30
4. Examens réalisés	32
5. Prise en charge thérapeutique	33
6. Suivi des patients	36
<u>V. Discussion</u>	40
1. Forces et limites de l'étude	40
2. Comparaison des caractéristiques de notre cohorte avec la littérature	40
3. Caractéristiques des MV douloureuses	43
4. Complications thrombotiques et prise en charge	44
5. Comparaison de l'efficacité et de la tolérance des traitements invasifs avec la littérature	48
6. Perspectives thérapeutiques	50
<u>VI. Conclusion</u>	52
<u>VII. Références bibliographiques</u>	53
<u>VIII. Annexes</u>	60

ABREVIATIONS

AINS : Anti-inflammatoires Non Stéroïdiens

AVK : Anti-Vitamines K

BRBN : Blue Rubber Bleb Naevus syndrome

CIVD : Coagulation Intra Vasculaire Disséminée

CIVL : Coagulation Intra Vasculaire Localisée

HBPM : Héparines de Bas Poids Moléculaire

IRM : Imagerie par Résonance Magnétique

ISSVA : International Society for the Study of Vascular Anomalies

SKT : Syndrome de Klippel-Trenaunay

MGV : Malformations glomuveineuses

MVCM : Malformations cutanéomuqueuses multiples

MI : Membres Inférieurs

MS : Membres Supérieurs

MV : Malformation Veineuse

TDM : Tomodensitométrie

TV (TVP ou TVS) : Thrombose Veineuse (Profonde ou Superficielle)

I. Introduction

La classification de l'International Society for the Study of Vascular Anomalies (ISSVA) distingue les tumeurs vasculaires, caractérisées par une prolifération cellulaire endothéliale, et les malformations vasculaires, caractérisées par une anomalie de la morphogénèse vasculaire [1]. Les malformations veineuses (MV) sont les malformations vasculaires congénitales les plus fréquentes. De taille et de localisation variables, elles peuvent envahir des structures adjacentes (muscles, articulations, os...). Elles évoluent avec la croissance du patient et peuvent être découvertes tardivement [2]. Elles posent essentiellement des problèmes de douleurs, de troubles de la coagulation et de modifications du schéma corporel.

Peu d'études relatent la prise en charge des MV chez les enfants, chez qui la prise en charge est plus complexe du fait de leur croissance et de l'absence d'autorisation de mise sur le marché (AMM) de certains traitements [3–9]. Ces études s'intéressaient le plus souvent aux MV des MI ou des MS, aux MV syndromiques ou aux malformations vasculaires en général, ce qui surestime la prévalence de certains symptômes, comme les cellulites ou le retard de cicatrisation des plaies, retrouvés plus particulièrement dans les malformations lymphatiques. Par ailleurs, la majorité était réalisée dans des centres de radiologie interventionnelle ou de chirurgie plastique, induisant un biais de recrutement d'enfants plus éligibles à un traitement par sclérothérapie ou par chirurgie.

L'objectif de travail était d'évaluer les circonstances de diagnostic, les caractéristiques et la prise en charge d'enfants porteurs de MV, suivis en consultation multidisciplinaire angiome à la clinique dermatologique du CHU de Rouen, de 2000 à 2012.

II. Généralités sur les malformations veineuses (MV)

1. Epidémiologie

La classification proposée l'International Society for the Study of Vascular Anomalies (ISSVA) [1], basée sur les travaux de Mulliken et Glowaski [10], a permis de distinguer de manière schématique et claire les malformations vasculaires des tumeurs vasculaires. Les tumeurs vasculaires sont des proliférations des cellules endothéliales, dont les plus fréquentes sont les hémangiomes infantiles, présents chez 10% des nourrissons. Les malformations vasculaires résultent d'un développement anormal des vaisseaux durant l'embryogénèse et sont classées en fonction de critères hémodynamiques (flux lent ou rapide) et anatomiques (type de vaisseaux atteints) (*Tableau 1*).

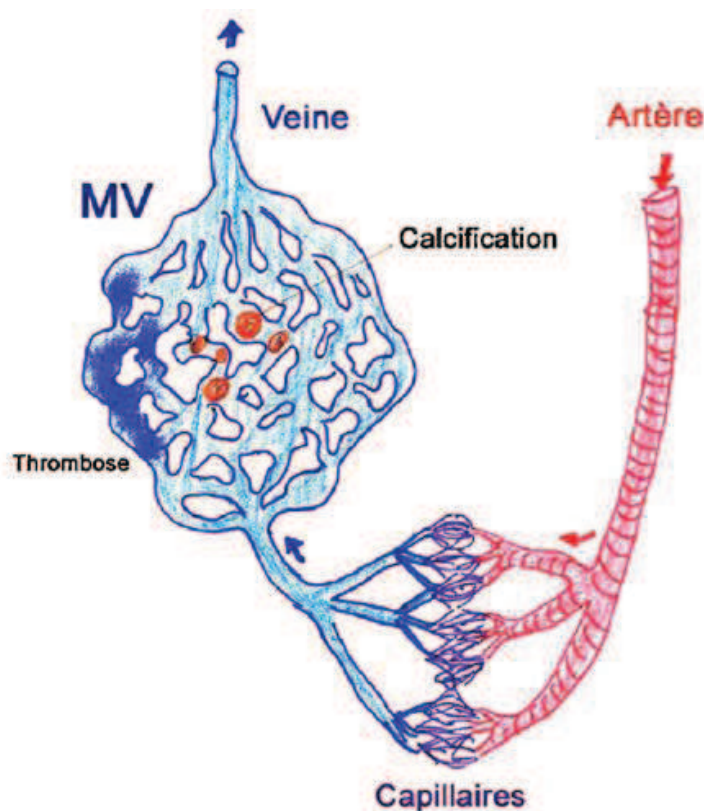
Tableau 1 : Classification ISSVA des anomalies vasculaires [11]

<i>Vascular tumors</i>	<i>Vascular malformations</i>
<ul style="list-style-type: none">● Infantile hemangiomas● Congenital hemangiomas (RICH and NICH)● Tufted angioma (with or without Kasabach–Merritt syndrome)● Kaposiform hemangioendothelioma (with or without Kasabach–Merritt syndrome)● Spindle cell hemangioendothelioma● Other, rare hemangioendotheliomas (epithelioid, composite, retiform, polymorphous, Dabska tumor, lymphangioendotheliomatosis, etc.)● Dermatologic acquired vascular tumors (pyogenic granuloma, targetoid hemangioma, glomeruloid hemangioma, microvenular hemangioma, etc.)	<p><i>Slow-flow vascular malformations:</i></p> <ul style="list-style-type: none">● Capillary malformation (CM) Port-wine stain Telangiectasia Angiokeratoma● Venous malformation (VM) Common sporadic VM Bean syndrome Familial cutaneous and mucosal venous malformation (VMCM) Glomuvenous malformation (GVM) (glomangioma) Maffucci syndrome● Lymphatic malformation (LM) <p><i>Fast-flow vascular malformations:</i></p> <ul style="list-style-type: none">● Arterial malformation (AM)● Arteriovenous fistula (AVF)● Arteriovenous malformation (AVM) <p><i>Complex-combined vascular malformations:</i></p> <ul style="list-style-type: none">● CVM, CLM, LVM, CLVM, AVM-LM, CM-AVM

C=capillary; V=venous; L=lymphatic; AV=arteriovenous; M=malformation. RICH=rapidly involuting congenital hemangioma; NICH=noninvoluting congenital hemangioma.

Les malformations veineuses (MV) ont un flux lent ; elles sont constituées de veines dysplasiques dont les parois sont déficientes en cellules musculaires lisses [12] (*Figure 1*). Ce sont les malformations vasculaires les plus fréquentes puisqu'elles en représentent 2/3 des cas. Leur incidence est d'environ 1 à 2 cas pour 10 000 naissances [13]. Dans 98% des cas, il s'agit de formes sporadiques. Il existe une rare forme familiale à transmission autosomique dominante liée à une mutation de *TIE2* [14–16]. Elles sont présentes dès la naissance mais peuvent être découvertes tardivement [2]. Elles touchent aussi bien les femmes que les hommes. Certaines études rapportent une prédominance féminine dans cette pathologie [4,6].

Figure 1 : Représentation schématique d'une malformation veineuse [17]



2. Classification des MV

Les malformations se présentent comme des masses ou des nappes cutanées ou muqueuses bleutées, molles et dépressibles [2,7]. Elles se vident à la compression ou à la surélévation du membre, et gonflent avec l'augmentation de pression veineuse (en position déclive, lors de la manœuvre de Valsalva, lors des efforts ou des cris). Elles peuvent passer inaperçues lorsqu'elles sont profondes et que la coloration cutanée est normale. Il n'est pas retrouvé d'augmentation de la chaleur locale, de battement ou de souffle. Il est parfois palpé des phlébolithes, petits nodules calcifiés qui sont pathognomoniques des MV [2].

Les MV siègent plus fréquemment aux extrémités des membres (40%), au visage (40%) et sur le tronc (20%). Quelques unes peuvent avoir une localisation plurifocale. Elles affectent aussi bien la peau que les muqueuses avec une extension profonde extracutanée possible (loges musculaires, articulations, os, viscères). Leur taille varie de la petite ectasie bleutée de quelques millimètres à des formes extensives très volumineuses, pouvant atteindre tout un membre, voire tout un hémicorps [17] (*Figures 2 et 3*).

Leur symptomatologie est variée et dépend de leur évolution, de leur volume, de leur situation et de leur retentissement sur les structures avoisinantes [18].

Les MV peuvent être isolées ou associées à d'autres malformations. On peut distinguer [19] :

- les MV isolées :

- * MV superficielles (purement cutanées)

- * MV profondes (atteintes sous cutanées, musculaires, osseuses, articulaires, viscérales, ...)

- les MV héréditaires :

- * Malformation cutanéomuqueuse multiple (MVCM) (1% des MV – multiples et petites MV asymptomatiques, le plus souvent cervicofaciales) [15]

- * Malformations glomuveineuses (MGV) (5% des MV – multiples tumeurs glomiques, disséminées et superficielles, localisées aux extrémités, parfois douloureuses) [14]

- les MV syndromiques [18] :

- * Syndrome de Bean ou Blue Rubber Bleb Nevus (BRBN) Syndrome (multiples nodules bleutés disséminés sur tout le corps avec atteinte digestive)

- * Syndrome de Maffucci (nodules bleutés et enchondromes multiples)

- les MV complexes

- * MV combinées (association d'une MV à une autre malformation vasculaire, le plus souvent malformations capillaro-veineuses (MCV) ou capillaro-lymphatico-veineuses (MCLV))

- * Syndrome de Klippel Trenaunay (SKT) (anomalies des troncs veineux profonds et superficiels, associées à une malformation vasculaire (capillaire, veineuse et/ou lymphatique) et à une hypertrophie osseuse et des tissus mous [20,21]. Ce syndrome se complique fréquemment d'ostéodystrophie, d'amyotrophie et de troubles de la coagulation)

*Figure 2 : MV métamérique de la fesse et de la cuisse droite
(Service de dermatologie, CHU de Rouen)*

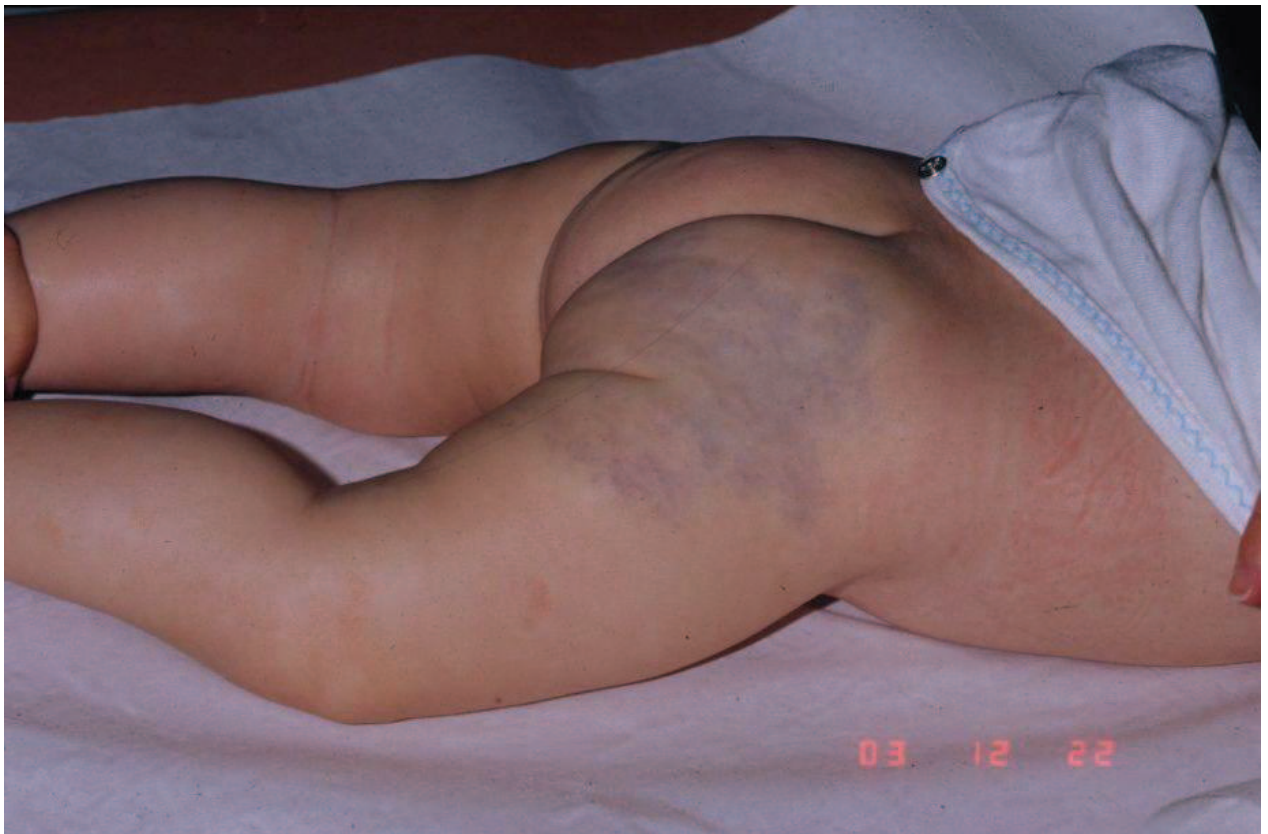
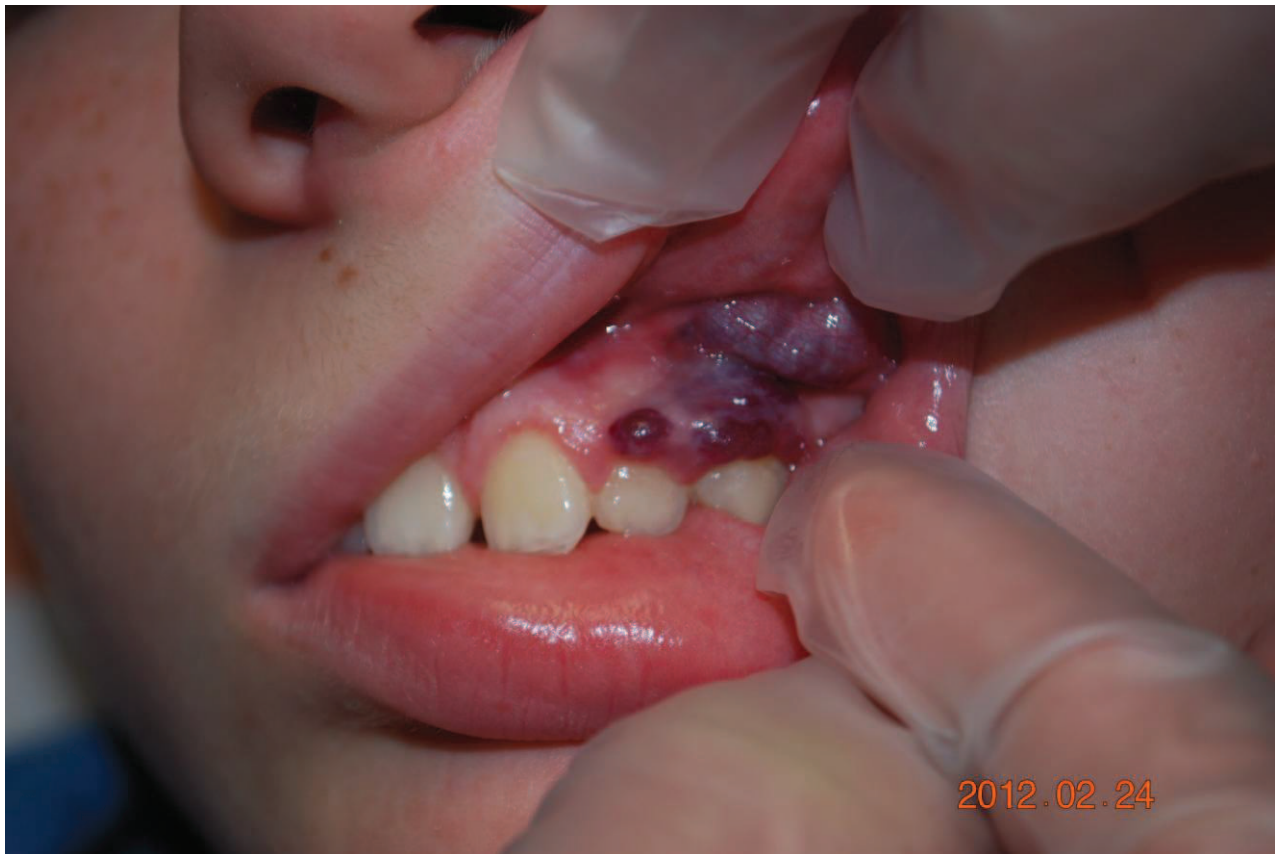
Figure 3 : MV endo-buccale
(Service de dermatologie, CHU de Rouen)



3. Evolution et complications

*** Evolution spontanée**

Les MV évoluent progressivement vers une distension veineuse de plus en plus importante qui constitue un préjudice fonctionnel, esthétique et psychologique [22].

*** Coagulation Intra Vasculaire Localisée (CIVL)**

Les parois vasculaires anormales et la stagnation du sang dans les veines déformées entraînent un phénomène de coagulation à l'origine d'une consommation des facteurs de coagulation au sein de la MV. Cette coagulopathie intra-lésionnelle persiste tout au long de la vie et est marquée par des périodes d'exacerbations et de rémissions. Cet état s'aggrave lors de perturbations hormonales (grossesse, menstruations), lors de traumatismes (fracture spontanée, gestes invasifs) et lors de l'arrêt du port des contentions. Elle survient plus fréquemment dans les MV volumineuses ou ayant une extension intramusculaire, et plutôt dans les MV des membres que celles avec atteinte cranio-faciale [23].

Cette CIVL est confirmée par l'élévation des D-Dimères. Une étude rétrospective publiée en 2002 retrouvait une CIVL chez 19/24 (80%) patients présentant une MV douloureuse des membres [23]. Deux études prospectives ont confirmé ces résultats [24,25]. Le taux de CIVL était de 42% dans l'étude de DompMartin sur 140 patients porteurs de MV des membres, du tronc et de la tête [24], tandis que Mazoyer retrouvait un taux de 58% dans son étude sur 118 patients porteurs de MV des membres et du tronc [25].

Cette CIVL peut être responsable de complications hémorragiques (hémarthrose, hématomes spontanés, hémorragie lors de gestes invasifs) et de complications thromboemboliques (thromboses veineuses (TV) superficielles ou profondes, embolie pulmonaire (EP)). Elle peut également se généraliser en coagulation intra-vasculaire disséminée (CIVD). Ces

complications hématologiques peuvent parfois engager le pronostic vital (hémorragie cérébrale, hémorragie digestive massive, embolie pulmonaire, ...) [3,26].

* Manifestations thrombotiques

La plupart des MV présentent des cycles de thrombose et thromolyse spontanées [18,25,27]. L'équipe de Khau Van Kien rapportait dans leur expérience une incidence de la maladie thromboembolique dans les MV syndromiques de 4/1000 patients-année et dans les MV isolées de 1,5/1000 patients-années [28]. Lorsqu'ils sont symptomatiques, ces épisodes aigus de TV se présentent comme des nodules douloureux et inflammatoires régressifs en quelques jours. Les thrombi persistants peuvent évoluer vers la calcification et la formation de phlébolithes palpables et visibles à la radiographie.

Aucun cas d'embolie pulmonaire (EP) n'a jusque là été rapporté dans les MV isolées car les vaisseaux thrombosés sont le plus souvent séquestrés hors du flux principal [18]. Le risque thrombotique des MV complexes ou syndromiques est par contre plus élevé, avec une vingtaine de cas d'EP rapportée chez des patients ayant un SKT [29–31].

Plusieurs cas d'hypertension pulmonaire chronique (HTAP) ont également été rapportés [32,33]. L'incidence de cette complication n'a pas été établie, mais une étude cas-témoin suggérait que cette HTAP était présente aussi bien au cours des MV qu'au cours de SKT et qu'elle était corrélée au taux de D-Dimères [32].

* Douleur [3,34]

En fonction de leur taille et de leur localisation, les MV peuvent être le siège d'évènements douloureux. Ces douleurs sont d'origine multifactorielle et sont liées à :

- des poussées évolutives avec majoration de la stase veineuse
- des complications thrombotiques symptomatiques

- des phénomènes compressifs (compression nerveuse, syndrome des loges, ...)
- des retentissements loco-régionaux (envahissement musculaire, fracture osseuse, ...)

* Inégalité de longueur de membre (ILM) [3,4]

La longueur du membre atteint est le plus souvent normale chez les patients porteurs de MV isolées, contrairement au SKT dans lequel le membre atteint s'élargit et s'allonge progressivement jusqu'à la fin de la puberté.

* Atteinte articulaire [4]

L'atteinte articulaire, en particulier du genou, peut se compliquer de gonflements intermittents, d'épanchements synoviaux et d'épisodes d'hémarthroses. La récurrence des épisodes peut conduire à une ankylose et un flectum du genou. La limitation de la mobilité articulaire entraîne parfois une amyotrophie, une chondrolyse et une ostéodystrophie, à l'origine d'un handicap fonctionnel sévère.

* Atteinte osseuse [4,35]

Des anomalies osseuses (démérialisation, amincissement de la trame osseuse, hypoplasie, rarement ostéolyse) peuvent se voir radiologiquement en cas d'atteinte osseuse de la MV. Elles peuvent provoquer des fractures pathologiques, surtout aux membres supérieurs.

* Autres complications selon la localisation [18,36]

Certaines MV peuvent engager le pronostic vital suite à des saignements, des expansions ou des obstructions d'organes vitaux.

Les MV cervico-céphaliques peuvent envahir les muscles temporo-massétéris, l'orbite, la fosse ptérygopalatine, le plancher buccal, la langue ou l'espace pharyngolaryngé, entraînant

parfois respectivement des migraines, une exophtalmie d'effort, des saignements endobuccaux, des troubles orthodontiques, une dysocclusion buccale ou une dyspnée. Vingt pour cent des volumineuses malformations faciales sont accompagnées d'anomalies de développement du système veineux cérébral [37].

Les MV de localisations digestive ou pelvienne sont souvent responsables d'anémie chronique par saignements répétés (hématuries, rectorragies...).

En cas de MV vulvaires et vaginales, il existe fréquemment des dyspareunies, des saignements et des douleurs, exacerbés lors des menstruations.

* Retentissements social et psychologique

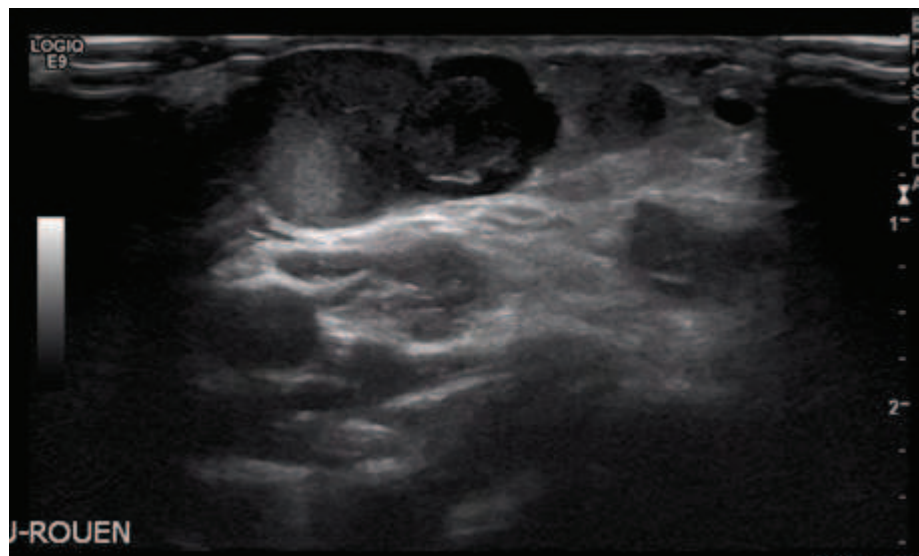
Le retentissement psychologique et la gêne sociale diffèrent suivant le siège de la MV et l'âge du patient. La culpabilité parentale entraîne souvent une difficulté supplémentaire à assumer la MV. Quelques études ont montré que les malformations vasculaires altéraient la qualité de vie des patients et avaient un retentissement important sur l'image de soi [38–40].

4. Diagnostic

Le diagnostic est clinique dans 90% des cas. Les examens complémentaires permettent de confirmer la MV, de faire le bilan d'extension et de rechercher des complications [41,42].

* Echographie doppler [42]

L'échographie doppler permet de poser le diagnostic de MV. La MV apparaît comme une formation hypoéchogène, souvent mal limitée, constituée de l'association de logettes hypoéchogènes ou de veines atypiques et de lacs veineux dépressibles. Le flux spontané est lent ou non enregistrable. Cet examen met en évidence la présence éventuelle de phlébolithes séquellaires (iso ou hyperéchogènes) au sein de la masse vasculaire (*Figure 4*). Il permet d'apprécier l'aspect non compressible en cas de thrombus récent. Enfin, il est utile dans la surveillance des MV et peut guider la réalisation de geste thérapeutique.



*Figure 4 : Echo doppler révélant la présence d'un thrombus au sein de la MV
(Service de radiologie, CHU de Rouen)*

* Imagerie par Résonance Magnétique (IRM) [18,41]

L'IRM est l'examen de référence pour poser le diagnostic de MV et pour faire le bilan d'extension, en précisant les limites de la malformation par rapport aux structures adjacentes. La MV apparaît en hypersignal sur les séquences pondérées en T2 (de préférence avec saturation de graisse). L'injection de gadolinium permet de distinguer les MV des malformations lymphatiques et de visualiser les phlébolithes qui apparaissent de manière caractéristique en hyposignal au sein des poches en hypersignal (*Figure 5*). L'IRM permet de mieux caractériser les atteintes musculaires ou articulaires et de préciser l'origine de la gêne fonctionnelle (présence d'un trajet nerveux au sein de la MV, syndrome des loges, présence de phlébolithes..). Elle permet enfin de guider un geste thérapeutique de sclérothérapie.

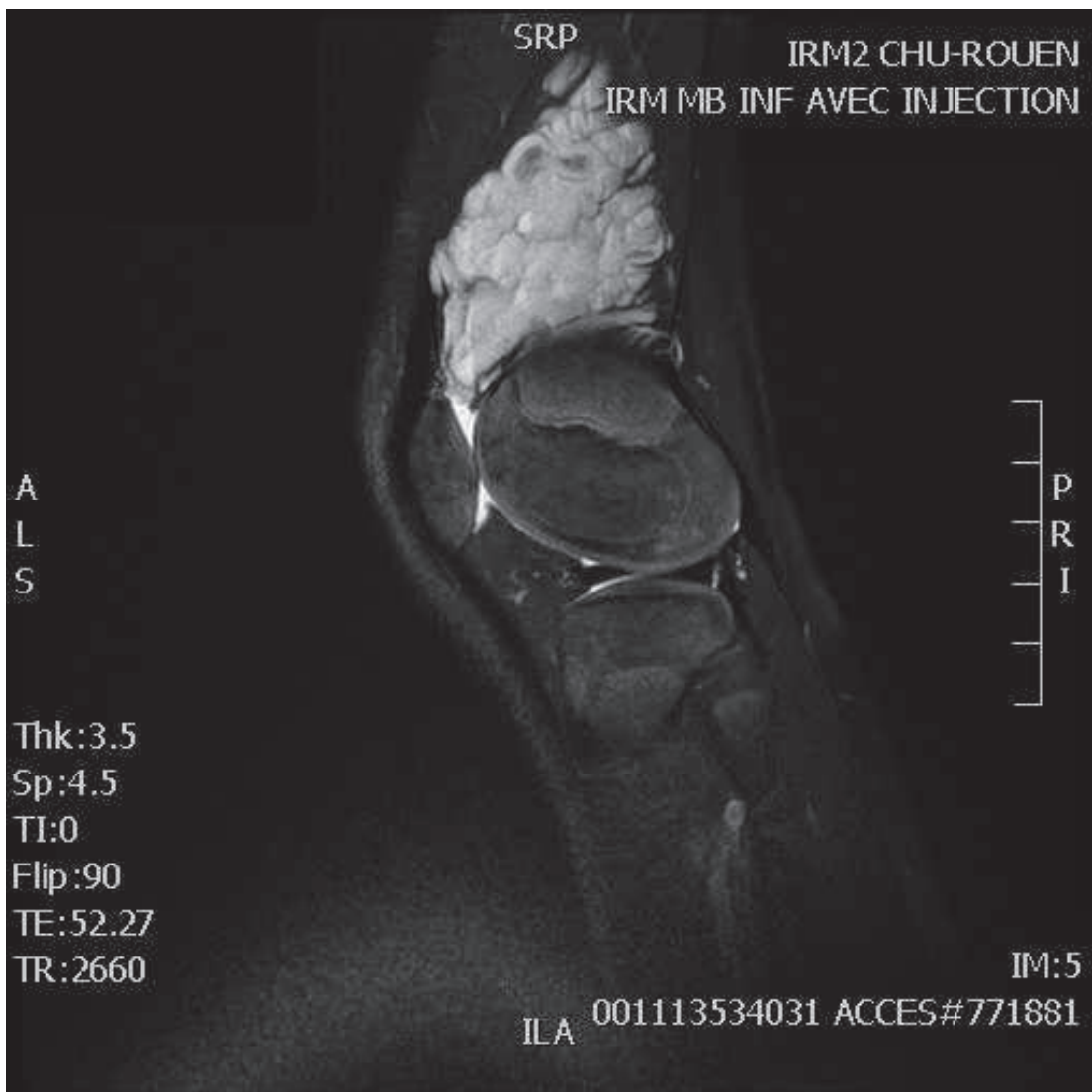* Tomodensitométrie (TDM)

Au TDM sans injection, la MV apparaît hypodense ou hétérogène, en fonction du degré d'infiltration graisseuse. Le TDM permet de bien visualiser la présence de calcifications au sein de la lésion et l'atteinte osseuse.

* Radiographies standards

Elles permettent de visualiser la présence de phlébolithes. Elles sont demandées comme examen de seconde intention, parfois couplées au scanner, afin d'évaluer le retentissement osseux, les déformations faciales et les troubles orthodontiques.

Figure 5 : IRM avec injection de gadolinium révélant des phlébolithes en hyposignal au sein de la MV en hypersignal. Celle-ci infiltre l'articulation du genou avec une atteinte synoviale. (Service de radiologie, CHU de Rouen)



* Dosage des D-Dimères

Le dosage des D-Dimères par méthode ELISA est un élément majeur du bilan [18].

Les D-Dimères sont considérés comme négatifs si < 500 ng/ml, douteux si compris entre 500 et 1000 ng/ml, et positifs si > 1000 ng/ml.

Ce dosage permet de dépister une CIVL au sein de la MV. Dans son étude sur 140 patients porteurs de MV des membres, du tronc et de la tête, Dompmartin avait montré que 42% des patients avaient des D-Dimères élevés, dont 25% un taux $> 1,0$ $\mu\text{g/ml}$ [24]. Dans l'étude de Mazoyer qui incluait 118 patients porteurs de MV des membres et du tronc, 58% des patients avaient un taux élevé, dont 39% un taux $> 1,0$ $\mu\text{g/ml}$ [25].

Il n'existe actuellement aucune étude corrélant le taux de D-Dimères dans les MV et la fréquence des évènements thrombotiques.

Ce dosage peut être réalisé selon selon Mazoyer *et al* [25] :

- dans le bilan initial pour savoir quel est l'état de base de coagulation du patient
- lors de tout épisode douloureux, qui est souvent corrélé à une exacerbation de la CIVL
- avant tout geste invasif en rapport ou non avec la MV (sclérothérapie, appendicectomie, chirurgie dentaire...) afin d'introduire un traitement anticoagulant préventif si besoin.

Plus récemment, les D-dimères ont été proposés comme outil diagnostique [43]. Leur spécificité pour le diagnostic des MV est très grande : lorsque le taux de D-Dimères est élevé chez des patients ayant une anomalie vasculaire sans autre pathologie associée, une composante veineuse est retrouvée chez 96,5% des patients. Par contre, leur sensibilité est moyenne (42%) : un taux de D-Dimères normal n'exclut donc pas une MV de petite taille.

Il est proposé de les utiliser :

- pour différencier les MV des autres malformations vasculaires

- pour aider à la caractérisation de certaines formes cliniques de MV (D-Dimères négatifs dans les MV glomuveineuses)

- pour classer certaines malformations vasculaires syndromiques (D-Dimères positifs dans les SKT)

* Autres dosages sanguins

Avant tout geste invasif et en cas de douleur importante, il est recommandé de rechercher des troubles de la coagulation par un bilan sanguin (NFS, TP, TCA, fibrinogène, D-Dimères par méthode ELISA). Chez les patients atteints de MV, le taux de plaquettes est le plus souvent normal. La diminution du fibrinogène traduit une CIVL sévère. Le facteur VII-vWF peut être également abaissé : 23 patients sur 84 (27%) présentaient un taux < 60% dans l'étude de Mazoyer [25], alors que la prévalence dans la population générale est < 1,3%.

Chez les adultes comme chez les enfants, le risque de TV est majoré en cas de thrombophilie constitutionnelle (caractérisée par la présence d'une mutation du facteur V Leiden, d'une mutation du facteur II G20210A, une hyperhomocytéinémie, ou un déficit en protéine C, protéine S, antithrombine) mais aussi en cas d'un syndrome des antiphospholides ou de la présence d'un anticorps circulant lupique [44]. Ces explorations peuvent être demandées en cas de TV récidivantes.

* Phlébographie [8,45]

La phlébographie n'est plus utilisée à visée diagnostique, mais peut être utilisée à visée pré-thérapeutique pour calculer la dose nécessaire de sclérosant.

* Artériographie

Elle est demandée en cas de doute d'une participation artérielle au sein de la malformation.

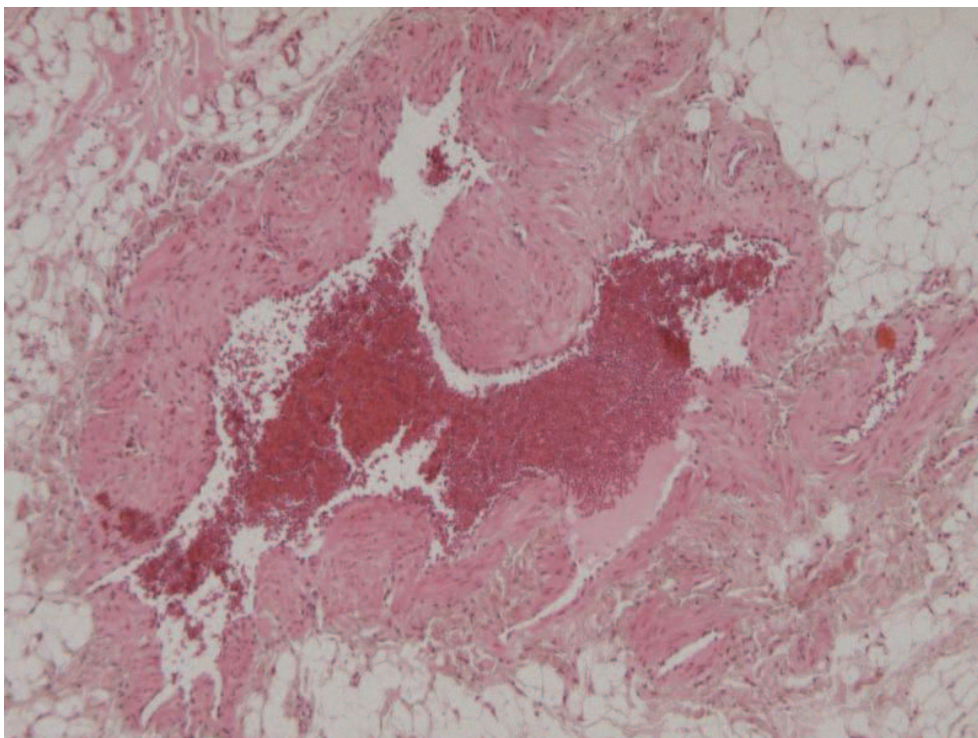
* Etude génétique [18,41]

Une étude génétique peut être demandée en cas de suspicion de forme familiale de MV.

* Examen anatomopathologique [12]

L'examen histologique met en évidence la présence de réseaux complexes de veines anormales et de poches veineuses à parois fines dépourvues de cellules musculaires lisses à certains endroits. Il peut révéler la présence de thrombi et de phlébolithes au sein des masses angiomateuses (*Figure 6*).

*Figure 6 : Veine anormale d'une MV
(Service d'anatomopathologie, CHU de Rouen)*



5. Traitement

a. Traitement médical

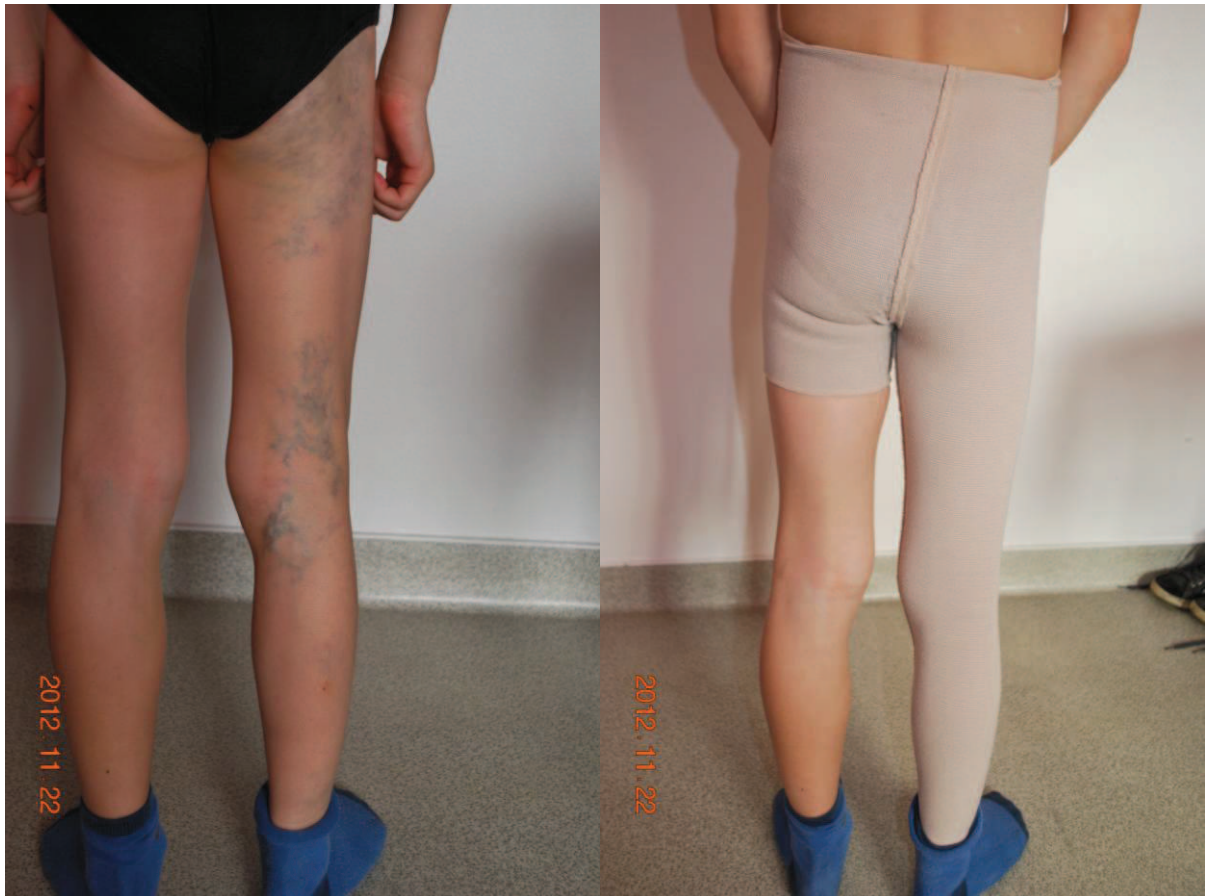*** Vêtement compressif**

Le port d'un vêtement compressif est le premier traitement préventif à proposer [36]. Cette compression externe peut être assimilée à un traitement de substitution qui permet de pallier l'insuffisance musculaire lisse des veines pathologiques. Il permet de réduire les douleurs liées à l'insuffisance veineuse, de limiter les œdèmes, de protéger la peau sous jacente de la survenue d'ulcères, de réduire la pression transmurale, la stase sanguine et l'activation locale de la coagulation et donc de réduire la fréquence de CIVL et de survenue de thromboses veineuses [2,18,46]. Il permet également de prévenir l'apparition d'une hypotension orthostatique chez les patients porteurs de volumineuse MV des membres inférieurs (MI).

La fréquence, la durée et le moment opportun pour porter cette contention dépendent de la symptomatologie du patient (quotidiennement, uniquement à l'effort, ...) [46].

Le vêtement compressif doit couvrir la totalité du volume malformatif pour être efficace : il est conçu par un orthésiste avec des coutures externes, parfaitement adapté à la localisation et à la pression. Il doit être régulièrement renouvelé avec la croissance de l'enfant. Il s'achète en pharmacie sur ordonnance et est théoriquement remboursé par la Sécurité Sociale. Pour une efficacité thérapeutique, la pression doit être supérieure à 18 mmHg chez l'adulte. La pression idéale requise chez l'enfant n'a pas été évaluée [3].

*Figure 7: MV de la cuisse et la fesse droite avant et après le port du vêtement compressif
(Service de dermatologie, CHU de Rouen)*



* Antalgiques et Anti-inflammatoires

L'utilisation de traitements analgésiques et d'anti-inflammatoires non stéroïdiens (AINS) est efficace pour soulager les douleurs musculaires et articulaires liées à la MV [40]. En cas de poussée douloureuse, l'application locale d'anti-inflammatoires topiques peut également être utile [22].

* Antiagrégants plaquettaires

D'après une revue de la littérature, l'aspirine à faible dose (100 mg/j) peut être prescrite si la contention ne soulage pas complètement les douleurs ou si elle est impossible à entreprendre du fait de la localisation anatomique de la MV [18]. Son mode d'action est méconnu mais son activité anti-inflammatoire semble réduire les épisodes de phlébothromboses dans un faible pourcentage de MV. En cas de poussées douloureuses, un traitement d'une dizaine de jours par aspirine (75mg/jour à 100mg/jours [2]) peut également être proposé. Par contre, les antiagrégants plaquettaires (aspirine ou ticlopidine) n'ont pas montré de bénéfice clinique si la douleur apparaît dans un contexte de D-Dimères élevés [27].

* Héparines de Bas Poids Moléculaire (HBPM)

Malgré une prescription croissante en pédiatrie, aucune HBPM n'a actuellement l'autorisation de mise sur le marché (AMM) pour traiter les enfants [47]. Elles ont pourtant montré leur efficacité et leur sûreté chez l'enfant [48], et des doses pédiatriques ont été validées par des études contrôlées pour l'énoxaparine, la nadroparine, la tinzaparine et la réviparine. Les doses initiales recommandées sont de 120 à 200 UI/kg/dose toutes les 12h en curatif et de 50 à 100 UI/kg/dose toutes les 12h en prophylactique. Les enfants âgés de moins de 2 mois ou ceux pesant moins de 5 kg ont besoin d'une dose plus importante de 25 à 50%. Une surveillance de l'activité anti-Xa est recommandée : le taux d'anti-Xa doit être compris entre 0,50 et 1,0 U/ml pour un prélèvement réalisé 4 à 6 heures après l'injection d'HBPM à doses curatives [49].

Plusieurs auteurs rapportent l'efficacité des HBPM pour la prise en charge des MV, aussi bien chez les adultes que chez les enfants [2,23–27,46]. Elles sont utilisées à doses curatives ou prophylactiques en fonction de la sévérité de l'exacerbation de la CIVL. La durée du

traitement peut être plus ou moins prolongée [26]. Elles sont généralement utilisées à doses curatives en cas d'épisodes de TV douloureuses. Elles sont prescrites à doses prophylactiques en cas de récurrences fréquentes. Elles permettent également de limiter la survenue de complications hémorragiques en cas de geste thérapeutique. Dans ce cas, le traitement anticoagulant (le plus souvent enoxaparine 100 unités Anti-Xa/kg) doit être débuté 10 jours avant l'intervention et poursuivi pendant au moins 10 jours après [24]. Un traumatisme, spontané ou provoqué après un geste invasif, peut entraîner une aggravation de la CIVL et être responsable secondairement de complications hémorragiques par consommation des facteurs de coagulation, pour lesquelles le traitement de choix est l'administration d'HBPM [23,27].

* Autres traitements anticoagulants

Les Anti-Vitamines K (AVK) n'ont pas d'AMM chez l'enfant mais il existe des recommandations de doses pédiatriques depuis 2001 [50,51]. Les variabilités intra et inter-individuelles (plus grandes chez l'enfant que chez l'adulte, du fait du régime alimentaire, des difficultés d'observance et des infections intercurrentes), le risque hémorragique plus important et la contrainte de surveillance de l'INR sont des freins à leur utilisation en pédiatrie [47,49,52]. Par ailleurs, ils diminuent la quantité de facteurs vitamine K-dépendants alors qu'il existe déjà une importante consommation de facteurs au sein de la MV, d'où une efficacité moindre et un risque majoré de saignements. Ainsi, peu d'études rapportent l'utilisation d'AVK pour la prise en charge des TV récidivantes au sein des MV [mv23].

* Mesures spécifiques

Chez les jeunes filles, les pilules contenant des oestrogènes sont contre-indiquées car elles majorent le risque de TV. La grossesse doit faire l'objet d'une surveillance plus rapprochée.

Certains sports sont contre-indiqués en fonction de la localisation de la MV, alors que la natation et la gymnastique sont conseillées pour prévenir la distension veineuse [22].

Afin de limiter le retentissement musculaire et ostéo-articulaire, des séances de rééducation fonctionnelle peuvent être proposées.

Une ostéoporose peut se développer chez ces patients, du fait d'une possible atteinte articulaire et du recours prolongé aux HBPM. Un traitement par bisphosphonates peut être introduit pour prévenir sa survenue [40].

b. Sclérothérapie per-cutanée

La sclérothérapie ou embolisation percutanée est le traitement de choix pour réduire le volume de la MV. Ce traitement nécessite souvent plusieurs séances, espacées de 2 à 3 mois, pour aboutir à un résultat satisfaisant [40,53]. Celles-ci sont réalisées dans un service de radiologie interventionnelle, sous anesthésie locale ou sous anesthésie générale le plus souvent chez l'enfant.

Il n'existe pas d'étude randomisée comparant les différents sclérosants utilisés pour la prise en charge des MV. Les sclérosants les plus utilisés sont l'éthanol à 95% [53,54], le Sodium Tétradécyl Sulfate (STS) (Trombovar®) [55–57], le polidocanol (Aetoxisclerol®) [58] et l'éthanolamine oleate [59]. L'Ethibloc® (solution alcoolique de zéine) n'est plus commercialisé [60,61]. Si l'éthanol à 95% est le sclérosant le plus efficace, il est aussi le plus dangereux avec notamment des complications locales (nécrose cutanée, neurotoxicité) et systémiques (cardiotoxicité, EP, HTAP) [53,54,62]. Une utilisation prometteuse est celle de

l'éthanol sous forme de gel (ethylcellulose-ethanol) permettant un meilleur contrôle de sa diffusibilité tout en gardant son efficacité [63–65].

La sclérothérapie permet d'améliorer les symptômes chez 70% à 98% des patients selon les études et le type de sclérosants injectés [54,56,57,60,63]. Plusieurs études ont montré qu'il pouvait exister une discordance des résultats obtenus entre la clinique et l'imagerie [9,57]. Une étude évaluant l'efficacité à long terme de l'embolisation percutanée chez les adultes rapportait des taux d'amélioration de 58% à 3 mois et de 42 % à 5 ans, avec un taux de complications de 40% [66].

Les effets indésirables les plus souvent décrits sont des sensations de brûlures transitoires, des réactions allergiques, des nécroses, des atteintes nerveuses, des saignements, des érythèmes en regard du site d'injection ou des troubles de la pigmentation cutanée. D'exceptionnels cas de phlébite, d'ischémie et d'embolie pulmonaire ont été rapportés [2,41,62]. L'étude de Mason *et al* montrait que le STS modifiait le profil hémostatique au sein de la MV et entraînait une diminution des plaquettes et du fibrinogène et une conversion positive des D-Dimères, alors que les autres agents sclérosants n'avaient aucun effet sur la coagulopathie [67].

c. Chirurgie

Les indications à réaliser une chirurgie d'exérèse en cas de MV asymptomatique sont rares :

- 1) MV de petite taille résécable en totalité
- 2) MV bien délimitée
- 3) MV fibrosée par une sclérothérapie préalable
- 4) séquelles de sclérothérapie.

Lorsque la MV devient douloureuse, il est licite de proposer un traitement : même si l'exérèse est incomplète, une réduction de taille permet dans la majorité des cas de diminuer l'importance et la fréquence des douleurs. Une exérèse chirurgicale, parfois précédée de

séances de sclérothérapie, sera proposée dans les indications suivantes : 1) diminution de volume d'une MV volumineuse et douloureuse, avec éventuel retrait de phlébolithes 2) impossibilité d'arrêter la prise d'HBPM sans récurrence de la symptomatologie douloureuse 3) MV avec répercussion psychologique importante 4) MV limitée à un groupe musculaire dont le sacrifice peut être fait sans séquelle fonctionnelle 5) séquelles de sclérothérapie [46]. Le moment de l'intervention dépend de l'âge du patient, de la symptomatologie, ainsi que de la taille et la localisation de la MV.

Le taux de succès est difficilement évaluable car il dépend de l'indication première de la prise en charge chirurgicale qui n'est pas toujours mentionnée dans les études (retrait de phlébolithe, post-sclérothérapie, exérèse complète ou partielle...). Dans l'étude de Roh portant 48 MV (dont 35% à la tête, 25% aux MS et 31% aux MI), 52% des patients étaient en rémission, 23% améliorés et 25% inchangés à 1 an de l'intervention [68].

Les études rapportent un taux de complications compris entre 11 et 22% [5,68–70]. Les complications les plus fréquemment décrites sont des nécroses cutanées, des saignements, une déhiscence de la cicatrice et des douleurs.

Si la résection est trop partielle, la MV aura tendance à récidiver dans les mois, voire les années à venir. L'hypothèse physiopathologique est qu'il existe une réorientation du flux au sein de canaux anormaux jusque là non impliqués dans la MV. Aucune étude n'a établi de lien entre le site anatomique et la récurrence de la MV : le taux de récurrence rapporté par les quelques études évaluant l'efficacité à long terme de la chirurgie variait entre 10% et 47% [68,69].

d. Laser [46]

Le laser argon ne doit plus être utilisé car il laisse un important préjudice cicatriciel.

Le laser à colorant pulsé n'est efficace que sur les petites malformations superficielles étant donné sa faible pénétration [71].

Les meilleurs résultats sont obtenus avec le laser Nd-Yag utilisé en percutané et/ou en intralésionnel. Ce laser endovasculaire constitue un traitement simple et efficace des MV superficielles muqueuses et cutanées ou à drainage veineux dangereux (par exemple les orbites) [72]. Les complications sont bénignes et transitoires, le plus souvent des phlyctènes. Quelques cas de nécroses ont été rapportés [22].

e. Stratégie thérapeutique

Il n'existe actuellement aucune échelle de référence permettant d'évaluer l'efficacité des traitements dans la prise en charge des MV. Il n'existe pas non plus de définition consensuelle du terme « récurrence » pour ces lésions congénitales dont le traitement ne permet pas en général de guérison définitive. Ceci rend difficile la comparaison des taux de succès ou d'échec des traitements par sclérothérapie et/ou chirurgie et/ou laser dans les différentes études.

En raison de la complexité de la plupart des malformations vasculaires, une prise en charge dans un centre spécialisé avec une équipe pluridisciplinaire expérimentée (pédiatres, dermatologues, radiologues, orthopédistes, chirurgiens vasculaires, chirurgiens plastiques et hématologues) est recommandée [18].

La prise en charge dépend de la taille et de la localisation de la MV, des structures adjacentes atteintes, et de la plainte du patient (douleur, gêne fonctionnelle...) [2,18,40,46].

- Une simple surveillance est recommandée en cas de MV asymptomatique.
- Les MV symptomatiques de petite taille pourront être traitées par sclérothérapie et/ou chirurgie.
- Pour les MV volumineuses et/ou complexes, le traitement est basé avant tout sur la surveillance et la mise en place des mesures prophylactiques des complications. La compression élastique est le principal traitement préventif. Il est parfois possible de combiner des sclérothérapies ciblées et répétées à des excisions chirurgicales pour réduire le volume malformatif.
- En cas de douleurs insupportables, une exérèse du tissu musculaire envahi par la MV peut être envisagée après avoir pesé les conséquences fonctionnelles et esthétiques.
- Une synovectomie peut être proposée en cas d'atteinte articulaire sévère.

III. Patients et Méthodes

Nous avons réalisé une étude rétrospective monocentrique des enfants porteurs de MV, vus entre 2000 et 2012, au sein de la consultation multidisciplinaire angiome de la clinique dermatologique du CHU de Rouen. Cette consultation, qui réunit des dermatologues, chirurgien plasticien spécialisé en chirurgie d'angiome et radiologue interventionnel, est spécialisée dans la prise en charge d'enfants et d'adultes porteurs de tumeurs et de malformations vasculaires et a lieu tous les 2 mois.

Les critères d'inclusion étaient :

- 1) patient vu en consultation multidisciplinaire angiome de juin 2000 à décembre 2012
- 2) âge \leq 18 ans lors de la première consultation angiome
- 3) patient porteur d'un angiome veineux ou à prédominance veineuse, à l'exclusion des Malformations Artério-Veineuse (MAV), des malformations glomuveineuses et des MV syndromiques (KTS, Syndrome de Maffucci, Syndrome de Bean).

Le recueil des données a été réalisé à partir de la liste des patients programmés à la consultation « angiome », grâce au logiciel informatique « Gestimes ». Les données cliniques et évolutives, ainsi que les résultats des traitements, ont été colligées à partir des dossiers des patients. Les patients et les familles ont été recontactés par téléphone pour compléter les données.

La taille de la MV a été subdivisée en « très petite » (taille d'une phalange) « petite » (taille d'un doigt), « moyenne » (taille d'une main), « grande » (taille d'une moitié de membre) et « très grande » (taille de l'ensemble d'un membre voire plus). Cette classification subjective a

été préférée à une mesure volumétrique pour permettre de suivre l'évolutivité de la MV proportionnellement à la croissance de l'enfant.

Les objectifs principaux de notre étude étaient de préciser :

- les circonstances de diagnostic de la MV
- les principaux symptômes
- la prise en charge proposée à ces enfants

Les objectifs secondaires étaient d'évaluer

- la présence et l'origine des douleurs dans les MV
- le nombre d'enfants ayant présenté des épisodes de thromboses symptomatiques et leur prise en charge

L'analyse descriptive a été réalisée à partir du calcul de la médiane, du minimum, du maximum, de la moyenne et de l'écart-type pour les variables quantitatives et des fréquences pour les variables qualitatives. Les comparaisons des variables qualitatives ont été réalisées grâce au test exact de Fisher et les comparaisons des variables quantitatives par le test de Mann Whitney. L'analyse multivariée a été effectuée par un test de régression logistique. Le seuil de significativité choisi était $p < 0,05$.

IV. Résultats

1. Caractéristiques

Quarante cinq patients (23 filles et 22 garçons) ont été inclus dans cette étude. L'âge médian lors de la 1^{ère} consultation angiome était de 7 ans [0 – 18 ans]. La répartition des MV selon leur taille était : très petite dans 4 cas, petite dans 18 cas, moyenne dans 12 cas, grande dans 7 cas et très grande dans 4 cas. Les localisations des MV étaient le visage dans 16 cas, les membres inférieurs (MI) dans 13 cas, les membres supérieurs (MS) dans 10 cas, le tronc dans 3 cas et les MI plus le tronc et la région pubienne dans 3 cas. Aucun patient n'avait de MV plurifocale. Aucune différence entre filles et garçons n'était mise en évidence concernant la taille ($p=0,62$) ou la localisation ($p=0,84$) de la MV. Seize enfants avaient une MV avec atteinte extra-cutanée : il existait une atteinte musculaire dans 16 cas, une atteinte intra-articulaire avec atteinte synoviale dans 3 cas, une atteinte osseuse dans 5 cas, une atteinte génitale dans 2 cas, une autre atteinte viscérale dans 2 cas et une atteinte péri-médullaire dans 1 cas.

2. Circonstances de découverte de la MV

Les circonstances de découverte ont pu être précisées chez 43 enfants. La MV était observée à la naissance chez 21 enfants (10 filles et 11 garçons). Chez les 22 autres enfants (11 filles et 11 garçons), la MV était découverte tardivement, à un âge médian de 5 ans [1 mois – 16 ans]. Les circonstances de découverte étaient l'apparition d'une tuméfaction dans 12 cas, d'une lésion bleutée évocatrice d'une ecchymose ou d'un hématome mais persistante au delà du délai habituel dans 9 cas, d'une douleur importante dans 8 cas, d'une impotence fonctionnelle dans 3 cas et d'une asymétrie faciale dans 1 cas. Il n'y avait pas de différence significative en terme de taille ($p=0,42$), de localisation ($p=0,37$) ou de sexe ($p=1,0$) entre le groupe de découverte néonatale et le groupe de découverte tardive.

3. Symptômes

Dans notre cohorte, **41/45 enfants (91%) avaient une MV symptomatique.**

Une **variation du volume de la malformation**, en orthostatisme dans les MV des MI, en position déclive dans les MV des MS, et lors des pleurs dans les MV faciales, était observée chez 32/45 enfants (71%).

Dix sept enfants (37,5%) présentaient une **déformation** permanente liée à leur MV : 12 MV siégeaient sur les membres et 5 MV au visage.

Deux enfants sur 16 porteurs de MV des MI avaient une discrète **inégalité de longueur de membre** (ILM) (<1,5cm).

Cinq enfants (11%) ont présenté des **complications hémorragiques** (saignements endobuccaux, hémarthrose, hématome). Aucun n'a eu de CIVD.

Neuf enfants (20%) ont présenté des **complications thrombotiques**. Six enfants ont eu des épisodes récidivants de thromboses veineuses (TV). Tous avaient une MV étendue avec la présence de phlébolithes séquellaires, et cinq une atteinte profonde (au minimum une atteinte musculaire). Lorsqu'ils étaient mis en évidence, ces thrombi siégeaient dans le réseau veineux malformatif ou le réseau veineux superficiel sans atteindre les troncs veineux profonds. Aucun n'a eu d'embolie pulmonaire.

Des **douleurs** étaient présentes chez 31 enfants (69%), quotidiennement dans 12 cas et occasionnellement dans 19 cas. En analyse univariée, ces douleurs étaient plus fréquemment retrouvées en cas de taille importante ($p=0,009$), d'atteinte musculaire ($p=0,001$), de déformation ($p=0,007$), de phlébolithes ($p=0,034$) et d'épisodes de TV récidivantes ($p=0,04$). L'analyse multivariée ne montrait pas de facteurs associés à une MV douloureuse.

Tableau 1 : Caractéristiques des MV douloureuses

	Total (n=45)	MV douloureuses (n=31)	MV non douloureuses (n=14)	<i>p</i> value
SEXE				
<i>Filles</i>	23	15	8	0,74
<i>Garçons</i>	22	16	6	
LOCALISATION				
<i>Membres</i>	26	20	6	0,2
<i>Autres</i>	19	11	8	
TAILLE				
<i>Grande et très grande</i>	11	11	0	0,009
<i>Moyenne, petite et très petite</i>	34	20	14	
ATTEINTE PROFONDE				
<i>musculaire</i>	16	16	0	0,001
<i>articulaire</i>	3	3	0	0,54
<i>osseuse</i>	5	5	0	0,3
<i>viscérale</i>	2	2	0	1
<i>autres</i>	2	2	0	1
SYMPTOMES				
<i>augmentation de volume</i>	32	23	9	0,5
<i>déformation</i>	17	16	1	0,007
<i>saignement</i>	5	5	0	0,3
<i>palpation de phlébolithes</i>	14	13	1	0,034
<i>thrombose</i>	9	9	0	0,04
<i>gène fonctionnelle</i>	23	20	3	0,01
<i>gène esthétique</i>	21	15	6	0,75

La moitié des patients (23/45) présentaient une **gêne fonctionnelle** (difficulté à la marche, au chaussage, à la pratique de certains sports, à l'écriture...).

98% des lésions (44/45) étaient cliniquement visibles, sous forme de placards violacés, de nodules bleutés ou de tuméfaction nodulaire.

A l'interrogatoire, 21 enfants (46,5%) ressentaient une **gêne sociale** en lien avec leur MV et avaient des conduites d'évitement (utilisation de maquillage correcteur pour camoufler la lésion, refus de porter des maillots de bain, des jupes...): 60% d'entre eux étaient des adolescents.

4. Examens réalisés

Pour 4 enfants avec de petites MV asymptomatiques, le diagnostic avait été posé uniquement cliniquement.

Pour les autres, un ou plusieurs examens complémentaires avaient été prescrits dans un but diagnostique ou pour la recherche de complications évolutives :

- échographie doppler dans 34 cas
- IRM dans 29 cas
- TDM dans 6 cas
- radiographie dans 9 cas
- D-Dimères dans 10/31 MV douloureuses
- autres : nasofibroscopie (1 cas), polysomnographie (1 cas), bilan de thrombophilie (5 cas)

Dans 62% des cas, l'échographie doppler était couplée à une IRM.

Ces examens permettaient de mieux caractériser l'origine des douleurs :

- présence de phlébolithes : 14 cas dont 13 dans des MV douloureuses
- complications thrombotiques : 9 cas
- compressions de structures adjacentes : 7 cas
- complications musculaires : envahissement musculaire dans 16 cas
- complications articulaires : atteinte articulaire dans 3 cas avec épanchements synoviaux (1 cas), hémarthrose (1 cas)
- complications osseuses : atteinte osseuse dans 5 cas avec ostéolyse mandibulaire (1 cas), déminéralisation (1 cas)
- autres complications : atteinte génito-pelvienne (2 cas), atteinte viscérale (2 cas)

5. Prise en charge thérapeutique

A l'issue de la consultation pluridisciplinaire, une simple surveillance était proposée pour 17/45 enfants (38%) : elle concernait la moitié des MV de très petite, petite et moyenne tailles et ne s'appliquait à aucune MV de grande taille. Un traitement était instauré uniquement en cas de MV symptomatique (douleur, gêne fonctionnelle, gêne sociale...).

*** Traitement médical**

En cas de MV très occasionnellement douloureuses, les patients rapportaient s'auto-médiquer par du paracétamol ou des AINS.

Des antalgiques de palier I avaient été prescrits dans 13 cas, avec une prise quotidienne dans 2 cas et une prise en cas de poussées douloureuses dans 11 cas. Aucun enfant n'avait recours à des morphiniques. Des AINS étaient prescrits en cas de poussée douloureuse chez 4 enfants.

En cas de TV, 6 enfants avaient bénéficié d'injections d'HBMP à doses curatives pendant 10 à 20 jours, avec une amélioration en 48h des douleurs et une diminution des D-Dimères en 15

jours. Chez deux enfants, des injections quotidiennes d'HBPM à demi-doses curatives étaient poursuivies compte tenu de récurrences fréquentes de TV. Chez trois enfants, les HBPM avaient été relayés par de l'aspirine à la dose de 75 à 500 mg par jour. Ceci permettait de diminuer les douleurs de fond, mais n'a pas empêché la survenue de nouveaux épisodes thrombotiques. Des AVK avaient été transitoirement essayés chez une jeune adolescente présentant des TV à répétition, mais ont été relayés par des HBPM, compte tenu de la récurrence de TV dans un contexte de déséquilibre de l'INR. Pour un des enfants qui présentait des épisodes fréquents de rectorragies, un traitement par Ibuprofène au coup par coup lors d'épisodes aigus de thromboses superficielles avait été préféré aux HBPM ou à l'aspirine (*Annexes*).

* Vêtement compressif

Un vêtement compressif était proposé à 12 des 16 enfants porteurs de MV aux MI, à 5 des 10 enfants porteurs de MV aux MS et 1 des 3 enfants porteurs de MV du tronc : 3 enfants ne l'avaient pas acheté et 3 ont été perdus de vue, 7 le portaient quotidiennement et 5 le portaient occasionnellement (en cas de douleurs, de voyage, d'orthostatisme prolongé...). La majorité des enfants qui le portaient (11/12 enfants) trouvait que le port du vêtement réduisait les douleurs et l'œdème secondaire à la MV. Neuf d'entre eux le toléraient bien et 3 enfants porteurs de MV des MI le toléraient difficilement. Les motifs de mauvaise tolérance étaient une aggravation des douleurs, une sensation de prurit, un inconfort lors des chaleurs estivales, une gêne lors des activités (pratique sportive, marche) ou une gêne sociale. Ce vêtement n'a pas prévenu complètement la survenue de récurrence d'épisodes douloureux chez 5 enfants.

* Sclérothérapie

Une sclérothérapie était réalisée chez 6 enfants, dont 1 cas avant la première consultation pluridisciplinaire angiome (MV du MS dont les symptômes avaient récidivé 1 an après).

Il était réalisé en général une à deux séances. L'objectif était :

- de traiter des épisodes de rectorragies récidivantes dans 1 cas de MV avec atteinte génito-pelvienne
- de réduire les douleurs et l'extension de la malformation pour 1 cas de MV des MI
- d'affaiblir la MV dans 3 cas de MV du visage.

L'amélioration était partielle pour les 3 MV du visage avec la persistance d'une petite lésion visible pour 1 cas et la récurrence de lésions hyperalgiques 5 ans après le geste pour les 2 autres. Pour les 2 MV des MI, les symptômes étaient partiellement améliorés par ce traitement pendant environ 1 an.

* Chirurgie

Onze enfants avaient déjà bénéficié d'un traitement chirurgical lors de la première consultation pluridisciplinaire angiome. Quatre d'entre eux avaient été opérés dans l'optique d'une exérèse complète (1 MV au MS et 3 MV au visage) et sept d'entre eux dans l'optique d'une exérèse partielle pour confirmer le diagnostic et/ou réduire la masse angiomateuse (2 MV aux MS, 1 au visage et 3 aux MI). Un enfant porteur de MV du MI avait également été opéré dans un second temps pour retirer des phlébolithes douloureux au MI. Les symptômes avaient été aggravés dans 1 cas et améliorés partiellement dans 10 cas, avec une récurrence des symptômes pour tous, en moyenne à 6,3 ans. Trois de ces 11 enfants présentaient une récurrence plus étagée de leur MV.

Six enfants, dont 3 ayant déjà été opérés, se sont vu proposer un traitement chirurgical au cours de notre prise en charge. Trois interventions d'exérèse complète à visée curatrice sur de

petites MV de la face permettaient une rémission dans 2 cas et une amélioration dans 1 cas. L'exérèse partielle de masse angiomateuse douloureuse ou de phlébolithe avait permis une amélioration des symptômes douloureux pour les 3 autres enfants (1 MS des MI, 1 MV et MS et 1 MV du visage) avec une récurrence moyenne à 3 ans.

6. Suivi des patients

L'évolutivité des symptômes a pu être recueillie chez 41 enfants (91%), avec un suivi médian de 4,5 ans [3 mois – 12 ans]. Ceci a permis d'évaluer l'évolutivité des complications et les résultats des traitements à court et moyen terme.

Les complications évolutives étaient essentiellement des épisodes douloureux. Leur origine était multifactorielle : stase veineuse, hématome, phlébolithes douloureux, TV récidivantes, douleurs musculaires, compression nerveuse, complications osseuses, complications articulaires. Sur 25 enfants suivis à la puberté, 18 (11 filles et 7 garçons) présentaient des MV douloureuses contre 6/20 enfants non pubères (72% versus 30%) ($p=0,007$). Les facteurs aggravant ces douleurs étaient les efforts prolongés, les traumatismes et les changements hormonaux.

Des récurrences de TV ont été observées chez 6/9 enfants ayant fait des thromboses symptomatiques, et ce malgré le port d'un vêtement compressif pour 4 d'entre eux et/ou un traitement par aspirine pour 3 d'entre eux et/ou un traitement par HBPM prophylactique pour 2 d'entre eux. La reprise d'HBPM à dose curative pour 5 d'entre eux pendant 10 à 20 jours permettait une amélioration rapide clinique et biologique. Aucune complication hémorragique n'a été observée chez les enfants ayant reçu des traitements anticoagulants ou antiagrégants (*Annexes*).

Au total, 17 enfants ont simplement été surveillés. Six enfants ont bénéficié d'un deuxième avis dans un autre centre spécialisé. Sur les 28 enfants qui se sont vu proposer une prise en charge médicale et/ou par sclérothérapie et/ou par chirurgie, 23 enfants ont bénéficié d'un traitement après notre consultation angiome : 20 enfants (87%) ont eu une amélioration partielle mais 11 (55%) ont récidivé leurs symptômes douloureux.

Tableau 2 : Caractéristiques des MV traitées

	Surveillance (n=17)	Compression proposée (n=18)	Compression portée (n=12)	Sclérothérapie ensemble des enfants (n=6)	dont sclérothérapie après la consultation (n=5)	Chirurgie ensemble des enfants (n=14)	dont chirurgie après la consultation (n=6)	HBMP (n=6)
TP (n=4)	3	0	0	1	1	0	0	0
P (n=18)	10	2	1	2	2	6	4	0
M (n=12)	4	5	1	1	0	3	0	1
G (n=7)	0	7	7	1	1	4	1	4
TG (n=4)	0	4	3	1	1	1	1	1
Tête (n=16)	9	0	0	3	3	6	4	0
MS (n=10)	4	5	2	1	0	3	1	1
MI (n=16)	2	12	9	2	2	5	1	4
Tronc (n=3)	2	1	1	0	0	0	0	1
MV douloureuse	8	16	11	5	4	12	4	0
MV non douloureuse	9	2	1	1	1	2	2	6

TP = Très Petite, P = Petite, M = Moyenne, G = Grande, TG = Très Grande, MI = Membres Inférieurs, MS = Membres Supérieurs, MV = Malformation Veineuse

Tableau 3 : Efficacité des traitements réalisés après notre prise en charge

	Nombre d'enfants ayant été traités après notre consultation	Rémission	Amélioration partielle	Aggravation	Récidive des symptômes
Vêtement compressif	12	-	11	1	5
HBPM	6	-	6	-	5
Aspirine	3	-	3	-	3
AINS / Antalgiques	17	-	17	-	
Sclérothérapie	5	-	5	-	4
Chirurgie	6	2	4	-	3
Total des enfants ayant été traités après notre consultation	23	2	20	1	11

Parmi l'ensemble des 6 enfants traités par sclérothérapie, aucun n'a présenté de complication. Une amélioration était notée chez tous les enfants, avec une récurrence des symptômes pour 5 d'entre eux, en moyenne 2,6 ans après le geste.

Sur l'ensemble des 14 enfants traités par chirurgie, des complications étaient rapportées chez 2 enfants (14%) : lâchage de suture compliqué d'une infection et d'un lymphoedème (1 cas) et une cicatrice atrophique hyperalgique (1 cas). Aucun enfant n'a présenté de complication thrombotique ou hémorragique post traitement. Sur les 22 interventions réalisées (dont 2 en plusieurs temps opératoires), une rémission était notée dans 2 cas, une aggravation précoce dans 1 cas et une amélioration partielle dans 19 cas, avec une récurrence des symptômes dans 17 cas dont 3 cas avec une aggravation tardive (lésions plus étagées qu'avant le traitement par chirurgie). La récurrence des symptômes douloureux survenait en moyenne 5,7 ans après la première intervention et 3,3 ans en cas de nouvelles interventions. Quatre enfants ont eu un traitement par sclérothérapie et par chirurgie, mais aucun en traitement combiné (exérèse chirurgicale d'une masse angiomeuse préalablement sclérosée).

Tableau 4 : Efficacité des interventions par sclérothérapie et chirurgie dans notre cohorte

	Réalisée avant la consultation	Réalisée après la consultation	Rémission	Aggravation	Amélioration partielle	Récidive	dont récidive plus étagée	Délai de récidive (année)
Sclérothérapie (n=6)	1	5	0	0	6	5	0	2,6
Chirurgie (n=22)								
<i>exérèse complète MV</i>	5	3	2	0	6	6	0	6
<i>exérèse partielle MV</i>	9	2	0	1	10	8	3	4,9
<i>exérèse phlébolithes</i>	2	1	0	0	3	3	0	2,5

V. Discussion

1. Forces et limites de l'étude

Notre étude est une petite série, basée sur l'étude rétrospective de dossiers mais dont 91% des patients ont pu être suivis. Même s'il peut exister un biais de mémorisation, cela permet d'évaluer l'évolutivité des symptômes avec la croissance de l'enfant, l'efficacité des traitements proposés et le taux de récurrences après sclérothérapie ou chirurgie, rarement mentionnés dans les études. Le choix d'inclure des enfants uniquement vus en consultation angiome induit un biais de recrutement. Il est en effet probable qu'elle sous-estime le nombre d'enfants porteurs de MV de petite taille ou asymptomatique, pris en charge par d'autres spécialistes. Cependant, les chiffres retrouvés dans notre série sont concordants avec ceux déjà publiés par les précédentes études, majoritairement réalisées dans des centres de chirurgie plastique ou de radiologie interventionnelle [3–9].

2. Comparaison des caractéristiques de notre cohorte avec la littérature

Dans notre cohorte, **51% des MV étaient découvertes après la naissance**. Bien qu'il s'agisse de malformations congénitales, il est souvent décrit que les MV ne sont pas systématiquement diagnostiquées à la naissance : 2/3 des MV avec atteinte musculaire dans l'étude de Hein [6] et 64% des MV isolées, combinées ou syndromiques dans l'étude de McRae [3] étaient observées à la naissance. L'âge médian lors de la découverte tardive était de 5 ans. Ceci est proche du chiffre de 6,4 ans rapporté dans la série de Mendonca [5] et des 65,9 mois (soit 5,5 ans) dans la série de MacRae [3]. A notre connaissance, notre étude est la première à analyser les circonstances de découvertes. Les douleurs étaient révélatrices des MV dans 36% des cas. Pour certains enfants, l'évolution avait été trainante avec une errance

diagnostique de quelques mois à plusieurs années. Ainsi, lors de poussées douloureuses récidivantes, avaient été évoqués les diagnostics de rhume de hanche, d'ostéoarthrite aseptique, de tendinite pour les localisations des membres ou d'abcès et de tuméfactions inflammatoires pour les localisations faciales. Le diagnostic de maltraitance avait même été évoqué chez un enfant.

Notre étude trouve un **sexe ratio égal à 1**, alors que quelques études suggèrent une légère prédominance féminine (59 à 68% selon les séries [3,7,24,25]). Notre étude ne retrouve pas non plus de prédominance féminine ou masculine selon les localisations, et l'étude de Mendonca [5], qui ne concernait également que des enfants, n'en retrouvait pas non plus. Une prédominance masculine pour les MV des MI et une prédominance féminine pour les MV des MS étaient observées dans la série d'Enjolras [4]. Dans l'étude de McRae, les localisations au visage étaient plus fréquentes chez les filles [3].

Une atteinte musculaire était présente chez 38% de nos enfants. L'incidence dans la littérature est plus élevée mais la population choisie était différente : elle était de 49,5% pour les MV isolées, combinées ou syndromiques [3], de 79% dans les MV isolées des membres et du tronc [25] et de 100% dans les MV diffuses des membres [4]. McRae [3] avait montré qu'il existait une forte corrélation entre l'atteinte musculaire, articulaire et osseuse, ce qui est confirmé dans notre étude puisque les 7 enfants qui présentaient des atteintes articulaires et/ou osseuses avaient également une atteinte musculaire.

Sur les 45 enfants porteurs de MV des membres, du tronc et de la tête de notre étude, **41 (91%) avaient une MV symptomatique**, ce qui est plus important que le taux de morbidité de 68,8% retrouvé dans l'étude de Mac Rae, portant sur des MV isolées, combinées

ou syndromiques [3]. Dans l'étude d'Enjolras, 55% des enfants porteurs de MV des membres étaient symptomatiques avant l'âge de 5 ans [4]. Ces différences peuvent être expliquées par la population analysée : 11 enfants étaient déjà « en échec » de traitement par sclérothérapie et/ou chirurgie, situation fréquente dans le cadre d'une consultation multidisciplinaire. Ce taux de morbidité élevé souligne l'importance d'un suivi précoce des MV dès l'enfance.

Dans notre cohorte, **71% des enfants présentaient des augmentations de volume épisodiques de leur MV**. Ce symptôme est fréquemment décrit avec une prévalence de 71% [5] à 100% selon les études [4]. Les facteurs aggravants étaient l'orthostatisme prolongé et la position déclive pour les MV des membres, l'hyperpression (cris, pleurs) pour les MV du visage et l'élévation de température endogène (fièvre) ou exogène (chaleur) pour toutes les MV. Avec la croissance, ces épisodes répétés conduisaient à des déformations permanentes, retrouvées chez 16 enfants inclus dont 7 avaient un retentissement fonctionnel handicapant au quotidien. Par ailleurs, 2 enfants sur 29 avec des MV des membres présentaient une inégalité de longueur de membres, ce qui est proche de la série d'Enjolras (3 enfants sur 27) [4]. Même si ce taux est plus faible que dans le syndrome de Klippel-Trenaunay, une surveillance radiologique est conseillée au moindre doute, ainsi qu'un suivi orthopédique pour les MV étendues des MI.

Le taux de complications hémorragiques était de 11% (5/45 cas), ce qui est un peu plus faible que dans les autres études : McRae [3] rapportait un taux de 19,5% et Mendonca [5] un taux de 13%. Ces saignements étaient peu sévères dans 4 cas. L'enfant qui présentait des rectorragies récidivantes a été traité par sclérothérapie, ce qui a permis une régression de la fréquence de ces épisodes. Seul cet enfant a présenté une anémie ferriprive secondaire à ces saignements répétés. Aucun enfant n'a présenté de complications hémorragiques graves

(hémarthrose, hémorragie digestive, hémorragie post-traitement...) ni de CIVD secondaire à une CIVL prolongée. Dans la littérature, il a été rapporté quelques cas d'hémorragies sévères spontanées [26] ou survenues après des gestes invasifs sur la MV [23], d'évolution favorable sous HBPM.

Les MV étaient cliniquement visibles dans 98% des cas et **21 enfants se sentaient complexés par leur angiome**, surtout en période d'adolescence. Cette gêne entraîne un retentissement sur les relations sociales et familiales, et peut inciter à un soutien psychologique. Ce chiffre sous estime certainement l'impact de la MV : en effet, certains patients de notre cohorte étaient encore trop jeunes pour avoir conscience de cette gêne « cosmétique », qui a tendance à s'aggraver avec la croissance. Peu d'études ont évalué l'impact de la MV sur la qualité de vie des patients [38,39], mais elles montraient que les malformations vasculaires altéraient la qualité de vie dans 3 domaines : la douleur, la gêne fonctionnelle et le retentissement sur l'image de soi [40].

3. Caractéristiques des MV douloureuses

Les MV étaient douloureuses chez 31 enfants (69%), quotidiennement dans 12 cas et occasionnellement dans 19 cas, dans les mêmes proportions entre filles et garçons. Ces douleurs étaient plus fréquemment retrouvées chez les enfants pubères (72%) que chez les enfants non pubères (30%) ($p=0,007$). Les quelques études qui s'intéressaient à la prise en charge des MV chez les enfants rapportaient la présence de douleurs dans 52 à 88% des cas [3,5,25]. Upton [70] retrouvait dans son étude que 32% des filles contre 2,5% des garçons présentaient une exacerbation de leur douleur à l'adolescence. Mazoyer [25] avait également montré que les épisodes douloureux étaient plus fréquents chez les femmes que chez les hommes mais l'âge médian des 118 patients inclus était de 27 ans. Notre étude, ciblant une

population âgée de moins de 18 ans, ne met pas en évidence cette différence, qui peut s'expliquer par les changements hormonaux, décrits comme facteurs aggravants.

Comme le montrent nos résultats, l'origine des douleurs est souvent multifactorielle et difficile à déterminer, justifiant la réalisation d'examen complémentaires. En analyse univariée, **notre étude montre que les douleurs étaient plus fréquentes en cas de MV étendue (p=0,009) d'atteinte musculaire (p=0,001), de déformation (p=0,007), de phlébolithes (p=0,034) et de TV récidivantes (p=0,04)**. L'analyse multivariée ne confirme aucun de ces facteurs mais ceci peut être lié au faible effectif de notre cohorte. Deux études prospectives ont montré que des troubles de la coagulation, caractérisés par une élévation des D-Dimères, étaient retrouvés dans 42% à 58% des MV [24,25]. Cette CIVL était la cause d'épisodes douloureux récidivants : dans l'étude de Mazoyer, 23/26 enfants inclus étaient douloureux, dont 16 avaient un taux de D-Dimères > 1000 ng/ml [25]. Ces 2 études montraient que le risque de CIVL était corrélé à la présence de phlébolithes, à la taille et à l'atteinte en profondeur de la MV, en particulier à l'atteinte musculaire. Nos données vont donc dans le sens de ces études et bien que le dosage des D-Dimères n'ait pas été demandé de manière systématique chez les enfants inclus dans notre étude, on peut supposer que certains enfants avec une MV douloureuse présentaient également une CIVL chronique.

4. Complications thrombotiques et prise en charge

Quatorze enfants (31%) avaient des phlébolithes au sein de leur MV, traduisant des complications thrombotiques qui n'avaient été symptomatiques et traitées que pour 9 d'entre eux (20%). **Six de ces enfants ont présenté des épisodes de TV récidivantes** avec élévation des D-Dimères et/ou présence de thrombus récent en écho-doppler. Aucun ne présentait de thrombophilie associée, qui aurait pu accroître le risque thrombotique. Tous par contre avaient

des phlébolithes séquellaires de leur TV. Or, Domp martin avait montré que la présence d'un phlébolithe dans une MV étendue ou profonde augmentait le risque de CIVL par 9 [24]. Ceci incite donc au dosage systématique des D-Dimères en cas de découverte de phlébolithes et à une prise en charge des épisodes thrombotiques symptomatiques, afin de limiter la survenue de phlébolithes.

Le port d'un vêtement compressif est le premier traitement à proposer chez ces enfants car il permet de réduire le risque de récurrence de TV par diminution de la stase veineuse et de l'activation locale de la coagulation [4,27,36], et de prévenir de l'apparition d'un syndrome post-phlébitique [73]. La réalisation du vêtement compressif doit être adaptée à la croissance de l'enfant et à la localisation de la MV, ce qui n'est pas toujours facile surtout en cas de MV étendue avec atteinte génito-pelvienne. S'il est souvent bien accepté chez les jeunes enfants, il est plus difficilement toléré à la puberté [36], comme chez nos 2 adolescents. Malgré le port quotidien chez 4 enfants, il n'a pas empêché la survenue de nouvelles TV.

Il n'existe actuellement aucun consensus sur la prise en charge des TV sur MV chez les enfants. La question est de savoir s'il faut assimiler ces TV intra-lésionnelles à des thromboses veineuses superficielles (TVS) ou à des thromboses veineuses profondes (TVP). Dans notre étude, les thrombi siégeaient dans les vaisseaux malformatifs, hors du flux principal et à distance des troncs veineux profonds. Peu d'études mentionnent le siège des thrombi : dans l'étude de Mazoyer [25], lorsque les thrombi étaient visibles à l'IRM, ils étaient localisés plutôt dans les plus larges vaisseaux malformatifs (68%) que dans les petits (51%). L'embolisation de ces thrombi est rare [18] et n'a été rapportée que chez quelques patients porteurs de MV syndromiques, en particulier de SKT [29–31]. Dans l'étude de Mac Rae [3] incluant 128 enfants porteurs de MV isolées, combinées ou syndromiques, des

thrombophlébites étaient retrouvées chez 22 cas (17,2%), des thromboses veineuses profondes (TVP) chez 2 cas (1,6%) et une embolie pulmonaire (EP) chez 1 cas (0,8%).

Pour la prise en charge de ces TV, certains auteurs suggèrent d'utiliser des AINS per os ou topiques, comme cela est parfois prescrit en cas de thromboses veineuses superficielles (TVS) [22,46]. Même si ces traitements n'ont pas d'action sur le processus thrombotique [27], ils soulagent fréquemment la poussée douloureuse grâce à leurs propriétés anti-inflammatoires, comme dans le cas de l'un de nos enfants.

D'autres auteurs suggèrent une meilleure efficacité des HBPM pour la prise en charge de ces TV intra-lésionnelles [23–25,46], même si à notre connaissance, aucune étude dans la littérature n'a évalué le bénéfice/risque de l'utilisation d'une héparinothérapie dans cette indication, que ce soit chez l'adulte ou chez l'enfant. Comme l'avaient précédemment constaté Dompmartin [24] et Mazoyer [25] dans leurs travaux, les HBPM ont montré leur efficacité à dose curative sur les TV chez nos 5 enfants présentant des TV récidivantes, avec une régression rapide des douleurs et des D-Dimères. Aucune étude n'a évalué quelle HBPM avait la meilleure efficacité dans cette indication, mais certains enfants étaient mieux soulagés par l'énoxaparine et d'autres par la tinzaparine. Une étude récente randomisée contre placebo, concernant la prise en charge des TVS chez l'adulte, a montré que le fondaparinux (Arixtra®) à la dose de 2,5 mg/jour pendant 45 jours réduisait la survenue d'une récurrence de TVS et l'apparition d'une TVP [74]. Même si quelques publications tendent à montrer que le fondaparinux est efficace chez les enfants [75], ce traitement n'a pas été essayé chez nos patients.

La durée d'utilisation des HBPM n'est pas codifiée et est à adapter au cas par cas dans la prise en charge des TV sur MV, d'autant plus qu'elles n'ont pas d'AMM chez l'enfant et que leur effet à long terme sur le métabolisme osseux n'a pas été évalué. La durée de notre traitement d'attaque en cas de TV symptomatique était d'au moins 15 jours, comme ce qui est généralement proposé pour la prise en charge des TVS : ce traitement a été poursuivi plus longtemps en fonction de la symptomatologie et de la tolérance des injections. On peut cependant se poser la question de l'utilité d'un traitement d'attaque plus prolongé pour éviter l'apparition d'un phlébolithe et la survenue ultérieure de nouvelles TV. Ainsi, un traitement d'au moins 3 mois peut se discuter, comme pour la prise en charge des TVP avec facteur déclenchant, voire un traitement prolongé d'au minimum 6 mois, comme pour la prise en charge des TVP avec facteur de risque de récurrence (la MV pouvant être considérée comme un facteur de risque permanent) [76]. La poursuite prolongée des HBPM était nécessaire chez 2 enfants de notre cohorte, du fait de la récurrence de thromboses douloureuses avec réascension des D-Dimères, peu après l'arrêt d'une séquence de traitement.

Certains auteurs suggèrent un relais des HBPM par aspirine, comme nous l'avons proposé pour 3 enfants [18]. L'aspirine à faible dose permet essentiellement d'améliorer les douleurs chroniques, mais a moins d'effet sur la coagulopathie que les HBPM [27] et majore également le risque hémorragique en cas de reprise des HBPM. Ce traitement n'a donc pas été proposé aux enfants ayant des MV avec atteinte péri-médullaire et génito-pelvienne. Les AVK ne sont pas proposés en première intention pour le traitement des MV du fait de leur mécanisme d'action et de leur absence d'AMM chez l'enfant. Dans leur expérience, Mazoyer *et al* [23] trouvaient que l'aspirine et les AVK étaient moins efficaces que les HBPM, même si quelques enfants semblaient soulagés par ce traitement [26].

Il est à noter que les TV récidivaient souvent dans la zone précédemment thrombosée, malgré le port de compression veineuse pour certains enfants. Deux enfants ont bénéficié d'une exérèse de masses partiellement thrombosées, permettant une régression transitoire des épisodes de TV dans cette zone d'exérèse. Un enfant a eu des séances itératives de sclérothérapie pour réduire le volume de la MV et le risque de récurrence de TV, avec une amélioration partielle. Ces **traitements (sclérothérapie/thrombectomie)** ne sont pas fréquemment réalisés dans notre centre. Pourtant, certaines études semblent montrer qu'il existe un bénéfice d'un traitement par sclérothérapie et/ou par une chirurgie des masses angiomeuses thrombosées pour réduire les douleurs et la survenue de nouvelles TV [18,46]. Une à deux séances de sclérothérapie, réalisées avant la chirurgie pour réduire le volume de la MV, permettraient d'obtenir un résultat plus durable [6].

5. Comparaison de l'efficacité et de la tolérance des gestes invasifs avec la littérature

Un traitement chirurgical a été réalisé chez 14 enfants de notre cohorte. Il était observé une rémission dans 9%, une aggravation précoce dans 4,5%, une amélioration prolongée dans 9%, et **une amélioration avec récurrences des symptômes dans 77,5%**. Dans l'étude de Roth, 48 patients étaient traités par chirurgie, dont 23% à cause de douleurs résistantes aux traitements : une rémission ou une amélioration était observée chez 75% d'entre eux, mais l'effet prolongé à long terme n'était pas évalué [68]. Dans notre étude, les rémissions n'ont été observées que pour de petites MV bien délimitées, retirées en totalité, comme cela est décrit dans la littérature [46]. Lors d'exérèse partielle, les MV ont été aggravées ou ont été partiellement améliorées avec une récurrence constante, dont 21% avec des lésions plus étagées, ce qui est proche du taux de 24% retrouvé dans cette dernière étude [dg17]. L'exérèse de phlébolithes ou de masses douloureuses a permis une amélioration

transitoire des douleurs rebelles aux traitements médicaux. Le taux de complications de la chirurgie de 17% dans notre étude est semblable aux taux de complications rapportées dans les autres études, variant entre 11 et 22% [5,68–70].

Une sclérothérapie a été réalisée chez 6 enfants de notre cohorte, avec une amélioration pour tous, mais une récurrence des symptômes dans 5 cas, dans un délai moyen de 2,6 ans. Aucun de nos enfants n'a présenté de complication. Les taux d'amélioration de la sclérothérapie réalisée chez les enfants, varient entre 66% et 93%, en fonction du type de sclérosants utilisés et de la localisation de la MV [9,59,60,77,78]. Dans l'étude de Gulsen sur 19 enfants porteurs de MV des membres traités par injection de polidocanol, une régression des symptômes était notée dans 21% des cas et une amélioration des douleurs dans 63% des cas, avec un taux de complications (œdème, douleurs) de 65% [77]. Une amélioration chez 2/3 des 19 enfants traités par Ethibloc était rapportée dans la série de Brevière [60]. Des injections sclérosantes d'éthanolamine oleate chez 83 enfants porteurs de MV permettaient une régression des symptômes dans 93% des cas à 8 semaines dans l'étude de Hoque [59]. Goyal *et al* retrouvaient 32% de bons et 27% d'excellents résultats dans leur étude chez 59 enfants traités par sclérothérapie percutanée par alcool [9]. Plusieurs de ces études semblent montrer que les résultats sont moins bons sur les MV de grande taille et/ou localisées aux MI [5,8,9,57], ce que semblent confirmer nos données. L'efficacité à long terme est rarement évaluée : une étude portant sur l'embolisation percutanée sur 23 enfants porteurs de malformations vasculaires rapportait des taux d'amélioration de 87% à 3 mois et de 59% à 5 ans, avec un taux de complications de 48% [78]. Cette étude semble confirmer que les effets de la sclérothérapie ne sont que transitoires, comme nous l'observons dans notre cohorte.

Au vu de la littérature, le taux d'interventions dans notre cohorte peut paraître faible.

Plusieurs raisons expliquent le faible taux de réalisation de ces traitements dans notre série : 1) le biais de recrutement par la consultation pluridisciplinaire angiome qui sélectionne des MV plus complexes et plus difficiles à prendre en charge. Ainsi, 11 enfants adressés à cette consultation étaient déjà « en échec » de traitements (chirurgie et/ou sclérothérapie), motivant le plus souvent la non reprise des gestes invasifs 2) la rareté de l'indication de ces traitements dans l'enfance 3) le jeune âge de nos patients (âge médian de 7 ans) 4) la réalisation de la plupart des études sur la prise en charge des MV dans des centres de chirurgie vasculaire ou de chirurgie plastique, qui ont plus d'expérience et d'indications à réaliser ces traitements.

6. Perspectives thérapeutiques

Notre étude montre que **l'amélioration des symptômes, en particulier douloureux, n'est souvent que transitoire dans les suites d'une sclérothérapie, d'une chirurgie ou d'un traitement médical** : une récurrence était observée chez 11 des 20 enfants améliorés après notre prise en charge (55%). Le **laser endovasculaire** n'a été proposé à aucun enfant de notre cohorte, mais son utilisation semble prometteuse [72,79], de même que la **sclérothérapie par éthylcellulose-éthanol** [63–65]. Ce nouvel agent semble aussi efficace que l'éthanol avec un taux d'amélioration > 80% sur les douleurs, la gêne fonctionnelle et la gêne sociale, sans avoir de complication systémique [63]. De **nouveaux anticoagulants, Dabigatran** [anticoagulant oral inhibiteur direct de la thrombine] et **Rivaroxaban** [anticoagulant oral inhibiteur sélectif du facteur anti-Xa], dont l'administration et la surveillance biologique sont moins contraignantes, offrent une perspective d'utilisation intéressante chez l'enfant pour la prise en charge des TV intra-lésionnelles [80]. De récents travaux tendent à montrer que les

HBPM auraient une action anti-angiogénique en plus de leur rôle anticoagulant : cette propriété semble très intéressante pour la prise en charge des MV qui sont la conséquence d'anomalies de proliférations vasculaires [81,82]. Il sera cependant nécessaire d'évaluer le bénéfice/risque de traitements prolongés par HBPM chez l'enfant, notamment en ce qui concerne les risques hémorragiques et osseux. **D'autres médicaments anti-angiogéniques**, déjà utilisés en cancérologie, pourraient également être utilisés dans les MV ayant une extension rapide [40]. Une récente étude a également montré que le profil nerveux des MV était particulier : les MV présenteraient une densité nerveuse plus importante que les sujets sains ($p < 0.00075$) avec moins de nervi vasorum présents dans l'adventice des vaisseaux ($p = 0.044$) [83]. La recherche de **médiateurs communs neurogènes et angiogéniques** impliqués dans la pathogénèse des MV pourrait permettre le développement de nouvelles thérapeutiques ciblant ces voies de signalisation.

VI. Conclusion

Notre étude montre que, bien que congénitales, plus de la moitié des MV sont diagnostiquées tardivement. Notre étude montre également que la majorité des enfants présente une MV symptomatique, douloureuse dans 2/3 des cas. Ces douleurs sont associées plus fréquemment à la présence de MV étendue et/ou de déformation permanente et/ou d'atteinte musculaire et/ou de phlébolithes. L'évolution des MV peut être marquée par la survenue de thromboses, souvent récidivantes et pouvant induire la formation de phlébolithes (eux-mêmes facteurs d'aggravation de la CIVL) et dont la prise en charge n'est pas codifiée. Si les HBPM semblent efficaces à la phase aiguë, la durée de traitement reste à définir.

Cette étude d'un nombre limité d'observations et cette revue de la littérature ont permis une réévaluation de nos pratiques. Notre étude ne prétend pas apporter de "guidelines" de traitement, mais elle souligne la difficulté de prise en charge des MV chez l'enfant : celle-ci doit être adaptée au cas par cas, en fonction de la symptomatologie, de l'âge, de la localisation, de l'étendue de la MV et des thérapeutiques souvent hors AMM en pédiatrie. Les traitements médicaux, chirurgicaux et par sclérothérapie ne permettent finalement qu'une amélioration souvent transitoire des symptômes. L'attitude abstentionniste peut être justifiée par la croissance de l'enfant et par le fait que certaines interventions peuvent aggraver dans un second temps la MV. L'apparition de phlébolithes au sein d'une MV incite à une surveillance plus rapprochée, à la recherche notamment d'une CIVL, et peut conduire à la réalisation d'interventions ciblées (sclérothérapie et/ou thrombectomie), en particulier si les symptômes douloureux ne sont pas contrôlés par les traitements médicaux.

VII. Références bibliographiques

1. Enjolras O, Mulliken JB. Vascular tumors and vascular malformations (new issues). *Adv. Dermatol.* 1997;13:375-423.
2. Philandrianos C, Degardin N, Casanova D, Petit P, Bartoli J-M, Bardot J, et al. [Diagnosis and management of vascular anomalies]. *Ann. Chir. Plast. Esthétique.* 2011;56:241-253.
3. McRae MY, Adams S, Pereira J, Parsi K, Wargon O. Venous malformations: Clinical course and management of vascular birthmark clinic cases. *Australas. J. Dermatol.* 2013;54:22-30.
4. Enjolras O, Ciabrini D, Mazoyer E, Laurian C, Herbreteau D. Extensive pure venous malformations in the upper or lower limb: A review of 27 cases. *J. Am. Acad. Dermatol.* 1997;36:219-225.
5. Mendonca DA, McCafferty I, Nishikawa H, Lester R. Venous malformations of the limbs: the Birmingham experience, comparisons and classification in children. *J. Plast. Reconstr. Aesthet. Surg.* 2010;63:383-389.
6. Hein KD, Mulliken JB, Kozakewich HPW, Upton J, Burrows PE. Venous malformations of skeletal muscle. *Plast. Reconstr. Surg.* 2002;110:1625-1635.
7. Enjolras O, Mulliken JB. The current management of vascular birthmarks. *Pediatr. Dermatol.* 1993;10:311-313.
8. Puig S, Aref H, Chigot V, Bonin B, Brunelle F. Classification of venous malformations in children and implications for sclerotherapy. *Pediatr. Radiol.* 2003;33:99-103.
9. Goyal M, Causer PA, Armstrong D. Venous vascular malformations in pediatric patients: comparison of results of alcohol sclerotherapy with proposed MR imaging classification. *Radiology.* 2002;223:639-644.
10. Mulliken JB, Glowacki J. Hemangiomas and vascular malformations in infants and children: a classification based on endothelial characteristics. *Plast. Reconstr. Surg.* 1982;69:412-422.
11. Classification ISSVA. Disponible sur:
http://assets.cambridge.org/97805218/48510/excerpt/9780521848510_excerpt.pdf
12. Wassef M, Vanwijck R, Clapuyt P, Boon L, Magalon G. [Vascular tumours and malformations, classification, pathology and imaging]. *Ann. Chir. Plast. Esthétique.* 2006;51:263-281.

13. Legiehn GM, Heran MKS. Venous malformations: classification, development, diagnosis, and interventional radiologic management. *Radiol. Clin. North Am.* 2008;46:545-597, vi.
14. Boon LM, Mulliken JB, Enjolras O, Vikkula M. Glomuvenous malformation (glomangioma) and venous malformation: distinct clinicopathologic and genetic entities. *Arch. Dermatol.* 2004;140:971-976.
15. Vikkula M, Boon LM, Carraway KL 3rd, Calvert JT, Diamonti AJ, Goumnerov B, et al. Vascular dysmorphogenesis caused by an activating mutation in the receptor tyrosine kinase TIE2. *Cell.* 1996;87:1181-1190.
16. Vikkula M. [Pathogenesis and genetics of vascular anomalies]. *Ann. Chir. Plast. Esthétique.* 2006;51:282-286.
17. Philandrianos C, Degardin N, Casanova D, Bardot J, Petit P, Bartoli J-M, et al. [Vascular anomalies: information documents]. *Ann. Chir. Plast. Esthétique.* 2011;56:254-264.
18. Domp Martin A, Vikkula M, Boon LM. Venous malformation: update on aetiopathogenesis, diagnosis and management. *Phlebology.* 2010;25:224-235.
19. Casanova D, Boon L-M, Vikkula M. [Venous malformations: clinical characteristics and differential diagnosis]. *Ann. Chir. Plast. Esthétique.* 2006;51:373-387.
20. Baskerville PA, Ackroyd JS, Lea Thomas M, Browse NL. The Klippel-Trenaunay syndrome: clinical, radiological and haemodynamic features and management. *Br. J. Surg.* 1985;72:232-236.
21. Jacob AG, Driscoll DJ, Shaughnessy WJ, Stanson AW, Clay RP, Gloviczki P. Klippel-Trenaunay syndrome: spectrum and management. *Mayo Clin. Proc.* 1998;73:28-36.
22. Barbier C, Martin A, Papagiannaki C, Cottier J-P, Lorette G, Herbreteau D. [Superficial venous malformations]. *Presse Médicale Paris Fr.* 1983. 2010;39:471-481.
23. Mazoyer E, Enjolras O, Laurian C, Houdart E, Drouet L. Coagulation abnormalities associated with extensive venous malformations of the limbs: differentiation from Kasabach-Merritt syndrome. *Clin. Lab. Haematol.* 2002;24:243-251.
24. Domp Martin A, Acher A, Thibon P, Tourbach S, Hermans C, Deneys V, et al. Association of Localized Intravascular Coagulopathy With Venous Malformations. *Arch Dermatol.* 2008;144:873-877.
25. Mazoyer E, Enjolras O, Bisdorff A, Perdu J, Wassef M, Drouet L. Coagulation Disorders in Patients With Venous Malformation of the Limbs and Trunk: A Case Series of 118 Patients. *Arch. Dermatol.* 2008;144:861.

26. Mazereeuw-Hautier J, Syed S, Leisner RI, Harper JJ. Extensive venous/lymphatic malformations causing life-threatening haematological complications. *Br. J. Dermatol.* 2007;157:558-563.
27. Hermans C, Dessomme B, Lambert C, Deneys V. [Venous malformations and coagulopathy]. *Ann. Chir. Plast. Esthétique.* 2006;51:388-393.
28. Kau Van Kien A., Bigorre A, Galanaud JP et al. Symptomatic thrombosis complications in venous malformation. Poster ISSVA. Boston 2008.
29. Samuel M, Spitz L. Klippel-Trenaunay syndrome: clinical features, complications and management in children. *Br. J. Surg.* 1995;82:757-761.
30. Lee A, Driscoll D, Gloviczki P, Clay R, Shaughnessy W, Stans A. Evaluation and management of pain in patients with Klippel-Trenaunay syndrome: a review. *Pediatrics.* 2005;115:744-749.
31. Huiras EE, Barnes CJ, Eichenfield LF, Pelech AN, Drolet BA. Pulmonary thromboembolism associated with Klippel-Trenaunay syndrome. *Pediatrics.* 2005;116:e596-600.
32. Rodríguez-Mañero M, Aguado L, Redondo P. Pulmonary arterial hypertension in patients with slow-flow vascular malformations. *Arch. Dermatol.* 2010;146:1347-1352.
33. Van Beers EJ, Douma RA, Oduber CEU, Gerdes VEA, van der Horst CMAM, Bresser P. Extensive slow-flow vascular malformations and pulmonary hypertension. *Arch. Dermatol.* 2010;146:1416-1418.
34. Mathes EFD, Haggstrom AN, Dowd C, Hoffman WY, Frieden IJ. Clinical characteristics and management of vascular anomalies: findings of a multidisciplinary vascular anomalies clinic. *Arch. Dermatol.* 2004;140:979-983.
35. Boyd JB, Mulliken JB, Kaban LB, Upton J 3rd, Murray JE. Skeletal changes associated with vascular malformations. *Plast. Reconstr. Surg.* 1984;74:789-797.
36. Lorette G. Angiomes : indications thérapeutiques. *Arch. Pédiatrie.* 2007;14:709-711.
37. Boukobza M, Enjolras O, Guichard JP, Gelbert F, Herbreteau D, Reizine D, et al. Cerebral developmental venous anomalies associated with head and neck venous malformations. *AJNR Am. J. Neuroradiol.* 1996;17:987-994.
38. Breugem CC, Merkus MP, Smitt JHS, Legemate DA, van der Horst CMAM. Quality of life in patients with vascular malformations of the lower extremity. *Br. J. Plast. Surg.* 2004;57:754-763.

39. Oduber CEU, Khemlani K, Sillevs Smitt JH, Hennekam RCM, van der Horst CMAM. Baseline Quality of Life in patients with Klippel-Trenaunay syndrome. *J. Plast. Reconstr. Aesthetic Surg.* 2010;63:603-609.
40. Redondo P, Aguado L, Martínez-Cuesta A. Diagnosis and management of extensive vascular malformations of the lower limb: part II. Systemic repercussions [corrected], diagnosis, and treatment. *J. Am. Acad. Dermatol.* 2011;65:909-923; quiz 924.
41. Cahill AM, Nijs ELF. Pediatric vascular malformations: pathophysiology, diagnosis, and the role of interventional radiology. *Cardiovasc. Intervent. Radiol.* 2011;34:691-704.
42. Hyodoh H, Hori M, Akiba H, Tamakawa M, Hyodoh K, Hareyama M. Peripheral vascular malformations: imaging, treatment approaches, and therapeutic issues. *Radiogr. Rev. Publ. Radiol. Soc. North Am. Inc.* 2005;25 Suppl 1:S159-171.
43. Domp Martin A, Ballieux F, Thibon P, Lequerrec A, Hermans C, Clapuyt P, et al. Elevated D-dimer level in the differential diagnosis of venous malformations. *Arch. Dermatol.* 2009;145:1239-1244.
44. Kenet G, Nowak-Göttl U. Venous thromboembolism in neonates and children. *Best Pract. Res. Clin. Haematol.* 2012;25:333-344.
45. Blum L, Gallas S, Cottier JP, Sonier Vinikoff CB, Lorette G, Herbreteau D. [Percutaneous sclerotherapy for the treatment of soft-tissue venous malformations: a retrospective study of 68 patients]. *J. Radiol.* 2004;85:107-116.
46. Boon L-M, Vanwijck R. [Medical and surgical treatment of venous malformations]. *Ann. Chir. Plast. Esthétique.* 2006;51:403-411.
47. Piquet P, Doubine S. Utilisation des héparines de bas poids moléculaire et des antivitamines K en pédiatrie. *Sang Thromb. Vaiss.* 2002;14:99-106.
48. Nowak-Göttl U, Bidlingmaier C, Krümpel A, Göttl L, Kenet G. Pharmacokinetics, efficacy, and safety of LMWHs in venous thrombosis and stroke in neonates, infants and children. *Br. J. Pharmacol.* 2008;153:1120-1127.
49. Monagle P, Chan AKC, Goldenberg NA, Ichord RN, Journeycake JM, Nowak-Göttl U, et al. Antithrombotic therapy in neonates and children: Antithrombotic Therapy and Prevention of Thrombosis, 9th ed: American College of Chest Physicians Evidence-Based Clinical Practice Guidelines. *Chest.* 2012;141:e737S-801S.
50. Andrew M, Michelson AD, Bovill E, Leaker M, Massicotte MP. Guidelines for antithrombotic therapy in pediatric patients. *J. Pediatr.* 1998;132:575-588.

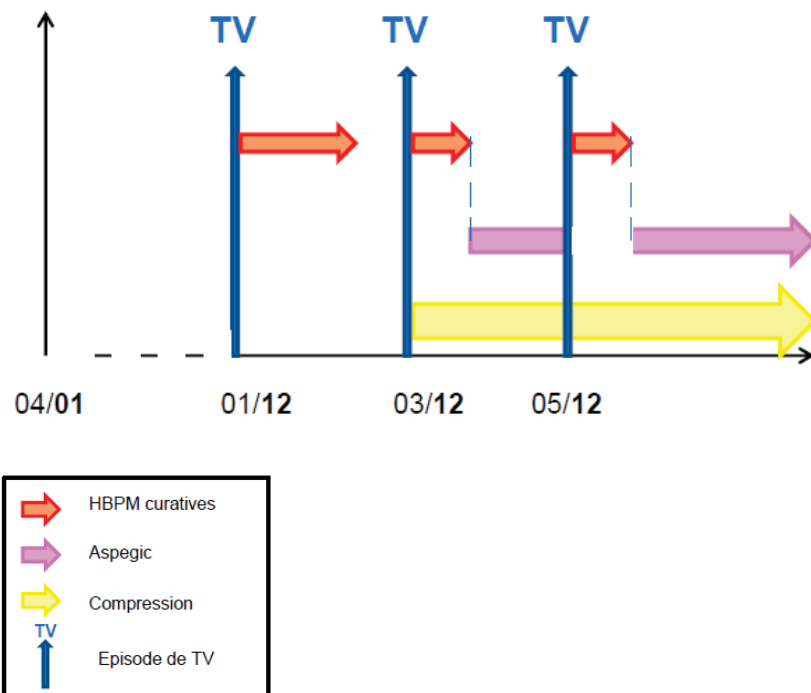
51. Monagle P, Michelson AD, Bovill E, Andrew M. Antithrombotic Therapy in Children. *Chest*. 2001;119:344S-370S.
52. Bonduel MM. Oral anticoagulation therapy in children. *Thromb. Res*. 2006;118:85-94.
53. Burrows PE, Mason KP. Percutaneous treatment of low flow vascular malformations. *J. Vasc. Interv. Radiol. JVIR*. 2004;15:431-445.
54. Lee BB, Kim DI, Huh S, Kim HH, Choo IW, Byun HS, et al. New experiences with absolute ethanol sclerotherapy in the management of a complex form of congenital venous malformation. *J. Vasc. Surg*. 2001;33:764-772.
55. Khandpur S, Sharma VK. Utility of Intralesional Sclerotherapy with 3% Sodium Tetradecyl Sulphate in Cutaneous Vascular Malformations. *Dermatol. Surg*. 2010;36:340-346.
56. O'Donovan JC, Donaldson JS, Morello FP, Pensler JM, Vogelzang RL, Bauer B. Symptomatic hemangiomas and venous malformations in infants, children, and young adults: treatment with percutaneous injection of sodium tetradecyl sulfate. *AJR Am J Roentgenol* 1997;169:723-9.
57. Tan KT, Kirby J, Rajan DK, Hayeems E, Beecroft JR, Simons ME. Percutaneous sodium tetradecyl sulfate sclerotherapy for peripheral venous vascular malformations: a single-center experience. *J. Vasc. Interv. Radiol. JVIR*. 2007;18:343-351.
58. Cabrera J, Cabrera J Jr, Garcia-Olmedo MA, Redondo P. Treatment of venous malformations with sclerosant in microfoam form. *Arch. Dermatol*. 2003;139:1409-1416.
59. Hoque S, Das BK. Treatment of venous malformations with ethanolamine oleate: a descriptive study of 83 cases. *Pediatr. Surg. Int*. 2011;27:527-531.
60. Brevière GM, Bonnevalle M, Pruvo JP, Besson R, Marache P, Herbaux P, et al. Use of Ethibloc in the treatment of cystic and venous angiomas in children. 19 cases. *Eur. J. Pediatr. Surg. Off. J. Austrian Assoc. Pediatr. Surg. Al Z. Für Kinderchir*. 1993;3:166-170.
61. Dubois JM, Sebag GH, De Prost Y, Teillac D, Chretien B, Brunelle FO. Soft-tissue venous malformations in children: percutaneous sclerotherapy with Ethibloc. *Radiology*. 1991;180:195-198.
62. Lee K-B, Kim D-I, Oh S-K, Do Y-S, Kim K-H, Kim Y-W. Incidence of soft tissue injury and neuropathy after embolo/sclerotherapy for congenital vascular malformation. *J. Vasc. Surg*. 2008;48:1286-1291.

63. Dompmartin A, Blaizot X, Théron J, Hammer F, Chene Y, Labbé D, et al. Radio-opaque ethylcellulose-ethanol is a safe and efficient sclerosing agent for venous malformations. *Eur. Radiol.* 2011;21:2647-2656.
64. Sannier K, Dompmartin A, Théron J, Labbé D, Barrellier MT, Leroyer R, et al. A new sclerosing agent in the treatment of venous malformations. Study on 23 cases. *Interv. Neuroradiol. J. Peritherapeutic Neuroradiol. Surg. Proced. Relat. Neurosci.* 2004;10:113-127.
65. Schumacher M, Dupuy P, Bartoli J-M, Ernemann U, Herbreteau D, Ghienne C, et al. Treatment of venous malformations: first experience with a new sclerosing agent--a multicenter study. *Eur. J. Radiol.* 2011;80:e366-372.
66. Van der Linden E, Pattynama PMT, Heeres BC, de Jong SC, Hop WCJ, Kroft LJM. Long-term patient satisfaction after percutaneous treatment of peripheral vascular malformations. *Radiology.* 2009;251:926-932.
67. Mason KP, Neufeld EJ, Karian VE, Zurakowski D, Koka BV, Burrows PE. Coagulation abnormalities in pediatric and adult patients after sclerotherapy or embolization of vascular anomalies. *AJR Am. J. Roentgenol.* 2001;177:1359-1363.
68. Roh Y-N, Do YS, Park KB, Park HS, Kim Y-W, Lee B-B, et al. The results of surgical treatment for patients with venous malformations. *Ann. Vasc. Surg.* 2012;26:665-673.
69. Hill RA, Pho RW, Kumar VP. Resection of vascular malformations. *J. Hand Surg. Edinb. Scotl.* 1993;18:17-21.
70. Upton J, Coombs CJ, Mulliken JB, Burrows PE, Pap S. Vascular malformations of the upper limb: a review of 270 patients. *J. Hand Surg.* 1999;24:1019-1035.
71. Philipp C, Berlien HP, Waldschmidt J. Lasers in pediatric surgery: a review. *J. Clin. Laser Med. Surg.* 1991;9:189-194.
72. Zheng JW, Mai HM, Zhang L, Wang YA, Fan XD, Su LX, et al. Guidelines for the treatment of head and neck venous malformations. *Int. J. Clin. Exp. Med.* 2013;6:377-389.
73. Brandjes DP, Büller HR, Heijboer H, Huisman MV, de Rijk M, Jagt H, et al. Randomised trial of effect of compression stockings in patients with symptomatic proximal-vein thrombosis. *Lancet.* 1997;349:759-762.
74. Decousus H, Prandoni P, Mismetti P, Bauersachs RM, Boda Z, Brenner B, et al. Fondaparinux for the treatment of superficial-vein thrombosis in the legs. *N. Engl. J. Med.* 2010;363:1222-1232.

75. Young G, Yee DL, O'Brien SH, Khanna R, Barbour A, Nugent DJ. FondaKIDS: a prospective pharmacokinetic and safety study of fondaparinux in children between 1 and 18 years of age. *Pediatr. Blood Cancer*. 2011;57:1049-1054.
76. Agence française de sécurité sanitaire des produits de santé. Prévention et traitement de la maladie thrombo-embolique veineuse en médecine. Décembre 2009.
77. Gulsen F, Cantasdemir M, Solak S, Gulsen G, Ozluk E, Numan F. Percutaneous sclerotherapy of peripheral venous malformations in pediatric patients. *Pediatr. Surg. Int*. 2011;27:1283-1287.
78. Van der Linden E, Otoide-Vree M, Pattynama PMT. Percutaneous treatment of peripheral vascular malformations in children: long-term clinical outcome. *Cardiovasc. Intervent. Radiol*. 2012;35:316-324.
79. Wimmershoff MB, Landthaler M, Hohenleutner U. Percutaneous and combined percutaneous and intralesional Nd:YAG-laser therapy for vascular malformations. *Acta Derm. Venereol*. 1999;79:71-73.
80. Young G. New anticoagulants in children: a review of recent studies and a look to the future. *Thromb. Res*. 2011;127:70-74.
81. Norrby K. Low-molecular-weight heparins and angiogenesis. *APMIS Acta Pathol. Microbiol. Immunol. Scand*. 2006;114:79-102.
82. Redondo P. The hidden face of venous malformations: A multidisciplinary therapeutic approach. *Arch. Dermatol*. 2008;144:922-926.
83. Gokani VJ, Kangesu L, Harper J, Sebire NJ. Venous malformation associated nerve profiles and pain: an immunohistochemical study. *J. Plast. Reconstr. Aesthetic Surg. JPRAS*. 2011;64:439-444.

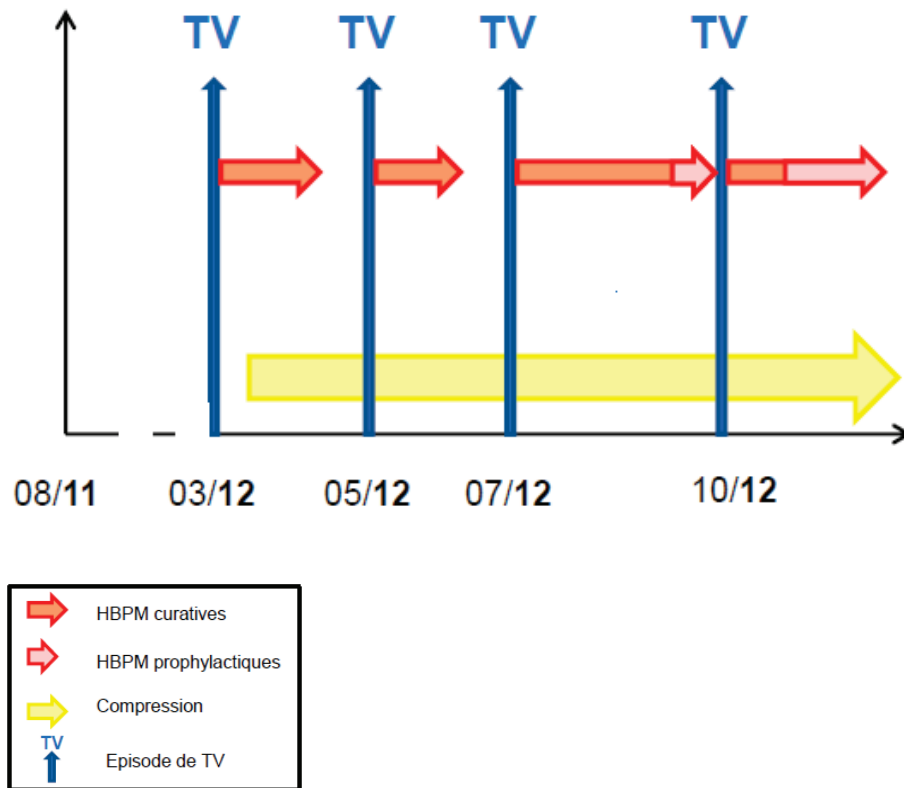
VIII. Annexes

* Cas n°1



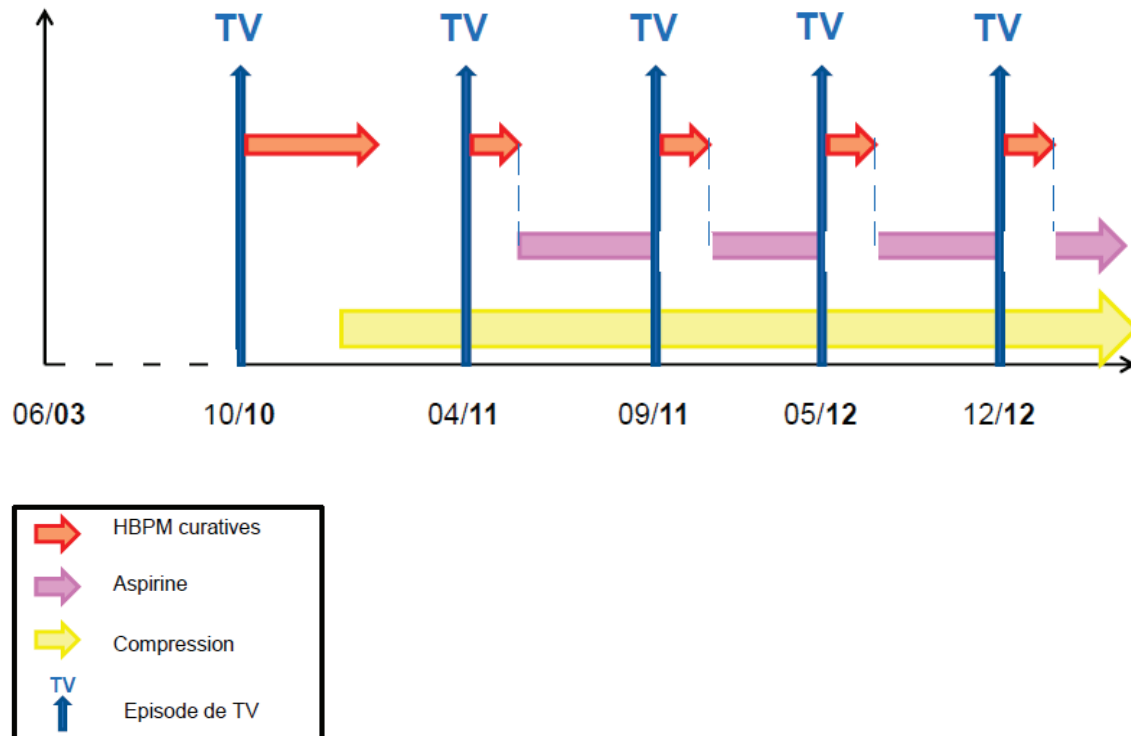
Le premier enfant présentait à l'âge de 10 ans une exacerbation de douleurs scapulaires gauches avec impotence fonctionnelle, révélant une MV de l'épaule gauche. Cette MV thrombosée envahissait les muscles (en particulier les muscles infra-épineux, supra-épineux et deltoïde), infiltrait l'os de la scapula mais épargnait l'articulation gléno-humérale. Compte tenu d'une récurrence de TV à l'arrêt du traitement par Lovenox® curatif malgré le port d'un gilet de contention, ce traitement a été relayé par de l'aspirine (37,5 mg/j). Ceci a permis de réduire les douleurs chroniques, mais n'a pas cependant empêché la survenue d'une seconde récurrence de TV.

* Cas n°2



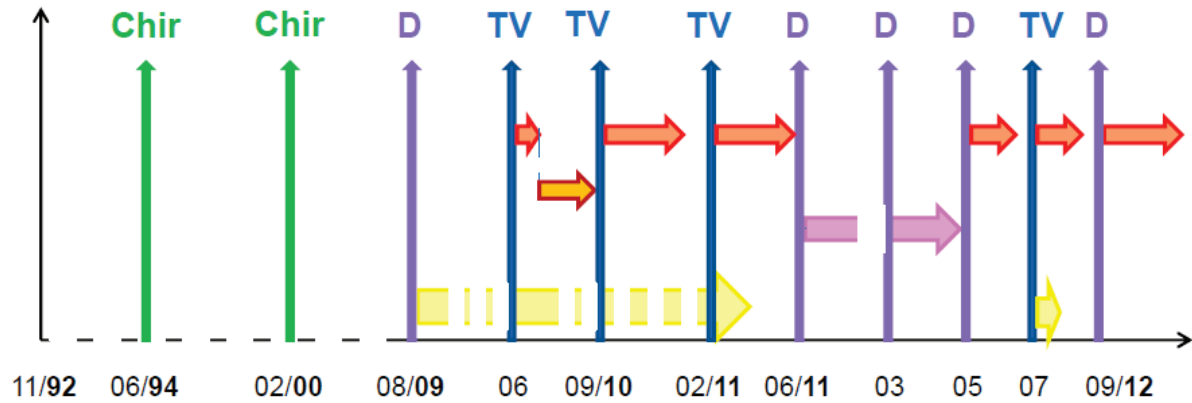
La deuxième enfant était une petite fille qui présentait une MV touchant tout le membre inférieur gauche, de la cheville jusqu'à la fesse, avec une atteinte articulaire du genou et une atteinte médullaire intra-canalair L2-L3. Elle a présenté dès l'âge de 7 mois des TV itératives pour lesquelles un traitement par HBPM curatives (Lovenox® 2 injections de 0,1 ml / jour) a été introduit en association avec le port d'un vêtement compressif adapté. Un traitement par HBPM prophylactiques (Lovenox® 1 injection par jour) était poursuivi en continu du fait de récurrence de TV à l'arrêt des HBPM. Des injections biquotidiennes étaient reprises pendant une quinzaine de jours en cas d'épisodes douloureux avec D-Dimères élevés. L'aspirine n'a pas été proposée compte tenu de l'atteinte médullaire de la MV.

* Cas n°3



Le troisième enfant avait une MV métamérique de la fesse jusqu'au genou droit, sans atteinte articulaire. Il a présenté des TV récidivantes à partir de 7 ans, malgré la mise sous aspirine 100mg/j et le port de contention veineuse adaptée. Ces épisodes de TV étaient traités par 15 jours de Lovenox® curatif, permettant une diminution des douleurs en moins de 48h et une normalisation des D-Dimères en moins de 15 jours.

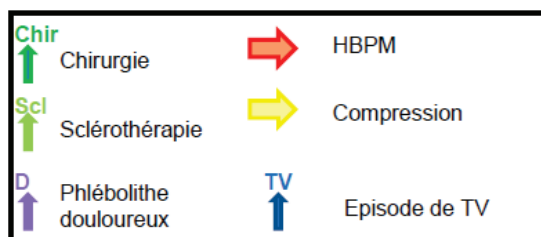
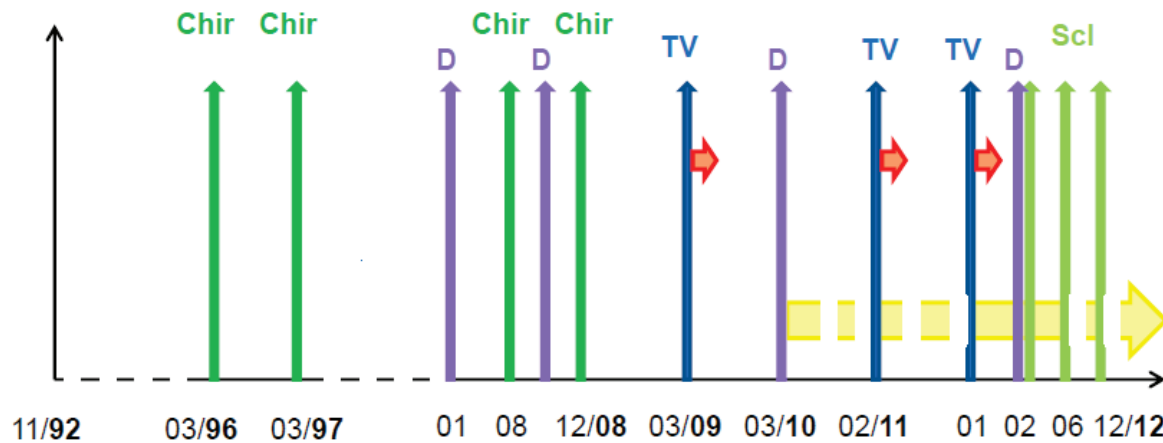
* Cas n°4



Chir	↑	Chirurgie	→	HBPM curatives
TV	↑	Episode de TV	→	Aspirine
D	↑	Phlébolithe douloureuse	→	Compression
			→	AVK

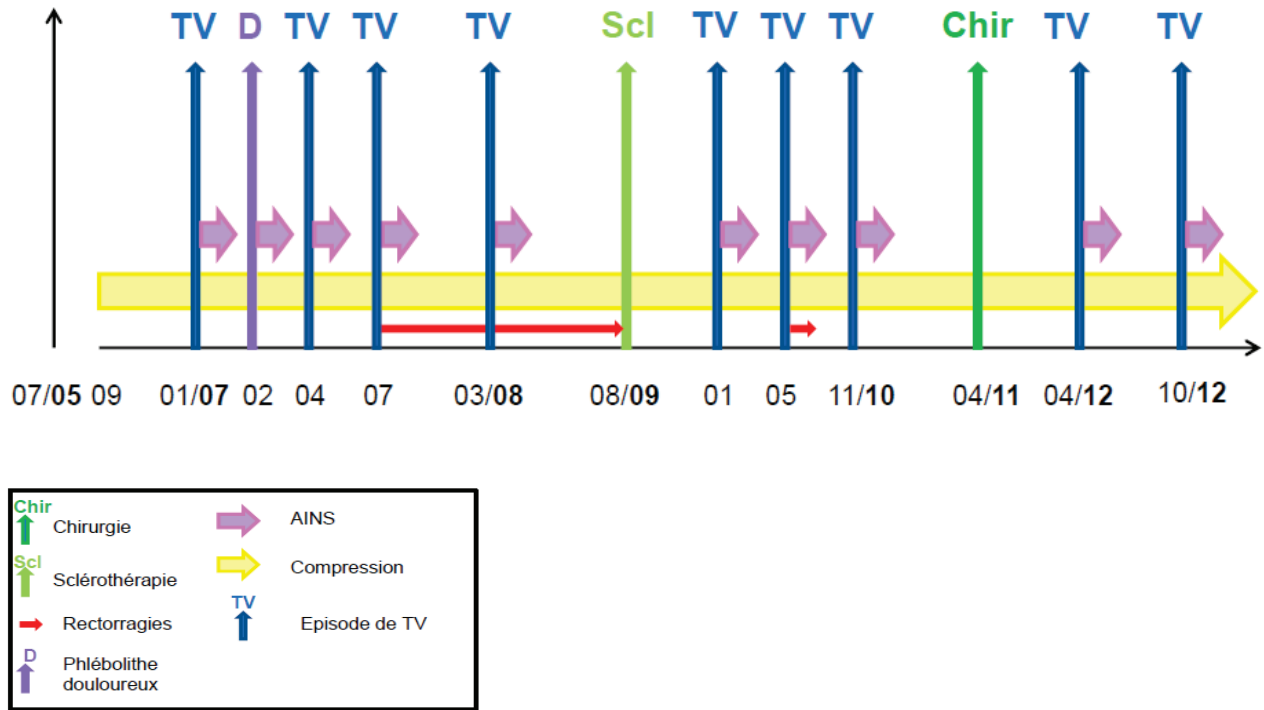
La quatrième patiente était une adolescente qui avait déjà été opérée de sa MV du MI droit à l'âge de 2 et 8 ans. A la puberté, elle a présenté soit d'authentiques épisodes de TV, soit des exacerbations de douleurs secondaires aux phlébolithes (D-Dimères < 500 ng/ml) conduisant à une boiterie et une impotence fonctionnelle du MID. Le port d'une contention était difficilement toléré par la patiente. Un traitement de fond par AVK avait été essayé mais arrêté devant la survenue de TV, dans un contexte de déséquilibre de l'INR. Un traitement par aspirine 500mg/j avait permis une amélioration des douleurs chroniques mais n'avait pas permis de prévenir la survenue de nouvelles TV. Un traitement prolongé par Innohep® a finalement été proposé.

* Cas n°5



Le cinquième patient présentait une MV sous cutanée pure de la face postéro-interne de la cuisse droite. A l'âge de 4 ans, il avait bénéficié d'une exérèse chirurgicale en 2 temps, qui s'était compliquée d'une infection et d'un lymphoedème du MIG. A la puberté, il avait à nouveau bénéficié de 2 interventions chirurgicales afin de retirer des phlébolithes douloureux. Ce traitement n'a pas empêché la survenue de TV itératives à partir de 17 ans. Celles-ci étaient traitées par Lovenox® curatif pendant une dizaine de jours. La contention n'était portée qu'occasionnellement, en cas de douleurs ou de longs trajets, car le port de collants le gênait socialement et le port de cuissarde le gênait à la marche. Des séances de sclérothérapie étaient entreprises afin de réduire la fréquence des épisodes douloureux à l'âge de 20 ans.

* Cas n°6



Le sixième enfant présentait une MV étendue de tout le MI gauche, avec une atteinte génito-pelvienne. Malgré le port de compression précoce, il a présenté des épisodes de TV récidivantes au niveau pubien et du creux poplité. A 2 ans, il a également présenté des épisodes de rectorragies en jet sur prolapsus, secondaire à sa MV, sans contexte de CIVD. Dans ce contexte, un traitement par AINS au coup par coup lors d'épisodes aigus a été préféré aux HBPM ou à l'aspirine. Une sclérothérapie a permis de diminuer la fréquence des épisodes de rectorragies. Une masse scrotale angiomateuse douloureuse entrainant un lymphocèle récidivant a été retirée chirurgicalement et a permis de réduire les épisodes de TVS dans cette zone.

RESUME

Introduction : Les malformations veineuses (MV) sont des anomalies vasculaires congénitales qui évoluent lentement avec la croissance et dont la prise en charge chez les enfants est peu rapportée.

Objectif : Evaluer les caractéristiques et la prise en charge d'enfants porteurs de MV.

Méthode : Etude rétrospective ayant inclus les enfants porteurs de MV, suivis à la consultation pluridisciplinaire angiome au CHU de Rouen entre 2000 et 2012.

Résultats : 45 enfants (23 filles et 22 garçons) ont été inclus. L'âge médian était de 7 ans et le suivi médian de 4,5 ans. Les MV étaient localisées au visage (35,5%), aux MI (35,5%), aux MS (22%) et au tronc (7%) : 11 MV étaient de grande taille et 16 avaient une atteinte musculaire. La MV était découverte tardivement chez 22 enfants. La MV était symptomatique chez 41 enfants (91%), dont 11 étaient déjà « en échec » de traitement par sclérothérapie et/ou chirurgie. Les principaux symptômes étaient : augmentation de volume (32 cas), gêne fonctionnelle (23 cas), douleurs (31 cas), déformation (17 cas), saignements (5 cas), thromboses (9 cas) et gêne sociale (21 cas). Les douleurs étaient plus fréquemment retrouvées en cas de taille importante ($p=0,009$), d'atteinte musculaire ($p=0,001$), de déformation ($p=0,007$), de phlébolithes ($p=0,034$) et d'épisodes de TV ($p=0,04$). Les traitements proposés ont été : 1/ une compression élastique sur mesure chez 12 enfants, 2/ un traitement antalgique (palier I ou AINS) chez 17 enfants, 3/ des séquences d'HBPM en cas de TV, (hors AMM), chez 6 enfants, poursuivies en continu (2 cas) ou relayées par de l'aspirine (3 cas), 4/ une sclérothérapie chez 5 enfants, 5/ des actes chirurgicaux chez 6 enfants. Ces prises en charge ont permis une amélioration partielle chez 20/23 enfants traités, avec une récurrence des phénomènes douloureux pour 11 d'entre eux.

Conclusion : La prise en charge des MV chez l'enfant doit être adaptée au cas par cas, en fonction de la symptomatologie, de l'âge, de la localisation, de l'étendue de la MV et des thérapeutiques souvent hors AMM en pédiatrie. L'amélioration des symptômes n'est souvent que transitoire.

Mots clés : malformations vasculaires, malformations veineuses, enfants, traitements