



HAL
open science

Première molaire permanente immature : mise à jour des connaissances actuelles

Joana Bimboire

► **To cite this version:**

Joana Bimboire. Première molaire permanente immature : mise à jour des connaissances actuelles. Chirurgie. 2013. dumas-00920138

HAL Id: dumas-00920138

<https://dumas.ccsd.cnrs.fr/dumas-00920138v1>

Submitted on 17 Dec 2013

HAL is a multi-disciplinary open access archive for the deposit and dissemination of scientific research documents, whether they are published or not. The documents may come from teaching and research institutions in France or abroad, or from public or private research centers.

L'archive ouverte pluridisciplinaire **HAL**, est destinée au dépôt et à la diffusion de documents scientifiques de niveau recherche, publiés ou non, émanant des établissements d'enseignement et de recherche français ou étrangers, des laboratoires publics ou privés.

Année 2013

Thèse N°64

Thèse pour l'obtention du

DIPLOME D'ETAT de DOCTEUR EN CHIRURGIE DENTAIRE

Présentée et soutenue publiquement par

Joana BIMBOIRE

Née le 4 janvier 1987 à Bayonne

Le 15 novembre 2013

**La première molaire permanente immature :
Mise à jour des connaissances actuelles**

Directeur de Thèse

Docteur Javotte NANCY

Jury

Professeur M.J. BOILEAU	Professeur des Universités	Président
Docteur J. NANCY	Maître de Conférences des Universités	Directeur
Docteur P. ROUAS	Maître de Conférences des Universités	Rapporteur
Docteur C. BOU	Maître de Conférences des Universités	Assesseur

UNIVERSITE BORDEAUX SEGALEN

Président	M. Manuel TUNON de LARA
Vice Présidents	
<i>Conseil scientifique</i>	M. Pierre DOMINGUES DOS SANTOS
<i>Conseil des études et de la vie universitaire</i>	M. Nicole RASCLE
<i>Conseil d'administration</i>	M. Antoine de DARUVAR
<i>Relations Extérieures</i>	M. Vincent DOUSSET

UNITE DE FORMATION ET DE RECHERCHE D'ODONTOLOGIE

Directeur	M. Jean-François PELI	58-01
Directeur Adjoint – Chargé de la Formation initiale	M. Yves DELBOS	56-01
Directeur Adjoint – Chargé de la Recherche	M. Jean-Christophe FRICAÏN	57-02
Directeur Adjoint - Chargé des Relations Internationales	M. Jean-François LASSERRE	58-02
Coordonateur A.E.A.	M. Jean Marie MARTEAU	57-02

ENSEIGNANTS DE L'UFR

PROFESSEURS DES UNIVERSITES

Mme Caroline	BERTRAND	Prothèse dentaire	58-02
Mlle Marie-José	BOILEAU	Orthopédie dento-faciale	56-02
M. Jean	DAVID	Prothèse dentaire	58-02
Mme Véronique	DUPUIS	Prothèse dentaire	58-02
M. J-Christophe	FRICAÏN	Chirurgie buccale – Pathologie et thérapeutique	57-02

MAITRES DE CONFERENCES DES UNIVERSITES

Mme Cécile	BADET	Sciences biologiques	57-03
M. Etienne	BARDINET	Orthopédie dento-faciale	56-02
M. Michel	BARTALA	Prothèse dentaire	58-02
M. Cédric	BAZERT	Orthopédie dento-faciale	56-02
M. Jean-Pierre	BLANCHARD	Prothèse dentaire	58-02
M. Christophe	BOU	Prévention épidémiologie – Economie de la santé – Odontologie légale	56-03
Mlle Sylvie	BRUNET	Chirurgie buccale – Pathologie et thérapeutique	57-02
M. Sylvain	CATROS	Chirurgie buccale – Pathologie et thérapeutique	57-02
M. Stéphane	CHAPENOIRE	Sciences anatomiques et physiologiques	58-03
M. Jacques	COLAT PARROS	Sciences anatomiques et physiologiques	58-03
M. Reynald	DA COSTA NOBLE	Parodontologie	57-01
M. François	DARQUE	Orthopédie dento-faciale	56-02
M. François	DE BRONDEAU	Orthopédie dento-faciale	56-02
M. Yves	DELBOS	Odontologie pédiatrique	56-01
M. Raphael	DEVILLARD	Odontologie conservatrice- Endodontie	58-01
M. Emmanuel	D'INCAU	Prothèse dentaire	58-02
M. Bruno	ELLA NGUEMA	Sciences anatomiques et physiologiques	58-03
M. Dominique	GILLET	Odontologie conservatrice – Endodontie	58-01
M. Jean-François	LASSERRE	Prothèse dentaire	58-02
M. Yves	LAUVERJAT	Parodontologie	57-01

Mme Odile	LAVIOLE	Prothèse dentaire	58-02
M. Jean-Marie	MARTEAU	Chirurgie buccale – Pathologie et thérapeutique	57-02
M. Jean-Louis	MIQUEL	Prévention épidémiologie – Economie de la santé – Odontologie légale	56-03
Mme Javotte	NANCY	Odontologie pédiatrique	56-01
Mme Dominique	ORIEZ	Odontologie conservatrice – Endodontie	58-01
M. Jean-François	PELI	Odontologie conservatrice – Endodontie	58-01
M. Philippe	POISSON	Prévention épidémiologie – Economie de la santé – Odontologie légale	56-03
M. Patrick	ROUAS	Odontologie pédiatrique	56-01
Mlle Maud	SAMPEUR	Orthopédie dento-faciale	56-02
M. Cyril	SEDARAT	Parodontologie	57-01
Mlle Noélie	THEBAUD	Sciences biologiques	57-03
M. Eric	VACHEY	Odontologie conservatrice – Endodontie	58-01

ASSISTANTS

M. Terence	BARSBY	Odontologie conservatrice – Endodontie	58-01
Mme Aurélie	BARSBY-EL-KHODER	Prothèse dentaire	58-02
Mme Mélanie	BOES-HULLMAN	Orthopédie dento-faciale	56-02
M. Julien	BROTHIER	Prothèse dentaire	58-02
Melle Caroline	CHANE-FANE	Orthopédie dento-faciale	56-02
M. Mathieu	CLINKEMAILLIE	Prothèse dentaire	58-02
M. Mathieu	CONTREPOIS	Prothèse dentaire	58-02
M. J-Christophe	COUTANT	Sciences anatomiques et physiologiques	58-03
M. Guillaume	CRESTE	Prothèse dentaire	58-02
Mme Hélène	DENOST	Prévention épidémiologie – Economie de la santé – Odontologie légale	56-03
Mlle Aurélie	DUARTE	Odontologie conservatrice – Endodontie	58-01
M. Guillaume	FENOUL	Odontologie conservatrice – Endodontie	58-01
Mlle Geraldine	FERRERO-MOURGUES	Orthopédie dento-faciale	56-02
M. Nicolas	GLOCK	Sciences anatomiques et physiologiques	58-03
Melle Sandrine	GROS	Orthopédie dento-faciale	56-02
Melle Amandine	LAVAUD	Odontologie pédiatrique	56-01
Mme Karine	LEVET	Prévention épidémiologie – Economie de la santé – Odontologie légale	56-03
Melle Maria-Gabriela	MARC	Odontologie conservatrice – Endodontie	58-01
M. Matthieu	MEYER	Chirurgie buccale – Pathologie et thérapeutique	57-02
Melle Darrène	NGUYEN	Sciences biologiques	57-03
Melle Virginie	PANNEREC	Chirurgie buccale – Pathologie et thérapeutique	57-02
Melle Candice	PEYRAUD	Odontologie pédiatrique	56-01
M. Jean-Philippe	PIA	Prothèse dentaire	58-02
M. Mathieu	PITZ	Parodontologie	57-01
M. Cyril	VIDAL	Odontologie conservatrice – Endodontie	58-01
M. François	VIGOUROUX	Parodontologie	57-01



*Your complimentary
use period has ended.
Thank you for using
PDF Complete.*

[Click Here to upgrade to
Unlimited Pages and Expanded Features](#)

REMERCIEMENTS



A ma Présidente du jury,

Mademoiselle le Professeur Marie-Josée BOILEAU,

Sous-section Orthodontie-Dento-Faciale (56-02)

Professeur des Universités,
Praticien Hospitalier,
Docteur en Chirurgie Dentaire,
Docteur d'Etat en Odontologie,
Docteur en Sciences Odontologiques,
C.E.S. d'Orthopédie Dento-Faciale,
C.E.S. d'Anthropologie,
C.E.S. d'Informatique médicale et générale,
D.E.R.S.O. Diplôme d'Etudes et de recherche en Odontologie,
Responsable de la sous-section d'ODF,
Responsable de l'enseignement du CECSMO et du DUO,
Responsable de l'unité médicale de Pellegrin et du Département d'Odontologie et de Santé-Buccale.

*Pour l'honneur que vous me faites en acceptant la présidence de ce jury,
pour la richesse de votre enseignement et pour votre gentillesse,*

Veillez trouver ici l'expression de mes sincères remerciements et de mon profond respect.



A ma Directrice de thèse,

Madame le Docteur Javotte NANCY

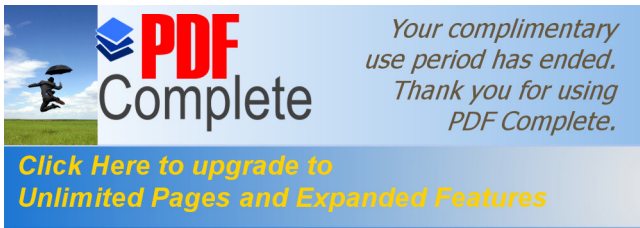Sous-section Odontologie Pédiatrique (56-01)

Maître de conférences des Universités,
Praticien Hospitalier,
Docteur en Chirurgie Dentaire,
Docteur de l'Université Bordeaux 2 - Mention Sciences Biologiques et Médicales -
Option Sciences Odontologiques.

*Je vous remercie d'avoir accepté de diriger ce travail que j'ai eu plaisir à rédiger.
Vous avez fait preuve d'une grande patience et j'espère que le résultat saura vous satisfaire.*

*Je vous suis reconnaissante pour tout le soutien, la grande disponibilité
et l'aide précieuse que vous m'avez apportés.*

Veillez trouver ici le témoignage de mon estime et de ma gratitude.



A mon Rapporteur de thèse,

Monsieur le Docteur Patrick ROUAS,

Sous-section Odontologie Pédiatrique (56-01)

Maître de conférences des Universités,
Praticien Hospitalier,
Docteur en Chirurgie Dentaire,
Docteur en Sciences Anthropologiques,
C.E.S. de Biologie Buccale,
C.E.S. d'Odontologie conservatrice,
Master en Anthropologie biologique,
Référant universitaire en Radioprotection,
Chercheur permanent à temps partiel (LAPP, PACEA, UMR 5199).

*Pour l'honneur que vous me faites en acceptant d'être le rapporteur de ce travail,
pour vos conseils et votre disponibilité,*

Veillez trouver ici l'assurance de mon estime et le témoignage de ma gratitude.



A mon Juge,

Monsieur le Docteur Christophe BOU,

Sous-section Santé Publique (56-03)

Maître de conférences des Universités,
Praticien Hospitalier,
Docteur en Chirurgie Dentaire,
Docteur en Sciences Odontologiques,
C.E.S. Prothèse maxillo-faciale,
D.U. Economie de la santé et organisation professionnelle en Odontologie,
D.U. Odontologie légale et Expertise,
Doctorat de l'Université Toulouse III,
D.E.A. Anthropologie physique Bordeaux I,
Membre FRE 2960/ Laboratoire anthropologie Toulouse III,
Responsable de la sous-section Santé Publique,
Expert judiciaire en identification odontologique auprès de la Cour d'appel de
Bordeaux.

*Vous me faites l'honneur de juger ce travail et je vous en remercie.
Pour la qualité de votre enseignement, votre bonne humeur et votre sympathie,*

Veillez recevoir l'expression de ma profonde considération.

A mes parents, Aita, Ama, zuen konfiantza eta sustenguarentzat, baita nere suportatzeagatik, milesker handi bat « Chipie »-aren partez !

A mes frères et sœurs, Odei eta Antton, milesker zaiztenarentzat !

A Florian, milesker titi zure pazientzia, laguntza eta sustenguarentzat.

A ma tante et mon oncle, à Cloclo et Christian, merci pour m'avoir hébergée lorsque je me trouvais à la rue !

A Amélie, merci pour tes bonnes soupes et nos soirées TV devant les films à l'eau de rose... !

Bref, merci à ma famille que j'aime !!

A mes amis,

... de chez moi,

Aize, badakit beti zuregain kondatzen ahalko dutala, zuk neregain kondatzen ahalko duzun bezala. Milesker zure laguntasun preziosarentzat !

Hegoa, ama ikastolatik lagunak gira, ta espero hala segituko dugula oraindik luzaz. Milesker zure laguntasun azkarrarentzat !

Beste lagunei, Jokin, Argitxu, Elix, Anaiz eta Lea, milesker pasatzen ditugun gualdi eta ateraldientzat.

... de la fac,

A KK, ma ptite kk, c'est tellement simple avec toi ! Merci pour tous ces bons moments qu'on a partagés, nos nuits (presque) blanches dans le stress comme en soirées. Merci pour ta bonne humeur et ta constante motivation !!

A Campy, ma binôme et acolyte, merci pour ta présence pendant toutes ces années, pour tes histoires à dormir debout, et ces bonnes soirées endiablées. J'espère que t'auras encore besoin de nous !

A Camille, merci ma poule pour ton optimisme et ta joie de vivre, nos moments ciné, peppone et chouille. J'espère qu'on se croisera souvent, ptit citron t'adore !

pour les apremis plage et piscine mais aussi pour les dans mon pays si plaisant, et tu seras la bienvenue !

A Duiz, pour ces années de covoiturage, pour tes imitations de profs légendaires et ta connerie en général, merci ! Tu nous auras bien fait rire... En espérant que nos chemins ne se séparent pas...

A Margounette, Romain, Stéphane, Marta, Thouv, Lulu, Laeti, Gé..., à ma promo en général, merci pour toutes ces années d'innocence et d'inconscience.

A Claudine, milesker pour la confiance que tu m'as accordée, pour ta pédagogie, ton amour et ta passion pour ce métier.

A mes colocs du 26, boulevard René Levesque Est, Manon, Martine, Jeff et Juanita, merci pour cette année (étudiante !) au Québec, nos fous rires, nos virées et nos soirées !

A Nico, zu gabe nere medikuntzako urtea ez nuen lortuko, milesker.

A tous ceux qui sont présents aujourd'hui pour me soutenir dans cette épreuve finale...

A mes facultés,

A l'Université Bordeaux Segalen et l'Université de Laval, merci pour ces années d'études inoubliables...



*Your complimentary
use period has ended.
Thank you for using
PDF Complete.*

[Click Here to upgrade to
Unlimited Pages and Expanded Features](#)

**La première molaire permanente immature :
Mise à jour des connaissances actuelles**

Introduction..... 16

**1- La physiopathologie de la première molaire permanente
immature (PMPI)..... 18**

1.1- La physiologie de la première molaire permanente immature18

 1.1.1- L’immaturité histologique.....18

 1.1.1.1- L’immaturité amélaire.....18

 1.1.1.2- L’immaturité dentinaire19

 1.1.1.3- L’immaturité pulporadiculaire20

 1.1.2- L’anatomie occlusale : les puits et fissures.....21

 1.1.2.1- L’histologie.....21

 1.1.2.2- L’anatomie morphologique21

 1.1.2.3- La taille22

 1.1.3- L’éruption22

 1.1.3.1- La localisation22

 1.1.3.2- La période et les conditions.....23

 1.1.3.3- La durée23

1.2- Les pathologies de la première molaire permanente immature23

 1.2.1- La maladie carieuse23

 1.2.1.1- Le mécanisme d'action24

 1.2.1.2- L’étiopathogénie.....24

 1.2.1.3- L’épidémiologie24

 1.2.1.4- Les formes cliniques25

 1.2.2- L’Hypominéralisation Molaires-Incisives (HMI ou MIH en anglais)26

 1.2.2.1- Les aspects cliniques et le diagnostic27

 1.2.2.2- L’étiologie29

 1.2.2.3- L’épidémiologie30

2.1- La prévention	31
2.1.1- Le risque carieux individuel (RCI)	31
2.1.2- La prévention primaire	33
2.1.2.1- L'hygiène bucco-dentaire	33
2.1.2.2- L'habitude alimentaire	33
2.1.2.3- La prévention fluorée	34
2.1.2.4- Le scellement des sillons	34
2.1.3- La prévention secondaire	34
2.1.3.1- Le diagnostic précoce des lésions	34
2.1.3.2- L'interception et la reminéralisation des lésions.....	37
2.1.4- Les programmes de prévention	38
2.2- Le fluor.....	39
2.2.1- Les modes et mécanismes d'action des fluorures	40
2.2.2- Les sources d'apport de fluorures disponibles en France	40
2.2.2.1- Les apports systémiques	41
2.2.2.2- Les apports topiques	41
2.3- Le scellement de sillons.....	42
2.3.1- La définition	42
2.3.2- Les effets du scellement de sillons	43
2.3.3- Le choix des matériaux disponibles.....	43
2.3.3.1- Sealant à base de résine (SR).....	44
2.3.3.2- Sealant à base de Ciment verre ionomère (SCVI) (42,44,50)	44
2.3.3.3- La comparaison entre les deux	45
2.3.4- Un protocole rigoureux.....	46
2.3.5- La notion de coût-efficacité	47

et plan de traitement en présence d'un

délabrement de la première molaire permanente immature 51

3.1- Approches thérapeutiques de la première molaire permanente immature	51
3.1.1- La thérapeutique en fonction de la classification ICDAS	52
3.1.2- La prise en charge spécifique à la HMI	54
3.1.2.1- Les difficultés cliniques.....	54
3.1.2.2- La prise en charge thérapeutique	55
3.2- Conséquences de la perte de la première molaire permanente immature	57
3.2.1- Au niveau intra-arcades	58
3.2.2- Au niveau inter-arcades.....	59
3.2.3- Au niveau parodontal	60
3.2.4- Au niveau des bases osseuses et des tissus mous	60
3.2.5- Au niveau des rapports occlusaux et des fonctions orales.....	60
3.3- Critères de décision pour extraction/temporisation/conservation	61
3.3.1- L'âge dentaire du patient.....	61
3.3.2- L'état de délabrement et le nombre de premières molaires atteintes	61
3.3.3- Le type d'occlusion et de croissance	62
3.3.4- La présence d'un encombrement ou de DDM.....	63
3.3.5- La présence et l'état des autres dents.....	64
3.3.6- Le profil psycho-social et motivation des parents/patient.....	64
3.4- Plan de traitement en fonction des situations cliniques	65
3.4.1- La dent est condamnée (extraction immédiate requise)	65
3.4.1.1- Les extractions équilibrées et compensées.....	66
3.4.1.1.1- Classe I sans encombrement (ou ≤ 3 mm) (alignement dentaire et	
surplomb acceptables)	66
3.4.1.1.2- Classe I avec encombrement (surplomb acceptable).....	66
3.4.1.1.3- Classe II.....	67
3.4.1.1.4- Classe III.....	67
3.4.1.2- La décision thérapeutique : maintenir ou fermer l'espace	68



PDF Complete

Your complimentary use period has ended. Thank you for using PDF Complete.

[Click Here to upgrade to Unlimited Pages and Expanded Features](#)

.....	69
à court terme	69
3.4.2.2- La dent est conservable à moyen ou long terme	70
Conclusion	73
Bibliographie.....	74

La première molaire permanente (PMP) du fait de ses caractéristiques anatomo-physiologiques et de son importance dans la dentition, a suscité de nombreux qualificatifs. Considérée comme la clé de l'occlusion par Edwards H. Angle au début du XX^{ème} siècle, sa position antéropostérieure est la base de la classification des malocclusions encore utilisée aujourd'hui. Son rôle primordial dans la croissance et le développement des arcades dentaires et dans les fonctions occlusales, fait d'elle la véritable pierre angulaire de l'arcade dentaire. En effet, en raison de son anatomie particulière tant au niveau coronaire que radiculaire, sa situation dans l'arcade et les relations subséquentes, elle contribue chez l'enfant à la croissance maxillo-mandibulaire dans les trois dimensions de l'espace, à la protection des articulations temporo-mandibulaires et à la stabilité de l'occlusion. La PMP est la véritable clé de voûte des arcades dentaires, garante de la santé bucco-dentaire et des fonctions orales.

Cependant, la PMP est la dent permanente la plus fréquemment et précocement extraite. En effet, son éruption lente et précoce dans un environnement souvent hostile, à un stade où l'hygiène est difficile et mal maîtrisée et où les structures qui la composent sont encore immatures et fragiles, la rend particulièrement vulnérable à la maladie carieuse. Cette cario-susceptibilité, augmentée lors d'anomalie de structure telle que l'hypominéralisation molaire-incisive, est donc directement liée au caractère immature de la PMP. Cette immaturité correspond à la période de minéralisation post-éruptive qui dure jusqu'à 4-5 ans après l'éruption.

Dans ce contexte particulier, l'identification des facteurs de risque carieux et la prévention primaire jouent un rôle important dans la protection de l'émail immature contre les attaques acides et dans l'accélération de sa maturation. De plus, de nouveaux outils diagnostiques contribuent à améliorer le pronostic des lésions initiales et à suivre leur reminéralisation.



PDF
Complete

*Your complimentary
use period has ended.
Thank you for using
PDF Complete.*

[Click Here to upgrade to
Unlimited Pages and Expanded Features](#)

inte carieuse de la première molaire permanente
toujours. Face à un délabrement important de cette

dent, le praticien se trouve confronté à des choix difficiles et importants pour le jeune patient : extraire, temporiser ou conserver.

C'est pourquoi, dans un premier temps, nous aborderons les caractéristiques anatomo-physiologiques et les pathologies de la PMPI. Puis, nous évoquerons les différentes stratégies préventives concernant la protection de la PMPI. Enfin, nous finirons par exposer les conséquences de la perte de cette dent et les différentes solutions thérapeutiques envisageables en denture mixte ou adulte jeune, à disposition des praticiens afin de prendre la meilleure décision en fonction du cas clinique.

Par convention, dans ce travail, nous parlerons de la PMPI mais au fil du texte pour plus de commodité le terme « PMP » apparaîtra, sachant que notre point de vue est en permanence sous-tendu par l'immaturité.

e la première molaire permanente immature (PMPI)

La PMP est encore de nos jours la dent la plus précocement et fréquemment extraite. Cet état de fait s'explique d'une part par la physiologie particulière de cette dent lorsqu'elle est immature et d'autre part par les pathologies qui la concernent spécifiquement.

1.1- La physiologie de la première molaire permanente immature

La physiologie de la PMPI tient un rôle prépondérant dans l'initiation et la progression de la maladie carieuse. En effet, l'immaturité de ses composants histologiques, son anatomie occlusale et son éruption sont autant de facteurs qui contribuent à la susceptibilité de la PMPI face à cette maladie.

1.1.1- L'immaturité histologique

La vulnérabilité de la première molaire permanente post-éruptive est due en grande partie à l'immaturité de ses composants histologiques. En effet, son émail poreux et ses tubuli dentinaires larges la rendent plus susceptible à la formation précoce et la progression rapide des lésions carieuses.

1.1.1.1- L'immaturité amélaire

Lorsque la dent fait éruption dans la cavité buccale, l'émail a bien atteint son degré final de minéralisation, soit 96 % du poids, mais n'a pas encore bénéficié de sa maturation post-éruptive. (1,2) En effet au cours des 2-3 ans qui suivent son éruption, la dent permanente immature doit subir des remaniements de subsurface qui correspondent à des cycles de déminéralisation-reminéralisation. En permanence, mais en fonction des concentrations locales et du pH environnant, des échanges d'ions phosphates, calcium et fluor se produisent à la jonction émail/biofilm. (1,2) En milieu acide, la déminéralisation survient lorsque le pH descend en dessous de 5,5 ; l'hydroxyapatite se dissout et les ions se libèrent. Lorsque le pH remonte au-dessus de 5,5, la perte minérale est compensée par la reminéralisation qui se traduit par l'obturation des pores à la surface de l'émail par une précipitation d'ions

salive et du biofilm. Ces phénomènes de sont à la base de la maturation post-éruptive de l'émail, sont également le fondement physico-chimique de l'apparition et la progression des lésions carieuses ou de leur stabilisation et réparation. (2)

Au contraire, même si l'immaturation de l'émail est préjudiciable sur le plan carieux, elle constitue un avantage dans la prévention primaire de la maladie. En effet, lorsque la maturation post-éruptive est accompagnée d'une fluoruration topique, les ions fluor peuvent se substituer aux radicaux hydroxyles des cristaux en cours de précipitation pour former des cristaux d'apatite fluorée, plus stables et plus difficiles à dissoudre. Ainsi, la résistance de l'émail à la déminéralisation est augmentée. (2)

Par ailleurs, lors de l'édification de l'émail, l'apposition d'émail en « pelure d'oignon » par les améloblastes forme des lignes de croissance appelées « les stries de Retzius ». A la surface amélaire, les extrémités de ces stries dépriment la surface et forment de fins sillons ou périlymaties, un important réseau poreux qui disparaît au fil du temps par érosion ou abrasion. (2)

Au cours de sa maturation, l'émail poreux en surface facilite l'adhésion de la plaque bactérienne et l'initiation du processus carieux. Cette période comprise entre l'éruption de la dent et la maturation définitive de l'émail est considérée comme cario-susceptible. (1,3)

1.1.1.2- L'immaturation dentinaire

La susceptibilité de la dentine immature est en grande partie liée à la dentinogénèse qui est continue mais différente tout au long de la vie. Ainsi, trois sortes de dentine sont formées et apposées à différentes périodes du développement : la dentine primaire (synthétisée par les odontoblastes au cours du développement dentaire et jusqu'à l'édification radiculaire), la dentine secondaire (à partir de la rhizogénèse complète et tout au long de la vie, dans des conditions physiologiques) et la dentine tertiaire (formée en réponse à une agression, il s'agit de dentine réactionnelle ou de réparation). (2)

La dent post-éruptive ne présente donc ni de dentine secondaire ni de bordure hyperminéralisée de dentine péricanaliculaire. Par conséquent, l'oblitération des canalicules

liculaire qui n'a pas encore eu lieu, le plafond pulpaire
s et les larges espaces péri-odontoblastiques envahis

par les fluides tissulaires rendent la dentine très perméable, ce qui se traduit cliniquement par une progression rapide de la lésion carieuse dans la dentine une fois que la jonction amélo-dentinaire est atteinte. (1–3)

Par ailleurs, le contraste entre la cavitation retardée de l'émail due à sa déminéralisation lente et la déminéralisation rapide de la dentine à partir de micropertuis donne lieu au phénomène de « caries cachées ». (2) La déminéralisation dentinaire se produit en direction de la pulpe et sous les cuspidés ce qui entraîne une destruction coronaire presque totale en trois ans, sans signe clinique. La table occlusale s'effondre dans un second temps lors de la mastication lorsque toute la dentine est détruite. (1) De plus, la reminéralisation de l'émail par voie interne par la libération des ions phosphates, calcium et fluor par la dentine déminéralisée sous la jonction amélo-dentinaire et la fluoruration par voie systémique et topique qui rend l'émail plus résistant participent à ce phénomène de « caries cachées ». (2)

1.1.1.3- L'immaturation pulporadiculaire

L'immaturation pulpaire est surtout caractérisée par une importante vascularisation et une innervation non mature qui se traduisent cliniquement par une absence de douleurs même en présence de lésions carieuses profondes. (1,3)

En effet, d'une part, l'innervation immature rend la dent moins sensible aux stimuli externes, d'autre part, lors de l'inflammation pulpaire, du fait de l'absence de constriction apicale, les voies nerveuses ne sont pas comprimées. (1,3)

Lorsque la dent apparaît sur l'arcade, seuls les deux tiers de la racine sont formés (stade 8 de Nolla) et l'édification radiculaire initiée à partir de la gaine de Hertwig sera complète environ 3-4 ans après l'éruption de la dent (stade 9 de Nolla). (2) Durant toute cette période, les thérapeutiques entreprises auront pour objectif de préserver l'intégrité cellulaire de la pulpe afin de permettre une rhizogenèse complète (l'apexogenèse). En cas de nécrose de la dent immature, les cellules odontoblastiques sont détruites, l'allongement et la fermeture radiculaire sont compromis. La fermeture de l'apex par un cal ostéocémentaire (l'apexification) sera alors préconisée. (1,2)

	Absence de la crypte
	Présence de la crypte
	Calcification initiale
Stade 3	Un tiers de la couronne est minéralisé
Stade 4	Deux tiers de la couronne sont minéralisés
Stade 5	La couronne est minéralisée
Stade 6	Début d'édification radiculaire
Stade 7	Un tiers de la racine est minéralisé
Stade 8	Deux tiers de la racine sont minéralisés La dent fait son éruption
Stade 9	la racine est édifée, apex non fermé
Stade 10	L'extrémité apicale de la racine est achevée, la jonction cémento-dentinaire est en place

Figure 1 : Stades de Nolla. (2)

1.1.2- L'anatomie occlusale : les puits et fissures

Les surfaces occlusales représentent seulement 12,5 % des surfaces dentaires totales. Pourtant, elles sont majoritairement touchées par la maladie carieuse. (4) En effet, près de 90 % des lésions carieuses concernent les puits et fissures des dents permanentes postérieures (5) et 100 % des caries occlusales débutent au fond d'un sillon anfractueux. (1)

La susceptibilité des sillons occlusaux repose sur plusieurs aspects.

1.1.2.1- L'histologie

Les puits et fissures sont issus, lors de leur minéralisation, de zones de jonction (et non de synthèse) de coalescence des prismes de l'émail. La présence de défauts fréquents de coalescence prismatiques entraîne parfois une exposition directe de la dentine au fond des fissures. (4,6,7)

1.1.2.2- L'anatomie morphologique

La surface occlusale se compose de dépressions anatomiques très vulnérables à la maladie carieuse. Sa morphologie complexe se caractérise par des sillons principaux et annexes qui constituent autant de points de rétention pour la plaque bactérienne. (3,8)

La profondeur et l'étroitesse de ces sillons occlusaux (10 à 20 µ) favorisent l'accumulation de débris alimentaires et de bactéries, dans une zone où, en comparaison aux surfaces lisses, non seulement l'émail ne reçoit ni le même taux de fluor exogène ni l'effet de chasse du flux

es plus fins de la brosse à dents et au pouvoir tampon niches idéales pour les bactéries considérées comme les plus cariogènes, à savoir les streptocoques mutans et lactobacilles, constituent donc des sites privilégiés pour le développement de la maladie carieuse. (6)

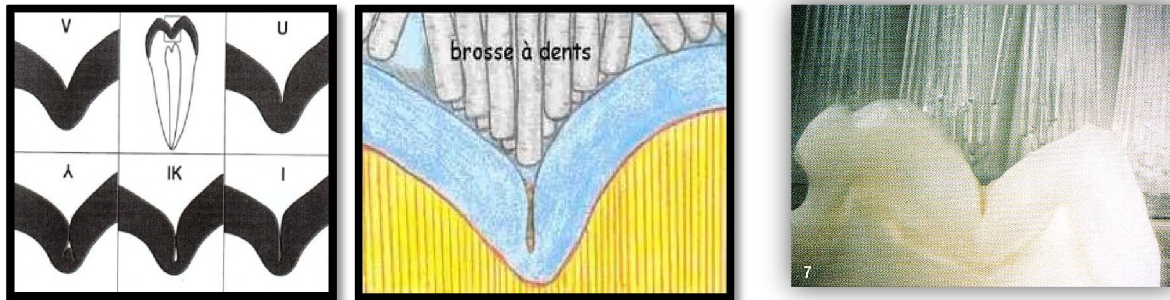


Figure 2 : Différentes formes de puits et fissures. Sources : figures 2.1 (6), 2.2¹, 2.3 (10)

1.1.2.3- La taille

La première molaire permanente est la dent la plus volumineuse de la cavité buccale et possède la surface occlusale la plus étendue de toutes les dents. (11) Plus la dent est large, plus l'accumulation de plaque est importante, plus elle est à risque. Par ailleurs, cette accumulation sera augmentée si la dent est inclinée ou en rotation car le brossage est plus compliqué. (7)

1.1.3- L'éruption

De par sa localisation, son contexte et sa durée, l'éruption de la PMPI représente une période clé, où la vulnérabilité de la dent face à la maladie carieuse est accrue. (12)

1.1.3.1- La localisation

La PMP émerge dans la cavité buccale en arrière des autres dents temporaires déjà présentes. Sa survenue passe trop souvent inaperçue aux yeux des parents qui ne sont malheureusement pas assez informés. De plus, les surfaces occlusales se trouvant sous le plan d'occlusion des molaires temporaires, le brossage est souvent déficient. Enfin, la gencive inflammatoire peut saigner et être sensible au brossage. (2) La dent immature est donc soumise à une accumulation de microorganismes pendant de longs mois, avant que la dent ne soit en occlusion fonctionnelle. (2,13)

¹ www.dr-soehne.de

L'éruption des PMP se situe généralement entre l'âge de 4 et 8 ans. (1) La dent évolue dans la majorité des cas à bas bruit, sans avoir été annoncée par la perte d'une dent temporaire, à un âge où l'enfant gère souvent seul son brossage, rarement efficace. (7)

1.1.3.3- La durée

La durée d'éruption comprise entre l'apparition des pointes cuspidiennes dans la cavité buccale et l'occlusion fonctionnelle est de 5 à 32 mois avec une moyenne de 15 mois. (2,7) Pendant ce laps de temps, la dent ne participe pas à la mastication et l'absence de contact avec l'antagoniste offre des conditions favorables à l'accumulation de la plaque bactérienne, majorant ainsi le risque carieux. (1,2,7)

1.2- Les pathologies de la première molaire permanente immature

Les deux pathologies qui affectent particulièrement la PMPI sont la maladie carieuse et l'Hypominéralisation des Molaires et Incisives.

1.2.1- La maladie carieuse

La maladie carieuse est une pathologie infectieuse multifactorielle qui résulte d'un déséquilibre dans les cycles de déminéralisation-reminéralisation qui se produisent en permanence à la surface de la dent, au profit de la déminéralisation. (14)

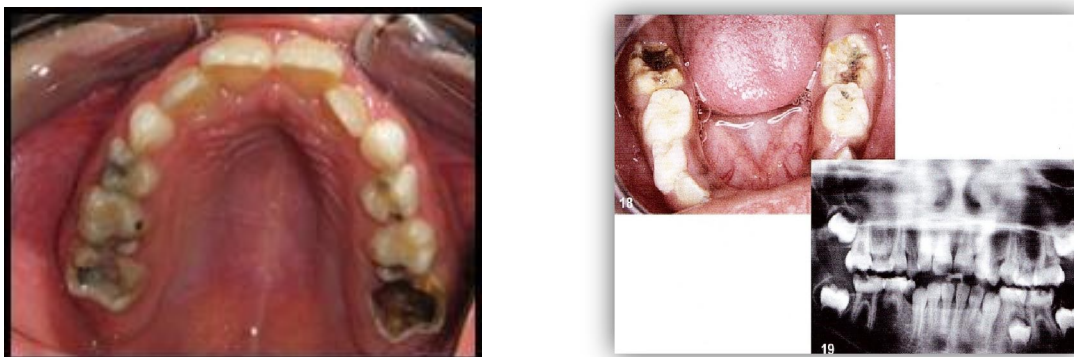

Figure 3 : Caries extensives de PMPI maxillaires et mandibulaires. Sources : figures 3.1², 3.2 (15)

² www.fmdrabort.ac.ma

Les bactéries pionnières adhèrent à la surface dentaire par l'intermédiaire des glycoprotéines constituant la pellicule acquise. Ces bactéries initialisent la formation de la plaque dentaire en produisant des polysaccharides extracellulaires et facilitent ainsi l'adhésion successive d'autres micro-organismes. Les bactéries cariogènes adhèrent à leur tour à la plaque dentaire et utilisent les hydrates de carbone provenant des sucres extrinsèques comme source nutritionnelle et énergétique. Le produit de dégradation, l'acide lactique, diminue le pH de la cavité buccale qui descend en dessous du seuil critique (5,5) de déminéralisation de l'émail. En l'absence de plaque, la maladie carieuse n'existe pas.

1.2.1.2- L'étiopathogénie

La maladie carieuse est une pathologie infectieuse dont le symptôme est constitué par une déminéralisation des tissus durs, conséquence de la fermentation acide des sucres par les bactéries. Cet événement ne se produit que lors d'un contact étroit et prolongé entre les bactéries et l'émail.

Son origine multifactorielle comprend essentiellement un facteur intrinsèque, le terrain ou l'hôte (qualité de l'émail et de la salive, l'hygiène), des facteurs extrinsèques tels que la présence obligatoire de bactéries cariogènes et la composition en sucres de l'alimentation (facteur aléatoire), sa consistance (molle et collante) et sa fréquence (grignotage, courbe de Stephan), enfin le temps, facteur indispensable pour l'adhésion des bactéries à l'émail et la mise en place de leurs activités métaboliques.

1.2.1.3- L'épidémiologie

La maladie carieuse est encore de nos jours la maladie chronique la plus commune des enfants. Elle n'est plus à l'état pandémique mais reste concentrée chez quelques enfants, sur certaines dents et constitue un problème majeur de santé publique. (16,17)

La prévalence de cette maladie a atteint son niveau maximal dans les années 1970 dans les pays industrialisés. Ainsi, en France l'indice CAOD à 12 ans atteignait 5,4 en 1974. Depuis ses valeurs se sont améliorées de 4,2 en 1987 à 1,23 en 2006. L'état de santé bucco-dentaire de la population générale s'améliore avec une plus grande proportion d'enfants indemnes (56 %

ndant, des inégalités subsistent, à 12 ans 20 % des
de 70 % des lésions. (13)

La première molaire est la dent la plus précocement, la plus lourdement et la plus fréquemment atteinte par la maladie. (13,18,19) En effet, l'indice CAO de cette dernière à 12 ans représente 70 % de celui de la bouche entière. En 2000, elle représentait plus d'un quart des dépenses bucco-dentaires remboursables pour l'ensemble des dents permanentes et ce souvent avant l'âge de 20 ans. En 2010, plus de la moitié des enfants de 12 ans présente au moins une lésion sur la face occlusale de la première molaire. (15)

1.2.1.4- Les formes cliniques

Deux formes cliniques concernent principalement la PMPI, la carie évolutive des sillons, puits et fissures et la lésion carieuse dite cachée ou surprise (hidden carie).

La première se localise comme son nom l'indique au niveau des puits et fissures de la surface occlusale des dents permanentes immatures. En effet, la carie débute au fond des anfractuosités en V, en I ou en forme de gouttes d'eau, inaccessible aux actions mécaniques et chimiques de l'hygiène buccale (cf. *Figure 2*). Le diagnostic de ces lésions débutantes invisibles aussi bien cliniquement que radiologiquement est délicat et fait appel aux nouvelles techniques d'aide au diagnostic fondées sur la fluorescence.

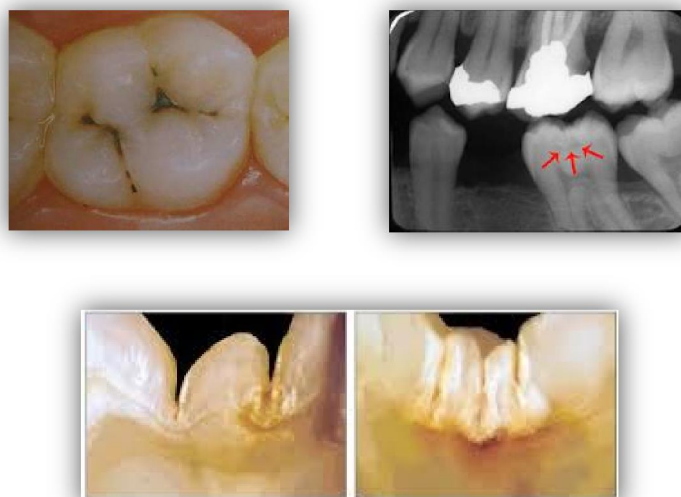

Figure 4 : Caries des puits et fissures. Sources : figures 4.1³, 4.2⁴, 4.3⁵

³ aosh.pagesperso-orange.fr

⁴ www.dentalcare.ca

⁵ www.ohdq.com

est extensif de la première. La localisation est la même
 également en profondeur en direction pulpaire et en
 largeur sous toute la surface de l'émail, avec une évolution rapide et à bas bruit de l'atteinte
 dentinaire. En effet les bactéries s'infiltrent dans l'émail jusqu'à la dentine où leur
 progression n'a plus de limite du fait d'une densité moins importante. Cliniquement, la
 surface amélaire apparaît intacte ou mini-perforée mais la lésion est visible
 radiologiquement (bite-wings).

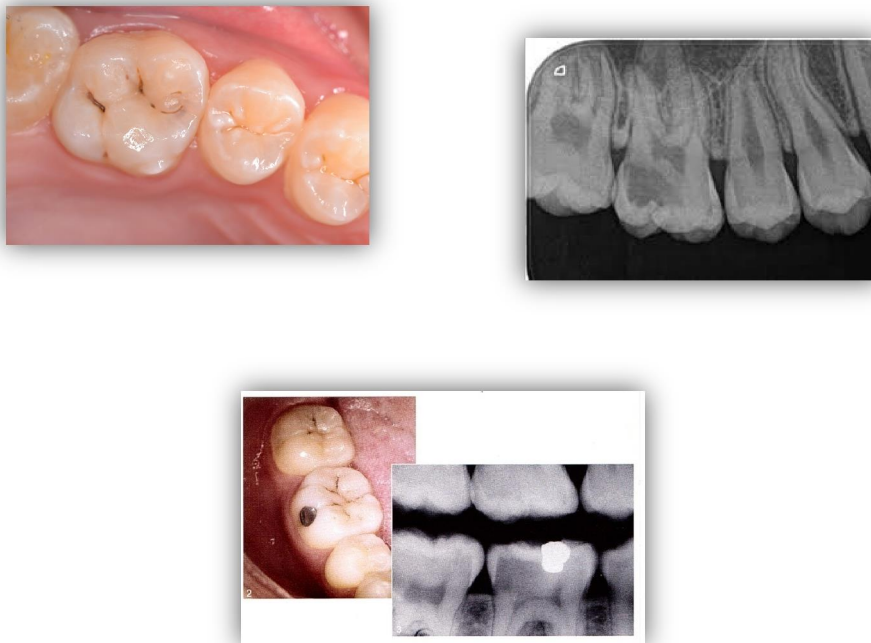


Figure 5 : Caries cachées. Sources : figures 5.1 et 5.2⁶, 5.3 (15)

1.2.2- L'Hypominéralisation Molaires-Incisives (HMI ou MIH en anglais)

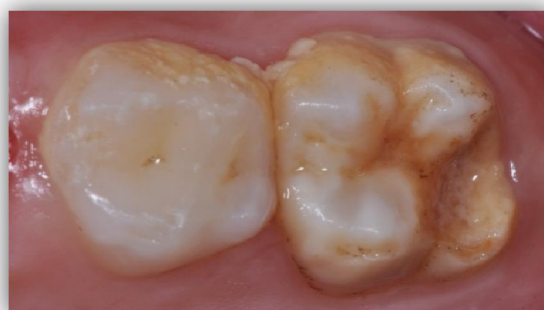

Figure 6 : PMPI atteinte de MIH. Source : Dr Patrick Rouas

⁶ www.sakyoyama-dc.net/blog/2013/03/hidden-caries-477494.html

définie comme l'anomalie de structure la plus
alitatif de l'émail, d'origine systémique, affectant une

ou plusieurs molaires permanentes, associées ou non à des hypominéralisations des incisives permanentes. (20–22)

Cette anomalie de structure particulière a été décrite pour la première fois dans les années 1970 en Suède. Depuis, de nombreux termes ont été employés dans la littérature pour nommer cette même anomalie, apportant ainsi une certaine confusion. (21) C'est en 2001 que l'acronyme MIH pour "Molar Incisor Hypomineralization" encore utilisé de nos jours a été proposé par Weerheijm et ses collaborateurs. (21,23) L'emploi d'une terminologie unique et d'une définition avec des critères bien précis établies par consensus ont permis la progression des travaux de recherche sur le sujet. (21)

1.2.2.1- Les aspects cliniques et le diagnostic

Des critères diagnostiques définis par l'European Academy of Paediatric Dentistry basés sur l'observation clinique des tissus séchés et nettoyés des MIH ont été posés, afin d'établir une comparaison entre les différentes études de prévalence. L'examen clinique met en évidence la présence d'opacités amélares bien délimitées (21) qui correspondent à des défauts bien démarqués et circonscrits sur les faces occlusales, aux contours irréguliers, dont la couleur varie du blanc au brun (blanc-crèmeux, jaune-brun). (20,22)

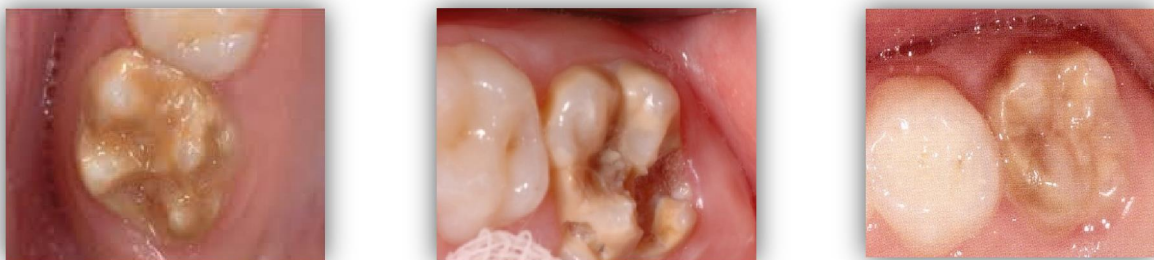

Figure 7 : PMPI maxillaires atteintes de MIH avec une hypominéralisation sévère

Sources : figures 7.1 : Dr Patrick Rouas, 7.2⁷, 7.3 (22)

⁷ www.ukgm.de

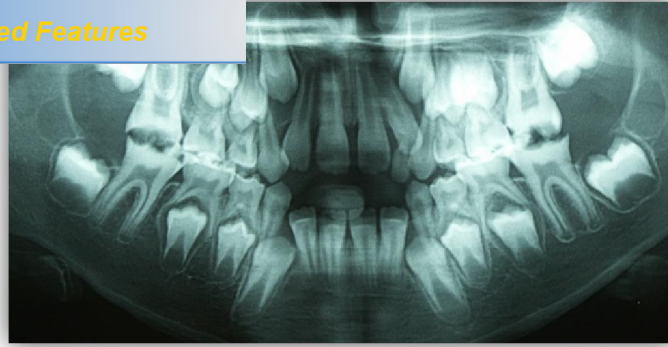


Figure 8 : PMPI atteintes de MIH modérée. Source : Dr Patrick Rouas

L'atteinte est évaluée sur chaque dent séparément. En fonction de la sévérité, trois types d'altérations sont différenciées, la légère qui correspond à de simples modifications de couleur de l'émail, la modérée qui présente des fractures postéruptives de l'émail et enfin la sévère où les pertes amélaire sont associées à des pertes dentinaires et donc à des sensibilités dentaires sévères. (20,21)

Globalement, un degré de minéralisation qui décroît de la jonction émail/cément vers la face occlusale, puis qui augmente de nouveau sur les cuspidés, a été décrit. (21) De plus, les dents affectées présentent une plus grande porosité de l'émail, une désorganisation des cristaux d'hydroxyapatite dans les régions hypominéralisées et une diminution de la microdureté de surface. (22)

L'émail mou, poreux, crayeux est donc très fragile et augmente la susceptibilité à la maladie carieuse. De plus, dès son éruption, l'émail va rapidement se cliver par endroits exposant la dentine sous-jacente provoquant ainsi des hyperesthésies. (20–22) Cette désintégration amélaire postéruptive est liée à sa forte porosité (22), accentuée par le processus carieux et les forces masticatoires, responsables de délabrements sévères sur les tissus fragilisés et menant à des restaurations atypiques. (21)

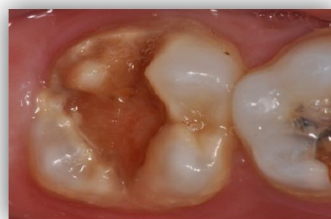

Figure 9 : Délabrement d'une PMPI atteinte de MIH. Source : Dr Patrick Rouas.

se confondre avec d'autres anomalies de structure sa forme hypoplasique (défaut quantitatif de l'émail

due à une perturbation dans la phase sécrétoire de l'amélogénèse) et la fluorose dentaire (due à un excès d'absorption de fluor lors de la minéralisation dentaire). (21) Il apparaît donc indispensable d'établir un diagnostic différentiel avec ces deux formes cliniques pour une prise en charge optimisée.

1.2.2.2- L'étiologie

La problématique majeure de la MIH repose sur l'absence d'identification précise des causes qui entraîne l'impossibilité de la mise en place d'une prévention ciblée et adaptée. L'origine complexe de cette anomalie n'étant toujours pas clairement identifiée, les hypothèses se sont multipliées au cours de ces dernières années. Il semblerait que plusieurs facteurs présumés entreraient en jeu au cours des quatre premières années de la vie. A ce jour, aucun consensus concernant l'étiologie de la MIH n'a été validé, mais les auteurs s'accordent pour une origine multifactorielle qui ne repose pour l'instant que sur des hypothèses. (21)

Le développement dentaire génétiquement déterminé est sensible aux perturbations environnementales. Ainsi, des perturbations systémiques périnatales et postnatales tels que l'hypoxie néonatale, l'accouchement par césarienne, hypotrophie à la naissance, les troubles du métabolisme calcique, les maladies de l'enfance comme les pathologies infectieuses récurrentes ou les fièvres fréquentes, l'antibiothérapie par amoxicilline ou macrolides et les polluants environnementaux de type dioxines, composés aromatiques tricycliques chlorés ou encore la pollution de l'industrie ou autres toxines passant par le lait maternel semblent être en cause. De même, l'implication du bisphénol A serait de plus en plus suspectée. (22,24)

De façon plus générale, ces désordres systémiques interviennent au cours des premières années de la vie, entre la naissance et l'âge de 4 ans, ce qui correspond à la fenêtre critique de développement et de minéralisation des germes des premières molaires et incisives permanentes. Les défauts de minéralisation de l'émail résulteraient donc de perturbations intervenues pendant la phase de minéralisation des couronnes. (20,21)

Selon les études le taux prévalence de la MIH diffère énormément. La fourchette est très large, allant de 2,4 % à 40,2 %. Cette importante variabilité souligne le problème de l'hétérogénéité des indices, des critères diagnostiques et d'inclusion utilisés dans ces études, les rendant difficilement interprétables. (22) En 2003, l'adoption des critères d'identification des MIH par consensus lors du congrès de l'*European Academy of Pediatric Dentistry* (EAPD) a permis une standardisation des études. Selon ces critères, la prévalence des MIH serait aujourd'hui comprise entre 4 % et 25 % et semble varier en fonction des pays, des régions ou des classes d'âge prises en compte. (21,25)

Critères diagnostiques de la MIH dans les secteurs postérieurs	Critères diagnostiques de la MIH dans les secteurs antérieurs
Hypominéralisations ou hypoplasies d'au moins une molaire permanente (fig. 1)	Hypominéralisations dans plus de 70 % des cas d'une ou plusieurs incisives permanentes
Atteinte asymétrique et de taille variable	Opacités de taille variable allant de 1 mm de diamètre à l'atteinte de l'ensemble de la face vestibulaire
Hypominéralisations bien circonscrites et démarquées sur les faces occlusales	Opacités localisées sur les faces vestibulaires et les pointes canines (fig. 2)
Défauts amélaire de couleur blanchâtre, jaune ou brune	Défauts amélaire de couleur blanchâtre
Désintégration amélaire postéruptive liée à une forte porosité de l'émail	Restaurations atypiques
Présence éventuelle de pertes de substance coronaire liées au clivage de l'émail pathologique	
Exposition de la dentine sous-jacente	
Hyperesthésie dentinaire	
Restaurations coronaires atypiques	
Antécédents d'avulsions précoces	

Figure 10 : Critères diagnostiques de la MIH définis par l'EAPD. (22)

Sur le plan clinique, d'une part, lorsque l'atteinte des lésions est modérée à sévère, plusieurs premières molaires permanentes sont souvent atteintes. D'autre part, lorsqu'une PMP présente une atteinte sévère chez un sujet, la dent controlatérale apparaît fréquemment touchée. De plus, le risque que l'incisive maxillaire soit touchée augmente avec le nombre de PMP atteintes. (20,21,25) Enfin, les tableaux cliniques les plus sévères sont retrouvés chez les patients qui présentent des atteintes molaires-incisives. (22)

En cariology, la prise en charge de la dent permanente immature doit tenir compte de la vulnérabilité des tissus dentaires qui la composent. En effet, leur immaturité tient un rôle important dans leur délabrement rapide et volumineux. C'est pourquoi, la prévention reste la meilleure des stratégies.

2.1- La prévention

La démarche préventive est établie dès la première consultation et repose sur trois objectifs : éviter l'initiation de la maladie (prévention primaire), intercepter la progression des lésions (prévention secondaire) et éviter les récives (prévention tertiaire). Afin de mettre en œuvre des actions préventives ciblées, l'identification des patients à risque est indispensable.

2.1.1- Le risque carieux individuel (RCI)

Malgré une prévalence en baisse, la maladie carieuse demeure encore de nos jours un problème de santé publique. La maladie se concentre chez quelques enfants (cf. § 1.2.1.3 ; 20 % des enfants portent 70 % des lésions). Les besoins préventifs n'étant pas les mêmes pour tous, il est nécessaire d'établir une prévention personnalisée et adaptée à chaque enfant. (16)

C'est pourquoi il est primordial de rechercher les facteurs de risque impliqués dans la maladie carieuse afin de déterminer le Risque Carieux Individuel. Ainsi les sujets à risque sont sélectionnés et une prise en charge adaptée est mise en place avant même que les lésions n'apparaissent. (16) L'analyse des facteurs effectuée lors de l'examen initial doit se faire le plus précocement possible car plus le phénomène carieux débute tôt, plus le nombre de caries augmente.

évalués régulièrement car les habitudes et modes de vie fait, il existe trois périodes à risque. La première se

situe vers 1-2 ans et correspond au passage de l'alimentation lactée au régime alimentaire familial ainsi qu'à l'apprentissage de l'hygiène. La deuxième période correspond au premier pic de l'activité carieuse, vers 5-7 ans au moment de l'éruption de la première molaire permanente. Enfin, un relâchement au niveau de l'hygiène est observé chez les adolescents, vers 11-14 ans ; cette période qui correspond au second pic est aussi le moment du traitement orthodontique.

Le risque carieux individuel devrait donc être systématiquement évalué dans la prise en charge des patients mais il reste à définir une méthode d'évaluation du RCI. En effet d'après une étude menée par Audrey Pierre et son équipe sur la synthèse des recommandations nationales et internationales, le nombre de critères considérés pour évaluer le RCI chez les enfants de moins de 6 ans variait de 5 à 23 et de 19 à 22 pour les enfants de plus de 6 ans. Un seul critère suffit pour inclure l'enfant dans la catégorie à risque. L'intérêt du RCI est donc limité par la multiplicité des items qui surestime la proportion de la population à risque et diminue la sensibilité. Parmi ces recommandations seulement quatre, dont celle de la HAS, ont été rédigées selon la méthodologie de dentisterie fondée sur les preuves. Cependant, la méthode d'évaluation de la HAS n'a toujours pas été validée en France et actuellement, aucune méthode d'évaluation du RCI adaptée à la population française n'est encore définie. D'une manière générale, les facteurs de risque le plus souvent cités sont l'hygiène bucco-dentaire, les habitudes alimentaires, la présence de caries ou/et de lésions initiales réversibles, la présence de plaque et l'anfractuosité des sillons. (26,27)

Dans une démarche d'optimisation de la prise en charge et n'étant pas satisfait par les propositions d'évaluation du RCI qui existaient, le Département d'Odontologie et de Santé Buccale de Bordeaux a mis au point sa propre fiche d'évaluation. Cette dernière comprend six facteurs (alimentation, bilan fluoré, l'attitude préventive, l'étude salivaire, l'hygiène bucco-dentaire et l'information) eux-mêmes divisés en scores allant de 0 à 3 et reportés sur un radar permettant le suivi de l'évolution du risque dans le temps. (16)

La prévention primaire consiste à prévenir l'apparition de la maladie carieuse en agissant sur les facteurs de risque. Elle a pour but d'inculquer les bonnes habitudes et d'intercepter les mauvaises et ce, dès le plus jeune âge. En effet, l'impact de la santé bucco-dentaire de l'enfant sur la santé de l'adulte n'étant plus à démontrer, cette prévention s'inscrit dans une véritable démarche d'éducation thérapeutique qui doit être instaurée dès l'apparition de la première dent, voire dès la grossesse et doit être poursuivie pour accompagner le jeune patient à l'âge clef d'éruption des dents permanentes.

2.1.2.1- L'hygiène bucco-dentaire

L'efficacité du brossage, le rythme biquotidien et le dosage en fluor du dentifrice sont les trois points principaux à retenir.

Jusqu'à l'âge de huit ans, le brossage des dents doit être sous la supervision des parents. Les enfants étant incapables de se brosser efficacement les premières molaires en cours d'éruption, il est indispensable que les parents complètent le nettoyage. A partir de huit ans, même si l'enfant devient plus autonome, les parents restent responsables du contrôle de l'efficacité du brossage et de sa régularité. La détection de la présence de plaque est essentielle, il n'y a pas de carie sans plaque. De ce fait, le révélateur de plaque, présenté comme un jeu aussi bien au cabinet qu'à la maison est un très bon outil pédagogique. Enfin, la concentration du dentifrice en fluor, sa fréquence d'utilisation et la qualité de la supervision du brossage renforcent l'effet préventif du dentifrice. A partir de 6 ans, la concentration recommandée est de 1000 à 1500 ppm pour les patients à RCI faible. Cette concentration peut être augmentée à 2400-2800 ppm, avec surveillance parentale avant l'âge de 10 ans, si le risque est élevé.

2.1.2.2- L'habitude alimentaire

L'essentiel est de détecter les enfants grignoteurs, de bannir les aliments mous et collants qui favorisent la déminéralisation et d'intercepter la consommation quotidienne de bonbons et boissons sucrées qui représentent actuellement les facteurs alimentaires les plus cariogènes. En plus du risque carieux, ces boissons sucrées et acides présentent un risque

Un litre de sodas correspond à 53,5 minutes d'exposition. Cela empêche le système tampon de la salive de jouer son rôle protecteur. Chez un enfant grignoteur, le temps de déminéralisation peut atteindre 11 heures, mieux vaut manger beaucoup de glucides en une fois que peu plusieurs fois par jour.

2.1.2.3- La prévention fluorée

Les différentes formes qui existent sont : les dentifrices, les gels, les solutions de rinçage et les vernis, ces derniers étant les plus efficaces, en complément bien sûr du brossage biquotidien avec du dentifrice fluoré.

2.1.2.4- Le scellement des sillons

Le scellement de sillons est recommandé sur toutes les molaires permanentes chez les sujets à RCI élevé et sur toutes les molaires ayant des sillons anfractueux, quelque soit le RCI du sujet. Lorsqu'il est impossible d'isoler la dent de manière satisfaisante, deux solutions existent : l'application de vernis fluoré dans l'attente d'un scellement ou la mise en place d'un matériau à base de ciment verre ionomère.

2.1.3- La prévention secondaire

Elle repose sur le dépistage, le diagnostic et l'interception précoce de la maladie carieuse, ainsi que la reminéralisation et/ou le scellement des lésions carieuses initiales non-cavitaires. Elle impose un suivi afin de contrôler l'efficacité des mesures mises en place. Ainsi, ces lésions seront suivies dans le temps de manière trimestrielle sur le plan clinique et semestrielle sur le plan radiologique. De plus, le laser à fluorescence permet de compléter l'examen radiologique afin de suivre la progression de la reminéralisation et l'évolution des lésions sous-jacentes au scellement.

2.1.3.1- Le diagnostic précoce des lésions

Encore de nos jours, les études de haut niveau de preuve affirment que l'outil idéal pour la détection précoce des lésions carieuses qui devrait faire preuve à la fois d'une haute sensibilité (capacité à détecter une lésion qui existe : dent cariée) et d'une haute spécificité (capacité à affirmer l'absence de lésion : dent saine) n'existe toujours pas. En effet, les outils

l'examen visuel, tactile et radiographique présentent une sensibilité moyenne et sont relativement « opérateur-dépendant ». Même si l'association examen visuel/clichés rétro-coronaires permet dans de nombreux cas des sensibilités et spécificités optimales, elle n'est pas totalement fiable pour la détection de lésions non-cavitaires. C'est pourquoi il est intéressant d'associer à la démarche clinique standard des nouveaux outils d'aide au diagnostic tel que le laser à fluorescence. (28–30)

La procédure diagnostique systématique comprend un examen visuel réalisé sur des dents propres avec un bon éclairage avant et après séchage. Dans un premier temps, la translucidité, l'opacité, les colorations anormales et l'aspect lisse ou rugueux sont observés. Puis, un examen tactile intervient en seconde intention, pour apprécier l'état de surface de l'émail (dépôts et rugosité de surface), réalisé à l'aide d'un instrument à bout mousse (sonde parodontale) afin de ne pas effondrer l'émail reminéralisable. A ce stade, l'accumulation de plaque et l'état du parodonte marginal (saignement provoqué au sondage) en regard des sites suspects (PMP en évolution, points de contact) sont également évalués permettant d'estimer l'activité de la lésion. (29) Enfin, un examen radiographique avec des clichés rétro-coronaires est indispensable pour compléter l'examen de dépistage des lésions initiales. De plus, il permet d'apprécier la profondeur des lésions, ce qui est utile au choix thérapeutique. Pour une reproductibilité des clichés dans le temps, nécessaire à un suivi adéquat, un système d'angulateur est indispensable. Leur fréquence de prise varie avec le RCI : tous les 6 mois en cas de RCI élevé et de lésions actives, tous les 12 à 18 mois en cas de RCI faible en denture mixte puis tous les 18 à 24 ans en denture jeune adulte. (10,29)

Cependant, l'anatomie complexe des puits et fissures et la présence de coloration peuvent compliquer l'examen et le diagnostic. En effet, pour certaines lésions suspectes mais non-cavitaires au niveau occlusal, les bite-wings ne sont pas fiables à 100 %. C'est pourquoi, des outils complémentaires tels que des aides optiques ou des systèmes de transillumination (Diagnocam, Kavo®) ou encore des techniques fondées sur la fluorescence sont disponibles et complètent la procédure standard. Leur développement est basé sur la nécessité d'augmenter la sensibilité de la détection des lésions afin de les intercepter au stade initial.

ue, ces systèmes permettent également le suivi des ions initiales.

Le concept de la fluorescence est basé sur l'émission lumineuse par les protéines composant les matrices amélaire et dentinaire excitées par l'absorption d'une lumière de haute énergie. Ce phénomène se produit au niveau de tous les matériaux naturels y compris au niveau des métabolites dérivés des bactéries ou encore des résidus de la pâte prophylactique. C'est pourquoi, il est indispensable de procéder à un nettoyage-rinçage-séchage soigneux avant toute utilisation de dispositifs à base de fluorescence, afin d'éviter les faux-positifs. (32)

Il existe différentes sortes de systèmes à fluorescence : le laser infrarouge (DIAGNOdent pen®), la caméra intra-orale à LED (VistaProof®/VistaCam IX® ou Sopro-Life®), le système QLF (Quantitative Light Fluorescence) ou encore la technologie LED (Midwest Caries ID®). Les longueurs d'ondes émises par ces dispositifs, donc la lumière renvoyée par la dent, ainsi que leur utilisation diffèrent selon les marques.

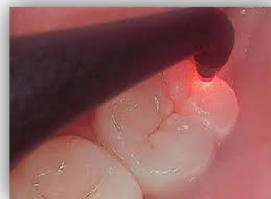
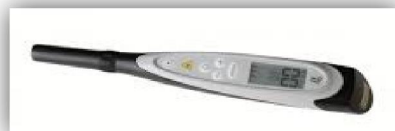
Figure 11 : Fluorescence avec le Diagodent pen (Kavo).

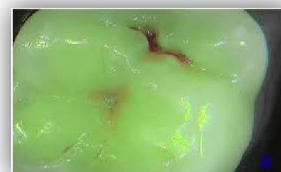


Figure 12 : Fluorescence avec la Soprolife. (Acteon)

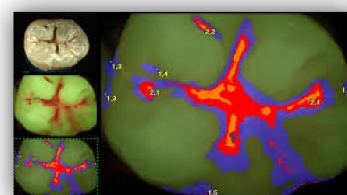


Figure 13: Fluorescence avec la VistaProof (Durr Dental)

) propose trois modes d'utilisation : diagnostique, où les tissus sains utilisent la lumière bleue, le tissu sain est coloré en vert et le tissu carié en rouge clair à sombre en fonction de la sévérité. Le mode traitement amplifie la gamme des rouges pour guider le praticien dans l'éviction des tissus cariés. Le dernier mode utilise une lumière blanche et permet la réalisation de vidéos. Pour les systèmes QLF et VistaCam IX[®] (VistaProof[®] amélioré), l'émail sain et déminéralisé apparaissent respectivement en vert et bleu, et la dentine est colorée en rouge à jaune suivant le degré de déminéralisation. Enfin, le laser DIAGNOdent[®] colore uniquement le tissu déminéralisé en rouge, l'émail sain n'est pas coloré.

Cependant, aucun de ces systèmes n'est parfait, chacun présente des avantages et des inconvénients. Ainsi, la lumière rouge serait plus efficace pour la détection des caries dentinaires que pour celle des lésions initiales contrairement à la lumière bleue qui paraîtrait plus efficace pour la détection des lésions amélares précoces. (32) De même, d'après une étude clinique conduite par Duruturk et coll., le dispositif DIAGNOdent[®] ne serait pas adapté pour le diagnostic précis des lésions carieuses non-cavitaires sur les PMPI. C'est pourquoi, des recherches cliniques sont en cours pour l'amélioration et/ou la création de nouveaux outils encore plus performants avec une augmentation de la sensibilité et spécificité. (33)

2.1.3.2- L'interception et la reminéralisation des lésions

D'une part, de nombreuses recherches cliniques ont démontré l'efficacité des scellements de sillons dans l'interception des lésions carieuses initiales. Cet acte représente une solution non invasive pour ces lésions. Cependant, beaucoup de praticiens face à des sillons colorés se situent encore trop souvent dans une démarche invasive imposant une restauration avec une résine fluide.

D'autre part, les stratégies de reminéralisation ont pour but d'arrêter le processus carieux et de reminéraliser les lésions (fluorures, phosphopeptides). Pour endiguer l'activité carieuse, il est possible d'adjoindre du xylitol et la chlorhexidine. De plus, la pâte prophylactique a un rôle indirect : en polissant l'émail, elle diminue momentanément l'adhérence bactérienne.

éléments fondamentaux dans le processus de prévention primaire, la concentration du dentifrice doit être adaptée au risque carieux.

- Le xylitol a montré des propriétés cariostatiques et reminéralisantes. En effet, il modifie la composition biochimique de la plaque, inhibe son pouvoir cariogène et augmente le débit salivaire. L'effet bénéfique serait obtenu par la mastication de chewing-gum pendant 20 minutes après chacun des trois repas. Cependant la quantité des gommes à mâcher, le coût et la fréquence constituent des obstacles à une telle mesure. (10,34) Désormais, le xylitol est préféré sous forme de dentifrice, de bain de bouche ou de comprimé. (26)
- L'activité carioprotectrice des phosphopeptides de caséine (CPP-ACP : caseine phosphopeptide-amorphous calcium phosphate) est liée à la disponibilité des ions phosphate et calcium à la surface de l'émail. Leur effet reminéralisant a été mis évidence dans des essais cliniques randomisés. Ils se présentent sous différentes formes : chewing-gums, pastilles à sucer, solution de rinçage, pâtes de prophylaxie, boissons sportives ou encore incorporés à des ciments verre ionomères. Parmi eux, la pâte prophylactique Tooth Mousse® (GC) s'utilise dans les mêmes conditions qu'un gel fluoré et complète l'utilisation des fluorures topiques en cas de RCI élevé. Une version avec adjonction de 900 ppm de fluor existe, le MI Paste Plus®, réservée aux enfants de plus de 6 ans. (10)
- Dans le cas de RCI élevé, il peut être nécessaire d'associer la chlorhexidine (agent antibactérien) aux agents de reminéralisation. Dans le cadre de traitements orthodontiques avec des dispositifs collés, l'association de chlorhexidine à des protocoles de dentifrice et gels fluorés de 1 450 à 5 000 ppm peut se révéler efficace pour limiter la progression de taches blanches de déminéralisation. (10)

2.1.4- Les programmes de prévention

Dans le cadre du plan ministériel de la prévention bucco-dentaire, le dispositif national de prévention M'Tdents succède à l'ancien Bilan Bucco-Dentaire (BBD). Ce programme a été mis en œuvre à partir du 1^{er} janvier 2007, par l'Assurance Maladie. Il comprend, outre un examen bucco-dentaire sans avance de frais pour les enfants de 6, 9, 12, 15 et 18 ans, un bilan, une séance d'éducation à la santé et des soins dispensés de frais pendant 6 mois (hors

pour les 6-12 ans. Ces examens représentent une
consultation bucco-dentaire avec l'enfant et sa famille, de
débuter une prise en charge des dents permanentes immatures et de poser ou non
l'indication de scellement des puits et fissures. Par ailleurs, ce programme permet d'établir
une relation thérapeutique si cela n'a pas été fait en denture temporaire. (10,35)

Par ailleurs, il existe d'autres programmes de prévention tel que CaMBRA (Caries
Management By Risk Assessment) de California Dental Association relayée par Ivoclar
intégrant des principes de la prise en charge de la maladie carieuse basée sur l'évaluation du
risque, avec des critères d'évaluation, un plan de traitement et des recommandations
différents. (17)

De nos jours, même si la régression de la maladie carieuse est évidente en France, sa
fréquence reste encore élevée pour une petite partie de la population des enfants qui
concentrent 80 % des caries. De ce fait, la prévention reste de rigueur dans la prise en
charge des jeunes patients. En pratique courante, le chirurgien-dentiste a recours à deux
stratégies préventives reconnues comme les plus efficaces : le fluor et le scellement des
sillons.

2.2- Le fluor

Depuis longtemps le fluor est utilisé comme moyen de prévention bucco-dentaire. D'après la
Société Française d'Odontologie Pédiatrique (SFOP), utilisé sous forme de fluorures, le fluor
représente un moyen efficace contre l'apparition du processus carieux, son développement
et pour la reminéralisation des lésions carieuses dans les stades initiaux. (14) L'application du
fluor topique favorise la résistance de l'émail à un pH plus acide, réduit la déminéralisation
et accélère la reminéralisation. L'action du fluor topique est privilégiée par rapport à l'apport
de fluor systémique. Toutefois, chez le patient à RCI élevé, la Haute Autorité de Santé
recommande un mode d'apport systémique, après un bilan fluoré. Son rôle dans la réduction
du taux de caries a été démontré dans de nombreux articles. (36) Cependant, utilisé seul,

doit s'inscrire dans un programme de prévention plus
hygiène dentaire adaptée avec un brossage de dents

biquotidien et de qualité, une hygiène alimentaire adéquate et des visites régulières chez le chirurgien-dentiste. De plus, son efficacité carioprotectrice est liée à la présence régulière de fluorures dans la cavité buccale, en faible dose tout au long de la vie. D'après l'état actuel des connaissances, l'utilisation du fluor dans des conditions adaptées est sans risque tant au niveau de la cavité buccale, qu'au niveau de l'état de santé général. (37)

2.2.1- Les modes et mécanismes d'action des fluorures

L'action du fluor est effective tant au niveau de la prévention primaire qu'au niveau de la prévention secondaire. D'une part il réduit la susceptibilité de l'émail à la maladie carieuse en le rendant plus résistant en surface à la déminéralisation. D'autre part il intercepte la progression de la lésion carieuse et favorise la reminéralisation. En effet, les fluorures exercent un effet cariostatique par différents mécanismes à l'interface plaque-dent-salive. A haute concentration, ces fluorures interagissent avec des ions calcium et précipitent sous forme de fluorures de calcium à la surface de l'émail sain et au niveau des lésions débutantes. Ces derniers forment une couche de protection de l'émail et constituent une réserve de fluoroapatites, immédiatement disponibles lors de chutes de pH. D'une part, à pH acide, ils se dissocient de l'émail et libèrent des ions fluorure et calcium qui s'incorporent à la surface du cristal d'apatite en cours de dissolution en se substituant aux ions hydroxyles. D'autre part, ils initient la reminéralisation en procédant à une redistribution ionique au sein des lésions initiales du fait de leur accumulation en grande quantité liée à la porosité même des tissus cariés. De plus les fluorures perturbent et inhibent l'activité des bactéries cariogènes en ralentissant leur métabolisme, leur croissance et leur agrégation. Enfin, ils renforcent le pouvoir tampon de la salive. (36,38)

2.2.2- Les sources d'apport de fluorures disponibles en France

La prescription de fluorures s'inscrit dans une thérapeutique globale de prise en charge de patients à risque carieux. Il existe des apports systémiques et des apports topiques, applicables par le patient ou par les professionnels de santé. Le choix des vecteurs, des doses et le rythme d'administration se fait après une évaluation du RCI et un bilan

le fluor. Toute forme de topique avalée a un effet systémique a un effet topique lors de son passage en bouche et par effet de rémanence via la salive et le fluide gingival. (37) Il est aujourd'hui reconnu que l'effet protecteur le plus important est obtenu sur les dents au stade post-éruptif précoce, pendant l'émergence en bouche et les mois qui suivent, et non au stade d'amélogénèse (formation de la couronne donc pré-éruptif), contrairement à ce qui était pensé à l'époque et qui avait amené à privilégier l'administration de fluor systémique. La forme topique, bien plus efficace que la systémique, est à privilégier; mais cette dernière garde son intérêt dans la prévention chez les patients à risque carieux élevé en complément de la première. (14)

2.2.2.1- Les apports systémiques

Le fluor systémique correspond à toute forme de fluor ingérée par voie orale et s'incorpore essentiellement à l'os. Il est retrouvé dans l'alimentation, dans l'eau de boisson, dans le sel enrichi en fluorures de potassium, dans les gommes à mâcher et en supplémentation sous forme de gouttes ou de comprimés. Toute prescription doit être précédée d'un bilan des apports en fluor et de risque carieux. Son indication est limitée aux sujets à risque carieux élevé, sa dose prophylactique optimale étant de 0,05 mg/kg/24h dans la limite de la toxicité, sans dépasser 1mg/24h, car en excès le fluor peut être toxique pour l'os (fluorose osseuse) et pour les dents en formation (fluorose dentaire). Cette dernière correspond à une hypominéralisation de l'émail due à une incorporation trop importante de fluor lors de la formation de la couronne et peut être évitée en évaluant de manière systématique le rapport bénéfice/risque. (14,37)

2.2.2.2- Les apports topiques

Le fluor topique, sous n'importe quelle forme qu'il soit, tient une place déterminante dans les stratégies préventives. Parmi eux, le dentifrice avec des concentrations variables en fonction de l'âge et du RCI, est sans aucun doute la forme topique la plus recommandée et bénéfique, pour toute la population et dès l'apparition de la première dent. En vente libre, les concentrations en fluorures s'étendent de 250 à 1500 ppm et peuvent aller au-delà sous prescription. Par ailleurs d'autres formes topiques sont aussi utilisées comme les bains de

ons variables selon s'ils sont appliqués par le patient le chirurgien-dentiste (20 000 ppm). Enfin, le vernis fluoré (1 000-22 600 ppm) qui est un concentré de fluorures dans une base de résine ou synthétique, représente la seule forme à usage exclusivement professionnel. Son utilisation facile, rapide, sûre (avec un risque d'ingestion réduit) et non contraignante est fortement recommandée par de nombreux organismes dont l'AFSSAPS. De même, de nombreuses études démontrent l'efficacité cariostatique des vernis avec une réduction évidente du taux de caries associée à une l'application renouvelée à intervalle régulier en fonction du RCI apprécié par le praticien. (14,36,37,39) Par ailleurs, l'application d'iode topique en même temps que l'application du vernis serait plus efficace que le vernis seul en terme de protection des PMPI en cours d'éruption. (40)

2.3- Le scellement de sillons

Le scellement de sillons a été introduit par Buonocore à la fin des années 1960 et depuis des milliers d'articles ont été publiés à ce sujet. (41)

Sur le long terme, il assure une réduction significative du nombre de lésions carieuses des faces occlusales des molaires permanentes. Un contrôle régulier de deux à quatre fois par an est primordial pour les sujets à RCI élevé et au moins une fois par an pour les sujets à RCI faible. Les visites de suivi servent à intercepter les pertes partielles ou totales et les fractures, permettant ainsi de procéder si nécessaire à la réparation ou la ré-application des scellements. L'efficacité des scellements dépend de leur rétention, de leur étanchéité et donc du respect d'un protocole rigoureux, sous digue ou à quatre mains avec aspiration chirurgicale continue et rouleaux de coton salivaire.

2.3.1- La définition

Les sillons des molaires permanentes en éruption, souvent inaccessibles aux brins de la brosse à dents, constituent de nouvelles niches pour les bactéries cariogènes. Le scellement de sillons consiste à créer une barrière étanche entre l'émail de ces sillons et l'environnement oral afin d'empêcher cette colonisation. Ainsi, il agit à deux niveaux, d'une

caries (prévention primaire) et d'autre part il intercepte les lésions carieuses initiales (prévention secondaire).

(5,35) Au même titre que le vernis fluoré, il s'inscrit dans une démarche préventive globale et ne constitue pas la solution à lui seul mais contribue à une diminution de la susceptibilité de la dent à la lésion carieuse.

2.3.2- Les effets du scellement de sillons

L'effet préventif du sealant n'est plus à démontrer. De nombreuses études ont prouvé que l'application du sealant à base de résine est efficace pour la réduction du taux de caries et de l'incidence carieuse. (5,41-43) De plus, les dents scellées ont besoin de moins de restaurations dans le futur et ces dernières sont moins extensives que pour les dents non scellées. Toutefois, les preuves sont conflictuelles et limitées concernant l'efficacité préventive du sealant à base de verre ionomère. (5,41,43,44)

Par ailleurs, depuis trente ans, de nombreuses publications ont démontré l'arrêt de la progression des caries initiales et la réduction considérable du nombre de microorganismes vivants après l'application de sealants. Sous le scellement, les bactéries semblent incapables d'utiliser leur potentiel cariogénique. (45,46) Toute lésion limitée à l'émail est donc candidate au sealant plutôt qu'à une restauration. (46) Cette affirmation est d'autant plus vraie qu'aujourd'hui de nouveaux moyens (le laser à fluorescence) permettent la surveillance de la progression des lésions sous-jacentes au sealant. Le scellement des lésions initiales non cavitaires est la première approbation de l'application du sealant en tant que traitement thérapeutique. Cependant, deux cas contre-indiquent cette pratique : le cas de HMI et celui des patients non coopérants. (47)

2.3.3- Le choix des matériaux disponibles

Une grande variété de matériaux est utilisée en tant que sealant. Ils sont regroupés en trois grandes catégories : les matériaux à base de résine, les ciments verre-ionomères et les résines composites modifiées par adjonction de poly-acides (compomères). (48) Les deux premiers sont les plus souvent employés par les chirurgiens-dentistes.

base de résine (SR) (41,43,49)

Le SR est le matériau qui obtient le taux de rétention le plus élevé. Il est donc indiqué en première intention pour le scellement de sillons. Cependant, il est technique-dépendant car hydrophobe, il très susceptible à la contamination salivaire ou à l'humidité. Il existe plusieurs sortes de SR. D'une part, le SR à relargage de fluor, mais à ce jour aucune étude ne prouve le bénéfice clinique de ce dernier. Au vu de la durée limitée dans le temps du relargage et du niveau peu élevé en fluor, ce produit semble avoir un effet commercial plus que bénéfique. D'autre part, le SR chargé ou non. Ce dernier présente une viscosité plus basse et pénètre plus profondément au niveau des sillons. De plus, il requiert très peu d'ajustements occlusaux car la mastication abrase facilement le sealant s'il est en surocclusion. Au contraire, le SR chargé est plus résistant à l'usure, le contrôle et l'ajustement de l'occlusion sont primordiaux. De plus, il requiert une polymérisation plus longue. Par ailleurs, il existe des SR colorés au moment de l'insertion qui deviennent opaques une fois polymérisés. Ils permettent de vérifier plus aisément l'application du sealant avant polymérisation puis dans les contrôles ultérieurs. De plus, d'une manière générale, le sealant opaque est préféré au transparent pour les mêmes raisons. Enfin, certains sealants sont autopolymérisables et d'autres sont photopolymérisés à la lumière (UV ou non).

2.3.3.2- Sealant à base de Ciment verre ionomère (SCVI) (41,43,49)

Le SCVI présente de nombreux avantages. Hydrophile, il est beaucoup moins sensible à la contamination salivaire, il est plus simple à manipuler car il ne requiert pas de mordantage et il contient et relargue du fluor à plus ou moins long terme, reminéralisant ainsi le joint entre le sealant et la dent. Cependant, son défaut principal est le manque de rétention. C'est pourquoi, son utilisation reste limitée aux cas où l'isolation parfaite de la dent ne peut être obtenue (PMPI en cours d'éruption ou absence de coopération). Toutefois, la rétention varie selon la viscosité et l'adjonction de résine. Ainsi, elle est significativement améliorée pour le SCVI de haute viscosité ou le SCVI modifié par adjonction de résine (CVIMAR). Cependant, ce dernier s'use plus rapidement que le SR. Par ailleurs, certains auteurs affirment que le mordantage avant l'application du SCVI augmenterait la rétention, mais cette étape serait contraire aux instructions des fabricants et n'est donc pas recommandée.

raison entre les deux

La comparaison entre le SR et le SCVI fait l'objet de nombreuses publications.

Dans la plupart des études, les auteurs s'accordent à dire que l'efficacité du sealant dépend de son taux de rétention et que le meilleur taux est obtenu avec le SR. (5,9,43,49,50) Ce dernier est donc le matériau de choix pour le scellement des sillons.

Cependant, dans le cas où la PMPI est en cours d'éruption ou de mauvaise coopération de la part du patient, l'utilisation du SCVI est le meilleur choix. (51) Lorsque les conditions d'isolement sont inadéquates, le ciment verre ionomère ou le vernis fluoré sont indiqués en solution temporaire.

Dans la revue de littérature d'Azarpazhooh, cinq études comparant les deux sealants obtiennent des résultats variés selon la viscosité du CVI. De même, Mejare compare quatre revues de littérature et conclue que les résultats sont contradictoires.

Pour Beiruti, le 'gold standard' de la prévention ne devrait pas être basé sur le résultat physique (la rétention) mais plutôt sur le résultat biologique (absence de lésion). Deux revues de littérature (44,52) comparant SR et le SCVI de basse viscosité dans la prévention de carie la dentinaire aboutissent à la même conclusion : il est impossible d'affirmer lequel des deux matériaux est supérieur à l'autre. De plus, dans une autre étude, Beiruti prouve qu'en cas de perte du matériau, l'effet préventif du SCVI haute viscosité est plus élevé que celui du SR. Avec son étude clinique, Frencken démontre les raisons de ce résultat : lors de la perte du sealant, des résidus du SCVI sont retrouvés au fond des sillons et contribuent à la protection des caries dentinaires contrairement aux cas où le SR est appliqué. Ceci serait dû au fait que dans le premier cas, la fracture du matériau est cohésive alors que dans le second elle est adhésive. (53)

1^{ère} étape : le nettoyage de la dent. La technique varie selon les auteurs. La surface de l'émail doit être minutieusement débarrassée de tout résidu, à l'aide d'une brossette sur contre-angle, sèche (sans pâte) et pointue ou avec un mélange eau/poudre pierre ponce ou encore à l'aide d'un aéropolissage avec du bicarbonate de sodium. (4,38,43,47) Certains auteurs prétendent que la préparation mécanique de la dent à l'aide de l'aéroabrasion ou d'une fraise améliore la rétention du sealant. Cependant, les preuves sont limitées et conflictuelles quant à la supériorité de cette technique. Au vu de ce résultat et de la nouvelle approche de dentisterie minimalement invasive, la préparation mécanique n'est pas recommandée. (5,43) La technique diffère selon les auteurs, l'une n'étant pas plus efficace qu'une autre (43,54), le praticien choisit celle qui lui convient. Cependant, des études *in vitro* ont montré que l'utilisation de pâte pouvait laisser des résidus au fond des sillons pouvant interférer avec le collage. (13)

2^{ème} étape : l'isolation de la dent. Un champ opératoire propre et sec est de rigueur. L'isolation à l'aide d'une digue est la solution idéale (de première intention) ; cependant en cas d'impossibilité, le travail à quatre mains avec des rouleaux de coton salivaire et une aspiration chirurgicale et continue est recommandé.

3^{ème} étape : le mordantage de la dent, à l'aide de l'acide phosphorique (H₃PO₄) à 37-40% pendant 15 à 30 secondes. Puis rinçage abondant avec de l'eau pendant une durée au moins égale à celle du mordantage suivi d'un séchage doux.

4^{ème} étape : l'application de l'adhésif et sa polymérisation selon les instructions du fabricant. Afin de contrer la contamination salivaire, d'augmenter la rétention et de réduire les micro-infiltrations, Feigal en 2000 préconise le placement d'une couche d'adhésif entre l'émail mordancé et le sealant. Cet adhésif est d'une part, une résine non chargée qui pénètre mieux dans les sillons et d'autre part, un agent hydrophile, qui permet de neutraliser l'humidité et par ses agents déshydratants de chasser l'eau. (8,46,47,49) Différents systèmes de collage existent. Les plus courants sont le total-etch (5^{ème} génération) et l'auto-etch (7^{ème} génération). Ce dernier apporte un taux de rétention égal voire inférieur à celui de la 5^{ème} génération. (55) En effet, l'acidité du mordantage dans le système auto-

side phosphorique, l'émail n'est pas suffisamment
er de faible à forte en fonction des produits. Deux ans
d'essais cliniques sur un système l'auto-etch à acidité forte (Adper Prompt L-Pop de 3M
ESPE) ont reporté un taux de réussite équivalent au système traditionnel. De plus il supporte
mieux l'humidité et le temps opératoire est réduit. (56,57) Par ailleurs, avec ce système
d'adhésif « tout-en-un » de 7^{ème} génération, l'exposition à l'environnement oral de l'émail
mordancé et déminéralisé est évitée, son utilisation serait donc préférable dans le cas de
scellement d'une PMPI. (58) Cependant le mordantage de ce système n'assure pas la survie
du sealant à long terme. De même, l'étude menée par Hannig et coll. démontre plus de
micro-infiltrations avec ce système. (5,57,59)

C'est pourquoi, la première méthode (total-etch) reste la méthode de choix mais l'auto-etch
est une alternative intéressante pour les situations où le temps opératoire doit être réduit
(patients difficiles, non coopérants). (56,57)

5^{ème} étape : l'application du sealant à base de résine en fine couche à l'aide d'une micro-
brossette et élimination des excès avant polymérisation selon les instructions.

6^{ème} étape : le contrôle de l'ajustement occlusal à l'aide d'un papier et la vérification de
l'intégrité du sealant. Puis, une évaluation périodique sera de rigueur, avec ré-application si
besoin. (38) En effet, la perte du sealant est fréquente et se produit généralement dans les 6
mois qui suivent son application. Cependant, des études ont montré que les dents ayant
perdu leur sealant ont une meilleure protection contre les caries que celles qui n'ont jamais
été scellées. (47)

2.3.5- La notion de coût-efficacité (43,50)

En France, le scellement prophylactique des sillons a été inscrit dans la Nomenclature
Générale des Actes Professionnels en 2001 (SC 9 depuis 2006). Cette prise en charge est
limitée aux premières et deuxièmes molaires permanentes, une seule fois par dent et en cas
de RCI élevé, avant le quatorzième anniversaire.

L'analyse de la littérature française montre le poids important des 4 PMP dans les dépenses
de soins conservateurs. En effet, elle représente à elle seule plus d'un quart des dépenses

l'ensemble des dents permanentes et ce, souvent scellement réduit efficacement l'incidence de la carie occlusale de la PMP (réduction de 76 % à 4 ans et 65% à 9 ans). (5) Cependant, cet acte induit une dépense immédiate pour l'assurance maladie, alors qu'elle se trouve actuellement en difficulté. C'est pourquoi il est intéressant de savoir si cette mesure préventive est réellement coût-efficace.

Une étude de type coût-efficacité du scellement des sillons des PMP des enfants de 6 ans du point de vue de l'Assurance Maladie, comparant trois stratégies (ne rien faire, sceller les PMP de tous les enfants et sceller uniquement les enfants à haut risque) a été menée. Selon les résultats, aucune des deux stratégies de mise en place de scellements n'est coût-efficace, la solution la plus coût-efficace étant celle de ne sceller personne. (18) Au contraire, Azarpazhooh dans sa revue de littérature expose les résultats de Griffin et coll. qui démontre exactement l'inverse. (50) Toutefois, dans les deux cas le ratio est meilleur si le scellement est appliqué en fonction du risque carieux plutôt qu'en scellant toute la population.

Une autre revue de littérature médico-économique portant sur l'impact économique de cette mesure préventive via l'analyse de la littérature française et internationale conclue que le scellement des PMP est coût-efficace chez les sujets à RCI élevé. Toutefois, la rentabilité chez les enfants à RCI faible n'est pas démontrée et les données sont contradictoires en population non sélectionnée. (19)

Globalement, la majorité des études affirment que le scellement de sillons est coût-efficace. La notion de coût-efficacité ne concerne pas uniquement le côté économique du terme, mais elle porte également sur le coût biologique ou tissulaire et encore plus en général sur la qualité de vie. En effet, les dents non scellées sont trois fois plus susceptibles d'avoir besoin de restaurations et celles-ci sont plus extensives que pour les dents scellées. De plus, cette mesure préventive épargne des séances à l'enfant. (43,50) Cependant, pour que le ratio soit meilleur, cet acte ne doit pas être systématique et ne doit s'appliquer qu'aux patients à RCI élevé. Ainsi, l'instauration d'une prévention individuelle améliore la prise en charge et limite les coûts.

ment est trop peu utilisé. Plusieurs facteurs seraient
ont la crainte du dentiste d'être iatrogène en scellant
des caries débutantes ou en perturbant l'occlusion, la difficulté d'obtention d'un champ
opératoire sec ou encore l'aspect peu rémunérateur de cet acte. « D'une manière générale,
la dentisterie est encore trop majoritairement orientée vers le curatif au détriment du
préventif ». (19)

2.3.6- Les recommandations et conclusions (5,41,43,60)

- Le scellement de sillons intègre une stratégie globale de prévention basée sur le risque carieux. D'après les recommandations de la HAS, cet acte est indiqué sur toutes les molaires permanentes chez les enfants à risque carieux et sur toutes les molaires ayant des sillons anfractueux.
- L'efficacité du scellement pour la réduction du taux de carie n'est plus à démontrer mais dépend en grande partie de sa rétention à long-terme. C'est pourquoi les sealants à base de résine sont plus efficace que les SCVI.
- Le sealant doit être placé dans l'année qui suit l'éruption de la dent, car c'est la période où le risque occlusal sur la PMPI est le plus élevé. Si l'isolation est impossible à obtenir, l'application d'un vernis fluoré ou d'un SCVI sera de règle.
- La rétention et l'intégrité du sealant doivent être réévaluées régulièrement et la ré-application effectuée si besoin.
- L'application du sealant sur les lésions carieuses initiales est recommandée.
- Afin d'augmenter la rétention, l'application d'une couche intermédiaire adhésive est recommandée. Cependant, la préparation mécanique de l'émail ne l'est pas.

« Le scellement de sillons n'a de sens que s'il est réalisé avec rigueur. » Le succès de cette thérapeutique non invasive dépend d'une isolation efficace et de l'étanchéité du produit. (6)

if :

Prévention primaire	RCI faible	RCI élevé enfant-famille engagés	RCI élevé enfant-famille non engagés
Visites de contrôle	6-12 mois	Tous les 3 mois	Tous les 3 mois
Radiographies	12-18 mois en denture mixte 18-24 mois en denture adolescente	Tous les 6 mois (12 mois en l'absence de carie active)	Tous les 6 mois
Brossage	Bi-quotidien avec dentifrice 1000-1450 ppm	Education personnalisée : révélation de plaque + corrections individualisées Bi-quotidien avec dentifrice 2400-2800 ppm sous surveillance des parents avant 10 ans	Education personnalisée : révélation de plaque + corrections individualisées Bi-quotidien avec dentifrice 2400-2800 ppm sous surveillance des parents avant 10 ans
Fluoruration topique		Vernis fluoré ≥ 22 600 ppm tous les 3 mois	Vernis fluoré ≥ 22 600 ppm tous les 3 mois
Fluor systémique		Suppléments (à sucer) après bilan fluoré	
Scellement des puits et fissures	Si puits et fissures anfractueux	Systématique	Systématique
Alimentation		Education thérapeutique personnalisée PNNS : information sur le rythme des prises alimentaires Boire de l'eau : choisir avec le patient Chewings gum sans sucre	Conseils identiques avec attente limitée
Prévention secondaire	RCI faible	RCI élevé enfant-famille engagés	RCI élevé enfant-famille non engagés
Dentifrice	2400-2800 ppm avant 10 ans sous surveillance parentale	2400-2800 ppm avant 10 ans sous surveillance parentale	5 000 ppm pour les adolescents non observants
Applications vernis fluoré ≥ 22 600 ppm	Répétées reminéralisation monitorée	Répétées reminéralisation monitorée	Répétées reminéralisation monitorée
Scellement thérapeutique des puits et fissures	Scellement avec monitoring	Scellement avec monitoring	Scellement avec monitoring
Xylitol		5 à 8 g répartis en 2 à 3 chewing-gum	
CPP-ACP en complément des produits fluorés	Applications quotidiennes à domicile	Applications au fauteuil ou à domicile	Applications au fauteuil ou à domicile

Figure 14 : Protocole de prise en charge en fonction du RCI et de l'engagement des familles.(10)

L'objectif des actions préventives est de renforcer les tissus dentaires, de reminéraliser les lésions initiales et de reporter le moment de la première restauration. Malheureusement, ces actions ne sont pas prises en charge par la sécurité sociale, si ce n'est qu'une seule application de scellement de sillons, limitée dans le temps. La nomenclature devrait donc suivre l'évolution des connaissances actuelles.

et plan de traitement en présence d'un délabrement de la première molaire permanente immature

Malgré l'efficacité des moyens préventifs, le délabrement précoce de la PMP est encore d'actualité. La décision d'extraire ou de sauvegarder cette dent compromise à plus ou moins long terme doit faire partie d'un plan de traitement élaboré, tenant compte des conséquences de son avulsion et des critères de décisions selon les situations cliniques.

3.1- Approches thérapeutiques de la première molaire permanente immature

La prise en charge thérapeutique de la maladie carieuse de la dent permanente immature doit se faire selon le principe d'économie tissulaire tant au niveau des tissus déminéralisés que de la pulpe pour les caries plus profondes. Si la prévention primaire reste une priorité thérapeutique, il existe aujourd'hui pour des lésions carieuses plus avancées de nombreuses possibilités thérapeutiques pour le praticien de par l'évolution des techniques et des matériaux de restauration. Par ailleurs, en 2005, une conférence de consensus a proposé de rationaliser les signes visuels de détection des lésions carieuses sous formes d'un système codifié, l'ICDAS (International Caries Detection and Assessment System), qui donne une idée des tissus déminéralisés et qui permet donc une thérapeutique adaptée à l'atteinte tissulaire. Ce système contient sept codes de 0 (dent saine) à 6 (carie dentinaire étendue).

(15)

en fonction de la classification ICDAS

	Classification ICDAS	Score radiographique	Fluorescence laser
Aucune déminéralisation	0	R0	<15
Déminéralisation limitée à la moitié externe de l'émail	1	Changements visibles après séchage	15<<30
Déminéralisation limitée à la moitié interne de l'émail	2	Changements visibles sans séchage	
Atteinte de la jonction amélo-dentinaire. Début déminéralisation externe de la dentine	3	Rupture localisée de l'émail sans déminéralisation de la dentine visible sous-jacente	30<<40
Déminéralisation externe de la dentine (possible début déminéralisation tiers moyen)	4	Dentine cariée visible par transparence avec ou sans rupture localisée de l'émail	>40
Déminéralisation tiers moyen de la dentine	5	Microcavité visible avec dentine visible	
Déminéralisation tiers profond de la dentine	6	Carie dentinaire étendue	

Figure 15 : Classification ICDAS. (15)

- L'ICDAS 1 et 2 concernent des lésions initiales détectées lors de l'examen visuel et dont les déminéralisations limitées à l'émail sont prises en charge par des techniques de reminéralisation.

- L'ICDAS 3 et 4 concernent des lésions cavitaires de l'émail sans dentine visible et des déminéralisations de la dentine sous un émail intact ou non. Le diagnostic de ces lésions est très difficile, la fluorescence y trouve tout son intérêt. La détection précoce de ces lésions proche ou dans la dentine externe sur des DPI est primordiale, car à cause de l'immaturité des tissus, ces lésions évoluent très rapidement vers la pulpe avec un pronostic plus réservé.

La restauration des lésions non cavitaires par scellement ou l'infiltration des déminéralisations est préconisée. Pour les lésions cavitaires le traitement fera appel à la microdentisterie avec l'utilisation de microfraises, de l'aéroabrasion (atteintes occlusales) et de sonoabrasion (atteintes proximales). Puis les cavités sont obturées à l'aide de résines composites fluides (cavités peu importantes) ou micro-hybrides (cavités plus importantes).

- L'ICDAS 5 et 6 concerne des atteintes carieuses plus importantes pour lesquelles la notion de symptomatologie rentre en compte dans l'approche thérapeutique.

talité pulpaire vérifiée), la priorité du traitement sera et de la vitalité afin de permettre la maturation radiculaire (apexogénèse). La thérapeutique consiste alors en une ouverture à minima, puis une élimination intégrale des tissus cariés périphériques et de la dentine infectée des parois pulpaire. Afin d'éviter une effraction pulpaire, la dentine affectée est laissée en place, c'est la méthode dite « step-wise ». Cette technique encore appelée « l'excavation raisonnée », exploite le potentiel de reminéralisation du tissu affectée. La plaie dentinaire est ensuite recouverte soit d'un hydroxyde de calcium puis d'un CVIMAR soit de celui-ci directement soit d'un substitut dentinaire (Biodentine[®], Septodont). Dans ce dernier cas, l'obturation définitive à l'aide d'une résine composite sera différée de 6 mois ; pour les deux premiers cas, une restauration par une technique sandwich fermée (occlusale) ou ouverte (proximale) sera réalisée. Dans les cas de délabrement important, une couronne pédodontique préformée (CPP) sera préconisée.

Si la dent est symptomatique, la vitalité pulpaire est compromise et un traitement pulpaire sera entrepris. Si la dent conserve un potentiel pulpaire, une pulpotomie permettant la maturation radiculaire sera réalisée (apexogénèse) à l'aide soit d'un hydroxyde de calcium soit d'un oxyde de zinc/eugénol à prise rapide voire de MTA ou de Biodentine[®] suivi d'une restauration étanche ou d'une couronne pédodontique. Dans un second temps, si la dent est conservée dans une stratégie thérapeutique à long terme, une obturation endodontique et une restauration définitive seront réalisées. (61) Toutefois, la fermeture du canal est souvent accélérée et se justifie par la perturbation de la physiologie du tissu, avec deux conséquences cliniques : la dyschromie et la complication technique pour un éventuel traitement endodontique dans le futur.

De même, dans le cas d'une exposition pulpaire d'origine carieuse, le tissu est contaminé, les bactéries sont présentes et la réaction inflammatoire est inévitable. La pulpotomie est alors le traitement de choix pour les dents temporaires et permanentes immatures.

Si la dent est nécrosée, la thérapeutique traditionnelle dite d'apexification, basée sur des stimulations répétées à l'hydroxyde de calcium permettant d'induire la formation d'une barrière apicale minéralisée est indiquée. Par ailleurs, l'émergence de nouveaux matériaux bioactifs inducteurs de minéralisation tels que le MTA a permis de s'affranchir des

um liés à la longueur du traitement et au risque de pendant, malgré le succès de cette thérapeutique, les parois canalaires restent courtes et fines, augmentant ainsi la susceptibilité de la dent à la fracture.

C'est pourquoi, une approche basée sur la biologie de l'endodonte a vu le jour : la revascularisation. Grâce à l'ingénierie tissulaire, cette technique vise à substituer l'apexogénèse à l'apexification sur des dents nécrosées et porteuses de lésion péri-apicales d'origine endodontique. La fermeture apicale avec une excellente étanchéité et le renforcement de la racine est obtenue, augmentant la durée de vie de la dent permanente immature (DPI). (62)

Enfin, dans tous les cas, une réévaluation sera nécessaire dans un cadre de stratégie thérapeutique pour décider si la dent est conservée ou non.

3.1.2- La prise en charge spécifique à la HMI

Le large spectre clinique de la HMI, s'étend d'une simple dyschromie ou opacités des tissus amélaire à des pertes de substance coronaire importantes, menant à des restaurations volumineuses et atypiques ou à des indications d'avulsions précoces. (20–22)

C'est pourquoi il est indispensable de mettre en place une stratégie de prise en charge précoce et adaptée à la situation clinique.

3.1.2.1- Les difficultés cliniques

La prise en charge des patients atteints de MIH requiert une certaine connaissance de l'anomalie afin d'éviter un échec thérapeutique. En effet, le praticien doit prendre en compte certaines spécificités liées à l'anomalie comme l'hypersensibilité dentaire, les difficultés anesthésiques, l'anxiété, la rapidité d'évolution des lésions carieuses et l'échec des restaurations.

D'une part, l'usure rapide et la perte de substance font que la dentine est souvent exposée ce qui entraîne l'apparition des sensibilités pulpaires. Ces dernières doivent être prises en charge dans les plus brefs délais car elles rendent le simple brossage difficile et contribuent

sur des surfaces dentaires plus susceptibles à la r immaturité tissulaire. Cette augmentation du risque

carieux associée au défaut d'hygiène bucco-dentaire favorise le développement accéléré de lésions carieuses et le délabrement irréversible des structures dentaires ; c'est la spirale du délabrement dentaire.

D'autre part, dans les cas les plus sévères, la porosité de l'émail provoque une inflammation pulpaire chronique à l'origine d'hyperesthésies qui entraînent des difficultés anesthésiques. Les techniques transcorticales ou loco-régionales sont alors privilégiées.

Par ailleurs, des problèmes de peur ou d'anxiété de l'enfant sont la conséquence d'expériences antérieures douloureuses suite à une anesthésie inefficace et/ou d'une saturation vis-à-vis de la multiplicité des séances chez le chirurgien-dentiste entretenue par les échecs de restaurations, dus à des forces d'adhésion plus faibles des matériaux sur l'émail hypominéralisé.

Afin d'optimiser la prise en charge de ces patients et de diminuer leur anxiété, le recours à des approches pharmacologiques comme la prémédication sédatrice, la sédation consciente par inhalation du MEOPA (Mélange Equimolaire d'Oxygène Protoxyde-d'Azote) constitue une aide efficace.

3.1.2.2- La prise en charge thérapeutique

Dans le cadre du diagnostic et de la prise en charge de la MIH, une approche thérapeutique en six étapes a été proposée par William et ses collaborateurs en 2006. (25)

La première étape est le dépistage ou l'identification du risque évalué avant l'éruption des PMP, sur la base de l'historique médical. La présence de facteurs étiologiques cités précédemment survenus au cours des quatre premières années de la vie imposent un suivi régulier durant l'éruption des PMP afin d'établir un diagnostic précoce et d'éviter ainsi la spirale du délabrement des dents hypominéralisées.

C'est la deuxième étape de l'approche thérapeutique. Elle permet une prise en charge rapide et adaptée de l'anomalie.

minéralisation-désensibilisation, qui permet de réduire et de favoriser la résistance à la déminéralisation, en

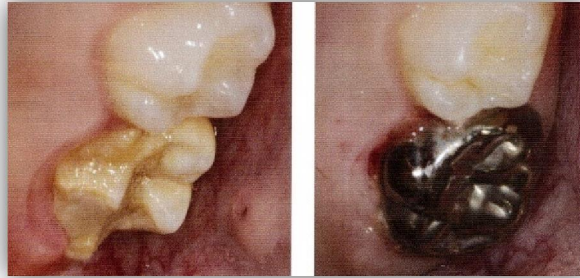formant des fluoroapatites à l'aide d'applications topiques de calcium/phosphates bio-disponibles (CPP-ACP) et de fluor. D'autres techniques préventives sont employées afin de protéger les dents hypominéralisées plus cario-susceptibles, elles contribuent à la prophylaxie de la maladie carieuse et à la prévention des clivages amélaire post-éruptifs.

Ainsi, la quatrième étape comprend le contrôle des facteurs responsables de la maladie carieuse avec le contrôle de l'hygiène bucco-dentaire et son révélateur de plaque, le questionnaire alimentaire permettant d'enrayer les mauvaises habitudes (grignotage, acides, sucres), l'application de vernis fluoré et enfin le scellement de sillons des molaires en cours d'éruption à l'aide d'un matériau verre-ionomère ou d'une résine composite accompagnée d'un système adhésif.

La cinquième étape est celle des restaurations-avulsions. Une réflexion précoce doit être menée en collaboration avec l'orthodontiste quant au devenir des PMP délabrées. En effet, l'avulsion des molaires hypominéralisées qui auraient pu être conservées en première intention, peut être indiquée dans la planification du traitement orthodontique. Dans le cas de la restauration, deux attitudes cliniques sont possibles soit, conserver au maximum l'émail altéré en ne retirant que l'émail très poreux, avec le risque de fractures marginales, soit, retirer l'ensemble de l'émail altéré. Le choix doit se faire entre économie tissulaire et réduction des risques de fractures. Quant aux matériaux de reconstruction, les résines composites constituent une solution thérapeutique de choix, du fait des contours atypiques des cavités après l'exérèse de l'émail hypominéralisé et de la bonne résistance à l'usure de ces matériaux. Cependant, seul un protocole de collage très strict à l'aide de systèmes adhésifs automordants et avec la mise en place d'une isolation par digue est garant du résultat favorable. L'utilisation des ciments verre-ionomères peut également être indiquée en temporisation pour atténuer rapidement les hypersensibilités ainsi qu'en fond de cavité lors de cavités juxta-pulpaire ou volumineuses, dans le but de réduire la contraction de polymérisation du composite. Par ailleurs, dans les cas de délabrement important lié au clivage post-éruptif de l'émail pathologique, des restaurations par couronnes pédodontiques préformées seront indiquées en guise de temporisation en attendant la fin de la croissance

ration de l'enfant, afin de garantir rapidement le
et d'éliminer les hypersensibilités. En fin de denture

mixte et en denture permanente, une réhabilitation par couronnes ou par inlays/onlays sera
proposée.



*Figure 16 : Reconstruction à l'aide d'un CPP, assurant la stabilité de l'occlusion, de la fonction et des contacts
proximaux. (22)*

La dernière étape est la maintenance à long terme, avec un suivi individualisé qui comprend
entre autres un contrôle régulier des joints dent/matériau afin d'anticiper d'éventuelles
fractures amélaire.

Malgré ces thérapeutiques de prise en charge, le délabrement précoce et sévère compromet
la durée de vie de la dent sur l'arcade à plus ou moins long terme. Dans le cadre d'un plan de
traitement global et afin d'éviter des problèmes dans le futur, des solutions plus sévères
comme l'avulsion de la dent doivent être envisagées. Toutefois, pour le praticien, la
connaissance des conséquences de cet acte s'avère indispensable.

3.2- Conséquences de la perte de la première molaire permanente immature (clé de l'occlusion) (63–65)

De par sa situation et sa valeur stratégique au sein des arcades dentaires, la perte de la PMP
compromet considérablement la santé bucco-dentaire et les fonctions orales.

A la mandibule, le moment idéal pour extraire la PMP se situe vers l'âge de 8-9ans, avant l'éruption de la deuxième molaire permanente (DMP) (au moment de l'édification radiculaire). Ainsi, cette dernière apparaîtra sur l'arcade plus tôt avec des points de contact convenables avec la deuxième prémolaire. Si un encombrement est présent au niveau de cette région, une dérive distale de cette prémolaire est fort probable avec la résolution de l'encombrement. Au contraire, au niveau antérieur, la diminution de l'encombrement incisif dans l'année qui suit l'extraction n'est pas significative. (63,64,66)

Si l'extraction est effectuée avant l'âge de 8 ans, la deuxième prémolaire (PM2) perd son guide d'éruption (racine mésiale PMP) et subit un mouvement distal et de rotation, surtout dans une denture avec de l'espace. (63,65,67,68) De plus, l'alvéole vide de la PMP représente une voie d'éruption moins résistante que celle de l'os et les racines de la 2^{ème} molaire déciduale (DMD), située au-dessus de la deuxième prémolaire qui fera éruption plus en distal (d'autant plus que le germe est distoversé dans 25 % des cas). De ce fait, un diastème apparaît entre les deux prémolaires et la migration mésiale de la DMP est compromise. Il est même possible que le germe de la PM2 reste impacté contre les racines de la DMP et que celles-ci finissent par se résorber, si la première s'échappe des racines guides de la DMD. (69) C'est pourquoi, dans tous les cas, il est préférable d'extraire la DMD en même temps que la PMP pour que la PM2 emprunte la voie d'éruption la plus verticale possible. Sinon il faut conserver la PMP de telle sorte que les racines de cette dernière et celle de la 1^{ère} PM servent de guides pour l'éruption de la PM2. (66)

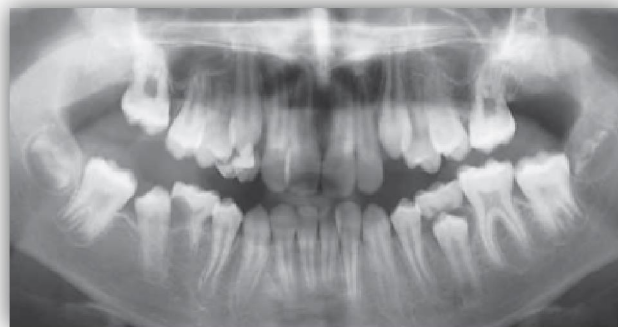

Figure 17 : Eruption en distal de la PM2. (66)

idéal, c'est-à-dire pendant ou après l'éruption de la
tion est souvent incomplète et entraîne d'une part, la
version mésiale et linguale de la DMP car la table osseuse linguale est plus fine que la
vestibulaire et la migration et version distale de la PM2 d'autre part. Enfin, la molaire
antagoniste s'égresse. Tous ces mouvements qui tendent à combler l'espace vide ont pour
conséquences des problèmes parodontaux et occlusaux. (63,64)

Au niveau maxillaire, la période d'extraction pour espérer une fermeture naturelle du site
est plus large (entre 6 ans et demi et 12 ans d'âge dentaire). De même, l'égression de la
molaire mandibulaire antagoniste est très rare car celle-ci est en contact avec la DMD ou la
PM2. De plus, même en l'absence d'un tel stop occlusal, la fermeture de l'espace au
maxillaire est plus rapide que l'égression de la molaire mandibulaire. (63,64)

Enfin, à la mandibule comme au maxillaire, l'éruption de la dent de sagesse (DDS) est
facilitée par l'extraction des PMP plutôt que celle des prémolaires. En effet, elle augmente
l'espace d'éruption de la DDS et diminue son impaction. En outre, elle entraîne une mise en
place précoce sur l'arcade, dans une meilleure position. Toutefois, l'effet favorable sur
l'angulation de la DDS est plus marqué au maxillaire qu'à la mandibule. (70–74) Par ailleurs,
la mésialisation spontanée de la DDS ne sera effective que si celle-ci est en phase d'éruption
active au moment de la mésialisation de la DMP. (65)

3.2.2- Au niveau inter-arcades

Dans le sens sagittal, du fait de la tendance à la distalisation de la PM2 mandibulaire et la
mésialisation de la DMP maxillaire, les modifications s'établissent dans le sens de la classe II
d'Angle. Dans le sens vertical, la perte de la PMP mandibulaire provoque l'égression de
l'antagoniste qui empêche la migration mésiale de la DMP mandibulaire et entraîne des
interférences non-travaillantes. (63,64)

La fermeture incomplète de l'espace provoquée par l'avulsion en dehors de l'âge idéal, entraîne un contact inter-dentaire déficient avec ses conséquences au niveau parodontal (tassement alimentaire, rétention de plaque, alvéolyse). De même, les mouvements de version, de translation et d'égression des dents voisines et antagonistes du site d'extraction favorisent la rétention de plaque et autres problèmes parodontaux (poches parodontales, alvéolyse). (63,64)

3.2.4- Au niveau des bases osseuses et des tissus mous

Les modifications osseuses structurales et architecturales entraînées par l'extraction de la PMP se répercutent au niveau de l'os alvéolaire, l'os basal et peut-être même au niveau du squelette facial. En effet, de nombreuses controverses existent concernant la répercussion de l'extraction sur la croissance osseuse et la dimension verticale de l'occlusion. D'une part, dans son étude clinique, Hans compare les changements céphalométriques du recouvrement et de la hauteur faciale verticale après extraction de quatre molaires ou de quatre prémolaires et démontre qu'il n'existe pas de différence significative entre les deux types d'extractions, un bon contrôle de la croissance verticale étant assuré dans les deux cas. (75) D'autre part, Caglaroglu démontre dans son analyse que l'extraction précoce et unilatérale de la PMP peut entraîner une asymétrie squelettique et dentaire qui se répercute sur les tissus mous. (76) Enfin, l'avulsion s'accompagne toujours d'une rétraction de l'os alvéolaire dans le sens vestibulo-lingual qui complique la migration mésiale de la DMP et la pose éventuelle d'implant à l'âge adulte. (63,64)

3.2.5- Au niveau des rapports occlusaux et des fonctions orales

D'une part, l'égression de la molaire antagoniste crée des interférences occlusales qui empêchent la dérive mésiale de la DMP et favorisent sa mésioversion. D'autre part, la mésio-linguo-version de la DMP aboutit à un articulé croisé et à des interférences non-travaillantes. Ces problèmes occlusaux augmentent la prédisposition aux troubles articulaires au niveau de l'articulation temporo-mandibulaire et à la fatigue musculaire. Enfin, la perte de la PMP provoque une diminution globale de l'efficacité masticatoire. (63,64,76)

...ée de la PMP peut donc avoir des retentissements
...acentes. Au contraire, l'avulsion de cette dent peut
s'avérer bénéfique lorsqu'elle fait partie d'un plan de traitement réfléchi et que tous les
critères de décision sont analysés au préalable.

3.3- Critères de décision pour extraction/temporisation/conservation (3,63,77,78)

En présence d'une PMP compromise, le chirurgien-dentiste est confronté à des choix difficiles : extraire immédiatement, temporiser ou conserver. Hormis les cas d'enfants porteurs de prothèses mitrales, plusieurs paramètres de décision guident le praticien dans sa décision finale.

3.3.1- L'âge dentaire du patient (3,64,68)

En l'absence d'encombrement ou de malocclusion, la fermeture spontanée de l'espace du site d'avulsion est recherchée. A la mandibule, le moment idéal pour l'extraction est alors avant l'éruption de la deuxième molaire, lorsque celle-ci arrive au niveau de la jonction émail-cément de la PMP (entre 8-9 ans). Radiologiquement, ce moment correspond à la calcification de la zone de furcation radiculaire et à l'apparition du croissant osseux inter-radicaire de la DMP. Si l'extraction est retardée, la fermeture de l'espace sera incomplète et le point de contact entre la DMP et la PM sera déficient. Au maxillaire, ce moment est beaucoup moins critique et le laps de temps plus large (de 6 ans et demi à 12 ans), avant l'éruption de la DMP.

3.3.2- L'état de délabrement et le nombre de premières molaires atteintes

L'extraction de la PMP pendant la dentition mixte est envisagée selon la sévérité de la lésion carieuse (classification SISTA), le volume et l'ampleur des restaurations, l'état pulpaire, l'état infectieux péri-radicaire ou encore le degré d'atteinte de MIH. (74) Cette éventualité est accentuée en cas de malocclusion ou d'encombrement. Le nombre de molaires à extraire est également un facteur à considérer. En effet, même si les notions d'équilibration (extraction d'une dent controlatérale afin de prévenir la déviation des milieux inter-incisifs) et de

maxillaire antagoniste pour prévenir son égression et (PMP mandibulaire pour la fermeture de l'espace) sont aujourd'hui à reconsidérer suite à l'avènement de nouveaux outils tels que les mini-vis d'ancrage qui empêchent l'égression de la PMP maxillaire, elles restent encore d'actualité si toutefois le patient refuse le traitement par mini-vis et/ou si plusieurs dents sont délabrées (PMP ou PM).

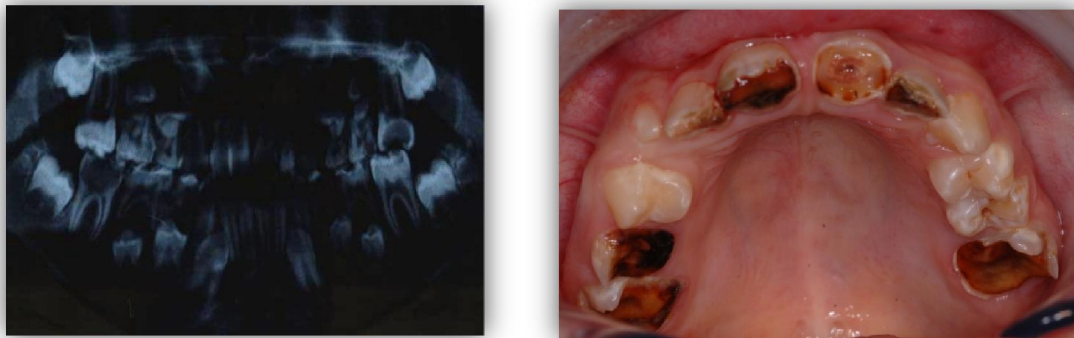

Figure 18 : Délabrement sévère de PMPI. Sources : Drs Javotte Nancy et Patrick Rouas

3.3.3- Le type d'occlusion et de croissance

La relation occlusale associée à la typologie doit faire l'objet d'une analyse rigoureuse. De ce fait, avant toute extraction, une étude céphalométrique et orthodontique complète devra être effectuée. En règle générale, dans un schéma de croissance horizontale, les extractions sont à éviter car elles entraînent un effondrement de l'étage inférieur. (3) L'avulsion est d'autant plus contre-indiquée pour les patients hypodivergents en Classe II division 2, chez lesquels la diminution du recouvrement et la fermeture de l'espace sont difficiles à obtenir, en particulier au niveau de l'arcade mandibulaire. Si la dent n'est pas conservable, la mise en place d'un mainteneur d'espace en attendant une future réhabilitation prothétique est de règle. Toutefois, dans certains cas de malocclusions, l'avulsion de la PMP pourra être bénéfique afin de retrouver une relation occlusale de classe I. En effet, dans les cas de Classe II division 1, l'espace gagné par l'extraction bilatérale des PMP maxillaires délabrées permettra la correction du surplomb, de la malocclusion et de l'alignement dentaire. (79) Dans ce cas et dans la mesure du possible, la PMP devra être conservée en tant que mainteneur d'espace jusqu'à éruption complète de la DMP. Dans d'autres cas (classe I et II avec encombrement postérieur), son avulsion à l'âge idéal permettra la résolution

occlusale. Par ailleurs, la prise en charge de molaires
clusion de Classe III est très complexe et requiert l'avis

du spécialiste orthodontique. En effet, une extraction inappropriée peut sévèrement compromettre le futur traitement orthodontique.

Le traitement des malocclusions de classe III est un véritable défi clinique qui comporte deux principales solutions thérapeutiques : l'orthopédie dentofaciale et la chirurgie orthognathique.

En règle générale, pour la première solution, les extractions des premières prémolaires mandibulaires et deuxièmes prémolaires maxillaires sont réalisées associées au traitement orthodontique fixe. Néanmoins, en présence de délabrement important des PMP, l'avulsion de ces dernières est une alternative intéressante pour résoudre le problème antéropostérieur et vertical, et obtenir une relation occlusale de Classe I d'Angle. (80)

3.3.4- La présence d'un encombrement ou de DDM

La présence de DDM est un facteur important pour décider du moment de l'extraction. Le cas d'encombrement postérieur est fréquemment associé à la perte prématurée de la deuxième molaire déciduale qui entraîne la migration mésiale de la PMP. Son avulsion permet donc de récupérer l'espace nécessaire à l'éruption de la deuxième PM et de résoudre l'encombrement. (63) De plus, dans le cas de DDM importante qui requiert des extractions pour l'alignement des dents, l'avulsion des PMP délabrées sera largement privilégiée à celle des PM saines. Toutefois, l'acte sera différé jusqu'à l'éruption des DMP pour une meilleure gestion de l'espace. De même, dans le cas d'encombrement antérieur, les PMP seront conservées jusqu'à la mise en place des DMP afin que cette dernière n'empiète pas sur l'espace nécessaire à l'alignement du secteur antérieur. Au contraire, si la DDM est minimale, la fermeture de l'espace peut avoir un effet négatif sur l'esthétique du profil des tissus mous en raison de la rétraction indésirable du segment antérieur. (77)

Un examen radiographique est indispensable pour vérifier la présence, l'anatomie et l'état des autres dents permanentes. En effet, même si son absence n'est pas une contre-indication formelle, la présence de la troisième molaire avec une anatomie et un axe d'éruption favorables est un critère important à prendre en considération lors de la décision d'avulsion de la PMP. De même, en cas d'agénésie ou de morphologie atypique d'autres dents telles que les prémolaires, dans la mesure du possible l'avulsion de la PMP sera à éviter.

3.3.6- Le profil psycho-social et motivation des parents/patient

La motivation et la coopération sont des critères déterminants pour le choix d'un plan de traitement par fermeture d'espace avec appareillage orthodontique. En effet, le manque de motivation peut indiquer la conservation de la dent ou de l'espace pour une réhabilitation implanto-portée ultérieure. De même, l'hygiène bucco-dentaire du patient est à prendre en considération car elle constitue une contre-indication pour le traitement orthodontique si elle est défaillante. (65,68,78)

En fonction de ces critères et pour chaque cas clinique, soit la fermeture spontanée de l'espace sera recherchée, soit l'espace sera maintenu dans l'attente d'une fermeture orthodontique ou d'une réhabilitation implanto-portée, d'un bridge ou d'une autotransplantation.

L'auto-transplantation dento-parodontale (ADP) correspond au déplacement du transplant dentaire (organe fonctionnel autogène) d'un site donneur vers un site receveur. Grâce au taux de succès élevé de la survie du transplant immature, l'ADP représente une véritable alternative thérapeutique au plan de traitement de l'édentement unitaire. Le moment idéal pour le traitement correspond au stade auquel le degré l'édification radiculaire se situe entre deux et trois quarts, pour la stabilisation d'une part et pour la cicatrisation pulpaire permise par l'apex largement ouvert d'autre part. Toutefois, des complications existent et sont la perte de la vitalité pulpaire, la résorption radiculaire, l'ankylose et le défaut de cicatrisation parodontale. (81–84)

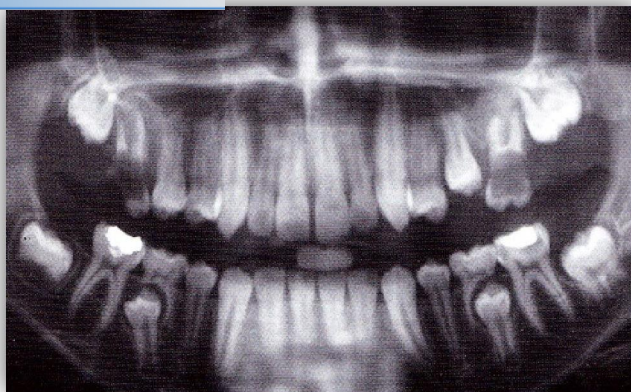

Figure 19 : Délabrement précoce des quatre PMPI. (2)

Face à une situation clinique illustrée par la figure 19 « Il n'existe pas de plan de traitement type, mais une décision de traitement qui tient compte de nombreux paramètres. » (68)

En présence d'une PMPI délabrée dont le pronostic est réservé à plus ou moins long terme, son extraction devra être envisagée dans le cadre d'un plan de traitement global. Dans l'idéal, la fermeture spontanée et complète de l'espace du site d'extraction sera recherchée. De ce fait, l'extraction doit être suivie par l'éruption et la mise en place dans la position adéquate de la deuxième molaire permanente et de la dent de sagesse. Toutefois, certains facteurs peuvent compliquer ce schéma idéal tels que la période de l'extraction ou encore la présence ou non de la DDS. De plus, dans certains cas tels que la présence de malocclusions ou de disharmonie dento-maxillaire (DDM), la fermeture ne sera pas souhaitée. L'espace gagné par la perte de la PMP devra alors être exploité dans le but de réduire l'encombrement dentaire et d'obtenir une relation occlusale de classe I.

3.4.1- La dent est condamnée (extraction immédiate requise)

L'extraction immédiate est requise lorsque la PMPI est nécrosée avec une infection péri-apicale et une impossibilité de reconstruction ou de restauration coronaire ou encore dans le cas d'une absence de coopération.

La notion d'équilibration implique l'extraction d'une dent controlatérale, PMP ou PM, afin de prévenir la déviation du milieu inter-incisif. La compensation concerne l'extraction de la PMP (maxillaire) antagoniste afin de prévenir son égression et de permettre la mésialisation de la DMP (mandibulaire) pour la fermeture d'espace. Cette dernière notion s'applique uniquement pour la PMP maxillaire car comme vu précédemment, l'égression de la PMP mandibulaire est rare. (63,68,69,77)

Les extractions équilibrées et compensées sont à envisager lors de la denture mixte lorsqu'aucun traitement orthodontique n'est prévu ou pour faciliter un futur traitement. Voici les cas où ces extractions doivent être considérées : (63,77,78,85)

3.4.1.1.1- Classe I sans encombrement (ou $\leq 3\text{mm}$) (alignement dentaire et surplomb acceptables)

L'extraction de la PMP mandibulaire doit être compensée par celle de la PMP maxillaire afin d'éviter son égression (à moins que cette dernière soit en contact avec la DMP mandibulaire déjà présente sur l'arcade). La perte d'une PMP maxillaire n'a pas besoin d'être compensée. La déviation du milieu inter-incisif est rare ou minime dans une denture sans encombrement, les extractions équilibrées sont donc inutiles. (69,85,86)

3.4.1.1.2- Classe I avec encombrement (surplomb acceptable)

Si l'encombrement est postérieur bilatéral, l'avulsion de la PMP mandibulaire doit être compensée mais également équilibrée à l'âge idéal afin d'obtenir une amélioration spontanée de l'encombrement au niveau des prémolaires et le maintien du milieu inter-incisif. L'extraction d'une PMP maxillaire doit être équilibrée mais sa compensation est inutile. Si l'encombrement est unilatéral, l'équilibration est inutile. (63,85)

L'extraction des PMP n'a qu'un effet minime sur la réduction de l'encombrement antérieur. (69,85) C'est pourquoi, si l'encombrement est antérieur, l'acte sera retardé jusqu'à éruption des DMP puis l'espace sera exploité à l'aide d'un appareil fixe. Sinon, l'alternative serait de traiter l'encombrement dans un second temps, en denture définitive, avec l'extraction des prémolaires, seulement si les troisièmes molaires sont présentes.

Classe II

Au niveau de la mandibule, l'égression de la PMP maxillaire est impossible car elle est en contact avec la DMD mandibulaire, l'extraction compensée est donc inutile. Toutefois, si la PMP maxillaire est susceptible de s'égresser alors son extraction (compensée) pourra être envisagée et l'espace utilisé (seulement si la DDS est présente radiologiquement). L'équilibration n'est pas requise. (63,77,85)

Au niveau de l'arcade maxillaire, l'avulsion doit être retardée et équilibrée (par une PM si PMP saine) afin d'utiliser l'espace gagné pour la correction de la malocclusion mais la compensation est inutile. (85)

3.4.1.1.4- Classe III

En règle générale, les extractions au maxillaire sont à proscrire autant que possible et les équilibration/compensation ne sont pas recommandées.

Les différentes notions précédemment exposées dans ce paragraphe peuvent être résumées dans le tableau ci-dessous.

PMP condamnée	Classe I sans encombrement	Classe I avec encom.post.	Classe I avec encomb. ant.	Classe II	Classe III
Mandibulaire	C mais pas E	C E : si encomb bilat	C mais pas E	Pas de C ni E	E si encombrement
Maxillaire	Pas de C ni E	Pas de C mais E si encomb bilat	Pas de C mais E si encomb bilat	E mais pas C	Extractions à éviter, se référer au spécialiste

Figure 20 : Récapitulatif des cas où les extractions balancées et compensées sont requises.

Légende : C : compensation, E : équilibration

Il existe un véritable dilemme entre d'un côté simplifier le traitement orthodontique et d'un autre préserver les PMP. Certains auteurs pensent que dans des arcades sans encombrement, il est toujours préférable d'équilibrer les extractions afin de permettre des mécaniques orthodontiques symétriques, toujours en collaboration avec l'orthodontiste. (63,77) D'autres ont démontré que ces équilibration/compensation ne sont pas toujours

obtenus sans elles. (72) C'est pourquoi, de nos jours, les extractions orthodontiques et étant donné le rôle primordial des PMP dans la croissance, le développement et les fonctions occlusales, les extractions d'équilibration et de compensation sont déconseillées. Il faut être le plus conservateur possible. (68,78)

3.4.1.2- La décision thérapeutique : maintenir ou fermer l'espace

En présence d'une PMP dont l'extraction ne peut être temporisée, la décision de maintenir ou fermer l'espace dépendra des critères précédemment cités. (§3.3)

Dans le cas de classe I, si l'acte est réalisé à l'âge idéal alors la fermeture spontanée du site sera espérée, même si le germe de la DDS n'est pas visible radiologiquement (le début de sa minéralisation correspond à 9 ans d'âge dentaire) ou qu'elle est absente. En effet, la temporisation étant impossible, il est préférable de prendre le risque de mésialiser la DMP quitte à remplacer la DDS par un implant si cette dernière est absente. Dans ce cas, l'égression de l'antagoniste sera à contrôler. (68) Avant l'âge idéal, l'avulsion de la DMD en même temps que celle de la PMP sera envisagée afin que la PM2 empreinte un trajet d'éruption le plus vertical possible et d'éviter sa dérive distale. Après l'âge idéal, un mainteneur d'espace sera installé afin d'éviter la version mésiale de la DMP et la version distale de la PM2, puis l'espace sera fermé orthodontiquement ou comblé à l'aide d'une réhabilitation implanto-portée, d'un bridge ou d'une autotransplantation (en fonction des agénésies et de la motivation des patients/parents).

Dans le cas de classe II, au niveau de l'arcade maxillaire, ou dans le cas de classe III au niveau de l'arcade mandibulaire, deux solutions existent, soit l'extraction suivie d'un appareil pour corriger le surplomb et la malocclusion, soit l'extraction suivie de la fermeture spontanée (ou mainteneur d'espace si en dehors de l'âge idéal) et dans un second temps un traitement orthodontique avec avulsion de PM si besoin (et si les DDS sont présentes). (85)

La possibilité de conserver la dent est un paramètre très important pour l'élaboration du plan de traitement. En effet, selon le cas clinique, elle permet la temporisation de l'avulsion jusqu'au moment opportun (mainteneur d'espace) ou la préservation du volume osseux (mainteneur d'os).

3.4.2.1- La dent est conservable à court terme

La dent dont la durée de vie sur l'arcade est incertain à court terme concerne la PMPI dont la vitalité pulpaire est compromise : le délabrement important dont la reconstruction coronaire requiert un ancrage canalaire, l'inflammation pulpaire ou la nécrose avec ou sans infection péri-apicale.

L'engagement de la vitalité pulpaire au niveau de la PMPI compromet considérablement la conservation de la dent sur l'arcade. En effet, son absence entraîne d'une part, l'arrêt de l'élongation et de l'épaississement des parois radiculaires, qui entraîne une fragilisation mécanique et donc un risque de fracture. D'autre part, elle provoque l'arrêt de l'apexogénèse, l'apex reste largement ouvert et le traitement endodontique étanche est impossible. C'est pourquoi, le traitement par apexification qui induit la formation d'une barrière apicale minéralisée est indiqué avant de procéder à l'obturation. Ainsi, la durée de vie de la dent sur l'arcade est prolongée. Néanmoins, le traitement endodontique d'une dent immature reste particulièrement compliqué du fait de la largeur du canal et des difficultés techniques inhérentes au manque de maturation. De plus, les racines courtes aux parois fines associées au délabrement coronaire augmentent le risque de fracture, principale source d'échec thérapeutique. Toutefois, même si son pronostic est réservé à court terme, elle reste conservable sur l'arcade et son délabrement coronaire sera restauré à l'aide d'une coiffe prothétique préformée (CPP).

Lors de la prise en charge d'une PMPI avec un tel délabrement, le paramètre le plus important est la possibilité de temporiser. En effet, la PMP pourra servir de mainteneur d'os ou d'espace suivant le plan de traitement choisi par le praticien et le moment de l'extraction en fonction des malocclusions, de l'encombrement et de la présence de la DDS et/ou d'agénésies.

encombrement antérieur ou de relation occlusale de classe
I, la PMP sera conservée jusqu'à la mise en place de la DMP sur l'arcade

afin d'exploiter l'espace du site d'extraction pour réduire le surplomb et corriger la malocclusion, à l'aide d'un appareil orthodontique. De même, au niveau de la mandibule, la PMP fera office de mainteneur d'espace dans les cas de classe III d'Angle et d'encombrement antérieur.

Dans tous les autres cas, la fermeture spontanée sera recherchée, donc l'extraction s'effectuera à l'âge idéal. Néanmoins, si cet âge est dépassé, en fonction de la malocclusion et de l'encombrement, soit l'espace sera fermé par des moyens orthodontiques (la PMP sera conservée jusqu'au début du traitement afin d'éviter les versions de la DMP et de la PM2), soit la PMP sera conservée en tant que mainteneur d'os pour une future réhabilitation implanto-portée, un bridge ou un autotransplant.

Enfin, la présence de la DDS est également un paramètre important à prendre en compte. En cas d'absence ou de doute sur la présence et la morphologie du germe, la PMP sera conservée en tant que mainteneur d'os jusqu'à la possibilité d'une réhabilitation implanto-portée ou d'un autotransplant.

3.4.2.2- La dent est conservable à moyen ou long terme

En présence d'une PMPI délabrée, l'objectif principal du traitement consiste en la conservation de la vitalité pulpaire. En effet, seule la pulpe permet de former la racine et de conduire son apexogénèse, sa nécrose induirait donc l'arrêt de l'élongation radiculaire et l'arrêt de l'épaississement des parois radiculaires, facteurs de fragilisation, augmentant le risque de fracture et donc de perte prématurée de la dent.

Sur le plan biologique, le succès thérapeutique de la conservation de la vitalité pulpaire est directement lié au potentiel de cicatrisation de la dent et donc au degré de l'inflammation de la pulpe, impossible à quantifier cliniquement. Ce processus inflammatoire est à la fois délétère (il précède généralement la nécrose) et régénérateur (phase inflammatoire de détersion avant la cicatrisation).



PDF Complete
Your complimentary use period has ended.
Thank you for using PDF Complete.

[Click Here to upgrade to Unlimited Pages and Expanded Features](#)

l'objectif est de maintenir la pulpe vivante sont les (s) et la pulpotomie. Le choix de la technique sera fonction de l'état inflammatoire de la pulpe qui dépend lui-même de la durée et taille d'exposition puis de l'agressivité de la lésion.

Par ailleurs, la nouvelle approche de revascularisation qui vise à régénérer le complexe pulpo-dentinaire des DPI nécrosées est une excellente alternative au traitement d'apexification et permet la conservation de la dent à long terme. Toutefois, aucune validation clinique « evidence-based » n'est actuellement donnée. (62)

Malgré le succès de ces thérapeutiques, il est important de garder à l'esprit que la dent traitée est fortement délabrée. La décision de la conserver ou de l'extraire doit faire partie d'un plan de traitement global et tous les critères de décision doivent être analysés avant de faire un choix. Le principal paramètre qui s'ajoute par rapport aux cas où la dent est condamnée ou conservable à court terme, est l'hygiène et la motivation des patient/parents.

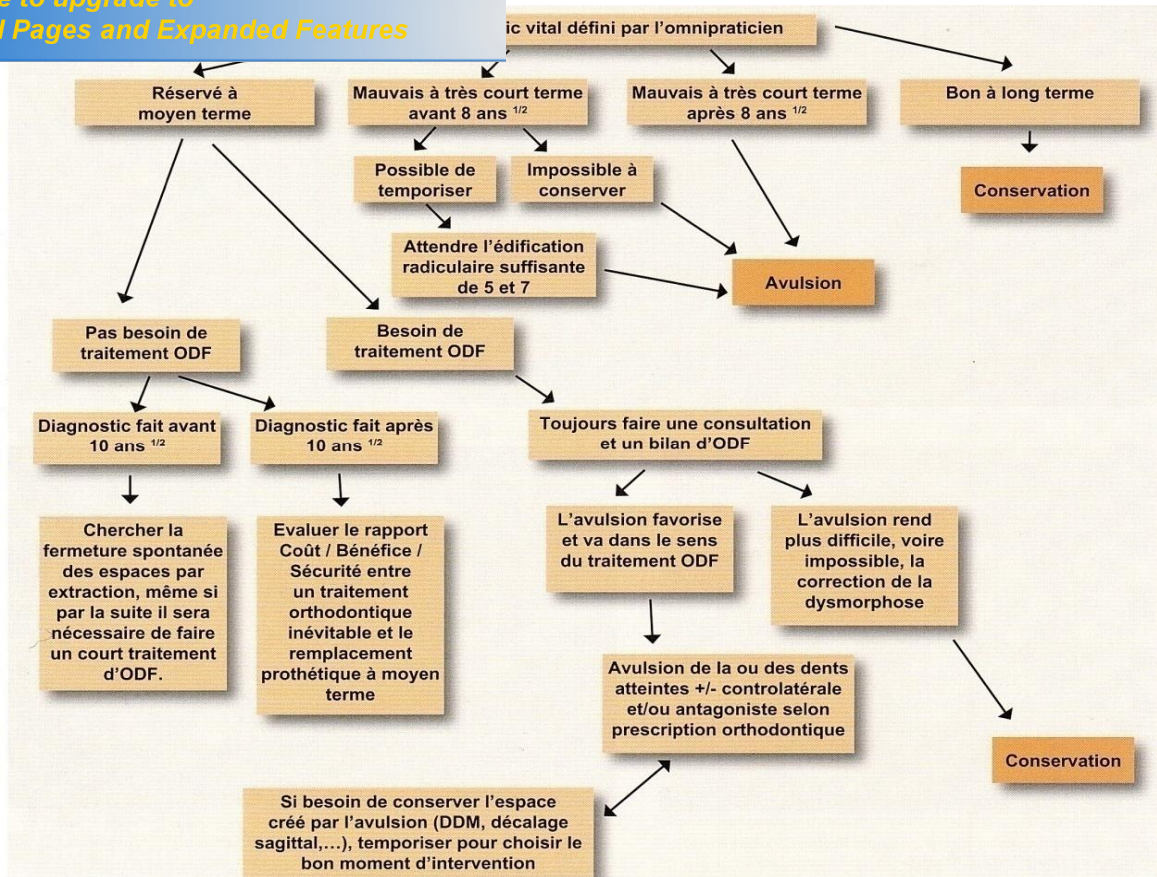


Figure 21 : Organigramme récapitulatif du processus décisionnel en fonction du pronostic (87)



Your complimentary
use period has ended.
Thank you for using
PDF Complete.

[Click Here to upgrade to
Unlimited Pages and Expanded Features](#)

L'immaturation induit un contexte particulier de réflexions thérapeutiques. Aujourd'hui, il sera toujours possible de proposer un plan de traitement au patient. Néanmoins, chaque situation clinique est unique et une systématisation de la prise en charge est impossible. Une concertation ortho-patient-parents-praticien avec des explications éclairées de toutes les possibilités thérapeutiques s'impose. Toutefois, lorsque tous les facteurs sont réunis, le traitement par extraction suivie de la fermeture spontanée ou à l'aide d'orthodontie est sans conteste la solution adéquate en présence d'une PMPI délabrée.

Par ailleurs, de nouvelles perspectives thérapeutiques de régénération tissulaire visant à une revascularisation du complexe dentino-pulpaire font l'objet de publications. Cette approche constituerait un réel bénéfice pour les patients en augmentant considérablement le pronostic de la longévité de ces dents.

Hier, aujourd'hui et demain, la prévention reste l'atout majeur de la PMPI assurant ainsi sa conservation dans toute son intégrité sur l'arcade.

« Le jour viendra sûrement où nous serons plus engagés dans la prévention que dans la dentisterie réparatrice » Black, 1908.

1. Gouvernaire A. La dent de 6 ans... ou la difficulté à gérer la pathologie de la première molaire permanente chez l'enfant... Rev Odontostomatol (Paris). 2001;30(1):35-40.
2. Opsahl Vital S. Formation et physiologie de la dent permanente immature : les répercussions cliniques. Réalités Clin. déc 2012;23(4):253-259.
3. Saih H, Bensouda S, Ousehal L, Elarabi S. Extraction « raisonnée » des dents de six ans en denture mixte : à propos d'un cas clinique. Rev Francoph Odontol Pédiatrique. 2009;4(4):178-183.
4. Droz D, Courson F, Muller-Bolla M, Nancy J, Terrie B. Recommandations sur la pratique de scellement des puits et fissures. J Odonto-Stomatol Pédiatrique. 2004;11(4):223-228.
5. Beauchamp J, Caufield PW, Crall JJ, Donly KJ, Feigal R, Gooch B, et al. Evidence-based clinical recommendations for the use of pit-and-fissure sealants: a report of the American Dental Association Council on Scientific Affairs. Dent Clin North Am. janv 2009;53(1):131-147.
6. Belhaissi FE, Ramdi H, Ameziane R. Le scellement des puits et fissures. J Odonto-Stomatol Pédiatrique. 2004;11(4):205-210.
7. Droz D, Blique M. Réflexion sur le scellement des puits et fissures. J Odonto-Stomatol Pédiatrique. 2004;11(4):211-222.
8. Arav L. Les sealants et les restaurations préventives de classe I en composite. Rev Odontostomatol (Paris). 2001;30(1):41-47.
9. Ninawe N, Khandelwal V, Ullal NA. A 1-year clinical evaluation of fissure sealants on permanent first molars. Contemp Clin Dent. 2012;3(1):54-59.
10. Desprez-Droz D. Prévention primaire en fonction du risque carieux individuel et interception des lésions carieuses non-cavitaires. Réalités Clin. 2012;23(4):261-270.
11. Lautrou A. Anatomie dentaire. 2ème éd. Paris; Milan; Barcelone: Masson; 1998.
12. Opsahl Vital S. Première molaire normalité et pathologie. Réalités Clin. 2008;19(4):301-310.
13. Joseph C, Courson F, Blanc H, Muller-Bolla M. L'enseignement de scellements de sillons en formation initiale : enquête épidémiologique. Rev Francoph Odontol Pédiatrique. 2010;5(3):133-140.
14. Marie-Cousin A, Huet A, Sixou J-L. Le fluor chez l'enfant en 2010. Inf Dent. 2010;9(mars):63-70.
15. Courson F, Smail-Faugeron V, Dursun E. Traitements restaurateurs des dents permanentes immatures. Réalités Clin. 2012;23(4):281-287.
16. Rouas P, Thébaud N, Badet C, Carat M-P, Roumas C, Conejero E, et al. La consultation du risque carieux. J Odonto-Stomatol Pédiatrique. 2005;12(1):35-46.

S, Featherstone JD. Prévention et prise en charge de la carie et de l'ion du risque chez les jeunes enfants. *Réalités Clin.*

18. Bizouard F, Gebeile-Chauty S. Est-il coût efficace de sceller systématiquement les sillons des premières molaires permanentes chez l'enfant? *Rev Francoph Odontol Pédiatrique.* 2012;7(2):89-95.
19. Lupi-Pegurier L, Poullié A-I, Martel P, Muller-Bolla M. Scellement prophylactique des sillons des premières et deuxièmes molaires permanentes. Une revue de littérature médico-économique. *Rev Odontostomatol (Paris).* 2008;37(septembre):199-207.
20. Vuillemin, Chafaie, Muller-Bolla M. Hypominéralisation incisive-molaire : du diagnostic à la prise en charge. *Clinic (Paris).* 2011;32(avril):227-228.
21. Rouas P, Bandon D, Druo J-P, Delbos Y, Arbonneau F, Jacquelin L-F. Hypominéralisations molaires-incisives (H.M.I). *Rev Francoph Odontol Pédiatrique.* 2010;5(4):180-191.
22. Jung S, Huckert M, Claus F, Manière M-C. Traitements conservateurs des dents atteintes d'Hypominéralisations Molaires-Incisives (MIH). *Réalités Clin.* 2012;23(4):271-280.
23. Weerheijm KL, Jävelik B, Alaluusua S. Molar-Incisor Hypomineralisation. *Caries Res.* 2001;35:390-391.
24. Jedeon K, De la Dure-Molla M, Brookes SJ, Liodice S, Marciano C, Kirkham J, et al. Enamel Defects Reflect Perinatal Exposure to Bisphenol A. *Am J Pathol.* juill 2013;183(1):108-118.
25. William V, Messer LB, Burrow MF. Molar incisor hypomineralization: review and recommendations for clinical management. *Pediatr Dent.* juin 2006;28(3):224-232.
26. Muller-Bolla M, Bolla M. Médecine bucco-dentaire préventive et restauratrice fondée sur la preuve. *Réalités Clin.* 2011;22(2):133-140.
27. Pierre A, Joseph C, Blanc H, Muller-Bolla M. Evaluation du risque de carie individuel : synthèse des recommandations nationales et internationales. *Rev Francoph Odontol Pédiatrique.* 2010;5(4):172-179.
28. Chu CH, Lo ECM, You DSH. Clinical diagnosis of fissure caries with conventional and laser-induced fluorescence techniques. *Lasers Med Sci.* 4 mars 2009;25(3):355-362.
29. Guerrieri A, Gaucher C, Bonte E, Lasfargues J-J. Détection et diagnostic des lésions carieuses initiales. *Réalités Clin.* 2011;22(3):233-244.
30. Manton D. Diagnosis of the early carious lesion. *Aust Dent J.* juin 2013;58:35-39.
31. Tassery H, Levallois B, Terrer E, Manton D, Otsuki M, Koubi S, et al. Use of new minimum intervention dentistry technologies in caries management. *Aust Dent J.* juin 2013;58:40-59.
32. Betrisey E, Rizcalla N, Krejci I, Ardu S. Caries diagnosis using light fluorescence devices: VistaProof and DIAGNOdent. *Odontol Soc Nippon Dent Univ.* 7 mars 2013;

- ina D. Clinical evaluation of DIAGNOdent in detection of
cavitated first permanent molars in caries-active children.
Oper Dent. août 2011;36(4):548-553.
34. Mäkinen KK. Sugar Alcohols, Caries Incidence, and Remineralization of Caries Lesions: A Literature Review. *Int J Dent.* 2010;2010:1-23.
 35. Courson F, Assathiany R, Vital S. Prévention bucco-dentaire chez l'enfant : les moyens dont on dispose. *Arch Pédiatrie.* 2010;17:776-777.
 36. Roy E, Dajeau-Trutaud S. Les vernis fluorés chez l'enfant et l'adolescent. *Rev Francoph Odontol Pédiatrique.* 2006;1(1):14-22.
 37. Sixou J-L, Bailleul-Forrestier I, Dajeau-Trutaud S, Vaysse F, Naulin-Ifi C. Recommandations sur la prescription des fluorures de la naissance à l'adolescence. *J Odonto-Stomatol Pédiatrique.* 2004;11(3):157-164.
 38. Courson F, Muller-Bolla M. Vernis fluoré et scellement des sillons. *Inf Dent.* 2010;9(mars):73-76.
 39. Azarpazhooh A, Main PA. Fluoride varnish in the prevention of dental caries in children and adolescents: a systematic review. *Today's FDA Off Mon J Fla Dent Assoc.* juill 2008;20(7):21-25, 27.
 40. Tut OK, Milgrom PM. Topical iodine and fluoride varnish combined is more effective than fluoride varnish alone for protecting erupting first permanent molars: a retrospective cohort study: Topical iodine and fluoride varnish effectivity. *J Public Health Dent.* juin 2010;70(3):249-252.
 41. Mejàre I. Indications for Fissure Sealants and their Role in Children and Adolescents. *Dent Update.* 2011;38(Décembre):699-703.
 42. Oulis CJ, Berdouses ED, Mamai-Homata E, Polychronopoulou A. Prevalence of sealants in relation to dental caries on the permanent molars of 12 and 15-year-old Greek adolescents. A national pathfinder survey. *BMC Public Health.* 2011;11:100.
 43. Simonsen R, Neal R. A review of the clinical application and performance of pit and fissure sealants: Pit and fissure sealants. *Aust Dent J.* juin 2011;56:45-58.
 44. Beiruti N, Frencken JE, van't Hof MA, Taifour D, van Palenstein Helderma WH. Caries-Preventive Effect of a One-Time Application of Composite Resin and Glass Ionomer Sealants after 5 Years. *Caries Res.* 2006;40(1):52-59.
 45. Oong EM, Griffin SO, Kohn WG, Gooch BF, Caufield PW. The effect of dental sealants on bacteria levels in caries lesions: a review of the evidence. *J Am Dent Assoc.* mars 2008;139(3):271-278; quiz 357-358.
 46. Feigal R, Donly KJ. The use of Pit and Fissure Sealants. *Pediatr Dent.* 2006;28(2):143-150.
 47. Michael A, Ignelzi JR. Pit and fissure sealants- An ongoing commitment. *J Calif Dent Assoc.* 2010;38(10):725-728.

49. Sasa I, Donly KJ. Sealants : A review of materials and utilization. J Calif Dent Assoc. 2010;38(10):730-734.
50. Azarpazhooh A, Main P. Pit and fissure sealants in the prevention of dental caries in children and adolescents : A systematic review. J Calif Dent Assoc. 2008;74(2, March):171- 177.
51. Antonson SA, Antonson DE, Brener S, Crutchfield J, Larumbe J, Michaud C, et al. Twenty-four month clinical evaluation of fissure sealants on partially erupted permanent first molars: glass ionomer versus resin-based sealant. J Am Dent Assoc 1939. févr 2012;143(2):115-122.
52. Yengopal V, Mickenautsch S, Bezerra AC, Leal SC. Caries-preventive effect of glass ionomer and resin-based fissure sealants on permanent teeth: a meta analysis. J Oral Sci. sept 2009;51(3):373- 382.
53. Frencken JE, Wolke J. Clinical and SEM assessment of ART high-viscosity glass-ionomer sealants after 8–13 years in 4 teeth. J Dent. janv 2010;38(1):59-64.
54. Muller-Bolla M, Lupi-Pégurier L, Tardieu C, Velly AM, Antomarchi C. Retention of resin-based pit and fissure sealants: A systematic review. Community Dent Oral Epidemiol. oct 2006;34(5):321- 336.
55. Yazici AR, Karaman E, Baseren M, Tuncer D, Yazici E, Ünlüer S. Clinical Evaluation of a Nanofilled Fissure Sealant Placed with Different Adhesive Systems: 24-month Results. Oper Dent. nov 2009;34(6):642- 647.
56. Nogourani MK, Janghorbani M, Khadem P, Jadidi Z, Jalali S. A 12-month clinical evaluation of pit-and-fissure sealants placed with and without etch-and-rinse and self-etch adhesive systems in newly-erupted teeth. J Appl Oral Sci Rev FOB. juin 2012;20(3):352-356.
57. Feigal RJ, Swift EJ. Self-etch adhesives for sealants? J Esthet Restor Dent. avr 2007;19(2):69-70.
58. Shimazu K, Ogata K, Karibe H. Caries-preventive effect of fissure sealant containing surface reaction-type pre-reacted glass ionomer filler and bonded by self-etching primer. J Clin Pediatr Dent. 2012;36(4):343-347.
59. Hannig M, Gräfe A, Atalay S, Bott B. Microleakage and SEM evaluation of fissure sealants placed by use of self-etching priming agents. J Dent. janv 2004;32(1):75-81.
60. Reggiardo P. Evidence-based sealant recommendations. J Calif Dent Assoc. 2010;38(10, Octobre):723-724.
61. Simon S, Ifi-Naulin C. Conservation de la vitalité pulpaire et traitement de la dent immature. Réalités Clin. 2012;23(4):289-297.
62. Pérez F, Beslot-Neveu A, Eid C, Lasfargues J-J. Traitement des pulpes nécrosées de la dent permanente immature : apexification ou régénération ? Réalités Clin. 2012;23(4):299-310.
63. Gill DS, Lee RT, Tredwin CJ. Treatment planning for the loss of first permanent molars. Dent Update. août 2001;28(6):304-308.

olaire permanente délabrée chez l'enfant : conserver,
h Odontol Pédiatrique. 2008;3(3):103-110.

65. Bassigny F. Que faire en présence d'une première molaire très délabrée ou déjà extraite ? Plaidoyer pour l'option orthodontique. Rev Odontostomatol (Paris). 2008;37(mai):135-148.
66. Conway M, Petrucci D. Three cases of first permanent molar extractions where extraction of the adjacent second deciduous molar is also indicated. Dent Update. août 2005;32(6):338-340, 342.
67. Albadri S, Zaitoun H, McDonnell ST, Davidson LE. Extraction of first permanent molar teeth: results from three dental hospitals. Br Dent J. 13 oct 2007;203(7):E14; discussion 408-409.
68. Maniere-Ezvan A. Dents permanentes immatures compromises : quelle décision thérapeutique ? Réalités Clin. 2012;23(4):311-319.
69. Travess H, Roberts-Harry D, Sandy J. Orthodontics. Part 8: Extractions in orthodontics. Br Dent J. 28 févr 2004;196(4):195-203.
70. Ay S, Agar U, Biçakçi AA, Köşger HH. Changes in mandibular third molar angle and position after unilateral mandibular first molar extraction. Am J Orthod Dentofac Orthop Off Publ Am Assoc Orthod Its Const Soc Am Board Orthod. janv 2006;129(1):36-41.
71. Bayram M, Özer M, Arici S. Effects of first molar extraction on third molar angulation and eruption space. Oral Surg Oral Med Oral Pathol Oral Radiol Endodontology. févr 2009;107(2):e14-e20.
72. Jälevik B, Möller M. Evaluation of spontaneous space closure and development of permanent dentition after extraction of hypomineralized permanent first molars. Int J Paediatr Dent. sept 2007;17(5):328-335.
73. Yavuz İ, Baydaş B, İkbâl A, Dağsuyu İM, Ceylan İ. Effects of early loss of permanent first molars on the development of third molars. Am J Orthod Dentofacial Orthop. nov 2006;130(5):634-638.
74. Sandler PJ, Atkinson R, Murray AM. For four sixes. Am J Orthod Dentofac Orthop Off Publ Am Assoc Orthod Its Const Soc Am Board Orthod. avr 2000;117(4):418-434.
75. Hans MG, Groisser G, Damon C, Amberman D, Nelson S, Palomo JM. Cephalometric changes in overbite and vertical facial height after removal of 4 first molars or first premolars. Am J Orthod Dentofacial Orthop. août 2006;130(2):183-188.
76. Çağlaroğlu M, Kilic N, Erdem A. Effects of early unilateral first molar extraction on skeletal asymmetry. Am J Orthod Dentofacial Orthop. août 2008;134(2):270-275.
77. Ong D-V, Bleakley J. Compromised first permanent molars : an orthodontic perspective. Aust Dent J. mars 2010;55(1):2-14.
78. Sayagh M, Maniere-Ezvan A, Vernet C, Muller-Bolla M. Therapeutic decisions in the presence of decayed permanent first molars in young subjects: A descriptive inquiry. Int Orthod. sept 2012;10(3):318-336.

- M, Kuijpers-Jagtman AM, Katsaros C. Extraction of patients with Class II Division 1 malocclusion. *Am J Orthod Dentofacial Orthop.* sept 2007;132(5):316-323.
80. Ruellas AC de O, Baratieri C, Roma MB, Izquierdo A de M, Boaventura L, Rodrigues CS, et al. Angle Class III malocclusion treated with mandibular first molar extractions. *Am J Orthod Dentofacial Orthop.* sept 2012;142(3):384-392.
 81. Kvint S, Lindsten R, Magnusson A, Nilsson P, Bjerklin K. Autotransplantation of Teeth in 215 Patients: A Follow-up Study. *Angle Orthod.* mai 2010;80(3):446-451.
 82. Patel A, Brennan JA, Sandler PJ. Autotransplantation of an impacted third molar: an orthodontic case report. *Dent Update.* déc 2004;31(10):596-598, 601.
 83. Recoing J. Transplantations et réimplantations dentaires. *EMC - Dent.* nov 2004;1(4):429-452.
 84. Catherine J-H, Mockers O, Richard O, Roche-Poggi P, Guyot L, Olivi P, et al. Autotransplantation de dent immature. *Rev Stomatol Chir Maxillofac.* févr 2007;108(1):46-50.
 85. Cobourne M, Williams A, McMullan R. A guideline for the extraction of first permanent molars in children [Internet]. Royal College of Surgeons Guidelines, England; 2009. Disponible sur: <http://www.rcgeng.ac.uk>
 86. Jacobs C, Jacobs-Müller C, Luley C, Erbe C, Wehrbein H. Orthodontic space closure after first molar extraction without skeletal anchorage. *J Orofac Orthop Fortschritte Kieferorthopädie.* 27 févr 2011;72(1):51-60.
 87. Douyère D, Verthier M. L'orthodontie face à la première molaire permanente délabrée chez le jeune. *Réalités Clin.* 2008;19(4):363-369.



PDF
Complete

*Your complimentary
use period has ended.
Thank you for using
PDF Complete.*

[Click Here to upgrade to
Unlimited Pages and Expanded Features](#)

Vu,

Le président du jury :

Vu,

Le directeur de l'UFR d'odontologie :

Vu,

Le président de l'université de bordeaux 2: