



**HAL**  
open science

## Fentes labiales et/ou palatines : étude descriptive du diagnostic et de la prise en charge anténatale

Clara Camus

► **To cite this version:**

Clara Camus. Fentes labiales et/ou palatines : étude descriptive du diagnostic et de la prise en charge anténatale. Gynécologie et obstétrique. 2013. dumas-00926354

**HAL Id: dumas-00926354**

**<https://dumas.ccsd.cnrs.fr/dumas-00926354>**

Submitted on 9 Jan 2014

**HAL** is a multi-disciplinary open access archive for the deposit and dissemination of scientific research documents, whether they are published or not. The documents may come from teaching and research institutions in France or abroad, or from public or private research centers.

L'archive ouverte pluridisciplinaire **HAL**, est destinée au dépôt et à la diffusion de documents scientifiques de niveau recherche, publiés ou non, émanant des établissements d'enseignement et de recherche français ou étrangers, des laboratoires publics ou privés.



**SICD1**  
Bibliothèques  
de l'UJF et de Grenoble INP

**Université  
Joseph Fourier**   
GRENoble  
**MEDECINE**

## AVERTISSEMENT

Ce document est le fruit d'un long travail approuvé par le jury de soutenance et mis à disposition de l'ensemble de la communauté universitaire élargie.

Il n'a pas été réévalué depuis la date de soutenance.

Il est soumis à la propriété intellectuelle de l'auteur. Ceci implique une obligation de citation et de référencement lors de l'utilisation de ce document.

D'autre part, toute contrefaçon, plagiat, reproduction illicite encourt une poursuite pénale.

Contact au SICD1 de Grenoble : **thesebum@ujf-grenoble.fr**

## LIENS

Code de la Propriété Intellectuelle. articles L 122. 4

Code de la Propriété Intellectuelle. articles L 335.2- L 335.10

[http://www.cfcopies.com/V2/leg/leg\\_droi.php](http://www.cfcopies.com/V2/leg/leg_droi.php)

<http://www.culture.gouv.fr/culture/infos-pratiques/droits/protection.htm>

UNIVERSITE JOSEPH FOURIER  
U.F.R DE MEDECINE DE GRENOBLE  
DEPARTEMENT DE MAIEUTIQUE

**FENTES LABIALES ET/OU PALATINES :**  
**ETUDE DESCRIPTIVE DU DIAGNOSTIC ET DE LA**  
**PRISE EN CHARGE ANTENATALE**

Mémoire soutenu le 15 mai 2013

Par Clara CAMUS  
Née le 4 novembre 1989

En vue de l'obtention du Diplôme d'Etat de Sage-femme

Année 2013

**Je remercie les membres du jury :**

Mr le Professeur Thierry DEBILLON, PU-PH en réanimation néonatale et néonatalogie au CHU de Grenoble, Président du jury ;

Mme le Docteur Catherine DURAND, coordinatrice du réseau périnatal des 2 Savoie et de DevenirRp2S ;

Mme Nadine VASSORT, sage-femme enseignante cadre supérieure, département de maïeutique de l'UFR de Médecine de Grenoble ;

Mme Sophie JOURDAN, sage-femme enseignante à l'Ecole de Sages-Femmes de Grenoble et guidante de ce mémoire ;

Mme Anne RANNAUD, sage-femme, coordinatrice Rhône-Alpes de l'étude Epipage 2.

**Je remercie plus particulièrement,**

Mme le Docteur Françoise DEVILLARD, PH en génétique chromosomique au CHU de Grenoble, directeur de ce mémoire ;

*Pour son aide précieuse à la réalisation de ce mémoire, pour sa disponibilité et sa gentillesse.*

Mme Sophie JOURDAN, sage-femme cadre enseignante à l'école de Sages-Femmes de Grenoble, guidante de ce mémoire ;

*Pour le suivi de mon travail.*

Mme Laurence COMBET-BLANC, sage-femme cadre enseignante à l'école de Sages-Femmes de Grenoble ;

*Pour la formation et le suivi de notre promotion. Un grand merci à l'attention qu'elle a su porter à chacun d'entre nous.*

**Je remercie également,**

Ma famille et mes proches ;

*Pour m'avoir encouragée et soutenue durant ces études.*

Maxime,

*Pour son soutien et sa patience.*

# TABLE DES MATIERES

ABREVIATIONS .....	1
I. INTRODUCTION.....	2
II. MATERIEL ET METHODES .....	4
A. Matériel.....	4
1. Type d'étude .....	4
2. Population étudiée.....	4
B. Méthodes .....	4
1. Variables utilisées .....	4
2. Critères de jugement .....	5
3. Recueil des données .....	5
4. Analyses statistiques .....	6
III. RESULTATS .....	7
A. Caractéristiques de la population.....	7
B. Objectif principal .....	10
C. Objectif secondaire .....	12
1. Proposition de réaliser un caryotype foetal suite au diagnostic de FL/P .....	12
2. Proposition de réaliser un caryotype foetal lorsqu'il existe un antécédent familial de FL/P.....	13
3. Proposition de réaliser un caryotype foetal selon la présence ou non de signes échographiques associés .....	14
4. Proposition de réaliser un caryotype foetal selon le type de fente.....	14
IV. DISCUSSION .....	15
A. Limites de l'étude .....	15
B. Discussion des résultats .....	15
1. Concernant le diagnostic des FL/P .....	15
2. Concernant l'objectif principal .....	18
3. Concernant l'objectif secondaire .....	19
4. Propositions.....	20
V. CONCLUSION .....	21
VI. REFERENCES BIBLIOGRAPHIQUES .....	22
VII. ANNEXES .....	24

## **ABREVIATIONS**

AG : Age gestationnel

CPDPN : Centre Pluridisciplinaire de Diagnostic PréNatal

FL : Fente Labiale

FLU : Fente Labiale Unilatérale

FLB : Fente Labiale Bilatérale

FLMU : Fente Labio-Maxillaire Unilatérale

FLMB : Fente Labio-Maxillaire Bilatérale

FLPU : Fente Labio-Palatine Unilatérale

FLPB : Fente Labio-Palatine Bilatérale

FP : Fente Palatine

FL/P : Fente Labiale et/ou Palatine

IMG : Interruption Médicale de Grossesse

LA : Liquide Amniotique

LCC : Longueur Cranio Caudale

OG : Organes Génitaux

SA : Semaines d'Aménorrhée

SNC : Système Nerveux Central



## I. INTRODUCTION

La fente labiale et/ou palatine (FL/P) est l'anomalie congénitale la plus fréquente du massif facial [1,2,3,4,5,6,7]. Son incidence varie de 1/600 à 1/1250 naissances [1,3,8,9] avec des disparités raciales et géographiques [3,4,6]. Le sex ratio est de 2 garçons/1 fille pour les fentes labiales (FL) et les fentes labio-palatines (FLP), tandis que le rapport est inversé pour les fentes palatines seules (FP) [5].

Les étiologies des FL/P sont diverses et il s'agit d'une interaction de plusieurs facteurs, à la fois génétiques avec des formes familiales de FL/P, mais aussi environnementaux tels que la consommation de médicaments (antiépileptiques, corticoïdes), les maladies virales (rougeole, rubéole), ou l'alimentation. Malgré ces différents facteurs entrants en jeu, dans la plupart des cas la FL/P reste idiopathique [2,4,6].

Le diagnostic prénatal repose sur l'échographie dont la performance est variable en routine surtout en ce qui concerne l'atteinte palatine [1,6,7]. Cette découverte prénatale est importante car elle permet de préparer le couple à la malformation, et d'éviter une attitude de rejet à la naissance. Une consultation avec un chirurgien maxillo-facial permettra d'expliquer aux parents la prise en charge chirurgicale à la naissance et le suivi pluridisciplinaire orthodontique, orthophonique, et ORL qui seront nécessaires jusqu'à la fin de la croissance de leur enfant.

D'autre part si la fente reste dans la majorité des cas isolée [5], chez des enfants par ailleurs bien portants, on sait toutefois qu'elle est retrouvée dans plus de 100 syndromes polymalformatifs [1]. C'est pourquoi tous les auteurs s'accordent à dire que la découverte d'une FL/P doit faire rechercher la présence d'anomalies échographiques associées.

Des anomalies chromosomiques peuvent aussi être retrouvées dans les FL/P. Il s'agit le plus souvent de trisomies 13, mais aussi de trisomies 18 [4]. Diverses anomalies de structure et quelques triploïdies sont aussi décrites [1]. C'est pourquoi il peut être proposé au couple de réaliser un diagnostic prénatal chromosomique. Cependant cette proposition n'est pas systématique, dépendant à la fois du souhait des parents, mais aussi du contexte dans lequel apparaît la fente. En effet pour certains auteurs, les fentes isolées n'étant pas associées à une augmentation du risque chromosomique, la réalisation du caryotype apparaît plus questionnable [1,3,7]. C'est pourquoi l'opportunité de réaliser ce caryotype est toujours mise en balance avec les risques liés à la réalisation d'une amniocentèse (rupture prématurée des membranes, fausse couche spontanée, échec cellulaire).

A l'heure actuelle on observe qu'il n'existe pas de consensus quant à la réalisation de ce caryotype et que les attitudes diffèrent selon les endroits. Pour beaucoup d'auteurs le caryotype fœtal devant une fente labiale isolée ou associée est une pratique systématique [4]. Pour d'autres, elle l'est seulement en cas de fente associée [1,3]. De même, pour certains auteurs le caryotype n'est pas justifié en cas d'antécédent familial de FL/P. Un bilan échographique détaillé est suffisant [1].

Face à ce constat, on peut s'interroger sur l'opportunité de la réalisation d'un caryotype fœtal selon le contexte dans lequel apparaît la FL/P.

Les différentes études observent des anomalies chromosomiques allant de 5,7% à 24% des FL/P diagnostiquées in utero [1,3,4,9].

Souvent elles ne retrouvent aucune anomalie chromosomique dans les cas de fentes isolées sans signe échographique associé [1,3,9]. En 2012, une revue systématique de la littérature trouve que la prévalence des anomalies chromosomiques dans les fentes associées est de 50.7%, et de seulement 0.9% dans les cas de fentes présumées isolées [7].

Certaines font état d'une relation entre le type de fente et la fréquence et le type d'anomalie chromosomique [4,10]. Le risque est le plus faible lorsque la fente concerne seulement la lèvre, puis augmente avec la sévérité de la fente : 1,2% des FL (Uni et Bilatérales), 4,5% des FLPU, 13,4% des FLPB [4]. Le plus fort taux d'anomalie est observé dans les fentes médianes (82%) [10]. D'autres ne retrouvent pas de lien [1,3].

Le but de ce travail était donc d'observer le diagnostic et la prise en charge des FL/P diagnostiquées in utero concernant les cas de FL/P traités au CPDPN de Grenoble.

L'objectif principal de cette étude était d'estimer la prévalence des anomalies chromosomiques parmi les fentes labiales et/ou palatines diagnostiquées in utero.

L'objectif secondaire était d'observer l'attitude de Grenoble vis-à-vis de la proposition de caryotype fœtal selon les différentes situations dans lesquelles les fentes étaient dépistées.

## II. MATERIEL ET METHODES

### A. Matériel

#### 1. Type d'étude

Il s'agissait d'une étude observationnelle descriptive de prévalence, rétrospective, monocentrique.

#### 2. Population étudiée

Etaient éligibles tous les fœtus porteurs de fente labiale et/ou palatine diagnostiquée in utero et pris en charge par le CPDPN de Grenoble sur une période de 10 ans allant du 1<sup>er</sup> janvier 2000 au 31 décembre 2009.

Le CPDPN de Grenoble s'occupant des dossiers adressés par les échographistes de l'Isère, de la Savoie, de la Haute Savoie, et des Hautes-Alpes, l'étude concernait donc la population de ces différentes régions.

### B. Méthodes

#### 1. Variables utilisées

Les variables utilisées étaient :

- L'âge maternel ;
- L'âge gestationnel au moment du diagnostic, recueilli sous la forme SA+J, et transformé en un nombre décimal pour pouvoir calculer la médiane et l'espace interquartile ;
- Le sexe du fœtus. Lorsqu'il n'y avait pas de résultat de caryotype avec la formule chromosomique, nous avons utilisé le prénom de l'enfant si celui-ci était clairement unisexe ;
- Le type de fente diagnostiqué lors de l'échographie : FLU, FLB, FLMU, FLMB, FLPU, FLPB, FB asymétrique, FLP Médiane, délabrement facial ;
- Le type de fente observé en postnatal ;
- La présence de signe(s) échographique(s) associé(s) ;
- La proposition faite aux couples de réaliser un caryotype fœtal, et la décision de ceux-ci ;
- Le résultat du caryotype réalisé en anténatal et/ou en postnatal : normal ou anormal ;
- La formule chromosomique ;
- Les autres investigations fœtales demandées ;
- L'issue de grossesse : IVG, IMG, naissance vivante ou décès post partum.

## **2. Critères de jugement**

L'objectif principal était d'estimer la prévalence des anomalies chromosomiques parmi les fentes labiales et/ou palatines diagnostiquées in utero.

Le critère de jugement principal était la présence d'une anomalie chromosomique.

Les anomalies chromosomiques peuvent être soit des anomalies de nombre (trisomie le plus souvent), ou des anomalies de structure (translocation, délétion ou gain d'un fragment de chromosome).

Nous avons défini la prévalence des anomalies chromosomiques comme étant le nombre d'anomalies chromosomiques diagnostiquées en pré et en postnatal, sur le nombre total de FL/P diagnostiquées in utero.

L'objectif secondaire était d'observer l'attitude de Grenoble vis-à-vis de la réalisation d'un caryotype foetal.

Les critères de jugement secondaires étaient la proposition au couple de bénéficier d'un diagnostic prénatal chromosomique selon s'il existait un antécédent familial de fente, selon le type de fente, et enfin selon la présence d'un ou plusieurs signes échographiques associés.

## **3. Recueil des données**

La requête a été faite à partir de la base de données du CPDPN en faisant une recherche par mot clé avec le mot clé : « fente labiale et/ou palatine », pour la période allant du 1<sup>er</sup> janvier 2000 au 31 décembre 2009. Les codes CIM sont : pour la fente palatine Q35, pour la fente labiale Q36, et pour la fente labio-palatine Q37. Les données ont été recueillies sous la forme d'un tableau Access converti dans un format compatible avec Statview, logiciel de statistiques.

Ces données ont été croisées avec la liste des nouveaux nés pris en charge et opérés par le service de chirurgie maxillo-faciale du CHU de Grenoble sur la même période. Nous avons pu ainsi observer la concordance du diagnostic de type de fente entre le pré et le postnatal, mais aussi évaluer le taux de dépistage prénatal des FL/P.

D'autre part, le logiciel médical DEFGEN, utilisé par le service de génétique de Grenoble depuis 2004 pour archiver les résultats de caryotypes, nous a permis de retrouver des résultats de caryotypes réalisés en postnatal. Pour la période antérieure à 2004, nous avons consulté les dossiers papier pour retrouver ces caryotypes réalisés en postnatal.

#### **4. Analyses statistiques**

Nous avons réalisé l'analyse statistique avec le logiciel Statview. Nous avons fait une analyse descriptive de nos données. Les variables quantitatives ont été décrites par la médiane et l'espace interquartile, et les variables qualitatives par le nombre et les proportions.

### III. RESULTATS

#### A. Caractéristiques de la population

- ❖ Du 1<sup>er</sup> janvier 2000 au 31 décembre 2009, nous avons retrouvé 147 cas de FL/P diagnostiquées in utero et prises en charge par le CPDPN de Grenoble.
- ❖ L'âge maternel médian au moment du diagnostic était de 29 ans [26-32].
- ❖ L'AG médian lors du diagnostic était de 22,0 soit 22SA+0J [21,6-23,9].
- ❖ Durant cette période, 323 FL/P ont été prises en charge par le service de chirurgie maxillo-facial. Le taux de dépistage est donc de 45,5%.
- ❖ Le sex ratio est de 1,8 garçons pour 1 fille. Notons que pour 29 des fœtus, le sexe n'était pas renseigné soit dans 19,7% des cas.
- ❖ Il existait un antécédent familial de FL/P dans 20 cas (13,6%).
- ❖ Les types de fentes diagnostiqués sont résumés dans le tableau (1). Dans plus de 2/3 des cas (72,6%) la fente est unilatérale, et dans plus de la moitié (58,9%), l'atteinte est labiale et palatine.

	Nombre	Pourcentage
	146	(%)
<b>Caractère uni ou bilatéral de la fente</b>		
Unilatérales	106	(72,6)
Bilatérales	40	(27,4)
<b>Types de fentes</b>		
Fentes labiales et palatines	86	(58,9)
Fentes labiales	57	(39)
Fentes palatines	3	(2,1)

Tableau 1 : Types de fentes diagnostiquées in utero

Dans un cas on observait un délabrement facial causé par des brides amniotiques. Le type de fente dans ce contexte n'était pas précisé. Nous ne l'avons donc pas pris en compte dans le tableau 1 ci-dessus.

❖ **Concordance du diagnostic anténatal et postnatal :**

Dans 108 cas, nous avons pu relier le dossier prénatal et postnatal et observer la concordance du diagnostic de type de fente. Dans 39 cas cela n'a pas été possible car la date de l'issue de grossesse et le prénom et nom du bébé nous permettant de faire le lien n'était pas renseignés sur la base de données du CPDPN. Ils n'ont donc pas été pris en compte pour la concordance entre le pré et le postnatal.

Dans 82 cas (75,9%), le diagnostic prénatal du type de fente a été confirmé en postnatal. Dans 26 cas (24,1%) il existe une discordance entre le type de fente dépisté en prénatal et observé après la naissance. Les cas discordants sont résumés dans le tableau (2) :

Type de fente dépisté en prénatal	Type de fente observé après la naissance	Nombre de cas
Fente labiale	Fente labiale et palatine	12
Fente labiale et palatine	Fente labiale	6
Fente labio-maxillaire	Fente labiale	3
Fente unilatérale	Fente bilatérale	2
Fente bilatérale	Fente unilatérale	2
Fente labiale unilatérale	Fente labio-palatine bilatérale	1

Tableau 2 : Concordance entre le diagnostic pré et postnatal

❖ **Signes échographiques associés :**

Dans 33 cas de FL/P sur les 147 (22,4%), un ou plusieurs signes échographiques associés ont été retrouvés.

Un seul signe échographique est observé pour 23 d'entre eux (69,7%), tandis que plusieurs signes échographiques associés sont présents pour les 10 derniers (30,3%).

Les types de signes échographiques sont résumés dans le tableau 3 ci-dessous :

Type de signe échographique associé	Nombre de cas concernés	Pourcentage parmi les fentes associées (%)
	<b>33</b>	<b>(%)</b>
Malformation du SNC	12	(36,4)
Anomalie de la face	12	(36,4)
Anomalie de la quantité de LA	7	(21,2)
Malformation cardiaque	4	(12,1)
Anomalie des organes génitaux	3	(9,1)
Atteinte du système digestif	3	(9,1)
Atteinte du système rénal	3	(9,1)
Anomalie de la croissance osseuse	2	(6,1)
RCIU	2	(6,1)
Image hyperéchogène inter thoraco abdominale	1	(3,0)

Tableau 3 : Types de signes échographiques associés



## B. Objectif principal

Nous avons retrouvé 6 anomalies chromosomiques parmi les 147 cas de FL/P diagnostiquées in utero et dont les caryotypes ont été pré et/ou postnataux. La prévalence était donc de 4,1% sur le groupe entier.

Le résultat du caryotype fœtal était disponible pour 84 fœtus. Dans 56 cas le caryotype n'a pas été réalisé, dans 5 cas il a été réalisé mais le résultat n'est pas connu. Enfin, dans 2 cas nous n'avons pas d'information sur le caryotype (réalisé ou non, résultat).

Le tableau 4 ci-dessous résume les anomalies chromosomiques observées :

Anomalies chromosomiques	Nombre de cas	Pourcentage
	6	(%)
Trisomie 13	3 cas	(2,0)
Anomalie de structure déséquilibrée	2 cas	(1,4)
Anomalie des gonosomes en mosaïque	1 cas	(0,7)

Tableau 4 : Types d'anomalies chromosomiques retrouvées

Les différents contextes dans lesquels sont retrouvées ces fentes sont décrits ci-dessous :

### Cas 1 (06/2000)

Il s'agit d'une FLPB diagnostiquée à 25 SA, associée à une anomalie de la fosse cérébrale postérieure avec un petit cervelet. On ne note pas d'antécédent familial de fente. Le caryotype fœtal montre la présence d'une trisomie 13 (47,XX,+13).

### Cas 2 (07/2000)

Il s'agit d'une FLPB diagnostiquée à 21SA+6J, associée à une image hyperéchogène inter thoraco abdominale sans valeur pathologique évidente. On ne note pas d'antécédent familial de fente. Le caryotype fœtal montre la présence d'une trisomie 13 (47,XY,+13). Une IMG a été réalisée à 32SA+6J.

### **Cas 3 (05/2001)**

Il s'agit d'une FLB diagnostiquée à 22SA, retrouvée être une FLPB en postnatal. L'échographie retrouve une anomalie de la fosse cérébrale postérieure associée, avec un doute sur un petit vermis. On ne note pas d'antécédent familial de fente. Le caryotype fœtal est ininterprétable en anténatal puisqu'aucune métaphase n'est obtenue. Il est refait en postnatal immédiat et rendu normal (46,XX). Il a ensuite été refait en 2008 (7 ans après) devant la présence d'un retard mental chez l'enfant. Il montre une anomalie de structure déséquilibrée : 46,XX,der(5)t(5;8)(p14;q23)mat. L'enfant est porteur d'un dérivé du chromosome 5 qui provient du déséquilibre de la translocation entre un 5 et un 8 d'origine maternelle.

### **Cas 4 (06/2004)**

Il s'agit d'une FLPB diagnostiquée à 21SA, retrouvée être une FB asymétrique en postnatal. A l'échographie de 29SA, un cavum du septum lucidum de petite taille et de forme triangulaire a été observé. L'IRM fœtale réalisée ensuite ne retrouve pas d'anomalie de la ligne médiane. Le caryotype fœtal est normal (46,XY). Il a ensuite été refait en 2011 (7 ans après) devant la présence d'un retard mental chez l'enfant. La présence d'une délétion du chromosome 2 a été mise en évidence par analyse chromosomique sur puce ADN (cgh-array) : 46,XY.ish del(2)(p11.2p11.2).

### **Cas 5 (03/2008)**

Il s'agit d'une FLPU isolée diagnostiquée à 32 SA et confirmée en postnatal. On ne note pas d'antécédent familial de fente. Le caryotype fœtal montre une mosaïque 45,X (8%)/46,XY (92%) chez un fœtus dont les OGE sont masculins. La délétion 22q11 a été recherchée mais n'est pas présente.

### **Cas 6 (01/2009)**

Il s'agit d'une FLB diagnostiquée à 13SA+4J. Il n'a pas été retrouvé d'anomalie échographique associée hormis une hernie ombilicale physiologique observée à 11SA. La clarté nucale à 13SA+4J était de 2,8 mm pour une LCC de 74 mm. On ne note pas d'antécédent familial de fente. Le caryotype fœtal montre la présence d'une trisomie 13. Une IMG, a été réalisée à 15SA+2J.

## C. Objectif secondaire

Pour 2 cas sur les 147 cas de FL/P nous n'avions pas d'information sur la proposition et la réalisation d'un caryotype fœtal. Ils n'ont donc pas été pris en compte dans cette partie.

### 1. Proposition de réaliser un caryotype fœtal suite au diagnostic de FL/P

Dans 133 cas (91,7%), suite au diagnostic échographique d'une FL/P, un caryotype fœtal a été proposé aux parents et 51 (38,4% d'entre eux) n'ont pas souhaité le réaliser.

Dans 12 cas (8,3%) le caryotype fœtal n'a pas été proposé, mais 3 couples (25% d'entre eux) ont tout de même souhaité le réaliser.

Caryotype fœtal	Nombre	Pourcentage
	145	(%)
Proposé réalisé	82	(56,5)
Proposé non réalisé	51	(35,2)
Non proposé réalisé	3	(2,1)
Non proposé non réalisé	9	(6,2)

Tableau 5 : Proposition de caryotype fœtal suite au diagnostic de FL/P

## 2. Proposition de réaliser un caryotype fœtal lorsqu'il existe un antécédent familial de FL/P

Il existait un antécédent familial de fente dans 20 cas (13,6%). Dans un cas la proposition de caryotype fœtal n'était pas renseignée. Il n'a pas été pris en compte.

Lorsqu'il existait un antécédent familial de fente, le caryotype fœtal a donc été proposé au couple dans 10 cas (52,6%).

Dans 127 cas aucun antécédent familial n'était retrouvé. Dans un cas la proposition de caryotype fœtal n'était pas renseignée. Il n'a pas été pris en compte.

Lorsqu'il n'existait pas d'antécédent familial de fente, le caryotype fœtal a donc été proposé au couple dans 123 cas (97,6%).

Les résultats sont résumés dans le tableau 6 :

	ATCD familial de FL/P		Pas d'ATCD familial de FL/P	
Caryotype fœtal	Nombre	Pourcentage	Nombre	Pourcentage
	<b>19</b>	<b>(%)</b>	<b>126</b>	<b>(%)</b>
<b>Proposé</b>	10	(52,6)	123	(97,6)
<b>Non proposé</b>	9	(47,4)	3	(2,4)

Tableau 6 : Proposition de caryotype fœtal selon l'existence d'un antécédent familial de FL/P

### 3. Proposition de réaliser un caryotype fœtal selon la présence ou non de signes échographiques associés

Lorsqu'un ou plusieurs signes échographiques étaient associés, le caryotype fœtal a été proposé au couple dans tous les cas.

Lorsque la fente était isolée, le caryotype fœtal a été proposé dans 89,4% des cas au couple.

Caryotype fœtal	Présence de signes échographiques associés		Absence de signes échographiques associés	
	Nombre	Pourcentage (%)	Nombre	Pourcentage (%)
Proposé	32	(100)	101	(89,4)
Non proposé	0	(0)	12	(10,6)

Tableau 7 : Proposition de caryotype fœtal selon présence ou absence de signes échographiques associés

### 4. Proposition de réaliser un caryotype fœtal selon le type de fente

Lorsqu'il s'agissait d'une fente labiale, le caryotype fœtal a été proposé dans 91,1% des cas.

Lorsqu'il s'agissait d'une fente labio-palatine, le caryotype fœtal a été proposé dans 91,9% des cas.

Lorsqu'il s'agissait d'une fente palatine, le caryotype fœtal a été proposé dans tous les cas.

Caryotype fœtal	FL		FLP		FP	
	Nombre	Pourcentage (%)	Nombre	Pourcentage (%)	Nombre	Pourcentage (%)
Proposé	51	(91,1)	79	(91,9)	3	(100)
Non proposé	5	(8,9)	7	(8,1)	0	(0)

Tableau 8 : Proposition de caryotype fœtal selon le type de fente

## **IV. DISCUSSION**

### **A. Limites de l'étude**

Notre étude a été réalisée à partir des cas de FL/P pris en charge par le CPDPN de Grenoble entre 2000 et 2009. Les dossiers traités proviennent majoritairement mais non exclusivement, des départements de l'Isère, de la Savoie, de la Haute Savoie, et des Hautes Alpes. Notre étude n'a donc pas été réalisée sur une base géographique. Pour les mêmes raisons, il est difficile de dire si notre population est représentative de la population nationale.

Lors de l'analyse des résultats nous avons pu constater des données manquantes par exemple sur la date de l'issue de grossesse, le sexe de l'enfant à la naissance et sur certaines données postnatales. Ainsi, dans 39 cas (26,5%) il nous manquait l'information sur le type de fente retrouvée à l'examen postnatal. Cela peut induire un biais en surestimant ou sous-estimant le résultat sur la concordance entre le diagnostic pré et postnatal.

Dans près de 60% des cas (84/147) un diagnostic prénatal chromosomique a été réalisé et le résultat du caryotype est connu. L'analyse chromosomique n'a pas été réalisée dans 56 cas. Dans 2 cas nous n'avons pas l'information, et dans 5 cas le caryotype a été réalisé mais nous ne disposons pas du résultat. Nous avons donc peut être sous-estimé la prévalence des anomalies chromosomiques parmi les FL/P diagnostiquées in utero.

Notre étude s'étendait sur 10 ans et donnait une bonne lecture de la prise en charge. Cependant les pratiques ont évolué sur cette période. Les résultats étaient donc une moyenne qui n'était pas forcément le reflet de la prise en charge actuelle.

### **B. Discussion des résultats**

#### **1. Concernant le diagnostic des FL/P**

Dans notre étude, le taux de dépistage anténatal d'une fente labiale et/ou palatine était de 45,5%. Ce taux est comparable à celui observé dans une étude épidémiologique nationale [6]. Il est meilleur que dans la plupart des autres études publiées où il varie de 0 à 37% [2,4,13]. Seule une étude rapporte un taux de dépistage de 81% [9].

Avec l'amélioration de la qualité des échographies, le taux de dépistage des fentes s'est amélioré au cours des années et va probablement encore progresser. Une étude du registre d'Alsace [6] donne un taux de 88% pour la seule année 2006. Une revue systématique de la littérature publiée en 2012 [7] fait état d'une amélioration du dépistage de 5% dans les années 1980 à près de 65% aujourd'hui. Notre étude s'étendant sur 10 ans le taux de 45,5% représente une moyenne sur l'ensemble de ces années.

Le sex ratio de 1,8 garçon / 1 fille est identique à celui retrouvé dans les autres études (1,8, 1,37, 1,47) [9,2,11].

La médiane de l'AG au moment du diagnostic était de 22 SA [26-32]. Ce résultat est comparable aux autres études (22,5 SA, 23 SA) [10,9]. Dans notre étude, 4 fentes ont été diagnostiquées au cours du premier trimestre de la grossesse. Dans un cas la fente était liée à des brides amniotiques et dans 2 autres cas, il existait un antécédent familial puisque les pères des fœtus avaient présenté des fentes. Dans ces situations, l'examen a été orienté et l'opérateur particulièrement attentif à cette malformation. Enfin, dans le dernier cas, une FLB a été dépistée à 13SA+4J lors du contrôle d'une hernie ombilicale physiologique observée à 11SA. L'échographie de routine réalisée au cours du deuxième trimestre de la grossesse permet donc le meilleur taux de dépistage. C'est lors de cet examen que la vérification de l'intégrité de la face est optimale. L'examen du premier trimestre ne permet en général pas de faire le diagnostic de fente.

Dans notre étude, 1/3 des fentes sont bilatérales et 2/3 sont unilatérales. Ce résultat est comparable à une thèse datant de 2010 (24,5% et 75,5% respectivement) [9]. Plus de la moitié (58,9%) sont des fentes labiales et palatines. Les fentes labiales seules représentent 39% des cas et les fentes palatines seulement 2.1%. Or la prévalence de ces dernières est nettement plus élevée à la naissance puisque dans les études réalisées en postnatal, celle-ci varie de 25 à 40% des fentes observées [2,6,8]. Une étude épidémiologique française observe ainsi que dans 99% des cas le diagnostic de fente palatine seule n'est fait qu'en postnatal [6]. Le diagnostic prénatal d'une fente palatine isolée reste donc très difficile. Le critère échographique est l'observation de l'ascension de la langue dans les fosses nasales mais celle-ci est souvent gênée par l'absorption des ultrasons par les os du massif facial.

L'identification d'une fente labiale est rendue possible par l'examen du visage sur une coupe frontale de la face. L'interruption de la lèvre supérieure est la constatation la plus fréquente et elle est un point d'appel pour vérifier attentivement l'intégrité du palais. Malgré cela le diagnostic de fente palatine n'est souvent pas fait en prénatal. Dans notre étude, dans ¼ des cas le diagnostic du type de fente a été corrigé en postnatal, et c'est une atteinte palatine qui le plus souvent n'a pas été diagnostiquée.

Dans 22,4% des cas, un ou plusieurs signe(s) échographique(s) étaient associé(s). Dans la littérature les différentes études rapportent des résultats variant de 13.3% à 63% [1,2,3,4,6,13]. D'autre part, plusieurs études réalisées en postnatal montrent un taux d'environ 25% d'anomalies associées [6,10,12], mais des taux beaucoup plus élevés en anténatal, avec 50 à 80% de malformation associée. Cette différence du taux d'anomalies associées est probablement liée à la létalité et aux décisions éventuelles d'ITG. Globalement, nous retrouvons un taux de fentes associées moins important que dans la plupart des études. On peut imaginer qu'avec l'amélioration des techniques d'échographie, un plus grand nombre de fentes isolées sont repérées en anténatal.

Les signes échographiques associés les plus fréquents étaient des anomalies du SNC et de la face. Ensuite par ordre décroissant, on observait des anomalies de la quantité de LA, du cœur, des organes génitaux, du système digestif, du système rénal, de la croissance osseuse, un RCIU, et une image hyperechogène inter thoraco abdominale. Dans les études publiées, globalement les anomalies du SNC et les malformations cardiaques sont les plus fréquentes [1,3,4,12]. Des anomalies du squelette et des malformations des membres sont également citées [3,4,11,12] mais non retrouvées dans notre étude. Nous ne pouvons pas expliquer cette différence.



## 2. Concernant l'objectif principal

Notre objectif principal était d'estimer la prévalence des anomalies chromosomiques parmi les FL/P diagnostiquées in utero. Nous avons retrouvé un résultat de 4,1% (6/147). Cette prévalence est plus faible que celle retrouvée dans la plupart des études, puisque les résultats varient de 10,7% à 51% [1,3,9,10,12,13]. Nous avons peut être sous-estimé ce taux puisque le résultat du caryotype n'était connu que dans environ 60% des FL/P diagnostiquées in utero.

Dans notre étude, sur 147 FL/P dépistées en anténatal nous avons retrouvé 6 anomalies chromosomiques, quatre d'entre elles ayant été identifiées sur le caryotype fœtal.

Il s'agit dans 3 cas d'une trisomie 13. Dans tous ces cas de trisomie 13, la fente était associée à des signes échographiques, sauf dans le cas n°6 diagnostiqué à 13 SA. Mais il est probable qu'ici, compte tenu de l'anomalie chromosomique, si le diagnostic n'avait pas été fait aussi précocement, et si la grossesse s'était poursuivie, des signes échographiques auraient été retrouvés ultérieurement.

La quatrième anomalie chromosomique identifiée en prénatal était une mosaïque 45,X/46,XY. C'est la seule anomalie chromosomique associée à une FLP unilatérale et isolée. Cependant cette association avec une anomalie des gonosomes est très probablement fortuite.

Deux anomalies de structure ont également été identifiées. Dans les deux cas le caryotype avait été retrouvé normal en prénatal ou postnatal immédiat et l'anomalie n'a été identifiée que plusieurs années plus tard devant la présence d'un retard mental. Une anomalie a été identifiée sur le caryotype mais la seconde (del(2)) a été mise en évidence sur une analyse chromosomique sur puce ADN (CGH-array). Enfin, dans notre étude, aucune anomalie chromosomique n'a été identifiée en cas de fente labiale isolée.

La plupart des études concluent à l'absence d'anomalie chromosomique dans les cas de FLP échographiquement isolées [1,3,9,13]. Une seule étude conclut à un risque d'aneuploïdie pour les FLPB isolées de 6,7% [4]. Dans une revue systématique regroupant 7 études et 407 cas de fentes dépistées in utero, les auteurs rapportent la présence d'une anomalie chromosomique dans 50% des cas lorsque la fente est associée, et dans moins de 1% (0,9%) lorsqu'elle est échographiquement isolée [7]. Par ailleurs, ces auteurs insistent sur l'importance de différencier les fentes labiales seules des fentes labio-palatines et des fentes palatines seules. En effet aucune anomalie chromosomique visible sur un caryotype n'a été identifiée dans les fentes labiales seules.

Les deux anomalies de structure, un déséquilibre d'une translocation et une microdélétion du chromosome 2 n'ont été identifiées que plusieurs années après devant l'existence d'un retard mental chez les enfants. De plus la délétion du chromosome 2 a été identifiée non pas sur un caryotype conventionnel mais sur une analyse chromosomique sur puce ADN (CGH-array). Cette technique d'utilisation récente permet une analyse pangénomique à la recherche de microdélétions et microduplications. Elle n'est pas encore appliquée en routine pour le diagnostic prénatal du fait de son coût et des difficultés d'interprétation. Dans les années à venir elle devrait remplacer le caryotype lorsqu'un diagnostic prénatal est proposé devant la découverte de signes échographiques.

Dans les fentes palatines isolées le taux d'anomalie chromosomique est de 1,6 % [7] et c'est dans ce cas que l'on peut dépister des syndromes de microdélétion du chromosome 22.

Au total la réalisation d'une analyse chromosomique doit être systématiquement proposée devant une fente labiale ou palatine associée à d'autres signes échographiques, et devant une fente labio-palatine ou palatine isolée. Devant une fente labiale isolée, une échographie de référence doit être proposée afin de rechercher attentivement une fente palatine ou un autre signe échographique associé. En l'absence, il ne paraît pas justifié de proposer systématiquement la réalisation d'une amniocentèse.

### **3. Concernant l'objectif secondaire**

Entre 2000 et 2009, pour les dossiers présentés au CPDPN de Grenoble, un caryotype fœtal a été proposé dans 91,7 % des cas. Nous pouvons donc voir que la proposition de diagnostic prénatal restait très fréquente. Il ne nous paraît pourtant pas qu'elle doive être systématique suite au diagnostic échographique de FL/P.

Lorsqu'il existait un antécédent familial de FL/P, celui-ci a été proposé dans la moitié des cas (52,6 %), alors que, en l'absence d'antécédent, il l'était dans presque tous les cas (97,6 %).

Un caryotype a été systématiquement proposé en cas de fente associée et dans 89,4 % des cas devant une fente isolée.

Enfin l'attitude était globalement la même devant une fente labiale ou une fente labio-palatine (91,1 % et 91,9% respectivement), mais était de 100 % devant une fente palatine.

Nous pouvons donc penser au vu de ces résultats que dans certains cas de fentes labiales isolées la proposition de diagnostic prénatal restait fréquente alors que celle-ci ne nous semble pas devoir être systématique.

Nous avons essayé au cours de ce travail d'interroger d'autres centres pluridisciplinaires de diagnostic prénatal afin de comparer les attitudes. Nous avons donc adressé un questionnaire à chaque coordonnateur des 48 centres français. Malheureusement le taux de réponse insuffisant ne nous permet pas de présenter des résultats analysables.

La proposition de caryotype fœtal reste à discuter avec les parents lors de la consultation de conseil génétique. Certains couples peuvent vouloir réaliser un caryotype fœtal alors même que celui-ci n'est pas indiqué au vu des données médicales actuelles (notamment dans les cas de fentes labiales isolées).

#### **4. Propositions**

Comme nous le disions auparavant, la réalisation d'une analyse chromosomique doit être systématiquement proposée devant une fente labiale ou palatine associée à d'autres signes échographiques, et devant une fente labio-palatine ou palatine isolée. Devant une fente labiale isolée, une échographie de référence doit être proposée afin de rechercher attentivement une fente palatine ou un autre signe échographique associé. En l'absence, il ne paraît pas justifié de proposer systématiquement la réalisation d'une amniocentèse.

Après avoir observé l'attitude du CPDPN de Grenoble, nous avons pu constater que la proposition d'un bilan chromosomique prénatal restait fréquente dans les cas de fentes labiales isolées. Nous pouvons proposer que celle-ci ne soit plus systématique.

## V. CONCLUSION

L'objectif de cette étude était d'estimer la prévalence des anomalies chromosomiques parmi les FL/P diagnostiquées in utero sur une période de 10 ans. Nous avons observé une prévalence de 4,1% (6/147). Il s'agissait de 3 trisomies 13, 2 anomalies de structure déséquilibrée, et d'une anomalie des gonosomes en mosaïque. Les deux anomalies de structure n'ont été identifiées que plusieurs années après. Une d'entre elles a été identifiée sur une analyse chromosomique sur puce ADN (CGH-array). Cette nouvelle technique d'analyse prénatale n'est pas encore appliquée en routine du fait de son coût et des difficultés d'interprétation, mais dans les années à venir elle devrait remplacer le caryotype en prénatal devant la découverte de signes échographiques.

Dans notre étude, aucune anomalie chromosomique n'a été identifiée associée à une fente labiale isolée. En pratique, la réalisation d'une analyse chromosomique doit être systématiquement proposée devant une fente labiale ou palatine associée à d'autres signes échographiques, et devant une fente labio-palatine ou palatine isolée. Devant une fente labiale isolée, une échographie de référence doit être proposée afin de rechercher attentivement une fente palatine ou un autre signe échographique associé. En l'absence, il ne paraît pas justifié de proposer systématiquement la réalisation d'une amniocentèse.

Entre 2000 et 2009, pour les dossiers présentés au CPDPN de Grenoble, un caryotype fœtal a été proposé dans 91,7 % des cas. Lorsqu'il existait un antécédent familial de FL/P, celui-ci a été proposé dans la moitié des cas (52,6 %), alors que, en l'absence d'antécédent, il l'était dans presque tous les cas (97,6 %). Un caryotype a été systématiquement proposé en cas de fente associée et dans 89,4 % des cas devant une fente isolée. Enfin l'attitude était globalement la même devant une fente labiale ou une fente labio-palatine (91,1 % et 91,9% respectivement), mais était de 100 % devant une fente palatine. Nous pouvons donc penser que dans certains cas de fentes labiales isolées la proposition d'un bilan chromosomique prénatal restait fréquente alors que celle-ci ne nous semble pas devoir être systématique.

Il serait intéressant de compléter notre étude auprès des autres centres pluridisciplinaires de diagnostic prénatal de France et d'obtenir un plus grand nombre de réponses afin de pouvoir comparer leur attitude par rapport au CPDPN de Grenoble.

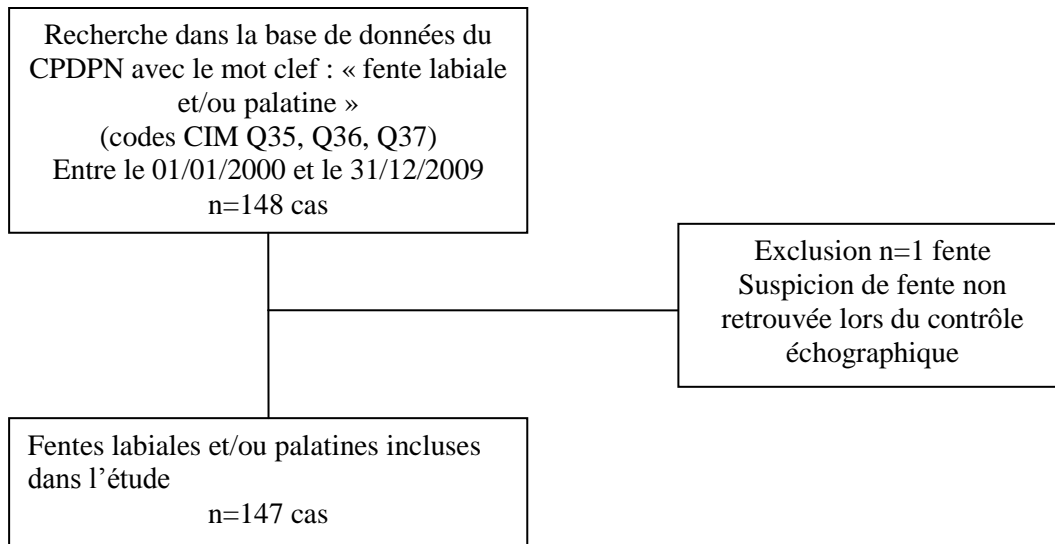
## VI. REFERENCES BIBLIOGRAPHIQUES

1. Fischer N., Perrotin F., Tranquart F., Robert M., Lansac J., Body G.,  
Prise en charge des fentes labiales et/ou palatines diagnostiquées in utero  
J Gynecol Obstet Biol Reprod 1999 ; 28 :446-455
2. Ben Amor M., Mbarek Ch., Messaoud I., Hariga I., Bouzaiani A., Ben gamra O., et al.  
Prise en charge des fentes labio-vélo-palatines  
J.Tun ORL 2010 ; 24 :45-48
3. Perrotin F., Mabile de Poncheville L., Marret H., Paillet C., Lansac J., Body G.,  
Chromosomal defects and associated malformations in fetal cleft lip with or without cleft palate  
Eur. J. Obstet. Gynecol. Reprod. Biol. 2001 ; 99 :19-24
4. Walker S., Ball R., Babcook C., Feldkamp M.,  
Prevalence of aneuploidy and additional anatomic abnormalities in fetuses and neonates with  
cleft lip with or without cleft palate  
J Ultrasound Med 2001; 20 :1175-1180
5. Stanier P., Moore G.,  
Genetics of cleft lip and palate : syndromic genes contribute to the incidence of non-syndromic  
clefts  
Human Molecular Genetics 2004 ; 13 :73-81
6. Doray B., Badila-Timbolschi D., Schaefer E., Fattori D., Monga B., Dott B., et al.  
Epidémiologie des fentes labio-palatines : expérience du Registre de malformations congénitales  
d'Alsace entre 1995 et 2006  
Archives de Pédiatrie 2012 ; 19 :1021-1029
7. Maarse W., Rozendaal A.M., Pajkrt E., Vermeij-Keers C., Barber Mink van der Molen  
A., van den Boogaard M.J.H.,  
A systematic review of associated structural and chromosomal defects in oral clefts : when is  
prenatal genetic analysis indicated ?  
J Med Genet 2012 ; 49 :490-498

8. Francoual C., Bouillé J., Huraux C.,  
Examen du nouveau-né  
In : Pédiatrie en maternité. Flammarion  
Paris : Médecine-sciences ; 1989
  
9. Bauden S.,  
Dépistage et prise en charge des fentes labio-palatines  
Université de Picardie ; 2010
  
10. Bergé S.J., Plath H., Van de Vondel P.T., Appel T., Niederhagen B., Von Lindern J.J. et  
al.  
Fetal cleft lip and palate : sonographic diagnosis, chromosomal abnormalities, associated  
anomalies and postnatal outcome in 70 fetuses  
Ultrasound Obstet Gynecol 2001 ; 18 :422-431
  
11. Milerad J., Larson O., Hagberg C., Ideberg M.,  
Associated malformations in infants with cleft lip and palate: a prospective, population-based  
study  
Pediatrics 1997; 100 (2) :180-186
  
12. Benacerraf B.R., Mulliken J.B.,  
Fetal cleft lip and palate: sonographic diagnosis and postnatal outcome  
Plastic and Reconstructive Surgery 1993 ; 92 (6):1045-1051
  
13. Snijders R.J.M., Sebire N.J., Psara N., Souka A., Nicolaides H.,  
Prevalence of fetal facial cleft at different stages of pregnancy  
Ultrasound Obstet. Gynecol 1995 ; 6 :327-329

## VII. ANNEXES

### Flow chart



## **RESUME**

### **Introduction**

Suite au diagnostic échographique de fente labiale et/ou palatine, on peut s'interroger sur l'opportunité de la réalisation d'un bilan chromosomique prénatal.

### **Objectifs**

L'objectif principal était d'estimer la prévalence des anomalies chromosomiques parmi les FL/P diagnostiquées in utero. L'objectif secondaire était d'observer l'attitude du CPDPN de Grenoble vis-à-vis de la proposition de caryotype fœtal.

### **Matériel et méthodes**

Il s'agissait d'une étude observationnelle descriptive de prévalence, rétrospective, monocentrique. Etaient éligibles tous les fœtus porteurs de FL/P diagnostiquée in utero et pris en charge par le CPDPN de Grenoble sur une période de 10 ans (01/01/2000 au 31/12/2009).

### **Résultats**

Au total, 147 cas de FL/P diagnostiquées in utero ont été inclus. La prévalence des anomalies chromosomiques parmi ces fentes était de 4,1%. Il s'agissait de trois trisomies 13, d'une anomalie des gonosomes en mosaïque, et de deux anomalies de structure déséquilibrée. Ces dernières n'ont été identifiées que des années plus tard, grâce à la technique de CGH-array pour l'une des deux. Dans aucun cas l'anomalie chromosomique n'avait été retrouvée associée à une fente isolée. On observait que le CPDPN de Grenoble avait proposé un caryotype fœtal dans 91,7% des cas de FL/P diagnostiquées in utero.

### **Discussion et conclusion**

La technique récente de CGH-array n'est pas encore appliquée en routine, mais dans les années à venir elle devrait remplacer le caryotype en prénatal.

La réalisation d'une analyse chromosomique doit être systématiquement proposée devant une fente associée, et devant une fente labio-palatine ou palatine isolée. Devant une fente labiale isolée, la proposition systématique ne paraît pas justifiée.

Il serait intéressant de compléter notre étude auprès des autres CPDPN de France pour comparer les attitudes.

### **Mots clefs**

Fentes labio-palatines, diagnostic prénatal, caryotype, anomalies chromosomiques