



HAL
open science

Le conseil ophtalmologique à l'officine

Jean-Baptiste Miotto

► **To cite this version:**

Jean-Baptiste Miotto. Le conseil ophtalmologique à l'officine. Sciences pharmaceutiques. 2013.
dumas-00927421

HAL Id: dumas-00927421

<https://dumas.ccsd.cnrs.fr/dumas-00927421v1>

Submitted on 13 Jan 2014

HAL is a multi-disciplinary open access archive for the deposit and dissemination of scientific research documents, whether they are published or not. The documents may come from teaching and research institutions in France or abroad, or from public or private research centers.

L'archive ouverte pluridisciplinaire **HAL**, est destinée au dépôt et à la diffusion de documents scientifiques de niveau recherche, publiés ou non, émanant des établissements d'enseignement et de recherche français ou étrangers, des laboratoires publics ou privés.

**U.F.R. DE MEDECINE ET DE PHARMACIE
DE ROUEN**

Année 2013-2014

**THESE POUR LE
DIPLOME D'ETAT DE DOCTEUR
EN PHARMACIE**

MIOTTO JEAN-BAPTISTE
Né le 30 mars 1981 à Louviers

Présentée et soutenue publiquement le 10 décembre 2013

**LE CONSEIL OPHTALMOLOGIQUE
A L'OFFICINE**

Président du jury : M. le Professeur Roland CAPRON

Membres du jury : Mme Cécile GUERARD-DETUNCQ, Professeur Attaché Universitaire

M. Pierre-Marie SOUNY, Pharmacien

M. Luc ARVIS, Pharmacien

PLAN

1. INTRODUCTION.....	4
2. RAPPELS PHYSIOLOGIQUES ET PATHOLOGIQUES.....	5
2.1. Les trois enveloppes ou tuniques.....	7
2.1.1. La coque cornéo-sclérale.....	7
2.1.2. L'uvéa.....	7
2.1.3. La rétine.....	8
2.2. Les milieux transparents.....	9
2.2.1. Le vitré.....	9
2.2. Le cristallin.....	9
2.2.3. L'humeur aqueuse.....	10
2.3. Les annexes de l'œil.....	10
2.3.1. Les paupières et les cils.....	10
2.3.2. Les glandes lacrymales.....	11
3. LES PATHOLOGIES DE L'OEIL RENCONTREES AU COMPTOIR.....	12
3.1. La conjonctivite.....	12
3.1.1. La conjonctivite bactérienne.....	13
3.1.2. La conjonctivite virale.....	14
3.1.3. La conjonctivite allergique.....	15
3.1.4. La conjonctivite irritative.....	16
3.1.5. Les autres conjonctivites.....	16
3.2. L'oeil sec.....	17
3.3. La kératoconjonctivite aux ultra-violets.....	18
3.4. L'hémorragie sous-conjonctivale.....	19
3.5. Pathologies des paupières.....	20
3.5.1. L'orgelet.....	20
3.5.2. Le chalazion.....	21
3.5.3. La blépharite ciliaire.....	22

4. MEDICAMENTS DISPONIBLES POUR LE CONSEIL OFFICINAL.....	23
4.1. Les solutions de lavage oculaire.....	25
4.2. Les collyres antiseptiques.....	26
4.3. Les collyres anti-irritation.....	27
4.4. Les collyres anti-allergiques.....	28
4.5. Les substituts lacrymaux.....	29
4.6. Le bon usage des collyres et pommades ophtalmiques.....	31
4.7. Les bonnes pratiques de conservation des collyres et pommades ophtalmiques.....	31
5. CONSEIL ET ANALYSE DE CAS CONCRETS.....	33
5.1. Notion d'urgence ophtalmologique.....	33
5.2. Arbres décisionnels.....	35
5.3. Cas de comptoir.....	44
5.4. Fiches-conseil.....	48
6. CONCLUSION.....	53
BIBLIOGRAPHIE.....	55

1. INTRODUCTION

Le pharmacien d'officine demeure un élément essentiel dans le système de soin français. En outre de valider et préparer les prescriptions médicales au public, son expérience, sa proximité et sa grande disponibilité font de lui un acteur apprécié du public pour son aptitude au conseil.

Un rhume durant l'hiver ? Une piqûre d'insecte ? Un trouble du transit ? Dans toutes ces situations, le pharmacien d'officine est capable aujourd'hui d'apporter une solution, de conseiller et d'orienter le patient vers un médecin lorsqu'il le juge nécessaire.

Par ailleurs, l'évolution actuelle du système de santé français, au travers de la loi Hôpital-Patient-Santé-Territoires (HPST), votée en juin 2009, place le pharmacien d'officine au cœur de ce système.

Le travail qui suit va permettre de mettre en lumière la faculté du pharmacien dans son rôle de prise en charge et de conseils, sur le domaine précis du conseil ophtalmologique à l'officine. En effet, chaque jour, celui-ci voit des personnes se plaignant de pathologies oculaires, à titre de rougeur, de démangeaisons, de gonflement. Son rôle va être d'identifier rapidement l'urgence ophtalmologique, permettant ainsi une prise en charge médicale rapide du patient, ou la pathologie oculaire plus bénigne qui pourra être prise en charge à l'officine, notamment à l'aide des médicaments sans prescription médicale obligatoire dont il dispose.

Pour aider l'équipe officinale à identifier les différentes pathologies oculaires rencontrées à l'officine, des arbres décisionnels seront présentés en partant du symptôme qui conduit généralement la personne à solliciter le conseil de son pharmacien .

2. RAPPELS PHYSIOLOGIQUES ET ANATOMIQUES [1-5]

Commençons tout d'abord par des rappels anatomiques de l'œil.

L'œil est l'organe de la vision, fonction sensorielle fondamentale. Il s'agit du sens le plus développé chez l'homme. Elle renseigne sur la couleur, les formes, la mobilité de l'environnement.

L'œil proprement dit est un organe pair, sphérique, d'environ 2,5cm de diamètre.

Il est formé de:

- trois enveloppes : de dehors en dedans, la sclère, l'uvée et la rétine;
- d'un contenu : l'humeur aqueuse (derrière la cornée, et le cristallin et le vitré en arrière).

L'ensemble de ces trois enveloppes et milieux transparents constituent ce qu'on appelle le bulbe de l'œil.

A cela s'ajoutent les annexes de l'œil que sont les paupières, les cils et les glandes lacrymales.

On peut également diviser l'œil en deux segments:

- le segment antérieur, composé de la cornée, de l'iris, de l'angle iridocornéen, du corps ciliaire et du cristallin;
- le segment postérieur, composé de la sclère, de la choroïde, de la rétine et du vitré.

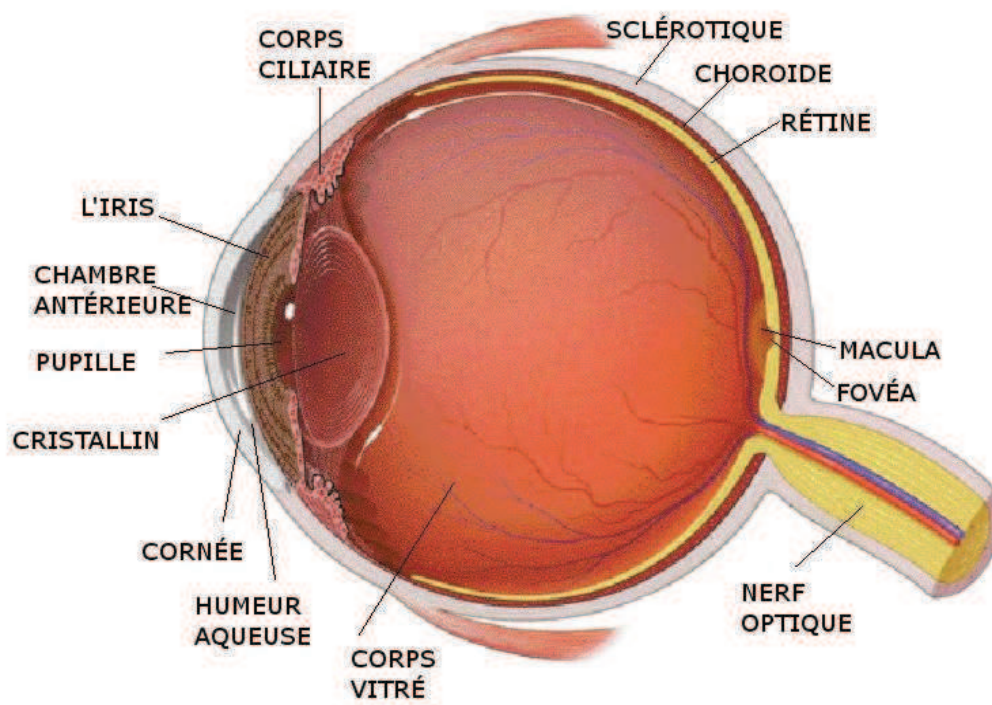


Illustration 1 : Schéma d'une coupe d'un oeil

2.1. Les trois enveloppes ou tuniques

Trois tuniques superposées l'une sur l'autre forment la paroi du bulbe de l'œil. De l'extérieur vers l'intérieur, on trouve une membrane fibreuse: la coque cornéo-sclérale, une membrane vasculaire: l'uvée, et une membrane interne: la rétine.

2.1.1. La coque cornéo-sclérale

La coque cornéo-sclérale est la tunique externe de l'œil. Elle forme sa paroi et lui confère rigidité, élasticité et résistance. Il s'agit principalement d'une tunique de protection. En arrière elle est composée par la sclère qui se prolonge en avant par la cornée transparente.

- La sclère est une tunique résistante, blanchâtre, inextensible. Elle est constituée d'un tissu conjonctif dense peu innervé et peu vascularisé. Elle occupe 80% de la coque cornéo-sclérale. Les muscles oculomoteurs s'y insèrent. Elle est perforée d'orifices, notamment en postérieur, d'où sortent les fibres optiques, la veine centrale de la rétine et l'artère centrale de la rétine.
- Le cinquième restant forme la cornée. Il s'agit d'une calotte avasculaire et richement innervée, rendue transparente et incolore par la disposition régulière des fibres de collagène qui la composent. Ceci en fait une fenêtre qui laisse pénétrer la lumière dans l'œil.

2.1.2. L'uvée

L'enveloppe intermédiaire, ou uvée, est une tunique de nature pigmentaire, conjonctive et vasculaire et se divise en trois éléments distincts: la choroïde en arrière, l'iris, en avant, et le corps ciliaire entre les deux.

- La choroïde joue un rôle essentiel dans la nutrition de la rétine par l'intermédiaire de sa vascularisation en réseau. Elle permet l'acheminement des éléments nutritifs et

assure l'évacuation des déchets. Son pigment brun foncé, la mélanine, absorbe la lumière, l'empêchant ainsi de diffuser et de se réfléchir à l'intérieur de l'œil.

- Le corps ciliaire est composé principalement de faisceaux musculaires lisses attachés au cristallin, lui conférant un pouvoir de modification de son rayon de courbure, ce qu'on appelle le phénomène d'accommodation; et des procès ciliaires qui sécrètent l'humeur aqueuse.
- L'iris constitue la partie antérieure de l'uvée. Il s'agit d'un diaphragme circulaire et coloré, à l'origine de la couleur de l'œil. Il est perforé au centre par la pupille et contrôle le degré d'illumination de la rétine par l'intermédiaire du tonus de ses muscles qui sont soumis au contrôle du système sympathique et parasympathique.

2.1.3. La rétine

La rétine est la membrane la plus interne de l'œil. Son rôle est de recevoir la lumière et est capable de transformer les rayons lumineux en un signal nerveux, qui sera transmis au cerveau, au niveau du cortex occipital, via le nerf optique.

Elle est formée de deux couches distinctes:

- L'épithélium pigmentaire: il s'agit de la couche externe de la rétine en contact avec la face postérieure de la choroïde; il joue un rôle dans l'absorption des rayons UV et dans le métabolisme des photorécepteurs.
- La rétine neurosensorielle, composée de:
 - Photorécepteurs: les cônes (situés au niveau central, destinés à la vision centrale de près, à la vision des couleurs et à la vision de jour), et les bâtonnets (essentiellement en périphérie, destinés à la vision périphérique, la vision des formes et à la vision crépusculaires et nocturne);
 - Cellules bipolaires : elles constituent les premiers neurones entièrement intra-rétiniens des voies visuelles, en connexion avec les cônes et les batônnets ;
 - Cellules ganglionnaires : elles constituent les deuxièmes neurones des voies visuelles et sont de ce fait rétino-cérébrales. Elles forment par leurs axones la couche des fibres optiques la plus interne de l'épithélium rétinien, qui se concentrent au niveau de la papille pour former le nerf optique.

2.2. Les milieux transparents

Le rôle des milieux transparents de l'œil est de remplir le globe oculaire et de permettre la transmission de la lumière de la cornée à la rétine.

Ils sont au nombre de trois et remplissent chacun des espaces bien définis qui compartimentent l'œil. Ces milieux transparents occupent deux cavités emplies de liquide: le vitré et l'humeur aqueuse. Une lentille appelée cristallin les sépare et divise l'œil en un segment antérieur et un segment postérieur.

2.2.1. Le vitré

La cavité vitrénne correspond à l'espace entre le cristallin en avant et la rétine en arrière. Elle occupe le volume le plus important du volume oculaire (60%). L'espace est occupé par le corps vitré, constitué d'un gel transparent, visqueux, avasculaire et presque acellulaire.

Cette cavité possède plusieurs fonctions dont la transmission de la lumière en participant à la réfraction, le soutien de la face postérieure du cristallin et le maintien de la partie nerveuse de la rétine contre sa partie pigmentaire.

2.2.2. Le cristallin

Il s'agit d'une lentille transparente à l'état physiologique, biconvexe, avasculaire, enfermée dans une capsule mince et élastique.

Il intervient dans la réfraction de la lumière. Son élasticité lui confère un pouvoir de convergence variable, qui par le jeu de l'accommodation rend possible la mise au point des images sur la rétine et ainsi la possibilité de voir distinctement de près et de loin.

Avec l'âge, son noyau et son cortex peuvent s'opacifier, il s'agit de la cataracte. Lorsqu'il prend une forme trop bombée, c'est-à-dire trop convergent, il est alors responsable de la myopie, entraînant une déformation des objets éloignés.

2.2.3. L'humeur aqueuse

L'humeur aqueuse occupe entièrement le segment antérieur de l'œil. Ce liquide transparent est continuellement sécrété puis résorbé dans l'œil pour fournir des nutriments et de l'oxygène au cristallin, à la cornée et à certaines cellules de la rétine, et les débarrasser de leurs déchets métaboliques, des ions et de l'eau du cristallin.

L'humeur aqueuse est aussi responsable de la pression oculaire: si son élimination n'est pas aussi rapide que sa formation, elle s'accumule provoquant ainsi une élévation de la pression intraoculaire. C'est alors ce qu'on appelle le glaucome. La pression intraoculaire s'exprime en millimètres de mercure (mmHg) : elle est en moyenne de 15,5 mmHg et est anormale lorsqu'elle dépasse 21 mmHg.

2.3. Les annexes de l'œil

2.3.1. Les paupières et les cils

Les paupières sont des lames cutané-musculo-membraneuses, qui recouvrent et protègent la partie antérieure du globe oculaire.

On distingue une lamelle antérieure, composée de la peau et du muscle orbiculaire, et une lamelle postérieure, composée du tarse et de la conjonctive.

La conjonctive elle-même se distingue en deux parties: la conjonctive bulbaire (elle recouvre la partie antérieure de l'œil, excepté la cornée) et la conjonctive palpébrale (elle recouvre la partie postérieure des paupières supérieures et inférieures).

Les paupières ont 3 fonctions principales :

- protéger l'œil des agressions externes ;
- maintenir un niveau d'hydratation de la cornée ainsi que son nettoyage ;
- limiter et moduler la quantité de lumière arrivant sur l'œil.

Sur le bord libre des paupières poussent des poils appelés cils. Ils ont pour fonction de limiter la transpiration et donc la sécheresse de l'œil, ainsi que d'éviter que des corps étrangers atteignent l'œil.

2.3.2. Les glandes lacrymales

Il existe une glande lacrymale principale au niveau de la partie supéro-externe de l'orbite, ou fossette lacrymale, et des glandes lacrymales accessoires.

Les larmes sont déversées dans les culs-de-sac conjonctivaux, puis éliminées par les voies lacrymales excrétrices au niveau du bord libre palpébral supérieur et inférieur dans les fosses nasales.

3. Les pathologies de l'œil rencontrées au comptoir

3.1. La conjonctivite [6-7-8-9]

La conjonctivite est une inflammation localisée ou diffuse de la conjonctive. En effet, les fins vaisseaux sanguins sillonnant la conjonctive se dilatent et l'œil semble rouge: il se constitue alors une hyperhémie (rougeur conjonctivale synonyme de congestion, excès de sang dans les vaisseaux).

Il existe quatre grands types de conjonctivites:

- bactérienne
- virale
- allergique
- irritative

La conjonctivite est extrêmement fréquente.

La conjonctivite infectieuse est très contagieuse. La conjonctivite bactérienne représente 1/3 des conjonctivites et la conjonctivite virale 15 % des conjonctivites.

Quant à la conjonctivite allergique, elle est un réel problème de santé publique. L'atopie est de plus en plus fréquente: elle atteint 1/16ème de la population générale et représente 5% des pathologies allergiques et 20% des pathologies ophtalmologiques.

Les signes cliniques de conjonctivites sont en général très évidents.

L'œil malade est caractérisé par:

- de la rougeur,
- une irritation allant de la simple gêne à la sensation de brûlure, d'égratignure, de corps étranger ou de sable,
- un écoulement soit séreux (pour les conjonctivites d'origine virale), soit d'aspect purulent (pour les conjonctivites d'origine bactérienne).

L'acuité visuelle est conservée. Cependant un voile visuel lié aux sécrétions peut gêner la vision.

3.1.1. La conjonctivite bactérienne

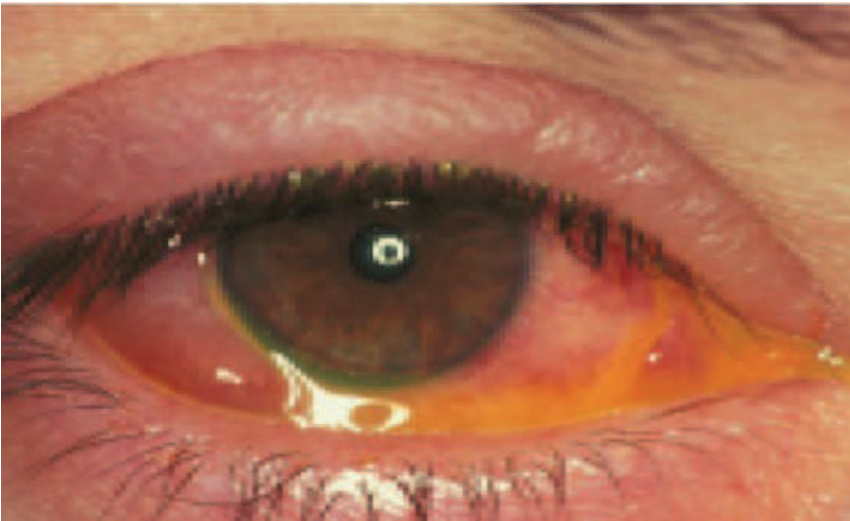


Illustration 2 : Image d'une conjonctivite bactérienne

Elle constitue une réaction inflammatoire de la muqueuse conjonctivale aux agressions bactériennes. Elle représente le tiers des conjonctivites et est rarement grave dans les pays industrialisés.

Le tableau clinique comporte une rougeur diffuse de l'œil, plutôt unilatérale, des sécrétions plus ou moins abondantes accompagnent généralement l'hyperhémie conjonctivale. Le pus s'accumule à l'angle interne de l'œil, agglutine les cils et colle les paupières le matin. La fonction visuelle n'est pas altérée; tout au plus, il peut survenir une sensation de "voile" due à la présence des sécrétions.

La conjonctivite bactérienne touche aussi bien les adultes que les enfants. La conjonctivite majeure de l'enfant, avec rougeur intense et diffuse, œdème des paupières, sécrétions purulentes abondantes et larmoiement intense, ou bien la conjonctivite du nouveau-né, en raison d'une obstruction des voies lacrymales ou contemporaine d'affections nasales ou naso-pharyngées, impliquent systématiquement une consultation médicale.

Le plus souvent, elles sont dues aux Cocci Gram positif: le staphylocoque doré est le plus fréquemment mis en cause, mais aussi le streptocoque bêta-hémolytique et le pneumocoque.

Parmi les bactéries à Gram négatif, les entérobactéries sont les plus souvent rencontrées, suivies des *Pseudomonas* et des *Haemophilus*.

Il existe des formes beaucoup plus rares comme les conjonctivites gonococciques, à fausse membrane, épidémiques dues au bacille de Weeks ou à *Moraxella*.

3.1.2. La conjonctivite virale

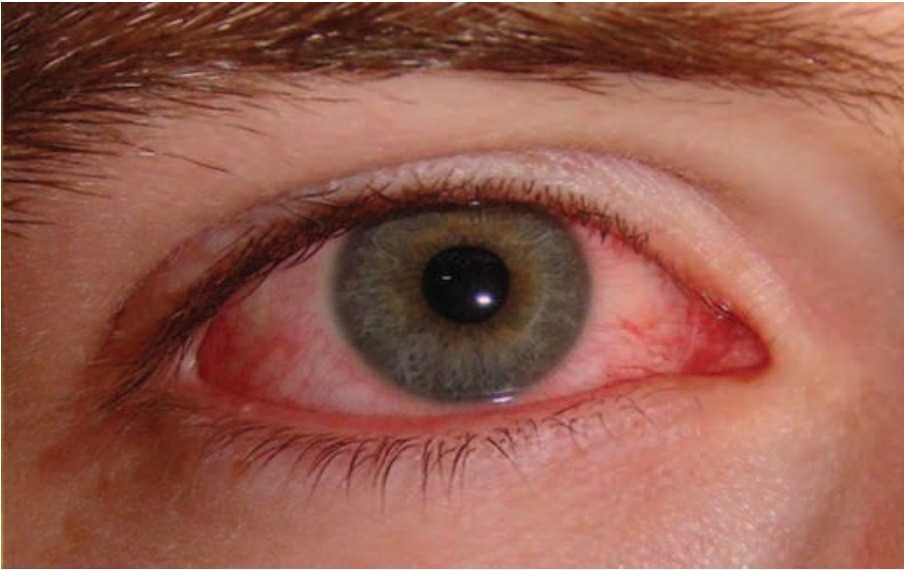


Illustration 3 : Image d'une conjonctivite virale

La conjonctivite virale constitue les réactions inflammatoires de la muqueuse conjonctivale aux agressions virales. Elle représente environ 15% de l'ensemble des conjonctivites et est fréquente du fait de sa grande contagiosité.

Le tableau clinique comporte un œil rouge, le plus souvent bilatéral, un larmoiement clair, séreux et ne collant pas les paupières, ce qui permet la différenciation entre la conjonctivite virale et la conjonctivite bactérienne. La conjonctive est gonflée avec souvent un œdème palpébral et parfois un petit ganglion pré-tragien (en avant du pavillon de l'oreille).

L'affection est très contagieuse, par contact direct avec le patient ou ses sécrétions ou même par l'intermédiaire d'objets contaminés (linge de toilette, mains...) et se manifeste souvent dans un contexte d'épidémie. La conjonctivite virale est souvent précédée, dans les 8 jours, d'un rhume ou d'une angine. Le patient est contagieux les 10 à 12 jours suivant l'apparition des symptômes.

Cette conjonctivite peut faire partie d'un tableau clinique d'infection virale systémique avec présence concomitante possible d'adénopathies, de fièvre, de pharyngites et d'autres infections respiratoires.

Chez l'enfant, la conjonctivite virale peut accompagner une maladie infectieuse infantile (rougeole, varicelle, grippe, rhino-pharyngite....).

Elles sont souvent dues à des virus adénopharyngoconjonctivaux dont les réservoirs sont les fosses nasales, le pharynx et les amygdales.

La contamination par Adénovirus se fait par les sécrétions conjonctivales à partir des mains souillées, des flacons de collyre ou des instruments ophtalmologiques infectés.

Les autres causes virales de conjonctivite sont l'herpès, les infections respiratoires à *Paramyxovirus influenzae*, le virus varicelle-zona ou dans le cadre de maladies éruptives telles que la rougeole, la rubéole, la mononucléose infectieuse, le CMV, nécessitant toutes une consultation médicale.

3.1.3. La conjonctivite allergique

Comme son nom l'indique, la conjonctivite allergique est une inflammation de la conjonctive dont l'origine est de nature allergique. Globalement, 18 à 25% des Français sont allergiques (toutes manifestations confondues) et la conjonctivite allergique touche en moyenne 15% de la population.

Le tableau clinique comporte une hyperhémie conjonctivale bilatérale, un larmoiement important, des démangeaisons très importantes (prurit) caractéristiques de cette forme de conjonctivite. D'autres manifestations allergiques y sont très souvent associées, tels que des rhinites spasmodiques, de l'asthme, de l'urticaire, de l'eczéma.

On distingue:

- la conjonctivite par sensibilisation aux pneumallergènes, la plus fréquente, qui est une conjonctivite aiguë et œdémateuse par hypersensibilité de type I. Elle touche les sujets jeunes présentant inconstamment des manifestations allergiques des voies aériennes supérieures.
- la conjonctivite printanière qui est secondaire à une hypersensibilité de type I aux pneumallergènes et aux agents microbiens. Elle est plus fréquente chez les enfants, avec une recrudescence saisonnière, notamment pendant la période des pollinoses. Elle peut évoluer vers une forme chronique appelée conjonctivite chronique ou conjonctivite perannuelle. Les symptômes sont identiques à ceux de la conjonctivite par sensibilisation aux pneumallergènes, mais persistent plusieurs mois.
- la blépharoconjonctivite eczémateuse de contact (l'allergène est un collyre à base

d'atropine ou d'origine cosmétique ou professionnelle). Il s'agit là d'une inflammation simultanée de la conjonctive et des paupières.

- la kératoconjonctivite phlycténulaire: chez l'enfant, le développement unilatéral sur la conjonctive et la cornée de petits nodules grisâtres, créant inflammation, photophobie et larmoiement, puis des ulcérations qui sont rapidement cicatrisées. On doit rechercher une primo-infection tuberculeuse ou plus rarement une allergie microbienne.

3.1.4. La conjonctivite irritative

La conjonctivite irritative constitue une réaction inflammatoire de la muqueuse conjonctivale à certains agents irritants présents dans l'environnement, tels que les produits chimiques, la fumée, la pollution, une exposition au vent, à la poussière, au soleil, au tabac, des blessures oculaires ou palpébrales, un port exagéré de lentilles de contact, un travail prolongé en lumière artificielle (devant un écran d'ordinateur, un néon...).

Le tableau clinique comporte une hyperhémie conjonctivale modérée, un petit larmoiement réflexe, des picotements, une photophobie, une fatigue oculaire et une lourdeur des paupières. Ces symptômes peuvent être associés ou bien apparaître isolément.

3.1.5. Les autres conjonctivites

- les conjonctivites à Chlamydia
- les conjonctivites parasitaires
- les conjonctivites mycosiques
- les conjonctivites sèches, aux nombreuses étiologies dominées par l'hypolacrymie des sujets âgés (atrophie des glandes lacrymales)
- les causes médicamenteuses (neuroleptiques, psychotropes, parasympholytiques...)

Ces conjonctivites nécessitent une attention particulière et nécessitent une consultation médicale afin de poser un diagnostic précis et donc le traitement adéquat.

3.2. L'œil sec [10]

La sécheresse oculaire correspond à un trouble du film lacrymal, causé par une insuffisance de larmes ou une évaporation excessive. Il s'agit d'un syndrome très répandu et est même la deuxième cause de consultation en ophtalmologie.

Le film lacrymal est un ensemble à deux couches interdépendantes : une couche mucino-aqueuse surmontée d'une phase lipidique ultra-mince. La couche aqueuse fournit le réservoir d'eau, l'oxygène et les divers nutriments nécessaires à la cornée. Elle est composée à 98 % d'eau et est sécrétée par les glandes lacrymales. La couche superficielle externe est une couche huileuse qui scelle la couche aqueuse en permettant de retarder son évaporation. Cette couche lipidique est produite par les glandes de Meibomius situées à la base des cils.

Le film lacrymal constitue donc une barrière protectrice, ayant un rôle de lubrification, évitant à la cornée dessèchement, infection et opacification. Le lavage des facteurs allergisants, toxiques ou irritants ainsi que leur rôle immunitaire confèrent aux larmes une place centrale dans le maintien d'une surface oculaire saine. Les larmes peuvent être également produites par mécanisme réflexe aux *stimuli* psychogènes (émotions), irritatifs (odeurs, fumées) ou traumatiques. Malgré son abondance ponctuelle, la formation réflexe de larmes apaise peu en cas de sécheresse oculaire.

Le tableau clinique est assez peu typique et inconstant. On y retrouve des sensations de picotements ou de brûlures, une difficulté à ouvrir les yeux au réveil, des démangeaisons, une photophobie, un larmolement excessif, une difficulté à porter des lentilles.

La sécheresse oculaire n'est pas un syndrome mineur. Des complications telles que des kératites, des déficits visuels ou même une opacification progressive de la cornée peuvent intervenir. De plus, il est facile de confondre cette pathologie avec une conjonctivite.

De nombreux facteurs de risque sont connus, mais majoritairement liés à une évolution sénile ou hormono-dépendante lors de la ménopause des glandes lacrymales.

D'un point de vue étiologique, on dénombre pas moins de 150 situations favorisant la sécheresse oculaire, parmi lesquelles des maladies inflammatoires, des maladies auto-immunes (polyarthrite rhumatoïde, lupus érythémateux disséminé, syndrome de Gougerot-Sjögren...), la prise de certains médicaments (diurétiques, bêtabloquants, antihistaminiques, somnifères, analgésiques, antidépresseurs, neuroleptiques, isotrétinoïne, certaines chimiothérapies...).

3.3. La kératoconjonctivite aux ultra-violets [11]

La kératoconjonctivite aux UV touchent préférentiellement les personnes soumises à de fortes quantités de lumière solaire associées ou non à la réflexion lumineuse. La lumière artificielle peut aussi engendrer le même type de troubles : les soudeurs, les photographes, le personnel travaillant dans les salons UV sont eux aussi potentiellement à risque.

L'apparition des symptômes de la kératoconjonctivite liée aux UV dépend de la durée d'exposition et de l'intensité du rayonnement : quelques minutes pour la soudure à l'arc ; 5 à 8 heures pour l'exposition balnéaire ou alpine.

Le tableau clinique comporte des douleurs, un larmoiement, une photophobie, une sensation de corps étranger et parfois un blépharospasme (fermeture spasmodique des paupières).

La kératoconjonctivite est résolutive en 12 à 14 heures avec un traitement adéquate. Mais si l'on persiste l'exposition, l'endothélium cornéen peut être attaqué. Affaiblie par la perte définitive de certaines de ses cellules, la cornée réagira moins bien lors d'interventions chirurgicales tels la cataracte ou le laser. De plus, une exposition répétée peut engendrer des ulcères chroniques de la cornée.

On sait qu'il existe des populations à risque :

- les enfants : avant un an, 90 % des UVA et 50 % des UVA parviennent jusqu'au cristallin.
- les personnes âgées
- les sujets souffrant de rétinite pigmentaire
- les albinos

Le cristallin est sensible à la lumière, sa maturité n'apparaît seulement qu'à 10-12 ans et, à l'âge adulte, 10 % de rayons ne sont pas filtrés et parviennent jusqu'à lui. S'exposer trop au soleil peut conduire à un vieillissement précoce pouvant aboutir à une cataracte. Le pourcentage d'opérés augmente d'ailleurs de 3 % chaque fois que l'on dépasse un degré de longitude vers le sud.

3.4. L'hémorragie sous-conjonctivale

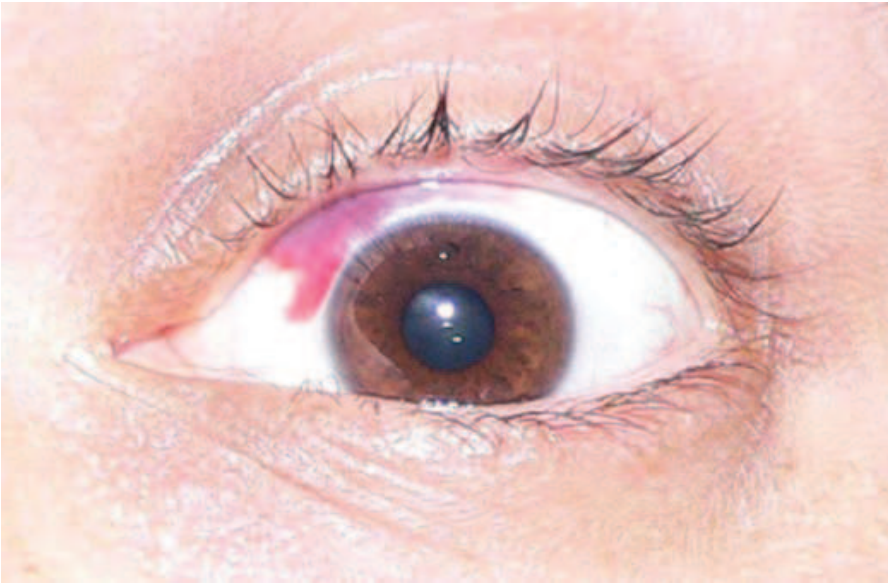

Illustration 4 : Image d'une hémorragie sous-conjonctivale

D'apparition brutale, l'hémorragie sous-conjonctivale se traduit par une rougeur en nappe, unilatérale, sans douleur. Elle est due à une fragilité capillaire. Même si elle peut être angoissante pour le patient, elle est sans gravité et disparaît spontanément en une quinzaine de jours. Néanmoins, dans certains cas, elle peut être liée à un microtraumatisme par un corps étranger, une prise d'aspirine ou d'anticoagulants, une hypertension artérielle ou un diabète. Dans ces situations, il est nécessaire de consulter un médecin.

3.5. Les pathologies des paupières [12]

Ce sont des pathologies bénignes et fréquentes.

On distingue 3 grandes pathologies rencontrées fréquemment au comptoir de l'officine :

- L'orgelet
- Le chalazion
- La blépharite ciliaire

3.5.1. L'orgelet

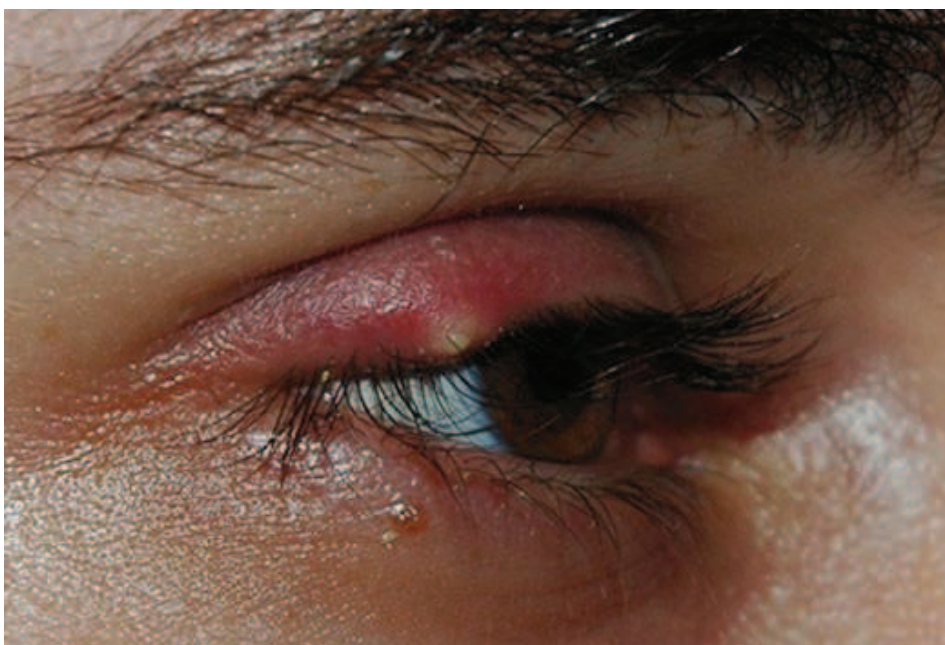

Illustration 5 : Image d'un orgelet

L'orgelet, appelé aussi compère-loriot, est une infection bactérienne aiguë du follicule pilo-sébacé ciliaire.

Le tableau clinique présente une douleur, une rougeur et un œdème palpébral, ainsi qu'une collection purulente centrée sur un cil. Son évolution est furonculoïde. La complication rare mais potentiellement grave de l'orgelet est la cellulite bactérienne de la face : nécrose infectieuse et extensive des tissus sous-cutanés.

Il est généralement dû à la bactérie du genre *Staphylococcus aureus*.

Il est récurrent lorsqu'il accompagne un diabète, des affections gastro-intestinales ou une acné.

Il peut être externe ou interne. Lorsqu'il est interne, il est localisé sur les glandes de Meibomius.

Après éruption et drainage du pus, l'évolution est favorable en quelques jours.

3.5.2. Le chalazion

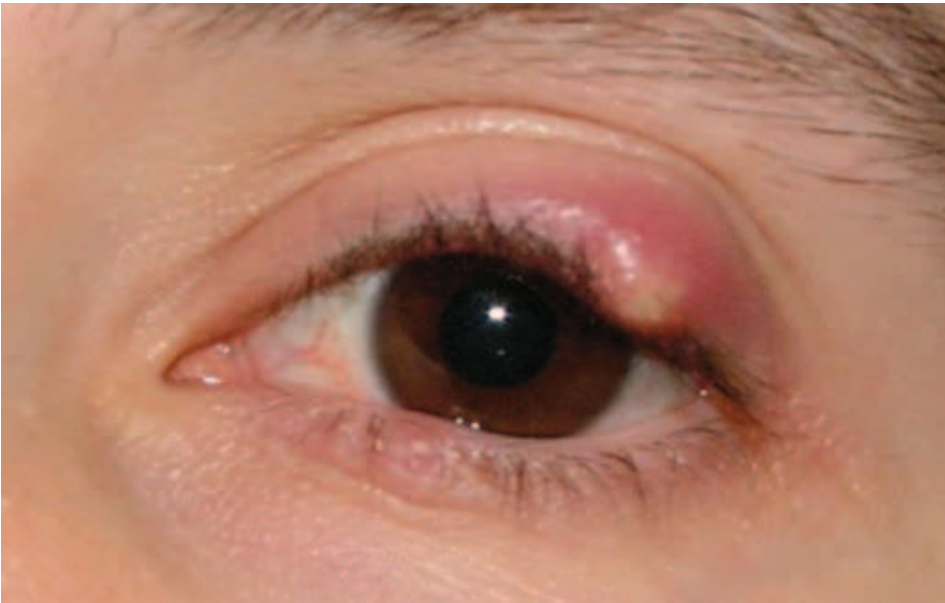


Illustration 6 : Image d'un chalazion

Il s'agit simplement une induration des paupières et plus particulièrement des glandes de Meibomius, par accumulation des sécrétions. Il s'agit donc d'une pathologie inflammatoire et non pas infectieuse, contrairement à l'orgelet.

Le tableau clinique comporte un nodule ferme, rouge et indolore à la palpation, il est asymptomatique. Il est surtout gênant et inesthétique. Contrairement à l'orgelet, le chalazion ne modifie pas la courbure de la paupière et ne présente pas non plus de pus.

Son évolution est lente, de quelques semaines à quelques mois. Il reste difficile à traiter, récurrent et peut se surinfecter. Il nécessite parfois une incision chirurgicale et un curetage.

3.5.3. La blépharite ciliaire

Il s'agit d'une inflammation squameuse généralement bilatérale des bords libres de la paupière.

Le tableau clinique comporte un érythème, un épaissement des paupières, des dépôts squameux, des cils qui adhèrent à cause de l'hypersécrétion des glandes palpébrales. On décrit également des démangeaisons, des brûlures et des irritations.

Souvent accompagnée d'une conjonctivite, la blépharite ciliaire est d'origine infectieuse, parasitaire ou allergique. Elle se développe plus facilement sur une peau séborrhéique. La fumée, l'air conditionné, les poussières aggravent et favorisent la persistance de la pathologie.

4. Médicaments disponibles pour le conseil officinal [13-14-15]

Le pharmacien d'officine a, à sa disposition, un nombre important de médicaments ophtalmologiques, tels que des collyres ou pommades ophtalmiques, lui permettant une prise en charge à son officine des pathologies sans gravité qu'il aura su identifier.

En 2004, les autorités françaises de santé ont décidé de mettre sur la liste I des substances vénéneuses les collyres et pommades contenant un antibiotique. Cette décision a été motivée pour des raisons épidémiologiques et d'écologie bactérienne dans le but de limiter les antibiorésistances, et non pas pour des raisons de toxicité ou de tolérance.

D'autre part, afin d'assurer stabilité, tolérance, activité et stérilité aux collyres, ceux-ci, lorsqu'ils sont présentés en flacon multidoses, peuvent contenir un ou plusieurs conservateurs antimicrobiens. Mais ces molécules peuvent être toxiques pour la conjonctive et engendrer des effets délétères, tels que érosion épithéliale, diminution du film lacrymal, réactions allergiques et d'hypersensibilité. Il est préférable, surtout lors de traitement au long cours, de conseiller des formes pharmaceutiques dénuées de conservateurs.

Parmi ces conservateurs, on recense le chlorure de benzalkonium, un ammonium quaternaire, qui est aujourd'hui le plus utilisé. Sa structure chimique (une chaîne lipophile) lui permet de s'intégrer dans les membranes lipidiques des cellules. Il présente une toxicité directe sur les cellules, un effet détergent et hypersensibilisant. Cela se manifeste par des phénomènes d'apoptose (avec production de radicaux libres) et/ou de nécrose cellulaire selon la concentration à laquelle les cellules sont exposées. On observe donc une diminution de la densité de cellules de l'épithélium conjonctival et cornéen ainsi que des modifications de l'aspect morphologique de celles-ci. La densité des cellules à mucus est également en diminution ce qui accroît l'instabilité du film lacrymal et aggrave le syndrome sec. A noter aussi qu'il peut colorer les lentilles de contact en jaune. Le porteur de lentilles devra s'assurer de respecter un délai minimal de 30 minutes entre l'instillation d'un collyre en contenant et la pose de ses lentilles de contact.

Les unidoses sont, quant à elles, par définition à usage unique et dénuées de conservateur.

Le cas de l'utilisation d'un collyre ou pommade ophtalmique chez le femme enceinte ou le nourrisson est toujours source de questionnement de la part des patients et du pharmacien. En effet, nombre de ces collyres ont fait l'objet d'études pharmacologiques, toxicologiques et de tolérance de la part des fabricants, ce qui permet une utilisation en toute sécurité. A contrario, la présence de substances, notamment certains anti-allergiques, sont suffisamment connus pour être contre-indiquées chez ces 2 catégories d'individus. Malheureusement, on constate très souvent que le fabricant n'a pas suffisamment documenté ses études, ou le recul d'utilisation de ces médicaments est aujourd'hui encore insuffisant, c'est pourquoi les termes de « utilisation avec précaution » reviennent très souvent. Il en reviendra donc au pharmacien de juger avec discernement leur usage ou de s'orienter vers un médicament connu pour sa sécurité d'emploi.

Le nom du fabricant sera indiqué à côté de chaque spécialité comme suit :

[A] : laboratoire Alcon	[JJ] : Johnson&Johnson Santé Beauté France
[AL] : laboratoire Allergan	[M] : Merck Médication Familiale
[B] : laboratoire Boiron	[MN] : laboratoire Menarini
[BL] : laboratoire Bausch et Lomb	[PF] : laboratoire Pierre Fabre
[C] : Cooper	[T] : laboratoire Thea
[E] : laboratoire Europhta	[TC] : TRB Chemedica SAS
[G] : laboratoire Gifrer	[TF] : laboratoire Teofarma
[GB] : laboratoire Gilbert	[U] : laboratoire Urgo
[H] : laboratoire Horus Pharma	

4.1. Les solutions de lavage oculaire

Les solutions de lavage oculaire facilitent l'élimination des impuretés et calment l'irritation. Leur action est essentiellement mécanique et est largement utilisée en préliminaire d'un traitement plus spécifique. Néanmoins l'adjonction de certains dérivés boratés ou salicylés leur confère une action astringente légère et antiseptique, alors plus efficace que le sérum physiologique.

Après un lavage soigneux des mains, les solutions de lavage oculaire s'utilisent en jet abondant plusieurs fois par jour, en inclinant la tête. L'œillère parfois fournie doit être désinfectée avant chaque utilisation car elle peut être source d'infection.

Tableau 1 : Tableau des solutions de lavage oculaire disponibles à l'officine

DCI	SPECIALITE	CONSERVATION APRES OUVERTURE	POSOLOGIE	A RETENIR	GROSSESSE/ NOURRISSON
CHLORURE DE SODIUM	Physiodose [GB] (unidoses) Physiologica [G] (unidoses) Aquarine [M] (unidoses) Ophtaxia [BL] (unidoses)		1 lavage 2 fois par jour	Produit « sécurité » utilisable par toute la famille	G : oui N : oui
SOLUTIONS BORATEES	Dacryoserum [JJ] (flacon et unidoses) Dacryum [JJ] (unidoses) Ophtaxia [BL] (flacon avec œillère) Dacudose [T] (unidoses)	28 jours (Dacryoserum) 3 mois (Ophtaxia)	1 lavage 2 fois par jour	Œillère de Ophtaxia à rincer à l'aide du produit avant et après chaque utilisation	G : oui N : oui
SOLUTIONS SALICYLEES	Optrex [PF] (flacon avec œillère) Ciella [C] (unidoses)	4 semaines (Optrex)	1 lavage 2 fois par jour	Contiennent également des dérivés boratés	G : non N : non

(DCI=Dénomination Commune Internationale)

4.2. Les collyres antiseptiques

Les collyres antiseptiques ont pour but d'agir sur les différents germes situés à la surface de l'œil. Ils sont utilisés pour traiter les affections superficielles de l'œil et/ou des paupières. Si ces collyres n'ont pas d'effet notable au bout de 7 jours de traitement, il est conseillé de consulter un médecin généraliste ou un ophtalmologiste.

Tableau 2 : Tableau des collyres antiseptiques disponibles à l'officine

DCI	SPECIALITE	CONSERVATION APRES OUVERTURE	POSOLOGIE	A RETENIR	GROSSESSE/ NOURRISSON
CETHEXONIUM	Biocidan [MN] (flacon et unidoses) Sédacollyre [C] (flacon) Monosept [MN] (unidoses)	28 jours (Biocidan) 15 jours (Sédacollyre)	1 goutte 3 à 4 fois par jour	Traitement limité à 15 jours. Présence d'ammoniums quaternaires dans les flacons	G : avec précautions N : oui
CETYLPYRIDINIUM	Novoptine [G] (flacon et unidoses)	15 jours	1 goutte 3 à 4 fois par jour	Traitement limité à 15 jours. Présence d'ammonium quaternaires dans le flacon	G : avec précautions N : oui
HEXAMIDINE	Désomédine [BL] (flacon et unidoses)	30 jours	2 gouttes 4 à 6 fois par jour	Traitement limité à 10 jours	G : avec précautions N : oui
PICLOXYDINE	Vitabact [T] (flacon et unidoses)	28 jours	1 goutte 2 à 6 fois par jour	Traitement limité à 10 jours	G : avec précautions N : oui

4.3. Les collyres anti-irritation

Les collyres anti-irritation sont instillés à raison d'une goutte 2 à 4 fois par jour. Ils sont à base d'acide salicylique ou de plantes apaisantes et soulagent momentanément la gêne et calment les picotements.

La durée du traitement dépend de l'évolution de la conjonctivite mais n'excède pas 10 jours.

Les vasoconstricteurs sont de moins en moins présents dans les collyres conseil sauf dans Isodril, Collyre bleu Laiter ou Visiodose. Ils présentent une balance bénéfices/risques peu favorable (mydriase, augmentation de la pression artérielle, pâleur, tremblements, céphalées, troubles du rythme...) par rapport à leurs bénéfices. Déconseillés sans avis médical, ils sont contre-indiqués dans de nombreux cas : glaucome par fermeture de l'angle, enfant de moins de 3 ans, porteur de lentilles souples, femmes enceintes ou allaitantes. Les vasoconstricteurs sont également contre-indiqués avec certains médicaments (IMAO, bromocriptine, guanéthidines ou apparentés...) et en présence de certaines pathologies (hypertension artérielle, affection cardiaque, hyperthyroïdie...).

Tableau 3 : Tableau des collyres anti-irritation disponibles à l'officine

DCI	SPECIALITE	CONSERVATION APRES OUVERTURE	POSOLOGIE	GROSSESSE/ NOURRISSON
ACIDE SALICYLIQUE	Sophtal [A] (flacon et unidoses) Antalyre [E] (unidoses)	15 jours	1 goutte 2 à 4 fois par jour	G : avec précautions N : non
EUPHRASIA OFFICINALIS	Vidisan [BL] (flacon et unidoses)	45 jours	1 à 2 gouttes selon les besoins	G : oui N : oui
HOMEOPATHIE (Euphrasia officinalis 3DH, Calendula officinalis 3DH, Magnesia carbonica 5CH)	Homeoptic [B] (unidoses)		1 à 2 gouttes 2 à 6 fois par jour	G : oui N : à partir de 1 an
PLANTAIN LANCEOLE	Sensivision [BL] (unidoses)		1 à 2 gouttes 2 à 4 fois par jour	G : oui N : oui

4.4. Les collyres anti-allergiques

La lévocarbastine, de la classe des antihistaminiques H1 (anti-H1), a une action rapide. Elle est indiquée préférentiellement au début de la manifestation allergique pour enrayer rapidement les symptômes ou lorsque les symptômes sont marqués. Le traitement conseil est limité à 5 jours. Sur ordonnance, la lévocarbastine est souvent prescrite durant 1 mois. Son administration est envisageable avec précaution pendant la grossesse mais n'est pas recommandée en cas d'allaitement en raison de l'absence de données.

Les inhibiteurs de la dégranulation mastocytaire agissent en stabilisant la membrane des mastocytes et empêchent ainsi la libération de l'histamine. Leur délai d'action est plus long. Ils sont à privilégier en prévention de l'allergie ou en relais de l'antihistaminique pour une prise en charge au long cours (il n'y a pas de durée limite de traitement). Ils sont aussi indiqués dans des formes plus modérées. En règle générale, ces molécules sont déconseillées au cours de la grossesse et de l'allaitement (sauf le cromoglycate de sodium : emploi possible au cours de l'allaitement).

Tableau 4 : Tableau des collyres anti-allergiques disponibles à l'officine

DCI	SPECIALITE	CONSERVATION APRES OUVERTURE	POSOLOGIE	A RETENIR	GROSSESSE/ NOURRISSON
ANTI-H1					
LEVOCARBASTINE	Allergiflash [BL] (unidoses)		1 goutte 1 à 2 fois par jour, maximum 4 gouttes par jour	Traitement limité à 5 jours sans avis médical	G : avec précautions N : à partir de 30 mois
INHIBITEURS DE LA DEGRANULATION MASTOCYTAIRE					
CROMOGLYCATE DE SODIUM	Humex [U] (flacon et unidoses) Multicrom [T] (flacon et unidoses) Ophtacalm [BL] (unidoses) Ophtacalm free [BL] (flacon) Opticron [C] (flacon et unidoses)	28 jours (Humex) 8 semaines (Multicrom) 3 mois (Ophtacalmfree)	1 goutte 2 à 6 fois par jour	Chlorure de benzalkonium dans flacon Humex Contre-indiqué chez l'enfant de moins de 15 ans	G : non N : non
N-ACETYLASPARTYL GLUTAMIQUE	Naaxia [T] (flacon avec unidoses) Naaxiafree [T] (flacon)	28 jours	1 goutte 2 à 6 fois par jour	A partir de 4 ans Chlorure de benzalkonium dans Naaxia flacon	G : oui N : non
LODOXAMIDE	Lodoxal [A] (unidoses)		1 à 2 gouttes 2 à 4 fois par jour	A partir de 4 ans	G : non N : non

4.5. Les substituts lacrymaux

- Le sérum physiologique (chlorure de sodium isotonique) :

On retiendra essentiellement qu'il a une action limitée. Du fait qu'il est dépourvu de lipides, il a une action hydratante de courte durée et nécessite de très fréquentes instillations.

- Polymères :

Ce sont des dérivés de la cellulose. Ces composés sont capables de retenir l'eau et sont également plus visqueux que le sérum physiologique, d'où une meilleure efficacité et une durée d'action plus longue. Ils sont généralement indiqués dans les sécheresses oculaires modérées. On distingue 2 classes de polymères : la Carmellose et la Povidone.

- Gels de carbomères synthétiques :

Ils ont une durée d'action plus longue encore grâce à un effet bioadhésif sur l'œil. Ils sont indiqués après échec des références précédentes ou dans les formes plus sévères de sécheresse oculaire. Ils peuvent entraîner un flou visuel.

- Acide hyaluronique :

Il entraîne moins de gêne que les carbomères car sa viscosité diminue avec le clignement des yeux. Il possède une très forte capacité à retenir l'eau, ce qui permet de maintenir l'hydratation de la surface oculaire.

On notera donc souvent que les substituts lacrymaux peuvent engendrer un trouble visuel après instillation, simplement du fait de leur viscosité. Il s'agit uniquement d'un phénomène physique et non pas pharmacologique. Cette vision trouble est passagère et sans danger si le patient est prévenu et devra toujours être mentionnée par le pharmacien lors d'une délivrance.

Tableau 5 : Tableau des substituts lacrymaux disponibles à l'officine

DCI	SPECIALITE	CONSERVATION	POSOLOGIE	A RETENIR	GROSSESSE/ NOURRISSON
CHLORURE DE SODIUM	Larmabak [T] (flacon) Larmes artificielles Martinet [TF] (flacon et unidoses)	8 semaines (Larmabak) 15 jours (Larmes artificielles)	1 goutte 3 à 4 fois par jour		G : oui N : oui
CARMELLOSE	Celluvisc [AL] (unidoses)		1 goutte 4 à 6 fois par jour	Vision trouble pendant quelques minutes après instillation	G : avec précautions N : non
POVIDONE	Aqualarm U.P. [BL] (flacon) Nutrivisc [A] (unidoses) Unifluid [T] (unidoses) Refresh [AL] (unidoses) Dulcilarmes [H] (flacon) Fluidabak [T] (flacon)	3 mois (Aqualarm UP) 4 semaines (Dulcilarmes) 12 semaines (Fluidabak)	1 goutte 4 à 6 fois par jour		G : avec précautions N : non
GELS DE CARBOMERES SYNTHETIQUES	Lacrifluid [E] (flacon et unidoses) Aqualarm {BL} (unidoses) Aquarest [BL] (unidoses) Gel Larmes [T] (tube et unidoses) Civigel [A] (tube)	4 semaines (Lacrifluid, Gel Larmes et Civigel)	1 goutte 3 à 5 fois par jour	Vision trouble pendant quelques minutes après instillation	G : avec précautions N : non
ACIDE HYALURONIQUE	Aqualarm UP Intensive [BL] (flacon) Vismed [H] (flacon et unidoses) Hyabak [T] (flacon et unidoses) Hylovis [TC] (flacon et unidoses)	3 mois (Aqualarm UP Intensive, Vismed et Hylovis) 8 semaines (Hyabak)	1 goutte aussi souvent que nécessaire	Léger flou après instillation	G : non N : non

4.6. Le bon usage des collyres et pommades ophtalmiques

- Avant chaque instillation, il faut se laver les mains ou utiliser un gel nettoyant sans alcool.
- Le collyre s'instille dans le cul-de-sac conjonctival, formé en tirant la paupière inférieure. Il convient après instillation de fermer la paupière pendant deux minutes en faisant bouger l'œil pour répartir le collyre, ainsi que d'appuyer avec un doigt au niveau de l'angle interne de l'œil.
- La pommade ophtalmique s'applique en ruban de un demi centimètre (on parle communément de la taille d'un grain de riz) dans le cul-de-sac conjonctival de la paupière inférieure ou sur le bord libre des paupières.
- Si plusieurs collyres ou pommades doivent être appliqués, respecter un intervalle de 10 à 15 minutes entre chaque administration. De plus, il convient de toujours terminer par la pommade pour éviter d'augmenter de façon trop importante le temps de contact du collyre avec la muqueuse oculaire.
- Enfin, dans le but de maintenir le maximum d'hygiène et d'éviter toute surcontamination bactérienne, l'extrémité du flacon ou du tube ne doit pas entrer en contact avec l'œil ou les paupières. Ils doivent être rebouchés tout de suite après l'utilisation.

4.7. Les bonnes pratiques de conservation des collyres et pommades ophtalmiques

- Un collyre non entamé doit être conservé à une température inférieure à +25°C et de préférence à l'abri de la lumière.
- Dans le cas d'un flacon multidoses, le patient doit impérativement indiquer la date de la première utilisation. La durée de conservation après ouverture pouvant varier de 2 à 12 semaines, cela permettra au patient de jeter le collyre à expiration de ce délai.
- Le collyre unidose non ouvert à l'avantage de se conserver jusqu'à la date de péremption indiquée par le fabricant sur l'emballage, dans le respect de

conservation à l'abri de la chaleur et de la lumière.

- Rappeler au patient lors d'une délivrance qu'un collyre ou pommade ophtalmique est strictement personnel et qu'ils ne peuvent pas servir à un autre individu.
- Lorsque le traitement est terminé ou à expiration du délai de conservation, indiquer au patient de rapporter ses médicaments à l'officine afin qu'ils soient orientés vers le système Cyclamed. Cela évitera a posteriori tout risque d'automédication inadaptée ou tout risque iatrogénique.

5. Conseils et analyse de cas concrets

5.1. Notion d'urgence ophtalmologique

Pour le pharmacien, il s'agit rapidement de distinguer, grâce à quelques questions, la pathologie bénigne pouvant être prise en charge à l'officine de l'urgence ophtalmique. Réagir vite est essentiel pour sauver la vision menacée.

L'urgence médicale repose sur 3 signes de gravité qui doivent impérativement être pris en considération lors de l'interrogatoire d'un client au comptoir. Il s'agit de :

- La douleur, à distinguer d'une simple gêne oculaire (picotement, impression de sable dans les yeux...). Une douleur oculaire est le signe d'une atteinte de la cornée ou de la chambre antérieure.
- La baisse brutale de la vision, plus facile à repérer quand on ferme d'abord un œil, puis l'autre, ou d'une amputation du champ visuel, une vision qui apparaît soudainement ondulée ou déformée, ou d'une vision double.
- La photophobie, autrement dit une crainte de la lumière due à une sensation pénible produite par la lumière.

Si le client se plaint de l'un ou de plusieurs de ces signes, il convient de l'orienter vers un service d'urgence ophtalmologique.

CAS CONCRETS D'URGENCE OPHTALMIQUE

- Le glaucome aigu

Le glaucome est caractérisé par une destruction irréversible du nerf optique, le plus souvent associé à une augmentation de la pression intraoculaire, pouvant conduire, en l'absence de traitement, à la cécité.

Dans le cas du glaucome aigu, encore appelé glaucome aigu par fermeture de l'angle, la fermeture brutale de l'angle irido-cornéen empêche l'évacuation naturelle de l'humeur aqueuse produite et provoque ainsi une augmentation de la pression intraoculaire. Cette fermeture brutale est favorisée par des prédispositions anatomiques (angle irido-cornéen

étroit, hypermétropie...), parfois déclenchée par la dilatation de la pupille (ex:médicaments à action mydriatique). Cette crise se manifeste par une baisse brutale de l'acuité visuelle, un œil rouge et de violentes douleurs irradiant dans l'hémiface, parfois accompagnées de nausées et de vomissements. Il s'agit d'une urgence médicale. Cela impose une hospitalisation en urgence où un traitement médical (hypotonisants par voie générale, collyres myotiques) sera mis en place. Après la crise, une intervention au laser ou chirurgicale est réalisée, visant à faciliter l'écoulement de l'humeur aqueuse et à prévenir ainsi le risque de récives.

- La déchirure rétinienne

La rétine peut être victime de différents accidents aigus. L'occlusion de son artère ou de sa veine centrale peut être source de baisse de l'acuité visuelle. Ou encore, le décollement de la rétine, souvent consécutif à une déchirure rétinienne laissant passer du liquide sous la rétine et qui entraîne souvent la perception de points bleutés, lumineux et fixes, voire d'éclairs lumineux.

De plus, certaines pathologies, telles que la dégénérescence maculaire liée à l'âge, le diabète, l'hypertension artérielle, augmentent les risques de survenue de complications, avec la formation de néovaisseaux qui peuvent soudainement saigner devant la rétine, au risque de provoquer une baisse brutale de la vision. L'urgence doit être rapidement dépistée puisque les chances de sauver la vision sont d'autant plus grandes que la prise en charge a été rapide.

Enfin, le problème est bien au-delà du seul problème ophtalmologique puisque l'occlusion d'une artère centrale de la rétine peut annoncer qu'un caillot voyage dans les artères, avec le risque qu'il vienne boucher une artère du cerveau, provoquant l'accident vasculaire cérébral.

- Le corps étranger dans l'œil

Au-delà de la simple poussière ou grain de sable, certaines professions sont exposées à la projection de corps étrangers potentiellement dangereux, tels que des particules de métal, de bois, de verre, pouvant provoquer une simple déchirure de la cornée ou une plaie perforante. Alors que le rinçage au sérum physiologique est conseillé et même souvent suffisant pour la simple poussière, il est fortement déconseillé en cas de plaie car

le liquide pourrait alors pénétrer vers des structures plus profondes.

Il est conseillé de se rendre en urgence chez un ophtalmologiste, de ne pas chercher à retirer le corps étranger, même bien visible, ni de chercher à ouvrir l'œil de force, ni de frotter l'œil avec les mains ou une compresse.

- Les contusions oculaires

Les contusions résultent d'un choc sur l'œil, sans qu'il y ait de plaie. Elles se produisent surtout au cours du sport, principalement lors de jeux de balle. Les plus bénignes sont dues à un choc léger (coup de doigt, de poing...) et les plus graves sont dues à un traumatisme violent par une balle de petit diamètre, un pistolet à bille, un bouchon de champagne...

Suite à l'impact, l'onde de choc atteint toutes les structures de l'œil et peut entraîner : une hémorragie sous-conjonctivale ; un œdème palpébral ; un hyphéma (épanchement de sang dans la chambre antérieure) ; un décollement de la rétine. Dans les cas les plus graves, la douleur est très importante, parfois accompagnée de nausées et/ou de vomissements.

Il s'agit évidemment d'une urgence ophtalmologique. Le médecin devra s'assurer de l'absence de plaie du globe oculaire.

5.2. Arbres décisionnels

D'une manière générale, un symptôme prédominant motive une personne à venir demander l'avis de son pharmacien. Pour faciliter l'identification de la pathologie et ainsi proposer la réponse la plus adéquate, les arbres décisionnels qui suivent vont aider le pharmacien et son équipe officinale à identifier la pathologie.

Il s'agit évidemment d'arbres décisionnels construits à partir des symptômes les plus courants et communs pour chaque pathologie, ils ne tiennent pas compte de l'aspect différent que peuvent prendre ces pathologies, selon notamment la sensibilité de chaque individu. Ils sont valables pour un individu adulte, ne présentant pas de chronicité pour ces pathologies.

Il conviendra donc au pharmacien de les interpréter avec prudence, en gardant toujours

en tête que s'il existe le moindre doute, ou que les symptômes sont présents depuis plus de 3 jours, il orientera l'individu vers un médecin. Il est également rappelé, pour chaque arbre décisionnel, les symptômes majeurs d'une urgence ophtalmologique, pour laquelle la prise en charge sera forcément médicale, et non pas à l'officine.

Les traitements proposés devront, quant à eux, être délivrés en se reportant aux différents tableaux présentés dans le chapitre « Médicaments disponibles pour le conseil officinal ». Tout traitement sera délivré par le pharmacien accompagné de leur posologie, leur mode d'emploi, leurs précautions d'emploi et d'usage. Le pharmacien veillera enfin à rappeler qu'un traitement n'apportant aucune amélioration sous 3 à 5 jours, ou que les symptômes s'intensifient, ou enfin qu'un symptôme d'urgence apparaît, l'individu devra consulter son médecin.

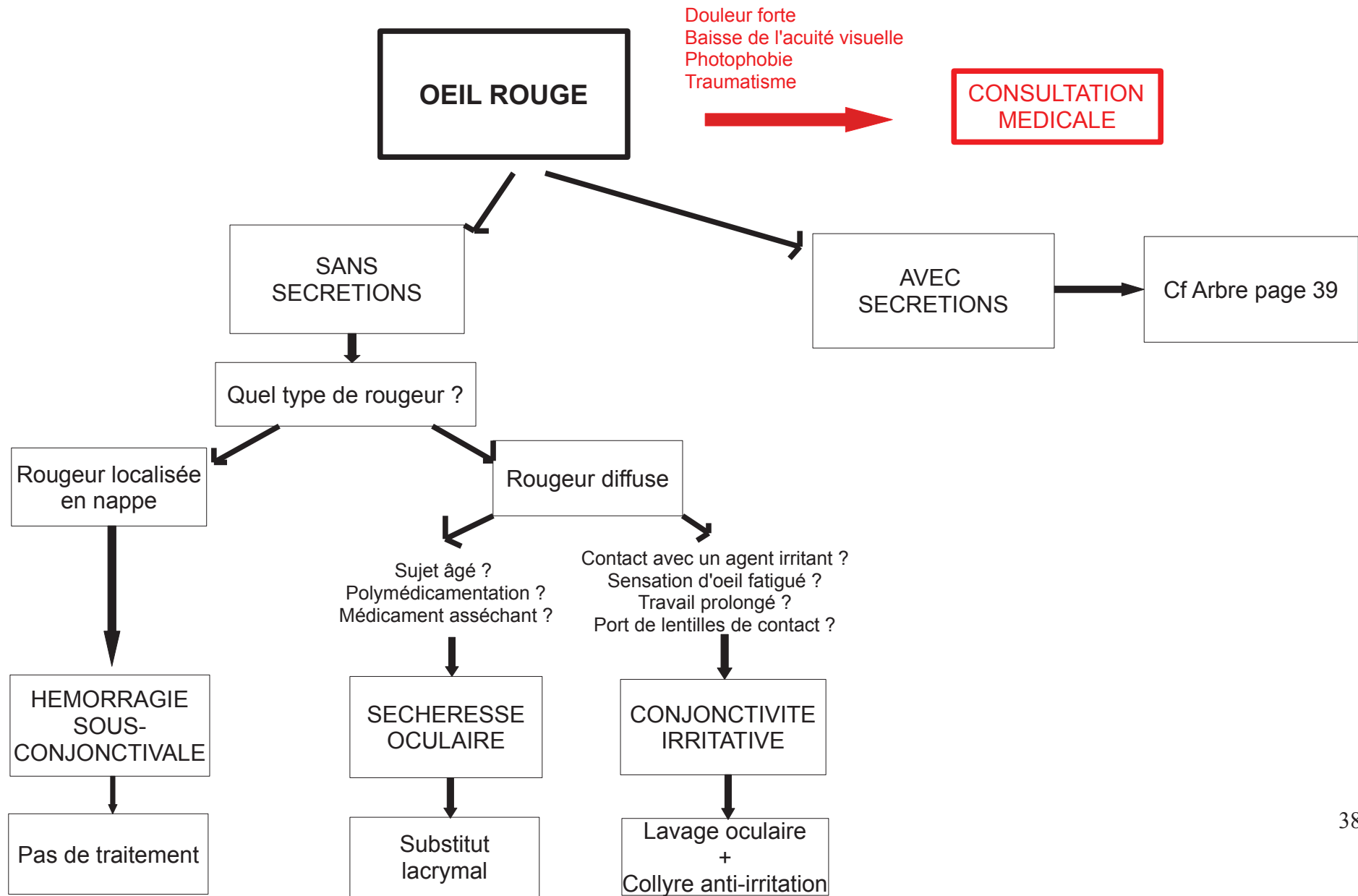
Afin d'identifier plus facilement la pathologie oculaire, je propose 5 arbres décisionnels :

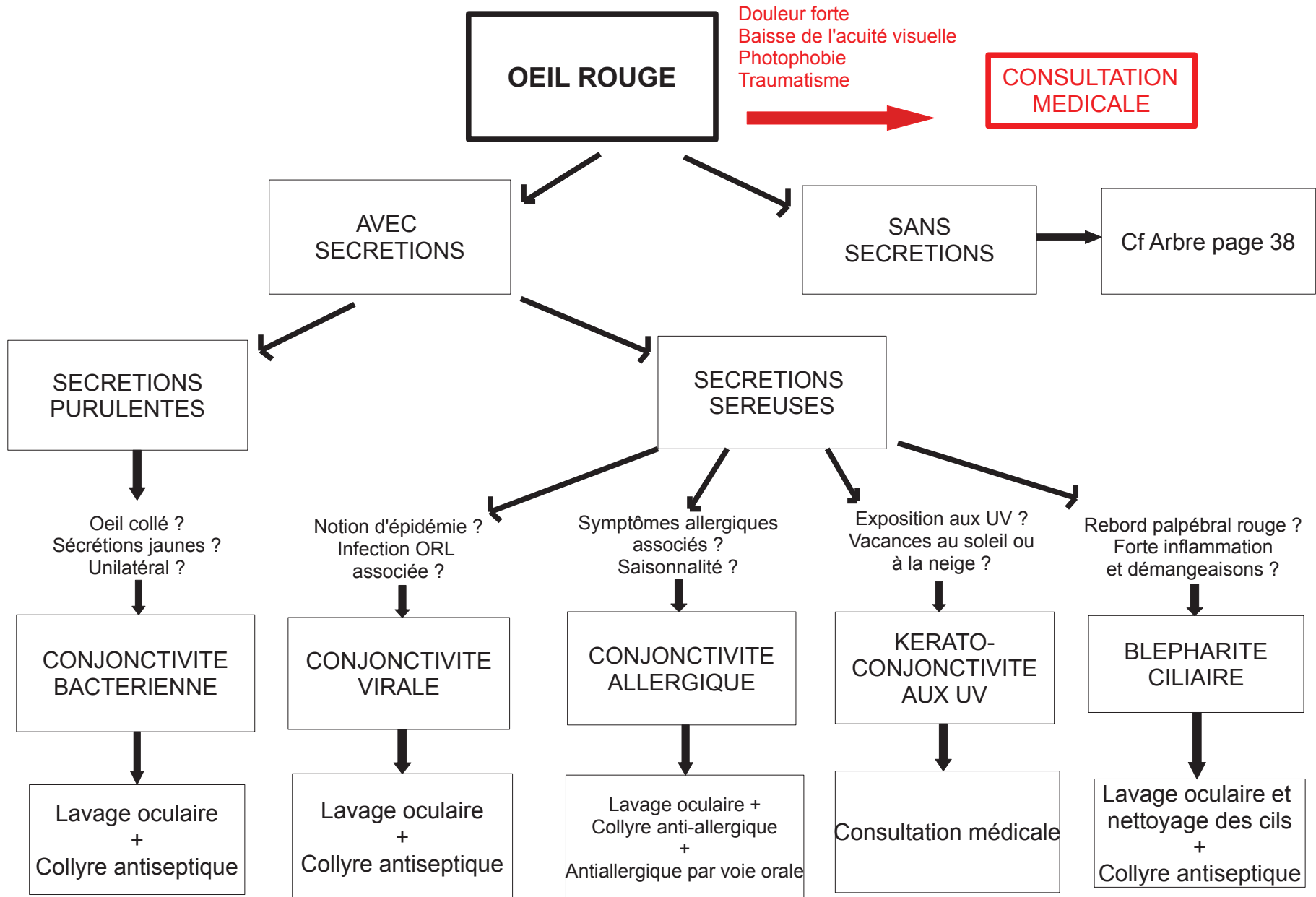
- Arbre « Œil rouge » divisé en deux (avec ou sans sécrétions)
- Arbre « Œil qui pleure »
- Arbre « Œil qui gratte »
- Arbre « Œil gonflé »
- Arbre « Bouton sur la paupière »

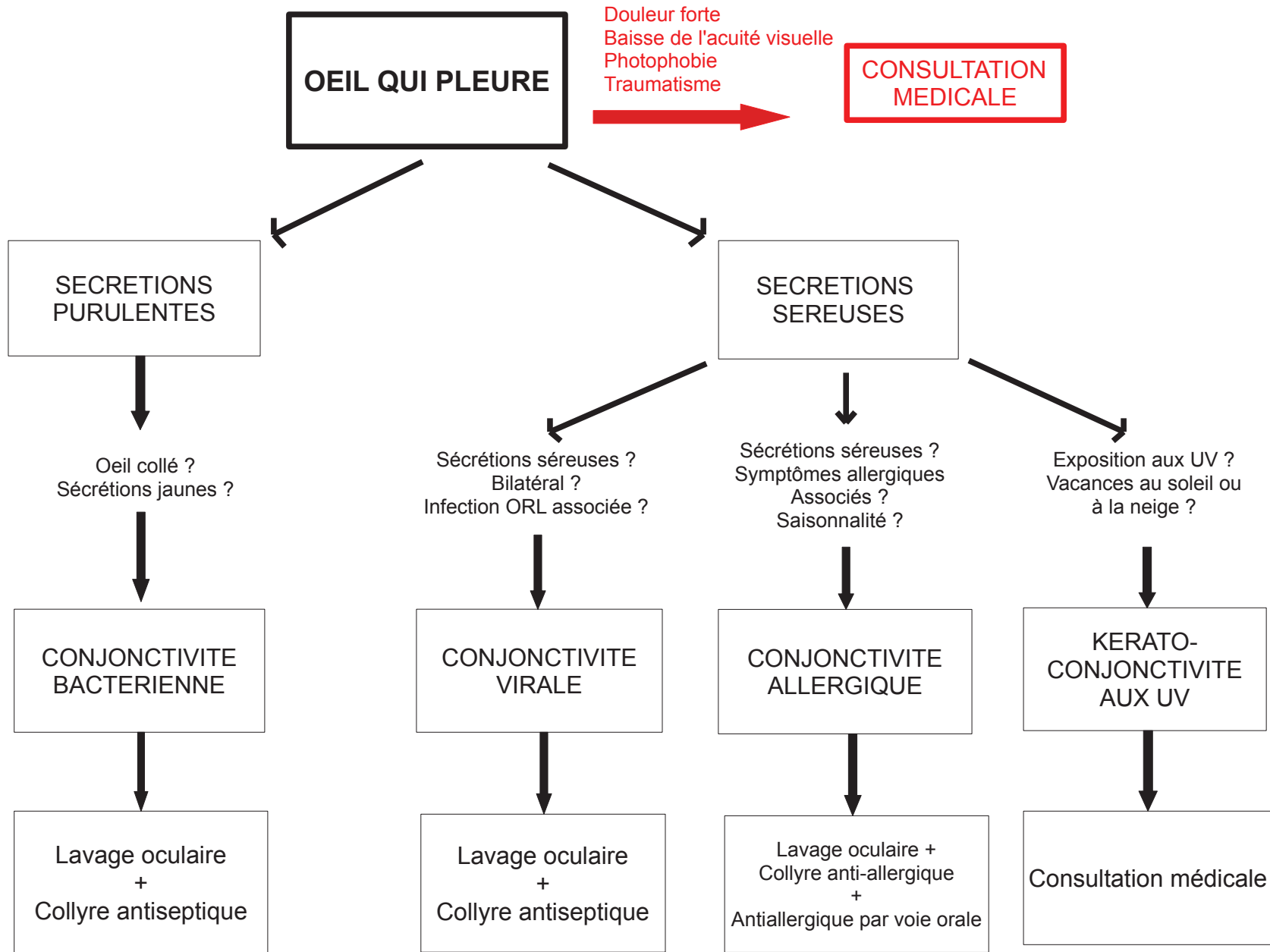
A noter que, devant une plainte d'un œil « fatigué », le pharmacien cherchera un autre symptôme qui sera le point de départ d'une identification à partir des arbres proposés. Cette plainte, peu spécifique et souvent due à un travail prolongé devant un écran, nécessite un questionnement de la part du pharmacien pour permettre d'écarter une autre pathologie.

Quelques questions simples vont permettre au pharmacien d'orienter l'identification de la pathologie :

- **Sécrétions purulentes** : ces sécrétions de couleur jaune-verdâtre d'aspect épais résultent de la dégradation des cellules bactériennes et s'accumulent le plus souvent sur les bords de l'œil.
- **Sécrétions séreuses** : ce sont des sécrétions claires et fluides sécrétées par la muqueuse de l'œil.
- **Œil collé** : l'aspect d'œil collé résulte de la sécheresse des sécrétions purulentes qui s'agglutinent sur les bords de l'œil et les cils. Cet aspect est souvent retrouvé au lever, alors que l'œil est resté fermé plusieurs heures, empêchant ainsi une évacuation naturelle par le battement des paupières.
- **Symptômes allergiques associés** : ils sont divers, à titre d'éternuements, de picotements, de démangeaisons.
- **Rougeur localisée en nappe** : la rougeur est localisée en un point précis de quelques millimètres, d'une couleur rouge vif.
- **Rougeur diffuse** : la rougeur recouvre la quasi-totalité de la cornée, d'une couleur rouge pâle voire rosé.
- **Médicament asséchant** : on compte de nombreux médicaments ayant pour effet indésirable un assèchement de l'œil : les antihistaminiques, l'isotrétinoïne, les traitements hormonaux, les diurétiques, les bêtabloquants, les psychotropes. La cause de cet assèchement résulte d'un effet parasympholytique bien connu de ces médicaments.
- **Sensation d'œil fatigué** : c'est la sensation d'avoir les yeux qui tirent, qui brûlent ou qui piquent, associée ou non à des maux de tête et une vision qui se trouble après un effort visuel. Ces symptômes surviennent en fin de journée lorsque la fatigue générale est présente. Les causes sont principalement une sollicitation plus fréquente de la vision rapprochée mais peuvent aussi provenir d'un trouble visuel non corrigé, du stress, d'un éclairage artificiel ou après un travail intensif sur écran par exemple. On estime que 60 % de la population porteuse de lunettes ou non s'en plaint.







OEIL QUI GRATTE

Douleur forte
Baisse de l'acuité visuelle
Photophobie
Traumatisme

**CONSULTATION
MEDICALE**



SANS SECRETION

AVEC SECRETIONS

Rougeur diffuse ?
Sujet âgé ?
Polymédication ?

Contact avec un agent irritant ?
Sensation d'oeil fatigué ?
Travail prolongé ?

Oeil collé ?
Sécrétions purulentes ?
Unilatéral ?

Sécrétions séreuses ?
Bilatéral ?
Infection ORL associée ?

Sécrétions séreuses ?
Symptômes allergiques
Associés ?
Saisonnalité ?

Rebord palpébral rouge ?
Forte inflammation et
démangeaisons ?

**SECHERESSE
OCULAIRE**

**CONJONCTIVITE
IRRITATIVE**

**CONJONCTIVITE
BACTERIENNE**

**CONJONCTIVITE
VIRALE**

**CONJONCTIVITE
ALLERGIQUE**

**BLEPHARITE
CILIAIRE**

Sustitut
lacrymal

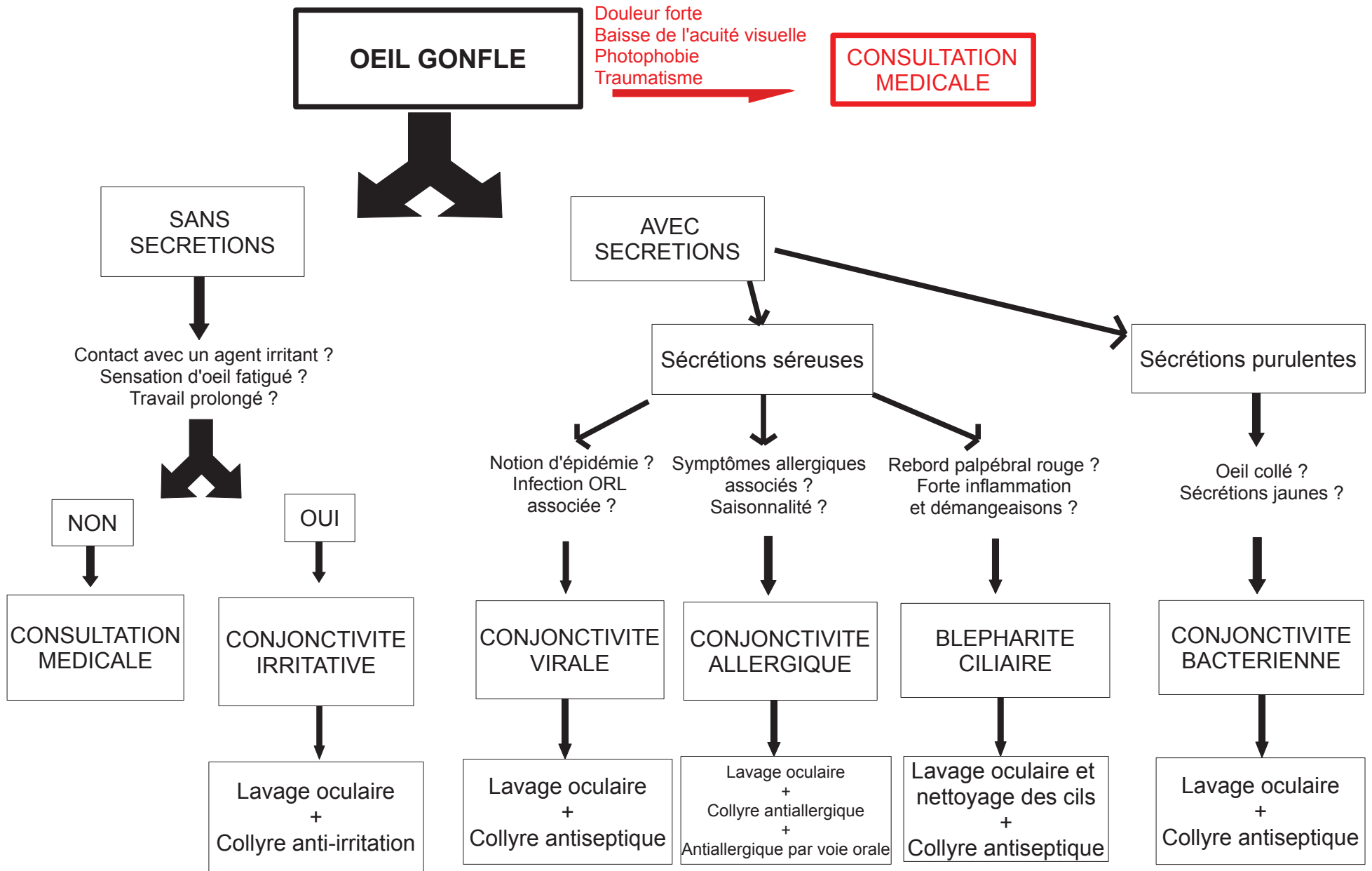
Lavage oculaire
+
Collyre anti-irritation

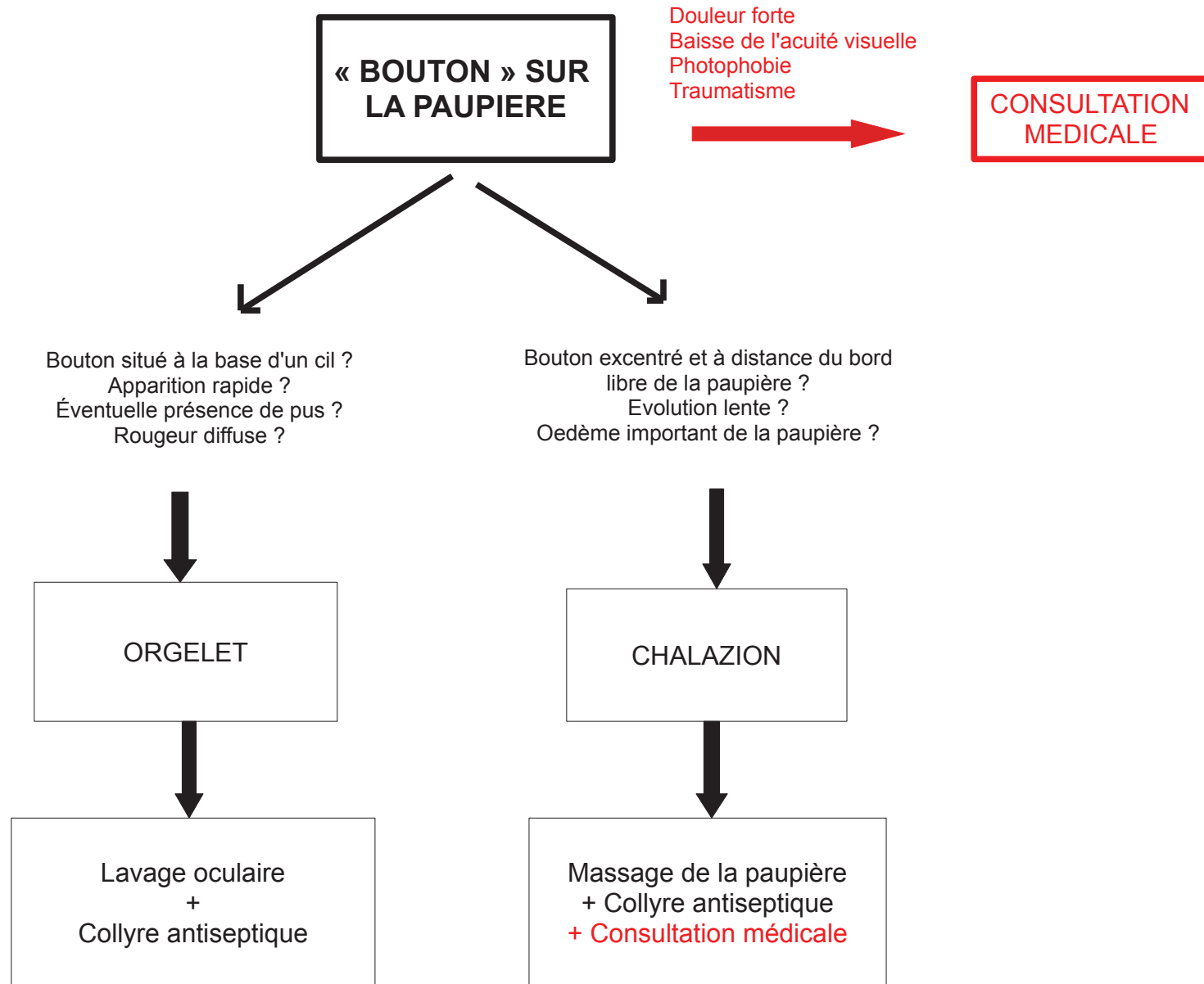
Lavage oculaire
+
Collyre antiseptique

Lavage oculaire
+
Collyre antiseptique

Lavage oculaire +
Collyre anti-allergique
+
Antiallergique par voie orale

Lavage oculaire et
nettoyage des cils
+
Collyre antiseptique





5.3. Cas de comptoir

A l'aide des arbres décisionnels proposés, voyons comment le pharmacien et son équipe peuvent répondre à la demande d'individus se présentant à l'officine avec une plainte oculaire. Nous verrons ainsi comment mettre en œuvre une démarche simple et rapide, mettre en avant le rôle du pharmacien dans l'identification d'une urgence ophtalmologique nécessitant une orientation de l'individu vers un centre médical, et ainsi proposer le traitement adéquat accompagné de conseils.

1. Un homme de 40 ans se présente au comptoir et vous dit : « *Depuis ce matin, mon oeil est rouge et lorsque je me suis réveillé, il était collé par des sécrétions. Je n'ai pas mal, ma vision n'est pas perturbée mais c'est gênant. Que faire ?* »

La première démarche du pharmacien est d'écarter l'urgence ophtalmologique. L'homme décrit d'emblée qu'il n'a pas mal ni subi de troubles de la vision. Le pharmacien se doit de s'assurer également qu'il ne souffre pas non plus de photophobie, ni n'a subi d'un traumatisme. Une fois l'urgence médicale écartée, prenons pour appui l'arbre « Œil rouge » pour poursuivre l'identification. L'homme décrit également la présence de sécrétions purulentes à son réveil et de manière unilatérale : l'identification de la pathologie est la conjonctivite bactérienne.

Il conviendra donc d'utiliser un produit de lavage oculaire matin et soir, ainsi qu'un collyre antiseptique à instiller 3 à 6 fois par jour pendant 7 jours.

Pour finir, il faudra rappeler à cet homme qu'il s'agit d'une infection contagieuse et qu'il évitera de toucher son œil afin d'éviter la contamination d'un autre individu. Lui rappeler aussi qu'il devra s'orienter vers un médecin si il n'y a pas d'amélioration dans les prochaines 72 heures ou si des symptômes de gravité plus importante apparaissent.

2. Une femme de 25 ans se présente au comptoir et vous dit : « *J'ai dormi avec mes lentilles de contact cette nuit et ce matin, mes yeux sont rouges. Que dois-je faire ?* »

Après questionnement permettant d'écarter toute urgence médicale, l'œil rouge est le point de départ pour l'identification de la plainte. A la question « Y-a-t-il présence de sécrétions ? », la jeune femme répond non. Grâce à l'arbre décisionnel, le pharmacien peut conclure que la cliente souffre d'une conjonctivite irritative due au port prolongé de ses lentilles de contact.

On lui conseillera d'utiliser une solution de lavage oculaire puis d'instiller un collyre anti-irritation à raison d'une goutte 2 à 4 fois par jour jusqu'à disparition des symptômes. De plus, on lui conseillera de ne pas porter ses lentilles pendant la durée du traitement.

En complément, on rappellera quelques actions de prévention : éviter les zones enfumées, porter des lunettes de soleil, limiter les heures passées devant un écran, respecter un jour sans lentilles une fois par semaine.

Le porteur de lentilles de contact est un individu plus fortement sujet aux conjonctivites irritatives voire même infectieuses. En effet, la lentille modifie l'environnement oculaire par diminution de l'oxygénation de l'œil, diminution de l'action lavante et antibactérienne du film lacrymal, apport de germes, formation de dépôts. Si la lentille est mal entretenue ou portée trop longtemps, elle peut provoquer une irritation.

Quelques conseils doivent être rappelés aux patients porteurs de lentilles de contact :

- Hygiène des lentilles : se laver les mains avant toute manipulation, respecter les dates de péremption, ne pas utiliser d'eau du robinet, d'eau minérale ou de salive pour rincer les lentilles.
- Usage des lentilles : garder les lentilles souples au maximum 8 heures par jour pour permettre la réoxygénation oculaire, respecter la durée de vie de la lentille, éviter le port des lentilles à la piscine ou sous la douche.
- Utilisation des cosmétiques : appliquer le maquillage après la pose des lentilles et les retirer avant le démaquillage, préférer les produits hypoallergéniques.

3. Une femme de 35 ans se présente au comptoir et vous dit : « J'ai un petit bouton blanc à la base des cils au niveau de la paupière supérieure depuis quelques jours. Ça ne me fait pas vraiment mal mais c'est désagréable. Que puis-je faire ? »

Le pharmacien commencera, à son habitude, par écarter l'urgence ophtalmologique en s'assurant que la femme ne présente ni douleur vive, ni baisse de l'acuité visuelle, ni photophobie, ni traumatisme.

Le point de départ est le bouton présent sur la paupière, à la base d'un cil. Le pharmacien constatera également que l'œil est rouge, la paupière légèrement gonflée et que le bouton a un aspect purulent : cette femme souffre d'un orgelet.

Le pharmacien lui proposera une solution de lavage oculaire à utiliser matin et soir, ainsi qu'un collyre antiseptique à utiliser plusieurs fois dans la journée pendant 7 jours. Il peut également conseiller de retirer le cil correspondant au follicule infecté à l'aide d'une pince à épiler. Elle pourra appliquer une compresse stérile chaude afin de favoriser le drainage du pus.

Il terminera en rappelant de consulter un médecin si elle ne constate pas d'amélioration dans les 72 heures et de bannir le maquillage des yeux jusqu'à guérison complète.

4. Un jeune homme de 20 ans se présente à l'officine afin de renouveler son traitement à base d'isotrétinoïne. En lui demandant si son traitement se passe bien, le pharmacien se voit répondre par ce jeune homme : « Oui mais j'ai constaté que mes yeux étaient plus secs qu'avant. Auriez-vous un collyre qui puisse me soulager ? »

Les traitements à base d'isotrétinoïne, prescrits dans les cas d'acné sévère, sont largement connus pour provoquer une sécheresse des muqueuses et donc un sécheresse oculaire. Selon le Vidal, l'apparition de ce symptôme est dite très fréquente (supérieur à 1/10).

Après avoir écarté les symptômes d'urgence médicale, le pharmacien peut proposer à cet homme l'utilisation d'un substitut lacrymal, à instiller aussi souvent qu'il le juge nécessaire. Dans ce cas, l'utilisation d'un collyre à base de gels de carbomères synthétiques ou d'acide hyaluronique semble plus opportun, compte tenu de leur fort pouvoir d'hydratation et leur plus longue rémanence au cours de la journée.

Le pharmacien pourra rassurer le patient en lui indiquant que le symptôme de sécheresse oculaire disparaît après l'arrêt du traitement à base d'isotrétinoïne. Il conviendra par contre de s'orienter vers une consultation médicale si le symptôme persiste malgré le traitement proposé (possibilité de complications telles que des kératites, troubles visuels...).

5.4. Fiches conseil

5.4.1. L'hémorragie sous-conjonctivale

Signes cliniques : l'œil est rouge, absence de sécrétions, la rougeur est localisée en nappe et est unilatérale. Elle est d'apparition brutale, sans douleur et est due à une fragilité capillaire.

Questions à poser :

- Y-a-t-il eu un microtraumatisme par un corps étranger ?
- Le patient a pris de l'aspirine ?
- Est-il sous anticoagulants ?
- Souffre-t-il d'une hypertension artérielle ?
- Souffre-t-il de diabète ?

Conseils : aucun traitement n'est nécessaire. L'hémorragie sous-conjonctivale peut être angoissante pour le patient mais elle est sans gravité et disparaît spontanément en une quinzaine de jours.

Une consultation médicale s'impose si on détecte à l'interrogatoire un facteur de risque parmi ceux cités au dessus.

5.4.2. La conjonctivite irritative

Signes cliniques : l'œil est rouge, absence de sécrétions, la rougeur est diffuse, de manière uni ou bilatérale, on peut observer un léger larmoiement, la patient se plaint d'une sensation de corps étranger, de légers picotements et d'une fatigue oculaire.

Questions à poser :

- Y-a-t-il eu exposition à des produits chimiques, à la pollution, à la poussière, à la fumée ?
- Exposition au vent ou au soleil ?
- Y-a-t-il eu bains de mer ou de piscine ?
- Y-a-t-il eu port prolongé de lentilles ?

Conseils : administration d'une solution de lavage oculaire qui permet l'élimination des impuretés et calme les irritations. Le patient doit procéder à l'instillation en jet plusieurs fois par jour en inclinant la tête. A la suite de ce lavage, conseiller l'utilisation d'un collyre anti-irritation également plusieurs fois par jour.

Orienter le patient vers une consultation ophtalmologique d'urgence si les symptômes ne cèdent pas après lavage, ou si un symptôme de gravité tel que baisse de l'acuité visuel ou trouble de la vision apparaissait.

5.4.3. La conjonctivite allergique

Signes cliniques : Elle touche les deux yeux, se caractérise par un prurit important (en particulier au niveau du coin interne de l'œil) et un larmoiement clair. Les paupières sont souvent gonflées, rouges, parfois collées le matin.

Questions à poser :

- Le patient est-il connu allergique ou possédant un terrain atopique ?
- Y-a-t-il des symptômes d'allergie associés, tels que éternuement, rhinorrhée ?
- Le patient est-il d'un âge jeune ?

Conseils : le traitement débutera par un lavage oculaire abondant pour éliminer les allergènes et les médiateurs de l'inflammation en contact avec l'œil. Puis on conseillera un collyre anti-H1 si les symptômes sont marqués et/ou en début de réaction allergique, ou un collyre inhibiteur de la dégranulation mastocytaire si on souhaite simplement prévenir et limiter la réapparition des symptômes. De plus, il est justifié la prise d'un antihistaminique par voie orale en cas de signes de rhinite allergique associés.

On conseillera de limiter l'exposition aux pollens (éviter les sorties à la campagne, la tonte de la pelouse...), limiter l'exposition aux allergènes de la maison (aérer chaque jour, éviter les peluches, les moquettes, les tapis...).

5.4.4. La sécheresse oculaire

Signes cliniques : il existe une sensation de grains de sable dans les deux yeux, de picotements, d'irritation, l'œil est rouge de manière diffuse. On observe parfois un larmoiement réflexe, une gêne à la lumière, un clignement réflexe des paupières.

Questions à poser :

- Le sujet est-il âgé ou en ménopause ?
- Le sujet est-il porteur de lentilles de contact ?
- Le sujet prend-il un traitement médical connu pour assécher les muqueuses ?
- Le sujet évolue-t-il dans un environnement propice à assécher la muqueuse oculaire (climatisation, fumée, vent...) ?

Conseils : le traitement reposera sur un substitut lacrymal choisi en fonction de la sévérité de la sécheresse (pouvoir hydratant différent selon le type de substitut lacrymal). Le patient gèrera les instillations en fonction de ses besoins.

On conseillera d'humidifier l'air et de se tenir éloigné des systèmes de climatisation ou d'un courant d'air. Le port des lunettes sera conseillé en cas d'exposition au vent ou au soleil. On peut également conseiller à l'individu de se forcer à cligner souvent des yeux et de faire des pauses régulières en cas de travail prolongé sur ordinateur.

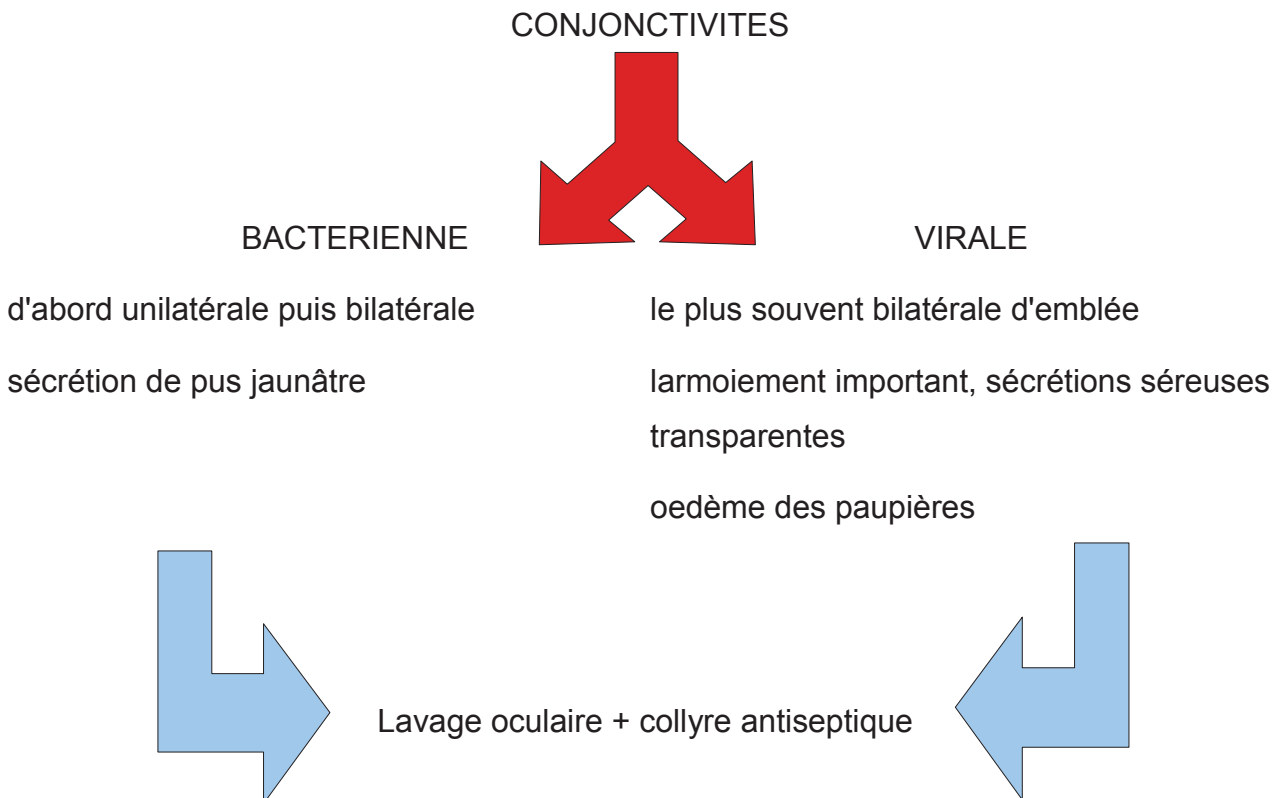
5.4.5. La conjonctivite infectieuse

Signes cliniques : l'œil est rouge de manière uni ou bilatérale, on note la présence de sécrétions séreuses ou purulentes, le patient se plaint d'une gêne oculaire non douloureuse avec des sensations de picotement ou de grain de sable dans l'œil.

Questions à poser :

- Y-a-t-il une notion d'affection ORL associée ?
- Depuis combien de temps les symptômes sont apparus ?
- Y-a-t-il une baisse de l'acuité visuelle, une douleur vive, une photophobie ?

Conseils : En absence de symptômes de gravité, on conseillera un lavage oculaire abondant 2 à 3 fois par jour, suivi par l'instillation d'un collyre antiseptique à raison de 3 à 6 fois par jour. Si les symptômes persistent plus d'une semaine, il est préférable d'orienter le patient vers une consultation médicale.



6. CONCLUSION

Dans les années à venir, la profession de pharmacien d'officine va prendre une nouvelle dimension. Au travers de la loi HPST, de nouvelles missions vont lui être confiées : éducation, dépistage, coordinateur, autant de qualités que le pharmacien d'officine a su démontrer par ses connaissances du médicament et sa proximité. Sa proximité est aussi la raison pour laquelle le public le sollicite afin de répondre aux pathologies quotidiennes.

Grâce à ce travail, le pharmacien aura des outils afin d'identifier les pathologies oculaires bénignes susceptibles d'être rencontrées quotidiennement au comptoir.

Il faut ajouter que, en tant que professionnel de santé, il joue un rôle fondamental dans le parcours de soins et qu'il est capable d'orienter les patients vers un service d'urgence selon le type et la gravité de l'affection. C'est aussi pour cela que le pharmacien se doit d'actualiser ses connaissances grâce à la formation continue.

Nous terminons le propos avec un tableau résumant le degré d'urgence en fonction de la pathologie, en rappelant encore une fois de la consultation en urgence ophtalmologique est indispensable en cas de :

- baisse brutale de l'acuité visuelle
- douleur intense (risque d'atteinte de la cornée ou de crise de glaucome aigu)
- photophobie
- traumatisme

Tableau du degré d'urgence selon la pathologie :

SITUATION	DEGRE D'URGENCE	RISQUE	DECISION
Conjonctivite infectieuse	Moyen	Surinfection	Prise en charge à l'officine Consultation médicale si aucune amélioration en 48h ou si infection de plus d'une semaine
Conjonctivite allergique	Faible		Prise en charge à l'officine
Hémorragie sous-conjonctivale	Faible	Peut masquer une pathologie	Aucun traitement. Consultation médicale si notion de traumatisme, diabète, HTA
Conjonctivite irritative	Moyen	Altération de la cornée si exposition à des produits chimiques ou au soleil	Prise en charge à l'officine ou consultation en urgence si symptômes de gravité
Pathologies des paupières	Moyen		Prise en charge à l'officine. Consultation médicale si symptômes sévères
Conjonctivite du nourrisson	Élevé		Consultation médicale

BIBLIOGRAPHIE

- [1] J.B. COHEN, J.J. TAYLOR, Structure et fonctions du corps humain :anatomie et physiologie, Maloine, 2008, Paris.
- [2] L. SHERWOOD, A. LOCKHART, S. MOLOTCHNIKOFF, Physiologie humaine, 2ème édition, De Boeck & Larcier, Bruxelles, 2006.
- [3] E.N. MARIEB, R. LACHAINE, Anatomie et physiologie humaines, 4ème édition, De Boeck & Larcier, Bruxelles, 1999.
- [4] N. POGORZALEK, M. LABETOULLE, Ophtalmologie, Cahiers des ECN, 2ème édition, Elsevier Masson, Paris, 2011.
- [5] S. BERTHELEMY, Le conseil ophtalmologique à l'officine, Actualités pharmaceutiques, 2008, (n°474), 31-35.
- [6] P. ISABEL, Les pathologies de l'œil, Le moniteur des pharmacies Formation, 2001, (n°2878), 2-5.
- [7] N. BELIN, Les pathologies de l'œil, Le moniteur des pharmacies Formation, 2011, (n°2878), 6-7.
- [8] E. VIDEMENT, L'ophtalmologie au comptoir, Le moniteur des pharmacies Conseil, 2003, (n°2482), 2-5.
- [9] H. HAMARD, J-L DUFIER, Rôle du pharmacien face aux affections oculaires, Fiche technique Cespharm, 2008, 5-6.
- [10] N-O LUMINITZA, J-S GARRIGUE, L'œil sec, Le moniteur des pharmacies Formation, 2004, (n°2554), 7-9.

[11] E. VIDEMENT, L'ophtalmologie au comptoir, Le moniteur des pharmacies Conseil, 2003, (n°2482), 8.

[12] E. VIDEMENT, L'ophtalmologie au comptoir, Le moniteur des pharmacies Conseil, 2003, (n°2482), 6-7.

[13] Vidal 2012, éditions Vidal.

[14] http://www.theriaque.org/apps/recherche/rch_simple.php consulté en juillet 2013.

[15] <http://www.sante.gouv.fr/medicaments,1969.html> consulté en septembre 2013.

ILLUSTRATIONS

Illustration 1 : <https://encrypted-tbn2.gstatic.com/images?q=tbn:ANd9GcRr754PE47fQzDmTvKkpMLhTB7BO23fLsHMsRC64Ck5fND8HUNNOQ>

Illustration 2 : <http://umvf.univ-nantes.fr/ophtalmologie/enseignement/ophtalmo15/site/html/2.html>

Illustration 3 : <http://www.medscape.fr/ressource/id/24724.png>

Illustration 4 : <http://www.medscape.fr/ressource/id/24716.png>

Illustration 5 : <http://www.medscape.fr/ressource/id/24728.png>

Illustration 6 : <http://www.medscape.fr/ressource/id/24726.png>

Nom – Prénom de l'étudiant :

Nom du Président du Jury :

Date de soutenance de la thèse :

Mention :

Vu, le Président du Jury,

Vu, le Directeur de la Section Pharmacie
de l'U.F.R. Médecine-Pharmacie de ROUEN,

RESUME

Le pharmacien d'officine répond chaque jour à divers demandes et conseils, notamment dans le domaine de l'ophtalmologie.

Après des notions anatomiques et physiologiques de l'œil, notre travail permet de répertorier les pathologies oculaires bénignes susceptibles d'être rencontrées au comptoir d'une officine, ainsi que les médicaments à disposition du pharmacien pour compléter son conseil.

Afin d'aider l'équipe officinale dans sa démarche, des arbres décisionnels construits à partir d'un symptôme motivant le conseil du pharmacien seront proposés. Le propos tiendra à rappeler l'importance d'identifier et d'orienter le patient en cas d'urgence ophtalmologique, mettant en avant le rôle primordial du pharmacien d'officine en tant que professionnel de santé.

MOTS CLE

Pharmacie. Officine. Conseils. Ophtalmologie. Urgence ophtalmologique.