



**HAL**  
open science

# Intérêt du Cone Beam en cabinet d'omnipratique libéral

Ophélie Grondin

► **To cite this version:**

Ophélie Grondin. Intérêt du Cone Beam en cabinet d'omnipratique libéral. Chirurgie. 2013. dumas-00931512

**HAL Id: dumas-00931512**

**<https://dumas.ccsd.cnrs.fr/dumas-00931512v1>**

Submitted on 15 Jan 2014

**HAL** is a multi-disciplinary open access archive for the deposit and dissemination of scientific research documents, whether they are published or not. The documents may come from teaching and research institutions in France or abroad, or from public or private research centers.

L'archive ouverte pluridisciplinaire **HAL**, est destinée au dépôt et à la diffusion de documents scientifiques de niveau recherche, publiés ou non, émanant des établissements d'enseignement et de recherche français ou étrangers, des laboratoires publics ou privés.

Université Bordeaux 2  
U.F.R. D'ODONTOLOGIE

2013

N° 69

Thèse pour l'obtention du  
DIPLOME D'ETAT de DOCTEUR EN CHIRURGIE DENTAIRE  
Présentée et soutenue publiquement  
Par GRONDIN Ophélie  
Née le 01/07/1987 à Ste Clotilde (Ile de la Réunion)  
Le 19 décembre 2013

INTERET DU CONE BEAM EN CABINET  
D'OMNIPRATIQUE LIBERAL

Directeur de Thèse :

Dr Hélène DENOST

Jury :

M <sup>elle</sup> M-J. BOILEAU	Professeur des Universités	Président
M. C. BOU	Maître de Conférences des Universités	Assesseur
M. J-M. MARTEAU	Maître de Conférences des Universités	Assesseur
M. P. ROUAS	Maître de conférences des Universités	Rapporteur
M <sup>me</sup> H. DENOST	Assistante Hospitalo-universitaire	Directeur

# UNIVERSITE BORDEAUX SEGALEN

<b>Président</b>	M. Manuel TUNON de LARA
<b>Vice Présidents</b>	
<i>Conseil scientifique</i>	M. Pierre DOMINGUES DOS SANTOS
<i>Conseil des études et de la vie universitaire</i>	M. Nicole RASCLE
<i>Conseil d'administration</i>	M. Antoine de DARUVAR
<i>Relations Extérieures</i>	M. Vincent DOUSSET

## UNITE DE FORMATION ET DE RECHERCHE D'ODONTOLOGIE

<b>Directeur</b>	M. Jean-François PELI	58-01
<b>Directeur Adjoint – Chargé de la Formation initiale</b>	M. Yves DELBOS	56-01
<b>Directeur Adjoint – Chargé de la Recherche</b>	M. Jean-Christophe FRICAIN	57-02
<b>Directeur Adjoint - Chargé des Relations Internationales</b>	M. Jean-François LASSERRE	58-02
<b>Coordonateur A.E.A.</b>	M. Jean Marie MARTEAU	57-02

## ENSEIGNANTS DE L'UFR

### PROFESSEURS DES UNIVERSITES

Mme Caroline	BERTRAND	Prothèse dentaire	58-02
Mlle Marie-José	BOILEAU	Orthopédie dento-faciale	56-02
M. Jean	DAVID	Prothèse dentaire	58-02
Mme Véronique	DUPUIS	Prothèse dentaire	58-02
M. J-Christophe	FRICAIN	Chirurgie buccale – Pathologie et thérapeutique	57-02
M. Jacques	JEANDOT	Chirurgie buccale – Pathologie et thérapeutique	57-02
M. André	ROUAS	Sciences anatomiques et physiologiques	58-03

### MAITRES DE CONFERENCES DES UNIVERSITES

Mme Cécile	BADET	Sciences biologiques	57-03
M. Etienne	BARDINET	Orthopédie dento-faciale	56-02
M. Michel	BARTALA	Prothèse dentaire	58-02
M. Cédric	BAZERT	Orthopédie dento-faciale	56-02
M. Jean-Pierre	BLANCHARD	Prothèse dentaire	58-02
M. Christophe	BOU	Prévention épidémiologie – Economie de la santé – Odontologie légale	56-03
Mlle Sylvie	BRUNET	Chirurgie buccale – Pathologie et thérapeutique	57-02
M. Sylvain	CATROS	Chirurgie buccale – Pathologie et thérapeutique	57-02
M. Stéphane	CHAPENOIRE	Sciences anatomiques et physiologiques	58-03
M. Jacques	COLAT PARROS	Sciences anatomiques et physiologiques	58-03
M. Reynald	DA COSTA NOBLE	Parodontologie	57-01
M. François	DARQUE	Orthopédie dento-faciale	56-02
M. François	DE BRONDEAU	Orthopédie dento-faciale	56-02
M. Yves	DELBOS	Odontologie pédiatrique	56-01
M. Raphael	DEVILLARD	Odontologie conservatrice- Endodontie	58-01
M. Emmanuel	D'INCAU	Prothèse dentaire	58-02
M. Bruno	ELLA NGUEMA	Sciences anatomiques et physiologiques	58-03

M. Dominique	GILLET	Odontologie conservatrice – Endodontie	58-01
M. Jean-François	LASSERRE	Prothèse dentaire	58-02
M. Yves	LAUVERJAT	Parodontologie	57-01
Mme Odile	LAVIOLE	Prothèse dentaire	58-02
M. Jean-Marie	MARTEAU	Chirurgie buccale – Pathologie et thérapeutique	57-02
M. Jean-Louis	MIQUEL	Prévention épidémiologie – Economie de la santé – Odontologie légale	56-03
Mme Javotte	NANCY	Odontologie pédiatrique	56-01
Mme Dominique	ORIEZ	Odontologie conservatrice – Endodontie	58-01
M. Jean-François	PELI	Odontologie conservatrice – Endodontie	58-01
M. Philippe	POISSON	Prévention épidémiologie – Economie de la santé – Odontologie légale	56-03
M. Patrick	ROUAS	Odontologie pédiatrique	56-01
Mlle Maud	SAMPEUR	Orthopédie dento-faciale	56-02
M. Cyril	SEDARAT	Parodontologie	57-01
Mlle Noélie	THEBAUD	Sciences biologiques	57-03
M. Eric	VACHEY	Odontologie conservatrice – Endod	58-01

### **ASSISTANTS**

M. Terence	BARSBY	Odontologie conservatrice – Endodontie	58-01
Mme Aurélie	BARSBY-EL-KHODER	Prothèse dentaire	58-02
Mme Mélanie	BOES	Orthopédie dento-faciale	56-02
Melle Caroline	CHANE-FANE	Orthopédie dento-faciale	56-02
M. J-Christophe	COUTANT	Sciences anatomiques et physiologiques	58-03
M. Guillaume	CRESTE	Prothèse dentaire	58-02
Mme Hélène	DENOST	Prévention épidémiologie – Economie de la santé – Odontologie légale	56-03
Mlle Aurélie	DUARTE	Odontologie conservatrice – Endodontie	58-01
M. Guillaume	FENOUL	Odontologie conservatrice – Endodontie	58-01
Mlle Geraldine	FERRERO-MOURGUES	Orthopédie dento-faciale	56-02
M. Rémy	GASTON	Chirurgie buccale – Pathologie et thérapeutique	57-02
M. Nicolas	GLOCK	Sciences anatomiques et physiologiques	58-03
Melle Sandrine	GROS	Orthopédie dento-faciale	56-02
M. Vincent	HEIN	Prothèse dentaire	58-02
Melle Amandine	LAVAUD	Odontologie pédiatrique	56-01
M. Sébastien	LERICI	Chirurgie buccale – Pathologie et thérapeutique	57-02
Mme Karine	LEVET	Prévention épidémiologie – Economie de la santé – Odontologie légale	56-03
Melle Maria-Gabriela	MARC	Odontologie conservatrice – Endodontie	58-01
Melle Candice	PEYRAUD	Odontologie pédiatrique	56-01
M. Jean-Philippe	PIA	Prothèse dentaire	58-02
M. Mathieu	PITZ	Parodontologie	57-01
M. Johan	SAMOT	Sciences biologiques	57-03
M. Arnaud	SOENEN	Prothèse dentaire	58-02
M. Luc	TREMOULET	Prothèse dentaire	58-02
M. Cyril	VIDAL	Odontologie conservatrice – Endodontie	58-01
M. François	VIGOUROUX	Parodontologie	57-01

*Je dédie cette thèse à mes parents...  
Sans qui je ne serais pas arrivée jusqu'ici. Je vous remercie de votre amour et de  
votre soutien inconditionnels que vous me portez depuis toujours. Vous êtes ma  
force.*

*Votre petite fille*

## REMERCIEMENTS A NOS JUGES...

Mademoiselle le Professeur Marie-José BOILEAU

- Professeur des Universités – Praticien Hospitalier
- Docteur en Chirurgie Dentaire
- Docteur d’Etat en Odontologie
- Docteur en Sciences Odontologiques
- C.E.S: - Orthopédie Dento-Faciale
  - Anthropologie
  - Informatique médicale et générale
- Diplôme d’Etudes et de recherche en Odontologie
- Responsable de la sous-section d’ODF
- Responsable de l’enseignement du CESCO et du DUO
- Responsable de l’unité médicale Pellegrin du Département d’Odontologie et de Santé Buccale

*Nous vous sommes reconnaissants d’avoir accepté de juger notre travail.*

*C’est un réel honneur de vous avoir comme Président de jury.*

*Veillez recevoir le témoignage de notre gratitude et de notre considération.*

## Monsieur le Docteur Christophe Bou

- Maître de conférences des Universités –Praticien Hospitalier
- Docteur en Chirurgie Dentaire
- Docteur en Sciences Odontologiques
- C.E.S : Prothèse maxillo-faciale
- D.U: - Economie de la santé et organisation professionnelle en Odontologie  
- Odontologie légale et Expertise
- Doctorat de l'Université Toulouse III
- DEA Anthropologie physique Bordeaux 1
- Membre FRE 2960/ Laboratoire anthropobiologique Toulouse III
- Responsable de la sous-section Santé Publique
- Expert Judiciaire en identification odontologique au près de la Cour d'appel de Bordeaux

*Nous vous remercions d'avoir accepté de juger ce travail.*

*Nous tenons à vous témoigner notre profonde reconnaissance pour votre disponibilité, votre bonne humeur et vos conseils avérés au cours de ces 3 années à l'hôpital St André.*

*Veillez trouver ici l'expression de notre gratitude et de notre profond respect.*

## Monsieur le Docteur Jean-Marie MARTEAU

- Maître de conférences des Universités – Praticien Hospitalier
- Doctorat de l'Université Bx 2 Mention Sciences Biologiques et Médicales  
Option Sciences Odontologiques.
- Docteur en Chirurgie Dentaire
- Docteur d'Etat en Odontologie
- C.E.S Odontologie Chirurgicale
- D.E.A Biologie Santé

*Nous vous remercions d'avoir accepté de juger ce travail. Veuillez trouver ici l'expression de notre gratitude et de notre profond respect.*



## Monsieur le Docteur Patrick ROUAS

- Maître de conférences des Universités – Praticien Hospitalier
- Docteur en Chirurgie Dentaire
- Docteur en Sciences Anthropologiques
- C.E.S : - Biologie Buccale
  - Odontologie conservatrice
- Master en Anthropologie biologique
- Référent universitaire en Radioprotection
- Chercheur permanent à temps partiel (LAPP, PACEA, UMR 5199)

*Nous vous remercions d'avoir accepté de corriger et de juger ce travail. Veuillez accepter l'expression de notre profonde gratitude et de notre profond respect.*

Madame le Docteur Hélène DENOST

- Assistant Hospitalo-Universitaire
- Docteur en Chirurgie Dentaire
- C. E. S : -Anatomie Physiologie de la bouche  
-Odontologie Légale
- Master 2 en Droit médical et Santé publique
- D.U. de dommage corporel
- D.U. de Médecine sociale

*Nous vous remercions d'avoir accepté de diriger ce travail et de le juger aujourd'hui.*

*Nous tenons à vous témoigner notre profonde reconnaissance pour votre patience, votre disponibilité constante et votre soutien durant la réalisation de cette thèse et au cours des 2 années passées à l'hôpital St André.*

*Soyez assurée, Madame, de notre profonde gratitude.*

# ENFIN...

❖ Je tiens à remercier toute ma famille :

- Maman : tu es le pilier de notre famille ! Merci de m'avoir inculqué toutes ces valeurs et cette force. C'est grâce à toi si aujourd'hui je franchis un cap important de ma vie.
- Papa : toi l'humoriste de la famille ! Tu as su me transmettre ta joie de vivre. Et surtout merci d'avoir soutenu tous mes choix bons ou mauvais...
- Mes frères :
  - John l'ainé de notre fratrie. Merci de m'avoir ouvert la voie et d'avoir rendu plus facile mon parcours sur le chemin de la vie. Fière de te succéder au titre de Docteur.
  - Gaëtan notre artiste. Merci de m'avoir à la fois protégée et poussée à prendre des risques. Je serais à mon tour toujours présente pour toi.

Je vous aime tous infiniment, vous êtes ma famille, ma vie....

- Une profonde pensée à toute ma famille réunionnaise. Ma grand-mère et à ceux qui sont déjà partis....
- Un grand merci à mes beaux-parents qui m'ont accueillis chaleureusement et m'ont offert une nouvelle famille portugaise.

❖ Un merci tout particulier à Rémy, mon âme sœur. Merci d'avoir été là dans les bons comme dans les mauvais moments et d'avoir toujours cru en moi. Merci de m'accepter telle que je suis, de partager ma vie et notre merveilleuse maison. Une fois encore tu es à mes côtés pour cette étape importante. Nous avons encore tant de chose à réaliser et je suis fière et heureuse de les vivre chaque jour avec toi. Une seule phrase ne pourrait résumer toute ma reconnaissance si ce n'est.... Je t'aime.

❖ Une pensée affectueuse pour l'équipe du cabinet dentaire de Fargues St Hilaire :

- Tout d'abord Philippe, tu es une personne incroyable, d'un altruisme extraordinaire. Merci d'avoir cru en moi en tant que collaboratrice et de m'offrir cette chance d'association. Hâte de vivre cette grande aventure qui sera sans nul doute passionnante et amusante. Et ne t'en fais pas tu resteras toujours un jeun's. (Encore joyeux anniversaire) Merci pour tout, et surtout vivement une bonne bouffe !
- Martin, une recrue parfaite pour étoffer notre équipe. Une seule chose à dire : ne soit pas trop doux avec nos assistantes.

- Anne, que dire, une vraie mère poule ! Merci pour ton soutien (surtout avec le thé, le raisin et le chocolat) et ton aide à mes débuts dans la vie active. N'oublie jamais de rire et surtout vive la vie !
  - Jessica la dernière venue, notre blonde. Merci pour ta fraîcheur et ton application. Ravie que tu fasses partie de l'équipe.
  - Adeline, bien que tu ne sois plus dans notre équipe je tiens à te remercier pour ton dynamisme et ton aide à mes débuts. Je suis persuadée que tu trouveras un cabinet digne de toi. Bonne chance pour ta carrière, et merci d'être présente aujourd'hui.
- ❖ Maître François Laly, merci d'avoir accepté de corriger ma thèse malgré le peu de temps que tu disposes. Encore bravo pour cette belle maison où vous serez parfaitement heureux tous ensemble !
  - ❖ Mr François Bourlon, merci pour votre patiente et pour la pertinence de vos informations ainsi que votre aide précieuse quant à la manipulation du logiciel Simplant®
  - ❖ A Sosso et Zamo, vous êtes les meilleurs ! Malgré la distance et la maladie vous restez toujours là pour moi... Ma Sosso tu me supports depuis plus de 20ans et il te reste de nombreuses années encore, je ne suis pas prête de te lâcher. Tu es juste parfaite, et tu pourras à jamais compter sur moi et mon amitié inconditionnelle.  
 Mon Zamo, tu as été le premier à m'accepter dans le cercle des amis de Rémy, juste pour ça merci. Tu es à présent un véritable ami sur qui je peux compter, et un bon gars qui protégera à jamais ma Sosso. Heureuse de vous avoir dans ma vie et dans mon cœur. Un immense merci pour tout. Je vous aime.
  - ❖ J-B et Gea (sans accent), un couple imparable ! Merci pour tous ces fous- rires. Gea, malgré des hauts et des bas tu restes là, merci. Merci de veiller sur JB. Une organisatrice incroyable, vite de nouvelles aventures (bientôt la Croatie).  
 JB... plus de 20ans toi aussi qu'on se supporte mutuellement (oui faut les vivre tes 100 blagues pourries par jour). Merci de répondre toujours présent pour moi et d'épauler chaque jour Rémy ! Ne change rien, on t'aime comme ça. Merci à vous deux de m'accompagner pour ce grand jour.
  - ❖ Cycy, ma binôme adorée ! sans toi ces années à la fac n'auraient pas été les mêmes et m'auraient parues bien longues... Merci d'être comme tu es (indécise, dynamique, stressée, loyale, borderline (lol), généreuse, bonne pâtissière et complètement tarée) et d'avoir partagé avec moi tous ces moments d'incertitude et de franche rigolade que se soit à la fac, à l'hosto, en soirée ou dans la vie de tous les jours. Maintenant il va falloir

se serrer les coudes pour notre toute nouvelle carrière qui commence ! Merci d'avoir été ma binôme et d'être mon amie !

- ❖ Sabi, Rocky ou encore ma tatoo... bien que l'on se soit un peu éloignée ces dernières années, tu sais que tu pourras toujours compter sur moi ; car la vie nous réserve parfois de mauvaises surprises et tu sais de quoi je parle. Nos souvenirs d'enfance resteront gravés à jamais dans ma mémoire et mon cœur. Merci de m'avoir aidée à grandir et d'être une véritable amie !
- ❖ Marion (la major des majors, ravie d'avoir assistée à ton superbe mariage), Alice (ou la blonde déjantée), Marie (hakuna mata), Maud, Barbie, Elo, Blandine, Aurélie (t'accompagner dans tes débuts a été un honneur)...Merci à toutes pour ces années difficiles, vous les avez rendues tellement agréables qu'elles ont filé à une vitesse folle, mais contente que ça se finisse enfin ! Bonne continuation à toutes et à très vite pour un bon repas entre nanas.
- ❖ Pour finir merci à tous ceux et celles présent(e)s en ce jour si important ! MERCI de m'encourager et de me soutenir pour cette dernière étape qui fera de moi un DOCTEUR.

**MERCI INFINIMENT**

*Ophélie*

# TABLE DES MATIERES

<b>INTRODUCTION GENERALE</b> .....	<b>13</b>
<b>I PRESENTATION DU CBCT</b> .....	<b>15</b>
1.1 Principe du CBCT : quelle différence avec le scanner ? .....	15
1.2 Une grande variété d'appareils et autant de potentiels de potentiels de résolution .....	16
1.3 Reconnaissance par la HAS et la CCAM .....	18
1.4 Outil de communication .....	20
1.4.1 Avec le patient .....	20
1.4.2 Avec le laboratoire de prothèse .....	20
1.4.3 Avec les laboratoires rattachés aux firmes .....	21
1.4.4 Communication inter-professionnelle .....	21
1.5 Une technologie à coût encore élevé .....	21
1.6 Principale limite : moindre contraste vis-à-vis du scanner .....	22
<b>II DONNEES ACTUALISEES DE LA TECHNIQUE CBCT DEPUIS 2008</b> .....	<b>23</b>
2.1 En matière d'irradiation : une évolution en faveur du principe ALARA .....	23
2.1.1 Comparaison avec la radiographie panoramique : une meilleure image mais encore une irradiation trop élevée .....	25
2.1.2 Comparaison avec le status long-cône. Une perspective validée par la HAS : une meilleure image pour une irradiation équivalente .....	26
2.1.3 Comparaison avec le scanner : une dosimétrie en faveur du CBCT .....	27
2.2 En matière d'artéfacts : une amélioration mais toujours sous condition d'une utilisation maîtrisée .....	28
2.2.1 Artéfacts cinétique : une amélioration par une immobilisation du patient et une durée d'acquisition plus courte .....	28
2.2.2 Artéfacts métalliques : une évolution en faveur du CBCT ? .....	29
2.3 En matière d'indications cliniques : une ouverture au-delà de l'indication en implantologie .....	30
2.3.1 Implantologie : un traitement d'images plus aisé et une perspective dans le contrôle de l'ostéo-intégration ? .....	30
2.3.2. Endodontie et traumatologie en cabinet libéral : étude anatomique et précision	36
2.3.2.1 Anatomie et précision .....	36
2.3.2.2 Chirurgie apicale et sécurité du geste .....	39
2.3.2.3 Résorption radiculaire et précision .....	40
2.3.2.4 Longueur de travail et précision .....	41
2.3.2.5 Traumatologie en cabinet libéral .....	42

2.3.3 Parodontologie : CBCT en lieu et place du status long-cône ? .....	44
2.3.4 Chirurgie (DDS, kyste etc.) : meilleure précision pour une irradiation moindre que le scanner .....	45
2.3.5 Orthopédie Dento-Faciale (ODF) : un bilan moins irradiant mais actuellement privilégié en chirurgie orthognatique .....	47
2.3.6 Articulation Temporo-Mandibulaire (ATM) : une efficacité supérieure sur la composante osseuse .....	53
2.3.7 Pédiodontie : un apport controversé sur la détection des caries proximales mais un bénéfice certain en traumatologie .....	54
2.3.7.1 Cariologie en pédiodontie : un sujet controversé .....	55
2.3.7.2 bénéfice certain en traumatologie dento-alvéolaire en pédiodontie .....	56
2.3.8 Synthèse des indications .....	57
<b>III LIMITES ET AVENIR DU CBCT DANS LA PRATIQUE EN LIBERAL POUR L'EXERCICE EN OMNIPRATIQUE</b> .....	58
3.1 Les limites actuelles en omnipratique .....	58
3.1.1 Manque d'informations sur le CBCT .....	58
3.1.2 Difficulté de lecture et d'interprétation .....	59
3.1.3 Tarif et amortissement .....	61
3.1.4 Risque de banalisation de l'examen pour en limiter les coûts d'acquisition .....	62
3.1.5 Outil de publicité pour le cabinet sans raison médical .....	62
3.2 L'avenir du CBCT pour le chirurgien dentiste sous condition d'une compétence supplémentaire à acquérir ? .....	63
3.2.1 Le projet SEDENTEXCT .....	63
3.2.2 Formation professionnelle spécifique au CBCT .....	66
3.2.3 Quel type de formation ? .....	66
3.2.4 Ce qui existe en France .....	67
3.2.4.1 Radiologue : .....	67
a) cursus universitaire .....	67
b) Diplôme universitaire .....	68
3.2.4.2 Chirurgien dentiste : .....	69
a) Cursus universitaire .....	69
b) Fournisseur .....	69
c) Diplôme universitaire .....	70
3.2.5 Les différences avec l'étranger .....	70
<b>CONCLUSION</b> .....	72
<b>BIBLIOGRAPHIE</b> .....	74

# INTRODUCTION GENERALE

L'imagerie dento-maxillaire est un outil essentiel pour l'orientation thérapeutique et le suivi du patient. Toutefois l'imagerie dite conventionnelle présente des inconvénients, dont le principal est le manque de précision relatif aux superpositions. De nouvelles technologies dites sectionnelles se sont alors développées, dont l'exemple type est le scanner.

Une nouvelle technique à faisceau conique dite « Cone Beam », plus communément appelée CBCT (Cone Beam Computed Tomography), a renforcé ces dernières années les techniques d'imagerie sectionnelles répondant aux exigences d'optimisation des examens radiologiques conformément aux principes de la radioprotection tout en restant performante dans ses résultats.

L'imagerie par technique Cone Beam ou tomographie volumique numérisée à faisceau conique a connu une forte évolution depuis ses débuts à la fin des années 90. A l'origine destinée à l'implantologie, ses indications se sont multipliées permettant même une prise en charge pluridisciplinaire.

L'apport en Odontologie s'est traduit par l'augmentation rapide du nombre de fabricants avec plus de 70 modèles CBCT sur le marché. Pour autant, cette nouvelle technologie 3D n'est pas sans risque, et nécessitait une évaluation.

En décembre 2009, la HAS (Haute autorité de santé) a publié un rapport décrivant les résultats de l'évaluation technologique « Tomographie volumique de la face (Cone Beam Computerized Tomography) ». Cette évaluation a été demandée par la Société Française de Radiologie, l'AP-HP et l'UNCAM. (37)

Enfin, 2011, a été l'année où les directives européennes pour l'utilisation du CBCT ont été finalisées. Elles mettent en évidence l'importance d'une formation approfondie requise pour ce genre de diagnostic.

Outre, un diagnostic dentaire plus précis grâce aux coupes qui sont nettement plus fines et apportent donc des informations plus détaillées au niveau osseux, un tel outil de travail offre au chirurgien-dentiste la capacité de communiquer plus aisément avec ses différents interlocuteurs : patients, prothésistes et confrères.

En 2012, la reconnaissance de l'indication en Odontologie et de la compétence des chirurgiens dentistes à réaliser cet acte, a été confirmée par la circulaire 14/2012 du 24 juillet 2012 (101). Les tomographies réalisées par la technique " Cone Beam " étaient inscrites sous le code LAQK027 dans la version 28 de la CCAM. La circulaire précise que « *Dans l'attente de la mise en œuvre de la CCAM pour les chirurgiens dentistes, ceux-ci sont autorisés à utiliser les cotations inscrites à la NGAP* », elle précise en outre que la prise en charge, par l'assurance maladie, est « limitée aux conditions définies par la HAS et la CCAM » et que cet « examen doit apporter un complément d'information indispensable à la conduite du traitement ».

Devant de tels avantages et une reconnaissance des institutions française, il nous ait paru intéressant de s'interroger, sur l'avenir du CBCT en omnipratique quotidienne au cabinet dentaire.



Cette thèse se divise en trois chapitres développant les avantages et les freins potentiels à posséder un Cone Beam au sein d'un cabinet d'omnipratique.

Dans un premier chapitre il sera rappelé de façon succincte les principes généraux de la technique CBCT. Le nombre de modèles existants sur le marché étant légion, une attention particulière sera portée sur leur multiplicité, leurs avantages et leurs limites dans le cadre de l'exercice libéral. De plus, au delà de la reconnaissance de cet acte de radiodiagnostic en Odontologie, qui peut être potentiellement une première étape vers une généralisation, seront développés les points forts du CBCT, comme outil de communication, mais aussi les limites du fait d'un investissement qui reste lourd pour un cabinet dentaire

Dans une seconde partie, un état de l'art depuis 2008 permettra de faire le point sur les données actuelles de la science en matière d'irradiation et d'indications thérapeutiques. Cette analyse sera réalisée en précisant, pour chaque thématique, les avantages et les limites de la technique Cone Beam en comparaison avec le scanner ou les techniques d'imagerie en 2D dites conventionnelles (panoramique, retro alvéolaire, status, téléradiographie...)

Enfin dans un dernier chapitre il sera démontré que, au sein d'un cabinet dentaire, avant de pouvoir suivre cette évolution en matière d'aide au diagnostic et s'approfondir sur des techniques associées à l'imagerie 3D, il est important avant tout de maîtriser les principes de base, et surtout de connaître les directives pour une utilisation et indication correcte de l'imagerie CBCT. La formation, la connaissance des guidelines en matière de radioprotection sont des pré requis, non seulement pour bien choisir le type de modèle adapté à son exercice, mais aussi pour que l'imagerie 3D trouve sa juste place au sein d'un exercice quotidien tout en respectant les objectifs de santé publique auxquels sont confrontés tous les praticiens en exercice.

# I PRESENTATION DU CBCT

Cette thèse ayant pour objet l'utilisation pratique du CBCT en cabinet d'omnipraticque libéral, il ne sera pas traité en détails les modalités d'acquisition des données, la radiophysique ni la radioprotection. Ces thèmes étant largement développés dans de précédentes thèses.

Toutefois, il nous paraît essentiel de revenir rapidement sur les différences existantes entre le principe du CBCT et celui du scanner. Nous présenterons également les différents types d'appareils existants; nous apporterons une réflexion sur quelques uns des avantages qui sont susceptibles d'initier un développement de la technique 3D au sein d'un cabinet libéral tel que la reconnaissance par la HAS, la communication facilité avec le patient, les prothésistes et entre professionnelles de santé. Pour finir nous reviendrons sur les principales limites du CBCT à savoir un coût relativement élevé et un moindre contraste vis-à-vis du scanner.

## 1.1 PRINCIPE DU CBCT : quelles différences avec le scanner ?

Les appareils se distinguent du scanner traditionnel qui effectue plusieurs coupes linéaires se superposant lors des multiples rotations du système. Le CBCT quant à lui, travaille non plus avec un faisceau RX mince, mais avec un faisceau ouvert, conique, ce qui lui permet en une seule révolution de balayer l'ensemble du volume à radiographier. (37)

Connaissant de réels progrès technologiques, le CBCT permet de diminuer la dose d'irradiation délivrée au patient d'un facteur 12 par rapport au scanner classique, se rapprochant même d'un status long cône pour l'imagerie low-dose, grâce à de nouvelles modalités de réduction de dose. Tout en gardant cet avantage de réduction d'irradiation, le CBCT présente une haute résolution spatiale des images, dépassant celle du scanner, du fait de ses pixels isotropiques de petites tailles. Il gagne également en qualité d'image grâce à l'amélioration des algorithmes de suppression (post-traitement des images recueillies) permettant une diminution des artefacts métalliques et par conséquent une meilleure lecture des données.

Comme le décrit le rapport de la HAS (37) , « *la technique de la Tomographie volumique à faisceau conique de la face ( Cone Beam Computed Tomography ou Cone beam)consiste en un générateur de rayons X qui émet un faisceau ouvert de forme conique pulsé ou continu et traversant l'objet à explorer avant d'être analysé après atténuation par un système de détection.*(Contrairement au scanner conventionnel où le faisceau est un éventail) **fig 1** .

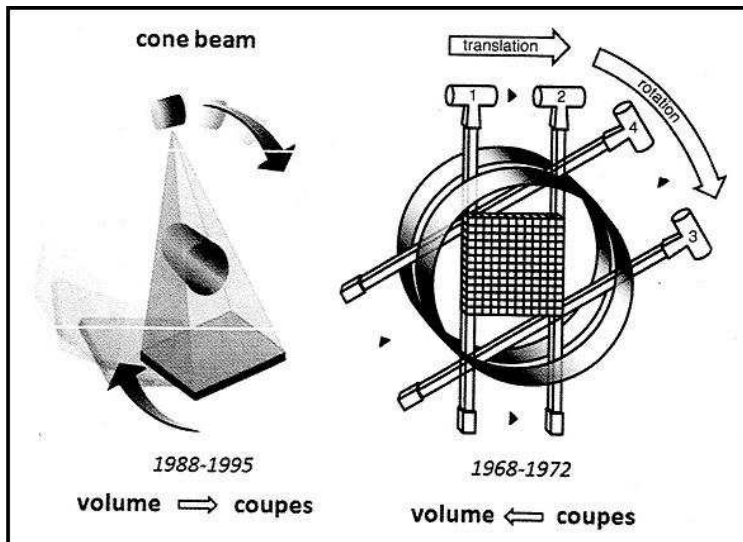


Figure 1. Comparaison de l'acquisition numérisée Cone Beam et scanner Rx ou Tomodensitométrie (ici le principe initial incrémental). La succession des coupes scanner permet l'acquisition du volume alors que c'est l'acquisition volumique initiale du CBCT qui autorise, secondairement les reconstructions 2D. R. Cavézian et G. Pasquet « Cone Beam : imagerie diagnostique en odontostomatologie. principes, résultats et perspectives » Elsevier Masson 2011, Issy-les-Moulineaux 1 vol. 272 p.

*Le tube à rayons X et l'aire de détecteurs sont solidaires et alignés ; ils réalisent autour du sujet une rotation qui peut être complète (180° à 360°) et qui permet d'acquérir des données numériques dans les différents plans de l'espace, (images planes numérisées se répartissant selon la trajectoire circulaire de rotation du système).*

*Les données recueillies sont ensuite transmises à un ordinateur pour être traitées par des algorithmes de reconstruction volumique. »*

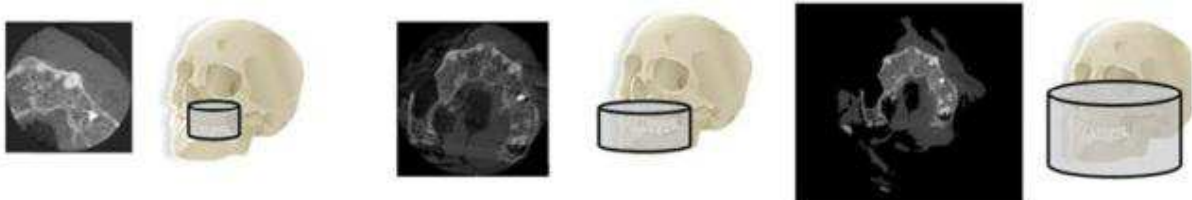## 1.2 UNE GRANDE VARIÉTÉ D'APPAREILS ET AUTANT DE POTENTIELS DE RÉSOLUTION (9)

La résolution spatiale est définie par la taille du voxel (volume élément) qui est l'unité de volume. Il a la forme d'un parallélépipède caractérisé par les dimensions de ses trois arêtes. Le volume d'un examen CBCT a la particularité d'être « isotrope » c'est-à-dire que les trois arêtes sont de dimension identique, le voxel est donc cubique contrairement à celui du scanner conventionnel qui lui est anisotrope (une arête est de longueur différente des deux autres). Apportant ainsi une meilleure résolution spatiale à l'imagerie Cone Beam. (37)

De ce fait, dès son développement, le CBCT a très vite attiré l'attention sur la qualité de ses images et essentiellement sur sa précision. En effet, malgré une légère sous-estimation des distances réelles (57), le CBCT est fiable pour les évaluations linéaires des structures associées à l'imagerie dento-maxillo-faciale. Il a ainsi été prouvé que l'imagerie Cone Beam est sûre à 98% (64) (avec une marge d'erreur comprise entre 0 et 1.99 mm) pour la prévision de la hauteur et la largeur de la mandibule.

Cependant il est important de constater que selon les machines il existe une variation sur l'exactitude des mesures. Cavezian et Pasquet (13) nous font remarquer qu' « Il n'y a pas un appareil mais des appareils Cone Beam ». En effet pour balayer l'ensemble des indications en odonto-stomatologie, il existe différents CBCT selon leur champ d'exploration ou FOV pour field of view **fig.2** :

- les petits champs : inférieurs à 10cm
- les champs moyens : entre 10 et 15 cm
- les grands champs : supérieurs à 15cm



**Figure 2. Les différents champs d'exploration.** Vandenberghe B., Jacobs R., Bosmans H. *Modern dental imaging: a review of the current technology and clinical applications in dental practice.* European radiology, 2010, vol.20, issue 11, pp 2637-55

Si les petits champs sont orientés pour l'endodontie de part leur haute résolution car ils présentent des voxels de très petites taille (jusqu'à 0.08mm) (90) ; les moyens et grands champs (voxels entre 0.2 et 0.64 mm) quant à eux permettent une exploration plus rapide et avec une irradiation moindre de l'ensemble du massif facial et couvrent le reste des indications. Toutefois certains dispositifs ont la capacité de faire varier le champ d'exploration passant d'un grand champ à un petit champ.

Le tableau n°1 (15) offre une vue d'ensemble sur les différents types de CBCT en fonction de leur FOV. Ainsi plus le FOV est important, plus la taille du voxel augmente et moins bonne est la résolution. **Tabl.1**

**Tableau 1 : vue d'ensemble des différents types de CBCT selon leur résolution.** Dawood A, Patel S, Brown J. *CONE BEAM CT IN DENTAL PRACTICE . British dental journal, 2009, volume 207, No.1 July 11, pp.23-8*

Table 1 Suggested imaging protocols for CBCT examinations			
Resolution	Voxel size mm <sup>3</sup>	Field of View (α.h, cm)	Examination
Fine	0.08 - 0.125	Small, eg 4 x 4	endodontics, localised periodontal problems, short span implant related applications, complex extractions
	0.125 - 0.25	Medium, eg 8 x 5	multiple implants or impactions associated with vital anatomical structures, generalised periodontal problems
General	>0.3	Medium eg 10 x 5 - 10 x 10	3-D modelling, single or dual full arch implant assessment/bilateral TMJ assessment
	>0.3	Large, eg >10 x 10 cm	3-D modelling, cephalometric and craniofacial applications, bilateral TMJ assessment

De ce fait, *Plusieurs catégories d'appareils sont présentes sur le marché. Les appareils diffèrent essentiellement par le type de capteur utilisé – amplificateur de brillance ou détecteur plan [(ce dernier étant de qualité supérieure (7))–, la taille du champ exploré, la résolution spatiale et la polyvalence de l'équipement (CBCT seul ou double modularité tomographie volumique « petit champ» et panoramique). (37)*

Mais la tendance actuelle des constructeurs est d'augmenter la résolution des appareils moyens et grands champs et d'augmenter la zone d'exploration des petits champs tout en gardant au maximum leur haute résolution(13). On verra donc peu à peu se développer et proposer des machines capables de couvrir toutes les indications de la sphère maxillo-faciale avec des dispositifs ayant la capacité de faire varier le champ d'exploration passant d'un grand champ à un petit champ.

Par conséquent, selon la pratique du chirurgien dentiste les petits et moyens champs pourraient suffire au sein d'un cabinet dentaire. Quant aux grands champs supérieurs à 15 cm, ils trouveraient plutôt leur indication au sein d'un service hospitalier ou dans les cabinets de radiologie, le coût étant trop important pour un cabinet libéral.

### 1.3 RECONNAISSANCE PAR LA HAS ET LA CCAM

Bien que les avantages et indications du CBCT soient relatés et affirmés dans de nombreuses études depuis les années 90, et la large diffusion de cette technique à travers le monde, cette technique a eu du mal à s'installer en France. En effet seule une centaine de CBCT sont installés dans l'hexagone contre plus de 3000 partout ailleurs. (14)

Il aura fallu attendre la reconnaissance du CBCT par la HAS (Haute Autorité de Santé) en 2009 comme bon outil à part entière de la pratique odontologique, pour que cette technique soit réellement développée en France et apparaissent différentes marques. *« Au vu de l'analyse critique de la littérature identifiée et de la position argumentée des professionnels de santé du groupe de travail, le Collège de la HAS, après examen et validation du dossier par la Commission évaluation des actes professionnels (CEAP) conclut quant à la validité de la technologie de santé étudiée » (37)*

Il convient de noter que cette évaluation faite par la HAS a été commanditée par les professionnelles de santé utilisant cette technique (radiologue, chirurgien-dentiste), démontrant l'autorégulation active des pratiques chez les professionnels.

L'acceptation de cette technologie par l'ensemble de la communauté odontologique, montre à quel point il est essentiel de s'intéresser sur le CBCT et de s'interroger sur un avenir qui lui semble prometteur

Mais la véritable étape vers un développement de cette technique dans le cadre de l'exercice libéral, est la reconnaissance en odontologie du CBCT dans la cotation CCAM (Classification Commune des Actes Médicaux) (16). En effet jusqu'à présent tout acte radiologique par tomographie volumique à rayon conique ne pouvait être remboursé et était donc facturé en Hors Nomenclature (HN).

Début 2012 un avenant conventionnel prévoit le passage de la NGAP (Nomenclature générale des actes médicaux) à la CCAM (101). Ainsi les chirurgiens dentistes pourront donc coter les tomographies réalisées avec un CBCT.

En attendant l'application de la CCAM, où les tomographies réalisées par la technique " Cone Beam " seront inscrites sous le code LAQK027 dans la version 28 de la CCAM, les praticiens peuvent d'ores et déjà utiliser les cotations existantes de la NGAP comme l'indique le tableau ci-dessous : cotations inscrites au titre I, chapitre V, article 1er de la NGAP (102) :

**Tableau 2 : Nouvelle cotation à la NGAP du CBCT.** Document issu de la caisse nationale d'assurance maladie disponible sur <http://www.mediam.ext.cnamts.fr/ameli/cons/CIRCC/2012/CIR-14-2012.PDF>

Désignation de l'acte	Coefficient	Lettre clé
Tomographie, premier plan en coupe	35	Z
Tomographie, plan(s) non parallèle(s) au premier plan de coupe, quel qu'en soit le nombre	25	Z
Tomographie(s) au cours d'un examen radiologique, quel que soit le nombre de séries et de plans	15	Z

Ce pendant toutes les indications du CBCT ne se retrouvent pas dans cette prise en charge. En effet le rapport stipule bien qu'il n'y a aucune indication pour l'orthodontie et qu' « *un bilan implantaire ne peut être facturé en dehors d'une prise en charge diagnostique et thérapeutique d'agénésies dentaires multiples liées à une maladie rare.* » Les indications rentrant de le cadre de la CCAM sont donc : « *l'évaluation diagnostique et/ou préopératoire :*

- *d'atypie anatomique en endodontie,*
  - *de pathologie maxillo-mandibulaire et/ou dento-alvéolaire, (en parodontologie seule la furcation de molaires maxillaires est une indication)*
  - *de pathologie osseuse de l'articulation temporo-mandibulaire ;*
- dans les situations où les informations indispensables n'ont pas été apportées par l'examen clinique et la radiographie. »*

L'examen trouve son indication dans un examen de deuxième intention en complément de l'imagerie 2D conventionnelle. Malgré cette limitation de prise en charge, grâce à la reconnaissance de la technique CBCT par la HAS et son entrée à la CCAM, les praticiens trouvent des éléments de réflexion sur l'opportunité de l'acquisition et l'utilisation des ces appareils. De nombreux sites de cabinet dentaire souhaitent afficher la qualité de leur prise en charge au regard de la technologie existante au sein de leur cabinet. La technologie devient dès lors un outil de communication.

## 1.4 OUTIL DE COMMUNICATION

La loi du 4 Mars 2002 a réaffirmé les droits des patients en tant qu'acteur de la décision de soins. Pour obtenir un consentement éclairé, l'information doit être la plus claire, la plus imagée possible pour faciliter la compréhension et l'adhésion au projet thérapeutique. De même la qualité de la prise en charge est conditionnée par une communication interprofessionnelle de qualité. La technique CBCT trouve pleinement sa place comme outil de communication pour une prise en charge de qualité.

### 1.4.1 Avec le patient

Devant la masse d'informations disponibles dans les médias ou sur internet, nous nous retrouvons face à des patients "érudits" à juste titre ou non de plus en plus enclin à comprendre les pathologies et traitements qui sont proposés. Il est donc important de se munir d'outils favorisant la communication avec le patient.

Ainsi plutôt qu'au travers d'une explication bien souvent incompréhensible pour un novice, ou de schémas aléatoirement dessinés (avec plus ou moins de sens artistique) sur un simple bout de papier, les logiciels assez intuitifs des CBCT offrent un support visuelle non négligeable pour la compréhension du patient. En effet il semble évident qu'il est plus aisé d'expliquer et de mettre en évidence les différentes pathologies (par exemple : fracture radiculaire, infection péri-apicale) et indications (emplacement du futur implant) sur une image 3D. De plus l'image tridimensionnelle interpelle toujours le patient et provoque un intérêt certain pour la technique.

Le fait de posséder le CBCT au sein du cabinet dentaire permet également au patient de ne pas se déplacer pour réaliser l'imagerie 3D dans un cabinet d'imagerie. Il permet d'obtenir le résultat et les explications le jour-même, ou, bien plus rapidement qu'un examen scanner réalisé dans un cabinet de radiologie. Cette communication aisée apporte une rapidité de compréhension et de validation du plan de traitement par le patient. (65)

### 1.4.2 Avec le laboratoire de prothèse

Un autre point important est la communication avec le laboratoire de prothèse. Le manque de transmission d'informations entre le dentiste et le prothésiste est souvent à l'origine d'échec prothétique. Le CBCT et les logiciels dédiés à la dentisterie et surtout à l'implantologie favorisent cet échange et permettent de transmettre toutes les informations (axe des implants, visualisation du projet prothétique, évaluation de la place pour le cosmétique ou la fausse gencive etc.) nécessaires à la réussite de la future prothèse.

Ces données sont communiquées via CD ou disque dur et viennent compléter la fiche de laboratoire. Pour cela, il est essentiel que les fichiers soient ouverts au format DICOM (pour Digital Imaging and Communications in Medicine), qui est une norme permettant de standardiser les données informatiques transmises entre différents appareils radiologiques. Le prothésiste lui aura le choix entre installer un logiciel qui lui est dédié ou télécharger un simple viewer du logiciel que possède le praticien qui aura fait toute la planification prothétique.

### 1.4.3 Avec les laboratoires rattachés aux firmes

Ces logiciels permettent également la fabrication de guides chirurgicaux, qui sera d'une grande aide pour le chirurgien dentiste au cours de la chirurgie implantaire. En effet le praticien en transmettant les données, issues de l'acquisition d'un CBCT, au laboratoire rattaché à la firme du logiciel utilisé (Simplant®, Nobelguide® etc.), ce dernier a la capacité de fabriquer des guides chirurgicaux à l'aide d'un système stéréo-lithographique, c'est-à-dire à l'aide d'un laser qui va durcir une résine pure qui est liquide à l'état initial. Cette avancée permet de sécuriser le geste, tout en procurant une irradiation moindre du patient. (25)

### 1.4.4 Communication inter-professionnelle

Du fait de ses capacités de communication, le CBCT est également employé entre chirurgiens dentistes et oto-rhino-laryngologistes (ORL) essentiellement pour la détermination de l'étiologie dentaire des pathologies sinusiennes maxillaires unilatérales (41). Il aide aussi à bien visualiser les communications bucco-sinusiennes (à la suite d'une extraction d'une dent antrale) ou encore les aspergilloses (complication à distance d'un traitement endodontique avec dépassement de substance obturatrice canalaire dense dans les sinus maxillaire) (29 et 13)

Cette technologie partagée peut ainsi faire partie d'un plan de traitement multidisciplinaire en favorisant et facilitant la communication entre tous les intervenants.

## 1.5 UNE TECHNOLOGIE A COUT ENCORE ELEVE ?

Il a été précisé que de nombreux modèles existent sur le marché et que l'investissement reste élevé pour un cabinet dentaire malgré les avantages certains que procure cette technique en termes de qualité de prise en charge.

L'un des avantages non négligeable du CBCT reste son faible coût par rapport à l'achat d'un scanner. Le scanner demeure un investissement dédié aux structures en imagerie médicale. En effet si l'on devait faire l'acquisition de ce dernier il faudrait dépenser de 500 000 à 1.8 millions (100) d'euros alors que les tarifs des CBCT oscillent entre 80 000 et 250 000 euros. (106)

Cette variation de prix est due à l'existence de différents types d'appareils Cone Beam. En effet en fonction du champ d'exploration, du type de capteur et des options céphalométriques, le CBCT est plus ou moins onéreux. De ce fait les appareils petit champ, possédant un capteur amplificateur de brillance et sans option céphalométrique seront les plus abordables contrairement à ceux pouvant faire varier le champ d'exploration utilisant un capteur plan et avec l'option céphalométrique qui eux pourront dépasser les 200 000€.

Comme nous l'avons vu, les petits champs et moyens champs pourraient suffire au sein d'un cabinet dentaire selon la pratique du cabinet et que les grands champs supérieurs à 15 cm, trouveraient plutôt leur indication au sein d'un service hospitalier ou dans les cabinets de radiologie), le coût étant trop important pour un cabinet dentaire



En fonction de sa pratique, le praticien pourra investir, soit dans un petit FOV essentiellement réservé à l'endodontie dont le prix sera de l'ordre de 80 000 euros, alors que pour les moyens champs l'investissement peut varier de 100 000 euros à 130 000 euros pour couvrir plus d'indications en omnipratique.

Bien que cela reste un investissement certain, l'imagerie 3D devient plus facilement accessible au chirurgien dentiste, qui selon l'utilisation qu'il souhaite en faire, a le choix entre une multitude de CBCT. Pour répondre à ces attentes techniques et financières, il sera nécessaire de bien évaluer les besoins et les indications en fonction de sa pratique, car la technique présente encore des limites par rapport à un scanner par exemple.

## 1.6 PRINCIPALE LIMITE : MOINDRE CONTRASTE VIS-A-VIS DU SCANNER

*Tout d'abord rappelons que la notion de contraste ou de résolution en densité correspond à l'échelle de gris ou au nombre de nuances de gris (du blanc au noir) que le système permet d'afficher. L'échelle de Hounsfield, utilisée en scanner, comptant 4 000 niveaux de densité, une échelle de 12 bits apparaît suffisante, permettant d'afficher théoriquement 4 096 (2 puissance 12) niveaux de gris. (7)*

Comme toute technologie, l'imagerie Cone Beam possède des limites techniques. Le point faible de cette méthode est son manque de contraste (90), par rapport au scanner, ne lui permettant pas de différencier avec exactitude les tissus mous, mais sa haute résolution compense ce manque (79). De plus, certaines études (56 et 71) montrent un avenir favorable au CBCT dans ce domaine.

Du fait de leur plus grande taille, les capteurs des appareils CBCT, reçoivent plus de rayons diffusés augmentant le bruit (3, 86 et 45), c'est pourquoi les CBCT sont moins performants que les scanners pour l'évaluation de la densité osseuse et le contraste des tissus mous. Cependant, grâce à sa haute résolution le CBCT pallie ce défaut de contraste et permet de contrôler la cicatrisation de l'alvéole après avulsion, de suivre l'évolution de greffes osseuses ou encore l'ostéo-intégration implantaire (41). De plus certaines études cherchent à déterminer un coefficient de conversion de l'échelle d'Hounsfield (TDM) en densité de matériel ( $g \cdot cm^3$ ) obtenue par le CBCT (79). Le Cone Beam a donc un avenir prometteur quant à l'évaluation des densités osseuses. (72)

La multiplicité de l'offre des modèles de CBCT sur le marché doit amener le praticien à s'interroger sur sa pratique quotidienne et sur les apports de cette technique dans son exercice pour valider son projet d'investissement. Examen complémentaire de deuxième intention, il ne peut être systématisé et l'impact de la reconnaissance d'une cotation en Odontologie, reste limité. Il est donc essentiel de prendre connaissance des données actualisées de la science et d'analyser les apports et les limites de cette technique en matière d'irradiation, d'artéfacts et d'indications par comparaison avec l'imagerie 2D dite conventionnelle.

## II DONNEES ACTUALISEES DE LA TECHNIQUE CBCT DEPUIS 2008

Comme nous l'avons vu précédemment, le CBCT est une imagerie volumique 3D numérisée dont le faisceau radiographique est conique, permettant d'offrir aux chirurgiens dentistes et maxillo-faciale, avec une grande facilité, des coupes axiales, sagittales et coronales du volume désiré, avec une meilleure précision que le scanner. Voilà pourquoi le Cone Beam est rapidement devenu un outil révolutionnaire dans la pratique dentaire. De ce fait cette technique est en perpétuelle évolution dont il est important de rendre compte.

Pour cela nous avons choisit de passer en revue la littérature scientifiques à partir de 2008, date à laquelle une thèse pertinente sur le CBCT à été réalisée « La tomographie volumique numérisée à faisceau conique : intérêts en odontostomatologie face à la tomodensitométrie en 2008 » (19)

### 2.1 EN MATIERE D'IRRADIATION : une évolution en faveur du principe ALARA

Comparer avec les techniques d'imagerie 2D, nécessite quelques rappels.

Rappelons tout d'abord, une notion importante en matière de radioprotection : le principe ALARA qui est l'acronyme de « *As Low As Reasonably Achievable* » se traduisant par « *Aussi bas que raisonnablement possible* ». Il établit un principe de précaution en matière de radioprotection. Ainsi lorsqu'il y a un risque d'exposition à des radiations ionisantes, les personnes responsables doivent diminuer au minimum « aussi bas que raisonnablement possible » l'irradiation des individus exposés.

Poursuivons par un bref rappel sur les doses utilisées en imagerie médicale (6) :

- la dose absorbée ou délivrée : *C'est la quantité d'énergie absorbée par unité de masse de matière irradiée. Elle s'exprime en Gray (Gy), correspondant à l'absorption d'un joule d'énergie par kilogramme de matière. Elle est directement liée aux paramètres d'exposition radiologique [tension (kV), intensité (mA) et durée d'exposition (s)] et est mesurée à la sortie du tube.*
- la dose efficace : *Elle permet de calculer le risque statistique théorique maximum d'apparition d'effets cancérogènes. Elle rend donc compte du risque biologique des radiations ionisantes sur un organisme. Pour tenir compte de la susceptibilité variable des organes aux radiations, un facteur de pondération (facteur tissulaire) est appliqué pour définir, pour chaque organe, une dose efficace exprimée en Sievert (Sv), telle que Dose Efficace = Dose Absorbée x Facteur Tissulaire. Un facteur de pondération tissulaire a ainsi été défini pour chaque organe par la Commission Internationale de Protection Radiologique (CIPR) ou ICRP pour International Comission of Radiological Protection.*

Actuellement on se réfère à l'ICRP 2007 (107) qui rend compte des facteurs de pondérations des glandes salivaires et du cerveau comme le montre le tableau suivant :

**Tableau 3 : Facteurs tissulaires (Wt) pour le calcul de la dose efficace E,** Cavézian R et Pasquet G « Cone beam : imagerie diagnostique en odontostomatologie. Principes, résultats et perspectives» Elsevier Masson 2011, Issy-les-Moulineaux 1 vol. 272 p

Tissus	ICRP 1990 Wt	ICRP draft 2005 Wt	ICRP 2007 Wt
Moelle osseuse	0.12	0,12	0,12
Seins	0.05	0.12	0.12
Colon	0.12	0.12	0.12
Poumons	0.12	0.12	0.12
Estomac	0.12	0.12	0.12
Vessie	0.05	0.05	0.04
Œsophage	0.05	0.05	0.04
Gonades	0.20	0.05	0.08
Foie	0.05	0.05	0.04
Thyroïde	0.05	0.05	0.04
Surface osseuse	0.01	0.01	0.01
Cerveau	–	0.01	0.01
Glandes salivaires	–	0.01	0.01
Peau	0.01	0.01	0.01
Tissus restants	0.05	0.10	0.12

Il est établi que le principal avantage du CBCT, est une irradiation relativement faible pour un examen utilisant les rayons X.

Étant prescrit uniquement en 2<sup>ème</sup> intention, il est essentiel de comparer ses apports avec ses homologues de l'imagerie traditionnelle :

- Le panoramique : bien que la dosimétrie du CBCT reste supérieure à celle de la radiographie panoramique, les nouvelles directives de l'ICRP 2007 fait diminuer l'équivalence dose CBCT/nombre de panoramique.
- Le bilan rétro alvéolaire : il semblerait que son irradiation se rapproche de celle de certains CBCT dits low-dose.
- Le scanner : il est avéré que le Cone Beam irradie bien moins (2 à 12 fois) que le scanner.

### 2.1.1 Comparaison avec la radiographie panoramique : une meilleure image mais encore une irradiation trop élevée

La radiographie panoramique ou orthopantomogramme (OPT) est un examen radiographique de 2<sup>ème</sup> intention très utilisé en odontologie, du fait de sa faible irradiation 4 à 30  $\mu\text{Sv}$  (33) contre 30 à 900 $\mu\text{Sv}$  pour le CBCT (13).

Le cliché panoramique permet une vue d'ensemble des deux maxillaires et des articulations temporo-mandibulaires (ATM) ; mais est affecté par les problèmes inhérents à cette technique 2D, à savoir la superposition des structures anatomiques, la présence de nombreux artéfacts ou encore la distorsion des mesures linéaires, etc.

Problèmes ne se retrouvant pas dans la reconstruction panoramique de l'imagerie Cone Beam comme l'ont montré Angelopoulos Christos, Thomas Steven L et al. en 2008 (1). Celle-ci a l'avantage de mieux repérer le canal mandibulaire, et les dents de sagesse incluses. En 2009 il est démontré que le CBCT est bien plus précis pour la visualisation des ATM car il n'y a pas la présence de superposition de l'os temporal. (29)

De plus depuis les nouvelles directives de l'ICRP 2007, le rapport dose CBCT/nombre de panoramique a baissé, du fait de la prise en compte du facteur de pondération tissulaire des glandes salivaires qui se retrouvent dans le faisceau de rayon X du panoramique dentaire puisque ce dernier possède un centre de rotation plus proche des glandes salivaires que celui du CBCT. (13)

Ainsi en 2011, une comparaison réalisée entre l'équivalent dose OPT de l'ICRP 1990 et celui de 2007, montrant que ce rapport diminue en moyenne de moitié. **Tabl. 4**

**Tableau 4 : Comparaison des doses et risques attachés aux examens scanner multicoupes et cone beam . Cavézian R et Pasquet G « Cone beam : imagerie diagnostique en odontostomatologie. Principes, résultats et perspectives» Elsevier Masson 2011, Issy-les-Moulineaux 1 vol. 272 p.**

Technique	Equivalent dose OPT ICRP 1990	Equivalent dose OPT ICRP 2007	Equivalent irradiation naturelle/jour ICRP 1990	Equivalent irradiation naturelle/jour ICRP 2007	Prob. Effet Stochastique/ 1million ICRP 1990	Probabilité cancer létal/1million ICRP 2007
<b>Grand champ</b>						
NewTom 3G™ grand champ	6	3	5	8	3	4
CB Mercuray™ haute résolution	124	44	98	131	59	59
CB Mercuray™ résolution std	71	23	56	69	34	31
i-Cat™ nouvelle génération mode portrait	6	3	4	9	3	4
Illumina™ standard	8	4	6	12	4	5
Illumina™ ultra	39	20	31	61	18	27
<b>Champ moyen</b>						
CB Mercuray™ champ panoramique	41	23	32	68	19	31
Classic i-Cat™ standard	7	4	6	12	3	6
i-Cat™ nouvelle génération mode paysage	6	4	4	11	3	5
Galileos™ faible exposition	4	3	3	9	2	4
Galileos™ exposition maximale	8	5	6	16	4	7
Somatom 64™ scanner multibarettes	70	35	55	105	33	47
Somatom 64™ programme CARE 4D	44	22	35	65	21	29
<b>Petit champ</b>						
CB Mercuray™ champ maxillaire	24	17	19	50	11	22
Promax 3D™ adulte petit	23	20	18	59	11	27
Promax 3D™ adulte corpulent	31	27	25	79	15	36
Promax 3D™ exposition standard	10	8	8	23	5	10
Promax 3D™ haute résolution	24	16	19	47	11	21

D'après Ludlow et al. 2008

Bien que la reconstruction panoramique par imagerie Cone Beam procure une irradiation plus importante qu'un OPT classique, les données sont plus précises et bien plus facile à analyser. Alors lorsqu'une imagerie sectionnelle est nécessaire le CBCT devient un examen à privilégier.

### 2.1.2 Comparaison avec le status long-cône : une perspective validée par la HAS : une meilleure image pour une irradiation équivalente

Rappelons tout d'abord que l'irradiation d'un bilan long cône varie entre 30 et 150  $\mu$ Sv. En 2009 celle du CBCT était comprise entre 70 et 550  $\mu$ Sv (33). De ce fait, les experts du groupe de travail de la HAS (37) avaient émis l'hypothèse que le Cone Beam « pourrait se substituer à l'avenir à l'examen long cône pour le bilan parodontal ». Avec l'évolution de la dosimétrie des CBCT, allant dans le sens de la réduction pour certains appareils, atteignant seulement 30  $\mu$ Sv (13), cette théorie tend donc à se confirmer en 2011.

Même si à l'heure actuelle le status long cône reste encore l'examen de référence en parodontologie (1), le CBCT, de part son irradiation comparable à la technique de référence et possédant une meilleur précision, devient un sérieux concurrent. Un avenir certain se présume pour l'imagerie Cone Bean dans l'analyse des parodontopathies.

### 2.1.3 Comparaison avec le scanner : une dosimétrie en faveur du CBCT (15)

Le véritable avantage du CBCT en dosimétrie est le fait qu'elle soit nettement inférieure à celle de la tomodensitométrie conventionnelle.

En effet le CBCT utilise un tube à rayons X moins puissant et la zone irradiée est réduite. Alors que le scanner irradie tout le complexe facial, le CBCT lui permet de sélectionner uniquement la zone voulue : du complexe facial à un volume de quelques dents. (95)

Alors que la dosimétrie du CBCT est en perpétuelle évolution, assez importante à ses débuts (dans les années 90), pour décroître rapidement ; du fait de la diminution de la puissance des tubes à Rx et du temps d'irradiation on arrive à des doses comprises entre 70 et 550  $\mu\text{Sv}$  (85 et 73), elle reste néanmoins toujours inférieure à celle du scanner 400 à 1000  $\mu\text{Sv}$  (33). Puis on note une augmentation de la dose avec les nouvelles directives de l'ICRP2007 (13 et 106) puisqu'elles tiennent compte de nouveaux tissus et notamment des glandes salivaires qui sont plus exposées lors de l'examen CBCT que la thyroïde. D'après Cavézian (2011) et Ludlow(2008) l'accroissement de cette dose est en moyenne de 198% pour les petits champs, de 123% pour les champs moyens et de 69% pour les grands champs. (13)

Ainsi en 2011 le scanner est 2 à 12 fois plus irradiant (9), avec des doses allant de 500 à 2000 $\mu\text{Sv}$ , que le CBCT dont les doses elles varient entre 30 et 900 $\mu\text{Sv}$  (13). Rapportée à l'irradiation naturelle, celle du scanner équivaut à une moyenne de 20 jours et seulement 3 jours pour le Cone Beam. (9 et 37)

Toutefois, on remarque également une grande variation des doses efficaces en fonction des différents types de CBCT (petit, moyen ou grand champ, kV, mA).

Au regard de ces nouvelles informations, des études ont été menées afin de trouver un protocole permettant de réduire significativement l'irradiation. Ainsi en passant d'une rotation du tube de 360° à 180° (68), en utilisant des filtre en Cuivre, en réduisant la zone d'irradiation et en utilisant des protections plombées et des pointeurs lumineux fiables, on arrive à mieux contrôler l'irradiation des patients (23, 61 et 110).

Dans ce domaine les fabricants ont fait des avancées considérables, notamment au niveau du temps d'irradiation. En effet les appareils CBCT sont passés d'un temps d'acquisition de 70s en 2008 (14) à une moyenne de 20s (9), en utilisant de surcroît un faisceau de rayons X pulsé, ramenant ainsi le temps d'irradiation à une moyenne de 5s en 2011(41). Ces caractéristiques ont permis de diminuer considérablement la dose au patient.

Bien que les doses efficaces aient considérablement évoluées notamment avec l'arrivée des nouvelles directives de l'ICRP 2007, le CBCT reste bien moins irradiant que le scanner malgré l'existence de protocoles low-dose pour ces derniers. (85)

Les différentes études dosimétriques montrent que le CBCT conserve donc bien son avantage de diminution de la dose au patient répondant ainsi à l'obligation légale d'optimisation, dictée par le souci de réduction de dose (principe ALARA) (75) ; tout en possédant une meilleure résolution que le scanner. Le Cone Beam devrait donc être privilégié dès lors qu'une exploration 3D est nécessaire et ce notamment chez les enfants.

## 2.2 EN MATIERE D'ARTEFACTS : une amélioration mais toujours sous condition d'une utilisation maîtrisée

L'évolution de la technique Cone Beam va dans le sens de l'amélioration des artefacts à la fois cinétique et métallique.

En effet, le temps d'acquisition de ces appareils reste suffisamment long pour permettre des mouvements du patient et ainsi créer des artefacts cinétiques. Cette contrainte de temps d'acquisition longue, est tout de même diminuée par l'utilisation de bonnes contentions.

Quant à la diminution des artefacts métalliques par le CBCT à l'aide d'algorithmes de reconstitution post-traitement informatique, c'est un sujet très controversé et certains auteurs remettent en question les capacités de ces algorithmes tant décrits dans les revues scientifiques.

### 2.2.1 Artefacts cinétiques : une amélioration par une immobilisation du patient et une durée d'acquisition plus courte

Si le scanner possède un temps d'acquisition très court de l'ordre de 1 à 10 secondes (6), lui permettant d'éviter tout artefact cinétique ; le CBCT lui possède généralement des temps plus longs. Même s'il a connu une amélioration dans ce domaine, passant de 70 secondes (14) en 2008 à 30 s en 2009 (41) puis à une moyenne de 20 secondes en 2011. (87)

Cette durée non négligeable, laisse la possibilité au patient de bouger la tête et ainsi d'altérer la qualité de l'image. En effet l'imagerie CBCT ne tolère que très peu les mouvements puisqu'aucunes informations au mouvement ne sont intégrées dans le processus informatique de reconstruction (87). Plus la résolution de l'appareil est importante (petit FOV), plus l'image est touchée par ces artefacts cinétiques, car le voxel étant plus petit il est très facile de sortir du champ de celui-ci. (7)

Typiquement ces défauts se présentent sous forme de contours dédoublés, ou d'images floues. Afin de réduire ces artefacts, il est essentiel d'utiliser un système de contention fiable et efficace (6). Certains auteurs préconisent le retour à la position en décubitus dorsale, permettant aux jeunes enfants et aux patients pusillanimes de moins bouger la tête. (13)

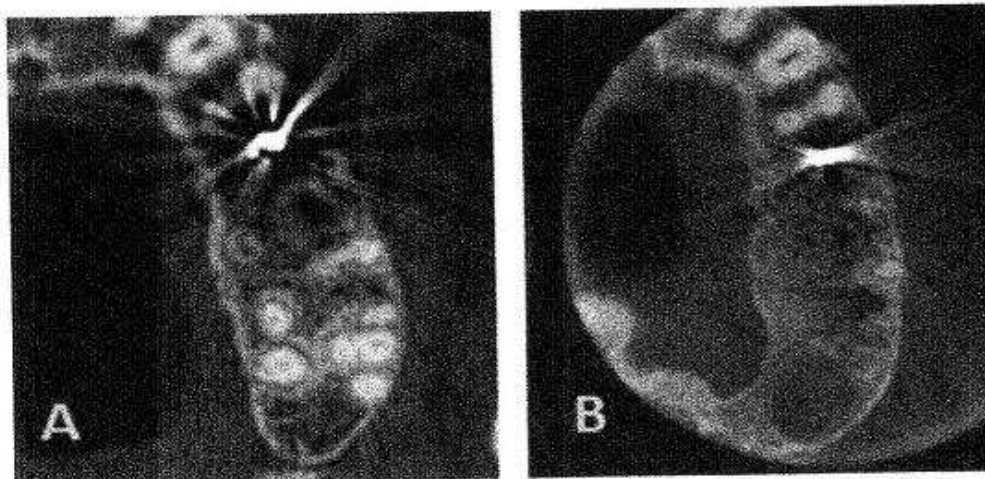
## 2.2.2 Artéfacts métalliques : une évolution en faveur du CBCT ?

Outre les artefacts cinétiques, le CBCT peut présenter, tout comme le scanner, des artefacts métalliques. Ces derniers sont définis par une détérioration de l'image causée par les bruits (électrique et quantique), les rayons dispersés ou encore les rayons totalement absorbés.

Un artefact peut se manifester de différentes façons, pouvant être une simple bande brillante rayonnant de l'objet métallique à une zone obscurcie voire même la perte complète de valeurs de gris entre deux objets métalliques adjacents. Par conséquent, la visualisation de ces régions d'intérêts pour le diagnostic est fortement perturbée. (76)

La sensibilité moindre aux artefacts métalliques du CBCT, de part la présence d'algorithmes de suppression en post-traitement des images et le nombre accru de projections (13 et 68), est un sujet très controversé.

Si en 2008 il était acquis que le Cone Beam est plus tolérant que le scanner face aux artefacts métalliques (6 et 70) **Fig.3**, à partir de 2010 plusieurs auteurs (87 et 88) viennent contredire cette théorie.



**Figure 3. Comparaison des artefacts métalliques induits chez un même sujet, par le scanner Rx LightSpeed GEMS (A) et le cone beam 3D Acuitomo (B), moins importants pour ce dernier. Cavézian R et Pasquet G « Cone beam : imagerie diagnostique en odontostomatologie. principes, résultats et perspectives» Elsevier Masson 2011, Issy-les-Moulineaux 1 vol. 272 p. (p15)**

Pour eux, il faudrait non seulement des algorithmes de correction post-acquisition plus performants, mais également améliorer le système d'acquisition (processus mathématique de détection) afin qu'il y ait une réelle diminution des artefacts métalliques. En parallèle de ce mouvement allant à l'encontre du CBCT, les partisans (9 et 13) de cette technique montrent qu'elle présente moins d'artefacts avec le titane qu'avec le plomb ou les matériaux de reconstruction corono-radulaire faisant de cette relative tolérance au titane un avantage pour les contrôles d'ostéo-intégration (76). Hypothèse appuyée en 2012, par Bart Vandenberghe et Luc Manhès (65 et 95), en insistant sur le fait qu'un contrôle de la perte osseuse péri-implantaire ou du positionnement vestibulo-lingual de l'implant est satisfaisant grâce aux progrès des logiciels de reconstructions des CBCT.

Ainsi de nos jours, l'avenir va à la diminution des artefacts métalliques grâce aux nouvelles performances des algorithmes de correction après acquisitions des données par le CBCT.



## 2.3 EN MATIERE D'INDICATIONS CLINIQUES : une ouverture au-delà de l'indication en implantologie

A l'origine le CBCT a été initialement créé pour les examens cardiologiques, notamment pour l'angiographie (83). Mais ses capacités ont vite intéressées le milieu oro-facial et plus particulièrement le domaine dentaire.

Si à ses débuts le Cone Beam a été développé spécifiquement pour des applications en implantologie, de nos jours de nombreuses indications ont vu le jour en endodontie/traumatologie, parodontologie, chirurgie maxillo-faciale, ODF, pour les ATM et en pédodontie.

L'ensemble de ces indications seront illustrées par des images issues de différents appareils Cone beam et logiciels d'exploitation (Simplant®, Nobel Guide®, Xoran Cat® etc.). Certaines de ces images ont été réalisées par mes soins à l'aide du i-Max Touch 3D® et du logiciel Simplant®, quant aux autres elles sont issues de la littérature.

### 2.3.1 Implantologie : un traitement d'images plus aisé et une perspective dans le contrôle de l'ostéo-intégration ? (13)

L'implantologie reste la discipline phare des indications pour le CBCT. De part sa précision dimensionnelle et sa faible irradiation, l'imagerie Cone Beam permet de remplacer l'imagerie tomodensitométrique conventionnelle dans le traitement implantaire (11 et 79). Son utilisation dans cette discipline reste inchangée jusqu'en 2011, année pendant laquelle a été démontrée sa capacité à intervenir dans le contrôle post-implantation.

Le CBCT apporte une véritable aide au diagnostic pré-implantaire permettant d'obtenir des mesures quantitatives très proches de la réalité sur la hauteur et l'épaisseur de l'os disponible, critères essentiels au positionnement du futur implant. Il nous renseigne sur les obstacles anatomiques tels que le nerf alvéolaire inférieur à la mandibule ou le plancher sinusal au maxillaire, ou encore des dents incluses ou des processus inflammatoires, sur l'abord chirurgical et les éventuelles difficultés. (25 et 65) **Fig.4**

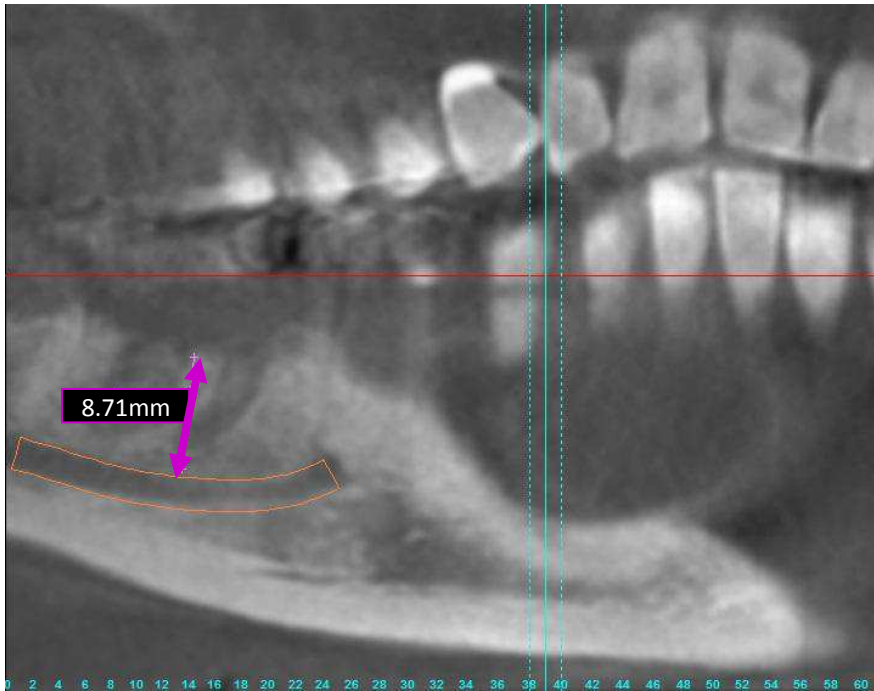


Figure 4 : Analyse pré-implantaire: surlignage du nerf alvéolaire inférieur et hauteur de la crête. Simplant®

En revanche, si le CBCT est reconnu pour ses qualités de mesures linéaires, il lui reste encore des progrès à faire en matière de contraste. En effet la densité osseuse est un critère essentiel à prendre en compte dans l'analyse pré-implantaire. Or son évaluation par le CBCT reste un sujet fortement controversé comme vue précédemment.

Toutefois, le Cone Beam a l'avantage de traiter plus facilement les images recueillies avec des logiciels dédiés à l'implantologie qui sont une aide importante à la chirurgie. Grâce à ces logiciels (Simplant®, Nobelguide® etc.) la planification implantaire assistée par ordinateur devient plus aisée. Le dentiste peut ainsi positionner l'implant à l'endroit désiré, en choisir sa taille, sa forme, son diamètre et son axe, vérifier le parallélisme entre plusieurs implants, ou encore pré-visualiser le projet prothétique en 3 dimensions. (11, 13,65 et 95) **Fig.5 à 8**

Figures 5 à 8: planification implantaire et projet prothétique (Simplant®) :

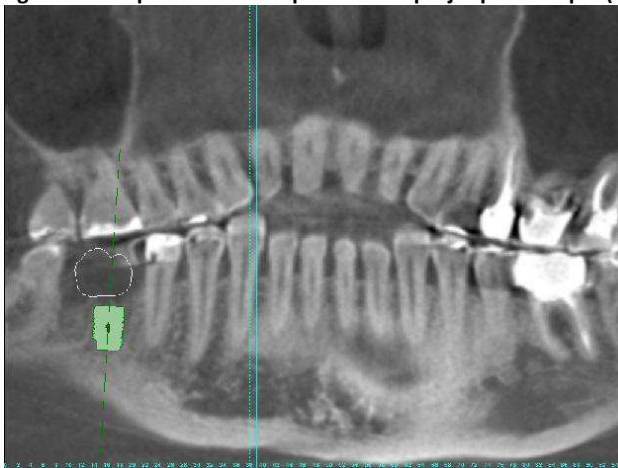

Figure 5

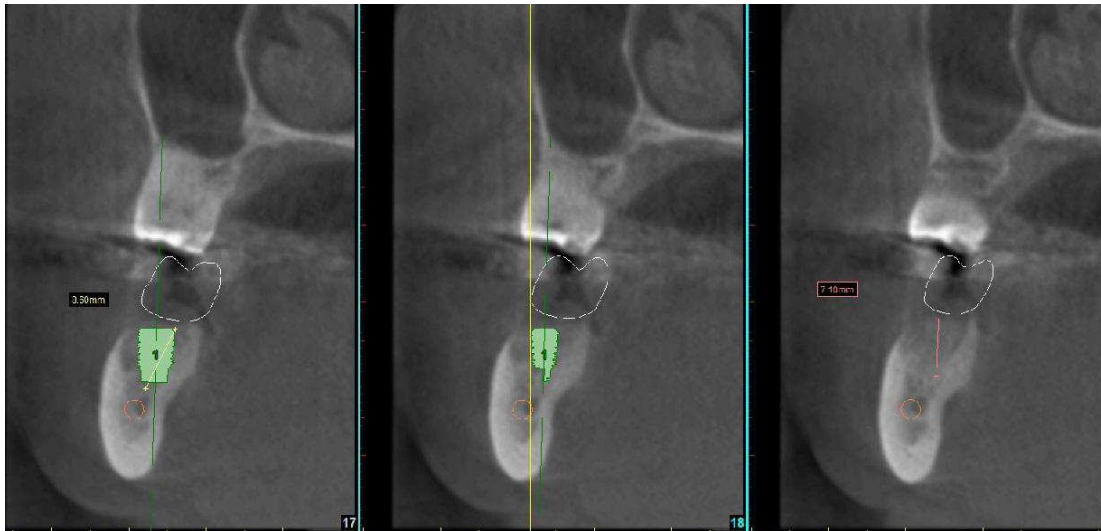


Figure 6

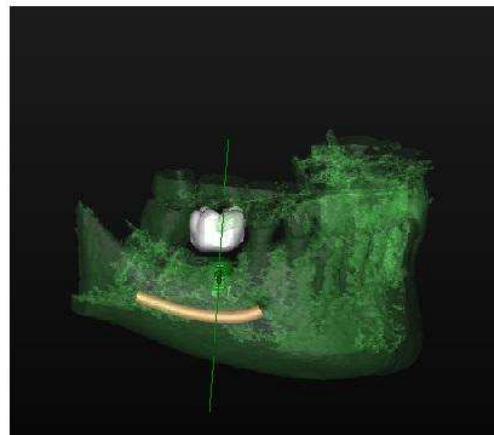
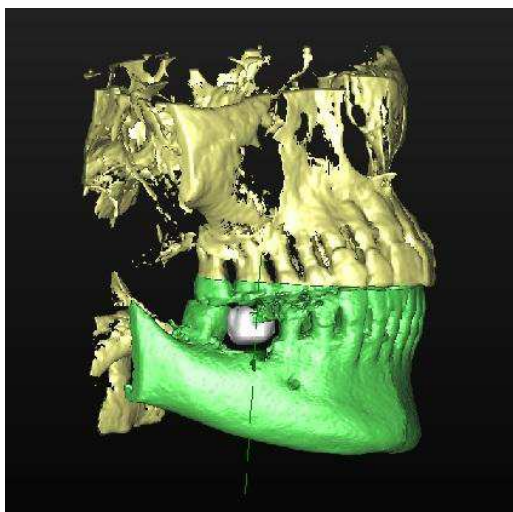


Figure 7

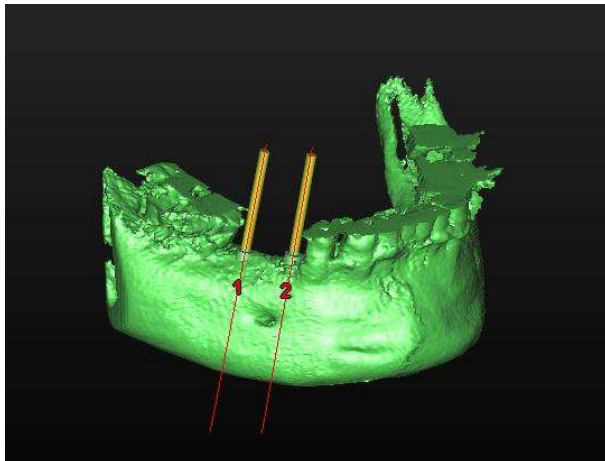


Figure 8: vérification du parallélisme entre deux implants

Le praticien a également la possibilité de réaliser l'imagerie Cone beam du patient avec un guide radiologique en bouche, afin de réaliser un guide chirurgical qui dirigera et sécurisera son geste lors de l'intervention. Ces guides sont fabriqués par les firmes des logiciels puis déposés au laboratoire de prothèse afin d'obtenir une prothèse provisoire ou directement d'usage. (74) **Fig. 9 à 11**

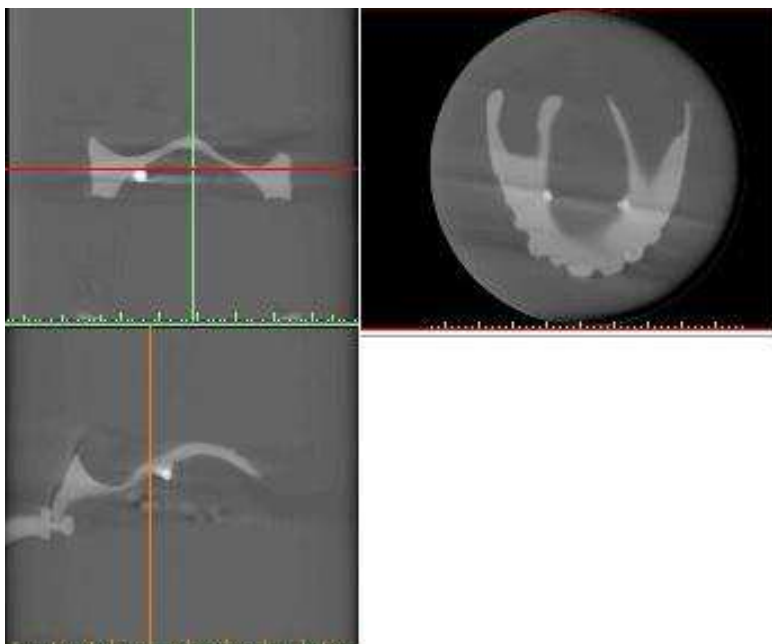


Figure9 : guide radiologique = ancienne prothèse avec billes radio-opaques Simplant®

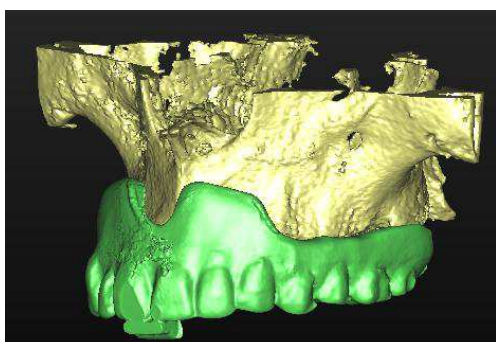


Figure 10 : guide radiologique superposé sur base osseuse du patient. Simplant®

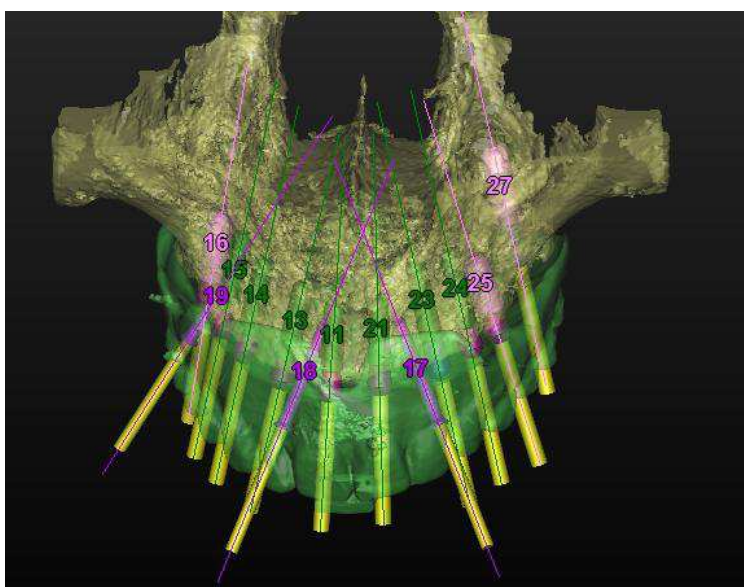
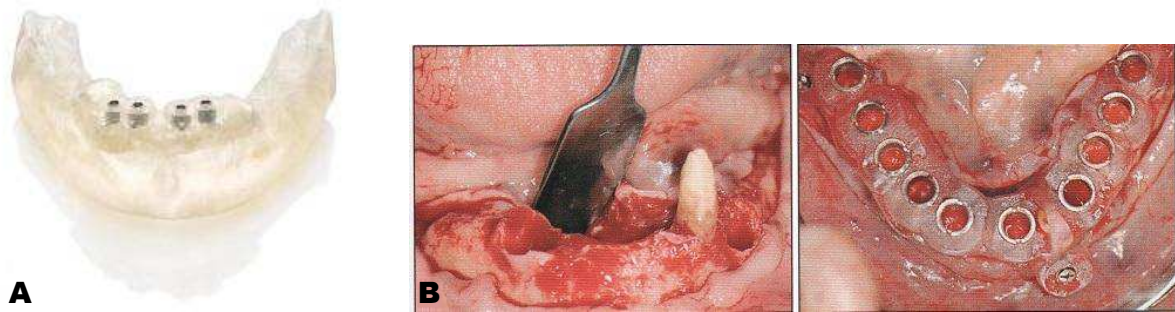


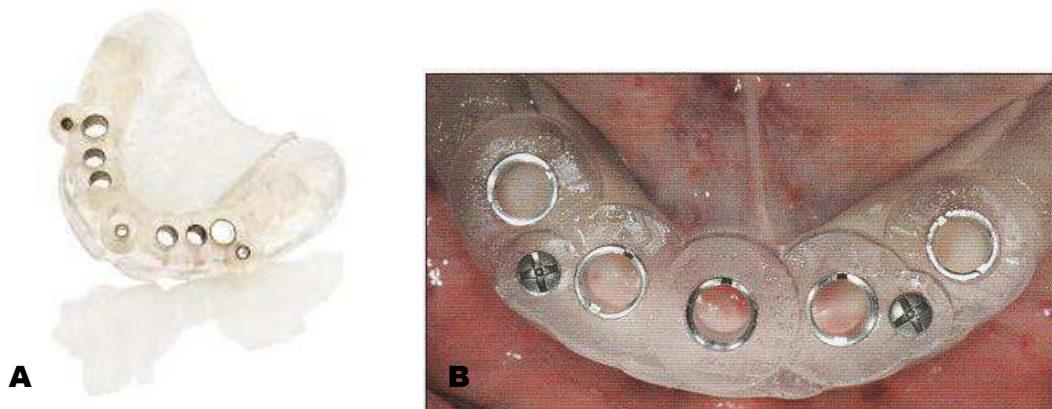
Figure 11 : Superposition du guide radiologique ainsi que la planification implantaire et du guide chirurgical muqueux. Notons les 3 mini-vis de fixation du guide chirurgical n°17/18/19 .Simplant®

Il existe des guides chirurgicaux à appuis osseux **Fig.12**, muqueux **Fig.13** ou dentaire **Fig.14** avec une très grande précision de l'ordre de 0,1 mm de déviation linéaire et 0,3° de déviation angulaire (25). Ainsi la chirurgie se révèle amplement simplifiée et sécurisée. Permettant aux plus novices de se familiariser à la technique implantaire et aux chirurgiens confirmés de réduire le temps et les suites opératoires. Le CBCT a assurément rendu populaire la technique « flap-less » c'est -à-dire un abord chirurgical sans lambeau. (89)



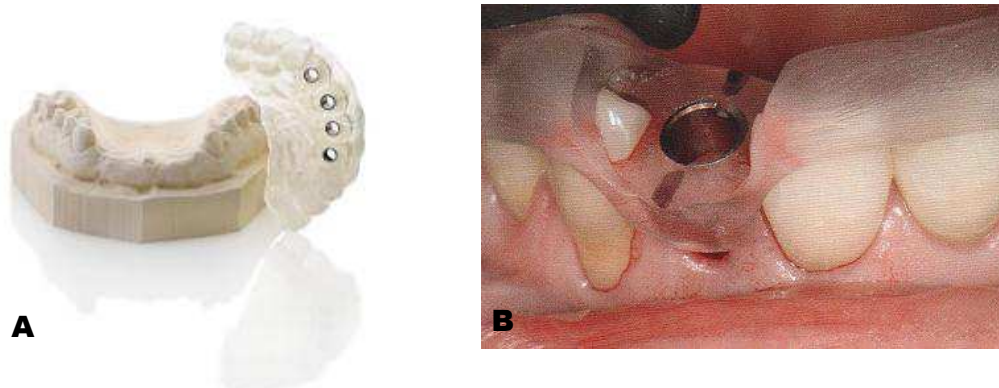
**Figure 12.** Guide à appuis osseux, nécessitant l'élévation d'un lambeau. Stable et précis apportant sérénité au geste chirurgical. A : BoneSupportedSurgiGuide® de Materialise Dental®. Disponible sur <http://www.materialisedental.com/view/fr/3095162>

B : situation clinique. Rosenfeld A. et Tardieu P. *The art of computer-guided implantology*. Chicago. Quintessence Pub.; 2009. 1 vol.(XIII-230 p.)



**Figure 13.** Guide à appuis muqueux: fixé directement sur la muqueuse, permet une chirurgie minimaliste sans lambeau. Diminue le temps et les suites opératoires. A : MucosaSupportedSurgiGuide® de Materialise Dental® . Disponible sur <http://www.materialisedental.com/view/fr/3095162>

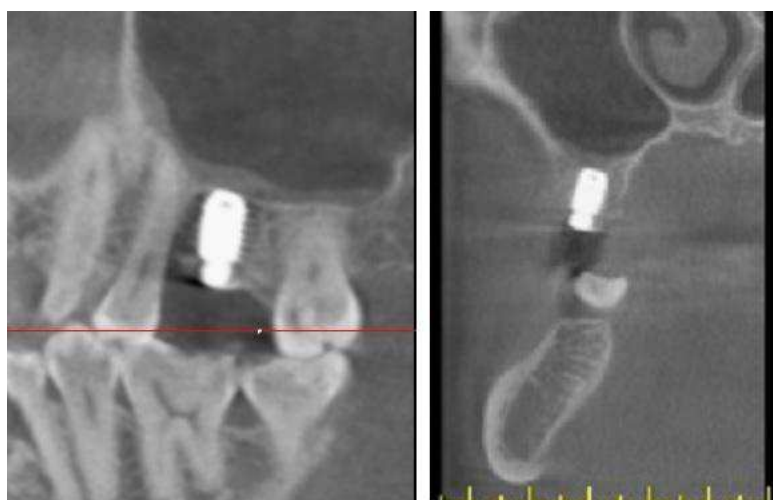
B : situation clinique Rosenfeld A. et Tardieu P. *The art of computer-guided implantology*. Chicago. Quintessence Pub.; 2009. 1 vol.(XIII-230 p.)



**Figure 14. Guide à appuis dentaires: positionné directement sur les dents restantes. Il est indiqué pour les édentements unitaires, ou semi-édentation favorisant la technique flap-less. A : ToothSupportedSurgiGuide® de Materialise Dental® Disponible sur <http://www.materialisedental.com/view/fr/3095162> B : situation clinique Rosenfeld A. et Tardieu P. *The art of computer-guided implantology*. Chicago. Quintessence Pub.,; 2009. 1 vol.(XIII-230 p.)**

De part la facilité de la planification en amont, le praticien peut se concentrer sur sa technique et par conséquent améliorer les résultats esthétiques et fonctionnels répondant au mieux à la demande du patient.

Non seulement le Cone Beam apporte un certain confort dans la planification implantaire, mais il permet également, grâce à sa relative tolérance aux artéfacts initiés par le titane, de contrôler l'ostéo-intégration (76), critère essentiel du succès de l'implant **Fig.15**. Bien que cette technique ne soit pas encore recommandée pour l'évaluation de l'intégration osseuse et essentiellement post ROG( régénération osseuse guidée) du fait de son faible contraste (32) ( difficulté de révéler l'os synthétique par rapport à l'os alvéolaire) et de son irradiation ; il est évident que l'imagerie Cone Beam apporte de nombreux bénéfices dans les contrôles postopératoires en cas de complications (lésion du nerf alvéolaire inférieur, effraction osseuse, infection des cavités nasales ou sinusiennes, dysesthésie et/ou paresthésie labio-mentonnaire etc.). (21)



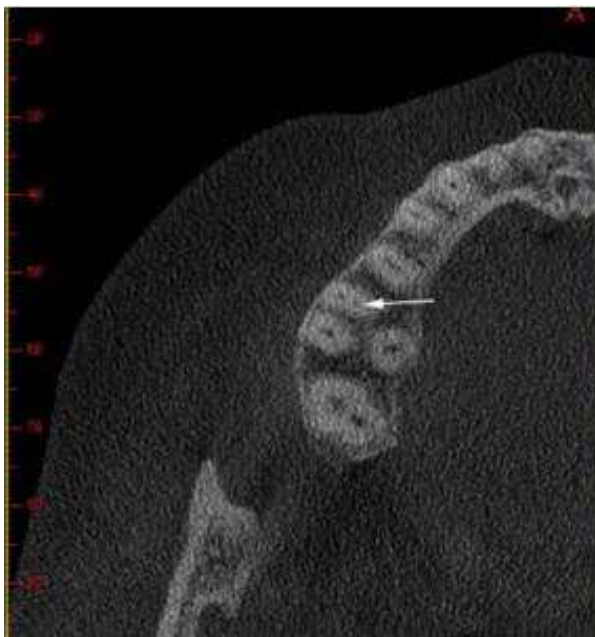
**Figure 15: Contrôle post-implantation. Simplant®**

## 2.3.2. Endodontie et traumatologie en cabinet libéral : étude anatomique et précision.

Avec l'apparition des appareils Cone Beam à petit champ, la résolution a augmenté (voxel isotropique de 0.125mm) (18) et les indications se sont élargies. Ces nouvelles performances ont donc suscité l'intérêt des endodontistes.

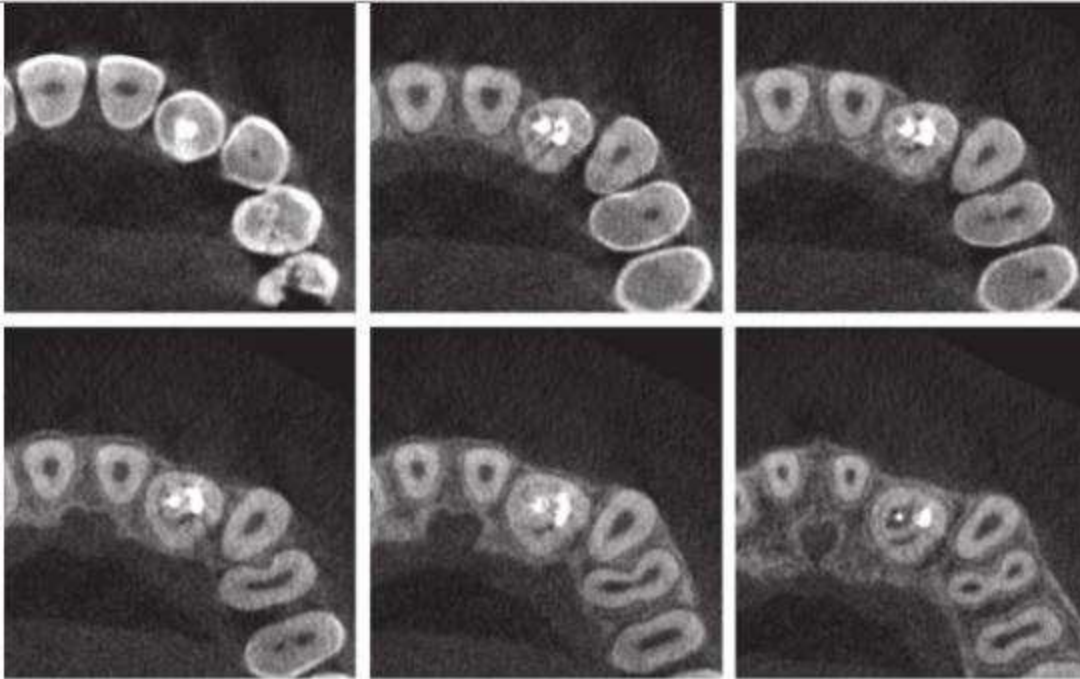
### 2.3.2.1 Anatomie et précision

De 2007 à 2011 (5,18 et 26) plusieurs travaux ont montré qu'avec l'apport de cette imagerie de haute précision (57), l'étude anatomique du réseau canalaire devient alors plus aisée. En effet la morphologie d'une dent peut se révéler très complexe, et un simple cliché rétro-alvéolaire ne peut suffire. De nombreux échecs endodontiques ont été rapportés dû à la présence d'un 4<sup>ème</sup> canal sur les molaires maxillaires. Des études (5,18 et 80) ont démontré l'apport du CBCT dans la détection du 4<sup>ème</sup> canal (notamment le 2<sup>ème</sup> canal de la racine mésio-vestibulaire: MV2) par rapport à l'imagerie traditionnelle **Fig.16**. En effet avec l'imagerie tridimensionnelle, en une seule acquisition, on peut selon les différents plans de l'espace voir parfaitement le réseau canalaire ; là où il faut plusieurs incidences avec de simple rétro-alvéolaires, et qui plus est, qui n'apportent pas toujours les bonnes informations. (37)



**Figure 16. Présence d'un 4<sup>ème</sup> canal d'une première molaire maxillaire.** Reis A, Grazziotin-Soares R, Barletta F et Al. Second canal in mesiobuccal root of maxillary molars is correlated with root third and patient age: a cone-beam computed tomographic study. *Journal of endodontics* 2013 ;39 :588-592

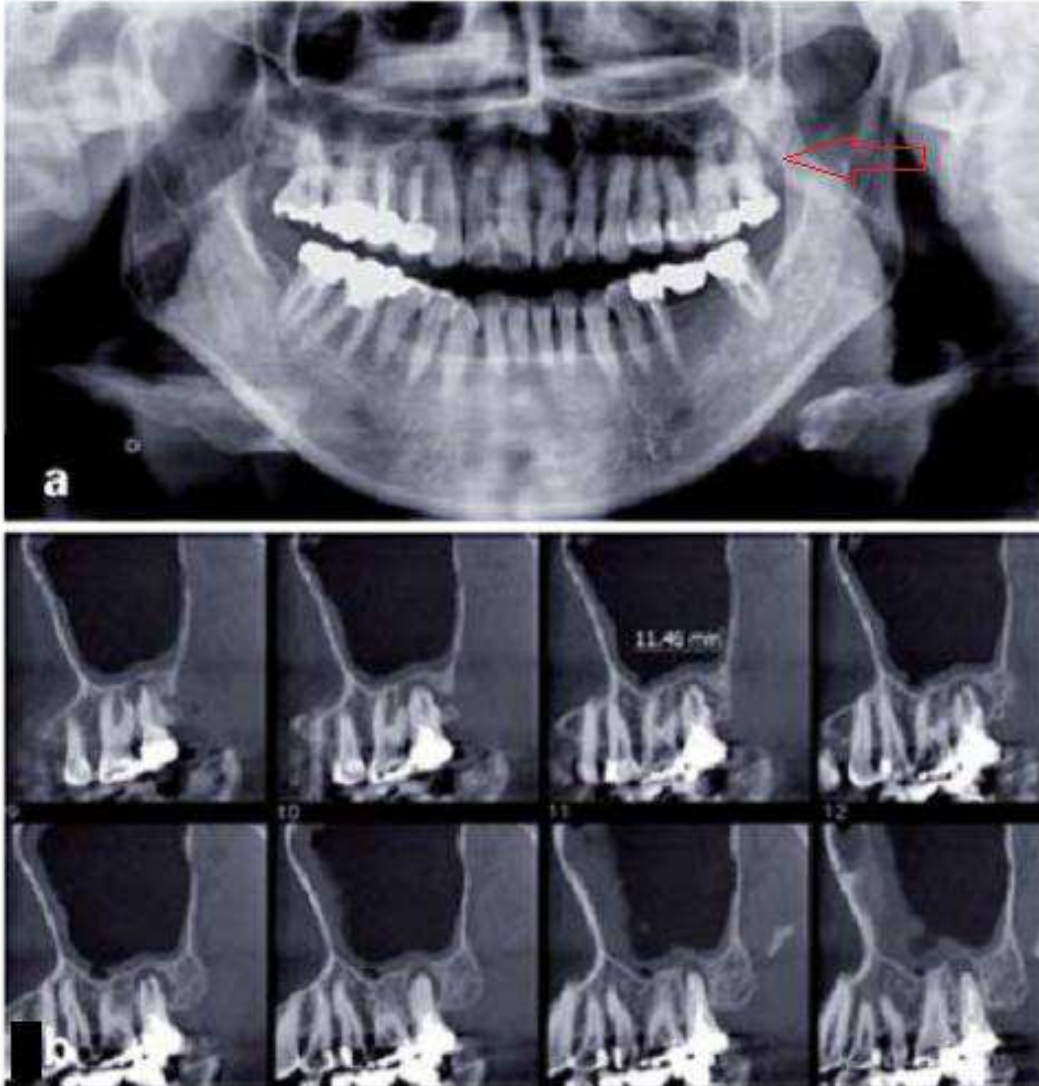
Certains auteurs tels que Tomoatsu Kaneko et al. (49) ont illustré l'importance du CBCT dans l'évaluation du plan de traitement d'une dent présentant une morphologie complexe. Dans leur étude il s'agissait d'une dent invaginée qui avait déjà subi un traitement endodontique. A l'aide de l'imagerie Cone Beam, ils ont pu conclure à une non ré-intervention sur ce schéma dentaire trop compliqué. Ce qui évite au patient un retraitement endodontique long et voué à l'échec. **Fig.17**



**Figure 17. Traitement endodontique satisfaisant impossible dû à une morphologie complexe d'une dent invaginée.**  
*Kaneko T, Hitoshi Sakaue, Takashi Okiji, Hideaki Suda. Clinical management of dens invaginatus in a maxillary lateral incisor with the aid of cone- beam computed tomography – a case report. Dental traumatology 2011; 27: 478-483*



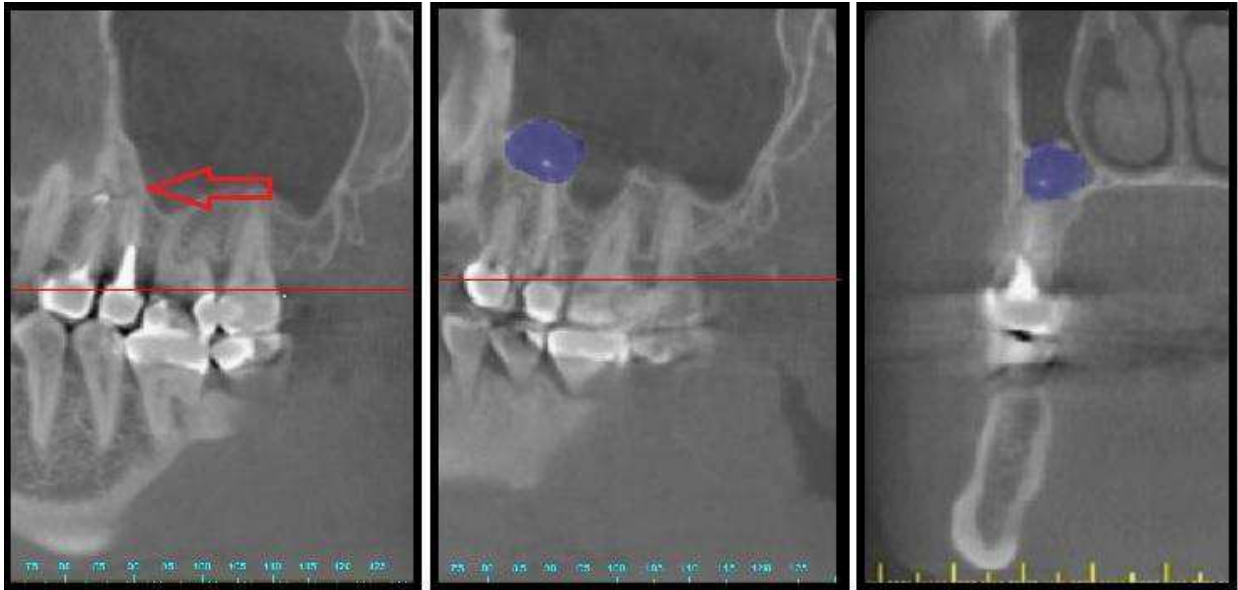Outre l'anatomie du réseau canalaire, le CBCT permet également de diagnostiquer et de visualiser l'étendue des lésions péri-apicales, de façon nettement supérieure à la rétro-alvéolaire (9). En effet certaines lésions apicales ne sont pas détectées par cliché traditionnel (26). **Fig.18**



**Figure 18.** Reconstructions sagittales centrées sur le secteur molaire maxillaire gauche. Volumineuse lésion apicale (>11 mm de diamètre) développée autour des racines vestibulaires et palatine de 27, non visible sur le cliché panoramique dentaire. Delva, L ; Martin, D ; Cav, R ; Batard, J ; Pasquet, G *Imagerie en endodontie. L'information dentaire 2010* : 34-36

### 2.3.2.2 Chirurgie apicale et sécurité du geste

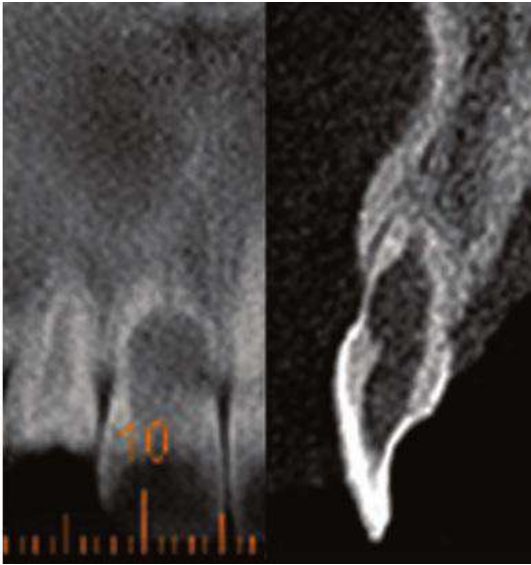
Le CBCT trouve également son indication dans l'abord des chirurgies apicales après échec des précédents traitements endodontiques. Sur les différentes vues, le chirurgien dentiste pourra faire l'analyse des structures anatomiques adjacentes (foramen mentonier, sinus etc.), de la complexité de la lésion et de la racine. Le Cone Beam devient donc un véritable allié dans la sécurité du geste, la réussite du traitement proposé et peut même apporter son aide dans le contrôle de la cicatrisation osseuse. (5) **Fig.19**



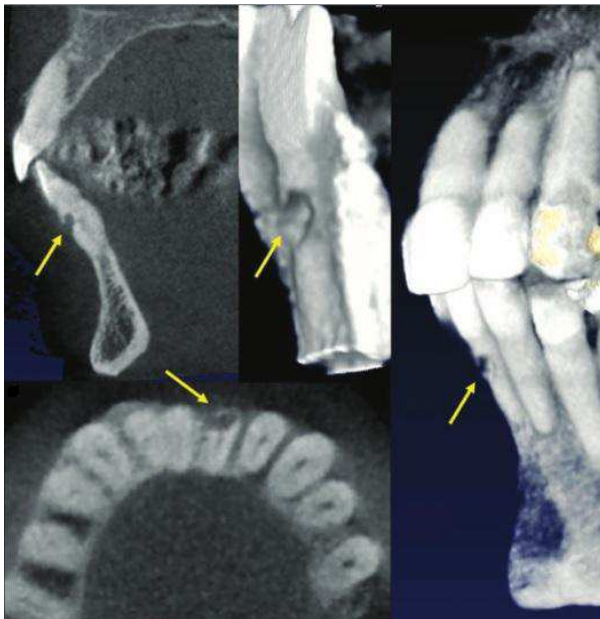
**Figure 19. Bilan avant résection apicale. Utilisation d'un masque bleu afin de délimiter la lésion et prévoir la quantité de biomatériau afin de la combler. Notons également la proximité du plancher sinusien. Simplant®**

### 2.3.2.3 Résorption radiculaire et précision

Tout comme pour l'évaluation d'une lésion péri-apicale, le CBCT peut être utilisé pour les résorptions radiculaires, qu'elles soient internes, externes ou cervicales (18). Le CBCT offre l'avantage d'une visualisation 3D du défaut et facilite la détermination de l'emplacement, de la porte d'entrée et de l'extension de la résorption **Fig.20 et 21**. Le diagnostic et la planification pré-opératoire deviennent alors plus simple et le taux de réussite est augmenté. Aillant de nombreux renseignements sur les tissus lésés, le praticien peut ainsi adapter son plan de traitement à la situation clinique. (17)



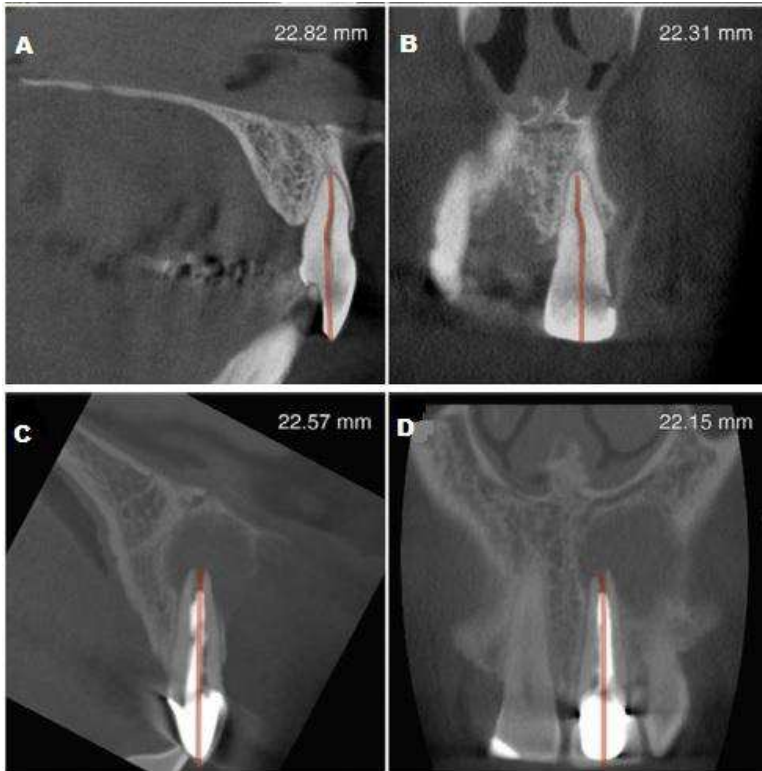
**Figure 20. Volumineuse résorption interne.** Soares, J. A., & Cynthia, L. (2009). Double "pink tooth" associated with extensive internal root resorption after orthodontic treatment : a case report. *Dental traumatology*, 43–47.



**Figure 21. Résorption externe avec extension jusqu'au réseau canalaire.** Cohenca, N., & Simon, J. (2007). Clinical indications for digital imaging in dento-alveolar trauma. Part 2: root resorption. *Dental traumatology*, 23, 105–113

### 2.3.2.4 Longueur de travail et précision

Un autre critère essentiel dans la réussite du traitement endodontique est la détermination de la longueur de travail, parfois difficile à évaluer par rétro-alvéolaire ou même avec un localisateur d'apex. F.Jeger et al. en 2012 (47) ont prouvé que le CBCT petit champ possédait une extrême précision quant à la détermination de la longueur de travail quelque soit le contexte. Il semblerait que ni les courbures, ni l'âge du patient ou le sexe, ni même la présence d'un tenon ne puissent influencer cette mesure **Fig.22**.



**Figure 22. Fiabilité de la longueur de travail, malgré les courbures (A et B) ou la présence d'un tenon radiculaire (C et D).** Jeger F, Janner S, Bornstein M, Lussi A. *Endodontic working length measurement with pre-existing cone-beam computed tomography scanning: a prospective, controlled clinical study.* Journal of endodontics 2012 ; 38 :884-888

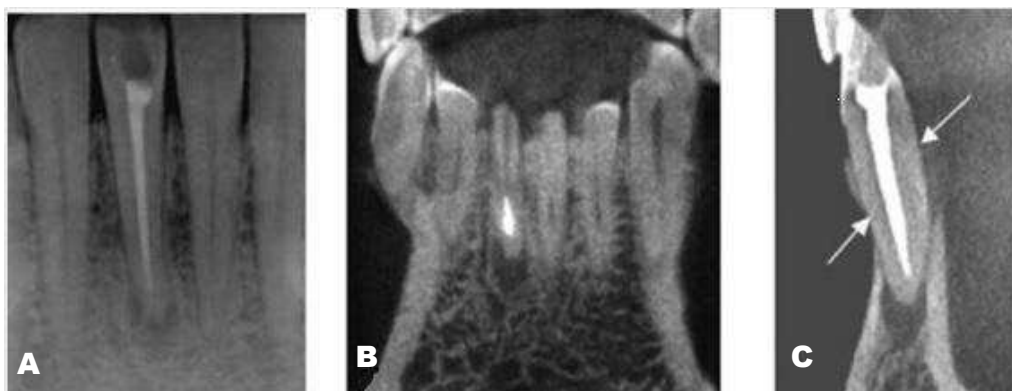
Mais il faut tout de même rappeler que l'irradiation est importante et que pour le moment aucun consensus n'a été fait concernant l'utilisation du CBCT dans l'évaluation préclinique en endodontie. On ne se servira de l'imagerie 3D que si celle-ci est déjà présente. Il est donc essentiel de limiter l'irradiation au patient, c'est pourquoi en 2013 D. Hashem et al. (38) ont démontré que même en utilisant un Cone Beam avec une rotation à 180° au lieu de 360° (plus de reconstructions), la précision des mesures reste la même pour les appareils petit champ.

Toujours en 2013, R. Ball (4) et al. ont prouvé que le CBCT était bien justifié en per-opératoire lorsque le traitement endodontique devient compliqué puisque le principe ALARA est suivi. En effet réaliser une image par Cone Beam offre de meilleurs résultats avec une irradiation moyenne comparée à la multiplication des clichés rétro-alvéolaire dans une telle situation.

### 2.3.2.5 Traumatologie en cabinet libéral

En traumatologie dento-maxillo-faciale il faut différencier les traumatismes du massif facial observés en milieu hospitalier et les traumatismes dentaires pris en charge en cabinet libéral (90). Si le scanner et l'IRM sont irremplaçables en urgence pour les traumatismes faciaux graves, afin de faire le bilan des lésions osseuses et des complications encéphaliques ou rachidiennes (74) ; le CBCT trouve son indication dans les fractures osseuses ne nécessitant pas d'analyse des tissus mous telles que les fractures non compliquées de la pyramide nasale.(13)

En cas de traumatisme dentaire avec suspicion de fracture radiculaire le CBCT a prouvé sa supériorité face au cliché rétro-alvéolaire. En effet plusieurs études (18, 28 et 46) montrent qu'avec l'imagerie Cone Beam les fractures horizontales et surtout verticales sont bien mieux détectées même en présence de tenons métalliques et de matériaux d'obturation (98) **Fig.23**. La seule condition à respecter pour diagnostiquer ces fractures, est l'utilisation d'appareils petit champ (inférieur à 10cm) à très haute résolution (75-80µm) (67) **Tabl.5**



**Figure 23.** A: rétro-alvéolaire montrant une radioclarité à l'apex de 41. B: coupe frontale en CBCT. C: coupe sagittale révélant une fracture oblique. Ethier J, Forest D. Les applications de la tomographie volumique à faisceau conique (TVF C) en médecine dentaire. Journal de l'ordre des dentistes du Québec 2009 ; 46 :7-24

**Tableau 5: Secteurs anatomiques et champs d'exploration.** Cavézian R et Pasquet G « Cone beam : imagerie diagnostique en odontostomatologie. Principes, résultats et perspectives» Elsevier Masson 2011, Issy-les-Moulineaux 1 vol. 272 p. :

Secteurs anatomiques	Champ de vue (field of view [ FOV])		
	Petit champ	Champ moyen	Grand champ
Dento-alvéolaire	++++	+	+
Maxillaire/ corps mandibulaire		+++	+++
ATM			++++
Sinus		+++	++++
Commentaires	Résolution maximale*		Rétro-reconstructions avec certains appareils*

\*La haute résolution est nécessaire pour l'évaluation dento-alvéolaire avec un appareil petit champ de qualité et/ou secondairement par rétro-reconstruction.

Si en 2008 il n'y avait pas de réelles recommandations quant à l'utilisation du CBCT en traumatologie ; en 2012, bien que le CBCT ait montré ses performances dans la prise en charge précoce des fractures radiculaires afin d'éviter ou de réduire les pertes osseuses, le « gold standard » reste la prise de clichés rétro-alvéolaires selon plusieurs incidences.

Ce n'est seulement que si ces dernières ne révèlent rien que le CBCT peut intervenir en 2<sup>ème</sup> intention surtout chez les enfants. (36, 55 et 66)

En revanche aucune référence n'a été trouvée concernant l'utilisation du CBCT pour l'établissement du certificat médical initial (CMI). Or il est évident qu'en cas d'urgence la réalisation d'une imagerie Cone Beam en une seule rotation et de façon non invasive apporte plus d'informations sur l'état des tissus dentaires et osseux que de simple clichés rétro-alvéolaires.

En effet si un examen Cone Beam champ moyen est réalisé, il permet de visualiser l'ensemble des structures des deux maxillaires et de détecter d'éventuelles lésions à distance de celles observées cliniquement ; rappelons qu'il faut toujours vérifier le risque de fracture des condyles lors de choc à la mandibule. (13)

Une exception peut-être faite lorsqu'il s'agit de traumatismes en denture temporaire ou mixte chez l'enfant. Du fait de la superposition des structures dentaires en radiographie traditionnelle le CBCT peut être indiqué en première intention afin de visualiser parfaitement les traits de fractures. (30)

Ainsi, en présence d'une suspicion de fracture radiculaire ou pour un bilan à distance d'un traumatisme avec persistance de symptomatologie, l'avenir va à l'imagerie Cone Beam tout particulièrement chez les enfants (83). De plus le CBCT représente une bonne alternative pour les traumatismes faciaux lorsque le scanner n'est pas disponible. Il est avéré que le CBCT est bien plus facile d'accès et bien moins onéreux, de ce fait même les médecins généralistes peuvent y avoir recours. (27 et 55)

Au fil de son évolution le CBCT s'est bien ouvert à la pratique endodontique car même un appareil grand champ apporte plus d'informations qu'une radiographie numérique traditionnelle (53) Certains endodontistes (26) vont jusqu'à dire: " *toute douleur maxillaire chronique est une lésion radiculo-dentaire jusqu'à preuve TVN(CBCT) à haute, voire, ultra-haute résolution du contraire* ». En effet il a été fréquemment découvert, grâce à l'imagerie Cone beam, des lésions endodontiques (radiculaire et apicale) chez des patients ayant des douleurs maxillaires chroniques jusqu'alors inexplicables. C'est pourquoi il devient essentiel de réaliser cet examen lorsque l'étiologie d'algies maxillaires chroniques est difficile à trouver.

### 2. 3.3 Parodontologie : CBCT en lieu et place du status long-cône ?

A la lecture de la littérature scientifique peu d'articles recensent les indications du CBCT en parodontologie (69, 85 et 96). Mais aujourd'hui encore le « gold standard » pour l'évaluation des parodontopathies reste le bilan long cône, (13) qui ne permet pas la mise en évidence des défauts vestibulaires, palatins ou linguaux. De part sa haute résolution et son analyse dans les trois plans de l'espace le CBCT semble être un atout important et prometteur pour l'étude du stade d'avancement de la maladie parodontale et de l'étendue réelle des défauts osseux ou perte d'attache notamment dans les lésions avancées. Ainsi la 3D permet d'affiner le diagnostic et trouve son indication principalement dans le bilan pré-chirurgical pour le traitement des lésions de la furcation des molaires (12). **Fig.24**

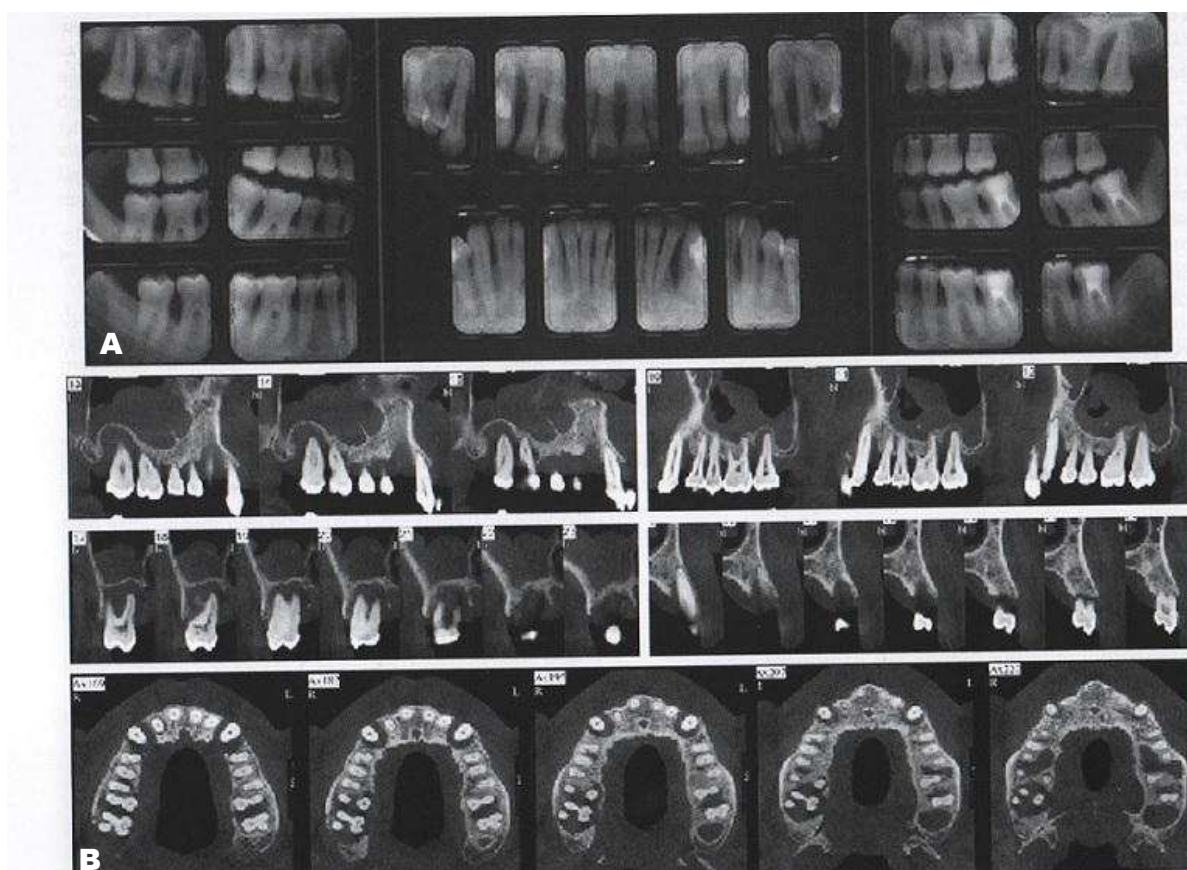


Figure 24: patient souffrant d'une parodontite chronique maxillaire évoluée. Etude comparative: status long cône et CBCT (reconstructions sagittales droite et gauche des régions prémolo-molaires, frontales des régions molaires droites et prémolaires gauches et axiales). Cavézien R et Pasquet G « Cone beam : imagerie diagnostique en odontostomatologie. Principes, résultats et perspectives » Elsevier Masson 2011, Issy-les-Moulineaux 1 vol. 272 p.

Dans leurs bilan les experts de la HAS, ont déclaré que le CBCT « pourrait se substituer à l'avenir à l'examen long cône pour le bilan parodontal et qu'il pourrait présenter un intérêt particulier pour le diagnostic différentiel des lésions endo-parodontales avec des signes cliniques et une symptomatologie mal définis » (37)

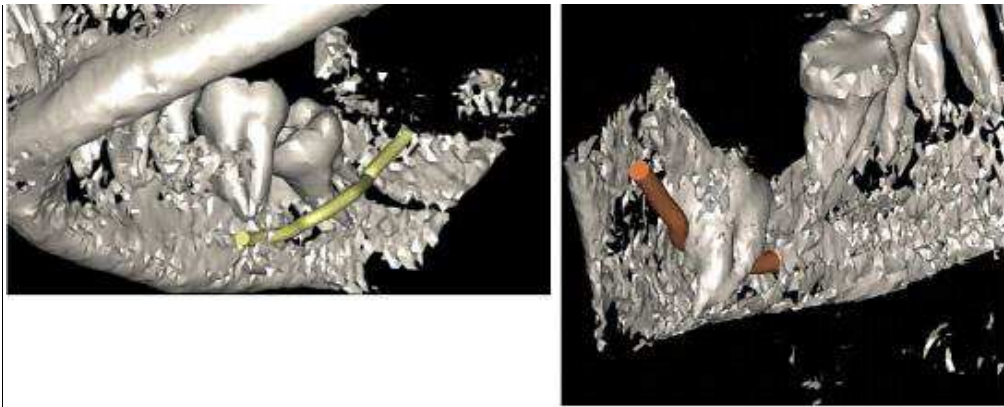
### 2.3.4 Chirurgie buccale (DDS, kyste etc.) : meilleure précision pour une irradiation moindre que le scanner

Du fait de ses qualités de haute résolution, de moindre sensibilité aux artefacts métalliques et de diminution de l'irradiation, le CBCT est l'outil adapté à l'évaluation des dents incluses et des anomalies osseuses. Mais depuis le rapport établi par la HAS en 2009 stipulant que l'imagerie Cone Beam ne peut intervenir quand seconde intention et pouvant supplanter le scanner si l'étude des parties molles n'est pas nécessaire, (37) il n'y a eu que peu d'évolution.

Les inclusions dentaires touchent en premier lieu les 3<sup>ème</sup> molaires mandibulaires (dent de sagesse mandibulaire) puis viennent en seconde position les canines maxillaires (13). Un bon diagnostic est primordial pour établir le plan de traitement adapté.

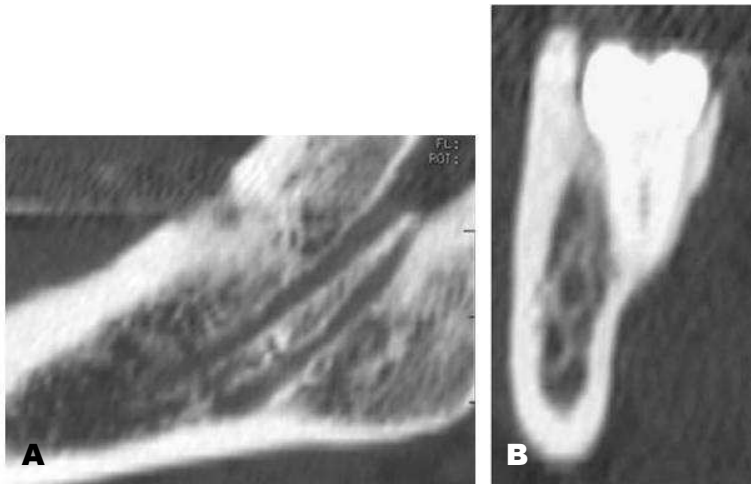
Le CBCT, avec ses reconstructions 3D précises, offre une analyse fine de la morphologie, de l'orientation dans les trois plans de l'espace de la dent incluse, des résorptions qu'elle peut provoquer (incisive latérale concernant les canines incluses) (35) et surtout de ses rapports avec les structures anatomiques adjacentes (nerf alvéolaire inférieur pour les DDS) (9 et 63).

Les logiciels couplés au CBCT permettent de surligner les éléments anatomiques essentiels comme le canal dentaire [qui peu parfois se subdiviser (82)], de sélectionner la zone de travail, d'évaluer l'abord chirurgical. Cette aide primordiale au diagnostic donne lieu à une meilleure approche du plan de traitement. Ainsi la chirurgie devient moins invasive et plus précise, limitant alors les complications et les suites post-opératoires. (74 et 97) **Fig.25 et 26**



**Figure 25. Dents de sagesse incluses en rapport étroit avec le nerf alvéolaire inférieur.** Orentlicher G, Goldsmith D, Horowitz A. *Applications of 3-dimensional virtual computerized tomography technology in oral and maxillofacial surgery: current therapy.* Journal of oral and maxillofacial surgery: official journal of the American Association of Oral and Maxillofacial Surgeons 2010; 68/8:1933-1959





**Figure 26: A: reconstruction panoramique d'un canal mandibulaire bifide. B: coupe transversale montrant la présence de deux canaux mandibulaires.** Rouas P., Nancy J. & Bar D. (2007). *Identification of double mandibular canals: literature review and three case reports with CT scans and cone beam CT.* *Dento maxillo facial radiology*, 36(1), 34–8.

En cas de complication avérée, le CBCT peut se révéler essentiel pour la détermination de la cause et dans la surveillance thérapeutique. En effet lors d'avulsions difficiles certaines fractures alvéolaires peuvent passer inaperçues au bilan radiologique traditionnel contrairement au CBCT qui lui, les mettra toujours en évidence. (13)

Le Cone Beam devient peu à peu le moyen privilégié de l'exploration des dents de sagesse incluses, remplaçant ainsi le scanner, trop irradiant pour une moins bonne précision.

Concernant les anomalies osseuses telles que les ostéites qu'elles soient lytique ou condensante, le CBCT de part sa haute résolution, apporte une contribution incontestable dans l'analyse précise des maxillaires.

Hodez et Bravetti ont constaté un nombre important d'anomalies osseuses découvertes par l'imagerie Cone Beam et qu'ils ne voyaient pas (ou du moins avec une telle fréquence) avec les examens scanner.

De ce fait le CBCT, permet d'apporter de nouveaux diagnostics (ostéites) et donc une meilleure prise en charge de patients trainant une symptomatologie depuis plusieurs mois non traitée car les clichés rétro-alvéolaire et panoramique ne révélaient rien. (9 et 13)

L'apport du CBCT dans l'évaluation des dents incluses et des anomalies osseuses des maxillaires est bien établi. Bien qu'actuellement cela reste un examen de seconde intention, pour Cavézian et Pasquet à la vue des « *progrès constants portant sur la qualité des images et la réduction des doses de rayons X délivrées, amènent à envisager que l'OPT ne sera plus le préalable obligé de la démarche d'imagerie devant l'évident avantage d'une acquisition volumique d'emblée par la technique Cone Beam.* » (13)

### 2.3.5 Orthopédie Dento-Faciale (ODF) : un bilan moins irradiant mais actuellement privilégié en chirurgie orthognatique

Si aujourd'hui encore le protocole d'imagerie en ODF reste les classiques examens panoramique, rétro-alvéolaires et téléradiographie, le CBCT, ouvrant de nombreuses perspectives en orthodontie, tend à modifier ce protocole. (13, 31 et 35)

En effet, il ne faut pas perdre de vue le principe de radioprotection qui prend toute son ampleur dans cette discipline car la majorité des patients sont des enfants, des adolescents et de jeune adultes dont la sensibilité tissulaire aux rayonnements ionisants est jusqu'à 3 fois supérieure à celle d'un adulte. (33 et 31)

Or comme le démontre Kapila et Al. en additionnant le cliché panoramique (14.2-24.3 $\mu$ S), la téléradiographie (10.4  $\mu$ Sv) et le bilan long-cône (13-100 $\mu$ S) l'irradiation du CBCT (20 à 500 $\mu$ Sv) peut être équivalente ou légèrement supérieur à celle délivrées par le cumul des doses du protocole classique d'imagerie, tout en apportant d'avantages de précisions, ainsi cette technique est donc bien conforme au principe d'optimisation. (50)

Malgré sa faible irradiation, sa haute précision (pas de superposition, diminution des artéfacts métalliques, pas de distorsion géométrique et dimensions linéaire précises) (92) et la possibilité de réaliser une étude céphalométrique 3D [cf. Treil et al. (12 et 31)] **Fig.27 et 28**, le CBCT reste un examen de 2<sup>ème</sup> intention et ne reste prescrit que dans les cas complexes où la radiographie traditionnelle a été insuffisante tels que l'étude des dents incluses (canine maxillaire essentiellement), surnuméraires, des résorptions internes post traitement orthodontique, ou encore des fentes palatines. De ce fait l'ODF ne fait pas partie des indications permettant une prise en charge par la CCAM du CBCT. (31) **Fig 29 et 30**

Figures 27 et 28 : Etude céphalométrique à l'aide du logiciel Simplant O&O® (Orthodontics & Orthognatics) de la firme Materialise Dental ® <http://www.materialisedental.com> :

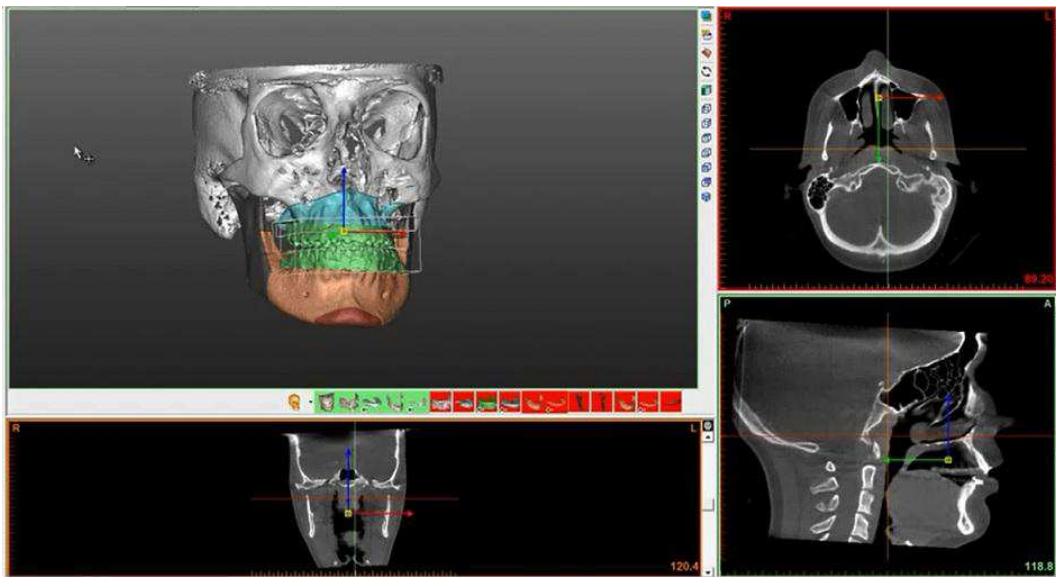


Figure27


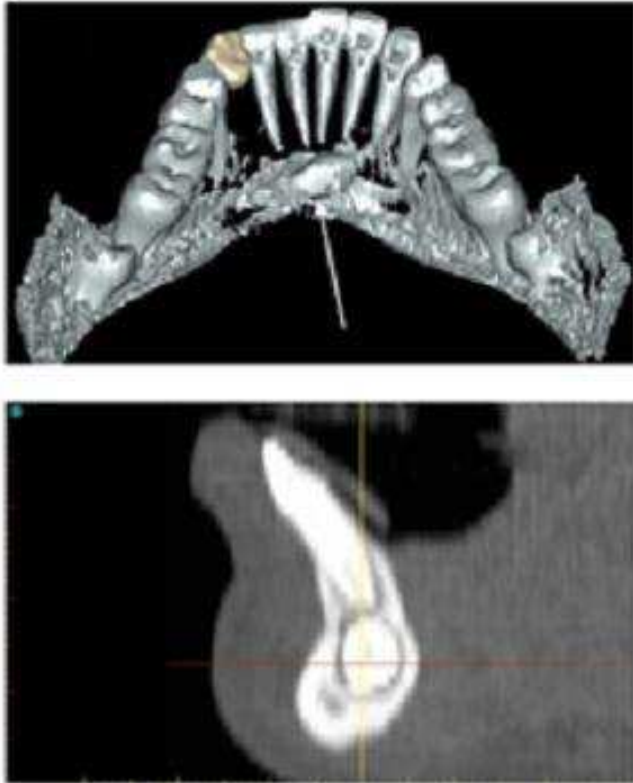
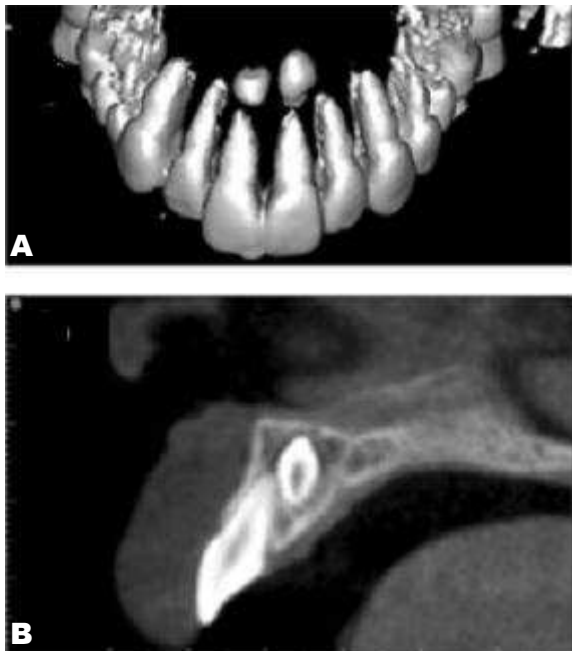


Figure 28



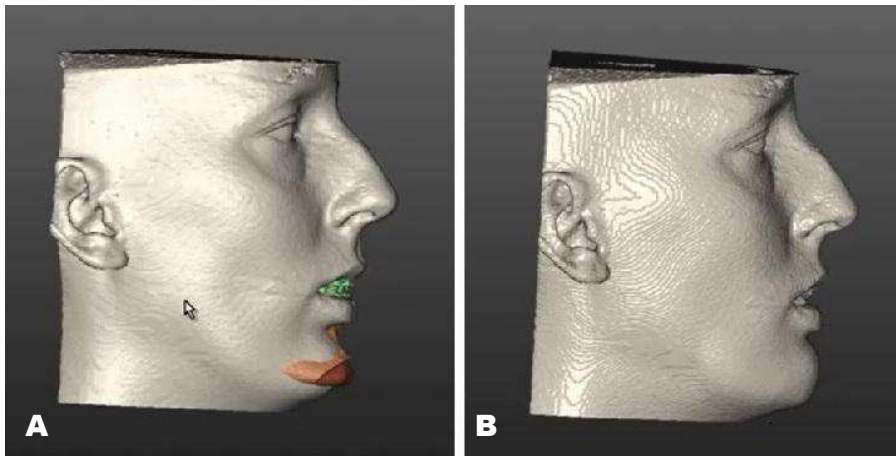
**Figure 29. Inclusion de 33.** Orentlicher G, Goldsmith D, Horowitz A. *Applications of 3-dimensional virtual computerized tomography technology in oral and maxillofacial surgery: current therapy.* Journal of oral and maxillofacial surgery : official journal of the American Association of Oral and Maxillofacial Surgeons 2010;68/8:1933-1959



**Figure 30. Dents surnuméraires. A: vue 3D, B: coupe sagittale.** Orentlicher G, Goldsmith D, Horowitz A. *Applications of 3-dimensional virtual computerized tomography technology in oral and maxillofacial surgery: current therapy.* Journal of oral and maxillofacial surgery : official journal of the American Association of Oral and Maxillofacial Surgeons 2010;68/8:1933-1959

Une autre de ses indications essentielle est la planification orthognatique. Le CBCT vient ici à supplanter le scanner de part sa moindre irradiation et sa meilleure résolution (excepté si l'étude des densités est nécessaire). (31)

A l'aide de l'imagerie Cone Beam et de logiciels adaptés ( Simplant O&O®, Dolphin 3D® ou Quick Ceph®), les chirurgiens maxillo-facial peuvent réaliser une étude fine des bases osseuses. (97) Ils vont ainsi avoir la possibilité d'exécuter la future chirurgie virtuellement et pré-visualiser le résultat escompté en simulant les tissus mous et leurs insertions sur les tissus durs **Fig.31** voire même en fusionnant les photographies du patient aux images numériques du CBCT. (74) **Fig.32**

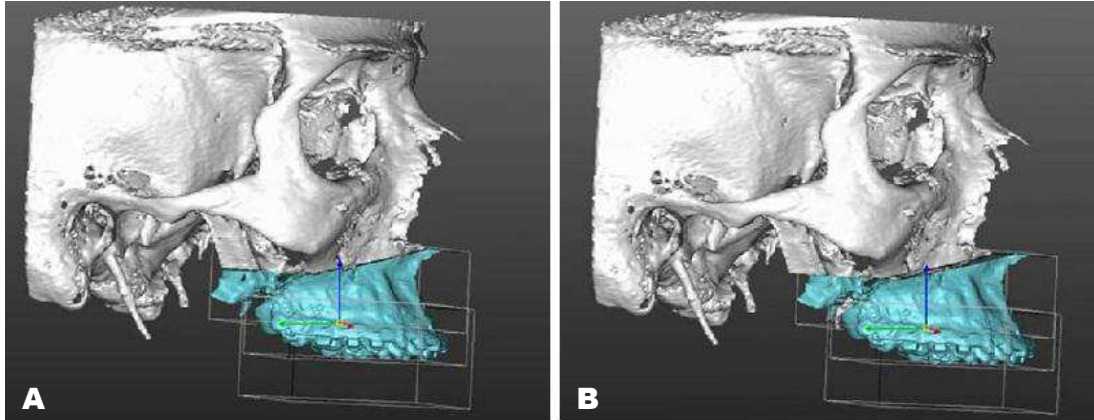


**Figure 31.** Visualisation des tissus mous avant A et après B simulation des ostéotomies. Simplant O&O disponible sur <http://www.materialisedental.com>

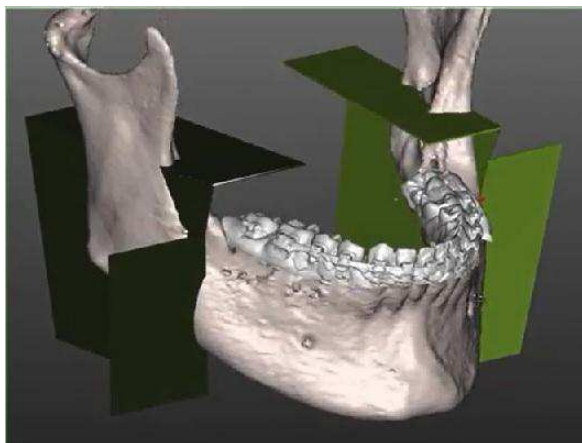


**Figure 32.** Superposition de la photo du patient sur le volume 3D. Dolphin 3D® publication avec l'autorisation de [www.dolphinimaging.com](http://www.dolphinimaging.com)

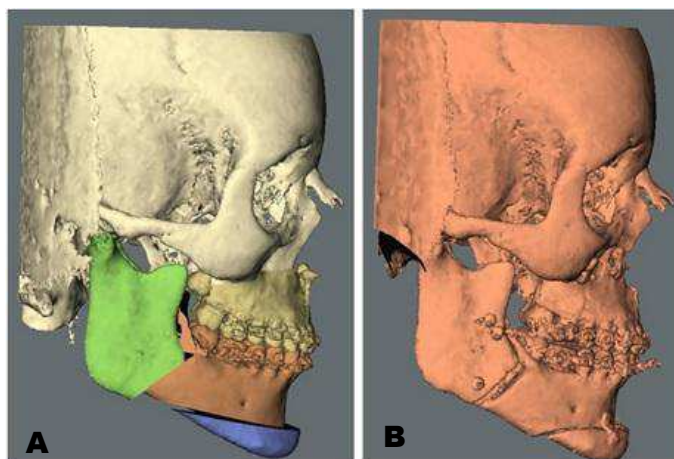
Pour cela le chirurgien doit créer des masques de différentes couleurs pour isoler les différentes parties anatomiques qu'il désire déplacer **Fig.33** et à l'aide de multiples outils informatiques des logiciels d'exploitations, il peut ainsi réaliser les ostéotomies, les greffes osseuses, les déplacements dentaires etc. **Fig. 34 à 36**



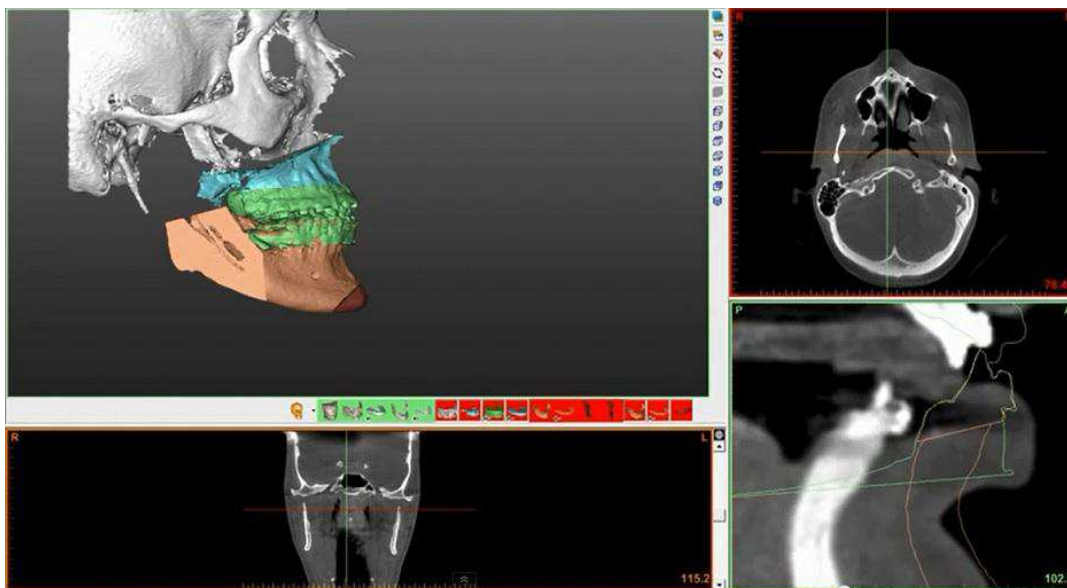
**Figure 33.** Isolement du maxillaire afin de prévoir l'ostéotomie (A) et son repositionnement (B). *Simplant O&O* disponible sur <http://www.materialisedental.com>



**Figure 34.** Prévisualisation des futures ostéotomies à la mandibule. *Simplant O&O* disponible sur <http://www.materialisedental.com>



**Figure 35.** A : planification des ostéotomies. B: visualisation du résultat. *Orentlicher G, Goldsmith D, Horowitz A. Applications of 3-dimensional virtual computerized tomography technology in oral and maxillofacial surgery: current therapy. Journal of oral and maxillofacial surgery : official journal of the American Association of Oral and Maxillofacial Surgeons 2010;68/8:1933-1959*



**Figure 36:** superposition des modèles d'étude scannés (en vert) permettant le repositionnement virtuel des dents (cadre en bas à droite). *Simplant O&O* disponible sur <http://www.materialisedental.com>

Suite à sa planification il pourra tout comme le chirurgien-dentiste commander un modèle stéréolithographique des bases osseuses **Fig.37** afin d'apprécier au mieux son plan de traitement et, de ce fait prévoir la quantité de greffon ou encore commander des attelles. Le tout donnant lieu à une sécurisation du geste chirurgical évitant de nombreuses complications et à une diminution des suites post-opératoires. Il est évident que le CBCT intervient également en post-chirurgie dans le suivi thérapeutique. (74)



**Figure 37.** Modèle stéréolithographique permettant de prévisualiser la chirurgie et le résultat escompté. Orentlicher G, Goldsmith D, Horowitz A. *Applications of 3-dimensional virtual computerized tomography technology in oral and maxillofacial surgery: current therapy. Journal of oral and maxillofacial surgery : official journal of the American Association of Oral and Maxillofacial Surgeons*2010;68/8:1933-1959

Bien qu'il n'existe pas à l'heure actuelle de recommandations spécifiques sur les applications diagnostics et thérapeutiques du CBCT en ODF ; on peut croire que l'on tend vers un nouveau protocole d'imagerie substituant l'OPT, les rétro-alvéolaires et la téléradiographie par un seul et unique examen : l'imagerie 3D par Cone Beam.

Cette proposition étant conforme au principe d'optimisation de par une haute résolution de l'image, une baisse de l'irradiation puisque dans les données issues du CBCT il est possible de reconstruire l'image panoramique sans distorsion et à taille réelle, des images 2D en place des clichés occlusaux et rétro-alvéolaire, et des volumes 3D pour l'analyse céphalométrique. (13, 31 et 35)

### 2.3.6 Articulation Temporo-Mandibulaire (ATM) : une efficacité supérieure sur la composante osseuse

Les articulations temporo-mandibulaires (ATM) sont composées de structures osseuses (un corps horizontal et deux branches montantes supportant les condyles mandibulaires) et musculaires ainsi que d'un système capsulo-ligamentaire et discal. Ainsi comme l'indique le rapport de la HAS (36) le Cone Beam autorise une évaluation morphologique, dynamique et dimensionnelle 3D de la seule composante osseuse (les parties molles, musculaire et discale ne pouvant être visualisées à l'aide de cette technique) et ce, avec une efficacité supérieure au scanner et à la tomographie classique, cette dernière étant amenée à disparaître rapidement. (13 et 69)

Le CBCT trouve son indication à la suite d'un examen clinique rigoureux détectant par anamnèse, par l'étude des mouvements, et par la détection de bruits articulaires, un problème osseux et que les parties molles semblent dans un état satisfaisant.

De par sa faible irradiation et sa résolution performante [pas de superposition ni de distorsion des images (29)], le CBCT permet des acquisitions en occlusion de convenance, en ouverture intermédiaire et enfin en ouverture maximale des deux ATM simultanément pour une étude comparative et dynamique. (41)

Il est donc préférable d'utiliser des appareils grand champ (bien que ceux-ci soient plutôt réservés aux cabinets de radiologie ou aux structures hospitalières) avec une définition moyenne de l'ordre de 250  $\mu$  [(12) des reconstructions plus fines ciblée sur une seule ATM peuvent être réalisées sur certaines machines] **Fig.38**.



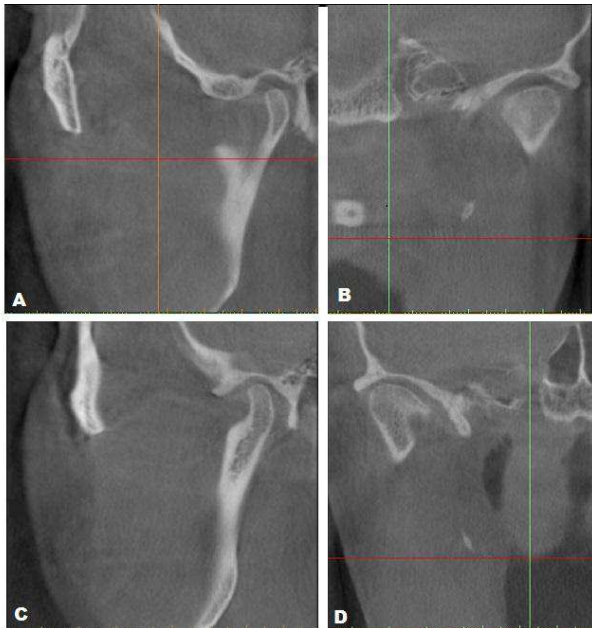


Figure 38. Exploration de l'ATM gauche (A et B) et de l'ATM droite (C et D). *Simplant*®

On peut donc détecter à l'aide du Cone Beam plusieurs atteintes des ATM tels que : la formation d'ostéophytes, les érosions, les fractures post-traumatique, les ankyloses, les anomalies du développement (hyper ou hypocondylose) et de positionnement des condyles dans la fosse glénoïde, les maladies dégénératives articulaires (arthrose) ou encore les tumeurs bénignes et malignes osseuses (29). Hodez et Bravetti en 2010 (9) ont même décrit un contrôle d'une prothèse d'ATM posée 20 ans auparavant, ici le CBCT offre l'avantage d'être plus tolérant aux artéfacts métalliques que le scanner.

Bien qu'elle ne permette pas l'étude du disque, des éléments capsulaires et musculaires (réservée à l'imagerie par résonance magnétique IRM), l'imagerie Cone Beam pourrait devenir la 2<sup>ème</sup> étape de l'évaluation clinique (29) car c'est une méthode douce, non invasive, à moindre coût dosimétrique et entrant dans le cadre de remboursement par la CCAM depuis 2012.

### 2.3.7 Pédiodontie : un apport controversé sur la détection des caries proximales mais un bénéfice certain en traumatologie.

Les enfants et les adolescents sont 2 à 3 fois plus sensibles aux effets de l'irradiation que les adultes, du fait de leur plus longue espérance de vie et de la plus haute sensibilité de leurs organes en développement. (52)

Depuis les recommandations de la HAS en 2009 (37), qui ne préconisent pas la substitution des clichés bite-wing par l'imagerie Cone Beam malgré l'intérêt diagnostic, il n'y a pas eu de réelles avancées dans ce domaine.

Ainsi l'apport du CBCT pour le diagnostic des caries proximales reste un sujet très controversé. En revanche lors de traumatismes dento-alvéolaires, dès lors qu'une imagerie sectionnelle est envisagée, le CBCT remplace peu à peu le scanner.

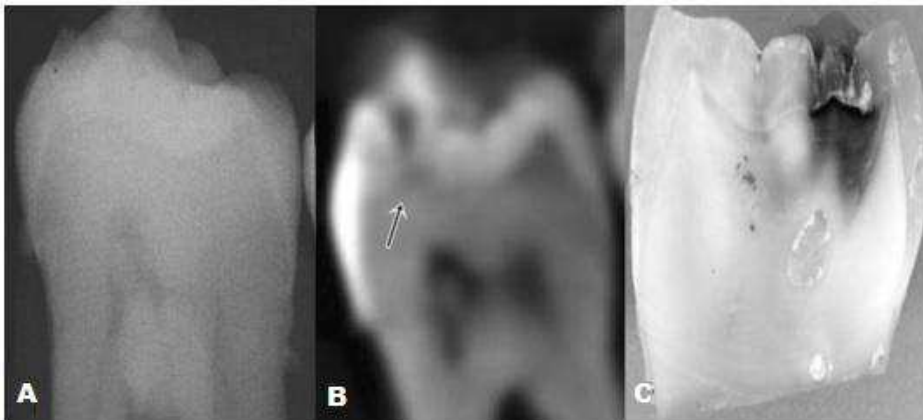
### 2.3.7.1 Cariologie en pédodontie : un sujet controversé

Au quotidien il est rare de réaliser des contrôles radiographiques systématiques chez les enfants, ceci dans le but de limiter leur exposition aux rayons X. Toute fois ceux présentant un risque carieux accru, bénéficient de nombreux bilans radiographiques permettant de détecter les caries proximales souvent non diagnostiquées à l'examen clinique.

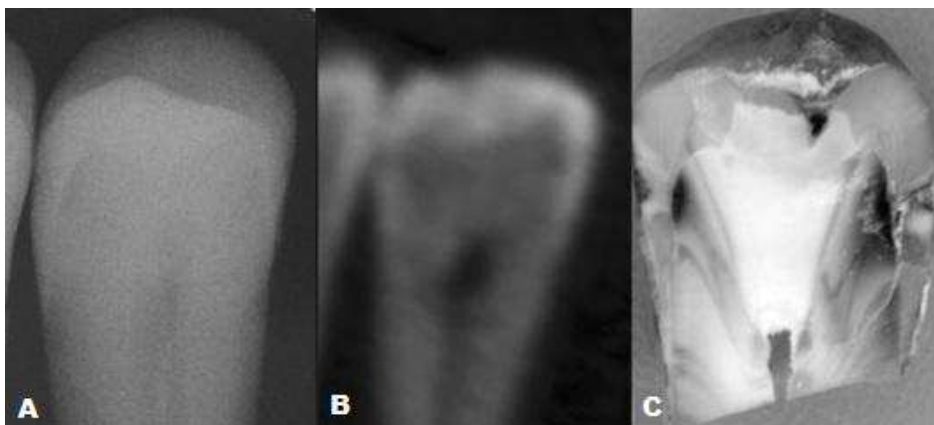
Si le cliché Bite-wing reste la référence dans ce cas précis certains auteurs ont démontré que le CBCT, du fait de sa haute résolution, pouvait surpasser la radiographie traditionnelle en 2D.

En effet l'imagerie Cone Beam apporte plus d'informations sur l'étendue des lésions (profondeur, rapport avec la chambre pulpaire) sur l'ensemble des arcades et ce en une seule rotation. Ce qui est une aide considérable lorsque l'on doit faire ce genre de diagnostic chez les enfants, souvent peu coopérants lors d'un bilan rétro-alvéolaire.

Ce pendant la littérature scientifique fait bien la différence entre la détection des caries occlusales qui semblent être nettement supérieur à l'aide du CBCT, et celle des caries proximales (51). **Fig. 39 et 40.**



**Figure 39. Carie occlusale d'une même dent. A: cliché radiologique conventionnel, B: imagerie CBCT, C: coupe histologique. Notons que la carie est bien plus visible au CBCT qu'à la rétro-alvéolaire.** Kayipmaz S, Sezgin Ö, Saricaoğlu S, Çan G. *An in vitro comparison of diagnostic abilities of conventional radiography, storage phosphor, and cone beam computed tomography to determine occlusal and approximal caries. European Journal of Radiology*2011;80: 478-482



**Figure 40. Caries proximales d'une même dent. A: radiographie conventionnelle: imagerie CBCT, C: coupe histologique. Le CBCT ici apporte d'avantage d'indication sur le volume des caries proximales.** Kayipmaz S, Sezgin Ö, Saricaoğlu S, Çan G. *An in vitro comparison of diagnostic abilities of conventional radiography, storage phosphor, and cone beam computed tomography to determine occlusal and approximal caries. European Journal of Radiology*2011;80: 478-482

Pour ces dernières, plusieurs études (43 et 78) ont apporté la preuve que les clichés conventionnels sont aussi efficaces que la 3D avec en prime une moindre irradiation (9) ; ce dernier point étant non négligeable étant donné que cette exploration touche nos plus jeunes patients.

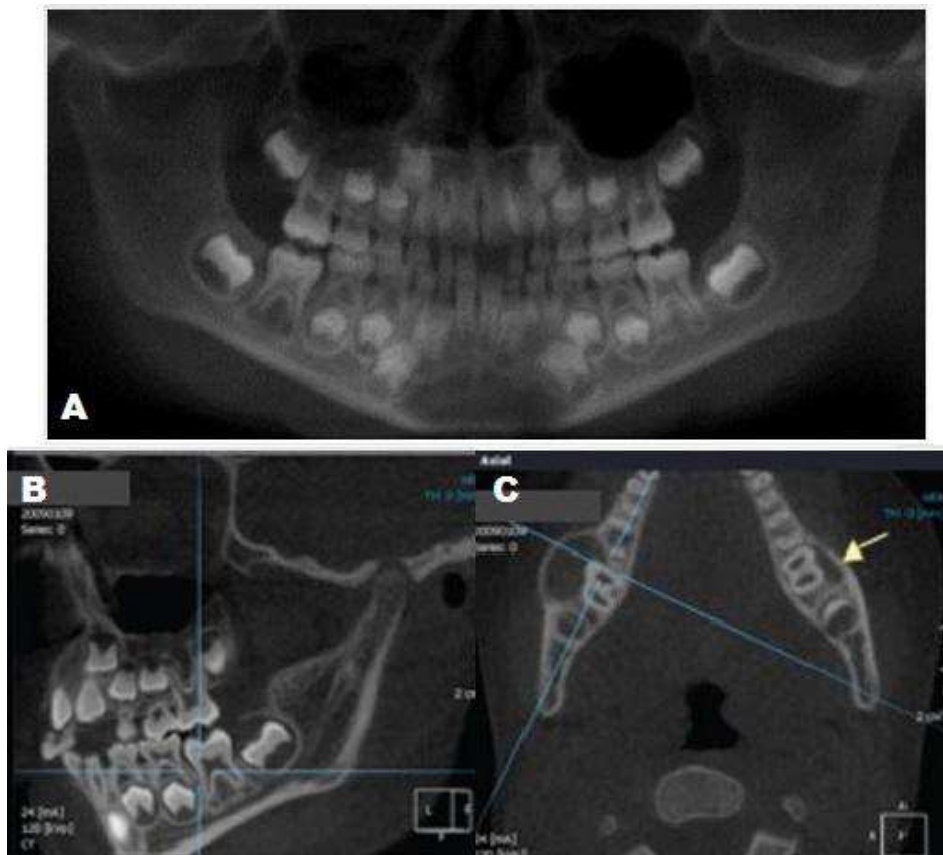
C'est pourquoi la HAS ne recommande pas l'utilisation du CBCT pour le diagnostic radiologique des caries essentiellement en pédiatrie. (37)

Si le CBCT n'est pas préconisé en 1<sup>ère</sup> intention en cariology car trop irradiant vis-à-vis des clichés bite-wings, (37) il reste dans certains cas plus performant que ces derniers. Avec ses progrès en matière de diminution de dose, l'avenir de cette technique semble prometteur chez les enfants à haut risque carieux. Alors en attendant de nouvelles recommandations, si des images Cone Beam sont déjà présentes, il ne faut pas hésiter à utiliser cette imagerie 3D pour parfaire le diagnostic carieux. (96)

### 2.3.7.2 Un bénéfice certain en traumatologie dento-alvéolaire en pédodontie (9 et 13)

L'indication principale de la radiographie en pédiatrie reste les traumatismes dento-alvéolaires. En effet, les chocs de la face se retrouvent fréquemment chez l'enfant et l'adolescent, lors de l'apprentissage de la marche, des jeux ou du sport.

Les particularités en pédiatrie sont le très jeune âge des enfants entraînant un déficit de coopération pour la prise de clichés radiographiques, et la denture temporaire ou mixte compromettant le diagnostic du fait de la superposition des structures dentaires lors de radiographie conventionnelle en 2 dimensions. **Fig.41**



**Figure 41.** Garçon de 7ans avec enflure à la joue droite. Présence de lésions kystiques à droite et à gauche au CBCT (B et C), non visualisées sur la panoramique (A). Ethier J, Forest D. Les applications de la tomographie volumique à faisceau conique (TVF C) en médecine dentaire. *journal de l'ordre des dentistes du Québec* 2009 ; 46 :7-24

C'est à ce stade que peut intervenir le CBCT ; car il est essentiel de pouvoir détecter les traumatismes (luxation, fracture, ingression, ankylose.. ) des dents temporaires, pour en éviter ou en réduire les conséquences sur les germes des dents définitives.

Le CBCT de part son faible coût dosimétrique, comparativement au scanner, de sa haute résolution et de son accès facile, est un outil considérable dans le diagnostic précoce de ces lésions, afin d'adapter le traitement et de limiter les séquelles sur les dents permanentes sous-jacentes.

Il est essentiel de rappeler que lors de l'imagerie Cone Beam l'opérateur doit choisir le plus petit champ d'exploration possible et nécessaire à la situation clinique et que l'enfant doit être muni d'un collier de protection thyroïdien afin de réduire d'avantage la dose d'irradiation au patient. (84, 93 et 94)

Si en 2012 les recommandations en traumatologie générale font encore passer l'imagerie Cone Beam en seconde intention, préférant les clichés rétro-alvéolaires selon plusieurs incidences (55), une exception pourrait être faite chez les enfants présentant une denture mixte. Du fait de la superposition des structures dentaires en radiographie traditionnelle le CBCT pourrait être indiqué en première intention afin de visualiser parfaitement les traits de fractures (30). Notons tout de même que le CBCT remplace peu à peu le scanner lorsqu'une imagerie sectionnelle est préconisée chez l'enfant. (84 et 96)

Si effectivement de manière générale, le CBCT reste un examen de 2<sup>ème</sup> intention, il vient d'être précisé les cas pour lesquels cette indication est remise en cause par le principe d'optimisation en radioprotection. Peut-on ainsi espérer que dans un futur proche le CBCT soit mis en première ligne pour le contrôle radiographique des traumatismes dentaire chez l'enfant, notamment en denture temporaire. Et pourquoi pas, devenir un examen obligatoire lors de l'établissement du certificat médical initial (CMI) répondant ainsi au principe d'optimisation et de justification.

### 2.3.8 Synthèse des indications

L'implantologie reste donc la discipline pour laquelle le CBCT a été développé, c'est pourquoi la plupart des logiciels sont dédiés à la planification implantaire.

Mais petit à petit les indications du Cone Beam se multiplient et ces logiciels bien qu'orientés implantologie, peuvent être employés en omnipratique. Désormais le CBCT devient utile en endodontie dans les traitements endodontiques compliqués, en parodontie pour le bilan parodontal, en chirurgie maxillo-faciale pour les dents incluses et les anomalies osseuses, en ODF et chirurgie orthognatique, dans la visualisation des défauts osseux des ATM ainsi qu'en traumatologie dento-maxillo-facial essentiellement chez les enfants.

Cette technologie connaît un tel essor qu'elle se développe même au-delà de nos capacités professionnelles. Ainsi les otorhinolaryngologistes (ORL) s'approprient peu à peu les examens Cone Beam pour le bilan des pathologies sinusiennes et des voies aériennes dans les apnées du sommeil.(29)

Le CBCT a donc un avenir prometteur au sein de la pratique odontologique au quotidien et dans la communication entre praticiens lors de traitements multidisciplinaires.

### **III LIMITES ET AVENIR DU CBCT DANS LA PRATIQUE EN LIBERAL POUR L'EXERCICE EN OMNIPRATIQUE**

#### **3.1 LES LIMITES ACTUELLES EN OMNIPRATIQUE**

Avec tous les avantages que le CBCT offre, obtention d'images 2D et 3D précises à taille réelle en une seule acquisition avec une irradiation relativement faible et facilement accessible, peu d'omnipraticiens possèdent au sein de leur cabinet un tel outil de travail (14).

Très certainement du fait du manque d'information sur le Cone Beam, ou de la peur des difficultés d'interprétation des images mais surtout de l'investissement financier que cela impose.

##### **3.1.1 Manque d'informations sur le CBCT (24)**

Bien que le CBCT ait subi un essor considérable dans le monde, les praticiens français restent encore frileux dans l'investissement de ce type d'appareil. On dénombre une centaine de machines en France contre plus de 3000 à l'étranger (14). Malgré les atouts que possède le Cone beam, accès facile, moindre irradiation, haute résolution, diminution des artéfacts métalliques, coût moindre que la TDM, outil de communication, celui-ci reste un OVNI dans la pratique odontologique en France.

En effet la plupart des chirurgiens-dentistes pensent que l'imagerie Cone beam est dédiée à l'implantologie, et certains même ignorent l'existence d'un tel outil, et ne prescrivent que des TDM qui sont bien plus irradiantes pour une moins bonne qualité d'image.

Il y a visiblement un manque de communication et d'information concernant le potentiel des appareils Cone beam. Il est certain que l'essentiel des logiciels développés pour l'analyse des données DICOM issue de cette imagerie, sont dédiés à l'implantologie.

C'est pourquoi le CBCT s'est diffusé par le biais des implantologues et que les omnipraticiens ne s'y sont guère intéressés, ces derniers ne voyant pas l'utilité d'un tel investissement. Or comme développé précédemment le CBCT offre un éventail d'indications dans la sphère oro-faciale et peut ainsi satisfaire les différentes attentes des omnipraticiens.

Du fait du développement important des logiciels d'analyse orienté implantologie, le CBCT subit une évolution modérée en omnipratique. L'avenir reste prometteur pour cette technique car d'ores et déjà les endodontistes et les orthodontistes commencent à leur tour à l'utiliser plus fréquemment.

### 3.1.2 Difficulté de lecture et d'interprétation (29)

La diffusion de l'imagerie Cone Beam a été telle, que les formations universitaires et continues n'ont pu s'adapter aussi rapidement (40).

Or, un taux d'environ 25% de découvertes fortuites a été détecté à la lecture des images par CBCT ; 18% concernent les voies aériennes et les sinus, 3.4% les ATM, 1.8% l'endodontie et 1.2% d'autres pathologies (77 et 96).

De plus il est de coutume que les dentistes ne regardent que les structures présentent dans la région d'intérêt et occultent le reste de l'image qui parfois est prise par un appareil grand champ. De ce fait des structures anatomiques avec lesquelles les praticiens ne sont pas familiarisés seront incluses dans le volume d'acquisition. À titre d'exemples, le foramen ovale, les sinus frontaux, le sinus sphénoïde, les fosses ptérygoïdes, le naso-pharynx, le canal naso-lacrimal, les cornets ou encore le vomer. **Fig.42 et 43**

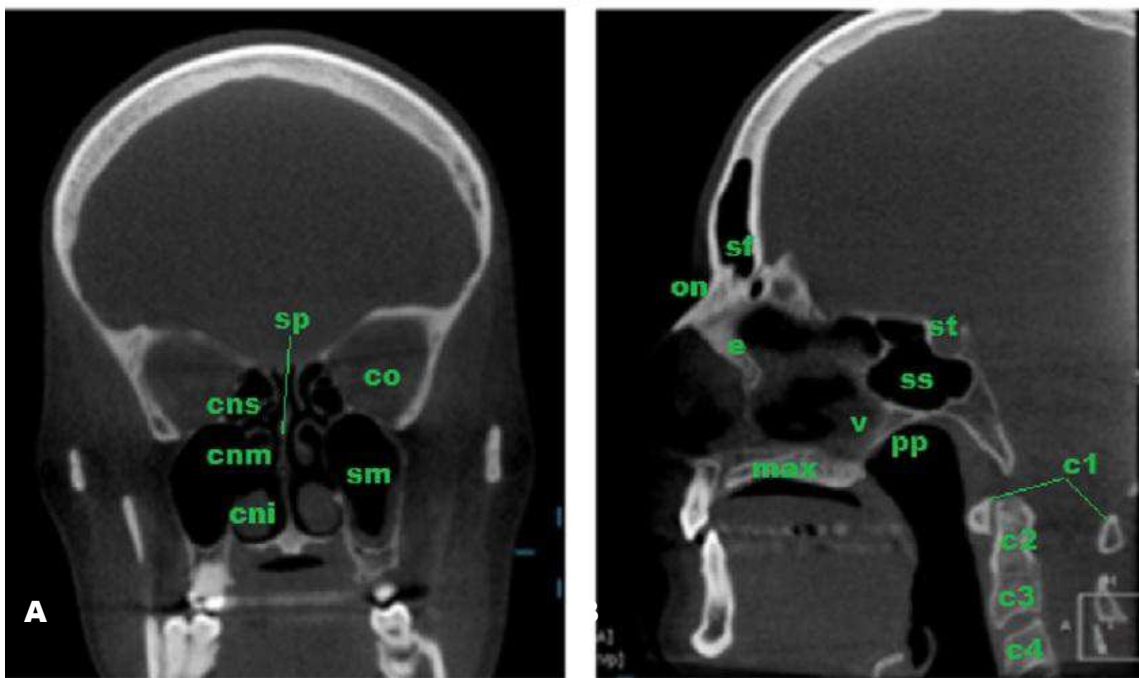


Figure 42. Anatomie de la région maxillo-faciale en imagerie CBCT:

-coupe coronale A [ Septum Nasal (SP), Cavité Orbitaire(CO), Cornet Nasal Supérieur( CNS), Cornet Nasal Moyen(CNM), Cornet Nasal Inférieur(CNI) et Sinus Maxillaire(SM)]

-coupe sagittale B [ Sinus Frontal (SF), Os Nasal(ON), Ethmoïde(E), Selle turque(ST), Sinus Sphénoïdal( SS), Vomer (V), Processus Ptérygoïdes( PP), Maxillaire(MAX), vertèbre cervicale 1 à 4 (c1,c2,c3,c4)]. Angelopoulos, Christos *Cone beam tomographic imaging anatomy of the maxillofacial region. Dental clinics of North America 2008 ; 52 : 731-752*

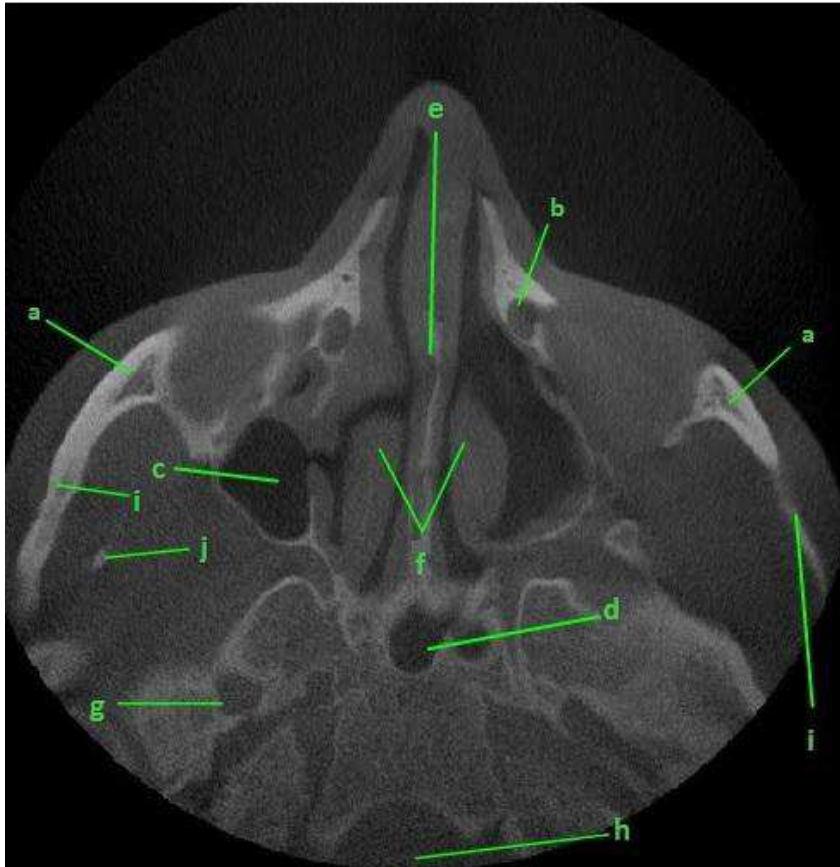


Figure 43. Anatomie de la région maxillo-faciale en imagerie CBCT coupe axiale. A: processus zygomatic, B: canal naso-lacrymal, C: sinus maxillaire, D: sinus sphénoïde, E: septum nasal, F: cornet nasal inférieur, G: foramen ovale, H: foramen magnum, I: arcade zygomatique, J: processus coronoïde. Disponible sur [http://www.sedentext.eu/training/m10/m10\\_intro.html](http://www.sedentext.eu/training/m10/m10_intro.html)

Il en va pourtant de la responsabilité professionnelle du chirurgien-dentiste d'interpréter l'ensemble des données recueillies, alors que ce dernier n'a reçu aucune formation spécifique de l'imagerie de l'ensemble de la sphère oro-faciale. Ainsi « *l'ignorance d'une lésion sans rapport avec la pathologie dento-osseuse et s'exprimant à l'étage maxillaire pourra lui être reproché.* » (13)

Si en revanche une découverte fortuite est détectée, il est du devoir du praticien d'en informer le patient et de l'orienter vers un radiologue plus qualifié pour interpréter les images, ou vers son médecin généraliste qui prendra le relais de la prise en charge de cette pathologie.

On peut donc se demander où se situe la place du chirurgien-dentiste dans l'interprétation des images obtenues par la technique Cone Beam. Il est clair que de nos jours, les praticiens ne sont pas suffisamment aptes à analyser finement l'ensemble des données issues d'un appareil grand champ qui reste réservé aux spécialistes afin de n'omettre aucune anomalie (77). Il est donc essentiel qu'une formation obligatoire se mette en place afin que les chirurgiens-dentistes puissent maîtriser parfaitement leur nouvel outil de travail et assumer entièrement leurs responsabilités professionnelles (20, 54 et 93).

En attendant que cela prenne forme, certains auteurs se penchent sur l'élaboration d'un site internet pour apprendre et s'entraîner à interpréter les images cranio-faciales du CBCT (39 et 111). Actuellement il est préférable pour diminuer leur responsabilité, que les dentistes utilisent le plus petit champ d'exploration possible.

### 3.1.3 Tarif et amortissement

Le principal frein à l'investissement d'un appareil Cone Beam reste le coté financier. Le praticien doit dépenser entre 80 000€ et 250 000€ pour acquérir la 3D. Rappelons tout de même que pour l'utilisation en omnipratique il faut investir au minimum entre 100 000 et 130 000€, les appareils à 80 000€ étant souvent moins performants et dédiés à un exercice exclusif en endodontie.

Il faut de surcroît réaliser la maintenance annuelle, qui cependant fait l'objet d'un contrat de maintenance inclus dans le tarif du CBCT à l'acquisition.

Si ce n'est pas le cas, elle est en moyenne de 500 à 1000€ par an, frais qui viennent se surajouter aux frais d'acquisition du CBCT.

Bien que depuis peu la tomographie volumique à faisceau conique soit entrée à la CCAM avec pour cotation Z35, soit 72,66€ (101 et 102); il semble difficile pour un praticien d'amortir un tel investissement avec un tarif aussi bas quand on sait qu'un examen scanner en cabinet de radiologie est de l'ordre de 200€. De plus étant un examen de seconde intention, sa prescription en est d'autant limitée.

Seule la réalisation de l'imagerie Cone Beam en vue d'un traitement implantaire, principale indication à la prescription de ce type d'imagerie, reste la source majeure de rentabilité pour les praticiens qui en règle générale proposent une tarification entre 50 et 100€. En effet bien que ne faisant pas partie de la cotation à la CCAM les patients, ne font que peu de difficulté à réaliser une imagerie 3D, face au confort certain que leur procurera la solution implantaire.

Il est quand même difficile pour le praticien d'amortir voire de rentabiliser rapidement cette acquisition.

Si l'on considère l'achat d'un appareil à 100 000€ et une tarification en moyenne de 70€ par examen, l'appareil est amorti au 1400<sup>ème</sup> examen, sans compter la maintenance annuelle ni l'investissement dans un logiciel d'exploitation (Simplant®, Nobelguide® ...) plus performant que celui inclus avec le CBCT.

Ainsi il est facilement compréhensible que les chirurgiens dentistes soient encore nombreux à ne pas franchir le cap malgré les apports indéniables qu'offre cette technologie au sein d'un cabinet dentaire.



### 3.1.4 Risque de banalisation de l'examen pour en limiter les coûts d'acquisition

La faible dosimétrie du CBCT vis-à-vis du scanner, permet de limiter l'irradiation de la population générale.

Mais cette tendance pourrait rapidement s'inversée, en effet les dentistes devenant auto-prescripteurs (59). Le risque latent est que face à une banalisation de l'acte, et pour rentabiliser un investissement lourd, les praticiens pourraient avoir tendance à systématiser cette technique, qui reste bien plus irradiante que la radiographie traditionnelle.

Il faut donc sensibiliser les praticiens faisant l'acquisition d'un appareil CBCT pour éviter qu'il ne devienne un examen de routine (6). Ce dernier ne doit pas être réalisé en lieu et place de l'orthopantomogramme, pour la simple reconstruction de la coupe panoramique (60). Le cliché panoramique conventionnel, restant moins irradiant et apportant suffisamment d'informations à la première consultation, ne doit pas être remplacé par la reconstruction panoramique obtenue par imagerie cone beam (62). Il en est de même lors du contrôle de l'ostéo-intégration implantaire, la rétro-alvéolaire montrant son efficacité, l'imagerie 3D ne doit pas être faite systématiquement en post-opératoire (21).

Le CBCT ne doit en aucun cas devenir un examen de routine, restant en 2<sup>ème</sup> intention (85), car ce risque de banalisation engendrerait un accroissement de la dose à la population générale.

Afin de limiter l'irradiation et de ne pas tomber dans l'excès de prise de clichés 3D, le praticien doit absolument justifier et utiliser les paramètres optimisés de l'appareil pour tout examen CBCT (23 et 81).

### 3.1.5 Outil de publicité pour le cabinet sans raison médical (65)

Comme il a été précisé, l'examen CBCT est un outil de communication. Il permet de visualiser et éviter des descriptions aléatoires d'une pathologie. Assisté de logiciels, il est possible de créer des images qui sont très facilement accessibles au patient, participant à une information claire et donc à un consentement valide.

Comme tout outil de communication, au-delà de notion d'information ou de qualité de soins, il peut devenir un outil de communication sur la structure de soins. Les motivations de l'acquisition d'une telle technique d'imagerie ne sauraient se résumer à un moyen pour développer une image de marque sans raison médicale particulière.

L'atout high-tech du CBCT face aux patients ne doit être que la garantie d'une mise à disposition de moyens qui optimisent le diagnostic tout en respectant les obligations de santé publique. Dans tous leurs actes, leurs choix, les praticiens doivent se rappeler que leur profession leur interdit toute dérive commerciale. Même si le CBCT est une technologie avancée, il faut garder à l'esprit qu'il reste un outil de travail dans l'aide au diagnostic et à la chirurgie, et ne jamais devenir un « outil marketing ».

La formation et la sensibilisation des professionnels faisant l'acquisition d'un CBCT est donc un enjeu majeur pour ne pas altérer l'avenir et le développement de cette technique en Odontologie

### 3.2 L'AVENIR DU CBCT POUR LE CHIRURGIEN DENTISTE SOUS CONDITIONS D'UNE COMPETANCE SUPPLEMENTAIRE A ACQUERIR ?

Malgré la réticence encore palpable des dentistes français à acquérir un appareil CBCT, au vue de ses apports indéniables dans la sphère oro-faciale et le développement de logiciels de plus en plus performants, le Cone Beam s'offre un bel avenir avec la reconnaissance du groupe européen EADMFR (Association Européenne de Radiologie Dento-Maxillo-Faciale) à travers le projet de la SEDENTEXCT (Safety and Efficacy of a New and Emerging Dental X-ray Modality). Ce projet, élaboré par des professionnels de santé, permet un encadrement nécessaire de cette technique. Cependant l'utilisation de cette technologie au sein du cabinet devra passer par une formation spécifique à l'imagerie CBCT du chirurgien-dentiste.

#### 3.2.1 Le projet SEDENTEXCT (110)

Devant la rapide diffusion de la technique Cone Beam, il a semblé urgent à l'EADMFR de diffuser 20 principes de base par le biais du programme SEDENTEXCT, afin de maîtriser cette technologie et établir des règles de bonne pratique. Ces directives pourraient servir de base pour établir les textes officiels européens tels que l'a fait la HAS en 2009.

L'équipe pluridisciplinaire (physiciens médicaux, dentistes et radiologues) de ce projet, travaille depuis 2007 pour établir des recommandations sur la bonne utilisation du CBCT au sein du cabinet dentaire publiées en 2011.

Ainsi les 8 premiers principes sont basés sur la justification ; le Cone Beam ne doit pas servir d'examen de routine. Les principes de 9 à 15 sont consacrés à l'optimisation et à la limitation de la technique. Enfin les derniers eux relatent l'importance de la compétence et de la formation du praticien qui exécute l'acte (42 et 95) :

1. Les examens CBCT ne doivent pas être effectués sans qu'un historique du patient et un examen clinique n'aient été réalisés.
2. Les examens CBCT doivent être justifiés pour chaque patient, afin de démontrer que les bénéfices l'emportent sur les risques.
3. Les examens CBCT doivent potentiellement apporter des informations utiles à la prise en charge du patient.
4. Il n'est pas souhaitable que les examens CBCT soient répétés en routine, sans qu'une nouvelle évaluation bénéfice/risque soit réalisée.
5. En adressant son patient à un autre praticien pour un examen CBCT, le dentiste référent doit fournir suffisamment d'informations cliniques (issues de l'historique du patient et de l'examen clinique) afin de permettre au praticien réalisant l'examen CBCT d'appliquer la procédure de justification.
6. Les examens CBCT doivent seulement être réalisés quand la question pour laquelle l'imagerie est requise ne peut obtenir de réponse adéquate par une radiographie dentaire conventionnelle (traditionnelle) moins irradiante.
7. Les examens CBCT doivent faire l'objet d'une analyse clinique approfondie (« commentaire radiologique ») portant sur l'ensemble des données d'imagerie.
8. Quand il est probable que l'étude des tissus mous sera requise pour l'évaluation radiologique du patient, l'examen d'imagerie approprié sera le scanner médical conventionnel ou l'IRM plutôt que le CBCT.
9. L'équipement CBCT devrait offrir un choix varié de volumes d'exploration et l'examen doit utiliser le volume le plus petit compatible avec la situation clinique si cela permet une dose d'irradiation moindre du patient.
10. Quand l'équipement CBCT offre un choix varié de résolutions, il convient d'utiliser une résolution compatible avec un diagnostic adéquat et une dose minimale.
11. Un programme d'assurance qualité doit être établi et mis en œuvre pour chaque installation CBCT, incluant des procédures de contrôle de l'équipement, des techniques et de la qualité des examens.
12. Des aides au positionnement précis et à la stabilité du patient (light beam markers) doivent toujours être utilisés.
13. Toute nouvelle installation d'équipement CBCT doit subir un examen critique et des tests de contrôle détaillés avant usage afin d'assurer une radioprotection optimale du personnel, du public et du patient.
14. Les équipements CBCT doivent subir des tests de routine réguliers afin de s'assurer que la radioprotection du personnel et des patients ne s'est pas détériorée.
15. Pour la radioprotection du personnel utilisant le matériel CBCT, les recommandations détaillées dans la section 6 du document radioprotection 136 de la commission européenne, doivent être suivies.
16. Les utilisateurs d'un équipement CBCT doivent avoir reçu une formation théorique et pratique adéquate pour la pratique radiologique et une compétence suffisante en radioprotection.
17. Une formation continue est nécessaire après qualification, particulièrement quand un nouveau matériel ou de nouvelles techniques sont adoptées.

*18. Les chirurgiens dentistes responsables d'un équipement CBCT qui n'ont pas reçu préalablement de formation adéquate théorique et pratique doivent subir une période additionnelle de formation théorique et pratique validée par une institution académique (université ou équivalent). Quand une qualification nationale de spécialité en radiologie dento- maxillo-faciale existe, la conception et la délivrance de programmes de formation en CBCT doivent impliquer un radiologue spécialisé en radiologie dento-maxillo-faciale.*

*19. Pour les images CBCT des dents, de leurs tissus de soutien, de la mandibule et du maxillaire jusqu'au plancher nasal (soit champs de vue 8x8 ou inférieurs), l'évaluation clinique (« commentaire radiologique ») doit être réalisé par un radiologue spécialisé en radiologie dento-maxillo-faciale ou si ce n'est pas possible, par un chirurgien dentiste correctement formé.*

*20. Pour des petits champs de vue non dentaires (par exemple os temporal) et pour toute image CBCT craniofaciale (champs de vue s'étendant au-delà des dents, de leur tissu de soutien, de la mandibule, incluant l'ATM, et du maxillaire jusqu'au plancher nasal), l'évaluation clinique (« commentaire radiologique ») doit être réalisée par un radiologue spécialisé en dento-maxillo-facial ou par un radiologue clinicien (radiologue médical).*

Ainsi l'arrivée de ces directives apporte une reconnaissance supplémentaire du CBCT dans la pratique odontologique et promet un bel avenir à cette technologie de pointe à condition de respecter ces principes. Le praticien doit avant tout justifier chaque examen cela passe au préalable par un questionnaire médicale et un examen clinique, permettant d'évaluer le rapport bénéfice/risque et évitant les contrôles de routine. Rappelons encore une fois que cette technique n'est prescrite qu'en seconde intention et qu'un rapport sur les modalités et l'analyse de l'imagerie est obligatoire pour chaque examen.

Il doit également suivre le principe d'optimisation, à savoir utiliser les meilleurs paramètres de l'appareil pour une image de bonne qualité la moins irradiante possible. De ce fait il doit employer le plus petit FOV possible adapté à la situation clinique, ainsi que des moyens de contentions et des marqueurs efficaces pour la bonne stabilisation et le bon positionnement du patient.

Des contrôles de qualité de l'équipement et des tests réguliers doivent être réalisés afin de s'assurer de la radioprotection optimale du personnel et des patients.

Outre les principes de justification et d'optimisation ses recommandations mettent en avant l'importance de la formation professionnelle de tout praticien possédant un CBCT. Ainsi devront être rapidement créées des directives pour chaque pays, conditionnant le type de formation à mettre en place pour assurer une parfaite responsabilité des praticiens utilisant cette technologie.

### 3.2.2 Formation professionnelle spécifique au CBCT

Depuis l'apparition du CBCT au sein des cabinets dentaires, les autorités ont voulu faire savoir qu'il était essentiel et nécessaire que les praticiens souhaitant faire une telle acquisition, aient recours à une formation professionnelle en imagerie CBCT afin de pouvoir utiliser et analyser ces images 3D (13 et 95).

Ainsi dans le projet SEDENTEXCT (110) il est écrit que « *Les chirurgiens dentistes responsables d'un équipement CBCT qui n'ont pas reçu préalablement de formation adéquate théorique et pratique doivent subir une période additionnelle de formation théorique et pratique validée par une institution académique (université ou équivalent). Quand une qualification nationale de spécialité en radiologie dento- maxillo-faciale existe, la conception et la délivrance de programmes de formation en CBCT doivent impliquer un radiologue spécialisé en radiologie dento-maxillo-faciale.* »

Cependant il n'existe actuellement aucune formation obligatoire alors à quoi doit-elle ressembler ? Certaines universités afin d'être au plus près des recommandations mettent en place des formations validantes pour les radiologues et chirurgiens-dentistes. Mais la France semble être en retard à coté de ses homologues étrangers (93).

### 3.2.3 Quel type de formation?

Il est clair que face à la fulgurante ascension du CBCT et au manque de formation au sein du cursus universitaire sur les structures anatomiques en radiologie des chirurgiens-dentistes, il devient urgent de créer une formation radio-clinique spécifique (95). Ainsi afin de faciliter et d'harmoniser les différents pays européens, l'EADMR, toujours via le projet SEDENTEXCT, propose des bases pour établir une formation adéquate (110).

Cette formation doit comporter un volet théorique et un volet pratique. Elle s'applique aussi bien au prescripteur (le praticien qui oriente le patient pour un CBCT et qui reçoit les images) qu'à l'opérateur (le praticien qui exécute l'imagerie) il va de soit que de plus en plus les dentistes auront la double fonction.

Elle doit aborder les thèmes de radio-physique de l'appareil CBCT, de radioprotection (dosimétrie et risques liés), de justification et d'optimisation des paramètres, de l'équipement du CBCT, du principe du CBCT, des modalités d'acquisition de l'imagerie, de la maintenance, de la sécurité du patient et bien entendu l'analyse et l'interprétation de l'image tridimensionnelle : savoir reconnaître les images radiologiques normales et anormales des structures dento-alvéolaires, des maxillaires, du planché sinusal et des fosses nasales (pour des champs de vue inférieurs à 8x8cm) ainsi que les artefacts métalliques. Il est aussi précisé que cette formation doit être délivrée par une équipe comportant au moins un radiologue. (36 et 95)

Ceci est la trame sur laquelle la France doit se baser pour établir les critères d'une formation théorique et pratique, satisfaisante et adaptée aux praticiens désireux de posséder une telle avancée technologique.

Il est important de noter qu'aucunes directives ne prévoient d'inclure obligatoirement cette formation dans le cursus universitaire. A l'heure actuelle elle n'intéresserait que les praticiens voulant exploiter l'imagerie Cone Beam. Ce qui semble défavoriser les autres praticiens qui seront confrontés inévitablement un jour ou l'autre à l'analyse de ces données 3D.

### 3.2.4 Ce qui existe en France :

Tout comme le radiologue, le chirurgien-dentiste possède les moyens de réaliser des examens radiologiques. Si le radiologue après 10ans d'études a la capacité de lire l'ensemble de l'imagerie du corps entier le chirurgien-dentiste lui ne peut qu'analyser les structures anatomiques de sa discipline (structure dento-alvéolaires et les maxillaires).

Or avec l'apparition des Cone Beam moyen et grand champs, de nouveaux éléments anatomiques avec lesquels le dentiste n'est pas familiarisé entre dans son champ exploration (29). Voyons alors ce qui existe en France comme formation radio-clinique et quelles sont les différences entre radiologue et chirurgien-dentiste.

#### 3.2.4.1 Radiologue :

##### a) Cursus universitaire (112)

Afin d'obtenir son doctorat, un radiologue doit valider 6ans d'études en médecine générale. A la suite desquelles il doit réussir son concours d'internat (examen classant national ou ECN) afin d'intégrer la spécialité radiologie. Il clôturera ses 4 années supplémentaires dans sa spécialité par un DES (diplôme d'étude spécialisée) et une soutenance de thèse.

Lors de son cursus universitaire un radiologue assiste à de nombreux cours théoriques, mais la pratique fait également partie intégrante de sa formation. Il doit effectuer 10 stages de 6mois, dont 8 stages concernent des services de radiologie en CHU (centre hospitalo-universitaire) ou en laboratoire privé.

Malgré une maîtrise parfaite de ses outils de travail (IRM, TDM, échographe etc..), à la suite de longues années d'étude avec une forte présence d'enseignements pratiques, un radiologue ne reçoit pas de réelle formation sur l'imagerie issue d'un CBCT.

b) Diplôme universitaire (103)

Afin de pallier cette carence vis-à-vis du CBCT, certaines universités ont décidé de créer un Diplôme inter-universitaire (DIU). Ainsi a été créé le DIU d'imagerie tête et cou par les universités de Lille 2, Marseille, Paris V, Paris VI, Paris XI et Strasbourg sous l'égide du CIREOL (Collège d'Imagerie pour la Recherche et l'Enseignement en ORL, société francophone d'imagerie tête et cou). Cette dernière formée en 1990 pour promouvoir la radiologie oro-faciale mal connue des radiologues.

Cette formation a été validée par la SFR (Société Française de Radiologie) et par la FORCOMED (association de formation des médecins spécialistes et de leurs collaborateurs). Elle concerne l'ensemble des structures anatomiques rencontrées au niveau de la tête et du cou et se compose de 6 modules dont 1 réservé à l'imagerie dento-maxillo-faciale **fig.44**. Ce dernier comporte « *une formation détaillée au CBCT qui permettra l'exploitation de cet appareillage et l'interprétation des examens utilisant cette technique en accord avec les autorités de tutelle.* » et se déroule sur 4 journées.

Délivrée par des radiologues elle est l'une des rares formations « validante » existante. Du fait des nouvelles directives d'autres Diplômes universitaires verront le jour et permettront de posséder une qualification à l'imagerie par Cone Beam.

Ainsi pour les étudiants en cours de formation ce DIU sera inclut dans leur cursus universitaire, ceux ayant déjà validé le diplôme pourront assister uniquement aux 2 journées consacrées au CBCT.



## DIPLOME INTER-UNIVERSITAIRE D'IMAGERIE TETE ET COU Année 2011-2012

- **MODULE 5 : IMAGERIE DENTO-MAXILLO-FACIALE – 4 journées**
  - Mercredi 9 mai 2012, Jeudi 10 mai 2012, Vendredi 11 mai 2012 et Samedi 12 mai 2012 de 8 h30 à 18h30 (enseignements le matin et cas cliniques l'après-midi)
    - Cone Beam CT
    - Radioprotection
    - Sémiologie des pathologies dento-maxillaires au Cone Beam
    - Classification des pathologies inflammatoires sinusiennes
    - Imagerie de la polypose naso-sinusienne, des sinusites localisées antérieures, des sinusites postérieures
    - Pathologies tumorales du massif facial
    - Imagerie post-opératoire

Figure 44. Extrait du programme du DIU d'imagerie tête et cou : module 5. Imagerie dento-maxillo-faciale. Disponible sur [http://www.sfrnet.org/rc/org/sfrnet/htm/Article/2011/20111107-082637-765/src/htm\\_fullText/fr/PLAQUETTE%20DIU%202011-2012%20mod%2012072011%20\\_5\\_\(1\).pdf](http://www.sfrnet.org/rc/org/sfrnet/htm/Article/2011/20111107-082637-765/src/htm_fullText/fr/PLAQUETTE%20DIU%202011-2012%20mod%2012072011%20_5_(1).pdf)

### 3.2.4.2 Chirurgien dentiste (10) :

#### a) Cours universitaire

L'obtention du doctorat en chirurgie dentaire s'obtient après 1 an de médecine général et 5 années dans sa spécialité « l'odontologie ». Durant ces 5 années seuls deux modules sont spécifiques à la radiologie : le premier lors de la 1<sup>ère</sup> année du deuxième cycle des études odontologique (DCEO1) de quelques jours, consacré à l'imagerie médicale (enseignement théorique et pratique) et un module en DCEO3 concernant la radioprotection qui se solde par un examen validant « l'attestation de formation à la radioprotection des patients » obligatoire depuis 2009 pour l'installation radiologique au sein d'un cabinet dentaire. Aucun de ces deux modules ne fait part de la technique CBCT.

Cette formation initiale à l'imagerie médicale est complétée par un stage de 2 semaines dans un service de radiologie en CHU, intervenant uniquement en fin de cursus universitaire. Ce stage n'étant pas spécifique de la sphère oro-faciale, et tous les services maxillo-faciale ne possédant pas de CBCT, très peu d'étudiants en dentaire ont l'occasion de voir et d'analyser une imagerie Cone Beam.

En résumé, un chirurgien dentiste sortant de la faculté d'odontologie, n'a suivi aucune formation de près ou de loin à l'imagerie par CBCT. Or il semble que ces derniers auront à faire face très rapidement à ce type de données. Il devra par conséquent chercher à se former par ses propres moyens.

#### b) Fournisseur (99)

Actuellement l'acquisition d'un appareil Cone Beam par un chirurgien-dentiste n'est pas soumis à l'obligation de posséder une formation validante puisque nous l'avons vu précédemment, celle-ci n'existe pas encore. Cependant, pour le bon fonctionnement du CBCT, la sécurité du praticien et du patient, le fournisseur se doit de former au minimum l'acquéreur. C'est donc par le biais d'un ingénieur biomédical (formé, spécifiquement à un logiciel, par la firme créatrice de ce logiciel) et non un radiologue, que le praticien fera ses premiers pas dans l'univers de la 3D.

Cette mini-formation se compose d'une partie technique : ajustage des paramètres d'acquisition et modalités de réalisation de l'imagerie Cone Beam, et d'une partie pratique sur l'utilisation du logiciel d'exploitation des images. L'ingénieur n'étant pas spécifiquement qualifié en imagerie médical, il ne peut donner que quelques renseignements sur l'analyse de l'ensemble des données.

Pour revenir au projet SEDENTEXCT, il est fait allusion à cette apprentissage des dentistes par les fournisseurs et préconise que ces derniers subissent eux-mêmes une formation en radioprotection et sur l'optimisation. Le jury du groupe SEDENTEXCT, suggère un minimum de 4h pour cette formation des fournisseurs.



### c) Diplôme universitaire (103)

Du fait des nouvelles directives et du manque de formation au cours du cursus universitaire certaines associations dentaires choisissent de s'affilier aux DIU instaurés par certaines facultés. Ainsi le CERPI (Collège d'Enseignement et de Recherche en Parodontologie et Implantologie) a rejoint la formation proposée par le CIREOL (vue précédemment), ouvrant cette formation aux chirurgiens-dentistes.

Ce DIU d'imagerie tête et cou peut être entièrement suivi par les dentistes qui obtiendront un diplôme qualifiant. Ceux désireux de ne faire que le module concernant le CBCT peuvent le réaliser dans le cadre de la formation continue au sein d'un séminaire qui donnera lieu à une attestation permettant d'exploiter les données générées par imagerie Cone Beam.

Dans la même lignée, les facultés d'odontologie vont peu à peu offrir à leur tour des formations validantes. Ainsi l'université de Toulouse a ouvert son premier séminaire en septembre 2013.

En attendant que l'apprentissage de l'imagerie Cone Beam soit obligatoire et intégré au sein du cursus universitaire, les praticiens voulant maîtriser cette technologie ont donc la possibilité de suivre des formations via la formation continue ou un DIU.

Même si les radiologues sont bien mieux formés que les chirurgiens-dentistes, ils ont eux aussi des lacunes en imagerie de la sphère oro-faciale et sur le CBCT. Il est donc essentiel que ces formations professionnelles qualifiantes se créent rapidement et en grand nombre à la fois pour les dentistes et les radiologues.

### 3.2.5 Les différences avec l'étranger

La France est connue pour ses directives plutôt rigoureuses mais d'autres pays ont pris des mesures plus drastiques concernant l'utilisation du CBCT. Notamment en Norvège où le chirurgien dentiste doit impérativement faire appel à un radiologue pour toute lecture d'imagerie 3D. Ou au Danemark, où il est stipulé que non seulement le dentiste doit se soumettre à une formation supplémentaire sur les modalités d'imagerie mais également le personnel travaillant sous ses ordres. (110)

D'autres pays ont même pris de l'avance en établissant le programme complet de la formation obligatoire. Ainsi en Grande Bretagne celle-ci doit comporter 6h de théorique et 6h de pratique le tout enseigné par des spécialistes : radiologue, fabricant et expert en biophysique. (40 et 44)

Mais l'évolution la plus concrète reste en Belgique où cette formation a déjà été mise en place pour les chirurgiens-dentistes qui doivent réaliser 2 jours d'enseignement théorique, 3 jours de pratique et une évaluation finale qui leur donne droit d'utiliser l'imagerie Cone Beam. (105)

Mais certains pays restent encore partagés sur le type de formation ou d'autorisation à l'utilisation du Cone Beam. C'est le cas des Etats-Unis où les directives sont très variables selon les états dans lesquels exercent les praticiens. Si certains permettent une libre acquisition d'un CBCT y compris aux non professionnels médicaux à condition d'obtenir un permis, d'autres limitent l'accès aux laboratoires radiologiques uniquement. Comme très souvent aux USA, c'est la loi du tout ou rien. (34)

Voilà pourquoi il est difficile d'établir des Directives communes aux pays Européens avec un tel modèle pourtant précurseur dans le domaine du Cone Beam.

Même si la France a bien avancé sur les nouvelles directives données par l'EADMFR, il lui reste encore de nombreux d'efforts à fournir pour rattraper son retard sur la mise en place de la formation obligatoire des chirurgiens-dentistes ; que se soit dans la mise à jour du cursus universitaire ou la formation continue.

# CONCLUSION

Le Cone Beam est indéniablement bien établi comme technique de référence en imagerie dento-maxillo-faciale à travers le monde et en France. Pourtant les praticiens français restent réticents au regard de la faible implantation de cette technique en cabinet libéral.

D'autres posent le problème de responsabilité professionnelle de l'interprétation des images et n'envisagent d'acquérir un appareil Cone Beam que lorsque la formation professionnelle spécifique sera mise en place. Enfin il est évident que les chirurgiens-dentistes sont encore nombreux à ne pas franchir le pas par manque d'information, persuadés que cette technique reste dévolue à l'implantologie.

Il est vrai que les logiciels d'exploitation des données DICOM issues des CBCT, sont pour la plupart dédiés à la planification implantaire. Mais comme il a été démontré à travers les divers illustrations via ces logiciels (tel que Simplant®), il est possible de les utiliser pour l'ensemble des indications en odonto-stomatologie.

Ainsi le Cone Beam a bien sa place dans l'arsenal thérapeutique de l'omnipraticien car il permet un diagnostic rapide, précis avec une dose d'irradiation relativement basse, et une tolérance améliorée face aux artéfacts métalliques.

De plus la présence de multiples appareils sur le marché, donne au praticien la possibilité de choisir celui qui sera le plus adapté à sa pratique libérale.

En revanche devant une telle croissance de cet outil de pointe, il paraît essentiel qu'une formation professionnelle spécifique à l'imagerie Cone Beam soit obligatoire afin que les praticiens puissent analyser et interpréter efficacement ces données et choisir en toute connaissance le type de modèle adapté à son exercice actuel ou à celui qu'il souhaite développer.

Bien que certaines facultés mettent en place ce type de formation, elles sont pour la plupart non qualifiante et n'interviennent que dans le cadre de la formation continue. Il devient donc urgent qu'une formation spécifique au CBCT entre dans le cursus universitaire de tous les étudiants en odonto-stomatologie.

Cette technique est en perpétuelle évolution, repoussant de facto les limites actuelles du CBCT. Des recherches sont faites en permanence afin d'améliorer le contraste, les algorithmes de suppression pour diminuer d'avantage les artéfacts métalliques (86), la précision ou encore la dosimétrie mais aussi pour développer les terrains d'application.

En effet, certains fabricants offrent même la possibilité d'appareils CBCT embarqués dans des véhicules sanitaires (NewTom VGi Flex®), permettant une mobilité comparable à celle de certains scanners Rx. D'autres proposent de petites unités Cone Beam (CBCT miniature) facilement transportables en bloc opératoire ; les chirurgiens ORL et maxillo-facial bénéficiant ainsi de contrôles per-opératoires évitant des déplacements inutiles du patient en salle de radiologie. (13)

Néanmoins, afin de pouvoir suivre cette évolution rapide des progrès technologiques du CBCT et avant d'envisager qu'il devienne un examen de pratique courante en exercice libéral, il est important de tout d'abord maîtriser les principes de base de cette technique, de connaître les directives pour une utilisation et indication correcte de l'imagerie CBCT.

Comme le conclut la HAS (37), « *Dans tous ces cas, des principes fondamentaux de justification et d'optimisation doivent être respectés. Le CBCT ne peut se substituer aux autres examens d'imagerie s'il n'améliore pas la prise en charge des patients et si son intérêt dosimétrique n'est pas démontré* ». Une formation adaptée permettra de répondre à ces objectifs de santé publique et de donner un avenir au CBCT en exercice libéral.

# BIBLIOGRAPHIE\*

1. Angelopoulos C., Thomas S., Hechler S. & all. (2008). Comparison between digital panoramic radiography and cone-beam computed tomography for the identification of the mandibular canal as part of presurgical dental implant assessment. *Journal of oral and maxillofacial surgery: official journal of the American Association of Oral and Maxillofacial Surgeons*, 66(10), 2130–5.
2. Angelopoulos Christos. Cone beam tomographic imaging anatomy of the maxillofacial region. *Dental clinics of North America* 2008 ; 52 : 731-752
3. Araki K. & Okano T. (2011). The effect of surrounding conditions on pixel value of cone beam computed tomography. *Clinical oral implants research*, 1–4.
4. Ball R.L., Barbizam J.V, & Cohenca N. (2013). Intraoperative endodontic applications of cone-beam computed tomography. *Journal of endodontics*, 39(4), 548–57.
5. Bastos de Carvalho F, Souza Gonçalves P, Karla de Pontes Lima R et al. (2011). Use of cone-beam tomography and digital subtraction radiography for diagnosis and evaluation of traumatized teeth treated with endodontic surgery and MTA. A case report. *Dental traumatology*, 1–6.
6. Bellaiche N. (2008). Imagerie tridimensionnelle maxillo-faciale: indications respectives du scanner de la tomographie « Cone-Beam grand champ ». *La lettre de la Stomatologie*, (40), 4–17.
7. Bellaiche N. (2007). Scanner et tomographie à faisceau conique: Quelle méthode d'imagerie choisir en odontostomatologie? N°27 novembre 2007 le fil dentaire. *le fil dentaire*, 27, 16–28.
8. Blattner T. C., George N., Lee C. C. & al. (2010). Efficacy of cone-beam computed tomography as a modality to accurately identify the presence of second mesiobuccal canals in maxillary first and second molars: a pilot study. *Journal of endodontics*, 36(5), 867–70.
9. Bravetti P. et Hodez C. Imagerie dento-maxillo-faciale par faisceau conique « cone beam » Montpellier, *Sauramps médical*, 2010. 1 vol. (251 p.)
10. Bull. Acad. Natle Chir. Dent. (2009). Rapport de la Commission de Santé publique La radioprotection en chirurgie dentaire, 187–198.
11. Cavézian R. (2007). Évolution historique du concept implantaire : passé, présent et futur des moyens prédictifs d' imagerie, (1943), 35–40. Disponible sur [alphaomegamarseille.com](http://alphaomegamarseille.com)
12. Cavézian R, Pasquet G, Bel G & Baller G. Imagerie dento-maxillaire : Approche radio-clinique. 3<sup>ème</sup> édition. Paris, *Elsevier Masson*, 2006. 1 vol. (XIX-370 p.)
13. Cavézian R & Pasquet G. Cone beam : imagerie diagnostique en odontostomatologie. Principes, résultats et perspectives. *Elsevier Masson* 2011, Issy-les-Moulineaux 1 vol. 272 p.
14. Charpentier E., Fay A., Vongmany N., & al. (2008). Évaluation (HTA ) de l' imagerie 3D à faisceau conique ( CBCT ) pour l' imagerie CBCT : généralités, 1–33.
15. Chung How K. (2011) Cone Beam CT of the Head and Neck: An Anatomical Atlas. *Berlin, Heidelberg, Springer-Verlag Berlin Heidelberg* , 2011
16. CIREOL. (2011). Le Bulletin du CIREOL, 5, 1–2.
17. Cohenca N. & Simon J. (2007). Clinical indications for digital imaging in dento-alveolar trauma. Part 2: root resorption. *Dental traumatology*, 23, 105–113.
18. Cotton T. P., Geisler T. M., Holden D. T. & al. (2007). Endodontic applications of cone-beam volumetric tomography. *Journal of endodontics*, 33(9), 1121–32.
19. Coutayar Céline, La tomographie volumique numérisée à faisceau conique : intérêts en odontostomatologie face à la tomodynamométrie en 2008 –p188. *Th d'exercice : chirurgie dentaire, Bordeaux2*, 2008, n°22

20. Dale A. Miles, Color atlas of cone beam volumetric imaging for dental applications. Chicago, *Quintessence Pub*, 2008. 1 vol. (IX-310 p.)
21. Dave M., Davies J., Wilson R., & Palmer R. (2012). A comparison of cone beam computed tomography and conventional periapical radiography at detecting peri-implant bone defects. *Clinical oral implants research*, 1–8.
22. Dawood A., Patel S. & Brown J. (2009). Cone beam CT in dental practice. *British dental journal*, 207(1), 23–8.
23. Dawood A., Sauret-Jackson V., Patel S. (2010). A novel alignment device for cone beam computed tomography: principle and application. *Dento maxillo facial radiology*, 39(6), 375–82.
24. De Vos W., Casselman J. & Swennen G. R. J. (2009). Cone-beam computerized tomography (CBCT) imaging of the oral and maxillofacial region: a systematic review of the literature. *International journal of oral and maxillofacial surgery*, 38(6), 609–25.
25. Decat V., Treil J., Campan P. & al. (2011). le point sur ... Nouveautés en implantologie : de l'aide au diagnostic à l'aide à la chirurgie, *Journal de Radiologie*(1), 624–633.
26. Delva L., Martin D., Cav R., Batard J., & Pasquet G. (2010). Imagerie en endodontie. *L'information dentaire*, 2010, 5, 34–36.
27. Dölekoglu S., Fisekçioğlu E., Ilgüy D. & al. (2010) Diagnosis of jaw and dentoalveolar fractures in a traumatized patient with cone beam computed tomography. *Dental Traumatology*, 26, 200–203.
28. Edlund M., Nair M. K. & Nair U. P. (2011). Detection of vertical root fractures by using cone-beam computed tomography: a clinical study. *Journal of endodontics*, 37(6), 768–72.
29. Ethier J & Forest D. Les applications de la tomographie volumique à faisceau conique (TVF C) en médecine dentaire. *Journal de l'ordre des dentistes du Québec* 2009 ; 46 :7-24
30. Fatima Guedes L. De & Estrela C. (2011). Effects of traumatic dental injuries to primary teeth on permanent teeth – a clinical follow-up study. *Dental traumatology*, 117–121.
31. Felizardo, R., Thomas, A., & Foucart, J.-M. (2012). Techniques radiographiques utiles en orthodontie. *L' Orthodontie française*, 83(1), 11–22.
32. Fienitz T., Schwarz F., Ritter, L. & al. (2012). Accuracy of cone beam computed tomography in assessing peri-implant bone defect regeneration: a histologically controlled study in dogs. *Clinical oral implants research*, 23(7), 882–7.
33. Foucart J.-M., Felizardo R. & Pizelle C. (2012). La radioprotection en orthodontie : données utiles. *L' Orthodontie française*, 83(1), 3–10.
34. Friedland B. (2009). Medicolegal Issues Related to Cone Beam CT. *Seminars in Orthodontics*, 15(1), 77–84.
35. Guiral H., Medina L., Cavezian, R. & Pasquet G. (2009). Localisation des canines incluses : mise au point. *Actualités Odonto-Stomatologiques*, (245), 63–70.
36. Haiter-neto F. (2012). Usefulness of cone-beam CT in the evaluation of a spontaneously healed root fracture case. *Dental traumatology*, 1–5.
37. HAS. (2009). Tomographie volumique a faisceau conique de la face ( cone beam computerized tomography ) Rapport d'évaluation technologique (p. 74 p).
38. Hashem D., Brown J. E., Patel S. & al. (2013). An in vitro comparison of the accuracy of measurements obtained from high- and low-resolution cone-beam computed tomography scans. *Journal of endodontics*, 39(3), 394–7.
39. Hassan B., Jacobs R., Scarfe W.C. & Al-Rawi W.T.(2007). A web-based instruction module for interpretation of craniofacial cone beam CT anatomy. *Dento maxillo facial radiology*, 36(6), 348–55.
40. Health Protection Agency & BSDMFR. (2009). Core curriculum in Cone beam computed tomography (CBCT ) for dentists and dental care professionals, (December), 1–8.
41. Hodez C. & Hauret L. (2011). Le point sur ... Nouveauté en radiologie dento-maxillofaciale : la tomographie volumétrique à faisceau conique. *Journal de Radiologie*, (90), 604–617.

42. Horner K, Islam M., Flygare L., & al. (2009). Basic principles for use of dental cone beam computed tomography: consensus guidelines of the European Academy of Dental and Maxillofacial Radiology. *Dento maxillo facial radiology*, 38(4), 187–95.
43. Horner Keith. (2010). Screening or selective imaging in paediatric dentistry: from panoramic to CBCT. *Specialist workshop I: towards safer and more effective use of radiation in paediatric healthcare – Oral presentations*, 2856–2865.
44. HPA Working Party on Dental Cone Beam CT Equipment. (2010). Guidance on the Safe Use of Dental Cone Beam CT (Computed Tomography ) Equipment Prepared by the HPA Working Party on Dental Cone Beam CT Equipment ( 64 p).
45. Hua Y., Nackaerts O., Duyck J., & al. (2009). Bone quality assessment based on cone beam computed tomography imaging. *Clinical oral implants research*, 20(8), 767–71.
46. Ilker A. R. & Go H. (2009). Effectiveness of limited cone-beam computed tomography in the detection of horizontal root fracture. *Dental traumatology*, 25, 256–261.
47. Jeger F. B., Janner S. F. M., Bornstein M. M. & Lussi A. (2012). Endodontic working length measurement with preexisting cone-beam computed tomography scanning: a prospective, controlled clinical study. *Journal of endodontics*, 38(7), 884–888.
48. Joanne E., & Forest D. (2009). Les applications de la tomographie volumique à faisceau conique (TVF C) en médecine dentaire. *Journal de l'ordre des dentistes du Québec*, 46(3), 7–24.
49. Kaneko T., Sakaue H., Okiji T. & al. (2011). Clinical management of dens invaginatus in a maxillary lateral incisor with the aid of cone- beam computed tomography – a case report. *Dental Traumatology*, 27, 478–483.
50. Kapila S., Conley R. S. & Harrell W. E. (2011). The current status of cone beam computed tomography imaging in orthodontics. *Dento maxillo facial radiology*, 40(1), 24–34.
51. Kayipmaz S., Sezgin Ö. S., Saricaoğlu S. T., & Çan, G. (2011). An in vitro comparison of diagnostic abilities of conventional radiography, storage phosphor, and cone beam computed tomography to determine occlusal and approximal caries. *European journal of radiology*, 80(2), 478–82.
52. Kiljunen T. (2008). Patient doses in CT, dental cone beam CT and projection radiography in Finland , with emphasis on paediatric patients (pp. 1–66). Helsinki.
53. Kim S. (2012). Endodontic application of cone-beam computed tomography in South Korea. *Journal of endodontics*, 38(2), 153–7.
54. Koong B. (2010). Cone beam imaging: is this the ultimate imaging modality? *Clinical oral implants research*, 21(11), 1201–8.
55. Kullman L. & Al Sane M. (2012). Guidelines for dental radiography immediately after a dento-alveolar trauma, a systematic literature review. *Dental traumatology*, (28), 193–199.
56. Lagravère M. O., Fang Y., Carey J. & al. (2006). Density conversion factor determined using a cone-beam computed tomography unit NewTom QR-DVT 9000. *Dento maxillo facial radiology*, 35(6), 407–9.
57. Lascala C. a, Panella J., & Marques M. M. (2004). Analysis of the accuracy of linear measurements obtained by cone beam computed tomography (CBCT-NewTom). *Dento maxillo facial radiology*, 33(5), 291–4.
58. Lofthag-Hansen S., Thilander-Klang A., & Gröndahl K. (2011). Evaluation of subjective image quality in relation to diagnostic task for cone beam computed tomography with different fields of view. *European journal of radiology*, 80(2), 483–8.
59. Loubele M., Bogaerts R., Van Dijck E. & al. (2009). Comparison between effective radiation dose of CBCT and MSCT scanners for dentomaxillofacial applications. *European journal of radiology*, 71(3), 461–8.
60. Lozano F. (2011). Tomographie à faisceau conique en radiologie dentaire : étude des doses aux patients.

61. Ludlow J. B. (2011). A manufacturer's role in reducing the dose of cone beam computed tomography examinations: effect of beam filtration. *Dento maxillo facial radiology*, 40(2), 115–22.
62. Ludlow J. B., Davies-Ludlow L. E., Brooks S. L., & Howerton W. B. (2006). Dosimetry of 3 CBCT devices for oral and maxillofacial radiology: CB Mercuray, NewTom 3G and i-CAT. *Dento maxillo facial radiology*, 35(4), 219–26.
63. Makris N., Stamatakis H., Syriopoulos K. & al. (2010). Evaluation of the visibility and the course of the mandibular incisive canal and the lingual foramen using cone-beam computed tomography. *Clinical oral implants research*, 21(7), 766–71.
64. Maloney K., Bastidas J., Freeman K., Olson T. R., & Kraut R. a. (2011). Cone beam computed tomography and SimPlant materialize dental software versus direct measurement of the width and height of the posterior mandible: an anatomic study. *Journal of oral and maxillofacial surgery : official journal of the American Association of Oral and Maxillofacial Surgeons*, 69(7), 1923–9.
65. Manhès Luc. (2012) Améliorer ses traitements grâce aux nouvelles technologies liées aux Cones Beams. *La lettre de la stomatologie*. 2012, 53, 14-20
66. May J. J., Cohenca N. & Peters O.a. (2013). Contemporary management of horizontal root fractures to the permanent dentition: diagnosis--radiologic assessment to include cone-beam computed tomography. *Journal of endodontics*, 39(3 Suppl), S20–5.
67. Metska M. E., Aartman I. H. A., Wesselink P. R., & Özok A. R. (2012). Detection of vertical root fractures in vivo in endodontically treated teeth by cone-beam computed tomography scans. *Journal of endodontics*, 38(10), 1344–7.
68. Miracle a C. & Mukherji S. K. (2009b). Conebeam CT of the head and neck, part 1: physical principles. *AJNR. American journal of neuroradiology*, 30(6), 1088–95.
69. Miracle a C. & Mukherji S. K. (2009a). Conebeam CT of the head and neck, part 2: clinical applications. *AJNR. American journal of neuroradiology*, 30(7), 1285–92.
70. Mischkowski R. a, Scherer P., Ritter L. & al. (2008). Diagnostic quality of multiplanar reformations obtained with a newly developed cone beam device for maxillofacial imaging. *Dento maxillo facial radiology*, 37(1), 1–9.
71. Naitoh M., Hirukawa A., Katsumata, A. & Arijji E. (2010). Prospective study to estimate mandibular cancellous bone density using large-volume cone-beam computed tomography. *Clinical oral implants research*, 21(12), 1309–13.
72. Nomura Y., Watanabe H., Honda E. & Kurabayashi T. (2010). Reliability of voxel values from cone-beam computed tomography for dental use in evaluating bone mineral density. *Clinical oral implants research*, 21(5), 558–62.
73. Okano T., Harata Y., Sugihara Y. & al. (2009). Absorbed and effective doses from cone beam volumetric imaging for implant planning. *Dento maxillo facial radiology*, 38(2), 79–85.
74. Orentlicher G., Goldsmith D. & Horowitz A. (2010). Applications of 3-dimensional virtual computerized tomography technology in oral and maxillofacial surgery: current therapy. *Journal of oral and maxillofacial surgery : official journal of the American Association of Oral and Maxillofacial Surgeons*, 68(8), 1933–59.
75. Pasquet G. & Cavézian R. (2009). Moyens diagnostiques en imagerie odonto-stomatologique cone beam : résultats. *Journal de Radiologie*, 90, 618–623.
76. Pauwels R., Stamatakis H., Bosmans H. & al. (2011). Quantification of metal artifacts on cone beam computed tomography images. *Clinical oral implants research*, 1–6.
77. Price J. B., Thaw K. L., Tyndall D. & al. (2012). Incidental findings from cone beam computed tomography of the maxillofacial region: a descriptive retrospective study. *Clinical oral implants research*, 23(11), 1261–8.
78. Qu X., Li G., Zhang Z., & Ma X. (2011). Detection accuracy of in vitro approximal caries by cone beam computed tomography images. *European journal of radiology*, 79(2), e24–7.



79. Razavi T., Palmer R. M., Davies J. & al. (2010). Accuracy of measuring the cortical bone thickness adjacent to dental implants using cone beam computed tomography. *Clinical oral implants research*, 21(7), 718–25.
80. Reis A., Graziotin-Soares R., Barletta F. & Al. Second canal in mesiobuccal root of maxillary molars is correlated with root third and patient age: a cone-beam computed tomographic study. *Journal of endodontics* 2013 ;39 :588-592
81. Roberts J. a, Drage N. a, Davies J. & Thomas D. W. (2009). Effective dose from cone beam CT examinations in dentistry. *The British journal of radiology*, 82(973), 35–40.
82. Rouas P., Nancy J. & Bar D. (2007). Identification of double mandibular canals: literature review and three case reports with CT scans and cone beam CT. *Dento maxillo facial radiology*, 36(1), 34–8.
83. Rosenfeld A. & Tardieu P. The art of computer-guided implantology. Chicago. *Quintessence Pub*, 2009. 1 vol.(XIII-230 p.)
84. Sahai S., Kaveriappa S., Arora H. & al. (2011). 3-D imaging in post-traumatic malformation and eruptive disturbance in permanent incisors : a case report. *Dental traumatology*, 27, 473–477.
85. Salmon B. & Ledenmant D. (2009) Imagerie Cone beam Computed Tomography (CBCT) vers une autonomie complète de l'imagerie odonto-stomatologique ? *La lettre de la Stomatologie*, 2009.41, 4–10.
86. Scarfe, W. C., Predag S. & Farman A. G. (2006). Clinical Applications of Cone-Beam Computed. *Journal of the Canadian Dental Association*, 72(1), 75–80.
87. Schulze R., Heil U., Gross D. & al. (2011). Artefacts in CBCT: a review. *Dento maxillo facial radiology*, 40(5), 265–73.
88. Schulze R. K. W., Berndt D. & d'Hoedt B. (2010). On cone-beam computed tomography artifacts induced by titanium implants. *Clinical oral implants research*, 21(1), 100–7.
89. Sclar A. G. (2007). Guidelines for flapless surgery. *Journal of oral and maxillofacial surgery : official journal of the American Association of Oral and Maxillofacial Surgeons*, 65(7 Suppl 1), 20–32.
90. Shintaku W., Venturin J., Azevedo B. & al. (2009). Applications of cone-beam computed tomography in fractures of the maxillofacial complex. *Dental Traumatology*, 25, 358–366.
91. Soares J. A. & Cynthia L. (2009). Double “pink tooth” associated with extensive internal root resorption after orthodontic treatment : a case report. *Dental Traumatology*, 43–47.
92. Stratemann, S. a, Huang, J. C., Maki, K., Miller, a J., & Hatcher, D. C. (2008). Comparison of cone beam computed tomography imaging with physical measures. *Dento maxillo facial radiology*, 37(2), 80–93.
93. The American Dental Association Council on Scientific Affairs (2012). The use of cone-beam computed tomography in dentistry. *The Journal of the American Dental Association*, 143(8), 899–902.
94. Theodorakou C., Horner K., Howard K., & Walker A. (2009). Paediatric organ and effective doses in dental cone beam computed tomography. *World Congress on Medical Physics and Biomedical Engineering, September 7 - 12, 2009, Munich, Germany IFMBE Proceedings Volume 25/3, 2009, pp 305-308*
95. Vandenberghe B. (2012). Le Cone beam CT: évolution et révolution. *La lettre de la stomatologie*, 53, 5–12.
96. Vandenberghe B., Jacobs R. & Bosmans H. (2010). Modern dental imaging: a review of the current technology and clinical applications in dental practice. *European radiology*, 20(11), 2637–55. doi:10.1007/s00330-010-1836-1
97. Vecchione Gurguel C., Lourenço Neto N., Yuriko Kobayashi T. & al. (2011). Management of a permanent tooth after trauma to deciduous predecessor : an evaluation by cone-beam computed tomography. *Dental traumatology*, 27, 408–412.

98. Wang P., Yan X. B., Lui D. G. & al C. (2011). Detection of dental root fractures by using cone-beam computed tomography. *Dento maxillo facial radiology*, 40(5), 290–8.

## Sites internet :

99. BOURLON François. Information pour la thèse sur le CBCT : formation des fournisseurs. [courrier électronique]. Destinataire : GRONDIN ophélie. 30 Janvier 2013. Communication personnelle.
100. Claudon M. Scanner RX Scanner RX Bases médico Bases médico-économiques , Nancy *DES de Radiologie et Imagerie Médicale Paris* / Janvier 2010 disponible sur [www.sfrnet.org](http://www.sfrnet.org)
101. CNAMTS. (2012). Circulaire 13/2012, 1–14. Disponible sur : <http://www.mediam.ext.cnamts.fr/ameli/cons/CIRCC/2012/CIR-13-2012.PDF>
102. CNAMTS. (2012). Circulaire 14/2012, 1–3. Disponible sur : <http://www.mediam.ext.cnamts.fr/ameli/cons/CIRCC/2012/CIR-14-2012.PDF>
103. Diplôme inter-universitaire d'imagerie tête et cou 2011/2012 Disponible sur : [http://www.sfrnet.org/rc/org/sfrnet/htm/Article/2011/20111107-082637-765/src/htm\\_fullText/fr/PLAQUETTE%20DIU%202011-2012%20mod%2012072011%20\\_5\\_\(1\).pdf](http://www.sfrnet.org/rc/org/sfrnet/htm/Article/2011/20111107-082637-765/src/htm_fullText/fr/PLAQUETTE%20DIU%202011-2012%20mod%2012072011%20_5_(1).pdf)
104. Dolphin 3D® Disponible sur <http://www.dolphinimaging.com/3d.html>
105. GBS. (2010). Explications concernant le règlement RGPRI (AFCN) pour l'utilisation du CBCT, 389. Disponible sur : [http://www.gbs-vbs.org/e-specialiste/2010/pdf/100708-STO\\_CTM\\_10-389.pdf](http://www.gbs-vbs.org/e-specialiste/2010/pdf/100708-STO_CTM_10-389.pdf)
106. INACIO Céline. Thèse en odontologie sur le CBCT en cabinet dentaire : tarif. [courrier électronique]. Destinataire : GRONDIN Ophélie. 2 Juillet 2013. Communication personnelle
107. IRSN. Recommandations 2007 de la Commission internationale de protection radiologique. Disponible sur : [http://www.icrp.org/publication.asp?id=ICRP\\_Publication\\_103](http://www.icrp.org/publication.asp?id=ICRP_Publication_103)
108. Materialise Dental, Simplant O&O Disponible sur <http://www.materialisedental.com>
109. Materialise Dental, Guide chirurgicaux disponible sur : <http://www.materialisedental.com/view/fr/3095162>
110. SEDENTEXCT project. (2011). Protection: Evidence Based Guidelines 2011, 1–139. Retrieved disponible sur: [www.sedentexct.eu](http://www.sedentexct.eu)
111. SEDENTEXCT Training. Disponible sur : [http://www.sedentexct.eu/training/m10/m10\\_intro.html](http://www.sedentexct.eu/training/m10/m10_intro.html)
112. Société Française de Radiologie. (2010). Objectifs module radiologie standard et tomodensitométrie, 10 p. Disponible sur: [http://www.sfrnet.org/rc/org/sfrnet/htm/Article/2010/htm-20100104-195042-500/src/htm\\_fullText/fr/Objectifs%20module%20radiologie%20standard%20et%20tomodensitom%25c3%25a9trie.pdf](http://www.sfrnet.org/rc/org/sfrnet/htm/Article/2010/htm-20100104-195042-500/src/htm_fullText/fr/Objectifs%20module%20radiologie%20standard%20et%20tomodensitom%25c3%25a9trie.pdf)

\*Les demandes de copyright ont été faites.

**Vu le président de l'Université,**

**Vu le directeur de l'UFR,**

**Vu le président du Jury,**

# Unité de Formation et de Recherche d'Odontologie Université Bordeaux Segalen

## Serment

En présence de mes Maîtres et de mes condisciples, je promets et je jure d'être fidèle aux lois de l'honneur et de la probité dans l'exercice de l'art dentaire.

Je donnerai mes soins gratuits à l'indigent et n'exigerai jamais un honoraire au-dessus de mon travail. Ma langue taira les secrets qui me seront confiés. Admis à l'intérieur des maisons, mes yeux ne verront pas ce qui s'y passe.

Mes connaissances et mon état ne serviront ni à diffuser des propos non avérés, ni à corrompre les mœurs, ni à favoriser le crime.

Je ne permettrai pas que des conditions de croyance, de nation et de race viennent s'interposer entre mon devoir et mon patient.

Je promets et je jure de conformer strictement ma conduite professionnelle aux principes et aux règles prescrites par le code de déontologie.

Si je remplis ce serment sans l'enfreindre, qu'il me soit donné de jouir heureusement de la vie et de ma profession, honorée à jamais parmi les hommes. Si je le viole et que je me parjure, puissé-je avoir un sort contraire.

