



HAL
open science

Absence bilatérale de foramen mentonnier : mythe ou réalité ?

Géraldine Laur

► **To cite this version:**

Géraldine Laur. Absence bilatérale de foramen mentonnier : mythe ou réalité?. Chirurgie. 2013. dumas-00931526

HAL Id: dumas-00931526

<https://dumas.ccsd.cnrs.fr/dumas-00931526>

Submitted on 15 Jul 2014

HAL is a multi-disciplinary open access archive for the deposit and dissemination of scientific research documents, whether they are published or not. The documents may come from teaching and research institutions in France or abroad, or from public or private research centers.

L'archive ouverte pluridisciplinaire **HAL**, est destinée au dépôt et à la diffusion de documents scientifiques de niveau recherche, publiés ou non, émanant des établissements d'enseignement et de recherche français ou étrangers, des laboratoires publics ou privés.

Université Bordeaux 2

U.F.R. D'ODONTOLOGIE

Année 2013

Thèse n°68

Thèse pour l'obtention du

DIPLOME D'ÉTAT de DOCTEUR EN CHIRURGIE DENTAIRE

Présentée et soutenue publiquement le 13 Décembre 2013

Par **Géraldine LAUR**

Née le 2 Avril 1987 à Bordeaux

**ABSENCE BILATÉRALE DE FORAMEN MENTONNIER :
MYTHE OU RÉALITÉ ?**

Directeur de thèse

Docteur Bruno ELLA NGUEMA

Membres du jury

Mme V. DUPUIS	Professeur des Universités	Présidente
Mr B. ELLA NGUEMA	Maître de Conférences des Universités	Directeur
Mr S. CATROS	Maître de Conférences des Universités	Assesseur
Mr J-C. COUTANT	Chargé de cours à la faculté de Bordeaux	Rapporteur
Mr F. SIBERCHICOT	Professeur des Universités	Invité

UNIVERSITE BORDEAUX SEGALEN

Président	M. Manuel TUNON de LARA
Vice Présidents	
<i>Conseil scientifique</i>	M. Pierre DOMINGUES DOS SANTOS
<i>Conseil des études et de la vie universitaire</i>	M. Nicole RASCLE
<i>Conseil d'administration</i>	M. Antoine de DARUVAR
<i>Relations Extérieures</i>	M. Vincent DOUSSET

UNITE DE FORMATION ET DE RECHERCHE D'ODONTOLOGIE

Directeur	M. Jean-François PELI	58-01
Directeur Adjoint – Chargé de la Formation initiale	M. Yves DELBOS	56-01
Directeur Adjoint – Chargé de la Recherche	M. Jean-Christophe FRICAIN	57-02
Directeur Adjoint - Chargé des Relations Internationales	M. Jean-François LASSERRE	58-02
Coordonateur A.E.A.	M. Jean Marie MARTEAU	57-02

ENSEIGNANTS DE L'UFR

PROFESSEURS DES UNIVERSITES

Mme Caroline	BERTRAND	Prothèse dentaire	58-02
Mlle Marie-José	BOILEAU	Orthopédie dento-faciale	56-02
M. Jean	DAVID	Prothèse dentaire	58-02
Mme Véronique	DUPUIS	Prothèse dentaire	58-02
M. J-Christophe	FRICAIN	Chirurgie buccale – Pathologie et thérapeutique	57-02

MAITRES DE CONFERENCES DES UNIVERSITES

Mme Cécile	BADET	Sciences biologiques	57-03
M. Etienne	BARDINET	Orthopédie dento-faciale	56-02
M. Michel	BARTALA	Prothèse dentaire	58-02
M. Cédric	BAZERT	Orthopédie dento-faciale	56-02
M. Jean-Pierre	BLANCHARD	Prothèse dentaire	58-02
M. Christophe	BOU	Prévention épidémiologie – Economie de la santé – Odontologie légale	56-03
Mlle Sylvie	BRUNET	Chirurgie buccale – Pathologie et thérapeutique	57-02
M. Sylvain	CATROS	Chirurgie buccale – Pathologie et thérapeutique	57-02
M. Stéphane	CHAPENOIRE	Sciences anatomiques et physiologiques	58-03
M. Jacques	COLAT PARROS	Sciences anatomiques et physiologiques	58-03
M. Reynald	DA COSTA NOBLE	Parodontologie	57-01
M. François	DARQUE	Orthopédie dento-faciale	56-02
M. François	DE BRONDEAU	Orthopédie dento-faciale	56-02
M. Yves	DELBOS	Odontologie pédiatrique	56-01
M. Raphael	DEVILLARD	Odontologie conservatrice- Endodontie	58-01
M. Emmanuel	D'INCAU	Prothèse dentaire	58-02
M. Bruno	ELLA NGUEMA	Sciences anatomiques et physiologiques	58-03
M. Dominique	GILLET	Odontologie conservatrice – Endodontie	58-01
M. Jean-François	LASSERRE	Prothèse dentaire	58-02
M. Yves	LAUVERJAT	Parodontologie	57-01

Mme Odile	LAVIOLE	Prothèse dentaire	58-02
M. Jean-Marie	MARTEAU	Chirurgie buccale – Pathologie et thérapeutique	57-02
M. Jean-Louis	MIQUEL	Prévention épidémiologie – Economie de la santé – Odontologie légale	56-03
Mme Javotte	NANCY	Odontologie pédiatrique	56-01
Mme Dominique	ORIEZ	Odontologie conservatrice – Endodontie	58-01
M. Jean-François	PELI	Odontologie conservatrice – Endodontie	58-01
M. Philippe	POISSON	Prévention épidémiologie – Economie de la santé – Odontologie légale	56-03
M. Patrick	ROUAS	Odontologie pédiatrique	56-01
Mlle Maud	SAMPEUR	Orthopédie dento-faciale	56-02
M. Cyril	SEDARAT	Parodontologie	57-01
Mlle Noélie	THEBAUD	Sciences biologiques	57-03
M. Eric	VACHEY	Odontologie conservatrice – Endodontie	58-01

ASSISTANTS

M. Terence	BARSBY	Odontologie conservatrice – Endodontie	58-01
Mme Aurélie	BARSBY-EL-KHODER	Prothèse dentaire	58-02
Mme Mélanie	BOES-HULLMAN	Orthopédie dento-faciale	56-02
M. Julien	BROTHIER	Prothèse dentaire	58-02
Melle Caroline	CHANE-FANE	Orthopédie dento-faciale	56-02
M. Mathieu	CLINKEMAILLIE	Prothèse dentaire	58-02
M. Mathieu	CONTREPOIS	Prothèse dentaire	58-02
M. J-Christophe	COUTANT	Sciences anatomiques et physiologiques	58-03
M. Guillaume	CRESTE	Prothèse dentaire	58-02
Mme Hélène	DENOST	Prévention épidémiologie – Economie de la santé – Odontologie légale	56-03
Mlle Aurélie	DUARTE	Odontologie conservatrice – Endodontie	58-01
M. Guillaume	FENOUL	Odontologie conservatrice – Endodontie	58-01
Mlle Geraldine	FERRERO-MOURGUES	Orthopédie dento-faciale	56-02
M. Nicolas	GLOCK	Sciences anatomiques et physiologiques	58-03
Melle Sandrine	GROS	Orthopédie dento-faciale	56-02
Melle Amandine	LAVAUD	Odontologie pédiatrique	56-01
Mme Karine	LEVET	Prévention épidémiologie – Economie de la santé – Odontologie légale	56-03
Melle Maria-Gabriela	MARC	Odontologie conservatrice – Endodontie	58-01
M. Matthieu	MEYER	Chirurgie buccale – Pathologie et thérapeutique	57-02
Melle Darrène	NGUYEN	Sciences biologiques	57-03
Melle Virginie	PANNEREC	Chirurgie buccale – Pathologie et thérapeutique	57-02
Melle Candice	PEYRAUD	Odontologie pédiatrique	56-01
M. Jean-Philippe	PIA	Prothèse dentaire	58-02
M. Mathieu	PITZ	Parodontologie	57-01
M. Cyril	VIDAL	Odontologie conservatrice – Endodontie	58-01
M. François	VIGOUROUX	Parodontologie	57-01

Remerciements

À Madame la Professeur Véronique DUPUIS

Présidente du jury

Professeur des Universités

Praticien Hospitalier

DERSO (Diplôme d'Études et de Recherches en Sciences
Odontologique)

Sous-section de Prothèse

Docteur en Chirurgie Dentaire

Docteur d'État en Odontologie

Chef de pôle d'Odontologie et de Santé buccale du C.H.U. de Bordeaux

Je vous remercie d'avoir accepté aussi spontanément de présider mon jury de thèse. Veuillez trouver dans ce travail une marque de reconnaissance pour vos enseignements et votre pédagogie.

À Monsieur le Docteur Bruno ELLA NGUEMA

Directeur de thèse
Maître de conférences des Universités
Praticien Hospitalier
Sous-section des sciences Anatomiques et Physiologiques
Docteur en sciences biologiques et médicales
Docteur en Chirurgie Dentaire
CES d'odontologie chirurgicale
CES de parodontologie
DU d'implantologie orale
DU d'anatomie tête et cou
DU d'embryologie crânio-faciale
DESS de Santé Publique

Je vous remercie de la confiance que vous m'avez accordée en me proposant l'étude de ce cas clinique ainsi que pour votre grande disponibilité et votre investissement au cours de ces travaux.

À Monsieur le Docteur Sylvain CATROS

Maître de conférences des Universités
Praticien Hospitalier
Docteur en Chirurgie Dentaire
CES d'Odontologie Chirurgicale

Je vous remercie d'avoir accepté de faire partie de mon jury de thèse. Merci de la disponibilité et de la gentillesse dont vous avez fait preuve pendant les deux années hospitalières passées à vos côtés.

À Monsieur le Docteur Jean-Christophe COUTANT

Ancien Assistant Hospitalo-Universitaire

Docteur en Chirurgie Dentaire

Docteur de l'Université de Bordeaux 1 en Sciences Mécaniques et de l'Ingénieur

CES d'Odontologie Chirurgicale

CES de Parodontologie

DU d'Implantologie Chirurgicale et Prothétique

DU d'Anatomie de la tête et du cou

Je vous remercie d'avoir accepté de participer à cette thèse et d'en être le rapporteur. Merci pour votre investissement et vos ingénieuses idées (cf III.2.3).

Merci enfin pour votre gentillesse et votre prévenance au cours des deux années passées avec vous en vacations hospitalières.

À Monsieur le Professeur François SIBERCHICOT

Professeur de Chirurgie Maxillo-faciale et Stomatologie
Praticien Hospitalier
Chef de Service

Ta participation à cette thèse était pour moi une évidence. Lorsque, pour mon tout premier stage d'observation hospitalier, c'est ton service qui m'a été attribué, j'ai vu là plus qu'un signe du destin. Merci pour ta présence discrète et bienveillante, du premier au dernier jour de mes études.

Je tiens également à remercier le Docteur Éric NORMAND qui m'a ouvert les portes de son cabinet afin que j'examine ce patient atypique.

TABLE DES MATIÈRES

INTRODUCTION	13
PREMIERE PARTIE : Morphogénèse de la région mentonnière .	14
I.1) Origines embryologiques : le premier arc branchial	14
I.2) Edification du canal mandibulaire	15
I.3) Morphogénèse du foramen mentonnier	16
DEUXIEME PARTIE : Rappels anatomiques	17
II.1) Nerf alvéolaire inférieur : branche terminale du nerf mandibulaire	17
II.1.1) Naissance et trajet dans la base du crâne.....	17
II.1.2) Nerf mandibulaire et fosse infra-temporale	18
II.1.3) Le nerf alvéolaire inférieur.....	18
II.1.4) Le canal mandibulaire	20
II.1.5) Le nerf mentonnier	22
II.1.6) Le nerf incisif.....	22
II.2) Les foramina	23
II.2.1) Le foramen mentonnier	23
II.2.2) Le foramen mentonnier accessoire	27
II.2.3) Le foramen incisif mandibulaire	30
II.2.4) Les foramina linguaux	30
II.3) Phylogénie	31
II.3.1) Rappels anthropologiques.....	31
II.3.2) L'évolution de la mandibule.....	32
II.3.3) L'évolution de la position du foramen mentonnier	34
TROISIEME PARTIE : Le cas clinique	37
III.1 Examen radiologique	38
III.1.1) Étude des coupes coronales du secteur mentonnier :	38
III.1.2) Étude des perforations vestibulaires	41
III.1.3) Étude de la position du canal alvéolaire inférieur	44
III.1.4) Conclusion de l'étude radiologique	44
III.2) Examen clinique	46
III.2.1) Anamnèse	46
III.2.2) Tests de vitalité	46
III.2.2.1) Rappels de physiologie oro-faciale (76)(77) :	46
III.2.3) Tests de sensibilité	48

QUATRIÈME PARTIE	52
IV.1) Variations intraspécifiques.....	52
IV.1.1) Etude des variations de position du foramen mentonnier en fonction des ethnies :.....	52
IV.1.2) Etude de la présence de foramina mentonniers accessoires selon les différences ethniques :.....	54
IV.2) Les hypothèses concernant le cas clinique :.....	56
IV.2.1) Hypothèse d'erreur de lecture des images radiologiques	56
IV.2.2) Hypothèse du foramen mentonnier accessoire lingual :..	57
IV.2.3) Hypothèse de l'absence totale de foramen mentonnier...	58
IV.2.4) Hypothèse de la suppléance nerveuse	59
IV.3) D'autres variations anatomiques rares	64
IV.3.1) Les foramina multiples	64
IV.3.2) Les Hypoplasies.....	65
IV.3.3) Les variations du trajet du nerf alvéolaire inférieur	65
 CINQUIÈME PARTIE : DISCUSSION.....	 66
 CONCLUSION.....	 69
 RÉFÉRENCES BIBLIOGRAPHIQUES.....	 70

INTRODUCTION

Le nerf mentonnier, entièrement sensitif, est une branche terminale du nerf alvéolaire inférieur, lui même issu du nerf mandibulaire, troisième branche du ganglion trigéminal. Il émerge de la face antérieure de la mandibule au travers du foramen mentonnier, généralement situé aux alentours des apex des prémolaires. Il se divise alors en trois branches de diamètres inégaux sous le muscle orbiculaire des lèvres. La branche mentonnière est destinée à l'innervation sensitive de la peau et des téguments du menton, la branche labiale innerve quand à elle la peau et la muqueuse de la lèvre inférieure ainsi que la gencive vestibulaire jusqu'à la deuxième prémolaire, puis enfin la branche angulaire pour l'angle labial (1).

Le nerf mentonnier est particulièrement vulnérable lors d'actes chirurgicaux ou implantaires dans la région mentonnière. Nombre de troubles neurosensoriels ont été décrits (2,3) à la suite de lésions partielles ou totales de ce nerf. Il est donc indispensable de le localiser précisément avant de commencer une quelconque chirurgie dans cette zone ou afin de réaliser une anesthésie correcte (4-6).

En outre, sa position peut présenter d'importantes fluctuations d'un individu à l'autre, mais aussi d'une ethnie à l'autre (7). Habituellement situé sous l'apex de la seconde prémolaire, il peut cependant être localisé de l'apex de la première prémolaire à celui de la racine mésiale de la première molaire (8). Il peut être accompagné d'un ou plusieurs foramina accessoires, d'un diamètre plus réduit et en position plus distale (9).

Les radiographies bidimensionnelles telles que les radiographies péri-apicales et panoramiques sont les moyens d'imagerie les plus courants en dentisterie mais ne parviennent souvent pas à révéler la présence de variations anatomiques du foramen mentonnier, contrairement à l'imagerie tomographique CBCT qui donne une image en trois dimensions (9-11).

Très peu de cas d'absence bilatérale de foramen mentonnier ont été décrits jusqu'alors, et ils proviennent pour la plupart de découvertes accidentelles lors de dissections *post-mortem* (12-14).

Il s'agit ici d'un cas où le foramen mentonnier est absent de façon bilatérale chez un sujet vivant.

PREMIERE PARTIE : Morphogénèse de la région mentonnière

I.1) Origines embryologiques : le premier arc branchial

Lors de l'étape embryonnaire de la neurulation (mise en place du système nerveux chez les vertébrés), les futures structures céphaliques s'individualisent à partir du feuillet neural. Au bout de 29 jours, le massif facial se forme à l'extrémité antérieure du segment torique (15). Les arcs branchiaux se mettent alors en place pendant la quatrième et au début de la cinquième semaine de vie embryonnaire. Ce sont des reliefs apparents à la face externe de l'embryon, situés en dessous du bourgeon maxillaire supérieur et séparés les uns des autres par les poches branchiales ectoblastiques et entoblastiques.

Le premier arc est dédoublé en bourgeon maxillaire et en bourgeon mandibulaire sous l'induction de la cinquième paire de nerf crânien, le nerf trijumeau (V). La différenciation des bourgeons faciaux permet la formation du squelette cartilagineux (cartilage de Meckel), du squelette osseux membraneux, des dents et du mésenchyme cervico-facial (16).

La mandibule se développe vers la sixième semaine de gestation, à partir du mésenchyme ventral du premier arc branchial. Le cartilage de Meckel lui donne son axe de développement et induit sa croissance. Il involue vers le sixième mois pour être remplacé par des préostéoblastes et servir de guide à la mise en place de la région symphysaire. Seuls deux petits segments subsistent et forment l'incus et le malleus, osselets de l'oreille moyenne.

L'édification de chaque hémi-mandibule se fait à partir de deux centres primaires d'ossification situés sur la face externe du cartilage, à l'emplacement des futurs foramina mentonniers (17). Le nerf alvéolaire inférieur est accolé latéralement au cartilage de Meckel sur toute sa longueur.

L'ossification du corps mandibulaire débute sous la forme d'une condensation mésenchymateuse à la sixième semaine intra-utéro au niveau de la bifurcation du nerf alvéolaire inférieur en nerf mentonnier et en nerf incisif. À sept semaines, l'ossification de la membrane débute au sein de cette condensation, formant le premier os de la mandibule. Ce noyau mandibulaire principal se développe vers la symphyse en circonscrivant le nerf mentonnier jusqu'à la région du foramen mandibulaire.

La mandibule a donc une origine complexe, elle est à la fois un os de membrane (car une partie dérive directement du tissu conjonctif, sans modèle cartilagineux) et à la fois un os de substitution (d'autres parties dérivant de la transformation de zones cartilagineuses) (18).

1.2) Edification du canal mandibulaire

En suivant le développement des particules musculo-squelettiques présentes à ses côtés au niveau du premier arc branchial, le nerf alvéolaire inférieur va être positionné à l'intérieur du canal dentaire inférieur.

Le nerf alvéolaire inférieur s'individualise à la septième semaine de vie embryonnaire mais le canal qui l'entoure se développe graduellement à partir du quatrième mois de vie intra-utérine. Le noyau mandibulaire principal réalise alors une lame externe qui s'épaissit et se développe vers le bas puis se réfléchit vers le haut en lingual, entre le nerf alvéolaire inférieur et le cartilage de Meckel. Une gouttière se forme alors encerclant de bas en haut une veinule osseuse (le futur canal de Serres), le paquet vasculo-nerveux et les bourgeons dentaires.

La trabéculatation osseuse s'insinue entre ces trois éléments en matérialisant les alvéoles dentaires, le canal mandibulaire et le canal de Serres, et réalisant dans son ensemble la branche horizontale de la mandibule.

Cette formation osseuse s'étend jusqu'à la région où le nerf mandibulaire donne le nerf lingual et la branche du nerf alvéolaire inférieure dans le foramen mandibulaire, sous le foramen ovale.

Le nerf alvéolaire inférieur s'organise avec les bourgeons dentaires lactéaux dès la dixième semaine. Son évolution se poursuit jusqu'à l'éruption des dents définitives et garde un potentiel d'évolution toute la vie de l'individu.

Ainsi, le nerf alvéolaire inférieur possède une fonction inductrice primordiale dans la croissance de la mandibule, celle-ci va se développer autour et en fonction de lui. Selon ENLOW (19), les branches nerveuses suscitent des réponses des structures osseuses mais aussi des structures musculaires qui les entourent, il agirait tel un véritable « tuteur de croissance ».

I.3) Morphogénèse du foramen mentonnier

Vers le 40^{ème} jour, un noyau osseux (dit noyau principal) apparaît un peu en arrière de ce qui sera le trou mentonnier, dans le tissu conjonctif qui tapisse la face externe du cartilage de Meckel, mais à une certaine distance du cartilage (18). Ce noyau s'étend :

- en avant : il entoure le nerf mentonnier et forme le trou du même nom, puis continue de se diriger en avant vers la symphyse
- en arrière : horizontalement
- en bas : verticalement.

Le foramen mentonnier commence donc à se former au 5^{ème} mois de vie intra-utérine. Il est tout d'abord ouvert vers le haut puis, en deux semaines, il se ferme complètement avec le développement de la lame externe (20). Le nerf mentonnier et les éléments vasculaires n'occupent alors pas la totalité du foramen mentonnier (dont le diamètre peut-être dix fois plus grand que celui du nerf), la majorité de l'espace étant comblé par du tissu lâche mésenchymateux. À cause de cette différence de taille initiale entre le foramen et les structures qui le traversent, il a été suggéré que les interactions entre le tissu lâche mésenchymateux et les tissus adjacents contrôlent les changements de la forme du foramen mentonnier pendant la période prénatale (21,22).

D'un point de vue embryologique, le foramen mentonnier occupe une place importante ; non seulement il correspond au site initial de l'ossification mandibulaire (18) mais il est aussi un lieu charnière entre la partie antérieure et la partie postérieure mandibulaire et correspond à la zone de plicature du cartilage de Meckel.

Cependant, les mécanismes selon lesquels les foramina sont façonnés restent inconnus. Il semble y avoir une grande interdépendance entre l'os et le nerf, un « champ d'innervation » (23), et il y a des indices montrant que le tissu nerveux est un prérequis à la formation osseuse et permet l'induction de l'ostéogénèse et de la production de facteurs neurotropiques (22). Ainsi quand le nerf est absent, aucun foramen ne se forme, situation retrouvée dans certaines malformations (microsémie hémifaciale) (24).

Il se situe d'abord entre les alvéoles de la canine temporaire et de la première molaire temporaire ou sous cette dernière pendant la phase de dentition lactéale. Après l'éruption de la deuxième molaire permanente, on le retrouve entre l'apex des deux prémolaires (25-27). Il migre donc postérieurement entre l'éruption de la première molaire et celle de la deuxième molaire (28). Sa position finale est cependant soumise à des variations qui seront décrites dans le chapitre suivant.

DEUXIEME PARTIE : Rappels anatomiques

Avant d'aborder la problématique de ce cas clinique, il convient d'effectuer quelques rappels anatomiques concernant le nerf alvéolaire inférieur, aussi nommé le nerf dentaire inférieur. Cette deuxième partie traitera donc de sa localisation au sein des tissus, de son trajet, de ses terminaisons, des foramina qu'il traverse. Enfin, une étude de nos plus lointains ancêtres permettra d'appréhender son évolution phylogénique.

II.1) Nerf alvéolaire inférieur : branche terminale du nerf mandibulaire

II.1.1) Naissance et trajet dans la base du crâne

Le nerf trijumeau (V) est le cinquième des douze paires de nerfs crâniens qui émergent de l'encéphale afin d'innover l'ensemble des tissus de la face et du cou de façon sensorielle et/ou motrice. Il s'agit d'un nerf mixte, sensitif pour les régions de la face et moteur pour les muscles masticateurs. Il est capable de transporter des informations sensibles conscientes telles que la douleur et la température, le tact fin et discriminatif et la pression. En innervant les muscles de la mâchoire, il en contrôlera les mouvements et la puissance de morsure (29).

Son origine réelle est double ; les corps cellulaires des neurofibres sensibles se situent dans le ganglion trigéminal alors que les corps cellulaires des neurofibres motrices sont dans le noyau moteur du nerf trijumeau, sous la fosse rhomboïde. Concernant son origine apparente, il émerge de la face antéro-latérale du pont, par deux racines ; sensitive (5mm) en position caudale et motrice (2mm) en position rostrale (30).

La partie sensitive traverse le trigone ponto-cérébelleux (limité en avant et latéralement par la face postéro-supérieure du rocher, médialement par le pont et la moelle allongée, en arrière par le cervelet, en haut par la tente du cervelet et en bas par l'os occipital) puis atteint le ganglion trigéminal semi-lunaire (ou ganglion de Gasser) situé dans un dédoublement de la dure-mère de la fosse crânienne moyenne (cavum trigéminal) sur la face antéro supérieure du

rocher. De son bord convexe naissent trois branches terminales : le nerf ophtalmique (V.1), le nerf maxillaire (V.2), le nerf mandibulaire (V.3). (29)(31)

La racine motrice s'unit à la partie sensitive du nerf mandibulaire au niveau du foramen ovale. Alors que les nerfs ophtalmique et maxillaire sont uniquement sensitifs, le nerf mandibulaire est donc mixte.

II.1.2) Nerf mandibulaire et fosse infra-temporale

Le nerf mandibulaire traverse le foramen ovale avec le rameau méningé accessoire de l'artère maxillaire et les veines émissaires du foramen ovale. Il sort dans la fosse infra-temporale entre les deux muscles ptérygoïdiens (couloir inter-ptérygoïdien). Cet espace est limité médialement par le ptérygoïdien médial et le muscle tenseur du voile du palais, latéralement par le ptérygoïdien latéral (30,32). Le tronc du nerf mandibulaire est très court (moins de 1cm) car il se divise très rapidement en ses branches terminales.

Sa seule branche collatérale est le rameau méningé, né du nerf mandibulaire à son émergence du foramen ovale. Il donne plusieurs branches terminales ; le nerf massétérique, les nerfs temporaux profonds, les nerfs des ptérygoïdiens médial et latéral, le nerf buccal, le nerf auriculo temporal, le nerf lingual et le nerf alvéolaire inférieur (32).

Ses fibres motrices innervent : les muscles de la mastication (temporal, masséter, ptérygoïdien médial, ptérygoïdien latéral), le muscle tenseur du voile du palais, le muscle tenseur du tympan, le ventre antérieur du digastrique et le muscle mylo-hyoïdien.

Ses fibres sensitives innervent : la peau de la partie inférieure de la face, la joue, la lèvre inférieure, l'oreille, le méat acoustique externe, les deux tiers antérieurs de la langue, les dents mandibulaires, les cellules aériennes mastoïdiennes, la muqueuse de la joue, de la mandibule et la dure mère de la fosse crânienne moyenne (31,33).

II.1.3) Le nerf alvéolaire inférieur

Le nerf alvéolaire inférieur suit un trajet descendant, accompagné par l'artère alvéolaire inférieure, sous le ptérygoïdien latéral puis entre le ligament sphéno-mandibulaire et la branche de la mandibule jusqu'à pénétrer dans le foramen mandibulaire. Quinze millimètres avant son entrée dans le foramen

mandibulaire il abandonne le nerf mylo-hyoïdien qui innerve le muscle homonyme ainsi que le ventre antérieur du muscle digastrique.

Le nerf alvéolaire inférieur, plexiforme dans le canal mandibulaire (plexus dentaire inférieur), se distribue aux racines des dents de l'arcade dentaire inférieure, à la gencive adjacente (30).

Il parcourt ensuite le canal mandibulaire jusqu'au foramen mentonnier où il se termine en nerf mentonnier(32). Son diamètre se situe généralement entre 2 et 4mm (34) dans la région de la première molaire.

Il donne cependant les branches mentonnière et incisive dans la région molaire, bien avant d'atteindre le foramen mentonnier (35). Généralement, une branche destinée aux molaires, voir à la seconde prémolaire, se sépare du tronc principal avant qu'il ne se divise en branches mentonnière et incisive.

Ce trajet est néanmoins soumis à de nombreuses variations, notamment concernant l'origine des branches destinées aux prémolaires.




Figure 1 : Représentation du plexus nerveux alimentant les prémolaires. Dans ce cas, il dérive du tronc principal, mais aussi des branches molaires et incisives, d'après Wadu et Al.(35)

Le nerf du muscle mylo-hyoïdien, naissant du NAI quelques millimètres avant le foramen mandibulaire, se dirige vers la partie antérieure de la mandibule en donnant un certain nombre de collatérales et une branche terminale : un nerf cutané décrit par Valentin. Cette branche, après avoir détaché son contingent moteur, se termine au niveau de la peau de la pointe du menton (36). Ce nerf est inconstant et souvent unilatéral, quand il existe, il innerve les régions mentonnières et sous mentonnières sur un territoire large de 4 à 5 cm et haut de 3 cm.

II.1.4) Le canal mandibulaire

Le pédicule alvéolaire inférieur circulant au sein d'un tissu spongieux, il n'existe pas de protection corticale autour du canal mandibulaire, contrairement à ce que l'on pourrait imaginer en observant la très légère densification péri-pédiculaire sur les images radiologiques (33). L'opérateur ne doit donc s'attendre à aucune résistance en cas de perforation de ce dernier.

Le trajet vertical du canal mandibulaire est classé en 3 types (37) :

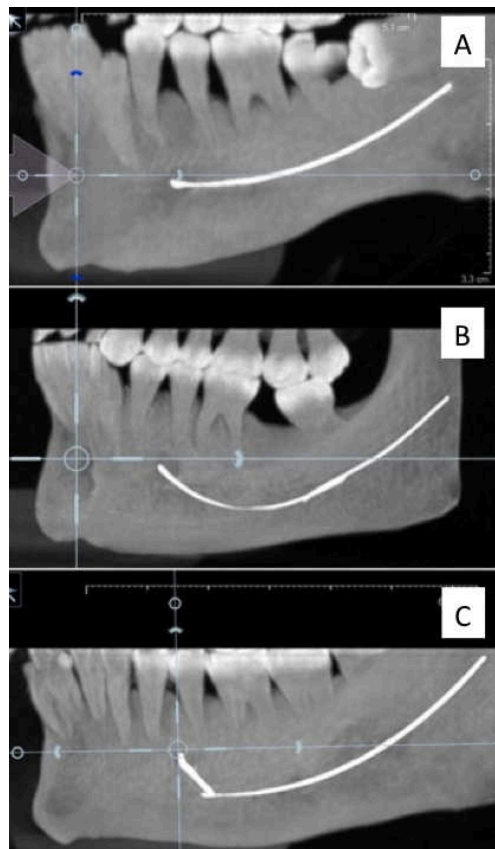


Figure 2 : Variations du trajet du canal mandibulaire selon OZTURK (37)

A, Projection droite, la dernière partie du canal mandibulaire est située au même niveau que le foramen mentonnier (12,2% des cas).

B, la configuration en chaînette : comme suspendu entre deux points, notons que le canal est au même niveau au foramen mentonnier et aux alentours de la troisième molaire, ce qui nous laisse plus de possibilités implantaire dans la région molaire que dans la région prémolaire (51,1% des cas).

C, en descente progressive : le canal mandibulaire a une trajectoire descendante qui se stabilise dans la région molaire pour ensuite devenir ascendante pour atteindre le foramen mentonnier dans la région prémolaire (36,7 % des cas).

L'évaluation de la dimension verticale montre que le canal est généralement localisé à 1 centimètre au dessus du bord inférieur de la mandibule puis remonte jusqu'au foramen mentonnier qui se situe à environ 16 millimètres (13,4 – 20,3mm) du bord inférieur.

L'évaluation de la dimension bucco linguale démontre que le canal mandibulaire est localisé soit en contact direct soit proche de l'assiette corticale linguale dans la région molaire. Il se dirige ensuite vers la paroi vestibulaire jusqu'au foramen mentonnier.

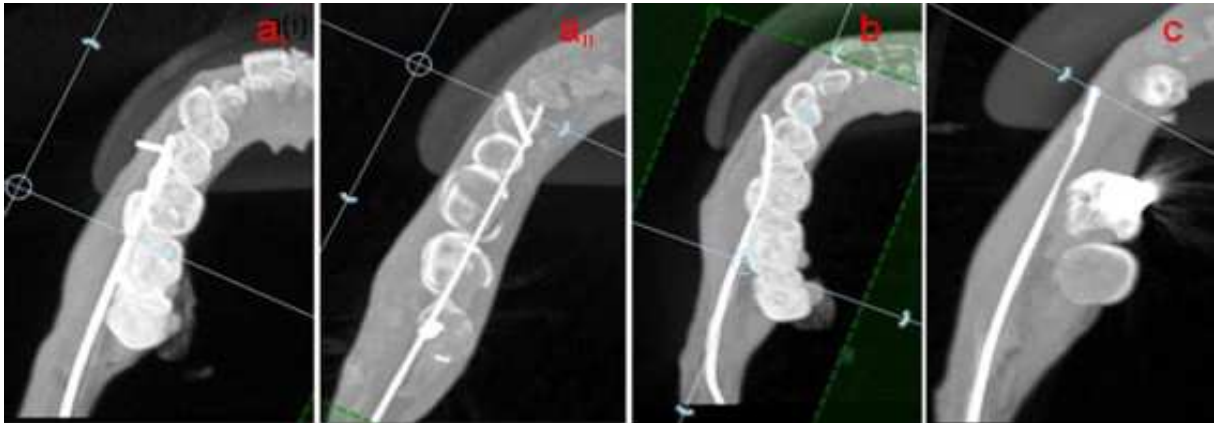


Figure 3 : Variations du schéma d'émergence du nerf mentonnier selon OZTURK (37)

Variations du schéma d'émergence du nerf mentonnier :

a ; en virage serré ; avec possibilité de petites variations ; **a(i)** avec un angle de 90° ou **a(ii)** un virage serré avec un angle ouvert (53,2% des cas)

b ; émergence courbée : le nerf commençant son virage à une dent du foramen (28,8% des cas)

c ; sortie droite ; suivant presque une ligne droite jusqu'à son émergence (17,4% des cas).

Une étude récente menée par ANGEL (38) s'est intéressée à la possible relation entre l'âge, le sexe et la position du canal à l'aide de la Cone beam computed tomography (CBCT). Des mesures ont été prises en trois points différents du canal mandibulaire grâce à un logiciel d'imagerie médicale puis ont été comparées. Après analyse des résultats, des différences minimales ont été trouvées entre les trois positions du canal alvéolaire inférieur (foramen mandibulaire, sous la première molaire permanente et au foramen mentonnier) en fonction de l'âge et du sexe. L'emplacement du canal et du foramen mentonnier seraient donc indépendants de l'âge et du sexe.

II.1.5) Le nerf mentonnier

Il est entièrement sensitif. Il émerge par le foramen mentonnier et donne généralement trois branches de diamètres inégaux sous le muscle orbiculaire des lèvres : la branche mentonnière, la branche labiale et la branche angulaire (39).

La première, oblique en bas et en avant, donne des rameaux mentonniers aux téguments de la région mentonnière. Les deux autres se dirigent vers le vestibule antérieur, la peau de la lèvre inférieure, la muqueuse alvéolaire et la gencive jusqu'à la première prémolaire et les glandes salivaires accessoires.

La branche labiale inférieure se divise généralement en trois branches terminales : la médiale, la moyenne et la latérale (40)(1).

- La branche médiale, de gros diamètre, se dirige vers le fond du vestibule, gagne le plan muqueux au niveau de la canine, suit un trajet oblique vers l'avant en croisant les fibres de l'orbiculaire des lèvres selon un angle de 36° et émet des branches pour la gencive et la muqueuse alvéolaire vestibulaire.

- La branche moyenne suit le trajet de la médiale, se latéralise vers le vestibule en direction de la partie moyenne de la lèvre et se termine au niveau du bord libre de la lèvre.

- La branche latérale longe la paroi du vestibule et se termine dans la partie juxta-commissurale de la lèvre.

Les anastomoses se produisent avec les rameaux mentonniers de la branche cervico-faciale du nerf facial, pour innerver les muscles du menton et les glandes salivaires accessoires. Il peut exister des suppléances par des filets du plexus cervical superficiel.

II.1.6) Le nerf incisif

Le nerf incisif constitue la branche terminale intra-osseuse du nerf alvéolaire inférieur qui innerve les dents, l'os et le desmodonte de la région mandibulaire antérieure. Tout comme le canal mandibulaire, son canal est dépourvu de corticale. Sur les radios panoramiques, sa visibilité est faible (seulement sur 15% des images pour JACOBS et Al. (41)).

Il doit pourtant être appréhendé, des troubles de la sensibilité dentaire à la suite de chirurgies implantaires ou de prélèvement osseux dans la région

symphysaire ont déjà été rapportés (42)(2). En effet le diamètre moyen du canal incisif à son origine varie selon les études de 1,3mm (43) à 3,1mm (44) c'est à dire proche du diamètre moyen du canal mandibulaire. Un examen tomodensitométrie est donc indispensable afin de le visualiser.

Il termine sa course, le plus souvent à 7,5 mm sous l'apex de l'incisive latérale et plus rarement sous l'incisive centrale. Il donne de nombreuses ramifications vers les dents de la région incisivo-canine.

II.2) Les foramina

II.2.1) Le foramen mentonnier

Les branches terminales du nerf alvéolaire inférieur sortent de la mandibule par le foramen mentonnier généralement situé au niveau des apex des prémolaires mandibulaires.

Sa forme est évocatrice du trajet intra-osseux du pédicule, ce qui permet de déduire l'existence ou non d'un coude intra-osseux en fonction de son aspect radiographique. Lorsque l'image radiographique est ovale, il n'y a pas de coude, si le foramen est rond il y a un coude plus ou moins important. (33) Dans 70 % des cas il est orienté en haut, en arrière et en dehors, de forme elliptique. Sa largeur est de 3 mm en moyenne et sa hauteur varie de 1,5 à 5mm. (45) La distance moyenne le séparant de la ligne médiane (soudure verticale unissant les deux hémi-mandibules) est de 25,4 +/- 4,8mm (46).

Il est le plus souvent localisé sous l'apex de la deuxième prémolaire, mais plusieurs études ont analysé ses variations(47)(48)(49)(50).

Ainsi, GAUDY (33) décrit ces statistiques quant aux variations de la position du foramen mentonnier :

Sous l'apex de la première prémolaire.....	2%
Entre la première et la deuxième prémolaire	19%
En mésial de la première prémolaire.....	23%
Sous l'apex de la deuxième prémolaire	42%
En distal de la deuxième prémolaire	13%
A proximité de l'apex de la deuxième prémolaire	78%

Un article de 2010 (8) fait même état d'un foramen mentonnier placé sous la racine mésiale de la première molaire, et ce, bilatéralement. Ce cas très rare représente 0,93 % de la population.

SMITH et Al. (51) ont mis au point une méthode pour localiser rapidement et efficacement le foramen mentonnier en utilisant des marqueurs anatomiques palpables. Ils utilisent deux mesures : MF-1 qui est la distance entre l'angle mandibulaire et le bord latéral du foramen mentonnier, et MF-2 qui est la plus petite distance entre le bord inférieur mandibulaire et le bord inférieur du foramen mentonnier. Ils constatent qu'en moyenne MF-1= 64+/-5mm et MF-2=12,9+/- 1,6mm.

Durant la morphogénèse fœtale, le foramen mentonnier doit être considéré comme une structure changeante avec une spatialité spécifique plutôt qu'une simple perforation permettant le passage du nerf. De plus la relation spatiale du foramen mentonnier avec les éléments nerveux suggère que l'os autour de ce foramen est pré-modélé en anticipation des besoins de croissance à venir. Pendant les trois premières années de la vie, le foramen mentonnier est situé plus antérieurement qu'après.

Dans une étude de BALCIOGLU et Al. (27), 54 fœtus âgés de 17 à 32 semaines sont disséqués et comparés, la distance symphyse-foramen mentonnier est mesurée puis des radios panoramiques d'enfants âgés de 4 à 12 ans sont analysées.




Figure 4 : Mandibule fœtale, photo et schématisation selon BALCIOGLU (27)

(A) Mandibule fœtale isolée. Les flèches blanches indiquent le foramen mentonnier. (B) Schématisation de cette même mandibule indiquant les distances mesurées. SF : distance entre la symphyse mentonnière et le foramen mentonnier ; FR : distance entre le bord postérieur de la mandibule et le foramen

mentonnier ; SM : la symphyse mentonnière ; R : la ligne verticale passant par le point le plus postérieur sur le bord postérieur du ramus mandibulaire

Les sujets sont classés en trois groupes selon leur période de développement. Les fœtus sont regroupés en fonction des semaines et les enfants en fonction des années.

Les auteurs de cette étude démontrent que :

FR : Paramètre significativement différent d'enfant à enfant, il augmente régulièrement avec l'âge.

SF : Pas de différence entre les groupes de 4-6 ans et de 7-9 ans mais des différences significatives sont observées dans tous les autres groupes d'âges.

Concernant les fœtus, corrélation importante entre SF et semaine de développement et entre SF et FR.

Concernant les enfants, corrélation importante entre âge et FR et faible corrélation entre âge et SF.

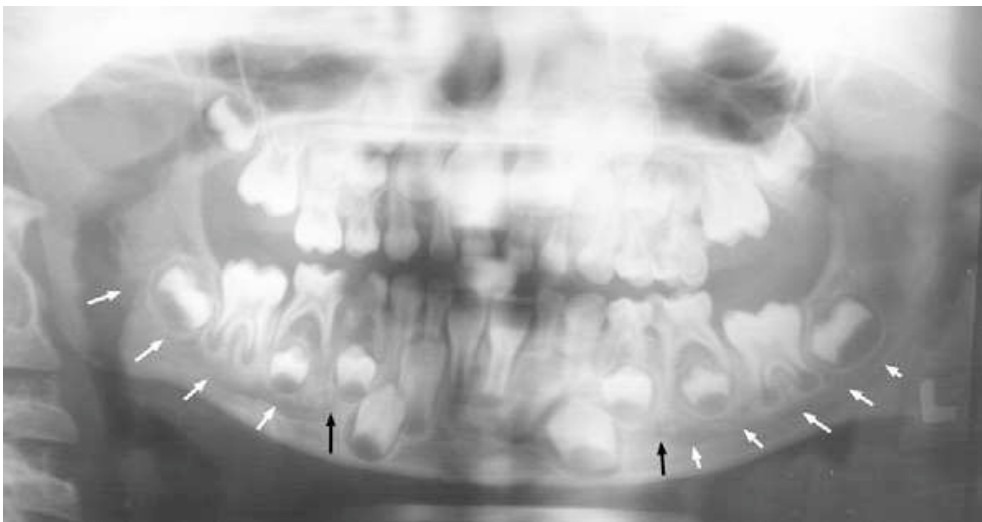


Figure 5 : Radiographie panoramique d'un enfant de 6 ans (les flèches blanches indiquent le canal mandibulaire et les flèches noires le foramen mentonnier) BALCIOGLU (27)

Le foramen mentonnier est ici sous la racine mésiale de la deuxième molaire déciduale.

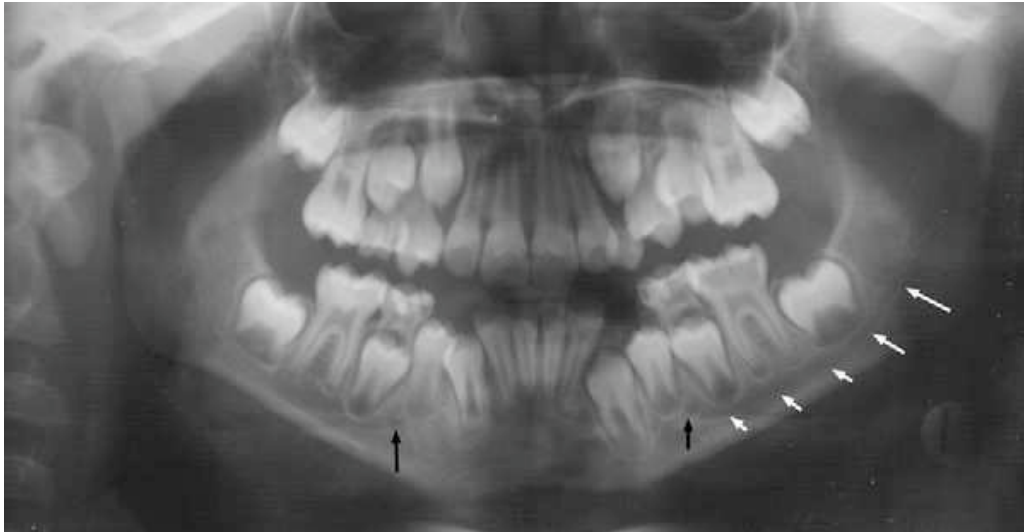

Figure 6 : Radiographie panoramique d'un enfant de 9 ans. BALCIOGLU (27)

Le foramen mentonnier se situe alors entre les deux futures prémolaires définitives

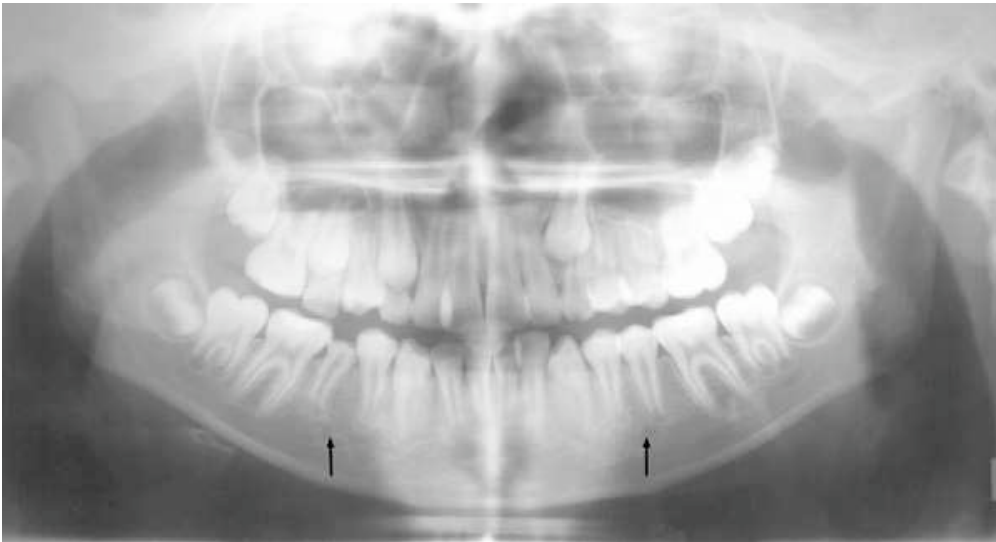

Figure 7 : Radiographie panoramique d'un enfant de 11 ans. BALCIOGLU (27)

Le foramen mentonnier est désormais sous la deuxième prémolaire.

La position prénatale du foramen mentonnier est entre la canine déciduale et la première molaire déciduale. Cela témoigne d'un changement de position en relation avec la position des dents (26). Ce changement aurait lieu pendant la première moitié de la période prénatale. Il est du à la combinaison entre la croissance osseuse et la dérive dentaire mésiale.

Le foramen mentonnier migre postérieurement pendant l'ontogénèse (27,28). Au stade fœtal il est sous la future racine antérieure de la première molaire déciduale, position conservée jusqu'à la naissance, et stable durant l'éruption des dents déciduales. Pendant l'éruption de la deuxième molaire il migre sous la deuxième prémolaire (28).

Durant les trois premières années après la naissance, la mandibule commence à subir des phénomènes d'apposition et de résorption prenant part à la formation des procès alvéolaires et de la dentition. Les deux héli-mandibules, séparées par du cartilage s'unifient durant la première année. Le foramen mentonnier est positionné après 3 ans le plus souvent entre la canine déciduale et la deuxième molaire déciduale, puis se déplace vers l'arrière, rapidement entre 4 et 9 ans puis continue, plus lentement.

La direction et l'importance de la croissance condyloire influent sur les variations de la position et de la forme mandibulaire, mais aussi l'attrition, la taille des dents, la dérive mésiale et la présence d'un diastème peuvent intervenir dans la relation entre la position du foramen mentonnier et la dent sous laquelle il se trouve (27).

II.2.2) Le foramen mentonnier accessoire

L'émergence du pédicule mentonnier se fait généralement par un seul orifice mais il peut être multiplié ou dédoublé (33). La position de ces foramina surnuméraires est influencée par la longueur de la branche accessoire du nerf alvéolaire inférieur. Ils concernent 3% de la population (9).

Les radiographies bidimensionnelles telles que les radiographies péri-apicales et panoramiques sont les moyens d'imagerie les plus courants en dentisterie mais ne parviennent souvent pas à révéler la présence de variations anatomiques du foramen mentonnier, contrairement à l'imagerie tomographique CBCT (Cone beam computed tomography) qui est, elle, en trois dimensions (12)(10)(11).

Dans une étude d'IMADA et Al. datant de 2012 (9) sont analysés la présence, le diamètre et la localisation du foramen mentonnier accessoire (ou FMA) avec l'aide de l'imagerie tomographique et panoramique. Le FMA est défini comme étant un foramen vestibulaire faisant suite au canal mandibulaire, foramen mentonnier exclu.

Sur 100 cas (et donc 200 héli-mandibules), 4 FMA ont été découverts grâce au CBCT alors qu'ils étaient invisibles sur les radiographies panoramiques.

Ces résultats concordent avec ceux de NAITOH et Al. (52,53) où seuls 48,6% des foramens mentonniers accessoires visibles sur CBCT l'ont aussi été sur les radiographies panoramiques.

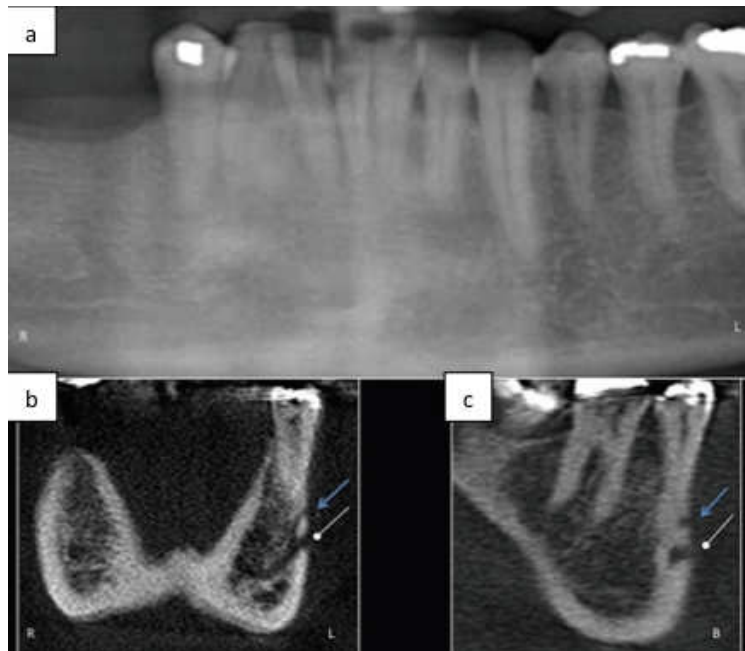


Figure 8 : Comparaison de la visibilité du foramen mentonnier accessoire entre radiographie panoramique et CBCT. IMADA (9)

Image : (a) Partie d'une radiographie panoramique dans lequel le FMA n'est pas visible. (b) Coupe frontale de la CBCT montrant le foramen mentonnier (flèche cerclée) et le FMA (flèche pointée) sur le côté gauche du patient. (c) Coupe sagittale de la CBCT montrant le FMA (flèche cerclée) et le foramen mentonnier (flèche pointée) (9).

Une comparaison des foramina a donc été possible. Le diamètre moyen d'un FMA est de 0,93 (+/- 0,29) mm et celui d'un FM est de 2,34 (+/-0,4) mm. La distance moyenne entre FMA et FM est de 4,0 (+/- 0,7) mm horizontalement, de 2,3 (+/-1,0) mm verticalement, le FMA étant souvent juste au-dessus ou mésialé par rapport au foramen mentonnier.

Voici une autre image (CBCT) d'un foramen mentonnier accessoire (54) :

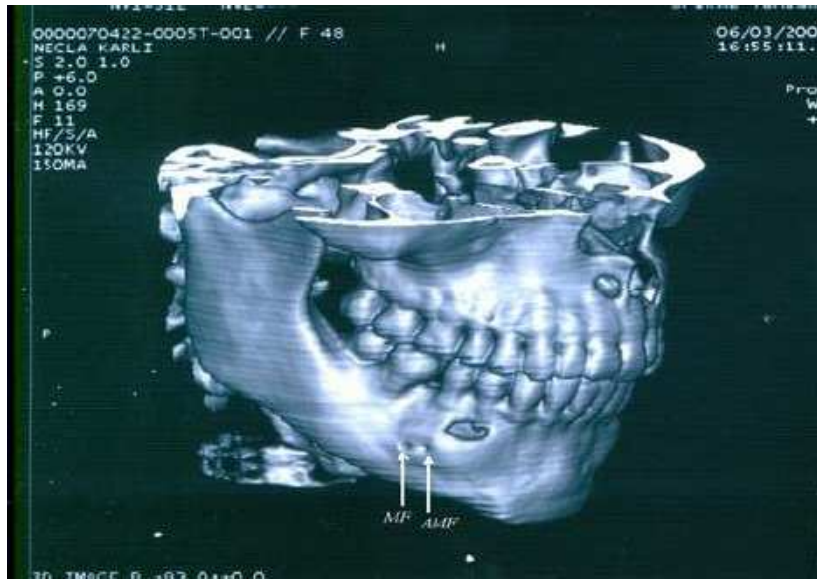


Figure 9 : Reconstruction volumétrique numérisée. CAGIRANKAYA (54)

Généralement, trois branches émergent du foramen mentonnier ; une pour innerver la peau de la région mentonnière, une pour la peau de la lèvre inférieure et une pour la muqueuse et la gencive vestibulaire. Chez les patients présentant un FMA, un nerf mentonnier accessoire, considéré comme étant une branche du nerf alvéolaire inférieur, pourrait donc être présent. La formation d'un FMA peut être expliquée par une séparation entre le nerf mentonnier et le nerf alvéolaire inférieur précédant la formation du foramen mentonnier (52).

Le nerf mentonnier accessoire a été observé atteignant la muqueuse et la peau de l'angle labial, puis communiquant avec les branches des nerfs facial et buccal.

Son incidence varie selon les populations étudiées ; 2,6 % chez les français, 1,4% chez les américains blancs, 5,7% chez les afro-américains, 3,3% chez les grecs, 1,5% chez les russes, 3% chez les hongrois, 9,7% chez les mélanésiens, 3,6% chez les égyptiens, 12,6% chez les polynésiens (55) (45).

II.2.3) Le foramen incisif mandibulaire

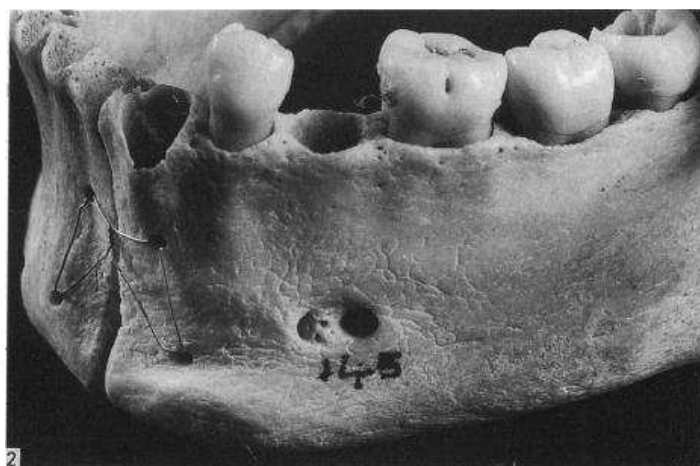


Figure 10 : Foramen incisif sur mandibule sèche. SERMAN (56)

Dans un faible nombre de cas, il existerait un foramen incisif. Alors, le nerf et les vaisseaux rentreraient à nouveau dans la mandibule à travers ce foramen afin d'alimenter la partie antérieure du corps mandibulaire. Le nerf alvéolaire inférieur aurait alors un court trajet extra osseux où le nerf se diviserait en deux avant que le nerf incisif ne pénètre dans la mandibule (56).

Dans cette étude datant de 1989, sur les 408 mandibules étudiées, neuf foramina incisifs distincts du foramen mentonnier ont été découverts sur sept mandibules (deux cas bilatéraux) ce qui équivaut à un pourcentage de 0,88%.

II.2.4) Les foramina linguaux

On observe des foramina sur la face linguale de la mandibule chez 98% de la population. Ils peuvent être uniques, doubles ou triples d'un diamètre moyen de 0,75mm. (57) Ils sont le plus souvent retrouvés entre les apex des incisives centrales et latérales (50,7%) et au niveau de l'épine génienne (83,6%) (58). Leur nombre, leur localisation et leur dimension restent très variables.

Ces orifices livrent passage aux artérioles de l'artère sublinguale et de l'artère submentale ainsi qu'aux rameaux terminaux émis par le nerf mylohyoïdien et le nerf mentonnier (59).

II.3) Phylogénie

La position de l'homme au sein du règne animal a été particulièrement fluctuante au cours des siècles. Les premières théories de l'évolution sont apparues au XIXème siècle opposant le fixisme de Linné et l'évolutionnisme de Darwin(60).

Le fixisme est la théorie selon laquelle il n'y a ni transformation ni dérive des espèces, elles sont créées par Dieu et n'évoluent pas. Darwin et Lamarck le contredisent en affirmant que l'évolution des espèces résulte d'un processus continu ; tous les individus sont différents les uns des autres, certains étant mieux adaptés pour survivre et se reproduire dans leur environnement. Ces caractéristiques avantageuses sont transmises aux générations suivantes et, avec le temps, deviennent dominantes. Cette théorie fut confirmée par la découverte des gènes et de l'ADN.

II.3.1) Rappels anthropologiques

Il y a environ 23 millions d'années, la superfamille des Hominoïdes apparaît, regroupant les primates dépourvus de queue. On peut diviser cette superfamille en deux familles : les hylobatidés (gibbons, siamangs) et les hominidés. Apparus il y a cinq à six millions d'années, les hominidés se divisent eux-mêmes en deux sous familles : les *pongins* (orang-outans) et homininés. Ces homininés se divisent en deux tribus, les *gorillini* (gorilles) et *hominini*, eux-mêmes donnant, il y a trois millions d'années, deux sous tribus, *panina* (chimpanzés) et *hominina* (australopithèques), comme résumé sur le cladogramme ci-dessous (61).

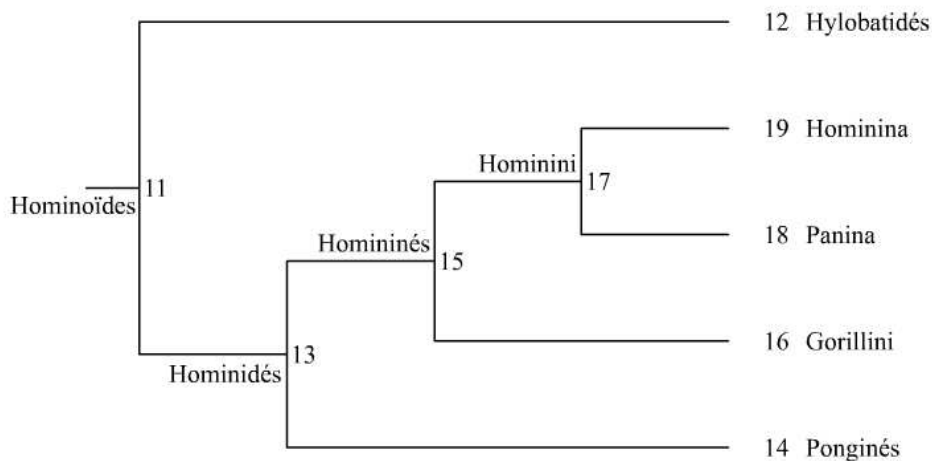


Figure 11 : Cladogramme de l'évolution selon SHOSHANI (61)

Les différents processus évolutifs ont entraîné, dans la lignée hominoïde, la régression des caractères morphologiques simiens. Les hominidés constituent la transition entre les deux lignées, simienne et humaine. L'*homo sapiens*, dernier représentant de la lignée humaine, est le seul à être considéré comme un homme moderne (60).

La lignée humaine se caractérise par :

- La position érigée
- Le développement de la boîte crânienne au détriment de la face
- Un prognathisme moins marqué
- L'absence de crêtes et de bourrelets
- Un trou occipital en position antérieure
- Une mandibule en forme de U
- Des canines moins proéminentes

Nous pouvons alors nous poser les questions suivantes ; quelles ont été les conséquences de cette évolution sur l'os mandibulaire ? Sur le foramen mentonnier ? La position du foramen mentonnier pourrait-elle alors être utilisée comme caractère distinctif dans des études taxonomiques (études visant au classement, à la description des organismes et à leur regroupement en taxons) et phylogénomiques (études visant à établir une filiation entre des groupes d'êtres vivants en s'appuyant sur les caractéristiques de leur patrimoine héréditaire respectif) des hominoïdes ?

II.3.2) L'évolution de la mandibule

Le développement de l'encéphale et l'augmentation de la taille de la boîte crânienne s'accompagnent d'un déplacement et d'une modification de la forme du foramen magnum qui entraîne un redressement et donc une verticalisation de la face. Avec l'apparition des muscles nucaux permettant de maintenir la tête en position verticale, un articulé antérieur en bout-à-bout, afin de couper les aliments, met en action les muscles masséters et ptérygoïdiens internes. Le passage à la supraclusion a ensuite entraîné une diminution du mouvement d'incision et donc une diminution de ces muscles avec une augmentation de taille des muscles temporaux (60). Nous évoluons donc vers une mandibule plus gracile et une régression musculaire, favorisée par une alimentation plus tendre.

HUMPHREY et Al. comparent des mandibules : 317 humains modernes (zoulous et européens) et 91 grands singes (*Pan troglodyte troglodyte*, *Pongo pygmeus pygmeus*, *gorilla gorilla gorilla*) (62).

De tous les grands singes, le *Pan* (le chimpanzé) est celui qui présente le plus de similarité avec l'*homo sapiens*, ils partagent notamment de faibles valeurs quant à la hauteur du corps mandibulaire, de la symphyse et du ramus ainsi qu'un faible dysmorphisme sexuel, contrairement aux *Pongo* et aux *Gorilla*.

Chez le *pongo* (orang-outan), la mandibule est volumineuse, en forme de «U» avec une branche montante à la fois haute et large. La symphyse, sans saillie mentonnaire à sa face antérieure, ce qui lui donne un aspect fuyant, présente en bas et en arrière un prolongement osseux appelé « plaque simienne »(63) qui disparaîtra chez les Australopithèques.

Enfin, chez l'homme, la mandibule, dépourvue de saillie mentonnaire, est courte, large et gracile. La symphyse mandibulaire est verticale et renforcée par un menton. La branche montante est gracile et peu élevée (60). Le ramus est bas et étroit, le plancher buccal d'une grande ampleur et l'arcade dentaire de forme parabolique.

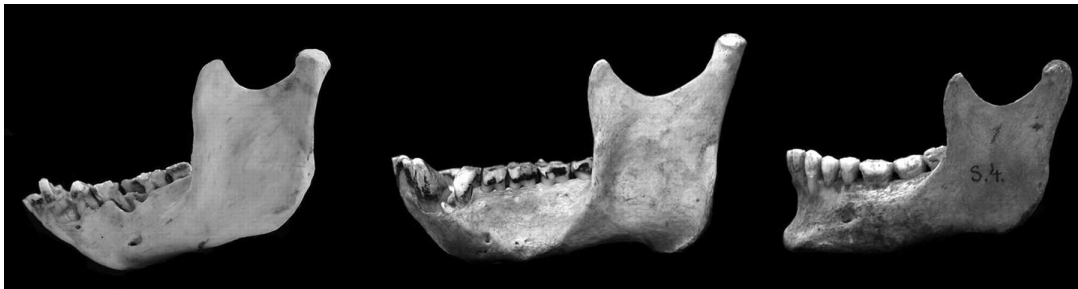

Figure 12 : Héli-mandibules de chimpanzé (*pan*), d'orang outan (*pongo*) et d'*homo sapiens* d'après RAK (64)

Des comparaisons ont été réalisées entre plusieurs marqueurs anatomiques mandibulaires sur trois périodes chronologiquement différentes (65), le Néolithique (-4000 Av JC), l'Aire médiévale (-400 Av JC) et l'Aire contemporaine (19ième et 20ième siècles). Leur étude révèle une augmentation de la taille de la mandibule, des diamètres des canaux mandibulaire et incisif, de la longueur des racines dentaires ainsi qu'une migration antérieure du foramen mentonnier avec le temps.

Concernant l'étude des variations géographiques chez l'*homo sapiens* (62): les paramètres statistiques de base pour 10 populations indiquent une grande diversité intraspécifique sans évidence de schéma géographique propre. Les plus grandes variations sont rencontrées dans les mesures du ramus et plus particulièrement au niveau de la distance entre le processus coronoïde et le condyle mandibulaire. Ces différences sont déterminées par des influences

génétiques, environnementales, ou par les deux et sont le résultat de différences de taux de croissance et de remodelage osseux.

Les arcades dentaires se sont également profondément modifiées. Les plus récents hominidés avaient des arcades dentaires étroites et parallèles avec des canines de grande taille. Les arcades se sont évasées et arrondies. Les canines se sont réduites pour devenir de la même taille que les autres dents et les diastèmes se sont fermés. L'élargissement des arcades est sûrement dû au rétrécissement de la zone nasale et à l'adoption de la position debout qui a entraîné un recul de la tête sur la colonne vertébrale et donc une diminution de l'espace disponible.

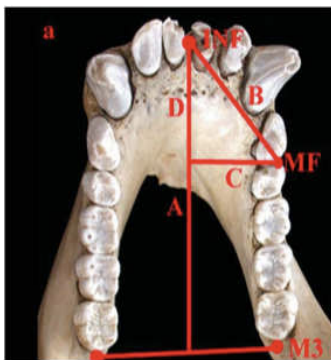
L'élargissement des arcades s'est accompagné d'une diminution de la taille des prémolaires et des molaires, changement pouvant être expliqué par la modification de l'alimentation avec l'utilisation des instruments, puis le feu (60).

II.3.3) L'évolution de la position du foramen mentonnier

Une étude menée par ROBINSON (66) a eu pour but de comparer les mandibules, et plus particulièrement la position du foramen mentonnier, chez les hominoïdes encore existants.

Contrairement à certaines études antérieures (Wood et Chamberlain, 1986 ; Brown, 1989) montrant que les variations intra spécifiques étaient trop nombreuses pour que la position antéropostérieure du foramen mentonnier soit utilisée pour différencier significativement les espèces d'hominoïdes, dans une cette étude, certaines de ces espèces ont pu être distinguées les unes des autres grâce à ce caractère.

ROBINSON et Al. (66) ont étudié de près la variation de position du FM au cours de l'évolution. En utilisant les repères osseux ils déterminent la position



antéropostérieure du FM (D) et la longueur de l'arcade (A).

Grâce à cette méthode, l'épaisseur de la mandibule et les variations verticales de position du FM n'interfèrent pas avec les résultats.

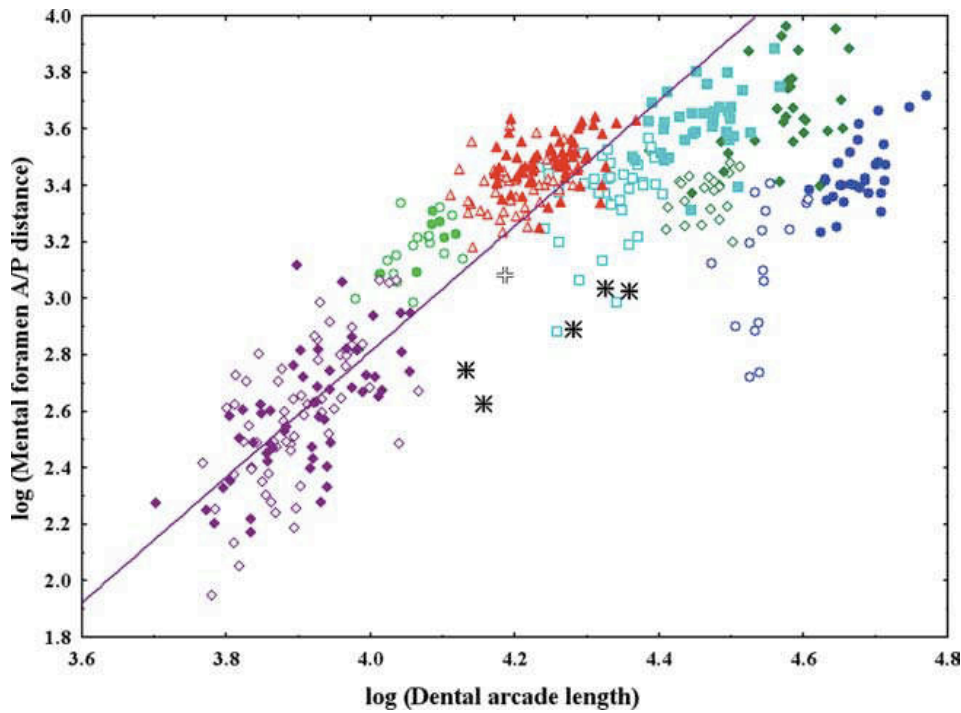


Figure 13 : Variation de la position antéro-postérieure du foramen mentonnier en fonction de la longueur de l'arcade dentaire. ROBINSON (66)

Ce graphique représente la variation de la position antéro-postérieure du foramen mentonnier en fonction de la longueur de l'arcade dentaire chez les australopithèques et les hominoïdes encore existants. Les femelles ont des symboles creux et les mâles des symboles pleins. Cercles bleu foncés : *Gorilla Gorilla*, losanges vert foncés : *Gorilla Gorilla Gorilla*, losanges violets : *Homo sapiens*, cercles vert clairs : *Pan paniscus* (bonobo), triangles rouges : *Pan troglodytes* (chimpanzé commun), carrés bleu clairs : *Pongo pygmaeus* (orang-outang), astérisques noires : *australopithecus afarensis* (Lucy), croix noire : *australopithecus africanus*

Remarquons dans un premier temps que les *homos sapiens* étudiés se distinguent des autres hominoïdes par une arcade courte et un foramen mentonnier bien plus antérieur que tous les autres. Les *australopithecus afarensis* sont ceux qui se rapprochent le plus des *homos sapiens*, leur foramen mentonnier antérieur résulte possiblement de la diminution de la denture antérieure altérant la forme de l'arcade antérieure des hominidés. Notons aussi la différence significative entre femelles et mâles chez les gorilles et les orang outans, où les femelles possèdent des arcades plus courtes et des foramens plus antérieurs. Ce dysmorphisme sexuel tend à disparaître chez les chimpanzés et les *homos sapiens*. Pour finir, nous pouvons aussi observer une grande disparité des résultats chez les *homos sapiens*. Avec ce graphique, nous pouvons aisément visualiser que l'évolution de l'Homme s'est faite avec conjointement une réduction de l'arcade dentaire et une antériorisation du foramen mentonnier.

Concernant l'*homo neanderthalensis* (espèce d'homme distincte mais contemporaine de l'*homo sapiens*, apparu en Europe il y a 250 000 ans) WILLIAMS et KROVITZ (28) décrivent une position du foramen mentonnier en rapport avec la première molaire, bien différente de celle observée chez l'homme moderne.

On peut observer une augmentation des diamètres des canaux mandibulaire et incisif, et donc des diamètres des foramina mandibulaire et mentonnier, ce qui renforce l'hypothèse qu'une neurovascularisation plus complexe a pris place avec le temps (65).

TROISIEME PARTIE : Le cas clinique

Il s'agit d'un patient venant consulter son chirurgien dentiste concomitamment à la perte d'une molaire mandibulaire. Un projet de réhabilitation implantaire lui est proposé, à la suite duquel un scanner d'évaluation pré-implantaire est réalisé. À l'analyse des examens radiologiques (panoramique et scanner) son praticien constate une morphologie atypique de la région mentonnière à savoir l'absence de foramen mentonnier. C'est ainsi qu'il confie l'examen radiologique au Docteur Ella pour une analyse anatomique approfondie desdits examens. C'est ainsi que, fortuitement, a été découverte l'absence bilatérale des foramina mentonniers.

Le scanner ou tomодensitométrie est une technique d'imagerie faisant appel aux Rayons X. Il est très apprécié en odonto-stomatologie et notamment en implantologie car il s'agit d'une étude en grandeur réelle ; il répond parfaitement aux exigences biomensuratives de l'évaluation pré-implantaire des sites osseux (67). L'étude scanographique comprend non seulement les variations morphologiques du maxillaire et de la mandibule, l'étude de la situation du canal mandibulaire, mais également la recherche d'une résorption osseuse ou d'un sinus maxillaire procident (68). Il s'agit de l'examen de choix pour analyser la structure osseuse et ses modifications morphologiques grâce à sa grande précision (69).

La tomодensitométrie est devenue très rapidement un instrument essentiel dans l'exploration du massif facial. Les progrès technologiques alliés aux performances de l'informatique, permettent d'obtenir à partir d'une seule pile de coupes axiales, des reconstructions bi-dimensionnelles (coronales, axiales, panoramiques) et tri-dimensionnelles de haute définition (70).

III.1 Examen radiologique

La reconstruction volumétrique numérisée (figure 14), ne montre aucune anomalie excepté l'absence bilatérale de foramen mentonnier. Dans un premier temps, les coupes coronales du secteur mentonnier sont étudiées.

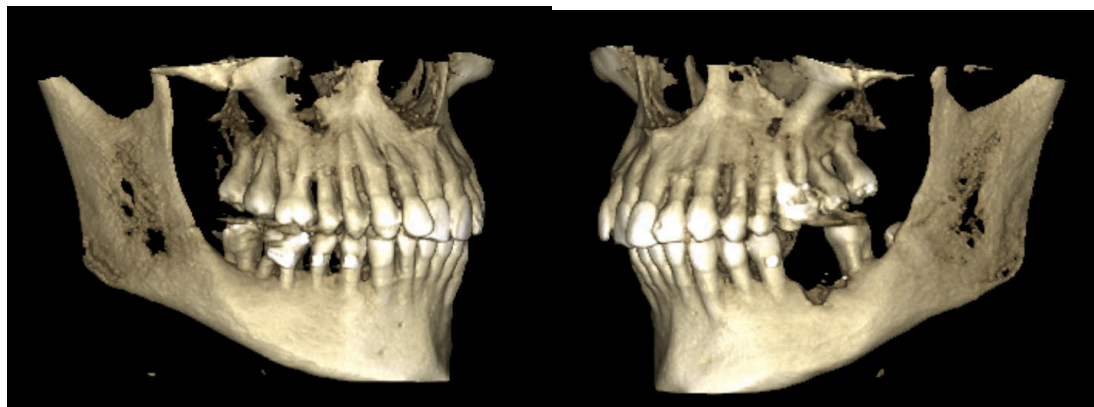
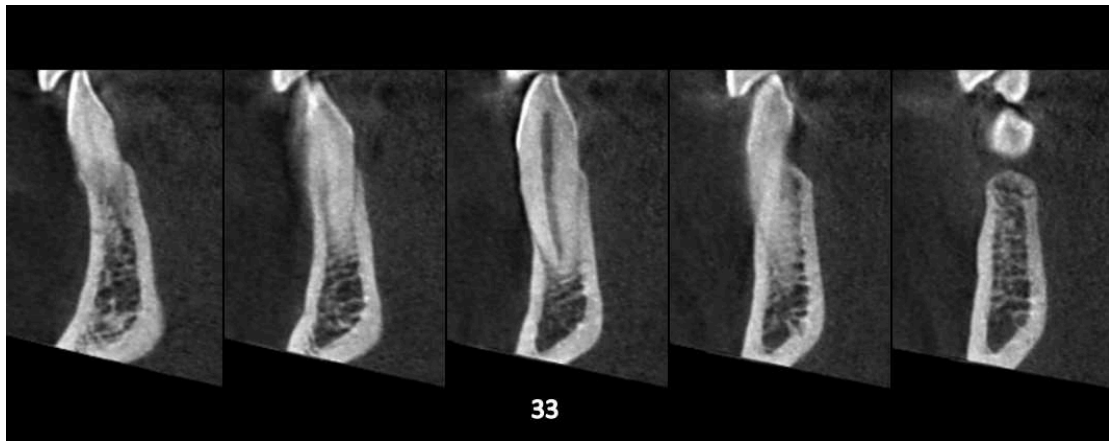


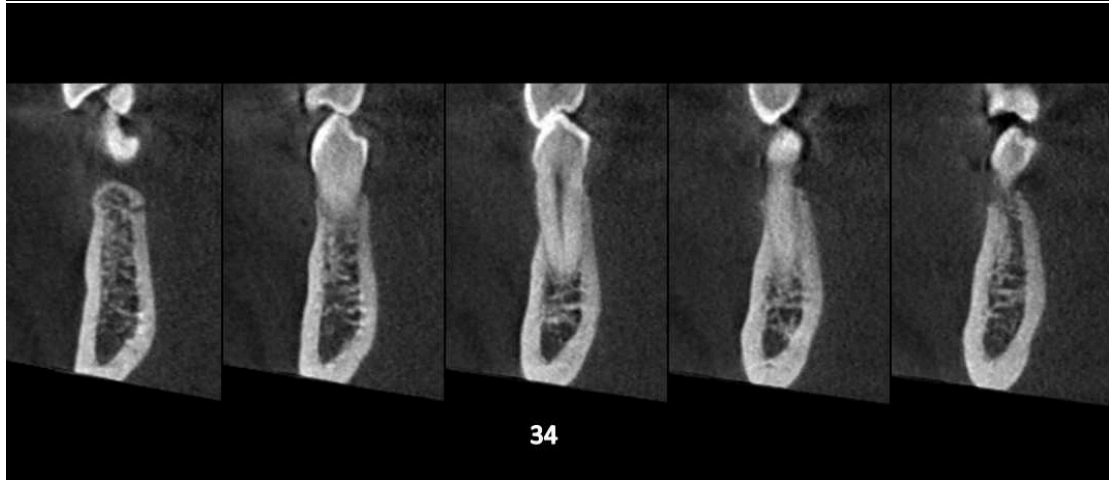
Figure 14 : Reconstruction volumétrique numérisée bimaxillaire, profil droit et profil gauche.

III.1.1) Etude des coupes coronales du secteur mentonnier :

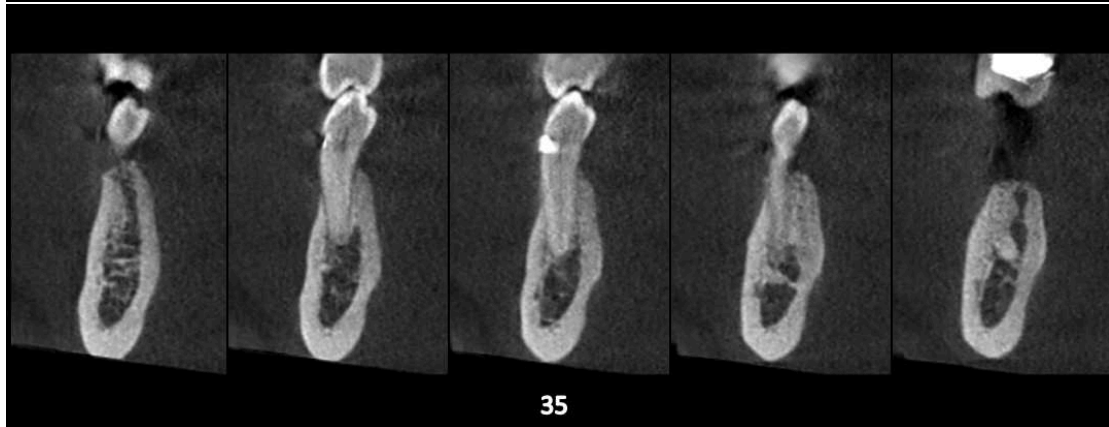Les coupes coronales, espacées tout les deux millimètres, objectivent l'absence de foramen mentonnier, supposé être situé en regard de l'apex de la deuxième prémolaire.



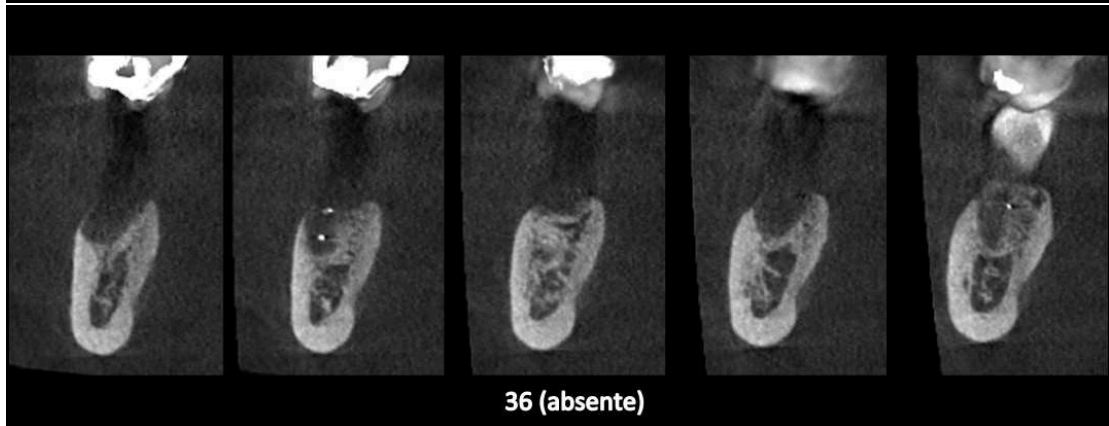
33



34



35



36 (absente)

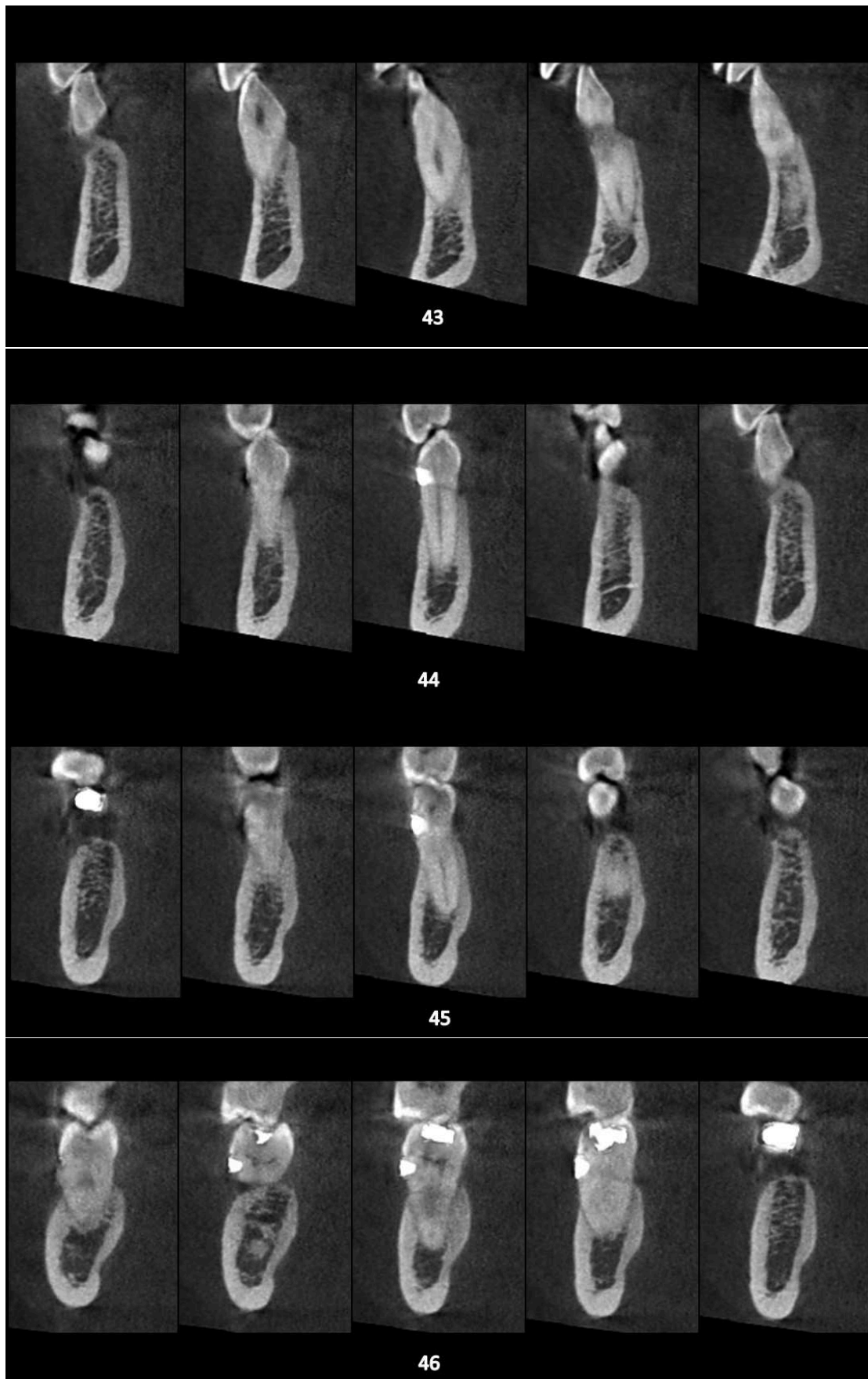


Figure 15 : Coupes coronales de 33 à 36 et de 43 à 46

Cependant, sur la figure 14, de petites perforations sont visibles en avant des canines et sous les incisives latérales. Une attention particulière a été apportée non seulement à l'impact de ces perforations mais également à leur position. Les questions étaient de savoir si elles étaient d'origine vasculaire ou nerveuse et si elles avaient un lien avec l'absence de foramina mentonniers.

III.1.2) Étude des perforations vestibulaires

III.1.2.1) Reconstruction panoramique

Quatre perforations sont à peine visibles sur cette coupe panoramique (figure 18), nous les avons repérées par les lettres A, B, C et D.

Les perforations A et C sont situées en avant des apex des canines, B et D sont sous les apex des incisives latérales.

Rappelons que le foramen mentonnier se trouve habituellement en regard de l'apex de la deuxième prémolaire mandibulaire (33).

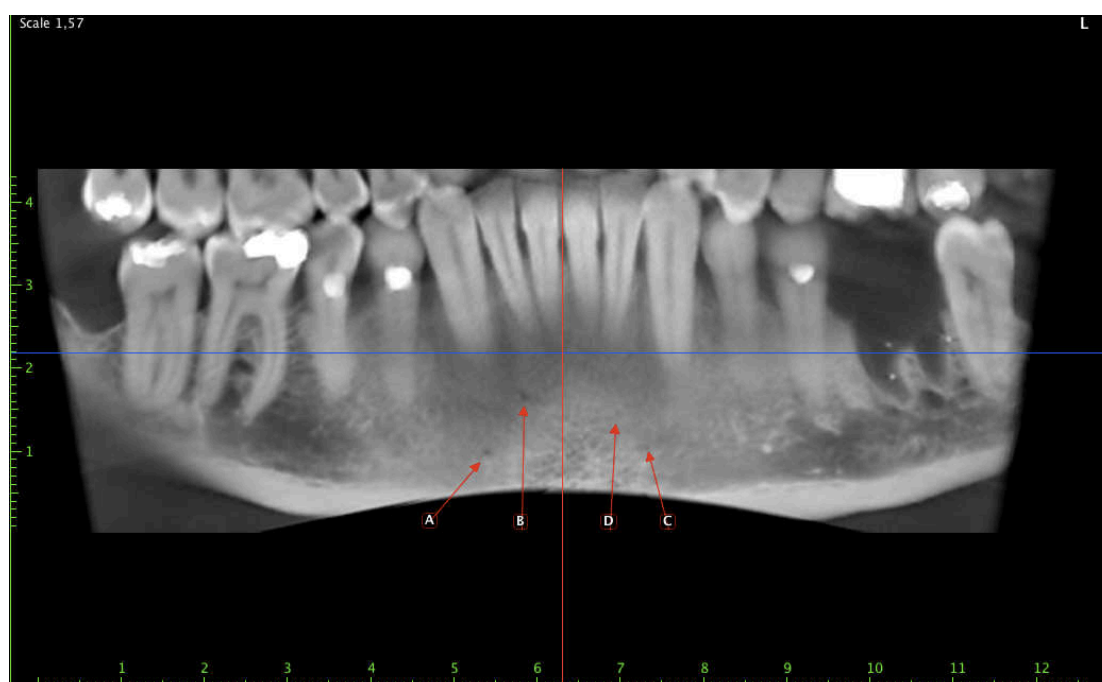


Figure 16 : coupe panoramique

Leurs empreintes ont ensuite été recherchées sur les coupes axiales et sagittales.

III.1.2.2) Coupes Axiales :

Sur les coupes axiales (figures 17 à 19). Alors que les perforations A et C semblent être au même niveau et parfaitement symétriques, B est en position inférieure par rapport à D. Notons également leurs diamètres très réduits au point de les deviner seulement sur les coupes.

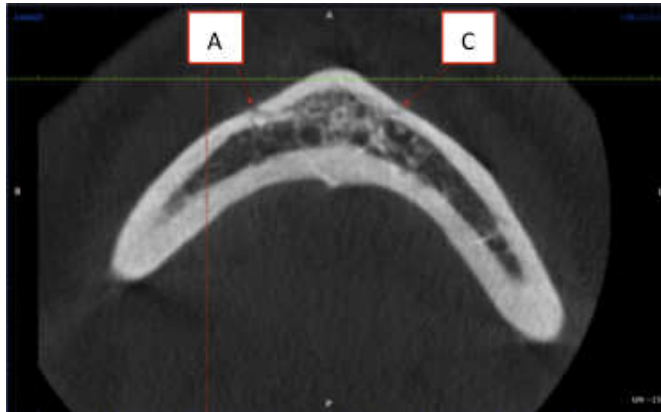


Figure 17 : perforations A, C

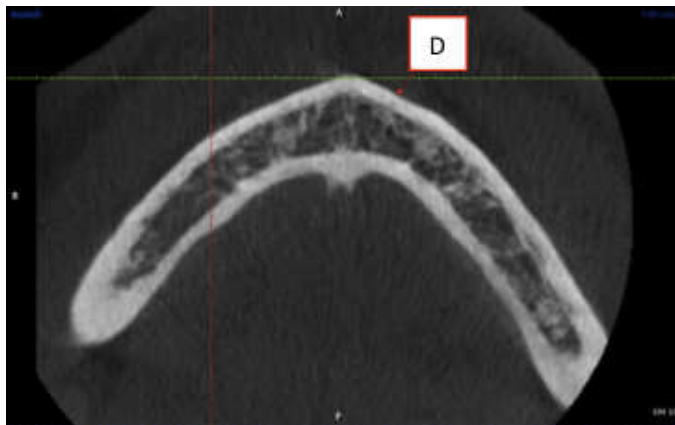


Figure 18 : perforation D

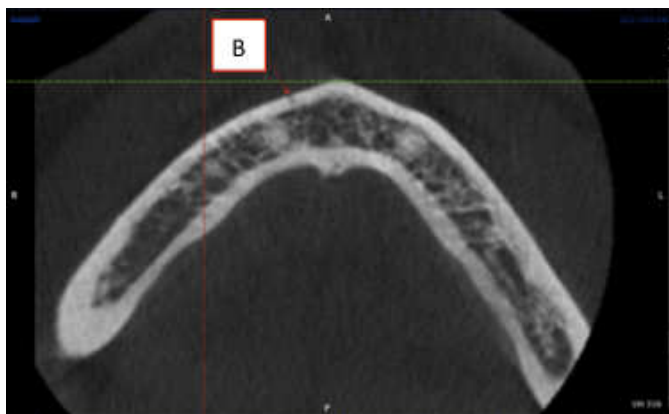
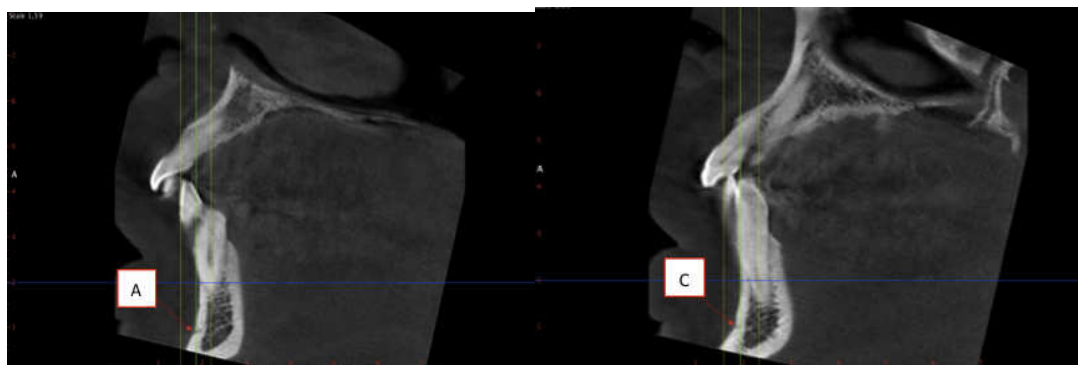


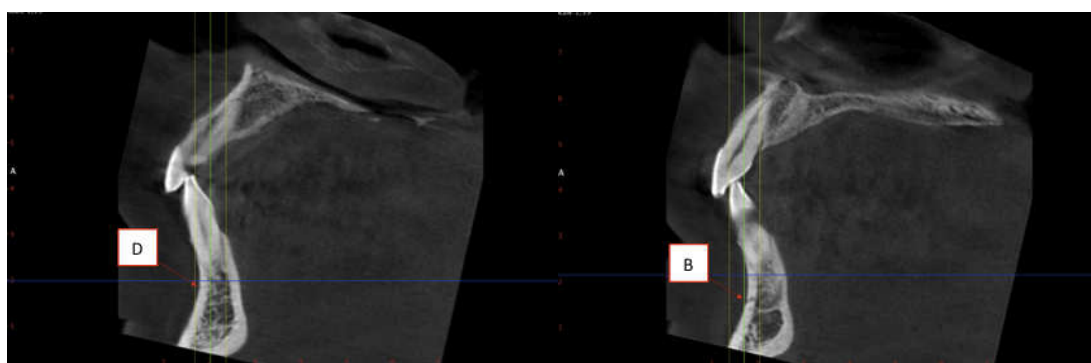
Figure 19 : perforation B

III.1.2.3) Coupes coronales :

De même avec les coupes en incidence coronales, les quatre perforations sont localisées (figures 20 à 23).



Figures 20 et 21 : coupe coronale perforation A et C



Figures 22 et 23 : coupe coronale perforation D et B

D'après l'emplacement de ces perforations, leur morphologie (ouverture vers l'extérieur), leur diamètre (inférieur à 0,7mm) et le fait que les canaux qu'ils ouvrent ne présentent pas de continuité avec le canal mandibulaire ou incisif, il semblerait plutôt que ce soit des foramina nourriciers et non des foramina nerveux (53) provenant du plexus artériel mentonnier intra osseux(71)(72)(73).

III.1.3) Etude de la position du canal alvéolaire inférieur

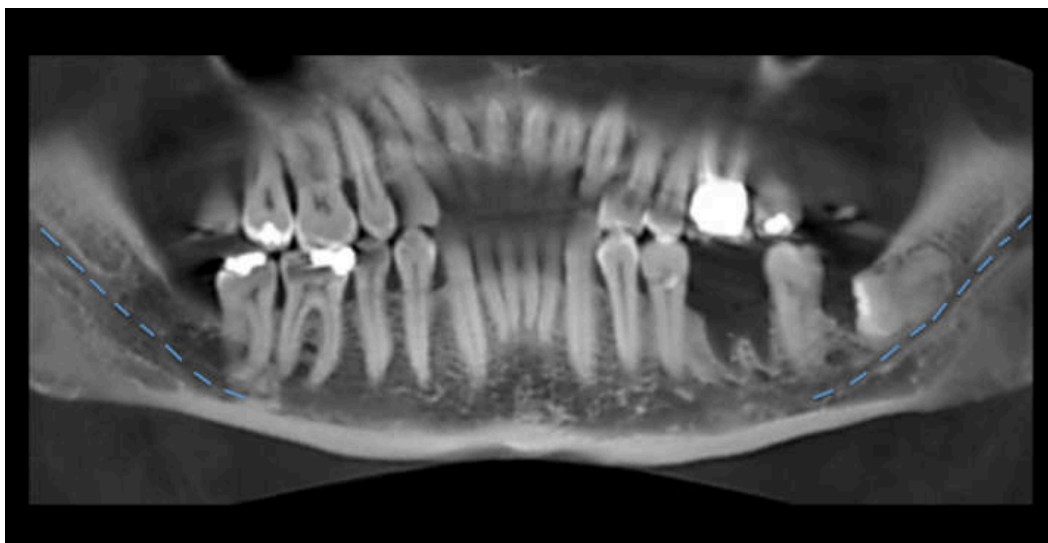


Figure 24 : Coupe panoramique

Le canal mandibulaire est visible durant une partie de son trajet, à droite jusqu'à la première molaire et à gauche jusqu'à la deuxième prémolaire. Sa localisation précise devient difficile au fur et à mesure que nous nous rapprochons de la symphyse.

III.1.4) Conclusion de l'étude radiologique

De petites perforations vestibulaires ont été observées en regard des apex de 43/42/32/33. La taille (moins d'1mm de diamètre) et la provenance de ces foramina indiqueraient plutôt une origine non pas nerveuse mais vasculaire.

En effet, ils ne présentent aucune continuité avec le canal incisif et s'ouvrent de l'extérieur vers l'intérieur (59). D'après Ishihara et Al. (72) ces perforations vestibulaires souvent rencontrées pourraient être des vestiges de foramina nourriciers de la mandibule, formés pendant la période embryonnaire.

Aucune autre perforation vestibulaire n'est visible sur l'ensemble des coupes tomographiques. Il est décrit dans la littérature que le foramen mentonnier a une largeur de 3mm de moyenne et qu'il se situe habituellement sous les apex des prémolaires (45).

Dans le cas de ce sujet, en dehors de l'aspect atypique des foramina localisés dans la région mentonnière, le canal mandibulaire, lui, présente un aspect ordinaire.

Compte tenu de cet aspect anatomique particulier, nous avons jugé utile pour un complément d'informations d'examiner le patient avec des moyens objectifs qui nous permettraient d'affiner nos hypothèses.

III.2) Examen clinique

III.2.1) Anamnèse

- Age : 61 ans

- Origine : Caucasienne

- Antécédents chirurgicaux/médicaux concernant la face :

Extraction de la 48 il y a une trentaine d'années environ

Implant (36) en 2011

- Traumatismes intéressant la face :

Accident de moto il y a une quarantaine d'années, pas de fracture mais lésions superficielles de la région jugale. Pas de séquelles

- Autres anomalies anatomiques connues : non

Des tests de vitalité et de sensibilité ont ensuite été réalisés.

III.2.2) Tests de vitalité

III.2.2.1) Rappels de physiologie oro-faciale (74)(75) :

La somesthésie est responsable des sensations somatiques et viscérales issues de la peau, des muqueuses, des viscères et des organes en réponse à un stimulus. Le seuil de ces sensations n'est pas uniforme sur toute la surface corporelle.

Chez l'homme adulte, la cavité buccale est un des organes somesthésiques les plus importants. Son rôle est comparable à celui des mains. Les dents représentent aussi une source d'expérience sensorielle importante et d'une grande finesse, tant par la sensibilité tactile du parodonte que par la sensibilité douloureuse de la pulpe.

La qualité de l'appareil sensitivo-sensoriel attaché à la cavité buccale s'explique par les fonctions auxquelles elle participe. Outre le rôle proprement sensoriel, les informations sont utilisées lors de multiples performances

motrices, tels que le contrôle des sphincters labiaux, de l'isthme du gosier, de la préhension labio-incisive, de la mastication, de l'articulation de la voix et de l'accomplissement de diverses mimiques.

La douleur est la seule sensation provoquée par la stimulation de la pulpe ou de la dentine, quel que soit le stimulus utilisé. Les stimuli peuvent être exogènes (chaud, froid ...etc.) et provoquer une douleur sur une pulpe saine, mais aussi endogènes lorsque la pulpe est pathologique.

Le tissu pulpaire est en effet contenu dans un espace incompressible, limité par les parois dentinaires et ne peut ni se dilater ni rétrécir de façon importante. Ces caractéristiques se reflètent par une compliance interstitielle (C_i) très faible.

La compliance interstitielle est proportionnelle au rapport entre variations de volume interstitiel (ΔV_i) et pression hydrostatique tissulaire (ΔP_i) :

$$C_i = \Delta V_i / \Delta P_i$$

Par conséquent, toute variation du V_i (par accroissement de l'ultrafiltration capillaire par exemple), même infime, se traduira par une variation importante de P_i et donc d'une sensation douloureuse.

On observe ainsi qu'une stimulation appliquée à la limite externe de la dentine ou de l'émail est susceptible de diffuser vers les fibres nerveuses dentino-pulpaire. C'est à l'évidence le cas de la stimulation électrique mais aussi pour les agents thermiques et chimiques. Ainsi une source de chaleur ou de froid appliquée sur l'émail peut provoquer par contraction ou expansion de l'ensemble des fluides pulpaire, une variation de pression intra-pulpaire susceptible d'exciter directement les fibres pulpaire.

De nombreuses techniques existent afin de tester la vitalité de la dent et donc la présence d'une innervation. Citons le fameux test au froid, mais aussi le test électrique, et même l'oxymètre de pouls (76). Les tests les plus couramment utilisés demeurent subjectifs. Les données obtenues par les tests thermiques et électriques dépendent de la perception du patient et de la description qu'il donne de la réponse face au stimulus. Du côté de l'opérateur, les résultats dépendent de la durée d'application, de l'endroit où le test est réalisé sur la dent mais aussi des caractères physiques du stimulus (intensité de chaleur, de froid, de pression).

Le test le plus facilement réalisable reste le test au froid, mais si sa positivité témoigne d'une vitalité pulpaire, la réciprocité n'est pas acceptée. Il faudra alors continuer de tester la dent en utilisant d'autres méthodes afin d'obtenir une réponse fiable. Il doit être ajouté qu'en combinant tests thermiques et tests électriques, 10% des dents ne répondant à aucun des deux sont néanmoins vitales (afflux de sang à l'ouverture de la chambre camérale)(77).

La réponse aux différents tests dépend aussi du niveau de maturation de la dent et de la nature de la pulpe (78). Dans le cas que nous étudions, le test au froid pourra être utilisé en première intention et le test électrique en deuxième intention.

III.2.2.2) Résultats des tests de vitalité :

Des tests de vitalité ont été réalisés sur chaque dent mandibulaire et maxillaire du patient conformément aux recommandations du protocole (76). Aucune dent n'étant dépulpée, un coton imbibé de dioxyde de carbone a été appliqué au collet de chacunes. Chaque test s'est révélé positif, témoignant objectivement d'une innervation normale.

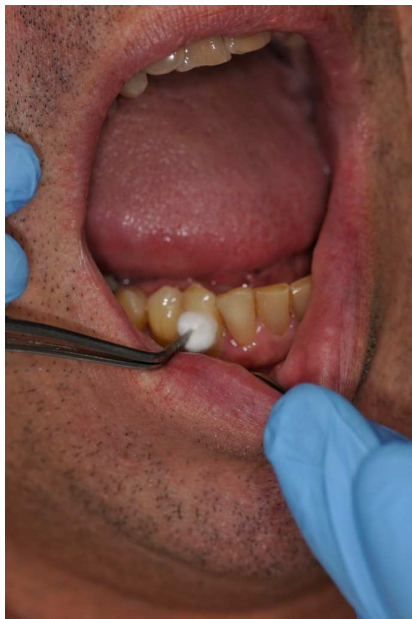


Figure 25 : Test de vitalité

III.2.3) Tests de sensibilité

La sensibilité de la lèvre inférieure et de la peau de la région mentonnière a ensuite été testée. Selon une étude réalisée par POORT et Al, on peut diviser les tests de sensibilité en deux catégories (79) : les mécanoreceptifs et les

nociceptifs. Ils sont tout les deux basés sur la réponse des récepteurs stimulés par les contacts cutanés.

Les tests mécanorecepteurs comprennent :

- Le test de Weber (TPD ou *2-point discrimination*)
- le toucher léger (ou *light touch*)
- le coup de pinceau (ou *brush stroke*)

Les tests nocicepteurs comprennent :

- le test de l'aiguille (ou *pin prick*)
- la distinction thermique (ou *thermal discrimination*)

La méthode la plus utilisée pour dépister des troubles neurosensoriels est l'évaluation subjective à l'aide d'un contact cutané, mais cette méthode est trop subjective, dépendant non seulement de l'interprétation du patient, et du geste de l'opérateur.

Une autre méthode souvent utilisée est celle du « contact léger » ou *light touch*. Généralement, deux dispositifs sont mis en œuvre ; la mèche de coton ou le monofilament de Semmes-Weisten. Ce dernier est placé perpendiculairement à la peau et pressé jusqu'à ce que le filament commence à se déformer. À ce moment précis, une pression connue et reproductible est appliquée. (Cette méthode est plus reproductible mais aussi plus chronophage que celle de la mèche de coton. De plus, son coût important et l'existence d'autres outils plus accessibles ne nous ont pas poussés à l'utiliser (80)). La mèche de coton maintenue par une paire de précelles révèle de bons résultats ; l'opérateur déplace le coton, sans forcément toucher la peau / la muqueuse, et le patient communique via un geste de la main ses réponses positives.

Il existe également des tests thermiques : applications de miroirs chauffés ou refroidis, de boulettes de coton trempées dans de l'eau chaude ou froide, utilisation d'agents chimiques tels que le chlorure d'éthyle ou encore l'application de pièces métalliques avec des températures de conduction différentes (disques de Minnesota)(81).

La méthode de distinction entre deux points ou test de Weber peut aussi être utilisée. Elle évalue la plus petite distance séparant deux points appliqués simultanément et perçus comme deux stimuli distincts. Le patient doit alors indiquer s'il perçoit un ou deux points. Des instruments spécifiques à cet usage sont commercialisés mais il est aussi possible d'utiliser un simple trombone (82). Cette méthode reste néanmoins très « opérateur-dépendante », la sensation du patient dépendant de la pression que l'opérateur inflige à l'instrument.

Dans un souci d'objectivité, la sensibilité a été évaluée grâce à un test de vitalité pulpaire électrique (« NEOSONO » de Satelec® Mérignac, France). Une électrode est placée dans le vestibule du patient, et grâce à un stylet, nous envoyons des micro-pulsations électriques d'intensité croissante sur les zones à tester. Un boîtier donne la valeur de ces intensités. Dès qu'il ressent cette impulsion, le patient nous avertit, nous comparons donc objectivement ses sensations.

L'instrument doit être calibré au début de la séance. Nous utilisons alors la peau au dessus de la lèvre supérieure, la lèvre supérieure, ainsi que la région infra-orbitaire, censées être exemptes de déficit neurosensoriel. Les résultats sont ensuite comparés avec ceux de la lèvre inférieure et de la peau du menton. Un quadrillage régulier nous permettra localiser précisément une perte de sensibilité.

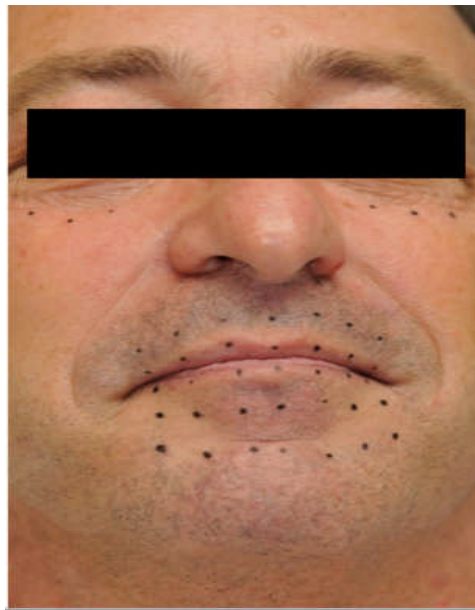

Figure 26 : Test de sensibilité

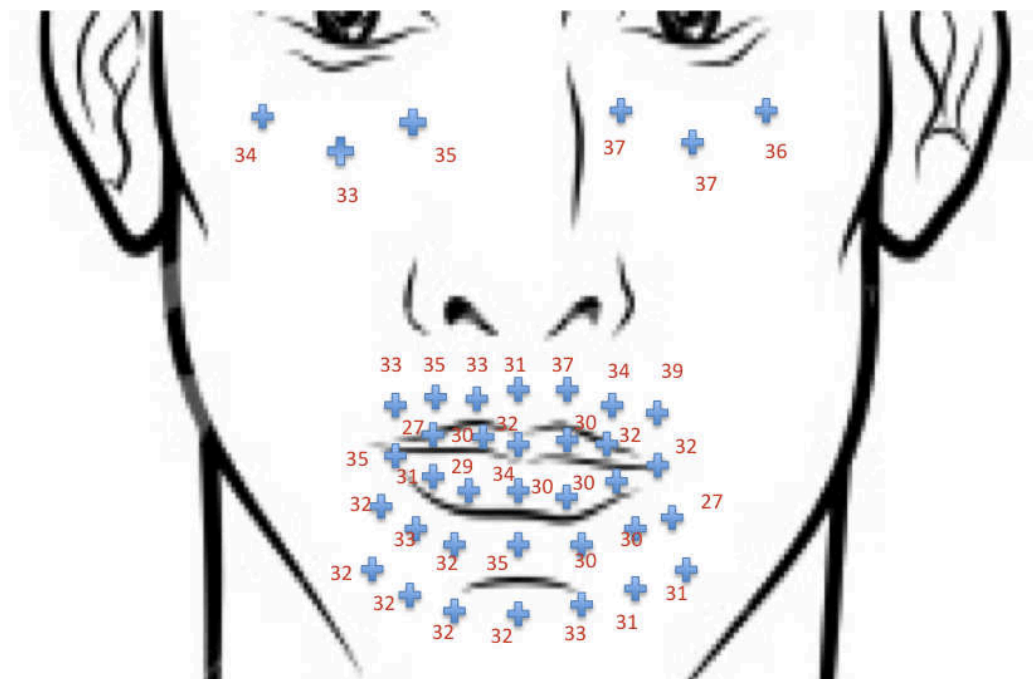


Figure 27 : Test de sensibilité : Intensités électriques à partir desquelles le patient a ressenti une impulsion.

D'après ce test, aucune perte de sensibilité dans la région mentonnière n'est objectivée. Les résultats obtenus en testant le nerf maxillaire (V.2) sont comparables à ceux obtenus en testant le nerf mandibulaire (V.3). L'hypothèse d'une hypoesthésie du territoire habituellement innervé par le nerf mentonnier est ainsi définitivement écartée.

QUATRIÈME PARTIE

IV.1) Variations intraspécifiques

IV.1.1) Etude des variations de position du foramen mentonnier en fonction des ethnies :

Les résultats de l'analyse de ce cas clinique nous ont conduits à poser les questions suivantes : la position du foramen mentonnier varie-t-elle en fonction des origines ethniques? Nous avons vu précédemment que certaines espèces d'hominoïdes ont pu être distinguées les unes des autres grâce à la position antéro-postérieure du foramen mentonnier le long de la ligne médiane (66), en est-il de même chez les êtres humains modernes ?

En 1987, GREEN (83) a comparé 26 études portant sur 42 populations d'origines très diverses. Bien qu'il en conclue que la position la plus commune du foramen mentonnier est à l'aplomb de l'apex de la deuxième prémolaire, il observe cependant des variations inter-populationnelles. Ainsi chez les populations caucasiennes le foramen mentonnier serait légèrement plus mésialé par rapport à l'axe de la deuxième prémolaire que chez les populations « mongoloïdes », mélanésiennes et africaines.

Le tableau récapitulatif de VON ARX (84) a été complété à partir d'une synthèse des principales études réalisées sur cette question. Il présente la position du foramen mentonnier de 1989 à 2013 en fonction des différences ethniques.

Auteurs	Matériel d'étude	N	Position du Foramen mentonnier (%)						
			C	C/PM1	PM1	PM1/PM2	PM2	PM2/M1	M1
NEO et Al. 1989	158 Orthopantogrammes Singapouriens côté droit	93			5,4	18,3	43	22,6	10,8
	côté gauche	96			5,2	19,8	51	20,8	5
	Malaysiens côté droit	62			1,6	14,5	66,1	9,7	8,1
	côté gauche	62			3,2	17,7	69,4	3,2	6,5
MWANIKI et Al. 1992	79 mandibules sèches (Kenyans)	158				31,5	56,2		
SHANKLAND et Al. 1994	68 mandibules sèches (Indiens)	136				6	77,6	11,9	4,5
LJASSER et NWOKI 1998	397 orthopantogrammes (Saoudiens)	794		0,6	5,3	42,7	45,3	5,2	0,9
MOISEWITSCH 1998	55 cadavres (Nord-américains blancs)	100		1	5	41	18	31	4
CUTRIGHT et Al. 2003	76 cadavres blancs				7	32	51	10	
	76 cadavres noirs					14	53	32	1
NGEOW et Al. 2003	169 orthopantogrammes (Malaysiens)					31,1	56,5		
NEIVA et Al. 2004	22 cadavres (Caucasiens)	44				58	42		
OLASOJI et Al. 2004	157 orthopantogrammes					34	25,5		
	32 mandibules sèches (Nigériens)					32,8	35,9		
KIM et Al. 2006	112 orthopantogrammes (Coréens)				8,9	26,8	62,5	1,8	
FABIAN et Al. 2007	100 mandibules sèches (Tanzaniens)	200				12	45	35	8
AL KHATEEB et Al. 2007	860 orthopantogrammes (Jordaniens)	1720		1	3	47	40	10	
GUPTA et Al. 2008	78 crânes (Indiens)	156			10,8	9,5	50	28,5	1,3
HAGHANIFAR et Al. 2009	400 orthopantogrammes (Iraniens)	800				47,2	46		
SINGH et Al. 2010	100 mandibules sèches (Indiens)	100			2,1	17,8	68,8	11,5	
KQIKU et Al. 2011	200 cadavres	400		0,3	1,5	37,8	27,5	3	
PRIA et Al. 2011	500 orthopantogrammes numérisés	500			4,6		55	33,2	
KALENDER et Al. 2012	193 TVN (?) (Turcs)	386			4,8	59,8	30,4	4,2	0,3
SANTINI et Al. 2012	cadavres								
	76 Chinois	152			2,5	18,7	48,8	26,2	3,8
	46 Européens	92			10,8	50	34,8	4,4	
	33 Indiens	66				3	45,5	51,5	

Figure 28 : Position du foramen mentonnier en fonction de la dent avoisinantes ; C=canine, PM1=1^{ère} prémolaire, PM2=2^{ème} prémolaire, M1=1^{ère} molaire.

On y observe plusieurs points importants. Les plus hautes moyennes pour chaque étude (surlignées en jaune) confirment que le foramen mentonnier est le plus souvent situé entre les apex des deux prémolaires ainsi que sous la deuxième prémolaire. Mais les valeurs extrêmes sont également intéressantes. Alors que la position la plus postérieure (sous la première molaire) n'est pas rencontrée chez beaucoup de populations, elle est retrouvée, et ce, dans des pourcentages non négligeables (plus de 4%) chez les Singapouriens et les Malaisiens (47), chez les Indiens (50) et chez les Tanzaniens (85). Au contraire les plus hauts pourcentages de foramina antérieurs (de l'apex de la canine à l'apex de la première prémolaire) sont observés chez les Saoudiens (86), chez les Nord-américains (49), encore chez les Indiens (87), chez les Européens (7) et chez les Coréens(5) .

Cette étude démontre ainsi la grande variabilité interindividuelle de la position horizontale du foramen mentonnier par rapport aux dents.

Ce caractère aurait-il donc le potentiel d'être utile dans les études phylogénétiques ? En d'autres termes, est-il possible d'établir des filiations entre différents groupes d'êtres vivants en s'appuyant sur la position du foramen mentonnier ?

Sources: NEO et al. (47), MWANIKI (88), SHANKLAND (50), AL JASSER et NWOKU (86) , MOISEWITSCH (49), CUTRIGHT (89), NGEOW et al. (90), NEIVA et al. (91), OLASOJI et al. (92), KIM et al. (39), FABIAN et al. (85), AL KHATEEB et al. (48), GUPTA et al. (87), HAGHANIFAR et al. (93), SINGH et al. (6), KQIKU et al. (94), PRIA et al. (4), KALENDER et al. (95), SANTINI et al. (7)

IV.1.2) Etude de la présence de foramina mentonniers accessoires selon les différences ethniques :

La variabilité de la fréquence des foramina mentonniers accessoires pourrait être due à des différences ethniques. Voici un tableau comparatif de VON ARX (84) complété à l'aide de la littérature plus récente.

Groupe ethnique	Nombre de côtés examinés	cas de foramina mentonniers multiples	
		Nombre	Pourcentage (par patient)
Français	800	21	2,6
Américains (blancs)	56	1	1,8
Russes	2400	35	1,5
Polynésiens	40	5	12,5
Mélanésiens	484	47	9,7
Boliviens	92	7	7,6
Indiens (SINGH - 2010)	200	13	13
Indiens de l'Utah	293	15	5,1
Egyptiens	830	30	3,6
Indiens de la côte nord ouest du pacifique	607	20	3,3
Hongrois	989	29	3
Indiens de Washington	140	3	2,1
Grecs	928	31	3,3
Indiens d'Asie (SAWYER - 1998)	468	7	1,5
Indiens Nazca (SAWYER - 1998)	100	9	9
Afro-américains (SAWYER - 1998)	332	19	5,7
Américains blancs (SAWYER - 1998)	510	7	1,4
Jordaniens (AL-KHATEEB - 2007)	1720	17	10
Kenyians (MWANIKI - 1992)	158	7	4,5
Turcs (KALENDER - 2012)	386	12	11,9

Figure 29 : Les foramina mentonniers accessoires en fonction des populations, VON ARX (84)

Cette étude montre que les pourcentages les plus élevés (plus de 9%) sont retrouvés chez les Polynésiens, les Mélanésiens, les Indiens, la tribu des Nazca (civilisation pré-incaïque du sud du Pérou, -200 À 600 AP J-C.) et les Jordaniens. Au contraire, chez les Russes, les Américains et les Indiens, les pourcentages ne dépassent pas les 2%.

Si nous pouvons aisément parler de variations interspécifiques concernant la localisation du foramen mentonnier et la présence ou non d'un foramen accessoire chez les hominoïdes, nous constatons qu'il est difficile de différencier les diverses populations d'homme moderne grâce à ce caractère. En médecine légale par exemple, la position du FM sur une mandibule ne permettra pas d'en déterminer les origines.

Ces tableaux représentent des tendances. Nous pouvons imaginer que dans un avenir proche, avec le mélange des populations humaines, les faibles écarts qui existent aujourd'hui disparaîtront (96).

IV.2) Les hypothèses concernant le cas clinique :

IV.2.1) Hypothèse d'erreur de lecture des images radiologiques

En effet, la détection radiologique du foramen mentonnier doit être à interpréter précautionneusement. JACOBS et Al. (41) mentionnent dans un article que sur 545 radiographies panoramiques étudiées, les foramina mentonniers ont pu être détectés dans 94% des cas et 49% seulement avec une bonne visibilité. YOSUE et BROOKS (97) classent en 4 catégories l'aspect du foramen sur les radiographies panoramiques.

Aspect du foramen mentonnier sur les radiographies panoramiques et pourcentage d'apparition		
Catégorie	Aspect radiologique	Pourcentage (N=297)
Continu	Foramen en continuité avec le canal mandibulaire	21
Séparé	Foramen distinctement séparé du canal mandibulaire	43
Diffus	Foramen sans bordure distincte	24
Non identifiable	Foramen non identifiable	12

Tableau 30 : Aspect du foramen mentonnier sur les radiographies panoramiques et pourcentage d'apparition d'après les résultats de JACOBS (41)

Il apparaît alors que la radiographie panoramique seule n'est pas fiable en ce qui concerne la localisation précise du foramen mentonnier avec des possibilités de faux positifs comme de faux négatifs.

IMADA et Al.(9) se penchent plus précisément sur la comparaison des radiographies panoramiques et des images CBCT quant à la visibilité des foramina mentonniers accessoires. Le résultat est sans appel, sur 100 cas, donc 200 héli-mandibules, 4 foramina mentonniers accessoires ont été trouvés sur les images CBCT alors qu'ils n'étaient pas visibles sur les panoramiques. NAITOH et Al.(52) obtiennent des résultats similaires, 19 foramina mentonniers accessoires (N=365) ne sont pas visibles sur les radiographies panoramiques et le sont sur les tomographies.

Plusieurs travaux ont traités de la différence de précision entre la radiographie bidimensionnelle (telles que les radiographies péri-apicale et panoramique qui restent les moyens d'imagerie les plus couramment utilisés en dentisterie), et la radiographie tridimensionnelle (type Cone Beam Computed tomography ou imagerie volumique 3D numérisée), et ce concernant notamment la visibilité et la localisation des foramina mentonniers. (9,33,37,40,51,102,103).

Leurs conclusions sont similaires, la radiographie panoramique permet une approche globale de la cavité buccale et est suffisante pour une simple consultation, néanmoins, quand il s'agit de soins à visée chirurgicale, l'imagerie tridimensionnelle est indispensable. Elle seule permet de situer avec précision les structures osseuses et nerveuses, donc les foramina.

On pourrait aussi penser à un artefact en cas d'unicité des images, mais dans le cas présent, plusieurs images CBCT datant d'avril 2011 et de juillet 2012, ont été réalisées avant et après une chirurgie implantaire. Il est donc fort peu probable que cette absence de foramen mentonnier soit le fruit d'un artefact radiologique.

IV.2.2) Hypothèse du foramen mentonnier accessoire lingual :

Tel qu'il est décrit dans la littérature, le nerf mentonnier émerge du foramen mentonnier et se divise alors en trois branches (39) :

- La branche angulaire : innervation de l'angle labial,
- La branche labiale inférieure médiale et latérale : innervation de la peau de la lèvre inférieure, de la muqueuse orale et de la gencive jusqu'à la deuxième prémolaire,
- La branche mentonnière : innervation de la peau de la région mentonnière.

Un cas clinique décrit par NEVES et Al. datant de 2010 (98) présente un homme âgé de 47 ans, asymptomatique, réalisant un scanner en vue d'une chirurgie implantaire et sur lequel est observée la présence de deux canaux mandibulaires dans le ramus gauche (figure 31), une bifurcation du canal mandibulaire entre les deux prémolaires avec une sortie vestibulaire et une plus petite sortie linguale (figure 32).

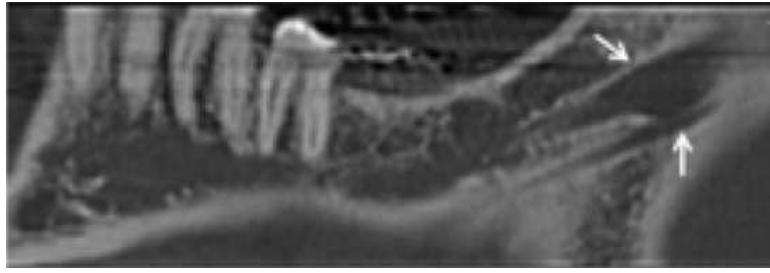


Figure 31 : image tomodensitométrie montrant la présence d'un double canal mandibulaire. NEVES (98)

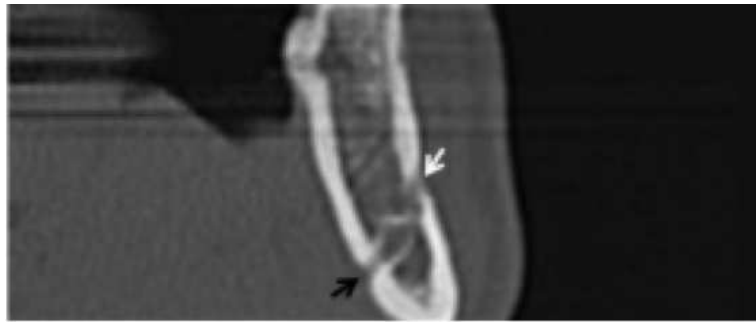

Figure 32 : coupe coronale indiquant la sortie vestibulaire (flèche blanche) et la sortie linguale (flèche noire). NEVES (98)

La taille et la provenance de ce foramen lingual suggèrent qu'il n'est pas nourricier mais nerveux. En effet, les rameaux vasculaires ne sont pas originaires du canal mandibulaire et sont de plus petite taille. Il s'agit du premier cas rapporté décrivant un foramen mentonnier accessoire lingual.

IV.2.3) Hypothèse de l'absence totale de foramen mentonnier

Les premiers cas d'agénésie sont décrits par INKE (99) en 1968. Il étudie alors des squelettes de tribus africaines et découvre un cas d'absence sur les 2500 mandibules examinées. Il explique cette absence par l'habitude chez certaines tribus de retirer les incisives des jeunes enfants, causant des altérations osseuses irréversibles pouvant impliquer le nerf mentonnier.

En 1979, DE FREITAS et Al. (13) étudiant l'anatomie mandibulaire sur des mandibules sèches, identifient plusieurs cas d'absence de foramen mentonnier. Sur les 1435 mandibules examinées, 1 sur 275 ne présentait pas de foramen mentonnier unilatéralement. Elles présentent une absence unilatérale du foramen mentonnier droit de 0,06% et de 0,03% du côté gauche. Cependant aucune absence bilatérale n'a été remarquée.

En 2010, une absence bilatérale de foramen mentonnier est néanmoins reportée (14). Cette mandibule a été découverte au hasard au cours de travaux de dissection en Arabie Saoudite.

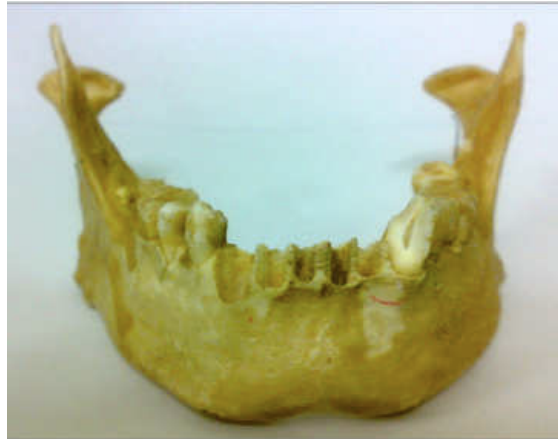

Figure 33 : Mandibule sèche présentant une absence bilatérale de foramen mentonnier. HASAN (14)

Cette mandibule sèche (âge, sexe et origine inconnus) présentait une morphologie normale dans tous ses aspects à l'exception de l'absence bilatérale de foramen mentonnier. Après plusieurs examens radiographiques, aucune trace de traumatisme mécanique ou chirurgical ni de résorption osseuse due à l'âge n'a été retrouvée. Ils concluent être devant un cas d'absence congénitale de foramen mentonnier.

Les auteurs présumant que ce sujet aurait pu présenter des troubles neurosensoriels dans la région mentonnière et autour des lèvres. Ils émettent l'hypothèse que l'émergence du foramen mentonnier ait été faite par de multiples pertuis invisibles à l'œil nu.

IV.2.4) Hypothèse de la suppléance nerveuse

IV.2.4.1) Par le plexus cervical superficiel

L'une des hypothèses les plus plausibles est la suppléance nerveuse du plexus cervical. Ce dernier est formé par les rameaux antérieurs (ventraux) des quatre premières vertèbres cervicales qui donnent des branches ascendantes et descendantes formant les anses du plexus cervical et d'où partent les branches du plexus cervical superficiel et profond. Le plexus cervical superficiel est responsable de l'innervation sensitive du cou avec les nerfs petit occipital, supra-

claviculaire, grand auriculaire et transverse du cou. Cependant, les territoires de distribution de ces branches nerveuses sont très variables (100).

Description du plexus cervical superficiel (31) :

Le nerf petit occipital (C2) chemine en arrière du muscle sterno-cléido-mastoïdien (SCM) puis monte en arrière vers la portion postérieure de la tête. Il se poursuit en arrière de l'auricule pour innerver la peau de la région.

Le nerf grand auriculaire (C2, C3) monte le long du muscle SCM et se divise en deux rameaux. L'antérieur innerve la peau de la face en regard de la glande parotide, le postérieur innerve la peau en regard du processus mastoïde, la région postérieure de l'auricule, la conque et le lobule.

Le nerf cervical transverse (C2, C3) croise vers l'avant le muscle SCM et se divise en deux rameaux ascendant et descendant. Ils pénètrent dans le platysma pour innerver la peau du cou dans une région située entre le manubrium et la mandibule.

Le nerf supra-claviculaire (C3, C4) chemine obliquement vers le bas à travers le trigone postérieur du cou et se divise en trois rameaux principaux :

- le supra-claviculaire médial : innerve la peau de la région médiane
- le supra-claviculaire intermédiaire : innerve la peau en regard des muscles grand pectoral et deltoïde
- le supra-claviculaire latéral : innerve la peau en regard des muscles deltoïde et trapèze antérieur.

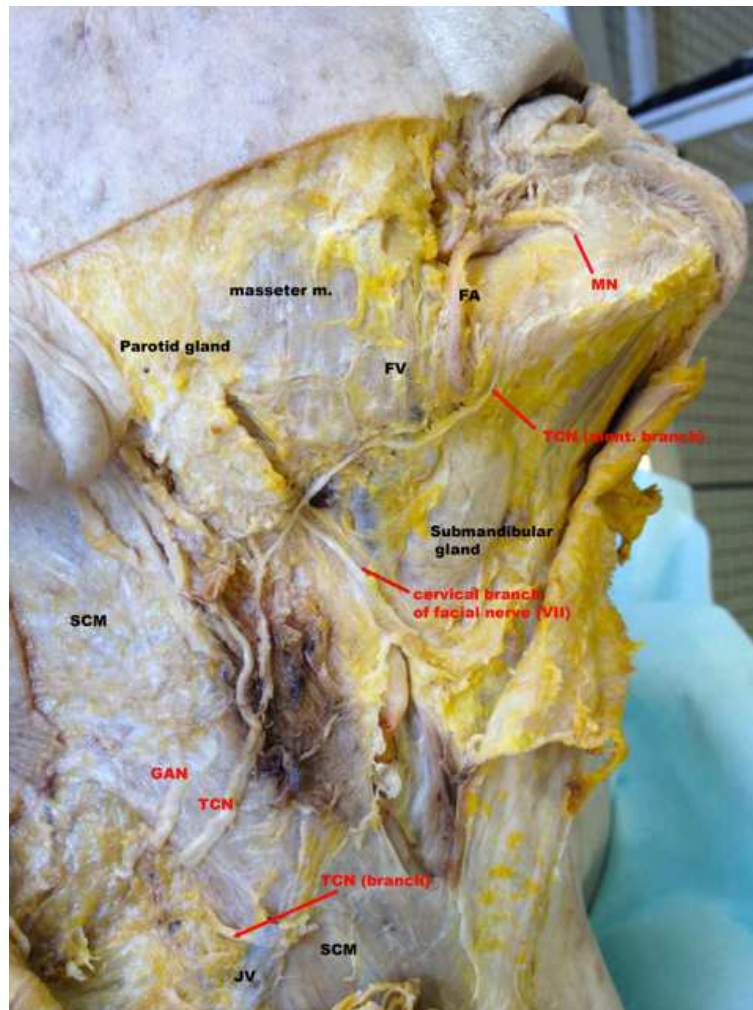


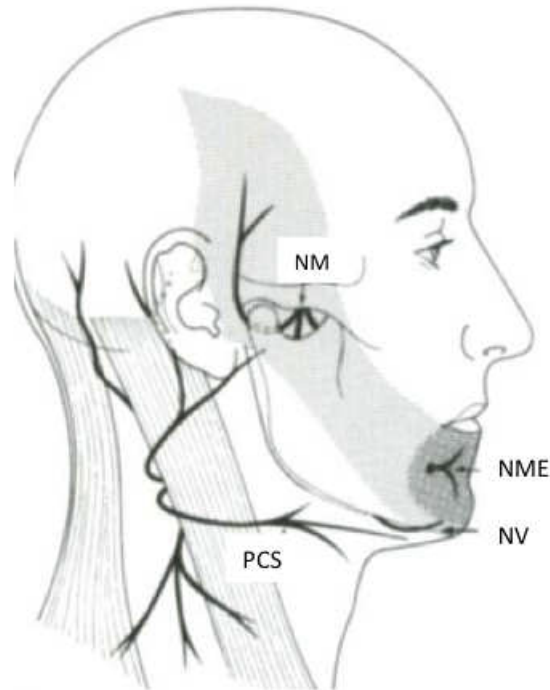
Figure 34 : Dissection du plexus cervical superficiel, (B. ELLA)
 La branche du nerf transverse cervical (TCN) atteint ici la région mentonnière.

IV.2.4.2) Par une branche du nerf du muscle mylo-hyoïdien

Et plus précisément par le nerf de Valentin, branche cutanée du nerf du muscle mylo-hyoïdien naissant du nerf alvéolaire inférieur quelques millimètres avant le foramen mandibulaire. Cette branche terminale se termine au niveau de la peau de la pointe du menton.

D'après GUYOT et Al. (101), les régions labio-mentonnaire et supra-hyoïdienne ne présenteraient non pas deux territoires sensitifs mais trois :

- le territoire labio-mentonnier innervé par le nerf mentonnier,
- le territoire mentonnier débordant sur le bord basilaire mandibulaire innervé par le nerf de Valentin,
- le territoire sous-mentonnier innervé par le plexus cervical superficiel.



PCS : Plexus Cervical superficiel

NM : Nerf mandibulaire

NME : Nerf mentonnier

NV : Nerf de Valentin

Figure 35 : Innervation sensitive de la région labio-mentonnaire et supra-hyoïdienne d'après GUYOT (101)

Cette branche nerveuse est néanmoins inconstante et, quand elle existe, unilatérale. Selon cet auteur, lorsque ce nerf existe, il passe, accompagné de l'artère sous mentale entre les insertions du muscle mylo-hyoïdien et du muscle digastrique puis se coude pour s'épanouir ; son territoire serait large de 4 à 5cm et haut de 3cm.

IV.2.4.3) Par une branche du nerf buccal

Le nerf buccal est une branche collatérale du nerf mandibulaire. Il passe entre les deux chefs du muscle ptérygoïdien latéral pour atteindre le muscle buccinateur sans l'innerver. Uniquement sensitif, il innerve la peau de la joue et la muqueuse de la joue et de la partie postérieure du vestibule oral (30)(29). Son territoire sensitif comprend la gencive à l'aplomb de la dernière molaire jusqu'à la deuxième prémolaire. Des anastomoses ont été décrites entre les branches du nerf buccal, du nerf mentonnier et du nerf infra-orbital ainsi que des branches allant jusqu'à l'angle labial (102).

IV.2.4.4) Une nouvelle cartographie des territoires sensitifs :

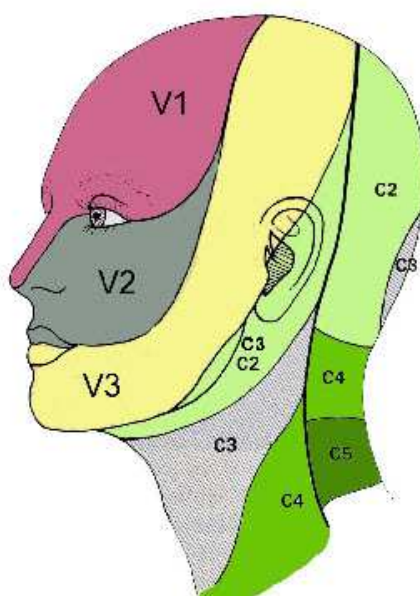


Figure 36 : Cartographie sensitive de la face et du cou. BOSSY (103)

Tel que le montre la cartographie sensitive de la face et du cou (103), le nerf transverse du cou a notamment pour rôle d'innerver de façon sensitive les régions sus-hyoïdiennes et infra-hyoïdiennes, c'est-à-dire en rapport avec l'os hyoïde situé juste au dessus du larynx et en dessous de la base de la langue. Le nerf grand auriculaire quant à lui innerve la face inférieure de l'auricule (pavillon de l'oreille) et la majeure partie de la région parotidienne de la face (le territoire qui couvre l'angle de la mâchoire).

On pourrait très bien imaginer que cette innervation puisse s'étendre à la région mentonnière et suppléer le pédicule mentonnier. Il a été décrit dans la littérature l'existence d'une connexion périphérique entre les nerfs d'origine cervicale et les nerfs crâniens (104) (105) notamment entre le nerf facial (VII) et le plexus cervical superficiel. Ceci expliquerait d'une part l'absence de signe clinique chez notre patient et d'autre part certains échecs d'anesthésie en odonto-stomatologie (106). Ces éléments témoigneraient donc de l'existence d'une autre cartographie nerveuse sensitive.

IV.3) D'autres variations anatomiques rares

IV.3.1) Les foramina multiples

En 2006, VAYVADA et Al. examinent une jeune fille de 20 ans pour une asymétrie du contour mandibulaire (107). Ils notent à l'examen clinique une hypoplasie du côté gauche de la mandibule et une inclinaison des incisives mandibulaires. Après décollement d'un lambeau muco-périosté, ils découvrent, sous la seconde prémolaire, deux branches distinctes du nerf mentonnier émergeant chacune d'un foramen différent, tout deux situés juste au-dessus du foramen mentonnier qui était lui, en position habituelle. Aucune structure vasculaire n'accompagne ces deux branches surnuméraires.

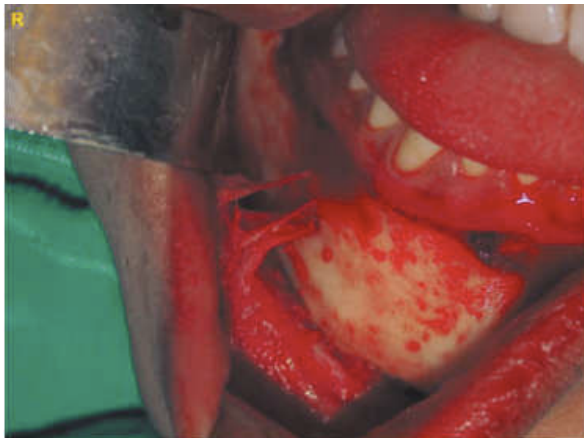

Figure 37 : Triple foramen mentonnier VAYVADA (107)

En explorant l'autre côté, ils remarquent la présence d'un foramen mentonnier accessoire. La présence de plusieurs variations anatomiques différentes sur un même cas reste extrêmement rare.

Une autre étude (108) décrit elle aussi la découverte d'un triple foramen mentonnier sur le même côté. RAMADHAN et Al. y évoquent une prévalence de 1,2%.

IV.3.2) Les Hypoplasies

En 2011, lors de la réalisation d'une radio panoramique chez une jeune brésilienne de 27 ans en vue d'un traitement orthodontique, sont alors identifiées l'absence de foramen mentonnier du côté droit et l'hypoplasie du foramen côté gauche (résultats corroborés par des images tomographiques) par l'équipe de Da SILVA RAMOS(12).

Chez la mère de cette jeune femme, ils découvrent un foramen droit hypoplasique (1,2 x 0,9mm) et un foramen gauche normal (2,1 x 2,4mm). Il est important de préciser que non seulement les canaux mandibulaires sont visibles chez l'une comme chez l'autre et qu'aucune perturbation sensitive n'est observée. L'hypothèse qui est ici émise par les auteurs est celle d'un pédicule vasculo-nerveux extrêmement fin mais pourtant bien présent confirmé par l'absence d'atteinte sensitive.

IV.3.3) Les variations du trajet du nerf alvéolaire inférieur

Un cas décrit en 2010 (109) présente une jeune femme atteinte de microsémie hémifaciale unilatérale du côté gauche. Aussi appelé syndrome oculo-auriculo-vertébrale de Goldenhar, il associe une hypoplasie des os maxillaire, temporal et zygomatique, une oreille petite ou absente (anotie), des anomalies oculaires (tumeurs et kystes dermoïdes) et des malformations vertébrales (par exemple blocs vertébraux ou hémivertèbres, spina bifida). Une asymétrie faciale est retrouvée dans 65% des cas. Ces syndrômes peuvent être génétiques ou dus à des agents tératogènes (15).

Des images orthopantomographiques ont été réalisées et il a été noté une absence de canal mandibulaire, de foramen mentonnier et un foramen mandibulaire très proéminent du côté hypoplasique. Grâce à une série de clichés tomographiques, il a été possible de déterminer les points d'entrée et de sortir du nerf mandibulaire à travers le ramus. C'est ainsi que MANIKANDHAN et Al. décrivent le seul cas jusqu'alors trouvé où le nerf alvéolaire inférieur entre dans la partie mésiale de la mandibule exceptionnellement haut (au niveau de C1-C2) puis en ressort au niveau de la face latérale du ramus pour courir le long de la mandibule sans jamais y pénétrer.

CINQUIÈME PARTIE : DISCUSSION

Le foramen mentonnier est une structure anatomique importante représentant l'émergence du nerf mentonnier hors de la mandibule. C'est aussi un repère osseux qui doit être pris en compte par les chirurgiens dentistes et maxillo-faciaux afin, non seulement de réussir une anesthésie locorégionale efficace, mais aussi dans le but d'éviter de léser le nerf mentonnier lors de la réalisation d'actes chirurgicaux sur la mâchoire inférieure.

Malgré le fait qu'il soit fréquemment situé sous les apex des deux prémolaires mandibulaires, il peut présenter de nombreuses variations anatomiques. Sa localisation varie en effet selon les ethnies ; très mésialé entre les apex des deux prémolaires chez les Caucasiens (91), sous la deuxième prémolaire chez les Indiens (6) et jusqu'à 35% entre la deuxième prémolaire et la première molaire chez les Tanzaniens (85). Sa position varie aussi pendant la croissance ; à l'âge de 3 ans il se situe entre la canine déciduale et la deuxième molaire déciduale pour ensuite migrer postérieurement de 4 à 9 ans (27).

Plusieurs variations anatomiques ont déjà été rapportées au sujet du foramen mentonnier. NEVES et Al. (98) mentionnent le cas d'un patient présentant un double canal mandibulaire unilatéralement et une bifurcation donnant à la fois un foramen mentonnier en vestibulaire et un foramen accessoire lingual. RAMADHAN et Al. (108) décrivent un triple foramen mentonnier sur le même côté en y attribuant une prévalence de 1,2%. Des hypoplasies sont aussi rapportées, notamment par DA SILVA RAMOS et Al. (12). Dans le cas qu'ils nous présentent, sont associées une hypoplasie du FM du côté droit, une absence de FM du côté gauche et une absence de troubles sensitifs chez la même patiente.

Les premiers cas d'agénésie bilatérale sont relatés par INKE (99) en 1968. Il étudie alors les squelettes de tribus africaines et y découvre un cas d'absence bilatérale sur 2500 mandibules. Il explique cette absence par l'habitude chez certaines tribus de retirer les incisives des jeunes enfants, causant des altérations osseuses irréversibles pouvant impliquer le nerf mentonnier. En 1979, DE FREITAS et son équipe, étudiant l'anatomie mandibulaire sur des mandibules sèches repèrent sur les 1435 mandibules examinées, 1 cas d'absence unilatérale sur 275. En 2010, HASAN et Al. (14) découvrent fortuitement un cas d'absence congénitale bilatérale de FM sur une mandibule sèche. Ils y évoquent la possibilité d'une émergence du nerf mentonnier par une multitude de pertuis invisibles à l'œil nu.

Le cas clinique décrit dans cet article est un des rares cas concernant une personne vivante. Nous avons ici la certitude, grâce à de nombreux tests, que le patient ne présente aucun trouble sensitif et donc que la région labio-mentonnaire est normalement innervée. La question se pose alors sur l'origine anatomique de cette innervation. Etant donné que le patient s'oppose à toute exploration invasive pour le moment, nous ne pourrions formuler que des hypothèses sur l'origine de l'innervation de la région labio-mentonnaire de ce patient.

Parmi les hypothèses émises, la possibilité d'une erreur de lecture des images radiologiques n'est pas à exclure. En effet, la détection radiologique du foramen mentonnier doit être à interpréter précautionneusement. En utilisant seulement des radiographies panoramiques, JACOBS et Al. (41) n'en décèlent uniquement 49% avec une bonne visibilité. L'imagerie tomographique (type CBCT ou CT-scan) est décrite comme beaucoup plus fiable pour localiser le foramen ainsi que ses variations anatomiques (9,52). On pourrait aussi penser à un artéfact en cas d'unicité des images, mais dans le cas présent, plusieurs images CBCT ont été comparées en 4 mois d'intervalle, avant et après la chirurgie implantaire. Il ne s'agit donc pas d'un artéfact radiologique.

Concernant le canal mandibulaire, il est largement décrit dans la littérature que sa visibilité sur des images tomographiques peut varier d'un patient à un autre. Il est généralement plus facilement identifiable en postérieur et sa visibilité tend à diminuer aux abords du foramen mentonnier (110), il ne serait apparent à cet endroit là que dans 53% à 65% des cas (110,111). Une condensation osseuse périphérique autour du canal est visible dans la majorité des cas aux environs de la première molaire (34) et tend elle aussi à disparaître. La visibilité de cette condensation est dépendante de la trabéculatation osseuse, plus elle est fine et régulière, plus une bordure radio-opaque sera visible, au contraire, plus elle est large et aléatoire et moins cette bordure sera apparente (35). Ainsi, le trajet du nerf alvéolaire inférieur est tout à fait ordinaire.

La proposition de HASAN et Al. (14) au sujet de pertuis invisibles nous paraît peu probable. Il faut en effet des rameaux d'un certain diamètre (0,9mm en moyenne pour les nerfs cutanés périphériques (112)) pour innover convenablement les tissus de cette région (muscles, peau, muqueuse). L'hypothèse qui nous semble la plus réaliste est celle d'une suppléance nerveuse par les branches du plexus cervical superficiel et plus précisément le nerf cervical transverse (31). Ce dernier a habituellement pour but d'assurer l'innervation sensitive de la peau du cou dans une région située entre le manubrium sternal et la mandibule, c'est-à-dire sous le menton. Il est bien décrit dans la littérature que l'angle de la mandibule tient son innervation sensitive par les branches du plexus cervical superficiel (106) et qu'il existe une connexion

périphérique entre les nerfs crâniens et les nerfs d'origine cervicale (Comme le nerf transverse du cou avec le rameau du cou du nerf facial (31)). Il n'est donc pas totalement impensable qu'il s'étende à la région mentonnière (104).

Evoquons aussi le nerf de Valentin (101), filet cutané du nerf du muscle mylo-hyoidien, inconstant et souvent unilatéral, innervant, quand il existe, la pointe du menton sur un territoire large de 4,5cm et haut de 3cm, il pourrait être responsable d'une partie de l'innervation sensitive mentonnière. Enfin, des rameaux du nerf buccal dont le territoire sensitif concerne notamment la partie postérieure du vestibule oral mandibulaire ont été décrits atteignant l'angle labial (102). Ils pourraient donc eux aussi participer à l'innervation sensitive de cette région.

Bien entendu, ces résultats seraient plus probants en réalisant un lambeau d'exploration et un test de potentiels évoqués sensitifs (PES) (113). Mais pour des raisons d'éthique, nous restons sur des hypothèses ; des recherches restent à faire.

CONCLUSION

Avec l'attrait de l'implantologie et l'augmentation du recours aux chirurgies orthognatiques dans les plans de traitement orthodontiques, les risques de lésions nerveuses iatrogènes au niveau de la symphyse mentonnière, avec leurs conséquences juridiques inévitables, se sont indiscutablement majorés. Les variations de position du foramen mentonnier passent encore trop souvent inaperçues alors qu'une attention particulière devrait y être portée avant toute intervention. La réalisation préalable de coupes tomographiques précises (CBCT ou CT-scan) permet d'en appréhender les pièges et d'éviter les complications post-opératoires. Néanmoins, une connaissance précise de l'anatomie du foramen mentonnier et de ses variations parmi différentes populations est essentielle pour tout chirurgien lors de la réalisation d'une anesthésie loco-régionale ou de soins dentaires et de chirurgies autour de cette zone.

En plus de dévoiler une variation anatomique très inhabituelle, l'étude de ce cas clinique permet d'évoquer davantage l'étiopathogénie rachidienne cervicale quant à certaines douleurs oro-mandibulaires non expliquées (idiopathique, ou psychogène) et qui seraient donc rapportées.

RÉFÉRENCES BIBLIOGRAPHIQUES

1. Alantar A, Roche Y, Maman L, et al. The lower labial branches of the mental nerve: anatomic variations and surgical relevance. *J Oral Maxillofac Surg.* 2000;58(4):415-418.
2. Von Arx T, Häfliger J, Chappuis V. Neurosensory disturbances following bone harvesting in the symphysis: a prospective clinical study. *Clin Oral Implants Res.* 2005;16(4):432-439.
3. Kan JY, Lozada JL, Goodacre CJ, et al. Endosseous implant placement in conjunction with inferior alveolar nerve transposition: an evaluation of neurosensory disturbance. *Int J Oral Maxillofac Implants.* 1997;12(4):463-471.
4. Pria CM, Masood F, Beckerley JM, et al. Study of the inferior alveolar canal and mental foramen on digital panoramic images. *J Contemp Dent Pract.* 2011;12(4):265-271.
5. Pyun J-H, Lim Y-J, Kim M-J, et al. Position of the mental foramen on panoramic radiographs and its relation to the horizontal course of the mandibular canal: a computed tomographic analysis. *Clin Oral Implants Res.* 2012;24(8):890-5.
6. Singh R, Srivastav AK. Study of position, shape, size and incidence of mental foramen and accessory mental foramen in indian adult human skulls. *Int J Morphol.* 2010;28(4):1141-1146.
7. Santini A, Alayan I. A comparative anthropometric study of the position of the mental foramen in three populations. *Br Dent J.* 2012;212(4):E7.
8. Shah S, Vaze S, Kinhal K. A variation in the position of the mental foramen: a case report. *J Maxillofac Oral Surg.* 2010;9(3):307-309.
9. Imada T, Fernandes L, Centurion B, et al. Accessory mental foramina: prevalence, position and diameter assessed by cone-beam computed tomography and digital panoramic radiographs. *Clin Oral Implants Res.* 2012;1_6_000.doi:10.1111/clr.12066
10. Santos Junior O, Pinheiro LR, Umetsubo OS, et al. Assessment of open source software for CBCT in detecting additional mental foramina. *Braz Oral Res.* 2013;27(2):128-35.
11. Sisman Y, Sahman H, Sekerci A, et al. Detection and characterization of the mandibular accessory buccal foramen using CT. *Dento Maxillo Facial Radiol.* 2012;41(7):558-563.

12. Da Silva Ramos Fernandes LMP, Capelozza ALÁ, Rubira-Bullen IRF. Absence and hypoplasia of the mental foramen detected in CBCT images: a case report. *Surg Radiol Anat.* 2011;33(8):731-734.
13. De Freitas V, Madeira MC, Toledo Filho JL, et al. Absence of the mental foramen in dry human mandibles. *Acta Anat (Basel).* 1979;104(3):353-355.
14. Hasan T, Fauzi M, Hasan D. Bilateral absence of mental foramen - a rare variation. *Int J Anat Var.* 2010(3):187-189.
15. Langman J. Atlas d'embryologie médicale de Langman. Pradel, Wolters Kluwer France. Rueil-Malmaison; 2008.
16. Poirier J., Poirier I., Baudet J. Embryologie humaine. 3e éd. Paris: Maloine; 1993.
17. Cate ART. Oral histology : development, structure and function. 4ième éd. St. Louis: Mosby; 1994.
18. Mugnier A. Embryologie et développement bucco-facial : introduction à la stomatologie infantile. Paris: Masson; 1964.
19. Enlow DH. Essentials of facial growth. Philadelphia: Saunders; 1996.
20. Chávez-Lomeli ME, Mansilla Lory J, Pompa JA, et al. The human mandibular canal arises from three separate canals innervating different tooth groups. *J Dent Res.* 1996;75(8):1540-1544.
21. Radlanski RJ, Renz H, Lajvardi S, et al. Bone remodeling during prenatal morphogenesis of the human mental foramen. *Eur J Oral Sci.* 2004;112(4):301-310.
22. Radlanski RJ, Renz H, Müller U, et al. Prenatal morphogenesis of the human mental foramen. *Eur J Oral Sci.* 2002;110(6):452-459.
23. Kjaer I. Correlated appearance of ossification and nerve tissue in human fetal jaws. *J Craniofac Genet Dev Biol.* 1990;10(3):329-336.
24. Kay ED, Kay CN. Dymorphogenesis of the mandible, zygoma, and middle ear ossicles in hemifacial microsomia and mandibulofacial dysostosis. *Am J Med Genet.* 1989;32(1):27-31.
25. Coqueugniot H. La position du foramen mentonnier chez l'enfant: révision ontogénétique et phylogénétique. *Bull Mém Société Anthropol Paris.* 2000;12(3-4):227-246.
26. Kjaer I. Formation and early prenatal location of the human mental foramen. *Scand J Dent Res.* 1989;97(1):1-7.

27. Balcioglu HA, Kilic C, Akyol M, et al. Horizontal migration of pre- and postnatal mental foramen: an anatomic study. *Int J Pediatr Otorhinolaryngol.* 2011;75(11):1436-1441.
28. Williams FL, Krovitz GE. Ontogenetic migration of the mental foramen in Neandertals and modern humans. *J Hum Evol.* 2004;47(4):199-219.
29. Kamina P. Anatomie numéro 10: Tête et cou. Tome 2, Nerfs crâniens et organes des sens. Paris: Maloine; 1996.
30. JP Chevrel, Fontaine C. Anatomie Clinique. Paris: Springer; 1996.
31. Norton NS. Précis d'anatomie clinique de la tête et du cou. Issy-les-Moulineaux: Elsevier-Masson; 2009.
32. Kamina P. Anatomie numéro 10: Tête et cou. Tome 1, muscles, vaisseaux, nerfs et viscères. Paris: Maloine; 1996.
33. Gaudy J. Anatomie Clinique. 2e éd. Rueil-Malmaison: Edition CdP; 2007.
34. De Oliveira-Santos C, Souza PHC, de Azambuja Berti-Couto S, et al. Assessment of variations of the mandibular canal through cone beam computed tomography. *Clin Oral Investig.* 2012;16(2):387-393.
35. Wadu SG, Penhall B, Townsend GC. Morphological variability of the human inferior alveolar nerve. *Clin Anat N Y N.* 1997;10(2):82-87.
36. Gola R. Chirurgie esthétique et fonctionnelle de la face. Paris: Springer; 2008.
37. Ozturk A, Potluri A, Vieira AR. Position and course of the mandibular canal in skulls. *Oral Surg Oral Med Oral Pathol Oral Radiol.* 2012;113(4):453-458.
38. Angel JS, Mincer HH, Chaudhry J, et al. Cone-beam computed tomography for analyzing variations in inferior alveolar canal location in adults in relation to age and sex. *J Forensic Sci.* 2011;56(1):216-219.
39. Hu K-S, Yun H-S, Hur M-S, Kwon H-J, Abe S, Kim H-J. Branching patterns and intraosseous course of the mental nerve. *J Oral Maxillofac Surg Off J Am Assoc Oral Maxillofac Surg.* 2007;65(11):2288-2294.
40. Katakami K, Mishima A, Shiozaki K, et al. Characteristics of accessory mental foramina observed on limited cone-beam computed tomography images. *J Endod.* 2008;34(12):1441-1445.
41. Jacobs R, Mraiwa N, Van Steenberghe D, et al. Appearance of the mandibular incisive canal on panoramic radiographs. *Surg Radiol Anat.* 2004;26(4):329-333.

42. Silva FMS, Cortez ALV, Moreira RWF, et al. Complications of intraoral donor site for bone grafting prior to implant placement. *Implant Dent.* 2006;15(4):420-426.
43. Bavitz JB, Harn SD, Hansen CA, et al. An anatomical study of mental neurovascular bundle-implant relationships. *Int J Oral Maxillofac Implants.* 1993;8(5):563-567.
44. Uchida Y, Noguchi N, Goto M, et al. Measurement of anterior loop length for the mandibular canal and diameter of the mandibular incisive canal to avoid nerve damage when installing endosseous implants in the interforaminal region: a second attempt introducing cone beam computed tomography. *J Oral Maxillofac Surg Off J Am Assoc Oral Maxillofac Surg.* 2009;67(4):744-750.
45. Zuck G. *Le défi implantaire.* Paris: Espace Information Dentaire; 2009.
46. Parnia F, Moslehifard E, Hafezeqoran A, et al. Characteristics of anatomical landmarks in the mandibular interforaminal region: a cone-beam computed tomography study. *Med Oral Patol Oral Cir Bucal.* 2012;17(3):420-425.
47. Neo J. Position of the mental foramen in Singaporean Malays and Indians. *Anesth Prog.* 1989;36(6):276-278.
48. Al-Khateeb T, Al-Hadi Hamasha A, Ababneh KT. Position of the mental foramen in a northern regional Jordanian population. *Surg Radiol Anat.* 2007;29(3):231-237.
49. Moiseiwitsch JR. Position of the mental foramen in a North American, white population. *Oral Surg Oral Med Oral Pathol Oral Radiol Endod.* 1998;85(4):457-460.
50. Shankland WE 2nd. The position of the mental foramen in Asian Indians. *J Oral Implantol.* 1994;20(2):118-123.
51. Smith JD, Surek CC, Cortez EA. Localization of the supraorbital, infraorbital, and mental foramina using palpable, bony landmarks. *Clin Anat N Y N.* 2010;23(4):495.
52. Naitoh M, Yoshida K, Nakahara K, et al. Demonstration of the accessory mental foramen using rotational panoramic radiography compared with cone-beam computed tomography. *Clin Oral Implants Res.* 2011;22(12):1415-1419.
53. Naitoh M, Hiraiwa Y, Aimiya H, et al. Accessory mental foramen assessment using cone-beam computed tomography. *Oral Surg Oral Med Oral Pathol Oral Radiol Endod.* 2009;107(2):289-294.

54. Çağırankaya LB, Kansu H. An accessory mental foramen: a case report. *J Contemp Dent Pract.* 2008;9(1):98-104.
55. Sawyer DR, Kiely ML, Pyle MA. The frequency of accessory mental foramina in four ethnic groups. *Arch Oral Biol.* 1998;43(5):417-420.
56. Serman NJ. The mandibular incisive foramen. *J Anat.* 1989;167:195-198.
57. Choi D-Y, Woo Y-J, Won S-Y, et al. Topography of the lingual foramen using micro-computed tomography for improving safety during implant placement of anterior mandibular region. *J Craniofac Surg.* 2013;24(4):1403-1407.
58. Murlimanju BV, Prakash KG, Samiullah D, et al. Accessory neurovascular foramina on the lingual surface of mandible: incidence, topography, and clinical implications. *Indian J Dent Res Off Publ Indian Soc Dent Res.* 2012;23(3):433.
59. Hofschneider U, Tepper G, Gahleitner A, et al. Assessment of the blood supply to the mental region for reduction of bleeding complications during implant surgery in the interforaminal region. *Int J Oral Maxillofac Implants.* 1999;14(3):379-383.
60. Duranteau F. *Les dents de l'homme : de la préhistoire à l'ère moderne.* Paris: L'Harmattan; 2012.
61. Shoshani J, Groves CP, Simons EL, et al. Primate phylogeny: morphological vs. molecular results. *Mol Phylogenet Evol.* 1996;5(1):102-154.
62. Humphrey LT, Dean MC, Stringer CB. Morphological variation in great ape and modern human mandibles. *J Anat.* 1999;195 (Pt 4):491-513.
63. Lavergne J. *Précis d'anatomie comparée crânio-faciale des Vertébrés.* Thoiry: Éd. Heures de France; 1996.
64. Rak Y, Ginzburg A, Geffen E. Gorilla-like anatomy on *Australopithecus afarensis* mandibles suggests Au. *afarensis* link to robust australopiths. *Proc Natl Acad Sci U S A.* 2007;104(16):6568-6572.
65. Liang X, Jacobs R, Corpas LS, et al. Chronologic and geographic variability of neurovascular structures in the human mandible. *Forensic Sci Int.* 2009;190(1-3):24-32.
66. Robinson CA, Williams FL. Quantifying mental foramen position in extant hominoids and *Australopithecus*: implications for its use in studies of human evolution. *Anat Rec.* 2010;293(8):1337-1349.
67. Pasquet G, Cavézian R. *L'imagerie médicale en odontologie.* Paris: Éd. CdP; 2005.

68. Lacan A. Scanner dentaire : implantologie, chirurgie parodontale, orthodontique, endodontique - a.t.m. Paris: Ed. CDP; 1989.
69. Kamburoğlu K, Kiliç C, Ozen T, et al. Measurements of mandibular canal region obtained by cone-beam computed tomography: a cadaveric study. *Oral Surg Oral Med Oral Pathol Oral Radiol Endod.* 2009;107(2):e34-42.
70. Doyon D. Imagerie dento-maxillaire. Paris: Masson; 1995.
71. Nakajima K, Tagaya A, Otonari-Yamamoto M, Seki K, Araki K, Sano T, et al. Composition of the blood supply in the sublingual and submandibular spaces and its relationship to the lateral lingual foramen of the mandible. *Oral Surg Oral Med Oral Pathol Oral Radiol.* 2012;doi:10.1016/j.0000.2012.03.32
72. Ishihara T, Igata T, Masuguchi S, et al. Submental perforator flap: location and number of submental perforating vessels. *Scand J Plast Reconstr Surg Hand Surg Nord Plast Foren Nord Klubb Handkirurgi.* 2008;42(3):127-131.
73. Whetzel TP, Mathes SJ. Arterial anatomy of the face: an analysis of vascular territories and perforating cutaneous vessels. *Plast Reconstr Surg.* 1992;89(4):591-603.
74. Woda A. Abrégé de physiologie oro-faciale. paris: Masson; 1983.
75. Azerad J. Physiologie de la manducation. Paris: Masson; 1992.
76. Dastmalchi N, Jafarzadeh H, Moradi S. Comparison of the efficacy of a custom-made pulse oximeter probe with digital electric pulp tester, cold spray, and rubber cup for assessing pulp vitality. *J Endod.* 2012;38(9):1182-1186.
77. Weisleder R, Yamauchi S, Caplan DJ, et al. The validity of pulp testing: a clinical study. *J Am Dent Assoc.* 2009;140(8):1013-1017.
78. Levin LG. Pulp and periradicular testing. *J Endod.* 2013;39(3 Suppl):S13-19.
79. Poort LJ, van Neck JW, van der Wal KGH. Sensory testing of inferior alveolar nerve injuries: a review of methods used in prospective studies. *J Oral Maxillofac Surg Off J Am Assoc Oral Maxillofac Surg.* 2009;67(2):292-300.
80. Boliek CA, Rieger JM, Li SYY, et al. Establishing a reliable protocol to measure tongue sensation. *J Oral Rehabil.* 2007;34(6):433-441.
81. Dyck PJ, Curtis DJ, Bushek W, et al. Description of « Minnesota Thermal Disks » and normal values of cutaneous thermal discrimination in man. *Neurology.* 1974;24(4):325-330.

82. Lvoff G, O'Brien CJ, Cope C, et al. Sensory recovery in noninnervated radial forearm free flaps in oral and oropharyngeal reconstruction. *Arch Otolaryngol Head Neck Surg.* 1998;124(11):1206-1208.
83. Green RM. The position of the mental foramen: a comparison between the southern (Hong Kong) Chinese and other ethnic and racial groups. *Oral Surg Oral Med Oral Pathol.* 1987;63(3):287-290.
84. Von Arx T. Le foramen mentonnier, « carrefour de la mandibule », observation anatomo-clinique. *Rev Mens Suisse Odontostomatol.* 2013;123(3):216-225.
85. Fabian FM. Position, shape and direction of opening of the mental foramen in dry mandibles of Tanzanian adult black males. *Ital J Anat Embryol Arch Ital Anat Ed Embriologia.* 2007;112(3):169-177.
86. Al Jasser NM, Nwoku AL. Radiographic study of the mental foramen in a selected Saudi population. *Dento Maxillo Facial Radiol.* 1998;27(6):341-343.
87. Gupta T. Localization of important facial foramina encountered in maxillo-facial surgery. *Clin Anat N Y N.* 2008;21(7):633-640.
88. Mwaniki DL, Hassanali J. The position of mandibular and mental foramina in Kenyan African mandibles. *East Afr Med J.* 1992;69(4):210-213.
89. Cutright B, Quillopa N, Schubert W. An anthropometric analysis of the key foramina for maxillofacial surgery. *J Oral Maxillofac Surg Off J Am Assoc Oral Maxillofac Surg.* 2003;61(3):354-357.
90. Ngeow WC, Nambiar P. Assessment of the anterior loop should include the mandibular incisive canal. *J Oral Maxillofac Surg Off J Am Assoc Oral Maxillofac Surg.* 2011;69(11):2688.
91. Neiva RF, Gapski R, Wang H-L. Morphometric analysis of implant-related anatomy in Caucasian skulls. *J Periodontol.* 2004;75(8):1061-1067.
92. Olasoji HO, Tahir A, Ekanem AU, et al. Radiographic and anatomic locations of mental foramen in northern Nigerian adults. *Niger Postgrad Med J.* 2004;11(3):230-233.
93. Haghanifar S, Rokouei M. Radiographic evaluation of the mental foramen in a selected Iranian population. *Indian J Dent Res Off Publ Indian Soc Dent Res.* 2009;20(2):150-152.
94. Kqiku L, Sivic E, Weiglein A, et al. Position of the mental foramen: an anatomical study. *Wien Med Wochenschr* 1946. 2011;161(9-10):272-273.

95. Kalender A, Orhan K, Aksoy U. Evaluation of the mental foramen and accessory mental foramen in Turkish patients using cone-beam computed tomography images reconstructed from a volumetric rendering program. *Clin Anat N Y N*. 2012;25(5):584-592.
96. Degioanni A, Gourjon G. Le mélange dans les populations humaines: modèles et méthodes d'estimation. *Anthropol Brno*. 2010;48(1):41-56.
97. Yosue T, Brooks SL. The appearance of mental foramina on panoramic and periapical radiographs. II. Experimental evaluation. *Oral Surg Oral Med Oral Pathol*. 1989;68(4):488-492.
98. Neves FS, Torres MGG, Oliveira C, et al. Lingual accessory mental foramen: a report of an extremely rare anatomical variation. *J Oral Sci*. 2010;52(3):501-503.
99. Inke G. Partial occlusion of the mandibular canal with absent foramen mentale in the mandible of an African. *Anat Anz*. 1968;123(1):111-113.
100. Dung H. Acupuncture points of the cervical plexus. *Am J Chin Med*. 1984;12(1-4):94-105.
101. Guyot L, Cheynet F, Faissal A, et al. Valentin's nerve, its role in the innervation of the chin region. Preliminary report. *Rev Stomatol Chir Maxillofac*. 1998;99(2):106-114.
102. Yang H-M, Won S-Y, Lee J-G, et al. Sihler-stain study of buccal nerve distribution and its clinical implications. *Oral Surg Oral Med Oral Pathol Oral Radiol*. 2012;113(3):334-339.
103. Bossy J. *Anatomie Clinique*. Paris: Springer-Verlag; 1990.
104. Brennan P, Webb R, Kemidi F, et al. Great auricular communication with the marginal mandibular nerve - a previously unreported anatomical variant. *Br J Oral Maxillofac Surg*. 2008;46(6):492-3.
105. Cruz Rizzolo R, Madeira M, Bernaba J, et al. Clinical significance of the supplementary innervation of the mandibular teeth: a dissection study of the transverse cervical (cutaneous colli) nerve. *Quintessence Int*. 1988;19(2):167-9.
106. Lin K, Uzbelder Feldman D, Barbe MF. Transverse cervical nerve: Implications for dental anesthesia. *Clin Anat N Y N*. 2013;26(6):688-692.
107. Vayvada H, Demirdover C, Yilmaz M, et al. An anatomic variation of the mental nerve and foramina: a case report. *Clin Anat N Y N*. 2006;19(8):700-701.

108. Ramadhan A, Messo E, Hirsch J-M. Anatomical variation of mental foramen. A case report. *Stomatol Issued Public Inst Odontol Stud Al*. 2010;12(3):93-96.
109. Manikandhan R, Mathew PC, Naveenkumar J, et al. A rare variation in the course of the inferior alveolar nerve. *Int J Oral Maxillofac Surg*. 2010;39(2):185-187.
110. Oliveira-Santos C, Capellozza ALÁ, Dezzoti MSG, et al. Visibility of the mandibular canal on CBCT cross-sectional images. *J Appl Oral Sci Rev FOB*. 2011;19(3):240-243.
111. Lofthag-Hansen S, Gröndahl K, Ekestubbe A. Cone-beam CT for preoperative implant planning in the posterior mandible: visibility of anatomic landmarks. *Clin Implant Dent Relat Res*. 2009;11(3):246-255.
112. Katcherian CG, Strauch RJ. Cutaneous nerves at risk during the posterior midline approach to the elbow. *Hand N Y N*. 2010;5(4):382-385.
113. Thygesen TH, Baad-Hansen L, Svensson P. Sensory action potentials of the maxillary nerve: a methodologic study with clinical implications. *J Oral Maxillofac Surg Off J Am Assoc Oral Maxillofac Surg*. 2009;67(3):537-542.

Le courrier suivant a été envoyé aux Maisons d'Édition dont des schémas ont été reproduits dans cet ouvrage.

Objet : Demande d'autorisation de reproduction d'illustrations

Madame, Monsieur,

Je me nomme Géraldine LAUR, je termine mes études de chirurgie dentaire à l'université de Bordeaux.

Actuellement, je travaille sur ma thèse d'exercice en chirurgie dentaire concernant l'incidence de l'absence de foramen mentonnier sur l'innervation de la région mandibulaire.

Au cours de mes recherches bibliographiques, j'ai rassemblé un grand nombre d'articles et de documents dont certains de votre édition. Je me permets de vous demander l'autorisation de reproduction de certaines photographies qui me permettraient d'illustrer ce travail.

Ma thèse se restreint à une impression strictement universitaire dans le cadre de l'obtention de mon diplôme de chirurgien dentiste et je vous assure qu'aucune publication de ces photographies n'est envisagée.

Dans l'attente d'une réponse favorable de votre part, je vous prie de croire, Madame, Monsieur, en mes salutations les plus respectueuses.

Géraldine LAUR