



HAL
open science

Les tumeurs pinéales de l'enfant : à propos d'une série de 101 patients et revue de la littérature

Nathalie Chivoret

► **To cite this version:**

Nathalie Chivoret. Les tumeurs pinéales de l'enfant : à propos d'une série de 101 patients et revue de la littérature. Médecine humaine et pathologie. 2013. dumas-00933489

HAL Id: dumas-00933489

<https://dumas.ccsd.cnrs.fr/dumas-00933489>

Submitted on 27 Jan 2014

HAL is a multi-disciplinary open access archive for the deposit and dissemination of scientific research documents, whether they are published or not. The documents may come from teaching and research institutions in France or abroad, or from public or private research centers.

L'archive ouverte pluridisciplinaire **HAL**, est destinée au dépôt et à la diffusion de documents scientifiques de niveau recherche, publiés ou non, émanant des établissements d'enseignement et de recherche français ou étrangers, des laboratoires publics ou privés.

UNIVERSITE NICE SOPHIA ANTIPOLIS

FACULTE DE MEDECINE

THESE

Présentée et publiquement soutenue le 11 octobre 2013 par :

Mademoiselle CHIVORET Nathalie

Pour l'obtention du

Diplôme d'Etat de Docteur en Médecine

**LES TUMEURS PINEALES DE L'ENFANT : A
PROPOS D'UNE SERIE DE 101 PATIENTS ET
REVUE DE LA LITTERATURE.**

MEMBRES DU JURY :

Président du jury :

Monsieur le Professeur Michel LONJON

Directeur de thèse :

Madame le Professeur Stéphanie PUGET

Assesseurs :

Monsieur le Professeur Christian SAINTE ROSE

Monsieur le Docteur François FAUCHON

Monsieur le Professeur Philippe PAQUIS

UNIVERSITE NICE SOPHIA ANTIPOLIS
FACULTE DE MEDECINE

THESE

Présentée et publiquement soutenue le 11 octobre 2013 par :

Mademoiselle CHIVORET Nathalie

Pour l'obtention du

Diplôme d'Etat de Docteur en Médecine

**LES TUMEURS PINEALES DE L'ENFANT : A
PROPOS D'UNE SERIE DE 101 PATIENTS ET
REVUE DE LA LITTERATURE.**

MEMBRES DU JURY :

Président du jury :

Monsieur le Professeur Michel LONJON

Directeur de thèse :

Madame le Professeur Stéphanie PUGET

Assesseurs :

Monsieur le Professeur Christian SAINTE ROSE

Monsieur le Docteur François FAUCHON

Monsieur le Professeur Philippe PAQUIS

UNIVERSITÉ DE NICE-SOPHIA ANTIPOLIS

FACULTÉ DE MÉDECINE

Liste des professeurs au **1er septembre 2013** à la Faculté de Médecine de Nice :

DOYEN

M. BAQUÉ Patrick

ASSESEURS

M. HÉBUTERNE Xavier

M. LEVRAUT Jacques

M. BOILEAU Pascal

CONSERVATEUR DE LA BIBLIOTHEQUE

M. SCALABRE Grégory

CHEF DES SERVICES ADMINISTRATIFS

Mme CALLEA Isabelle

DOYENS HONORAIRES

M. RAMPAL Patrick

M. BENCHIMOL Danie

M. AYRAUD Noël

PROFESSEURS HONORAIRES

M. BALAS Daniel

M. BLAIVE Bruno

M. BOQUET Patrice

M. BOURGEON André

M. BOUTTÉ Patrick

M. BRUNETON Jean-Noël

Mme BUSSIERE Françoise

M. CHATEL Marcel

M. COUSSEMENT Alain

M. DARCOURT Guy

M. DELMONT Jean

M. DEMARD François

M. DOLISI Claude

M. FREYCHET Pierre

M. GÉRARD Jean-Pierre

M. GILLET Jean-Yves

M. GRELLIER Patrick

M. HARTER Michel

M. INGLESAKIS Jean-André

M. LALANNE Claude-Michel

M. LAMBERT Jean-Claude

M. LAPALUS Philippe

M. LAZDUNSKI Michel

M. LEFEBVRE Jean-Claude

M. LE BAS Pierre

M. LE FICHOUX Yves

M. MARIANI Roger

M. MASSEYEFF René

M. MATTEI Mathieu

M. MOUIEL Jean

Mme MYQUEL Martine

M. OLLIER Amédée

M. ORTONNE Jean-Paul

M. SCHNEIDER Maurice

M. SERRES Jean-Jacques

M. TOUBOL Jacques

M. TRAN Dinh Khiem

M. ZIEGLER Gérard

M.C.A. Honoraire

Mlle ALLINE Madeleine

M.C.U. Honoraires

M. ARNOLD Jacques

M. BASTERIS Bernard

Mlle CHICHMANIAN Rose-Marie

M. EMILIOZZI Roméo

M. GASTAUD Marcel

M.GIRARD-PIPAU Fernand

M. GIUDICELLI Jean

M. MAGNÉ Jacques

Mme MEMRAN Nadine

M. MENGUAL Raymond

M. POIRÉE Jean-Claude

Mme ROURE Marie-Claire

PROFESSEURS CLASSE EXCEPTIONNELLE

M.	AMIEL Jean	Urologie (52.04)
M.	BENCHIMOL Daniel	Chirurgie Générale (53.02)
M.	CAMOUS Jean-Pierre	Thérapeutique (48.04)
M.	DARCOURT Jacques	Biophysique et Médecine Nucléaire (43.01)
M.	DELLAMONICA Pierre	Maladies Infectieuses ; Maladies Tropicales (45.03)
M.	DESNUELLE Claude	Biologie Cellulaire (44.03)
Mme	EULLER-ZIEGLER Liana	Rhumatologie (50.01)
M.	FENICHEL Patrick (54.05)	Biologie du Développement et de la Reproduction
M.	FRANCO Alain	Gériatrie et Biologie du vieillissement (53.01)
M.	FUZIBET Jean-Gabriel	Médecine Interne (53.01)

M.	GASTAUD Pierre	Ophthalmologie (55.02)
M.	GILSON Éric	Biologie Cellulaire (44.03)
M.	GRIMAUD Dominique	Anesthésiologie et Réanimation Chirurgicale (48.01)
M.	HASSEN KHODJA Reda	Chirurgie Vasculaire (51.04)
M.	HÉBUTERNE Xavier	Nutrition (44.04)
M.	HOFMAN Paul	Anatomie et Cytologie Pathologiques (42.03)
M.	LACOUR Jean-Philippe	Dermato-Vénérologie (50.03)
Mme	LEBRETON Élisabeth (50.04)	Chirurgie Plastique, Reconstructrice et Esthétique
M.	MICHIELS Jean-François	Anatomie et Cytologie Pathologiques (42.03)
M.	PRINGUEY Dominique	Psychiatrie d'Adultes (49.03)
M.	QUATREHOMME Gérald	Médecine Légale et Droit de la Santé (46.03)
M.	SANTINI Joseph	O.R.L. (55.01)
M.	THYSS Antoine	Cancérologie, Radiothérapie (47.02)
M.	VAN OBBERGHEN Emmanuel	Biochimie et Biologie Moléculaire (44.01)

PROFESSEURS PREMIERE CLASSE

M.	BATT Michel	Chirurgie Vasculaire (51.04)
M.	BÉRARD Étienne	Pédiatrie (54.01)
M.	BERNARDIN Gilles	Réanimation Médicale (48.02)
M.	BOILEAU Pascal	Chirurgie Orthopédique et Traumatologique (50.02)
M.	BONGAIN André	Gynécologie-Obstétrique (54.03)
Mme	CRENESSE Dominique	Physiologie (44.02)
M.	DE PERETTI Fernand	Anatomie-Chirurgie Orthopédique (42.01)
M.	DRICI Milou-Daniel	Pharmacologie Clinique (48.03)
M.	ESNAULT Vincent	Néphrologie (52-03)
M.	FERRARI Émile	Cardiologie (51.02)
M.	GIBELIN Pierre	Cardiologie (51.02)

Mme	ICHAÏ Carole	Anesthésiologie et Réanimation Chirurgicale (48.01)
M.	LONJON Michel	Neurochirurgie (49.02)
M.	MARQUETTE Charles-Hugo	Pneumologie (51.01)
M.	MARTY Pierre	Parasitologie et Mycologie (45.02)
M.	MOUNIER Nicolas	Cancérologie, Radiothérapie (47.02)
M.	MOUROUX Jérôme	Chirurgie Thoracique et Cardiovasculaire (51.03)
M.	PADOVANI Bernard	Radiologie et Imagerie Médicale (43.02)
M.	PAQUIS Philippe	Neurochirurgie (49.02)
Mme	PAQUIS Véronique	Génétique (47.04)
M.	RAUCOULES-AIMÉ Marc	Anesthésie et Réanimation Chirurgicale (48.01)
Mme	RAYNAUD Dominique	Hématologie (47.01)
M.	ROBERT Philippe	Psychiatrie d'Adultes (49.03)
M.	ROSENTHAL Éric	Médecine Interne (53.01)
M.	SCHNEIDER Stéphane	Nutrition (44.04)
M.	TRAN Albert	Hépatogastro-entérologie (52.01)

PROFESSEURS DEUXIEME CLASSE

M.	ALBERTINI Marc	Pédiatrie (54.01)
Mme	ASKENAZY-GITTARD Florence	Pédopsychiatrie (49.04)
M.	BAHADORAN Philippe	Cytologie et Histologie (42.02)
M.	BAQUÉ Patrick	Anatomie - Chirurgie Générale (42.01)
M.	BARRANGER Emmanuel	Gynécologie Obstétrique (54.03)
M.	BENIZRI Emmanuel	Chirurgie Générale (53.02)
Mme	BLANC-PEDEUTOUR Florence	Cancérologie – Génétique (47.02)
M.	BREAUD Jean	Chirurgie Infantile (54.02)
Mlle	BREUIL Véronique	Rhumatologie (50.01)
M.	CANIVET Bertrand	Médecine Interne (53.01)
M.	CARLES Michel	Anesthésiologie Réanimation (48.01)

REMERCIEMENTS

Aux membres du jury,**A Monsieur le Professeur Lonjon,**

Vous me faites l'honneur de présider mon jury de thèse.

Vous m'avez initié à la neurochirurgie pédiatrique et pour cela mes plus sincères remerciements. Je vous remercie également pour votre soutien, la confiance que vous me portez pour poursuivre ma carrière dans une spécialité en de nombreux points à part et passionnante, ainsi que pour votre précieux enseignement aussi bien en neurochirurgie pédiatrique que dans les autres domaines de la neurochirurgie.

A Monsieur le Professeur Sainte-Rose,

Soyez assuré, Monsieur, de ma sincère gratitude pour avoir accepté de participer à ce jury de thèse. Je vous remercie également pour m'avoir offert la possibilité de réaliser un stage au sein de votre service de l'hôpital Necker Enfants Malades, stage précieux pour la poursuite de ma carrière qui m'aura permis de découvrir l'ensemble des domaines de la neurochirurgie pédiatrique et de profiter de vos compétences reconnues dans ce domaine.

A Monsieur le Professeur Paquis,

Vous m'avez fait l'honneur de votre présence dans ce jury de thèse.

Vous m'avez accueilli dans votre service et offert la possibilité d'y poursuivre ma carrière. Je vous remercie sincèrement pour cela et pour votre soutien, votre enseignement au quotidien.

A Monsieur le Docteur Fauchon,

Tous mes remerciements pour votre participation à ce jury de thèse. Vous avez été en définitive l'initiateur de mon intérêt pour les tumeurs pinéales, un sujet qui vous passionne depuis longtemps.

A Madame le Professeur Stéphanie Puget,

Vous m'avez fait l'honneur d'accepter d'être ma directrice de thèse, pour cela je vous remercie sincèrement.

Toute ma reconnaissance pour vos suggestions qui ont guidées mon travail, votre relecture et pour avoir réalisé l'analyse statistique de cette thèse. Toute ma reconnaissance également pour votre accueil et votre accompagnement dans le service de neurochirurgie pédiatrique de l'hôpital Necker Enfants Malades, stage qui aura été très profitable pour la poursuite de ma carrière.

A mes maîtres formateurs, A l'équipe soignante,

A Denys Fontaine,

Merci de m'avoir initiée à la neurochirurgie fonctionnelle, autre domaine d'intérêt pour moi.

Tu auras transmis aux internes ton goût pour la recherche grâce à tes aptitudes universitaires et pédagogiques. Merci pour cela.

A Stéphane Litrico,

Merci pour ton enseignement et tes conseils au quotidien pour la pratique de notre spécialité.

Merci également pour ta participation à cette thèse.

A David Rasendrarijao,

Merci pour votre enseignement et votre soutien tout au long de ces semestres d'internat passés et pour les années à venir.

A mes co-internes, Fabien, Florent, Nassim, Antoine, Aurélie, Marie, Daniel,

Ravie d'avoir partagé ces semestres d'internat avec toute l'équipe.

Aux anesthésistes-réanimateurs du service de neurochirurgie, Richard Chemla, Gilles Rezzadori (ou « mon coach de vie »), Anne-Cécile Roux, Isabelle Petit, Emmanuelle Aguinet (ou « Babou »),

Vous êtes un soutien précieux pour un jeune chirurgien et participez également à notre formation. Merci pour cela.

A l'équipe soignante du bloc,

Merci pour nous accompagner dans notre apprentissage. Soyez sûres que vous êtes un soutien important. Pour celles qui partent, vous allez nous manquer.

A l'équipe soignante de salle,

Merci pour votre aide, vos compétences et expériences qui nous sont utiles au quotidien.

Aux secrétaires du service,

Merci également pour votre aide au quotidien, et surtout pour votre patience nécessaire parfois...

A Lenal,

Merci à l'équipe de réanimation, l'ensemble du personnel des services de chirurgie et de médecine.

Au service de neurochirurgie pédiatrique de Necker,

Professeur Zerah, Federico Di Rocco, Thomas Blauwblomme, Laurent Selek et les co-internes.

A ma famille,

A ma mère, Isabelle, Sébastien et Angela,

Vous qui m'avez toujours soutenue et encouragée. Je vous en remercie de tout cœur. Je vous dédie ce travail.

A mon père.

A Marcelle,

Tu es un soutien précieux et joyeux indispensable, je te remercie pour cela.

A mes oncles, tantes, cousins et cousines.

A mes amis,

Aux Lillois,

Elodie, Fatima, Marc-Olivier, Flore, Lisa, Caroline,

Sincèrement merci pour votre présence aujourd'hui et pour tous ces moments partagés pendant ces longues études de médecine à la fac et ailleurs.

Aux Niçois,

Sophie, Alexandra, Olivier, Christelle, Alexandre, Xavier, Anne-Sophie, Vinciane, Marc-Olivier.

Merci l'équipe pour être là.

Aux Grenoblois,

Laurent, Manik, Audrey, Anne-Claire,

Merci pour votre aide et soutien et tous ces bons moments à Grenoble.

Merci d'être là aujourd'hui.

A la Parisienne,

Saana, merci d'être venue.

SOMMAIRE :

INTRODUCTION.....	18
GENERALITES	21
I/ Histoire de la glande pinéale	22
II/ Anatomie de la région pinéale	24
III/ La mélatonine	31
IV/ Abords chirurgicaux	33
V/ Les tumeurs pinéales	38
VI - Mode de révélation des tumeurs pinéales	43
VII - Prise en en charge initiale d'une tumeur de la région pinéale	45
MATERIELS ET METHODES	48
RESULTATS	53
I- Données épidémiologiques	54
II- Symptômes révélateurs de la maladie	57
III- Données radiologiques : Imagerie cérébrale et spinale	58
IV- Marqueurs tumoraux	61
V- Extension de la maladie	62
VI- Prise en charge initiale des tumeurs pinéales	64
VII- Description de la prise en charge thérapeutique pour chaque sous-type tumoral	70
VIII- Suivi	82
IX- Survie et facteurs pronostiques	83
X- Pronostic fonctionnel à long terme	97
DISCUSSION.....	100
I/ Principaux résultats et comparaison aux données de la littérature	101
II/ Limites et biais de notre étude	126
III / Perspectives	127
CONCLUSION	132
BIBLIOGRAPHIE	135
ANNEXES	147

LISTE DES ABREVIATIONS :

CS : Crânio-spinale

F : Focale

GCT : Tumeurs issues des cellules germinales

LCR : Liquide Céphalo-Rachidien

PPT : Tumeurs du parenchyme pinéal

TP : Tumeurs pinéales

VCS : Ventriculocisternostomie

INTRODUCTION

La région pinéale est composée de structures histologiques diverses. Les tumeurs de la région pinéale peuvent être issues des structures entourant la glande pinéale (la partie postérieure du troisième ventricule, l'aqueduc de Sylvius, la citerne ambiante, la plaque tectale, le thalamus, le mésencéphale, le corps calleux, la dure-mère de l'apex tentoriel) ainsi que de la glande pinéale elle-même. Les tumeurs de la région pinéale constituent un groupe hétérogène pouvant être divisé en trois principaux types histologiques : les tumeurs du parenchyme pinéal (PPT) pour 25 à 30 % des tumeurs de la région pinéale (pinéalcytome, pinéaloblastome et PPT de différenciation intermédiaire), les tumeurs germinales (dysgerminomes et autres tumeurs germinales sécrétantes ou non) pour 30 à 50% d'entre elles et enfin les tumeurs gliales (1). Il existe d'autres tumeurs plus rares de la région pinéale : les métastases, les épendymomes, les ATRT, ainsi qu'une nouvelle entité décrite en 2003, les tumeurs papillaires (2).

Seules les tumeurs pinéales proprement dites, c'est-à-dire tumeurs issues des cellules germinales (GCT), tumeurs du parenchyme pinéal (PPT) et tumeurs papillaires seront abordées dans cette étude, permettant une analyse plus spécifique des sous-groupes tumoraux. En effet, la plupart des publications étudient l'ensemble des tumeurs de la région pinéale en rapportant les résultats d'un groupe hétérogène de tumeurs. Certaines descriptions de la glande pinéale évoquent une composante gliale au sein du parenchyme pinéal, constituant les cellules de soutien des pinéalcytes, nous avons également choisi de les exclure.

Les tumeurs pinéales sont des tumeurs rares de l'enfant puisqu'elles ne représentent que 3 à 8 % des tumeurs intracrâniennes dans cette tranche d'âge en occident. Malgré les progrès réalisés depuis une vingtaine d'années, la prise en charge des tumeurs pinéales est complexe du fait de leur localisation intra-cérébrale profonde et de leur variété histologique. Alors qu'il existe aujourd'hui un consensus quant à la stratégie diagnostique, la stratégie thérapeutique est de mieux en mieux codifiée. La place de la chirurgie d'exérèse en fonction des sous-groupes histologiques reste à préciser. De même, les modalités de traitement complémentaire les plus efficaces et les plus adaptées à un cerveau en développement sont discutées.

C'est pourquoi il nous a paru important de réaliser une large série de cas issus d'un centre de référence en neurochirurgie pédiatrique. Cent dix enfants porteurs de tumeurs de la région pinéale ont été pris en charge entre 1973 et 2013 à l'hôpital Necker Enfants Malades.

Nous avons exclu de ce travail les tumeurs issues de structures entourant la glande pinéale pour ne retenir que les tumeurs pinéales (tumeurs du parenchyme pinéal, les tumeurs issues des cellules germinales et les tumeurs papillaires). Ainsi 101 cas de tumeurs pinéales ont été retenus dans notre analyse.

A partir de ce large échantillon, une description des tumeurs pinéales en population pédiatrique a été réalisée en étudiant particulièrement les données suivantes, répartition par sous-types histologiques, incidence, présentation clinique, traitements afin de souligner les enjeux de la prise en charge des tumeurs pinéales de l'enfant et les perspectives d'amélioration des pratiques.

GENERALITES

I/ Histoire de la glande pinéale :

Le siège de l'âme ?

La découverte de la glande pinéale chez l'Homme est classiquement attribuée à Herophile, le « père de l'anatomie » (325 à 280 avant JC). Elle a été plus tard baptisée *kornarion* par Galien (131- 201 après JC) ce qui signifie « pignon de pin » en raison de sa forme caractéristique. On la nomme également l'épiphyse (du grec *épi* = sur et *phyein* = croître).

A l'époque de la renaissance, Andreus Vasalius (1514-1564) dans le traité « *De Humani Corporis Fabrica Libri Septem* » décrit la topographie et la consistance de cette glande mais sa fonction est peu détaillée.

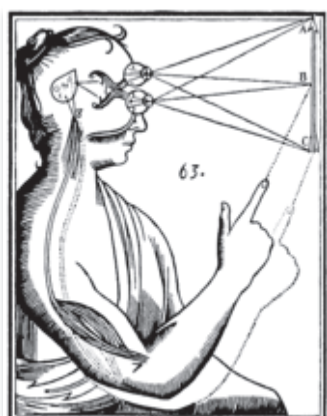


Figure 1 : Dessin représentant la fonction de la glande pinéale selon Descartes. « L'âme contenue dans la glande se rend compte ou se rendra compte des mouvements dont le point de départ est la glande elle-même »
Issue des *oeuvres philosophiques de Descartes, F Alquie*.

C'est à René Descartes (1596-1650) que l'on peut attribuer les premières descriptions fonctionnelles de cette glande. Il suggère alors que la glande pinéale, organe impair au centre du cerveau, serait le siège de l'âme. Pour Descartes, une information visuelle passerait la rétine jusqu'à la glande pinéale et ainsi la glande pinéale serait à l'origine d'une activité motrice guidée par l'âme (Figure 1). Elle était à l'époque appelée le « troisième œil » par certains.

Les premières observations de pathologie en rapport avec la région pinéale ont été décrites au 19^{ème} siècle. Il s'agit de la description du cas d'un garçon présentant une puberté précoce révélant une tumeur de la région pinéale, soutenant le concept de la fonction endocrine de cette glande qui inhiberait l'hypothalamus et donc aurait une fonction sur le système de reproduction (4). A ces observations cliniques s'ajoute la découverte des glandes endocrines par Claude Bernard (1818-1878) qui apportent un regain d'intérêt pour l'épiphyse et son rôle fonctionnel. En 1958, Lerner et al. (5) isole une hormone produite par la glande pinéale qu'il nomme la « mélatonine ». Il montre également que la fonction pinéale est régulée par le cycle nyctéméral nuit-jour.

La chirurgie des tumeurs pinéales :

Historiquement, la prise en charge chirurgicale des tumeurs de la région pinéale par chirurgie ouverte était associée à une morbi-mortalité élevée. Dandy décrivait sa première expérience chirurgicale d'exérèse de tumeurs de cette région en 1915 (6). Il décrit cette chirurgie comme dangereuse du fait de la localisation profonde de la glande pinéale au centre du cerveau et de la proximité de veines et de structures du système nerveux central importantes et vitales dans cette région. Cushing indique dans ses écrits « qu'il n'a jamais pu exposer suffisamment une tumeur pinéale pour s'attendre à une exérèse complète de ces tumeurs ». En 1931 Dandy décrit finalement la première exérèse complète d'une tumeur pinéale via une voie interhémisphérique transcalleuse. Malgré quelques descriptions de cas d'exérèses possibles et satisfaisantes de ces tumeurs les années suivantes, leur chirurgie est à cette époque considérée comme très risquée avec 20 à 70% de mortalité en période péri-opératoire. La chirurgie stéréotaxique était également considérée comme risquée du fait de la proximité des grosses veines centrales.

Une approche multidisciplinaire :

A partir des années 1970, date à laquelle se développe la radiothérapie, le traitement de ces tumeurs consistera en une radiothérapie première, de façon empirique, sans histologie préalable, la chirurgie étant réservée aux non répondeurs (3). Puis dans la deuxième moitié du vingtième siècle, les progrès considérables en microchirurgie ajoutés à une meilleure connaissance de ces tumeurs et de l'anatomie de cette région, ont permis de diminuer la morbi-mortalité péri-opératoire et ont donc modifié leur prise en charge en permettant non seulement des traitements plus agressifs mais également des traitements plus ciblés et adaptés au type histologique (7) (8).

II/ Anatomie de la région pinéale :

1- La glande pinéale :

La glande pinéale ou épiphyse est un organe impair située dans le diencéphale, sur la ligne médiane, dans une région profonde du cerveau. Elle est située au-dessus du diencéphale, à l'opposé de l'hypophyse, qui elle, est au-dessous fixée dans une cavité osseuse (la selle turcique du sphénoïde), alors que l'épiphyse est essentiellement mobile. Elle mesure de 6 à 8

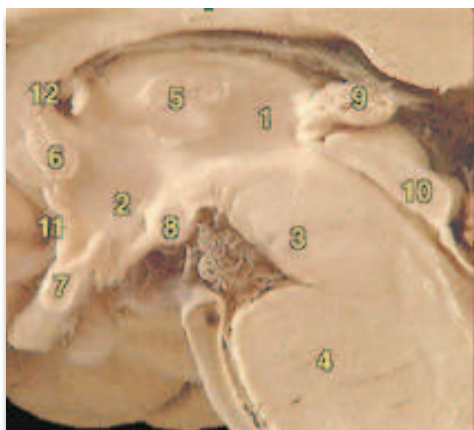

Figure 2: Coupe médiane sagittale centrée sur le troisième ventricule et la glande pinéale.

1. Thalamus
2. Hypothalamus
3. Mésencéphale
4. Pont
5. Adhésion inter-thalamique
6. Commissure antérieure
7. Chiasma optique
8. Corps mammillaires
9. Glande pinéale
10. Plaque tectale
11. Lame terminale
12. Foramen inter-ventriculaire

mm de longueur, de 4 à 5 mm de largeur et de 2 à 3 mm d'épaisseur. Son poids varie de 0,15 à 0,20 g (1). Elle est située sur la ligne médiane, dans une région profonde du cerveau.

Elle se situe à la partie postérieure du 3ème ventricule et dans la région antérieure de la citerne quadrigéminale.

Elle surplombe les tubercules quadrijumeaux ou colliculi et est recouverte par les fornix, le splénium du corps calleux et les éléments vasculaires de la toile choroïdienne. Elle est attachée à la paroi postérieure du troisième ventricule par une tige qui se divise en deux lames: une lame supérieure dans laquelle chemine la commissure habénulaire et une lame inférieure qui se dirige vers les colliculi. Cette lame inférieure est traversée par la commissure blanche postérieure (Figure 2). Le récessus pinéal désigne la zone postérieure du IIIème ventricule compris entre la lame supérieure et inférieure.

La glande pinéale est constituée d'une capsule, d'un parenchyme glandulaire, des vaisseaux et des nerfs (terminaisons nerveuses sympathiques). Des travées à l'intérieur du parenchyme glandulaire lui donne un aspect lobulé. Elle est composée de deux types cellulaires : les pinéalocytes (ou pinéocytes) et les cellules interstitielles. Les pinéalocytes sont marqués positivement par la NSE (Neuron-Specific-Enolase). Les cellules interstitielles ont une

origine incertaine mais pourraient être en partie d'origine gliale et sont marquées par la GFAP (Glial Fibrillary Acidic protein), la protéine S-100, la vimentine et l'antigène C-1 (9). Des fibres nerveuses adrénérgiques post-ganglionnaires traversent le parenchyme glandulaire ainsi que des fibres nerveuses provenant de l'habenula et de la commissure postérieure.

2- Limites de la région pinéale :

La région pinéale est limitée *en avant* par le bord la paroi postérieure du troisième ventricule dans sa partie basse.

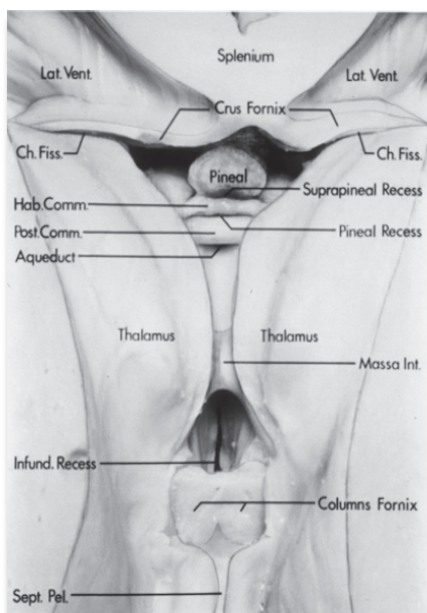


Figure 3: Vue antéro-supérieure du plancher du troisième ventricule après résection des hémisphères cérébraux, des thalami et du corps calleux. *Issue de Yamamoto I, Rhoton AL, Peace DA: Microsurgery of the third ventricle: Part 1, Microsurgical anatomy. Neurosurgery 8: 334–356, 1981.*

Celle-ci comprend, de haut en bas de haut en bas le récessus supra-pinéal, la commissure habénulaire, la glande pinéale, le récessus pinéal et enfin l'aqueduc de Sylvius (Figure 3).

La limite supérieure est formée par la toile choroïdienne du troisième ventricule, par le splenium du corps calleux et par le fornix (10) (Figure 4). Cette face est parcourue d'avant en arrière par les plexus choroïdes qui sont minces en avant et s'élargissent en arrière puis se confondent avec la pie-mère qui entoure la glande pinéale (11). Les voies inter-hémisphériques abordent la région pinéale par cette limite supérieure.

La limite postérieure est formée par la tente du cervelet et le vermis (Figure 4). Les voies sous-occipitales transtentorielles et les voies infratentorielles supracérébelleuses abordent la région pinéale à sa partie postérieure.

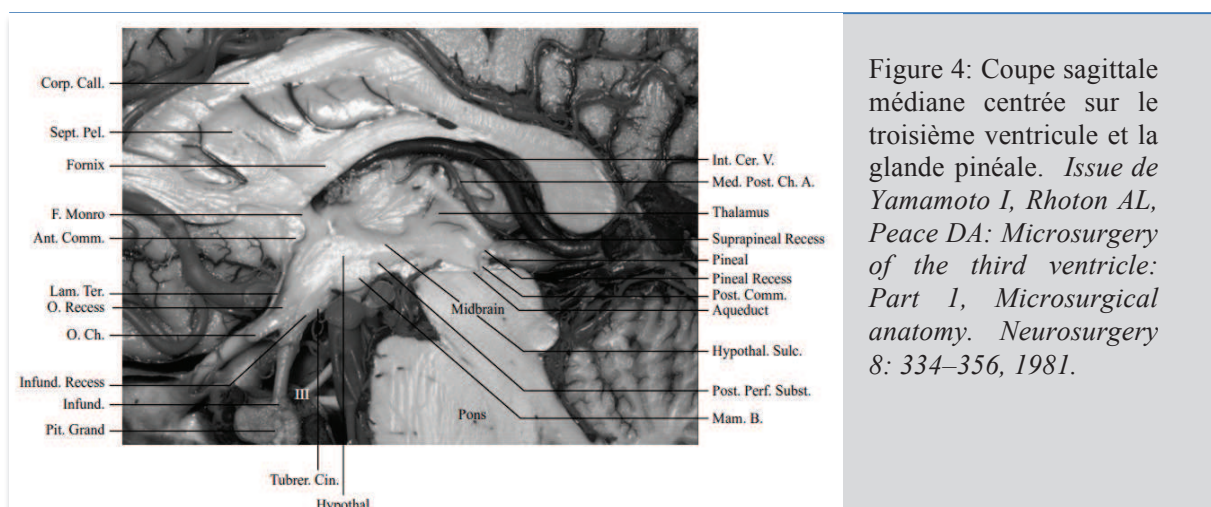


Figure 4: Coupe sagittale médiane centrée sur le troisième ventricule et la glande pinéale. Issue de Yamamoto I, Rhoton AL, Peace DA: *Microsurgery of the third ventricle: Part 1, Microsurgical anatomy. Neurosurgery 8: 334–356, 1981.*

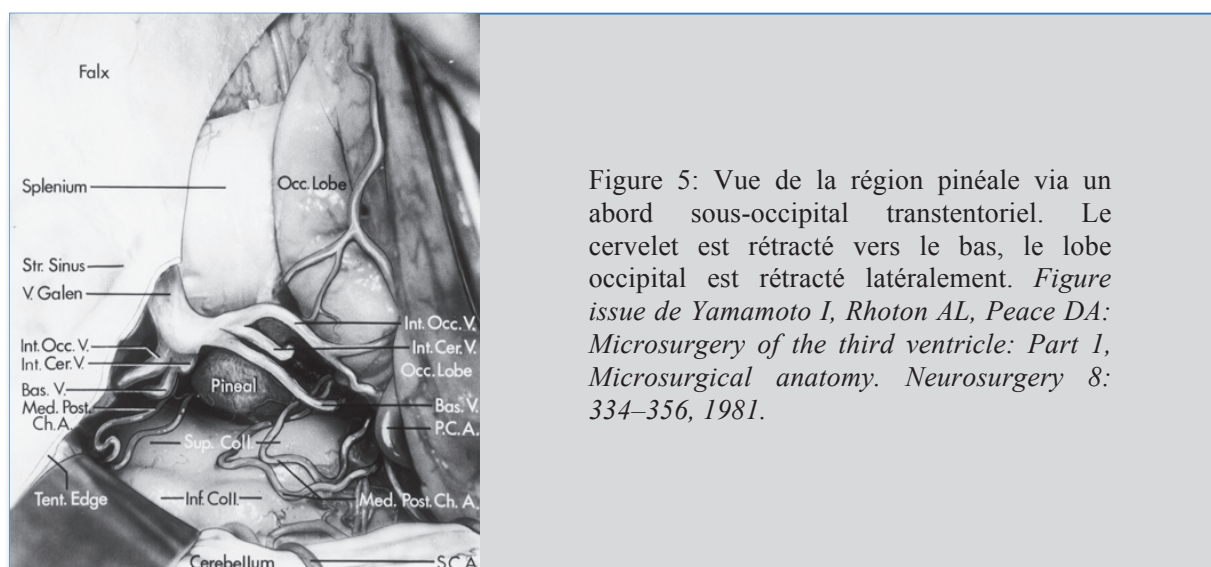


Figure 5: Vue de la région pinéale via un abord sous-occipital transtentorial. Le cervelet est rétracté vers le bas, le lobe occipital est rétracté latéralement. Figure issue de Yamamoto I, Rhoton AL, Peace DA: *Microsurgery of the third ventricle: Part 1, Microsurgical anatomy. Neurosurgery 8: 334–356, 1981.*

La limite inférieure est constituée par la plaque quadrigéminale composée des colliculi inférieurs et supérieurs qui forment une gouttière pour la glande pinéale. Cette plaque quadrigéminale s'étend de la partie postéro-supérieure du troisième ventricule à la lingula (Figure 4 et 5).

La limite latérale est constituée par la partie la plus postérieure du thalamus soit le pulvinar, par les piliers du fornix et le splenium du corps calleux (Figure 3). A la partie postéro-médiane du thalamus se trouve également l'habenula (10).

Les veines de la région pinéale sont importantes à connaître pour une maîtrise de l'abord chirurgical de la région pinéale. En effet, leur préservation constitue une des enjeux majeurs de la chirurgie des tumeurs pinéales (TP).

Les rapports veineux de la glande pinéale sont : la veine de Galien constituée par la réunion des deux veines cérébrales internes au niveau du récessus supra-pinéal, les veines basales et la veine pré-centrale.

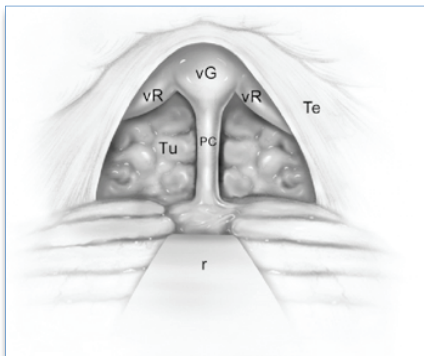


Figure 6 : Voie infratentorielle supracérébelleuse avec les rapports veineux de la glande pinéale. vG =vein de Galien; vR = veine basale de Rosenthal; PC = veine cérébelleuse pré-centrale ; Tu = tumeur de la glande pinéale; r = rétracteur ; Te = tente du cervelet. *Figure issue de Journal of Neuro-Oncology 54: 287–299, 2001. Kenneth M. Little.*

Une tumeur de la région pinéale est classiquement antérieure à la veine pré-centrale, inférieure à la veine de Galien, médiale aux veines basales. Les veines cérébrales internes peuvent coiffer les tumeurs de cette région ou sont parfois écartées de part et d'autre (Figure 6 et 7). Le choix de la voie d'abord devra prendre en compte ces rapports veineux.

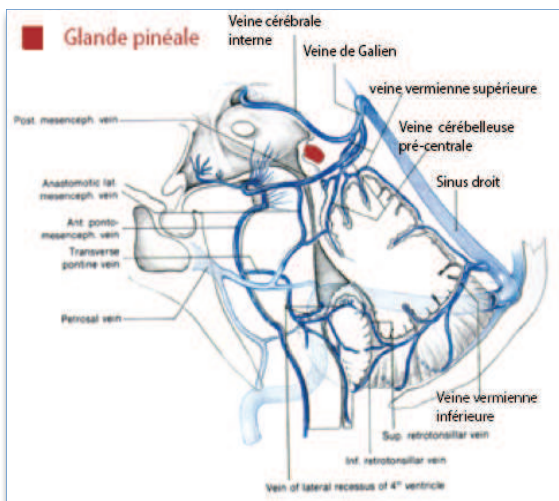
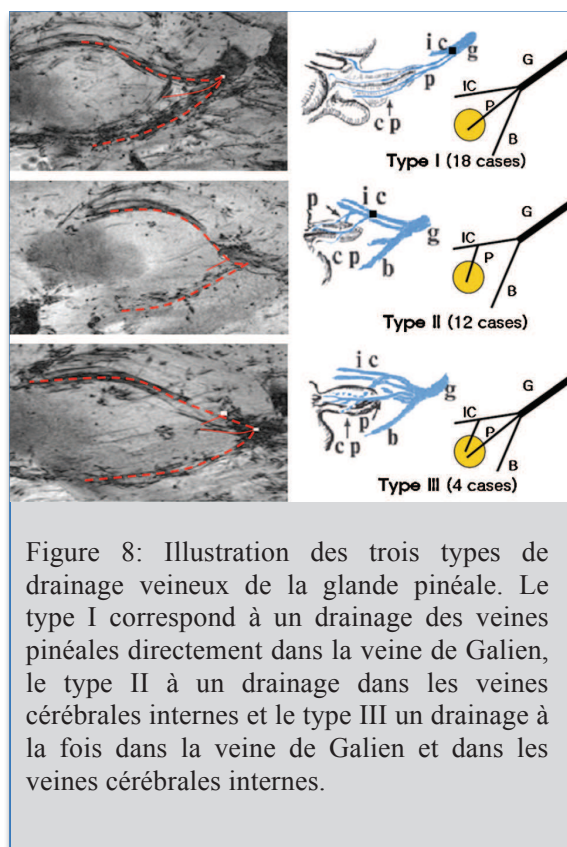


Figure 7 : Représentation d'une coupe sagittale médiane du système veineux profond et rapports avec la glande pinéale. *Figure issue de Microneurosurgery, Yasargil; top: Volume IIIA, p 332.*

Les veines pinéales drainent à proprement parler la glande pinéale et assurent également le drainage de l'habénula. Elles sont nombreuses et se jettent soit dans la veine de Galien soit dans les veines cérébrales internes (10). Des études anatomiques post-mortem ainsi que des études en IRM 7 Tesla (12) suggèrent que la configuration des veines pinéales peut être classée en trois types basés sur la localisation des veines de drainage (12) (13).



Le type I correspond à un drainage des veines pinéales directement dans la veine de Galien, le type II à un drainage dans les veines cérébrales internes et le type III un drainage à la fois dans la veine de Galien et dans les veines cérébrales internes (Figure 8). De plus Cho et al. montrent que le type I serait plus fréquent chez l'homme et le type II chez la femme.

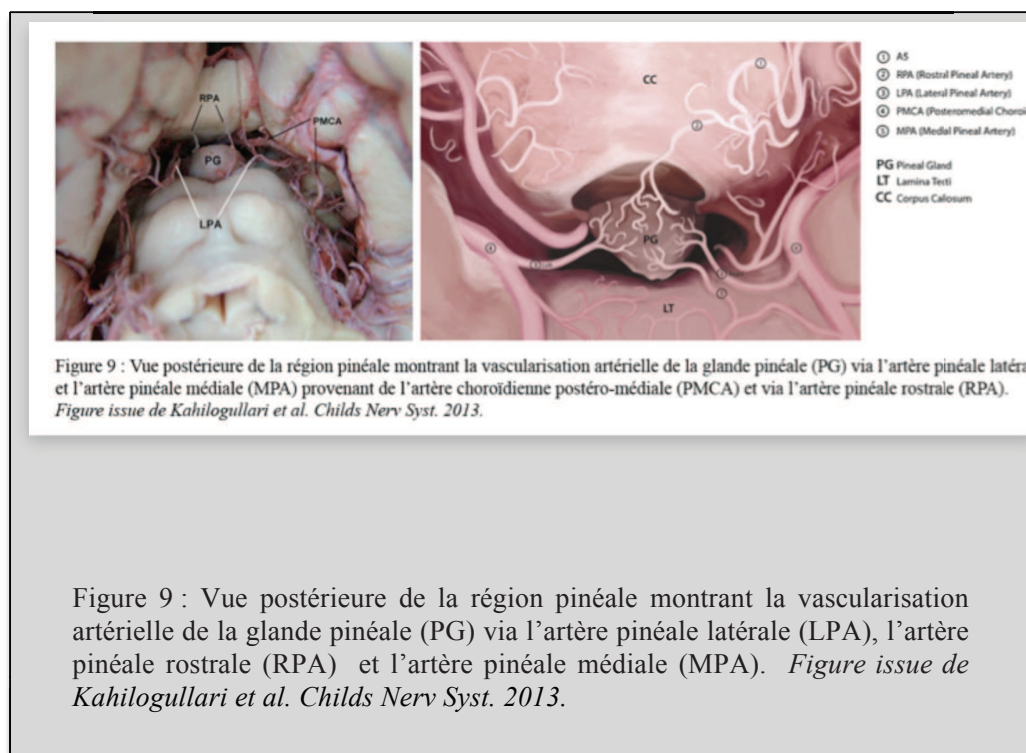
3- Vascularisation artérielle de la glande pinéale:

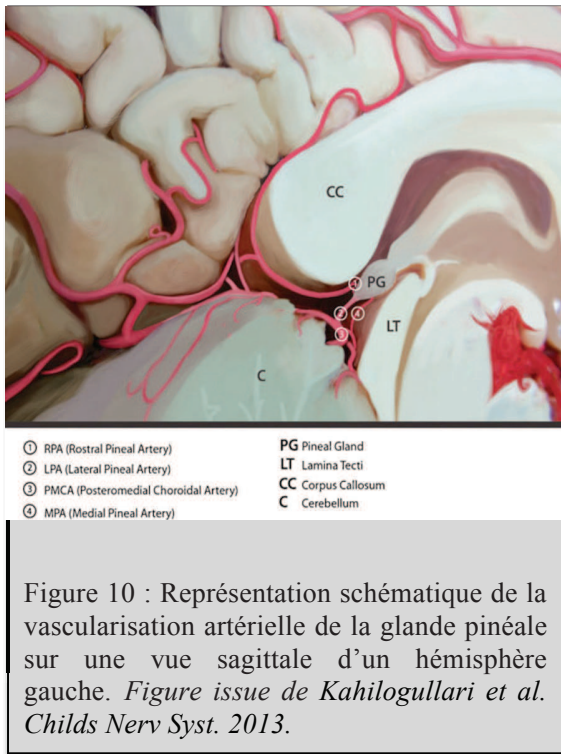
La glande pinéale est vascularisée par des branches provenant des artères cérébrales antérieure et postérieure. Elle est en fait assurée par trois groupes d'artères, l'artère pinéale latérale et l'artère pinéale médiale qui proviennent toujours de la circulation cérébrale postérieure et par l'artère pinéale rostrale qui provient soit de la circulation antérieure soit de la circulation postérieure (Figure 9 et 10).

(ACPM) le plus souvent et plus rarement de l'artère cérébelleuse supérieure ou de l'artère choroïdienne postérolatérale. Elles naissent de l'ACPM et traversent la citerne ambiante de chaque côté pour atteindre la GP. Elles vascularisent la partie latérale gauche de la GP pour la LPA gauche et la partie latérale droite de la glande pinéale pour la LPA droite.

L'artère pinéale rostrale (RPA) vascularise la partie supérieure de la GP. Elle est unique dans 20% des cas, et double dans 80% des cas (une droite et une gauche). Le plus souvent, la ou les RPA proviennent de la circulation artérielle cérébrale antérieure et plus particulièrement du segment A5 de l'artère cérébrale antérieure. Elles peuvent également dériver de la circulation postérieure. Elles traversent la citerne quadrigéminale pour gagner la glande pinéale à la partie postérieure et latérale.

L'artère pinéale médiale (APM) provient de l'ACPM le plus souvent mais peut également provenir de l'artère cérébelleuse supérieure. Elle gagne la face inférieure de la glande pinéale et vascularise l'apex.





Les ACPM donnent les branches principales permettant la vascularisation de la glande pinéale. La vascularisation de la glande est en fait assurée de façon prédominante par ces LPA rendant sa partie périphérique plus susceptible à une lésion ischémique. C'est une des raisons justifiant le choix des abords postéro-médians dans la chirurgie de la région pinéale. La connaissance de l'anatomie artérielle au même titre que la connaissance du système veineux profond est capitale pour éviter des complications et la morbidité liée aux atteintes vasculaires lors des abords de cette région anatomique.

4- Innervation de la glande pinéale :

Il s'agit d'une structure cérébrale profonde recevant peu d'afférences du cerveau lui-même. Elle reçoit des informations provenant du système sympathique et parasympathique. Les principales afférences sont des fibres sympathiques post-ganglionnaires provenant du ganglion cervical supérieur et formant le *nervi conarii* qui suit rostralement la veine de Galien avant de pénétrer à la partie postérieure de la glande. D'autres afférences proviennent de la commissure postérieure, de l'habénula et pénètrent à la partie antérieure de la glande. Par leur intermédiaire la glande pinéale a des connexions avec l'hypothalamus (14).

III/ La mélatonine :

La mélatonine (ou N-acétyl-5-méthoxytryptamine) a été isolée pour la première fois par Lerner et al. dans les années 1950 (5). Cette hormone sécrétée par la glande pinéale a de multiples fonctions endocriniennes ou non endocriniennes (15)(16)(17)(18)(19)(20) :

- *Régulation du rythme circadien* : la mélatonine est un synchroniseur endogène du rythme circadien (14). Elle permet la réduction de la température corporelle en période nocturne et par ce biais elle participerait également à la régulation et à la qualité du sommeil. Une diminution ou absence de sécrétion de mélatonine induirait des insomnies du fait d'une température corporelle élevée. Des études ont retrouvé des taux bas de mélatonine chez les patients insomniaques chroniques (21). Cependant ces résultats sont controversés.
- *Rôle dans les fonctions reproductrices* : les informations lumineuses captées par la glande modulerait les fonctions reproductrices. Des études suggèrent une corrélation entre la diminution des taux de sécrétion de la mélatonine et le début de la puberté (22). Un taux de mélatonine bas est retrouvé en cas de puberté précoce. Un taux élevé de mélatonine est retrouvé dans certains cas d'infertilité chez l'homme ou d'hypogonadisme hypothalamique fonctionnel chez la femme (23).
- *Un rôle anti-tumoral* de la mélatonine a été décrit notamment dans des études animales (24).
- *Un rôle dans la modulation du système immunitaire et un rôle anti-oxydant* ont également été décrits (14).
- *Elle aurait enfin un rôle complexe dans les désordres neurologiques et psychiatriques*. Chez les sujets normaux la mélatonine est sécrétée selon un rythme circadien. Une altération de ce pattern de sécrétion peut se retrouver dans diverses pathologies psychiatriques comme les troubles dépressifs saisonniers, les troubles bipolaires, les syndromes dépressifs, les troubles des conduites alimentaires, la schizophrénie, les troubles obsessionnels-compulsifs (25). Les mécanismes exacts permettant d'expliquer le rôle exact de la glande pinéale dans les désordres neurologiques et psychiatriques restent à clarifier.

La régulation de synthèse et sécrétion de la mélatonine se fait via deux facteurs principaux : le rythme circadien et donc l'environnement lumineux et l'âge.

Le facteur régulateur majeur est l'environnement lumineux. En effet, la glande pinéale produit de la mélatonine seulement la nuit au moment de l'obscurité (9). Ce rythme de sécrétion signifie donc qu'une information sur la perception lumineuse doit transiter de la rétine jusqu'à la glande pinéale. Les cellules photo-réceptrices de la rétine c'est-à-dire les bâtonnets et les cônes, impliquées dans la perception lumineuse, sont les premières cellules impliquées dans cette transmission. Au niveau du chiasma optique ces fibres formées par les axones des cellules ganglionnaires rétiniennes divergent du système visuel classique et se terminent au niveau des noyaux supra-chiasmatiques de l'hypothalamus (26). Entre les noyaux supra-chiasmatiques et la glande pinéale plusieurs structures interviennent : les noyaux para-ventriculaires, la colonne intermedio-latérale de la moelle au niveau thoracique (neurone sympathique pré-ganglionnaire), le ganglion sympathique cervical supérieur (neurone sympathique post-ganglionnaire) et enfin par l'intermédiaire de fibres ganglionnaires noradrénergiques qui gagnent la glande pinéale après avoir traversées la tente du cervelet puis suivent les travées à l'intérieur du parenchyme pinéal le long des capillaires (27) (Figure 11).

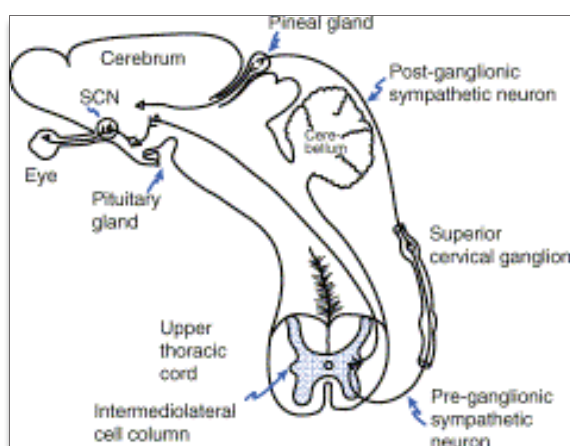


Figure 11 : Schéma représentant les voies neuronales régulant la sécrétion de la mélatonine par la glande pinéale. *Figure issue de Russel J. Reiter Best Practice & Research Clinical Endocrinology and Metabolism Vol. 17, No. 2, pp. 273–285, 2003.*

Le second facteur est l'âge puisqu'il est observé avec le temps une altération du cycle de synthèse de la mélatonine avec une diminution de son taux de production nocturne (28). Rappelons que les données de la littérature lui prêtent un rôle dans les processus immunitaires et anti-oxydants, lui conférant un rôle dans le vieillissement.

Les données sur la libération de mélatonine par les cellules des PTT restent contradictoires. Aucune donnée de la littérature ne permet de dire si la mélatonine pourrait être ou non un marqueur de tumeurs pinéales permettant notamment de juger de la qualité d'exérèse ou de la rémission (29)(30).

IV/ Abords chirurgicaux :

Les TP sont des tumeurs parfois difficiles à exposer et réséquer, cette région du cerveau étant profonde et difficile d'accès. Cette difficulté d'accès exige une connaissance parfaite de l'anatomie de cette région ainsi que des différentes voies d'abord possibles. Depuis un siècle, la prise en charge des TP a radicalement évolué avec une mortalité péri-opératoire qui est passée de 100% à moins de 4% aujourd'hui.

Les voies d'abord les plus utilisées sont aujourd'hui la voie infratentorielle supracérébelleuses et la voie sous-occipitale transtentorielle. Les voies transcalleuses, transcorticales postérieures et sub-temporales postérieures sont quant à elles peu utilisées du fait des risques liés à ces approches (division du corps calleux, rétraction excessive du lobe temporal et incision du cortex pariétal) (31).

Chaque abord a ses avantages et ses inconvénients et l'utilisation préférentielle d'une voie est guidée par la localisation et l'extension de la tumeur (Tableau 1). De plus des voies combinées supra et infratentorielles, des voies infratentorielles supracérébelleuses paramédianes (32) (33) sont également proposées pour optimiser l'approche des tumeurs de la région pinéale.

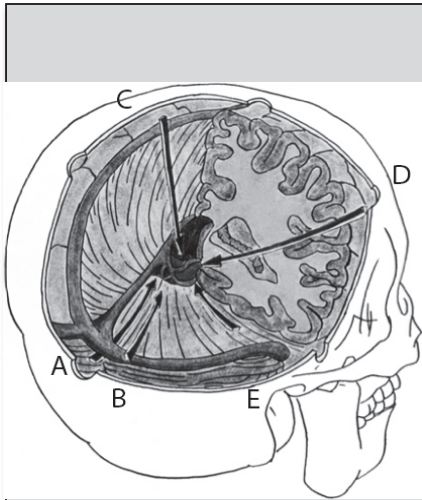


Figure 12: Voies d'abord de la région pinéale. A = voie infratentorielle supracérébelleuse, B = voie sous occipitale transtentorielle, C = voie transcallosale postérieure, D = voie antérieure, E = voie subtemporale postérieure. *Figure issue de Yamamoto, Journal of Neuro-Oncology 2001.*

Ces voies peuvent être séparées en trois groupes :

- les voies d'abord postérieures
- les voies d'abord antérieures : transcallosale, inter-fornicale, trans-ventriculaire trans-frontale, approche neuro-endoscopique antérieure.
- les voies combinées : voie combinée infra/supratentorielle.

Les voies d'abord postérieures peuvent à leur tour être séparées en plusieurs groupes (Figure 12) :

- les voies supratentorielles :
 - pariéto-occipitale paramédiane transtentorielle
 - interhémisphérique transcallosale
 - interhémisphérique rétrocallosale
 - sous-occipitale transtentorielle
- les voies infratentorielles :
 - infratentorielle supracérébelleuse
 - infratentorielle supracérébelleuse paramédiane

Le choix de la voie d'abord est guidé par :

- La localisation tumorale exacte : ses rapports avec les structures neurologiques et veineuses du voisinage, la conformation anatomique de la région pinéale.
- L'extension tumorale : antéro-postérieure, inféro-supérieure, latérale et donc en particulier les rapports tumoraux à la tente du cervelet.
- La préférence et l'expérience du chirurgien.

La voie d'abord infratentorielle supracérébelleuse :

Cette voie d'abord est parmi les plus utilisées. Il s'agit d'un abord permettant une approche directe médiane via un plan naturel entre le cervelet dans sa partie supérieure et la tente du cervelet (Figure 13). Elle est préférée pour les tumeurs de taille petite ou moyenne et pour les tumeurs médianes avec extension dans le plan sagittal. Une tumeur avec extension dans le plan supéro-inférieur serait difficile à atteindre par cette voie. Dans cette approche, la tumeur doit préférentiellement se trouver au-dessous de la veine de Galien afin de minimiser les atteintes du système veineux profond (3). Les contre-indications à cette voie sont : une extension tumorale au-dessus de la tente du cervelet, extension inférieure dans la fissure cérébello-mésencéphalique et une extension latérale importante.

Différentes positions opératoires sont possibles en cas d'abord infratentorielle supracérébelleuse. La position assise est préférée pour la réalisation de cet abord car permet par effet de gravité une descente cérébelleuse évitant une rétraction importante et permet

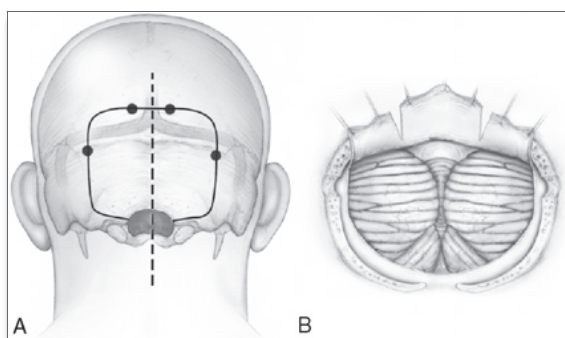


Figure 13: Figure montrant l'abord infratentorielle supracérébelleuse et notamment la craniotomie et l'ouverture durale. Issue de Little et al. ; *Journal of Neuro-Oncology* 2001.

également de diminuer la pression veineuse et le risque de saignement. Cependant le risque d'embolie gazeuse est majoré ainsi que le risque d'hématome sous-dural et de pneumocéphalie. Elle est associée également à un inconfort pour le chirurgien nécessitant une extension des bras tout au long de l'intervention et un maintien la tête en extension afin de voir par dessus le tente du cervelet (32).

Dès l'installation il faut penser à la compression jugulaire nécessaire au cours de l'intervention pour contrôle de l'hémostase (afin de minimiser le risque d'embolie gazeuse) et permettre donc un accès à la région cervicale.

La position en concorde peut également être utilisée diminuant le risque d'embolie gazeuse et de pneumocéphalie compressive. L'inconvénient de cette approche est la nécessité d'une rétraction cérébelleuse plus importante et le risque augmenté de congestion veineuse et de saignement. Et enfin une position en decubitus ventral de trois-quart avec hémisphère dominant vers le bas permet également un abord infratentorial supracérébelleux. Le risque d'embolie gazeuse est diminué comparé à la position assise tout en conservant une descente cérébelleuse correcte évitant une rétraction trop importante.

La voie sous occipitale transtentorielle :

La voie sous occipitale transtentorielle permet une exposition large de la citerne quadrigéminal et du troisième ventricule et donc permet une dissection plus large de la tumeur. Elle est préférée pour les tumeurs de gros volume, les tumeurs à extension inférieure dans la fissure cérébello-mésencéphalique, à extension supérieure au-dessus de la tente, à extension latérale au-delà du bord médial de la tente. L'inconvénient de cette voie est le risque visuel (hémianopsie latérale homonyme).

Différentes positions opératoires sont possible pour cette voie : la position en concorde ou la position ventrale de trois-quart avec l'hémisphère dominant positionné vers le bas.

Bien que la position en concorde permet une orientation anatomique plus aisée pour le chirurgien du fait de son orientation, la position ventrale de trois-quart est finalement préférée car est plus confortable et améliore le retour veineux (32).

La voie pariéto-occipitale transtentorielle paramédiane :

La voie pariéto-occipitale transtentorielle paramédiane permet par rapport à la voie sous occipitale transtentorielle une exposition de l'extension tumorale ispi-latérale et permet de diminuer la distance entre le chirurgien et la région pinéale. Elle est réalisée en position ventrale de trois-quart.

Elle est indiquée pour les tumeurs de gros volume avec extension latérale ou supéro-inférieure et reste moins invasive que l'approche combinée infra et supra-tentorielle. Elle est très utile pour un accès large au troisième ventricule. Les inconvénients sont : le sacrifice des veines ponts parasagittales, la réalisation d'un volet osseux large pariéto-occipital, la rétraction parfois excessive du cerveau par absence d'effet de la gravité.

La voie infratentorielle supracérébelleuse paramédiane :

Il s'agit d'une variante de la voie infratentorielle supracérébelleuse.

Celle-ci permet d'aborder des tumeurs avec extension latérale au delà de l'incisure tentorielle ou dans la fissure cérébello-mésencéphalique sans rétraction cérébelleuse importante. Cependant, le risque d'ischémie cérébelleuse est plus grand après sacrifice de veines ponts situées latéralement entre le cervelet et la tente.

La voie combinée infra et supratentorielle :

Celle –ci est indiquée pour des tumeurs de très gros volume en région pinéale (plus de 4,5 cm de diamètre) avec extension au-dessus de la tente ou extension en-dessous du plan de rétraction cérébelleuse possible. Elle est indiquée également pour les tumeurs richement vascularisées ou avec des rapports étroits avec les éléments vasculaires du voisinage pour lesquelles une dissection large est nécessaire. L'inconvénient majeur est le sacrifice du sinus latéral. En pré-opératoire, une analyse radiologique précise est nécessaire à la recherche d'un drainage veineux préférentiel d'un côté, d'une bonne communication entre les deux sinus latéraux via le torcular.

La voie interhémisphérique postérieure transcalleuse :

Cette voie peut être utilisée via un large volet pariéto-occipital. Cependant elle oblige à une incision du corps calleux avec le risque de syndrome de dysconnexion. Les positions en decubitus latéral droit et en ventral de trois-quart sont adaptées à cette approche.

Les voies antérieures :

Les voies endoscopiques sont largement utilisées pour le traitement de l'hydrocéphalie et la réalisation de biopsie dans le même temps.

Des approches antérieures en vue d'une chirurgie de résection sont décrites en cas d'extension tumorale antérieure dans le troisième ventricule : voie transcalleuse antérieure, voie transventriculaire transcorticale frontale.

Tableau 1 : Les différentes voies d'abord de la région pinéale, avantages et inconvénients :

Voies d'abord	Avantages/ Indications	Inconvénients
Infratentorielle supracérébelleuse	<ul style="list-style-type: none"> - Tumeurs médianes, de petite ou moyenne taille, situées sous le système veineux profond - Via un corridor naturel entre le cervelet et la tente - Bon contrôle du système veineux profond, de la partie supérieure de la tumeur 	<ul style="list-style-type: none"> - Liés à la position assise - Contrôle difficile des tumeurs avec extension latérale, extension au-dessus de la tente du cervelet, extension inférieure dans la fissure cérébello-mésencéphalique - Rétraction cérébelleuse - Difficile en cas de tente verticale
Voie sous-occipitale transtentorielle	<ul style="list-style-type: none"> - Tumeurs avec extension latérale, inférieure 	<ul style="list-style-type: none"> - Contrôle difficile des extensions antérieures dans le troisième ventricule - Risque visuel (HLH) - Difficile en cas de tente horizontale
Voie pariéto-occipitale transtentorielle	<ul style="list-style-type: none"> - Tumeurs avec extension inférieure importante - Evite rétraction cérébrale excessive 	<ul style="list-style-type: none"> - Liée à la position ventrale de trois-quart : difficultés d'orientation
Voie combinée infra et supracérébelleuse	<ul style="list-style-type: none"> - Tumeurs géantes (>4,5 cm) avec extension supérieure et inférieure - Evite rétraction cérébrale excessive 	<ul style="list-style-type: none"> - Sacrifice sinus latéral
Voie transcalleuse postérieure	<ul style="list-style-type: none"> - Tumeurs avec extension antérieure dans le troisième ventricule 	<ul style="list-style-type: none"> - Incision du corps calleux (syndrome de dysconnexion)
Voie transcalleuse antérieure	<ul style="list-style-type: none"> - Tumeurs avec extension antérieure dans le troisième ventricule 	<ul style="list-style-type: none"> - Incision du corps calleux (syndrome de dysconnexion)
Voie transventriculaire transfrontale	<ul style="list-style-type: none"> - Tumeurs avec extension antérieure dans le troisième ventricule 	<ul style="list-style-type: none"> - Incision corticale (Epilepsie)

V/ Les tumeurs pinéales :

Les tumeurs du système nerveux central sont les tumeurs solides les plus fréquentes de l'enfant. Elles représentent la deuxième affection maligne de l'enfant après les leucémies. L'incidence annuelle est d'environ 25 cas par million d'enfants de moins de 15 ans. Il existe un pic de fréquence entre 4 et 8 ans. La répartition selon le sexe est égale.

Les tumeurs de la région pinéale représentent 3 à 8 % des tumeurs intracrâniennes en population pédiatrique (34). Il s'agit donc de tumeurs rares bien qu'elles soient plus fréquentes chez l'enfant que chez l'adulte. Elles représentent 0,5 % des tumeurs du système

nerveux central chez l'adulte, 1% chez le jeune adulte (20-34 ans) et 3 à 11% chez l'enfant (2,7% chez l'enfant âgé de 1 à 12 ans) (35) (36). Il existe une répartition géographique particulière de ces tumeurs de la région pinéale. Leur incidence est de 0,4 à 1 % chez l'adulte vivant en occident alors qu'elle est de 5 % au Japon (37). Les sous-types tumoraux sont répartis de façon différente chez l'enfant et chez l'adulte. Chez l'adulte, 60% des TP sont bénignes alors que chez l'enfant 60 à 80% d'entre elles sont malignes (38).

Les tumeurs germinales (GCT):

Les tumeurs germinales dérivent de la transformation de cellules germinales primitives, cellules totipotentes ectopiques qui peuvent rester non différenciées (séminomes), peu différenciées (carcinome embryonnaire) ou se transformer en structures différenciées embryonnaires (tératome) ou extra-embryonnaires (tumeur vitelline et/ou choriocarcinome). Les cellules germinales totipotentes migrent le long de l'axe de l'embryon à partir du sac vitellin où elles naissent durant la troisième à quatrième semaine de gestation, jusqu'aux crêtes génitales. Des cellules résiduelles en localisation pinéale sont à l'origine de ces tumeurs. Seulement 2% des GCT sont en localisation intracrânienne (les autres se situant en région médiastinale ou sacro-coccygienne). Le pattern histologique est identique pour ces tumeurs germinales qu'elles soient en localisation intracrânienne ou extracrânienne.

Ces GCT sont localisées toujours sur la ligne médiane : le troisième ventricule, en région sellaire ou supra-sellaire, en région sacro-coccygienne ou médiastinale. La raison de ces localisations préférentielles médianes n'est pas clairement établie (39). Près de la moitié des GCT du système nerveux central sont localisées en région pinéale. Une autre localisation fréquente est la région sellaire ou supra-sellaire.

Il existe d'autres localisations plus rares : le plancher du troisième ventricule, les ganglions de la base (germinome le plus souvent), le thalamus (germinome le plus souvent) et le quatrième ventricule.

Il s'agit de tumeurs complexes, souvent composites sur le plan histologique et de présentations cliniques et histologiques différentes selon l'âge de survenue.

La stratégie diagnostique et thérapeutique dépend de trois facteurs:

- Le taux des marqueurs tumoraux
- L'histologie
- Le caractère bipolaire et métastatique.

On retrouve dans la littérature plusieurs dénominations différentes pour une même entité. La classification de l'OMS (Organisation Mondiale de la Santé) (Annexe 1) distingue 6 types de GCT:

- Les germinomes (60-80% des cas) (non sécrétant) (40).
- Les carcinomes embryonnaires (non sécrétant)
- Tumeurs du sac vitellin (sécrétant de l'alpha-FP)
- Choriocarcinomes (sécrétant de bêta-HCG)
- Tératomes matures (composés des trois lignées cellulaires ectoderme, mésoderme et endoderme / immatures (sécrétant quand associé à d'autres contingents)
- Tumeurs germinales mixtes (sécrétant selon les contingents qui la composent).

On distingue 2 groupes de GCT ayant des pronostics et des chimiosensibilités différentes : les tumeurs non sécrétantes et les tumeurs sécrétantes. On regroupe souvent les carcinomes embryonnaires bien que non sécrétant au sein des TGMS du fait de leur caractère agressif semblable à celles-ci.

On retrouve dans la littérature une terminologie faisant la distinction entre :

- Les germinomes pouvant être appelés également dysgerminomes ou séminomes.
- Les tumeurs non germinomateuses ou non séminomateuses, c'est-à-dire un groupe hétérogène de tumeurs faite d'une population pure ou mixte de cellules germinales primitives : carcinome embryonnaire, les tumeurs germinales malignes sécrétantes (TGMS) avec les tumeurs du sac vitellin et les choriocarcinomes et enfin les tératomes matures ou immatures.

Les tumeurs germinales sont les tumeurs les plus fréquentes de la région pinéale (30 à 50%). Elles restent des tumeurs rares puisqu'elles correspondent à 3% des tumeurs cérébrales en occident chez l'enfant en Europe et aux Etats-Unis. Leur incidence semble stable durant ces

30 dernières années (41). Il existe une nette prépondérance masculine des GCT en localisation pinéale, ce qui n'est pas le cas en localisation sellaire ou supra-sellaire (sex-ratio : 1). En Asie elles représentent jusqu'à 8 à 15 % des tumeurs cérébrales pédiatriques. Les GCT peuvent être bénignes cependant la majorité d'entre elles sont malignes. 12 à 25% des germinomes ont une double localisation en région pinéale et en région sellaire ou supra-sellaire (38). Si on considère ces germinomes bifocaux comme une extension loco-régionale et non comme une dissémination, la plupart des germinomes sont non métastatiques au moment du diagnostic.

Il faut différencier deux sous-groupes de tumeurs germinales, les germinomes purs ou dysgerminomes et les tumeurs germinales malignes secrétantes. Le pronostic de ces deux sous-groupes est très différent avec plus de 81% de taux de survie à 5 ans pour les dysgerminomes (42). Ces tumeurs sont en effet très radio et chimiosensibles. Les TGMS ont un caractère plus agressif et un potentiel de dissémination plus important.

Un bilan d'extension au diagnostic avec IRM à la recherche de localisations secondaires cérébrales et médullaires est indispensable pour ces tumeurs.

Les tumeurs du parenchyme pinéal (PPT):

Ces tumeurs sont également rares. La classification de l'OMS divise ces PPT en quatre grades :

- Pinélocytome : Grade I
- Pinéloblastome : Grade IV
- Tumeurs de différenciation intermédiaire : Grade II/III.

Les chiffres d'incidence sont très variables selon les publications notamment pour ces deux derniers sous-groupes rendant compte de la difficulté de classer ces tumeurs (43). Le sex-ratio serait égal à un. La répartition de ces sous-groupes histologiques au sein des PPT est très variable selon l'âge de survenue. En effet, les pinélocytomes touchent préférentiellement l'adulte de plus de 40 ans, les PPT de grade intermédiaire les adultes entre 20 et 40 ans et les pinéloblastomes surviennent majoritairement dans les deux premières décennies et surtout avant 10 ans (1). Une nouvelle classification a été proposée

par Jouvét et al (43) (Annexe 2). Elle se base sur le nombre de mitoses, la présence de nécrose, la présence ou non d'immuno-marqueurs type neurofilament. Le grade I correspond au pinéaloctome avec deux sous-types histologiques possibles : le pinéaloctome typique et le pinéaloctome pléiomorphe ou ganglionnaire. Ces deux formes de PPT ne présentent ni mitose, ni nécrose tumorale. Les cellules tumorales expriment fortement les marqueurs neuronaux et/ou neuroendocrines (neurofilaments, synaptophysine, chromogranine A). Les marqueurs gliaux (GFAP, vimentine, PS100) sont présents dans les cellules interstitielles. Le grade II correspond à des PPT avec 6 ou moins de 6 mitoses et un marquage positif pour les neurofilaments. Le grade III correspond à des PPT avec 6 ou plus de 6 mitoses ou moins de 6 mitoses mais sans immunomarquage positif pour les neurofilaments. Les tumeurs mixtes pinéaloctome/pinéaloblastome correspondent également au grade III. Le grade IV correspond au pinéaloblastome. Les TPP de haut grade ont un potentiel élevé de dissémination. Le nombre de mitoses (plus de 6 mitoses), la présence de nécrose et l'absence de marquage positif pour les neurofilaments sont donc des facteurs de mauvais pronostic.

Les tumeurs papillaires:

Les tumeurs papillaires sont des tumeurs très rares du système nerveux central. Elles dériveraient de cellules épendymaires provenant de l'organe sub-commissural qui envahiraient la glande pinéale en période péri-natale.

Ce type de tumeur a été décrit dans la région pinéale pour la première fois par Jouvét et al. en 2003 (2). En 2007, ces tumeurs papillaires de la région pinéale ont été incluses comme une entité à part dans la nouvelle classification des tumeurs du système nerveux central de l'OMS. Elles présentent histologiquement une organisation en papilles. Cette organisation architecturale est commune à de nombreux types histologiques (tumeurs des plexus choroïdes, carcinomes papillaires métastatiques, épendymomes myxopapillaires, épendymomes papillaires, méningiomes papillaires), ce qui explique les difficultés diagnostiques associées à ce type tumoral. D'où l'intérêt majeur des études immuno-histochimiques en complément des analyses histologiques classiques pour le diagnostic des tumeurs papillaires (44). C'est l'ensemble des données cliniques, d'imagerie

et des données morphologiques et immuno-histochimiques qui vont permettre leur diagnostic (2). Le pronostic de ces tumeurs papillaires de la région pinéale n'est pas clairement établi du fait de leur rareté (45).

VI - Mode de révélation des tumeurs pinéales :

Les signes cliniques révélant les tumeurs pinéales sont liés à une compression ou infiltration de la glande elle-même mais surtout des structures du voisinage et en particulier de l'aqueduc de Sylvius.

Ces signes sont principalement des signes d'hypertension intracrânienne, des signes endocriniens et neuro-ophtalmologiques.

Hydrocéphalie :

L'hypertension intracrânienne due à l'hydrocéphalie obstructive créée par la tumeur à la partie postérieure du 3eme ventricule/aqueduc de Sylvius est le signe le plus fréquent révélant une TP (présent dans près de 90% des cas) (46). Des troubles visuels peuvent être causés par cette hypertension intracrânienne : baisse d'acuité visuelle, diplopie par paralysie du VI uni ou bilatérale de valeur non localisatrice. Chez l'enfant, l'hydrocéphalie peut être majeure au moment du diagnostic, à l'origine parfois d'un ralentissement psychomoteur, de difficultés d'apprentissage voire de tremblements par compression des noyaux gris centraux.

Signes d'origine mésencéphaliques :

- Le syndrome de Parinaud est typique des tumeurs pinéales : il s'agit d'un syndrome rassemblant un ou plusieurs signes ophtalmologiques suivants : Paralysie de la verticalité du regard, le plus souvent avec paralysie de l'élévation et parfois de l'abaissement ; Le signe d'Argyll Robertson qui est caractérisé par des pupilles en myosis irrégulier avec abolition bilatérale du réflexe photomoteur et conservation de la contraction pupillaire à l'accommodation-convergence. Le mécanisme à l'origine de ce signe clinique est peu clair.

Le nystagmus retractorius correspond à des mouvements en saccades rapides des globes oculaires à l'intérieur de l'orbite avec retour lent. Il est initié par des tentatives d'élévation ou de convergence. Il correspondrait à une souffrance de la substance grise périaqueducale. D'autres signes existent comme la rétraction de la paupière supérieure ou moins fréquemment des spasmes de l'accommodation.

- signes sensoriels avec atteinte auditive ou visuelle liés à une lésion des colliculi.

Syndromes douloureux parfois ou troubles de l'éveil voire mutisme akinétique en lien avec une atteinte de la substance grise péri-aqueducale.

Signes endocriniens :

Les tumeurs pinéales peuvent être révélées par une puberté précoce. Deux mécanismes pourraient expliquer ce signe. D'une part la capacité de la glande pinéale d'inhiber le développement est altérée en cas de lésion tumorale. D'autre part, les GCT sécrètent de la bêta-hCG qui stimule la production de testostérone.

En cas de tumeur bifocale (supra-sellaire et pinéale), un retard pubertaire peut être observé et alors plus ou moins accompagné d'autres symptômes endocriniens traduisant une atteinte hypothalamo-hypophysaire.

Signes d'hypo ou hypermétabolisme :

Il n'existe pas de syndrome clairement défini lié à l'hypo ou l'hypermétabolisme pinéal. Les données sur la libération de mélatonine par les cellules des PPT restent contradictoires.

Mais des signes peuvent être observés comme des atteintes du rythme circadien, des troubles du sommeil, quelques cas de narcolepsie sont décrits. Ces signes s'observeraient notamment après exérèse de lésions pinéales et répondraient à une supplémentation en mélatonine (47).

Signes neurologiques autres par atteinte des structures du voisinage :

-Signes cérébelleux : un syndrome cérébelleux statique par atteinte du vermis est fréquent avec une ataxie responsable de troubles de la marche et de chutes chez l'enfant.

- Atteinte thalamique : troubles sensitifs
- Atteinte du corps calleux : syndrome de dysconnexion, dyslexie
- Atteinte du fornix : troubles mnésiques.
- Atteinte des ganglions de la base : syndrome parkinsonien

Apoplexie de la glande pinéale :

Un mode de révélation brutale secondaire à une hémorragie intra-tumorale (ou apoplexie pinéale) est décrit (48). Les signes sont alors des céphalées brutales et intenses associées à des troubles de conscience.

VII - Prise en en charge initiale d'une tumeur de la région pinéale :

Les tumeurs de la région pinéale sont des tumeurs rares et les diagnostics histologiques sont divers dans cette région. La prise en charge thérapeutique de ces tumeurs varie en fonction des taux de marqueurs tumoraux, des types histologiques et du caractère métastatique ou non.

Certains éléments cruciaux à la date de découverte de la maladie sont importants à prendre en compte et permettront d'orienter la prise en charge initiale de ces tumeurs :

- Age de survenu et sexe qui peuvent orienter vers un sous-type tumoral
- Aspect de l'IRM cérébrale, examen de référence des TP : Lésion provenant bien de la glande pinéale et non des structures du voisinage/ Lésion uni ou bifocale/ Présence d'une hydrocéphalie. Aspect du TDM cérébral : à la recherche de calcifications pouvant orienter le diagnostic vers une composante tératomateuse
- Tolérance clinique de l'hydrocéphalie et nécessité d'un geste de dérivation en urgence

- Présence d'une dissémination métastatique (IRM médullaire)
- Analyse des marqueurs tumoraux (bêta-hCG, alpha-FP) dans le sang et le LCR et recherche de cellules néoplasiques dans le LCR
- Discussion du cas en Réunion de Concertation Pluri-disciplinaire en neuro-oncologie pédiatrique en dehors d'un contexte d'urgence et ce pour déterminer la prise en charge neuro-oncologique optimale en fonction du sous-type histologique.

Le dosage des marqueurs tumoraux doit être réalisé à la phase initiale de la prise en charge afin de guider la conduite à tenir. La présence de marqueurs tumoraux est recherchée dans le sang et le LCR. Le prélèvement de LCR est réalisé à l'occasion d'un geste de dérivation (le plus souvent une ventriculocisternostomie si elle est possible) soit quand celui-ci n'était pas requis via une ponction lombaire et ce avant même le prélèvement à visée histologique.

En Europe il existe un consensus quant aux taux significatifs de marqueurs tumoraux, un taux supérieur à 25 ng/mL pour les alphafoetoprotéines (α -FP) et supérieur à 50 UI/L pour la sous-unité bêta de l'hormone chorionique gonadotrope (*Bêta hCG*) dans le sang et/ou le LCR signent une TGMS. Lorsque les marqueurs sont positifs, l'enfant est orienté vers l'oncologue dans le cadre du traitement d'une TGMS. A l'inverse, des dosages inférieurs à ces taux seuils imposent la réalisation d'une biopsie/exérèse tumorale.

La stratégie de prise en charge initiale des TP est présentée sur la figure 14.

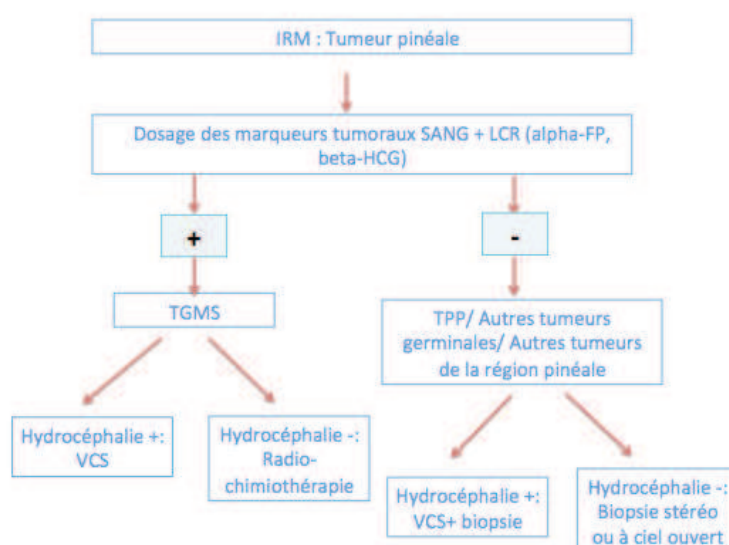


Figure 14: Stratégie de prise en charge initiale des tumeurs pinéales.

En cas de suspicion de tumeurs malignes pinéales, un bilan d'extension doit être réalisé à la recherche d'une dissémination métastatique. Celui-ci consiste en une IRM cérébrale et médullaire et une cytologie du LCR à la recherche de cellules néoplasiques.

En fonction de la présentation clinique, un examen ophtalmologique et un bilan endocrinien peuvent être nécessaires. Le bilan ophtalmologique permet d'apprécier le retentissement visuel d'une hydrocéphalie et les troubles oculomoteurs. Le bilan endocrinien recherche un diabète insipide voire une perturbation de l'axe gonadotrope ou somatotrope et ce parfois même en l'absence de lésion supra-sellaire identifiée.

MATERIELS ET METHODES

Patients :

Les patients ont été identifiés à partir de la base de données de l'hôpital Necker Enfants Malades croisée avec la base de données de l'Institut Gustave Roussy avec un codage de « tumeur pinéale ». Les patients ont été prise en charge entre 1^{er} janvier 1973 et le 31 juin 2013, ils étaient tous âgés de moins de 18 ans.

Le recueil de données a été réalisé de façon rétrospective et incluait : la présentation clinique au diagnostic, les caractéristiques radiologiques, le taux de marqueurs tumoraux dans le sang et le LCR, les données histologiques, les modalités de la prise en charge thérapeutique (traitement chirurgical et protocoles de radio-chimiothérapie). L'analyse des données a permis le calcul des courbes de survie globale et sans progression ainsi que l'identification de facteurs pronostiques. Les données ont été collectées à partir de la date de diagnostic jusqu'à la date de dernières nouvelles ou date de décès. Au total 110 tumeurs de la région pinéale ont été recensées. Nous avons choisi d'analyser les tumeurs pinéales proprement dites. 9 tumeurs ont donc été exclues car originaires des structures du voisinage de la glande pinéale (ATRT, astrocytome, épendymome bénin ou anaplasique). L'étude s'est donc portée sur une série de 101 patients porteurs de TP : tumeurs du parenchyme pinéal (PPT), tumeurs issues des cellules germinales (GCT), tumeurs papillaires.

Diagnostic:

Le diagnostic a été posé à partir des données de l'imagerie, du dosage des marqueurs tumoraux dans le sang et le LCR et des examens anatomo-pathologiques réalisés à partir de prélèvements tissulaires.

1. Imagerie :

Tous les patients sauf 4 ont eu une IRM cérébrale au diagnostic. Pour ces 4 patients, pris en charge dans le début des années 1980, seules les données scannographiques étaient disponibles.

Les critères radiologiques étudiés étaient la présence de prise de contraste et son caractère homogène ou hétérogène, la présence de calcifications, de kyste, le plus grand diamètre de la tumeur dans les trois plans de l'espace (largeur (l), longueur (L), hauteur (h)).

Le volume tumoral (en cm^3) a été calculé en assimilant la tumeur à une ellipsoïde à partir de l'estimation suivante : $(l \times L \times h)/2$.

Le caractère bifocal (lésion supra-sellaire associée) était notifié et le bilan d'extension (IRM cérébrale et médullaire) permettait de rechercher une dissémination métastatique.

2. Marqueurs tumoraux :

Un dosage des marqueurs tumoraux était réalisé de manière systématique dans le sang et le LCR au diagnostic. Le prélèvement de LCR avait lieu soit à l'occasion du traitement de l'hydrocéphalie (dérivation du LCR ou ventriculocisternostomie) soit quand celui-ci n'était pas requis via une ponction lombaire. Outre le dosage des marqueurs tumoraux, il permettait la recherche de cellules tumorales.

Un taux supérieur à 25 ng/mL pour les alphafoetoprotéines (alpha-FP) et supérieur à 50 UI/L pour la sous unité bêta de l'hormone chorionique gonadotrope (bêta hCG) dans le sang ou le LCR et/ou la présence de tumeur vitelline et/ou de choriocarcinome sur les examens anatomo-pathologiques signait une tumeur germinale maligne sécrétante (TGMS) (45).

Les autres tumeurs non germinomateuses tels que le carcinome embryonnaire ont été classés à part puisque non sécrétantes. Elles sont parfois regroupées avec les TGMS dans certaines publications, en effet, ce contingent a un potentiel agressif comparable à celui des contingents sécrétants.

3. Analyse histologique :

Le diagnostic histologique était posé après examen anatomo-pathologique des prélèvements tissulaires réalisés. Les tumeurs étaient classées selon la classification de l’OMS et selon la nouvelle classification des tumeurs du parenchyme pinéal publiée par Jouvét et al (2) (Annexe 2). Différentes composantes histologiques peuvent être associées en proportion variable dans une même tumeur. Dans ce cas, ce n’est pas la composante prédominante qui détermine le comportement de la tumeur, mais celle qui est la plus maligne.

4. Extension de la maladie :

Le bilan d’extension consistait en la recherche de cellules tumorales dans le LCR prélevé au décours d’une ponction lombaire ou à l’occasion d’une ventriculocisternostomie.

La maladie était considérée comme focale si absence de dissémination constatée après recherche de cellules tumorales dans le LCR et de dissémination sur l’imagerie cérébrale et médullaire.

La maladie était considérée comme métastatique si présence de cellules anormales dans le LCR ou présence d’une localisation autre que pinéale cérébrale ou médullaire.

La présence d’une lésion supra-sellaire associée n’était pas considérée comme une extension métastatique de la maladie dans ce contexte mais comme une atteinte bifocale.

Suivi :

Durant le suivi, une évaluation clinique et radiologique régulière ont été réalisées. L’évaluation clinique consistait en l’examen neurologique complet, un bilan visuel et endocrinien si nécessaires. Les déficits séquellaires éventuels étaient constatés et consignés.

Cet examen clinique était complété par un dosage des marqueurs dans les cas de tumeurs germinales. Une IRM cérébrale avec et sans injection de Gadolinium était réalisée tous les six mois les deux premières années et une fois par an ensuite. Cette imagerie cérébrale était complétée dans le cadre du suivi par une imagerie médullaire dans les cas de maladie métastatique ou au moindre signe d'appel clinique.

La diagnostic de maladie résiduelle était posé si, à l'arrêt du traitement quel qu'il soit, persistance d'une prise de contraste au niveau du site tumoral primitif.

La récurrence était définie par l'apparition d'une nouvelle lésion (locale ou à distance) chez un patient en rémission complète. La progression de la maladie était définie par une augmentation de volume d'une tumeur résiduelle de plus de 25% sur l'imagerie de suivi et/ou l'apparition de métastases.

La survie globale était définie par l'intervalle entre la date de diagnostic et la date des dernières nouvelles ou la date de décès quelle que soit sa cause.

La survie sans événement était définie par l'intervalle de temps entre la date de diagnostic et la date de progression / récurrence ou la date des dernières nouvelles en l'absence d'événement. Le pronostic fonctionnel à long terme était évalué par le Score de performance pédiatrique de Lansky (< 16 ans) ou par l'échelle de Karnofsky (> 16 ans) (Annexes 3 et 4).

Analyse statistique :

La cohorte comportant 101 patients, il ne nous a pas semblé utile de rapporter le pourcentage de cas mais seulement le nombre de patients les analyses de la série complète. Ceux-ci seront par contre rapportés lors des analyses par sous-groupes.

Les analyses statistiques ont été faites avec le logiciel SPSS Version 20. Le test de Chi2 a été utilisé pour comparer des variables discontinues; les analyses de survie ont été faites par la technique de Kaplan-Meier et par test du Log Rank.

Les résultats étaient considérés comme significatifs si $p < 0.05$.

RESULTATS

I- Données épidémiologiques :

Au total 101 patients ont été inclus sur une période de 31 ans (de 1982 à 2013). L'âge médian au diagnostic était de 11,24 ans (7 jours à 18 ans). La population comptait 75 garçons et 26 filles (sexe ratio de 2,8).

Les tumeurs pinéales (n=101) de la série se répartissent en 69 Tumeurs Germinales (GCT), 28 Tumeurs du Parenchyme Pinéal (PPT), 3 Tumeurs Papillaires et une tumeur inclassable (Figure 15).

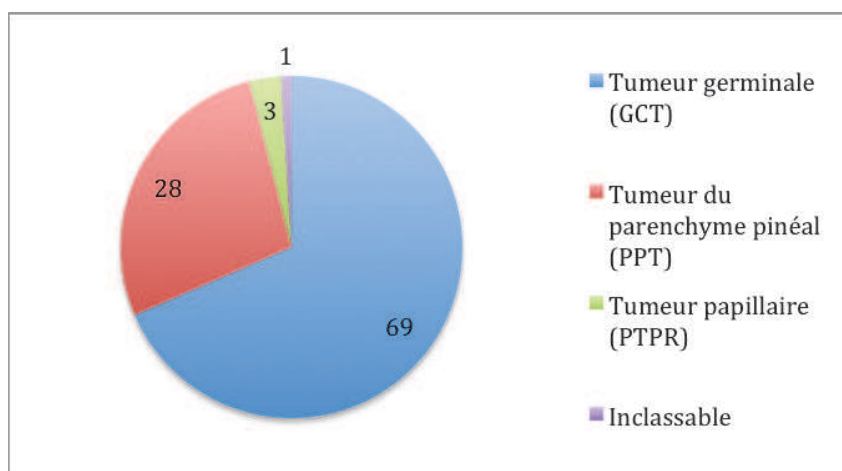


Figure 15 : Données histologiques de la série

Nous avons étudié les données épidémiologiques des 3 sous groupes histologiques retrouvés (faire un tableau ou adapter celui qui est plus loin)

Les GCT (n=69) : 62 garçons (89,9%) et 7 filles (10,1%) étaient concernés avec un sexe ratio de 8,8. L'âge médian au diagnostic était de 11,9 ans (0-18 ans). Parmi ces GCT étaient recensés 28 germinomes, 28 TGMS, 6 tératomes matures, 6 tératome immatures ou mixtes, 1 tumeur germinale non germinomateuse (Figure 16).

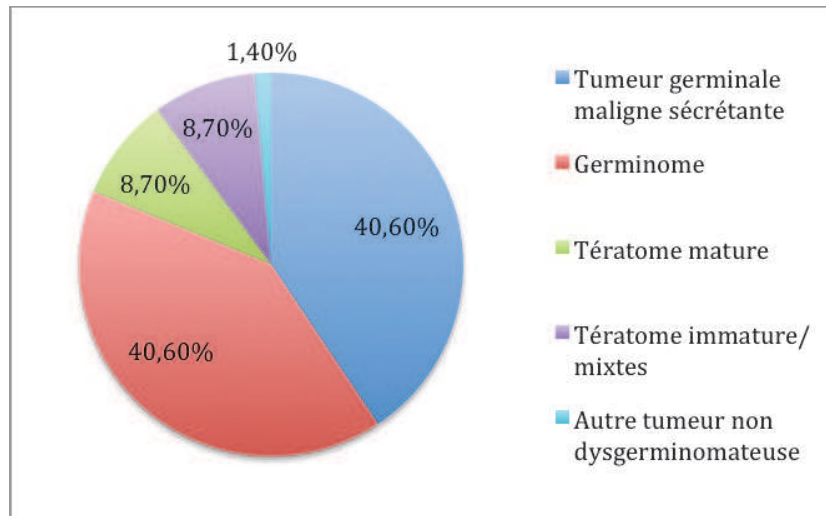


Figure 16 : Sous groupes histologique parmi les Tumeurs Germinales

PPT (n=28) : 10 garçons (35,7%) et 18 filles (64,3%) étaient concernés. L'âge médian était de 7,1 ans (0,9-16,5 ans). Ce groupe se subdivisait en 26 pinéalo blastomes, 1 pinéalo cytome et 1 tumeur intermédiaire (Figure 17).

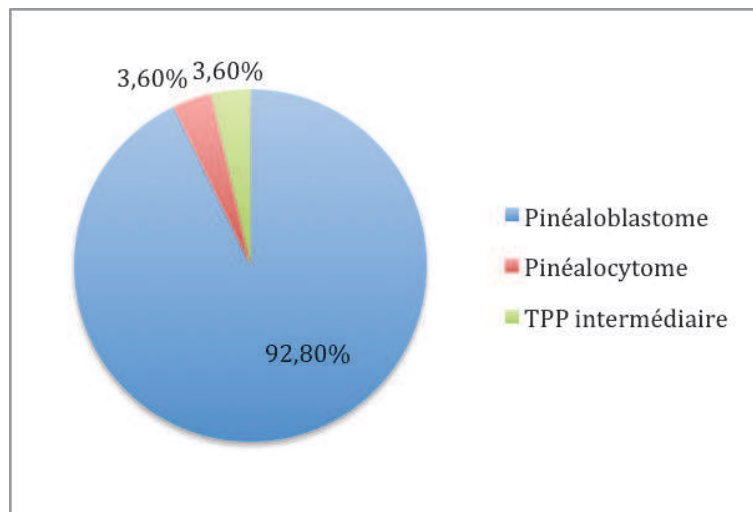


Figure 17: Sous groupes histologiques parmi les tumeurs du parenchyme pinéal (PPT)

Tumeurs papillaires (n=3) : Sur 3 patients, 2 (66.7%) étaient des garçons. L'âge médian au diagnostic était de 12.1 ans (7.9-13.9 ans) et 1 patient avait une maladie disséminée à la date de diagnostic.

Pour un cas de TP, une classification anatomo-pathologique n'a pas été possible. Une relecture des lames est en cours. Il s'agissait d'un garçon de 14 ans.

Nous avons étudié la répartition du sexe dans les 3 sous-groupes histologiques (Figure 4). Les tumeurs germinales survenaient préférentiellement chez les garçons : n=62, (89.9% des GCT) et les PTT chez les filles : n = 18 (64,3 % des PTT). On retrouvait une corrélation statistiquement significative entre le sexe et les 3 sous groupes histologiques ($p < 0.001$; χ^2) (Figure 18).

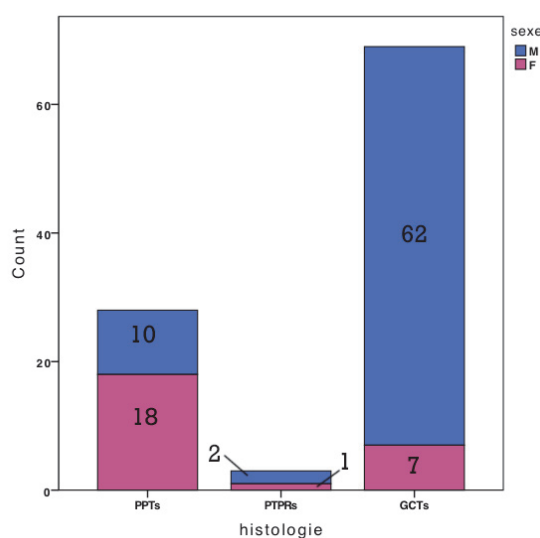


Figure 18: Répartition du sexe par sous-groupe histologique : (PPT : tumeurs du parenchyme pinéal ; GCT : tumeurs issues des cellules germinales ; tumeurs papillaires).

Nous avons étudié l'âge au diagnostic en fonction des 3 sous-groupes histologiques. Les PPT survenaient chez des enfants plus jeunes que les GCT. Les résultats étaient statistiquement

significatifs lorsque l'on compare les groupes entre eux (Kruskal-Wallis, $p=0.005$) (Figure 19).

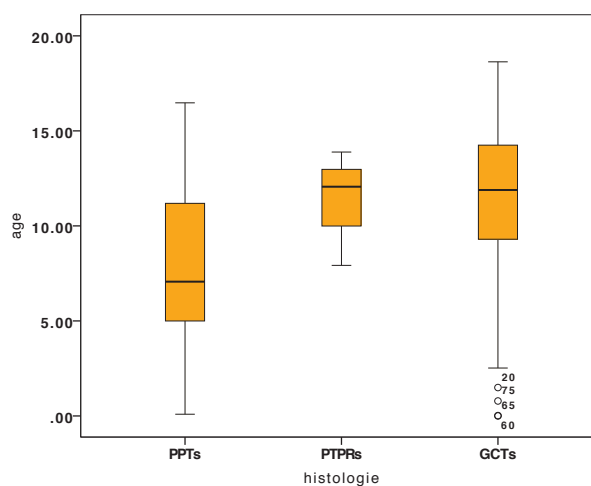


Figure 19: Répartition de la population en fonction de l'âge de survenue par sous-groupe histologique (PPT : tumeurs du parenchyme pinéal ; GCT : tumeurs issues des cellules germinales ; tumeurs papillaires)

II- Symptômes révélateurs de la maladie et présentation clinique initiale :

Les symptômes/signes qui ont permis de révéler la maladie sont représentés dans le tableau 2. Il s'agissait le plus souvent d'un syndrome d'hypertension intracrânienne (87,1% des cas). On note 2 cas de découverte fortuite.

Tableau 2 : Signes cliniques révélateurs de la maladie pour les 101 patients :

Signes cliniques	Nombre de cas
HTIC	88
Troubles endocriniens	3
Troubles oculomoteurs	2
Altération de l'état général	2
Baisse d'acuité visuelle	2
Troubles cognitifs	1
Torticolis	1
Découverte fortuite	2
TOTAL	101

Les principaux symptômes présents à l'examen clinique initial qu'ils soient révélateurs de la maladie ou non sont représentés dans le tableau 3.

Tableau 3 : Principaux signes cliniques observés à la date de diagnostic :

Symptômes/ Syndromes	Nombre de cas
HTIC	90
Hydrocéphalie	89
Diplopie	47
Syndrome de Parinaud	36
Troubles cognitifs	16
Syndrome cérébelleux	14
Déficit moteur ou sensitif	12
Diabète insipide	6
Autres troubles endocriniens	4
Epilepsie	4
Torticolis	3

8 patients présentaient au diagnostic des troubles endocriniens : 6 cas de diabète insipide, 3 cas de puberté précoce, 2 cas où le type de trouble endocrinien n'était pas précisé. 2 patients présentaient à la fois un diabète insipide et une puberté précoce.

Parmi ces 8 patients, 5 patients présentaient une lésion bifocale pinéale et supra-sellaire.

III- Données Radiologiques : Imagerie cérébrale et spinale (IRM et TDM) :

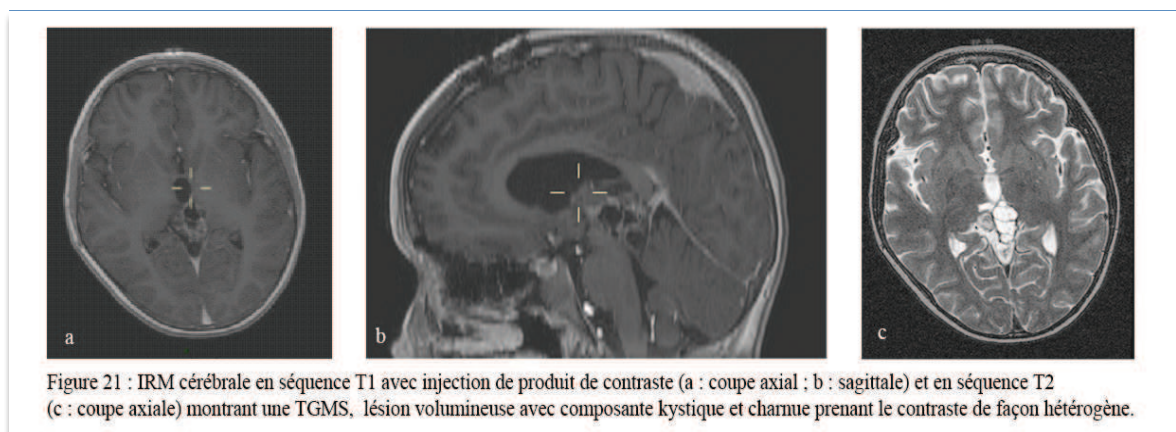
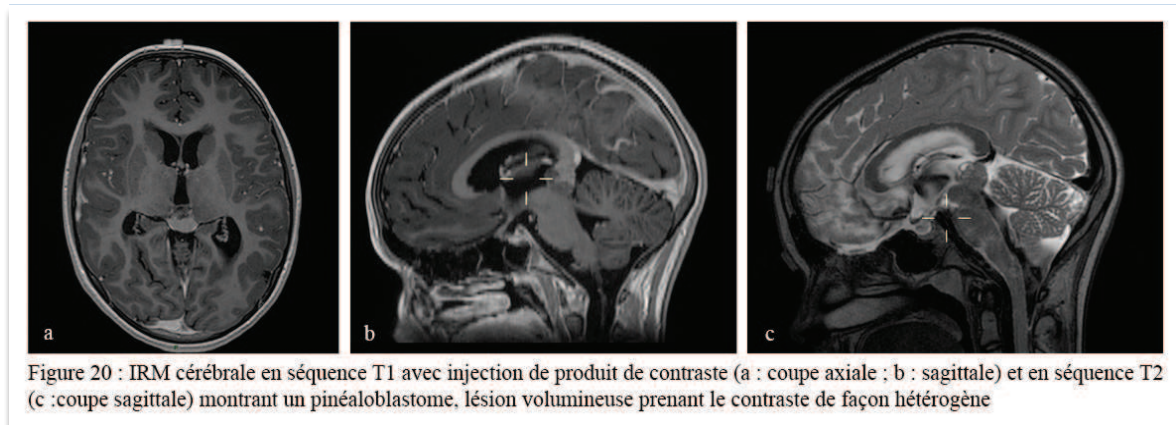
La majorité des enfants de notre série a bénéficié d'une IRM cérébrale, examen de référence dans la prise en charge des tumeurs pinéales. Pour 4 enfants diagnostiqués dans le début des années 1980, seul les données scannographiques étaient disponibles.

Le bilan des GCT, associées à un haut risque de dissémination, et de toutes tumeurs agressives était complété par une imagerie spinale à la recherche de localisations métastatiques. Les principales données de l'imagerie cérébrale et spinale initiale sont présentées dans le tableau 4.

Tableau 4 : Données radiologiques au diagnostic :

Critères radiologiques	Nombre de cas
Kyste	41
Calcifications	46
Prise de contraste (PC)	82
<i>hétérogène</i>	64
<i>homogène</i>	18
Hydrocéphalie	89
Métastases	24
Lésion Bifocale	5

Ci-dessous sont présentés les résultats de l'imagerie cérébrale (IRM) pour les principaux groupes histologiques (exemples de cas issus de la série) :



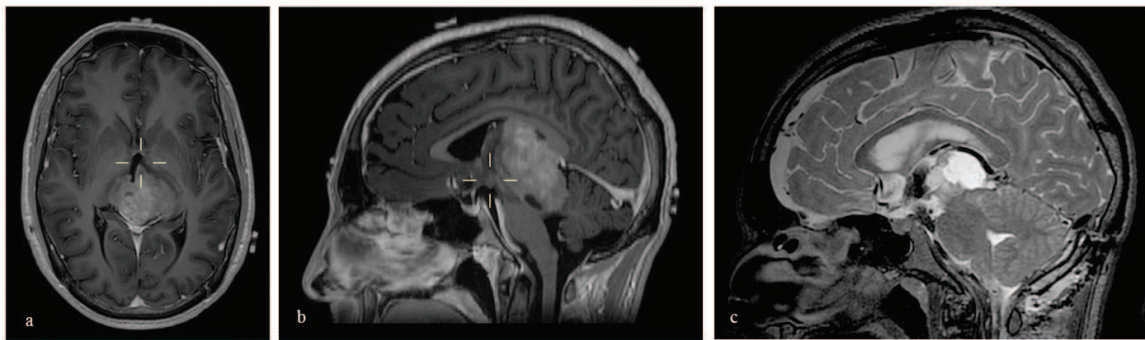


Figure 22 : IRM cérébrale en séquence T1 avec injection de produit de contraste (a : coupe axial ; b : sagittale) et en séquence T2 (c : coupe sagittale) montrant un germinome, lésion volumineuse prenant le contraste de façon homogène et intense, d'intensité variable en T2. Les coupes axiales en séquence T1 montrent une image en papillon typique des germinomes.

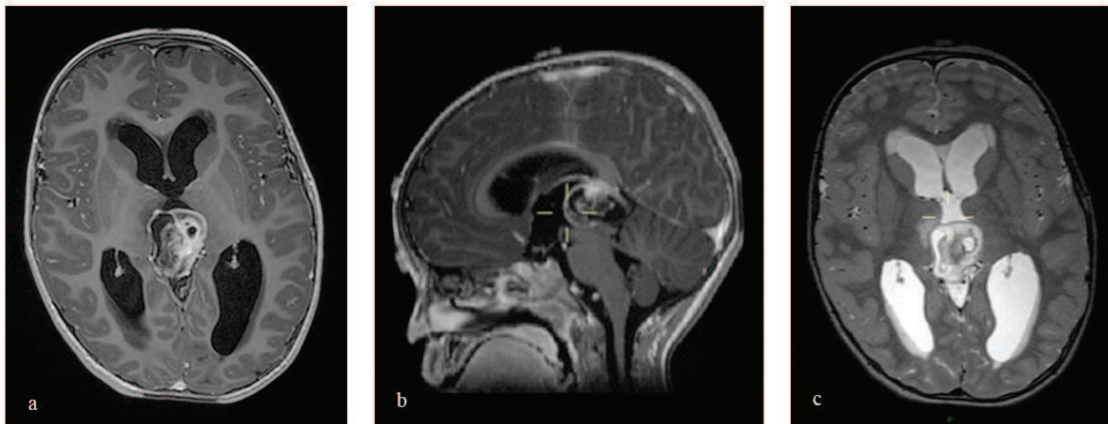


Figure 23 : IRM cérébrale en séquence T1 avec injection de produit de contraste (a : coupe axial ; b : sagittale) et en séquence T2 (c : coupe axiale) montrant un tératome de localisation pinéale, lésion volumineuse avec composante kystique et charnue prenant le contraste de façon hétérogène.

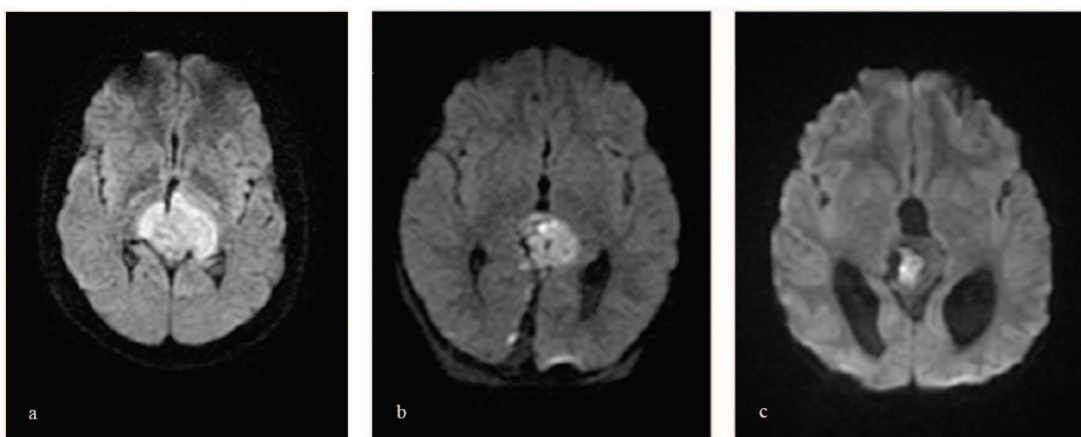


Figure 24 : IRM cérébrale en séquence diffusion, coupes axiales, montrant un germinome (a) et un pinéaloblastome (b), lésions malignes apparaissant en hypersignal et un tératome mature (c) apparaissant en hyposignal.

On ne note aucun cas de localisation bifocale avant 1991, peut être dû aux limites et à la qualité de l'imagerie avant cette date.

Tous les patients avec localisation bifocale ont eu un prélèvement à visée histologique.

Dans 4 / 5 cas, il s'agissait de germinomes (14,5 % des germinomes) mais dans un cas les marqueurs bêta-hCG étaient élevés dans le LCR (136 UI/L) signant donc une TGMS.

Le volume tumoral a pu être calculé chez 83 patients pour lesquels les données correspondant au diamètre maximal dans les trois plans de l'espace étaient disponibles. Les volumes médian et moyen étaient respectivement de 9 et 16.2 cm³ (minimum 0,72 - maximum 135 cm³). Nous n'avons pas mis en évidence de corrélation entre le volume tumoral médian et les sous-groupes histologiques (Tableau 5).

Tableau 5 : Volume des tumeurs estimé sur l'imagerie pour chaque sous-groupe histologique, mesuré en cm³ :

Histologie	Nombre de cas	Volume moyen en cm ³ (min-max)
PPT	22	10,7 (0.86-36.4)
PTPR	2	13,5 (2.39-24.7)
GCT	59	17,5 (0.72-135.1)

IV- Marqueurs tumoraux :

Parmi les 101 tumeurs pinéales, une élévation du taux des marqueurs tumoraux étaient présente dans 33 cas. Dans 5 cas, l'élévation était modérée, inférieure aux taux significatifs précédemment mentionnés. Les 28 autres cas avaient des taux significatifs définissant les TGMS.

En cas de TGMS, il s'agissait d'une élévation de l'alpha-FP dans 14 cas (signant une tumeur vitteline), d'une élévation de la bêta-hCG dans 9 cas (signant un choriocarcinome) et élévation mixte de l'alpha-FP et de la bêta-HCG dans 5 cas (signant une TGMS mixte) (Tableau 6 et 7).

Tableau 6 : Répartition sang / LCR des marqueurs tumoraux élevés :

Marqueurs tumoraux élevés et répartition sang /LCR		Nombre de cas
Alpha –FP	Sang	3
	LCR	0
	Les deux	11
Béta-HCG	Sang	0
	LCR	3
	Les deux	6
Les deux	Sang	1
	LCR	0
	Les deux	4

Tableau 7 : Taux des marqueurs tumoraux dans le sang et le LCR:

Marqueurs tumoraux et répartition sang/LCR		Taux moyen (min-max)
Alpha-FP (ng/mL)	Sang	1140 (72-12000)
	LCR	280 (35-1489)
Béta-HCG (UI/L)	Sang	2986 (114-15315)
	LCR	4081 (52-15000)

V- Extension de la maladie :

Dans l'ensemble de la série, 24 patients présentaient une maladie disséminée au diagnostic. Le diagnostic de maladie disséminée était posé après analyse de l'imagerie cérébro-spinale et examen du LCR à la recherche de cellules néoplasiques (tableau 8).

Tableau 8 : Tableau détaillant les localisations métastatiques des patients au diagnostic :

Localisation métastatique	Nombre de cas
Rachidienne	16
Sus-tentorielle	13
Sous-tentorielle	4
Atteinte lepto-méningée diffuse	4
Total	24

Nous avons mis en évidence que le caractère métastatique au diagnostic était significativement associé aux PPT comparé aux GCT (46.4 versus 14,5 % des cas) ($p=0.009$, χ^2) (Tableau 9).

Tableau 9 : Tableau représentant la proportion des patients présentant une maladie disséminée au diagnostic en fonction des sous-groupes histologiques :

Histologie	Maladie métastatique au diagnostic	
	Non	Oui
PPT	53,6 %	46,4 %
GCT	85.5%	14.5%
PTPR	66,7 %	33,3 %

Les GCT :

Au sein des GCT, 5/8 TGMS étaient métastatiques au diagnostic (17,8 %) de la série, 5/28 germinomes (17,8 %) mais aucun des tératomes ni aucune autre tumeur germinale non germinomateuse.

Les germinomes bifocaux (4 cas au total) semblaient plus fréquemment associés à une dissémination métastatique (3 cas sur 4) que les germinomes avec localisation primitive pinéale seule (2 cas sur 24). Les localisations à distance (autre que supra-sellaire) étaient : ventriculaires dans 3 cas, méningées dans 1 cas.

Les PPT :

Parmi les PPT, seuls les pinéaloblastomes se sont révélés métastatiques.

VI- Prise en charge thérapeutique initiale des tumeurs pinéales:

Comme décrit plus haut, la stratégie thérapeutique voulait qu'un patient présentant une hydrocéphalie symptomatique associée à la lésion pinéale était traité préférentiellement par ventriculocisternostomie endoscopique. Dans ce cas, une biopsie endoscopique (si possible) ainsi que le dosage des marqueurs dans le LCR était réalisée dans le même temps, de même qu'une prise de sang.

En l'absence d'hydrocéphalie ou si la biopsie s'avérait techniquement infaisable, le dosage des marqueurs tumoraux obtenus dans le LCR par PL et dans le sang permettait d'orienter la prise en charge : des marqueurs positifs signaient une TGMS, aucune biopsie n'était alors réalisée ; des marqueurs négatifs imposaient un prélèvement histologique réalisé au moyen d'une biopsie stéréotaxique ou d'une biopsie à ciel ouvert.

Ainsi le neurochirurgien intervient à plusieurs niveaux dans la prise en charge des tumeurs pinéales. Dans notre série, il s'agissait de:

- Chirurgie visant à restaurer la circulation du LCR (n=86)
- Chirurgie à visée diagnostique : biopsie par technique endoscopique, biopsie stéréotaxique ou biopsie à ciel ouvert (n=43)
- Chirurgie à visée oncologique pour exérèse tumorale (n=73).

A noter que ces chiffres ne tiennent pas compte des patients ayant eu une chirurgie à l'occasion d'une progression ou récurrence de la maladie (3 cas : 2 chirurgies d'exérèse et 1 biopsie stéréotaxique).

Traitement de l'hydrocéphalie :

Au diagnostic on notait une hydrocéphalie chez 89 patients, nécessitant un traitement pour 86 d'entre eux. Les différentes techniques permettant le traitement de l'hydrocéphalie sont détaillés dans le tableau 10.

Avant les années 1997, la dérivation interne de LCR était privilégiée (25 dérivations ventriculo-péritonéales (DVP) et 1 ventriculo-atriale). Les années suivantes, la ventriculocisternostomie (VCS) est devenue le traitement de choix (n=49) ; un seul patient a été traité par DVP.

L'indication de dérivation externe du LCR a été posée en urgence dans un contexte d'hypertension intracrânienne mal tolérée avec des troubles de conscience sévères dans 4 cas sur 10.

Tableau 10: Tableau représentant les traitements de l'hydrocéphalie au diagnostic :

Traitement de l'hydrocéphalie (première intention)	Nombre de cas
Ventriculocisternostomie	49
Dérivation interne	27
Dérivation externe	10
Total	86

Pour 10 patients (17.5% des cas traités), la VCS a été inefficace/insuffisante. Il s'agissait dans 2 cas de patients présentant une maladie métastatique et dans 1 cas d'un patient présentant une hémorragie au cours de la VCS (aucun lien n'a pu être retrouvé entre l'événement « hémorragie » ou « maladie disséminée » et l'efficacité thérapeutique).

La VCS a été répétée dans 4 cas et efficace finalement pour 1 patient.

Biopsie :

Au total, 43 biopsies ont été réalisées. Les techniques utilisées afin de réaliser ces prélèvements à visée histologique sont détaillées dans le tableau 11. Dans plus de la moitié des cas, il s'agissait d'une biopsie endoscopique, réalisée en même temps que la VCS.

Tableau 11 : Tableau détaillant les techniques utilisées pour la réalisation de prélèvements à visée histologique :

Type de biopsie	Nombre de cas (n=43)	Pourcentage parmi les patients ayant eu une biopsie (%)
Endoscopique	25	58,2
Stéréotaxique	8	18,6
Biopsie à ciel ouvert	4	9,3
Biopsie d'une métastase	4	9,3
Non renseigné	3	4,6

Les résultats histologiques des 43 biopsies réalisées sont présentés dans le tableau 12. Dans 6 cas, la biopsie était non contributive, le taux d'échec était donc de 14% pour l'ensemble des patients quelque soit la technique utilisée. Pour ce qui est de ces 6 biopsies non contributives, il s'agissait dans 4 cas d'une biopsie stéréotaxique et dans 2 cas de biopsie de métastases. Finalement, toutes les biopsies endoscopiques ont été contributives.

Tableau 12 : Résultats anatomo-pathologiques des 43 biopsies réalisées dans la série :

Résultats	Nombre de cas (%)	Résultats exprimés en pourcentage (%)
Germinome	14	33,5
Pinéloblastome	12	28
TGMS	4	9,3
Tumeur germinale non germinomateuse autre	2	4,6
Tératome	2	4,6
Non contributive	6	14
Non renseigné	3	7

On retrouve une corrélation statistiquement significative entre les résultats anatomo-pathologiques des biopsies et les histologies définitives obtenues ultérieurement lors d'une chirurgie d'exérèse ($p < 0.001$, χ^2).

Les 5 cas de tumeurs bifocales ont tous eu une biopsie afin de confirmer le diagnostic, les marqueurs étant négatifs. La prise en charge n'était donc pas décidée sur le seul aspect radiologique suggérant un germinome.

On notait 2 complications survenues dans les suites d'une biopsie, soit 4,6 % des biopsies quelque soit la technique de réalisation. Parmi eux, un cas de fuite de LCR dans les suites d'une biopsie endoscopique et un hématome sous-dural non opéré (modalité de la biopsie non renseignée).

Exérèse :

Au total 73 patients de notre série ont eu une chirurgie d'exérèse tumorale qu'il s'agisse d'une chirurgie première (avant tout traitement complémentaire) en un ($n=40$) ou plusieurs temps ($n=4$) ou d'une exérèse après le traitement complémentaire ($n=33$) (toujours après le traitement par chimiothérapie et avant la radiothérapie) (Tableau 13).

Tableau 13 : Tableau détaillant la prise en charge chirurgicale des tumeurs pinéales à la phase initiale de prise en charge (hors progression/ récurrence) (* = données non disponibles pour un patient) :

Prise en charge chirurgicale		Nombre de cas	Résultats exprimés en %
Population globale	Seul geste = Chirurgie première	43/ 101	42,6 %
	Seul geste = Chirurgie résidu seule	30/101	29,7 %
	Chirurgie première + chirurgie résidu	2/101	2 %
	Pas de chirurgie	28/101	27,7 %
Pinéaloblastome	Seul geste = Chirurgie première	13/26	50 %
	Seul geste = Chirurgie résidu seule	6/ 26	23 %
	Chirurgie première + chirurgie résidu	2/ 26	7,7 %
	Pas de chirurgie	5/ 26	19,2 %
TGMS *	Seul geste = Chirurgie première	1/ 28	3,6 %
	Seul geste = Chirurgie résidu seule	18/ 28	64,3 %
	Chirurgie première + chirurgie résidu	0/28	0 %
	Pas de chirurgie	5 / 28	17,8 %
Germinomes *	Seul geste = Chirurgie première	10/ 28	35,7 %
	Seul geste = Chirurgie résidu seule	5/ 28	17,8 %
	Chirurgie première + chirurgie résidu	0/28	0 %
	Pas de chirurgie	9 / 28	32,1 %
Tératomes matures/ immatures	Seul geste = Chirurgie première	11/12	91,7 %
	Seul geste = Chirurgie résidu seule	0/12	0 %
	Chirurgie première + chirurgie résidu	0/12	0 %
	Pas de chirurgie	1/12	8,3 %
Tumeurs papillaires	Seul geste = Chirurgie première	2/3	66,6 %
	Seul geste = Chirurgie résidu seule	0/3	0 %
	Chirurgie première + chirurgie résidu	0/3	0 %
	Pas de chirurgie	1/3	33,4 %

Le taux de complications (permanentes ou transitoires) liées à la chirurgie était de 20,5 %. Le taux de morbidité permanente était de 6,8% (morbidité à l'origine de séquelles présentes à la date des dernières nouvelles). Il s'agissait donc le plus souvent de complications transitoires (Tableau 14).

Tableau 14 : Complications liées à la chirurgie :

Complications liées à la chirurgie	Nombre de cas	Pourcentage des patients opérés
Collection sous-durale	10 (2 évacuées chirurgicalement)	13,7 %
Méningite	6	8,2%
Hémorragie per ou post-opératoire	3	4,1%
Fuite LCR	2	2,7%
Hydrocéphalie post-opératoire	1	1,4%
Abcès cérébral	1	1,4%
Total	23	31,5%

La voie d'abord était choisie en fonction des caractéristiques radiologiques (volume tumoral, extension antéro-postérieure, supéro-inférieure et latérale) et de l'habitude du chirurgien. Les voies d'abord utilisées étaient la voie transtentorielle sous-occipitale (67% des cas), la voie infratentorielle supracérébelleuse (18 % des cas), la voie trans-calleuse postérieure (12% des cas) et la voie trans-calleuse antérieure (3% des cas).

Les modalités de traitement par chimiothérapie et radiothérapie dépendant de la situation clinique, du type tumoral et du caractère métastatique, elles seront détaillées pour chaque sous-groupe histologique.

VII- Description de la prise en charge thérapeutique pour chaque sous-type tumoral :

La stratégie thérapeutique des pinéaloblastomes est présentée sur les figures 25 et 26.

Les Pinéaloblastomes (n=28) :

Chirurgie :

Tous les enfants porteurs d'un pinéaloblastomes ont eu une chirurgie d'exérèse première sauf 5 cas métastatiques (2 cas de diffusion lepto-méningée et 3 cas de métastases rachidiennes diffuses). Chez ces patients, un prélèvement à visée diagnostic avait été réalisé. Il s'agissait soit d'une biopsie du site primitif par technique endoscopique dans le même temps que la VCS soit d'une biopsie d'une localisation métastatique. (Tableau 15).

Tableau 15 : Tableau précisant la prise en charge chirurgicale (hors biopsie) des 26 pinéaloblastomes de la série :

Chirurgie d'exérèse première		Nombre de cas	Pourcentage de la population pinéaloblastome (%)	
oui	Exérèse complète	11	42,3%	81 %
	Partielle ou sub-totale	10	38,5%	
non		5	19 %	

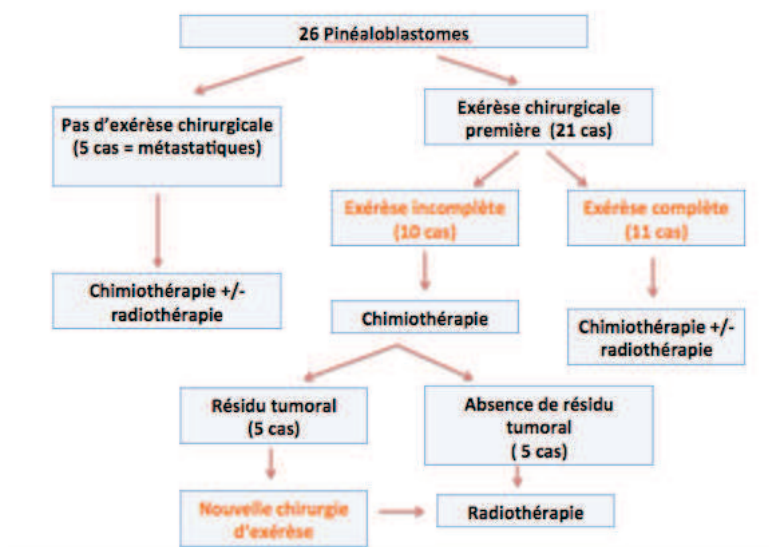


Figure 25 : Stratégie chirurgicale en cas de pinéaloblastome.

Sur les 10 cas d'exérèse incomplète, le traitement par chimiothérapie avait permis dans la moitié des cas une réponse complète.

Chimiothérapie :

Tous les enfants porteurs d'un pinéaloblastome ont reçu un traitement par chimiothérapie sauf un cas traité par exérèse complète et radiothérapie seule.

La majorité d'entre eux (19/26 ; 73%) a été traitée selon le protocole PNET-HR (Tumeurs Neuroectodermiques Primitives- Haut Risque) consistant en une chimiothérapie séquentielle avec thérapie cellulaire après exérèse chirurgicale maximale. Les drogues utilisées sont l'étoposide, le carboplatine, le melphalan, le cisplatine et le thiotépa avec réinjections de cellules souches périphériques. En cas de résidu tumoral, une nouvelle exérèse était discutée (n=5).

Un patient a été enrôlé dans le protocole BB-SFOP en 1999, il s'agissait d'une progression diffuse après exérèse complète. Il est décédé à 11 mois de suivi.

Les données quant au protocole de chimiothérapie utilisé étaient manquantes pour 5 patients (2 patients dont les traitements avaient été réalisés en partie dans d'autres centres et 3 patients pris en charge entre 1994 et 1999).

Radiothérapie :

Les 5 cas de pinéalo blastomes non métastatiques traités avant 2005 ont reçu une irradiation crânio-spinale avec un boost local.

Par la suite, les pinéalo blastomes localisés étaient traités par une irradiation focale (45-55 Gy) (protonthérapie ou radiothérapie conventionnelle). En cas de maladie disséminée, ils recevaient une irradiation cranio-spinale (35-36 Gy) avec un boost local (pour dose totale = 54-55 Gy).

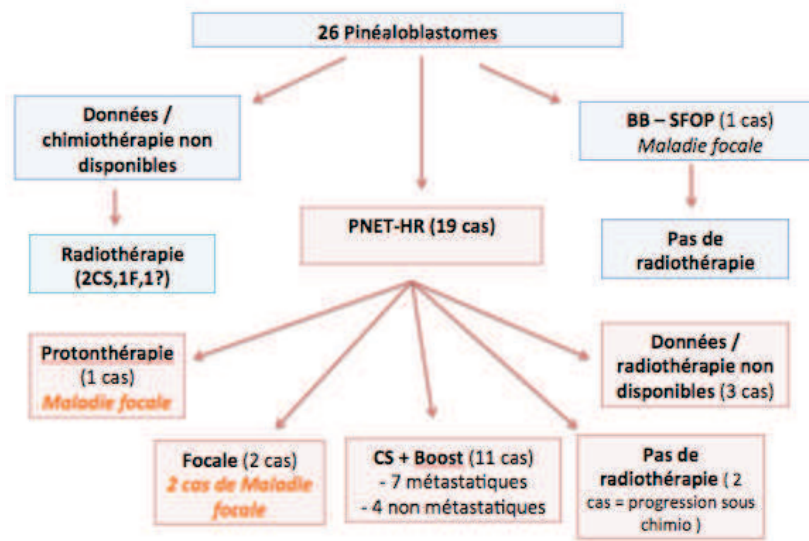


Figure 26 : Traitement complémentaire des pinéalo blastomes (CS = Crânio-Spinale)

Les Tumeurs germinales malignes secrétantes (TGMS) (n=28):

Leur diagnostic a été porté sur la positivité des marqueurs et leur prise en charge est détaillée sur la figure 27.

Chirurgie d'exérèse:

Un seul enfant a eu une exérèse complète première (en 1986) suivie d'un protocole de chimiothérapie VBC (Vinblastine Bleomycine Cisplatine) et d'une irradiation crânio-spinale.

19 enfants ont eu une chirurgie du résidu après chimiothérapie et avant la radiothérapie.

8 n'ont jamais eu besoin de chirurgie d'exérèse du fait d'une excellente réponse à la chimiothérapie pour 6 cas et du fait d'une progression métastatique diffuse suivie du décès du patient pour 2 cas.

Chimiothérapie :

Parmi les 28 TGMS, les données détaillées manquaient pour 2 patients, tous les autres ont reçu un traitement par chimiothérapie. Le protocole était le TGM 96 (VP16, Carboplatine, ifosfamide) pour les 14 patients pris en charge entre 2001 et 2012. Entre 1983 et 1996, 8 patients ont été traités par le protocole TGM 90 (VP16, Carboplatine, ifosfamide). Enfin, le protocole VBC avait été utilisé pour 4 patients pris en charge dans les années 1980.

Radiothérapie :

Pour 2 patients, les données n'étaient pas disponibles (2 cas pour lesquels les données de chimiothérapie étaient également non disponibles). Une protonthérapie (40-54 Gy) était réalisée chez 3 patients traités entre 2006 et 2012. Cinq patients avaient été traités par irradiation crânio-spinale (24-25 Gy) avec un boost local (40-54 Gy) entre 1987 et 2013. Treize ont été traités par irradiation focale (40-55 Gy) entre 1992 et 2011. Enfin un patient avait été traité par irradiation cérébrale in toto (30 Gy) en 1988.

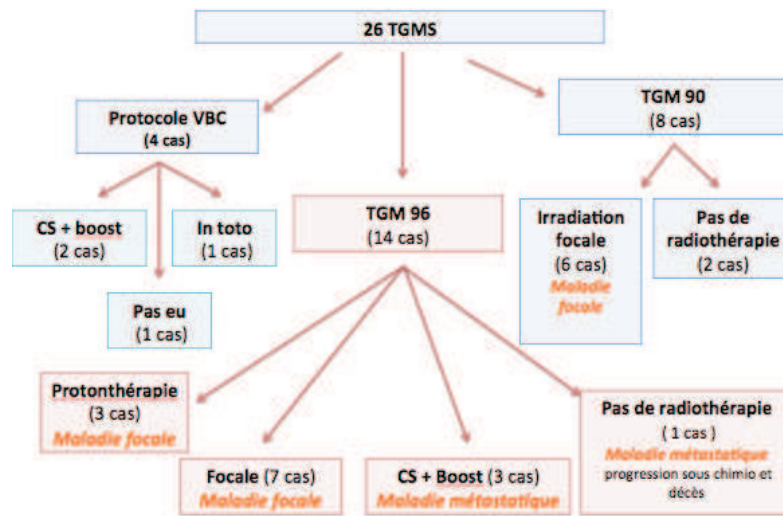


Figure 27 : Traitement complémentaire des 26 TGMS pour lesquelles les données étaient disponibles (CS = Cranio-Spinale).

Les Germinomes (n=28) :

Leur prise en charge est détaillée sur les figures 28 et 29.

Ces tumeurs ont en principe des marqueurs faibles ou négatifs et la stratégie de traitement actuel est basée sur le diagnostic histologique obtenu par biopsie de la tumeur lors de l'endoscopie, d'une métastase ou de la tumeur d'origine par un abord chirurgical avec examen extemporané. Une chimiothérapie est commencée rapidement, dès le diagnostic obtenu, du fait de la croissance rapide de ce type de tumeur.

Chirurgie d'exérèse:

Au total 15 patients ont été opérés :

- Une chirurgie d'exérèse première a été réalisée chez 10 patients (35,7% des cas) atteints de germinomes : pour la majorité (n=7) il s'agissait d'un debulking avec examen extemporané, pour les autres (=3), l'exérèse avait été complète.

- Dans 5 cas la chirurgie a eu lieu en post chimiothérapie pour exérèse du résidu tumoral.

12 patients n'ont jamais eu d'exérèse chirurgicale ou étaient perdus de vue:

- 7 cas : excellente réponse à la chimiothérapie, absence de résidu.
- 1 cas : progression diffuse de la maladie dans les suites de la chimiothérapie (suivie du décès) et n'a donc pas été opéré.
- 1 cas : résidu non opéré (1993).
- 3 cas : perdus de vue après mise en place de la chimiothérapie.

Au total, la tendance actuelle dans notre équipe, pour ce qui est de la chirurgie d'exérèse des germinomes, est de réaliser une biopsie (endoscopique si possible, à ciel ouvert ou stéréotaxique) et d'opérer les résidus post-chimiothérapie.

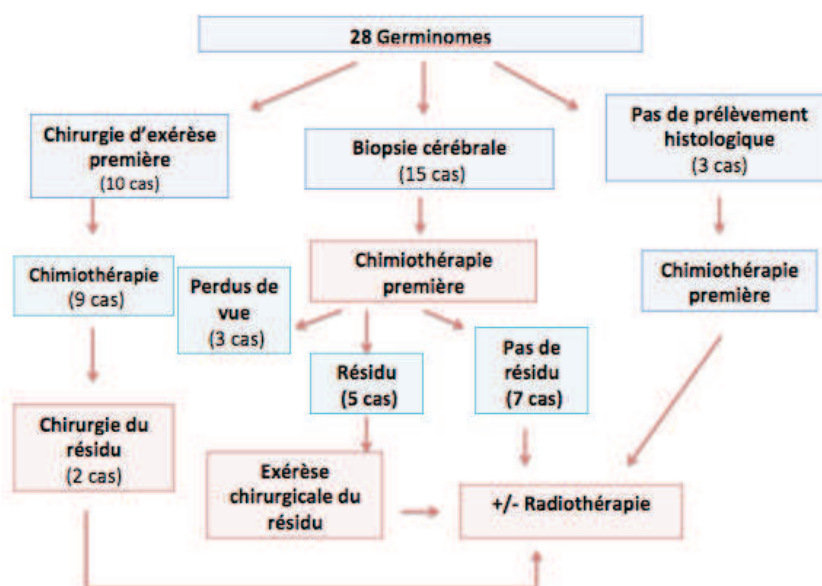


Figure 28 : Stratégie chirurgicale pour les germinomes.

Chimiothérapie :

Les données étaient disponibles pour 25 patients et sont représentées dans la figure 29.

Les protocoles de chimiothérapie ont évolué depuis le début de notre période d'inclusion.

Le protocole TGM 96 a été utilisé entre 2001 et 2013 pour 17 enfants.

Cinq enfants pris en charge entre 1991 et 1997 ont reçu le protocole TGM 90.

Dans un cas pris en charge en 1987, le protocole VPC était utilisé.

Pour 2 patients pris en charge entre 1986 et 1989, aucun traitement par chimiothérapie n'avait été entrepris, le protocole de radiothérapie est détaillé plus loin.

Pour 2 patients, les données étaient manquantes.

Radiothérapie :

Le traitement par radiothérapie était réalisé selon différentes modalités : irradiation focale (40 Gy) et ventriculaire (24 Gy) ; irradiation crânio-spinale (25-36 Gy) avec boost focal (dose totale = 40-45 Gy); irradiation focale seule (40 Gy), irradiation crânio-spinale seule (40 Gy).

Dans les années 1990, les protocoles d'irradiation consistaient en une irradiation focale seule en cas de maladie focale. Dans la dernière décennie, les maladies focales étaient traitées par irradiation focale et du système ventriculaire. Pour les maladies disséminées, l'irradiation crânio-spinale avec un boost local était préférentiellement choisie. (Cependant 1 cas de maladie métastatique avec localisation secondaire thalamique a eu une irradiation focale et ventriculaire).

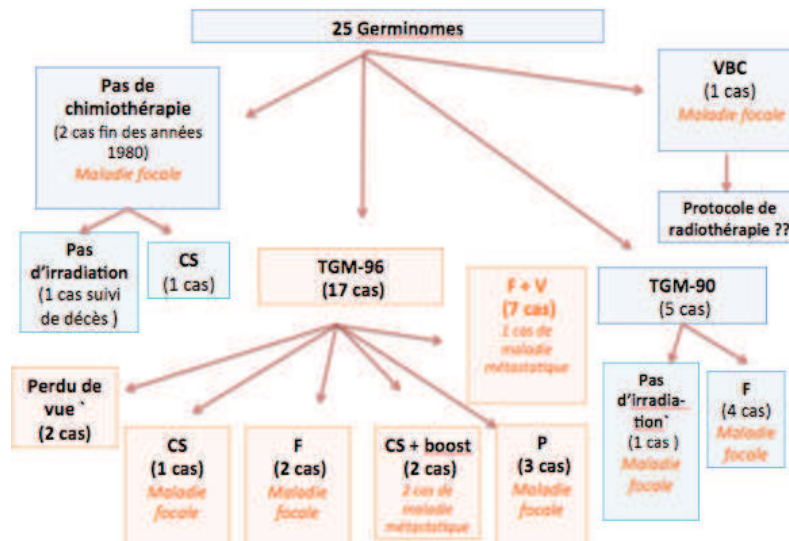


Figure 29 : Traitement complémentaire pour les 25 germinomes pour lesquelles les données étaient disponibles (CS = Cranio-Spinal ; F = Focale ; P = Protonthérapie).

Tableau 16: Tableau résumant les traitements complémentaires réalisés pour les germinomes et tumeurs germinales malignes secrétantes (F = Focale ; CS = Cranio-Spinal ; V = Ventriculaire) :

	Chimiothérapie (nb de cas)			Radiothérapie (nb de cas)					In toto
	VBC	TGM 90	TGM 96	F	CS + F	F + V	CS	Proton	
TGMS	4	8	14	13	5	0	0	3	1
Germinomes	1	5	16	6	3	7	1	3	0

Les Tératomes (n=12):

La prise en charge thérapeutique des tératomes est présentée sur la figure 30.

Chirurgie :

Le traitement chirurgical a consisté en une chirurgie d'exérèse première pour tous les tératomes qu'ils soient matures, immatures ou mixtes. Ce traitement était le seul traitement pour les tératomes matures. Il était suivi d'un traitement complémentaire pour les formes immatures et mixtes.

L'exérèse était complète dans tous les cas de tératomes matures (nécessitant dans deux cas une deuxième intervention pour complément d'exérèse).

Pour les tératomes immatures ou mixtes, l'exérèse était complète dans 4 cas et incomplète dans 2 cas.

Chimiothérapie :

Les 6 patients avec tératomes immatures ou mixtes ont reçu un traitement complémentaire par chimiothérapie : protocole VBC pour 2 patients pris en charge entre 1988 et 1989 ; protocole TGM 90 pour 2 patients pris en charge entre 1990 et 1996 ; protocole TGM 96 pour 2 patients pris en charge en 2001.

Radiothérapie :

Pour les tératomes immatures ou mixtes, les protocoles d'irradiation sont détaillés sur la figure 30.

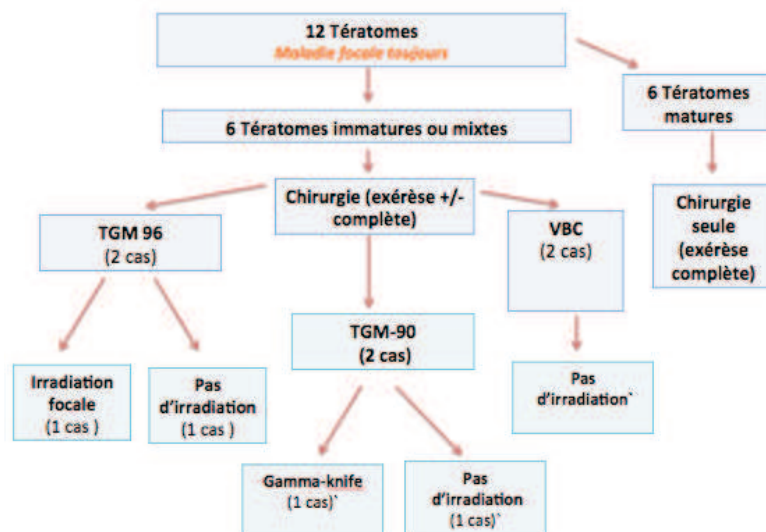


Figure 30 : Prise en charge thérapeutique des tératomes.

Tumeurs papillaires (n=3):Chirurgie :

Pour ce qui est des tumeurs papillaires, 2 cas sur 3 ont été opérés.

Chimiothérapie :

Un seul patient de ce groupe a reçu un traitement par chimiothérapie seule (absence de données sur le protocole exact utilisé).

Radiothérapie :

Aucun des enfants porteurs d'une tumeur papillaire n'a été irradié à la phase initiale de la maladie.

Pinéalocytome :

Le seul patient de notre série pris en charge pour un pinéalocytome a été traité par exérèse complète seule.

Tumeur du parenchyme pinéal (PPT) de différenciation intermédiaire :

Le patient de notre série a été traité par exérèse incomplète première suivie de radiothérapie crânio-spinale (36 Gy) avec un boost local (pour dose totale = 49 Gy).

Tumeur germinale non dysgerminomateuse :

Peu de données étaient disponibles pour ce patient.

Statut de la maladie à la date des dernières nouvelles :

Le statut de la maladie à la date des dernières nouvelles des patients de la population globale et des principaux sous-groupes histologiques est détaillé dans le tableau 17.

Tableau 17 : Statut de la maladie à la date des dernières nouvelles :

	Rémission complète	Maladie stable/ résiduelle	Progression/ Récidive	Décès
Population globale	60	9	2	21
TGMS (28 cas) (Suivi moyen = 6,6 ans)	19	4	0	5
Germinomes (28 cas) (Suivi moyen = 4,9 ans)	18	2	1	2
Pinéaloblastomes (26 cas) (Suivi moyen = 3,8 ans)	10	2	1	10
Tératomes immatures (6 cas) (Suivi moyen = 8,2 ans)	5	0	0	1
Tératomes matures (6 cas) (Suivi moyen = 4,12 ans)	5	1	0	0
Tumeurs papillaires (3 cas) (Suivi moyen = 1,15 ans)	1	0	0	1

Pour les germinomes, les 2 décès observés ont eu lieu dans les années 1980. Dans un cas il s'agissait d'un enfant âgé de 2 mois au diagnostic décédé dans les suites de la chirurgie.

Près de la moitié des décès concernaient des patients porteurs de pinéaloblastomes. Aucun décès n'a été observé chez les patients porteurs de tératomes matures.

Le seul cas de pinéaloctome de notre série était vivant aux dernières nouvelles (suivi = 9 ans).

Le seul cas de PPT de différenciation intermédiaire de notre série était en rémission complète aux dernières nouvelles (suivi = 3,5 ans).

VIII- Suivi :

Le suivi médian de la série était de 4.8 ans (moyenne = 5,2 ans ; min= 6 mois ; max= 24 ans).

Récidive et progression de la maladie :

Durant le suivi 28 enfants ont progressé (n=18) ou récidivé (n=10) de la maladie après le traitement de première ligne. Les récidives ou progressions survenaient plus fréquemment chez les patients porteurs de pinéloblastomes. En ordre de fréquence venaient ensuite les TGMS, les germinomes, les tumeurs papillaires, les tératomes immatures ou mixtes. Aucun tératome mature traité par exérèse complète n'a récidivé.

Le détail de ces patients est donné en fonction de l'histologie de la tumeur (Tableau 18) et de la localisation des progressions/récidives (Tableau 19).

Tableau 18 : Tableau montrant les cas de rechute ou progression de la maladie en fonction de leur histologie :

Histologie	Nombre de cas	Résultats exprimés en %
Pinéloblastome	12	42,8 %
TGMS	8	28,6 %
Germinome	4	14,3 %
Tumeur papillaire	2	7,1 %
Tératome	1	3,6 %
GCT non germinomateuse autre	1	3,6 %
Total	28	100 %

Tableau 19: Tableau montrant les cas de rechute/ progression de la maladie et la localisation de la rechute ou progression :

Localisation récidive ou progression	Nombre de cas	Résultats exprimés en %
Locale	8	28.6 %
A distance (autre que rachis)	7	25.0 %
Rachis	2	7.1 %
Diffuse	11	39.3 %
Total	28	100 %

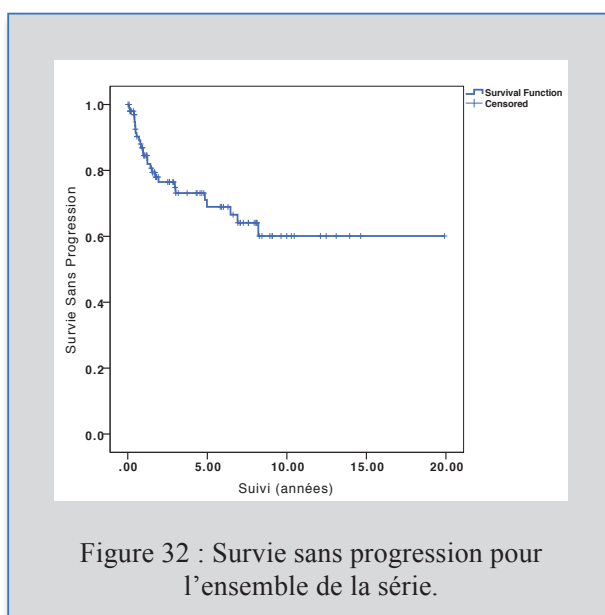
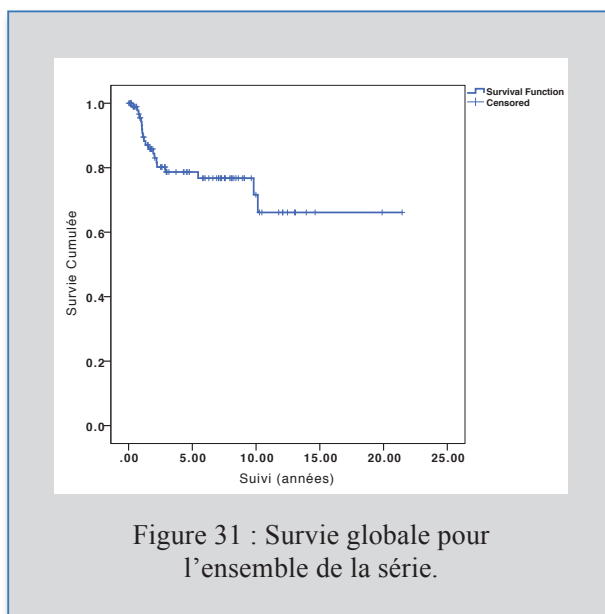
Pour ce sous-type, dans 3 cas sur 4, il s'agissait d'une dissémination au niveau du système ventriculaire et ces 3 patients n'avaient reçu dans le cadre du traitement complémentaire qu'une radiothérapie focale de 40 Gy et pas d'irradiation du système ventriculaire.

IX- Survie et Facteurs pronostiques :

Nous avons étudié les facteurs de survie de la population globale puis par sous groupes histologiques les plus représentés, ce qui a beaucoup plus de sens étant donné l'hétérogénéité des tumeurs prises en charge (pinéaloblastomes, GCT).

Population globale et facteurs pronostiques :

Avec un suivi médian de 4.8 ans, la survie globale et la survie sans progression sont respectivement de 77.8 et 91.4% à 5 ans, et de 65,4 et 60 % à 15 ans pour la population globale (Figures 31 et 32).



Nous avons étudié en analyse univariée les facteurs pronostiques de survie tels que le sexe (Figure 33 et 34) et l'âge médian au diagnostic (Figures 35 et 36) pour la population globale.

Le sexe féminin était associé de façon significative à une survie plus courte, qu'il s'agisse de la survie globale ($p=0,006$, log rank) ou de la survie sans progression ($p=0,004$, log rank). La survie globale était de 75,3 % et 40,9 % à 10 ans pour les garçons et les filles respectivement et la survie sans progression de 72,3 % et 34,9 % à 10 ans pour les garçons et les filles respectivement.

Ces résultats pouvant s'expliquer par le fait que les TCG et notamment les germinomes surviennent dans la grande majorité des cas chez les garçons et que les pinéaloblastomes étaient dans notre série préférentiellement retrouvés chez les filles, ces tumeurs étant associées à un pronostic plus sombre, comme nous le verrons par la suite.

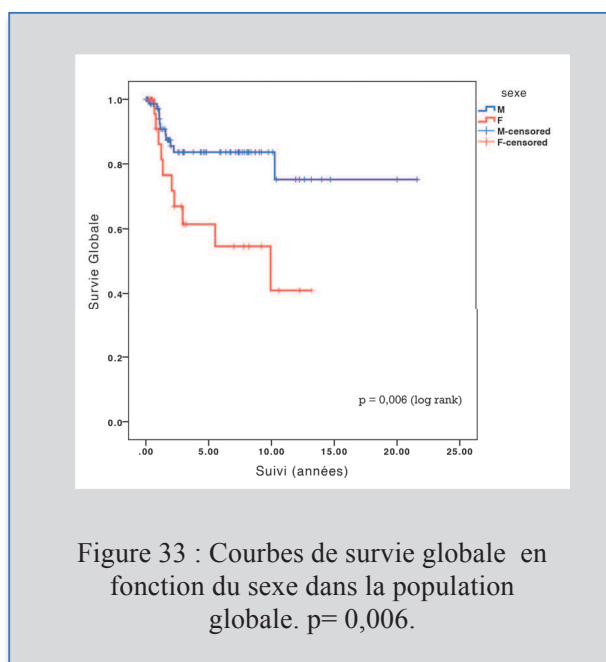


Figure 33 : Courbes de survie globale en fonction du sexe dans la population globale. $p=0,006$.

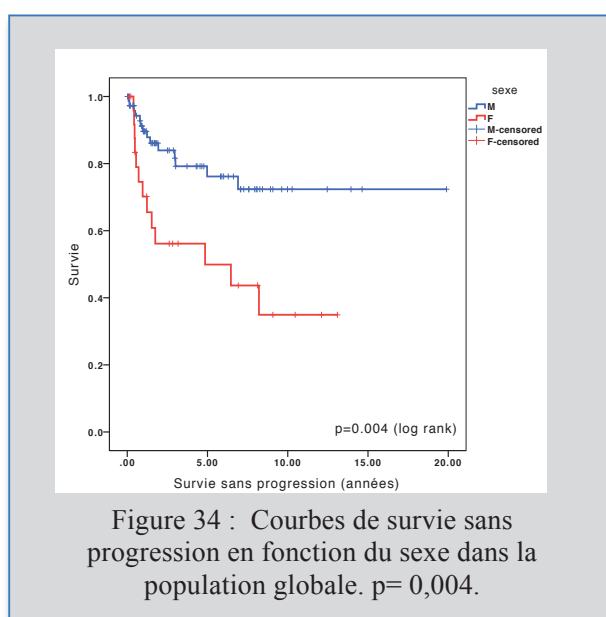
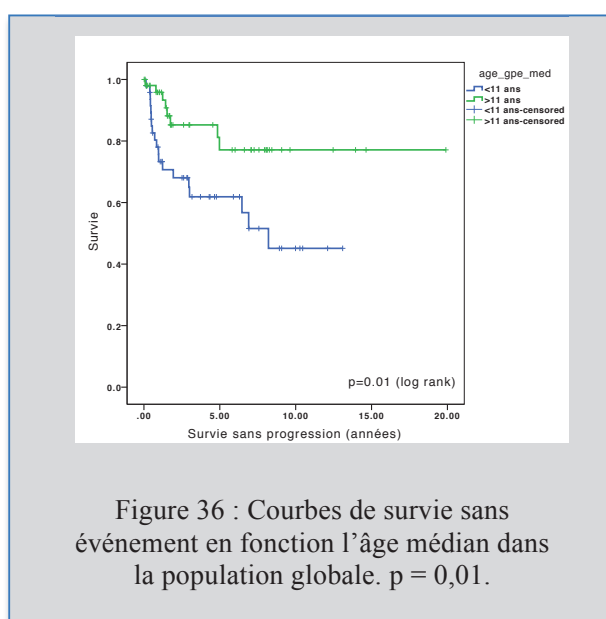
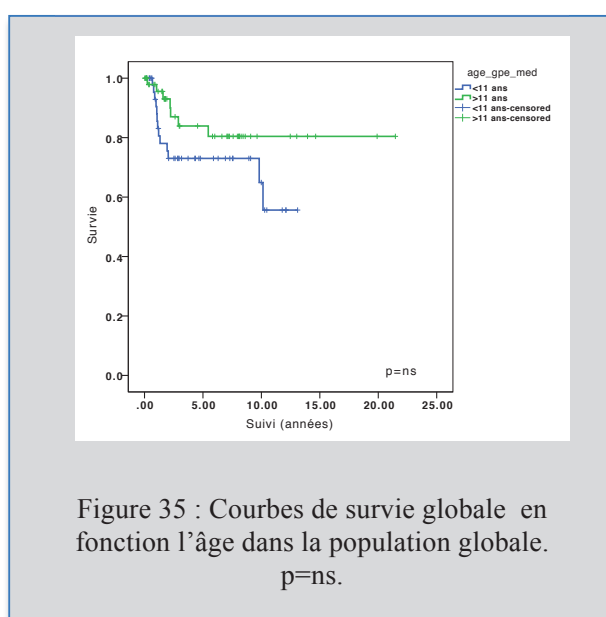


Figure 34 : Courbes de survie sans progression en fonction du sexe dans la population globale. $p=0,004$.

Dans la population globale, un âge inférieur à la médiane d'âge (11 ans) était associé de manière significative ($p=0,01$, log rank) à une survie sans progression plus courte. Celle-ci était de 45.1 % et 77.1 % à 8 ans pour les moins de 11 ans et plus de 11 ans respectivement.

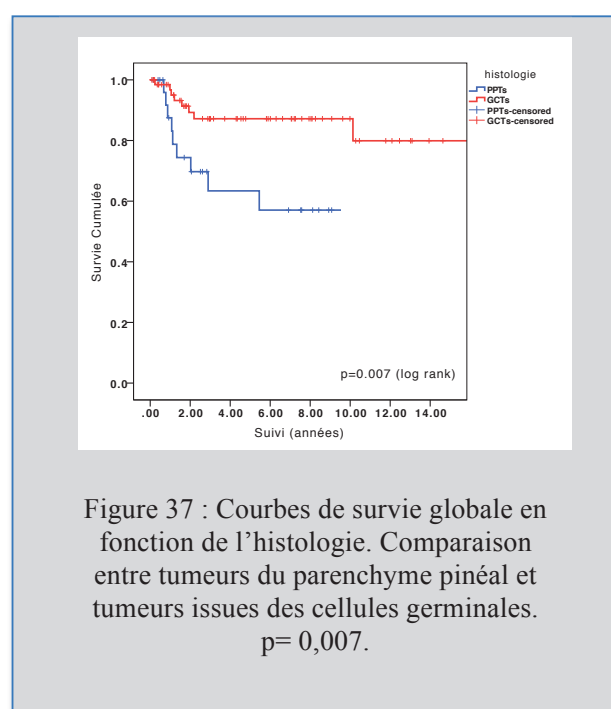
Cependant l'âge ne ressort pas comme un facteur pronostique significatif pour ce qui est de la survie globale ($p=ns$). A 10 ans, la survie globale est de 55,7 % et 78,5 % pour les moins de 11 ans et les plus de 11 ans respectivement.



Nous avons étudié la survie des patients en fonction des groupes histologiques en excluant de cette analyse les 3 cas de tumeurs papillaires et comparé les 2 sous groupes les plus importants en terme de nombre (PPT et GCT).

La survie globale était significativement meilleure pour les GCT (80% à 10 ans) par rapport aux PPT (57% à 8 ans) ($p = 0,007$; log rank). De même, pour ce qui est de la survie sans progression, la différence était statistiquement significative avec une survie plus longue dans le groupe GCT ($p=0.018$; log rank) (Figure 37 et 38).

Le groupe des GCT est hétérogène, comprenant des tumeurs bénignes et des tumeurs malignes. Nous étudierons donc la survie des enfants porteurs de ces tumeurs en fonction des sous-groupes histologiques (page 84).



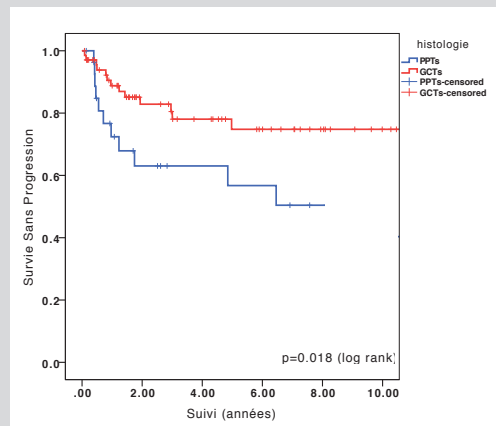


Figure 38: Courbes de survie sans événement en fonction de l'histologie. Comparaison entre tumeurs du parenchyme pinéal et tumeurs issues des cellules germinales. $p=0,018$.

La présence d'une maladie disséminée n'apparaissait pas comme un facteur pronostique significatif de survie globale et de survie sans progression ($p=ns$) (Figure 39).

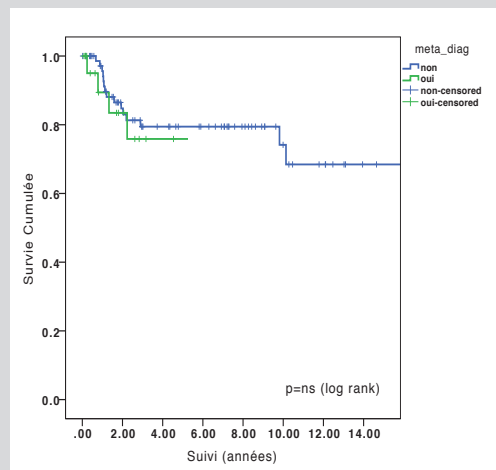


Figure 39 : Courbes de survie globale en fonction du caractère focal ou disséminé de la maladie au diagnostic dans la population globale. $p=ns$.

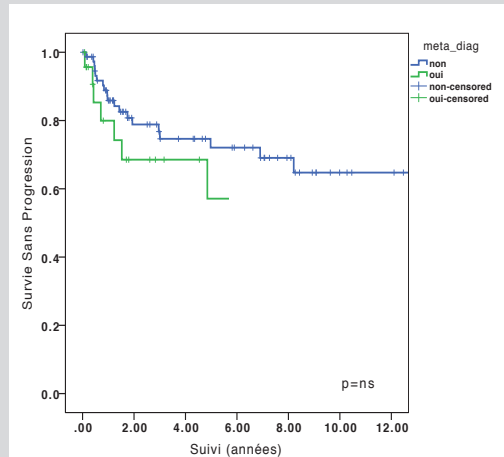


Figure 40 : Courbes de survie sans progression en fonction du caractère focal ou disséminé de la maladie au diagnostic dans la population globale .
p=ns.

Nous avons comparé pour la population globale, l'influence sur la survie de la présence d'un résidu visible avant radiothérapie ou après exérèse seule en l'absence de radiothérapie. L'absence de résidu était statistiquement associée à une survie plus longue, de 91.6% à 10 ans et de 26.5 % à 10 ans en cas d'exérèse incomplète. ($p > 0.001$, log rank) (Figure 41). Cependant cette analyse est là encore difficile d'interprétation du fait de l'hétérogénéité des tumeurs de cette série (bénignes et malignes).

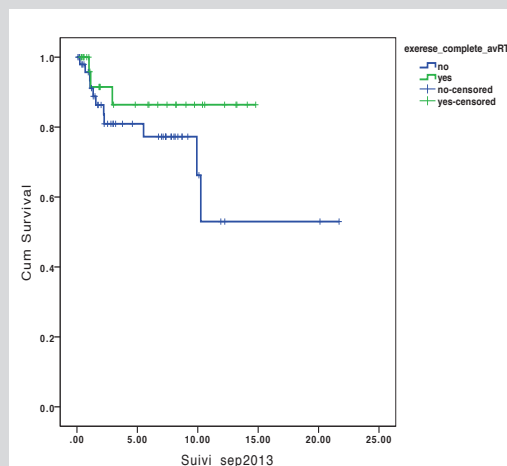
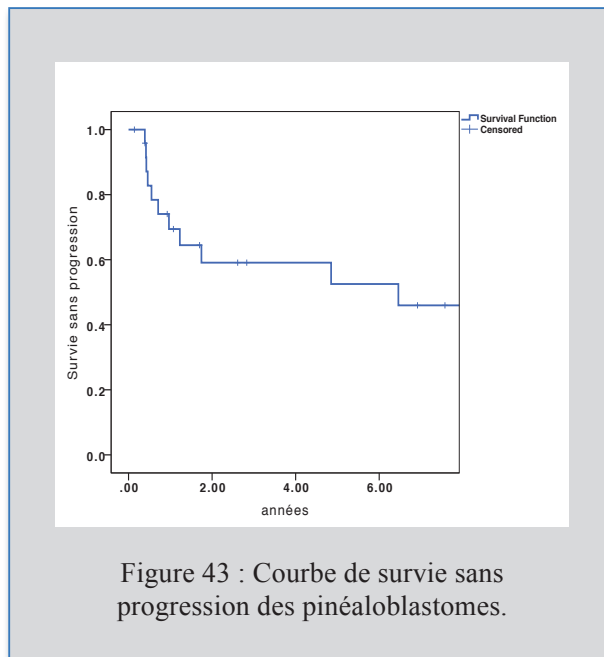
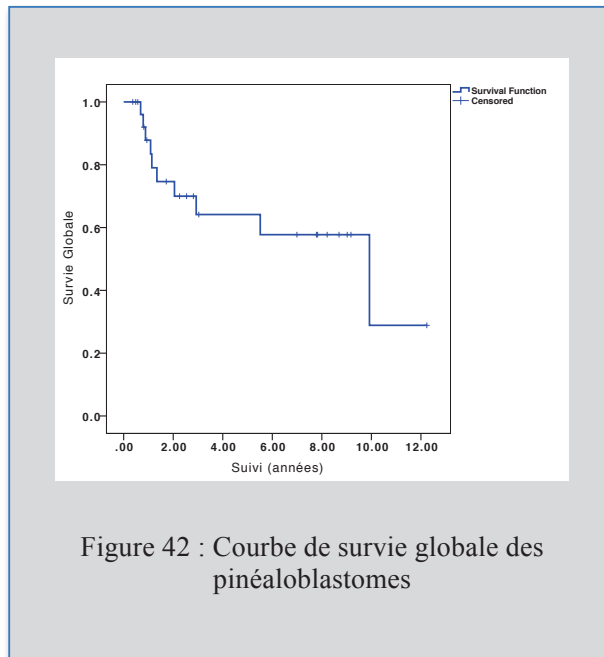


Figure 41 : Courbes de survie globale en fonction de la présence ou non d'un résidu avant RT ou après exérèse si pas de RT dans la population globale.
 $P < 0.001$.

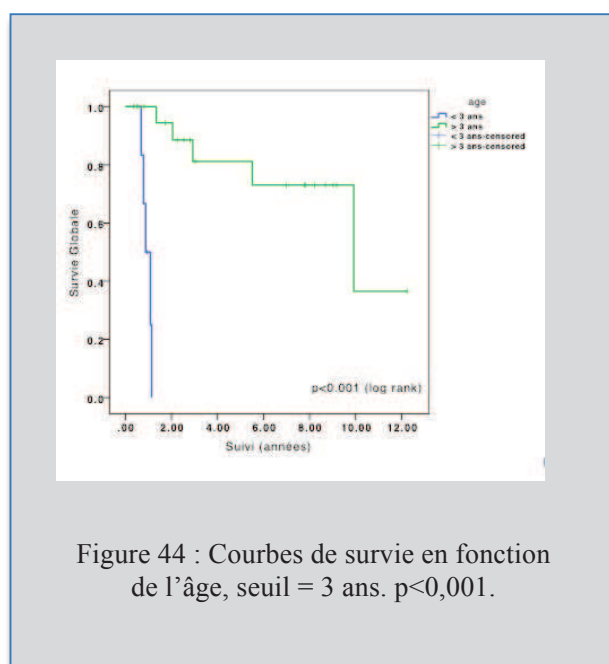
Pinéoloblastomes et facteurs pronostiques :

La survie globale et la survie sans progression des pinéoloblastomes étaient respectivement de 57.7 et 56.7% à 5 ans, et de 64,1 et 50.5 % à 8 ans (Figures 42 et 43).

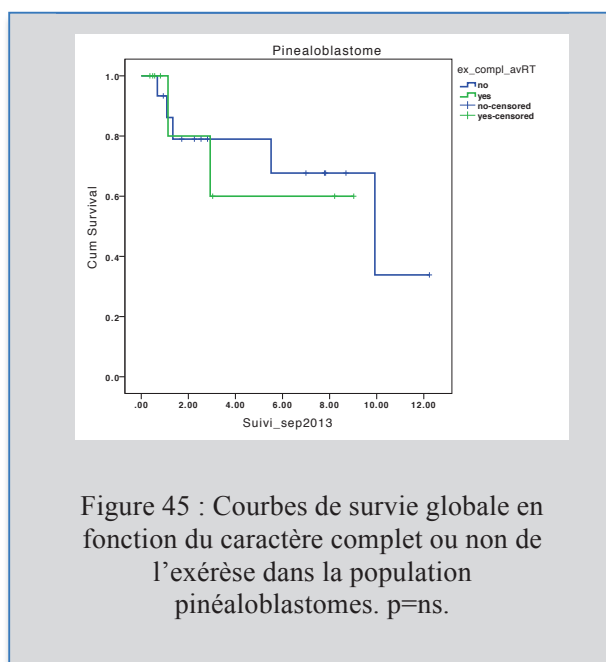


L'âge médian du groupe, le sexe et le caractère métastatique n'apparaissent pas comme des facteurs pronostiques significatifs.

Cependant les analyses des courbes de survie globale retrouvent une différence très significative entre les groupes « moins de 3 ans » et « plus de 3 ans » ($p < 0,001$, log rank) (Figure 44). Tous les enfants de moins de 3 ans sont en effet morts à 18 mois du diagnostic. Pour les plus de 3 ans, la survie globale était de 73% à 8 ans.



Nous avons également analysé la survie globale des enfants traités pour un pinéaloblastome en fonction de la présence ou non d'un résidu avant irradiation, que ce soit après chimiothérapie seule ou après complément d'exérèse. La survie était un peu meilleure lorsque les enfants avaient été irradiés sans résidu visible à l'imagerie (74.1% à 5 ans) versus ceux irradiés avec un résidu en place (64.2% à 5 ans). L'analyse n'atteint pas le seuil de significativité, probablement par manque de patients (Figure 45).



GCT et facteurs pronostiques:

Les courbes de survie globale ont été comparées entre les principaux sous-groupes histologiques composant les GCT : germinomes, TGMS et tératomes matures. Il existait une forte tendance qui n'atteignait cependant pas le seuil de significativité ($p=0.07$, log rank), probablement liée à la faible taille des échantillons (Figure 46 et 47).

Les tératomes matures sont clairement caractérisés par un pronostic excellent avec une survie globale et une survie sans progression de 100% à 8 ans et 10 ans respectivement. Les TGMS avaient le pronostic le plus péjoratif avec une survie globale de 76,7 % à 8 ans alors que les germinomes avaient une survie intermédiaire de 95,7% à 8 ans ($p=0,07$, log rank). L'analyse de la survie sans progression donne des résultats similaires, de même tendance. Elle était de 60,5 % à 10 ans pour les TGMS et de 81,1 % à 10 ans pour les germinomes ($p=0.09$, log rank).

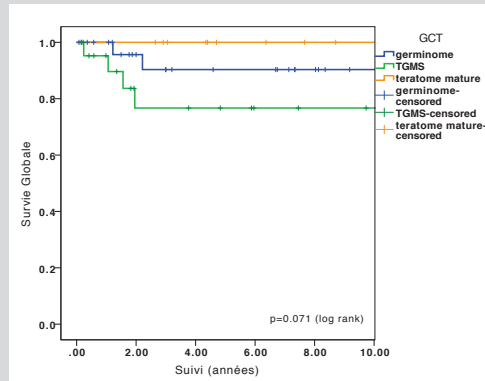


Figure 46 : Courbes de survie globale des différents types histologiques composant le groupe GCT. $p = ns (=0,07)$.

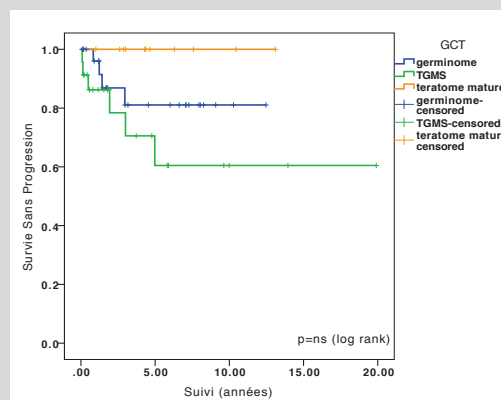
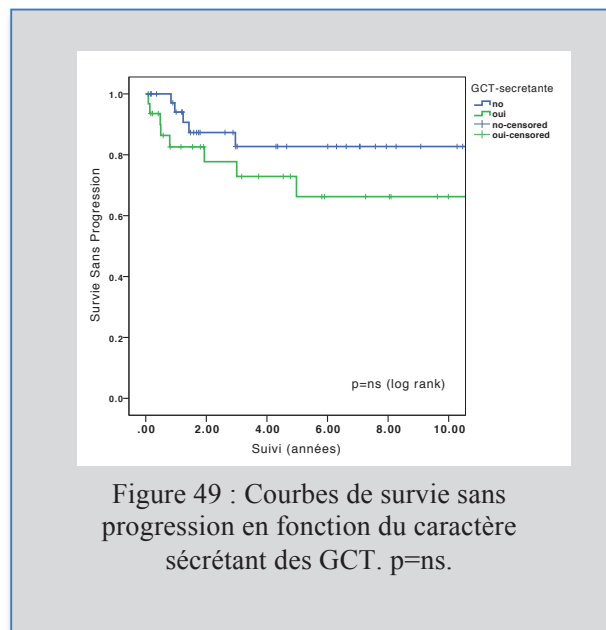
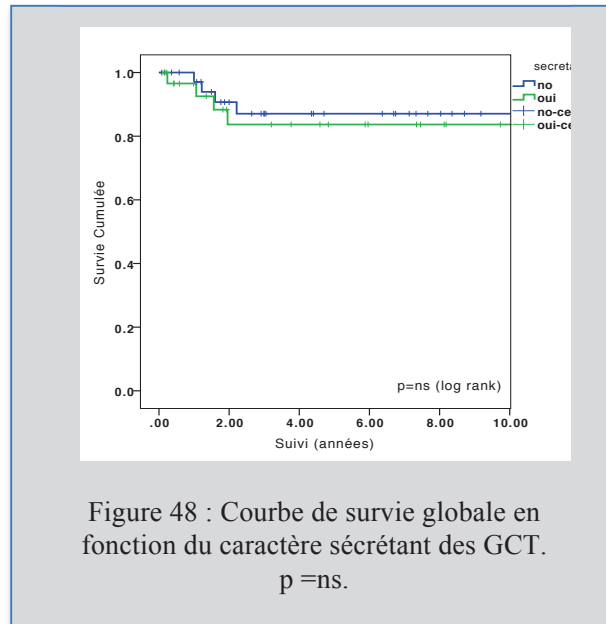


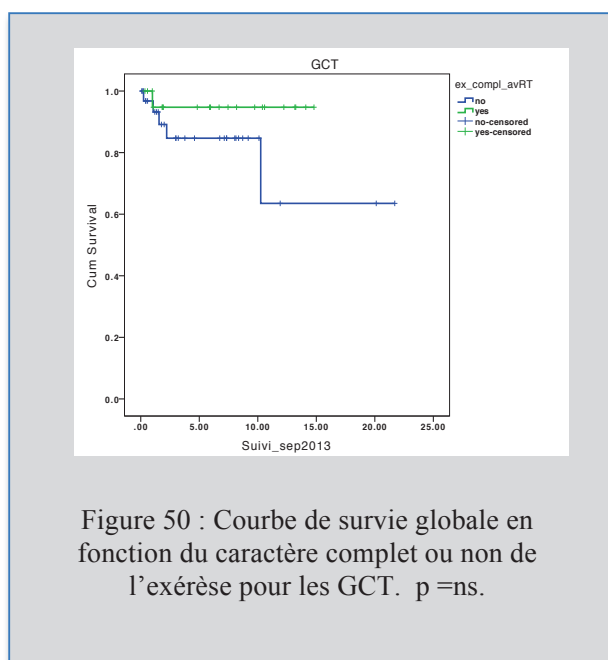
Figure 47 : Courbes de survie sans progression des différents types histologiques composant le groupe GCT. $p = ns$.

Pour les GCT, le caractère sécrétant ou non n'influçait pas de manière significative la survie globale et la survie sans progression. La survie globale était de 69,7 % et 87,1 % à 10 ans pour les GCT sécrétantes et non sécrétantes respectivement ($p=ns$); La survie sans

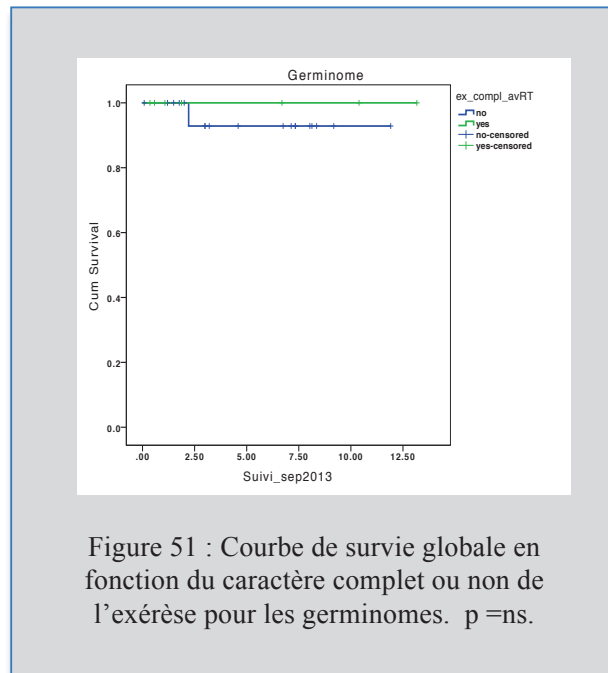
progression était quant à elle de 66,3 % et 82,7 % à 5 et 8 ans pour les GCT secrétantes et non secrétantes respectivement ($p=0,18$). La survie des enfants porteurs d'une TGMS avait tendance à être un peu moins bonne que celle des non secrétantes (Figure 48 et 49).



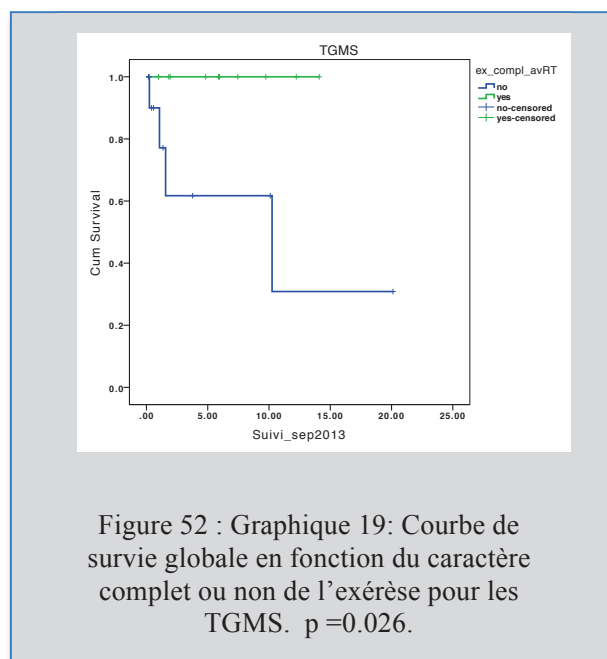
Pour les GCT, une indication chirurgicale était posée en cas de résidu post-chimiothérapie première et avant la radiothérapie. (Pour un seul cas, il s'agissait d'une exérèse première avant chimiothérapie). Nous avons analysé les survies globales des GCT en fonction du caractère complet ou non de l'exérèse (Figure 50). L'exérèse complète avait tendance à être associée à une survie plus longue mais les résultats n'étaient pas statistiquement significatifs, là encore probablement par manque de patients dans l'échantillon. La survie globale était de 94,7 % à 10 ans si l'exérèse était complète, et de 84,7 % si elle était incomplète ($p=0,16$; log rank)).



Au sein des GCT, l'analyse a été réalisée pour le sous-groupe histologique « germinomes ». Une exérèse complète du résidu était associée à une survie globale de 100% à 5 ans, une exérèse incomplète à une survie de 92,9% à 5 ans ($p=0,64$) (Figure 51).



Pour les TGMS, la survie était de 100% à 1,5 an et de 61,7 % à 1,5 an en cas d'exérèse complète ou incomplète respectivement. L'exérèse du résidu, étant le plus souvent un résidu tératomateux résistant à la chimiothérapie, était associé de manière significative ($p=0,026$) à une survie plus longue (Figure 52).



Autres sous-groupes histologiques :

Pour les autres groupes histologiques (tumeurs papillaires, tératomes immatures ou mixtes, pinéaloctome et PTT intermédiaire), les courbes de survie n'ont pas été calculées du fait des échantillons faibles. Cependant le suivi de ces tumeurs est détaillé plus loin.

X- Pronostic fonctionnel à long terme :

Les données sur l'état clinique des patients aux dernières nouvelles étaient manquantes pour 11 patients et 21 patients étaient décédés. L'analyse du pronostic fonctionnel à long terme a donc été réalisée sur 69 patients.

L'état général des patients était évalué par le Score de performance pédiatrique de *Lansky* (< 16 ans) ou par l'échelle de *Karnofsky* (> 16 ans) (Annexes 2 et 3).

Aux dernières nouvelles, 20% des patients étaient asymptomatiques, 80% des patients (55 cas) présentaient des séquelles de la maladie. Cependant celles-ci étaient dans la majorité des cas mineures (Parinaud, troubles oculomoteurs autres ou baisse d'acuité visuelle) et n'affectaient pas ou très peu les activités de la vie quotidienne (score de *Lansky* 90 ou 100 pour 49% des cas). Le score de *Karnofsky* ou *Lansky* médian était de 90 pour l'ensemble des patients (Tableau 20).

20 patients présentaient des séquelles neuro-cognitives à long terme mais pour seulement 7 patients, il s'agissait d'un retard psycho-moteur considéré comme sévère (Score de *Lansky* de 40 à 70).

Parmi ces 20 patients, 17 avaient reçu un traitement par radiothérapie : irradiation crânio-spinale dans 8 cas, irradiation focale dans 8 cas et irradiation focale et du système ventriculaire dans un cas).

Parmi les 7 patients avec retard psycho-moteur sévère, 6 avaient reçu un traitement par radiothérapie : 1 cas de pinéloblastome (traité par irradiation crânio-spinale), 4 cas de TGMS (traité par irradiation focale dans 4 cas et par irradiation crânio-spinale dans 1 cas) et 1 cas de germinome (traité par irradiation focale).

Le type et la répartition des séquelles sont détaillés dans le tableau 21.

Tableau 20 : Tableau indiquant le Score de Lansky (<16 ans) ou score de Karnofsky (> 16 ans) des survivants à la date des dernières nouvelles :

Score de Lansky (<16 ans) ou score de Karnofsky (> 16 ans)	Pourcentage de la population survivante avec séquelles liées à la maladie
100	10,9 %
90	38,2 %
80	23,6 %
70	12,8 %
60	9 %
50	0 %
40	5,5 %
30	0 %
20	0 %
10	0 %
Total	100 %

Tableau 21 : Tableau décrivant les types de séquelles présentes à la date de dernières nouvelles et le nombre de cas concernés pour chaque type de séquelles :

Type de séquelles	Nombre de cas
Visuelles (Parinaud, VI)	34
Neuro-cognitives (lenteur idéo-motrice à reter sévère)	20
Endocriniennes	11
Déficit moteur ou sensitif	7
Epilepsie	5
Syndrome cérébelleux	3

Les signes visuels étaient : Peristance d'un Parinaud, atteinte du VI, nystagmus, trouble de la convergence isolé.

Les signes neuro-cognitifs étaient marqués par une lenteur idéo-motrice, des troubles de la mémoire voire un retard sévère (détailler les nombres)

Les troubles endocriniens consistaient en un retard de croissance le plus souvent.

Il n'a pas été possible dans notre étude d'établir de corrélation statistique entre le pronostic fonctionnel et les protocoles de traitement utilisés. En effet, il s'agit de tumeurs faites de sous-groupes hétérogènes et étudiées sur un période de 31 ans avec des modalités de traitement très différentes selon les périodes d'inclusion.

DISCUSSION

I/ Principaux résultats et comparaison aux données de la littérature :

1- Epidémiologie :

Au total 101 enfants ont été inclus sur une période de 31 ans (de 1982 à 2013) avec un diagnostic de GCT (69 cas) de PPT avec (28 cas, dont 26 pinéaloblastomes) puis tumeurs papillaires. Le suivi médian était de 4.8 ans (de 6 mois à 24 ans).

La proportion des sous-groupes histologiques au sein des tumeurs pinéales diffère en population pédiatrique de celle rencontrée en population adulte. Dans la littérature on retrouve 60% de tumeurs pinéales bénignes chez l'adulte et 60 à 80% de tumeurs malignes chez l'enfant (38). Dans notre série pédiatrique 90 % des lésions pinéales étaient malignes.

Le sexe ratio est proche de 1 chez l'adulte alors qu'il existe une nette prépondérance masculine chez les enfants. Nos résultats sont concordants avec 75 garçons. Cette prépondérance masculine est connue tout particulièrement pour les GCT, survenant essentiellement chez le garçon de moins de 15 ans (1).

Au sein même de la population pédiatrique, les sous-groupes histologiques se répartissent différemment en fonction de l'âge de survenue.

Dans notre série, l'âge médian au diagnostic était de 11 ans. Les tératomes survenaient chez les enfants les plus jeunes (âge médian de 3,6 ans), puis les pinéaloblastomes (6,8 ans) et les GCT (autres que tératomes) qui touchaient des enfants plus âgés (âge médian de 11,9 ans).

Au sein des pinéaloblastomes, l'âge au diagnostic est un facteur pronostic significatif. En effet, tous les enfants de moins de 3 ans sont morts avant 1 an et demi à compter du diagnostic. Pour les plus de 3 ans, la survie globale était de 73% à 5 ans ($p < 0,001$).

24 patients de notre série présentaient une maladie disséminée au diagnostic. Le caractère disséminé n'était pas un facteur pronostic de survie statistiquement significatif dans la population globale. La radio-chimiosensibilité de la plupart des tumeurs (près de 70%

d'entre elles) de notre série pourrait expliquer ces résultats. Cependant nous ne pouvons pas éliminer une faiblesse statistique à l'origine de ces résultats. Pour ce qui est des sous-groupes, 46,4 % des pinéloblastomes étaient diagnostiqués au stade métastatique contre 14,5 % des GCT. La littérature retrouve un risque de dissémination entre 21 à 50% pour les pinéloblastomes et autour de 8% pour les GCT (50) (51).

2- Imagerie des tumeurs pinéales :

La majorité des enfants de notre série a eu une IRM cérébrale au moment du diagnostic. Seuls 4 enfants diagnostiqués au début des années 1980 n'ont eu qu'un scanner d'un bilan scannographique. L'IRM cérébrale est l'examen de référence dans la prise en charge de ces tumeurs et doit être associée à une IRM spinale à la recherche de localisations métastatiques. Le TDM cérébral peut être un complément intéressant permettant d'identifier des calcifications au sein de la lésion.

Notre étude n'a pas permis une analyse exhaustive de l'imagerie cérébrale car l'étude est rétrospective et sur une longue période de 31 ans (1982 à 2013). Certains patients anciens n'ont pas eu d'IRM cérébrale au diagnostic, et seules les données scannographiques étaient alors disponibles. Dans notre série, 81% des tumeurs prenaient le contraste (hétérogène dans 60% des cas), environ 40% avaient une composante kystique et dans 45% des cas des calcifications étaient retrouvées. La présence de kystes et de calcifications n'était pas spécifiques à un sous-type tumoral. Seuls les tératomes semblaient associés plus fréquemment à la présence de calcifications (77% des tératomes) et de kystes (50 % des tératomes). Les autres tumeurs présentaient des composantes kystiques ou calcifiées dans des proportions relativement similaires les unes par rapport aux autres, dans les limites de notre étude. De même l'étude du volume tumoral dans les différents sous-groupes histologiques n'a pas permis de trouver de différence significative entre les différentes tumeurs.

L'analyse fine de l'imagerie cérébrale et des tumeurs pinéales a plusieurs objectifs :

- 1) Distinguer une TP d'une glande pinéale normale ou d'un kyste bénin de la glande pinéale.
- 2) Déterminer s'il s'agit d'une TP proprement dite et alors préciser son extension aux structures adjacentes ou s'il s'agit d'une lésion issue des structures cérébrales du voisinage.
- 3) Identifier une hydrocéphalie et guider la prise en charge urgente des TP.
- 4) Diagnostiquer une maladie disséminée en complément des examens du LCR.
- 5) Guider le choix de la voie d'abord si chirurgie nécessaire.

1) Une glande pinéale normale à l'imagerie se présente comme une structure en forme de pomme de pin avec une taille de 10 à 14 mm. En IRM, sur la séquence FLAIR, l'épiphyse a un aspect généralement hyper-intense. Par ailleurs, la glande pinéale se rehausse après injection de produit de contraste en raison de l'absence de barrière hémato-encéphalique. Les **calcifications** sont communes en région pinéale (52) et apparaissent classiquement à l'adolescence. Avant l'âge de 6 ans, elles sont atypiques et suspectes de tumeur. Entre 11 et 14 ans, elles sont observées dans 11 % des cas environ et dans 40% des cas entre 17 et 29 ans (53). La présence de calcifications en région pinéale est donc en faveur d'une lésion tumorale chez l'enfant et notamment chez le très jeune enfant. Une lésion tumorale doit également être suspectée si des calcifications sont latéralisées. De plus, le volume de la glande pinéale décroît avec l'avancée en âge des enfants (54). Ainsi le volume normal de la glande pinéale en fonction de l'âge pourrait être utilisé pour différencier une glande pinéale normale et une tumeur pinéale.

Les **kystes** bénins de la glande pinéale doivent être distingués d'une lésion tumorale, distinction parfois difficile. En effet les GCT présente classiquement une composante kystique plus ou moins prépondérante. Ces kystes sont fréquents chez l'enfant et souvent découverts de façon fortuite. Bumb et al. (54) retrouvent une prévalence de 57% chez l'enfant. Ces kystes pourraient être lié à des mécanismes physiologiques de maturation et de

dégénération. Typiquement ils apparaissent comme une formation ovalaire ou ronde, bien limitée, de même signal que le LCR en séquence T1 et T2. Rarement ils peuvent être iso-T1 du fait de leur composition et alors indiscernables du parenchyme pinéal dans cette séquence. Ils sont entourés d'une membrane fine se réhaussant le plus souvent après injection de produit de contraste (fragmentation du parenchyme pinéal autour du kyste), mais typiquement de façon incomplète. Un aspect IRM plus complexe de ces kystes n'est pas rare avec visualisation de travées à l'intérieur du kyste, de signal T2/ Flair avec atténuation incomplète (reflet du contenu protéique). Un contenu nodulaire au sein de la lésion, une épaisseur de paroi de plus de 2 mm ainsi qu'une taille lésionnelle supérieure à 1 cm doivent orienter vers un processus tumoral (55).

2) Déterminer s'il s'agit d'une tumeur pinéale (GCT, PPT, tumeurs papillaires) et alors préciser son extension aux structures adjacentes ou s'il s'agit d'une lésion issue des structures cérébrales du voisinage (thalamus, plaque tectale, lobe occipital, cervelet, méninges) étendue à la région pinéale.

En cas de tumeurs pinéales volumineuses, la distinction peut être difficile et il est important de regarder l'intégrité ou non de la lame tectale. L'examen de l'imagerie et de l'extension tumorale peut guider la prise en charge thérapeutique et orienter le diagnostic. En effet, un envahissement de la plaque tectale est typique d'une lésion agressive comme une GCT ou un glioblastome multiforme (tumeur extrêmement rare chez l'enfant). Une compression tectale est plutôt en faveur d'une lésion de bas grade type PPT de bas grade, méningiome ou gliome de bas grade. Une compression postérieure du corps calleux oriente vers un méningiome falco-tentorial.

3) Identifier une hydrocéphalie et guider la prise en charge urgente des TP.

L'imagerie permet de savoir si l'on peut envisager un traitement par VCS (si le plancher est libre, sans masse tumorale dans le cadre d'une lésion bifocale ou métastatique). Elle permet également d'anticiper le geste de biopsie (faisabilité, angulation pour définir le point d'entrée de l'endoscope).

4) Diagnostiquer une maladie disséminée en complément des examens du LCR.

Les données radiologiques (cérébrales et spinales) permettent, en complément de l'examen anatomo-pathologique du LCR, d'affirmer le caractère disséminé de la maladie, ce qui permet dans certains cas d'obtenir un diagnostic histologique par une biopsie en dehors du site pinéal, parfois plus simple d'accès. Cela a également une importance dans la prise en charge thérapeutique et le suivi.

5) Guider le choix de la voie d'abord.

En effet la localisation, la taille, l'extension tumorale ainsi que les variations anatomiques individuelles identifiées sur l'IRM pré-opératoire sont importantes à prendre en considération (3). Une tumeur de petite ou moyenne taille étendue à la partie médiane de la région pinéale sera préférentiellement abordée par une voie infratentorielle supracérébelleuse en position assise. Par contre une tumeur de plus gros volume avec extension à la partie latérale et supérieure de la région pinéale sera plutôt par une voie supratentorielle en position assise ou position de trois-quart. Les tumeurs géantes feront choisir une voie combinée. Et enfin pour les tumeurs avec extension antérieure dans le troisième ventricule, il peut être discuté une voie interhémisphérique transcalleuse (56). Hasegawa et al. (57) ont étudié 108 IRM cérébrales de sujets contrôles et montrait que des variations interindividuelles de l'angle entre le corps calleux et le sinus droit de l'angle existaient. Dans 63% des cas le tracé de la ligne poursuivant la pente du sinus droit est tangentiel à la partie supérieure du splenium du corps calleux. Mais dans 26% des cas, l'angle est obtus, cette ligne se projette alors au-dessus du corps calleux rendant un geste par voie infratentorielle difficile. Enfin dans 11 % des cas, l'angle est aigu avec une ligne de projection située en-dessous du splenium du corps calleux facilitant l'abord infratentoriel (57).

Par contre, en pratique clinique, l'imagerie cérébrale ne permet pas d'orienter vers le sous-type histologique. Même le caractère bénin ou malin d'une lésion est difficile à déterminer à partir des analyses de l'imagerie. En effet les données radiologiques des GCT, PPT et tumeurs papillaires sont souvent peu spécifiques, seules quelques caractéristiques issues de la revue de la littérature peuvent être citées.

Les germinomes apparaissent bien limitées, hyperdense au TDM, hypo iso ou hyperintenses sur les séquences T1 et T2 de l'IRM et prennent le contraste de façon intense et homogène. Un signe pathognomonique de dysgerminome est une image en forme de papillon sur les séquences axiales du TDM ou de l'IRM. Cet aspect est lié à l'infiltration sub-épendymaire prédominante dans ce type de tumeur avec envahissement des thalami (Figure 53). Dans série publiée de Konovalov et Pitskhelauri (58), cette image est retrouvée dans 43% des cas de germinomes (soit 14 patients sur 32) et surtout n'est retrouvée dans aucune autre tumeur. Pour certains auteurs ce signe permettrait donc d'éviter une biopsie chez ces patients atteints de germinomes. Lorsque des calcifications sont présentes, elles sont englobées dans le processus expansif et il n'existe pas de calcifications en périphérie de la tumeur. Des kystes intra-tumoraux sont possibles. Les séquences de diffusion retrouvent un coefficient de diffusion diminué comme toutes les tumeurs présentant une hypercellularité.

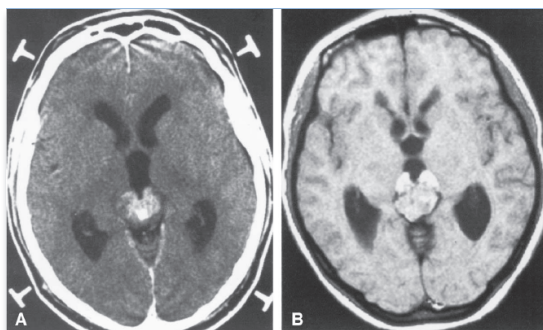


Figure 53 : Aspect typique du signe du papillon sur des séquences axiales de TDM (A) et d'IRM (B) signant une tumeur pinéale de type germinome pur. *Figure issue de Konovalov et Pitskhelauri ; Surg Neurol 2003;59:250-68.*

Les tératomes sont des lésions lobulées faites de composantes graisseuse, protéiques, kystiques et de calcifications au TDM. L'IRM retrouve en séquence T1 des signaux d'intensité variable au sein d'une même tumeur en fonction de sa composition. En T2, la lésion est iso à hypo-intense en dehors des calcifications. Les tératomes prennent le contraste après injection de Gadolinium de façon plus homogène pour les tératomes immatures que les tératomes matures en raison des portions kystiques et calcifiées au sein des lésions matures (59). Les tératomes sont plus volontiers associés à un coefficient de diffusion élevé et apparaissent alors en hyposignal (60).

Les autres types de GCT ont peu de caractéristiques spécifiques et une présentation à l'imagerie relativement similaire aux PPT.

Les pinéaloctomes apparaissent comme bien limités au TDM cérébral iso ou hyperdenses avec souvent des calcifications visibles en périphérie de la lésion puisqu'il s'agit de tumeurs présentant une extension au sein de la glande. L'IRM retrouve une lésion bien limitée le plus souvent inférieure à 3 cm, hypo ou iso-intense en séquence T1 et hyper-intense en T2. Après injection, les pinéaloctomes prennent le contraste de façon homogène et intense. Une composante kystique peut être retrouvée au sein de ces tumeurs. Cependant une prise de contraste nodulaire est alors associée au niveau de la paroi du kyste ou en son sein, permettant la distinction avec un kyste bénin pinéal.

Les pinéoblastomes sont des tumeurs le plus souvent volumineuses (souvent plus de 3 cm de plus grand diamètre), mal limitées. Au TDM, ils apparaissent lobulés, hyperdenses spontanément traduisant une densité cellulaire forte et relativement homogène. A l'IRM, ils sont hypo ou iso-intenses en séquence T1 et prennent le contraste de façon hétérogène. Une composante kystique est rare. Des images de nécrose ou d'hémorragies au sein de la lésion sont fréquentes. Lorsque des calcifications sont présentes, elles paraissent repoussées en périphérie par la lésion. Les séquences de diffusion montrent une restriction de diffusion liée à l'hypercellularité (61). De plus dans près de 100% des cas une hydrocéphalie obstructive est retrouvée à l'imagerie.

La TPP de grade intermédiaire ont peu de caractères radiologiques spécifiques. Des kystes ainsi que des remaniements hémorragiques peuvent être observés.

Les tumeurs papillaires de la région pinéale sont des lésions relativement bien limitées, hyper T2 et présentant un signal variable en T1 dépendant de la composition en protéines mais prenant le contraste de façon constante. Une composante kystique est fréquente (62).

Enfin, des études en spectroscopie ont été publiées (63) montrant l'intérêt de cette technique dans le diagnostic de TP. Cette étude portant sur 15 patients montrait que les GCT sont caractérisées par une concentration élevée en lipides, macromolécules et métabolites par rapport aux PPT, tout particulièrement pour ce qui est des germinomes.

Au total, l'analyse de l'imagerie des TP est indispensable pour orienter la prise en charge initiale, guider la voie d'abord chirurgicale et identifier les rapports, notamment veineux de la lésion tumorale et pour préciser l'extension de la maladie. Cependant elle n'oriente souvent que très peu le diagnostic tant il est difficile d'identifier des critères radiologiques spécifiques à chaque sous-type tumoral.

C'est ainsi que la biopsie cérébrale, en l'absence de marqueurs positifs, reste indispensable pour établir un diagnostic de certitude et guider la prise en charge thérapeutique adaptée à chaque sous-type tumoral.

3 - Place des techniques endoscopiques dans la prise en charge des tumeurs pinéales :

L'apport des techniques endoscopique depuis une vingtaine d'années a modifié considérablement la prise en charge des tumeurs de la région pinéale.

La ventriculocisternostomie (VCS) :

Dans notre étude, le traitement de l'hydrocéphalie a principalement consisté en une VCS (57 % des cas), toujours préférée à la pose d'une dérivation depuis 1997, sauf dans 1 cas.

Dix patients ont présenté un échec de la VCS soit 17,5 % des patients. Ce taux d'échec est comparable aux données de la littérature. Bauer et al. (64) rapporte en effet un taux d'échec de 15% conduisant à la pose d'une dérivation ventriculo-péritonéale. Dans la littérature, le taux des complications intermittentes est de 15 %. La morbidité permanente est évaluée à 2% et la mortalité à 1% (64).

Le taux de succès de la VCS varie selon l'âge de l'enfant pour certains auteurs. Teo et al. (65) reportent un taux de succès de 80% chez les plus de 6 mois et de 12,5 % chez les moins de 6 mois. Pour d'autre, part le facteur pronostique essentiel est l'étiologie de l'hydrocéphalie et non l'âge (66). Dans notre étude, il n'a pas été possible de retrouver de différence significative entre les groupes selon les tranches d'âge.

La VCS endoscopique est une alternative de choix aux techniques de dérivation du LCR par drainage externe ou dérivation interne, étant la plus physiologique et évitant les complications liées aux drainages. (mécaniques, infectieuses et malpositionnement).

Il s'agit du traitement de référence aujourd'hui pour traiter les hydrocéphalies obstructives liées aux TP, permettant dans le même temps un prélèvement tumoral à visée diagnostic.

Biopsie endoscopique ou biopsie stéréotaxique ?

La biopsie endoscopique fait maintenant partie intégrante de la prise en charge des TP. Dans notre étude, 58,2 % des biopsies étaient réalisées par technique endoscopique et 18,6% par technique stéréotaxique. Les biopsies à ciel ouvert ne représentaient que 9,3 % des biopsies réalisées. Il semble en effet logique de réaliser un prélèvement tumoral à visée histologique, si cela est possible, au cours de la VCS endoscopique (le trou de trépan plus antérieur qu'en cas de VCS classique/ VCS réalisée dans un premier temps). La biopsie endoscopique a l'avantage par rapport aux techniques de stéréotaxie de la vision directe et ainsi de diminuer le risque de saignement particulièrement élevé dans cette région (67). De plus la technique endoscopique permet une exploration des cavités ventriculaire à la recherche d'une dissémination métastatique et un prélèvement de LCR à la recherche de cellules néoplasiques et d'une élévation des marqueurs tumoraux. Le taux de succès de la biopsie endoscopique serait en moyenne de 80% avec des taux variant entre 60 et 100% selon les

séries (68)(46) (69)(70) (67) avec une morbi-mortalité faible. Parmi ces complications, on retrouve 2 à 35 % de saignement associé à cette procédure (70). Le saignement est intraventriculaire dans la majorité des cas mais peut également être intraparenchymateux et alors situé le long du trajet de l'endoscope. Dans la plupart des cas il s'agit d'un saignement asymptomatique. Dans notre série, toutes les biopsies endoscopiques étaient contributives. Alors que 4 sur 6 des biopsies non contributives (2 autres = biopsie à ciel ouvert) étaient réalisées par technique stéréotaxique.

La biopsie stéréotaxique serait cependant pour certains associée à un taux de succès plus élevé, estimé à plus de 90% dans la plupart des séries, probablement dû à un plus grand nombre d'échantillons prélevés qu'au cours des biopsies endoscopiques. Regis et al. (71) rapporte un taux d'échec de ces biopsies nécessitant une réintervention ou une chirurgie à ciel ouvert dans seulement 2,3 % des 370 patients biopsiés dans leur unité. L'inconvénient majeur est un risque plus élevé de saignement, risque estimé entre 4 et 21% (67). Au total, il s'agit d'une technique qui reste associée à une morbi-mortalité faible (mortalité de 0 à 1,9% ; morbidité permanente de 0 à 1,3% ; morbidité intermittente de 0 à 8,4%). Ces chiffres semblent similaires à ceux retrouvés dans la littérature pour d'autres localisations tumorales et ce bien que le risque de saignement semble lui plus élevé en région pinéale. Le saignement est le plus souvent intra-tumoral et sans retentissement clinique (72).

En conclusion, les deux techniques ont chacune leurs avantages et leurs inconvénients. Le choix de la technique de prélèvement dépend de la taille et de la localisation tumorale ainsi que de la présence d'une hydrocéphalie à traiter. Ainsi une tumeur de petite taille localisée à la partie postérieure du troisième ventricule sera préférentiellement abordée par une technique stéréotaxique, d'autant plus s'il n'existe pas d'hydrocéphalie associée. Alors qu'une lésion située à la partie antérieure du troisième ventricule ou à l'origine d'une hydrocéphalie symptomatique représentera une bonne indication de la biopsie endoscopique. Ces deux techniques ont, par rapport à la biopsie chirurgicale, un gros désavantage lié à un nombre de prélèvement nécessairement limité ce qui peut conduire à un diagnostic incomplet en cas de lésions hétérogènes.

Les résultats de la revue de la littérature quant au risque de dissémination tumorale lié au geste de VCS associé à une biopsie sont contradictoires. Choi et al. (73) reporte un cas de germinome chez une enfant de 13 ans contrôlé localement par radiothérapie et chimiothérapie ayant récidivé au niveau du site d'entrée de la VCS et ce à un an du traitement chirurgical. Un autre cas de dissémination le long du trajet de l'endoscope est rapporté chez un garçon de 14 ans traité pour un germinome avec excellent contrôle local. Cette localisation était survenue 17 mois après le geste de VCS (68). Au contraire, une revue de 32 cas de TP avec hydrocéphalie aigüe traitée par VCS (suivi moyen = 34 mois) a étudié le risque de dissémination métastatique après VCS associé à une biopsie et ne montre pas de risque augmenté de localisations à distance. Sur les 22 cas de TP à haut risque métastatique, 2 cas de dissémination ont été observés (9%). La survie sans progression métastatique était de 94,7% à 2 ans pour cette population. Sur les 10 cas restant de TP à faible risque métastatique, aucune localisation à distance n'était identifiée au cours du suivi. Les auteurs ont comparé ces taux de récurrence avec ceux retrouvés dans la littérature pour les différents types histologiques, le risque de dissémination après VCS ne semblait pas augmenté (50)(51).

4- Tumeurs issues des cellules germinales (GCT) : Principaux résultats et données de la littérature :

Il s'agissait des tumeurs les plus fréquentes de notre série avec 69 cas recensés. Les germinomes et TGMS étaient en nombre égal au sein de ce groupe et représentaient chacune 40,5 % des GCT. Le reste des tumeurs se répartissaient en tératomes matures (8,7 %), seules tumeurs bénignes de ce groupe et en tératomes immatures (8,7 %). L'âge de survenue variait pour chacun de ces sous-groupes. Les tératomes survenant chez des enfants plus jeunes avec un âge médian de 3,6 ans. L'âge médian était de 11,3 ans pour les TGMS, de 12,5 ans pour les germinomes et enfin de 12,4 ans pour les tératomes immatures.

Villano et al.(40) publient une revue des trois plus importantes bases de données étudiant l'histoire naturelle des GCT (Epidemiology and End Results (SEER), Central Brain Tumor

Registry of the United States (CBTRUS), National Cancer Data Base (NCDB). Il en ressort un pic de fréquence dans la deuxième décennie de la vie pour ces tumeurs, elles sont rares après 30 ans. Les tératomes survenaient à un âge plus précoce (10,5 ans pour la base de données issue de la CBTRUS et 11,6 ans pour celle de la NCDB) que les TGMS ou les germinomes. Les TGMS survenaient plus précocement que les germinomes avec un âge médian de 14,3 ans et de 11 ans respectivement.

La prépondérance masculine était nette dans notre série pour les germinomes et TGMS avec 7 % de filles et 93 % de garçons pour les deux sous-groupes. Parmi les tératomes matures ou immatures, 16 % étaient des filles. Les trois bases de données confirment cette prépondérance masculine et retrouvent un sexe ratio allant de 14,3 : 1 jusqu'à 21,4 : 1 (1)(40)(74).

Les GCT sont séparées en deux groupes en fonction de leur caractère sécrétant ou non, ces deux groupes ayant classiquement une radio-chimiosensibilité et un pronostic différents :

- les Germinomes
- les TGMS (on regroupe parmi celles-ci les carcinomes embryonnaires bien que non sécrétants mais ayant le même caractère agressif que les TGMS).

Les Tumeurs germinales malignes sécrétantes (TGMS):

Le diagnostic de TGMS était posé en cas d'élévation significative des marqueurs tumoraux. Un taux supérieur à 25 ng/mL pour les alphafoetoprotéines (α -FP) et supérieur à 50 UI/L pour la sous-unité bêta de l'hormone chorionique gonadotrope (bêta hCG) dans le sang ou le LCR signaient une TGMS. Un prélèvement histologique n'était dans ce cas pas nécessaire.

Le caractère sécrétant apparaît comme le facteur pronostique essentiel au sein de GCT dans la littérature. En effet, les TGMS sont relativement chimio et radiorésistantes si on les compare aux germinomes. A noter que dans notre série le caractère sécrétant des GCT n'influait pas la survie globale ni la survie sans progression de façon significative (Survie globale = 69,7 % et 87,1 % à 10 ans pour les GCT sécrétantes et non sécrétantes respectivement (p=ns); Survie sans progression = 66,3 % et 82,7 % à 5 et 8 ans pour les

GCT secrétantes et non secrétantes ($p=ns$). Ce résultat peut s'expliquer par les modifications des traitements complémentaires dans le temps et en particulier des chimiothérapies plus agressives en cas de tumeur secrétante. Nos résultats sont encourageants et méritent d'être confirmés sur une plus grosse cohorte.

La SIOP CNS GCT 96 reporte une survie sans progression à 5 ans de 70% pour les TGMS après un traitement par cisplatine, étoposide, ifosfamide combiné à une radiothérapie locale si maladie focale et une radiothérapie crânio-spinale si maladie disséminée (7). Les groupes d'études japonaises sur les tumeurs germinales reportent pour les TGMS traitées selon des modalités similaires une survie sans progression à 10 ans de 62,7 % et une OS de 58,8 % (75).

Dans notre étude, nous retrouvons des chiffres encore supérieurs avec un taux de survie globale de 76.7 % à 8 ans. Les protocoles de traitement utilisés dans notre étude étaient ceux proposés par la SIOP CNS 96. Cet essai multinational a pour but de standardiser les traitements des GCT. En cas de maladie focale, il consiste selon les préférences nationales en l'administration de deux cycles de carboplatine/ étoposide en alternance avec deux cycles de étoposide/ifosfamide suivie d'une irradiation focale (40 Gy) ou d'un traitement par radiothérapie seule avec irradiation crânio-spinale (16 Gy) complétée par un boost local (16 Gy). En cas de maladie disséminée, le traitement consiste en une irradiation crânio-spinale (24 Gy) avec boost sur le site primitif et sur les localisations métastatiques (16 Gy). Au sein de notre équipe, le traitement des maladies disséminées était complété le plus souvent par une chimiothérapie. D'autre part certains patients de l'étude ont reçu une chimiothérapie myéloablatives suivies de réinjection de cellules autologues.

Plusieurs publications proposent en effet l'utilisation de ces chimiothérapies agressives en traitement de deuxième ligne pour les tumeurs germinales récidivantes ou résistantes, voire en première ligne pour les tumeurs germinales à risque (métastatiques ou marqueurs tumoraux élevés) (76) (77). Les protocoles actuels de radio-chimiothérapie ont permis d'améliorer le pronostic des ces tumeurs secrétantes classiquement associées à un mauvais pronostic. De plus, la place de ces chimiothérapies hautes doses reste à préciser mais elle apparaît comme un traitement prometteur des tumeurs germinales à risque permettant d'améliorer encore le pronostic oncologique dans le but d'obtenir une survie des TGMS

proches de celles des germinomes purs.

Alors qu'il est établi aujourd'hui que l'exérèse chirurgicale première n'est pas le traitement de ces TGMS (50), l'intérêt d'une chirurgie du résidu post-chimiothérapie est débattue. La présence d'un résidu après chimiothérapie serait un autre facteur pronostic péjoratif selon plusieurs auteurs (78) (79). Dans notre étude, la survie était de 100% et de 61,7 % à 1,5 an en cas d'exérèse complète ou incomplète respectivement ($p=0,026$). L'étude de Weiner et al. (78) montre des résultats similaires aux nôtres.

Cette chirurgie de deuxième intention serait indiquée en cas d'image radiologique suspecte associée à un dosage négatif des marqueurs tumoraux. En effet, en cas de positivité des marqueurs, le risque de dissémination est important et alors une chimiothérapie de deuxième ligne est discutée. Les résidus post-chimiothérapie sont des tératomes matures et immatures ou des remaniements fibreux. En cas de tératomes matures, les auteurs proposent un traitement par chirurgie seule du résidu. Alors qu'en cas de tératomes immatures, ils préconisent un traitement complémentaire par radiothérapie seule (78).

Les sociétés d'oncologie, après les résultats d'études françaises, allemandes et de l'étude CNS GCT I, s'accordent donc sur la nécessité d'une exérèse du résidu post-chimiothérapie (80) (81) (82) (83).

Les Germinomes :

Le diagnostic de germinome est posé après un dosage négatif des marqueurs tumoraux et surtout un prélèvement histologique. Ce prélèvement pouvant être réalisé au moyen d'une biopsie stéréotaxique, d'une biopsie à ciel ouvert ou par une biopsie endoscopique au cours d'une VCS. Alors que certains auteurs trouvent un lien entre marqueurs tumoraux élevés (mais non significatifs) et pronostic défavorable au sein des germinomes (3), Calaminus et al. (7) n'identifie pas cette élévation comme un facteur de mauvais pronostic.

Certaines équipes notamment au Japon où la proportion des tumeurs germinales est plus élevée, en l'absence de prélèvement histologique, posent le diagnostic grâce au dosage de la PLAP plasmatique, techniquement très difficile à obtenir. Après des années de recherche, seuls 2 laboratoires au Japon parviennent à doser ce marqueur de façon fiable. Ils confirment

le diagnostic après évaluation de la radiosensibilité. Une réduction significative de la prise de contraste dans les suites d'une irradiation à faible dose (20 Gy) est en effet considérée comme compatible avec le diagnostic de dysgerminome (84). Au sein des germinomes, on distingue le germinome bifocal avec localisation pinéale et supra-sellaire. La première description des germinomes bifocaux a été publiée en 1974 (85). La plupart des auteurs s'accordent à dire que ces localisations bifocales sont pathognomoniques des germinomes purs permettant de se passer du geste de biopsie à visée diagnostique. Cependant, des cas de TGMS avec cette double localisation pinéale et supra-sellaire ont été décrits (86). Dans notre série, 1 cas sur 5 de lésions bifocales sur l'imagerie s'était avéré être une tumeur sécrétante. Les progrès en neurochirurgie et en anesthésie (diminuant la morbi-mortalité liée au geste) tendent vers une confirmation histologique systématique permettant un diagnostic de certitude et ayant l'avantage de mettre en évidence des contingents histologiques plus ou moins agressifs dans ces tumeurs complexes souvent hétérogènes.

Les germinomes sont des tumeurs très radio-chimiosensibles associées à un très bon pronostic oncologique avec une survie globale à 10 ans de 86 à 100 % selon les séries (41) (69). Les résultats de notre série sont en accord avec la littérature puisque la survie des enfants porteurs de germinomes est de 95.7% à 10 ans.

L'exérèse chirurgicale des germinomes n'est pas indiquée en première phase de la prise en charge et se discute pour certains avant la radiothérapie si il existe un résidu tumoral après chimiothérapie (87). L'enjeu thérapeutique pour ces tumeurs très radio-chimiosensibles associées à un très bon pronostic oncologique est la réduction des doses de radiothérapie surtout chez le jeune enfant et ce afin de réduire les séquelles neuro-cognitives et endocriniennes liées au traitement. Des équipes ont étudié les traitements par chimiothérapie exclusive mais des taux élevés de rechutes étaient observées, cette stratégie est maintenant abandonnée de façon consensuelle par les sociétés oncologiques (88)(89).

Dans ce contexte, une étude non randomisée, prospective, multinationale dont les résultats ont été publiés en 2013 compare le traitement pour les germinomes localisés par radiothérapie crânio-spinale (CS) seule à dose réduite (24 Gy CS + boost 16 Gy local) au

traitement par radiothérapie focale (40 Gy) associée à une chimiothérapie à base de carboplatine, étoposide et ifosfamide. Au sein de groupe traité par radio-chimiothérapie, les germinomes bifocaux étaient traités par chimiothérapie associée à une irradiation focale pinéale et supra-sellaire (7). Les germinomes métastatiques étaient eux traités par radiothérapie CS avec un boost focal associée plus ou moins à une chimiothérapie. Cette étude conclue que les germinomes focaux ou bifocaux peuvent être traités efficacement par les deux protocoles, le traitement combiné permettant de réduire les doses d'irradiation notamment chez les jeunes enfants. La survie globale était comparable dans les deux groupes (0,95 pour le groupe « irradiation cranio-spinale » et 0,96 pour le groupe « traitement combiné », $p=0,72$). En revanche, la survie sans progression était significativement plus longue dans le groupe « irradiation crânio-spinale » (0,97 contre 0,88, $p=0,04$). Pour les germinomes métastatiques, l'ajout d'une chimiothérapie ne semblait pas modifier le pronostic oncologique chez ces enfants. Ce protocole consistant en une stratégie combinée semblant remplir son objectif en préservant les fonctions neuro-cognitives des enfants.

Au total, ces dernières années, les sociétés oncologiques françaises (SFOP), européennes (SIOP CNS-GCT 96), japonaises et américaines ont adopté les mêmes stratégies consistant en une chimiothérapie première à base de sels de platine suivie d'une irradiation focale. Cette stratégie permettrait une survie globale de 100% et une survie sans progression de 89% à long terme (90). Cependant des études récentes ont montré qu'après irradiation focale seule, des récurrences de localisation ventriculaire étaient observées (41). Alapetite et al. retrouvaient 10 cas de récurrences de germinomes traités par irradiation focale. 8/10 présentaient une récurrence ventriculaire, en dehors du champ d'irradiation (Figure 54). En effet les germinomes ont tendance à disséminer par le LCR. Ces tumeurs infiltrent les tissus adjacents et de par leur proximité avec le système ventriculaire ont tendance à donner des métastases en localisation ventriculaire ou sous-arachnoïdienne crânio-spinale. Ce taux de dissémination varie de 0 à 40 % dans la littérature (91).

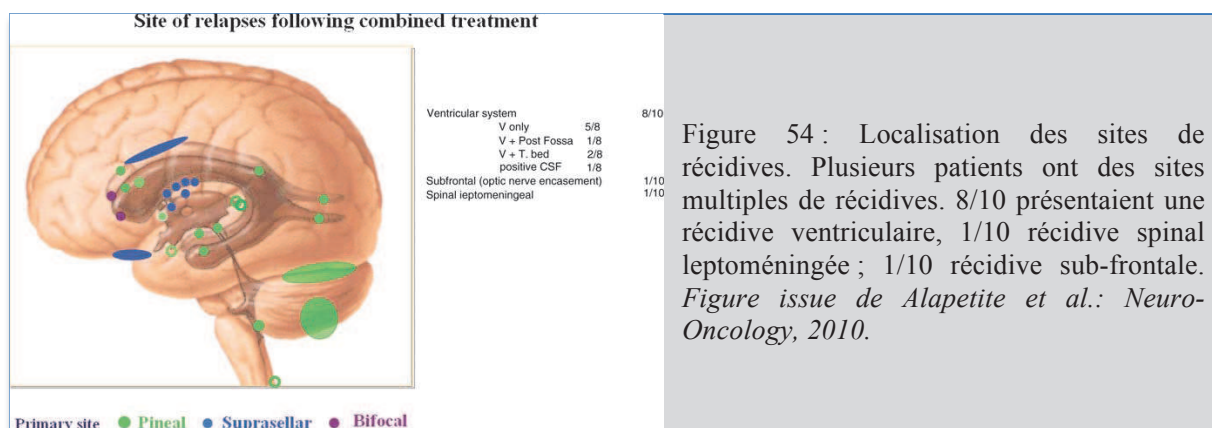


Figure 54 : Localisation des sites de récurrences. Plusieurs patients ont des sites multiples de récurrences. 8/10 présentaient une récurrence ventriculaire, 1/10 récurrence spinal leptoméningée ; 1/10 récurrence sub-frontale. *Figure issue de Alapetite et al.: Neuro-Oncology, 2010.*

Ce risque de récurrence ventriculaire n'était lié ni au site primitif, ni au volume tumoral initial, ni aux doses de radiothérapie utilisées mais la majorité des ces localisations ventriculaires étaient par contre situées en dehors du champ d'irradiation. Rogers et al. (92) ont montré que le risque de récurrence en cas d'irradiation focale seule (avec ou sans chimiothérapie) était de 23% contre 8% en cas d'irradiation cérébrale in toto ou d'irradiation du système ventriculaire entier. A partir de ces données, la SIOP ainsi que les sociétés japonaises recommande d'inclure l'ensemble du système ventriculaire dans le champ d'irradiation.

Les bons résultats des traitements complémentaires pour ces tumeurs très radio-chimiosensibles font discuter la place de la chirurgie dans la prise en charge des germinomes. Une publication portant sur 29 patients a montré que le caractère complet ou incomplet de l'exérèse en cas de chirurgie première n'influçait pas la survie à long terme (93). Cependant les auteurs stipulent qu'en cas de biopsie à ciel ouvert, les prélèvements histologiques extemporanés concluant à un germinome pur, un debulking tumoral pouvait être réalisé avec une morbi-mortalité très faible.

La chirurgie est également et surtout discutée en cas de résidu tumoral post-chimiothérapie. Calaminus et al. (7) rapportait qu'un résidu tumoral en fin de traitement n'était pas associé à une diminution de la survie. D'autres auteurs semblent montrer un intérêt de la chirurgie d'exérèse du résidu sur le pronostic à long terme (78). Dans notre étude, le caractère complet de l'exérèse ne ressortait pas comme un facteur pronostic significatif de survie, peut être par

manque de patients. On remarquait tout de même une survie de 100% à 5 ans en cas d'exérèse complète et de 92,9% en cas d'exérèse incomplète ($p < 0,05$).

Ce résidu était dans notre série ou dans les séries publiées, un tératome mature ou immature et parfois un remaniement fibrotique, comme observé dans les TGMS. Cependant il s'agit de petites séries, d'autres études portant sur de plus larges groupes de patients sont nécessaires afin d'analyser le bénéfice réel de cette chirurgie, dont l'intérêt est pour le moment moins évident que pour les TGMS.

Cas particulier du germinome bifocal :

Certaines études ont comparé l'évolution et le pronostic des germinomes isolés à celui des germinomes bifocaux dans l'hypothèse, connaissant la capacité de dissémination de ces tumeurs, que ces localisations bifocales seraient des disséminations métastatiques et non un simple développement synchrone à deux localisations différentes (39).

Sur une cohorte de 181 cas de GCT inclus de façon consécutives, Phi et al (39) ont décrit 23 (12,7 %) patients présentant un germinome bifocal. Une différence significative était retrouvée pour ce qui est de la survie sans progression et de la survie globale entre les patients présentant un germinome bifocal et ceux présentant un germinome avec localisation unique pinéale ou supra-sellaire ($p = 0,002$ et $p = 0,005$ respectivement pour la survie globale et la survie sans progression). Dans cette étude, la survie sans progression à 5 ans était de 91,9% pour les localisations supra-sellaire isolées, de 88,4 % pour les localisations pinéales isolées et de 62,8% pour les germinomes bifocaux. La survie globale à 5 ans était de 91.9%, 94.4% et 70.2%, respectivement pour les tumeurs supra-sellaires, pinéales et bifocales.

Les courbes de survie des germinomes bifocaux de notre série n'ont pu être comparées à celles des autres germinomes à localisation pinéale seule du fait de la petite taille de l'échantillon des tumeurs bifocales ($n=4$). Cependant nous avons pu observer que parmi ces patients, 3 patients présentaient une maladie disséminée au diagnostic (avec des localisations à distance autres que pinéale ou supra-sellaire et des lésions plus volumineuses au niveau pinéal et supra-sellaire) : dans un cas, il s'agissait d'une localisation en fosse postérieure associée à une localisation sus-tentorielle, dans l'autre cas il s'agissait d'une localisation sus-tentorielle unique.

La série de Phi et al. retrouvait également que ces germinomes bifocaux étaient associés à une dissémination métastatique dans près de la moitié des cas (LCR positif ou dissémination identifiée sur le bilan d'imagerie). Les auteurs suggèrent alors que les germinomes bifocaux seraient une forme de maladie disséminée et non une double localisation synchrone. La localisation bifocale pinéale et supra-sellaire serait un facteur de mauvais pronostic. Cette notion est importante à considérer puisqu'un germinome métastatique doit conduire à un traitement plus agressif. Enfin les auteurs notaient que les localisations pinéales étaient associées à un volume tumoral plus important, ces auteurs faisaient donc l'hypothèse que le site d'origine serait plus souvent la région pinéale que la région sellaire (89). Cependant ces observations et hypothèses ne sont émises que par un nombre limité d'auteurs et restent à confirmer par des études portant sur des échantillons plus larges.

Au total, le traitement des TGMS et des germinomes, tumeurs radio-chimiosensibles, dépend du caractère sécrétant ou non de la tumeur, de la présence de localisations à distance au diagnostic. La figure 56 résume la démarche thérapeutique. Le traitement par chimiothérapie est basé sur l'utilisation des sels de platine pour les deux sous-types avec des traitements plus agressifs pour les tumeurs sécrétantes permettant actuellement de rapprocher les courbes de survie des TGMS à celles des germinomes purs. Les chimiothérapies hautes doses myéloablatives (Melphalan, Cyclophosphamide) associées à des réinjections de cellules souches tendent à avoir leur place en seconde ligne pour les tumeurs résistantes ou récidivantes ou en première ligne pour les patients à haut risque métastatiques permettant d'améliorer le pronostic oncologique.

Les traitements actuels des GCT ont pour objectif de réduire au maximum les doses de radiothérapie ou de retarder l'irradiation jusqu'à un âge compatible à l'utilisation de ce traitement. En effet la population concernée par ces tumeurs, essentiellement pédiatrique, est à haut risque de séquelles neurologiques et endocriniennes après radiothérapie.

La place de la chirurgie est discutée dans la littérature mais a clairement un intérêt pour les TGMS en cas de résidu post-chimiothérapie permettant dans la majorité des cas l'exérèse d'une composante bénigne de ces tumeurs mixtes, composante radio-chimio-résistante dont

le traitement de référence est l'exérèse complète. Dans de rares cas, il peut s'agir d'une composante agressive nécessitant alors une reprise voire une adaptation des traitements par chimio et/ ou radiothérapie.

L'image suspecte sur l'imagerie post-chimiothérapie peut correspondre aussi bien à un résidu tumoral qu'à un remaniement fibreux (Figure 55), ce qui pose un problème pratique clinique.

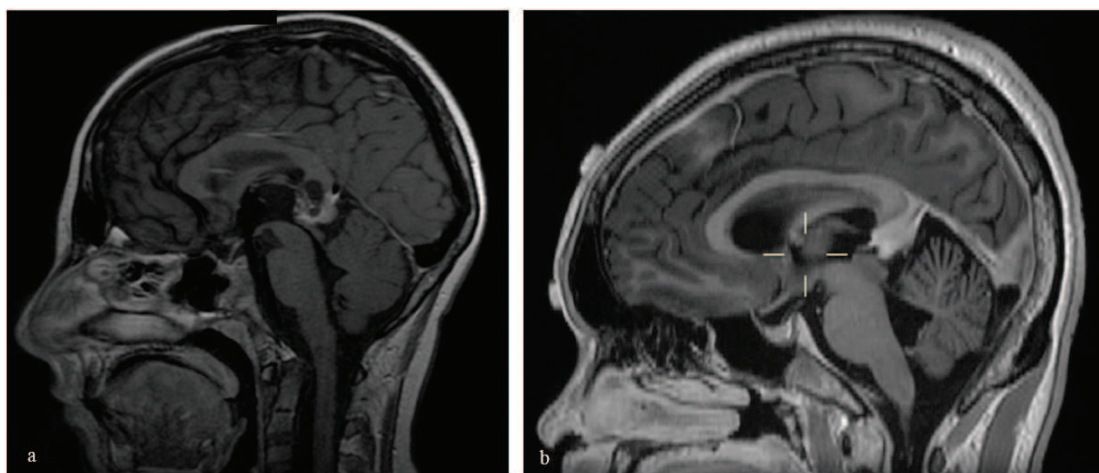


Figure 55 : IRM cérébrale en séquence T1 avec injection de produit de contraste réalisée en post chimiothérapie de tumeurs germinales montrant un résidu tératomateux (a) et une image non tumorale évoquant une fibrose (b).

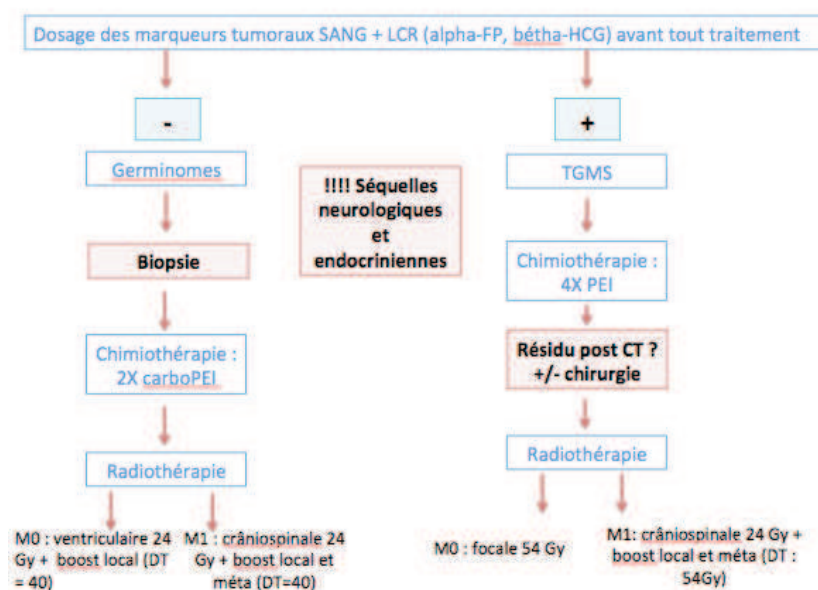


Figure 56 : Stratégie thérapeutique pour les GCT. PEI = Cisplatine, Etoposide, Ifosfamide. DT = Dose Totale.

Les tératomes matures, immatures et mixtes :

Les tératomes matures sont associés à un pronostic excellent avec une survie globale et survie sans progression de 100% à 8 ans et 10 ans respectivement dans notre série. Le traitement de référence pour ce type tumoral est le traitement chirurgical seul avec exérèse complète.

En présence d'un contingent immature, le traitement complémentaire sera le même que celui des formes sécrétantes avec un taux de survie de 50 à 70 % selon les séries (1).

5- Tumeurs du parenchyme pinéal (PPT): Principaux résultats et données de la littérature :

Il existe au sein des PPT une répartition des grades histologique différente en fonction de l'âge de survenue. Les enfants sont donc principalement concernés par les tumeurs de haut grade, les pinéoloblastomes.

Les pinéoloblastomes :

Les pinéoloblastomes (PB) représentent 25% des TP recensées dans notre étude. Ce sont des tumeurs embryonnaires indifférenciées proches des médulloblastomes et autres tumeurs neuroectodermiques primitives (PNET). Il s'agit des TP les plus agressives de notre série. Elles sont associées à un risque élevé de dissémination métastatique (46,4 %, versus 14,5 % des GCT ; $p=0.009$) dans notre série.

Les PNET supra-tentorielles et plus particulièrement les PB sont associés à une survie plus courte que les médulloblastomes (8) malgré des traitements similaires. Cependant les résultats des derniers essais publiés montrent une amélioration de la survie grâce à l'utilisation de protocoles de chimiothérapie agressifs. Une étude prospective portant sur 43 enfants porteurs de PNET supra-tentorielles (âge médian =3.3 ans) (HS I et HS II) rapporte à 5 ans une survie sans progression de 39 % et une survie globale de 49% (8). Notre série retrouve des résultats similaires : la survie globale était de 64,1 % à 5 ans et de 57,7 % à 8

ans. Les nouveaux protocoles consistent en une chimiothérapie d'induction intensive (5 cycles de vincristine, cisplatine, cyclophosphamide et étoposide) associée à une administration intrathécale de methotrexate en cas de maladie disséminée suivie de chimiothérapie myéloablatrice associée à une thérapie cellulaire en cas de réponse ou de maladie stable. La radiothérapie et ses modalités sont discutées en fonction de la présence de métastases au diagnostic et de la réponse post-chimiothérapie. D'autres essais ont été publiés montrant des résultats encourageants, les traitements ayant pour objectif l'administration d'une chimiothérapie intensive et prolongée en évitant ou retardant au maximum l'irradiation dans une population à risque de séquelles neurologiques et endocriniennes. Fangusaro et al. (HS I et HS II) montre que 75% de survivants n'ont pas reçu de radiothérapie et ont pu ainsi éviter les effets indésirables liés à ce traitement. Avec un suivi de 9 ans, ces enfants ont des scores cognitifs et des évaluations comportementales considérés dans la moyenne (94).

Toutefois le pronostic chez les moins de 3 ans reste catastrophique, le pronostic vital étant engagé à court terme. Nos résultats montrent que tous les enfants de moins de trois ans étaient morts avant 1 an et demi à compter du diagnostic. Pour les plus de 3 ans, la survie globale était de 73% à 5 ans ($p < 0,001$). Les données de la littérature sont en accord avec ces résultats. L'essai américain CCG 9921 dont les résultats ont été publiés en 2005 retrouve une survie sans progression de 9% à 2 ans (95) pour des enfants de moins de 3 ans. L'étude CCG 921 (Children's Cancer Group) retrouvent chez des enfants de 18 mois porteurs de PNET supra-tentorielles une survie sans progression à 3 ans de 25% et aucun enfant porteurs de PB survivants à 15 mois de suivi (96).

Le bénéfice de l'exérèse chirurgicale complète est discuté dans la littérature. La majorité des auteurs tend à adopter des stratégies agressives calquées sur celle adoptées pour les médulloblastomes. En effet le pronostic oncologique est clairement lié à la qualité de la résection pour les médulloblastomes (97) (98). Pour les pinéloblastomes, ce facteur pronostic a moins été étudié dans la littérature. Pour Fangusaro et al. le caractère complet de l'exérèse, n'apparaissait pas comme un facteur pronostic significatif (8). Dans cette étude, le sexe et la présence de métastases au diagnostic ne semblaient pas influencer la survie non plus.

Seule la localisation tumorale (pinéale versus autre localisation supra-tentorielle) était associée à un pronostic péjoratif de façon significative.

Notre série, la survie globale était un peu meilleure lorsque les enfants avaient été irradiés sans résidu visible à l'imagerie (74.1% à 5 ans) versus ceux irradiés avec un résidu en place (64.2% à 5 ans). Cependant il s'agit de faibles échantillons ne permettant une analyse statistique robuste.

L'enjeu de la prise en charge de ces tumeurs agressives est de mettre en balance l'amélioration du pronostic oncologique notamment chez les très jeunes enfants, avec le risque de séquelles neuro-cognitives et endocriniennes liés au traitement chez cette population à risque. La stratégie thérapeutique est résumée sur la figure 57.

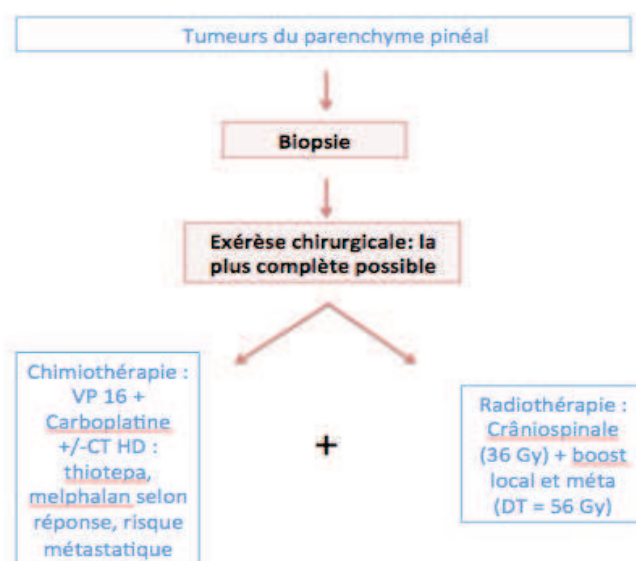


Figure 57 : Stratégie thérapeutique pour les pinéaloblastomes. CT HD = Chimiothérapie Haute Dose. DT = Dose Totale.

Les tumeurs du parenchyme pinéal (PPT) de différenciation intermédiaire :

Les PPT de grade intermédiaire sont rares en population pédiatrique puisqu'elles touchent surtout le jeune adulte.

Notre série rapporte un seul cas. Il s'agissait d'un patient de 7,5 ans, le traitement avait consisté en une exérèse incomplète suivie d'une radiothérapie crânio-spinale (36 Gy) avec sur-impression locale (48 Gy au total). Ce patient était survivant aux dernières nouvelles soit à 3,5 ans du diagnostic. Juvet et al. (43) montrent que le grade histologique est un facteur prédictif significatif de survie globale. Les PPT intermédiaires ayant un meilleur pronostic que les PB. Dans son étude, la médiane de survie était de 77 mois pour les PPT de grade intermédiaire et de 65 mois pour les PB ($p = 0.001$) (99). L'exérèse maximale est recommandée par la plupart des auteurs. Par contre, il n'existe pas de consensus pour ce qui est des traitements complémentaires. Pour Blakely et al. toutes PPT malignes (pinéoblastomes et PPT intermédiaire) requièrent un traitement adjuvant par chimiothérapie à base de sels de platine associée à une irradiation crânio-spinale (au moins 50 Gy localement) (100) (101).

Pinéaloctome :

Un seul cas de pinéaloctome était retrouvé dans notre série. En effet, classiquement les pinéaloctomes touchent une population adulte de plus de 40 ans. Le suivi de notre patient montrait après traitement par exérèse chirurgicale complète seule un excellent pronostic avec un suivi à 9 ans. Le suivi avait d'ailleurs été stoppé à cette date, le patient étant considéré en rémission complète.

Les pinéaloctomes sont des tumeurs bénignes, associées au pronostic parmi les plus favorable au sein des TP (avec les tératomes matures) avec une survie globale entre 86% et 91% à 5 ans selon les séries (102) (1). Le traitement consiste pour ces patients en une exérèse complète quand cela est possible et permet la guérison (103). Ce traitement chirurgical radical se justifie d'autant plus chez des enfants où le risque opératoire et les complications de la chirurgie restent rares même pour cette localisation profonde. En cas de résidu tumoral, la radiothérapie ne semble pas améliorer la survie à long terme, une chirurgie

d'exérèse complémentaire semble alors indiquée (104).

Cependant dans la littérature ces tumeurs semblent avoir des comportements variables et seraient plus agressives chez l'enfant. Ceci pourrait s'expliquer par présence possible de contingents de grades histologiques plus ou moins élevés au sein de la tumeur. Ces caractéristiques rendent compte de l'importance d'un diagnostic histologique précis. Dans ce contexte, l'exérèse par technique microchirurgicale serait plus adaptée à leur prise en charge permettant des prélèvements à visée histologique de grande taille voire une exérèse en bloc de la tumeur.

Bruce et al.(3) ne rapportent dans leur expérience aucun cas de récurrence tumorale après complète d'un pinéaloctome pur et préconisent dans ce contexte la radiothérapie seulement dans les cas où des îlots tumoraux agressifs étaient retrouvés sur les examens anatomopathologiques.

Certains auteurs montrent l'efficacité de la radiochirurgie précédée d'une biopsie stéréotaxique dans la prise en charge des pinéaloctomes (105). Mais cette stratégie a l'inconvénient de ne pas permettre de prélèvements de grande taille avec le risque d'erreur diagnostique.

Une surveillance au long cours semble nécessaire pour ces tumeurs même bénignes.

6- Tumeurs papillaires : Principaux résultats et données de la littérature :

Il s'agit de tumeurs touchant préférentiellement le jeune adulte mais des cas pédiatriques ont été décrits (74). Notre étude rapporte 3 cas de tumeurs papillaires avec des stratégies de prises en charge variables rendant compte de l'absence de consensus quant au traitement de ces tumeurs rares nouvellement décrites. Un patient avait été traité par exérèse complète seule, un autre par chirurgie suivie de radiothérapie et enfin le dernier présentait une maladie disséminée au diagnostic et avait reçu un traitement par chimiothérapie suivi d'un décès deux ans plus tard.

Fauchon et al. dans une étude multicentrique portant sur 44 cas montrent l'intérêt d'une

chirurgie de résection complète (107). L'exérèse chirurgicale se justifierait notamment du fait de leur ressemblance histologique avec les épendymomes pour qui cette stratégie a montré son efficacité. Comme les épendymomes elles auraient tendance à récidiver localement. C'est pourquoi un traitement préventif par irradiation pourrait également se justifier selon des modalités qui restent à préciser (45). La place de la chimiothérapie n'est pas non plus clairement établie pour ces tumeurs qui auraient également un potentiel de dissémination. Des études portant sur de larges échantillons sont nécessaires afin de déterminer la prise en charge optimale de ces tumeurs.

II/ Limites et biais de notre étude :

Notre étude porte sur une série de cas construite sur une analyse rétrospective de dossiers et possède donc les biais et limites inhérents à cette méthodologie. Cependant, nous avons effectué une large sélection de dossiers afin de réaliser une inclusion avec un taux d'exhaustivité le plus élevé possible. Ainsi, nous avons limité les biais de sélection et notre population est comparable aux données de la littérature tant en termes d'âge, de sexe, de répartition histologique. Par ailleurs malgré une saisie rétrospective des données, le taux de données manquantes était faible.

Les tumeurs pinéales sont des tumeurs rares et hétérogènes. De ce fait l'analyse des données de survie par sous-groupes histologiques pouvait parfois ne pas être assez puissante pour atteindre une significativité en raison parfois d'un manque de patients par groupe.

La période d'inclusion était de 31 ans. Il s'agit d'une longue période d'observation associée à une variation des pratiques dans le temps rendant difficile l'analyse des résultats et la comparaison aux données de la littérature. Nous n'avons pas étudié le devenir des patients en fonction des protocoles de traitement réalisés du fait de la faible taille des groupes à comparer.

Nous avons sélectionné une liste de critères et facteurs pronostiques à étudier à partir de la littérature et de notre expérience. Ce choix, forcément partial, peut avoir conduit à l'oubli de critères importants. Cependant, nous avons inclus tous les critères habituellement étudiés et avons basé notre choix sur des critères aisément accessibles : âge, sexe, type histologique, marqueurs tumoraux, caractère disséminé de la maladie, type d'exérèse chirurgicale.

Le caractère monocentrique de notre étude limite l'extrapolation de nos résultats. Une étude multicentrique aurait permis de comparer différentes prises en charge.

Enfin probablement le plus gros biais de notre étude est l'absence de relecture des lames pour une grande partie des tumeurs de notre série (24 lames relues). Cette relecture étant particulièrement importantes pour ces tumeurs rares, composées de sous-groupes hétérogènes et complexes du fait du caractère souvent mixtes de celle-ci (en terme d'histologie et de grade). Pour des raisons pratiques la relecture de l'ensemble des lames composant la série n'a pu être réalisée de façon exhaustive à la date d'aujourd'hui mais ce travail est en cours.

III / Perspectives :

1- Intérêt des techniques endoscopiques pour la chirurgie d'exérèse des tumeurs pinéales :

L'endoscopie, comme évoqué précédemment, a une place majeure dans la prise en charge des TP (traitement de l'hydrocéphalie et biopsie). Elle peut être également un outil intéressant lors des approches microchirurgicales classiques en augmentant les chances d'exérèse complète grâce à l'exploration des limites tumorales et surtout l'exploration des angles morts laissés par les voies d'approche classiques (voie sous-occipitale transtentorielle, voie sous-tentorielle supracérébelleuse, voie pariéto-occipitale transcalleuse).

De plus, le développement des techniques micro-invasives associé au développement du matériel d'endoscopie font qu'aujourd'hui il est envisageable d'aborder ces TP par technique endoscopique seule. Du fait de la localisation des tumeurs pinéales, les techniques endoscopiques peuvent aborder les TP par voie antérieure ou par voie postérieure cisternale.

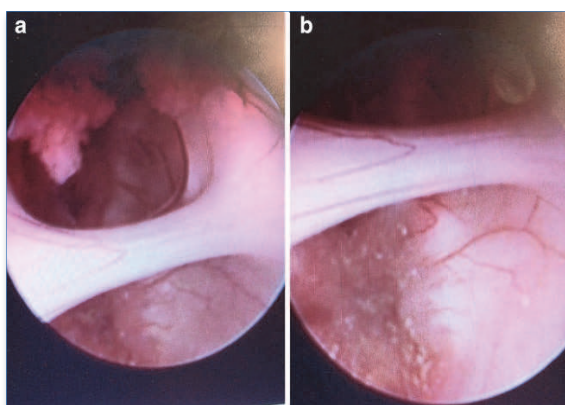


Figure 58 : Abord endoscopique transventriculaire transfrontal (via trou de trépan frontal très antérieur) montrant l'adhésion inter-thalamique, la tumeur de la région pinéale avec extension antérieure dans le troisième ventricule (a) et les plexus choroïdes à la partie supérieure du foramen de Monro (b). Issue de Chibbaro et al.

Chibbaro et al.(108) rapportent de bons résultats après chirurgie d'exérèse par voie antérieure tranventriculaire transfrontale et ce dans le même temps que la VCS (Figure 58). Cet abord pourrait être réalisée en cas d'extension antérieure dans le troisième ventricule. Alors que la biopsie endoscopique par cette voie a prouvé son efficacité dans le traitement de l'hydrocéphalie, la décision de chirurgie d'exérèse par cette voie tenir compte de certaines limitations : la tumeur doit être faiblement vascularisée, de consistance molle ou kystique et inférieure à 2,5 cm. D'autres auteurs décrivent également

de bons résultats après chirurgie d'exérèse par technique endoscopique via une voie transcalleuse antérieure inter-fornicale (109).

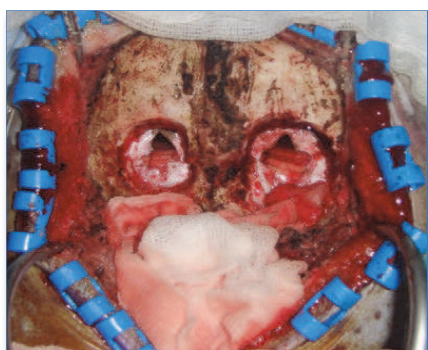


Figure 59 : Abord cisternal en technique endoscopique via 2 trous de trépan. Issue de Tseng et al. *World Neurosurgery*, 2012.

Un abord postérieur de la région pinéale par voie cisternale est également possible (110) (111). Cet abord peut être réalisé par l'intermédiaire d'une classique craniectomie occipitale ou de deux trous de trépan (Figure 59).

Puis le corridor naturel entre le cervelet et la tente est utilisé pour le passage de l'endoscope permettant d'aborder la région pinéale et la partie postérieure du troisième ventricule (Figure 60).

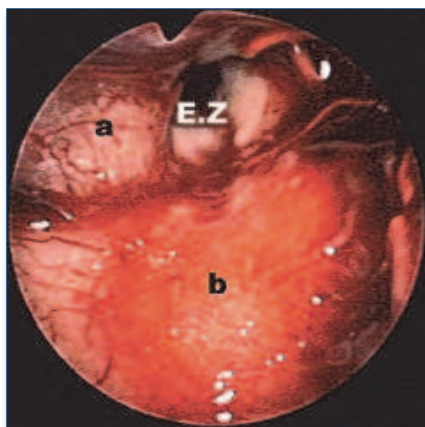


Figure 60 : Voie cisternale endoscopique : glande pinéale (a), colliculi supérieurs (b) et accès au troisième ventricule (EZ). Issue de Cardia et al. *Journal of Neurosurgery*, 2006.

Cette approche a l'avantage d'éviter une rétraction cérébrale excessive et de permettre une bonne visualisation des structures vasculo-nerveuses de la région pinéale. De plus, elle peut être réalisée en l'absence de dilatation ventriculaire et évite le risque de lésion du fornix, à l'inverse des techniques endoscopiques transventriculaires antérieures. Les désavantages sont : une dissection difficile en cas de lésion de gros volume, un contrôle parfois difficile des saignements pouvant nécessiter de convertir en une voie d'abord microchirurgicale, un accès difficile pour des tumeurs étendues en avant du foramen de Monroe.

L'avantage certain des techniques endoscopiques dans la chirurgie des TP est d'être une technique mini-invasive, de permettre une meilleure identification des structures vasculo-nerveuses entourant la glande pinéale et ainsi de préserver ces structures importantes. Cependant ces techniques doivent être réalisées par des équipes entraînées et les indications doivent être discutées selon les caractéristiques radiologiques et per-opératoires de la lésion tumorale. De plus, les résultats restent à valider sur le long terme dans des études portant sur de plus larges échantillons.

2- Place de la radiochirurgie dans la prise en charge des tumeurs pinéales :

Un traitement chirurgical nécessairement agressif dans la région pinéale, région profonde du cerveau, est toujours à considérer avec prudence. La place de la radiochirurgie stéréotaxique dans le traitement des TP a été ainsi étudiée dans la littérature. Des arguments classiques s'opposent à cette modalité de traitement : d'une part une proportion élevée de TP est hautement radiosensible et la radiochirurgie ne semble pas avoir sa place dans leur

traitement; d'autre part, pour les TP non radiosensibles notamment les tumeurs de bas grade telle que les pinéaloctomes, l'exérèse la plus complète possible a montré son intérêt pronostique et peut souvent être réalisée avec une morbi-mortalité faible (112).

A cela s'opposent les résultats intéressants de séries publiées, bien que portant sur des échantillons faibles, montrant de la radiochirurgie dans le traitement des TP. Certains auteurs proposent la radiochirurgie comme seul traitement des pinéaloctomes après prélèvement histologique via une technique stéréotaxique ou endoscopique mettant en avant la difficulté d'obtenir une exérèse complète pour ces tumeurs de la région pinéale. Deshmukh et al. (113) rapportent un contrôle local satisfaisant chez 5 patients sans effets secondaires notables et sans progression observée après un suivi moyen de 15 mois.

Reyns et al. montrent sur un échantillon de 6 patients (suivi moyen de 32 mois) un contrôle local chez tous les patients, une réduction de taille chez 70% de ces patients et un cas de régression tumorale complète. D'autres proposent la radiochirurgie en complément d'une exérèse sub-totale d'un pinéaloctome. Mori et al. (114) étudient l'effet thérapeutique de la radiochirurgie adjuvante chez 9 patients et retrouvent un contrôle local de 85% à 3 ans et de 92,3 % à 5 ans ; la survie sans progression était de 100% à 5 ans.

Cependant, Clark et al. (115) comparent le traitement par exérèse complète versus exérèse sub-totale associée à une radiothérapie conventionnelle ou radiochirurgie adjuvante, ils montrent que l'exérèse chirurgicale permet un contrôle local à long terme alors que radiochirurgie ou radiothérapie du résidu tumoral serait associée à un taux plus élevé de récurrence. Le biais dans cette étude est que les auteurs ne séparent pas les groupes radiothérapie conventionnelle et radiochirurgie.

Au total, seules des petites séries sont publiées, les résultats sont à considérer avec précaution d'autant que le suivi est court pour ces tumeurs bénignes à potentiel évolutif lent (116). Elles pourraient avoir un intérêt en cas de lésion inférieure à 3 cm et surtout dans les cas où l'état général du patient contre-indiquerait une chirurgie d'exérèse.

Pour les autres tumeurs (TGMS et PB), elle se discuterait d'une part en cas de tumeurs résiduelles après microchirurgie ou radiothérapie conventionnelle plus ou moins associée à la chimiothérapie (117). D'autre part, en cas de GCT, tumeurs très radiosensibles, la

radiochirurgie pourrait avoir une place dans la réalisation de boost en région pinéale permettant de réduire les doses de radiothérapie conventionnelle et ainsi la toxicité sur les tissus avoisinants. Certains auteurs discutent son intérêt dans le traitement des PB. De bons résultats pour ce qui est du contrôle local ont été publiés. Mais aussi bien pour les PB que pour les autres tumeurs malignes pinéales, des disséminations crânio-spinales étaient observées chez les patients traités par radiochirurgie seule, celle-ci semble donc ne se concevoir qu'en association thérapeutique pour les tumeurs malignes de la région pinéale (118). Cette technique est associée à une morbi-mortalité faible et son rôle exact dans le traitement des tumeurs malignes pinéales reste à préciser. L'avantage certain par rapport aux techniques de radiothérapie conventionnelle est la réduction des doses d'irradiation sur les tissus avoisinants les TP tout en augmentant l'effet radiobiologique sur le volume tumoral à traiter. Cet avantage est d'autant plus important à prendre en considération en population pédiatrique pour laquelle un des enjeux majeurs du traitement est de diminuer la neurotoxicité liée à la radiothérapie.

3- Identification de nouveaux marqueurs tumoraux :

La Placenta Alkaline Phosphatase (PLAP), dosée dans le LCR, a été proposée dans la littérature comme marqueur des germinomes. Une étude récente réalisée chez des sujets porteurs de germinomes et des sujets contrôles a montré en effet que le dosage dans le LCR du PLAP permettrait le diagnostic et le suivi des germinomes (à la recherche de récurrence), la sensibilité étant de 94% et la spécificité de 97% avec une limite de 30 pg/mL. Dans les cas de rémission complète, le taux devenait inférieur au seuil de détection (5 pg/mL). Ce dosage qui nécessite l'utilisation d'un anticorps monoclonal anti-PLAP-humaine n'est pas réalisé en routine clinique, du fait simplement de la difficulté de mise au point du dosage. Son utilisation, dans la prise en charge initiale des TP, permettrait pourtant d'éviter un prélèvement histologique toujours risqué dans cette région (119).



CONCLUSION

Nous avons pu recueillir et analyser une large cohorte (monocentrique) de tumeurs pinéale de l'enfant (101 cas). Dans ce type de tumeurs rares et hétérogènes, les études descriptives et plus généralement les registres ont un intérêt majeur en permettant d'accroître les connaissances et d'améliorer la prise en charge et le devenir oncologique et fonctionnel et des patients. L'étude de cette série permettait de relever les particularités pédiatriques de ces tumeurs, la prépondérance masculine (75 garçons) et la plus grande fréquence de tumeurs malignes chez l'enfant (90 cas) est ici remarquée. Cette série comportait 69 GCT (28 germinomes/ 28 TGMS/ 6 tératomes matures/ 6 tératomes immatures/1 autre tumeur germinale), 26 pinéaloblastomes et 3 tumeurs papillaires. L'âge médian au diagnostic était de 11 ans (7 jours à 18 ans) avec une répartition différente des histologies en fonction de l'âge de survenue, les tératomes survenant chez les patients les plus jeunes et les germinomes chez les patients les plus âgés. L'imagerie des différentes TP (GCT, PPT, tumeurs papillaires) est souvent non spécifique, n'orientant que peu le diagnostic. En l'absence de sécrétion de marqueurs tumoraux signant une TGMS, les prélèvements histologiques restent indispensables pour le diagnostic de tumeurs pinéales. Les modalités de réalisation de ces prélèvements peuvent varier. Aujourd'hui, la technique endoscopique est préférentiellement utilisée par la majorité des équipes dans ces tumeurs associées à une hydrocéphalie dans près de 90% des cas.

La chirurgie de la région pinéale est grevée d'une morbi-mortalité faible quand elle est réalisée par des équipes entraînées. Les complications sont le plus souvent transitoires. Cependant son indication et sa place chronologique dans le traitement doivent être discutés en fonction du sous-type histologique puisque le bénéfice de l'exérèse chirurgicale en dépend. Le caractère complet de l'exérèse est un facteur pronostique pour les tumeurs bénignes. Pour les tumeurs de haut grade ou de grade intermédiaire, son intérêt semble important mais de valeur statistique contestée à partir de faibles échantillons. La chirurgie doit s'intégrer dans une prise en charge multidisciplinaire à côté de la radiothérapie et de la chimiothérapie.

Nos résultats illustrent que les protocoles actuels de radio-chimiothérapie associés à la chirurgie ont permis d'améliorer considérablement le pronostic des tumeurs pinéales chez l'enfant. Avec une telle prise en charge, les germinomes sont associés à une survie à long terme proche de 100%. La survie des TGMS reste inférieure mais le pronostic tend à s'améliorer grâce à des protocoles de chimiothérapie agressifs. Le traitement des PB reste un défi notamment pour les très jeunes enfants tant le pronostic est sombre avec des survies inférieures à celles retrouvées dans les autres PNET et notamment les médulloblastomes.

Le pronostic fonctionnel est un enjeu chez ces enfants atteints de TP, les stratégies actuelles visent à réduire les doses de radiothérapie. De récentes publications ont montré l'intérêt de cette stratégie pour une amélioration du pronostic fonctionnel des patients.

Les progrès depuis une vingtaine d'années dans le traitement des tumeurs intracrâniennes de l'enfant ont été importants mais des progrès sont encore à faire en terme de contrôle tumoral et de morbidité. Le recours à des équipes multidisciplinaires de neuro-oncologie pédiatrique impliquées dans des essais thérapeutiques multi-centriques est recommandé pour améliorer la prise en charge de ces enfants. La place de l'endoscopie dans la chirurgie d'exérèse et celle de la radiochirurgie restent à valider, mais ces deux développements chirurgicaux devraient permettre d'optimiser la prise en charge des TP dans le futur.

BIBLIOGRAPHIE

1. Fauchon F, Jouvét A, Alapetite C, Fevre-Montange M. Classification des tumeurs de la région pinéale et leur traitement. EMC - Neurol. janv 2005;2(4):1-16.
2. Jouvét A, Fauchon F, Liberski P, Saint-Pierre G, Didier-Bazes M, Heitzmann A, et al. Papillary tumor of the pineal region. Am J Surg Pathol. avr 2003;27(4):505-512.
3. Bruce JN, Ogden AT. Surgical strategies for treating patients with pineal region tumors. J Neurooncol. sept 2004;69(1-3):221-236.
4. Reiter RJ, Tan D-X, Manchester LC, Paredes SD, Mayo JC, Sainz RM. Melatonin and reproduction revisited. Biol Reprod. sept 2009;81(3):445-456.
5. LERNER AB, CASE JD, TAKAHASHI Y. Isolation of melatonin and 5-methoxyindole-3-acetic acid from bovine pineal glands. J Biol Chem. juill 1960;235:1992-1997.
6. Dandy WE. EXTIRPATION OF THE PINEAL BODY. J Exp Med. 1 août 1915;22(2):237-246.
7. Calaminus G, Kortmann R, Worch J, Nicholson JC, Alapetite C, Garré ML, et al. SIOP CNS GCT 96: final report of outcome of a prospective, multinational nonrandomized trial for children and adults with intracranial germinoma, comparing craniospinal irradiation alone with chemotherapy followed by focal primary site irradiation for patients with localized disease. Neuro-Oncol. juin 2013;15(6):788-796.
8. Fangusaro J, Finlay J, Spoto R, Ji L, Saly M, Zacharoulis S, et al. Intensive chemotherapy followed by consolidative myeloablative chemotherapy with autologous hematopoietic cell rescue (AuHCR) in young children with newly diagnosed supratentorial primitive neuroectodermal tumors (sPNETs): report of the Head Start I and II experience. Pediatr Blood Cancer. févr 2008;50(2):312-318.

9. Erlich SS, Apuzzo ML. The pineal gland: anatomy, physiology, and clinical significance. *J Neurosurg.* sept 1985;63(3):321-341.
10. Moreau JJ, Ravon R, Caix M, Salamon G, Brassier G, Velut S. Anatomical basis of the microsurgical approach to the pineal gland. *Anat Clin.* 1985;7(1):3-13.
11. Dejerine JJ. Anatomie des centres nerveux [Internet]. Paris : Rueff; 1901 [cité 20 juill 2013]. Disponible sur: <http://archive.org/details/anatomiedescentr02deje>
12. Cho Z-H, Choi S-H, Chi J-G, Kim Y-B. Classification of the venous architecture of the pineal gland by 7T MRI. *J Neuroradiol J Neuroradiol.* oct 2011;38(4):238-241.
13. Tamaki N, Fujiwara K, Matsumoto S, Takeda H. Veins draining the pineal body. An anatomical and neuroradiological study of « pineal veins ». *J Neurosurg.* oct 1973;39(4):448-454.
14. Macchi MM, Bruce JN. Human pineal physiology and functional significance of melatonin. *Front Neuroendocrinol.* déc 2004;25(3-4):177-195.
15. Malpoux B, Migaud M, Tricoire H, Chemineau P. Biology of mammalian photoperiodism and the critical role of the pineal gland and melatonin. *J Biol Rhythms.* août 2001;16(4):336-347.
16. Guerrero JM, Reiter RJ. Melatonin-immune system relationships. *Curr Top Med Chem.* févr 2002;2(2):167-179.
17. Dubocovich ML, Masana MI, Benloucif S. Molecular pharmacology and function of melatonin receptor subtypes. *Adv Exp Med Biol.* 1999;460:181-190.
18. Blask DE, Sauer LA, Dauchy RT. Melatonin as a chronobiotic/anticancer agent: cellular, biochemical, and molecular mechanisms of action and their implications for circadian-based cancer therapy. *Curr Top Med Chem.* févr 2002;2(2):113-132.
19. Reiter RJ, Tan D-X, Sainz RM, Mayo JC, Lopez-Burillo S. Melatonin: reducing the toxicity and increasing the efficacy of drugs. *J Pharm Pharmacol.* oct 2002;54(10):1299-1321.
20. Tan D, Reiter RJ, Manchester LC, Yan M, El-Sawi M, Sainz RM, et al. Chemical and physical properties and potential mechanisms: melatonin as a broad spectrum antioxidant and free radical scavenger. *Curr Top Med Chem.* févr 2002;2(2):181-197.

21. Garfinkel D, Laudon M, Nof D, Zisapel N. Improvement of sleep quality in elderly people by controlled-release melatonin. *Lancet*. 26 août 1995;346(8974):541-544.
22. Attanasio A, Borrelli P, Gupta D. Circadian rhythms in serum melatonin from infancy to adolescence. *J Clin Endocrinol Metab*. août 1985;61(2):388-390.
23. Berga SL, Mortola JF, Yen SS. Amplification of nocturnal melatonin secretion in women with functional hypothalamic amenorrhea. *J Clin Endocrinol Metab*. janv 1988;66(1):242-244.
24. Hill SM, Spriggs LL, Simon MA, Muraoka H, Blask DE. The growth inhibitory action of melatonin on human breast cancer cells is linked to the estrogen response system. *Cancer Lett*. 10 juill 1992;64(3):249-256.
25. Pacchierotti C, Iapichino S, Bossini L, Pieraccini F, Castrogiovanni P. Melatonin in psychiatric disorders: a review on the melatonin involvement in psychiatry. *Front Neuroendocrinol*. janv 2001;22(1):18-32.
26. Moore RY. Neural control of the pineal gland. *Behav Brain Res*. 1996;73(1-2):125-130.
27. Reiter RJ. Melatonin: clinical relevance. *Best Pract Res Clin Endocrinol Metab*. juin 2003;17(2):273-285.
28. Reiter RJ. The ageing pineal gland and its physiological consequences. *BioEssays News Rev Mol Cell Dev Biol*. mars 1992;14(3):169-175.
29. Miles A, Tidmarsh SF, Philbrick D, Shaw DM. Diagnostic potential of melatonin analysis in pineal tumors. *N Engl J Med*. 1 août 1985;313(5):329-330.
30. Vorkapic P, Waldhauser F, Bruckner R, Biegelmayr C, Schmidbauer M, Pendl G. Serum melatonin levels: a new neurodiagnostic tool in pineal region tumors? *Neurosurgery*. déc 1987;21(6):817-824.
31. Yamamoto I. Pineal region tumor: surgical anatomy and approach. *J Neurooncol*. sept 2001;54(3):263-275.
32. Little KM, Friedman AH, Fukushima T. Surgical approaches to pineal region tumors. *J Neurooncol*. sept 2001;54(3):287-299.

33. Sekhar LN, Goel A. Combined supratentorial and infratentorial approach to large pineal-region meningioma. *Surg Neurol.* mars 1992;37(3):197-201.
34. Hoffman HJ, Yoshida M, Becker LE, Hendrick EB, Humphreys RP. Experience with pineal region tumours in childhood. *Neurol Res.* sept 1984;6(3):107-112.
35. Al-Hussaini M, Sultan I, Abuirmileh N, Jaradat I, Qaddoumi I. Pineal gland tumors: experience from the SEER database. *J Neurooncol.* sept 2009;94(3):351-358.
36. Dolecek TA, Propp JM, Stroup NE, Kruchko C. CBTRUS statistical report: primary brain and central nervous system tumors diagnosed in the United States in 2005-2009. *Neuro-Oncol.* nov 2012;14 Suppl 5:v1-49.
37. Sano K. Problems in the treatment of children with brain tumors. *Prog Exp Tumor Res.* 1987;30:1-9.
38. Kahilogullari G, Ugur HC, Comert A, Brohi RA, Ozgural O, Ozdemir M, et al. Arterial vascularization of the pineal gland. *Childs Nerv Syst ChNS Off J Int Soc Pediatr Neurosurg.* 20 janv 2013;
39. Phi JH, Kim S-K, Lee J, Park C-K, Kim IH, Ahn HS, et al. The enigma of bifocal germ cell tumors in the suprasellar and pineal regions: synchronous lesions or metastasis? *J Neurosurg Pediatr.* févr 2013;11(2):107-114.
40. Villano JL, Propp JM, Porter KR, Stewart AK, Valyi-Nagy T, Li X, et al. Malignant pineal germ-cell tumors: an analysis of cases from three tumor registries. *Neuro-Oncol.* avr 2008;10(2):121-130.
41. Alapetite C, Brisse H, Patte C, Raquin MA, Gaboriaud G, Carrie C, et al. Pattern of relapse and outcome of non-metastatic germinoma patients treated with chemotherapy and limited field radiation: the SFOP experience. *Neuro-Oncol.* déc 2010;12(12):1318-1325.
42. McCarthy BJ, Shibui S, Kayama T, Miyaoka E, Narita Y, Murakami M, et al. Primary CNS germ cell tumors in Japan and the United States: an analysis of 4 tumor registries. *Neuro-Oncol.* sept 2012;14(9):1194-1200.
43. Jouvét A, Saint-Pierre G, Fauchon F, Privat K, Bouffet E, Ruchoux MM, et al. Pineal parenchymal tumors: a correlation of histological features with prognosis in 66 cases. *Brain Pathol Zurich Switz.* janv 2000;10(1):49-60.

44. Ang LC, Taylor AR, Bergin D, Kaufmann JC. An immunohistochemical study of papillary tumors in the central nervous system. *Cancer*. 15 juin 1990;65(12):2712-2719.
45. Coello AF, Torres A, Acebes JJ, Boluda S. Papillary tumor of the pineal region. *Neurology*. 11 août 2009;73(6):486.
46. Robinson S, Cohen AR. The role of neuroendoscopy in the treatment of pineal region tumors. *Surg Neurol*. oct 1997;48(4):360-365; discussion 365-367.
47. Etzioni A, Luboshitzky R, Tiosano D, Ben-Harush M, Goldsher D, Lavie P. Melatonin replacement corrects sleep disturbances in a child with pineal tumor. *Neurology*. janv 1996;46(1):261-263.
48. Wang C-C, Turner J, Steel T. Spontaneous pineal apoplexy in a pineal parenchymal tumor of intermediate differentiation. *Cancer Biol Med*. mars 2013;10(1):43-46.
49. Lee D, Suh Y-L. Histologically confirmed intracranial germ cell tumors; an analysis of 62 patients in a single institute. *Virchows Arch Int J Pathol*. sept 2010;457(3):347-357.
50. Matsutani M, Sano K, Takakura K, Fujimaki T, Nakamura O, Funata N, et al. Primary intracranial germ cell tumors: a clinical analysis of 153 histologically verified cases. *J Neurosurg*. mars 1997;86(3):446-455.
51. Paulino AC, Cha DT, Barker JL Jr, Lo S, Manera RB. Patterns of failure in relation to radiotherapy fields in supratentorial primitive neuroectodermal tumor. *Int J Radiat Oncol Biol Phys*. 15 mars 2004;58(4):1171-1176.
52. Anderson MD, Theeler BJ, Penas-Prado M, Groves MD, Yung WKA. Bevacizumab use in disseminated choroid plexus papilloma. *J Neurooncol*. sept 2013;114(2):251-253.
53. Smith AB, Rushing EJ, Smirniotopoulos JG. From the archives of the AFIP: lesions of the pineal region: radiologic-pathologic correlation. *Radiogr Rev Publ Radiol Soc North Am Inc*. nov 2010;30(7):2001-2020.
54. Bumb JM, Brockmann MA, Groden C, Al-Zghloul M, Nölte I. TrueFISP of the pediatric pineal gland: volumetric and microstructural analysis. *Clin Neuroradiol*. mars 2012;22(1):69-77.

55. Whitehead MT, Oh CC, Choudhri AF. Incidental pineal cysts in children who undergo 3-T MRI. *Pediatr Radiol*. 14 juill 2013;
56. Lozier AP, Bruce JN. Surgical approaches to posterior third ventricular tumors. *Neurosurg Clin N Am*. oct 2003;14(4):527-545.
57. Hasegawa M, Yamashita J, Yamashita T. Anatomical variations of the straight sinus on magnetic resonance imaging in the infratentorial supracerebellar approach to pineal region tumors. *Surg Neurol*. nov 1991;36(5):354-359.
58. Konovalov AN, Pitskhelauri DI. Principles of treatment of the pineal region tumors. *Surg Neurol*. avr 2003;59(4):250-268.
59. Peterson CM, Buckley C, Holley S, Menias CO. Teratomas: a multimodality review. *Curr Probl Diagn Radiol*. déc 2012;41(6):210-219.
60. Tong T, Zhenwei Y, Xiaoyuan F. MRI and 1H-MRS on diagnosis of pineal region tumors. *Clin Imaging*. déc 2012;36(6):702-709.
61. Dumrongpisutikul N, Intrapiromkul J, Yousem DM. Distinguishing between germinomas and pineal cell tumors on MR imaging. *AJNR Am J Neuroradiol*. mars 2012;33(3):550-555.
62. Smith AB, Rushing EJ, Smirniotopoulos JG. From the archives of the AFIP: lesions of the pineal region: radiologic-pathologic correlation. *Radiogr Rev Publ Radiol Soc North Am Inc*. nov 2010;30(7):2001-2020.
63. Harris LM, Davies NP, Wilson S, MacPherson L, Natarajan K, English MW, et al. Short echo time single voxel 1H magnetic resonance spectroscopy in the diagnosis and characterisation of pineal tumours in children. *Pediatr Blood Cancer*. 1 déc 2011;57(6):972-977.
64. Bauer BL, Hellwig D. Minimally invasive endoscopic neurosurgery--a survey. *Acta Neurochir Suppl*. 1994;61:1-12.
65. Teo C, Jones R. Management of hydrocephalus by endoscopic third ventriculostomy in patients with myelomeningocele. *Pediatr Neurosurg*. août 1996;25(2):57-63; discussion 63.

66. Beems T, Grotenhuis JA. Is the success rate of endoscopic third ventriculostomy age-dependent? An analysis of the results of endoscopic third ventriculostomy in young children. *Childs Nerv Syst ChNS Off J Int Soc Pediatr Neurosurg*. nov 2002;18(11):605-608.
67. Chernov MF, Kamikawa S, Yamane F, Ishihara S, Kubo O, Hori T. Neurofiberscopic biopsy of tumors of the pineal region and posterior third ventricle: indications, technique, complications, and results. *Neurosurgery*. août 2006;59(2):267-277; discussion 267-277.
68. Haw C, Steinbok P. Ventriculoscope tract recurrence after endoscopic biopsy of pineal germinoma. *Pediatr Neurosurg*. avr 2001;34(4):215-217.
69. Wong LC, Yang TL, Gao F, Tan AM, Sethi VK, Chua EJ. Intracranial germ cell tumour: experience of a Singaporean institution over 11-year period. *Singapore Med J*. avr 2002;43(4):182-188.
70. Depreitere B, Dasi N, Rutka J, Dirks P, Drake J. Endoscopic biopsy for intraventricular tumors in children. *J Neurosurg*. mai 2007;106(5 Suppl):340-346.
71. Regis J, Bouillot P, Rouby-Volot F, Figarella-Branger D, Dufour H, Peragut JC. Pineal region tumors and the role of stereotactic biopsy: review of the mortality, morbidity, and diagnostic rates in 370 cases. *Neurosurgery*. nov 1996;39(5):907-912; discussion 912-914.
72. Field M, Witham TF, Flickinger JC, Kondziolka D, Lunsford LD. Comprehensive assessment of hemorrhage risks and outcomes after stereotactic brain biopsy. *J Neurosurg*. avr 2001;94(4):545-551.
73. Choi UK, Cha SH, Song GS, Choi CH, Lee SW, Lim YT, et al. Recurrent intracranial germinoma along the endoscopic ventriculostomy tract. Case report. *J Neurosurg*. juill 2007;107(1 Suppl):62-65.
74. Carlos Chung KH, Oowler BK, Dexter M, Chaseling R. Paediatric germ cell tumours of the central nervous system: Results and experience from a tertiary-referral paediatric institution in Australia. *J Clin Neurosci Off J Neurosurg Soc Australas*. avr 2013;20(4):514-519.
75. Odagiri K, Omura M, Hata M, Aida N, Niwa T, Ogino I, et al. Treatment outcomes, growth height, and neuroendocrine functions in patients with intracranial germ cell tumors treated with chemoradiation therapy. *Int J Radiat Oncol Biol Phys*. 1 nov 2012;84(3):632-638.

76. Abstracts for the Second International Symposium on Central Nervous System Germ Cell Tumors. *Neuro-Oncol.* oct 2005;7(4):513-533.
77. Baek HJ, Park HJ, Sung KW, Lee SH, Han JW, Koh KN, et al. Myeloablative chemotherapy and autologous stem cell transplantation in patients with relapsed or progressed central nervous system germ cell tumors: results of Korean Society of Pediatric Neuro-Oncology (KSPNO) S-053 study. *J Neurooncol.* sept 2013;114(3):329-338.
78. Weiner HL, Lichtenbaum RA, Wisoff JH, Snow RB, Souweidane MM, Bruce JN, et al. Delayed surgical resection of central nervous system germ cell tumors. *Neurosurgery.* avr 2002;50(4):727-733; discussion 733-734.
79. Friedman JA, Lynch JJ, Buckner JC, Scheithauer BW, Raffel C. Management of malignant pineal germ cell tumors with residual mature teratoma. *Neurosurgery.* mars 2001;48(3):518-522; discussion 522-523.
80. Abstracts from the Thirteenth International Symposium on Pediatric Neuro-Oncology: June 29 - July 2, 2008: Chicago, Illinois, USA. *Neuro-Oncol.* juin 2008;10(3):370-515.
81. Balmaceda C, Heller G, Rosenblum M, Diez B, Villablanca JG, Kellie S, et al. Chemotherapy without irradiation--a novel approach for newly diagnosed CNS germ cell tumors: results of an international cooperative trial. The First International Central Nervous System Germ Cell Tumor Study. *J Clin Oncol.* 11 janv 1996;14(11):2908-2915.
82. Calaminus G, Andreussi L, Garré ML, Kortmann RD, Schober R, Göbel U. Secreting germ cell tumors of the central nervous system (CNS). First results of the cooperative German/Italian pilot study (CNS sGCT). *Klin Pädiatrie.* août 1997;209(4):222-227.
83. Baranzelli MC, Patte C, Bouffet E, Couanet D, Habrand JL, Portas M, et al. Nonmetastatic intracranial germinoma: the experience of the French Society of Pediatric Oncology. *Cancer.* 1 nov 1997;80(9):1792-1797.
84. Raggi E, Mosleh-Shirazi MA, Saran FH. An Evaluation of Conformal and Intensity-modulated Radiotherapy in Whole Ventricular Radiotherapy for Localised Primary Intracranial Germinomas. *Clin Oncol.* avr 2008;20(3):253-260.

85. Swischuk LE, Bryan RN. Double midline intracranial atypical teratomas: A recognizable neuroendocrinologic syndrome. *Am J Roentgenol Radium Ther Nucl Med.* nov 1974;122(3):517-524.
86. Cunliffe CH, Fischer I, Karajannis M, Monoky D, Allen J, Wisoff J, et al. Synchronous mixed germ cell tumor of the pineal gland and suprasellar region with a predominant angiomatous component: a diagnostic challenge. *J Neurooncol.* juin 2009;93(2):269-274.
87. Calaminus G, Bamberg M, Baranzelli MC, Benoit Y, di Montezemolo LC, Fossati-Bellani F, et al. Intracranial germ cell tumors: a comprehensive update of the European data. *Neuropediatrics.* févr 1994;25(1):26-32.
88. Kellie SJ, Boyce H, Dunkel IJ, Diez B, Rosenblum M, Brualdi L, et al. Intensive cisplatin and cyclophosphamide-based chemotherapy without radiotherapy for intracranial germinomas: failure of a primary chemotherapy approach. *Pediatr Blood Cancer.* août 2004;43(2):126-133.
89. Kellie SJ, Boyce H, Dunkel IJ, Diez B, Rosenblum M, Brualdi L, et al. Primary Chemotherapy for Intracranial Nongerminomatous Germ Cell Tumors: Results of the Second International CNS Germ Cell Study Group Protocol. *J Clin Oncol.* 3 janv 2004;22(5):846-853.
90. Khatua S, Dhall G, O'Neil S, Jubran R, Villablanca JG, Marachelian A, et al. Treatment of primary CNS germinomatous germ cell tumors with chemotherapy prior to reduced dose whole ventricular and local boost irradiation. *Pediatr Blood Cancer.* 15 juill 2010;55(1):42-46.
91. Brada M, Rajan B. Spinal seeding in cranial germinoma. *Br J Cancer.* févr 1990;61(2):339-340.
92. Rogers SJ, Mosleh-Shirazi MA, Saran FH. Radiotherapy of localised intracranial germinoma: time to sever historical ties? *Lancet Oncol.* juill 2005;6(7):509-519.
93. Sawamura Y, de Tribolet N, Ishii N, Abe H. Management of primary intracranial germinomas: diagnostic surgery or radical resection? *J Neurosurg.* août 1997;87(2):262-266.
94. Sands SA, van Gorp WG, Finlay JL. Pilot neuropsychological findings from a treatment regimen consisting of intensive chemotherapy and bone marrow rescue for young children with newly diagnosed malignant brain tumors. *Childs Nerv Syst ChNS Off J Int Soc Pediatr Neurosurg.* oct 1998;14(10):587-589.

95. Geyer JR, Sposto R, Jennings M, Boyett JM, Axtell RA, Breiger D, et al. Multiagent chemotherapy and deferred radiotherapy in infants with malignant brain tumors: a report from the Children's Cancer Group. *J Clin Oncol Off J Am Soc Clin Oncol*. 20 oct 2005;23(30):7621-7631.
96. Cohen BH, Zeltzer PM, Boyett JM, Geyer JR, Allen JC, Finlay JL, et al. Prognostic factors and treatment results for supratentorial primitive neuroectodermal tumors in children using radiation and chemotherapy: a Children's Cancer Group randomized trial. *J Clin Oncol Off J Am Soc Clin Oncol*. juill 1995;13(7):1687-1696.
97. Borit A, Blackwood W, Mair WG. The separation of pineocytoma from pineoblastoma. *Cancer*. 15 mars 1980;45(6):1408-1418.
98. Packer RJ, Sutton LN, Rorke LB, Littman PA, Sposto R, Rosenstock JG, et al. Prognostic importance of cellular differentiation in medulloblastoma of childhood. *J Neurosurg*. août 1984;61(2):296-301.
99. Lutterbach J, Fauchon F, Schild SE, Chang SM, Pagenstecher A, Volk B, et al. Malignant pineal parenchymal tumors in adult patients: patterns of care and prognostic factors. *Neurosurgery*. juill 2002;51(1):44-55; discussion 55-56.
100. Blakeley JO, Grossman SA. Management of pineal region tumors. *Curr Treat Options Oncol*. nov 2006;7(6):505-516.
101. Senft C, Raabe A, Hattingen E, Sommerlad D, Seifert V, Franz K. Pineal parenchymal tumor of intermediate differentiation: diagnostic pitfalls and discussion of treatment options of a rare tumor entity. *Neurosurg Rev*. avr 2008;31(2):231-236.
102. Mena H, Rushing EJ, Ribas JL, Delahunt B, McCarthy WF. Tumors of pineal parenchymal cells: a correlation of histological features, including nucleolar organizer regions, with survival in 35 cases. *Hum Pathol*. janv 1995;26(1):20-30.
103. Clark AJ, Sughrue ME, Aranda D, Parsa AT. Contemporary management of pineocytoma. *Neurosurg Clin N Am*. juill 2011;22(3):403-407, ix.
104. Han SJ, Clark AJ, Ivan ME, Parsa AT, Perry A. Pathology of pineal parenchymal tumors. *Neurosurg Clin N Am*. juill 2011;22(3):335-340, vii.

105. Hasegawa T, Kondziolka D, Hadjipanayis CG, Flickinger JC, Lunsford LD. The role of radiosurgery for the treatment of pineal parenchymal tumors. *Neurosurgery*. oct 2002;51(4):880-889.
106. Fèvre-Montange M, Hasselblatt M, Figarella-Branger D, Chauveinc L, Champier J, Saint-Pierre G, et al. Prognosis and histopathologic features in papillary tumors of the pineal region: a retrospective multicenter study of 31 cases. *J Neuropathol Exp Neurol*. oct 2006;65(10):1004-1011.
107. Fauchon F, Hasselblatt M, Jouvet A, Champier J, Popovic M, Kirillos R, et al. Role of surgery, radiotherapy and chemotherapy in papillary tumors of the pineal region: a multicenter study. *J Neurooncol*. avr 2013;112(2):223-231.
108. Chibbaro S, Di Rocco F, Makiese O, Reiss A, Poczos P, Mirone G, et al. Neuroendoscopic management of posterior third ventricle and pineal region tumors: technique, limitation, and possible complication avoidance. *Neurosurg Rev*. juill 2012;35(3):331-338; discussion 338-340.
109. Wong T-T, Chen H-H, Liang M-L, Yen Y-S, Chang F-C. Neuroendoscopy in the management of pineal tumors. *Childs Nerv Syst ChNS Off J Int Soc Pediatr Neurosurg*. juin 2011;27(6):949-959.
110. Gore PA, Gonzalez LF, Reigate HL, Nakaji P. Endoscopic supracerebellar infratentorial approach for pineal cyst resection: technical case report. *Neurosurgery*. mars 2008;62(3 Suppl 1):108-109; discussion 109.
111. Tseng K-Y, Ma H-I, Liu W-H, Tang C-T. Endoscopic supracerebellar infratentorial retropineal approach for tumor resection. *World Neurosurg*. févr 2012;77(2):399.E1-4.
112. Lekovic GP, Gonzalez LF, Shetter AG, Porter RW, Smith KA, Brachman D, et al. Role of Gamma Knife surgery in the management of pineal region tumors. *Neurosurg Focus*. 2007;23(6):E12.
113. Deshmukh VR, Smith KA, Reigate HL, Coons S, Spetzler RF. Diagnosis and management of pineocytomas. *Neurosurgery*. août 2004;55(2):349-355; discussion 355-357.
114. Mori Y, Kobayashi T, Hasegawa T, Yoshida K, Kida Y. Stereotactic radiosurgery for pineal and related tumors. *Prog Neurol Surg*. 2009;23:106-118.

115. Clark AJ, Ivan ME, Sughrue ME, Yang I, Aranda D, Han SJ, et al. Tumor control after surgery and radiotherapy for pineocytoma. *J Neurosurg*. août 2010;113(2):319-324.
116. Reyns N, Hayashi M, Chinot O, Manera L, Péragut J-C, Blond S, et al. The role of Gamma Knife radiosurgery in the treatment of pineal parenchymal tumours. *Acta Neurochir (Wien)*. janv 2006;148(1):5-11; discussion 11.
117. Dempsey PK, Kondziolka D, Lunsford LD. Stereotactic diagnosis and treatment of pineal region tumours and vascular malformations. *Acta Neurochir (Wien)*. 1992;116(1):14-22.
118. Lekovic GP, Gonzalez LF, Shetter AG, Porter RW, Smith KA, Brachman D, et al. Role of Gamma Knife surgery in the management of pineal region tumors. *Neurosurg Focus*. 2007;23(6):E12.
119. Watanabe S, Aihara Y, Kikuno A, Sato T, Komoda T, Kubo O, et al. A highly sensitive and specific chemiluminescent enzyme immunoassay for placental alkaline phosphatase in the cerebrospinal fluid of patients with intracranial germinomas. *Pediatr Neurosurg*. 2012;48(3):141-145.

ANNEXES

Annexe 1 : Classification des tumeurs germinales de l'OMS (Organisation Mondiale de la Santé) :

▼ Tumeurs à une seule composante histologique	
Séminome (ou germinome ou dysgerminome). On peut trouver quelques cellules syncytiotrophoblastiques isolées, expliquant la possibilité d'une sécrétion minime de β HCG.	
Séminome spermatique	
Carcinome embryonnaire ne montre pas de différenciation évidente en histologie classique. Cette composante n'est pas sécrétante.	
Tumeur vitelline (ou tumeur du sac vitellin ou « yolk sac tumor » ou encore tumeur du sinus endodermique) sécrète de l'alpha-foetoprotéine.	
Polyembrome	
Choriocarcinome sécrète de la β HCG. Il est caractérisé par l'association de cellules cytotrophoblastiques, indispensables au diagnostic, et de cellules géantes syncytiotrophoblastiques qui sécrètent l'HCG en quantité importante	
Tératome est une tumeur constituée de plusieurs types tissulaires correspondant aux différents feuilletts embryonnaires : endoderme, mésoderme, ectoderme.	Tératome mature: chez l'enfant, le tératome mature (tissus bien différenciés, organoïdes, (os, muscle, cartilage...)) est bénin. Le tératome immature, et considéré comme malin, quand les tissus sont moyennement ou peu différenciés. Ceci concerne essentiellement le tissu neuro-épithélial. Il renferme fréquemment des d'éléments matures (proportion de tissus immature classée de 0 -pas de tissu immature- à 3)
	Tératome immature: les tératomes immatures surviennent préférentiellement chez le jeune enfant et dans la région sacro-coccygienne et chez la fille à un age prépubertaire.
	Tératome cancérisé: le tératome est cancérisé lorsqu'il contient une composante maligne d'un des 3 feuilletts, telle qu'un sarcome, un carcinome ou une PNET
▼ Tumeurs à plusieurs composantes histologiques (mixtes)	
Dans ce cas, on précise les différentes composantes.	

Ces différentes composantes histologiques peuvent être associées en proportion variable dans une même tumeur. Ce n'est pas la composante prédominante qui détermine le comportement de la tumeur, mais celle qui est la plus maligne et qui peut être parfois présente en quantité minime entre des structures bien différenciées.

Annexe 2 : Classification histo-pronostique des tumeurs du parenchyme pinéal. *Jouvet et al. Brain Pathology 10: 49-60, 2000.*

	GRADE I	GRADE II	GRADE III	GRADE IV
Morphology	Typical or ganglionocytic Pineocytoma	Transitional, lobulated or diffuse PPT		Pineoblastoma
Mitoses	0	<6	<6 >6	variable
IHC NF	+++	++	+/- ++	+/-

Annexe 3 : Score de performance pédiatrique de Lansky (< 16 ans). *Lansky et al. Cancer 87 ; 60: 1651-1656.*

- 100 - Activité tout à fait normale.
- 90 - Petites restrictions dans les activités physiques astreignantes.
- 80 - Actif, mais se fatigue plus vite que normalement.
- 70 - A la fois restriction plus importante de l'activité habituelle et périodes plus courtes d'activité.
- 60 - Est debout, remuant mais jeu actif minimum. Reste occupé à des activités calmes.
- 50 - S'habille mais traîne et s'étend souvent sur un lit ou un fauteuil pendant la journée. Pas de jeu actif. Capable de participer à toutes sortes d'activités et de jeu calmes.
- 40 - Le plus souvent couché ; peut participer à des activités calmes.
- 30 - Couché. Besoin d'aide pour des activités calmes.
- 20 - Dort souvent. Jeu entièrement limité à des activités passives.
- 10 - Pas de jeu. Ne sort pas de son lit.

Annexe 4 : Echelle de Karnofsky (> 16 ans) : *Karnofsky D. The clinical evaluation of chemotherapeutic agents in cancer. Columbia University Press, New-York 1949 :191-205.*

100- Normal, aucunes évidence de maladie

90 - Capable d'assurer une activité normale, signes mineurs de maladie

80 - Capable exécuter une activité normale mais avec effort ; quelques signes apparents de la maladie

70 - Peut assurer ses soins, mais incapable d'exécuter une activité normale ou de faire un travail actif

60 - Dépendance occasionnelle, exige l'assistance occasionnelle mais est capable d'assurer la plupart de ses propres besoins

50 - Dépendance totale, exige une assistance considérable et un soin médical fréquent

40 - Exige un soin spécial et une assistance, statut de handicap

30 - L'hospitalisation est indiquée, même si la mort n'est pas tout de suite, handicap sévère

20 - Hospitalisation nécessaire, très malade, traitement positif actif exigé.

10 - Le processus fatal progresse rapidement ; moribond

RESUME :

Introduction : Les tumeurs pinéales sont des tumeurs rares représentant 3 à 8% des tumeurs intracrâniennes de l'enfant. Les séries pédiatriques rapportées dans la littérature regroupent souvent tumeurs de la région pinéale et tumeurs de la glande pinéale. Nous avons souhaité analyser la prise en charge et les résultats d'une série d'enfants porteurs d'une tumeur pinéale traités sur une période de 30 ans dans un seul centre.

Matériels et méthodes : La série des enfants pris en charge à Necker entre 1982 et 2013 pour une tumeur pinéale a été revue. Nous avons exclu celles issues des structures anatomiques de voisinage (gliomes, épendymomes et ATRT). Les données cliniques, radiologiques, histologiques et thérapeutiques ont été recueillies de façon rétrospective. Une analyse de la prise en charge diagnostique de ces tumeurs, de la survie, des facteurs pronostiques et des modalités de traitement a été réalisée et comparée aux données de la littérature.

Résultats : Au total 101 enfants (75 garçons et 26 filles) ont été inclus. L'âge médian au diagnostic était de 11,2 ans (7 jours à 18 ans). Parmi ces 101 cas, on comptait 69 Tumeurs Germinales (GCT), 28 Tumeurs du Parenchyme Pinéal (PPT), 3 tumeurs papillaires et une tumeur inclassable. La survie globale et la survie sans progression à 10 ans étaient respectivement de 66% et 60%. Les caractères métastatique (n=24) ou sécrétant (n=31) n'étaient pas associés de façon significative à la survie. Les TPP étaient volontiers métastatiques comparées aux GCT (46.4 versus 14,5 % des cas) ($p=0.009$) et de plus mauvais pronostic (à 8 ans : survie globale ; $p=0.007$ et survie sans progression ; $p=0.018$; log rank). Parmi les PPT, l'âge <3 ans était corrélé à un pronostic péjoratif ($p<0.001$, log rank) et l'on retrouvait une tendance pour une survie plus longue si l'exérèse avant irradiation était complète versus incomplète (74.1 versus 64.2% à 5 ans ; $p=ns$). Les GCT étaient associées à une survie globale à 8 ans de 100%, 95.7% et 76.7% pour les tératomes matures, les germinomes et les TGMS respectivement. Le caractère complet de l'exérèse avant radiothérapie était associé à une meilleure survie pour les germinomes ($p>0.05$) et pour les TGMS ($p=0.026$).

Conclusion : Les tumeurs pinéales de l'enfant sont rares et sont souvent malignes. Leur prise en charge est multidisciplinaire, basée sur les résultats des marqueurs tumoraux et du diagnostic histologique. La chirurgie d'exérèse suffit à traiter les tératomes matures et les pinéaloctomes alors que les autres tumeurs sont traitées le plus souvent par chimiothérapie, chirurgie et radiothérapie. Dans notre analyse, Le caractère métastatique n'apparaît pas comme un facteur de mauvais pronostic. Les nouveaux protocoles de chimio-radiothérapie associés aux progrès de la microchirurgie ont permis une augmentation de la survie globale et de la survie sans progression de ces enfants. Aujourd'hui l'enjeu est d'uniformiser par sous-type histologique les protocoles de traitement et de réduire les séquelles neurologiques liées au traitement dans cette population pédiatrique.

MOTS CLES : Tumeur pinéale, enfant, prise en charge, traitement.

